

ЎЗБЕКИСТОН РЕСПУБЛИКАСИ СОҒЛИҚНИ САҚЛАШ ВАЗИРЛИГИ
ТОШКЕНТ ТИББИЁТ АКАДЕМИЯСИ

2023 №6

2011 йилдан чиқа бошлаган

TOSHKENT TIBBIYOT AKADEMIYASI
AXBOROTNOMASI



ВЕСТНИК
ТАШКЕНТСКОЙ МЕДИЦИНСКОЙ АКАДЕМИИ

Тошкент



Выпуск набран и сверстан на компьютерном издательском комплексе

редакционно-издательского отдела
Ташкентской медицинской академии

Начальник отдела: М. Н. Аслонов

Редактор русского текста: О.А. Козлова

Редактор узбекского текста: М.Г. Файзиева

Редактор английского текста: А.Х. Жураев

Компьютерная корректура: З.Т. Алюшева

Учредитель: Ташкентская медицинская академия

Издание зарегистрировано в Ташкентском Городском управлении печати и информации

Регистрационное свидетельство 02-00128

Журнал внесен в список, утвержденный приказом № 201/3 от 30 декабря 2013года

реестром ВАК в раздел медицинских наук

Рукописи, оформленные в соответствии с прилагаемыми правилами, просим направлять по адресу: 100109, Ташкент, ул. Фароби, 2,

Главный учебный корпус ТМА,

4-й этаж, комната 444.

Контактный телефон: 214 90 64

e-mail: rio-tma@mail.ru

rio@tma.uz

Формат 60x84 1/8. Усл. печ. л. 9,75.

Гарнитура «Cambria».

Тираж 150.

Цена договорная.

Отпечатано на ризографе
редакционно-издательского отдела ТМА.
100109, Ташкент, ул. Фароби, 2.

Вестник ТМА № 6, 2023

РЕДАКЦИОННАЯ КОЛЛЕГИЯ

Главный редактор

проф. А.К. Шадманов

Заместитель главного редактора

проф. О.Р.Тешаев

Ответственный секретарь

проф. Ф.Х.Иноятова

ЧЛЕНЫ РЕДАКЦИОННОЙ КОЛЛЕГИИ

акад. Аляви А.Л.

проф. Билалов Э.Н.

проф. Гадаев А.Г.

проф. Жае Вук Чои (Корея)

акад. Каримов Ш.И.

проф. Татьяна Силина (Украина)

акад. Курбанов Р.Д.

проф. Людмила Зуева (Россия)

проф. Метин Онерчи (Турция)

проф. Ми Юн (Корея)

акад. Назыров Ф.Г.

проф. Нажмутдинова Д.К.

проф. Саломова Ф.И.

проф. Саша Трескач (Германия)

проф. Шайхова Г.И.

Члены редакционноого совета

проф. Акилов Ф.О. (Ташкент)

проф. Аллаева М.Д. (Ташкент)

проф. Хамдамов Б.З. (Бухара)

проф. Ирискулов Б.У. (Ташкент)

проф. Каримов М.Ш. (Ташкент)

проф. Маматкулов Б.М. (Ташкент)

проф. Охунов А.О. (Ташкент)

проф. Парпиева Н.Н. (Ташкент)

проф. Рахимбаева Г.С. (Ташкент)

проф. Хамраев А.А. (Ташкент)

проф. Холматова Б.Т. (Ташкент)

проф. Шагазатова Б.Х. (Ташкент)

Herald TMA №6, 2023

EDITORIAL BOARD

Editor in chief

prof. A.K. Shadmanov

Deputy Chief Editor

prof. O.R.Teshaev

Responsible secretary

prof. F.Kh.Inoyatova

EDITORIAL TEAM

academician Alyavi A.L.

prof. Bilalov E.N.

prof. Gadaev A.G.

prof. Jae Wook Choi (Korea)

academician Karimov Sh.I.

prof. Tatyana Silina (Ukraine)

academician Kurbanov R.D.

prof. Lyudmila Zueva (Russia)

prof. Metin Onerc (Turkey)

prof. Mee Yeun (Korea)

prof. Najmutdinova D.K.

prof. Salomova F.I.

prof. Sascha Treskatch (Germany)

prof. Shaykhova G.I.

EDITORIAL COUNCIL

DSc. Abdullaeva R.M.

prof. Akilov F.O. (Tashkent)

prof. Allaeva M.D. (Tashkent)

prof. Khamdamov B.Z. (Bukhara)

prof. Iriskulov B.U. (Tashkent)

prof. Karimov M.Sh. (Tashkent)

prof. Mamatkulov B.M. (Tashkent)

prof. Okhunov A.A. (Tashkent)

prof. Parpieva N.N. (Tashkent)

prof. Rakhimbaeva G.S. (Tashkent)

prof. Khamraev A.A. (Tashkent)

prof. Kholmatova B.T. (Tashkent)

prof. Shagizatova B.X. (Tashkent)

Journal edited and printed in the computer of Tashkent
Medical Academy editorial department

Editorial board of Tashkent Medical Academy

Head of the department: M.N. Aslonov

Russian language editor: O.A. Kozlova

Uzbek language editor: M.G. Fayzieva

English language editor: A.X. Juraev

Corrector: Z.T. Alyusheva

Organizer: Tashkent Medical Academy

Publication registered in editorial and information
department of Tashkent city

Registered certificate 02-00128

Journal approved and numbered under the order 201/3 from 30
of December 2013 in Medical Sciences department of SUPREME

ATTESTATION COMMISSION

COMPLETED MANUSCRIPTS PLEASE SEND following address:

2-Farobiy street, 4 floor room 444. Administration building of TMA.
Tashkent. 100109, Toshkent, ul. Farobi, 2, TMA bosh o'quv binosi,
4-qavat, 444-xona.

Contact number:71- 214 90 64

e-mail: rio-tma@mail.ru. rio@tma.uz

Format 60x84 1/8. Usl. printer. I. 9.75.

Listening means «Cambria».

Circulation 150.

Negotiable price

Printed in TMA editorial and publisher department
risograph

2 Farobiy street, Tashkent, 100109.

СОДЕРЖАНИЕ	CONTENT	
ОБЗОРЫ	REVIEWS	
Ашурова У.А., Нажмутдинова Д.К. ФИЗИОЛОГИЧЕСКИЕ СВОЙСТВА СИНТАЗЫ ОКСИДА АЗОТА В ОРГАНИЗМЕ ЖЕНЩИНЫ И ВЛИЯНИЕ НА РИСК РАЗВИТИЯ АКУШЕРСКИХ ПАТОЛОГИЙ	Ashurova U.A., Najmutdinova D.K. PHYSIOLOGICAL ACTIVITIES OF NITRIC OXIDE SYNTHASE AND RISK OF OBSTETRIC PATHOLOGIES	9
Бекбаулиева Г.Н., Ганиева Х.С., Тилегенов Б.М. ПАТОГЕНЕТИЧЕСКИЕ ОСОБЕННОСТИ ПРЕЖДЕВРЕМЕННОЙ НЕДОСТАТОЧНОСТИ ЯИЧНИКОВ	Bekbaulieva G.N., Ganieva Kh.S., Tilegenov B.M. PATHOGENETIC FEATURES OF PREMATURE OVARIAN FAILURE	13
Каюмова Д.Т., Файзуллахужаева А.О. РАННИЕ ПОТЕРИ БЕРЕМЕННОСТИ (ОБЗОР ЛИТЕРАТУРЫ)	Kayumova D.T., Fayzullaxujayeva A.O. EARLY PREGNANCY LOSS (LITERATURE REVIEW)	16
Уринбаева Н.А., Баситханова С.Р., Бабаджанов О.А. ГОРМОНОПРОДУЦИРУЮЩИЕ ОПУХОЛИ ЯИЧНИКОВ У ЖЕНЩИН РАЗНЫХ ВОЗРАСТНЫХ КАТЕГОРИЙ	Urinbaeva N.A., Basitkhanova S.R., Babadzhanov O.A. HORMONE-PRODUCING OVARIAN TUMORS IN WOMEN OF DIFFERENT AGE CATEGORIES	19
КЛИНИЧЕСКАЯ МЕДИЦИНА	CLINICAL MEDICINE	
Абдуразакова М.Д., Бабаджанова Г.С. ХОМИЛАДОР АЁЛЛАРДА ЎТ ПУФАГИ ПАТОЛОГИЯСИ	Abdurazakova M.D., Babadzhanova G.S. GALL BLADDER PATHOLOGY IN PREGNANT WOMEN	22
Абраева Н.Н., Гаипова Н.М. ФОЛЛИКУЛОГЕНЕЗ У ЖЕНЩИН С АНОМАЛЬНЫМИ МАТОЧНЫМИ КРОВОТЕЧЕНИЯМИ СВЯЗАННЫЙ ОВУЛЯТОРНОЙ ДИСФУНКЦИЕЙ	Abraeva N.N., Gaipova N.A. FOLLICULOGENESIS IN WOMEN WITH ABNORMAL UTERINE BLEEDING AND OVULATORY DYSFUNCTION	26
Анварова Ш.А., Шукуров Ф.И., Хошимова Д.Б. ОЦЕНКА ГОРМОНАЛЬНОГО СТАТУСА ЖЕНЩИН С БЕСПЛОДИЕМ ОБУСЛОВЛЕННЫМ ТИРЕОИДНОЙ ДИСФУНКЦИЕЙ	Anvarova S.A., Shukurov F.I., Xoshimova D.B. ASSESSMENT OF HORMONAL STATUS IN WOMEN WITH INFERTILITY DUE TO THYROID DYSFUNCTION	29
Аскеров А.А., Ташматова Д.М., Карыбекова А. М., Долонбаева Г.А. ВОПРОСЫ ИНДУКЦИИ РОДОВ В ПРЕЖДЕВРЕМЕННОМ, ДОНОШЕННОМ И ПЕРЕНОШЕННОМ СРОКЕ БЕРЕМЕННОСТИ	Askerov A.A., Tashmatova D.M., Karybekova A.M., Dolonbaeva G.A. ISSUES OF LABOR INDUCTION IN PRETERM, FULL-TERM AND POST-TERM PREGNANCY	32
Ахмеджанова Х.З., Олимова К.Ж. ОЦЕНКА ЭФФЕКТИВНОСТИ PRP-ТЕРАПИИ В ВОССТАНОВЛЕНИИ ФЕРТИЛЬНОСТИ У ЖЕНЩИН ПОЗДНЕГО РЕПРОДУКТИВНОГО ВОЗРАСТА	Akhmedzhanova H.Z., Olimova K.J. EVALUATION OF THE EFFECTIVENESS OF PRP THERAPY IN RESTORING FERTILITY IN WOMEN OF LATE REPRODUCTIVE AGE	36
Ахмедов И.А., Маткурбанова Д.Р., Абдиева М.О. СОСТОЯНИЕ МИКРОБИОТЫ ЭНДОМЕТРИЯ ПОСЛЕ ЭНДОХИРУРГИЧЕСКОЙ КОРРЕКЦИИ ПАТОЛОГИЙ ЭНДОМЕТРИЯ У ЖЕНЩИН РЕПРОДУКТИВНОГО ВОЗРАСТА	Akhmedov I.A., Matkurbanova D.R., Abdieva M.O. THE STATE OF THE ENDOMETRIAL MICROBIOTA AFTER ENDOSURGICAL CORRECTION OF ENDOMETRIAL PATHOLOGIES IN WOMEN OF REPRODUCTIVE AGE	39
Ахмедов Ф.К., Негматуллаева М.Н. КОНСЕРВАТИВНЫЙ ГЕМОСТАЗ ВО ВРЕМЯ КЕСАРЕВА СЕЧЕНИЯ	Akhmedov F.K., Negmatullaeva M.N. CONSERVATIVE HEMOSTASIS DURING CAESAREAN SECTION	42

<i>Bozorov A.G., Ixtiyarova G.A., Tosheva I.I. MUDDATDAN OLDIN TUG'RUQ XAVFIDA SIYDIK YO'LLARI KASALLIKLARINING O'RNI</i>	<i>Bozorov A.G., Ikhtiyarova G.A., Tosheva I.I. THE ROLE OF URINARY TRACT DISEASES IN THE RISK OF PRETERM BIRTH</i>	46
<i>Гаипова Н.М., Абраева Н.Н. РОЛЬ УЛЬТРАЗВУКОВОГО ИССЛЕДОВАНИЯ В ДИАГНОСТИКИ АНОМАЛЬНЫХ МАТОЧНЫХ КРОВОТЕЧЕНИЙ, ОБУСЛОВЛЕННЫХ ЭНДОМЕТРИАЛЬНОЙ ДИСФУНКЦИЕЙ</i>	<i>Garipova N.M., Abraeva N.N. THE ROLE OF ULTRASOUND IN THE DIAGNOSIS OF ABNORMAL UTERINE BLEEDING CAUSED BY ENDOMETRIAL DYSFUNCTION</i>	50
<i>Зарипова Д.Я. Туксанова Д.И. ПЕРИМЕНОПАУЗА ДАВРИДАГИ АЁЛЛАРДА ОСТЕОПОРОЗНИ БАШОРАТ ҚИЛИШНИНГ МАРКЕРЛАРИ ТАҲЛИЛИ</i>	<i>D.Ya.Zaripova.,Tuksanova D.I. MARKERS FOR PREDICTING OSTEOPOROSIS IN PERIMENOPAUSAL WOMEN</i>	53
<i>Ихтиярова Г.А., Тошева И.И., Игамова З. З. ИНДУКЦИЯ РОДОВ У ЖЕНЩИН С ОСЛОЖНЕННЫМИ ТЕЧЕНИЕМ БЕРЕМЕННОСТИ В ЗАВИСИМОСТИ ОТ ГОРМОНАЛЬНОГО СТАТУСА</i>	<i>Ixtiyarova G.A., Tosheva I.I. , Igamova Z. Z. GORMONAL HOLATGA BOG'LIQ HOLDA ASORATLANGAN HOMILADORLIKDA TUG'RUQNI QO'ZG'ATISH</i>	57
<i>Ikhtiyarova G.A. , Tosheva I.I. RISK FACTORS FOR THE DEVELOPMENT OF OBSTETRIC PATHOLOGIES IN WOMEN WITH OUTFLOW OF AMNIOTIC FLUID</i>	<i>Ихтиярова Г.А., Тошева И.И. ҚОҒОНОҚ СУВИ МУДДАТДАН ОЛДИН КЕТГАН АЁЛЛАРДА АКУШЕРЛИК ПАТОЛОГИЯЛАРИ РИВОЖЛАНИШНИНГ ХАВФ ОМИЛЛАРИ</i>	60
<i>Каримова Г.К., Ихтиярова Г.А. ГЕСТАЦИОН ҚАНДЛИ ДИАБЕТНИ СКРИНИНГИ ВА УНИНГ ПРОФИЛАКТИКАСИ</i>	<i>Karimova G.K., Ikhtiyarova G.A SCREENING DIAGNOSIS OF GESTATIONAL DIABETES MELLITUS AND ITS PREVENTION</i>	64
<i>Каримова Ф.Д., Атаханов Ш.Э., Раджабова З.А. ИЗМЕНЕНИЯ В СИСТЕМЕ ПРОТЕОЛИТИЧЕСКИХ ФЕРМЕНТОВ У БОЛЬНЫХ С «КАТАСТРОФИЧЕСКИМ» АНТИФОСФОЛИПИДНЫМ СИНДРОМОМ</i>	<i>Karimova F.D., Radjabova Z.A. "KATASTROFIK" ANTIFOSFOLIPID SINDROMI BO'LGAN BEMORLARDA PROTEOLITIK FERMENTLAR TIZIMIDAGI O'ZGARISHLAR</i>	68
<i>Карыбекова А.М., Аскеров А.А., Долонбаева Г.А. ОПТИМИЗАЦИЯ МЕТОДОВ ИНДУКЦИИ РОДОВ</i>	<i>Karybekova A.M., Askerov A.A., Dolonbaeva G.A. OPTIMIZATION OF LABOR INDUCTION METHODS</i>	73
<i>Magzumova N. M., Komilova D. THIN ENDOMETRIUM. WAYS TO SOLVE THE PROBLEM</i>	<i>Magzumova N.M., Komilova D. "YUPQA" ENDOMETRIY. MUAMMONI HAL QILISH USULLARI</i>	77
<i>Маткурбанова Д.Р., Шукуров Ф.И., Хошимова Д.Б. РОЛЬ МИКРОБИОТЫ МАТОЧНЫХ ТРУБ В РАЗВИТИИ РЕОККЛЮЗИЙ ТРУБ У ЖЕНЩИН, ПЕРЕНЕСЩИХ ЭНДОХИРУРГИЧЕСКИЕ ОПЕРАЦИИ НА ТРУБАХ</i>	<i>Matkurbanova D.R., Shukurov F.I., Xoshimova D.B THE ROLE OF THE MICROBIOTA OF THE FALLOPIAN TUBES IN THE DEVELOPMENT OF TUBE REOCCLUSIONS IN WOMEN WHO HAVE UNDERGONE ENDOSURGICAL OPERATIONS ON THE TUBES</i>	80
<i>Матризаева Г. Д., Ихтиярова Г. А. СТРУКТУРНАЯ И ФУНКЦИОНАЛЬНАЯ ПЕРЕСТРОЙКА ЭНДОМЕТРИЯ ПРИ ПРИВЫЧНОМ НЕВЫНАШИВАНИИ БЕРЕМЕННОСТИ НА ФОНЕ ХРОНИЧЕСКОГО ЭНДОМЕТРИТА</i>	<i>Matrizaeva G. J., Ikhtiyarova G. A. SURUNKALI ENDOMETRIT FONIDA HOMILA KO'TARA OLMASLIKDA ENDOMETRIYNING STRUKTUR VA FUNKSIONAL QAYTA QURILISHI</i>	84
<i>Мирзаева Н. М., Муминова Н.Х. ЦИТОКИНОВЫЙ СТАТУС У БЕРЕМЕННЫХ С НЕВЫНАШИВАНИЕМ</i>	<i>Mirzaeva N.M., Mo'minova N.X. HOMILADOR AYOLLARDA ABORT BILAN SITOKIN HOLATI</i>	87

ФОЛЛИКУЛОГЕНЕЗ У ЖЕНЩИН С АНОМАЛЬНЫМИ МАТОЧНЫМИ КРОВОТЕЧЕНИЯМИ СВЯЗАННОЙ ОВУЛЯТОРНОЙ ДИСФУНКЦИЕЙ

Абраева Н.Н., Гаипова Н.М.

ОВУЛЯТОР ДИСФУНКЦИЯ БИЛАН БОҒЛИҚ БАЧАДОНДАН АНОМАЛ ҚОН КЕТАЁТГАН АЁЛЛАРДА ФОЛЛИКУЛОГЕНЕЗНИ БАҲОЛАШ

Абраева Н.Н., Гаипова Н.М.

FOLLICULOGENESIS IN WOMEN WITH ABNORMAL UTERINE BLEEDING AND OVULATORY DYSFUNCTION

Abraeva N.N., Gaipova N.A.

Ташкентская медицинская академия, Ташкент, Узбекистан

Тадқиқотга 10 нафар бачадондан аномал қон кетиши билан аёллар киритилди улардан 50 нафарини 20-35 ёш оралиғидаги эрта репродуктив ёшдаги аёллар ва 50 нафарини 36-45 ёш оралиғидаги кеч репродуктив ёшдаги аёллар ташкил этди. Кеч репродуктив ёшдаги аёлларда доминант фолликуланг узунлиги ёш репродуктив ёшдаги аёлларга нисбатан сезиларли кичкина ўлчамда эканлиги аниқланди ва гуруҳларда 13,4мм ва 15,2 мм, ташкил этди $p < 0,05$). Доминант фолликула диаметри ҳам ёшга нисбатан мос равишда 20,1 мм ва 23,5 мм, ташкил этди, $p < 0,05$. Шунингдек эндометрий структурасида ҳам соғлом аёллар эндометрий қалинлигига нисбатан 60% аёлларда ўзгаришлар аниқланади.

Калит сўзлар: фолликулогенез, бачадондан аномал қон кетиши, овулятор дисфункция

The study found 100 women with AUB, of whom 50 were of early reproductive age (20-35 years old) and 50 were of late age (36-45 years old). In women of late reproductive age, the length of the dominant follicle was much smaller than in women of early reproductive age (13.4 mm and 15.2 mm, $p < 0.05$), respectively. In women of late reproductive age, the diameter of the dominant follicle was also smaller (20.1 mm and 23.5 mm, $p < 0.05$). In 60% of women with AUB, the echostructure of the endometrium changed, while in women without AUB, no such changes were observed. In women with AUB, the thickness of the endometrium was also smaller compared to women without AUB.

Key words: folliculogenesis, abnormal uterine bleeding, ovulatory dysfunction

Введение. Аномальные маточные кровотечения (АМК) являются распространенной проблемой у женщин в разных возрастных группах и могут иметь различные причины [1-4]. Одной из возможных причин АМК является овуляторная дисфункция, которая характеризуется нарушениями в процессе овуляции и гормонального статуса [5-7]. Овуляторная дисфункция может приводить к нарушению фолликулогенеза - процесса зреления фолликулов в яичниках.

Оценка фолликулогенеза и его связь с аномальными маточными кровотечениями является важной задачей, так как эти параметры могут влиять на репродуктивное здоровье женщин и их способность забеременеть [8-12]. Однако, по данным литературы исследование, которые исследуют связь между фолликулогенезом и аномальными маточными кровотечениями, особенно у женщин с овуляторной дисфункцией.

Одной из наиболее частых причин является овуляторная дисфункция, которая может привести к нарушению фолликулогенеза. Для диагностики и оценки эффективности лечения используются различные методы, включая ультразвуковую диагностику [12-15].

Цель нашего исследования изучить эхографические параметры фолликулогенеза у женщин с АМК связанной овуляторной дисфункцией.

Материалы и методы исследования. В исследование были включены 100 женщин с АМК, из ко-

торых 50 были в раннем репродуктивном возрасте (20-35 лет) и 50 - в позднем (36-45 лет). Все пациентки прошли ультразвуковое исследование в первой и во второй фазе менструального цикла (на 8 и 14 дни). Оценивались следующие параметры фолликулогенеза: длина доминантного фолликула, диаметр доминантного фолликула, эхоструктура эндометрия, толщина эндометрия.

Статистическую обработку результатов проводили методами непараметрической статистики в среде Statistica 10.0 (StatSoft Inc., США) с использованием ее возможностей построения таблиц сопряженности, на основании которых оценивали связь между признаками с помощью распределения Пирсона χ^2 при $p \leq 0,05$ (95 %).

Результаты исследования. У 80% женщин с АМК связанной овуляторной дисфункцией наблюдалось нарушение фолликулогенеза 34,6% и 45,4% соответственно по группам. Длина доминантного фолликула была значительно меньше у 44% женщин в позднем репродуктивном возрасте по сравнению с женщинами в раннем репродуктивном возрасте 34,2% (13,4 мм против 15,2 мм, соответственно, $p < 0,05$). Диаметр доминантного фолликула также был меньше у 42% женщин в позднем репродуктивном возрасте (20,1 мм против 23,5 мм, соответственно, $p < 0,05$). Исследование овуляции у обследуемых показало что, ни одной пациентки овуляция не наблюдалась (см.рисунок).

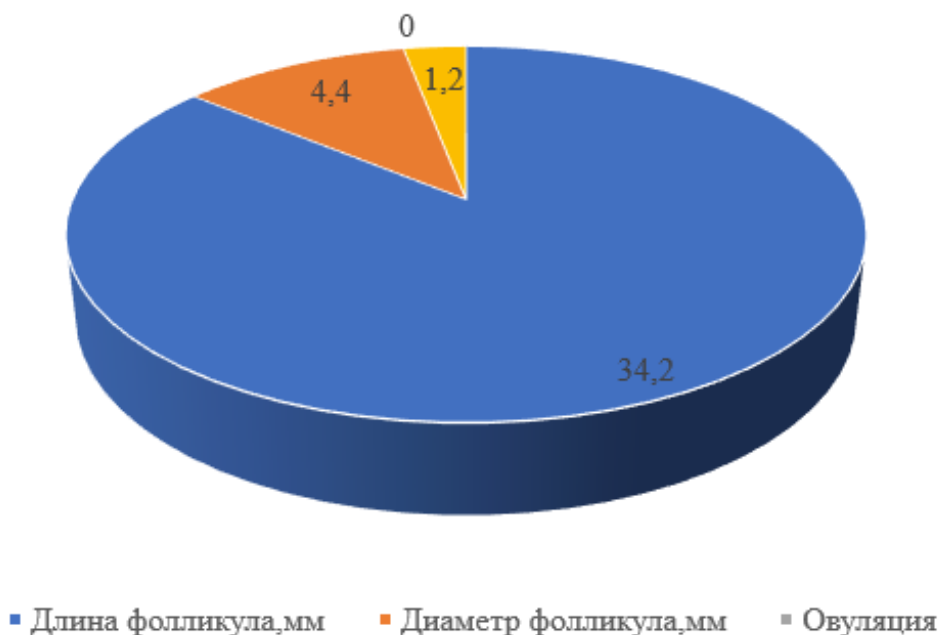


Рисунок 1. Структура эхографических параметров фолликулы яичников у обследованных, %

Эхоструктура эндометрия была изменена у 60% женщин с АМК 32% и 38%, в то время как у женщин без АМК таких изменений не наблюдалось. Толщина эндометрия была также меньше у 47% женщин с АМК по сравнению с женщинами без АМК. Эти изменения могут быть связаны с овulatory дисфункцией, что может привести к затруднениям в зачатии и беременности.

Важно отметить, что оценка эхографических параметров фолликулогенеза может быть полезна при диагностике и лечении женщин с АМК и овulatory дисфункцией. Она может помочь определить степень нарушения фолликулогенеза и выбрать наиболее эффективные методы лечения.

Обсуждение. Наше исследование было направлено на оценку фолликулогенеза у женщин с аномальными маточными кровотечениями, связанными с овulatory дисфункцией. Результаты нашего исследования подтвердили наше предположение о наличии изменений в процессе фолликулогенеза у этой группы пациенток. Во-первых, мы обнаружили задержку в развитии фолликулов у женщин с аномальными маточными кровотечениями, связанными с овulatory дисфункцией. Это подтверждается нашими ультразвуковыми данными, которые показали увеличенное время до достижения доминирующего фолликула и задержку в овуляции. Эти результаты указывают на нарушение процесса овуляции у этих пациенток, что может быть одной из причин аномальных маточных кровотечений.

Во-вторых, мы наблюдали повышенную частоту атрезии фолликулов у пациенток с аномальными маточными кровотечениями, связанными с овulatory дисфункцией. Это свидетельствует о неполноценном развитии фолликулов и преждевременной гибели яйцеклеток. Эти изменения могут быть связаны с нарушениями в гормональном статусе и дисбалансе эстрогенов и прогестерона.

Наши результаты подтверждают предыдущие исследования, которые также указывали на нарушение фолликулогенеза у женщин с аномальными маточными кровотечениями, связанными с овulatory дисфункцией. Эти данные подчеркивают важность диагностики и лечения овulatory дисфункции у пациенток с аномальными маточными кровотечениями для улучшения репродуктивного здоровья и достижения желаемой беременности.

Выводы. Исследование показало, что у 80% женщин с АМК связанной овulatory дисфункцией наблюдаются изменения эхографических параметров фолликулогенеза, такие как уменьшение длины и диаметра доминирующего фолликула и изменения эхоструктуры эндометрия. Эти изменения могут быть связаны с овulatory дисфункцией и могут привести к затруднениям в зачатии и беременности. Оценка этих параметров может быть полезна при диагностике и лечении женщин с АМК связанной овulatory дисфункцией.

Литература

1. Brosens I, Benagiano G. Endometrial polyps in infertility. Best Pract Res Clin Obstet Gynaecol. 2016;34:76-84.
2. Carmina E, Lobo RA. Use of fasting blood to assess the prevalence of insulin resistance in women with polycystic ovary syndrome. Fertil Steril. 2004;82(3):661-665.
3. Crosignani PG, Rubin BL. Optimal use of infertility diagnostic tests and treatments. The ESHRE Capri Workshop Group. Hum Reprod. 2000;15(3):723-732.
4. Шукуров Ф.И. Опыт восстановления менструальной функции у женщин с доброкачественными структурными изменениями яичников после эндохирургического лечения//Сборник тезисов XII Международный конгресс по репродуктивной медицине Москва/ 2018. С.182-183.
5. Шукуров Ф.И., Аюпова Ф.М. Роль ультразвукового исследования с цветным доплеровским картированием в диагностике доброкачественных структурных изменений яичников//Сборник тезисов XXXII международного конгресса «Новые технологии в диагностике и лечении гинекологических заболеваний» с курсом эндоскопии//

Москва.2019.,-С65-66.

6. Шукуров Ф.И., Мамажанова Д.М.,Саттарова К.А., Юлдашева Н.З. Оценка эффективности применения препарата Белара в адъювантной терапии синдрома поликистозных яичников после эндохирургического лечения//Экспериментальная и клиническая фармакология.2022.Том 85,№8.-С.14-16,

7. Шукуров Ф.И., Аюпова Ф.М. Роль адъювантной гормональной терапии в восстановлении репродуктивной функции у женщин после эндохирургического лечения фолликулярных кист яичников//Гинекология. 2021; 23 (1): С. 68-72.

8. De Leo V, Musacchio MC, Cappelli V, et al. Genetic, hormonal and metabolic aspects of PCOS: an update. *Reprod Biol Endocrinol*. 2016;14(1):38.

9. Farquhar CM, Bhattacharya S, Repping S, Mastenbroek S, Kamath MS, Marjoribanks J. Female subfertility. *Nat Rev Dis Primers*. 2019;5(1):7.

10. Shukurov F.I. Use of contraceptives in rehabilitation of reproductive function in women with infertility after endochirurgical intervention in ovarians//13 th Seminar of the European Society of Contraception and Reproductive HealthPark Inn by Radisson PribaltiyskayaSaint Petersburg, Russia. Final programme and book of abstracts.2017-с-22-23

11. Fritz MA, Speroff L. *Clinical Gynecologic Endocrinology and Infertility*. 8th ed. Philadelphia, PA: Lippincott Williams & Wilkins; 2010.

12. Laven JS, Fauser BC. Approach to the patient: Polycystic ovary syndrome. In: De Groot LJ, Chrousos G, Dungan K, et al., eds. *Endotext* [Internet]. South Dartmouth, MA: MDText.com, Inc.; 2000. Available from: <https://www.ncbi.nlm.nih.gov/books/NBK278936/>

13. Munro MG, Critchley HO, Broder MS, Fraser IS; FIGO Working Group on Menstrual Disorders. FIGO classification system (PALM-COEIN) for causes of abnormal uterine bleeding in nongravid women of reproductive age. *Int J Gynaecol Obstet*. 2011;113(1):3-13.

14. Practice Committee of the American Society for Reproductive Medicine. Current evaluation of amenorrhea. *Fertil Steril*. 2004;82(2 Suppl 1):S33-S39.

15. Sirmans SM, Pate KA. Epidemiology, diagnosis, and management of polycystic ovary syndrome. *Clin Epidemiol*. 2014;6:1-13.

ФОЛЛИКУЛОГЕНЕЗ У ЖЕНЩИН С АНОМАЛЬНЫМИ МАТОЧНЫМИ КРОВОТЕЧЕНИЯМИ СВЯЗАННЫЙ ОВУЛЯТОРНОЙ ДИСФУНКЦИЕЙ

Абраева Н.Н., Гаипова Н.М.

В исследование были включены 100 женщин с АМК, из которых 50 были в раннем репродуктивном возрасте (20-35 лет) и 50 - в позднем (36-45 лет). Длина доминантного фолликула была значимо меньше у женщин в позднем репродуктивном возрасте по сравнению с женщинами в раннем репродуктивном возрасте (13,4 мм против 15,2 мм, соответственно, $p < 0,05$). Диаметр доминантного фолликула также был меньше у женщин в позднем репродуктивном возрасте (20,1 мм против 23,5 мм, соответственно, $p < 0,05$). Эхоструктура эндометрия была изменена у 60% женщин с АМК, в то время как у женщин без АМК таких изменений не наблюдалось. Толщина эндометрия была также меньше у женщин с АМК по сравнению с женщинами без АМК.

Ключевые слова: фолликулогенез, аномальные маточные кровотечения, овуляторная дисфункция.

