

ISSN 2010-9881

# SHOSHILINCH TIBBIYOT AXBOROTNOMASI

O'zbekiston shoshilinch tibbiy yordam vrachlar assotsiatsiyasi jurnali

## Вестник экстренной медицины

---

Научно-практический журнал  
Ассоциации врачей экстренной  
медицинской помощи Узбекистана

**2017, XI (3)**

---

Ilmiy-amaliy jurnal

---

EMPA.UZ

# SHOSHILINCH TIBBIYOT AXBOROTNOMASI

Ilmiy-amaliy jurnal

2017, XI (3)

## «ВЕСТНИК ЭКСТРЕННОЙ МЕДИЦИНЫ» «THE BULLETIN OF EMERGENCY MEDICINE»

Рецензируемый научно-практический журнал

Входит в перечень научных изданий, рекомендованных ВАК Республики Узбекистан  
для публикации основных научных результатов докторских диссертаций

Включен в Российский индекс научного цитирования (РИНЦ)

Издается с 2008 г. Свидетельство о регистрации средства массовой информации № 0292 от 15.08.2007

**ГЛАВНЫЙ РЕДАКТОР:**

**ХАДЖИБАЕВ Абдухаким Муминович**, профессор, д.м.н.

### РЕДАКЦИОННАЯ КОЛЛЕГИЯ (Ташкент):

М.Ж. АЗИЗОВ, Р.Н. АКАЛАЕВ, Х.А. АКИЛОВ, А.В. АЛИМОВ, Б.К. АЛТЫЕВ,  
А.И. ИКРАМОВ, Ш.И. КАРИМОВ, К.Э. МАХКАМОВ, Ф.Г. НАЗЫРОВ, З.М. НИЗАМХОДЖАЕВ,  
К.С. РИЗАЕВ, ДЖ.М. САБИРОВ, Ф.А. ХАДЖИБАЕВ, А.А. ХУДАЯРОВ, Б.И. ШУКУРОВ (ответственный секретарь)

### МЕЖДУНАРОДНЫЙ РЕДАКЦИОННЫЙ СОВЕТ:

В.Е. Аваков (Ташкент)	Victoria Garib (Vienna, Austria)	Jannicke Mellin-Olsen (Rud, Norway)
Р.М. Агаев (Баку)	Н.Дж. Гаджиев (Баку)	В.В. Мороз (Москва)
М.М. Акбаров (Ташкент)	Б.Г. Гафуров (Ташкент)	О.Б. Оспанов (Астана)
Ф.А. Акилов (Ташкент)	Б.Т. Даминов (Ташкент)	В.Е. Парфенов (С.-Петербург)
Ф.Б. Алиджанов (Ташкент)	С.А. Кабанова (Москва)	Ю.С. Полушин (С.-Петербург)
Д.А. Алимов (Ташкент)	Г.М. Кариев (Ташкент)	Э.А. Сатвалдиева (Ташкент)
Х.П. Алимова (Ташкент)	М.Л. Кенжаев (Ташкент)	А.Д. Фаязов (Ташкент)
А.Л. Аляви (Ташкент)	Р.Д. Курбанов (Ташкент)	Juha Hernesniemi (Helsinki, Finland)
Ш.К. Атаджанов (Ургенч)	Б.А. Магруппов (Ташкент)	М.Ш. Хубутия (Москва)
Д.И. Ахмедова (Ташкент)	Ю.Р. Маликов (Навои)	В.Х. Шарипова (Ташкент)
С.Ф. Багненко (С.-Петербург)	И.П. Миннуллин (С.-Петербург)	А.М. Шарипов (Ташкент)
С.М. Бегалиев (Нукус)	А.Г. Мирошниченко (С.-Петербург)	А.Ф. Черноусов (Москва)
Е.М. Борисова (Ташкент)	Г.Ф. Муслимов (Баку)	А.Т. Эрметов (Наманган)

Редакция не всегда разделяет точку зрения авторов публикуемых материалов.  
Ответственность за содержание рекламы несут рекламодатели.

Адрес редакции: 100115, Узбекистан, Ташкент, ул. Кичик халка йули, 2. Тел.: (99871) 1504600, 1504601. E-mail: shta@minzdrav.uz

ISSN 2010-9881      Индекс подписки 1214

Тираж 3080. Формат 60×84<sup>1</sup>/<sub>8</sub>. Бумага мелованая. Усл. печ. л. 13,95. Уч. изд. 18,67. Заказ № 17-719.

Отпечатано в издательско-полиграфическом творческом доме «O'zbekiston»

## ОРГАНИЗАЦИЯ ЭКСТРЕННОЙ МЕДИЦИНСКОЙ ПОМОЩИ

- Принципы организации экстренной медицинской помощи детям с сочетанными травмами  
*Х.П. Алимова, В.Х. Шарипова*
- 5 The principles of emergency medicine management in children with combined injuries  
*Kh.P. Alimova, V.Kh. Sharipova*

## КЛИНИЧЕСКИЕ ИССЛЕДОВАНИЯ

- Особенности микрохирургии аневризм передней соединительной артерии  
*А.М. Хаджибаев, М.К. Махкамов*
- 12 Features of anterior communicating artery aneurysms microsurgery  
*A.M. Khadjibaev, M.K. Makhkamov*
- Эндоваскулярная эмболизация гастроэзофагеальных вен в комплексе с эмболизацией селезеночной артерии у больных с циррозом печени  
*Ш.И. Каримов, М.Ш. Хакимов, У.И. Маткулиев, А.М. Муродов*
- 17 Endovascular embolisation of gastroesophageal veins combined with embolisation of splenic artery at patients with liver cirrhosis.  
*Sh.I. Karimov, M.Sh. Hakimov, U.I. Matkuliev, A.M. Murodov*
- Отдаленные результаты портосистемного шунтирования у больных циррозом печени с асцитическим синдромом  
*Ф.Г. Назыров, Р.А. Ибадов, С.Х. Ирматов*
- 23 Long-term results in liver cirrhosis patients after portosystemic shunt with ascites.  
*F.G. Nazirov, R.A. Ibadov, S.Kh. Irmatov*
- Лечебно-диагностическая видеоторакокопия при закрытой травме грудной клетки  
*Ш.И. Каримов, У.Б. Беркинов, А.А. Адилходжаев, Е.Р. Файзуллаев*
- 27 Treatment-diagnostic videothoracoscopy at closed chest injury  
*Sh.I. Karimov, U.B. Berkinov, A.A. Adilkhodjaev, E.R. Fayzullaev*
- Перекрут и некроз пряди большого сальника и жировых подвесок толстой кишки  
*Ф.А. Хаджибаев, Ф.К. Гуломов*
- 30 Torsion and necrosis of greater omentum strand and appendix epiploica  
*F.A. Khadjibaev, F.K. Gulomov*
- Возможности видеолaparоскопии в диагностике и лечении паховых грыж в экстренной хирургии  
*М.Ш. Хакимов, У.Б. Беркинов, О.Т. Саттаров, А.А. Имамов*
- 34 Scope of videolaparoscopy in the diagnosis and treatment of inguinal hernia in emergency surgery  
*M.Sh. Khakimov, U.B. Berkinov, O.T. Sattarov, A.A. Imamov*
- Особенности оказания неотложной помощи пострадавшим с электротравмой  
*А.Д. Фаязов, Р.С. Ажиниязов, Д.Б. Туляганов, У.Р. Камиллов*
- 38 Peculiarities of emergency medicine in victims with electrical injury  
*A.D. Fayazov, R.S. Ajiniyazov, D.B. Tulyaganov, U.R. Kamilov*
- Функциональный статус органов и систем при электротермических поражениях  
*А.Д. Фаязов, У.Р. Камиллов, Д.Б. Туляганов, Т.А. Вerveкина, Р.С. Ажиниязов*
- 42 Functional status of organs and systems in electrothermic damage  
*A.D. Fayazov, U.R. Kamilov, D.B. Tulyaganov, T.A. Vervekina, R.S. Ajiniyazov*
- Аспекты урологической помощи больным с позвоночно-спинномозговой патологией  
*С.А. Аллазов, Х.С. Тошев, Х.С. Аллазов*
- 47 Summary aspects of urologic care for patients with pathology of spine and spinal cord  
*S.A. Allazov, R.R. Gafarov, X.S. Allazova*
- Фармакологическая коррекция токсикогипоксической энцефалопатии у больных с тяжелыми формами острых отравлений  
*Г.А. Ливанов, А.Н. Лодягин, Б.В. Батоцыренов, А.Т. Лоладзе*
- 51 Pharmacological correction of toxic-hypoxic encephalopathy in patients with severe forms of acute poisonings  
*G.A. Livanov, A.N. Lodyagin, B.V. Batotsirenov, A.T. Loladze*
- Сравнительный анализ системной и интра-артериальной тромболитической терапия в остром периоде ишемического инсульта  
*Ш.Р. Мубарак, Б.Г. Гафуров, Д.А. Алимов, Ш.Х. Арифджанов, Ш.Н. Салахитдинов*
- 55 Comparative analysis of intra-arterial and systemic thrombolysis in acute period of ischemic stroke  
*Sh.R. Mubarakov, B.G. Gafurov, Sh.Kh. Arifdjanov, Sh.N. Salaxitdinov*
- Результаты лечения диафизарных переломов длинных костей конечностей у детей с применением эластичных стержней  
*Т.С. Мусаев, Н.Н. Толипов, Ф.А. Машарипов*
- 62 Treatment results of long extremities diaphyseal fractures in children with the use of elastic rods  
*T.S. Musaev, N.N. Tolipov, F.A. Masharipov*

## ЭНДОВАСКУЛЯРНАЯ ЭМБОЛИЗАЦИЯ ГАСТРОЭЗОФАГЕАЛЬНЫХ ВЕН В КОМПЛЕКСЕ С ЭМБОЛИЗАЦИЕЙ СЕЛЕЗЕНОЧНОЙ АРТЕРИИ У БОЛЬНЫХ ЦИРРОЗОМ ПЕЧЕНИ

Ш.И. КАРИМОВ, М.Ш. ХАКИМОВ, У.И. МАТКУЛИЕВ, А.М. МУРОДОВ

## ENDOVASCULAR EMBOLISATION OF GASTROESOPHAGEAL VEINS COMBINED WITH EMBOLISATION OF SPLENIC ARTERY AT PATIENTS WITH LIVER CIRRHOSIS

SH.I. KARIMOV, M.SH. HAKIMOV, U.I. MATKULIEV, A.M. MURODOV

*Ташкентская медицинская академия*

Цирроз печени является одним из опасных заболеваний во всем мире, который приводит к таким осложнениям, как печеночная недостаточность, асцит, кровотечение из варикозных вен пищевода и гиперспленизм. Среди них особенно фатальным считается развитие портальной гипертензии (ПГ) и кровотечение из варикозно-расширенных вен пищевода и желудка (ВРВПЖ). Малоинвазивные методы, которые были рекомендованы для лечения кровотечения ВРВПЖ, включают эндоскопическую склеротерапию (ЭС), лигирование (ЭЛ), эндоваскулярное трансюгулярное внутripеченочное портосистемное шунтирование (TIPS), эндоваскулярную чрескожно-чреспеченочную эмболизацию гастроэзофагеальных варикозов (ЧЭГВ) и другие комбинированные методы, изучению эффективности которых посвящена данная статья.

**Ключевые слова:** цирроз печени, эмболизация, портальная гипертензия.

Liver cirrhosis is one of the most dangerous and widespread diseases in the world, leading to such complications as liver failure, ascites, variceal bleeding and hypersplenism. Development of portal hypertension and variceal bleeding is the most dangerous and life threatening among them. Mini-invasive methods which were recommended for treatment of variceal bleeding included endoscopic sclerotherapy, ligation, Transjugular Intrahepatic Portosystemic Shunting (TIPS), embolization of gastroesophageal anastomosis and other combined methods.

**Key-words:** *hepatocirrhosis, embolization, portal hypertension.*

Цирроз печени (ЦП) является одним из наиболее распространенных и опасных заболеваний, которое приводит к таким осложнениям, как печеночная недостаточность, асцит, кровотечение из варикозных вен пищевода (ВРВПЖ) и гиперспленизм [6,7,10]. Фатальными считаются портальная гипертензия (ПГ) и кровотечение из варикозно-расширенных вен пищевода и желудка [6,7]. Смертность от продолжающегося кровотечения составляет около 4-8% [6,8,11], а 20% пациентов с острым кровотечением погибают в течение 6 недель от других осложнений [6,8,11]. Даже если кровотечения из ВРВПЖ остановлено, более чем у 60% пациентов оно рецидивирует [5,9], а смертность от повторного кровотечения у пациентов с декомпенсированным циррозом печени достигает 78% [7].

На сегодняшний день существуют различные методы лечения ПГ, включающие оперативное лечение, эндоваскулярные вмешательства и эндоскопическое лечение. Разработано множество методов оперативного лечения. Эти операции очень эффективны в снижении давления в воротной вене и предотвращении повторного кровотечения, но имеют свои ограничения: главным образом это инвазивность и послеоперационные осложнения, включая тромбоз воротной вены, травматизация слизистой желудка и гастростаз, энцефалопатия и прогрессирование печеночной недостаточности [2,4,24]. В этой связи оперативные вмешательства при ПГ не являются методом выбора первой линии для пациентов с кровотечением из ВРВПЖ, а для больных с

печеночной недостаточностью ПН класса В и С по Child – Pugh считаются противопоказанными. Малоинвазивные методы, рекомендованные для лечения кровотечения из ВРВПЖ, включают эндоскопическую склеротерапию (ЭС) [15,22,23], лигирование (ЭЛ) [22,23], эндоваскулярное трансюгулярное внутripеченочное портосистемное шунтирование (TIPS) [12,18,21], эндоваскулярное чрескожно-чреспеченочное эмболизацию гастроэзофагеальных варикозов (ЧЭГВ) [1,25] и другие комбинированные методы [13,16,17,20].

Эндоскопические вмешательства эффективны в профилактике и лечении кровотечений из ВРВПЖ, но они не являются способом декомпрессии портальной гипертензии, и выполнение их достаточно сложно при варикозных венах пищевода с переходом на желудок или изолированных поражениях. Высокая частота рецидива кровотечения диктует необходимость поиска других вариантов лечения больных данной категории [23].

Эффективным методом снижения портального давления и профилактики повторных кровотечений является TIPS, но в послеоперационном периоде может прогрессировать печеночная недостаточность и энцефалопатия (до 29%) [21]. Поэтому TIPS не рекомендуется в качестве метода первого выбора для предотвращения повторного кровотечения. Ее скорее применяют при рецидивирующих кровотечениях после других малоинвазивных методов [13,22].

Эндоваскулярная редукция селезеночного кровотока (ЭРСК) эффективна у пациентов с гиперспленизмом.

Этот метод позволяет улучшить функции печени и незначительно снизить портальную гипертензию [14].

ЧЭГВ позволяет успешно остановить кровотечение у 90% пациентов с ПГ [3,19,25]. Тем не менее, после ЧЭГВ отмечается незначительный подъем портального давления за счет эмболизации портокавальных коллатералей на 50-100 мм вод. ст., у 35-65% больных в отдаленном периоде может возникнуть рецидивирующее кровотечение [1,19,25].

В то же время эффективность комбинированного применения ЭРСК и ЧЭГВ не изучена. Мы решили оценить эффективность комплексного применения ЭРСК и ЧЭГВ у пациентов с ЦП в качестве метода профилактики и лечения кровотечений.

**Цель.** Оценка эффективности комплексного применения ЧЭГВ и ЭРСК.

### МАТЕРИАЛ И МЕТОДЫ

Исследование проводилось на клинической базе кафедры факультетской и госпитальной хирургии №1 Ташкентской медицинской академии. Основным критерием отбора больных было наличия цирроза печени с кровотечением из ВРВПЖ или анамнестическое кровотечение. Степень ВРВПЖ оценивали по классификации N. Soehendra, K. Binmoeller (1997) (трехстепенная классификация дифференцированного подхода к данной патологии в пищеводе и желудке). Выраженность печеночной дисфункции оценивали по критериям Child – Pugh.

Больные с выраженным гепаторенальным синдромом, тромбозом воротной вены, выраженной энцефалопатией и билирубинемией выше 50 мкмоль/л не вошли в группу исследования. Противопоказанием к выполнению чреспеченочных вмешательств являлись также объемные образования в правой доле печени по ходу предполагаемой пункции и интерпозиции кишечника. В случае выраженного асцита, не поддающегося диуретической терапии, первоначально больным производился лапароцентез, в последующем выполнялось эндоваскулярное вмешательство. Основными критериями оценки эффективности эндоваскулярного вмешательства были эффективность остановки кровотечения, возможность предотвращения рецидивов кровотечения в ближайшем и отдаленном периодах, снижение осложнений и летальности.

В группу исследования вошли 46 пациентов, которых наблюдали в период с 1998 по 2015 гг. Средний возраст больных 39,4±17,7 года, соотношение мужчин и женщин – 37:9. По выраженности печеночной дисфункции по градации Child – Pugh 15 (32,6%) больных соответствовали классу А (5-6 баллов), 19 (41,3%) – классу В (7-9 баллов), 12 (26,1%) – классу С (10-15 баллов). Таким образом, у 67,4% пациентов выявлена исходная ПН в стадии суб- и декомпенсации. Во всех случаях портальная гипертензия имела характер внутривеночного блока, т.е. ЦП, причиной которого в 93,5% случаев был вирусный гепатит, в 6,5% – ассоциация алкогольного и вирусного гепатитов.

Наряду с общепринятыми клиническими и лабораторными исследованиями для уточнения источника кровотечения осуществлялась эзофагогастрофиброскопия. У 4 (8,7%) пациентов было обнаружено ВРВ пищевода II

ст., у 27 (58,7%) – III ст, у 15 (32,6%) выявлено ВРВ пищевода с переходом на кардиальный отдел и дно желудка (табл. 1).

**Таблица 1.** Распределение больных по степени ПН (Child – Pugh) и степени ВРВПЖ (N. Soehendra, K. Binmoeller)

Печеночная недостаточность	Число больных, абс. (%)
Класс А	15 (32,6)
Класс В	19 (41,3)
Класс С	12 (26,1)
Степень ВРВПЖ	
II.	4 (8,7)
III.	27 (58,7)
GOV-1, 2 тип	15 (32,6)

Активное кровотечение в момент эндоскопии выявлено у 17 (36,9%) больных. После выявления источника кровотечения во всех случаях кровотечение из ВРВПЖ остановлено установкой зонда-обтуратора Сенгстейкена – Блекмора. Это позволяло восстановить объем циркулирующей крови, гемодинамические и лабораторные показатели в кратчайшие сроки с целью предоперационной подготовки.

С целью профилактики ПН больным назначали L-орнитин-аспартат (Гепа-Мерц), адеметионит (гептрал), глютаминовую кислоту и пероральные антибактериальные препараты (тетрациклин, метронидазол), а также проводились регулярные очистительные клизмы.

Полученные данные были обработаны методом вариационной статистики путем расчета среднеарифметической (M) и средней прогрессности (m) с учетом числа наблюдений. Оценка достоверности проводилась по критериям Стьюдента по показателю р (Беленький М.А., 1963; Каменский Л.С., 1994). Статическая обработка цифрового материала выполнялась с помощью прикладной программы Excel на персональном компьютере. Разницу считалась достоверной при значении  $p < 0,05$ .

**Методика эндоваскулярной ЧЭГВ.** Диагностические и лечебные эндоваскулярные вмешательства проводились в условиях рентгенооперационных, оснащенных ангиографическими установками Multistar TOP+ и Triplex Angiomatoc фирмы Siemens, укомплектованных соответствующими регистрирующими устройствами. Преимущество отдавали исследованиям в режиме цифровой субтракции с компьютерной обработкой изображения и выполнением необходимых измерений. Регистрацию давления осуществляли на аппарате Mingograph-62 фирмы Elema. Использовали набор необходимых специальных инструментов и приспособлений, средств для эмболизации сосудов, пломбировочный материал.

Ангиографическая диагностика нарушений воротно-печеночного кровообращения при ПГ, наряду с исследованиями воротной вены и ее притоков, обязательно включала выполнение целиакографии, мезентерикоportoграфии, нижней каваграфии и гепатографии по стандартным методикам.

Функцию ветвей воротной вены осуществляли под местной анестезией 0,5% раствора новокаина при за-

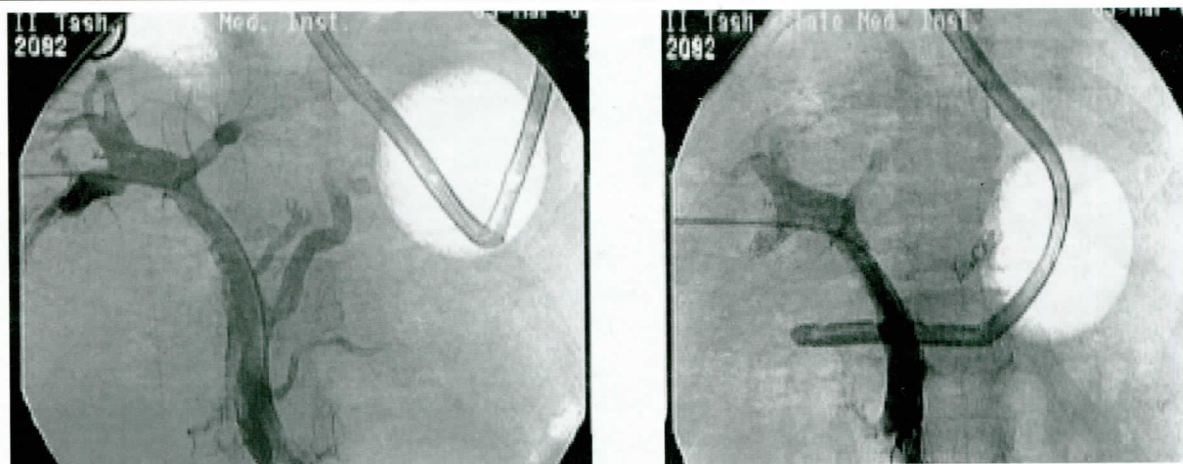


Рис. 1. Чрескожная чреспеченочная портография до эмболизации левой желудочной вены (а); портография после острой эмболизации левой желудочной вены (б).

держке дыхания из 7-8-9 межреберья по средней подмышечной линии справа, отклоняясь от нее дорзально или вентрально в зависимости от полученных данных о топографии печени и ориентирах индивидуально. В большинстве случаев пунктировать ветви воротной вены удавалось после 1-3 попыток, но в отдельных случаях проводилось до 8-10 пункций.

Для эмболизации ВРВПЖ по методике Lunderquisti Vang проводилась последовательная селективная катетеризация левой желудочной вены (ЛЖВ) и коротких желудочных вен (КЖВ) с последующей флебографией. Затем производили окклюзию каждой из этих вен введением в качестве эмболов металлических спиралей, тefлонового велюра, гемостатической губки в сочетании со склерозирующими веществами, такими как 96% этиловый спирт, 3% тромбовар.

Особые сложности возникали у больных с выраженным конгломератом варикозных вен желудка, которые имели притоки не только из ЛЖВ, но и из множества КЖВ. Поэтому у 11 пациентов после эмболизации притоков ВРВПЖ катетер в воротной вене оставлен как для контроля за развитием новых притоков, так и внутрипортального введения препаратов. У 7 больных на контрольной портографии выявлены дополнительные пути притоков ВРВПЖ через эмболизированные коллекторы, у 5 проведена их реэмболизация. Данные о характере выполненных эндоваскулярных вмешательств представлены в таблице 2.

Таблица 2. Характер и количество эндоваскулярных вмешательств

Характер вмешательства	Число больных, абс. (%)
Острая эмболизация ЛЖВ	1 (2,2)
Острая эмболизация ДЖВ, КЖВ	3 (6,5)
Острая эмболизация ЛЖВ, КЖВ и ХЭСА	37 (80,4)
Острая эмболизация ЛЖВ и ХЭСА	5 (10,9)
Всего	46 (100)

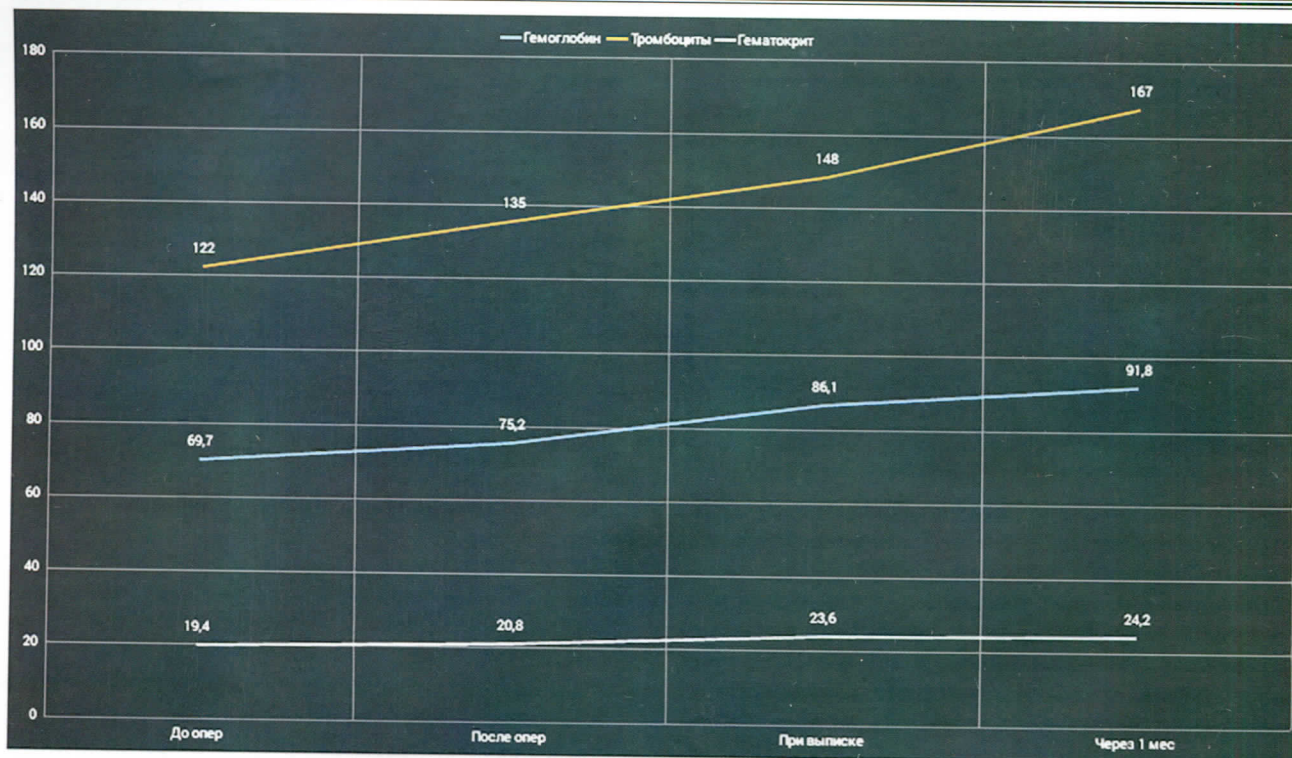
Контроль качества эмболизации осуществлялся путем повторной портографии и измерением давления в

воротной вене, которое при эффективном блокировании гастрозофагеальных шунтов, как правило, увеличивалось на  $79,2 \pm 6,6$  мм вод. ст. В этой связи с целью редукции артериального притока в портальное русло выполняли эмболизацию селезеночной артерии (ЭСА) и/или левой желудочной артерии спиралью Гиантурко. Для ЭСА катетер после выполнения целиакографии продвигался и устанавливался суперселективно в селезеночную артерию максимально ближе к воротам селезенки, дистальнее отхождения панкреатических ветвей. Для эмболизации использовали металлические спирали конической формы, что значительно снижает риск инфарктирования селезенки. У 3 (2,3%) больных из-за анатомической особенности сосудов чревного ствола, т.е. отхождения чревного ствола под острым углом от аорты, затрудняющего введение катетера в необходимый бассейн, произвести эмболизацию селезеночной артерии не удалось. Выполнение эмболизации селезеночной артерии и/или левой желудочной артерии приводило к снижению портального давления в среднем до  $71 \pm 10,8$  мм вод. ст, что существенно компенсировало подъем портального давления после эмболизации гастрозофагеальных коллатералей.

## РЕЗУЛЬТАТЫ

Анализ результатов лечения и клинико-биохимических параметров позволил установить, что в ближайшем послеоперационном периоде показатели периферической крови существенно возрастают (рис. 2). Так, уровень гемоглобина в период госпитального наблюдения достоверно возрос с  $69,7 \pm 3,41$  до  $86,1 \pm 5,33$  г/л ( $p < 0,05$ ), гематокрит увеличился с  $19,4 \pm 2,5$  до  $23,6 \pm 1,1\%$  ( $p < 0,05$ ), количество эритроцитов возросло с  $2,0 \pm 0,38$  до  $2,47 \pm 0,30 \cdot 10^{12}/л$  ( $p < 0,05$ ), тромбоцитов – с  $122,7 \pm 17,4$  до  $148,8 \pm 10,3 \cdot 10^9/л$  ( $p < 0,05$ ).

Несмотря на относительную малую травматичность вмешательства, в группе больных с ПН класса С постэмболизационный период протекал тяжело. В первые несколько суток больные отмечали тянущие, тупые боли в правом подреберье и эпигастральной области. Повышение температуры тела до  $38-38,5^\circ\text{C}$  наблюдалось в ранние сроки после операции у 19 больных. Тянущие ту-



пые боли в правом подреберье отмечались у всех пациентов, которые купировались введением нестероидных анальгетиков.

В группе больных, у которых вмешательства выполнены в полном объеме, наиболее тяжелыми осложнениями были кровотечения в брюшную полость и тромбоз воротной вены и мезентериальных сосудов. Как видно из таблицы 3, кровотечение имело место у 2 (4,3%) пациентов. Поступление крови в брюшную полость происходило через пункционное отверстие в печени, фактором которого явилась повышенная кровоточивость, вызванная глубокими нарушениями свертывающей системы крови. Среди других причин следует указать наличие у больных значительно уменьшенной в размерах уплотненной печени и высокого портального давления. Особенно опасно сочетание этих факторов. Несмотря на тщательно выполненную пломбировку пункционного канала с использованием полимеризующихся смесей, избежать кровотечения не удалось.

Больные с внутрибрюшным кровотечением подверглись экстренным хирургическим вмешательствам по жизненным показаниям. В послеоперационном периоде нарастала печеночно-почечная недостаточность, прогрессировали нарушения сердечно-сосудистой системы и других жизненно важных систем организма, что стало причиной смерти 2 (4,3%) больных.

Количество асцитической жидкости несколько уменьшилось у 8 больных, у 4 пациентов особой динамики этого показателя не выявлено. У 6 больных имело место прогрессирующее накопление асцита, несмотря на проводимую диуретическую терапию, что сопровождалось дыхательной недостаточностью и потребовало выполнения лапароцентеза. В послеоперационном периоде у 11 (8,9%) больных наблюдался гидроторакс, что

было связано с поступлением асцитической жидкости в плевральную полость через перитонеоплевральное соустье, образующееся в результате чрескожной чреспеченочной пункции воротной вены. У 9 больных гидроторакс сопровождался дыхательной недостаточностью, которая усугубляла тяжесть состояния и потребовала дренирования плевральной. Данные об осложнениях после чреспеченочной эмболизации притоков варикозных вен пищевода и желудка в зависимости от ПН представлены в таблице 3.

**Таблица 3.** Виды осложненных чрескожных чреспеченочных эндоваскулярных вмешательств, абс. (%)

Осложнение	Осложнение		
	класс А	класс В	класс С
Внутрибрюшное кровотечение	–	1 (2,1)	1 (2,1)
Гидроторакс	–	4 (8,6)	7 (15,2)
Инфарцирование селезенки	2 (4,3)	5 (10,8)	–
Левосторонний плеврит	1 (2,1)	3 (6,5)	–
Подтекание асцита при длительной катетеризации воротной вены	–	3 (6,5)	2 (4,3)
Дислокация катетера	–	3 (6,5)	–
Рецидив кровотечения	1 (2,1)	2 (4,3)	1 (2,1)
Летальность	1 (6,6)	3 (15,7)	5 (41,6)

Осложнения, вызванные длительным нахождением катетера в воротной вене, отмечались у 5 (10,8%) пациентов: подтекание небольшого количества крови по ходу катетера – у 2 (4,3%), дислокация катетера в паренхиму

печени с перегибом между печенью и грудной стенкой – 3 (6,5%). Эти осложнения успешно устранены применением интродьюсеров и коаксиальным введением катетера в воротную вену. Для профилактики таких осложнений катетер фиксировали к грудной стенке в свободном режиме движения. У 5 больных с выраженным асцитом отмечалось подкожное скопление и подтекание асцитической жидкости вокруг катетера. Скопление асцитической жидкости было локальным, не распространялось на находящиеся рядом области и не угрожало жизни пациента. При подтекании асцитической жидкости вокруг катетера накладывали П-образные швы.

Оценивая результаты лечения больных после ЧЭГВ, следует отметить, что из 46 пациентов на госпитальном этапе умерли 11 (23,9%). Причиной летального исхода у 5 больных была прогрессирующая печеночная недостаточность, у 1 крайне декомпенсированного пациента – полиорганная недостаточность, у 3 больных смерть наступила вследствие рецидива кровотечения, у 2 – в результате внутрибрюшного кровотечения.

### ОБСУЖДЕНИЕ

Одним из основных осложнений портальной гипертензии является кровотечение из ВРВПЖ. Предполагают, что ВРВПЖ выявляется у 30-40% пациентов с циррозом печени в стадии компенсации и субкомпенсации и у 60% в стадии декомпенсации [6,7,10]. Вероятность кровотечения напрямую связана с размером варикозных вен, а также их локализацией. Риск развития кровотечения из ВРВПЖ у пациентов с невыраженным варикозом составляет около 7% в течение 2-х лет и у 30% больных с варикозом III степени [8,9,11]. В лечении кровотечений из ВРВПЖ применяются эндоскопические, эндоваскулярные и оперативные методы [2,17,22,23]. Эффективность эндоваскулярных вмешательств несколько превышает эндоскопические, однако применение ее не всегда целесообразно ввиду возможного развития осложнений и технических сложностей [4,21,24].

Было доказано, что ЧЭГВ может улучшить клинические исходы у больных с кровотечением из варикозных вен пищевода и остановить кровотечение, но ЧЭГВ в воротной вене не может эффективно снизить портальное давление [1,25]. В связи с этим ЧЭГВ при кровотечениях из ВРВПЖ в комплексе с эндоваскулярными вмешательствами должны дополняться ЭРСК, чтобы увеличить приток крови к печени и уменьшить приток крови к воротной вене, снизить портальное давление и, следовательно, уменьшить риск рецидива кровотечения. Наши результаты свидетельствуют о том, что данная комбинация была успешной.

Анализ результатов эндоваскулярных методов гемостаза у больных данной категории показывает, что в процессе лечения возникают следующие проблемы: сложность коррекции функциональных расстройств до выполнения вмешательств, обострение печеночной недостаточности, тяжелый послеоперационный период, связанный с развитием осложнений и высокая частота рецидивов кровотечений в постэмболизационном периоде. В то же время в группе больных с ПН класса А и В послеоперационный период протекал более благоприятно, чем у пациентов класса С. У больных с ПН класса

А не наблюдалось таких осложнений, как гидроторакс и нарастающий асцит, тогда как в группе пациентов класса В и С они наблюдались соответственно у 8,6 и 15,2%.

Выполнение ЧЭГВ у больных с асцитом значительно усложнило технический процесс пункции и катетеризации воротной вены. В значительной степени то связано с изменением топографии воротной вены, оттеснением печени медиально, а также нарушением ангиоархитектоники внутрипеченочной венозного русла [1]. Плотность печеночной паренхимы и подвижность ее (плавающая печень) в среде асцитической жидкости приводит к ошибочным проколам желчных путей и сосудистых структур, что черевато фатальным исходом [3,19]. Поэтому наличие асцитической жидкости можно считать противопоказанием к выполнению ЧЭГВ.

Летальность существенно зависела от исходного функционального состояния печени. Так, в соответствии с классификацией Child – Pugh, из 15 больных, отнесенных к классу А (5-6 баллов), умер 1 (6,6%), в то время как из 19 больных класса В (7-9 баллов) погибли 5 (26,3%), а из 12 больных, соответствующих классу С (10-15 баллов), – 5 (41,6%). Высокая летальность в группе больных с ПН класса С объясняется прогрессирующей печеночной недостаточностью, а также изменением анатомического расположения сосудистых элементов печени при циррозе печени, портальной гипертензии и асците.

### ЗАКЛЮЧЕНИЕ

Основной причиной неудовлетворительных результатов и высокой летальности при применении чрескожно-чреспеченочных методов эндоваскулярного лечения ВРВПЖ при циррозе печени и портальной гипертензии является выраженный асцит и исходная тяжесть печеночной недостаточности класса С. Как показывают полученные нами результаты, при чреспеченочных вмешательствах в группе больных с ПН класса А летальность составляет 6,6%, класса В – 15,7%. Это свидетельствует о том, что чреспеченочные эндоваскулярные вмешательства могут быть методом выбора профилактики и лечения кровотечений из ВРВПЖ у больных с циррозом печени и ПН класса А и В. Комплексное применение ЭРСК позволяет незначительно снизить портальное давление и тем самым компенсировать подъем портального давления после ЧЭГВ, а также значительно улучшить показатели печеночной недостаточности и гиперспленизма в послеоперационном периоде.

### ЛИТЕРАТУРА

1. Каримов Ш.И., Боровский С.П., Рахманов С.У., Атаханов Д.А. Endovascular embolization of the hepatolienal vessels in the treatment of portal hypertension. *Ангиол и сосуд хир* 2003; 9 (2): 40-46.
2. Назыров Ф.Г., Девятов А.В., Бабаджанов А.Х., Султанов С.А. Specific development and course of portal hypertension complication in patients with hepatic cirrhosis of HBV and HCV etiology. *Вестн. хир им. И.И. Грекова* 2011; 170 (1): 22-29.
3. Benner K.G., Keeffe E.B., Keller F.S., Rosch J. Clinical outcome after percutaneous transhepatic obliteration of esophageal varices. *Gastroenterology* 1983; 85: 146-53.
4. Borgonovo G., Costantini M., Grange D. et al. Comparison of a modified Sugiura procedure with portal systemic



- shunt for prevention of recurrent variceal bleeding in cirrhosis. *Surgery* 1996; 119: 214-21.
5. Bosch J., Berzigotti A., Garcia-Pagan J.C., Abraldes J.G. The management of portal hypertension: rational basis, available treatments and future options. *J Hepatol* 2008; 48: 68-92.
  6. D'Amico G., de Franchis R. Upper digestive bleeding in cirrhosis. Post-therapeutic outcome and prognostic indicators. *Hepatology* 2003; 3: 599612.
  7. D'Amico G., Garcia-Tsao G., Pagliaro L. Natural history and prognostic indicators of survival in cirrhosis: a systematic review of 118 studies. *J Hepatol* 2006; 1: 217-31.
  8. D'Amico G., Luca A. Natural history. Clinical-haemodynamic correlations. Prediction of the risk of bleeding. *Baillieres Clin Gastroenterol* 1997; 11: 243-56.
  9. de Franchis R. Evolving consensus in portal hypertension report of the Baveno IV consensus workshop on methodology of diagnosis and therapy in portal hypertension. *J Hepatol* 2005; 43: 167-76.
  10. de Franchis R., Dell'Era A., Primignani M. Diagnosis and monitoring of portal hypertension. *Dig Liver Dis* 2008; 40: 3127.
  11. de Franchis R., Primignani M. Natural history of portal hypertension in patients with cirrhosis. *Clin Liver Dis* 2001; 5: 645-63.
  12. De Franchis R.; editor. Proceedings of the fourth Baveno international consensus workshop on methodology of diagnosis and treatment. Oxford UK: Blackwell; 2006. Portal Hypertension IV: 262-84.
  13. Huang L.Y., Cui J., Wu C.R., Liu Y.X. Embolization combined with endoscopic variceal ligation for the treatment of esophagogastric variceal bleeding in patients with cirrhosis. *Chin Med J* 2007; 120: 36-40.
  14. Koconis K.G., Singh H., Soares G. Partial Splenic Embolization in the Treatment of Patients with Portal Hypertension: A Review of the English Language Literature. *J Vasc Interv Radiol* 2007; 18: 463-81.
  15. Krige J.E., Kotze U.K., Bornman P.C. et al. Variceal recurrence, rebleeding, and survival after endoscopic injection sclerotherapy in 287 alcoholic cirrhotic patients with bleeding esophageal varices. *Ann Surg* 2006; 244: 764-70.
  16. Lin N., Liu B., Xu R.Y. et al. Splenectomy with endoscopic variceal ligation is superior to splenectomy with pericardial devascularization in treatment of portal hypertension. *Wld J Gastroenterol* 2006; 12: 7375-9.
  17. Ohmoto K., Yoshioka N., Tomiyama Y. et al. Improved prognosis of cirrhosis patients with esophageal varices and thrombocytopenia treated by endoscopic variceal ligation plus partial splenic embolization. *Dig Dis Sci* 2006; 51: 352-8.
  18. Rosch J., Keller F.S. Transjugular intrahepatic portosystemic shunt: present status, comparison with endoscopic therapy and shunt surgery, and future perspectives. *Wld J Surg* 2001; 25: 337-45.
  19. Smith-Laing G., Scott J., Long R.G. et al. Role of percutaneous transhepatic obliteration of varices in the management of hemorrhage from gastroesophageal varices. *Gastroenterology* 1981; 80: 1031-6.
  20. Taniai N., Onda M., Tajiri T. et al. Combined endoscopic and radiologic intervention to treat esophageal varices. *Hepatogastroenterology* 2002; 49: 984-8.
  21. Tesdal I.K., Filser T., Weiss C. et al. Transjugular intrahepatic portosystemic shunts: adjunctive embolotherapy of gastroesophageal collateral vessels in the prevention of variceal rebleeding. *Radiology* 2005; 236: 360-67.
  22. Tomikawa M., Hashizume M., Okita K. et al. Endoscopic injection sclerotherapy in the management of 2105 patients with esophageal varices. *Surgery* 2002; 131: S171-5.
  23. Villanueva C., Colomo A., Aracil C., Guarner C. Current endoscopic therapy of variceal bleeding. *Best Pract Res Clin Gastroenterol* 2008; 22: 261-78.
  24. Yoshida H., Mamada Y., Taniai N., Tajiri T. New methods for the management of esophageal varices. *Wld J Gastroenterol* 2007; 13: 1641-45.
  25. Zhang C.Q., Liu F.L., Liang B. Et al. A Modified Percutaneous Transhepatic Variceal Embolization with 2-Octyl Cyanoacrylate Versus Endoscopic Ligation in Esophageal Variceal Bleeding Management: Randomized Controlled Trial. *Dig Dis Sci* 2008; 53: 2258-67.

ЖИГАР ЦИРРОЗИ БИЛАН КАСАЛЛАНГАН БЕМОРЛАРДА ГАСТРОЭЗОФАГЕАЛ ВЕНАЛАРИНИ ЭНДОВАСКУЛЯР ЭМБОЛИЗАЦИЯСИНИНГ ТАЛОҚ АРТЕРИЯСИНИ КОМПЛЕКС РАВИШДА ЭМБОЛИЗАЦИЯСИ

Ш.И. Каримов, М.Ш. Хакимов, У.И. Матқулиев, А.М. Муродов  
Тошкент тиббиёт академияси

Жигар циррози бутун дунё бўйича кенг тарқалган ва хавфли касалликлардан бири бўлиб, жигар етишмовчилиги, асцит, қизилўнғач варикоз кенгайган веналаридан қон кетиш ва гиперспленизм каби асоратларга олиб келади. Бу асоратлар ичида портал гипертензия (ПГ), шу билан бирга, қизилўнғач ва меъда варикоз кенгайган веналаридан (КМВКВ) қон кетиши ўлимгача олиб келади. Бу мақола КМВКВ қон кетишни даволашда кичик инвазив методлар сифатида эндоскопиксклеротерапия (ЭС), лигирлаш амалиёти (ЭЛ), эндо ва скуляр трансюгуляр жигар ичи кротостем шунтлаш (TIPS) сингари эндо ва скулярга строэзофагеал веналарни тери ва жигар орқали эмболизация синиталокартерияси эмболизациясининг комплексининг эффективлигини ўрганиш натижалари ёритилган.

**Калит сўзлар:** жигар циррози, эмболизация, портал гипертензия.

Контакт: Муродов Абдулазиз Муроджон угли  
тел: +998 93 5688476,  
e-mail: mr.abdulaziz.murodov@gmail.com  
Ташкент, Алмазарский район, ул. Фароби, 2,  
ректорат Ташкентской медицинской академии.

## ЛЕЧЕБНО-ДИАГНОСТИЧЕСКАЯ ВИДЕОТОРАКОСКОПИЯ ПРИ ЗАКРЫТОЙ ТРАВМЕ ГРУДНОЙ КЛЕТКИ

Ш.И. КАРИМОВ, У.Б. БЕРКИНОВ, А.А. АДЫЛХОДЖАЕВ, Е.Р. ФАЙЗУЛЛАЕВ

## TREATMENT-DIAGNOSTIC VIDEOTHORACOSCOPY AT CLOSED CHEST INJURY

SH.I. KARIMOV, U.B. BERKINOV, A.A. ADILKHODJAEV, E.R. FAYZULLAEV

*Ташкентская медицинская академия*

Клиническое исследование основано на анализе результатов лечения 505 больных, госпитализированных в связи с ранениями и закрытой травмой груди (ЗТГ) на фоне сочетанной и множественной травмы во 2-ю клинику Ташкентской медицинской академии в 2009–2016 гг. Больные были разделены на 2 группы, в одной из которых придерживались выжидательной тактики с использованием традиционных методик, а во второй – видеоторакоскопии.

**Ключевые слова:** *Торакоскопия, травма грудной клетки.*

The clinical study is based on an analysis of the results of treatment of 505 patients hospitalized in with wounds and closed chest trauma (CCE) against a background of combined and multiple trauma to the 2nd clinic of the Tashkent Medical Academy in 2009-2016. Patients were divided into 2 groups, one of which was followed by expectant management using traditional methods, and the second - videothoracoscopy.

**Key-words:** *Videothoracoscopy, trauma of the chest.*

Лечение пострадавших с ранением и закрытой травмой грудной клетки остается сложной проблемой хирургии. Около 90% пациентов с торакальной травмой являются лицами трудоспособного возраста, лечение и реабилитация которых отличается значительной длительностью, большим количеством гнойно-септических осложнений (до 20%), высокой летальностью (от 17 до 30%).

Внедрение новых технологий в торакальной хирургии позволяет использовать их в качестве прогрессивных методов лечения в неотложных хирургических отделениях. Прежде всего, это касается эндовидеохирургии, опыт применения которой уже сегодня позволяет пересмотреть современную концепцию лечения пострадавших с травмой груди [1,4,5,7].

Для диагностики, а зачастую и устранения повреждений в настоящее время используются эндовидеохирургические методы [2,3,8,9]. Применение торакоскопии рядом авторов позволило в некоторой степени улучшить результаты лечения изолированных повреждений органов груди различной этиологии [7,10]. Однако, несмотря на успехи и вполне объективные преимущества, этот метод не получил широкого применения в диагностике сочетанных повреждений груди. Появление в последние 5-7 лет возможности выполнения видеоторакоскопии позволило использовать этот метод не только с целью диагностики, но и для выполнения определенных видов внутригрудных операций, что сделало метод видеоторакоскопии особенно необходимым. Диагностические и лечебные возможности данного метода в условиях экстренного вмешательства изучены недостаточно, поэтому требуют дальнейших разработок [11].

## МАТЕРИАЛ И МЕТОДЫ

Клиническое исследование основано на анализе результатов лечения 505 больных, госпитализированных в связи с ранениями и закрытой травмой груди (ЗТГ) на фоне сочетанной и множественной травм во 2-ю клинику Ташкентской медицинской академии в 2009–2016 гг.

Пострадавшие с закрытыми повреждениями органов груди, торако-абдоминальными ранениями были разделены на 2 группы, сопоставимые по возрасту, полу и клиническим характеристикам. Больные с повреждениями груди на фоне сочетанной травмы в зависимости от тактики лечения были разделены на две группы. В 1-ю группу включены 265 пациентов, обследование и лечение которых проводилось без применения видеоторакоскопии. 2-ю группу составили 240 больных, у которых при обследовании и лечении применяли лечебно-диагностическую видеоторакоскопию.

Распределение по возрастным периодам пациентов с повреждением органов груди на фоне политравмы контрольной и основной групп было неодинаковым, однако без достоверных различий ( $p > 0,05$ ). Средний возраст пострадавших –  $41,6 \pm 2,4$  года.

В обеих группах различные травмы наблюдались в сравнимых количествах. Во 2-й группе преобладали пострадавшие с повреждением опорно-двигательного аппарата. Однако статистически различия были незначимыми ( $p > 0,05$ ). В целом среди сочетаний с травмой груди преобладали черепно-мозговые травмы (ЧМТ) легкой степени, переломы длинных трубчатых костей конечностей и травмы органов брюшной полости.

Тяжесть шока оценивали по индексу Allgower, кровопотери – по общепринятой методике Н.А. Кузнецова (2003). При анализе клинического течения повреждений

груди при сочетанной и множественной травме учитывали периодизацию травматической болезни [8,12].

Ближайшие результаты оценивали в течение 10-14 дней после операции, а отдаленные изучались в сроки, начиная с шести месяцев. В дальнейшем контрольные осмотры пациентов осуществляли через 9, 12 месяцев и далее через 3 года после операции.

Критерии оценки непосредственных результатов: к хорошим результатам отнесли случаи, протекавшие в послеоперационном периоде без осложнений, заживление ран первичным натяжением. Показатели функций внешнего дыхания к моменту выписки из стационара значимо не отличались от нормы.

Удовлетворительным результатом считали случаи развития осложнений в раннем послеоперационном периоде. К моменту выписки из стационара показатели функций внешнего дыхания значимо не отличались от нормы.

К неудовлетворительным результатам отнесли те случаи, в которых выполнялись реторакотомии и отсроченные торакоцентезы, либо торакоцентезы, а также случаи развития тяжелых осложнений (респираторный дистресс-синдром взрослых, пневмония, эмпиема), а также случаи, в которых к моменту выписки из стационара показатели функций внешнего дыхания свидетельствовали о латентной дыхательной недостаточности.

#### РЕЗУЛЬТАТЫ И ОБСУЖДЕНИЕ

У пациентов 1-й группы тактика заключалась в дренировании плевральной полости, динамическом наблюдении и проведении торакоцентеза в отсроченном или экстренном порядке по показаниям. Торакоцентез и динамическое наблюдение проводилось у 196 (74,2%) пострадавших; экстренная торакоцентез (ТТ) выполнена у 44 (16,5%); срочная ТТ – у 29 (6,6%); отсроченная ТТ – у 15 (2,7%); реторакотомия – у 16 (3,8%); лапароскопия – у 80 (39%); лапаротомия – у 50 (20,3%). Во 2-й группе диагностическая торакоцентез (ТС) осуществлена у 124 (54,9%) пациентов; лечебная ТС – у 80 (33,9%); экстренная ТТ после диагностической ТС – у 6 (1,3%); торакоцентез, дренирование плевральной полости, динамическое наблюдение – у 16 (3,7%); экстренная ТТ – у 12 (2,8%); срочная ТТ – у 2 (0,5%); реторакотомия – у 2 (0,5%); лапароскопия – у 204 (47,4%); лапаротомия – у 60 (28,1%).

У 204 (85%) пострадавших ТС являлась окончательным методом лечения повреждения груди, у 6 (1,8%) пациентов ТС завершена ТТ. У 184 (54,4%) пациентов ТС сочеталась с лапароскопией, у 138 (40,8%) – с лапаротомией.

В ходе ТС интраоперационных осложнений не отмечалось. Средняя длительность операции у пострадавших 2-й группы с ЗТГ составила 52,3±8,8 минуты. Средняя длительность искусственной вентиляции легких после ТС у пациентов с ЗТГ составила 18,3±2,2 часа.

При ТС у больных 2-й группы выполняли следующие лечебные манипуляции: удаление гемоторакса произведено у 84 (91,3%) больных; санация, дренирование плевральной полости – у 84 (91,3%); остановка кровотечения из мышечных сосудов – у 36 (39,1%); остановка кровотечения из паренхимы легкого – у 16 (17,4%);

остановка кровотечения из межреберных сосудов – у 14 (15,2%); ушивание ран легкого (видеоассистированные миниторакотомии) – у 14 (15,2%); лапаротомия при торакоабдоминальной травме (ушивание ран диафрагмы) – у 12 (13,0%); электрокоагуляция ран легкого – у 10 (10,9%); остановка кровотечения из внутренней грудной артерии – у 8 (8,7%); рассечение спаек плевральной полости – у 6 (6,5%); ТТ, ушивание перикарда – у 6 (6,5%); лапароскопия при торакоабдоминальной травме – у 4 (4,3%); ушивание ран диафрагмы – у 4 (4,3%); ТТ ушивание раны легкого – у 2 (2,2%). Всего из 92 пациентов с внутривидеоассистированным кровотечением ТС гемостаз достигнут у 82 (89,1%) пациентов.

Сроки стационарного лечения составляли от 5 до 23 суток, в среднем 11,1±2,9 суток. После ТС не было необходимости в повторном дренировании, дополнительном дренировании плевральной полости и пункции плевральной полости в послеоперационном периоде.

У пациентов двух групп ретроспективно выявлены следующие осложнения: острая кровопотеря и тяжелый геморрагический шок – у 86 (10,3%); пневмония, в том числе РДС с полиорганной недостаточностью – у 97 (12,2%); плеврит – у 76 (9,6%); эмпиема плевры – у 3 (0,4%); абсцесс легкого – у 2 (0,3%); динамическая кишечная непроходимость – у 8 (1,0%) пациентов.

В 1-й группе осложнения наблюдались у 88 (24,2%) пострадавших, умерли 36 (9,9%) из них. Плеврит осложнил травму грудной клетки у 40 (11,0%) пациентов; пневмония, РДС – у 33 (9,1%), из них погибли 24 (6,6%); эмпиема плевры имела место у 3 (0,8%), погибли 2 (0,5%); абсцесс легкого был у 2 (0,5%), погибли 2 (0,5%); полиорганная недостаточность отмечалась у 8 (2,2%), погибли 6 (1,6%); динамическая кишечная непроходимость была у 2 (0,5%).

Анализируя летальность пациентов 1-й группы, следует отметить, что основной причиной являлись диагностические и тактические ошибки, заключающиеся в неправильном определении порядка доступов, удлинении в связи с этим времени оказания хирургической помощи, неадекватной оценке тяжести повреждений. В результате неверно диагностированных или не диагностированных повреждений выполненные ТТ привели к повышению травматичности хирургических вмешательств и развитию послеоперационных осложнений.

Хорошие непосредственные результаты лечения во 2-й группе получены у 82 (89,1%) пациентов, удовлетворительные у 10 (10,9%), неудовлетворительных результатов и летальных исходов не было.

Хорошие отдаленные результаты лечения в 1-й группе достигнуты у 193 (73,7%) пациентов, удовлетворительные у 50 (16,7%), неудовлетворительные у 25 (9,7%).

Хорошие отдаленные результаты лечения во 2-й группе наблюдались у 192 (79,3%) больных, удовлетворительные у 44 (19,0%), неудовлетворительные у 4 (1,7%).

Использование ТС при лечении пострадавших с травмой груди на фоне политравмы позволило добиться увеличения количества хороших непосредственных результатов лечения на 26,4%, уменьшить количество удовлетворительных результатов на 10,2%, неудовлетворительных на 6,2%, а также снизить летальность на 3,4%.

## ВЫВОДЫ

Наиболее оптимальным методом хирургического лечения закрытых травм груди на фоне сочетанных травм является видеоторакоскопия.

ТС при лечении пострадавших с травмой груди на фоне сочетанной и множественной травмы способствует улучшению отдаленных результатов лечения: увеличению количества хороших непосредственных результатов лечения на 7,3%, удовлетворительных результатов на 0,4%, снижает относительное количество неудовлетворительных результатов на 7,7%.

## ЛИТЕРАТУРА

1. Вишневский А.А., Стрекаловский В.П., Ликунов М.Ю. и др. Показания, критерии отбора больных к торакоскопическим операциям. Эндоскоп хир 2005; 1: 52-53.
2. Кутырев Е.А. Применение миниинвазивных видеоторакоскопических вмешательств при тяжелой травме груди: Автореф. дис. ... канд. мед. наук. Ярославль 2009: 24.
3. Садыков Р.А., Карабаев Х.К., Сидиков Т.Я., Аминов У.Х. Диагностика и лечение закрытых сочетанных травм груди. Скорая мед помощь 2002; 4: 96-97.
4. Abolhoda A., Livingston D.H., Donahoo J.S., Allen K. Diagnostic and therapeutic video assisted thoracic surgery (VATS) following chest trauma. Europ J Cardiothorac Surg 1997; 12: 356-60.
5. Ahmed N., Jones D. Video-assisted thoracic surgery: State of the art in trauma care. Injury 2004; 35: 479-89.
6. Branco J. Thoracoscopy as a method of exploration in penetrating injuries of the chest. Dis Chest 1946; 12: 330-5.
7. Cetindag I.B., Neideen T., Hazelrigg S.R. Video-assisted thoracic surgical applications in thoracic trauma. Thorac Surg Clin 2007; 17: 73-9.
8. Hazelrigg S.R., Cetindag I.B., Fullerton J. Acute and chronic pain syndromes after thoracic surgery. Surg Clin North Amer 2002; 82: 849-65.
9. Helling T.S., Gyles N.R., Eisenstein C.L., Soracco C.A. Complications following blunt and penetrating injuries in 216 victims of chest trauma requiring tube thoracostomy. J Trauma 1989; 29: 1367-70.
10. Heniford B.T., Carrillo E.H., Spain D.A. et al. The role of thoracoscopy in the management of retained thoracic collections after trauma. Ann Thorac Surg 1997; 63: 940-3.
11. Jackson A.M., Ferreira A.A. Thoracoscopy as an aid to the diagnosis of diaphragmatic injury in penetrating wounds of the left lower chest: A preliminary report. Injury 1976; 7: 213-7.
12. Jones J.W., Kitahama A., Webb W.R., McSwain N. Emergency thoracoscopy: A logical approach to chest trauma management. J Trauma 1981; 21: 280-4.

## КЎКРАК ҚАФАСИ ЁПИК ЖАРОҲАТЛАРИДА ДАВОЛОВЧИ ВА ДИАГНОСТИК ВИДЕОТОРАКОСКОПИЯ

Ш.И. Каримов, У.Б. Беркинов, А.А. Адылходжаев, Е.Р. Файзуллаев  
Тошкент тиббиёт академияси

Клиник тадқиқотлар 2009–2016 йилларда Тошкент тиббиёт академиясининг 2-чи клиникасига мурожаат қилган 505 кўкрак қафаси ёпик жароҳатлари билан бўлган беморларнинг даволаш натижаларининг таҳлил қилишга асосланган. Беморлар икки гуруҳга бўлиниб, биринчисида анъанавий усулларидан фойдаланган, иккинчисида видеоторакоскопия қўлланилган.

**Калит сўзлар:** торакоскопия, кўкрак қафаси жароҳати.

Контакт: Каримов Шавкат Ибрагимович  
Ташкент, Алмазарский район  
Тел. (8371) 150 7825; 2148311  
e-mail: tta2005@mail.ru

## ВОЗМОЖНОСТИ ВИДЕОЛАПАРОСКОПИИ В ДИАГНОСТИКЕ И ЛЕЧЕНИИ ПАХОВЫХ ГРЫЖ В ЭКСТРЕННОЙ ХИРУРГИИ

Ш.И. КАРИМОВ, М.Ш. ХАКИМОВ, У.Б. БЕРКИНОВ, О.Т. САТТАРОВ, А.А. ИМАМОВ

## SCOPE OF VIDEOLAPAROSCOPY IN THE DIAGNOSIS AND TREATMENT OF INGUINAL HERNIA IN EMERGENCY SURGERY

SH.I. KARIMOV, M.SH. KHAKIMOV, U.B. BERKINOV, O.T. SATTAROV, A.A. IMAMOV

*Ташкентская медицинская академия*

Аналізу подвергнуты результаты обследования и лечения 76 пациентов с ущемленными паховыми грыжами, находившихся на стационарном лечении во 2-клинике ТМА. Всем больным была выполнена диагностическая лапароскопия. Видеолапароскопия осуществлялась через традиционный доступ в околопупочной области. В 9 случаях проводилась лапароскопическая оценка жизнеспособности ущемленного органа после его самопроизвольного вправления. Во всех наблюдениях ущемленный орган признан жизнеспособным, пациентам выполнена стандартная трансабдоминальная преперитонеальная герниопластика. Таким образом, видеолапароскопия обладает всеми преимуществами малоинвазивной хирургии и открывает широкие перспективы лапароскопической герниопластики в хирургии ущемленных паховых грыж.

**Ключевые слова:** *видеолапароскопия, ущемленная паховая грыжа, лапароскопическая герниопластика.*

The results of examination and treatment of 76 patients with impaired inguinal hernias in hospital at the 2-clinic TMA were analyzed. All patients were underwent diagnostic laparoscopy. Videolaparoscopy was performed through traditional access in the periumbilical area. In 9 cases a laparoscopic evaluation of the viability of the injured organ was performed after its spontaneous repositioning. The injured organ was recognized viable in all observations and patients were underwent the standard transabdominal preperitoneal hernioplasty. Thus, videolaparoscopy has all the advantages of minimally invasive surgery and opens up wide prospects for laparoscopic hernioplasty in surgery of impaired inguinal hernias.

**Key words:** *videolaparoscopy, strangulated inguinal hernia, laparoscopic hernioplasty.*

Грыжи передней брюшной стенки встречаются в среднем у 3-5% населения. В структуре заболеваемости паховые грыжи занимают весомое место, достигая 80% среди вентральных грыж [2,4,11]. У 12-18% больных грыжи передней брюшной стенки осложняются ущемлением, при этом каждое второе осложнение относится к паховым грыжам [3,5,14]. Летальность при развитии данного осложнения колеблется от 2 до 11% в зависимости от возраста пациента и длительности ущемления. У 60% больных с этим осложнением анамнез заболевания превышает 5 лет. Самопроизвольное вправление ущемленной паховой грыжи наблюдается в 10-18% случаев [3,7,10].

В последние годы в лечении неосложненных паховых грыж все чаще используются лапароскопические методы [6,12]. Однако целесообразность применения эндохирургических методов диагностики и лечения в urgentной хирургии остается предметом дискуссии.

**Цель.** Определение роли и места эндовидеохирургии в диагностике и лечении ущемленных паховых грыж.

### МАТЕРИАЛ И МЕТОДЫ

В 2012-2016 гг. в отделении экстренной хирургии 2-й клиники ТМА диагностическая лапароскопия при ущемленных грыжах произведена у 76 больных. У 4 пациентов из-за гангрены тонкой кишки пришлось пере-

ти к конверсии. Целью диагностической лапароскопии явилась оценка возможности технического выполнения лапароскопической герниопластики. Показаниями к проведению диагностической лапароскопии были небольшой срок с момента ущемления (до 2-3 ч); случаи сохранения болевого синдрома и сомнительные признаки «спокойного» живота при самопроизвольном раз- ущемлении грыжи.

Противопоказаниями к выполнению диагностической лапароскопии при ущемленных грыжах служили время от начала ущемления более 3-х часов; наличие сопутствующих заболеваний, являющихся противопоказанием к общему обезболиванию; ранее перенесенные открытые операции на нижнем этаже брюшной полости; клиническая картина острой кишечной непроходимости; гигантские неврправимые пахово-мошоночные грыжи; общие противопоказания к диагностической лапароскопии.

Лапароскопическая герниопластика выполнена 72 пациентам (мужчин 53, женщин – 19) в возрасте от 18 до 62 лет.

Видеолапароскопия осуществлялась через традиционный доступ в околопупочной области. После введения троакара в брюшную полость инсуффлировали углекислый газ и проводили ревизию брюшной полости. 9 больным выполнена лапароскопическая оценка

жизнеспособности ущемленного органа после его самопроизвольного вправления. Во всех наблюдениях ущемленный орган признан жизнеспособным, у пациентов осуществлена стандартная трансабдоминальная преперитонеальная герниопластика (ТАРР).

У 30 пациентов на фоне общего обезболивания с миорелаксацией после наложения пневмоперитонеума к моменту введения троакара с видеокамерой произошло самостоятельное вправление ущемленного органа в брюшную полость. У 31 пациента вправление содержимого грыжевого мешка произведено путем тракции ущемленного органа мягким зажимом по направлению из пахового канала в сторону брюшной полости и одномоментного легкого надавливания на грыжевое выпячивание снаружи (рис. 1).

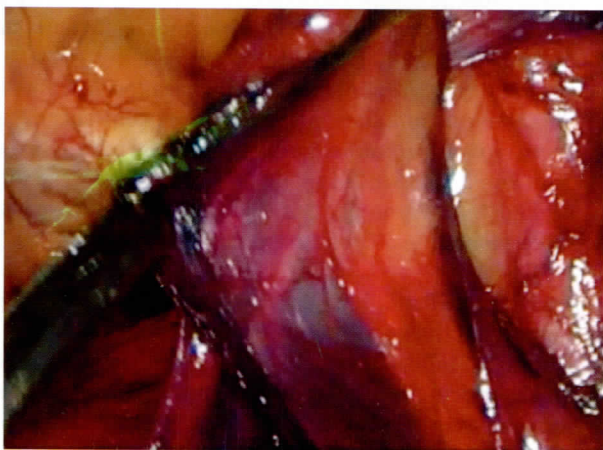


Рис. 1. Тракция грыжевого содержимого

2 больным при ущемлении пряди большого сальника произведена резекция ущемленной части. У 18 пациентов ущемленным органом была петля тонкого кишечника, у 52 – часть большого сальника, у 2 – петля кишечника вместе с прядью сальника. Всем пациентам выполнена ТАРР.

У 4 пациентов при ревизии обнаружено широкое внутреннее паховое кольцо с контралатеральной стороны, по поводу которого им произведена ТАРР с обеих сторон (рис. 2).

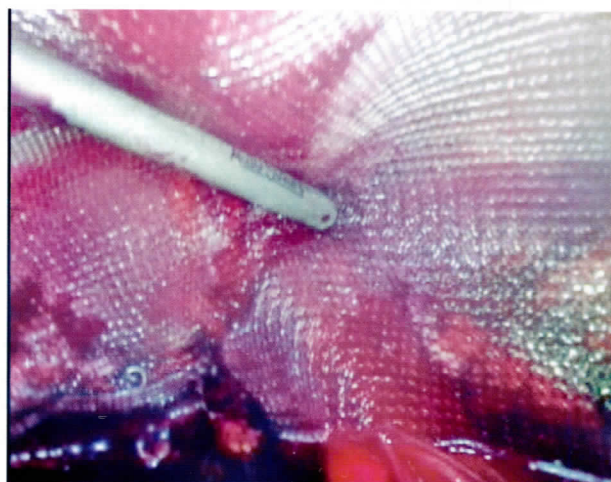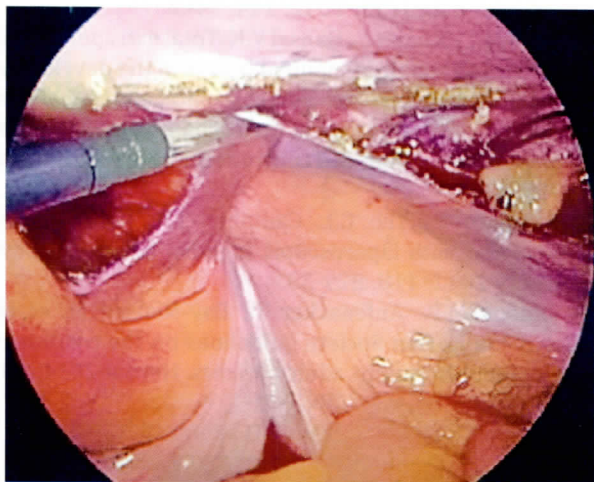


Рис. 2. Этапы выполнения ТАРР

Среднее время лапароскопической операции при ущемленной паховой грыже составило  $58,2 \pm 4,5$  мин, при двусторонней эндоскопической герниопластике –  $83,3 \pm 4,7$  мин. Интраоперационных осложнений не было. В послеоперационном периоде у 2 больных развились гематомы паховой области, которые рассосались на фоне консервативной терапии и лечебных пункций. Больные были выписаны из стационара на 2-5-е сутки после операции. Рецидивов паховых грыж за двухлетний период не наблюдалось.

## РЕЗУЛЬТАТЫ И ОБСУЖДЕНИЕ

Лапароскопическая хирургия открывает новые перспективы в лечении ущемленных паховых грыж, так как позволяет избежать многих недостатков открытых оперативных вмешательств, таких как раневые осложнения, болевой синдром в результате повреждения пахово-подвздошного нерва, развитие патологически измененных тканей с формированием грубых рубцов, высокая частота рецидива грыж, в результате которых снижается качество жизни пациентов в послеоперационном периоде [4,11]. За период предшествующий нашему исследованию, послеоперационные осложнения составили 8,6%, рецидив грыжи – 2,0%.

Преимущества эндовидеохирургии в лечении ущемленных паховых грыж бесспорно. Лапароскопия позволяет непосредственно под визуальным контролем со стороны внутреннего пахового кольца произвести разущемление органа, оценить его жизнеспособность, не выполняя мобилизацию элементов семенного канатика, и осуществить герниопластику [1,9]. Немаловажным является факт возможности диагностировать наличие паховой грыжи даже на начальных этапах с контралатеральной стороны и провести вмешательства одномоментно с двух сторон [8,13]. Наши наблюдения показали все преимущества лапароскопических операций при ущемленных грыжах. У 4 пациентов нами одномоментно выполнена лапароскопическая герниопластика с обеих сторон. Послеоперационные осложнения встречались у 2,8% больных, рецидивов в сроки наблюдения до 2-х лет не отмечалось.

Несмотря на описанные преимущества лапароскопических операций, отношение к ним остается неоднозначным. Некоторые авторы считают сомнительным факт снижения степени интраоперационной хирургической агрессии при эндовидеохирургических вмешательствах, так как большинство аутопластических герниопластик выполняется под местной анестезией, а в лапароскопическом варианте операция осуществляется под эндотрахеальным обезболиванием в условиях напряженного пневмоперитонеума, что значительно повышает риск развития послеоперационных тромбоэмболических осложнений [4,7,14]. Однако мы не наблюдали развития осложнений, связанных с общим обезболиванием. Кроме того, в последние годы лапароскопическую герниопластику мы все чаще выполняем под спинномозговой анестезией.

Длительность операции при паховой грыже зависит от характера грыжи, объема вмешательства, течения самой операции. Многие авторы отмечают, что на этапе освоения методики лапароскопической герниопластики, продолжительность операции достигает нескольких часов [1,5,9]. Однако с накоплением практического опыта продолжительность лапароскопического вмешательства не превышает таковой при традиционной операции [4,7,12]. В наших случаях лапароскопическая герниопластика выполнялась в среднем  $58,2 \pm 4,5$  мин, при двусторонней герниопластике –  $83,3 \pm 4,7$  мин. Продолжительность традиционной герниопластики особо не отличалась от таковой при эндоскопической операции.

Несмотря на то, что технические аспекты выполнения лапароскопической герниопластики подробно описаны в современных руководствах, методика выполнения данных вмешательств, особенно при ущемленных грыжах, нуждается в дальнейшем совершенствовании [4,10]. Кроме того, мнения о показаниях и противопоказаниях к лапароскопическому лечению паховых грыж при их ущемлении противоречивы [1,7,14]. Широкому внедрению эндоскопической герниопластики препятствует высокая себестоимость хирургического вмешательства, что обуславливает скептическое отношение к ней ряда хирургов [5,13].

Таким образом, видеолапароскопия обладает всеми преимуществами малоинвазивной хирургии, технически выполнима и оправдана при диагностике и лечении ущемленных паховых грыж. Высокая клиническая эффективность методики открывает широкие перспективы лапароскопической герниопластики в хирургии ущемленных паховых грыж.

### ВЫВОДЫ

1. Проведение лапароскопии при ущемленных грыжах обеспечивает хорошую визуализацию паховых областей, позволяет оценить жизнеспособность ущемленных органов после их разущемления и в большинстве случаев выполнить лапароскопическую герниопластику.
2. Операцией выбора при ущемленных паховых грыжах является трансабдоминальная преперитонеальная

пластика, которую можно выполнять одномоментно с двух сторон при наличии паховой грыжи с контралатеральной стороны.

### ЛИТЕРАТУРА

1. Дронов А.Ф., Талыпов С.Р., Врублевский С.Г. Возможности лапароскопии при ущемленных паховых грыжах у детей. *Эндоскоп хир* 2013; 3: 47-50.
2. Жилин С.А., Захаров Д.В., Уханов А.П. Первый опыт использования передней сепарационной пластики в лечении абдоминального компартмент синдрома при ущемленной гигантской послеоперационной вентральной грыже. *Материалы съезда РОЭХ. М 2017: 1371.*
3. Завражнов А.А., Бардин С.А., Пятаков С.Н. Оценка результатов лечения паховых грыж: TAPP-пластика в сравнении с методом Лихтенштейна. *Материалы съезда РОЭХ. М 2017: 1486.*
4. Луцевич О. Э. Алибеков К.Т., Байгазаков А.Т. Качество жизни больных после лапароскопической и открытой герниопластики паховых грыж. *Эндоскоп хир* 2014; 5: 42-44.
5. Ahmad G., O'Flynn H., Duffy J.M. et al. Laparoscopic entry techniques. *Cochrane Database Syst Rev* 2012; 2: 65-83.
6. Brassier D., Elhadad A. Classic and endoscopic surgical anatomy of the groin. *J Chir (Paris)* 2014; 144: 5-10.
7. Duff M., Mofidi R., Nixon S.J. Routine laparoscopic repair of primary unilateral inguinal hernias, a viable alternative in the day surgery unit? *Surgeon* 2015; 5: 209-12.
8. Dulucq J.L. Traitement des hernies de l'aîne par mise en place d'un patchprothétique sous-péritonéal en rétropéritonéoscopie. *Cahiers de Chirurgie* 2011; 79: 15-6.
9. Dulucq J.L., Wintringer P., Mahajna A. Laparoscopic totallyextraperitoneal inguinal hernia repair: lessons learned from 3100 hernia repairs over 15 years. *Surg Endosc* 2014; 23: 482-6.
10. Heniford B.T., Park A., Ramshaw B.J. et al. Laparoscopic repair of ventral hernias: nine years' experience with 850 consecutive hernias. *Ann Surg* 2013; 238: 391-9.
11. Millat B. Inguinal hernia repair. A randomized multicentric study comparing laparoscopic and open surgical repair. *J Chir* 2012; 144: 94-5.
12. Misra M.C., Kumar S., Bansal V.K. Total extraperitoneal (TEP) mesh repair of inguinal hernia in the developing world: comparison of low-cost indigenous balloon dissection versus direct telescopic dissection: a prospective randomized controlled study. *Surg Endosc* 2015; 22: 47-58.
13. Sampath P., Yeo C.J., Campbell J.N. Nerve injury associated with laparoscopic inguinal herniorrhaphy. *Surgery* 2011; 118: 829-33.
14. Simons M.P., Aufenacker T., Bay-Nielsen M. et al. European Hernia Society guidelines on the treatment of inguinal hernia in adult patients. *Hernia* 2014; 13: 343-403.

---

---

ШОШИЛИНЧ ХИРУРГИЯДА ЧОВ ЧУРРАЛАРИНИНГ ДИАГНОСТИКАСИ ВА ДАВОЛАШДА  
ВИДЕОЛАПАРОСКОПИЯНИНГ ИМКОНИЯТЛАРИ

Ш.И. Каримов, М.Ш. Хакимов, У.Б. Беркинов, О.Т. Саттаров, А.А. Имамов  
Тошкент тиббиёт академияси

ТТАнинг 2-клиникасида стационар даволанган қисилган чов чурралаи 76 беморни текшириш ва даволаш натижалари таҳлил қилинган. Барча беморларга диагностик лапароскопия бажарилган. Видеолапароскопия киндик ёнидаги анъанавий кириш нуқтаси орқали амалга оширилган. 9 ҳолатда қисилиб, сўнгра ўзи тўғрилган аъзонинг ҳаётга мойиллиги лапароскопик баҳоланган. Барча кузатувларда қисилган аъзо ҳаётга мойил, деб топилган ва бу беморларга стандарт трансабдоминал преперитонеал герниопластика бажарилган. Шундай қилиб, видеолапароскопия кам инвазив хирургиянинг барча афзалликларига эга бўлиб, қисилган чов чурраларининг хирургиясида лапароскопик герниопластикасига кенг истиқболларни очиб беради.

**Калит сўзлар:** *видеолапароскопия, қисилган чов чурраси, лапароскопик герниопластика.*

Контакты: Сатторов Ойбек  
Тел.: +99890-3713400  
e-mail: uzmedicine@mail.ru  
100115, Ташкент, ул. Кичик халка йули, 2.