

ГИНЕКОЛОГИЯ

ж у р н а л д л я п р а к т и к у ю щ и х в р а ч е й



GYNECOLOGY

THE JOURNAL FOR THE PROFESSIONALS IN GYNECOLOGY AND WOMEN'S HEALTH

2021 | TOM 23 | № 1
VOL. 23 | No. 1

«Гинекология» – рецензируемое научно-практическое периодическое печатное издание для профессионалов в области здравоохранения, предоставляющее основанную на принципах доказательной медицины методическую, аналитическую и научно-практическую информацию в сфере акушерства, гинекологии и женского здоровья. Год основания журнала – 1999.

Журнал включен в Перечень рецензируемых научных изданий, в которых должны быть опубликованы основные научные результаты диссертаций на соискание ученой степени кандидата наук, на соискание ученой степени доктора наук. Распоряжением Минобрнауки России от 28 декабря 2018 г. журнал включен в базу данных ВИНИТИ РАН, международную справочную систему «Ulrich's International Periodicals Directory», международный каталог WorldCat, Научную электронную библиотеку (elibrary.ru), электронную библиотеку «CyberLeninka», платформу «Directory of Open Access Journals» (DOAJ). Журнал индексируется в следующих базах данных: Российский индекс научного цитирования, Scopus.

Главный редактор журнала

Прилепская Вера Николаевна, д.м.н., профессор, Национальный медицинский исследовательский центр акушерства, гинекологии и перинатологии имени академика В.И. Кулакова, Москва, Россия

Ответственный секретарь

Кузмин Андрей Александрович, к.м.н., Национальный медицинский исследовательский центр акушерства, гинекологии и перинатологии имени академика В.И. Кулакова, Москва, Россия

Редакционная коллегия

Серов Владимир Николаевич, академик РАН, д.м.н., профессор, Российское общество акушеров-гинекологов, Москва, Россия

Савельева Галина Михайловна, академик РАН, д.м.н., профессор, Российский национальный исследовательский медицинский университет им. Н.И. Пирогова, Москва, Россия

Сухих Геннадий Тихонович, академик РАН, д.м.н., профессор, Национальный медицинский исследовательский центр акушерства, гинекологии и перинатологии имени академика В.И. Кулакова, Москва, Россия

Вихляева Екатерина Михайловна, чл.-кор. РАН, д.м.н., профессор, Национальный медицинский исследовательский центр акушерства, гинекологии и перинатологии имени академика В.И. Кулакова, Москва, Россия

Мельниченко Галина Афанасьевна, академик РАН, д.м.н., профессор, Институт клинической эндокринологии Эндокринологического научного центра, Первый Московский государственный медицинский университет им. И.М. Сеченова (Сеченовский Университет), Москва, Россия

Краснопольский Владислав Иванович, академик РАН, д.м.н., профессор, Московский областной научно-исследовательский институт акушерства и гинекологии, Москва, Россия

Пестрикова Татьяна Юрьевна, д.м.н., профессор, Дальневосточный государственный медицинский университет, Хабаровск, Россия

Белокриницкая Татьяна Евгеньевна, д.м.н., профессор, Читинская государственная медицинская академия, Чита, Россия

Битцер Иоханнес, д-р медицины, профессор, Больница Университета Базеля, кафедра акушерства и гинекологии, Базель, Швейцария

Серфати Давид, д-р медицины, профессор, Госпиталь Сент-Луис, Париж, Франция

Бартфай Джорджи, д-р наук, профессор, Университет Сегеда, Сегед, Венгрия

Дженаззани Андреа, д-р медицины, профессор, Пизанский университет, кафедра клинической и экспериментальной медицины, Пиза, Италия

Журнал зарегистрирован в Федеральной службе по надзору в сфере связи, информационных технологий и массовых коммуникаций.

Свидетельство о регистрации: ПИ №ФС77-63961.

Периодичность: 6 раз в год.

УЧРЕДИТЕЛЬ: ЗАО «МЕДИЦИНСКИЕ ИЗДАНИЯ»

Издание распространяется бесплатно и по подписке.

Общий тираж: 15 тыс. экз.

Каталог «Пресса России» 29572.

Авторы, присылающие статьи для публикаций, должны быть ознакомлены с инструкциями для авторов и публичным авторским договором: orscience.ru

В статьях представлена точка зрения авторов, которая может не совпадать с мнением редакции журнала. Редакция не несет ответственности за содержание рекламных материалов.

Согласно рекомендациям Роскомнадзора выпуск и распространение данного производственно-практического издания допускаются без размещения знака информационной продукции.

Полное или частичное воспроизведение материалов, опубликованных в журнале, допускается только с письменного разрешения редакции.

Все права защищены. 2021 г.

ИЗДАТЕЛЬ:

ООО «КОНСИЛИУМ МЕДИКУМ»

Адрес: 127055, Москва, а/я 106

Сайт: omnidocor.ru

Отдел рекламы и маркетинга:

Юлия Агафонова

j.agafonova@omnidocor.ru

+7 (495) 098-03-59 (доб. 317)

Наталья Тимакова

n.timakova@omnidocor.ru

+7 (495) 098-03-59 (доб. 328)

Светлана Огнева

s.ogneva@omnidocor.ru

+7 (495) 098-03-59 (доб. 329)

Работа с подписчиками:

subscribe@omnidocor.ru

ОБЪЕДИНЁННАЯ РЕДАКЦИЯ

Адрес: 127055, Россия, Москва,

ул. Новослободская, 31к4

Телефон: +7 (495) 098-03-59

Сайт: orscience.ru

E-mail: or@hpmr.ru

Главный редактор издательства:

Борис Филимонов

Исполнительный директор:

Звелина Батова

Научный редактор:

Елена Наумова

Литературные редакторы-корректоры:

Марина Витвицкая, Ольга Мелентьева,

Мария Манзюк

Дизайн и верстка: Сергей Сиротин

Типография:

???



СОДЕРЖАНИЕ

CONTENTS

ОБЗОРЫ

- Беременность и роды у пациенток с эндометриозом**
Н.В. Артымук, Е.Н. Ваулина, О.А. Зотова 6
- Эндометриоз: влияние на фертильность и исходы беременности (обзор литературы)**
Р.И. Габидуллина, Е.А. Кошельникова, Т.Н. Шигабутдинова, Е.А. Мельников, Г.Н. Калимуллина, А.И. Купцова 12
- Гиперплазия эндометрия: без атипии и с атипией**
М.А. Сабанцев С.В. Шрамко, В.Г. Левченко, О.А. Волков, Т.В. Третьякова 18
- Реальная клиническая практика и контрацепция для молодых женщин с детьми**
Н.В. Аганезова, С.С. Аганезов 25
- Новые тенденции в современной менопаузальной гормональной терапии**
В.Е. Балан, Е.В. Тихомирова, А.С. Журавель, Ю.П. Титченко, Т.В. Ловыгина 33
- Современные представления о бактериальном вагинозе**
А.А. Хрянин, Г.Ю. Кнорринг 37

ОРИГИНАЛЬНЫЕ СТАТЬИ

- Течение и исходы новой коронавирусной инфекции COVID-19 у беременных: эпидемиологическое исследование в Сибири и на Дальнем Востоке**
Т.Е. Белокриницкая, Н.В. Артымук, О.С. Филиппов, Н.И. Фролова 43
- Возможности комплексного обследования в диагностике доброкачественных заболеваний и рака молочной железы**
И.П. Аминова, Е.В. Перминова 48
- Комплексный подход к ведению пациенток с гиперплазией эндометрия и метаболическим синдромом**
И.А. Лапина, Ю.Э. Доброхотова, Л.А. Озолина, Т.Г. Чирзон, В.В. Таранов 55
- Комплексная терапия цервикальных интраэпителиальных неоплазий шейки матки**
Л.С. Мкртчян, Л.Ю. Гривцова, В.И. Киселева, А.М. Алешина, Л.И. Крикунова 62
- Роль адъювантной гормональной терапии в восстановлении репродуктивной функции у женщин после эндохирргического лечения фолликулярных кист яичников**
Ф.И. Шукуров, Ф.М. Аюпова 68
- Миома матки, лапароскопическая хирургия и морцелляция: сравнительный анализ результатов органосохраняющих операций**
А.А. Серёгин, А.Б. Надежденская, А.С. Макарова, П.Л. Шешко, А.В. Трегубова, Э.В. Кирилова, Д.К. Копненкова, С.М. Пронин, Г.Н. Хабас, А.В. Асатурова, Д.Л. Овденко 73
- Сопоставление результатов клинических и морфологических методов исследований при ВПЧ-ассоциированных заболеваниях шейки матки (ретроспективное исследование)**
Д.И. Аттоева, А.В. Асатурова, Н.М. Назарова, В.Н. Прилепская, Н.Л. Стародубцева, П.Л. Шешко, А.Т. Уруймагова 78

ЛЕКЦИЯ ЭКСПЕРТА

- Что нужно знать пациентке о вирусе папилломы человека и раке шейки матки? (Клиническая лекция)**
С.П. Синчихин, Л.В. Степанян 83

КЛИНИЧЕСКИЕ НАБЛЮДЕНИЯ

- Беременность и роды при генитальном пролапсе**
О.В. Чечулина, Е.Ю. Юпатов, Л.Р. Давлятшина 88
- Эффективность альтернативных методов лечения бесплодия маточного генеза**
М.Р. Оразов, К.В. Краснопольская, Е.С. Силантьева, Л.М. Михалева, Р.Е. Орехов, Е.В. Лагутина, П.А. Семенов 92
- Лапароскопическое лечение пузырно-маточного свища (обзор литературы и клиническое наблюдение)**
Д.П. Холтобин, А.О. Набиев, С.А. Неклюдов, Е.В. Кульчавеня 97

В ПОМОЩЬ КЛИНИЦИСТУ

- Вклад хронического эндометрита в нарушения репродуктивной системы у пациенток с повторными неудачами имплантации**
В.Е. Радзинский, М.Р. Оразов, Л.Р. Токтар, Л.М. Михалёва, Е.С. Силантьева, Р.Е. Орехов, П.А. Семенов, Е.В. Лагутина 102

REVIEWS

- Pregnancy and childbirth in patients with endometriosis**
Natalia V. Artyumuk, Ekaterina N. Vaulina, Olga A. Zotova 6
- Endometriosis: impact on fertility and pregnancy outcomes (literature review)**
Rushania I. Gabidullina, Ekaterina A. Koshelnikova, Tatiana N. Shigabutdinova, Evgenii A. Melnikov, Gulfiria N. Kalimullina, Angelina I. Kuptsova 12
- Endometrial hyperplasia: without atypia and with atypia**
Maksim A. Sabantsev, Svetlana V. Shramko, Vladimir G. Levchenko, Oleg A. Volkov, Tatyana V. Tretyakova 18
- Real clinical practice and contraception for young women with children**
Natalia V. Aganezova, Sergey S. Aganezov 25
- New trends in current menopausal hormone therapy**
Vera E. Balan, Elena V. Tikhomirova, Anastasia S. Zhuravel, Julia P. Titchenko, Tatyana V. Lovygina 33
- Modern understanding of bacterial vaginosis**
Aleksy A. Khryanin, German Yu. Knorring 37

ORIGINAL ARTICLES

- Clinical course, maternal and neonatal outcomes of COVID-19 infection in pregnancy: an epidemiological study in Siberia and the Far East**
Tatiana E. Belokrinitskaya, Natalya V. Artyumuk, Oleg S. Filippov, Natalya I. Frolova 43
- Facilities of a comprehensive examination in the diagnosis of benign breast diseases and breast cancer**
Izabella P. Aminodova, Elizaveta V. Perminova 48
- An integrated approach to the management of patients with endometrial hyperplasia and metabolic syndrome**
Irina A. Lapina, Yulia E. Dobrokhotova, Lyudmila A. Ozoliny, Tatiana G. Chirvon, Vladislav V. Taranov 55
- Comprehensive treatment of cervical intraepithelial neoplasia**
Liana S. Mkrтчian, Liudmila Iu. Gritsova, Valentina I. Kiseleva, Anna M. Aleshina, Liudmila I. Krikunova 62
- Role of adjuvant hormonal therapy in restoring reproductive function in women after endosurgical treatment of ovarian follicular cysts**
Farkhad I. Shukurov, Farida M. Aiupova 68
- Uterine fibroids, laparoscopic surgery and morcellation: comparative analysis of the results of organ-preserving operations**
Alexander A. Seregin, Anastasiia B. Nadezhdenskaya, Anna S. Makarova, Polina L. Sheshko, Anna V. Tregubova, Eleonora V. Kirilova, Daria K. Kopnenkova, Stanislav M. Pronin, Grigory N. Khabas, Aleksandra V. Asaturova, Dmitry L. Ovodenko 73
- Comparison of the results of clinical and morphological methods of research in HPV-associated diseases of the cervix (retrospective study)**
Djamiya I. Attoeva, Alexandra V. Asaturova, Niso M. Nazarova, Vera N. Priilepskaya, Nataliia L. Starodubtseva, Polina L. Sheshko, Ada T. Uruymagova 78

EXPERT LECTURE

- What a patient needs to know about the virus human papillomas and cervical cancer? (Clinical lecture)**
Sergei P. Sinchikhin, Lusine V. Stepanyan 83

CLINICAL CASES

- Pregnancy and childbirth with genital prolapse (clinical case)**
Olga V. Chechulina, Evgenii Yu. Yupatov, Liliya R. Davlyatshina 88
- The efficacy of alternative treatment tactics for uterine infertility**
Mekan R. Orazov, Kseniia V. Krasnopol'skaia, Elena S. Silant'eva, Liudmila M. Mikhaleva, Roman E. Orekhov, Elena V. Lagutina, Pavel A. Semenov 92
- ?**
Denis P. Kholto bin, Aziz D. Nabiev, Sergei A. Nekliudov, E.V. Kul'chavenia 97

IN AID OF THE CLINICIAN

- The contribution of chronic endometritis to reproductive system disorders in patients with repeated implantation failures**
Victor E. Radzinsky, Mekan R. Orazov, Liliya R. Toktar, Liudmila M. Mikhaleva, Elena S. Silant'eva, Roman E. Orekhov, Pavel A. Semenov, Elena V. Lagutina 102

Роль адьювантной гормональной терапии в восстановлении репродуктивной функции у женщин после эндохирургического лечения фолликулярных кист яичников

Ф.И. Шукуров[✉], Ф.М. Аюпова
Ташкентская медицинская академия, Ташкент, Узбекистан
[✉]farkhadshukurov@mail.ru

Аннотация

В структуре причин женского бесплодия фолликулярные кисты яичников (ФКЯ) составляют 7–10% случаев. Несмотря на проведенные исследования, посвященные изучению репродуктивного здоровья женщин, перенесших эндохирургическое лечение ФКЯ, проблема восстановления репродуктивной функции до сих пор не решена.

Цель. Оценить эффективность препарата, содержащего 0,03 мг этинилэстрадиола и 2 мг хлормадинаона ацетата, в восстановлении репродуктивной функции у женщин после эндохирургического лечения ФКЯ.

Материалы и методы. В исследуемую группу вошли 100 женщин, из них 70 больных (основная группа), получавших после эндохирургической операции адьювантную терапию препаратом, содержащим 0,03 мг этинилэстрадиола и 2 мг хлормадинаона ацетата, и в группу сравнения – 30 пациенток, не получавших адьювантную терапию. Диагноз ФКЯ установлен на основании гормональных, ультразвуковых, эндоскопических и иммуногистохимических исследований. Определяли уровни гонадотропных гормонов (лютеинизирующего гормона, фолликулостимулирующего гормона), стероидных гормонов эстрадиола и прогестерона дважды – в начале фолликулярной (3–5-й день) и секреторной фазы (20–22-й день) менструального цикла. Ультразвуковое исследование яичников проводили в начале фолликулярной фазы и на 20–22-й дни менструального цикла. Иммуногистохимическое исследование эстрогеновых и прогестероновых рецепторов яичников проводили с помощью иммуногистостейнера Bond-max фирмы Leica (Германия) с использованием моноклональных антител: клон 1D5 и клон 1A6 Dako (США).

Результаты. Нарушение менструального цикла выявлено у 36 (51,4%) пациенток, из них: нерегулярные менструации – у 18,0%, альгоменорея – у 15,1%, полименорея – у 11,0%, меноррагия у 7,3% больных, бесплодие отмечали у 34 (48,6%) пациенток. Эндохирургическое лечение ФКЯ выполнили всем обследованным больным. Адьювантную гормональную терапию получали 70 пациенток. Менструальная функция восстановлена у 70 (100%) пациенток. Беременность наступила у 60 (86,0%) из них.

Заключение. Адьювантная гормональная терапия препаратом, содержащим 0,03 мг этинилэстрадиола и 2 мг хлормадинаона ацетата, позволила восстановить менструальную функцию (100% случаев) и способствовать наступлению беременности в 4,3 раза (86,0% случаев), что подтверждает его высокую эффективность в восстановлении репродуктивной функции у женщин после эндохирургического лечения ФКЯ.

Ключевые слова: фолликулярная киста яичников, лапароскопия, восстановление, репродуктивная функция, этинилэстрадиол, хлормадинаон

Для цитирования: Шукуров Ф.И., Аюпова Ф.М. Роль адьювантной гормональной терапии в восстановлении репродуктивной функции у женщин после эндохирургического лечения фолликулярных кист яичников. Гинекология. 2021; 23 (1): 68–72. DOI: 10.26442/20795696.2021.1.200441

Original Article

Role of adjuvant hormonal therapy in restoring reproductive function in women after endosurgical treatment of ovarian follicular cysts

Farkhad I. Shukurov[✉], Farida M. Aiupova
Tashkent Medical Academy, Tashkent, Uzbekistan
[✉]farkhadshukurov@mail.ru

Abstract

In the structure of the causes of female infertility, follicular ovarian cysts make up 7–10% of cases. Despite the studies on the reproductive health of women undergoing endosurgical treatment of follicular ovarian cysts, the problem of restoring reproductive function has not yet been resolved.

Aim. To assess the effectiveness of a preparation containing 0.03 mg of ethinyl estradiol and 2 mg of chlormadinone acetate in the restoration of reproductive function in women after endosurgical treatment of follicular ovarian cysts.

Materials and methods. The study group included 100 women, of whom 70 patients (the main group) received adjuvant therapy with a drug containing 0.03 mg of ethinyl estradiol and 2 mg of chlormadinone acetate after endosurgery, and a comparison group of 30 patients who did not receive adjuvant therapy. The diagnosis of follicular ovarian cysts was established on the basis of hormonal, ultrasound, endoscopic and immunohistochemical studies. The levels of gonadotropic hormones (LH, FSH), steroid hormones estradiol and progesterone were determined twice – at the beginning of the follicular (3–5 day) and secretory phase (20–22 day) of the menstrual cycle. An ovarian ultrasound was performed at the beginning of the follicular phase and on days 20–22 of the menstrual cycle. Immunohistochemical studies of estrogen and progesterone receptors in the ovaries were carried out using a Bond-max immunostimulator from “Leica” (Germany) using monoclonal antibodies: clone 1D5 and clone 1A6 “Dako” (USA).

Results. Menstrual irregularities were detected in 36 (51.4%) patients, of which: irregular menstruation in 18.0%, algomenorrhea in 15.1%, polymenorrhea in 11.0%, and menorrhagia in 7.3% of patients, infertility was observed in 34 (48.6%) patients. Endosurgical treatment of follicular ovarian cysts was performed for all examined patients. Adjuvant hormone therapy with a drug containing 0.03 mg of ethinyl estradiol and 2 mg of chlormadinone acetate was received by 70 patients. Menstrual function was restored in 70 (100%) patients. Pregnancy occurred in 60 (86.0%) of them.

Conclusion. Adjuvant hormone therapy with a drug containing 0.03 mg of ethinyl estradiol and 2 mg of chlormadinone acetate allowed to restore menstrual function (100% of cases), pregnancy at 4.3 times (86.0% of cases), which confirms its high efficiency in the restoration of reproductive function in women after endosurgical treatment of follicular ovarian cysts.

Keywords: follicular ovarian cyst, laparoscopy, rehabilitation, reproductive function, ethinyl estradiol, chlormadinone

For citation: Shukurov F.I., Aiupova F.M. Role of adjuvant hormonal therapy in restoring reproductive function in women after endosurgical treatment of ovarian follicular cysts. Gynecology. 2021; 23 (1): 68–72. DOI: 10.26442/20795696.2021.1.200441

Введение

Среди доброкачественных структурных изменений яичников лидирующее место занимают фолликулярные кисты яичников (ФКЯ). По последним данным, именно фоллику-

лярные кисты являются причиной в каждом 3-м случае женского бесплодия [1–3]. В структуре причин женского бесплодия ФКЯ составляют 19,2% случаев [4–6]. Проведение эндохирургического лечения бесплодия, обусловлен-

ного ФКЯ, является первым и очень важным этапом терапии [7, 8]. Частота наступления беременности после лапароскопического удаления ФКЯ составляет 20–27% [9, 10]. Однако окончательная эффективность лечения определяется следующим этапом терапии, направленным на полное восстановление репродуктивной функции у данной категории женщин [11, 12]. Восстановление репродуктивной функции у пациенток с ФКЯ после эндохирургического вмешательства остается весьма актуальной проблемой современной гинекологии. Все виды терапии, направленные на восстановление репродуктивной функции, обычно дают только временный эффект [13]. Низкая эффективность препаратов, используемых до настоящего времени для восстановления репродуктивной функции у женщин после эндохирургического лечения ФКЯ, диктует необходимость поиска новых клинических подходов к восстановлению репродуктивной функции [14, 15]. В связи с этим важным являются разработка и внедрение новых эффективных методов восстановления репродуктивной функции у женщин после эндохирургического лечения ФКЯ.

Цель исследования – оценить эффективность препарата, содержащего 0,03 мг этинилэстрадиола и 2 мг хлормадинона ацетата, в восстановлении репродуктивной функции у женщин после эндохирургического лечения ФКЯ.

Материалы и методы

Набор больных осуществляли в период с 2017 по 2019 г. на базе акушерского комплекса №9 г. Ташкента. Все женщины перед включением в исследование подписывали информированное согласие на участие в исследовании с проведением всех необходимых лечебно-диагностических мероприятий. Диагноз ФКЯ установлен на основании гормональных, ультразвуковых (УЗ), лапароскопических и иммуногистохимических (ИГХ) исследований. Определение концентрации гормонов в сыворотке крови проводили в динамике менструального цикла с помощью хемиллюминиметрического иммуноанализатора Advia Centaur System при использовании наборов (Ready Pack, Siemens и Beckman Coulter). Забор крови для определения концентрации гормонов выполняли перед оперативным вмешательством и через 1 мес после эндохирургического вмешательства. Для изучения гормонального статуса до и после эндохирургического лечения исследовали исходный фон гонадотропных гормонов (лютеинизирующего гормона – ЛГ, фолликулостимулирующего гормона – ФСГ), стероидных гормонов (эстрадиола – E_2 , прогестерона) дважды – в начале фолликулярной (3–5-й день) и секреторной фазы (21–22-й день) менструального цикла. УЗ-исследование с доплерометрией проводили на аппарате Medison Accuvix XQ (Корея), с использованием трансабдоминального и трансвагинального конвексных датчиков частотой 3,5–5 МГц, в начале фолликулярной фазы и на 20–22-й дни менструального цикла. Допплерометрию проводили в импульсном режиме с использованием датчика 4,5 МГц. При анализе кривых скоростей кровотока определяли индекс резистентности и пульсационный индекс. Концентрацию онкомаркера HE-4 определяли в сыворотке крови с использованием диагностических тест-систем Cobas 6000, Roche Diagnostics (Швейцария). Пороговыми значениями с повышающейся концентрацией для онкомаркера HE-4 считали 70 пмоль/л. Забор материала для ИГХ-исследований производили из капсулы удаленной кисты во время проведения эндохирургических операций. ИГХ-исследование эстрогеновых (ЭР) и прогестероновых рецепторов (ПР) проводили с помощью иммуногистостейнера Bond-max фирмы Leica (Германия) с использованием моноклональных антител: клон 1D5 Dako, клон 1A6 Dako (США). Степень выраженности экспрессии ЭР и ПР оценивали в баллах: 0–10 баллов – отсутствие экспрессии, 11–100 – слабая экспрессия, 101–200 – умеренная экспрессия, 201–300 – выраженная экспрессия. Все обследованные соответствовали критериям включения и не имели заболеваний, относящихся к критериям исключения. Критерии включения пациенток в исследование: большие с

ФКЯ размером более 5 см в диаметре, с отрицательной динамикой или отсутствием положительной динамики после консервативной терапии, репродуктивный возраст от 18 до 36 лет, первичное или вторичное бесплодие в течение не менее 1 года и отсутствие радикального оперативного вмешательства на репродуктивных органах.

Критерии исключения: сопутствующие опухоли других репродуктивных органов, любые другие причины бесплодия, за исключением ФКЯ, и тяжелые соматические заболевания, являющиеся противопоказаниями для лапароскопии.

Оценку эффективности лечения проводили при анализе таких параметров, как динамика купирования жалоб, нормализация менструальной и репродуктивной функции при динамическом наблюдении за пациентками в течение 6–12 мес. Статистическую обработку полученного материала проводили с помощью программы обработки электронных таблиц Statistica for Windows v. 7.0 с использованием общепринятых параметрических и непараметрических статистических методов.

Результаты и обсуждение

В исследуемую группу вошли 100 женщин репродуктивного возраста, из них 70 женщин (основная группа), оперированных с диагнозом ФКЯ, получавших адъювантную гормональную терапию препаратом, содержащим 0,03 мг этинилэстрадиола и 2 мг хлормадинона ацетата. Группу сравнения составили 30 пациенток с аналогичной патологией, но не получавших в послеоперационном периоде препарат, содержащий 0,03 мг этинилэстрадиола и 2 мг хлормадинона ацетата. Возраст больных колебался от 18 до 36 лет, составляя в среднем $28,1 \pm 0,8$ года. Оценка менструальной функции показала, что возраст наступления менархе варьировал от 11 до 15 лет. Регулярный менструальный цикл с начала менархе установлен у 54 (77,1%) из 70 обследованных, у 12 (17,1%) – через 6–18 мес после наступления менархе и у 4 (5,8%) – после начала половой жизни. Средняя продолжительность менструального цикла у пациенток с ФКЯ составила $27,6 \pm 1,3$ дня с индивидуальными колебаниями от 21 до 35 дней. Скудные месячные – у 20,5% пациенток, умеренные – у 55%, обильные – у 24,2%. Основные жалобы больных с ФКЯ при поступлении – тупые ноющие боли внизу живота, не связанные с менструальным циклом (45,0%), нарушения менструального цикла (51,4%). Среди нарушений менструального цикла преобладали нерегулярные менструации (18,0%), альгоменорея (15,1%), полименорея (11,0%) и ациклические кровянистые выделения из половых путей (7,3%). У 21,5% пациенток отмечали нарушение менструального цикла с началом менархе. Из перенесенных гинекологических заболеваний у больных с ФКЯ наиболее часто встречались воспалительные заболевания придатков матки (42,5%). Из них 56,2% пациенток ранее оперированы по поводу кисты яичника. При этом рецидив кисты яичника у 42,1% пациенток возник в оперированном ранее яичнике, у 14,1% – в другом яичнике. У 25,2% женщин имела место двусторонняя локализация кист. Бесплодие отмечали у 34 (48,6%) пациенток, из них первичное – у 9 (26,4%) и вторичное – у 25 (73,6%) пациенток. При проведении диагностических мероприятий нами отмечена высокая точность УЗ-диагностики ФКЯ. При сопоставлении данных трансвагинальной эхографии с результатами ИГХ-исследований диагностическая точность составила 90,06%. При проведении цветного доплеровского картирования ни в одном случае ФКЯ внутрипухоловый кровоток не выявлен. Спектральный анализ показал, что кровотоки в капсулах фолликулярных кист имел низкоскоростной среднерезистентный характер. В капсуле фолликулярных кист: $V_{max} = 67,5 \pm 4,26$, (13,4–17,6) см/с, индекс пульсации – $1,04 \pm 0,04$, (0,21–1,27), индекс резистентности – $0,48 \pm 0,02$, (0,35–1,01). Использование цветного доплеровского картирования у пациенток с ФКЯ позволило значительно повысить точность диагностики с 90,06 до 98,42%. Для дифференциальной диагностики ФКЯ у всех пациенток перед операцией проводили определение

Гормональный профиль обследованных до и после эндохирургической операции (M±m) Hormonal profile of the examined before and after endosurgical operation (M±m)			
Показатель	Основная группа (n=70)		Группа сравнения (n=30)
	до операции	после операции	
ФСГ, МЕд/л	14,7±0,16	9,9±0,19***	12,3±0,17*** ^{AA}
ЛГ, МЕд/л	7,8±0,38	10,0±0,46**	8,5±0,41 ^A
E ₂ , пг/мл	127,4±12,23	118,8±11,87	122,4±11,7
Прогестерон, нмоль/л	1,3±0,65	1,4±0,09	1,1±0,07 ^A

*Различия относительно данных до операции значимы (**p<0,01, ***p<0,001), ^Aразличия относительно данных после операции значимы (^Ap<0,05, ^{AA}p<0,001).

уровня онкомаркера HE-4 в сыворотке крови. Значения онкомаркера HE-4 у пациенток с ФКЯ колебались в зоне низких величин – от 50,4 до 60,5 пмоль/л и не превышали дискриминационного показателя (70 пмоль/л). Детальный анализ гормонального статуса обследованных пациенток до и после эндохирургической операции выявил нарушения в выработке как гонадотропных, так и половых стероидных гормонов. У пациенток с ФКЯ выявили сниженную секрецию ЛГ (7,8±0,38) в 74,8% случаев (p<0,001) при повышенном уровне ФСГ (14,7±0,16) в 80,1% случаев (p=0,001) в I фазу менструального цикла, повышенное содержание E₂ (127,4±12,23) в I фазе менструального цикла, а также значительное снижение прогестерона (1,3±0,65) в лютеиновую фазу менструального цикла у 20% пациенток. Соотношения ЛГ/ФСГ в среднем меньше 1, что связано с высокими значениями ФСГ по отношению к ЛГ. Уровень E₂ имел тенденцию к незначительному росту во II фазе менструального цикла, а уровень прогестерона у 26,67% пациенток ниже нижней границы нормы. Таким образом, средняя концентрация ФСГ при ФКЯ соответствовала верхней границе нормы, а средний уровень ЛГ достоверно ниже нее (p<0,001). Средняя концентрация E₂ в I фазу менструального цикла превышала норму, а уровень прогестерона достоверно снижен (p<0,001); см. таблицу.

Анализ гормонального статуса у пациенток с ФКЯ после эндохирургического лечения показал, что на фоне проводимой эндохирургической операции наблюдали закономерное снижение уровня ФСГ до 9,9±0,19, повышение ЛГ до 10,0±0,46 и прогестерона до 1,4±0,09, а также понижение E₂ до 118,8±11,87, что объясняется благоприятным воздействием проводимой эндохирургической операции на гормональный гомеостаз у пациенток с ФКЯ. Среди пациенток основной группы выяснили, что 63 (90,0%) пациентки до обращения в клинику получали различное консервативное лечение короткими курсами, включая гормональную, антибактериальную и рассасывающую терапию. Никакого лечения не получали 7 (10,0%) пациенток. Лапароскопические операции проводили в отделении оперативной гинекологии с операционным блоком акушерского комплекса №9 г. Ташкента. Показан к хирургическому лечению – наличие одной или нескольких фолликулярных кист в яичнике с одной или двух сторон, диаметром более 5 см, без эффекта консервативной терапии. Оперативное лечение всем больным проводили в начале или середине фолликулярной фазы менструального цикла лапароскопическим доступом. При проведении лапароскопии использовали оборудование Karl Storz (Германия) с видеосистемами и автоматическими устройствами для инфуляции газа. Для наложения пневмоперитонеума применяли углекислый газ. После наложения троакаров 5 и 10 мм проводили ревизию органов малого таза и брюшной полости. При лапароскопии ФКЯ опухоль представляла собой гладко- и тонкостенное однокамерное образование округлой формы, содержащее прозрачную светло-желтую жидкость, диаметром от 50 до 80 мм, расположенное в основном сбоку или кзади от матки. У всех женщин с ФКЯ произведена лапароскопическая цистэктомия путем вылушивания капсулы кисты яичника. При цистэктомии разрез проводили у нижнего края капсулы фолликулярной кисты, далее проникали в слой между стенкой кисты и корковым слоем яичника, в основ-

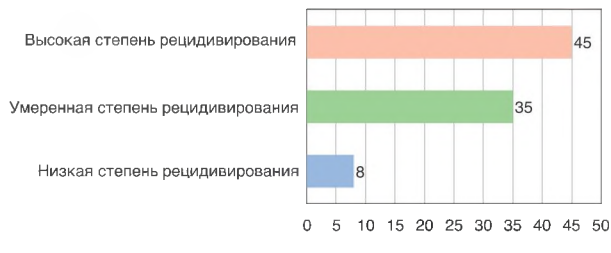
ном отслаивая механическим путем, тем самым, отделяя стенку фолликулярной кисты от здоровой ткани яичника, производили непосредственно энуклеацию кисты, частично фиксируя ее щипцами и вылушивая тянущими движениями. После энуклеации проводили обязательную дополнительную обработку ложа фолликулярной кисты с помощью монополярного коагулятора с целью не только надежного гемостаза, но и коагуляции возможных оставшихся кистозных образований. Данный вид эндокоагуляции является малотравматичным, так как направлен только на поверхностные слои клеток, что снижает вероятность образования спаек, а в ряде случаев – и предотвращает их. Во время операции цистэктомии капсула полностью удалена, так как оставшаяся ткань может вызвать рецидив процесса. После выполнения указанных манипуляций и удаления препарата через один из боковых троакаров яичники и брюшную полость с помощью аквапура тщательно промывали 1–1,5 л изотонического раствора хлорида натрия, а также осуществляли контроль гемостаза. В случаях разрыва капсулы кисты и попадания ее содержимого в брюшную полость осуществляли тщательное промывание полости малого таза антисептическим раствором. При выявлении спаечного процесса в малом тазу производили сальпингоовариолизис и разъединение спаек. Проприходимость маточных труб проверяли методом хромотубации путем введения раствора метиленового синего через маточный зонд Любке.

После эндохирургического лечения 70 пациенткам основной группы в течение 3 мес назначена адъювантная гормональная терапия с препаратом, содержащим 0,03 мг этинилэстрадиола и 2 мг хлормединона ацетата, для восстановления репродуктивной функции. Препарат назначался в классическом режиме (21+7) в течение 1–3 мес.

К восстановлению репродуктивной функции у женщин после эндохирургического лечения ФКЯ проявляли дифференцированный подход. Данный подход основывался прежде всего на результатах ИГХ-исследований удаленного операционного материала, а также с учетом выявленных клинико-диагностических особенностей. Для каждого пациента разработана индивидуальная программа лечения в зависимости от результатов статуса рецепторов яичников. Эта программа лечения основывалась на данных ИГХ-характеристики экспрессии ЭР в эпителиальном компоненте и капсуле яичников, а также результатах прогнозирования рецидива ФКЯ у 70 пациенток основной группы. При ИГХ-исследовании биопсийных материалов установили, что у больных с ФКЯ в эпителиальном компоненте экспрессия ЭР существенно выраженная и составляет 280 балла, в то время как экспрессия ПР слабая – 27,2 балла. В капсуле также отмечали высокую экспрессию ЭР, однако, в отличие от эпителиального компонента, она менее выраженная – 223,7 балла, а экспрессия ПР – 26,7 балла.

Таким образом, можно сделать вывод, что для пациенток с ФКЯ характерны следующие ИГХ-особенности рецепторов: в эпителиальном компоненте и в капсуле регистрируются выраженная экспрессия ЭР и преимущественно низкая экспрессия ПР в эпителиальном компоненте и в капсуле кисты яичников. Мы считаем, что выявленная выраженная экспрессия ЭР свидетельствует о продолжающейся гиперэстрогемии, а слабая экспрессия ПР – об

Рис. 1. Оценка степени риска рецидивирования ФКЯ среди пациенток основной группы (%).
Fig 1. Assessment of the degree of risk of recurrence of ovarian follicular cysts among patients of the main group (%).

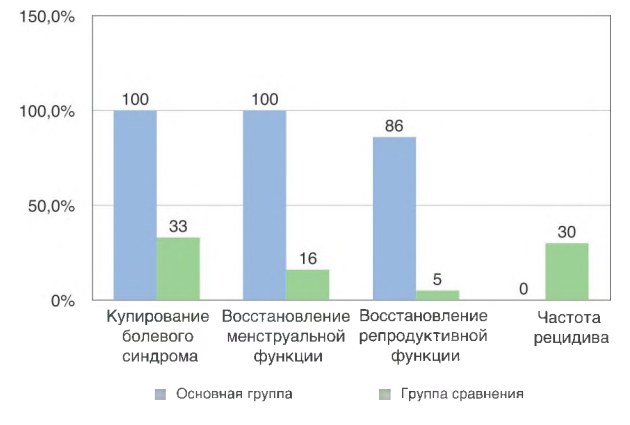


имеющейся гипопрогестеронемии, что подтверждается данными гормонального исследования у пациенток с ФКЯ. Кроме того, впервые нами на основании ИГХ-исследования выраженности экспрессии ЭР разработан метод прогнозирования рецидива ФКЯ. Данный метод прогнозирования выполнен у 70 пациенток основной группы. На основании оценки выраженности экспрессии ЭР выявили 3 степени риска рецидивирования ФКЯ после эндохирургического лечения. При высокой степени экспрессии ЭР (280 баллов) оценивали как высокую степень риска рецидивирования, при умеренной степени экспрессии ЭР (156 баллов) оценивали как умеренную степень риска рецидивирования и при степени экспрессии ЭР 86 баллов – как низкую степень риска рецидивирования. Среди 70 пациенток основной группы у 45% выявили высокую степень рецидивирования, 35% имели умеренную степень рецидивирования и 8% пациенток – низкую степень рецидивирования (рис. 1).

На основании выявленных ИГХ-особенностей рецепторов яичников и с учетом оценки прогнозирования риска рецидивирования нами разработан рациональный план дифференцированного подхода к проведению восстановления репродуктивной функции у женщин после эндохирургического лечения ФКЯ. С данной целью впервые нами для восстановления репродуктивной функции у пациенток основной группы после эндохирургического применен препарат, содержащий 0,03 мг этинилэстрадиола и 0,02 мг хлормадинона ацетата. Длительность терапии препаратом, содержащим 0,03 мг этинилэстрадиола и 0,02 мг хлормадинона ацетата, рассчитывалась также на основе выраженности экспрессии ЭР и оценки риска рецидивирования и определялась индивидуально, она варьировалась от 1 до 3 мес. У 45,0% пациенток с выраженной экспрессией ЭР и высокой степенью риска рецидивирования адъювантная гормональная терапия препаратом, содержащим 0,03 мг этинилэстрадиола и 0,02 мг хлормадинона ацетата, проводилась в течение 3 мес, у 35,0% больных с умеренной экспрессией ЭР и умеренным риском рецидивирования – в течение 2 мес, а у 8,0% пациенток со слабой выраженностью экспрессии ЭР низкой степени риска рецидивирования – в течение 1 мес. Клиническую эффективность гормональной адъювантной терапии оценивали на основе сравнительного статистического анализа таких параметров, как динамика состояния менструальной и репродуктивной функции а также частота рецидивов. Динамическое наблюдение на фоне адъювантной терапии проводили через 1, 2 и 3 мес после эндохирургического лечения. При оценке клинической эффективности адъювантной гормональной терапии наилучшие результаты отмечены в отношении купирования болевого синдрома у пациенток основной группы, принимавших 0,03 мг этинилэстрадиола и 2 мг хлормадинона ацетата (рис. 2).

Купирование болевого синдрома отмечали уже с первых недель применения у 100,0% пациенток основной группы, у женщин группы сравнения данный показатель составил 33,0%. Восстановление менструальной функции через 1–2 мес адъювантной гормональной терапии выявили в основной группе в 100% случаев, в группе сравнения – всего в 16% случаев ($p < 0,05$). Средняя продолжительность

Рис. 2. Результаты динамического наблюдения за больными в ходе проведения адъювантной гормональной терапии.
Fig. 2. Results of dynamic observation of patients during adjuvant hormonal therapy.



менструального цикла через 3 мес адъювантной гормональной терапии составила 27,5 дня (до лечения 29,1 дня), средняя продолжительность менструации – 4,1 дня (до лечения – 5,2 дня). Восстановление репродуктивной функции в основной группе произошло в 86,0% случаев, в группе сравнения – всего в 5% случаев ($p < 0,05$). Оценку динамики регресса и функционального состояния яичников проводили с помощью УЗ-исследования с цветным доплеровским картированием сосудов. Наилучшие результаты получили в отношении профилактики рецидивов ФКЯ благодаря применению препарата, содержащего 0,03 мг этинилэстрадиола и 2 мг хлормадинона ацетата. При использовании препарата, содержащего 0,03 мг этинилэстрадиола и 2 мг хлормадинона ацетата, рецидива ФКЯ у пациенток основной группы не наблюдали. В группе сравнения рецидив ФКЯ наблюдали у 30,0% пациенток (см. рис. 2). Таким образом, ведение пациенток без применения препарата, содержащего 0,03 мг этинилэстрадиола и 2 мг хлормадинона ацетата, сопряжено с высокой частотой развития рецидивов. При оценке функциональной активности яичников через 3 мес после адъювантной гормональной терапии своевременное формирование доминантного фолликула обнаружили у 92,5% пациенток основной группы, в группе сравнения – у 15,0% больных ($p < 0,05$). Признаки овуляции и формирования желтого тела выявлены в основной группе в 90,2% случаев против 13,0% в группе сравнения ($p < 0,05$).

Предлагаемая нами адъювантная терапия с использованием препарата, содержащего 0,03 мг этинилэстрадиола и 2 мг хлормадинона ацетата, обладает хорошим терапевтическим эффектом, что позволяет рекомендовать его для восстановления репродуктивной функции у женщин после эндохирургического лечения ФКЯ.

Заключение

Применение препарата, содержащего 0,03 мг этинилэстрадиола и 2 мг хлормадинона ацетата, в адъювантной терапии является высокоэффективным методом восстановления репродуктивной функции у пациенток после эндохирургического лечения ФКЯ. Адъювантная гормональная терапия препаратом, содержащим 0,03 мг этинилэстрадиола и 2 мг хлормадинона ацетата, позволяет восстановить менструальные и репродуктивные функции, снизить частоту рецидивов и повысить частоту наступления беременностей в 4,3 раза (86,0% случаев), что подтверждает его высокую эффективность в восстановлении репродуктивной функции после эндохирургического лечения ФКЯ.

Конфликт интересов. Авторы заявляют об отсутствии конфликта интересов.

Conflict of interests. The authors declare no conflict of interest.

Литература/References

1. Буланов М.Н. Ультразвуковая гинекология. М.: Искра, 2014. [Vilanolov M.N. Ultrasound Gynecology. Moscow: Spark, 2014 (In Russian).]
2. Герфанова Е.В., Ашрафян Л.А., Антонова И.Б. и др. Скрининг рака яичников: реальность и перспективы. Обзор литературы. Опухоли женской репродуктивной системы. 2015; 1: 70–5. [Gerfanova E.V., Ashrafyan L.A., Antonova I.B., et al. Ovarian Cancer Screening: Reality and Prospects. Literature review. Tumors of the female reproductive system. 2015; 1: 70–5 (In Russian).]
3. Гаспаров А.С., Титов Д.С., Дубинская Е.Д., Векилян О.М. Использование высокочастотных энергий в лечении доброкачественных опухолей яичников. Врач. 2014; 3: 57–60. [Gasparov A.S., Titov D.S., Dubinskaya E.D., Vekilyan O.M. The use of high-frequency energies in the treatment of benign ovarian tumors. Doctor. 2014; 3: 57–60 (In Russian).]
4. Коган Я.Э. Актуальные вопросы патогенеза и диагностики опухолей и опухолевидных образований яичников. Практик. медицина. 2018; 16 (9): 34–9. [Kogan Ya.E. Actual issues of the pathogenesis and diagnosis of tumors and tumor-like formations of the ovaries. Practical medicine. 2018; 16 (9): 34–9 (In Russian).]
5. Нейштадт Э.Л., Ожиганова И.Н. Опухоли яичника. СПб.: ФОЛИАНТ, 2014. [Neustadt E.L., Ozhiganova I.N. Tumors of the ovary. Saint Petersburg: FOLIANT, 2014 (In Russian).]
6. Назаренко Т.А., Мишьева Н.Г. Бесплодие и возраст: пути решения проблемы. М.: Медпресс-информ, 2014. [Nazarenko T.A., Mishieva N.G. Infertility and age: solutions to the problem. Moscow: Medpress-inform, 2014 (In Russian).]
7. Гаспаров А.С., Косаченко А.Г., Дубинская Е.Д. и др. Опухоли и опухолевидные образования яичников. М.: РУДН, 2015. [Gasparov A.S., Kosachenko A.G., Dubinskaya E.D., et al. Tumors and tumor-like formations of the ovaries: teaching aid. Moscow: RUDN, 2015 (In Russian).]
8. Радзинский В.Е., Духин А.О. Реабилитация репродуктивной функции после хирургического лечения доброкачественных образований яичников. Трудный пациент. 2016; 2: 3–6. [Radzinsky V.E., Dukhin A.O. Rehabilitation of reproductive function after surgical treatment of benign ovarian masses. Difficult patient. 2016; 2: 3–6 (In Russian).]
9. Гомел В., Брилл Э.И. Реконструктивная и репродуктивная хирургия в гинекологии. Пер. с англ. А.Е. Любовой. М.: Лаборатория знаний, 2016. [Gomel V., Brill E.I. Reconstructive and reproductive surgery in gynecology. Per. from English A.E. Lyubova. Moscow: Knowledge Laboratory, 2016 (In Russian).]
10. Стандарты диагностики и лечения гинекологических заболеваний в лечебных учреждениях системы здравоохранения Республики Узбекистан. Ташкент, 2017; с. 22. [Standards for the diagnosis and treatment of gynecological diseases in medical institutions of the healthcare system of the Republic of Uzbekistan. Tashkent, 2017; p. 22 (In Russian).]
11. Франк Г.А., Андреева Ю.Ю. Новая классификация опухолей яичника. Архив патологии. 2015; 77 (4): 40–50. [Frank G.A., Andreeva Yu.Yu. A new classification of ovarian tumors. Archive of Pathology. 2015; 77 (4): 40–50 (In Russian).]
12. Ходжаева А.С. Оптимизация тактики ведения больных с функциональными кистами яичников. Репродуктивное здоровье детей и подростков. 2019; 15 (1): 30–4. [Khojaeva A.S. Optimization of management of patients with functional ovarian cysts. Reproductive health of children and adolescents. 2019; 15 (1): 30–4 (In Russian).]
13. Grimes DA, Jones LB, Lopez LM, et al. Oral contraceptives for functional ovarian cysts. Cochrane Database Syst Rev 2014; 4: CD006134.
14. Hassa H, Aydin Y. The role of laparoscopy in the management of infertility. J Obstet Gynaecol 2014; 34 (1): 1–7.
15. Legendre G, Catala L, Morinière C, et al. Relationship between ovarian cysts and infertility: what surgery and when? Fertil Steril 2014; 101 (3): 608–14.

ИНФОРМАЦИЯ ОБ АВТОРАХ / INFORMATION ABOUT THE AUTHORS

Шукуров Фархад Ишкуллович – канд. мед. наук, доц. каф. акушерства и гинекологии №1 ТМА. E-mail: farkhadshukurov@mail.ru; ORCID: 0000-0003-4511-6085; SPIN-код: 6837-1062

Аюпова Фарид Мирзаевна – д-р мед. наук, проф. ТМА. E-mail: fayupova.2@gmail.com; ORCID: 0000-0002-4194-664X

Farkhad I. Shukurov – Cand. Sci. (Med.), Assoc. Prof., Tashkent Medical Academy. E-mail: farkhadshukurov@mail.ru; ORCID: 0000-0003-4511-6085; SPIN-code: 6837-1062

Farida M. Aiupova – D. Sci. (Med.), Prof., Tashkent Medical Academy. E-mail: fayupova.2@gmail.com; ORCID: 0000-0002-4194-664X

Статья поступила в редакцию / The article received: 19.05.2020

Статья принята к печати / The article approved for publication: