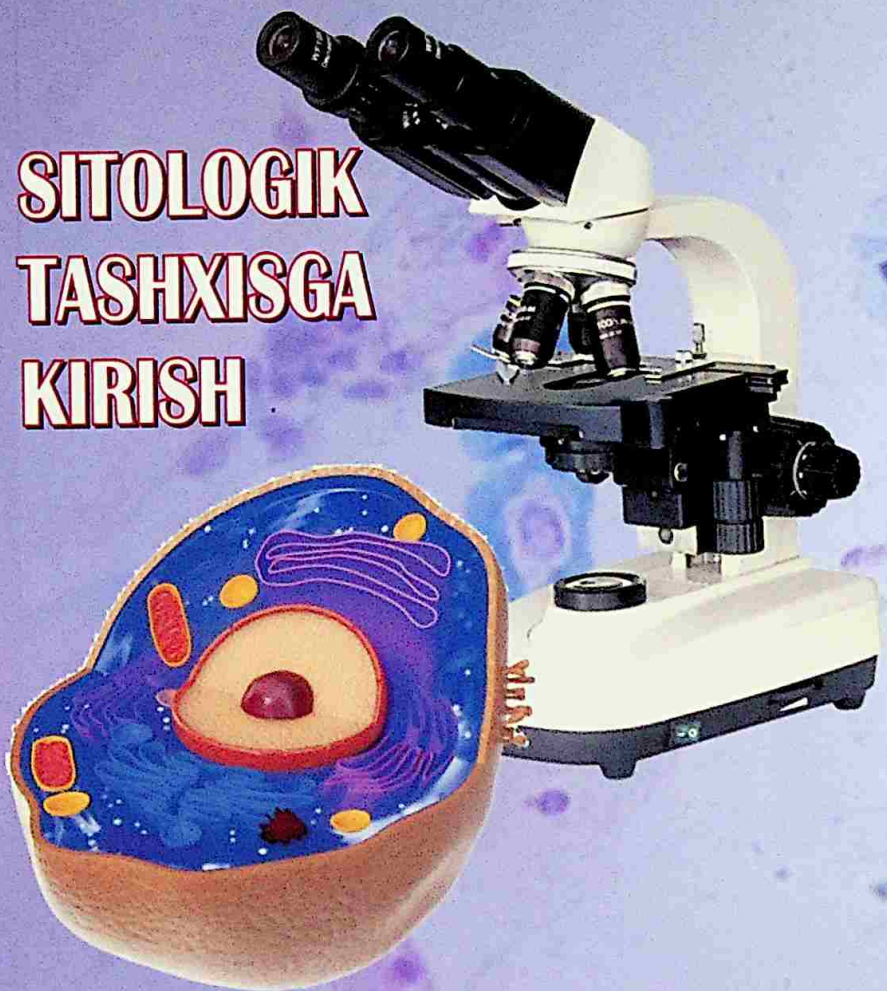

Z.CH.KURBONOVA, SH.A.BABADJANOVA

**SITOLOGIK
TASHXISGA
KIRISH**



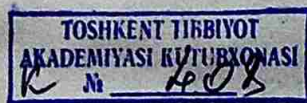**O'ZBEKISTON RESPUBLIKASI
OLİY VA O'RTA MAXSUS TA'LİM VAZIRLIGI**

**Z.CH.KURBONOVA
SH.A.BABADJANOVA**

**SITOLOGIK
TASHXISGA
KIRISH**

O'quv qo'llanma

**Tibbiy biologiya ishi - 5510100
ta'lim yo'nallishi uchun**



**"HILOL MEDIA" NASHRIYOTI
TOSHKENT - 2021**

612.086(075.8)

53.4я73

K 94

Kurbonova, Z.Ch.

“Sitologik tashxisga kirish” [Matn]: O‘quv qo‘llanma/ Z.Ch.Kurbonova, Sh.A.Babadjanova. - Toshkent: HILOL MEDIA, 2020. - 152 b.

Tuzuvchilar:

Z.Ch.Kurbonova - Toshkent tibbiyot akademiyasi Gematologiya, transfuziologiya va laboratoriya ishi kafedrası dotsenti, PhD.

Sh.A.Babadjanova - Toshkent tibbiyot akademiyasi Gematologiya, transfuziologiya va laboratoriya ishi kafedrası professori, t.f.d.

Taqrizchilar:

A.B.Saidov - Toshkent tibbiyot akademiyasi Gematologiya, transfuziologiya va laboratoriya ishi kafedrası mudiri, t.f.d.

M.I.Shamsutdinova - Respublika tez tibbiy yordam ilmiy markazi ilmiy xodimi, t.f.d.

UO‘K: 61:35

KBK: 53.5я73

ISBN 978-9943-5890-3-2

© «HILOL MEDIA», 2020 y.

KIRISH

Sitologik tashxis klinik laborator diagnostikaning uzviy ajralmas qismi bo'lib, klinik tashxis qo'yish va davolash samaradorligini nazorat qilishga yordam beradi.

"Sitologik tashxisga kirish" o'quv qo'llanmasida hujayralar rivojlanishi, ularning faoliyati, morfologik tuzilishi va xususiyatlari to'g'risida zamonaviy ma'lumotlar keltirilgan. Birinchi bobda sitologik tekshirishlarning profilaktik va diagnostik tibbiyotdagi ahamiyati, sitologik material bilan ishlashda texnika xavfsizligi, sitologik tekshirish turlari, sitologik tekshirish uchun material olish qoidalari, sitologik materialni tayyorlash, hujayra struktur komponentlari, epitelial to'qima sitomorfologiyasi to'g'risida ma'lumotlar keltirilgan.

Ikkinchi bobda bachadon bo'yni kasalliklari sitologik tasnifi, reaktiv o'zgarishlari, o'sma oldi kasalliklari, yaxshi va yomon sifatli o'smalar to'g'risida ma'lumot berilgan.

Uchinchi bobda gematologiyada sitologik tekshirish usullari, anemiyalar, trombositlar qator patologiyasi, o'tkir va surunkali leykozlar sitologik diagnostikasi, leykositoz, leykemoid reaksiya va leykozlar sitologik differensial diagnostikasi keltirilgan.

"Sitologik tashxisga kirish" o'quv qo'llanmasi klinik va sitologik laboratoriya xodimlari, tibbiyot oily o'quv yurtlari tibbiy-biologiya fakulteti talabalari va "Klinik laborator diagnostika" yo'nalishi magistratura talabalari va klinik ordinatorlar uchun mo'ljallangan.

1-BOB. SITOLOGIK DIAGNOSTIKAGA KIRISH

1.1. SITOLOGIK TEKSHIRISHLARNING PROFILAKTIK VA DIAGNOSTIK TIBBIYOTDAGI AHAMIYATI. SITOLOGIK MATERIAL BILAN ISHLASHDA XAVFSIZLIK TEXNIKASI

Mashg'ulot maqsadi: *sitologik diagnostika to'g'risida ma'lumot berish, sitologik tekshirishlarning profilaktik va diagnostik tibbiyotdagi ahamiyati bilan tanishtirish, sitologik tekshirish o'tkazishda tibbiy xodimlarning mehnat xavfsizligini ta'minlashga qo'yilgan talablar, biologik xavfsizlik qoidalari, texnika xavfsizligi qoidalari, mikroskop bilan ishlash qoidalarini o'zlashtirish.*

Sitologiya - hujayra tuzilishi va funksiyasi haqidagi fanidir. Sitologiya yunoncha so'zdan olingan bo'lib "sitos" - hujayra va "logos" - fan, ta'limot degan ma'noni anglatadi. Sitologiya mikroskop yordamida biologik materiallarning hujayraviy tuzilishini o'rganadi:

1. Hujayralar tuzilishi xususiyatlari, a'zolar, to'qimalar, organizm tabiiy suyuqliklarining hujayraviy tarkibi.
2. Hujayralar faoliyati.
3. Hujayraning ko'payish jarayonlari.
4. Hujayra qarish va o'lish jarayonlari.
5. Hujayra tuzilmalari va ularning fiziologik jarayonlarda ishtiroki;
6. Fiziologik jarayonlarni tartibga solish usullari;
7. Hujayralar va ularning qismlarini ko'payishi;
8. Atrof-muhitga hujayralarning moslashishi;
9. Turli xil omillar ta'siriga hujayraning reaksiyalari;
10. Yadro, sitoplazmadagi o'zgarishlar, patologiyada tuzilmalar shakllanishi va hujayra komplekslari.

Klinik sitologiya o'sma oldi yoki o'sma transformatsiyani aniqlash maqsadida hujayra elementlarining morfologik tuzilishini sitologik preparat (surtma) mikroskopiyasi orqali baholaydi.

Sitologik tekshiruv hozirda zamonaviy tibbiyotning eng aniq tekshirish usullaridan biri bo'lib, natijalarning aniqligi **100% ga** yaqin. Sezgirlik - tekshirish usullarining noto'g'ri-salbiy natijalarni bermasligi - barcha turdagi sitologik tahlillar uchun **taxminan 94%**. Maxsuslik - kasallik mavjudligida ijobiy natijalarni berish qobiliyati esa **99% dan kam emas**.

Sitologik tekshirishni tavsiya etish uchun ko'rsatmalar:

- yallig'lanish jarayoniga shubha bo'lishi;
- xavfli o'smaga shubha bo'lishi;
- virusli infeksiyaning aniq tashxisi;
- jarrohlik amaliyoti vaqtida onkologik tashxisni **tasdiqlash**;
- turli kasalliklarni davolash samarasini nazorat qilish;
- profilaktik skrining o'tkazish;
- onkologik kasalliklarda retsidiv ehtimolini kuzatish.

Sitologik tekshirish asosida morfologik tekshiruv yotadi, ammo biopsiyadan farqli ravishda sitologik tekshirish jarayonida:

- juda oz miqdordagi biologik material talab qilinadi;
- sitologik material (surtmalar yoki qirmalar) olish uchun **maxsus** uskunalar talab qilinmaydi va jarayon bir necha daqiqa ichida amalga oshiriladi;
- invaziv bo'lmagan, og'riqsiz muolaja hisoblanadi;
- qin surtmasi tuxumdonlarning gormonal disfunktsiyasini tekshirishga yordam beradi;
- qin gumbazi va bachadon bo'yni surtmasini tekshirish saraton va saraton oldi holatlarini aniqlashga yordam beradi;
- o'pka, oshqozon, siydik pufagi, prostata bezi va boshqa a'zolarining xavfli o'smalarini qisqa vaqt ichida aniqlash imkonini beradi;
- o'smaning sitologik shaklini aniqlash, xavfli o'smalar tarqalishini aniqlash, metastazlarni aniqlash imkonini beradi;
- virusli kasalliklar, yallig'lanish kasalliklariga va autoimmun

patologiyalarga aniq tashxis qo'yish mumkin.

Tekshirish materiallari turlicha bo'lishi mumkin. Ularni tayyorlash usuli a'zo va to'qimalarning zararlanish xarakteriga bog'liq. Quyidagi materiallar sitologik tekshiriladi:

- qon;
- peshob;
- balg'am;
- bachadon bo'yni, bachadon va servikal kanaldan surtmalar;
- jarohatlar, oqmalar, eroziyalar, yaralardan surtmalar;
- prostata bezi suyuqligidan surtmalar;
- orqa miya suyuqligi;
- amniotik suyuqlik (homila oldi suvi);
- ayrim o'smalarning sirtidan surtma va qirmalar;
- bo'g'imlar va seroz bo'shliqlar suyuqliklari (qorin bo'shlig'i, plevra bo'shlig'i, perikard bo'shlig'i);
- bronx, oshqozon, ichakning endoskopik tekshiruvi vaqtida olingan material;
- sut bezlari ajralmalari;
- operatsiya vaqtida olib tashlangan a'zolar materiallari yoki punksiya qilingan (masalan, sut bezi, limfa tugun) a'zolar surtmalari;
- operatsiya vaqtida olib tashlangan to'qimalrdan sitologik tekshiruv uchun surtma olish.

Sitologik tekshirish natijalariga olingan material sifati, uni to'g'ri tayyorlash, me'yorida bo'yash ta'sir qiladi.

Tekshirishning aniqligi va ishonchliligi uchun quyidagi qoidalarga rioya qilish kerak:

- biologik materiallarni ikki yoki uch nuqtadan olish;
- namunani to'g'ri tayyorlash qoidalariga amal qilish kerak: materialdan surtma tayyorlash, surtmalarni fiksatsiya qilish va bo'yash;
- biologik materialni olishning to'g'ri usulini tanlash.

Turli laboratoriyalarda turli xil sitologik tahlil usullarini qo'llash mumkin, ammo ularning asosiylari quyidagilardan iborat:

1. Yorug'lik mikroskopiyasi;
2. Elektron mikroskopiya;
3. Immunositokimyoviy tekshiruv.

Klinik sitologiya laborator diagnostikaning bir qismi bo'lib, uning asosida hujayralarni tekshirish yotadi (qon, suyak ko'migi, eksudatlar, transsudatlar, turli xil a'zolar ajralmalari). Sitologik tekshirishlar ayniqsa xavfli o'smalar rivojlanishiga moyil guruhlarda ommaviy profilaktik ko'riklarda keng qo'llaniladi.

O'smalarni erta va o'z vaqtida tashxislash maqsadida skriningni tashkil qilish ikkita bosqichdan iborat:

1. O'sma yoki o'sma oldi holatlarini aniqlash maqsadida aholini ommaviy tekshirish (barcha aholi guruhlarini tekshirish).
2. Skrining natijasida tanlab olingan kichik guruhlarda tekshirishlarni olib borish (yuqori xavfga ega bo'lgan guruhni tekshirish).

Bachadon bo'yni saratonini aniqlash uchun skrining sifatida sitologik tekshiruvni qo'llash yuqori samarali usul hisoblanib, vizual diagnostikaga nisbatan o'smalarni aniqlash imkoniyati 10 marta yuqori bo'lib; ayniqsa saratonni erta va klinik belgilari bo'lmagan bosqichlarida aniqlash imkoniyati bilan yanada muhimdir.

Sitologik tekshirish o'tkazishda tibbiy xodimlarning mehnat xavfsizligini ta'minlashga qo'yilgan talablar

Mehnat xavfsizligini ta'minlash klinik - diagnostik laboratoriyalardagi umumiy xavfsizlik qoidalariga asoslangan. Biologik xavfsizlik chora tadbirlari, chiqindilarni yig'ish va xavfsizlantirish, elektr asbob-uskunalar va reaktivlar bilan ishlash qoidalari, yong'in xavfsizligini ta'minlash lozim.

Biologik xavfsizlik qoidalari. Biologik material barcha namunalari (aspirat, surtma) infeksiya manbalari hisoblanadi. Biologik xavfsizlikni ta'minlash uchun quyidagi qoidalarga rioya qilish kerak:

1. Sitologik laboratoriyaga olib kelingan biologik materialni

ochish maxsus individual himoya vositalarida bajariladi (xalatlar, rezina qo'lqoplar).

2. Laboratoriyaga olib kelingan surtmalar maxsus metal yoki plastik idishlarga solinadi, fiksatsiya qilinmagan surtmalar stol ustida qoldirilmaydi.

3. Ish yakunida xodimlar rezina qo'lqoplarda ish joyi va laboratoriya xonasini dezinfeksiya qiladi. Dezinfeksiya maqsadida maxsus tavsiya etilgan, virus va bakterial florani zararsizlantiruvchi vositalardan foydalaniladi.

4. Biologik material xavfli qoldiqlari, texnologiyani bajarish mobaynida hosil bo'lgan chiqindilar germetik bir martalik konteynerlarga yig'iladi va muassasa maxsus joylariga topshiriladi.

5. Elektr asbob-uskunalar bilan ishlovchi barcha xodimlar uning texnik pasportida va yo'riqnomasida keltirilgan xavfsizlik texnikasiga rioya qilishi kerak.

6. Kimyoviy reaktivlar bilan ishlovchi barcha laboratoriya xodimlari reaktivlar bilan ishlash qoidalariga, shaxsiy gigiyena qoidalariga rioya qilishi, maxsus himoya vositalaridan foydalanishi lozim.

7. Maxsus normativ hujjatlarda keltirilgan tartibda yong'in oldini olish uchun yong'in xavfsizlik qoidalariga rioya qilish kerak.

Texnika xavfsizligi qoidalari:

1. Talabalarni laboratoriya ishlariga jalb etish uchun texnika xavfsizligi qoidalari bo'yicha ma'lumot berish lozim.

2. Laboratoriyada oq xalatda ishlash lozim va o'z shaxsiy sochig'i bo'lishi kerak.

3. Har bir mashg'ulot uchun tayinlangan, tozalik va tartib uchun javobgar navbatchi talaba bo'lishi kerak.

4. Har bir talaba uchun unga birlashtirilgan, tozaligi va tartibi uchun javob beradigan ish joyi bo'lishi kerak.

5. Laboratoriyada oziqa moddalari, ichimlik suvini saqlash mumkin emas, u joyda ovqatlanish, kimyoviy vositalar uchun mo'ljallangan idishlarda ichish taqiqlanadi.

6. Ishlashdan oldin qizdiruvchi uskunalar, ventilyatsiya, himoya

vositalarini tekshirish lozim. Uskuna va apparaturalarni faqat maxsus xodim foydalanishi lozim.

7. Singan idishlardan foydalanish, etiketkasi mavjud bo'lmagan reaktivlardan foydalanish taqiqlanadi.

8. Tayyorlangan eritmalar maxsus yozilgan idishlarga solinadi.

9. Qo'shilgan uskunalar va elektr uskunalarini qarovsiz qoldirish mumkin emas.

10. Kislota, ishqor va zaharli reaktivlarni o'lchash uchun paxta tamponi bor yoki oxiri berk rezinali silindrlar yoki pipetkalar qo'llash lozim.

11. Ishqoriy moddalar bilan ishlaganda himoya ko'zoynaklari, rezina qo'lqoplari, fartuklar ishlatish kerak.

12. Ishqoriy va kislotali reaktivlarni tashlashdan oldin neytrallashtirish lozim.

13. Yonuvchi va uchuvchi reaktivlarni qizdirish uchun suv ham-momidan foydalanish kerak, ochiq olovda qizdirish yoki olov yonida ushlab mumkin emas.

14. To'satdan elektr tok o'chib qolganda barcha elektr uskunalarini o'chirish kerak.

15. Oson yonuvchi suyuqliklar yonib ketganda maxsus yong'in o'chirgich, tuproqdan foydalanish kerak.

16. Elektr simlari yonib ketganda uni elektr tarmoqdan uzish, olovni maxsus yong'in o'chirgich bilan o'chirish lozim.

17. Simob termometrlari bilan ishlashda ehtiyotkorlik qilish kerak.

18. Ish ohirida ish joyini tozalash (stoldan reaktiv va asbob-uskunalarini olish, chiqindilarni yig'ishtirish, stolni yuvish va quruq latta bilan artish) va navbatchi talabaga topshirish kerak.

Mikroskop bilan ishlash qoidalari:

1. Mikroskopni tozalash va zararlanishdan asrash, ishlagan holatda mikroskop maxsus jild bilan yopilgan bo'lishi kerak.

2. Obyektivlar va boshqa optik jihozlarni tozalab turish lozim.

3. Linzalar yuzasiga barmoq bilan tegish mumkin emas. Optik jihozlarni changdan asrash uchun okulyarlarni tubuslarda asrash

yoki qopqoqchalar kiydirish kerak.

4. Okulyarlar, obyektivlar va kondensor optik yuzasini maxsus suyuqlikka namlangan toza paxta bilan tozalash mumkin. Obyektiv linzalari ichki yuzasini tozalash uchun obyektivni optik ustaxonaga yuborish kerak. Injenersiz mustaqil obyektiv, okulyar, kondensorni terish mumkin emas.

Mikroskop bilan ishlashda asosiy xatoliklar mikroskop imkoniyatlarini cheklaydi. Bu xatolarga quyidagilar kiradi:

1. Bir vaqtda egilgan oyna va kondensorni ishlatish mikroskop yoritishini buzadi.

2. Yuqori aperturali kondensornlarni past aperturali obyektivlar bilan ishlatish surat sifatini kamaytiradi. Bu xatolikni yo'qotish uchun dastlab kondensor aperturasi kamaytiriladi, ya'ni uning yuqori linzasi echib olinadi.

3. Buyum oynasi qalinligini hisobga olmagan holda kondensorni tushirish artefaktlar paydo bo'lishiga olib keladi.

4. Mikroskopning yorug'lik kondensorini tushirish yoki ko'tarish, kondensor diafragmasi o'lchamini o'zgartirish orqali ko'rish maydoni yoritilishini boshqarish mumkin.

5. Neytral svetofiltrlar va maxsus oynalarni ishlatish mikroskop yoritilishiga ta'sir qiladi va tibbiy xodim ko'rish qobiliyatini asraydi.

6. Yo'g'on buyum oynalarini ishlatish yuqori aperturali obyektivlarda yorug'lik tushishiga to'sqinlik qiladi, natijada kondensorni obyektida fokuslab bo'lmaydi.

Mikroskop bilan ishlaganda xavfsizlik texnikasi. Mikroskop yoritkichi bilan ishlaganda xavfsizlik texnikasiga rioya qilish lozim. Mikroskop lampasini almashtirish uchun elektr tarmoqdan uzib, 15 - 20 daqiqadan so'ng amalga oshiriladi. Mikroskopni yoqilgan holatda qarovsiz qoldirish mumkin emas.

Nazorat savollari:

1. Sitologiya fani.

2. Sitologik tekshirish uchun ko'rsatmalar.
3. Sitologik tekshirishda ishlatiladigan materiallar.
4. Sitologik tekshirish qoidalari.
5. Sitologik laboratoriyalarida ishlashda xavfsizlik texnikasi.
6. Mikroskop bilan ishlash qoidalari.
7. Mikroskop bilan ishlashdagi xatoliklar.
8. Mikroskop bilan ishlash texnika xavfsizligi.

1.2. SITOLOGIK LABORATORIYALAR TURLARI. SITOLOGIK TEKSHIRISH TURLARI. SITOLOGIK LABORATORIYALAR ISHINI TASHKIL QILISH. SITOLOGIK LABORATORIYADA HUJJAT YURITISH. SITOLOGIK LABORATORIYA JIHOZLARI

Mashg'ulot maqsadi: *sitologik laboratoriyalar turlari, sitologik tekshirish turlari, sitologik laboratoriyalar ishini tashkil qilish, sitologik laboratoriya xodimlarining vazifalari, sitologik laboratoriyasi ish sxemasi, sitologik laboratoriyada hujjat yuritish, biologik materialni laboratoriyaga yetkazish, ro'yhatga olinish va belgilanish va sitologik laboratoriyada jihozlari bilan tanishtirish.*

Sitologik laboratoriya klinik-diagnostik laboratoriya tarkibiga kiradi va markaziy sitologik laboratoriyalar sifatida onkologik dispanserda, yirik ko'p tarmoqli shifoxonalarda ish yuritadi. Murakkab, maxsus jihozlar talab qiladigan, avtomatlashtirilgan ommaviy tekshirishlar markaziy laboratoriyalarda tekshiriladi.

Maxsus sitologik laboratoriyalar dispanserlar, ayollar konsultatsiyasi, tug'ruqxonalar, sanatoriyalar, patologoanatomik byuro-larda tashkil qilinadi va tashkilot talabiga ko'ra maxsus laborator tahlillar tekshiriladi.

Klinik diagnostik laboratoriyalarda quyidagi sitologik tekshiruvlar olib boriladi:

1. Punksion materialni sitologik tekshirish. Bosh, bo'yin,

sut bezi, qalqonsimon bez, limfa tugunlari, suyaklar, oyoq-qo'l yumshoq to'qimalari, teri, o'pka, ko'ks oralig'i, qorin va qorin orti bo'shlig'idagi o'smalar, o'smasimon zich hosilalardan sitologik tekshirish uchun ingichka nina orqali punktat olish (ingichka ninali biopsiya);

2. Eksfoliativ materialni sitologik tekshirish. Sekretlar, ekskretlar, eroziyalar, yaralar, jarohatlar, oqmalar yuzasidan qirmalar va ajralmalarni sitologik tekshirish.

3. Endoskopik materialni sitologik tekshirish. Bronxoskopiya, bronxlar kateterizatsiyasi, ezofagoskopiya, gastroskopiya, duodenoskopiya, laporoskopiya, rektoromanoskopiya, kolonoskopiya, sistoskopiya va boshqa turdagi endoskopik tekshirishda olingan materialni sitologik tekshirish.

4. Biopsion va operatsion materialni sitologik tekshirish. Biopsion parchalar va operatsion materialdan surtmalar, qirmalarni sitologik tekshirish.

5. Materialni sitokimyoviy tekshirish, shu jumladan, gliko-gen, lipidlar, DNK (dezoksiribonuklein kislota), RNK (ribonuklein kislota), fermentlar va b.

6. O'sma hujayralarida jinsiy xromatinni aniqlash. Sitologik taxlilning asosiy maqsadi xavfli o'sma borligi yoki yo'qligini aniqlashdir (onkositologiya). Differensial diagnostika davomida patologik jarayon xarakteri, yallig'lanish, reaktiv, proliferativ o'zgarishlar yoki saraton oldi holatlari, hamda yaxshi sifatli o'smalar aniqlanadi. O'smalar diagnostikasida morfologik tekshirishlar ahamiyati oshib bormoqda. O'smani morfologik xarakteristikasi davolash usulini (xirurgik, nur, kimyoterapevtik va ularning kombinatsiyasi) to'g'ri tanlashga ham yordam beradi, chunki davolash muolajalarining samaradorligi o'sma hujayralarining tuzilishi, kelib chiqishi va atipiya darajasiga bog'liq.

Sitologik tahlil epiteliy proliferatsiyasining xarakteri va darajasiga baho berish, saraton oldi holatlarini (displaziyalar) tashxislash va uning asosida yuqori xavfga ega bo'lgan guruhlarini aniqlash va ajratishga yordam beradi. Sitologik tekshirish yuqori

xavfga ega bo'lgan guruhlarda epiteliy hujayralarining o'zgarishini kuzatib borishda katta ahamiyatga ega bo'lib, buni boshqa morfologik usullarda kuzatishning imkoni yo'q. Bu usulning eng katta yutug'i - saratonning erta asoratsiz bosqichlarida aniqlashdir. Endoskopik texnika, ultratovush tekshirish usullarining rivojlanishi sitologik taxlilning o'smalar diagnostikasida yanada keng qo'llanilishi uchun yo'l ochib berdi.

Sitologik laboratoriya xodimlarining vazifalari

Sitologik laboratoriya mudiri vazifalari:

- bo'lim ishini tashkil qiladi va ta'minlaydi, bo'lim ishi rejasini tuzadi va xodimlar vazifalarini taqsimlaydi;
- biriktirilgan davolash profilaktik muassasalardan laboratoriyaga sitologik material va tekshirish natijalarini yetkazilishini tashkil qiladi va nazorat qiladi. Sitologik materialni yetkazib berishga materialni yuborayotgan muassasa bosh shifokori, markazlashgan laboratoriyada asosiy muassasa bosh shifokori javobgar;
- biriktirilgan davolash profilaktik muassasalarga shoshilinch sitologik tekshiruvlar sitologik laboratoriya xodimlarini yuborilishini, punksiya qilishni, og'ir holatlarda shoshilinch konsultatsiyalarni, klinik-biopsiya konferensiyalarida ishtirokini ta'minlaydi;
- klinik - biopsiya konferensiyalarida tahlil qilinadigan holatlarni tanlab oladi, davolash ishlari bo'yicha bosh shifokor muovini bilan reja tuzadi, konferensiyalarni tashkil qiladi (ma'ruzachilarni nazorat qiladi, sitologik preparatlar, slaydlarni ko'rib chiqadi va b.);
- sitologik laboratoriya yillik ishi tahlilini olib boradi va muassasa rahbariyatiga taqdim qiladi;
- mikropreparatlar kolleksiyasini doimiy to'ldirib borishni tashkil qiladi;
- klinik sitologiya masalalari bo'yicha klinik bo'limlar shifokorlariga maslahat qiladi;
- sitologik laboratoriya shifokorlari va laborantlarining mal-

akasini oshirishni tashkil qiladi. Shu maqsadda davriy va tematik konferensiyalar o'tkazadi, sitologik materialni tekshirishini nazorat qiladi; yangi sitologik va sitokimyoviy usullarni o'zlashtirilishini ta'minlaydi; sitologik diagnostika murakkab muammolarini tahlil qiladi;

- sitologik tekshirish uchun infeksiyon material tushganda bo'lim ishi tayyorgarligini ta'minlaydi;

- xodimlar tomonidan xavfsizlik qoidalari, yong'in xavfsizligi, zaharli reaktivlar saqlanish qoidalariga rioya qilinishini ta'minlaydi.

Shifokor-sitolog vazifalari:

- profilaktik, diagnostik, gormonal, sitogenetik materialni sitologik tekshiruvini o'tkazadi; lozim bo'lganda shoshilinch sitologik tekshiruv o'tkazadi, endoskopist xirurg va boshqa mutaxassislar bilan birga biologik materialni olishda ishtirok etadi, mustaqil ravishda punksiya biopsiya qiladi;

- klinik-biopsiya konferensiyalari, arxiv, ko'rgazma uchun mikropreparatlar tayyorlaydi;

- laborantga sitologik materialni qayta ishlash, bo'yash usullari, sitologik preparatlar miqdori to'g'risida tavsiya beradi;

- laborantlar ishining sifati va tayyorlash vaqtini nazorat qiladi, ularga tibbiy tavsiyalar beradi;

- noma'lum yoki shubhali natijalarda bo'limning boshqa shifokorlari va bo'lim mudiri bilan maslahat qiladi;

- sitologik materialni mikroskopik tekshiradi, mikroskopik suratni ta'riflaydi va sitologik tashxis qo'yadi. Xavfli o'sma, og'ir epiteliy displaziyasi, gormonal terapiya, jarrohlik amaliyoti talab qiladigan kasalliklar tashxisi tasdiqlanganda natija blankasiga sitologik laboratoriya mudiri va ikkita shifokor-sitologlar imzo qo'yadi;

- ish jarayonida kelib chiqqan kamchiliklar to'g'risida sitologik laboratoriya mudiriga ma'lumot beradi;

- tashkiliy - metodik ishni amalga oshiradi;

- oyma-oy bajargan ishi to'g'risida xisobot beradi.

Katta laborant vazifalari:

- laboratoriya o'rta va kichik xodimlari jadvallarni to'ldiradi, oylik ish haqini hisoblaydi va laboratoriya uchun zarur bo'lgan kimyoviy reaktivlar, bog'lov materiallari va boshqa zarur jihozlarga talabnoma beradi;

- asosiy kimyoviy reaktivlar eritmalarini tayyorlaydi, kimyoviy reaktivlarni hisob kitob qiladi va saqlaydi;

- laboratoriyada o'rta va kichik xodimlarning o'q'ishi va malaka oshirishini ta'minlaydi;

- bo'lim mudiriga kimyoviy reaktivlar, jihozlar va apparaturalar to'g'risida hisobotlar va so'rovnomalar to'ldirishga yordam beradi;

- laboratoriya sanitar-epidemiologik holatini nazorat qiladi.

Laborant vazifalari:

- sitologik materiallarni qayd etish hujjatlarini to'ldiradi;

- qo'shimcha usullar qo'llagan holda sitologik materialni qayta ishlaydi;

- shoshilinch sitologik preparatlar tayyorlaydi;

- arxivdan mikropreparatlar berilishini nazorat qiladi va hujjatlashtiradi;

- asbob-uskunalar va apparatlarni nazorat qiladi;

- kimyoviy reaktivlar tayyorlaydi;

- material sifatini yaxshilash uchun tashkiliy - metodik ishlarni olib boradi;

- oyma-oy bajargan ishi to'g'risida hisobot beradi.

Sitologik laboratoriyaning ish sxemasi:

- tekshirish uchun biologik material olish;

- markirovka va registratsiya;

- surtmalarni bo'yash;

- sitologik preparatlarni mikroskopik tekshirish;

- tekshirish uchun yo'llanmaga javob yozish;

- laboratoriyada javoblar nushasini saqlash;

- klinik bo'limlarga javoblarni tarqatish.

Barcha bosqichlarda material va uning yo'llanmasi yaxshi saqlanishi lozim. Zarur bo'lganda javoblar takroran dublikat sifati-

da berilishi kerak. O'sma oldi va o'sma jarayonlari, maxsus yalig'lanish bor bo'lgan sitologik preparatlar arxivda saqlanishi lozim. Boshqa surtmalar yuviladi va buyum oynalari surtma tayyorlash uchun qayta ishlatiladi.

Biologik materialni laboratoriyaga yetkazish, ro'yhatga olinish va belgilanish (markirovka)

Sitologik tekshirish uchun olingan biologik material laboratoriyaga olingandan so'ng qisqa fursatda maxsus konteynerda olib kelinadi.

Biologik material saqlangan flakonlar va surtmalar bemor familiyasi yoki tartib raqami bilan belgilanishi shart.

Yo'llanma maxsus blankada to'ldiriladi. Yo'llanmaga quyidagi ma'lumotlar yoziladi:

- bemorning ismi, sharifi, otasining ismi, jinsi va yoshi;
- biologik material qaysi usulda va qaysi a'zodan olinganligi;
- yuborilayotgan shakli (suyuqlik, buyum oynasiga surtmalar),

miqdori;

– qisqa anamnezida zararli ta'sirlar borligi va xarakteri, oldingi tekshirish natijalari, davolash muolajalari (ayniqsa gormonal, nur va kimyoviy terapiya);

– boshqa tekshirish natijalari (rentgen, endoskopiya va b.), qon tizimli kasalligiga (gemoblastozlar) shubha bo'lganda- qon tahlili;

– status localis ta'rifi;

– klinik diagnoz.

Preparat va yo'llanma blankasidagi markirovka aniq va mos bo'lishi shart. Biologik materialni qabul qilgan laboratoriya xodimi preparatlar markirovkasi va yo'llanmani tekshirib oladi. Laborant yo'llanma blankasida yuborilgan surtma oynalarini sonini yozadi, laboratoriya jurnaliga olingan materiallarni qayd etadi.

Sitologik laboratoriyalar jihozlanishi: binokulyar mikroskop, lyuminestent mikroskop; sitologik preparatlar tayyorlash uchun sentrifuga; surtmani fiksatsiyalash va bo'yash apparati; buyum

oynalari, laboratoriya idishlari.

Sitologik laboratoriya hujjatlari:


- kelgan tahlillar va ularning natijalarini qayd qilish jurnali;
- laborator tekshirishlar ishchi kitobi;
- jiddiy patologiya jurnali.

Arxiv, ro'yxatdan o'tish va arxiv materiallarini tarqatish

- sitologik xulosa 3 yil davomida laboratoriyada elektron yoki qog'oz tashuvchilarda saqlanadi;
- sitologik tekshirishlar natijalari bemorning kasallik tarixiga 25 yil davomida saqlanadi;
- kompyuter texnologiyasidan foydalanganda sitologik xulosalar elektron kasallik tarixiga saqlanadi;
- patologik o'zgarishsiz preparatlar saqlanmaydi, biologik xavfsizlik qoidalariga muvofiq maxsus dezinfekcion eritmalarda tozalanadi;
- patologik o'zgarishlar (yallig'lanish yoki saraton) bo'lgan preparatlar arxivlanadi va 20 yil davomida saqlanadi;
- sitologik preparatlar arxivi laboratoriya boshlig'ining qaroriga muvofiq saqlanadi;
- arxivdagi preparatlar shifokorning yozma arizasi bilan beriladi.

Nazorat savollari:

1. Sitologik laboratoriya turlari.
2. Sitologik tekshirish turlari.
3. Sitologik laboratoriya ishini tashkil qilish.
4. Sitologik laboratoriya xodimlarining vazifalari.
5. Yo'llanmadagi zarur ma'lumotlar.
6. Sitologik laboratoriya ishini ta'minlovchi hujjatlar.
7. Arxiv, qayd etish va arxiv materialini berish.



1.3. HUYAYRA STRUKTUR KOMPONENTLARI. HUYAYRA SIKLI, APOPTOZ, NEKROZ, YALLIG'LANISH SITOMORFOLOGIK BELGILARI

Mashg'ulot maqsadi: *hujayralar tarkibiy qismlari, hujayra bo'linishi, proliferatsiya, differensirovka, qarish va hujayra o'limi, apoptoz, nekroz, yallig'lanish morfologik belgilari, yallig'lanishning patogenetik bosqichlari, yallig'lanishning shakllari bilan tanishtirish.*

Hujayra barcha tirik mavjudotlarning tuzilishi va funksiyasini o'zida aks ettiruvchi elementdir. Hujayralar bir hujayrali organizmlar (bakteriyalar, protozoalar) yoki ko'p hujayrali organizmlar to'qimalarining bir qismi sifatida mavjud.

Hujayralar shakli, hajmi va ichki tuzilishi bilan bir biridan farq qiladi. Hujayralarning shakli quyidagicha bo'lishi mumkin: sharsimon, oval, tuxumsimon, silindrsimon, shoxlanuvchi, egri-bugri, yulduzsimon, poligonal va b. Hujayra o'lchami 0,01 mm dan (nerv hujayrasi) 0,2 mm gacha (tuxum hujayrasi) bo'ladi. Biroq, hujayralar hayotiy faoliyati, metabolizm, qo'zg'alish, o'sish, rivojlantirish va ko'payish qobiliyatining asosiy xususiyatlarida o'xshashlikka ega.

O'rtacha hujayra hajmining taxminan 80% suv, 15% oqsil, 3% lipid, 1% uglevod, 1% nuklein kislota va minerallardan tashkil topgan.

Har xil hujayralar xayot davomiyligi turli xil. Masalan, neyronlar va mushak hujayralari 100 yil va undan ko'p, jigar hujayralari 480 kun, qizil qon hujayralari 120 kun, ichak hujayralari 5 kun yashaydi.

Hujayra nazariyasi 1838-yilda Matthias Schleiden va Theodor Schwann tomonidan ishlab chiqilgan: hujayra tirik organizmlarning elementar birligidir. Unga ko'ra:

– barcha organizmlar, ham ko‘p hujayrali, ham bir hujayrali organizmlar, hujayradan iborat;

– hujayra - o‘z-o‘zini tiklash, o‘zini o‘zi boshqarish va o‘z-o‘zidan ko‘payish qobiliyatiga ega bo‘lgan elementar hayot birligidir;

– turli organizmlardagi hujayralar tuzilishi o‘xshash;

– organizmlarning hujayraviy tuzilishi ularning kelib chiqishining birligini ko‘rsatadi;

– hujayralar birikmasi murakkab tuzilmalar (to‘qimalar, a‘zolar, organizmlar) hosil qilish imkoniyatiga ega;

– yangi hujayralar oldingi avvalgi hujayralarning bo‘linishi natijasida paydo bo‘ladi.

Barcha turdagi hujayralar uchta asosiy, bir-biriga bog‘liq bo‘lgan komponentlardan iborat:

1. Sitoplazmik membrana - hujayraning tashqi qobig‘i.

2. Organoidlar, maxsus hujayra kiritmalari bo‘lgan sitoplazma.

3. Yadro sitoplazmadan membrana bilan ajralib turadi va xromatin, yadrochani o‘z ichiga oladi.

Sitoplazmatik membrana

Sitoplazmatik membrana yoki plazmalemma hujayrani tashqi muxitdan ajratuvchi hujayraning qobig‘idir. Shu bilan birga sitoplazmatik membrana ichki muhitni doimiyligini saqlab qolishga imkon beruvchi tanlangan o‘tkazuvchanlikka ega, hamda atrof-muhit va qo‘shni hujayralar bilan modda almashinuv jarayonida ishtirok etadi. Membrana tashqi va ichki yuzasida joylashgan 2 qavatli lipid va oqsil qavatlaridan iborat. Sitoplazmik membranada turli xil retseptorlar mavjud.

Membrananing vazifalari:

– hujayraning shakli saqlash;

– himoya;

– moddalar almashinuvini tartibga solish. Plazma membranasida juda ko‘p poralar bo‘lib, ular orqali ionlar va molekulalar hujayra ichiga kiradi;

– ichki muhitni saqlash: sitoplazmatik membranadan moddalar o'tishi selektivdir, ya'ni moddalar tanlab o'tkaziladi;

– sitoplazmatik membranada retseptorlar bo'lib, maxsus molekular bilan ta'sirlashadi;

– boshqa hujayralar va hujayralararo moddani tanish: hujayralar orasidagi bog'lanishlar ko'p sonli burmalar va o'simtalar, xivchinlar hisobiga amalga oshiriladi;

– hujayra harakatini ta'minlash.

Sitoplazma

Sitoplazma - sitoplazmatik membrana va yadro o'rtasidagi hujayra ichki muhiti bo'lib, unda modda almashinuvi va doimiy ichki muhitni saqlash jarayonlari amalga oshiriladi. Ushbu kolloid tizim fizik va kimyoviy xususiyatlarini o'zgartirishi mumkin, uning turli qismlari turlicha - suyuq holatdan zich holatgacha bo'lishi mumkin. Sitoplazmada mavjud bo'ladi:

1) sitozol yoki gialoplazma. Sitoplazmadagi asosiy modda (matriks, ichki muhit) sitozol yoki gialoplazma deb ataladi. Gialoplazmada organellalar va kiritmalar, shuningdek, suv, oqsil, lipidlar, polisaxaridlar, nuklein kislotalar, fermentlar, nozik birikmalar, ionlar, vitaminlar va boshqa mahsulotlar mavjud. Sitoplazmada ko'plab biokimyoviy jarayonlar amalga oshiriladi (glikoliz, yog 'kislotalari, oqsillar, xolesterin sintezi, glyukoneogenez).

2) organellalar. Organellalar o'ziga xos funktsiyaga va ma'lum bir shaklga ega bo'lgan hujayra strukturasi. Organellalarning turlari:

- **umumiy organellalar.** Ular barcha hujayralarda mavjud va ularning hayotiy funksiyalari uchun zarurdir. Bularga mitoxondriya, endoplazmik to'r, Goldji kompleksi, lizosoma, peroksisoma, sitosentr, ribosoma, proteasoma, plastidalar, vakuolalar kiradi.

- **maxsus organellalar.** Ushbu organellalar ba'zi hujayralarda bo'ladi va maxsus funksiyalarni bajaradi. Maxsus organellalar: kripriklar, xivchinlar, mikrovorsinkalar, miofibrillalar, akrosoma.

Aksariyat hujayra organellalar faqat elektron mikroskop bilan tekshirilishi mumkin.

3) Sitoskelet. Sitoskelet - hujayraning tayanch apparati bo'lib, hujayraning va organellalar ning harakatini ta'minlaydi. Sitoskelet hujayraning shaklini beruvchi o'qsil iplari to'ridan iborat. Sitoskel-etonning asosiy turlari mikrotrubkalar va filamentlar.

Ushbu tuzilmalar sitoplazmatik membrana va yadro qobig'i bilan bog'lanib, sitoplazmada murakkab to'r hosil qiladi, hujayra ichidagi tuzilmalar harakatini va hujayraning shaklini ta'minlaydi.

Yadro

Yadro - hujayraning asosiy genetik materialini saqlanadigan organoiddir. Yadro vazifalari:

- hujayra faoliyatining nazorati;
- yadro tarkibidagi irsiy axborotni o'z ichiga olgan xromosomalar mavjudligi tufayli, hujayraning barcha hayotiy faoliyati va rivojlanishini nazorat qiluvchi markaz vazifasini bajaradi;
- genetik axborotni saqlash va uzatish;
- axborot, transport, ribosomal RNKning sintezi;
- hujayra bo'linishini ta'minlash.

Yadrodagi eng muhim jarayon - hujayra bo'linishi yoki uning sintetik faolligini kuchaytirish uchun zarur bo'lgan genetik materialni ishlab chiqarishdir. Genetik materialni ishlab chiqarish sintetik jarayonlarning zanjiridan iborat bo'lib, xayotiy muhim oqsillarni sintezlashni ta'minlaydi.

Yadroda quyidagi komponentlar mavjud:

1. Yadro qobig'i (kariolemma). Yadro qobig'i ikki membradan iborat - tashqi va ichki. Tashqi membrana donador endoplazmik to'r membranalari bilan birlashib ketgan va uning yuzasida ribosomalar mavjud. Yadro qobig'ida ko'plab poralar bo'lib, ular orqali sintezlangan oqsillar sitoplazmadan yadroga kiradi va RNK molekulari chiqariladi.

2. Xromatin (xromosomal material). Xromatin (yunoncha

xroma - rang) DNK va oqsil kompleksidan tuzilgan zanjirdir. Oqsil turi haqida aniq ma'lumotga ega bo'lgan DNK segmentlari genlar deb ataladi. Genlar muayyan bir oqsil haqida ma'lumotga ega, shuning uchun o'ziga xos xususiyatlarni - teri, ko'z, soch rangi, burun shakli, ovoz pardasi va belgilaydi.

3. Yadrocha. Yadrocha - hujayra yadrosining ajralmas qismi bo'lib, optik jihatdan zich qismidir. Bu ribosomal RNKning sintezi va to'planishi sohasi bo'lib, keyinchalik RNK sitoplazmaga ajratiladi. Yadrocha membranaga ega emas va u kondensatsiyalangan xromatin qatlami (geteroxromatin) bilan o'ralgan. Yadrocha turi hujayraning turiga va uning metabolik holatiga bog'liq: katta va zich yadrochalar yuqori faollikka ega hujayralarga xosdir, ya'ni intensiv bo'linuvchi embrion hujayralari va oqsil sintezi kuchli bo'lgan hujayralar. Reaktiv o'zgargan hujayralarda yadrochalarning soni va hajmi sezilarli darajada oshadi.

4. Karioplazma. Karioplazma yadroning suyuq qismidir. U biokimyoviy jarayonlarni ta'minlaydi. Odatda hujayrada bitta yadro mavjud, ammo ikki va ko'p yadroli hujayralar ham mavjud. Yadro hujayraning markaziga (sentrik) yoki qutblaridan birida (ekssentrik) joylashadi.

Ko'pgina hujayralarda yadro yyumaloq, ba'zan ellipssimon, ba'zi hujayralardagi ko'p bo'lakli shaklda (monositlar, neytrofil leykositlar).

Yadro o'lchami hujayraning turiga bog'liq. Yadro va sitoplazma hajmining nisbati har bir hujayra turi uchun nisbatan aniq qiymatdir. Yadroning xususiyatlari ayniqsa o'sma oldi va xavfli o'smalar-da kuchli o'zgaradi.

Organellalar

Mitoxondriya. Mitoxondriyalar energetik organellalardir. Mitoxondriyaning shakli turlicha: oval, sferik, chiziqli, tayoqchasiimon, ipsimon bo'lishi mumkin. Mitokondriya membranadan, matriks va kristalardan iborat. Mitoxondriyalar ichida RNK, DNK

va ribosomalar mavjud. Uning membranalarida maxsus fermentlar joylashgan bo'lib, ular yordamida ozuqa moddalarining energiyasi hujayraning va umuman organizmning hayotiy faoliyati uchun zarurdir bo'lgan ATF (adenozin trifosfat) energiyasiga aylantiriladi. Mitoxondriyalar soni hujayraning funksional faolligiga bog'liq va soni o'n minggacha bo'lishi mumkin.

Endoplazmik to'r. Endoplazmik to'r biriktirilgan bo'shliqlar konstruksiyasidan iborat bo'lib, hujayraning sitoplazmasida organik moddalarning sintezi va tashilishi uchun mo'ljallangan. U hujayra hajmining 10 % ini tashkil qiladi. Endoplazmik to'r bo'shliqlar, kanallar, membrana naychalari va ribosomlardan tashkil topgan.

Endoplazmik to'rning faoliyati quyidagicha: uglevodlar, lipidlar va oqsillarni sintez qilish, dori vositalarini dezintoksikatsiya qilish, steroid gormonlarni faolligini yo'qotish.

Faoliyati bo'yicha endoplazmik to'r ikki xil turga bo'lingan:

- 1) silliq endoplazmik to'r (lipidlar biosintezida yetakchi rol o'ynaydi va unda 5 mmolgacha kalsiy ionlari to'planadi);
- 2) donador endoplazmatik to'r (ko'p miqdorda ribosomalar tutadi va oqsil sintezini amalga oshiriladi).

Ribosomalar. Ribosomalar endoplazmik to'r membranasiga birikkan yoki sitoplazmada erkin joylashgan bo'ladi, guruh bo'lib joylashadi va oqsillar biosintezini ta'minlaydi. Tarkibi oqsil va ribosomal RNK. Ular yirik va kichik, zich, sferik bo'linmalardan tashkil topgan bo'lib, aminokislotalarni polipeptid zanjirlariga birlashtirib oqsil sintezini ta'minlaydi.

Golji kompleksi. Golji apparati yadro atrofidagi to'r bo'lib, 4-6 sisternalardan iborat. Odatda Golji apparati endoplazmik to'r yaqinida joylashgan. Vazifalari: endoplazmik to'r ishlab chiqqan sekretsia mahsulotlarini to'plash va kondensatsiya qilish, oqsil transporti, yangi hosil bo'lgan granulalarni membrana bilan o'rash, polisaxaridlar va glikoproteinlarni sintez qilish, lizosomalarni shakllantirish.

Lizosomalar. Lizosomalar oval membranali organellalar bo'lib,

bo'shlig'ida 50 dan ortiq turli xil gidroliz fermentlari mavjud. Vazifalari: organik moddalarni, o'lgan organellalarni, qari hujayralarni, o'zgargan hujayralarni komponentlarni, turli xil bakteriyalarni parchalash. Lizosoma membranasi juda mustaxkam va o'z fermentlarini hujayraning sitoplazmasiga chiqishiga to'sqinlik qiladi, ammo lizosoma tashqi ta'sirlardan zarar ko'rsa butun hujayra yoki uning qismi yo'q qilinadi.

Peroksisomalar. Peroksisomalar – alohida joylashgan membranali organellalar bo'lib, ularda 50 ga yaqin fermentlar mavjud. Ularda ko'p oksidazalar, yog' kislotalarning parchalanishini ta'minlovchi, gepatotsitlarda so'rilgan spirtni neytrallovchi fermentlar mavjud. Peroksisomaning asosiy vazifasi - kislorod yordamida biokimyoviy reaksiyalarni amalga oshirish. Peroksisomalar ko'pincha endoplazmatik retikulum membranalari yonida joylashgan. Hujayralarda peroksisomalar ko'payishi hujayralar tirik qolishi uchun zarur bo'lgan tashqi ta'sirga moslashuvchanlik javob reaksiyasi hisoblanadi.

Hujayra kiritmalari. Hujayra kiritmalari sitoplazmaning vaqtinchalik tarkibiy qismlari bo'lib, metabolik mahsulotlarning to'planishi natijasida hosil bo'ladi. Hujayra kiritmalari donadorlik, vakuola, glikogen granulari, pigmentlar, lipidlar va b. shaklida bo'ladi.

Hujayra kiritmalari trofik, sekretor, ekskretor, pigment turlariga bo'linadi. Trofik kiritmalar zich granular tarkibida zaxira ozuqa moddalari (kraxmal, oqsillar, shakar, yog'lar) saqlaydi. Sekretor kiritmalari hujayrada ishlab chiqarilgan mahsulotni o'z ichiga oladi. Ekskretor kiritmalari hujayradan chiqarilgan metabolizm mahsulotlarini o'z ichiga oladi. Pigment kiritmalar endogen yoki ekzogen pigmentlarning (gemoglobin, gemosiderin, melanin, lipofutsin) to'planishidir.

Hujayra kiritmalari vazifalari organik moddalarni va energiyani saqlashdir. Hujayra kiritmalarini yorug'lik mikroskopi orqali ko'rish mumkin va ularning mavjudligi ma'lum hujayralarni aniqlashga imkon beradi (melanotsitlar, shilliq ishlab chiqaradigan hujayralar, gemosiderin tutuvchi makrofaglar).

Hujayra sikli

Eukariot hujayralarning bo'linishini ta'minlaydigan, takrorlanuvchi jarayonga hujayra sikli deyiladi. Turli xil organizmlarda hujayra sikli turlicha: masalan, leykotsitlarda 18 soat, terida 28 soat. Kattalarda organizmdagi ba'zi hujayralar (o'pka, buyrak va jigar hujayralari) faqat zararlanishda bo'linadi. Ichak epiteliysi hujayralari inson hayoti davomida bo'linadi, neyronlar esa yetilib bo'lgach bo'linishni butunlay to'xtatadi.

Rivojlanishning dastlabki bosqichlarida tananing hujayralari ko'p bo'linadi, keyin hujayra sikli uzayadi. Mitoz siklining biologik ahamiyati yosh hujayralarning paydo bo'lishi va irsiy axborotni nasldan naslga o'tishidan iborat.

Hujayra sikli interfaza, mitoz va tinch davrdan iborat.

Interfaza hujayra bo'linishlari orasidagi davrdir. Interfazada xromosomalar hujayra yadrosida xromatin shaklida bo'ladi.

Mitotik (proliferativ) sikl. Mitozda quyidagi bosqichlar ajratiladi:

1. Hujayra yadrosining bo'linishi - profaza, metafaza, anafaza, telofaza.

- **profazada** sitoskeletning ko'p sonli sitoplazmik mikronaychalari parchalanadi va bipolyar mitotik sipirallar shakllanadi;

- **metafaza** (barcha xromosomalar bir sathda joylashadi (metafaz plastinka) va ikki xromatidalar hosil bo'lish bilan yakunlanadi;

anafaza har bir xromosomaning ikkita xromatinlarda bo'linishi va ularning hujayraning turli qutblarida tarqalishi ro'y beradi;

- **telofazada** ajralgan toq xromatinlar qutblarga yaqinlashadi, yangi yadro qobig'i paydo bo'ladi.

2. Sitoplazmaning bo'linishi - **sitokinez** (hujayraning ikkiga bo'linishi).

Proliferatsiya. Hujayralar asosiy bo'linish usuli mitozdir. Hujayralar sonining ko'payishi natijasida bir joyda joylashgan va bir xil sitologik xususiyatlarga ega hujayra guruhlar yoki populyatsiyalari paydo bo'ladi.

Differensirovka - hujayralarning morfologik xususiyatlarini shakllanish jarayoni bo'lib, u o'ziga xos faoliyatni bajarishni ta'minlaydi. Yetilish darajasiga ko'ra hujayralar differensiallashgan va differensiallashmagan turlarga ajratiladi. Biroq, faqat differensiallashgan hujayralargina o'z vazifalarini to'liq bajarishi mumkin. Shuning uchun differensiallashishning har qanday buzilishi hujayra faoliyatining buzishiga olib keladi (endokrin a'zolarining o'sma hujayralari, qondagi yyetilmagan hujayralarning paydo bo'lishi).

Qarish va hujayra o'limi

Organizmning normal ishlashi hujayra sikliga bog'liq. Ushbu davrning davomiyligi har bir hujayra uchun turlicha. Muayyan vaqt normal faoliyat ko'rsatgandan so'ng hujayralar morfologik tarzda qarish davriga o'tadi: hujayra hajmi kichrayadi, katta lizosomalar ko'payadi, pigment va yog'li kiritmalar to'planadi, sitoplazmada va yadroda vakuolalar paydo bo'ladi.

Tananing barcha hujayralari o'z yashash muddatiga ega, uning tugashi bilan o'z faoliyatini to'xtatadi, ular o'ladi va o'rniga yangi hujayralar paydo bo'ladi. Hujayra o'limi ularning genetik apparatida dasturlashtirilgan.

Hujayra o'limida ikki xil mexanizm ajratiladi: nekroz va apoptoz.

Apoptoz. Apoptoz genetik jihatdan dasturlashtirilgan hujayra o'limidir. Bu tananing o'z tarkibiy tuzilmalarining funksiyalarini muayyan darajada saqlab turishiga imkon beradigan eng muhim fiziologik jarayondir.

Apoptozning ahamiyati quyidagi jarayonlarda bo'ladi:

- embrional rivojlanish davrida a'zolarning shakllanishi;
- organizm hujayralaridan farq qiluvchi genetik xato va mutatsiyalar natijasida hosil bo'ladigan patologik hujayralar paydo bo'lishini oldini olish;
- a'zolar va to'qimalarni fiziologik funksiyalarini tugatgandan

so'ng (timus bezi atrofiyligi, qarish davrida reproduktiv tizim, a'zolar va to'qimalarning atrofiyasi va b.);

– organoidlarning morfologiyasi va funksiyasi o'zgarganida eski hujayralarni yo'q qilish va b.

Apoptozning bosqichlari:

– qo'shni hujayralar bilan aloqa yo'qolishi;

– hujayra hajmi kichrayadi: yadrodagi xromatin kondensatsiyalanadi, yadrolar darz ketadi, zich va alohida bo'laklarga bo'linaadi. Shu bilan birga, sitoplazma parchalanadi;

– hujayra membrana bilan o'ralgan apoptoz tanachalarga aylanadi;

– apoptoz tanachalari atrofdagi hujayralar, odatda makrofaqklar tomonidan yutiladi.

Biroq, apoptozga javoban yallig'lanish reaksiyasi hech qachon rivojlanmaydi va o'lik hujayralar o'rniga yangi hujayralar paydo bo'ladi. Shuni ta'kidlash kerakki, faqat hujayralar apoptozga uchraydi, to'qimalar emas.

Nekroz. Nekroz - zararli omillar ta'sirida (harorat, gipoksiya, kimyoviy va mexanik ta'sirlar va b.) hujayra parchalanadi. Dastlabki bosqichda hujayra organoidlarida o'zgarish bo'ladi (mitoxondriyaning shishishi va ulardagi krista miqdorining kamayishi), plazmollemani o'tkazuvchanligi oshadi, lizosomalar membranasini parchalanadi va gidrolazalar chiqadi. Hujayra yadrosida ham o'zgarishlar kuzatiladi - kariopiknoz, karioreksis, kariolizis. Hujayralarning parchalanish mahsulotlari leykositlar va makrofaqklarni tortadi, nekroz o'chog'i atrofida yallig'lanish reaksiyasi - shish, giperemiya, og'riq paydo bo'ladi.

Yallig'lanish

Yallig'lanish - evolyutsiya jarayonida yuzaga kelgan eng murakkab himoya va moslashish jarayoni bo'lib, organizm doimiyligini saqlashga qaratilgan. U zarar yetkazadigan vositani yo'q qilishga va to'qimalarni tiklashda qaratilgan periferik qon tomir, qon, biriktiruvchi to'qimadagi o'zgarishlardir.

Yallig'lanishning ahamiyati:

1. organizm begona va zararli omillar ta'siridan himoyalanaadi;
2. yallig'lanishga sabab bo'lgan patogen omillar va uning natijasida rivojlangan shikastlanishni yo'qotadi yoki cheklaydi va infeksiyaning tarqalishiga to'sqinlik qiladi;
3. ekssudatsiya tufayli yallig'lanish o'chog'idagi toksik moddalar konsentratsiyasi kamayadi;
4. Yallig'langan hudud zaharli moddalarni detoksifikatsiyasini ta'minlaydi;
5. Yallig'lish o'chog'ida mikroorganizmlarning hayoti uchun ham noqulay sharoit yaratiladi.

Patogen omillar ekzogen va endogen bo'ladi.

Ekzogen omillar quyidagilardan iborat:

1. biologik omillar - mikroorganizmlar (bakteriyalar, viruslar, rikettsiyalar), glist invazyalari, begona oqsillar, hasharot va ilon zaharlari);
2. kimyoviy moddalar (kislotalar, gidroksidlar, og'ir metal tuzlari);
3. fizik omillar: mexanik (jaroxat, begona tana, bosim), termik (sovuqlik, issiqlik), elektr (tabiiy elektr, sanoat va maishiy tok) va radiatsiya ta'siri (rentgen nurlari, va radiatsiya, ultrabinafsha nurlar).

Endogen omillarga tanadagi kasallik natijasida paydo bo'ladigan to'qimalarning parchalanishi, qon tromblari, infarktlar, qon quyilishi, o't yoki siydik toshlari, antigen-antitelo komplekslari kiradi. Yallig'lanishga saprofit mikroflora sababi bo'lishi mumkin.

Yallig'lanishning patogenetik bosqichlari:

1. Alteratsiya - to'qimalarning shikastlanishi, metabolik, fizik-kimyoviy va struktur-funksional o'zgarishlar kompleksidir. Bu organizmning zararlanishiga birinchi javob bo'lib, mahalliy biokimyoviy va qon tomir reaksiyalari sifatida namoyon bo'ladi. Bu reaksiyalar qon hujayralari yordamida agressiv agentni lokalizatsiya qilish va cheklashga qaratilgan. Ushbu bosqichda to'qima turli darajadagi distrofik o'zgarishlari, xatto nekroz bilan namoyon bo'ladi.

2. Ekssudatsiya - qon tomir reaksiyalari va yallig'lanish markazida qon aylanishi o'zgarishi, tomirlaridan qonning suyuq qismi chiqishi - ekssudatsiya, leykotsitlarning yallig'lanish o'chogida chiqishi va fagositoz rivojlanishi bilan xarakterlanadi. Qon plazmasi ekssudatsiyalanadi, fagositlar, qon hujayralari migratsiyasi ro'y beradi, ekssudat va yallig'lanish proliferatlari paydo bo'ladi. Yallig'lanish o'chog'idagi makrofaglar bakteritsid va fagositoz funksiyalarini bajaradi. Shu bilan birga, bu hujayralarning ba'zilari o'ladi. Ekssudativ yallig'lanish reaksiyasining cho'qqisida sitologik tekshiruvga yuborilgan materiallarda ko'p miqdorda neytrofil leykotsitlar va nekrotik massa ko'riladi.

3. Proliferatsiya. Bu davrda yalig'lanish infiltratining hujayra tarkibi shakllanadi. Proliferatsiya fazasida makrofaglar yallig'lanish o'chog'iga chiqadi, ko'payadi va fibroblastlarni stimullovchi va qon tomirlarni tiklovchi moddalarni ajratadi. Infiltratda immun tizim hujayralari paydo bo'ladi (limfoid va plazmatik hujayralar), proliferatsiya jarayoni natijasida yangi birlashtiruvchi to'qima hosil bo'ladi - granullyatsion to'qima.

Yalig'lanishning shakllari:

1. O'tkir yallig'lanish bir necha soatdan 1,5-2 haftaga qadar davom etishi mumkin. O'tkir yallig'lanishda neytrofil leykotsitlar, eozinofillar va makrofaglar ustun turadi.

2. Surunkali yallig'lanish zarar yetkazuvchi omilni bartaraf etishning iloji bo'lmasa sodir bo'ladi. Surunkali yallig'lanishda limfoid elementlar, plazmatik va fibroblastik qator hujayralari, gistsitlar ustun bo'ladi.

3. Proliferativ yallig'lanish. Proliferativ yallig'lanishida o'choqli yoki diffuz infiltratlar paydo bo'lib, limfotsitar - monositlar, makrofagal, epiteloid hujayrali, yirik hujayrali, plazmatik hujayrali tuzilishga ega bo'lishi mumkin.

Har qanday patologik jarayon kabi, yallig'lanish vaqtida organizm himoyasi bilan birga zararli ta'sir ham kuzatilishi mumkin.

Nazorat savollari:

1. Hujayra to'g'risida tushuncha.
2. Hujayra nazariyasi.
3. Hujayra tuzilishi.
4. Hujayra sikli.
5. Mitotik sikl.
6. Mitoz fazalari.
7. Nekroz morfologik belgilari.
8. Apoptoz morfologik belgilari.
9. Yallig'lanish, etiologiya, mexanizmlar.

1.4. EPITELIAL TO'QIMA SITOMORFOLOGIYASI. TURLI A'ZOLARNING EPITELIYSI SITOLOGIK VA GISTOFUNKSIONAL XUSUSIYATLARI

Mashg'ulot maqsadi: *epitelial to'qima xususiyatlari, epiteliy to'qimalarining funksiyasi, klassifikatsiyasi, ekzokrin bezlarning tasnifi to'g'risida ma'lumot berish.*

Epiteliy yoki epitelial to'qima - tana bo'shliqlari, ichki a'zolar shilliq va seroz qavatlarini (qizilo'ngach, nafas olish tizimi, siydik yo'llari) sirtini qoplaydi va bezli a'zolar epitelisini o'z ichiga oladi. Shu nuqtai nazardan, epiteliy ikki turga bo'linadi: qoplovchi va bezsimon.

Epiteliy to'qimasiga quyidagi xususiyatlar xosdir:

1. Chegaralash: a'zolarning tashqi yuzalari va bo'shliqlarning ichki yuzalarini qoplaydi, ya'ni tananing ichki muhitini atrof muhitdan ajratib turadi.
2. Epiteliy qatlami faqat epiteliy hujayralari plastlaridan iborat bo'lib, hujayralararo moddasi deyarli yo'q, bir-biriga zich yondashgan va turli xil kontaktlar bilan bir-biriga bog'langan bo'ladi.

3. Epiteliy boshqa to'qimalardan zich bazal membrana bilan ajralib turadi.

4. Epiteliy to'qimasida qon tomirlari mavjud emas, u diffuz usulda oziqlanadi.

5. Epiteliy hujayralari bazal va apikal qismlarga ajraladi va bu qismlar tuzilishi bir biridan keskin farq qiladi.

6. Epiteliy kuchli regeneratsiya xususiyatiga ega.

7. Epiteliy hujayralari maxsus organoidlarga ega bo'lishi mumkin:

- kiprikchalar (nafas yo'llari epiteliysi);

- mikrovorsinkalar (ichak va buyraklar epiteliysi);

- tonofibrillalar (teri epiteliysi).

Epiteliy to'qimalarining funksiyasi:

- himoya;

- chegaralash;

- organizm va atrof muhit o'rtasidagi modda almashinuvida ishtirok etish;

- sekretor.

Klassifikatsiyasi

Epithelial to'qimalar uchun quyidagi klassifikatsiya qo'llaniladi:

Yuza hujayralarining shakliga ko'ra:

1) yassi;

2) kubsimon;

3) silindrsimon.

Hujayra apikal yuzasida maxsus tuzilmalar mavjudligi bo'yicha:

a) hoshiyasimon epiteliy apikal yuzasida mikrovorsinkalar bo'ladi;

b) hilpillovchi epiteliy apikal yuzasida kiprikchalar bo'ladi.

Gistogenetik klassifikatsiya:

1. Teri epiteliysi (ektodermal) ko'p qavatli yassi muguzlanuvchi va muguzlanmaydigan epiteliy; so'lak, yog', sut va ter bezlari epi-

teliysi; peshob chiqaruvchi kanal epiteliysi; nafas yo'llarining ko'p qavatli hilpillovchi epiteliysi; o'pka alveolyar epiteliysi; qalqonsimon va qalqonsimon oldi bezi, timus va adenogipofiz epiteliysi.

2. Ichak epiteliysi (enterodermal) - ichak trakti bir qavatli silindrsimon epiteliysi; jigar va oshqozon osti bezi epiteliysi.

3. Buyrak epiteliysi (nefrodermal) - nefron epiteliysi.

4. Seroz qavatlar epiteliysi (selodermal) - bir qavatli yassi epiteliy (qorin parda, plevra, perikardial qobiq); jinsiy bezlarning epiteliysi; buyrak usti bezi epiteliysi.

5. Neyroglial epiteliy - miya qorinchalarning epiteliysi; miya qo'biqlari epiteliysi, ko'z old kamerasi; ko'z to'r pardasi pigment epiteliysi; xid bilish epiteliysi; eshitish a'zosining glial epiteliysi; ta'm bilish epiteliysi; xromofob epiteliy, perinevral epiteliy.

Morfofunktsional xususiyatlari bo'yicha:

1. Bir qavatli epiteliy - barcha hujayralar bazal membranada joylashgan.

1.1 Bir qatorli bir qavatli epiteliy - barcha hujayralar bazal membranada joylashgan, bir xil o'lchamga ega bo'ladi, shuning uchun yadrolar bir xil sathda joylashgan.

1.1.1. Bir qavatli yassi epiteliy buyrak kanalchalarini, buyrak kapsulasining tashqi qavatini, mezoteliy va endoteliyni hosil qiladi.

1.1.2. Bir qavatli kubsimon epiteliy buyrakning ba'zi kanalchalarini qoplaydi.

1.1.3. Bir qatlamli silindrsimon epiteliy buyrakning ba'zi kanalchalari, oshqozon, ingichka va yo'g'on ichaklarni qoplaydi.

1.2. Ko'p qatorli bir qavatli epiteliy hujayralari yadrolari turli sathda joylashgan, chunki hujayralar turli shakl va o'lchamlarga ega.

2. Ko'p qavatli epiteliy - faqat bazal qatlamdagi hujayralar bazal membranada yotadi.

2.1. Muguzlanmaydigan ko'p qavatli epiteliy

2.2. Muguzlanuvchi ko'p qavatli epiteliy (yuza qatlamida keratinizatsiya kuzatiladi);

2.3. O'tuvchi epiteliy.

- **Bir qavatli yassi epiteliy** - poligonal shakldagi bir qavatli hujayralar qatlamidan iborat. Hujayralarning diametri balandligidan bir necha barobar katta. Bu hujayralarda organoidlar kam bo'ladi. Bir qavatli yassi epiteliy buyraklarning ayrim kanalchalari, mezoteliy va endoteliyda joylashgan. Mezoteliy seroz qavatlar - plevra, epi- va perikard, qorin pardani qoplaydi. Endoteliy qon tomir, limfa tomirlari va yurak bo'shlig'ini qoplaydi. Vazifasi chegaralash va ichki a'zolarining ishqalanishini oldini oladi.

- **Bir qavatli kubsimon epiteliy** - hujayralarning diametri balandligiga teng. Ekzokrin bezlarning chiqarish kanallarida, buyrak kanalchalarida joylashadi.

- **Bir qavatli silindrsimon epiteliy** - hujayralarning diametri balandligidan kam. Tuzilishi va funksional xususiyatlariga ko'ra quyidagi turlarga bo'linadi:

a) **Buyrak bir qavatli silindrsimon epiteliysi.** Bir qator kanalchalarda epiteliy silindrsimon shaklda bo'ladi. Yadrolar hujayralarning bazal qismida joylashgan.

b) **Bir qavatli hoshiyali silindrsimon epiteliy.** Hujayralarning apikal yuzasida hoshiyalari mavjudligi tufayli ingichka ichakning so'rish yuzasi oshadi.

c) **Bir qavatli silindrsimon bezli epiteliy** oshqozon, bachadon bo'yni kanalida joylashgan va shilliq ishlab chiqarishga ixtisoslashgan.

d) **Bir qavatli hilpillovchi silindrsimon epiteliy** bachadon naychalarida bo'lib, apikal qismida kiprikchalar mavjud.

Bir qavatli bir qatorli epiteliy regeneratsiyasi kambial o'zak hujayralari hisobiga amalga oshadi.

Bir qavatli ko'p qatorli hilpillovchi epiteliy nafas yo'llarida joylashgan. Hujayralarning apikal yuzasida kiprikchalar ko'rinadi. Vazifasi o'tuvchi havoni tozalash va namlash.

Ko'p qavatli epiteliy - bir nechta hujayralar qavatidan iborat va faqat pastki qator hujayralar bazal membranada joylashgan.

Ko'p qavatli yassi muguzlanmaydigan epiteliy ko'zning shox pardasi, og'iz bo'shlig'i, halqum, qizilo'ngach, to'gri ichak anal qismi shilliq qavatini qoplaydi.

Ko'p qavatli yassi muguzlanuvchi epiteliy epidermisni hosil qilib, terini qoplaydi. Vazifasi mexanik shikastlanish, radiatsiya, bakterial va kimyoviy ta'sirlardan muhofaza qilish, tanani atrof-muhitdan ajratishdir. Epidermis hujayralarida keratin sintezlanadi va to'planadi. Shuning uchun hujayralar muguzlanadi.

O'tuvchi epiteliy devorlari kuchli cho'zilish hususiyatiga ega bo'shliqli a'zolarida (buyrak jomi, peshob chiqarish yo'llari, siydik pufagi) joylashgan.

Bezli epiteliy sekret ishlab chiqarishga ixtisoslashgan va bezlarda joylashgan:

1. Endokrin bezlari (yoki ichki sekretsia bezlari) qon yoki limfaga gormonlar yoki biologik faol moddalar ishlab chiqaradi. Gormonlar hatto kichik miqdorda ham a'zolar va tizimlarga kuchli ta'sirga ega.

2. Ekzokrin bezlari (tashqi sekretsia bezlari) tashqi muhitga - terining yuzasida yoki epiteliy bilan qoplangan a'zolarning bo'shlig'iga sekretlar ishlab chiqaradi.

Ekzokrin bezlarning tasnifi

I. Chiqarish kanallarining tuzilishiga ko'ra:

1. Oddiy - ekskretsion kanal shoxlanmaydi.
2. Murakkab - ekskretsion kanal shoxlanadi.

II. Sekretor qism tuzilishi (shakllari) bo'yicha:

1. Alveolyar - sekretor qism alveola shaklida.
2. Tubulyar - sekretsia bo'limi nay shaklida.
3. Alveolyar-tubulyar - aralash shakl.

III. Ekskretsion kanallar va sekretor qismlarining nisbatiga ko'ra:

1. Shoxlanmagan - bitta ekskretsion kanalga bitta sekretor qism ochiladi.

2. Shoxlangan - bitta ekskretsion kanalga bir nechta sekretor qism ochiladi.

IV. Sektsiya turi bo'yicha:

1. Merokrin - sekretsiyada hujayralarning butunligi buzilmaydi. Ko'pgina bezlar uchun xarakterli.

2. Apokrin (apeks - cho'qqi, krinio - ajralish) - sekretsiya vaqtida hujayralarning cho'qqisi qisman parchalanadi (sut bezlari).

3. Golokrin - sekretsiya vaqtida hujayra butunlay parchalanadi (terining yog' bezlari).

V. Lokalizatsiyasi bo'yicha:

1. Endoepitelial bezlar - epiteliy qavatida bir hujayrali bezlar (ichak va nafas yo'llarining epiteliyidagi bez hujayralari).

2. Ekzoepitelial bezlar - sekretsiya bo'limi epiteliydan tashqarisida, to'qimalarda joylashgan.

VI. Sekret tabiatiga ko'ra: oqsil, shilliq, shilliq-oqsil, ter, yog', sut va boshqalar.

Nazorat savollari

1. Epiteliy to'qimalarining ta'rifi.
2. Epiteliy to'qimalarining hujayralarining umumiy xususiyatlari.

3. Epiteliy to'qimasini tasniflash.

4. Bir qavatli epiteliy.

5. Ko'p qavatli epiteliy.

6. Teri va oshqozon-ichak traktining epiteliysi.

7. Nafas olish yo'llarining epiteliysi.

8. Siydik yo'llarining epiteliysi.

1.5. SITOLOGIK TEKSHIRISH UCHUN MATERIAL OLISH, SURTMA TAYYORLASH QOIDALARI. SUYUQ VA QURUQ SITOLOGIYA. SURTMANI BO'YASH. MONOXROM VA POLIXROM BO'YASH USULLARI. SURTMA SIFATINI BAHOLASH

Mashg'ulot maqsadi: *sitologik tekshirishda material tanlash qoidalari, sitologik materiallardan preparatlar tayyorlash usuli, quruq va suyuq sitologiya, sitologik preparatning sifatiga baho berish, jonli (intravital) va fiksatsiyalangan hujayralarni o'rganish usullari bilan tanishtirish.*

Hozirda sitologik tekshirishlarining muvaffaqiyati va sifati asosan patologik materialni to'g'ri olish, laboratoriyaga patologik materialni to'g'ri qabul qilish, qayta ishlash va jo'natish bilan bog'liq. Laboratoriyada preanalytic bosqichdagi xatoliklar o'rtacha 70% ni tashkil qiladi. Ushbu bosqichda xatolar sonini kamaytirish uchun materiallarni olish, qayta ishlash va yuborish bo'yicha maxsus ta'lim olgan, yaxshi tajribaga ega bo'lgan shifokorlar kerak.

Sitologik preparatning sifati quyidagilarga bog'liq:

1. Namunani olish uchun joyni to'g'ri tanlash (turli a'zolar va to'qimalar).

2. Na'muna atrofidagi to'qimalardan emas, aynan zararlangan o'choqdan olinishi kerak.

3. Zarur hollarda o'smaning turli qismlaridan material olish lozim.

4. Namuna olishning bir nechta usullaridan foydalanish (qirib olish, aspiratsiya, surtma olish va b.).

5. Biologik materialning xarakteriga (qon, balg'am, oqma va turli xil a'zolarning sekretlari, bo'shliqlarning aspirati, o'sma va o'smasimon hosilalar) mos ravishda sitologik materialni tayyorlash (bosma-surtmalar, a'zolarning yuzasidan, eroziyalardan qirindilar va b.);

Sitologik preparatni to'g'ri tayyorlash

Sitologik tekshirishlar jarayonida uch bosqich mavjud:

1. Biologik materiallarni tanlab olish (maxsus o'qitilgan klinik xodimlar tomonidan).

2. Preparatni tayyorlash (surtma) klinik yoki laboratoriya xodimlari tomonidan amalga oshiriladi.

a) Preparatni tayyorlashga mo'ljallangan asboblari yangi bo'lishi kerak.

b) Surtma tayyorlash: hujayra materiali toza buyum oynasiga quruq asbob bilan ko'ndalang yo'nalishda surtiladi yoki to'qimadan nusxa olinadi. Sitologik surtmalarni quritish xona haroratida amalga oshiriladi.

c) Suyuq sitologiyada olingan materiallar suyuq muhitga joylashtiriladi. Probirkalar, Petri idishlari va transportirovka uchun mo'ljallangan idishlar toza va quruq bo'lishi kerak.

g) Zarur hollarda materialni olgandan keyin darhol nam fiksatasiya qilinadi (Papanikolau usuli). Surtma aerosol fiksator yoki 96% spirtida 10 daqiqa davomida fiksatasiya qilinadi va havoda quritiladi.

e) To'qima bo'laklardani sitologik preparatni tayyorlash formalin bilan obrabotka qilishdan oldin amalga oshiriladi.

f) Materiallar raqamlangan, markirovkalangan bo'lishi kerak.

3. Preparatni baholash, undagi hujayralarning morfologik xususiyatlarini o'rganish laboratoriya xodimlari tomonidan amalga oshiriladi.

Sitologik tekshirish uchun namuna olishning muayyan qoidalari mavjud:

– hayz ko'rish vaqtida namuna olish amalga oshirilmaydi;

– yuqumli va yallig'lanish kasalliklarini davolash vaqtida material olinmaydi;

– hujayralarni olish uchun maxsus cho'tkalarni, shpatellarni ishlatish tavsiya etiladi;

– a'zoda ko'rinadigan o'zgarish bo'lmasa material bitta oynaga

olinadi, patologik o'zgargan materiallar bir nechta oynaga olinadi.

Sitologik preparat tayyorlash usuli. Surtma tayyorlash qoidalari:

1. Surtma maxsus shpatel, buyum oynasining cheti, skalpel va boshqalarni qo'llash orqali tayyorlanadi.

2. Qirindi olishda qon tomirlariga zarar etkazmaslik va qizil qon hujayralarining surtmagaga tushishiga yo'l qo'ymaslik uchun ehtiyotkorlik bilan olinadi.

3. A'zo yuzasidagi shilliq va nekrotik massalar surtmaning to'g'ri tayyorlanishiga to'sqinlik qiladi, shuning uchun yiringli qo'biqlar va nekrotik massa maxsus paxtali tayoqcha bilan olib tashlanishi kerak.

4. Surtma oynaningning bir chetidan 1 sm, ikkinchi chetidan taxminan 1,5 sm qoldirib suriladi.

5. Surtmaning barcha joylari aniq ko'rinib turishi uchun surtmadagi hujayralar bir tekis taqsimlanishi kerak, ko'rinmaydigan hujayra komplekslarini o'z ichiga olgan "qalin hududlar" bo'lmasligi kerak.

Sitologik preparat sifatiga baho berish. Sifatli bo'yash surtmadagi hujayralarning mikroskopik hususiyatlariga to'g'ri baho berishga yordam beradi.

Sifatli bo'yalgan surtmaga hos hususiyatlar:

- bir tekis bo'yaladi;

- artefaktlar (bo'yoq quyuq izlari) va bujmaygan hujayralar bo'lmasligi lozim;

- surtmada yetarlicha hujayralar bo'lishi va ular bir tekis taqsimlanishi zarur (surtmaning barcha sohasi yaxshi ko'rilishi va qalin sohalar bo'lmasligi lozim;

- sitoplazma, yadro, yadro xromatini, yadrochalar yaxshi bo'yalishi lozim.

Hujayralar bo'yalishi asosida bo'yoq va mikrostrukturalardagi fizik-kimyoviy jarayonlar (diffuziya, adsorbtsiya, absorbttsiya, eruvchanlik va b.) yotadi.

Surtmani sifatli bo'yashda ketma-ketlik, eritmalarini tayyorlash qoidalari va vaqtga katta ahamiyat berish kerak.

Sifatsiz materiallar olinishiga sabablar bo'ladigan omillar:

– preparat tayyorlashning turli bosqichlarini bajarishga beparvolik;

– materialni olish shartlariga amal qilinmaslik;

– o'choqdagi material barcha uzadan olinmasligi;

– materiallar oyna ustida yomon taqsimlanishi;

– juda yupqa yoki juda qalin surtma tayyorlash;

– nam fiksatsiya talab qilingan surtmani quritish;

– surtmani sifatsiz bo'yash;

– surtmada qon va yallig'lanish elementlarining ko'p bo'lishi.

Suyuq sitologiya

Suyuq sitologiya 2004-yilda klinik amaliyotga kiritilgan eng samarali usuldir. Suyuq sitologiyada material yig'ish larayonida maxsus cho'tka ishlatiladi. Barcha hujayralarni saqlab qolish uchun cho'tka darhol maxsus konservant suyuqlikka solinadi va laboratoriyaga yuboriladi. Maxsus konservant suyuqlik hujayralarini osonlikch ajratish uchun shilliq, leykotsitlar, qizil qon tanachalari, detritlardan tozalaydi. Material laboratoriyada sentrifugalanadi, barcha hujayralar cho'kmaga to'planadi va undan sifatli bir qavatli preparatlar tayyorlanadi. Bu usulda hujayralar shaklini o'zgartirmaydi. Surtmalar maxsus bo'yoq bilan bo'yaladi. Suyuq sitologiyaning aniqligi 95% ni tashkil qiladi.

Biroq, har qanday diagnostika usuli kabi, suyuq sitologiyada ham kamchiliklar mavjud:

1. Suyuq sitologiya yallig'lanish jarayoni bilan bog'liq kasalliklarni aniqlashga imkon bermaydi.

2. Suyuq sitologiya usuli qimmat uskunalar va reagentlarni talab qiladi. Bundan tashqari, shifokor maxsus treningdan o'tishi kerak. Bularning barchasi tahlil narxini oshiradi.

Quruq sitologiya

Surtma yupqa qatlam bilan taqsimlanishi kerak. Agar surtma Papanikalau usulida bo'yalsa, preparatlar olinishi bilan darhol fiksatsiyalanadi va havoda quritiladi (nam fiksatsiya). Surtmalar Romanovskiy usulida bo'yalsa, ular quritilganidan so'ng fiksatsiya qilinadi (quruq fiksatsiya). Agar gematoxilin-eozin bilan boyaladigan bo'lsa, ham quruq, ham nam fiksatsiyadan foydalanish mumkin.

Quruq sitologiyada noto'g'ri manfiy va noto'g'ri musbat xulosalar soni yuqori bo'lishi mumkin. Surtma diagnostikasining aniqligi 40-60% ni tashkil qiladi. Ko'p hollarda noto'g'ri natijalarning sababi quyidagilardir: ko'p miqdorda qon va yallig'lanish elementlari hujayra mikroskopiyasi uchun qiyinchilik uyg'otadi, shisha oynachaga o'tkazilganda hujayraning bir qismi yo'qoladi, quritish va bo'yalishda ba'zi hujayralar shakli o'zgaradi. Natijada surtmani tekshirganda xatoga yo'l qo'yilishi mumkin: saratonni o'tkazib yuborish yoki sog'lom hujayrani saraton hujayrasi deb qabul qilish.

Hujayralarni jonli (intravital) o'rganish

Yorug'lik mikroskopi tirik hujayralarni ko'rishga imkon beradi. Qisqa muddatli kuzatish uchun hujayralar faqat shisha oynada suyuq muhitda joylashadi. Obyektlar sifatida soda hayvonlar, qon hujayralari yoki ko'p hujayrali organizmlarning parchalangan to'qimalari tirik hujayralari tanlanishi mumkin.

Tirik hujayralarni o'rganayotganda ularni vital yoki lyuminestent bo'yoqlardan foydalangan holda bo'yashga harakat qilishadi. Bu usulda nativ preperet yoki hujayra faoliyatiga ta'siri minimal kislotali bo'yoqlarning 1:200000 suyultirish nisbati ishlatiladi. Tirik hujayralar bo'yalganda bo'yoq sitoplazmada granular shaklida to'planadi, shikastlangan yoki o'lik hujayralarda esa sitoplazma va yadroning diffuz boyanishi sodir bo'ladi.

Fiksatsiyalangan hujayralarni o'rganish

Hujayra tanadan chiqarilgach ularda autolitik fermentlar faolashadi va bu hujayra tarkibidagi qaytmas o'zgarishlarga olib keladi. Fiksatsiyaning vazifasi hujayraning o'ldirilishi, hujayra ichidagi fermentlarning faoliyatini to'xtatish, hujayra parchalanishining oldini olish, shuningdek, hujayra tuzilmalari va moddalarini saqlab qolish, tirik hujayrada yo'q xususiyatlarning paydo bo'lishiga yo'l qo'ymaslikdir (artefakt tuzilmalari).

Fiksatsiya uchun ko'p qo'llaniladi:

a) aldegidlar va ularning boshqa moddalar bilan aralashmalari;
b) oqsillarni qaytarib bo'lmaydigan denaturatsiyasiga, nuklein kislotalarning va polisaxaridlarning cho'kishiga sabab bo'lgan spirtlar (metil spirti, etil spirti);

c) cho'ktirish ta'siriga ega bo'lgan sulema va pikrin kislotali fiksatorlar;

d) lipidlarni yaxshi saqlaydigan osmiyum tetroksidini (OsO_4) o'z ichiga olgan fiksatorlar.

Nikiforov aralashmasi, May-Grunvald fiksatori, Leishman fiksatori kabi aralash kompleksli birikmalar mavjud. Fiksatsiyadan so'ng hujayralar qo'shimcha ishlov berishga solinishi mumkin. Asosiy ishlov berish – bu hujayralarni bo'yash bo'lib, ular bizga ko'plab tafsilotlarni ochishga imkon berdi.

Nazorat savollari

1. Sitologik preparatning sifati nimalarga bog'liq?
2. Sitologik preparatni to'g'ri tayyorlash.
3. Sitologik preparat tayyorlash usuli.
4. Surtma sifatini baholash.
5. Quruq Sitologiya.
6. Suyuq sitologiya.
7. Hujayralarni jonli (intravital) o'rganish.
8. Fiksatsiyalangan hujayralarni o'rganish.

2-BOB. SITOLOGIK DIAGNOSTIKA ASOSLARI

2.1. BACHADON BO'YNI KASALLIKLARI SITOLOGIK KLASSIFIKATSIYASI. KOMPENSATOR - MOSLASHISH JARAYONLARI: REGENERATSIYA, GIPERTROFIYA, ATROFIYA

Mashg'ulot maqsadi: *bachadon bo'ynidagi hujayralar, normal sitogramma, kompensator - moslashish jarayonlari, regeneratsiya, yallig'lanish, kimyoterapiya va radiatsiyadan keyingi atipik o'zgarishlar bilan tanishtirish.*

Ginekologik kasalliklarni tashxislashda sitologik tekshiruv alohida o'rin tutadi. Sitologik laboratoriyalarda 70% tekshirish ginekologik material sitologiyasini tashkil etadi.

Bachadon bo'yni saratonini erta aniqlash maqsadida ommaviy ginekologik tekshiruvlar o'tkaziladi. Ommaviy ginekologik tekshiruvlar "atipik hujayralar"ni aniqlash uchun o'tkaziladi. Biroq sitologik tekshiruv boshqa patologik jarayonlarni, shu jumladan saraton oldi holatlarini ham aniqlaydi. Shu munosabat bilan ginekologik tekshiruvlar davomida saratonni diagnostika qilish bilan bir qatorda fon va o'sma oldi kasalliklari ham aniqlanadi va davolanadi.

Skrining tekshiruvi patologiyani klinik belgilari namoyon bo'lmasdan aniqlash va profilaktikasiga qaratilgan, biroq displastik o'zgarishlar va saratonni erta tashxislash imkonini ham beradi.

Bachadon bo'yni patologik o'zgarishlarni o'z ichiga olgan sitologik tasnif Bethesda terminologiyasidir (1-ilova).

Bachadon bo'ynida quyidagi hujayralar uchraydi:

1) Ko'p qavatli yassi muguzlanmaydigan epiteliy hujayralari. Ko'p qavatli yassi muguzlanmaydigan epiteliy bachadon bo'yni vaginal qismida (ekzoserviks) joylashgan. Sitologik surtma shilliq qavatning yuzasidan olinadi, shuning uchun uning hujayra

tarkibi Yetilgan epiteliy hujayralaridan iborat. Ko'p qavatli yassi muguzlanmaydigan epiteliy quyidagi qavat hujayralaridan iborat:

a) **Yuza hujayralar** – katta, yassi, poligonal, taxminan 50 mkm diametrga ega hujayralardir. Yadrosi 6 mikron, oval yoki yumaloq, strukturasis, piknotik tuzilishga ega. Yetilgan hujayralar bo'lib, asosan alohida joylashadi. Papanikolau usulida bo'yalganda sitoplazma pushti-sariq, eozinofil, tiniq, ayrim hujayralarda lipid va glikogen granulari aniqlanadi. Yuza hujayralar bachadon bo'yni normal sitologik surtmasida uchraydi.

b) **Oraliq hujayralar** - 30-45 mkm diametrli, odatda poligonal yoki yyumaloq hujayralardir. Sitoplazma siyanofil bo'yaladi. Yadro xromatini vezikulyar. Oraliq hujayralar bachadon bo'yni normal sitologik surtmasida uchraydi.

c) **Parabazal hujayralar** yyumaloq, diametri 15-30 mkm bo'lib, nozik xromatinli yadro hujayraning yarmini egallaydi, ba'zida yadrochalar mavjud. Hujayra sitoplazmasi yashil-ko'k rangga bo'yaladi, tonofilament va glikogenga boy, hujayralar alohida yoki plast bo'lib joylashishi mumkin. Parabazal hujayralar ko'pincha atrofiyada, tug'ruqdan keyingi davrda va yallig'lanish kasalliklari fonida aniqlanishi mumkin.

d) **Bazal hujayralar** kichik va yuqori yadro-sitoplazmik nisbatga ega. Yadrosi yumaloq yoki oval, hujayraning markazida joylashgan va donador xromatinga ega, yadrocha va kariosomalari mavjud. Sitoplazma bazofil bo'yaladi. Bazal hujayralar chuqur joylashuvi tufayli kamdan-kam hollarda surtmaga zanjir yoki to'plamlar ko'rinishida tushadi.

2) Bir qavatli silindrsimon epiteliy hujayralari. Bir qavatli silindrsimon epiteliy hujayralari servikal kanalda (endoserviks) joylashgan. Silindrsimon epiteliy hujayralari normada kichik guruhlarda tasmason yoki ari iniga o'xshash tuzilmalar shaklida joylashadi. Hujayralar silindrsimon shaklda, yadrosi eksentrik joylashgan. "Qadoq" hujayralar uchrashi mumkin: sitoplazmasi shilliqqa to'la, ba'zida hujayralarda sekret granulari mavjud.

3) Metaplastik epiteliy hujayralari. Metaplastik epiteliy

hujayralari transformatsiya sohasida (endoserviksning serviks vaginal qismiga o'tish sohasida joylashgan. Metaplastik epiteliy hujayralari asosan tarqoq holatda, kam hollarda kichik guruhlar sifatida joylashadi. Yadrosi biroz giperxrom, xromatin bir tekis taqsimlangan. Yadro kattaligi hujayraning yarmidan ko'proqdir. Sitoplazma intensiv bo'yaladi va unda o'siqchalar mavjud. Ba'zan, yadro atrofida och soha yoki vakuolalar aniqlanadi. Hujayra chegaralari aniq.

Normal sitogramma

Normada bachadon bo'yni preparatida quyidagi hujayralar bo'ladi:

(1) yuza va oraliq yassi epiteliy hujayralari; hayz davrida va atrofiyadan keyin parabazal hujayralar paydo bo'ladi;

(2) kam miqdorda metaplastik epiteliy;

(3) silindrsimon epiteliy hujayralari;

(4) kam miqdorda leykotsitlar, ularning soni hayzdan oldin ko'payadi;

(5) endoservikal shilliq;

Ayol siklining turli bosqichlarida va ayollar hayotining turli davrlarida olingan surtmalarning hujayra tarkibi farq qiladi.

Kompensator - moslashish jarayonlari. Kompensator - moslashish jarayonlari organizmdagi morfologik va funksional o'zgarishlar bo'lib, yo'qotilgan faoliyatni tiklashga qaratilgan. Zararlanishdan farqli ravishda, bu jarayonlar hayotiy faoliyat darajasining normallasishi yoki kuchayishi orqali organizmni o'zgargan sharoitda moslashishini ta'minlaydi.

Kompensator moslashish jarayonlariga quyidagilar kiradi: regeneratsiya, gipertrofiya, giperplaziya, metaplaziya, atrofiya.

Regeneratsiya. Regeneratsiya - o'lgan to'qimalarning o'rniga struktur elementlarning qayta tiklanishi va faoliyatining tiklanishidir. Reparativ regeneratsiya fazasi yallig'lanishning proliferativ bosqichi hisoblanadi.

Regeneratsiyaning quyidagi shakllari mavjud:

1. Hujayrali regeneratsiya: hujayralar mitoz yo'li bilan ko'payadi. Hujayrali regeneratsiya asosan suyak, epidermis, oshqozon-ichak trakti, nafas olish va siydik yo'llari shilliq qavati, biriktiruvchi to'qima, endoteliy, mezoteliy, qon yaratuvchi tizim, limfoid to'qimalariga xosdir. Bunda sitologik surtmada yosh hujayralar ko'payadi.

2. Hujayra ichi regeneratsiyasi: yadro va ultrastrukturalarning soni (giperplaziya) va o'lchamining (gipertrofiya) oshishidir. Hujayralar, yadrolari kattalashadi, hujayra va yadro polimorfizmi paydo bo'ladi. Hujayra ichi regeneratsiya miokard, skelet mushaklariga xos.

3. Hujayra va hujayra ichi regeneratsiyasi: hujayralar, ularning yadrolari, hujayra va yadro polimorfizmi kuzatiladi. U jigar, buyrak, oshqozon osti bezi, endokrin bezlar, o'pka, silliq mushaklarga xosdir.

Barcha to'qimalar va a'zolar regeneratsiya qobiliyatiga ega, faqat u struktur va funksional jihatdan to'qima yoki a'zoning ixtisoslashuviga ko'ra turlicha bo'ladi. Bu o'zgarishlar o'sma oldi proliferatsiyasi deb baholanmasligi kerak.

Regenerativ jarayon ikkita o'zaro bog'liq bosqichlardan iborat:

1. Proliferatsiya - yosh, yetilmagan kambial o'zak hujayralarning ko'payishidir. Har bir to'qimada proliferativ faollik va ixtisoslashuv darajasi bilan farq qiluvchi o'z kambial hujayralari mavjud, ammo o'zak hujayradan bir necha xil hujayralar paydo bo'lishi mumkin (qon yaratish to'qimasi, biriktiruvchi to'qima).

Gipertrofiya - a'zo, to'qimalar, hujayralar, hujayra ichidagi tuzilmalar hajmining oshishidir. **Giperplaziya** - to'qima va hujayralar struktur elementlarining sonining ko'payishidir.

2. Differentsiya - proliferatsiya bilan birga kechadigan hujayra tuzilmalarining yetilishi, struktur va funksional ixtisoslashuvidir.

Atrofiya. Atrofiya - hujayralar, to'qimalar, a'zolar hajmining kichrayishi yoki faoliyatining tugashidir. Atrofik surtma ayollarda

premenarxe va postmenopauza davrida kuzatiladi. Quyidagi atrofik o'zgarishlar farqlanadi:

1) Yengil atrofiya: siklik o'zgarishlar mavjud; biroq hayz bo'lmaydi.

2) O'rta darajali atrofiya: surtma siklik o'zgarishlarsiz oraliq hujayralardan iborat.

3) Kuchli atrofiya: epiteliyning to'liq atrofiyasi rivojlanadi, parabazal hujayralar va kichik, kuchli bazofil yaltiroq sitoplazmali, kichik piknotik yadroli, karioreksis kuzatiladigan soxta parakeroitik hujayralar bo'lishi bilan xarakterlanadi.

Yallig'lanish atipiyasi. Degenerativ, reparativ, proliferativ o'zgarishlar kombinatsiyasi yallig'lanish atipiyasiga olib kelishi mumkin.

Yallig'lanish atipiyasining sabablari quyidagilar bo'lishi mumkin:

a) Maxsus yuqumli agentlar (trixomonada vaginiti, amyoba vaginiti, kandidoz, gonokokk infeksiyasi);

b) Nonspesifik infeksiyon agentlar (bakterial vaginoz, aktinomikoz, leptotrikoz, aralash bakterial flora, xlamidiya, oddiy herpes virusi).

Sitologik yallig'lanish atipiyasi quyidagilar bilan namoyon bo'ladi:

1. Hujayra va yadro kattalashishi.

2. Giperxromiya.

3. Ko'p yadroli hujayralar mavjudligi.

4. Xromatinning bir tekis taqsimlanishi.

5. Xromatin konturlari noaniq.

6. Yadrolarda bir yoki ikkita kattalashgan yadrocha, ko'p sonli xromosentlar topiladi.

7. Ko'p yadroli hujayralar va parchalangan hujayralarning yadrolari bo'lishi mumkin.

Kimyoterapiya va radiatsiyadan keyingi o'zgarishlar. Radiatsiya va kimyoterapevtik ta'sirlar natijasida o'zgargan hujayralar yaxshi va yomon sifatli hujayralarga o'xshash: DNK sintezining

buzilishi, normal bo'linish qobiliyatining yo'qolishi, ferment tizimlarining inaktivatsiyasi, xromatin koagulyatsiyasi, yadro va sitoplazma oqsillarining denaturatsiyasi kuzatiladi. Birinchi navbatda premitotik va mitotik bosqichlardagi yosh hujayralar zararlanadi.

Polikimyoterapiya va o'tkir nurlanish dastlabki bosqichlarida hujayralarda quyidagi o'zgarishlar paydo bo'ladi:

1. Sitoplazma vakuolizatsiyasi. Turli o'lchamdagi vakuolalar notekis joylashgan, bir biri bilan birlashmaydi va hujayra hajmining uchdan bir qismini egallashi mumkin.

2. Hujayra hajmining oshishi.

3. Hujayra yadrosi hajmining oshishi. Yadro shish tufayli kattalashgan, xromatin strukturasi och, membranasi yupqa, burmali bo'lishi mumkin.

4. Ko'p yadroli hujayralar, psevdomitoz, patologik mitozlar bo'lishi;

5. Yadro vakuolizatsiyasi, xromatin zichlashishi, karioreksis, "qo'shimcha yadrolar" paydo bo'lishi;

6. Sitoplazmaning shakli va rangi o'zgaradi;

7. Hujayralar kannibalizmi, leykotsitlar oshishi.

Radiatsion terapiyaning organizmga ta'siri terapiya boshlangandan bir necha kun o'tgach boshlanadi. Uzoq muddatli radiatsion terapiya ta'sirida kuzatiladi:

1) Destruktsiya bosqichi:

a) Ko'p yadroli yirik hujayralari (nur gigantlari);

b) karioreksis va/yoki kariolizis belgilari bo'lgan, sitoplazmasi cho'zilgan g'alati shakldagi hujayralar;

c) sitoplazmaning eozinofil gomogenizatsiyasi, kariolizis, sitoliz.

g) ko'p miqdorda leykotsitlar, eritrotsitlar, asosan, nekrobiotik o'zgarishlar bo'lishi;

2) Limfoid reaksiya:

a) "begona jism" tipidagi yirik hujayralar paydo bo'lishi;

b) surtmada chandiq to'qima hosil qiluvchi fibroblastlar aniqlanadi.

O'tkir radiatsiyadagi o'zgarishlar ko'pincha radiatsion terapiya tugagach 6 oy o'tib yo'qoladi. Ba'zan atrofiya yoki displaziya ko'rinishida epiteliy surunkali shikastlanish belgilari kuzatiladi. Estrogen yetishmovchiligi bilan bog'liq atrofik o'zgarishlardan farqli ravishda, radiatsiya patomorfozi belgilari kuzatiladi: ikki va ko'p yadroli, yirik hujayralar.

Papilloma virusi infeksiyasi ta'siridan farqli ravishga, radiatsiya ta'sirida inson hujayralardagi vakuollar kichik bo'lib, sitoplazmada notekis taqsimlanadi, aniq yadro atrofidagi yorug' zonasi yo'q.

Nazorat savollari

1. Ginekologik kasalliklarni tashxislashda sitologik tekshiruv.
2. Bethesda terminologiyasi.
3. Ko'p qavatli yassi muguzlanmaydigan epiteliy hujayralari.
4. Bir qavatli silindrsimon epiteliy hujayralari.
5. Metaplastik epiteliy hujayralari.
6. Normal sitogramma.
7. Kompensator - moslashish jarayonlari.
8. Regeneratsiya.
9. Proliferatsiya. Gipertrofiya. Gipiplaziya.
10. Differensatsiya.
11. Yallig'lanish atipiyasi.
12. Kimyoterapiya va radiatsiyadan keyingi o'zgarishlar.

2.2. O'SMA OLDI JARAYONLARI, ETIOPATOGENEZI. O'SMA OLDI JARAYONLARI SITOLOGIK XARAKTERISTIKASI - GIPERPLASIYA, METAPLASIYA, DISPLASIYA, GIPERKERATOZ, PARAKERATOZ, DISKERATOZ

Mashg'ulot maqsadi: bachadon bo'ynining sitologik patologiyalari, bachadon bo'yni **pak** oldi holatlari va rivojlanish omillari, odam papillomavirusi infeksiyasining o'ziga xos si-

tologik belgilari, bachadon bo'yni displaziyasi, saraton insitu, invaziv saraton, metaplaziya, distrofiya, giperkeratoz, parakeratoz, diskeratoz bilan tanishtirish.

Reproduktiv yoshdagi ayollarning ginekologik kasalliklari orasida bachadon patologiyasi 10-15% kuzatiladi. Bugungi kunda bachadon bo'yni saratoni ayollar jinsiy a'zolarining eng ko'p uchraydigan onkologik kasalligi hisoblanadi va ayollarda aniqlangan barcha xavfli o'smalarning taxminan 12% ni tashkil qiladi. Bachadon bo'yni saratoni rivojlanishda bachadon bo'yni patologik jarayonlarining ma'lum bosqichlari qayd yetilgan.

Bachadon bo'ynining quyidagi sitologik patologiyalari farqlanadi:

- a) bachadon bo'yni fon kasalliklari;
- b) bachadon bo'yni saraton oldi kasalliklari;
- c) bachadon bo'yni in situ saratoni;
- d) bachadon bo'yni invaziv saratoni.

Bachadon bo'yni fon kasalliklari bachadon bo'yni vaginal qismidagi o'zgarishlar bo'lib, normoplaziya kuzatiladi, ya'ni epitelial hujayralarining mitotik bo'linishi, ularning differensatsiyasi, yetilishi normada bo'ladi. Bu kasalliklarga: psevdoroziya, ektropion, polip, endometrioz, leykoplakiya, eritroplakiya, papilloma, servitsit, haqiqiy eroziya kiradi.

Bachadon bo'yni pak oldi holatlariga epitelial displaziyasi - epitelial hujayralar giperplaziyasi, proliferatsiyasi, differensatsiya, etilish buzilishiga olib keladigan patologik jarayonlar kiradi.

Bachadon bo'yni kasalliklarining etiopatogenezi. Bachadon bo'yni saraton oldi holatlari, keyinchalik esa bachadon bo'yni saratoni ko'p qavatli yassi epitelial kasalliklari fonida (ektopiya, metaplaziya) paydo bo'ladi.

Bachadon bo'yni fon va saraton oldi kasalliklarining rivojlanish omillari:

1. Jinsiy a'zolarining yallig'lanish kasalliklari. Yallig'lanish kasalliklari natijasida bachadon bo'yni ko'p qavatli yassi epitelialining

nekrobiozi va desquamatsiyasi, keyinchalik esa eroziyalangan sohalari paydo bo'ladi.

2. Odam papilloma virusi infeksiyasi. Odam papilloma virusi bilan zararlangan epiteliy engil o'zgarishlari bemorlarning aksariyatida vaqt o'tishi bilan yo'qoladi, biroq 15% bemorlarda intraepitelial saratonga o'tish extimoli bor.

Bugungi kunda bachadon bo'yni saratoni rivojlanishida asosiy etiologik omil sifatida odam papilloma virusining roli isbotlangan.

Bachadon bo'yni saratoni rivojlanishida odam papilloma virusi yuqori xavf guruhlariga HPV 16 va 18 kiritilgan. Yassi hujayrali saratonda, 50% dan ko'proq holatlarda, HPV 16 aniqlanadi, adenokartsinomada HPV 18 aniqlanadi. Infeksiya odatda jinsiy yo'l bilan yuqadi.

Odam papillomavirusi infeksiyasining o'ziga xos sitologik belgilari:

1) Koylotsitar atipiya:

Koilotsitlar – turli xil shakldagi yassi epiteliy hujayralari bo'lib, ular asosan tarqoq yoki kichik guruhlarda joylashadi, notekis, giperxrom yadrosi kattalashgan va ikkita bo'lishi mumkin, sitoplazmasi keng, yadro atrofida och perinuklear zonasi mavjud.

2) amfofil sitoplazma;

3) diskeratoz, parakeratoz, giperkeratoz.

Odam papilloma virusi infeksiyasida displaziya va saraton rivojlanishi ko'plab omillarga bog'liq murakkab jarayon bo'lib, infeksiyalar, genetik xususiyatlar va immunitet holatiga chambarchas bog'liq.

Bachadon bo'yni displaziyasi

Displaziya – epiteliy differentsirovkasi buzilishi natijasida saraton oldi holatlari rivojlanishidir: kambial o'zak hujayralarda atipik belgilar paydo bo'ladi, epiteliy gistologik tuzilishi buziladi, biroq bazal membrana butun bo'ladi va bu jarayon butunlay tuzalishi mumkin. Ko'p qavatli yassi epiteliyda bazal hujayralar giperplazi-

yasi, giperkeratoz, atipik mitozlar paydo bo'lishi, mitotik faollikning oshishi kuzatilishi mumkin; bezli epiteliyda esa yadrolarning polimorfizmi va giperxromiyasi, yadro-sitoplazmatik nisbat oshishi, hujayra elementlarning funksional faoliyatining oshishi (patologik muguzlanish, shilliq hosil bo'lishi) xos.

Bachadon bo'yni blastomogenez jarayonida to'qimalarning o'zgarish ketma-ketligi quyidagicha ifodalanadi:

- tartibsiz diffuz giperplaziya;
- epiteliy kuchsiz displaziyasi (LSIL);
- epiteliy kuchli displaziyasi (HSIL);
- noinvaziv saraton (CIS);
- invaziv saraton.

Epiteliy kuchsiz displaziyasi - LSIL:

Epiteliy kuchsiz displaziyasida gistologik preparatda atypik bazal hujayralar epitelial qavat uchdan bir qismini egallaydi va differentsirovka qobiliyati biroz buzilgan:

- patologik o'zgargan yuzaki va oraliq hujayralar mavjud;
- epiteliy hujayralarining qatlamli joylashuvi polarligi va xarakteri deyarli o'zgarmagan;
- hujayralar orasidagi bog'lanishlar buzilmagan;
- hujayralar differentsatsiyasi saqlangan, shuning uchun sitologik o'zgarishlar, asosan, etuk hujayralarda aniqlanadi;
- diskariozli hujayralar kam va alohida, normal hujayralari o'rtasida joylashgan;
- sitoplazma, odatda, yuzaki yoki oraliq hujayralardagi kabi poligonal, ko'p miqdorda va yetilgan ;
- odam papilloma virusi bilan zararlanish belgilari mavjud;
- yadroda engil diskarioz belgilari mavjud:
 - (a) yadro shakli odatda yyumaloq bo'ladi;
 - (b) konturlari tekis, yakka botiqlar bo'lishi mumkin;
 - (c) xromatin tekis taqsimlanadi;
 - (d) yadro hajmi normal oraliq hujayralariga nisbatan 3-6 marta kattaroq;
 - (e) yadro-sitoplazmik nisbat oshgan, lekin yadro hujayra haj-

mining yarmidan kam qismini egallaydi;

(f) yadro normoxrom yoki biroz giperxrom;

(g) xromatin nisbatan tekis taqsimlanadi;

(h) xromatin tuzilishi nozik-donador, kichik xromotsentlar aniqlanadi;

(i) yadrocha yo'q.

Epiteliy kuchsiz displaziyasi – LSIL ga xoc o'zgarishlar yallig'lanish, reparativ, degenerativ, atrofik va boshqa zararlanish bilan bog'liq bo'lishi mumkin, bundan tashqari, ko'rsatilgan patologik jarayonlar displaziyani yashirishi mumkin.

Epiteliy kuchli displaziyasi - HSIL:

Epiteliy kuchli displaziyasida atipik bazal hujayralar epiteliy qavatining uchdan ikki qismigacha bo'lgan joyni egallaydi. Ularning differentsirovka qobiliyati kuchli buzilgan:

- patologik o'zgargan yuza hujayralaridan tashqari, oraliq va parabazal atipik hujayralar ham aniqlanadi;

- hujayralar ko'pincha oval yoki yyumaloq shaklga ega;

- ko'p hujayralar tarqoq joylashgan;

- yadro-sitoplazmatik nisbat oshgan;

- hujayra konturlari notekis;

- xromatin donador, o'rtacha giperxromiya xos;

- yadro o'zgarishlari kichik hujayralarga, yadro-sitoplazmatik nisbat katta hujayralarga xos;

- kichik yadrolari, kichik, poligonal, yassi hujayralar va oval yoki yyumaloq, bazofil sitoplazmasli metaplastik hujayralar xos;

- patologik hujayralar soni displazi darajasiga ko'ra ortib boradi.

Saraton in situ

Kuchli displaziyada hujayralarning differentsirovka qobiliyati deyarli yo'qoladi va faqatgina hujayralarning oz qismi oraliq hujayralargacha yetilishi mumkin. Intraepithelial saratonda deyarli butun epiteliy qavatlari atipik hujayralardan iborat, ammo bazal membrananing yaxlitligi saqlanib qoladi.

Kuchli displaziya va intraepitelial saratonda (karsinoma in situ) quyidagi belgilar uchraydi:

- kuchli diskarioz belgilari:
 - a) yadro-sitoplazmatik nisbati yadro tomon ko'p siljiydi;
 - b) xromosentrlar, ya'ni xromatin to'planadigan joylar mavjud;
 - c) yadrochalar odatda yo'q;
 - d) membrana konturlari notekis, ba'zan parchalanib, hujayra chegaralari to'lqinli bo'lib ko'rinadi;
 - e) o'zgargan hujayralar plastlar, sintsiy sifatida joylashadi.

Invaziv saraton

Invaziv saratonda hujayralarda kuchli polimorfizm bo'lib, bazal membrananing yaxlitligi buziladi. Intraepitelial saratonda ko'p miqdordagi dag'al xromatinli hujayralarning sintsiyisimon to'plamlari topiladi.

Metaplaziya

Rejeneratsiya jarayonida metaplaziya ham kuzatilishi mumkin - bir turdagi to'qimaning boshqa turga aylanishi. Metaplaziya - zaxira hujayralarning yassi epiteliyga aylanish jarayonidir. Yassi hujayrali metaplaziya zaxira hujayralarining ko'payishi bilan bog'liq bo'lib, u xavfli transformatsiya zarur bo'lgan omildir. saraton oldi kasalliklarining paydo bo'lishiga silindrsimon epiteliyning yassi epiteliy bilan qoplanishi olib keladi.

Metaplaziya nafas yo'llarida, so'lak bezlarining chiqish yo'llarida, oshqozon osti bezida, bachadon bo'yni servikal epiteliysida kuzatiladi. skuamoz metaplaziyasi kuzatilishi mumkin. O'tuvchi epiteliyida yassi va bezsimon metaplaziya kuzatilishi mumkin.

Distrofiya

Degeneratsiya - to'qimalar va hujayralarning modda almashinuvi buzilishi bilan bog'liq sifat o'zgarishidir.

Distrofiya - degenerativ o'zgarish bo'lib, metabolik o'zgarishlarning morfologik va struktur ko'rinishidir. Ko'p hollarda distrofiya qaytar jarayonga kiradi. Biroq, agar noqulay omilning ta'siri doimiy va kuchli bo'lsa, hujayralarning qaytmas zararlanishi va o'limi kuzatiladi.

Hujayra darajasidagi distrofiyaning belgilari:

- 1) donadorlikning paydo bo'lishi;
 - 2) sitoplazmaning notekis bo'yalishi;
 - 3) vakuolizatsiya - hujayra ichi shishi, ba'zan hujayralar suyuqlik bilan to'ldirilgan katta vakuolaga aylanadi;
 - 5) yadro piknozi yoki lizizi kuzatiladi;
 - 6) oldin sitoplazmadagi o'zgarishlar, keyin yadrodagi o'zgarishlar paydo bo'ladi;
 - 7) hujayra o'lganda yadroga o'zgarish kuzatiladi:
 - (a) shish, yadro membranasidagi yoriqlar paydo bo'lib, xromatin yadro chetiga yig'ilib qoladi.
 - (b) yadro membranasini paranuclear vakuolalar hosil qilishi mumkin;
 - (c) yadro shish hisobiga kattalashadi, xromatinning surati o'chiriladi va yadro tarkiblari gomogen holga keladi;
 - (d) yadro piknozi - yadro soki chiqib ketishi natijasida yadro kichrayadi yoki xromatin suyulishi natijasida bir hil sferik massaga aylanadi;
 - (e) yadrochalar zichlashadi yoki aksincha kengayadi;
 - (f) yadroning parchalanishi - "karioreksis": yadro burmalar hosil qiladi va xromatin ko'priklari bilan bog'langan bo'laklarga bo'linadi (ikkinchisi, oxir-oqibat yirtilib ketadi).
 - (g) Yadroning vakuolizatsiyasi.
- Yog'li degeneratsiya - sitoplazmada kichik yoki katta vakuolalar shaklida lipidlarning to'planishi.

Giperkeratoz

Epiteliyning surunkali shikastlanish yoki ta'sirga (surunk-

ali yallig'lanish, gormonal ta'sir, trofik jarayonlarning buzilishi va boshqalar) javob reaksiyasi bo'lib, hujayralar kuchli proliferatsiyasi sifatiga namoyon bo'ladi. Ko'p qavatli yassi epiteliy hujayralarining jadal ko'payishi epiteliy qavatining qalinlashishiga olib kelishi mumkin. Parabazal qavat hujayralarining ko'payishi yuza qavatning muguzlanishiga (hiperkeratoz) olib keladi.

Bachadon bo'ynining sitologik preparatlarida giperkeratoz yadrosi bo'lmagan yassi epiteliy muguzlari mavjudligi bilan tavsiflanadi.

Parakeratoz

Epiteliyning trofik jarayonlarga yoki ta'sirlarga reaksiyasi differentsirovkaning kuchayishi sifatida namoyon bo'lishi mumkin. Bu parakeratoz rivojlanishiga olib kelishi mumkin. Epidermis parakeratozi atamasi muguzlangan qavatda yadroning saqlanib qolishi sifatida namoyon bo'ladi. Bachadon bo'yni parakeratozida piknotik yadroli, kichik, yuza muguzlangan hujayralar paydo bo'ladi. Parakeratoz epiteliyning himoya reaksiyasi bo'lib, klinik jihatdan ahamiyatga ega emas. Biroq, parakeratoz virusli zararlantirishning bilvosita belgisi bo'lishi, uning ostida esa displaziya va saraton yashiringan bo'lishi mumkin. Parakeratoz uzoq muddatli estrogen va oral kontratseptiv preparatlarni qabul qilganda rivojlanishi mumkin.

Parakeratoz kichik, yyumaloq, oval, uzunroq yoki poligonal shakldagi, tarqoq yoki plastlar ko'rinishidagi yassi epiteliy hujayralarining mavjudligi bilan tavsiflanadi. Hujayra yadrolari piknotik, yyumaloq, oval yoki tayoqcha shaklida bo'lib, hujayra markazida joylashgan. Sitoplazmasi Yetilgan, rangi Pappeng-eym va Leishman usulida bo'yalganda yaltiroq, havorang, Romanovskiy usulida bo'yalganda pushti yoki to'q sariq rang, Papanikolau usulida bo'yalganda pushti yoki to'q sariq ranglarga bo'yaladi.

Diskeratoz

Diskeratoz uzunchoq yoki poligonal shakldidagi kichik epiteliy hujayralari paydo bo'lishi bilan sarakterlanib, yadrosi giperxrom, sitoplazmasi esa zich va yaltiroq. Diskeratoz ko'pincha odam papilloma virusi infeksiyasida paydo bo'ladi.

Nazorat savollari

1. Bachadon bo'yni saraton oldi kasalliklari.
2. Bachadon bo'yni saraton oldi kasalliklarining etiopatogenezi.
3. Bachadon bo'ynining fon va saraton oldi kasalliklarini rivojlanish omillari.
4. Bachadon bo'ynining displaziyasi.
5. Epiteliy kuchsiz displaziyasi - LSIL.
6. Epiteliy kuchli displaziyasi - HSIL.
7. Insitu va infiltrativ saraton.
8. Metaplazianing sitologik belgilari.
9. Distrofiyaning sitologik belgilari.
10. Giperkeratozning sitologik belgilari.
11. Parakeratozning sitologik belgilari.
12. Diskeratozning sitologik belgilari.

2.3. YAXSHI VA YOMON SIFATLI O'SMALAR. HUYAYRA VA TO'QIMA ATIPIZMI. O'SMA O'SISHI: INFILTRATIV VA EKSPANSIV

Mashg'ulot maqsadi: yaxshi va yomon sifatli o'smalar, o'sma sitologiyasi, sitologik tekshirish uchun o'smalarning qulay lokalizatsiyasi, o'smalar tashqi ko'rinishi, to'qima va hujayra atipizmi, o'smalar tasnifi, sitologik diagnostikasi mezonlari va o'smalar o'sishi bilan tanishtirish.

O'sma, neoplazma, blastoma - (yunoncha "blasto" - o'simta) pa-

tologik jarayon bo'lib, hujayralar to'xtovsiz ko'payishi bilan xarakterlanadi.

O'sma hujayralariga xos:

1. Giperplaziya - hujayralarning organizm regulyator faoliyatiga bo'ysinmaydigan, avtonom, nazoratsiz ko'payishi;

2. Atipizm - hujayraning strukturasi, modda almashinuvi, faoliyati, ko'payishi va differensirovkasi o'zgarishi;

3. Anaplaziya (yunoncha ana - teskari va plasis - hosil bo'lish) - o'sma hujayrasi kanserogen omillar ta'sirida normal hujayralardan farq qiluvchi hususiyatlarga ega bo'lib qolishi.

O'sma sitologiyasi - erta diagnostika maqsadida o'sma yuzasidan olingan material surtmasini mikroskopik tekshirishdir. Material olish osonligi va qulayligi, tez amalga oshirilishi tufayli bu amaliyot saraton diagnostikasi maqsadida ommaviy skriningida ishlatiladi.

Xavfli o'smaga shubha bo'lganda o'sma sitologiyasi diagnostik izlanishning birinchi bosqichi bo'lib, o'z yutuqlari bilan birga kamchiliklarga ham ega, ya'ni diagnostika uchun 100% aniqlik bo'lmaydi.

Xavfli o'smalar quyidagi lokalizasiyasida o'sma sitologiyasi keng qo'llaniladi:

1. Vulva saratoni (bosma-surtmalar);

2. Servikal o'sma (bachadon bo'yni onkositologiyasi);

3. Bachadon tanasi o'smasi (aspirat);

4. Sut bezi o'smasi (aspirasion biopsiya);

5. Teri o'smasi (bosma-surtmalar);

6. O'pka saratoni (balg'am surtmasi, bronxoskopiyada material olish);

7. Kolorektal saraton (bosma-surtmalar, rektoromanoskopiya yoki kolonoskopiyada material olish);

8. Qizilo'ngach, oshqozon, o'n ikki barmoq ichak saratoni (fibro-, ezofago-, gastro-, duodenoskopiyada material olish);

9. Qalqonsimon bez saratoni (aspirasion material);

10. Peshob ajratish yo'li saratoni (surtmalar, yuvma suyuqliklar yoki aspiratsiya).

O'smalar sitologiyasida xavfli o'sma aniqlanganda keyingi bosqich o'sma biopsiyasi bo'lib, saraton diagnostikasiga aniq tashxis qo'yish uchun ishlatiladi. O'sma parenxima va stromadan iborat. O'sma parenximasi - o'sma hujayralaridan iborat bo'lib, yyetilmagan hujayralar xavfli o'zgarishi va ularning klonal proliferatsiyasi natijasida hosil bo'ladi. O'sma hujayralarining barcha strukturalari - yadro, sitoplazma, membrana, organellalar va sitoskelet o'zgaradi.

O'smalar tashqi ko'rinishi turlicha:

- tugun, qo'ziqorin, gulkaram ko'rinishida bo'lishi mumkin;
- yuzasi silliq, g'adir-budur, so'rg'ichsimon bo'lishi mumkin;
- o'sma a'zo ichida bo'lib, butun a'zoni diffuz egalashi mumkin;
- o'sma qon tomirlarni zararlasa ichki qon ketishga olib kelishi mumkin;

- o'lchamlari turlicha;

- konsistentsiyasi zich (stroma ko'p) yoki yumshoq (parenxima ko'p).

To'qima atipizmi - ma'lum a'zoga xos bo'lgan to'qimalar nisbatining buzilishi bo'lib, organotipik va gistotipik differensirovka buzilishi - epitelial strukturalar shakli va o'lchamining buzilishi, parenxima va stroma nisbati o'zgarishi, tolasimon strukturalar qalinligining o'zgarishi va ularning haotik joylashishi bilan harakterlanadi. To'qima atipizmi Yetilgan , yaxshi sifatli o'smalarga xos.

Hujayra atipizmi - hujayra differentsirovkasi buzilishidir. O'sma hujayralari atipiyasining asosiy morfologik belgisi polimorfizmdir: hujayralar o'lchami, shakli, yadrosi va yadrochalari turlicha. Yadrolar giperxromiyasi, dag'al xromatin, poliploid hujayralar, yadro-sitoplazmatik nisbat oshishi, ko'p uchrovchi mitozlar ham xavfli o'smalar uchun xos. Atipizm kuchli bo'lganda hujayralar o'z ko'rinishini butkul o'zgartiradi va kelib chiqqan hujayralardan keskin farq qiladi, natijada ularni qaysi hujayralardan kelib chiqqanligini aniqlab bo'lmaydi. Atipizm asosiy belgilaridan biri

mitoz patologiyasi bo'lib, kanserogen omillarning hujayra genetik apparatiga ta'sirini ko'rsatadi. Hujayra atipizmi yetilmagan, xavfli o'smalarga xos.

Ultrastrukturalar atipizmi ribosomalar oshishi, shakli, joylashishi, o'lchamining o'zgarishi, mitoxondriyalar funksional geterogenligi, sitoplazma kamayishi, yadro kattalashishi, xromatin o'zgarishi bilan xarakterlanadi. Ultrastrukturalar atipizmi yetilmagan, o'zak hujayralarga hos.

Xavfli o'smalar hujayralari atipiyasi sitologik diagnostika mezonlari

Atipik hujayraga xos:

- o'lchami kattalashishi (ayrim vaqtda gigant), kam hollarda hujayra kattalashmaydi va bu sitologik diagnostikani qiyinlashtiriladi;
- shaklining o'zgarishi va hujayra elementlari polimorfizmi;
- anizositoz - hujayralar o'lchami turlicha;
- yadro-sitoplazmatik nisbat oshadi;
- yadro va sitoplazma yetilgan ligining dissotsiatsiyasi (masalan, yosh yadro va muguzlangan sitoplazma);
- ko'p yadroli hujayralar paydo bo'lishi;
- turli xil o'lcham va shakldagi parchalangan hujayralar «bo'sh» yadrolari aniqlanishi;
- sitoplazma turli xil sohalarining turlicha bo'yalishi;
- hujayra komplekslari paydo bo'lishi - hujayra to'plamlari;
- qutblilik yo'qolishi - hujayra yadrolari turli yo'nalishda joylashishi.
- o'sma diatezi yoki preparat foni «chirkin» - donador massalar, leykotsitlar, eritrotsitlar paydo bo'lishi (o'sma o'sib kirishi).

Yadro:

- yadro polimorfizmi;
- yadro atipik joylashishi;
- yadro o'lchami kattalashishi;

- anizokarioz - yadro o'lchamlari turlicha;
- yadro membranasi notekis, egri - bugri;
- yadro membranasi notekis qalinlashishi;
- xromatin notekis taqsimlanishi;
- xromatin strukturasi o'zgarishi – dag'al xromatin, turli o'lchamdagi granulalar, egatsimon xromatin;
- differensiallashmagan va kam differensiallashgan o'smalarda xromatin nozik va tekis taqsimlangan bo'lishi mumkin;
- yadro bo'yalishi odatda giperxrom;
- yadroda kiritmalar bo'lishi: virus tanalari, yadro ichi tanalari, tubulyar strukturalar, pufaklar, o'simtalar, yadro membranasi cho'ntaklar aniqlanishi.

Yadrochalar:

- odatda yadrochalar aniqlanishi;
- normal hujayradagiga nisbatan yadrochalar soni oshishi;
- o'lchamlari kattalashishi;
- noto'g'ri, turli xil shakllarda bo'lishi.

Tibbiy xulosa yetarlicha hujayra materiali bo'lganda, yuqorida keltirilgan belgilar yig'indisiga binoan shakllanadi. Noto'g'ri olingan va xato tayyorlangan, hujayra elementlari yetarlicha bo'lmanagan preparatga baho berish xatolikka olib keladi.

O'smalar sitologik diagnostikaning asosiy vazifalari:

1. Davolashdan oldin xulosa berish.
2. Shoshilinch intraoperatsion diagnostika.
3. Davolash samaradorligining nazorati.
4. Kasallik kechishini prognoz qilish.

Davolashdan oldin sitologik xulosa berishga kiradi:

- o'sma gistogenezini aniqlash;
- o'sma differensirovkasi darajasini aniqlash;
- o'sma tarqalish darajasini aniqlash;
- fon o'zgarishlarini o'rganish;
- prognoz ayrim omillarini aniqlash;
- bakterial florani tekshirish.

O'smalar tasnifi

O'sma tasnifining asosiy belgisi - o'smalar nomenklaturasidir (terminologiya). O'smalar nomenklaturasida o'smaning kelib chiqish joyi keltiriladi: to'qimani bildiruvchi so'z o'zagiga «-oma» qo'shimchasi qo'shiladi. Masalan, yog' to'qimasi o'smasi - lipoma, tog'ay to'qimasi o'smasi - xondroma, mushak to'qimasi o'smasi - mioma, silliq mushaklar o'smasi - leyomioma, ko'ngdalang - targ'il mushak o'smasi - rabdomioma va b.

Ayrim o'smalar tarixiy nomini saqlab qolgan. Masalan, biriktiruvchi to'qima o'smasi sarkoma (yunoncha «sarkos» - go'sht) deyiladi, chunki uning to'qimasining kesmasi baliq go'shtini eslatadi.

Barcha o'smalar tasnifi bo'yicha bo'linadi:

1. Yaxshi sifatli o'smalar Yetilgan hujayralardan tashkil topgan bo'lib, o'sma paydo bo'lgan to'qimani aniqlash mumkin. Bu o'smalarda faqat organotipik yoki gistotipik differensirovka buzilib, to'qima atipizmi, ekspansiv va sekin o'sish xos. O'sma organizmga salbiy ta'sir qilmaydi va metastazlar bermaydi. Biroq yaxshi sifatli o'smalar xavfli sohalarda joylashganda xavfli asoratlar berishi mumkin. Masalan, bosh miya yoki orqa miya o'smasi, qon tomir o'smasi va b.sh. Ayrim vaqtlarda yaxshi sifatli o'smalar xavfli o'smalarga aylanishi, ya'ni malignizatsiyaga uchrashishi mumkin.

2. Yomon sifatli o'smalar - kam differensiallangan yoki differensiallanmagan hujayralardan paydo bo'lgan o'smalar bo'lib, o'zi kelib chiqqan to'qimaga o'xshashlikni butunlay yo'qotadi. Bu o'smalarda nafaqat organotipik va gistotipik, balki sitotipik differensirovka ham buziladi. Xavfli o'smalarga hujayra va to'qima atipizmi, infiltrativ va tez o'sish, metastaz berish, organizmga mahalliy va umumiy salbiy ta'sir qilish xos. Differensirovka darajasini aniqlash, xavflilik darajasini aniqlash katta amaliy ahamiyatga ega:

1. Yuqori differensiallashgan - yaxshi sifatli o'smalar;
2. O'rtacha differensiallashgan;
3. Differensiallashmagan - yomon sifatli o'smalar.

Onkologik amaliyotda kasalliklar halqaro tasnifi keng ishlatila-

di. Unda barcha kasalliklar o'z morfologik kodiga ega bo'lib, o'sma harakterini bildiradi:

- 0 - yaxshi sifatli o'smalar;
- 1 - o'sma oldi holatlari;
- 2 - saraton insitu yoki intraepitelial neoplaziyalar;
- 3 - xavfli o'smalar.

Zamonaviy klassifikatsiya o'sma morfologik tuzilishi, lokalizatsiyasi, a'zolar struktur xususiyatlari, yaxshi yoki xavfli xususiyatlarini hisobga olgan holda gistogenetik xususiyatlarga asoslanadi. Bu klassifikatsiya asosida 7 guruh o'smalar farqlanadi:

1. Maxsus lokalizatsiyaga ega bo'lmagan epitelial o'smalar (organospetsifik).
2. Ekzo- va endokrin bezlar, epitelial qoplamlar o'smalari (organospetsifik).
3. Mezenximal o'smalar.
4. Melanin hosil qiluvchi to'qima o'smasi.
5. Asab tizimi va miya qobig'i o'smalari.
6. Qon tizimi o'smalari.
7. Teratomalar.

Sitologik diagnostika mezonlari

Sitologik diagnostika ishonchlilik omili bo'lib gistologik tekshiruvlar bilan solishtirish natijalari hisoblanadi. Sitologik xulosalarining gistologik natijalar bilan eng ko'p mos kelishi teri, sut bezi, qalqonsimon bez, limfa tugunlar metastatik zararlanishida kuzatiladi. Endometriy giperplastik jarayonlarining xulosalari qoniqsiz bo'lib, 30-50% da to'g'ri keladi. Bachadon bo'yni patologiyasi 75-80% da mos bo'ladi. 3 - 20% surtmalar sifatsiz chiqadi. Jarrohlik amaliyoti vaqtida shoshilinch sitologik nazorat amalga oshirilib, 97-99% da limfa tugunlar metastatik zararlanishini aniqlash imkonini beradi.

Turli xil a'zolar sitologik tekshiruvdan maqsad:

1. Patologik jarayon xarakterini aniqlash;

2. O'sma borligini aniqlash;
3. O'sma turini aniqlash (yaxshi yoki xavfli o'sma);
4. O'smaning to'qima turi, gistologik shakli va differensirovka darajasini aniqlash;
5. O'smaga sitologik xarakteristika berish – hujayralarning joylashuvi, tuzulishi, strukturasi o'rganish.

Mutaxassis sitologik diagnostika mezonlari asosida quyidagi ko'rsatkichlarga baho beradi:

1. Hujayralar soni;
2. Polimorfizm - turli xil hujayralar paydo bo'lishi;
3. Hujayralar joylashishi - alohida, kompleks va strukturalar hosil qilishi;
4. Hujayralar va ularning yadrolarining o'lchami va shakli;
5. Yadro va sitoplazma strukturasi;
6. Yadro - sitoplazma nisbati;
7. To'qimalarning normal hujayraviy tarkibining o'zgarishi;
8. Preparat foni (qon elementlari, strukturasi moddalar, kolloid, yog' va b.).

Hujayralarning yakka joylashishi bir biriga nisbatan alohida joylashishidir. To'plamlar sifatida joylashishida hujayralar bir-biriga tegib turadi, biroq bir biridan ajralib turadi. Strukturalar hosil qilishi - hujayralar bir-biri bilan turli xil usulda bog'langan bo'ladi:

1. Plastlar.
2. Ari uyasi strukturasi sifatida.
3. Panjarasimon struktura.
4. Papilyar so'rg'ichsimon strukturalar (hujayralar bir birini o'rab oladi).
5. Bezsimon strukturalar (yyumaloq strukturalar, yadrolari eksentrik joylashgan, o'rtasida sekret, strukturasi modda bor).
6. Sharsimon strukturalar.
7. Follikulyar (follikulasimon) strukturalar - hujayralar periferiyada joylashadi, struktura o'rtasida - sekret.
8. Rozetka (markazda bir nechta hujayralar, ularning atrofida hujayralar aylana sifatida joylashgan).

Yaxshi sifatli o'smalarda strukturadagi hujayralar to'g'ri tartibda joylashgan, ular orasidagi masofa bir xil, hujayralar va ularning yadrolari monomorf. Xavfli o'smalarda strukturalar komplekslar (rak, epitelial to'qima o'smasi) yoki tutam (sarkoma, biriktiruvchi, mushak, nerv to'qima) hosil qiladi. Komplekslardagi hujayralar bir biri ustida tartibsiz joylashadi.

O'sma o'sishi

O'sma o'sishi bo'yicha 3 xil turga bo'linadi:

1. Ekspansiv o'sish. Ekspansiv o'sishda o'sma atrofidagi to'qimalarni siljitib o'sadi. Ekspansiv o'sish sekin bo'lib, Yetilgan, yaxshi hujayrali o'smalarga xos. Biroq, ayrim xavfli o'smalar (buyrak saratoni, qalqonsimon bez saratoni, fibrosarkoma va b.) ekspansiv o'sishi mumkin.

2. Appozitsion o'sish. Appozitsion o'sishda o'smaga tegib turgan normal hujayralar neoplastik transformatsiya hisobiga o'sma hujayralariga aylanadi.

3. Infiltrativ yoki invaziv o'sish. Invaziv o'sishda o'sma hujayralari atrofdagi to'qimalarni parchalaydi va ichiga o'sib kiradi. Invaziya odatda qarshilik eng kam bo'lgan sohalar bo'yicha to'qimalararo bo'shliqlar, nerv tolalar, qon tomirlar va limfa tomirlari bo'ylab amalga oshadi. O'sma komplekslari ularni parchalaydi va qon hamda limfa oqimiga tushadi, siyrak biriktiruvchi to'qimaga o'sib kiradi. Infiltrativ o'sishda o'sma chegarasi noaniq, notekis.

Infiltrativ o'sish tez bo'lib, yyetilmagan, xavfli o'smalarga xos. O'sma o'sish o'choqlariga ko'ra unisentrik (bir o'choqdan) va multitsentrik (ko'p o'choqdan) o'sishi kuzatiladi.

Bo'shliqli a'zolarga o'sma o'sishi bo'yicha endofit yoki ekzofit o'sish kuzatiladi. Endofit o'sish - o'smaning infiltrativ o'sishi bo'lib, a'zo devori bo'ylab o'sadi. Bunda shilliq qavat yuzasidan (masalan, oshqozon, peshob pufagi, bronx, ichak) o'sma deyarli sezilmasligi mumkin, lekin a'zo kesmasida o'sma o'sishi aniqlanadi.

Ekzofit o'sish - a'zo bo'shlig'iga ekspansiv o'sishidir (masalan, oshqozon, peshob pufagi, bronx, ichak). Bunda o'sma bo'shliqqa

o'sib chiqadi, bo'shliqni to'ldiradi va a'zo devori bilan oyoqchada bog'langan.

Nazorat savollari

1. O'sma to'g'risida tushuncha.
2. O'sma sitologiyasi.
3. Xavfli o'smalarning sitologik tekshirish uchun qulay lokalizatsiyasi.
4. O'smalar tashqi ko'rinishi.
5. Atipiya morfologik belgilari.
6. To'qima atipizmi.
7. Hujayra atipizmi.
8. Xavfli o'smalar hujayralari atipiyasining sitologik mezonlari.
9. Yadro atipizmi.
10. O'smalar klassifikatsiyasi.
11. O'smalar sitologik diagnostikasi mezonlari.
12. O'smalar o'sishi.

2.4. SITOLOGIK TEKSHIRISH UCHUN HUYAYRA MATERIALINI OLISH USULLARI. EKSFOLIATIV, PUNKSION, ENDOSKOPIK, BIOPSIYA USULLARI

Mashg'ulot maqsadi: *preparat sifatini ta'minlashning murakkabligi, sitologik tekshirish uchun umumiy talablar, exfoliativ material, punkсион material, endoskopik material, biopsiya va jarrohlik materiallari, laboratoriyaga biologik materialni etkazib berish qoidalari, ginekologik material olish, sut bezi materialini sitologik tekshirish, qalqonsimon bez patologiyasining sitologik diagnostikasi, urologik material olish, pulmonologik materialni olish, gastroenterologik material olish bilan tanishtirish.*

Sitologik tekshirish uchun materialin olishni turli soxa shifokorlari (ginekologlar, xirurglar, onkologlar, endokrinologlar, endoskopiya shifokorlari, gematologlar va b.).

Preparat sifatini ta'minlashning murakkabligi quyidagilardan iborat:

1) turli a'zolar va to'qimalardan materialni olish usullari turlicha;

2) namuna olishning bir nechta usullaridan foydalanish (qirindi, aspiratsiya, punksiya va b.);

3) turli xil biologik material olish (turli a'zolarning ajralmalari va sekretlari, bo'shliqlardan aspiratlar, o'smalar va o'smasimon xosilalar punktlari, surtmalar, a'zolar, eroziya yuzasidan qirmalar, olib tashlangan to'qimalarning kesmalari va b.).

Materialni olish vaqti va bemorni tayyorlash olinadigan material turi va usuliga bog'liq.

Sitologik tekshirish uchun materialni olish usullari:

1. Eksfoliativ;
2. Punksion;
3. Endoskopik;
4. Biopsion va operatsion.

Sitologik tekshirish uchun umumiy talablar:

- hujayra materiallari quruq asbob yordamida yupqa qatlam bilan toza, yog'sizlantirilgan, quruq, bir marta ishlatiladigan buyum oynalariga suriladi;

- materiallarni etkazib berish uchun idishlar (probirkalar, Petri kosachalari va b.) bir martalik, quruq va toza bo'lishi kerak;

- sitologik surtmalarni quritish xona haroratida o'tkaziladi;

- agar bo'yash usuli (Papanicolaou va b.) nam fiksatsiyani talab qilsa, material olinishi bilan aerosol bilan fiksatsiya qilinadi yoki 10 daqiqa davomida 96% spirtga qo'yiladi va shundan so'ng preparat havoda quritiladi;

- to'qima parchasidan sitologik preparatlar tayyorlash formalin bilan ishlov berishdan oldin bajariladi;

- sitologik tekshiruvga yuborilgan materiallar qismlarga ajra-

tilishi va turli laboratoriyalarga yuborilishi mumkin emas, chunki o'zgarishlar materialning bir qismida bo'lishi va boshqa qismida bo'lmasligi mumkin;

- olingan suyuqliklar tsentrifuga qilinadi, ustki qatlam to'kiladi va cho'kmadan surtmalar tayyorlanadi.

Exfoliativ material

Exfoliativ materiallarga quyidagilar kiradi:

- turli a'zolarining ajralmalari (sut bezi, vaginal ajralma, siydik pufagi va b.);

- eroziyalar, yaralar, jarohat, oqmalarning ajralmalari va qirmalari;

- bachadon bo'yni va bachadon kanalidan qirmalar, bachadon bo'shlig'idan aspiratlar;

- bezlarning sekretlari, ekskretlar, balg'am, transsudat, eksudat, yuvish suvlari va b.

Exfoliativ materiallar olish:

- sitologik tekshirishlar uchun surtma olish shilliq va seroz qavatlar sirtidan osongina ajraladigan va turli xil sekretlarga (suyuqliklar, balg'am, sut bezi patologik ajralmasi, plevra eksudati, peshob, oqma ajralmasi va b.) tushadigan hujayra elementlaridan tayyorlanadi;

- preparatni tayyorlash uchun buyum oynasiga bir tomchi ajralma surtiladi va surtma tayyorlanadi;

- bosma – surtmalar: buyum oynasi shikastlanish joyiga surtiladi va uning yuzasiga ma'lum miqdorda hujayra elementlari qoladi (sut bezi, oqma chiqish joyi, shilliq qavat, yaralarning yuzasi);

- shikastlangan joydan materialni paxta tamponi bilan ham olish va buyum oynasiga surtish mumkin.

Surtmalar shpatel, buyum oynasining qirrasi, skalpel yordamida tayyorlanadi: qirmalar jarohatlarning oson olinadigan o'chog'idan olinadi, biologik materialdagi shilliq va nekrotik masalarning ko'pligi surtmani to'g'ri tayyorlashga xalaqit beradi,

shuning uchun yiringli qatlam va nekrotik massalar olib tashlanadi.

Seroz bo'shliqlar va kistalarning suyuqliklari plevra, perikard, qorin bo'shlig'i va kistalarni punksiya qilish yo'li bilan olinadi. Ivishni oldini olish uchun suyuqlikka konservant qo'shiladi (1 litr suyuqlikka 1 g natriy sitrat) va yaxshilab aralashtiriladi. Laboratoriyaga tekshirish uchun olingan barcha suyuqlik etkaziladi. Agar suyuqlik miqdori juda ko'p bo'lsa (bir necha litr), unda suyuqlik bir soat qoldiriladi, yuqori qatlam to'kiladi va quyi qatlam (1 litr) laboratoriyaga etkaziladi.

O'sma to'qimasi ko'pincha nekrotik qatlam, fibrinoz qatlam yoki shilimshiq bilan qoplib, hujayralarning ajralishiga va ularni olishga to'sqinlik qiladi. yetarli miqdorda material olingan bo'lsagina sitologik tekshiruv sifatli bo'ladi.

Punksion material

Punksion materiallar ingichka nina bilan o'smalardan, o'sma oldi va o'smasimon hosilalardan (teri, sut bezi, o'pka, Ko'ks oralig'i, jigar, buyrak, qorin orti bo'shlig'i, qalqonsimon bez, prostata bezi, urug'don, tuxumdon, limfa tugunlari, bodomsimon bezlar, so'lak bezlari, yumshoq to'qimalar, suyaklar va b.). olinadi.

Sitologik tekshirish maqsadida diagnostik punksiya usuli bilan materialni olish uchun bir qator qoidalarga rioya qilish kerak:

1. Punksiyani ultratovush yoki rentgenologik tekshiruv nazorati ostida shifokor amalga oshiradi;
2. punksiya asepsiya va antiseptika qoidalariga muvofiq amalga oshiriladi;
3. melanomaga shubha bo'ganda o'smani punksiya qilish mumkin emas;
4. Punksiyadan qilishdan oldin o'sma ehtiyotkorlik bilan palpatsiya qilinadi, uning harakatchanligini, atrofdagi to'qimalar bilan bog'liqligi va qulay fiksatsiyasi aniqlanadi;
5. Punksiya uchun nina va shprints mutlaqo quruq bo'lishi kerak;

6. Punksiya vaqtida hujayra elementlarda hech qanday o'zgarish bo'lmisligi uchun anesteziya qilinmaydi;

7. O'sma punksiyasida mandren ishlatilmaydi, chunki diagnostika punktlari uchun ishlatiladigan ninalar juda kichik diametrga ega va oxiri egri kesilganligi sababli, nina o'simtaning ustidagi to'qimalarda (teri, teri osti to'qimalari, mushaklar) osongina kiradi;

8. Qon tomirga boy o'smalarni (qalqonsimon bez, qon tomir o'smalari, suyaklar va b.) punksiya qilish uchun nina tiqilib qo'lishining oldini olish uchun mandrenli ninadan foydalanish kerak. Mandren nina to'qimaga kiritilgandan so'ng chiqariladi;

9. Turli o'smalarni punksiyasi ingichka nina bilan amalga oshiriladi (tashqi diametri 0, 6-0, 7 mm) va u 10 yoki 20 ml shpritsga ulanadi;

10. zich, pulsatsiya qiluvchi o'smalarga nina porshenini ushlab turgan xolda kiritilishi kerak;

Endoskopik material

Endoskopik tekshirish usullari tananing bo'shliqlari va bo'shliqli a'zolarini laringoskopiya, bronxoskopiya, ezofagoskopiya, gastroskopiya, duodenoskopiya, laparoskopiya, kolonoskopiya va boshqalar yordamida yoritish moslamasi bilan jihozlangan optik asboblardan yordamida vizual tekshirishga imkon beradi.

Endoskopik tekshiruvni o'tkazishda sitologik tekshirish uchun materiallar maxsus moslamalar yordamida olinadi. Endoskopiyada materiallarni olish mumkin:

- cho'tka bilan;
- yuvish suvlari bilan;
- tampon bilan;
- biopsiya bilan.

Materialni olish usulini tanlash zararlanishning tabiati, lokalizatsiyasi, instrumental tekshirishlar o'tkazish imkoniyati bilan belgilanadi.

Yuvilgan suv aspiratlari so'rib oluvchi moslama yordamida olinadi. Bronxoskopiyada olingan materialdan surtma tayyorlash uchun sitosentrifuga texnologiyasi qo'llaniladi.

Endoskopiya yordamida o'sma yoki shilliq qavatdan qirma maxsus cho'tka, petlya yordamida olinadi. Material buyum oynasiga bir tekis taqsimlanadi.

Biopsiya va jarrohlik materiallari

Biopsiya va jarrohlik materiallariga kiradi:

- jarrohlik amaliyotida olingan materiallar (surtmalar, olib tashlangan to'qimadan bosma-surtmalari, suyuqliklar);
- sitologik preparatlar (surtma va qirmalar) biopsiya yordamida olingan materialdan tayyorlanadi.

Biopsiya va jarrohlik materiallarini olish:

- bosma-surtmalar biopsiya qilingan yoki olib tashlangan o'sma to'qimasiga oynani surtish orqali amalga oshiriladi;
- o'sma yoki limfa tugunini kesish quruq skalpel bilan amalga oshirilib, hujayrani suvda parchalanishini oldini olish kerak;
- agar to'qima zich bo'lsa (suyak, tog'ay) va surtma qilish imkoni bo'lmasa, o'sma yuzasidan qirma olinadi (buyum oynasi yoki skalpel yordamida engil qirish orqali).

Agar sitologik tekshirish uchun suyuqlik olingan bo'lsa, uni laboratoriyaga steril idishda yuborish kerak.

Sitologik tekshirish uchun preparatlarni (surtmalarni) tayyorlash qoidalari

Surtma tarkibidagi hujayralarning morfologik xususiyatlarini aniq baholash uchun zarur:

- to'g'ri qilingan surtma;
- sifatli fiksatsiya;
- yaxshi bo'yalgan surtma;

Sitologik tekshirishda noto'g'ri baholash va xato tashxis qo'yishga sababchi bo'ladi:

- hujayralarining notekis taqsimlanishi;
- hujayralarining morfologik xususiyatlariga to'liq baho bermaslik;
- surtmadagi muhim tashxis ma'lumotlarini "o'tkazib yuborish";
- buyum oynasiga muhim klinik ma'lumotlarning yo'qligi.

Laboratoriyaga biologik materialni etkazib berish qoidalari:

1. Material va surtma bo'lgan flakonlar identifikatsiyaga (markirovka) ega bo'lishi kerak: unda bemorning tartib raqami yoki familiyasi, yo'llanmadagi kod bemor familiya bilan mos bo'lishi kerak.

2. Sitologik material laboratoriyaga imkon qadar qisqa vaqt ichida etkazib berilishi lozim. Bu, ayniqsa, suyuqliklar, balg'am, kistalar va qonli materiallarga tegishli.

3. Buyum oynasi, probirkalar, Petri kosachalari va har xil hajmdagi idishlar transportirovkasi uchun maxsus konteynerlar bo'lishi kerak. Sitologik material yo'llanmaga tegishiga ruxsat berilmaydi.

4. Olingan materiallar laboratoriyaga yo'llanma bilan yetkaziladi. Yo'llanmada quyidagi ma'lumotlar bo'ladi:

- a) bemorning familiyasi, ismi, sharifi, yoshi;
- b) taxminiy tashxis;
- c) material olingan sana;
- d) material olingan a'zo;
- e) biologik namuna olingan muassasa.

5. Materialni qabul qilgan laboratoriya xodimi preparat markirovkasini, yo'llanmani, biomaterialning xususiyati va miqdorini, yuborilgan surtmalarning sonini tekshirishi kerak.

Ginekologik material olish

Samarali sitologik tashxis qo'yish uchun to'g'ri materialni olish katta ahamiyatga ega, chunki noto'g'ri material olish noto'g'ri si-

tologik tashxis qo'yilishiga olib kelishi mumkin. Tekshirishdan oldin ayolga sitologik tekshiruvning ahamiyati va zarurati, shartlari haqida to'liq ma'lumot berish kerak.

Bachadon bo'yni saratoni ko'pincha transformatsiya zonasida rivojlanadi, undan oldin esa saraton oldi holatlari rivojlanadi. Displastik soha kichik, cheklangan joylarda joylashishi mumkinligi sababli, material bachadon bo'ynining butun yuzasidan, ayniqsa transformatsiya sohasidan olinishi juda muhimdir. Surtmalarni sitologik tekshirish intraepitelial saraton oldi holatlarini erta aniqlashga imkon beradi. Ommaviy skrining dasturlari yaxshi yo'lga qo'yilgan mamlakatlarda saraton oldi holatini va saratonning erta shakllarini o'z vaqtida aniqlash va davolash tufayli bachadon bo'yni saratonidan o'lim holatlari sezilarli darajada kamaygan. Shu bilan birga, sitologik tekshiruv samarali bo'lishi uchun materialni olish shartlarga rioya qilish, to'g'ri fiksatsiya, bo'yash, preparatning butun hujayrali tarkibini sinchkovlik bilan ko'rib chiqish va uni to'g'ri talqin qilish kerak.

Materialni to'laqonli olish shartlari:

1. Materialni shifokor ginekolog oladi;
2. Barcha asboblari quruq, steril yoki bir marta ishlatilishi kerak;
3. Bachadon bo'shlig'idan surtmalarni olishdan oldin, homiladorlik, vaginit yoki servitsit yo'qligiga ishonch hosil qilish lozim.
4. Hayz vaqtida material olish mumkin emas;
5. Reproduktiv yoshdagi ayollardan surtmalarni hayz ko'rishning 5-kunidan keyin va kutilayotgan hayz ko'rish boshlanishidan 5 kun oldin olish kerak;
6. Bachadon bo'yni sirka kislotasi yoki lugol eritmasi bilan ishlov bergandan keyin surtma olinmaydi, chunki hujayralar o'zgaraadi va yaroqsiz bo'lib qoladi.
7. Jinsiy aloqada bo'lgandan 24 soat ichida, vaginal preparatlar, kremlar ishlatganda sitologik tekshirish mumkin emas;
8. Material bachadon bo'yining butun yuzasidan, ayniqsa transformatsiya zonasidan olinishi kerak;

9. Sitologik surtmada hujayralar soni yetarlicha - o'rtacha 8000-10000 ta bo'lishi kerak;

10. Surtmada yetarli miqdordagi endoservikal hujayralarni bo'lishi kerak;

11. Servikal kanaldan materialni olish faqat servikal shilliqni olib tashlaganidan keyin amalga oshiriladi;

12. Bachadon bo'shlig'idagi barcha amaliyotlar faqat vaginal shilliq olingandan so'ng va yuqumli kasalliklari to'liq davolangan keyin amalga oshirilishi mumkin.

13. Quritilgan surtma markirovka qilingan bo'lishi kerak.

14. Laboratoriyaga yo'llanmada quyidagilar ko'rsatilishi kerak:

a) familiyasi, ismi, sharifi, yoshi;

b) hayz davrining boshlanish sanasi va hayz sikli to'g'risidagi ma'lumotlar (sikl kuni, menopauzadan keyingi davr, homiladorlik);

c) ginekologik ma'lumotlar (jinsiy a'zolardan qon ketishi, gormonal terapiya va boshqalar);

d) taxminiy tashxis, agar patologiya bo'lmasa, norma ko'rsatilishi kerak;

e) material olingan sana;

f) surtma turi (ekto, endoservikal, endometrial);

g) biologik namuna olingan muassasa.

Sitologik material yaroqsiz hisoblanadi, agar:

1. material ham transformatsiya zonasi, ham servikal kanaldan olinmasa;

2. juda kam miqdordagi hujayra materiali olinsa;

3. preparatlarda ko'p miqdorda qon elementlari yoki yallig'lanish elementlari mavjud bo'lsa;

4. juda qalin yoki juda yupqa surtma;

5. material buyum oynasida bir tekis taqsimlanmasa.

Sitologik tekshirish uchun biologik materialni baholash xususiyatlari:

1. **Sifatli material** yetarli miqdordagi yassi hujayralar, endoservikal hujayralari, metaplastik hujayralarni o'z ichiga olgan ma-

terialdir. Bu materialda qon va shilimshiq aralashmasi kam yoki bo'lmaydi.

2. Biroz sifatsiz material - surtmada endokervik hujayralari va metaplastik hujayralar yo'q, yassi hujayralar yetarli miqdorda. Bu materialda qon va shilimshiq aralashmasi kam yoki bo'lmaydi.

3. Sifatsiz material - materialda patologik o'zgarishlar bor yoki yo'qligini baholash imkoni bo'lmaydi. Bung sabab qalin surtma, hujayralar soni kam, qon, shilliq, yallig'lanish elementlari ustunlik qilishidir.

Sut bezi materialini sitologik tekshirish

Sitologik tashxis uchun material quyidagi usullar yordamida olinishi mumkin:

1. sut bezlari punktati;
2. biopstat bosma - surtmalari;
3. ajralmalari;
4. eroziv yuzalardan olingan material.

Qalqonsimon bez patologiyasining sitologik diagnostikasi

Qalqonsimon bez patologik o'zgarishlarini aniqlash uchun material punksiyon nina bilan yoki jarrohlik paytida olib tashlangan to'qimani tekshirish orqali amalga oshiriladi.

Qalqonsimon bezning ingichka nina bilan ppunksiyasi xavfli jarayonga shubha bo'lganda amalga oshiriladi.

Urologik material olish

Sitologik tekshirishlar uchun ishlatiladi:

1. Sutkalik peshob cho'kmasi.
2. Quviq bo'shlig'idan siydik aspiratsiyasi.
3. Quviq o'smasidan aspiratsiya.
4. Prostata bezi sekretini sitologik tekshirish.
5. Biopsiya - tanadan qimalar namunasini olish.

Buyrak biopsiyasiga ko'rsatmalar:

- 1) o'smalarni aniqlash;
- 2) diffuz va o'choqli kasalliklarning tashxisi;
- 3) surunkali glomerulonefrit, nefrotik sindrom, biriktiruvchi to'qima tizimli kasalliklari, tizimli vaskulit, qandli diabetda buyrak zararlanishining diagnostikasi va boshqalar.

Pulmonologik materialni olish

Balg'amni olish qoidalari:

1. Balg'amni ertalab, ovqatlanishdan oldin olish kerak;
2. Balg'am 20-50 ml hajmdagi, steril, bir martalik, mahkam yo-piladigan qopqoqli flakonga olinaladi;
3. Tekshirish uchun 3-5 ml balg'am yetarli;
4. Balg'am tahlilini 2 soatgacha o'tkazish kerak;
5. Transportirovka vaqtida balg'amni to'g'ridan-to'g'ri quyosh nuri va issiqdan himoya qilish kerak.

Tekshirish natijalariga ta'sir qiluvchi omillar:

1. Balg'amni noto'g'ri yig'ish.
2. Balg'amni laboratoriyaga o'z vaqtida etkazilmasligi. Eskirgan balg'amda saprofitik flora ko'payadi, shaklli elementlar yo'qoladi.
3. Balg'am tahlilini antibakterial, antigelmint preparatlar qo'lagandan so'ng amalga oshirish.

Gastroenterologik material olish

Gastroenterologiyada sitologik tekshirishlar uchun material bo'lib quyidagilar xizmat qilishi mumkin:

1. Ezo-fagogastroduodenoskopiyada olingan material;
2. Oshqozonni yuvilgan suvlari;
3. Ezo-fagogastroduodenoskopiyada biopsion qisqich yordami-da olingan shilliq qavat qismlari;
4. Xavfli o'smalardan mikrobiopstat olish.

Nativ va bo'yalgan preparatlarda leykotsitlar, epiteliyal hujayralari, xavfli o'smalarda esa atipik hujayralar uchraydi. Gastro-

bioptatni sitologik tekshiruvi xavfli o'smalarni erta tashxislash imkonini beradi.

Sitologik preparatlarni Papanikolau va Kooper tasnifiga ko'ra baholash:

I sinf. Normal epiteliy hujayralari.

II sinf. Degenerativ o'zgargan epiteliy hujayralari;

III va IV sinf. Kattalashgan yadroli epiteliy hujayralari oshqozon yara kasalligi qo'zishida uchraydi;

V sinf – xavfli o'zgargan atipik hujayralar.

Nazorat savollari

1. Exfoliativ material.
2. Punksion material.
3. Endoskopik material.
4. Biopsion va jarrohlik materiallari.
5. Sitologik tekshirish uchun biologik materialdan preparat tayyorlash.
6. Laboratoriyaga biologik materialni etkazib berish qoidalari.
7. Ginekologiyada sitologik material olish.
8. Sut bezi va qalqonsimon bezi materialni sitologik tekshirish.
9. Urologiyada sitologik material olish
10. Pulmonologiyada sitologik material olish.
11. Gastroenterologiyada sitologik material olish.

**2.5. BO'YOQLAR. BO'YOQLAR KLASSEKATSIYASI.
ARTEFAKTLAR**

Mashg'ulot maqsadi: *bo'yoqlar, klassifikatsiyasi, surtmani bo'yash usullari, azur-eozin bo'yoqlari bilan bo'yash, gram usulida bo'yash, gematoksilin-eozinom bilan bo'yash, Papanikolau usulida bo'yash, sitokimyoviy usullar bilan tanishtirish.*

Fiksatsiyalangan hujayralarni bo'yash uchun turli xil tabiiy va sintetik bo'yoqlardan foydalaniladi.

Kimyoviy tarkibiga ko'ra bo'yoqlar quyidagi turlarga bo'linadi

a) Ishqoriy bo'yoqlar. Ishqoriy bo'yoqlar (gematoksilin, azur 2, karmin) hujayralarning kislotali (bazofil) moddalarini – yadro va hujayralarning bazofil kiritmalarini bo'yaydi. Hujayralarning bazofil moddalari nuklein kislotalar (DNK va RNK) tutadi va unga ribosoma va sitoplasmaning RNKga boy soxalari kiradi.

b) Kislotali bo'yoqlar. Kislotali bo'yoqlar (eozin, kislotali fuksin) asosan hujayralarning ishqoriy (asidofil yoki oksifil) qismlari - sitoplazma, hujayra ichi va tashqi oqsillari, eritrositlar, hujayra devorini bo'yaydi .

c) Neytral bo'yoqlar. Neytral bo'yoqlar – ishqoriy va kislotali bo'yoqlar aralashmasidan iborat. Ishqoriy bo'yoqlar hujayra yadrosini binafsha rangga, kislotali bo'yoqlar sitoplazmani pushti-sariq rangga bo'yaydi.

d) Fluoroxromlar. Ayrim moddalar yorug'lik nurining ma'lum bir to'lqin uzunligida fluoressensiyalanadi.

e) Sitoximik bo'yoqlar. Hujayraning maxsus kiritmalari tsitoximik bo'yoqlar yordamida tsitoximik reaksiyaga kirishadi.

f) Immunoximik reaksiyalar. Immunoximik reaksiyalar fluoressensiyalanuvchi antitelo yordamida maxsus oqsillarni aniqlash uchun foydalaniladi. Bu usul yuqori maxsuslik va sezgirlikka ega.

Tinktorial xususiyatlariga ko'ra bo'yoqlar quyidagi turlarga bo'linadi:

1. Yadro bo'yoqlari. Bo'yash mehanizmiga ko'ra yadro bo'yoqlari ikki guruhga bo'linadi:

- Ishqoriy bo'yoqlar DNK va RNK bilan tuzlar hosil qiladi. Ularga safraninlar, brilliant krezil ko'ki, azur, metilen ko'ki, toluidin ko'ki, metil yashili va boshqalar kiradi.

- Bog'lanuvchi bo'yoqlar lity, temir, hrom ionlari bilan yorqin bo'yalgan laklar hosil qiladi. Bu guruhga gematoksilin, karmin, alizarincianin va boshqalar kiradi. Metall ioni turiga ko'ra bo'yoq rangi qizil rangdan yashil-qora ranggacha bo'ladi.

2. Sitoplazmatik bo'yoqlar. Bu bo'yoqlar hujayra oqsillari bilan bog'lanadi va yadro bo'lmagan strukturalarni bo'yaydi. Ular-ga eozin, pikrofuksin, auramin va boshqalar kiradi.

Surtmani bo'yash usullari

Sitologik surtmalarni ko'plab bo'yash usullari mavjud:

1. Azur-eozin (Romanovskiy, Leyshman, May-Gryunvald, Pa-pengeym usuli);

2. Gematoksilin va gematoksilin-eozin. Gematoksilin-eozin bo'yoqlarining ustunligi atipik hujayralar yadrosini aniq bo'yashi hisoblanadi, shuning uchun bu usul skrining tekshirishda keng qo'llaniladi.

3. Papanikolau usulida bo'yash. Papanikolau usulida bo'yash ginekologik surtmalarni bo'yashda eng yaxshi usuldir, chunki bu usulda hujayra sitoplazmasi etilish darajasiga ko'ra turli hil rangga bo'yaladi.

Azur-eozin bo'yoqlari bilan bo'yash.

1) Romanovskiy-Gimza usulida bo'yash. Bo'yoq ishqoriy azur II va kislotali eozindan iborat. Ishdan oldin Romanovskiy bo'yog'i titrlanadi: bo'yoqni 1:1, 1:2, 1:3 ...1:10, 1:20 nisbatda bo'yoq va distillangan suvdan bir nechta suyultirishlari tayyorlanadi. Har bir bo'yoqqa bo'yalgan vaqt va bo'yoq nisbati yoziladi. 20 - 25 daqiqa davomida bo'yaladi. Oqar suvga yuviladi va quritiladi. Surtma mikroskopiyasi orqali eng sifatli bo'yoq titri aniqlanadi. Romanovskiy-Gimza usuli yadro, xromatin strukturasi, bakterial florani yaxshi bo'yaydi va periferik qonni bo'yash uchun keng qo'llaniladi.

2) Noxta usuli bo'yicha bo'yash. Dastlab 2 xil bo'yoq tayyorlanadi: 0,1% azur II suvli eritmasi va 0,1% eozin suvli eritmasi (1 gram quruq bo'yoq 1 litr neytral muhitli distillangan suvga aralashtiriladi). Bo'yoqlar tayyorlangandan so'ng 2 haftada tayyor bo'ladi. 20-25 daqiqa davomida bo'yaladi. Noxta usuli bo'yicha

bo'yash hujayra va uning yadrosini yaxshi bo'yaydi. Bu usul qon va suyak ko'migi punktati surtmasini bo'yash uchun qo'llaniladi. Trombotsitlarni bo'yash uchun surtmani Romanovskiy-Gimza yoki Noxta usulida 1-1,5 soatgacha bo'yaladi.

3) May-Gryunvald usulida bo'yash. Quruq fiksatsiya qilinmagan surtmalar May-Gryunvald eritmasiga 3 - 5 daqiqa davomida solinadi. So'ng surtmalar oqar suvda yuviladi va quritiladi. May-Gryunvald bo'yog'ida metil spirti bo'lganligi uchun bir vaqtda ham fiksatsiyalanadi, ham bo'yaladi. Bu usul granulotsitlarni bo'yash uchun ishlatiladi.

4) Papengeym usulida bo'yash. Bu usul Romanovskiy-Gimza va May-Gryunvald usullari kombinatsiyasidir. Quruq, fiksatsiya qilinmagan surtmalar May-Gryunvald eritmasiga 3 - 5 daqiqa davomida solinadi. So'ng surtmalar Romanovskiy-Gimza eritmasida 20 - 25 daqiqa bo'yaladi. Surtma oqar suvda yuviladi va quritiladi. Bu usul qon va qon yaratuvchi a'zolar hujayralarini o'rganish uchun qo'llaniladi: ularning yadro va sitoplazmasi yaxshi ko'riladi.

5) Leyshman usulida bo'yash. Quritilgan preparatlar fiksatsiya va qisman bo'yash uchun 3 daqiqaga Leyshman bo'yoqiga solinadi. So'ng oqar suvda yuviladi va azur - eozin aralashmasiga 15 - 20 daqiqa bo'yaladi. Bu usul malariya plazmodiylarini aniqlash uchun ishlatiladi.

6) Rayt usulida bo'yash. Fiksatsiya qilinmagan surtmaga 1 ml bo'yoq quyiladi, 1 daqiqadan so'ng 1 ml distillangan suv qo'shiladi. 2 - 3 daqiqadan so'ng distillangan suv bilan yuviladi va quritiladi.

7) Sitologik preparatlarni ekspress usulda bo'yash - Alekseev usuli. Fiksatsiya qilingan surtmaga 5 - 8 tomchi Romanovskiy-Gimza bo'yoqi suriladi, 60 sekunddan so'ng 50 - 60°C 10 - 16 tomchi neytral distillangan suv qo'shiladi va aralastiriladi. 1 - 2 daqiqadan so'ng distillangan suv bilan yuviladi.

8) Gram usulida bo'yash. Preparatga bir necha tomchi kristal binafsha eritmasi (gensian binafsha) tomiziladi. 30-60 sekunddan so'ng suvda yuviladi. 60 sekundga yod eritmasi tomiziladi va yuviladi. Tozalash maqsadida 10-15 sekund 96° spirtga solinadi va

yuviladi. Surtmaga 45 sekundga kontrast bo'yoq safranin yoki fuksin quyiladi va yuviladi.

Gematoksilin-eozin bilan bo'yash

Gematoksilin-eozin bilan bo'yash gistologiyada keng qo'llaniladi. U olib tashlangan to'qima bioptati va onkologik patologiyani tashxislashda keng ishlatiladi.

Bo'yashda bazofil strukturalarni bo'yovchi ishqoriy bo'yoq gematoksilin va eozinofil strukturalarni bo'yovchi kislotali bo'yoq eozin ishlatiladi.

Gematoksilin-eozin bilan bo'yash texnikasi:

1. To'qima kesmasidan parafin orto-ksilol yoki toluol bilan 3-5 daqiqa eritiladi, 96° etanolda 3 daqiqa, 80° etanolda 3 daqiqa, 70° etanolda 3 daqiqa, distillangan suvda 5 daqiqa saqlanadi.

2. 7-10 daqiqa gematoksilin bilan bo'yaladi.

3. 5 daqiqa distillangan suvda yuviladi

4. 70° etanoldagi 1% xlorid kislotasida qo'ng'ir rangga kirguncha ushlanadi.

5. Distillangan suv bilan yuviladi va 0,5 % ammiak eritmasida kesmalar ko'karguncha saqlanadi

6. 0,5-1 daqiqa eozin suvli eritmasi bilan bo'yaladi.

7. Distillangan suvda uch marta yuviladi.

8. Kesmalar 70° etanol, ikki marta 96° etanolda 2 daqiqadan saqlanadi.

9. Kesmalar ikki marta karbol-ksilolda 1 daqiqadan saqlanadi.

10. Quritish uchun ikki marta ksilol yoki toluolda 2 daqiqa saqlanadi.

11. Kesmalar Kanada balzami yoki sintetik muhit bilan qoplanadi.

Papanikolau usulida bo'yash

Zarur reaktivlar: Nikiforov aralashmasi, 95°, 90°, 80°, 70° va 50° spirtlar, Garris gematoksilini, 0,25% xlorid kislotasi, G sariq

bo'yoqi, EA-36 bo'yog'i, absolyut spirt, ksilol, kanada balzami.

Bo'yash tartibi:

- fiksatsiyalangan surtmalar 80°, 70° va 50° spirtlar va distillangan suvdan o'tkaziladi;

- 6 daqiqa Garris gematoksilinida bo'yaladi;

- distillangan suvda yuviladi va 6 marta 0,25% xlorid kislotasiga solinadi;

- 6 daqiqa davomida oqar suvli idishga solinadi va distillangan suvda yuviladi;

- 50°, 70°, 80° va 95° spirtidan o'tkaziladi;

- suvsizlangan preparatlar 1,5 daqiqa G sariq bo'yog'ida bo'yaladi;

- 2 marta 95° spirtida yuviladi;

- 1,5 daqiqa EA-36 bo'yog'ida bo'yaladi;

- surtmalar 95° spirtida 3 marta yuviladi;

- 2 marta absolyut spirt, ksilol aralashmasi va ksiloldan o'tkaziladi;

- kanada balzami bilan qoplanadi.

Sitokimyoviy usullar

Sitokimyoviy usullar kimyoviy reaktiv va hujayraning mahsus komponenti orasidagi rangli reaksiyaga asoslangan. Maxsus tanlangan reaktivlar ta'sirida sitoplazmadagi moddalar bo'yaladi, bo'yalish darajasiga ko'ra bu moddalarning miqdori va faolligini aniqlash mumkin.

Nazorat savollari

1. Bo'yoqlar tasnifi.
2. Azur-eozin bo'yoqlari bilan bo'yash.
3. Romanovskiy-Gimza usulida bo'yash.
4. Noxta usulida bo'yash.
5. May-Gryunvald usulida bo'yash.
6. Pappengeym usulida bo'yash.

7. Leyshman usulida bo'yash.
8. Rayt usulida bo'yash.
9. Gram usulida bo'yash.
10. Gematoksilin-eozin bo'yoqlari bilan bo'yash.
11. Papanikolau usulida bo'yash.
12. Sitokimyoviy bo'yoqlar.

3-BOB. GEMATOLOGIYADA SITOLOGIK TEKSHIRISH USUSLLARI

3.1. GEMATOLOGIYADA KENG QO'LLANILUVCHI SITOLOGIK TEKSHIRISH USULLARI

Mashg'ulot maqsadi: *gematologiyada sitologik tekshirish usullari, patologik eritrotsitlarning morfologik xususiyatlari, eritrositometriya, retikulositlar, miyelogramma bilan tanishtirish.*

Gematologiya - bu qon, qon yaratish a'zolari va qon kasalliklarini o'rganuvchi fandır. Gematologiya qon kasalliklari etiologiyasi, diagnostikasi, davolash, oldini olish va prognozlashni, qon va uning komponentlari ishlab chiqarilishini (qon hujayralari, gemoglobin, qon oqsillari, ivish omillari) o'rganadigan tibbiyot sohasidir.

Gematologik diagnostika usullari an'anaviy tarzda eng keng tarqalgan tekshirishlardir. Hozirgi vaqtda ko'plab klinik diagnostik laboratoriyalarida qon hujayralarini hisoblash va tahlil qilish uchun murakkablik darajalari turlicha bo'lgan gematologik analizatorlar ishlatiladi.

Sitologik tekshiruvlar gematologik kasalliklar diagnostikasida muhim ahamiyatga ega. Ularni amalga oshirish klinik diagnostik laboratoriyalarda va maxsus gematologiya laboratoriyalarida amalga oshiriladi.

Gematologik usullar bilan diagnostika qilingan kasalliklarning eng muhimlari anemiyalar, gemotopoietik to'qima o'smalari hisoblanadi. Gematologik testlar organizmning ko'pgina kasalliklarida javobini baholash, kasallik og'irligini va ularning davolash samaradorligini aniqlash uchun ishlatiladi.

Qon - murakkab suyuqlik bo'lib, plazma va qon shaklli elementlardan iborat: eritrositlar - qizil qon hujayralari (RBC), leykotsitlar - oq qon hujayralari (WBC) va trombotsitlar - qon plastinkalari (PLT).

Gematologiyada sitologik qon tekshirish usullari:

- qon surtmasida eritrotsitlarning morfologik tekshiruvini;
- retikulotsitlarni hisoblash;
- eritrotsitlarning osmotik rezistentligi;
- qon surtmasida trombositlarni tekshirish;
- leykotsitlarning morfologik tekshiruvini;
- sitokimyoviy reaksiyalar;
- miyelogramma.

Qon hujayralarini miqdoriy va sifatiy o'rganish usullaridan eng keng tarqalgan klinik qon tekshiruvini: gemogloblin konsentratsiyasi, rang ko'rsatkich, eritrositlar soni, leykotsitlar soni, leykoformula, qon hujayralarining morfologik ko'rinishini tavsiflash, eritrositlar cho'kish tezligini baholash. Retikulotsitlar va trombositlar sonini aniqlashdir.

Eritrotsitlar morfologiyasi yog'li immersiyada x1000 marta kattalashtirish yordamida tekshiriladi. Bunda eritrosit hajmi, rangi, shakli, rangining intensivligi, kiritmalar mavjudligi baholanadi. Morfologik normal eritrosit normotsit deyiladi va uning diametri 7.2-7.5 mkm, ikki tomonlama botiq disk shakliga ega; normoxrom bo'yalgan - pushti sitoplazmasi periferiyasida intensiv bo'yaladi, markazida och bo'yaladi, kiritmalari bo'lmaydi.

Patologik eritrotsitlarning morfologik xususiyatlari

1. Anizotsitoz - har xil o'lchamdagi eritrositlarning paydo bo'lishi. Odatda, periferik qonda normotsitlar 68-70%, mikrotsitlar (diametri 6 mkm dan kichik) 15,5% va makrotsitlar (diametri 8 mkm dan katta) 16,5% ni tashkil qiladi. Qonda mikrotsitlar ko'p bo'lganda **mikrositoz**, makrosit ko'p bo'lganda **makrositoz** deb ataladi. Diametri 12 mkm dan katta eritrositlar ko'p bo'lganda **megalotsitoz** deyiladi.

2. Poykilositoz - eritrositlarning turli shaklga ega bo'lishidir. Poykilotsitlar shakli har xil bo'lishi mumkin, masalan:

- **Ovalotsitlar** membranadagi nuqsonlar hisobiga shakllanadi

va irsiy ovalotsitoz (gemolitik anemiya), talassemiya, og'ir temir tanqis anemiya, megaloblastik anemiyaga xosdir.

- **Stomatsitlar** hujayraning markazida joylashgan og'izga o'xshash yorug'lik zonasiga ega bo'lgan eritrotsitlardir. Stomatotsitlar qon quyishdan keyin, jigar kasalliklari, infeksiyon mononukleoz, irsiy stomatositozda (gemolitik anemiya) bo'ladi.

- **Sferotsitlar** ikki tomonlama botiq shaklini yo'qotgan sharsimon eritrotsitlar bo'lib, markazida och zonasi yo'q. Sferotsitlar diametri 6 mkm dan kichik bo'lsa mikrosferosit deyiladi. Sferotsitlar irsiy mikrosferositoz (gemolitik anemiya), kuyish, mos kelmaydigan qon quyish, sun'iy yurak klapanlari qo'yilganda, DTII – sindromida (dissimiplangan tomir ichi ivish sindromi) paydo bo'ladi.

- **Akantositlar** - yulduzsimon eritrotsitlardir. Akantositlar qonda irsiy akantositoz (gemolitik anemiya), lipoproteinemiya, jigar kasalligi (sirroz), geparin bilan davolanish davrida, splenektomiyadan so'ng paydo bo'ladi.

- **Exinositlar** sitoplazmasida bir xil o'simalarga ega bo'lgan eritrotsitlardir. Exinositlar og'ir anemiyalar, oshqozon saratoni, oshqozon yarasi, buyrak yyetishmovchiligi, uremiyada paydo bo'ladi.

- **Dakriositlar** tomchi shaklidagi eritrositlar bo'lib, myelofibroz, og'ir anemiya, jigar toksik shikastlanishida uchraydi.

- **Nishonsimon** eritrotsitlar markazda gemogloblin to'planadi va nishon shakliga o'xshash eritrositlar bo'lib, talassemiya (irsiy gemolitik anemiya), og'ir temir tanqislik anemiyasi, jigar kasalliklari, splenoektomiyadan so'ng aniqlanadi.

- **Anulositlar** o'rtasi bo'sh, halqasimon eritrositlar bo'lib, og'ir temir tanqisligi kamqonligida paydo bo'ladi.

- **Drepanositlar** o'roqsimon eritrotsitlar bo'lib, o'roqsimon hujayrali irsiy gemolitik anemiyada paydo bo'ladi.

- **Shizositlar** eritrotsitlar kichik bo'laklari bo'lib, kuyish, buyrak ko'chirib o'tkazganidan keyin, gemolitik anemiya, gemolitik uremik sindrom, DVS sindrom, vaskulitda paydo bo'ladi.

- **Degmasitlar** shlemsimon eritrotsitlar bo'lib, irsiy gemolitik anemiya paydo bo'ladi.

3. Anizoxromiya - turli intensivlikda bo'yalgan eritrotsitlar paydo bo'lishi. Qizil qon tanachalarining rangi gemoglobin kontsentratsiyasiga bog'liq bo'lib, gemoglobin kontsentratsiyasi normada 32-36% ni tashkil qiladi. Odatda gemoglobin bilan to'yin-gan, normoxromli eritrotsitlar pushti rangga ega. Eritrotsit rang-ining o'zgarishi:

- **Gipoxromiya** - och bo'yalgan eritrotsitlar. Eritrotsitlarning gipoxromiyasi eritrotsitlarda gemoglobin miqdori kamligidan ke-lib chiqadi va temir tanqislik anemiyasi, qo'rg'oshin bilan zaharla-nish, sideroblastik anemiya, talassemiyaga xos bo'ladi. Gipoxromi-ya odatda mikrositoz bilan birga keladi.

- **Giperxromiya** - eritrotsitlarda gemoglobinning ortishi oqi-batida eritrotsitlarning to'q bo'yalishidir. Giperxromiya vitamin B₁₂ tanqislik anemiyasi, foliy kislotani tanqislik anemiyasi, irsiy sferositozga (gemolitik anemiya) xos.

- **Polixromaziya (polixromatofiliya)** - turli xil rangdagi erit-rotsitlar paydo bo'lishi: kulrang-binafsha, to'q kulrang. Bu eritrot-sitlar vitamin B₁₂ tanqislik anemiyasi, foliy kislotani tanqislik anemi-yasi, gemolitik anemiya, postgemorragik anemiyaga xos.

4. Eritrotsitlar sitoplazmasidagi kiritmalar. Odatda, eritrot-sitlar sitoplazmada kiritmalar tutmaydi.

Heints-Erlix tanachalari eritrotsitlar chetida joylashgan, 1-2 mkm kiritmalar bo'lib, denaturatsiyaga uchragan gemoglobindan iborat. Heints - Erlix tanalari fermentopatiyada aniqlanadi.

Bazofil punktuatsiya eritrotsitlarda diffuz joylashgan to'q ko'k rangli donadorlik ko'rinishida mitoxondriya va RNK qoldiqlaridir. Bazofil punktuatsiya suyak ko'migi toksik zararlanishi, masalan, og'ir metall tuzlari bilan zaharlanish, radiatsion davolash, si-totoksik dori bilan davolash, eritropoez aktivatsiyasi, megaloblas-tik anemiya, talassemiyada paydo bo'lishi mumkin.

Jolli-Gowell tanalari eritrotsitlar sitoplazmasida 1-2 mkm, qizil-binafsha rangli, dyumaloq shaklidagi DNK qoldiqlaridir. Ular megaloblastik anemiyalarda, gemolitik zaharlarda, splenoektomi-yadan keyin, eritropoez faollashuvi fonida paydo bo'ladi.

Kebot halqalari - eritrotsitlar sitoplazmasida joylashgan, qizil-binafsha rangli, halqa shaklidagi yadro qobig'ining qoldiqlaridir. Ular og'ir metall tuzlari bilan zaharlanish, megaloblastik anemiyalar va leykozlarda aniqlanadi.

Schuffner donadorligi eritrotsitlarda 20-30 ta kichik qizil-binafsha nuqtali birikmalar bo'lib, uch kunlik bezgakda aniqlanadi. Zararlangan eritrotsitlar hajmi kattalashadi va rangi ocharadi.

Maurerning dog'lari tropik bezgak bilan og'rigan bemorlarda eritrotsitlarda turli o'lchamdagi, 10-15 nuqtadan iborat, katta, pushti-qizil rangli dog'lar. Eritrotsitlar hajmi kattalashmaydi va rangi o'zgarmaydi.

Siderotik donalar - gemoglobin bo'lmagan temirning (ferritin, hemosiderin) ko'k rangli, kichik (0,5-1,5 mikron) granulari. Sitokimyoviy tekshirishlar bilan aniqlanadi. Odatda, periferik qonda 0,8-1,0% siderositlarni aniqlash mumkin. Siderositlar oshishi sideroblastik anemiya, miyelodisplastik sindrom, eritrositlarning gemolizi fonida, splenoektomiyadan so'ng kuzatiladi.

Eritrositometriya

Eritrositometriya - mikrometrni qo'llagan holda, bo'yalgan eritrositlarning diametrini o'lchashdir. Eritrositometriya maydonni maksimal darajada yoritishda, x1000 kattalashish yordamida amalga oshiriladi. Ko'rinib turadigan sohada joylashgan 100-200 eritrotsitlar diametrini o'lchanadi. O'lchov natijalarida olingan eritrotsitlar diametri foiz sifatida ifodalanadi. Odatda, periferik qonda diametri 6-8 mkm normositlar 68-70%, diametri 6 mkm dan kichik mikrositlar 15,5% va diametri 8 mkm dan katta makrositlar 16,5% ni tashkil qiladi.

Retikulositlar

Retikulositoz suyak ko'migi regenerativ faolligi va eritropoez faoliyatining darajasini aks ettiradi. Retikulositlarni aniqlash quyidagi holatlarda qo'llaniladi:

1. Gemolitik anemiyani aniqlash.
 2. Temir tanqisligi, vitamin B₁₂, foliy kislota tanqisligi anemiyasi terapiya monitoringi.
 3. Eritropoetin bilan davolash paytida terapiya monitoringi.
 4. Sitostatik terapiya va suyak ko'migi transplantatsiyasidan keyin regeneratsiya qobiliyatini baholash.
 5. Sportchilarni doping nazorat qilish (eritropoetin qabul qilish).
- Retikulositopeniya paroksizmal tungi gemoglobinuriya, leykoz, mielodisplastik sindrom, suyak ko'migiga saraton metastazlari, aplastik, vitamin B₁₂ tanqisligi anemiyasi, qizil hujayrali aplaziya-da kuzatiladi.

Miyelogramma

Suyak ko'migi aseptik sharoitda shifokor tomonidan punksiya yordamida olinadi. Suyak ko'migining hujayra tarkibi uning periferik qon bilan suyulganligi, suyak ko'migining holati, bemorning yoshiga bog'liq.

Miyelogramma suyak ko'migi hujayralarining nisbatidir. Miyelogrammani hisoblash uchun 500-1000 hujayra tahlil qilinadi. Ko'rish maydonidagi barcha hujayralar sanaladi. Miyelogrammada granulositar qator hujayralar 60-70%, eritroid qator hujayralar 20-25%, limfositlar 7-10%, monositlar taxminan 2% ni tashkil etadi. Miyelogrammada plazmatik hujayralar, megakariositlar, semiz hujayralar, makrofaglar, osteoblastlar, osteoklastlar ham hisoblanadi.

Miyelogrammani baholashda birinchi navbatda suyak ko'migining hujayra darajasi (ko'p hujayrali, kam hujayrali, normal hujayrali), keyinchalik suyak ko'migi har bir qatorining hujayralari baholanadi.

Nazorat savollari

1. Gematologiyada sitologik diagnostika usullari
2. Qon hujayralarini miqdoriy va sifatiiy o'rganish usullari

3. Eritrotsitlar morfologiyasi
4. Anizotsitoz
5. Poykilositoz
6. Anizoxromiya
7. Eritrotsitlar sitoplazmasidagi kiritmalar
8. Eritrositometriya
9. Retikulositlar
- 10 Miyelogramma

3.2. SUYAK KO'MIGI STRUKTURASI, FAOLIYATI. NORMAL GEMOPOEZ. GEMOPOETIK OMILLAR

Mashg'ulot maqsadi: *gemopoez, suyak ko'migi, qizil suyak ko'migi qon yaratish o'siqlari, gemopoetik hujayralar sinflari, blastlarga xos belgilar, gemopoez regulatsiyasi, normal eritropoes uchun zarur omillar bilan tanishtirish.*

Gemopoez - qon yaratuvchi hujayralarning doimiy yangilanib turishini ta'minlovchi tizimdir. Gemopoez jarayonida qon hujayralari - leykotsitlar, eritrotsitlar va trombotsitlar to'xtovsiz hosil bo'ladi, etiladi va parchalanib turadi. Hozirda gemopoez iyerarxik modeli tasdiqlangan bo'lib, unga ko'ra qon hujayralari gemopoetik multipotent o'zak hujayralaridan hosil bo'ladi. Gemopoez asosiy a'zosi suyak ko'migi bo'lib, uning quyidagi turlari mavjud:

1. Qizil suyak ko'migi (gemopoetik hujayralardan iborat).
2. Sariq suyak ko'migi (yog' to'qimasidan iborat).

Qizil suyak ko'migi homiladrolilikning 20 haftasidan qon yaratishning yagona a'zosi bo'lib xizmat qiladi. U skelet yassi suyaklari va naysimon suyaklarning epifizlarida joylashgan. Qizil suyak ko'migida bir nechta qon yaratish o'siqlari mavjud:

1. Eritrotsitar qator - eritrotsitlarni ishlab chiqaradi.
2. Miyelotsitar qator - eozinofil, neytrofil va bazofillarni ishlab chiqaradi.

3. Limfotsitar qator - limfotsitlarni ishlab chiqaradi.
4. Monotsitar qator - monotsitlarni ishlab chiqaradi.
5. Myegakariotsitar qator - trombotsitlarni ishlab chiqaradi.

Gemopoetik polipotent o'zak hujayralar I sinf hujayralari bo'lib, ulardan sitokinlar ta'sirida gemopoezning barcha qator hujayralari hosil bo'ladi. Sitokinlar ta'sirida o'zak hujayralar II sinf hujayralari - polipotent hujayralar koloniyalari - granulotsitar - eritrotsitar - makrofagal - megakariotsitar kolloniya hosil qiluvchi birliklari va limfotsitar koloniya hosil qiluvchi birliklariga aylanadi. Sitokinlar ta'sirida polipotent hujayralar III sinf oligopotent hujayralarigacha yetiladi. Granulotsitar - eritrotsitar - makrofagal - megakariotsitar kolloniya hosil qiluvchi birliklari 3 xil turdagi hujayralarga aylanadi: granulosit va monosit koloniya hosil qiluvchi birligi, eritrositlar koloniya hosil qiluvchi birligi va megakariositlar koloniya hosil qiluvchi birligi. Bu jarayonlarni leykopoetin, eritropoetin va trombopoetin boshqaradi.

IV sinf hujayralari blastlar bo'lib, ulardan faqat bitta qator hujayralari hosil bo'ladi: limfoblast, monoblast, miyeloblast, eritroblast, megakarioblast. Limfoblast differensirovka jarayonida prolimfotsit (V sinf) va limfotsit (VI sinf) bosqichlaridan o'tadi. Monoblastdan promonotsit (V sinf) va monotsit (VI sinf) hosil bo'ladi. Miyeloblast yetilishi natijasida eozinofil, bazofil yoki neytrofil promiyelotsit, miyelotsit, metamiyelotsit, tayoqcha yadroli (V sinf) va segment yadroli (VI sinf) leykotsit bosqichlarini o'tadi.

Eritroblast pronormotsit, bazofil, polixromatofil va oksifil normoblast, retikulotsit (V sinf) va eritrotsitgacha (VI sinf) differensiallashadi. Myegakarioblast megakariotsitga (V sinf) aylanadi, megakariotsit sitoplazmasidan esa trombotsitlar ajraladi (VI sinf).

Suyak ko'migi hujayra tarkibi to'sh suyagi yoki yonbosh suyagini punksiya qilish va miyelogrammani sanash orqali baholanadi.

Blastlarga xos belgilar: yadrosi yirik, yadro-sitoplazmatik nisbat 1:4-1:8. hujayra sitoplazmasi och havorangdan to'q bazofil ranggacha bo'ladi, yadro atrofida perinuklear och soha bo'lmaydi, sitoplazmada donadorlik bo'lmaydi. Blastlar yadrosining xroma-

tin strukturasi nozik-to'rsimon, 1-2 yadrochalari bo'lishi mumkin.

Miyelogramma asosida o'tkir va surunkali leykoz, anemiyalar, trombotsitopeniyalar, limfogranulematoz, sil, Goshe kasalligi, Niman-Pik kasalligi, o'sma metastazlari, visseral leyshmanioz kabi kasalliklarga tashxis qo'yish mumkin. Shu bilan birga o'tkazilgan terapiya samaradorligini baholashda ham katta ahamiyatga ega.

Gemopoez regulyatsiyasi

Qon yaratish quyidagi omillar bilan boshqariladi:

- o'sish omillari - eritropoetin, leykopoetin, trombopoetin;
- mikroelementlar, vitaminlar, gormonlar (eritropoetin, tiroksin, androgen, kortikosteroidlar, o'sish gormonlari).

O'sish faktorlariga koloniya stimullovchi omillar, interleykinlar va ingibirlovchi omillar kiradi. Deyarli barcha o'sish omillari o'zak hujayralar va kolloniya hosil qiluvchi hujayralarga ta'sir qiladi. Normal eritropoez uchun zarur:

1. Oqsil almashinuvini boshqaruvchi gormonlar (gipofiz somatotrop gormoni, tiroksin va b.)

2. Kalsiy almashinuvini boshqaruvchi gormonlar (paratgormon, tireokalsitonin)

3. Androgenlar eritropoezni stimullaydi, estrogenlar esa tormozlaydi.

4. Eritropoetin. Eritropoetinning katta qismi buyraklarda hosil bo'ladi. Uning hosil bo'lishi buyrakdagi qon aylanishi va kislorod tanqisligi bilan bog'liq. Eritrotsitlar sonining kamayishi va kislorod parsial bosimining tushishi eritropoetin ishlab chiqarilishi oshishi uchun asosdir. Surunkali buyrak kasalliklarida eritropoetin ishlab chiqarilishi kamayadi.

Trombopoetin jigarda sintezlanadi, kolloniya hosil qiluvchi megakariotsitar qator hujayralarining proliferatsiyasi va differensirovkasini, trombosit hosil bo'lishini kuchaytiradi.

5. Mikroelementlar (temir, mis, rux, selen va b.). Temir gem tarkibiga kirib, gemoglobin sintezi uchun zarur. Organizmda temir tanqisligi alimentar sabablar, oshqozon-ichak kasalliklarida so'ri-

lish buzilishi, temirga ehtiyoj oshishi (homiladorlik, sportsmenlarda), qon ketganda rivojlanadi. Mis eritrotsitlar yyetilishida katta ahamiyatga ega.

6. Vitaminlar. Foliy kislotasi, B₁₂, B₆, B₂ va C vitaminlari qon yaratish uchun zarur. Vitamin B₁₂ va foliy kislotasi eritroblastlarda nuklein kislotalar sintezida ishtirok etadi va ularning proliferatsiyasini kuchaytiradi.

7. Sitokinlar (interleykin 1, 3, 6, 11 va 12, o'sma nekrozi omili) polipotent o'zak hujayralar differensirovkasida ishtirok etadi. Ingibirlovchi omillar gemopoetik hujayralar ishlab chiqarilishini su saytiradi. Bu omillarning yyetishmovchiligi natijasida leykemiya, qonda leykotsitlar oshishi rivojlanadi. Lyeykemiya ingibirlovchi omili monotsit - makrofaglar proliferatsiyasi va differensirovkasini tormozlaydi

Nazorat savollari

1. Gyemopoez.
2. Suyak ko'migi.
3. Gyemopoetik sinflar hujayralari.
4. Gyemopoez o'siqlari.
5. Gyemopoez o'siqlari rivojlanishi.
6. Gyemopoez regulyatsiyasi
7. Gyemopoez uchun zarur moddalar

3.3. ANEMIYALAR DIFFERENSIAL DIAGNOSTIKASIDA QON VA SUYAK KO'MIGI SITOLOGIK DIAGNOSTIKASI

Mashg'ulot maqsadi: *anemiya, anemiyalar tasnifi, temir tanqislik anemiyasida qon va suyak ko'migidagi o'zgarishlar, megaloblast anemiyada qon va suyak ko'migidagi o'zgarishlar, o'tkir postgemorragik anemiyada qon va suyak ko'migidagi*

o'zgarishlar, gemolitik anemiya da qon va suyak ko'migidagi o'zgarishlar, gipo-, aplastik anemiyada qon va suyak ko'migida-gi o'zgarishlar bilan tanishtirish.

Anemiya - klinik-gematologik sindromlar guruhi bo'lib, ularning umumiy belgisi qonda gemoglobin va eritrositlar miqdorining kamayishi bilan xarakterlanadi.

Eritrositlar tarkibidagi gemoglobin kislorodni o'pkadan to'qimalarga va karbonat angidridni to'qimalardan o'pkaga transport qiladi. Anemiya bilan kasallangan bemorlarda to'qimalarda kislorod tanqisligi - gipoksiya belgilari rivojlanadi. Yengil anemiyalarda bemorlarni umumiy holsizlik, tez charchash, diqqat buzilishi bezovta qiladi. Og'ir darajali anemiyada biroz jismoniy zo'riqishda hansirash, yurak urib ketishi, bosh og'rishi, bosh aylanishi, quloqda shovqin, ishtaha buzilishi qo'shiladi. O'ta og'ir darajali anemiyada, ayniqsa xamroh patologiya bo'lganda yurak yetishmovchiligi qo'shiladi. Anemiya kuchayishi teri va shilliq qavatlar rangparligining oshishi bilan xarakterlanadi.

Anemiyalar tasnifi

1. Eritrosit o'lchami bo'yicha:

- mikrositar anemiya (temir tanqislik anemiyasi)
- makrositar anemiya (B_{12} vitamini tanqisligi, foliy kislota tanqisligi anemiyasi)
- normositar anemiya (gemolitik anemiya, aplastik anemiya, metaplastik anemiya)

2. Rang ko'rsatkichi bo'yicha. Rang ko'rsatkich eritrositning gemoglobin bilan to'yinganligini ko'rsatadi. Normada RK 0,85-1,05 ga teng. Unga bog'liq ravishda anemiyalar turlari:

1) Gipoxrom anemiya (rang ko'rsatkich 0,85 dan kam):

- temir tanqislik anemiyasi;
- talassemiya.

2) Normoxrom anemiya (rang ko'rsatkich 0,85-1,05 ga teng):

- gemolitik anemiyalar (eritrositlar ko'p parchalanishi hisobiga);
- postgemorragik anemiya (ko'p miqdorda qon ketishi hisobiga);
- o'tkir va surunkali leykozlar, limfomalar;
- aplastik anemiya;
- suyak ko'migiga o'sma metastazi;
- eritropoetin ishlab chiqarilishi kamayishi hisobiga rivojlangan anemiya.

3) Giperxrom anemiya (rang ko'rsatkich 1,1 dan ko'p):

- B₁₂ vitamini tanqisligi anemiyasi;
- foliy kislota tanqisligi anemiyasi;
- miyelodisplastik sindromda refrakter anemiya.

3. Og'irlik darajasiga ko'ra:

- Yengil darajali anemiya - gemoglobin 90-120 g/l.
- O'rta og'ir darajali anemiya - gemoglobin 90-70 g/l.
- Og'ir darajali anemiya - gemoglobin 70 g/l dan kam.

4. Suyak ko'migining regeneratsiya hususiyati bo'yicha:

Suyak ko'migining asosiy regeneratsiya belgisi periferik qonda retikulotsitlar oshishidir. Normada retikulositlar - 1-10%o.

- aregenerator (aplastik anemiya) - retikulositlar keskin kamayadi;

- giporegenerator (B₁₂ vitamini tanqisligi anemiyasi, temir tanqislik anemiyasi) - retikulositlar kamayadi;

- normoregenerator yoki regenerator (postgemorragik anemiya) - retikulosit miqdori normada.

- Giperregenerator (gemolitik anemiyalar) - retikulotsitlar soni keskin oshadi.

5. Etiopatogenetik tasnifi.

- Surunkali kasalliklar anemiyasi: sil, bakterial endokardit, bronxoektatik kasallik, o'pka absessi, brutsellyoz, pielonefrit, osteomielit, kollagenozlar (tizimli qizil bo'richa, revmatoidli artrit va b.).

- Temir tanqislik anemiyasi;

- Megaloblast anemiyalar: vitamin B₁₂ tanqislik anemiyasi, foliy kislota tanqislik anemiyasi.
- Gemolitik anemiyalar: tug'ma va orttirilgan.
- Gipo-, aplastik anemiya.
- Metaplastik anemiyalar: leykozlar, xavfli o'smalar metastazlari.

Temir tanqislik anemiyasi

Temir tanqislik anemiyasi eng ko'p tarqalgan bo'lib, anemiyalar ichida 80% ni tashkil etadi. Temir tanqisligi anemiyasining sitologik belgilari:

1. Periferik qonda:

- Eritrotsit va gemoglobin kamayishi;
- Eritrotsitlar mikrofitoz - (6 mkm va undan kichrayishi);
- Eritrotsitlar gipoxromiyasi - rangining och bo'lishi;
- Eritrotsitlar poykilositozi -shaklining o'zgarishi.

2. Miyelogrammada normoblastik turdagi qon yaratish, eritroid qator giperplaziyasi kuzatiladi.

Megaloblast anemiya

Megaloblast anemiyasiga B₁₂ vitamini va foliy kislota tanqisligi anemiyalari kirib, ularning sitologik belgilari quyidagilar:

1. Periferik qonda:

- eritrosit va gemoglobin kamayishi;
- eritrositlar makrositozi (9-12 mkm), megalositozi (12 mkm-dan kattalashishi);
- eritrositlar giperxromiyasi - rangining to'q bo'lishi;
- eritrositlar poykilositozi -shaklining o'zgarishi;
- jolli tanalari (yadro qoldiqlari);
- kebolt halqalari (yadro membranasi);
- segment yadroli neytrofillar gipersegmentatsiyasi - segmentlarining 5 va undan oshishi;
- retikulositlar kamayishi.

Og'ir darajadagi anemiyalarda:

- megaloblastlarning paydo bo'lishi;
- trombositlar kamayishi, makroplastinkalar ko'payishi;
- polixromafiliya - polixromatofil bo'yalgan eritrositlar paydo bo'lishi;
- mielosit va metamielositlar paydo bo'lishi;
- megalotsitlar ko'payganda taloq sinuslarida gemoliz qo'shili-shi natijasida retikulotsitlar oshadi.

2. Miyelogrammada megaloblastik turdagi qon yaratish, eritroid qator giperplaziyasi kuzatiladi.

O'tkir postgemorragik anemiya

O'tkir postgemorragik anemiya qisqa vaqt ichida ko'p qon ketishi bilan xarakterlanadi. O'tkir postgemorragik anemiya diagnostikasida obyektiv ko'rik va instrumental tekshirish natijalari katta ahamiyatga ega. Bu turdagi anemiya sitologik diagnostikasida qon ketishdan keyin o'tgan vaqt katta ahamiyatga ega:

1. Periferik qonda:

- qon ketishdan so'ng normoxrom, normositar anemiya kuzatiladi;
- 4-5 kundan so'ng retikulositlar soni oshadi, polixromafiliya - polixromatofil bo'yalgan eritrotsitlar, yadroli eritrotsitlar - normositlar paydo bo'ladi;
- 10 kundan so'ng temir tanqislik anemiyasi belgilari rivojlanadi (eritrotsitlar mikrositozi, gipoxromiyasi, poykilositozi).

2. Miyelogrammada normoblastik turdagi qon yaratish, 4-5 kundan so'ng eritroid qator giperplaziyasi kuzatiladi.

Gemolitik anemiyalar

Gemolitik anemiyalar tug'ma va orttirilgan bo'ladi. Gemolitik anemiyalar uchun xos bo'lgan sitologik belgilar:

1. Periferik qonda:

- eritrosit va gemoglobin kamayishi;

– eritrositlar normoxromiyasi (faqat talassemiyada eritrotsitlar gipoxromiyasi va mikrosferositoz da giperxromiyasi kuzatiladi);

– eritrotsitlar normositozi (faqat mikrosferositozda eritrositlar diametri kichrayadi);

– retikulositlar oshadi;

– tug'ma gemolitik anemiyalarda eritrositlar shakli o'zgaradi:

– mikrosferositozda kichik 5-6 mkm, giperxrom eritrositlar paydo bo'ladi;

– ovalositozda ovalsimon eritrositlar paydo bo'ladi;

– akantositozda yulduzcha shakldagi eritrositlar paydo bo'ladi;

– stomatositozda og'iz shakldagi gipoxrom zonali eritrositlar paydo bo'ladi;

– o'roqsimon hujayrali anemiyada normal holatda eritrositlar shakli o'zgarmaydi, faqat kuchli gipoksiya holatida gemolitik kriz bo'lib, o'roqsimon eritrositlar - dakriotsitlar paydo bo'ladi;

– talassemiyada nishonsimon, gipoxrom eritrositlar - kodositlar paydo bo'ladi.

Gemolitik krizda:

– ko'p miqdorda uyetilmagan yadroli normotsitlar paydo bo'ladi;

– retikulositlar miqdori 30% dan oshadi.

2. Miyelogrammada normoblastik turdagi qon yaratish, eritroid qator giperplaziyasi kuzatiladi.

Gipo-, aplastik anemiya

Gipo-, aplastik anemiya suyak ko'migida o'zak hujayralar kamayishi, natijada barcha qator hujayralari kamayishi bilan bog'liq. Aplastik anemiya sitologik belgilari:

1. Periferik qonda:

– pansitopeniya (barcha qator hujayralarning kamayishi);

– eritrositlar sonining keskin kamayishi;

– trombositlar miqdorining keskin kamayishi;

- leykositlar miqdorining keskin kamayishi;
- eritrositlar normoxromiyasi;
- eritrotsitlar normositozi;
- nisbiy limfositoz (limfositlarning absolyut miqdori kamayadi, leykoformuladagi nisbiy miqdori oshadi).

2. Miyelogrammada suyak ko'migi barcha qator hujayralari keskin kamaygan, limfositlar miqdori nisbiy oshishi kuzatiladi.

Anemiyalar sitologik differensial diagnostikasi 2-ildovada keltirilgan.

Nazorat savollari

1. Anemiya ta'rifi.
2. Anemiyalar tasnifi.
3. Temir tanqislik anemiyasida qon va suyak ko'migidagi o'zgarishlar.
4. Temir tanqislik anemiyasida qon va suyak ko'migidagi o'zgarishlar.
5. Megaloblast anemiyada qondagi o'zgarishlar.
6. Megaloblast anemiyada suyak ko'migidagi o'zgarishlar.
7. O'tkir postgemorragik anemiyada qondagi o'zgarishlar.
8. O'tkir postgemorragik anemiyada suyak ko'migidagi o'zgarishlar.
9. Gemolitik anemiya da qondagi o'zgarishlar.
10. Gemolitik anemiya da suyak ko'migidagi o'zgarishlar.
11. Gipo-, aplastik anemiyada qondagi o'zgarishlar.
12. Gipo-, aplastik anemiyada suyak ko'migidagi o'zgarishlar.

3.4. TROMBOSITOPOEZ. TROMBOSITLARNI SANASH USULLARI. TROMBOSITOZLAR. TROMBOSITOPENIYALAR. TROMBOSIT QATOR PATOLOGIYASIDA QON VA SUYAK KO'MIGI SITOLOGIK DIAGNOSTIKASI

Mashg'ulot maqsasi: *trombositopoez bilan tanishish, trombositlar sanash usuli, trombositoz, trombositopeniya, qon va suyak ko'migining trombositar qator patologiyasini sitologik tekshirishni o'zlashtirish.*

Organizmدا trombositlar shakllanish jarayoni trombositopoez deb ataladi. Trombositlarning ona hujayrasi megakariositar hujayra hisoblanadi.

Megakariositar hujayra elementlari suyak ko'migidagi miyeloid oldi hujayralaridan hosil bo'ladi, differensiallanadi va yetiladi. Megakariositopoez asosiy stimulyatorlari: IL-1, IL-3, IL-4, IL-6, IL-11, kolloniya stimullovchi omillar, eritropoetin, trombopoetin.

Trombositopoez teskari bog' prinsipiga asoslangan: qondagi trombositlar ko'payishi trombositopoezni to'xtatadi, trombositopeniya trombositlarning hosil bo'lishini stimullaydi. Suyak ko'migida megakariosit hujayra bir qancha morfologik differensiya bosqichlaridan o'tadi: megakarioblastlar, promegakariositlar va megakariositlar. Megakariositar qator hujayralarining 75-85% ini megakariositlar, 10% ini megakarioblastlar, 15% ini promegakariositlar tashkil etadi.

Megakariosit - gigant poliploid hujayra bo'lib, diametri 60-120 mkm. Megakariosit polimorf yadroli, keng, pushti rangli sitoplazmali, trombositlarni saqlovchi katta hujayradir.

Megakariositlarning asosiy vazifasi trombositlarni hosil qilish va ularning sonini doimiy saqlashdir. Bitta megakariositdan 5000 gacha trombositlar ajraladi. Normada 60-70% megakariositlar faol, ya'ni trombositlarni hosil qiladi. Trombositlarning taxminan 80% qonda, 20 % esa taloqda bo'ladi. Trombositlar 7-8 kun yashaydi.

Trombosit yadrosiz, 2-4 mkm diametrli hujayra bo'lib, gemo-

staz va qon ivishda ishtirok etadi. Sog'lom odamda trombositlar soni $180-320 \times 10^9/l$.

Trombositlar yyumaloq va oval shaklda, sitoplazmasi och binafsha rangga bo'yalgan gialomer va markaziy pushti - binafsha rangli granulomer qismlardan tashkil topgan.

Trombositning vazifalari:

1. Angiotrofik: qon-tomir devorini oziqlantiradi va mustaxkamligini ta'minlaydi.
2. Adgeziya: birlamchi gemostazda hosil bo'luvchi trombositlar shikastlangan qon tomir devoriga yopishadi.
3. Agregatsiya trombositlar bir-biriga yopishadi.
4. Laxta retraksiyasi: trombositlar bir-biri bilan birikkadi, natijada qon laxtasi qisqaradi va trombositlar hosil bo'ladi.
5. Qon ketishini kamaytirish uchun vazokonstriktorlarni ishlab chiqaradi.

Trombositoz qonda trombositlar sonining ko'payishi, **trombositopeniya** esa trombositlar sonining kamayishidir.

Trombositoz va trombositopeniya turlari:

1. Birlamchi (absolyut) trombositozda trombositlar soni $400 \times 10^9/l$ dan oshadi, suyak ko'migida megakariositar qator hujayralarining faolligi oshadi. Birlamchi (absolyut) trombositoz quyidagi hollarda uchraydi:

- a. Megakariositar leykozda (essensial trombositemiya)
- b. Eritremiyada
- c. Surunkali miyeloleykozda
- d. Miyelofibroзда

2. Ikkilamchi (absolyut) trombositoz kelib chiqishi mumkin:

- a. Ovqat yeganda
- b. Toliqishda
- c. Qon ketishdan so'ng
- d. Asfiksiyada
- e. Gemolizda
- f. Kuyishda
- g. Sarkoidozda

- h. Jarroxlik amaliyotidan so'ng
- i. Splenektomiyadan so'ng
- j. Kortikosteroidlar bilan davolashdan so'ng
- k. Surunkali yallig'lanish kasalliklarida (revmatoidli artrit, nospesifik yarali kolit, sil, osteomieli)

l. Yomon sifatli o'smalar

3. Nisbiy trombositoz sabablari:

a. Degidratasiya

b. Qon quyilishi

Trombositoz xavfli klinik belgilari trombositlar konsentrat-siyasining $700-900 \times 10^9/l$ darajasida hosil bo'ladi. Trombositoz-larda tromboz paydo bo'lishi, tromboemboliyalar kelib chiqishi mumkin.

Absolyut trombositopeniya trombositlar soning $150 \times 10^9/l$ dan kam bo'lishidir. Trombositopeniya klinik namoyon bo'lishi $70 \times 10^9/l$ dan kamayganda kuzatiladi. Absolyut trombositopeniya quyidagi hollarda uchraydi:

1. Trombositopoez nasliy patologiyasi
2. Immun trombositopeniya (autoimmun)
3. Qon kasalliklari (aplastik, megaloblast anemiyalar, leykozlar, paroksizmal tungi gemoglobinuriya)
4. Kuchli qon ketishi
5. Suyak ko'migining shikastlanishi (metastazlarda, silda, radiasiyada)
6. gemalitik - uremik sindrom
7. buyrak yetishovchiligi
8. jigar kasalliklari
9. qon tomir, taloq, o'smalari
10. eklampsiya
11. giperterioz, gipotireoz
12. Yuqumli kasalliklar (virus, bakteriya, rikketsioz, bezgak, toksoplazmoz, odam immune tanqislik sindromi)
13. Homiladorlikda eklampsiya
14. Hayz ko'rish

15. Dori vositalari ta'siri (sitostatiklar, analgetiklar, antigistamin vositalari, antibiotiklar va b.)

16. Spirtli ichimliklar, og'ir metallar bilan zaharlanish

17. Gipersplenizm, dissimiplangan tomir ichi ivish sindromi, gemodializdan so'ng.

Trombotsitlarning morfologiyasi

Sog'lom odam qonida Romanovskiy-Gimza usulida bo'yalganda asosan 4 xil trombotsitlar farqlanadi:

1. Yetilgan trombotsitlar 90-95% bo'lib, yumaloq yoki oval shaklida, diametri 3-4 mkm, gialomer va granulomerlari aniq ajralib turadi.

2. Yosh yetilmagan trombotsitlar 0-1% bo'lib, o'lchami 4-6 mkm.

3. Qari trombotsitlar 2-6% bo'lib, olchami 2-3 mkm, dumaloq, oval, tishsimon shaklida ingichka sitoplazmaga ega.

4. Shikastlangan, degenerativ trombotsitlar 0-1%, katta o'lchamda, uzunchoq, ko'k yoki pushti sitoplazmali, azurofil donachali, vakuolizasiyalangan hujayradir.

Trombotsitlarni sanash usullari

1. Fonio usuli

2. Goryayev kamerasida sanash

3. Elektron avtomatik gematologik analizatorida sanash

Fonio usuli bilan trombotsitlar sonini aniqlash:

1. Panchenkov kapilliyariga "25 chizigigacha" 14% magniy sulfat eritmasi yoki 6% etilendiamintetraatsetat (EDTA) olinadi va probirkaga quyiladi.

2. Barmoqdan olingan qon Panchenkov kapilliyarning K chizig'igacha olinadi va probirkaga solinadi.

3. Probirka yaxhilab aralashtiriladi va undan surtma tayyorlanadi, fiksatsiyalanadi va Romanovskiy - Gimza usulida boyaladi.

4. 1000 marta kattalashtirilgan maydonda trombotsitlar soni 1000 eritrotsitga nisbatan sanaladi (%o).

5. 1 mkl qonda eritrotsitlar sonini bilgan holda va mingta eritrotsitlar soniga nisbatan, formulaga asosanib 1mkl li qondagi trombotsitalar soni hisoblanadi.

Trombosit ($\times 10^9/l$) = Eritrosit \times trombosit ($\%$)

Normada Fonio usuli boyicha trombotsitlar soni mingta eritrotsitga nisbatan 45-70%.

Goryayev kamerasida trombotsitlar sonini aniqlash:

1. Probirakaga 1% - 4 ml ammoniy aksolat eritmasi solinadi
2. Probirkaga 20 mkl qon solinadi, yaxhilab aralashtiriladi va eritrosit gemolizi uchun 25-30 daqiqa qoyiladi
3. Qayta aralashtirilgandan so'ng eritma Goryayev kamerasiga quyiladi
4. 25 katta kvadratlarda trombotsitalar soni sanaladi
5. Trombotsitlar soni formula bilan hisoblanadi hisoblangan trombotsitlar soni $\times 2000$

Avtomatik analizatorida trombotsitlar sonini sanash.

Zamonaviy gematologik analizatorlarda trombotsitlar 2-30 fl diapazonli olchamlarda koriladi. Avtomatik analizatorlar hujayralarning olchamlari, strukturalari, sitokimyoviy va boshqa hususiyatlarini baholaydi, bitta namunada tahminan 10000 hujayralarni tahlil qiladi.

Nazorat savollari

1. Trombotsitopoez
2. Megokariosit hususiyati
3. Trombositlar
4. Trombositlar funksiyalari
5. Trombositlar sonining ozgarishi
6. Trombositlar morfologiyasi
7. Trombositlarni sanash usullari
8. Fonio usuli bilan trombotsitlar sonini aniqlash
9. Goryayev kamerasida trombotsitlar sonini aniqlash
10. Avtomatik analizatorida trombotsitlar sonini sanash

3.5. LEYKOPOEZ. LEYKOPOEZ REGULYASIYASI. LEYKOPOETIK OMILLAR. LEYKOPOEZ BUZILISHI. LEYKOPENIYA, LEYKOSITIZ VA LEYKEMOID REAKSIYA SITOLOGIK DIAGNOSTIKASI

Mashg'ulot maqsadi: *leykositlar, granulositlar, agranulositlar, granulositopoez, monotsitopoez, limfositopoez bilan tanishtirish.*

Leykositlar yadro tutuvchi qon hujayralari bo'lib, tashqi ko'rinishi va faoliyatiga ko'ra keskin farq qiladi. Leykositlar organizmni tashqi va ichki patogen omillardan himoya qiladi. Leykositlarning umumiy miqdori $4-9 \times 10^9/l$.

Romanovskiy –Gimza usulida granulalarning bo'yalishiga ko'ra 2 turdagi leykositlar farq qiladi:

1. Granulositlar. Hujayra sitoplazmasida maxsus granulalar bo'lib, ularga neytrofil, eozinofil va bazofillar kiradi.

2. Agranulositlar. Sitoplazmasida maxsus granulalar bo'lmaydi. Ularga monosit va limfositlar kiradi.

Leykopoez granulositopoez, limfositopoez va monositopoezdan iborat.

Granulositopoez

Suyak ko'migida mielopoez oldi hujayralaridan koloniya hosil qiluvchi granulositopoez hujayralari paydo bo'ladi va yetilish natijasida bazofil, eozinofil va neytrofil granulositlarga aylanadi. Suyak ko'migida granulositlarning turlari:

1. Proliferasiyalanuvchi hujayralar - mieloblast, promielosit, mielosit.

2. Yetiluvchi hujayralar - mielosit, tayoqcha yadroli va segment yadroli neytrofillar.

Granulopoez regulyasiyasida kolloniya stimullovchi granulositlar omil (GM-KSF) va granulomonositlar omillar (G-KSF) ishtirok etadi.

Tayoqcha yadroli neytrofil diametri 12-16 mkm. Yadro- sitoplazma nisbati 1:1. Yadrosi pushti-binafsha rang, shakli tayoqcha ko'rinishida, xromatin strukturasi yirik bo'lakchali, zich, yadrocha mavjud emas. Hujayra sitoplazmasi pushti rang, neytrofil donadorlikka ega.

Segment yadroli neytrofil diametri 12-16 mkm, hujayra yadrosi qizil -binafsha rang, yadro - sitoplazma nisbati 1:6-1:8. Xromatin strukturasi yirik bo'lakchali. Xujayra sitoplazmasi pushti rang, neytrofil donadorlikka ega.

Neytrofillarning asosiy funksiyalari:

1. Fagositoz
2. Dezintoksikasiya
3. Yallig'lanish reaksiyasini chaqirish.
4. Leykositlarni yyetilishida ishtirok etish.
5. Qon ivishida ishtirok etish

Normada periferik qonda tayoqcha yadroli neytrofillar 0-6%, segment yadroli neytrofillar 47-72%.

Eizinofillar 12-16 mkm diametrdagi yyumaloq hujayralar bo'lib, yadro sitoplazmatik nisbati 1:1. Yadrosi to'q binafsha rang, odatda ikkita segmentdan iborat, xromatin strukturasi notekis, yirik bo'lakchali. Sitoplazma oksifil, yirik sariq-pushti rangli maxsus granulalarga ega. Eizinofillar qonda 6-12 soat bo'ladi, keyin to'qimalarga o'tadi. Eizinofillar 4 - 30 soat yashaydi. Normada leykoformulada 0-5% eizinofillar bo'ladi.

Eozinofillarning funksiyasi:

1. Allergik reaksiyalarni cheklash.
2. Antigement immunitetni hosil qilish.
3. Fagositoz.
4. Yallig'lanish jarayonida ishtirok etish.
5. Qon ivishida ishtirok etish.

Bazofillar leykotsitar formulada normada 0-1% uchraydi. Ularning funksiyasi:

1. Qon tomir o'tkazuvchanligini yaxshilash.
2. Allergik reaksiyalarni cheklash.

3. O'smaga qarshi jarayonda ishtirok etish.
4. Yallig'lanishga qarshi ta'sir.
5. Qon ivishida ishtirok etish.
6. Triglitseridlar metabolizmida ishtirok etish.

Monotsitopoez

Suyak ko'migidagi, qondagi va to'qimalardagi monotsit va makrofag xujayralari mononuklear fagotsitlar tizimiga birlashtirilgan. Mononuklear fagotsitlar tizimi yetilmagan hujayralari polipotent o'zak hujayralardan paydo bo'ladi. Yetilish natijasida bu xujayralar makrofaglar koloniya xosil qiluvchi xujayralari va monoblastlarga aylanadi. Monotsitar qator xujayralar stimulyatorlari (IL-3, GM-KSF, M-KSF) va ingibitorlari (interferon alfa, betta, prostoglandinlar, IL-10) mavjud.

Monosit yyumaloq shakldagi, diametri 18-20 mkm bo'lgan hujayradir. Yadro - sitoplazmatik nisbati 1:1. Monosit yadrosi loviyasimon, buyraksimon, segment yoki tayoqcha shaklida bo'ladi, eksentrik joylashadi. Xromatin strukturasi siyrak. Monosit sitoplazmasi keng, havo-kulrang. Funktsiyalari:

1. Fagositoz.
2. Maxsus immunitetni hosil qilish.
3. Reparativ jarayonlarda ishtirok etish.
4. Gemopoez regulyasiyasi.
5. Metallar metabolizmida ishtirok etish (temir, mis, rux).

Normada leykoformulada monotsitlar soni 3-11%. Absolyut soni $0,09-0,60 \times 10^9/l$.

Limfositopoez

Limfisitlar limfositopoez oldi hujayrasidan suyak ko'migida hosil bo'ladi. B-limfositlar suyak ko'migida to'liq etiladi va antigen-ga bog'liq differensirovka bo'ladi. T-limfositlar timusga migrasiya qiladi va u erda etiladi. Yetilgan T-limfositlar periferik limfa tugunlariga yig'iladi.

Limfosit 9-15 mkm diametrga ega bo'lgan yyumaloq hujayradir. Hujayra yadro - sitoplazmatik nisbati 4:1-8:1, yadrosi yyumaloq, xromatin strukturasi dag'al, bo'laklangan, sitoplazmasi bazofil, yupqa. Morfologiyasi bo'yicha limfositlar kichik, o'rta va katta bo'ladi.

Normada leykositar formulada limfositlar miqdori 19-37%, absolyut soni $1,2-3,0 \times 10^9/l$.

Limfositlar funksiyasi:

1. Plazmatik hujayraga aylanadi va antitelo ishlab chiqaradi
2. Yot, saraton hujayralari, virus, sodda hayvonlarga qarshi sitotoksik ta'sir
3. Antigenlar to'g'risida ma'lumot saqlaydi

Nazorat savollari

1. Leykositlar
2. Granulositopoez
3. Neytrofil granulositlar
4. Eozinofil granulositlar
5. Bazofil granulositlar
6. Monositopoez
7. Monosit
8. Limfositopoez
9. Limfosit

3.6. O'TKIR LEYKOZLAR, TUSHUNCHASI, KLASSIFIKATSIYASI, ASOSIY KLINIK -LABORATOR MARKERLAR

Mashg'ulot maqsadi: *leykozlar, leykozlar asosiy sitologik belgilari, o'tkir leykoz, o'tkir leykoz turlari, blast hujayraga xos sitomorfologik xususiyatlar, o'tkir leykozda periferik qondagi o'zgarishlar, o'tkir leykozda suyak ko'migidagi o'zgarishlar, sitoximik reaksiyalar bilan tanishtirish.*

Leykozlar - gemopoetik hujayralardan rivojlangan xavfli o'smalar guruhidir. O'sma hujayralari suyak ko'migi, qon, limfoid va boshqa to'qimalarda proliferatsiyalanadi va kasallik boshidan tizimli harakterga ega bo'ladi.

Leykozlar asosiy sitologik belgilari:

1. Nazoratsiz, to'xtovsiz proliferatsiyalanadi.
2. Apoptoz buzilishi.
3. Hujayralar differensirovka va yetilish hususiyatlarini yo'qotadi.
4. Hujayralar morfologik va metabolik atipizmi.
5. Qon yaratish a'zolarida metaplaziya.
6. Periferik qonga yyetilmagan, atipik hujayralar chiqadi.
7. Gemopoezda ishtirok etmaydigan a'zolar va to'qimalarda qon yaratish o'choqlari paydo bo'lishi (jigar, buyrak, teri osti kletchatkasi, ichak va b.).

Leykozlar o'sma hujayralar differensirovkasi va yetilish xususiyatlariga ko'ra quyidagi turlarga bo'linadi:

1. O'tkir leykoz (o'sma substrati yyetilmagan blast hujayralari).
2. Surunkali leykoz (o'sma substrati yetilayotgan va Yetilgan hujayralar).

O'tkir leykoz - yyetilmagan hujayralaridan tashkil topgan qon tizimi geterogen, klonli xavfli o'sma kasalliklaridir.

Leykemik hujayralar sitomorfologik va sitoximik hususiyatlariga ko'ra o'tkir leykozlar uch guruhga bo'linadi:

1. O'tkir mieloblast leykoz;
2. O'tkir limfoblast leykoz;
3. Differensiallashmagan leykoz.

JSST ma'lumotiga ko'ra, o'tkir leykozda periferik qon va suyak ko'migida blast hujayralar 20% va undan ko'p bo'ladi.

Blast hujayraga xos sitomorfologik xususiyatlar:

1. Yadro xromatin strukturasi nozik to'rsimon;
2. Yadrochalar - yadrochalar bo'lishi;
3. Bazofil sitoplazma;
4. Yadro-sitoplazmatik nisbat 4:1-8:1.

O'tkir leykozda periferik qondagi o'zgarishlar:

1. Normositar anemiya;
2. Leykositlar miqdori kuchli leykopeniyadan kuchli leykositozgacha (1 dan $300 \times 10^9/l$ gacha):
 - a) aleykemik shakl - leykositlar miqdori $1-3 \times 10^9/l$, blast hujayralar yo'q yoki $1-2\%$, nisbiy limfositoz;
 - b) subleykemik shakl - leykositlar miqdori $4-14 \times 10^9/l$, blast hujayralar $5-10\%$;
 - c) leykemik shakl - leykositlar miqdori $15 \times 10^9/l$ dan ko'p, blast hujayralar 10% dan ko'p.
3. Trombositopeniya;
4. Leykositlar formulada «leykemik bo'shliq» - qonda blast va Yetilgan hujayralar bo'lishi, oraliq qator hujayralar yo'qligi.
5. ECHT oshishi.

O'tkir leykozda suyak ko'migidagi o'zgarishlar:

1. Suyak ko'migi blast transformasiyasi (blast hujayralar 30% dan ko'p);
2. Qon yaratish miyeloid, limfoid, eritroid o'siqlari susayishi;
3. Megakariositlar keskin kamayishi.

Sitoximik reaksiyalar

Qon sitoximik reaksiyalari o'tkir leykoz turini aniqlash maqsadida blast hujayralarning metabolik faol fermentlari va substratlari bilan rangli reaksiyaga asoslangan. Mieloperoksidaza, kislotali va ishqoriy fosfataza, nospetsifik esteraza, glikogen va lipidlarni aniqlash katta diagnostik ahamiyatga ega. Sitoximik reaksiyalar blastlar identifikatsiyasi, hujayralarning yetilish darajasini va davolash taktikasini aniqlashga imkon beradi.

Nazorat savollari

1. Leykoz tushunchasi.
2. Leykozlar klassifikatsiyasi.
3. Leykozlar asosiy sitologik belgilari

4. Blast hujayraga xos sitomorfologik xususiyatlar
5. O'tkir leykozlar.
6. O'tkir leykozda periferik qondagi o'zgarishlar.
7. O'tkir leykozda miyelogrammadagi o'zgarishlar.
8. O'tkir leykozda sitoximik reaksiyalar.

3.7. SURUNKALI LEYKOZ, TUSHUNCHASI, KLASSIFIKATSIYASI, ASOSIY KLINIK-LABORATOR MARKERLAR. SURUNKALI LEYKOZDA QON VA SUYAK KO'MIGI SITOLOGIK DIAGNOSTIKASI

Mashg'ulot maqsadi: *surunkali leykoz, surunkali miyeloleyz, surunkali miyeloleyz surunkali, akseleratsiya va terminal bosqichi sitologik diagnostikasi, surunkali miyeloleyz sitologik diagnostik mezonlari, surunkali limfoleykoz, surunkali limfoleykoz surunkali va terminal bosqichi sitologik diagnostikasi bilan tanishtirish.*

Surunkali leykoz qon yaratuvchi a'zolar o'sma kasalligi bo'lib, o'sma hujayralari yetilish hususiyatlarini saqlagan holda Yetilgan hujayralargacha differensatsiyalanadi. Surunkali leykozlar orasida surunkali mieloleyz va surunkali limfoleykoz eng ko'p uchraydi.

Surunkali miyeloleyz miyelopoez oldi hujayrasidan rivojlangan qon yaratish tizimi o'sma kasalligidir. Surunkali miyeloleyz asosiy sitomorfologik substrati yetilayotgan va yetilgan granulotsitlar - promiyelosit, miyelosit, metamielosit, tayoqcha yadroli va segment yadroli neytrofillar.

Surunkali miyeloleyz asosan 30 - 60 yoshda uchraydi. Klinik kechishi 3 bosqichdan iborat:

- 1) surunkali (yaxshi sifatli);
- 2) akseleratsiya bosqichi;
- 3) terminal bosqich (poliklon, xavfli).

Surunkali miyeloleykoz surunkali bosqichi sitologik diagnostikasi

Periferik qonda:

1. Yengil darajadagi normoxrom anemiya.
2. Leykotsitoz $50-1000 \times 10^9/l$.
3. Tayoqcha yadroli neytrofillar oshishi.
4. Qonda metamiyelosit, miyelosit, promielositlar paydo bo'lishi.
5. Granulositlar anizositozi, yadro va sitoplazma vakuolizatsiyasi, yadro polimorfizmi, neytrofill granullalari bo'lmasligi (gipo-va agranulyatsiya).
6. Kam miqdorda blastlar chiqishi mumkin.
7. Eozinofil-bazofil assotsiatsiya (eozinofil va bazofillar oshishi).
8. Limfotsitlar kamayishi.
9. 40% hollarda trombotsitoz $600-1000 \times 10^9/l$ gacha.

Miyelogrammada:

1. Suyak ko'migi ko'p hujayrali.
2. Granulositar qator hujayralari keskin oshishi.
3. Eozinofil-bazofil assotsiatsiya.
4. Blastlar 10% gacha.
5. Megakariotsitlar ko'p.
6. Eritrokariositlar kamaygan.

Surunkali miyeloleykoz akseleratsiya bosqichi sitologik diagnostikasi

Periferik qonda:

1. O'rta og'ir va og'ir darajadagi normoxrom anemiya.
2. Leykotsitoz $50-1000 \times 10^9/l$.
3. Tayoqcha yadroli neytrofillar oshishi.
4. Qonda metamiyelosit, miyelosit, promielositlar paydo bo'lishi.
5. Qonda blastlar 15% gacha.

6. Eozinofil - bazofil assotsiatsiya.
7. Trombotsitlar miqdori kamayadi.

Miyelogrammada:

1. Suyak ko'migi ko'p hujayrali.
2. Granulositar qator hujayralari keskin oshishi.
3. Eozinofil-bazofil assotsiatsiya.
4. Blastlar 15% gacha.
5. Megakariositlar kamayadi.
6. Eritrokariositlar keskin kamayadi.

Surunkali miyeloleykoz terminal bosqichi sitologik diagnostikasi

Periferik qonda:

1. Og'ir darajadagi normoxrom anemiya.
2. Leykotsitoz $50-1000 \times 10^9/l$.
3. Segment yadroli neytrofillar kamayishi.
4. Qonda metamiyelosit, mielosit, promielositlar paydo bo'lishi.
5. Qonda blastlar 15% dan ko'p.
6. Ayrim vaqtda eozinofil - bazofil assotsiatsiya.
7. Trombotsitlar miqdori keskin kamayadi.

Miyelogrammada:

1. Yetilgan granulositlar kamayishi.
2. Eritrositar va megakariositar qator hujayralar kamayishi.
3. Blast hujayralar oshishi.

Surunkali miyeloleykoz sitologik diagnostik mezonlari:

1. Normoxrom anemiya.
2. Leykotsitoz $50-1000 \times 10^9/l$.
3. Tayoqcha yadroli neytrofillar oshishi.
4. Qonda metamiyelosit, miyelosit, promiyelositlar paydo bo'lishi.
5. Qonda blastlar paydo bo'lishi mumkin.
6. Segment yadroli neytrofillar kamayishi.
7. Eozinofil-bazofil assotsiatsiya.

8. 40% da trombositlar miqdori oshadi, terminal davrda kamayadi.

9. Sitoximik tekshirishda o'sma hujayralarida miyeloperoksida za musbat bo'lishi.

Surunkali limfoleykoz - limfoid to'qima o'smasi bo'lib, sitomorfologik substrati Yetilgan limfotsitlar. Surunkali limfoleykoz bilan 50 yoshdan katta odamlar kasallanadi.

Surunkali limfoleykoz surunkali bosqichi sitologik diagnostikasi

Periferik qonda:

1. Normoxrom anemiya.
2. Leykositoz $50-600 \times 10^9/l$.
3. Absolyut limfositoz.
4. Ridel hujayralari (ikkiga bo'lingan yoki buyraksimon yadroli limfotsitlar).
5. Gumprecht soyalari (surtma tayyorlash jarayonida parchalangan limfosit izlari).
6. Granulositar hujayralar - tayoqcha yadroli va segment yadroli neytrofillar kamayishi.
7. Trombositopeniya.
8. Sitoximik tekshirish: o'sma limfosit hujayralarida glikogen musbat bo'lishi.

Miyelogrammada:

1. Suyak ko'migi total limfoid infiltratsiyasi.
2. Granulositar, eritrositar, megakariositar qator hujayralar kamayishi.

Surunkali limfoleykoz terminal bosqichi sitologik diagnostikasi

Periferik qonda:

1. Normoxrom anemiya.
2. Leykotsitoz $50-600 \times 10^9/l$.

3. Absolyut limfositoz.
4. Blastlar soni 15% dan oshishi.
5. Ridel hujayralari (ikkiga bo'lingan yoki buyraksimon yadroli limfositlar).
6. Gumprex soyalari (surtma tayyorlash jarayonida parchalangan limfositlar izlari).
7. Granulositar hujayralar - tayoqcha yadroli va segment yadroli neytrofillar kamayishi.
8. Trombositopeniya.

Miyelogrammada:

1. Suyak ko'migi total limfoid infiltratsiyasi.
2. Granulositar, eritrositar, megakariositar qator hujayralar kamayishi.
3. Blast hujayralar 15% dan oshishi.

Nazorat savollari

1. Leykoz tushunchasi. O'tkir leykozlar.
2. Leykozlar klassifikatsiyasi.
3. O'tkir leykozda periferik qondagi o'zgarishlar.
4. O'tkir leykozda miyelogrammadagi o'zgarishlar.
5. O'tkir leykozda sitoximik reaksiyalar.
6. Surunkali mieloleykoz surunkali bosqichi sitologik diagnostikasi.
7. Surunkali mieloleykoz akseleratsiya bosqichi sitologik diagnostikasi.
8. Surunkali mieloleykoz terminal bosqichi sitologik diagnostikasi.
9. Surunkali limfoleykoz surunkali bosqichi sitologik diagnostikasi
10. Surunkali limfoleykoz terminal bosqichi sitologik diagnostikasi.

3.8. LEYKOSITOZ, LEYKEMOID REAKSIYA VA LEYKOZLAR SITOLOGIK DIFFERENSIASIYASI

Mashg'ulot maqsadi: *leykositoz, neytrofil, eozinofil, bazofil, limfositlar va monositar leykositlar, leykemoid reaksiyalar, miyeloid, limfositlar, eozinofil leykemoid reaksiya, ikkilamchi eritrositlar, reaktiv trombositlar to'g'risida ma'lumot berish.*

Leykositar va leykemoid reaksiya muxim klinik-gematologik sindromdir. Leykositar va leykemoid reaksiya rivojlanishi kasallik kechishi va natijasiga ta'sir qiladi.

Leykositoz – qonda leykositlar sonining $10 \times 10^9/l$ dan oshishi bilan xarakterlanadigan klinik laborator sindromdirdir. Leykositozning neytrofil, eozinofil, bazofil, limfositlar va monositar turlari bor. Eng ko'p uchraydigan leykositoz neytrofil leykositozdir.

Neytrofil leykositoz

Funksional neytrofil leykositoz qisqa vaqt ichida kuzatiladi va kasallik belgilari bilan bog'liq bo'lmaydi (bir necha daqiqadan bir necha soatgacha). Ovqatlanish, stressdan keyin kuzatiladi.

Haqiqiy neytrofil leykositoz uzoq vaqt neytrofil leykositlarining oshishidir (bir necha soatdan bir necha haftagacha).

Haqiqiy neytrofil leykositoz quyidagi hollarda uchraydi:

1. Bacterial etiologiyali yallig'lanish kasalliklari.
2. Og'ir ekzo va endogen intoksikatsiyalar.
3. Og'ir gemoliz.
4. Kuchli qon ketish.
5. Paraneoplastik yallig'lanish kasalliklari.

Neytrofil leykositozning quyidagi turlari mavjud:

1. Degenerativ neytrofil leykositoz.

Qonda segment yadroli va tayoqcha yadroli distrofik o'zgargan neytrofillar oshadi.

1. Regenerativ neytrofil leykositoz.

Qonda segment yadroli va tayoqcha yadroli neytrofillar oshadi va mielosit,metamielositlar paydo bo'ladi (leyksitar formulaning chapga siljishi).

Eozinofil leykositoz

Eozinofil leykositoz (eozinofiliya) qonda eozinofillar sonining absolyut oshishidir. Eozinofiliya quyidagi hollarda uchraydi:

1. Allergik reaksiyalarda
2. Gijja invaziyalari
3. Immunopatologik kasalliklar(revmatoidli artrit, Kron kasalligi, nospesifik yarali kolit va b.
4. Gemoblastoz va boshqa neoplaziyalar (surunkali mielo-leykoz, limfoganulematoz, limfomalar va b.
5. O'pka eozinofil infiltratlari, bronxial astma
6. Kvinke angionevrotik shishi
7. Dermatozlar
8. Emlashdan so'ng va b.

Bazofil leykositoz

Bazofil leykositoz (bazofiliya) qonda bazofillar sonining absolyut oshishidir. Bazofiliya quyidagi hollarda uchraydi:

1. Allergik reaksiyalarda
2. Gijja invaziyalari
3. Immunopatologik kasalliklar(revmatoidli artrit, Kron kasalligi, nospesifik yarali kolit va b.
4. Gemoblastoz va boshqa neoplaziyalar (surunkali mielo-leykoz, limfoganulematoz, limfomalar va b.
5. Autoimmun endokrinopatiyalar (tireoidit, miksedema);
6. Homiladorlik.

Limfositar leykositoz

Limfositar leykositoz (limfositoz)- qonda limfositlar sonining absolyut oshishidir. Limfositar leykositoz quyidagi hollarda uchraydi:

1. Virusli infeksiyalar (gripp, paragripp, ko'kyo'tal, virusli gepatit, infeksiyon mononukleoz va b.)
2. Maxsus infeksiyalar (sil,sarkoidoz,zaxm).

Monositar leykositoz

Monositar leykositoz (monositoz)-monositlar absolyut sonining oshishidir. Monositoz quyidagi hollarda uchraydi:

1. Surunkali infeksiyon va yallig'lanish kasalliklari (infeksiyon mononukleoz, sil, brutsellyoz, zaxm, salmonellyoz, listerioz)
2. Soda hayvonlar infeksiyasi (toksoplazmoz, amebiaz, leyshmanioz)
3. Septik endokardit, septik holat
4. Virusli infeksiyalar
5. Infeksiyadan tuzalish davri
6. Malariya
7. Immunopatologik kasalliklar (revmatoidli artrit, nospesifik yarali kolit, autoimmun tireoidit)
8. Neoplastik kasalliklar (o'tkir va surunkali leykozlar, yomon sifatli o'smalar va b).
9. Qorin tifi
10. Og'ir intoksikatsiyalar

Leykemoid reaksiyalar

Leykemoid reaksiyalar organizm himoya reaksiyasi bo'lib, qonda yyetilmagan qon hujayralari chiqishi bilan xarakterlanadigan patologik jarayondir. Qonda yyetilmagan qon hujayralari chiqishi tufayli leykemoid reaksiyalar bilan leykozlarni differensial farqlash lozim.

Leykemoid reaksiyalarning quyidagi turlari bor:

1. Limfositlar
2. Monositlar
3. Miyeloid
 - a) Neytrofil
 - b) Eozinofil
 - c) Bazofil

Miyeloid leykemoid reaksiya. Miyeloid leykemoid reaksiya quyidagilar bilan xarakterlanadi:

1. Kuchli leykositoz
2. Qonda metamielosit, mielosit, promielositlar paydo bo'lishi
3. Qonda eritroid normositlar paydo bo'lishi
4. Miyelogrammada suyak ko'migi granulositar qator hujayralari - metamielosit, mielosit, promielositlar oshishi.

Miyeloid leykemoid reaksiya quyidagi hollarda uchraydi:

1. Bacterial etiologiyali o'tkir yallig'lanish kasalliklari.
 2. Yiringli jarayonlar
 3. Osteomielit
 4. Septik holatlar
 5. Og'ir ekzo va endogen intoksikatsiyalar (uremiya, diabetik ketoasidoz, koma)
 6. Revmatizm
 7. Og'ir gemoliz.
 8. To'qima parchalanishi va nekrozi (miokard infarkti)
 9. Ovqat toksikoinfeksiyalari
 10. Yuqori dozada steroid gormonlar, sitostatiklar, insulin qo'llash
 11. Kuchli qon ketish.
 12. Neoplastik kasalliklar (yomon sifatli o'smalar)
- Myeloid turdagi leykemoid reaksiyalarni surunkali mieloleykoz bilan differensial diagnostika o'kaziladi (3-ilova).

Limfositlar leykemoid reaksiyalar. Limfositlar leykemoid reaksiyalarning quyidagi turlari mavjud:

1. Infekcion limfositoz

– Virusli infeksiyalar (gripp, paragripp, ko'kyo'tal, virusli gepatit, infeksiion mononukleoz va b.)

– Maxsus infeksiyalar (sil, sarkoidoz, zaxm).

Bakterial infeksiyalar (ko'kyo'tal, sil va b.)

Sodda hayvonlar invaziyasi (toksoplazmoz, bezgak)

2. O'tkir limfositoz

– Yurak qon tomir yyetishmovchiligi (o'tkir yurak yetishmovchiligi, miokard infarkti, septik shok)

– Dori vositalar ta'sirida limfositoz

– Allergik reaksiyalar

– Katta jarrohlik amaliyotidan so'ng

– Epileptik tutqanoqdan so'ng

– Og'ir jarohatlar

3. Surunkali limfositoz

– Biriktiruvchi toqima tizimli kasalliklari (revmotoidli artrit)

– Osmalar

– Surunkali yalliganish kasalliklari

– Tamaki chekish

Limfotsitar miyeloid reaksiya bilan surunkali limfoleykoz differensial diagnostikasi otkaziladi (4-ilova).

Eozinofil leykemoid reaksiya. Eozinofil leykemoid reaksiyada qonda eozinofillar miqdori 20% dan oshishi va eozinofil metamielosit, mielosit, promielositlar paydo bo'lishi bilan xarakterlanadi.

Eozinofil leykemoid reaksiya quyidagi patologiyalarda uchraydi:

1. Allergik reaksiyalarda

2. Gijja invaziyalari

3. Immunopatologik kasalliklar (revmatoidli artrit, Kron kasalligi, nospesifik yarali kolit va b.)

4. Gemoblastoz va boshqa neoplaziyalar (surunkali mielo-leykoz, limfogramulematoz, limfomalar va b.)

5. O'pka eozinofil infiltratlari, bronxial astma

6. Kvinke angionevrotik shishi

7. Dermatozlar

8. Emlashdan so'ng va b.

Eozinofil leykemoid reaksiya surunkali mieloleykoz bilan differensial diagnostika qilinadi. Buning uchun eozinofil qator 100 ta hujayrasi sanaladi. Agar eozinofilogrammada tayoqcha va segment yadroli eozinofillar ustun bo'lsa eozinofil leykemoid reaksiya deb baholanadi. Surunkali mieloleykozda eozinofilogrammada eozinofil metamielosit, mielosit, promielositlar ustun bo'ladi.

Monositar leykemoid reaksiya. Monositar leykemoid reaksiya va monositoz etiologik omillari bir xil. Monositar turdagi leykemoid reaksiya surunkali monositar leykoz bilan differensial diagnostika qilinadi (5-ilova).

Ikkilamchi eritrositozlar

Ikkilamchi eritrositozlar - eritrositlarning absolyut miqdorining oshishidir.

Ikkilamchi eritrositozlar quyidagi hollarda rivojlanadi:

1. Buyrak kasalliklarida eritropoetin oshishi
2. O'pka yiringli yallig'lanish kasalliklari
3. O'pka-yurak yyetishmovchiligi
4. Tug'ma yurak nuqsonlari
5. Randyu-Osler sindromi
6. Qon tomir va jigar o'sma kasalliklari

Ikkilamchi eritrositozlarni eritremya (haqiqiy polisitemiya) bilan differensial tashxislash lozim (6-ilova).

Reaktiv trombositozlar

Reaktiv trombositozlar trombositlar miqdorining absolyut oshishidir.

Reaktiv trombositozlar quyidagi hollarda kuzatiladi:

1. Surunkali yallig'lanish kasalliklari
2. Gemolitik anemiyalar
3. Splenektomiyadan so'ng

4. Onkopatologiyada
5. Kuchli qon ketganda
6. Kuyishdan so'ng
7. Operatsiyadan so'ng
8. Kortikosteroidlar bilan davolanganda
9. Immunopatologik kasalliklar (revmatoidli artrit, Kron kasalligi, nospesifik yarali kolit va b.

Reaktiv trombositozlarni essensial trombositemiya bilan differensial taqqoslash lozim (7-ilova).

Nazorat savollari

1. Neytrofil leykositoz
2. Eozinofil leykositoz
3. Bazofil leykositoz
4. Limfositar leykositoz
5. Monositar leykositoz
6. Miyeloid turdagi leykemoid reaksiya
7. Limfositar turdagi leykemoid reaksiya
8. Eozinofil turdagi leykemoid reaksiya
9. Monositar turdagi leykemoid reaksiya
10. Ikkilamchi eritrositozlar va reaktiv trombositozlar

4-BOB. TAHLILY QISM

4.1. TESTLAR

1. Sitologiya, bu - ... :

- 1) to'qimani o'rganuvchi fan
- 2) hujayrani o'rganuvchi fan
- 3) insonni o'rganuvchi fan
- 4) anatomiya bo'limi

2. Sitologiya uchun tekshirish materiallari:

- 1) Siydik
- 2) Balg'am
- 3) punksiyon material
- 4) hammasi to'g'ri

3. O'sma skringiga kiradi:

- 1) diagnostikani aniqlashtirish maqsadida ommaviy tekshirish
- 2) xavf ostida bo'lmagan odamlarni tekshirish
- 3) kichik aholi guruhining so'rovi
- 4) to'g'ri javob yo'q

4. O'tkir hidli materiallar bilan ishlashda zarur:

- 1) ularni kimyoviy jihatdan zararsizlantirish
- 2) gaz yonilg'isini yoqish
- 3) xavfsizlik ko'zoynagi, qo'lqop va fartukdan foydalanish
- 4) oynani ochish

5. Sitologik tekshirishning asosiy maqsadi:

- 1) yallig'lanish jarayonini aniqlash
- 2) atrofik o'zgarishlarni aniqlash
- 3) yomon sifatli o'smalarni aniqlash
- 4) to'qimalarda funksional o'zgarishlarini aniqlash

6. Sitologik laboratoriya ta'minoti:

- 1) mikroskop
- 2) gematologik analizator
- 3) oqimli sitoflyuorimetr
- 4) biokimyoviy analizator

7. Tiriklikning struktur va funksional birligi:

- 1) hujayra
- 2) to'qima
- 3) DNK
- 4) oqsil

8. Hujayra nazariyasi mualliflari:

- 1) Watson va Creek
- 2) Schleiden va Schwann
- 3) Sharco va Leyden
- 4) to'g'ri javob yo'q

9. Hujayra yuzasini hosil qiladi:

- 1) sitoplazma
- 2) plazmolemma
- 3) sitoskelet
- 4) ribosomalar

10. Hujayraning dasturlangan o'limi:

- 1) nekroz
- 2) distrofiya
- 3) apoptoz
- 4) atrofiya

11. Yallig'lanish bosqichiga kiradi:

- 1) alteratsiya
- 2) transsudatsiya
- 3) differensiatsiya
- 4) distrofiya

12. Siydik pufagi devorining epiteliysiga kiradi:

- 1) o'tuvchi epiteliy
- 2) ko'p qavatli yassi muguzlanmaydigan epiteliy
- 3) ko'p qavatli yassi muguzlanuvchi epiteliy
- 4) bitta qavatli yassi epiteliy

13. Traxeya va bronxni qoplovchi epiteliy:

- 1) o'tuvchi
- 2) kubsimon
- 3) hilpillovchi silindrsimon
- 4) ko'p qatlamli yassi muguzlanmaydigan epiteliy

14. Sitologik preparatdagi xavfli belgi:

- 1) hujayrali va to'qima polimorfizmi
- 2) hujayralarning nosimmetrik joylashuvi
- 3) preparatning rangi och bo'lishi
- 4) preparat tarkibidagi elementlar oz bo'lishi

15. Saraton oldi holatida differensirovka buzilishi:

- 1) distrofiya
- 2) atrofiya
- 3) gipertrofiya
- 4) displaziya

16. Sifatli surtma bo'lishi kerak:

- 1) qalin
- 2) iloji boricha yupqa
- 3) to'plangan
- 4) to'lqinsimon

17. Eng yaxshi fiksator:

- 1) etil spirti
- 2) atseton
- 3) dietil efir
- 4) metil spirtli

18. Diagnostik maqsadda bemor to'qimasini kesish:

- 1) qirma
- 2) biopsiya
- 3) eksfoliatsiya
- 4) ingichka ninali punksiya

19. Materialni qirib olish biopsiyasining turi:

- 1) aspiratsion biopsiya
- 2) skarifitsion biopsiya
- 3) operativ biopsiya
- 4) punksiyon biopsiya

20. Gematologik preparatlarni bo'yash uchun eng ko'p ishlatiladi:

- 1) Papanikolau
- 2) Romanovskiy-Gimsa
- 3) Leyshman
- 4) May-Grunvald

21. Endoserviks shilliq qavati qoplangan:

- 1) bir qavatli yassi epiteliy
- 2) kubsimon epiteliy
- 3) silindrsimon epiteliy
- 4) ko'p qatlamli yassi epiteliy

22. Ekzoserviks shilliq qavati qoplangan:

- 1) bir qavatli yassi epiteliy
- 2) kubsimon epiteliy
- 3) silindrsimon epiteliy
- 4) ko'p qatlamli yassi epiteliy

23. Radiatsiya natijasida suyak ko'migida kuzatiladi:

- 1) boy hujayrali tarkib
- 2) kuchli hujayra polimorfizmi
- 3) kam hujayralar soni
- 4) retikulyar to'qimalarning ko'pligi

24. Agranulotsitlarga kiradi:

- 1) bazofillar
- 2) neyetrofillar
- 3) monotsitlar
- 4) eozinofillar

25. T-limfotsitlar antigenga bog'liq differentsirovkasi o'tadi:

- 1) taloq
- 2) qizil suyak ko'migi
- 3) timus
- 4) peyer tugunchalari

26. Leykemik o'pirilish xos:

- 1) o'tkir leykoz
- 2) surunkali leykoz
- 3) leykopeniya
- 4) leykotsitoz

4.2. VAZIYATLI MASALALAR

1-masala. Savollar:

1. Tahlillarda o'zgarishlar bormi?
2. Sizing taxminiy tashxisingiz?
3. Sizing tekshirish rejangiz?

Ko'rsatkich	Natijalar	Birlik
Gemoglobin	70	g/l
Eritrosit	2,7	x10 ¹² /l
Rang ko'rsatkichi	0,77	
Trombotsit	186	x10 ⁹ /l
Leykosit	6,8	x10 ⁹ /l
Tayoqcha yadroli neytrofil	4	%
Segment yadroli neytrofil	69	%
Eozinofil	2	%
Bazofil	1	%
Monosit	4	%
Limfosit	20	%
Eritrotsitlar cho'kish tezligi	20	mm/soat
Eritrotsitlar morfologiyasi	mikrotsitoz++, gipoxromiya++, poykilotsitoz+	

2-masala. Savollar:

1. Tahlillarda o'zgarishlar bormi?
2. Sizning taxminiy tashxisingiz?
3. Sizning tekshirish rejangiz?

Ko'rsatkich	Natijalar	Birlik
Gemoglobin	95	g/l
Eritrosit	3,4	x10 ¹² /l
Rang ko'rsatkichi	0,84	
Trombosit	235	x10 ⁹ /l
Leykosit	6	x10 ⁹ /l
Tayoqcha yadroli neytrofil	3	%
Segment yadroli neytrofil	77	%
Eozinofil	1	%
Bazofil	-	%
Monosit	4	%
Limfosit	16	%
Eritrositlar cho'kish tezligi	10	mm/soat
Eritrositlar morfologiyasi	mikrotsitoz+, gipoxromiya+, poykilotsitoz+	

3-masala. Savollar:

1. Tahlillarda o'zgarishlar bormi?
2. Sizing taxminiy tashxisingiz?
3. Sizing tekshirish rejangiz?

Ko'rsatkich	Natijalar	Birlik
Gemoglobin	40	g/l
Eritrosit	1,8	x10 ¹² /l
Rang ko'rsatkichi	0,66	
Trombosit	388	x10 ⁹ /l
Leykosit	10,5	x10 ⁹ /l
Tayoqcha yadroli neytrofil	5	%
Segment yadroli neytrofil	68	%
Eozinofil	2	%
Bazofil	-	%
Monosit	4	%
Limfosit	21	%
Eritrotsitlar cho'kish tezligi		mm/soat
Eritrotsitlar morfologiyasi	mikrotsitoz+++, gipoxromiya+++, poykilotsitoz+++	

4-masala. Savollar:

1. Tahlillarda o'zgarishlar bormi?
2. Sizning taxminiy tashxisingiz?
3. Sizning tekshirish rejangiz?

Ko'rsatkich	Natijalar	Birlik
Gemoglobin	40	g/l
Eritrosit	1,4	x1012/l
Rang ko'rsatkichi	0,86	
Trombosit	50	x109/l
Leykosit	1,8	x109/l
Tayoqcha yadroli neytrofil	4	%
Segment yadroli neytrofil	10	%
Eozinofil	-	%
Bazofil	-	%
Monosit	10	%
Limfosit	76	%
Eritrotsitlar cho'kish tezligi	62	mm/soat

5-masala. Savollar:

1. Tahlillarda o'zgarishlar bormi?
2. Sizning taxminiy tashxisingiz?
3. Sizning tekshirish rejangiz?

Ko'rsatkich	Natijalar	Birlik
Gemoglobin	60	g/l
Eritrosit	2,2	x10 ¹² /l
Rang ko'rsatkichi	0,82	
Trombosit	50	x10 ⁹ /l
Leykosit	2,4	x10 ⁹ /l
Tayoqcha yadroli neytrofil	2	%
Segment yadroli neytrofil	30	%
Eozinofil	-	%
Bazofil	-	%
Monosit	2	%
Limfosit	66	%
Eritrotsitlar cho'kish tezligi	45	mm/soat

6-masala. Savollar:

1. Tahlillarda o'zgarishlar bormi?
2. Sizning taxminiy tashxisingiz?
3. Sizning tekshirish rejangiz?

Ko'rsatkich	Natijalar	Birlik
Gemoglobin	40	g/l
Eritrosit	1,3	x1012/l
Rang ko'rsatkichi	0,92	
Trombosit	6	x109/l
Leykosit	280	x109/l
Blastlar	26	%
Promiyelosit	15	%
Miyelosit	14	%
Metamiyelosit	22	%
Tayoqcha yadroli neytrofil	8	%
Segment yadroli neytrofil	5	%
Eozinofil	3	%
Bazofil	2	%
Monosit	1	%
Limfosit	2	%
Eritrotsitlar cho'kish tezligi	66	mm/soat

7-masala. Savollar:

1. Tahlillarda o'zgarishlar bormi?
2. Sizning taxminiy tashxisingiz?
3. Sizning tekshirish rejangiz?

Ko'rsatkich	Natijalar	Birlik
Gemoglobin	131	g/l
Eritrosit	4,3	x10 ¹² /l
Rang ko'rsatkichi	0,91	
Trombosit	188	x10 ⁹ /l
Leykosit	21,9	x10 ⁹ /l
Promiyelosit	3	%
Miyelosit	8	%
Metamiyelosit	12	%
Tayoqcha yadroli neytrofil	18	%
Segment yadroli neytrofil	30	%
Eozinofil	2	%
Bazofil	-	%
Monosit	2	%
Limfosit	25	%
Eritrositlar cho'kish tezligi	28	mm/soat

8-masala.Savollar:

1. Tahlillarda o'zgarishlar bormi?
2. Sizning taxminiy tashxisingiz?
3. Sizning tekshirish rejangiz?

Ko'rsatkich	Natijalar	Birlik
Gemoglobin	122	g/l
Eritrosit	4,0	x10 ¹² /l
Rang ko'rsatkichi	0,91	
Trombosit	187	x10 ⁹ /l
Leykosit	42,3	x10 ⁹ /l
Tayoqcha yadroli neytrofil	2	%
Segment yadroli neytrofil	16	%
Eozinofil	60	%
Bazofil	8	%
Monosit	2	%
Limfosit	12	%
Eritrotsitlar cho'kish tezligi	35	mm/soat

9-masala. Savollar:

1. Tahlillarda o'zgarishlar bormi?
2. Sizning taxminiy tashxisingiz?
3. Sizning tekshirish rejangiz?

Ko'rsatkich	Natijalar	Birlik
Gemoglobin	114	g/l
Eritrosit	3,8	x10 ¹² /l
Rang ko'rsatkichi	0,9	
Trombosit	234	x10 ⁹ /l
Leykosit	30	x10 ⁹ /l
Tayoqcha yadroli neytrofil	1	%
Segment yadroli neytrofil	14	%
Eozinofil	1	%
Bazofil	-	%
Monosit	2	%
Limfosit	82	%
Eritrotsitlar cho'kish tezligi	36	mm/soat

10-masala. Savollar:

1. Tahlillarda o'zgarishlar bormi?
2. Sizning taxminiy tashxisingiz?
3. Sizning tekshirish rejangiz?

Ko'rsatkich	Natijalar	Birlik
Gemoglobin	76	g/l
Eritrosit	2,4	x10 ¹² /l
Rang ko'rsatkichi	0,95	
Trombosit	35	x10 ⁹ /l
Leykosit	48	x10 ⁹ /l
Blastlar	69	%
Tayoqcha yadroli neytrofil	1	%
Segment yadroli neytrofil	14	%
Eozinofil	-	%
Bazofil	-	%
Monosit	1	%
Limfosit	15	%
Eritrotsitlar cho'kish tezligi	75	mm/soat

4.3. ILOVALAR

1-ilova

Bachadon bo'yni patologiyasi sitologik klassifikatsiyasi

AQSH BETHESDA terminologiyasi	Rossiya terminologiyasi
Norma	Normal sitogramma
Reaktiv o'zgarishlar: bachadon ichi spirali infeksiyalar atrofiya radiyasiya	Epiteliy degenerativ, reparativ o'zgarishlari, yalig'lanish atipiyasi, yassi hujayrali metaplaziya, giperkeratoz, parakeratoz, atrofiya va b.
Epiteliy patologik o'zgarishlari	
ASCUS (atypical squamous cells of undetermined significance) – yassi epiteliy shubxali o'zgarishi bo'lib, reaktiv yoki saraton oldi jarayonlaridan farqlash imkoni yo'q	Diskariozli, kattalashgan, giperxrom yadroli yuzaki va oraliq hujayralar aniqlanishi
LSIL (low-grade squamous intraepithelial lesion) – papilloma virusi zararlashi bilan bog'liq sust intraepitelial o'zgarishlar	- engil diskariozli yuzaki va oraliq hujayralar - hujayralar differentsatsiyasi qobiliyati saqlangan - koylositar, kondilomatoz atipiya

<p>HSIL (High -grade squamous intraepithelial lesion) og'ir intraepitelial o'zgarishlar va</p>	<ul style="list-style-type: none"> - atipik bazal hujayralar epiteliiy qavatining 2/3 qismini egallaydi - hujayralar differentsiatsiya qobiliyati buzilgan - atipik yuza, oraliq va parabazal hujayralar aniqlanadi
<p>Rak insitu (CIS - carcinoma in situ)</p>	<ul style="list-style-type: none"> - deyarli butun epiteliiy qavatlari atipik hujayralardan iborat - bazal membrananing yaxlitligi saqlanib qoladi - hujayralarning differentsirovka qobiliyati deyarli yo'qoladi - kuchli diskariozli hujayralar - o'zgargan hujayralar plastlar, sintsiy sifatida joylashadi.
<p>Invaziv saraton: Yassi hujayrali saraton Adenokarsinoma</p>	<ul style="list-style-type: none"> - hujayralar kuchli polimorfizmi - bazal membrana butunligi buziladi - dag'al xromatinli hujayralarning sintsiyisimon to'plamlari
<p>Yomon sifatli saraton metastazlari</p>	

Anemiyalar sitologik differensiasiyasi

Anemiya turi	Temir tanqislik anemiyasi	Vitamin B ₁₂ tanqisligi anemiyasi	O'tkir postgemorra-gik anemiya	Gemolitik anemiya	Aplastik anemiya
Eritrosit o'lchami	mikrositoz	makrositoz, megalotsitoz	normositoz	normositoz, mikrosferositoz	normositoz
Eritrosit shakli	poykilositoz	poykilositoz	normositoz	mikrosferositoz, ovalositoz, akantositoz, stomatositoz, drepanositoz, kodositoz	normositoz
Eritrosit bo'yali-shi	gipoxrom	giperxrom, polihromafil	normoxrom	normoxrom, talasemiyada gipoxrom, mikrosferositozda giperxrom	normoxrom
Retikulosit	kamayadi	kamayadi, og'ir darajada oshadi	4-5 kundan keyin oshadi	oshadi	kamayadi

Leykosit	normada	miyelosit va metamiyelosit, neytrofillar gipersegmentatsiyasi	normada	gemolitik krizda leykosit oshadi, miyelositlar va metamiyelositlar paydo bo'ladi	kamayadi
Trombosit	normada	kamayadi, makroplastinka	normada	normada	kamayadi
O'ziga xos belgilari		Jollitanalari, Kebot halqalari, megaloblast paydo bo'lishi	4-5 kundan keyin yadroli eritrotsit - normositlar paydo bo'lishi	yadroli eritrotsitlar - normositlar paydo bo'lishi	nisbiy limfositoz
Miyelogramma	eritroid qator giperplaziyasi	megaloblast turdagi qon yaratilishi	norma	eritroid qator giperplaziyasi	barcha qator hujayralari keskin kamayishi

**Myeloid leykemoid reaksiya va surunkali mieloleykoz
sitologik differensiasiyasi**

Sitologik ko'rsatkich	Miyeloid tur-dagi leykemoid reaksiya	Surunkali miyelo-leykoz
Miyelositoz aniq sababi	Mavjud	Mavjud emas
Qonda metamiyelosit, miyelosit va promiyelositlar	Mavjud	Mavjud
Normoxrom anemiya	Mavjud emas	Mavjud
Trombositlar	Normada	40% da trombositoz, 30% da trombositopeniya
Leykositlar	Leykositoz 10-100x10 ⁹ /л	Giperleykositoz 50-1000x10 ⁹ /л
Blastlar	Mavjud emas	Mavjud
Tayoqcha yadroli neytrofillar	Oshgan	Oshgan
Segment yadroli neytrofillar	Oshgan	Kamaygan
Eozinofil – bazofil assosiasiya	Bor	Yo'q
Toksogen donadorlik	Bor	Yo'q
Hujayralar atipiyasi	Aniqlanmaydi	Aniqlanadi
Suyak ko'migi miyeloid giperplaziyasi	Aniqlanmaydi	Aniqlanadi
Qon hujayralarida Filadelfiya xromosomasi	Aniqlanmaydi	Aniqlanadi
Antibacterial terapiya fonida	Qondagi o'zgarishlar butunlay yo'qoladi	Qondagi o'zgarishlar yo'qolmaydi, progressivlanadi

**Limfoid leykemoid reaksiya va surunkali limfoleykoz
sitologik differensiasiyasi**

Sitologik ko'rsatkich	Limfoid turdagi leykemoid reaksiya	Surunkali limfoleykoz
Miyelositoz aniq sababi	Mavjud	Mavjud emas
Absolut limfositoz	Mavjud	Mavjud
Normoxrom anemiya	Mavjud emas	Mavjud
Trombositlar	Normada	Trombositopeniya
Leykositlar	Leykositoz 10-100x10 ⁹ /л	Giperleykositoz 50-600x10 ⁹ /л
Blastlar	Mavjud emas	Mavjud
Qonda prolimfositlar paydo bo'lishi	Bor	Bor
Tayoqcha va segment yadroli neytrofillar	Kamaygan	Kamaygan
Ridel hujayralari	Aniqlanmaydi	Aniqlanadi
Gumprext soyalari	Aniqlanmaydi	Aniqlanadi
Hujayralar atipiyasi	Aniqlanmaydi	Aniqlanadi
Suyak ko'migi limfositlar giperplaziyasi	Aniqlanmaydi	Aniqlanadi
Etiopatogenetik terapiya fonida	Qondagi o'zgarishlar butunlay yo'qoladi	Qondagi o'zgarishlar yo'qolmaydi, progressivlanadi

Monositar leykemoid reaksiya va surunkali monositar leykoz sitologik differensiasiyasi

Sitologik ko'rsatkich	Monositar leykemoid reaksiya	Surunkali monositar leykoz
Monositoz aniq sababi	Mavjud	Mavjud emas
Absolut monositoz	Mavjud	Mavjud
Normoxrom anemiya	Mavjud emas	Mavjud
Trombositlar	Normada	Trombositopeniya
Leykositlar	Leykositoz 10-100x10 ⁹ /л	Giperleykositoz 50-600x10 ⁹ /л
Blastlar	Mavjud emas	Mavjud
Qonda promonositlar paydo bo'lishi	Bor	Bor
Tayoqcha va segment yadroli neytrofillar	Kamaygan	Kamaygan
Hujayralar atipiyasi	Aniqlanmaydi	Aniqlanadi
Suyak ko'migi monositar giperplaziyasi	Aniqlanmaydi	Aniqlanadi
Etiopatogenetik terapiya fonida	Qondagi o'zgarishlar butunlay yo'qoladi	Qondagi o'zgarishlar yo'qolmaydi, progressivlanadi

Ikkilamchi eritrositoz va haqiqiy polisitemiya sitologik differensiasiyasi

Sitologik ko'rsatkich	Ikkilamchi eritrositoz	Haqiqiy polisitemiya
Eritrositoz aniq sababi	Mavjud	Mavjud emas
Absolut eritrositoz	Mavjud	Mavjud
Gematokrit	52% dan yuqori	52% dan yuqori
Trombositlar	Normada	Trombositoz
Leykositlar	Normada	Leykositoz 10-100x10 ⁹ /л
Qonda metamiyelosit, miyelosit va promiye-lositlar	Mavjud emas	Mavjud
Blastlar	Mavjud emas	Mavjud
Suyak ko'migi uch o'siq- li giperplaziyasi	Aniqlanmaydi	Aniqlanadi
Eritrositlar cho'kish tezligi	Oshgan	0,5-1,0 mm/soat- gacha kamaygan
Qon qovushqoqligi	Normada	5-6 marta oshgan
Etiopatogenetik terapi- ya fonida	Qondagi o'zgar- ishlar butunlay yo'qoladi	Qondagi o'zgarish- lar yo'qolmaydi, progressivlanadi

Reaktiv trombositoz va essensial trombositemiya sitologik differensiasiyasi

Sitologik ko'rsatkich	Reaktiv trombositoz	Essensial trombositemiya
Tpombositoz aniq sababi	Mavjud	Mavjud emas
Absolut trombositoz	Mavjud	Mavjud
Leykositlar	Normada	Leykositoz 10-50x10 ⁹ /л
Suyak ko'migi megakariositar giperplaziyasi	Aniqlanmaydi	Aniqlanadi
Etiopatogenetik terapiya fonida	Qondagi o'zgarishlar butunlay yo'qoladi	Qondagi o'zgarishlar yo'qolmaydi, progressivlanadi

ADABIYOTLAR

1. Введение в цитологическую диагностику: учебно-методическое пособие / Е. А. Загороднева, К. П. Вахания и др. / под ред. д. м. н., проф. А. Т. Яковлева. - Волгоград: Изд-во ВолгГМУ, 2014. - 204 с.
2. Цитология: учебное пособие к практическим занятиям / М.В. Меньшикова, О.В. Долгих, Ю.В. Агафонов, А.Л. Зашихин. – Архангельск: Изд. Северного государственного медицинского университета, 2016. – 136 с.
3. Клиническая лабораторная гематология: учебное пособие / Т. П. Степень, С. В. Лелевич. - Гродно : ГрГМУ, 2016 - 232 с.
4. Патофизиология системы крови. Часть II. Нарушения в системе лейкоцитов: учебное пособие / О. В. Николаева, М. А. Кучерявченко, Н. А. Шутова и др. - Харьков: «Типография Мадрид», 2016. - 128 с.
5. Гематологический атлас. 4 издание, дополненное: атлас / С.А. Луговская, М.Е. Почтарь. - Москва-Тверь: ООО «Издательство «Триада». 2016. - 434 с. 1993 ил.
6. Основы клинической цитологической диагностики: учеб. пособие / Шабалова И. П., Полонская Н. Ю. - М. : ГЭОТАР - Медиа, 2010. – 144 с.: ил.
7. Цитология: учебник для бакалавров по направлению подготовки «Педагогическое образование и Биология» / Н. С. Стволинская. - Прометей; Москва; 2012.-55 с.
8. Дисплазия шейки матки – этиопатогенез, диагностика, оптимальная тактика лечения: учебное пособие / А.Э.Протасова и др. – СПб.: 2014. – 22 с.
9. Профилактические осмотры и цитологический скрининг

- шейки матки: учебное пособие / Н.Ю.Полонская и др. – М.: Издательский центр «Академия», 2008. – 80 с. цв. ил.
10. Руководство к практическим занятиям по цитологии: методическое пособие / Т.В.Архипова, В.С.Конищев, Н.С.Стволинская. – М.: Прометей, 2014. – 56 с.
 11. Гистология. Эмбриология. Цитология. Атлас: атлас / Н.В.Бойчук, В.Быков, С.Юшканцева. – «ГЭОТАР-Медиа», 2015. – 296 с.
 12. Цитология. Функциональная ультраструктура клетки: учебное пособие / В.В.Банин. – «ГЭОТАР-Медиа», 2016. – 264 с.
 13. Цервикальная цитология по системе Бетесда. Терминология, критерии и пояснения: учебное пособие / Р Найяр., Д.Уилбур. – «Практическая медицина», 2017. – 304 с.
 14. Цитология и общая гистология. Методика изучения препаратов: учебно-методическое пособие / Е.Борхунова. – «Лань Спб», 2017. – 144 с.
 15. Шейка матки. Цитологический атлас: атлас / Э.Титмушш. – «Практическая медицина», 2015. – 256 с.
 16. Клиническая цитология. Теория и практика цитотехнологии: учебное пособие / Г.Гилл. – «Практическая Медицина», 2015. – 408 с.
 17. Цитологическое исследование цервикальных мазков. Пап-тест: учебное пособие / Н.Ю.Полонская. – «ГЭОТАР-Медиа», 2016. – 168 с.
 18. Цитология: учебное пособие / Л.Цаценко. – «Феникс», 2009. – 185 с.
 19. Cytopathology: an introduction: tutorial / T.S.Michael, S.Naveena. – "Springer", 2013. – 486 p.

20. Fine needle. Aspiration cytology. 5th ed. / R.O. Svante, F.S. Gregory. – “Elsevier”, 2012. –494 p.
21. A concise review of clinical laboratory science. 2nd ed. / J.D.Habard. – “Wolters Kluwer”, 2010. –408 p.
22. Atlas of gynecologic cytopathology: with histopathologic correlations: hardback / C.J.Vandenbussche, Syed Ali, D.L.Rosenthal, R.Vang. – “Demos Medical Publishing”, 2015. –224 p.
23. Clinical laboratory diagnostics: handbook / S.V.Lelevich, V.V.Vorobiov, T.N.Grynevich. – GrGMU, 2013. – 100 p.
24. Laboratory Medicine: The Diagnosis of Disease in the Clinical Laboratory. 2nd ed. / M.Laposata. – “Lange”, 2014. –513 p.
25. Clinical Laboratory Hematology, 3rd ed. / Shirlyn B. McKenzie, Lynne Williams. – “Pearson Education” (US), 2014. –1040 p.

MUNDARIJA

KIRISH	1
1-BOB. SITOLOGIK DIAGNOSTIKAGA KIRISH.....	4
1.1. SITOLOGIK TEKSHIRISHLARNING PROFILAKTIK VA DIAGNOSTIK TIBBIYOTDAGI AHAMIYATI. SITOLOGIK MATERIAL BILAN ISHLASHDA XAVFSIZLIK TEXNIKASI.....	4
1.2. SITOLOGIK LABORATORİYALAR TURLARI. SITOLOGIK TEKSHIRISH TURLARI. SITOLOGIK LABORATORİYALAR ISHINI TASHKIL QILISH. SITOLOGIK LABORATORİYADA HUJJAT YURITISH. SITOLOGIK LABORATORIYA JIHOZLARI	11
1.3. HUYAYRA STRUKTUR KOMPONENTLARI. HUYAYRA SIKLI, APOPTOZ, NEKROZ, YALLIG'LANISH SITOMORFOLOGIK BELGILARI	18
1.4. EPITELIAL TO'QIMA SITOMORFOLOGIYASI. TURLI A'ZOLARNING EPITELIYISI SITOLOGIK VA GISTOFUNKCIONAL XUSUSIYATLARI.....	30
1.5. SITOLOGIK TEKSHIRISH UCHUN MATERIAL OLIISH, SURTMA TAYYORLASH QOIDALARI. SUYUQ VA QURUQ SITOLOGIYA. SURTMANI BO'YASH. MONOXROM VA POLIXROM BO'YASH USULLARI. SURTMA SIFATINI BAHOLASH	36
2-BOB. SITOLOGIK DIAGNOSTIKA ASOSLARI.....	42
2.1. BACHADON BO'YNI KASALLIKLARI SITOLOGIK KLASSIFIKATSIYASI. KOMPENSATOR - MOSLASHISH JARAYONLARI: REGENERATSIYA, GIPERTROFIYA, ATROFIYA.....	42
2.2. O'SMA OLDI JARAYONLARI, ETIOPATOGENEZI. O'SMA OLDI JARAYONLARI SITOLOGIK XARAKTERISTIKASI - GIPERPLASIYA,	

METAPLASIYA, DISPLASIYA, GIPERKERATOZ, PARAKERATOZ, DISKERATOZ..... 48

2.3. YAXSHI VA YOMON SIFATLI O'SMALAR. HUYAYRA VA TO'QIMA ATIPIZMI. O'SMA O'SISHI: INFILTRATIV VA EKSPANSIV..56

2.4. SITOLOGIK TEKSHIRISH UCHUN HUYAYRA MATERIALINI OLISH USULLARI. EKSFOLIATIV, PUNKSION, ENDOSKOPIK, BIOPSIYA USULLARI..... 65

2.5. BO'YOQLAR. BO'YOQLAR KLASSIFIKATSIYASI. ARTEFAKTLAR..... 76

3-BOB. GEMATOLOGIYADA SITOLOGIK TEKSHIRISH USUSLLARI 83

3.1. GEMATOLOGIYADA KENG QO'LLANILUVCHI SITOLOGIK TEKSHIRISH USULLARI 83

3.2. SUYAK KO'MIGI STRUKTURASI, FAOLIYATI. NORMAL GEMOPOEZ. GEMOPOETIK OMILLAR..... 89

3.3. ANEMIYALAR DIFFERENSIAL DIAGNOSTIKASIDA QON VA SUYAK KO'MIGI SITOLOGIK DIAGNOSTIKASI..... 92

3.3. TROMBOSITPOEZ. TROMBOSITLARNI SANASH USULLARI. TROMBOSITOLZLAR. TROMBOSITOPENIYALAR. TROMBOSIT QATOR PATOLOGIYASIDA QON VA SUYAK KO'MIGI SITOLOGIK DIAGNOSTIKASI 99

3.5. LEYKOPOEZ. LEYKOPOEZ REGULYASIYASI. LEYKOPOETIK OMILLAR. LEYKOPOEZ BUZILISHI. LEYKOPENIYA, LEYKOSITOLZ VA LEYKEMOID REAKSIYA SITOLOGIK DIAGNOSTIKASI..... 104

3.6. O'TKIR LEYKOZLAR, TUSHUNCHASI, KLASSIFIKATSIYASI, ASOSIY KLINIK -LABORATOR MARKERLAR..... 107

3.7. SURUNKALI LEYKOZ, TUSHUNCHASI, KLASSIFIKATSIYASI,
ASOSIY KLINIK-LABORATOR MARKERLAR. SURUNKALI LEYKOZDA
QON VA SUYAK KO'MIGI SITOLOGIK DIAGNOSTIKASI 110

3.8. LEYKOSITUZ, LEYKEMOID REAKSIYA VA LEYKOZLAR
SITOLOGIK DIFFERENSIASIYASI..... 115

4-BOB. TAHLILY QISM..... 122

4.1. TESTLAR 122

4.2. VAZIYATLI MASALALAR..... 127

4.3. ILOVALAR 137

ADABIYOTLAR 146

O'quv qo'llanma

Z.CH.KURBONOVA SH.A.BABADJANOVA

SITOLOGIK TASHXISGA KIRISH

Nashriyot muharriri — **Sherzod SAYDALIYEV**

Musahhih — **Maft una YUSUPOVA**

Texnik muharrir — **Abdurozziq ISMATOV**

Dizayner — **Anvar SOLIYEV**

"HILOL MEDIA" NASHRIYOTI

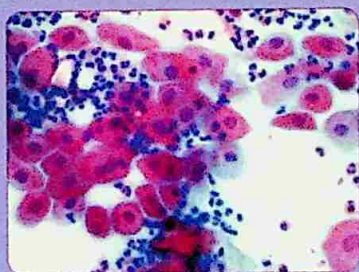
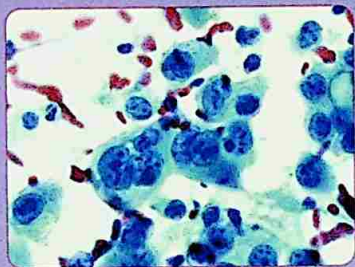
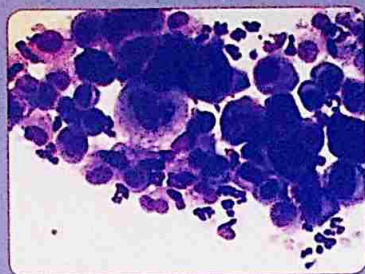
5497



Bosishga berildi 16.12.2020 y. Bosishga ruxsat etildi 28.12.2020 y. Bichimi 60x84 1/16. Cambria garniturası. Ofset bosma usulida silliq qog'ozga bosildi. Hisob bosma tabog'i 8.84 b.t. Nashriyot bosma tabog'i 9.7 b.t. Adadi 1000 dona. Buyurtma №10.Bahosi shartnoma asosida.

**Toshkent tibbiyot akademiyasi
bosmaxonasida chop etildi.**

Korxonա manzili: 100048, Toshkent shahri, Maxtumquli ko'cha
103-uy. Murojaat uchun telefon: +998-71-289-44-01



ISBN 978-9943-5890-3-2



9 789943 589032 >