



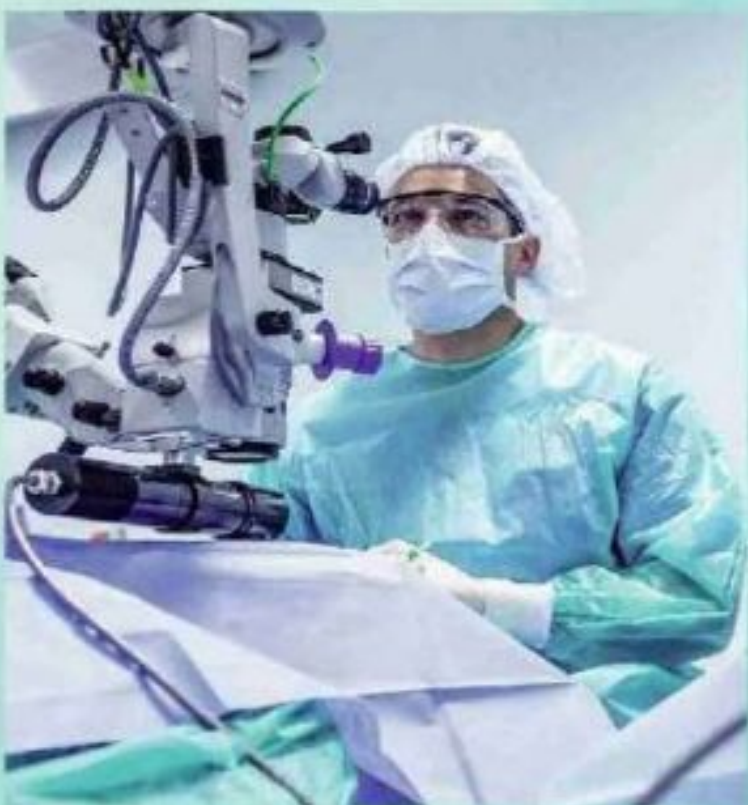
New Day in Medicine
Новый День в Медицине

NDM



TIBBIYOTDA YANGI KUN

Ilmiy referativ, marifiy-ma'naviy jurnal



AVICENNA-MED.UZ



ISSN 2181-712X.
EiSSN 2181-2187

4 (36) 2021

**Сопредседатели редакционной
коллегии:**

**Ш. Ж. ТЕШАЕВ,
А. Ш. РЕВИШВИЛИ**

Ред. коллегия:

М.И. АБДУЛЛАЕВ,
Ш.С. АБДУЛЛАЕВ,
А. АБДУМАЖИДОВ,
М.М. АКБАРОВ,
Х.А. АКИЛОВ,
М.М. АЛИЕВ,
С.Ж. АМИНОВ,
Ш.М. АХМЕДОВ,
Ю.М. АХМЕДОВ,
Ж.Б. БЕКНАЗАРОВ (главный редактор),
Б.Т. БУЗРУКОВ,
Е.А. БЕРДИЕВ,
Р.К. ДАДАБАЕВА,
М.Н. ДАМИНОВА,
К.А. ДЕХКАНОВ,
А.А. ДЖАЛИЛОВ,
Э.С. ДЖУМАБАЕВ,
С. ИНДАМИНОВ,
А.И. ИСКАНДАРОВ,
С.И. ИСМОИЛОВ,
Э.Э. КОБИЛОВ,
Г.А. КАРИМДЖАНОВА,
Т.С. МУСАЕВ,
Ф.Г. НАЗИРОВ,
Н.А. НУРАЛИЕВ,
Ш.Э. ОМОНОВ,
Б.Т. РАХИМОВ,
Ш.И. РУЗИЕВ,
И.А. САТВАЛДИЕВА,
Ш.Т. САЛИМОВ,
Ж.Б. САТТАРОВ,
Б.Б. САФОЕВ (отв. секретарь),
М.М. ТАДЖИЕВ,
ДИ. ТУКСАНОВА,
А.Ж. ХАМРАЕВ,
А.М. ШАМСИЕВ,
А.К. ШАДМАНОВ,
К.Б. ШОДМАНОВ,
Н.Х. ШОМИРЗАЕВ,
Б.Б. ЭРГАШЕВ,
Н.Ш. ЭРГАШЕВ,
И.Р. ЮЛДАШОВ,
М.Ш. ХАКИМОВ,
К.А. ЕГЕЗАРЯН (Россия) ДОНГ
ЖИНЧЭНГ (Китай)
В.Е. КУЗАКОВ (Россия)
Я. МЕЙЕРНИК (Словакия)
В.А. МИТИШ (Россия)
В.И. ПРИМАКОВ (Белоруссия)
О.В. ПЕШИКОВ (Россия)
А.А. ПАТАПОВ (Россия)
А.А. ТЕПЛОВ (Россия)
Т.Ш. ШАРМАНОВ (Казахстан)
А.А. ЩЁГОЛОВ (Россия)
Prof. Dr. KURBANHAN
MUSLUMOV (Azerbaijan)
Prof. Dr. DENIZ UYAK (Germany)

www.bsmi.uz

<https://newdaymedicine.com>

E: ndmuz@mail.ru

Тел: +99890 8061882

**ТИББИЁТДА ЯНГИ КУН
НОВЫЙ ДЕНЬ В МЕДИЦИНЕ
NEW DAY IN MEDICINE**

*Илмий-рефератив, маънавий-маърифий журнал
Научно-реферативный,
духовно-просветительский журнал*

УЧРЕДИТЕЛИ:

**БУХАРСКИЙ ГОСУДАРСТВЕННЫЙ
МЕДИЦИНСКИЙ ИНСТИТУТ
ООО «ТИББИЁТДА ЯНГИ КУН»**

Национальный медицинский
исследовательский центр хирургии имени
А.В. Вишневского является генеральным
научно-практическим
консультантом редакции

Журнал был включен в список журнальных
изданий, рецензируемых Высшей
Аттестационной Комиссией
Республики Узбекистан
(Протокол № 201/03 от 30.12.2013 г.)

РЕДАКЦИОННЫЙ СОВЕТ:

М.М. АБДУРАХМАНОВ (Бухара)
Г.Ж. ЖАРЫЛКАСЫНОВА (Бухара)
А.Ш. ИНОЯТОВ (Ташкент)
Г.А. ИХТИЁРОВА (Бухара)
Ш.И. КАРИМОВ (Ташкент)
У.К. КАЮМОВ (Тошкент)
Ш.И. НАВРУЗОВА (Бухара)
А.А. НОСИРОВ (Ташкент)
А.Р. ОБЛОКУЛОВ (Бухара)
Б.Т. ОДИЛОВА (Ташкент)
Ш.Т. УРАКОВ (Бухара)

4 (36)

2021

октябрь-декабрь

SCIENTIFIC-THEORETICAL MEDICINE

Teshaev Sh. J., Djumaev K. Sh., Rajabova G. Kh.
INFLUENCE OF PHYSICAL ACTIVITY AND THE EXTERNAL ENVIRONMENT ON THE ELDERLY AND OLD AGE GROUPS6

Dzhumaev K. Sh., Razhabova G. Kh.
OLDER AGE AND ALCOHOL.....12

Bakhronov Sh.S., Sharipova O.A., Mamatkulova D.Kh., Melieva G.A.
THE ROLE OF TNF α GENE POLYMORPHISM G308A AND ITS EFFECT ON TNF- α SYNTHESIS IN RECURRENT BRONCHITIS IN CHILDREN.....15

Tursumetov A.A., Zhafarov Kh.M., Zhambulov A.D., Yusupov D.S.
PREVENTION OF POSTOPERATIVE PURULAIN INFLAMMATORY COMPLICATIONS USING PHOTODYNAMIC THERAPY FOR RAPED HERNIA.....21

Mamasoliev Z.N.
SYSTEMS ABLE TO BLOCK THE BEGINNING OF GLAUCOMA.....28

Usmonov B.U., Mamasoliev Z.N., Qurbonova R.R.
PREVENTIVE MEDICINE AND OPHTHALMOLOGICAL CLINICAL THINKING: ALLIES OR OPPONENTS?.....38

Mirzaeva M.A., Esamuratov A.I., Shamsiev Zh.F.
INFLUENCE OF MICROBIAL FLORA OF THE MIDDLE EAR ON THE COURSE OF CHRONIC PURULENT OTITIS.....44

Esamuratov A.I.
MODERN PRINCIPLES OF RADIATION DIAGNOSTICS IN PATIENTS WITH CHRONIC PURULENT MEANS OTITIS.....48

Yuldashev O.S., Ismailov S.I., Tojibaeva D.M., Fayzullaev B.R.
ENDOCRINOLOGICAL ASPECTS OF MASTOPATHY.....52

Salayva Z.SH
HISTOLOGICAL AND IMMUNOHISTOCHEMICAL CHARACTERISTICS OF T- LYMPHOCYIC LEUKEMIA.....58

Elieva Mekhriniso, Ruziev Sherzod
FORENSIC MEDICAL EXAMINATION POSSIBILITIES IN POSTHUMOUS DIAGNOSTICS OF A DIABETES MELLITUS.....62

M.K.Usmonova., N.M.Vakhidova., Sh.Sh.KXusenova., N.R.Umaraliyeva., D.T.Safarova., F.B.Ismailova
DEVELOPMENT OF A DRY EXTRACT OF ZIZIPHORA OF HYPOTENSIVE ACTION.....66

Adilbekova D.B.,Abdurazzakov H.S., Abdurazakov H.S.
MORPHOLOGICAL CHANGES IN THE WALL OF THE SMALL INTESTINE IN ACUTE EXPERIMENTAL INTESTINAL OBSTRUCTION.....69

Khaidarov K.I., Usmanova D.D.
STATE OF HEMODYNAMIC INDICATORS AND RESEARCH OF THE LEVEL OF CORTISOL IN CHILDREN WITH CONGENITAL HEART DEFECTS FOR DIAGNOSING THE EFFECTIVENESS OF ANESTHESIA.....75

SCIENTIFIC PRACTICAL MEDICAL

Satvaldieva E.A., Ashurova G.Z., Khaydarov M.B., Mamatqulov I.B.
EARLY DIAGNOSTICS AND INTENSIVE THERAPY OF BACTERIAL LUNG DESTRUCTION IN CHILDREN.....82

SCIENTIFIC AND EXPERIMENTAL MEDICINE

Sayfutdinova Z.A., Karimov Kh.Ya., Saidov A.B.
PATHOPHYSIOLOGICAL RATIONALE FOR THE USE OF A NEW AMINO ACID MIXTURE FOR LIVER DAMAGE.....92

Мақолалардаги маълумотлар учун муаллиф ва бош муҳаррир масъул.	Маъсул муҳаррир: Сафоев Б.Б. Балиий муҳаррир: Пулатов С.М. Таржимон: Файбуллаев С.С.	«Тиббиётда янги кун» тиббиёт журнали таҳририяти, Тошкент ш., 100011, Навоий кўчаси, 30-уй, тел.: +99890 8061882, e-mail: ndmuz@mail.ru
Таҳририят фикри муаллифлар фикри билан муносиб бўлмаслиги мумкин.	Теришга берилди 21.06.2021 й. Босишга рухсат этилди 30.06.2021 й. Бичими 60x84 1/8 Шартли босма табағи 47,0. Офсет қозонида чоп этилди. Адади 100 нусха. 27-буйуртма.	Тошкент вилояти Матбуот ва ахборот бошқармасида 2012 йил 16 февралда рўйхатга олинган (03-084-сонли гувоҳнома). Баҳоси келишилган нархда. Нашр кўрсаткичи 7048.
Барча муаллифлик ҳуқуқлари ҳимояланган.	«HUMOIYUNBEK-ISTIQLOL MO'JIZASI» босмахонасида чоп этилди. 100000. Тошкент, А.Темур кўчаси, 60 А.	
Барча маълумотлар таҳририят ёзма рухсатисиз чоп этилмайди.		

© «Тиббиётда янги кун» МЧЖ, 2021

МОРФОЛОГИЧЕСКИЕ ИЗМЕНЕНИЯ В СТЕНКЕ ТОНКОЙ КИШКИ ПРИ ОСТРОЙ ЭКСПЕРИМЕНТАЛЬНОЙ КИШЕЧНОЙ НЕПРОХОДИМОСТИ

Адилбекова Д.Б., Абдураззахов Х.С., Абдураззахов Х.С.

Ташкентская медицинская академия

✓ Резюме

Целью настоящей работы является изучение морфологического состояния в стенке резецированной кишки при развитии синдрома кишечной недостаточности у экспериментальных животных с непроходимостью кишечника.

Материалы и методы: для создания экспериментальной модели кишечной непроходимости животным оперативно под эфирным наркозом производили нижнесрединная лапаротомия. На тонкий кишечник на 1-1,5 см проксимальнее илеоцекального угла накладывалась двойная лигатура. Затем брюшная стенка послойно ушивалась. Результаты: Полученные результаты показали, что при острой экспериментальной кишечной непроходимости в стенке тонкой кишки наблюдается воспалительно-дистрофические изменения. Глубина этих патоморфологических изменений зависит от срока и степени развития, и компенсации воспалительного процесса в стенке кишечника.

Ключевые слова: экспериментальная кишечная непроходимость, тонкая кишка, ткани, сосуды, кишечная недостаточность

ЎТКИР ТАЖРИБАВИЙ ИЧАК ТУТИЛИШИДА ИНГИЧКА ИЧАК ДЕВОРИДАГИ МОРФОЛОГИК ЎЗГАРИШЛАР

Адилбекова Д.Б., Абдураззахов Х.С., Абдураззахов Х.С.

Тошкент тиббиёт академияси

✓ Резюме

Мақсад: Тажрибавий ичак тутилиши касаллиги натижасида ривожланган ичак этишмовчилиги синдроми шароитида ингичка ичак деворидаги морфологик ҳолатларни ўрганиш.

Материал ва усуллар: тажрибалар етук, наслсиз, ўртача оғирлиги 170-190 г бўлган 60 та оқ каламушларда ўтказилди. Ҳайвонларда тажрибавий ичак тутилиши моделини яратиш учун жарроҳлик йўли билан эфир наркози остида қорин девори девори олд пастки қисмида кесма ҳосил қилинди. Ингичка ичакнинг илеоцекал бурчагидан 1-1,5 см проксимал қисмида юқори ва пастки томонларида 2 та лигатура қўйилди. Сўнгра қорин бўшлиғи девори қаватма-қават ёпилиб тикилди. Натижа: Олинган натижалар кўрсатдики, ичак тутилиши касаллиги ингичка ичак девори тўқима ва қон томирларида яллигланиш-дистрофик жараёнларнинг ривожланишига олиб келади. Ичак девори тўқималари барча қаватларида мононуклеар ҳужайралар билан бўкиш, шишиш, ички микроциркулятор қон томирларда эса деворининг бўкиб шишиши, ички бўшлиғи диаметрининг торайиши, қон оқимининг димланиши, томирлар деворининг ўтказувчанлиги бузилиб, периваскуляр экстравазатлар ва плазмораггиялар ҳосил булиши, қон томирлар тарқалиш зичлигининг камайиши каби жараёнлар кузатилади. Хулоса: Тажрибавий ичак тутилишида ривожланган ичак этишмовчилиги синдромидаги патоморфологик ўзгаришлар чуқурлиги даражаси ичак деворидаги яллигланиш жараёнларининг ривожланиш муддати ва компенсатор жараёнларнинг ривожланиш даражаси билан тўғридан-тўғри узвий боғлиқ бўлади. Шу жараёнларда 3 та ривожланиш давлари фарқ қилинди: компенсация даври; субкомпенсация даври; декомпенсация даври.

Калит сўзлар: тажрибавий ичак тутилиши, ингичка ичак, тўқима, қон томирлар, ичак этишмовчилиги синдроми

MORPHOLOGICAL CHANGES IN THE WALL OF THE SMALL INTESTINE IN ACUTE EXPERIMENTAL INTESTINAL OBSTRUCTION

Adilbekova D.B., Abdurazzakov H.S., Abdurazakov H.S.

Tashkent Medical Academy

✓ Resume

Objects: The purpose is to study the morphological state in the wall of the resected intestine during the development of intestinal insufficiency syndrome in animals with experimental intestinal obstruction.

Materials and methods: experiment conducted on 60 white rats with average weight 170-190 g white rats. To create an experimental intestinal obstruction model in animals, an incision was made in the anterior lower part of the abdominal wall under ether anesthesia. 2 ligatures were placed at the top and bottom on the proximal part 1-1.5 cm from the ileocecal corner of the small intestine. Then the abdominal wall was closed in layers.

Results: The results obtained showed that in acute experimental intestinal obstruction, inflammatory and dystrophic changes are observed in the wall of the small intestine. Infiltration by mononuclear cells is detected in the tissue structures of the intestinal wall. In the intra-organ microvessels of the intestinal wall, there is swelling and swelling of the wall, a decrease in the internal diameter, stagnation, violation of the permeability of the walls, perivascular microextravasates and plasmorrhagia, a decrease in the density of the distribution of vessels. There are 3 stages in the development of these processes: compensatory, subcompensatory and decompensatory stages. The depth of these pathomorphological changes depends on the period and degree of development and compensation of the inflammatory process in the intestinal wall.

Key words: experimental intestinal obstruction, small intestine, tissues, vessels, intestinal insufficiency.

Актуальность

Острая кишечная непроходимость (ОКН) на протяжении многих лет является одной из сложных и актуальных проблем неотложной хирургии. На долю ОКН приходится от 9,4% до 27,1%, среди всех острых хирургических заболеваний органов брюшной полости, хотя по летальным исходам она занимает среди них основное место...» [1]. Разнообразие этиологии, многокомпонентность патогенеза, поздняя обращаемость пациентов, трудности диагностики отражаются на результатах болезни. Несмотря на совершенствование методов диагностики и лечения, по данным многих авторов, летальность при ОКН до настоящего времени остается высокой, достигая «...от 15% до 40% и не имеет тенденции к снижению (2). Отсутствие четких представлений о взаимодействии морфофункциональных изменениях являются одной из основных причин многих неудовлетворительных результатов лечения таких больных. Поэтому изучение морфологического состояния стенки резецированной кишки с непроходимостью кишечника является актуальной задачей современной неотложной хирургии.

Целью настоящей работы является изучение морфологического состояния в стенке резецированной кишки при развитии синдрома кишечной недостаточности у экспериментальных животных с острой тонкокишечной непроходимостью.

Материал и методы

В исследовании использованы белые, беспородные крысы весом 170-190 г. (60 шт.), находящихся в обычных условиях вивария. Они в течение недели находились на карантине, а после исключения соматических или инфекционных заболеваний переводились на обычный режим вивария. Все исследование проводили в одно и то же время суток. Все манипуляции с животными проводили в соответствии с Санитарными правилами по устройству, оборудованию и содержанию экспериментально-биологических клиник (вивариев) №1045-73 от 06.04.1973, Конвенцией по защите животных, используемых в эксперименте и других научных целях (г. Страсбург, Франция, 1986), и Директивой Совета 86/609/ЕЕС от 24.11.86 по согласованию законов, правил и административных

распоряжений стран-участниц в отношении защиты животных, используемых в экспериментальных и других научных целях.

Для создания экспериментальной модели **кишечной непроходимости животным** оперативно под эфирным наркозом производили нижнесрединная лапаратомия. На тонкий кишечник на 1-1,5 см проксимальнее илеоцекального угла накладывалась двойная лигатура. Затем брюшная стенка послойно ушивалась.

Клинически после моделирования ОКН-крысы вялые, малоподвижные, апатичные, отказываются от еды, живот вздут, отсутствует стул, на 3 -сутки присоединились свистящие хрипы при дыхании.

Объектом нашего морфологического исследования являлись материалы из тонкой кишки крыс на 1,2,3,4 сутки развития модели острой кишечной недостаточности. Забой животных проводили в соответствующие сроки в утренние часы, натощак. Кусочки ткани из тонкой кишки фиксировали в 10% растворе нейтрального формалина и жидкости Карнуа. После соответствующей обработки материал заливали в парафин и готовили срезы толщиной 4-6 мкм, которые окрашивали гематоксилином и эозином и по Ван-Гизону. Для изучения внутриорганных сосудов тонкой кишки крысам через брюшную аорту вводили раствор черной туши-желатина и массы Герота по методу Акилова в модификации Х.Х.Камилова. Инъекцию осуществляли через брюшной отдел аорты, в утренние часы, взвесью парижской сини в хлороформе. Сосуды просветляли по методу А.Г. Малыгина. Кусочки срезов после проведения их в дважды насыщенных растворах парафина на ксилоле и заливки в парафин с воском устанавливали на колодки. Из них делали серийные срезы толщиной 30-40 мкм. Изучали внутренние диаметры сосудов и толщину стенок сосудов различных слоев стенки тонкой кишки и плотность распределения микрососудов (в усл. ед).

Для трансмиссионной электронной микроскопии (ТЭМ) материал фиксировали в 2,5% растворе глутарового альдегида и 1% растворе OsO_4 на фосфатном буфере (рН=7,3). После проводки в спиртах кусочки заливали в эпон-аралдит. Ультратонкие срезы (Ультратом LKB-4800, Швеция) после контрастирования уранилацетатом и цитратом свинца просматривали в электронном микроскопе JЭМ-7 и JЭМ-100SX (Япония) патологоанатомическом лаборатории

патологоанатомического центра РУз под руководством д.м.н., профессора Р.И. Израилова.

Для достижения цели и поставленных задач используются общеморфологические, морфометрические, электронно-микроскопические и вариационно-статистические методы исследования.

Результат и обсуждения

В ходе экспериментальных исследований было выявлено влияние острой кишечной непроходимости на морфологическое состояние стенки тонкой кишки. У животных на 1 сутки образования экспериментальной модели кишечной непроходимости производили срединную лапаратомию под эфирным наркозом. При вскрытии обращали на себя внимание раздутые и отечные петли тонкого кишечника с синюшным оттенком, выше препятствия. Серозная оболочка кишки гиперемирована местами багрового цвета с кровоизлияниями, перистальтика вялая. При вскрытии просвета тонкого кишечника: просвет зияет, стенка отечная, заполнен жидким химусом и газом.

Микроскопическое исследование участка кишечника проксимальнее на 3-4- см от препятствия: целостность слоев не нарушена, в слизистой оболочке каемчатый эпителий набухший. Покровный эпителий уплощен, местами с пикнотически измененными ядрами. Местами встречаются отслоение эпителиального пласта. Клетки – полиморфные, местами набухшие, со светлой цитоплазмой. Отдельные крипты в средней и нижней трети расширенные, их строма инфильтрирована лимфогистиоцитарными клетками. В криптах выявляются большое количество бокаловидных клеток, общее число которых превышает контрольные цифры. В собственной пластинке слизистой оболочки выраженный отек, лимфогистиоцитарная инфильтрация. В мышечной пластинке слизистой разволокнение за счет выраженного отека, инфильтрированность мононуклеарными клетками. В подслизистой оболочке множество лимфатических фолликулов. Отмечается умеренный отек соединительной стромы. В мышечной и серозной оболочке наблюдается умеренная инфильтрированность и без выраженных изменений.

В внутриорганных микрососудах стенки тонкой кишки выявляются венозное полнокровие, в просвете сосудов явления

стаза и микротромбоза. Просвет артериол заполнен эритроцитами с плазмой.

На 2-3 сутки эксперимента макроскопически при вскрытии брюшной полости отмечается: из брюшной полости изливается мутный выпот с неприятным запахом, кишечные петли выше препятствия перераздуты с газом и жидкостью, серозная оболочка гиперемирована с кровоизлияниями, без блеска. Кишечник мягкий, местами участки тонкой кишки серо-черного цвета, перистальтика вялая. При вскрытии просвета кишечника: просвет зияет, стенка кишечника мягкая, дряблая, отечная, набухшая, сократимость резко снижена. При микроскопическом исследовании стенки кишечника отмечается: патоморфологические изменения распространяются на всю толщину стенки кишечной трубки. Структура поверхностного эпителия слизистой оболочки нарушена. Каемчатый эпителий с дефектами. Собственная пластинка слизистой оболочки отечна и инфильтрирована мононуклеарными клетками. Мышечная пластинка разделена на слои. Подслизистая основа отечна, с выраженными сосудистыми изменениями. Мышечная оболочка набухшая, разволокненная. Все морфометрические показатели слизистой оболочки достоверно отличались от показателей контрольных животных. Электронномикроскопически в эпителиальном пласте ворсинок и крипт выявляются межклеточный отек, вакуолизация цитоплазмы, с редуцированными микроворсинками, органеллы цитоплазмы гиперплазированы.

Серозная оболочка отечная, с участками десквамации мезотелиальных клеток.

На 4 дни эксперимента при ревизии брюшной полости у животных выявлялись: из брюшной полости изливается мутный, с неприятным запахом жидкость. Кишечные петли выше препятствия баллонообразно перераздуты, в просвете кишечника выявляется газ и жидкость, перистальтика кишечника резко снижена, местами отсутствуют.

Серозная оболочка с кровоизлияниями, серо-черного цвета, без блеска, местами отсутствуют.

При микроскопическом исследовании гистологических препаратов стенки тонкой кишки показали выраженные деструктивные изменения слизистой оболочки. Выраженный отек всех слоев кишечной стенки с геморрагическим пропитыванием. Ворсинки деформированы.

Однослойный цилиндрический каемчатый эпителий слизистой оболочки часто десквамирован от ворсинок и крипт. Собственная пластинка слизистой отечная. В мышечной пластинке также отмечается деструктивные изменения. Подслизистая оболочка инфильтрирована мононуклеарными клетками, отечная, с выраженными сосудистыми изменениями. Мышечная оболочка отечная, набухшая, неравномерно разволокненная, с нарушением архитектоники мышечных волокон. Серозная оболочка отечная, множественными десквамациями и деструкцией мезотелиальных клеток. Местами отмечается фибриновые наложения (рис. 1).

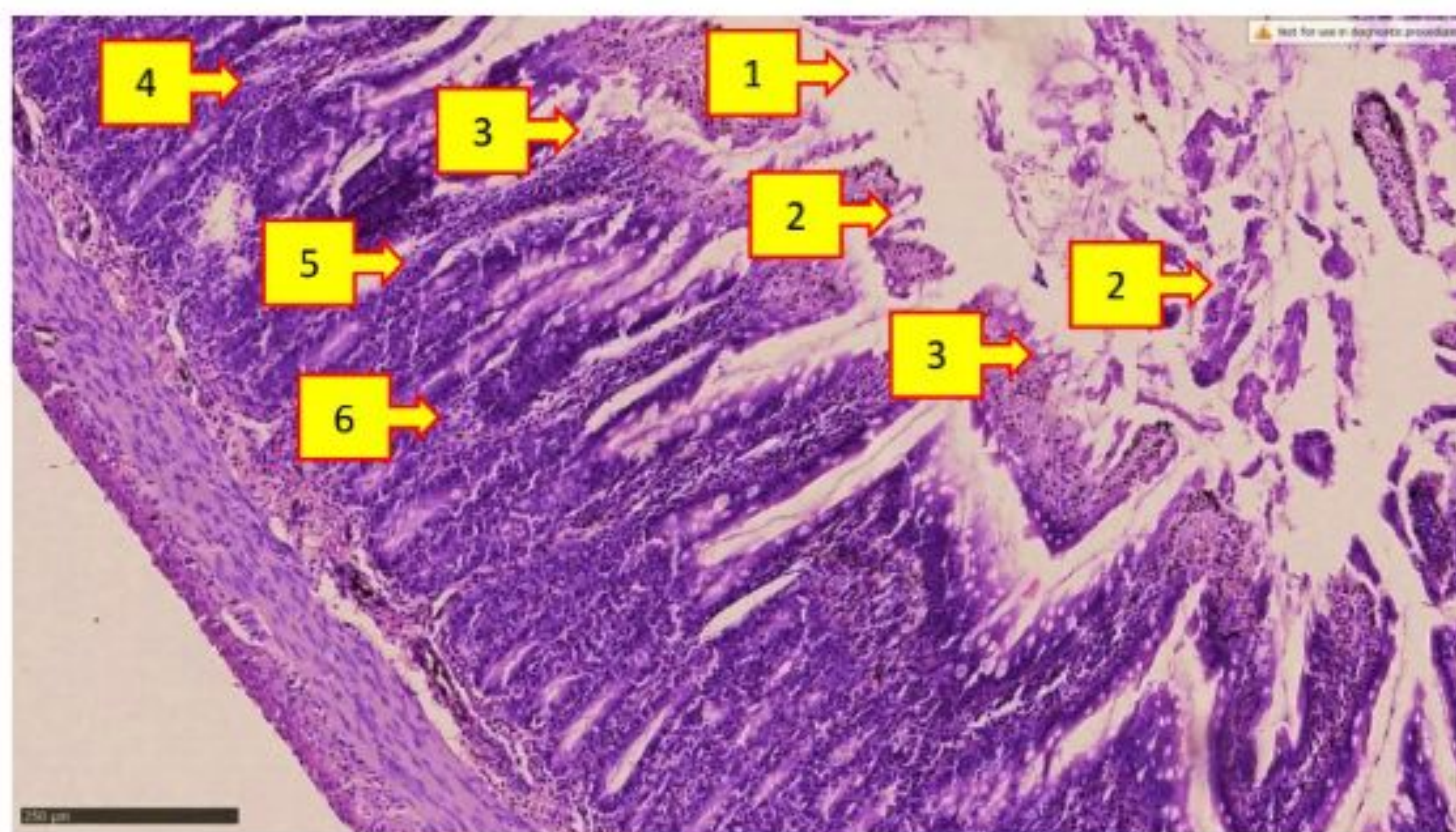


Рис. 1.

Морфология тонкой кишки на 4 сутки кишечной непроходимости. В слизистой оболочке десквамация эпителиального пласта и локальные некротически-эрозивные участки (1). Вследствие гидротически-дистрофических процессов в железистых эпителиях массивные некротические процессы (2). Инфильтрированность мононуклеарными клетками стромы слизистой (3). В строме слизистой оболочки интерстициальный отек (4). В сосудах собственной пластинки слизистой оболочки венозное полнокровие (5). В серозно-мышечной оболочке выявляются инфильтрированность мононуклеарными клетками (6). Гематоксилин-Эозин. 10X10.

Электронномикроскопические исследования показали, что цитоплазма клеток содержат комплекс органелл, большое количество митохондрий со светлым матриксом. Комплекс Гольджи хорошо развит. Ядра округлые или овальной формы. Рибосомы и полисомы в большом количестве. Апикальная часть клеток содержат микроворсинки. Базальная мембрана тонкая, умеренно электронно-плотная. В микрососудах всех слоев стенки тонкого кишечника отмечается множественные стазы, полнокровие венозных сосудов, часто выявляются участки с микроэкстровазатами и плазморагией. Стенка венозных сосудов истончена, местами некротизированы, с

внесосудистыми кровоизлияниями. Стенка артериальных сосудов отечна, набухшая, сужен внутренний диаметр сосудов, снижена плотность распределения сосудов (рис.2). Электронномикроскопические исследования микрососудов показали, что эндотелиальные клетки сосудов были уплощенной или полигональной формы, расположены монослоем. Базальная мембрана несколько уплотненная. Цитоплазма их умеренно плотная, содержит многочисленные пиноцитозные вакуоли и комплекс органелл. Межклеточный контакт несколько расширен. Митохондрии в большом количестве, матрикс их умеренно плотный.

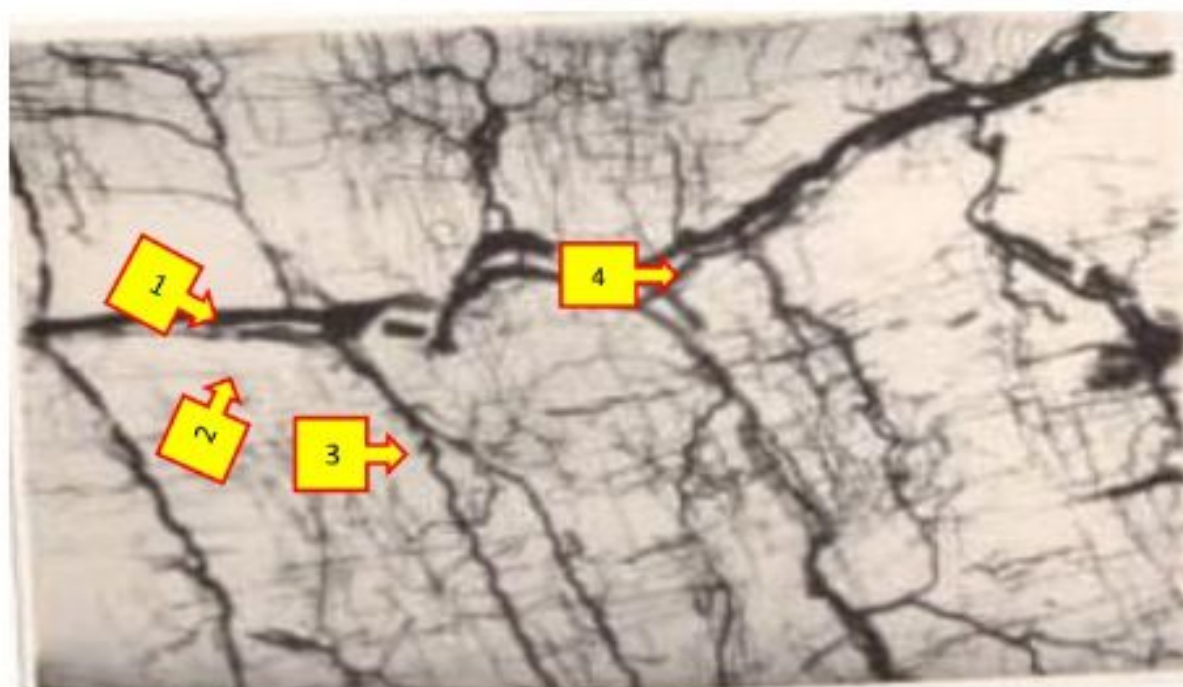


Рис. 2. Кровеносные сосуды подслизистой основы тонкой кишки на 4 сутки кишечной непроходимости. Все сосуды артериального и венозного звенья расширенные, кровенаполненные и извилистые. Наливка сосудов массой Герота. 1 – магистральная артерия; 2 – магистральная вена; 3 – артериола; 4 – капиллярная сеть. 10X10.

Обсуждение. Таким образом, анализ морфологических и морфометрических параметров тонкой кишки у экспериментальных животных 1 сутки ОТКН позволяет заключить в пользу того, что данный срок эксперимента является той фазой (стадией) заболевания, при котором патологические изменения в стенке тонкой кишки были еще обратимыми, не выходящими за рамки компенсаторных возможностей органа. Анализ морфологических изменений сосудисто-тканевых структур тонкой кишки в периоды (конец 1 сутки и начала 2 сутки) острой тонкокишечной непроходимости позволяет заключить, что эта стадия является периодом

субкомпенсации. ОТКН с длительностью 3 и более сутки у животных наступает стадия декомпенсации: выявляются в сосудисто-тканевых структурах тонкой кишки явления энтеростаза и формирование в слизистой оболочке эрозий и зон деструкции, все патоморфологические изменения в стенке кишки становились необратимой. Ведущим пусковым фактором в развитии ОТКН многие авторы признают кишечную гипертензию, которая характеризуется резким повышением внутрипросветного давления в тонкой кишке с признаками острого дистрофического поражения энтероцитов (3,4,6). Увеличение давления приводит к резкой гипоксии слизистой оболочки и нарушению барьерных свойств

кишечной стенки. Развивается отек слизистой и подслизистой основы, ишемические повреждения микроворсин эпителия слизистой оболочки. Нарушается целостность кишечной стенки из-за патологического апоптоза и потери клеток эпителия кишки (5), прогрессирование спазма и застойных явлений венозных сосудах еще более усугубляет трофические нарушения в тканевых структурах (7, 9). Кишечная гипертензия стимулирует транслокацию бактериального эндотоксина, высвобождаются энтерохромафинными клетками кишечного серотонина в просвет кишки. За счет потери воды развивается клеточная дегидратация и потеря электролитов, снижается объем циркулирующей жидкости. Эти гиповолемические нарушения приводят к появлению гистологических признаков повреждения слизистой оболочки и ухудшение сократительной способности гладкой мускулатуры кишечника, а также активация свертывающей, фибринолитической системы и воспалительного каскада с выбросом в кровоток большого количества цитокинов и медиаторов воспаления (8). Нарушение кислотно-щелочного баланса приводит к развитию ацидоза или алкалоза.

Таким образом, глубокое знание и понимание ключевых моментов патогенеза патоморфологических нарушений способствует умению прогнозировать течение болезни, к принятию адекватных мер по профилактике и целенаправленного лечения, которые являются необходимым условием для улучшения результатов лечения больных с ОТКН и исход заболевания.

Выводы

1. Глубина патоморфологических изменений синдрома кишечной недостаточности при острой кишечной непроходимости зависит от срока и в прямой зависимости от степени развития и компенсации воспалительного процесса в стенке кишечника.
2. В зависимости от этих факторов в течении болезни можно различать:
 1. **Компенсированная стадия**- первые 1 сутки болезни
 2. **Субкомпенсированная стадия**- конец 1 сутки и 2 сутки болезни
 3. **Декомпенсированная стадия**- конец 3 сутки и начала 4 сутки болезни
3. Глубокое знание и понимание этих стадии определяют результаты и тактики лечения, исход заболевания.

СПИСОК ЛИТЕРАТУРЫ:

1. Abdukhalimov K.S., Abdulayev M.A., Abdullayev Z.T., Abdullayev M.A., Avdeyev A.M. Rol' laparoskopii v diagnostike i lechenii razlichnykh form tonkokishechnoy neprokhodimosti//Al'manakh Instituta khirurgii im. A.V.Vishnevskogo. -2017.- № S1. -S. 422-423. (Russ)
2. Achkasov Ye.Ye. i dr. Osobennosti taktiki lecheniya bol'nykh s ostroy tonkokishechnoy mekhanicheskoy neprokhodimost'yu// Uspekhi sovremennogo yestestvoznaniya.-2015 .-№1-4.-S. 555-560. (Russ)
3. Gol'braykh V.A., Maskin S.S. i dr. Patogeneticheskiye algoritmy lecheniya bol'nykh ostroy neopukholevoy kishechnoy neprokhodimost'yu // Aktual'nyye problemy meditsinskoj nauki i obrazovaniya APMNO-2017: sb. tr. 6-y Mezhdunar. nauch. konf. – Penza, 2017. – S. 105-108. (Russ)
4. Karimov Sh. I., Baymakov S.R., Asrarov A.A., Karimov M.R. Puti profilaktiki sindroma kishechnoy nedostatochnosti pri ostroy kishechnoy neprokhodimosti // Vestnik ekstrennoy meditsiny.- 2016. -№3. –S.29-33. (Russ)
5. Solov'yev A.Ye., Vasin I.V., Kul'chitskiy O. A. Morfologicheskiye izmeneniya tonkoy kishki pri ostroy strangulyatsionnoy kishechnoy neprokhodimosti v stadii dekompensatsii u detey // Rossiyskiy vestnik detskoy khirurgii, anesteziologii i reanimatologii. -2018. -№3. –S.28-33. (Russ)
6. Fedorin A.I., Fedorina T. A. Morfologicheskiye izmeneniya v stenke rezetsirovannoy tonkoy kishki u patsiyentov s neprokhodimost'yu kishechnika i raznoy stadiyey enteral'noy nedostatochnosti // Izvestiya Samarskogo nauchnogo tsentra RAN. -2015. -№5-3. –S.27-32.
7. Berman DJ, Ijaz H, Alkhunaizi M, Kulie PE, Vaziri K, Richards LM, Meltzer AC. Nasogastric decompression not associated with a reduction in surgery or bowel ischemia for acute small bowel obstruction.//Am J Emerg Med. -2017 Dec.-Vol.35(12) .-P.1919-1921.
8. Turenkov A., Kelley K.M., Boustany M. Internal Hernia as Cause of Small Bowel Obstruction without History of Gastrointestinal Surgery // Amer. Surg. – 2018. – Vol. 84, №7. – P. 231-233.
9. Chuong AM, Corno L, Beaussier H, Boulay-Coletta I, Millet I, Hodel J, Taourel P, Chatellier G, Zins M. Assessment of Bowel Wall Enhancement for the Diagnosis of Intestinal Ischemia in Patients with Small Bowel Obstruction: Value of Adding Unenhanced CT to Contrast-enhanced CT. //Radiology. -2016 Jul.-Vol.280 (1).-P.98-107.

Поступила 09.10.2021