

МИНИСТЕРСТВО ЗДРАВООХРАНЕНИЯ РЕСПУБЛИКИ
УЗБЕКИСТАН

«УТВЕРЖДАЮ»

Начальник Управления науки
и образования д.м.н., профессор



У.С.Исмаилов
2022г.

Бабаджанов Б.Д., Матмуротов К.Ж., Ириязаров А.А., Душамов И.Т.

ВАРИАНТНАЯ АНАТОМИЯ АРТЕРИЙ ГОЛЕНИ И ЕЕ РОЛЬ В
РЕВАСКУЛЯРИЗАЦИИ

(Методические рекомендации)



ТАШКЕНТ 2022

Составители:

д.м.н., профессор кафедры
общей и детской хирургии ТМА

Бабаджанов Б.Д.

д.м.н., ассистент кафедры
общей и детской хирургии ТМА

Матмуротов К.Ж.

д.м.н, профессор кафедры факультетской
и госпитальной хирургии ТМА

Ирназаров А.А.

врач ординатор отделения диабетической
стопы Наваинской области

Душамов И.Т.

Рецензенты:

Старший преподаватель кафедры госпитальной
и факультетской хирургии №1 ТМА,
доктор медицинских наук

Сохибаев Д.П.

Директор Республиканского научно-
практического центра малоинвазивной
детской хирургии, доктор медицинских наук

Абдусаматов Б.З.

Методическое рекомендация рассмотрены и утверждены на заседании
Проблемной комиссии ТМА от _____ 2021 года , протокол № _____

Методическое рекомендация рассмотрены и утверждены на заседании
Ученого Совета Ташкентской Медицинской Академии
от _____ 2022 года протокол № _____

Председатель учёного совета
Ташкентской медицинской академии
доктор медицинских наук, профессор

А.К. Шадманов

Учёный секретарь

Г.А. Исмаилова

Методические рекомендации предназначены для общих и сосудистых хирургов, магистров и ординаторов. Материалы рекомендаций могут быть использованы при подготовке последиplomного образования врачей обозначенных специалистов.

В последнее время сосудистые хирурги и хирурги занимающиеся заболеваниями артерий всего мира отмечают высокую тенденцию роста числа больных с разнообразными острыми и хроническими заболеваниями артериальных сосудов нижних конечностей и в целом артериальных бассейнов внутренних органов. Они встречаются в порядке 3-7% молодых и 10-25% взрослого населения. На этапе эволюции и первичного появления, сосудистые заболевания нижних конечностей нередко протекают бессимптомном виде. Без адекватного хирургического лечения многие из этих заболеваний могут сопровождаться тяжелыми осложнениями, вплоть до потери нижней конечности или гибели пациентов. В связи с глобальным распространением сосудистых заболеваний нижних конечностей, большинства людей относят их к понятию нормальных явлений, поскольку эти нарушения, связанные с артериальным кровотоком, отмечаются у каждого второго пожилого человека. Но это не означает, что эти нарушения со стороны сосудов не нуждаются в лечении и коррекции, наоборот надо уделять особое внимание и проводит тщательное обследование для своевременного обнаружения. Попытка их лечения с помощью лекарственных препаратами может привести крайне серьезным последствиям, следовательно при выявлении серьёзных симптомов нарушения артериального кровообращения нужно обратиться к хирургу для дифференциальной диагностики и выбора стратегической тактики хирургического лечения [1].

Артериальные сосуды являются системой, доставляющими артериальную кровь от сердца к органам и периферическим частям организма. В норме стенки артерий состоят из трех оболочек: 1. внутренней (однослойный плоский эпителий, который располагается на соединительной ткани базовой мембраны) 2. средняя оболочка (состоит из эластической ткани с элементами гладкой мускулатуры) 3. Наружная оболочка (состоит из соединительной ткани с множественными коллагеновыми волокнами).

В зависимости от строения артериальных сосудов различают три вида:

1. артерии эластического типа. 2. артерии смешанного типа. 3. артерии мышечного типа.

Основная функция артерий заключается в постоянном поддержании определенного артериального давления во время проведения крови от сердца по артериальным сосудам. Такая работа обеспечивается за счет мышечной ткани на средней оболочке стенки сосуда. Благодаря такой работы и расслаблению стенки артерий, артериальный кровоток тканям происходит равномерно [4].

Артерии нижних конечностей являются кровеносными сосудами человеческого организма, по которым артериальная кровь, который прокачивается сердцем, равномерно распределяется по всем внутренним органам и частям тела, включая при этом и нижние конечности. Артериальные сосуды в конечном итоге заканчиваются артериолами и артериальными капиллярами. Они в свою очередь состоят из трехслойной стенки: из интимы, медиа и адвентиции. Все эти слои имеют свои характерные анатомические признаки. Мелкие артериальные сосуды имеют три видов, которые между собой различаются по строению средней оболочки стенки. Строение этих мелких сосудов непосредственно влияет на клиническое течения заболевания, особенно у пациентов с выраженным медиакальцинозом на фоне синдрома диабетической стопы (СДС).

Обычно по анатомическим строениям артериальные сосуды бывают эластическими. Средний слой этих артериальных сосудов имеет в себя множества эластических волокон и они обычно выдерживают высокое артериальное кровяное давление, который образуется в них при выбросе артериального потока из сердца. Данный слой в норме хорошо развит на аорте и легочным артериальном стволе.

Смешанные мелкие артерии. У них в среднем стенке сочетается разное количество эластических и мышечных волокон. Такая структура обычно

встречается в сонной, подключичной и подколенных артериях. Эти сосуды считаются артериями среднего калибра.

Артерии мышечного типа. Средняя стенка этих артерий в норме состоит из отдельных, циркулярных мышечных волокон. По размеру и диаметру артериальных сосудов согласно расположению внутренних можно разделить на три типа:

1. Магистральные артерии, обеспечивающие артериальный кровоток в нижних и верхних конечностях.
2. Органные артерии, которые в основном питают внутренние органы человека.
3. Внутриорганные артерии, которые имеют свою артериальную сеть, разветвленную по всем органам и системам.

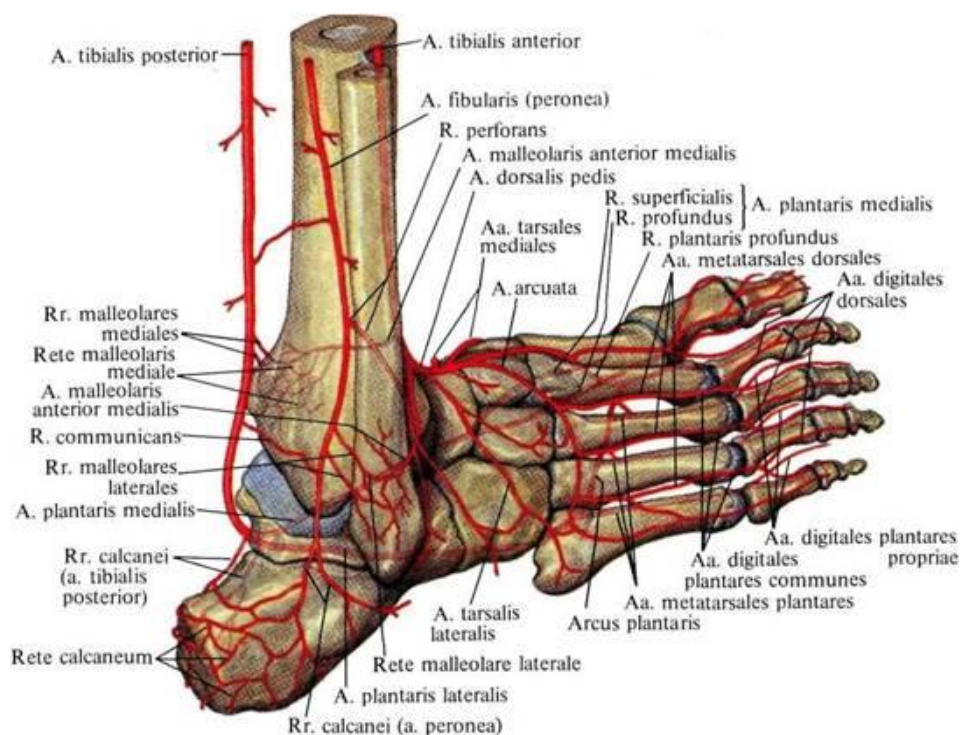


Рис.1. Анатомическое строение артериальной сети стопы.

Несмотря на наше теоретическое знание в плане артериальных сосудов, мы в своей хирургической практике часто встречаем некоторые анатомические отклонения периферических артерий нижних конечностей в плане отхождения, прохождения или разветвления. В норме на стопе человеческого организма имеются две артериальной дуги (поверхностная и

глубокая), которые образуются за счет анастомозирования артерий голени в области стопы (рис.1.). Эти артериальные дуги имеют важное значение при лечении гнойно-некротических поражений или выполнении каких-либо оперативных вмешательств на стопе при ишемии нижней конечности. Но, даже в нормальном развитии артерий нередко встречается превалирование какой-то артерии для артериального кровообращения стопы.

При нормальном анатомическом развитии подколенная артерия начинается на уровне коленного сустава и ниже щели коленного сустава превращается в ТПС. Эта артерия имеет важную стратегическую роль при артериальном кровоснабжении голени и стопы. Насколько функционирует подколенная артерия или явления анатомического отклонения будет клинически заметно при критической ишемии нижних конечностей. Так как, данная артерия активно участвует в образовании артериальной сети коленной области, который выполняет важную компенсаторную роль артериального кровотока голени и стопы при нарушениях магистрального артериального кровотока.

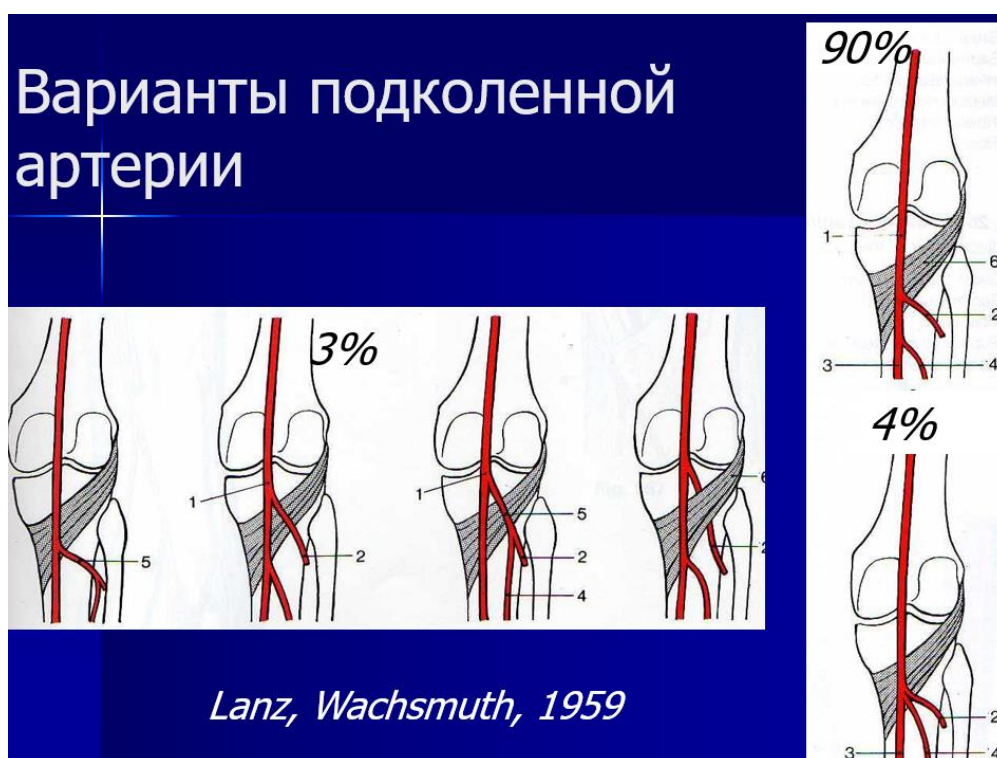


Рис.2. Вариантная анатомия подколенной артерии.

В норме при правильном развитии подколенной артерии обычно выходит поперечные парные артерии, которые в свою очередь анастомозируются с артериальными ветвями бедренного сегмента с проксимальной стороны через латеральный бедренный артериальный путь. Дистальные ветви артериальной сети коленной области тесно связаны с артериями голени (в большинстве случаев с задней большеберцовой артерией). Нередко в хирургической практике встречается иная картина развития или строения подколенной артерии и артериальной сети области коленного сустава.

По современным литературным данным подколенная артерия физиологическом состоянии встречается в 90% случаях, при котором все артерии голени отходят на анатомическом уровне (рис.2.). Это во многом определяет дальнейшую нашу стратегию лечения связанных с артериальным сосудом. Малые операции на стопе при синдроме диабетической стопы по сегодняшнему стандарту выполняются после коррекции артериального кровотока в периоде ремиссии.

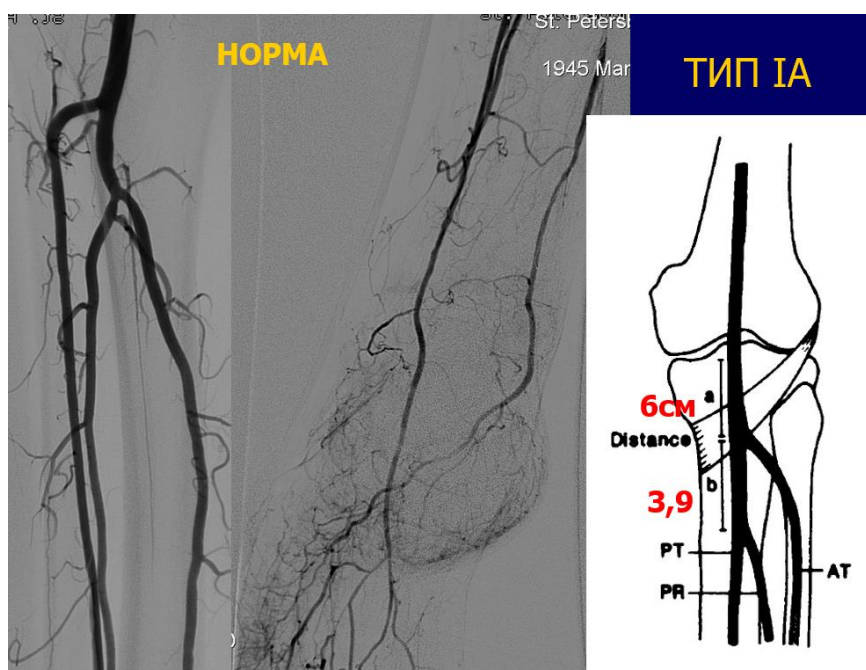


Рис.3. Физиологическое состояние тибιο-перонеального сегмента.

В среднем ниже коленного сустава длина тибιο-перонеального сегмента, который является продолжением подколенной артерии (ПКА)

составляет 6,0 см от щели коленного сустава и этот показатель может меняться с ростом человека. При этом анатомически ниже бифуркации деления тибиальных артерий от задней большеберцовой артерии выходит малоберцовая артерия (a.fibularis).

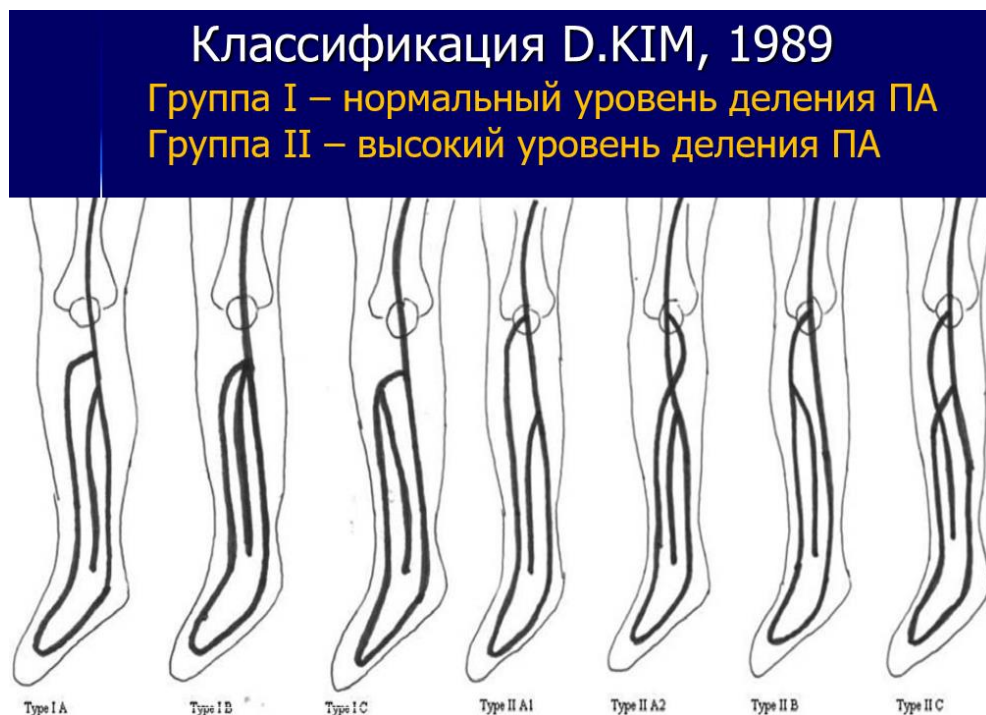

Рис.4. Вариантная анатомия артерий голени в зависимости от отхождения от подколенной артерии.

Анатомическое отклонение подколенной артерии по отношению коленного сустава встречается в 10% случаях и выход от нее тибиальных артерий наблюдаются в нескольких анатомических вариантах. Эти варианты отличаются между собой в зависимости от размера тибιο-перонеального сегмента или по расстоянию от щели коленного сустава.

Артерии голени – наиболее изменчивая часть артериального русла нижних конечностей (до 21,7% анатомических отклонений). При поражении дистальной части периферических артерий, характерном для критической ишемии нижних конечностей, клинически трудно различить типичную анатомию артерий голени от нетипичного анатомического варианта и здесь требуется глубокое знание анатомических вариантов развития артерий периферического русла и частоту их встречаемости. В нижнем части

подколенной ямки, на 5-6 см ниже уровня суставной щели коленного сустава, подколенная артерия разделяется на две большеберцовые артерии.

A. tibialis posterior, задняя большеберцовая артерия, является типичным продолжением подколенной артерии. Она обычно входит под *arcus tendineus m. solei* в канал голени, *canalis cruroperliteus*, и идет в последнем до его окончания дистально, по задней стороны сгибательных мышц, располагаясь слегка кнутри. На своем ходу на протяжении задней поверхности голени *a. tibialis posterior* покрыта глубокой фасцией голени, спускаясь дистально, артерия на границе в области нижней трети голени выходит из под медиального края *m. solei* и располагается более поверхностно, располагаясь на уровне внутренней лодыжки в середине между ней и краем ахиллова сухожилия, будет прикрыта с *retinaculum mm. flexorum* и кожей.

В области нижней трети голени эта артерия проходит в специальном канале, в медиальной поверхности от сухожилия *m. flexor hallucis longus*, на подошвенной поверхности, где артерия делится на *aa. plantaris medialis* и *lateralis*.

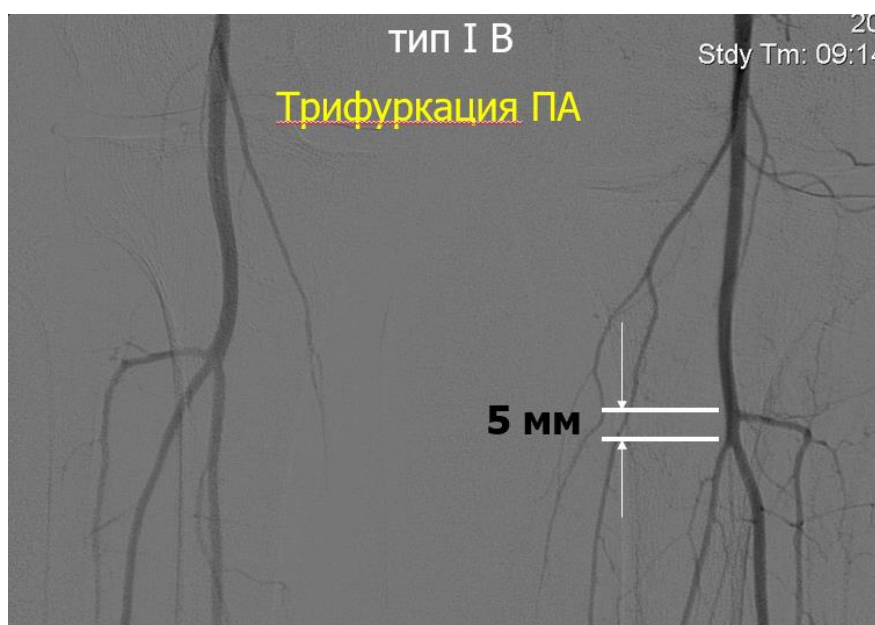


Рис.5. Варианты трифуркации артерий голени.

По литературным данным (Цветова Е.П. 1947), задняя большеберцовая артерия в 64% случаев наблюдается в виде хорошо выраженного ствола с небольшим количеством отходящих от него артериальных ветвей; в 16%

случаев ее ствол встречается коротким с большим количеством артериальных ветвей (рассыпной тип деления) и в 20% случаев отмечается промежуточная форма деления, который сочетается с признаками другого вариантного типа.

Анатомически отсутствие в человеческом организме задней большеберцовой артерии (Бику В.И. 1924; Тихомиров М.А. 1900) в практике встречается очень редко. В этих случаях конечный отдел задней большеберцовой артерии компенсируется *ramus communicans*, отходящий от малоберцовой (перонеальной) артерии, которая проходит между большеберцовой костью и сухожилиями сгибательных мышц голени.

По данным Краузе (Krause, 1843), отсутствие задней большеберцовой артерии в физиологическом строении человека встречается в 5% случаях. По Адаши (1928) - в 2%, по И.Н. Маточкину - в 4%, по А.П. Поспеловой - в 2,3% встречается такое анатомическое отклонение. Отсутствующую заднюю большеберцовую артерию в этих случаях компенсирует хорошо развитая малоберцовая артерия. М.А Тихомиров и А.С. Золотухин указывают, что задняя большеберцовая артерия иногда может быть ветвью малоберцовой артерии (очень редко встречается), отходя от нее в верхней или средней трети голени. Даже могут наблюдаться такие варианты, когда передняя большеберцовая артерия является ветвью задней большеберцовой артерии и данный вариант определяет технику и стратегию выполнения баллонной ангиопластики артерий нижних конечностей на фоне синдрома диабетической стопы.

Прогнозирование результатов после реваскуляризирующих операций артерий у пациентов с критической ишемией нижних конечностей непосредственно связано с строением артериальной сети на стопе и голени. В данном случае особое место занимают больные с СДС. Имеется несколько вариантов артериального кровообращения в зависимости образования артериальной дуги стопы (рис.5.). В связи с этим иногда наблюдается некоторые отклонения от ангиосомального принципа выполнения

рентгенэдоваскулярной коррекции артериального кровотока. Встречается несколько вариантов анатомии артериальных сосудов на стопе с развитием артериальной дуги за счет той или иной артерии голени.

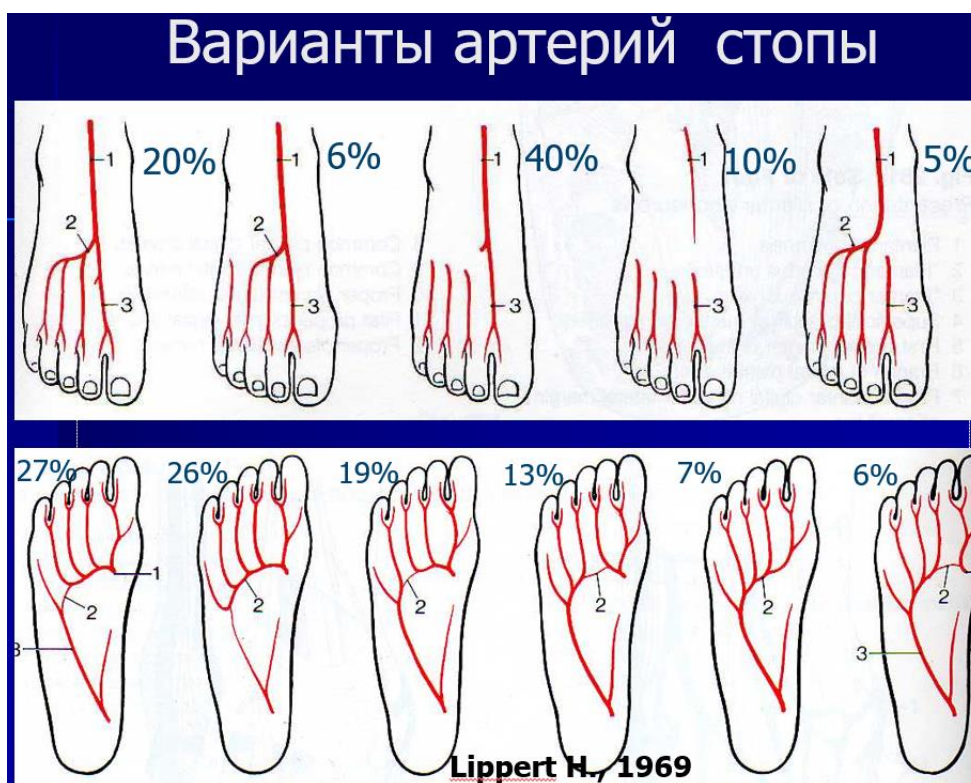

Рис.6. Варианты анатомического строения артериальной дуги на стопе.

Следует отметить, что в большинстве случаев в образовании артериальной дуги стопы участвует а. tibialis posterior и компенсированность данной артерии определяет дальнейшую судьбу стопы. На своем протяжении а. tibialis posterior отдает многочисленные ветви, а. peronea, ramus circumflexus fibulae, костные ветви, rami malleolares mediales, rami calcanei. Ниже будем останавливаться подробно об артериях ниже коленного сустава.

Задняя большеберцовая артерия, а. tibialis posterior, является продолжением подколенной артерии, проходит в голено-подколенном канале.

Ветви задней большеберцовой артерии:

1. **Мышечные ветви, rr. musculares,** - к мышцам голени;
2. **Ветвь, огибающая малоберцовую кость, г. circumflexus fibularis.**

Данная артерия в норме питает рядом лежащие мышцы.

3. **Малоберцовая артерия, *a. pedonea***, обычно кровоснабжает трехглавую мышцу голени, длинную и короткую малоберцовые мышцы, делится на свои дистальные ветви: латеральные лодыжковые ветви, *rr. malleolares laterales* и пяточные ветви, *rr. calcanei*, которые участвуют в образовании пяточной артериальной сети - *rete calcaneum*. От малоберцовой артерии выходят также прободающая ветвь - *r. perforans* и соединительная ветвь - *r. communicans*.

4. **Медиальная подошвенная артерия, *a. plantaris medialis***, делится на поверхностную и глубокую ветви, *rr. superficialis et profundus*.

Поверхностная ветвь питает мышцу, который отводит большой палец стопы, а глубокая - эту же мышцу и короткий сгибатель пальцев.

5. **Латеральная подошвенная артерия, *a. plantaris lateralis***, образует на уровне основания плюсневых костей подошвенную дугу, *arcus plantaris*, который отдает мелкие ветви к мышцам, костям и связкам стопы. От подошвенной дуги стопы отходят подошвенные плюсневые артерии, *aa. metatarsales plantares I-IV*. Плантарные артерии в конечном итоге дистально отдают прободающие ветви, *rr. perforantes*, к тыльным артериям.

Каждая плантарная артерия переходит в *общую подошвенную пальцевую артерию, a. digitalis plantaris communis*. На уровне основных фаланг пальцев каждая общая подошвенная пальцевая артерия (кроме первой) делится на две собственные подошвенные пальцевые артерии, *aa. digitales plantares propriae*. Общая подошвенная пальцевая артерия первого пальца разветвляется в своем направлении на три собственные подошвенные пальцевые артерии: боковым сторонам большого пальца и в медиальную сторону II пальца для анастомозирования, вторая, третья и четвертая артерии питают обращенные друг к другу поверхности II, III, IV и V пальцев. В области головок плюсневых костей от общих плантарных артерий выделяются к тыльным артериям прободающие ветви.

Передняя большеберцовая артерия, *a. tibialis anterior*, отходит от подколенной артерии в ниже коленной щели и в основном питает переднюю часть стопы.

Ветви передней большеберцовой артерии:

1. **Мышечные ветви, *rr. musculares***, питает мышцы голени.

2. **Задняя большеберцовая возвратная артерия, *a. recurrens tibialis posterior***.

Выходит в области подколенной ямки, участвует в образовании коленной суставной сети, кровоснабжает в основном коленный сустав и подколенную мышцу.

3. Передняя большеберцовая возвратная артерия.

a. recurrens tibialis anterior. принимает участие в артериальном кровоснабжении коленного сустава, а также передней большеберцовой мышцы и длинного разгибателя пальцев.

4. Латеральная передняя лодыжковая артерия.

a. malleolaris anterior lateralis, эта артерия начинается в области выше латеральной лодыжки, питает латеральную лодыжку, голеностопный сустав и предплюсневые кости, принимает участие в образовании латеральной лодыжковой сети - *rete malleolare laterale*.

5. Медиальная передняя лодыжковая артерия.

a. malleolaris anterior medialis, от этой артерии выходят ветви к капсуле голеностопного сустава, участвует в образовании медиальной лодыжковой сети.

6. Тыльная артерия стопы, *a. dorsalis pedis*, является продолжением передней тибиальной артерии и делится на конечные ветви:

1) первую тыльную плюсневую артерию, *a. metatarsalis dorsalis I*, от которой выходят три тыльные пальцевые артерии, *aa. digitales dorsales*, к обеим сторонам тыльной поверхности большого пальца и медиальной стороне II пальца;

2) глубокую плантарную ветку, *a. plantaris profundus*, которая проходит через I межплюсневый промежуток на подошвенной поверхности.

Кроме вышеуказанных тыльная артерия отдает также предплюсневые артерии - латеральную и медиальную, *aa. tarsales lateralis et medialis*, к латеральному и медиальному сторонам стопы и дугообразную ветку, *a. arcuata*, которая расположена на уровне плюснефаланговых суставов. От этой дугообразной артерии в направлении пальцев выходят I-IV тыльные плюсневые артерии, *aa. metatarsales dorsales I-IV*, каждая из которых в области межпальцевого промежутка делится на 2 тыльные пальцевые артерии, *aa. digitales dorsales*, которые направляются к тыльным сторонам ближе лежащих пальцев. Из каждой тыльных пальцевых артерий через межпальцевые промежутки выходят прободающие ветви к плантарным плюсневым артериям

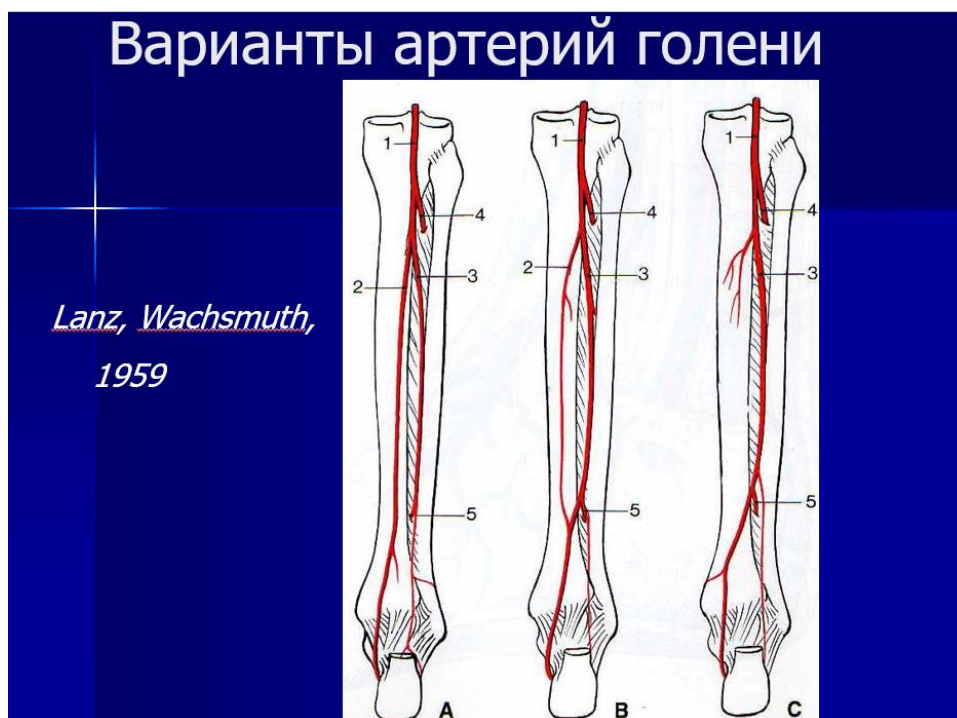

Рис.7. Вариантная анатомия артерий голени.

Часто в эндоваскулярной практике наблюдается различные варианты развития артерий голени и их сообщение с остальными артериальными бассейнами. В редких случаях встречается их экстраанатомическое анастомозирование в дистальной части нижней конечности (в частности на стопе).

Задняя большеберцовая артерия (*tibialis posterior*) берет начало у нижней части подколенной ямки и входит в голеноподколенный канал, сопровождаясь одноименным нервом. В верхней части голени располагается между большеберцовой и трехглавой мышц. В средней части между длинным сгибателем пальцев и сгибателем первого пальца, а в нижней части с медиального края ближе к камбаловидной мышце.

Среди латеральной лодыжки и ахиллесовым сухожилием закрывается соединительнотканной оболочкой и кожным покровом, при пальпации к большеберцовой кости хорошо определяется пульсация. В конечном итоге ближе к стопе расходится на медиальную и латеральную подошвенные ветви, последняя из перечисленных создает подошвенную дугу.

От задней большеберцовой артерии идет малоберцовая ветвь, кровоснабжающая одноименную кость и латеральные мышцы голени. Она отводит прободающую ветку, связывающуюся с латеральной передней лодыжковой артерией и соединительную артерию, которая объединяет малоберцовую и заднюю большеберцовую артерию. Дальше они расходится на латеральную лодыжковую и пяточную артерии, которые образуют свою артериальную сеть.

Дальше передняя большеберцовая артерия в области подколенной мышцы, проходит в голеноподколенный канал и оставляет его через проход в межкостной мембране голени. Сопровождается глубоким малоберцовым нервом, сходит вниз по латеральной поверхности, выводится наружу стопы и превращается в тыльную артерию стопы.

Дистально в свою очередь артерия разводится на мышечные ветви, доставляющие кровь в передние мышцы голени, две большеберцовые возвратные артерии, питающие межберцовый сустав и колено. Делится на латеральную и медиальную передние лодыжковые ветви, принимает участие в формировании собственной лодыжковой дуги, в свою очередь, который кровоснабжает голеностопный сустав.

Артериальное кровоснабжение нижней части стопы происходит за счет тыльной артерии, которая отводится от голеностопного сустава и идет в сторону первого межпальцевого пространства. Находится близко к коже, поэтому в этой области хорошо определяется артериальный пульс на стопе. Лежит среди связками длинного разгибателя пальцев в костно-фиброзном канале. Дальше делится на: дугообразную, плюсневую, предплюсневые и прободающие артерии. Следует отметить главную особенность расположения артериальных сосудов: находятся обычно они глубоко, прикрываясь мышцами голени и возле костей. Это важно во время оказания помощи при травмах, сопровождающихся артериальным кровотечением, т.к. артериальная кровопотеря опасна для жизни.

Последствия недостаточного артериального кровообращения.

Человеческая анатомия так создана, что все органы напрямую связаны с системой артериального кровообращения. При нарушениях или поражениях артериального кровотока ткани недополучают питательные вещества, в основном кислород, замедляется обмен веществ, возникает гипоксия тканей и следовательно это приводит к появлению язвенно-некротических поражений.

Ухудшение артериального кровоснабжения в нижних конечностях происходит в результате спазмов, закупорок сосудов атеросклеротическими бляшками, на фоне воспалительных процессов и травм. Заболевания проявляется болями и чувством дискомфорта во время ходьбы и физического движения, возникает перемежающаяся хромота. Неприятные чувства проявляются в отдельных частях нижней конечности, в зависимости от поврежденной части стопы.

Заболевания, которые нарушают артериальное кровообращение в нижних конечностях:

Облитерирующий атеросклероз - чрезмерное употребление в пищу продуктов, богатых на холестерин и жиры, способствует образованию

холестериновых бляшек, которые полностью или частично облитерируют просветы артерий. Сегмент образования таких бляшек ломкая, возможно сдвигание, их части передвигаются с током крови и становятся этиологией тромбоза. В основном поражаются магистральные артериальные сосуды - бедренная, подколенная, подвздошная артерии.

Облитерирующий эндартериит - хроническая аутоиммунная болезнь, проявляется воспалением стенок и приводящая к разрастанию соединительной ткани и сужению просвета артериальных сосудов. В большинстве случаев возникает после перенесенных инфекционных болезней, токсических отравлений, при заболеваниях свертываемости крови и курении. Встречается у мужчин молодого возраста и за счет утолщения интимы периферических артерий возникает ишемия.

Сахарный диабет - заболевание характеризуется изменением сосудов, вызванное гликозированием белков и отложением холестериновых бляшек, в результате чего развивается - диабетическая ангионейропатия. Поражение периферических артерий является специфичной для пациентов сахарным диабетом. Также наблюдается кальциноз средней стенки артерий, который называется медиакальциноз Менкеберга.

Критическая ишемия - крайняя стадия осложнений вышесказанных заболеваний: кровоснабжение отсутствует или артериальная кровь поступает крайне недостаточно, за счет недостатка кислорода к тканям развивается некроз, что ставит под угрозу жизнеспособность конечности.

Гангрена - серьезное последствие недостаточного артериального кровоснабжения в артериях голени и стопы, характеризующееся необратимыми некротическими процессами в тканях, повреждением нервов и мышц, что приводит к высоким ампутациям нижней конечности.

Заболевания артерий нижних конечностей (ЗАНК) в общей структуре сердечно-сосудистой заболеваемости трудоспособного населения составляет около 12% и будет нарастать с возрастом человека, достигая 20% у лиц старше 70 лет [1]. Наиболее часто хроническая артериальная

недостаточность обусловлена прогрессирующим многоуровневым атеросклеротическим поражением магистральных артерий нижних конечностей. При отсутствии лечения у 21% больных в течении 5 лет развивается критическая ишемия нижних конечностей (КИНК) и появляется высокий риск потери конечности (высокая ампутация) [4]. Прогноз лечения при КИНК наиболее драматичен, потому что в 25% случаях больным выполняется первичная высокая ампутация конечности и только половине - реваскуляризирующие операции на периферических артериях [5]. Лечение данной категории пациентов является актуальной медико-социальной проблемой современной сосудистой и эндоваскулярной хирургии [6]. В первую очередь, эти пациенты имеют тяжелый коморбидные фоновые заболевания, обусловленный атеросклеротическим поражением коронарного и каротидного бассейнов, во-вторых, высока частота инвалидизации, в том числе трудоспособного населения. В настоящее время имеется два направления к хирургическому лечению ЗАНК: эндоваскулярный (малоинвазивный), включающий чрескожную баллонную ангиопластику со стентированием или без стентирования и открытая реконструктивная сосудистая хирургия, заключающаяся в шунтировании или протезировании окклюзированного участка определенного артериального бассейна [3].

Эффективность и долговечность эндоваскулярной реваскуляризации (баллонной ангиопластики и стентирования) и открытой операции, по данным многих авторов, зависит от состояния путей притока и оттока артериальной крови, выбора синтетического материала и локализации периферического анастомоза, прогрессирования атеросклеротического процесса и эндотелиальной нарушении функции, а при использовании аутоветны - от адаптивного ремоделирования артериального кровотока [2,14]. Важным элементом чрезмерной гиперплазии интимы при использовании синтетических протезов является эластическое несоответствие соединяемых синтетических материалов, при котором создается высокое напряжение в области соединения тканей [9,10]. Возможно, венозный сосуд выступает как

натуральный материал, который больше снижает межтканевый конфликт, а ее венозные эндотелии препятствуют развитию гиперплазии неоинтимы [8].

Для сохранения нижней конечности всем больным с клинической картиной критической ишемии нижних конечностей (КИНК) необходим поиск возможности для выполнения прямой реваскуляризирующей операции на артериях нижних конечностей [11]. При протяженной окклюзии артерий бедренно-подколенного сегмента до уровня дистального сегмента ПКА и наличии адекватных путей оттока (до 7 баллов по Рутерфорду) операцией выбора является бедренно-подколенное шунтирование или протезирование ниже щели коленного сустава [12].

Несмотря на разработанные методы лечения и алгоритмы оказания помощи, стандарты оперативных вмешательств, не стоит забывать о прогрессивном течении атеросклеротического процесса и возможности прогрессирования заболевания артериального сосуда. Таким образом, любая, даже удачно выполненная, реваскуляризирующая операция имеет только временный эффект, и никто из этих больных не застрахован от регресса симптоматики и повторного ухудшения перфузии нижней конечности.

У больных с КИНК и протяженной окклюзией артерий бедренно-подколенного сегмента (БПС) аутовенозное бедренно-подколенное шунтирование (БПШ) является операцией выбора для спасения конечности. Выбор методики и техники аутовенозного шунтирования должен быть обоснован для каждого больного с учетом индивидуальных анатомических особенностей, состояния путей оттока и клинической выраженности заболевания. После выполнения реваскуляризирующего оперативного вмешательства всем пациентам показано амбулаторное наблюдение сосудистого хирурга с периодическим повторным инструментальным обследованием состояния перфузии периферических артерий для выявления признаков прогрессирования заболевания и своевременного их профилактики.

Поражение стенок артерий при синдроме диабетической стопы (СДС) имеет своеобразный характер и поражается преимущественно дистальные артерии маленького калибра. Практика показывает, что изолированное поражение артерий голени наблюдается у четверти больных, нередко поражение тиббиального артериального сегмента сочетается с поражением БПС. При этом у пациентов, не страдающих сахарным диабетом, оно носит более сегментарный характер, в то время как у диабетиков – системный. Поражение одной артерии голени у больных, не страдающих сахарным диабетом, наблюдается в 2/3 случаев, двух или трех – в 1/3. У больных страдающих сахарным диабетом ситуация диаметрально противоположная – поражение одной артерии голени наблюдается в 1/3 случаев, двух или трех – в 2/3. По полученным данным малоберцовая артерия поражается реже всего и в меньшей степени, увеличиваясь в диаметре, что компенсирует окклюзию других тиббиальных артерий. Артерии стопы изолированно поражаются крайне редко (КИНК 2018).

При окклюзии магистральных артерий бедренно-подколенно-берцового сегмента компенсация кровотока происходит за счет различных путей коллатерального кровотока:

- Подвздошная артерия → глубокая бедренная артерия (ГБА)
- Поверхностная бедренная артерия (ПБА) → Подколенная артерия (ПКА)
- Сеть коленного сустава → берцовые артерии
- ГБА → сеть ПКА → берцовые артерии
- Ветви ПКА → берцовые артерии → МБА

Кровоснабжение стопы происходит за счет магистральных артерий голени (ПББА, ЗББА, МБА) и артерии стопы.

Независимо от причины облитерации сосуда формируется ишемия тканей нижней конечности, для предотвращения которой с успехом проводятся реконструктивные операции, подразумевающие широкий спектр оперативных приемов в зависимости от особенностей патологического

процесса. Важно понимать значение факторов диабетической нейропатии, микро- и макроангиопатии и их совместной роли в патогенезе развития СДС, поэтому качественная диагностика и тактика лечения гнойно-некротических осложнений СДС напрямую зависит от использования современных методов исследования кровоснабжения нижних конечностей.

Таким образом, для улучшения результатов диагностики медикаментозного и оперативного лечения гнойно-некротических осложнений синдрома диабетической стопы необходимо определять характер поражения сосудов нижних конечностей с помощью современных методов диагностики. Использование этой тактики полезно и для улучшения качества и продолжительности жизни у пациентов не только с ранними проявлениями синдрома диабетической стопы, но и с уже развившимся тяжелыми гнойными осложнениями [10].

В последнее время специалисты проявляют большой интерес к эндоваскулярным методам реваскуляризации при критической ишемии нижних конечностей, который связан с их преимуществами по сравнению с открытыми оперативными вмешательствами, а именно:

- 1) малая травматичность;
- 2) использование местной анестезии;
- 3) хорошая переносимость выполняемого вмешательства;
- 4) достаточно высокая эффективность и возможность выполнять операции на артериях малого калибра, в том числе и на артериях голени и стопы (ЗББА, ПББА, МБА, плантарные артерии стопы, артериальная дуга стопы) [12].

Реваскуляризация артерий нижней конечности является оптимальным методом уменьшения (вплоть до купирования) ишемического синдрома, вызванного значительными морфофункциональными изменениями артериального русла, и может быть выполнена у подавляющего большинства больных с СДС при отсутствии абсолютных противопоказаний к вмешательству. Показания к применению баллонной ангиопластики:

- 1) стенозы артерий нижних конечностей протяженностью менее 10 см;
- 2) стенозы подвздошной артерии (независимо от степени ишемии и состояния дистального кровотока);
- 3) стенозы бедренной артерии при наличии хорошего дистального кровотока (2 или 3 артерии проходимы), низкая степень ишемии конечности (II-III ст.);
- 4) короткие стенозы подколенной и берцовых артерий;
- 5) высокий операционный риск выполнения сосудистого шунтирования;
- 6) наличие обширных дефектов кожи.

Противопоказания:

- 1) наличие стенозов более 20 см или тотальная окклюзия сосуда;
- 2) выраженный кальциноз в месте стеноза;
- 3) стенозы бедренной артерии при наличии плохого дистального кровотока (проходимы не более одной артерии голени), высокая степень ишемии нижних конечностей (III-IV ст.);
- 4) диффузное поражение сосудов.

Таким образом, наличие стеноза артерий более 50% является основным показанием к эндоваскулярной реваскуляризации, а основным противопоказанием служат стенозы артерий протяженностью более 10 см или тотальная окклюзия артериального русла. При определении тактики проведения рентгеноэндоваскулярного вмешательства с целью разрешения ишемии необходимо исходить из локализации язвенно-некротической поражения на стопе в соответствии с ангиосомным принципом кровоснабжения сегментов тела, а также состояния артерии, питающей ангиосому, в которой находится гнойно-некротический дефект тканей [13].

Реваскуляризация нижней конечности при ишемической и нейроишемической формах СДС выполняется при наличии клинических проявлений хронической критической ишемии, не поддающейся медикаментозной коррекции в течение 2-х недель. Сначала проводят

визуализацию периферических артерий, чаще – рентгеноконтрастную ангиографию, для оценки развития коллатералей и выбора тактики проведения операции [8].

Основные оперативные приемы эндоваскулярной хирургии, применяемые в настоящее время - это баллонная ангиопластика, стентирование и установка стент-графтов. Используются показания, принятые для хронических облитерирующих заболеваний артерий нижних конечностей без диабета. Согласно TASC II, сахарный диабет учитывается как дополнительный фактор риска оперативного вмешательства наряду с ожирением, ишемической болезнью сердца (ИБС), артериальной гипертензией и ХПН. При этом, исходя из особенностей диабетической макроангиопатии, принимать во внимание сахарный диабет только тогда как фактор риска нерационально [15].

Технические особенности выполнения эндоваскулярной реваскуляризации артерий нижних конечностей

Основная цель лечения пациентов с артериальными сосудами является восстановление артериального кровотока. Реваскуляризирующих методов оперативных вмешательств можно разделить на 3 вида: баллонная ангиопластика, атерэктомия и стентирование. Баллонная ангиопластика – это инвазивное оперативное вмешательство, направленное на восстановление кровотока в нижней конечности, выполняемое в операционной под контролем рентгеновского аппарата.

С.Т. Dotter и М.Р. Judkins впервые (1964г.) описали механизм транслюминальной ангиопластики с помощью постепенной дилатации артериального стеноза. Эффект баллонной дилатации заключается в разрушении обтурирующей бляшки в медиальном слое артерии с растяжением адвентиции и меди, в результате чего достигается увеличение просвета сосуда. (КИНК 2018). Техника реканализации пораженной артерии может быть или интралюминальной (внутрипросветной), или субинтимальной (внепросветной) и зависит от степени (выраженности

стеноза, окклюзия) и распространенности поражения, выраженности кальциноза.

Методика проведения транслюминальной баллонной ангиопластики состоит из нескольких этапов:

1) пункция артерии (чаще общей бедренной артерии – ОБА – в паховой области) и установки в нее интродьюсера (пластикового катетера с гемостатическим клапаном);

2) введения в артерию рентгеноконтрастного раствора для визуализации ее просвета;

3) проведения проволочного проводника через зону сужения и/или окклюзии (закупорки) артерии;

4) доставки к данной зоне баллонного катетера и раздувания баллона в течение 2-5 минут;

5) повторного введения в артерию рентгеноконтрастного раствора с целью оценки результата баллонной ангиопластики;

б) при наличии остаточного стеноза или диссекции интимы (надрыва внутреннего слоя артериальной стенки) в данную зону устанавливается стент (сетчатый металлический цилиндрический каркас), который укрепляет артерию изнутри и восстанавливает ее нормальный внутренний просвет;

7) извлечения катетера из просвета артерии и выполнения гемостаза (остановки кровотечения из места прокола артерии методом давящей повязки).

При планировании рентгеноэндоваскулярного вмешательства в большей степени соблюдали ангиосомный принцип баллонной ангиопластики, позволяющий улучшить прогноз лечения гнойно-некротических поражений стоп, связанных и с артериальными нарушениями.

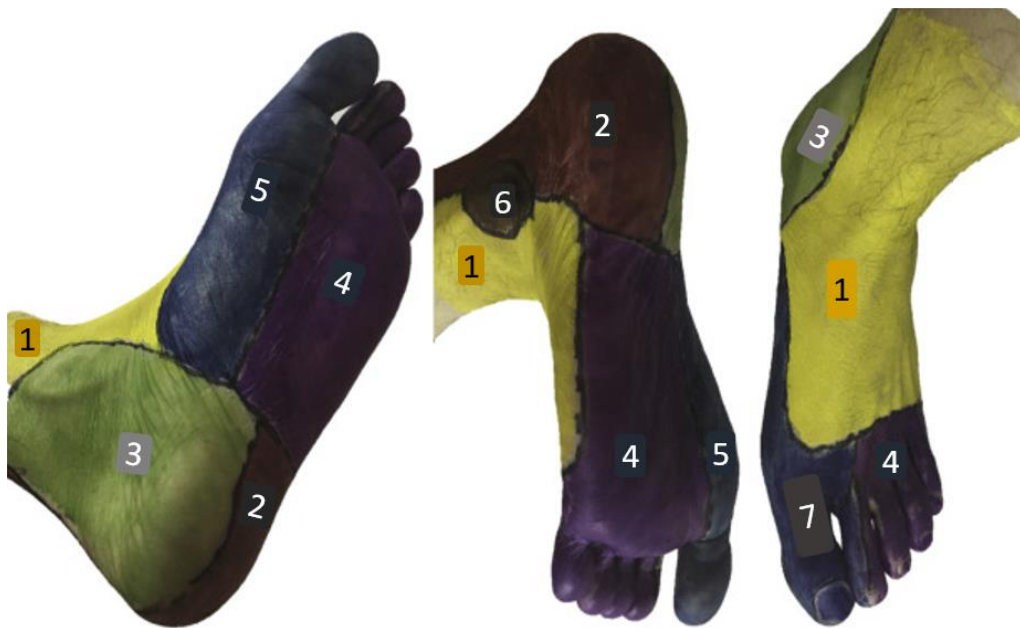

Рис.8. Ангиосомальное строение стопы (Attinger С.Е., Evans К.К. et al. 2006).

Принципиальное значение для заживления язв нижних конечностей или постнекрэктомических ран имеет не количество восстановленных артерий, а восстановление кровотока именно по той артерии, которая питает зону язвенно-некротического поражения стопы. При этом мы получили довольно хорошие результаты заживления язв и возможность сохранения конечности у пациентов с критической ишемией и язвенным поражением конечности (рис. 8).

Используя этот принцип в соответствии с локализацией ишемического поражения нижних конечностей, можно определить тактику реваскуляризации пораженного бассейна до самого оперативного вмешательства, что увеличивает эффективность баллонной ангиопластики. Согласно ангиосомальному принципу, проводится следующие виды реваскуляризации на нижних конечностях:

1. Прямая реваскуляризация – восстановление кровотока по артерии, питающей поврежденную ангиосому.

2. Непрямая реваскуляризация – восстановление кровотока по артерии, питающей несвязанную ангиосому.

3. Непрямая реваскуляризация через коллатерали - восстановление кровотока по артерии, непосредственно питающей поврежденную ангиосому через определенные коллатерали (например, подошвенная дуга или ветви малоберцовой артерии).

Субинтимальная ангиопластика была предложена в 1990 г. A. Volia и соавт. Суть данного метода заключается в том, что гидрофильный ангиографический проводник, сделанный в виде петли, с помощью катетера проводится в субинтимальное пространство у проксимального участка окклюзионного сегмента. Затем комплекс проводник-катетер продвигают субинтимально до спонтанного образования реентри (входа) в истинный просвет артерии дистальнее окклюзионного участка. После этого проводится баллонная дилатация искусственно созданного просвета для создания внепросветного субинтимального канала, через который будет осуществляться антеградный кровоток. В отличие от интралюминальной ангиопластики, когда созданный искусственный просвет артерии окружен атеротромботическими бляшками, субинтимальный канал относительно ровный, потому что кровь не контактирует с атеросклеротическими бляшками. Показанием к субинтимальной ангиопластике является также стеноз протяженностью более 10 см и невозможность выполнения интралюминальной ангиопластики [7].

Среди больных в некоторых случаях при имеющемся артериальном поражении ГНПС отсутствует. Это зависит от строения и анатомической особенностью артериальной сети стопы и компенсированности ишемии за счет других артериальных бассейнов (ангиосомальных артерий).

Таким образом, ангиосомальный принцип реваскуляризации артерий при критической ишемии нижних конечностей на фоне сахарного диабета дает хорошие результаты, а именно способствует заживлению язвенно-некротических дефектов на стопе и позволяет сохранить конечность. Соблюдение ангиосомального принципа при выполнении эндоваскулярной реваскуляризации у больных с ДГНК приводит к

снижению количества высоких ампутаций и существенно уменьшает сроки заживления трофических дефектов на стопе.

В литературе имеются данные о комбинированном использовании различных технических приемов ангиопластики (субинтимальной и интралюминальной ангиопластики, стентирования). При этом непосредственный успех ангиопластики составляет порядка 90%, а отдаленные результаты не уступают и даже превосходят результаты открытого дистального шунтирования [5,11].

Исходя из последних публикаций об эффективности проведения эндоваскулярных вмешательств при критической ишемии нижних конечностей, можно судить по появлению «раневого румянца» ("Wound blush") на ангиограмме после введения контрастного вещества сразу после дилатации. Этот «раневого румянец» также служит предиктором сохранения пораженной конечности от ампутации [4].

На данный момент уже имеется ряд работ по изучению и тактике лечения осложнений синдрома диабетической стопы [3], однако большинство авторов при хирургическом лечении гнойно-некротических осложнений СДС придерживаются типовых традиционных тактик. Данные же, получаемые при помощи УЗДГ, ангиографии и других современных методов диагностики жизнеспособности тканей конечности при СДС, говорят о возможности использования атипичных вариантов ампутации конечности и стопы при гнойно-некротических процессах, что способно оказать положительное влияние на функциональные результаты хирургического лечения.

Таким образом, соблюдение ангиосомального принципа при выполнении эндоваскулярной реваскуляризации у больных с КИНК приводит к снижению количества высоких ампутаций и существенно уменьшает сроки заживления трофических дефектов на стопе. Представляет интерес изучение клинико-морфологических особенностей поражения артериальной системы у больных с синдромом диабетической стопы с

помощью различных методик, а также обоснование тактики комплексного хирургического лечения гнойно-некротических осложнений СДС на основании имеющихся патологических изменений артериальной системы. Несмотря на использование современные методы лечения ДГНК частота больших ампутаций конечности и летальности остаются высокими. В связи с этим лечение гнойно-некротических поражений стоп на фоне сахарного диабета при поражениях периферического артериального русла является актуальной проблемой.

Таким образом, применение эндоваскулярных реваскуляризирующих оперативных вмешательств с последующем проведением внутриартериальной катетерной терапией у пациентов с диабетической гангреной нижних конечностей является наиболее эффективной стратегией для сохранения опорно-двигательной функции конечности. В ходе исследования были получены убедительные результаты, подтверждающие разницу между традиционным и эндоваскулярным лечением, в результате чего уменьшилось высоких ампутаций и летальных исходов.

Патология периферических артерий является одним из определяющих факторов, влияющих на заживление гнойно-некротических дефектов стоп. При этом особого внимания заслуживает состояние местных тканей и степень критической ишемии конечностей, которая представляют собой реальную угрозу ампутации. Золотым стандартом лечения окклюзионно-стенотических поражений периферических артерий является хирургическая коррекция артериального кровотока. Стратегия и тактика хирургического лечения зависит от выраженности окклюзирующего процесса, топической локализации и массивности гнойно-некротического поражения. Отсутствие положительной динамики в состоянии язвы на фоне проводимой терапии является четким показанием к проведению реваскуляризации.

Распространенная гангрена стопы с переходом на голень, состояние дистального артериального русла, исключающее возможность проведения баллонной ангиопластики и функциональная несостоятельность конечности,

– состояния, которые могут рассматриваться как показания к выполнению первичной высокой ампутации конечности. Целенаправленная стратегия реваскуляризации с учетом вариантных анатомий артерий голени и стопы залог успеха в послеоперационном периоде.

Своевременный, адекватный и индивидуальный подход с применением современных методов лечения с учетом характера поражения периферического артериального русла в зависимости от (пораженная ангиосома) локализации гнойно-некротического процесса на стопе в большинстве случаев дает возможность сохранить нижнюю конечность у пациентов с высоким риском высокой ампутации и тем самым улучшить их качество жизни.

Практические рекомендации:

1. Помнить о существовании анатомических вариантов артерий голени и стопы и знать частоту их встречаемости перед реваскуляризацией учитывая пораженную ангиосому стопы.
2. Тщательно анализировать ангиограммы сосудов обеих нижних конечностей для определения стратегии выполнения баллонной ангиопластики артерий и выявления основные артерии, которые обеспечивают артериальное питание стопы.
3. Обращать внимание на косвенные признаки гипоплазии задней и передней большеберцовых артерий и при их наличии изменять тактику оперативного вмешательства в зависимости от пораженной части (ангиосомы) стопы.

Литература

1. Herrington W., Lacey B., Sherliker P., Armitage J., Lewington S. Epidemiology of Atherosclerosis and the Potential to Reduce the Global Burden of Atherothrombotic Disease. *Circ. Res.* 2016;118(4):535- 46.
2. Калинин Р. Е., Сучков И. А., Пшенников А. С. Коррекция эндотелиальной дисфункции как компонент в лечении облитерирующего атеросклероза артерий нижних конечностей. *Ангиология и сосудистая хирургия.* 2014;20(3):17-22.
3. Покровский А.В. Критическая ишемия нижних конечностей. Инфраингвинальное поражение. Тверь: Тверской государственный университет; 2018.

4. Hirsch A. T. ACC/AHA 2005 Practice Guidelines for the Management of Patients With Peripheral Arterial Disease (Lower Extremity, Renal, Mesenteric, and Abdominal Aortic). *Circulation*. 2006;113(11):463-5.
5. Национальные рекомендации по ведению пациентов с заболеваниями артерий нижних конечностей. *Ангиология и сосудистая хирургия*. 2013;19(2):1-75.
6. Гавриленко А.В., Котов А.Э., Калинин В.Д., Кротовский М.А. Современные возможности сосудистой хирургии в лечении хронической ишемии нижних конечностей (20 лет спустя). *Анналы хирургии*. 2016;21(1-2):26-31.
7. Ziegler K. R., Muto A., Sammy D. D. Eghbalieh and Alan Dardik. Basic Data Related to Operative Infrainguinal Revascularization Procedures: A Twenty Year Update. *Ann. Vasc. Surg.* 2011; 25(3):413-22.
8. Lawson J.A., Tangelder M.J., Algra A., Eikelboom B.C. The myth of the in situ graft: superiority in infrainguinal bypass surgery? *Eur. J. Vasc. Endovasc. Surg.* 1999;18(2):149-57.
9. Калинин Р.Е., Сучков И.А., Пшенников А.С., Слепнев А.А. Эффективность L-аргинина в лечении атеросклероза артерий нижних конечностей и профилактике рестеноза зоны реконструкции. *Вестник Ивановской медицинской академии*. 2013;18(2):18-21.
10. Kim D., Orron D. E., Skillman J. J. Surgical significance of popliteal arterial variants. A unified angiographic classification. *Ann. Surg.* 1989;210(6):776.
11. Калинин Р.Е., Сучков И.А., Деев Р. В., Мжаванадзе Н.Д., Крылов А.А. Возможности комбинированного подхода к лечению пациентов с критической ишемией нижних конечностей при фоновом сахарном диабете. *Вестник Национального медико-хирургического центра им. Н. И. Пирогова*. 2018;13(2):12-7.
12. Ambler G.K., Twine C.P. Graft type for femoro-popliteal bypass surgery. *Cochrane Database Syst. Rev.* 2018;11(2):CD001487.

13. 13. Ziegler K. R., Muto A., Eghbalieh S. D., Dardik A. Basic Data Related to Operative Infrainguinal Revascularization Procedures: A Twenty Year Update. *Ann. Vasc. Surg.* 2011;25(3):413-22.
14. Isaji T., Hashimoto T., Yamamoto K., Santana J. M., Yatsula B., Hu H., Bai H., Jianming G., Kudze T., Nishibe T., Dardik A. Improving the outcome of vein grafts: should vascular surgeons turn veins into arteries? *Ann. Vasc. Dis.* 2017;10(1):8-16.
15. Калинин Р. Е., Пшенников А. С., Сучков И. А. Реализация ишемии и реперфузии в хирургии магистральных артерий нижних конечностей. *Новости хирургии.* 2015;23(1):51-6.