


МИНИСТЕРСТВО ЗДРАВООХРАНЕНИЯ РЕСПУБЛИКИ УЗБЕКИСТАН


«УТВЕРЖДАЮ»
Начальник Управления науки и
образования д.м.н., профессор


У.С. Исмаилов
2023 г.

МАТМУРОТОВ К.Ж.

ХИРУРГИЯ СИНДРОМА ДИАБЕТИЧЕСКОЙ СТОПЫ
(монография)

ТАШКЕНТ 2023



УДК: 616.379-008.64+616-002.3-08

Составители:

Матмуротов Кувондик - д.м.н., ассистент кафедры
Жуманиёзович общей и детской хирургии ТМА

Рецензенты:

Хакимов М.Ш. - заведующий кафедрой госпитальной
и факультетской хирургии №1 ТМА, д.м.н,
профессор

Абдуллажонов Б.Р. - д.м.н, доцент кафедры хирургии и
урологии Андижанского государственного
медицинского института

Монография рассмотрена и утверждена на заседании Проблемной комиссии
ТМА от _____ 2022 года , протокол № _____

Монография рассмотрена и утверждена на заседании Ученого Совета
Ташкентской Медицинской Академии от _____ 2022 года протокол № _____

Председатель учёного совета
Ташкентской медицинской академии
доктор медицинских наук, профессор

А.К. Шадманов

Учёный секретарь

Г.А. Исмаилова

Монография предназначена для общих и сосудистых хирургов
занимающихся хирургическими осложнениями синдрома диабетической
стопы, магистров и ординаторов. Современные методы и стратегии лечения
приведенные в данной монографии могут быть использованы при подготовке
последипломного образования врачей обозначенных специалистов.

СОДЕРЖАНИЕ

Введение.	7
Эпидемиология и патогенез развития синдрома диабетической стопы.....	12
Особенности поражения сосудов нижних конечностей при синдроме диабетической стопы.....	18
Ангисомы стопы и их значение в хирургическом лечении диабетической гангрены нижних конечностей.....	20
Хирургические методы лечения диабетической гангрены нижних конечностей	21
Ампутации нижних конечностей при диабетической гангрене нижних конечностей	28
<i>Ампутация на уровне стопы</i>	33
<i>Ампутация на уровне голени</i>	54
<i>Ампутация на уровне бедра</i>	87
Реваскуляризирующие операции артерий нижних конечностей	90
Открытие операции на сосудах при критической ишемии нижних конечностей.....	92
Роль эндоваскулярной реваскуляризации при критической ишемии нижних конечностей на фоне синдрома диабетической стопы	94
Технические особенности эндоваскулярной реваскуляризации артерий нижних конечностей	98
Техника проведения длительной внутриартериальной катетерной терапии при критической ишемии нижних конечностей.....	111
Методы выполнения баллонной ангиопластики при хирургических осложнениях синдрома диабетической стопы.....	113

Определение риска потери конечности в зависимости от пораженных ангиосом при диабетической гангрене нижних конечностей.....	150
Эффективность комбинированных эндоваскулярных методов при лечении диабетической гангрены нижних конечностей	156
Современная стратегия хирургического лечения диабетической гангрены нижних конечностей.....	166
Алгоритм лечения больных с диабетической гангреней нижних конечностей.....	174
Меры профилактики хирургических осложнений синдрома диабетической стопы	178
Заключение.....	189
Список литературы.....	204

СПИСОК УСЛОВНЫХ СОКРАЩЕНИЙ

АТС	– артерия тыла стопы
БАП	– баллонная ангиопластика
БПС	– бедренно-подколенный сегмент
ГБА	– глубокая бедренная артерия
ГНПС	– гнойно-некротическое поражение стопы
ДВАКТ	– длительная внутриартериальная катетерная терапия
ДГНК	– диабетическая гангрена нижних конечностей
ЗББА	– задняя большеберцовая артерия
ИБС	– ишемическая болезнь сердца
ИНСД	– инсулиннезависимый сахарный диабет
КИНК	– критическая ишемия нижних конечностей
МБА	– малоберцовая артерия
НПА	– наружная подвздошная артерия
ЛПИ	– лодыжечно-плечевой индекс
ОИМ	– острый инфаркт миокарда
ОБА	– общая бедренная артерия
ОНМК	– острое нарушение мозгового кровообращения
ПБА	– поверхностная бедренная артерия
ПББА	– передняя большеберцовая артерия
ПкА	– подколенная артерия
СД	– сахарный диабет
СДС	– синдром диабетической стопы
ТЛБАП	– транслюминальная баллонная ангиопластика
ТИА	– транзиторная ишемическая атака
ХПН	– хроническая почечная недостаточность

ВВЕДЕНИЕ

По данным Всемирной организации здравоохранения и статистики IDF Diabetes Atlas «на сегодняшний день в мире зарегистрировано около 463 млн больных сахарным диабетом (СД), а согласно прогнозам, в 2045 году этим заболеванием будут страдать 628,6 млн человек». Увеличение числа больных СД влечет за собой рост гнойно-некротических поражений нижних конечностей. Синдром диабетической стопы (СДС) - трактуется как одно из хронических осложнений диабета, связанное с комплексом анатомо-функциональных изменений, приводящих к язвенно- некротическим поражениям стоп, вплоть до развития диабетической гангрены. «Около 30-40% больных с СД имеют проблемы, связанные с патологическими изменениями стопы, а у 20-25% из них возникают гнойно- некротические поражения нижних конечностей». За последние годы практика показала, что успехи лечения больных с осложненными формами СДС непосредственно зависят от ранней диагностики и целенаправленной комплексной терапии, однако, несмотря на наметившийся прогресс в данном направлении, результаты лечения нельзя признать удовлетворительными, так как хирургическая инфекция продолжает оставаться одной из основных причин смерти у данного контингента больных. «Ампутации нижних конечностей, осуществляемые у больных СД, составляют 45-70% от всех ампутаций нетравматического происхождения. Послеоперационная летальность при этом колеблется от 20 до 50%, а частота реампутаций составляет 50% случаев». Исходя из вышеизложенного, проблема выбора лечебно-диагностической тактики, этапности хирургических вмешательств и профилактики осложнений у больных с диабетической гангреной нижних конечностей (ДГНК) является крайне актуальной как с научной, так и с практической точек зрения.

В мировой практике в настоящее время наиболее актуальными исследованиями остаются изучение предрасполагающих факторов развития окклюзий артерий, в патогенезе которых ведущую роль играют повреждение

элементов микроциркуляторного звена сосудистой системы, исследуется роль насыщенности стенки эндотелия гликозилированными протеинами, что обуславливает скопление пристеночных депозитов иммунных комплексов, составленных из коллагена 1-го типа и гликозилированных иммуноглобулинов, депонирование которых провоцирует утолщение, повышение ригидности и усиление пролиферации эндотелия в сосудистой стенке. В последние годы всё большее внимание привлекает вопрос о влиянии стойкой системной вазодилатации, провоцирующей утолщение субэндотелиального пространства на ремоделировании капилляра в целом, что на фоне усиленного использования сорбитолового шунта окисления глюкозы расценивается как один из основных факторов поражения периферической нервной системы.

В результате исследований, проведенных в мире по улучшению результатов хирургического лечения больных с ДГНК предложены различные решения, в том числе: установлено, что изолированное поражение артерий голени встречается у четверти больных, обычно поражение тиббиального сегмента сочетается с поражением бедренно-подколенного сегмента, при этом у пациентов, не страдающих СД, оно носит более локализованный характер, в то время как у диабетиков – диффузный; показано, что своевременное адекватное оперативное лечение больных с гнойно-некротическими осложнениями СДС во многом определяет течение и исход заболевания (United Arab Emirates University, Al Ain, United Arab Emirates); доказано, что реваскуляризация конечности является оптимальным методом уменьшения ишемического синдрома, вызванного значительными морфофункциональными изменениями артериального русла, и может быть выполнена у подавляющего большинства больных с СДС при отсутствии абсолютных противопоказаний к вмешательству; уточнено, что при определении тактики проведения рентгеноэндоваскулярного вмешательства с целью разрешения ишемии необходимо основываться на локализацию

язвенно-некротического поражения на стопе в соответствии с ангиосомным принципом кровоснабжения сегментов тела, а также состояния артерии, питающей ангиосому, в которой находится гнойно-некротический дефект тканей; определено, что реваскуляризация нижней конечности при ишемической и нейроишемической формах СДС выполняется при наличии клинических проявлений хронической критической ишемии, не поддающейся медикаментозной коррекции в течение 2-х недель.

В настоящий период в мире продолжают исследования по улучшению результатов хирургического лечения больных с гангреной нижних конечностей на фоне сахарного диабета, что связано с неуклонным ростом данного контингента больных, неоднозначностью подходов в вопросах хирургической тактики и неудовлетворительными результатами лечения. Необходимость дальнейшего исследования клинических аспектов данной патологии несомненна, а появление современных методов диагностики, новых эндоваскулярных малоинвазивных технологий и современное представление о патогенезе развития критической ишемии позволяют изучать проблему лечения осложненных форм синдрома диабетической стопы с новых позиций хирургии.

Благодаря появлению новых препаратов и разработке различных алгоритмов тактики лечения ДГНК удалось добиться значительного улучшения качества лечения этой патологии. Однако, по данным Gallagher K. «высокая частота ампутаций и летальности диктуют необходимость поиска более эффективных подходов к сохранности конечности у больных с СД». На сегодняшний день наиболее простой методикой остается реваскуляризация периферического артериального русла, которую можно считать методом первого выбора при ряде артериальных поражений при ДГНК. «В целом результаты коррекции длинных стенозов и/или окклюзий не обнадеживают». В мировой практике накоплен большой опыт лечения окклюзионно-стенотических поражений артерий бедренно-подколенного и берцового сегмента, однако специалисты до сих пор не пришли к единому мнению о

месте и значении рентгеноэндоваскулярных вмешательств, проведении комбинированных операций. В своих исследованиях Yun J. подчеркивает, что «до конца не разработаны показания к рентгеноэндоваскулярным вмешательствам при поражениях артерий берцового сегмента у пациентов с СД, также недостаточно изучены причины неудач и осложнений, не прослежены отдаленные результаты».

Баллонная ангиопластика (эндоваскулярная реваскуляризация) – это инвазивное оперативное вмешательство, направленное на восстановление артериального кровотока в нижней конечности. «С.Т. Dotter и М.Р. Judkins впервые описали механизм транслюминальной ангиопластики с помощью постепенной дилатации артериального стеноза. Эффект баллонной дилатации заключается в разрушении обтурирующей бляшки в медиальном слое артерии с растяжением адвентиции и меди, в результате чего достигается увеличение просвета сосуда». Техника реканализации пораженной артерии может быть или интралюминальной (внутрипросветной), или субинтимальной (внепросветной) и зависит от степени (выраженность стеноза, окклюзия) и распространенности поражения, выраженности кальциноза. В отличие от интралюминальной ангиопластики, когда созданный искусственный просвет артерии окружен атеротромботическими бляшками, субинтимальный канал относительно гладкий, потому что кровь не контактирует с атеросклеротическими массами. «Показанием к субинтимальной ангиопластике является также стеноз протяженностью более 10 см и невозможность выполнения интралюминальной ангиопластики» (Świątoniowska N). В свою очередь, соблюдение ангиосомального принципа при выполнении эндоваскулярной реваскуляризации у больных с критической ишемией нижних конечностей (КИНК) приводит к снижению количества высоких ампутаций и существенно уменьшает сроки заживления трофических дефектов на стопе. На этом фоне, представляет интерес обоснование тактики комплексного

хирургического лечения гнойно-некротических осложнений СДС на основании имеющихся патологических изменений артериальной системы.

Проведенный анализ литературных данных свидетельствует о том, что на сегодняшний день остается ряд нерешенных вопросов хирургической тактики при гнойно-некротических поражениях стоп различной локализации, в частности, этапность или одномоментность в зависимости от пораженного участка стопы, четкие показания к комбинированным малоинвазивным эндоваскулярным вмешательствам при сочетании инфекционного процесса и ишемии конечности; определение уровня и объема ампутаций конечности, что в целом должно быть направлено на совершенствование лечебно-диагностического алгоритма при лечении больных с гангреной нижних конечностей на фоне СД.

Эпидемиология и патогенез синдрома диабетической стопы

Сахарный диабет в настоящее время является наиболее распространенным эндокринным заболеванием. По данным IDF Diabetes Atlas от 2019 года, в мире сегодня зарегистрировано 463 млн больных СД, а согласно прогнозам, в 2045 году СД будут болеть 628,6 млн человек [29,47,119]. Согласно данным статистики за 2018 год, в нашей стране зарегистрировано 2122865 больных СД [72].

За последние 40 лет предложено множество различных теорий патогенеза СД, а также описаны различные факторы, способствующие развитию данной патологии. Только к концу XX века большинство ученых пришли к консенсусу, согласившись, что при СД в патологический процесс одновременно вовлекается целый ряд тканей, органов и систем. При этом одним из самых тяжелых и грозных осложнений СД является поражение нижних конечностей [3,18,79,146].

Основным фактором в развитии ишемического сосудистого осложнения при СД 2-го типа считается гипергликемия. Поэтому критическая ишемия нижних конечностей у больных СД наблюдается в 5 раз чаще, чем у лиц без диабета [7,21,54,110,143]. Многочисленными исследованиями было доказано, что течение гнойно-некротических заболеваний стоп у больных СД в значительной мере отличается от такового у пациентов, не страдающих СД, и обусловлено в большей степени сочетанием изменений нервной и сердечно-сосудистой систем [10,24,51,76,101,133].

При СД патологический процесс начинается с сосудов микроциркуляторного русла и «поднимается вверх», т.е. имеет дистальный тип поражения. Использование этих знаний в клинической практике позволяет осуществлять комплексный подход к оценке характера и тяжести поражения периферического артериального русла нижних конечностей и

проводить дифференциальную диагностику заболеваний сосудистой системы.

История изучения симптомокомплекса поражения тканей нижних конечностей при СД – синдрома диабетической стопы – непродолжительна. В начале XX века появились работы, в которых был описан особый характер течения гнойно-некротических процессов в области нижних конечностей на фоне СД. Так как продолжительность жизни больных с СД до начала XX века была незначительной, проблема поражения нижних конечностей у этих больных практически не изучалась. Но уже в 1910 г. в рекомендациях по диагностике и лечению внутренних болезней впервые появился термин «диабетическая гангрена», который характеризует изменения стоп больных с СД. В тот же период Шарко описывает изменения костно-суставного аппарата конечностей, встречающиеся у больных сахарным диабетом и вызывающие деформацию стопы. Подобная патология получила авторское название «сустав Шарко» [87,93,130].

В самом начале изучения диабетической гангрены она описывалась как «старческая», возникшая в результате атеросклероза артерий нижних конечностей и тяжело протекающая вследствие вызванного основным заболеванием снижения жизнеспособности тканей. Спустя несколько десятков лет Роуз и Карлесс в качестве причины гангрены назвали облитерирующий эндартериит, сопровождающийся поражением периферической нервной системы. Однако исследователи также разделяли мнение о вызванном сахарным диабетом нарушении резистентности тканей к микробному воздействию [106,130].

Оценка значительности вклада каждого из патогенетических факторов – поражение нервной системы, атеросклероза и инфекции – в развитие СДС непрерывно изучалась на протяжении XX века. Со второй половины XX столетия английские исследователи предложили дифференцированный подход к диабетической гангрене, выделив две

клинические формы: сухую и влажную. Было подчеркнуто, что сухая гангрена стопы имеет свойство трансформироваться во влажную, однако обратный процесс происходит в самостоятельном режиме крайне редко [1,118].

В 1991 году на 1-м Международном симпозиуме по вопросам диагностики и лечения СДС было дано универсальное определение патологии, а также появился и сам термин – «синдром диабетической стопы». Диабетическая стопа – это комплекс анатомо-функциональных изменений стопы, связанных с диабетической нейропатией, микро- и макроангиопатией, остеоартропатией. В настоящее время распространено и другое определение синдрома диабетической стопы: «инфекция, язва или деструкция глубоких тканей стопы, связанная со снижением магистрального кровотока в артериях нижних конечностей или различной степени тяжести неврологических нарушениями» [2,103,131,153]. Наличие нескольких официальных определений заболевания подчеркивает отсутствие на сегодняшний день единого подхода к лечению данной патологии.

В результате многочисленных рандомизированных исследований было доказано, что течение гнойно-некротических заболеваний стоп у больных сахарным диабетом в значительной мере отличаются от такового у пациентов, не страдающих СД, и обусловлено в большей степени сочетанием изменений нервной и сердечно-сосудистой систем [22,142,144]. Поэтому на сегодняшний день, несмотря на изучение механизмов возникновения гнойных осложнений на фоне СДС, эта проблема не теряет своей актуальности [26,33].

Пусковым механизмом развития окклюзионно-стенотических поражений артерий является формирование атеросклеротических бляшек и тромбоцитарная агрегация. Эти процессы являются определяющими в формировании пристеночных тромбов, что в итоге приводит к острому или постепенно развивающемуся стенозу или окклюзии просвета сосудов.

В таком виде мы можем описать ведущий механизм развития ангиопатии. Процесс гликозилирования интенсифицируется с возрастом, провоцируя преждевременное «старение» тканей [68,102,135]. Под влиянием аналогичных механизмов происходит также повреждение элементов микроциркуляторного звена сосудистой системы. Насыщенность стенки эндотелия гликозилированными протеинами обуславливает скопление пристеночных депозитов иммунных комплексов, составленных из коллагена 1-го типа и гликозилированных иммуноглобулинов. Депонирование иммунокомплексов провоцирует утолщение, повышение ригидности и усиление пролиферации эндотелия в сосудистой стенке [107,116,129,138].

Стойкая системная вазодилатация является одним из основных факторов, провоцирующих утолщение субэндотелиального пространства во всех капиллярах, что свидетельствует о ремоделировании капилляра в целом [3]. Усиленное использование сорбитолового шунта окисления глюкозы расценивается как один из основных факторов поражения периферической нервной системы. Осмотически активный сорбитол избыточно накапливается в глиальных клетках, что приводит к их постепенной дисфункции и деструкции [11,79, 196].

Таким образом, в итоге все эти факторы способствуют развитию гнойно-некротических осложнений на стопе. Поэтому у больных СД 2-го типа СДС является наиболее актуальной и сложной проблемой. Так как при поражении артерий нижних конечностей у таких пациентов в дальнейшем развивается гангрена, которая в свою очередь приводит к высоким ампутациям, – это осложнение одно из наиболее тяжелых и инвалидизирующих проявлений диабета [112,119].

При синдроме диабетической стопы недостаточность мышечно-связочного аппарата стопы имеет значение в изменении формы сводов и в перераспределении статической и динамической нагрузки на области, не приспособленные для этого, что влечет за собой более стремительное

нарушение целостности покровных тканей в точках, менее приспособленных к интенсивному давлению [73,86,161].

Большое практическое значение в диагностике и лечении гнойно-некротического процесса у больных с осложнённым течением СДС имеет сообщение клетчаточных пространств подошвы и тыла друг с другом. Наиболее вероятными путями распространения гноя являются срединное клетчаточное пространство – вдоль клетчатки подошвенной артериальной дуги, а также по сухожилиям сгибателей пальцев через подошвенный, пяточный и далее медиальный лодыжковый канал по направлению к глубокому ложу задней области голени, а также сухожилие длинного сгибателя I пальца, которое на своем пути через лодыжечный канал тесно прилежит к задним отделам капсулы голеностопного сустава. При развитии гнойного тендовагинита может произойти некроз капсулы сустава, проникновение экссудата в его полость и развитие гнойного артрита голеностопного сустава [73,205].

Таким образом, информация об особенностях анатомического строения дистального отдела нижней конечности помогает точно диагностировать характер течения гнойно-некротического процесса и определить тактику и объем оперативного лечения при СДС.

На основании современных представлений о патогенезе синдрома диабетической стопы общепринятой считается следующая классификация, подразумевающая деление СДС на 3 основные формы:

1. Нейропатическая форма, обусловленная сенсомоторной и автономной нейропатией. Развивается в результате, как правило, длительного диабетического анамнеза, характеризуется отсутствием выраженного болевого синдрома и наличием иных поздних осложнений синдрома диабетической стопы.

2. Ишемическая форма, для которой характерны резкое ослабление пульсации на артериях нижних конечностей, снижение их

температуры при пальпации при сохраненной чувствительности и выраженном болевом синдроме.

3. Нейроишемическая (смешанная) форма, при которой наблюдается сочетание различных признаков двух предыдущих форм [39,52,65,91]. Согласно результатам эпидемиологических исследований, нейропатическая форма встречается в 60-75% случаев, нейроишемическая выявляется у 20-30% пациентов, а ишемическая – не более чем у 5-10% [39,60,65,81,121,126,141,159].

Актуальным следует считать понятие «критическая ишемия конечности», которое объединяет больных с хронической артериальной недостаточностью III и IV стадий [14,65,69,140,157]. Во многих работах показано, что без целенаправленного восстановления кровотока длительная ишемия неизбежно приводит к необратимым изменениям тканей и, как следствие, к ампутации [82,125,143]. Наиболее часто используемой в отечественной и зарубежной литературе классификацией для описания тяжести и степени развития гнойно-некротических процессов, является классификация Wagner (1981) [108,123,159]:

I степень – поверхностная язва. При этом процесс локализован в эпидермисе и дерме;

II степень – деструкция захватывает кожу, подкожную клетчатку, мягкие ткани;

III степень – глубокая язва (абсцесс, остеомиелит, септический артрит);

IV степень – сухая или влажная гангрена (некроз всех слоев кожи) отдельных участков стопы;

V степень – сухая или влажная гангрена части стопы или всей стопы.

В 2007 году Graziani были изучены морфологические особенности поражения артерий нижних конечностей у больных сахарным диабетом с осложненным течением синдрома диабетической стопы [31,134,159]. По результатам проведенного исследования автором предложена классификация поражений артерий нижних конечностей.

Использование этой классификации в клинической практике позволяет дифференцированно оценивать характер и тяжесть поражения дистального сосудистого русла нижних конечностей, систематизировать показания к отдельным видам реваскуляризирующих процедур [134].

В настоящее время предложен ряд классификаций СДС, в основу которых положены представления об основных патогенетических механизмах развития этого осложнения диабета. При этом учитываются тяжесть поражения периферической нервной системы, периферического артериального русла нижних конечностей, размер раневого дефекта стопы и выраженность инфекционного процесса [2,5, 206].

Тем не менее, одновременное и не исключающее друг друга наличие нескольких актуальных классификаций для характеристики изменений тканей стопы при СДС свидетельствует о существовании множества нерешенных вопросов в диагностике и лечении этой патологии.

Особенности поражения сосудов нижних конечностей при синдроме диабетической стопы

Стеноз или окклюзия периферических артерий нижних конечностей в большинстве случаев служит проявлением атеросклероза артерий, облитерирующего тромбангиита (эндартериита), аортоартериита, фиброзно-мышечной дисплазии и диабетической микроангиопатии. Эти заболевания являются основной причиной периферической артериальной недостаточности. Поражение артериальных сосудов в рамках диабетической ангиопатии относится к одной из наиболее частых причин нарушения проходимости периферических сосудов [7,70,88,122].

Уменьшение диаметра просвета артерии вплоть до его полного закрытия вызывает значительное нарушение кровенаполнения магистральных сосудов, ухудшает кровообращение в сосудах микроциркуляторного русла, является причиной тканевой гипоксии и

нарушения тканевого обмена. Ситуация усугубляется вследствие раскрытия шунтирующих артериоло-венулярных анастомозов. Данный эффект становится особенно актуальным в ходе развития ишемии кожи и мышц. Снижение напряжения кислорода в клетках и тканях ведет к накоплению недоокисленных продуктов обмена. В условиях метаболического ацидоза повышаются адгезивные и агрегационные и уменьшаются дезагрегационные свойства тромбоцитов, ускоряется агрегация эритроцитов и повышается вязкость крови, что неизбежно приводит к гиперкоагуляции вплоть до образования сгустков и тромбов. Тромбы поражают сосуды микроциркуляторного русла, чем усугубляют ишемию пораженного органа. При этом ввиду комплексного дисбаланса свертывающей системы развивается диссеминированное внутрисосудистое свертывание, что в последующем приводит к развитию гангрены [76,160].

Атеросклеротическое изменение артерий при диабете имеет некоторые особенности. При СД проявления атеросклероза в стенках сосудов формируются на 10-15 лет раньше, чем у лиц, не страдающих диабетом. Характерный признак диабетической макроангиопатии – преимущественное поражение сосудов дистальных отделов нижних конечностей – голени и стопы, т.н. дистальная ангиопатия [8,72,78].

Из-за изменений в сосудах мелкого диаметра нарушается процесс коллатерального кровообращения. При этом клинический симптомокомплекс диабетической макроангиопатии сосудов нижних конечностей напрямую зависит от уровня стеноза/окклюзии артерии и качества коллатерального кровообращения.

Микроангиопатия проявляется изменениями стенок микрососудов в 2-х вариантах:

- 1) гиалиновым утолщением стенки артериол;
- 2) расширением венул и утолщением стенки капилляров. Механизм развития микроангиопатий достаточно сложен.

Таким образом, при инсулиннезависимом сахарном диабете (ИНСД) патологический процесс начинается с сосудов микроциркуляторного русла и «поднимается вверх», т.е. имеется дистальный тип поражения. Использование определенной классификации в клинической практике с учетом характера и тяжести поражения дистального сосудистого русла нижних конечностей позволяет проводить дифференциальную диагностику патологии сосудистой системы.

Ангиосомы стопы и их значение в лечении диабетической гангрены нижних конечностей

Представляет интерес изучение клинико-морфологических особенностей поражения периферической артериальной системы у больных с синдромом диабетической стопы с помощью различных методик, а также обоснование тактики комплексного хирургического лечения гнойно-некротических осложнений синдрома диабетической стопы на основании имеющихся патологических изменений артериальной системы.

На сегодняшний день особый интерес у специалистов вызывает ангиосомальная теория тканей человеческого организма. Термин «ангиосома» был предложен Тэйлором и Палмером в 1987 году для обозначения сосудов, питающих определенные области тела человека. Ангиосома – анатомическая единица тканей, кровоснабжаемая одной артерией. Суть теории заключается в том, что каждая анатомическая единица тканей (кожа, подкожная клетчатка, фасции, мышцы и кости), или ангиосома, кровоснабжается в пределах одной артерии.

Всего в человеческом организме насчитывается 40 ангиосом. На голени и стопе выделено 7 ангиосом, при этом соседние ангиосомы соединены коллатеральной сетью. Для стопы были выделены зоны, питание которых осуществляется за счет передней большеберцовой артерии (ПББА), задней большеберцовой артерии (ЗББА) и малоберцовой артерии (МБА) [128,150,151,152,162].

Используя этот принцип в соответствии с локализацией ишемического поражения нижних конечностей, можно определить тактику реканализации пораженного бассейна до самого оперативного вмешательства, что увеличивает эффективность реваскуляризации.

Согласно ангиосомальному принципу, можно проводить следующие виды реваскуляризации на нижних конечностях:

1. Прямая реваскуляризация – восстановление кровотока по артерии, питающей поврежденную ангиосому.

2. Непрямая реваскуляризация – восстановление кровотока по артерии, питающей несвязанную ангиосому.

3. Непрямая реваскуляризация через коллатерали – восстановление кровотока по артерии, питающей поврежденную ангиосому, через коллатерали (например, подошвенная дуга или ветви МБА).

В настоящее время в доступной литературе имеется большое количество сообщений о применении ангиосомального принципа реваскуляризации при КИНК. Как показывают последние исследования, использование ангиосомально ориентированной стратегии реваскуляризации нижних конечностей у пациентов с СДС дает хорошие результаты, а именно заживление язвенно-некротических дефектов на стопе и сохранение конечности [143].

Хирургические методы лечения диабетической гангрены нижних конечностей

Одним из наиболее тяжелых инвалидизирующих осложнений сахарного диабета является синдром диабетической стопы, который проявляется развитием распространенных гнойно-некротических процессов в нижних конечностях у 35-60% больных СД [1,15,40,69,135]. Согласно определению ВОЗ, синдром диабетической стопы – это инфекция, язва и/или деструкция глубоких тканей, связанная с неврологическими нарушениями и

снижением магистрального кровотока в артериях нижних конечностей различной степени тяжести [12,30,53,78,107,132,157].

Своевременное адекватное оперативное лечение больных с гнойно-некротическими осложнениями синдрома диабетической стопы во многом определяет течение и исход заболевания. Улучшение результатов хирургического лечения гнойно-некротических заболеваний стоп при сахарном диабете в настоящее время связывают с предельно возможным сохранением опорной функции пораженной конечности. Наиболее сложными являются пациенты, имеющие смешанную форму диабетической стопы, состояние которых отягощено как ишемией стопы, так и прогрессирующей инфекцией на фоне выраженного поражения периферических нервов [13,28,57,85,103,144,153].

При нейропатической форме с наличием гнойно-некротического процесса на уровне стопы больному необходимо выполнить радикальную хирургическую операцию при возможности с одномоментным закрытием послеоперационной раны и одновременно следует провести обследование периферического артериального русла [45,81,137].

При наличии сухого некротического процесса на фоне СДС лечение начинают с проведения комплексной консервативной терапии с выполнением поэтапных операций и некрэктомий [41,105,142,160].

При гнойно-некротической флегмоне пальцев стопы гнойно-некротический очаг подлежит раннему и широкому вскрытию. При наличии деструкции костной ткани фаланг пальца следует произвести некрсеквестрэктомию или экзартикуляцию пальца с обязательной резекцией головки плюсневой кости. Во время хирургической обработки гнойно-некротического очага необходимо бережное отношение к мягким тканям с целью максимального сохранения жизнеспособных тканей. При этом оптимально поэтапное проведение некрэктомии. Это позволяет в дальнейшем сравнительно легко осуществить пластику раны местными

тканями. Необоснованная по объему некрэктомия приводит к образованию обширных ран, а в дальнейшем – к трудностям в их заживлении [31,63,128].

Вскрытие глубокого плантарного пространства, где обычно разыгрывается флегмонозный процесс, следует осуществлять из клюшкообразного разреза. Он начинается на медиальной поверхности стопы на 1 см дистальнее внутренней лодыжки и на 2 см кпереди от нее. Продолжается разрез кпереди строго в проекции нижней поверхности плюсневой кости. Не доходя 2-х см до линии плюснефаланговых сочленений, разрез поворачивается по подошвенной поверхности под прямым углом кнаружи и заканчивается обычно в проекции 3-4 плюсневых костей. Такой доступ позволяет радикально иссечь все пораженные глубокие ткани, включая клетчатку, гнойно-расплавленные сухожилия и их влагалища. В случае распространения флегмонозного процесса проксимально разрез может быть продлен в проекции пяточного, лодыжкового и голеноподколенного каналов. В случае, когда причиной глубокой флегмоны стопы является сухой некроз пальцев, предлагаемый доступ позволяет одновременно ампутировать дистальный отдел стопы [33,56,97,121,159].

При хирургической обработке флегмоны тыльной поверхности стопы разрез следует произвести в продольном направлении по ходу плюсневой кости, принимая во внимание топографию *a. dorsalis pedis*. При трофических язвах плантарной поверхности стопы производятся следующие операции: иссечение язвы, резекция головки плюсневой кости, пластика местными тканями (при возможности), резекция плюснево-фалангового сустава с иссечением язвы и пластикой местными тканями при перфорации язвы в полость сустава [22,37,86,130,165].

Значение вклада патогенетических факторов – поражение нервной системы, атеросклероза и инфекции – в развитие синдрома диабетической стопы непрерывно изучалось на протяжении прошлого века. Со второй половины XX столетия английские исследователи предложили дифференцированный подход к диабетической гангрене, выделив две

клинические формы: сухую и влажную. Было подчеркнуто, что сухая гангрена имеет свойство трансформироваться во влажную, однако обратный процесс происходит в самостоятельном режиме крайне редко [4,26,59,84,140].

Пациентам с влажной гангреной всей стопы при наличии тяжелой степени интоксикации (в т.ч. сепсиса) и/или терминальной стадии хронической почечной недостаточности (ХПН) выполняется ампутация на уровне бедра или голени по срочным показаниям. У пациентов с влажной гангреной, ограниченной пальцами, производится ампутация пальцев. После стабилизации состояния больного проводят сосудистую реконструкцию или назначают консервативную терапию с вазопростаном в дозе 60 мкг в сутки [2,50,71,99,123,148].

Пациентам, у которых диагностирована ишемическая форма СДС с сухой гангреной пальцев или дистальной части стопы, сначала выполняются реваскуляризирующие операции на артериях нижних конечностей или назначается терапия вазопростаном в дозе 60 мкг в сутки. Вторым этапом, на фоне компенсированной ишемии, осуществляется ампутация пальцев с одномоментным или этапным закрытием дефекта (с помощью аутодермопластики или местными тканями), а также трансметатарзальная ампутация стопы.

Наличие дистального ограниченного некротического поражения в виде сухих некрозов не является противопоказанием к выполнению сосудистых операций. Показаниями к оперативному лечению сосудистой патологии у больных сахарным диабетом служат ишемия IIб степени при наличии возможности выполнения стандартной реконструктивной операции по сосудистому статусу; неэффективность консервативной терапии у больных с критической ишемией [14,35,61,109,133].

У пациентов с окклюзионно-стенотическими поражениями в периферических артериях нижних конечностей большинства исследователей отдает предпочтение транслюминальной баллонной ангиопластике (ТЛБАП).

К преимуществам эндоваскулярных вмешательств относятся незначительная частота осложнений и низкая смертность, отсутствие разрезов, а также необходимость в выделении и сохранении аутогенных шунтов, короткие сроки пребывания больного в стационаре [16,38,89,116].

Кроме того, существует возможность выполнения повторной баллонной ангиопластики и стентирования указанных артерий, а также открытых реконструктивных вмешательств в случае их рестенозов и сохранности путей оттока в области голени. Выбор метода лечения поражений артерий нижних конечностей оформлен в виде рекомендаций [124].

В настоящее время при гангрене стопы наиболее популярна трансметатарзальная ампутация стопы или ампутация стопы по Шарпу. Это обусловлено тем, что при этом вмешательстве имеется большая вероятность успешного заживления раны, чем при удалении отдельного гангренозно-измененного пальца. Ампутация стопы на уровнях, предложенных Шопаром и Лисфранком, может привести к различным деформациям культи стопы, для устранения которых впоследствии требуются дополнительные вмешательства в реабилитационном периоде восстановления [32,87,149].

Иногда проведенные малые оперативные вмешательства на стопе приводит к неблагоприятным результатам и требуют ампутации конечности более проксимально. Показаниями к ампутации и реампутации голени при сохранении магистрального кровотока являются: 1) влажная гангрена переднего отдела стопы с отсутствием эффекта от комплексной терапии; 2) гнойно-некротический процесс стопы с острой прогрессирующей инфекцией, интоксикацией; 3) обширный и глубокий некроз мягких тканей переднего и среднего отделов стопы; 4) некроз кожи пяточной области, свода стопы или локальный некроз мягких тканей голени; 5) генерализованный остеомиелит плюсневых, предплюневых костей с гнойно-некротическим процессом в мягких тканях [20,72,111,154].

Несмотря на большое количество предложенных в последнее время методов хирургического лечения и достижения в хирургии сосудов, частота высоких ампутаций и летальность больных с ДГНК остаются высокими. Приблизительно 40-60% всех нетравматических ампутаций нижних конечностей также проводится больным сахарным диабетом, причиной которых в 85% случаев является трофическая язва стопы [17,96,112].

Следует отметить, что сроки пребывания больных с подобной патологией в стационаре на 50% больше, чем больных с неосложненными формами сахарного диабета. Сроки заживления язв на амбулаторном этапе составляют от 6 до 14 недель [34,80,91].

Как отмечает Е.В. Селезнева (2014), в структуре летальных исходов у больных СД доля диабетической гангрены нижних конечностей и обусловленных ею ампутаций составляет 30-35%. В то же время об истинном состоянии проблемы диабетической стопы судить нельзя, так как в принятой отчетности отсутствует нозологическая форма «диабетическая стопа».

Летальность, по данным зарубежных авторов, в течение одного года после ампутации варьирует от 11 до 41%, в течение 3-х лет погибают от 20 до 50% оперированных пациентов, а в течение пяти лет – от 31 до 68%. Более половины больных с СД, перенесших ампутацию нижних конечностей, умирают в течение первых двух лет после операции. Если ампутации выполняются на уровне верхней трети бедра, то смертность через 5 лет возрастает до 80%. Чаще всего причиной столь высокой летальности являются сердечно-сосудистые и почечные осложнения [13,38,55,94,150].

В.А. Кулага (2015) подчеркивает, что у 59,8% пациентов, перенесших ампутацию нижних конечностей на фоне СД, результат был неудовлетворительным. Только 49,6% больным, нуждающимся в протезировании, были изготовлены протезы, а пользовались ими регулярно лишь 20,4%. Смогли вернуться к профессиональной деятельности всего 8,7% пациентов. Ранняя послеоперационная летальность составила 5,5%. Общая летальность больных за пятнадцатилетний период наблюдений достигла

56,5% и зависела от распространенности атеросклеротического процесса, тяжести сопутствующей патологии и эффективности комплексного лечения в послеоперационном периоде [152].

По данным многих авторов, после ампутации одной конечности необходимо проводить активное комбинированное лечение, направленное на предотвращение потери единственной оставшейся конечности. С этой целью целесообразно превентивное выполнение поясничной симпатэктомии на стороне сохраненной конечности сразу после ампутации (без выписки пациента из стационара) либо одновременно с выполнением ампутации, что позволяет сохранить опороспособной единственную нижнюю конечность на протяжении пяти лет у 13,1% больных [17,36,42,63,100,136].

Независимые исследования, проведенные в Швеции, Дании и Финляндии, показали, что частота больших ампутаций, по данным крупных популяционных или Национальных регистров, варьирует от 120 до 500 на 1 млн жителей в год [7]. В нашей стране количество больших ампутаций сосудистого генеза ежегодно в среднем составляет 250 на 1 млн населения в год [72]. Достаточно высоким остается и показатель летальных исходов: в раннем послеоперационном периоде при трансметатарзальной ампутации стопы он достигает 5,6%, при ампутациях голени – 5-10%, при ампутациях выше коленного сустава – 15-20%. Летальность среди больных с ДГНК в течение 30 дней после высокой ампутации возрастает до 25-39%, в течение двух лет – до 25-56%, а через 5 лет – до 50-84% [6,48,67,122,148].

Ампутация на уровне бедра приводит больного к глубокой инвалидности, только 30,3% пациентов после подобной операции успешно пользуются протезом (после ампутации на уровне голени – 69,4%). По данным пятилетнего исследования, проведенного в трех госпиталях Финляндии, после высокой ампутации конечности самостоятельно могли ходить всего 10% пациентов [8,21,43,68,90,115].

По данным Н.Г. Степанова и соавт. (2004), в течение трех лет после ампутации нижней конечности у 35,8% больных в связи с декомпенсацией кровообращения была произведена ампутация единственной конечности [77].

Таким образом, анализ данных литературы показал, что до сих пор системная проработка данной проблемы проводилась недостаточно, для ее решения не реализованы возможности современной техники и информационных технологий. Несмотря на развитие современной хирургии, многие вопросы, связанные с диагностикой и методами лечения больных с язвенно-некротическими поражениями нижних конечностей на фоне СД, остаются нерешенными.

Проблемы высоких ампутаций у больных с диабетической гангреной нижних конечностей

Несмотря на бурное развитие в последние годы сосудистой хирургии, появление новых технологий, количество высоких ампутаций, к сожалению, остается достаточно большим. Согласно данным А.В. Покровского (2018), средняя частота высоких ампутаций у больных с критической ишемией на фоне СД составляет 11%. В США ежегодно выполняется около 60 тыс. ампутаций. За океаном 43% больным с КИНК в качестве лечения производится первичная ампутация, а у 57% реваскуляризация.

Ампутация конечности - это калечащая операция, поскольку подразумевает удаление периферического отдела конечности на протяжении кости или в промежутке между суставами. Вместе с тем ампутация конечности является одной из древнейших операций: сведения о ней появились еще в IV веке до н.э. (в своих трудах Гиппократ рекомендовал отсекал конечность в пределах некротических тканей, т.к. это не сопровождалось кровотечением) [1,46,108,127,145]. Это связано с тем, что в те времена способы остановки кровотечения были несовершенными: остановка кровотечения осуществлялась погружением культи в кипящую

смолу, масло, мед или прижиганием раскаленным железом, что приводило к обширному некрозу культи, развитию травматического шока.

Основными принципами выполнения ампутаций в настоящее время являются:

- адекватное определение уровня ампутации;
- адекватное обезболивание;
- предотвращение распространения инфекции из очага поражения;
- создание работоспособной культи конечности.

В зависимости от способа выполнения ампутации можно разделить на три группы:

1. Гильотинные ампутации – обычно это экстренные операции, которые необходимо выполнить немедленно для спасения жизни пациента, в редких случаях осуществляются в плановом порядке. Обычно они производятся при острой и обширной хирургической инфекции стопы и голени, являющейся причиной развития или угрозой возникновения септического состояния. Почти всегда эти операции являются этапом лечения, поскольку послеоперационная рана ведется открытым способом параллельно с лечением системных проявлений сепсиса, и уже после стабилизации общего состояния больного выполняется вторичная коррекция послеоперационной культи.

2. Стандартные или типичные ампутации. Обычно это лоскутные ампутации. Они сложнее в техническом исполнении, требуют больше времени, но культя после них хорошо подходит для протезирования. К подобным экономным ампутациям на стопе относятся ампутации пальцев, трансметатарзальная ампутация стопы по Шарпу, ампутация по Лисфранку, Шопару и ампутации на уровне голени [15,52,70,118].

Однако для пациентов с гнойно-некротическими осложнениями СДС подобные операции в большинстве своем не подходят ввиду нежизнеспособности обнаженного суставного хряща в условиях снижения кровообращения и иннервации. В большинстве случаев после таких

оперативных вмешательств пациентам требуется повторные операции для послеоперационной реабилитации.

Необходимо выделить костно-пластические вмешательства, дающие наилучший результат с точки зрения восстановления функциональности и опороспособности культи, однако пациентам с патологией сосудистой системы при СДС такие первичные одноэтапные оперативные вмешательства не подходят из-за вторичных осложнений со стороны культи.

3. Атипичные вмешательства – эта большая группа вмешательств сочетает в себе комбинацию оперативных приемов, поскольку степень их инвазивности и объема операционной травмы разнятся. Так, например, при диабетической стопе Шарко оперативное пособие заключается в резекции участков костей, суставов, а при развитии остеомиелита выполняется остеонекрэквестрэктомия нередко с применением аппаратов внеочагового остеосинтеза и других видов иммобилизации, поскольку осуществление такой операции обязательно подразумевает перспективную оценку репаративного процесса, а также функциональности и опороспособности культи. То есть требуется индивидуализация тактики оперативного лечения, однако успешное выполнение таких операций подразумевает детальную предоперационную диагностику регенеративного потенциала всех видов тканей на патологически измененной конечности [7,55,62,120].

После ампутаций нижних конечностей по поводу осложненного СДС до сих пор сохраняется довольно высокая летальность (15-20%), что требует дальнейшего усовершенствования этой операции с учетом индивидуальных особенностей больного и его сопутствующих заболеваний [4,66,131].

Ближайшие и отдаленные результаты ампутации в значительной степени зависят от уровня усечения конечности. Транстибиальная ампутация сопровождается вдвое меньшей летальностью и имеет существенно более высокие перспективы последующей реабилитации. Подразумеваемой целью ампутации является достижение первичного заживления культи нижней конечности на как можно более дистальном уровне. Расход энергии при

передвижении возрастает при повышении уровня ампутации от голени до бедра. Сохранение коленного сустава и значительного отрезка большеберцовой кости позволяет использовать легкие протезы, минимизирует расход энергии при передвижении и позволяет более пожилым или более слабым пациентам ходить независимо от потери конечности [9,106,141].

Выбранное место обычно оценивается далее в операционной хирургом, который отмечает внешний вид подкожной ткани и мышцы и наличие либо отсутствие кровотечения из рассеченных тканей. Вид ишемизированной или некротической ткани или отсутствие кровотечения по краям рассечения часто служат основанием для того, чтобы попытаться выполнить ампутацию на более высоком уровне. Убедительные сведения, характеризующие роль субъективного мнения в оценке вероятности заживления раны после трансфemorальной ампутации, были представлены в крупном исследовании J. Dormandy и соавт. [46]. Получены данные о 713 пациентах, которым требовалась ампутация ниже колена, в 51 больнице в 6 европейских странах. Результаты исследования показали, что через 3 месяца 59% культей зажили, 19% требовали ампутации на более высоком уровне, 11% остались незажившими. Оценка хирургами вероятности заживления была неверной в 21% случаев, когда оперирующий хирург считал, что заживление состоится. Она была неверной также в 52% случаев, когда думали, что заживления не произойдет. Широко распространено мнение, что увеличение соотношения ампутации ниже колена и ампутации выше колена должно неизбежно привести к более высокой частоте неудач. Однако это мнение не подтверждено сравнительным исследованием [19,71,112,154].

Согласно данным о частоте позднего заживления и ревизии после ампутации ниже колена, частота первичного заживления колебалась от 30 до 92% (в среднем 70-75%), а частота реампутации – от 4 до 30% (в среднем 15%) [206]. Приблизительно еще в 15% случаев имело место позднее или вторичное заживление, которое в некоторых случаях потребовало санации и

дальнейших операций, таких как клиновидное иссечение с целью сохранения длины нижней конечности. Из 30% больных с ампутацией ниже колена, у которых раны не заживают первично, приблизительно половине требуется реампутация на более высоком уровне. Для заживления послеоперационной раны необходим больший кровоток, чем для поддержания жизнеспособности кожи без операции. Kihn и соавт. сообщили, что после заживления раны при большой ампутации ниже колена лишь 4% больных в дальнейшем нужна более высокая ампутация [25,77,104,148].

Около 50% пациентов с СД, перенесших «высокую» ампутацию конечности, в течение последующего года переносят острый инфаркт миокарда (ОИМ) или острое нарушение мозгового кровообращения (ОНМК). Однако отдельные тяжелые примеры из практики с осложненным течением не следует обобщать, поскольку независимо от того, на каком уровне хирург решает ампутировать, он всегда должен считаться с потенциальными послеоперационными осложнениями [5,71,169].

В настоящее время считается, что ампутировать надо как можно дистальнее, а 20-30% уровень осложнений является приемлемым, если сюда включены все пациенты, у которых заживление раны первичным натяжением длится более 2-3-х недель и не требует дополнительного оперативного вмешательства. Можно считать, что увеличение этого периода до 3-5 месяцев с целью сохранения заднего отдела стопы или крупный сустав компенсируется лучшими результатами реабилитации [13,37,98,129,160].

Несомненно, чем дистальнее произведена ампутация, тем выше требования к послеоперационному уходу, поскольку слишком тугое бинтование, неадекватное дренирование раны могут дать худший результат, чем ампутация на проксимальном уровне. Все вышесказанное относится и к неадекватному протезированию, поскольку достаточно одного участка сдавления, чтобы свести все предыдущие усилия хирурга на нет [21,48,102,151].

Таким образом, необходим мультидисциплинарный подход к обследованию и лечению этих пациентов, а именно использование современных неинвазивных способов прогнозирования состояния ткани конечности и выполнения хирургических манипуляций соответственно полученным данным, а также индивидуализированный подход к выбору способа ампутации конечности. Однако до сих пор не разработаны единые лечебно-диагностические алгоритмы (стандарты), позволяющие в потоковом режиме выполнять малотравматичные атипичные ампутации, что позволило бы снизить процент инвалидизации пациентов с осложненными формами синдрома диабетической стопы. Качество диагностических и лечебных мероприятий по-прежнему зависит от профиля лечебного учреждения, наличия в нем отделения хирургии сосудов, субъективного отношения врачей к тем или иным методам лечения, их знаний и опыта в этой области.

Наиболее эффективно решить данные проблемы и повысить качество диагностики, лечения и последующей жизни пациентов позволяет создание алгоритма, определяющего последовательность действий врачей при поступлении в стационар больных с ДГНК.

Ампутация на уровне стопы

Этот уровень удаления можно отнести к наиболее вариабельному по своим возможностям, техническим способам выполнения и особенностям закрытия культи. С позиции собственного опыта выполнения за последнее десятилетие более 500 ампутаций и экзартикуляций на уровне стопы именно этот уровень можно считать вариантом альтернативы высокой первичной ампутации, даже при наличии выраженных трофических нарушений, благодаря сложному многообразию компенсаторных регенераторных возможностей и возможности поэтапного закрытия раневой поверхности культи.

По анатомическому уровню усечения тканей оперативные вмешательства удаления в пределах собственно стопы можно разделить следующим образом:

I. Трансметатарзальные ампутации:

1. Полные:

А) Дистальные – на уровне дистальных метаэпифизов плюсневых костей;

Б) Срединные – через диафизы плюсневых костей;

В) Проксимальные – на уровне проксимальных метаэпифизов плюсневых костей.

2. Неполные или продольные ампутации стопы:

А) Медиальные – удаление I-III или I-II пальцев с резекцией соответствующих плюсневых костей;

Б) Срединные – удаление II-IV или II-III или III-IV пальцев с резекцией плюсневых костей;

В) Латеральные – удаление III-V или IV-V пальцев с резекцией соответствующих плюсневых костей.

II. Транстарзальные ампутации.

III. Транстарзальные экзартикуляции.

Трансметатарзальные ампутации

Трансметатарзальные ампутации без выделения уровня усечения костей чаще всего в отечественной литературе называют операцией Шарпа (A. S. Sharp, 1700 – 1778, английский хирург). Разделение на полные и неполные виды ампутаций на уровне плюсневых костей несколько условно, но, с нашей точки зрения, это позволяет выделить различные варианты удаления по отношению к пальцам стопы – с полным их удалением, либо с удалением нескольких (2-х и более пальцев) с резекцией соответствующих плюсневых костей.

Обоснование преимуществ трансметатарзальных ампутаций:

1. Несмотря на удаление значительной части стопы, при полной ампутации с двумя дистальными опорными точками, опороспособность стопы в большей мере сохраняется, даже при удалении обеих стоп. Собственный опыт выполнения трансметатарзальных операций, в том числе у 26 больных полных вариантов на обеих стопах, показал хорошие результаты продолжительности сохранения культи («выживаемость культи») у большинства пациентов. Риск выполнения реампутации за 5-летний период составил 10,5 %. Анализ оценки качества жизни показал удовлетворительный уровень адаптации, в сравнении с пациентами, перенесшими высокую ампутацию конечности [11]. Безусловно, сохранность культи, уровень адаптации, во многом также зависят от адекватной ортопедической коррекции в послеоперационном периоде.

2. Регенераторные процессы на этом уровне удаления протекают весьма хорошо, что обусловлено как сохранением большей части разветвленной артериальной дуги стопы, особенно при дистальном или срединном уровне удаления, так и сочетанием целого ряда других факторов, в том числе открытых опилов плюсневых костей, создающих благоприятные условия для неоангиогенеза и заживления раны культи.

При любом уровне трансметатарзальной ампутации из разветвленной артериальной дуги стопы выключаются лишь передние перфорантные артерии, соединяющие *aa.metatarsae plantares* и *aa.metatarsae dorsales* и анастомозы между пальцевыми артериями (*aa.digitales dorsales et plantares*), в совокупности представляющие дистальную замыкательную часть артериальной дуги стопы (Рис.1). Основная часть разветвлений артериальной дуги (*aa.plantares medialis et lateralis*, *a.plantaris lateralis* и *r.plantaris profundus*) находится у основания проксимальных головок плюсневых костей, формируя *arcus plantaris* и проксимальную часть *rami perforantes*. Тем самым сохраняются благоприятные условия для компенсации артериальной

трофики в культе за счет развитого коллатерального кровообращения на метатарзальном уровне, при условии сохранения хотя бы одной из основных артерий, формирующих артериальные дуги стопы (*a.dorsalis pedis* и *a. tibialis posterior*). Существует высокий риск повреждения проксимального отдела артериальной дуги стопы при проксимальной трансметатарзальной ампутации, но необходимость удаления стопы на этом уровне возникает крайне редко (по нашим данным не более 10,0 % от ампутаций на уровне плюсневых костей). В последние годы, благодаря разработке методов этапного пластического закрытия культи, практически полностью удается избегать выполнения ампутаций на проксимальном уровне.

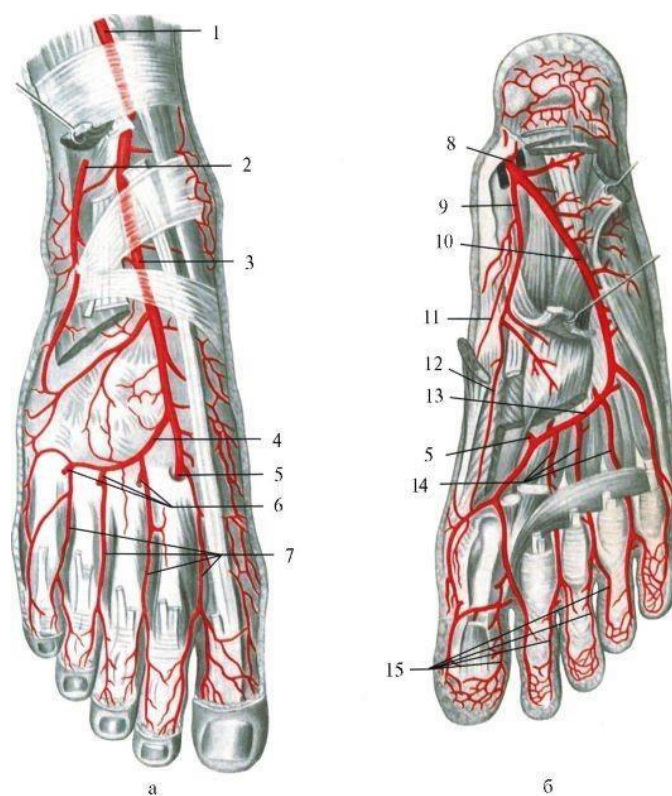


Рис. 1. Артерии стопы с проекцией артериальных дуг (копия рисунка из Синельников Р.Д. Атлас анатомии человека, 1952-1958 гг):

***a* – тыльная поверхность; *б* – подошвенная поверхность;**

***1* – *a. tibialis anterior*; *2* – *z. perforans a. fibularis*; *3* – *a.dorsalis pedis*; *4* – *a.arcuata*; *5* – *ramus plantaris profundus*; *6* – *rami perforantes*; *7* – *aa.metatarsae dorsales*; *8* – *a. tibialis posterior*; *9* – *a.plantaris medialis*; *10* – *a. plantaris lateralis*; *11, 12* – *r.superficialis et r. profundus a.plantaris medialis*; *13* – *arcus plantaris*; *14* – *aa.metatarsae plantares*; *15* – *aa.digitales plantares*.**

3) При удалении на уровне плюсневых костей всегда существуют возможности для широкой ревизии культи, иссечения пораженных сухожильно-фасциальных образований, этапного пластического закрытия раны культи. Оставшиеся спилы трубчатых плюсневых костей создают благоприятные условия для неоангиогенеза и роста грануляций из костномозговых каналов, что особенно важно при необходимости последующего этапного закрытия культи.

4) Простота выполнения вмешательства позволяет выполнить его с максимальной скоростью и минимальной травматичностью. Технические особенности при выполнении полной трансметатарзальной ампутации на любом уровне (дистальный, срединный, проксимальный) не имеют существенных различий. С нашей точки зрения наиболее удобным техническим приемом является ампутация из тыльного доступа для спила плюсневых костей и последующей обработкой подошвенных структур из глубины кнаружи к подошвенной поверхности будущего кожно-подкожного лоскута.

Технические особенности выполнения трансметатарзальной ампутации стопы

Полуовальные окаймляющие поперечные разрезы кожи и подкожной клетчатки по тыльной и подошвенной поверхности выполняют с продлением по боковым поверхностям стопы для обеспечения расширения доступа и мобилизации лоскутов. Большинство авторов рекомендует расчет преимущественного укрытия культи в торцевой части опиленного удлиненного подошвенного лоскута (Рис. 2). Такой способ закрытия оправдан при условии хорошего кровоснабжения, отсутствии гнойнонекротического процесса по подошвенной поверхности на уровне усечения. В большинстве случаев в условиях нарушенной трофики для закрытия культи без натяжения она укрывается равномерными подошвенно-тыльными лоскутами (типа «fish mouth») с формированием линии сопоставления в торцевой части культи (Рис. 2). После циркулярного

рассечения кожи, подкожной клетчатки и формирования кожно-подкожных лоскутов тыльный лоскут тупо отсепаровывается на несколько сантиметров проксимальнее предполагаемого уровня пересечения плюсневых костей. После выделения сухожилий длинных разгибателей пальцев они натягиваются на зажиме и отсекаются максимально проксимально. Плюсневые кости перепиливаются листовой или осцилляторной пилой. После пересечения костей отпиленная часть культи, сохранившая мышечно-фасциальные подошвенные структуры, сгибается в подошвенном направлении и оттягивается для обнажения сухожилий длинных сгибателей пальцев и подошвенного апоневроза, которые отсекаются также максимально проксимально. Мышечные образования пересекаются на несколько сантиметров дистальнее спила или на уровне усечения костей. Лучше всего выполнять их пересечение косо, по типу формирования скошенного лоскута, аналогично модификации Burgess-Robinson с формированием заднего скошенного мышечнофасциально-кожного лоскута, предложенной для усечения на уровне голени. Только на уровне стопы аналогичный лоскут формируется по подошвенной поверхности стопы. Мышцы подошвенной поверхности стопы, как правило, наименее вовлекаются в гнойно-некротический процесс и небольшой их избыток после отсечения позволяет укрыть подошвенную поверхность спила плюсневых костей, повышая прочность трансметатарзальной культи. Пересеченные сухожилия и апоневроз, видимые в подошвенной части лоскута, аккуратно выделяются из подошвенного лоскута и отсекаются (от проксимальных отделов к дистальным, при наличии признаков их гнойного поражения в дистальной части). По ходу проводится ревизия остающихся образований для выявления возможных очагов гнойно-некротического поражения. После этого проводится адаптация лоскутов с наложением первичных, первичноотсроченных (провизорных) швов или с помощью лейкопластыря. При глухом полном укрытии культи целесообразно рану в глубине дренировать сквозным перфорированным или встречными дренажами,

проведенными через боковые угловые части разрезов к подошвенной поверхности. При оставлении культи для открытого ведения с этапным последующим закрытием, дренирование, как правило, не выполняется.

Заимствованная нами из ампутации голени методика формирования скошенного подошвенного лоскута на уровне стопы показала наилучшие результаты регенерации, опорной способности такой культи и прочностных характеристик, особенно у больных с избыточной массой тела (Рис. 3.3.1.2, 3.3.1.3). Некоторая утолщенность (по типу молоткообразной) культи может быть легко откорректирована резекцией избыточного мышечного массива, а также сглаживается с течением времени, в результате медленно развивающихся атрофических процессов, как это происходит в культях любого уровня.

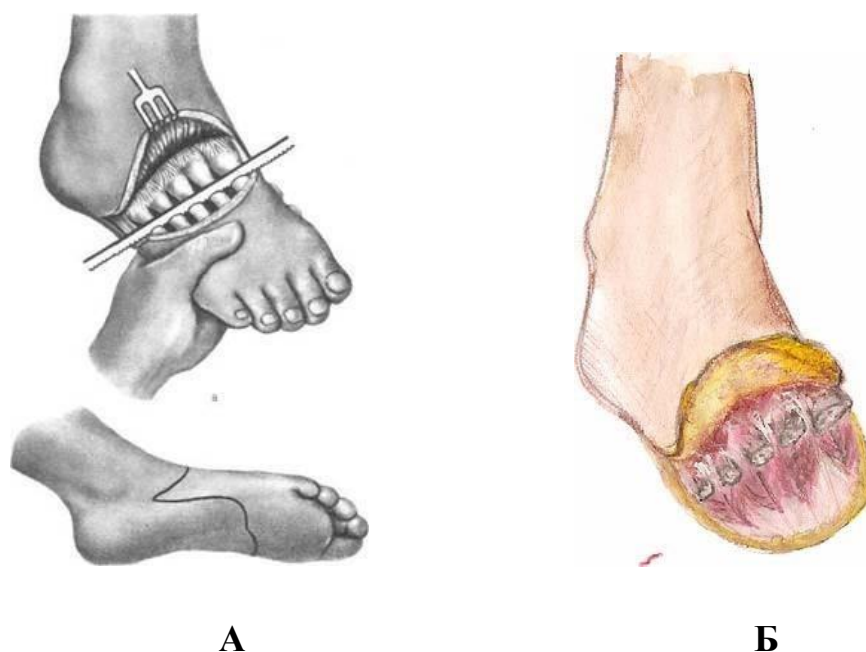
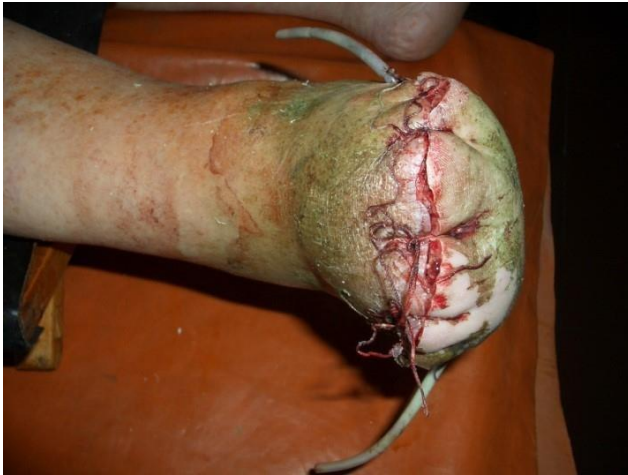
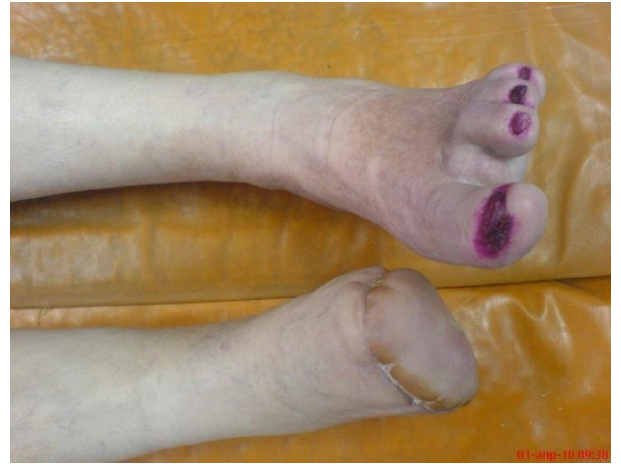
Рис. 2. Трансметатарзальная ампутация стопы (операция Шарпа). А – схематическое изображение кожных разрезов и тыльного доступа к костям на проксимальном трансметатарзальном уровне (по В.В.Кованову, 1995); Б – общий вид культи и «скошенного» подошвенного лоскута после срединной трансметатарзальной ампутации.



А



Б

Рис. 3. Срединная трансметатарзальная ампутация стопы типа fish mouth со скошенным подошвенным лоскутом, с первичным швом и дренированием встречными дренажами через углы раны в 1 сутки после операции (А). Общий вид срединной трансметатарзальной культы, закрытой преимущественно подошвенным скошенным лоскутом в отдаленный период (Б)

Окончательный процесс формирования культы связан с особенностями костной регенерации в зоне спилов, формирования грануляционной ткани, рубца, атрофических изменений в условиях нарушенной трофики и занимает, по нашим данным в среднем около 6-7 недель после усечения стопы. Именно эти сроки и являются ориентирами для изготовления постоянной ортопедической обуви.

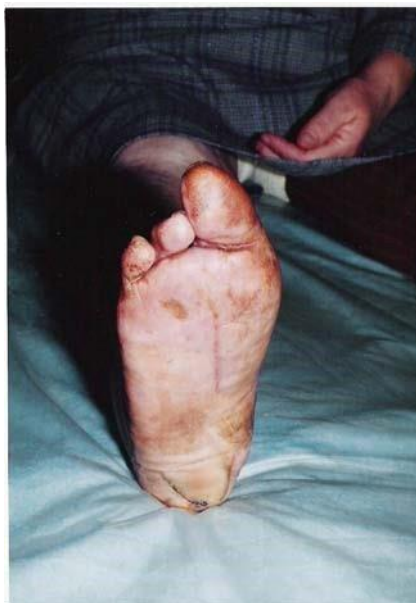Неполные или продольные ампутации стопы

Целесообразность медиальных, срединных и латеральных ампутаций часто подвергается сомнению, что обусловлено, в первую очередь, необходимостью постоянной ортопедической качественной коррекции. С другой стороны, по нашим данным, полученным после анкетирования пациентов в послеоперационном периоде, в процессе диспансерного мониторинга существует недооценка степени снижения опороспособности культы у оперированных при продольных ампутациях, в отличие от, например, трансметатарзальных ампутаций. Но при этом пациенты

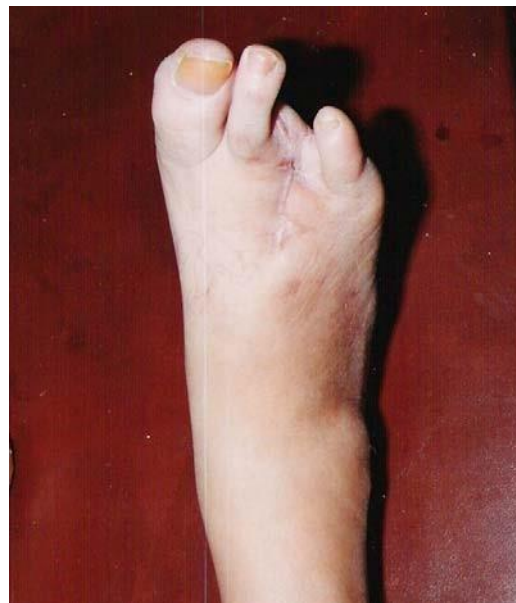оценивают положительно возможность пролонгации максимального сохранения стопы, пусть даже малой степени функциональности. Опыт выполнения 32 продольных ампутаций (медиальная – 14 больных, латеральная – 12 больных, срединная – 6 больных) показал целесообразность выполнения таких ампутаций при отсутствии признаков критической ишемии, при возможности последующей ортопедической коррекции, при отсутствии избыточной массы тела у пациентов. Последний фактор играет немаловажную роль в жизнеспособности культи. При наличии ожирения 2-3 степени биомеханические нарушения в длинной и узкой культе, особенно, латеральной, быстро приводят к её разрушению, что делает нецелесообразными такие вмешательства у этой категории больных.

Средняя выживаемость продольной культи в наших наблюдениях 28 ± 11 месяцев, но есть наблюдения более 10-летней продолжительности сохранения культи до реампутации. Наиболее устойчивыми являются культи после срединных ампутаций, что связано с сохранением основных опорных точек стопы (Рис. 3.3.2.1). По-нашему мнению продольные ампутации оправданы при сохранении удовлетворительного кровообращения в стопе (систолическое давление на артериях стопы более 30 мм рт ст), а также в ситуациях, когда операции по удалению пальцев проводятся последовательно, с большим интервалом, из-за развития новых очагов патологического процесса на оставшихся пальцах. Основной контингент – больные с синдромом диабетической стопы. Ортопедическая обувь, тщательная регуляция нагрузки (разгрузка с помощью трости постоянно, а также с помощью костылей при больших дистанциях ходьбы, тренировка стопы) дополняет физиологические возможности опоры стопы в таких ситуациях. Тщательный уход при адекватной ортопедической коррекции позволяет сохранять длительную выживаемость даже крайних вариантов продольных ампутаций стопы, например, с оставлением одного I пальца стопы (Рис. 3.3.2.4). Одним из необходимых компонентов лечения в ранний послеоперационный период, начиная с 1 суток, является иммобилизация

культы, например, с помощью полимерных материалов типа Soft Cast и Scotchcast или гипсовых съемных повязок.

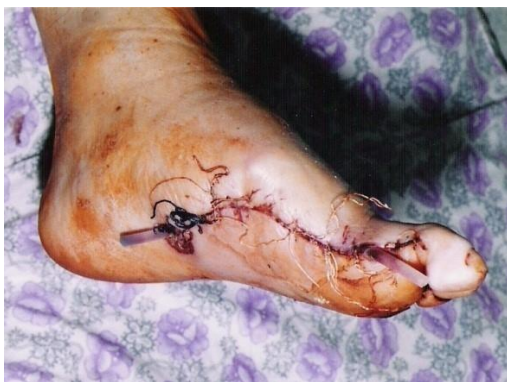

А

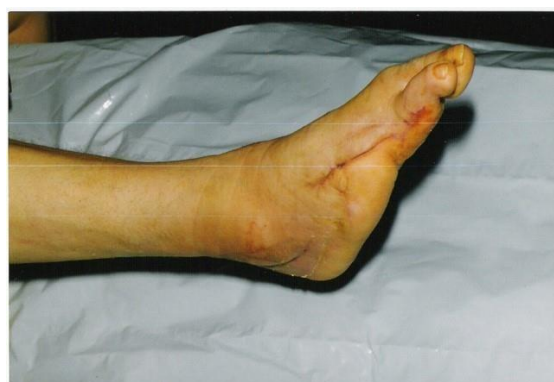

Б

Рис. 4. Срединная продольная ампутация стопы. Внешний вид культей в отдаленный период. На рис. А рубец по подошвенной поверхности стопы после иссечения сухожилий сгибателей и подошвенного апоневроза.

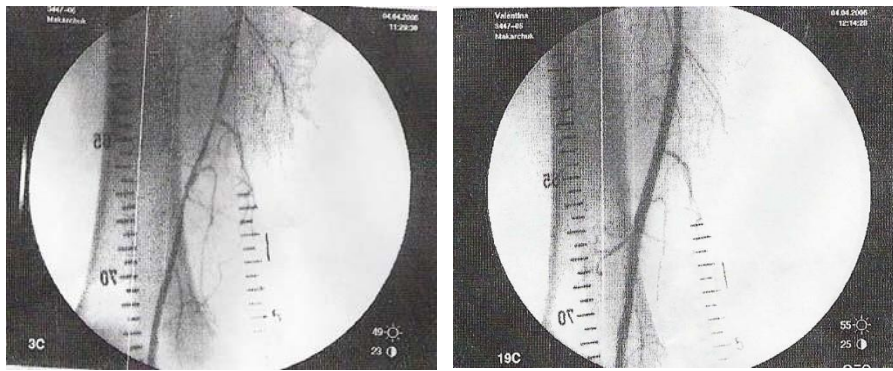


А



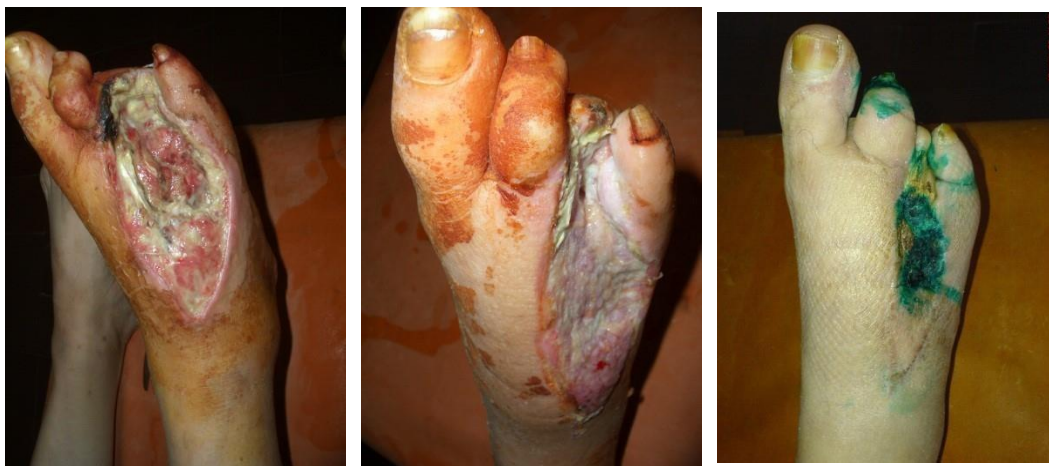Б

Рис. 5. Медиальная (А) продольная культя стопы на 2 сутки после операции. Латеральная (Б) культя в отдаленный период.



А

Б



В

Г

Д

Рис. 6. Срединная продольная ампутация стопы. Гангрена III-IV пальцев с флегмоной стопы, гнойным тендовагинитом. Удаление пальцев с резекцией плюсневых костей и вскрытие флегмоны одновременно с баллонной дилатацией и стентированием бедренной артерии (А-В). Вид культи после аутодермопластического закрытия раны на 11 суток (Г) и через 2 месяца (Д).

Транстарзальные ампутации, экзартикуляции стопы

Условно по уровню транстарзальные удаления стопы можно разделить на задние или проксимальные и передние или дистальные, с учетом анатомического распределения костей предплюсны. Задний, или проксимальный, ряд предплюсны складывается из двух крупных губчатых костей: таранной и лежащей под ней пяточной кости. Передний, или дистальный, ряд предплюсны состоит из медиального и латерального отделов. Медиальный отдел образован ладьевидной костью и тремя

клиновидными костями. В латеральном отделе находится только одна кубовидная кость. Но практически в условиях нарушенной трофики задние удаления крайне редко бывают оправданы и уступают по большинству параметров более высоким ампутациям на уровне голени.

Показаниями для такого уровня удаления стопы могут служить только распространенные поражения, выходящие за пределы дистального (плюсневого) отдела, при невозможности усечения стопы на трансметатарзальном уровне. Кажущаяся техническая простота вмешательства на уровне предплюсны на самом деле создает множество неблагоприятных факторов, в первую очередь для сохранения опороспособности культи в условиях нарушенной трофики. В абсолютном большинстве наблюдений формируются порочные тарзальные культы. Так, по нашим данным наблюдения за 36 больными с транстарзальным уровнем усечения конечности вероятность развития трофических язв превышала таковую при любых других уровнях удаления в пределах стопы и достигала 86,1%, эквинусная деформация культи развилась у 78,5 % больных.

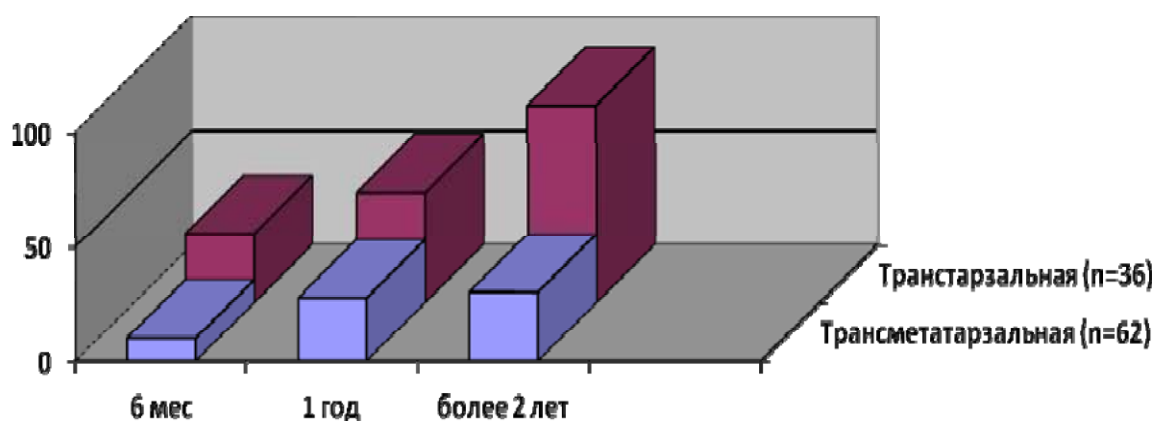


Рис. 7. Частота встречаемости трофических язв культи после выполнения трансметатарзальных и транстарзальных удалений стоп в различные сроки наблюдения среди общей выборки пациентов, подвергшихся длительному диспансерному наблюдению

Технические сложности ампутации на уровне костей предплюсны обусловлены достаточно компактной компоновкой губчатых по строению

костей на небольшом по длине промежутке стопы, но с большой высотой, то есть с высоким торцом культи. Это требует укрытия раны большими лоскутами, выкраиваемыми на уровне костей плюсны, что уже само по себе наводит на мысль о возможности выбора проксимального трансметатарзального уровня с меньшей высотой торца культи и создающим более благоприятные условия для заживления раны и опороспособности культи в целом. К тому же кости предплюсны из-за губчатого строения значительно уступают в прочностных характеристиках трубчатым плюсневым костям. Повреждения связочного аппарата при трансатарзальных усечениях значительно разбалансируют такую культю с различного рода отклонениями от нормальной оси стопы. В послеоперационный период преобладание тонуса ахиллова сухожилия приводит к отведению заднего отдела предплюсны за точку крепления ахилла на пяточной кости. Это способствует формированию патологической эквинусной культи, создавая условия для травматизации переднего отдела культи и развитию трофических язв, гиперкератозных, гиперостозных разрастаний на опорной части культи. Проблемы последующей регенерации могут быть обусловлены также нарушением коллатерального кровоснабжения культи из-за неминуемого повреждения артериальных дуг стопы во время операции, а также оставшимися синовиальными суставными образованиями, препятствующими нормальной регенерации.

Среди существующего многообразия экзартикуляций на уровне предплюсны чаще всего удаления выполняются по типу операций Лисфранка и Шопара. Операция Лисфранка (J. Lisfranc, 1790-1847, французский хирург) представляет собой предплюсне-плюсневую экзартикуляцию стопы через соединения 3-х клиновидных и кубовидной кости с проксимальными головками I-V плюсневых костей. В месте соединения II плюсневой кости с боковой поверхностью 1-й клиновидной кости натянута межкостная клиновидноплюсневая связка (lig. cuneometatarsium interosseum), называемая «ключом» сустава Лисфранка. После пересечения этой связки сочленения

свободно раскрываются для оперативного доступа. Общая линия предплюсне-плюсневых сочленений имеет неровную границу и резко выступает проксимально в зоне соединения проксимальной головки II плюсневой кости, как бы вдавливая 2-ю клиновидную кость. Внешними ориентирами суставной щели Лисфранка служат бугристости ладьевидной и кубовидной костей и основание I плюсневой кости. Топографо-анатомически щель Лисфранка проходит сразу кзади от бугристости V плюсневой кости к точке, находящейся на 2,0-2,5 см дистальнее бугристости ладьевидной кости [105]. С учетом необходимости формирования лоскутов тыльный разрез проводят дугообразно с середины I плюсневой кости к бугристости V плюсневой кости. Подошвенный, также дугообразный разрез, ведут в нескольких сантиметрах от подошвенно-пальцевой складки. Этот разрез делают большим по длине, в сравнении с тыльным, для основного закрытия подошвенного и торцевого отдела культи. Предплюсне-плюсневые суставы вскрывают последовательно: вначале между V плюсневой костью и кубовидной, затем при сильном подошвенном сгибании вскрывают тыльные связки, соединяющие суставы, начиная с «ключа» сустава Лисфранка – *lig. cuneometatarsium interosseum*. После этого все суставы легко открываются для доступа и отсекаются связки подошвенной поверхности. Для облегчения вмешательства можно не вскрывать «ключ», а отсечь дистальную головку II плюсневой кости с помощью долота и оставить её в составе культи, что делает поверхность культи ровной [47]. В современном исполнении такое отсечение удобнее выполнять с помощью осцилляторной пилы.

Операция Хейя (William Hey, 1736–1819, английский хирург) представляет собой дополнение операции Лисфранка. При этом выдающаяся часть первой клиновидной кости удаляется на одном уровне со второй клиновидной костью. Этим приемом облегчается доступ к ключу Лисфранка. В остальном вычленение производится типично по Лисфранку. Это техническое облегчение операции, предлагаемое Хеем, несколько укорачивает внутренний отдел культи и анатомически выравнивает её. Но, с

другой стороны, это приводит к утрате точки крепления основного антагониста ахиллова сухожилия (*m. tibialis anterior*). Таким образом, единственный сохранившийся супинационный антагонист группы икроножных мышц ослабляется, что создает благоприятные условия для перевода стопы в патологическое пронационное положение. В перспективе такое положение с большой вероятностью может стать причиной развития трофических нарушений культи, связанных с неравномерным распределением нагрузки с преимущественной опорой на внутренний отдел культи.

Для уравнивания тонуса сгибателей и разгибателей культи можно сшивать сухожилия разгибателей с надкостницей костей предплюсны, однако, в условиях нарушенной трофики такая фиксация может создавать неблагоприятные условия для последующей регенерации раны. В наших наблюдениях, в большинстве попыток сохранения сухожильно-фасциальных образований или тендопластических коррекций, особенно на уровне стопы, возникали проблемы регенерации раны культи. В отличие от трансметатарзального уровня ампутации, при операции Лисфранка передний отдел культи, из-за выраженной пронации, теряет свои рессорные свойства. Короткий рычаг культи, с переносом передних точек опоры на клиновидные и кубовидную кости, уменьшает статическую функцию стопы. Утрата точек прикрепления *m. peroneus longus, brevis et tertius* нарушает равновесие культи с постепенным развитием патологического пронационного положения. От раннего формирования такого положения культи удерживает остающаяся точка крепления *m. tibialis anterior*, но постепенно этот антагонист уступает более развитой пронационной мышечной группе и формируется патологическая опорная позиция стопы.

Операция Шопара (F. Chopart, 1743 – 1795, французский хирург) представляет собой экзартикуляцию стопы по линии поперечного сустава предплюсны (сустав Шопара) с сохранением пяточной и таранной кости и закрытием культи преимущественно подошвенным лоскутом.

Пяточнокубовидный сустав, *art. calcaneocuboidea*, вместе с соседним *art. talonavicularis* описывается под общим именем поперечного сустава предплюсны, *art. tarsi transversa*, или сустава Шопара. Линия этого сустава проецируется на расстоянии 2,5-3,0 см дистальнее медиальной лодыжки и на 4,0 - 4,5 см дистальнее латеральной лодыжки. Тылный разрез выполняют на всю глубину до костей, начиная от бугорка ладьевидной кости до проксимальной головки V плюсневой кости. При подошвенном сгибании стопы вскрывают сустав от медиальной стороны до латерального края. «Ключом» сустава Шопара является короткая и мощная раздвоенная связка, *lig. bifurcatum*, которая начинается на верхнем крае пяточной кости и затем разделяется на две части, из которых одна прикрепляется к заднелатеральному краю ладьевидной кости, а другая – к тыльной поверхности кубовидной кости. Рассечение *lig. bifurcatum* позволяет широко раскрыть сустав для доступа. После этого рассекают подошвенные отделы капсулы и все связки, вывихивая сустав Шопара в положении подошвенного сгибания. По подошвенной поверхности кожно-жировой лоскут выкраивается аналогично операции Лисфранка. Передний рычаг стопы при этой операции полностью утрачивается. От всего рессорного свода остается только задний участок. Прикрепление антагонистов икроножной мускулатуры также совершенно утрачивается, и создаются все условия для установки остатка стопы в эквинусном положении. Все другие ампутации и экзартикуляции на уровне предплюсны в условиях нарушенной трофики практически не имеют смысла из-за значительного повреждения мелких суставов и нарушения сложных межсуставных взаимоотношений на этом уровне. При операциях Лисфранка и Шопара, кроме минимальной травматичности, всегда существует возможность обработки синовиальных суставных поверхностей, остеоперфорации их, по аналогии с указанными особенностями для экзартикуляций пальцев, чтобы создать благоприятные регенераторные условия в ране культи в послеоперационный период.

Кроме представленных, существуют и другие операции на предплюсневом уровне, типа Вреден-Рикара – удаление переднего отдела стопы и таранной кости. Пяточная кость помещается в вилку голени. Рубец располагается по Вредену (Р.Р. Вреден, 1867-1934, русский советский хирург, предложил операцию в 1895 году) – сзади, а по Рикару (предложил аналогичную операцию в 1896 году) спереди. Модификация операции Вреден-Рикара по Кофману (С.В.Кофман, русский и советский хирург-ортопед) с дополнительным укреплением пяточной кости сухожильными образованиями с перемещением сухожилия задней большеберцовой и одной из малоберцовых мышц так, чтобы они проходили спереди от лодыжек, в результате чего сокращение мышц приводит к разгибанию стопы. В большинстве своем эти методы малоприемлемы в условиях нарушенной трофики.

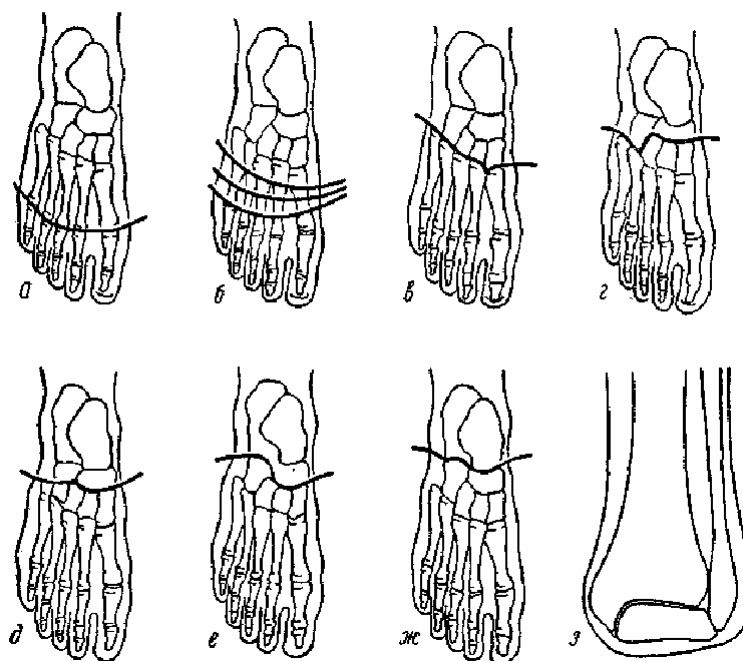


Рис. 8. Упрощенные схемы некоторых ампутаций и экзартикуляций стопы: а — по Гаранжо; б — по Шарпу; в — по Лисфранку; г — по Жоберу; д — по Бона-Йегеру; е — по Лабори; ж — по Шопару; з — по Годунову (из руководства по оперативным вмешательствам под редакцией Н. И. Блинова [91])

Для последующего протезирования после удаления на уровне стопы самые благоприятные условия с большим разнообразием стандартных протезов имеются после трансметатарзальных ампутаций и экзартикуляции по Лисфранку. В целом же зона предплюсны для выбора уровня удаления оценивается как «плохая» и специалистами и самими пациентами [54, 136]. Накопленный собственный опыт подтвердил преобладание разнообразных отрицательных сторон транстарзального уровня в сравнении с трансметатарзальным уровнем усечения стопы в условиях нарушенной трофики любого генез. Ампутации, не экзартикуляции, на уровне костей предплюсны практически не имеют смысла из-за невозможности создания целостной и прочной культи, высокого риска секвестрации мелких фрагментов, особенно 1-го ряда костей. Ампутации на уровне таранной и пяточной кости из-за утраты основных точек крепления мышц, удерживающих стопу в нормальной позиции, всегда приводят к патологической позиции короткой культи и считаются неоправданными независимо от трофических условий. При травматических удалениях альтернативой короткой патологической культе являются экзартикуляции, в том числе костно-пластические, через голеностопный сустав.

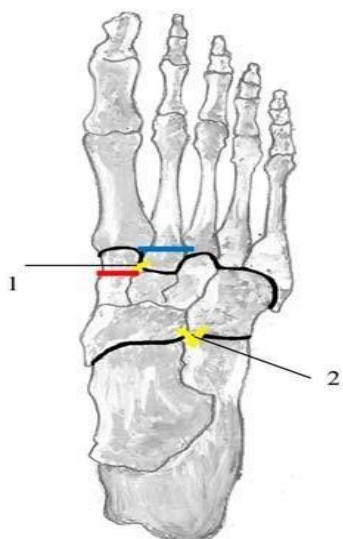


Рис. 8. Линии экзартикуляции стопы по Лисфранку и Шопару. Желтым цветом выделена проекция расположения «ключей» этих суставов: 1 – *lig. cuneometatarsae interosseum*; 2 – *lig. bifurcatum*. Красным цветом

обозначен уровень пересечения первой клиновидной кости в модификации операции Лисфранка по Хею, синим цветом обозначен уровень пересечения II плюсневой кости в модификации операции Лисфранка по Кирпатовскому.

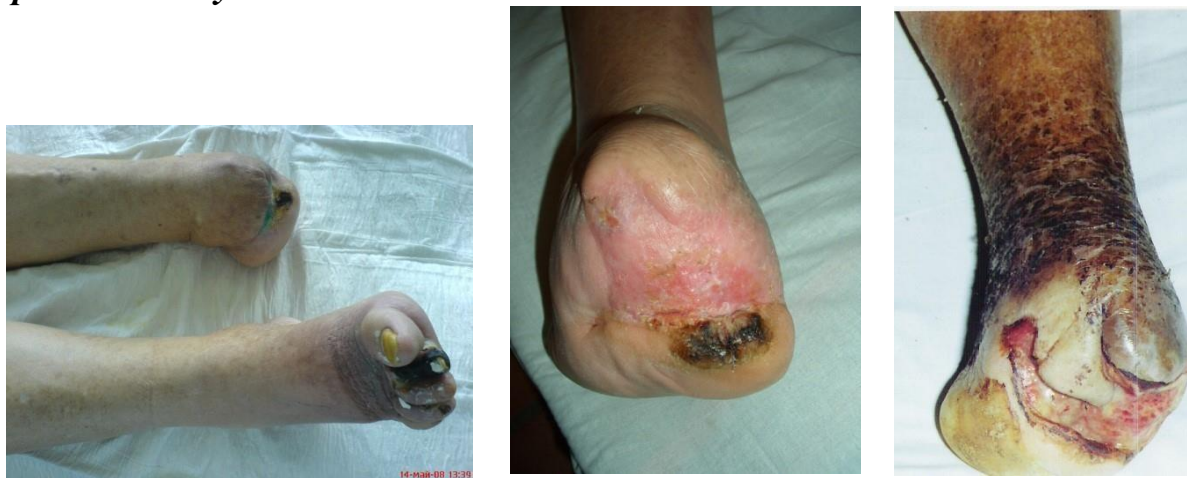

Рис. 9. Эквинусная, эквинусно-супинационная деформация и трофические язвы транстарзальных культей стоп

Сравнительной иллюстрацией результатов отдаленного усечения стоп на различном уровне могут служить клинические наблюдения у пациентов с культями обеих стоп. Собственные результаты подобных наблюдений у 26 пациентов хорошо демонстрируют преимущества трансметатарзальных ампутаций при прочих равных условиях. Приведем один из клинических примеров последовательного усечения стоп на различном уровне у больной К., 67 лет. На фоне облитерирующего атеросклероза сосудов нижних конечностей со стенозом бедренных артерий, окклюзией берцовых сегментов и сахарного диабета, тип 2а, средней тяжести течения, последовательно в течение 3-х летнего промежутка времени выполнена трансметатарзальная ампутация левой стопы по поводу гангрены, а через 3 года – экзартикуляция правой стопы в классическом виде по Лисфранку. Степень трофических расстройств обеих ног по данным исследования локальной гемодинамики, нейропатических нарушений практически идентична. На правой стопе уровень усечения смещен проксимально из-за распространенного некротического поражения кожи по латеральному краю стопы, в этой же зоне по тыльно-боковой поверхности культы частично закрывалась этапно

аутопластически. В течение года после операции Лисфранка постепенно развилась супинационная патологическая позиция с углом отклонения около 30°. Сформировалась гиперкератозная язва латерального края подошвенной поверхности культы правой стопы по Лисфранку. По данным опроса и исследования походки основная опора приходится на трансметатарзальную культю левой стопы. Пациентка пользуется ортопедической обувью, ходит с тростью (в правой руке) и с помощью ходунков, проводит регулярный уход за стопами, получает профилактическое лечение. Несмотря на большую разницу в сроках после удаления стоп, культя по Лисфранку оказалась более уязвимой и менее устойчивой к нагрузкам (Рис. 10).

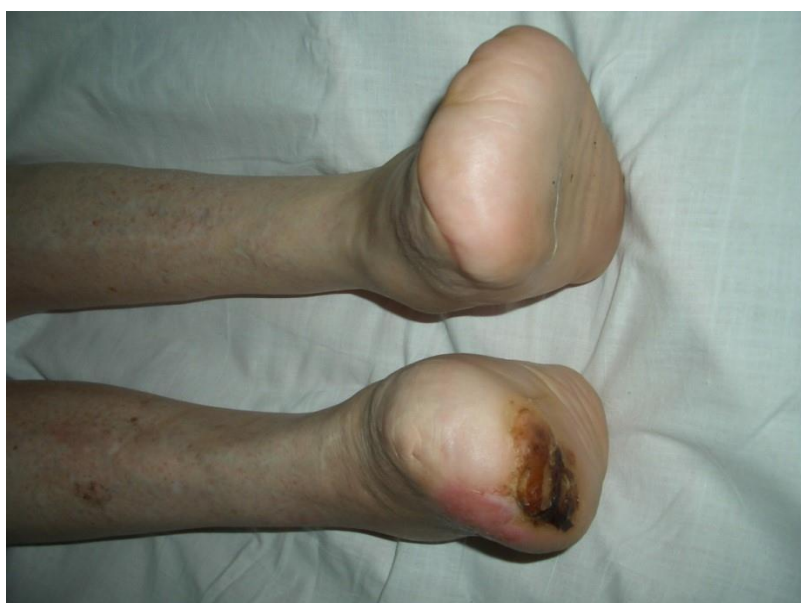

Рис. 10. Отдаленный результат ампутаций стоп, больная К., 76 лет. Трансметатарзальная культя левой стопы (давность 6 лет) и транстарзальная культя по Лисфранку правой стопы (давность 3 года) с супинационной патологической позицией и гиперкератозной трофической язвой латерального отдела (стопы в свободной расслабленной позиции в положении лежа на постели).

Изучение ближайших и отдаленных результатов выполнения различных ампутаций и экзартикуляций на уровне плюснепредплюсневого отдела стопы показало наилучшие результаты выживаемости, сохранения опороспособности с наименьшей вероятностью (более чем в 2 раза в

сравнении с транстарзальным уровнем) развития трофических нарушений при трансметатарзальных ампутациях.

Особенности кровоснабжения, анатомического строения стопы и регенерации позволили выделить несколько факторов, обосновывающих преимущества трансметатарзального уровня удаления в сравнении с транстарзальным:

1) максимальная компенсаторная возможность кровообращения реализуется при сохранении артериальной дуги стопы, синтопически соответствующей зоне плюсневого отдела, что невозможно при удалении стопы проксимальнее плюсневых костей, где у проксимальных головок разветвляется *arcus plantaris* и формируется проксимальная часть *rami perforantes*. Удаление через уровень костей предплюсны значительно нарушает компенсаторные возможности кровообращения;

2) нарушение связочного аппарата при транстарзальных удалениях стопы сопровождается в абсолютном большинстве случаев значительными нарушениями её функциональной стабильности с эквинусной деформацией, подвывихами и вывихами с повышением риска развития трофических нарушений культи и сложностями протезирования;

3) сохранение синовиальных поверхностей суставов при экзартикуляциях через зону предплюсны создают неблагоприятные условия для регенерации дистального отдела культей и часто требуют выполнения дополнительных синовэктомий, остеоперфораций для достижения положительного результата. Трансметатарзальный уровень пересечения создает условия для стимуляции регенерации за счет не прямых факторов дополнительной стимуляции неоангиогенеза и васкуляризации из зоны спила трубчатых плюсневых костей.

Сочетание множества преимуществ трансметатарзальной ампутации стопы позволили нам предложить этот уровень как операцию выбора при удалении в пределах стопы и как альтернативу высокого усечения при первичном удалении в сомнительных ситуациях. Тем более, что в сочетании

с этапным закрытием культи в условиях критической ишемии, при обширных гнойно-некротических поражениях с дефицитом дермы или глубоком распространении процесса этот уровень усечения создает благоприятные условия для последующей регенерации.

Ампутации на уровне голени (транстибиальные)

Ампутации на уровне голени выше голеностопного сустава составляют около 20 % всех высоких ампутаций и могут считаться одними из самых сложных ампутаций в силу целого ряда факторов, усложняющих течение раневого процесса. Но этот уровень, при успешном исходе, является одним из самых благоприятных, в первую очередь с точки зрения функциональных возможностей протезирования, из всех уровней высокого удаления нижней конечности.

Российские национальные рекомендации по ведению пациентов с сосудистой артериальной патологией достаточно жестко регламентируют приоритетность транстибиального усечения конечности перед трансфemorальным уровнем по формуле: «всегда – ампутация голени, когда это невозможно – ампутация бедра» [68].

Ампутации на уровне голени можно выполнять на любом уровне с использованием фасцио-, тендо- и миопластических способов укрытия культи. Но следует учитывать, «что культи в нижней трети не имеют преимуществ перед культями на уровне средней трети и на границе верхней и средней трети», а также факт более благоприятного заживления миопластической культи с большими функциональными возможностями для последующего протезирования [54]. Длинные культи голени также более подвержены трофическим нарушениям, что обусловлено, в первую очередь, отсутствием достаточного объема тканей для укрытия костного спила. В нижней трети голени выполнение миопластического закрытия культи практически невозможно, в абсолютном большинстве случаев формируется патологическая коническая культя, непригодная для протезирования.

Стандартная рекомендуемая длина культи ниже линии коленного сустава в условиях ишемии составляет 10-12 см [205]. По нашим наблюдениям, вероятность развития трофических язв культи на уровне нижней трети голени в условиях нарушенной трофики такая же высокая, как при транстарзальном уровне удаления нижней конечности.

При выборе уровня ампутации голени в условиях ишемии нельзя не учитывать и особенности коллатерального кровообращения голени с возможностью компенсации через множественные коллатерали при окклюзии, например, подколенной артерии (Рис. 3.4.2.1). Коллатеральный кровоток максимально выражен именно в проксимальном отделе до средней трети голени, где заканчивается большинство коллатералей. На уровне мышечков бедренной кости от подколенной артерии отходят парные артерии к коленному суставу, так называемые верхние артерии коленного сустава (*aa. genus superior medialis et lateralis*). Они направляются книзу по боковым поверхностям суставной сумки и разветвляются на передней поверхности сустава, анастомозируя с мышечными сосудами бедра и ветвями *a. genus descendens*, отходящей от бедренной артерии в Гунтеровом канале. С верхними артериями коленного сустава анастомозируют нижние артерии коленного сустава (*aa. genus inferior medialis et lateralis*), парные сосуды, отходящие от подколенной артерии на уровне суставной щели или несколько ниже. Они идут аналогично верхним артериям сустава по его боковым поверхностям кверху до надколенника. Все четыре сосуда анастомозируют между собой и образуют артериальную сеть, *rete articulare genus*. В образовании *rete articulare genus*, в основном ее дистального отдела, принимают участие и артерии голени. *Arteria tibialis anterior*, еще до перехода ее на переднюю поверхность, часто отдает возвратную ветвь (*a. recurrens tibialis posterior*), анастомозирующую с *rete articulare genus*, а по выходе на переднелатеральную поверхность – постоянную ветвь, переднюю возвратную большеберцовую артерию (*a. recurrens tibialis anterior*). Последняя анастомозирует не только с сетью артерий коленного сустава, но

и непосредственно с *a. genus descendens*, которая может своим основным стволом доходить до середины голени и ниже [51]. Отходящие от подколенной артерии *aa. suralis medialis et lateralis*, не имеют коллатеральных связей и питают головки *m. gastrocnemius* и кожу подколенной области.

С расчетом именно особенностей коллатерального кровообращения, а также основываясь на ангиографических данных о васкуляризации мышц голени при окклюзии подколенной артерии, В.А. Митиш и соавт. (1997) был описан способ миопластической ампутации в верхней трети голени с удалением хуже васкуляризуемой *m. soleus* и укрытием культи преимущественно *m. gastrocnemius*, имеющей больше коллатеральных сосудов [66]. Это позволило улучшить результаты заживления ран культей голени. Несколько ранее аналогичный прием предложил немецкий хирург Lutz Brückner [139, 140] с использованием полной, либо парциальной резекции *m. soleus* при различных вариантах ампутации голени в условиях хронической ишемии. Отдаленные результаты при выполнении методики резекции *m. soleus* не показали увеличения риска формирования патологической культи в сравнении со способами без резекции мышцы [206, 208]. Собственный опыт ампутаций на уровне голени подтвердил целесообразность выполнения такого приема, особенно в ситуациях с избытком мышечного массива для укрытия опиленного культи. Резекция *m. soleus* позволяет сформировать адекватную по объему культю, без «булавовидной деформации» и чрезмерного натяжения кожных лоскутов. Натяжение кожных лоскутов и избыток мышечного массива голени не только усугубляет их ишемические расстройства, но и способствует развитию повышенного давления в глубине культи с высокой вероятностью развития множества связанных с этим фактором осложнений.

Классическая транстибиальная ампутация в условиях нарушенной трофики выполняется на уровне средней трети голени. Для выбора разрезов вполне оправданы равномерные разрезы с формированием равных переднего и заднего лоскутов в виде так называемой «рыбьей пасти» (fish

mouth), но формирование культи в таких ситуациях несколько более проблематично и происходит в основном за счет кожных лоскутов.

Прочное формирование культи требует в этом случае фасциопластического (фасцио-миопластического или миопластического) укрепления с фасциальным или надкостничным миодезом задней группы мышц, что сопряжено с определенным риском для развития целого ряда осложнений в условиях ишемии. Выполнение фасциомиопластических вариантов ампутации голени в условиях нарушенной трофики не оправданно, в первую очередь, с точки зрения высокого риска развития компартмент-синдрома культи при таком способе закрытия. Но именно для ампутаций на уровне голени фасциомиопластическое закрытие позволяет адекватно закрыть костные спилы и сформировать прочную опорную культю, например, по способу с мышечно-фасциальным укреплением заднего лоскута и подкожно-фасциопластическим закрытием мышечного слоя (рис. 3.4.2.2).

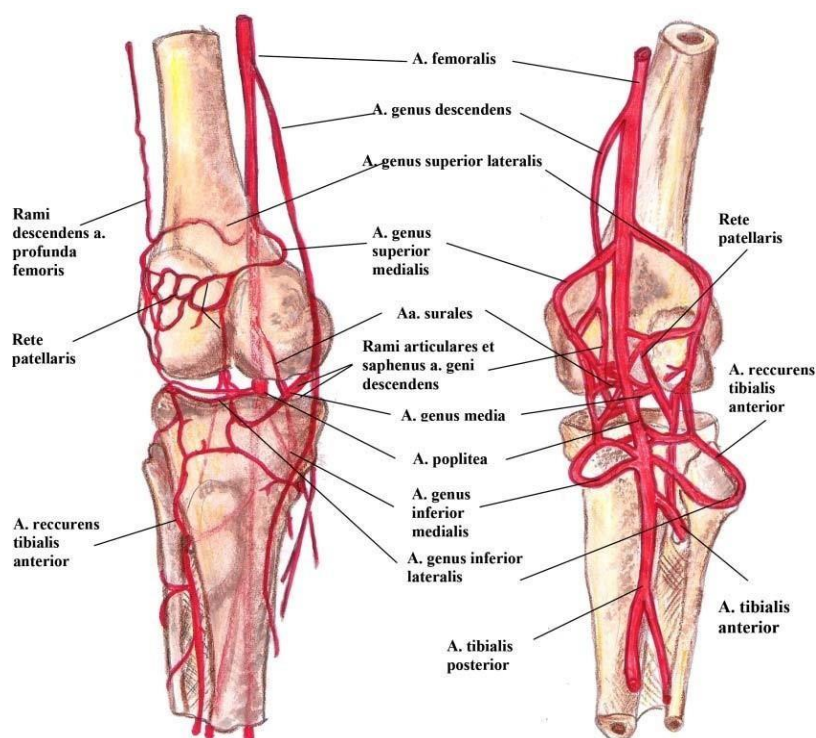


Рис. 11. Артериальные коллатерали на уровне коленного сустава (от средней трети бедра до средней трети голени): А – вид по отношению к передней поверхности костей бедра и голени и коленного сустава; Б – общая объемная реконструкция коллатеральных анастомозов, вид по отношению к костным структурам сзади.

В ситуациях повышенного риска развития компартмент-синдрома целесообразно выбрать для закрытия культи только миопластический способ или мышечно-фасциальное укрепление заднего лоскута без подкожно-фасциопластического дополнительного закрытия. Технически выполнение ампутации по типу «fish mouth» наиболее просто и не требует точных расчетов длины лоскутов, но создает плохие условия для перспективного протезирования из-за формирования рубца на опорной части культи, а также может создавать высокий риск развития повышенного давления в культе за счет необходимости фасциомиопластического закрытия костных опилов.

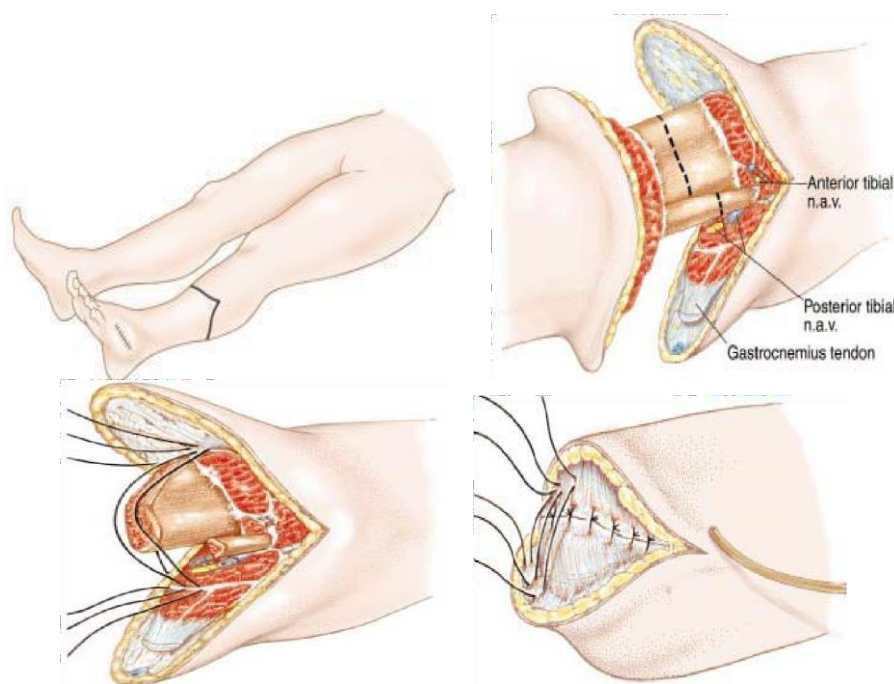


Рис. 3.4.2.2. Схема транстибиальной ампутации голени с формированием «fish mouth» культи, мышечно-фасциальным укреплением заднего лоскута и подкожно-фасциопластическим закрытием мышечного слоя (из *Australian Physiotherapists in Amputee Rehabilitation* [127])

Для решения проблемы смещения линии рубца при ампутации на уровне голени в конце 60-х годов XX столетия американским хирургом-ортопедом Буржесом (Ernest M. Burgess, 1911 – 2011, американский хирург-ортопед) был предложен ряд технических приемов, в первую очередь, повышающих функциональную надежность культи [141]. По предложенной методике ампутация выполнялась на уровне верхней трети

голени, с выкраиванием короткого переднего и длинного заднего лоскута (рис. 11). Длинный задний лоскут позволял хорошо выделить мышцы задней группы и укрыть ими костные спилы, а также сформировать рубец по передней, неопорной, поверхности культи. Лучшая васкуляризация и устойчивость к нагрузкам и ишемии заднего кожного лоскута голени, также служили аргументами в пользу такого метода закрытия культи. Отдаленные результаты операции Бюржеса показали наилучшие результаты именно у больных с ишемическими поражениями нижних конечностей [136, 208]. Операция по Бюржесу считается миопластической ампутацией.

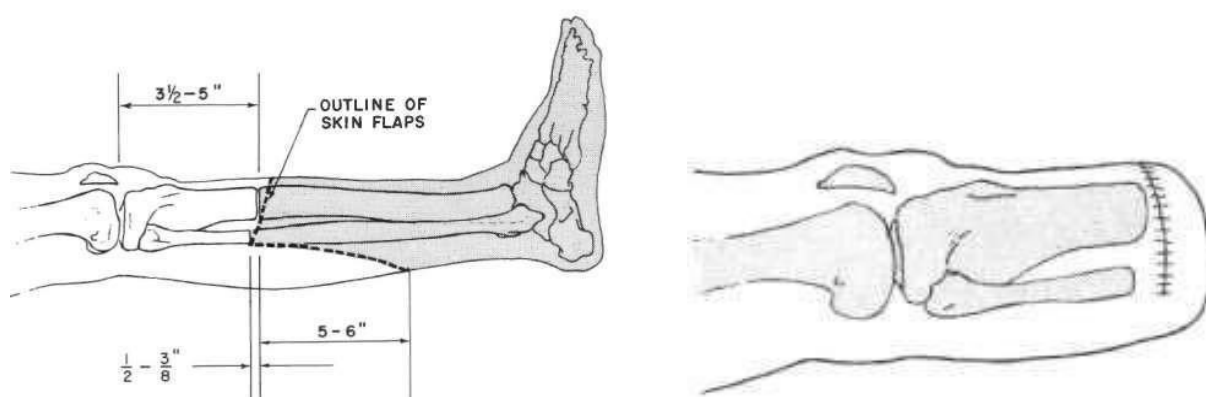


Рис. 11. Схема транстибиальной ампутации голени по Бюржесу. Копия иллюстрации впервые описанного схематического изображения из оригинальной работы автора (Burgess E.M., Zettl J.H., 1969)

На любом уровне удаления голени основная проблема заключается в укрытии спила большеберцовой кости мышцами. Стандартное симметричное сшивание мышц передней группы с внутренней порцией икроножной мышцы и последующим миодезом задней порции икроножной мышцы часто приводит к ишемизации мышечного массива и повышению давления в культе. Да и культя в таких ситуациях все равно формируется асимметрично. При послойном выделении, а затем раздельном сшивании тканей травмируются коллатерали, нарушаются целостные синтопические взаимоотношения, как следствие развивается дополнительная ишемизация культи. Попыткой решения этих проблем представляются разработанные варианты формирования так называемых «косых» или «скошенных

лоскутов» (*skew flap, skewed flap*), представляющих мышечно-фасциально-кожные лоскуты в едином фрагменте для укрытия спила культи. Наибольшее распространение в мире получила модификация операции Бюржеса по Робинсон (*BurgessRobinson below-knee amputation*) [203, 204], считающаяся наиболее удачной и простой в исполнении. Технически суть операции состоит в формировании единого, цельного во всю толщину, заднего лоскута длинным острым ножом при постепенном, «нежном» продвижении от спила костей к краю длинного заднего кожного лоскута с уменьшением толщины при продвижении к дистальным участкам. При сшивании кожных лоскутов одновременно укрываются костные спилы и формируется специфическая фасцио-миопластическая культя без отдельного послойного сшивания. Для адекватного закрытия культи требуется проведение несложных расчетов, привязанных, в основном, к рассчитанному диаметру голени на уровне усечения (рис. 12, 13).

Дальнейшее развитие направления формирования скошенных лоскутов для закрытия культи голени (и бедра) позволило получить и другие варианты решения проблемы укрытия костного спила – формирование косых лоскутов, но уже не в вариации фронтальных разрезов Бюржеса, а изначально асимметричных косых, выполненных в сагиттальной (*sagittal skewed flap*) плоскости кожно-фасциально-мышечных лоскутов. Такой вариант предполагал закрытие культи миопластически, но мышечный массив все равно формировался преимущественно за счет заднего лоскута во всю толщину с задней частью фасциального футляра. Сагиттальные разрезы для ампутаций голени были впервые предложены шведским хирургом Persson В.М. в 1974 году [174], а в последующем более детально изучены Robinson К.Р. [203], который предложил собственную схему расчета линий и направлений разрезов (рис. 14). С нашей точки зрения, четких преимуществ у сагиттальных разрезов на голени нет, использовать их целесообразно лишь в случаях невозможности формирования приемлемого заднего лоскута для

укрытия культи, например, при вовлечении его в гнойно-некротический процесс, что подтверждается и другими авторами [131].

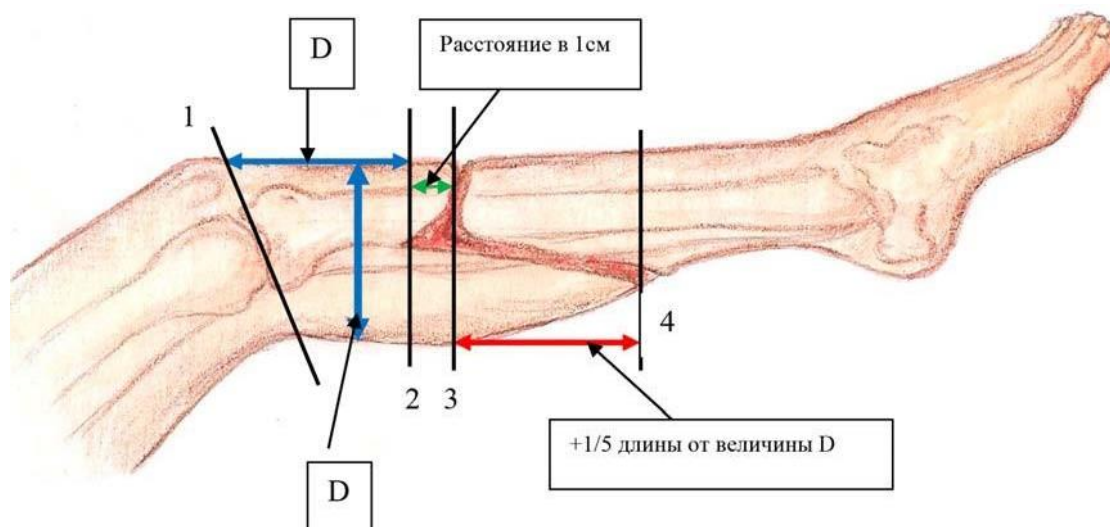


Рис. 12. Схема расчетов формирования кожных лоскутов и усечения костей по отношению к диаметру голени при ампутации в модификации Burgess-Robinson с формированием заднего скошенного мышечно-фасциально-кожного лоскута, где D – диаметр голени на уровне усечения, 1 – линия проекции суставной щели коленного сустава, 2 – линия углов соединения кожных разрезов лоскутов, 3 – линия пересечения большеберцовой кости; 4 – линия границы заднего лоскута.

При избытке мышечного массива на этапе предварительного формирования культи оптимальным является модификация по L.Brückner с резекцией *m.soleus* [139].

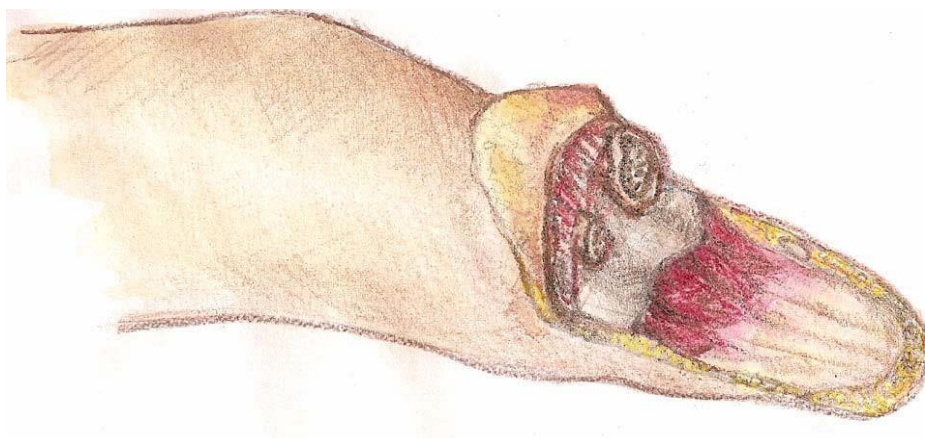


Рис. 13. Вид культи голени при ампутации Burgess-Robinson после формирования заднего скошенного лоскута перед шиванием раны

Как при Burgess или «fish mouth», или «skew flap» технике, этот прием способствует созданию более благоприятных условий для регенерации в глубине культи [208], что, с нашей точки зрения, обусловлено не только сохранением более жизнеспособных мышечных тканей, но и снижением внутренней компрессии в культе после её закрытия.

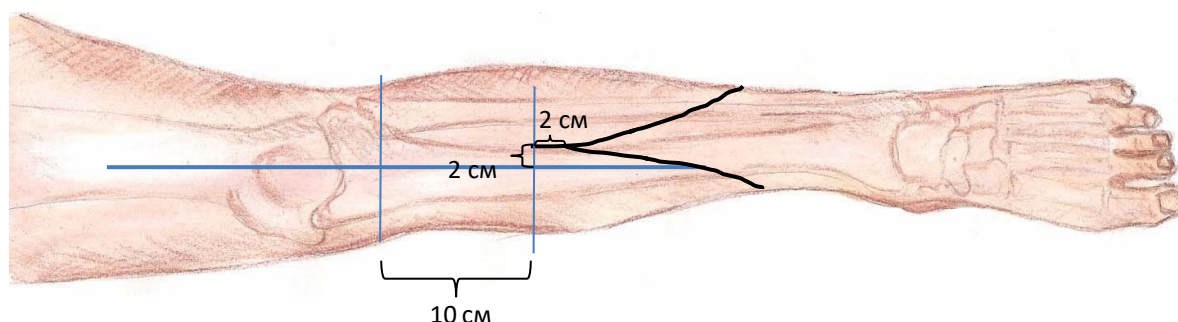


Рис. 14. Ампутация голени с формированием асимметричных сагиттальных скошенных (sagittal skewed flap) мышечно-фасциально-кожных лоскутов по Robinson

При ампутации на уровне голени по любому способу существует ряд приемов, облегчающих выполнение оперативного пособия и позволяющих сформировать адекватную культю. Следует учитывать большую сократимость (приблизительно на 3-4 см) после усечения конечности заднего кожного лоскута за счет сокращения мышечнофасциальных образований, локализующихся преимущественно по задней поверхности голени. Малоберцовая кость всегда спиливается на 1-2 см проксимальнее (у детей – на 2-3 см) большеберцовой кости. Гребень большеберцовой кости спиливается или сбивается долотом для предупреждения давления изнутри острым краем спила на передний отдел культи и создания благоприятных условий для протезирования. Технически наиболее удобно выполнять начало распила большеберцовой кости с косога запила листовой пилой под углом около 30° на 3-4 см проксимальнее места предполагаемого спила, затем, перепилив кость на 1/3 толщины, пилу ставят перпендикулярно и завершают спил. Аналогичным образом можно проводить распил пилой Джигли или осцилляторной пилой. Пилой Джигли удобнее начинать распил

большеберцовой кости изнутри кнаружи, после проведения пилы вокруг кости.

Собственный опыт ампутаций голени показал целесообразность начинать распил с малоберцовой, а не с большеберцовой кости, особенно при наличии выраженных остеопорозных изменений. После распила большеберцовой кости тяжесть дистального отдела усекаемой конечности распределяется на малоберцовую кость, которая при неосторожных манипуляциях может разломиться в процессе распиливания. В нашей модификации для облегчения первичного доступа к малоберцовой кости продлевается на 4-5 см от латерального угла продольный разрез тканей и после разведения мышц обнажается распатором малоберцовая кость. Разводятся крючками Фарабефа мягкие ткани, проводится на зажиме или проводнике вокруг малоберцовой кости пила Джигли, либо выполняется распил осцилляторной пилой, стараясь не повредить *a.fibularis (peronea)*. После распиливания малоберцовой кости начинается подготовка к пересечению большеберцовой кости. И лишь после распиливания большеберцовой кости начинается обработка основного массива мышц голени. При таком приеме доступа от передней к задней поверхности облегчается и сам процесс формирования заднего скошенного лоскута. После распиливания костей и небольшого заднего сгибания культи обнажается изнутри задний мышечно-фасциально-кожный массив, легко обрабатываемый и хорошо обзриваемый для гемостаза и формирования пропорционального соединения лоскутов.

Дренирование после ампутаций голени является важным условием для обеспечения оттока отделяемого (отечной жидкости, крови, воспалительного экссудата) и для контроля давления в глубине культи. Целесообразно дренировать глубокое пространство у костных спилов и подкожную клетчатку отдельными полихлорвиниловыми дренажами. При выраженном отеке или высокой кровоточивости, например, на фоне приема прямых

антикоагулянтов, глубокое и поверхностное пространство культы целесообразно дренировать встречными парными дренажами.

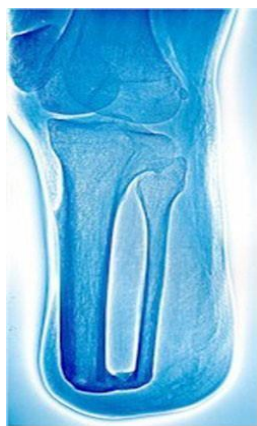В отличие от других уровней удаления нижних конечностей для голени является обязательной послеоперационная иммобилизация, которая начинается на операционном столе, после наложения асептической повязки. Ногу иммобилизируют в полусогнутом в коленном суставе положении для выравнивания тонуса мышц антагонистов с помощью гипсовой или полимерной задней лонгеты. Тренировку разгибания культы начинают постепенно через несколько суток. Бинтование культы голени, также как и бедра, проводят с эластичной компрессией с коническим укрытием дистального отдела культы. Это обеспечивает не только физическую поддержку регенерирующим мышечным образованиям, но и способствует формированию удобной для протезирования конической формы мышечной культы. В отличие от нормальной конической культы существует понятие патологической конической культы, когда кость выступает над уровнем мягких тканей и легко травмирует подлежащую кожу. Патологическая коническая культя является одним из противопоказаний для протезирования и требует выполнения реампутации. Собственный опыт выполнения ампутаций на уровне голени показал самый высокий риск формирования патологической конической культы при ампутациях в нижней трети голени, а также при формировании культы по типу «fish mouth» с короткой задней мышечной группой, требующей натяжения над опилом в процессе миодеза.

Костно-пластические способы закрытия культы голени фрагментом из удаляемой большеберцовой кости, в чистом виде, как было сформулировано впервые Августом Биром (Bier A.K.G., 1861 – 1949, немецкий хирург) в 1893 – 1895 гг, ни при травматических ампутациях, ни в условиях нарушенной трофики в настоящее время не применяются. Связано это, в первую очередь, с формированием патологической конической костной культы. Разработанные для предупреждения развития патологических остеофитов, чисто костно-пластические методы ампутаций, тем не менее, лишают культю

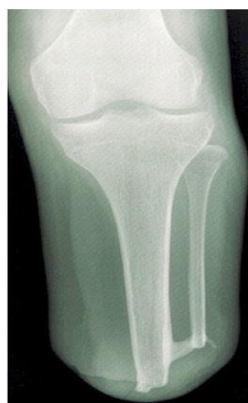мышечного баланса, снижают кровоток, ускоряют процессы атрофии [151]. С развитием миопластических (костно-миопластических) методов закрытия культей и явных их преимуществах, в чистом виде костно-пластические способы для голени и бедра утратили свою актуальность. А в условиях нарушенной трофики, с нашей точки зрения, существуют и другие негативные факторы костно-пластических операций. Один из них – это риск развития реакции отторжения, лизиса костного аутоимпланта, что может создать условия для возникновения гнойно-воспалительного процесса в условиях нарушенной трофики. С другой стороны, как уже было сказано, это связано с надеждой на эффекты непрямой реваскуляризации культы, обусловленные вскрытым костно-мозговым каналом, ранняя ликвидация которого может способствовать предупреждению развития патологических остеофитов, но и нивелирует дополнительный трофический фактор.

Но, безусловно, костно-пластические методы ампутации голени создают более благоприятные условия для раннего формирования надежной опорной для протезирования культы. Решение проблемы объединения костно-пластических и миопластических методов закрытия культы впервые сформулировал венгерский профессор Janos Ertl (1880-1951), иммигрировавший в США. Для формирования надежной для протезирования культы им была предложена методика остеомиопластической ампутации голени, названная впоследствии его именем – Ertl. Изучение во время первой мировой войны последствий ампутаций на уровне голени показало не только высокий риск формирования патологической культы, но и крайне малую устойчивость к нагрузкам культей голени, которая, по мнению J. Ertl, базировалась преимущественно на нестабильном взаимоотношении спилов большеберцовой и малоберцовой костей и прилежащих к ним мышц после ампутации. Иногда это равновесие выравнивается за счет естественного формирования костного соединения между спилами, «самостоятельно выравнивая богом данный баланс взаимоотношений между этими двумя костями» [137], но часто этого не происходит (рис. 15). По концепции J. Ertl

постепенно после протезирования костные спилы сближаются, культя истончается в дистальном отделе, сдавливаются между спилами сосудисто-нервные образования, приводя к дополнительной атрофии тканей дистального отдела культы. Кроме этого, вся нагрузка в культе ложится только на большеберцовую кость, совершенно выключая из гармоничного равновесия малоберцовую кость. Это постепенно приводит к формированию патологической конической культы. В 1920 году Janos Ertl предложил реконструктивную операцию для укрепления культы голени и формирования прочной, гармоничной культы. Суть реконструкции, либо первичной ампутации, состоит в формировании прочного соединения, так называемого «моста» («Ertl Bonebridge») между спилами большеберцовой и малоберцовой кости [158].



А



Б

Рис. 15. Формирование соединения между костными спилами: А – искусственного по типу Ertl Bonebridge и Б – естественного «костного моста» (из www.bonebridge.com).

Межкостное соединение спилов выполняется за счет удаляемых фрагментов большеберцовой или малоберцовой кости по типу остеопериостального соединения, формируемого для укрепления спилов (рис. 16). В отличие от классических вариантов транстибиальных ампутаций, при технике Ertl малоберцовая кость спиливается на одном уровне с большеберцовой костью, что создает условия для формирования ровного костного моста. В остальном технически операция не отличается и в

дальнейшем формируется миопластическая культя. Фактически формируется остео-миопластическая культя.

Выполнение приема Ertl целесообразно в условиях адекватной перфузии, у пациентов с прогнозируемым протезированием. В остальных ситуациях выполнение остео-миопластического способа формирования культы нецелесообразно.

Подобное формирование, только с помощью периостального соединения (надкостничная пластика для создания опорной замыкательной пластинки между спилами костей), на основе метода надкостничной ампутации С.Ф. Феоктистова (1863) было предложено в середине XX века советским ортопедом М.В. Волковым (род. 1923) и получило широкое распространение при ампутациях голени у детей [22].

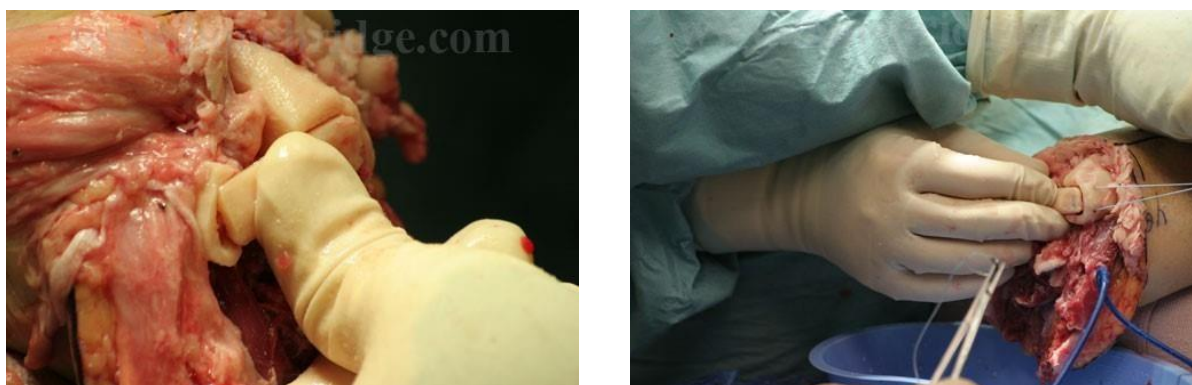

Рис. 16. Формирование остео-периостального соединения между костными спилами за счет фрагмента из удаленной части *os tibia* (из www.bonebridge.com)

Анализ литературных данных и собственный накопленный опыт ампутаций голени в условиях нарушенной трофики показал лучшие результаты при выполнении операции по типу Буржеса со скошенным задним лоскутом (модификация по Burgess-Robinson). С нашей точки зрения этот метод сопровождается минимальной травматичностью, отличается простотой выполнения и низким риском развития осложнений, в первую очередь, в позднем послеоперационном периоде со стороны культы. При формировании культы и избытке мышечной массы ампутация дополняется при необходимости резекцией *m. soleus* (прием L.Brückner). Классическая

ампутация по типу «fish mouth» достаточно часто (до 60 % по нашим наблюдениям) сопровождается выраженным отеком культи в ранний послеоперационный период. Связано это, с нашей точки зрения, с большей травматичностью вмешательства, необходимостью более тщательного гемостаза, в случаях высокой кровоточивости мышечных ветвей, и компрессией мышечного массива швами над костными спилами. Выраженный отечный синдром культи голени после ампутации по типу «fish mouth» в 2-х случаях осложнился тромбозом подколенной вены с формированием в последующем посттромбофлебитического синдрома. При ампутации по Бюржесу отечный синдром менее выражен, легче корригируется эластичной компрессией культи. В отдаленный период оценка культи показала более высокий риск развития патологической конической культи при ампутации по типу «fish mouth». Через 2 года после ампутации голени удельный вес встречаемости патологической конической культи после ампутации по типу «fish mouth» составил 40,6 %, а после ампутаций с задним скошенным лоскутом – 15,2 %. Наиболее частые осложнения в отдаленный период связаны с образованием трофических язв культи, особенно при отсутствии своевременной замены протезов с учетом постепенной атрофии культи. В целом удельный вес ранних реампутаций составил 6,5 %, без достоверных различий в зависимости от выбранного способа первичного усечения голени.

Продолжительность гнойно-некротических процессов у пациентов с ДГНК, безусловно, ухудшает течение заболевания. Это объясняется не только увеличением количества осложнений, но и связано с подавлением иммунного статуса пациентов и присоединением патологий других органов-мишеней. Кроме того, в развитии послеоперационных осложнений важную роль играет возраст пациента, длительность заболевания СД и сопротивляемость макроорганизма внешним факторам.

Как видно из таблицы 1, наиболее благоприятные результаты наблюдались у пациентов, поступивших в течение первой недели. У 95,7%

этих больных удалось получить отличный результат. Среди пациентов, которые обратились в клинику в сроки до двух недель, первичное заживление после ампутации голени зарегистрировано у 11 (78,6%) из 14.

Таблица 1.

Послеоперационные результаты ампутации голени больных с ДГНК в зависимости от длительности течения процесса

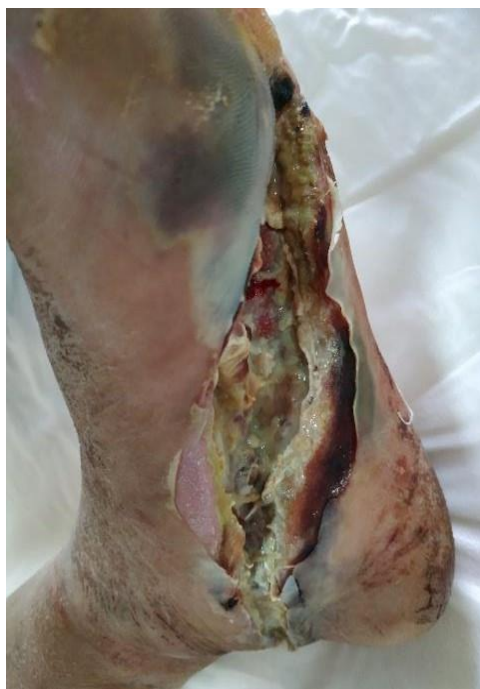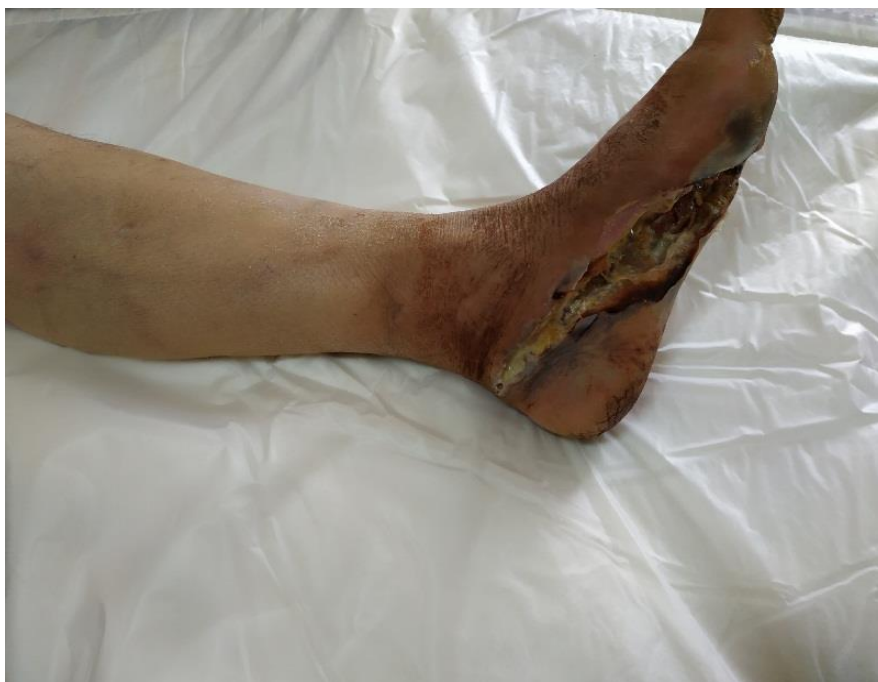Результат лечения	Продолжительность заболевания, дни						Всего	
	до 7		7-14		более 14			
Первичное заживление	22	95,7	11	78,6	13	76,5	46	85,2
Нагноение культи	0	0	1	7,1	3	17,6	4	7,4
Ишемические явления культи	1	4,3	1	7,1	1	5,9	3	5,6
Реампутация на уровне бедра	0	0	1	7,1	0	0	1	1,9
Всего	23	42,6	14	25,9	17	31,5	54	100

Пациентов с продолжительностью ГНПС более 2-х недель было 17 (31,5%), у этих больных наиболее часто наблюдались нагноение и ишемия культи (23,5%).

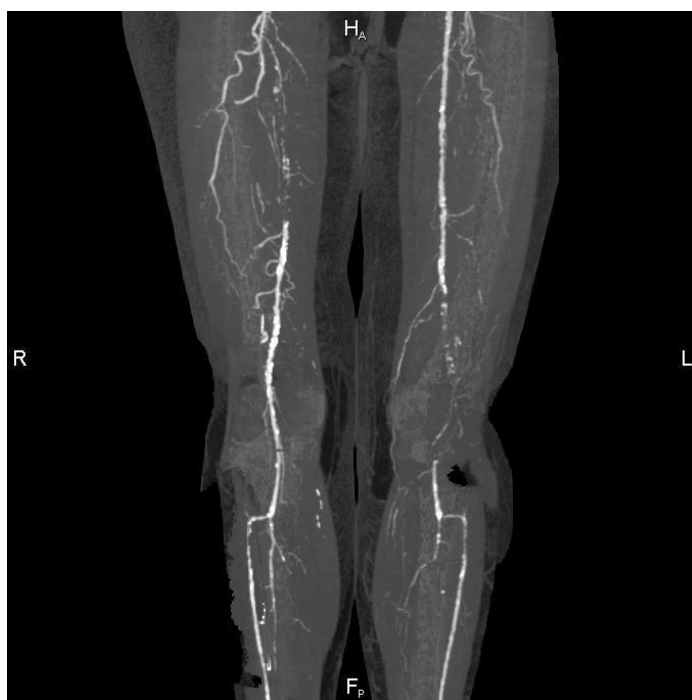Клинический пример.

Больная Ю.Ш., 1967 г/р., и/б № 87651/1318. Поступила 17.09.2018 г. с жалобами на наличие боли, покраснение, гнойно-некротическую рану и почернение левой стопы, повышение температуры тела и потерю аппетита. Из анамнеза: страдает сахарным диабетом в течение 16 лет, постоянно принимает сахароснижающие препараты (инсулин). С начала заболевания прошло 8 дней и свое заболевание связывает с полученной травмой. Больная в течение нескольких дней получала стационарное лечение по месту жительства, где произведены вскрытие флегмоны и некрэктомия левой стопы. В динамике состояние больной ухудшилось, и она доставлена в нашу клинику по линии скорой помощи для стационарного лечения. При поступлении состояние больной стабильно тяжелое. Кожные покровы и

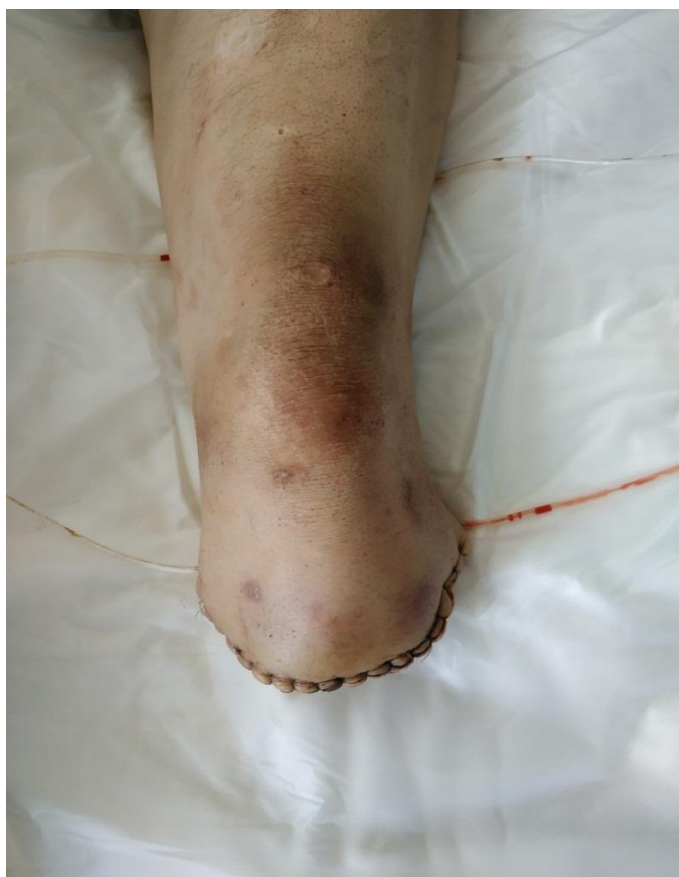видимые слизистые бледной окраски. АД 110/70 мм рт. ст. Пульс – 94 уд. в мин. В легких везикулярное дыхание. Живот мягкий, безболезненный. Печень и селезенка не увеличены. Стул и мочеиспускание регулярные.



*Рис. 17,18. Состояние конечности при поступлении.
(имеется массивный некротический процесс
подошвенной поверхности левой стопы)*



*Рис.19. МСКТ сосудов н/конечностей.
(имеется признаки окклюзии ПБА и ПКА слева,
ПБА справа и ЗББА с обеих сторон)*



*Рис. 20. Вид культы голени на 2-е сутки после ампутации
(имеется сквозная дренажная трубка через ложу камбаловидной
мышцы под резецированной большеберцовой костью)*

Анализы крови: Нв – 107 г/л, эр. – $2,8 \times 10^9$, л. – 25×10^9 , СОЭ – 32, сахар крови – 10,9 ммоль/л. Мочевина – 8,9 мкмоль/л, креатинин – 93,6 мкмоль/л. Фибриноген – 488. Время свертывания крови: начало 5-40, окончание 6-50.

Локально: нижние конечности асимметричны за счет отека левой стопы и голени. На ощупь стопа теплая и болезненная. В области подошвенной поверхности левой стопы имеется гнойно-некротическая рана размером 15×5,0 см, а также почернение и выраженный некротический процесс (смотрите Рисунки 17, 18). Регионарные лимфатические узлы в паховой области слева увеличены, болезненные. Пульсация на стопных артериях (АТС) не определяется. На УЗДГ артерия левой нижней конечности ниже бедренной артерии не определяется. На МСКТ отмечается окклюзия ПБА и ПКА слева (смотрите Рисунок 19). У больной имеется гангрена левой стопы с переходом в голень.

Больной 19.09.2018 г. произведена ампутация левой голени на уровне в/3 по разработанному способу. В послеоперационном периоде состояние больной стабильное, культя голени с первичным натяжением (смотрите Рисунок 20). Дренажная трубка удалена на 3-и сутки после операции, швы сняты на 14-е сутки.

Больная активно пользуется вакуумным протезом и через 5 месяцев вернулась к прежней работе (смотрите Рисунок 21).

Изучение результатов лечения больных основной группы в зависимости от формы СДС показало, что при ишемической форме результаты были хуже, чем при нейроишемической. С помощью разработанной техники выполнения ампутации голени на уровне в/3 в 85,2% случаев было достигнуто первичное заживление культи. Реампутация на уровне бедра выполнена у 1 (1,8%) пациента, у которого в послеоперационном периоде развилась флегмона культи голени. Было произведено вскрытие флегмоны и обширная хирургическая обработка раны с иссечением некротизированных тканей, но в динамике процесс прогрессировал в проксимальном направлении, поэтому выполнена реампутация бедра.

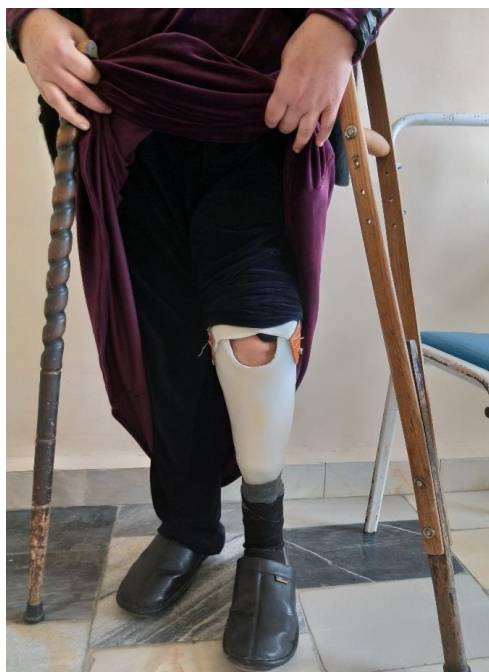

Рис. 21. Состояние больной через 3 месяца (протезирование конечности)

Таблица 2.

Результаты лечения больных основной группы в зависимости от формы СДС

Форма СДС	Ишеми- ческая	Нейро- ишеми- ческая	Количество больных (n=54)	%	χ^2	P
Результат лечения						
Первичное заживление	11 (73,3)	35 (89,8)	46	85,2	2,31	>0,05
Нагноение п/о культы голени	1	3	4	7,4	0,02	>0,05
- из них реампутация бедра	0	0	0	0		
Ишемия культы голени	3	1	4	7,4	2,39	>0,05
- из них реампутация бедра	1	0	1	1,8		
Всего	15 (27,8)	39 (72,2)	54	100	21,33	<0,001

Хорошие результаты лечения были получены у больных с нейроишемической формой СДС, так как у данной категории пациентов не требовалась реампутация и почти в 90% случаев имело место гладкое течение послеоперационного периода (смотрите Таблицу 2.).

Нагноение послеоперационной культы голени наблюдалось у 4 (7,4%) пациентов. При этом клиническая картина инфекции раны культы

определялась целым рядом обстоятельств, среди которых важную роль играли причины развития необратимой ишемии конечности, состояние кровообращения культи, резервные возможности организма больного. Данное осложнение имело довольно стертую клиническую картину без выраженной общей симптоматики и интоксикации.

Принципы лечения гнойных ран сформулированы уже давно, а их эффективность проверена временем. Пересмотр этих принципов на основании анализа результатов лечения какой-либо группы больных не возможен и даже опасен.

Местное лечение гнойной раны и общую терапию больного с инфекцией культи следует рассматривать как взаимодополняющие элементы комплексного лечения пациента, ампутация конечности у которого осложнилась инфекционным процессом. При этом опыт показывает, что адекватная и своевременная санация местного инфекционного процесса создает необходимые предпосылки для заживления раны и обеспечивает наилучшие условия для эффективной консервативной терапии.

Эффективность нового способа ампутации голени при диабетической гангрене нижних конечностей

При анализе неудовлетворительных результатов, полученных у больных контрольной группы, был выделен ряд причин, которые приводили к реампутациям на уровне бедра и послеоперационным осложнениям культи голени. По ходу исследования нами было установлено три основных фактора:

- неадекватный уровень ампутации;
- развитие инфекции в культе голени;
- ишемия культи.

Независимо от формы СДС в первую очередь следует определить уровень резекции голени. Правильно выбранный уровень ампутации голени – это залог успеха в послеоперационном периоде. Выполнение в положенном объёме профилактических мероприятий, при возникновении инфекционного

осложнения проведение лечения в соответствии с требованиями и канонами современной гнойной хирургии способны улучшить результаты лечения этой тяжёлой категории больных.

Нередко мы сталкиваемся с ишемией культи, которая часто приводит к повторным оперативным вмешательствам. Так, за последние два года с помощью разработанной техники ампутации голени в клинике уменьшилось число больных с гнойным осложнением и ишемией культи голени до 13%, а послеоперационной летальности в момент анализа полученных данных не наблюдалось.

Анатомическая резекция костей при ампутации голени у пациентов с ДГНК отличалась высокой эффективностью. Среди больных основной группы первичное заживление культи голени наблюдалось у 46 (85,2%). У 7 (13%) пациентов в послеоперационном периоде были выявлены поверхностное нагноение и признаки ишемии культи. Даже при глубоком нагноении при условии, что оно локально и ограничено, а окружающие ткани кровоснабжаются удовлетворительно, можно рассчитывать на успех и добиться заживления раны только местной консервативной терапией. С помощью проведенной адекватной антибактериальной терапии и препаратов для улучшения местного артериального кровотока (с помощью простаноидов) повторных ампутаций удалось избежать (смотрите Таблицу 3.).

Реампутация на уровне бедра была произведена одному пациенту с флегмоной культи. При этом больному неоднократно выполнялась хирургическая обработка культи с проведением соответствующего комплекса лечебных мероприятий. Несмотря на проведенные процедуры, ГНПС прогрессировал, захватывая коленный сустав, в связи с чем мы были вынуждены прибегнуть к выполнению ампутации выше коленного сустава.

Таблица 3.

Анализ результатов лечения в зависимости от локализации ГНПС, %

Результат	Гангрена пяточной области		Гнилостная флегмона стопы		Гангрена всей стопы с переходом на голень		Гангрена всей стопы		Всего	
	Число	Процент	Число	Процент	Число	Процент	Число	Процент	Число	Процент
Первичное заживление	0	0	7	87,5	11	73,3	28	96,6	46	85,2
Нагноение культи	1	50,0	1	12,5	2	13,3	0	0	4	7,4
Ишемические явления культи	1	50,0	0	0	1	6,7	1	3,4	3	5,6
Реампутация на уровне бедра	0	0	0	0	1	6,7	0	0	1	1,8
Всего	2	3,7	8	14,8	15	27,8	29	53,7	54	100

Наиболее часто осложнения со стороны культи наблюдались у пациентов, у которых имелся гнилостный процесс стопы с переходом в голень. В нашем случае у 4 (26,7%) из 15 больных наблюдалось более тяжелое течение послеоперационного периода. Бактериологические исследования показали, что наиболее частыми представителями среди бактерий в ассоциации с грибами у больных с гнойно-некротическими поражениями были *Staph. aureus*, *Enterobacter*, *Staph. epidermidis* и *Ps. aeruginosa*.

Изучение характера микрофлоры гнойно-воспалительного очага позволило установить, что в большинстве случаев (51,7%) грибковая инвазия встречается в ассоциации со стафилококками. При этом у 91,3% больных были обнаружены грибки рода *Candida spp.* в ассоциации со *Staph. aureus*.

По нашим данным, при гнойно-некротических поражениях тканей стоп на фоне СД микобактериальные ассоциации (возбудители грибковых поражений и бактерии) встречаются в 86,1% случаев. Самое благоприятное течение периоперационного периода отмечалось у пациентов с

распространенными гнойными процессами на стопе, так как среди этих больных отличный результат лечения был достигнут у 7 (87,5%) из 8.

Таким образом, ампутация голени с учетом сохранения питательной артерии большеберцовой кости дает нам больше возможностей для сохранения коленного сустава и отличается наименьшей частотой осложнений. Необходимо отметить, что массивный гнойно-некротический процесс на стопе с прогрессированием в проксимальном направлении указывает на высокий риск развития послеоперационных осложнений культы голени.

Оценка эффективности разработанного способа ампутации голени у больных с диабетической гангреной нижних конечностей

Анализ результатов ампутации голени больных контрольной группы показал, что традиционные техники выполнения недостаточно эффективны в плане сохранения коленного сустава и уменьшения количества послеоперационных осложнений.

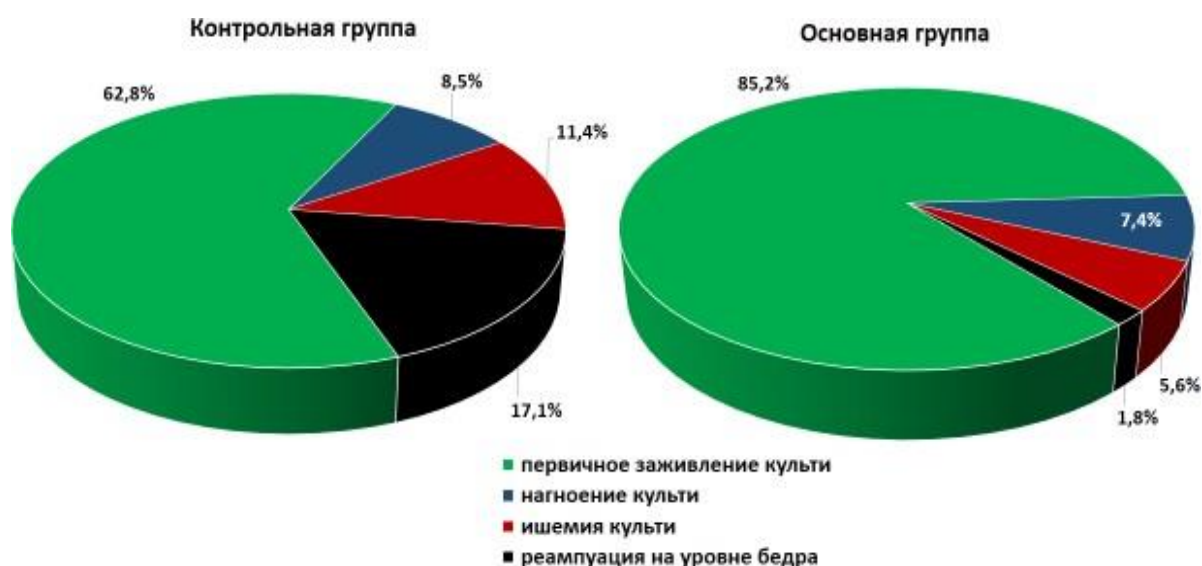


Рис. 22. Показатели эффективности разработанного метода ампутации голени при ДГНК.

Исход оперативного лечения, безусловно, зависит от локализации гнойно-некротического очага и компенсированности ишемии в области культи голени. На основании изучения ангиоархитектоники голени и оценки результатов резекции костей голени в зависимости от сохранения питательной артерии и ее влияния на течение послеоперационного периода нами предложен новый способ ампутации голени при ДГНК.

Исход оперативного лечения, безусловно, зависит от локализации гнойно-некротического очага и компенсированности ишемии в области культи голени. На основании изучения ангиоархитектоники голени и оценки результатов резекции костей голени в зависимости от сохранения питательной артерии и ее влияния на течение послеоперационного периода нами предложен новый способ ампутации голени при ДГНК.

Согласно полученным данным, по сравнению с контрольной группой, показатели первичного заживления культи голени в основной группе увеличились с 62,8 до 85,2%. Количество нагноений послеоперационной раны в группах почти были одинаковым: в контрольной – 8,5%, в основной – 7,4%.

Ишемия со стороны культи в основной группе уменьшилась в два раза – с 11,4 до 5,6%. Убедительная разница в результатах лечения зарегистрирована у больных, которым была произведена реампутация в связи с выраженной ишемией или гнойным осложнением культи голени. В контрольной группе данный показатель составил 17,1%, в основной после выполнения нового способа снизился до 1,8% (смотрите Рисунок 22.).

Повторные оперативные вмешательства для пациентов всегда являются дополнительной травмой в физическом, так и в психологическом плане. Независимо от техники выполнения ампутации голени и проведенных медикаментозных процедур иногда требовались повторные оперативные вмешательства. Все повторные действия на культе голени были связаны с нагноением или возникновением ишемии. В случаях нагноения у всех больных были распущены швы культи для визуальной оценки состояния

мягких тканей. При появлении признаков ишемии предпочтение отдавали медикаментозной терапии, направленной на улучшение артериального кровотока в области культи с последующими поэтапными некрэктомиями.

Таблица 4.

Данные о характере оперативных вмешательств, выполненных у больных контрольной и основной группы (после ампутации голени)

Проведенные операции	Основная группа		Контрольная группа		χ^2	P
	абс.	%	абс.	%		
Вскрытие флегмоны	1	1,9	2	5,7	0,97	>0,05
Поэтапная некрэктомия	2	3,7	3	8,6	0,95	>0,05
Реампутация на уровне бедра	1	1,9	6	17,1	6,85	>0,05
Всего	4	7,4	11	31,5	8,74	<0,01

В контрольной группе повторные операции потребовались 11 (31,5%) пациентам, тогда как в основной группе необходимость во вторичных оперативных вмешательствах возникла только у 4 (7,4%) больных.

Вскрытие флегмоны культи больным контрольной группы выполнялось в 3 раза чаще чем в основной: соответственно в 5,7 и 1,8% случаев (смотрите Таблицу 4.). Неоднократные поэтапные некрэктомии в основной группе были произведены у 2 (3,7%) пациентов, в контрольной – у 3 (8,6%). Исходя из этих данных, можно адекватно оценить эффективность разработанного способа, так как пациентам основной группы реже требовались повторные операции, при этом у них было больше благоприятных результатов после ампутации голени.

Результаты лечения больных, перенесших ампутацию конечности на уровне бедра, ни у кого до сих пор не вызывают оптимизма. После ампутации бедра большинства пациентов теряют свой социальный статус, при этом весьма высока вероятность потери второй конечности.

У 7 больных в каждой группе наблюдались признаки нагноения культи и ишемия. В контрольной группе инфекция послеоперационной культи

отмечалась у 3 больных, у 2 (66,7%) из них пришлось прибегнуть к реампутациям бедра, тогда как в основной группе этот показатель составил 25%.

Клинический пример.

Больной Ш.И., 1947 г/р., и/б № 7651/672. Поступил 12.03.2019 г. с жалобами на наличие боли, покраснение, гнойно-некротическую рану и почернение правой стопы, повышение температуры тела и потерю аппетита. Из анамнеза: страдает сахарным диабетом в течение 23 лет, постоянно принимает сахароснижающие препараты (инсулин). Больной в течение 6-и дней получал амбулаторное лечение по месту жительства. В динамике лечение без эффекта, состояние больного ухудшилось, и он обратился в нашу клинику для стационарного лечения.

Состояние больного при поступлении стабильное, средней тяжести. Кожные покровы и видимые слизистые бледной окраски. АД 120/70 мм рт. ст. Пульс – 80 уд. в мин. В легких ослабленное везикулярное дыхание. Живот мягкий, безболезненный. Печень и селезенка не увеличены. Стул и мочеиспускание регулярные.

Анализ крови: Нв – 123 г/л, эр. – $3,710^{12}$, л – 12×10^9 , СОЭ – 19, сахар крови – 11,5 ммоль/л. Мочевина – 7,5 мкмоль/л, креатинин – 88,7 мкмоль/л. Фибриноген – 588. Время свертывания крови: начало 4-50, окончание 5-50.

Локально: нижние конечности асимметричны за счет отека левой стопы и голени. На ощупь стопа холодная и болезненная. В области латеральной поверхности правой стопы и I пальца имеется гнойно-некротическая рана размером 10x5,0 см, имеются также почернение и выраженный некротический процесс (смотрите Рисунок 4.4.2).

Регионарные лимфатические узлы в паховой области справа увеличены, болезненные. Пульсация на стопных артериях (АТС) не определяется. При УЗДГ на артериях голени кровотоков отсутствует. У больного имеется гангрена правой стопы.

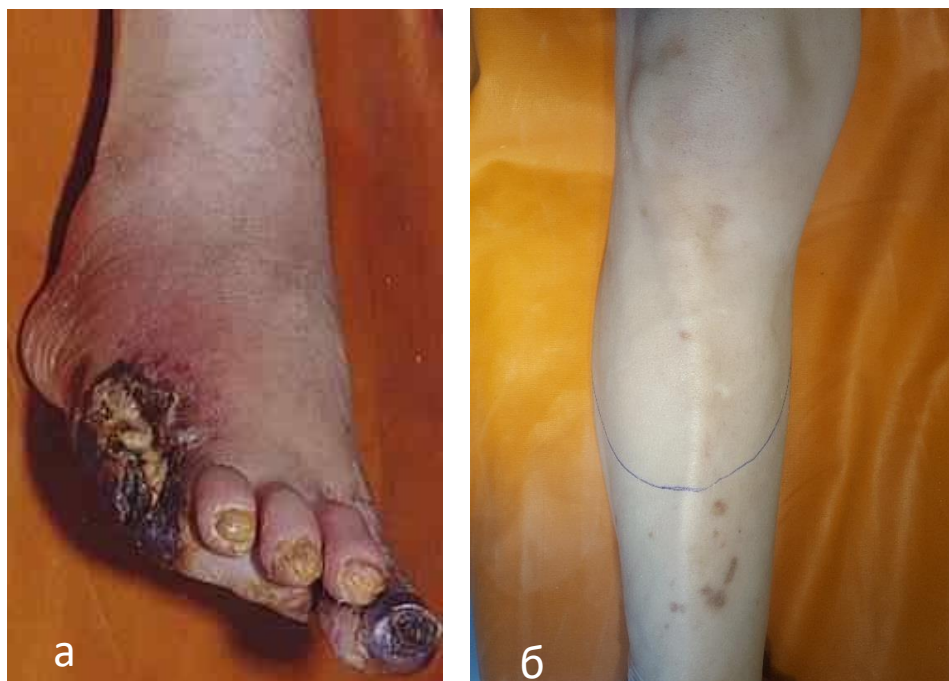

Рис. 23. Локальный статус стопы (а) и уровень ампутации (б)

Больному решено выполнить ампутацию правой голени по разработанному методу. После предоперационной подготовки 15.03.2019 г. произведена ампутация правой голени на уровне верхнесрединной части с удалением камбаловидной мышцы.

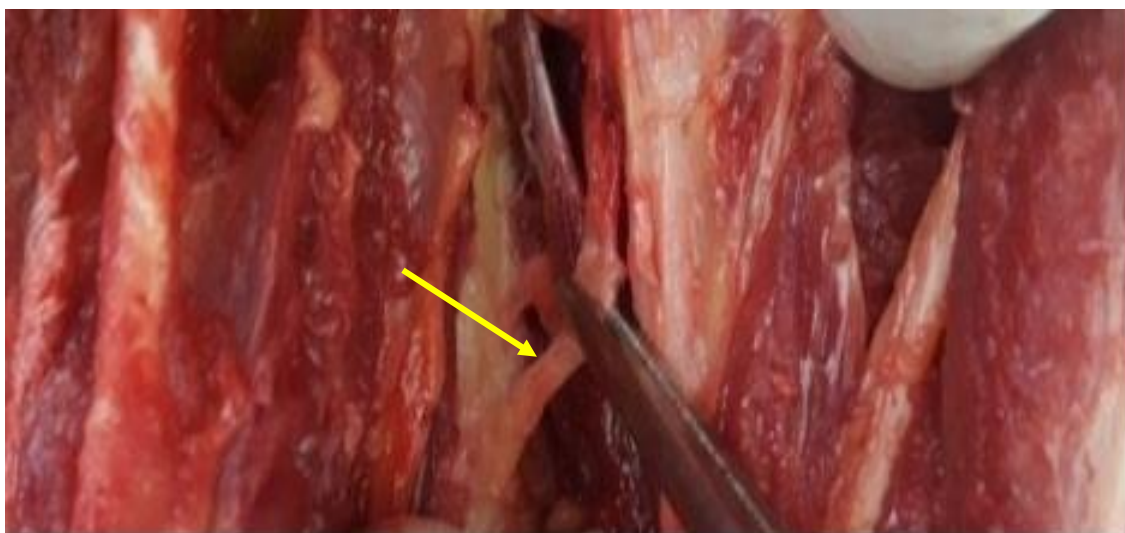

Рис. 24. Питательная артерия (a. nutricia tibia) большеберцовой кости (отходящая от a. tibialis posterior)

Двухлоскутное рассечение кожи и подкожи, затем мышц голени. Гемостаз. После оголения большеберцовой кости задней поверхности обнаружена питательная артерия (смотрите Рисунок 23).

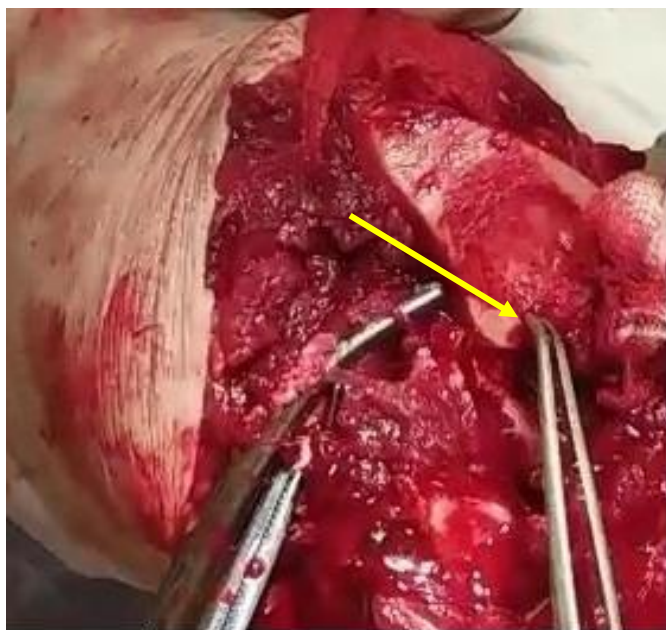


Рис. 24. Кровоток из питательной артерии при резекции большеберцовой кости

Резекция кости осуществлена на 0,5 см ниже этой артерии с охранением анатомической целостности. После резекции большеберцовой кости пульсирующее кровотечение приостановлено с помощью коагуляции. Далее резецирована малоберцовая кость на 3,0 см выше, чем большеберцовая и удалена камбаловидная мышца с места прикрепления (смотрите Рисунок 4.8). Тщательный гемостаз.

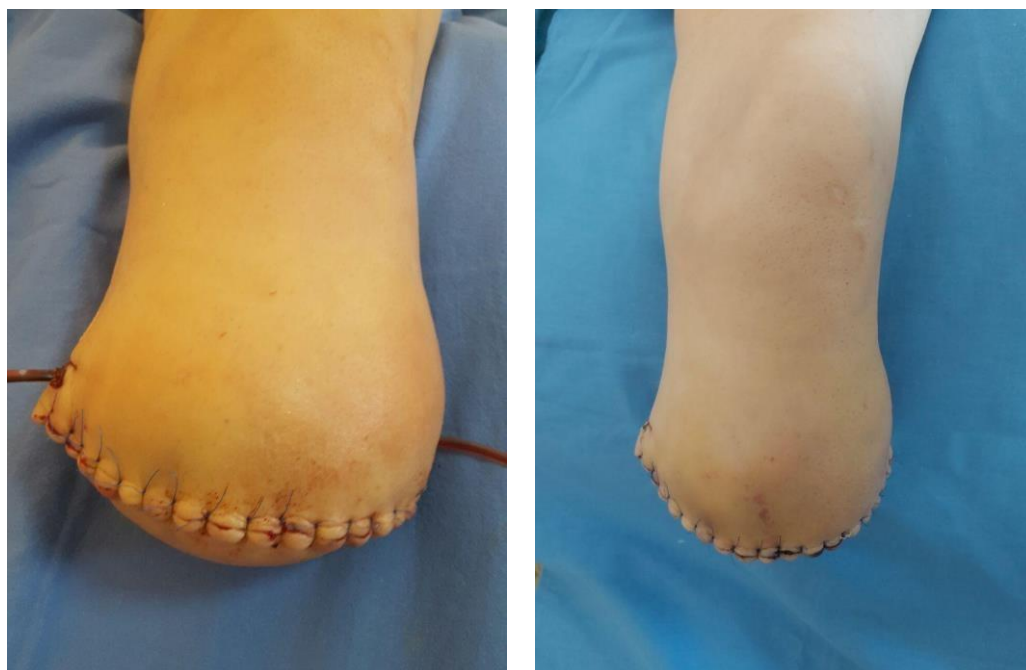

Рис. 25. Послеоперационная культя голени

Дренирование ложи камбаловидной мышцы со сквозной дренажной трубкой с микроперфорациями. Ушивание мышц голени узловыми и редкими швами.

Послеоперационная рана культи голени с первичным заживлением и больной в удовлетворительном состоянии выписан для амбулаторного лечения (смотрите Рисунок 25.).

Более наглядной была картина при анализе результатов лечения больных, у которых наблюдались ишемические явления культи голени. В основной группе больных у 3 больных зарегистрированы трофические изменения культи на фоне ишемии. В отдаленном периоде во всех случаях реампутации удалось избежать.

Противоположная картина наблюдалась у пациентов контрольной группы с нарушениями артериального кровообращения культи. У 4 (11,4%) из 35 больных нам не удалось купировать ишемию и в связи с массивным некрозом мышц и фасциальных структур всем пациентам пришлось выполнить реампутацию на уровне бедра (смотрите Таблицу 5).

Таблица 5.
Результаты лечения послеоперационных осложнений у больных контрольной и основной групп

Исход	Контрольная группа				Основная группа			
	нагноение культи		ишемия культи		нагноение культи		ишемия культи	
	абс.	%	абс.	%	абс.	%	абс.	%
Сохранение коленного сустава	1	33,3	0	0	3	75,0	3	100
Реампутация на уровне бедра	2	66,7	4	100	1	25,0	0	0
Всего	3	3	4	4	4	4	3	3

Таким образом, инфекция раны и ишемия культи оказывают существенное влияние и на отдаленные результаты лечения больных. Хроническое нарушение артериального кровотока в области культи голени и

прогрессирование ГНПС в результате инфекции затрудняет возможность сохранения коленного сустава, тем самым снижая качество и продолжительность жизни в отдаленном периоде.

Ретроспективный анализ ангиоархитектоники нижних конечностей после ампутации голени (по МСКТ и дуплексное сканирование) показал, что главную роль в обеспечении артериального кровотока берет на себя бедренный латеральный путь, созданный за счет ГБА. Окклюзия ПБА с сохранением устья ГБА дает возможность компенсировать артериальное кровообращение в культе за счет артериальной сети коленного сустава. При этом взаимосвязь с артериальной дугой и питательной артерии большеберцовой кости улучшается за счет повышения артериального давления в этом бассейне и приводит к ремоделированию артериального кровотока в этой области, улучшая кровообращение как костное, так и окружающих тканей. При выполнении ампутации голени пациентам контрольной группы не учитывались состояния латеральной пути кровообращения и роль питательной артерии, в результате чего на наш взгляд высокая частота послеоперационных осложнений и реампутаций на уровне бедра.

Реабилитация больных после ампутации конечностей не входит в этапы проведения операции, но является важным условием возвращения человека к нормальной жизни. Уровень ампутации нижней конечности определяется индивидуально, с учетом объема здоровых тканей, таким образом, чтобы максимально сохранить функцию конечности, создать культю, пригодную к протезированию, предотвратить развитие фантомных болей и других осложнений. Если ампутация проведена правильно, выбран адекватный уровень удаления конечности, осуществлена профилактика инфекции, серьезных осложнений возникнуть не должно.

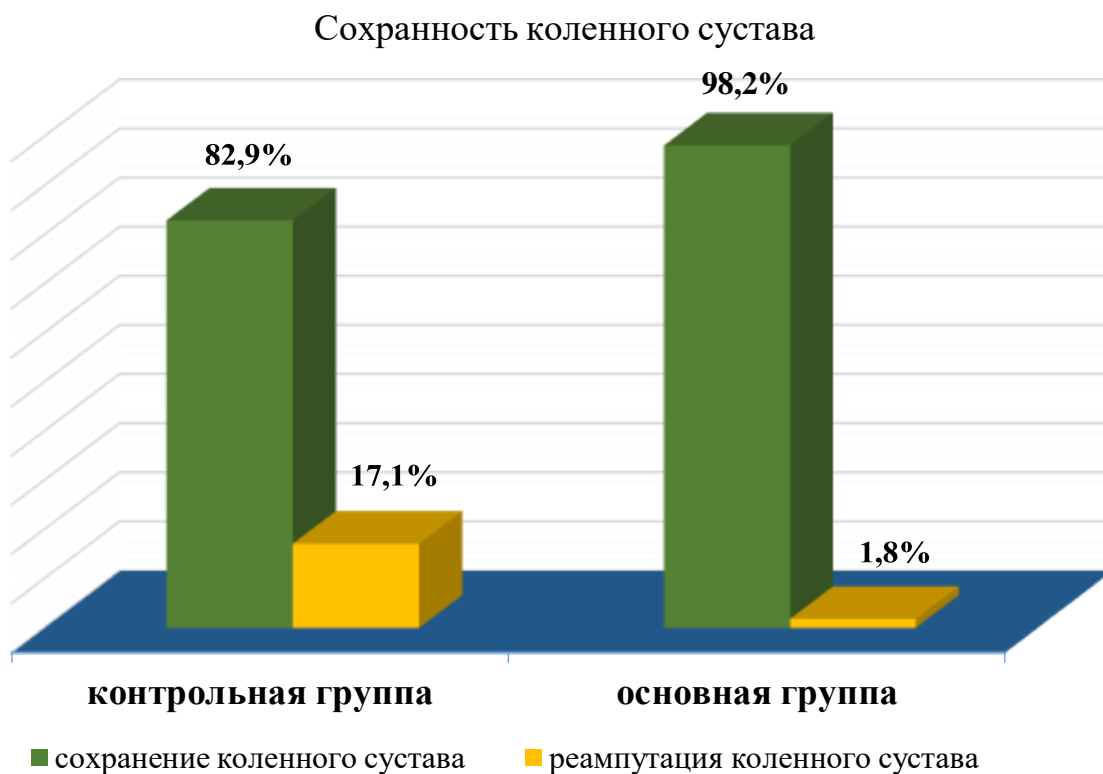


Рис. 26. Данные о заживлении культы у больных с ДГНК контрольной и основной групп

Используя новую разработанную технику выполнения ампутации голени при ДГНК, в основной группе удалось сохранить функционирующий коленный сустав у 98,2% больных. С помощью традиционных способов ампутации голени коленный сустав была сохранен у 29 (82,9%) из 35 больных. Эти данные указывают на высокую эффективность разработанного способа со значительным перевесом благоприятных результатов в послеоперационном периоде, чем при ампутации традиционными методами (смотрите Рисунок 26.).

Однако независимо от уровня ампутации конечности существует ряд последствий, с которыми приходится справляться многим пациентам, особенно при наличии короткой культы конечности или возникновении послеоперационных осложнений. Примерно через 30-40 дней опасности инфекционных осложнений больше нет, и можно сосредоточиться на реабилитации после ампутации конечности и освоении протеза.

На сегодняшний день в мировой медицине большое значение придается реабилитации больных после оперативных вмешательств на конечностях. В нашем случае в задачи реабилитации входят подготовка культуры к протезированию; подгонка протеза под индивидуальные параметры человека; обучение жизни с протезом, возвращение человека к трудовой деятельности, создание условий для активного участия в социальной жизни.

Это может звучать парадоксально, но именно ампутация для многих становится началом новой активной жизни, новой карьеры, помогает найти свое призвание, встретить единомышленников и друзей. После ампутации важная цель для человека – восстановить навыки ухода за собой, не чувствовать себя беспомощным. Часто после такой тяжелой (и в психологическом плане – тоже) операции с потерей части тела человек замыкается в себе, считает себя неполноценным, теряет смысл жизни.

Более чем у половины пациентов после ампутации конечности наблюдаются депрессивные состояния: у 52% – легкие, у 8% – тяжелые (по шкале депрессии Гамильтона). Это еще раз подчеркивает, насколько важны для больного сохранение опороспособной части конечности и возможность возвращения в социальную жизнь.

Подытоживая сведения, приведенные в настоящей главе, следует отметить, что разработанный новый способ выполнения ампутации голени при лечении ДГНК с сохранением питательной артерии большеберцовой кости позволил существенно улучшить результаты лечения в плане сохранения коленного сустава. Главный эффект данного способа был достигнут за счет снижения степени осложнений в области культы и уменьшения количества реампутаций на уровне бедра, что обеспечивало относительную опорную сохранность нижних конечностей. Анатомически обоснованная резекция костей голени способствовала гладкому течению послеоперационного периода, что позволяло достичь благоприятных результатов лечения.

При использовании данного метода оперативной техники у больных основной группы эффективность лечения была достигнута в 98,2%, а в контрольной – в 82,9% случаев. Частота реампутаций у данной категории пациентов составляет 17,1%, и такая стратегия ведения больных в большинстве случаев создает массу проблем. Потому что реампутация – это, во-первых, повторная операция, который требует повторного наркоза и представляет собой дополнительный стресс для больного и в целом для организма, во-вторых, на фоне короткой культы бедра критически ограничивается передвижение пациентов.

Таким образом, больные с ДГНК представляют собой самый тяжелой контингент больных с СДС. Полученные нами результаты показывают, что высокие показатели реампутаций при ампутации голени и высокая частота осложнений связаны с неадекватностью уровня ампутации. Решающее значение при выполнении ампутации голени у больных с ДГНК имеет сохранение питательной артерии большеберцовой артерии, которая играет большую роль в ремоделировании артериальной сети в области культы голени после усечения кости и ускорении первичной костной мозоли.

Ампутации на уровне бедра

Методы ампутации бедра можно условно разделить на три основные группы: способы, при которых пересечение тканей проводится циркулярно без формирования лоскутов; лоскутные методы; костно-пластические методы. Все они существенно отличаются друг от друга по технике выполнения операции.

Круговые и конусно-круговые способы ампутации бедра

К круговым и конусно-круговым, в частности, относится однофазовый (гильотинный) способ ампутации, который в настоящее время имеет лишь историческое значение. Классическим примером этой группы операций является трехмоментная конусно-круговая ампутация бедра по Н. И. Пирогову.

Первым этапом операции циркулярным разрезом рассекается кожа, подкожная клетчатка и фасция на 3 см дистальнее уровня предполагаемого опиления кости. Рассеченные ткани отводятся в проксимальном направлении. Проводится гемостаз. Вторым этапом по краю кожного разреза (ассистент продолжает отводить ткани в проксимальном направлении) циркулярно пересекается вся толщина мышц до бедренной кости.

В ортопедической и травматологической практике, когда ампутация проводится «под жгутом», этот этап операции рекомендуется выполнять одним движением, начиная от передней поверхности, переходя на медиальную поверхность и далее. Однако при облитерирующих заболеваниях артерий без предварительного наложения жгута приходится послойно препарировать ткани в проекции сосудисто-нервного пучка, поэтапно выделяя и обрабатывая сосуды и нервы, и лишь после этого завершать поперечное пересечение мышц. Третьим этапом ассистент ретрактором максимально отводит в проксимальном направлении поверхностный слой мышц, после чего пересекаются глубокие мышцы, затем – надкостница, и производится опил кости чуть дистальнее разреза надкостницы. Острые края опиления сглаживаются рашпилем.

После того как ассистент ослабит натяжение тканей, каждый более наружный слой (кожно-фасциальный комплекс, поверхностные, глубокие мышцы, кость) окажется несколько длиннее внутреннего. Пластика мягких тканей предполагает проведение миодеза. Однако при облитерирующих заболеваниях артерий он не производится. Накладываются швы на фасцию и кожу. Перед ушиванием кожи рана дренируется. Существует несколько модификаций «многофазного» способа ампутаций бедра. Одной из них является метод, при котором циркулярное пересечение тканей производится в «косой» плоскости. Это позволяет укрывать опил бедренной кости более длинным участком тканей и тем самым смещать линию кожных швов впереди или кзади от центра торца культи.

Лоскутные способы ампутации бедра.

Лоскутные методы ампутации бедра являются наиболее распространенными в клинической практике. После маркировки на коже линий разрезов формируется передний лоскут в виде полнослойного комплекса, содержащего кожу, подкожную клетчатку, фасцию, мышцы. Не следует послойно выделять ткани, а также отслаивать мышцы от бедренной кости слишком высоко от уровня предполагаемого опиления. Проводится гемостаз. Тупо распатором обнажается участок бедренной кости на уровне предполагаемого опиления. Пересекается надкостница и снимается в дистальном направлении. Под бедренную кость подводится пила Джильи, и кость пересекается. Уровень опиления должен соответствовать условно проведенной линии между медиальным и латеральным углами раны или располагаться несколько дистальнее нее. Сосуды и нервы выделяются и обрабатываются соответствующим образом. Формируется задний кожно-фасциально-мышечный лоскут. Для того чтобы избежать расположения швов на коже по центру культи, один из лоскутов должен быть длиннее, лучше передний, тогда после операции рубец в последующем будет смещен кзади, на «нерабочую» поверхность культи. При адекватном сопоставлении тканей лоскутов и надежном ушивании фасции, даже не прибегая к миодезу, может быть сформирована культя с достаточно высокими функциональными свойствами, вполне пригодная, в частности, для проведения протезирования с тотально-контактной приемной гильзой. Принципиальным отличием кожно-фасциального способа ампутации бедра является то, что лоскуты включают лишь кожу, подкожную клетчатку и фасцию. Все мышечные слои пересекаются поперечно на уровне опиления бедренной кости. В функциональном отношении в плане последующего протезирования кожно-фасциальная пластика несколько уступает предыдущему способу ампутации. Достоинством метода является то, что вследствие поперечного пересечения мышц на уровне опиления бедренной кости не образуются «карманы» в полости

раны, что уменьшает вероятность скопления жидкости и возникновения затеков.

Костно-пластические ампутации бедра

Как справедливо отмечено в известном руководстве по протезированию и ортезированию [47], именно гениальная идея Н. И. Пирогова, реализованная в предложенном им способе ампутации голени, стала основой развития целого направления в хирургии - костно-пластических ампутаций бедра. Только модификаций операции Гритти – Шимановского насчитывается более 70 [48]. Суть этой операции заключается в том, что опил бедренной кости укрывается фронтально опиленным надколенником, входящим в комплекс тканей переднего лоскута. Первоначальный вариант, предложенный Р. Гритти, представлял собой чрезмыщелковое усечение бедренной кости, а модификация Ю. К. Шимановского – надмыщелковую ампутацию бедра. Предлагались различные способы фиксации надколенника к опилу большеберцовой кости с целью предупреждения его смещения, в том числе с помощью аппарата Г. А. Илизарова. Однако, как и все чрезмыщелковые и надмыщелковые методы усечения бедра, ампутация по Гритти – Шимановскому ведет к формированию культи, «порочной по длине», сложной для проведения последующего протезирования. Принципиальные изменения и дополнения в технику проведения операции внесены А. М. Ивановым: усечение бедренной кости проводится на уровне 6–8 см выше щели коленного сустава с целью возможности последующего протезирования с использованием шарнира коленного сустава [49]. В клинике Новокузнецкого центра реабилитации А. М. Берманом и Л. В. Сытиным разработан способ накостного компрессионного остеосинтеза при костно-пластической ампутации бедра по Гритти – Шимановскому [48]. Остеосинтез осуществляется последовательно двумя устройствами для остеопластики с эффектом памяти формы с помощью направителя – скобы для остеопластики. Надежная фиксация надколенника исключает возможность его смещения, а постоянная

компрессия предполагает консолидацию костных фрагментов даже в условиях дегенеративных изменений, обусловленных атеросклерозом или СД. Опороспособная культя на уровне диафизарной части нижней трети бедра позволяет осуществить функциональное протезирование конечности, сроки которого фактически может лимитировать лишь процесс заживления раны и формирования послеоперационного рубца.

Другие методы костно-пластических ампутаций бедра, в частности с использованием вместо надколенника фрагмента из проксимальных отделов большеберцовой кости, в настоящее время практически не применяются.

Ампутация на уровне верхней или средней трети бедра.

В тех случаях, когда имеют место показания к ампутации бедра, среднюю треть или границу средней и нижней третей бедра можно считать оптимальным уровнем усечения конечности. Выбор способа укрывания опиала и технические особенности хирургического вмешательства определяются конкретной клинической ситуацией: состоянием трофики тканей, риском инфицирования, данными реабилитационного прогноза и, соответственно, перспектив и методов восстановления статодинамической функции. Здесь следует вспомнить о противоречиях, которые существуют между двумя задачами – формированием максимально функциональной культы и снижением риска послеоперационных осложнений.

Выбор оптимального, компромиссного решения индивидуален в каждом конкретном случае. Ампутация на уровне границы верхней и средней третей бедра может быть предпринята при заведомо неблагоприятных условиях кровоснабжения тканей сегмента. Такие изменения наблюдаются при тяжелом, распространенном поражении инфраренального отдела аорты, подвздошных и бедренных артерий. В этом случае выраженные нарушения перфузии сегмента бедра вполне ожидаемы. Тем не менее даже в этих случаях не следует выполнять первичную или вторичную ампутацию на уровне более проксимальном, чем граница верхней и средней третей бедра.

Разница в несколько сантиметров в отношении условий кровоснабжения тканей принципиального значения уже не имеет. Однако в случае несостоятельности пластики, нагноения или некроза краев раны последующие действия хирурга будут тем сложнее, чем проксимальнее уровень усечения конечности.

Ампутация на уровне диафизарной части нижней трети бедра

С позиций формирования функциональной культы бедра этот уровень усечения конечности можно было бы считать оптимальным. Тем не менее в реальной клинической практике такие операции выполняются редко ввиду следующих причин. Для сохранения жизнедеятельности длинного сегмента бедра условий исключительно коллатерального кровообращения бывает недостаточно. Его адекватная перфузия может быть достигнута только при удовлетворительном (по меньшей мере) магистральном кровотоке в аорто-подвздошно-бедренной зоне. Однако в этих случаях чаще всего может быть успешно проведена транстибиальная ампутация, что, несомненно, более предпочтительно.

Именно эти факторы ограничивают показания к ампутации конечности на уровне диафизарной части нижней трети бедра. Основанием для ее проведения может служить ситуация, при которой у лиц относительно молодого возраста, с хорошими физическими кондициями и высоким реабилитационным потенциалом на фоне сохраненной проходимости аорто-бедренного сегмента отсутствуют условия для формирования функциональной культы голени в силу тех или иных причин. У лиц с хорошим прогнозом восстановления статодинамической функции формирование малофункциональной короткой культы голени нецелесообразно. Альтернативой этому хирургическому методу является ампутация на уровне диафизарной части нижней трети бедра.

Черезмышечковые, надмышечковые ампутации бедра, вычленение в коленном суставе. С учетом последующего протезирования это наименее удобный уровень усечения конечности. Ранее культы после таких операций

считались «порочными по длине». И в настоящее время, несмотря на значительный прогресс в области протезирования, мнение многих ортопедов-протезистов остается прежним. Последнее вполне обоснованно. При чрезмерно длинной культе бедра, которая формируется в ходе чрезмышечковых и надмышечковых ампутаций, а также после вычленения конечности в коленном суставе, разместить в схеме протеза модуль колена и достичь его соосности с коленным суставом контралатеральной конечности невероятно сложно. Конструкция протезно-ортопедического изделия оказывается громоздкой.

Для больных относительно молодого возраста, социально активных, участвующих в профессиональной и общественной деятельности, дополнительным отрицательным качеством является сравнительно низкая косметичность протезов. Таким образом, по функциональным свойствам чрезмерно длинная культя бедра уступает культе, сформированной не только в диафизарной части нижней трети, но и в средней трети бедра.

С точки зрения условий кровоснабжения культы отрицательные качества операций на этом уровне также очевидны. Для адекватной перфузии чрезмерно длинной культы бедра необходимо наличие удовлетворительной проходимости артерий аорто-бедренного сегмента. Однако в подобных случаях может быть выполнена и ампутация голени.

Основанием для проведения чрезмышечковых или надмышечковых ампутаций бедра могут быть ситуации, при которых на фоне сохраненной проходимости аорто-бедренного сегмента отсутствуют возможности для проведения транстибиальной ампутации и при этом прогнозируется полная бесперспективность протезирования конечности. В этих случаях единственным преимуществом чрезмерно длинной культы бедра являются более благоприятные условия для удержания равновесия в положении сидя. К положительным аспектам следует отнести то, что это технически простые и малотравматичные операции. Так же как и ампутация голени под протезирование «на согнутое колено», альтернативой ампутации бедра у

пожилых ослабленных больных является вычленение в коленном суставе [50, 51]. После этой операции, как и при всех чрезмерно длинных культях бедра, протезирование конечности будет сложным.

Однако опороспособность культы позволяет ослабленным пациентам лучше адаптироваться к новым для них условиям, по крайней мере в пределах квартиры; они могут опереться на культю, вставая с кровати, с помощью подставки или табурета осуществлять самообслуживание на кухне, в ванной и т. д. [50].

Комментарии. Оптимальным уровнем остеотомии при трансфemorальной ампутации является граница средней и нижней трети бедра. Культя, сформированная на этом уровне, позволяет осуществить функциональное протезирование. Формирование чрезмерно длинной культы бедра с опилом бедренной кости на расстоянии менее 6 см от щели коленного сустава усложняет проведение последующего протезирования конечности.

Показания к реваскуляризации при критической ишемии нижних конечностей на фоне синдрома диабетической стопы

Хронические заболевания артерий влекут за собой нарушение кровотока по сосудам за счет облитерирующих или дилатирующих (аневризматических) изменений. Наиболее частыми причинами сужений просвета артерий являются облитерирующий атеросклероз, неспецифический аортоартериит, облитерирующий тромбангиит (эндартериит) и диабетическая микроангиопатия. В рамках сахарного диабета более чем у 40% пациентов происходит поражение различных сосудов нижних конечностей, а сочетание микро- и макроангиопатий имеется у 30-35% с ИНСД [8,37,99,133].

Поражение стенок артерий при СДС имеет своеобразный характер и поражает преимущественно дистальные артерии. Изолированное поражение артерий голени встречается у четверти больных, обычно поражение

тибиального сегмента сочетается с поражением БПС. При этом у пациентов, не страдающих сахарным диабетом, оно носит более локализованный характер, в то время как у диабетиков – диффузный. Поражение одной артерии голени у больных, не страдающих сахарным диабетом, встречается в 2/3 случаев, двух или трех – в 1/3. У диабетиков ситуация диаметрально противоположная – поражение одной артерии голени встречается в 1/3 случаев, двух или трех – в 2/3. При этом малоберцовая артерия поражается реже всего и в меньшей степени, увеличиваясь в диаметре, что компенсирует окклюзию тибиальных артерий. Артерии стопы изолированно поражаются крайне редко (КИНК 2018).

При окклюзии магистральных артерий бедренно-подколенно-берцового сегмента компенсация кровотока происходит за счет различных путей коллатерального кровотока:

- Подвздошная артерия → глубокая бедренная артерия (ГБА)
- Поверхностная бедренная артерия (ПБА) → Подколенная артерия (ПКА)
- Сеть коленного сустава → берцовые артерии
- ГБА → сеть ПКА → берцовые артерии
- Ветви ПКА → берцовые артерии → МБА

Кровоснабжение стопы происходит за счет магистральных артерий голени (ПББА, ЗББА, МБА) и артерии стопы.

Независимо от причины облитерации сосуда формируется ишемия тканей, для устранения которой с успехом проводятся реконструктивные операции, подразумевающие широкий спектр оперативных приемов в зависимости от особенностей патологического процесса. Важно понимать значение факторов диабетической нейропатии, микро- и макроангиопатии и их совместной роли в патогенезе развития СДС, поэтому качественная диагностика и тактика лечения гнойно-некротических осложнений СДС напрямую зависит от использования современных методов исследования кровоснабжения нижних конечностей.

Таким образом, для улучшения результатов диагностики медикаментозного и оперативного лечения гнойно-некротических осложнений синдрома диабетической стопы необходимо определять характер поражения сосудов нижних конечностей с помощью современных методов диагностики. Использование этой тактики полезно и для улучшения качества и продолжительности жизни у пациентов не только с ранними проявлениями синдрома диабетической стопы, но и с уже развившимися тяжелыми осложнениями [10,64,101].

В последнее время специалисты проявляют большой интерес к эндоваскулярным методам реваскуляризации при критической ишемии нижних конечностей, который связан с их преимуществами по сравнению с открытыми оперативными вмешательствами, а именно:

- 1) малая травматичность;
- 2) использование местной анестезии;
- 3) хорошая переносимость выполняемого вмешательства;
- 4) достаточно высокая эффективность и возможность выполнять операции на артериях малого калибра, в том числе и на артериях голени и стопы (ЗББА, ПББА, МБА, плантарные артерии стопы, артериальная дуга стопы) [12,35,92,115,157].

Реваскуляризация конечности является оптимальным методом уменьшения (вплоть до купирования) ишемического синдрома, вызванного значительными морфофункциональными изменениями артериального русла, и может быть выполнена у подавляющего большинства больных с СДС при отсутствии абсолютных противопоказаний к вмешательству. Показания к применению баллонной ангиопластики:

- 1) стенозы артерий нижних конечностей протяженностью менее 10 см;
- 2) стенозы подвздошной артерии (независимо от степени ишемии и состояния дистального кровотока);

3) стенозы бедренной артерии при наличии хорошего дистального кровотока (2 или 3 артерии проходимы), низкая степень ишемии конечности (II-III ст.);

4) короткие стенозы подколенной и берцовых артерий;

5) высокий операционный риск выполнения сосудистого шунтирования;

б) наличие обширных дефектов кожи.

Противопоказания:

1) наличие стенозов более 20 см или тотальная окклюзия сосуда;

2) выраженный кальциноз в месте стеноза;

3) стенозы бедренной артерии при наличии плохого дистального кровотока (проходимы не более одной артерии голени), высокая степень ишемии нижних конечностей (III-IV ст.);

4) диффузное поражение сосудов.

Таким образом, наличие стеноза более 50% является основным показанием к баллонной ангиопластике, а основным противопоказанием служат стенозы артерий протяженностью более 10 см или тотальная окклюзия сосуда. При определении тактики проведения рентгеноэндоваскулярного вмешательства с целью разрешения ишемии необходимо исходить из локализации язвенно-некротической поражения на стопе в соответствии с ангиосомным принципом кровоснабжения сегментов тела, а также состояния артерии, питающей ангиосому, в которой находится гнойно-некротический дефект тканей [29,40,43,90,163,179].

Реваскуляризация нижней конечности при ишемической и нейроишемической формах СДС выполняется при наличии клинических проявлений хронической критической ишемии, не поддающейся медикаментозной коррекции в течение 2-х недель. Сначала проводят визуализацию артерий, чаще – рентгеноконтрастную ангиографию, для оценки развития коллатералей [42,63,155].

Основные оперативные приемы эндоваскулярной хирургии, применяемые в настоящее время, – это баллонная ангиопластика, стентирование и установка стент-графтов. Используются показания, принятые для хронических облитерирующих заболеваний артерий нижних конечностей без диабета. Согласно TASC II, сахарный диабет учитывается как дополнительный фактор риска оперативного вмешательства наряду с ожирением, ишемической болезнью сердца (ИБС), артериальной гипертензией, ХПН. При этом, исходя из особенностей диабетической макроангиопатии, принимать во внимание сахарный диабет только лишь как фактор риска нерационально [35,41,73].

Технические особенности эндоваскулярной реваскуляризации артерий нижних конечностей

Реваскуляризирующих методов оперативных вмешательств можно разделить на 3 вида: баллонная ангиопластика, атерэктомия и стентирование. Баллонная ангиопластика – это инвазивное оперативное вмешательство, направленное на восстановление кровотока в нижней конечности, выполняемое в операционной под контролем рентгеновского аппарата.

С.Т. Dotter и М.Р. Judkins впервые (1964г.) описали механизм транслюминальной ангиопластики с помощью постепенной дилатации артериального стеноза. Эффект баллонной дилатации заключается в разрушении обтурирующей бляшки в медиальном слое артерии с растяжением адвентиции и меди, в результате чего достигается увеличение просвета сосуда. (КИНК 2018). Техника реканализации пораженной артерии может быть или интралюминальной (внутрипросветной), или субинтимальной (внепросветной) и зависит от степени (выраженности стеноза, окклюзия) и распространенности поражения, выраженности кальциноза.

Методика проведения транслюминальной баллонной ангиопластики состоит из нескольких этапов:

1) пункция артерии (чаще общей бедренной артерии – ОБА – в паховой области) и установки в нее интродьюсера (пластикового катетера с гемостатическим клапаном);

2) введения в артерию рентгеноконтрастного раствора для визуализации ее просвета;

3) проведения проволочного проводника через зону сужения и/или окклюзии (закупорки) артерии;

4) доставки к данной зоне баллонного катетера и раздувания баллона в течение 2-5 минут;

5) повторного введения в артерию рентгеноконтрастного раствора с целью оценки результата баллонной ангиопластики;

б) при наличии остаточного стеноза или диссекции интимы (надрыва внутреннего слоя артериальной стенки) в данную зону устанавливается стент (сетчатый металлический цилиндрический каркас), который укрепляет артерию изнутри и восстанавливает ее нормальный внутренний просвет;

7) извлечения катетера из просвета артерии и выполнения гемостаза (остановки кровотечения из места прокола артерии методом давящей повязки).

Субинтимальная ангиопластика была предложена в 1990 г. А. Volia и соавт. Суть метода заключается в том, что гидрофильный ангиографический проводник, сформированный в виде петли, с помощью катетера проводится в субинтимальное пространство у проксимального участка окклюзии. Затем комплекс проводник-катетер продвигают субинтимально до спонтанного образования реентри (входа) в истинный просвет артерии дистальнее окклюзии. После этого проводится баллонная дилатация искусственно созданного просвета для создания внепросветного субинтимального канала, через который будет осуществляться антеградный кровоток. В отличие от интралюминальной ангиопластики, когда созданный искусственный просвет артерии окружен атеротромботическими бляшками, субинтимальный канал относительно гладкий, потому что кровь не контактирует с

атеросклеротическими массами. Показанием к субинтимальной ангиопластике является также стеноз протяженностью более 10 см и невозможность выполнения интралюминальной ангиопластики [24,32,36,56,72,77,137].

В литературе имеются данные о комбинированном использовании различных технических приемов ангиопластики (субинтимальной и интралюминальной ангиопластики, стентирования). При этом непосредственный успех ангиопластики составляет порядка 90%, а отдаленные результаты не уступают и даже превосходят результаты открытого дистального шунтирования [27,34,44,77,134].

Исходя из последних публикаций об эффективности проведения эндоваскулярных вмешательств при критической ишемии нижних конечностей, можно судить по появлению «раневого румянца» ("Wound blush") на ангиограмме после введения контрастного вещества сразу после дилатации. Этот «раневого румянец» также служит предиктором сохранения пораженной конечности от ампутации [38,44,75,101,125,156].

На данный момент уже имеется ряд работ по изучению и тактике лечения осложнений синдрома диабетической стопы [13,48,65,94], однако большинство авторов при хирургическом лечении гнойно-некротических осложнений СДС придерживаются типовых традиционных тактик. Данные же, получаемые при помощи УЗДГ, ангиографии и других современных методов диагностики жизнеспособности тканей конечности при СДС, говорят о возможности использования атипичных вариантов ампутации конечности и стопы при гнойно-некротических процессах, что способно оказать положительное влияние на функциональные результаты хирургического лечения.

Таким образом, соблюдение ангиосомального принципа при выполнении эндоваскулярной реваскуляризации у больных с КИНК приводит к снижению количества высоких ампутаций и существенно уменьшает сроки заживления трофических дефектов на стопе. Представляет

интерес изучение клинико-морфологических особенностей поражения артериальной системы у больных с синдромом диабетической стопы с помощью различных методик, а также обоснование тактики комплексного хирургического лечения гнойно-некротических осложнений СДС на основании имеющихся патологических изменений артериальной системы.

Несмотря на использование современные методы лечения ДГНК частота больших ампутаций конечности и летальности остаются высокими. В связи с этим лечение гнойно-некротических поражений стоп на фоне сахарного диабета при поражениях периферического артериального русла является актуальной проблемой. В основу анализа получены результатов лечения 495 больных с диабетической гангреной нижних конечностей, находившихся на стационарном лечении в Республиканском центре гнойной хирургии и хирургических осложнений СД в 2010-2018 гг. Все пациенты в зависимости от характера проводимого тактики лечения были разделены на 2 группы. 1-ю группу, которая была группой сравнения, составили 172 (34,7%) пациента, получавших стационарное лечение в 2010-2011 гг. традиционным методом, включая длительную внутриартериальную катетерную терапию.

Во 2-ю основную группу включены 323 (65,3%) больных, находившихся на стационарном лечении в Центре в 2012-2018 гг., которое включало баллонную ангиопластику (БАП) периферических артерий нижних конечностей и дополнительные хирургические манипуляции (некрэктомии и реконструктивные операции на стопе).

Наряду с хирургическим вмешательством, все больные с гангреной нижних конечностей на фоне СД получали системную антибактериальную терапию и интенсивный комплекс лечебных мероприятий. При выборе техники оперативного лечения у больных группы сравнения учитывали тяжесть заболевания, характер патологического процесса, локализацию гнойно-некротического очага и чувствительность флоры к антибактериальным препаратам.

У пациентов основной группы хирургические операции проводились в зависимости от выраженности гнойно-некротического процесса, их локализации и характера инфекционного процесса. При этом если воспалительный процесс носил анаэробный характер или имелись признаки прогрессирования первым этапом проводилась санация гнойного очага с последующим выполнением баллонной ангиопластики. У больных с ограниченным гнойно-некротическим процессом или без явных признаков прогрессирования вначале применялась реваскуляризация периферических артерий, с последующим выполнением вторичных малых операций на стопе.

Больные были в возрасте от 42 лет до 81 года, причём большинство из них – 332 (67,1%) – старше 56 лет (табл. 2.1). Средний возраст больных основной группы составил $69,5 \pm 4,7$ года, в группе сравнения – $67,3 \pm 3,5$ года. Среди пациентов преобладали мужчины – 70,1%.

Таблица 6.

Распределение больных по возрасту и полу

Возраст больных, лет	Пол	Группа сравнения		Основная группа		χ^2	P
		абс.	%	абс.	%		
До 45	Мужчины	1	0,6	3	0,9	0,169	<0,05
	Женщины	-	-	2	0,6	1,069	<0,05
46-55	Мужчины	30	17,4	53	16,4	0,086	<0,05
	Женщины	13	7,6	28	8,7	0,182	<0,05
56-70	Мужчины	78	45,3	139	43,0	0,244	<0,05
	Женщины	25	14,5	57	17,6	0,787	<0,05
Старше 70	Мужчины	17	9,9	26	8,0	0,476	<0,05
	Женщины	8	4,7	15	4,6	0,000	<0,05
Всего		172	34,7	323	65,3	0,169	<0,05

При анализе локализации гнойно-некротического процесса было выявлено, что наиболее часто патологический процесс охватывал всю стопу: в основной группе – у 38,2% обследованных, в группе сравнения – у 35,8%.

Наиболее редко наблюдался гнойно-некротический процесс в пяточной области – соответственно у 6,2 и 4,6% обследованных (рис. 2.1).

Изолированная гангрена одного пальца или гангрена всех пальцев стопы наблюдались в 29,2% случаев. В связи с ишемией или нейроишемией трофические раны на стопе диагностированы у 30,6% больных (в основной группе – у 25,5%, в группе сравнения – у 31,2%). Гнилостные флегмоны стопы, распространяющиеся по межмышечным пространствам или сухожильному комплексу, имели место у 41 (8,2%) обследованного. Дальнейшая хирургическая тактика больных этой группы зависела от выраженности синдрома системной воспалительной реакции организма.

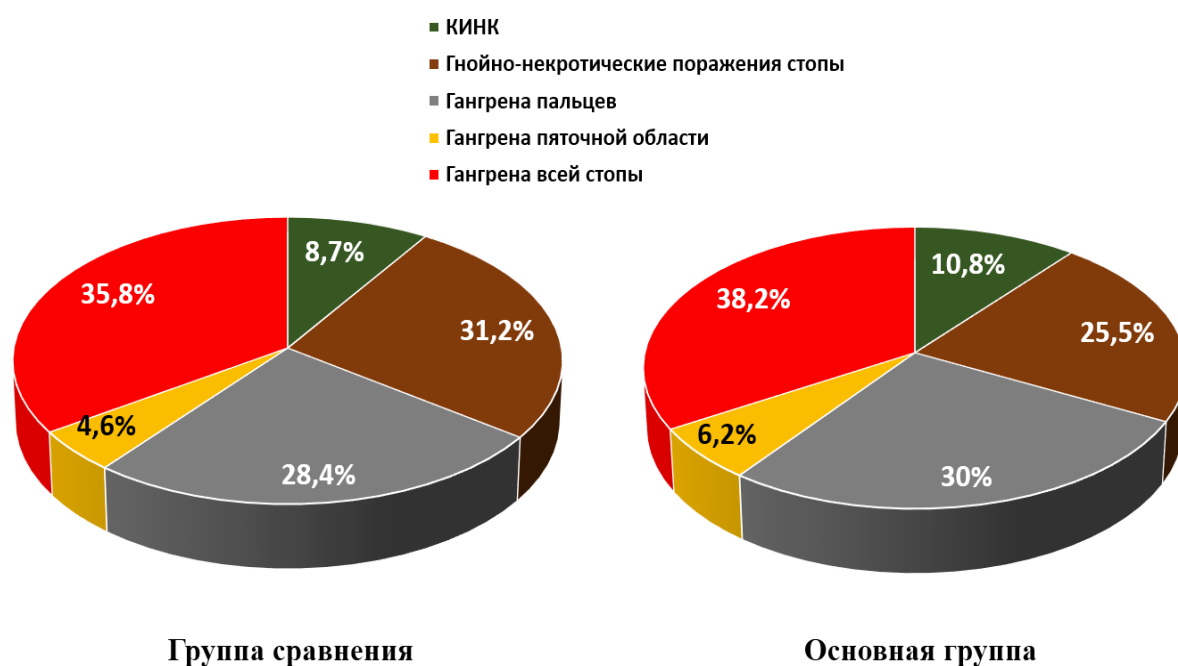


Рис. 27. Распределение больных в зависимости от локализации гнойно-некротического процесса.

Преобладающее число больных – 98,6% страдали сахарным диабетом 2-го типа, инсулинзависимый тип СД встречался только у 7 (1,4%) пациентов. В группе сравнения у 2 (1,2%), в основной у 5 (1,5%) больных имел место СД 1-го типа (табл. 7.).

Таблица 7.

Распределение больных в зависимости от типа СД

Тип диабета	Основная группа, n=323		Группа сравнения, n=172		χ^2	P
	абс.	%	абс.	%		
Инсулинзависимый (1-й тип)	5	1,5	2	1,2	0,119	<0,05
Инсулиннезависимый (2-й тип)	318	98,5	170	98,8	0,119	<0,05
Всего	323	65,3	172	34,7	92,125	<0,001

При анализе длительности заболевания было выявлено, что у большинства пациентов (62,8%) продолжительность заболевания СД составляла от 6 до 15 лет. Более длительный срок заболевания зарегистрирован у 163 (33%) пациентов. Эта категория больных имела высокий риск развития осложнений со стороны других органов-мишеней (табл. 8).

Таблица 8.

Распределение больных в зависимости от длительности СД

Продолжительность заболевания СД, лет	Основная группа, n=323		Группа сравнения, n=172		χ^2	P
	абс.	%	абс.	%		
1-5	16	5,0	5	2,9	1,157	<0,05
6-15	192	59,4	119	69,2	4,562	<0,05
Более 15	115	35,6	48	27,9	32,968	<0,001
Итого	323	65,3	172	34,7	92,125	<0,001

Эти данные свидетельствуют о том, что длительность СД непосредственно связана с появлением нарушений кровотока периферического артериального русла (появление признаков микроангиопатии) с переходом в дальнейшем в стадию декомпенсации. Соответственно, чем меньше стаж заболевания, тем реже встречались сосудистые осложнения.

Таблица 9.

Распределение больных в зависимости от длительности ГНПС

Продолжительность заболевания, день	Основная группа, n=323		Группа сравнения, n=172		χ^2	P
	абс.	%	абс.	%		
До 7	17	5,3	9	5,2	0,000	<0,05
7-14	172	53,3	78	45,3	2,803	<0,05
Более 14	134	41,5	85	49,4	2,863	<0,05
Итого	323	65,3	172	34,7	92,125	<0,001

Большинство больных поступали в наше отделение после нескольких попыток стационарного и амбулаторного лечения в других лечебных учреждениях (табл. 9). При этом только 5,3% пациентов обратились в стационар в течение первой недели с начала заболевания. 53,3% больных были госпитализированы в сроки с 7-го до 14-й день после появления ГНПС. В более поздние сроки (больше 2-х нед.) госпитализированы 41,5% пациентов, которые были отнесены к группе высокого риска развития осложнений в послеоперационном периоде. Большинство этих больных в связи с распространением гнойно-воспалительного процесса были оперированы в экстренном порядке.

Как видно из таблицы 10, у 282 (57,0%) пациентов СД имел тяжелое течение, у них присутствовали клинические признаки осложнений на фоне органических изменений со стороны органов-мишеней и систем. Несмотря на коррекцию лечения, направленного на улучшение пораженных органов, эти больные требовали проведения соответствующей предоперационной подготовки и особого ведения в послеоперационном периоде.

Начальные (функциональные) клинические признаки поражения со стороны других органов и систем (стадия субкомпенсации) отмечались у 174 (35,2%) больных. Пациентов с изолированным поражением стоп было 39 (7,8%). В отдаленном послеоперационном периоде у данной категории больных были получены наиболее благоприятные результаты лечения.

Таблица 10.

Распределение больных в зависимости от тяжести течения СД

Течение СД	Основная группа, n=323		Группа сравнения, n=172		χ^2	P
	абс.	%	абс.	%		
Легкое (компенсированная)	24	7,4	15	8,7	0,258	<0,05
Средней тяжести (субкомпенсированная)	102	31,6	72	41,9	5,205	<0,05
Тяжелое (декомпенсированная)	197	61,0	85	49,4	6,131	<0,05
Итого	323	65,3	172	34,7	92,125	<0,001

У исследуемых пациентов имелась ишемическая и нейроишемическая форма СДС (табл.11). Появление ГНПС за счет окклюзионно-стенотического поражения периферического артериального кровотока, то есть ишемическая форма СДС, диагностирована у 126 (25,4%) обследованных, нейроишемическая – у 369 (74,6%).

Таблица 11.

Распределение больных в зависимости от формы диабетической стопы

Форма ДС	Основная группа, n=323		Группа сравнения, n=172		χ^2	P
	абс.	%	абс.	%		
Ишемическая	89	27,6	37	21,5	2,160	<0,05
Нейроишемическая	234	72,4	135	78,5	2,160	<0,05
Всего	323	65,3	172	34,7	92,125	<0,001

Всем пациентам основной группы были выполнены эндоваскулярные вмешательства, то есть баллонная ангиопластика периферических артерий нижних конечностей, у 62 (19,2%) больных с массивным гнойно-некротическим поражением тканей стопы и голени после восстановления

периферического артериального кровотока проведена длительная внутриартериальная катетерная терапия.

Сопутствующие заболевания были диагностированы у 119 (69,2%) больных группы сравнения и у 301 (93,2%) – основной группы. Среди сопутствующих заболеваний наиболее часто встречались ИБС, гипертоническая болезнь и диабетическая нефропатия (ХПН). Заболевания других органов и систем, в том числе язвенная болезнь двенадцатиперстной кишки, транзиторные ишемические атаки (ТИА) и ОНМК, наблюдались реже (табл. 12).

Таблица 12.
Распределение больных в зависимости от сопутствующих заболеваний

Сопутствующее заболевание	Основная группа, n=323		Группа сравнения, n=172		χ^2	P
	абс.	%	абс.	%		
ИБС (ОИМ и острый коронарный синдром в анамнезе)	149	49,5	43	36,1	6,14	<0,05
ТИА и ОНМК (в анамнезе)	17	5,6	8	6,7	0,18	<0,05
Диабетическая нефропатия, ХПН (гемодиализ)	41	13,6	15	12,6	0,08	<0,05
Язвенная болезнь двенадцатиперстной кишки (кровотечение в анамнезе)	18	6,0	11	9,2	1,41	<0,05
Артериальная гипертензия	76	25,2	42	35,3	4,26	<0,05
Всего	301	71,7	119	28,3	157,73	<0,001

Полученные результаты лечения пациентов в зависимости от объема проведенной хирургической операции и степени сохранности структур конечности оценивались по критериям, приведенным в таблице 13.

Таблица 13.

Критерии оценки результатов лечения

Критерий оценки	Результат лечения
Хороший	Сохранение анатомо-физиологической структуры стопы (удаление 1 или 2-х пальцев)
Удовлетворительный	Сохранение опорной функции конечности (метатарзальная или атипичная резекция стопы)
Неудовлетворительный	Высокие ампутации конечности (на уровне голени и бедра) и сохранение жизни больного

При этом сохранение анатомической целостности стопы или удаление до 2-х пальцев оценивались как хороший результат. Сохранение хотя бы части стопы (малые ампутации на стопе) с сохранением опорной функции нижней конечности считалось удовлетворительным результатом, высокие ампутации нижней конечности (на уровне голени и бедра) – неудовлетворительным.

Таким образом, поздняя госпитализация, наличие выраженной интоксикации, преобладание лиц пожилого возраста, страдающих сопутствующими заболеваниями, были неблагоприятными признаками, способствующими развитию осложнений в послеоперационном периоде, что затрудняло выбор стратегии лечения и ведения больных с ДГНК.

Для оценки состояния стопы и тяжести течения гнойно-некротического процесса для каждого индивидуального пациента была использована классификация WIFI (wound, ischemia, foot infection) [3,7].

Классификация WIFI, предложенная J. Mills и соавт. (2014), учитывает все основные параметры для адекватной оценки: глубину раны, состояние периферического кровоснабжения и выраженность инфекционного процесса на стопе (табл. 14.).

При анализе локализации ГНПС у пациентов в зависимости от риска потери конечности с помощью классификации WIFI было выявлено, что наиболее часто в группах встречались больные с обширной гангреной стопы с захватом пяточной области – 178 (36,0%). Сегментарное или сочетанное

поражение периферических артерий с клиническими признаками критической ишемии (ISCH 3) наблюдались у 135 (27,2%) обследованных.

Таблица 14.

Шкала оценки состояния конечности по WIFI (2014)

Компонент	Оценка	Описание		
W (Рана)	0	Без язвы (ишемическая боль в состоянии покоя)		
	1	Небольшая, плоская язва в дистальной части ноги или ступни без гангрены		
	2	Более глубокая язва с открытой костью, суставом или сухожилием ± гангренозные изменения, ограниченные пальцами		
	3	Обширная глубокая язва, язва пятки на полную толщину ± поражение пяточной кости ± обширная гангрена		
I (Ишемия)		ЛПИ	Давление в лодыжке, мм рт. ст.	TcPO ₂
	0	≤ 0,80	> 100	≤ 60
	1	0,60-0,79	70-100	40-59
	2	0,40-0,59	50-70	30-39
	3	< 0,40	< 50	< 30
FI (Инфекция стопы)	0	Отсутствие симптомов / признаков инфекции		
	1	Местная инфекция, поражающая только кожу и подкожные ткани		
	2	Местная инфекция, распространяющаяся глубже, чем кожа/подкожные ткани		
	3	Синдром системной воспалительной реакции		

Выраженный гнойно-некротический процесс на стопе с клиническими признаками синдрома системной воспалительной реакции (ССВР – FI-3) диагностирован у 98 (19,8%) больных, которым требовалось выполнение экстренных оперативных вмешательств. У пациентов с глубокими раневыми процессами с выраженной интоксикацией организма на фоне критической ишемии имелся высокий риск потери конечности, независимо от проведенных лечебных мероприятий (табл. 15.).

По данным литературы, 75-80% пациентов с гнойно-некротическими осложнениями СДС нуждаются в оперативном лечении, в большинстве случаев это ампутации на различных уровнях конечности [27]. Такое большое количество ампутаций обусловлено преобладанием в структуре СДС нейроишемической формы синдрома диабетической стопы, которая провоцирует более стремительное развитие осложнений, и поздней обращаемостью больных к стационару.

Таблица 15.

Распределение больных по классификации WIFI

W-0	ISCHEMIA – 0				ISCHEMIA – 1				ISCHEMIA – 2				ISCHEMIA – 3			
								2	5		3	1	2	2	1	
W-1			1	3		3	20	7	5	10	6	4	11	9	10	2
W-2			2	1	8	25	10	20	19	18	30	14	14	21	18	7
W-3			1	2	13	14	26	10	27	17	14	18	15	14	7	
	FI	FI	FI	FI	FI	FI	FI	FI	FI	FI	FI	FI	FI	FI	FI	FI
	0	1	2	3	0	1	2	3	0	1	2	3	0	1	2	3

Риск потери нижней конечности:

	Очень низкий
	Низкий
	Средний
	Высокий

В последние годы в литературе и практическими хирургами, которые занимаются лечением гангрены нижних конечностей на фоне окклюзирующих заболеваний периферических артерий, ведутся дискуссии относительно техники и сроков выполнения малых оперативных вмешательств на стопе [36].

Прежде чем выполнить операцию, надо иметь четкую информацию о состоянии периферических артерий нижней конечности и общем состоянии больного. Имеются относительные и абсолютные показания к оперативным вмешательствам, которые оцениваются индивидуально для каждого пациента. Техника выполнения оперативных вмешательств на стопе у пациентов основной группы и группы сравнения особо не различались. Только при выполнении некоторых из них на стопе, а также при ампутации голени нами были усовершенствованы техники выполнения в связи со строением сосудистой сети коленного сустава и разработан способ реконструктивной операции на стопе при нейроишемических язвах подошвенной поверхности.

Пациентам группы сравнения оперативные вмешательства на стопе выполнялись по показаниям и на фоне антибактериальной, инфузионной и

вазодилатирующей терапии. У некоторых больных имелся выраженный распространенный гнойно-некротический процесс. Наряду с хирургической обработкой, им проводилась ДВАКТ. Высокие ампутации конечности осуществлялись по стандартной методике.

Всем больным основной группы была произведена баллонная ангиопластика периферических артерий нижних конечностей. У пациентов с флегмоной стопы или выраженным гнилостным процессом мы предпочитали первым этапом проводить хирургическую обработку и санацию патологического очага для уменьшения степени интоксикации организма. В последующем, на 2-е или 3-и сутки осуществлялась баллонная ангиопластика. В некоторых случаях в зависимости от тяжести гнойно-некротического процесса для улучшения перфузии лекарственных препаратов в очаге поражения у больных основной группы после реваскуляризации также была проведена ДВАКТ. Такая стратегия в свою очередь давала высокий шанс для выполнения реконструктивных операций на стопе.

У пациентов с неудовлетворительным результатом лечения высокая ампутация конечности выполнялась с вариантом сохранения коленного сустава. Ампутация на уровне голени произведена больным основной группы по усовершенствованной нами методике в большинстве случаев с благоприятным результатом.

Техника проведения длительной внутриартериальной катетерной терапии

Для достижения поставленной цели и увеличения концентрации лекарственных препаратов в очаге поражения у пациентов без тяжелых сопутствующих заболеваний с выраженным гнойно-воспалительным процессом или выраженной ишемией конечности проводилась внутриартериальная катетерная терапия. Для длительного внутриартериального введения инфузата в пораженную конечность

производилась пункция артерии по Сельдингеру на стороне поражения ПБА с установлением внутриартериального катетера (F5-20см). Дистальный конец катетера устанавливался в нижней трети ПБА. У пациентов основной группы ДВАКТ проводилась в основном через установленный интрадьюсер для выполнения БАП (34 случаев). Больным с ИБС и избыточным весом внутриартериальный катетер был установлен через ПКА (9 случаев).

В состав вводимого инфузата входили реополиглюкин, платифиллин, пентоксифиллин, аскорбиновая кислота, антибактериальные препараты, вазопростан, спазмолитики, антикоагулянты и антибиотики [5,41,42]. Общий объем инфузата составлял – от 800 до 1200 мл в сутки. ДВАКТ проводилась в течение 5-6 суток у пациентов группы сравнения, а в основной группе 3-4 суток. Для введения инфузата использовались дозаторы лекарственных веществ (ДЛВ-1). 62 пациентам основной группы данная процедура проводилась после реваскуляризации и в зависимости от состояния нижней конечности. ДВАКТ была начата сразу после баллонной ангиопластики или на 2-е сутки после восстановления периферического артериального кровотока нижней конечности.

Учитывая патогенез и наличие тяжелых сопутствующих заболеваний при гнойно-некротическом поражении стопы, больные СД получали комплексную терапию, которая включала:

- 1) дезинтоксикационную терапию (инфезол, нативная плазма, белковые препараты, при необходимости консервированная кровь или эритроцитарная масса);
- 2) мероприятия по нормализации всех видов обмена, нарушенных при СД, включая перевод на инсулинотерапию и контроль гликемии;
- 3) антикоагулянты и дезагрегационные препараты (гепарин, клексан) под контролем времени свертывания и коагулограммы;
- 4) препараты, улучшающие микроциркуляцию тканей пораженной области (вазопростан, реополиглюкин, реосорбилакт, рефортан, но-шпа, трентал).

- 5) коррекция сопутствующих заболеваний;
- 6) внутриартериальное введение лекарственных средств;
- 7) антибактериальная терапия (клиндамицин, цефалоспорины III-IV поколения, фторхинолоны III-IV поколения, аминогликозиды, карбапенемы и защищенные анбибактериальные препараты) в зависимости от результатов посева из раны в аэробных и анаэробных условиях;
- 8) системная противогрибковая терапия.
- 9) хирургическое иссечение измененных тканей (экзартикуляции пальцев, некрэктомии, дренирование гнойников).
- 10) применение в послеоперационном периоде методов физического воздействия на рану (ультразвуковая кавитация растворами, содержащими антибиотики и антисептики; рентгенотерапия, местные современные перевязочные материалы (Тендер-ВЕТ), нитрофунгин, фукорцин, 1% крем тербинафина).

У 9 (1,8%) пациентов, получавших ДВАКТ, в связи с обострением сопутствующих заболеваний или нарастанием жалоб со стороны сердечно-сосудистой системы катетерную терапию пришлось прекратить преждевременно. На месте пункции и стороне катетеризации у пациентов никаких осложнений не наблюдалось.

Техника выполнения баллонной ангиопластики

Условно методы эндоваскулярной реконструкции можно разделить на 3 вида: баллонная ангиопластика, атерэктомия и стентирование. В свою очередь, баллонная ангиопластика делится на транслюминальную и субинтимальную.

Баллонная ангиопластика артерий анатомически считается успешной, если после ее выполнения по данным ангиографии в разных проекциях резидуальный стеноз составляет менее 30%, и отсутствует диссекция, ограничивающая кровоток. Антеградный бедренный доступ. После местной

анестезии области прокола и пункции артерии устанавливался интродьюсер F6 в общую бедренную артерию (см. рис. 28).

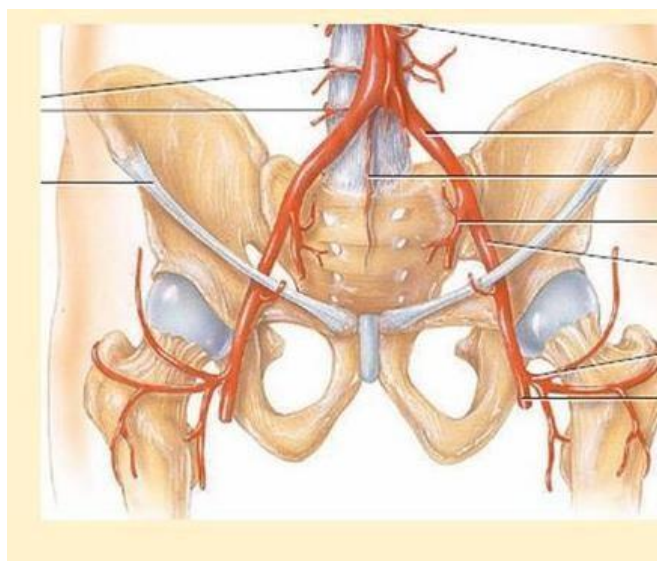


Рис. 28. Место пункции и установки интродьюсера.

При дистальных поражениях артерий голени в 15 случаях (4,6%) БАП проведена через подколенную артерию. Вслед за установкой интродьюсера через зону стеноза вводился проводник диаметром 0.035" или гидрофильные проводники диаметром 0.035" «Terumo» или «Road Runner» COOK, так как они оказывались более эффективным.




Рис. 29. Характеристика эндоваскулярных доступов для выполнения БАП.

Если при введении проводника в артерию встречали некоторое сопротивление, то проводнику придавали небольшую вибрацию и круговые

движения, что часто позволяло провести его проксимальнее. Если и в этом случае не удавалось провести проводник, то выполняли контрольное ангиографическое исследование путем инъекции небольшого количества контраста в артерию через проводниковый катетер с целью уточнения анатомической характеристики бедренной и подколенной артерий (рис. 29.). В случае обнаружения их выраженного поражения меняли проводник на мягкий гидрофильный "Road Runner" (COOK). Для предотвращения осложнений (диссекции, перфорации) проводник вводился осторожно под контролем рентгеноскопии.

После этого по проводнику заводился диагностический катетер, и выполнялась контрольная ангиография. Важным этапом операции является также оценка пре- и постстенотических участков артерии, зоны стеноза с помощью программного обеспечения, поскольку применение баллонов избыточного диаметра может привести к разрыву артерии пораженного сегмента. Для баллонной ангиопластики размер баллона катетера подбирался соответственно длине поражения сосуда (средняя длина баллона от 40 до 80 мм) и диаметру пораженной артерии. Средний диаметр проксимального сегмента ПБА составил от 5 до 7 мм, диаметр подколенной артерии – от 3 до 5 мм, размер тибиальных артерий было от 2,0 до 2,5 мм.

Давление в баллоне в среднем составляло от 10 до 12 атм. Время инфляции составило от 1 до 5 минут. Обязательным этапом вмешательства являлось проведение контрольной ангиографии. В случае недостаточного результата ангиографии (остаточный стеноз >30%) производилась дополнительная баллонная дилатация, которую желательно избегать в связи с возможной травмой интимы артерии за границами участков баллона или повреждением глубоких слоев стенок сосудов вследствие избыточной дилатации. У всех пациентов эндоваскулярную реканализацию проводили с помощью системы проводник-катетер, позволяющей под рентгенографическим контролем поэтапно продвигаться по пораженному сосуду с последующей ангиопластикой. Для прохождения пораженных

сегментов бедренных артерий использовали проводники - 0,035", для артерий голени – 0,014".

При бактериологическом исследовании у больных с гнойно-некротическими поражениями стоп наиболее часто обнаруживались *Staph. aureus* (41%), *Enterobacter* (16%), *Staph. epidermidis* и *Ps. aeruginosa* (по 10,7%). Среди возбудителей грибковых инвазий из гнойно-некротического очага чаще всего высеивались грибки рода *Candida spp.* (83,1%). Изучение характера микрофлоры гнойно-воспалительного очага позволило установить, что в большинстве случаев (51,6%) грибковая инвазия встречается в ассоциации стафилококками.

Таким образом, пациенты с ДГНК представляют собой тяжелый контингент, которому требуется индивидуальная стратегия обследования и ведения. У этих больных наблюдается высокая частота послеоперационных осложнений и летальных исходов. На сегодняшний день, несмотря на разработку современных методов диагностики и лечения, результаты лечения больных с ДГНК остаются неутешительными. Имеется множество неблагоприятных исходов лечения, которые приводят к высоким ампутациям нижних конечностей и гибели пациентов.

Все вышеизложенное служит обоснованием для необходимости поиска новых подходов к лечению ГНПС, направленных на уменьшение неудовлетворительных результатов лечения, и разработку новых алгоритмов ведения больных с ДГНК.

В последние годы увеличение числа больных с гнойно-некротическими поражениями на фоне синдрома диабетической стопы создает множество социальных и медицинских проблем. У этого контингента больных сохранение опорно-двигательной функции конечностей, наряду с быстрой социальной реабилитацией, приводит к уменьшению общей летальности и снижает показатель инвалидизации. При применении традиционных методов ведения и оперативного лечения гангрены нижних конечностей у больных сахарным диабетом сохраняется высокий процент высоких ампутаций и

летальных исходов. Прогрессирование гнойно-некротических процессов и развитие осложнений после оперативных вмешательств в дистальных отделах конечности, которые в большинстве случаев приводят к потере ее опорно-двигательных функций, во многом зависят от алгоритмов ведения, техники выполнения оперативных вмешательств, а также локализации гнойно-некротического поражения на стопе.

Различные оперативные вмешательства были выполнены 139 (80,8%) пациентам группы сравнения. Наиболее часто осуществлялись ампутация пальцев и некрэктомия – соответственно у 26,1 и 24,4%. Высокие ампутации нижней конечности на уровне голени произведены 19 (11,0%) больным, на уровне бедра – 23 (13,4%). Метатарзальная ампутация стопы на уровне плюсневых костей осуществлена у 10 (5,8%) пациентов. Летальность среди пациентов группы сравнения составила 8,1% (14 больных). При этом 64,3% больных умерли от инфаркта миокарда, у 3 (21,4%) наблюдалось ОНМК, у 1 (7,1%) пациента на фоне терминальной фазы диабетической нефропатии развилась уремическая кома.

Следует отметить, что летальный исход чаще всего отмечался у пациентов с изолированным поражением задней большеберцовой артерии (12,5%).

Анализ пораженного артериального сегмента периферического артериального русла показал, что ведущее место занимало сочетанное поражение 2-х артерий и более (22,6%). Изолированное поражение артерий голени наблюдалось у 44 (25,5%) обследованных. Необходимо отметить, что наиболее часто оперативным вмешательствам подвергались пациенты с поражением поверхностной бедренной артерии, которых было 32 (18,6%) (см. табл. 16).

Как показал анализ результатов лечения пациентов группы сравнения, наиболее благоприятные исходы наблюдались при гнойно-некротических поражениях стопы и критической ишемии нижних конечностей –

соответственно у 83,7 и 80%. Высокая ампутация конечности выполнена у 2 (4,7%) пациента, летальный исход наблюдался в двух случаях (4,7%).

Наиболее часто к высоким ампутациям конечности прибегали у больных с гангреной пяточной области (62,5%). У этих больных наблюдались также наибольшее количество летальных исходов (25%), так как системное поражение артерий одинакового калибра приводит к необратимым изменениям в других органах и системах (табл. 16).

Таблица 16.

Результаты лечения больных группы сравнения в зависимости от локализации ГНПС, n=172

Локализация ГНПС	Число больных	Хороший		Удовлетворительный		Неудовлетворительный		Летальность	
		абс.	абс.	%	абс.	%	абс.	%	абс.
Критическая ишемия стопы без трофических язв	15	12	80,0%	0	0,0%	2	13,3%	1	6,7%
Гнойно-некротическая рана стопы	43	36	83,7%	3	7,0%	2	4,7%	2	4,7%
Гангрена I-V пальцев стопы	49	30	61,2%	11	22,4%	5	10,2%	3	6,1%
Гангрена пяточной области стопы	8	1	12,5%	0	0,0%	5	62,5%	2	25,0%
Гангрена стопы	57	18	31,6%	5	8,8%	28	49,1%	6	10,5%
Всего	172	97	56,4%	19	11,0%	42	24,4%	14	8,1%

При анализе критериев по классификации WIFI было выявлено следующее: у большинства пациентов (46,5%) отмечалась ишемия II степени, у 10 (5,8%) больных имелись признаки низкого риска потери конечности. Высокий риск ампутации нижней конечности зарегистрирован у 111 (64,5%) обследованных. У 51 (29,6%) больного был средний риск ампутации конечности. Результаты лечения больных группы сравнения были проанализированы нами с использованием классификации WIFI. При этом у пациентов с низким риском потери нижней конечности удовлетворительные и неудовлетворительные результаты не наблюдались, тогда как при среднем

риске этот показатель составлял соответственно 24,2 и 21,4%. Следовательно, у больных с высоким риском потери конечности изучаемый показатель был равен 21%. Летальность в этой категории пациентов составила - 6,4%.

При наличии выраженного воспалительного процесса, трофической раны и ишемических явлений у 116 (67,4%) больных удалось сохранить опорную функцию конечности (табл. 17).

Таким образом, применение традиционных методов лечения приводило к уменьшению числа больных с благоприятным результатом лечения в отдаленные сроки. Большая частота высоких ампутаций нижних конечностей, большое количество летальных исходов в послеоперационном периоде послужили основанием для создания новых подходов или алгоритмов лечения, усовершенствования тактики ведения больных с диабетической гангреной нижних конечностей и разработки новых способов оперативной техники.

Таблица 17.
Результаты лечения больных в зависимости от степени риска потери конечности (WIFI)

Степень риска ампутации	Число больных	Хороший		Удовлетворительный		Неудовлетворительный		Летальность	
		абс.	%	абс.	%	абс.	%	абс.	%
Низкий	10	8	80,0%	2	20,0%	0	0,0%	0	0,0%
Средний	51	30	58,8%	6	11,8%	12	23,5%	3	5,9%
Высокий	111	59	53,2%	11	9,9%	30	27,0%	11	9,9%
Всего	172	97	56,4%	19	11,0%	42	24,4%	14	8,1%

При анализе результатов лечения больных группы сравнения (табл. 18) было выявлено, что изолированные и сочетанные (многоуровневые) поражения артерий большого диаметра нижних конечностей (ПБА и ПКА) встречаются почти с одинаковой частотой – соответственно в 48,7 и 51,3% случаев.

Таблица 18.**Характер поражений магистральных артерий нижних конечностей**

Пораженный сегмент	Изолированное поражение		Сочетанное поражение (с артериями голени)		Всего	
	абс.	%	абс.	%	абс.	%
ПБА	44	78,6	32	54,2	76	66,1
Подколенный сегмент	12	21,4	27	45,8	39	33,9
Итого	56	48,7	59	51,3	115	100,0

В большинстве наблюдений магистральный тип кровотока был нарушен на уровне бедренного сегмента – у 76 (66,1%) из 115 пациентов. Изолированное поражение поверхностной бедренной артерии встречалось у 44 (78,5%) больных. У 32 (54,2%) пациентов имелось сочетание окклюзионно-стенотических процессов ПБА одновременно с артериями голени.

Из таблицы 18 видно, что сравнительно редким был изолированное сужение или окклюзия подколенной артерии – у 12 (21,4%) больных. По полученным данным, ПКА часто поражается в сочетании с артериями голени или тибιοперонеальным сегментом – у 27 (45,8%) пациентов.

Таким образом, анализ локализации гнойно-некротического поражения на стопе в зависимости от пораженного магистрального артериального сегмента на фоне сахарного диабета 2-го типа показал, что наиболее часто (66,1%) поражается ПБА. Поражение подколенной артерии наблюдалось у 39 (33,9%) из 115 больных. Изучение результатов обследования и лечения больных контрольной группы позволило выявить наиболее часто поражаемый сегмент периферических артерий, а также изолированное или сочетанное их поражение. Кроме того, ангиографические данные позволили нам заранее наметить тактику лечения для данной тяжелой категории больных.

Оценка данных о локализации гнойно-некротического очага в зависимости от пораженного артериального сегмента показала, что у

больных с окклюзионно-стенотическим поражением магистральных артерий наиболее часто наблюдаются тотальная гангрена стопы (36,5%) и гнойно-некротические изменения в области пальцев стопы (29,5%). Гангрена всей стопы чаще всего встречается у пациентов с многоэтажным поражением артерий нижних конечностей (ПБА+артерии голени) – в 53,1% случаев. Этим пациентам из-за невозможности выполнения реваскуляризирующих операций и высокого риска послеоперационных тромботических осложнений часто приходилось выполнять высокую ампутацию конечности (табл. 19).

Таблица 19.

Характер сочетанного поражения магистральных артерий в зависимости от локализации гнойно-некротического очага

Локализация ГНП	ПБА		ПБА + артерии голени		ПкА		ПкА + артерии голени		Всего	
	абс.	%	абс.	%	абс.	%	абс.	%	абс.	%
КИНК (прегангрена)	4	9,1	4	12,5	-	-	3	11,1	11	9,6
Гнойно-некротическая рана стопы	8	18,2	5	15,6	4	33,3	7	25,9	24	20,9
Гангрена пальцев	16	36,4	5	15,6	2	16,7	11	40,7	34	29,6
Гангрена* пяточной области	1	2,3	1	3,1	-	-	1	3,7	3	2,6
Гангрена стопы	14	31,8	17	53,1	6	50,0	5	18,5	42	36,5
Итого	44	38,3	32	27,8	12	10,4	27	23,5	115	100

Примечание. * – Гнойно-некротическая рана пяточной области.

Следует отметить, что наиболее часто локализация гнойно-некротического процесса в области пальцев стоп наблюдаются при поражении ПБА (36,6%). Это объясняется тем, что при окклюзии или гемодинамически значимых стенозах ПБА основная функция кровоснабжения дистальной части конечности осуществляется за счет латерального пути кровообращения, связывающего общую бедренную артерию с артериальной сетью коленного сустава. Но такой путь кровообращения клинически проявляется признаками критической ишемии.

В результате снижения перфузии кислорода по тканям появляются трофические изменения дистальной части конечности.

При изолированном поражении ПКА у 6 (50%) из 12 больных наблюдалась тотальная гангрена стопы. Сочетанное поражение ПКА и артерий голени часто приводило к гнойно-некротическим процессам пальцев стопы (40,7%). На сегодняшний день в эндоваскулярной хирургии данное сочетание поражения периферических артерий является самым тяжелым и наиболее часто приводит к потере конечности. В таких случаях кровообращение стопы осуществляется только за счет коллатералей и адекватной консервативной терапии. Гнойно-воспалительный процесс в пяточной области выявлялся довольно редко (2,6%), так как эта часть стопы питается от двух артерий голени – задней большеберцовой и малоберцовой артерий, за счет чего ишемия часто компенсируется.

Анализ результатов лечения больных с критической ишемией показал, что наибольшее число больных с гнойно-некротическим процессом стоп было при изолированном поражении ПБА (38,2%). Сочетанное поражение поверхностной бедренной артерии с артериями голени встречалось у 32 (27,8%) обследованных. Такое сочетание чаще всего приводило гангрене всей стопы (53,1%). В целом при поступлении больных с гангреной стопы с высокой степенью вероятности (51,3%) следует предполагать поражение ПКА или ПБА в сочетании с артериями голени. При гангренозных поражениях пальцев стоп более вероятным будет локализация окклюзионно-стенотического процесса в ПКА в сочетании тиббиальных артерий (40,7%) или ПБА (36,6%).

Таким образом, уже при анализе локализации гнойно-некротического процесса (осмотр) нижней конечности можно предположить достаточно топическую локализацию окклюзионно-стенотического процесса на артериях нижних конечностей и сориентировать хирургов для выбора более точных и высокоинформативных методов диагностики, что поможет выбрать наиболее адекватный метод коррекции патологического процесса.

Анализ полученных результатов позволил выявить роль питающих ангиосомных артерий при возникновении гнойно-некротических поражений на стопе у больных сахарным диабетом. Непосредственные результаты обследования больных с гнойно-некротическими процессами стоп с поражением ангиосомных артерий представлены ниже.

Таблица 20.

Частота поражения ангиосомной артерии в зависимости от локализации ГНПС

Ангиосома	Сегментарная питающая артерия	Поражение питающей артерии (ангиосома)		ГНПС, %	
		Число	Процент	Число	Процент
Тыл стопы	a.dorsalis pedis	32	19,7	29	90,6
Пяточная область (лат. поверхность)	r.calcaneus a.fibularis	9	5,5	8	88,9
Пяточная область (мед. поверхность)	r.calcaneus a.tibialis posterior	10	6,1	9	90,0
Подошвенная область (лат. сторона)	a.plantaris lateralis	35	21,6	35	100,0
Подошвенная область (мед. сторона)	a.plantaris medialis	47	29,0	43	91,4
Наружная лодыжечная область	a.fibularis (r.perforans)	1	0,6	1	100,0
I палец	a.dorsalis pedis, a.a. plantares (lat et med)	28	17,2	23	82,1
Всего		162	94,1	150	92,6

Как показали наши исследования, при поражении питающей артерии в зоне кровоснабжения вероятность возникновения гнойно-некротического процесса в соответствующей части стопы равна 92,6% (табл. 3.7). При этом в бассейне медиальной плантарной артерии гнойно-некротический процесс отмечался у 9 (90%) из 10 пациентов, поражение латеральной плантарной артерии во всех случаях (100%) приводило к трофическим изменениям на стопе. В результате анализа было выявлено, что наименьшее число больных с

гнойно-некротическими изменениями при поражении питающих артерий было при трофических процессах в области I пальца стопы (82,1%) и в пяточной области стопы (88,9%).

У 43 (91,4%) из 47 больных при поражениях питающей ветви пяточной области, отходящей от ЗББА в области соответствующей ангиосомы, наблюдался гнойно-некротический процесс на медиальной поверхности пяточной области стопы.

При гнойно-некротических процессах в области наружной поверхности стопы и наружной лодыжки во всех случаях (100%) выявлено поражение малоберцовой артерии, так как коллатеральная сеть этой зоны тесно связано с МБА, и в большинстве случаев при поражении ПББА и ЗББА артериальный кровоток компенсируется за счет латеральной ветви МБА. При окклюзионно-стенотических поражениях МБА в области наружной поверхности стопы во всех случаях отмечается субкомпенсированная ишемия стопы.

Анализ зависимости появления гнойно-некротического процесса от поражения питающей артерии показал, что на стопе поражение ангиосомы в бассейне ЗББА менее часто приводит к некротическим процессам (90%). При поражении ангиосомной артерии в бассейне дистального сегмента МБА гнойно-некротические поражения наблюдается в 90% случаев. Поражение ПББА, по нашим исследованиям, в 93,9% случаев приводило к развитию гнойно-некротического процесса в соответствующих ангиосомах стопы.

При возникновении гнойно-некротических изменений стопы у больных с нарушением кровотока на ЗББА позволил установить высокую компенсаторную роль плантарных ветвей на стопе. Сочетанное поражение ЗББА с МБА приводит к декомпенсации артериального кровотока на ангиосомах, связанных с этими артериями (пяточная область). При поражении ангиосомных артерий развитие гнойно-некротического процесса при диабетической гангрене нижних конечностей отмечалось в 95% случаев. Наибольшая вероятность появления гнойно-некротического процесса имела место у пациентов с поражениями ангиосом в бассейне МБА и ПББА.

Клинический пример.

Больной А.Б., 58 лет, и/б № 2924/961. Поступил 23.08.2011 г. с жалобами на наличие гнойно-некротической раны, боли, покраснение, похолодание и почернение в области правой стопы. Из анамнеза: Страдает сахарным диабетом в течение 10 лет, постоянно принимает сахароснижающие препараты (инсулин). Со слов больного болеет в течение 15 дней, свое заболевание связывает с полученной травмой. Больной в течение 2-х недель получал стационарное лечение по месту жительства, произведена ампутация II пальца правой стопы. В динамике у больного отмечается усиление боли и почернение в области стопы. Из-за ухудшения общего состояния и стопы больной обратился в нашу клинику для стационарного лечения.

При поступлении состояние больного средней тяжести. Кожные покровы и видимые слизистые бледной окраски. АД 130/80 мм рт. ст. Пульс – 96 уд. в мин. Живот мягкий, безболезненный. Печень и селезенка не увеличены. Стул и мочеиспускание регулярные. Анализы крови: Нв – 102 г/л, эр. – $3,0 \times 10^9$, л. – 19×10^9 , СОЭ – 33, сахар крови – 10,9 ммоль/л. Мочевина – 8,8 мкмоль/л, креатинин – 96,5 мкмоль/л. Фибриноген – 566. ВСК: нач. 3-30, окон. 5-45. Локально: нижние конечности асимметричны за счет отека правой стопы и голени. На ощупь стопа холодная и болезненная, имеется покраснение, почернение и массивный некротический процесс. На тыльной поверхности отмечается неограниченные участки почернения (рис. 30). Регионарные лимфатические узлы в паховой области справа увеличены. Пульсация на периферических артериях ниже ПБА не определяется. Чувствительность на стопе резко снижена.

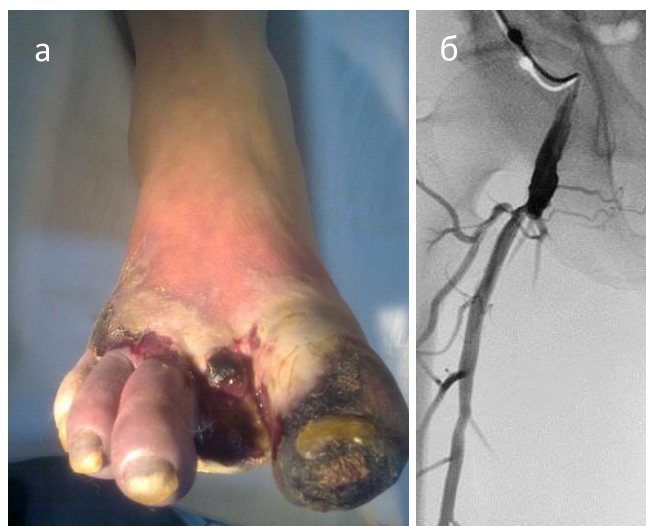

Рис. 30. Состояние стопы при поступлении. Имеется гангрена всех пальцев и отмечается прогрессирование ГНПС в голень (а). На ангиограмме отмечается тотальная окклюзия ПБА справа (б).

Диагноз: Сахарный диабет 2-тип, тяжелая форма в стадии декомпенсации. «Синдром диабетической стопы», нейроишемическая форма. Критическая ишемия нижних конечностей III ст. Состояние после операции – ампутации II пальца правой стопы. Гангрена правой стопы.

Больному назначен курс антибактериальной терапии: левофлоксацин (500 мг) по 100 мл 2 раза в день, метронидазол по 100 мл 3 раза в день, вазапрантан 20 мкг + физраствор 0,9% 200 мл в/в, флуконазол 100 мл в/в, гепарин 1,0 мл 3 раза в день п/к и инсулинотерапия. Из инструментальных исследований: При УЗДГ на стопе коллатеральное кровообращение. На рентгенограмме кости стопы без деструкций.

Больному 25.08.2011 г. выполнена ампутация правой стопы на уровне плюсневых костей. Течение послеоперационного периода гладкое, больной 30.08.2011 выписан на амбулаторное лечение. В динамике у больного сохранились боли в области культы стопы, на 10-е сутки появилась некроз мягких тканей. Через месяц у больного развился тотальный некроз мягких тканей культы с деструкцией костей стопы, в связи этим 28.09.2011 г. он был госпитализирован повторно для стационарного лечения. У больного отмечалось также повышение температуры тела до 38,0°C, боли в области культы стопы и голени усилились.

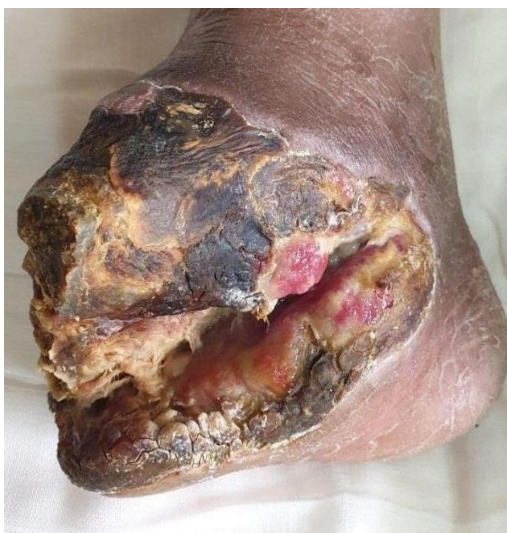

Рис. 31. Состояние стопы после метатарзальной резекции стопы.

При осмотре отмечается припухлость и покраснение культи стопы (см. рис. 31) с переходом на голеностопный сустав. Симптом флюктуации положительный, что было расценено как флегмона голени, имеется критическая ишемия. Больному решено произвести хирургическую обработку послеоперационной раны культи стопы. При этом выявлено массивное почернение мышц голени и межмышечные флегмоны, в связи с этим больному рекомендована высокая ампутация конечности на уровне бедра.

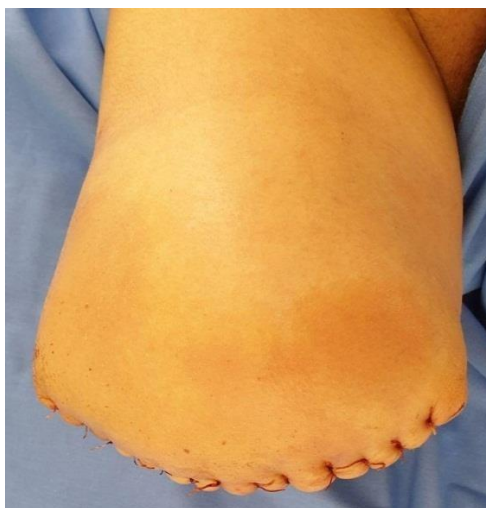

Рис. 32. Послеоперационная культя правого бедра.

На 6-е сутки после поступления (03.10.2011 г.) больному произведена ампутация правого бедра. В послеоперационном периоде состояние больного улучшилось, культя бедра с первичным натяжением (рис. 32). Больной

07.10.2011 г. выписан в удовлетворительном состоянии для амбулаторного лечения.

У пациентов группы сравнения основной причиной неудовлетворительных результатов были прогрессирование ишемии конечности и гнойно-воспалительного процесса, которые встречались соответственно в 27,0 и 19,2% случаев. Острый инфаркт миокарда наблюдался у 4 (15,3%) больных. Редко развивалась тромбоэмболия легочной артерии и уремическая кома – по 1 (3,8%) пациенту, но эти осложнения были грозными, так как в обоих случаях наступил летальный исход.

Наиболее часто летальные исходы отмечались у тех пациентов, у которых имелись признаки нарастания ишемии (28,5%) и которым была выполнена высокая ампутация нижней конечности. Вследствие прогрессирования гнойно-некротического поражения стопы умер 1 (20%) больной из 5 (табл. 21).

Таблица 21.

Анализ осложнений со стороны других систем и летальности

Осложнение	Число больных		Количество летальных исходов	
	абс.	%	абс.	%
ОИМ	4	15,4	2	14,3
ОНМК	3	11,5	2	14,3
Прогрессирование ГВПС	5	19,2	1	7,1
Прогрессирование ишемии стопы	7	26,9	4	28,6
Кровотечение из ЖКТ	2	7,7	1	7,1
Сепсис	3	11,5	2	14,3
Уремическая кома	1	3,8	1	7,1
ТЭЛА	1	3,8	1	7,1
Всего	26	15,1	14	8,1

Таким образом, в группе сравнения ухудшение общего состояния за счет сопутствующих заболеваний или осложнений, связанных с системным

поражением органов и систем, встречался у 26 (15,1) больных. Летальность составила 8,1%.

Сохранить анатомо-функциональное состояние стопы удалось у 97 (56,4%) больных группы сравнения. Опорная функция стопы с удалением части последней была сохранена у 19 (11,0%) больных. Всем этим пациентам была сохранена пяточная область, то есть им выполнена метатарзальная ампутация стопы. Высокая ампутация конечности осуществлена у 42 (24,4%) больных. Ампутация голени выполнена у 19 (11,0%) из них, на уровне бедра – у 23 (13,4%).

Наиболее часто к высокой ампутации конечности прибегали при наличии у больных выраженных клинических признаков ДГНК, а также у тех пациентов, которые были отнесены в группу высокого риска потери конечности по WIFI (75,7%). Летальный исход наступил у 14 (8,1%) пациентов, причем у 57,1% из них после высоких ампутаций нижней конечности. Изначально эти пациенты имели высокий риск потери конечности (78,5%). Необходимо отметить, что низкий риск потери конечности имел место лишь у 10 (5,8%) обследованных группы сравнения. У этих пациентов были получены наиболее благоприятные результаты лечения, без высоких ампутаций и летальных исходов.

Средний риск потери конечности по классификации WIFI был у 51 (29,6%) больного. При этом у 40 (78,4%) пациентов опорно-двигательную функцию конечности удалось сохранить. Ампутация голени была выполнена у 2 (3,9%) больных, а на уровне бедра у 6 (11,7%). Летальность составила 5,9% (табл. 22).

Полученные данные ещё раз показывают, что распределение больных в зависимости от степени риска потери конечности по классификации WIFI непосредственно влияют на конечный результат и предоставляют достаточную информацию о состоянии пациента и местном статусе до оперативного вмешательства, что во многом определяет прогноз течения гнойно-некротического процесса. В ходе анализа у пациентов группы

сравнения по глубине раны и обширности раневого процесса повреждение костной ткани вместе с сухожильными структурами или гангреной нескольких пальцев стопы было выявлено у 71 (41,2%) больного. Реже встречались глубокий некроз или тотальная гангрена стопы – у 45 (26,1%) больных. Ишемическое повреждение нижней конечности без трофических изменений наблюдалось у 8 (4,6%) пациентов. Ишемия у них была купирована консервативным лечением. Ограничение некротического очага на уровне одного или двух пальцев стопы отмечалось у 28% обследованных.

При локализации ГНП в пяточной области стопы в большинстве случаях наблюдалось вовлечение в процесс глубоких тканевых структур, что указывает на особенность течения гнойно-некротического поражения данной области.

У пациентов группы сравнения имела место ишемия конечности. У 94,2% больных обнаружены как клинические, так и инструментальные признаки нарушения артериального кровотока на конечностях. Характеристика ишемии стопы по классификации WIFI в этой исследуемой группе указывает на то, что в зависимости от величины лодыжечно-плечевого индекса (ЛПИ) число пациентов с I, II или III степенью сильно не различалось.

Выраженная ишемия стопы отмечалась у 58 (33,7%) больных группы сравнения. У этих пациентов была реальная угроза высокой ампутации нижней конечности. Пациентов с показателем ЛПИ от 0,59-0,40 было 53 (30,8%). Для сохранения опорной функции конечности им чаще выполнялись оперативные вмешательства. II степень ишемии (ЛПИ=0,79-0,60) по WIFI диагностирована у 51 (29,6%) больного. Этим пациентам чаще проводились поэтапные некрэктомии и ампутации пальцев стопы. Больных без явных клинических признаков или нормальными показателями ЛПИ было 10 (5,8%).

Согласно критериям инфекционного процесса стопы по классификации WIFI, 76,1% пациентов группы сравнения поступили в клинику с признаками

местного или общего воспалительного процесса. Большинству из них потребовались экстренные хирургические операции. Тактика лечения зависела от выраженности гнойно-некротического процесса и наличия сопутствующих заболеваний. Более тяжелым контингентом считались больные с признаками синдрома системной воспалительной реакции (ССВР=FI-3), который на фоне ишемии нередко приводил к высоким ампутациям конечности или гибели пациента.

У 41 (23,8%) больного при поступлении признаков инфекционного процесса не обнаружено, они имели только некротические раны разного размера на фоне ишемии стопы (табл. 3.11). Неограниченный гнойный процесс или признаки гнойного фасциита были обнаружены у 46 (26,7%) больных, которым выполнена санация гнойного очага в течение первых суток после поступления. Местные воспалительные явления без общей реакции организма отмечались в 27,3% случаев.

Таким образом, из числа включенных в исследование больные с обширными раневыми процессами на фоне выраженной ишемии определенно составляли самый тяжелый контингент с точки зрения выбора тактики и низких показателей благоприятного исхода хирургического вмешательства. Для ведения и определения стратегии лечения больных с ДГНК оптимальной является классификация WIFI, которая включает в себя все основные параметры для оценки состояния конечности.

Эффективность длительной внутриартериальной катетерной терапии при лечении диабетической гангрены нижних конечностей

В настоящее время врачи разных специальностей следуют единым принципам в лечении больных с поражениями нижних конечностей на фоне СДС. При выраженной ишемии и инфекционном процессе на стопе независимо от проводимой адекватной терапии нередко не удается сохранить стопу или нижнюю конечность. В случаях агрессивного течения гнойного

процесса для купирования ишемии и ограничения патологического очага применяется ДВАКТ.

В группе сравнения длительная внутриартериальная катетерная терапия проводилась у 39 (22,6%) пациентов, у которых имелись выраженная ишемия стопы и признаки флегмон в очаге поражения.

Чаще всего внутриартериальная катетерная терапия проводилась пациентам с тотальной гангреной всей стопы – 33,3%. Реже к ДВАКТ прибегали у больных с критической ишемией конечностей (10,2%) без трофических изменений на стопе. При гангрене пальцев стопы у 10 (25,6%) больных пришлось применить катетерную терапию для улучшения перфузии в очаге поражения.

ДВАКТ выполнялась у 7 (17,9%) больных при гангрене пяточной области стопы и у 5 (12,8%) пациентов с гнойно-некротическими поражениями стопы различной локализации стопы. При этом обязательно учитывалось состояние сердечно-сосудистой системы и почечной деятельности. Основным противопоказанием к проведению ДВАКТ являлись недавно перенесенные инфаркт миокарда (не менее 6 мес.) и плановый гемодиализ.

31 (19,4%) пациенту группы сравнения, получавших ДВАКТ, выполнены различные хирургические операции на стопе. В основном это были ампутации пальцев и некрэктомии, которые выполнены соответственно у 30,7 и 20,5% обследованных. Высокие ампутации конечности на уровне голени произведены у 2 (5,1%) больных, на уровне бедра – у 7 (17,9%).

Метатарзальная резекция стопы осуществлена у 7 (17,9%) пациентов. Летальность у больных контрольной группы, получавших ДВАКТ, составила 7,7% (3 пациента). 1 (33,3%) больной умер от инфаркта миокарда, у 1 (33,3%) пациента развилось ОНМК.

Таблица 22.

Выполненные операции пациентам группы сравнения, получивших ДВАКТ (n=39)

Сегмент поражения	Кол-во больных	Ампут. пальцев		Некрэктомия		Ампутация по Шарпу		Ампутация голени		Ампутация бедра		Летальность	
		абс.	%	абс.	%	абс.	%	абс.	%	абс.	%	абс.	%
ПБА	6 (15,4)	2	33,3	1	16,7	1	16,7	1	16,7	0	0	1	16,7
ПоА	3 (7,7)	0	0	1	33,3	1	33,3	0	0	1	33,3	0	0
ЗББА	4 (10,2)	0	0	1	25,0	0	0	0	0	2	50,0	1	25,0
ПББА	7 (18,0)	3	42,9	0	0	2	28,4	0	0	1	14,2	0	0
ПББА и ЗББА	11 (28,2)	6	54,5	2	18,2	2	18,2	0	0	1	9,1	1	9,1
Две разных сегментов	8 (20,5)	1	12,5	3	37,5	1	12,5	1	12,5	2	25,0	0	00
Итого	39 (100)	12	30,8	8	20,5	7	17,9	2	5,1	7	17,9	3	7,7

Еще 1 больной, у которого после ампутации бедра началось кровотечение из ЖКТ, умер на 4-е сутки, несмотря на проведенные мероприятия. Необходимо отметить, что при сочетанном поражении периферических артерий (ПБА и ЗБА) все пациенты подвергались оперативным вмешательствам, одному больному после ДВАКТ в связи с нарастанием ишемии конечности произведена высокая ампутация на уровне бедра.

В послеоперационном периоде на 2-е сутки пациент умер от обширного инфаркта миокарда. Изолированное поражение ЗБА отличалось злокачественным течением, поэтому 2 (50%) из 4 больных пришлось выполнить высокую ампутацию бедра (табл. 22).

Таким образом, лечение пациентов с ДГНК традиционными методами без учета локализации гнойно-некротического процесса в большинстве случаев приводит к высоким ампутациям нижних конечностей и гибели больного. На результат лечения влияет не только своевременное оказание хирургической помощи, но и применение нового адекватного метода лечения. Одновременная коррекция периферического артериального кровотока и мероприятия, направленные на ликвидацию инфекционного фактора, являются залогом успеха в лечении ДГНК. Но при этом каждый больной требует индивидуального подхода в зависимости от преобладающего патологического агента. Устранив факторы, влияющие на конечный результат, используя современные методы операций и тактику ведения пациентов с ДГНК, мы можем подняться на новый уровень борьбы с хирургическими осложнениями СДС и тем самым улучшить качество жизни данной категории больных.

ЭНДОВАСКУЛЯРНЫЕ МЕТОДЫ ЛЕЧЕНИЯ ДИАБЕТИЧЕСКОЙ ГАНГРЕНЫ НИЖНИХ КОНЕЧНОСТЕЙ

Эффективность баллонной ангиопластики при лечении ДГНК

Проблема лечения поражения периферических артерий нижних конечностей на фоне сахарного диабета приобретает в последнее время новое звучание. Это связано, прежде всего, с развитием новых внутрисосудистых технологий, позволяющих работать с артериальными окклюзиями или стенозами на разных уровнях. Преимуществами эндоваскулярного лечения является малая травматичность, хорошая переносимость вмешательства и применение местной анестезии. К недостаткам относятся высокая стоимость расходных материалов, затруднительность или невозможность проведения процедуры при множественных и протяженных окклюзионно-стенотических поражениях артерий нижних конечностей.

В нашем исследовании в основную группу включены 323 больных, находившихся на стационарном лечении в Центре гнойной хирургии и ХОСД в 2012-2018 гг., стратегия лечения, которых включала реваскуляризацию (баллонная ангиопластика) периферических артерий нижних конечностей и дополнительные хирургические операции (некрэктомии и реконструктивные операции на стопе).

Несмотря на то, что по данным ангиографии у пациентов с СДС имелось поражение нескольких артерий нижних конечностей, баллонной ангиопластики подвергалась преимущественно одна артерия, так как реваскуляризация осуществлялась согласно ангиосомальному принципу. То есть ангиопластика выполнялась на артерии, которая питала пораженный участок на стопе с гнойно-некротическим процессом в виде язвенного дефекта или вяло заживающей послеоперационной раны.

Оценка состояния оперированных нижних конечностей у больных в покое и при физической нагрузке проводилась при выписке и через 12, 24 и 36 месяцев после операции. Характер кровотока изучали с помощью

ультразвуковой доплерографии с измерением ЛПИ и дуплексного сканирования. Операцию считали успешной, если исчезали боли в покое, устранялась или уменьшалась перемежающаяся хромота, отмечалось потепление кожных покровов, заживление трофических язв (появление признаков грануляции), появлялась пульсация артерий дистальнее восстановленного сегмента. Динамика клинического статуса больных после операции оценивалась по схеме, предложенной Российским консенсусом по хронической ишемии (2005) (табл. 4.1).

Таблица 23.

Схема оценки динамики клинического статуса больных после операции

Клинический статус		Характеристика клинического статуса
+3	Значительное улучшение	нет симптомов ишемии, все трофические язвы зажили, ЛПИ нормализовался (>0,9)
+2	Умеренное улучшение	у пациентов отмечаются симптомы, но боли в конечности появляются при большей нагрузке, чем до операции; ЛПИ не нормализовался, но увеличился больше чем на 0,1
+1	Минимальное улучшение	ЛПИ увеличился более чем на 0,1, но клинического улучшения нет или, напротив, клиническое улучшение без прироста ЛПИ более чем на 0,1
0	Без изменений	нет изменения в степени ишемии и нет увеличения ЛПИ
-1	Незначительное ухудшение	нет изменения в степени ишемии, но ЛПИ уменьшился больше чем на 0,1 или, напротив, отмечено ухудшение статуса без уменьшения ЛПИ на 0,1 и более
-2	Умеренное ухудшение	усугубление ишемии минимум на одну степень или неожиданная малая ампутация
-3	Значительное ухудшение	Ухудшение статуса более чем на одну степень ишемии или неожиданная большая ампутация

Клинический успех в ранние сроки после операции достигнут у 301 из 323 (93,2%) больных. Значительное улучшение отмечалось у 109 (33,7%), умеренное – у 151 (46,7%), минимальное – у 44 (13,6%). У 29 (8,9%) пациентов результаты лечения были неудовлетворительными.

Таблица 24

Характеристика выполненных операций пациентам (n=323)

Сегмент поражения	Кол-во больных	Ампутация пальцев		Некр-эктомия		Ампутация по Шарпу		Ампутация голени		Ампутация бедра		Летальность	
		абс	%	абс	%	абс	%	абс	%	абс	%	абс	%
НПА	3 (0,9)	1	33,3	1	33,3	0	0	0	0	0	0	0	0
ПБА	73 (22,6)	30	41,1	22	30,1	12	16,4	10	13,7	5	6,8	4	5,4
ПкА	37 (11,4)	10	27,0	16	43,2	4	10,8	1	2,7	1	2,7	1	2,7
ЗББА	28 (8,7)	7	25,0	12	42,8	0	0	4	14,3	1	3,5	4	14,3
ПББА	47 (14,5)	15	32,0	16	34,0	8	17,0	3	6,4	0	0	2	4,2
МБА	4 (1,2)	2	50,0	0	0	0	0	0	0	0	0	0	0
ПББА и ЗББА	82 (25,3)	37	45,1	22	26,8	10	12,2	9	11,0	2	2,4	4	4,9
Две разных сегментов	49 (15,1)	8	16,3	15	30,6	5	10,2	3	6,1	1	2,0	2	4,1
Итого	323 (100)	110	34,1	104	32,2	39	12,1	30	9,3	10	3,1	17	5,2

У 11 (3,4%) пациентов успешное эндоваскулярное вмешательство не привело к клиническому улучшению нижней конечности, а у 8 (2,4%) больного наступило ухудшение.

293 (90,7%) пациентам основной группы выполнены различные оперативные вмешательства на нижних конечностях. Ампутация пальцев и поэтапные некрэктомии проведены соответственно 34,1 и 32,2% больным. Высокая ампутация нижней конечности выполнена у 40 (12,4%) больных, в том числе на уровне голени – у 30 (9,3%), на уровне бедра – у 10 (3,1%). Метатарзальная резекция стопы на уровне плюсневых костей осуществлены у 39 (12,1%) пациента, летальный исход наступил у 17 (5,2%). От обширного инфаркта миокарда умерли 12 (71,4%) больных. У 4 (23,5%) из 17 больных наблюдалось ОНМК, 1 (5,9%) пациент скончался от желудочно-кишечного кровотечения.

Следует отметить, что летальный исход чаще наблюдался у пациентов с изолированным поражением задней большеберцовой артерии (14,3%). В структуре поражения артериального сегмента периферического артериального русла ведущее место занимало сочетанное поражение 2-х или более артерий голени (25,3%). Изолированное поражение артерий голени имело место у 79 (24,4%) больных. Необходимо отметить, что поражение поверхностной бедренной артерии встречалось у 73 (22,6%) больных, которые чаще всего подвергались оперативным вмешательствам (см. табл. 24).

При прогрессировании ишемии конечности после баллонной ангиопластики мы предпочитали выполнять ампутацию голени по усовершенствованной нами методике, так как данная стратегия дает пациентам высокий шанс для сохранения качества жизни после высоких ампутаций. Сохранение коленного сустава имеет ряд преимуществ перед ампутацией на уровне бедра. Нами выполнялась только одномоментная ампутация голени, которая, по данным литературы, сопровождается высокой

частотой послеоперационных осложнений. Наша методика отличалась наименьшей частотой осложнений и реампутаций на уровне бедра.

При анализе больных основной группы по критериям классификации WIFI было выявлено следующее: у 41,3% пациентов наблюдалось ишемия II степени по этой классификации. У 6 (1,8%) больных согласно данной классификации выявлены признаки низкого риска потери конечности. Средний риск отмечался у 58 (18,0%) обследованных, высокий риск ампутации конечности – у 259 (80,2%)

Результаты лечения больных были проанализированы по критериям классификации WIFI. У пациентов с клиническими признаками низкого риска потери нижней конечности неудовлетворительных результатов и летальных исходов не наблюдались, то есть у всех удалось сохранить анатомо-функциональное состояние стопы. Среди больных со средним риском неудовлетворительные результаты лечения и летальный исход наблюдались соответственно у 5,1 и 3,4%.

У пациентов с высоким риском потери конечности зарегистрированы большое количество неудовлетворительных результатов лечения: высокая ампутация была выполнена у 40 (12,4%) больных. Летальный исход была отмечена в 17 (5,3%) случаях (табл. 4.4).

Следует отметить, что в этих случаях только в 3 (17,6%) случаях пациенты умерли на фоне прогрессирования ГНПС или ишемии.

Зависимость поражения артериального русла от локализации гнойно-некротических поражений стоп

До недавнего времени большинство эндоваскулярных ангиопластик артерий нижних конечностей выполняли до момента возникновения некротических изменений в тканях. Зачастую наличие некрозов в области стоп считали противопоказанием к выполнению эндоваскулярных вмешательств. Это связывали с высоким риском возникновения инфекционных осложнений.

Доказана эффективность методов реваскуляризации нижних конечностей у пациентов с гнойно-некротическими формами синдрома диабетической стопы. В сравнительном анализе было показано, что эффективность использования комплексного лечения у этих пациентов без реваскуляризации невысока. В то же время при выполнении БАП в сочетании с комплексным консервативным лечением в 70-80% наблюдений происходит отграничение гнойно-некротического процесса с возможностью сохранения опороспособной конечности путем выполнения малых ампутаций на стопе.

Полученные результаты согласуются с общеизвестным фактом о дистальном типе поражения артерий нижних конечностей у больных СД. Случаи стенозирования и окклюзии магистральных артерий голени превышают по частоте встречаемости эпизоды поражения более мелких артерий стопы, что, вероятно, объясняется большей протяженностью артерий голени в условиях развивающегося сегментарного поражения сосудов при СДС.

При детальном анализе по пораженным артериальным сегментам было выявлено, что почти у половины (49,8%) пациентов было изолированное поражение артерий ниже коленного сустава, а их сочетание с ПБА и ПКА встречалось в 15,1% случаях, что еще раз подтверждает особенности проявления окклюзионно-стенотических признаков периферических артерий на фоне СД.

Сочетанное поражение артерий голени и БПС встречалось в 15,1% случаев. Поражения магистральных артерий нижней конечности – ПБА и ПКА – наблюдались у 113 (34,9%) больных. По характеру поражения периферических артерий нижних конечностей преобладали стенозы сосудов. При этом это соотношение в дистальных отделах артерий нижней конечности меняется в обратную сторону с увеличением числа больных с окклюзиями (табл. 25).

Таблица 25.

Характер поражения артерий нижних конечностей

Пораженный сегмент	Вид поражения	Число больных		Всего	
		абс.	%	абс.	%
Подвздошно-бедренный сегмент	Стеноз	9	60,0	15	4,6
	Окклюзия	6	40,0		
БПС	Стеноз	61	62,2	98	30,3
	Окклюзия	37	37,8		
Поражение артерий голени	Стеноз	95	59,0	161	49,8
	Окклюзия	66	41,0		
Поражение БПС + артерий голени	Стеноз	21	42,8	49	15,1
	Окклюзия	28	57,2		
Итого	Стеноз	186	57,5	323	100,0
	Окклюзия	137	42,5		

Таблица 26.

Характер поражения артерий нижних конечностей у пациентов основной группы в зависимости от локализации ГНПС (n=323)

Локализация ГНПС	Пораженный сегмент										
	ПА + артер. голени	ПБА	ПБА+ ПкА	ПБА+ артер. голени	ПкА	ПкА + артер. голени	ПББА	ЗББА	МБА	Две арт.голе ни	Всего
КИНК	0	6 (17,1)	5 (14,3)	6 (17,1)	0	4 (11,4)	2 (5,7)	2 (5,7)	0	10 (28,5)	35 (10,8)
Гангрена пальцев	1 (1,4)	11 (15,5)	4 (5,6)	9 (12,6)	2 (2,8)	9 (12,6)	15 (21,1)	4 (5,6)	0	16 (22,5)	71 (22,0)
Гнойно-некрот. рана	1 (1,1)	9 (10,2)	8 (9,1)	7 (7,9)	4 (4,5)	12 (13,6)	13 (14,7)	2 (2,2)	3 (3,4)	29 (33,0)	88 (27,3)
Гангрена * пят. области	0	1 (5,0)	0	1 (5,0)	0	1 (5,0)	0	9 (45,0)	0	8 (40,0)	20 (6,2)
Гангрена стопы	1 (0,9)	22 (20,1)	10 (9,1)	12 (11,0)	9 (8,2)	8 (7,3)	17 (15,6)	11 (10,1)	1 (0,9)	18 (16,5)	109 (33,7)
Всего	3 (0,9)	49 (15,1)	27 (8,3)	35 (10,8)	15 (4,6)	34 (10,5)	47 (14,5)	28 (8,6)	4 (1,2)	81 (25,1)	323 (100)

При обследовании пациентов до выполнения оперативных вмешательств на стопе или голени с помощью дуплексного сканирования и МСКТ артерий нижних конечностей определяли уровень и степень поражения, что позволяло выбрать тактику дальнейших действий по ведению больных и объем оперативного вмешательства.

В основной группе наиболее часто наблюдались пациенты с поражением двух артерий голени, которые составляли 25,1% из общего числа больных. Сочетанное поражение артерий голени часто привело к гангрене или гнойно-некротическому поражению пяточной области стопы (40%). Изолированное поражение ПБА и ПББА встречались довольно часто – соответственно у 15,1 и 14,5% обследованных.

Окклюзионно-стенотическое поражение подколенной артерии в виде сочетания с поражением артерий голени наблюдались у 34 (10,5%) пациентов, с поверхностной бедренной артерией – у 27 (8,3%). Изолированное поражение ПКА, которое отмечалось в 4,6% случаев, часто приводило к гангрене стопы (60%) (табл. 26).

Таким образом, изучение характера гнойно-некротического процесса на стопе показало, что наиболее часто у пациентов выполненных БАП наблюдалась тотальная гангрена стопы с преобладающим поражением артерий голени и эти данные ещё раз показывают дистальное поражение периферических артерий при СД.

Стратегия проведения баллонной ангиопластики в зависимости от пораженной ангиосомы

Объем и характер эндоваскулярных хирургических вмешательств зависел от уровня окклюзии (или критического стеноза) артерий нижних конечностей. Во всех случаях независимо от пораженного сегмента была выполнена баллонная ангиопластика. У 6 больных с поражением ПБА осуществлена БАП со стентированием. Объем оперативного вмешательства

определяли, исходя из технических возможностей, он не ограничивался только рекомендованной классификацией атеросклеротических поражений TASC II (2007).

При восстановлении проходимости артерий голени применяли ангиосомный подход. Отдаленные результаты реканализации артерий нижних конечностей были лучше при правильно сформированных путях притока, адекватному принимающему руслу. Если восстановить проходимость всех трех артерий голени не удавалось, использовали потенциал коллатеральной сети, сформировавшейся на фоне хронической ишемии. Анализ частоты появления ГНПС в зависимости от поражения питающей артерии в основной группе подтвердил вышеуказанные сведения группы сравнения о развитии гнойно-некротического процесса более чем в 80% случаев. В 1,2,4 и 6 ангиосомах этот показатель составлял 100%, то есть у всех больных при поражении питающей артерии в этих случаях отмечалось развитие ДГНК.

Таблица 27.

Зависимость появления ГНПС от поражения питающей артерии

Ангиосома	Сегментарная питающая артерия	Поражение питающей артерии	ГНПС	
			абс.	%
Тыл стопы	a.dorsalis pedis	28	28	100
Пяточная область (лат. поверхность)	r.calcaneus a.fibularis	33	33	100
Пяточная область (мед. поверхность)	r.calcaneus a.tibialis posterior	37	35	94,6
Подошвенная область (лат. сторона)	a.plantaris lateralis	46	46	100
Подошвенная область (мед. сторона)	a.plantaris medialis	39	38	97,4
Наружная лодыжечная область	a.fibularis (r.perforans)	4	4	100
I палец	a.dorsalis pedis, a.a.plantares (lat et med)	23	20	87,0
Всего		210	204	97,1

Полученные данные указывают, что поражение питающей артерии определенного участка стопы, отходящей от артерий голени, имеет тесную связь с появлением гнойно-некротических поражений в соответствующей зоне стопы. В ходе анализа было выявлено, что вероятность появления гнойно-некротических изменений при поражении питающей артерии составляет 97,1% (см. табл. 27).

При планировании рентгеноэндоваскулярного вмешательства в большей степени соблюдали ангиосомный принцип баллонной ангиопластики, позволяющий улучшить прогноз лечения гнойно-некротических поражений стоп, связанных и с артериальными нарушениями.

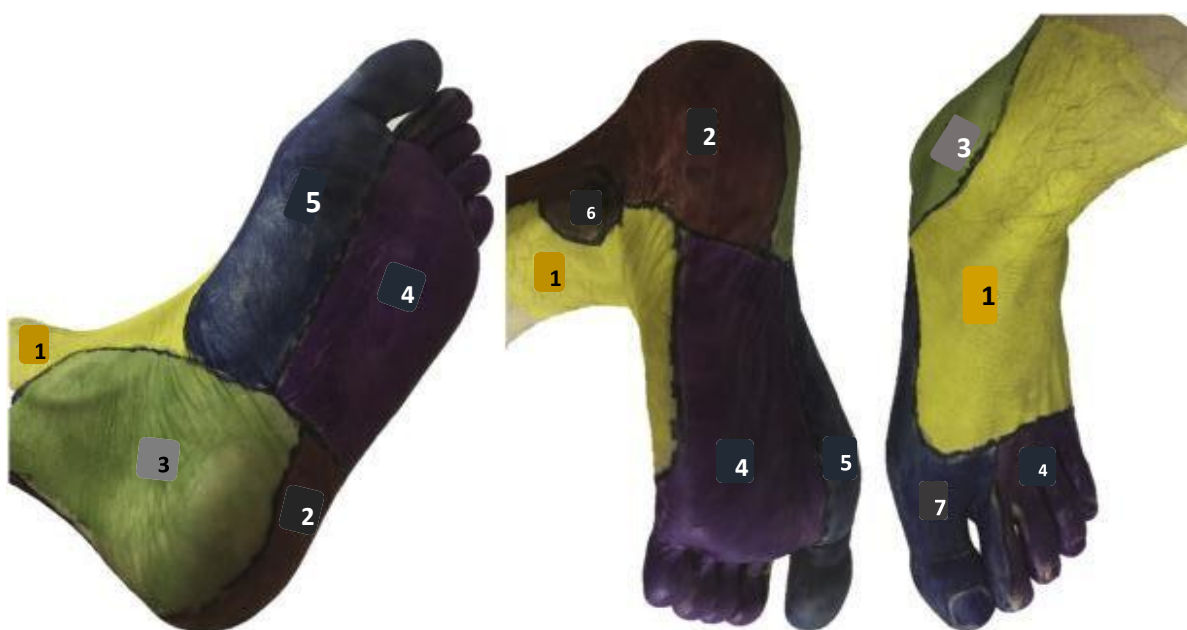

Рис. 33. Определенные участки (ангиосомы) стопы и голени в зависимости от кровоснабжаемой артерии.

Принципиальное значение для заживления язв нижних конечностей или постнекрэктомических ран имеет не количество восстановленных артерий, а восстановление кровотока именно по той артерии, которая кровоснабжает зону язвенно-некротического поражения стопы. При этом мы получили довольно хорошие результаты заживления язв и возможность

сохранения конечности у пациентов с критической ишемией и язвенным поражением конечности (рис. 33).

Используя этот принцип в соответствии с локализацией ишемического поражения нижних конечностей, можно определить тактику реваскуляризации пораженного бассейна до самого оперативного вмешательства, что увеличивает эффективность баллонной ангиопластики. Согласно ангиосомальному принципу, мы проводили следующие виды реваскуляризации на нижних конечностях:

1. Прямая реваскуляризация – восстановление кровотока по артерии, питающей поврежденную ангиосому.

2. Непрямая реваскуляризация – восстановление кровотока по артерии, питающей несвязанную ангиосому.

3. Непрямая реваскуляризация через коллатерали - восстановление кровотока по артерии, питающей поврежденную ангиосому через коллатерали (например, подошвенная дуга или ветви малоберцовой артерии).

Клинический пример.

Больной Ж.К., 1962 г.р., и/б №10768/1257, поступил в нашу клинику 22.07.2018 г. с жалобами на боли, почернение и гнойную рану в области левой стопы. Из анамнеза больной страдает сахарным диабетом в течение 25 лет, регулярно принимает инсулин. Больной в течение 5 дней получал стационарное лечение по месту жительства, ему произведена ампутация V пальца левой стопы по поводу гангрены.

В динамике у больного наблюдались признаки прогрессирования ГНПС, боли на стопе усилились. В связи с неэффективностью проведенных лечебных процедур пациент обратился в нашу клинику, куда был госпитализирован для обследования и лечения.

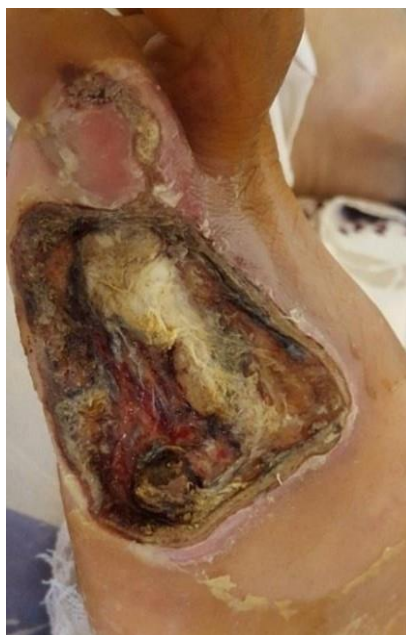

Рис. 34. Локальный вид стопы при поступлении.

При локальном осмотре стопа асимметричные за счет отека левой стопы. В области латеральной поверхности левой стопы имелся гнойно-некротическая рана в области 1 и 4 انگисом размером 10x5,0 см, вокруг раны инфильтрирован и имеется болезненность (см. рис. 35). На ощупь стопа холодная, на стопных артериях пульсация не определяется. Состояние стопы по классификации WIFI: W-3, I-2, FI-1. Риск высокий (9 баллов).

Диагноз: Сахарный диабет 2-го типа. «СДС», нейроишемическая форма. КИНК III ст. СПО ампутации V пальца левой стопы. Гангрена левой стопы.

Больному решено выполнить МСКТ сосудов, при которой была обнаружена проксимальная окклюзия ПББА и дистальное поражение ЗББА. После нормализации показателей коагулограммы и на фоне двойной антиагрегантной терапии пациенту выполнена БАП ПББА и ЗББА с восстановлением АТС (рис. 35).

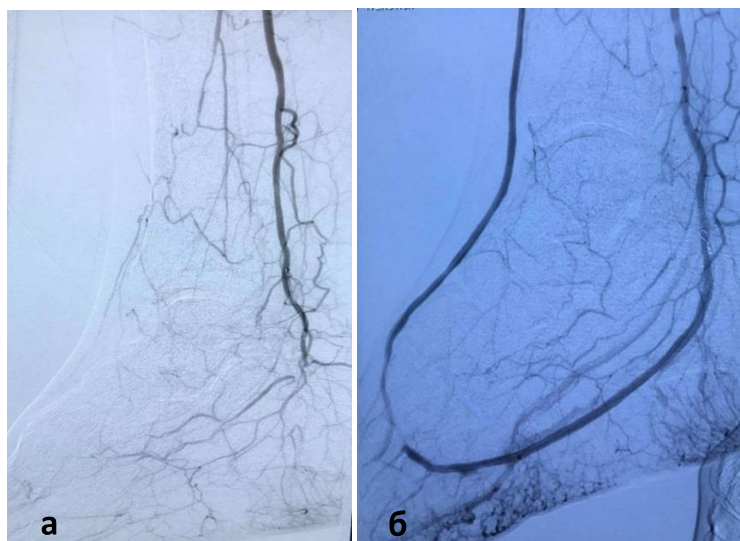


Рис. 35. Состояние сосудов стопы до (а) и после БАП (б).

После восстановления артериального кровотока в области раны появились признаки ограничения некротических тканей, и на 3-и сутки появились признаки грануляционной ткани (36а). В связи с этим на 4-е сутки после БАП произведена ампутация IV пальца левой стопы с хирургической обработкой (ХО) (рис. 36б).

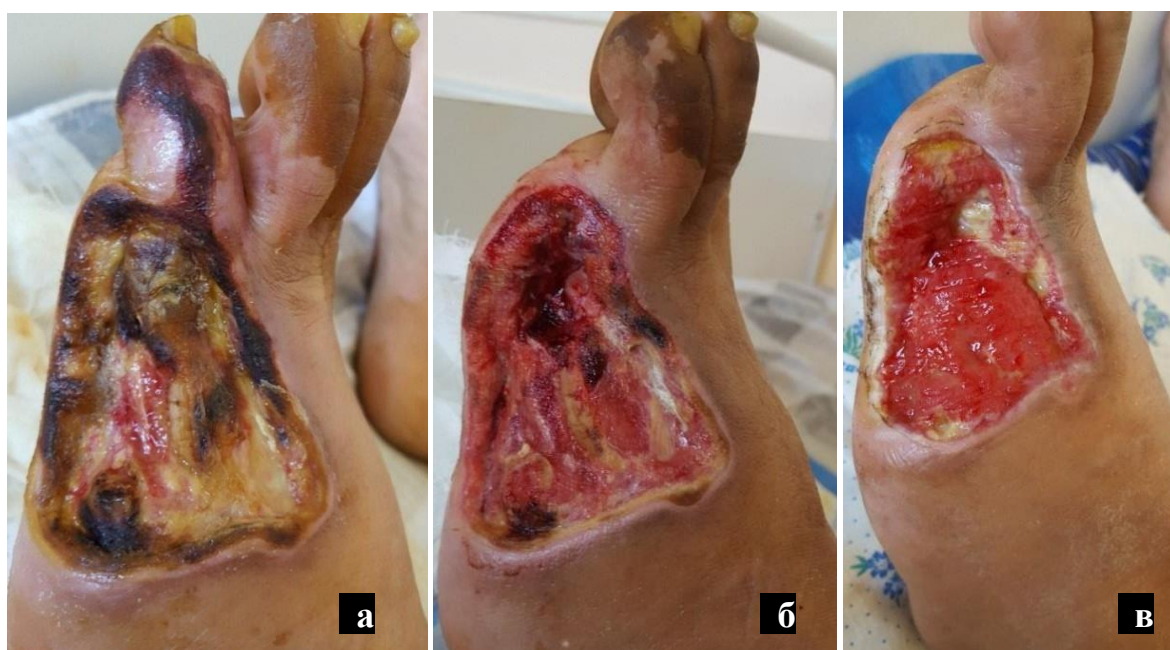


Рис. 36. Внешний вид стопы после БАП (а), хирургической обработки с удалением IV- пальца (б) и появление грануляционной ткани (в).

В динамике больному проводилась регулярная санация с использованием местных современных перевязочных материалов (ГелеПран),

в результате чего нам удалось сократить срок I фазы раневого процесса с переходом во II фазу (рис. 36в).

Больной в удовлетворительном состоянии на 7-е сутки выписан на амбулаторное лечение для дальнейшего наблюдения по месту жительства.

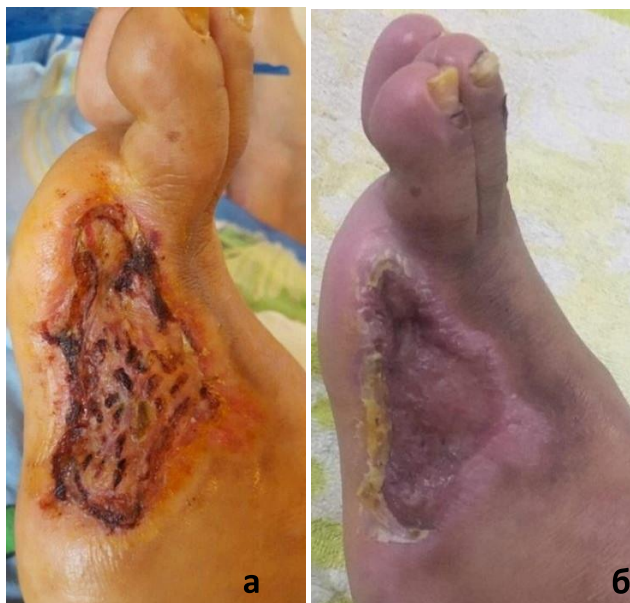

Рис. 37. Состояние после аутодермопластики (а) и вид стопы на 45-е сутки после баллонной ангиопластики (б).

В динамическом наблюдении послеоперационная рана очистилась от некротических тканей, и на 27-е сутки после баллонной ангиопластики больной был повторно госпитализирован для завершающего этапа лечения. Больному выполнена аутодермопластика по Тиришу. Течение послеоперационного периода гладкое. На 45-е сутки после восстановления артериального кровотока наступило полное заживление послеоперационной раны, сегодня больной регулярно пользуется ортопедической обувью.

Среди наблюдаемых больных только у троих при имеющемся артериальном поражении ГНПС отсутствовало. Это во много зависит от строения артериальной сети стопы и компенсированности ишемии за счет других артериальных бассейнов (ангисомальных артерий).

Таким образом, ангиосомальный принцип реваскуляризации артерий при критической ишемии нижних конечностей на фоне сахарного диабета дает хорошие результаты, а именно способствует заживлению язвенно-некротических дефектов на стопе и позволяет сохранить

конечность. Соблюдение ангиосомального принципа при выполнении эндоваскулярной реваскуляризации у больных с ДГНК приводит к снижению количества высоких ампутаций и существенно уменьшает сроки заживления трофических дефектов на стопе.

Определение риска высокой ампутации нижней конечности в зависимости от пораженных ангиосом стопы

Определение пораженной ангиосомы поможет прогнозировать течение гнойно-некротического процесса и выбрать тактику лечения больных с ДГНК. С этой точки зрения применение классификации WIFI с оценкой возможности сохранения или потери конечности увеличивает наши шансы, для того чтобы достичь благоприятных результатов.

При отсутствии технических условий для ангиосомальной реваскуляризации нижней конечности рекомендуется применение неангиосомальной тактики реваскуляризации. Это объясняется тем, что у таких больных макро- и микроангиопатии развивались постепенно и достаточно длительное время, и за этот период у них сформировалась хорошо развитая внутрисистемная артериальная коллатеральная сеть, что обеспечивает заполнение артерий голени и артериальных дуг стопы через коллатерали. Так, среди постоянных ветвей бедренной артерии в гунтеровом канале наиболее часто в создании коллатерального кровотока участвовали три крупных сосуда нисходящая артерия колена, надкостничная артерия и мышечно-суставная артерия. В пределах этого канала ветви бедренной артерии анастомозируют с бассейнами как глубокой артерии бедра, так и подколенной артерией. Все постоянные ветви подколенной артерии участвуют в формировании коллатерального кровотока при окклюзиях в бедренно-подколенном сегменте.

Анализ полученных результатов на основании критериев классификации WIFI дал нам четкое представление о исходе каждого конкретного клинического случая. В зависимости от риска потери

конечности и выраженности признаков ДГНК пациенты были разделены на 3 группы: низкий, средний и высокий риск.

В таблице 4.8 приведено распределение гнойно-некротических процессов у пациентов основной группы по локализации. Преобладало поражение подошвенных ангиосом, что отчасти объясняется тем, что чаще всего подверженные возникновению язвенных/гангренозных изменений дистальные отделы пальцев стоп преимущественно питаются из плантарных артерий, соответственно относятся к одноименным ангиосомам.

Независимо от степени риска потери конечности анатомо-функциональное состояние стопы удалось сохранить у 227 (70,2%) больных. Опорно-двигательная функция конечности, что было оценено как хороший результат, была сохранена 39 (12,1%) больному. Этим пациентам по мере возможности была сохранена часть стопы с адекватно функционирующим голеностопным суставом.

При неудовлетворительном результате или прогрессировании гнойно-некротического процесса высокая ампутация нижней конечности была выполнена 40 (12,4%) пациентам. При этом ампутацию предпочитали выполнять на уровне голени с сохранением функционирующего коленного сустава, что пациентам дало возможность пользоваться протезами. Ампутация голени часто производилась тем пациентам, у которых имелись признаки высокого риска потери конечности по WIFI (88,2%). При этом необходимо отметить, что чаще всего высокие ампутации осуществлялись у пациентов с высоким риском с гангреной пяточной области стопы (18,7%) (табл. 4.8).

Следует отметить, что в основной группе лишь у 6 (1,8%) больных были признаки низкого риска потери конечности. Выполнение баллонной ангиопластики у этих больных способствовало достижению благоприятного результата лечения, без высоких ампутаций и гибели пациентов.

Средний риск по классификации WIFI имели 58 (18,0%) пациентов. У 53 (91,3%) из них удалось сохранить опорно-двигательную функцию конечности, при высоком риске этот показатель составлял 64,7%. Ампутация конечности во всех трех случаях была выполнена на уровне голени с первичным натяжением культи. Летальный исход наступил у 2 (3,4%) пациентов. У больных с высоким риском летальность составила 5,8%. Во всех случаях в качестве положительного результата баллонной ангиопластики периферических артерий рассматривалось уменьшение отека на стопе, появление в течение ближайших 3-4-х суток демаркационной линии при некрозе и возникновение признаков грануляционной ткани или краевой эпителизации при имеющемся язвенном дефекте.

Таким образом, по нашим данным, баллонная ангиопластика артерий нижней конечности является оптимальным методом купирования (уменьшения) ишемии, вызванного тяжелыми морфофункциональными изменениями периферического артериального русла, и может быть проведена у всех больных с осложненными формами СДС при наличии соответствующих показаний и отсутствии противопоказаний к вмешательству.

Использование для определения жизнеспособности тканей конечности при синдроме диабетической стопы УЗДГ, МСКТ и других методов позволяет более целенаправленно подойти к выбору способа оперативного лечения при гнойно-некротических процессах стопы, применять экономные варианты малых ампутаций на стопе, что положительно сказывается на отдаленных функциональных результатах. Степень поражения местных тканевых структур на стопе имела большое значение для определения тактики и непосредственно повлияла на конечный результат лечения. В основной группе по классификации WIFI у 312 (96,6%) пациентов раневые поверхности были различной локализации и глубины. Только у 11 (3,4%) больных на нижних конечностях трофических изменений не выявлено, но имелись признаки критической ишемии стопы.

По WIFI II и III степень (W2-W3) поражения тканей стопы встречались почти одинаково часто – соответственно у 42,1 и 41,2% обследованных. Поверхностное повреждение мягких тканей (W-I) было выявлено у 43 (13,3%) больных, у которых неудовлетворительных результатов лечения не отмечено. Глубокий некроз чаще всего выявлялся при локализации гнойно-некротического очага в пяточной области стопы (60%), который имел самый неблагоприятный результат лечения (табл. 4.9). Локализация ГНПС в наружной лодыжечной области, в отличие от других расположений, имела более поверхностный характер.

Как видно из таблицы 4.10, критическая ишемия конечности встречалась у всех пациентов, которые отличались только величиной ЛПИ. Изучение характера ишемии стопы по классификации WIFI у больных основной группы показало, что III степень наблюдался реже (23,5%), чем I и II, но у этой категории пациентов результаты лечения чаще были неблагоприятными.

Таблица 28.

Характеристика больных по ишемии конечности по классификации WIFI в зависимости от пораженных ангиосом, n=323

Ангиосома	Число больных	ЛПИ					
		0,79-0,60 (Isch-1)		0,59-0,40 (Isch-2)		≤0,39 (Isch-3)	
		абс	%	абс	%	абс	%
Тыл стопы	67	23	34,3	28	41,8	16	23,9
Пяточная область (лат. поверхность)	21	3	14,2	8	38,1	10	47,6
Пяточная область (мед.поверхность)	29	4	13,8	12	41,3	13	44,8
Подошв. область (лат.сторона)	78	29	37,1	38	48,7	11	14,1
Подошв. область (мед.сторона)	85	35	41,1	23	38,8	17	20
Наружная лодыжечная обл.	4	4	100	0	0	0	0
I палец стопы	39	14	35,9	16	41,0	9	23,1
Всего	323	112	34,6	135	41,8	76	23,5

Клинически не всегда удавалось установить или определить степень ишемии стопы за счет глубокой периферической нейропатии. При анализе обращали внимание на число больных с глубокой ишемией стопы. Было выявлено, что пяточная область стопы является не самой благоприятной зоной. У 23 (46,0%) из 50 больных патологический процесс имел злокачественное течение. Это связано с тем, что данная зона не имеет своей собственной питающей артерии, кровоснабжение осуществляется только за счет ветвей, отходящих от ЗББА и МБА. Поражение МБА не так сильно влияет на течение ГНПС и степень ишемии, так как на стопе имеется выраженная коллатеральная сеть за счет ветвей от ПББА и ЗББА.

Таким образом, появление клинических признаков ишемии стопы во многом зависит от степени поражения питающей артерии и локализации гнойно-некротического процесса. В тех случаях, когда основной приток закрыт или при наличии критического стеноза при хорошем развитии коллатералей артериальное кровообращение компенсируется за счет других артериальных бассейнов. В определении стратегии лечения при ДГНК немаловажную роль играет выраженность инфекционного процесса в области пораженного участка. При выраженной инфекции стопы, осложненной флегмоной или распространяющимся ГНПС, хирургическая обработка гнойного очага выходит на первое место, затем планируются тактика и объем реваскуляризирующих операций. У 250 (77,4%) пациентов основной группы имелся инфекционный процесс той или иной степени выраженности. У остальных 73 (22,6%) пациентов были признаки сухого некроза и ишемии стопы.

Пациентов с клиническим признаком выраженной интоксикации по классификации WIFI было 70 (21,6%). Флегмона стопы с фасциитом на голени встречалась у 92 (28,4%) больных, начальные гнойные процессы с невыраженным воспалительным инфильтратом – у 88 (27,2%).

Как и ишемия стопы, особого внимания требовала также пяточная область, так как при ГНПС этой зоны число больных с флегмоной стопы и синдромом системного воспалительной реакцией было значительным (71,4%).

В большинстве случаев имело место к распространению гнойного процесс по ахилловому сухожилию. Наиболее благоприятное течение гнойного процесса наблюдались у больных с локализацией процесса в бассейне МБА и в области I пальца стопы (табл. 29).

Таблица 29.

Результаты лечения больных основной группы в зависимости от локализации ГНПС, n=323

Локализация ГНПС	Число больных	Хороший		Удовлетворительный		Неудовлетворительный		Летальность		Критерий χ^2 к группе сравнения	
	абс.	абс.	%	абс.	%	абс.	%	абс.	%	Значение	P
Критическая ишемия стопы без трофических язв	35	32	91,4%	3	8,6%	0	0,0%	0	0,0%	8,442	0,038
Гнойно-некротическая рана стопы	71	61	85,9%	9	12,7%	0	0,0%	1	1,4%	5,214	0,157
Гангрена I-V пальцев стопы	88	68	77,3%	16	18,2%	1	1,1%	3	3,4%	7,862	0,049
Гангрена пяточной области стопы	20	1	5,0%	3	15,0%	11	55,0%	5	25,0%	1,706	0,636
Гангрена стопы	109	65	59,6%	8	7,3%	28	25,7%	8	7,3%	11,345	0,006
Всего	323	227	70,3%	39	12,1%	40	12,4%	17	5,2%	14,702	0,003

Разработанная схема прогнозирования и усовершенствованный алгоритм в основной группе позволил в 72,4% случаях сохранить опорно-двигательную функцию нижних конечностей. Высокая ампутация была выполнена 40 (12,4%) больным, из них у 30 (75%) на уровне в/3 голени (табл. 29).

Таким образом, для определения тактики лечения и стратегии ведения больных с ДГНК необходимо адекватная оценка локального статуса,

компенсированности ишемии и степени поражения тканей стопы. На основании вышеуказанных данных можно разработать комплекс лечебных мероприятий для каждого пациента индивидуально с определением риска потери конечности. Одновременное применение нескольких методов лечения и ликвидация факторов, влияющих на течение ГНПС в конце концов определяет возможный результат лечения пациентов с ДГНК.

Эффективность комбинированных эндоваскулярных методов при лечении ДГНК

На сегодняшний день, несмотря на развитие медицинской технологии, нет единой тактики лечения или оперативного метода, гарантирующего сохранение опорной функции при ДГНК. Применение различных препаратов и способов лечения иногда требуют определенных сроков для получения информации или каких-либо выводов. Наша клиника в течение многих лет занимается катетеризацией магистральных артерий для проведения ДВАКТ с хорошим результатом.

Таблица 30.
Характеристика больных, получавших ДВАКТ после ТЛБАП

Сегмент поражения	Число больных, n=323		ДВАКТ, n=62	
	абс.	%	абс.	%
НПА	3	0,9	-	-
ПБА	52	16,1	21	33,9
ПкА	33	10,2	4	6,5
ЗББА	25	7,7	3	4,8
ПББА	36	11,1	11	17,7
МБА	4	1,2	-	-
ПББА и ЗББА	72	22,3	17	27,4
Два разных сегмента	44	13,6	6	9,7
Всего	323	100,0	62	100,0

В начале исследования у нас появилась идея о возможности применения ДВАКТ после БАП или дополнения реваскуляризации с введением лекарственных средств в пораженную конечность для увеличения концентрации препаратов в патологическом очаге.

ДВАКТ с катетеризацией общей бедренной артерии со стороны поражения после баллонной ангиопластики была проведена 62 (19,2%) пациентам с высоким риском потери конечности. У некоторых больных интродьюсер (F6) был оставлен во избежание дополнительной пункции сосуда, а также у тех пациентов, которые имели лишнюю массу тела или при технических сложностях в пункции артерии. У остальных больных в зависимости от результата БАП и состоянии конечности на первые или вторые сутки после баллонной ангиопластики установлен катетер в антеградном направлении в ПБА на стороне поражения (табл. 4.13).

При поражении бедренно-подколенного сегмента после реваскуляризации у 25 (29,4%) больных проведена ДВАКТ. У большинства из этих пациентов имелись поражения ПБА (84,0%). Поражения голени встречались у 59,6% пациентов, получавших ДВАКТ. Такое лечение приводило к быстрому отграничению гнойно-некротического процесса и купированию ишемии, что позволяло увеличить количество малых оперативных вмешательств на стопе. Выраженная критическая ишемия нижней конечности и наиболее злокачественное течение гнойно-некротических процессов на стопе служили показаниями к проведению катетерной терапии. Эти больные считались тяжелым контингентом, среди них не было лиц с очень низким или низким риском. В зависимости от изменений местных тканей только у 2 (3,2%) больных состояние конечности оценивалось как средний уровень риска по классификации WIFI (табл. 4.14).

Как видно из таблицы 4.15, ДВАКТ чаще всего проводилась больным с тотальной гангреной стопы (33,9%) с целью сохранения хотя бы опорной функции стопы. Пациентам с КИНК (9,7%) и ГНПС пяточной области (11,3%) такую терапию проводили редко. Более наглядные результаты

лечения катетерной терапии после восстановления периферического артериального русла были видны у пациентов с ГНПС стопы и гангренами пальцев. При этом у большинства пациентов удалось достичь ограничения гнойного очага, а иногда даже сохранить пораженный палец.

На фоне проводимой ДВАКТ 52 (83,8%) пациентам были выполнены различные оперативные вмешательства на нижних конечностях. У 10 больных (16,2%) лечение ограничивалось только катетерной терапией без операций. Несмотря на лечение, направленное на предотвращение гнойного очага и коррекцию ишемии конечности, у 4 (6,5%) пациентов в связи с нарастанием ишемии и распространением гнойно-воспалительного процесса в проксимальном направлении пришлось прибегнуть к высоким ампутациям.

Ампутация голени на уровне верхней трети была выполнена у 3 (4,8%) больных по усовершенствованной нами методике, во всех случаях послеоперационная культя зажила первичным натяжением. Только одному пациенту после метатарзальной резекции стопы с нарастанием ишемических явлений были вынуждены выполнить высокую ампутацию нижней конечности на уровне бедра. В итоге больных, которым выполнена метатарзальная резекция стопы на уровне плюсневых костей, оказалось 8 (12,9%), причем эта операция в большинстве случаев осуществлялась у тех пациентов, у которых имелось сегментарное поражение ПБА (23,8%).

Анализ полученных результатов показал, что на фоне катетерной терапии самые благоприятные исходы наблюдались у пациентов с поражениями ПкА и ЗБА, так как у всех у них удалось сохранить анатомо-функциональное состояние стопы (табл. 4.16). В этой подгруппе умерли 3 (4,8%) пациента. На аутопсии у двоих больных был обнаружен трансмуральный инфаркт миокарда.

На фоне улучшенного артериального кровообращения нами был усовершенствован способ реконструкции стопы при хронических нейроишемических язвах у больных с синдромом диабетической стопы путем заполнения ложа с помощью миопластики (закрытие операционной

ложи) после резекции костей или суставов и с удалением фрагментированных частиц костной ткани с учетом сохранения артериальной сети стоп.

При синдроме диабетической стопы вследствие синовита на фоне изменения биомеханики стопы с дислокацией опорной точки утолщается переднепредплюсневая часть стопы. У 72-80% пациентов с нейроишемическими язвами подошвенной поверхности фрагментируются головки и тела плюсневых костей, реже – с вовлечением в процесс костей предплюсны.

Таблица 31.

Характеристика оперативных вмешательств у пациентов проведенных ДВАКТ после ТЛБАП (n=62)

№	Сегмент поражения	Количество больных	Ампутация пальцев		Некр-эктомия		Ампутация по Шарпу		Ампутация голени		Ампутация бедра		Летальность	
			абс	%	абс	%	абс	%	абс	%	абс	%	абс	%
1.	ПБА	21 (40,3)	4	19,0	7	33,3	4	19,0	1	4,7	1	4,7	2	9,5
2.	ПкА	4 (12,1)	2	50,0	1	25,0	0	0	0	0	0	0	0	0
3.	ЗББА	3 (12,0)	1	33,3	1	33,3	0	0	0	0	0	0	0	0
4.	ПББА	11 (30,5)	4	36,4	2	18,1	1	9,1	0	0	0	0	0	0
5.	ПББА и ЗББА	17 (23,6)	7	41,1	6	35,3	2	11,7	2	11,7	0	0	1	5,8
6.	Две разных сегментов	6 (13,6)	1	16,7	4	66,7	1	16,7	0	0	0	0	0	0
Всего		62 (100)	19	30,6	21	33,8	8	12,9	3	4,8	1	1,6	3	4,8

Внутриартериальная катетерная терапия после баллонной ангиопластики в течение 3-4-х дней с введением лекарственных препаратов в сторону поражения показала высокую эффективность и дала возможность сохранить опорную функцию конечности за счет увеличения количества малых операций на стопе. В данной группе результат лечения был оценен как удовлетворительный с сохранением части стопы отмечался у 8 (12,9%) пациентов.

Высокая ампутация конечности, которая была расценена как неудовлетворительный результат лечения, выполнена у 4 (6,4%) больных. Следует отметить, что среди больных с гангреной пяточной области этот показатель был довольно высоким и составил 14,3%.

Нужно подчеркнуть, что при наличии высокого риска потери нижней конечности после ДВАКТ в сочетании с баллонной ангиопластикой сохранить опорно-двигательную функцию нижней конечности нам удалось у 55 (88,7%) больных

Клинический пример.

Больная Ю.С., 1941 г.р., и/б № 3593/452, обратилась в нашу клинику 01.03.2018 г. с жалобами на боли, отечность и гнойно-некротическую рану в области левой стопы. Из анамнеза больной по месту жительства произведена ампутация I пальца левой стопы. Наряду с этим пациентка получала антибактериальную, инфузионную и симптоматическую терапию, но в динамике отмечалось увеличение некроза и боли в области стопы. Страдает сахарным диабетом в течение 23 лет, регулярно получает инсулин. Из-за ухудшения состояния стопы больная обратилась нашу клинику для обследования и лечения. При обследовании в клинико-биохимических анализах крови видимых отклонений не было выявлено.

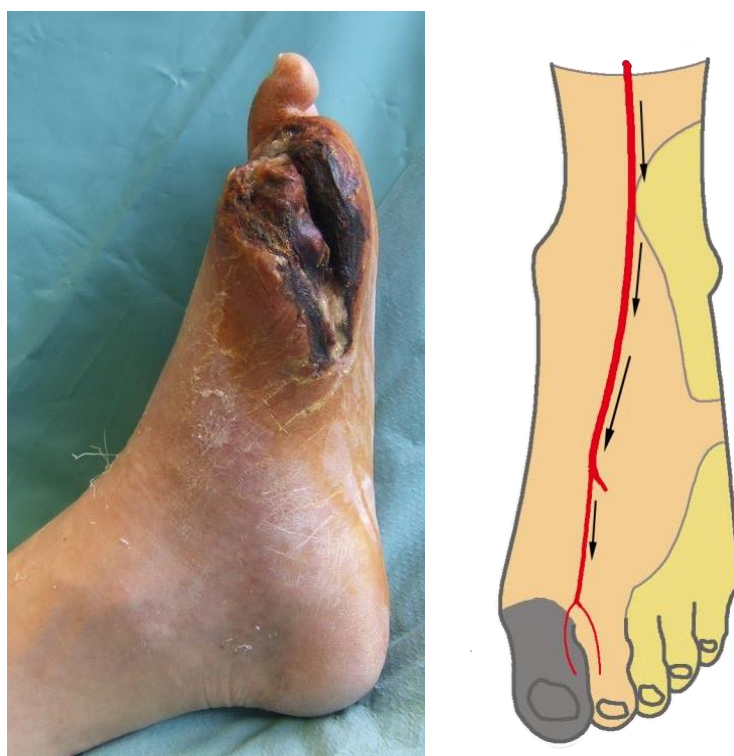


Рис. 38. Локализация патологического очага и схематическое изображение пораженного артериального бассейна.

Локально: стопы асимметричные за счет отека слева, отмечается резкая болезненность в области раны левой стопы, а также имеется выраженный некротический процесс на подошвенной поверхности. На УЗДГ на сосудах стопы кровоток отсутствует, рентгенограмма без признаков костных деструкций. Чувствительность на стопе резко снижена, отмечается похолодание дистального отдела стопы.

В области ложи I пальца и на подошвенной поверхности имеется некроз местных тканей размером 10x4,0 см. Состояние стопы по классификации WIFI: W-3, I-2, FI-2. Риск высокий (10 баллов). Гнойно-некротический процесс локализован на 5 и 7 ангиосомах стопы с переходом на 1-ю (рис. 4.6). На ангиографии была выявлена окклюзия артерий голени слева, в связи с чем было решено выполнить баллонную ангиопластику.

Больной 03.03.2018 г. выполнена БАП ПББА слева. После баллонной ангиопластики интродьюсер F6 фиксировано к коже и оставлено на четверо суток для проведения ДВАКТ. В динамике состояние больной с

улучшением, боль на стопе исчезла. На фоне ДВАКТ с уменьшением отеков и отграничением некроза выполнена хирургическая обработка раны левой стопы с ежедневной санацией. Больная 07.03.2018 г. была выписана для амбулаторного наблюдения. На фоне проведенной терапии через 3 месяца рана стопы полностью зажила (рис. 38).

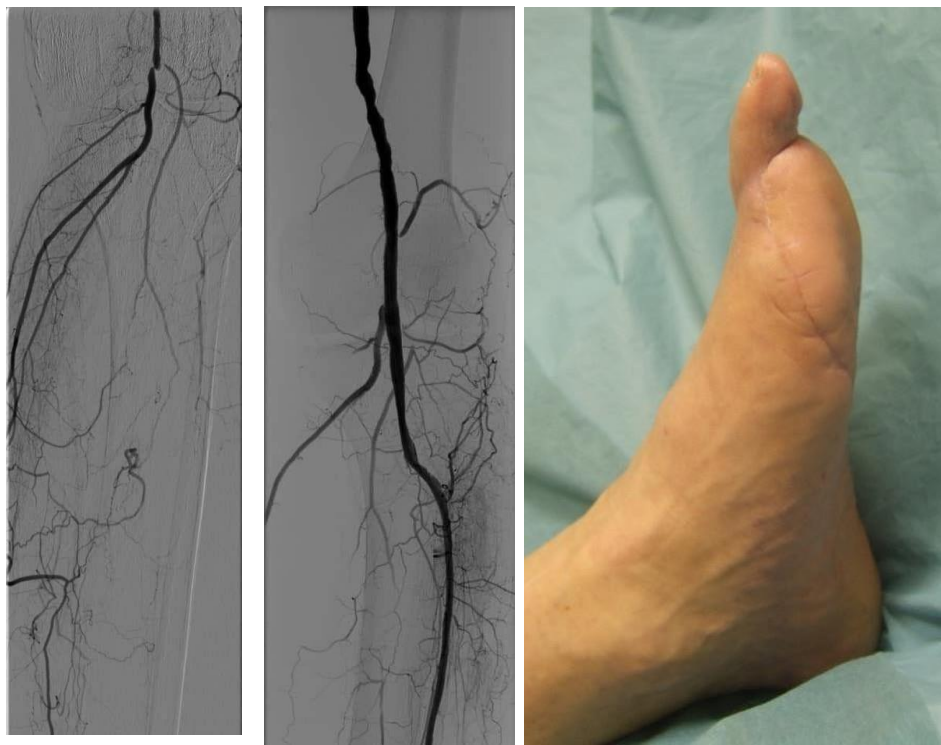

Рис. 39. Состояние артерий голени (до и после БАП) и стопы через 3 месяца после реваскуляризации.

Следует отметить, что среди больных, получавших катетерную терапию, лишь 2 (3,2%) имели средний уровень риска потери конечности. В обоих случаях результаты лечения были хорошими. В этой группе поражение 6 ангиосомы (наружная лодыжечная область) не встречалось.

Таким образом, среди пациентов, получавших ДВАКТ, сохранить анатомо-функциональное состояние стопы удалось у 47 (75,8%). Опорная функция стопы с резекцией стопы на уровне плюсневых костей была сохранена у 8 (12,9%) больных. У этих пациентов была сохранена пяточная область, то есть была произведена метатарзальная ампутация стопы.

Высокие ампутации конечности были выполнены 4 (6,4%) больным, в том числе ампутация на уровне верхней трети голени произведена у 3 (4,8%),

на уровне бедра – у 1 (1,6%) пациента. Ампутации конечности чаще всего выполнялись у больных с поражением 2 и 3 ангиосом (60%). Летальный исход наступил у 3 (4,8%) пациентов вследствие инфаркта миокарда.

Клинический пример 4.

Больной Э.С., 1957 г.р., и/б №8648/1039, поступил в отделение 30.05.2018 г. с жалобами на боли, покраснение и почернение в пяточной области правой стопы. Со слов больной болеет в течение 7 дней, свое заболевание связывает с трещиной, появившейся в пяточной области месяца назад. Больной лечился амбулаторно по месту жительства, получал консервативное лечение, но в динамике боли усилились, почернение в пяточной области увеличилось. При осмотре в пяточной области (3 ангиосома) отмечаются выраженная инфильтрация и сильная болезненность, на медиальной поверхности имеется также некротическая рана без демаркации размером 4,0x4,5 см, глубиной до 2,5 см, дном раны является надкостница пяточной кости (рис. 40). На УЗДГ на периферических артериях справа сосуды окклюзированы (ЛПИ=0,5). На ощупь правая стопа холодная и имеется боль в покое. Состояние стопы по классификации WIFI: W-3, I-3, FI-2. Риск высокий (11 баллов).

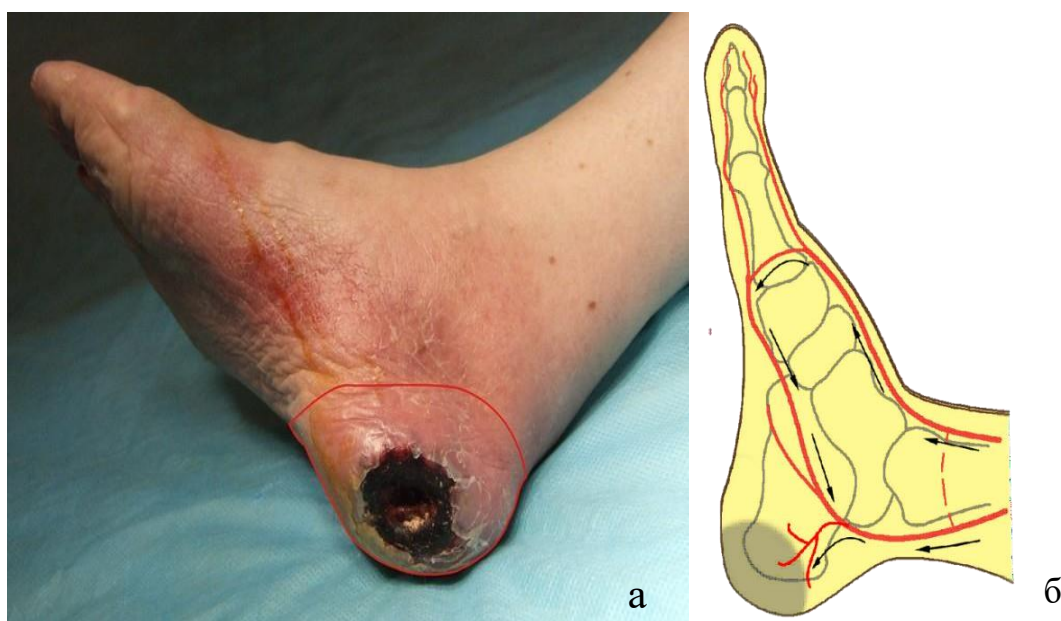


Рис. 40. Локализация ГНП в пяточной области (а), схема кровоснабжения пяточной области (б).

Больной обследован по стандарту, для решения о выборе тактики лечения выполнена ангиография артерий нижних конечностей. При этом обнаружена окклюзия тиббио-перонеального сегмента, сегментарная двухуровневая сегментарная окклюзия ПББА и тотальная облитерация ЗББА. МБА и ЗББА не контрастируются, в области голени и стопы имеется коллатеральное кровообращение за счет только ПББА.

Больному 02.06.2018 г. с техническими трудностями выполнена баллонная ангиопластика тиббиоперонеального сегмента и ПББА с восстановлением артерии тыла стопы (АТС).

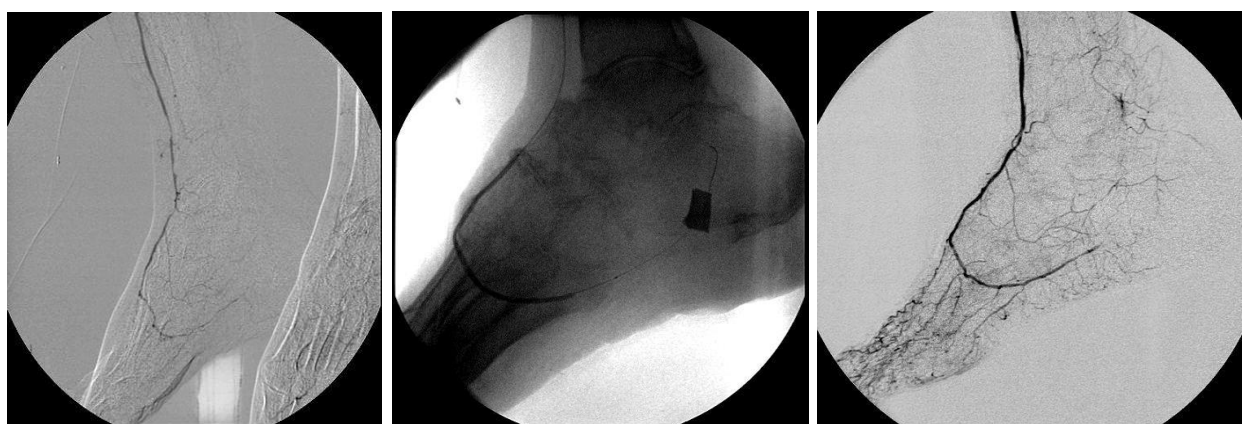


Рис. 41. Непрямая БАП через ПББА с восстановлением АТС.

Неоднократные попытки реканализировать ЗББА не увенчались успехом, нам удалось выполнить только непрямую БАП в отношении пораженной ангиосомы через ПББА (рис. 41). При этом получен хороший послеоперационный клинический результат с усилением контрастирования коллатеральных сосудов.

Необходимо отметить, что при выраженном кальцинозе тиббиоперонеального сегмента БАП выполнена субинтимально без остаточных стенозов или окклюзий. На следующий день больному установлен катетер F5 через ПКА на стороне поражения для проведения ДВАКТ. При этом на фоне катетерной терапии больному на 2-е сутки после восстановления кровотока произведена некрэктомия пяточной области. Пациент на 7-е сутки выписан для амбулаторного наблюдения. Благодаря

применению современных перевязочных материалов на 78-е сутки после выполнения БАП послеоперационная рана полностью зажила (рис. 42).

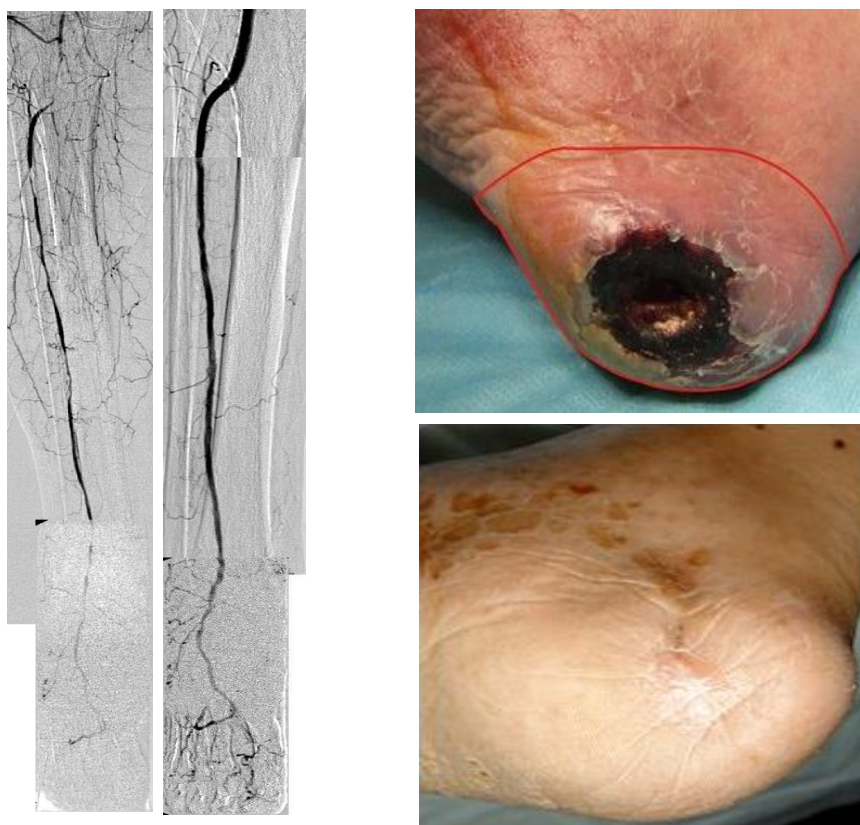


Рис. 42. Эффективность реваскуляризации и конечный результат лечения.

Современная стратегия хирургического лечения диабетической гангрены нижних конечностей

Исход гнойно-некротических поражений на стопе у пациентов с ДГНК в значительной степени зависит от локализации и объема патологического очага. Для оценки локального статуса и определения тактики ведения больных данной категории на сегодняшний день оптимальной является классификация WIFI, который включает в себя все компоненты, необходимые для адекватной оценки и выбора способа хирургического лечения.

На основании глубокого анализа результатов лечения больных с различной локализацией гнойно-некротических процессов на стопе при сегментарном поражении ангиосомальных артерий был сделан вывод о том,

что исход гнойно-некротического процесса строго зависит от ангиосомного строения стопы. Все пациенты были разделены на 3 группы в зависимости от типа строения ангиосомы и результатов лечения: критическая, промежуточная и некротическая ангиосома. У больных с поражением некротических ангиосом стопы неудовлетворительных результатов не наблюдалось.

Течение гнойно-некротического процесса у больных со средней и высокой степенью риска непосредственно повлияло на итоговый результат. К критическим ангиосомам отнеслись латеральные (2 ангиосома) и медиальные (3 ангиосома) поверхности пяточной области. В 40% случаев это привело к летальному исходу, у 60% обследованных выполнена высокая ампутация конечности. Промежуточными являлись 4 (латеральная подошвенная поверхность стопы) и 5 ангиосома (медиальная подошвенная поверхность стопы), которые питаются от одноименных плантарных артерий, отходящих от *a. tibialis posterior*.

К некротическим ангиосомам стопы были отнесены 1 (тыл стопы), 6 (наружная лодыжечная область) и 7 ангиосома (I палец) стопы. Только 10,8% из этих пациентов пришлось выполнить высокую ампутацию нижней конечности, летальный исход наблюдался в 3,0% случаев.

Такое разделение ангиосом по их локализации на стопе и результатам лечения позволяет прогнозировать течение ГНПС в зависимости от риска потери конечности, определить особенности ведения пациентов с различной локализацией гнойно-некротического поражения на стопе и объемом оперативного вмешательства.

На разработанную таблицу прогнозирования течения гнойно-некротических процессов на фоне синдрома диабетической стопы нами было оформлено заявка на изобретение и подано в агентство интеллектуальной собственности «Способ прогнозирования течения гнойно-некротических поражений стоп на фоне сахарного диабета» (№ IAP 20180534 от 05.11.2018 г.) (рис. 43).

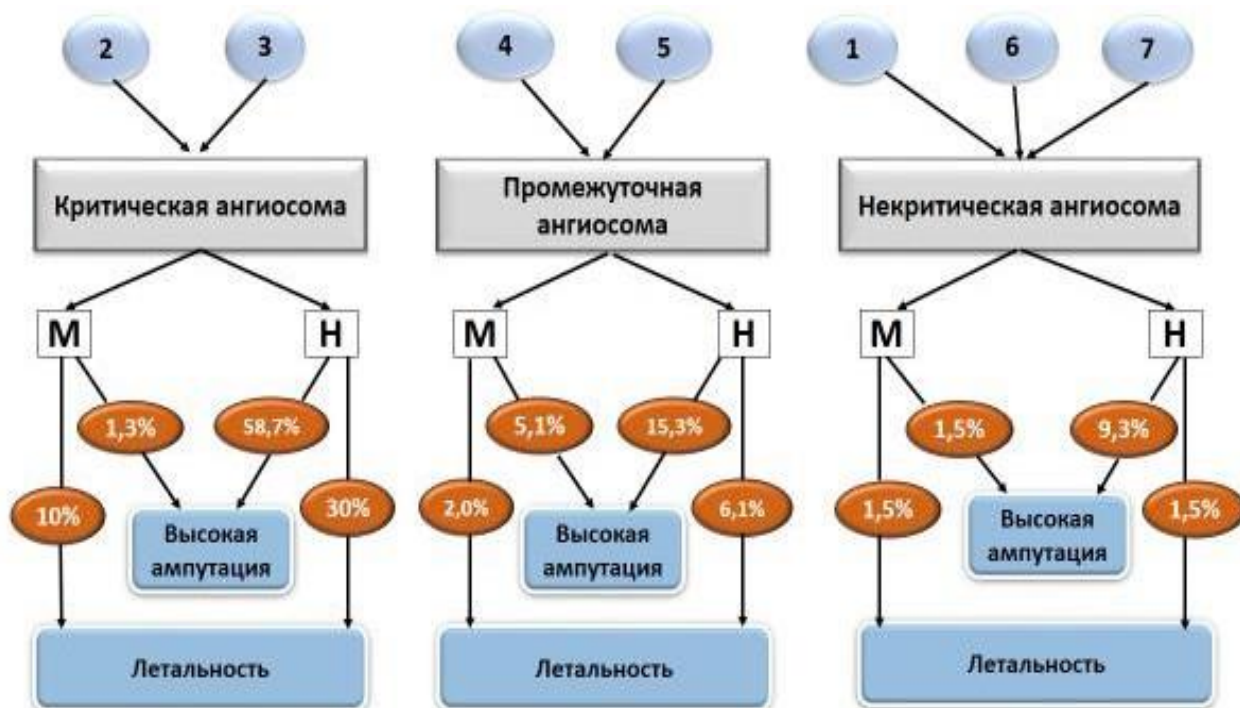


Рис. 43. Прогнозирование течения ГНПС по типам ангиосом в зависимости от степени риска

С помощью топической диагностики гнойно-некротического процесса стопы можно прогнозировать возможный исход и результат лечения ДГНК. Такой индивидуальный подход дает возможность четко определить вариант ведения и тактику оперативного лечения каждого конкретного больного.

Таким образом, полученные результаты ещё раз указывают на то, что распределение больных в зависимости от риска потери конечности по классификации WIFI непосредственно влияет на итоговый результат. Благодаря применению данной классификации специалист получает достаточно ценную информацию о состоянии пациента и локальном статусе до начала лечебных процедур, что позволяет прогнозировать течение гнойно-некротического поражения у каждого больного индивидуально.

Несомненно, основными причинами развития гнойно-некротических дефектов нижних конечностей при СДС являются декомпенсация локального кровоснабжения и объем поражения местной ткани на фоне нарушения трофики. Наличие одновременно обоих факторов стать главной причиной

высокой ампутации нижней конечности и летального исхода у пациентов с диабетической гангреной нижних конечностей.

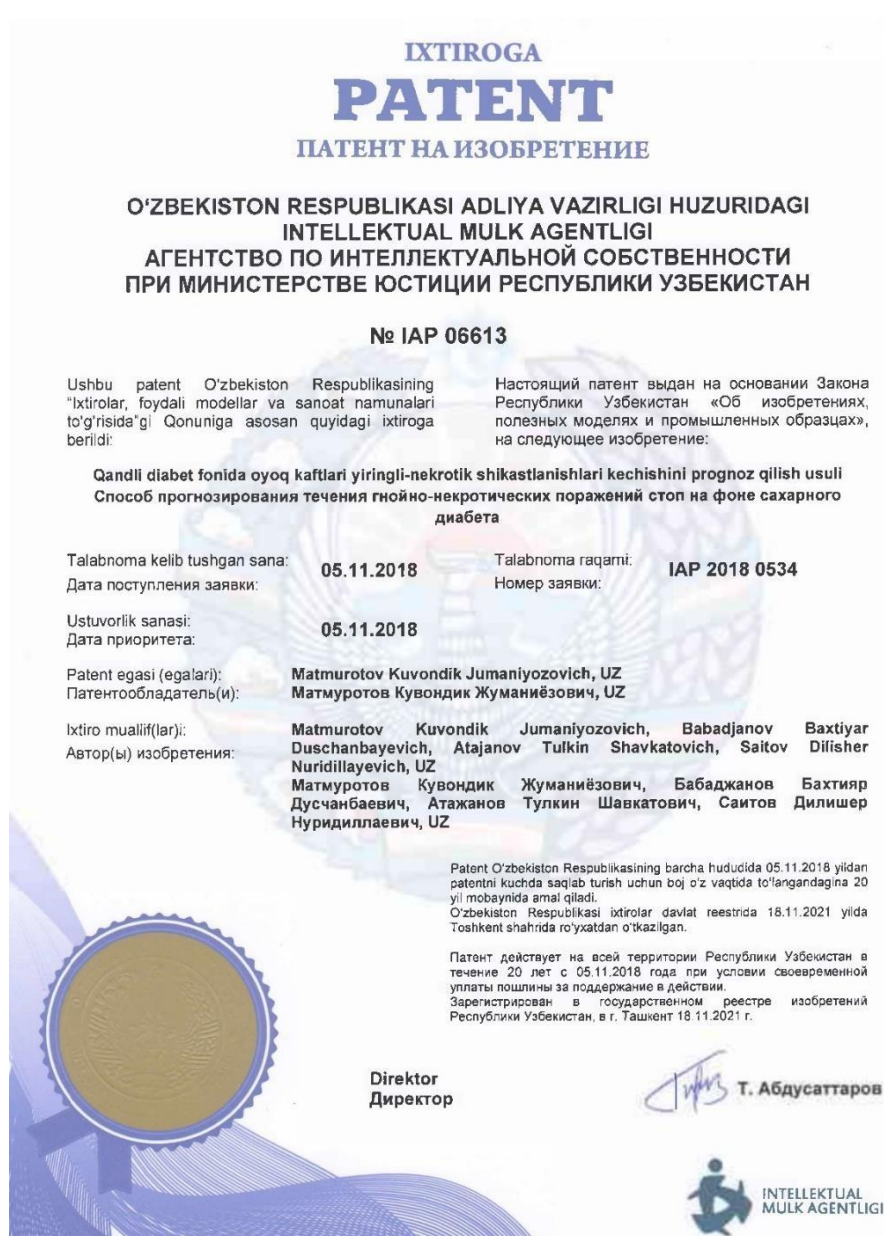

Рис.44. Полученный патент на изобретение.

С изучением ангиоархитектоники и нарушения биомеханики стопы на фоне СДС нами разработан способ коррекции стопы у пациентов с нейроишемической язвой стопы с поражением периферических артерий. На данный разработанный способ получено патент на изобретение (№ IAP 20190202 от 13.05.2019 г. «Способ реконструкции стопы при нейроишемических язвах на фоне синдрома диабетической стопы») (рисунок 44.). Операция выполняется под местной проводниковой или под местной анестезией.

На первом этапе реконструкции стопы осуществляется доступ к патологическому очагу с учетом сохранения мягких тканей и мышц для первичной миопластики. На втором этапе проводят резекцию плюсневой или предплюневой кости с удалением фрагментированных частиц. При этом резецируется пролабированная часть деструктивно-измененной кости с созданием адекватной ложи для мышечной пластики.

Заключительный этап операции включает в себя миопластику на питающей ножке с заполнением резецированной ложи костной ткани. Выполнение реконструктивной операции на стопе с помощью реваскуляризации и проведением ДВАКТ в 92,6% случаев наблюдалось первичное заживление.

Клиническое наблюдение.

Больной К.Н., 1954 г.р., и/б №378/27, 05.01.2019 г. обратился в наше отделение с жалобами на гнойную незаживающую рану подошвенной поверхности левой стопы, повышение температуры тела, боли и покраснения стопы.

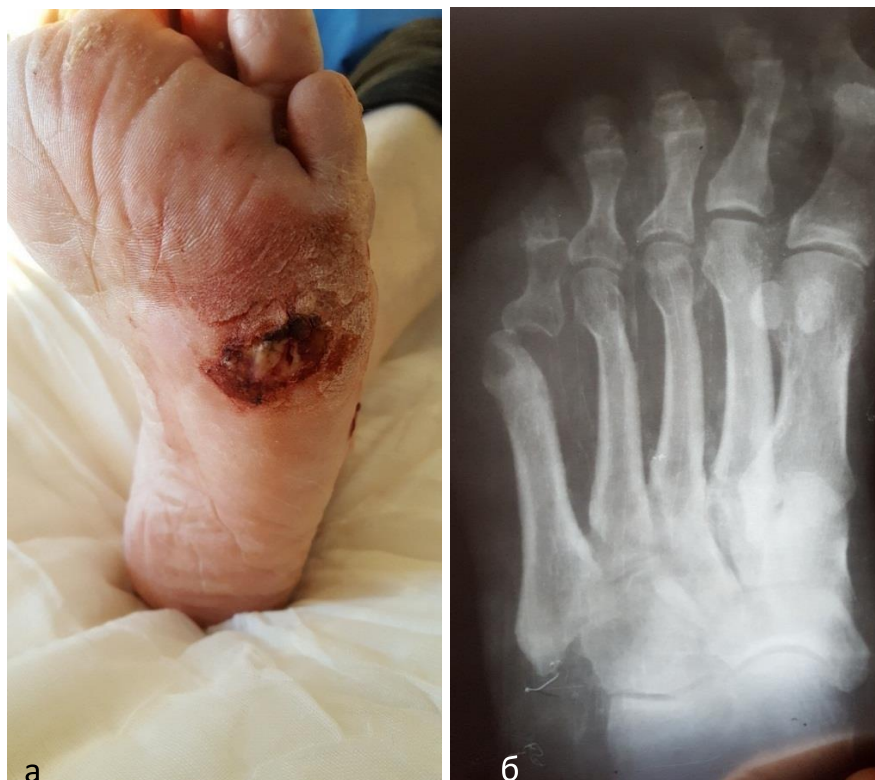

Рис. 45. Нейроишемическая язва подошвенной поверхности стопы (а) и подвывих головки V плюсневой кости с деструкцией (б).

У больного стаж сахарного диабета 13 лет, принимает только таблетки. Впервые гнойная рана появилась 4 года назад, больной неоднократно получал стационарное лечение в хирургических отделениях по месту жительства. В последние 3 дня стало увеличиваться количество гнойного отделяемого, боли на стопе усилились.

Локально: нижние конечности асимметричные за счет отека левой стопы. В подошвенной поверхности левой стопы в области 4 ангиосомы имеется гнойно-некротическая рана размером 3,0×4,0 см. Из раны выделяется обильное гнойное отделяемое, имеющее зловонный запах. В области подошвенной и тыльной поверхности стопы имеется выраженная инфильтрация и болезненность. На периферических артериях пульсация не определяется. У больного имеются признаки нейроишемической язвы подошвенной поверхности левой стопы осложненной флегмоной на фоне ишемии стопы (рис. 45).

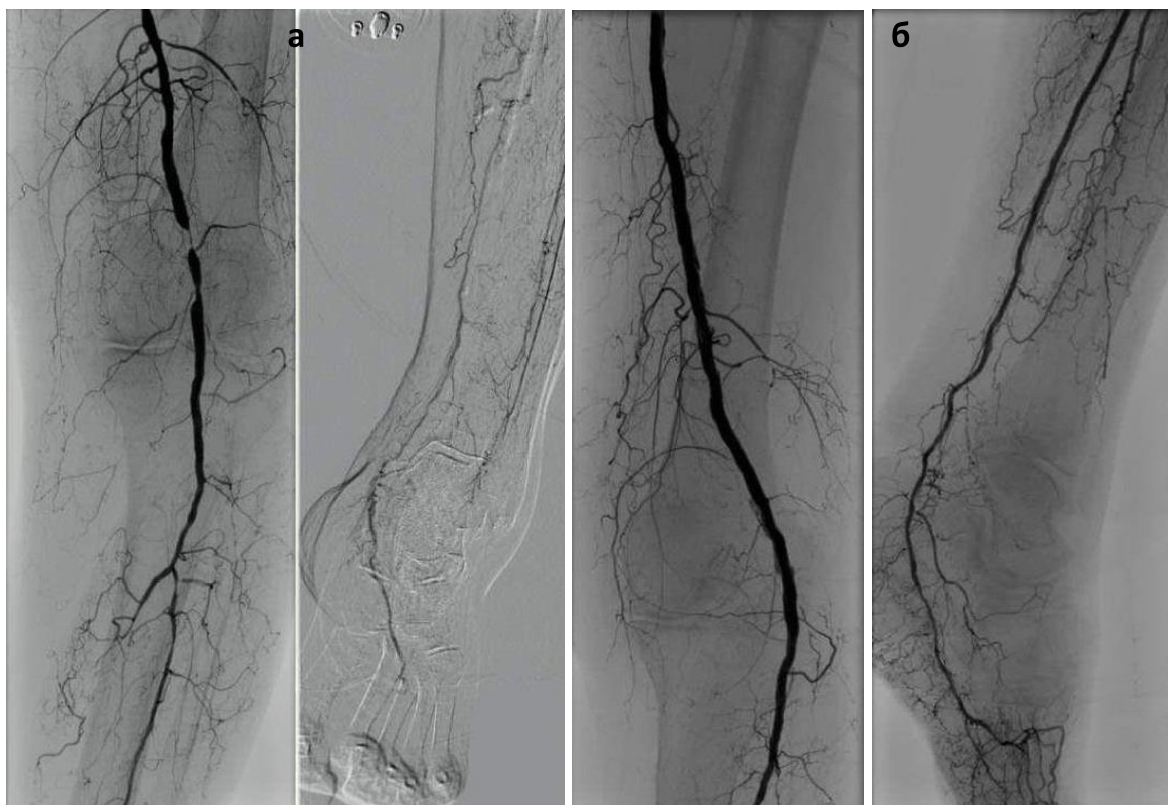


Рис. 46. Сегментарная окклюзия ПКА, тотальная окклюзия артерий голени до и после БАП.

Состояние стопы по классификации WIFI: W-2, I-1, FI-2. Риск потери конечности высокий (8 баллов). В связи с этим после определения биохимических анализов крови (мочевина и креатинин) больному решено сделать МСКТ артерий нижних конечностей. При этом были выявлены сегментарная окклюзия ПКА слева и тотальные окклюзии тибиальных артерий.

После обследования больному на 2-е сутки после поступления с техническими трудностями выполнена баллонная ангиопластика ПКА и ЗББА слева. При этом просвет ПКА полностью восстановлен без остаточных стенозов, а задняя большеберцовая артерия – до артериальной дуги стопы (рис. 46).

Больному на фоне улучшения локального артериального кровотока произведена реконструкция стопы с ликвидацией патологического очага. В данном случае хирургическая тактика на стопе выполнена по разработанной нами методике пластики стопы.

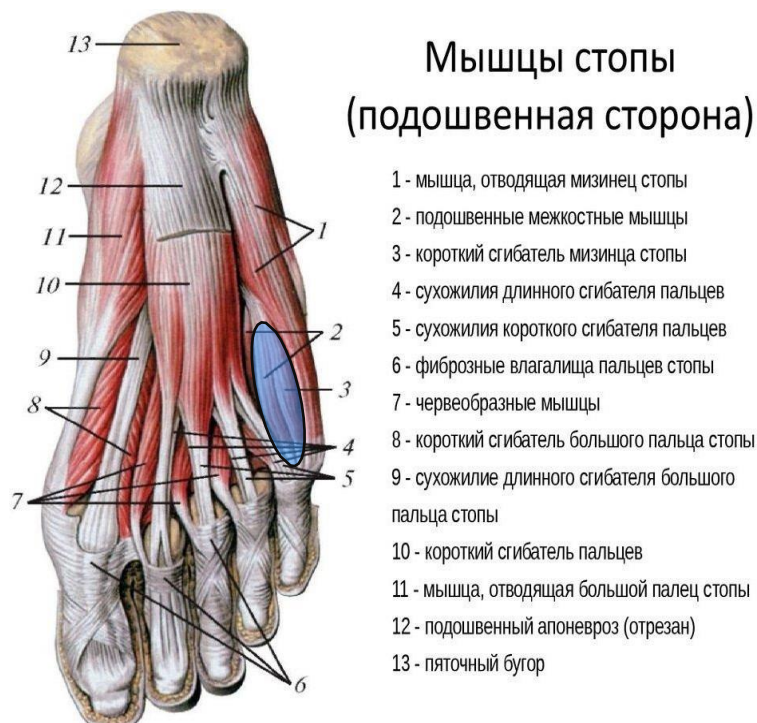

Рис. 47. Место локализации патологического очага и мышца для миопластики.

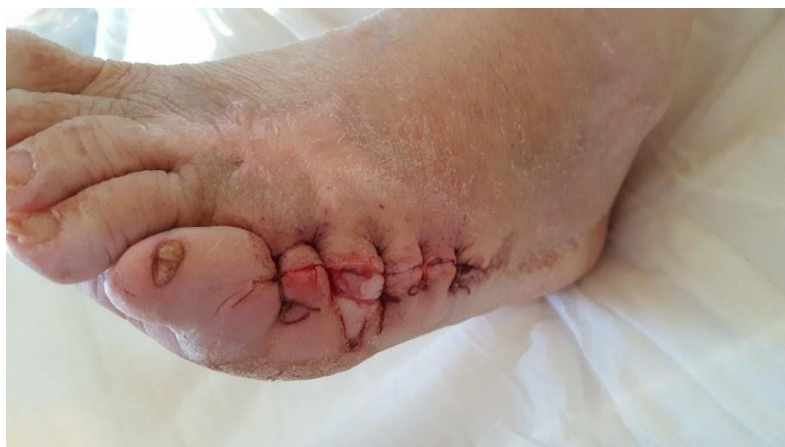

Рис. 48. Вид стопы после реконструктивной операции.

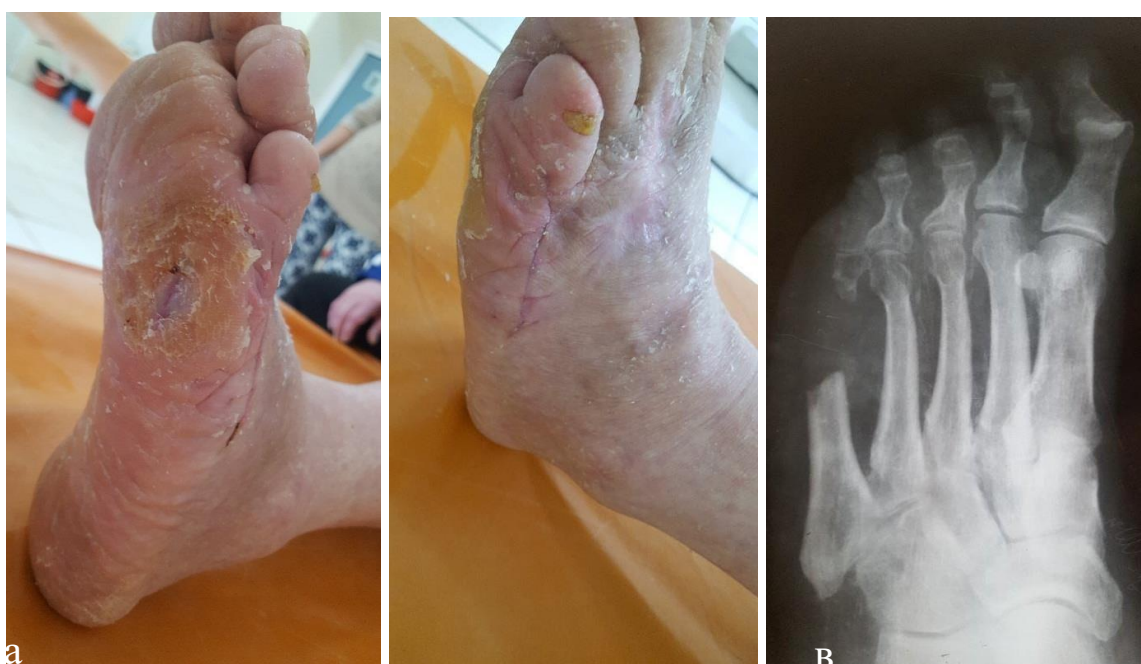

Рис. 48. Вид стопы на 17-е сутки после реконструкции стопы (а,б) и появление первичной мозоли в резецированной части плюсневой кости (в).

Первый этап операции – разрез кожи по тыльной поверхности стопы, чтобы не повредить латеральную подошвенную артерию. Вторым этапом – резекция деструктивно-измененной головки плюсневой кости и проксимальной фаланги V пальца левой стопы с санацией патологического очага. Третьим этапом операции являлась пластика остаточной полости ложа сустава с помощью короткой мышцы сгибателя мизинца стопы. Такая тактика обеспечивает оптимальные условия для сохранения

целостности артериальной сети стопы и предотвращает развитие послеоперационных осложнений (рис. 47).

После реконструктивной пластической операции стопы больному проведена кратковременная иммобилизация (3-и сут.), которая необходима для приживления мышечного лоскута и профилактики возможных гематом в области ложа. На 7-е сутки больной в удовлетворительном состоянии выписан домой для амбулаторного наблюдения (рис. 48).

Течение послеоперационного периода гладкое, рана на подошвенной поверхности стопы зажила первичным натяжением, на рентгенограмме имеется первичная костная мозоль без признаков деструкции. Больной активно двигается, регулярно пользуется ортопедической обувью (рис. 48).

Таким образом, выполнение реконструктивных операций на фоне комплексного применения малоинвазивных эндоваскулярных вмешательств (БАП и ДВАКТ) увеличивает шансы для первичного заживления послеоперационной раны с минимальными осложнениями.

Усовершенствованный алгоритм лечения больных с ДГНК

Анализ результатов лечения больных группы сравнения показал, что традиционные методы недостаточно эффективны в плане сохранения опорной функции нижней конечности и подготовке их к реабилитации в послеоперационном периоде. Естественно, на итоговый результат влияют локализация гнойно-некротического очага на стопе и степень компенсированности сопутствующих заболеваний, а также правильно выбранная тактика оперативного лечения.

На основании полученных результатов нами был усовершенствован алгоритм лечения и ведения пациентов с ДГНК в зависимости от локализации ГНПС (рис. 50).

При поступлении больного в стационар, прежде всего, оценивались общее состояние и объем патологического очага в зависимости от

пораженных ангиосом и локализации гнойно-некротической раны для выявления степени риска высокой ампутации нижней конечности.

Комплекс лечебных процедур проводился по разработанному нами прогнозированию течения ГНПС. При низком риске течения ГНПС не ожидалось особо тяжелых последствий, все эти больные полностью выздоровели. При поражении промежуточных ангиосом (4,5), в тех случаях, когда имеется окклюзионно-стенотический процесс на периферических артериях, реваскуляризация является обязательной.

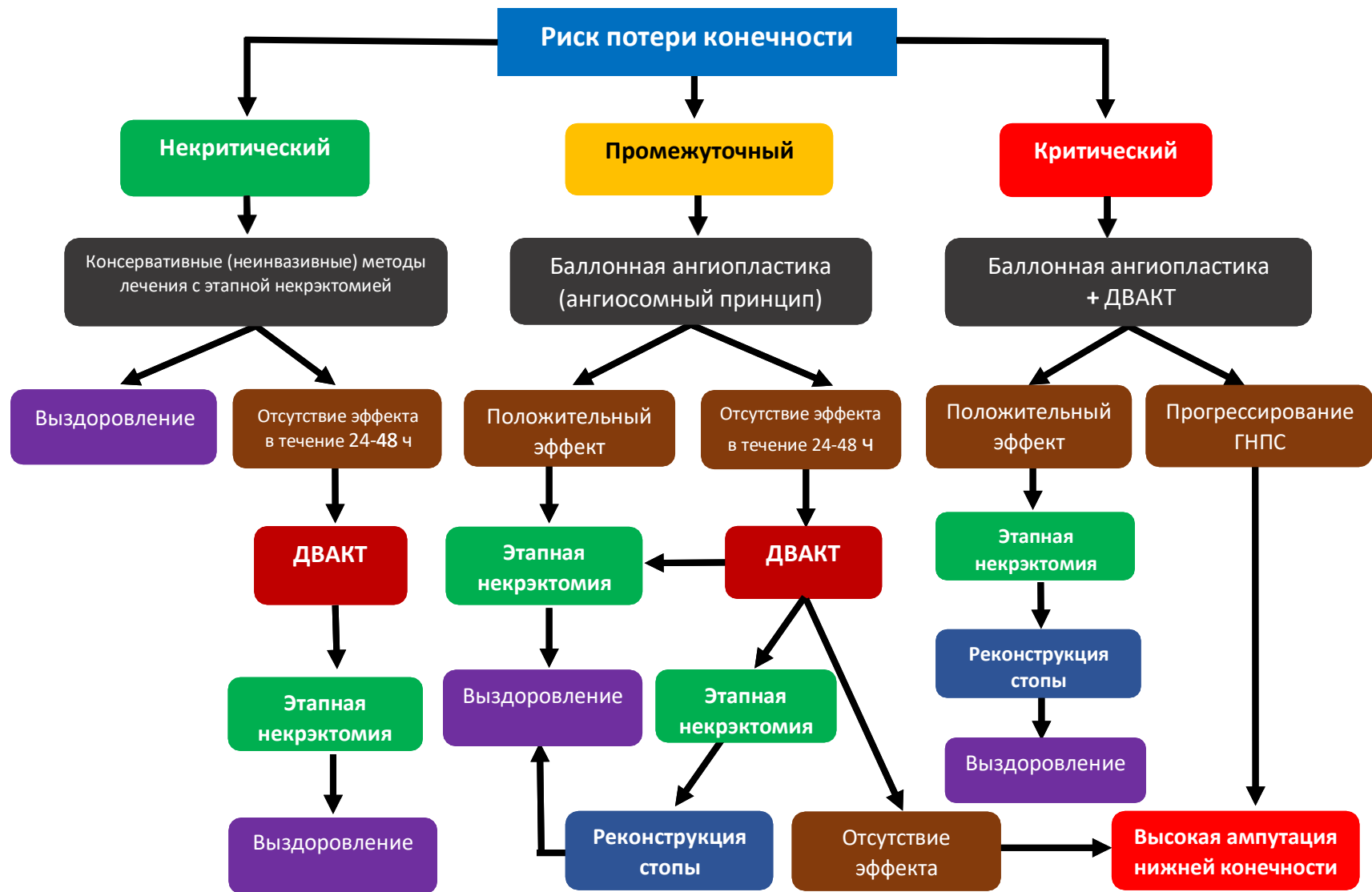


Рис. 50. Усовершенствованный алгоритм лечения ДГНК.

У пациентов без положительной динамики после БАП следует проводить ДВАКТ с целью сохранить опорную функцию конечности. Пациентам с поражением критической ангиосомы стопы с высоким риском потери конечности с окклюзионно-стенотическими поражениями периферических артерий нижней конечности показана реваскуляризация. В тех случаях, когда, несмотря на баллонную ангиопластику и в динамике не было положительных клинических изменений, на 2-е или 3-и сутки после БАП необходимо установить катетер в ПБА на стороне поражения для проведения ДВАКТ. Если на 3-4-е сутки после начала катетерной терапии наблюдается нарастание ишемии или прогрессирует гнойно-некротический процесс, хирургу необходимо решить вопрос об уровне высокой ампутации конечности, который соответственно зависит от состояния ГБА.

Особо следует указывать пациентов с поражением критических ангиосом стопы и множественными поражениями периферических артерий. В таких случаях после баллонной ангиопластики обязательно проведение катетерной терапии, что увеличивает шансы на сохранение конечности. На фоне ДВАКТ купирование ишемии и ликвидация гнойного процесса приводят к быстрому ограничению некротического очага с последующим выполнением малых операций на стопе.

Таким образом, эндоваскулярные методы лечения (реваскуляризация) конечности являются оптимальным методом уменьшения (вплоть до купирования) степени ишемии, вызванного значительными морфофункциональными изменениями артериального русла, и могут быть выполнены у подавляющего большинства больных с СДС при отсутствии абсолютных противопоказаний к вмешательству. Проведение ДВАКТ, особенно у тех больных, которых имеются массивное поражение тканей стопы с выраженным инфекционным процессом, после БАП периферических артерий увеличивает шансы на спасение нижних конечностей от высоких ампутаций.

Эффективность усовершенствованной тактики лечения диабетической гангрены нижних конечностей

Анализ полученных результатов показал, что баллонная ангиопластика была наиболее эффективной в комбинации с внутриартериальной катетерной терапией, особенно у пациентов с гнойно-некротическими поражениями в области критических ангиосом стопы. Усовершенствованный нами алгоритм лечения ДГНК более точно указывает на определенные действия при различных формах гнойно-некротических поражений стопы. При оценке результатов лечения больных в качестве количественных показателей рассмотрены успешность органосохраняющих вмешательств на нижних конечностях в условиях сохраненного/восстановленного ангиосомального кровоснабжения, а именно сохранение опорной функции конечности в условиях ортопедической коррекции при помощи специальной обуви или кастовых повязок.

При изучении успешности комплекса лечебных мероприятий, проведенных у наших пациентов, в первую очередь оценивали сохранность нижней конечности, затем частоту выполненных высоких ампутаций и летальность. В основной группе больных, у которых удалось сохранить опорную функцию нижних конечностей, было на 16% больше, чем в группе сравнения.

Все наблюдаемые нами больные имели существенное нарушение кровоснабжения ангиосомы, пораженной гнойно-некротическим процессом. У этих пациентов индивидуально определялись целесообразность, техническая возможность и тактика баллонной ангиопластики с учетом локализации гнойно-некротического процесса.

Необходимо отметить, что за счет улучшения артериального кровотока в местных тканях в области патологического очага после проведения процедур хирургических обработок (поэтапных некрэтомий) нам удалось выполнить реконструктивные операции на стопе для закрытия раны и с

учетом реабилитации в послеоперационном периоде. Такие операции чаще проводились у пациентов с хроническими гнойными процессами на стопе с повреждением глубоких тканевых (костных и сухожильных) структур. После санации и хирургической обработки выполнялось пластическое закрытие раны местными тканями. Во всех случаях получен хороший результат.

Применение данного алгоритма дает возможность практическим врачам заранее прогнозировать результат лечения и предотвратить количество высоких ампутаций нижних конечностей на фоне СД, тем самым улучшить качество жизни пациентов с ДГНК.

Подводя итоги, следует отметить, что усовершенствованный комплекс лечебных мероприятий при ДГНК с учетом характера локализации и факторов риска у больных основной группы позволил существенно улучшить результаты лечения. Основной эффект был достигнут за счет снижения частоты прогрессирования гнойно-некротического процесса, уменьшения количества высоких ампутаций, что обеспечивало опорно-двигательную сохранность нижних конечностей. Клинически обоснованное включение в состав комплекс лечебных мероприятий эндоваскулярных методов лечения с подбором индивидуальной стратегии больных с ДГНК позволило значительно улучшить результаты лечения.

Благодаря усовершенствованной тактике ведения и оперативного лечения ДГНК, количество высоких ампутаций у больных основной группы было меньше, чем в группе сравнения на 12,0%. При этом необходимо отметить, что основную часть высоких ампутаций в группе сравнения составляла ампутация на уровне бедра – 54,7%. Противоположная картина наблюдалась в основной группе в сторону ампутации голени, при этом количество ампутаций на уровне бедра и голени составляло соответственно 25 на 75%.

В свою очередь данная стратегия давала пациентам высокий шанс и условия для адекватного протезирования конечности и в дальнейшем позволяла вести активный образ жизни. Такой результат был достигнут

благодаря усовершенствованной нами методике ампутации голени, которая обеспечивала сохранение коленного сустава в 92,6% случаев.

При применении традиционных методов лечения в группе сравнения анатомо-физиологическую структуру удалось сохранить у 56,4% больных, тогда как в основной группе на фоне баллонной ангиопластики периферических артерий нижних конечностей этот показатель составил 70,3%. В основной группе благодаря выполнению баллонной ангиопластики было больше больных, которым выполнялись малые реконструктивные хирургические операции на стопе. Удовлетворительные результаты в этой группе составляли 12,7%. В группе сравнения только у 11,0% больных удалось сохранить опорную функцию конечности за счет ампутации части стопы.

Как было отмечено выше, неудовлетворительный результат лечения – это высокая ампутация конечности (на уровне голени и бедра). В основной группе количество высоких ампутаций было на 12,0% меньше, чем в контрольной. Летальность снизилась с 8,1 до 5,2%.

Основная причина такого результата, на наш взгляд, – продолжительные сроки лечения, так как в группе сравнения продолжительность стационарного лечения была в два раза больше. Во-вторых, у пациентов основной группы получаемый объем лекарственных препаратов внутривенного введения была намного меньше, чем в контрольной, то есть после восстановления артериального кровотока необходимость в инфузионных и вазоактивных лекарственных препаратах резко снижается. В-третьих, короткий срок интоксикации организма у пациентов основной группы, так как с восстановлением артериального кровообращения процесс появления демаркационной линии происходило гораздо быстрее (рис. 51).

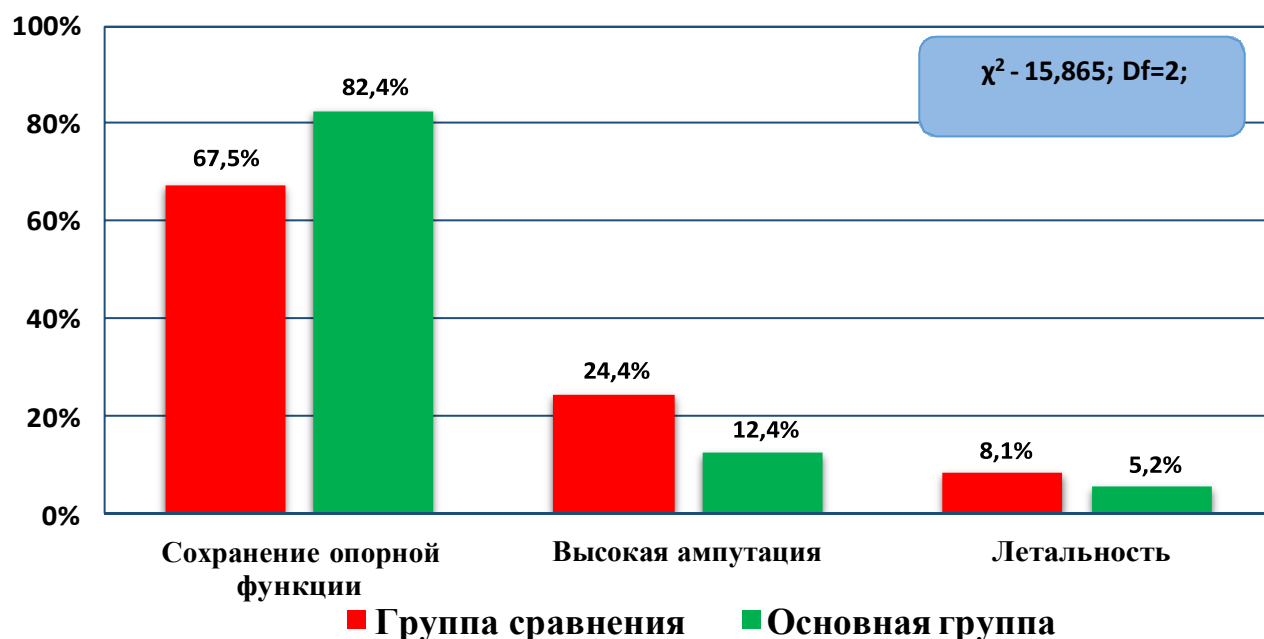


Рис. 51. Сравнительная оценка больных по сохранности конечности.

Вышеописанные эпизоды малых оперативных вмешательств на стопе потребовали повторных и этапных операций как на стационарном, так и на амбулаторном этапе лечения. Из таких 78% больных в результате повторных операций и интенсивного лечения добиться заживления раны удалось у 17%. В 5% случаев не удалось констатировать положительный исход лечения из-за ряда причин, в частности значительного повышения уровня ампутации вплоть до выполнения оргоуносящего вмешательства.

У пожилых пациентов с комплексом сопутствующих заболеваний мы расценили переход незаживающей послеоперационной раны в состояние вялогранулирующей трофической язвы без воспалительных изменений и тенденцией к формированию вторичных краевых некрозов относительно положительным результатом.

Эндоваскулярные вмешательства на артериях ниже коленного сустава у больных с критической ишемией нижних конечностей на фоне сахарного диабета обычно показаны для спасения конечности, поэтому нет достоверных сведений, позволяющих сравнивать эндоваскулярные процедуры с другими методами лечения, направленного на восстановление артериального кровотока на артериях голени. Идеальным вариантом,

конечно, показанием к баллонной ангиопластике берцовых артерий является локальное или сегментарное поражение с хорошими путями оттока. Мы считаем, что восстановление прямого кровотока (при возможности) в артерии стопы будет служить залогом дальнейшего успеха. С помощью разработанного комплекса лечебных мероприятий и усовершенствованного алгоритма лечения больных с ДГНК в основной группе нам удалось увеличить хорошие результаты на 14%, а частота высоких ампутаций уменьшилось на 12% (рис.52).

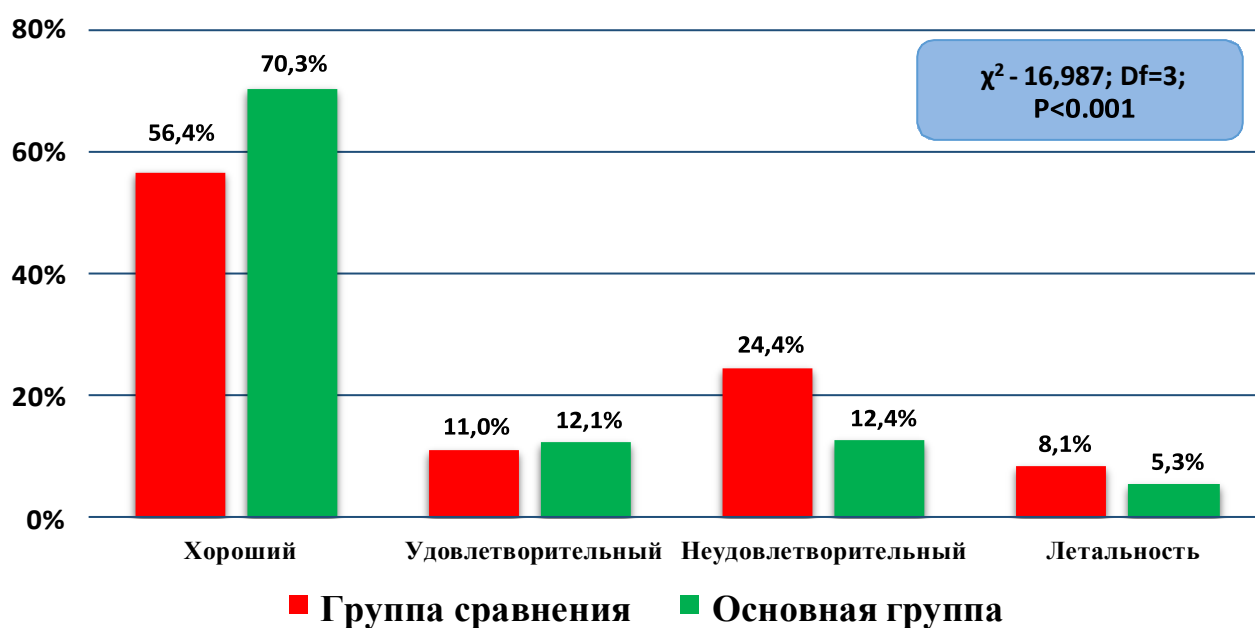


Рис. 52. Сравнительный анализ критериев лечения больных группы сравнения и основной группы.

У некоторых больных нами проведена внутриартериальная катетерная терапия для перфузии патологической зоны с увеличением концентрации лекарственных препаратов на очаге поражения. Несмотря на проведенное лечение, в группе сравнения на фоне ДВАКТ сохранить конечность удалось у 69,2% больных, высокая ампутация вынужденно выполнена у 23,1%. Недоучет всех параметров оценки тяжести местного поражения тканей, прогрессирование гнойно-некротического процесса и обострение сопутствующих заболеваний в 7,7% случаев приводили к гибели пациентов (рис.53).

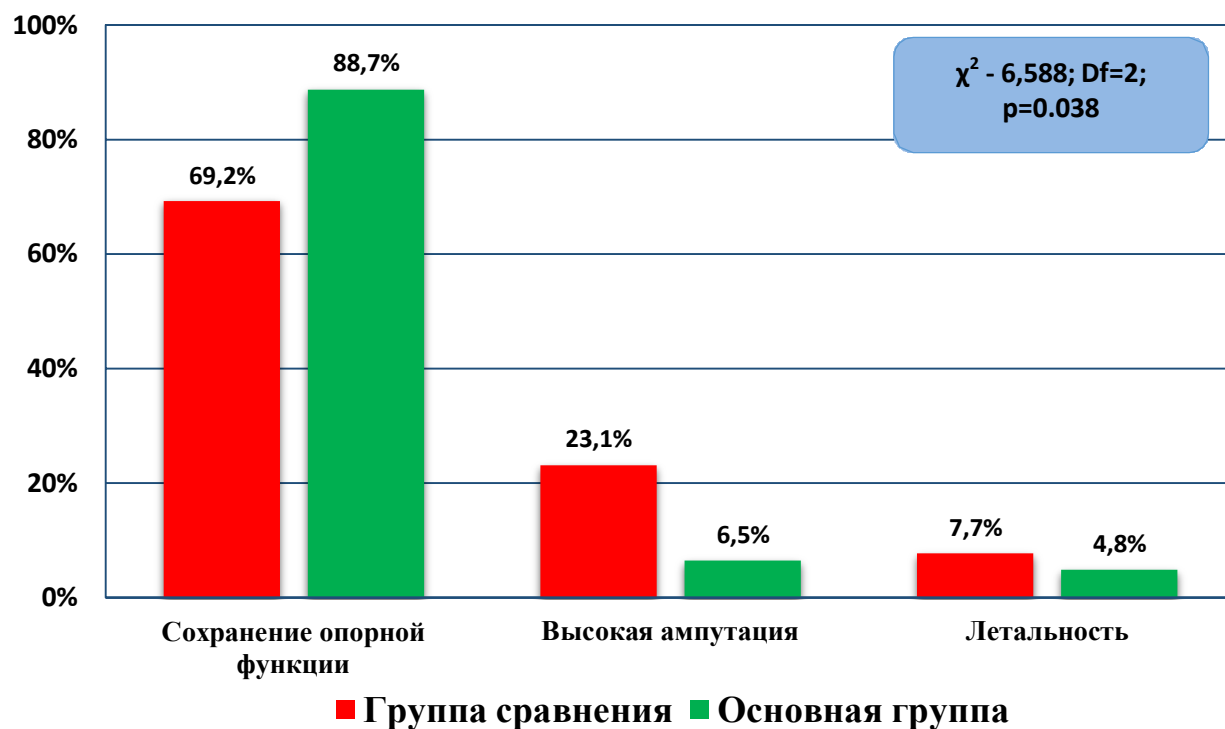


Рис. 53. Сохранность нижней конечности на фоне эндоваскулярных операций.

В результате увеличения притока крови и благодаря введению антибактериальных препаратов через артериальный катетер в зону поражения появилась возможность в короткие сроки отграничить патологический очаг, что способствовало появлению демаркационной линии без прогрессирования ГНПС. Следовательно, такая высокоэффективная адекватная тактика лечения приводила к снижению летальности среди пациентов с ДГНК на 3,0%.

Оценка полученных результатов показала, что в основной группе на фоне баллонной ангиопластики и последующего проведения внутриартериальной катетерной терапии количество хороших результатов увеличилось с 69,2 до 88,7%. С улучшением местного кровотока и отграничением гнойно-некротического процесса частота малых операций, направленных на сохранение анатомических структур стопы, увеличивается на 5% и следовательно, почти в 3,5 раза сокращается количество высоких ампутаций (с 23,1 до 6,5%), что считается удовлетворительным результатом.

В результате проведенных лечебных мероприятий в основной группе летальность снизилась с 7,7 до 4,8%.

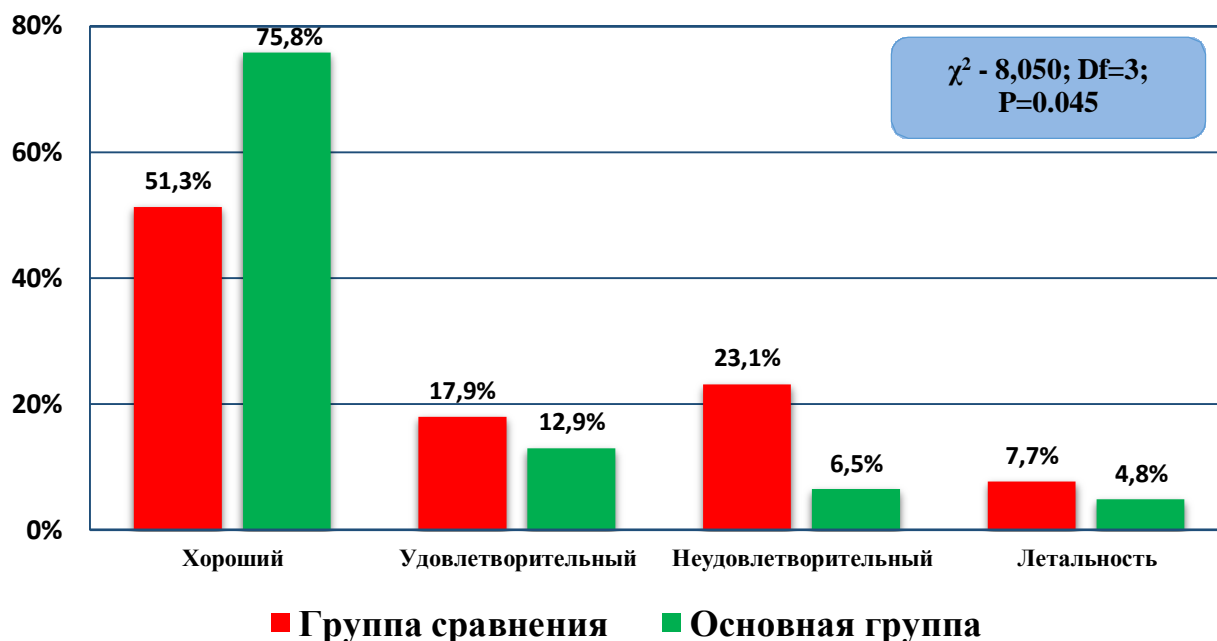


Рис. 54. Сравнительный анализ эффективности эндоваскулярных методов лечения.

У пациентов основной группы при помощи комбинированного применения эндоваскулярных вмешательств (БАП и ДВАКТ) хорошие результаты лечения с сохранением анатомо-физиологических структур стопы были получены в 75,8% случаях (в группе сравнения – 51,3%) (рис.54).

Длительность проведения ДВАКТ у больных группы сравнения в среднем составил $5,1 \pm 0,7$ дней, тогда как в основной - $2,7 \pm 0,3$. Сроки стационарного пребывания пациентов также уменьшились в основной группе до $8,3 \pm 0,4$, в группе сравнения этот показатель составил - $12,9 \pm 0,8$ суток. При анализе данных средней продолжительности раневого процесса была отмечена значительная разница составляя $29,6 \pm 2,1$ и $21,7 \pm 1,5$ соответственно (рис.55).

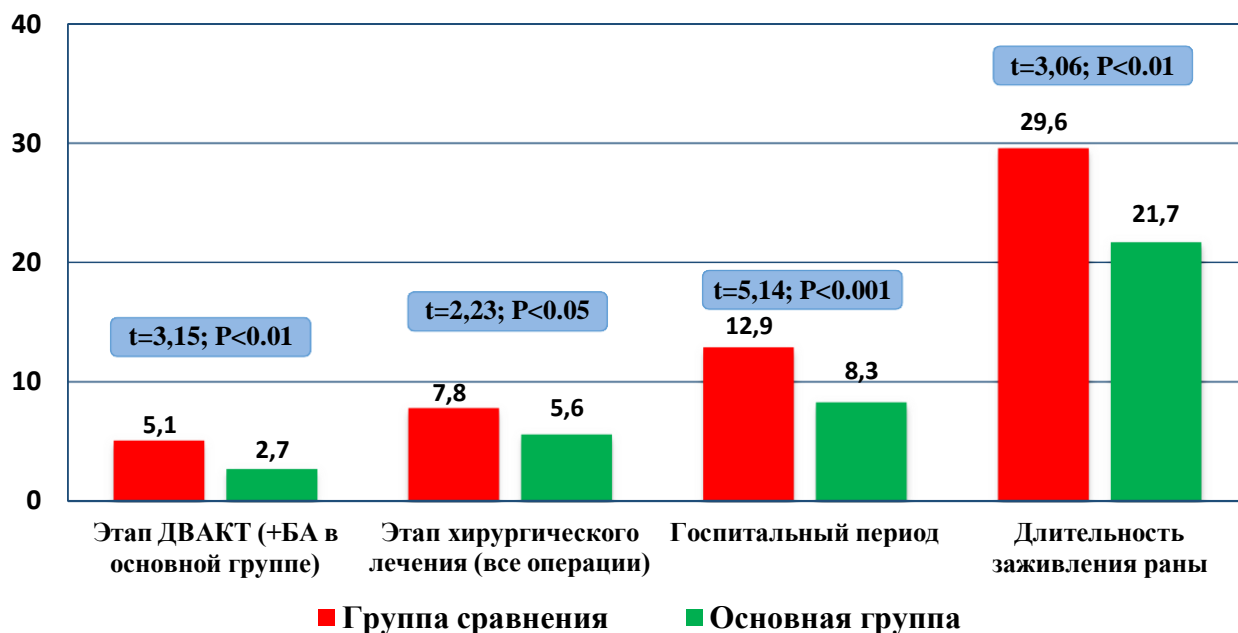


Рис. 55. Сравнительный анализ продолжительности этапов лечения и сроков заживления раны после реконструктивных операций на стопе в исследуемых группах (сутки)

Если рассматривать всех больных в целом с учетом выполненных ампутаций и повторных реконструктивных операций в течение 36 месяцев наблюдения, то можно отметить, что исходно в основной группе доля таких операций была выше.

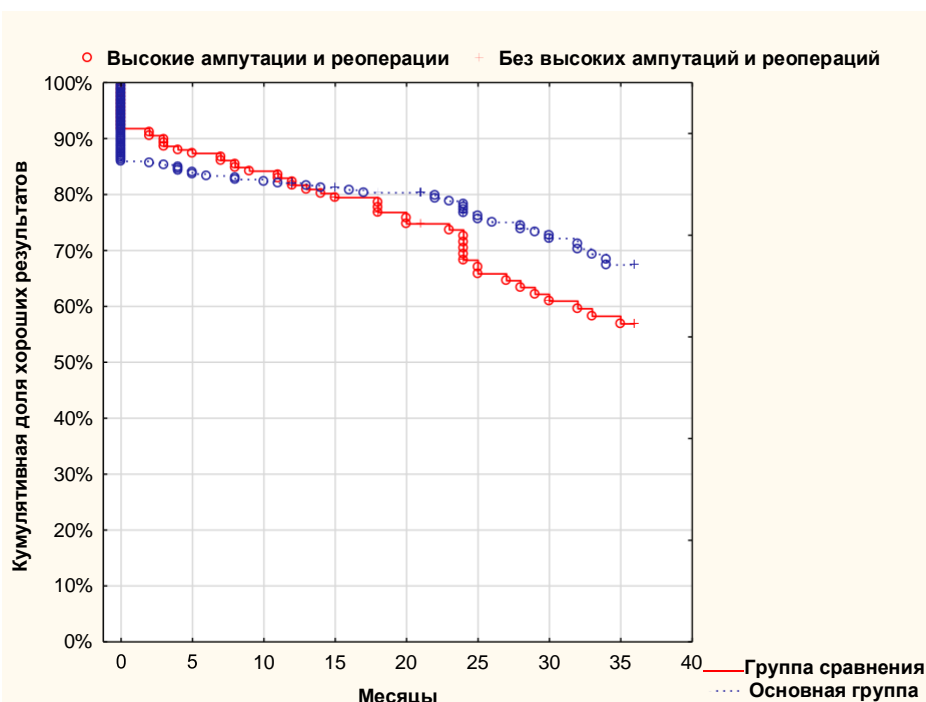
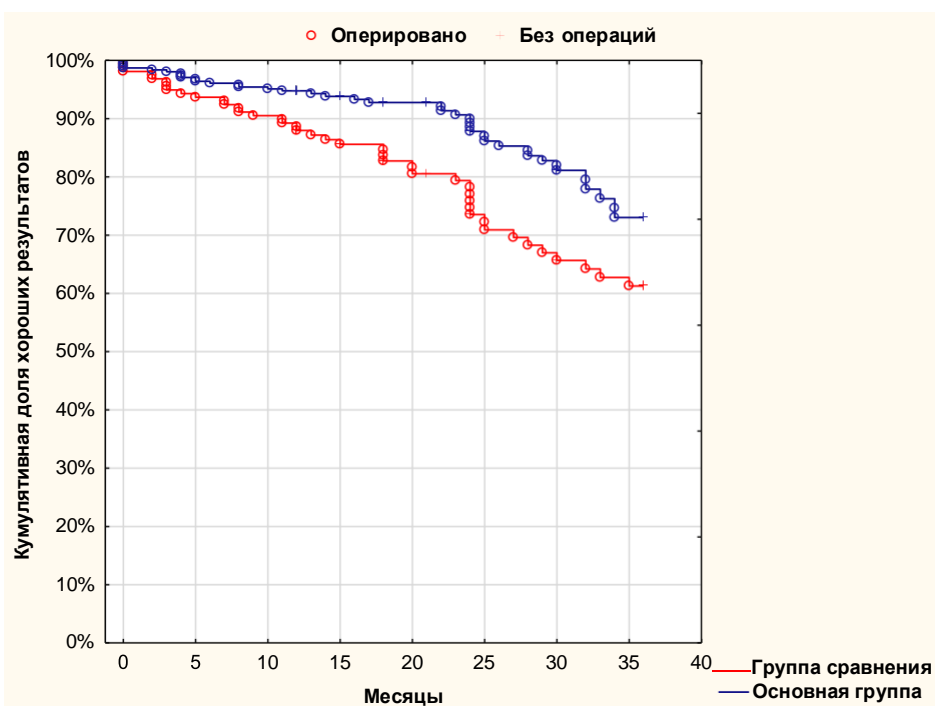


Рис. 56. Кумулятивная доля больных без всех вариантов ампутаций и реопераций в ближайший и отдаленный периоды (Каплан-Мейер).

Это отражает период госпитального этапа, принятый в определении «свободы от ампутаций и повторных реконструкций» за «0» при расчетах по Каплан-Мейеру. При этом следует отметить, что это связано с более тяжелым состоянием больных в основной группе, где вынужденно выполнялось большее количество различных видов ампутаций на уровне стопы, которые в итоге не привели к потере опорной функции конечности. Тогда как в дальнейшем, как отражают кривые на представленном графике, отмечается существенное увеличение вынужденных ампутаций в группе сравнения, что в целом свидетельствует об эффективности предпринятой тактики в основной группе. Это подтверждает анализ «свободы от высоких ампутаций и реопераций» по Каплан-Мейеру с учетом только тех вмешательств, которые привели к потере опорной функции нижней конечности.



Оценка достоверности между группами:

- Критерий Гехана-Вилкоксона = -3,32001; $p = 0,00090$;
- Критерий Кокса-Ментела = -3,03720; $p = 0,00239$;
- Логарифмический ранговый критерий = 3,055530; $p = 0,00225$

Рис. 57. Кумулятивная доля больных без высоких ампутаций и реопераций (Каплан-Мейер).

Кривые показателя «свободы от высоких ампутаций и реопераций» отражают меньший риск прогрессирования основного патологического процесса на фоне предпринятой тактики лечения в основной группе и соответственно снижение вероятности выполнения вынужденных высоких ампутаций. По всем статистическим видам сравнения полученных за 36 месяцев наблюдения кривых в группах исследования определена высокая достоверная разница (рис. 57).

Тем не менее, несмотря на большинство позитивных результатов, пока что мы не можем уменьшить трудоемкость и продолжительность лечения в амбулаторных условиях у данной категории пациентов. Поэтому в рамках своего исследования мы ставили перед собой задачу максимально снизить количество высоких ампутаций и сократить сроки амбулаторного лечения больных. Шаги, предпринятые в этом направлении, включали агрессивную диагностическую тактику с определением стратегии и объема оперативного лечения в первые дни госпитализации.

Мультидисциплинарное обследование больных врачами нескольких специальностей, знакомых с особенностями лечения больных сахарным диабетом, ранняя активизация пациентов в условиях механической разгрузки стопы, обучение родственников нюансам медикаментозного и местного лечения и порядку действий при возникновении наиболее вероятных осложнений, контроль течения заболевания в рамках амбулаторных приемов превращалось в своего рода диспансерное наблюдение по мере обучения больного и родственников принципам ухода за раной.

Таким образом, применение эндоваскулярных реваскуляризирующих оперативных вмешательств с последующем проведением внутриартериальной катетерной терапией у пациентов с диабетической гангреной нижних конечностей является наиболее эффективной стратегией для сохранения опорно-двигательной функции конечности. В ходе исследования были получены убедительные результаты, подтверждающие

разницу между традиционным и эндоваскулярным лечением, в результате чего уменьшилось количество высоких ампутаций и летальных исходов.

Патология периферических артерий является одним из определяющих факторов, влияющих на заживление язвенных дефектов стоп. При этом особого внимания заслуживает состояние местных тканей и степень критической ишемии конечностей, которая представляют собой реальную угрозу ампутации. Золотым стандартом лечения окклюзионно-стенозирующих поражений периферических артерий является хирургическая коррекция артериального кровотока. Стратегия и тактика хирургического лечения зависит от выраженности окклюзирующего процесса, топической локализации и массивности гнойно-некротического поражения. Отсутствие положительной динамики в состоянии язвы на фоне проводимой терапии является четким показанием к проведению реваскуляризации. Распространенная гангрена стопы с переходом на голень, состояние дистального артериального русла, исключающее возможность проведения баллонной ангиопластики и функциональная несостоятельность конечности, – состояния, которые могут рассматриваться как показания к выполнению первичной ампутации конечности.

Как видно из полученных данных, своевременный, адекватный и индивидуальный подход с применением современных методов лечения с учетом характера поражения периферического артериального русла в зависимости от (пораженная ангиосома) локализации гнойно-некротического процесса на стопе в большинстве случаев дает возможность сохранить конечность у пациентов с высоким риском высокой ампутации и тем самым улучшить их качество жизни.

ЗАКЛЮЧЕНИЕ

На сегодняшний день синдром диабетической стопы, проявляющийся в виде язвенно-некротического поражения тканей стопы на фоне поражения периферических магистральных артерий и нервов различной степени выраженности, активно изучается как со стороны дополнения знаний о патогенезе состояния, так и в рамках улучшения клинических результатов лечения различных его форм. В отечественной и зарубежной литературе широко отражены успехи, достигнутые благодаря внедрению различных технологий лечения. В первую очередь они связаны с применением современных сахароснижающих, ангиопротективных и нейротропных препаратов, а также эндоваскулярных технологий.

Признание эндоваскулярных вмешательств в качестве обоснованного варианта лечения заболеваний периферических артерий началось 15-20 лет назад. С тех пор количество операций с использованием эндоваскулярной техники стремительно растет. Существуют определенные артериальные сегменты, в лечении поражений которых предпочтение отдается эндоваскулярным вмешательствам: это почечные, подключичные и подвздошные артерии. Однако нерешенными проблемами остаются окклюзионные заболевания артерий нижних конечностей. Что является более предпочтительным: открытые реконструктивные хирургические вмешательства или эндоваскулярные? Вопрос этот остается открытым. Высокая эффективность реконструктивных операций в плане отдаленных результатов давно установлена. Однако малая инвазивность, отсутствие операционной травмы, наркоза, практически нулевая летальность и малое число осложнений делают привлекательным именно эндоваскулярные методики.

В настоящее время в распоряжении эндоваскулярного хирурга имеется множество эндоваскулярных методик: баллонная ангиопластика, стентирование, роторная атеромэктомия, использование режущих баллонов,

криопластика, брахитерапия. Наиболее часто используются первые две методики. Другие методы, такие как близкофокусная лучевая терапия, атерэктомия, криопластика, в клинических исследованиях не показали лучших результатов по сравнению с чрескожной транслюминальной ангиопластикой.

Тем не менее, у специалистов до сих пор отсутствует единый подход к диагностике и лечению данной патологии. В большей степени эта проблема касается учреждений оказания первичной консультативно-диагностической медицинской помощи. Несмотря на создание системы территориальных эндокринологических центров и подиатрических кабинетов, пациент с минимальным очагом деструкции тканей стопы рассматривается как больной, которому в обозримом будущем грозит ампутация конечности. До сих пор в большинстве случаев осложненного течения СДС в нашей стране одним из основных методов лечения данной патологии является «высокая» ампутация конечности, которая резко ухудшает качество жизни больных и существенно повышает вероятность летального исхода в результате декомпенсации хронической патологии.

Несмотря на осведомленность специалистов о существующих современных технологиях лечения, отсутствует эффективная сквозная концепция лечения и наблюдения данных пациентов, которая позволила бы систематически возвращать трудоспособность пациентам с ограниченными гнойно-некротическими процессами в области нижних конечностей на фоне сахарного диабета.

Наряду с хирургической операцией, все больные с гангреной нижних конечностей на фоне сахарного диабета получали системную антибактериальную терапию и интенсивный комплекс лечебных мероприятий. При выборе техники оперативного лечения у больных контрольной группы учитывали тяжесть заболевания, характер патологического процесса, локализацию гнойно-некротического очага и чувствительность флоры к антибактериальным препаратам.

Как показал анализ локализации гнойно-некротического процесса, наиболее часто патологический процесс охватывал всю стопу: в основной группе таких больных было 38,2%, в группе сравнения – 35,8%. Наиболее редко гнойно-некротический процесс наблюдался в пяточной области – соответственно у 6,2 и 4,6% обследованных. При синдроме диабетической стопы вследствие синовита на фоне изменения биомеханики стопы с дислокацией опорной точки утолщается переднепредплюсневая часть стопы. У большинства пациентов с нейроишемическими язвами подошвенной поверхности (72-80%) фрагментируются головка и тела плюсневых костей, реже в процесс вовлекаются кости предплюсны. Разрушения костной ткани и головки кости плюсневой кости сразу не замечаются. При ходьбе возникают усилия, выталкивающие плюсневую кость в подошвенную сторону с внутренним подвывихом. Стрессовая перегрузка в области головки пролабирующей плюсневой кости приводит к образованию язв.

До выполнения операции всем больным назначают инсулинотерапию. Для разгрузки конечности в послеоперационном периоде пациентов обучают пользоваться костылями и кресло-каталкой. Операция выполняется под местной проводниковой анестезией. На первом этапе реконструкции стопы во избежание нарушения артериальной сети (повреждение подошвенных плантарных артерий) осуществляют доступ к патологическому очагу с тыльной поверхности. На втором этапе проводят резекцию головки плюсневой кости с удалением фрагментированных частиц. Заключительный этап операции включает в себя миопластику с *m. flexor digiti minimi brevis* на питающей ножке с заполнением резецированной ложи костной ткани. При этом первичное заживление наблюдалось у 92,6% больных. На данный способ оформлена заявка на изобретение и подано в агентство интеллектуальной собственности «Способ реконструкции стопы при нейроишемических язвах на фоне синдрома диабетической стопы» (заявка на изобретение № IAP 2019 0202 от 13.05.2019 г.)

Мультиспиральная компьютерная ангиография осуществлялась на аппарате SOLANY (Siemens, Германия) у 42 (47,2%) пациентов. У 50% из них выявлена окклюзия артерий, ее сочетание с сегментарными стенозами встречалось у 12 (28,5%) обследованных. Для контрастирования артериальных сосудов использовали юнигексол-100. Пациентам с высокими показателями мочевины и креатинина крови произведена МРТ периферических артерий на аппарате KIRON (Toshiba, Япония). При поступлении всем больным проводили ЭКГ и консультацию кардиолога.

Рентгенологические исследования стопы, выполняемые всем больным при поступлении, осуществлялись с помощью аппарата ХС-200. Это позволяло оценить состояние костей стопы и голени. Деструкция костной ткани в области стопы и голеностопного сустава обнаружена только у 5 (12,8%) обследованных. В конечном итоге она не имела никакого значения, так как у этих пациентов отмечались выраженные признаки критичности.

Применение традиционных методов лечения приводило к уменьшению числа больных с благоприятными результатами лечения. Высокая частота ампутаций нижних конечностей, высокие показатели летальных исходов подтолкнули нас к созданию новых подходов или алгоритмов лечения, усовершенствованию методов ведения больных с ДГНК и разработке новых способов оперативной техники. К критическим ангиосомам отнеслись латеральные (2 ангиосома) и медиальные (3 ангиосома) поверхности пяточной области. Летальность составила 40%, ампутации конечности произведены у 60% пациентов.

Промежуточной ангиосомой являлись 4 (латеральная подошвенная поверхность стопы) и 5 ангиосома (медиальная подошвенная поверхность стопы), которые питаются от одноименной плантарной артерии, выходящей от а. tibialis posterior. 20,4% этих пациентов произведена высокая ампутация конечности, летальный исход наступил у 8,1%.

К некротическим ангиосомам были отнесены 1 (тыл стопы), 6 (наружная лодыжечная область) и 7 ангиосомы (I палец) стопы. 10,8% этих

больных выполнялись высокая ампутация конечности, летальность составила 3,0%.

Такое условное разделение ангиосом по их локализации и результатам лечения позволяло нам прогнозировать течение ГНПС в зависимости от риска потери конечности и определить особенности ведения пациентов с различной локализацией гнойно-воспалительного очага на стопе. Нами была разработана схема прогнозирования, на которую получено патент на изобретение от агентство интеллектуальной собственности «Способ прогнозирования течения гнойно-некротических поражений стоп на фоне сахарного диабета» (№ IAP 2018 0534 от 05.11.2018 г.).

Таким образом, топическая диагностика гнойно-некротических процессов стопы может заранее указать врачам на возможный исход и результат лечения при ДГНК. Такой подход лечения защищает нас от неожиданных результатов и дает возможность четко определить пути ведения и тактику оперативного лечения в каждом конкретном случае. 293 (90,7%) пациентам выполнены различные оперативные вмешательства на нижних конечностях. Необходимо отметить, что при прогрессировании ишемии конечности после баллонной ангиопластики у больных основной группы мы отдавали предпочтение ампутации голени. Эта операция выполнялась по усовершенствованной нами методике, так как данная стратегия дает пациентам высокий шанс для активной жизни после высоких ампутаций. Сохранение коленного сустава имеет ряд преимуществ перед ампутацией на уровне бедра. Нами была выполнена только одномоментная ампутация голени, при которой, по данным литературы, наблюдается высокая частота послеоперационных осложнений. Наша методика отличалась наименьшей частотой осложнений и реампутаций на уровне бедра.

При анализе больных основной группы по критериям классификации WIFI было выявлено следующее: у большинства пациентов по этой классификации наблюдалось ишемия II степени (41,3%), у 6 (1,8%) больных

имелись признаки низкого риска потери конечности. Средний риск был выявлен у 58 (18,0%), высокий риск ампутации конечности – у 259 (80,2%) пациентов.

Поражение соответствующей питающей артерии определенного участка стопы и голени тесно связано с появлением гнойно-некротических поражений в этой области. В ходе анализа было выявлено, что вероятность появления трофических изменений в области ангиосомы при артериальных поражениях данной области составляет 97,1%.

Отсутствие ГНПС на стопе при окклюзионно-стенточеском поражении артерий во многом зависит от строения артериальной сети стопы и компенсированности ишемии за счет других бассейнов. Применение ангиосомального принципа реваскуляризации артерий при критической ишемии нижних конечностей на фоне сахарного диабета дает хорошие результаты, а именно происходит заживление язвенно-некротических дефектов на стопе и сохранение конечности. Соблюдение ангиосомального принципа при выполнении эндоваскулярной реваскуляризации у больных с ДГНК приводит к снижению количества высоких ампутаций и существенно уменьшает сроки заживления трофических дефектов на стопе.

Результаты лечения пациентов основной группы показали, что независимо от степени риска потери конечности сохранить анатомо-функциональное состояние стопы удалось у 70,3% больных. Сохранение опорно-двигательной функции конечности, которое было оценено как удовлетворительный результат, достигнуто у 12,1% больного. Этим пациентам по возможности была сохранена часть стопы с адекватно функционирующим голеностопным суставом. При этом мы старались выполнить ампутацию голени с сохранением коленного сустава, что давало пациентам большой шанс пользоваться протезами. Наиболее часто такие ампутации производились тем пациентам, у которых имелись признаки высокого риска потери конечности по WIFI (88,2%).

При этом необходимо отметить, что наибольшее количество ампутаций при высоком риске выполнялось у больных с гангреной пяточной области стопы (18,7%). Местное поражение тканей стопы имело большое значение и оказывало непосредственное влияние на результат лечения. В основной группе по классификации WIFI у 96,6% больных имелись раневые поверхности различной локализации и глубины. Только у 3,4% пациентов на нижних конечностях трофических изменений не выявлено, но имелись предикторы критической ишемии. По WIFI II и III степень (W2-W3) поражения тканей стопы встречались почти с одинаковой частотой – соответственно у 42,1 и 41,2% обследованных. Поверхностное повреждение было выявлено у 43 (13,3%) больных, у которых неудовлетворительных результатов лечения не наблюдалось. Глубокий некроз чаще всего отмечался при локализации гнойно-некротического очага в пяточной области стопы (60%). При локализации ГНПС в наружной лодыжечной области, в отличие от других локализаций, имел более поверхностный характер.

При анализе мы обратили внимание на число больных с глубокой ишемией. Было выявлено, что пяточная область стопы является не самой благоприятной зоной. Так, злокачественное течение процесса имело место у 46,0% пациентов. Это связано с тем, что данная зона не имеет своих собственных питающих артерий, и кровоснабжение осуществляется только за счет мелких ветвей ЗББА и МБА. Поражение МБА не так сильно повлияло на течение ГНПС и степень ишемии, так как в этой проекции имеется выраженная коллатеральная сеть за счет ПББА и ЗББА. При этом у всех 4 больных показатели ЛПИ были в пределах 0,79-0,60.

У 19,2% больных с высоким риском потери конечности после баллонной ангиопластики была проведена ДВАКТ с катетеризацией общей бедренной артерии со стороны поражения. У некоторых больных был оставлен интродьюсер (F6) во избежание дополнительной пункции сосуда, а также у тучных пациентов или при технических сложностях пункции артерии. У остальных обследованных в зависимости от результата БАП и

состояния конечности на 2-е или на 3-и сутки после реваскуляризации устанавливали катетер антеградно в ОБА на стороне поражения.

При поражениях бедренно-подколенного сегмента после реваскуляризации у 29,4% больных проведена ДВАКТ. В основном это были пациенты с поражениями ПБА (84,0%). Среди пациентов, получавших ДВАКТ, поражения артерии голени имелись у 59,6%. Это приводило к быстрому ограничению гнойно-некротического процесса и купированию ишемии, что позволяло увеличить количество малых оперативных вмешательств на стопе.

На фоне проведения ДВАКТ в 83,8% случаях были выполнены различные оперативные вмешательства на нижних конечностях. У 16,2% больных лечение было ограничено катетерной терапией без операций. Несмотря на лечение, направленное на предотвращение гнойного очага и коррекцию ишемии конечности, у 6,4% больных в связи с нарастанием ишемии и распространением гнойно-воспалительного процесса в проксимальном направлении пришлось прибегнуть к высоким ампутациям.

Ампутация голени на уровне верхней трети была выполнена у 4,8% больных по усовершенствованной нами методике. Во всех случаях послеоперационная культя зажила первичным натяжением. Только 1 (1,6%) пациенту после метатарзальной резекции стопы с нарастанием признаков ишемии высокая ампутация выполнена на уровне бедра.

Внутриартериальная катетерная терапия после реваскуляризирующих операций в течение 3-4-х дней ведением лекарственных препаратов на стороне поражения показала высокую эффективность, что дало нам возможность сохранить опорную функцию конечности за счет увеличения количества операций на стопе. В данной группе у 75,8% больных результат оценен как хороший. Удовлетворительный результат с сохранением части стопы получен у 12,9% пациентов. Высокая ампутация конечности как удовлетворительный результат лечения была выполнена 4 (6,4%) больным.

Следует отметить, что среди больных с гангреной пяточной области этот показатель довольно высок – 28,5%.

Нами был усовершенствован алгоритм лечения и ведения пациентов с ДГНК. В первый очередь при поступлении больного оценивалось его общее состояние и локальный статус нижней конечности, в зависимости от пораженных ангиосом и локализации гнойно-некротической раны стопы определялась степень риска высокой ампутации. Комплекс лечебных процедур проводился по разработанному нами методу прогнозирования течения ГНПС. При этом низкий риск течения ДГНК не влечет за собой особо тяжелых последствий и приводит к полному выздоровлению.

При поражении критических ангиосом стопы с высоким риском потери с окклюзионно-стенозирующими поражениями периферических артерий нижней конечности больным показана реваскуляризация. При проведении БАП, в случае отсутствия положительных изменений, на 2-е или 3-и сутки необходимо установить катетер в ПБА на стороне поражения для проведения ДВАКТ. В тех случаях, когда на 3-4-е сутки после начала катетерной терапии ишемия или гнойный процесс прогрессируют, хирургу необходимо выбрать уровень высокой ампутации, что, естественно, зависит от состояния ГБА.

Особенным контингентом являются пациенты с поражением критических ангиосом и множественными поражениями периферических артерий. В таких случаях после реваскуляризации конечности обязательно проведение катетерной терапии, что позволяет увеличить шансы на сохранение конечности. На фоне ДВАКТ купирование ишемии и ликвидация гнойного процесса приводят к ограничению некротического очага с последующим выполнением малых операций на стопе. У тех пациентов, которым выполнена реваскуляризация и проведена катетерная терапия, но в течение 3-4-х дней без положительных изменений с прогрессированием признаков ишемии тканей и гнойно-некротического процесса в проксимальном направлении, для сохранения жизни конечность следует ампутировать на уровне голени или бедра.

При рассмотрении успешности комплекса лечебных мероприятий, проведенных пациентам, оценивали в первую очередь сохранность нижней конечности, затем частоту выполненных высоких ампутаций и летальность. В основной группе больных, у которых удалось сохранить опорную функцию нижних конечностей, было на 16% больше, чем в группе сравнения.

С помощью усовершенствованной тактики ведения и оперативного лечения количество высоких ампутаций уменьшилось почти на 8,0%, при этом основную массу высоких ампутаций в группе сравнения составляли ампутации на уровне бедра – 54,7%. Абсолютно противоположная картина наблюдалась в основной группе в сторону ампутации голени. Соотношение ампутации бедра и голени – 25 на 75%. В свою очередь данная стратегия давала пациентам высокий шанс и создавала условия для адекватного протезирования конечности и в дальнейшем активного образа жизни. Такой результат был достигнут с помощью усовершенствованной нами методике ампутации голени.

При применении традиционных методов лечения в группе сравнения анатомо-физиологическая структура стопы была сохранена у 54,6% пациентов, тогда как на фоне реваскуляризации периферических артерий нижних конечностей данный показатель был равен 70,3%. В основной группе выполнение баллонной ангиопластики увеличило число больных, которым проводились малые реконструктивные хирургические операции на стопе. Удовлетворительные результаты получены в 12,7% случаев. В группе сравнения опорную функцию конечности с ампутацией на уровне стопы удалось сохранить только в 5,8% случаев.

Эндоваскулярные вмешательства на артериях ниже коленного сустава у больных с критической ишемией нижних конечностей на фоне сахарного диабета обычно показаны для спасения конечности, поэтому нет достоверных сведений, позволяющих сравнить эндоваскулярные процедуры с другими методами лечения, направленными на восстановление артериального кровотока на артериях голени. Идеальным вариантом для

баллонной ангиопластики берцовых артерий является, конечно, локальное или сегментарное поражение с хорошими путями оттока. Мы считаем, что восстановление прямого кровотока (при возможности) в артерии стопы будет залогом дальнейшего успеха.

Больным проведена внутриартериальная катетерная терапия для перфузии конечности с увеличением концентрации лекарственных препаратов на очаге поражения. Несмотря на лечение, в группе сравнения конечность удалось сохранить у 66,4% больных, высокая ампутация выполнена 24,4%. Неэффективное лечение, прогрессирование гнойно-некротического процесса и обострение сопутствующих заболеваний привело к гибели 7,7% пациентов.

Наиболее благоприятные результаты были достигнуты у пациентов, получавших ДВАКТ после баллонной ангиопластики. Усовершенствованный способ ведения и лечения позволил сохранить нижнюю конечность у 88,7% пациентов. Отмечалось также двукратное снижение частоты высоких ампутаций – с 24,4 до 6,4%. Такой результат был получен за счет одновременного применения эндоваскулярных оперативных вмешательств. Увеличение притока крови и введение антибактериальных препаратов через артериальный катетер на стороне поражения увеличило возможность в короткие сроки выявить демаркационную линию без прогрессирования ГНПС. Такая высокоэффективная тактика лечения привела к снижению летальности среди пациентов с ДГНК на 3,0%.

Таким образом, применение реваскуляризирующих оперативных вмешательств с последующим проведением внутриартериальной катетерной терапией у пациентов с диабетической гангреной нижних конечностей является наиболее эффективной стратегией для сохранения опорно-двигательной функции конечности. В ходе исследования были получены убедительные данные, подтверждающие разницу между традиционным и эндоваскулярным лечением по снижению частоты высоких ампутация и уменьшению количества летальных исходов.

Эндоваскулярные методы лечения (реваскуляризация) конечности является оптимальным методом уменьшения (вплоть до купирования) ишемического синдрома, вызванного значительными морфофункциональными изменениями артериального русла, и могут выполняться у подавляющего большинства больных с СДС при отсутствии абсолютных противопоказаний к вмешательству. В нашем исследовании все пациенты имели существенное нарушение кровоснабжения ангиосомы, пораженной гнойно-некротическим процессом. Этим пациентам индивидуально определялась целесообразность, техническая возможность и тактика реваскуляризации в зависимости от локализации гнойно-некротического процесса.

Анализ полученных результатов показал, что баллонная ангиопластика наиболее эффективна при проведении катетерной терапией, особенно у тех пациентов, которые имеют поражение критических ангиосом нижней конечности. Усовершенствованный нами алгоритм лечения ДГНК более отчетливо указывает на определенные действия при различных формах течения ГНПС. Применение данного алгоритма дает возможность практическим врачам прогнозировать результат лечения и предотвратить количество высоких ампутаций нижних конечностей на фоне СД.

Исходя из полученных данных, можно утверждать, что своевременная, адекватная терапия и индивидуальный подход с применением современных методов лечения с учетом характера поражения периферического артериального русла в зависимости от локализации гнойно-некротического процесса (пораженная ангиосома) в большинстве случаев позволяют сохранить конечность у пациентов с высоким риском высокой ампутации, тем самым улучшить их качество жизни. На основании проведенных исследований мы пришли к выводу:

1. Тяжесть течения диабетической гангрены нижних конечностей зависит от ангиосомальной локализации патологического процесса, при этом к критическим зонам с высоким риском неблагоприятного исхода лечения

отнесены 2 и 3 ангиосомы (вероятность высокой ампутации – 60%), промежуточное значение имеют 4 и 5 ангиосомы (с риском 20,4%), минимальный риск верифицирован при поражении 1, 6 или 7 ангиосомы (10,8%), в свою очередь наиболее часто гнойно-некротические изменения развиваются в области 4 (23,8%) и 5 (33,1%) ангиосомы.

2. При сегментарном поражении ангиосомальных артерий у больных с диабетической гангреной нижних конечностей применение ДВАКТ позволяет достигнуть хороших результатов лечения в 87,5-100% случаев только при поражении 1, 5 или 7 ангиосомы стопы, тогда как локализация патологического процесса в области 2 или 3 ангиосомы характеризуется низкой эффективностью лечения с вероятным риском выполнения высокой ампутации у 50-66,7% пациентов.

3. Баллонная ангиопластика при ДГНК наиболее эффективна при поражении 1, 6 или 7 ангиосомы (хорошие результаты - 94%, 100% и 87,1%), в свою очередь локализация процесса в области 4 или 5 ангиосомы позволила сохранить нижнюю конечность у 77-82,3% пациентов, а в зоне 2 или 3 ангиосом только в 69-71,4% случаев.

4. Оптимальные результаты при комбинированном применении БАП и ДВАКТ при ДГНК отмечены при поражении 1, 4, 5 и 7 ангиосом, что позволило сохранить стопу в 85,7-100% случаев, тогда как локализация процесса во 2 или 3 ангиосоме характеризовалась более прогрессивным течением с эффективностью комплексного лечения у 75 и 60% пациентов соответственно.

5. Усовершенствованный способ реконструкции стопы при хронических нейроишемических язвах на фоне сахарного диабета в совокупности с эндоваскулярным лечением и внутриартериальной катетерной терапией позволил улучшить эффективность первичного заживления раны с 61,1% до 92,6%, сократить частоту нагноения, а также вероятность повторных некрэктомий и высоких ампутаций конечности ($p=0.040$).

6. Разработанный лечебно-диагностический алгоритм при ДГНК, основанный на выборе тактики с учетом прогнозирования течения ГНП и его локализации на ангиосомах стопы, позволил улучшить долю хороших результатов с 56,4% до 70,3%, сократить вероятность неудовлетворительного исхода с необходимостью выполнения высоких ампутаций с 24,4% до 12,4% ($p < 0.001$), что в целом обусловило увеличение частоты сохранения опорной функции нижних конечностей с 67,4% до 82,4% ($p < 0.001$). Комплексный подход к лечению ДГНК с использованием малоинвазивных эндоваскулярных методов, внутриартериальной катетерной терапии и предложенного способа реконструктивного вмешательства на стопе, позволил сократить госпитальный период с 15,2 до 9,5 суток ($p < 0.001$), средние сроки заживления ран с 72,4 до 42,6 суток ($p < 0.001$) и общую длительность амбулаторного наблюдения с 105,8 до 75,1 суток ($p < 0.001$).

7. Для оценки состояния конечности и прогноза течения гнойно-некротического поражения на фоне СДС самым оптимальной является классификация WIFI (wound, ischemia, foot infection), которая учитывает глубину гнойно-некротического очага, состояние периферического артериального русла и выраженность инфекционного процесса.

8. Исход гнойно-некротического процесса строго зависит от ангиосомного строения стопы, которое с учетом типа строения было разделены на: критические, промежуточные и некротические ангиосомы. К некротическим относятся 1, 6 и 7, к критическим – 2 и 3, к промежуточным – 4 и 5 ангиосомы стопы (№ИАР 20180534 от 05.11.2018 г. «Способ прогнозирования течения гнойно-некротических поражений стоп на фоне сахарного диабета»). В зависимости от пораженной области стопы можно прогнозировать течение ГНП и ожидаемый результат лечения ДГНК.

9. При локализации гнойно-некротических поражении в области 1, 6 и 7 ангиосом (некротические) стопы после оценки состояния периферического артериального русла проводятся консервативные лечебные мероприятия, на

фоне которых можно выполнять поэтапные некрэктомии и хирургические обработки.

10. Поражение 4 и 5 ангиосом стопы на фоне сахарного диабета в обязательном порядке требует эндоваскулярной коррекции (баллонная ангиопластика). При обширном поражении тканей и выраженной ишемии баллонную ангиопластику следует дополнять длительной внутриартериальной катетерной терапией, после чего можно выполнять реконструктивных операций на стопе.

11. Локализация гнойно-некротического процесса в пяточной области (2 и 3 ангиомы) отличается злокачественным течением и требует комбинированного применения малоинвазивных вмешательств (БАП+ДВАКТ). Дальнейшая тактика при положительном результате дает возможность выполнить реконструкцию стопы (№IAP 20190202 от 13.05.2019 г. «Способ реконструкции стопы при нейроишемических язвах на фоне синдрома диабетической стопы»).

12. Тактика оперативного вмешательства у больных с диабетической гангреной нижних конечностей, в тех случаях, когда высокая ампутация неизбежна, должна быть направлена на сохранение опороспособной функции конечности (коленного сустава) с учетом послеоперационной реабилитации. Первичную ампутацию бедра следует выполнять пациентам, у которых имеются абсолютные противопоказания к ампутации голени.

СПИСОК ИСПОЛЬЗОВАННОЙ ЛИТЕРАТУРЫ

1. Абдуллоев Д.А., Юсупова Ш., Бегаков У.М. и др. Дифференцированное лечение синдрома диабетической стопы, осложненного гнойно-некротическими процессами // Вестн. Авиценны. – 2014. – №2 (59). – С. 69-73.
2. Алиева А.В., Акбаров З.С. Мембранные липиды и некоторые аспекты реализации эффекта инсулина на транспорт глюкозы при сахарном диабете // Мед. журн. Узбекистана. – 2017. – №5. – С. 95-98.
3. Анциферов М.Б. Комелягина Е.Ю., Коган Е.А., Сравнительная оценка клиничко-морфологических параметров и маркеров репарации нейропатических язвенных дефектов при синдроме диабетической стопы различной степени длительности // Сахарный диабет в XXI веке - время объединения усилий. Сборник тезисов VII Всероссийского диабетологического конгресса. МЗ РФ. – М., 2015. – С. 182.
4. Ахтамов Д.А. Хирургическая тактика при окклюзионных заболеваниях артерий бедренно-подколенно-берцового сегмента. Дисс. докт.мед.наук. Ташкент, 1993.
5. Багатырев М.М. Хирургическая тактика лечения больных с критической ишемией нижних конечностей. Дисс. канд.мед.наук. Москва, 2009.
6. Бабаджанов Б.Д., Сапаева Ш.Б., Атажанов Т.Ш. Гнойно-некротические процессы стоп в зависимости от ангиосомных поражений на фоне сахарного диабета // Вестн. ТМА. – 2018. – №1. – С. 62-65.
7. Байрамкулов Э.Д., Воротников А.А., Мозеров С.А. Клиничко-морфологическая характеристика остеомиелита при синдроме диабетической стопы // Фундаментальные исследования. – 2015. – № 1-1. – С. 23–27.
8. Балаболкин М.И., Клебанова Е.М., Креминская В.М. Патогенез ангиопатий при сахарном диабете // Сахарный диабет. – 1999. – №1. – С. 2-8.

9. Балацкий Е.Р., Журавлева Ю.И., Коноваленко А.В., Клименко В.А., Токарев Н.В. Первый опыт выполнения ампутаций на уровне голени по комбинированной методике Bergess – Robinson – Ertl // Высокие ампутации нижних конечностей у детей и взрослых: Сб. науч. тр. Междунар. науч.-практ. конф. – М., 2019. – С. 26-30.
10. Баумгартнер Р., Ботта П. Ампутация и протезирование нижних конечностей/ Пер. с нем. – М.: Медицина, 2002. – 504 с.
11. Белозерцева Ю.П., Курлаев П.П., Есипов В.К. и др. Опыт лечения гнойно-некротических осложнений синдрома диабетической стопы с применением оригинальной хирургической методики на фоне целенаправленной антибиотикотерапии // Креативная хирургия и онкол. – 2014. – №3. – С. 67-70.
12. Бенсман В.М., Барышев А.Г., Савченко Ю.П. Надежды и огорчения ампутационного лечения при синдроме диабетической стопы // Высокие ампутации нижних конечностей у детей и взрослых: Сб. науч. тр. Междунар. науч.-практ. конф. – М., 2019. – С. 34-37.
13. Боборов М.И., Живцов О.П., Самойлов Д.В. Высокие ампутации нижних конечностей // Высокие ампутации нижних конечностей у детей и взрослых: Сб. науч. тр. Междунар. науч.-практ. конф. – М., 2019. – С. 40-42.
14. Бокерия Л.А., Алекян Б.Г., Анри М. Рентгеноэндоваскулярная хирургия заболеваний магистральных сосудов. – М., 2008. – Т. 1. – С. 291-310.
15. Бреговский В.Б., Зайцева А.А., Залевская А.Г. Поражения нижних конечностей при сахарном диабете. – СПб: ДИЛЯ, 2004. – 234 с.
16. Бубнова Н.А., Супрун К.С., Шатиль М.А. Лечение синдрома диабетической стопы в условиях многопрофильного стационара // Вестник Санкт-Петербургского университета. Сер. 11. Медицина. – 2008. – Вып. 4. – С. 119–124.

17. Ван Ридт Дортланд Р.В.Х., Экельбум Б.К. Некоторые аспекты окклюзирующего атеросклеротического поражения артерий нижних конечностей // Ангиол. и сосуд. хирургия. – 2017. – №4. – С. 32-42.

18. Воронов Д.А. Комплексное лечение больных с хронической ишемией нижних конечностей: сочетание реконструктивных операций с генно-инженерными технологиями: Автореф. дис. ... д-ра мед. наук. – М., 2013. – 46 с.

19. Галимов О.В., Ханов В.О., Ишметов В.Ш. и др. Применение ангиобаллонопластики артерий с целью лечения синдрома диабетической стопы у пациентов в Республике Башкортостан // Наука и образование в жизни современного общества: Сб. науч. тр. по материалам Междунар. науч.-практ. конф.: В 12 ч. – [Б.м.], 2015. – С. 48-51.

20. Галстян Г.Р., Токмакова А.Ю., Бондаренко О.Н. и др. Заболевания артерий нижних конечностей у пациентов с сахарным диабетом: состояние проблемы и перспективы лечения // Сахарный диабет. – 2011. – №1. – С. 74-79.

21. Гараган С.Ф. Значение неинвазивных методов исследования в ранней диагностике диабетических ангиопатий // Пробл. эндокринолог. – 2005. – Т. 51, №1. – С. 28-30.

22. Гвазава Т. Особенности техники выполнения оперативных вмешательств у пациентов с гнойно-некротическими осложнениями синдрома диабетической стопы: Дис. ... канд. мед. наук. – СПб, 2016. – 147 с.

23. Горобейко М.Б. Определение эффективности ультразвукового дебридмента для местного лечения ран без активного инфекционного процесса при критической ишемии у больных с синдромом диабетической стопы // Хирургия Украины. – 2014. – № 1 (49). – С. 82–86.

24. Гостищев В.К. Оперативная гнойная хирургия: Руководство для врачей. – М.: Медицина, 2016. – 416 с.

25. Дибиров М.Д., Хамитов Ф.Ф., Прошин А.В., Якобишвили Я.И.

Гнойно-некротические осложнения синдрома диабетической стопы и их отражение в МКБ-10 и стандартах страховой медицины // Хирургия. - 2014. - №1. - С.49-55.

26. Жолдошбеков Е.Ж., Сыдыков Б. Лимфостимуляция и бактериофаги в лечении гнойных осложнений синдрома диабетической стопы // Вестник Кыргызско-Российского славянского университета. -2014. -Т. 14, -№10. - С. 111-113.

27. Джуракулов Ш.Р. Результаты баллонной ангиопластики и стентирования подвздошных артерий: Дис. ... канд. мед. наук. – М., 2010. – 132 с.

28. Ерошкин И.А. Отдаленные результаты лечения пациентов с гнойно-некротическими формами синдрома диабетической стопы в зависимости от использования методов реваскуляризации // Новости хирургии. – 2013. – Т. 21, №4. – С. 62-70.

29. Ерошкин И.А., Ерошенко А.В. и др. Клиническое применение направленной катетерной атерэктомии у больных с ишемической формой синдрома диабетической стопы // Ангиол. и сосуд. хирургия. – 2010. – №1. – С. 71-73.

30. Завацкий В.В., Новицкий А.С. Использование метода лечения ран отрицательным давлением у пациентов с инфекционными хирургическими осложнениями диабетической стопы // Хирургия. – 2014. – №10. – С. 88-101.

31. Зайцева Е.Л., Доронина Л.П., Митиш В.А. и др. Особенности репаративных процессов в мягких тканях нижних конечностей у пациентов с нейропатической и нейроишемической формами синдрома диабетической стопы на фоне различных методов местного лечения // Сахарный диабет в XXI веке – время объединения усилий: Сб. тез. 7-го Всерос. диабетол. конгресса. – М., 2015. – С. 179-180.

32. Зайцева Е.Л., Доронина Л.П., Молчков Р.В. и др. Влияние терапии отрицательным давлением на репаративные процессы в мягких тканях нижних конечностей у пациентов с нейропатической и нейроишемической

формами синдрома диабетической стопы // Сахарный диабет. – 2014. – №3. – С. 113-121.

33. Зайцева Е.Л., Доронина Л.П., Молчков Р.В. и др. Особенности репарации тканей у пациентов с нейропатической и нейроишемической формами синдрома диабетической стопы на фоне терапии отрицательным давлением // Вестн. хир. им. И.И. Грекова. – 2014. – Т. 173, №5. – С. 64-72.

34. Затевахин И.И., Цициашвили М.Ш., Золкин В.Н. и др. Перспективы сосудистой хирургии при атеросклеротическом поражении аорты и артерий нижних конечностей // Рос. мед. журн. – 2001. – №5. – С. 3-6.

35. Затевахин И.И., Цициашвили М.Ш., Шиповский В.Н., Степанов Н.В., Золкин В.Н., Шомахов М.Б. Новые перспективы сосудистой хирургии – сочетанные эндоваскулярные и открытые операции в реконструкции артериального русла // Анналы хир. – 1999. – №6. – С. 77-84.

36. Затевахин И.И., Шиповский В.Н., Золкин В.Н. Баллонная ангиопластика при ишемии нижних конечностей. – М.: Медицина, 2004.-83 с.

37. Земляной А.Б., Юсупов И.А., Кисляков В.А. Состояние цитокиновой системы при гнойно-некротических и рецидивирующих гнойно-некротических осложнениях синдрома диабетической стопы и возможности иммуномодуляции // Трудный пациент. - 2011. -№10. - С. 36-42.

38. Игнатович И.Н., Кондратенко Г.Г., Никулин Д.Д. Обоснование оптимального метода лечения пациентов с нейроишемической формой синдрома диабетической стопы на основании сравнения отдаленных результатов применения различных методов // Новости хирургии. – 2013. – Т. 21, №2. – С. 69-75.

39. Камалов Т.Т. Эффективность длительной внутриартериальной катетерной терапии в лечении гнойно-некротических поражений стопы при сахарном диабете: Автореф. дис. ... канд. мед. наук. – Ташкент, 1997. – 18 с.

40. Капутин М.Ю., Овчаренко Д.В., Платонов С.А. и др. Комбинированная субинтимальная и интралюминальная ангиопластика в

лечении критической ишемии нижних конечностей // Мед. академ. журн. – 2009. – Т. 9, №4. – С. 87-95.

41. Каримов Ш.И., Бабаджанов Б.Д., Жанабаев Б.Б. Отдаленные результаты лечения диабетической ангиопатии и критической ишемии нижних конечностей // Клиническая медицина. – 2001. – №1. – С. 60-63.

42. Каримов Ш.И., Бабаджанов Б.Д., Исламов М.С. Отдаленные результаты применения длительной внутриартериальной катетерной терапии при лечении диабетической гангрены нижних конечностей // Хирургия Узбекистана. – 2001. – №2. – С. 24-27.

43. Каримов Ш.И., Бабаджанов Б.Д., Исламов М.С. Диабетическая гангрена нижних конечностей. – Ташкент: Шарк, 2003. – 230 с.

44. Касымов У.К. Совершенствование длительной внутриартериальной катетерной терапии в комплексе лечебных мероприятий у больных с тяжелыми гнойно-воспалительными заболеваниями: Автореф. дис. ... канд. мед. наук. – Ташкент, 2002. – 19 с.

45. Кисляков В.А. Оценка компенсации ишемии в сберегающем лечении у пациентов с рецидивами гнойно-некротических поражений при нейроишемической форме синдрома диабетической стопы // Хирург. – 2014. – №3. – С. 75–79.

46. Кисляков В.А. Результаты оценки качества жизни больных после комплексного хирургического лечения рецидивов язвенных и гнойно-некротических поражений при синдроме диабетической стопы // Хирург. – 2015. – №2. – С. 4-9.

47. Кондратенко П.Г., Царульков Ю.А. Случай оптимизированного вакуум-ассистированного лечения тяжелого синдрома диабетической стопы // Украинский журнал хирургии. – 2014. – №2 (25). – С. 142-145.

48. Корейба К.А., Минабутдинов А.Р., Шарафутдинов А.В. и др. Схемы инфузионной терапии в комплексном лечении синдрома диабетической стопы // Вестн. соврем. клин. медицины. – 2014. – Т. 7, №5. – С. 29-31.

49. Коротких А.В., Нужных А.В., Кузин В.И. и др. Урокиназа – современный препарат для лечения диабетической стопы с критической ишемией // Биотехнология. Взгляд в будущее: Материалы 3-й Междунар. науч. Интернет-конф. В 2 тт.; Сост. Д.Н. Синяев. – М., 2014. – С. 107-109.

50. Кротовский Г.С., Зудин А.М. Тактика лечения пациентов с критической ишемией нижних конечностей. – М.: Медицина, 2005. – 218 с.

51. Липатов К.В., Пермьяков С.В., Асатрян А.Г. Рентгеноэндоваскулярная хирургия при критической ишемии нижних конечностей с гнойно-некротическим поражением стоп // Журн. им. Н.И. Пирогова. – 2017. – №9. – С. 4-16.

52. Лосев Р.З., Куликова А.Н. Современные взгляды на диабетическую ангиопатию нижних конечностей // Ангиол. и сосуд. хирургия. – 2005. – Т. II, №3. – С. 14-20.

53. Максимова Н.В., Ляндуп А., Любимов Р.О. и др. Патофизиологические аспекты процесса заживления ран в норме и при синдроме диабетической стопы // Вестн. РАМН. – 2014. – №11-12. – С. 110-117.

54. Мидленко В.И., Канаев Ю.Н., Зайцев А.В. Метод воздействия на сенсомоторные нарушения и динамику раневого процесса у больных с различными формами синдрома диабетической стопы // Фундаментальные исследования. – 2014. – № 10-1. – С. 121–125.

55. Молочников А.Ю. Последовательное применение монооксида азота и озонотерапии в лечении больных с синдромом диабетической стопы после улучшения магистрального кровотока нижних конечностей // Вестник лимфологии. – 2013. – № 1. – С. 31–36.

56. Моминов А.Т., Атаков С.С., Атажанов Т.Ш., Хамдамов Ш.А. Эффективность длительной внутриартериальной катетерной терапии (ДВАКТ) после баллонной ангиопластики артерий нижних конечностей на фоне сахарного диабета // Перспективы развития сосудистой хирургии в

стране и регионах: Материалы 34-й Междунар. конф. сосудистых хирургов. – Ярославль, 2018. – С. 306-307

57. Моминов А.Т., Саттаров И.С. Результаты лечения диабетической гангрены нижних конечностей в зависимости от пораженных ангиосом // Внедрение высоких технологий в сосудистую хирургию: Сб. тез. 35-й конф. – СПб, 2019. – С. 297-298.

58. Моминов А.Т., Отажонов Ж.Х., Атажанов Т.Ш. Ампутация голени при диабетической гангрене нижних конечностей // Внедрение высоких технологий в сосудистую хирургию: Сб. тез. 35-й конф. – СПб, 2019. – С. 298-300.

59. Менард М.Т. Роль эндоваскулярной терапии в лечении критической ишемии нижних конечностей // Ангиол. и сосуд. хирургия. – 2014. – Т. 20, №1. – С. 53-59.

60. Мидленко В.И., Канаев Ю.Н., Зайцев А.В. и др. Динамика течения раневого процесса, и оценка эффективности лечения по критерию высоких ампутаций у больных с различными формами синдрома диабетической стопы // Путь науки. – 2015. – №1 (11). – С. 146-148.

61. Минигалин Д.М., Галимов О.В., Ишметов В.Ш. и др. Применение ангиобаллонопластики артерий с целью лечения синдрома диабетической стопы у пациентов в Республике Башкортостан // Теорет. и прикл. аспекты соврем. науки. – 2014. – №5-2. – С. 56-60.

62. Митиш В.А., Пасхалова Ю.С., Ушаков А.А., Магомедова С.Д., Блатун Л.А., Борисов И.В., Гаряева В.В. Высокие ампутации нижних конечностей при гангрене // Высокие ампутации нижних конечностей у детей и взрослых: Сб. науч. тр. Междунар. науч.-практ. конф. – М., 2019. – С. 93-96.

63. Нефедов В.И., Чумбуридзе И.П., Штильман М.Ю. и др. Вакуум-ассистированное лечение больных с синдромом диабетической стопы // Изв. высш. учеб. заведений Северо-Кавказского региона. – Сер.: Естеств. науки. – 2014. – №4 (182). – С. 91-93.

64. Нефедов В.И., Чумбуридзе И.П., Штильман М.Ю. и др. Магнитно-резонансная томография в диагностике синдрома диабетической стопы // Хирург. – 2015. – №1. – С. 88-91.

65. Нузова О.Б., Студеникин А.В., Стадников А.А. Новые методы лечения больных различными формами синдрома диабетической стопы // Высокие ампутации нижних конечностей у детей и взрослых: Сб. науч. тр. Междунар. науч.-практ. конф. – М., 2019. – С. 96-98.

66. Овчаренко Д.В., Капутин М.Ю. Технические аспекты субинтимальной ангиопластики артерий голени // Междунар. журн. интерв. кардиоангиол. – 2009. – №17. – Р. 36-40.

67. Онучин С.Г., Онучина Е.Л., Поздняк А.О. и др. Комплексная терапия пациентов с синдромом диабетической стопы и диабетической нефропатией с использованием Сулодексида: закрепление результата // Практ. медицина. – 2015. – №1 (86). – С. 107-113.

68. Покровский А.В. Клиническая ангиология. – М., 2004. – Т. 1. –С. 69.

69. Покровский А.В., Казаков Ю.И., Лукин Б.И. Критическая ишемия нижних конечностей. – М.: РИЦ-ТГМУ, 2018. – 225 с.

70. Попович Я.А. Комплексное хирургическое лечение гнойно-некротических форм синдрома диабетической стопы с применением препаратов кордовой крови и сеансов поляризованного полихроматического облучения // Хирургия Украины. – 2014. – № 4 (52). – С. 82–86.

71. Проект национальных рекомендаций по диагностике и лечению заболеваний артерий нижних конечностей: Рекомендации Рос. общества ангиологов и сосудистых хирургов. – М., 2018. – 111 с.

72. Рахимова Г.Н. Стандарты по ведению и лечению сахарного диабета 2 типа. – Т., 2018. – 95 с.

73. Российские клинические рекомендации по диагностике и лечению хронических заболеваний вен нижних конечностей // Флебология. – 2009. – Т. 3, №3. – С. 52.

74. Рундо А.И. Современные аспекты этиологии и патогенеза диабетической стопы // Новости хирургии. – 2015. – Т. 23, №1. – С. 97-104.

75. Савельев В.С., Кошкин В.М. и др. Критическая ишемия нижних конечностей: определения понятия и гемодинамическая характеристика // Ангиол. и сосуд. хирургия. – 1996. – №3. – С. 84-90.

76. Сивожелезова О.К., Иванов К.М. Качество жизни пациентов с хронической сердечной недостаточностью и деструктивными формами синдрома диабетической стопы // Вестник Оренбургского государственного университета. – 2014. – № 6 (167). – С. 229–232.

77. Смирнов Г.А. Особенности тактики хирургического лечения синдрома диабетической стопы на основании клинико-анатомического состояния венозной системы нижних конечностей: Дис канд. мед. наук. – СПб, 2013. – 151 с.

78. Степанов Н.Г. Качество жизни пациента и ее продолжительность после ампутации // Ангиол. и сосуд. хирургия. – 2004. – №10. – С. 13-16.

79. Стратегия комплексного хирургического лечения нейроишемической формы синдрома диабетической стопы: Нац. клин. рекомендации / Отдел ран и раневых инфекций ФГБУ «Институт хирургии им. А.В. Вишневского», отделение диабетической стопы ФГБУ «Эндокринологический научный центр», кафедра медицины катастроф ГБОУ ВПО Российского университета Дружбы Народов, филиал № 2 Главного военного клинического госпиталя им. Н.Н. Бурденко. – Режим доступа: <http://www.woundsurgery.ru/news/Recom.pdf>

80. Страхова Г.Ю., Горохов С.В., Ульянова И.Н. и др. Исследование клинической эффективности и безопасности нового метода разгрузки у больных с синдромом диабетической стопы – пневмоортеза на голеностопный сустав и стопу tm orlett // Сахарный диабет. – 2014. – №4. - С. 66-71.

81. Тараканова О.Е., Мухин А.С., Смирнов Н.Ф. Критическая ишемия конечностей как фактор риска высоких ампутаций при гнойно-

некротических формах синдрома диабетической стопы // Кубанский мед. вестн. – 2011. – Т. 92, №1. – С. 60-63.

82. Удовиченко О.В., Берсенева Е.А. Язвы голени при сахарном диабете – недооцененная проблема? // Эндокрин. хирургия – 2014. – №4 – С. 15-21.

83. Удовиченко О.В., Грекова Н.М. Диабетическая стопа: Руководство для врачей. – М.: Практ. медицина, 2010. – 272 с.

84. Фомин А.А. Возможности применения реваскуляризирующих операций с целью снижения уровня ампутаций у больных с хроническими окклюзионными заболеваниями артерий нижних конечностей // Ангиол. и сосуд. хирургия. – 2010. – №4. – С. 368-369.

85. Царев О.А., Прокин Ф.Г., Захаров Н.Н., Волощук И.Н., Шинде Ш. Ампутация конечности у больных с атеросклеротической гангреной // Саратовский науч.-мед. журн. – 2011. – Т. 7, №4. – С. 947-953.

86. Чернов В.Н., Анисимов А.Б., Гусарев С.А. Показания к ампутации нижней конечности и определение ее уровня при «диабетической стопе» // Хирургия. – 2009. – №7. – С. 38-42.

87. Шаповал С.Д., Савон И.Л., Якунич А.Г. и др. Резистентные и полирезистентные возбудители гнойно-некротических осложнений синдрома диабетической стопы // Новости хирургии. – 2015. – Т. 23, №1. – С. 70-76.

88. Шиповский В.Н., Золкин В.Н., Магомедов Ш.Г. Баллонная ангиопластика артерий голени // Диагност. интерв. радиол. – 2008. – Т. 2, №4. – С. 53-60.

89. Шиповский В.Н., Золкин В.Н., Магомедов Ш.Г., Богатырев М.М. Эффективность баллонной ангиопластики артерий голени в лечении больных с хронической ишемией нижних конечностей // Вестник РГМУ – 2009. - №1. – С. 19-22.

90. Шкода М.В., Чур Н.Н., Кондратенко Г.Г. Критическая ишемия при синдроме диабетической стопы и методы ее лечения // Воен. медицина. – 2015. – №1 (34). – С. 63-66.

91. Шрёдер Ю. Эндovasкулярные вмешательства на периферических сосудах. –М.: МЕДпресс-информ, 2014. - 276с.
92. Юшков П.В., Опаленов К.В. Морфогенез микроангиопатий при сахарном диабете // Сахарный диабет. – 2001. – №12. – С. 34-36.
93. Янушко В.А., Исачкин Д.В. Критическая ишемия нижних конечностей. – Минск: Бизнесофсет, 2014. – 231 с.
94. Abredari H., Bolourchifard F., Rassouli M. et al. Health locus of control and self-care behaviors in diabetic foot patients // Med. J. Islam Repub. Iran. – 2015. – Vol. 29. – P. 283.
95. Acín F., Varela C., López de Maturana I. Results of Infrapopliteal Endovascular Procedures Performed in Diabetic Patients with Critical Limb Ischemia and Tissue Loss from the Perspective of an Angiosome-Oriented Revascularization Strategy // J. Int. J. Vasc. Med. – 2014. – Vol. 2014. – P. 270539.
96. Albrecht T., Speck U., Baier C. et al. Reduction of stenosis due to intimal hyperplasia after stent supported angioplasty of peripheral arteries by local administration of paclitaxel in swine // Invest. Radiol. – 2007. – Vol. 42. – P. 579-585.
97. Amato B., Iuliano G.P., Markabauoi A.K. et al. Endovascular procedures in critical leg ischemia of elderly patients // Acta Biomed. Ateneo Parmense. – 2005. – Vol. 76, №1. – P. 11-15.
98. Amin N., Doupis J. Diabetic foot disease: From the evaluation of the "foot at risk" to the novel diabetic ulcer treatment modalities // Wld J. Diab. – 2016. – Vol. 7, №7. – P. 153-164.
99. Anderson P.L., Gelijns A., Moskowitz A. et al. Understanding trends in inpatient surgical volume: vascular interventions, 1980-2000 // J. Vasc. Surg. – 2004. – Vol. 39. – P. 1200-1208.
100. Ansel G.M. Endovascular treatment of superficial femoral and popliteal arterial occlusive disease // J. Invas. Cardiol. – 2000. – Vol. 12. – P. 382-388.

101. Ansel G.M., Sample N.S., Botti III C.F. et al. Cutting balloon angioplasty of the popliteal and infrapopliteal vessels for symptomatic limb ischemia // *Catheter. Cfrdiovasc. Interv.* – 2004. – Vol. 61. – P. 1-4.
102. Antunes J.N. Case 6: amputation site on an ulcerated diabetic foot // *J. Wound Care.* – 2016. – Suppl 3. – S. 14.
103. Anvarinejad M., Pouladfar G., Japoni A. et al. Isolation and Antibiotic Susceptibility of the Microorganisms Isolated from Diabetic Foot Infections in Nemazee Hospital, Southern Iran // *J. Pathog.* 2015. – Vol. 2015. – P. 328-396.
104. Armstrong E.J, Bishu K, Waldo S.W. Endovascular Treatment of Infrapopliteal Peripheral Artery Disease // *Curr. Cardiol. Rep.* – 2016. – Vol. 18, №4. – P. 38. <https://doi.org/10.1007/s11886-016-0708-y>.
105. Babadjanov B.D., Matmurotov K.J., Atajanov T.Sh. Efficacy of Minimally Invasive Procedures in the Treatment of Lower Extremities Diabetic Gangrene // *Amer. J. Med. Med. Sci.* – 2019. – Vol. 9, №5. – P. 163-166.
106. Balmer H., Mahler F., Do D.D. et al. Ballon angioplasty in chronic critical limb ischemia: factors affecting clinical and angiographic outcome // *J. Endovasc. Ther.* – 2002. – Vol. 9, №4. – P. 403-410.
107. Baril M. et al. Outcomes of endovascular interventions for TASC II B and C femoropopliteal lesions // *J. Vasc. Surg.* – 2008. – Vol. 48. – P. 627-633.
108. Beard J.D. Which is the best revascularization for critical limb ischemia: Endovascular or open surgery // *J. Vasc. Surg.* – 2008. – Vol. 48. – P. 11-16.
109. Begun A., Morbach S., Rümenapf G. et al. Using a Multistate Continuous-Time Markov Chain Model // *PLoS One.* – 2016. – Vol. 11, №1. – P. e0147533.
110. Benkhadoura M., Alswehly M., Elbarsha A. Clinical profile and surgical management of diabetic foot in Benghazi, Libya // *Foot Ankle Surg.* – 2016. – Vol. 22, №1. – P. 55-58.

111. Bolia A., Milrs K.A., Brennan J. et al. Percutaneous transluminal angioplasty of occlusions of femoral and popliteal arteries by subintimal dissection // *Cardiovasc. Intervent. Radiol.* – 1990. – Vol. 13. – P. 357-363.

112. Bradbury A.W., Adam D.J., Bell J. et al. Bypass versus Angioplasty in Severe Ischaemia of the Leg (BASIL) trial: An intention-to-treat analysis of amputation free and overall survival in patients randomized to a bypass surgery-first or a balloon angioplasty-first revascularization strategy // *J. Vasc. Surg.* – 2010. – Vol. 51. – P. 5-17.

113. Brown M.L., Tang W., Patel A. et al. Partial foot amputation in patients with diabetic foot ulcers // *Foot Ankle Int.* – 2012. – Vol. 33, №9. – P. 707-716.

114. Buechel R., Stignimann A., Zimmer R. et al. Drug-eluting stents and drug-coated balloons in peripheral artery disease // *Vasa.* – 2012. – Vol. 41. – P. 248-261.

115. Buzzi M., de Freitas F., Winter M. A Prospective, Descriptive Study to Assess the Clinical Benefits of Using Calendula officinalis Hydroglycolic Extract for the Topical Treatment of Diabetic Foot Ulcers // *Ostomy Wound Manage.* – 2016. – Vol. 62, №3. – P. 8-24.

116. Cejna M., Thurnher S., Illiasch H., Horvath W. et al. PTA versus Palmaz stent placement in femoropopliteal artery obstructions: a multicenter prospective randomized study // *J. Vasc. Interv. Radiol.* – 2001. – Vol. 12, №1. – P. 23-31.

117. Chaudhry W.N., Badar R., Jamal M. et al. Clinico-microbiological study and antibiotic resistance profile of mecA and ESBL gene prevalence in patients with diabetic foot infections // *Exp. Ther. Med.* – 2016. – Vol. 11, №3. – P. 1031-1038.

118. Conrad M.F., Cambria R.P., Stone D.H. et al. Intermediate results of percutaneous endovascular therapy of femoropopliteal occlusive disease: a contemporary series // *J. Vasc. Surg.* – 2006. – Vol. 44, №4. – P. 762-769.

119. Cooper J.C., Welsh C.L. The role of percutaneous transluminal angioplasty in the treatment of critical ischaemia // *Europ. J. Vasc. Surg.* – 1991. – №5. – P. 261-264.
120. Cremers B., Speck U., Kaufels N. et al. Drug-eluting balloon: very short-term exposure and overlapping // *Thromb Haemost.* – 2009. – Vol. 101. – P. 201-6.
121. Cvetanovski M.V., Jovev S., Cvetanovska M. et al. Femoropopliteal bypass vs percutaneous transluminal angioplasty and stenting in treatment of peripheral artery diseases of infrainguinal segment – short-term results // *Prilozi.* – 2009. – Vol. 30, №1. – P. 105-118.
122. Desgranges P., Boufi M., Lapeyre V. et al. Subintimal angioplasty: feasible and durable // *Europ. J. Vasc. Endovasc. Surg.* – 2004. – Vol. 28, №2. – P. 138-141.
123. Dia A.A., Affangla D.A., Dione J.M. et al. Contribution of arterial Doppler ultrasound of the lower limbs in the treatment of diabetic foot at Saint-Jean de Dieu Hospital in Thies (Senegal) // *Pan. Afr. Med. J.* – 2015. – Vol. 22. – P. 193.
124. Diehn C., Schuster A., Allenberg J.A. et al. High prevalence of peripheral arterial disease and co-morbidity in 6880 primary care patients: a cross-sectional study // *Atherosclerosis.* – 2004. – Vol. 172. – P. 195-205.
125. Dormandy J., Mahir M., Ascady G. et al. Fate of the patient with chronic leg ischemia: a review article // *J. Cardiovasc. Surg. (Torino).* – 1989. – Vol. 30. – P. 50-56.
126. Dunning T. Integrating palliative care with usual care of diabetic foot wounds // *Diab. Metab. Res. Rev.* – 2016. – Suppl 1. – P. 303-310.
127. Durand E. et al. Time course of apoptosis and cell proliferation and their relationship to arterial remodeling and restenosis after angioplasty in an atherosclerotic rabbit model // *J. Amer. Coll. Cardiol.* – 2002. – Vol. 39. – P. 1680-1685.

128. Eggert J.V., Worth E.R., Van Gils C.C. Cost and mortality data of a regional limb salvage and hyperbaric medicine program for Wagner Grade 3 or 4 diabetic foot ulcers // *Undersea Hyperb. Med.* – 2016. – Vol. 43, №1. – P. 1-8.

129. Fava M., Loyola S., Poydorou A. et al. Cryoplasty for femoropopliteal arterial disease: late angiographic results of initial human experience // *J. Vasc. Interv. Radiol.* – 2004. – Vol. 15, №11. – P. 1239-1243.

130. Flu H., van der Hage J.H., Knippenberg B. et al. Treatment for peripheral arterial obstructive disease: An appraisal of the economic outcome of complications // *J. Vasc. Surg.* – 2008. – Vol. 48. – P. 368-376.

131. Forbes J.F., Adam D.J., Bell J., Fowkes F.G., Gillespie I., Raab G.M., Ruckley C.V., Bradbury A.W. Bypass versus Angioplasty in Severe Ischaemia of the Leg (BASIL) trial: Health-related quality of life outcomes, resource utilization, and cost-effectiveness analysis // *J. Vasc. Surg.* – 2010. – Vol. 51, 5 Suppl. – P. 43S-51S.

132. Franklin I.J., Rodway A. Angioplasty is the first-line treatment for critical limb ischaemia // Greenhalgh R.M.; ed. *Vascular and endovascular controversies* // BIBA. – London, 2003. – P. 289-294.

133. Galaria I.I., Surowiec S.M., Rhodes J.M., Shortell C.K., Illig K.A., Davies M.G. Implications of early failure of superficial femoral artery endoluminal interventions // *Ann. Vasc. Surg.* – 2005. – Vol. 19, №6. – P. 787-792.

134. Gallagher K.A., Meltzer A.J., Ravin R.A., Graham A., Shrikhande G., Connolly P.H., Aiello F., Dayal R., McKinsey J.F. Endovascular management as first therapy for chronic total occlusion of the lower extremity arteries: comparison of balloon angioplasty, stenting, and directional atherectomy // *J. Endovasc. Ther.* – 2011. – Vol. 18, №5. – P. 624-637.

135. Gisbertz S.S., Tutein Nolthenius R.P., De Borst G.J., Van Der Laan L., Overtom T.T., Moll F.L., de Vries J.P. Remote endarterectomy versus supragenicular bypass surgery for long occlusions of the superficial femoral artery: medium-term results of a randomized controlled trial (the REVAS trial) // *Ann. Vasc. Surg.* – 2010, Nov. – Vol. 24, №8. – P. 1015-1023.

136. Graziani L., Silvestro A., Bertone V. et al. Vascular involvement in diabetic subjects with ischemic foot ulcer: a new morphologic categorization of disease severity // *Europ. J. Vasc. Endovasc. Surg.* – 2007. – Vol. 33, №4. – P. 453-460.

137. Green M.F., Aliabadi Z., Green B.T. Diabetic foot: Evaluation and management // *South Med. J.* - 2012. - Vol. 95, №1. - P. 95-101.

138. Gruntzig A., Hopff H. Percutaneous recanalization after chronic arterial occlusion with a new dilator-catheter (in German) // *Dtsch. Med. Wochenschr.* – 1974. – Bd. 99. – S. 2502-2511.

139. Gupta S.K., Singh S.K. Diabetic foot: a continuing challenge // *Adv. Exp. Med. Biol.* – 2012. – Vol. 771. – P. 123-138.

140. Haider S.N., Kavanagh E.G., Forlee M. et al. Two-year outcome with preferential use of infrainguinal angioplasty for critical ischemia // *J. Vasc. Surg.* – 2006. – Vol. 43, №3. – P. 504-512.

141. Heller G., Gunster C., Swart E. The frequency of lower limb amputations in Germany // *Dtsch. Med. Wochenschr.* – 2005. – Vol. 28-29. – P. 1689-1690.

142. Huang Z.S., Schneider D.B. Endovascular intervention for tibial artery occlusive disease in patients with critical limb ischemia // *Semin Vasc Surg.* – 2014. – Vol. 27, №1. – P. 38-58. https://doi.org/10.1053/j_semvascsurg.2014.12.003

143. Iglesias-de la Cruz M.C., Ziyadeh F.N., Isono M. et al. Effects of high glucose and TGF-beta1 on the expression of collagen IV and vascular endothelial growth factor in mouse podocytes // *Kidney Int.* – 2002. – Vol. 62, №3. – P. 901-913.

144. Jneid J., Benamar S., Pagnier I. et al. Draft Genome Sequence of *Providencia heimbachae*, Isolated from a Diabetic Foot Ulcer // *Genome Announc.* – 2016. – Vol. 4 (№2).

145. Johannesson A., Larsson G.U., Ramstrand N. et al. Incidence of lower-limb amputation in the diabetic and nondiabetic general population: a 10-year

population-based cohort study of initial unilateral and contralateral amputations and reamputations // *Diab. Care.* – 2009. – Vol. 32. – P. 275-280.

146. Johnston K.W. et al. Femoral and popliteal arteries: Reanalysis of results of balloon angioplasty // *Radiology.* – 1992. – Vol. 183. – P. 767-771.

147. Keenan H.A., Costacou T., Sun J.K. et al. Clinical factors associated with resistance to microvascular complications in diabetic patients of extreme disease duration: the 50-year medalist study // *Diab. Care.* – 2007. – Vol. 30, №8. – P. 1995-1997.

148. Korkmaz M. et al. Preoperative medical treatment in patients undergoing diabetic foot surgery with a Wagner Grade-3 or higher ulcer: a retrospective analysis of 52 patients // *Diab. Foot Ankle.* – 2012. – №3. – P. 10.

149. Krankenberg H., Schlüter M., Steinkamp H.J. et al. Nitinol stent implantation versus percutaneous transluminal angioplasty in superficial femoral artery lesions up to 10 cm in length: the Femoral Artery Stenting Trial (FAST) // *Circulation.* – 2007. – Vol. 116. – P. 285-292.

150. Krepel V.M., Van Andel G.J., Van Erp W.F. et al. Percutaneous transluminal angioplasty of the femoropopliteal artery: initial and long-term results // *Ibid.* – 1985. – Vol. 156, №2. – P. 325-328.

151. Lee M., Han S.H., Choi W.J. et al. Hyaluronic acid dressing (Healoderm®) in the treatment of diabetic foot ulcer: A prospective, randomized, placebo-controlled, single-center study // *Wound Repair Regen.* – 2016. – Mar. 12.

152. Leone A., Cassar-Pullicino V.N., Semprini A. et al. Neuropathic osteoarthropathy with and without superimposed osteomyelitis in patients with adiabetic foot // *Skelet. Radiol.* – 2016. – Feb. 17. №2. – P. 12-16.

153. Liakhovs'kyi V.I., Dem'ianiuk D.H., Bezkorovai'nyĭ O.M. et al. Experience of diagnosis and treatment of phlegmon in the diabetic foot syndrome // *Klin. Khir.* – 2012. – №5. – P. 32-35.

154. Lofberg A.M., Karacagil S., Ljungman C. et al. Percutaneous transluminal angioplasty of the femoropopliteal arteries in limbs with chronic critical lower limb ischemia // *J. Vasc. Surg.* – 2001. – Vol. 34. – P. 114-121.

155. London N.J., Srinivasan R., Naylor A.R. et al. Subintimal angioplasty of femoropopliteal artery occlusions: the long-term results // *Europ. J. Vasc. Surg.* – 1994. – Vol. 8, №2. – P. 148-155.
156. Mandolino T., Canciglia A., Salibra M. et al. Functional outcomes of transmetatarsal amputation in the diabetic foot: timing of revascularization, wound healing and ambulatory status // *Updates Surg.* – 2016. – Jan. 29. №1. - P. 41-48.
157. McCarthy R.J., Neary W., Roobottom C. et al. Short-term results of femoropopliteal subintimal angioplasty // *Brit. J. Surg.* – 2000. – Vol. 87, №10. – P. 1361-1365.
158. McNamara T., Anaya C., Quinn D. Extended follow-up results of the PolarCath IDE study of the use of cryoplasty in femoropopliteal lesions // *J. Vasc. Interv. Radiol.* – 2006. – Vol. 17. – P. 3-13.
159. Micari A., Cioppa A., Vadala G., Castriota F. et al. Clinical evaluation of a Paclitaxel – eluting balloon for treatment of femoropopliteal arterial disease // *Cardiovasc. Interv.* – 2012. – №5. – P. 331-338.
160. Micari A., Cioppa A., Vadala G., Stabile E. et al. A new paclitaxel-eluting balloon for angioplasty of femoropopliteal obstructions: acute and midterm results // *EuroIntervention.* – 2011. – Vol. 7, Suppl K. – P. 77-82.
161. Minar E., Pokrajac B., Maca T. et al. Endovascular brachytherapy for prophylaxis of restenosis after femoropopliteal angioplasty: results of a prospective randomized study // *Circulation.* – 2000. – Vol. 102. – P. 2694-2699.
162. Morbi A.H., Shearman C.P. Topical Negative Pressure Therapy for Diabetic Foot Ulcers: Where Is the Evidence // *Int. J. Low Extrem. Wounds.* – 2016. – Vol. 15, №1. – P. 96.
163. Moura J., Rodrigues J., Gonçalves M. et al. Impaired T-cell differentiation in diabetic foot ulceration // *Cell. Mol. Immunol.* – 2016. – Mar. 21.
164. Mwapatayi B.P., Hockings A., Hoffmann M et al. Balloon angioplasty compared with stenting for treatment of femoropopliteal occlusive disease: A meta-analysis // *J. Vasc. Surg.* – 2008. – Vol. 113. – P. 461-469.

165. Nasr M.K., McCarthy R.J., Chalmers A., Hardman J. et al. The increasing role of percutaneous transluminal angioplasty in the primary management of critical limb ischaemia // *Europ. J. Vasc. Endovasc. Surg.* – 2002. – Vol. 23. – P. 398-403.
166. Norgen L., Hiatt W.R., Dormandy J.A., Nehler M.R. et al. TASC II Working group. Inter-society consensus for the management of peripheral arterial disease (TASC II) // *Europ. J. Vasc. Endovasc. Surg.* – 2007. – Vol 33, suppl 1.
167. Ohmine T., Iwasa K., Yamaoka T. Strategy of Revascularization for Critical Limb Ischemia Due to Infragenicular Lesions-Which Should Be Selected Firstly, Bypass Surgery or Endovascular Therapy? // *Ann. Vasc. Dis.* – 2015. – Vol. 8, №4. – P. 275-281. <https://doi.org/10.3400/avd.oa.15-00076>
168. Ostri C.H., Just S.R., Eldrup N., Sillesen H.H. Subintimal angioplasty of long femoropopliteal artery occlusions // *Ugeskr Laeger.* – 2006. – Vol. 168, №10. – P. 1030-1040.
169. Pabón-Carrasco M., Juárez-Jiménez J.M., Reina-Bueno M. et al. Behavior of provisional pressure-reducing materials in diabetic foot // *J. Tissue Viability.* – 2016. – Feb. 12.
170. Peter-Riesch B. The Diabetic Foot: The Never-Ending Challenge // *Endocrinol. Dev.* – 2016. – Vol. 31. – P. 108-134.
171. Peters E.J. Pitfalls in diagnosing diabetic foot infections // *Diab. Metab. Res. Rev.* – 2016. – Vol. 32, Suppl 1. – P. 254-260.
172. Piaggese A., Goretti C., Iacopi E. et al. Comparison of Removable and Irremovable Walking Boot to Total Contact Casting in Offloading the Neuropathic Diabetic Foot Ulceration // *Foot Ankle Int.* – 2016. – Apr 15.
173. Reiber G.E., Pecoraro R.E., Koepsell T.D. Risk factors for amputation in patients with diabetes mellitus. A case-control study // *Ann. Intern. Med.* – 1992. – Vol. 117, №2. – P. 97-105.
174. Rutherford R.B., Baker J.D., Ernst C. et al. Recommended standards for reports dealing with lower extremity ischemia: Revised version // *J. Vasc. Surg.* – 1997. – Vol. 26. – P. 517-538.

175. Schofield C.J., Libby G., Brennan G.M. et al. Collaboration Mortality and hospitalization in patients after amputation: a comparison between patients with and without diabetes // *Diab. Care.* – 2006. – Vol. 29. – P. 2252-2256.
176. Shen J.H., Liu C.J., Lo L.C. et al. Topical Therapy As Adjuvant Treatment to Save a Limb with Critical Ischemia From Extensive and Deep Diabetic Foot Infection When Revascularization is Not Feasible // *J. Wound Ostomy Contience Nurs.* – 2016. – Vol. 43, №2. – P. 197-201.
177. Singh S., Evans L., Datta D., Gaines P., Beard J.D. The costs of managing lower limb-threatening ischaemia // *Europ. J. Vasc. Endovasc. Surg.* – 2009. – Vol. 12. – P. 359-362.
178. Smith B.M., Stechman M., Gibson M. et al. Subintimal angioplasty for superficial femoral artery occlusion: poor patency in critical ischaemia // *Ann. R. Coll. Surg. Engl.* – 2005. – Vol. 87, №5. – P. 361-365.
179. Snow D.E., Everett J., Mayer G. et al. The presence of biofilm structures in atherosclerotic plaques of arteries from legs amputated as a complication of diabetic foot ulcers // *J. Wound Care.* – 2016. – Vol. 25, №2. – P. S16-22.
180. Snyder R.J., Shimosaki K., Tallis A. et al. A Prospective, Randomized, Multicenter, Controlled Evaluation of the Use of Dehydrated Amniotic Membrane Allograft Compared to Standard of Care for the Closure of Chronic Diabetic Foot Ulcer // *Wounds.* – 2016. – Vol. 28, №3. – P. 70-77.
181. So W., Kuti J.L., Shepard A. et al. Tissue penetration and exposure of cefepime in patients with diabetic foot infections // *Int. J. Antimicrob Agents.* – 2016. – Vol. 47, №3. – P. 247-248.
182. Stanley B., Teague B., Spero R. et al. Efficacy of balloon angioplasty of the SFA and the popliteal artery in the relief of leg ischemia // *J. Vasc. Surg.* – 2011. – Vol. 23. – P. 679-685.
183. Stokes K.R., Strunk H.M., Campbell D.R. et al. Five-year results of iliac and femoropopliteal angioplasty in diabetic patients // *Radiology.* – 2000. – Vol. 174. – P. 977.

184. Sun N.F., Tian F.L., Tian Y.L. et al. Study of Disease Progression and Relevant Risk Factors in Diabetic Foot Patients the interventional therapy for diabetic peripheral artery disease // *BMC Surg.* – 2013. – P. 13-32. [https:// doi.org/10.1186/1471-2482-13-32](https://doi.org/10.1186/1471-2482-13-32)
185. Tartari S., Zattoni L., Rolma G., Sacco A. Subintimal angioplasty of infrapopliteal artery occlusions in the treatment of critical limb ischemia Short-term results // *Radiol. Med. (Torino).* – 2004. – Vol. 108, №3. – P. 265-274.
186. TASC Working group. Management of peripheral arterial disease (PAD): TransAtlantic Inter-Society Consensus (TASC). Management Eur // *J. Vasc. Endovasc. Surg.* – 2000. – Vol. 19, Suppl 1.
187. Taylor G.I., Palmer J.H. Angiosome theory // *Brit. J. Plast. Surg.* – 1992. – Vol. 45, №4. – P. 327-328.
188. Taylor G.I., Palmer J.H. The vascular territories (angiosomes) of the body: experimental study and clinical applications // *Brit. J. Plast. Surg.* – 1987. – Vol. 40. – P. 113-141.
189. Taylor G.I., Pan W.R. Angiosomes of the leg: anatomic study and clinical implications // *Plast. Reconstr. Surg.* – 1998. – Vol. 102, №3. – P. 599-616.
190. Tomita M., Kabeya Y., Okisugi M. et al. Diabetic Microangiopathy Is an Independent Predictor of Incident Diabetic Foot Ulcer // *J. Diab. Res.* – 2016. – Vol. 2016. – P. 5938540.
191. Troisi N., Baggione C., Landini G. et al. How daily practice changed in an urban area after establishing a multidisciplinary diabetic footprogram // *J. Diabetes.* – 2016. – Feb. 24. – P. 521-32.
192. Utsunomiya M., Nakamura M., Nakanishi M. et al. Impact of wound blush as an angiographic end point of endovascular therapy for patients with critical limb ischemia // *J. Vasc. Surg.* – 2012. – Vol. 55, №1. – P. 113-121.
193. Varty K., Nydahl S., Nasim A., Bolia A. et al. Results of surgery and angioplasty for the treatment of chronic severe lower limb ischaemia // *Europ. J. Vasc. Endovasc. Surg.* – 1998. – Vol. 16. – P. 159-163.

194. Verrone Quilici M.T., Del Fiol Fde S., Franzin Vieira A.E. et al. Risk Factors for Foot Amputation in Patients Hospitalized for Diabetic Foot Infection // J. Diab. Res. – 2018. – Vol. 2016. – P. 8931508.

195. Vroegindeweij D., Vos L.D., Tielbeek A.V. et al. Balloon angioplasty combined with primary stenting versus balloon angioplasty alone in femoropopliteal obstructions: a comparative randomized study // Cardiovasc. Interv. Radiol. – 2007. – Vol. 20. – P. 420-425.

196. Walters J., Cazzell S., Pham H. et al. Healing Rates in a Multicenter Assessment of a Sterile, Room Temperature, Acellular Dermal Matrix Versus Conventional Care Wound Management and an Active Comparator in the Treatment of Full-Thickness Diabetic Foot Ulcers // Eplasty. – 2016. – Vol.16. – P. e10.

197. Waycaster C.R., Gilligan A.M., Motley T.A. Cost-effectiveness of Becaplermin Gel on Diabetic Foot Ulcer Healing: Changes in Wound Surface Area // J. Amer. Podiatr. Med. Assoc. – 2016. – Apr. 6.

198. Weitz J.L., Byrne J., Clagett P. et al. Diagnosis and treatment of chronic arterial insufficiency of the lower extremities: a critical review // Circulation. – 2013. – Vol. 94. – P. 3026-3049.

199. Werk M., Albrecht T., Dirk-Roelfs Meyer D-R. et al. Paclitaxel-Coated Balloons Reduce Restenosis after Femoropopliteal Angioplasty // Circ. Cardiovasc. Interv. – 2012. – №5. – P. 831-840.

200. Wiesinger B., Heller S., Schmehl J., Claussen C.D., Wiskirchen J., Tepe G. Percutaneous vascular interventions in the superficial femoral artery: a review // Minerva Cardioangiol. – 2006. – Vol. 54. – P. 83-93.

201. Wolf G., Wilson S., Cross A. et al. Surgery or balloon angioplasty for peripheral vascular disease: a randomized clinical trial. Principal investigators and their Associates of Veterans Administration Cooperative Study Number 199 // J. Vasc. Interv. Radiol. – 1993. – Vol. 4, №5. – P. 639-648.

202. Wukich D.K., Sambenedetto T.L., Mota N.M. et al. Correlation of SF-36 and SF-12 Component Scores in Patients with Diabetic Foot Disease // *J. Foot Ankle Surg.* – 2016. – Mar. 24.

203. Xu S.M., Liang T. Clinical observation of the application of autologous peripheral blood stem cell transplantation for the treatment of diabetic foot gangrene // *Exp. Ther. Med.* – 2016. – Vol. 11, №1. – P. 283-288.

204. Xu Z., Ran X. Diabetic foot care in China: challenges and strategy // *Lancet Diab. Endocrinol.* – 2011. – Vol. 4, №4. – P. 297-298.

205. Yun J.S., Cha S.A., Lim T.S. et al. Cardiovascular Autonomic Dysfunction Predicts Diabetic Foot Ulcers in Patients With Type 2 Diabetes Without Diabetic Polyneuropathy // *Medicine (Baltimore).* – 2016. – Vol. 95, №12. – P. e3128.

206. Zelen C.M., Orgill D.P., Serena T. et al. A prospective, randomised, controlled, multicentre clinical trial examining healing rates, safety and cost to closure of an acellular reticular allogenic human dermis versus standard of care in the treatment of chronic diabetic foot ulcers // *Int. Wound J.* – 2015. – Apr. 12.

207. Zhang Z., Lv L. Effect of local insulin injection on wound vascularization in patients with diabetic foot ulcer // *Exp. Ther. Med.* – 2016. – Vol. 11, №2. – P.397-402.