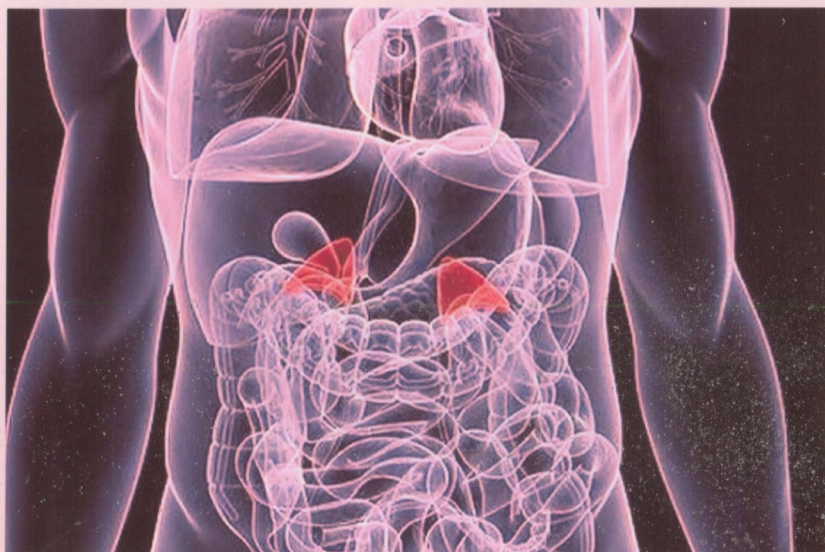


**МИНИСТЕРСТВО ЗДРАВООХРАНЕНИЯ  
РЕСПУБЛИКИ УЗБЕКИСТАН  
ЦЕНТР РАЗВИТИЯ МЕДИЦИНСКОГО ОБРАЗОВАНИЯ**

**ТАШКЕНТСКАЯ МЕДИЦИНСКАЯ АКАДЕМИЯ**



**АЛГОРИТМ ДИАГНОСТИКИ И ЛЕЧЕНИЯ  
БОЛЬНЫХ С НОВООБРАЗОВАНИЯМИ  
НАДПОЧЕЧНИКОВ**

**УЧЕБНО-МЕТОДИЧЕСКОЕ  
ПОСОБИЕ**

**Ташкент 2018**

МИНИСТЕРСТВО ЗДРАВООХРАНЕНИЯ РЕСПУБЛИКИ  
УЗБЕКИСТАН  
ЦЕНТР РАЗВИТИЯ МЕДИЦИНСКОГО ОБРАЗОВАНИЯ  
ТАШКЕНТСКАЯ МЕДИЦИНСКАЯ АКАДЕМИЯ

«УТВЕРЖДАЮ»

Начальник Главного управления  
науки и медицинского образования МЗ РУз

У.С. Исмаилов

« 3 » августа 2018 год

Протокол № 4

«СОГЛАСОВАНО»

Директор Центра развития  
медицинского образования


Н.Р. Янгиева

« 8 » августа 2018 год

Протокол № 4

АЛГОРИТМ ДИАГНОСТИКИ И ЛЕЧЕНИЯ БОЛЬНЫХ С  
НОВООБРАЗОВАНИЯМИ НАДПОЧЕЧНИКОВ

Учебно-методическое пособие для студентов 4-5 курсов медицинских  
высших образовательных учреждений



Ташкент – 2018



СОСТАВИТЕЛЬ:

**Сахибоев Дилшод Парпижалилович** – к.м.н., ассистент кафедры факультетской и госпитальной хирургии №1 лечебного факультета ТМА.

РЕЦЕНЗЕНТЫ:

1. **Бахритдинов Ф.Ш.** – д.м.н., профессор, руководитель отделения отделения хирургии сосудов и трансплантации почек РСЦХ им. акад. В.Вахидова
2. **Охунов А.А.** - д.м.н., профессор, заведующий кафедрой общей и детской хирургии лечебного факультета ТМА.

Учебно-методическое пособие обсуждено на ЦМС ТМА

(протокол № 7, от «09» марта 2018 г.)

Учебно-методическое пособие обсуждено на Ученом Совете ТМА

(протокол № 9, от «28» марта 2018 г.)

Ученый секретарь:



Г.А. Исмаилова

Настоящее учебно-методическое пособие предназначено для студентов высших медицинских учебных заведений, которые могут ознакомиться с алгоритмом диагностики артериальной гипертензией. Полученные в ходе занятия знания будут использованы при прохождении ими хирургии, неврологии, терапии, рентген-радиологии и других дисциплин.

## Введение

Долгое время опухоли надпочечников считались редким заболеванием. С активным внедрением в практическую медицину современных методов диагностики с высокой разрешающей способностью количество выявляемых новообразований надпочечников значительно возросло. Опухоли надпочечников встречаются у 0,01-1% людей, и их популяционная частота составляет от 1:200 тыс. до 5-7:100 тыс. (Балаболкин М. И., Марова Е.И., 2000; Калинин А.П., Майстренко Н.А., 2000). Надпочечниковые артериальные гипертензии обуславливают от 8 до 14% случаев всех симптоматических АГ, что составляет почти 2,8% среди всех ее форм АГ (Ветшев П.С. и соавт., 2002; Манагадзе Л.Г. и соавт., 2003; Пучков К.В. и соавт., 2005). По данным ВОЗ, частота артериальной гипертензии в общей популяции составляет до 30 %. Около 6% симптоматических артериальных гипертензий связаны с заболеваниями желез внутренней секреции (Калинин А.П. с соавт., 2002; Довганюк В.С., 2004; Романчишен А.Ф. с соавт., 2009).

В диагностическом алгоритме доброкачественных опухоли надпочечников и АГ большое значение имеют следующие факторы: постановка топического диагноза, выявление характера и степени морфологических изменений в надпочечниках и, по возможности, наиболее точная оценка их функциональной активности с целью определения оптимальной тактики лечения и прогноза (Арабидзе Г.Г., Арабидзе Гр.Г., 1999).

Весьма разнообразна почечно-эндокринно-надпочечниковая патология, при которой показания к малоинвазивному хирургическому и рентгеноэндоваскулярному лечению в последние годы значительно расширились (Каримов Ш.И., Турсунов Б.З. соавт., 2000; Куликов Л.К., соавт., 2004; Пархисенко Ю.А. и соавт., 2007).

Выбор метода лечения больных с гиперальдостеронизмом и артериальной гипертензией представляет собой одну из наиболее сложных задач. Консервативная гипотензивная терапия у таких больных, как правило,



недостаточно эффективна, а традиционные хирургические методы лечения сопровождаются рядом тяжелых осложнений и не всегда обеспечивают желаемого эффекта (Рыбаков С.И., Комиссаренко И.В. 2004г).

Основным методом лечения первичного гиперальдостеронизма является – адреналэктомия. Недостатки традиционной адреналэктомии заключаются в травматичности хирургического доступа и возможности развития тяжелых осложнений, связанных с выполнением основного хирургического приема повреждения полых вен, поджелудочной железы, селезенки и др. (Sapienza P. et al 2005). Летальность при операциях тотальной и субтотальной адреналэктомии достигает до 11%. В настоящее время концепция малоинвазивных вмешательств является доминирующей в лечении многих хирургических заболеваний. В связи с этим, представляет собой интерес применение различных малоинвазивных способов подавления функции надпочечников при опухолевых или гиперпластических заболеваниях надпочечниковых желез (Brunt L.M. et al 2002).

Основная цель рентгеноэндоваскулярных вмешательств – либо подавить артериальный приток к патологическому очагу, либо «разрушить» патологически измененную железу, что ведет к значительному уменьшению сброса гормонов в системный кровоток (Куликов Л.К. и соавт., 2004).

С развитием малоинвазивных методов хирургического лечения, широкое распространение получила лапароскопическая адреналэктомия, которая в впервые выполненная М. Gagner и соавт. в 1992 г. и в настоящее время она является операцией выбора при различных новообразованиях надпочечников и представляет собой «Новый Золотой Стандарт» в тактике хирургического лечения (Пилькевич О.Я. 2000., Ромащенко П.Н.2002., Walz M.K. 2003). Однако, широкое внедрение лапароскопических технологий для выполнения адреналэктомии выявило и нерешенные проблемы – отсутствие единой и рациональной концепции выбора оперативного доступа, необходимость совершенствования техники оперативных манипуляций и разработки индивидуализированного подхода к оперативной технике

(Kebebew E. et al., 2001; Brunt L.M., 2002; Ромащенко П.Н., Майстренко Н.А. и др., 2005).

Накопленный практический опыт выполнения лапароскопической адреналэктомии демонстрирует, что данная операция обладает достаточно сложной оперативной техникой - технические сложности, связанные с мобилизацией надпочечника и созданием экспозиции операционного поля. Часть лапароскопических адреналэктомий в ходе выполнения подвергается конверсии при отсутствии четко определенных диагностических критериев технической выполнимости операции; отсутствует единая система применения рациональных технических приемов; частота развития осложнений в послеоперационном периоде колеблется от 13% до 17% (Propiglia F. et al., 2002; O'Boyle C.J. et al., 2003; Palazzo F.F. et al., 2006; Rampaloni F. et al., 2006; Емельянов С.И. и др., 2008).

Остаются спорными вопросы, касающиеся хирургической тактики при небольших случайно обнаруженных опухолях надпочечников. С одной стороны, отсутствие жалоб и клинических проявлений, с другой - необходимость травматичной операции для их удаления являются веским аргументом сторонников динамического наблюдения за этой категорией больных. Онкологическая настороженность и способность таких опухолей вырабатывать пре- и (или) постгормоны, опосредованно негативно влияющих на гомеостаз, оправдывают активную хирургическую тактику.

#### **ЦЕЛЬ ПРАКТИЧЕСКОГО ЗАНЯТИЯ**

Закрепить и расширить знания студентов по диагностике больных с опухолями надпочечников. Обратить внимание студентов на важность ранней диагностики заболевания, применения специальных лабораторных и инструментальных методов исследования.

#### **ЧАСТНОДИДАКТИЧЕСКИЕ ЦЕЛИ**

1. Научиться распознавать клинические симптомы опухоли надпочечников (ОН).



2. Овладеть методиками диагностики и дифференциальной диагностики больных с ОН.
3. Приобрести студентами определенные практические навыки в обследовании больных с ОН.
4. Научить студентов специальным методам обследования больных с данной патологией.

#### **МЕТОДИКА ПРОВЕДЕНИЯ ЗАНЯТИЯ**

Преподаватель знакомит студентов с целью занятия, затем проводит контроль исходного уровня знаний студентов с помощью одного интерактивных методов преподавания по вопросам этиологии, патогенеза, клиники, диагностики, дифференциальной диагностики, лечению больных с ОН. В палатах студенты знакомятся и разбирают больных с ОН, затем докладывают о них с разбором особенностей клинического течения, диагностики, методов обследования, лечения. В заключении занятия проводится тестовый контроль конечного усвоения студентами знаний.

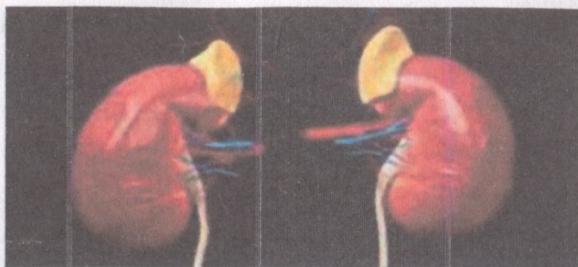
#### **ОБЩЕЕ УЧЕБНО-МЕТОДИЧЕСКОЕ УКАЗАНИЕ**

Задача врачей общей практики (ВОП), терапевтов, кардиологов и ангиохирургов своевременно диагностировать ОН, с целью предотвращения развития тяжелых осложнений, таких как, ИБС, СН, ХПН и инсульты.

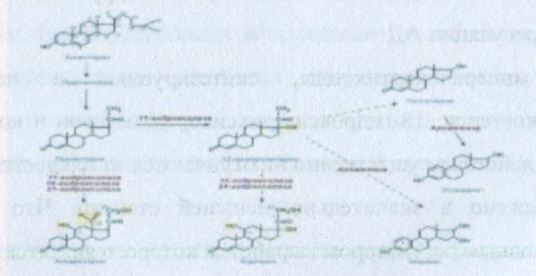
Один из симптомов опухоли надпочечников является - артериальная гипертензия.

Все факторы, имеющие отношение к регуляции АД, могут оказывать влияние на его уровень через изменения сопротивления кровотоку, сердечный выброс или же объем циркулирующей крови.

Среди гормонов надпочечников существенное влияние на регуляцию деятельности сердечно-сосудистой системы оказывают альдостерон и катехоламины. Альдостерону принадлежит ведущая роль регуляции водно-солевого баланса в организме. Синтез его осуществляется в наружной клубочковой зоне коры надпочечников из холестерина.



**Рисунок 1.** Правый и левый надпочечники



**Рисунок 2.** Образование альдостерона из холестерина

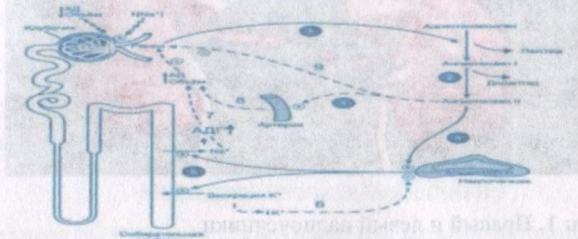
Основным регулятором его синтеза является ангиотензин-II, действующий непосредственно на альдостерон - продуцирующие клетки.

Стимулируют синтез альдостерона также АКТГ и ионы калия. Ингибирующее синтез альдостерона действие ионов натрия сравнительно невелико. Оно обусловлено преимущественно изменениями чувствительности синтезирующих альдостерон клеток к АКТГ и торможением секреции ренина.

Влияние альдостерона на АД связано с его способностью увеличивать реабсорбцию натрия в дистальных канальцах с одновременным увеличением реабсорбции воды и уменьшением - калия. Это приводит к увеличению объема внеклеточной жидкости и перфузионного давления. Результатом этих изменений является торможение секреции ренина с уменьшением генерации ангиотензина-II, последующим снижением продукции альдостерона,



увеличением натрийуреза и возвращением водно-электролитного баланса к нормальному уровню.



**Рисунок 3.** Взаимодействие альдостерона с другими вазоактивными веществами в регуляции АД.

Другие минералокортикоиды, синтезируемые в надпочечниках (дезоксикортикостерон, 18-гидроксидезоксикортикостерон и кортикостерон) по механизму действия существенно не отличаются от альдостерона, хотя их действие выражено в значительно меньшей степени. Что же касается кортизола, основным регулятором выработки которого является АКТГ, то его влияние на гемодинамику в физиологических условиях также невелико и обусловлено присущим ему слабым минералокортикоидным действием, умеренно выраженным положительным инотропным эффектом и, наконец, способностью повышать чувствительность сосудистой стенки к действию различных вазопрессоров.

Надпочечниковая гипертензия обусловлена чаще всего его опухолями. Наиболее часто встречаются: альдостерома, феохромоцитома, смешанные опухоли коры надпочечников, кортикостерома, андростерома, кортикоэстрома. Все эти виды опухолей могут быть как доброкачественными, так и злокачественными.

**Альдостерома** (первичный гиперальдостеронизм, синдром Конна) развивается из клубочковой зоны коры надпочечника. У подавляющего большинства больных опухоль носит доброкачественный характер и лишь у 5% выявляют злокачественный характер роста. Опухолевая ткань вырабатывает в избыточном количестве альдостерон.

Избыточная продукция альдостерона приводит к различным биохимическим и морфологическим изменениям в организме. Прежде всего для этого заболевания характерны выраженные электролитные нарушения. Альдостерон, действуя на почечные каналцы, приводит к уменьшению реабсорбции калия и воды и, наоборот, к увеличению реабсорбции натрия. Усиленное выведения калия с мочой приводит к развитию гипокалиемии (менее, 3,0 ммоль/л.) Ионы калия в клетке замещаются ионами натрия и водорода. Снижение натрийуреза приводит к повышению содержания ионов натрия во внутри- и внеклеточном пространстве. Натрий являясь гидрофильным ионом удерживает и притягивает к себе воду. В результате развивается отек тканей, особенно сосудистой стенки, уменьшается внутренний ее просвет на уровне артериол, повышается сосудистой тонус и периферическое сосудистое сопротивление, и развивается артериальная гипертензия.

Заболевание чаще поражает женщин зрелого возраста. Симптомы альдостеромы можно разделить на 3 группы:

- 1) нейромышечные
- 2) почечные
- 3) связанные с повышением артериального давления

Нервно-мышечные симптомы обусловлены гипокалиемией и, связанными с этим нарушениями нервно-мышечной проводимости. Больные жалуются на выраженную мышечную слабость, степень которой различна – от быстрой утомляемости до вялых параличей, охватывающих чаще всего мышцы ног. Очень часто отмечаются парестезии и судороги.

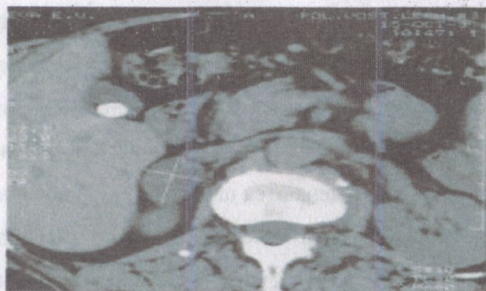
Среди почечных симптомов наиболее часто наблюдаются полиурия, никтурия, гипостенурия. В связи с потерей большого количества жидкости с мочой развивается жажда.

Артериальная гипертензия – главный, иногда, единственный симптом альдостеромы. Течение гипертензии, как правило, стабильное. Уровень повышения АД колеблется от умеренного (160/100 мм.рт.ст.) до



выраженного (220-250/120-140 мм.рт.ст.). Большинство больных жалуется на сильные головные боли, которые обусловлены высоким артериальным давлением. Артериальная гипертензия приводит к выраженной гипертрофии левого желудочка, на ЭКГ появляются признаки гипокалиемии. Очень частым является поражение сосудов глазного дна с нарушениями функции зрения.

Диагностика основана на анализе клинических проявлений заболеваний и данных лабораторных исследований. Радиоиммунный анализ выявляет повышение концентрации альдостерона в плазме, в базальных условиях и парадоксальное ее снижение после пробы с 4-часовой ходьбой, уменьшение активности ренина плазмы. Биохимические исследования выявляют гипокалиемию, гипернатриемию. Определенную диагностическую ценность может иметь щелочная реакция мочи. Среди инструментальных методов имеют значение УЗИ и КТ. В связи с тем, что альдостеромы имеют небольшие размеры (1,5–2 см) с помощью УЗИ можно их выявить примерно у 60% больных. Самым точным методом диагностики является компьютерная томография. При КТ выявляются образования пониженной плотности (12-14 ед. Нп) (Рис. 4).



**Рисунок 4.** Альдостерома левого надпочечника

**Феохромоцитом** – опухоль нейроэктодермального происхождения из хромаффинной ткани, продуцирующих катехоламины (адреналин, норадреналин, дофамин). Наиболее часто развивается из мозгового слоя

надпочечника (в 90% случаев). В 10% обнаруживают феохромоцитому (параганглиому) вненадпочечниковой локализации (чаще в симпатических парааортальных ганглиях, мочевом пузыре, заднем средостении). Опухоль может быть одиночной и множественной, доброкачественной и злокачественной. Заболевание чаще возникает в зрелом возрасте у мужчин примерно одинаково часто. Имеются сообщения о семейном характере феохромоцитомы.

В патогенезе расстройств, развивающихся у больных феохромоцитомой, основное значение имеет гиперсекреция катехоламинов и периодический залповый выброс их в системный кровоток. Уровень катехоламинов во время криза, в особенности, норадrenalина, в десятки раз превышает норму, и их избыток вызывает возбуждение альфа- и бета-адренорецепторов, что приводит к выраженному спазму на уровне артериол и резкому повышению общего периферического сопротивления, вследствие чего повышается как систолическое, так и диастолическое артериальное давление.

Клиническая картина. Кардинальным симптомом феохромоцитомы является артериальная гипертензия, которая может быть трех типов – стабильной, пароксизмальной и смешанной, в связи с чем и выделяют соответствующие типы клинического течения болезни. При пароксизмальной форме отмечаются гипертонические кризы с повышением АД до 250 – 300 мм Hg и выше. Внезапное повышение АД сопровождается резкими головными болями, сердцебиением, страхом смерти, ознобом, повышением температуры тела, потливостью. Нередко отмечаются одышка, боли в поясничной области, в животе, за грудиной. Могут наблюдаться тошнота и рвота. Продолжительность криза от нескольких минут до нескольких часов. Для катехоламинового криза характерны гиперлейкоцитоз, гипергликемия и глюкозурия. Вне криза АД нормальное и больные жалоб не предъявляют.

При стабильной форме артериальной гипертензии отмечается стойкое повышение АД без кризов. При смешанной форме катехоламиновые кризы наблюдаются на фоне повышенного АД (160/100-180/120 мм Hg).



Некупированный катехоламиновый криз может привести к летальному исходу, причиной которого могут быть острая сердечная недостаточность, отек легких, кровоизлияние в головной мозг.

Диагностика. Ведущая роль в установлении диагноза феохромоцитомы, наряду с клинической картиной, принадлежит исследованию концентрации катехоламинов в моче (суточной или собранной после криза). Гиперпродукция норадреналина и повышение экскреции этого гормона с мочой при нормальной концентрации адреналина характерны для вненадпочечниковой локализации опухоли. Одновременное повышение концентрации обоих гормонов в моче более характерно для надпочечниковой локализации опухоли. На практике довольно часто используют определение концентрации ванилил-миндальной кислоты в моче. Эта кислота является метаболитом обоих гормонов, и ее концентрация в моче в несколько десятков раз превышает концентрацию адреналина и норадреналина. Для феохромоцитомы характерно значительное увеличение концентрации ванилил-миндальной кислоты в моче. Учитывая большие размеры опухоли, их легко можно выявить при УЗИ и КТ (Рис. 5).

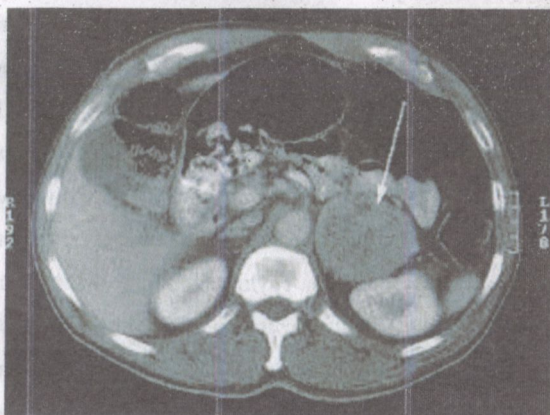
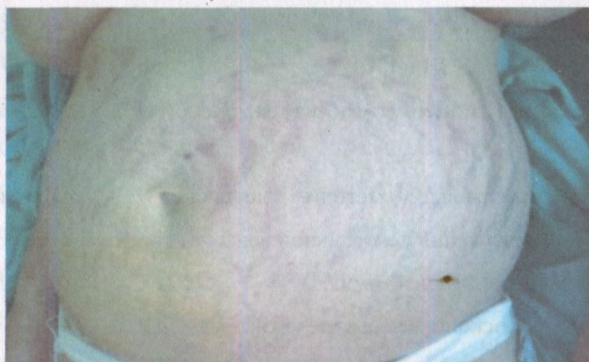

Рисунок 5. МСКТ - феохромоцитома справа.

**Синдром Иценко-Кушинга** вызывается опухолью, развивающаяся из пучковой зоны коры надпочечника (доброкачественная опухоль – кортикостерома, злокачественная – кортикобластома). Опухолевая ткань в избытке продуцирует кортизол. Заболевают чаще женщины (почти 80%) в возрасте 20–40 лет. Клиническая картина синдрома и болезни Иценко-Кушинга достаточно типична. Наиболее постоянными симптомами является ожирение и артериальная гипертензия. Рано появляются утомляемость и мышечная слабость, снижение работоспособности, нарушение половой функции. В более поздние сроки присоединяется остеопороз. Ожирение связано с избыточной продукцией кортизола и АКТГ, тормозящих жиромобилизирующее действие соматотропина. Артериальная гипертензия при синдроме Иценко-Кушинга имеет стабильное течение, без кризов, отмечается пропорциональное повышение систолического и диастолического давления, устойчива к гипотензивной терапии. Характерен внешний вид больных – лунообразное лицо, багрово-синюшный цвет лица и верхней части грудной клетки, наличие «красных стрий» - багрово-синюшных полос на коже живота, поясницы, молочных желез, бедер. Кожа становится сухой, конечности приобретают синюшно-мраморную окраску (Рис. 6).



**Рисунок 6.** Вид больной, наличие «красных стрий» - багрово-синюшных полос на коже живота



Диагноз: решающая роль принадлежит изучению концентрации уровня 17-кортикостероидов (17-КС) в крови и моче. При кортикостероме этот показатель значительно повышен, особенно при злокачественном характере опухоли.

Инструментальная диагностика - УЗИ, КТ.

**Адростерома** развивается из сетчатой зоны коры надпочечника. Клиническая картина обусловлена чрезмерной продукцией андрогенов. Заболевание возникает в молодом и зрелом возрасте. Чаще болеют женщины. В детском возрасте у девочек появляется гипертрихоз, ускоряется рост, чрезмерно развивается мускулатура, голос становится низким, грубым. У мальчиков наступает преждевременное половое созревание, характерно также усиление развития мускулатуры, невысокий рост, короткие нижние конечности. У женщин заболевание проявляется симптомами маскулинизации с появлением мужских половых признаков - уменьшение подкожного жирового слоя, усиление развития мускулатуры, атрофия молочных желез, нарушения менструальной функции; часто возникает гирсутизм.

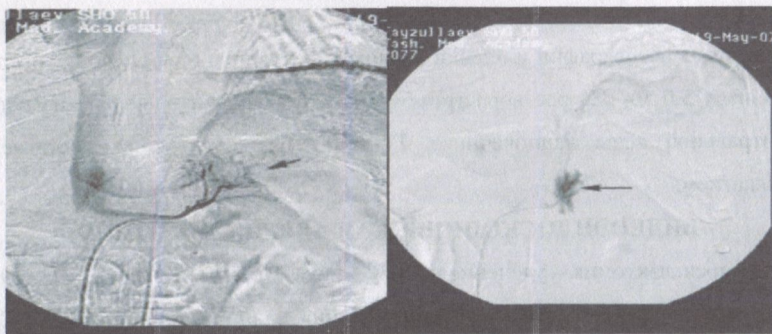
При исследовании гормонального профиля больного обращает на себя внимание огромное содержание 17-КС в моче. Для определения локализации опухоли применяют УЗИ и КТ.

В настоящий момент имеются следующие методы лечения опухоли надпочечников:

1. Эндоваскулярные методы лечения - эмболизация или электрокоагуляция центральной вены надпочечника.
2. Открытая адреналэктомия.
3. Видеозендоскопическая адреналэктомия.

## Методика рентгеноэндovasкулярной окклюзии венозной сети надпочечника

При определении увеличения надпочечников до 1 см, целесообразно использовать мини инвазивные методы хирургического лечения, а именно коагуляцию центральной вены надпочечника.



**Рисунок 7.** Флебография левого надпочечника с электрокоагуляцией центральной вены левого надпочечника - метод диагностики и лечения опухолей левого надпочечника до 1 см и ее гиперплазии

Рентгеноэндovasкулярная окклюзия центральной вены надпочечника и ее притоков состоит в чрескатетерной чрезвенозной окклюзии венозной системы надпочечников.

В качестве эмболизирующего средства при РЭО левой надпочечной вены можно использовать склерозирующий препарат «тромбовар». Через 10-15 минут после РЭО проводится контрольная флебография, на которой, как правило, определяется окклюзия или выраженная редукция кровотока по надпочечно-диафрагмальному стволу, а также смыв контрастного препарата в левую почечную или нижнюю полую вены.

**Методика рентгеноэндovasкулярной электрокоагуляции центральной вены надпочечника.**

Процедура выполняется пункционным трансфеморальным доступом. Катетеризация центральной вены надпочечника и ее



рентгеноэндovasкулярная окклюзия производится током высокой частоты по ангиографическому проводнику. Использовалась стандартная методика, предложенная Е.Б. Мазо в 1990 г.

#### **Методика проведения острой окклюзии венозного русла надпочечника в сочетании с электрокоагуляцией центральной вены надпочечника**

После флебографии и оценки ангиоархитектоники надпочечника быстро вводится 5,0 мл 3% раствора тромбовара и производят электрокоагуляцию центральной вены надпочечника. Гемостаз бедренной вены достигается прижатием.

#### **ВИДЕОЭНДОСКОПИЧЕСКАЯ АДРЕНАЛЭКТОМИЯ.**

Адреналэктомия – удаление надпочечника. Впервые К.Thornton (1889 г.) сообщил об удалении большого образования надпочечника. Позднее, С.П. Федоров в 1912 году удалил надпочечник у больного с опухолью почки, прорастающую в железу. А уже в 1920 году А.Брюнинг целенаправленно выполнил адреналэктомию. Таким образом, целенаправленное удаление надпочечников началось в начале XX века. Если проследить динамику выполнения адреналэктомий на протяжении минувшего столетия, то отмечается пассивная динамика вплоть до 1960-х годов XX века. Начиная с 1970-х годов, с появлением УЗИ и компьютерной томографии, выполнение адреналэктомий участилось, также расширились показания к этому виду оперативного вмешательства.

Знаменательным событием стало выполнение лапароскопической адреналэктомии в 1992 году. О первых выполненных эндовидеохирургических адреналэктомиях, посредством трансабдоминального оперативного доступа сообщает Gagner M. В 1996 году в России была выполнена первая лапароскопическая адреналэктомия Емельяновым С.И. Во 2 – клинике ТМА в 2009 году впервые выполнена лапароскопическая адреналэктомия.

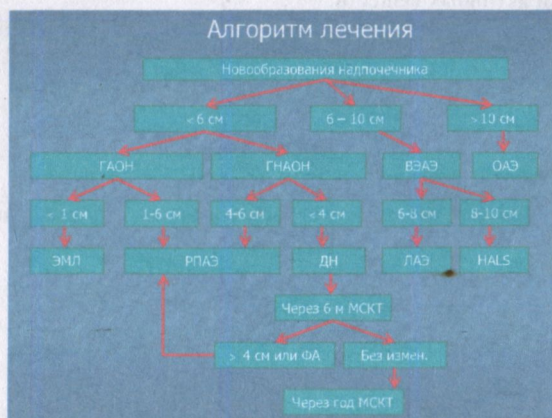
На сегодняшний день показаниями к лапароскопической адrenaлэктомии являются:

- Гормонально активные новообразования надпочечников;
- Гормонально неактивные новообразования надпочечников (инциденталомы).

Противопоказаниями к выполнению лапароскопической адrenaлэктомии принято считать возраст, сердечная и легочная патология, ожирение, нарушение гемостаза, а самое главное большие размеры опухоли надпочечников и возможная малигнизация.

В 1996 году Henry J.F. в журнале *Annals of Endocrinology* сообщил что, лапароскопическая адrenaлэктомия не показана при опухолях более 6 см. Этот же автор уже в 1999 году в журнале *Langenbecks Arch Surgery* публикует статью где существует позиция, что лапароскопическая адrenaлэктомия может быть выполнена при размерах опухоли до 12 см и при обоснованном подозрении на малигнизацию.

На основе опыта и базе 2-клиники ТМА, а также проведенных научно-исследовательских работ, на кафедре факультетской и госпитальной хирургии №1 лечебного факультета ТМА, разработан алгоритм тактики ведения больных с доброкачественными опухолями надпочечников.

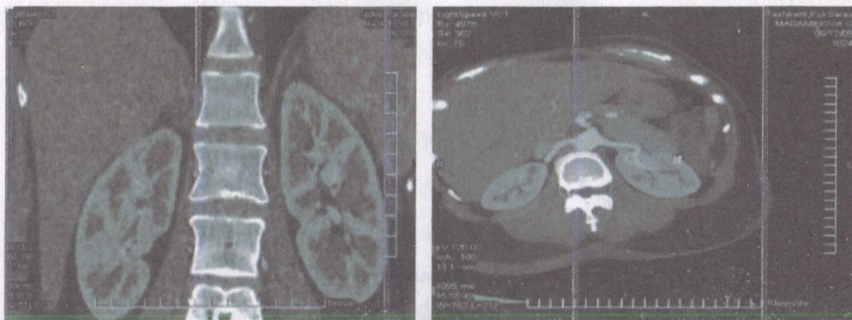


**Рисунок 8.** Алгоритм лечения больных с доброкачественными опухолями надпочечников.



Для выявления патологии необходимы следующие методы исследования, при этом обязательными считаются:

- АКТГ;
- Кортизол;
- Альдостерон;
- Ренин крови;
- УЗИ;



- МСКТ.

Для уточнения диагноза, при подозрении на вторичную гиперплазию надпочечников, необходимо выявить уровень следующих гормонов и биологически активных веществ:

- Паратгормон, кальцитонин;
- Инсулин, С-пептид, гастрин;
- Хромогранин А;
- РЭА, ИЛ-6 крови;

При необходимости также используются методы диагностики, такие как:

- МРТ;

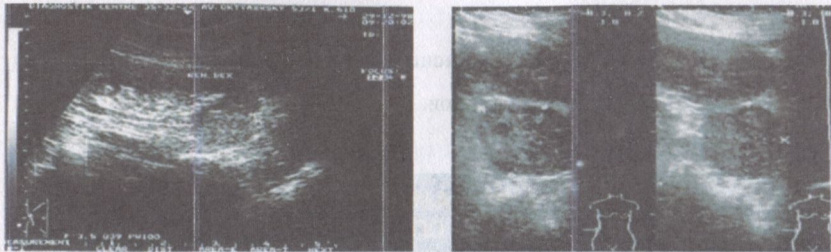
Селективная флебография;

- Нижняя каваграфия;

- МСКТА.

**Рисунок 9.** МСКТ картина увеличения правого надпочечника.

Ультразвуковое исследование позволяет выявить увеличение размеров надпочечников от 1 см и далее.



**Рисунок 10.** УЗИ картина увеличенных надпочечников, у больного с артериальной гипертензией.

Как уже было сказано МСКТ является обязательным методом диагностики, позволяющим выявить размеры увеличенного надпочечника, и позволяет определить структуру и плотность образования (рис. 10).

Расположение увеличенного надпочечника, являющимся причиной артериальной гипертензии, служит постулатом определения тактики запланированного лечения.

Так в нашей практике в 55% случаях расположение увеличенного надпочечника было левостороннее.

При этом размеры образования могут варьировать от 2 до 9 см.

Гистологические исследования показывают что, в 34% случаях выявляется аденома, в 28% случаев альдостерома, в 17% феохромоцитоме, в 15% случаев киста надпочечника и в 5-6% случаев гиперплазия надпочечников.

Для выполнения видеосэндоскопической адреналэктомии имеются следующие виды доступы:

■ Трансбрюшинный (лапароскопический)

1. Прямой
2. Боковой



■ Транслоумбальный (забрюшинный)

1. Боковой

2. Задний

■ Предбрюшинный

■ Трансторакальный

Не смотря на широкое применение трансабдоминальных доступов имеют ряд преимуществ и недостатков.

ПРЕИМУЩЕСТВА И НЕДОСТАТКИ ТРАНСАБДОМИНАЛЬНЫХ ОПЕРАТИВНЫХ ДОСТУПОВ			
Доступ	Ширина операционного поля	Угол наклона оси операционного действия	Создание экспозиции операционного поля
Боковой	Достаточна для успешного выполнения операции	Меньше 90°, но больше 45°	Обеспечивается пассивно – положением тела пациента
Прямой	Оптимальная	Приближен к 90°	Обеспечивается активно – дополнительным введением инструментов, отведением и удержанием внутренних органов

Рисунок 12. Преимущества и недостатки трансабдоминальных оперативных доступов

Недостатками других оперативных доступов являются:

**При транслоумбальном доступе:**

- значительное ограничение ширины операционного поля (полости)
- угол наклона оси операционного действия менее 45°
- перекрытие сосудистых структур тканью надпочечника

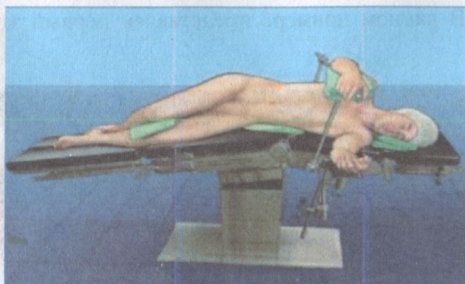
**При предбрюшинном доступе:**

- отсутствие четких анатомических ориентиров, что требует дополнительного интраоперационного использования УЗ-наведения
- перекрытие сосудистых структур тканью надпочечника.

### **Лапароскопическая адреналэктомия.**

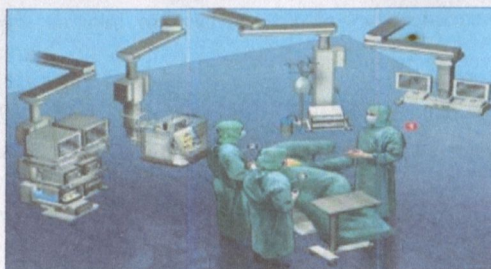
При этом особо важно положение больного на операционном столе. Пациент находится в положении на боку, противоположном стороне расположения новообразования, с изгибом в талии и слегка согнутыми в коленях ногами.

Под контралатеральную поясничную область подкладывается валик, а операционный стол изгибается, что способствует увеличению расстояния между подвздошным гребнем и реберной дугой (Рис. 13)



**Рисунок 13.** Положение больного при лапароскопической адреналэктомии справа.

Размещение операционной бригады считается важным для выполнения операции, а также для адекватного достижения операционного поля и совместного взаимодействия (Рис.14).



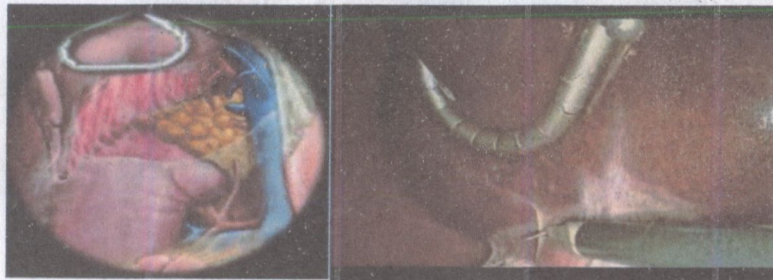

**Рисунок 14.** Расположение хирургов во время лапароскопической адреналэктомии.

Далее накладывается пневмоперитонеум. Пневмоперитонеум накладывали в подреберной области по безопасной методике (Рис. 15).



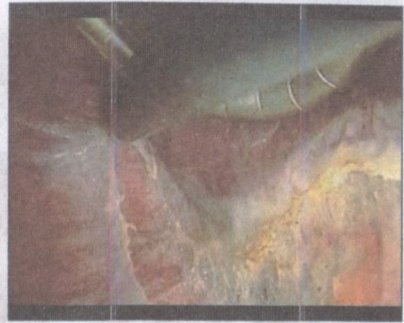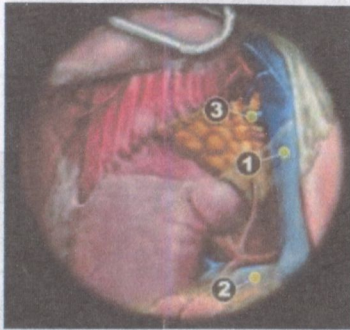
Далее оперативная техника позволяет произвести оптимальный доступ к надпочечнику. В данном примере представлен первый этап операции (Рис. 16).



**Рисунок 16.** Первый этап операции

- Рассечение брюшины в подпеченочной области;
- Ретракция печени в цефалическом направлении;
- Отделение треугольной связки от печени позволяет достичь необходимой степени ее мобилизации.

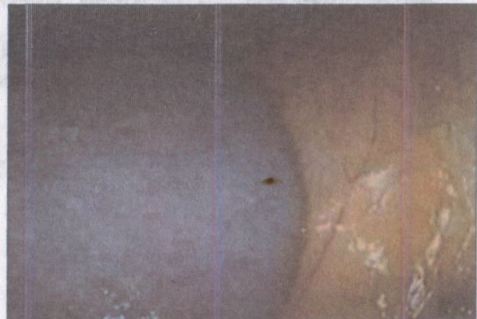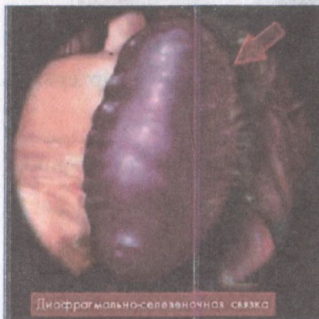
При правосторонней лапароскопической адреналэктомии необходимым является выделение центральной вены надпочечника и нижней полой вены, по сути это считается вторым этапом операции (Рис. 17).



**Рисунок 17.** Мобилизация печени позволяет идентифицировать нижнюю полую вену

Для идентификации центральной вены надпочечника нижняя полая вена выделяется сначала в каудальном, а затем в цефалическом направлении – первый сосуд, выявляемый при данной диссекции, – центральная вена надпочечника.

Ситуация с левым надпочечником совсем иная, что может вызвать определенные технические трудности при выделении последнего. Это связано с высоким расположением левого надпочечника и непосредственным расположением к селезенке. (Рис. 18).

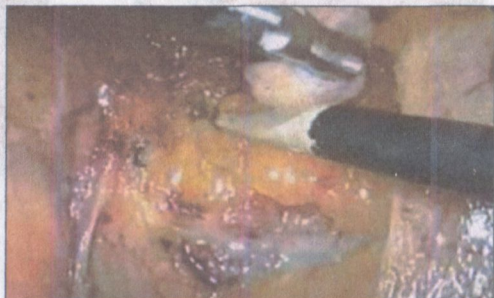
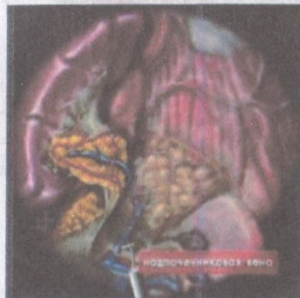
**Рисунок 18.** Ретракция селезенки в медиальном направлении, с одновременным пересечением диафрагмально-селезеночной и селезеночно-

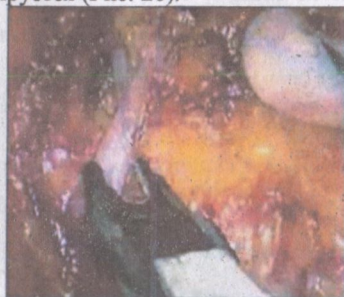

почечной связки. Особенности доступа, положения тела пациента обеспечивают пассивное создание экспозиции операционного поля.

Также как и в случае с правым надпочечником, необходимо выделить центральную вену надпочечника (Рис. 19).

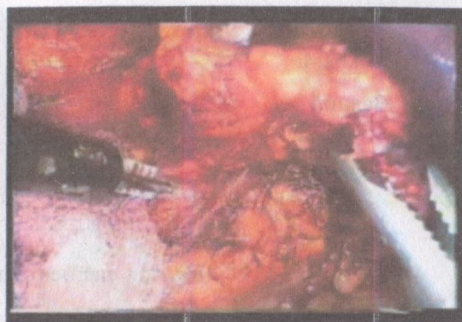
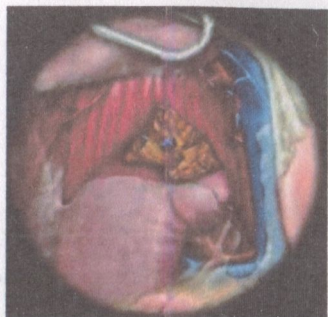

**Рисунок 19.** Для идентификации центральной вены надпочечника выполняется диссекция в направлении антеро-медиального края левой почки. После выделения последняя клипруется (Рис. 20).



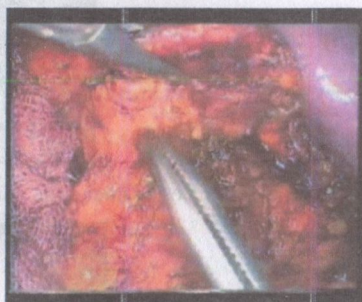
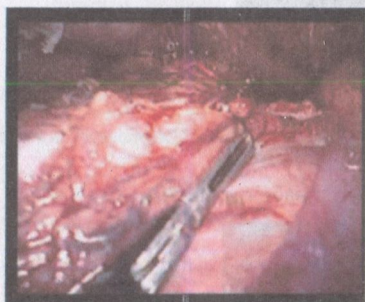
**Рисунок 20.** Клипирование центральной вены надпочечника. Для пересечения верхней, средней и нижней надпочечниковых артерий

бывает достаточным обычной коагуляции. В целенаправленном клипировании необходимости нет (Рис. 21).



**Рисунок 21.** Коагуляция артерий надпочечника.

И наконец этап IV – диссекция надпочечника, что считается основным и заключающим этапом операции (Рис. 22).

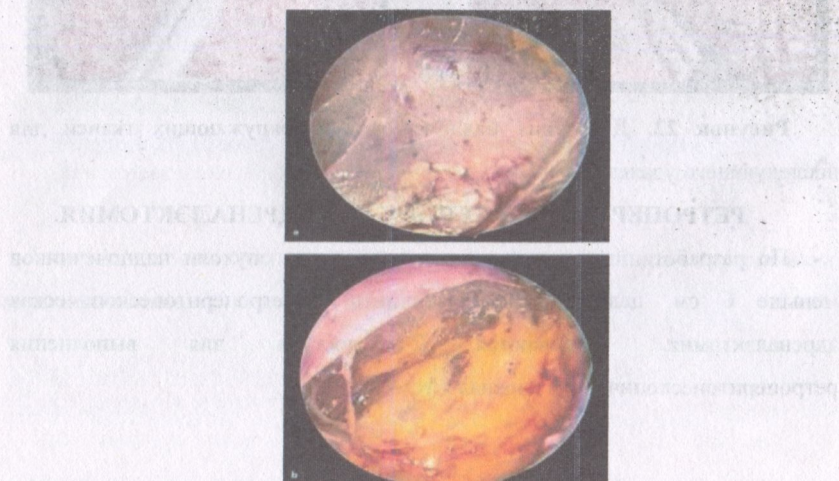
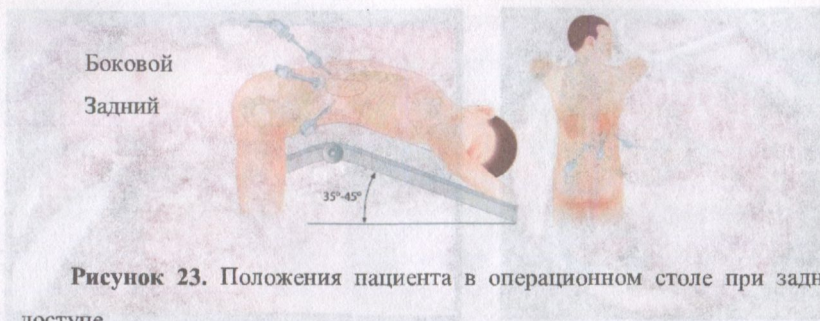


**Рисунок 22.** Диссекция надпочечника из окружающих тканей для последующего удаления.

### **РЕТРОПЕРИТОНЕСКОПИЧЕСКАЯ АДРЕНАЛЭКТОМИЯ.**

По разработанному алгоритму когда размер опухоли надпочечников меньше 6 см, целесообразно выполнить ретроперитонескопическая адrenaлэктомия. Различаются 2 доступа для выполнения ретроперитонескопической адrenaлэктомии.





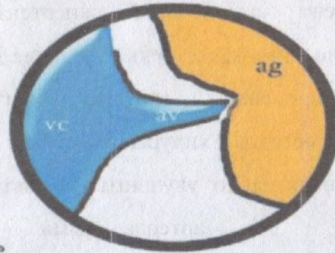
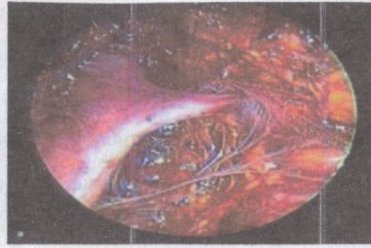


Рисунок 26. Этап выделения центральной вены правого надпочечника.

Таким образом, анализ литературы и результатов обследования больных нашей клиники показывает, что в диагностике гипертензии надпочечникового генеза (гиперплазии, аденомы, феохромоцитомы и кисты) КТ является высокоинформативным методом. КТА и МРА обладают примерно одинаковой чувствительностью в диагностике стенозов почечных артерий. МРА показана при нарушении функции почек и непереносимости йодсодержащих веществ. В диагностике гиперальдостеронизма целесообразно исследовать гормоны надпочечников. А для поражения почек и почечных артерий – скintiграфия почек с каптоприловой пробы, УЗС почечных артерий с изучением кровотока.

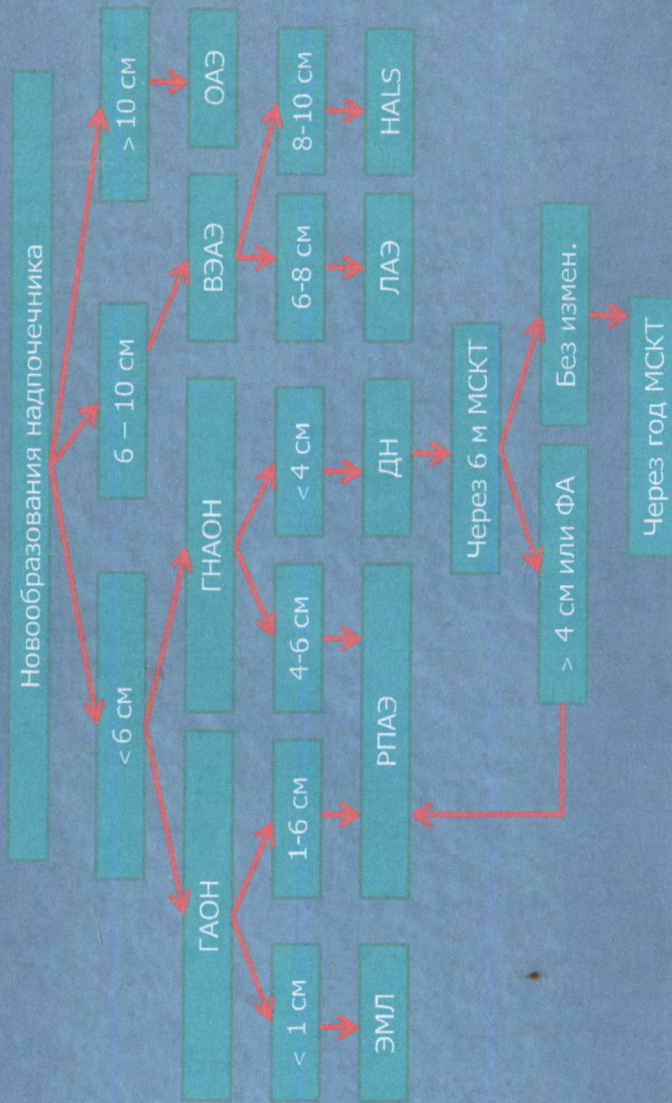
Рентгенэндоваскулярные вмешательства для подавления функции надпочечников являются эффективными методами в лечении больных артериальной гипертензией надпочечникового генеза. При опухолях — размерами до 6 см предпочтительно выполнять – ретроперитонеоскопическая адреналэктомия. А при больших размерах (более 6 см) этим больным показана лапароскопическая адреналэктомия. При опухолях более 10 см, следует выполнять открытую адреналэктомия.



Нами разработан лечебно-диагностический алгоритм (Рис. 8), который позволяет использовать диагностические вмешательства как лечебные, адекватно проводить этапные и одномоментные симультанные вмешательства. Данный алгоритм обследования и лечения больных АГ дает возможность с максимальной точностью выявить этиологию и патогенез АГ и направить рентгенхирургическое или хирургическое лечение на то звено в патогенетической цепи артериальной гипертензии, которое наиболее ответственно за тяжелое и злокачественное течение заболевания.

Применение современных методов диагностики и щадящих малотравматических методов хирургического и рентгенхирургического лечения позволяет значительно улучшить результаты лечения больных с симптоматическими артериальными гипертензиями.

# Алгоритм лечения





## **Заключение**

Методическая рекомендация посвящена решению весьма актуальной проблемы. Алгоритм обследования и лечения больных с ОН является неотъемлемой частью повседневной работы врачей первичного звена, невропатологов, кардиологов, терапевтов, офтальмологов и оториноларингологов. Так как их роль в своевременной диагностике и профилактике таких грозных осложнений как инфаркт миокарда, инсульта и сердечной недостаточностью довольно велика.

В методической рекомендации отражены и изучены возможности современных методов исследования больных с ОН. Оценена диагностическая ценность каждого метода исследования в ранней профилактике осложнений ОН. Кратко обсуждена актуальность и значимость своевременной диагностики артериальной гипертензии в современной медицине.

Разработанный алгоритм диагностики ОН должен стать настольным пособием врачей общей практики, невропатологов, кардиологов, терапевтов, офтальмологов и оториноларингологов, а также активно внедриться в учебную программу студентов старших курсов медицинских ВУЗов.

## **ИСПОЛЪЗУЕМЫЕ НА ДАННОМ ЗАНЯТИИ НОВЫЕ ПЕДАГОГИЧЕСКИЕ ТЕХНОЛОГИИ:**

### **Метод круглого стола**

Студенты располагаются вокруг учебного стола. Педагог на листе бумаги записывает задание – перечислите методы лечения опухоли надпочечников - и пускает по кругу.

По нашему мнению метод круглого стола можно проводить в двух вариантах.

1. Студент записывает свой вариант ответов, подписывает, поперечно складывает таким образом, чтобы ответ был закрыт и передает следующему студенту. Следующий студент таким же образом записывает свой вариант ответов, поперечно складывает лист и передает следующему студенту и так далее до завершения круга.

2. Каждый студент записывает на листе бумаги только один вариант ответа и передает соседу. При этом, лист заданий может пройти 2-3 круга, важно чтобы предыдущий ответ не повторялся.

В конце, когда все студенты ответят на заданный вопрос, обсуждаются все варианты ответов, выявляются правильные, неправильные зачеркиваются. Педагог оценивает знание каждого студента: 100-86% - отличный, 85-71% - хорошо, 70-56% - удовлетворительно, 55% и ниже – неудовлетворительно.



## **ИСПОЛЬЗОВАНИЕ МЕТОДА «ПАУТИНА»**

Шаги:

1. Предварительно студентам дается время для подготовки вопросов по пройденному занятию.
2. Участники сидят по кругу.
3. Одному из участников дается моток ниток, и он задает свой подготовленный вопрос (на который сам должен знать полный ответ), удерживая конец нити и перебрасывая моток любому студенту.
4. Студент, получивший моток, отвечает на вопрос (при этом участник, задавший его, комментирует ответ) и передает эстафету вопроса дальше. Участники продолжают задавать вопросы и отвечать на них, пока все не окажется в паутине.
5. Как только все студенты закончат задавать вопросы, студент, держащий моток, возвращает его участнику, от которого получил вопрос, при этом задавая свой вопрос и т.д., до полного «разматывания» клубка.

Примечание: Предупредить студентов, что следует быть внимательными к каждому ответу, поскольку они не знают, кому бросят моток.

## **ИСПОЛЬЗОВАНИЕ МЕТОДА «ЧЁРНЫЙ ЯЩИК»**

---

Метод предусматривает совместную деятельность и активное участие в занятиях каждого студента, преподаватель работает со всей группой.

Каждый студент достает из «чёрный ящика» вопрос. (Варианты вопросов прилагаются.) Студенты должны подробно обосновать свой ответ.

На обдумывание каждого ответа студенту даётся 3 минуты. Затем ответы обсуждаются, даётся дополнение по этиопатогенезу, клиническому течению. В конце метода преподаватель комментирует правильность ответа, его обоснованность, степень активности студентов.

Данная методика способствует развитию речи студента, формированию основ критического мышления, т.к. в этом случае студент учится отстаивать своё мнение, анализировать ответы сокурсников - участников этого конкурса.

**Тестовые вопросы и задачи:**

1. Как регулируется секреция альдостерона в организме?
  - A. С активностью ренин-ангиотензиновой системы
  - Б. С концентрацией ионов натрия и калий в плазме крови



- В. С помощью гормона АКТГ  
Г. С активностью кинин-калликреиновой системы  
Д. Все ответы правильно
2. От чего зависит секреция ренина?  
А. снижение давление в юкстагломерулярной аппарате почки  
Б. состояние симпатической нервной системы  
В. Снижение концентрация ионов натрия в "macula densa"  
Г. Правильно ответы А,Б,В.  
Д. Правильно ответы А,Б.
3. Чем инактивируется катехоламинов?  
А. катехол-О-метилтрансфераза (КОМТ)  
Б. моноаминоксидаза (МАО)  
В. Правильно ответы А и Б  
Г. Трансаминаза  
Д. Нейроаминидаза
4. Укажите признаки первичной гиперальдостеронизма (синдром Конна)?  
А. Гипертензия  
Б. Гипокалиемия (калий ниже 3,0 ммоль/л);  
В. Гиперальдостеронизм  
Г. Гипоренинемия  
Д. Все ответы правильные
5. Укажите виды клинические течение феохромоцитоме?  
А. Пароксизмальная форма  
Б. Постоянная форма  
В. Смешанная форма  
Д. Все ответы правильно
6. Назовите причины вазоренальной гипертензии?  
А. Мочекаменная болезнь  
Б. Пиелонефрит  
В. Гломерулонефрит  
Г. ФМД  
Д. Флебит почечной вены
7. Что может быть причиной вазоренальной гипертензии?  
А. Гломерулонефрит  
Б. Пиелонефрит  
В. НАА  
Г. Мочекаменная болезнь  
Д. Флебит почечной вены
8. Какие реконструктивные операции выполняется при стенозах почечной

артерии?

- А. Эндартерэктомия из почечной артерии
- Б. Резекция и протезирования почечной артерии
- В. Трансаортальная эндартерэктомия
- Г. Резекция почечной артерии и реимплантация на аорту
- Д. Все ответы правильно

9. Какие препараты применяются при АГ?

- А. Антигистамины
- Б. Коронаролитики
- В. Ингибиторы АПФ
- Г. Ингибиторы протеаза
- Д. Холиномиметики

10. Какие препараты применяются при АГ?

- А. Антигистамины
- Б. Коронаролитики
- В. Бетта блокаторы
- Г. Ингибиторы протеаза
- Д. Холиномиметики

**Жавоблар: 1-А, 2-А, 3-В, 4-Д, 5-Г, 6-Г, 7-В, 8-Д, 9-В, 10-В.**

### **Ситуационная задача**

Больной 64 лет страдает с синдромом Лериша. У больной последней 7 месяцев АД поднимается до 210/110 мм рт. Ст.. Консервативная терапия- не эффективная.

- Причина АГ
- Какие исследования нужно проводить чтобы подтвердить диагноза
- Каких заболеваний приводить к АГ
- Тактика ВОП



### Использованные литературы

1. Емельянов С.И., Вередченко В.А. Возможности двухмерной лучевой визуализации в дифференциальной диагностике новообразований надпочечников. // Эндоскоп. хир. – 2013. – №3. – С. 35-40.
2. Покровский А.В. Клиническая ангиология. // Руководство под ред. А.В. Покровского. – М.: Медицина. – 2014. – 808 стр.
3. Daou R. Hypertension and low plasma renin activity presumptive evidence for mineralcorticoid excess. // Ann. Chir. – 1992. – №7. – P. 625-628.
4. Das C.J., Neyaz Z., Thapa P., Sharma S., Vashist S. Fibromuscular dysplasia of the renal arteries: a radiological review. // Int. Urol. Nephrol. – 2015; 39(1): P. 233-238.
5. Davis R.P., Pearce J.D., Craven T.E., Moore P.S., Edwards M.S., Godshall C.J., Hansen K.J. Atherosclerotic renovascular disease among hypertensive adults. // J. Vasc. Surg. – 2014. Sep.; 50(3): P. 564-571.
6. De Donato G., Setacci C., Chisci E., Setacci F., Palasciano G. Renovascular hypertension. 8 years experience of a vascular surgery centre. // J. Cardiovasc. Surg. (Torino). – 2013. Aug.; 48(4): P. 403-409.
7. Tsunoda K., Abe K., Yamada M., Kato T., Yaoita H., Taguma Y., Goto Y., Ioridani N. A case of primary aldosteronism associated with renal artery stenosis and preclinical Cushing's syndrome. // Hypertens. Res. – 2008. Aug.; 31(8): P. 1669-1675.
8. Адреса в Интернете: [www.rmj.net](http://www.rmj.net); [www.consilium-medicum.com](http://www.consilium-medicum.com); [www.mediasphera.ru](http://www.mediasphera.ru); [www.medmore.ru](http://www.medmore.ru); [www.medilexicom.com](http://www.medilexicom.com); [www.encicloperdia.com](http://www.encicloperdia.com).

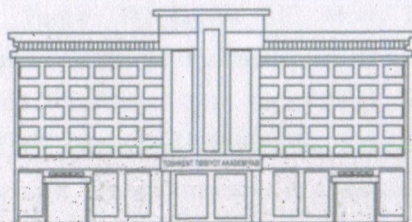## Содержание

	стр.
<b>Введение</b>	<b>4</b>
<b>Цель практического занятия</b>	<b>5</b>
<b>Частно дидактические цели</b>	<b>5</b>
<b>Методика проведения занятия</b>	<b>5</b>
<b>Общее учебно-методическое указание</b>	<b>6</b>
<b>Используемые новые педагогические технологии</b>	<b>31</b>
<b>Тесты</b>	<b>33</b>
<b>Задачи</b>	<b>35</b>
<b>Используемые литературы</b>	<b>36</b>



МБОУ СОШ № 21 г. Тольятти





MUHARRIRIYAT VA NASHRIYOT BO'LIMI

