

**ТОШКЕНТ ТИББИЁТ АКАДЕМИЯСИ ҲУЗУРИДАГИ
ИЛМий ДАРАЖАЛАР БЕРУВЧИ
DSc.04/30.12.2019.Tib.30.03 РАҚАМЛИ ИЛМий КЕНГАШ**

ТОШКЕНТ ТИББИЁТ АКАДЕМИЯСИ

МИРЗАМУХАМЕДОВ ОДИЛЖОН ХАДЖИАКБАРОВИЧ

**ГИПОТИРЕОЗ БИЛАН КАСАЛЛАНГАН ОНА КАЛАМУШЛАРДАН
ТУҒИЛГАН БОЛА КАЛАМУШЛАР ЮРАК ДЕВОРИНИНГ
МОРФОЛОГИК ХУСУСИЯТЛАРИ**

14.00.02 – Морфология

**ТИББИЁТ ФАНЛАРИ БЎЙИЧА ФАЛСАФА ДОКТОРИ (PhD)
ДИССЕРТАЦИЯСИ АВТОРЕФЕРАТИ**

ТОШКЕНТ – 2021

Фалсафа доктори (PhD) диссертацияси автореферати мундарижаси

Оглавление автореферата диссертации доктора философии (PhD)

Contents of dissertation abstract of doctor of philosophy (PhD)

Мирзамухамедов Одилжон Хаджиакбарович Гипотиреоз билан касалланган она каламушлардан туғилган бола каламушлар юрак деворининг морфологик хусусиятлари.....	3
Мирзамухамедов Одилжон Хаджиакбарович Морфологические особенности стенки сердце крысят рожденных от матерей с гипотиреозом.....	21
Mirzamuhamedov Odiljon Khadjiakbarovich Morphological features of the heart wall of baby rats born to mothers with hypothyroidism.....	39
Эълон қилинган ишлар рўйхати Список опубликованных работ List of published works.....	42

**ТОШКЕНТ ТИББИЁТ АКАДЕМИЯСИ ҲУЗУРИДАГИ
ИЛМий ДАРАЖАЛАР БЕРУВЧИ
DSc.04/30.12.2019.Tib.30.03 РАҚАМЛИ ИЛМий КЕНГАШ**

ТОШКЕНТ ТИББИЁТ АКАДЕМИЯСИ

МИРЗАМУХАМЕДОВ ОДИЛЖОН ХАДЖИАКБАРОВИЧ

**ГИПОТИРЕОЗ БИЛАН КАСАЛЛАНГАН ОНА КАЛАМУШЛАРДАН
ТУҒИЛГАН БОЛА КАЛАМУШЛАР ЮРАК ДЕВОРИНИНГ
МОРФОЛОГИК ХУСУСИЯТЛАРИ**

14.00.02 – Морфология

**ТИББИЁТ ФАНЛАРИ БЎЙИЧА ФАЛСАФА ДОКТОРИ (PhD)
ДИССЕРТАЦИЯСИ АВТОРЕФЕРАТИ**

ТОШКЕНТ – 2021

Фалсафа доктори (PhD) диссертацияси мавзуси Ўзбекистон Республикаси Вазирлар Маҳкамаси ҳузуридаги Олий аттестация комиссиясида В2018.2.PhD/Tib615 рақами билан рўйхатга олинган.

Диссертация Тошкент тиббиёт академиясида бажарилган.

Диссертация автореферати уч тилда (ўзбек, рус, инглиз (резюме)) Илмий кенгаш веб-саҳифасида (www.tma.uz) ва «ZiyoNet» Ахборот таълим порталида (www.ziyounet.uz) жойлаштирилган.

Илмий раҳбар:	Ахмедова Сайёра Мухамадовна тиббиёт фанлари доктори, доцент
Расмий оппонентлар:	Орипов Фирдавс Суръатович тиббиёт фанлари доктори, доцент Тешаев Шухрат Жумаевич тиббиёт фанлари доктори, профессор
Етакчи ташкилот:	Тошкент педиатрия тиббиёт институти

Диссертация ҳимояси Тошкент тиббиёт академияси ҳузуридаги илмий даражалар берувчи DSc.04/30.12.2019.Tib.30.03 рақамли Илмий кенгашнинг 2021 йил «___» _____ соат _____ даги мажлисида бўлиб ўтади. (Манзил: 100109, Тошкент ш., Фаробий кўчаси, 2-уй, Тошкент тиббиёт академиясининг 1-ўқув биноси, 4-қават мажлислар зали. Тел./Факс: (+99878) 150-78-25, e-mail: tta2005@mail.ru).

Диссертация билан Тошкент тиббиёт академиясининг Ахборот-ресурс марказида танишиш мумкин (___ рақами билан рўйхатга олинган). Манзил: 100109, Тошкент ш., Фаробий кўчаси, 2-уй, Тошкент тиббиёт академиясининг 2-ўқув биноси, «Б» қанот, 1-қават, 7-хона. Тел./Факс: (+99878) 150-78-14.

Диссертация автореферати 2021 йил «___» _____ да тарқатилди.
(2021 йил «___» _____ даги _____ рақамли реестр баённомаси).

Г.И. Шайхова

Илмий даражалар берувчи илмий кенгаш раиси,
тиббиёт фанлари доктори, профессор

Д.Ш.Алимухамедов

Илмий даражалар берувчи илмий кенгаш илмий
котиби, тиббиёт фанлари доктори

Р.Дж. Усманов

Илмий даражалар берувчи илмий кенгаш
қошидаги илмий семинар раиси,
тиббиёт фанлари доктори, доцент

КИРИШ (фалсафа доктори (PhD) диссертациясининг аннотацияси)

Диссертация мавзусининг долзарблиги ва зарурати. Дунёда аҳоли орасида кенг тарқалган соматик касалликлар орасида қалқонсимон без касалликларининг учраш даражаси юқори ўринларни эгаллаб келмоқда. Ташқи ва ички омилларни юрак қон-томир тизимига ноҳўя таъсири натижасида келиб чиқадиган «ўлим кўрсаткичларининг ёшариб бориш жараёни кузатилмоқда»¹. Тиреоид гормонларнинг организмда етишмаслиги ёки миқдорининг ошиб кетиши натижасида юрак қон-томир тизимида морфологик ва функционал ўзгаришларни баҳолашга қаратилган илмий изланишларни амалга ошириш долзарб муаммолардан бирига айланиб бормоқда.

Жаҳонда гипотиреоз билан касалланган оналардан туғилган авлодларда юрак деворининг морфологик хусусиятларини баҳолашни такомиллаштиришга йўналтирилган қатор илмий-тадқиқотлар олиб борилмоқда. Бу борада қалқонсимон без патологияси оқибатида организмдаги барча аъзо ва тизимларининг ўзгаришлари ҳамда гипотиреоз билан касалланган она каламушлардан туғилган авлодлар юрак деворининг морфологик хусусиятларини, гипотиреоз ҳолатидаги она каламушлардан туғилган авлодларнинг миокардида липидларнинг пероксидли оксидланиш маҳсулотлари, антиоксидант тизими ферментлари фаоллиги ўзгаришлари ва гипотиреоз ҳолатидаги туғилган болаларининг қалқонсимон безининг морфологик ўзгаришларини ҳамда гипотиреоз ҳолатида туғилган тажриба ҳайвонларининг юрак деворига мексидол дори воситасининг самарали таъсирини баҳолашни ташхислашни такомиллаштириш бўйича илмий тадқиқотлар алоҳида аҳамият касб этмоқда.

Мамлакатимизда тиббиёт соҳасини такомиллаштириш, жумладан, турли соматик касалликларни ташхислаш, даволаш ва олдини олиш сифатини оширишга алоҳида эътибор қаратилмоқда. 2017–2021 йилларда Ўзбекистон Республикасини ривожлантиришнинг бешта устувор йўналиши бўйича Ҳаракатлар стратегиясига мувофиқ аҳолига тиббий хизмат кўрсатиш даражасини янги босқичга кўтаришда «...ихтисослаштирилган тиббий хизмат кўрсатиш қулайлиги ҳамда сифатини ошириш, тез ва шошилишч тиббий ёрдам тизимини янада ислоҳ қилиш, ногиронликнинг олдини олиш...»² каби вазифалари белгиланган. Ушбу вазифаларни амалга оширишда гипотиреоз билан касалланган оналардан туғилган авлодларда юрак деворининг морфологик хусусиятларини баҳолаш самарадорлигини ошириш орқали юрак касалликларини самарали ташхислашга қаратилган йўналишдаги илмий тадқиқотларни амалга ошириш мақсадга мувофиқ.

Ўзбекистон Республикаси Президентининг 2017 йил 7 февралдаги ПФ–4947-сон «Ўзбекистон Республикасини янада ривожлантириш бўйича

¹Massimo F. Piepoli, Arno W. Hoes, Stefan Agewall, Christian Albus et. al. Европейские рекомендации по профилактике сердечно-сосудистых заболеваний в клинической практике // Российский кардиологический журнал -2017- № 6 (146) – С. 7-85.

²Ўзбекистон Республикаси Президентининг 2017 йил 7 февралдаги ПФ–4947 сон «Ўзбекистон Республикасини янада ривожлантириш бўйича Ҳаракатлар стратегияси тўғрисида»ги Фармони.

Ҳаракатлар стратегияси тўғрисида»ги, 2018 йил 7 декабрдаги ПФ–5590–сон «Ўзбекистон Республикаси соғлиқни сақлаш тизимини тубдан такомиллаштириш бўйича комплекс чора-тадбирлари тўғрисида» фармонлари, 2017 йил 20 июндаги ПҚ–3071–сон «Ўзбекистон Республикаси аҳолисига 2017–2021 йилларда ихтисослаштирилган тиббий ёрдам кўрсатишни янада ривожлантириш чора-тадбирлари тўғрисида»ги Қарори ҳамда мазкур фаолиятга тегишли бошқа меъерий-ҳуқуқий ҳужжатларда белгиланган вазифаларни амалга оширишга мазкур диссертация тадқиқоти муайян даражада хизмат қилади.

Тадқиқотнинг республика фан ва технологиялари ривожланишининг устувор йўналишларига мослиги. Мазкур тадқиқот республика фан ва технологиялар ривожланишининг VI. «Тиббиёт ва фармакология» устувор йўналишига мувофиқ бажарилган.

Муаммонинг ўрганилганлик даражаси. Бир қатор илмий тадқиқот натижалари қалқонсимон без фаолиятининг бузилиши натижасида ҳар хил этиологияли юрак етишмовчилиги келиб чиқишини кузатилиши ва касаллик кечишини оғирлаштиришини кўрсатади. **Қонда Т3 ва Т4 гормонлар миқдорининг кўтарилиши натижасида гипофизнинг тиреотроп гормонини ишлаб чиқарилиши камаяди.** Юқоридаги гормонлар миқдорининг қонда камайиши, аксинча тиреотроп гормони ишлаб чиқарилиши кўпайишига сабаб бўлади. **Тиреоид гормонлар ангиогенез жараёнида иштирок этиб, юракда артериолаларнинг шаклланишига таъсир кўрсатади** (Н.А.Петунина, 2007; М.К.Luidens 2010; L.H.Duntas, 2014). Тиреоид гормонлар юрак қон-томир тизимини меъерий иш фаолиятини таъминлашда муҳим ўрин эгаллайди. Т3 ва Т4 гормонлари барча тўқима ва аъзоларнинг кислородга бўлган талабини оширади, бу эса ўз навбатида метаболизмнинг охириги маҳсулотларини тўплаб тотал вазодилатация, яъни артериолаларни периферик кенгайишига олиб келади (M.Sugden, M.Langdown, 2000; Н.А.Петунина, 2007; J.Yango, O.Alexoroulou, 2011). Бунинг натижасида диастолик босим пасайиб, хронотроп ва инотроп таъсирининг кучайиши ҳисобига юракдаги қон ҳажмининг ошишига олиб келади (Т.А.Некрасова, Л.Г.Стронгин, 2012; М.Ш.Мадиярова, Т.Б.Моргунова, 2014). Қатор муаллифларнинг фикрича, юрак қисқаришининг камайиши, юрак мушак толалари узунлигининг ортиши, тўқима орасидаги шишнинг ривожланиши ва миозин синтезининг бузилиши кардиомегалияга олиб келувчи сабаблардан бири бўлиб, ушбу ҳолат **артериал** қон босимнинг бошқарилишини бузилишига олиб келади (А.Б.Новицкая 2005; N.Rodondi, A.V.Newman 2005; O.Hyyti, X.Ning, N.Buroker 2006; A.C.Карась, А.Г.Обрезан 2009). Бирламчи гипотиреоз натижасида келиб чиқадиган метаболик жараёнларнинг бузилиши, миокардда диффуз дистрофик ўзгаришлар ривожланишида асосий омил бўлиб хизмат қилади. Юракда кечадиган клиник ўзгаришлар хусусида 1918 йилда Н. Zondek микседематоз юрак тўғрисида илк марта ёзиб қолдирган. Бу олим кардиомегалияда кузатиладиган ўзгаришлар брадикардияга сабабчи бўлишини ёритган бўлиб, қалқонсимон безнинг гипофункцияси вақтида беморларнинг кўкрак қафаси

рентгенограммаси ўтказилганда юрак соясининг кенгайишини аниқлаган. Н. Zondekнинг фикрича, гипотиреозда кузатиладиган кардиомегалия, яъни юракнинг кенгайиши, юрак камераларининг гипертрофияси, миофибрилларнинг мукоид бўкиши ва стромасининг шиши натижасида кузатилади. Бундан ташқари муаллиф томонидан юрак тонларининг пасайиши, ЭКГда эса Р ва Т тишлари амплитудасининг пасайиши аниқланган (Р.А.Корр, 2018).

Ҳозирги вақтга келиб, Ўзбекистонда турли аъзо ва тизимларнинг морфологик кўрсаткичларини баҳолашда қатор олимлар иш олиб боришган (С.М.Ахмедова, 2017; М.Х.Рахматова, 2018; Н.Б.Зокирова, 2018; М.Т.Юлдашева, 2019), бироқ, гипотиреоз билан хасталанган она каламушлардан туғилган болаларнинг юрак деворининг морфологик хусусиятлари тўлиқ ўрганилмаган.

Юқоридагиларни инобатга олган ҳолда, гипотиреоз ҳолатида оналардан туғилган болаларнинг юрагини постнатал онтогенез даврида анатомо-гистологик тузилиши ва морфологик хусусиятларини кейинги босқичларда чуқур ўрганишни тақоза қилади.

Диссертация тадқиқотининг диссертация бажарилган олий таълим муассасасининг илмий-тадқиқот ишлари режалари билан боғлиқлиги.

Диссертация тадқиқоти Тошкент тиббиёт академиясининг илмий-тадқиқот ишлари режасига мувофиқ №005.01.1500216 «Инсон ва тажриба ҳайвонлар организми ҳаёт фаолияти кўрсаткичларининг ҳар хил патологик омиллар таъсиридаги функционал, метаболик ва структур ўзгаришларнинг ўзига хослиги ва уларни коррекциялаш йўллари ҳамда эксперт баҳолашнинг янги имкониятлари» мавзусидаги лойиҳалар доирасида бажарилган (2014–2018 йй.).

Тадқиқотнинг мақсади тажрибавий гипотиреоз ҳолатидаги она каламушлардан туғилган авлодларнинг юрак деворида кечадиган морфологик ўзгаришларни баҳолашдан иборат.

Тадқиқотнинг вазифалари:

гипотиреоз ҳолатидаги она каламушлардан туғилган авлодларнинг миокардида липидларнинг пероксидли оксидланиш маҳсулотлари ва антиоксидант тизими ферментлари фаоллигини ўзгаришини баҳолаш;

гипотиреоз ҳолатидаги она каламушлардан туғилган болаларининг калқонсимон безининг морфологик ўзгаришларини баҳолаш;

гипотиреоз ҳолатидаги она каламушлардан туғилган авлодлар юрак деворининг морфологик ўзгаришларини баҳолаш;

гипотиреоз ҳолатидаги она каламушлардан туғилган авлод каламушлар юрак деворининг ультрамикроскопик ўзгаришларини баҳолаш;

гипотиреоз ҳолатидаги она каламушлардан туғилган болалари юрак деворига мексидолнинг таъсири самарадорлигини баҳолаш.

Тадқиқотнинг объекти сифатида Тошкент тиббиёт академиясининг экспериментал тадқиқотлар олиб бориш лабораториясида онасида тажрибавий гипотиреоз чақирилган ва интакт оналардан туғилган жами 223 та каламуш болалари олинган.

Тадқиқотнинг предмети сифатида интакт ва онасида тажрибавий гипотиреоз чақирилганидан сўнг улардан туғилган каламуш болалари юрагининг қоринчаларидаги патоморфологик ўзгаришлар ва морфометрик кўрсаткичларини комплекс баҳолаш материаллари олинган.

Тадқиқотнинг усуллари. Тадқиқотда морфологик, морфометрик, гистологик, биокимёвий ва иммунологик, статистик тадқиқот усулларидан фойдаланилган.

Тадқиқотнинг илмий янгилиги қуйидагилардан иборат:

гипотиреоз ҳолатидаги она каламушлардан туғилган болаларнинг юрак миокард тўқимаси ва қонидаги липидларнинг пероксидли оксидланиш жараёнида ҳосил бўлган маҳсулотлари диен, триен конъюгатлари, малондиальдегиди, супероксиддисмутаза ва каталаза фаоллигининг ўзгариши исботланган;

гипотиреоз ҳолатидаги она каламушлардан туғилган авлодлар қалқонсимон беши қон-томирларидаги ўзгаришлар, **шунингдек** фолликулаларида кечадиган дистрофик ўзгаришлар асосланган;

гипотиреоз ҳолатидаги она каламушлардан туғилган авлодлар юрагида кечадиган тўқималардаги субҳужайра даражасидаги ультратузилмавий ва ҳужайравий ўзгаришлар исботланган;

антиоксидант Мексидолнинг гипотиреоз ҳолатидаги она каламушларнинг авлодлари юрагидаги ўзгаришларни олдини олишга қаратилган протектор таъсири исботланган.

Тадқиқотнинг амалий натижалари қуйидагилардан иборат:

тажрибавий гипотиреоз ҳолатидаги оналардан туғилган авлодлар қонида Т3 ва эркин Т4 тиреоид гормонларининг миқдори таҳлилига нисбатан пасайиши ва ТТГ гормонининг ошиши кузатилиб, тажриба моделининг ижобий самараси баҳоланган;

тажрибавий гипотиреоз ҳолатидаги оналардан туғилган авлодлар миокардида липидларнинг пероксидли оксидланиши ва антиоксидланиш тизими мутаносиблигининг бузилиши исботланган;

гипотиреоз ҳолатидаги она каламушлардан туғилган авлодлар юрагига антиоксидант мексидолнинг протектор таъсири исботланган;

миокарддаги ультратузилмавий ўзгаришларнинг кардиомиоцитларда мембрана тузилмалари дестабилизацияси сифатида кўриниши асосланган.

Тадқиқот натижаларининг ишончлилиги. Тадқиқотда қўлланилган назарий ёндашув ва усуллар, олиб борилган текширувларнинг услубий жиҳатдан тўғрилиги, тажриба ҳайвонлари сонининг етарлилиги, тадқиқотда замонавий ўзаро бир-бирини тўлдирувчи гистологик, морфометрик, иммунологик, биокимёвий ва статистик тадқиқот усулларидан фойдаланилганлиги, қалқонсимон без ва миокардда кечадиган ўзгаришларнинг структур хусусиятларини баҳолашда халқаро ҳамда маҳаллий тадқиқотлар билан таққосланганлиги, олинган хулоса натижаларнинг ваколатли органлар томонидан тасдиқланганлиги билан асосланади.

Тадқиқот натижаларининг илмий ва амалий аҳамияти. Тадқиқот натижаларининг илмий аҳамияти ўз ичига гипотиреоз ривожланишида авлодлар қалқонсимон без ва миокардида кечадиган морфологик ўзгаришларнинг қайта қурилиши, қон ва тўқимадаги биокимёвий жараёнлар, яъни липидларни пероксидли оксидланиш ва антиоксидланиш тизимининг мутаносиб таъсири механизмларини кенгайтирилган тартибда баҳолаш, гипотиреоз ривожланишида патогенетик даволаш усулларини ишлаб чиқиш билан изоҳланади.

Тадқиқот натижаларининг амалий аҳамияти гипотиреоз ҳолатидаги она каламушлардан туғилган авлодлар юрагига антиоксидант мексидолнинг протектор таъсири, уларни онасида гипотиреоз ҳолати кузатилган болаларида кардиомиопатияларни олдини олиш мақсадида ўтказиладиган чора-тадбирларни баҳолаш, даволаш ва реабилитациялашнинг илмий асосланган усулларини ишлаб чиқиш ва уларни патогенетик асосланган дори воситалари билан даволаш самарадорлигини баҳолаш билан изоҳланади.

Тадқиқот натижаларининг жорий қилиниши. Гипотиреоз билан касалланган она каламушлардан туғилган болаларнинг юрак деворини морфологик хусусиятларини баҳолаш бўйича олинган илмий натижалар асосида:

гипотиреоз билан касалланган она каламушлардан туғилган болаларнинг юрак деворини морфологик хусусиятларини баҳолаш бўйича олинган илмий тадқиқотнинг натижалари асосида ишлаб чиқилган «Постнатал онтогенезда гипотиреоз ҳолатида миокардитларни олдини олиш усули» номли услубий тавсиянома тасдиқланган (Соғлиқни сақлаш вазирлигининг 2020 йил 20 февралдаги 8н-д/25-сон маълумотномаси). Мазкур услубий тавсиянома онасида гипотиреоз бўлган авлод юрагидаги морфологик ўзгаришларни баҳолаш имконини берган;

гипотиреоз билан касалланган она каламушлардан туғилган болаларнинг юрак деворини морфологик хусусиятларини баҳолаш бўйича олинган илмий тадқиқотнинг натижалари соғлиқни сақлаш амалиётига, жумладан, Санитария, гигиена ва касб касалликлари илмий-тадқиқот институти ва Республика ихтисослаштирилган онкология ва тиббий радиология илмий-амалий тиббиёт марказининг фундаментал тадқиқотлар лабораторияси амалиётига тадбиқ этилган (Соғлиқни сақлаш вазирлигининг 2020 йил 03 декабрдаги 8н-з/174-сон маълумотномаси). Олинган илмий натижаларнинг амалиётга жорий қилиниши гипотиреоз ҳолатидаги она каламушлардан туғилган авлодлар юрагининг морфологик хусусиятларини баҳолаш, авлодлар миокардида липидларни пероксидли оксидланиш ва антиоксидланиш тизимининг мутаносиблигининг бузилишини, малондиальдегиди, диен ва триен конъюгатларининг назорат гуруҳидагига нисбатан ошишини, антиоксидант тизими ферментлари супероксиддисмутаза ва каталазининг фаоллигини пасайишини, диен ва триен конъюгатларининг яққол ўзгаришини баҳолаш имконини берган.

Тадқиқот натижаларининг апробацияси. Мазкур тадқиқот натижалари 4 илмий-амалий анжуманларда, жумладан 2 та халқаро ва 2 та республика илмий-амалий анжуманларида муҳокамадан ўтказилган.

Тадқиқот натижаларининг эълон қилинганлиги. Диссертация мавзуси бўйича жами 7 та илмий иш, шулардан Ўзбекистон Республикаси Олий аттестация комиссиясининг фан доктори диссертациялари, асосий илмий натижаларини чоп этиш тавсия этилган илмий нашрларда 5 та мақола, жумладан, 3 таси республика ва 2 таси хорижий журналларда нашр этилган.

Диссертациянинг тузилиши ва ҳажми. Диссертация таркиби кириш, тўртта боб, хулоса ва фойдаланилган адабиётлар рўйхатидан ташкил топган. Диссертациянинг ҳажми 102 бетни ташкил этган.

ДИССЕРТАЦИЯНИНГ АСОСИЙ МАЗМУНИ

Кириш қисмида олиб борилган тадқиқот ишларининг долзарблиги ва заруриятлари асосланган бўлиб, тадқиқотнинг мақсадлари, вазифалари, объектлари ва предметлари тўла ҳолда тавсифланган. Республика фан ва технологияларни ривожлантиришнинг устувор йўналишларига мослиги келтириб ўтилган, ҳамда тадқиқотнинг илмий янгилиги, амалий натижалари баён қилинган бўлиб, тадқиқот натижаларининг амалиётга тадбиқ этилиши, чоп этилган ишлар ва диссертация тузилиши бўйича маълумотлар келтирилган.

Диссертациянинг **«Гипотиреоз касаллигида юракдаги ўзгаришларининг замонавий талқини»** деб номланган биринчи бобида муаммонинг хорижий ва маҳаллий адабиётлар шарҳи келтирилган. Диссертациянинг одам ва бошқа сут эмизувчилар юрагининг тузилиши шунингдек, юрак қон-томир тизимининг ташқи омиллар таъсирида ўзгариши бўйича олинган маълумотлар таҳлили ёритилган бўлиб, мазкур муаммонинг илмий жиҳатдан ҳал этилишининг муаллифлик ёндашуви ишлаб чиқилган.

Диссертациянинг иккинчи боби **«Гипотиреоз билан касалланган она каламушлар авлодлари юрак деворида ўзгаришларининг тадқиқот материал ва усуллари»** га бағишланган. **Мақсадга эришиш учун 223 та назорат ва тажрибавий гипотиреоз ҳолатидаги оқ лаборатор она каламушлардан туғилган авлодлардан фойдаланилди.** Оқ лаборатор каламушлар 3 та гуруҳга ажратилди. 1-гуруҳ соғлом каламушлар назорат гуруҳини ташкил қилди. 2-гуруҳ 1-тажриба гуруҳини ташкил этиб, бу гуруҳда 20 та оқ урғочи лаборатор каламушларда тажрибавий гипотиреоз чақириш учун 14 кун давомида 100 гр тана оғирлигига нисбатан 0,5 мг миқдорда мерказолил берилди. Кейинчалик 1 ой давомида каламушларга 100 гр. тана вазнига 0,25 мгдан мерказолил берилди. Каламушлар ҳомиладор бўлганидан сўнг ва боласи туғилгандан кейин ҳам эмизикли даврида она каламушларга 100 гр. тана вазнига 0,25 мгдан мерказолил беришни давом эттирилди. Тажрибанинг 3-гуруҳида 2-гуруҳидаги каби тажрибавий гипотиреоз чақирилди. Ҳомиладорлик рўй берган кундан бошлаб она

каламушларга 0,3 мг/кг миқдорида антиоксидант мексидол берилди. Мексидол бола каламушлар туғилгач эмизикли даврнинг охиригача берилди.

Назорат гуруҳидаги она каламушларга ҳар куни эрталаб 1,0 мл миқдорда дистилланган сув ва оғиз орқали юборилаётган зонднинг каламушлар меъдасига зарарли таъсирини камайтириш мақсадида 1% ли 1,0 мл крахмал суспензияси берилди. Зонд сифатида ўмров ости катетеридан фойдаланилди. Бола каламушлар туғилганидан сўнг 3-, 7-, 14-, 21- ва 30-кунларда декапитация усулида жонсизлантирилди.

Юрак кўрак қафасидан ажратилгандан сўнг юракнинг узунлиги, кенглиги, қалинлиги ўлчанди. Юрак ўлчамлари штангенциркуль ёрдамида ўлчанди. Юракнинг узунлиги юрак чўққисидан асосининг энг бўртиб турган қисмигача ўлчанди. Юракнинг кенглиги бўлмача-қоринча эгати бўйлаб энг бўртган қисмидан чапдан ўнга қараб ўлчанди. Юракнинг қалинлиги, бўлмача-қоринча эгати бўйлаб энг бўртган қисмидан олдиндан орқага қараб аниқланади. Юракнинг шакли визуал аниқланди. Каламушлар ва улар юрагининг оғирлиги учун электрон тарозидан фойдаланилди.

Гистологик кесмалар юракнинг бўйлама ўқи йўналишида тайёрланди. 8-10 мкм қалинликда, ротор микротомда тайёрланган парафинли гистологик кесмалари гематоксилин-эозинда стандарт усулда бўялди (О.В.Волкова, Ю. К.Елецкий 1982). Юрак деворидаги бириктирувчи тўқиманинг коллаген толалари Ван-Гизон (Г. А.Меркулов 1961) усулида аниқланди.

Трансмиссион микроскопия учун каламуш болаларининг юрагидан олинган тўқима 2,5% глютар альдегид эритмасининг 0,1М, рН 7,4 фосфат буфериди 2-12 соат давомида фиксация қилинди, фосфат буфериди аралаштирилди, 1% осмий тўрт оксиди эритмасида яна фиксация қилинди ва спирт-ацетонда сувсизлантирилгандан сўнг эпон ва аралдиг аралашмаси солинди.

Каламуш авлодлари қонидаги гормонлар миқдори текширилди. Лаборатор каламушлар юрак тўқимасидаги липидларнинг пероксидли оксидланиш жараёнининг интенсивлиги, диен ва триен конъюгатлар, ҳамда малон диальдегид миқдorigа қараб баҳоланди. Қон зардобидида Малон диальдегиди (МДА) миқдори Л.И.Андреева усулида аниқланди. Диен ва Триен канъюгантларининг (ДК, ТГ) миқдори В.Б.Гаврилов ва М.М.Мишкорудной усулида аниқланди.

Гистологик препаратлардан микросуратлар СХ40 моделидаги ОД400 камерали микроскоп ёрдамида суратга олинди. Бўлмача ва қоринчалар деворининг қалинлиги ва қон-томирлар деворининг қалинлиги окуляр линейка ёрдамида микроскопнинг 90 объективлик, 7 лик окулярида ўлчанди.

Тадқиқот давомида олинган маълумотлар Pentium-IV шахсий компютериди Microsoft Office Excel-2012 дастурий пакетидан фойдаланиб, статистик қайта ишлашнинг ўрнатилган вазифаларини қўлланилган тартибда статистик қайта ишланди.

Диссертациянинг «**Қалқонсимон безнинг морфологик тузилиши ва унинг мерказолил таъсирида ўзгариши**» деб номланган учинчи бобида гипотиреоз ҳолатидаги она каламушлардан туғилган авлодларида

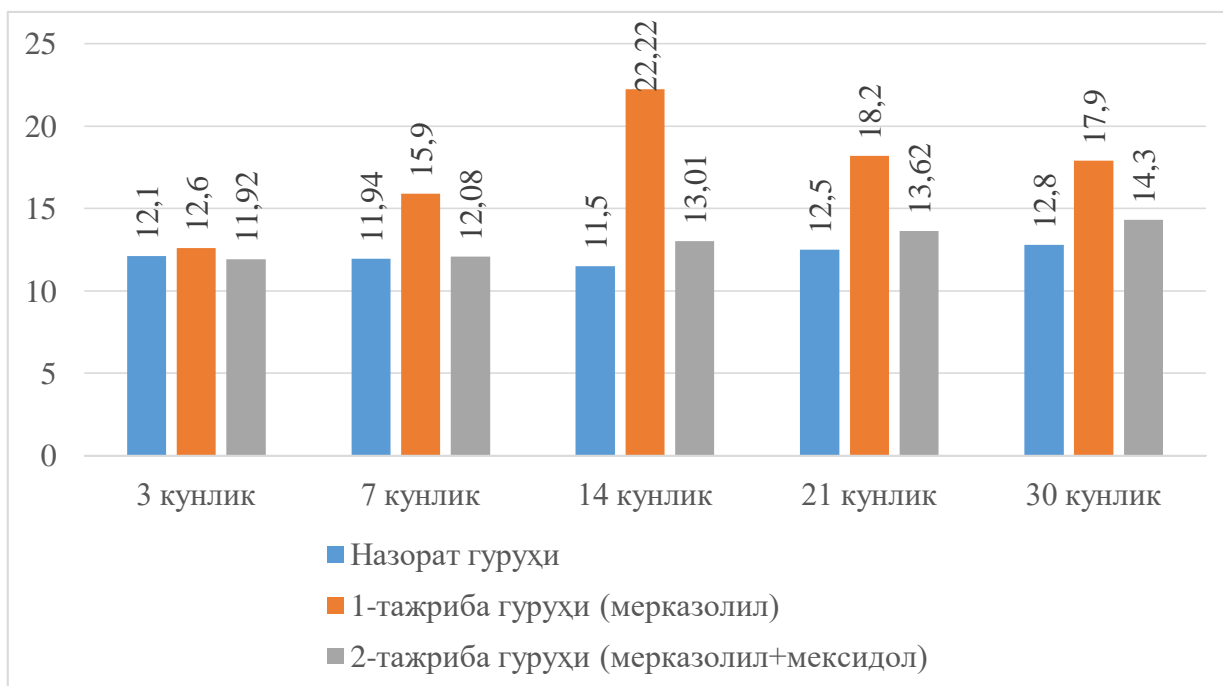
тажрибавий гипотиреоз чақирилганлигига ишонч ҳосил қилиш мақсадида каламушларнинг қонида трийодтиронин (Т3), боғланмаган тироксин (Т4) ва тиреотроп гормони (ТТГ) миқдори аниқланди. Гормонларнинг кўрсаткичини таҳлили, тажрибавий гипотиреоз ҳолатидаги каламушларнинг қонида эркин тироксин (Т4) гормонининг кўрсаткичини ишончли камайиши кузатилди. Т3 ва эркин Т4 гормонининг камайиши 14 кунликдан бошлаб яққол акс этди ва тажрибанинг охириги кунларига келиб боғланмаган Т4 нинг ишончилиги 4 мартагача, Т3 эса 1,5 баробар камайиши кузатилди. Т3 ва боғланмаган Т4 гормонларининг миқдорини қонда камайиши, ТТГ гормонининг назорат гуруҳи билан солиштирганда 14 кундан кейинги кўрсаткичи 2 баробар ошишига олиб келди.

Тиреоид гормонларнинг етишмовчилиги сабабли организмда метаболизмнинг ҳар хил даражадаги бузилишлари кузатилиши адабиётларда келтирилган. Бунинг натижасида биомембраналарда липидларнинг пероксидли оксидланиш жараёни бузилиши юзага келишини ҳисобга олиб, диссертация ишида липидларнинг пероксидли оксидланишининг (ЛПО) баъзи маҳсулотлари ўрганилган. Тадқиқотларимиз таҳлили гипотиреоз ҳолатидаги она каламушлардан туғилган авлод каламушларнинг миокардида ЛПО маҳсулотларини назорат гуруҳидагига қараганда ошиши кузатилди.

1-тажриба гуруҳида диен, триен конъюгатлари (ДК, ТК) ва миокардда малон диальдегидининг (МДА) миқдори ишончли ошганлигини кўрсатди. Таҳлиллар натижаси 7 кунлик бола каламушлар қон зардобида МДА нинг ошиши 41% га, 14 ва 21 кунликда эса юқори кўрсаткичга эга бўлиб, назорат гуруҳидагига қараганда 89% гача ишончли ошганлигини кўрсатди (1-расмга қаранг). 30-кунга келиб эса липидларнинг пероксидли оксидланишидан ҳосил бўлган оралиқ маҳсулот ҳисобланган МДА ни аста секин пасайиши кузатилди.

2-тажриба гуруҳида яъни мерказолил билан тажрибавий гипотиреоз чақирилиши билан бир вақтда мексидол қабул қилган она каламушлардан туғилган авлодларнинг қон зардобидаги МДА нинг миқдори текширилганда, назорат гуруҳидагига қараганда бироз ошганлиги аниқланди. Бу кўрсаткич 3 кунлик каламуш болаларида назорат гуруҳидаги билан солиштирганда айтарли бир хиллиги аниқланди. 7 кунлик авлод каламушларда МДА нинг статистик аҳамиятга эга бўлмаган ўзгариши, яъни 3% га ошганлиги аниқланди. 14-21 кунлик бола каламушларда эса назорат гуруҳидагига қараганда 10% дан 17% гача баланд бўлиб, 30 кунликда бу кўрсаткич 15% га баланд эканлиги сақланиб қолди.

1-тажриба гуруҳидаги бола каламушлар қон зардобидаги ДК миқдори текширилганда, 3 ва 7 кунлик бола каламушлар қон зардобида назорат гуруҳидан сезиларли фарқ қилмайди. 14-21 кунликда 20% дан 28% га юқори эканлиги кузатилди, 30 кунликда ҳам ДК нинг баланд кўрсаткичи сақланиб қолди.



1-расм. Қон зардобдаги малондиальдегид миқдорининг ўзгариши

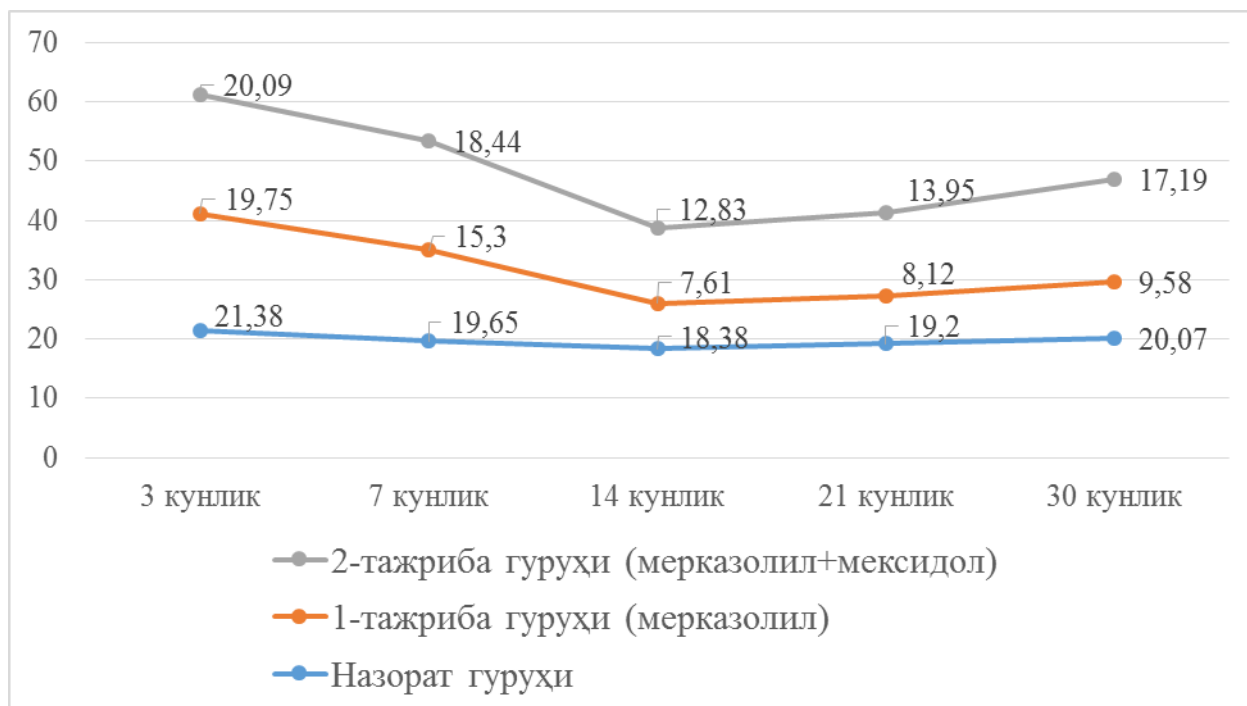
2-тажриба гуруҳидаги яъни мерказолил билан тажрибавий гипотиреоз чақирилиш билан бир вақтда мексидол қабул қилган оналардан туғилган авлодлари қон зардобдаги ДК миқдори текширилганда, назорат гуруҳидагига қараганда сезиларли даражада ошмаганлиги қайд этилди. Бу кўрсаткич 21 кунлик каламуш болаларида энг юқори даражага эга бўлиб, назорат гуруҳидагига нисбатан 9% юқори эканлигини кўрсатди.

2-тажриба гуруҳидаги яъни мерказолил билан тажрибавий гипотиреоз чақирилиш билан бир вақтда мексидол қабул қилган она каламушлардан туғилган авлодлар қон зардобдаги ТК нинг миқдори текширилганда, назорат гуруҳидагига қараганда сезиларли даражада ўзгармаганлиги қайд этилди. Бу кўрсаткич 3 кунлик бола каламушларда назорат гуруҳидаги билан солиштирганда айтарли бир хиллиги аниқланди. 7 кунлик бола каламушларда ТК нинг статистик аҳамиятга эга бўлмаган ўзгариши яъни 11% ошиши аниқланди. 14 ва 21 кунлик бола каламушларда бу кўрсаткич мос равишда 30% га баланлиги аниқланди. 30 кунлик бола каламушларда ТК нинг миқдори назорат гуруҳига нисбатан 15% га ошганлигини кўриш мумкин.

1-тажриба гуруҳидаги бола каламушлар қон зардобдаги ТК нинг миқдори текширилганда, 3 кунлик бола каламушлар қон зардобда назорат гуруҳидан сезиларли фарқ қилмайди. 7 кунлик бола каламушлар қон зардобда ТК нинг миқдори назорат гуруҳидагига қараганда 38% га кўпайганлиги, 14- ва 21-кунликда эса 73% ва 71% ларга юқори эканлиги, 30 кунлик бола каламушлар қон зардобда ТК нинг миқдори назорат гуруҳидагига нисбатан 55% га юқори эканлиги аниқланди. Липидларнинг пероксидли оксидланиш жараёни антиоксидант системасининг ферментлари билан мутаносибликда ишлайди. Тадқиқот ишида антиоксидант

системасининг асосий ферментлари бўлган супероксиддисмутаза ва каталаза ферментларининг ўзгариши ўрганилди. Тадқиқот натижаларининг таҳлили бола каламушлар қонида каталаза ва супероксиддисмутаза ферментларининг фаоллигини пасайишини кўрсатди. 3 кунлик бола каламушлар қон зардобиди ва миокард тўқимасида СОД нинг миқдори 1,0 мартага, 7 кунликда эса 1,2 мартага пасайиши аниқланди. 14-кунга келиб бу ферментларнинг активлигини пасайиши сақланиб қолди ва назорат гуруҳига қараганда активлиги 2,4 марта ишончли пасайганлиги қайд қилинди. 21 кунлик бола каламушлар қон зардобиди супероксиддисмутазанинг активлиги ишончли ($p < 0,001$) 2,3 марта пастлиги сақланиб қолди. 30-кунга келиб бу кўрсаткич 2,0 га тенг эканлиги қайд этилди. 2-тажриба гуруҳидаги яъни мерказолил билан тажрибавий гипотиреоз чақирилиш билан бир вақтда мексидол қабул қилган она каламушлардан туғилган бола каламушлар қон зардобиди СОД нинг миқдори текширилганда, назорат гуруҳидагига қараганда пасайганлиги қайд этилди. Бу кўрсаткич 3 ва 7 кунлик бола каламушларда назорат гуруҳидаги билан солиштирганда айтарли фарқ қилмаслиги аниқланди. 14 кунлик бола каламушларда СОД нинг статистик аҳамиятга эга бўлган ўзгариши яъни 1,4 мартага камайиши аниқланди. 21 кунлик бола каламушларда СОД нинг миқдори назорат гуруҳидагига қараганда пастлиги сақланиб қолди ва 21 кунликда 1,3 марта, 30 кунлик бола каламушларда эса 1,2 марта пастлигини кўриш мумкин (2-расмга қаранг).

3 кунлик бола каламушлар қон зардобиди ва миокард тўқимасида каталазанинг миқдори 1,2 мартага, 7 кунликда эса 1,9 мартага пасайиши аниқланди. 14-кунга келиб бу ферментларнинг активлигини пасайиши сақланиб қолди ва назорат гуруҳига қараганда активлиги 2,4 марта ишончли пасайганлиги қайд қилинди. 21 кунлик бола каламушлар қон зардобиди каталазанинг активлиги ишончли 2,1 марта пастлиги сақланиб қолди. 30-кунга келиб бу кўрсаткич 2,0 га тенг эканлиги қайд этилди. 2-тажриба гуруҳидаги яъни мерказолил билан тажрибавий гипотиреоз чақирилиш билан бир вақтда мексидол қабул қилган она каламушлардан туғилган болалар қон зардобиди каталазанинг миқдори текширилганда, назорат гуруҳидагига қараганда пасайганлиги қайд этилди. Бу кўрсаткич 3 кунлик бола каламушларда назорат гуруҳидаги билан солиштирганда айтарли фарқ қилмаслиги аниқланди. 7 кунлик бола каламушларда каталазанинг яққол бўлмаган ўзгариши яъни 1,1 мартага камайиши аниқланди. 14 кунликда эса бу кўрсаткич 1,3 мартага, 21 ва 30 кунлик бола каламушларда каталазанинг миқдори назорат гуруҳидагига қараганда статистик ишончли бўлмаган 1,0 мартага пастлиги сақланиб қолганлиги аниқланди.



2-расм. Қон зардобда супероксиддисмутазаинг фаоллик кўрсаткичлари

Натижада, тажрибавий гипотиреоз таъсирида қалқонсимон безнинг морфологик тузилишида ўзгаришлар кузатилди. Қалқонсимон безнинг тузилишидаги морфологик ўзгаришлар тажрибанинг 7-14 кунда безнинг перифериясида йирик фолликулаларнинг пайдо бўлиши билан асосланди. Тажрибанинг кейинги кунларида без тўқимасида шиш ривожланиб, коллаген толаларнинг титилиши, қон томирларда ўзгаришлар, коллоид кисталарнинг пайдо бўлиши, безнинг фолликуляр эпителийсидаги хужайраларда дистрофик ўзгаришлар кузатилди. Юқоридаги ўзгаришлар ривожланишига қарамадан, безнинг бўлакчали ривожланиши сақланганлиги кўринади. Тажрибанинг илк кунларида вена томирларидаги тўлақонлик, қон-томирлар деворида ўтказувчанликни ошиши ҳисобига плазморрагия кузатилди. Стромада ўчоқли шишлар аниқланди. Катта фолликулаларда эозинофил коллоид мавжуд. Етилмаган фолликулалар майда кубсимон эпителий билан қопланган. Безнинг периферик қисмларида катта фолликулалар сонининг кўпайиши кузатилади. Безнинг баъзи жойларида кескин катталашган фолликулалар кисталарга ўхшайди. Бундай фолликулаларда эпителийнинг яссиланишини кўриш мумкин. Фолликуляр хужайраларнинг ядролари овал ёки чўзилган шаклда, ўлчами бироз кичрайган. Катта фолликулалар коллоид эозинофил эканлиги аниқланди. Кичик фолликулалар кубсимон эпителий билан қопланган. Безнинг стромасида асосан томирларнинг атрофида фибробластларнинг ўчоқли пролиферацияси кузатилади.

Тажриба бошланганидан 21 кун ўтгач, безнинг бўлакчали тузилиши сақланиб қолди, аммо бўлакларнинг ҳажми бироз камайди. Уларда катта фолликулаларнинг устунлик қилиши, кичик ва ўрта фолликулаларнинг сонини камайиши, атрофик жараёнлар ривожланаётганини кўрсатади. Тажрибанинг ушбу даврида фолликуляр эпителийда оқсил гидропик

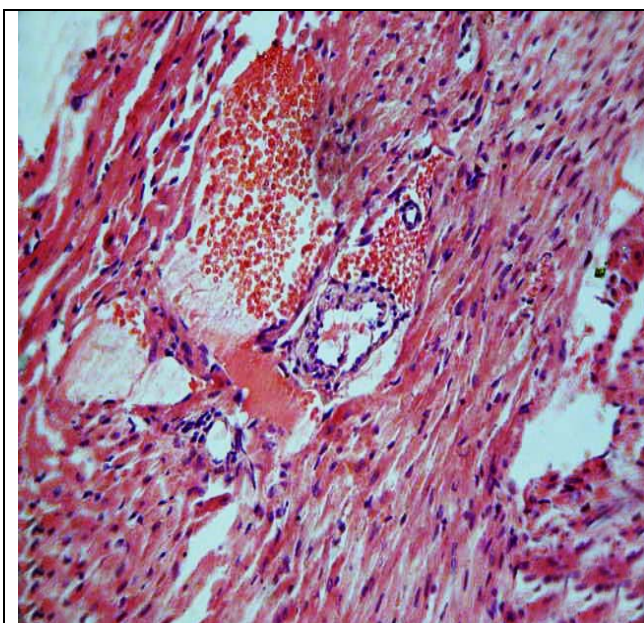
дистрофия ва зарарланган тироцитларнинг фолликулани бўшлиғига қисман десквамацияси аниқ намоён бўлади. Тажрибанинг 30-кунига келиб юқоридаги морфологик ўзгаришларнинг интенсивлигини ортиши, бу ўзгаришлар бутун безга тарқалиб, диффуз характерга эга бўлди. Коллаген толаларнинг шиши ва жойларда парчаланиши кузатилди. Строманинг сақланиб қолган қисмларида репаратив жараёнлар кучаяди, фибробластларнинг интенсив тарқалиши ва фибринлар ҳосил бўлиши аниқланди. Тажирибанинг бу кунда қалқонсимон безда характерли таркибий ўзгаришлар яъни бўлакчаларнинг атрофияси, деформацияси, бўлакларда фолликуляр эпителийнинг пасайиши ва атрофияси, тироцитларда дистрофик ўзгаришлар, катта фолликулалар сонининг кўпайиши, шунингдек, катта ва кичик фолликулаларнинг тартибсиз алмашинуви аниқланди. Безнинг стромасидаги шишнинг интенсивлиги ортиб, бунда бутун безга тарқалди. Умумий қилиб айтганда, қалқонсимон безда безнинг бўлакчавий тузилишини бузилишига олиб келувчи дистрофик ўзгаришлар, фолликулаларнинг ўлчами, шакли ва тузилишининг ўзгариши кабилар ривожланди.

Диссертациянинг «**Каламуш болалари юрагининг анатомо-гистологик тузилиши**» деб номланган тўртинчи бобида юракнинг макро ва микроскопик тузилишини ёшга қараб ўзгариши ёритилган. Каламуш юраги кўкрак қафасида ассиметрик жойлашган ва чап томондаги катта майдонни эгаллайди. Тана вазнининг ошиши билан юракнинг абсолют вазни сезиларли ортади. Каламуш вазни ошишининг энг юқори даражаси 14-кунга тўғри келади (50%). Янги туғилганидан 21-кунгача каламуш вазни 3 марта, юрак вазни эса 1,7 марта ошади. Янги туғилган каламушларда юрак вазни тана вазнининг 1,75% ини ташкил қилди. Ёш ошиши билан юракнинг қиёсий вазни тана вазнига нисбатан камайиб, постнатал онтогенезнинг 21-кунда 1,1% ни ташкил қилди.

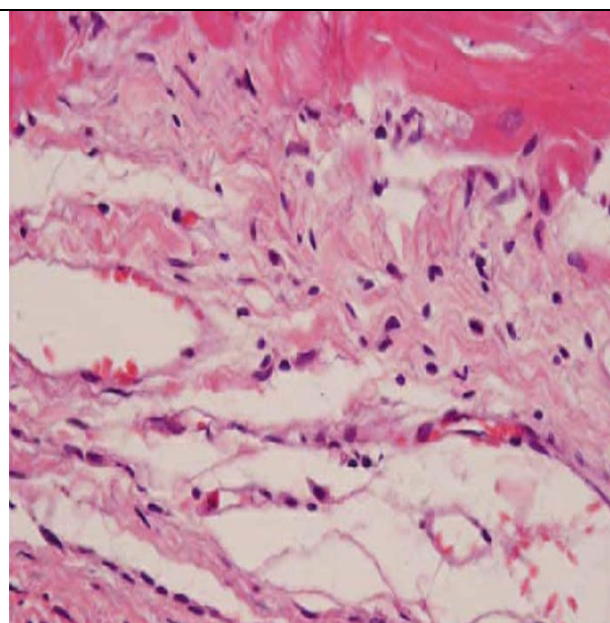
Текширув натижалар шуни кўрсатдики, юракнинг шакли ва ўлчамлари постнатал онтогенез давомида турли ёш даврда тўхтовсиз ўзгаради. Янги туғилган каламушларда барча анатомик кўрсаткичлар деярли бир хил бўлганлиги учун аксарият ҳолларда уларнинг юраги шарсимон шаклга эга бўлади. Илк постнатал онтогенез даврида юракнинг узунлиги, кенглиги ва олдинги-орқа ўлчамининг ўсиши бир хилда амалга ошмайди. 7-кундан бошлаб юракнинг узунлиги унинг кенглиги ва олдинги-орқа ўлчамига нисбатан тезроқ ўсади, натижада юракнинг шакли чўзилади. Анатомик кўрсаткичларнинг энг юқори ўсиш даражаси 7 кунлик каламушларда кузатилди. 21 кунлик каламушларда юрак олдинги-орқа ўлчамининг катталашуви унинг конуссимон шакл олишини таъминлайди. Тажириба гуруҳидаги каламуш болалари юрагининг ҳамма ўлчамлари назорат гуруҳиникига қараганда каттароқ эканлиги аниқланди.

Шундай қилиб, тажириба гуруҳидаги каламуш болаларининг тана ва юрагининг вазни назорат гуруҳидагига қараганда каттароқ эканлиги аниқланди. Тана вазнининг, ҳамда юрак вазнининг яққол катталашганлиги 14 кунликда аниқланди. Назорат гуруҳи билан таққосланганда тана вазни 35% га, юракнинг вазни эса 19% га катта эканлигини кўрсатди. Тажирибанинг

2-гурӯҳида яъни мексидол қўлланилганда бу кўрсаткичлар назорат гуруҳи билан таққосланганда, тана вазнининг 14% га, юракнинг вазни эса 10% га катталашганлиги аниқланди. Юракнинг узунлиги, кенглиги ва олдинги орқа ўлчамлари таққосланганда, 1-тажриба гуруҳида назорат гуруҳидагига қараганда ўлчамларининг 2% дан 9% гача катталашуви кузатилди. 2-тажриба гуруҳида эса бу ўлчамлар 2% дан 6% гача ўзгарганлиги кузатилди. Гистологик текширувлар натижасида гипотиреознинг илк белгилари тажрибанинг 7-кунинда, юракнинг майда томирларида тўлақонлилик, стаз ва диapedез қон қуйилишлар, уларнинг периваскуляр шиши, бириктирувчи тўқима стромасининг бўртиши ва дезорганизацияси билан намоён бўлди. Миокарднинг субэпикардиал зонаси кенгайган ва томирлар тўлақонлиги аниқланди. Миокард стромасида бошланғич шишлар юзага келди (3-расмга қаранг). Тажрибанинг илк кунларида аниқланган шиш периваскуляр соҳада кузатилиб, тажрибанинг кейинги кунларида миокардга тарқалиши билан намоён бўлди. Миокардда шишининг бўлиши коллаген толаларнинг бўртиши, титилишига олиб келди. Миокардда кечадиган типик ўзгаришлар оралиқ тўқиманинг шиши, қон-томирларнинг тўлақонлиги, миокардда дистрофик ўзгариш қайд этилди.



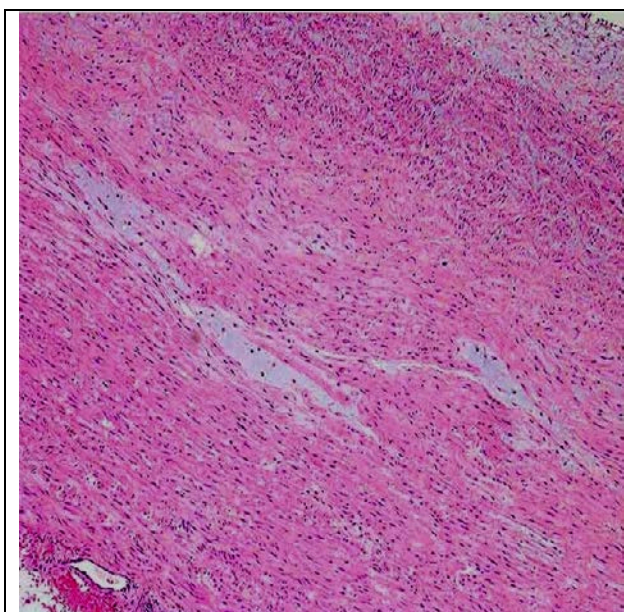
3-расм. Юракнинг чап қоринчаси девори. Тажриба гуруҳи, 7-кун. Субэпикардиал қаватда синусоидларнинг кенгайиши, артериолалар атрофи ва интерстицийдаги яллиғланиш инфилтрати. Гематоксилин-эозин. X: 20x10



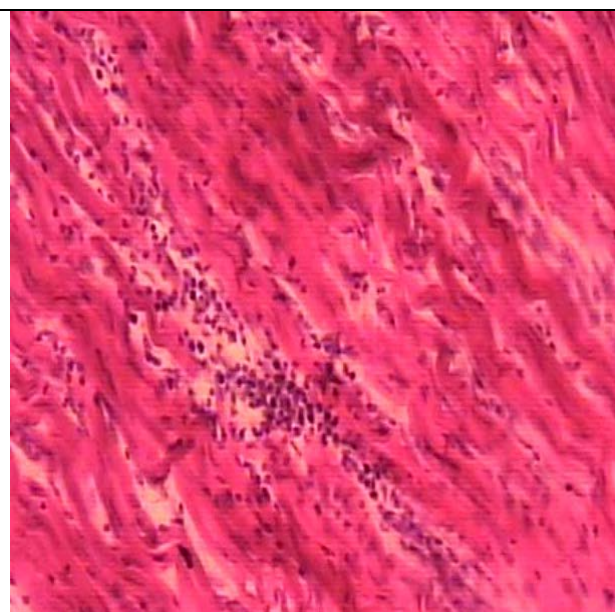
4-расм. Тажриба гуруҳидаги 21 кунлик каламуш юраги девори. Миокарддаги дистрофик ўзгаришлар Бўялиши: гематоксилин-эозин. X: 10x40

Тажрибанинг 14-21 кунларида майда веналар ва капиллярлар бўшлиғида шишининг кўпайишига олиб келди. Коллаген толалари шишиб, бириктирувчи тўқиманинг енгил дезорганизацияси белгилари пайдо бўла бошлаши аниқланди. Қон-томирлар эндотелий хужайраси шиши ҳисобига юмалок шаклга эга. Кардиомиоцитлар цитоплазмасида кичик вакуоляр-тиник цитоплазматик суюқлик пайдо бўлди. Яъни кардиомиоцитларда гидропик

дистрофия ривожланишига олиб келди. Хужайра ичи шиши тажрибанинг 14-кунида ўчоқли кўринишда, 21-кунга келиб эса тарқалган характерда эканлиги аниқланди. Кардиомиоцитлар орасидаги суюқлик мушак толаларини сурилишига олиб келиши кузатилди. Тажрибанинг 21-кунида интерстициал шиш кучайиб, миокард бўйлаб тарқалди. Тажрибанинг бу кунида кардиомиоцитларнинг жароҳатланиши яққол акс этди. Миокард толаларини шиши, коллаген толаларининг титилишига олиб келди. Миокард тўқимасининг бўкиши ва атрофидаги бириктирувчи тўқима толаларининг дезорганизацияси аниқланди. Миокарднинг дистрофик ўзгариши диффуз характерга эга бўлиб, цитоплазманинг сўрилиши ва хужайра ичи шиши кучайди. Мушак толаларининг титилиши ва тарқалган шишлар аниқланди (4-расмга қаранг). Тажрибанинг 30-куни кардиомиоцитларда оксил гидропик дистрофиясининг белгилари кузатилиб, миокардда плазмолизнинг кўплаб ўчоқлари аниқланди. Кардиомиоцитларда шишнинг кучайиши ва тарқалиши ҳисобига миокард стромасида мукоид бўкиш белгилари аниқланади (5-расмга қаранг). Миокард тўқимасида лимфоцитлар, гистиоцитлар ва фибробластлардан ташкил топган дастлаб ўчоқли, сўнгра тарқалган кичик инфильтратлар кўринди (6-расмга қаранг).



5-расм. Миокарднинг мукоид бўкиш. Тажриба гуруҳидаги 30 кунлик каламуш юраги чап қоринча девори. Бўялиши: гематоксиллин-эозин. X: 10x40



6-расм. Миокарднинг ўрта қаватида лимфогистоцитар инфильтрация. Тажриба гуруҳидаги 30 кунлик каламуш юраги чап қоринча девори. Бўялиши: гематоксиллин-эозин. X: 10x40

Тажрибанинг 2-гуруҳига мексидол қўлланилганда, гипотиреоз ҳолатидаги юрак миокардида кузатиладиган ўзгаришлар тажрибанинг 1-гуруҳидагига қараганда 7 кун кечроқ яъни тажрибанинг 14-кунида кузатилди. Тажрибанинг 1-гуруҳида эса 7-кунида пайдо бўлган эди. Бу белгилар венанинг атрофидаги шиш ва айрим кардиомиоцитларда шиш бўлиши билан намоён бўлди.

1- ва 2-тажриба гуруҳидаги каламуш болаларининг юрак деворида кузатиладиган ўзгаришлар ўзаро солиштирилганда ўзига хос бир хил эканлиги аниқланди. Бу ўзгаришлар яъни диффуз интерстициал шиш, диффуз хужайра ичи шиши, миоцитоз, лимфоцитар инфильтрация. Мексидол қўлланганда бу ўзгаришлар ўчоқли характерга эга бўлиб, яққол акс этмаганлиги аниқланди.

Таъкидлаш жоизки, гипотиреоз ҳолатида она каламушдан туғилган авлодларининг юрак миокардида салбий ўзгаришлар кузатилди. Бу ўзгаришлар гемомикроциркулятор кўринишда бўлиб, оралик строманинг шиши, хужайранинг деструктив ва дистрофик ўзгариши сифатида намоён бўлди. Ўзгаришлар тажрибанинг 14-куни яққолроқ акс этди ва ультраструктуравий ўзгаришлар кардиомиоцитларда мембрана тузилмаларининг дестабилизацияси сифатида кўринди.

Кардиомиоцитларнинг митохондрияси томонидан деструктив ўзгаришлар аниқланди. Миофибриллалар ва уларнинг тузилмаларидаги дезорганизация кардиомиоцитларнинг қисқариш вазифасини бузилишидан дарак беради. Олинган маълумотлар миокардда хужайра, субхужайра даражасидаги ўзгаришлар токсик миокардитга олиб келишини исботлайди.

Илк даврларда (7-14 кунлик) кардиомиоцитларда миофибриллалардаги ультраструктур ўзгаришлар билан ифодаланувчи бузилишлар қайд этилиб, улар мазкур хужайраларнинг қисқариш функцияси бузилишидан далолат беради. Бу миокард мушак толалари уч фазали тузилмасининг бузилишига олиб келади.

Митохондриялардаги кучли ўзгаришлар улардаги махсус вазифанинг бузилишини кўрсатади, бу эса энергетик жараёнларнинг заифлашуви, метаболизмнинг бузилиши, парциал некроз ва некробиознинг пайдо бўлиши эҳтимолини таъминлайди. Буларнинг барчаси миокарднинг қисқариш функцияси бузилишини чуқурлаштиради. Тажриба гуруҳида майда томирларга ҳам таъсир қилиб, эндотелий ва томир деворининг бошқа тузилмалари транспорт функциясининг бузилишига олиб келади ва толалараро ҳамда хужайралараро шишнинг ривожланишини юзага келтиради. Кузатишларнинг кейинги муддатларида (21–30 кунлик) мушаклараро ва толалараро бўшлиқларда фибробластлар ва бириктирувчи тўқима толаларининг пайдо бўлиши қайд этилди, бу эса миокардда склероз жараёнларини ривожланишидан далолат беради.

ХУЛОСАЛАР

«Гипотиреоз билан касалланган она каламушлардан туғилган бола каламушлар юрак деворининг морфологик хусусиятлари» мавзусидаги фалсафа доктори (PhD) диссертацияси бўйича олиб борилган тадқиқотлар натижасида қуйидаги хулосалар тақдим этилди:

1. Тажрибавий гипотиреоз ҳолатидаги оналардан туғилган авлодлар конида эркин Т3 ва Т4 тиреоид гормонларининг миқдорини назорат гуруҳига нисбатан пасайиши ва ТТГ гормонининг ошиши кузатилди. Бу

ўзгаришларнинг ривожланиш даражаси текширув муддатига боғлиқ бўлиб, 1-тажриба гуруҳида 14-кунда, 2-тажриба гуруҳида эса тажрибанинг 21-кунида яққол ўзгариши тасдиқланди.

2. Тажрибавий гипотиреоз ҳолатидаги оналардан туғилган авлодлар миокардида ЛПО ва АОТ нинг мутаносиблигининг бузилиши кузатилади. МДА, ДК ва ТК нинг назорат гуруҳидагига нисбатан ошиши, АОТ тизими ферментлари СОД ва каталазининг фаоллигини пасайиши қайд этилди. Бу ўзгаришлар кўпроқ ДК ва ТК нинг яққол ўзгариши билан намоён бўлди.

3. Тажрибавий гипотиреоз ҳолатидаги оналардан туғилган авлодлар қалқонсимон безида дистрофик ўзгариш белгилари намоён бўлди.

4. Тажриба гуруҳидаги бола каламушлар юрагининг артериола ва капиллярлар деворида бириктирувчи толаларнинг дезорганизацияси, шунингдек, миокард мушак толаларининг оқсилли дистрофияси турида ўзгариши, миофибриллаларнинг толаланиши каби патоморфологик ўзгаришлар билан намоён бўлди. Тажриба гуруҳидаги бола каламушлар қоринча девори қалинлигининг морфометрик кўрсаткичларида назорат гуруҳига нисбатан ишончли катталашуви кузатилди.

5. Тажриба гуруҳидаги авлодлар юрагининг ультраструктурасида ўзгаришлар кузатилди, яъни, миофибриллаларнинг некробиозига олиб боровчи митохондрияларнинг энергетик ва метаболик жараёнининг бузилиши билан кечувчи жароҳатланиши ва қисқариш вазифасини бузилишига таъсир қилувчи субмикроскопик ўзгаришларга олиб келиши, шунингдек, қон-томирлар эндотелийсининг транспорт вазифасини бузилиши ва томирлар деворининг бошқа таркибий қисмларига таъсири натижасида хужайра ичи ва целлюла ичи шишининг ривожланишига олиб келди.

6. 1- ва 2-тажриба гуруҳидаги каламуш болаларининг юрак деворида кузатиладиган диффуз интерстициал шиш, диффуз хужайра ичи шиши, миоцитоз, лимфоцитар инфильтрация каби ўзгаришлар ўзаро солиштирилганда, ўзига хос бир хил эканлиги аниқланди. Тажрибанинг 2-гуруҳига мексидол қўлланилганда, гипотиреозга хос белгилар кечроқ, яъни, тажрибанинг 14-кунида пайдо бўлди, тажрибанинг 1-гуруҳида эса 7-кунида пайдо бўлиши кузатилган эди. Мексидол қўлланганда бу ўзгаришлар ўчоқли характерга эга бўлиб, яққол акс этмаганлиги аниқланди.

**НАУЧНЫЙ СОВЕТ DSc.04/30.12.2019.Tib.30.03 ПО
ПРИСУЖДЕНИЮ УЧЕНЫХ СТЕПЕНЕЙ ПРИ
ТАШКЕНТСКОЙ МЕДИЦИНСКОЙ АКАДЕМИИ**

ТАШКЕНТСКАЯ МЕДИЦИНСКАЯ АКАДЕМИЯ

МИРЗАМУХАМЕДОВ ОДИЛЖОН ХАДЖИАКБАРОВИЧ

**МОРФОЛОГИЧЕСКИЕ ОСОБЕННОСТИ СТЕНКИ СЕРДЦА КРЫСЯТ
РОЖДЕННЫХ ОТ МАТЕРЕЙ С ГИПОТИРЕОЗОМ**

14.00.02 – Морфология

**АВТОРЕФЕРАТ ДИССЕРТАЦИИ
ДОКТОРА ФИЛОСОФИИ (PhD) ПО МЕДИЦИНСКИМ НАУКАМ**

ТАШКЕНТ – 2021

Тема диссертации доктора философии (PhD) по медицинским наукам зарегистрирована в Высшей аттестационной комиссии при Кабинете Министров Республики Узбекистан за № В2018.2. PhD/Tib615.

Диссертация выполнена в Ташкентской медицинской академии.

Автореферат диссертации на трёх языках (узбекский, русский, английский (резюме)) размещен на веб-странице по адресу (www.tma.uz) и на Информационно-образовательном портале “Ziyonet” (www.ziyonet.uz).

Научный руководитель: **Ахмедова Сайёра Мухамадовна**
доктор медицинских наук, доцент

Официальные оппоненты: **Орипов Фирдавс Суръатович**
доктор медицинских наук, доцент

Тешаев Шухрат Жумаевич
доктор медицинских наук, профессор

Ведущее учреждение: Ташкентский педиатрический медицинский институт

Защита диссертации состоится «___» _____ 2021 г. в _____ часов на заседании Научного совета DSc.04/30.12.2019.Tib.30.03 при Ташкентской медицинской академии. Адрес: 100109, г.Ташкент, ул. Фаробий, дом 2. Зал заседания 4-этажа, 1-го учебного корпуса Ташкентской медицинской академии. Тел./факс: (+99878) 150-78-25; e-mail: tta2005@mail.ru.

С диссертацией можно ознакомиться в Информационно-ресурсном центре Ташкентской медицинской академии (зарегистрирована за №___). Адрес: 100109, г.Ташкент, ул. Фаробий, дом 2. Ташкентская медицинская академия, 2-учебной корпус «Б» крыло, 1 этаж, 7 кабинет. Тел / факс: (+99878) 150-78-14.

Автореферат диссертации разослан «___» _____ 2021 г.

(реестр протокола рассылки №___ от «___» _____ 2021 г.)

Г.И. Шайхова

Председатель Научного совета по присуждению учёных степеней, доктор медицинских наук, профессор

Д.Ш.Алимухамедов

Учёный секретарь Научного совета по присуждению учёных степеней, доктор медицинских наук

Р.Дж. Усманов

Председатель научного семинара при Научном совете по присуждению учёных степеней, доктор медицинских наук, доцент

ВВЕДЕНИЕ (аннотация диссертации доктора философии (PhD))

Актуальность и востребованность темы диссертации. Частота встречаемости заболеваний щитовидной железы занимает наиболее высокие места по сравнению с широко распространёнными соматическими заболеваниями среди населения мира. В результате негативного действия внешних и внутренних факторов на сердечнососудистые системы «... наблюдается процесс омоложения показателей смертности ...»¹. В этой связи, одним из актуальных проблем стало проведение научных исследований, направленные на оценки морфологических и функциональных изменений сердечнососудистой системы, наблюдаемые в результате дефицита или увеличения количества тиреоидных гормонов в организме.

В мире проводится ряд научных исследований, направленных на совершенствование оценки морфологических особенностей стенки сердца у потомств, рожденных от матерей с гипотиреозом. В этой связи важно научное обоснование изменений всех органов и систем в организме в результате патологии щитовидной железы, а также морфологических особенностей сердечной стенки потомств, рожденных от матерей-крыс в состоянии гипотиреоза, продуктов перекисного окисления липидов в миокарде у потомств, рожденных от матерей-крыс в состоянии гипотиреоза, изменений активности ферментов антиоксидантной системы и морфологических изменений щитовидной железы детеныш, рожденных с гипотиреозом. Научные исследования по совершенствованию оценки эффективной действию лекарственного средства мексидола на стенку сердца экспериментальных животных, рожденных в состоянии гипотиреоза, имеет особое значение.

В нашей стране особое внимание уделяется совершенствованию медицинской сферы, в частности, повышению качества диагностики, лечения и предотвращения соматических заболеваний. В соответствии со Стратегией действий по пяти приоритетным направлениям развития Республики Узбекистан на 2017–2021 годы обозначены следующие задачи: по «... повышению удобства и качества оказания специализированных медицинских услуг, дальнейшему реформированию системы скорой и экстренной медицинской помощи, предотвращению инвалидности ...»², чтобы поднять на новый этап уровень оказания медицинских услуг населению. При выполнении данных задач, целесообразно проводить научные исследования, направленные эффективной диагностике сердечных заболеваний путем повышения эффективности оценки морфологических особенностей сердечной стенки потомств, рожденных от матерей с гипотиреозом.

Данное диссертационное исследование в определенной степени служит выполнению задач, предусмотренных в Указах Президента Республики Узбе-

¹ Massimo F. Piepoli, Arno W. Hoes, Stefan Agewall, Christian Albus et. al. Европейские рекомендации по профилактике сердечно-сосудистых заболеваний в клинической практике // Российский кардиологический журнал, 2017, № 6 (146) – С. 7–85.

² Указ Президента Республики Узбекистан за № УП-4947 «О Стратегии действий по дальнейшему развитию Республики Узбекистан» от 7 февраля 2017 года.

кистан за № УП-4947 «О Стратегии действий по дальнейшему развитию Республики Узбекистан» от 7 февраля 2017 года, № УП-5590 «О комплексных мерах по коренному совершенствованию системы здравоохранения Республики Узбекистан» от 7 декабря 2018 года, в Постановлении Президента Республики Узбекистан № ПП-3071 «О мерах по дальнейшему развитию специализированной медицинской помощи населению Республики Узбекистан на 2017–2021 годы» от 20 июня 2017 года, а также в других нормативно-правовых документах, принятых в данной сфере.

Соответствие исследования приоритетным направлениям развития науки и технологий республики. Данное исследование выполнено в соответствии с приоритетным направлением развития науки и технологий **Республики Узбекистан: VI.** «Медицина и фармакология».

Степень изученности проблемы. Результаты ряда научных исследований показывают, что возникновение сердечной недостаточности различной этиологии в результате дисфункции щитовидной железы может наблюдаться и усугублять течение болезни. Увеличение количества гормонов Т3 и Т4 в крови снижает выработку тиреотропного гормона гипофизом. Уменьшение количества **перечисленных выше гормонов** в крови, наоборот, приводит к увеличению выработки тиреотропного гормона. Тиреоидные гормоны участвуют в процессе ангиогенеза и влияют на рост артериол в сердце (Петунина Н.А., 2007; Luidens М.К., 2010; Duntas L.H., 2014). Тиреоидные гормоны играют важную роль в обеспечении нормального функционирования сердечнососудистой системы. Гормоны Т3 и Т4 увеличивают потребность в кислороде всех тканей и органов, что, в свою очередь, приводит к общей вазодилатации, т.е. периферическому расширению артериол за счет накопления конечных продуктов метаболизма (Sugden M., Langdown M., 2000; Петунина Н.А., 2007; Yango J., Alexopoulou O., 2011). В результате снижается диастолическое давление, что приводит к увеличению объема крови в сердце за счет усиления хронотропного и инотропного эффектов (Некрасова Т.А., Стронгин Л.Г., 2012; Мадиярова М.Ш., Моргунова Т.Б., 2014). По мнению ряда авторов, снижение частоты сердечных сокращений, увеличение длины волокон сердечной мышцы, развитие интерстициального отека и нарушение синтеза миозина являются одними из основных причин кардиомегалии, приводящей к нарушению контроля артериального давления (Новицкая А.Б., 2005; Rodondi N., Newman A.B., 2005; Нуути О., Ning X., Buroker N., 2006; Карась А.С., Обрезан А.Г., 2009). **Нарушения** метаболических процессов в результате первичного гипотиреоза служат основным фактором развития диффузных дистрофических изменений миокарда. Что касается клинических изменений сердца, то в 1918 г. Н.Zondek впервые написал о микседематозном сердце. Этот ученый подчеркнул, что изменения, наблюдаемые при кардиомегалии, могут вызвать брадикардию и обнаружил расширение тени сердца при проведении рентгенограммы грудной клетки пациентов во время гипотиреоза щитовидной железы. По мнению Н.Zondek, кардиомегалия, т.е.

расширение сердца, наблюдаемое при гипотиреозе, является результатом гипертрофии камер сердца, мукоидного набухания миофибрилл и отека стромы. Кроме того, автором обнаружено снижение сердечных тон и уменьшение амплитуды зубцов R и T на ЭКГ (Корр Р.А., 2018).

На сегодняшний день в Узбекистане ряд ученых проводили исследования по оценке морфологических параметров различных органов и систем (Ахмедова С.М., 2017; Рахматова М.Х., 2018; Зокирова Н.Б., 2018; Юлдашева М.Т., 2019). Однако морфологические особенности сердечной стенки детёнышей, рожденных от матерей-крыс, **заболевших с** гипотиреозом, до конца не изучены.

С учётом перечисленного выше, анатомо-гистологическое строение и морфологические особенности сердца детей, рожденных от матерей в состоянии гипотиреоза в период постнатального онтогенеза, требуют углубленного изучения на следующих этапах.

Связь диссертационного исследования с планами научно-исследовательских работ высшего образовательного учреждения, где выполнена диссертация. Диссертационная работа выполнена в соответствии с планом научно-исследовательских работ Ташкентской медицинской академии № 005.01.1500216 на **тему:** «Своеобразие функциональных, метаболических и структурных изменений, при воздействии различных патологических факторов показателей жизненной деятельности организма человека и экспериментальных животных, способы их коррекции, а также новые возможности экспертной оценки» (2014–2018).

Цель исследования: оценить морфологические изменения, происходящих на сердечной стенке потомств, рожденных от матерей-крыс в состоянии экспериментального гипотиреоза.

Задачи исследования:

оценить изменения активности продуктов перекисного окисления липидов и ферментов антиоксидантной системы в миокарде потомств, рожденных от матерей-крыс в состоянии гипотиреоза;

оценить морфологические изменения щитовидной железы потомств, рожденных от матерей-крыс в состоянии гипотиреоза;

оценить морфологические изменения сердечной стенки потомств, рожденных от матерей-крыс в состоянии гипотиреоза;

оценить ультрамикроскопические изменения сердечной стенки потомств, рожденных от матерей-крыс в состоянии гипотиреоза;

оценить эффективности влияния мексидола на сердечную стенку детенышей, рожденных от матерей-крыс в состоянии гипотиреоза.

Объектом исследования явились 223 детенышей-крысят, у матерей которых был вызван экспериментальный гипотиреоз в лаборатории экспериментальных исследований Ташкентской медицинской академии.

Предмета исследования. В качестве предмета исследования взяты материалы комплексной оценки патоморфологических изменений и морфометрических показателей в желудочек сердца детенышей-крысят,

рожденных от матерей-крыс после вызывания у них экспериментального гипотиреоза.

Методы исследования. В процессе исследования использованы морфологические, морфометрические, гистологические, биохимические и иммунологические, статистические методы.

Научная новизна исследования заключается в следующем:

доказано изменение активности диеновых, триеновых конъюгатов, малонового диальдегида, супероксиддисмутазы и каталазы продуктов перекисного окисления ткани сердечного миокарда и липидов крови у детей, рожденных от матерей-крыс в состоянии гипотиреоза;

обоснованы дистрофические изменения фолликулов в результате изменений кровеносных сосудов щитовидной железы у потомств, рожденных от матерей-крыс в состоянии гипотиреоза;

доказаны ультраструктурные и клеточные изменения на уровне субклеток тканей, происходящих в сердце потомств, рожденных от матерей-крыс в состоянии гипотиреоза;

доказано протекторное действие антиоксиданта мексидола, направленное на предотвращение изменений в сердце потомства матерей-крыс в состоянии гипотиреоза.

Практические результаты исследования заключаются в следующем:

оценен положительный эффект экспериментальной модели при наблюдении снижения количества тиреоидных гормонов Т3 и свободного Т4 и повышение гормона ТТГ в крови потомств, рожденных от матерей в состоянии экспериментального гипотиреоза;

доказано перекисное окисление липидов и дисбаланс антиоксидантной системы в миокарде потомств, рожденных от матерей в состоянии экспериментального гипотиреоза;

доказано протекторное действие антиоксиданта мексидола на сердце потомств, рожденных от матерей-крыс в состоянии гипотиреоза;

обосновано появление ультраструктурных изменений миокарда в качестве дестабилизации мембранных структур кардиомиоцитов.

Достоверность результатов исследования обосновывается соответствием использованных в исследовании теоретических подходов и методов, методически правильным проведением исследований, достаточным количеством экспериментальных животных, использованием современных взаимодополняющих гистологических, морфометрических, иммунологических, биохимических и статистических методов исследования, сопоставлением результатов зарубежных и отечественных исследований при оценке структурных особенностей изменений, происходящих в щитовидной железе и миокарде, подтверждением полученных заключений и результатов уполномоченными государственными органами.

Научная и практическая значимость результатов исследования. Научная значимость результатов исследования заключается в расширенной оценке реструктуризации морфологических изменений, происходящих в щитовидной железе и миокарде потомств при развитии гипотиреоза,

биохимических процессов в крови и тканях, т.е. механизмов сбалансированного действия перекисного окисления и антиоксидантной системы липидов, разработке методов патогенетического лечения при развитии гипотиреоза.

Практическая значимость результатов исследования объясняется протекторным действием антиоксиданта мексидола на сердце потомств, рожденных от матерей-крыс в состоянии гипотиреоза, оценкой мер по предотвращению кардиомиопатии у детенышей с гипотиреозом, разработкой научно обоснованных методов лечения и реабилитации и оценкой эффективности лечения их патогенетически обоснованными лекарственными средствами.

Внедрение результатов исследований. На основе полученных научных результатов по оценке морфологических особенностей стенки сердца потомства, рожденных от матерей-крыс с гипотиреозом:

разработаны и утверждены методические рекомендации «Метод профилактики миокардитов в состоянии гипотиреоза в постнатальном онтогенезе» (заключение № 8н-д/25 Министерства здравоохранения РУз от 20 февраля 2020 года). Данная методическая рекомендация позволила оценить морфологические изменения в сердце потомств с гипотиреозом у матери.

Результаты научных исследований по оценке морфологических особенностей сердечной стенки детенышей, рожденных от матерей-крыс с гипотиреозом, были внедрены на практику здравоохранения, в том числе в практику Научно-исследовательского института санитарии, гигиены и профессиональных заболеваний и лаборатории фундаментальных исследований Республиканского специализированного научно-практического медицинского центра онкологии и медицинской радиологии (заклучение № 8н-з/174 Министерства здравоохранения РУз от 3 декабря 2020 года). Внедрение полученных научных результатов на практику позволило оценить морфологические свойства сердца потомств, рожденных от матерей-крыс в состоянии гипотиреоза, нарушение баланса перекисного окисления липидов и антиоксидантной системы в миокарде потомства, увеличение конъюгатов малонового диальдегида, диена и триена относительно контрольной группы, снижение активности антиоксидантных ферментов супероксиддисмутазы и каталазы, выраженное изменение диеновых и триеновых конъюгатов.

Апробация результатов исследования. Результаты исследования были обсуждены на 4 научно-практических конференциях, в том числе на 2 международных и 2 республиканских научно-практических конференциях.

Публикация результатов исследования. По теме диссертации опубликовано всего 7 научных работ, из них 5 журнальных статей, в том числе 3 в республиканских и 2 в зарубежных журналах, рекомендованных Высшей аттестационной комиссией Республики Узбекистан для публикации основных научных результатов докторских диссертаций.

Структура и объем диссертации. Диссертация состоит из введения, четырех глав, заключения и списка использованной литературы. Объем диссертации составляет 102 страниц.

ОСНОВНОЕ СОДЕРЖАНИЕ ДИССЕРТАЦИИ

Во введении обоснована актуальность и необходимость исследовательской работы, при этом подробно описываются цели, задачи, объекты и предметы исследования. Приведено соответствие Республиканского научно-технологического развития к приоритетным направлениям, а также изложены практическая значимость и научная новизна полученных результатов, приведены данные по внедрению научных результатов в практику, опубликованным работам и сведения по структуре диссертации.

В первой главе диссертации **«Современная интерпретация изменений сердца при гипотиреозе»** приведены обзоры зарубежной и отечественной литературы по **изучаемой** проблеме. В диссертации анализируются полученные данные о строении сердца человека и других млекопитающих, а также об изменениях сердечно-сосудистой системы под влиянием внешних факторов, и развивается авторский подход к научному решению данной проблемы.

Вторая глава диссертации посвящена **«Материалам и методам исследования изменений сердечной стенки потомства крыс-самок при гипотиреозе»**. **Для достижения цели исследования использовали потомство крыс, рожденных от 223 контрольных и опытных белых лабораторных крыс – матерей в условиях гипотиреоза.** Группа 1 составила контрольную группу здоровых крыс. 2-группа **составила** 1-экспериментальную группу, в этой группе 20 самкам белых лабораторных крыс давали мерказолил в дозе 0,5 мг на 100 гр массы тела в течение 14 дней для индукции экспериментального гипотиреоза. Затем крысам давали мерказолил в дозе 0,25 мг на 100 гр массы тела в течение 1 месяца. Крысам-самкам продолжали давать мерказолил в дозе 0,25 мг на 100 гр массы тела во время лактации, как после беременности, так и после родов. Экспериментальный гипотиреоз индуцировали в 3-й группе эксперимента, как и во 2-й группе. Со дня беременности крысам-самкам давали антиоксидант мексидол в дозе 0,3 мг/кг. Мексидол давали до конца периода лактации после рождения крысят.

Крысам-самкам в контрольной группе каждое утро давали 1,0 мл дистиллированной воды и 1,0 мл 1% суспензии крахмала для уменьшения вредного воздействия перорального зонда на желудки крыс. В качестве зонда использовали подкожный катетер. Детенышей-крысят обескровили под эфирным наркозом на 3, 7, 14, 21 и 30 дни после рождения.

После отделения сердца от грудной клетки измерялись длина, ширина, толщина сердца. Измерения сердца производились штангенциркулем. Длина сердца измерялась от верхушки сердца до наиболее выпуклой части основания. Ширину сердца измеряли слева направо по выпуклой части

межжелудочковой перегородки. Толщину сердца **определяют спереди кзади** от наиболее выпуклой части вдоль межжелудочковой перегородки. Форму сердца определяли визуально. Для определения веса крыс и их сердца использовались электронные весы.

Гистологические срезы выполняли по продольной оси сердца. При толщине 8–10 мкм парафиновые гистологические срезы, приготовленные на ротаторном микротоме, окрашивали гематоксилин-эозином стандартным способом (Волкова **О.В.**, Елецкий **Ю.К.**, 1982). Коллагеновые волокна соединительной ткани в сердечной стенке определены по методу Ван Гизона (Меркулов Г.А., 1961).

Для трансмиссионной микроскопии ткань сердца детенышей-крысят фиксировали в 2,5% растворе глутарового альдегида в 0,1 М фосфатном буфере с рН 7,4 в течение 2–12 ч, смешивали в фосфатном буфере, повторно фиксировали в 1% растворе четырех оксидов осмия и после обезвоживания спиртом и ацетоном добавили смесь эпона и аралдита.

Проверяли количество гормонов в крови потомства крыс. Лабораторных крыс оценивали по интенсивности процесса пероксидного окисления липидов сердечной ткани, диеновых и триеновых конъюгатов, а также по количеству малонового диальдегида. Уровень малонового диальдегида (МДА) в сыворотке крови определяли по методу Л.И. Андреевой. Количество конъюгатов Диена и Триена (ДК, ТГ) определяли по методике **В.Б.Гаврилова** и **М.М.Мишкорудного**.

Полученные данные определялись в статистическом разделе Microsoft Excel 2010 как среднее арифметическое M , средняя ошибка m относительных размеров и коэффициент точности t . Микроскопические изображения гистологических образцов были получены с использованием прямого микроскопа с камерой OD400 на модели CX40.

Толщину предсердия и стенки желудочка, а также толщину стенок кровеносных сосудов измеряли с помощью 90-градусной линзы микроскопа и 7-дюймового окуляра с использованием линейки для окуляра.

В третьей главе диссертации **«Морфологическая структура щитовидной железы и её изменения под влиянием мерказолила»** чтобы убедиться в том, что экспериментальный гипотиреоз был вызван у потомства крыс рожденных от **крысы-самки** с гипотиреозом, было обнаружено в крови крыс трийодтиронина (Т3), несвязанный тироксина (Т4) и тиреотропиновый гормона (ТТГ). Анализ уровня гормонов показал достоверное снижение уровня свободного гормона тироксина (Т4) в крови крыс с экспериментальным гипотиреозом. Снижение Т3 и свободного Т4 было очевидным с 14 дня, а к последним дням эксперимента надежность несвязанного Т4 снизилась до 4 раз, а Т3-в 1,5 раза. Снижение уровней Т3 и несвязанных гормонов Т4 в крови привело к 2-кратному увеличению уровней ТТГ через 14 дней по сравнению с контрольной группой.

В литературе сообщалось о наблюдениях за различными уровнями метаболических нарушений в организме из-за дефицита гормонов щитовидной железы. В результате, учитывая нарушение процесса

пероксидного окисления липидов в биомембранах, в диссертации исследованы некоторые продукты пероксидного окисления липидов (ПОЛ). Анализ наших исследований показал, что поколение крыс, рожденных от крыс-самок с гипотиреозом, имело увеличение продуктов ПОЛ в миокарде, **в сравнении с контрольной группой.**

В экспериментальной группе 1 показано достоверное увеличение содержания диен, триеновых конъюгатов (ДК, ТК) и малонового диальдегида (МДА) в миокарде. Результаты анализа показали, что у 7-дневных крыс наблюдалось повышение уровня МДА в сыворотке на 41%, а на 14 и 21 день более высокий показатель, с достоверным увеличением на 89% по сравнению с контрольной группой (рисунок 1). К 30-му дню наблюдалось постепенное снижение МДА, считающееся промежуточным продуктом образовавшееся от пероксидного окисления липидов.

Во 2-й экспериментальной группе, при исследовании сывороточных уровней МДА у потомков, рожденных от крыс-самок, получавших мерказолил одновременно с мерказолилом при экспериментальном гипотиреозе было обнаружено, что они были немного выше, чем в контрольной группе. Также обнаружено, что этот показатель достоверно схож у 3-дневных крысят по сравнению с контрольной группой. У крыс 7-дневного поколения было обнаружено **нестатистически значимое** изменение МДА, т.е. **увеличение** на 3%. Между тем у детенышей-крысят в возрасте 14–21 дней он был на 10–17% выше, чем в контрольной группе, а через 30 дней этот показатель остался на 15% выше.

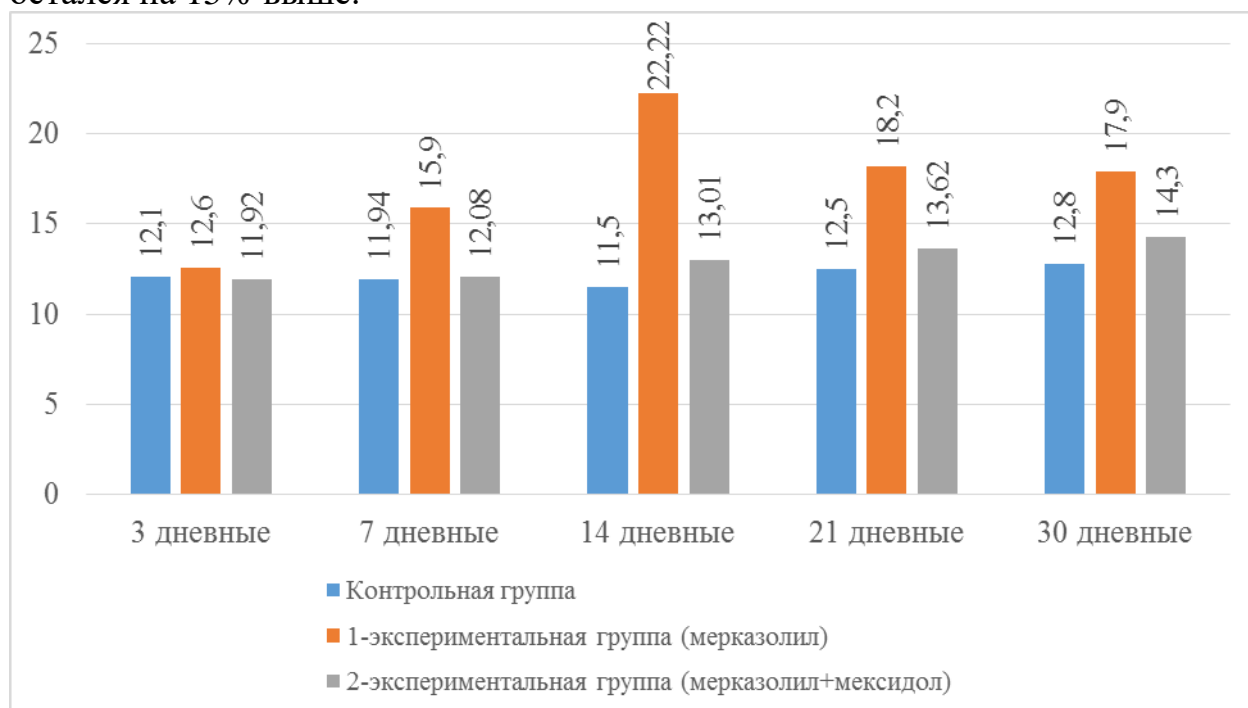


Рис. 1. Изменения количества малондеальдегида в сыворотке крови.

При исследовании сывороточных уровней ДК в экспериментальной группе 1, 3- и 7-дневных детенышей-крысят существенно не отличались от контрольной группы. В дни 14–21 наблюдалось повышение на 20–28%, а на 30 день поддерживался высокий уровень ДК.

При исследовании сывороточных уровней ДК потомков, рожденных от крысы-самки, которые получали мексидол одновременно с мерказолилом при экспериментальном гипотиреозе в экспериментальной группе 2, было отмечено, что он не был значительно выше, чем в контрольной группе. Этот показатель был максимальным у 21-дневных крысят, на 9% выше, чем в контрольной группе.

Было отмечено, что уровни ТК в сыворотке потомства крыс-самок, получавших мексидол одновременно с мерказолилом при экспериментальном гипотиреозе в экспериментальной группе 2, существенно не отличались от таковых в контрольной группе. При **сравнении** данного показателя с 3 дневным детенышем крысы и крыс в контрольной группе, было обнаружено что показатель значительно схож. У 7-дневных детенышей-крысят было обнаружено **нестатистические значимые изменения ТК: увеличение** на 11%; у 14- и 21-дневных крысят этот показатель оказался на 30% выше, соответственно. Видно, что количество ТК у 30-дневных крысят увеличилось на 15% по сравнению с контрольной группой.

При **проверке** уровня ТК в сыворотке крови у крысят экспериментальной группы 1, трехдневные крысы существенно не отличались от контрольных групп сыворотки. Количество ТК в сыворотке крови 7 дневного детеныша крысы **на 14 и 21** день было увеличено на 73% и 71%, а в сыворотке крови у 30 дневного детеныша крысы, количество ТК в сыворотке крови в контрольной группе **увеличено на 55%**.

Процесс пероксидного окисления липидов работает пропорционально ферментам антиоксидантной системы. В ходе исследования изучалась модификация ферментов супероксиддисмутазы и каталазы, основных ферментов антиоксидантной системы. Анализ результатов исследования показал снижение активности ферментов каталазы и супероксиддисмутазы в крови крысят.

Было обнаружено, что уровни ПОЛ в сыворотке и ткани миокарда 3-дневных крысят были в 1,0 раза, а у 7-дневных крысят-в 1,2 раза. К 14 суткам снижение активности этих ферментов сохранялось, при этом отмечалось достоверное снижение активности в 2,4 раза по сравнению с контрольной группой. Активность супероксиддисмутазы в сыворотке крови 21-дневных крысят была достоверно ($p < 0,001$) в 2,3 раза ниже. К 30 дню данный показатель составил 2,0.

Уровни ПОЛ в сыворотке крови у детенышей-крысят, рожденных от крыс-самок, получавших мексидол одновременно с мерказолилом при экспериментальном гипотиреозе в экспериментальной группе 2, оказались ниже, чем в контрольной группе. Было обнаружено, что этот показатель незначительно отличается у 3- и 7-дневных детенышей-крысят по сравнению с контрольной группой (**рисунки 3**). У 14-дневных детенышей-крысят обнаружено статистически значимое изменение ПОЛ, **т.е.** снижение в 1,4 раза. Количество ПОЛ у 21-дневных детенышей-крысят оставалось ниже,

чем в контрольной группе, и было в 1,3 раза ниже у 21-дневных крысят и в 1,2 раза ниже у 30-дневных.

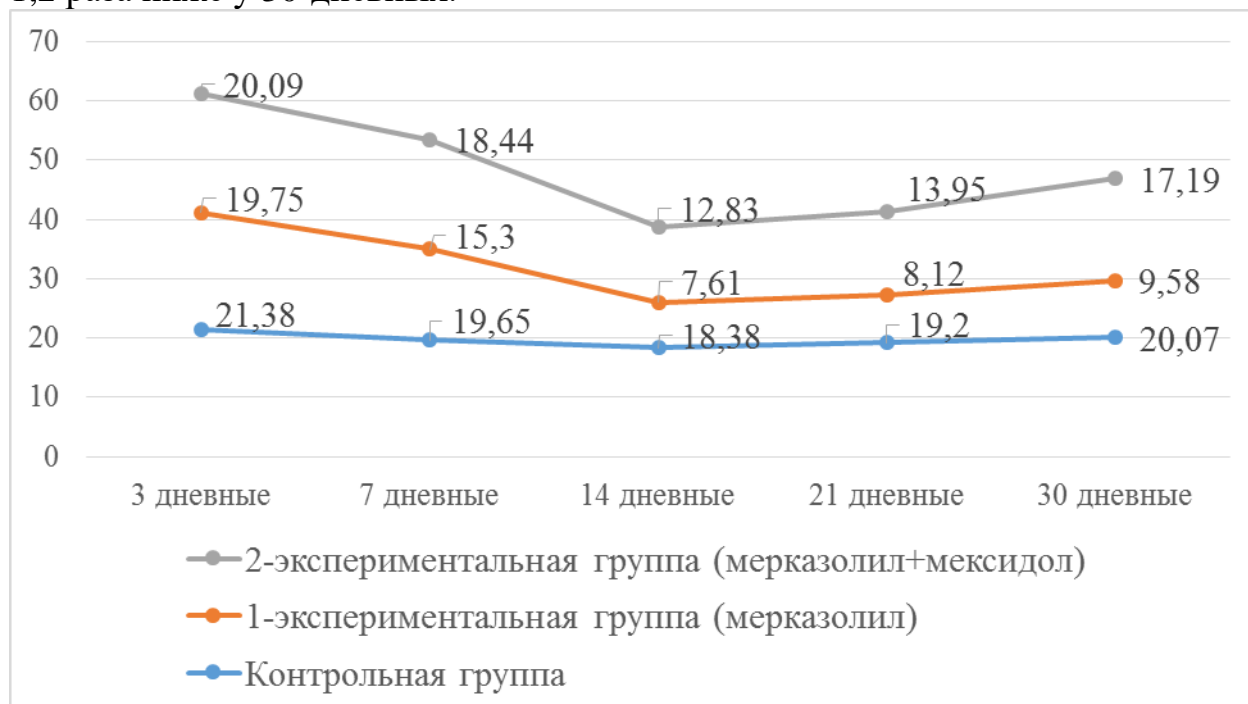


Рис. 3. Активность ПОЛ в сыворотке крови.

Было обнаружено, что у 3-дневных детенышей-крысят уровни каталазы в сыворотке и ткани миокарда (рис. 5) снизились в 1,2 раза, а у 7-дневных **детенышей-крысят** в 1,9 раза. К 14-му дню снижение активности этих ферментов сохранялось, при этом отмечалось значительное снижение активности в 2,4 раза по сравнению с контрольной группой. Активность каталазы в сыворотке крови 21-дневных крысят оставалась достоверно ниже в 2,1 раза. К 30 дню данный показатель составил 2,0.

Уровни каталазы в сыворотке крови у детенышей, рожденных от крыс-самок, получавших мексидол одновременно с мерказолилом при экспериментальном гипотиреозе, в экспериментальной группе 2 оказались ниже, чем в контрольной группе. Было обнаружено, что данный показатель существенно не отличается у 3-дневных детенышей-крысят по сравнению с контрольной группой. Не ясное изменение каталазы, т.е. уменьшение в 1,1 раза, было обнаружено у 7-дневных детенышей-крысят.

К 14 суткам этот показатель был в 1,3 раза ниже, а у 21- и 30-дневных детенышей-крысят количество каталазы оставалось в 1,0 раза ниже, чем в контрольной группе, что не было статистически достоверным.

Полученные результаты показали, что изменения морфологического строения щитовидной железы наблюдались под влиянием экспериментального гипотиреоза. Морфологические изменения строения щитовидной железы основывались на появлении крупных фолликулов на периферии железы на 7–14-е сутки эксперимента. В последующие дни эксперимента наблюдались развитие отека в железистой ткани, разрыв коллагеновых волокон, изменения сосудов, появление коллоидных кист, дистрофические изменения клеток фолликулярного эпителия железы.

Несмотря на **развитие указанных** изменений, фрагментарное развитие железы, по-видимому, сохранилось. В первые дни эксперимента наблюдалась плазморрагия из-за венозного наполнения, повышенной проницаемости сосудистой стенки. В строме обнаружены очаговые отеки. Большие фолликулы содержат эозинофильные коллоиды. Незрелые фолликулы покрыты мелким кубовидным эпителием. В периферических отделах железы наблюдается увеличение количества крупных фолликулов. На некоторых участках железы резко увеличенные фолликулы напоминают кисты. В таких фолликулах можно увидеть сплющивание эпителия. Ядра фолликулярных клеток имеют овальную или удлинненную форму, немного уменьшены в размерах. Обнаружено, что крупные фолликулы являются коллоидными эозинофилами. Маленькие фолликулы покрыты кубическим эпителием. Очаговая пролиферация фибробластов наблюдается в строме железы, в основном вокруг сосудов.

Через 21 день после начала эксперимента фрагментированная структура железы сохранилась, но размеры фрагментов немного уменьшились. Преобладание в них крупных фолликулов, уменьшение количества мелких и средних фолликулов свидетельствует о развитии атрофических процессов. На этом этапе эксперимента отчетливо видна белковая гидропическая дистрофия фолликулярного эпителия и частичная десквамация пораженных тироцитов в фолликулярную полость.

К 30-м суткам эксперимента интенсивность указанных морфологических изменений увеличилась, и эти изменения распространились по железе и приобрели диффузный характер. Наблюдалось набухание и локализация коллагеновых волокон. В сохранившихся частях стромы усиливаются репаративные процессы, выявляется интенсивное разрастание фибробластов и образование фибринов. В этот день эксперимента были выявлены характерные структурные изменения в щитовидной железе: атрофия, деформация фолликулов, сморщивание и атрофия фолликулярного эпителия на срезах, дистрофические изменения тироцитов, увеличение количества крупных фолликулов, а также нерегулярный обмен больших и малых фолликулов. Интенсивность отека в строме железы увеличилась, распространившись на всю железу. В общем, в щитовидной железе развиваются дистрофические изменения, которые приводят к нарушению фрагментарной структуры железы, например, изменения размера, формы и структуры фолликулов.

В четвертой главе диссертации «**Анатомо-гистологическое строение сердца детенышей-крысят**» описаны изменения **макро-** и микроскопической структуры сердца с возрастом. Сердце крысы асимметрично расположено в грудной клетке и занимает большую площадь с левой стороны. С увеличением массы тела абсолютная масса сердца значительно увеличивается. Наибольшая прибавка в весе крысы приходится на 14 дней (50%). С рождения до 21 дня вес крысы **увеличиваются в 3** раза, а вес сердца в 1,7 раза больше. У новорожденных крысят вес сердца составлял 1,75% от веса тела. С возрастом относительная масса сердца снижалась по

отношению к массе тела, достигнув 1,1% на 21-е сутки постнатального онтогенеза.

Результаты исследования показали, что форма и размер сердца непрерывно изменяются в разном возрасте в постнатальном онтогенезе. Поскольку все анатомические особенности новорожденных крыс практически одинаковы, в большинстве случаев их сердца имеют сферическую форму. В раннем постнатальном онтогенезе увеличение длины, ширины и **переднезадних** размеров сердца не происходит равномерно. Начиная с 7-го дня, длина сердца увеличивается быстрее, чем его ширина и **переднезадний** размер, в результате чего сердце приобретает удлинненную форму. Наибольшая скорость роста анатомических параметров наблюдалась у 7-дневных крысят. У 21-дневных крысят увеличение переднезаднего размера сердца обеспечивает приобретение его конусную форму. Было обнаружено, что все размеры сердца крысят в экспериментальной группе были больше, чем в контрольной группе.

Таким **образом было** обнаружено, что масса тела и сердца детей-крысят в опытной группе была больше, чем в контрольной. Значительное увеличение массы тела, а также массы сердца было обнаружено через 14 дней. По сравнению с контрольной группой показано на 35% больше веса тела и на 19% больше веса сердца. В группе 2 эксперимента, т.е. при использовании мексидола, было обнаружено, что эти значения увеличивают массу тела на 14% и массу сердца на 10% по сравнению с контрольной группой. При сравнении длины, ширины, передних и задних размеров в экспериментальной группе 1 наблюдалось увеличение на 2%–9% по сравнению с контрольной группой. Однако в экспериментальной группе 2 эти размеры варьировались от 2% до 6%.

В результате гистологического исследования выявлены первые признаки гипотиреоза на 7-е сутки эксперимента, в наполненных капиллярах сердца застойные и диапедические кровоизлияния, их периваскулярный отек, вздутие и дезорганизация стромы соединительной ткани. Субэпикардальная зона миокарда была расширена, обнаружено наполнение сосудов. Первичные отеки возникли в строме миокарда (**рисунок 4**). Отек, обнаруженный в первые дни эксперимента, **наблюдался** в периваскулярной области и проявлялась в ее распространении на миокард в более поздние дни эксперимента. Наличие набухания миокарда привело к набуханию и разрыву коллагеновых волокон. Типичными изменениями миокарда были отечность промежуточных **волокон**, сосудистое наполнение, дистрофические изменения миокарда.

На 14–21-е сутки **эксперимента отмечалось повышение** отека капилляров и капиллярных полостей. Было обнаружено, что коллагеновые волокна начинают опухать и проявлять признаки легкой дезорганизации соединительной ткани. Кровеносные сосуды имеют круглую форму из-за отека эндотелиальных клеток. В кардиомиоцитах в цитоплазме появились небольшие вакуоли-прозрачная цитоплазматическая жидкость, **т.е.** это привело к развитию отечной дистрофии кардиомиоцитов. Внутриклеточный

отек оказалась очаговой на 14-й день эксперимента и диффузной на 21-й день. Было замечено, что жидкость между кардиомиоцитами вызывает скольжение мышечных волокон. На 21-е сутки эксперимента интерстициальный отек усилился и **распространился** по миокарду. В этот день эксперимента было очевидно повреждение кардиомиоцитов. Набухание волокон миокарда привело к разрыву волокон коллагена. Обнаружено, набухание ткани миокарда и дезорганизация окружающих волокон соединительной ткани. Дистрофические изменения миокарда носят диффузный характер, увеличивая абсорбцию цитоплазмы и внутриклеточных отеков. Обнаружены разрывы мышечных волокон и очаговые отеки (**рисунок 5**).

На 30-е сутки эксперимента в кардиомиоцитах наблюдались симптомы белковой гидроподistroфии, выявлены многочисленные очаги плазмолиза. Появились признаки мукоидного набухания стромы миокарда из-за роста и распространения отеков в кардиомиоцитах (**рисунок 6**). В ткани миокарда появились небольшие инфильтраты, сначала очаговые, а затем диффузные, состоящие из лимфоцитов, гистиоцитов и фибриобластов (**рисунок 7**).

При применении мексидола во 2-й группе эксперимента, изменения наблюдаемые в миокарде сердца в состоянии **гипотиреоза наблюдались** на 7 дней позже, чем в 1-й группе эксперимента, **т.е. на 14-е** сутки эксперимента. В 1-й группе эксперимента он появился на 7-е сутки. Эти симптомы проявлялись припухлостью вокруг вены и некоторыми кардиомиоцитами.

Было обнаружено, что изменения, наблюдаемые в сердечной стенке крысят в экспериментальных группах **1 и 2 особенно** похожи при сравнении друг с другом. Эти изменения включают диффузный интерстициальный отек, диффузную **внутриклеточный** отек, миоцитоллиз, лимфоцитарную инфильтрацию. При применении Мексидола эти изменения были очаговыми по своей природе и не отражались четко.

Таким образом, в случае гипотиреоза наблюдались неблагоприятные изменения сердечного миокарда потомства крысы-самки. Эти изменения проявлялись в виде гемомикрoцитоза, проявлявшегося отеком интерстициальной стромы, деструктивными и дистрофическими изменениями клетки. Изменения были более выражены на 14-е сутки эксперимента, а ультраструктурные изменения рассматривались как дестабилизация мембранных структур кардиомиоцитов. Деструктивные изменения обнаружены в митохондриях кардиомиоцитов. Дезорганизация миофибрилл и их структур свидетельствует о нарушении сократительной функции кардиомиоцитов. Полученные данные доказывают, что изменения на клеточном, субклеточном уровне миокарда приводят к токсическому миокардиту.

В первом периоде (**7–14** дней) в кардиомиоцитах наблюдались нарушения, характеризующиеся ультраструктурными изменениями миофибрилл, что свидетельствует о нарушении сократительной функции

этих клеток. Это приводит к нарушению трехфазной структуры мышечных волокон миокарда.

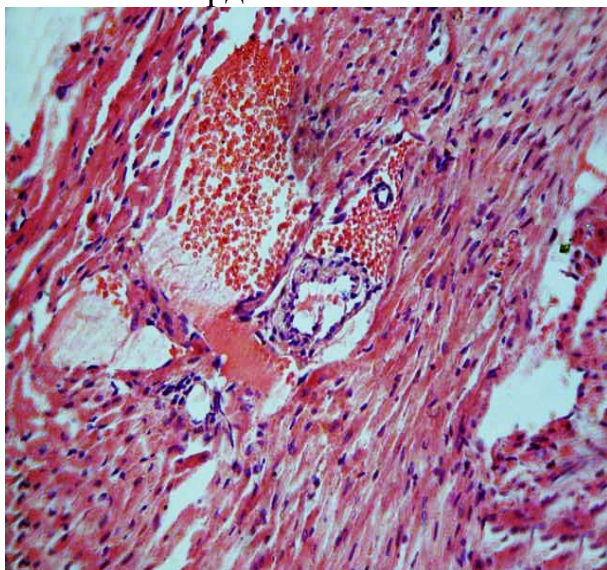


Рис. 4. Сердце 7-дневной крысы экспериментальной группы, стенка левого желудочка. Расширение синусоидов в субэпикардальном слое, воспалительный инфильтрат вокруг артериол и интерстиции. Окрашивание: гематоксилин-эозин. X: 10x40

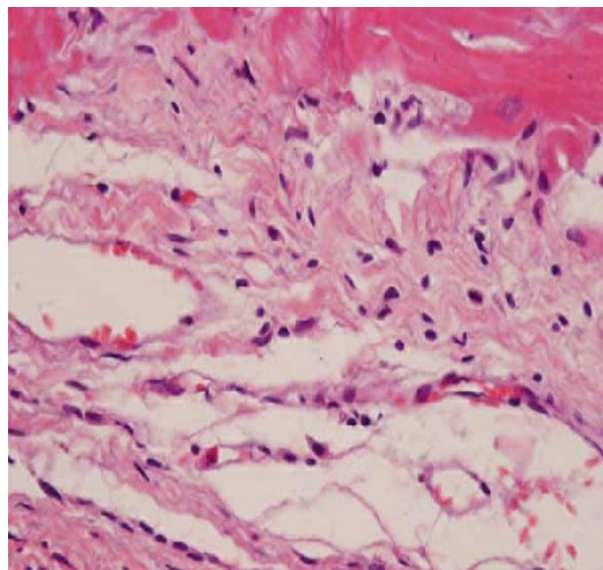


Рис. 5. 21-дневная стенка сердца крысы в опытной группе. Дистрофические изменения миокарда. Окрашивание: гематоксилин-эозин. X: 10x40

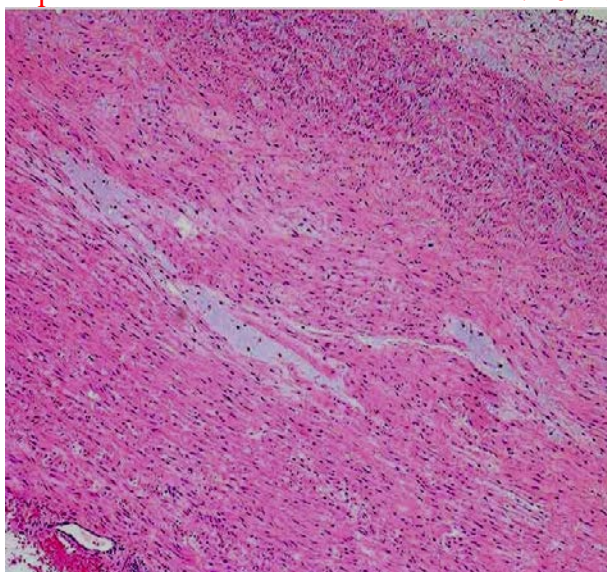


Рис. 6. Мукоидное набухание миокарда. Стенка левого желудочка сердца 21-дневной крысы экспериментальной группы. Окрашивание: гематоксилин-эозин. X: 10x40

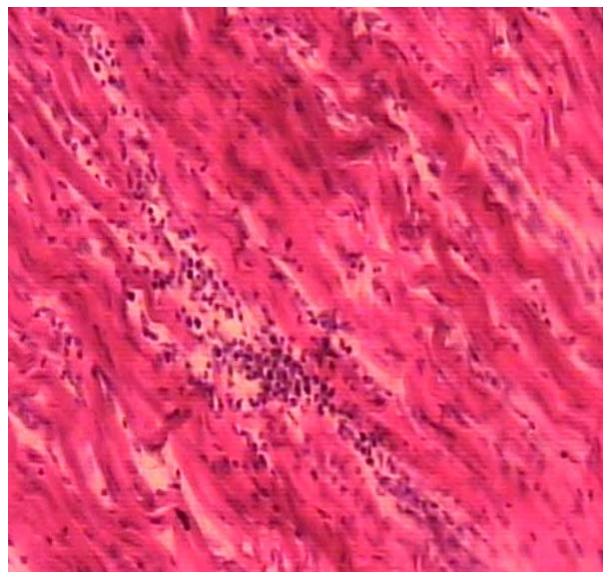


Рис. 7. Лимфогистоцитарная инфильтрация в среднем слое миокарда. Сердце 14-дневной крысы экспериментальной группы, стенка левого желудочка. Окрашивание: гематоксилин-эозин. X: 10x40

Сильные изменения **митохондрии** свидетельствуют о нарушении в них определенной функции, что приводит к ослаблению энергетических процессов, нарушению обмена веществ, **возникновению** парциального некроза и некробиоза. Все это усугубляет нарушение сократительной функции миокарда. В опытной группе он также влияет на капилляры, приводя к нарушению транспортной функции эндотелия и других структур

сосудистой стенки и приводя к развитию интерстициальных и межклеточных отеков. Последующее наблюдение (21–30 дней) отметило появление фибробластов и соединительнотканых волокон **в межмышечных и межволоконных пространствах**, что свидетельствует о развитии склеротических процессов в миокарде.

ВЫВОДЫ

В результате проведенных исследований диссертации доктора философии (PhD) на тему «Морфологические особенности стенки сердца крысят, рожденных от матерей с гипотиреозом», представлены следующие выводы:

1. **Наблюдается уменьшение** количества свободных тиреоидных гормонов Т3 и Т4 и повышение уровня гормона ТТГ в крови у потомств, рожденных от матерей в состоянии экспериментальной гипотиреоза, по сравнению с контрольной группой. Уровень развития этих изменений зависит от продолжительности исследования, было подтверждено заметное изменение через 14 дней в 1-й экспериментальной группе и на 21-й день эксперимента во 2-й экспериментальной группе.

2. В миокарде потомств, рожденных от матерей в состоянии экспериментальной гипотиреоза, наблюдается нарушение баланса ПОЛ и АОС. Отмечено увеличение МДА, ДК и ТК относительно контрольной группы, а также снижение активности ферментов системы АОС, ПОЛ и каталазы. Эти изменения были более выраженными, с заметным изменением ДК и ТК.

3. В щитовидной железе у потомств, рожденных от матерей в состоянии экспериментальной гипотиреоза, появились признаки дистрофических изменений.

4. В артериоле и капиллярной стенке сердца детенышей-крыс экспериментальной группы выявлены дезорганизация соединительных волокон, а также изменения мышечных волокон миокарда в виде белковой дистрофии, патоморфологические изменения в виде волокнистых миофибрилл. Наблюдалось достоверное увеличение толщины стенки желудочка по морфометрическим параметрам детенышей-крыс экспериментальной группы по сравнению с контрольной группой.

5. Наблюдались изменения ультраструктуры сердца потомств крыс экспериментальной группы, приводящие к субмикроскопическим изменениям влияющим на нарушение функции сокращения и повреждения с течением нарушений энергетических и метаболических процессов митохондрии, приводящих к некробиозу миофибрилл, а также к развитию внутриклеточных и внутри цитоплазматических отеков в результате нарушения транспортной функции эндотелия сосудов и влияния стенок сосудов на другие структурные части.

6. У детенышей-крыс 1-й и 2-й экспериментальных групп было обнаружено, что наблюдаемые изменения сердечной стенки, такие как

диффузный интерстициальный отёк, диффузный внутриклеточный отёк, миоцитоз, лимфоцитарная инфильтрация, при сопоставлении были своеобразно похожими. При применении мексидола во 2-й группе эксперимента симптомы гипотиреоза проявились позже, то есть на 14-й день эксперимента, а в 1-й группе эксперимента на 7-й день. При применении мексидола эти изменения были очаговыми по своей природе и не отражались четко.

**SCIENTIFIC COUNCIL ON AWARDING OF SCIENTIFIC DEGREE OF
DOCTOR OF SCIENCES DSc.04/30.12.2019. Tib.30.03 AT
TASHKENT MEDICAL ACADEMY**

TASHKENT MEDICAL ACADEMY

MIRZAMUHAMEDOV ODILJON KHADJIAKBAROVICH

**MORPHOLOGICAL FEATURES OF THE HEART WALL OF BABY
RATS BORN TO MOTHERS WITH HYPOTHYROIDISM**

14.00.02 - Morphology

**DISSERTATION ABSTRACT
OF THE DOCTOR OF PHILOSOPHY (PhD) ON MEDICAL SCIENCES**

TASHKENT – 2021

The theme of doctoral dissertation is registered at the Supreme Attestation Commission at the Cabinet of Ministers of the Republic of Uzbekistan in № B2018.2. PhD /Tib615

The dissertation is carried out at Tashkent Medical Academy
Abstract of dissertation in three languages (Uzbek, Russian and English (resume)) is placed on the web page of Scientific Council (www.tma.uz) and in information-educational portal «Ziyonet» (www.ziyonet.uz)

Scientific leader: **Akhmedova Sayyora Mukhamadovna**
doctor of medical sciences, docent

Official opponents: **Oripov Firdavs Suratovich**
doctor of medical sciences, docent

Teshaev Shukhrat Jumaevich
doctor of medical sciences, professor

Leading organization: **Tashkent pediatric medical institute**

Defense will be held «_____» _____ 2021 y., at _____ hours at the meeting of the Scientific Council DSc.04/30.12.2019.Tib.30.03 at the Tashkent Medical Academy (Address: 100109, Tashkent, Farabi St., 2. The meeting room of the 1st training of the building of the Tashkent Medical Academy.

Phone/Fax: (+99878)150-78-25, e-mail: tta2005@mail.ru).

With a doctoral thesis (PhD) can be found at the Information and Resource Center of the Tashkent Medical Academy (registered № _____). Address: 100109, Tashkent, Farabi St., 2. Tashkent Medical Academy, 2nd educational building, «B» wing, 1 floor 7 study. Phone/Fax: (+99878) 150-78-14.

Abstract of dissertation sent out «_____» _____ 2021 year.

(Protocol of maining № _____ from «_____» _____ 2021 year).

G.I. Shaykhova

Chairperson of the scientific council
awarding scientific degrees, Doctor of
Medical Sciences, professor

D.Sh.Alimukhamedov

Secretary of the scientific council awarding
scientific degrees, Doctor of Medical
Sciences

R.Dj. Usmanov

Chairperson of the academic seminar under
the scientific council awarding scientific
degrees, Doctor of Medical Sciences,
docent

INTRODUCTION (abstract of PhD thesis)

The aim of the research work: to study morphological changes in the cardiac wall of rats born to mothers with experimental hypothyroidism.

The object of the scientific research work: the object of the study was the hearts of 223 baby rats were used, whose mothers had experimental hypothyroidism.

The scientific novelty of the research is as follows:

the change in the activity of diene, triene conjugates, malondialdehyde, superoxide dismutase and catalase of the products of peroxidation of the tissue of the cardiac myocardium and blood lipids in children born to rat mothers in hypothyroidism was proved;

substantiated dystrophic changes in follicles as a result of changes in the blood vessels of the thyroid gland in offspring born to rat mothers in a state of hypothyroidism;

proven ultrastructural and cellular changes at the level of tissue subcells occurring in the heart of offspring born to rat mothers in a state of hypothyroidism;

the protective effect of the antioxidant Mexidol has been proven, aimed at preventing changes in the heart of the offspring of rat mothers in a state of hypothyroidism.

Implementation of research results. Based on the obtained scientific results on the assessment of the morphological features of the heart wall of offspring born from mothers rats with hypothyroidism:

developed and approved methodological recommendations "Method for the prevention of myocarditis in a state of hypothyroidism in postnatal ontogenesis" (conclusion No. 8n-d / 25 of the Ministry of Health of the Republic of Uzbekistan dated February 20, 2020). This methodological recommendation made it possible to assess morphological changes in the heart of offspring with hypothyroidism in the mother.

The results of scientific research on the assessment of the morphological characteristics of the cardiac wall of pups born to rat mothers with hypothyroidism were introduced into public health practice, including the practice of the Scientific Research Institute of Sanitation, Hygiene and Occupational Diseases and the Laboratory of Basic Research of the Republican Specialized Scientific and Practical Medical Center of Oncology and Medical Radiology (conclusion No. 8n-z / 174 of the Ministry of Health of the Republic of Uzbekistan dated December 3, 2020). The implementation of the obtained scientific results into practice made it possible to assess the morphological properties of the heart of offspring born to rat mothers in a state of hypothyroidism, an imbalance in the balance of lipid peroxidation and the antioxidant system in the myocardium of the offspring, an increase in conjugates of malondialdehyde, diene and triene relative to the control group, a decrease in the activity of antioxidant enzymes superoxide dismutase and catalase, pronounced change in diene and triene conjugates.

The structure and scope of the thesis. The dissertation consists of an introduction, four chapters, a conclusion and a bibliography. The volume of the thesis is 102 pages.

ЭЪЛОН ҚИЛИНГАН ИШЛАР РЎЙХАТИ
СПИСОК ОПУБЛИКОВАННЫХ РАБОТ
LIST OF PUBLISHED WORKS

I бўлим (I часть; I part)

1. Мирзамухамедов О.Х., Миршаропов У.М., Ахмедова С.М. Морфологические изменения стенки сердца крысят, рожденных от матерей с гипотиреозом // Тиббиёт ахборотномаси. Тошкент, 2018, № 4. – Б. 56–59.
2. Мирзамухамедов О.Х., Ахмедова С.М. Моделирование токсического миокардита на фоне гипотиреоза // Тиббиёт ахборотномаси. – Тошкент, 2019, № 5. – Б. 56–59.
3. Mirsharopov U.M.; Usmonov R.J.; Teshayev O.R. Mirzamuhamedov O.Kh. Akhmedova S.M. et al. Morphological change of myocardium in hypothyroidism // Central Asia Journal of Medicine – 2020, № 1 – p. 71–83.
4. Mirzamukhamedov O.Kh., Mirsharopov U.M., Sodikova Z.Sh., Akhmedova S.M., Khatamov A.I., Mirzabekova O.A. Especially the development of myocarditis in hypothyroidism in postnatal ontogenesis // Indian Journal of Forensic Medicine & Toxicology – 2020, Vol. 14, № 4 – p. 7737–7745.

II бўлим (II часть; II part)

5. Ахмедова С.М., Мирзамухамедов О.Х., Мирзабекова О.А. Некоторые морфологические изменения сердца на фоне гипотиреоза // Тиббиётда янги кун-илмий рефератив, маърифий-маънавий журнал. – Бухоро, 2020, № 2/1(30/1) – С. 181–184.
6. Mirzamukhamedov O.Kh., Akhmedova S.M. State of the myocardium in experimental toxic myocarditis // Topical Problems of modern science and possible solutions. IV-International Scientific and practical Conference – Dubai, UAE – 2017, № 10(26), Vol.5: p. 53–55.
7. Ахмедова С.М., Мирзамухамедов О.Х., Тияльбов И.А. Структурные особенности строения стенок сердца в раннем постнатальном онтогенезе // Консилиум. Научно-практический журнал для медицинских и фармацевтических работников. – Город Ижевск, 2017, № 1 – С. 76–77.
8. Мирзамухамедов О.Х. Морфологические изменение стенки сердца крысят, рожденных от матерей с гипотиреозом // Она ва бола саломатлигини муҳофаза қилишнинг долзарб муаммолари, ютуқлари ва истикболлари” илмий амалий конференцияси. – Бухоро шаҳри, 2018 – 185-186 бетлар.
9. Мирзамухамедов О.Х., Миршаропов У.М., Ахмедова С.М., Тияльбов И.А. Морфофункциональные изменения стенок сердце при воздействии пестицидов // Морфология, Материалы докладов XIV конгресса МАМ, – 2018, № 3 – С. 183–184.
10. Миршаропов У.М., Ахмедова С.М., Мирзамухамедов О.Х. Морфологические изменение стенки сердца крысят, рожденных от матерей с гипотиреозом // Профилактик тиббиёт: Бугун ва Эртага” мавзусидаги

Республика илмий-амалий анжумани материаллари – Андижон, 2019, № 4 – 615-616 бетлар.

11. Мирзамухамедов О.Х. Проявления сосудистых изменений стенки сердца при экспериментальном гипотиреозе // Биология ва тиббиёт муаммолари халқаро илмий журнал. – Самарқанд, 2019, № 1.1(108) – 380 бет.

12. Мирзамухамедов О.Х., Абдукодирова Н.Х., Ортиков О.А. Изменение стенки сердца при гипотиреозе // Материалы 75-й научно-практической конференция с международным участием студентов-медиков и молодых ученых “Актуальные проблемы морфологии в теоретической и практической медицины”. – 2019 – С. 73–75.

13. Мирхамухамедов О.Х., Ахмедова С.М., Каттаходжаева Д.У. Метод профилактики развития миокардитов при гипотиреозе в постнатальном онтогенезе. Методическая рекомендация. Ташкент. – 2020. – 20 с.

14. Мирзамухамедов О.Х., Ахмедова С.М. Усовершенствованный метод создания экспериментального гипотиреоза. Рационализаторское предложение. Ташкент. № 809 – 02.12.2020.

Автореферат «Тошкент тиббиёт академияси ахборотномаси» журнали тахририятида тахрирдан ўтказилиб, ўзбек, рус, ва инглиз тилларида матнлар ўзаро мувофиқлаштирилди.

Босишга рухсат этилди: 19.06.2021 йил
Бичими 60x84 ¹/₁₆. «Times New Roman»
гарнитурда рақамли босма усулда чоп этилди.
Шартли босма табоғи 3.3. Адади 100. Буюртма № 60

“Fan va ta’lim poligraf” MChJ босмахонасида чоп этилди.
Тошкент шаҳри, Дўрмон йўли кўчаси, 24- уй.