

ЎЗБЕКИСТОН РЕСПУБЛИКАСИ СОҒЛИҚНИ САҚЛАШ ВАЗИРЛИГИ
ТОШКЕНТ ТИББИЁТ АКАДЕМИЯСИ

2023 №6

2011 йилдан чиқа бошлаган

TOSHKENT TIBBIYOT AKADEMIYASI
AXBOROTNOMASI



В Е С Т Н И К
ТАШКЕНТСКОЙ МЕДИЦИНСКОЙ АКАДЕМИИ

Тошкент



Выпуск набран и сверстан на компьютерном издательском комплексе

редакционно-издательского отдела
Ташкентской медицинской академии

Начальник отдела: М. Н. Аслонов

Редактор русского текста: О.А. Козлова

Редактор узбекского текста: М.Г. Файзиева

Редактор английского текста: А.Х. Жураев

Компьютерная корректура: З.Т. Алюшева

Учредитель: Ташкентская медицинская академия

Издание зарегистрировано в Ташкентском Городском
управлении печати и информации

Регистрационное свидетельство 02-00128

Журнал внесен в список, утвержденный приказом №
201/3 от 30 декабря 2013года

реестром ВАК в раздел медицинских наук

Рукописи, оформленные в соответствии
с прилагаемыми правилами, просим направлять
по адресу: 100109, Ташкент, ул. Фароби, 2,

Главный учебный корпус ТМА,

4-й этаж, комната 444.

Контактный телефон: 214 90 64

e-mail: rio-tma@mail.ru

rio@tma.uz

Формат 60x84 1/8. Усл. печ. л. 9,75.

Гарнитура «Cambria».

Тираж 150.

Цена договорная.

Отпечатано на ризографе
редакционно-издательского отдела ТМА.
100109, Ташкент, ул. Фароби, 2.

Вестник ТМА № 6, 2023

РЕДАКЦИОННАЯ КОЛЛЕГИЯ

Главный редактор

проф. А.К. Шадманов

Заместитель главного редактора

проф. О.Р.Тешаев

Ответственный секретарь

проф. Ф.Х.Иноятова

ЧЛЕНЫ РЕДАКЦИОННОЙ КОЛЛЕГИИ

акад. Аляви А.Л.

проф. Билалов Э.Н.

проф. Гадаев А.Г.

проф. Жае Вук Чои (Корея)

акад. Каримов Ш.И.

проф. Татьяна Силина (Украина)

акад. Курбанов Р.Д.

проф. Людмила Зуева (Россия)

проф. Метин Онерчи (Турция)

проф. Ми Юн (Корея)

акад. Назыров Ф.Г.

проф. Нажмутдинова Д.К.

проф. Саломова Ф.И.

проф. Саша Трескач (Германия)

проф. Шайхова Г.И.

Члены редакционноого совета

проф. Акилов Ф.О. (Ташкент)

проф. Аллаева М.Д. (Ташкент)

проф. Хамдамов Б.З. (Бухара)

проф. Ирискулов Б.У. (Ташкент)

проф. Каримов М.Ш. (Ташкент)

проф. Маматкулов Б.М. (Ташкент)

проф. Охунов А.О. (Ташкент)

проф. Парпиева Н.Н. (Ташкент)

проф. Рахимбаева Г.С. (Ташкент)

проф. Хамраев А.А. (Ташкент)

проф. Холматова Б.Т. (Ташкент)

проф. Шагазатова Б.Х. (Ташкент)

Herald TMA №6, 2023

EDITORIAL BOARD

Editor in chief

prof. A.K. Shadmanov

Deputy Chief Editor

prof. O.R.Teshaev

Responsible secretary

prof. F.Kh.Inoyatova

EDITORIAL TEAM

academician Alyavi A.L.

prof. Bilalov E.N.

prof. Gadaev A.G.

prof. Jae Wook Choi (Korea)

academician Karimov Sh.I.

prof. Tatyana Silina (Ukraine)

academician Kurbanov R.D.

prof. Lyudmila Zueva (Russia)

prof. Metin Onerc (Turkey)

prof. Mee Yeun (Korea)

prof. Najmutdinova D.K.

prof. Salomova F.I.

prof. Sascha Treskatch (Germany)

prof. Shaykhova G.I.

EDITORIAL COUNCIL

DSc. Abdullaeva R.M.

prof. Akilov F.O. (Tashkent)

prof. Allaeva M.D. (Tashkent)

prof. Khamdamov B.Z. (Bukhara)

prof. Iriskulov B.U. (Tashkent)

prof. Karimov M.Sh. (Tashkent)

prof. Mamatkulov B.M. (Tashkent)

prof. Okhunov A.A. (Tashkent)

prof. Parpieva N.N. (Tashkent)

prof. Rakhimbaeva G.S. (Tashkent)

prof. Khamraev A.A. (Tashkent)

prof. Kholmatova B.T. (Tashkent)

prof. Shagzatova B.X. (Tashkent)

Journal edited and printed in the computer of Tashkent
Medical Academy editorial department

Editorial board of Tashkent Medical Academy

Head of the department: M.N. Aslonov

Russian language editor: O.A. Kozlova

Uzbek language editor: M.G. Fayzieva

English language editor: A.X. Juraev

Corrector: Z.T. Alyusheva

Organizer: Tashkent Medical Academy

Publication registered in editorial and information
department of Tashkent city

Registered certificate 02-00128

Journal approved and numbered under the order 201/3 from 30
of December 2013 in Medical Sciences department of SUPREME

ATTESTATION COMMISSION

COMPLETED MANUSCRIPTS PLEASE SEND following address:

2-Farobiy street, 4 floor room 444. Administration building of TMA.
Tashkent. 100109, Toshkent, ul. Farobi, 2, TMA bosh o'quv binosi,
4-qavat, 444-xona.

Contact number:71- 214 90 64

e-mail: rio-tma@mail.ru. rio@tma.uz

Format 60x84 1/8. Usl. printer. I. 9.75.

Listening means «Cambria».

Circulation 150.

Negotiable price

Printed in TMA editorial and publisher department
risograph

2 Farobiy street, Tashkent, 100109.

СОДЕРЖАНИЕ	CONTENT	
ОБЗОРЫ	REVIEWS	
Ашурова У.А., Нажмутдинова Д.К. ФИЗИОЛОГИЧЕСКИЕ СВОЙСТВА СИНТАЗЫ ОКСИДА АЗОТА В ОРГАНИЗМЕ ЖЕНЩИНЫ И ВЛИЯНИЕ НА РИСК РАЗВИТИЯ АКУШЕРСКИХ ПАТОЛОГИЙ	Ashurova U.A., Najmutdinova D.K. PHYSIOLOGICAL ACTIVITIES OF NITRIC OXIDE SYNTHASE AND RISK OF OBSTETRIC PATHOLOGIES	9
Бекбаулиева Г.Н., Ганиева Х.С., Тилегенов Б.М. ПАТОГЕНЕТИЧЕСКИЕ ОСОБЕННОСТИ ПРЕЖДЕВРЕМЕННОЙ НЕДОСТАТОЧНОСТИ ЯИЧНИКОВ	Bekbaulieva G.N., Ganieva Kh.S., Tilegenov B.M. PATHOGENETIC FEATURES OF PREMATURE OVARIAN FAILURE	13
Каюмова Д.Т., Файзуллахужаева А.О. РАННИЕ ПОТЕРИ БЕРЕМЕННОСТИ (ОБЗОР ЛИТЕРАТУРЫ)	Kayumova D.T., Fayzullaxujayeva A.O. EARLY PREGNANCY LOSS (LITERATURE REVIEW)	16
Уринбаева Н.А., Баситханова С.Р., Бабаджанов О.А. ГОРМОНОПРОДУЦИРУЮЩИЕ ОПУХОЛИ ЯИЧНИКОВ У ЖЕНЩИН РАЗНЫХ ВОЗРАСТНЫХ КАТЕГОРИЙ	Urinbaeva N.A., Basitkhanova S.R., Babadzhanov O.A. HORMONE-PRODUCING OVARIAN TUMORS IN WOMEN OF DIFFERENT AGE CATEGORIES	19
КЛИНИЧЕСКАЯ МЕДИЦИНА	CLINICAL MEDICINE	
Абдуразакова М.Д., Бабаджанова Г.С. ХОМИЛАДОР АЁЛЛАРДА ЎТ ПУФАГИ ПАТОЛОГИЯСИ	Abdurazakova M.D., Babadzhanova G.S. GALL BLADDER PATHOLOGY IN PREGNANT WOMEN	22
Абраева Н.Н., Гаипова Н.М. ФОЛЛИКУЛОГЕНЕЗ У ЖЕНЩИН С АНОМАЛЬНЫМИ МАТОЧНЫМИ КРОВОТЕЧЕНИЯМИ СВЯЗАННЫЙ ОВУЛЯТОРНОЙ ДИСФУНКЦИЕЙ	Abraeva N.N., Gaipova N.A. FOLLICULOGENESIS IN WOMEN WITH ABNORMAL UTERINE BLEEDING AND OVULATORY DYSFUNCTION	26
Анварова Ш.А., Шукуров Ф.И., Хошимова Д.Б. ОЦЕНКА ГОРМОНАЛЬНОГО СТАТУСА ЖЕНЩИН С БЕСПЛОДИЕМ ОБУСЛОВЛЕННЫМ ТИРЕОИДНОЙ ДИСФУНКЦИЕЙ	Anvarova S.A., Shukurov F.I., Xoshimova D.B. ASSESSMENT OF HORMONAL STATUS IN WOMEN WITH INFERTILITY DUE TO THYROID DYSFUNCTION	29
Аскеров А.А., Ташматова Д.М., Карыбекова А. М., Долонбаева Г.А. ВОПРОСЫ ИНДУКЦИИ РОДОВ В ПРЕЖДЕВРЕМЕННОМ, ДОНОШЕННОМ И ПЕРЕНОШЕННОМ СРОКЕ БЕРЕМЕННОСТИ	Askerov A.A., Tashmatova D.M., Karybekova A.M., Dolonbaeva G.A. ISSUES OF LABOR INDUCTION IN PRETERM, FULL-TERM AND POST-TERM PREGNANCY	32
Ахмеджанова Х.З., Олимова К.Ж. ОЦЕНКА ЭФФЕКТИВНОСТИ PRP-ТЕРАПИИ В ВОССТАНОВЛЕНИИ ФЕРТИЛЬНОСТИ У ЖЕНЩИН ПОЗДНЕГО РЕПРОДУКТИВНОГО ВОЗРАСТА	Akhmedzhanova H.Z., Olimova K.J. EVALUATION OF THE EFFECTIVENESS OF PRP THERAPY IN RESTORING FERTILITY IN WOMEN OF LATE REPRODUCTIVE AGE	36
Ахмедов И.А., Маткурбанова Д.Р., Абдиева М.О. СОСТОЯНИЕ МИКРОБИОТЫ ЭНДОМЕТРИЯ ПОСЛЕ ЭНДОХИРУРГИЧЕСКОЙ КОРРЕКЦИИ ПАТОЛОГИЙ ЭНДОМЕТРИЯ У ЖЕНЩИН РЕПРОДУКТИВНОГО ВОЗРАСТА	Akhmedov I.A., Matkurbanova D.R., Abdieva M.O. THE STATE OF THE ENDOMETRIAL MICROBIOTA AFTER ENDOSURGICAL CORRECTION OF ENDOMETRIAL PATHOLOGIES IN WOMEN OF REPRODUCTIVE AGE	39
Ахмедов Ф.К., Негматуллаева М.Н. КОНСЕРВАТИВНЫЙ ГЕМОСТАЗ ВО ВРЕМЯ КЕСАРЕВА СЕЧЕНИЯ	Akhmedov F.K., Negmatullaeva M.N. CONSERVATIVE HEMOSTASIS DURING CAESAREAN SECTION	42

<i>Bozorov A.G., Ixtiyarova G.A., Tosheva I.I. MUDDATDAN OLDIN TUG'RUQ XAVFIDA SIYDIK YO'LLARI KASALLIKLARINING O'RNI</i>	<i>Bozorov A.G., Ikhtiyarova G.A., Tosheva I.I. THE ROLE OF URINARY TRACT DISEASES IN THE RISK OF PRETERM BIRTH</i>	46
<i>Гаипова Н.М., Абраева Н.Н. РОЛЬ УЛЬТРАЗВУКОВОГО ИССЛЕДОВАНИЯ В ДИАГНОСТИКИ АНОМАЛЬНЫХ МАТОЧНЫХ КРОВОТЕЧЕНИЙ, ОБУСЛОВЛЕННЫХ ЭНДОМЕТРИАЛЬНОЙ ДИСФУНКЦИЕЙ</i>	<i>Garipova N.M., Abraeva N.N. THE ROLE OF ULTRASOUND IN THE DIAGNOSIS OF ABNORMAL UTERINE BLEEDING CAUSED BY ENDOMETRIAL DYSFUNCTION</i>	50
<i>Зарипова Д.Я. Туксанова Д.И. ПЕРИМENOПАУЗА ДАВРИДАГИ АЁЛЛАРДА ОСТЕОПОРОЗНИ БАШОРАТ ҚИЛИШНИНГ МАРКЕРЛАРИ ТАҲЛИЛИ</i>	<i>D.Ya.Zaripova.,Tuksanova D.I. MARKERS FOR PREDICTING OSTEOPOROSIS IN PERIMENOPAUSAL WOMEN</i>	53
<i>Ихтиярова Г.А., Тошева И.И., Игамова З. З. ИНДУКЦИЯ РОДОВ У ЖЕНЩИН С ОСЛОЖНЕННЫМИ ТЕЧЕНИЕМ БЕРЕМЕННОСТИ В ЗАВИСИМОСТИ ОТ ГОРМОНАЛЬНОГО СТАТУСА</i>	<i>Ixtiyarova G.A., Tosheva I.I. , Igamova Z. Z. GORMONAL HOLATGA BOG'LIQ HOLDA ASORATLANGAN HOMILADORLIKDA TUG'RUQNI QO'ZG'ATISH</i>	57
<i>Ikhtiyarova G.A. , Tosheva I.I. RISK FACTORS FOR THE DEVELOPMENT OF OBSTETRIC PATHOLOGIES IN WOMEN WITH OUTFLOW OF AMNIOTIC FLUID</i>	<i>Ихтиярова Г.А., Тошева И.И. ҚОҒОНОҚ СУВИ МУДДАТДАН ОЛДИН КЕТГАН АЁЛЛАРДА АКУШЕРЛИК ПАТОЛОГИЯЛАРИ РИВОЖЛАНИШНИНГ ХАВФ ОМИЛЛАРИ</i>	60
<i>Каримова Г.К., Ихтиярова Г.А. ГЕСТАЦИОН ҚАНДЛИ ДИАБЕТНИ СКРИНИНГИ ВА УНИНГ ПРОФИЛАКТИКАСИ</i>	<i>Karimova G.K., Ikhtiyarova G.A SCREENING DIAGNOSIS OF GESTATIONAL DIABETES MELLITUS AND ITS PREVENTION</i>	64
<i>Каримова Ф.Д., Атаханов Ш.Э., Раджабова З.А. ИЗМЕНЕНИЯ В СИСТЕМЕ ПРОТЕОЛИТИЧЕСКИХ ФЕРМЕНТОВ У БОЛЬНЫХ С «КАТАСТРОФИЧЕСКИМ» АНТИФОСФОЛИПИДНЫМ СИНДРОМОМ</i>	<i>Karimova F.D., Radjabova Z.A. "KATASTROFIK" ANTIFOSFOLIPID SINDROMI BO'LGAN BEMORLARDA PROTEOLITIK FERMENTLAR TIZIMIDAGI O'ZGARISHLAR</i>	68
<i>Карыбекова А.М., Аскеров А.А., Долонбаева Г.А. ОПТИМИЗАЦИЯ МЕТОДОВ ИНДУКЦИИ РОДОВ</i>	<i>Karybekova A.M., Askerov A.A., Dolonbaeva G.A. OPTIMIZATION OF LABOR INDUCTION METHODS</i>	73
<i>Magzumova N. M., Komilova D. THIN ENDOMETRIUM. WAYS TO SOLVE THE PROBLEM</i>	<i>Magzumova N.M., Komilova D. "YUPQA" ENDOMETRIY. MUAMMONI HAL QILISH USULLARI</i>	77
<i>Маткурбанова Д.Р., Шукуров Ф.И., Хошимова Д.Б. РОЛЬ МИКРОБИОТЫ МАТОЧНЫХ ТРУБ В РАЗВИТИИ РЕОККЛЮЗИЙ ТРУБ У ЖЕНЩИН, ПЕРЕНЕСЩИХ ЭНДОХИРУРГИЧЕСКИЕ ОПЕРАЦИИ НА ТРУБАХ</i>	<i>Matkurbanova D.R., Shukurov F.I., Xoshimova D.B THE ROLE OF THE MICROBIOTA OF THE FALLOPIAN TUBES IN THE DEVELOPMENT OF TUBE REOCCLUSIONS IN WOMEN WHO HAVE UNDERGONE ENDOSURGICAL OPERATIONS ON THE TUBES</i>	80
<i>Матризаева Г. Д., Ихтиярова Г. А. СТРУКТУРНАЯ И ФУНКЦИОНАЛЬНАЯ ПЕРЕСТРОЙКА ЭНДОМЕТРИЯ ПРИ ПРИВЫЧНОМ НЕВЫНАШИВАНИИ БЕРЕМЕННОСТИ НА ФОНЕ ХРОНИЧЕСКОГО ЭНДОМЕТРИТА</i>	<i>Matrizaeva G. J., Ikhtiyarova G. A. SURUNKALI ENDOMETRIT FONIDA HOMILA KO'TARA OLMASLIKDA ENDOMETRIYNING STRUKTUR VA FUNKSIONAL QAYTA QURILISHI</i>	84
<i>Мирзаева Н. М., Муминова Н.Х. ЦИТОКИНОВЫЙ СТАТУС У БЕРЕМЕННЫХ С НЕВЫНАШИВАНИЕМ</i>	<i>Mirzaeva N.M., Mo'minova N.X. HOMILADOR AYOLLARDA ABORT BILAN SITOKIN HOLATI</i>	87

РОЛЬ УЛЬТРАЗВУКОВОГО ИССЛЕДОВАНИЯ В ДИАГНОСТИКИ АНОМАЛЬНЫХ МАТОЧНЫХ КРОВОТЕЧЕНИЙ, ОБУСЛОВЛЕННЫХ ЭНДОМЕТРИАЛЬНОЙ ДИСФУНКЦИЕЙ

Гаипова Н.М., Абраева Н.Н.

ЭНДОМЕТРИАЛ ДИСФУНКЦИЯ БИЛАН БОҒЛИҚ БАЧАДОНДАН АНОМАЛ ҚОН КЕТИШЛАРИ ДИАГНОСТИКАСИДА УЛЬТРАТОВУШ ТЕКШИРУВИНИНГ ЎРНИ

Гаипова Н.М., Абраева Н.Н.

THE ROLE OF ULTRASOUND IN THE DIAGNOSIS OF ABNORMAL UTERINE BLEEDING CAUSED BY ENDOMETRIAL DYSFUNCTION

Gaipova N.M., Abraeva N.N.

Ташкентская медицинская академия, Ташкент, Узбекистан

Тадқиқотга 100 нафар эрта ва кечки репродуктив ёшдаги эндометриал дисфункция билан боғлиқ БАҚК аёллар киритилди. БАҚК аёлларда ультратовуш текшируви эндометрий қалинлиги ва у ердаги структурали ўзгаришларни аниқлашда 80% самарадор усул бўлиб ҳисобланади. БАҚК аёлларда клиник ҳолатдан келиб чиққан ҳолда хирургик ва гормонал гемостазни қўлаш гуруҳларда мос равишда 77% ва 84% ҳолатда самарадор бўлиб ҳисобланади.

Калит сўзлар: ультратовуш текшируви, бачадондан аномал қон кетишлар, эндометрал дисфункция, гормонал ва хирургик гемостаз

The study included 100 women of early and late reproductive age with AMC caused by endometrial dysfunction. Ultrasound examination allows to estimate the thickness of the endometrium, to identify its structural changes in 80% of women. The use of surgical and hormonal hemostasis gave positive results in the treatment of abnormal bleeding in 77% and 84%, respectively of patients.

Key words: ultrasound examination, abnormal uterine bleeding, endometral dysfunction, hormonal and surgical hemostasis

Введение. Аномальные маточные кровотечения (АМК) являются распространенной проблемой у женщин репродуктивного возраста [1-4]. Одним из наиболее распространенных причин аномальных маточных кровотечений является эндометриальная дисфункция, которая может привести к нарушению менструального цикла и увеличению продолжительности и/или интенсивности кровотечения [5-8]. Для точной диагностики причин аномальных маточных кровотечений, важно использовать различные методы обследования. Один из таких методов - ультразвуковое исследование, которое является неинвазивным и безопасным методом диагностики [9-10]. Ультразвуковое исследование позволяет оценить толщину эндометрия, выявить полипы и миому матки, а также оценить размеры яичников и их функцию.

Целью данного исследования является оценка роли и эффективности ультразвукового исследования в диагностике аномальных маточных кровотечений, вызванных эндометриальной дисфункцией.

Материалы и методы исследования. В исследование включено 100 женщин: из них 50 женщин с аномальными маточными кровотечениями (АМК), обусловленными эндометриальной дисфункцией раннего возраста (1-ая группа) и 50 пациенток позднего репродуктивного возраста (2-ая группа). Кроме того, женщины в зависимости от применяемого метода лечения были разделены на 4 подгруппы: 1А и 2А - 40 женщин с АМК, получавших хирургический гемостаз, и 1В и 2В - 60 женщин с АМК, получавших гормональный гемостаз. Для диагно-

стики АМК использовалось ультразвуковое исследование с использованием вагинального датчика. Исследование проводилось в различные дни цикла в зависимости от фазы цикла и наличия кровотечения. Оценивались эхографические параметры эндометрия, такие как толщина, структура и эхогенность, а также размеры и форма матки, наличие патологических образований.

Статистическую обработку результатов проводили методами непараметрической статистики в среде Statistica 10.0 (StatSoft Inc., США) с использованием ее возможностей построения таблиц сопряженности, на основании которых оценивали связь между признаками с помощью распределения Пирсона χ^2 при $p \leq 0,05$ (95 %).

Результаты исследования. Для женщин в группе раннего и позднего репродуктивного возраста с АМК, обусловленной эндометриальной дисфункцией, средний размер эндометриальной толщины составил 12,8 мм и 9,5 мм. У пациенток с хирургическим гемостазом в группе раннего репродуктивного возраста средний размер эндометриальной толщины составил 8,7 мм, а в группе позднего репродуктивного возраста - 7,5 мм. У женщин с гормональным гемостазом в группе раннего репродуктивного возраста средний размер эндометриальной толщины составил 10,3мм, а в группе позднего репродуктивного возраста - 8,6 мм. Результаты исследования показали, что использование ультразвукового исследования позволяет оценить эффективность гемостаза и контролировать размер эндометриальной толщины во время лечения аномальных ма-

точных кровоточений, вызванных эндометриальной дисфункцией.

Ультразвуковое исследование позволяет оценить толщину эндометрия, выявить его структурные изменения у 80% женщин. Применение хи-

рургического и гормонального гемостаза дало положительные результаты в лечении аномального маточного кровотечения у 77% и 84% соответственно (см.рисунок).

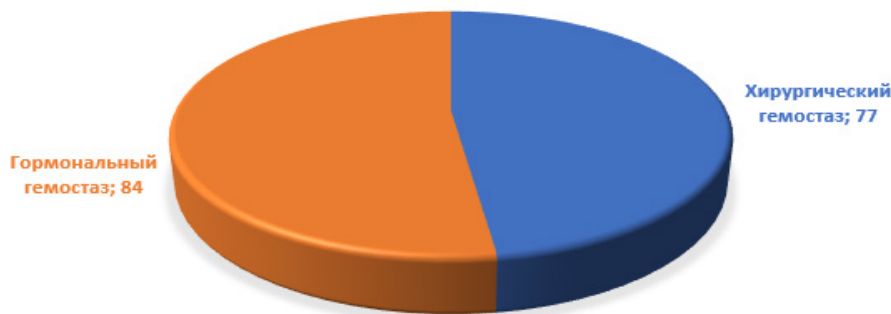


Рисунок 1. Эффективность лечения АМК у обследованных пациенток, %

Обсуждение. Ультразвуковое исследование (УЗИ) играет важную роль в диагностике аномальных маточных кровотечений, обусловленных эндометриальной дисфункцией. АМК может быть вызвано различными факторами, включая гормональные изменения, аномалии эндометрия или нарушения внутриматочного окружения. УЗИ предоставляет информацию о структуре и состоянии эндометрия, а также позволяет исключить другие возможные причины кровотечений, такие как миомы или полипы.

Одним из основных преимуществ УЗИ является его доступность, безопасность и отсутствие инвазивности. УЗИ может быть проведено как трансабдоминально, так и трансвагинально, в зависимости от клинической ситуации и требуемого уровня детализации. Трансвагинальное УЗИ обычно предпочтительнее, так как оно обеспечивает более высокое разрешение и ближайший доступ к матке и эндометрию.

При помощи УЗИ можно оценить толщину эндометрия, его структуру и экзогенность. Утолщение эндометрия может свидетельствовать о гиперплазии или опухоли эндометрия. УЗИ также позволяет выявить аномалии эндометрия, такие как полипы или фиброзные узлы, которые могут быть причиной кровотечений.

Кроме того, УЗИ может использоваться для оценки функциональной активности яичников и определения наличия фолликулов или кист. Это важно, поскольку гормональные изменения, связанные с эндометриальной дисфункцией, могут быть связаны с нарушением овуляции и нестабильной продукцией эстрогенов и прогестерона. УЗИ может помочь выявить такие изменения и помочь в диагностике и выборе лечения.

Вместе с тем, УЗИ является важным и широко используемым инструментом для диагностики аномальных маточных кровотечений, обусловленных эндометриальной дисфункцией. Он позволяет получить неинвазивное изображение матки и эндо-

метрия, определить их структуру, выявить наличие полипов, фиброзных узлов или других аномалий. УЗИ также может быть полезным для исключения других причин кровотечений, таких как миомы или опухоли.

Комбинирование УЗИ с другими диагностическими методами, такими как гистологическое исследование биопсии эндометрия, может улучшить точность диагностики и помочь в выборе наиболее подходящего лечения. Например, при выявлении гиперплазии эндометрия или опухолей, дальнейшие меры могут включать гормональную терапию, хирургическое удаление или другие процедуры в зависимости от клинической ситуации и планов пациента.

В заключение, УЗИ играет важную роль в диагностике аномальных маточных кровотечений, обусловленных эндометриальной дисфункцией. Он предоставляет информацию о структуре и состоянии эндометрия, помогает исключить другие причины кровотечений и может быть использован в сочетании с другими методами для достижения более точного диагноза и определения наиболее подходящего лечения.

Выводы. В результате нашего исследования установлено, что ультразвуковое исследование матки является важным методом диагностики аномальных маточных кровотечений, обусловленных эндометриальной дисфункцией, как у женщин раннего, так и позднего репродуктивного возраста. При этом, применение хирургического и гормонального гемостаза дало положительные результаты у 77% и 84% соответственно в контроле кровотечения. Таким образом, ультразвуковое исследование матки является важным и доступным методом диагностики аномальных маточных кровотечений, обусловленных эндометриальной дисфункцией, что позволяет в 1.2 раза своевременно начать лечение и предотвратить развитие осложнений.

Литература.

1. Alfhaily F, Ewies AA. Role of transvaginal ultrasound in evaluation of abnormal uterine bleeding. *Climacteric*. 2016 Apr;19(2):154-9.
2. Dueholm M, Lundorf E, Hansen ES, Ledertoug S, Olesen F. Accuracy of magnetic resonance imaging and transvaginal ultrasonography in the diagnosis, mapping, and measurement of uterine myomas. *Am J Obstet Gynecol*. 2002 May;186(5):409-15.
3. Clark TJ, Mann CH, Shah N, Khan KS, Song F, Gupta JK. Accuracy of outpatient endometrial biopsy in the diagnosis of endometrial cancer: a systematic quantitative review. *BJOG*. 2002 Apr;109(4):313-21.
4. Munro MG. Classification of menstrual bleeding disorders. *Rev Endocr Metab Disord*. 2012 Dec;13(4):225-34.
5. Munro MG, Critchley HO, Broder MS, Fraser IS; FIGO Working Group on Menstrual Disorders. FIGO classification system (PALM-COEIN) for causes of abnormal uterine bleeding in nongravid women of reproductive age. *Int J Gynaecol Obstet*. 2011 Apr;113(1):3-13.
6. Шукуров Ф.И. Эндокринные расстройства у женщин с бесплодием, обусловленным доброкачественными структурными изменениями яичников//Назарий ва клиник тиббиёт журнали 2016,- №2,-с 71-73.
7. Шукуров Ф.И., Джаббарова Ю.К. Оценка овариально-го резерва у женщин с бесплодием, обусловленным структурными патологиями яичников, перенесших эндохирургические операции//Вестник Ташкентской медицинской академии.2016,-№2,-с106-108.
8. Шукуров Ф.И. Результаты интраоперационных цитоморфологических исследований при структурной патологии яичников у женщин с бесплодием//Журнал Бюллетень ассоциации врачей Узбекистана 2016,-№3,-с 58-61.
9. Шукуров Ф.И. Опыт применения Белара в адъювантной терапии синдрома поликистозных яичников после эндохирургического лечения//Журнал теоритической и клинической медицины.№5,2017,С.159-162.
10. Shukurov F.I. Minimally Invasive Surgery In Restoring Reproductive Function Of Female Infertility Caused By Benign Ovarian Structural Changes//American Journal of Medicine and Medical Sciences, Volume 6, Number 6, December 2016 P-182-185.
11. Levine D. Ultrasound evaluation of the endometrium. *Obstet Gynecol*. 2010 Dec;116(6):409-17.
12. Deutch TD, Abuhamad AZ, Manning NA, Bhatt S, McCollough CH. ACR Appropriateness Criteria® Second and Third Trimester Bleeding. *J Am Coll Radiol*. 2017 May;14(5S):S332-S346.
13. Socolov R, Butureanu S, Boian I, et al. The value of transvaginal sonography for the evaluation of the endometrium in women with postmenopausal bleeding. *Med Ultrason*. 2011 Dec;13(4):285-90.
14. Winkel CA. Evaluation of the Woman With Postmenopausal Bleeding: Society of Radiologists in Ultrasound-Sponsored Consensus Conference Statement. *J Ultrasound Med*. 2001 Aug;20(8):879-84.

РОЛЬ УЛЬТРАЗВУКОВОГО ИССЛЕДОВАНИЯ В ДИАГНОСТИКИ АНОМАЛЬНЫХ МАТОЧНЫХ КРОВОТЕЧЕНИЙ, ОБУСЛОВЛЕННЫХ ЭНДОМЕТРИАЛЬНОЙ ДИСФУНКЦИЕЙ

Гаипова Н.М., Абраева Н.Н.

В исследование было включено 100 женщин раннего и позднего репродуктивного возраста с АМК, обусловленными эндометриальной дисфункцией. Ультразвуковое исследование позволяет оценить толщину эндометрия, выявить его структурные изменения у 80% женщин. Применение хирургического и гормонального гемостаза дало положительные результаты в лечении аномального кровотечения у 77% и 84% соответственно.

Ключевые слова: ультразвуковое исследование, аномальные маточные кровотечения, эндометриальная дисфункция, гормональный и хирургический гемостаз.