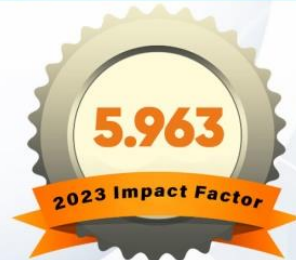

O'ZBEKISTONDA

2023
20-Sentyabr

FANLARARO INNOVATSIYALAR VA ILMIY TADQIQOTLAR JURNALI

ISSN: 2181-3302



Exact
Natural
Medical
Technical
Economics
Philological
Pedagogical
Social sciences
and humanities





22-SON

O'ZBEKISTONDA FANLARARO INNOVATSIYALAR VA
ILMIY TADQIQOTLAR JURNALI

20.09.2023



“O‘ZBEKISTONDA FANLARARO INNOVATSIYALAR VA ILMIY TADQIQOTLAR” JURNALI



«BEST PUBLICATION»

Ilm-ma'rifat markazi ©

MATERIALLARI TO'PLAMI

20-SENTYABR, 2023-YIL

22-SON

O'ZBEKISTON
2023





	<i>YANGI O'ZBEKISTONDA SHAXS, JAMIYAT VA DAVLAT XAVFSIZLIGI MASALALARI</i>	
22.	Ibragimov Sherzod Fozilovich <i>HARBIY PEDAGOGIKANING RIVOJLANISHI</i>	107
23.	Yunusova Zuxraxon Taxirovna <i>FIZIKANI O'QITISHDA PEDAGOGIK DASTURIY VOSITALARDANFOYDALANISH USULLARI</i>	110
24.	Раматжоновна Мухлиса Рихсибой қизи <i>ҲИЛОЛ АС-СОБИЙ - БУЮК ТАРИХЧИ</i>	115
25.	Raximov Alisher Sharafidinovich <i>PELOPONNES URUSHIDA HARBIY SAN'ATNINGRIVOJLANISHI (M.A. 431-404 Y.).</i>	119
26.	Г.А.Мирсалихова <i>ВОЯГА ЕТМАГАНЛАР ТОМОНИДАН ҲУҚУҚБУЗАРЛИКЛАР СОДИР ЭТИЛИШИГА ИМКОН БЕРУВЧИ ШАРТ-ШАРОИТЛАР ВА УНИ БАРТАРАФ ЭТИШ ЙЎНАЛИШЛАРИ</i>	123
27.	Xasanboyeva Gulnoza Bahodir qizi <i>ANALYSIS OF THE CHARACTER OF "KEESH" IN JACK LONDON'S STORY "THE STORY OF KEESH" AND ITS EDUCATIONAL IMPORTANCE</i>	131
28.	Almatova Dilafuz Abdujabbor qizi, Abdikaxarov Bekzod Dilmurod o'g'li <i>POLIZ EKINLARI ZARARKUNANDALARI (INSECTA) TARQALISHI, BIOEKOLOGIYASI</i>	136
29.	S.A.Mirzaeva, L.Ermatova, S.Xoldarova <i>POMIDORNI ISSIQXONA OQQANOTIDAN HIMOYA QILISH</i>	140
30.	Касимов Улугбек Куркмасович Ёркулов Аббосжон Шерали угли Султанова Дилёра Улугбек кизи Косимова Мукаддам Сирожиддиновна <i>РЕДКИЙ СЛУЧАЙ НЕКРОТИЧЕСКОГО ФАСЦИИТА И ЦЕЛЛЮЛИТА МОЛОЧНОЙ ЖЕЛЕЗЫ. (КЛИНИЧЕСКИЙ СЛУЧАЙ)</i>	143
31.	Azimov Farxod Abdixalimovich <i>YOSHLARDA HARBIY BILIM VA FAOLIYATINI SHAKILLANTIRISHNING IJTIMOY FALSAFIY XUSUSIYATLARI</i>	155
32.	Azimov Farxod Abdixalimovich <i>HARBIY XIZMATCHILARDA KO'NIKMA VA MALAKALARNI SHAKLLANTIRISH.</i>	161
33.	Хасанов Абдушоҳид Абдурашидович Хасанова Сабоҳат Саъдуллаевна <i>ТЕОРЕТИЧЕСКИЕ ОСНОВЫ СОЗДАНИЯ ПЕДАГОГИЧЕСКОЙ КОНЦЕПЦИИ В ЭЛЕКТРОННОМ ОБРАЗОВАНИИ</i>	164
34.	Xamrakulov O'tkirjon Maxmudovich <i>YOSHLARNI HARBIY VATANPARVARLIK TARBIYASIDA BA'DIY ADABIYOT, KINO-TEATR VA TASVIRIY SA'NATNING TUTGAN O'RNI</i>	172
35.	Shamsiyeva Nasiba Fayzullaевна <i>PLASTIK MATERIALLARNI TAYYORLASHNING MUHIM TEXNOLOGIK USULLARI</i>	177
36.	J.P.Allanazarov <i>ARALAS TUWINDILI TURAQLI KOEFFICIENTLI EKI ÓLSHEMLI SPEKTRALLIQ MÁSELENÍ DISKRET MENSHIKLI MÁNISIN EKI TÁREPLEME BAHALAW</i>	183
37.	S.A.Mirzaeva L.Ermatova S.Xoldarova <i>POMIDORNI ISSIQXONA OQQANOTIDAN HIMOYA QILISH</i>	188
38.	I.X.Turakulova Sh.M.Toshmamatova <i>O'QUVCHILARNING MA'NAVIY-IMMUNOLOGIK TARBIYASINI TAKOMILLASHTIRISH TEXNOLOGIYALARI</i>	190



РЕДКИЙ СЛУЧАЙ НЕКРОТИЧЕСКОГО ФАСЦИИТА И ЦЕЛЛЮЛИТА МОЛОЧНОЙ ЖЕЛЕЗЫ. (КЛИНИЧЕСКИЙ СЛУЧАЙ)

Касимов Улугбек Куркмасович

к.м.н., доцент, Ташкентская медицинская академия

Ёркулов Аббосжон Шерали угли

ассистент, Ташкентская медицинская академия

Султанова Дилёра Улугбек кизи

студент, Ташкентская медицинская академия

Косимова Мукаддам Сирожиддиновна

студент, Ташкентская медицинская академия

Аннотация. Некротизирующие инфекции мягких тканей – это грозное заболевание проявляющееся самостоятельно, либо являющееся результатом различных манипуляций. Оно представляет собой потенциально смертельное состояние, которое обычно поражает мягкие ткани конечностей, брюшную стенку и промежность. Однако данное заболевание может проявляться и в других частях тела. Предрасполагающими факторами является наличие сопутствующих заболеваний, пожилой возраст и хронический алкоголизм. Молочная железа поражается крайне редко и в большинстве случаев оно является следствием различных манипуляций, в частности пункционных методов лечения, проведения неадекватной консервативной терапии, либо травмы. В работе представлен клинический случай некротизирующего фасциита молочной железы у 29-летней пациентки без выявленного фактора риска и приводится лечебно-диагностическая концепция в отношении некротизирующей инфекции.

Ключевые слова: некротизирующая инфекция, некротизирующий фасциит, мионекроз, мастит, некротический целлюлит.

Annotation. Necrotizing soft tissue infections is a formidable disease either presenting on its own or as a result of various manipulations. It is a potentially fatal condition that usually affects the soft tissues of the extremities, abdominal wall and perineum. However, the condition can also manifest in other parts of the body. Predisposing factors include the presence of comorbidities, advanced age, and chronic alcoholism. The mammary gland is rarely affected and in most cases it is a consequence of various manipulations, in particular puncture methods of treatment, inadequate conservative therapy, or trauma. The paper presents a clinical case of necrotizing fasciitis of the breast in a 29-year-old female patient with no identified risk factor and provides a therapeutic and diagnostic concept in relation to necrotizing infection.

Key words: necrotizing infection, necrotizing fasciitis, myonecrosis, mastitis, necrotizing cellulitis.



Некротизирующие инфекции мягких тканей (НИМТ) представляют собой быстро прогрессирующие инфекции кожи и мягких тканей, которые вызывают широко распространенный некроз тканей и связанный с ними системными заболеваниями [1]. Термин «NSTI» все чаще используется вместо термина «некротизирующий фасциит», первоначально придуманного Б. Л. Уилсоном в 1952 году, чтобы охватить случаи, когда некроз выходит за пределы фасции и может затрагивать мышцы, кожу и окружающие ткани [2].

В зависимости от глубины тканевой инфекции и некроза некротизирующую инфекцию мягких тканей можно разделить на три формы, которые включают дерму и подкожную клетчатку для некротизирующего целлюлита, фасцию для некротизирующего фасциита и мышечный слой с неповрежденной вышележащей кожей для некротизирующего миозита [3].

Заболеваемость и распространенность не имеет определенной тенденции связанной от сезона, местоположения и популяции пациентов.

Диагностика этих состояний затруднена, поскольку исследования показывают высокую частоту ошибочного диагноза при поступлении [4], главным образом потому, что начальные клинические проявления могут быть недооценены и соответственно выбранная лечебная тактика.

Клинический случай.

Пациентка Д., 1992 года рождения, поступила в отделение гнойной хирургии и хирургических осложнений сахарного диабета многопрофильной клиники Ташкентской медицинской Академии. При поступлении больная предъявляла жалобы на боли в левой молочной железе, наличие болезненного уплотнения и цианоза в левой молочной железе, при этом уплотнение с переходом на боковую поверхность шеи и грудины, повышение температуры тела до 38⁰С, отсутствие аппетита, слабость.

В анамнезе за десять дней до поступления пациентка получила тупую травму в область левой молочной железы (падение с лестницы). После получения травмы больная обращается в медучреждение, где больной проводят обследование и выявляют посттравматическую гематому. Пациентке проводится диагностическая пункция при котором аспирирована кровь в небольшом количестве и назначается консервативная терапия в виде компрессов. В динамике, на протяжении четырех суток состояние больной без положительной динамики и больная обращается к народным целителям, которые проводили пункции с последующим введением препаратов (название препаратов не помнит).

В анамнезе нет сахарного диабета, гипертонии, ВИЧ-инфекции, курения или каких-либо других хронических заболеваний.

При осмотре: состояние больной средней тяжести. Температура тела 37,8⁰С, артериальное давление 120/70 мм.рт.ст, тахикардия с частотой пульса 118/мин.



Локально: при осмотре отмечается небольшая асимметрия молочных желез, за счет увеличения левой молочной железы.

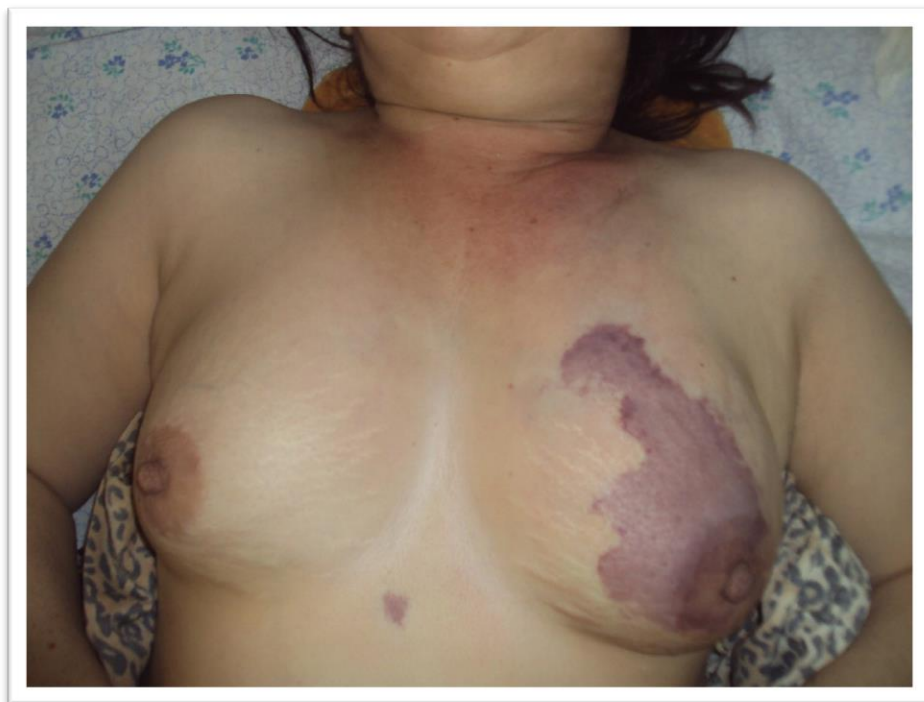

Рисунок 1. Внешний вид больной в день поступления.

При этом в левой молочной железе начиная от ареолы с переходом во внутренне-верхний квадрант определяется цианоз кожи. Очаги цианоза выявляются и в проекции нижней трети грудины (рисунок 1).

Пальпаторно выявлялось уплотнение тканей, с умеренной болезненностью, при этом границы уплотнения выходили за пределы видимой измененной части (рисунок 2).

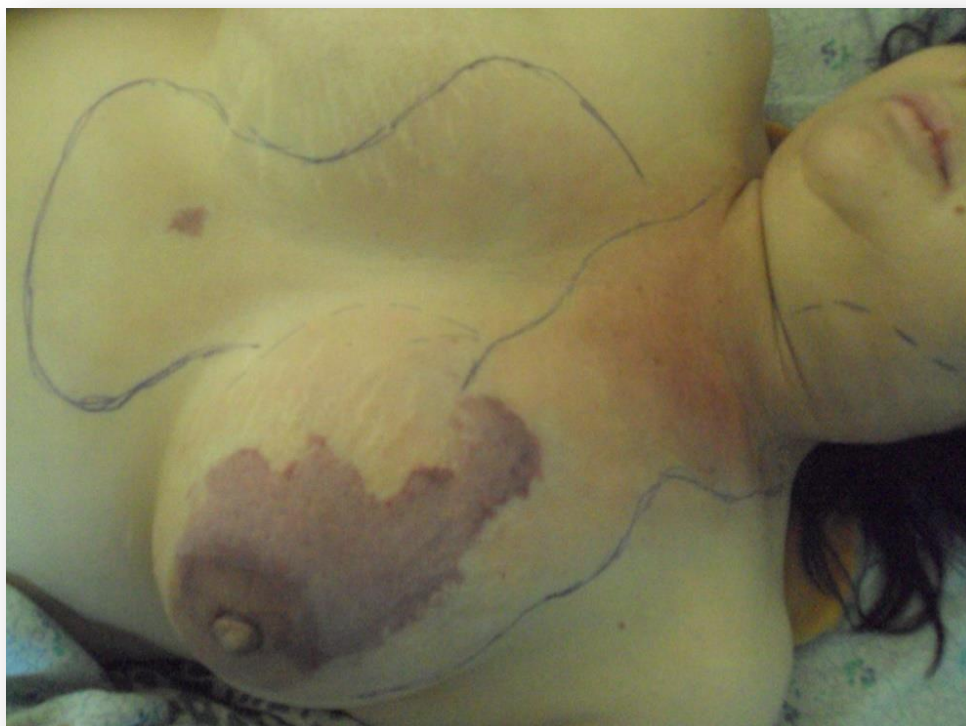

Рисунок 2. Границы выявленных измененных тканей (выделены маркером).

Границы уплотнения захватывают ткани грудины и переходят на боковую поверхность шеи слева. При этом визуально ткани не изменены. Характерных признаков воспаления не выявлено. Отмечалось увеличение шейных и подмышечных лимфоузлов слева. Правая грудь без особенностей.

При поступлении лабораторно выявлен лейкоцитоз ($12 \cdot 10^9/\text{л}$) со сдвигом влево (78% нейтрофилов) и анемия (91г/л). В биохимическом анализе крови: сахар крови 7,2ммоль/л; билирубин 19,2 ммоль/л, прямой 0,8, непрямой 1,9; АЛТ 0,3; АСТ 0,6; общий белок 63г/л; фибриноген 6 г/л; СРБ 2,1мг/л.

УЗИ молочных желез показало диффузно опухшую и увеличенную молочную железу с скрученным экзогенным жировым компонентом и гипоэхогенным отечным железистым компонентом, без полостных образований и нормальную контралатеральную молочную железу. В области грудины и шеи прослойка жидкости.

Нами для диагностики хирургической инфекции мягких тканей была применена шкала ранней диагностики, которая позволяет выявлять зоны изменённых тканей. Согласно данной шкале, существуют определенные клинические признаки развития хирургической инфекции мягких тканей, которые в совокупности позволяют достаточно точно определить гнойный процесс в мягких тканях, с определением показаний к оперативному вмешательству.



Больной начата эмпирическая антибактериальная терапия с внутривенным введением пиперацилина+тазабактама по 4,5*3раза, клиндамицина 600мг * 2раза, амикацина сульфата 500мг*2 раза. Обязательным компонентом было включение флуконазола 200мг*1раз. Инфузионная терапия включала введение реосорбилакта 200,0*1раз, глюкозы 5% 400,0*1раз, инфузол 500,0*1раз.

На этом фоне больная взята на операцию. Операция проводилась под внутривенной анестезией. Больной проведено вскрытие очагов в области грудины, молочной железы, надключичной области слева и шеи (рисунок 3).

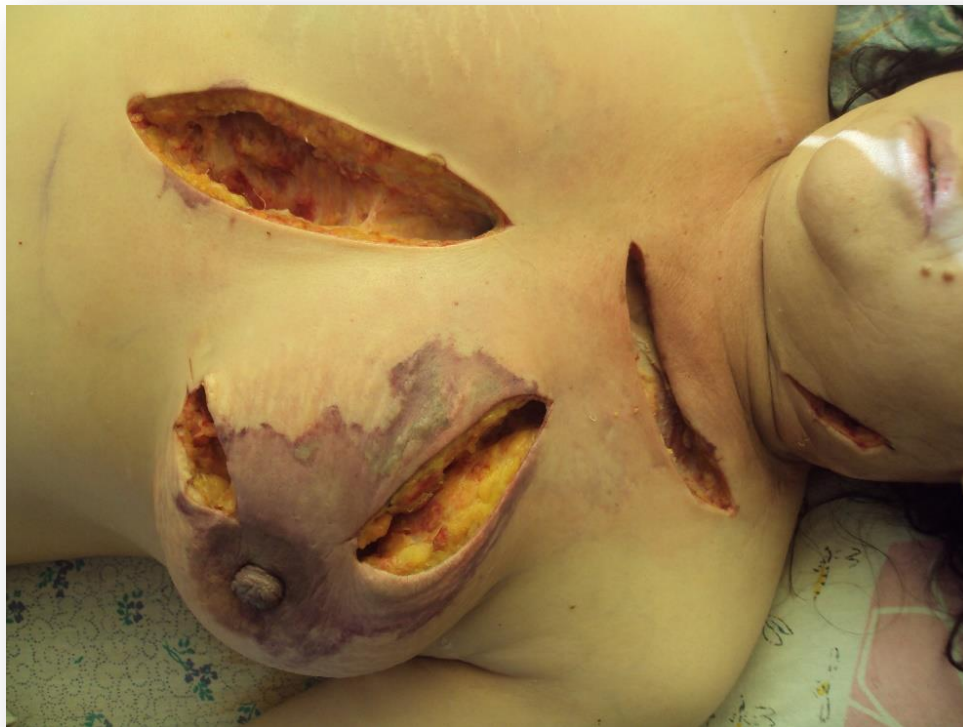

Рисунок 3. Некроз поверхностной фасции с тромбозом тканей молочной железы и подкожно-жировой клетчатки.

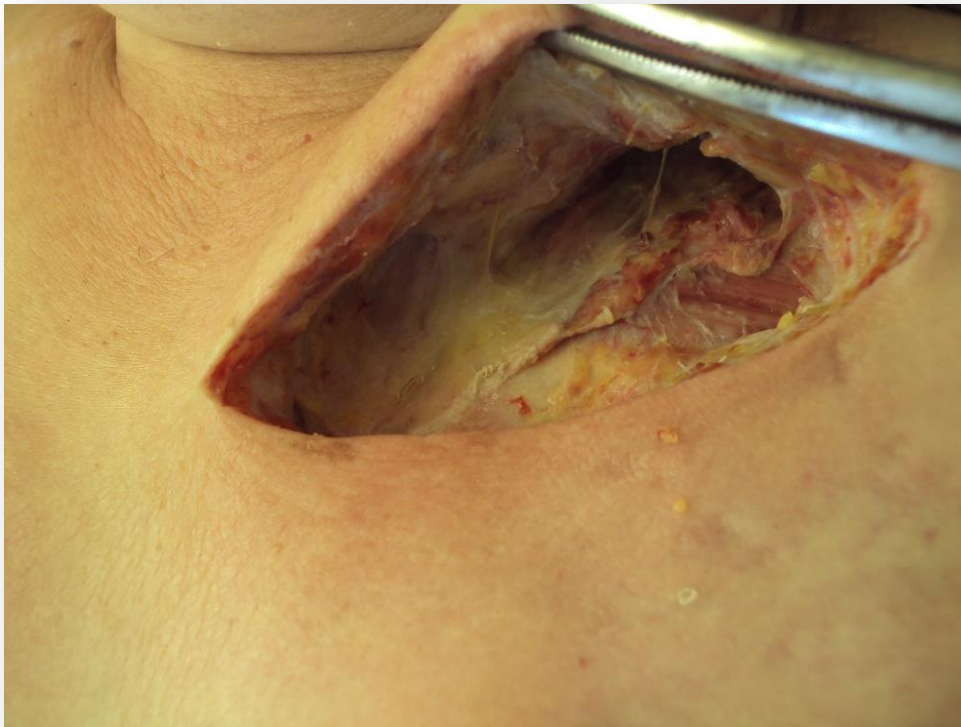


Рисунок 4. Некроз поверхностной фасции с распространением на шею.

Инцизия показала, что в клетчатке имеется мутное отделяемое и доминировал некротический процесс, который рыхло переходил на надключичную область и в шею (рисунок 4). В ходе операции иссечение некротической ткани в пределах относительно здоровых тканей, тщательное промывание раны перекисью водорода, Декасаном, взятие образца для посева и чувствительности, а также гистопатологический анализ. Рану оставили открытой для ежедневных последующих санаций.

Гистологическое исследование образца методом окраски гематоксилином и эозином показала наличие диффузной воспалительной инфильтрации сегментоядерными нейтрофильными лейкоцитами и лобулярную деструкцию (рисунок 5).

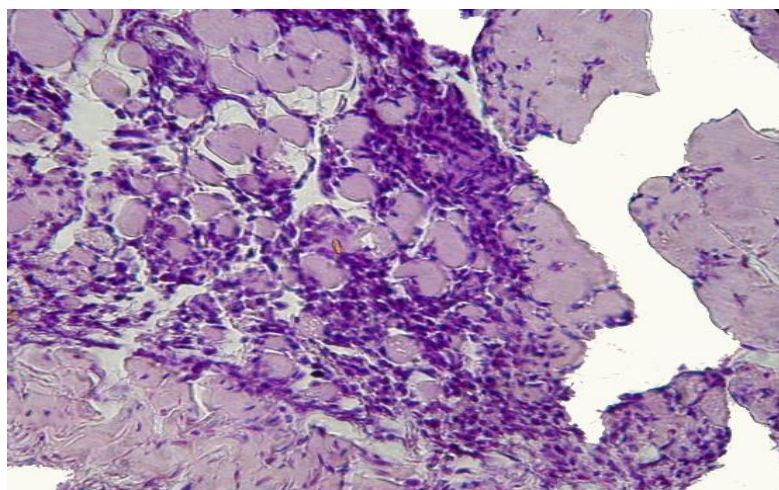


Рисунок 5. Диффузная воспалительная инфильтрация сегментоядерными нейтрофильными лейкоцитами.

Микробный пейзаж показал сохранение полиморфизма выявленных возбудителей. Так, из аэробов высевались *Staphylococcus* spp. - 12%, *E.coli* - 18%, *Proteus* spp. - 15%, *Streptococcus pyogenus* - 12%, *Staphylococcus fecalis* spp. - 3%. Анаэробная микрофлора была представлена *Peptostreptococcus* spp. - 6%. Грибковая флора выявлена в 1 сутки лечения у 3% и представлена грибами рода *Candida*.

На фоне проводимой консервативной терапии локально санации с ФарГАЛСом.

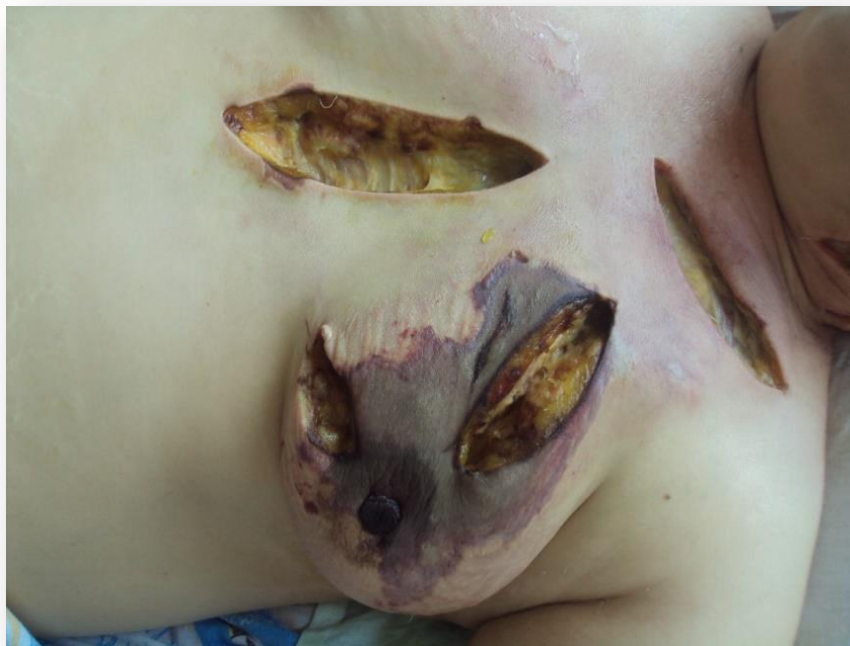

Рисунок 6. Отграничение процесса с сохранением некротического процесса.

В динамике в ране сохранялся некротический процесс, ткани ишемизированы. Активного гнойного отделяемого нет, процесс с отграничением (рисунок 6).

Пациенте проведена этапная некрэктомия, с иссечением всех измененных тканей (рисунок 7).

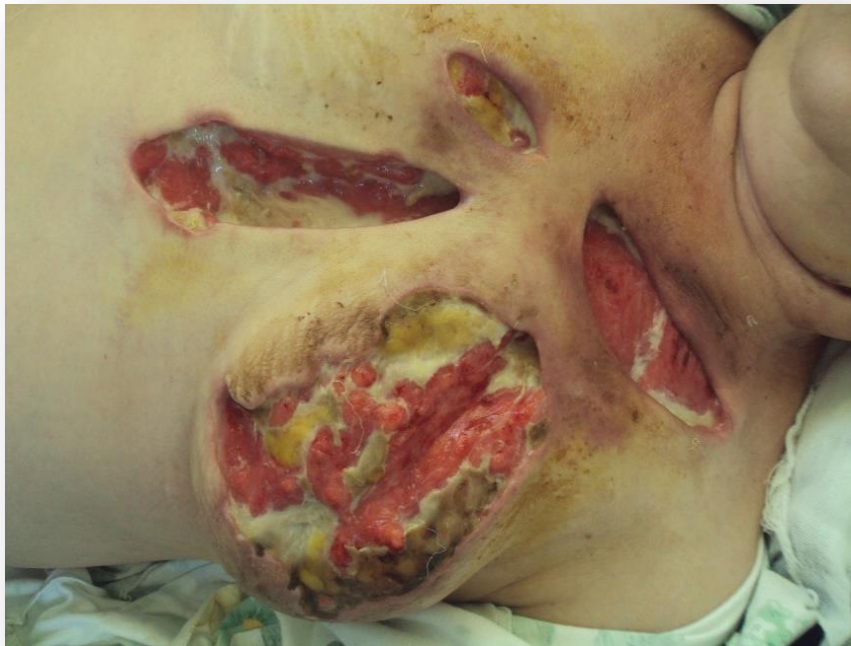

Рисунок 7. Вид раневого процесса на 6 сутки, после проведенной некрэктомии.

Локальная санация продолжалась с применением мази Офломелид, двухкратно в день. На 10 сутки пациента была выписана на амбулаторное лечение в удовлетворительном состоянии, с вялогранулирующей раной и рекомендациями по дальнейшему ведению раневого процесса.

На очередном осмотре у больной выявлено наличие болезненного уплотнения в правой молочной железе и больную повторно госпитализировали в отделение и произвели вскрытие и некрэктомию очага в правой молочной железе. В динамике появление активной грануляции (рисунок 8).

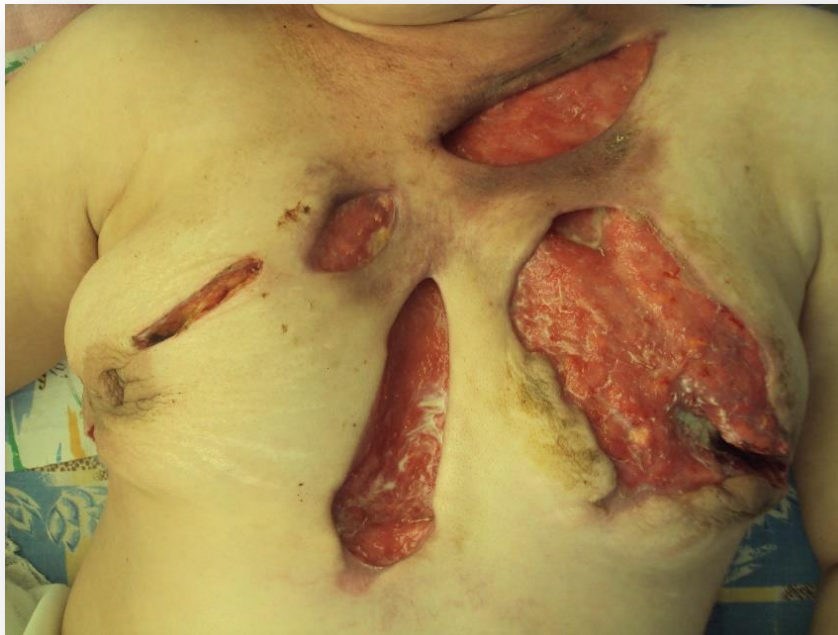

Рисунок 8. Рана чистая, имеется активная грануляция.

На 30 сутки, при очередном осмотре рана полностью эпителизирована, однако имеется грубый послеоперационный рубец (рисунок 9).

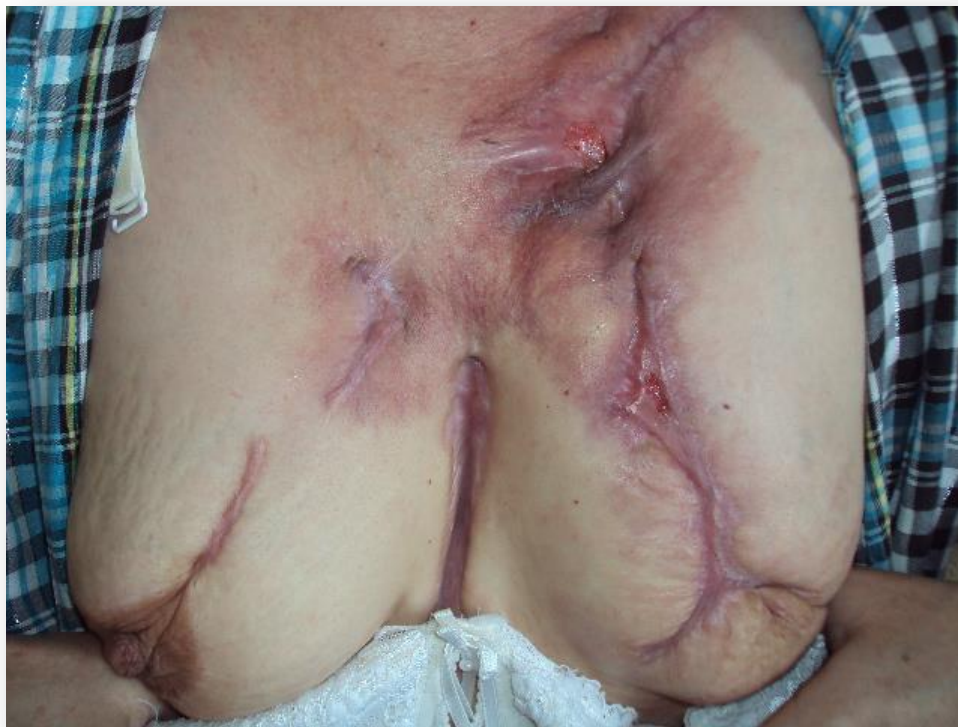

Рисунок 9. Вид раневого процесса на 30 сутки, имеется послеоперационный рубец.



Обсуждение

Некротизирующий фасциит – агрессивная, быстро распространяющаяся инфекция кожи и подкожной клетчатки. Его появление в молочной железе встречается крайне редко, особенно после рутинных процедур. Его появление в молочной железе нечасто встречается у пациенток без факторов риска, и до сих пор в литературе сообщалось только о семи случаях у некормящих женщин [10]. В случае некротического фасциита молочной железы кожные проявления могут быть незаметны из-за более толстой ткани между глубокой фасцией и кожей. К тому времени, когда будут замечены кожные признаки, повреждение будет обширным и может потребовать мастэктомии [8].

Диагностика некротической инфекции мягких тканей по-прежнему остается преимущественно клинической и основывается на клиническом обследовании, показывающем признаки воспаления с изменением цвета кожи и болью, несоразмерной местным проявлениям, наряду с системной токсичностью и подкожной крепитацией. Однако из-за скудности кожных проявлений на ранних стадиях заболевания диагностика может быть чрезвычайно сложной и требует высокой степени настороженности. Иногда окончательный диагноз может быть поставлен только интраоперационно, когда характерные признаки воспаления не выявляются [7,13].

Задержка в диагностике может привести к сепсису, септическому шоку и смерти [8].

Некротический фасциит может вызвать нарушение различных биохимических и гематологических параметров, на основе которых была разработана шкала LINEC, которая включает: уровень глюкозы в крови, общее количество лейкоцитов, уровень гемоглобина, натрия в сыворотке, С-реактивного белка и креатинина в сыворотке [11].

По данным М. В. Гринёва и соавт. [6, 8], морфологические изменения в фасциальных образованиях при некротическом фасциите изначально носят характер влажной гангрены, и распространение ее происходит соответственно масштабу регионарного (зонального) нарушения микрогемодинамики фасций. Характерной особенностью местных проявлений является несоответствие между визуально определяемым относительно ограниченным локальным некрозом кожи и обширным гнилостно-некротическим поражением подкожной жировой клетчатки и фасции (феномен «верхушки айсберга»). Этим и объясняется недооценка степени тяжести состояния больного, связанная с известным симптомом «клинические ножницы» — несоответствие между тяжестью общего состояния и незначительной площадью некротических изменений фасции мягкотканых структур. Основной некротический процесс развивается под кожей, зачастую некротически неизменной или малоизменной, и остается нераспознанным [6,14]. Это обстоятельство позволяет утверждать, что на основании только внешних проявлений



верифицировать диагноз НФ не всегда представляется возможным, что является причиной несвоевременной диагностики и задержки комплексного лечения.

Основными концепциями лечения некротизирующих инфекций мягких тканей являются: ранняя диагностика и дифференциация; раннее начало эмпирического антибактериального покрытия (широкого спектра действия) и оперативного пособия; адекватный контроль источников инфекции; идентификация возбудителей инфекций и соответствующая корректировка антимикробного воздействия [12,15].

Заключение

Представленные клинические случаи наглядно демонстрирует особенности проявления клинической картины некротических инфекций мягких тканей и соответственно сложности их диагностики. Они склонны к прогрессированию, сопровождаются выраженной интоксикацией и высокой летальностью. Результаты лечения во многом определяются своевременной клинической диагностикой, которая позволяет на ранних стадиях подозревать наличие некротических поражений и соответственно правильно своевременно проводить хирургическую тактику, дополняемой адекватным комплексом консервативных лечебных мероприятий.

СПИСОК ИСПОЛЬЗОВАННОЙ ЛИТЕРАТУРЫ:

1. Faraklas I, Yang D, Eggerstedt M, Zhai Y, et al. A Multi-Center Review of Care Patterns and Outcomes in Necrotizing Soft Tissue Infections. *Surg Infect (Larchmt)* 2016;17(6):73–778. [[PMC free article](#)] [[PubMed](#)] [[Google Scholar](#)];
2. Wilson B. Necrotizing fasciitis. *Am Surg.* 1952;18:416–31. [[PubMed](#)] [[Google Scholar](#)]
3. Bonne S.L., Kadri S.S. Evaluation and management of necrotizing soft tissue infections. *Infect Dis Clin North Am.* 2017;31:497–511. [[PMC free article](#)] [[PubMed](#)] [[Google Scholar](#)]
4. Hefny AF, Eid HO, Al-Hussona M, Idris KM, Abu-Zidan FM. Necrotizing fasciitis: a challenging diagnosis. *Eur J Emerg Med.* 2007;14(1):50–52. doi: 10.1097/01.mej.0000228447.48276.7b. [[PubMed](#)] [[CrossRef](#)] [[Google Scholar](#)]
5. Гринёв М. В., Будько О. А., Гринёв К. М. Некротизирующий фасциит: патофизиологические и клинические аспекты проблемы // Хирургия. 2006. № 5. С. 31–37.
6. Гринёв М. В., Корольков А. Ю., Гринёв К. М., Бейбалаев К. З. Некротизирующий фасциит — клиническая модель здравоохранения: медицины критических состояний // Вестн. хир. 2013. № 2. С. 32–38.



7. Rajakannu M., Kate V., Ananthkrishnan N. Necrotizing infection of the breast mimicking carcinoma. *Breast J.* 2006 May;12(3):266–267. [[PubMed](#)] [[Google Scholar](#)]
8. Konik R.D., Huang G.S. Management of Primary Necrotizing Fasciitis of the breast: a systematic review. *Plast Surg.* 2020 Nov;28(4):215–221. [[PMC free article](#)] [[PubMed](#)] [[Google Scholar](#)]
9. Lee J., Lee K.J., Sun W.Y. Necrotizing fasciitis of the breast in a pregnant woman successfully treated using negative-pressure wound therapy. *Ann Surg Treat Res.* 2015;89(2):102. [[PMC free article](#)] [[PubMed](#)] [[Google Scholar](#)]
10. A case report of primary necrotising fasciitis of the breast: a rare but deadly entity requiring rapid surgical management. Fayman K, Wang K, Curran R. *Int J Surg Case Rep.* 2017;31:221–224. [[PMC free article](#)] [[PubMed](#)] [[Google Scholar](#)]
11. Gupta A., Gupta A., Ravi B., Mundra M., Sandhu H., Agrawal S., et al. Post-traumatic necrotising fasciitis of the breast: a case study with literature review. *J. Wound Care.* 2019 Nov 2;28(11):775–778. [[PubMed](#)] [[Google Scholar](#)]
12. Хирургические инфекции кожи и мягких тканей. Российские национальные рекомендации. М., 2009.89;
13. У. К. Касимов, А.Т. Моминов, Ёркулов А., Султанова Д. У. Фазовое лечение некротических инфекций мягких тканей на фоне сахарного диабета/ *Journal of Healthcare and Life-Science Research*/Vol. 2, No. 4, 2023. С.59-64. Kasimov U. K., Ohunov A.O., Abdurahmanov F. M., Mominov A.T. Fargals in the treatment of necrotic infections of soft tissues on the background of diabetes mellitus/ *ResearchJet Journal of Analysis and Inventions*/Volume 4, Issue 2 Feb., 2023 С. 63-75;
A Okhunov, D Kayumova, D Korikhonov, F Shukurov, F Khaydarov, I Gulmanov, I Marupov, O K, O Sattarov, P Azizova, P Ruzmatov, Y Sharipov Diagnosis and treatment of necrotizing soft tissue infection complicated by sepsis/ *European Chemical Bulletin*/Eur. Chem. Bull. 2023

ISSN:2181-3302

SJIF(2023): 5.963

**O'ZBEKISTONDA FANLARARO INNOVATSIYALAR
VA ILMIY TADQIQOTLAR JURNALI**

**РЕДКИЙ СЛУЧАЙ НЕКРОТИЧЕСКОГО ФАСЦИИТА И
ЦЕЛЛЮЛИТА МОЛОЧНОЙ ЖЕЛЕЗЫ. (КЛИНИЧЕСКИЙ СЛУЧАЙ)**

NOMLI MAQOLASI UCHUN:

Касимов Улугбек Куркмасович

SERTIFIKAT
BILAN TAQDIRLANADI

20.09.2023

SANA



U. Maqsudov

**BOSH MUHARRIR:
U.MAQSUDOV**



www.bestpublication.org



www.bestpublication.uz



info.bestpublication@mail.ru