



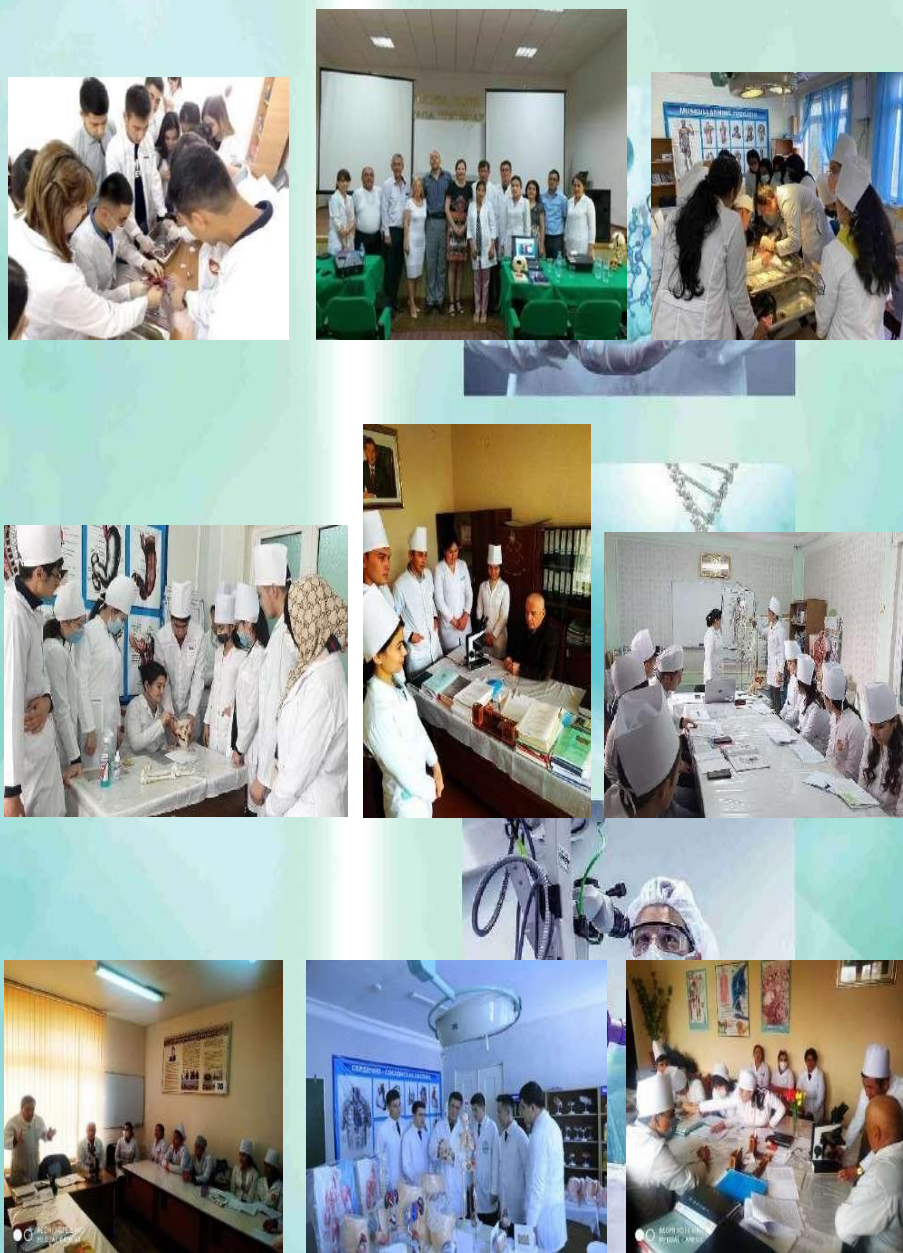
New Day in Medicine
Новый День в Медицине

NDM



TIBBIYOTDA YANGI KUN

Ilmiy referativ, marifiy-ma'naviy jurnal



AVICENNA-MED.UZ

5 (37) 2021

ПОСТНАТАЛЬНЫЙ МОРФОГЕНЕЗ ПЕРИФЕРИЧЕСКИХ ОРГАНОВ ИММУННОЙ СИСТЕМЫ ПОТОМСТВА САМОК КРЫС, ПОДВЕРГШИХСЯ ХРОНИЧЕСКОЙ ИНТОКСИКАЦИИ ПЕСТИЦИДАМИ

Утепова Н.Б., Умарова З.Х., Азизова Ф.Х., Миртолипова М.А., Собирова Д.Р.

Ташкентская медицинская академия

✓ Резюме

Целью исследования явилось изучение особенностей постнатального развития периферических лимфоидных органов потомства самок, подвергшихся хронической интоксикации фипронилом. Материалом для исследования служили мезентериальные лимфатические узлы и селезенка 3, 7, 14, 21 и 30 суточных крысят, рожденных от самок с хронической интоксикацией фипронилом и от крыс с естественным течением беременности, которые подвергались морфологическим, морфометрическим и электронномикроскопическим методам исследования. Установлено, что у опытных крысят, полученных от самок в условиях хронической интоксикации фипронилом отмечалось значительное отставание формирования структурно-функциональных Т- и В-зависимых зон мезентериальных лимфатических узлов и селезенки, осуществляясь на 7-9 дней позднее по сравнению крысят с естественным течением постнатального онтогенеза. Таким образом, хроническое воздействие фипронилла через организм матери способствует существенному нарушению процессов постнатального роста и становления лимфатических узлов и селезенки у их потомства, которые проявляются в виде замедления роста и формирования лимфоидной ткани органов и их структурно-функциональных зон.

Ключевые слова: фипронил, потомство, постнатальный онтогенез, мезентериальные лимфатические узлы, селезенка.

ПЕСТИЦИДЛАР БИЛАН СУРУНКАЛИ ЗАҲАРЛАНГАН УРҒОЧИ КАЛАМУШЛАРДАН ТУҒИЛГАН АВЛОДДА ПЕРИФЕРИК ИММУН АЪЗОЛАРИНИНГ ПОСТНАТАЛ МОРФОГЕНЕЗИ

Утепова Н.Б., Умарова З.Х., Азизова Ф.Х., Миртолипова М.А., Собирова Д.Р.

Тошкент тиббиёт академияси

✓ Резюме

Ишинг мақсади фипронил билан сурункали заҳарланган урғочи каламушлар авлодида лимфа тугунлари ва талоқнинг постнатал ривожланиши хусусиятларини ўрганишдан иборат бўлди. Тадқиқот материали сифатида фипронил билан сурункали заҳарланган ва табиий ҳоладор бўлган урғочи каламушлардан туғилган 3, 7, 14, 21 ва 30 кунлик каламуш болаларининг мезентериал лимфа тугунлари, талоғи олинди ва улар морфологик, морфометрик ва электронмикроскопик текширувлардан ўтказилди. Аниқланишича, тажрибада фипронил билан сурункали заҳарланган урғочи

каламушлардан олинган авлод мезентериал лимфа тугунлари ва талогининг Т- ва В-га боғлиқ зоналарини структур- функционал шаклланиши постнатал онтогенез даври табиий кечган каламуш болаларига нисбатан сезиларли даражада ортда қолади, яъни 7-9 кунга кечикади. Шундай қилиб, она организмга фипронилнинг сурункали таъсири ундан туғилган авлодда лимфа тугунлари ва талоқнинг постнатал ривожланиши жараёнларини сезиларли бузилишига олиб келади ва бу ушбу аъзолар лимфоид тўқималари ва структур функционал зоналарининг етилиши ва шаклланиши жараёнларини кечикиши билан ифодаланади.

Калит сўзлар: фипронил, авлод, постнатал онтогенез, мезентериал лимфа тугунлари, талоқ.

POSTNATAL MORPHOGENESIS OF THE PERIPHERAL ORGANS OF THE IMMUNE SYSTEM OF THE OFFSPRING OF FEMALE RATS WITH CHRONIC PESTICIDE POISONING

Utepova N.B., Umarova Z.Kh., Azizova F.Kh., Mirtolipova M.A., Sobirova D.R.

Tashkent Medical Academy

✓ Resume

The aim of the study was to study the features of the postnatal development of the peripheral lymphoid organs of the offspring of females subjected to chronic intoxication with fipronil. The material for the study was the mesenteric lymph nodes and the spleen of 3, 7, 14, 21 and 30 day old rat pups born from females with chronic intoxication with fipronil and from rats with natural pregnancy, which were subjected to morphological, morphometric and electron microscopic methods of research. It was found that in experimental rat pups obtained from females under conditions of chronic intoxication with fipronil, there was a significant lag in the formation of structural- functional T- and B-dependent zones of mesenteric lymph nodes and spleen, which was carried out 7-9 days later than rat pups with the natural course of postnatal ontogenesis. Thus, chronic exposure to fipronil through the mother's body contributes to a significant disruption of the processes of postnatal growth and formation of lymph nodes and spleen in their offspring, which manifest themselves as a slowdown in the growth and formation of lymphoid tissue of organs and their structural and functional zones.

Keywords: fipronil, offspring, postnatal ontogenesis, mesenteric lymph nodes, spleen.

Актуальность
Вредные факторы внешней среды, вызывающие различные изменения в организме женщин фертильного возраста, опосредованно влияют на эмбриональное и постнатальное развитие их потомства. По мнению многих специалистов, изменения функционирования иммунной системы детей могут являться следствием нарушения её развития во внутриутробном периоде, обусловленного действием различных экзогенных и эндогенных факторов на организм матери во время беременности. Из экзогенных факторов в последнее время, особое значение уделяется экологическим факторам. Известно, что у детей, рожденных в экологически неблагоприятных условиях, значительно чаще наблюдается развитие иммунной недостаточности, приводящее к различным осложнениям и высокой детской смертности [1,3,5]. Исследование структурных механизмов ранних иммунных нарушений, связанных с экологическим неблагополучием, остается одной из актуальных задач современной медицины.

Цель исследования: Изучения постнатального морфогенеза

периферических органов иммунной системы потомства самок крыс, подвергшихся хронической интоксикации пестицидами.

Материал и методы

Опыты проводились на белых половозрелых девственных крысах самках Вистар массой тела 150-180 г. Самки были разделены на опытную (25) и контрольную

(25) группы. Опытной группе крыс ежедневно в течение 75 дней вплоть до окончания экспериментов через рот с помощью зонда вводили разбавленный в физиологическом растворе фипронил в дозе 4 мг/кг, что составляло 1/100 часть от ЛД50 препарата. Контрольная группа получала равный объем стерильного физиологического раствора. На 31 день опытов к самкам обеих групп подсаживали самцов. Оплодотворение регистрировали с помощью влагилицных мазков. Мезентериальные лимфатические узлы (МЛУ) и селезенку крысят, рожденных от опытных и контрольных животных изучали на 3, 7, 14, 21 и 30 сутки после рождения с помощью морфологических, морфометрических и электронномикроскопических методов исследования.

Все цифровые данные статистически обрабатывали с использованием пакета компьютерных программ, достоверными считались

различия, удовлетворяющие $P > 0,05$.

Результат и обсуждение

Исследования показали, что у контрольных крысят на 3 сутки после рождения паренхима МЛУ не имела морфологически различимы

структурно-функциональных зон и состояла из диффузной лимфоидной ткани. Среди клеток дифференцировались лимфобласты, средние и малые лимфоциты, определялись единичные макрофаги.

На 7 сутки постнатальной жизни отмечались существенные количественные и качественные перестройки паренхимы и стромы органа. Наряду с увеличением площади и объема узла, впервые различались корковое и мозговое вещества. Корковое вещество состояло из диффузной лимфоидной ткани, где отмечались участки плотного и редкого расположения лимфоцитов. Плотные скопления лимфоидных клеток, в основном располагались по периферии коркового вещества и они представляли собой зоны формирующихся лимфоидных фолликулов. Среди клеточных элементов различались большое число лимфобластов, пролимфоцитов, единичные макрофаги и плазматические клетки.

14 сутки после рождения характеризовались существенными перестройками в структуре МЛУ: фактически сформировались лимфоидные фолликулы, паракортикальная зона, мозговые тяжи и компоненты лимфообращения - синусы.

На 21-30 сутки отмечено практически полное завершение формирования структурно-функциональных зон МЛУ. Среди лимфоидных фолликулов органа различали как фолликулы без герминативных центров, так и с герминативными центрами. Морфометрически в этот период площади структурно-функциональных зон органов достигли уровня взрослых животных.

Аналогичная динамика формирования структурно-функциональных зон отмечалась и в селезенке. К 14 суткам после рождения в селезенке дифференцировались красная пульпа и первичные лимфоидные фолликулы. А, на 21-30 сутки после рождения в лимфоидных фолликулах органа четко различались герминативный центр, периартериальная, мантийная и маргинальная зоны.

Анализ соотношения ответственных за иммунную функцию Т- и В-зависимых зон органа в динамике постнатального развития у

контрольных крысят показал, что к 14 суткам Т-зависимая (корковое плато, паракортикальная зона) зона занимала 42,3%, В-зона (лимфоидный фолликул, мозговые тяжи) - 33,6%, а ко времени перехода на дефинитивное питание (21сутки) наблюдалось резкое увеличение объема В-зависимых зон,

которые занимали 40% от всей площади узла. Схожая тенденция изменения Т- и В-зависимых зон наблюдалась и в селезенке.

Таким образом, развитие и становление МЛУ и селезенки потомства, полученных от контрольных животных в динамике постнатального онтогенеза сопровождались закономерной перестройкой их структурно-функциональных зон и клеточного состава. Эти перестройки в основном стабилизировались к 3 неделе жизни животных, когда они переходили на дефинитивное питание.

Воздействие фипронила через организм матери привело к существенному нарушению постнатального развития МЛУ и селезенки у их потомства.

Формирование структурно-функциональных Т- и В-зависимых зон периферических органов иммуногенеза у опытных крысят значительно отставала, осуществляясь на 7-9 дней позднее по сравнению с контролем. Так, если полное формирование структурно-функциональных зон МЛУ и селезенки у контрольных крысят происходило на 21 сутки после рождения, то к этому времени у опытных крысят наблюдалось лишь

способствует нарушению процессов пролиферации, миграции и заселения Т-лимфоцитов в соответствующих компартментах периферических органов иммунной системы [2,4,6]. Все это в конечном итоге может играть существенную роль в патогенезе иммунных дефицитов у новорожденных и детей, рожденных в экологически неблагоприятных условиях.

СПИСОК ЛИТЕРАТУРЫ:

1. Azizova F.Kh., Tukhtayev N.K., Otazhonova A.N. Ranneye postnatal'noye stanovleniye perifericheskikh organov immunnoy sistemy potomstva v usloviyakh khronicheskoy intoksikatsii cherez organizm materi //Problemy biologii i meditsiny.- 2013. - №3 (74).- S.8-9.
2. Shavrina Ye.Yu. Vliyaniye eksperimental'noy patologii gepatobiliarnoy sistemy materi na funktsional'nyuyu aktivnost' al'veolyarnykh i peritoneal'nykh fagotsitov potomstva //Vestnik Ural'skoy meditsinskoy akademicheskoy nauki.-2012.-№3 (40).- S.63-66.
3. Yaglova N.V., Obernikhin S.S. Morfofunktsional'noye sostoyaniye organov

начала формирования лимфоидных фолликулов и полная дифференцировка структурно-функциональных компартментов МЛУ и селезенки завершилось к 30 суткам постнатальной жизни.

Анализ соотношений Т- и В-зависимых зон МЛУ и селезенки показал, что в условиях воздействия фипронила на организм матери в наибольшей степени страдало формирование Т-зависимых зон органов. Темпы прироста площади Т-зависимых зон органов у опытных крысят на 25-35% отставали от показателей контроля.

Заключение

Таким образом, воздействие пестицидов в периоды беременности и лактации оказывает отрицательное влияние на течение постнатального развития и становления периферических органов иммунной системы потомства. Наблюдается выраженное снижение темпов формирования структурно-функциональных зон исследованных органов иммунопоэза, при этом в сравнительно большей степени проявляется замедление темпов формирования тимус-зависимых зон МЛУ и селезенки. Это может быть обусловлено нарушением регуляторной деятельности тимуса в условиях интоксикации материнского организма, что, в свою очередь,

immunnoy sistemy potomstva myshey после однократного иммуностимулирующего воздействия на материнский организм в ранние сроки беременности // Rossiyskiy mediko-biologicheskii vestnik.- 2013.-№4. - С.24-28.

4. Lin H.Y., Glinsky G.V., Mousa S.A., Davis P.J. Thyroid hormone and anti-apoptosis in tumor cells. //Oncotarget. - 2015. -Vol.17. - pp.14735-14743.
5. Tukhtaev K.R., Tulemetov S.K., Zokirova N.B., Tukhtaev N.K. Effect of long term exposure low doses of lambda-cyhalothrin on the level of lipid peroxidation and antioxidant enzymes of the pregnant rats and their offspring. //Medical and Health Science Journal. – 2012. - Vol. 13. - pp. 93-98. www.pradec.en
6. Tukhtaev K.R., Zokirova N.B., Tulemetov S.K., Tukhtaev N.K. Effect of prolonged exposure of low doses of lamda-cyhalothrin on the thyroid function of the pregnant rats and their offspring //Medical and Health Science Journal – 2012. - Vol. 13. - pp. 86-92. www.pradec.en

Поступила 09.10.2021

