

JOURNAL OF
MEDICINE *and*
INNOVATIONS

Номер ISSN 2181-1644 (Print) ISSN 2181-1873 (Online)

www.medical-innovations.uz

4

ДЕКАБРЬ, 2021

**МАТЕРИАЛЫ IV МЕЖДУНАРОДНОГО КОНГРЕССА
СТОМАТОЛОГОВ И VIII СЪЕЗДА СТОМАТОЛОГОВ
УЗБЕКИСТАНА
"АКТУАЛЬНЫЕ ПРОБЛЕМЫ СТОМАТОЛОГИИ И
ЧЕЛЮСТНО-ЛИЦЕВОЙ ХИРУРГИИ"**



НАУЧНАЯ ЭЛЕКТРОННАЯ
БИБЛИОТЕКА
eLIBRARY.RU



10-11 ДЕКАБРЯ
2021 ТАШКЕНТ

Главный редактор: Н.К. Хайдаров - д.м.н., профессор, ректор

ТГСИ (Узбекистан)

Заместители главного редактора:

1. Йоханна Хейккыля – д.м.н., профессор, JAMK Университет прикладных наук (Финляндия)
2. Амануллаев Р.А. – д.м.н., профессор (Узбекистан)

Ответственные секретари:

1. Храмова Н.В. – к.м.н., ТГСИ (Узбекистан)
2. Юлдашев А.А. – д.м.н., ТГСИ (Узбекистан)

Члены редакционной коллегии:

Ризаев Ж.А. – д.м.н., профессор, ректор СамГосМИ
Хейкки Пуса – JAMK Университет прикладных наук (Финляндия)
Амхадова М.А. – д.м.н., МОНИКИ (Россия)
Ли Ч. – профессор, Ёнсей университет (Южная Корея)
Лопс Диего – профессор Миланского университета (Италия)
Маслак Е.Е. – д.м.н., профессор, ВолгГМУ (Россия)
Марсело Игнасио Валле, профессор, Чилийский университет (Чили)
Нурматов У. – Кардиффский университет, медицинский факультет, (Великобритания)
Копбаева М.Т. – д.м.н., профессор КазНМУ (Казахстан)
Прокопов А.А. – д.х.н., МГМСУ им. А.И. Евдокимова (Россия)
Мичия Кобаяши – Медицинская школа Кочи (Япония)
Чон-Ву Ким – Университет Ча (Южная Корея)
Имшенецкая Т.А. – д.м.н., профессор БелМАПО (Белоруссия)
Брайловская Т.В. – д.м.н., профессор "ЦНИИС и ЧЛХ" (Россия)
Нуриева Н.С. – д.м.н., профессор ЮГМУ (Россия)
Шомуратов К.Э. – д.м.н., ТГСИ (Узбекистан)
Ходжаева Д.Т. – д.м.н., профессор Бухми (Узбекистан)
Хайдарова Д.К. – д.м.н., профессор ТМА (Узбекистан)
Хайдаров А.М. – д.м.н., ТГСИ (Узбекистан)
Бекжанова О.Е. – д.м.н., ТГСИ (Узбекистан)
Вохидов У.Н. – д.м.н., ТГСИ (Узбекистан)
Мухамедова З.М. – д.ф.н., ТГСИ (Узбекистан)
Даминова Л.Т. – д.м.н., ТГСИ (Узбекистан)
Баймаков С.Р. – д.м.н., ТГСИ (Узбекистан)
Янгиева Н.Р. – д.м.н., ТГСИ (Узбекистан)
Каттаходжаева М.Х. – д.м.н., ТГСИ (Узбекистан)
Мухамедов И.М. – д.м.н., ТГСИ (Узбекистан)
Ярмухамедов Б.Х. – д.м.н., ТГСИ (Узбекистан)
Азизов Б.С. – д.м.н., ТГСИ (Узбекистан)
Собиров М.А. – д.м.н., ТГСИ (Узбекистан)
Туйчибаева Д.М. – д.м.н., ТГСИ (Узбекистан)
Муртазаев С.С. – д.м.н., ТГСИ (Узбекистан)
Маматова Н.М. – д.м.н., ТашПМИ (Узбекистан)
Ризаева С.М. – д.м.н., ТГСИ (Узбекистан)
Дусмухамедов М.З. – д.м.н., ТГСИ (Узбекистан)

Редакционный совет

Абдуллаев Ш.Ю. – д.м.н., ТГСИ (Узбекистан)
Акбаров А.Н. – д.м.н., ТГСИ (Узбекистан)
Азимов М.И. – д.м.н., ТГСИ (Узбекистан)
Болтабаев У.В. – д.х.н., ТГСИ (Узбекистан)
Даминова Ш.Б. – д.м.н., ТГСИ (Узбекистан)
Комилов Х.П. – д.м.н., ТГСИ (Узбекистан)
Мелькумян Т.В. – д.м.н., ТГСИ (Узбекистан)
Муртазаев С.С. – д.м.н., ТГСИ (Узбекистан)
Нигматов Р.Н. – д.м.н., ТГСИ (Узбекистан)
Суванов К.Ж. – д.м.н., ТГСИ (Узбекистан)
Шамсиев Ж.Ф. – д.м.н., ТГСИ (Узбекистан)
Хабилон Н.Л. – д.м.н., ТГСИ (Узбекистан)
Хасанова Л.Э. – д.м.н., ТГСИ (Узбекистан)
Ходжиметов А.А. – д.х.н., ТГСИ (Узбекистан)
Худанов Б.О. – д.м.н., ТГСИ (Узбекистан)
Якубов Р.К. – д.м.н., ТГСИ (Узбекистан)

Редактор русского текста: Черниченко Е.Н.

Редактор-дизайнер: Хусанова Ю.Б.

Журнал "Медицина и инновации" - научно-практический журнал/ Свидетельство №1126, выдано 29.10.2020 г. Входит в список журналов ВАК Республики Узбекистан,

рекомендуемых для публикации результатов научных работ

Editor-in-chief: N.K. Khaidarov - MD, Professor, rector of TSDI (Uzbekistan)

Deputy editor:

1. Johanna Heikkilya-MD, Professor, JAMK University, (Finland)
2. R. A. Amanullaev-MD, Professor TSDI (Uzbekistan)

Executive secretary:

1. N. V. Khramova – PhD of medicine, TSDI (Uzbekistan)
2. A. A. Yuldashev – MD, TSDI (Uzbekistan)

Members of the Editorial board

Rizaev Zh.A. – MD, Professor, rector of SSMI
Heikki Pusa – JAMK University of Applied Sciences, (Finland)
Amkhadova M. A. – MD, MONICA (Russia)
Lee Ch. – MD, Professor, Yonsei University (South Korea)
Lops Diego – MD, Professor, University of Milan (Italy)
Maslak E.E. – MD, VolgSMU (Russia)
Velli M. – MD, Professor, University of Chile (Chile)
Nurmamatov U. – Cardiff University, School of Medicine, (United Kingdom)
Kopbaeva M.T. – MD, Professor, KazNMU (Kazakhstan)
Prokopov A. A. – Doc. Chem., MSMU named after A. I. Evdokimov (Russia)
Michiya Kobayashi – MD, Professor, Kochi Medical school (Japan)
Jong-Woo Kim – MD, Cha University (South Korea)
Imshenetskaya T. A. – MD, Professor, Belarusian MA of Postgraduate Education (Belarus)
Brailovskaya, T. V. – MD, Professor, SNIIS and maxillofacial surgery" (Russia)
Nurieva N. S. – MD, Professor, South USMU (Russia)
Shomuradov K.E. – MD, TSDI (Uzbekistan)
Khojaeva D. T. – MD, professor Bukhmi. (Uzbekistan)
Khaidarova D. K. MD, Professor of TMA (Uzbekistan)
Khaidarov A.M. – MD, TSDI (Uzbekistan)
Bekzhanova O.E. – MD, TSDI (Uzbekistan)
Vohidov U. N. – MD, TSDI (Uzbekistan)
Mukhamedova Z. M. – DF, TSDI (Uzbekistan)
Daminova L.T. – MD, TSDI (Uzbekistan)
Baymakov S. R. – MD, TSDI (Uzbekistan)
Yangieva N.R. – MD, TSDI (Uzbekistan)
Kattakhodjaeva M.Kh. – MD, TSDI (Uzbekistan)
Mukhamedov I. M. – MD, TSDI (Uzbekistan)
Yarmukhamedov B. H. – MD, TSDI (Uzbekistan)
Azizov B. S. – MD, TSDI (Uzbekistan)
Sobirov M. A. – MD, TSDI (Uzbekistan)
Tulkibaeva D. M. – MD, TSDI (Uzbekistan)
Murtazaev S. S. – MD, TSDI (Uzbekistan)
Mamatova N.M. – MD, TashPMI (Uzbekistan)
Rizaeva S.M. – MD, TSDI (Uzbekistan)
Dusmukhamedov M.Z. – MD, TSDI (Uzbekistan)

Editorial board

Abdullaev Sh.Y. – MD, TSDI (Uzbekistan)
Akbarov A.N. – MD, TSDI (Uzbekistan)
Azimov M.I. – MD, TSDI (Uzbekistan)
Boltabaev U.V. – D. Chem., TSDI (Uzbekistan)
Daminova Sh.B. – MD, TSDI (Uzbekistan)
Komilov H.P. – MD, TSDI (Uzbekistan)
Melkumyan T.V. – MD, TSDI (Uzbekistan)
Murtazaev S.S. – MD, TSDI (Uzbekistan)
Nigmatov R.N. – MD, TSDI (Uzbekistan)
Suvanov K. Zh. – MD, TSDI (Uzbekistan)
Shamsiev J.F. – MD, TSDI (Uzbekistan)
Habilov N.L. – MD, TSDI (Uzbekistan)
Khasanova L.E. – MD, TSDI (Uzbekistan)
Khodjimetov A.A. – MD, TSDI (Uzbekistan)
Hudanov B. O. – MD, TSDI (Uzbekistan)
Yakubov R.K. – MD, TSDI (Uzbekistan)
Editor of the Russian text: Chernichenko E.N.
Editor and designer: Khusanova Y.B.

Многоуважаемые коллеги!

Программа IV
Международного Конгресса
стоматологов «Актуальные
проблемы стоматологии и
челюстно-лицевой хирургии» и VIII-
съезде стоматологов
Узбекистана была очень
разносторонней. На конгрессе
встретились ведущие
отечественные и зарубежные
ученые, талантливые педагоги,
представители органов власти и
организаторы здравоохранения, что
сделало событие авторитетной
площадкой для конструктивного
многостороннего диалога.
Вопросам сохранения и улучшения
здоровья людей сегодня уделяется
приоритетное внимание
государства. Перед участниками
этого крупнейшего отраслевого
мероприятия встали масштабные
задачи, в повестке дня широкий
спектр вопросов, касающихся
развития отрасли, программа
конгресса была насыщена самыми
разными тематическими
мероприятиями, которые внесли
значимую лепту в решение задач
здравоохранения. Уверен, что
конгресс прошел в конструктивном,
плодотворном ключе, а его
рекомендации и предложения будут
воплощены в жизнь. Желаю всем
участникам Конгресса
плодотворной работы, здоровья,
мира и добра!

С уважением,
главный редактор
Н.К. Хайдаров, Ректор ТГСИ



Dear colleagues!

The program of the IV International Congress of Dentists "Actual problems of dentistry and maxillofacial surgery" and the VIII Congress of Dentists of Uzbekistan was very versatile. The congress brought together leading domestic and foreign scientists, talented teachers, government officials and health care organizers, which made the event an authoritative platform for constructive multilateral dialogue. The issues of preserving and improving people's health are now given priority attention by the state. The participants of this largest industry event faced large-scale tasks, a wide range of issues related to the development of the industry were on the agenda, the congress program was saturated with a variety of thematic events that made a significant contribution to solving health problems. I am sure that the congress was held in a constructive, fruitful manner, and its recommendations and proposals will be implemented. I wish all participants of the Congress fruitful work, health, peace and kindness!

Sincerely, Editor-in-Chief N. K.
Khaydarov, Rector of TDSI

Хурматли ҳамкасблар!

IV Ҳалқаро стоматологлар
Конгрессининг "стоматология ва
махиллофасиял жарроҳликнинг
долзарб муаммолари" ва
Ўзбекистон стоматологларининг
VIII Конгресси дастури жуда кўп
қиррали бўлди. Конгресс маҳаллий
ва хорижий етакчи олимлар,
иктидорли ўқитувчилар, давлат
амалдорлари ва соғлиқни сақлаш
ташкилотчиларини бирлаштирди ва
бу тадбирни конструктив кўп
томонлама мулоқот учун нуфузли
платформага айлантирди. Ҳозирги
кунда одамлар саломатлигини
асраш ва яхшилаш масалаларига
давлат томонидан устувор эътибор
берилмоқда. Ушбу йирик саноат
тадбирининг иштирокчилари кенг
кўламли вазифаларга дуч келишди,
саноатни ривожлантириш билан
боғлиқ кенг кўламли масалалар кун
тартибида еди, Конгресс дастури
соғлиқни сақлаш муаммоларини ҳал
қилишда муҳим ҳисса қўшган турли
хил тематик тадбирлар билан
тўлдирилди. Ишончим комилки,
қурултой конструктив, самарали
тарзда ўтказилиб, унинг тавсия ва
таклифлари амалга оширилади.

Қурултойнинг барча
иштирокчиларига самарали меҳнат,
сихат-саломатлик, тинчлик ва меҳр-
оқибат тилайман!

Хурмат билан,
Бош муҳаррир
Н. К. Хайдаров,
ТДСИ Ректори

**Материалы IV Международного Конгресса стоматологов и
VIII Съезда стоматологов Узбекистана
"Актуальные проблемы стоматологии и челюстно-лицевой хирургии"**

**"Stomatologiya va yuz-jag' jarrohligining dolzarb muammolari"ga
bag'ishlangan**

IV Xalqaro stomatologlar Kongressi

Xalqaro stomatologlar Kongressi va

O'zbekiston stomatologlari VIII Kongressi materiallari

"Stomatologiya va maxillofasiyal jarrohlikning dolzarb muammolari"

Materials of the IV International Congress of Dentists and

VIII Congress of Dentists of Uzbekistan

"Actual problems of dentistry and maxillofacial surgery"

СОДЕРЖАНИЕ		Стр	CONTENT	Pag
I.	ОБЩИЕ КЛИНИЧЕСКИЕ НАПРАВЛЕНИЯ	5	I. GENERAL CLINICAL DIRECTIONS	5
II.	ХИРУРГИЧЕСКАЯ СТОМАТОЛОГИЯ И ЧЕЛЮСТНО-ЛИЦЕВАЯ ХИРУРГИЯ	144	II. SURGICAL DENTISTRY AND MAXILLOFACIAL SURGERY	144
III.	ОРТОПЕДИЧЕСКАЯ СТОМАТОЛОГИЯ И ОРТОДОНТИЯ	406	III. ORTHOPEDIC DENTISTRY AND ORTHODONTICS	406
IV.	ТЕРАПЕВТИЧЕСКАЯ СТОМАТОЛОГИЯ	547	IV. THERAPEUTIC DENTISTRY	547
V.	СТОМАТОЛОГИЯ ДЕТСКОГО ВОЗРАСТА	684	V. CHILD DENTISTRY	684

I.ОБЩИЕ КЛИНИЧЕСКИЕ НАПРАВЛЕНИЯ	I.GENERAL CLINICAL DIRECTIONS
ОЦЕНКА МОРФОФУНКЦИОНАЛЬНОГО СТАТУСА ЩИТОВИДНОЙ ЖЕЛЕЗЫ ПРИ ВВЕДЕНИИ ЛАДЫГИНОЗИДА И ХЕДЕРАГЕНИНА А. Дон, Г.Дж. Реймнazarова, А. Нишанова	ASSESSMENT OF THE MORPHOFUNCTIONAL STATUS OF THE THYROID GLAND AFTER ADMINISTRATION OF LADIGINOZID AND HEDERAGENIN A.Don, G.J. Reyimnazarova, A.Nishanova
ОРГАНИЗАЦИЯ САМОСТОЯТЕЛЬНОЙ РАБОТЫ СТУДЕНТОВ В МЕДИЦИНСКОМ ВУЗЕ, КАК НЕОБХОДИМЫЙ КОМПОНЕНТ ФОРМИРОВАНИЯ КОМПЕТЕНЦИЙ ПРИ ИЗУЧЕНИИ НОРМАЛЬНОЙ ФИЗИОЛОГИИ Д.Р.Мадазизова, Ш.Э. Рахманова	ORGANIZATION OF INDEPENDENT WORK OF STUDENTS AT A MEDICAL UNIVERSITY, AS A NECESSARY COMPONENT FOR FORMING COMPETENCIES IN STUDYING NORMAL PHYSIOLOGY Madazizova D.R., Rakhmanova Sh.E.
РЕАКЦИЯ ЗАМЕЩЕННЫХ БЕНЗОИЛИЗОТИОЦИАНАТОВ С МЕТИОНИНОМ И ИЗУЧЕНИЕ ПРОТИВОВОСПАЛИТЕЛЬНОЙ АКТИВНОСТИ СИНТЕЗИРОВАННЫХ СОЕДИНЕНИЙ. Ж.У. Абдувакилов, У.А. Балтабаев	THE REACTION OF SUBSTITUTED BENZOYLISOTHIOCYANATES WITH METHIONINE AND STUDY OF THE ANTI-INFLAMMATORY ACTIVITY OF THE SYNTHESIZED COMPOUNDS. Abduvakilov J. U. Baltabaev U.A.
ЭНДОСКОПИЧЕСКАЯ ДИАГНОСТИКА ПАТОЛОГИЙ НОСОВОЙ ПОЛОСТИ И ПРИЛЕЖАЩИХ ПОЛОСТЕЙ У ДЕТЕЙ С ВРОЖДЕННЫМИ РАСЩЕЛИНАМИ ГУБЫ И НЕБА. Махкамова Н.Е., Набиева Ж.М, Якубджанов Д.Д.	ENDOSCOPIC DIAGNOSIS OF PATHOLOGIES OF THE NASAL CAVITY AND ADJACENT CAVITIES IN CHILDREN WITH CONGENITAL CLEFT LIP AND PALATE. Mahkamova N.E., Nabieva Zh.M., Yakubdzhanov D.D.
СТРАТЕГИЯ ЭФФЕКТИВНОГО ПРИМЕНЕНИЯ ЦИФРОВЫХ ТЕХНОЛОГИЙ В УПРАВЛЕНИИ ЗДРАВООХРАНЕНИЕМ Ю.А. Козенко, Е.Н. Ярыгина, Т.Е. Козенко, И.В.Химич	STRATEGY OF EFFECTIVE APPLICATION OF DIGITAL TECHNOLOGIES IN HEALTHCARE MANAGEMENT Yu.A. Kozenko, E.N. Yarygina, T.E. Kozenko, I.V.Khimich
СОЦИАЛЬНО-ПСИХОЛОГИЧЕСКИЕ АСПЕКТЫ РАЗВИТИЯ САМОСОЗНАНИЯ У ПОДРОСТКОВ Сирожиддинова З.М.	SOCIO-PSYCHOLOGICAL ASPECTS OF SELF-CONSCIOUSNESS DEVELOPMENT IN ADOLESCENTS Sirozhiddinova Z.M.
ЗАЩИТЫ ДАННЫХ В ПЕРИОД ПАНДЕМИИ COVID-19 Ф.С. Атамуратова, С.Рахманова	DATA PROTECTION DURING THE COVID-19 PANDEMIC F.S Atamuratova, S. Rakhmanova.
НАШ ОПЫТ ХИРУРГИЧЕСКОГО ЛЕЧЕНИЯ ВРОЖДЕННОГО ВОЗВЫШЕНИЯ ЛОПАТКИ У ДЕТЕЙ РАННЕГО ВОЗРАСТА. Джураев А.М., Усманов Ш.У., Рахматуллаев Х.Р. Халимов Р.Дж.	OUR EXPERIENCE OF SURGICAL TREATMENT OF CONGENITAL ELEVATION OF THE SCAPULA IN YOUNG CHILDREN. Juraev A.M., Usmanov Sh.U., Rakhmatullaev H.R. Khalimov R.J.
ДИАГНОСТИЧЕСКАЯ РОЛЬ ОПТИЧЕСКОЙ КОГЕРЕНТНОЙ ТОМОГРАФИИ АНГИОГРАФИИ ПРИ ПЕРВИЧНОЙ ОТКРЫТОУГОЛЬНОЙ ГЛАУКОМЫ Д.М. Туйчибаева, А.М. Дусмухамедова	DIAGNOSTIC ROLE OF OPTICAL COHERENT TOMOGRAPHY OF ANGIOGRAPHY IN PRIMARY OPEN-ANGLE GLAUCOMA D.M. Tuychibaeva , A.M. Dismukhamedova
ГИСТОМОРФОМЕТРИЯ АДЕНОГИПОФИЗА И ЩИТОВИДНОЙ ЖЕЛЕЗЫ ПОД ВЛИЯНИЕМ ЛАДЫГИНОЗИДА В ЭКСПЕРИМЕНТЕ Андрей Дон	HISTOMORPHOMETRY OF THE ADENOHYPOPHYSIS AND THYROID GLAND UNDER THE INFLUENCE OF LADIGINOZID IN EXPERIMENT Andrey Don
ЎЗБЕКИСТОН РЕСПУБЛИКАСИ ХУДУДИДА САБЗАВОТ ЭКИНЛАРИДА ШИРАЛАРНИНГ ЗАРАРИ ВА УЛАРГА ҚАРШИ КУРАШ УСУЛЛАРИ Б.А.Умаров, Ф.М.Тўраханова	DAMAGE OF JUICE IN VEGETABLE CROPS IN THE TERRITORY OF THE REPUBLIC OF UZBEKISTAN AND THEM METHODS OF FIGHTING B.A.Umarov, F.M. Turakhanova
РОЛЬ И МЕСТО ВНЕКЛЕТОЧНОГО ДНК В ДИАГНОСТИКЕ И ПРОГНОЗИРОВАНИИ КОЛОРЕКТАЛЬНОГО РАКА Тилляшайхов М.Н., Баймаков С.Р., Аширметов А.Х., Болтаев Ш.Ш., Юнусов С.Ш.	THE ROLE AND PLACE OF EXTRACELLULAR DNA IN THE DIAGNOSIS AND PROGNOSIS OF COLORECTAL CANCER Tillyashaykhov M.N., Baymakov S.R., Ashirmetov A.H., Boltaev Sh.Sh., Yunusov S.Sh.
ЛИЧНЫЕ КАЧЕСТВА ЛИДЕРА В ОБЛАСТИ ЗДРАВООХРАНЕНИЯ М.А. Халматова	PERSONAL QUALITIES OF A LEADER IN THE FIELD OF HEALTHCARE Khalmatova M.A.
ПРИНЦИПЫ МОДИФИЦИРУЮЩЕЙ ПРОФИЛАКТИКИ И ЛЕЧЕНИЯ СИНДРОМА ЗАВИСИМОСТИ, ВЫЗВАННОГО СМЕШАННЫМ И КОМБИНИРОВАННЫМ ПРИМЕНЕНИЕМ ПСИХОАКТИВНЫХ ВЕЩЕСТВ: СРАВНИТЕЛЬНЫЙ АНАЛИЗ Ш.Х.Султонов, Дж.С.Бабаев, Г.Ф. Гопурова, Д.А.Оролова	PRINCIPLES OF MODIFYING PREVENTION AND TREATMENT OF ADDICTION SYNDROME CAUSED BY MIXED AND COMBINED USE OF PSYCHOACTIVE SUBSTANCES: COMPARATIVE ANALYSIS Sh.Kh.Sultanov, J.S.Babaev, G.F. Gapurova, D.A.Orolova
ПРОЯВЛЕНИЯ СИНДРОМА ЭМОЦИОНАЛЬНОГО ВЫГОРАНИЯ У	MANIFESTATIONS OF BURNOUT SYNDROME IN LISTENERS OF

<p>СЛУШАТЕЛЕЙ КУРСОВ ПОВЫШЕНИЯ КВАЛИФИКАЦИИ МЕДИЦИНСКИХ СЕСТЕР Хайдаров Н.К., Раманова Д.Ю., Усманбекова Г.К.</p>	<p>NURSING ADVANCED TRAINING COURSES Khaydarov N.K., Ramanova D.Yu., Usmanbekova G.K.</p>
<p>РЕАБИЛИТАЦИИ БОЛЬНЫХ ПОСЛЕ ЭНДОПРОТЕЗИРОВАНИЯ ТАЗОБЕДРЕННОГО СУСТАВА ПРИ АСЕПТИЧЕСКОМ НЕКРОЗЕ ГОЛОВКЕ БЕДРЕННОЙ КОСТИ Асилова С.У., Акрамов В.Р</p>	<p>REHABILITATION OF PATIENTS AFTER ENDOPROTHETICS OF THE HIP JOINT IN ASEPTIC NECROSIS OF THE FEMORAL HEAD Asilova S.U., Akramov V.R.</p>
<p>ГРИБКОВЫЕ ПОРАЖЕНИЯ КОЖИ И СЛИЗИСТЫХ ОБОЛОЧЕК У ВИЧ ИНФИЦИРОВАННЫХ БОЛЬНЫХ У.Б. Нурматов, Б.С. Азизов, О.Д. Ибрагимов, С.С. Агзамходжаева, А.Х. Турдыев, Ш.Т. Аюпова</p>	<p>FUNGAL LESIONS OF THE SKIN AND MUCOUS MEMBRANES IN HIV-INFECTED PATIENTS U.B. Nurmatov, B.S. Azizov, O.D. Ibragimov, S.S. Agzamkhodjaeva, A.Kh. Turdyev, Sh.T. Ayupova</p>
<p>ПСИХОЭМОЦИОНАЛЬНОЕ СОСТОЯНИЕ МЕДСЕСТЕР СТОМАТОЛОГИЧЕСКИХ УЧРЕЖДЕНИЙ Ж.А. Ризаев., С.Ю. Рузиева., Ф. А. Маруфи</p>	<p>PSYCHOEMOTIONAL STATE OF DENTAL NURSES J.A.Rizaev., S. Yu.Ruzieva., F. A. Marufi</p>
<p>БАКТЕРИОЛОГИЧЕСКИЙ ДИАГНОЗ ХРОНИЧЕСКОГО ТОНЗИЛЛИТА Шарипова А.Ю., Шарипов Ю.А., Уринбоев А.Т.</p>	<p>BACTERIOLOGICAL DIAGNOSIS OF CHRONIC TONSILLITIS Sharipova A.U., Sharipov U.A., Urinboev A.T.</p>
<p>ПРЕДИКТИВНОЕ ИЗУЧЕНИЕ ПРОНИКАЮЩЕЙ СПОСОБНОСТИ 5% РАСТВОРА ГЛЮКОЗЫ В ИНСУЛИНОЗАВИСИМЫЕ КЛЕТКИ ОРГАНОВ МЫШЕЙ, ПОД ВОЗДЕЙСТВИЕМ ИОНИЗИРУЮЩЕЙ РАДИАЦИИ Костромина Д.А., Гарайшин Р.М., Измайлов А.А.</p>	<p>PREVENTIVE STUDY OF THE PENETRATION CAPACITY OF 5% GLUCOSE SOLUTION IN THE INSULIN-DEPENDENT CELLS OF MOUSE ORGANS UNDER THE INFLUENCE OF IONIZING RADIATION Kostromina D.A., Garaishin R.M., Izmailov A.A.</p>
<p>КЛИНИКО-ГЕНЕТИЧЕСКИЕ И ДИФФЕРЕНЦИАЛЬНО ДИАГНОСТИЧЕСКИЕ КРИТЕРИИ СИНДРОМА МАРТИНА-БЕЛЛА Н.М. Туйчибаева, Ф.Р. Алимходжаева, К.Р. Губайдулина, Б.Б. Ганиев, И.Т. Расулова</p>	<p>CLINICAL-GENETIC AND DIFFERENTIAL DIAGNOSTIC CRITERIA OF MARTIN-BELL SYNDROME N. M. Tuychibaeva, F.R. Alimkhodzhaeva, K.R. Gubaydulina, B.B. Ganiev, I.T. Rasulova</p>
<p>РАННЕЕ ВЫЯВЛЕНИЕ РАЗВИТИЯ ОСТРОГО ИШЕМИЧЕСКОГО ИНСУЛЬТА У ПАЦИЕНТОВ С ОСТРЫМ ИНФАРКТОМ МИОКАРДА Д.Т. Ходжиева, С.К. Шодманова</p>	<p>PREVENTION OF DEVELOPMENT OF ACUTE ISCHEMIC STROKE IN PATIENTS WITH ACUTE MYOCARDIAL INFARCTION D.T. Khodjiyeva, S.K. Shodmanova</p>

**ОЦЕНКА МОРФОФУНКЦИОНАЛЬНОГО СТАТУСА ЩИТОВИДНОЙ
ЖЕЛЕЗЫ ПРИ ВВЕДЕНИИ ЛАДЫГИНОЗИДА И ХЕДЕРАГЕНИНА**

Андрей Дон^{1a}, Гульсара Реймназарова^{2b}, Азиза Нишанова^{3c}

¹к.м.н., ассистент, Ташкентский государственный стоматологический институт

²к.м.н., доцент, Ташкентский государственный стоматологический институт

³к.м.н., доцент, Ташкентский государственный стоматологический институт

Ташкент, Узбекистан

^aandrey.don.60@inbox.ru, ^bgulsaradjamalovna67@gmail.com, ^cnaa1965@mail.ru

Андрей Дон-<https://orcid.org/0000-0002-3140-2278>

**ASSESSMENT OF THE MORPHOFUNCTIONAL STATUS OF THE
THYROID GLAND AFTER ADMINISTRATION OF
LADIGINOZID AND HEDERAGENIN**

Andrey Don^{1a}, Gulsara Reyimnazarova^{2b}, Aziza Nishanova^{3c}

¹PhD., assistant, Tashkent State Dental Institute

²PhD., assistant professor, Tashkent State Dental Institute

³PhD., assistant professor, Tashkent State Dental Institute

^aandrey.don.60@inbox.ru, ^bgulsaradjamalovna67@gmail.com, ^cnaa1965@mail.ru

**LADIGINOZID VA HEDERAGENINNI QO'LLASHDAN
KEYIN QALQONSIMON BEZNING MORPHOFUNCTIONAL
HOLATINI BAHOLASH**

Andrey Don^{1a}, Gulsara Reyimnazarova^{2b}, Aziza Nishanova^{3c}

¹t.f.n., assistant, Toshkent Davlat Stomatologia Instituti

²t.f.n., docent, Toshkent Davlat Stomatologia Instituti

³t.f.n., docent, Toshkent Davlat Stomatologia Instituti

^aandrey.don.60@inbox.ru, ^bgulsaradjamalovna67@gmail.com, ^cnaa1965@mail.ru

АННОТАЦИЯ

Проведена сравнительная оценка влияния ладыгинозида и хедерагенина на морфофункциональный статус щитовидной железы. Ладыгинозид представляет собой сумму тритерпеновых гликозидов. Получен в лаборатории гликозидов Института химии растительных веществ АН РУз (зав.-чл.-корр. АН РУз, профессор Н.К.Абубакиров) из растения *Ladiginia bucharica*, произрастающего на территории Узбекистана. Хедерагенин является несахаристой частью - агликоном ладыгинозида, получен там же путем синтеза и считается возможным активным действующим началом.

В эксперименте, с целью подтверждения данного предположения был оценен морфофункциональный статус щитовидной железы при введении ладыгинозида и хедерагенина.

В результате исследования обнаружено, что ладыгинозид вызывает изменения морфофункциональных показателей щитовидной железы, свидетельствующих об усилении ее функции. По итогам экспериментального исследования выявлено, что введение хедерагенина вызывает сдвиги морфофункциональной активности щитовидной железы, аналогичные ладыгинозиду, что позволяет, с большой степенью вероятности, считать хедерагенин фармакологически активным действующим началом ладыгинозида.

Ключевые слова: морфофункциональный статус, щитовидная железа, растительные препараты, ладыгинозид, хедерагенин.

ABSTRACT

ASSESSMENT OF THE MORPHOFUNCTIONAL STATUS OF THE THYROID GLAND AFTER ADMINISTRATION OF LADIGINOZID AND HEDERAGENIN

A comparative assessment of the effects of ladylginoside and hederagenin on the morphofunctional status of the thyroid gland was carried out. Ladyginoside is a sum of triterpene glycosides. It was obtained at the laboratory of glycosides of the Institute of Plant Chemistry of the Academy of Sciences of the Republic of Uzbekistan (Head - Corresponding Member of the Academy of Sciences of Uzbekistan, Professor N.K. Abubakirov) from the plant *Ladiginia bucharica*, which grows on the territory of Uzbekistan. Hederagenin is a non-sugar part - the aglycone of ladiginoside, obtained there by synthesis and is considered as a possible active ingredient. For the purpose of confirming the assumption in experimental tests, the morphofunctional status of the thyroid gland was evaluated during administration of ladylginoside and hederagenin.

The experimental search results proved the fact, that ladyginoside causes changes in morphofunctional indicators of the thyroid gland, indicating an increase in its function. The experimental study revealed that introduction of hederagenin causes shifts of morphofunctional activity of the thyroid gland similar to ladyginoside, which allows, with a high degree of probability, to consider hederagenin as pharmacologically active agent of ladyginoside.

Key words: morph functional status, thyroid gland, herbal preparations, ladyginoside, hederagenin.

АННОТАЦИЯ

Ладыгинозид ва хедерагениннинг қалқонсимон безнинг морфофункционал ҳолатига таъсирини қиёсий баҳолаш амалга оширилди. Ладыгинозид - тритерпен гликозидлари йиғиндисидир. Ўзбекистон Республикаси Фанлар Академияси ўсимликлар кимёси институти гликозидлари лабораториясида Ўзбекистон худудида ўсадиган *Ladiginia bucharica* ўсимликдан синтез қилинган (мудир - Ўзбекистон Республикаси Фанлар Академияси академиги, профессор Н. К. Абубакиров). Хедерагенин шакарли бўлмаган қисм - ладыгинозиднинг агликони бўлиб, у ерда синтез йўли билан олинган ва препаратни фаол қисм ҳисобланади. Тажрибада, бу тахминни тасдиқлаш учун, қалқонсимон безнинг морфофункционал ҳолати ладыгинозид ва хедерагенин киритилиши билан баҳоланди.

Тадқиқот натижасида ладыгинозид қалқонсимон безнинг морфофункционал параметрларининг ўзгаришига сабаб бўлиб, унинг функцияси ошганлигини кўрсатган. Экспериментал тадқиқот натижаларига кўра, хедерагениннинг киритилиши қалқонсимон безнинг морфофункционал фаолиятида, ладыгинозидга ўхшаш ўзгаришларга олиб келиши

аниқланди, бу эса ҳедерагенини ладигинозиднинг фармакологик фаол қисми сифатида кўришга имкон беради.

Калит сўзлар: морфофункционал ҳолат, қалқонсимон без, ўсимлик препаратлари, ладигинозид, хедерагенин.

SUMMARY

The article describes the Results of research the effect of triterpene glycosides from roots of the plant *Ladiginia bucharica*, growing in Uzbekistan, Ladiginozid and its aglycone Hederagenin on the status of the thyroid gland of rabbits. According to scientific sources, aglycone or non-sugar part of glycosides is the active ingredient of this substances. Aiming to prove this assumption, the thyroid gland was studied with the experimental introduction of these substances. The thyroid glands of 55 mail rabbits with initial weight of 2,1-3,0 kg were investigated. To study the morph functional status of the thyroid gland, the author uses the following indicators: weight of the thyroid gland, color, consistency, size of follicles, state of colloid, height of follicular epithelium, volume fraction of gland components. As a result, the study shows, that Ladiginozid increases the activity of the thyroid gland. Hederagenin similarly increases the morph functional status of the thyroid gland. As a conclusion, this study has revealed, that both Ladiginozid and Hederagenin increase the morph functional activity of the thyroid gland. To sum up, Hederagenin is the active substance of Ladiginozid.

В статье описаны результаты исследования влияния тритерпеновых гликозидов из корней растения *Ladiginia bucharica*, произрастающего в Узбекистане, ладыгинозида и его агликона хедерагенина на состоянии щитовидной железы кроликов. Согласно научным источникам, агликон или несахарная часть гликозидов является действующим началом этих веществ. Для подтверждения этого предположения было проведено исследование щитовидной железы с экспериментальным введением этих веществ. Были исследованы щитовидные железы 55 половозрелых кроликов-самцов с исходной массой 2,1-3,0 кг. Для изучения морфофункционального состояния щитовидной железы автор использует следующие показатели: вес щитовидной железы, цвет, консистенция, размер фолликулов, состояние коллоида, высота фолликулярного эпителия, объемная доля компонентов железы. В результате исследование показало, что ладыгинозид повышает активность щитовидной железы. Хедерагенин аналогично повышает морфофункциональное состояние щитовидной железы. В заключение, данное исследование показало, что и ладыгинозид, и хедерагенин повышают морфофункциональную активность щитовидной железы. Подводя итог, можно сказать, что хедерагенин является активным веществом ладыгинозида.

Введение. Популярность терапии лекарственными препаратами – фитотерапия, на сегодняшний день остается на высоком уровне. Основой для неослабевающего интереса к природным веществам и препаратам, созданным на их основе, являются такие их уникальные свойства, как низкая токсичность, широкий спектр действия, органопротекторный, адаптогенный эффекты, минимальное количество побочных эффектов [1,9].

Ладыгинозид представляет собой сумму тритерпеновых гликозидов. Получен в лаборатории гликозидов Института химии растительных веществ АН РУз (зав.-чл.-корр. АН РУз, профессор Н.К.Абубакиров) из растения *Ladiginia bucharica*, произрастающего на территории Узбекистана. Хедерагенин является несахаристой частью - агликоном ладыгинозида, получен там же путем синтеза и считается возможным активным действующим началом. Для подтверждения данного предположения представилось интересным оценить морфофункциональный статус щитовидной железы при экспериментальном введении данных препаратов.

Целью настоящего исследования изучение влияния ладыгинозида и его агликона хедерагенина на морфофункциональное состояние щитовидной железы в эксперименте.

В связи с этим были поставлены **следующие задачи:**

1. Изучить действие перорального введения ладыгинозида на морфофункциональное состояние щитовидной железы.
2. Исследовать влияние хедерагенина на гистофизиологические показатели щитовидной железы.
3. Представить сравнительную оценку морфофункционального состояния щитовидной железы под влиянием хедерагенина и ладыгинозида.

Материал и методы исследования. Работа выполнена на 55 половозрелых беспородных самцах с исходным весом 2,1-3,0 кг на начало эксперимента. Все экспериментальные животные, согласно поставленным задачам исследования, поделены на группы. Животные 1-ой группы (18 кроликов) получали перорально ладыгинозид в дозе 0,002 г/кг веса. 2-ой группы (18 кроликов) – хедерагенин в той же дозировке, в 3-ю группу вошли 19 кроликов, составивших контроль. Кроме того, каждая группа делилась на 3 подгруппы, в соответствии со сроками эксперимента: 7, 15 и 30 суток. Забой животных производился на следующий день после введения исследуемых веществ. Эксперименты проводились в осенне-зимний период в условиях искусственного освещения с продолжительностью светового дня 10 часов.

После анатомической препаровки щитовидные железы фиксировали в 10% растворе нейтрального формалина, затем взвешивали на торсионных весах типа ВТ-500 с точностью до 1мг, в последующем кусочки проводили через батарею спиртов по обычной проводке, заливали в парафин с изготовлением срезов толщиной 5-10 мкм. Полученные срезы окрашивали гематоксилин-эозином, на РНК по Браше, на ДНК по Фельгену, проводилась ШИК-реакция по Мак-Манусу-Хочкису [2].

Морфофункциональная активность щитовидных желез оценивалась в соответствии с существующими рекомендациями [5,6,8]. Учитывались такие показатели, как вес щитовидной железы, ее цвет, отражающий степень кровенаполненности, консистенция. Большое внимание уделялось гистологической структуре щитовидной железы: размерам фолликулов, состоянию коллоида, интенсивности его окраски, ШИК-реакции, наличию вакуолей. Определялась высота фолликулярного эпителия, относительный объемный состав структурных компонентов железы: коллоида, эпителия фолликулов, межфолликулярного эпителия и стромы. Учитывались количество мелких, лишенных коллоида, фолликулов. Определялся индекс накопления коллоида – «Ф/Э» [7].

Средний диаметр фолликулов, мкм

«Ф/Э»

Удвоенная средняя высота фолликулярного эпителия, мкм

и совокупный морфофункциональный показатель (СМП) щитовидной железы [8].

Препараты, окрашенные гематоксилином и эозином, обрабатывались методом точечного счета при помощи окулярной сетки-вставки с 50 равноудаленными точками нулевой толщины. При увеличении $\times 420$ учитывались 50 точек в 10 полях зрения, т.е. по 500 в каждом наблюдении. Таким образом, были определены соотношения объемных процентов структурных компонентов щитовидной железы: коллоида, фолликулярного эпителия, межфолликулярного эпителия, стромы. Эти показатели использовались в качестве критериев оценки морфофункционального статуса щитовидной железы.

Результаты исследований и обсуждение. В контрольной группе исследования щитовидной железы интактных животных показало, что качественные и количественные показатели указывают на их нормальное строение и соответствует описаниям, приводимым в экспериментальных работах, выполненных ранее в нашем регионе.

Щитовидная железа животных, получавших ладыгинозид в течении 7 дней, характеризовались нарастанием их относительной массы. Качественные различия щитовидной железы этой группы от контроля проявляется снижением размеров фолликулов, изменением тинкториальных свойств интрафолликулярного коллоида в виде его разжижения, появления краевой вакуолизации, вследствие чего коллоид имел фестончатые края, местами встречаются фолликулы с «вспененным» коллоидом. Имело место увеличение высоты фолликулярного эпителия, нарастание относительного объема межфолликулярного эпителия и стромы. Последнее наблюдалось за счет сосудистого компонента, что свидетельствует об усилении активности железы [5]. Отмечено также снижение интенсивности окраски при использовании ШИФ-реактива, ядра тиреоцитов менее интенсивно окрашивались по Фельгену вследствие диффузного распределения зерен ДНК, РНК же выявлялась более отчетливо.

Изучение количественных показателей щитовидной железы кроликов, получавших ладыгинозид проводилось с учетом общепринятых рекомендаций [7,8]. В сравнении с животными контрольной группы, у экспериментальных кроликов было отмечено увеличение значения показателей, подъем которых свидетельствует о повышении морфофункциональной активности железы. Речь идет о таких показателях как, относительная масса щитовидной железы, высота фолликулярного эпителия, относительный объем фолликулярного эпителия, межфолликулярного эпителия и стромы, СМП. При этом отмечено и статистически значимое снижение тех из них, которые указывают на аналогичную направленность процесса (средний диаметр фолликулов, индекс накопления коллоида «Ф/Э»), относительный объем коллоида. Относительная объемная доля фолликулярного эпителия менялась незначительно, при этом доля межфолликулярного эпителия резко возрастала, что указывает на усиление пролиферации эпителия типичных тиреоцитов и активном новообразовании фолликулов. СМП железы, учитывающий изменения наиболее апробированных показателей гистофизиологического состояния, составляя 9,94 балла, превышает в 3,7 раза СМП контрольных животных.

При сроке эксперимента 15 дней происходит дальнейшее нарастание относительной массы железы до 1,34 мг/100г. Описанные ранее качественные изменения морфологии железы выявляются более отчетливо. Отмечены выраженные признаки гипертрофии фолликулярного эпителия и их ядер, что при количественной обработке проявляется в дальнейшем уменьшении «индекса накопления коллоида – Ф/Э», среднего диаметра фолликулов. Как и через 7 дней опыта относительный объем фолликулярного эпителия незначительно вырос и значительная разница выявлена по относительной доле нефолликулярного эпителия. СМП нарастает до 15,29 балла в среднем, отличаясь как от контрольных животных, у которых СМП равен 2,64, так и от предыдущей группы животных, у них этот показатель составляет 9,94 балла.

Качественных отличий гистологической структуры щитовидной железы через 15 и 30 суток воздействия ладыгинозидом не выявляется, количественные показатели приближались к своим максимальным значениям. Это касается таких показателей, как относительная масса железы, высота фолликулярного эпителия, СМП. Практически не изменяется объемное содержание фолликулярного эпителия, доля межфолликулярного эпителия продолжает нарастать. О повышении морфофункциональной активности органа свидетельствовало снижение показателей «Ф/Э», объемного содержания интрафолликулярного коллоида, диаметра фолликулов. Вышесказанное расценено как проявление дальнейшей активации, поскольку такие показатели, как высота эпителия фолликулярных тиреоцитов и их объемное содержание в щитовидной железе, являются наиболее тонкими показателями клеточной гипертрофии.

Хедерагенин, при введении в той же дозировке, что и ладыгинозид, вызывает качественно аналогичную динамику морфофункционального статуса щитовидной железы,

статистический анализ полученных результатов не выявляет статистически достоверной разницы между показателями в обеих экспериментальных группах.

В рамках обсуждения полученных результатов, с учетом данных литературы и результатов собственного исследования, следует отметить, что введение препаратов – ладыгинозида и хедерагенина, вызывает изменение показателей статуса щитовидной железы, свидетельствующих о нарастающей морфофункциональной активности. Перестройка структуры органа выявляется уже на 7-е сутки, еще более отчетливо она видна на 15-е сутки и достигает максимальной выраженности на 30-е сутки, что проявляется гипертрофией тиреоцитов, сформированных фолликулов и активным новообразованием последних, о чем свидетельствуют изменения объемного содержания фолликулярного и межфолликулярного эпителия в органе.

Полученные данные по показателям морфофункционального статуса щитовидной железы при введении хедерагенина позволяют, с определенной степенью обоснованности, говорить о том, что несахаристая часть ладыгинозида – агликон хедерагенин, являясь фармакологически активным компонентом, обуславливает, по-видимому, в числе многих других, и доказанные ранее антиатеросклеротические и гиполлипдемические свойства [3,4].

Заключение.

1. Введение ладыгинозида экспериментальным животным в исследуемой дозе вызывает перестройку щитовидной железы, свидетельствующую о повышении морфофункциональной активности органа через 7, 15 и 30 дней, при максимальной выраженности процесса на 30-й день эксперимента.

2. Ежедневное пероральное введение хедерагенина в дозе 0,002 г/кг вызывает сдвиги морфофункциональной активности аденогипофиза и щитовидной железы, аналогичное ладыгинозиду, позволяя считать хедерагенин фармакологически активным действующим началом ладыгинозида.

Литература:

1. Самбукова Т.В., Овчинников Б.В., Ганапольский В.П. и др. Перспективы использования фитопрепаратов в современной фармакологии // *Обзоры по клинической фармакологии и лекарственной терапии*. 2017. Т.15. № 2.С. 56-63. doi:10.17816/RCF15256-63
2. Меркулов Г.А. Курс патогистологической техники. Ленинград: Медицина, 1969.
3. Велиева З.С., Исмаилов И.И., Насыров М.М., и др. Краткие тез. Докл. III научно-практической конференции ученых медиков и врачей Андижанской области. Андижан. 1990.- с.32-33.
4. Дон А.Н., Мамадов Ю.М., Александров Н.Г. Гиполипдемические свойства новых тритерпеновых гликозидов. Актуальные проблемы патологии человека: Сборник научных трудов ТашГосМИ. Ташкент. 1990. С. 52.
5. Быков В.Л. Гистофизиология щитовидной железы в постнатальном онтогенезе. *Архив анатомии*. - 1979. -№3. -С. 80-95.
6. Хмельницкий О.К., Ступина А.С. Функциональная морфология эндокринной системы при атеросклерозе и старении. – М.: Медицина, 1989.
7. Г. Г. Автандилов. Медицинская морфометрия: Руководство/. - Москва: Медицина, 1990.
8. Чумаченко П.А. О совокупном морфофункциональном показателе активности щитовидной железы. *Архив патологии*. 1980.- т.8. - №4. - с. 84-86.
9. Ходжаева Д.Т., Хайдарова Д.К, Хайдаров Н.К. Влияние различных типов лечения на холенэргическую и FAS – опосредованную систему у больных хронической ишемией мозга с умеренными когнитивными расстройствами. *Халқаро илмий журнал «Биология ва тиббиёт муаммолари»* – Самарканд, 2014. – №4 (80). – С. 250-251.

**ОРГАНИЗАЦИЯ САМОСТОЯТЕЛЬНОЙ РАБОТЫ СТУДЕНТОВ В
МЕДИЦИНСКОМ ВУЗЕ, КАК НЕОБХОДИМЫЙ КОМПОНЕНТ
ФОРМИРОВАНИЯ КОМПЕТЕНЦИЙ ПРИ ИЗУЧЕНИИ НОРМАЛЬНОЙ
ФИЗИОЛОГИИ**

Мадазизова Д.Р., Рахманова Ш.Э.

старшие преподаватели кафедры “Физиология и патология” Ташкентского
государственного стоматологического института, madazizova72@mail.ru

АННОТАЦИЯ: обучение в высшем образовательном учреждении имеет свою специфику. Это касается всех аспектов учебного процесса, но в данной статье делается акцент на организации самостоятельной работы студентов на кафедре нормальной физиологии человека. При этом самостоятельная работа включает в себя и занятия в пределах кафедры с изучением натуральных препаратов, а также правильную организацию подготовки к занятиям вне учебного заведения, в том числе с использованием современных дистанционных методов обучения.

Ключевые слова: самостоятельная работа, студенты, мотивация, контроль.

**ORGANIZATION OF INDEPENDENT WORK OF STUDENTS AT A MEDICAL
UNIVERSITY, AS A NECESSARY COMPONENT FOR FORMING COMPETENCIES
IN STUDYING NORMAL PHYSIOLOGY**

Madazizova D.R., Rakhmanova Sh.E.

Senior Lecturers, Department of Physiology and Pathology, Tashkent State Dental Institute,
madazizova72@mail.ru

ABSTRACT: education in a higher educational institution has its own specifics. This applies to all aspects of the educational process, but this article focuses on the organization of independent work of students at the Department of Normal Human Physiology. At the same time, independent work includes classes within the department with the study of natural preparations, as well as the correct organization of preparation for classes outside the educational institution, including using modern distance learning methods.

Key words: self-work, students, motivation, control.

Актуальность. Самостоятельная работа - это один из видов учебной деятельности студентов в процессе освоения образовательных программ высшего медицинского образования, осуществляемой самостоятельно в библиотеке, научной лаборатории, в домашних условиях и т.д. с использованием различных средств и методов обучения и источников информации.

Самостоятельная работа способствует формированию у студентов готовности к самообразованию, создает базу непрерывного образования, дает возможность повышать свою квалификацию, быть сознательным и активным профессионалом. Значение самообразования в формировании профессиональной компетентности (ПК) будущих врачей стоматологов, необходимо подчеркнуть, самостоятельная деятельность нельзя заменить никаким воздействием извне, никакими инструкциями, наставлениями, убеждениями, а также нельзя их сравнить по эффективности. С уверенностью можно

сказать, что основная работа, связанная с овладением знаний, прodelывается самостоятельно самими студентами.

Самостоятельная работа - это усвоение знаний и умений, осуществляемая без непосредственного участия преподавателя. Современный поток информации требует от нынешних студентов овладения новых умений и навыков работы, которые необходимо сформировать к началу профессиональной деятельности. Индивидуальные задания направлены на расширение кругозора студентов, на углубление их знаний, на развитие умений исследовательской деятельности, на проявление элементов творчества. Для самостоятельного изучения предлагаются вопросы по темам, которые не рассматриваются на аудиторных занятиях или рассматриваются недостаточно.

Самостоятельная работа помогает развить мыслительные умения и навыки, предполагает проявление инициативы студентов в процессе освоения материала. Образовательные стандарты способствуют развитию именно самостоятельной работы, т.к. уменьшились аудиторные часы по физиологии. Таким образом, самостоятельная работа считается одним из главных условий для подготовки грамотного врача.

Цель. Для достаточно грамотной организации самостоятельной работы нужно придерживаться несколько правил: формы самостоятельной работы должны быть доступными, студенты должны быть готовыми к выполнению этих заданий, нужен регулярный контроль над выполнением самостоятельных заданий, преподаватель должен не только контролировать, но и помогать в выполнении заданий.

Формы самостоятельной работы способствуют формированию у студентов общих и профессиональных компетенций.

Обучение в медицинском вузе имеет свои особенности, в частности на кафедре физиологии. Во время практических занятий студенты осваивают новую тему, при этом преподаватель объясняет новый материал, сопровождая демонстрацией мультимедийных программ или лабораторных работ. Занятия на кафедре физиологии проводятся один раз в неделю и строятся таким образом, что на первом часу занятия преподаватель опрашивает студентов по теме занятия, выставляет оценки, на втором часу выполняются лабораторные работы по теме, а на третьем часу занятия студенты самостоятельно оформляют протоколы и делают выводы проведенных лабораторных работ. Конечно, нужно учитывать, что за 40 минут студенты не смогут овладеть большим объемом нового материала, учитывая, что все новые термины представлены на латинском языке, которые усложняют задачу. А также, знания, полученные на занятии, без самостоятельной подготовки, забудутся достаточно быстро. Поэтому очень важно организовать самостоятельную подготовку на территории вуза.

После окончания основного учебного процесса, студенты могут приходить на кафедру и заниматься самостоятельно, непосредственно проводить опыты. При этом они могут консультироваться со своим или любым другим преподавателем, в том числе и дежурным преподавателем, если у них возникнут вопросы по данной теме.

Для качественного выполнения работы необходимо напомнить студентам правила планирования и реализации самостоятельной деятельности, т.е, прежде чем выполнить любую работу, нужно четко сформулировать цель предстоящей деятельности, подумать и до конца осознать, почему студент будет это делать, для чего это нужно, оценить и проанализировать возможные пути достижения цели, постараться учесть все варианты и выбрать наилучший, взвесив все условия, наметить промежуточные этапы предстоящей работы, определить время выполнения каждого этапа, во время реализации плана постоянно контролировать себя и свою деятельность, корректировать работу с учетом получаемых результатов, по окончании работы проанализировать ее результаты, оценить степень их совпадения с поставленной целью, учитывать сделанные ошибки, чтобы избежать их в будущем.

В домашних условиях студенты могут осваивать новый материал при помощи платформы Moodle, который активно используется при обучении студентов на кафедре

физиологии. На платформе Moodle, студенты могут задавать вопросы и получать на них ответы. Кроме того, для проверки уровня новых знаний, студентам предлагаются решить тесты в этой платформе, после прохождения которого студент может посмотреть свою оценку, а также ошибочные и правильные ответы, данные на заданные вопросы. Помимо этого, на платформе Moodle размещен глоссарий по теме занятия, а также список контрольных вопросов и практических навыков по текущей теме занятия, которые должен знать каждый студент на кафедре физиологии.

Результаты. В результате самостоятельной работы у студента должны развиваться такие умения, как умение учиться самостоятельно, принимать решения, проводить исследования, осуществлять и организовывать коммуникацию, формулировать получаемые результаты, переопределять цели дальнейшей работы, корректировать свое образовательное направление.

На протяжении всей самостоятельной работы студентов в роли координатора действий и консультанта должен выступать педагог.

Заключение. Таким образом, организация самостоятельной подготовки является многоэтапной, которая включает в себя разнообразные методики преподавания, работа, направленная на повышение уровня знаний студентов.

Литература/References:

1. Насонова Н.А. [и др.]. Роль воспитательной работы в медицинском вузе в формировании нравственного облика врача//Инновационные обучающие технологии в медицине: сб. матер. Республиканской научно-практической конф. с международным участием. - 2017. - С. 356-357.

2. Козловский А.А., Козловская М.М., Мельник С.Н. «Организация внеаудиторной самостоятельной работы студентов в медицинских вузах» Учебно-методическое пособие для студентов медицинских вузов, клинических ординаторов, аспирантов, врачей-интернов. Гомель. ГомГМУ. 2014

3. Писарев Н.Н. [и др.]. Стиль педагогического общения преподавателя и студентов//Однораловские морфологические чтения: сб. научн. тр., посвящ. 120-летию со дня рождения проф. Н.И.Одноралова и 100-летию ВГМУ им. Н.Н.Бурденко. - 2018. - С. 210-212.

4. Фетисов С.О., Карандеева А.М., Соболева М.Ю. Проблемы формирования профессиональных компетенций в процессе самостоятельной работе студентов, обучающихся на иностранном языке//Медицинское образование XXI века: компетентностный подход и его реализация в системе непрерывного медицинского и фармацевтического образования: Сб. матер. Республиканской научно-практич. конф. с международн. участ. - Витебский гос. мед. ун-т, 2017. - С. 477-479.

5. Гладилина Г.А. Использование информационно-коммуникационных технологий в формировании профессиональных компетенций студентов при организации самостоятельной работы. <http://jdanova-ren.narod.ru/obob/gladilina.htm>

6. Ходжаева Д.Т., Хайдарова Д.К., Хайдарова Н.К. Рекомендации по снижению депрессивных и тревожных расстройств в условиях карантина по коронавирусной инфекции. Услубий – тавсиянома. Бухоро-2020.

УДК: 66.091.2-615.276

THE REACTION OF SUBSTITUTED BENZOYLISOTHIOCYANATES WITH METHIONINE AND STUDY OF THE ANTI-INFLAMMATORY ACTIVITY OF THE SYNTHESIZED COMPOUNDS

Abduvakilov J. U.^a Baltabaev U.A.^b,

a) Samarkand State Medical Institute, 18, Amir Temur street, Samarkand, Uzbekistan.

b) Tashkent state dental institute. 103, Mahtumkuli street, Tashkent, Uzbekistan.


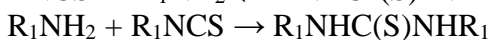
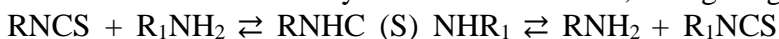
Abstract: The thiourea derivatives were synthesized by the reaction of substituted benzoyl isothiocyanates and α -amino acid – methionine in a dimethylformamide medium. The anti-inflammatory activity of the obtained compounds was studied. It has been established that N-(meta-iodobenzoyl) –NI–methionylthiourea has a much greater latitude of anti-inflammatory action and is of undoubted practical interest.

Keywords. thiourea; benzoyl isothiocyanate; α -Amino acids; methionine; methionylthiourea Inflammation; anti-inflammatory activities.

РЕАКЦИЯ ЗАМЕЩЕННЫХ БЕНЗОИЛИЗОТИОЦИАНАТОВ С МЕТИОНИНОМ И ИЗУЧЕНИЕ ПРОТИВОВОСПАЛИТЕЛЬНОЙ АКТИВНОСТИ СИНТЕЗИРОВАННЫХ СОЕДИНЕНИЙ.

Ж.У. Абдувакилов, У.А. Балтабаев

Introduction. The reaction of primary amines with isothiocyanates usually results in unsymmetrical 1,3-disubstituted thioureas. However, according to some data [1-3], the condensation of heterocyclic amines with AITC with longer heating is ambiguous: along with asymmetrically 1,3-disubstituted thioureas, symmetrically 1,3-disubstituted thioureas are formed. Symmetrical substituted thioureas, apparently, are products of secondary transformations of the formed asymmetric thioureas, the cleavage of which leads to the accumulation of two different amines and two different isothiocyanates in the mixture, then giving two symmetric thioureas:



The driving force behind this transformation is the difference in the basicity of the amines RNH_2 and R_1NH_2 , on the one hand, and the reactivity of amines and aryl isothiocyanates, on the other. The ratio of the reaction products depends on the stability of the initially formed thiourea derivative.

Considering that α -amino acids are non-toxic, have very interesting and diverse properties [4-6] and are, along with proteins, natural constituents of food products, we decided to carry out the synthesis of thiourea derivatives based on amino acids.

For the synthesis of thiourea derivatives, prolonged heating is often required, and the product yield is usually low [7-9]. One of the main tasks of our study is the development of new methods for the preparation of thiourea derivatives based on α -amino acids with a high yield of the target product while reducing the duration of the synthesis time and identifying new biological properties among them.

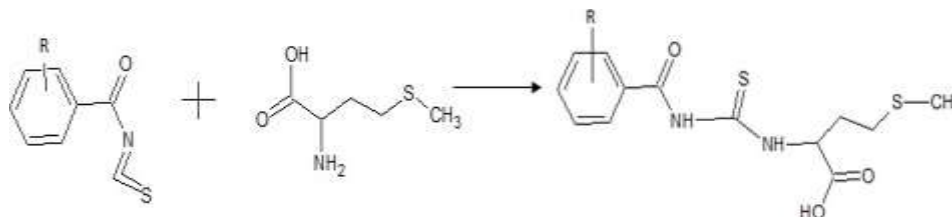
In the literature [10], methods for obtaining substituted thioureas based on various amino acids are given.

Synthesis processes involving substituted aryl isothiocyanates with α -amino acids have not been previously studied. This determined the need to develop new reaction methods in order to obtain thiourea derivatives and to increase the yield of products, to study the patterns of such reactions, to reveal the biological activity of the synthesized compounds, in order to increase the arsenal of biologically active substances, to make judgments about the reaction mechanism for the formation of substituted thioureas.

It is known that among thiourea derivatives there are physiologically active compounds that have antimicrobial, anti-tuberculosis, antiulcer and anti-inflammatory activity [11-20].

Materials and methods

In order to obtain compounds with anti-inflammatory properties, we synthesized thiourea derivatives by the reaction of substituted benzoyl isothiocyanates with an α -amino acid - methionine in dimethylformamide according to the scheme:



Experimental part. N- (para-bromobenzoyl) - N1 - methionylthiourea (VI). A solution consisting of 1.64 g (0.011 mol) of methionine in 20 ml of dimethylformamide is placed into a four-necked flask with a capacity of 250 ml, equipped with a reflux condenser with a calcium chloride tube, an auto-stirrer, a thermometer, and a dropping funnel, heated to a temperature of 55-60 ° C, and added dropwise 2.42 g (0.01 mol) of para-bromobenzoyl isothiocyanate in 20 ml of dimethylformamide. The reaction mixture is kept for 5 hours at a temperature of 85 ° C.

At the end of the reaction, the mixture is cooled and 150-200 ml of water is added. The formed precipitate is filtered off, washed with water and 10% hydrochloric acid solution. The resulting product is dried at a temperature of 40-50 ° C. N- (para - bromobenzoyl) -N1 - methionylthiourea recrystallized from benzene has a melting point of 214–215 ° C in 2.8 g yield (60% of theory). The completeness of the purification is controlled by TLC on alumina. The rest of the compounds (I – V, VII – XII) were obtained in a similar way.

Results and discussion. The obtained compounds I – XII (Table 1) are white crystals, soluble in most organic solvents and insoluble in water.

The structure of the synthesized compounds was confirmed by analytical data and IR spectroscopy.

The IR spectra have similar absorption bands characteristic of C = S, NH – CS, N – CS – N, CH = CH aryl, C = O, OH, NH and CH bonds. Thus, the IR spectrum of compound II has an absorption band at 1115 cm – 1, which is inherent in stretching vibrations of the C = S bond, an absorption band at 1330 cm – 1 indicates the presence of an N – CS – N bond, the band at 1480 cm – 1 corresponds to stretching vibrations of the NH – CS group. The CH = CH groups of phenyl are characterized by an absorption band at 1610 cm – 1. The absorption regions at 1710 cm – 1 and 1580 cm – 1 are characteristic of the C = O bond. For CH, OH and NH groups, absorption bands are characteristic in the region of 2930 cm – 1, 2610 cm – 1, 3400 cm – 1, respectively.

For example, in the IR spectrum of N- (meta-bromobenzoyl) - N1 - methionylthiourea (V), there is an absorption band of stretching vibrations of the C-Br bond in the region of 532 cm-1, there is an absorption band for the C = S group at 1069 cm-1, there are absorption bands characteristic of C – N bonds in the region of 1302 cm-1, for N-C (S) -N groups at 1181, 1287, 1302 cm-1 for NH-CS group at 1489 cm-1, for HC = CH groups of the phenyl radical in the region of 1610 cm – 1, for C = O bonds at 1570 cm – 1, for N – H groups at 3180, 3362 cm – 1.

It is known that thiourea derivatives, along with other types of pharmacological activity, exhibit an anti-inflammatory effect [12-14].

The study of the anti-inflammatory activity of compounds I – XII was carried out on white rats of both sexes weighing 140–180 g. Inflammation was caused by 1% formalin solution, which was injected under the aponeurosis of the ankle joint in an amount of 0.2 ml. The paw volume of rats was measured oncometrically 3 times before and 3, 6 hours after formalin administration.

The test compounds were administered orally using a metal probe in the form of a suspension in cottonseed oil at doses of 50, 100, and 200 mg / kg. The drugs were administered 1 before causing inflammation, that is, 2 hours before the introduction of formalin.

Physicochemical characteristics of thiourea derivatives of general formula

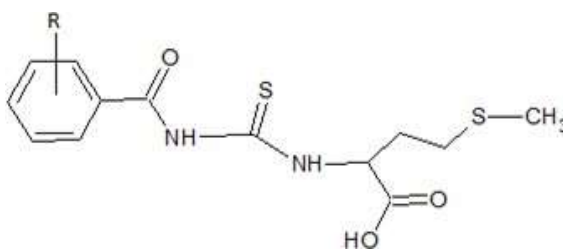


Table 1

№	-R	Output %	Melting temperature	R _f	Formula
I	2-Cl	72	148-9	0.75	C ₁₃ H ₁₅ N ₂ O ₃ S ₂ Cl
II	3-Cl	75	153-4	0.62	C ₁₃ H ₁₅ N ₂ O ₃ S ₂ Cl
III	4-Cl	82	161-2	0.83	C ₁₃ H ₁₅ N ₂ O ₃ S ₂ Cl
IV	2-Br	69	133-4	0.69	C ₁₃ H ₁₅ N ₂ O ₃ S ₂ Br
V	3-Br	72	174-5	0.64	C ₁₃ H ₁₅ N ₂ O ₃ S ₂ Br
VI	4-Br	78	214-5	0.73	C ₁₃ H ₁₅ N ₂ O ₃ S ₂ Br
VII	2-I	66	139-40	0.54	C ₁₃ H ₁₅ N ₂ O ₃ S ₂ I
VIII	3-I	70	172-3	0.75	C ₁₃ H ₁₅ N ₂ O ₃ S ₂ I
IX	4-I	74	185-6	0.68	C ₁₃ H ₁₅ N ₂ O ₃ S ₂ I
X	2-NO ₂	75	190-1	0.73	C ₁₃ H ₁₅ N ₂ O ₅ S ₂
XI	3-NO ₂	78	175-6	0.66	C ₁₃ H ₁₅ N ₂ O ₅ S ₂
XII	4-NO ₂	86	171-2	0.61	C ₁₃ H ₁₅ N ₂ O ₅ S ₂

For comparison, well-known anti-inflammatory drugs were taken - butadion (Butadion), indomethacin (Indometacin) and Voltaren (Voltaren). They have been used in doses that produce the most pronounced anti-inflammatory effect. (Table 2).

As a result of the studies carried out, it was found that all substances (I – XII) in certain doses exhibit a distinct anti-inflammatory activity. Among them, the compounds were comparatively less active, which, within the dose range of 50-200 mg / kg, reduce the intensity of the inflammatory process by about 17.5-25%. Compounds III, VII – XII have a stronger anti-inflammatory effect. In doses of 50-200 mg / kg, they suppress formalin edema by 27-45%. Compound VIII has a rather strong anti-inflammatory effect, so at doses of 50 and 100 mg / kg after 6 hours it suppresses inflammation by 71.6% and 79.1%, respectively. A further increase in the dose of the drug did not lead to a noticeable increase in the observed effect. While butadione at a dose of 100 mg / kg suppresses inflammation by 28.1%, indomethacin at a dose of 10 mg / kg by 36.4%, voltaren at a dose of 25 mg / kg by 43.2%.

The acute toxicity of the test compounds was determined by calculating the LD₅₀ according to the Litchfield and Wilcoxon method. White mice weighing 18–25 g were injected with the study drug orally. Each dose was tested in 6 animals. The experimental animals were observed for 24 hours.

Tests have shown that the LD₅₀ of the compounds is outside 2000mg / kg, while the LD₅₀ of butadione is 430mg / kg, indomethacin –47mg / kg, voltaren 370mg / kg.

Comparison of these data shows that test compound VIII was less toxic than butadione by 4.6 times, indomethacin by 42.6 times, and voltaren by 5.4 times.

Thus, it has been established that of the tested new thiourea derivatives, only compound VIII, that is, N- (meta-iodobenzoyl) –NI – methionylthiourea, has a significantly greater breadth of anti-inflammatory action and is of undoubted practical interest.

Table 2.

Anti-inflammatory activity of thiourea derivatives

Compound	Anti-inflammatory activity%	Acute toxicity LD50 mg / kg
I	21	>2000
II	17,5	>>
III	33,7	>>
IV	19,2	>>
V	25	>>
VI	28	>>
VII	38,5	>>
VIII	79,1	>>
IX	27	>>
X	36,1	>>
XI	39	>>
XII	45	>>
Butadion	28,1	430
Indometacin	36,4	47
Voltaren	43,2	370

Литература/References:

1. Galstukhova N.B., Shchukina M.N., Berzina I.M. Synthesis of thiourea derivatives V. Arylthiocarbamides // Journal of Organ Chemistry. 1967. V.3. S.2134-2139.
2. Novikov E.G., Tugarinova I.N. Selective di (β -oxyethylation) of diamines at the less basic amino group // Chemistry heterocycle. connect. 1968. T. 4. S. 281-283.
3. A.S. 1391041. N- (Methancarboxy) -N1-p-chlorobenzoylthiourea as an accelerator for vulcanization of a rubber compound / Makhsumov A.G., Baltabaev U.A., Tukhtamuradov Z.T., Asatov Kh., Sadetova Zh.M. - Applied. 12/23/85; No. 3969133; publ. 12/22/87.
4. Pat. 3825560. USA. N-monoacyl derivatives of arginine / Tadaomi S., Masahiro T., Kazuhiko Y., Ryonosuke Y., Yukiko S. - Appr. 06/28/71; publ. 07/23/74. // RZhKhim. 1975.9 R 492 P.
5. Berezin B.D., Berezin D. B. Course in modern organic chemistry. - M.: Higher school. 1999.768 p.
6. Application 55-620066. Japan. N- (2-substituted pyridyl-4) ureas and thioureas, a method for their preparation and growth regulators based on them /. Toshi-hiko O., Haruka I., Koichi S., Sajiro T. [Sato Susumu]. - Applied. 3.11.78; No. 53-135236; publ. 10.05.80. // RZhKhim. 981.20 0 393 P.
7. Jirman J., Kavalek J., Machacek V. Priprava substituovanych 1-benzoyl-thiomocovin transacylaci 1-acetyl-thiomocovin // Sb. ved. pr, VSCHT. Pardubice. 1987. V. 50. P.101-110.
8. Saczewski F. 2-Chloro-4.5-dihydroimidazole. Part IV. Reaction with aroyl isothiocyanates // Pol. J. Chem. 1988. V. 62. no. 7-12. P. 891-893.
9. Cejpek K., Volusek J., Velisek J. Reactions of allylisothiocyanate with alanine, glycine and several peptides in model systems // J. Agric Food Chem. 2000. Vol. 48. No. 8. P. 3560-3565.
10. Gorak O., Gorak F., Antituberculous properties of some derivatives of p-ethoxyphenylthiourea // Zhur. Honey. industry. 1963, Issue 2. Pp. 11-12.
11. Pat. 367 (RUz) 1- (p-chlorobenzoyl) -3- (carboxyethyl) -thiourea exhibiting anti-inflammatory activity // Baltabaev U.A., Makhsumov A.G., Zokirov U.B. // Official Bulletin. 1993. No. 2.

12. Baltabaev U.A., Makhsumov A.G., Zokirov U.B. Babaev I.D., Shukurlaev K.Sh. Anti-inflammatory activity of new aryl and aroylthioureas // Chem. pharmaceutical journal-Moscow. 2002. T.36. No. 2. P.24-26.
13. Baltabaev U.A., Dzhuraev A.D., Makhsumov A.G. New derivatives of thiourea and their biological activity // Zhur. Chemistry and chemical technology. –2007. # 1. Pp. 23–26.
14. Baltabaev U.A., Abdullaeva U.M., Kadyrova M.N., Ergasheva N.Sh. Reactions of derivatives of benzoyl isothiocyanates with α -amino acids // V International youth competition of scientific works "YOUTH IN SCIENCE: NEW ARGUMENTS" Russia, Lipetsk, November 10, 2016 pp. 82-85.
15. Mavlyanov I.R. Non-steroidal anti-inflammatory drugs: mechanism of action, the search for new effective and safe drugs. Medical journal of Uzbekistan. -2002.№1. S.94-97.
16. . Nasonov E.L Stomach damage associated with the use of non-steroidal anti-inflammatory drugs//Clin.Med. 2000. T.78. №3. S. 4-10.
17. Devineni, S.R., Golla, M., Chamathi, N.R., Meriga, B., Saddala, M.S., Asupathri, U.R. 2-Amino-2,3-dihydro-1H-2λ5-[1,3,2]diazaphospholo[4,5-b]pyridin-2-one-based urea and thiourea derivatives: Synthesis, molecular docking study and evaluation of anti-inflammatory and antimicrobial activities //(2016) Medicinal Chemistry Research, 25 (4), pp. 751-768. <https://www.scopus.com/inward/record.uri?id=2-s2.0-84959549710&doi=10.1007%2fs00044-016-1518-x&partnerID=40&md5=DOI:10.1007/s00044-016-1518-x>
18. 007%2fs00044-016-1518-x&partnerID=40&md5=DOI: 10.1007/s00044-016-1518-x
19. Moneer, A.A., Mohammed, K.O., El-Nassan, H.B. Synthesis of Novel Substituted Thiourea and Benzimidazole Derivatives Containing a Pyrazolone Ring as Anti-Inflammatory Agents. (2016) Chemical Biology and Drug Design, 87 (5), pp. 784-793.
20. Khodjieva D. T., Khaydarova D. K., Khaydarov N. K. Clinical and neuroimaging diagnostics of syringomyelia associated with Chiari malformation. International Journal of Pharmaceutical Research. 2021. P. 2418-2415

УДК: 616.211/.216-072.1-053.2

**ЮҚОРИ ЛАБ ВА ТАНГЛАЙИ ТУҒМА КЕМТИКЛИ БОЛАЛАРДА
БУРУН БЎШЛИҒИ ВА БУРУН ЁНДОШ БЎШЛИҚЛАРИ ПАТОЛОГИЯСИНИ
ЭНДОСКОПИК ТАШХИСЛАШ**

Маҳкамова Н.Е.¹, Набиева Ж.М.², Якубджанов Д.Д.¹

**¹Тошкент давлат стоматология институти, Оториноларингология кафедраси, ²ТТА
кўп тармоқли клиника маслаҳат поликликасининг
ЛОР касалликлар ва сурдалогия бўлими шифокори**

Мазкур ишда юқори лаб ва танглайи туғма кемтикли болаларда бурун ва бурун ёндош бўшлиқларини туғма нуқсонни жарроҳлик йўли билан даволаш босқичларида эндоскопик текшируви ўтказилган ва ҳар бир босқичдаги ҳолати батафсил ўрганилган. Бу ўз ўрнида бурун ва бурун ёндош бўшлиқларидаги патологик жараёнларни эрта босқичларда аниқлаш ва реабилитация муваффақиятни оширади.

Калит сўзлар: бурун ва бурун ёндош бўшлиқлари, эндоскопия, юқори лаб ва танглайи туғма кемтиги, болалар

В данной работе было проведено подробное эндоскопическое исследование полости носа и придаточных пазух носа у детей с врожденной расщелиной верхней губы и неба на этапах хирургического лечения врожденных пороков для определения влияния, данного аномалия на развития патологии в этих органах. Это, в свою очередь, увеличивает успешность раннего выявления и реабилитации патологических процессов в полости носа и придаточных пазух носа.

Ключевые слова: носовая полость, придаточный пазухи носа, эндоскопия, врожденная расщелина верхней губы и неба, дети.

Туғма юқори лаб ва танглай кемтикли (ТЛТК) болалар сонининг ўсиб бораётганини ҳисобга олиб, турли ихтисосликдаги шифокорларнинг ушбу контингентни даволаш ва реабилитация қилишга қизиқиши йилдан-йилга ортиб бормоқда. Ҳозирги вақтда бундай аномалияли болаларни олиб бориш алгоритмлари асосан юз-жағ жарроҳлари учун ишлаб чиқилган ва ЛОР аъзоларининг патологиясига эса эътибор кам. ТЛТКли болаларнинг муаммоларига бағишланган бир нечта нашрларда ҳаётининг биринчи кунларидан бошлаб ва болаликнинг барча даврларида ЛОР аъзоларидаги сезиларли ўзгаришлар тасвирланган. Бу шуни кўрсатадики, юз-жағ жарроҳлари томонидан амалга ошириладиган туғма нуқсонларни жарроҳлик йўли билан бартараф қилиш ЛОР аъзолари патологияси муаммосини тўлиқ ҳал этмайди ва амбулатор шифокорларини ушбу контингентдаги болаларнинг патогенезини тушунмасликлари уларни олиб бориш тактикасини нотўғри танлашга олиб келади.

Турли ёш даврларида ТЛТК бўлган болаларда ЛОР аъзоларининг ҳолатини батафсил ўрганиш ва туғма нуқсонларни жарроҳлик йўли билан даволаш босқичларини уларнинг ҳолатига таъсирини аниқлаш бундай аномалияли болаларни текшириш, касалликни эрта босқичларда аниқлаш ва реабилитация муваффақиятни оширадиган адекват даволаш алгоритминини ишлаб чиқиш имконини беради.

Шу муносабат билан, тадқиқотимизнинг мақсади ТЛТКли болаларда туғма нуқсонни жарроҳлик даволашнинг ҳар бир босқичидан олдин ва кейин бурун бўшлиғи ва бурун ёндош бўшлиқларининг ҳолатини ўрганиш бўлди.

Текширув ишига 1 ойдан 18 ёшгача бўлган ТЛТК билан касалланган 78 нафар бемор (45 ўғил ва 33 қиз) киритилди, уларни текшириш ва даволаш ТТА клиникасининг ЛОР касалликлари бўлими ва ТДСИ болалар жарроҳлик стоматологияси бўлимларида 2018 йил сентябрдан 2021 йил майгача бўлган даврда амалга оширилди.

Жадвал 1

ТЛТКли болаларни туғма нуқсонни жарроҳлик даволаш амалиётини ўтказиш муддатлари

Жарроҳлик даволаш турлари	Жарроҳлик амалиёти ўтказилган боланинг ёши
Бирламчи хейлоринопластика	1,5-2 ой
Юмшоқ танглай паластикаси	6 ой
Қаттиқ танглай паластикаси	12 ой
Юқори жағ алвеолар ўсиғи остеопластикаси	8 ёш
Иккиламчи хейлоринопластика (ИХРП)	13 ёш

Чегараланган танглай кемтикли болалар туғма нуқсонни жарроҳлик даволашнинг баъзи босқичларини (бирламчи хейлоринопластика, юқори жағнинг алвеоляр ўсиғининг остеопластикаси, иккиламчи хейлоринопластика) ўтказишга ҳожат йўқ эди, аммо бу болаларни ЛОР аъзолари ҳолатини динамикада баҳолаш учун барча гуруҳлар киритилган.

Жадвал 2

Текширувдан ўтган болаларни гуруҳлар бўйича тақсимлаши

№ гуруҳлар	бемор ёши	кемтик турлари			ЖАМИ
		БТК *	ИТК **	ЧТК ***	

I	1 ойдан 4 ойгача	6 (45%)	2 (17,5%)	5 (37,5%)	13(100%)
II	8 ойдан 11 ойгача	4 (30%)	1 (12,5%)	8 (57,5%)	13(100%)
III	1,5ёшдан 7 ёшгача	6 (36%)	2 (10%)	9 (54%)	17(100%)
IV	8 ёшдан 12 ёшгача	7 (50%)	1 (7,5%)	6 (42,5%)	14(100%)
V	13ёшдан 17 ёшгача	6 (42,5%)	2 (17,5%)	5 (40%)	13(100%)
VI	3 ёшдан 7 ёшгача	ЯТК *****(n= 8 (100%))			8(100%)

*БТК – бир томонлама тўлиқ танглай кемтиги; ** ИТК – икки томонлама тўлиқ танглай кемтиги; ***ЧТК – чегараланган танглай кемтиги; **** ЯТК – яширин танглай кемтиги.

Текшириш усуллари.

- клиник (анамнез йиғиш, умумий кўрик, катамнез кузатувлар);
- инструментал (бурун бўшлиғи эндоскопияси (HEINEMANN MEDIZINTECHNIK, Германия) ва қаттиқ оптика (KARL STORZ, Германия) турли кўриш бурчаги билан 0°, 30°, 45°, 70°; диафаноскопия);
- нур текширувлари (бурун ёндош бўшлиқлари компютер текшируви).

Текширув натижалари:

I гуруҳ болаларини текшириш натижалари (n=13). Трансназал ва трансорал (танглай ёриғи орқали, оғриқсиз ва минимал инвазив) усуллардан фойдаланган ҳолда қаттиқ (турли кўриш бурчаклари билан) оптика ёрдамида эндоскопик текширув ўтказдик.

Бурун бўшлиғининг трансорал эндоскопиясининг мураккаб кўрсатма бўлиб бурун бўшлиғи тузилмаларини текширишга тўсқинлик қиладиган бурун тўсиғининг олдинги бўлимидаги қўпол қийшайишлар ҳисобланади. Бирламчи ҳейлоринопластикани ўтказишдан олдин беморларда иккала усулнинг натижаларини таққослаб кўрганимизда бурчаги 45° ва 70° бўлган қаттиқ эндоскопдан фойдаланган ҳолда ўтказилинган трансорал текширув усулнинг объективлигини (трансназалга алтернатив сифатида) кўрсатди.

Бирламчи ҳейлоринопластикадан олдин ГЛТКли болаларда ташқи бурун ва бурун бўшлиғи тузилмаларини баҳолаш бир ва икки томонлама тўлиқ танглай кемтикли барча болаларда ташқи бурун деформацияси аниқланди - кемтик томонида бурун қанотининг текисланиши, унинг асосини ташқи ва пастга силжиши ва бурун учининг кемтик томон силжиши билан деформацияси; бир томонлама тўлиқ танглай кемтиги бўлган барча болаларда - бурун тўсиғининг кемтикка қарама-қарши йўналишда қийшайиши; бурун тўсиғининг “S” шаклидаги қийшиқлиги; икки томонлама тўлиқ танглай кемтиги бўлган 2 (100%) беморда ва чегараланган танглай кемтиги бўлган 2 (40%) беморда кузатилган, қолганларида бурун тўсиғи ўртада жойлашган. Танглайда кемтик мавжудлиги ва аралаш нафас олиш, оғиздан бурун бўшлиғига овқатни ўтиши, ушбу гуруҳдаги барча беморларда ринитнинг сабаби бўлган.

Бир ва икки томонлама тўлиқ танглай кемтиги бўлган болаларда ҳаётининг 1,5 ойлигида амалга оширилган бирламчи ҳейлоринопластикадан сўнг 2 ойдан 4 ойликкача I гуруҳдаги беморларни текширишда аниқ ўзгаришлар фақат ташқи бурун томонида кузатилганлиги аниқланди.

II гуруҳ болаларини текшириш натижалари (n=13). Чегараланган, бир ва икки томонлама тўлиқ танглай кемтикли болаларни 6 ойлик даврида юмшоқ танглайнинг пластик жарроҳлик амалиёти ўтказилди, бунда юмшоқ танглай мускулларини ёнма-ён кўйиш ва ҳалқум ҳалқасини ҳосил қилиш таъминланади.

Бурун бўшлиғини трансорал эндоскопик текширувда ўтказилганда аралаш нафаснинг давом этиши, бурун бўшлиғига озиқ-овқат тушиши, бурун бўшлиғи ва юқори нафас йўллариининг шиллик қаватида яллиғланиш белгилари аниқланди.

III гуруҳдаги болаларда (n=17) бурун бўшлиғи ва бурун халқумнинг эндоскопик текшируви (трансазал усулига мувофиқ) қаттиқ танглайни пластикасидан кейин 1,5 ёшдан 7 ёшгача бўлган даврда ўтказилди. Бирламчи хейлоринопластикадан кейин ташқи буруннинг қолдиқ деформацияси ва бурун даҳлизининг чандиқли торайиши учта (50%) бир томонлама танглай тўлиқ кемтикли болалар ва икки томонлама танглай тўлиқ кемтиги бўлган барча болаларда (2, 100%) сақланиб қолганлиги аниқланди.

Бурун тўсиғининг ҳолати олдинги ҳолатини сақлаб қолди. Бир томонлама танглай тўлиқ кемтиги бўлган болаларда бурун тўсиғининг қийшиқлиги тесқари томонга йўналган. Танглай кемтигини пластикаси, оғиз ва буруннинг ажралиши туфайли ринит билан оғриган беморларнинг сони сезиларли даражада камайди (100% дан 22% гача).

IV гуруҳга киритилган 8 ёшдан 12 ёшгача бўлган беморларни текшириш натижалари (n=14). Юқори жағнинг алвеоляр ўсиғини остеопластика қилишдан олдин биз бурун тўсиғини қийшайиши ва сурункали вазомотор, гипертрофик ринитни бир томонлама танглай тўлиқ кемтикли барча болаларда (7, 100%), чегараланган танглай кемтикли болаларни 2тасида (33,33%) ташхис қўйдик. Бир ва икки томонлама танглай тўлиқ кемтикли болалар учун операциядан олдинги тайёргарлик сифатида ўтказилган бурун ёндош бўшлиқларининг КТ текшируви натижасига кўра, биз бир томонлама тўлиқ танглай кемтикли 3 (42,86%) болада юқори жағ бўшлиғида кисталарни; 2 (28,6%) болада юқори жағ бўшлиғининг полипоз синусити (гистологик текширув билан тасдиқланган) аниқладик. Бир томонлама танглай тўлиқ кемтикли болаларни тўрттасида (57,14%) ўрта бурун чиғаноғи олдинги учининг пневматизациясини (*concha bullosa*) кучайиши ва уларнинг 3 тасида (42,86%) бурун тўсиғининг қийшайиши ҳамда анамнезда такрорланувчи гайморитмоидит ташхисланган. Чегараланган танглай кемтиги бўлган 3та (50%) болада ўрта бурун чиғаноғининг олдинги учининг пневматизациясининг (*concha bullosa*) кучайиши кузатилди, уларнинг 2 тасида юқори жағ бўшлиғининг кистаси аниқланди. ТЛТКли барча болаларда бурун тўсиғи суяк тўқимасини орқа қисмида ривожланмаганлиги (қисқарган) аниқланди, бу бурун тўсиғини жарроҳлик даволашни режалаштиришда ҳисобга олиниши керак. Чегараланган танглай кемтиги бўлган 1 (16,67%) болада танглай нуқсони ва унга алоқадор ринит шаклланган. Бурун бўшлиғи ва бурун ёндош бўшлиқларнинг патологияси бўлган бир ва икки томонлама танглай тўлиқ кемтиги бўлган барча болалар, кўрсатмаларга кўра, юқори жағ алвеоляр ўсиғининг суяқларини пластикаси билан бир вақтда жарроҳлик муолажасида: септопластика ва пастки бурун чиғаноқларининг вазотомияси (бир томонлама танглай тўлиқ кемтиги билан 6 болаларда, 85,7%, икки томонлама танглай тўлиқ кемтиги билан 1 болада, 100%), ўрта чиғаноқни (*concha bullosa*) резекция қилиш (бир томонлама танглай тўлиқ кемтикли 3 бола, 42,86%) ўтказдик.

Юқори жағнинг алвеоляр ўсиғини остеопластика қилишдан сўнг бир томонлама тўлиқ танглай кемтикли 6 (85,7%) болада ва икки томонлама тўлиқ танглай кемтиги билан 1 нафар (100%) болада турли даражадаги бурун даҳлизининг торайиши, чандиқли деформацияси ва бир ёки икки томондан бурун қанотнинг ўлчами пасайиши аниқланган. Бир ва икки томонлама тўлиқ танглай кемтиги ва бурун тўсиғининг қийшайиши бўлган болалар сони камайди (3 киши, 37,5%), чунки бурун тўсиғини коррекцияси юқори жағ алвеоляр ўсиғи суягининг пластика қилиш билан бир вақтда амалга оширилган эди.

Чегараланган танглай кемтикли болаларда юқори жағнинг алвеоляр ўсиғини остеопластика қилинмаслигини ҳисобга олиб, алоҳида жарроҳлик муолажа сифатида бурун бўшлиғи ва бурун ёндош бўшлиқларидаги патологияларини даволаш амалга оширилди.

13 ёшдан 17 ёшгача бўлган (V гуруҳ, n=13) беморларда иккиламчи хейлоринопластикадан сўнг ташқи бурун ва бурун бўшлиғи тузилмаларини текширишда

ташки бурун шаклининг сезиларли яхшиланишини, бир ва икки томонлама танглай тўлик кемтигли болаларда бурун тўсиғи қийшайиши ва сурункали вазоматор ринит билан оғриган беморлар сонининг камайишини аниқладик. Бу иккиламчи хейлоринопластика билан бир вақтни ўзида септопластика ва пастки чиғаноқларнинг вазотомияси бажариш билан боғлиқ деб ҳисоблаймиз. Бир томонлама ва икки томонлама тўлик танглай кемтиги билан оғриган болаларда V босқич жарроҳлик даволашдан олдинги тайёргарлик сифатида амалга оширилган бурун ва бурун ёндош бўшлиқларнинг КТ текшируви натижасида аниқланган бурун (*concha bullosa*) ҳамда бурун ёндош бўшлиқлари (кисталар, полиплар) билан боғлиқ муаммолар, иккиламчи хейлоринопластика пайтида бартараф қилинди.

Чегараланган танглай кемтиги бўлган болаларда бурун тўсиғи олдинги ҳолатда қолди, чунки уларга жарроҳлик даволашнинг IV ва V босқичлари ўтказилмади. Юқори жағ алвеоляр ўсиғини остеопластикасига ва иккиламчи хейлоринопластика учун кўрсатмалар йўқлигини ҳисобга олган ҳолда, бурун тўсиғини коррекцияси режалаштирилган тартибда алоҳида жарроҳлик амалиёти сифатида амалга оширилди. Чегараланган танглай кемтиги ва бурун тўсиғининг қийшиқлиги бўлган 1 (20%) беморда полипоз гайморэтомидит аниқланган.

Хулоса: Тадқиқот натижалари шуни кўрсатдики, ташқи буруннинг деформацияси, бурун тўсиғининг қийшиқлиги ва ринит бир ва икки томонлама юқори лаб ва танглайни тўлик кемтиги бўлган барча болаларда мавжуд. Буруннинг шакли бирламчи хейлоринопластикадан кейин тикланади. Вело- ва уранопластикадан сўнг ринит билан касалланиш (85,5% дан 22% гача) камаяди, лекин бурун тўсиғининг қийшиқлиги бўлган беморларнинг фоизи юқориликча қолмоқда (60%). ТЛТК бўлган барча болаларда орқа қисмларда димоғ суягининг қисқариши мавжуд. Юқори жағнинг алвеоляр ўсиғини остеопластика қилиш ва бир вақтнинг ўзида септопластика ҳамда иккиламчи хейлоринопластика бурун тўсиғини қийшайиши бўлган болаларнинг фоизини (37,5%) камайтиради.

Литература/Адабиётлар /References

1. Абдураимов З.К., Махкамова Н.Э. Каттиқ ва юмшоқ танглайнинг туғма кемтиклариди ЛОР аъзолари патологияси // Сборник 2-ой научно-практической конференции «Дни молодых ученых» Ташкентского Государственного стоматологического института. 26 апреля 2016 года. С. 67-68.
2. Махкамова Н.Э. “Совершенствование методов диагностики и лечения тугоухости у детей с врожденной расщелиной неба” // Монография Ташкент. 2018, 195с.
3. Олимжонов Т.А., Эшбадалов Н.Х., Махкамова Н.Э. Состояние носовой полости и придаточных пазух носа у детей с врожденными расщелинами верхней губы и неба // Сборник научно-практической конференции “Дни молодых ученых” посвященный году Поддержки активного предпринимательства, инновационных идей и технологий. Ташкент -2018, С. 250-251
4. Bluestone C.D., Otteson T.D. Comprehensive Cleft Care. 2nd ed. CRC Press; 2016. Hearing disorders and middle ear disease in patients with cleft. Chapter 32. from: <https://www.ncbi.nlm.nih.gov/books/NBK536984/> 2021.
5. Heidsieck D.S., Smarius B.J., Oomen K.P., Breugem C.C. The role of the tensor veli palatini muscle in the development of cleft palate-associated middle ear problems. Clin Oral Investig 2016;20(7):1389–401 doi: 10.1007/s00784-016-1828-x
6. Logjes RJH, van den Aardweg MTA, Blezer MMJ et al (2017) Velopharyngeal insufficiency treated with levator muscle repositioning and unilateral myomucosal buccinator flap. J Cranio Maxillofac Surg. 10.1016/j.jcms.2016.10.012
7. Park T.S., Bae Y.C., Nam S.B. et al (2016) Postoperative speech outcomes and complications in submucous cleft palate patients. Arch Plast Surg. 10.5999/aps.2016.43.3.254
8. Madjidova Y.N., Alidjanova D.A., Khidoyatova D.N., Tojiev T.R., Khodjieva D.T., Khaydarova D. K., Khaydarov N. K. Characteristic and Identification of Autism Spectra

СТРАТЕГИЯ ЭФФЕКТИВНОГО ПРИМЕНЕНИЯ ЦИФРОВЫХ ТЕХНОЛОГИЙ В УПРАВЛЕНИИ ЗДРАВООХРАНЕНИЕМ

Ю.А. Козенко

ФГАОУ ВО «Волгоградский государственный университет»
д-р экон. наук, профессор кафедры менеджмента
Россия, Волгоград, проспект Университетский, 100
e-mail: kozenkoja@volsu.ru

Е.Н. Ярыгина

ФГБОУ ВО «Волгоградский государственный медицинский университет» Минздрава
России
к.м.н., доцент, заведующая кафедры хирургической стоматологии и челюстно-лицевой
хирургии
Россия, Волгоград, площадь Павших Борцов, 1
e-mail: elyarygina@yandex.ru

Т.Е. Козенко

ФГБОУ ВО «Волгоградский государственный медицинский университет» Минздрава
России
ассистент кафедры хирургической стоматологии и челюстно-лицевой хирургии
Россия, Волгоград, площадь Павших Борцов, 1
e-mail: tat.kozenko@yandex.ru

И.В.Химич

ФГБОУ ВО «Волгоградский государственный медицинский университет» Минздрава
России
к.м.н., доцент кафедры хирургической стоматологии и челюстно-лицевой хирургии
Россия, Волгоград, площадь Павших Борцов, 1
e-mail: khimich-ivan@rambler.ru

Краткая аннотация: несмотря на принимаемые попытки борьбы с новой коронавирусной инфекцией пандемия не прекращает свое развитие. В складывающихся условиях приобретает особую актуальность внедрение цифровых технологий в процессы организации управлением здравоохранения. Это призвано, чтобы максимально повысить эффективность менеджмента, как в первичном звене на амбулаторном стоматологическом приёме, так и при ведении пациента в стационаре. Доступность на сегодняшний день реализуемых вариантов, открывают уникальные возможности использования блокчейн-технологий, обеспечивающих при этом достижение наиболее эффективных принимаемых решений.

Ключевые слова: информационные технологии, блокчейн-технологии, искусственный интеллект, «Бережливая поликлиника», передовые современные информационные технологии, цифровая медицина.

STRATEGY OF EFFECTIVE APPLICATION OF DIGITAL TECHNOLOGIES IN HEALTHCARE MANAGEMENT

Yu.A. Kozenko

Volgograd State University,

Doctor of Economics, Professor of the Department of Management
Russia, Volgograd, prospekt Universitetskiy, 100
e-mail: kozenkoja@volsu.ru

E.N. Yarygina

Volgograd State Medical University of the Ministry of Health of the Russian Federation
Candidate of Medical Sciences, Associate Professor, Head of the Department of Surgical
Dentistry and Maxillofacial Surgery
Russia, Volgograd, Fallen Fighters Square, 1
e-mail: elyarygina@yandex.ru

T.E. Kozenko

Volgograd State Medical University of the Ministry of Health of the Russian Federation
Assistant of the Department of Surgical Dentistry and Maxillofacial Surgery
Russia, Volgograd, Fallen Fighters Square, 1
e-mail: tat.kozencko@yandex.ru

I.V.Khimich

Volgograd State Medical University of the Ministry of Health of the Russian Federation
Candidate of Medical Sciences, Associate Professor of the Department of Surgical Dentistry and
Maxillofacial Surgery
Russia, Volgograd, Fallen Fighters Square, 1
e-mail: khimich-ivan@rambler.ru

Abstract: despite the attempts made to combat the new coronavirus infection, its pandemic stops its development. In the current conditions, the introduction of digital technologies into the processes of organization by the health department is becoming particularly relevant. This is designed to maximize the effectiveness of management both in the primary link at an outpatient dental appointment and in the management of a patient in a hospital. The availability of currently implemented options opens up unique opportunities for the use of blockchain technologies, while ensuring the achievement of the most effective decisions.

Keywords: information technologies, blockchain technologies, artificial intelligence, "Lean polyclinic", advanced modern information technologies, digital medicine.

Постоянно происходящая мутация коронавирусной инфекции, связанное с не совсем правильным пониманием угрозы заражения со стороны как руководства большинства стран, так и населения, привело к тому, что весь мир уже второй год живёт в условиях пандемии. Это обстоятельство побуждает правительства различных государств принимать экстренные меры в различных сферах жизнедеятельности, в том числе и такой важной и неотъемлемой как здравоохранение. Не является исключением в этом процессе и руководство Российской Федерации. Процесс принятия законных и подзаконных актов ведётся непрерывно. Активно принимаются решения и по цифровой медицине[1]. Но на наш взгляд, этого бывает не достаточно. Кроме того, ряд принятых решений, призванных помочь работе врача, порой наоборот обрастает дополнительными бюрократическими требованиями на местах. К сожалению, внедрение новых цифровых методик пытаются встроить в уже существующий порядок ведения пациентов как на амбулаторном, так и на стационарном уровне, руководствуясь нормативными и регламентирующими актами, пришедшими к нам ещё из советского здравоохранения. Мы считаем такой подход крайне не верным, о чём и отмечали в наших статьях[2,3]. Анализируя происходящие изменения, которые происходят в мире и в стране в условиях пандемии COVID-19 мы предлагаем пути решения проблемы с применением новейших цифровых технологий в области здравоохранения. К этим технологиям относятся внедрение искусственного интеллекта

(ИИ) и применение блокчейн-технологий. В наших статьях мы актуализировали возможности блокчейн-технологии в организации лечебного процесса, показали его тесную взаимосвязь с искусственным интеллектом. Акцентировали внимание на том, что активное внедрение данных технологий позволит улучшить качество выявляемых заболеваний, обследование, проводимое лечение, контроль на всех этапах ведения пациента [4,5,6].

Авторами предлагается актуализировать важность внедрения в процессы организации и управления всем процессом ведения пациента цифровых технологий.

Как мы уже не однократно указывали, внедрение и разработка искусственного интеллекта в систему здравоохранения несомненно принесёт ряд положительных моментов. При первом же обращении пациента к врачу-хирургу стоматологу (например), уже на этапе внесения данных в систему «Инфоклиники», в работу должен включаться искусственный интеллект. При дальнейшем ведении пациента и внесении в электронную базу данных результатов обследования и назначаемого лечения, искусственный интеллект обязан будет анализировать информацию, составлять рекомендации для дальнейшей работы врача, руководствуясь уже имеющимися клиническими рекомендациями. Перечисленные этапы совместной работы врача и ИИ несут в себе некоторые риски, которые мы осязали в своей статье [7].

Для минимизации рисков нами предлагается сопровождать активное вовлечение в повседневную работу врачей всех уровней ИИ и цифровых технологий своевременным принятием законных и подзаконных актов, мониторить и прекращать действие устаревших нормативно-правовых документов. Всё это должно способствовать наиболее быстрому и максимально полному оказанию медицинской высококвалифицированной помощи пациентам.

Литература/References:

1. Приказ "Об утверждении порядка организации системы документооборота в сфере охраны здоровья в части ведения медицинской документации в форме электронных документов" (publication.pravo.gov.ru) – [http://publication.pravo.gov.ru/Document /view/0001202101120007](http://publication.pravo.gov.ru/Document/view/0001202101120007).
2. Бессонов И.П., Козенко Т.Е. Усовершенствование электронного документооборота в условиях стоматологической поликлиники//СТОМАТОЛОГИЯ - наука и практика,перспективы развития: материалы Всероссийской научно-практической конференции, посвящённой 80-ти летию кафедры общественного здоровья и здравоохранения и 20-ти летию Стоматологической поликлиники Волгоградского государственного медицинского университета (Волгоград,17 октября 2019.С.37-38.
- 3.Козенко Т.Е, Максютин И.А. Оптимизация времени приёма пациентов в условиях стоматологической поликлиники с помощью цифровых технологий//СТОМАТОЛОГИЯ - наука и практика,перспективы развития: материалы Всероссийской научно-практической конференции, посвящённой 80-ти летию кафедры общественного здоровья и здравоохранения и 20-ти летию Стоматологической поликлиники Волгоградского государственного медицинского университета (Волгоград,17 октября 2019.С.129-130.
4. Козенко Ю.А., Козенко Т.Е. Управление маршрутизацией лечебного процесса посредством блокчейн-технологий // Сибирская финансовая школа. – 2019. - № 3 (134). С. 25 – 27.
- 5.Козенко Ю.А., Козенко Т.Е. Менеджмент качества в обосновании приоритета амбулаторной стоматологической хирургической помощи в рамках программы «Бережливая поликлиника» / В сборнике : Проблемы устойчивого развития и эколого-экономической безопасности регионов // Материалы XV Всероссийской научно-практической конференции. г. Волжский, 9-10апреля 2020 г. С. 42-46.

6. Козенко Ю.А., Козенко Т.Е. Актуальность блокчейн-технологий в организации лечебного процесса в условиях пандемии COVID-19// Сибирская финансовая школа. – 2021. - № 1/141. С. 87 – 88.
7. Козенко Ю.А., Козенко Т.Е. Роль искусственного интеллекта в построении цифровой медицины// Сибирская финансовая школа. – 2020. - № 1/137. С. 83 – 86.

УДК: 316.6-159.92:[316/648-053.7

СОЦИАЛЬНО-ПСИХОЛОГИЧЕСКИЕ АСПЕКТЫ РАЗВИТИЯ САМОСОЗНАНИЯ У ПОДРОСТКОВ

Сирожиддинова З.М.

Ташкентский государственный стоматологический институт
Узбекистан, Ташкент

В статье рассматриваются факторы развития самосознания подростков, показана специфичность влияния средового окружения на формирование критериев самооценки, обозначены этапы развития самосознания и предпосылки успешного развития личности.

Ключевые слова: Парадоксальный, познать себя, самооценивания, адаптивность.

SOCIO-PSYCHOLOGICAL ASPECTS OF SELF-CONSCIOUSNESS DEVELOPMENT IN ADOLESCENTS

Sirozhiddinova Z.M.

Tashkent State Dental Institute
Uzbekistan, Tashkent

The article examines the factors of the development of self-awareness of adolescents, shows the specificity of the influence of the environment on the formation of self-assessment criteria, indicates the stages of development of self-awareness and the prerequisites for successful development of personality.

Key words: Paradoxical, know yourself, self-assessment, adaptability.

Подростковый возраст – это остро и динамично протекающий период между детством и юностью, в котором выпукло переплетаются противоречивые тенденции. Парадоксальный характер личностной нестабильности подростка проявляется зачастую в контрастных тонах: позитивных и негативных проявлениях, дисгармоничности в строении личности, протестующем и импульсивном характере поведения, обусловленных в значительной мере глобальной физиологической перестройкой организма, переходом подростка на новую социальную позицию, в которой формируется его отношение к себе как к члену общества.

Стремление подростка познать себя, свои особенности и возможности, осознать свою индивидуальность и неповторимость через сравнение себя с другими людьми знаменует переход к новому этапу развития самосознания, повышению значимости Я-концепции – центрального личностного новообразования, характеризующегося формированием системы представлений и самооценок.

Существенной чертой подростка становится обращение к своему внутреннему миру, переход от взгляда «извне» к собственному взгляду «изнутри» от непосредственного копирования оценки окружающих к самооценке, к поиску внутренних критериев самооценивания, что свидетельствует об актуализации процесса самопознания.

Интересы подростка фокусируются на изменениях собственного внешнего облика, взаимоотношениях с личностным окружением, рефлексии собственных черт и поступков, осознании различий между реальным и идеальным «Я».

Чем раньше подросток начинает оценивать себя, тем ниже его самооценка: повышенная самокритичность подростков в значительной степени обусловлена

расхожестью критериев оценок взрослых (родителей, учителей, родственников и др.) и сверстников, неудовлетворенной потребностью в признании своих качеств и достижений, доминированием стереотипных представлений типичного окружения.

Заниженная самооценка проявляется (чаще всего у младших подростков) в отрицательных характеристиках собственных черт и форм поведения, признании своих реальных и мнимых недостатков. Подростки в качестве позитивных обычно признают единичные черты своего «Я» (Фельдштейн Д.И., 1989).

Противоречия и сложности, связанные с рефлексивной недостаточностью, примирительная скромность и установки, соответствующие заниженному личностному статусу подростка сопровождаются негативным эмоциональным фоном: астеничностью состояний, ощущением одиночества, депрессивностью, беспокойством, аффективностью, фрустрацией.

Заниженная самооценка подростков часто является следствием неправильного семейного воспитания: нередко подростки считают себя неудачниками, а свои успехи рассматривают как результат счастливой случайности.

Между тем, обостренная базовая потребность подростка в признании требует своего удовлетворения в форме завышенных притязаний и гиперкомпенсации низкого статуса – заявить о себе, проявить себя в качестве лидера, показать себя с другой стороны.

Общение со сверстниками, являющееся ведущей деятельностью подросткового возраста, во многом удовлетворяет потребность подростка в признании и сопровождается повышенной конформностью к ценностям и нормам, установкам, стереотипным представлениям группы сверстников. (Практическая психология образования. М., 1998.).

Таким образом, в раннем подростковом возрасте самооценка характеризуется неустойчивостью, противоречивостью и формируется в соответствии с мнением окружающих, что позволяет говорить об отсутствии четких, объективных критериев оценки собственной личности подростком.

В процессе дальнейшего физического, интеллектуального, нравственного развития уровень самооценки подростка также возрастает и положительно влияет на развитие всех жизненных сфер личности.

Одним из действенных средств формирования самосознания, осмысления реального «я» подростка является интимный дневник – личностные представления о событиях, переживаниях повседневной жизни, который способствует выработке личностной позиции, реализует потребность в рефлексии, самопознании, самовоспитании, придает значимость личности подростка. Ведение дневника способствует катарсису (излияние эмоций, очищение), а размышления о проблемных жизненных, учебных ситуациях мотивируют выработку самостоятельных взглядов и суждений.

Мотивы самопознания обусловлены внешними (социальными) и внутренними (физическими, когнитивными и др.) факторами развития. Активизация процесса самопознания тесно связана прежде всего с оценкой себя в глазах сверстников. Подростки осознают свою индивидуальность, уникальность (непохожесть на других), принадлежность к той или иной этнической, социальной группе, необходимость ассимилирования к ценностям и стандартам типичного для них средового окружения.

С развитием познания усложняется, обогащается процесс самовосприятия подростков, активизируется потребность в самоутверждении, самоопределении в сфере обитания, что способствует интеграции целостного личностного образования. В позднем подростковом возрасте формируются относительно четкие, ясные представления о личностном и общественном статусе подростка, более устойчивым и целостным становится его характер, развивается интеллект, вырабатывается самостоятельность в выборе форм поведения, соответствующих социальным нормам и правилам поведения.

Противоречия подростковой «Я – концепции» придают стимулирующий, диалектический характер развитию его личности. Важными предпосылками успешного прохождения подростками тернистого пубертатного периода являются:

- освоение новых, формирующихся представлений о своей внешности, физическом «Я», развитие тела по женскому и мужскому типу;
- осмысление мужских и женских ролей, половозрастная идентификация;
- формирование отношения к другому полу, в котором половое влечение не занимает доминирующее положение (Божович Л.И., 1979.).

Социальное развитие характеризуется вновь приобретенным статусом подростка в обществе, изменением структуры межличностных отношений, осознанием подростком отношения к себе как к личности, члену группы, общества, вхождением в мир взрослых, которое предполагает:

- сравнение себя с взрослыми, обнаружение схожести и различий с точки зрения собственных критериев, исполнение новых социальных ролей;
- стремление к «внешней» взрослости, подражание значимым для подростка людям (положительные и отрицательные привычки, особенности лексики, манеры поведения взрослых, развлечения, досуг);
- равнение на настоящего мужчину, демонстрация мужества, воли, силы, смелости, настойчивости вплоть до крайности: совершение отчаянных, безрассудных, асоциальных поступков;
- жажда приобщения к делам и отношениям взрослых, сотрудничество с взрослыми в разных сферах деятельности, желание обрести профессиональные навыки, нести социальную ответственность, реализация потребностей в общественном признании, быть независимым в материальных средствах;
- повышение мотивации в сфере познавательной деятельности, стремление к обогащению знаний в области науки, искусства, самообразование (Сосновский Б.А. М., 2009).

Исследователями обозначены три ступени формирования самосознания: первая ступень связана с индивидуально-психологическими особенностями (общая конституция, психосоматические процессы, чувствительность, биохимические, биофизические, биоэнергетические показатели, внешний облик); вторая - определяется как личностная и характеризуется особенностями подростковой деятельности, мотивационной сферы, направленности личности подростка и жизненного самоопределения; третья ступень – это поведенческие нормы подростков, их адаптивность в средовом окружении, особенности формирования мировоззрения, нравственных идеалов, приобщение к национальным культурным традициям, обычаям, воздействие социальных институтов: семьи, школы, детских формальных объединений, СМИ, религии.

Все стадии формирования самосознания достойны широкого обсуждения, между тем, неоспорим тот факт, что третья ступень наиболее подвержена влиянию семьи, так как именно в семейной микросреде при адекватном родительском отношении повышается самооценка подростка, формируется самоуважение к себе как равноправному члену общества.

Литература/References:

1. Фельдштейн Д.И. Особенности стадий развития личности на примере подросткового возраста // Психология развития личности в онтогенезе. – М., 1989.
2. Практическая психология образования: Учебник для студентов высших и средних специальных учебных заведений. // Под ред. И.В.Дубровиной. – М.: Ц «Сфера», 1998.
3. Психология: Учебник для Педагогических вузов/Под ред. Б.А.Сосновского – М.: Высшее образование, 2009.
4. Кон И.С. Психология ранней юности – М.: Просвещение, 1989.
5. Божович Л.И., Этапы формирования личности в онтогенезе. // «Вопросы психологии», 1979, №2,4.

6. Хайдарова Д.К., Ходжаева Д.Т. Наука и общество от теории к практике. Монография. Ставрополь “Логос” 2016
7. Хайдарова Д.К., Ходжаева Д.Т. Наука о человеке- от Авиценны до современности. Монография – Бухара- 2018.

УДК: 61.68:578.834.1-004.056.5

ЗАЩИТЫ ДАННЫХ В ПЕРИОД ПАНДЕМИИ COVID-19

Атамуратова Феруза Садуллаевна¹, Рахманова Сарвиноз²

Ташкентская медицинская академия, Узбекистан, Ташкент

1. Доцент кафедры Социальных наук

fatamur@mail.ru

2. Рахманова Сарвиноз

[Студентка 6 курса лечебного факультета](#)

srahmanova014@gmail.com

Аннотация. Ни для кого не секрет, что с развитием информационных технологий, обострились многие этические проблемы биомедицины. Особенно это касается вопроса врачебной тайны, защиты данных пациента.

Цифровая медицина, особенно в чрезвычайных ситуациях, ставит противоположное требование - разглашать все данные о течении заболевания в целях уменьшения дальнейшего его распространения. В период пандемии COVID-19, каждый день в СМИ мы читаем или смотрим видео со всего мира о заболевших людях и о том, как протекают их болезни. Защита конфиденциальности персональных данных, информирование и программная поддержка пользователя, обоснованность применения мобильных медицинских приложений, относятся к числу важных с этической точки зрения телемедицины и этических проблем. Многие люди конечно же не хотят, чтобы его личные данные становились центром обсуждения. С другой стороны, сбор, хранение, распространение и дальнейшая обработка некоторых данных могут способствовать ограничению распространения вируса. Найти баланс в этой нелегкой ситуации очень сложно. Поэтому, считаем, необходимо пересмотреть многие этические проблемы в чрезвычайных условиях и разработать новые аргументы в пользу прав человека.

Ключевые слова. COVID-19, пандемия, утечка данных, этика, врачебная тайна

Ни для кого не секрет, что с развитием информационных технологий, обострились многие этические проблемы биомедицины. Особенно это касается вопроса врачебной тайны, защиты данных пациента. Еще великий Гиппократ в своей «Клятве» писал, «... Что бы при лечении — а также и без лечения — я ни увидел или ни услышал касательно жизни людской из того, что не следует когда-либо разглашать, я умолчу о том, считая подобные вещи тайной...» [1].

Понятие «врачебной тайны» сегодня широко используется в юриспруденции и медицине. Врачебная тайна - медицинское, правовое, социально-этическое понятие, представляющее собой запрет медицинскому работнику сообщать третьим лицам информацию о состоянии здоровья пациента, диагнозе, результатах обследования, самом факте обращения за медицинской помощью и сведениях о личной жизни, полученных при обследовании и лечении [2]. Врачебная тайна защищает права пациента и охраняется законом. В частности, в Законе Республики Узбекистан “Об охране здоровья граждан” в

статье 45 регламентируется, что «Информация о факте обращения за медицинской помощью, состоянии здоровья гражданина, диагнозе его заболевания и иные сведения, полученные при его обследовании и лечении, составляют врачебную тайну» [3]. Кроме выше перечисленного, согласно законодательству Республики Узбекистан, во врачебную тайну следует отнести персональные данные пациента начиная от ФИО, информации о дате и месте рождения, антропометрических показателей (рост, вес), фотографий, места жительства, контактных номеров, и до сведений о болезнях, результатов анализов и методов лечения. Разглашать врачебную тайну запрещено даже после смерти пациента. При этом медицинские учреждения обязаны хранить данные о здоровье каждого обратившегося человека в виде медицинской карты. Человек, обращаясь в медицинское учреждение и разглашая всю информацию о себе должен быть уверен, что его данные будут сохранены конфиденциально. Следует обратить внимание, что сохранение врачебной тайны является моральной обязанностью врача. Ее незаконное разглашение - признак профессиональной непригодности или неопытности данного врача.

В век информационных технологий, развития «цифрового здравоохранения» и «цифровой медицины» вопрос «врачебной тайны», особенно, касающийся защиты данных пациента стал большой проблемой. Сегодня информационные технологии в деятельности медицинских организаций охватывают практически все стороны их деятельности, включая управление ресурсами, лечебным процессом и оказание медицинской помощи.

Информационные технологии в медицине дают возможность проводить качественное наблюдение за состоянием пациентов. Ведение электронных медицинских карт позволяет сократить время сотрудников клиник, потраченное на оформление различных бланков. Вся информация о пациенте представлена в одном документе, доступном медицинскому персоналу учреждения. Все данные об обследованиях и результаты процедур также вводятся непосредственно в электронную медицинскую карту. Это дает возможность другим специалистам оценить качество назначенного лечения, обнаружить неточности диагностики.

Применение ИТ в медицине позволяет врачам проводить онлайн-консультации в любое удобное время. При этом повышается доступность медицинских услуг. Люди могут получить квалифицированную помощь от опытных врачей удаленно. Это особенно необходимо людям: проживающим в географически удаленных районах; с ограниченными физическими возможностями; попавшим в чрезвычайную ситуацию; которые находятся в замкнутом пространстве [4].

В рамках Государственной программы, 2020 год - Год развития науки, просвещения и цифровой экономики, разработаны, а также реализованы ряд задач и проектов в соответствии с поручениями Президента Республики Узбекистан. В соответствии с постановлением Президента «О мерах по широкому внедрению цифровой экономики и электронного правительства» как основополагающим документом по дальнейшей цифровизации страны на ближайшие годы в период 2020-2022 годов намечено осуществить 12 проектов в сфере здравоохранения. К примеру, внедрение информационной системы «Электронная медицинская карта пациента» позволит сформировать единую базу медицинских данных о гражданах Республики Узбекистан, проводить мониторинг здоровья населения; внедрение информационной системы «Электронный рецепт» позволит организовать систему эффективного и безопасного лечения пациентов медикаментозными препаратами и сформировать электронный реестр врачей, совершенствовать систему контроля и мониторинга лекарственных средств; с целью качества оказываемых медицинских услуг путем создания современной компьютеризированной системы в лечебных медицинских учреждениях планируется осуществление проектов по внедрению информационных систем «Электронная поликлиника» и «Электронная больница»; хорошей научно-практической базой для исследовательских работ в сфере здравоохранения может стать проект «Лаборатория», в чьи задачи входит формирование электронного реестра анализа, показателей и других

данных. Сфере здравоохранения в вопросах цифровизации сферы государственных услуг отведено центральное место. Как отмечается в государственной программе, все вышеназванные проекты носят актуальный и важный характер, и их реализация позволит повысить качество жизни наших граждан, усовершенствовать систему здравоохранения в Республике.

Но этическая сторона данного вопроса, как было сказано, является весьма проблемной. К примеру, в Китае права на сбор, обмен, использование, управление данными законодательно регулируются, но передаются как государственным, так и частным компаниям. Большие объемы данных становятся доступны широкому кругу исследователей, что, безусловно, способствует развитию современных технологий, но в ущерб приватности частных лиц. Кроме того, персональные данные, в том числе о состоянии здоровья или различных склонностях, сообщают о себе сами люди, делясь своими переживаниями в социальных сетях, собираются данные о посещении различных медицинских учреждений; покупки или поиск соответствующих товаров в интернет-магазинах, запросы о лекарственных препаратах или лечении недугов отслеживаются различными поисковыми системами. По международному законодательству каждый пользователь, регистрирующийся на сайте, имеет право изменить свои настройки приватности или требовать немедленного удаления своих персональных данных. Закон о защите персональных данных запрещает использование персональных данных для каких-либо целей, кроме тех, на которые владелец этих данных конкретно согласился. Без разрешения со стороны пользователя строить профайлы, рассылать рекламу, анализировать покупки, передавать или продавать данные институтам, научным организациям нельзя. Кроме того, любой человек может запросить у компании, какие данные она на него держит, и если захочет, то потребовать, чтобы эти данные были уничтожены. За нарушение правил – штраф в размере до 4% годового оборота компании [5].

Результаты анонимного опроса, специалистов Центра подготовки руководителей и команд цифровой трансформации (РКЦТ), проведенного 05.04.2021 года, причастных к разработке или эксплуатации государственных цифровых сервисов доказывают, что, основная масса людей не согласны оглашать свои персональные данные для общественности. К примеру, главной этической проблемой при создании и использовании цифровых технологий респонденты считают неправильное обращение с персональными данными (ПДн). 83% опрошенных считают наиболее критичной утечку ПДн, также вызывают опасения риск передачи данных третьим лицам (72%) и сбои, и поломки инфраструктуры (57%): цифровой мир респонденты воспринимают как во многом непрочный и ненадежный. Отдельно предлагалось оценить, насколько критичен риск недостаточной защиты ПДн — и 98% опрошенных говорят о той или иной степени критичности этой проблемы [6, 20].

«Утечка данных» имела особое место в период пандемии COVID-19. Экспертно-аналитический центр ГК InfoWatch опубликовал исследование, посвященное изучению случаев утечек конфиденциальной информации, относящейся к COVID-19. За первое полугодие 2020 г. зафиксировано 72 случая преднамеренной или случайной утечки в мире. Практически половина всех случаев утечек, связанных с COVID-19 в мире, произошла из медицинских учреждений, на их долю пришлось более 43% всех утечек по теме COVID-19 [7]. Один из наиболее масштабных инцидентов — компрометация данных более 1 млн американских медиков. Кроме того, хакеры получили доступ к личным данным больных коронавирусом Катара — через уязвимость в приложении, которое граждане устанавливали по требованию правительства. В мае в руки гражданских журналистов из некоммерческой организации 100Reporters попали документы, проливающие свет на то, как Китай собирал данные о распространении коронавирусной инфекции среди своего населения. В файлах было представлено около 640 тыс.

«обновлений», то есть строк, где отображены выявленные случаи заражения COVID-19 [8].

Журнал HIPAA ((Health Insurance Portability and Accountability Act) Закон о переносимости и подотчетности в сфере медицинского страхования) опубликовал статистику утечек данных в сфере здравоохранения в 2020 году. Приведенные данные ясно показывают, что за последние 10 лет наблюдается тенденция к увеличению количества утечек данных, причем в 2020 году было зарегистрировано больше нарушений данных, чем в любой другой год. с тех пор, как записи впервые начали публиковаться.

За прошедшие годы также произошли заметные изменения в основных причинах нарушений. В отчетах о нарушениях в период с 2009 по 2015 гг. Преобладала потеря / кража медицинских записей и защищенной электронным способом медицинской информации. Более совершенные политики и процедуры, а также использование шифрования помогли уменьшить эти легко предотвратимые нарушения. Наша статистика утечки медицинских данных показывает, что основными причинами утечки медицинских данных в настоящее время являются взломы / ИТ-инциденты, при этом инциденты несанкционированного доступа / раскрытия также являются обычным явлением.

В период с 2009 по 2020 год в Управление по гражданским правам HHS было сообщено о 3705 нарушениях медицинских данных из 500 или более записей. Эти нарушения привели к потере, краже, раскрытию или недопустимому разглашению 268 189 693 медицинских записей. Это составляет более 81,72% населения США. В 2018 году об утечках данных в области здравоохранения 500 или более записей сообщалось примерно по 1 раз в день. В декабре 2020 года этот показатель увеличился вдвое. Среднее количество нарушений в день за 2020 год составило 1,76. [9] По данным Управления по гражданским правам (OCR), в 2016 году было зарегистрировано более 322 случаев нарушения данных в сфере здравоохранения. Это только те дела, в каждом из которых было зарегистрировано более 500 записей. Год завершился открытием более 16 миллионов записей, в основном от поставщиков медицинских услуг. Фактически, отрасль здравоохранения является наиболее уязвимой для нарушений конфиденциальности. Киберпреступники считают медицинские данные ценными, поскольку они содержат информацию, достаточную для кражи личных данных, и хранятся в ней всю жизнь. В отличие от финансовых данных, которые теряют ценность при изменении или замене, медицинские данные являются постоянными, и киберпреступники могут многократно использовать их для различных преступных действий, таких как мошенничество и злоупотребления в области медицинского страхования. Для киберпреступников это более прибыльно, чем простая продажа украденных данных на подпольном рынке. В целом, взлом остается основной причиной утечки данных в сфере здравоохранения, за которой следует несанкционированный доступ.

Киберпреступники также считают, что медицинские организации легко атаковать, потому что многие из них не применяют адекватные меры безопасности и методы. Согласно опросу, в секторе здравоохранения самые низкие показатели шифрования данных: только 31% учреждений сообщили о широком использовании шифрования.

В то время как медицинские организации осведомлены о финансовых последствиях нарушений HIPAA из-за утечки данных, многие организации по-прежнему пытаются управлять конфиденциальностью данных. В июле 2016 года государственный университет в Орегоне согласился урегулировать потенциальные нарушения на сумму 2,7 миллиона долларов за множественные нарушения: два сообщения касались незашифрованных ноутбуков, а другой - украденного незашифрованного флэш-накопителя. [10]

Такое большое количество утечек может быть в первую очередь связано с тем, что к теме коронавируса у общества повышенный интерес, соответственно, активизируются злоумышленники, которые целенаправленно похищают данные. Кроме того, сами люди, которые работают в сферах, связанных с COVID-19, часто распространяют персональную информацию – умышленно или по незнанию. Внештатный режим работы многих

организаций во время эпидемии также способствовал тому, что стандарты обработки и хранения персональных данных могли быть нарушены.

Основным каналом утечек информации, связанной с пандемией, стала Сеть. В 64,2% случаев во всем мире персональные данные, относящиеся к пандемии COVID-19, были скомпрометированы в виде списков - отдельные документы, сводки, фрагменты записей. Нарушители фотографировали списки, набирали увиденную или услышанную информацию на своих устройствах, после чего в большинстве случаев распространяли ее через мессенджеры или группы в социальных сетях [11].

Одним из таких случаев является распространение данных о нулевом пациенте COVID-19 в Республике Узбекистан [12]. В сети широко обсуждалась информация не только о ней, но и обо всех ее близких родственниках. Были данные включая фамилии, имена, возраст, место работы, течение заболеваемости и т.д. И таких случаев утечки информации наблюдались во всем мире.

В этих условиях заявление генерального секретаря ООН в период пандемии стала ключевым моментом в этой этической проблеме. В своей [аналитической записке](#) он отметил, что «... Любой сбор, использование и обработка данных учреждениями системы ООН в контексте пандемии COVID-19 должны основываться на правах человека и осуществляться с должным учетом применимых норм международного права и принципов защиты данных и неприкосновенности частной жизни, включая Принципы ООН, касающиеся защиты личных данных и неприкосновенности частной жизни» [13].

Многие государства приняли соответствующие меры, касающиеся в сфере защиты персональных данных ещё до пандемии. К примеру, Закон Республики Узбекистан «О персональных данных» был принят в июле 2019 года и вступил в силу с 1 октября того же года. Документ дополнен статьёй 27–1 «Особые условия обработки персональных данных граждан Республики Узбекистан». Она гласит: «Собственник и (или) оператор при обработке персональных данных граждан Республики Узбекистан с использованием информационных технологий, в том числе во всемирной информационной сети Интернет, обязан обеспечить их сбор, систематизацию и хранение в базах персональных данных на технических средствах, физически размещенных на территории Республики Узбекистан и зарегистрированных в установленном порядке в Государственном реестре баз персональных данных» [14].

В современном мире специалистами предлагаются новые идеи и концепции, а также разрабатываются различные программы и платформы для защиты базы данных. Одной из таких новшеств является книга «Базы данных. Инжиниринг надежности» авторов Лейна Кэмпбелла и Черити Мейджорса. Может быть, предлагаемые платформы смогут решить данную этическую проблему.

Литература/References:

1. Словарь терминов // <https://tass.ru/obschestvo/7722927> [Slovar terminov // <https://tass.ru/obschestvo/7722927>]
2. Перевод В. И. Руднева. Гиппократ. Избранные книги. М., 1994. С.87-88. ISBN 5-85791-011-0 [Perevod V. I. Rudneva. Hippokrat. Izbrannye knigi. M., 1994; 87-88 (InRuss)]
3. Закон Республики Узбекистан «Об охране здоровья граждан»// <https://www.lex.uz/acts/41329> [Zakon Respubliki Uzbekistan “Ob ohrane zdorovya grajdan”// <https://www.lex.uz/acts/41329> (InRuss)]
4. Информационные технологии в медицине // <https://robo-med.com/articles/informatsionnye-tekhnologii-v-medicine/> [Informatsionnye texnologii d meditsine // <https://robo-med.com/articles/informatsionnye-tekhnologii-v-medicine/> (InRuss)]

5. Цифровая революция в здравоохранении: достижения и вызовы развития // <https://tass.ru/pmef-2017/articles/4278264> [Tsifrovaya revolyutsiya v zdravooohranenii dostijeniya i vyzovy razvitiya <https://tass.ru/pmef-2017/articles/4278264> (InRuss)]
6. Этика и «цифра»: от проблем к решениям/ под ред. Е. Г. Потаповой. - М.: РАНХиГС, 2021. [Etika i "tsifra": ot problem k resheniyam/ pod red. Ye. G. Potapovoy.-M.: RANXiGS, 2021 (InRuss)]
7. COVID-19 раздал 3,5 млн персональных данных // COVID-19 раздал 3,5 млн персональных данных | ComNews [COVID-19 razdal 3,5 mln personalnyh dannyh // COVID-19 razdal 3,5 mln personalnyh dannyh | ComNews (InRuss)]
8. Кто нас знает: треть утечек данных пациентов с COVID-19 прихлась на Россию | Статьи | Известия // <https://iz.ru/1043482/anastasiia-gavriliuk/kto-nas-znaet-tret-utechek-dannykh-patcientov-s-covid-19-prishlas-na-rossiiu> [Kto nas znaet: tret' utechek dannyh pacientov s COVID-19 prishlas' na Rossiyu | Stat'i | Izvestiya // <https://iz.ru/1043482/anastasiia-gavriliuk/kto-nas-znaet-tret-utechek-dannykh-patcientov-s-covid-19-prishlas-na-rossiiu> (InRuss)]
9. <https://iz.ru/1043482/anastasiia-gavriliuk/kto-nas-znaet-tret-utechek-dannykh-patcientov-s-covid-19-prishlas-na-rossiiu> (InRuss)]
10. Healthcare data breach statistics <https://www.hipaajournal.com/healthcare-data-breach-statistics/>
11. 2016 Breaches of healthcare data <https://blog.caspio.com/healthcare-data-breaches/>
12. COVID-19: пандемия спровоцировала утечку 3.5 млн записей персданных в мире // <https://www.infowatch.ru/company/presscenter/news/28596> [COVID-19: pandemiya sprovocirovala utechku 3.5 mln zapisej persdannyh v mire // <https://www.infowatch.ru/company/presscenter/news/28596> (InRuss)]
13. Пациент, у которого был диагностирован коронавирус, прибыл из Парижа в Ташкент 11 марта // <https://kun.uz/ru/47409546> Pacient, u kotorogo byl diagnostirovan koronavirus, pribyl iz Parizha v Tashkent 11 marta // <https://kun.uz/ru/47409546> (InRuss)]
14. Совместное заявление о защите данных и неприкосновенности частной жизни в условиях борьбы с COVID-19// <https://www.un.org/ru/coronavirus/joint-statement-data-protection-and-privacy-covid-19-response> [Sovmestnoe zayavlenie o zashchite dannyh i neprikosnovennosti chastnoj zhizni v usloviyah bor'by s COVID-19 // <https://www.un.org/ru/coronavirus/joint-statement-data-protection-and-privacy-covid-19-response> (InRuss)]
15. Закон Республики Узбекистан «О персональных данных» // <https://lex.uz/docs/4396428> [Zakon Respubliki Uzbekistan «O personal'nyh dannyh» // <https://lex.uz/docs/4396428> (InRuss)]

УДК: 617.571-007-089-053.2

НАШ ОПЫТ ХИРУРГИЧЕСКОГО ЛЕЧЕНИЯ ВРОЖДЕННОГО ВОЗВЫШЕНИЯ ЛОПАТКИ У ДЕТЕЙ РАННЕГО ВОЗРАСТА

Джураев А.М., Усманов Ш.У., Рахматуллаев Х.Р. Халимов Р.Дж.

ГУ.Республиканский специализированный научно-практический медицинский центр травматологии и ортопедии, Ташкент

Врожденная высокая деформация лопатки, широко известная как деформация Шпренгеля, редкая врожденная деформация неизвестной этиологии возникает из-за прерывания каудальной миграции лопатки в раннее развитие плода, приводящее к приподнятой и гипоплазированной лопатке. Оставленная без лечения деформация Шпренгеля часто приводит к функциональным и косметическим нарушениям, таким как ограничение движений плеча и выраженная ипсилатеральная перепонка шеи.

В данной работе мы представляем несколько клинических случаев лечения детей с деформацией Шпренгеля, где рекомендовано при планировании хирургической коррекции врожденного высокого стояния лопаточной кости необходимо учитывать высоту расположения лопатки, сопутствующие изменения в костях грудной клетки, позвоночника, патологические изменения формы и размеров лопаточной кости. А при наличии деформации формы лопаточной кости после полной мобилизации лопатки целесообразно полная коррекция патологической формы для достижения равномерного прилегания ее к поверхности грудной клетки и равномерного скольжения при движениях верхней конечности.

Ключевые слова: Болезнь Шпренгеля, дети, деформация лопатки, хирургическое лечение,

Врожденное возвышение лопатки, которое возникает в результате ненормального прекращения каудальной миграции лопатки в эмбриональном периоде, названо деформацией Шпренгеля по имени Отто Герхарда Карла Шпренгеля. Шпренгель первым предположил, что аномалия имеет врожденное происхождение, и описал связанную с ней патологию [5,6].

На сегодняшний день известно, что это состояние, при котором происходит нарушение формирования и последующее опускание лопатки, что приводит к диспластической и неправильной ротации лопатки. Лопатка повернута кпереди/вперед, выпуклая сторона смещена медиально, которая сочленяется с нижней и латеральной стороной омовертебральной кости. Поверхность гленоида ориентирована вперед-снизу. Передне-задние рентгенологические снимки показывают, что нормальная лопатка имеет треугольную форму, тогда как при деформации Шпренгеля форма ромбовидная. Его причина остается в значительной степени неизвестной, но было высказано предположение о нарушении кровоснабжения эмбриона из-за сосудистых поражений, возникающих из подключичной артерии [2,6,9]. Кроме того, хорошо описана его связь с синдромом Клиппеля-Фейля, сколиозом, сердечно-легочными пороками (встречаемость от 4% до 14%) и мочеполовой деформацией (встречаемость 35%) [7,8].

Наличие омовертебральной кости у 20-50% пациентов с деформацией Шпренгеля, которая соединяет лопатку с позвоночником и ограничивает в дальнейшем движение лопатки, следствием которой является нарушения функции плеча - характерное изменение, на которое ссылаются многие авторы [1,3,4].

Легкие степени болезни Шпренгеля встречаются редко и в практике наших наблюдений они составили всего 8 случаев. У большинства детей при болезни Шпренгеля косметический дефект и деформации сопровождаются значительными функциональными расстройствами верхних конечностей. Затрудняется захват предметов, их поднятие, одевание, обслуживание себя.

Наличие сопутствующих патологий существенно осложняет течение заболевания. У данных детей более выражены функциональные расстройства, в частности, движения в плечевом суставе, в области плеча, шеи и головы, а также функции дыхания и кровообращения. Как показывают наблюдения, количество сопутствующих заболеваний

увеличивается с возрастом ребенка. Это связано с тем, что по мере роста детей у больных развиваются вторичные деформации, в частности, сколиоз, кривошея и слабость мышц. Дети бывают ослабленными, наблюдается гипотрофия, анемия и гипермобильный синдром.

Поэтому ранняя диагностика и раннее радикальное лечение болезни Шпренгеля у детей является профилактикой развития вторичных деформаций и прогрессирования патологического процесса.

В нашей практике лечения больных с деформацией Шпренгеля преобладали дети с вогнутой и смешанной деформацией лопаточной кости. Поэтому эти дети в процессе оперативного лечения нуждались в коррекции формы лопаточной кости. Детей с болезнью Шпренгеля без деформации лопаточной кости мы наблюдали только у детей младших возрастных групп и с мягкотканной и легкой формами деформации.

Так же мы считаем показанием к хирургическому лечению все случаи болезни Шпренгеля при отсутствии видимого положительного эффекта от консервативного лечения у детей старше 3 лет. Консервативное лечение можно проводить у детей до 3 лет и, в основном, оно служит подготовительным этапом перед основным хирургическим лечением.

Так как у 70% детей наблюдается сочетание врожденного высокого стояния лопатки с другими врожденными заболеваниями опорно-двигательного аппарата (ОДА), то первым этапом мы считаем необходимым устранение сопутствующего заболевания.

Если болезнь Шпренгеля сочетается со сколиозом или с врожденными аномалиями ребер (синдром Поланда) первым этапом производили операции по коррекции состояния лопатки и далее операции для лечения сколиоза и синдрома Поланда.

В наших наблюдениях бывали случаи сочетания болезни Шпренгеля с аномалией развития шейных позвонков с укорочением шеи и кривошеей (синдром Клиппель Фейля) мы одновременно производили операцию низведения лопатки и рассечение укороченной грудо-ключично-сосцевидной мышцы.

В случаях сочетания болезни Шпренгеля с аномалиями и деформациями конечностей мы до 3-4 летнего возраста устраняли деформации конечностей и затем приступали к оперативному лечению основного заболевания. При этом возможно проведение операции по низведению лопатки с одновременным консервативным лечением других деформаций ОДА.

При низведении лопаточной кости в обязательном порядке проверяли форму лопаточной кости. Без коррекции формы лопаточная кость не будет равномерно прилегать к поверхности грудной клетки, что препятствует скольжению лопатки во время движений верхней конечности. Ниже мы приводим несколько клинических случаев лечения детей с деформацией Шпренгеля.

Клинический пример 1

Больная Ботирова М., 10 лет, ист. болезни № 6937, поступила в клинику 2.11.2019 года с жалобами на деформацию грудной клетки, позвоночника и ограничение движений в правой верхней конечности (рис. 1 а, б). Больная в клинике обследована и установлен диагноз: Болезнь Шпренгеля справа, мягкотканная, тяжелая форма, s-образный сколиоз второй степени, аномалия позвонков и ребер, синостоз шейного и верхне-грудного отдела позвоночника, spina bifida VL3-4, L4-5. (рис. 2 в, г) Больной произведена операция низведение лопатки с фиксацией в широчайшую мышцу спины. Пациентка была осмотрена через год. Результат лечения нами отмечен хороший (рис. 3 д, е).

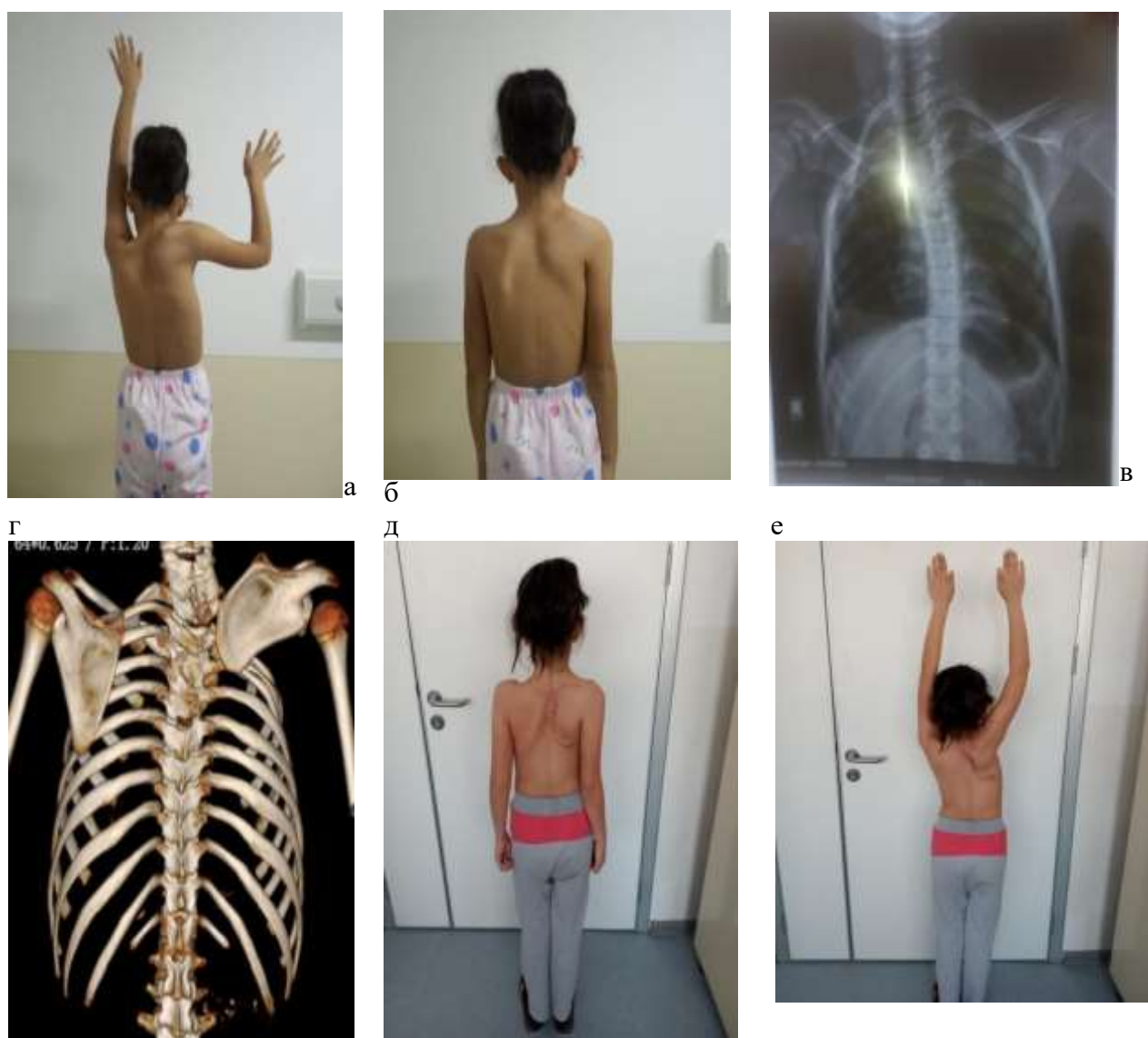
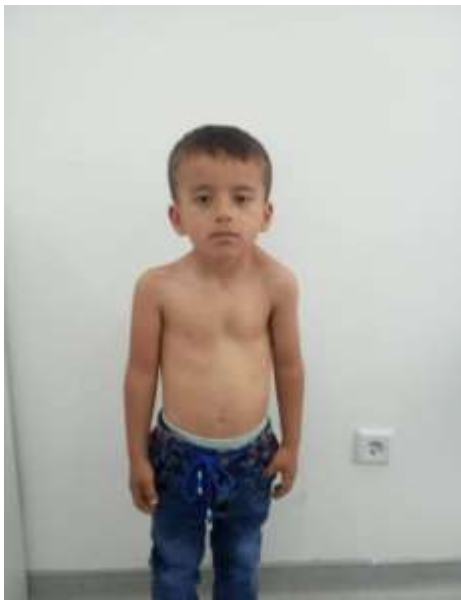

Рис. 1. Больная Ботирова М., 10 лет, ист. Болезни № 6937.

Клинический случай 2

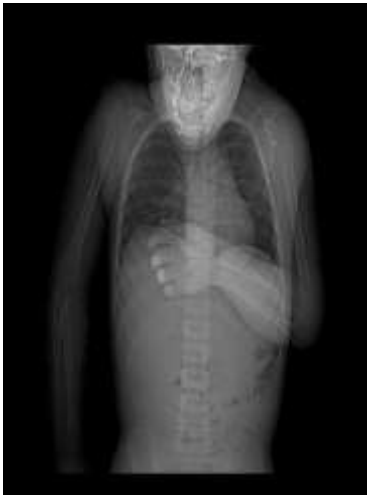Больной Алохонов А., 6 лет, ист. Болезни №7081, поступил в клинику 7.11.2019 г. с жалобами на деформацию грудной клетки, позвоночника и ограничение движений в правой верхней конечности (рис. 2 а, б). Больной в клинике обследован и установлен диагноз: Болезнь Шпренгеля слева, костная, тяжелая форма, правосторонний сколиоз второй степени, аномалия позвонков и ребер, синостоз шейного и верхне-грудного отдела позвоночника, spina bifida VL3-4, L4-5. (рис. 2 в, г, д). Больному произведена операция низведения лопатки с коррекцией крючкообразной деформации проксимальной надостной части лопаточной кости с фиксацией П-образными лавсановыми нитками, удалением добавочной омовертебральной кости закреплением в широчайшую мышцу спины. Пациент осмотрен через 2 года. Результат лечения нами отмечен хороший (рис. 2, е, ж).



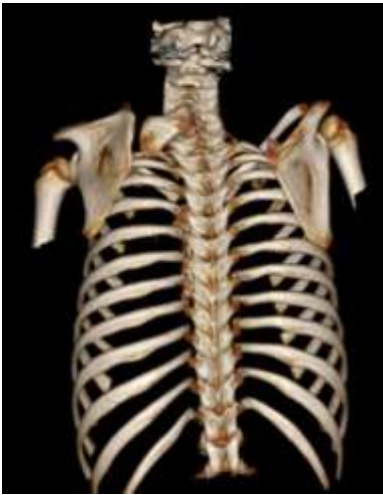а



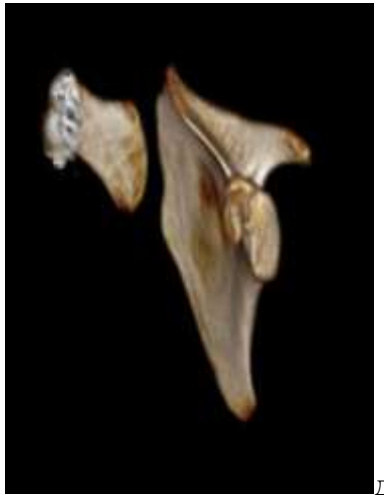б



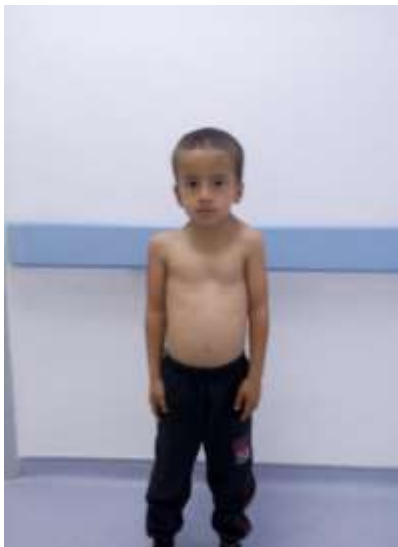в



г



д



е



ж

Рис. 2. Больной Алохонов А., 6 лет, ист. Болезни №7081.

Клинический случай 3

Больная Абдусаматова Ё., 7 лет, ист. Болезни №185, поступила в клинику 7.01.2021 года с жалобами на деформацию грудной клетки, позвоночника и ограничение движений в правой верхней конечности (рис 3, а, б). Больная в клинике обследована и установлен диагноз: Болезнь Шпренгеля справа, мягкотканная форма, средней тяжести, сколиоз второй степени, аномалия позвонков и ребер, синостоз шейного и верхнегрудного отдела позвонков, spina bifida VL3-4, L4-5 (рис. 3, в, г, д). Больной произведена операция низведение лопатки с коррекцией вогнутой деформации проксимальной надостной части и тела лопаточной кости с фиксацией двумя спицами, удалением добавочной омовертебральной кости закреплением в широчайшую мышцу спины. Осмотрена через 2 года. Результат лечения нами отмечен хороший (рис. 3, д, е).

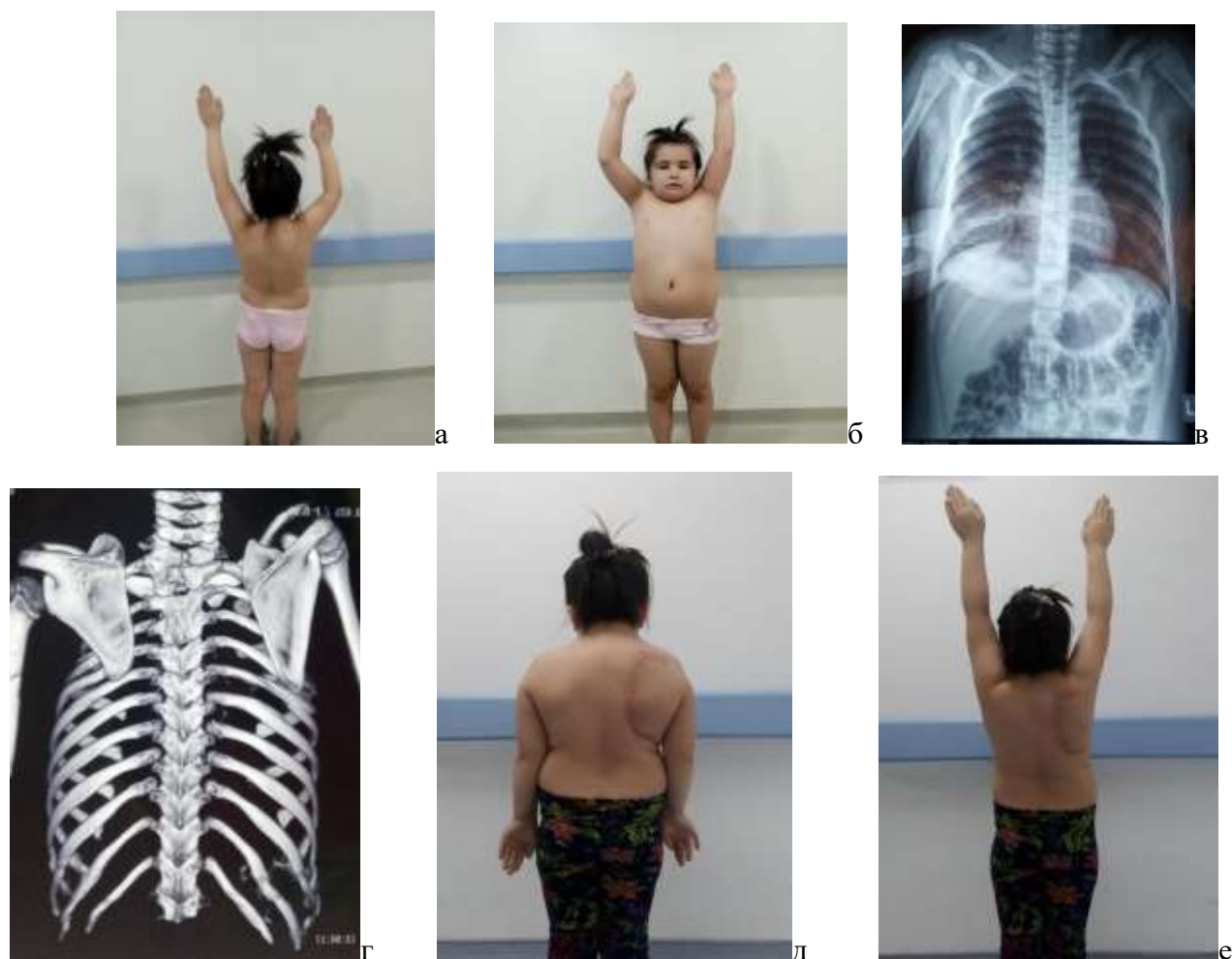
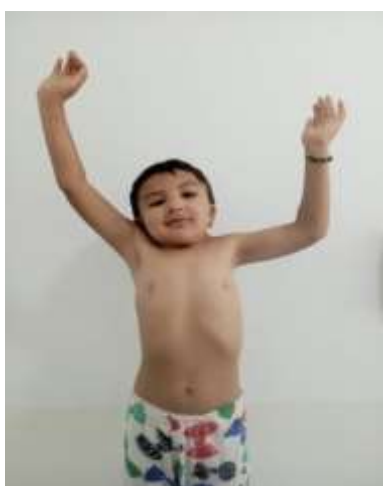
Рис. 3. Больная Абдусаматова Ё., 7 лет, ист. Болезни №185.

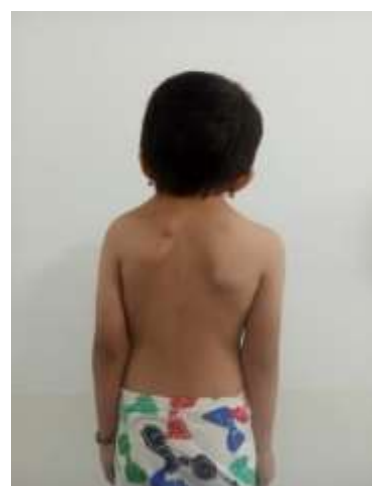Клинический случай 4

Больная Мухторжонова Г., 5 лет, ист. Болезни №4187, поступила в клинику 7.09.2020 г. с жалобами на деформацию грудной клетки, позвоночника и ограничение движений в левой верхней конечности (рис. 4, а, б, в). Больная в клинике обследована и установлен диагноз: Болезнь Шпренгеля слева, костная, тяжелая форма, (болезнь Клиппеля-Фейля) левосторонний сколиоз шейно-грудного отдела позвоночника второй степени, аномалия позвонков и ребер, синостоз шейного и грудного VC1-6, VTh1-2, незаращение дужек VC4, C5, C6 позвончиков (рис. 4, г - рентген, д - МСКТ, е - вид

спереди, ж - вид сзади, з, и - вид спереди). Результат через 1 год нами отмечен как хороший.



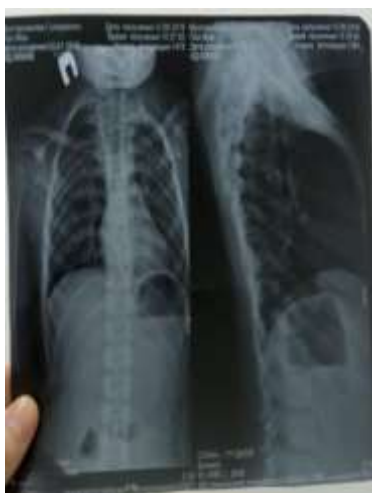а



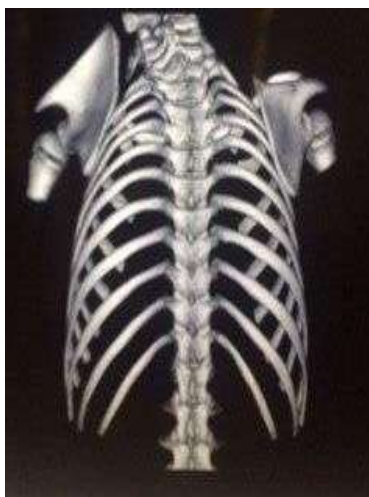б



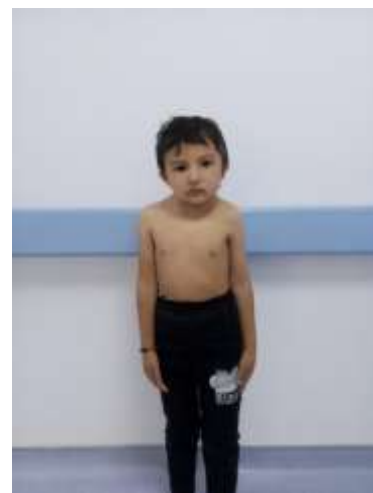в



г



д



е

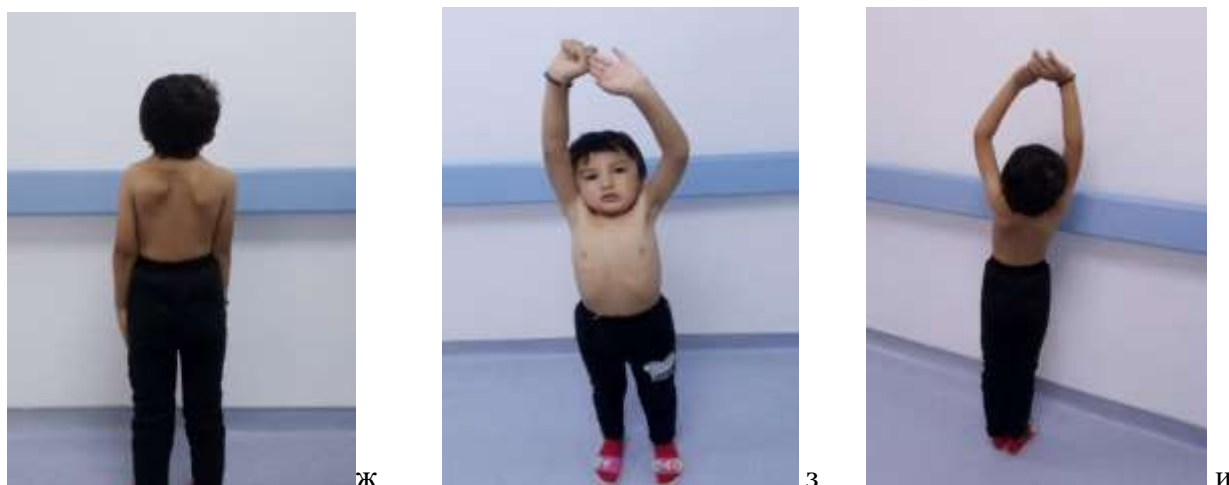

Рис. 4. Больная Мухторжонова Г., 5 лет, ист. Болезни № 4187.

Исходя из наших клинических примеров, мы можем сделать вывод, что при планировании хирургической коррекции врожденного высокого стояния лопаточной кости необходимо учитывать высоту расположения лопатки, сопутствующие изменения в костях грудной клетки, позвоночника, патологические изменения формы и размеров лопаточной кости. А при наличии деформации формы лопаточной кости после полной мобилизации лопатки целесообразно полная коррекция патологической формы для достижения равномерного прилегания ее к поверхности грудной клетки и равномерного скольжения при движениях верхней конечности.

Таким образом, для достижения хороших результатов до оперативного лечения необходимо тщательно обследовать ребенка, определить форму лопаточной кости. Обязательным условием является полная коррекция и адаптация к поверхности грудной клетки проксимального отдела и тела лопаточной кости, которое предотвращает развитие деформации лопаточной кости в отдаленном периоде после лечения и рецидива заболевания.

Литература/References:

1. Комолкин И.А., Агранович О.Е., Клинические варианты деформации грудной клетки (Обзор литературы). *Гений ортопедии*. 2017; 23 (2): 241-247.
2. Поздеев А.А. Оперативное лечение тяжелых форм врожденного высокого стояния лопатки у детей. *Вестник хирургии им. И.И. Грекова*. 2006; 165 (1): 56-61.
3. Cho T.J., Choi I.H., Chung C.Y., Hwang J.K. The Sprengel deformity: morphometric analysis using 3D-CT and its clinical relevance. *J. Bone Joint Surg.* 2000; 82: 711-718.
4. Dilli A., Ayaz U.Y., Damar C., Ersan O., Hekimoglu B. Sprengel deformity: magnetic resonance imaging findings in two pediatric cases. *J. Clin. Imag. Science*. 2011; 1: 17-20.
5. Elzohairy M.M., Salama A.M. Sprengel's deformity of the shoulder joint treated by woodward operation. *Eur. J. Orthop. Surg. Traumatol.* 2019; 29: 37-45.
6. Fontecha C.G., Navarro Cano E.N., Soldado F., Barber I. Severe Sprengel's deformity associated with Klippel-Feil syndrome and a complex vascular abnormality that determined the corrective surgery technique. *J. Pediatr. Orthop. B.* 2014; 23: 589-593.
7. Satis S., Alparslan N., Tuna M., Dere O., Yetisgin A. Bilateral multilevel cervical rib and bilateral omovertebra in Klippel-Feil syndrome. *World Neurosurg.* 2020; 136: 62-65.
8. Stelzer J.W., Flores M.A., Mohammad W., Esplin N., Mayl J.J., Wasyliw C. Klippel-Feil syndrome with Sprengel's deformity and extensive upper extremity deformity: A case report and literature review. *Case Rep. Orthop.* 2018; 2018: 5796730.
9. Weinstein S.L., Buckwalter J.A. *Ortopedia de Turek: princípios e sua aplicação*. 5a ed. Manole; São Paulo: 2000; 400-401.

**ДИАГНОСТИЧЕСКАЯ РОЛЬ ОПТИЧЕСКОЙ КОГЕРЕНТНОЙ
ТОМОГРАФИИ АНГИОГРАФИИ ПРИ ПЕРВИЧНОЙ ОТКРЫТОУГОЛЬНОЙ
ГЛАУКОМЫ**

Туйчибаева Д.М.^{1,a}, Дусмухамедова А.М.^{2,b}

¹ *PhD, доцент, Ташкентский государственный стоматологический институт*

² *ассистент, Ташкентский государственный стоматологический институт*

^a *dilya.tuychibaeva@gmail.com*, ^b *dr.adolat1666@gmail.com*

Аннотация

В обзоре представлены данные зарубежной литературы о диагностической ценности оптической когерентной томографии ангиографии (ОКТ-А), как о методе исследования микроциркуляторного русла глаза в ранней диагностике и мониторинге глаукомы. Многочисленными зарубежными исследователями изучены показатели ОКТ-А, дающие сведения об анатомии и физиологии микроциркуляции сетчатки и диска зрительного нерва. ОКТ-А может обеспечить оценку сосудистой сети в пределах зрительного нерва, перипапиллярной поверхностной сетчатки, желтого пятна и парапапиллярной сосудистой оболочки при глаукоме. Плотность перипапиллярных поверхностных сосудов сетчатки позволяет диагностировать и обнаруживать прогрессирование глаукомы, а также толщину перипапиллярных СНВС. Снижение плотности перипапиллярных сосудов неповрежденного поля или незатронутых глаукомных глаз указывает на то, что сосудистые изменения могут произойти до заметного повреждения поля зрения.

Ключевые слова: оптическая когерентная томография ангиография, первичная открытоугольная глаукома, микроциркуляция сетчатки и диска зрительного нерва.

**BIRLAMCHI OCHIQ BURCHAKLI GLAUKOMADA ANGIOGRAFIYANING
OPTIK KOGERENT TOMOGRAFIYASINING DIAGNOSTIK ROLI.**

Tuychiboeva D.M.^{1, a}, Do'smuxamedova A.M.^{2, b}.

¹ *PhD dotsent, Toshkent davlat stomatologiya instituti*

² *assistent, Toshkent davlat stomatologiya instituti*

^a *dilya.tuychibaeva@gmail.com*, ^b dr.adolat1666@gmail.com

Annotatsiya

Maqolada glaukomani erta tashxislash va monitoring qilishda ko'zning mikrovaskulator tizimini o'rganish usuli sifatida optik kogerent tomografiya angiografiyasining (ОКТ-А) diagnostik ahamiyati bo'yicha xorijiy adabiyotlardan olingan ma'lumotlar keltirilgan. Ko'plab xorijiy tadqiqotchilar tomonidan ko'zning to'r pardasi va ko'ruv nervi diski anatomiyasi va fiziologiyasi mikrosirkulyatsiyasining haqida ma'lumot beruvchi ОКТ-А indekslarini o'rganilib chiqilgan. ОКТ-А glaukomada ko'ruv nervi diski, to'r parda peripapillar yuzasi, makula va parapapillar to'r parda sohasi ichidagi qon tomirlarini baholashi imkoniga ega. Peripapillar to'r parda yuzasi tomirlarning zichligi glaukomaning rivojlanishini tashxislash va aniqlash, shuningdek peripapillar TNTQ qalinligini aniqlash imkonini beradi. Ko'rish maydoni zararlanmagan yoki glaukomatoz o'zgarishlar sodir bo'lmagan ko'zlarning peripapillar tomirlari zichligining pasayishi, ko'rish maydonining sezilarli shikastlanishidan oldin qon tomir o'zgarishlar sodir bo'lishi mumkinligini ko'rsatadi.

Kalit so'zlar: optik kogerent tomografiya angiografiyasi, birlamchi ochiq burchakli glaukoma, ko'zning to'r pardasi va ko'ruv nervi diskining mikrosirkulyatsiyasi.

DIAGNOSTIC ROLE OF OPTICAL COHERENT TOMOGRAPHY OF ANGIOGRAPHY IN PRIMARY OPEN-ANGLE GLAUCOMA

Tuychibaeva D.M.^{1, a}, Dusmukhamedova A.M.^{2, b}

¹ *PhD, Associate Professor, Tashkent State Dental Institute*

² *assistant, Tashkent State Dental Institute*

^a *dilya.tuychibaeva@gmail.com*, ^b dr.adolat1666@gmail.com

Annotation

The review presents data from foreign literature on the diagnostic value of optical coherence tomography angiography (OCT-A) as a method for studying the microvasculature of the eye in early diagnosis and monitoring of glaucoma. Numerous foreign researchers have studied the OCT-A parameters, which provide information on the anatomy and physiology of the microcirculation of the retina and the optic nerve head. OCT-A can provide an assessment of the vasculature within the optic nerve, peripapillary superficial retina, macula, and parapapillary choroid in glaucoma. The density of the peripapillary superficial retinal vessels allows the diagnosis and detection of the progression of glaucoma, as well as the thickness of the peripapillary RNFL. A decrease in the density of the peripapillary vessels of the intact field or unaffected glaucomatous eyes indicates that vascular changes may occur before noticeable damage to the visual field.

Key words: optical coherence tomography angiography, primary open-angle glaucoma, microcirculation of the retina and optic nerve head.

Глаукома – одно из самых значимых офтальмологических заболеваний, которое при позднем выявлении и отсутствии своевременного лечения, корректируемого в зависимости от состояния больного, приводит к слепоте. Это связано с тем, что наиболее распространенной является открытоугольная форма глаукомы, протекающая в большинстве случаев без каких-либо субъективных проявлений и незаметно для самого человека. По данным зарубежных авторов, не смотря на национальные программы борьбы с данной патологией в мире на 80 - 105 миллионов учтенных больных глаукомой, насчитывается не менее 50-60 миллионов неучтенных [5]. В России, по данным В.В. Нероева [6], от глаукомы страдают около 1 млн человек (711 пациентов на 100 тыс. населения), а среди учтенных 218 тыс. слепых и слабовидящих значительная доля приходится на больных глаукомой. По данным отечественных исследований в Узбекистане ежегодная распространенность глаукомы в среднем по стране составляет 161,2±0,9 случаев на 100000 взрослого населения, каждый год на 100 000 взрослого населения выявляется 39,8±0,4 новых случаев глаукомы (P≤0,05) [10,12]. Уровень общей инвалидизации больных при данной патологии в целом по Узбекистану составляет 17,7 на 100 больных глаукомой [1,2,12,14].

По определению Европейского глаукомного общества первичная открытоугольная глаукома (ПОУГ) это хроническая, прогрессирующая оптическая нейропатия, которая характеризуется морфологическими изменениями в головке зрительного нерва и слоя нервных волокон сетчатки при отсутствии других глазных заболеваний и врожденных аномалий. При этом происходит прогрессивная гибель ганглионарных волокон сетчатки и сужение полей зрения.

Развитие ПОУГ в настоящее время принято рассматривать как цепь взаимодействия этиологических и патогенетических факторов, среди которых ведущая роль отводится генетической предрасположенности, изменениям общего характера, ишемии, первичным местным функциональным и дистрофическим изменениям,

нарушениям гидростатики и гидродинамики глаза, повышению внутриглазного давления (ВГД), сосудистым расстройствам, дистрофии и дегенерации тканей [24].

По данным зарубежной литературы имеются доказательства того, что сосудистые факторы тесно связаны с патогенезом глаукомы [10]. В прошлом отсутствовали эффективные неинвазивные инструменты для изучения механизма сосудистых факторов при глаукоме [12]. Для оценки сосудистой сети сетчатки и сосудистой сети хориоидеи обычно использовались такие как ангиография с флуоресцеином или индоцианином зеленым. [23]

Энтопический феномен, синего поля и сканирующая лазерная доплеровская флоуметрия были успешно реализованы для исследования изменений кровотока в сетчатке. Эти методы показали, что для поддержания относительно постоянного уровня кислорода в сетчатке скорость кровотока в сетчатке снижается с увеличением парциального давления кислорода в артериальной крови (гипероксия). Другие методы, использующие лазерную доплеровскую велосиметрию и доплеровскую оптическую когерентную томографию (ОКТ), позволили измерить уменьшение диаметра кровеносных сосудов сетчатки и кровотока во время гипероксии. [6,19]

Оптическая когерентная томография хорошо охарактеризовала себя в клинической офтальмологии для структурной визуализации и оценки заболеваний. ОКТ обеспечивает получение поперечных и трехмерных (3D) изображений биологических тканей и в настоящее время является частью стандарта медицинской помощи в офтальмологии [18]. Однако обычная ОКТ чувствительна только к интенсивности обратно рассеянного света и неспособна непосредственно обнаружить кровотоки и сосудистые аномалии, такие как выпадение капилляров или патологический рост сосудов (неоваскуляризация), которые являются основными сосудистыми аномалиями, связанными с двумя основными причинами слепоты. , возрастная дегенерация желтого пятна (AMD) и пролиферативная диабетическая ретинопатия (PDR) [17]. Современные методы визуализации этих аномалий требуют внутривенного введения контрастного вещества на основе красителя, такого как флуоресцентная ангиография (FA) или ангиография индоцианинового зеленого (ICG).

Недавнее развитие ОКТ-ангиографии позволило картировать глазное кровообращение вплоть до капиллярного уровня. ОКТ-А использует принцип движения дифракционных частиц движущихся эритроцитов для определения местоположения сосудов через различные сегменты глаза без необходимости использования каких-либо внутрисосудистых красителей. [20] Такой подход устраняет риск и сокращает время, связанное с инъекциями красителя [31], что делает его более доступным для клинического использования, чем FA или ICG. Новый метод 3D-ангиографии ОКТ, называемый ангиографией с декорреляцией амплитуды с разделенным спектром (SSADA), может обнаруживать связанную с движением декорреляцию амплитуды на имеющихся в продаже машинах ОКТ. Используя этот алгоритм, контраст между статической и нестатической тканью позволяет визуализировать кровотоки, обеспечивая карты микрососудистых сетей с высоким разрешением в дополнение к обычным структурным изображениям ОКТ [19]. Прямая проекция максимальной декорреляции в анатомических слоях (пластинах) может давать ангиограммы, аналогичные традиционной ангиографии FA и ICG [23]. Технология ОКТ-А позволяет отображать поток в сетчатке, а сосудистую сеть хориоидеи можно отображать на поверхности с закодированными по глубине пластинами. Эти плиты представлены вместе со структурными В сканами ОКТ. Вместе они обеспечивают детальную визуализацию глубокого сосудистого сплетения сетчатки и хориокапилляров, которые не были хорошо визуализированы с помощью предыдущих методов визуализации. Из-за высокой чувствительности к движению во время формирования изображений ОКТ-А в устройствах обычно реализуются методы отслеживания взгляда для улучшения визуализации и уменьшения фоновых помех.

Наиболее заметными из используемых методов являются метод декорреляции амплитуды с разделением спектра и метод усреднения объема. [14]

Важно отличать различия между доплеровской ОКТ и ОКТ-А. Хотя оба они используют информацию о фазе, доплеровская ОКТ количественно определяет кровотоки в более крупных сосудах и измеряет общий кровоток сетчатки с использованием фазового сдвига, в то время как ОКТА анализирует рассеяние от статической фоновой ткани для создания ангиограмм. [17]

Метод получения изображений ОКТ-А позволяет проводить тандемный просмотр коррелирующих фронтальных и поперечных В-сканов, что позволяет оценивать анатомические особенности с микрососудистыми особенностями, визуализированными на ОКТА.

Клиническое значение ОКТ-А продолжает расти по мере роста использования технологии. Три области, доказавшие полезность ОКТ-А, касаются глаукомы, увеита и различных патологий сетчатки. Исследования ПОУГ с помощью оптической когерентной томографической ангиографии (ОКТ-А) показало, что плотность перипапиллярных сосудов была ниже, что продемонстрировало хорошую диагностическую способность глаукомы [7]. Предыдущие исследования использовали ОКТА для выявления пространственных характеристик плотности перипапиллярных сосудов при глаукоме в основном в среднем и квадрантах, которые, однако, были ограничены недостаточным использованием данных из каждого часового сектора [11].

Y. Jia и соавт., используя ОКТ-А, основанную на методе SSADA, сравнили индекс кровотока в ДЗН у больных с глаукомой и у здоровых лиц и выявили его достоверное снижение на 25 % при ПОУГ. Они также показали хорошую воспроизводимость результатов данного метода и пришли к выводу, что он может быть использован для ранней диагностики и мониторинга глаукомы [17].

L. Liu и соавт. [18], применив метод ОКТ-А, выявили достоверное снижение как плотности сосудов в перипапиллярной сетчатке (ППС), так и индекса кровотока в ней у больных глаукомой по сравнению со здоровыми обследуемыми аналогичного возраста. Плотность сосудов ППС оказалась достоверно сниженной при глаукоме, а сам по себе этот показатель имел высокую диагностическую ценность для раннего выявления глаукомы (площадь под ROC составила 0,94). Близкие данные были получены для индекса кровотока в перипапиллярной области (Peripillary Flow Index): площадь под ROC = 0,89. Чувствительность и специфичность для него составили 58 и 100 % соответственно, а для плотности сосудов в этой области — 83 и 91 % соответственно. Важно, что оба показателя имели высокую корреляцию с периметрическим индексом PSD ($r = -0,8$). Таким образом, полученные в этом исследовании данные продемонстрировали более значительную корреляцию между показателями ОКТ-А и периметрическими индексами, чем описанные в литературе данные корреляции между структурными и функциональными изменениями при глаукоме. Это может иметь важное значение для ранней диагностики заболевания.

Возможную роль ОКТ-А в мониторинге глаукомы показали в своем недавнем исследовании X. Wang и соавт. [32]. Разделив больных на группы по стадиям (в соответствии с периметрическим индексом MD), авторы обнаружили достоверное снижение как индекса кровотока, так и плотности сосудов на ДЗН в более продвинутых стадиях заболевания, а также при сравнении глаукомных больных со здоровыми обследуемыми. Важно, что оба параметра ОКТ-А имели высокую корреляцию с периметрическими индексами (MD, PSD), а также со структурными показателями (площадью невральное ободка, экскавацией ДЗН, слоя нервных волокон сетчатки (СНВС)). Но наиболее значимая связь была обнаружена с толщиной комплекса ганглиозных клеток. Авторы даже высказали предположение: снижение индекса кровотока и плотности сосудов на ДЗН могут служить прогностическим критерием истончения ганглиозных клеток сетчатки (ГКС). Тем не менее данное исследование все еще не позволяет ответить на главный вопрос: являются ли нарушения в гемодинамике

ДЗН причиной или следствием глаукомного поражения, но вполне возможно, что применение такого метода, как ОКТ-А в мониторинге больных глаукомой приближает нас к ответу на этот вопрос. Авторы предполагают, что снижение индекса кровотока и плотности сосудов вторично. Но, как бы то ни было, метод ОКТ-А, являясь неинвазивным и легко доступным, со временем вполне может быть введен в рутинную практику как для скрининговых обследований на глаукому, так и при мониторинговании заболевания. Примечательно, что в этом исследовании не было обнаружено корреляции новых параметров ОКТ-А (индекса кровотока и плотности перипапиллярных сосудов) ни с возрастом, ни с внутриглазным давлением (ВГД). Это относится как к здоровым, так и к больным глаукомой. Сами авторы подчеркнули, что их исследование имело ограничение ввиду того, что больные глаукомой продолжали получать местные гипотензивные препараты на момент проведения ОКТ-А, что могло повлиять на результаты.

P. Lévêque и соавт. [31] исследовали плотность микрососудистой сети ДЗН (протокол Whole En Face) и обнаружили ее снижение при глаукоме по сравнению с контрольной группой. Это различие было особенно заметным в височной области. Общая плотность сосудов ДЗН была снижена на 24,7 % ($0,412 \pm 0,117$ против $0,547 \pm 0,077$, $p < 0,0001$) в группе с ПОУГ по сравнению с контрольной группой. Плотность сосудов ДЗН в височном секторе при глаукоме была на 22,88 % ниже, чем в контроле ($0,364 \pm 0,150$ против $0,472 \pm 0,105$, $p = 0,001$). При этом была выявлена корреляция плотности сосудов в височном секторе с площадью нейроретинального пояса ($r = 0,624$; $p < 0,0001$), толщиной СНВС ($r = 0,448$; $p = 0,001$) и толщиной ГКС ($r = 0,395$; $p = 0,004$). Кроме того, изучаемый показатель ОКТ-А также коррелировал с периметрическим индексом MD 24-2 ($r = 0,385$; $p = 0,007$), но не с PSD 24-2 [4].

Исследования российских авторов (Курышева Н.И., Маслова Е.В., Трубилина А.В., Лагутин М.Б. 2016г.) исследование выявило снижение параметров ОКТ-А как в ППС, так и в ДЗН. Индекс перипапиллярного кровотока снижался при начальной глаукоме на 16,4 % ($p < 0,002$), а в продвинутой стадии — на 32,8 % ($p < 0,02$) по сравнению с контролем. Плотность сосудистого русла в ППС и внутри ДЗН уменьшалась при начальной глаукоме на 16,2 % ($p < 0,001$) и 9,8 % ($p = 0,001$), а в продвинутой стадии — на 39,6 % ($p < 0,001$) и 24,9 % ($p < 0,001$) соответственно. При начальной глаукоме были получены высокие корреляции между плотностью сосудов микроциркуляторного русла ППС и периметрическими индексами MD ($r = 0,44$, $p < 0,001$) и PSD ($r = -0,42$, $p = 0,001$). Кроме того, ими было установлено, что плотность капиллярной сети в ДЗН и ППС имела приоритет над прочими структурными и функциональными параметрами в раннем выявлении глаукомы ($z\text{-value} = 3,19$; $p = 0,002$; $AUC = 0,75$), а плотность капиллярной сети в нижнетемпоральном секторе ППС — в мониторинге заболевания ($z\text{-value} = 5,97$; $p\text{-value} < 0,0001$; $AUC = 0,94$) [5].

Позднее G. Hollo, проведя сравнительный анализ участков выпадения капилляров в ППС и локальных дефектов полей зрения, выявил их полное совпадение, определив наиболее высокую диагностическую и прогностическую значимость нижнетемпорального сектора перипапиллярной сетчатки.

A. Yarmohammadi и соавт. [3] в 2016 г. опубликовали работу, где подробно рассмотрели, как изменяется плотность сосудов микроциркуляторного русла при глаукоме, включая препериметрическую стадию. По данным авторов, показатель плотности суммарно в ДЗН и ППС (wiVD) снижался с 56,6 % в здоровых глазах до 46,2 % при глаукоме. Снижался также показатель плотности сосудов в ППС. В данной работе был сделан важный вывод об отсутствии зависимости плотности сосудистой сети в ДЗН от его размеров. Кроме того, авторы обнаружили, что плотность сосудов микроциркуляторного русла ДЗН и ППС имеет ту же диагностическую ценность в выявлении глаукомы, что и общепринятое измерение толщины СНВС. При этом площадь под ROC-кривой составила 0,94 для показателя wiVD, в то время как для СНВС этот показатель составил 0,92, а для размеров вертикальной экскавации ДЗН (ЭДЗН) — 0,83.

Для ранней диагностики глаукомы, по мнению авторов, также наибольшую диагностическую ценность имел показатель $wiVD$, площадь под ROC для которого составила 0,7, в то время как для СНВС и ЭДЗН она равнялась 0,65. Ограничением этого исследования также явилось применение больными местных гипотензивных препаратов на момент проведения ангиографии. Кроме того, большинство больных глаукомой и с подозрением на это заболевание страдали гипертонической болезнью и принимали системные гипотензивные препараты, что также, по мнению авторов, могло отразиться на результатах ОКТ-А. Тем не менее работа А. Yarmohammadi и соавт. [25] имеет важное значение.

По сути, это второе исследование после работы X. Wang и соавт. [29], где было показано, что параметры, характеризующие микроциркуляторное русло ППС, коррелируют с функциональными показателями (периметрическими индексами), независимо от корреляции с морфофункциональными (структурными) данными. Таким образом, появилось еще одно подтверждение тому, что структурные изменения могут коррелировать с функциональными через посредство циркуляторных показателей. Это важный аспект с двух точек зрения. Во-первых, подобная корреляция важна, поскольку структурные изменения, как известно, слабо коррелируют с функциональными в начальную стадию глаукомы. Во-вторых, это позволяет предположить первичность сосудистых изменений в патогенезе заболевания.

Различие в плотности капиллярной сети ППС в начальной, развитой и далекозашедшей стадии ПОУГ было показано в работе L. Gezman и соавт. [16]. Этот показатель имел высокую корреляцию как с толщиной СНВС, так и с периметрическими индексами, не уступая им в диагностической значимости.

Роль ОКТ-А с целью диагностики препериметрической стадии глаукомы была показана недавно Н. Akil и соавт. [7]. Согласно их данным, плотность капиллярной сети в ДЗН и ППС позволяет с высокой достоверностью дифференцировать больных с этой стадией от здоровых лиц и от пациентов с начальной стадией ПОУГ, причем плотность капиллярной сети в ДЗН наиболее значительно коррелировала с толщиной СНВС, чем с какими-либо другими параметрами.

Н. Rao и соавт. [11] провели сравнительное исследование методом ОКТ-А у больных ПОУГ и пациентов, страдающих закрытоугольной глаукомой (ЗУГ). Установлено, что значимость плотности сосудов в нижневисочных отделах ППС в диагностике заболевания сопоставима с толщиной СНВС, причем чувствительность данного параметра ОКТ-А возрастала по мере повышения тяжести глаукомы. Эти выводы были получены как в отношении ПОУГ, так и ЗУГ, что явилось неожиданными для авторов, полагавших, что при ЗУГ гемоперфузия ДЗН играет меньшую роль, чем при ПОУГ. Это можно объяснить тем обстоятельством, что, как и в прочих исследованиях, в данной работе больные продолжали применять местные гипотензивные и системные препараты. Важно также отметить, что обследованные больные глаукомой имели достаточно продвинутую стадию, судя по данным периметрических индексов, что не позволяло корректно судить о критериях ранней диагностики глаукомы. Важную роль снижения плотности капиллярной сети именно в нижневисочном секторе ППС в диагностике глаукомы подчеркивали многие авторы [12–14].

По мнению M. Suh и соавт. [24], это может быть связано с тем, что именно в этих отделах чаще всего встречаются локальные дефекты в решетчатой мембране склеры (РМС). По мнению авторов, подобные дефекты создают условия для атрофии нервной ткани и снижения микроциркуляции. Подтверждением тому является возникновение геморрагий в нижневисочном секторе по краю ДЗН, что весьма типично для глаукомы. В литературе высказывается мнение, что именно локальные дефекты в РМС наряду с повышением ВГД являются критическими для возникновения окклюзии капилляров как в самой мембране, так и в проходящих сквозь нее нервных волокнах [15].

Н. Rao и соавт. [15] действительно обнаружили, что чем выше было ВГД на момент обследования больных глаукомой, тем меньше была плотность капиллярной сети (Vessel Density, VD) в ДЗН. Однако этот вывод не распространялся на аналогичный параметр в ППС и макуле, из чего авторы заключили, что снижение VD в этих отделах сетчатки не связано с ВГД [14]. В результате проведенных исследований мы впервые выявили приоритетность исследования плотности микроциркуляторного русла (показатель Vessel Density, VD) в макуле (фовеа и парафовеа) в диагностике глаукомы. Важно подчеркнуть, что исследование проводилось на фоне отмены местных гипотензивных препаратов. Данный показатель имел более высокую диагностическую ценность в раннем выявлении заболевания, чем VD в ДЗН и ППС (см. выше). Более того, он имел приоритет над такими важными структурными параметрами, как толщина СНВС и ганглиозного комплекса сетчатки. При этом VD макулы имел высокую корреляцию с указанными морфометрическими параметрами, а также с показателями паттерн-ЭРГ, что свидетельствует о связи функциональных расстройств при глаукоме с гемоперфузией ГКС [13]. Примечательно, что в дифференцировании начальной глаукомы от развитой важную роль играли также структурные параметры (толщина ГКС и объем фокальных потерь ГКС наряду с плотностью капиллярного русла в нижневисочном квадранте) [5, 14]. Высокую значимость ОКТ-А нижневисочного сектора обнаружили также Н. Rao и соавт. [13]. Следует упомянуть, что в данном исследовании наряду с ППС и ДЗН оценивались параметры ОКТ-А в макулярной области, которые, по мнению авторов, уступали по своей диагностической значимости аналогичным показателям в ДЗН и ППС. По данным авторов, площадь под кривой ROC для плотности сосудов ДЗН варьировала от 0,59 (в верхненазальном секторе) до 0,73 (средняя плотность внутри ДЗН), для ППС — от 0,70 (назальный, верхний назальный и височный сектора) до 0,89 (нижний височный сектор), для макулярной области эти данные колебались от 0,56 (назальный сектор) до 0,64 (височный сектор). В целом AUC для плотности сосудов суммарно в ДЗН и ППС была 0,9 (0,81–0,95), а для плотности сосудов суммарно в фовеа и парафовеа AUC была 0,69 (0,56–0,79).

Ценность исследования плотности капиллярной сети в макуле, тем не менее, была показана другими авторами. Наблюдая за пациентами более года, Т. Shoji с соавт. [16] заметили, что плотность капиллярной сети снижалась особенно значительно у больных глаукомой по сравнению со здоровыми лицами или с теми, у кого имелось подозрение на глаукому. Примечательно, что выпадение капиллярной сети во внутренних слоях макулы было замечено даже у тех больных, у кого толщина макулярной сетчатки оставалась неизменной [16]. Это первое исследование, в котором показано, что ОКТ-А может быть использована для динамического наблюдения за больными. Авторы подчеркивают важность получения достоверного сигнала сканирования на всех этапах обследования больного, что повышает надежность этого динамического наблюдения.

N. Scipsema и соавт. [17] впервые провели сравнительный анализ ценности ОКТ-А при ПОУГ и глаукоме нормального давления (ГНД). Интересно, что при ПОУГ плотность капиллярной сети в ППС оказалась достоверно более низкой, чем при ГНД, что авторы объяснили большим количеством местных гипотензивных препаратов (особенно бета-блокаторов, которые влияют на глазную гемоперфузию), применяемых больными глаукомой повышенного давления по сравнению с ГНД. Примечательно, что ВГД у них на момент исследования все равно было выше, чем в группе ГНД и контроле. Влияния повышенного ВГД на результаты ОКТ-А авторы не отрицали, однако его они не исследовали. В этой работе была получена высокая корреляция параметров ОКТ-А с морфометрическими характеристиками, такими как толщина СНВС. Таким образом, в данной работе оказалось особенно заметным, что применение местных гипотензивных препаратов во время исследования может влиять на результаты ОКТ-А и на выводы, которые делаются авторами.

В отличие от предыдущей работы, К. Wojikian и соавт. [15], проведя оптическую микроангиографию (ОМАГ) по методу, разработанному авторами, не нашли различий в кровоснабжении ДЗН между ПОУГ и ГНД. В глаукомных глазах гемодинамика была значительно снижена в преламинарной части ДЗН ($p < 0,0001$) по сравнению с нормой. Периметрические индексы MD, PSD были сопоставимы в группах ПОУГ и ГНД. Обнаружена достоверная корреляция между уровнем кровоснабжения ДЗН и периметрическими индексами и площадью нейроретинального ободка в обеих группах больных глаукомой ($p \leq 0,029$). Однако связь кровоснабжения ДЗН со структурными параметрами (СНВС, площадь нейроретинального ободка) установлена только при ПОУГ, но не при ГНД [17].

Многие авторы задавались вопросом о связи циркуляторных показателей со структурными [19–22]. Этот вопрос закономерен, поскольку сетчатка является наиболее энергозатратной структурой организма. Уже давно замечено, что и в норме меньшему калибру ее сосудов соответствовала меньшая толщина СНВС [23], макулы и меньшие размеры ДЗН [23].

J. Yu и соавт. [25], обследуя молодых здоровых добровольцев (121 глаз), проследили корреляцию между толщиной сетчатки в различных ее отделах и плотностью сосудистой сети (VD) в них. Оказалось, что чем тоньше парафовеальная зона, тем ниже значения VD, причем корреляция прослеживалась только с толщиной внутренней сетчатки (от внутренней пограничной мембраны до наружного края внутреннего плексиформного слоя), но не с наружной сетчаткой. Площадь фовеальной аваскулярной зоны имела обратную связь с толщиной всей фовеальной сетчатки и ее внутренних слоев ($p < 0,001$).

К аналогичному заключению пришли другие авторы [26, 27]. Толщина СНВС имела прямую связь с VD в радиальном перипапиллярном плексусе, что отмечалось в разных работах [28, 29]. E. Lee и соавт. [13] определили не только высокую корреляцию между плотностью сосудистой сети и толщиной СНВС, но и их совпадение по локализации. На основании этого был сделан вывод о том, что запустевание (окклюзия) капилляров при глаукоме является следствием атрофии нервной ткани. Впрочем, сами авторы признали, что этот вывод может оказаться преждевременным: для того, чтобы понять, что первично при глаукоме — сосудистые расстройства или прочие факторы, приводящие к атрофии ГКС и их аксонов, — потребуется еще много исследований.

Henry Shen-Lih Chen и соавт для количественной оценки поверхностного микроциркуляторного русла в макулярной и перипапиллярные области в глаукоме и здоровых глазах с помощью оптической когерентной томографии ангиография (ОКТ-А). Плотность сосудов всего изображения (wiVD) в глаукомных глазах была ниже, чем в здоровые глаза в макулярном (38,5% \pm 2,2% против 43,2% \pm 2,3%, $P < 0,001$) и перипапиллярном области (43,8% \pm 5,7% против 53,3% \pm 3,0%, $P < 0,001$). Плотность циркумпапиллярных сосудов (cpVD) также было ниже в глаукомных глазах (53,3% \pm 7,0% против 61,5% \pm 3,2%, $P < 0,001$). Мы обнаружили, что AUROC для различения глаукомы и здоровых глаз были самый высокий для cpRNFL (0,95) и GCC (0,95); затем следует макулярный wiVD (0,94); перипапиллярный wiVD (0,93); и cpVD (0,89). Корреляция между серьезностью SAP была наиболее сильной с перипапиллярный wiVD (R^2 0,58); с последующим cpVD (R^2 0,55); GCC (R^2 0,51); cpRNFL (R^2 $\frac{1}{4}$ 0,42); и макулярный wiVD (R^2 0,36). Глаукоматозные глаза с медицинским контролем показывают более редкое поверхностное микроциркуляторное русло в макулярной области, чем здоровые глаза. Измерение поверхностного макулы плотность сосудов имела диагностическую точность, аналогичную перипапиллярной RNFL и макулярной GCC толщина для различения глаукомных и здоровых глаз.

Masoud Aghsaei Fard и соавт. исследовали сосудистую сеть зрительного нерва, перипапиллярную поверхностной сетчатки, макулы, и перипапиллярную сосудистую оболочку, которая может быть определена при глаукоме с помощью ангиографии с

оптической когерентной томографией (ОКТ-А). Снижение перфузии в предламинарном слое зрительного нерва коррелирует с степенью тяжести глаукомы. Плотность перипапиллярных поверхностных сосудов сетчатки позволяет диагностировать и обнаруживать прогрессирование глаукомы аналогично толщине слоя перипапиллярных нервных волокон сетчатки (СНВС). Кроме того, снижение плотности перипапиллярных сосудов интактного гемиретина или непораженного глаза глаукомные глаза предполагают, что сосудистые изменения могут произойти до заметного повреждения поля зрения. В точности определения глаукомы толщины макулярных ганглиозных клеток (МГС) по сравнению с макулярным сосудом плотность различалась между исследованиями.

Ismail Umut Onur с соавт. [17] сравнили плотность сосудов головки зрительного нерва и радиального перипапиллярного капилляра в глазах с первичным открытым углом на ранней стадии глаукомы. Плотность сосудов головки зрительного нерва и радиального перипапиллярного капилляра были значительно ниже в глазах с первичной открытоугольной глаукомой по сравнению со здоровым контролем глаза. На ранней стадии глаукомы сосуд внутри диска плотность пластины головки зрительного нерва может быть ниже в глазах с первичной открытоугольной глаукомой.

Заключение. Таким образом, из приведенных данных литературы следует, что к настоящему времени накоплено много данных о раннем вовлечении микроциркуляторного русла сетчатки, особенно ее макулярной области, в патологический процесс при первичной глаукоме. По мере совершенствования диагностических технологий появляются новые факты, убедительно свидетельствующие о раннем снижении ретинальной гемоперфузии, которое опережает как структурные, так и функциональные расстройства при глаукоме, исследуемые классическими способами: ОКТ и периметрией. Имеющиеся в литературе противоречия на этот счет могут быть объяснены различным дизайном исследований, в частности тем, что при отборе пациентов недостаточно учитывались сопутствующие сердечно-сосудистые заболевания и применение ими системных и местных гипотензивных препаратов. Следует также иметь в виду, что метод ОКТ-А не дает информации о кровотоке как таковом, не позволяя измерить ни его скорость, ни сопротивление кровотоку. В то же время это удобный метод оценки структурных изменений, использование которого наряду с классическими морфометрическими и функциональными методами позволит лучше понять патогенез глаукомы.

Литература/References:

1. Ризаев Ж.А., Туйчибаева Д.М. Изучение общего состояния и динамики первичной и общей инвалидности вследствие глаукомы взрослого населения в республике Узбекистан и города Ташкент // *Journal of oral medicine and craniofacial research*. 2020. № 2 (2). С.75-78.
2. Туйчибаева Д. М. Основные характеристики динамики показателей заболеваемости глаукомой в Узбекистане / Д. М. Туйчибаева, Ж. А. Ризаев, Н. К. Стожарова // *Офтальмол. журн.* — 2021. — № 4. — С. 43-47. <http://doi.org/10.31288/oftalmolzh202144347>
3. Туйчибаева Д. М., Ризаев Ж. А. Пути совершенствования системы диспансеризации больных с первичной глаукомой // *Междисциплинарный подход по заболеваниям органов головы и шеи.* – С. 141.
4. Туйчибаева Д.М., Янгиева Н.Р. Особенности инвалидизации населения Узбекистана при глаукоме // *Тиббиётда янги кун*. 2020. № 4(32). С. 203-208.
5. Туйчибаева, Д. М., Ж. А. Ризаев, and И. И. Малиновская. "Динамика первичной и общей заболеваемости глаукомой среди взрослого населения Узбекистана." *Офтальмология. Восточная Европа* 11.1 (2021): 27-38.

6. Хайдарова Д.К, Ходжаева Д.Т., Хайдаров Н.К. Характерные особенности показателей МР-трактографии при хронической ишемии мозга у больных с умеренными когнитивными расстройствами. Халқаро илмий журнал «Биология ва тиббиёт муаммолари» – Самарқанд, 2014. – №4 (80). – С. 250
7. Akil H, Huang AS, Francis BA, Sadda SR, Chopra V. Retinal vessel density from optical coherence tomography angiography to differentiate early glaucoma, pre-perimetric glaucoma and normal eyes. *PLoS One*. 2017 Feb 2;12(2):e0170476. doi: 10.1371/journal.pone.0170476. PMID: 28152070; PMCID: PMC5289421.
8. Ben-Zion I, Harris A, et al. An updated review of methods for human retinal oximetry measurements and current applications. *Harefuah* 2008;147:812-817, 836.
9. Flammer J, Konieczka K. Retinal venous pressure: the role of endothelin. *EPMA J*. 2015; 6:21
10. Harris A, Kagemann L, Chung H. The use of dye dilution curve analysis in the quantification of indocyanin green angiograms of the human choroid. *Ophthalmic imaging and diagnostics* 1998;11:331-337.
11. Jia Y, Wei E, Wang X, et al. Optical coherence tomography angiography of optic disc perfusion in glaucoma. *Ophthalmology* 2014;121:1322-1332.
12. Jonas J, et al. Optic disc morphometry correlated with confocal laser scanning Doppler flowmetry measurements in normal-pressure glaucoma. *J. Glaucoma* 2003;12:260-265.
13. Kawasaki R, Wang J.J., Rochtchina E., Lee A.J., Wong T.Y., Mitchell P. Retinal vessel caliber is associated with the 10-year incidence of glaucoma: the Blue Mountains Eye Study. *Ophthalmology*; 2013;120:84-90.
14. Kuryшева N.I., Ardzhvishvili T.D., Kiseleva T.N., Fomin A.V. [Choroid in glaucoma: the results of research by optical coherence tomography] *Khorioideya pri glaukome: rezul'taty issledovaniya metodom opticheskoi kogerentnoi tomografii*. [Glaucoma]. *Glaukoma*. 2013;4:73-83. (In Russ.)
15. Kuryшева N.I., Kiseleva T.N., Irtegovaya E.Yu. [Features of venous blood flow of eyes with primary open-angle glaucoma.] *Osobennosti venoznogo krovotoka glaza pri pervichnoy otkrytougol'noy glaukome*. [Glaucoma]. *Glaukoma*. 2012;4:24-31. (In Russ.)
16. Kuryшева N.I., Parshunina O.A., Maslova E.V., Kiseleva T.N., Lagutin M.B., [Diagnostic significance of the research of ocular blood flow in early detection of primary open-angle glaucoma.] *Diagnosticheskaya znachimost' issledovaniya glaznogo krovotoka v rannem vyyavlenii pervichnoy otkrytougol'noy glaukome*. [Glaucoma]. *Glaukoma*. 2015;3 (14):19-28. (In Russ.)
17. Liu L, Jia Y, Takusagawa H.L., Morrison J.C., Huang D. Optical Coherence Tomography Angiography of the Peripapillary Retina in Glaucoma *JAMA Ophthalmol*. 2015;133 (9):1045-1052.
18. Onur IU, Acar OPA, Cavusoglu E, Yigit FU. Vessel density in early-stage primary open angle glaucoma and pseudoexfoliation glaucoma: a comparative controlled optical coherence tomography angiography study. *Arq Bras Oftalmol*. 2021 Jul-Aug;84(4):352-360. doi: 10.5935/0004-2749.20210051. PMID: 33567040.
19. Pechauer A, Liu L, Gao S, Jian C, Huang D. Optical coherence tomography angiography of peripapillary retinal blood flow response to hyperoxia. *Invest Ophthalmol Vis Sci*. 2015;56:3287-3291.
20. Rizayev, J. A., and D. M. Turchibayeva. "Прогнозирование частоты и распространенности глаукомы в республике Узбекистан." *Journal of Biomedicine and Practice* 6.5 (2020).
21. Savastano M, Lumbroso B, Rispoli M. In vivo characterization of retinal vascularization morphology using optical coherence tomography angiography. *Retina*. 2015;35,11: 2196-2203.
22. Snodderly D, Weinhaus R, Choi J. Neural-vascular relationships in central retina of macaque monkeys (*Macaca fascicularis*). *J Neurosci*. 1992;12: 1169-1193.

23. Spaide R., Klancic J., Cooney M. Retinal vascular layers imaged by fluorescein angiography. *JAMA Ophthalmol.* 2015; 133: 45-50.
24. Stalmans I., Vandewalle E., Anderson D.R., Costa V.P., Frenkel R.E., et al. Use of colour Doppler imaging in ocular blood flow research. *Acta Ophthalmol.* 2011;89:609-630.
25. Suh MH, Zangwill LM, Manalastas PI, Belghith A, Yarmohammadi A, Medeiros FA, Diniz-Filho A, Saunders LJ, Yousefi S, Weinreb RN. Optical Coherence Tomography Angiography Vessel Density in Glaucomatous Eyes with Focal Lamina Cribrosa Defects. *Ophthalmology.* 2016 Nov;123(11):2309-2317. doi: 10.1016/j.ophtha.2016.07.023. Epub 2016 Aug 31. PMID: 27592175; PMCID: PMC5360451.
26. Tokayer J., Jia Y., Dhalla A.H., Huang D. Blood flow velocity quantification using split-spectrum amplitude-decorrelation angiography with optical coherence tomography. *Biomed Opt Express* 2013;4:1909-1924.
27. Wang X, Jiang C, Ko T, Kong X, Yu X, Min W, Shi G, Sun X. Correlation between optic disc perfusion and glaucomatous severity in patients with open-angle glaucoma: an optical coherence tomography angiography study. *Graefes Arch Clin Exp Ophthalmol.* 2015 Sep;253(9):1557-64. doi: 10.1007/s00417-015-3095-y. Epub 2015 Aug 11. PMID: 26255817.
28. Wang Y., Bower D., Izatt J., Tan O., Huang D. Retinal blood flow measurement by circumpapillary Fourier domain Doppler optical coherence tomography. *J Biomed Opt.* 2008;13(6).
29. Wang Y., Fawzi A.A., Varma R., et al. Pilot study of optical coherence tomography measurement of retinal blood flow in retinal and optic nerve diseases. *Invest Ophthalmol Vis Sci* 2015;52:840-845.
30. Weinreb R.N., Harris A. *Ocular Blood Flow in Glaucoma: Consensus Series 6.* The Netherlands. Kugler Publications; 2009.
31. Yaoeda K., Shirakashi M., et al. Relationship between optic nerve head circulation and visual field loss in glaucoma. *Acta Ophthalmol Scand,* 2003;81:253.
32. Zhang M, Wang J, Pechauer AD, Hwang TS, Gao SS, Liu L, Liu L, Bailey ST, Wilson DJ, Huang D, Jia Y. Advanced image processing for optical coherence tomographic angiography of macular diseases. *Biomed Opt Express.* 2015 Nov 2;6(12):4661-75. doi: 10.1364/BOE.6.004661. PMID: 26713185; PMCID: PMC4679245.

УДК 612.4.09/611.814-32/611.441/615.322

**ГИСТОМОРФОМЕТРИЯ АДЕНОГИПОФИЗА И ЩИТОВИДНОЙ ЖЕЛЕЗЫ ПОД
ВЛИЯНИЕМ ЛАДЫГИНОЗИДА В ЭКСПЕРИМЕНТЕ**

Андрей Дон, к.м.н., ассистент, Ташкентский государственный стоматологический институт

Ташкент, Узбекистан

<https://orcid.org/0000-0002-3140-2278>

andrey.don.60@inbox.ru

**HISTOMORPHOMETRY OF THE ADENOHYPHYSIS AND THYROID GLAND
UNDER THE INFLUENCE OF LADIGINOZID IN EXPERIMENT**

Andrey Don, Ph.D., assistant, Tashkent State Dental Institute

Tashkent, Uzbekistan

andrey.don.60@inbox.ru

ТАЖРИБАДА ЛАДИГИНОЗИДНИ АДЕНОГИПОФИЗ ВА ҚАЛҚОНСИМОН БЕЗНИНГ ГИСТОМОРФОМЕТРИЯСИГА ТАЪСИРИ

Андрей Дон, т.ф.н., ассистент, Тошкент давлат стоматология институти

Тошкент, Ўзбекистон

andrey.don.60@inbox.ru

АННОТАЦИЯ

Оценено влияние ладыгинозида, являющегося суммой тритерпеновых гликозидов, полученного из корней местного растения *Ladiginia bucharica*, в лаборатории гликозидов Института химии растительных веществ АН РУз (зав.-чл.-корр. АН РУз, профессор Н.К.Абубакиров) на гистоморфометрию аденогипофиза и щитовидной железы в эксперименте. Проведенным ранее комплексными исследованиями были доказаны гиполипидемические и антиатеросклеротические свойства ладыгинозида. Поиск антиатеросклеротических веществ является актуальной задачей, поскольку сердечно-сосудистые заболевания, в основе которых зачастую лежит атеросклероз сосудов, остается лидирующей причиной смертности в мире. В эксперименте на подопытных животных изучен возможный путь реализации антиатеросклеротического действия ладыгинозида, опосредованное через аденогипофиз и щитовидную железу. В результате исследования обнаружено, что ладыгинозид вызывает изменения гистоморфометрических показателей аденогипофиза и щитовидной железы, свидетельствующих об усилении функции этих эндокринных органов. По результатам экспериментального исследования установлено, что помимо возможного непосредственного влияния ладыгинозида на щитовидную железу после его всасывания и дальнейшей биотрансформации в организме, определен вероятный механизм действия препарат через систему «гипофиз-щитовидная железа».

Ключевые слова: гистоморфометрия, аденогипофиз, щитовидная железа, ладыгинозид.

ABSTRACT

HISTOMORPHOMETRY OF THE ADENOHYPOPHYSIS AND THYROID GLAND UNDER THE INFLUENCE OF LADIGINOZID

The effect of ladyginoside on histomorphometry of the adenohipophysis and thyroid gland in the experiment was estimated. Ladyginoside is a sum of triterpene glycosides obtained from the roots of the native plant *Ladiginia Bucharica* in the laboratory of glycosides of the Institute of Chemistry of Plant Substances, Academy of Sciences of Uzbekistan (Head - Corresponding Member of the Academy of Sciences of Uzbekistan, Professor N.K. Abubakirov). Previously conducted comprehensive studies have proven the hypolipidemic and antiatherosclerotic properties of ladyginoside. The search for antiatherosclerotic substances is an urgent problem, since cardiovascular diseases, which are often based on vascular atherosclerosis, remain the leading cause of mortality in the world. The studies on experimental animals considered a possible way of implementation of antiatherosclerotic action of ladylginoside mediated through adenohipophysis and thyroid gland. As a result of the study it was found that ladylginoside causes changes in the histomorphometric parameters of the adenohipophysis and thyroid gland, indicating an increase in the function of these endocrine organs. The experimental study established that, in addition to the possible direct effect of ladylginoside on the thyroid gland after its absorption and further biotransformation in the body, a likely mechanism of action of the drug through the "pituitary-thyroid" system was determined.

Key words: histomorphometry, adenohipophysis, thyroid gland, ladyginoside.

АННОТАЦИЯ

Тажрибада маҳаллий ўсимлик *Ladiginia bucharica* илдизларидан олинган тритерпен гликозидлари йиғиндиси бўлган, Ўзбекистон Республикаси Фанлар Академияси ўсимликлар кимё институтининг гликозид лабораториясида синтез қилинган (мудир - Ўзбекистон Республикаси Фанлар Академияси академиги, профессор Н. К. Абубакиров) ладигинозиднинг аденоҳипофиз ва қалқонсимон безнинг гистоморфометриясига таъсири баҳоланди. Илгари ўтказилган комплекс тадқиқотлар ладигинозиднинг липидни туширувчи ва антиатеросклеротик хусусиятларини исботлади. Антиатеросклеротик моддаларни қидириш долзарб муаммо ҳисобланади, чунки кўпинча томир атеросклерозига асосланган юрак-қон томир касалликлари дунёда ўлимнинг етакчи сабаби бўлиб қолмоқда. Экспериментал ҳайвонлар устида ўтказилган тажрибада аденоҳипофиз ва қалқонсимон без орқали воситачилик қилган ладигинозиднинг атеросклеротик таъсирини амалга оширишнинг мумкин бўлган усули ўрганилди. Тадқиқот натижасида ладигинозид аденоҳипофиз ва қалқонсимон безнинг гистоморфометрик параметрларининг ўзгаришига сабаб бўлиб, бу эндокрин органлар функциясининг ошишини кўрсатган. Экспериментал тадқиқот натижаларига кўра, ладигинозиднинг қонга сўрилиши ва танадаги биотрансформациядан сўнг, қалқонсимон безга бевосита таъсир кўрсатишдан ташқари, препаратнинг гипофиз-тироид тизими орқали таъсир қилишнинг еҳтимоллий механизми аниқланди.

Калит сўзлар: гистоморфометрия, аденоҳипофиз, қалқонсимон без, ладигинозид.

SUMMARY

Ladyginoside is a sum of triterpene glycosides obtained from the roots of the native plant *Ladiginia Bucharica* in the laboratory of glycosides of the Institute of Chemistry of Plant Substances, Academy of Sciences of Uzbekistan (Head - Corresponding Member of the Academy of Sciences of Uzbekistan, Professor N.K. Abubakirov). Previously conducted comprehensive studies have proven the hypolipidemic and antiatherosclerotic properties of ladyginoside. The search for antiatherosclerotic substances is an actual problem, since cardiovascular diseases, which are often based on vascular atherosclerosis, remain the leading cause of mortality in the world. The studies on experimental animals considered a possible way of implementation of antiatherosclerotic action of ladylginoside mediated through adenohipophysis and thyroid gland. According to the results of the experimental study it was found that after absorption of ladyginoside in blood and further biotransformation in the body, besides the possible direct effect on the thyroid gland, a probable mechanism of action of the drug through the "pituitary-thyroid" system was determined.

Key words: histomorphometry, adenohipophysis, thyroid gland, ladyginoside.

Введение. Изыскания по поиску новых антиатеросклеротических и гиполипидемических средств является актуальной задачей современной медицинской науки. Данное обстоятельство обусловлено прежде всего сохраняющимися высокими показателями смертности и инвалидизации населения. По опубликованным Глобальным оценкам ВОЗ сердечно-сосудистые заболевания являются лидирующей причиной смертности в мире последние 20 лет [1]. Общеизвестно, что применение антиатеросклеротических препаратов может привести к уменьшению риска атеросклеротических заболеваний и даже, в некоторых случаях, к регрессии существующих липидных отложений в пораженных сосудах.

Для лечения и, особенно, профилактики атеросклероза лекарственные средства применяются длительное время, в связи с чем они должны отвечать требованию быть мало- или нетоксичными и не вызывать аллергических реакций. Эти свойства характерны для препаратов растительного происхождения, в том числе и содержащим гликозиды или сапонины [2].

Ранее доказаны гипополидемические и антиатеросклеротические свойства ладыгинозида при экспериментальном атеросклерозе [3,4,12,13], обладающего низкой токсичностью и представляющего собой сумму тритерпеновых гликозидов, полученного из корней *Ladiginia bucharica* в лаборатории гликозидов (зав.-чл.-корр. АН Узбекистана, проф. Абубакиров Н.К. Института химии растительных веществ Узбекистана). Установленные данные влияния этого препарата на липидный обмен и экспериментальный атеросклероз вызывают закономерные вопросы о том, каким образом при этом обуславливается задерживающее влияние ладыгинозида на развитие экспериментального атеросклероза.

Рядом авторов установлен один из возможных механизмов антиатеросклеротического эффекта ладыгинозида в виде стимуляции им функции щитовидной железы [3,4]. Полученные результаты при этом дают основание рассмотреть вопрос о необходимости изучения влияния ладыгинозида на гипофиз и щитовидную железу.

Целесообразность подобного исследования обусловлена тем, что помимо возможного непосредственного влияния ладыгинозида на щитовидную железу после его всасывания и дальнейшей биотрансформации в организме, не исключен и механизм действия через систему «гипофиз-щитовидная железа».

Материалы и методы исследования. Работа проведена на 75 половозрелых беспородных самцах с исходным весом 2,1-3,0 кг на начало эксперимента. Все экспериментальные животные, согласно поставленным задачам исследования, поделены на группы.

Животные 1 ой группы (18 кроликов) получали перорально ладыгинозид в дозе 0,002 г/кг веса. во 2-ю группу вошли 19 кроликов, составивших контроль. Кроме того, каждая группа делилась на 3 подгруппы, в соответствии со сроками эксперимента: 7, 15 и 30 суток. Забой животных производился на следующий день после введения исследуемых веществ. Эксперименты проводились в осенне-зимний период в условиях искусственного освещения с продолжительностью светового дня 10 часов.

Исследование гипофиза. После препаровки гипофизы фиксировали в 10% растворе нейтрального формалина, взвешивали с точностью до 1 мг, проводили по обычной проводке, заливали в парафин. Изготовленные срезы толщиной 5-10 мкм окрашивали во всех наблюдениях по Мак-Манусу-Хочкису (ШИК-реакция) с докраской оранжевым «G» и гематоксилином Вейгерта, гематоксилином и эозином, на ДНК по Фельгену, на РНК по Браше [5].

Гистоморфометрические исследования проводились на горизонтальных срезах гипофиза, содержащих одновременно все отделы, характеризующиеся определенными чертами в определении и соотношении клеточных элементов и качественными особенностями элементов паренхимы гипофиза.

Форма зоны базофилов на этом уровне различны, но часто имела вид равнобедренного треугольника, вершина которого обращена к задней доле гипофиза, а основание совпадало с передним краем аденогипофиза. Заднебоковые части железы (по отношению к зоне базофилов) занимали эозинофилы. Для гистоморфометрических подсчетов использовался метод точечного счета при помощи окулярной сетки с 50 равноудаленными точками нулевой толщины [8]. Под малым увеличением (x45) с помощью метрической сетки определялось процентное соотношение компонентов гипофиза: нейрогипофиза, промежуточной доли, аденогипофиза, зоны базофилов и зоны эозинофилов в аденогипофизе. Поскольку была известна относительная масса гипофиза

(масса гипофиза, отнесенная к массе животного), в последующем были получены весовые соотношения указанных выше отделов гипофиза.

На следующем этапе вычисляли процент содержания различных компонентов в зоне базофилов, т.к. здесь наряду с преимущественным расположением базофильных аденоцитов встречаются и другие клеточные элементы. Подсчет производился с помощью сетки-вставки при увеличении $\times 210$. В результате подсчетов были получены относительные весовые показатели базофильных, эозинофильных аденоцитов, хромофобов и стромы аденогипофиза, представленной тонкостенными кровеносными капиллярами различной степенью кровенаполнения.

В итоге, при статистическом анализе оперировали цифровыми данными по следующим показателям:

1. Относительная масса аденогипофиза;
2. Относительная масса зоны базофилов аденогипофиза;
3. Процентное содержание основных компонентов зоны базофильных аденоцитов аденогипофиза: а) базофилов, б) эозинофилов, в) хромофобов, г) стромы;
4. Относительная масса базофилов, эозинофилов, хромофобов, стромы в зоне базофилов аденогипофиза;
5. Относительная масса зоны эозинофилов аденогипофиза.

Последующие исследования показали, что такой гистоморфометрический подход позволяет достаточно объективно судить о морфофункциональных изменениях, происходящих в аденогипофизе.

Для оценки состояния аденогипофиза использован принцип выведения совокупного морфофункционального показателя (СМП) гипофиза [9] для ацидофильных клеток аденогипофиза, выглядит он следующим образом: $СМП \text{ базофильных клеток гипофиза} = 0,1A + 0,25B + 0,5B$, где А-относительная масса гипофиза, мг/кг, Б- относительная масса зоны преобладания базофильных аденоцитов, мг/кг, В- процентное содержание базофилов в зоне их преобладания.

Нами также выводился коэффициент активности зоны эозинофилов.

$ОМЗЭ \text{ э}$

$K = \frac{ОМЗЭ \text{ э}}{ОМЗЭ \text{ к}}$, где

$ОМЗЭ \text{ э}$ - относительная масса зоны эозинофилов животных экспериментальной группы,

$ОМЗЭ \text{ к}$ - относительная масса зоны эозинофилов животных контрольной группы.

Показатели коэффициента, отражая изменения относительной массы эозинофилов, показывают во сколько раз больше или меньше становится вес зоны эозинофилов в результате экспериментального воздействия ладыгинозида по отношению к показателю в контрольной группе, т.е. демонстрирует динамику процесса активности зоны эозинофилов.

Исследование щитовидной железы.

После анатомической препаровки щитовидные железы фиксировали в 10% растворе нейтрального формалина, затем взвешивали на торсионных весах с точностью до 1мг, в последующем кусочки проводили через батарею спиртов по обычной проводке, заливали в парафин с изготовлением срезов толщиной 5-10 мкм. Полученные срезы окрашивали гематоксилин-эозином, на РНК по Браше, на ДНК по Фельгену, проводилась ШИК-реакция по Мак-Манусу-Хочкиссу [6].

Морфофункциональная активность щитовидной железы оценивалась в соответствии с известными рекомендациями [5,7]. Учитывались вес щитовидной железы, цвет, отражающий степень кровенаполненности, консистенция. Большое внимание уделялось гистологической структуре щитовидной железы: размерам фолликулов, состоянию коллоида, интенсивности его окраски, ШИК-реакции, наличию вакуолей. Определялась высота фолликулярного эпителия, относительный объемный состав структурных

компонентов железы: коллоида, эпителия фолликулов, межфолликулярного эпителия и стромы. Учитывалось количество мелких, лишенных коллоида, фолликулов. Определялся индекс накопления коллоида – «Ф/Э» [8]

Средний диаметр фолликулов, мкм
«Ф/Э»
Удвоенная средняя высота фолликулярного эпителия, мкм

и совокупный морфофункциональный показатель щитовидной железы [9]. Вычисление СМП щитовидной железы производилось аналогично описанному выше вычислению СМП базофильных клеток гипофиза.

Препараты, окрашенные гематоксилином и эозином, обрабатывались методом точечного счета при помощи окулярной сетки-вставки с 50 равноудаленными точками нулевой толщины в нашей модификации. При увеличении $\times 420$ учитывались 50 точек в 10 полях зрения, т.е. по 500 в каждом наблюдении. Таким образом, были определены соотношения объемных процентов структурных компонентов щитовидной железы: коллоида, фолликулярного эпителия, меж фолликулярного эпителия, стромы. Эти показатели использовались в качестве критериев оценки морфофункционального состояния щитовидной железы.

Результаты и обсуждение. В контрольной группе интактных животных изученные количественные и качественные морфофункциональные показатели аденогипофиза и щитовидной железы свидетельствовали об их нормальном строении.

Органометрическое, гистоморфометрическое исследования аденогипофиза животных, получавших перорально ладыгинозид в дозе 0,002 г/кг в сутки, свидетельствовали о том, что в сравнении с контрольными животными в опытной группе введение ладыгинозида вызывает нарастание относительного веса гипофиза. Будучи статистически недостоверным на 7-е сутки опыта, на 15-й и 30-й дни различия между показателем контрольных животных и получавших препарат, становились достоверными ($P < 0,001$). Увеличивается и показатель относительной массы зоны базофилов на 7-й день до 0,14 мг/100г, на 15-й – до 0,16 мг/100 г т на 30-й – до 0,21мг/100г, что превышает контрольный показатель соответственно в 2; 2,2 и 3 раза. По данным дисперсионного анализа препарат оказывает влияние на этот показатель с силой 0,67 ($P < 0,01$) на 7-е сутки, через 15 дней сила влияния несколько снижается и равняется 0,49 ($P < 0,05$), к 30-му дню, при показателе достоверности $P < 0,001$, влияние препарата значительно возрастает и равняется 0,82.

Зона преобладания базофилов, находясь в центре аденогипофиза, состоит из мозаично расположенных хромофобов, эозинофилов и базофилов. Примечательна динамика изменения картины последних. Если в контроле среди базофилов преобладают небольшие и средние, а их цитоплазма содержит мелкие гликопротеидные гранулы, умеренное количество РНК, равномерно распределенное по цитоплазме, а ядра чаще располагаются эксцентрично, пылевидный хроматин и гранулы ДНК распределяются равномерно, то в опытной группе животных отмечается картина, значительно отличающаяся от описанной. Так, уже на 7-е сутки появляются крупные базофилы с большими округлыми эксцентрично расположенными ядрами, где ДНК сконцентрирована около ядерной оболочки. Далее по мере удлинения срока эксперимента встречаются базофилы крупных размеров, которые образуют скопления. Кроме того, появляются мелкие базофилы, накапливающие гликопротеидные гранулы. Появляются базофилы с крупными ядрами и ядрышками. В части базофильных аденоцитов отмечаются явления набухания, вакуолизации, дегрануляции.

Отмечается также увеличение таких показателей, как относительная масса базофилов в зоне их преобладания, статистически достоверно отличающаяся от контрольного показателя. Увеличивается и относительная масса тела хромофобных клеток в зоне преобладания базофилов. Достоверным оказалось и нарастание

относительного веса стромы зоны базофилов аденогипофиза, представленной в основном тонкостенными кровеносными капиллярами умеренно и значительно полнокровными у животных, получавших ладыгинозид.

Введение ладыгинозида вызывает также увеличение относительного веса зоны преобладания эозинофилов. Морфологически эозинофилы характеризовались увеличением своих размеров, укрупнением ядер.

Описанная гистоморфометрическая картина качественно характеризовала изменение структуры аденогипофиза во все сроки эксперимента. Количественные показатели несколько увеличиваясь в промежуточный срок эксперимента, достигают своих максимальных величин в конце опыта – к 30-м суткам. Так, статистически достоверны во все сроки отличия СМП базофильных клеток АДГ, которые через 7 дней опыта равняется 2,65; на 15-й день – 3,36 и к 30-у дня 4,13. В контрольной группе этот показатель равняется 1,57 балла.

Коэффициент активности зоны эозинофилов повышаясь на 7-е сутки эксперимента до 1,29 балла, несколько снижается в промежуточный срок – 1,07 и затем вновь нарастает до 1,36 балла.

Исследования щитовидной железы интактных животных контрольной группы показало, что качественные и количественные показатели свидетельствуют об их нормальном строении.

Щитовидные железы животных, получавших ладыгинозид в течении 7 дней, характеризовались нарастанием их относительной массы. Качественные различия щитовидной железы этой группы от контроля проявляются снижением размеров фолликулов, изменением тинкториальных свойств интрафолликулярного коллоида в виде его разжижения, появления краевой вакуолизации, вследствие чего коллоид имел фестончатые края, местами встречаются фолликулы с «вспененным» коллоидом. Происходило увеличение высоты фолликулярного эпителия, нарастание относительного объема межфолликулярного эпителия и стромы. Последнее имело место за счет сосудистого компонента, что свидетельствует об усилении активности железы [6]. Отмечено также снижение интенсивности окраски при использовании ШИФ-реактива, ядра тиреоцитов менее интенсивно окрашивались по Фельгену в следствие диффузного распределения зерен ДНК, РНК же выявлялась более отчетливо.

Количественный анализ показатель щитовидной железы кроликов, получавших ладыгинозид проводился с учетом общепринятых рекомендаций [3,5,7]. В сравнении с животными контрольной группы, у экспериментальных кроликов было отмечено увеличение значения показателей, подъем которых свидетельствует о повышении морфофункциональной активности железы. Речь идет о таких показателях как, относительная масса ЩЖ, высота фолликулярного эпителия, относительный объем фолликулярного эпителия, межфолликулярного эпителия и стромы, СМП [9]. Отмечено и статистически значимое снижение тех из них, которые указывают на аналогичную направленность процесса (средний диаметр фолликулов, индекс накопления коллоида «Ф/Э»), относительный объем коллоида. Относительная объемная доля фолликулярного эпителия менялась незначительно, при этом доля межфолликулярного эпителия резко возрастала, что свидетельствует об усиленной пролиферации эпителия типичных тиреоцитов и активном новообразовании фолликулов. СМП железы, учитывающий изменения наиболее апробированных показателей гистофизиологического состояния, составляя 9,94 балла, превышает в 3,7 раза СМП контрольных животных.

Увеличение сроков эксперимента до 15 дней приводит к дальнейшему нарастанию относительной массы железы до 1,34 мг/100г. Описанные ранее качественные изменения гистоморфометрии железы выявляются более отчетливо. Отмечены выраженные признаки гипертрофии фолликулярного эпителия и их ядер, что при количественной обработке проявляется в дальнейшем уменьшении «индекса накопления коллоида – Ф/Э», среднего

диаметра фолликулов. Как и через 7 дней опыта относительный объем фолликулярного эпителия незначительно вырос и значительная разница выявлена по относительной доле нефолликулярного эпителия. СМП нарастает до 15,29 балла в среднем, отличаясь как от контрольных животных, у которых СМП равен 2,64, так и от предыдущей группы животных, у них этот показатель составляет 9,94 балла.

Качественных отличий гистологической структуры ЩЖ через 15 и 30 суток воздействия ладыгинозидом не выявляется, количественные показатели приближались к своим максимальным значениям. Это касается таких показателей, как относительная масса железы, высота фолликулярного эпителия, СМП. Практически не изменяется объемное содержание фолликулярного эпителия, доля межфолликулярного эпителия продолжает нарастать. О повышении морфофункциональной активности органа свидетельствовало снижение показателей «Ф/Э», объемного содержания интрафолликулярного коллоида, диаметра фолликулов. Вышеказанное интерпретировано как проявление дальнейшей активации, поскольку такие показатели, как высота эпителия фолликулярных тиреоцитов и их объемное содержание в щитовидной железе являются наиболее тонкими показателями клеточной гипертрофии.

Полученные результаты изменения комплекса гистофизиологических показателей аденогипофиза под влиянием ладыгинозида, как следует из общепринятых воззрений, свидетельствуют о повышении морфофункциональной активности базофильных и эозинофильных аденоцитов. Проведенный анализ литературы и собственных данных позволяет заключить, что гистологическая картина аденогипофиза аналогична таковой, описанным в работах для человека, что подтверждает некоторое сходство микроструктуры аденогипофиза кроликов и человека в части зональности, как и в указанных работах зона преимущественного расположения базофилов занимает центральное расположение аденогипофиза [10].

Заключая обсуждение полученных результатов необходимо отметить, что введение растительного препарата ладыгинозида вызывает изменение гистоморфометрических показателей, свидетельствующих о нарастающей морфофункциональной активности щитовидной железы. Перестройка структуры органа выявляется уже на 7-е сутки, еще более отчетливо она видна на 15-е сутки и достигает максимальной выраженности на 30-сутки, что проявляется гипертрофией тиреоцитов, сформированных фолликулов и активным новообразованием последних, о чем свидетельствуют изменения объемного содержания фолликулярного и межфолликулярного эпителия в органе.

Заключение

1. Ежедневное пероральное введение ладыгинозида в дозе 0,002 г/кг массы животного вызывает усиление морфофункционального состояния базофильных аденоцитов гипофиза.

2. Введение ладыгинозида экспериментальным животным в исследуемой дозе вызывает перестройку щитовидной железы, свидетельствующую о повышении морфофункциональной активности органа через 7, 15 и 30 дней, при максимальной выраженности процесса на 30-й день эксперимента.

3. При применении ладыгинозида в дозе 0,002 г/кг в сутки между повышением активности щитовидной железы и гиперфункцией базофильных аденоцитов гипофиза наблюдается сильная прямая коррелятивная зависимость, указывающая на то, что в реализации фармакологических эффектов ладыгинозида принимают участие базофильные клетки аденогипофиза.

4. В этих же условиях ладыгинозид обуславливает повышение коэффициента активности зоны преобладания эозинофильных клеток аденогипофиза.

Литература/References:

1. Информационный бюллетень ВОЗ от 09.12.2020.
2. Беляев С.М., Роднищева Е.В. «Студенческий научный форум - 2020» // Материалы XI Международной студенческой научной конференции. - Москва: Издательский дом Академии Естествознания, 2020.
3. Дон А.Н., Мамадов Ю.М., Александров Н.Г. Гиполипидемические свойства новых тритерпеновых гликозидов. // Актуальные проблемы патологии человека: Сборник научных трудов ТашГосМИ. Ташкент. 1990. С. 52.
4. Велиева З.С., Исмаилов И.И., Насыров М.М., и др. // Краткие тез. Докл. III научно-практической конференции ученых медиков и врачей Андижанской области: материалы конф. – Андижан, 1990. - С.32-33.
5. Александров Н.Г., Мамадов Ю.М., Дон А.Н. Морфофункциональные изменения щитовидной железы под влиянием ладыгинозида и хедерагенина в эксперименте. // Мед. журнал Узбекистана. 1991.- №10. – С. 62.
6. Меркулов Г.А. Курс патогистологической техники. Ленинград: Медицина, 1969.
7. Быков В.Л. Гистофизиология щитовидной железы в постнатальном онтогенезе. //Архив анатомии. - 1979. -№3. -С. 80-95.
8. Г. Г. Автандилов. Медицинская морфометрия: Руководство. - Москва: Медицина, 1990.
9. Чумаченко П.А. О совокупном морфофункциональном показателе активности щитовидной железы. //Архив патологии. 1980.- т.8. - №4. - С. 84-86.
10. Александров Н.Г. Патологическая анатомия некоторых эндокринных желез и динамика атеросклеротического процесса при различных формах эндемического зоба. //Дис... докт.мед.наук: 14.00.15 - Москва-Андижан, 1973.
11. Алёшин Б. В., Губский В.И. Гипоталамус и щитовидная железа. – М.: Медицина, 1983.
12. Khodjieva D.T., Khaydarova D.K., Khaydarov N.K. New Technologies in Treatment of Patients in the Acute Period of Stroke. American Journal of Medicine and Medical Sciences. 2020.P . 393-396
13. Хайдарова Д.К., Хайдаров Н.К., Маджидова Ё.Н., Ходжаева Д.Т. Влияние различных типов лечения на холинергическую и FAS – опосредованную систему у больных хронической ишемии мозга с умеренными когнитивными расстройствами. Научно практический журнал, Неврология. – Ташкент, 2015. – №2. – С. 46-47.

УДК 63.632.951

**ЎЗБЕКИСТОН РЕСПУБЛИКАСИ ХУДУДИДА САБЗАВОТ ЭКИНЛАРИДА
ШИРАЛАРНИНГ ЗАРАРИ ВА УЛАРГА
ҚАРШИ КУРАШ УСУЛЛАРИ**

Б.А.Умаров, Ф.М.Тўраханова

Тошкент Давлат стоматология институти доценти, *Б.А.Умаров*. Ўзбекистон Республикаси
Тошкент шаҳар Олмазор тумани Шифокорлар-2/63.

botirumarov64@gmail.com

Тошкент Давлат стоматология институти ассистент, *Ф.М.Тўраханова*
Ўзбекистон Республикаси Тошкент шаҳар Яншнобод тумани, Бешариқ кўчаси, 4 тор, 3 уй
feruzazub@mail.ru

Аннотация: Мақолада сабзавот экинларидан помидор, бодринг ва карам ўсимликларида ўтказилган тажриба натижалари келтирилган. Унда зарар келтирадиган шираларнинг асосий турлари ва зарари ҳақида маълумот берилди. Шира турларига қарши курашда қўлланиладиган пиретроидлар гуруҳига кирувчи кимёвий препаратларнинг биологик самарадорлиги ёритилган.
Калит сўзлар: сабзавот, шира, препарат, пиретроид, вариант, иқтисодий миқдор мезони, биологик самарадорлик.

DAMAGE OF JUICE IN VEGETABLE CROPS IN THE TERRITORY OF THE REPUBLIC OF UZBEKISTAN AND THEM METHODS OF FIGHTING

Associate Professor of the Tashkent State Institute of dentistry, *B.A.Umarov*.
63apartments, building 2, Shifokorlar street, Almazar district, Tashkent, Uzbekistan.
botirumarov64@gmail.com

Tashkent State Institute of Dentistry assistant, *F.M.To'raxanova*
3 house, Besharik street, Yanshnabad district, Tashkent, Uzbekistan feruzazub@mail.ru
Abstract: The article presents the results of experiments on vegetable crops as tomato, cucumber and cabbage plants. It provided information about the main types and harm of aphid. The biological efficacy of chemicals of the pyrethroid group used for the fight against aphids is presented.
Key words: vegetable, aphids, drug, pyrethroid, variant, economic quantity, biological efficiency.

Тадқиқотнинг долзарблиги: Ўзбекистонда Республикасида 114 минг гектарда ортиқроқ сабзавот ва картошка экинлари, шундан Ўзбекистонда ҳар йили ўртача 70-80 минг гектардан ортиқроқ ер майдонга сабзавот экинлари экилиб, ундан юқори ҳосил етиштириш учун меҳнат қилинади.

Лекин сабзавот экинларидан юқори ва сифатли ҳосил олишда бироз муоммалар мавжуд. Чунки Республикамизда ҳар йили сабзавот экинларидан етиштириладиган ҳосилнинг 20-30 фоизига зарарли ширалар томонидан зарар келтирилади.

Ширалар сўрувчи зараркунандалар ҳисобланиб, баҳорда ўртача бир кеча кундуздаги ҳаво ҳарорати 10°C дан кўтарилганда қишлоқдан чиқиб, дала четларидаги бегона ўтларда 1-2 чи авлодлари ривожланади ва даладаги маданий экинлар униб чиққандан кейин ширалар тудасида қанотлилари пайдо бўлиб (тарқатувчилари), улар экинзорларга учиб ўтади ва тирик туғиш йўли билан кўпайиб ривожланади. Улар ўсимлик баргининг орқа томонига жойлашиб, ўсимлик клеткасидаги ширани сўриб озиқланади. Зарарланган барглар пастки томонга буралиб, шаклини ўзгартади ва ўсимлик ўсишдан орқада қолади.

Ширалар ўсимликга фақат озиқланиш орқали зарар келтириб қўймасдан, улар ўзларидан ажратиб чиқарган ширали суюқлиги билан барг бетини ифлослайди. Натижада ўсимликда мода олмашиниш жараёни бузилади. Бу эса ўз навбатида ўсимликнинг нормал ўсиб ривожланишига салбий таъсирини кўрсатади. Ёзнинг чилласи (июнб, июль, август ойлари)да ҳаво ҳароратининг кутарилиши шираларнинг ривожланишига салбий таъсирини кўрсатади. Шунинг учун зараркунанда ёзнинг иссиқ кунларида ёзги диапаўзага киришга мажбур бўлади. Август ойи охири ва сентябрьдан бошлаб уларнинг ёппасига ривожланиши давом эттирилади.

Тадқиқотнинг ишлаб чиқаришдаги аҳамияти. Ўзбекистон Республикасининг айрим худудлари шароитида сув муаммоси билан боғлиқ табиий иқлим шароитининг

ўзгариши сабабли қишлоқ хўжалик экинларини экиб, парваришлашда ва унинг зарарли организмларига қарши курашда бир қанча муаммолар келиб чиқди. Сабзавот экинларида зараркунандаларга қарши кучли таъсир қилувчи комплекс кимёвий препаратларни қўллаш миқдорини чеклаш натижасида зараркунандаларнинг тарқалиши ва зарари йилдан йилга ортиб бормоқда. Айниқса, кейинги йилларда шира турларининг сабзавот экинларига кўплаб тарқалиши ва катта зарар келтириши аниқланмоқда. Шунинг учун шираларга қарши ҳозирги замон, атроф муҳитга кам таъсир қилувчи 2 чи гуруҳ пиретроидларидан фойдаланиш мақсадга мувофиқ бўлади.

Тадқиқотнинг изланиш объекти ва методикаси. Олиб борилган тадқиқот ишларининг изланиш объекти бўлиб, бодринг, помидор ва карам экинлари; уларда зарар келтирадиган зараркунандалардан: полиз, беда; урик-қамиш ва карамда карам шираси; қарши кураш воситаларидан: 57% эм.к. фуфанон (0,4-0,6 л/га), эталон учун 25% эм.к. циракс (0,6-л/га) препаратлари ишлатилди.

Сабзавот экинларида шираларнинг ҳисобга олиш методикаси билан, шираларнинг иктисодий зарар келтириш миқдор мезони препаратларни қўллаш усуллари методикалари ёрдамида ўтказилди.

Тадқиқотнинг натижалари. Шираларга қарши кураш чора-тадбирларини ишлаб чиқиш мақсадида сабзавот экинларида учрайдиган шираларнинг турларини, улардан тарқалиши ва зарари бўйича устин турларини, усимликдаги зичлигини ва зарар келтириш даражасини урганиб чиқдик. Натижада сабзавот экинларидан – бодринг ва помидорда полиз, беда ва урик-қамиш ширалари ҳамда карамда карам ширасининг ёппасига ривожланиши ва зарар келтириши аниқланди.

Полиз ширасининг бодрингда ўртача бир зарарланган баргдаги сони 50-донадан 500 донагача кўпайиши, карамда эса карам ширасининг ўртача 1 зарарланган ўсимликдаги сони 150 донадан 800-1000 донагача ривожланиши аниқланди. Полиз шираси тушган бодринг ўсимлигининг баргларига озуқа етишмасдан бурилиб, кейинчалик қуриб ерга тўкилади. Ўсимликдан олинадиган ҳосил миқдори камайди, олинган ҳосил эса сифатсиз бўлади.

Далада шираларнинг ёппасига кўпайган вақтида уларнинг сонини камайтириб турувчи табиий энтомофагларнинг кучи етмай қолади. Шу сабабли шираларга қарши кураш олиб боришга туғри келади. Бу муаммони ҳал этишда бодрингда полиз ширасига қарши ҳозирги замон пиретроидларидан, уларнинг орасида танлаб таъсир қилувчи ва комплекс таъсир этувчи инсектицидлардан фойдаланиш мақсадга мувофиқ бўлади.

Сабаби сабзавот экинларида бу препаратлардан 57% эм.к. фуфанон препаратини тажрибада синаб кўрганимизда, гектарига 0,6 литр миқдорида 400 литр сувга аралаштириб ишлов берилган вариантда 98% биологик самара бериши кузатилди. Препаратнинг зараркунандага таъсири ишлов берилгандан кейин 1, 3, 7 ва 14 чи кунларда аниқланди. Тажрибамизда препарат сепилганга қадар ширалар сони ўртача 1 зарарланган ўсимликда 50 донадан 300 донани ташкил қилган бўлса, ишлов берилгандан кейин биологик самарадорлик 98% ни ташкил қилди. Эталонда эса бу кўрсаткич 92% атрофида бўлди.

Демак, юқорида кўрсатилган препарат билан июнь ойининг биринчи 10 кунлигида ўсимликнинг ғунчалош даврида шираларнинг энди кўпайиб бошлаган вақтида ўртача 1 зарарланган ўсимликда 20-25 дона данадан туғри келганда бир марта пиретроидли препаратлар билан ишлов бериш натижасида сабзавот экинларни шираларнинг ёппасига ўрчиб зарар келтиришининг олди олинади ва ҳосилни сақлаб қолишга мумкинчилик яратилади.

Тадқиқотнинг хулосаси:

1. Полиз шираси сабзавот экинларига июнь ойининг иккинчи декадасидан бошлаб тушади ва ёппасига кўпайиб ривожланади.
2. Полиз шираси бодринг ўсимлигини битта баргида ўртача 50 донадан 500 данагача кўпаяди.

3. Зараркунандага қарши ўсимликнинг ғунчалаш даврида 57% эм.к. фуфанон препаратини гектарига 0,6 литр миқдорига 400 литр сувга оралаштириб қўллаганда 98% биологик самарадорликга эришилади.

Литература/References:

1. Торениязов Е.Ш., Хўжаев Ш.Т., Холмуродов Э.А. Ўсимликларни химоя қилиш. – Тошкент: Фан ва технологиялар нашриёти, 2018. – Б.643-644.
2. Торениязов Е.Ш., Ешмуратов Э.Г., Бауетдинов Б.О. ва бошқ. Ўзбекистон шароитида сабзаёт-полиэ экинларининг асосий зараркунандаларига қарши кураш тадбирларини ўтказиш усуллари // Республика илмий-амалий конф. матер. I-қисм. – Самарканд, 2015. – Б.242- 45.
3. Утепбергенов А.Р., Панаева Б. Сабзаёт-полиэ экинларида учрайдиган сурувчи зараркунандаларнинг турлари ва уларга қарши кураш усуллари қўллаш // Тошкент давлат аграр университети Нукус филиали Респ. конф. матер. – Нукус: FARMA PRINT NUKUS, 2018. – Б.66-67.
4. Танский В.И. Экономические пороги вредоносности насекомых и их роль в защите растений // Инф. бюлл. ВПС МООб. – 1981. – №10. – С. 46-86.
5. Успенский Ф.М. Определение численности вредителей хлопчатника // Методика полевых и вегетационных опытов с хлопчатником. – Ташкент: УзНИХИ, 1973. – С.162-174.
6. Хўжаев Ш.Т. Инсектицид, акарицид, биологик фаол моддалар ва фунгицидларни синаш бўйича услубий кўрсатмалар II-нашр. – Тошкент: «КОНИ-NUR» МЧЖ босмахонаси, 2004. – Б.22-24.
7. Умаров Б.А. «Изучение уровня медицинской активности сельского населения». Молодой учёный (международный научный журнал). №5. Часть 1. Ст. 64-66. Беларусь. 2018г
8. Л.А.Пономарева., Б.М.Маматкулов., Б.А.Умаров «Проблемы ответственности врача по взаимоотношенным с онкологическими больными» Биомедицинская этика: Проблемы и перспективы. Международной конференции. МГМИ. Минск, 2000.-с.143-144.
9. Mirkhamidova S. Rustamova Kh., Umarov B., Kamilova D., Pakhrudinova N «The Role of Nurses in Organizing HIV Prevention Work in Educational Institutions» Annals of R.S.C.B., ISSN:1583-6258, Vol. 25, Issue 2, 2021, Pages. 3079 – 3091.

УДК: 616.348/351-006.6-003.2:575-073.756.8:681.31

РОЛЬ И МЕСТО ВНЕКЛЕТОЧНОГО ДНК В ДИАГНОСТИКЕ И ПРОГНОЗИРОВАНИИ КОЛОРЕКТАЛЬНОГО РАКА

(Обзор зарубежной литературы)

Тилляшайхов М.Н., Баймаков С.Р., Аширметов А.Х., Болтаев Ш.Ш., Юнусов С.Ш.
РСНПМЦОиР, ТГСИ

ВОЗМОЖНОСТИ КЛИНИЧЕСКОГО ИСПОЛЬЗОВАНИЯ ВНЕКЛЕТОЧНОГО ДНК ПРИ КОЛОРЕКТАЛЬНОМ РАКЕ

(Обзор зарубежной литературы)

Тилляшайхов М.Н., Баймаков С.Р., Аширметов А.Х., Болтаев Ш.Ш., Юнусов С.Ш.
РСНПМЦОиР, ТГСИ

Аннотация: Колоректальный рак в последние годы считается одним из актуальных проблем медицины. Учитывая развитие медицинской технологии диагностирование КРР ежегодно достигает более 1,8 миллиона, что возносит КРР на третье место по диагностированию среди всех онкологических патологий, а летальность достигает до 881000 случаев и по данному показателю занимает второе место. Высокая смертность связана с наличием отдаленных или скрытых метастазов. В последние годы в диагностике КРР большую роль играет выявление внеклеточной онкологической ДНК. вкДНК позволяет выявить наличие остаточного рака с большей точностью, относительно существующих лабораторно-инструментальных методов диагностики, что дает возможность выбора необходимости химиотерапии в послеоперационном периоде.

Ключевые слова: колоректальный рак, внеклеточной онкологической ДНК.

POSSIBILITIES OF CLINICAL USE OF EXTRACELLULAR DNA IN COLORECTAL CANCER

(Review of foreign literature)

Tillyashaykhov M.N., Baymakov S.R., Ashirmetov A.Kh., Boltaev Sh.Sh., Yunusov S.Sh.

RSSPMCOR, TSDI

Abstract: Colorectal cancer in recent years has been considered one of the urgent problems of medicine. Considering the development of medical technology, the diagnosis of CRC reaches more than 1.8 million annually, which makes CRC the third most diagnosed among all oncological pathologies, and the mortality rate reaches 881,000 cases and takes second place in this indicator. High mortality is associated with the presence of distant or latent metastases. In recent years, detection of extracellular oncological DNA has played an important role in the diagnosis of colorectal cancer. vcDNA makes it possible to detect the presence of residual cancer with greater accuracy compared to existing laboratory and instrumental diagnostic methods, which makes it possible to choose the need for chemotherapy in the postoperative period.

Key words: colorectal cancer, extracellular oncological DNA.

КОЛОРЕКТАЛ РАКДА ХУЖАЙРАДАН ТАШҚАРИ ДНКНИНГ КЛИНИК ҚЎЛЛАНИЛИШИ

(Хорижий адабиётлар шархи)

Тилляшайхов М.Н., Баймаков С.Р., Аширметов А.Х., Болтаев Ш.Ш., Юнусов С.Ш.

РИОРИАТМ, ТДСИ

Хулоса: Сўнги йилларда колоректал саратон тиббиётнинг долзарб муаммоларидан бири ҳисобланади. Тиббий технологияларнинг ривожланишини ҳисобга олган ҳолда, КРС диагностикаси ҳар йили 1,8 миллиондан ошади, бу эса КРСни энг кўп ташхис қўйилган барча онкологик патологиялар орасида учинчи ўринни эгаллайди ва ўлим даражаси 881 минг ҳолатга етиб, ушбу кўрсаткич бўйича иккинчи ўринни эгаллайди. Юқори ўлим узоқ ёки яширин метастазларнинг мавжудлиги билан боғлиқ. Сўнги йилларда колоректал саратон касаллигини аниқлашда хужайрадан ташқари онкологик ДНКни аниқлаш муҳим рол ўйнади. Хужайрадан ташқари ДНКни лаборатория ва инструментал диагностика усуллари билан таққослаганда қолдиқ саратон мавжудлигини аниқроқ аниқлашга имкон беради, бу эса операциядан кейинги даврда кимётерапия заруратини белгилашга имкон беради.

Калит сўзлар: колоректал саратон, хужайрадан ташқари онкологик ДНК.

Колоректальный рак (КРР) в последние годы становится все более тяжелым бременем для глобального здравоохранения. КРР по частоте диагностирования стоит на 3-м месте и на 2-м месте по частоте летальности от рака [1]. За один год во всем мире диагностируется более 1,8 миллиона новых выявленных случаев заболевания и регистрируется 881 000 смертей [2]. Кроме того, по прогнозам специалистов, к 2030 году темпы роста числа новых случаев заболевания и смертности вырастут до 60% [3,4].

Такая высокая смертность, к сожалению, связано с скрытыми и выявляемыми отдаленными метастазами на момент постановки диагноза примерно у половины больных с КРР. По данным литературы, 20% вновь диагностированных больных имеют *de novo* клинически явные метастазы; более того, у 10% больных с локальным и у 30% с регионарными очагами заболевание в конечном итоге рецидивирует, чаще всего в виде диссеминированного процесса [5]. Такие больные, по-видимому, уже имеют скрытые микрометастазы, выявление которых и назначение системного лечения после локального удаления может повысить их шансы на излечение.

При выявлении рака на ранних стадиях выживаемость значительно возрастает, так как есть возможность удаления опухоли хирургическим путем или проведение лечения более мягкими режимами химиотерапии [2]. При этом, если средняя 5-летняя выживаемость на ранней стадии составляет 91%, то в поздней стадии она снижается до 26% [4], а у больных с метастатическим КРР - даже до 13% [5], поскольку большинство последних получают паллиативную системную терапию без лечебной цели.

Учитывая выше сказанное, выявление опухолей на более ранних стадиях имеет важное значение для лечения рака. В такой ситуации становится очевидным необходимость создания системы более ранней диагностики, когда вмешательства могут быть излечимыми, а также более точных диагностических и прогностических биомаркеров как для локализованного, так и для прогрессирующего заболевания.

На сегодняшний день использование различных подходов, включающие измерение СЕА и СА19-9, анализ фекальной оккультной крови и компьютерную томографию позволяют выявить КРР и снижение смертности связанные с метастазами [7,8]. Учитывая низкую чувствительность и специфичность, применение этих методов в обнаружении опухолей остается ограниченным. Кроме того, хотя биопсия на основе колоноскопии является бесценным инструментом для диагностики и прогнозирования, его повторное применение во время лечения и наблюдения за КРР не рекомендуется [9-11].

Большие надежды в последнее время в выявлении рака на ранней стадии дает циркулирующая в крови внеклеточная опухолевая ДНК (вкДНК) [12], так как считается более чувствительным методом обнаружения злокачественных новообразований, чем визуализация или другие традиционные подходы. Такую чувствительность можно использовать несколькими способами: ранняя диагностика колоректального рака до появления клинических или рентгенологических проявлений и при выявлении минимальной остаточной болезни, определяемой как обнаружение вкДНК без каких-либо других клинических признаков рецидива заболевания у больных, завершивших все потенциально лечебные методы лечения [13,14]. У больных с рентгенологически выраженным заболеванием вкДНК, по-видимому, из-за более высокой чувствительности к изменениям опухолевой нагрузки, способно помочь в адаптации интенсивности терапии в условиях неоадьювантной терапии, а также в мониторинге опухолевого ответа у нуждающихся в паллиативном лечении [15]. Кроме того, качественные оценки типов aberrаций и их последующих изменений в структуре вкДНК могут помочь в оценке эволюции опухоли и гетерогенности, которые приводят к возникновению резистентности, а также в выборе наиболее подходящих методов лечения [16,17].

Согласно данным многих отечественных и зарубежных авторов, внеклеточная ДНК (вкДНК) относится к фрагментированной ДНК, которая попадает в кровоток в результате некроза или секреции апоптотических клеток, а также активного высвобождения интактными клетками. Он состоит как из ДНК опухолевого происхождения (вкОДНК), так и неопухолевого происхождения, отражая разрушения гематопозитических, иммунных и стромальных клеток крови [18-20].

Внеклеточная ДНК может быть обнаружена в виде фрагментов от 150 до 10 000 бп, подавляющее большинство обнаруживается на пике 166 бп, соответствующем размеру одной нуклеосомы, как это обычно происходит при апоптозе [21,22]. Циркулирующая вкОДНК, как правило, имеет более короткие по длине фрагменты, чем вкДНК здорового человека, что является основой для отбора фрагментов от 90 до 150 бп с целью повышения чувствительности обнаружения анализов вкОДНК [23,24]. Поскольку они непрерывно высвобождаются неопластическими клетками, подвергаются быстрой деградации нуклеазами крови и, наконец, очищаются печенью и почками, то обладают коротким периодом полураспада в циркуляции (от 16 мин до 2,5 ч) [25]. Быстрый оборот вкОДНК в циркуляции делает его привлекательной мишенью для обнаружения в реальном времени динамики мутаций и опухолевой нагрузки [26].

У здоровых людей вкДНК выявляется в низких концентрациях, примерно 3-22 нг на 1 мл плазмы. Отношение вкОДНК к вкДНК варьирует от крайне низкого (<0,01%) до высокого (90%) в зависимости от типа опухоли и стадии [27,28]. И хотя доля вкОДНК имеет значительные колебания, он более специфичен, поскольку определяется мутациями и геномными изменениями, которые являются отличительными признаками рака и являются потенциальным суррогатом всей опухоли [29].

Увеличение концентрации вкДНК в крови больных раком, относительно здоровых людей связано с быстрой скоростью клеточного оборота в злокачественных опухолях [30]. При увеличении общей концентрации вкДНК ядерного происхождения у больных раком по сравнению со здоровыми людьми, то наблюдается снижение митохондриального уровня вкДНК [22].

Профиль вкОДНК больного раком клинически информативен, по крайней мере, в двух основных отношениях: может быть использован для определения динамики роста опухоли путем оценки количества вкОДНК в крови, а также он может предоставить информацию о конкретных активных мутациях, которые могут направлять терапию [31,32]. Причем, первое не только хорошо согласовывалось с тестированием микросателлитной нестабильности генома на тканевой основе, но и показало более высокую специфичность, точность и чувствительность с пределом обнаружения 0,1% содержания опухоли [33,34]. Тогда как, второе предлагает многообещающий неинвазивный подход для отслеживания с помощью такого инструмента прогрессирования заболевания в режиме реального времени во время клинических испытаний или терапии для ее корректировки [35].

Несколько исследований показали потенциальную диагностическую и прогностическую ценность вкОДНК для различных типов рака, и недавние сообщения предполагают, что низкие уровни вкОДНК связаны с более благоприятным исходом, чем высокие уровни [14,36]. Большинство исследований было сосредоточено на молекулярной характеристике циркулирующей опухолевой ДНК и потенциальном использовании для мониторинга после операции и системной терапии [37,38]. Только несколько исследований непосредственно проанализировали потенциальную прогностическую ценность количественного определения общей вкДНК при метастатическом заболевании.

Для КРР, по данным литературы, установлено, что уровни вкОДНК в крови повышены у больных с карциномой по сравнению со здоровыми людьми. При большом количестве вкДНК, высвобождаемого в систему кровообращения в результате апоптоза или некроза опухолевых клеток, количество вкОДНК может отражать метастазирование

[39]. Было обнаружено, что концентрация вкДНК была значительно выше в группе больных раком толстой кишки, чем в группах полипа толстой кишки и аденомы. Кроме того, концентрация вкДНК положительно коррелировала с размером опухоли у пациентов с колоректальной карциномой [40].

При колоректальном раке частота обнаружения вкДНК зависит от объема опухоли и колеблется от 73% при локализованном заболевании до почти 100% при метастатическом [41]. Кроме того, частота обнаружения вкДНК значительно снижается после лечебной резекции, варьируя от 10% -15% у больных со II стадией заболевания до почти 50% у больных с IV стадией заболевания [41,42,43].

Известно, что только хирургия может вылечить подавляющее большинство больных с ранней стадией рака толстой кишки. Так, ретроспективный анализ данных Шведского регистра колоректального рака показал, что 5-летняя безрецидивная выживаемость составляет 78% только при хирургическом вмешательстве в подгруппе низкого риска больных III стадии (пациенты с T1-T3, болезнью N1 и отсутствием дополнительных факторов риска) и от 78% до 91% 5-летней безрецидивной выживаемости больных со II стадией заболевания [44]. При этом, если рассматривать всех больных III стадии как единую группу, то почти 50% из них могут быть вылечены только хирургическим путем [46].

В настоящее время локализованный рак толстой кишки принято лечить путем хирургического вмешательства и, если есть подозрение на наличие остаточных раковых клеток, химиотерапии после операции. Решение о назначении терапии, направленной на ликвидацию клинически неочевидного минимального остаточного заболевания для достижения излечения, принимается с учетом клинико-патологических характеристик опухоли.

Однако стратификация риска, основанная на клинико-патологических характеристиках, является еще не совсем точной и приводит к недостаточному или чрезмерному лечению у значительного числа больных [47].

Новые исследования показывают, что вкДНК может выявить наличие остаточного рака после операции с гораздо большей точностью, чем имеющиеся в настоящее время инструменты, и может помочь в принятии решения о необходимости химиотерапии после операции.

Кроме того, последовательный мониторинг вкДНК после завершения окончательной терапии потенциально может обнаружить рецидив рака гораздо раньше, чем обычные методы наблюдения, которые могут обеспечить критическое окно возможностей для дополнительных терапевтических вмешательств с лечебными намерениями [48].

Используя анализ вкДНК на основе платформы Safe-SeqS, основанный на опухолевой информации, Tie et al. показали, что вкДНК значительно превосходит стандартные клинико-патологические характеристики в качестве прогностического маркера, на основании результатов двух проспективных многоцентровых когортных исследованиях, одно из которых проводилось у больных II стадии (n = 230) [49], а другое - у больных III стадии (n = 96) [42].

Путем многофакторного анализа было установлено, что послеоперационный статус вкДНК оставался самым сильным независимым предиктором безрецидивной выживаемости (OR 28; 95% DI 11-68) и превосходил любой отдельный клинико-патологический фактор риска или любую комбинацию клинико-патологических факторов в прогнозировании рецидива рака [50]. Исследование показало, что больные с обнаруживаемой на 30-е послеоперационные сутки вкДНК были в семь раз (OR 7,2; 95% DI 2,7-19,0; p <0,001) более склонны к рецидиву рака по сравнению с больными с необнаруживаемым вкДНК. При этом, среднее время опережения от времени обнаружения вкДНК до рецидива опухоли, диагностированного с помощью визуализационных исследований, составило 8,7 месяца (диапазон 0,8–16,5 месяца; p

<0,001), тогда как, повышение уровня СЕА не имело значительного времени опережения.

В последнее время для разработки прогностических моделей в данной области стали применяться такие методы машинного обучения, как искусственные нейронные сети (ANNs), байесовские сети, векторные машины поддержки (SVM) и деревья решений (DTs) [51].

Результаты анализа ряда переменных показателей жидкой биопсии, включающее количество, генетический и эпигенетический профиль вкДНК, на большой ретроспективной когорте из 289 здоровых людей и 983 больных с различными типами рака, с использованием модели прогнозирования DT для выявления и классификации здоровых и онкологических больных показало очень обнадеживающие результаты даже на ранних стадиях КРР (специфика 0,89 (0,84-0,94; 95% CI) и чувствительность 0,72 (0,67-0,76; 95% CI)).

Эти данные демонстрируют потенциал анализов показателей вкДНК в качестве инструмента массового скрининга для ранней диагностики КРР благодаря своей неинвазивной природе и возможности замены традиционной колоноскопии и иммунохимического анализа кала на скрытую кровь, с минимальным риском перфорации, более высокой чувствительности, быстротой и простотой процедуры (забор крови) и без необходимости любых предварительных требований (ограничение диеты и обширная подготовка кишечника) [52,53].

Однако современные исследования в основном сосредоточены на выявлении рака у больных, которые уже были диагностированы, поскольку все еще остаются важные проблемы, связанные с их более широким использованием и внедрением в клинические условия. В первую очередь, это ряд ограничений в обнаружении вкДНК, поскольку результаты его анализа зависят от различных источников выделения, методов, размера выборки, времени сбора крови и различий в условиях между первичными и рецидивными опухолями [54,55]. Стандартизация всех этих факторов в различных исследованиях, а также процедуры сбора и хранения крови будут ключевыми для обеспечения согласованности результатов.

Таким образом, анализ вкДНК на основе жидкой биопсии в настоящее время становится привлекательной заменой традиционной ранней молекулярной диагностики опухолевой ткани, оценки эффективности лечения, мониторинга динамики (прогрессирования) опухоли и прогнозирования рецидива рака. Относительная неинвазивность вкДНК в сочетании с чувствительным геномным анализом рака характеризуют его как мощного биомаркера.

Хотя последние технологические достижения позволили облегчить обогащение и обнаружение вкДНК, необходимы дальнейшие исследования для соответствующей стандартизации и клинической валидации данного метода тестирования с точки зрения повторяемости, воспроизводимости и других клинически значимых параметров.

Надеемся, что в ближайшем будущем серийное тестирование вкДНК станет компонентом рутинной клинической практики в отношении лечения КРР, а уже установленные его прогностические способности могут быть интегрированы в новые схемы дифференцированного лечения и позволят избавить больных от ненужной токсичности, вызванной неэффективной химиотерапией.

Литература/References

1. Siegel RL, Miller KD, Jemal A Cancer statistics, 2020. *CA Cancer J. Clin.* 2020;70:7–30. doi: 10.3322/caac.21590.
2. Bray F, Ferlay J, Soerjomataram I, Siegel RL, Torre LA, Jemal A Global cancer statistics 2018: GLOBOCAN estimates of incidence and mortality worldwide for 36 cancers in 185 countries. *CA Cancer J. Clin.* 2018;68:394–424. doi: 10.3322/caac.21492.

3. Arnold M, Sierra MS, Laversanne M, Soerjomataram I, Jemal A, Bray F Global patterns and trends in colorectal cancer incidence and mortality. *Gut*. 2017;66:683–691. doi: 10.1136/gutjnl-2015-310912.
4. Vuik FER, Nieuwenburg SAV, Bardou M, Lansdorp-Vogelaar I, Dinis-Ribeiro M et al. Increasing incidence of colorectal cancer in young adults in Europe over the last 25 years. *Gut*. 2019 Oct; 68(10): 1820–1826. doi: 10.1136/gutjnl-2018-317592
5. Granados-Romero JJ, Valderrama-Treviño AI, Contreras-Flores EH, Barrera-Mera B, Herrera Enríquez Met al. Colorectal cancer: A review. *Int. J. Res. Med. Sci.* 2017; 5:4667. doi: 10.18203/2320-6012.ijrms20174914.
6. Siegel RL, Miller KD, Jemal A. Cancer statistics, 2018. *CA Cancer J. Clin.* 2018; 68:7–30.
7. Berretta M, Alessandrini L, De Divitiis C, Nasti G, Lleshi A et al. Serum and tissue markers in colorectal cancer: State of art. *Crit. Rev. Oncol. Hematol.* 2017; 111:103–116. doi: 10.1016/j.critrevonc.2017.01.007.
8. Liu Z, Zhang Y, Niu Y, Li K, Liu X et al. A Systematic Review and Meta-Analysis of Diagnostic and Prognostic Serum Biomarkers of Colorectal Cancer. *PLoS ONE*. 2014; 9:e103910. doi: 10.1371/journal.pone.0103910.
9. Bhardwaj M, Gies A, Werner S, Schrotz-King P, Brenner H Blood-Based Protein Signatures for Early Detection of Colorectal Cancer: A Systematic Review. *Clin. Transl. Gastroenterol.* 2017;8:e128. doi: 10.1038/ctg.2017.53.
10. Vatandoost N, Ghanbari J, Mojaver M, Avan A, Ghayour-Mobarhan M et al. Early detection of colorectal cancer: From conventional methods to novel biomarkers. *J. Cancer Res. Clin. Oncol.* 2016;142:341–351. doi: 10.1007/s00432-015-1928-z.
11. Saluja H, Young GP, Kholmurodova F, Symonds EL Variables Associated with Detection of Methylated BCAT1 or IKZF1 in Blood from Patients Without Colonoscopically Evident Colorectal Cancer. *Cancer Epidemiol Biomarkers Prev.* 2021 Jan 26. doi: 10.1158/1055-9965.EPI-20-1609.
12. Donaldson J, Park BH Circulating tumor DNA: measurement and clinical utility. *Annu. Rev. Med.* 2018;69:223–234.
13. Norcic G Liquid Biopsy in Colorectal Cancer-Current Status and Potential Clinical Applications. *Micromachines.* 2018;9:300. doi: 10.3390/mi 9060300.
14. Kolenčik D, Shishido SN, Pitule P, Mason J, Hicks J, Kuhn P Liquid Biopsy in Colorectal Carcinoma: Clinical Applications and Challenges. *Cancers.* 2020;12:1376. doi: 10.3390/cancers12061376.
15. Dasari A, Morris VK, Allegra CJ, Atreya C, Benson AIB et al. ctDNA applications and integration in colorectal cancer: an NCI Colon and Rectal–Anal Task Forces whitepaper *Nat Rev Clin Oncol.* 2020; 17(12): 757–770. doi: 10.1038/s41571-020-0392-0
16. Li K, Luo H, Huang L, Luo H, Zhu X Microsatellite instability: A review of what the oncologist should know. *Cancer Cell Int.* 2020;20:16. doi: 10.1186/s12935-019-1091-8.
17. Bedin C, Enzo MV, Del Bianco P, Pucciarelli S, Nitti D Agostini M Diagnostic and prognostic role of cell-free DNA testing for colorectal cancer patients. *Int. J. Cancer.* 2017;140:1888–1898. doi: 10.1002/ijc.30565.
18. Merker JD, Oxnard GR, Compton C, Diehn M, Hurley P et al. Circulating Tumor DNA Analysis in Patients with Cancer: American Society of Clinical Oncology and College of American Pathologists Joint Review. *J. Clin. Oncol.* 2018;36:1631–1641. doi: 10.1200/JCO.2017.76.8671.
19. Stewart CM, Kothari PD, Mouliere F, Mair R, Somnay S et al. The value of cell-free DNA for molecular pathology. *J. Pathol.* 2018;244:616–627. doi: 10.1002/path.5048.
20. Fiala C, Diamandis EP New approaches for detecting cancer with circulating cell-free DNA. *BMC Med.* 2019;17:159. doi: 10.1186/s12916-019-1400-z.
21. Cristiano S, Leal A, Phallen J, Fiksel J, Adleff V et al. Genome-wide cell-free DNA fragmentation in patients with cancer. *Nature* 2019;570:385–389. 10.1038/s41586-019-1272-6
22. [Grabuschnig S](#), [Bronkhorst AJ](#), [Holdenrieder S](#), [Rodriguez IR](#), [Schliep KP](#) et al. Putative Origins of Cell-Free DNA in Humans: A Review of Active and Passive Nucleic Acid Release Mechanisms. [Int J Mol Sci.](#) 2020 Nov; 21(21): 8062. doi: [10.3390/ijms21218062](#)
23. Mouliere F, Chandrananda D, Piskorz AM, Moore EK, Morris J et al. Enhanced detection of circulating tumor DNA by fragment size analysis. *Sci. Transl. Med.* 2018;10:eaat4921. doi: 10.1126/scitranslmed.aat4921.

24. [Yasuaki Ishida](#), [Shinichi Takano](#), [Shinya Maekawa](#), [Tatsuya Yamaguchi](#), [Takashi Yoshida](#) et al. Fractionated small cell-free DNA increases possibility to detect cancer-related gene mutations in advanced colorectal cancer. *JGH Open*. 2020 Oct; 4(5): 978–986. doi: 10.1002/jgh3.12379
25. Wan JCM, Massie C, Garcia-Corbacho J, Mouliere F, Brenton JD et al. Liquid biopsies come of age: Towards implementation of circulating tumour DNA. *Nat. Rev. Cancer*. 2017;17:223–238. doi: 10.1038/nrc.2017.7.
26. [Yan-yan Yan](#), [Qiao-ru Guo](#), [Feng-hua Wang](#), [Rameshwar Adhikari](#), [Zhuang-yan Zhu](#) et al. Cell-Free DNA: Hope and Potential Application in Cancer. *Front Cell Dev Biol*. 2021; 9: 639233. doi: [10.3389/fcell.2021.639233](#)
27. Aucamp J, Bronkhorst AJ, Badenhorst CPS, Pretorius PJ The diverse origins of circulating cell-free DNA in the human body: A critical re-evaluation of the literature. *Biol. Rev. Camb. Philos. Soc.* 2018;93:1649–1683. doi: 10.1111/brv.12413.
28. Suraj S, Dhar C, Srivastava S Circulating nucleic acids: An analysis of their occurrence in malignancies. *Biomed. Rep.* 2016;6:8–14. doi: 10.3892/br.2016.812.
29. Bi F, Wang Q, Dong Q, Wang Y, Zhang L, Zhang J Circulating tumor DNA in colorectal cancer: Opportunities and challenges. *Am. J. Transl. Res.* 2020; 12:1044.
30. Cescon DW, Bratman SV, Chan SM, Siu LL Circulating tumor DNA and liquid biopsy in oncology. *Nat. Cancer*. 2020;1:276–290. doi: 10.1038/s43018-020-0043-5.
31. Antoniotti C, Pietrantonio F, Corallo S, De Braud F, Falcone A, Cremolini C. Circulating Tumor DNA Analysis in Colorectal Cancer: From Dream to Reality. *J. Clin. Oncol. Precis. Oncol.* 2019;1–14. doi: 10.1200/PO.18.00397.
32. Klein-Scory S, Wahner I, Maslova M, Al-Sewaidi Y, Pohl M et al. Evolution of RAS Mutational Status in Liquid Biopsies During First-Line Chemotherapy for Metastatic Colorectal Cancer *Front Oncol.* 2020; 10: 1115. doi: 10.3389/fonc.2020.01115
33. Willis J, Lefterova MI, Artyomenko A, Kasi PM, Nakamura Y et al. Validation of Microsatellite Instability Detection Using a Comprehensive Plasma-Based Genotyping Panel. *Clin. Cancer Res.* 2019;25:7035–7045. doi: 10.1158/1078-0432.CCR-19-1324.
34. Odegaard JJ, Vincent JJ, Mortimer S, Vowles JV, Ulrich BC et al. Validation of a Plasma-Based Comprehensive Cancer Genotyping Assay Utilizing Orthogonal Tissue- and Plasma-Based Methodologies. *Clin. Cancer Res.* 2018; 24:3539–3549. doi: 10.1158/1078-0432.CCR-17-3831.
35. Ignatiadis M., Sledge G.W., Jeffrey S.S. Liquid biopsy enters the clinic—Implementation issues and future challenges. *Nat. Rev. Clin. Oncol.* 2021;1–16. doi: 10.1038/s41571-020-00457-x.
36. [Mai-Britt Worm Ørntoft](#), [Sarah Østrup Jensen](#), [Nadia Øgaard](#), [Tenna Vesterman Henriksen](#), [Linnea Ferm](#) et al. Age-stratified reference intervals unlock the clinical potential of circulating cell-free DNA as a biomarker of poor outcome for healthy individuals and patients with colorectal cancer. *Int J Cancer.* 2021 Apr 1; 148(7): 1665–1675. doi: [10.1002/ijc.33434](#)
37. Masaki Nakamura, Shun-Ichiro Kageyama, Masahide Seki, Ayako Suzuki, Masayuki Okumura et al. Liquid Biopsy Cell-free DNA Biomarkers in Patients With Oligometastatic Colorectal Cancer Treated by Ablative Radiotherapy *Anticancer Research* February 2021;41(2):829-834; DOI: <https://doi.org/10.21873/anticancer.14835>
38. [Yu-Min Yeh](#), [Peng-Chan Lin](#), [Chung-Ta Lee](#), [Shang-Hung Chen](#), [Bo-Wen Lin](#) et al. Treatment monitoring of colorectal cancer by integrated analysis of plasma concentration and sequencing of circulating tumor DNA. *Mol Cancer.* 2020; 19: 150. doi: [10.1186/s12943-020-01273-8](#)
39. Boysen AK, Schou JV, Jensen BV, Nielsen D, Sørensen BS et al. Prognostic and predictive value of circulating DNA for hepatic arterial infusion of chemotherapy for patients with colorectal cancer liver metastases. *Mol Clin Oncol.* 2020 Dec; 13(6): 77. doi: 10.3892/mco.2020.2147
40. [Ying Hu](#), [Yawei Chen](#), [Hao Guo](#), [Jianing Yu](#), [Yanhui Chen](#) et al. Molecular Alterations in Circulating Cell-Free DNA in Patients with Colorectal Adenoma or Carcinoma. *Cancer Manag Res.* 2020; 12: 5159–5167. doi: 10.2147/CMAR.S244520
41. Bettgowda C, Sausen M, Leary RJ, Kinde I, Wang Y. et al. Detection of circulating tumor DNA in early- and late-stage human malignancies. *Sci. Transl. Med.* 2014;6:224ra24. doi: 10.1126/scitranslmed.3007094.

42. Tie J, Cohen JD, Wang Y, Christie M, Simons K et al. Circulating Tumor DNA Analyses as Markers of Recurrence Risk and Benefit of Adjuvant Therapy for Stage III Colon Cancer. *JAMA Oncol.* 2019 doi: 10.1001/jamaoncol. 2019.3616.
43. Diehn M, Alizadeh A, Adams H, Lee J, Klassen S, Palma J Early prediction of clinical outcomes in resected stage II and III colorectal cancer (CRC) through deep sequencing of circulating tumor DNA (ctDNA) *J. Clin. Oncol.* 2017;35:3591. doi: 10.1200/JCO.2017.35.15_suppl.3591.
44. Osterman E, Glimelius B Recurrence Risk After Up-to-Date Colon Cancer Staging, Surgery, and Pathology: Analysis of the Entire Swedish Population. *Dis. Colon. Rectum.* 2018;61:1016–1025. doi: 10.1097/DCR.0000000000001158.
46. Bockelman C, Engelmann BE, Kaprio T, Hansen TF, Glimelius B. Risk of recurrence in patients with colon cancer stage II and III: A systematic review and meta-analysis of recent literature. *Acta Oncol. Stockh. Swed.* 2015;54:5–16. doi: 10.3109/0284186X.2014.975839.
47. Osumi H, Shinozaki E, Yamaguchi K, Zembutsu H Clinical utility of circulating tumor DNA for colorectal cancer. *Cancer Sci.* 2019;110:1148–1155. doi: 10.1111/cas.13972.
48. Crigna AT, Samec M, Koklesova L, Liskova A, Giordano FA et al. Cell-free nucleic acid patterns in disease prediction and monitoring—hype or hope? *EPMA J.* 2020 Dec; 11(4): 603–627. doi: 10.1007/s13167-020-00226-x
49. Tie J, Wang Y, Tomasetti C, Li L, Springer S et al. Circulating tumor DNA analysis detects minimal residual disease and predicts recurrence in patients with stage II colon cancer. *Sci. Transl. Med.* 2016;8:346–392. doi: 10.1126/scitranslmed.aaf6219.
50. [Chakrabarti S](#), [Hao Xie](#), [Urrutia R](#) and [Mahipal A](#) The Promise of Circulating Tumor DNA (ctDNA) in the Management of Early-Stage Colon Cancer: A Critical Review. [Cancers \(Basel\)](#). 2020; 12(10): 2808.doi:10.3390/cancers12102808
51. Tanos R, Tosato G, Otandault A, Al Amir Dache Z, Pique Lasorsa L et al. Machine Learning-Assisted Evaluation of Circulating DNA Quantitative Analysis for Cancer Screening. *Adv Sci (Weinh)*. 2020 Sep; 7(18): 2000486. doi: 10.1002/advs.202000486
52. Carroll MRR., Seaman HE, Halloran SP Tests and investigations for colorectal cancer screening. *Clin. Biochem.* 2014;47:921–939. doi: 10.1016/j.clinbiochem.2014.04.019.
53. Pox CP, Altenhofen L, Brenner H, Theilmeyer A, Stillfried DV, Schmiegel W Efficacy of a Nationwide Screening Colonoscopy Program for Colorectal Cancer. *Gastroenterology.* 2012;142:1460–1467.e2. doi: 10.1053/j.gastro.2012.03.022.
54. Fleischhacker M, Schmidt B Pre-analytical issues in liquid biopsy—Where do we stand? *J. Lab. Med.* 2020;44:117–142. doi: 10.1515/labmed-2019-0167.
55. Salvianti F, Gelmini S, Costanza F, Mancini I, Sonnati G et al. The pre-analytical phase of the liquid biopsy. *New Biotechnol.* 2020;55:19–29. doi: 10.1016/j.nbt.2019.09.006.

УДК: 316.46.058-61

THE PERSONAL QUALITIES OF THE LEADER IN THE HEALTH CARE

Khalmatova M.A.

Tashkent State dental institute

The leader is a person who directs and coordinates the activities of performers who must necessarily submit to him, and in the framework of the established authority to fulfill all his requirements. Leader can take the function of executor on himself only in order to understand the specifics of the job.

Thus, the essence of the leader's activity consists in *the organizing work*. This is a special kind of creative activity, as far as growth the post requirements to creativity increase.

Man is not born with ready skills, interests, character and etc. These properties are formed during the life of the person. As much as efficiently develop these qualities so will be determined his way in life, some become leaders, others - managed.

Thus, the assessment of the personal qualities and the problems associated with the selection of leaders is one of the most difficult aspects of administrative activity.

Under the professional qualities of the leader is understood the presence of the following capabilities:

- the ability to find the shortest way to achieve the object;
- the ability for independent thinking and rapid making well-founded decisions;
- the ability to consistent and resourceful provide their performance;
- the ability to release human energy (the initiative, enthusiasm).

In what exactly business qualities are found? The leader possessing the professional qualities must:

- be able to carry out a qualified analysis of the situation and understand the complex situation;
- accurately perceive an order of higher leaders;
- work out alternative solutions with following choice of the most effective one;
- timely determine the content of the actions required to resolve arising problems;
- clearly set subordinates tasks and carry out effective control over their execution;
- display the will and perseverance in overcoming arising difficulties;
- remain self-criticism in evaluation of the results of actions.

Competence is understood as a thorough knowing of one's business and essence of performing work, as an understanding of relationship of various phenomena and processes, as a finding of possible ways and means of an achieving of set goals. Leader, apparently, cannot be equally competent in all matters in the decision which he is involved, and there is no compromising. However, the leader cannot do without a certain amount of professional knowledge, sufficient for a clear understanding of the objectives, for the perception of new ideas, for a qualified hearing in emerging situations and for making well-founded decisions on them. Incompetent, not understanding in the matter leader is inevitably in humiliating dependence on his environment. He is forced to assess the situation on the suggesting of his subordinates or superiors. He usually finds it difficult to express weighty judgments, to undertake active actions, to give useful advice on specialized issues. He is often forced to simulate useful work, because incapable of real and responsible actions. He usually, in order to hide the ignorance of affair, tries to surround himself by so incompetent people and hold capable workers away. Organizational skills of leader are especially expressed by the following:

- the ability to isolate and articulate both forward-looking, and the most important tasks in each concrete situation;
- the ability to make timely argumentative decisions and ensure their fulfillment;
- the ability to coordinate his intentions with the conditions of the reality;
- the ability to organize, coordinate, guide and control an activity of subordinates;
- the ability to cooperate continuously and successfully with other departments and with the control bodies.

A good organizer, as a rule, has a sharp and flexible mind, combined with a strong will. He puts the results of his decisions into life quickly and without much hesitation. He always gets the finalization of the started affair. He can go to a certain risk, acting under conditions of uncertainty, with courageously and resolutely, without waiting for orders from above and showing ingenuity in difficult circumstances. His risk is justified, because his courage is based on his competence. Here he is aware of the seriousness of the consequences. Often, that kind of organizer is not deprived also "breakdown" abilities that help him to find the most productive moves in the given situation and the right means of the solving problems. A capable organizer relies on the mind of the whole collective, his persistence never goes into stubbornness and intolerance to the others opinions, he teaches his subordinates to independence. The organizational work is unthinkable without a firm discipline and order, otherwise large and well-designed efforts on improving of the organization of activities can be reduced to "no". Observance of discipline and order supposes, in turn, control by the leader. Organizational skills are largely determined by the natural instincts, but they are also acquired in the process of study and work. Thus, in order to become a truly business leader, one competence is not enough, that is the amount of knowledge that allow to deep understand an affair and solve arising problems. For realization of competence and realizing of the made decisions are also required organizational skills that is the skills of organizing of collaborative work of many people and the ability to enforce the performance of made decisions. One of the most comprehensive lists of qualified requirements to the administrative personnel is used in the UK. Among them:

- understanding of the nature of administrative processes, knowing of the main types of organizational structures of management, functional responsibilities and working styles, possessing of ways of increasing the efficiency of management;
- the ability to understand the modern information technologies and means of communication, that needed for the administrative personnel;
- the oratorical skills and the ability to express thoughts;
- possessing of art of people management, selection and training personnel, regulation of relations among subordinates;
- the ability to self-assessment of own activities, the ability to draw the right conclusions and improve his qualifications;
- the ability to assess not only knowledge, but also to show the skills in practice.

On the basis of practical experience requirements for the professional competence of leaders were worked out:

- knowing of official and functional responsibilities, ways of achieving goals and improving of the efficiency of work of the organization;
- understanding of the nature of administrative work and management processes;
- possessing of art of human resources management and effective motivation of personnel to achieving goals, improving the organizational culture;
- possessing of the art of arranging of effective relationships with the external environment;
- the ability to use modern information technologies and means of communication tools needed in the administrative process. Experience shows that some leaders skillfully lead the people along, successfully overcoming the difficulties, while others in similar conditions cause a lack of confidence on the part of subordinates and fail.

The inability to convince, motivate the actions of subordinates and, finally, influence a person so that he wanted to implement the decision taken by the leader - shows that such a leader has not a complete set of qualities needed him.

All variety of requirements for leaders can be divided into three groups: philosophical, business, moral-psychological. But it is important not only to properly set the objective requirements of professional suitability of the leader. It is equally important to work out methods for their detection in people, possess well-founded technology of evaluation and selection of personnel. Philosophical quality. World view of people - it is a system of values that is defined by his knowledge, the logic of thinking and behavior, properly oriented will, forcing to act on inner conviction, as the commanded duty and conscience. Values - that is just what is important, significant, worthwhile things for man. They define his relation to various attributes (significant signs) of life: social, material and spiritual. Even in ancient times knew that a person has spiritual power, faithfulness to his believes and certitude of being in the right, which gives courage to overcome many difficulties. According to Aristotle, such man is on the top step of the spiritual greatness and courage. It is consisted in that equally openly to express love and hate in order to try and talk about anything else with the utmost sincerity and that, appreciating the truth above all else, do not pay attention to the approval and disapproval emanating from others. Human values - this is his view, that he is ready to adhere to it willingly, to fight for it and to improve it. Values are not something that can be seen, and therefore they elude comprehension. They can be recognized only studying reactions and attitudes that underlie human behavior. The values can be determined by examining the relationship of man to the following attributes of life:

- to power (with respect, doubt ...);
- to the result of the work;
- to risk;
- to help others;
- to life and work;
- to promote and punishment;
- to pleasures, etc.

Some values can be shared by all members of society, the other cannot be shared. There is maybe the complete endorsement of the views, the agreement with the views, the ability to put up or complete disagreement. Development of human value systems occur by fairly complicated way of education, observations, experiences.

As experience arises, the nature of human values can vary. During choosing a leader it is important to know by what moral and spiritual rules man is guided in his life, work, communication; what are his the ideals, values. Under world view qualities of the leader are understood his ideological convictions and opinions, his dedication to work, his life position (philosophy of life), which forms a certain system of values and ideals. In the solution of many problems, that encounters a leader, usually there are several alternative solutions. He is granted a certain freedom of the choice, what and how to do.

The choice of variant depends on what the leader considers valuable that is an important and correct. Decisions taken by the leader have a great influence on his life, on that how he relates to others, what kind of man he became. The decisions taken in the past, determine the behavior in the present, they become the basis of values. It is useful for leader to analyze his values and take certain positions. Personal qualities - the ability to fulfill the commitments and promises, determination and persistence in achieving goals, nonstandard thinking, creativity,

high level of erudition, strength of character, fairness, tact, neatness, punctuality, ability to win favor, a sense of humor, good health.

The effectiveness of the management depends on:

- the ability to determine the temperament and character of subordinates;
- the ability to guide himself;
- the ability to evaluate and choose the hard-working staff;
- the ability to see and to ensure the perspective of development of his collective;
- creativity and ability to innovate;
- high ability to influence others;

So we discussed the main characteristics and qualities that make up a psychological portrait of the leader. It remains to say that a person was not born with a set of qualities listed above, and all of them are combinations of features derived from the nature and socio-historical conditions of his life.

For the formation of the necessary qualities can contribute the socio-psychological trainings, and other special forms of education. But the main thing is that the leader has the desire to improve himself, and he realized that it is necessary every day "build", to create his own identity.

Литература/References:

1. Veresov V.V. Psychology of management. - M.: Publishing House of MPSI; Voronezh: NPO "MODEK", 2006.
2. Vikhansky O.S., Naumov A.I. Management: textbook / O.S. Vihansiky, A.I. Naumov. - 4th ed., revised. and ext. - M.: Ekonomist, 2006. - 670p.
3. Zeldovich B.Z. Management: textbook / B.Z. Zeldovich. - M.: Publishing House "Exam", 2007. - 591p.
4. Kalashnikov L. Competence of leader - an important resource of efficient work of organization // service of personnel and staff. - 2008. - № 9. - S. 33-38.
5. Knyshova E.N. Management: a tutorial. - M.: Publishing House "Forum": INFRA-M, 2008. - 304 p.
6. Marchenko I. Styles of management // staff and service staff. - 2007. - № 5. - S. 29 - 32
7. Principles of management / Ed. A.I. Afonichkin. - SPb .: Peter, 2007. - 528 p.
8. Rosenbaum M., Grechenkova L., Kostenko L., Grechenkov S. Professional level of leaders: methodology of assessment // Man and labor. - 2008. - №5. - S. 41 - 44.
9. Semenov Yu. Personal-business potential of an effective leader in the context of organizational culture // Man and labor. - 2008. - №5-C. 48-50

УДК: 615.214-616-008.11-084/085

**PSIXOAKTIV MODDALARNI ARALASH – KOMBINATSION QO’LLASH TUFAYLI
YUZAGA KELGAN QARAMLILIK SINDROMINING MODIFIKATSION
PROFILAKTIKASI VA DAVOLASH TAMOYILLARI: QIYOSIY TAHLILLAR**

Резюме: Представлены современные взгляды на классификацию, диагностику и лечебно-профилактические мероприятия синдрома зависимости, вызванного сочетанным употреблением нескольких психоактивных веществ (ПАВ). Описаны общие закономерности формирования и течения заболевания, паттерны употребления, вопросы лабораторной диагностики. Особое внимание уделено клинической диагностике наиболее часто встречающихся моделей употребления различных ПАВ. Для того чтобы составить и предложить читателю наиболее полную базу по доказательным стратегиям терапии различных вариантов полинаркомании, были изучены результаты тех исследований, которые включали пациентов, использующих более одного ПАВ не менее чем за 1 мес до начала лечения. Раздел, посвященный терапии, изложен в качестве клинических рекомендаций с учетом уровней достоверности доказательств и убедительности рекомендаций.

Ключевые слова: классификация, диагностика, психопатология, полинаркомания, лечение, профилактика рецидивов, расстройства, связанные с употреблением психоактивных веществ.

Summary: This article presents current views on the classification, diagnosis, treatment, and prevention of drug dependence caused by the co-use of several psychoactive substances (PASs). It describes the fundamental regularities of the development and course of the disease, the patterns of consumption, and the issues of laboratory diagnosis. Particular attention is paid to the clinical diagnosis of the most common patterns of use of various PASs. In order to make and propose the reader the most complete basis for evidencebased strategies for the treatment of various variants of polydrug abuse, the authors studied the results of investigations that enrolled patients using more than one PAS at least 1 month before the start of treatment. The section on therapy is presented as clinical recommendations, taking into account the levels of evidence and the grades of recommendations.

Keywords: classification, diagnosis, physiopathology, polydrug abuse, treatment, prevention of recurrences, psychoactive substance-related disorders.

Psixoaktiv moddalar - bu iste'mol qilinayotganda ruhiy jarayonlarga, masalan, kognitiv va emotsional – kayfiyat sferaga ta'sir qilib, qabul qiluvchida dastlab yetarlicha kerakli effektlarni keltirib chiqaradi va keyinchalik suiste'mollik va qaramlikning rivojlanishiga olib keladigan moddalar.

Hozirgi kunda dunyoda polinarkomaniya o'sishining kuchli tendentsiyasi kuzatilmoqda, uning tarkibida giyohvandlik vositalari va retsept bo'yicha beriladigan psixoaktiv dori vositalarini birgalikda ishlatish ustunlik qiladi [1]. Bu tendentsiya 2000 -yillarning boshidan boshlab, G'arbiy Yevropaning bir qator mamlakatlarida (Ispaniya, Frantsiya, Italiya, Gollandiya, Buyuk Britaniya) poligiyohvand moddalarni iste'mol qilishning ko'payishi haqida xabarlar chiqa boshlagandan so'ng aniq sezila boshladi, shuningdek morfin, benzodiazepin trankvilizatorlari va alkogol kombinatsiyasidan foydalanish natijasida vafot etganlar sonida ko'payish kuzatila boshlandi[2] . Xuddi shu holat Rossiyada ham kuzatilmoqda. So'nggi yillardagi epidemiologik ma'lumotlar shuni ko'rsatadiki, polinarkomaniya holatlarining umumiy ko'rsatkichlari (F19 - bir nechta psixoaktiv moddalar – PAM dan kelib chiqadigan ruhiy va xulq -atvor buzilishi) yildan - yilga barqaror o'sib bormoqda. Shunday qilib, agar biz narkologik kasalliklarning tarkibini ko'rib chiqsak, u holda polinarkomaniya bilan kasallangan bemorlarning ulushi 2013 yilda 8,3%ni, 2014 yilda - 10,6%ni, 2015 yilda - 12,9%ni, 2016 yilda - 15,8%ni tashkil qilgan[3-5] .

Polinarkomaniya ulushining ko'payishi narkologik kasalliklarining zamonaviy patomorfizmining asosiy tendentsiyalaridan biridir [2]. Polinarkomaniya paydo bo'lishining sabablari turlicha: psixofaol moddaning uzoq muddat ishlatilishida paydo bo'ladigan eyforik ta'sirining kamayishi,

bir necha psixofaol moddalarning dastlabki qabul qilinishi, boshqa psixofaol moddalarning vikar ishlatilishi va shu kabilar tez orada PAMga qaramlilik sindromi shakllanishiga yordam beradi, oxir -oqibat o'zini polinarkomaniya sifatida namoyon qiladi. Shuningdek bu yerda shaxsning xususiyatlari va uning ta'sirga javob reaksiyasi bilan bog'liq boshqa sabablar ham bor.

Yevropada eng ko'p ishlatiladigan giyohvandlik moddallari hozirda geroinni metadon, benzodiazepinlar yoki kokain, nasha, stimulyatorlar bilan birgalikda ishlatish (kokain spirtli ichimliklar yoki stimulyatorlar bilan birgalikda) [2]. Ispaniyalik tadqiqotchilar ma'lumotlariga ko'ra, bir nechta psixoaktiv moddalarni birgalikda ishlatadigan bemorlar orasida quyidagi holat kuzatiladi: kokain va opiatlarni birgalikda ishlatish chastotasi 37%, stimulyatorlar, opiatlar va benzodiazepinlar - 25,3%, opiatlar, kannabinoidlar va alkogol - 12,9% va spirtning turli PAMlar bilan kombinatsiyasi 24,7% hollarda uchraydi [6].

Amerika Qo'shma Shtatlarida ham foydalanish tartibi Yevropadagi kabi: opioidlar bilan birgalikda ishlatiladigan eng keng tarqalgan psixofaol moddalar kannabinoidlar, trankvilizatorlar va stimulyatorlardir [7].

Rossiyada opiy guruhi dori-darmonlarini retsept bo'yicha beriladigan dorilar bilan (antixolinergiklar, antikonvulsantlar), opiy guruhidagi dori-darmonlarni amfetamin tipidagi psixostimulyatorlar bilan birgalikda ishlatish eng keng tarqalgan namunalaridir, shuningdek spirtli ichimliklarni opiy preparatlari bilan kombinatsiyasi ko'p uchraydi.

Klinik tashxisni ham, davolanishni ham murakkablashtiruvchi omil - bu bir nechta PAMni birgalikda ishlatadigan bemorlar orasida psixiatrik patologiyaning tez-tez uchrab turishidir. Masalan, ilmiy tadqiqotlar shuni ko'rsatdiki, o'smirlik davridagi polinarkomanik psixofaol moddalarni iste'mol qiladigan bemorlarda ko'pincha har xil turdagi jamiyatga antisotsial xulq - atvor buzilishi, balog'at yoshida diqqat yetishmasligi va giperfaollik sindromi, boshqa shaxsiyat buzilishlari, xavotirli va depressiv kasalliklar, endogen ruhiy kasalliklar (shizofreniya, shizotipik buzilish va boshqalar) kuzatiladi [8-10]. Shuningdek, so'nggi o'n yillikda o'tkazilgan metaanalizlar ruhiy kasalliklari bo'lgan bemorlar orasida psixofaol moddalardan foydalanish chastotasi ortib borayotgani haqida dalillar mavjud, va aksincha, epidemiologik ma'lumotlarga ko'ra, shizofreniya va shizofreniya spektrining buzilishi (shizotipik buzilish, shizoaffektiv psixoz) alkogolga chalingan bemorlarning 9,6 % foizida va opioidga qaram bemorlarning 9,4 % foizida aniqlanadi [11-13].

Polinarkomaniya masalasi, uni tasniflash, ularning soddaligiga qaramay, hali ham dunyo ilmidagi, munozaralarga sabab bo'lib turibdi. KXT - 10 bo'yicha "Giyohvand moddalar va boshqa psixoaktiv moddalarni birgalikda ishlatish natijasida kelib chiqadigan ruhiy va xulq-atvor buzilishi" bo'limi (F19) yuqoridagi patologiyani tasnifini yoritib beradi xolos. Bu shifr quyidagi holatlarni kodlashi mumkin:

1) bir nechta psixoaktiv moddalarga qaramlik sindromi (sinonimi: polinarkomaniya) - ishlatilgan psixofaol moddalardan har biriga qaramlik sindromiga xos bo'lgan diagnostika mezonlari (patologik xumor, xumor tutishi sindromi, tolerantlik sindromi) mavjud bo'lganda bir vaqtning o'zida yoki navbat bilan ikki yoki undan ortiq psixoaktiv moddalarni ishlatishdan kelib chiqadigan kasallik

2) psixoaktiv moddalarni birgalikda ishlatishning boshqa shakllari - masalan, psixoaktiv moddalarga, shu jumladan alkogolga qaramlik sindromida boshqa psixoaktiv moddani yoki o'ziga xos dori vositasini ishlatish bilan kuzatilganda.

Polinarkomaniyada bir nechta kombinatsiyalar bo'lishi mumkin, ko'pincha bir nechta psixoaktiv moddalarga qaramlik sindromini aniq tashxislashni qiyin (ya'ni, polinarkomaniyani), ammo terapevtik taktika uchun qo'llanilish usulini, rivojlangan sindrom og'irlik darajasini va uning mumkin bo'lgan variantlari tushunish kerak. Ko'rinib turibdiki, amaliyotda uchraydigan polinarkomaniya shakllari va kombinatsiyalari xilma-xilligi tufayli, bu bo'lim XKT-11 va DSM-V tasniflash tizimlaridan olib tashlandi [14-15], agarda psixofaol moddalarni ishlatish bilan bog'liq har bir holatni alohida ko'rsatib o'tilganda edi, shifokor uchun bu ma'lumotlar to'g'ri, aniqroq va ma'lumotliroq bo'lardi. Ushbu tasnifdagi F19 sarlavhasi "anabolik steroidlar, steroid bo'lmagan yallig'lanishga qarshi dorilar, kortizol, antiparkinsoniy va antigistaminlar, azot oksidi,

amil-, butil- yoki izobutil-nitril. , betel yong'og'i, kava, katinonlar, shuningdek boshqa noma'lum, hali aniqlanmagan moddalar ” kabi boshqa noma'lum psixofaol moddalarga qaramlilik sindromini ko'rib chiqishni taklif qiladi [15].

Yuzaga kelgan qaramlilik sindromi bo'lgan bemorlar uchun davolashning bemorlar salomatligini tiklashga va mustahkamlashga qaratilgan protseduralar majmuasi tizimiga to'liq integratsiyalangan uchinchi darajali (modifikatsiya) profilaktika choralari eng muhim rol o'ynaydi. Shu bilan birga, modifikatsion profilaktika va davolash jarayonining asosiy vazifalari (kasallikning keyingi rivojlanishining oldini olish, zararli oqibatlarini kamaytirish, qaytalanishning oldini olish) bir -biriga to'g'ri keladi va aslida bitta jarayonning bo'g'inlari - davolash va rehabilitatsiya hisoblanadi.

Bir nechta psixoaktiv moddalarni birgalikda ishlatish natijasida yuzaga keladigan polinarkomaniyalarni davolash masalalari murakkabligi va hali kam ilmiy o'rganilganligi tufayli dolzarb bo'lib qolmoqda. Bugungi kunga kelib, narkologik bemorlarni davolash uchun ko'plab zamonaviy, hatto istiqbolli tuyulgan dorilar ishlab chiqilgan hamda o'rganilgan. Biroq vaqt o'tishi bilan narkologik kasalliklarni terapiyasi uchun tavsiya qilingan standartlar va davolash usullari o'zgarib bormoqda, shu sababli yuqoridagi zamonaviy dorilar ham o'z dolzarbligini yo'qotmoqda [16]. Hozirgi vaqtda giyohvandlikka qarshi farmakologik davolash usullarining aksariyati, ko'p vaqt talab qilmoqda va o'rtacha samaradorlikni ko'rsatmoqda. Shunday qilib, yangi davolash strategiyasini ishlab chiqish, shu jumladan yangi dorilar, ularning kombinatsiyalarini qo'llash orqali ta'sir samaradorligini baholash uchun turli xil biomarkerlardan foydalanish hamon muhimdir [17]. Agar bemor polinarkomaniyadan aziyat cheksa yoki bir nechta psixoaktiv moddalarni ishlatsa, bu holatda bir vaqtning o'zida yoki ketma -ket ishlatilgan har bir psixoaktiv moddaga bog'liq bo'lgan, o'z samaradorligini ko'rsatgan davolash usullarini qo'llashdan boshqa yo'l yo'q.

Terapevtik taktikaning sifatini bir butun yaxlitlikda tushunish uchun, berilgan tavsiyalarda dalillar ishonchliligi darajasini baholash uchun reyting sxemalari qo'llaniladi.

KLINIK DIAGNOSTIKASI. Bir nechta psixoaktiv moddalarni birgalikda ishlatish kasallikning umumiy klinik ko'rinishiga ta'sir qiladi hamda jiddiyroq tibbiy va ijtimoiy oqibatlarga olib keladi. Psixoaktiv moddalarni qo'llash tartibi jinsga, yoshga va ko'pincha ijtimoiy mavqega bog'liq. Bir psixoaktiv moddaga qaramlilik sharoitida, boshqa psixoaktiv moddalarga qaramlilik tez shakllanadi. Bunday holatlarda kasallikning tashxislash belgisi bu psixoaktiv moddaga rivojlangan ruhiy qaramliliikdir - boshqa psixoaktiv moddaga patologik qaramlilik, avvalgisiga o'xshab aniq ifodalangan bo'ladi. Kasallik dinamikasida barqaror, uzoq muddatli remissiyaning shakllanishi qiyin va imkonsizdir. Bemorlarda psixoaktiv moddalarni qabul qilish doimiy bo'lib qoladi: bemor, qoida tariqasida, intoksikatsiyadan tashqarida yashay olmaydi.

Spirтли ichimliklar va opioidlarni birgalikda qo'llash klinik amaliyotda keng tarqalgan. Ko'pincha, opioidlarning birinchi marotaba qo'llanilishii abstinent (xumor tutishi) sindromini yengillashtirish maqsadida amalga oshiriladi va bu - "vikar foydalanish" deb ataladi. Yana bir keng tarqalgan variant – remissiya paytida psixoaktiv moddalardan foydalanish. Patologik ishtiyoqning kuchayishi zahirida, masalan, opioidlar uchun, bemor spirtli ichimliklar kabi boshqa psixoaktiv moddalarni qabul qilib, bu ishtiyoqni qondirishga harakat qiladi.

Alkogol va kokainni yoki boshqa psixostimulyatorlarni birgalikda ishlatish. Kokain yoki boshqa psixostimulyatorlarga qaram bo'lgan bemorlar ko'pincha kasallik paytida spirtli ichimliklarni iste'mol qilishga o'tishadi. Bu bemorlarda kokain yoki boshqa psixostimulyatorlarning “bekor qilish” sindromini “yumshatish” ga urinishlar bilan bog'liq. Kokain va alkogoldan birgalikda foydalanish Yevropa mamlakatlari va Qo'shma Shtatlar uchun ko'proq xosdir: giyohvandlikka chalinganlarning 50-90 foizida alkogolga qaramlilik tashxisini qo'yish mumkin [18]. Rossiyada va MDH davlatlarida kokainga qaramlilik unchalik keng tarqalgan emas, lekin alkogolli bemorlar tomonidan psixostimulyatorlardan foydalanish klinik amaliyotda juda keng tarqalgan [19-20].

Zamonaviy narkologiyada obemorlar orasida pioidlar va psixostimulyatorlardan (kokain, amfetaminlar) birgalikda foydalanish keng tarqalgan variant hisoblanadi. Opioidga moyil bo'lgan bemorlar, yangicha va o'zgacha hissiyotlar izlab, ikkita dori ta'sirini boshdan kechirishni xohlagan holda ("belanchak" deb ataladigan) yoki opiyni abstinent sindromi jarayonini yengillashtirish maqsadida, psixostimulyatorlardan foydalanishni boshlaydilar [2].

Spirтли ichimliklar va uyqu tabletkalari, tinchlantiruvchi vositalarni birgalikda ishlatish. Alkogolizmga chalingan bemorlarda gipnoz-sedativ dorilarga qaramlilikni rivojlanishining asosiy sabablari intoksikatsion eyforiyani kuchaytirish istagi yoki spirтли ichimliklarni abstinent sindromini yumshatishdir.

Opioidlar va gipnotik-sedativlarni birgalikda qo'llash. Opioidlarga qaramlik shakllangan bemorlarda gipnoz-sedativ dorilarni birgalikda ishlatishga o'tishning sababi, opiatlarni alohida qabul qilingan holda eyforiyani kuchaytirishdir. Birinchi sinovlarda tinchlantiruvchi-gipnotiklarning qo'shilishi nafaqat eyforiyani yengillashtirishga, balki opioidlarning dozasini kamaytirishga ham imkon beradi [2].

Kannabinoidlar, sintetik kannabinoidlar ("ziravorlar") va boshqa sirt faol moddalarni birgalikda ishlatish. Ko'pchilikka ma'lum bo'lgan giyohvandlik variantlarining shakllanishi kannabinoidlarning birinchi marotaba qabul qilishdan boshlanadi. Kannabinoidlarga qaramlik anchadan beri shakllanib kelganligi sababli, kannabinoidlardan foydalanish zararlari yoki ularga qaramlilik allaqachon shakllanganligini aniqlash qiyin. Sintetik kannabinoidlar "ziravorlar" chekish yoshlar orasida keng tarqalgan. Sintetik kannabinoidlarga qaramlikning shakllanishi, odatda, PAMga qaramlilik sindromining shakllanishining umumiy qonuniyatlariga mos keladi.

Laboratoriya diagnostikasi. Hozirgi vaqtda diagnostik maqsadlarda spirтли ichimliklarni iste'mol qilishning quyidagi biomarkerlaridan foydalaniladi: aspartat aminotransferaza (AST), alanin aminotransferaza (ALT), gamma-glutamil transferaza (gamma-HT), o'rtacha eritrotsitlar miqdori (MCV) va uglevod -defitsitar transferrin (UDT, CDT).), AcT /AIT nisbati va MCV [2,19-24].

PSIXOAKTIV MODDALARNI IMMUNOFERMENT ANALIZ USULI YORDAMIDA ANIQLASH

1 – jadval

Psixoaktiv modda	IFA orqali PAMni aniqlash muudati davomiyligi
mfetaminlar	2 – 3 kun
Fensikloidlar	7 – 14 kun davomida
Kannabioidlar	Qabul qilish xarakteriga ko'ra: <ul style="list-style-type: none"> - birinchi marta qabul qilganda – 3 – 4 kun ichida - haftasiga uzilish bilan 3 – 4 mahal qabul qilganda – 5 – 7 kun - sistematik qabul qilganda – 10 – 15 kun davomida -
Benzodiazepinlar	qisqa muddat ta'sir etuvchilari – 3 kun gacha uzoq ta'sir etuvchilari – 30 kungacha
Kokain	epizodik qabul qilinganda 2 – 3 kungacha sistematik qabul qilinganda 8 kungacha
Opioidlar	2 – 3 kungacha

Boshqa psixoaktiv moddalarni laboratoriya diagnostikasida ikkita asosiy test turi qo'llaniladi: immunologik tahlil (IFA) va xromatografiya (gaz xromatografiyasi (GC), mass -spektrometriya

(MS) yoki yuqori samarali suyuq xromatografiya (HPLC)). IFA oddiy skrining usuli sifatida soddaligi va arzonligi tufayli ishlatiladi, xromatografiya usuli esa murakkab diagnostik holatlarda, IFA natijalarini tasdiqlash va yuqori aniqlikdagi natijalarni olish uchun ishlatiladi [21,25-27]. Har bir psixoaktiv moddaning siydikda IFA usuli bilan aniqlanish muddati bor [21,26-27] (1 -jadval).

FARMAKOLOGIK DAVOLASH TAMOYILLARI. PAM ga qaramlilik sindromi retsidivlanuvchi xarakterga ega bo'lgan surunkali kasallik bo'lgani uchun, davolanish muvaffaqiyatning kaliti uzoq muddat tayanch terapiyani olib borish va jarayonga nisbatan individual yondoshish hisoblanadi.

Psixoaktiv moddalarga patologik qaramlilik sindromini bartaraf etish - muammoni hal qilishning eng qiyin va muammoli tomonidir. Bu tizimli murakkab sindrom bo'lib o'z ichiga affektiv, xulq – atvor, vegetative, irodaviy sustlik va ba'zan hissiyot buzilishlarini o'z ichiga oladi. Kasallikning ushbu strukturasi miyaning ko'plab neurotransmitter tizimlari ishtirok etadigan (adrenergik, dopaminerjik, serotoninergik, endogen opiatlar va glutamat retseptorlari tizimi va ehtimol boshqalar) murakkab patogenezdan iborat ekanligini ko'rsatadi. Bu narkotik moddalarning ba'zi turlarini, shu jumladan psixotrop larni qo'llash zarurligini taqozo qiladi. Kasallikning patogenezini haqidagi to'plangan ma'lumotlar, shuningdek, giyohvandlik va alkogolizm bilan og'rikan bemorlar bilan bo'lgan amaliy tajriba asosida ishonch bilan aytishimiz mumkin, antidepressantlar, antipsixotiklar, antikonvulsantlarni individual - differensial va to'g'ri ishlatish barqaror va uzoq muddatli remissiyani yuzaga kelishtiradi [2]. Narkologik patologiyani davolashda, klinik tadqiqotlari davom etayotganiga qaramay, turli guruhga mansub psixotrop dori vositalari klinik amaliyotda muvaffaqiyatli qo'llanilmoqda [2,28-30]

Spirтли ichimliklar va opioidlarni birgalikda ishlatilganda yuzaga keladigan qaramlilik sindromini davolash, opioidlarni qo'llash natijasida kelib chiqqan qaramlilik sindromini davolash taktikasi bilan amalga oshirish tavsiya etiladi [2,30-31]. "Bekor qilish" sindromi bartaraf etilgach, uzoq ta'sir qiluvchi opioid retseptorlari blokatorlari - naltreksonni buyurish tavsiya etiladi [28,32-44]. Opioidlar va spirтли ichimliklarni birgalikda ishlatish natijasida kelib chiqadigan qaramlilik sindromi uchun disulfiram tavsiya etiladi [2,30-31]

Alkogol va kokainni, boshqa psixostimulyatorlarni birgalikda ishlatilish holati. Aralash abstinent sindromini bartaraf etish uchun alkogol – abstinent sindromini bartaraf etish davolash protokoli qo'llaniladi. Abstinensiyadan keying buzilishlar va remissiya bosqichida, birinchidan, disulfiram tayinlanishi, ikkinchidan, disulfiram va naltreksondan birgalikda foydalanish tasdiqlangan bo'lib, samarali klinik amaliyotlar mavjud [45-47].

Opioidlar va psixostimulyatorlardan (kokain, amfetaminlar) birgalikda qo'llanilishining davolash taktikasi. Chet el amaliyotida (Yevropa mamlakatlari, AQSh, Kanada va boshqalar) opioidlar va psixostimulyatorlarni birgalikda ishlatadigan bemorlarga opioid retseptorlari agonistlari bilan bir qatorda to'g'ridan -to'g'ri kokain ishlatiladi [30]. Disulfiramni kuniga 250 mg dozada almashtirib qo'llash terapevtik taktikasidan foydalanish kokain iste'molining sezilarli kamayishini ko'rsatdi [48]. Bugungi kunda kokainga qarshi vaksinadan foydalanish inarkologik terapiyada istiqbolli davolash metodikasi sifatida ko'riladi [49].

Opioidlar va psixostimulyatorlardan xaotik tarzda foydalanilganda, opiyli abstinent sindromining terapiyasini davolashning muxim bir qismi deb bilish kerak. "Chiqib ketish" sindromi bartaraf etilgandan so'ng, opioid retseptorlari blokatorlari, disulfiram yoki ularning kombinatsiyasi buyuriladi [2].

Spirтли ichimliklar va uyqu tabletkalari, tinchlantiruvchi vositalarni birgalikda ishlatish qaramlilikini davolash. Ushbu holatlarning aksariyatida davolanish muammolari detoksikasiya bilan bog'liq. Uyqu chaqiruvchi va tinchlantiruvchi dorilarning dozalariga qarab, dozani bosqichma -bosqich kamaytirish bilan trankvilizatorlar yordamida individual terapevtik rejim tanlanadi. Muqobil davolash rejimi - karbamazepin yoki valproat kislotasi preparatlarini qo'llash hisoblanadi.

Opioidlar va gipnotik-sedativlarni birgalikda qo'llash tufayli yuzga kelgan qaramlilikni davolash. Ko'p hollarda davolashdagi qiyinchiliklar detoksikasiya bilan bog'liq. Qiyosiy tadqiqotlar natijalari shuni ko'rsatdiki, kompleks davolash detoksikasiya samaradorligini oshiradi, xususan, asosiy terapiya rejimlariga karbamazepin qo'shiladi [30]. Abstinensiyadan keyingi bosqichlarda opioid bilan bog'liq giyohvandlikni davolash protokollari qo'llaniladi.

Har xil psixoaktiv moddalar va kannabinoidlardan birgalikda foydalanish. Hozirgacha kannabinoidlarga qaramlik uchun maxsus terapiya yo'qligi sababli, davolanish boshqa psixoaktiv moddalarga mos keladigan protokollarga muvofiq amalga oshiriladi.

XULOSA. Bir vaqtning o'zida bir nechta psixoaktiv moddalarni qo'llash kasallikning klinik ko'rinishini og'irlashtiradi, bu esa differentsial diagnostik qiyinchiliklarni keltirib chiqaradi. Dalillarga asoslangan klinik ko'rsatmalar - remissiya sifatini yaxshilash va har xil turdagi psixoaktiv moddalarni birgalikda ishlatganda bemorlarda residivlarning oldini olish, psixiatr-narkologlar tomonidan keng foydalanishga mo'ljallangan.

PAM tarkibini siydikning birlamchi skriningida IFA o'tkazish tavsiya etiladi, IFA musbat natijalarini GC / MS yoki HPLC bilan tasdiqlash tavsiya etiladi [21,26-27].

Tez -tez ishlatiladigan psixoaktiv moddalarni aniqlash uchun opioidlar panelini kengaytirish tavsiya etiladi: fentanil, gidrokodon, metadon, oksikodon, buprenorfin, tramadol [21,26-27].

Bir nechta psixoaktiv moddalarni birgalikda ishlatganda, har bir PAMga bog'liq holda samaradorligini ko'rsatgan davolash usullari (yoki protokollari) qo'llaniladi; ular bir vaqtning o'zida yoki ketma -ket qo'llaniladi [2,30].

Giyohvandlik sindromini davolashda antidepressantlar, antikonvulsantlar, antipsixotiklar, nootropiklar kabi qo'shimcha farmakoterapevtik vositalarni qo'llashni individual tarzda ko'rib chiqish tavsiya etiladi [2,30].

Abstinent sindromi to'xtatilgandan keyin opioidlar va spirtli ichimliklarni birgalikda ishlatganda, uzoq ta'sir etuvchi opioid retseptorlari blokatorlarini – naltrekson, disulfiram buyurish tavsiya etiladi, yoki naltrekson + disulfiram bilan birgalikda tavsiya etiladi [30,35,36].

Psixostimulyatorlar va spirtli ichimliklarni birgalikda ishlatganda, disulfiram yoki naltreksonni disulfiram bilan birgalikda buyurish tavsiya etiladi [45,46,47].

Psixostimulyatorlar va opioidlarni birgalikda qo'llash bilan disulfiram yoki naltreksonni disulfiram bilan birgalikda buyurish tavsiya etiladi [2,48].

Литература/References / Adabiyotlar:

1. UNODC, World drug report 2013. United Nations Office on Drugs and Crime. New York: United Nations; 2013. 151 p. ISBN: 978-92-1-056168-6. <https://doi.org/10.1111/dar.12110>
2. Наркология: национальное руководство. Национальное руководство. Под ред. Иванца Н.Н., Анохиной И.П., Винниковой М.А. 2-е изд., перераб. и доп. М. 2016;944
3. Киржанова В.В., Григорова Н.И., Сидорюк О.В. Основные показатели деятельности наркологической службы в Российской Федерации в 2013– 2014 годах Статистический сборник. М. 2015;142.
4. Киржанова В.В., Григорова Н.И., Киржанов В.Н., Сидорюк О.В. Основные показатели деятельности наркологической службы в Российской Федерации в 2014—2015 годах. Статистический сборник. М. 2016;182.
5. Киржанова В.В., Григорова Н.И., Киржанов В.Н., Сидорюк О.В. Основные показатели деятельности наркологической службы в Российской Федерации в 2015—2016 годах. Статистический сборник. М. 2017;183.
6. Fernandez-Calderon D, Fernandez F, Ruis-Curado S, et al. Profiles of substance use disorders in patients of therapeutic communities: link to social, medical and psychiatric characteristics. Drug Alcohol Depend. 2015 Apr;149:31-39.

7. Fong C, Mautusow H, et al. Characteristics of non-opioid substance misusers among patients enrolling in opioid treatment programs: a latent class analysis. *J Addict Dis.* 2015;34(2-3):141-150.
8. Kokkevi A, Kanavou E, Richardson C, et al. Polydrug use by European adolescents in the context of other problem behaviors. *J Nordic studies on alcohol and drugs.* 2014 Oct;21(4). Accessed 25.11.2017. <https://doi.org/article/7477bb81476a44101b2891af082b894d2>
9. Fatseas M, Herrmic H, Serre F, et al. Addiction severity pattern associated with adult and childhood Attention Deficit Hyperactivity Disorder (ADHD) in patients with addictions. *Psychiatry Res.* 2016 Dec 30;246:656-662. <https://doi.org/10.1016/j.psychres.2016.10.071>
10. Mueller TI, Goldenberg IM, Gordon AL, et al. Benzodiazepine use in anxiety disordered patients with and without a history of alcoholism. *Journal of Clinical Psychiatry.* 1996;57(2):83-89.
11. Frisher M, Crome I, Martino O, Croft P. Assessing the impact of cannabis use on trends in diagnosed schizophrenia in the United Kingdom from 1996 to 2005. *Schizophr Res.* 2005.
12. Wilk JE, West JC, Narrow WE, Rae DS, Regier DA. Access to psychiatrists in the public sector and in managed health plans. *Psychiatr Serv.* 2005 Apr;56(4):408-410. <https://doi.org/10.1176/appi.ps.56.4.408>
13. Чащина О.А. Распространенность, клиническая динамика и профилактика синдрома зависимости от психоактивных веществ у лиц с коморбидными психическими расстройствами: Дис.канд.мед.наук. Томск. 2011;265.
14. Classifications. Accessed 25.11.2017 <http://www.who.int/classifications/icd/revision/en/>
15. Diagnostic and statistical manual of mental disorders. 5th ed. 2. Mental Disorders — classification. 3. Mental Disorders—diagnosis. WM 15.
16. Shactzberg AE, Cole JO, Debattista C. *Manual of clinical psychopharmacology.* American Psychiatric Publishing Inc. 2014;744.
17. Quednow BB, Herdener M. Human pharmacology for addiction medicine: from evidence to clinical recommendations. *Prog Brain Res.* 2016;224:227-250 <https://doi.org/10.1016/bs.pbr.2015.07.017>
18. Lacoste J, Pedrera-Melgire M, Charles-Nicolas A, Ballon N. Cocaine and alcohol: a risky association. Accessed 25.11.2017. <https://www.ncbi.nlm.nih.gov/pubmed/19631491>
19. Alcoholism Workup. Laboratory Studies. Accessed 25.11.2017. <http://emedicine.medscape.com/article/285913-workup#c6>
20. Muñoz-Hernández S, Velázquez-Fernández J B, Díaz-Chávez J, López-Sánchez R C, Hernández J A, et al. Alcoholism: common and oxidative damage biomarkers. *J Clin Toxicol.* 2014;7:S7-006. Accessed 25.11.2017 <http://dx.doi.org/10.4172/2161-0495.S7-006>
21. Standridge JB, Adams SM, Zotos AP. Urine drug screening: a valuable office procedure. *American Family Physician.* 2010 Mar 1;81(5):635-640.
22. Hannuksela ML, Liisanantti MK, Nissinen AE, Savolainen MJ. Biochemical markers of alcoholism. *Clin Chem Lab Med.* 2007;45(8):953-961. <https://doi.org/10.1515/CCLM.2007.190>
23. Niemelä O. Biomarkers in alcoholism. *Clin Chim Acta.* 2007 Feb;377(1- 2):39-49.
24. Substance Abuse and Mental Health Services Administration. Center for Substance Abuse Treatment. The role of biomarkers in the Treatment of Alcohol Use Disorders. US Department of Health and Human Services. 2006 September. Accessed 25.11.2017. <http://kap.samsha.gov/>
25. Jaffe AJ. Naltrexone, relapse prevention, and supportive therapy with alcoholics: an analysis of patient treatment matching. *J Consult Clin Psychol.* 1996;64:1044-1053.
26. Moeller KE, Lee KC, Kissack JC. Urine drug screening: practical guide for clinicians [published correction appears in *Mayo Clin Proc.* *Mayo Clin Proc.* 2008;83(7):851;2008;83(1):66-76.
27. US Department of Health and Human Services. Substance Abuse and Mental Health Services Administration Division of Workplace Programs. Urine specimen collection handbook for federal agency workplace drug testing programs. November 2004. Accessed 25.11.2017.

28. Крупицкий Е.М. Двойное слепое рандомизированное контролируемое плацебо-исследование эффективности применения налтрексона и флуоксетина для стабилизации ремиссий у больных героиновой наркоманией. *Обзор психиатрии и медицинской психологии им. В.М. Бехтерева. (Наркология)*. 2009;1:28-36.
29. Krupitsky EM, et al. Naltrexone with or without fluoxetine for preventing relapse to heroin addiction in St. Petersburg, Russia. *Journal of substance abuse treatment*. 2006;31:319-328.
30. Lingford-Hughes AR, Welch S, Peters L, Nutt DJ, et al. BAP updated guidelines: evidence-based guidelines for the pharmacological management of substance abuse, harmful use, addiction and comorbidity: recommendations from BAP. Accessed 25.11.2017. <http://journals.sagepub.com/doi/full/10.1177/0269881112444324>
31. Гофман А.Г. *Клиническая наркология*. М. 2003;199-202.
32. Крупицкий Е.М. Двойное слепое рандомизированное плацебо-контролируемое исследование эффективности налтрексона для стабилизации ремиссий у больных героиновой наркоманией. *Ученые записки СПбГМУ им. акад. И.П. Павлова*. 2003;10:2:23-30.
33. Крупицкий Е.М. Двойное слепое рандомизированное плацебо-контролируемое исследование эффективности налтрексона для стабилизации ремиссий у больных героиновой наркоманией. *Вопросы наркологии*. 2005;3:24-35.
34. Крупицкий Е.М., Блохина Е.А. Применение пролонгированных форм налтрексона для лечения зависимости от опиатов. *Вопросы наркологии*. 2010;4:32-43
35. Brewer C, Krupitsky E. Antagonists for the treatment of opioid dependence. In: *Interventions for addiction: comprehensive addictive behaviors and disorders*. Elsevier inc. San Diego: Academic press. 2013;427-438.
36. Krupitsky E, Zvartau E, Woody G. Use of different drug formulations of opioid antagonist (naltrexone) to treat opioid dependence in Russia. *Textbook of addiction treatment: international perspectives*. Eds. el-Guebaly N, Carrà G, Galanter M. Springer-Verlag. 2015;521-530. ISBN: 978-88-470-5321-2 (Print), 978-88-470-5322-9 (Online).
37. Krupitsky EM. A double-blind, placebo-controlled clinical trial of naltrexone for heroin addiction and HIV risk reduction in Russia. *NIDA satellite sessions with the XIV international AIDS conference*. Barcelona, Spain, 2002 July 7-11;86-89.
38. Krupitsky EM. Naltrexone for heroin dependence treatment in St. Petersburg, Russia. *Journal of substance abuse treatment*. 2004;26:285-294.
39. Krupitsky E. Addiction treatment in Russia. *Lancet*. 2010 Oct 2;376(9747): 1145. PubMed PMID: 20888988. Comment on: *Lancet*. 2010 Jul 3;376 (9734):13-14.
40. Krupitsky EM. Prevention of suicide by naltrexone in a recently detoxified heroin addict. *European addiction research*. 2001;7(2):87-88.
41. Иванец Н.Н., Анохина И.П., Винникова М.А. Новая пролонгированная форма налтрексона — «продетоксон, таблетки для имплантации» в комплексной терапии больных с зависимостью от опиатов. *Вопросы наркологии*. 2005;3:3-13
42. Иванец Н.Н., Винникова М.А. Опыт применения вивитрола (налтрексон длительного действия) в зарубежной практике. *Вопросы наркологии*. 2008;6:73-85.
43. Minozzi S, Amato L, Vecchi S. Oral naltrexone maintenance treatment for opioid dependence. *Cochrane Database Syst Rev* 2011;4:CD001333. Accessed 25.11.2017.
44. NICE — National Institute for Health and Clinical Excellence (2007d) Naltrexone for the management of opioid dependence: NICE technology appraisal guidance 115. London: National Institute for Health and Clinical Excellence. Accessed 25.11.2017.

45. Carroll KM, Nich C, Ball SA. Treatment of cocaine and alcohol dependence with psychotherapy and disulfiram. *Addiction*. 1998;93:713-728.
46. Baker JR, Jatlow P, McCance-Katz EF. Disulfiram effects on responses to Intravenous cocaine administration. *Drug Alcohol Depend*. 2007;87:202- 209.
47. Pettinati HM, Kampman KM, Lynch KG. A double blind, placebo-controlled trial that combines disulfiram and naltrexone for treating co-occurring cocaine and alcohol dependence. *Addict Behav*. 2008a;33:651-667.
48. Petrakis IL, Carroll KM, Nich C, et al. Disulfiram treatment for cocaine dependence in methadone-maintained opioid addicts. *Addiction*. 2000; 95:219-228.
49. Martell BA, Orson FM, Poling J. Cocaine vaccine for the treatment of cocaine dependence in methadone-maintained patients: a randomized, double-blind, placebo-controlled efficacy trial. *Arch Gen Psychiatry*. 2009;66:1116-1123

UDC: 614.253.5:613.6.06

MANIFESTATIONS OF BURNOUT SYNDROME IN LISTENERS OF NURSING ADVANCED TRAINING COURSES

**¹Khaydarov N.K., ²Ramanova D.Yu., ²Usmanbekova G.K.
Tashkent state dental institute**

¹MD, Head of the Department of Nervous Diseases and Physiotherapy (TSDI)

²Assistant of the Department of advanced training of secondary medical personnel (TSDI)

³Head of the Department of Advanced Training of secondary medical workers (TSDI)

ABSTRACT

Over the years, the number of nurses suffering from burnout has increased, possibly negatively affecting patient care, the work environment, and staff shortages. This article is devoted to the problem of development of burnout syndrome in nursing staff. The authors analyzed the literature data on the topic chosen by the authors, studied the history of this phenomenon, risk factors, identified the causes, and studied preventive measures of mental stress in nurses to prevent clinical manifestations and development of the syndrome.

The purpose of the study: to identify the main problems associated with burnout in nurses, to develop preventive measures.

Research methods: logical and psychological analysis of the literature on the problem under study, sociological survey, statistical analysis, methods of psychological support. The sample consisted of online participants of professional development courses, i.e. nurses (36) from various medical institutions.

Results: it was found that 58.3% of nurses suffer from emotional exhaustion, which creates certain obstacles when they do their housework after work. 61.1% of respondents suffered from insomnia due to work-related problems, which in turn, caused drowsiness in nurses during the next working day, preventing them from fully and actively engaged in their activities. 66.6% of workers complained of headaches, neck and shoulder pains.

Conclusion: Emotional states such as fatigue, weakness, nervousness can lead to BS and to a decrease in the professional motivation of nurses. Occupational stress factors led to the development of health problems. From the presence of such bad habits as Smoking and excessive coffee consumption, it can be concluded that nurses do not lead a healthy lifestyle and have a tendency to burnout syndrome.

ПРОЯВЛЕНИЯ СИНДРОМА ЭМОЦИОНАЛЬНОГО ВЫГОРАНИЯ У СЛУШАТЕЛЕЙ КУРСОВ ПОВЫШЕНИЯ КВАЛИФИКАЦИИ МЕДИЦИНСКИХ СЕСТЕР

¹Хайдаров Н.К., ²Раманова Д.Ю., ³Усманбекова Г.К.

¹Д.м.н., заведующий кафедрой нервных болезней и физиотерапии (ТГСИ)

²Ассистент кафедры повышения квалификации среднего медицинского персонала (ТГСИ)

³Заведующая кафедрой повышения квалификации средних медицинских работников (ТГСИ)

РЕЗЮМЕ

Последние годы число медицинских сестер, страдающих от синдрома эмоционального выгорания, всё больше увеличивается, что, возможно, негативно сказывается на уходе за пациентами, рабочей среде и нехватке персонала. Данная статья посвящена проблеме развития синдрома эмоционального выгорания у сестринского персонала. Авторы проанализировали литературные данные по выбранной авторами теме, изучили историю этого явления, факторы риска, выявили причины, а также изучили профилактические мероприятия психического стресса у медицинских сестер с целью предупреждения клинических проявлений и развития синдрома.

Цель исследования: выявить основные проблемы, связанные с эмоциональным выгоранием у медицинских сестер, разработать профилактические мероприятия.

Методы исследования: логико-психологический анализ литературы по исследуемой проблеме, социологический опрос, статистический анализ, методы психологического сопровождения. Выборка состояла из онлайн-участников курсов повышения квалификации, то есть медсестер (36 человек) из различных медицинских учреждений.

Результаты и обсуждение: было установлено, что 58,3% медсестер страдают от эмоционального истощения, которое создает определенные препятствия при выполнении ими домашней работы после работы. 61,1% респондентов страдали бессонницей из-за проблем, связанных с работой, что, в свою очередь, вызывало сонливость у медсестер в течение следующего рабочего дня, мешая им полноценно и активно заниматься своей деятельностью. 66,6% рабочих жаловались на головные боли, боли в шее и плечах.

Выводы: эмоциональные состояния, как утомляемость, слабость, нервозность могут привести к профессиональному выгоранию и к снижению профессиональной мотивации медицинских сестер. Факторы профессионального стресса привели к развитию проблем со здоровьем. Из наличия таких вредных привычек, как курение и чрезмерное употребление кофе, можно сделать вывод, что медсестры не ведут здоровый образ жизни и имеют склонность к синдрому эмоционального выгорания.

Relevance of the study: according to the World Health Organization definition, burnout syndrome is physical, emotional or motivational weakness, which leads to the development of physical dependence and (in most cases) suicidal behavior, to work and exhaustion, unemployment, exposure to somatic diseases, as well as obtaining temporary relief with alcohol or other psychoactive substances This syndrome is generally regarded as stress in response to the relentless activity and emotional demands that a person experiences with excessive "diving" in work and neglect associated with family life and rest. The field of nursing activity is a profession with the greatest predisposition to the syndrome of "professional" or "emotional" burnout, since it is a constant communication with people in addition to patients and their relatives, during the whole working day, require care, attention and restraint [1, 3, 4, and 12].

The professional burnout syndrome (BS) is a reaction of the human body that occurs because of prolonged exposure to occupational stress at a moderate intensity level. BS is a process of gradual loss of emotional, mental and physical energy, which is manifested in symptoms of emotional, mental exhaustion, physical fatigue, personal divorce and a decrease in

appetite for work. In the literature, the term "burnout syndrome" is used as a synonym for the syndrome of emotional or professional burnout [2, 5, 6, 7 and 11].

The first works on this problem appeared in the US. American psychiatrist H. Freudenberger in 1974 year gave the name burnout, describing the psychological state of healthy people who have intensive and close communication with patients in stressful situations in the process of providing professional assistance. Social psychologist K. Maslach (1976) called this condition a syndrome of physical and mental fatigue, characterized by the appearance of such symptoms as a negative self-assessment, a negative attitude to work and a loss of understanding and sympathy for patients [3, 7, 8, 9].

The main cause of BS is psychological, mental fatigue. In the long run, when demands (internal and external) outweigh resources (internal and external), a state of balance of the organism is disturbed, which inevitably leads to BS. Workplace stress, the imbalance between the person and the requirements placed on him is a key component of BS. The main organizational factors of the occurrence of BS include: high workload; lack of social support by colleagues or leader; unadequate pay for work; inability to influence decision making; undefined job requirements; monotonous and unpromising activity; the need to express unrealistic external feelings; lack of holidays, vacations and extra-work activities [2, 3, 10, 13].

The purpose of the study: to study the literature on burnout syndrome, to identify the main problems associated with burnout in nurses, to develop preventive measures.

Research methods: logical and psychological analysis of the literature on the problem under study, sociological survey, statistical analysis, methods of psychological support. The sample consisted of online participants of professional development courses, i.e. nurses from various medical institutions (36), who are more likely to develop stress syndrome due to occupational stress.

Results and discussion: According to the age of the respondents were distributed as follows: 20-29 years - 13.9%, 30-39 years - 52.8%, 40-49 years - 25%, 50-59 years - 8.3%. The 83% of respondents have secondary education, 9.7% have higher medical education, and 7.3% have incomplete higher education. At the time of the survey, 69% of nurses had a qualification category. Nurses with a high qualification category accounted for 12%, the first 28% and the second 29%, while 31% of nurses did not have a qualification category. Most of respondents (83.3%) were in a formal marriage, 11.1% - in an informal marriage, and 5.6% were divorced. Based on the data obtained, it will be possible to increase the conditions and professional 50 motivation of nurses, which will improve the quality of care for patients. A total of 11 confirmations |such as: ("By the end of the workday I feel mentally exhausted", "I cannot sleep well due to work-related worries", "Emotional burden at work is too heavy for me"; "After working day I can vent my anger on my loved ones"; "I feel like my nerves have reached the limit"; "My work has a negative effect on my health"; "It is difficult for me to cope with the emotional stress after work"; "When my workday is over I have no strength left"; "I feel tired because of people's problems"; "I drink coffee to be cheerful"; "I use nicotine to be cheerful") were used to determine the level of development of burnout syndrome in nurses. According to the statements, the nurses identified one of four options (never, rarely, often, and always). We analyzed the responses received and presented some results below. In the course of the analysis of the material, it was revealed that 22.2% of the respondents answered "never" to the statements "By the end of the workday I feel mentally exhausted", 19.4% - "rarely", 47.2% - "often" and 11.1% answered "always". This shows that 58.3% of nurses suffer from emotional exhaustion, which creates certain obstacles when they do their homework after work. 61.1% of respondents suffered from insomnia due to work-related problems, which in turn, caused drowsiness in nurses during the next working day, preventing them from fully and actively engaged in their activities. Another case that caught our attention was that nearly 64% of nurses reported coffee consumption and 19.4% nicotine for wakefulness while working. From the presence of such bad habits, it can be concluded that nurses do not lead a healthy lifestyle. Occupational stress factors

led to the development of health problems: 66.6% of workers complained of headaches, neck and shoulder pains.

Conclusion: One of the risk factors for BS is the nursing profession. Because nurses require constant care and attention to patients during the work day, they are required to be in close contact with people and approach each client based on their individual characteristics. When a nurse experiences negative emotions when dealing with patients or their relatives, she also involuntarily experiences emotional stress. It is important to note that there is a link between BS and motivation. Emotional states such as fatigue, weakness, nervousness can lead to BS and can lead to a decrease in the professional motivation of nurses: loss of strength, the gradual transformation of work into meaningless activity, indifference and even dismissal. Preventive measures should be aimed at eliminating the risk factors that lead to stress: loss of work stress, increasing professional motivation, establishing a balance between the effort expended and the reward received. Attention should be paid to improving and properly organizing the working conditions of the health worker, promoting a healthy lifestyle and taking an individual approach to the disease when the symptoms of BS appear.

Литература/References

1. Кадырова С.М. Степанов А.В. (2004). Опыт исследования и профилактики синдрома эмоционального выгорания у медицинских сестер. Главная медицинская сестра. № 2, 97-101.
2. Кондратенко О.А., Лапик С.В. (2007). Возникновение, развитие и профилактика профессионального стресса у медицинских сестер г. Тюмени. Главная медицинская сестра, 9, 102-110.
3. Макарова Г. А. (2003). Синдром эмоционального выгорания. Психотерапия, 11, 2–11.
4. Семенова Н.В., Вяльцин А.С., Авдеев Д.Б., Кузюкова А.В., Мартынова Т.С. (2007). Эмоциональное выгорание у медицинских работников. Современные проблемы науки и образования, 2.
5. Таткина Е.Г. (2009). Синдром эмоционального выгорания медицинских работников как объект психологического исследования. Вестник Томского государственного педагогического университета, 11 (89). С. 131-134.
6. Трущенко М. Н. (2012). К вопросу о синдроме выгорания: традиционные подходы исследования и современное состояние проблемы. Материалы межд. науч. конф. – Уфа, С. 1-8.
7. Федоткина, Т.Ю. (2009). Личностные и профессиональные факторы риска возникновения синдрома эмоционального выгорания у медсестер. Проблемы и перспективы развития сестринского дела в системе здравоохранения: мат-лы Межрегион. науч.-практ. конф. с межд. участием. – Томск, 133-137.
8. Хайдарова Д.К., Ходжиева Д.Т., Хайдаров Н.К. Показатели нейропсихологических исследований у больных с умеренными когнитивными расстройствами на фоне хронической ишемии мозга. Неврология журналы – 2020. - № 1. С. 34-37
8. Хетагурова А.К., Касимовская Н.А. (2008). Медико-организационные аспекты профилактики синдрома эмоционального выгорания у медицинских сестер в ЛПУ стационарного типа. Сестринское дело, 3, 17-20.
9. Abushaikha, L. and Saca-Hazboun, H. (2009). Job Satisfaction and Burnout among Palestinian Nurses. Eastern Mediterranean Health Journal, № 15, 190-197. [in English]. <https://doi.org/10.26719/2009.15.1.190>
10. Jeannie P, Cimiotti, Linda H., Aiken, L., Sloane D. M., and Evan S Wu. (2012) Nurse Staffing, Burnout, and Health Care-Associated Infection. American Journal of Infection Control, 40, 486-490. [in English]. <https://doi.org/10.1016/j.ajic.2012.02.029>
11. Heather K. Spence Laschinger, Ashley L. Grau, Joan Finegan, Piotr Wilk (2010) New Graduate Nurses' Experiences of Bullying and Burnout in Hospital Settings. Journal of

- Advanced Nursing, 66, 2732-2742. [in English]. <https://doi.org/10.1111/j.1365-2648.2010.05420>
12. Heather K. Spence Laschinger, Ashley L. Grau (2012) .The Influence of Personal Dispositional Factors and Organizational Resources on Workplace Violence, Burnout, and Health Outcomes in New Graduate Nurses: A Cross-Sectional Study. International Journal of Nursing Studies, -49, 282-291. [in English]. <http://doi.org/10.1016/j.ijnurstu.2011.09.004>
13. Muhammad W. Darawad, Hani Nawafleh, Mahmoud Maharmeh, Ayman M. Hamdan-Mansour, Saleh N. Azzeghaiby (2015). The Relationship between Time Pressure and Burnout Syndrome: A Cross-Sectional Survey among Jordanian Nurses Health Vol.7 No.1, [in English]. <https://doi.org/10.4236/health.2015.71003>

УДК: 616.728.2-77:626.718.41-002.4 -003.9

**РЕАБИЛИТАЦИЯ БОЛЬНЫХ ПОСЛЕ ЭНДОПРОТЕЗИРОВАНИЯ
ТАЗОБЕДРЕННОГО СУСТАВА ПРИ АСЕПТИЧЕСКОМ НЕКРОЗЕ ГОЛОВКЕ
БЕДРЕННОЙ КОСТИ**

Асилова С.У¹, Акрамов В.Р².

Ташкентская медицинская академия¹

Бухарский государственный медицинский институт
кафедра травматологии и ортопедии ВПХ с нейрохирургией².

АННОТАЦИЯ

Нами проведена реабилитация всех 64 больных тотальным эндопротезированием с 2015 по 2021 год оперирование по поводу асептического некроза головки бедренной кости. После ЭП ТБС делили на две стадии: Из них с момента операции до 3 недель – это ранняя стадия. С 3 недель до 10 недель – поздняя стадия. В это время необходимо продуктивно выполнять задания и упражнения для реабилитации после ЭП ТБС хирургом и реабилитологом. На санаторно-курортном этапе больные каждый год получали ЛФК и физиотерапии в течение 3 лет в санаторно-курортных условиях. До и после операции оценивалась разница в количестве движений за 10 сек. при выполнении теста оперированной и не оперированной ногой, при этом в наибольшей степени повысился, после операции, показатель отведения бедра. Данные координационного теста показали, что на 14-е сутки этот В это время необходимо продуктивно выполнять задания и упражнения для реабилитации после ЭП показатель на оперированной ноге у основной группы были равны 12,2 м а в контрольной – 11,2 м движения, что на 25,3 % лучше чем в контрольной.

Ключевые слова: Реабилитации, после эндопротезирования, координационный тест, тазобедренный сустав, стадия, АНГБК(асептический некроз головки бедренной кости), ЛФК, физиотерапия.

**SON SUYAGI BOSHCHASI ASEPTIK NEKROZIDA CHANOQ SON BO‘G‘IMI
ENDOPROSIDAN KEYINGI BESORLAR REABILITATASIYA.**

Asilova S.U¹, Akramov V.R².

Toshkent tibbiyot akademiyasi ¹

Buxoro davlat tibbiyot instituti

Neuroxirurgiya bilan HDX Travmatologiya va ortopediya kafedrasini ².

ANNOTATSIYA

2015-2021 yillar oralig'ida son boshchasi aseptic nekrozi tashxisi qo'yilgan 64 nafar bemorning son chanoq bo'g'imi total endoprotezlash operatsiyasidan keyingi reobilitatsiyani olib bordik. Son chanoq bo'g'imi total endoprotezlash operatsiyasidan keyingi bemorlar 2 guruhga

bo'lindi: bulardan operatsiya kunidan boshlab 3 haftagacha – erta guruh; 3 – haftadan 10 – haftagacha kechki guruh. Bu vaqt oralig'ida jarroh va reabilitolog tomonidan son chanoq bo'g'imi total endoprotezlash operatsiyasidan keyin reabilitatsiya bo'yicha vazifalar va mashqlar samarali bajarildi. Sanator kurort bosqichida bemorlar har yili 3 yil davomida sanator kurort sharoitida jismoniy mashqlar va fizioterapiya kurslarini o'tashdi. Operatsiyadan oldin va keyin 10 soniya ichida harakatlar sonidagi farq baholandi. Operatsiya qilingan va qilinmagan oyog'I bilan test o'tkazilganda, operatsiyadan keyin sonni uzoqlashtirish ko'rsatkichlari sezilarli darajada oshdi. Quyidagi olib borilgan test shuni ko'rsatdiki, operatsiyadan birinchi 14 kunlikda reabilitatsiya bo'yicha vazifalar va mashqlarni samarali bajarish kerak. Natijalar shuni ko'rsatdiki asosiy guruhdagi bemorlar harakat ko'rsatgichi - 12.2 m ga va nazoratdagi guruh ko'rsatgichi – 11.2 m ga teng bo'ldi. Bu esa nazoratdagi guruhdan 25.3% yaxshi.

REHABILITATION OF PATIENTS AFTER ENDOPROTHETICS OF THE HIP JOINT IN ASEPTIC NECROSIS OF THE FEMORAL HEAD

Asilova S.U¹., Akramov V.R².

Tashkent Medical Academy¹

Bukhara State Medical Institute

Department of Traumatology and Orthopedics of MFS with Neurosurgery².

ABSTRACT

We have carried out the rehabilitation of all 64 patients with total arthroplasty from 2015 to 2021, surgery for aseptic necrosis of the femoral head. After EP, the hip joint was divided into two stages: Of these, from the moment of surgery to 3 weeks, this is the early stage. From 3 weeks to 10 weeks - late stage. It is necessary to efficiently perform tasks and exercises for rehabilitation after EPHT by a surgeon and a rehabilitation therapist. At the sanatorium-resort stage, every year patients get physical therapy and physiotherapy for 3 years in a sanatorium-resort environment.

Before and after the operation, the difference in the number of movements in 10 seconds was assessed. When performing the test with the operated and unoperated leg, the index of hip abduction increased the most after the operation. The data of the coordination test showed that on the 14th day, it is necessary to productively perform tasks and exercises for rehabilitation after EP while the indicator on the operated leg in the main group was equal to 12.2 m, and in the control group - 11.2 m of movement, which is 25.3% better than the control.

Введение: Реабилитация больных после эндопротезирования при асептическим некрозом головке бедра (АНГБК) предусматривает следующие основных моментов: Один из них возвращение больных к труду. Второй создание оптимальных условий для активного участия его в жизни общества, а также улучшить качества жизни больных. Медицинская реабилитация больных с АНГБ включала следующие этапы: стационарный, амбулаторно-поликлинический, санаторно-курортный. На этапе стационарной реабилитации входили предоперационную реабилитации и проведение оперативного лечения.

Материалы и методы исследования: Нами проведена реабилитация всех 64 больных тотальным эндопротезированием с 2015 по 2021 год оперирование по поводу асептического некроза головки бедренной кости. После ЭП ТБС делили на две стадии: Из них с момента операции до 3 недель – это ранняя стадия. С 3 недель до 10 недель – поздняя стадия. В это время необходимо продуктивно выполнять задания и упражнения для реабилитации после эндопротезирования тазобедренного сустава хирургом и реабилитологом. На санаторно-курортном этапе больные каждый год получали ЛФК и физиотерапии в течение 3 лет в санаторно-курортных условиях.

Особенно важно проводить предоперационную оценку состояния больных движения тазобедренного сустава, укорочения, сопутствующие заболевания так как они является исходным пунктом для сравнения и учета результатов хирургического лечения. До

операции следует ознакомить больных с проведения операции и их возможных осложнения . как провести ЛФК тазобедренного сустава после операции. Предоперационный период длится 3-4 дня. Период выполнения операции. После операции больной в течение 24 часов находится в реанимационном отделении и получает: антибактериальных медикаментов (**антибиотиков**), с целью профилактики развития инфекции; от **венозного тромбобразования** антикоагуляционных препаратов.

А также против боли профилактики воспалений нестероидных противовоспалительных средств; для ускорения регенерации костных и мышечных структур белковых и кальциевых добавок.

После оперативного вмешательства начинался лечебно-восстановительный период для обеих групп больных, который длится в течение 2-3 недели. В основной группе, применяли специальную Лечебная гимнастику для реабилитации больных разработанный нами и проводилась в щадящем режиме. В контрольной группе Занятия ЛФК проводились в группе или больным самостоятельно выполнялись упражнения рекомендованные врачом ЛФК.

Ранний этап - после эндопротезирования тазобедренного сустава больные находятся в реанимационном отделении в течение 24 часа. В отделение проводят контроль над основными функционально значимыми показателями состояния организма: артериальным давлением сердечным ритмом, дыханием, и пр. При необходимости проводят переливание крови и кровезаменителей. С целью профилактики застойных явлений в легких проводят дыхательную гимнастику.

Сразу после операции использует компрессионные манжеты. Проведение реабилитационные мероприятий укрепляет исход оперативного вмешательства. Ортопеды и все авторы не рекомендует во время выполнения физических упражнений приведения конечности с внутренней ротации бедра, с целью профилактики вывиха головки эндопротеза. Обе группы основная и контрольная группа после операции.

Перечень специальных упражнений ЛФК после оперативного вмешательства при АНГБ (исходное положение – лежа на спине).

Таблица 1

Содержание упражнения	Дозировка	Дни	Темп	Условия выполнения
Сгибание и разгибание в пальцах стоп и голеностопных суставах с напряжением мышц голени	5-10 раз	1-2 день	Медленный	Дыхание свободное
Сгибание и разгибание в пальцах стоп и голеностопных суставах с напряжением мышц голени. Сгибание и разгибание, отведение и приведение для пальцев кисти. Тонизирующий массаж ладонных поверхностей кистей по 1 минуте. Упражнения Ниши «смыкание ладоней»	10 – 15 раз	3-4 день	Медленный	Дыхание свободное
Поочередное поднимание прямых ног, носок на себя. Облегченные сгибания в коленном суставе оперированной конечности. Отведение прямой ноги. Гимнастика для пальцев кисти. Упражнения Ниши «смыкание ладоней»	10 -15 раз	5-6 день	Средний	Поднимая – выдох, опуская - вдох

Одновременное поднятие прямых ног, носок на себя отведение прямой ноги, сгибания и разгибание в коленном суставе оперированной конечности. Гимнастика для пальцев кисти. Упражнения Ниши «смыкание ладоней» упражнения с визуальным контролем, трёх опорная ходьба.	12 -15 раз	8-9 день	Медленный	Дыхание свободное
Поднятие оперированной прямой ноги, носок на себя. Активное сгибание, разгибание в коленном суставе и удержание оперированной конечности. Поднятие прямой ноги в положении лежа. Ходьба с высоким подниманием колена оперированной конечности. Гимнастика для пальцев кисти. Упражнения Ниши «смыкание ладоней».	10 – 15 раз	10-12 день	Средний	Дыхание свободное
Поднятие оперированной прямой ноги, носок на себя. Отведение прямой ноги, сгибания и разгибание в коленном суставе оперированной конечности. Гимнастика для пальцев кисти. Упражнения Ниши «смыкание ладоней» Упражнения Ниши «смыкание ладоней»	12 – 15 раз	14-15 день	Средний	Дыхание свободное

После операции оперированной конечности дали отведение на 20° при помощи валика между ног. С целью профилактики тромбоза сосудов нижней конечности после операции сразу обе ноги забинтованы эластичным бинтом.

На 2-е сутки учитывая степень выраженности сопутствующей патологии, объемом интраоперационной кровопотери, разрешили больным пересаживание с постели максимально поднятым кроватным головным концом 1- 2 раза по 10 – 15 минут положения определяется самочувствием больного,. Основное положение больного лежа на спине с отведением оперированной конечности на 20°. Разрешили больному лечь на здоровом боку с подушкой или валиком между ног. На 3- 4 день после постоянное эластичное бинтование ног, разрешили присаживаться в кровати при посторонней помощи. повороты на бок с валиком между ног.

А также разрешили вставать с опорной рамой или костылями у постели с ограничением опоры или без опоры на оперированную конечность. На 4-5 день больные начали передвижение с помощью инструктора ЛФК на костылях или опорной рамы по палате с ограничением опоры или без опоры на оперированную конечность.

На 6-7 день разрешили самостоятельное передвижение при помощи костылей или опорной рамы без нагрузки или с ограничением нагрузки на оперированную конечность. На 8- 9 день больные начали ходить с опорной рамой или костылями по коридору до 150м с 50% незначительной нагрузкой. На 8- 13 день разрешили подъем на один пролет лестницы. На 14- 15 день снимали швы после операционной раны. Больные были обучены ходьбе с опорным приспособлением, навыкам самообслуживания.

С целью эффективности разработанный нами методики реабилитации проверяли по тесту Координационно-скоростной, который служит для определения координационно-скоростных возможностей больных определения выраженности асимметрий между оперированной и не оперированной конечностями.

Методика проведения: координационно-скоростной тест, проводился до операции, на 3-5 сутки и перед выпиской (13-14 день послеоперационного периода). При этом необходимо выполнить как можно большее количество движений за фиксированное время – 10 с (отведение ноги, шаг вперед и назад). Тест позволяет судить о степени готовности различных групп мышц к передвижению, что является наиболее существенным в послеоперационном периоде.

Результаты теста. Дистанция, пройденная больными за 10 сек. до операции.

Таблица 2.

Основная группа 15 чел	Контрольная группа 16 чел
2,1 м	2,8 м
2,5, м	3,5 м
4,8 м	3,30 м
4,0 м	3,83 м
3,5, м	3,2 м
3,2, м	4,5 м
2,7 м	3,6 м
3,5 м	2,5 м
2,80 м	3,35 м
3,70 м	3,1 м
2,75 м	3,2 м
3,1. М
Среднее М =3,02 м±0,05	Среднее М =3,55 м±0,01

Результаты теста. Дистанция, пройденная больными за 10 сек. после операции.

Таблица 3.

Основная группа 15 чел	Контрольная группа 16 чел
5,01 м	4,85 м
5,0 м	3,5 м
5,2 м	4,36 м
4,9 м	4,83 м
4,2 м	4,2 м
5,1 м	3,5 м
4,7 м	4,6 м
4,95 м	4,5 м
4,83 м	4,35 м
5,75 м	3,8 м
4,76 м	4,9 м
4,9 м	
Среднее М =4,95 м±0,05	Среднее М =4,15 м±0,01

Это тест показывает состояние мышечной системы. А также позволяет судить работоспособности околоуставных мышц, дает возможности контролировать определения выраженности асимметрий между оперированной и не оперированной конечностями и безопасен.

Данные координационно-скоростного теста (кол-во движений за 10 сек).

Таблица 4.

Группа	Этапы исследования	Не оперированная нога			Оперированная нога		
		Отведение	шаг вперед	шаг назад	Отведение	шаг вперед	шаг назад
Контр.	До операции	9.3	9.5	9,5	9.9	9.8	9.7
		9.53			9.8		
	3-5 сутки	10,,5	10	9,1	8.5	8.0	8.1
		9.8			8,2		
	14 сутки	10.5	10.1	10,8	9.5	9,2	9.8
10.5			9.5				
Основ.	До операции	10.5	10.6	10.3	10.2	10,5	10,6
		10.5			10.3		
	3-5 сутки	11,9	11.0	11,5	8,6	8,8	9,1
		11.5			8,9		
	14 сутки	11,2	11,6	11,0	12, 2	13,.1	12,0
11.8			12.5				

Из таблицы видно, что до операции после операции оценивалась разница в количестве движений за 10 сек. при выполнении теста оперированной и не оперированной ногой, при этом в наибольшей степени повысился, после операции, показатель отведения бедра. Данные координационного теста показали, что на 14-е сутки этот показатель на оперированной ноге у основной группы были равны 12,2 м а в контрольной – 11,2 м движения, что на 25,3 % хуже чем в основной. Это показатель указывает положительные сдвиги со стороны оперированного сустава, показывает работоспособность ягодичных мышц, как наиболее имеет значение в плане профилактики вывихов эндопротезов. . Полученные данные показывает, что результат по всем параметрам лучше у основной группы, по сравнению контрольной группе, причём чётко видна разница в динамике показателей.

Заключения: Таким образом, Реабилитация больных после эндопротезирования при асептическом некрозом головке бедра (АНГБК) предусматривает следующие основных моментов: Один из них возвращение больных к труду. Второй создание оптимальных условий для активного участия его в жизни общества, а также улучшить качества жизни больных. Медицинская реабилитация больных с АНГБК включала следующие этапы: стационарный, амбулаторно-поликлинический, санаторно- курортный. На этапе стационарной реабилитации входили предоперационную реабилитации и проведение оперативного лечения. Упражнения для реабилитации после ЭП ТБС хирургом и реабилитологом. На санаторно-курортном этапе больные каждый год получали ЛФК и физиотерапии в течение 3 лет в санаторно- курортных условиях. До операции после операции оценивалась разница в количестве движений за 10 сек. при выполнении теста

оперированной и не оперированной ногой, при этом в наибольшей степени повысился, после операции, показатель отведения бедра. Данные координационного теста показали, что на 14-е сутки этот показатель на оперированной ноге у основной группы были равны 12,2 м а в контрольной – 11,2 м движения, что на 25,3 % хуже чем в основной. Это показатель указывает положительные сдвиги со стороны оперированного сустава, показывает работоспособность ягодичных мышц, как наиболее имеет значение в плане профилактики вывихов эндопротезов.

Выводы:

1. Реабилитация больных после эндопротезирования при асептическим некрозом головке бедра (АНГБК) предусматривает возвращение больных к труду и создание оптимальных условий для активного участия его в жизни общества, а также улучшить качества жизни больных.
2. Показатели координационного теста показали, что на 14-е сутки этот показатель на оперированной ноге у основной группы были равны 12,2 м а в контрольной – 11,2 м движения, что на 25,3 % лучше чем в контрольной.
3. После операционный реабилитация больных с положительным сдвигом со стороны оперированного сустава, показывает работоспособность ягодичных мышц, как наиболее имеет важнее значение в плане профилактики вывихов эндопротезов. .

Литература/References

1. Беленький В.Е. Что такое ходьба / В.Е. Беленький, Г.В. Куропаткин // Вестник травматологии и ортопедии. – 1994. – № 4. Обзорная информация. – М. : ЦБНТИ, 1995. – Вып.
2. – 28 с. 2. Медицинские и социальные проблемы эндопротезирования суставов конечностей / В.П. Москалев [и др.]. – СПб. : МОРСАР АВ, 2001. – 160 с.
3. Рациональное эндопротезирование тазобедренного сустава / А.А. Надеев [и др.]. – М. : БИНОМ, 2004. – 239 с.
4. Травматология и ортопедия : рук. для врачей в 4 т. Т.3. Травмы и заболевания нижней конечности / Ред. Н.В. Корнилов, Ред. Э.Г. Грязнухин. – СПб. : Гиппократ, 2006. – 485 с.
5. Загородний Н.В., Елкин Д.В., Банецкий М.В. и др. Среднесрочные результаты применения в клинической практике бедренных компонентов эндопротезов «Имплант-Элит» производства МАТИ-Медтех бесцементной фиксации // Бюллетень ВСНЦ СО РАМН. — Иркутск, 2006. — № 4 (50). — С. 104—110.
6. Султанов Э.М. Эндопротезирование тазобедренного сустава бесцементными эндопротезами с керамики-керамической парой трения у молодых активных пациентов // Дисс канд. мед. наук. — М., 2004.
7. Кисель И.Ю. Клинико-рентгенологические аспекты врачебно-трудовой экспертизы лиц, перенесших реконструктивно-восстановительные операции на тазобедренном суставе в детском возрасте. Дис. ... канд. мед. наук (14.00.22). — М., 1991.
8. Доэрти М., Доэрти Д. Клиническая диагностика болезней суставов. — Изд. «Тивали», 1992.
9. Варшавский Ю.В., Ставицкий Р.В. Визуализация заболеваний тазобедренного сустава и контроль эндопротезирования. — М., 2005.
10. Белова А.Н., Щепотова О.Н. Шкалы, тесты и опросники в медицинской реабилитации. — М.: Антидор, 2002. — С. 371—373.
11. Черанева С.В. Эффективность разных методов лечебной физкультуры в комплексной терапии больных коксартрозом / С.В. Черанева, П.А. Чижов // Вестник восстановительной медицины. — 2012. — № 3. — С. 33-35.
12. V.R.Akramov, B. A.SH.Khamraev, SH.SH.Akhmedov, B.U.Khamraev, (The Arthroplasty Of The Hip At Fracture Of A Neck Of A Femur) European Journal of Business & Social Sciences., ISSN: 2235-767X., Volume 07 Issue 05., May 2019.

13. V.R.Akramov, B. A.SH.Khamraev, SH.SH.Akhmedov, B.U.Khamraev, (Prevention Of Possible Complications Before And After Total Endoprotésization Of The Combin) European Journal of Business & Social Sciences., ISSN: 2235-767X., Volume 07 Issue 05., May 2019.
14. Nurullaev S.O; Akhmedov Sh.Sh; Akramov V.R; Khamraev A.Sh; Khamraev B.U; Mirzamurodov Kh.Kh Our experience in the treatment of grade i-ii gonarthroa with hyaluronic acid preparations academica An International Multidisciplinary Research Journal (Double Blind Ref ereed & Peer Reviewed Journal)., Vol. 10 Issue 12, December 2020.
15. Асилова Саодат Убайевна., Акрамов Вохид Рустамович., Ахмедов Шамшод Шавкатович., Мирзамуродов Хабибжон Халимович (Ташкент, Узбекистан).// оценка результатов лечения применения обогащенной тромбоцитами плазмы при асептическом некрозе головки бедренной кости. Polish science journal., ISSUE 12(33) Part 2. WARSAW, POLAND Wydawnictwo Naukowe "iScience" 2020.
16. Mirzamurodov Habibjon Halimovich, Nurulloev Sukhrob Ozodovich. Improvement of surgical treatment of patients with combined degenerative-dystrophic pathology of the hip joint and spine with prevalence of manifestations of coxarthrosis// British Medical Journal Volume-1, No 2., 2021. P.180-187
17. Акрамов В.Р. Особенности эндопротезирования тазобедренного сустава при анатомических нарушениях вертлужной впадины. "БЮЛЛЕТЕНЬ АССОЦИАЦИИ ВРАЧЕЙ УЗБЕКИСТАНА" Узбекистан г.Ташкент № 3 – 2011 , Стр.94-97
18. Nurulloev S.O., Mirzamuradov Kh.Kh. Our experience in the treatment of degree i-ii gonarthrosis with drugs hyalouranic acid // Innovation in the modern education system. 2021. Part 5, Issue 1. P. 546-548. (in Russian).

УДК: 616.5+611.018.25]-002.828-07:616.98:579.828

ГРИБКОВЫЕ ПОРАЖЕНИЯ КОЖИ И СЛИЗИСТЫХ ОБОЛОЧЕК У ВИЧ ИНФИЦИРОВАННЫХ БОЛЬНЫХ

**У.Б. Нурматов, Б.С. Азизов, О.Д. Ибрагимов, С.С. Агзамходжаева, А.Х. Турдыев,
Ш.Т. Аюпова**

Ташкентский государственный стоматологический институт

РЕЗЮМЕ В статье представлена обзорная информация о частоте встречаемости грибковых инфекций как оппортунистических заболеваний при ВИЧ/СПИДе. Одним из важных факторов роста грибковой инфекции и усугубления течения вызываемых ею заболеваний является вторичный иммунодефицит, вызванный ВИЧ, сопротивление кожного слоя и влияние грибковой инфекции на иммунную систему. Поэтому изучение грибковых инфекций у пациентов с ВИЧ/СПИД, в частности определение видов грибов, вызывающих грибковые инфекции и определение их чувствительности к противогрибковым препаратам, может значительно снизить смертность этих пациентов от генерализованной грибковой инфекции.

Ключевые слова: слизистая оболочка полости рта, ВИЧ/СПИД, грибковые заболевания.

**ОИВ/ОТИС билан касалланган беморларда шиллик қаватлар ва терининг
замбуруғ касаллигини кечиши**

**У.Б. Нурматов, Б.С. Азизов, О.Д. Ибрагимов, С.С. Агзамходжаева, А.Х. Турдиев,
Ш.Т.Аюпова**

Тошкент давлат стоматология институти

Хулоса. Ушбу мақолада ОИВ/ОИТС да замбуруғ инфекциясининг оппортунистик касалликлар сифатида учраш даражаси хақида маълумот берилган. Замбуруғ инфекциясининг кўпайиши ва у чақирган касалликлар кечишини оғирлашувининг муҳим факторларидан бири бу ОИВ томонидан вужудга келган иккиламчи иммун танқислиги, тери қатламининг резистентлиги ва замбуруғ инфекциясининг иммун тизимига таъсиридир. Шунинг учун ОИВ/ОИТС билан зарарланган беморларда микотик инфекцияларни ўрганиш, хусусан замбуруғ касалликларини кузгатувчи замбуруғлар турларини аниқлаш ва уларни замбуруғга қарши дори воситаларига сезгирлигини аниқлаш орқали бу беморларни тарқалган микотик инфекциясидан ўлимани анча камайтиришга имкон яратади.

Калит сўзлар: оғиз бўшлиғи шиллиқ қаватлари, ОИВ/ОИТС, замбуруғ касаллиги кечиши.

Fungal lesions of the skin and mucous membranes in HIV-infected patients.

**U.B. Nurmatov, B.S. Azizov, O.D. Ibragimov, S.S. Agzamkhodjaeva, A.Kh. Turdyev,
Sh.T. Ayupova**

Tashkent State Dental institute

SUMMARY.The article provides an overview of the incidence of fungal infections as opportunistic diseases in HIV / AIDS. One of the important factors in the growth of fungal infection and the aggravation of the course of diseases caused by it is secondary immunodeficiency caused by HIV, the resistance of the skin layer and the effect of fungal infection on the immune system. Therefore, studying fungal infections in patients with HIV / AIDS, in particular identifying the types of fungi that cause fungal infections and determining their sensitivity to antifungal drugs, can significantly reduce the mortality of these patients from generalized fungal infection.

Key words: oral mucosa, HIV / AIDS, fungal diseases.

Микозы регистрируются у 58 - 81% больных СПИДом. Они могут наблюдаться не только в манифестном периоде, но и во время латентной стадии ВИЧ-инфекции. Мировая тенденция роста микозов кожи и ногтей среди населения сформировалась, в том числе, за счет увеличения доли иммуносупрессированных лиц, страдающих ВИЧ-инфекцией [2, 5, 23, 29, 9]. Структура поверхностных микозов у ВИЧ-инфицированных пациентов имеет особенности и отличается от таковой у иммунокомпетентных лиц [10, 12]. К настоящему времени ВИЧ-инфекция приобретает размах широкомасштабной эпидемии в развитых странах мира [1]. Бразильские исследователи установили, что наиболее распространенной клинической формой дерматомикозов был онихомикоз (31%), микоз стоп – у 4%, в единичных случаях регистрировали микоз туловища и крупных складок, отрубевидный лишай [31] индийские исследователи показали, что у вич-инфицированных пациентов онихомикоз стоп диагностировали у 26,5%, причем у 30% больных он был в ассоциации с микозом стоп микоз туловища – у 15%, микоз крупных складок и микоз стоп у 10% и 7% соответственно. В единичных случаях регистрировали отрубевидный лишай и микоз кистей (2%). Следует отметить, что у ВИЧ-инфицированных пациентов регистрируются сочетание двух и более микозов кожи и ногтей [2, 3, 4].

У ВИЧ-инфицированных больных факторы риска возникновения дерматомикозов изучены недостаточно. Единичные исследования показали зависимость частоты кожных заболеваний у больных ВИЧ-инфекцией от количества CD4+ клеток в крови

[127], однако детального анализа влияния уровня CD4+ клеток на частоту развития дерматомикозов не проводили. Реальные масштабы распространенности в грибковых заболеваниях, так и ВИЧ носительство до сегодняшнего времени неизвестны в СВЯЗИ со сложностями массового диагностического охвата населения, разнообразием форм клинической манифестации грибковых заболеваний и ВИЧ/СПИДа, выходом групп риска за пределы социально неадаптированного контингента и связи с многообразием путей передачи инфекции.

Нарастающая несостоятельность иммунной системы (стадия III) приводит к развитию двух основных клинических проявлений СПИДа оппортунистических инфекций, вызванных условно патогенной флорой и новообразований. У 90% больных ВИЧ в разные сроки заболевания регистрируются поражения кожи и слизистых покровов, вызванные инфекциями условно патогенной флоры. Чаще всего оппортунистические инфекции вызывают оппортунистические инфекции вызывают *Pneumocystis carinii* *Mycobacterium avium-intracellulare*, *Mycobacterium tuberculosis*, *Cryptococcus neoformans*, *Candida* spp, *Toxoplasma gondi*, *Histoplasma capsulatum*, *Coccidioides immitis*, ДНК- содержащие вирусы, например цитомегаловирус, вирус гепатит В, вирус простого герпеса [5]. Одним из наиболее тяжело протекающих оппортунистических инфекций являются грибковые поражения (табл.1).

Таблица 1

Наиболее часто регистрируемые грибковые инфекции у ВИЧ-инфицированных пациентов

Возбудитель	Вызываемые заболевания
<i>Aspergillus</i> spp	Аспергиллезный трахеобронхит. Инвазивный легочный аспергиллез
<i>Candida</i> spp, (в основном) <i>C. albicans</i>	Оральный и/или вагинальный кандидоз. Кандидозный эзофагит. Кандидозная фунгемия. Легочный кандидоз (в основном у детей)
<i>Coccidioides immitis</i>	Диссеминированный кокцидиомикоз.
<i>Cryptococcus neoformans</i>	Криптококковый менингит. Криптококковая пневмония. Диссеминированный криптококкоз.
<i>Histoplasma capsulatum</i>	Гистоплазмозная пневмония. Диссеминированный гистоплазмоз.
<i>Pneumocystis carinii</i>	Пневмоцистная пневмония; в завершающей стадии или на фоне профилактики — неспецифическая картина, в том числе — полиорганное поражение
<i>Penicillium marneffei</i>	Пенициллез кожи. Диссеминированный пенициллез (эндемичен для юго-восточного азиатского региона).

Одним из важных факторов, способствующих грибковой контаминации и утяжелению течения, является наличие вторичного иммунодефицита вызванного ВИЧ, снижение резистентности кожных покровов и воздействие самой грибковой инфекции на иммунную систему.

Аспергиллез может быть подразделен на три категории: поверхностный — инфекции слухового прохода, роговицы глаза также первичное поражение кожи; неинвазивный — аллергический бронхит и аспергиллемы у пациентов с предшествующим кавернообразующим легочным заболеванием (в первую очередь, с туберкулезом); инвазивный обнаруживаемый, как правило, у пациентов с нейтропенией; различают лишь острую инвазивную и хроническую некротизирующую формы. Основными симптомами при легочном поражении являются кашель и постепенно нарастающая одышка; при поражении печени — увеличение уровня контролируемых ферментов в сыворотке. Без лечения хронический некротизирующий аспергиллез может привести к летальному исходу.

Кокцидиоидоз обычно встречается у ВИЧ-инфицированных, проживающих в местности с широким распространением *Coccidioides immitis*, например на юго-западе США. Заболевание проявляется поражением легких и менингитом.

Криптококкоз — повсеместно распространенный дрожжевой грибок. Он занимает второе место (после *Candida albicans*) среди возбудителей грибковых инфекций у ВИЧ-инфицированных. Криптококкоз наблюдается у 5-10 % ВИЧ-инфицированных и проявляется менингитом — самое частое проявление криптококковой инфекции у ВИЧ-инфицированных. Для криптококкового менингита характерны: головная боль, лихорадка, нарушения сознания, реже — эпилептические припадки и кома. Криптококкоз также может протекать с поражением легких, сетчатки, кожи, костей, предстательной железы и других органов.

Гистоплазмоз возникает у ВИЧ-инфицированных, проживающих в местности с широким распространением этого гриба. В США — это северо-восточные и северо-западные штаты. При СПИДе гистоплазмоз может возникнуть даже после кратковременного пребывания в такой местности. Клинические проявления обычно неспецифичны и включают головную боль, кашель, лихорадку, похудение, увеличение лимфоузлов и спленомегалию.

Пневмоцистная пневмония — самая распространенная оппортунистическая инфекция дыхательных путей ВИЧ-инфицированные больные. Пневмоцистная пневмония возникает у 60-80 % больных СПИДом, однако современные методы профилактики позволили снизить ее тяжесть. Риск пневмоцистной пневмонии особенно высок, когда число лимфоцитов CD4 опускается ниже 200 мкл^{-1} . Клинически характерна лихорадка, одышка и непродуктивный кашель. Лабораторное исследование выявляет гипоксемию. На рентгенограммах грудной клетки у большинства больных выявляются двусторонние ограниченные или обширные затемнения с некоторыми особенностями — поражение верхушек легких, образование полостей и пневмоторакс.

Кандидоз. В структуре микотических осложнений на долю кандидоза приходится 80—90% случаев. Считается, что кандидоз ротовой полости и пищевода является одним из “визитных карточек” СПИДа. (Т.Л. Лапина, В.Т. Ивашкин, 2001). В зависимости от стадии заболевания кандидоз ротовой полости регистрируются у больных на стадии ВИЧ в 21-32,7% случаях, на стадии СПИДа – в 74- 84,6% случаев [1,25]. Посмертно диссеминированный кандидоз выявляется у 90% больных СПИДом. У ВИЧ-серопозитивных людей частота носительства грибов рода *Candida* на слизистой оболочке полости рта достигает 77,8%, причем почти у половины носителей (49,1% случаев) выявляются мицелиальные формы гриба без каких-либо клинических проявлений кандидоза (Кубась В.Г., Чайка Н.А., 1992).

Выделяют четыре формы поражения рта и глотки: молочницу (псевдомембранозный кандидоз), гиперпластический кандидоз (кандидозная лейкоплакия), атрофический кандидоз и заеду (кандидозный хейлит). Кандидоз пищевода, трахеи, бронхов и легких развивается при выраженном иммунодефиците.

Стойкий кандидоз слизистой оболочки полости рта и кожи перианальной области является ранним симптомом ВИЧ-инфекции и при отсутствии других предрасполагающих факторов (терапия глюкокортикостероидами и цитостатиками, эндокринопатии) относится к типичным маркерам СПИДа. Чаще всего у больных СПИДом отмечается кандидоз слизистой оболочки полости рта и кандидозный эзофагит, реже наблюдаются кандидоз на интертригоперианальной складки, онихии и паронихии, вульвовагинит и баланит. В целом клиническая картина всех этих поражений соответствует типичным тяжелым проявлениям поверхностного кандидоза кожи и слизистых оболочек, наблюдаемым у больных выраженными иммунодефицитными состояниями (злокачественными лимфомами, получающими массивную терапию глюкокортикостероидными гормонами или цитостатиками и т. п.). Выделяют, однако, ряд особенностей кандидоза у больных СПИДом: поражение лиц молодого возраста, особенно мужчин, преимущественное вовлечение в процесс слизистых оболочек полости рта, гениталий и перигенитальной области, тенденция к образованию обширных очагов, сопровождающихся болезненностью, склонностью к эрозированию и изъязвлению.

Кандидозный эзофагит является второй по частоте клинической разновидностью кандидоза при СПИДе и также входит в число основных СПИД-маркерных заболеваний. Клиническими признаками кандидозного поражения пищевода являются дисфагия и боли за грудиной, боли во время приема пищи, затруднение глотания. Кандидозные поражения пищевода, как правило, сочетаются с кандидозом слизистых оболочек полости рта. Описан бессимптомный кандидозный эзофагит без сопутствующего кандидоза слизистых оболочек.

При кандидозе ротовой полости, глотки и пищевода возбудитель активно размножается, но не диссеминирует во внутренние органы. При поражении пищевода пленчатые налеты характер, что приводит к сужению и даже полной закупорке просвета пищевода. У больных возникают анорексия, рвота. Появление кандидоза является неблагоприятным клиническим симптомом ВИЧ-инфекции. Некоторые компоненты гриба (гликопротеин клеточной стенки) обладают иммуносупрессивной активностью, вследствие чего кандидоз усугубляет иммунодефицитное состояние больных. Полагают также, что кандидоз слизистой оболочки полости рта является промежуточной стадией между СПИД-связанным комплексом и периодом вторичных осложнений основного заболевания (пневмоцистной пневмонии, криптококкоза, токсоплазмоза, вирусных и опухолевых заболеваний).

Отрубевидный лишай. Клинически проявляется в виде небольших, с четкими границами, пятен или слегка приподнятых над поверхностью кожи папул. Пятна могут быть от желтовато-розового до коричневого цвета разных оттенков, часто сливаются, образуя крупные очаги с фестончатыми краями. На поверхности очагов можно заметить легкое «отрубевидное» шелушение. Цвет пятен отличается от цвета окружающей кожи. Также можно наблюдать депигментированные пятна (псевдолейкодерма). Типичная локализация высыпаний при разноцветном лишае – богатые сальными железами участки кожи – грудь, спина, плечи, шея. Реже вовлекаются в патологический процесс подмышечные, паховые области, предплечья, голени и живот. Изменения на коже, как правило, не сопровождаются какими-либо субъективными ощущениями. Для заболевания характерно длительное, рецидивирующее течение (К.И. Разнатовский, А.Н. Родионов Л.П., Котрехова 2006). Отрубевидный лишай может возникать в любом периоде ВИЧ-инфекции. Характерны диссеминированные поражения кожи с тенденцией к развитию в области пятен отрубевидного лишая инфильтрации и лихенизации кожи.

Микозы, вызываемые *дерматофитами*. Распространенные грибковые заболевания этой этиологии сравнительно часто возникают при инфицировании ВИЧ. Дерматомикозы выявляют у 8-29% ВИЧ – инфицированных больных и не намного

чаще, чем у ВИЧ - негативных лиц [7, 13, 14]. Заболевания могут протекать в виде типичных для микозов поражений кожи стоп, кистей, голеней и других участков тела, а также атипично.

У ВИЧ-инфицированных больных факторы риска возникновения дерматомикозов изучены недостаточно. Единичные исследования показали зависимость частоты кожных заболеваний у больных ВИЧ-инфекцией от количества CD4+ клеток в крови [12, 20, 21], однако детального анализа влияния уровня CD4+ клеток на частоту развития дерматомикозов не проводили.

Атипичные проявления микозов, вызываемых дерматофитами, у больных СПИДом обычно возникают на лице и шее и по клинической картине могут напоминать многоформную экссудативную эритему, себорейный дерматит, фолликулиты. Микоз, обусловленный *T. rubrum*, на коже ладоней и подошв нередко приобретает признаки ладонно-подошвенной или гонорейной кератодермии. Микоз стоп у ВИЧ-инфицированных пациентов на фоне иммуносупрессии протекает по типу «мокасин» с вовлечением в патологический процесс тыльной поверхности стопы или в хронической гиперкератотической форме (Ю.А. Иванова, О.В. Райденко, 2010). У иммунокомпетентных пациентов в микотический процесс, как правило, вовлекаются обе стопы и одна кисть.

Микоз кистей у пациентов с ВИЧ-инфекцией протекает с двухсторонним поражением [10, 18, 19, 22].

Онихомикозы больных СПИДом возникают изолированно или в сочетании с поражениями кожи ладоней и подошв. Причиной их чаще всего является *T. rubrum*.

У иммунокомпетентных лиц чаще всего поражаются ногтевые пластины I пальцев стоп [14, 15, 25]. Однако, у пациентов с ВИЧ-инфекцией в патологический процесс могут вовлекаться ногти II, III, IV, V пальцев стоп без поражения I ногтевой пластины. Так же наиболее характерно тотальное поражение ногтей (Ю.А. Иванова, О.В. Райденко, 2012). Характерная особенность этих онихомикозов - нередко развитие паронихий.

Спектр возбудителей микозов кожи и ногтей у ВИЧ-инфицированных пациентов на фоне иммунодефицита может существенно отличаться от возбудителей дерматомикозов у иммунокомпетентных пациентов [3, 11, 23]. Исследование этиологии дерматомикозов у ВИЧ-инфицированных больных проводили на разных территориях (Индия, Европа, Северная и Южная Америка), однако опубликованные данные разнятся. Основными возбудителями дерматомикозов у больных ВИЧ-инфекцией выступают *T. rubrum*, вместе с тем наряду с дерматомицетами причиной дерматомикозов довольно часто выступают дрожжи и нитчатые недерматомицеты [3, 4, 6, 7, 8, 14, 18, 24]. Так, Surjushe A. et al. описали, что возбудителями поверхностных микозов у ВИЧ-инфицированных пациентов выступают: около 40% дерматофиты (*Trichophyton rubrum* – 84,6%, *Trichophyton mentagrophytes* – 15,4%) и 59,4% недерматомицеты (*Candida* spp., *Aspergillus niger*, *Cladosporium* spp., *Scytalidium hyalinum*, *Penicillium* spp. и *Gymnoascus dankaliensis*) [14]. Украинские исследователи выявили, что у 67,6% больных возбудителем дерматомикозов являлся *T. rubrum*, у 8,8% - *T. mentagrophytes*, у 5,9% - *E. floccosum*. У 87,3% пациентов с поражением кожи и слизистых обнаружена *Candida* spp. [13].

Исследования, проведенные в клиниках Канады и Бразилии, показали следующее соотношение этиологических факторов микозов стоп и онихомикоза: дерматофиты/дрожжевые грибы/недерматофитные формы как 73/2/2 соответственно, причем в Канаде дерматофиты – 95,5% против 90,9% в Бразилии, дрожжевые виды 3% против 0%, а недерматомицетные плесени 1,5% против 9% [17]. По данным Arenas R. et al. основным возбудителем онихомикоза у ВИЧ-инфицированных больных выступил *T. rubrum* (74%), *Candida* spp. – 13%, *T. rubrum* + *Candida* spp. – 6%, *Acremonium* spp. – 2%, *Trichophyton* spp. – 2%, *E. floccosum* – 0,8%, *T. tonsurans* – 0,8%, *T. mentagrophytes*

– 0,8%. Микоз туловища был обусловлен *T. rubrum* (92%), *M. canis* – 8%. Микоз кистей был обусловлен в 50% случаев ассоциацией *T. rubrum* и *T. mentagraphytes*, а в 50% - *M. canis* [16]. У ВИЧ-инфицированных пациентов микозы кожи и ногтей регистрируют у лиц в возрасте от 21 до 40 лет [13, 15, 16].

Таким образом, вышеуказанные клинические проявления грибковых инфекций у больных ВИЧ-инфекцией имеют существенные различия распространенности, характере течения в зависимости от биологически популяционных, климато-географических особенностей.

В связи с этим, изучение микозов при ВИЧ-инфекции в рамках узбекской папуляции является актуальной проблемой и представляет огромный интерес, в частности, определение видового состава возбудителей грибковых заболеваний с усилением их чувствительности к различным микотическим препаратам, что безусловно тормозит смертность от генерализованных микозов.

Литература/References

1. Абидова З.М., Ф.В. Азимова.// Микозы в структуре оппортунистических заболеваний при ВИЧ/СПИД. // Дерматовенерология и эстетическая медицина. Научно – практический журнал. // 2010 -№ 1-2.
2. Абидова З.М., Ф.В. Азимова.// Определение видового состава возбудителей орофаренгиального кандидоза у больных ВИЧ-инфекции.// Дерматовенерология и эстетическая медицина. Научно – практический журнал.- 2011(10) - № 1-2.
3. Баринаова А.Н., Плавнинский С.П., Зайцева Е.Е. // Микозы у ВИЧ- инфицированных больных. Проблемы мед.микологии. – 2012 - 14 (2) - С. 34- 38.
4. Горячкина М. В., Белоусова Т.А., Потекаев Н.Н. // Сертоконазол в местном лечении поверхностных микозов кожи. // Клиническая дерматология и венерология. – 2012. – № 5. – С. 46-51.
5. Котрехова Л. П., Разнатовский К.И., Вашкевич А.А. // Особенности течения микозов кожи на современном этапе и их рациональная терапия. // Consiliummedicum. – 2014. – № 1. – С. 3-6.
6. Кравченко А.В., Потекаев Н.Н., Груздев Б.М. // Дерматомикозы на фоне ВИЧ.// Вестник дерматологии и венерологии. – 2003. – № 2. – С.17-20.
7. Макарова Н.Ю., Покровский В.В. // Оценка колонизации условно-патогенными бактериями и грибами рук медицинского персонала в стационаре для больных ВИЧ-инфекцией / // Эпидемиология и инфекционные болезни. - 2003. – № 3. – С. 22-24.
8. Райденко О.В., Иванова Ю.А. // Распространенность микозов кожи и ее придатков у ВИЧ – инфицированных пациентов. // Проблемы медицинской микологии. — 2010. — Т.12, №2. — С.129-130.
9. Райденко О.В. Клинические особенности поверхностных микозов у ВИЧ-инфицированных пациентов в зависимости от этиологического фактора. // Материалы XV Юбилейной всероссийской медико-биологической конференции молодых исследователей (с международным участием) «Фундаментальная наука и клиническая медицина – человек и его здоровье», 2012 - С. 245-246
10. Райденко О.В., Иванова Ю.А. Дерматомикозы у ВИЧ-инфицированных пациентов в Алтайском крае. // Проблемы медицинской микологии. — 2013. — Т.15 -№2. — С.115.
11. Тертышникова, В. В. Клинико-эпидемиологическая характеристика некоторых микозов у ВИЧ-инфицированных женщин, находящихся в условиях пенитенциарной системы . // Фундаментальные исследования. – 2009. – № 5. – С. 113- 117.
12. Чемич, Н. Д., Поддубная Н.Д., Чемич, А. И. // Грибковые поражения у ВИЧ-позитивных лиц в Северо- Восточном регионе Украины. // Мат. научно- практической конференции с международным участием (XIV Кашкинские чтения). Санкт-Петербург. Проблемы медецинской микологии. – 2011. – Т. 13, № 2. – С. 102.
13. Чернова, Т. А., Гордеева Г.В., Гималиева Г.Г., Краснова Н.В., Зольникова Л.Г. //ВИЧ-СПИД в сочетании с инфекциями, передаваемыми половым путем и некоторыми дерматозами. // Здравоохранение Чувашии. – 2009. – № 1. – С. 53-58.
14. Arenas R., Bonifaz A., Arce M., Padilla M. C., Atoche C., Barba J., Campos P., Fernández R., Mayorga J., Nazar D., Ocampo J. // Onychomycosis // Eur J Dermatol. – 2010. – Vol. 20, № 5. – P.

611-614.

15. Blanes, M., Belinchón, E. Merino, J. Portilla, J. Sánchez- Payá, I. Betlloch Current Prevalence and Characteristics of Dermatoses Associated with Human Immunodeficiency Virus Infection. // *Actas Dermosifiliogr.* – 2010. – Vol. 101, №8. – P. 702-709

16. Cambuim I.I., D.P. Macêdo, M.Delgado, M.K. Lima, M. Souza-Motta // Clinical and mycological evaluation of onychomycosis among Brazilian HIV/AIDS patients. // *Revista Da Sociedade Brasileira De Medicina Tropical.* – 2011. – Vol. 44, № 1. – P. 40-42.

17. Rupp J., E. Kramme, H. Schultz, B. Schaaf Diagnostics for fungal infections of the lungs. // *Pneumologie.* – 2010. – Vol. 64, № 5. – P. 300-310.

18. Schaeffer L., R. Teixeira de Sousa, K. S. Cruz, L. O. Santos, R. M. Lins, J. V. Mucocutaneous mycoses in acquired immune deficiency syndrome (AIDS) patients hospitalized in a tertiary healthcare centre in the state of Amazonas Brazil. // *Scientific Research and Essays.* – 2012. – Vol. 7, № 42. – P. 3621- 3624.

19. Azizov, B., Ismailova, G., Nabiev, F., Nurmatova, I., & Usmanov, A. Clinical characteristics of patients with HIV/AIDS. *ООО «Maxliyo-shifo» & V, 46.*

20. Latipov, I. I., Axmedovich, M. F., & Hamza o'g'li, O. J. (2021). CLINICAL AND IMMUNOGYCAL ASPECTS OF PATHOGENESIS AND COMPLEX THERAPY OF VITILIGO. *Academicia Globe: Inderscience Research*, 2(11), 14-20.

21. Latipov, I. I., Axmedovich, M. F., & Hamza o'g'li, O. J. (2021). Evaluation of the quality of life of vitiligo patients by the effectiveness of combination therapy using the dermatology life quality index (dlqi). *Web of Scientist: International Scientific Research Journal*, 2(10), 55-63.

22. Sh, V. A., Saipova, N. S., & Azizov, B. S. (2021). CLINICAL CASE OF PAPULONECROTIC TUBERCULOSIS OF THE SKIN. *Innovative Technologica: Methodical Research Journal*, 2(11), 48-55.

23. Azizov, B., Ismailova, G., Nabiev, F., Nurmatova, I., & Usmanov, A. Clinical characteristics of patients with HIV/AIDS. *ООО «Maxliyo-shifo» & V, 46.*

24. Nurmatova, I. B., Hashimov, F. F., & Abbosxonova, F. X. (2021). Husnbuzar kasalligi etiologiyasi, patogenezini, klinikasi.

25. Азизов, Б. С., Алиев, А. Ш., Агзамходжаева, С. С., Нурматова, И. Б., & Солметова, М. А. (2018). К ДИАГНОСТИКЕ БУГОРКОВОГО КОЖНОГО ЛЕЙШМАНИОЗА. *Stomatologiya*, (2), 79-82.

UDC: 616.314-647.258

PSYCHO-EMOTIONAL STATE OF NURSES WORKING IN DENTAL INSTITUTIONS

J.A.Rizaev., S. Yu.Ruzieva., F. A. Marufi

Tashkent State Stomatological Institute

РЕЗЮМЕ

Эта статья посвящена работающим медсестрам в стоматологической поликлинике. Мы проанализировали литературные данные по трудовой мотивации и психоэмоциональному состоянию медицинских сестер. Этот вид деятельности включает в себя все важные качества, которыми должен обладать человек, хочет помочь больному, нуждающемуся и слабому человеку. Особенно важно психоэмоциональное состояние медсестер, которое помогают больного и человеку.

Ключевые слова: Медицинская сестра, стоматология, психоэмоциональное состояние, трудовая мотивация.

Цель исследования: влияние сильные и слабые стороны медицинских сестер в стоматологической поликлинике.

Методы исследования: Данные анкетного опроса медсестер стоматологической поликлинике.

Результаты и обсуждение: теоретически проанализировать психоэмоциональное состояние медицинских сестер в стоматологических поликлиниках. Найти корень проблемы в моральном состоянии медсестер. Именно эти качества помогут в такой сложной и ответственной работе. Ведь от каждого сотрудника зависит жизнь пациента. У 93 % медсестёр испытывают чувство патриотизма к своей профессии, им нравится их работа. На 7 % чаще не нравится профессия и хотелось бы попробовать себя в другой специальности, 45% оценили уровень профессионализма как высокий, 55 % так средний. 78 % имеют квалификационную категорию Высшего уровня, 9 %- Первого уровня, -6 % Второго уровня, а 15 %-не имеют категории. По степени значимости психоэмоциональное состояние медсестры 10 %- за участие в санитарно-просветительской работе с пациентом, 8 %- за организацию работы кабинета, 3 %- за участие в диагностических мероприятиях, 8 %- для ведения документаций.

Выводы: Анализы и исследования показали, что уровень развития трудовой активности у медицинских работников напрямую зависит от степени удовлетворенности условиями и содержанием труда, истечения действия категории, стажа работы, то есть, предопределяется объективными социальными причинами условия. Кроме того, на деятельность медицинских работников влияет ряд субъективных факторов (ценностно-мотивационных), таких как получение высоких результатов в работе, моральная удовлетворение, рекомендация к назначению подтверждения категории, профессиональный рост. Качественная медицинская работа обеспечивается при наличии, четырех фактора труда: человеческого, организационного, технического и временного.

ABSTRACT

This article focuses on working nurses in a dental clinic. We analyzed literature data on work motivation and psycho-emotional state of nurses. This type of activity includes all the important qualities that a person should have, wants to help a sick, needy and weak person. Especially important is the psycho-emotional state of nurses with the help of the patient and helping the person.

Key words: Nurse, dentistry, psycho-emotional state, work motivation.

Objective of the study: the influence of strengths and weaknesses of nurses in a dental clinic.

Research methods: Data from a questionnaire survey of nurses at a dental clinic.

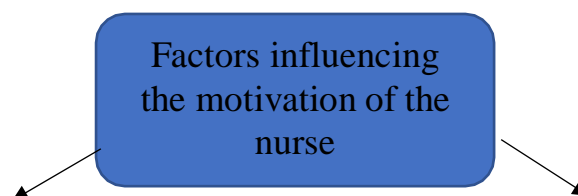
Results and discussion: Theoretically analyze the psych-motional state of nurses in dental polyclinics. Find the root of the problem in the morale of the nurses. It is these qualities that will help in such a complex and responsible work. After all, the patient's life depends on each employee. 93% of nurses have a sense of patriotism for their profession, they like their work. 7% more often do not like the profession and would like to try myself in another specialty, 45% rated the level of professionalism high, 55% as average. 78% have the Highest level qualification category, 9% have the First level, -6% the Second level, and 15% do not have a category. In terms of significance, the psycho-emotional state of a nurse 10% - for participation in sanitary and educational work with the patient, 8% - for organizing the work of the office, 3% - for participation in diagnostic activities, 8% - for maintaining records.

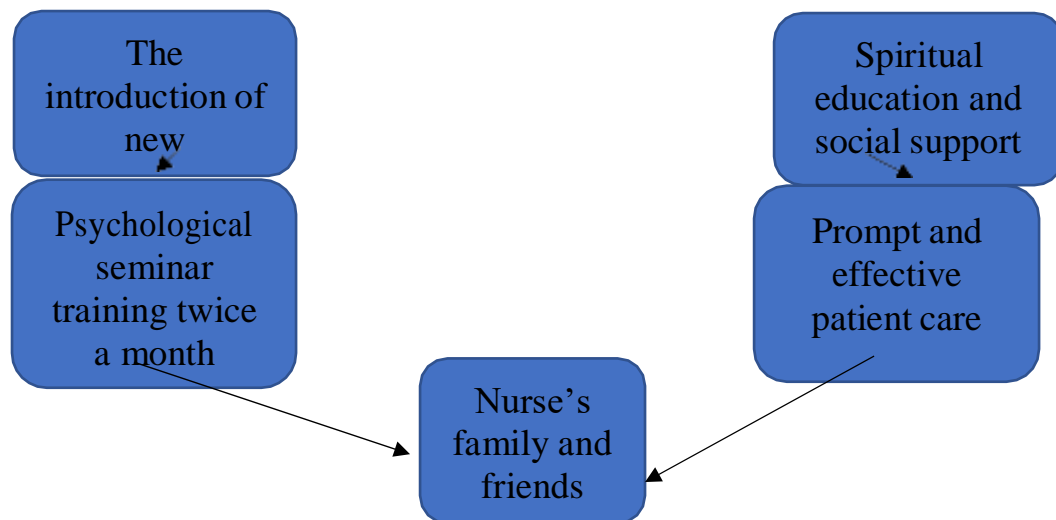
Conclusions: Analyzes and studies have shown that the level. The development of labor activity among medical workers directly depends on the degree of satisfaction with the

conditions and content of work, the expiration of the category, the length of service, that is, it is predetermined by the objective social causes of the condition. In addition, the activities of medical workers are influenced by a number of subjective factors (value-motivational), such as obtaining high results in work, moral satisfaction, recommendation for assigning category confirmation, professional growth. High-quality medical work is ensured in the presence of four factors of labor: human, organizational, technical and temporary.

Important aspects and qualities of a medical professional. The nurse is one of the most important employees of the entire medical staff. This type of activity includes all the important qualities you want to help a sick, needy and vulnerable person. These include: responsibility, diligence, understanding, and helping people quickly and effectively. Understanding, especially if the nurse does not understand what to do and ignores all the requirements of the doctor, will cause problems for the employee with such behavior. We need to study the psycho-emotional state of each nurse. Let's take a look at the first type, this "Dexterous Nurse" Basically she does all the work and procedures deftly. Its most characteristic feature is that it performs its functions mechanically. The nurse performs the assigned tasks with great precision, attention and meticulousness, showing agility, confidence and quick execution of the set goals. But a characteristic feature of such nurses is a lack of indifference and emotion, a coldness that does not prevent them from performing all tasks clearly and correctly. Such a nurse performs the procedure according to the doctor's instructions. The second round is "The Nurse Who Learns the Role Learned." The role of such nurses can be compared to that of theater actors, all their emotions are just play. They are ready to play the role of a benevolent, ethical psychologist, medical assistant, and trusted partner to reach out to patients. But all this is done on a regular basis. The third type is the nervous nurse. These are emotionally labile individuals who are prone to neurotic reactions. As a result, they are often nervous, hot, rude, and impressionable. Such a nurse often reflects the image of an upset or sad employee, which certainly does not make patients happy. Among patients, he is very hypochondriac, afraid of becoming ill or infected with a "severe disease". Often, he refuses to perform the tasks set by the doctor and does not go to work, they are often skeptical. Their diagnosis is self-love, self-esteem and lack of responsibility. The fourth type is a nurse with a strong mind and self-control. These types of nurses can be included in the right type, they are resilient, have a high level of responsibility, and are not afraid of challenges. But sometimes they can be rude to patients, yet they don't have a "nervous-nurse-like" problem. The fifth round is "Nurse with a sense of motherhood." Such nurses do their job with sincere care and compassion for their patients. For him, this is an important condition of life. He can do anything and is ready for anything. Often, his personal life is imbued with caring for others, love for people. The psycho-emotional state of all types of nurses is radically different, no matter what department they work in, they always have one task - to help the doctor and the patient. But not all nurses have the ability to behave, perseverance, courage, and empathy. All of the types discussed above showed which nurses had difficulty at work.

To cope with the patient's condition, many nurses do not sleep at night, monitor patients, and provide them with physical and spiritual support. Not everyone is able to overcome and maintain their state of mind.





But there are those who motivate themselves, all of which are simply individual. Responsibilities of the dental nurse in the work process. It is the nurse who helps the doctor to carry out preventive and therapeutic procedures. The participation of the nurse will be effective in the activities of the dentist. In this regard, it is important to find a responsible, competent and qualified nurse for any medical institution. Nurses are staff too! Most people think that nurses don't have to rest all the time, they have to be ready all the time, they always have to smile and do all the procedures prescribed by the doctors on time, not just the patients in the wards. Every healthcare professional needs to do their job well. There are also difficulties in the work process, in which the health worker should not show a psycho-emotional state. Motivation is one of the most complex psychological processes in human beings and has caused a lot of controversy. Thus, it should be noted that every employee should feel responsible for their work. According to the survey, the motivation of nurses to work was considered to be moderate. According to this, 93% of nurses have a sense of patriotism towards their profession and they like their job. 7% often do not like the profession and want to try themselves in another profession, 45% rated the level of professionalism as high, 55% rated it as average. 78% have a high qualification category, 9% do not have a First Level, -6% do not have a Second Level and 15% do not have a Category. In terms of the importance of the psycho-emotional state of the nurse, 10% - for participation in sanitary-educational work with the patient, 8% - for organizing office work, 3% - for participation in diagnostic activities, 8% - for paperwork. Personal qualities always play an important role for the nurses working in the dental clinic, they are the basis for successful work, regardless of the activity, profession. No wonder they call nurses sensitive psychologists. Therefore, he has to look his best and behave in a way that makes people attractive, self-assured. This will help to establish a close relationship between the doctor and the patient during future treatment. In addition, appearance is very important, the nurse in the dental clinic should look beautiful and tidy. All hygiene rules must be strictly followed. Not only sound health but his alertness and dedication too are most required. customers to the dental office may be unrestricted. With that in mind, you need to work in a polite and friendly manner. Only in this case, the dental room can attract any patient and cause panic. In conclusion, the main thing to note is that every nurse experiences a moral and psychological burden, a misunderstanding of doctors, patients, and other people around them. Able to overcome any problem. Calmness,

calmness, responsibility and understanding, these are the qualities that help in such a difficult and responsible job. After all, the life of a patient depends on every medical professional.

Литература/References

1. Egorshin A.P. Work motivation: textbook for universities-2nd edition, revised. And a small section: INFRA-M, 2019-464 p.
2. Kardashov, V.V. Personnel motivation: theory and practice V.V. Kardashov. Man and labor. 2019. № 10 S. 47-48
3. Kogdin. AA Incentives and incentives for work performance in personnel management AA Kogtin. Fundamentals of Economics, Management and Law №4. 2019. 80-83.
4. Litvinyuk, A. Motivation and motivational labor activity. Theory and practice: textbooks, manuals for universities. Goncharova S. Zh, Danilochkina V. V-M. Yurayt Publishing House. 2018-398 b.
5. Mychka, S.Yu Motivation of employees in modern organizations. Improving economic and legal relations in modern Russian conditions. Proceedings of the correspondence international scientific-practical conference of students, graduate students and young scientists. 2019, pages 74-77.
6. Sharifovna, G.A. Wages as a motivating factor. G.A.Sharifovna, G.L.Fagimova. T.A.Rustemovna.-Volzhsk. V.N. Bulletin of the Volzhsky University named after Tatishchev, 2019. №3
7. Butenko T.V. Motivation of nurses to work: problems and prospects for their solution [Text] / TV Butenko // Psychological sciences: theory and practice: international materials. part-time academic konf. (Moscow, February 2012). - M.: Buki-Vedi, 2012. - P. 72-75
8. Drozdova G.Yu. Problems of motivating nurses [Text] // Chief Nurse. - 2007. - № 1. - P. 54-62
9. Psychotherapeutic Aspects of Problem-Solving Behavior in S.A. // Psychology, 1997.
10. Pushkarev A.L., Domoratskiy V.A., Gordeeva E.G. Post-injury stress. - M.: Institute of Psychotherapy Publishing House, 2000.
11. Jumaeva Khilola Khalilovna. The role and place of the nurse in dentistry. Bukhara Medical College, Uzbekistan
12. N. I. Novikova, I. V. Ostrovskaya, sham. psychol. fans. Practice: Theory and practice, dental clinic, SergievPosad, Sergiev Posad medical school.
3. Ostrovskaya, I.V Fundamentals of Nursing / I.V. Ostrovskaya, N.V. Shirokova. - M.: GEOTAR-Media, 2019. - 320 p.
14. Ruzieva S. Yu. The Role of Nurses in Dental Clinic Journal of Medicine and Innovation. - 2021. - № 1. - C. 95-98
15. Ruzieva S.Yu, Marufi.FA Motivation and psycho-emotional state of nurses working in the dental clinic Journal of Young Scientists 2021. - № 1. - C.270-272
16. Rizaev Jasur Alimjanovich, Ruzieva Soxiba Yuldashevna, Marufi Feruza Akramovna Activity of Nurses Working in Dental Institutions International Journal of Progressive Sciences and Technologies Vol. 29 No. 1 October 2021, pp.178-180
17. Inakov, S. A., Mamatkulov, B. B., Kosimova, K., Saidalikhujayeva, S., & Shoyusupova, K. B. (2020). Social and Demographic Characteristics of Elderly and their Lifestyle in Developing Countries: On the Example of Uzbekistan. Indian Journal of Forensic Medicine & Toxicology, 14(4), 7418-7425.

SURUNKALI TONZILLITNI BAKTERIOLOGIK TASHXISI**Sharipova A.U., Sharipov U.A., O'rinboev A.T.****Toshkent davlat stomatologiya instituti, otorinolaringologiya kafedrası****Toshkent shahri O'zbekiston**

Annotatsiya. Surunkali tinzillitni genezida mikroorganizmlar va ularning uyushmasi asosiy omil hisoblanadi va murtakdagi yallig'lanish jarayoninig og'irligini hamda asoratlarini bashorat qilish uchun bakteriologik tekshiruvlar, serologic testlar o'tkazish lozim bo'ladi. O'tkazilgan tekshiruv surunkali tonzillitda qo'shimcha omil bo'lib xizmat qiladi va davolashni optimal usullarini tanlashga yordam beradi. Mikrobiologik biotrakt 42-50 analizatorida tekshirildi. Klinik kuzatuvlar shuni ko'rsatadiki, CT ni TASH II bemorlardagi paratonzillyar absesslarning qaytalanishi BGSA uyushmasi bilan ko'proq uchraydi, BGSA topilmagan bemorlarga nisbatan (26 va 18% mos ravishda). Shunday qilib, klinik amaliyotda mikrobiologik tekshiruvlar natijalari, TE ga ko'rsatmalarga qo'shimcha omil bo'lib xizmat qiladi va davolashni optimal usullarini tanlashda yordam beradi.

Kalit so'zlar: beta gemolitik streptokokk A, bioqobiq, surunkali tonzillit, toksiko-allergik shakl.

BACTERIOLOGICAL DIAGNOSIS OF CHRONIC TONSILLITIS

Sharipova A.U., Sharipov U.A., O'rinboev A.T.

Abstract. Microorganisms and their association are a key factor in the genesis of chronic tonsillitis, and bacteriological examinations and serological tests should be performed to predict the severity and complications of the inflammatory process in the spleen. The study serves as an additional factor in chronic tonsillitis and helps to choose the optimal treatment. The microbiological biottract was examined on 42-50 analyzers. Clinical observations suggest that recurrence of paratonsillar abscesses on CT in TASH II patients is more common with BGSA association than in patients without BGSA (26 and 18%, respectively). In conclusion, the results of microbiological examinations in clinical practice serve as an additional factor in the guidelines for TE and help in choosing the optimal methods of treatment.

Key words: beta hemolytic streptococcus A, biopsy, chronic tonsillitis, toxic-allergic form.

Dolzarbliqi. Surunkali tinzillitni genezida mikroorganizmlar va ularning uyushmasi asosiy omil hisoblanadi va murtakdagi yallig'lanish jarayoninig og'irligini hamda asoratlarini bashorat qilish uchun bakteriologik tekshiruvlar, serologic testlar o'tkazish lozim bo'ladi. Tekshirib ko'rilgan aksariyat bemorlarda murtak lakunalaridan ajralayotgan yiringni bo'lishi surunkali tonzillitni patognotatik belgilaridan biridir. Surunkali tonzillitni davolash esa kasallikning klinik kechishiga va uning shakliga qarab o'tkaziladi. Surunkali tonzillitda asosiy infeksiyon agent beta gemolitik streptokokk A (keyinchalik BGSA deb yuritiladi) hisoblanadi. BGSA og'ir asoratlar keltirib chiqarishi bilan xavfli hisoblanadi.

Maqsad. O'tkazilgan tekshiruv surunkali tonzillitda qo'shimcha omil bo'lib xizmat qiladi va davolashni optimal usullarini tanlashga yordam beradi.

Tekshiruv usullari. Mikrobiologik biotrakt 42-50 analizatorida tekshirildi.

Streptokokk infeksiyani tashxislashda epidemiologik anamnez yig'ilishi va laborator tekshiruvlar o'tkazilishi: murtak va halqumdan bakteriologik surtma olish, BGSA ni aniqlashda ekspress test o'tkazish (Geppe N.A. va boshk., 2008). Xujayra devoridagi polisaxaridlarning antigen xususiyatiga (polisaxaridlar guruxida) qarab 13 serogurux ajratilgan. BGSA ni serologik

identifikatsiyasi A guruxining antigenini aniqlashga asoslangan. Polisaxarid antigen xujayraning tashqi devori xisoblanmaydi, uni ajratib olish lozim. Uni ajratib olinganidan so'ng antigen bilan antiteloni reaksiyasini o'tkaziladi, rang o'zgarishini (immunoferment analiz, immunoxromotografiya, optik immun analiz), yoki ko'zga ko'rinadigan agglyutinatsiya (koagglyutinatsiya yoki lateks - agglyutinatsiya), yoki boshqa test sinamalari (Shpinev K. V., Krechikov V.A., 2007) bo'yicha aniqlanadi.

Xozirgi kunda ST ni tashxislashda anamnez va klinik ma'lumotlar, tanglay murtaklarining surunkali yallig'lanishini tekshiradigan omillar biri xisoblanadi. ST ni laborator tashxisida qiyinchiliklar xali mavjud. Kultural tekshiruv ST ni tashxislashda «oltin standart» xisoblanadi.

Xozirgi kunda markerlarning axborot ma'lumotini isbotlangan meditsina parametrlarini ishlatgan xolda sezuvchanlik (%): sezuvchanlik uslubi-ijobiy sonlar ulushi, spetsefik (o'ziga xoslik) – solishtirilayotgan guruxdagi manfiy sonlar ulushi. Kultural tekshiruvda sezuvchanlik 90 % oshadi, spetsefik esa- 95-99 %. Bakteriologik tekshiruvning asosiy kamchiligi uning davomiyligidir, u BGSA ni 24-48 soatgacha aniqlaydi. Kultural tekshiruv shuningdek tashuvchi va infeksiyani o'tkirlashuv davrini differensiatsiya qilishda qiyinchilik tugdiradi (Belousov Yu.B. va boshq., 2010).

BGSA ni bemorning halqumidan ajratib olishda bir necha faktorlar ta'sir qilishi mumkin. Birinchidan, streptokokklarning ajratib alish ular bilan bir qatorda gemolitik stafilokokklarning (*S.aureus*) bo'lishi va ularning juda tez o'sib streptokokklar koloniyasini «to'sib» qo'yadi. Ikkinchidan, kultural uslub bilan xujayra ichida aylanib yuruvchi streptokokklarni ajratib bo'lmaydi, ya'ni bu ST da va o'tkir tonzillitni noadekvat antibakterial davolashga xosdir. Ularni ajratib olish uchun maxsus mikrobiologik usullar kerak bo'lad. Uchinchi faktorning moxiyati shundaki, mamlakatimizdagi barcha laboratoriyalar mikroorganizmlarning etilishi uchun ozuqaviy muxitga donor qonini qo'shish (qo'y eritrotsitlarini qo'shish o'rniga), donor qonida esa BGSA ga antitelolar bo'lishi mumkin va bu mikroorganizmlarni o'sishiga to'sqinlik qilishidir (Malseva G. S., 2009). Bundan tashqari, ambulator sharoitdagi antibiotiklarni qabul qilish (bir marotaba qabul qilinishi xam) bakteriologik usul bilan qo'zg'atuvchini ajratib olish extimolini keskin pasaytiradi.

ST ni oddiy shaklidagi bemorlarda BGSA uchramaydi, BGSA ni uchrashi lokal va umumiy toksiko-allergik reaksiyalar sodir bo'lishi va bu ST ni TASH to'g'ri kelib, ST TASH II birgalikda kechadigan kasalliklarni keltirib chiqaradi.

ST niTASH II bemorlarda, paratonzillyar abscess o'tkazgandan keyin BGSA o'stirilishi 2,4 marta, STni TASH I bemorlarga nisbatan (39,7 qarshi 16,7%). Shunday qilib, STni tashxislashda bakteriologik tekshirish uslublarini optimallashtirish (Kryukov A.I., 2008) BGSA o'stirish adabiyotlardagi ma'lumotlarga tayangan xolda (Kryukov A.I., Luchixin YU.V., 2005) 10,9 dan 16,7% CT ni TASH I va ST ni TASH II da 11,5 dan 39,7% gacha BGSA guruxiga mansub mikroorganizmlarni o'stirish darajasini ko'tarish mumkin. Aniqki, ST ni bakteriologik tashxisini aniqligini oshiruvchi omil, laboratoriya ichidagi va tashqarisidagi preanalitik tekshirish bosqichini optimallashtirishdir. Bundan tashqari, ST ni TASH I da *S.aureus* ni xukmronligi -24,3 dan 5,8 % ni, ST ni TASH II tashkil etadi. Agar BGSA TASH I da monokulturada va boshqa mikroorganizmlarning uyushmasida uchrasa bu nisbat (54 va 46 mos ravishda), TASH II esa monokulturani aniq xukmronligini ($r < 0,05$) (77 qarshi 23%).

Klinik kuzatuvlar shuni ko'rsatadiki, CT ni TASH II bemorlardagi paratonzillyar abscesslarning qaytalanishi BGSA uyushmasi bilan ko'proq uchraydi, BGSA topilmagan bemorlarga nisbatan (26 va 18% mos ravishda).

BGSA ni bioqobiq xosil qilish qobiliyati xar xil tashuvchilarda umumiy qabul qilingan tekshirish usullari bilan (Tets G.V., 2007; Steineri., SedlacekB., 1997). Tashuvchilar sifatida qo'llaniladi:

- steril egsizlantirilgan shisha kopkoklar;
- standart disklar 6mm va 2mm balandligi, zanglamaydigan po'latdan yasalgan;
- plastikdan yasalgan, tekis tubli mikrotitrlyadigan 6mm diametrli planshetlar.

Xamma ajratib olingan BGSA kulturalari shisha tashuvchi ustida oz va ko'p miqdorda bioqobiq xosil qilish qobiliyatiga egadir. BGSA ni shisha tashuvchi ustidagi bioqobiq xosil qilish xususiyati, yarim miqdoriy taxlil sistemasini ishlab chiqilishiga imkoniyat yaratib berdi. Eksperimental tarzda A.S. Tovmasyan (2009) bioqobiq xosil qilishdagi turt xil darajani ajratib berdi:

- I daraja (1+)– aloxida bir biri bilan bog'lanmagan bioplyonka 2-3mm o'lchamdagi orolchalar, uchta vizual maydonda bo'lib, bir tekis qobiq qatlamini xosil qilmaydi;
- II daraja (2+) -aloxida, ko'pincha bir biri bilan bog'langan xolda, bir tekis qobiq qatlamini xosil qilmagan xoldagi 2-3 dan 6-10mm gacha bioqatlam xosil qilib, u o'rnatilgan vizual maydonda bo'ladi;
- III daraja (3+) – yirik, bioqobiqlar bir- biri bilan bog'langan xolda, uzluksiz qobiqning strukturasi etib bormagan bo'ladi: fragmentlarning o'lchamlari nuksonlarning o'lchamlariga mos keladi;
- IVdaraja (4+) –bir tekisda, bioqobiq katlami uzluksiz, shisha Qopqoq yuzasini batamom bir tekisda ko'plab, qobiqning kichkina nuksonlari artefakt xarakterga egadir.

ST ni xar xil shakllarida ajratib olingan BGSA shtamlari shisha kopkok ustida bioqobiq xosil qilish xususiyatiga qarab bulingan.

Klinik nuqtai nazaridan BGSA shtamlarini bioqobiq xosil qilish xususiyatini inobatga olgan xolda ularni ikki guruxga ajratish mumkin: shtammlar past darajada bioqobiq xosil qilib, I va II daraja bioqobiq xosil kiluvchilar (I gurux) bo'lib, shtammlar yuqori darajadagi bioqobiq xosil qilish xususiyatiga ega bo'lganlarga (II gurux) ajratiladi. BGSA shtamlarini shishadagi tashuvchilarining I guruxi ya'ni kuchsiz rivojlanganlar deb ajratiladi, bioqobiq xosil kiluvchi BGSA shtamlarining II guruxi,- kuchli rivojlanganlar deb xarakterlanadi. ST TASH I sida BGSA shtammining kuchsiz rivojlangan bioqobiq xosil kiluvchi xususiyati, kuchli bioqobiq xosil kiluvchi shtamlardan ustun turadi bu (66,7 qarshi 33,3%) bo'lib, ST TASH IIsida bunga karama qarshi BGSA shtamlarining kuchli rivojlangan bioqobiq xosil kiluvchi xususiyati ustun bo'ladi (75 qarshi 25%).

Shunday qilib, STni kechishida va BGSA ni shisha qopqoq ustidagi bioqobiq xosil bo'lishining darajasi o'rtasida aniq bog'liqlik borligi ko'rinadi. BGSA shtammining yuqori darajadagi bioqobiq xosil qilish xususiyati STni og'ir kechishi bilan bog'liqlikdir.

STda Streptococcus viridansni o'sishi 56% ni, bioplyonka xosil qilish xususiyati boshqacha bo'lgan mikroorganizmlar, S.pyogenes turidan farqli ravishda Streptococcus –S. mutans, S.parasangvinus, S. oralis, S. salivarius, S.pneumoniae, ST ni TASH II da paratonzillyar abscess asoratidan keyin uchraydi. Streptokokklarning bu guruxida bioqobiq xosil qilish xususiyatini III-IV darajasi kuzatilmaydi. Bioqobiq qilish xususiyatini II-darajasini faqat S.salivarius vaS.parasangvinuslar namoyish qiladi.

BGSA ni shisha tashuvchilar ustida bioqobiq xosil qilishini o'rganishdan tashqari, BGSA ni bioqobiqlarini plastik tashuvchi ustida fotometrik usul bilan xam tekshirishga xarakat qilingan. A bioqobiqni optik zichligini nisbiy ko'rsatgichlariga qarab BGSA uch guruxga bo'lingan: optik zichligi past- 0, 110A gacha; optik zichligi o'rta- 0, 110 dan 0, 120 A gacha; optik zichligi yuqori – 0, 120 A dan yuqori;

STni TASH I da BGSA shtammlarining bioqobig'ini optik zichligi past bo'lgan shtammlaridan ustunlik qilib, 75 ga qarshi 8,3%, bioqobiqni optik zichligi yuqori BGSA shtammlaridir.

STTASH II BGSA shtammlarining bioqobig'ini optik zichligi yuqori bo'lib (75%), BGSA shtammlarini bioqobig'idagi past miqdordagi optik zichligi umuman uchramagan.

Bundan, BGSA bioqobig'ini past optik zichligi STkechishidagi qulay prognostik kriteriy deb xisoblashimiz mumkin. STTASH II ni o'tkirlashuv va remissiya davrida aniq ishonchli ($r < 0,05$) BGSA shtammlarining optik zichligi yuqori darajada bo'lgan bioqobiqni ustunligi, optik zichligi past darajadagi bo'lgan bioqobiq shtammlaridan ancha ustun turadi.

Shunday qilib, STni kechishida BGSA shtammlarining yuqori darajadagi optik zichligini xosil qiluvchi bioqobiqni bo'lishi, uni og'ir kechishini prognostik kriteriysi deb hisoblash mumkin.

STTASH II bemorlarda BGSA shtammlari bioqobig'ini optik zichligini yuqori darajada bo'lishi, bioqobiqni shisha tashuvchilar ustida yaxshi rivojlangan bioqobiqni xosil bo'lishi bilan korrelyasiya qilinadi, BGSA shishi tashuvchilar ustida past darajada rivojlangan bioqobiqni xosil bo'lishi, plastik tashuvchilar ustida past darajadagi optik zichligi bo'lgan bioqobiqni tashkil etishi bilan xarakterlanadi.

STTASH I va STTASH II paratonzillyar absess asoratini o'tkazgan bemorlardan olingan surtmalarni bakterioskopik tekshiruvi, ST kechishi infeksiyon jarayonni faolligi bilan bog'liqligini quyidagi kriteriyalar ko'rsatadi:

- murtaklarni BGSA bilan zararlanish darajasi;
- adgeziya o'choqlarini mavjudligi;
- bioqobiqni bo'lishi.

Xulosa: Shunday qilib, klinik amaliyotda mikrobiologik tekshiruvlar natijalari, TE ga ko'rsatmalarga qo'shimcha omil bo'lib xizmat qiladi va davolashni optimal usullarini tanlashda yordam beradi.

Литература/Adabiyotlar /References

1. Babiyak V.I., Govorun M.I., Nakatis Ya.A., Pashinin A.N. Otorinolaringologiya: uchebnik dlya vuzov. SPb. : Piter, 2012. 640 s.
2. Belov BS. A streptokokkoviy tonzillit: klinicheskoe znachenie, voprosi antibakterialnoy terapii // Lech. vrach. 2002. № 1-2. S. 24—28.
3. Belousov Yu.B., Danilov A.N., Ziryaynov. Ratsionalnaya terapiya ostrogo tonzillita: vse li preparati amoksitsillina odinakovi? // SopzNit Me@sit. 2010. T. 12, № 4. S. 5—11.
4. Bogomilskiy M.R., Garashenko T.I. Makrolidi v terapii ostrogo tonzilita i yego oslojneniy u detey : metodicheskie rekomendatsii. M. : RGMU, 1999. 28 s.
5. Boysov A.G., Kaftireeva L.A., Lastovka O.N. Rekomendatsii po vedeniyu preanaliticheskogo etapa mikrobiologicheskix laboratornix issledovaniy. Tver : Triada, 2007.
6. Bondareva G.P., Antonova N.A., Chumakov P.L. Immunomorfologicheskie osobennosti xronicheskogo tonzillita // Vestn. otorinolar. 2013. № 3. S. 12
7. Bikova V.B. Xromogennaya gibrizatsiya v diagnostike gerpes-virusnoy infektsii pri xronicheskom tonzillite // Arx. pat. 2012. T. 74, № 2. S. 19-22.

УДК 616.31:378:004.946

ИСПОЛЬЗОВАНИЕ ВИРТУАЛЬНЫХ ТЕХНОЛОГИЙ В ПРОЦЕССЕ ОБУЧЕНИЯ СТУДЕНТОВ ШКОЛЫ СТОМАТОЛОГИИ

Тлешев М.Б., Нысанова Б.Ж.

магистр мед. наук докторант PhD Тлешев М.Б.

канд. мед. наук, доц. Шаяхметова М.К.

канд. мед. наук, ассоц.проф. Нысанова Б.Ж.

КазНМУ им. С.Д. Асфендиярова, кафедра ортопедической стоматологии

Алматы, Казахстан

madi.m.d@mail.ru

АНОТАЦИЯ

Ортопедическая стоматология область клинической стоматологии, требующая значительных ресурсов, при проведении обучения. Для приобретения соответствующих компетенций требуется освоение теоретических знаний, а также практических навыков и умение правильно их применять в различных клинических ситуациях. В частности, в ортопедической стоматологии важным клиническим навыком является препарирование зубов под ортопедические конструкции. Обучающиеся должны знать основные правила препарирования зубов, а также владеть мануальными навыками. Для этого студенты приобретают клинические навыки и учатся работать с пациентами, которые обращаются на прием в стоматологическую клинику. С этой целью в процессе обучения используются стоматологические фантомы. Данные фантомы позволяют безопасно и эффективно обучать студентов клиническим навыкам в рамках, доклинической подготовки, которые существенно улучшают процесс обучения, помогают развить моторику, а также психологически подготовить будущих специалистов работе с пациентами.

Ключевые слова: стоматологическое образование, преподавание, симуляционное обучение.

THE USE OF VIRTUAL TECHNOLOGIES IN THE PROCESS OF TEACHING STUDENTS OF THE SCHOOL OF DENTISTRY.

Master of Medical Sciences Tleshev M.B.

Candidate of Medical Sciences, Assoc. Shayakhmetova M.K.

Candidate of Medical Sciences, assoc.prof. Nysanova B.J.

KazNMU named after S.D. Asfendiyarov, Department of Orthopedic Dentistry

Almaty, Kazakhstan

ABSTRACT

Orthopedic dentistry is a field of clinical dentistry that requires significant resources when conducting training. To acquire the relevant competencies, it is necessary to master theoretical knowledge, as well as practical skills and the ability to apply them correctly in various clinical situations. In particular, in orthopedic dentistry, an important clinical skill is the preparation of teeth for orthopedic structures. Students should know the basic rules of dental preparation, as well as possess manual skills. To do this, students acquire clinical skills and learn

to work with patients who apply for an appointment at a dental clinic. For this purpose, dental phantoms are used in the learning process. These phantoms allow students to safely and effectively teach clinical skills in the framework of preclinical training, which significantly improve the learning process, help develop motor skills, as well as psychologically prepare future specialists to work with patients.

Keywords: dental education, teaching, simulation training.

Актуальность. При подготовке будущих специалистов в области стоматологии важнейшую роль имеет обучение приобретению клинических навыков. При помощи стоматологических симуляторов стало возможным проводить доклиническое обучение студентов Школы Стоматологии, манипуляциями, которые будут безопасными и максимально приближенными к клиническим условиям как при работе с реальными пациентами. Обучающиеся могут совершенствовать свои мануальные навыки в любое время не зависимо от дня недели и времени (нет необходимости в ожидании пациента). Обучение студентов при помощи симуляционных программ можно отнести к дополнительному методу обучения, который направлен на закрепление обучающимися полученных знаний, а также приобретению и совершенствованию мануальных навыков.

Цель: изучить эффективность использования компьютерных симуляционных систем в обучении студентов школы стоматологии, а также определить роль обратной связи с преподавателем.

Материалы и методы

Была разработана анкета обратной связи. В ходе исследования были опрошены студенты Школы Стоматологии, проходившие обучение с использованием средств виртуальной симуляции и с использованием классических фантомов. Участие приняли 110 обучающихся.

В наши дни обучение на фантомах повсеместно используется в большинстве университетов мира. Стоматологический фантом представляет собой манекен, имитирующий пациента, который встроен в стоматологическую установку. Положение фантомов можно регулировать в зависимости от необходимости с учетом правил эргономики. Фантомы выполнены в виде манекена воспроизводят изображение полости рта пациента. В полости рта имеется возможность менять челюсти в зависимости от вида выполняемой манипуляций. Применяемые ранее фантомы хорошо зарекомендовали себя, не одно поколение врачей стоматологов было обучено при помощи данных аппаратов. Однако прогресс не стоит на месте. В последние годы технологическое развитие способствовало внедрению технологии моделирования виртуальной реальности в доклиническом стоматологическом обучении. Компьютерные симуляторы использующие виртуальную реальность, помогают интегрировать клинические сценарии в обучение, а также облегчают процесс приобретения тактильных диагностических навыков.

Начиная с сентября 2021 учебного года обучающиеся школы стоматологии проходят отработку практических навыков в симуляционном центре Школы Стоматологии. На кафедре ортопедической стоматологии (зав. кафедры проф. Алтынбеков К.Д.) обучающиеся ежедневно отрабатывают мануальные навыки по дисциплинам: основы ортопедической стоматологии (2 курс), элективная дисциплина одонтопрепарирование (3курс), несъемное протезирование (4 курс).

Доступно два 2 вида симуляторов с возможностью моделирования виртуальной реальности:

1. Виртуальный стоматологический симулятор **Voxel-Man** (инструменты имитируются с помощью устройств обратной тактильной связи).

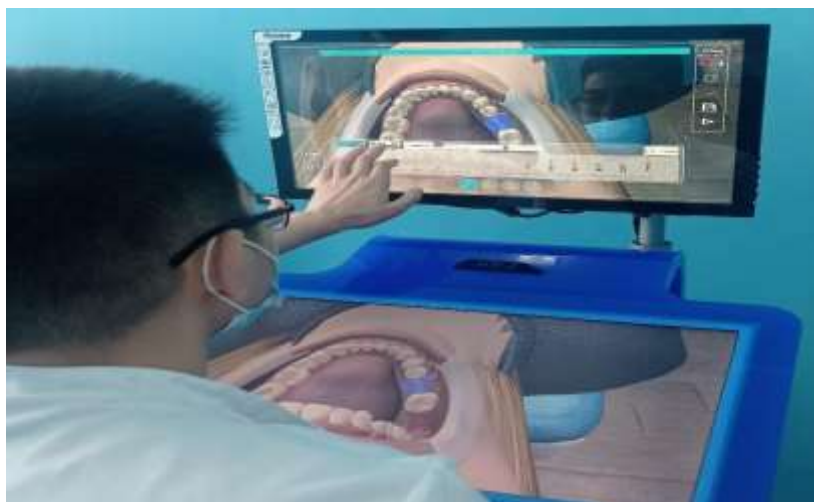
2. Виртуальный стоматологический симулятор **Virteasy Dental** (программноаппаратный комплекс, состоящий из компьютера, программного обеспечения и манипуляторов, имитирующих стоматологические инструменты)

Voxel-Man представляет собой симулятор имитирующий полость рта, зубы и инструменты моделируются в высоком разрешении на компьютере и их трехмерные изображения выводятся на 3D-экран). Наконечник бормашины представлен в виде устройства обратной тактильной связи, которое может перемещаться в трех измерениях и обеспечивать реалистичные ощущения прикосновения. Вы можете почувствовать даже едва различимую разницу между эмалью, дентином, пульпой и кариозными тканями. Среди прилагаемых инструментов есть различные высоко и низкоскоростные боры разных размеров, управляемые ножной педалью, а также стоматологическое зеркало. В любое время можно осмотреть зубы со всех сторон, увеличить изображение и даже рассмотреть поперечное сечение зуба.



*Практика на симуляторе Voxel-Man
Practice on the Voxel-Man simulator*

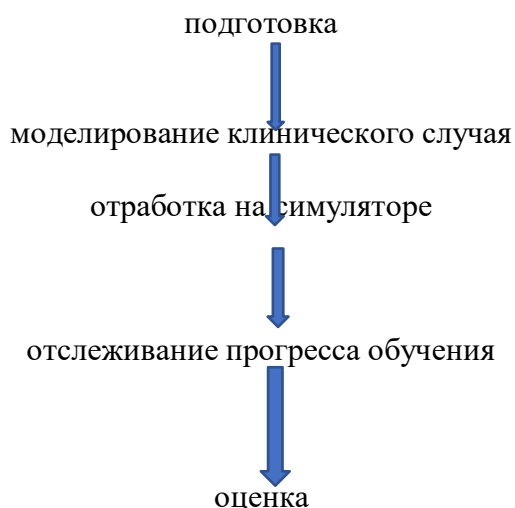
Virteasy Dental симулятор позволяет моделировать клинические ситуации разной сложности с высокой точностью, комбинирует 3D-среду и реальные ощущения.



Практика на симуляторе Virteasy Dental *Practice on the Virteasy Dental simulator*

Важной характеристикой симуляторов является возможность с их помощью оценить уровень практического мастерства обучающегося. Программа автоматически оценивает, как процесс выполнения, так и результат препарирования, объективно сравнивая достижения обучающихся с предустановленными стандартами, например, эталонное препарирование полости или коронки зуба. Обучающийся немедленно получает объективную оценку своей деятельности. Кроме того, можно проследить рост мастерства в течение отрезка времени. Программа оценки навыков облегчает процесс самообучения, высвобождая преподавателю дополнительное время на обсуждение интересных клинических случаев. Отработка практических навыков на данных симуляторах включена в программу обучения студентов кафедры Ортопедической стоматологии.

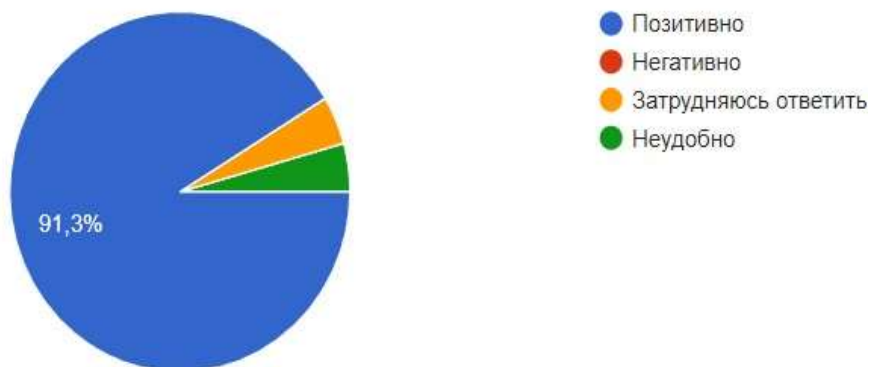
Цикл обучения состоит из следующей последовательности:



Результаты и обсуждение

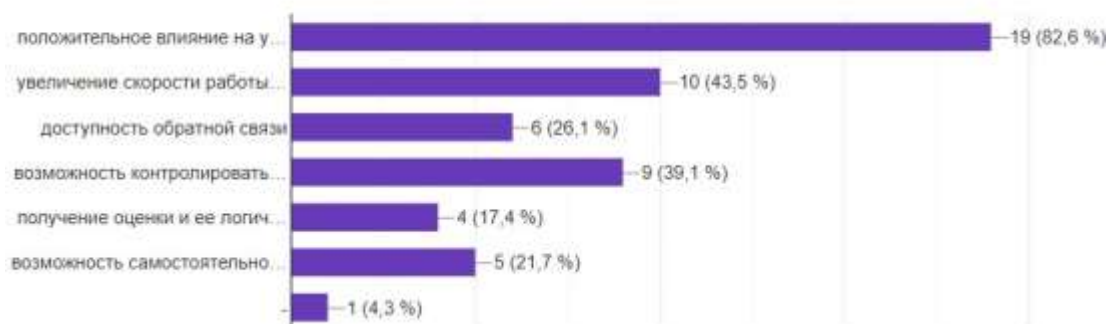
С целью определения предпочтения студентов Школы Стоматологии была разработана «Анкета обратной связи» студентов 2,3,4 курсов которые проходили обучение с использованием фантомов и обучения с использованием виртуальной реальности. Согласно анкетированию, большинство студентов позитивно оценили обучение с использованием виртуальной реальности (91,3%), 4 % затруднились ответить.

Как бы Вы оценили опыт обучения на компьютерных симуляторах



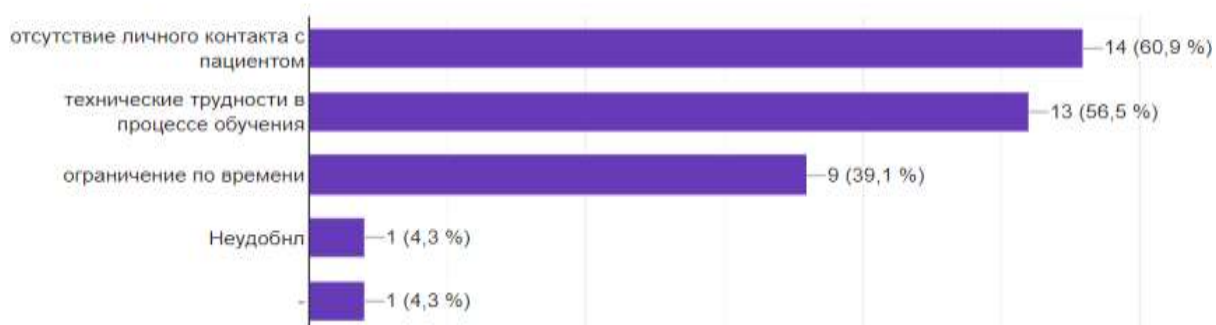Среди положительных особенностей использования симуляторов виртуальной реальности обучающиеся отмечали положительное влияние на улучшение их практических навыков и мелкой моторики (82,6), увеличение скорости работы и количества подготовленных зубов (43,5%), доступность обратной связи (26,2%), возможность контролировать свою работу без участия преподавателя (39%), получение оценки и ее логичность (17%), а также возможность самостоятельного обучения (21,5%).

Выберите положительные стороны использования Симуляторов виртуальной реальности



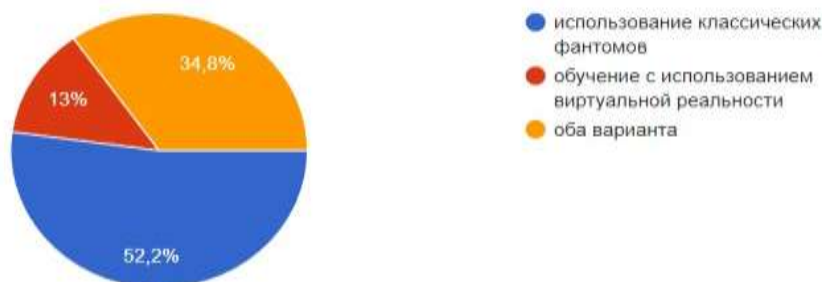Обучающиеся отметили так же и недостатки данного метода обучения: отсутствие личного контакта с пациентом (60,9%), с техническими трудностями в начале обучения столкнулись (56,5%), ограниченность во времени отметили (39,1%).

Трудности, с которыми вы столкнулись во время работы на симуляторах виртуальной реальности



Согласно опросу, обучающиеся считают, что тренажеры виртуальной реальности не могут полностью заменить обычные стоматологические фантомы (52,2%), а их совместное использование они считают наиболее предпочтительным и эффективным способом обучения (34,8%).

Чтобы вы выбрали в процессе обучения



Результаты и обсуждение. Что касается качества подготовки зубов, большинство преподавателей не выявило существенных различий между студентами, обучавшимися на обычных стоматологических фантомах, и теми, кого обучали с использованием виртуальной реальности. Когда студенты 4 курса проходили дополнительное обучение с использованием компьютерного моделирования, несмотря на то что в начале исследования при работе с пациентом они показали себя лучше, практический экзамен показывает, что их успеваемость, касающаяся приобретения клинических навыков, существенно не отличалась.

Заключение. Нами были сделаны выводы, что роль симуляционного обучения можно считать важным аспектом обучения, обеспечивающих качество и способное моделировать разные клинические случаи и сохраняющие безопасность пациентов, однако симуляторы виртуальной реальности не могут быть приняты как единственная форма обратной связи и оценки успеваемости обучающихся, вклад со стороны преподавателя по-прежнему имеет большое значение. Считаем необходимым внедрять средства виртуальной реальности как дополнение к классическим методам обучения, так как Моделирование виртуальной реальности может обеспечить лучшее понимание студентами материала в более разнообразной учебной среде и дополнить, но не заменить существующие и хорошо работающие методы обучения, такие как наставничество и обратная связь со стороны преподавателей.

Литература/References

1. «Компьютерное моделирование виртуальной реальности в доклинической стоматологии». Плимутский университет, Плимут, США. Плесас А. 2018г.

2. Fugill M. Defining the purpose of phantom head. Eur J Dent Educ. 2013; 17: e1–4.
3. Kapoor S., Arora P., Kapoor V., Jayachandran M., et al. Haptics — touchfeedback technology widening the horizon of medicine. J Clin Diagn Res. 2014; 8: 294–9.
4. Sevdalis N., Nestel D., Kardong-Edgren S., Gaba D.M. A joint leap into a future of high-quality simulation research-standardizing the reporting of simulation science. Simul Healthc. 2016; 11: 236–7.
5. «Виртуальный симулятор для отработки навыков в стоматологии» издательская группа «Гэотар-Медиа» 2020 г.



Симуляционный центр Школы Стоматологии КазНМУ им. С.Д. Асфендиярова. Доцент Шаяхметова М.К. со студентами
Simulation center of the School of Dentistry of KazNMU named after S.D. Asfendiyarov. Associate Professor M.K. Shayakhmetova with students

УДК: 612.349.7:612.396.13:613.648.4-599.323.4

ПРЕДИКТИВНОЕ ИЗУЧЕНИЕ ПРОНИКАЮЩЕЙ СПОСОБНОСТИ 5% РАСТВОРА ГЛЮКОЗЫ В ИНСУЛИНОЗАВИСИМЫЕ КЛЕТКИ ОРГАНОВ МЫШЕЙ, ПОД ВОЗДЕЙСТВИЕМ ИОНИЗИРУЮЩЕЙ РАДИАЦИИ.

Д.А. Костромина¹, Р.М. Гарайшин¹, А.А. Измайлов²

¹ ФГБОУ ВО БГМУ Минздрава России

² Республиканский клинический онкологический диспансер г.Уфа

Контакты: Костромина Дарья Александровна, e-mail: darriol@mail.ru.

Аннотация. В статье отражены результаты экспериментального исследования воздействия ионизирующей радиации на органы животных 30 интактных разнополых мышей BALB/c, по 15 особей каждого пола. Возраст животных составил от 2-х до 3-х месяцев. Масса тела от 18 до 22 грамм.

Ключевые слова: Ионизирующая радиация, гликолиз, гистологическое строение.

The article reflects the results of an experimental study of the effect of ionizing radiation on the organs of animals of 30 intact opposite-sex BALB / c mice, 15 individuals of each sex. The age of the animals ranged from 2 to 3 months. Body weight from 18 to 22 grams.

Key words: Ionizing radiation, glycolysis, histological structure.

Актуальность. Усвоение глюкозы из окружающей среды основной массой клеток, кроме клеток головного мозга и эритроцитов [1,2,4] происходит под воздействием инсулина и внутриклеточных белков переносчиков (ГЛЮТ 1, ГЛЮТ 2, ГЛЮТ 3, остальные работают в энтероцитах и клетках печени против градиента концентрации) [5]. Вышеперечисленные белки переносчики работают на уровне двух слоев липидной мембраны инсулинозависимых клеток.

Цель исследования. Изучить проникающую способность 5% раствора глюкозы в поврежденные инсулинозависимые ткани организма, под воздействием различных доз ионизирующей радиации.

Гипотеза: Одним из последствий радиоактивного облучения, является окислительная деградация липидных слоев оболочки клеток, под действием свободных радикалов (ПОЛ)[6]. Так как в крови присутствует определенный уровень глюкозы, можно предположить усиление повреждения клеток под воздействием избыточного количества глюкозы проникающей в клетки не только с помощью белков переносчиков, но и через поврежденные радиацией мембраны клеток.

Так как полное окисление 1 моля глюкозы, дает возможность синтезировать до 38 молей АТФ при аэробном гликолизе и 2 моля АТФ при анаэробном гликолизе, можно предположить, что переход поврежденных клеток на анаэробный гликолиз [3,5,7] вынужден, и является защитной реакцией клеток от гликозилирования избыточным количеством глюкозы внутриклеточных структур.

Материалы и методы. Исследование проведено на клинической базе БГМУ-кафедре онкологии с курсами онкологии и патологической анатомии с курсами ИДПО. С целью изучения результатов применения ионизирующей радиации в исследование было включено 30 intactных разнополых мышей BALB/c, по 15 особей каждого пола. Возраст животных составил от 2-х до 3-х месяцев. Масса тела от 18 до 22 грамм.

С целью оценки повреждающего действия ионизирующей радиации использовались инсулинозависимые органы: почки, селезенка, легкие, сердце. Забой животных проводился под воздействием паров эфира, через 10 минут после начала наркоза. Органы отмывались от крови в 0,9% растворе NaCl.

Животные были разделены на 3 группы. Первую группу составили органы 10 мышей получившую дозу ионизирующей радиации 1Гр. Вторую группу составили органы 10 мышей получившую дозу ионизирующей радиации 2 Гр. Третью группу составили органы 10 мышей получившую дозу ионизирующей радиации 3Гр соответственно. Для сравнения, в качестве контроля, использовались органы intactных мышей.

В качестве питательной среды для органов, для каждой группы использовался 5% - 5,0 мл. раствор глюкозы (Рис.1).

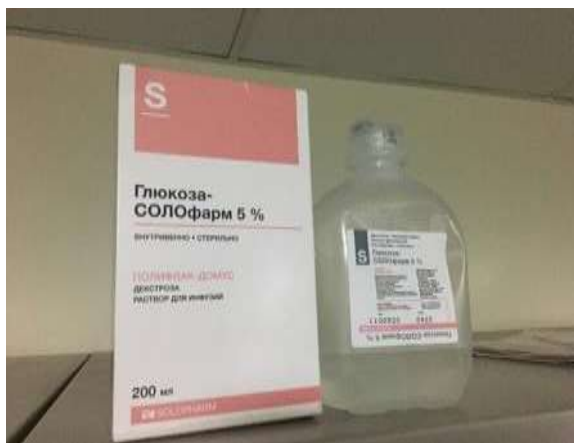


Рис. 1 Стерильный 5% раствор глюкозы.

Для гистологического исследования были взяты те-же органы животных поврежденные и неповрежденные ионизирующей радиацией. После соответствующей гистологической проводки и изготовления срезов толщиной 7 мкм, срезы окрашивались гематоксилин – эозином. Всего приготовлены 75 микропрепаратов.

Облучение органов проводилось на аппарате ионизирующей радиации (Рис 2.)



Рис.2 Рентгенотерапевтический аппарат Xstrahl 200

Для анализа уровня глюкозы в питательной среде использовался лабораторный анализатор (Рис.3).



Рис.3 Лабораторный анализатор – Olympus AU 480.

Статистическую обработку результатов осуществляли с помощью программы «MS Excel» с определением достоверности различий (p).

Результаты и обсуждение. В зависимости от дозы облучения групп органов нами была выявлена прямая зависимость снижения содержания остаточной глюкозы в питательной среде через 6 часов после облучения. И обратно пропорциональная зависимость содержания глюкозы через 24 часа после облучения (Таблица 1).

Таблица 1

Изменения показателей содержания глюкозы в растворе 5% глюкозы в зависимости от дозы облучения и времени после облучения

Время после облучения	Группы животных Balb/c	Уровень глюкозы в питательной среде (ммоль/л)															Корреляционная связь
		Доза облучения 1 Гр.					Доза облучения 2 Гр.					Доза облучения 3 Гр.					
6 часов	опытная	35	25	25	30	50	40	20	25	25	25	50	45	35	35	35	p<0,05
	контрольная	50	50,5	45	40	70	45	50	45	40	70	135	55	40	40	35	p<0,05
24 часа	опытная	55,5	60	50	44	40	45	65	55,5	50	55,5	50	40	55	55	p<0,05	
	контрольная	55,5	55	45,5	44	35,5	45,5	60,5	55,5	50,5	55,5	55	40	45	60	p>0,05	

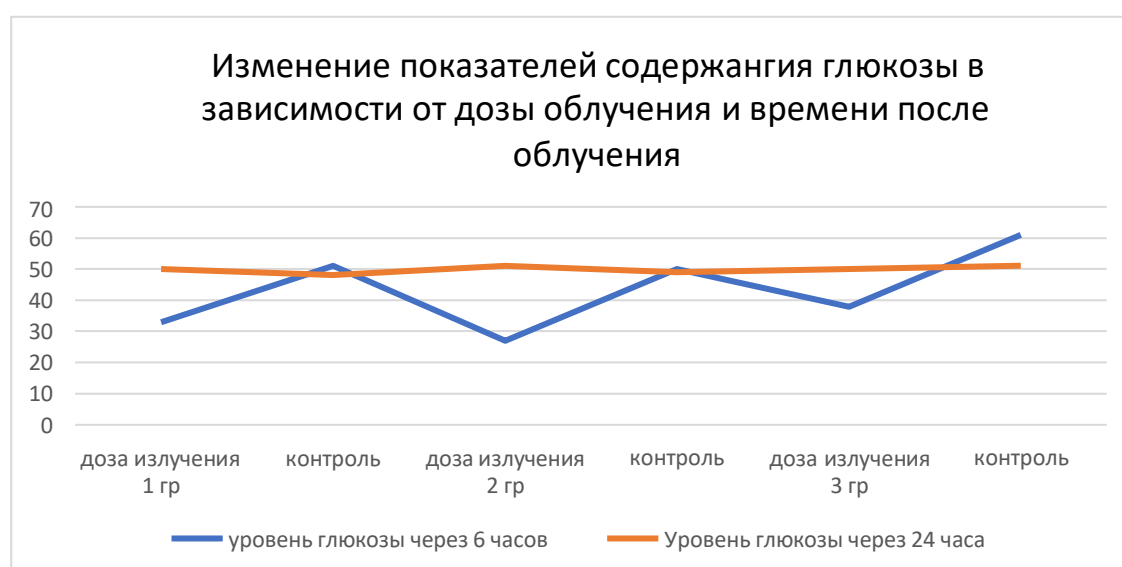


Рис. 4 Изменение уровня глюкозы в питательной среде через 6 и 24 часа в зависимости от дозы излучения.

Рассматривая гистологические препараты нами выявлено более интенсивное окрашивание гематоксилин-эозином во всех группах облученных органов по сравнению с контролем.

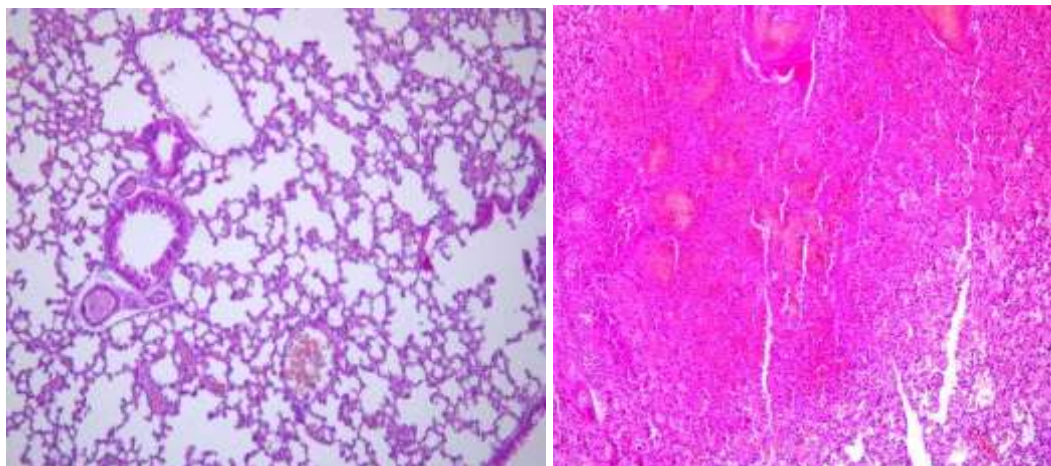


Рис. 5 Слева интактные легкие. Справа облучённые легкие дозой 1 Гр.

Окраска гематоксилин — эозином, x100

У животных, облученных дозой -1 Гр. гистоструктура легких имеет ряд изменений. Это касается нарушений кровообращения, проявляющихся в виде венозной гиперемии. В просвете альвеол отмечаются явления воспалительного характера (рис. 5). Вместе с тем, альвеолоциты легких не подвергаются деструктивным изменениям, структура как секреторных, так и респираторных также не изменена.

У животных, облученных дозой -1 Гр. гистоструктура почки имеет ряд изменений. Это касается нарушений кровообращения, проявляющихся в виде венозной гиперемии. В просвете отдельных канальцев или группы канальцев содержатся цилиндры белково-углеводного характера, в зоне расположения цилиндров просвет канальцев расширен (рис.6) Вместе с тем, эпителиальные клетки почечных канальцев не подвергаются деструктивным изменениям, структура базальной мембраны эпителиоцитов также не изменена.

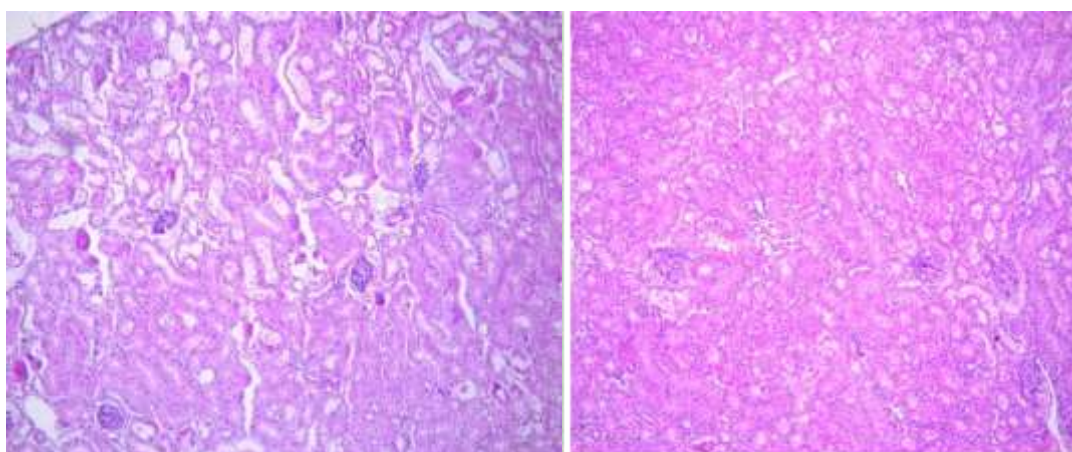


Рис.6 Слева интактная почка. Справа почка, облученная дозой 1 Гр. Выраженная венозная гиперемия и белково-углеводные компоненты (цилиндры) в почечных канальцах у животных, облученных дозой в 1 Гр. Окраска гематоксилин — эозином, x100

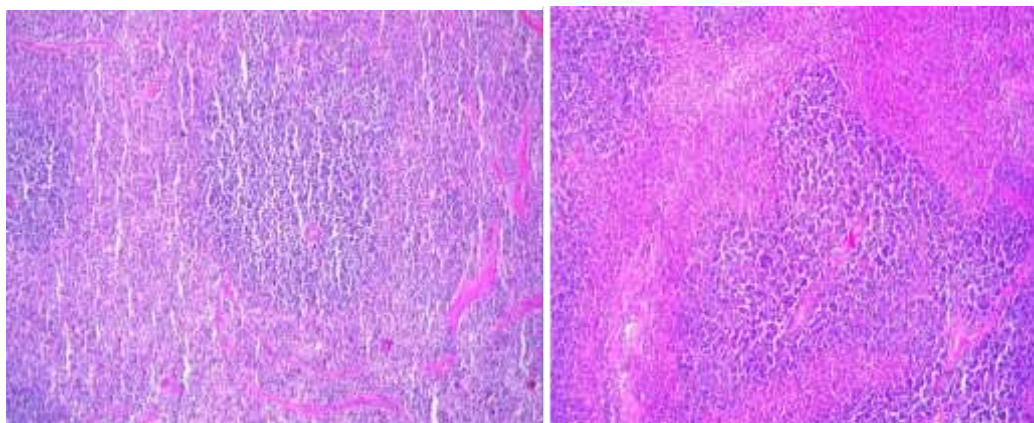


Рис.7 Слева интактная селезенка. Справа селезенка, облученная дозой 1 Гр. Окраска гематоксилин — эозином, x100

У животных, облученных дозой -1 Гр. в селезенке гистоструктура также неравномерная, то есть в белой пульпе слабая, в красной пульпе в целом реакция умеренная, наблюдается более интенсивное прокрашивание гематоксилин-эозином (рис. 7).

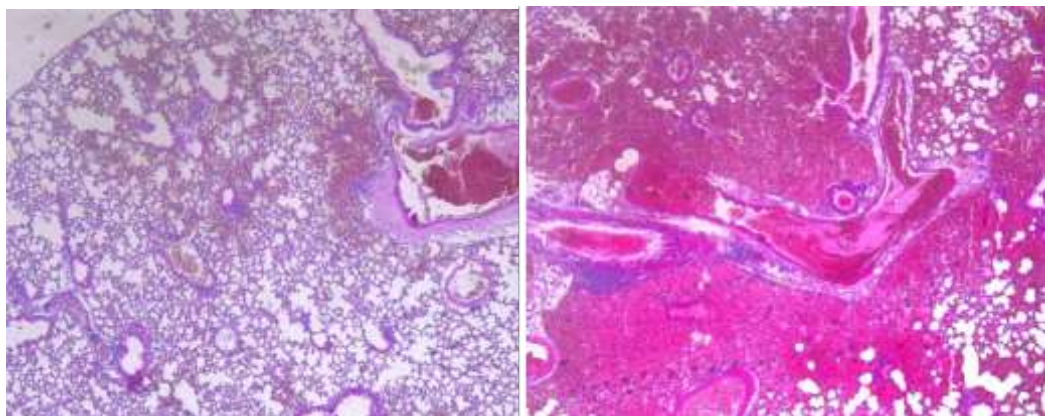


Рис.8 Слева интактные легкие. Справа облучённые легкие дозой 2 Гр. Окраска гематоксилин — эозином, x100

У животных, облученных дозой - 2 Гр. гистоструктура легких так же имеет ряд изменений, как и органов животных, облученных дозой в 1 Гр. Это касается нарушений кровообращения, проявляющихся в виде венозной гиперемии. В просвете альвеол отмечаются явления воспалительного характера (рис.8). Более насыщенное прокрашивание гематоксилин –эозином по сравнению с группой контроля. Альвеолоциты легких не подвергаются деструктивным изменениям, структура секреторных и респираторных альвеолоцитов также не изменена.

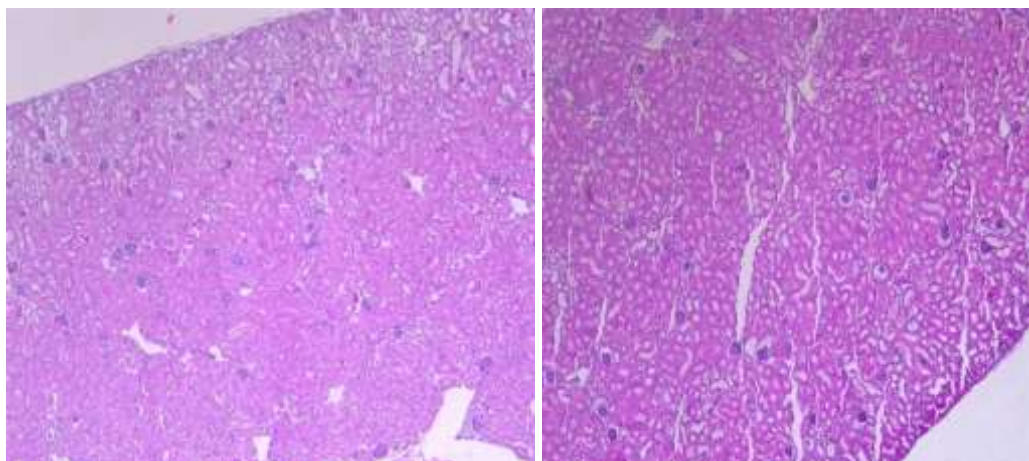


Рис 9. Слева интактная почка. Справа почка, облученная дозой 2 Гр.

Окраска гематоксилин — эозином, x100

У животных, облученных дозой -2 Гр. гистоструктура почки так же имеет ряд изменений, как и у животных, облученных дозой в 1 гр. Это касается нарушений кровообращения, проявляющихся в виде венозной гиперемии (рис.9). Вместе с тем, эпителиальные клетки почечных канальцев не подвергаются деструктивным изменениям, структура базальной мембраны эпителиоцитов не изменена.

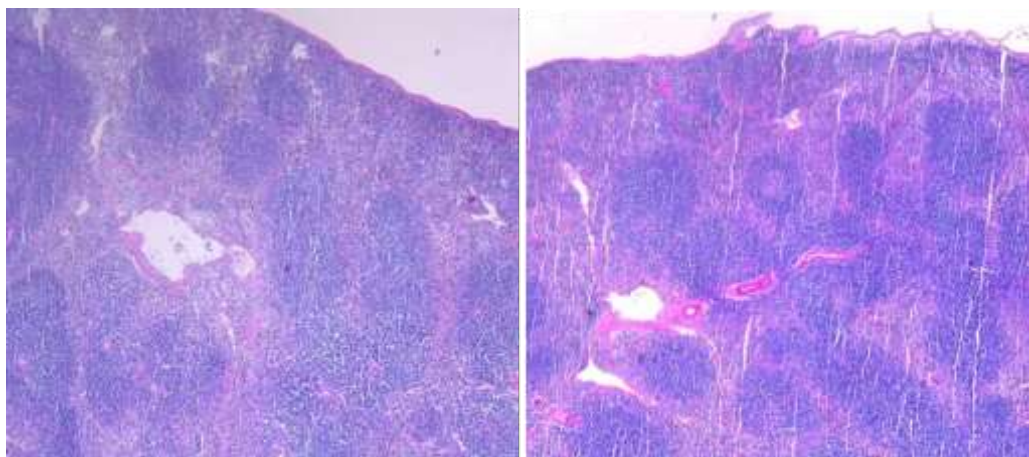


Рис 10. Слева интактная селезенка. Справа селезенка, облученная дозой 2 Гр. Окраска гематоксилин — эозином, x100

У животных, облученных дозой -2 Гр. в селезёнке гистоструктура также неравномерная, как и в группах, облученных дозой в 1 гр. соответственно, то есть в белой пульпе слабая, в красной пульпе в целом реакция умеренная, наблюдается более интенсивное прокрашивание гематоксилин-эозином (рис. 10).

У животных, облученных дозой 2 гр. так же наблюдается усиление интенсивности окрашивания кардиомиоцитов гематоксилин — эозином как в группе животных, облученных дозой в 1 гр. Выраженных деструктивных изменений в клетках сердечной мышцы не выявлено (рис.11).

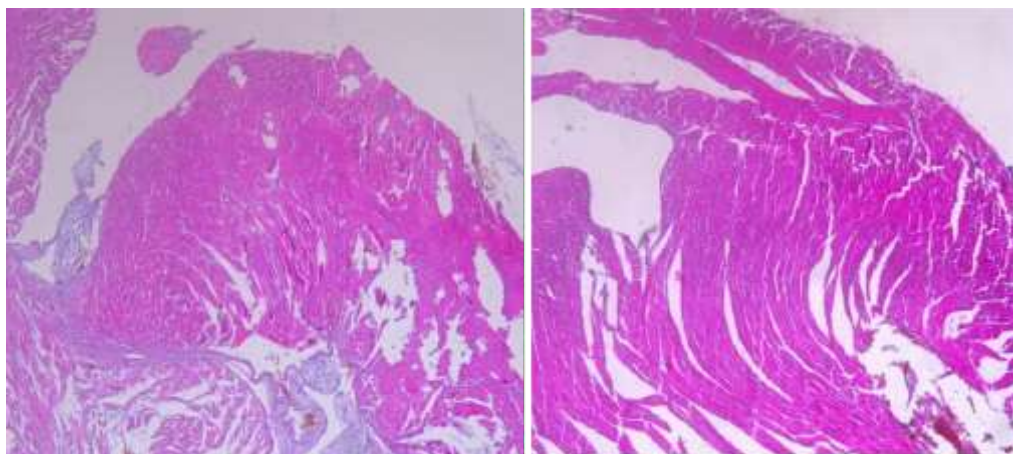


Рис. 11. Слева интактная ткань сердечной мышцы. Справа ткань сердечной мышцы, облученная дозой 2 Гр. Окраска гематоксилин — эозином, x200

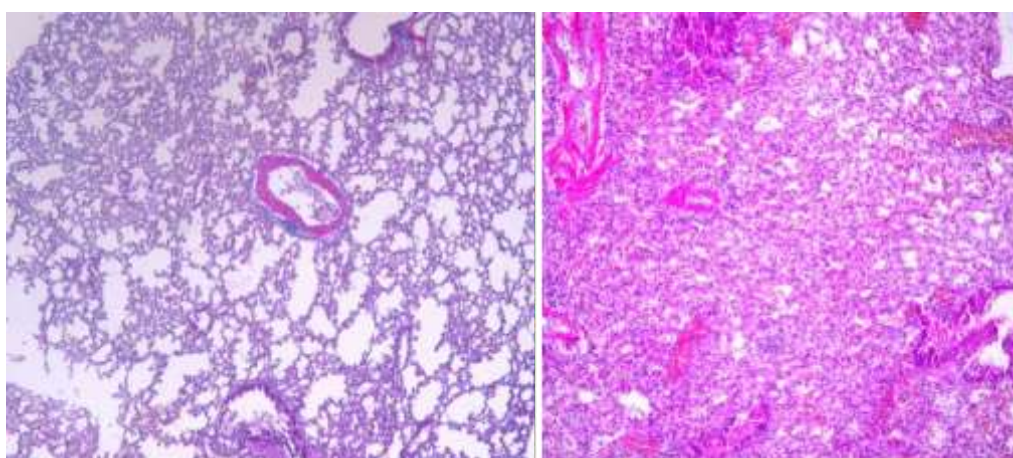


Рис. 12. Слева интактные легкие. Справа облучённые легкие дозой 3 Гр. Окраска гематоксилин — эозином, x100

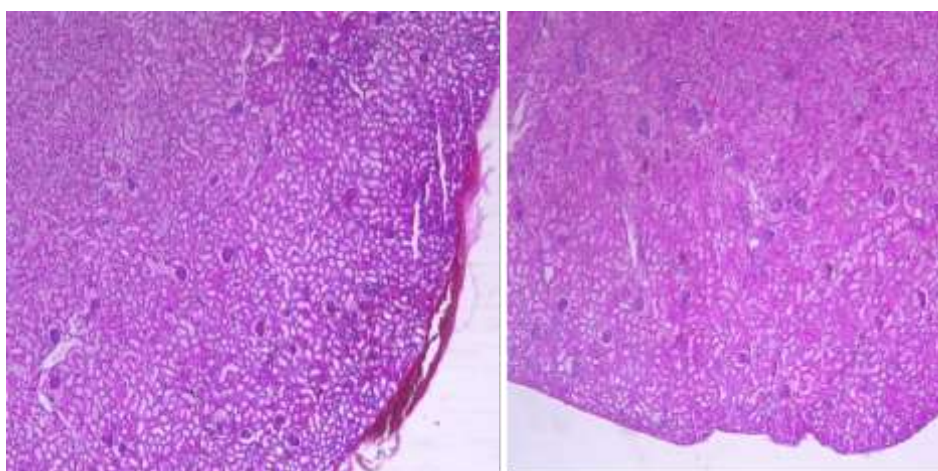


Рис. 13. Слева интактная почка. Справа почка, облученная дозой 3 Гр. Окраска гематоксилин — эозином, x100

У животных, облученных дозой - 3 Гр. гистоструктура легких так же имеет ряд изменений, как и органов животных, облученных дозой в 1 и 2 Гр. Соответственно. Это так же касается нарушений кровообращения, проявляющихся в виде венозной гиперемии, диапедезного кровоизлияния в окружающие ткани. В просвете альвеол отмечаются явления воспалительного характера (рис.12). Более насыщенное прокрашивание

гематоксилин –эозином по сравнению с группой контроля. Альвеолоциты легких не подвергаются деструктивным изменениям, структура секреторных и респираторных альвеолоцитов также не изменена.

У животных, облученных дозой -3 Гр. гистоструктура почки так же имеет ряд изменений, как и у животных, облученных дозой в 1 и 2 гр. Соответственно. Это касается нарушений кровообращения, проявляющихся в виде венозной гиперемии (рис.13). Вместе с тем, эпителиальные клетки почечных канальцев не подвергаются деструктивным изменениям, структура базальной мембраны эпителиоцитов не изменена.

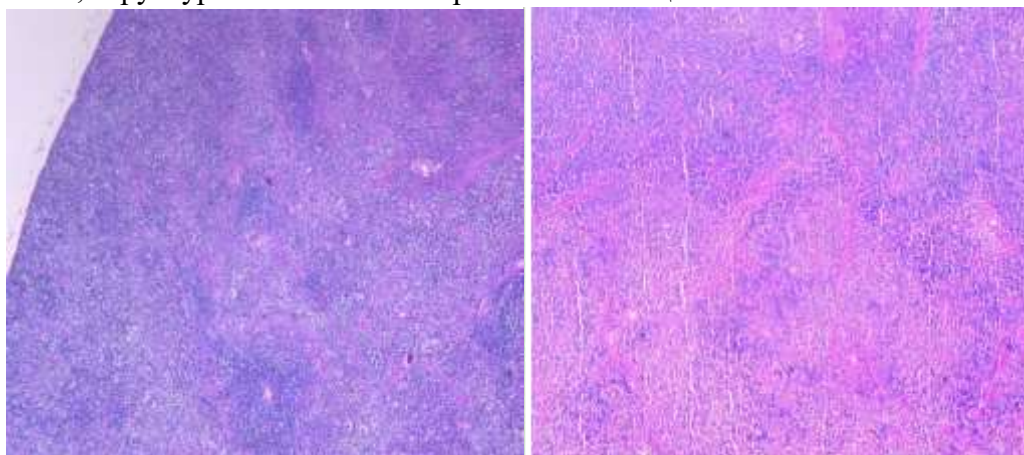


Рис. 14. Интактная селезенка. Справа селезенка, облученная дозой 3 Гр. Окраска гематоксилин — эозином, x100

У животных, облученных дозой -3 Гр. в селезёнке гистоструктура также неравномерная, как и в группах, облученных дозой в 1 и 2 гр. соответственно, то есть в белой пульпе слабая, в красной пульпе в целом реакция умеренная, наблюдается более интенсивное прокрашивание гематоксилин-эозином (рис.14).

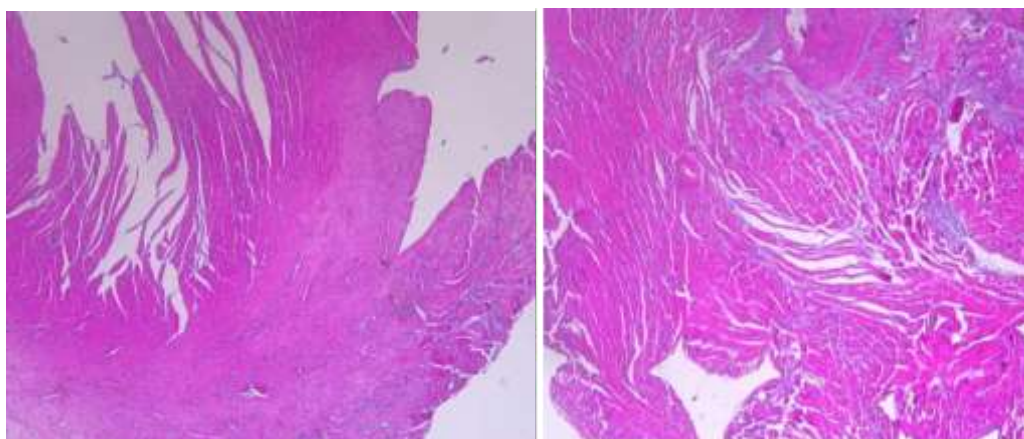


Рис. 15. Слева интактная ткань сердечной мышцы. Справа ткань сердечной мышцы, облученная дозой 3 Гр. Окраска гематоксилин — эозином, x10

У животных, облученных дозой 3 гр. так же наблюдается усиление интенсивности окрашивания кардиомиоцитов гематоксилин — эозином как в группе животных, облученных дозой в 1 и 2 гр. соответственно. Отмечается разрыхление мышечных волокон. Выявленных деструктивных изменений в самих клетках сердечной мышцы не выявлено (рис.15).

Результаты и обсуждение. В зависимости от дозы облучения групп органов нами была выявлена прямая зависимость снижения содержания остаточной глюкозы в питательной среде через 6 часов после облучения. И обратно пропорциональная зависимость содержания глюкозы через 24 часа после облучения

1. Наиболее сильная проникающая способность 5% глюкозы наблюдается при облучении дозой радиации-2 Гр.
2. Под воздействием ионизирующей радиации, клетки мишени более интенсивно окрашивались гематоксилин- эозином, чем интактные ткани, вне зависимости от дозы облучения.

Заключение. Таким образом, проведенное In vitro исследование отражает, как изменение уровня содержания остаточной глюкозы в питательной среде, без активного участия белков переносчиков глюкозы и инсулина, так и внутриклеточные изменения под воздействием на клетки органов животных повреждающих факторов ионизирующей радиации. Данные процессы в тканях можно соотнести и с процессами, происходящими в макро организме, где всегда есть определенный уровень глюкозы так и любые другие повреждающие факторы, встречающихся в повседневной жизни, такие как биологические (вирусы, бактерии), химические, термические и т.д. Данный механизм повреждающего воздействия избыточным количеством глюкозы может быть пусковым в канцерогенезе.

Литература

1. Долгова В.В. Клиническая лабораторная диагностика: учебник / Под ред. В.В. Долгова, ФГБОУ ДПО «Российская медицинская академия непрерывного профессионального образования». – М.: ФГБОУ ДПО РМАНПО, 2016 – 668 с. ISBN 978-5-7249-2608-9
2. Кофтун Л.А. Лабораторная верификация клеточного повреждения головного мозга с помощью определения белков крови при легких черепно-мозговых травмах. Диссертация на соискание ученой степени кандидата медицинских наук. С Пб – 2021. – 142 с.
3. Терентьев А.А. Биохимия мышечной ткани: учебное пособие / А.А. Терентьев. М.: ФГБОУ ВО РНИМУ им. Н.И. Пирогова Минздрава России, 2019. —76 с.
4. Емельянов В.В. Биохимия : [учеб. пособие] / В. В. Емельянов, Н. Е. Максимова, Н. Н. Мочульская ; М-во образования и науки Рос. Федерации, Урал. федер. ун-т. – Екатеринбург : Изд-во Урал. ун-та, 2016 – 132 с.
5. David L. Nelson, Michael M. Cox. Lehninger Principles of biochemistry. — Fifth edition. — New York: W. H. Freeman and company, 2008. — 1158 p.
6. Halperin E.C., Wazer D.E., Perez C.A., Brady L.W. Principles and Practice of Radiation Oncology // Wolters Kluwer/Lippincott Williams & Wilkins.- 2013.- P.7-11.
7. Henry R.J., Chiamori N., Berkman S. Revised spectrophotometric methods for the determination of glutamic-oxalacetic transaminase, glutamic-pyruvic transaminase, and lactic acid dehydrogenase // Amer. J. Clin. Pathol. 1960. V. 34. P. 381–387.

УДК:575:191:616:056.7:616.853-071

КЛИНИКО-ГЕНЕТИЧЕСКИЕ И ДИФФЕРЕНЦИАЛЬНО ДИАГНОСТИЧЕСКИЕ КРИТЕРИИ СИНДРОМА МАРТИНА-БЕЛЛА

Туйчибаева Нодира Мираталиевна^{1,a}, Алимходжаева Фарогат Рустамовна^{2,b},
Губайдулина Камила Равильевна^{3,c}, Ганиев Бобур Бахтиёр угли^{4,d}, Расулова
Ирода Тубли кизи^{5,e}

¹ к.м.н., Ташкентская медицинская академия

² профессор, Ташкентская медицинская академия

^{3,4,5} магистр, Ташкентская медицинская академия

Ташкент, Узбекистан

^a nodira-1973@mail.ru, ^b xxxxxxxx, ^c kamgubaydulina@gmail.com, ^d
bobut.ganiev93@gmail.com,

^e irodarasulova947@gmail.com

АННОТАЦИЯ

Синдром Мартина-Белла представляет собой одну из наиболее распространенных наследуемых форм интеллектуальной недостаточности. Кроме того, является распространенной причиной аутизма. Также может привести к синдрому ассоциированного с хрупкой X-хромосомой тремора/атаксии у людей старшего возраста (синдром FXTAS) и первичной недостаточностью яичников. Еще одна важная характерная особенность синдрома Мартина-Белла это возникновение эпилептических приступов у 10-20% пациентов с полной мутацией. Сверх этого, у 23% пациентов, у которых на момент обследования, не было приступов эпилепсии в анамнезе, выявляются патологические паттерны на ЭЭГ [18]

Заболеваемость составляет примерно 1 на 2000-5000 человек и, встречается среди мужчин на 30% чаще, чем у женщин [19]

Цель: изучить на основании зарубежных и отечественных литературных источников клинико-генетические и диагностические критерии синдрома Мартина-Белла. Оценить встречаемость данного синдрома в республике Узбекистан.

Ключевые слова: синдром хрупкой хромосомы, ген FMR1, эпилепсия, тремор/атаксия, задержка психического развития.

CLINICAL-GENETIC AND DIFFERENTIAL DIAGNOSTIC CRITERIA OF MARTIN-BELL SYNDROME

Tuychibaeva Nodira Miratalievna ^{1,a}, Alimkhodzhaeva Farogat Rustamovna ^{2,b},

Gubaydulina Kamila Ravilyevna ^{3,c}, Ganiev Bobur Bakhtiyor ugli ^{4,d},

Rasulova Iroda Tubli qizi ^{5,e}

¹ PhD, Tashkent medical academy

² professor, Tashkent medical academy

^{3,4,5} master, Tashkent medical academy

Tashkent, Uzbekistan

^a nodira-1973@mail.ru, ^b xxxxxxx, ^c kamgubaydulina@gmail.com, ^d
bobut.ganiev93@gmail.com,
^e irodarasulova947@gmail.com

ABSTRACT

Martin-Bell syndrome is one of the most common inherited forms of intellectual disability. It is also a common cause of autism. It can lead to fragile X-associated tremor / ataxia syndrome in older people (FXTAS syndrome) as well and primary ovarian failure. Another important characteristic feature of Martin-Bell syndrome is the occurrence of epileptic seizures in 10-20% of patients with a complete mutation. In addition, 23% of patients have pathological patterns on the EEG, who at the time of examination did not have an epileptic history [18]

The incidence is approximately 1 in 2000-5000 people and occurs among men 30% more often than among women [19]

Purpose: on the basis of foreign and local literary sources, to study the clinical, genetic and diagnostic criteria for Martin-Bell syndrome. To assess the occurrence of this syndrome in the Republic of Uzbekistan.

Keywords: fragile X syndrome, FMR1 gene, epilepsy, tremor / ataxia, mental retardation.

Синдром Мартина-Белла (синонимы Синдром ломкой X-хромосомы, Frigile X syndrome в англоязычной литературе) – X-сцепленное заболевание с задержкой умственного развития, вызванное мутациями в гене FMR1 в Xq27.3. [1]

Синдром ломкой X-хромосомы встречается с частотой 16-25 на 100 000 в общей популяции среди мужчин и в два раза реже среди женщин. [2] Популяционные исследования предполагают большее распространение полной мутации, однако популяционно-статистические данные в различных популяциях представлены скудно. Совсем нет популяционных данных о полной мутации в общей популяции среди женщин. Хотя есть достаточные данные для премутационных форм и форм-носителей среди женщин Кавказа, которые варьируют в пределах от 1/246 до 1/468 в общей популяции. Для мужчин Кавказа превалирует премутация в диапазоне 1/1000. [7] По результатам немногих доступных исследований можно предположить различное превалирование пре- и мутационных форм среди различных популяционных групп. Например, многие данные демонстрируют большое количество случаев в Израиле среди Евреев Тунисского происхождения, [9] приблизительно в 10 раз больше, в сравнении с популяцией Кавказа. Схожая картина наблюдается в Стране Басков (Северная часть Испании), где сообщается о малом количестве пациентов с синдромом Ломкой X-хромосомы среди мужчин со сниженным интеллектом чисто Северо-Испанского происхождения и кроме того, они имеют меньшее количество CGG – повторов [10,11] Исследователи из Новой Шотландии сообщают об отсутствии синдрома фрагильной хромосомы среди пациентов с умственной недостаточностью Шотландской популяции. [12,21] Популяционные исследования Афро-Карибской популяции во французской Вестиндии и Афро-Американцев в Атланте, Грузии и США показали схожие результаты, приблизительно 1/2500 в общей популяции. [13,14]

Еще меньше данных получено о полных мутациях среди женщин в общей популяции. Среди населения Кавказа полная мутация у мужчин встречается 1/4000 в общей популяции и по причине передачи последующему поколению полной мутации женщинами, предполагается нахождение приблизительно 1/8000 до 1/9000 женщин с синдромом ломкой X-хромосомы в общей популяции. [7] Одно исследование было

проведено в Израиле, где среди 8462 женщин, без умственной отсталости в семейном анамнезе, была выявлена одна с полной мутацией гена FMR1. [15] Хотя данное исследование нельзя назвать статистически достоверным, оно показывает статистические данные близкие к предполагаемым общепопуляционным.

Состояние пациента зависит от экспансии триплетных повторов (CGG), которые инактивируют ген FMR1 (первый ген по умственной недостаточности, связанной с синдромом ломкой X-хромосомы), в результате чего теряется экспрессия продукта гена FMRP1 (Рисунок 1), известного как ассоциированный с синдромом ломкой X-хромосомы белок умственной недостаточности (FMRP). FMRP является РНК-связывающим протеином, который локализуется в основном в рибосомах дендритов. Последние исследования показывают, что синтез FMRP в дендритах увеличивается с синаптической активацией и морфологически незрелые синапсы можно найти в ткани головного мозга пациентов с Синдромом ломкой X-хромосомы, а также в головном мозге мышей, у которых ломкий участок X-хромосомы нокаутирован, что доказывает предположение о том, что белок FMRP играет роль в модулировании синтеза синаптического протеина в ответ на активацию. Таким образом, FMRP скорее всего играет ключевую роль в процессе синаптического ремоделирования, который предположительно требуется для нормального процесса обучения и памяти. [3]

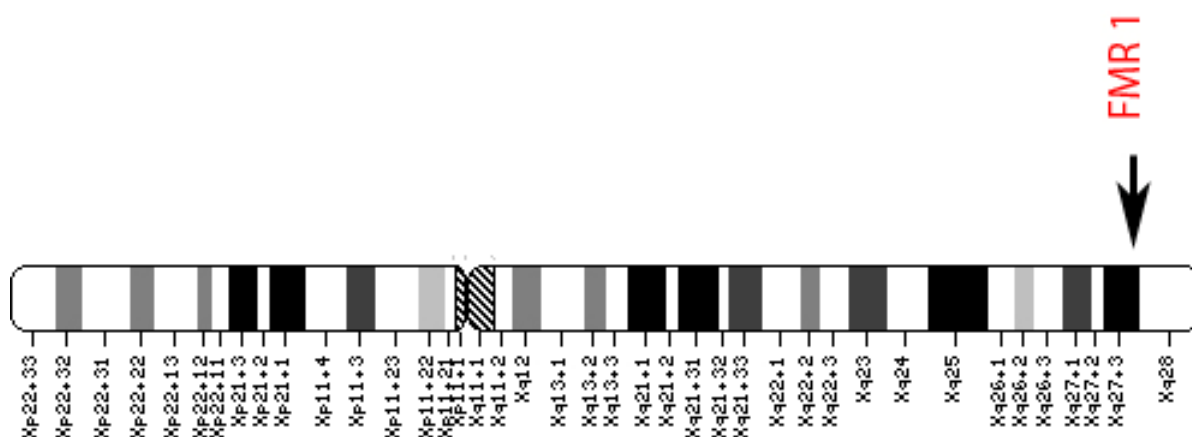


Рисунок 1. Положение гена «FMR1» на X-хромосоме

Относительно длины CGG повторов, ген FMR1 делится на 4 типа: индивидуумы с длиной повторов 6-44 считаются здоровыми, в среднем имеют длину 29-30 копий, CGG копии в количестве 45-54 называют «серой зоной» или промежуточными аллелями; премутационные аллели имеют 55-200 CGG повторов; и если количество повторов CGG больше 200, это считается полной мутацией. [4] (Таблица 1,2)

Признак	Балл
Мягкая, «вельветовая» кожа на ладонях рук, избыточная кожа на тыльной стороне ладони (можно собрать в «складку»)	2
Плоскостопие	2
Большие оттопыренные ушные раковины	2
Подошвенная складка	1
Большие яички у мальчиков после наступления пубертата	1
Случаи интеллектуальной недостаточности в семье	1
Аутистическое поведение	1
Итого	4 6

Таблица 1. Симптомы при синдроме ломкой X-хромосоме с полной мутацией, обладающие наибольшим диагностическим весом. [20]

Симптом	Детский возраст	Взрослый возраст	Женский пол	Мужской пол
Особенности когнитивной сферы: задержка развития, трудности школьного обучения, специфические трудности при обучении математике	+		+	+
Задержка речевого развития и/или своеобразие речи	+		+	++
Расстройства аутистического спектра (нарушения глазного контакта, стереотипное поведение, двигательные аутистимуляции, избегание тактильного контакта и т.д.)	+		+	++
Синдром дефицита внимания, гиперактивность в детском возрасте	+		+	++
Неврологические симптомы в старшем возрасте. Судороги, прогрессирующий тремор (у людей старшего возраста), атаксия, нарушения ходьбы, нарушения равновесия, нарушения кратковременной памяти, потеря чувствительности в конечностях		+	+	++
Психиатрические проблемы: депрессия, шизофрения, биполярное расстройство, обсессивно-компульсивное расстройство, шизоаффективное расстройство, шизоидный тип личности и т.д.		+	++	+
Поведенческие проблемы: импульсивность, вспышки гнева и агрессия, обращения к специалистам и/или прием медикаментов по поводу поведенческих трудностей	+	+		+
Застенчивость, социальная тревога, чрезмерное беспокойство, обращения к специалистам и/или прием медикаментов по поводу эмоциональных проблем	+	+	+	
Ранняя менопауза, проблемы с зачатием		+	+	

Примечание. Знаком «+» отмечены группы (возрастные и гендерные), в которых симптом может наблюдаться. Знак «+++» означает, что для данной группы симптом более характерен.

Таблица 2. Симптомы синдрома ломкой X-хромосомы, связанные с премутацией FMR1 [20]

Синдром хрупкой хромосомы ассоциирован с задержкой психического развития, эпилепсией, [6] проблемами внимания, гиперактивностью, аутизмом и проблемами с поведением. Премутация повышает риск развития первичной недостаточности яичников (FXPOI), Тремор/атаксия, ассоциированные с синдромом ломкой X-хромосомы (FXTAS) и другими физическими и эмоциональными последствиями. [5]

Физикально, взрослые мужчины имеют длинное узкое лицо, выступающие уши, выдающаяся нижняя челюсть и макроорхизм (Рисунок 2,3,4). Другие общие черты физикального осмотра включают в себя высокое небо, гиперподвижные суставы пальцев, удвоенные суставы больших пальцев, единственная пальмарная складка, мозоли на руках, бархатистая кожа, плоскостопие и пролапс митрального клапана [8]

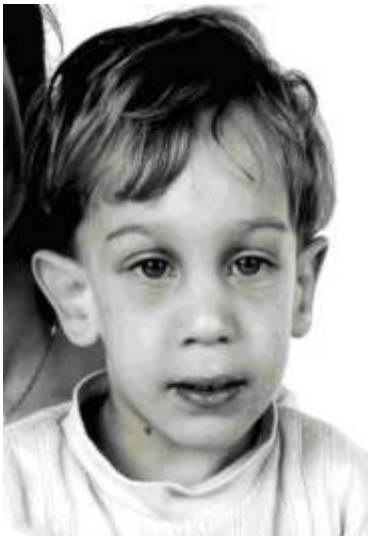

Рисунок 2. Фенотипические проявления:
длинное узкое лицо



Рисунок 3. Фенотипические проявления:
выступающие уши



Рисунок 4. Фенотипические проявления:
Выдающаяся нижняя челюсть

Диагностика Синдрома Мартина-Белла наряду с клинико-морфологическим, дерматоглифическим, генеалогическим методами, включает в себя цитогенетический, молекулярно-цитогенетический (FISH-картирование) (Рисунок 5) и молекулярные методы диагностики. К молекулярным методам относятся ПЦР с фланкирующими праймерами и Сайзерн блот. ПЦР метод показывает премутацию, формы “серой зоны” и аллели с нормальным количеством CGG копий, не дает информацию о статусе метилирования. В противовес этому, Сайзерн блот гибридизация позволяет увидеть полную мутацию, а также статус метилирования. [16,17]

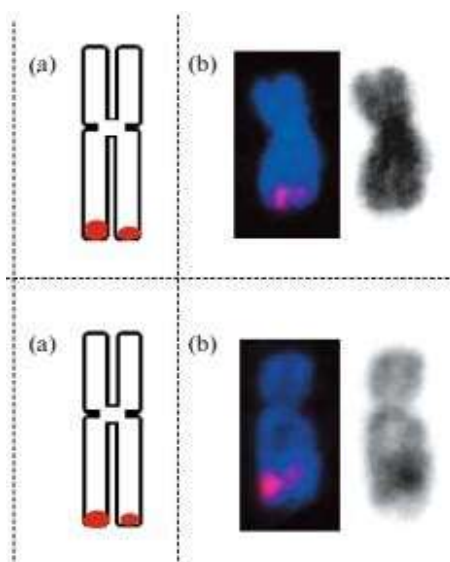


Рисунок 5. Пример FISH картирования при синдроме Мартина-Белла.

В популяции Узбекистана нет популяционно-статистических данных, в связи с несовершенством диагностики. Рекомендовано проводить клинико-генетическое исследование синдрома ломкой X-хромосомы у пациентов различных синдромальных групп: пациенты с эпилепсией, пациенты с умственной отсталостью, группа пациентов с аутизмом, группа пациентов женщин с бесплодием или ранней менопаузой, а также группа пациентов с тремор/атаксией с отягощенным наследственным анамнезом.

Исследование популяции Узбекистана является важным и актуальным для понимания частоты синдрома Мартина-Белла, у пациентов вышеуказанных групп пациентов. Проведение клинико-морфологической дерматоглифической и генеалогической, цитогенетической и молекулярно-цитогенетической диагностики поможет некоторым семьям поставить точный диагноз заболевания, выявить прогноз, тем самым создать реестор и расширить службу медико-генетического консультирования. На основании модифицированных методов исследования, в будущем, в практику здравоохранения может быть внедрен новый протокол диагностики синдрома Мартина-Белла.

Список использованной литературы

- [1], [2] Роберт Л. Ньюсбаум, Родерик Р. Мак-Иннес, Хантингтон Ф. Виллард Медицинская генетика / издательская группа «Геотар-Медиа» 2010, Москва р/ 511-512
- [3] Elizabeth Berry-Kravis Epilepsy in fragile X syndrome/ Development Medicine & Child Neurology 2002, 44: 724-728
- [4] Manman Niu,1 Ying Han, Angel Belle C. Dy, Junbao Du,1 Hongfang Jin,1 Jiong Qin,4 Jing Zhang,1 Qinrui Li,1 and Randi J. Hagerman Fragile X Syndrome: Prevalence, Treatment, and Prevention in China /Front Neurol. 2017; 8: 254
- [5] Donald B. Bailey, Melissa Raspa, Ellen Bishop and David Holiday No Change in the Age of Diagnosis for Fragile X Syndrome: Findings From a National Parent Survey / Pediatrics August 2009, 124 (2) 527-533;
- [6] Paul J Hagerman, MD, PhD1 and Carl E Stafstrom, MD, PhD2 Origins of Epilepsy in Fragile X Syndrome / Epilepsy Curr. 2009 Jul; 9(4): 108–112.

- [7] Dana C Crawford, Juan M Acuña & Stephanie L Sherman FMR1 and the fragile X syndrome: Human genome epidemiology review /Genetics in Medicine volume 3, pages359–371(2001)
- [8] Hagerman RJ . Physical and behavioral phenotype. In: Hagerman RJ, Cronister A, Fragile X syndrome: diagnosis, treatment, and research. Baltimore: Johns Hopkins University Press, 1996: 3–88.
- [9] Falik-Zaccai TC, Shachak E, Yalon M, Lis Z, Borochowitz Z, Macpherson JN, Nelson DL, Eichler EE . Predisposition to the fragile X syndrome in Jews of Tunisian descent is due to the absence of AGG interruptions on a rare Mediterranean haplotype. Am J Hum Genet 1997; 60: 103–112.
- [10] Arrieta I, Criado B, Martinez B, Telez M, Nunez T, Penagarikano O, Ortega B, Lostao CM. A survey of fragile X syndrome in a sample from Spanish Basque country. Ann Genet 1999;42:197–201.
- [11] Arrieta I, Gil A, Nunez T, Elez M, Artinez B, Criado B, Stao C. Stability of the FMR1 CGG repeat in a Basque sample. Hum Biol 1999;71:55–68.
- [12] Beresford RG, Tatlidil C, Riddell DC, Welch JP, Ludman MD, Neumann PE, Greer WL. Absence of fragile X syndrome in Nova Scotia. J Med Genet 2000;37:77–79
- [13] Crawford DC, Meadows KL, Newman JL, Taft LF, Scott E, Leslie M, Shubek L, Holmgreen P, Yeargin-Allsopp M, Boyle C, Sherman SL. Prevalence of the fragile X syndrome in African Americans (submitted).
- [14] Elbaz A, Suedois J, Duquesnoy M, Beldjord C, Berchel C, Merault G . Prevalence of fragile X syndrome and FRAXE among children with intellectual disability in a Caribbean island, Guadeloupe, French West Indies. J Intellect Disabil Res 1998; 42: 81–89
- [15] Pessa R, Berkenstadt M, Cuckle H, Gak E, Peleg L, Frydman M, Barkai G . Screening for fragile X syndrome in women of reproductive age. Prenat Diagn 2000; 20: 611–614.
- [16] Stephanie Sherman, PhD, Beth A. Pletcher, MD, and Deborah A. Driscoll, MD Fragile X syndrome: Diagnostic and carrier testing / . Genet Med. 2005 Oct; 7(8): 584–587
- [17] <https://fragilex.org/understanding-fragile-x/fragile-x-101/testing-diagnosis/>
- [18] Elizabeth Berry-Kravis Epilepsy in fragile X syndrome/ Development Medicine & Child Neurology 2002, 44: 724-728
- [19] Sebastien Jacquemont The challenges of clinical trials in fragile x syndrome / Psychopharmacology 2014, 231: 1237-1250
- [20] Переверзева Д.С., Тюшкевич С.А., Горбачевская Н.Л. Гетерогенность клинической картины при синдромах, ассоциированных с динамическими мутациями гена FMR1/ Журнал неврологии и психиатрии 2019 т.119 № 7, с. 70-78
- [21] Ходжиева Д.Т., Хайдарова Д.К., Хайдаров Н.К. Особенности применение neurofeedback у постинсультных больных для коррекции когнитивных нарушений Медицинский журнал Узбекистана. №5 (80) 2019, С 15-22.

УДК 612.08-13.616.008-14

**ЎТКИР МИОКАРД ИНФАРКТИ БИЛАН ОҒРИГАН БЕМОРЛАРДА
ЎТКИР ИШЕМИК ИНСУЛЬТ РИВОЖЛАНИШИНИ ОЛДИНДАН
АНИҚЛАШ**

Ходжиева¹ Д.Т., Шодманова² С.К.

¹Бухоро давлат тиббиёт институти Неврология кафедраси мудир, тиббиёт фанлари доктори, профессор.

²Бухоро давлат тиббиёт институти Неврология кафедраси ассистенти.

Резюме. Инсулт ва инфаркт хуружининг турли босқичларида беморларни комплекс реабилитация қилиш масалалари етарлича ўрганилмаган, ўткир миокард инфаркти билан оғриган беморларда ўткир ишемик инсулт ривожланишини олдиндан аниқлаш энг муҳим тадқиқот ишидан биридир, мавжуд бўлган ташхислаш дастурлари асосида невролог ва кардиолог шифокорлар учун миокард инфаркти ва ишемик инсулт комбинацияси хавфи бор беморларда дифференциал ёндошув алгоритми ушбу илмий мақолада асослантирилади.

Калит сўзлари: Инсулт, инфаркт хуружи, артерияларининг атеросклерози, Холестерин, алгоритм.

РАННЕЕ ВЫЯВЛЕНИЕ РАЗВИТИЯ ОСТРОГО ИШЕМИЧЕСКОГО ИНСУЛЬТА У ПАЦИЕНТОВ С ОСТРЫМ ИНФАРКТОМ МИОКАРДА

Ходжиева¹ Д.Т., Шодманова² С.К.

¹Бухарский государственный медицинский институт, заведующий кафедрой неврологии, доктор медицинских наук, профессор.

²Ассистент кафедры неврологии Бухарского государственного медицинского института.

Резюме. Вопросы комплексной реабилитации пациентов на разных стадиях инсульта и инфаркта изучены недостаточно, прогнозирование развития острого ишемического инсульта у пациентов с острым инфарктом миокарда является одним из важнейших научных исследований, существует риск инфаркта миокарда и ишемического инсульта на основе данной научной статьи основан алгоритм дифференциального подхода к пациентам.

Ключевые слова: инсульт, инфаркт, атеросклероз артерий, холестерин, алгоритм.

PREVENTION OF DEVELOPMENT OF ACUTE ISCHEMIC STROKE IN PATIENTS WITH ACUTE MYOCARDIAL INFARCTION

Khodjiyeva¹ D.T., Shodmanova² S.K.

¹Bukhara State Medical Institute, Head of the Department of Neurology, Doctor of Medical Sciences, Professor.

²Assistant of the Department of Neurology, Bukhara State Medical Institute.

Resume. The issues of complex rehabilitation of patients at different stages of stroke and heart attack have not been sufficiently studied, predicting the development of acute ischemic stroke in patients with acute myocardial infarction is one of the most important research studies, there is a risk of myocardial infarction and ischemic stroke the differential approach algorithm in patients is based on this scientific article.

Keywords: Stroke, heart attack, atherosclerosis of the arteries, Cholesterol, algorithm.

Жаҳон олимларининг таъкидлашича, ишемик инсултдан кейин беморларнинг 2% дан 6% и биринчи 3 ойда юрак томонидан келиб чиқадиган сабаблар туфайли вафот этади (2). Сўнги ўн йилликда тадқиқотчиларнинг диққатини икки соҳанинг бирлашувидаги муаммоларни ўрганиш жалб қилди, бунга мисол юрак ва мия ҳолатининг соғлиқ ва касалликдаги муносабатларини ўрганадиган кардионеврология соҳасидир, хусусан, буни ишемик инсулт (ИИ) ва миокард инфаркти (МИ) каби ижтимоий аҳамиятга эга касалликлар мисолида кўриш мумкин. Кўпгина аниқланган маълумотларга кўра, маълум бир локализацияга эга ишемик инсулт юрак асоратлари ривожланишига олиб келиши мумкин (1).

Олимларнинг маълумотларига кўра, дунёда ҳар йили 6 миллион одам инсултга учрайди. Инсулт муаммоси унинг учраш частотаси, ногиронлик ва ўлим кўрсаткичларининг юқори фоизи туфайли жуда кескин. Ишемик инсултнинг (ИИ) патогенетик гетерогенлик концепциясига кўра, юрак патологияси тадқиқот маълумотларига кўра, ўткир цереброваскуляр касалликларнинг ривожланиш сабаблари орасида етакчи ўринлардан бирини эгаллайди (6). Кўпгина тадқиқотларда юрак ва қон томирларни ўрганишнинг замонавий усулларида фойдаланган ҳолда, беморларнинг 70% дан кўпроғида юрак уришининг турли хил ўзгаришлари аниқланган, улар нафақат инсултнинг сабаби бўлиб хизмат қилади, балки унинг кечишига ҳам таъсир қилади. Миокард инфаркти ва инсулт комбинацияси ҳолатлари айниқса прогностик жиҳатдан хавфли бўлиб ҳисобланади (9).

Мамлакатимиздаги олимларнинг фикрига кўра, МИ фониди инсултнинг учраши 1,3% дан 12,8% гача, кўпинча касалликнинг ўткир даврида, биринчи 2 ҳафтада кузатилади. Инсултдан кейинги ногиронлик Ўзбекистонда 83,8%ни ташкил қилади. Ўзбекистонда ҳар йили 60 мингдан ортиқ инсулт ҳолатлари қайд этилади, касалхоналарда ўлим кўрсаткичи 17,3%ни ташкил қилади (4). 2017 йилда ўлим сабабларининг умумий тузилишида биринчи ўринни қон айланиш тизими касалликлари эгаллади, уларнинг асосий сабаблари юрак ишемик касаллиги, артериал гипертензия ва уларнинг асоратлари (миокард инфаркти, мия инсулти ва бошқалар) (9).

Ўзбекистонда БМҚАЎБ ва ўМИ ташхислаш ва даволашдаги ютуқларга қарамай, кўплаб масалалар тадқиқот доирасидан ташқарида қолиб кетмоқда, бу эса тўлиқ ечимни тақдим этишга имкон бермайди (11).

Дунё миқёсида олиб борилган 7 проспектив тадқиқотларнинг мета-анализи натижалари шуни кўрсатдики, БМҚАЎБ келиб чиқиши нисбий хавфи қон босими ошиши билан ортади; бошқа 9 проспектив тадқиқотларнинг маълумотлари қон босими ва юрак ишемик касаллиги (ЮИК) частотаси ўртасида тўғридан-тўғри пропорционал боғлиқликни аниқлаб берди. Ушбу тадқиқотлар шуни кўрсатдики, диастолик қон босимининг 5; 7,5 ва 10 мм с.у. га камайиши, БМҚАЎБ ривожланиш хавфи мос равишда 34, 46 ва 56%га, ЮИК хавфини 21, 29 ва 37%га камайишига олиб келади, яъни АГ ЮИКдан кўра БМҚАЎБ ривожланиш хавфига кўпроқ таъсир қилади [7].

Бундан, шунингдек, олимлар томонидан аниқланган гипертоник криз асоратлари ривожланиши ҳам далолат беради, бундай ҳолатда ривожланиш частотаси ҳисобидан БМҚАЎБ биринчи навбатда (67%да), МИ (16,0%да) ривожланиш тезлиги иккинчи ўринда туради [12]. Россияда қон айланиш касалликлари орасида юқори қон босими билан боғлиқ касалликлар биринчи ўринда туради: катта ёшли аҳолининг 100 мингига 7801,4 ҳолат тўғри келади. Бирок, Россияда АГни даволашда аҳоли орасида даволаниш тартибига риоя қилиш кўрсаткичлари жуда паст [13.]. Янги минг йилликнинг бошида бу кўрсаткич, яъни қон босимини мунтазам равишда назорат қилиш 9-16%дан ошмайди, қачонки АҚШ, Германия ва Францияда бу кўрсаткич анча юқори - 35,7% [16].

Миянинг кичик ўлчамдаги артерияларида АГ натижасида фибриноид некроз ва липогиалиноз ривожланади, бу ҳолат БМҚАЎБ ривожланишига бевосита ҳисса қўшиши мумкин, ўрта ва катта калибрили, экстра ва интракраниал артерияларда эса АГ атеросклеротик жараён бошланишига олиб келади [15.].

Мия ва юрак артерияларининг атеросклерози миокард инфаркти ва инсулт ривожланишининг асосий хавф омилidir. [11]. Атеросклерозга бўлган муносабат янги илмий фактлар пайдо бўлиши билан ўзгариб бормоқда, буни МКБ-Хдаги қуйидаги ўзгаришлар акс эттиради 125.0 Атеросклеротик кардиоваскуляр касалликлар; 125.1 Атеросклеротик юрак касаллиги [3].

Каротид артерияларнинг асимптоматик атеросклерозида инсултнинг ривожланиш хавфи йилига тахминан 2% ни ташкил қилади. Агар томирлар стенози 70% дан кўп бўлса ва анамнезда ТИА бўлса, хавф йилига 13% ни ташкил қилади [10.]. Атеросклерознинг асосида ётувчи гиперлипидемия ва гиперхолестеринемия кўпроқ даражада кардиологлар

томонидан ўрганилган. 40 ёшгача бўлган эркакларда юқори холестерин миқдори кейинчалик ЮИК ривожланиш хавфи билан боғлиқ. Холестерин ва паст зичликдаги липопротеин (ПЗЛП) кўрсаткичларининг пасайиши, юрак -қон томир касалликларидан ўлим хавфини 42,0% га ва инсулт ривожланишини 62,0% га камайтириши исботланган [15.]. INTERHEART кенг миқёсли халқаро тадқиқотига кўра, МИ ривожланишининг етакчи предиктори бўлиб (ёши ва жинсидан, миллатидан қатъий назар) атероген ва антиатероген липопротеинлар ўртасидаги нисбатнинг бузилиши ҳисобланади [14.].

Ҳозирги вақтда гиперлипидемияга қарши курашда қуйидагилар тавсия этилади: соғлом турмуш тарзига риоя қилиш, жисмоний фаолликни ошириш, чекишни ташлаш ва спиртли ичимликларни истеъмол қилишни тўхтатиш, парҳезга риоя қилиш, медикаментоз даволаш ва қон томир жарроҳлик усулларини қўллаш [13.]. Аниқланишича, спиртли ичимликларни истеъмол қилиш атеротромбоз ривожланиш хавфини камайтиради, бироқ айти пайтда геморрагик инсулт ривожланиши эҳтимолини оширади [11.]. Чекишни ташлаш 2-4 йилдан кейин БМҚАЎБ хавфи камайишига олиб келади. Чекувчиларда чекмайдиганларга нисбатан МИ ва инсултни ривожланиш эҳтимоли икки барабар юқори ҳисобланади [10].

Бош магистрал томирларида (БМТ) яққол атеросклеротик жараён, мия қон айланишининг марказий гемодинамикага боғлиқ бўлишига олиб келади, айниқса, бу мия қон оқимининг ауторегуляция (ўз-ўзини бошқариш) жараёнларининг бузилишида намоён бўлади. Бундай ҳолларда, ортостаз, юрак отилиш фракциясининг (ОФ) пасайиши, юрак аритмияси, МИ фонида қон босимининг кескин пасайиши, мияда ишемик ўчоқ пайдо бўлишига ва унинг катталанишига имкон яратади [4.].

Юрак касаллиги туфайли инсулт ривожланиш хавфи ортади, кардиоген омиллар орасида биринчи навбатда 30 ёки ундан ортиқ потенциал юрак манбаларига эга эмболия туради. Stein LK, Kornspun A, Erdman J, Dhamoon MS. (2020) таснифига кўра, улар учта асосий гуруҳга бўлинади: юрак клапанлари шикастланиши, юрак камералари шикастланиши, парадоксал кардиоэмболия турлари. Юрак томонидан бўлган энг муҳим хавф омиллардан яна бири – бўлмачалар фибрилляциясидир(БФ), бундай ҳолатда инсулт хавфи 3-4 баробар ошади. 55 ёшдан сўнг, ҳаётнинг ҳар ўн йиллигида ҲА частотаси икки барабар кўпаяди [16.].

Тадқиқотнинг мақсади: Ўткир миокард инфаркти бор беморларда ўткир ишемик инсулт ривожланишининг хавф омиллари ва клиник-функционал хусусиятларини аниқлашдан иборат.

Тадқиқот методи ва усуллари. Ушбу тадқиқот 142 беморни комплекс клиник текшириш натижаларини таҳлил қилишга асосланган. Иш Республика шошилинч тез тиббий ёрдам илмий маркази Бухоро филиали базасида амалга оширилди. Беморлар 5 йил давомида танланди.

Танлов мезонлари қуйидагилардан иборат эди: 1) ўткир ИИ билан биргаликда ўткир МИ билан касалланган беморлар (асосий гуруҳ - АГ); 2) ИМ бўлмаган ИИ билан касалланган беморлар (назорат гуруҳи - НГ).

Кўриб чиқилган 142 бемордан 102 бемор ИИ ва ИМ билан оғриган АГ, ўртача ёши - $72,3 \pm 5,66$ ёш, НГда 40 нафар МИ бўлмаган ИИ билан касалланган, ўртача ёши $70,8 \pm 6,42$ ёшни ташкил этган беморлар кузатилди (2.1 -жадвал).

НГ га киритиш мезонлари: 1) миокард инфарктисиз ИИ; 2) ИИнинг кичик турлари - АГ диагностик қаторига мувофиқ; 3) 60 ёшдан ошган беморлар - АГда бўлган беморларнинг ўртача ёшига тўғри келади.

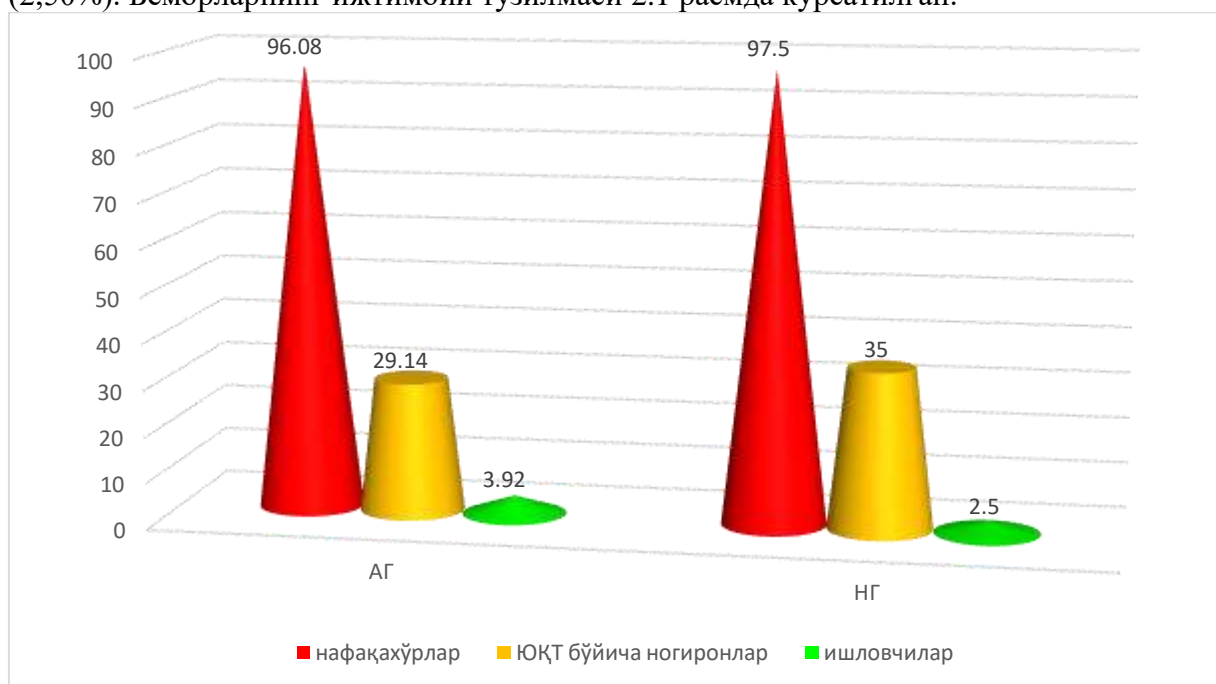
Танланганлар орасида аёллар 82 кишини ва эркаклар 60 кишини ташкил қилди. АГда 58 аёл (56,86%) ва 44 эркак (43,14%) кузатилди. Эркакларнинг ўртача ёши - $64,8 \pm 4,57$ ёшни, аёлларники - $75,8 \pm 5,36$ ёш (2.1 -жадвал)ни ташкил қилди. НГ ва АГда эркаклар ва аёлларнинг ўртача ёши солиштириш мумкин эди: НГда мос равишда эркаклар учун $64,7 \pm 5,32$ йил ва аёллар учун $72,3 \pm 5,24$ ёшни ташкил қилди.

Жадвал - 1

АГ ва НГ даги беморларнинг ўртача ёши, ёш ($M \pm m$)

Гуруҳ	АГ	НГ
Ўртача	72,3±5,66	70,8±6,42
Аёллар	76,8±5,36	72,3±5,24
Эркаклар	64,8±4,57	64,7±5,32

Барча назоратдаги беморларнинг ижтимоий-маиший шароити қониқарли эди. АГда нафақахўрлар устун келди (96,08%), 30 киши (29,41%)ни юрак-қон томир касалликлари бўйича ногиронлар ташкил қилди, 4 нафар бемор (3,92%) ишловчи беморлар эди. НГда ижтимоий таркиб АГга тўғри келди: 39 нафақахўр (97,5%), 14 ногирон (35,0%) ва 1 банд (2,50%). Беморларнинг ижтимоий тузилмаси 2.1 расмда кўрсатилган.



Расм-1. АГ ва НГ беморларнинг ижтимоий тузилмаси, %

Комплекс клиник текширувда неврологик, лаборатор, ултратовуш ва нейровизуализацион усуллар, шунингдек, шикоятлар, анамнестик маълумотлар, касалликнинг субъектив ва объектив белгилари, параклиник тадқиқотлар маълумотлари батафсил тақдим этилган форматланган ҳужжатлар ишлатилган.

Тадқиқот натижалари. Тузатиб бўлмайдиган (коррекция қилиб бўлмайдиган) хавф омилларини ўрганишда, АГда аёллар сони эркакларникига қараганда анча кўпроқ эканлиги маълум бўлди: 58 аёл (56,86%) ва 44 эркак (43,14%) ($p < 0,01$). Бундан ташқари, аёл беморларнинг энг кўп сони (26 киши - АГ аёлларининг 44,83%) 70 ёшдан 79 ёшгача, эркаклар эса 60–69 ёшда (АГ да 18 бемор эркаклар - 40,91%) эканлиги аниқланди.

Аёлларнинг деярли учдан бир қисми 80 ёшдан ошган беморлар - 20 бемор (АГ аёлларининг 34,48%), эркакларда эса касаллик анча олдинроқ ривожланиши устунлик қилган: 11 бемор эркакларда касаллик 40 ёшдан 59 ёшгача ривожланган (АГда бўлган эркакларнинг 25,00 фоизида), шу ёшдаги аёллар эса атиги 3 беморни ташкил қилган (АГ аёлларининг 5,17%). АГ даги 29 бемор эркак 69 ёшгача бўлган (АГнинг 65,91%). Ўртача ҳисобда, АГдаги эркакларнинг ёши аёллар ёшига қараганда 11 йил камроқни ташкил қилди ва бу ёш аёллар учун $75 \text{ ёш} \pm 5,36$ ёшни ва эркаклар учун $64,8 \pm 4,57$ ёшни ташкил этди (3.1 -жадвал).

НГда 60 ёшдан ошган шахслар устунлик қилган, бу гуруҳга киритиш мезонларидан бири бўлган (3.2 -жадвал).

Гипертония касаллиги (ГК) ва юрак ишемик касаллиги каби юрак-қон томир тизими касалликлари бўйича ирсий мойллик ҳар иккала гуруҳдаги беморларда ҳам, эркакларда ва аёллар орасида сезиларли фарқларсиз кузатилди.

Жадвал -2

НГда беморларнинг ёши ва жинси бўйича тақсимланиши

Жинси	50–59 ёш		60–69 ёш		70–79 ёш		80 ва ундан каттарок ёш		Жами	
	абс.	%	абс.	%	абс.	%	абс.	%	абс.	%
А (n = 24)	–	–	14	35,00	10	25,00	–	–	24*	60,00
Э (n = 16)	1	2,50	8	20,00	6	15,00	1	2,50	16*	40,00
Жами (n = 40)	1	2,50	22	55,00	16	40,00	1	2,20	40	100

Изоҳ. Аёл ва эркак гуруҳлари орасидаги статистик аҳамиятли фарқлар: * – $p < 0,01$.

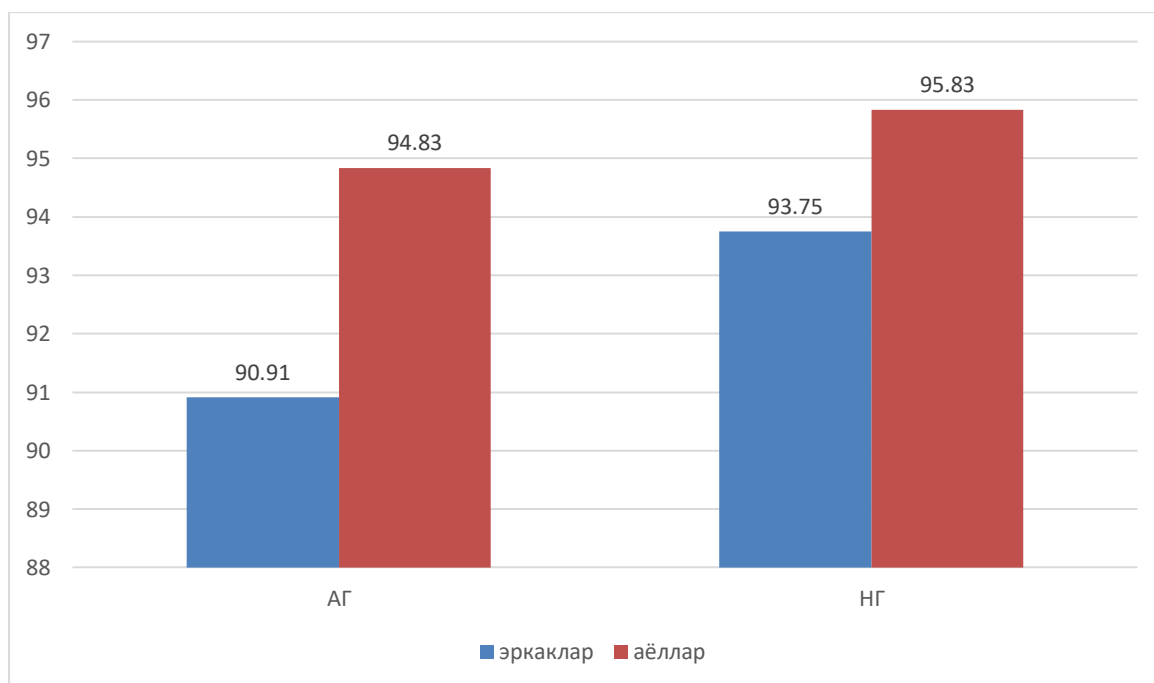


Рис. 3.1. ЮҚТ касалликлари бўйича гуруҳлардаги ирсий мойллик (%)

ГК касалхонага ётқизилишидан олдин АГ беморларининг 93,14% ида ва НГдаги беморларнинг 95,00% ида ташхисланган. Аммо гипертония касаллиги давомийлиги ўрганилганда, бу кўрсаткич АГ даги аёлларда энг узоқ давом этганлиги кўрилди ($20,83 \pm 4,96$ ёш). АГ эркакларида ГК нинг ўртача давомийлиги анча қисқа эди ($13,4 \pm 4,83$ йил). НГ билан солиштирганда, АГ даги беморларда гипертония касаллиги давомийлиги узоқроқ эканлиги маълум бўлди.

МИдан олдин, МИдан кейин ёки МИ билан бир вақтнинг ўзида ташхиси қўйилган инсулт билан оғриган беморлар учун қандай хавф омиллари характерли деган саволга жавоб бериш учун ушбу кичик гуруҳларда таққослашлар ўтказилди.

ЦК гуруҳида 41 бемордан 28 аёл (68,29%) ва 13 эркак (31,71%), ўртача ёши $71,5 \pm 6,75$ ёшни ташкил этди. 18 кишилик КЦ гуруҳида 10 (55,55%) аёл ва 8 эркак (44,44%), ўртача ёши $71,2 \pm 9,87$ ёшни ташкил этди. ПП гуруҳига 43 бемор - 23 аёл (53,49%) ва 20 (46,51%) эркаклар, ўртача ёши $70,8 \pm 9,23$ йилни ташкил қилди.

Кўриб турганингиздек, ЦК ва ППдаги ёш ва жинс таркиби статистик жиҳатдан фарқ қилмади, КЦ гуруҳи ёши бўйича фарқ қилмади, аммо бу гуруҳда эркаклар бироз

кўпроқ эди, лекин статистик фарқларсиз. Шунингдек, кичик гуруҳлар ирсий мойиллик ва гипертония касаллиги борлиги билан ҳам фарқ қилмаган (ЦК - 90,24%; КЦ - 100,0%; ПП - 93,02% ($p < 0,2$)).

ЦК кичик гуруҳидагиларда ИККС 17 кишида (41,46%), КЦ кичик гуруҳида – 7 беморда (58,33%) ($p < 0,5$) ва ҚПдаги гуруҳда - 16 беморда да (37,21%) аниқланди (КЦ гуруҳ билан солиштирганда $p < 0,5$).

ЦК кичик гуруҳида СЮЕ 32 беморда (78,05%), КЦ кичик гуруҳда- 11 беморда (91,67%) ($p < 0,5$), ҚП кичик гуруҳида- 29 беморда (67,44%) аниқланди (КЦ гуруҳ билан солиштирганда, фарқ статистик жиҳатдан аҳамиятли эмас, $p < 0,2$).

ҲА худди шундай бир хил учраб турди: КЦ кичик гуруҳида 21 та беморда (51,22%), КЦ кичик гуруҳда 6 беморда (50,00%) ва ҚПдаги кичик гуруҳда 25 беморда (58,14%) аниқланди.

ҚЭ КЦ кичик гуруҳида 15 та беморда (36,59%), КЦ кичик гуруҳида – 4 беморда (33,33%), ҚП кичик гуруҳида – 12 беморда (27,91%) аниқланди.

КЦ кичик гуруҳида ЧҚГ 29 беморда (70,73%), КЦ кичик гуруҳида – 8 беморда (66,67%), ҚП кичик гуруҳида- 31 беморда (72,09%) аниқланди.

Таҳлил шуни кўрсатдики, ИККС ва СЮЕ КЦ кичик гуруҳида кўпроқ тарқалган, ammo статистик жиҳатдан муҳим фарқлар кўринмади.

Хулоса.

1. Тадқиқотда текширилган беморларнинг ёши ва жинсига кўра таҳлил шуни кўрсатдики, инсулт ва миокард инфаркти комбинацияси 70 ёшдан ошган аёлларда кўпроқ учрайди. Эркаклар бу қўшма патологиядан нисбатан камроқ азият чекишади ва уларнинг ўртача ёши аёлларнинг ўртача ёшидан 10 йил камни ташкил қилди.
2. Анамнезида миокард инфаркти ўтказганлиги, ҚЭ ва СЮЕ - ҳам эркакларда ҳам аёлларда миокард инфаркти ва инсулт комбинацияси ривожланиши учун хавф омиллари бўлиши аниқланди.
3. "Бирламчи" юрак хуружи ёки инсултга ва уларнинг бир вақтда ривожланишига қараб хавф омилларида статистик жиҳатдан сезиларли фарқлар аниқланмади.

Адабиётлар рўйхати

1. Алиев Р.Р. Основы математического моделирования ишемического инсульта. // Бюллетень медицинских интернет-конференций. 2020. Т. 10. № 1. С. 20.
2. Анисимова А.В., Гендлин Г.Е., Анисимов К.В., Соболев К.О. Результаты чреспищеводного эхокардиографического исследования у больных с ишемическим инсультом // Материалы X Всероссийского съезда неврологов с международным участием. - Н. Новгород, 2012. - С. 12.
3. Билалова Р.Р., Ибрагимова Г.З., Зайцева А.Р., Королева Э.М., Исхакова А.Р. Опыт лечения сочетанной патологии острого нарушения мозгового кровообращения и инфаркта миокарда. // Вестник современной клинической медицины. 2018. Т. 11. № 5. С. 16-22.
4. Вальдуза Х. М. Нейросонология и нейровизуализация при инсульте: пер. с англ. под общ. ред. В.Г. Лелюка, Л.В. Губского. - М. : МЕДпресс-информ, 2012. - 608 с.;
5. Виноградов О.И. Лакунарный инфаркт головного мозга: патогенетические подтипы, диагностика, медикаментозная и хирургическая профилактика: автореф. дис. ... д-ра мед. наук. - М., 2011. - 48 с.
6. Гусев Е.И., Скворцова В.И., Стаховская Л.В. Проблема инсульта в РФ: время активных совместных действий // Журн. неврологии и психиатрии им. С.С. Корсакова. - 2007. - № 8. - С. 4-10.;
7. Дусчанов Ш Б. Комплексный клинико-патогенетический подход к вторичной профилактике ишемического мозгового инсульта : автореф. дис. ... д-ра мед. наук. - Т, 2012. - 34 с

8. Ершов В.И. Острейший период ишемического инсульта: клинико-патогенетическая характеристика, прогнозирование, вопросы оптимизации нейропротективной терапии: автореф. дис. ... д-ра мед. наук. - М., 2011. - 38 с.
9. Жуков Н.И., Аникин В.В. Факторы риска и особенности течения острого инфаркта миокарда у мужчин старше 70 лет // Здоровье Украины. - 2011. - № 3 (18). - С. 24., 151
10. Факторы, связанные с тяжестью хронической ишемии головного мозга, у пациентов с инфарктом миокарда, осложненным левожелудочковой недостаточностью. //Атеросклероз. 2019. Т. 15. № 1. С. 24-29.
11. Шевелев В.И. Эхокардиографические предикторы ишемического инсульта у больных с фибрилляцией предсердий, возможности профилактики: автореф. дис. ... канд. мед. наук. - Краснодар, 2007. - 28 с.
12. Clinical Research Collaboration, Neurological Emergencies Treatment Trials Network, and the POINT Investigators. N Engl J Med. 2018 Jul 19; 379(3):215-225.
13. Colivicchi F. et al. Cardiac autonomic derangement and arrhythmias in right-sided stroke with insular involvement // Stroke. - 2014. - Vol. 35, № 9. - P. 2094-2098.
14. Хайдаров Н.К., Гафуров Б.Г. Назарова Ж.А. Эффективность интраназального применения нейропротекторакортексина при когнитивных нарушениях у больных со стенозами магистральных артерий головы на фоне хирургического лечения // Научно-практический журнал «Неврология». – 2017. - № 2. – С. 2-5
15. Ходжиева Д.Т., Маджидова Ё.Н., Хидоятова Д.Н., Жаббарова С.Б., Ким О.В. Нарушение мозгового кровообращения при окклюзирующих поражениях сонных артерий // Неврология – 2019. – №2(78). - С.82-85.
16. Ходжиева Д.Т., Хайдаров Н.К. Хайдарова Д.К. Коррекция астеноневротического синдрома энергокорректором цитофлавином // Неврология. – Ташкент, 2013. - №3. С.16-19.,
17. Ходжиева Д.Т., Хайдарова Д.К., Хайдаров Н.К., Самадов А.У. Дифференцированная терапия в остром периоде ишемического инсульта // Неврология – 2011. - № 4. - С. 34.

II. ХИРУРГИЧЕСКАЯ СТОМАТОЛОГИЯ И ЧЕЛЮСТНО-ЛИЦЕВАЯ ХИРУРГИЯ	II. SURGICAL DENTISTRY AND MAXILLOFACIAL SURGERY
<p>ЛЕЧЕНИЕ ОСЛОЖНЕНИЙ, ВОЗНИКАЮЩИХ ПРИ ПЕРЕЛОМАХ НИЖНЕЙ ЧЕЛЮСТИ (обзор литературы) Абдуллаев Ш.Ю., Халилов А.А., Адылов З.К., Алимжанов К.Х.</p>	<p>TREATMENT OF COMPLICATIONS ARISING FROM FRACTURES OF THE LOWER JAW (Literature Review) Abdyullayev Sh. Yu., Khalilov A.A., Adilov Z.K., Alimjanov K.Kh.</p>
<p>МОРФОЛОГИЧЕСКИЕ ИЗМЕНЕНИЯ КОЖИ У КРЫС, ПОДВЕРГНУТЫХ К ВОЗДЕЙСТВИЮ СУКЦИНАТА НАТРИЯ Юсупова Д.З.</p>	<p>MORPHOLOGICAL CHANGES IN THE SKIN OF RATS SUBJECTED TO PROPHYLACTIC REDERMALIZATION Yusupova D. Z.</p>
<p>ЭФФЕКТИВНОСТЬ ХИРУРГИЧЕСКОГО ЛЕЧЕНИЯ ПОСТТРАВМАТИЧЕСКИХ ДЕФОРМАЦИЙ НОСА Халматова М.А.</p>	<p>THE EFFECTIVENESS OF SURGICAL TREATMENT FOR POST-TRAUMATIC DEFORMITIES OF THE NOSE Khalmatova M.A.</p>
<p>ОЦЕНКА ЭФФЕКТИВНОСТИ ОСТЕОПЛАСТИЧЕСКОГО МАТЕРИАЛА OSTEON COLLAGEN 3 ПОСЛЕ ПОЛУЧЕННОГО ОСЛОЖНЕНИЯ ПРИ ПРОВЕДЕНИИ КОСТНОПЛАСТИЧЕСКОЙ ПРОЦЕДУРЫ НА АЛЬВЕОЛЯРНОМ ГРЕБНЕ ЧЕЛЮСТИ Жданов А.В.</p>	<p>ESTIMATE OF THE OSTEOPLASTIC MATERIAL OSTEON COLLAGEN 3 AFTER COMPLICATION OF BONE REGENERATION PROCEDURE ON ALVEOLAR RIDGE OF JAW Jdanov A.V.</p>
<p>ОЦЕНКА ЭФФЕКТИВНОСТИ ОСТЕОПЛАСТИЧЕСКОГО МАТЕРИАЛА OSTEON COLLAGEN 3 ПОСЛЕ ВЫПОЛНЕНИЯ ТЕХНИКИ SOCKET PRESERVATION С ИСПОЛЬЗОВАНИЕМ DPTFE МЕМБРАНЫ Жданов А.В.</p>	<p>ESTIMATE OF THE EFFECTIVENESS OF OSTEOPLASTIC MATERIAL OSTEON COLLAGEN 3 AFTER THE SOCKET PRESERVATION TECHNIQUE USING A DPTFE MEMBRANE Jdanov A.V.</p>
<p>РЕЗУЛЬТАТЫ МОРФОМЕТРИЧЕСКИХ ИЗМЕРЕНИЙ КРАНИОФАСЦИАЛЬНОЙ ОБЛАСТИ У ДЕТЕЙ С ВРОЖДЕННЫМИ РАСЩЕЛИНАМИ ГУБЫ И НЕБА Камбарова Ш.А.</p>	<p>RESULTS OF MORPHOMETRIC MEASUREMENTS OF CRANIOFASCIAL REGION IN CHILDREN WITH CONGENITAL CLEFT LABIA AND PALATE Kambarova Sh. A.</p>
<p>РОЛЬ МИНЕРАЛИЗАЦИИ СМЕШАННОЙ СЛИВЫ В ЗДОРОВЬЕ ПОЛОСТИ РТА И ВЛИЯНИЕ КАРИОЗНОСТИ ЗУБОВ Мирсалихова Ф.Л.</p>	<p>THE ROLE OF MINERALIZATION OF MIXED SALIVA IN THE HEALTH OF THE ORAL CAVITY AND THE INFLUENCE OF THE CARIOUSNESS OF THE TEETH Mirsalihova F.L.</p>
<p>МОРФОЛОГИЧЕСКОЕ ОБОСНОВАНИЕ ВОЗМОЖНОСТИ ПРИМЕНЕНИЯ ИНТРАОПЕРАЦИОННО РАСТЯНУТЫХ ТКАНЕЙ ПРИ ПЛАСТИКЕ РУБЦОВЫХ ДЕФОРМАЦИЙ ЛИЦА И ШЕИ Тешабоев М.Г.</p>	<p>MORPHOLOGICAL SUBSTANTIATION OF THE POSSIBILITY OF APPLICATION OF INTRAOPERATIVELY STRETCHED TISSUES IN PLASTIC OF FACE AND NECK SCAR DEFORMATIONS Teshaboev M.G.</p>
<p>ВЛИЯНИЕ КОМПЛЕКСНОГО ЛЕЧЕНИЯ ВОСПАЛИТЕЛЬНО-ДИСТРОФИЧЕСКИХ ЗАБОЛЕВАНИЙ СЛЮННЫХ ЖЕЛЕЗ НА ПОКАЗАТЕЛИ ЗАЩИТНЫХ СИСТЕМ РОТОВОЙ ЖИДКОСТИ Жумаев Л. Р.</p>	<p>THE EFFECT OF COMPLEX TREATMENT OF INFLAMMATORY AND DYSTROPHIC DISEASES OF THE SALIVARY GLANDS ON THE INDICATORS OF THE PROTECTIVE SYSTEMS OF THE ORAL FLUID Jumaev L. R.</p>
<p>РОЛЬ ХРОНИЧЕСКИХ ОЧАГОВ ИНФЕКЦИИ В НОСОГЛОТКЕ И ЛЕГКИХ НА</p>	<p>THE ROLE OF CHRONIC FOCALS OF INFECTION IN THE NOSOPHALTIC AND LUNGS ON THE</p>

ФУНКЦИОНАЛЬНОЕ СОСТОЯНИЕ ТРОМБОЦИТОВ У ДЕТЕЙ С ВРОЖДЕННОЙ РАСЩЕЛИНОЙ НЕБА Дусмухамедов М.З., Юлдашев А.А., Дусмухамедов Ш.М., Худайбердиева И. Т.	FUNCTIONAL STATE OF PLATE BODIES IN CHILDREN WITH CONGENITAL FLEXIBILITY OF THE PALATE Dusmukhamedov M.Z., Yuldashev A.A., Dusmukhamedov Sh.M., Khudaiberdieva I.T.
ЛЕЧЕБНО-ДИАГНОСТИЧЕСКАЯ ТАКТИКА ПРИ МЕСТНЫХ ОСЛОЖНЕНИЯХ ПОСЛЕ УРАНОПЛАСТИКИ Дусмухамедов М.З., Юлдашев А.А., Дусмухамедов Д.М., Хакимова З.К.	DIAGNOSTIC TACTICS FOR LOCAL COMPLICATIONS AFTER URANOPLASTY Dusmukhamedov M.Z., Yuldashev A.A., Dusmukhamedov D.M., Khakimova Z.K.
АНАЛИЗ ЭФФЕКТИВНОСТИ СУГГЕСТИВНЫХ ПРИЕМОМ ОБЕЗБОЛИВАНИЯ ПРИ ПРОВЕДЕНИИ ОПЕРАЦИИ УДАЛЕНИЯ ЗУБОВ У ПАЦИЕНТОВ С ОСТРЫМ ПЕРИОДОНТИТОМ, (ОБОСТРЕНИЕМ ХРОНИЧЕСКОГО) И ХРОНИЧЕСКИМ ПЕРИОДОНТИТОМ Базарбаев Н.Р., Бакиев Б.А., Тулегенова И.М.	ANALYSIS OF THE EFFECTIVENESS OF SUGESTIVE ANALYSIS DURING DENTAL EXTRACTION IN PATIENTS WITH ACUTE (EXCERVATION OF CHRONIC PERIODONTITIS) AND CHRONIC PERIODONTITIS Bazarbayev N. R., Bakiev B.A., Tulegenova I. M.
СОВРЕМЕННЫЙ ПОДХОД К ВОПРОСАМ ЛЕЧЕНИЯ И ДИАГНОСТИКИ ГЕНЕРАЛИЗОВАННОГО ПАРОДОНТИТА Халматова М.А., Нармахматов Б.Т., Тошпулатов Б.Б.	MODERN APPROACH TO TREATMENT AND DIAGNOSTICS OF GENERALIZED PERIODONTITIS Khalmatova M.A., Narmakhmatov B.T., Toshpulatov B.B.
УСОВЕРШЕНСТВОВАНИЕ ТАКТИКИ ХИРУРГИЧЕСКОГО ЛЕЧЕНИЯ БОЛЬНЫХ С ТРАВМОЙ СРЕДНЕЙ ЗОНЫ ЛИЦА Ахраров А.Ш., Пулатова Б.Ж., Назарова Ш.Х	IMPROVEMENT OF THE TACTICS OF SURGICAL TREATMENT OF PATIENTS WITH INJURY OF THE MIDDLE FACIAL AREA Akhrarov A.Sh., Pulatova B.Zh., Nazarova Sh.Kh.
ОЦЕНКА ФУНКЦИОНАЛЬНОГО СОСТОЯНИЯ ЭНДОТЕЛИЯ У БОЛЬНЫХ ВИРУСНЫМ ГЕПАТИТОМ ПЕРЕД УДАЛЕНИЕМ ЗУБА Рахматуллаева О.У., Шомуродов К.Э., Хаджиметов А.А., Хасанов Ш.М., Фозилов М.М.	ASSESSMENT OF THE FUNCTIONAL STATE OF THE ENDOTHELIUM IN PATIENTS WITH VIRAL HEPATITIS BEFORE TOOTH EXTRACTION Rakhmatullayeva1 O.U., Shomurodov K.E., Khadzhimetov A.A.3, Khasanov Sh.M., Fozilov M.M
ФУНКЦИОНАЛЬНОЕ ОБОСНОВАНИЕ ВОЗМОЖНОСТИ ПРИМЕНЕНИЯ ИНТРАОПЕРАЦИОННО РАСТЯНУТЫХ ТКАНЕЙ ПРИ ПЛАСТИКЕ РУБЦОВЫХ ДЕФОРМАЦИЙ ЛИЦА И ШЕИ Мадазимов М.М., Тешабоев М.Г., Мадазимов К.М.	FUNCTIONAL JUSTIFICATION OF THE POSSIBILITY OF APPLICATION OF INTRAOPERATIVELY STRETCHED TISSUES IN PLASTIC OF FACE AND NECK SCAR DEFORMATIONS Madazimov M.M., Teshaboev M.G., Madazimov K.M.
ХАРАКТЕРИСТИКА ПОКАЗАТЕЛЕЙ ОПТИЧЕСКОЙ ДЕНСИТОМЕТРИИ ПЕРИАПИКАЛЬНОЙ ОБЛАСТИ ПО ДАННЫМ КОНУСНО-ЛУЧЕВОЙ КОМПЬЮТЕРНОЙ ТОМОГРАФИИ Хайруллина Р.А., Герасимова Л.П., Сорокин А.П.	COMPARATIVE CHARACTERISTICS OF OPTICAL DENSITOMETRY OF THE PERIAPICAL AREA ACCORDING TO CONE BEAM COMPUTED TOMOGRAPHY Khairullina R.A., Gerasimova L.P., Sorokin A.P.
ИЗУЧЕНИЕ ФАКТОРОВ РИСКА РАЗВИТИЯ БИФОСФОНАТНОГО ОСТЕОНЕКРОЗА ЧЕЛЮСТЕЙ У ОНКОЛОГИЧЕСКИХ ПАЦИЕНТОВ С ПОМОЩЬЮ АНКЕТЫ-ОПРОСНИКА. Шелегова И.Г.	STUDY OF RISK FACTORS FOR DEVELOPMENT OF BIPHOSPHONATE OSTEONECROSIS OF JAWS IN CANCER PATIENTS USING A QUESTIONNAIRE Shelegova I.G.
ОПУХОЛИ И ОПУХОЛЕПОДОБНЫЕ ОБРАЗОВАНИЯ ЧЕЛЮСТНО-ЛИЦЕВОЙ ОБЛАСТИ	TUMOR AND TUMORLIKE FORMATIONS OF THE MAXILLOFACIAL REGION AMONG CHILDREN

<p>У ДЕТЕЙ. СТРУКТУРА, ОРГАНИЗАЦИЯ ХИРУРГИЧЕСКОЙ ПОМОЩИ. СОВРЕМЕННЫЕ МЕТОДЫ ДИАГНОСТИКИ И ЛЕЧЕНИЯ Шалабаева К.З., Нурмаганов С.Б., Замураева А.У., Фазилов Ж.А., Уразаева А.Э., Хазем Ахмед, Токкожаев Б.Р.</p>	<p>STRUCTURE MODERN METHODS OF DIAGNOSIS AND TREATMENT Shalabayeva K.Z. , Nurmaganov S.B., Zamurayeva A.U., Fazilov Zh.A., Urazaeva A.E. , Hazem Ahmed, Tokkozhaev B.R</p>
<p>ПОДГОТОВКА РЕЗИДЕНТА НА ПРИМЕРЕ ЭЛЕКТИВА «ОСНОВЫ ПЛАСТИЧЕСКОЙ, РЕКОНСТРУКТИВНОЙ И ЭСТЕТИЧЕСКОЙ ХИРУРГИИ ЛИЦА И ШЕИ» Т.У. Батыров, С.К. Кожакхметов, Т.В. Жаканов, Ш.А. Бейсен, К.Е. Сейтзадинова, Т.К. Мурзабаев</p>	<p>TRAINING OF A RESIDENT ON THE EXAMPLE OF ELECTIVE "FUNDAMENTALS OF PLASTIC, RECONSTRUCTIVE AND AESTHETIC SURGERY OF THE FACE AND NECK" T.U. Batyrov, S.K. Kozhakhmetov, T.V. Zhakanov, Sh.A. Beisen, K.E. Seitzadinova, T.K. Murzabaev</p>
<p>ПРИМЕНЕНИЕ ПОЛИОКСИДОНИЯ У БОЛЬНЫХ СОЧЕТАННОЙ ТРАВМОЙ В ЗАВИСИМОСТИ ОТ ТРАВМЫ ЗОНЫ ЛИЦА. Ш.А. Боймуратов, Д.Д. Ибрагимов</p>	<p>THE USE OF POLYOXIDONIUM IN PATIENTS WITH COMBINED TRAUMA, DEPENDING ON THE TRAUMA OF THE FACIAL AREA. Sh.A. Baymuradov, D.D. Ibragimov</p>
<p>АНАЛИЗ ГЕНДЕРНЫХ РАЗЛИЧИЙ СТРОЕНИЯ ЧЕЛЮСТЕЙ ЖИТЕЛЕЙ ГОРОДА САМАРКАНДА ПО ДАННЫМ КОНУСНО-ЛУЧЕВОЙ КОМПЬЮТЕРНОЙ ТОМОГРАФИИ Ж.Д. Бузрукзода, Ш.Д. Ахтамов, Ф.У. Шербекова</p>	<p>ANALYSIS OF THE DIFFERENCES IN THE STRUCTURE OF THE JAWS OF THE SAMARKAND CITY POPULATION ON CONICAL-BEAM COMPUTED TOMOGRAPHY Zh.D. Buzrukzoda, Sh.D. Akhtyamov, F.U. Shcherbakova</p>
<p>ПРЕИМУЩЕСТВА И НЕДОСТАТКИ ХИРУРГИЧЕСКИХ МЕТОДОВ ЛЕЧЕНИЯ ОБЪЕМНЫХ ПОЛОСТНЫХ ОБРАЗОВАНИЙ ЧЕЛЮСТЕЙ А.А. Головкин, М.И. Музыкин, А.К. Иорданишвили</p>	<p>ADVANTAGES AND DISADVANTAGES OF SURGICAL METHODS FOR TREATMENT OF VOLUME CAVITY JAWS A.A. Golovko, M.I. Muzykin, A.K. Iordanishvili</p>
<p>МОРФОМЕТРИЧЕСКИЕ ОСОБЕННОСТИ ФОРМИРОВАНИЯ ЗУБО-ЧЕЛЮСТНЫХ КОСТНЫХ ЧАСТЕЙ У ДЕТЕЙ ПРИ ЗАБОЛЕВАНИЯХ ОРГАНОВ ДЫХАНИЯ Дурдиев Ж.И., Бадриддинов Б.Б., Олимов С.Ш.</p>	<p>MORPHOMETRIC FEATURES OF THE FORMATION OF DENTAL AND MAXILLARY BONE PARTS IN CHILDREN WITH RESPIRATORY DISEASES Zh.I. Durdiev, B.B. Badriddinov, S.Sh. Alimov</p>
<p>ОСОБЕННОСТИ ТЕЧЕНИЯ И ВЕДЕНИЯ БОЛЬНЫХ С ГНОЙНО-ВОСПАЛИТЕЛЬНЫМИ ЗАБОЛЕВАНИЯМИ МЯГКИХ ТКАНЕЙ ГОЛОВЫ И ШЕИ НА ФОНЕ САХАРНОГО ДИАБЕТА Ж Норчаев</p>	<p>FEATURES OF THE COURSE AND MANAGEMENT OF PATIENTS WITH PURULENT-INFLAMMATORY DISEASES OF THE SOFT TISSUES OF THE HEAD AND NECK AGAINST THE BACKGROUND OF DIABETES MELLITUS Zh. Norchayev</p>
<p>ПОВРЕЖДЕНИЕ III ВЕТВИ ТРОЙНИЧНОГО НЕРВА ПРИ ПЕРЕЛОМЕ НИЖНЕЙ ЧЕЛЮСТИ А.М. Ешиев, Н.М. Хасаншина, Н.М. Азимбаев</p>	<p>DAMAGE TO THE III BRANCH OF THE TRIPLE NERVE IN A FRACTURE OF THE LOWER JAW A.M. Eshiev, N.M. Hasanshina, N.M. Azimbaev</p>
<p>ОСОБЕННОСТИ ОКАЗАНИЯ АМБУЛАТОРНОЙ ХИРУРГИЧЕСКОЙ СТОМАТОЛОГИЧЕСКОЙ ПОМОЩИ ПАЦИЕНТАМ С СЕРДЕЧНО-СОСУДИСТЫМИ ЗАБОЛЕВАНИЯМИ Н.А. Соколович, С.В. Сverdlova, П.А. Барбашова</p>	<p>THE KEY PROBLEMS OF DENTAL CARE OF PATIENTS WITH CARDIOVASCULAR DISEASES N.A. Sokolovich, S. V. Sverdlova, P. A. Barbashova</p>
<p>СРАВНИТЕЛЬНУЮ ПОДХОД К ЛЕЧЕНИЮ ЗАБОЛЕВАНИЙ ВИСОЧНО-НИЖНЕЧЕЛЮСТНОГО СУСТАВА</p>	<p>A COMPARATIVE APPROACH TO THE TREATMENT OF DISEASES OF THE TEMPERAMENTAL JOINT</p>

Ф.Т.Темуров	F.T. Temurov
ГРИБОК-АССОЦИИРОВАННЫЕ ОСТЕОМИЕЛИТЫ СРЕДНЕЙ ЗОНЫ ЛИЦА У ПАЦИЕНТОВ, ПЕРЕНЕСШИХ НОВУЮ КОРОНАВИРУСНУЮ ИНФЕКЦИЮ COVID-19. Ю.В. Савосин, С.А. Вартанян, С.К. Шафранова, Т.В. Гайворонская	FUNGUS-ASSOCIATED OSTEOMYELITIS OF THE FACE MIDDLE ZONE IN PATIENTS UNDERWENT A NEW CORONAVIRUS INFECTION COVID-19. Y.V. Savosin, S.A. Vartanyan, S.K. Shafranova, T.V. Gaivoronskaya
ВОЗМОЖНОСТИ ИСПОЛЬЗОВАНИЯ ТКАНЕВОЙ ИНЖЕНЕРИИ В ЧЕЛЮСТНО-ЛИЦЕВОЙ ХИРУРГИИ Н.В. Храмова, О.С. Чарышникова, Н.А. Циферова, Ю.Б. Хусанова, А.А. Махмудов	POSSIBILITIES OF USING TISSUE ENGINEERING IN MAXILLOFACIAL SURGERY N.V. Khramova, O.S. Charyshnikova, N.A. Tsiferova, Yu.B. Khusanova, A.A. Makhmudov
РЕКОНСТРУКТИВНОЕ ВОССТАНОВЛЕНИЕ ПОСЛЕОПЕРАЦИОННЫХ ДЕФЕКТОВ ЧЕЛЮСТНО-ЛИЦЕВОЙ ОБЛАСТИ И ВОЛОСИСТОЙ ЧАСТИ ГОЛОВЫ А.Т. Токтосунов, С.А. Токтосунова, М.Ю. Логвиненко	EXPERIENCE OF VASCULARIZED AND NONVASCULARIZED AUTOTRANSPLANTS USE FOR LOWER JAW DEFECTS SUBSTITUTION AFTER ITS RESECTION A.T. Toktosunov, S.A. Toktosunova, M.Yu. Logvinenko
РЕКОНСТРУКЦИЯ ПАТОЛОГИИ ВИСОЧНО-НИЖНЕЧЕЛЮСТНОГО СУСТАВА С ИСПОЛЬЗОВАНИЕМ МАТЕРИАЛОВ ИЗ НИКЕЛИДА ТИТАНА Р.Н. Джонибекова, М.Ш. Мирзоев, А.Х. Абдурахимов, И.М. Рахимов	RECONSTRUCTION OF THE PATHOLOGY OF THE TEMPOROMANDIBULAR JOINT USING MATERIALS FROM TITANIUM NICKELIDE R.N. Dzhanibekova, M.Sh. Mirzoev, A.H. Abdurakhimov, I.M. Rakhimov
СОСУДИСТЫЙ ФАКТОР КРОВИ И ЕГО ЗНАЧЕНИЕ В ПРОЦЕССЕ ЗАЖИВЛЕНИЯ ПОСЛЕОПЕРАЦИОННЫХ РУБЦОВ ЛИЦА Д.З. Юсупова, Ш.Ю. Мухамедова, А.А.Хаджиметов	VASCULAR BLOOD FACTOR AND ITS SIGNIFICANCE IN THE HEALING PROCESS OF POSTOPERATIVE FACIAL SCARS D.Z. Yusupova, Sh.Yu. Mukhamedova, A.A.Khadzhimetov
ОСОБЕННОСТИ АУТОТРАНСПЛАНТАЦИИ ЗУБОВ НА СТОМАТОЛОГИЧЕСКОМ ПРИЕМЕ Е.А. Федотова, М.И. Музыкин	FEATURES OF AUTOTRANSPLANTATION OF TEETH AT A DENTAL APPOINTMENT E.A. Fedotova, M.I. Muzikin
Исторический аспект хирургического лечения переломов нижней стенки глазницы Ташкентский Государственный Стоматологический Институт Шомуродов Қ.Э., Хусанов Д.Р., Патхиддинов Ж.Ш.	Historical aspect of surgical treatment of fractures of the lower wall of the orbit Tashkent State Dental Institute Shomurodov A.E., Khusanov D.R., Pathiddinov Zh.Sh
ЭФФЕКТИВНОСТЬ МАГНИТОФОРЕЗА РЕТАБОЛИЛА ПОСЛЕ ОПЕРАЦИИ ДЕНТАЛЬНОЙ ИМПЛАНТАЦИИ А.А.Остапович, С.В.Ивашенко	RESULT OF MAGNITOPHORESIS OF RETABOLIL AFTER DENTAL IMPLANTATION A. A.Ostapovich, S.V.Ivashenka
ПРЕДОТВРАЩЕНИЕ ВОСПАЛИТЕЛЬНЫХ ЗАБОЛЕВАНИЙ ПРИ ПЕРЕЛОМЕ НИЖНЕЙ ЧЕЛЮСТИ Ешиев А.М., Эшматов А. А.	PREVENTION OF INFLAMMATORY DISEASES IN MANDIBULAR FRACTURES Eshiev A.M., Eshmatov A.A.
ПРИМЕНЕНИЕ БИОИНЖЕНЕРНОЙ КОНСТРУКЦИИ И 3-D ТЕХНОЛОГИИ ДЛЯ ЗАМЕЩЕНИЯ ДЕФЕКТОВ НИЖНЕЙ ЧЕЛЮСТИ И.М. Байриков, Д.Н. Дедиков, П.Ю. Столяренко -	APPLICATION OF BIOENGINEERED CONSTRUCTION AND 3-D TECHNOLOGY FOR MANDIBULAR DEFECT REPLACEMENT I. Bairikov, D. Dedikov, P. Stolyarenko
ПРОЦЕСС ОСТЕОИНТЕГРАЦИИ ПРИ ДЕНТАЛЬНОЙ ИМПЛАНТАЦИИ И СОВРЕМЕННАЯ КОНЦЕПЦИЯ СТИМУЛА ОСТЕОИНТЕГРАЦИИ Самадов Ш.Ш.	THE PROCESS OF OSSEOINTEGRATION DURING DENTAL IMPLANTATION AND THE MODERN CONCEPT OF THE OSSEOINTEGRATION STIMULUS. Samadov Sh.Sh.

РЕАБИЛИТАЦИЯ ОНКОЛОГИЧЕСКИХ БОЛЬНЫХ С ДЕФЕКТАМИ ЧЕЛЮСТНО-ЛИЦЕВОЙ ОБЛАСТИ Х.А. Убайдуллаев	REHABILITATION OF ONCOLOGICAL PATIENTS WITH DEFECTS OF MAXILLOFACIAL AREA Ubaydullayev Kh. A.
ПОСТКОВИДНЫЙ СИНДРОМ СЛУЧАИ ИЗ ПРАКТИКИ. ХРОНИЧЕСКИЙ ОСТЕОМИЕЛИТ ВЕРХНЕЙ ЧЕЛЮСТИ. М.Б.Убайдуллаев., А.М.Сулейманов., Г.М.Агайдарова	POSTSCOSE SYNDROME CASES FROM PRACTICE. CHRONIC OSTEOMYELITIS OF THE UPPER JAW. M.B.Ubaidullaev., A.M. Suleimanov., G.M. Agaydarova
ОДОНТОГЕННЫЕ РАЗЛИТЫЕ ГНОЙНО-ВОСПАЛИТЕЛЬНЫЕ ЗАБОЛЕВАНИЯ ШЕИ. М.Б.Убайдуллаев., А.М.Сулейманов., Г.М. Агайдарова	ODONTOGENIC DIFFUSE PURULENT-INFLAMMATORY DISEASES OF THE NECK. M.B. Ubaydullaev., A.M. Suleimanov., G.M. Agaydarova
ОСОБЕННОСТИ ИММУННОГО СТАТУСА У БОЛЬНЫХ С ГНОЙНО-ВОСПАЛИТЕЛЬНЫМИ ЗАБОЛЕВАНИЯМИ ШЕИ М.Б.Убайдуллаев., А.М.Сулейманов., Г.А.Файзуллина., Н.А. Гильмиярова	PECULIARITIES OF IMMUNE STATUS IN PATIENTS WITH PURULENT INFLAMMATORY DISEASES OF THE NECK M.B. Ubaydullaev., A.M. Suleimanov., G.A. Faizullina., N.A. Gilmiyarova
ХАРАКТЕРИСТИКА ЗЛОКАЧЕСТВЕННЫХ НОВООБРАЗОВАНИЙ (ОБЗОР ЛИТЕРАТУРЫ) Гарайшин Р.М., Костромина Д.А., Гарайшина Д.Р.	CHARACTERISTIC OF MALIGNANT NEW Formations (LITERATURE REVIEW) R.M. Garaishin., D.A. Kostromina., D.R. Garaishina
ОДНОМОМЕНТАННАЯ ИМПЛАНТАЦИЯ — СОВРЕМЕННОЕ РЕШЕНИЕ В РАЗНЫХ КЛИНИЧЕСКИХ СИТУАЦИЯХ В ПРАКТИКЕ ИМПЛАНТОЛОГА Самадов Ш.Ш, Ганиев Т. Р.	SIMULTANEOUS IMPLANTATION IS A MODERN SOLUTION IN DIFFERENT CLINICAL SITUATIONS IN THE PRACTICE OF AN IMPLANTOLOGIST Samadov Sh.Sh, Ganiev T.R.
СОНОГРАФИЯ В ДИАГНОСТИКЕ КИСТ ШЕИ Юнусова Л. Р.	SONOGRAPHY IN DIAGNOSTICS OF CYST THE NECK Yunusova L. R.
ПЕРСПЕКТИВЫ ПРИМЕНЕНИЯ ПОЛИФЕНОЛЬНЫХ ПРОДУКТОВ ПЕРЕРАБОТКИ ВИНОГРАДА В ЧЕЛЮСТНО-ЛИЦЕВОЙ ХИРУРГИИ Безруков С. Г., Безруков Г. С., Таримов К. О., Иващенко Н. А.	PROSPECTS OF APPLICATION OF POLYPHENOLIC GRAPE PROCESSING PRODUCTS IN MAXILLOFACIAL SURGERY Bezrukov S.G., Bezrukov G.S., Tarimov K.O., Ivashchenko N.A.
ОПТИМИЗАЦИЯ МЕТОДОВ ОДНОМОМЕНТНОЙ ДЕНТАЛЬНОЙ ИМПЛАНТАЦИИ ПРИ ХРОНИЧЕСКИХ ГРАНУЛЕМАТОЗНЫХ ПЕРИОДОНТИТАХ Д.Б.Тошмуротова, Ш.Т. Шокиров	OPTIMIZATION OF METHODS OF SIMULTANEOUS DENTAL IMPLANTATION IN CHRONIC GRANULOMATOUS PERIODONTITIS D.B. Toshmurotova, Sh.T. Shokirov
ЛЕЧЕНИЕ КЕЛОИДНЫХ РУБЦОВ С ПРИМЕНЕНИЕМ ПРЕПАРАТА «ЛОНГИДАЗА» Х. К. Садыкова, С.Т. Мирпулатова, И.Ш. Мухамедов, А.К. Юсупов.	TREATMENT OF KELOID SCARS WITH LONGIDASE H. K. Sadykova, S. T. Mirpulatova, I. Sh. Mukhamedov, A. K. Usupov.
ВОЗРАСТНЫЕ ИЗМЕНЕНИЯ ПСИХОФИЗИОЛОГИЧЕСКОГО СТАТУСА ПАЦИЕНТОВ, НУЖДАЮЩИХСЯ В ИМПЛАНТАЦИИ Н.А. Атакулова, Б.Х. Ярмухамедов, О.А. Мукимов, Ш.Л. Саъдуллаева	AGE-RELATED CHANGES IN THE PSYCHOPHYSIOLOGICAL STATUS OF PATIENTS IN NEED OF IMPLANTATION N.A. Atakulova, B.H. Yarmukhamedov, O.A. Mukimov, Sh.L. Sadullayeva
ОДНОВРЕМЕННАЯ ОПЕРАЦИЯ ОТКРЫТОГО СИНУС-ЛИФТИНГА И ЦИСТОЭКТОМИИ ПРИ КИСТАХ ВЕРХНЕЙ ЧЕЛЮСТИ	SIMULTANEOUS OPERATION OF OPEN SINUS LIFTING AND CYSTECTOMY FOR UPPER JAW CYSTS

Ш.М. Хасанов, О.А. Муқимов, Ш.Х. Қўзиев, Д.Р. Усманова, Д.Б. Тошмуродова.	Sh.M. Khasanov, O.A. Mukimov, Sh.Kh. Kyziev, D.R. Usmanova, D.B. Toshmurodova
СОВЕРШЕНСТВОВАНИЕ МЕТОДА РЕПЛАНТАЦИИ ЗУБОВ М.М. Фозилов, Ф.С. Адашов	IMPROVING THE METHOD OF DENTAL REIMPLANTATION M.M. Fozylov, F.S. Adashov
УЛУЧШЕНИЕ ДИАГНОСТИКИ И КОМПЛЕКСНОГО ЛЕЧЕНИЯ ВОСПАЛИТЕЛЬНЫХ ПРОЦЕССОВ ПЕРИАПИКАЛЬНЫХ ТКАНЕЙ А.М. Азимов, З.З. Турсуналиев, С.А. Курбонов	IMPROVEMENT OF DIAGNOSTICS AND COMPLEX TREATMENT OF INFLAMMATORY PROCESSES OF PERIAPICAL TISSUES A.M. Azimov, Z.Z. Tursunaliyev, S.A. Kurbonov

**ЛЕЧЕНИЕ ОСЛОЖНЕНИЙ, ВОЗНИКАЮЩИХ ПРИ ПЕРЕЛОМАХ
НИЖНЕЙ ЧЕЛЮСТИ
(Обзор литературы)**



Ш.Ю. Абдуллаев, А.А. Халилов, З.К. Адылов, К.Х. Алимжанов

Кафедра заболевания челюстно-лицевой области и травматологии ТГСИ

Яшнабадский район, ул.Махтумкули 103, 100047, Ташкент. ORCID:

<https://orcid.org/0000-0002-3153-4975>

РЕЗЮМЕ

Среди повреждений лицевого скелета наиболее часто встречаются переломы нижней челюсти, составляющие по данным отечественных и зарубежных клиник от 70% до 85%. Для решения этой проблемы используется значительное количество методов и средств, однако число инфекционно-воспалительных процессов в посттравматическом периоде продолжает оставаться высоким, что значительно осложняет лечение пострадавших.(Nishimoto RN.DodsonTB; DillonJK.2021; RozeboomAVJ, DuboisL.2018; Артюшкевич А.С. 2017)

Травматические повреждения челюстно-лицевой области могут сопровождаться различными осложнениями в момент травмы (непосредственные осложнения), в период транспортировки и на этапах оказания первой или специализированной помощи (ранние осложнения), а также в процессе лечения пациента (поздние осложнения).

Ключевые слова: перелом нижней челюсти, травмы, гнойно-воспалительный процесс.

**TREATMENT OF COMPLICATIONS ARISING FROM FRACTURES OF THE
LOWER JAW
(Literature Review)**

Abdullayev Sh.Yu., Khalilov A.A., Adilov Z.K., Alimjanov K.Kh.

Abstract

Among the injuries of the facial skeleton, fractures of the mandible are most common, accounting for 70% to 85% according to the data of domestic and foreign clinics. To solve this problem, a significant number of methods and means are used, however, the number of infectious and inflammatory processes in the post-traumatic period continues to remain high, which significantly complicates the treatment of victims (Nishimoto RN Dodson TB; Dillon JK. 2021; RozeboomAVJ, Dubois L. 2018; Artyushkevich A.S . 2017).

Traumatic injuries of the maxillofacial region can be accompanied by various complications at the time of injury (immediate complications), during transportation and at the stages of first aid or specialized care (early complications), as well as during the treatment of the patient (late complications).

Key words: fracture of the lower jaw, trauma, purulent-inflammatory process.

Ученые и практические хирурги-стоматологи предпринимают попытки значительно снизить тяжесть операции и риск развития осложнений при лечении пострадавших с переломом нижней челюсти, используя с этой целью современные средства и методы. Вопросы разработки и совершенствования методов ранней диагностики, лечения и профилактики осложнений у пострадавших с переломом нижней челюсти не теряют своей актуальности.

Саратовские авторы Лепилин А.В., Фишев С.Б. и др. (2017) рассматривают развитие осложнений при переломах нижней челюсти, которые зависят от многих факторов, в том числе от нарушений местного и общего кровоснабжения, нейротрофических нарушений и наличия воспалительных заболеваний пародонта. При этом среди переломов костей лица преобладают переломы нижней челюсти и их осложнения, что составило 59,5%. В структуре переломов нижней челюсти, находившихся на стационарном лечении, преобладали двусторонние и двойные переломы (в среднем 28%). В тоже время 18,6% больных находились на лечении по поводу осложнений переломов нижней челюсти, таких как нагноение мягких тканей (6,5%), травматический остеомиелит и его обострение (6,4%), нагноение костной раны (4,2%), ложный сустав и неправильно сросшийся перелом (1,5%). Большое число осложнений переломов нижней челюсти сохранялось, несмотря на молодой возраст пациентов (в среднем 27 лет) и то, что около половины пациентов обращались в первые трое суток после травмы. То, что переломы нижней челюсти являются наиболее частой патологией, а также большое число осложнений переломов челюстей (в среднем 18,6%) диктует необходимость изучения патогенетических факторов развития осложнений для поиска новых методов их ранней диагностики и профилактики.

Как утверждают многие авторы отчасти высокое число осложнений объясняется широким использованием в условиях стационара хирургических методов лечения, которые в среднем используются у 67% пациентов. На стационарное лечение, как правило, направляются пациенты с переломами нижней челюсти со смещением отломков, нуждающиеся в хирургическом лечении, а также с множественными переломами (Васадзе Н. 2014; Лепилин А.В. 2017; Madadian MA, Simon S, Messiha A. 2020).

Развитие осложнений при переломах нижней челюсти зависит от многих факторов, причем большую значимость имеют нарушения кровоснабжения местного и общего характера, нейротрофические нарушения и наличие воспалительных заболеваний пародонта. Это требует разностороннего обследования пациентов с переломами нижней челюсти и патогенетического лечения, направленного на коррекцию выявленных нарушений.

В работе индийских ученых Ravikumar C, Bhoj M. (2019) рассматривается оценка послеоперационных осложнений открытого сокращения и внутренней фиксации при лечении мандибулярных переломов у 98 пациентов, которые произошли в послеоперационный период после лечения ORIF (Open Reduction Internal Fixation) открытая репозиция, внутренняя фиксация. Переломы мандибуляров играют значительную роль в черепно-мозговой травме и составляют почти 50% переломов лица. Из каждой группы было отмечено, что наиболее распространенным осложнением является инфекция, ведущая к удалению пластин. Другие осложнения, которые последовали за ними, окклюзионные нарушения и неврологические нарушения, такие как парестезии и паралич лицевого нерва. Нижняя альвеолярная парестезия нерва у пациентов была обнаружена в течение 3-6 месяцев после операции. Осложнения были отмечены во

всех возрастных группах, включая педиатрических и взрослых пациентов и были в основном мужчин, чем у женщин. Было также отмечено, что в кондыловом регионе отмечена самая высокая заболеваемость послеоперационных осложнений по сравнению с угловыми и парасимфизными пациентами.

Процедура ORIF получила всеобщее признание при лечении мандибулярных переломов; однако она не лишена осложнений. Это зависит от клинической картины, хирургической оценки перелома и др. особенностей в челюстно-лицевой хирургии. ORIF способствует первичному заживлению костей без длительного периода межмаксимилляции при иммобилизации. Несмотря на ряд преимуществ, связанных с этим методом, пациенты сталкиваются с такими осложнениями, как малоокклюзия, инфекция, нарушение заживления ран, парестезии, ФНП и перелом пластин. Наиболее распространенным переломом мандибулярной кости является кондиллярный перелом, на который приходится 17,5-52% всех переломов мандибуляров. Открытый подход к лечению кондиллярных переломов становится все более распространенным, и некоторые из осложнений ORIF в этом регионе являются парестезии, инфекции и лицевой паралич. Некоторые литературные данные свидетельствуют о том, что инфекция переломов челюстно-лицевой системы является наиболее часто встречаемым послеоперационным осложнением ORIF при мандибулярных переломах, которые связаны с самым высоким риском инфекций по сравнению с другими челюстно-лицевыми вмешательствами.

Нарушения регионального кровотока приводят к развитию осложнений переломов нижней челюсти. Так, при обследовании 60 пациентов с переломами нижней челюсти, без грубой соматической патологии, при давности травмы 1-2 дня (в сроки первоначальной и максимально выраженной реакции вегетативной нервной системы) был выявлен травматический стресс, который сопровождался соответствующими показателями гемодинамики. О преобладании влияния симпатического отдела вегетативной нервной системы у этих пациентов свидетельствовали: систолическое (АДс) ($145,0 \pm 1,5$ мм рт. ст. при норме 120-124 мм рт. ст.), диастолическое (АДд) ($86,0 \pm 1,2$ мм рт. ст. при норме 76-80 мм рт. ст.) и пульсовое давление ($59,0 \pm 2,3$ мм рт. ст. при норме $44,0 \pm 2,2$ мм рт. ст.). По данным лимфоцитарно-нейтрофильного индекса Гаркави (среднее значение составило $0,28 \pm 0,01$), 48 из 60 пациентов находились в состоянии стресса. О развитии стресса у больных с переломами нижней челюсти свидетельствовали вегетативный индекс Кердо, расчет которого проводился на основании АДд и ЧСС ($+5,50 \pm 0,25$ при норме $+2,3 \pm 1,8$), увеличение индекса Хильдебранта, который вычислялся по соотношению числа сердечных сокращений. (Бахтеева Г.Р., Лепилин А. В., Сойхер М. Г., 2012)

Корейские ученые (Sakong Y; Kim Y.H., Chung K.J. 2021) проанализировали частоту осложнений между техникой Чампи и жесткой фиксацией, используемой при лечении перелома угла нижней челюсти. Угол нижней челюсти выдерживает напряжение и сжатие во время жевания, и правильная внутренняя фиксация имеет важное значение при возникновении перелома. Ретроспективное исследование включало пациентов с переломом угла нижней челюсти в период с января 2003 по декабрь 2019 года. Пациенты были разделены на 2 группы по методу фиксации углового перелома: метод Чампи, который использует одну мини-пластину, и жесткая фиксация, которая использует несколько мини-пластин, реконструктивную пластину, компрессионную пластину, запаздывающий винт и проволоку. Для анализа частоты осложнений использовался критерий хи-квадрат Пирсона. В общей сложности 64 пациента соответствовали критериям включения. У тридцати четырех пациентов были изолированные угловые переломы, а у 30 пациентов-множественные переломы нижней челюсти. При изолированном угловом переломе не было достоверных различий во всех осложнениях между группой техники Чампи и группой жесткой фиксации. При множественных переломах нижней челюсти не было достоверных различий во всех осложнениях между 2 группами. При изолированных угловых переломах метод Чампи является надежным методом лечения. Кроме того, в случае множественных переломов нижней челюсти метод

Чампи является эффективным методом фиксации при угловых переломах, когда при сопутствующих переломах выполняется надлежащая жесткая фиксация.

Немецкие ученые Smolka W; Liokatis P; Cornelius C.P. (2020) представляют результаты исследования оценки различной картины переломов у пациентов, получающих лечение с фиксацией трапециевидной пластиной мышелкового основания и переломов шеи с использованием системы классификации АОСМФ для определения специфической картины переломов, связанных с нарушением фиксации трапециевидной пластиной. Десяти пациентам с переломами основания мышелка нижней челюсти и шеи была проведена внутренняя фиксация с использованием трапециевидных пластин. Переломы мышелкового отростка были классифицированы в соответствии с системой классификации АОСМФ с использованием данных компьютерной томографии. Картина перелома сравнивалась с осложнениями в связи с отказом оборудования, такими как ослабление пластины или винта и перелом пластины. Ослабление пластин и винтов трапециевидных пластин для фиксации переломов основания мышелка и шеи было связано с локализацией перелома в области шеи и смещением основного фрагмента с потерей контакта между проксимальным и дистальным фрагментами перелома. Дальнейшие исследования, такие как конечно-элементный анализ различных систем покрытия для фиксации переломов шейки мышелка, необходимы для установления оптимальной техники фиксации переломов шейки мышелка.

Aloua R. Slimani F;(2020) рассматривают осложнения посттравматического сиалоцеле. Слюнная околоушная киста как осложнение субуглового подхода нижней челюсти при субдильарном переломе нижней челюсти Ятрогенное сиалоцеле было описано как осложнение околоушной хирургии, но нет конкретных данных о случаях хирургического повреждения сиалоцеле и слюнных протоков при лечении переломов мышелков. Рассматривается клинический случай: 36-летний мужчина был доставлен в отделение неотложной помощи челюстно-лицевой области с переломом нижней челюсти и планировалась внутренняя фиксация перелома нижней челюсти. После операции у него была обнаружена киста слюнной железы, которую удалось вылечить консервативным способом. Ятрогенное повреждение слюнного протока и образование сиалоцеле наблюдалось в послеоперационном периоде хирургического лечения перелома мышелка субангуло-мандибулярным доступом. Челюстно-лицевые хирурги должны знать об этом осложнении и о важности принятия консервативного лечения, когда это возможно. Инъекции ботулинического токсина могут быть выполнены в качестве первой линии лечения этих осложнений. Консервативное лечение в данном случае было выполнено путем давящих повязок и через кожной аспирации опухоли иглой, что было полезно для поглощения кистозного содержимого и способствовало заживлению.

Многочисленными исследованиями установлена коррелятивная зависимость частоты и характера осложнений от локализации перелома. При этом показано, что наиболее часто воспалительный процесс развивается при переломе нижней челюсти в области ее угла, что обусловлено интерпозицией жевательных мышц, способствующей зиянию костной раны и ее инфицированию содержимым полости рта (Smolka W; Liokatis P; 2020, Odom E.B., Snyder-Warwick A.K., 2016).

Осложнения при лечении мандибулярных кондиллярных переломов: хирургическое и консервативное лечение. Основными осложнениями, из-за которых часто страдают пациенты с СТР и ORIF, были: асимметрия (10,2%/6,4%), остаточная боль (6,5%/5,6%), височные и суставные дисбалансы (15,9%/10,3%) и malocclusion (11.1%/4.0%), соответственно. Авторы обнаружили лишь значительные различия между СТР и ORIF в количестве случаев вискомандибулярного сустава и суставного дисбаланса и неправильного прикуса. Повреждение лицевого нерва было обнаружено исключительно среди пациентов ORIF (8,6%) из которых 8,3% были временными и 0,3% постоянными. Осложнения, связанные с любой техникой, минимальны и редки, что приводит к успешным результатам с минимальной заболеваемостью. СТР связаны с осложнениями,

вытекающими из задержки мобилизации приводит к функциональному ограничению, в то время как основное осложнение, связанное с лечением ORIF было повреждение лицевого нерва. Отдельно авторы отмечают, поражения лицевого нерва, проявляются в виде пареза или паралича мимической мускулатуры. Кроме этого, могут отмечаться как чувствительные, так и вегетативные нарушения на лице и шее, так как лицевой нерв широко анастомозирует не только с тройничным нервом, но и с шейным сплетением. Парезы лицевого нерва лечатся обычно консервативно. Восстановление функции мимической мускулатуры обычно происходит через 4–6 месяцев от начала лечения. (García-Guerrero I., Ramírez J.M., Gómezde.Diego R., 2018)

Madadian M.A., Simon S., Messiha A. (2020) показывают оценку и осложнения мандибулярных и кондиларных переломов, пролеченных как хирургическим, так и нехирургическим способом. В общей сложности 358 пациентов были включены в исследование со средним возрастом 33 лет (средний 38), и мужчины: женщины соотношение 2,7:1. В общей сложности 72 пациента (20%) получили консервативное лечение, 177 (49%) лечились с закрытым способом, и 109 (31%) с ORIF. Группа ORIF продемонстрировала лучшие результаты, чем закрытая группа с точки зрения снижения протрузивных и поздних экскурсивных движений, а также височно-мандибулярной боли в суставах (TMJ); и с точки зрения окклюзионного расстройства по сравнению с консервативной группой. Группа ORIF имела более плохие исходы, чем закрытые и консервативные группы *interms of* максимальное отверстие рта, и временная травма лицевого нерва произошла в 5/109 (5%) и кондиларная ресорбция в 2/109 (2%) пациентов в группе ORIF. Лечение ORIF, может быть оправдана, поскольку она обеспечивает улучшенные функциональные результаты при тяжелых или перемещенных кондиларных переломах. Тем не менее, это должно быть оценено с риском потенциальных хирургических осложнений. Поэтому для оптимизации управления этими травмами необходим тщательный отбор случаев.

Паралич лицевого нерва является серьезным осложнением, которое было связано с хирургией в кондиларной области, но последние мета-анализы показали, что заболеваемость послеоперационной временной лицевой нервно-ассоциированной слабости составляет около 6%, с полным восстановлением в течение шести месяцев в большинстве случаев. Наиболее распространенным осложненным была височно-мандибулярная боль в суставах, снижение открытия отверстия рта 16%, и окклюзионные расстройства 32, 9%. Другими осложнениями, которые реже наблюдались, были мандибулярное отклонение при открытии рта 5%, снижение протрузивного движения 3%) и асимметрия 1%. Другие редкие осложнения ограничивались случаями, управляемыми ORIF. К ним относятся перелом пластин 4%, временная слабость, связанная с нервом лица 5%, и кондиларная ресорбция 2%.

Из-за большого разнообразия переломом нижней челюсти, подходов и хирургических методов, трудно объективно сравнить хирургические методы для переломов челюстей и их осложнений. Основываясь на литературе авторы Rozeboom A.V.J., Dubois L. (2018) предлагают протокол лечения в отношении открытых подходов к лечению. Это касается разреза кожи, то никаких реальных предпочтений не существует, хотя поднижнечелюстной и периаугулярный разрезы кожи показали наилучшие результаты. Подкожно рекомендуется транспаротидный подход, поскольку он прост, с прямой видимостью перелома и кратчайшим расстоянием между кожей и мышечком нижней челюсти и, следовательно, приводит к меньшему растяжению лицевого нерва. После открытой редукции и фиксации околоушную капсулу тщательно ушивают. Когда у хирурга высокий уровень опыта, можно использовать MIS. С другой стороны, особенно для хирургов с ограниченным опытом, разумно не допускать к перелому с небольшим разрезом и принудительным вскрытием рассеченных тканей. Кроме того, рекомендуется использовать нейростимулятор во время операции (Nishimoto R.N., Dodson T.B; Dillon J.K., 2021).

Среди возможных причин осложнений ряд авторов считает, что на первом этапе оказания первичной врачебной помощи наиболее частыми ошибками являются недообследование пациентов с полученными травмами, отсутствие полноценного рентгенографического обследования. Рентгенография в разных проекциях позволяет диагностировать косые, поперечные, полные, неполные переломы разной локализации, и в том числе локализующиеся в области основания суставного отростка. Проводимое рентгенологическое исследование в двух проекциях, боковой и фасной, позволяет не только установить факт перелома, но и определить характер и степень смещения костных фрагментов, топографию щели перелома по отношению к зубам, наличие костных сколков, фрагментов сломанных корней зубов, наличие периапикальных очагов, хронических инфекций и др. Рентгенография в разных проекциях является наиболее информативной, так как позволяет определить истинное смещение отломков во фронтальной, сагиттальной и горизонтальной плоскостях. Отсутствие четкого представления о положении фрагментов кости является наиболее частой ошибкой в выборе способа лечения перелома, когда вместо остеосинтеза, который позволяет открыто под визуальным контролем репонировать костные фрагменты, применяют обычное бимаксиллярное шинирование, не позволяющее точно сопоставить отломки при их смещении. Для определения тактики хирургического лечения немаловажным этапом является выполнение правильной диагностики переломов нижней челюсти, которые имеют свои особенности в зависимости от локализации, кратности, а также наличия сопутствующих повреждений. Поэтому на современном этапе развития челюстно-лицевой хирургии в диагностическом алгоритме неотъемлемыми составляющими стали такие лучевые методы исследования, как спиральная компьютерная томография и конусно-лучевая компьютерная томография (Флайер Г.М. и др., 2017; Чжан Ш., 2917).

Также частой ошибкой является недооценка важности временной транспортной иммобилизации нижней челюсти. Практика многих лет лечения пациентов показывает, что почти все они при поступлении в стационар из поликлиники или районной больницы не обеспечены должным видом оказания помощи. Временная иммобилизация челюсти на догоспитальном этапе позволяет обездвижить костные фрагменты, частично снизить болевой синдром, снизить риск кровотечения, уменьшить инфицирование щели перелома и развитие воспалительных осложнений в виде нагноения костной раны, развития травматического остеомиелита. Ошибки при лечении данной категории пациентов встречается и при оказании специализированной помощи, начиная от неправильного выбора способа лечения и заканчивая послеоперационным лечением. Чаще всего ошибки при выборе метода лечения связаны с недооценкой состояния зубных рядов, отдельных зубов, состояния маргинального и апикального периодонта, а также степени смещения костных фрагментов. Неполноценный зубной ряд (на одном фрагменте отсутствуют зубы или находится один зуб) требует проведения остеосинтеза. Тяжелая форма генерализованного периодонтита, также сужает показания к шинированию. Наиболее часто остеосинтез проводят при значительном смещении костных фрагментов. Серьезной ошибкой при ортопедическом лечении симфизарных и парасимфизарных переломов является использование гладкой шины-скобы. Исходя из биомеханики переломов, гладкую шину-скобу можно использовать только при неполных, функционально-стабильных переломах. Данный вид шинирования не обеспечивает жесткой фиксации отломков при функционально нестабильных переломах. Шина-скоба не в состоянии нейтрализовать переменные деформации сжатия и растяжения, а также скручивающий момент сил при переломах в подбородочном отделе. Это приводит к подвижности фрагментов и развитию осложнений в виде травматического остеомиелита и нарушению консолидации. При выборе моношины в таком случае предпочтение должно быть отдано язычной или вестибулоязычной шине. Альтернативным выбором является обычное бимаксиллярное шинирование (при наличии полноценных зубных рядов) (Лепилин А.В., 2017).

Лечение осложнений, возникающих при переломах нижней челюсти в пределах зубного ряда, и определение клиничко-иммунологического эффекта от применения рекомбинантного ИЛ-1Р у пациентов с осложненными переломами нижней челюсти рассматривается в статье авторов (Латюшина Л. С., Бережная Е. С., Долгушин И. И., 2017). Применения иммуномодулятора «Беталейкин» для профилактики трансформации осложненного течения переломов в травматический остеомиелит. У пациентов, которым проводилось лечение с применением «Беталейкина», независимо от способа его введения, в более ранние сроки купировался отек мягких тканей. Общий клинический балл у пациентов группы сравнения зависел от способа фиксации отломков и в группе прооперированных больных был статистически более высоким, чем в ортопедической. В обеих основных группах этот показатель свидетельствовал о более благоприятном заживлении костной раны. У пациентов выявлен рост функционального резерва нейтрофилов. Исследование выявило клиничко-иммунологическую эффективность локального и парентерального применения «Беталейкина» у пациентов с осложненными переломами нижней челюсти. Рекомбинантных пациентов данной категории способствует профилактике развития травматического остеомиелита.

Осложнения использования систем фиксирующих и неблокирующих пластин при переломах нижней челюсти рассматривается в статье авторов из Монголии Batbayar EO; Dijkstra PU; Bos RRM; vanMinnen B. (2019) было включено в общей сложности 33 исследования (20 рандомизированных исследований и 13 нерандомизированных исследований), и 16 из них были включены в мета-анализ. Большинство включенных рандомизированных исследований имели неясный риск предвзятости (Кокрейновское сотрудничество); качество нерандомизированных исследований колебалось от 6 до 17 (Методологический индекс для нерандомизированных исследований-несовершеннолетние). Основываясь на результатах мета-анализа, авторы пришли к выводу, что фиксирующие пластины превосходят только в отношении необходимости фиксации нижней челюсти (ММФ) в раннем послеоперационном периоде.

Международное исследование, включающие страны: Италия, Франция, Сербия, Эстония и др. показывают анализ осложнений и исходов хирургического лечения угловых переломов, управляемых в отделениях челюстно-лицевой хирургии в ряде европейских стран. В исследование были включены пациенты, госпитализированные с односторонними изолированными угловыми переломами в период с 2013 по 2017 год. Были зафиксированы следующие данные: пол и возраст пациентов, этиология переломов, наличие третьего моляра, челюстно-нижнечелюстная фиксация, техника остеосинтеза и осложнения. Всего в исследование было включено 489 пациентов. Было установлено, что метод Чампи является наиболее часто выбираемым методом остеосинтеза. Наблюдалось шестьдесят осложнений, что составило 12,3%. Осложнения были связаны с отсутствием третьих моляров ($P < 0,05$). Вместо этого техника Чампи была связана с меньшим количеством осложнений ($P < 0,05$) по сравнению с другими принятыми методами. Лечение угловых переломов по-прежнему представляет собой сложную задачу со значительным уровнем осложнений. Техника Чампи все еще кажется подходящим вариантом для лечения таких травм. (Brucoli M; Boffano P., Pezzana A; et al., 2019)

Переломы нижней челюсти являются распространенными травмами лица, и лечение может быть осложнено послеоперационной инфекцией. Риск заражения в результате заражения флорой полости рта хорошо установлен, но единого мнения относительно антибиотикопрофилактики не существует.

Авторами Domingo F; Dale E. Gao C. Groves C. (2016) исследования дана оценка факторов риска и влияния периоперационных антибиотиков на частоту инфицирования места операции после операции по перелому нижней челюсти. Ретроспективный обзор медицинской документации был показан пациентам с травмами любого возраста, получавших хирургическое лечение по поводу переломов нижней челюсти в Травматологическом центре I уровня с сентября 2006 по июнь 2012 года. Анализ исходов

был проведен для определения частоты SSI, связанной с периоперационным применением антибиотиков и другими факторами риска, которые могут способствовать.

Всего 359 пациентов соответствовали критериям включения в анализ. 76% были мужчинами. Средний возраст составил 30,5 лет. У тридцати восьми пациентов развились инфекционные осложнения (10,6%). Частота осложнений была ниже при закрытых и открытых операциях (3,2% против 16,3%, $p=0,0001$) и при закрытых и открытых переломах (1% против 14%, $p=0,0005$). Частота SSI увеличилась у пациентов с употреблением табака, алкоголя и наркотиков (14.6%, 13.2%, 53.6%, $p<0,0001$), травматические повреждения зубов (19,6%, $p=0,0110$) и пациенты в дорожно-транспортных происшествиях (12,2%, $p=0,0062$). Показатели SSI, стратифицированные по баллу тяжести травмы (ISS), меньшему или равному 16 (23/255 [9%]) по сравнению с превышающим 16 (15/104 [14%]), имели тенденцию к более тяжелым травмам у пациентов с развитием SSI, $p=0,1347$. Частота SSI была аналогичной у пациентов, которые получали и не получали послеоперационные антибиотики (14,7% против 9,6%, $p=0,2556$). Тип антибиотика, продолжительность послеоперационного введения антибиотика и продолжительность между травмой и операцией не влияли на частоту. Полученные данные свидетельствуют о том, что после хирургического лечения переломов нижней челюсти, открытой операции, открытых переломов и факторов риска, включая злоупотребление психоактивными веществами, травматическую травму зубов и механизм травмы, значительно повышают частоту инфекционных осложнений, в то время как послеоперационные антибиотики, по-видимому, не дают дополнительной пользы по сравнению с только дооперационными антибиотиками.

Таким образом, неправильно выбранные показания для консервативного или оперативного метода лечения перелома, а также ошибки, допущенные при лечении, могут приводить к серьезным осложнениям. Авторы исследований отмечают, что осложнения переломов связаны с различными факторами и, в частности, видом, тяжестью перелома, сроком оказания помощи пострадавшим, качеством проводимого лечения и др. Нередко осложнения возникают в результате допущенных врачебных ошибок на этапах оказания помощи пострадавшим. Анализ возможных ошибок и наиболее типичных осложнений при данном виде травм позволит избежать их в дальнейшем. Так, причиной нарушения прикуса чаще всего бывает неправильно выбранный метод лечения перелома - ортопедический вместо оперативного. Плохо проведенная репозиция и недостаточно надежная фиксация отломков приводят к развитию воспалительных осложнений в виде травматического остеомиелита. Другой причиной развития данного осложнения может быть периодонтитный зуб в щели перелома. Недостаточное обездвиживание отломков может приводить к замедленной консолидации, формированию ложного сустава. Учитывая это, избежать осложнений можно путем выбора адекватного к конкретной клинической ситуации способа лечения, соблюдения всех правил шинирования или осуществления остеосинтеза.

Литература/References

1. Абдуллаев Ш.Ю., Хасанов А.И., Профилактика травматического остеомиелита нижней челюсти. Российский научный форум с международным участием: "Стоматология нового тысячелетия" Москва, , С115-116. 2002г.
2. Бахтеева Г. Р., Лепилин А. В., Сойхер М. Г., Булкин В. А., Мухина Н. М. Течение и заживление переломов нижней челюсти, сопровождающихся повреждением ветвей тройничного нерва // Саратовский научно-медицинский журнал. 2012. №2. С. 399-403
3. Васадзе Н. Накостные потенциометрические показатели у больных с неосложненными и осложненными формами переломов нижней челюсти при консервативном лечении // Современная стоматология. 2014. № 1 (70). С. 84
4. Гулюк А.Г., Ташян А.Э., Гулюк Л.Н. Профилактика осложнений консолидации при переломах нижней челюсти у больных со структурно-метаболическими изменениями костной ткани // Вестник стоматологии. 2012. №2 (79).

5. Латышина Л.С., Бережная Е. С., Долгушин И. И., Влияние иммунотерапии рекомбинантным ИЛ-1В на клинико-иммунологические показатели пациентов с осложненными переломами нижней челюсти // Проблемы стоматологии.- 2017. №2. –С.49-52
6. Лепилин А. В., Ерокина Н. Л., Прокофьева О. В., Бахтеева Г. Р., Рогатина Т. В., Ляпина Я. А. Вегетативные реакции у больных с переломами нижней челюсти в динамике традиционного лечения // Дентал-форум. -2011. -№5. -С. 69-71.
7. Лепилин А.В. Анализ причин развития осложнений переломов нижней челюсти// Пародонтология.- 2017.-№3.-С.60-65
8. Лепилин А.В. Клинико-статистические аспекты диагностики и лечения больных с переломами нижней челюсти и их осложнениями //DentalForum. 2014. № 4. С. 67-69
9. Тимофеев А.А. Профилактика гнойно-воспалительных осложнений у больных с переломами нижней челюсти // Научный взгляд в будущее. - 2016.-Т. 7, № 1 (1). - С.72-77.
10. Уварова А.Г. Иммуноориентированная терапия при переломах нижней челюсти у пациентов с высоким риском развития воспалительных осложнений // Кубанский научный медицинский вестник. 2015. № 1 (150). С. 119-124
11. Флайер Григорий Михайлович Особенности клинической картины переломов нижней челюсти // Символ науки. -2016.-№2-3.
12. Чжан Ш., Петрук Павел Сергеевич, Медведев Ю.А. Переломы нижней челюсти в области тела и угла: структура, эпидемиология, принципы диагностики. Часть I // Российскийстоматологическийжурнал.- 2017.- №2. –С.100-103
13. Aloua R Slimani F; Salivary parotid cyst as an occurred complication of Subangulomandibular approach of mandibular subcondylar fracture: A case report.// Ann Med Surg (Lond)] -2020 -Dec 01; Vol. 60, pp. 673-674.
14. Batbayar EO; Dijkstra PU; Bos RRM; van Minnen B. Complications of locking and non-locking plate systems in mandibular fractures.// International journal of oral and maxillofacial surgery .- 2019 Sep; Vol. 48 (9), pp. 1213-1226.
15. Brucoli M; Boffano P. Pezzana A; et al, The "European Mandibular Angle" research project: the analysis of complications after unilateral angle fractures.// Oral Surg Oral Med Oral Pathol Oral Radiol.- 2019 Jul; Vol. 128 (1), pp. 14-17.
16. Domingo F; Dale E. Gao C. Groves C. Stanley D A single-center retrospective review of postoperative infectious complications in the surgical management of mandibular fractures: Postoperative antibiotics add no benefit. // J Trauma Acute Care Surg] 2016 Dec; Vol. 81 (6), - pp. 1109-1114.
17. García-Guerrero I, Ramírez JM, Gómez de Diego R, Martínez-González JM, Poblador MS, Lancho JL. Complications in the treatment of mandibular condylar fractures: Surgical versus conservative treatment. //Ann Anat. 2018 Mar;216:60-68.
18. Madadian MA, Simon S, Messiha A. Changing trends in the management of condylar fractures. //Br J Oral Maxillofac Surg. 2020 Nov;58(9):1145-1150.
19. Munante-Cardenas JL; FacchinaNunes PH; Passeri LA Etiology, treatment, and complications of mandibular fractures. // The Journal of craniofacial surgery .-2015 May; Vol. 26 (3),- pp. 611-615.
20. Nishimoto RN. Dodson TB; Dillon JK; Is Distance Between Home and Treatment Site a Risk Factor for Complications After Treating Mandibular Fractures?// Journal of oral and maxillofacial surgery : official journal of the American Association of Oral and Maxillofacial Surgeons [J Oral MaxillofacSurg] 2021 Feb 26. Date of Electronic Publication: 2021 Feb 26.

УДК: 616.716 : 616.53-002.282 -611.013.9

МОРФОЛОГИЧЕСКИЕ ИЗМЕНЕНИЯ КОЖИ У КРЫС, ПОДВЕРГНУТЫХ К ВОЗДЕЙСТВИЮ СУКЦИНАТА НАТРИЯ

Юсупова Дилдора Зухридиновна

Ташкентский государственный стоматологический институт

Ассистент кафедры

usupovadildora@gmail.com

АННОТАЦИЯ

В статье изложены результаты проведения экспериментальной работы на крысах, с целью изучения репаративных изменений кожной раны при инъекциях сукцинат содержащего препарата HYALUAL. В задачу исследований входило сравнительное

описание структурных изменений кожи у контрольных и подопытных крыс с общедоступными морфологическими методами исследования.

Ключевые слова: сукцинат, рубцовая ткань, внутридермально, цитобиохимия, морфология ткани, биопсия.

MORPHOLOGICAL CHANGES IN THE SKIN OF RATS SUBJECTED TO PROPHYLACTIC REDERMALIZATION

Yusupova Dildora Zuhridinovna,

Tashkent State Dental Institute

Department assistant

usupovadildora@gmail.com

ANNOTATION

The article describes the results of experimental work on rats, in order to study the reparative changes in the skin wound during injections of the succinate-containing preparation HYALUAL. The objective of the research was a comparative description of the structural changes in the skin in control and experimental rats with publicly available morphological research methods.

Key words: succinate, scar tissue, intradermal, cytobiochemistry, tissue morphology, biopsy.

Актуальность

Проблема возникновения рубцов вообще, в частности, рубцевания кожи лица, являющейся одним из актуальных вопросов практического здравоохранения, находится на стыке нескольких медицинских дисциплин, в частности, дерматологии, косметологии, комбустиологии, восстановительной хирургии, реабилитационной медицины и психологии. По данным ВОЗ, только после травм и хирургических вмешательств, более чем у 100 млн пациентов остаются рубцы различной площади и разной локализации. Сегодня рубцовая патология остается одной из самых распространенных в мире. Рубцы кожи возникают из-за повреждений различного генеза, например после ожогов, ранений, оперативных вмешательств, после воздействий различных травмирующих факторов, и в результате хронических заболеваний кожи и подкожной клетчатки [1,13]. От того, какого вида рубец, от его величины и места расположения зависит самоощущение пациентов, связанное с функциональными и косметическими нарушениями. В этом аспекте особое значение приобретают рубцовые изменения лица. Лечение рубцов лица является одним из труднейших задач эстетической медицины. В литературе последних лет появилось очень много интересных работ, посвященных к диагностике и лечению рубцов кожи лица [2,9,10,11]. Однако в большинстве этих сообщениях речь идет, прежде всего, о свершившемся процессе, то есть, о лечебной коррекции образовавшихся рубцов лица. Подразумевается предпочтительными являются поиски проведения профилактических мероприятий, направленных на предупреждение патологических, эстетически неприемлемых деформирующих рубцов лица. В этом плане последние годы появились уникальные сообщения российских ученых [3,12].

Цель и задачи исследования. Как утверждает большинство специалистов, занимающихся лечением патологических рубцов кожи лица, методы мезотерапии инволюционно-дистрофических изменений кожи с использованием препаратов природного происхождения, являются сегодня одной из востребованных. В этом направлении появились уникальные сведения об оригинальном комбинированном препарате Гиалуаль [4,6,8]. Препарат Гиалуаль (Hyalual) содержит высокомолекулярную гиалуруновую кислоту в концентрации 1.1-1.8 – 2.2 % и сукцинат натрия 1.6%. Лечение кожи путем внутридермальных инъекций данного препарата получила название

редермализации. Сукцинат натрия – это естественный корректор энергетического обмена, который способствует активации анаболических процессов в коже, в том числе, синтеза структурных белков кожи [коллагена и эластина] и АТФ, а также нормализует микроциркуляцию [5]. Цитобиохимическими исследованиями Куприяновой А.В. и Кировой Ю.И. доказано наличие рецептора к сукцинату натрия [SUCNRI] на поверхности практически всех дермальных компонентов, благотворное влияние его на функциональную активность клеток кожи, пролиферацию, миграцию, секрецию факторов роста, цитокинов, хемокинов, т.е. причастности Гиалуаль к механизмам регенерации, обновления и репарации кожи [7]. Гиалуаль сегодня на рынке представлен в виде комбинированного препарата гиалуруновой кислоты с натриевой солью янтарной кислоты с маркой Hyalual[®]. Исходя из вышеперечисленных эффектов Гиалуаль, мы решили изучить репаративных изменений кожной раны при повторных инъекциях данного препарата. В задачу исследований входило сравнительное описание структурных изменений кожи у контрольных и подопытных крыс с общедоступными морфологическими методами исследования.

Материал и методы исследования. Для максимального приближения опытов к топическому расположению в теле, мы решили вводить Гиалуаль внутрикожно в область ушитой раны спинки крыс. Опыты проведены в 24 крысах со строгим соблюдением мер биоэтики. Всем крысам под премедикации атропином подкожно 0,1 мл, реланиума внутривентриально 0,2 мл и кеталарового наркоза внутривентриально 0,6 – 0,8 мл, производился разрез на предварительно депилированный участок (рис.1) кожи спины, который был ушит шелковыми швами. (рис 2). Подопытным 15 крысам в течении 45 суток после произведения кожной раны, трехкратно с интервалом по 15 дней, в область ушитой раны внутри кожно вводился Гиалуаль, 1 мл. В эти же сроки контрольным 9 крысам вводился 0,9 % физ. раствор. Спустя 15 сутки после третьего введения Гиалуаль и физраствора, то есть, на 60 день опытов у всех 24 крыс строго соблюдая принципы биоэтики к лабораторным животным, путем инцизионной биопсии, забирали кусочки кожи и подкожной клетчатки из тех же областей, куда вводился препарат. Сроки эксперимента и количество животных приведены в табл. 1.

Таблица 1

Группа	Препарат	Продолжительность эксперимента, Количество животных		
		15 дней	30 дней	45 дней
1	Гиалуаль 1,1%	15 жив.	15 жив.	15 жив.
2	Физиологический раствор 0,9%	9 жив.	9 жив.	9 жив.

Полученные биоптаты кожи подопытных и контрольных 24 крыс фиксировали в 10% растворе формалина. После достижения фиксации проводилась тщательная промывка кусочков в проточной воде и затем производилось обезвоживание в спиртовой батарее нарастающей крепости. После чего, их заливали в парафин и приготовленные из них срезы окрашивались гематоксилин-эозином и пикрофуксином по методу Ван-гизон. Готовые препараты из кожи описывались под микроскопом «Leica» на разных оптических уровнях.

Результаты исследования

Микроскопические изменения в слоях кожи и подкожной клетчатки у всех 15 подопытных крыс не отличались по степени выраженности и по распространенности репаративно – восстановительных процессов. Прежде всего, ни в одном материале биопсии не были отмечены признаки воспаления на 3кратно введенный Гиалуаль. Слоистость эпидермиса кожи не было нарушено ни у одного подопытного животного, получившего инъекции данного препарата. Наблюдалось появление пролиферирующих

фибробластов в слоях дермы, но выраженная тенденция к склерозу не отмечена ни у одного из них. Это подтверждалось и отсутствием пикринофилии в срезах, окрашенных пикрофуксином. Необходимо отметить, что появление сочных фибробластов с увеличенными размерами их отростков сопровождалось с очаговой лимфоидноклеточной реакцией в дерме, что косвенно показывает на иммуностимулирующий эффект Гиалуаль.




Рис.1. Подготовка крысы к разрезу кожи с ушиванием.

Рис.2. Ушитая кожная рана кожи спинки крысы.

Ни в одном препарате кожи у подопытных животных не были обнаружены какие-либо воспалительные инфильтраты местного гистогенеза. В коже у всех крыс был обнаружен в той или иной степени выраженный неоангиогенез с умеренной вазодилатацией. Во всех наблюдениях были обнаружены сочные и гиперхромные фибробласты и эндотелиоциты. При сравнительном изучении редермализации у контрольных крыс, подвергнутых к ушиванию кожной раны в одинаковых условиях и к которым в идентичных условиях и сроках вводился физ.раствор, были обнаружены в разной степени выраженные воспалительно – реактивные изменения в коже. У них заметно отставали сроки редермализации, то есть, наблюдалось запаздывание репаративных процессов. К тому же у них отмечалась стойкая пикринофилия в дерме, что указывает на заживление ушитой кожной раны после трехкратного введения физ.раствора с формированием рубца.

Выводы:

Таким образом, подытоживая результаты изучения влияния Гиалуаль на поврежденную кожу подопытных крыс рекомендуемый в целях профилактической редермализации, можно отметить, что он сам по себе не ингибирует воспалительную реакцию, а наоборот ускоряет запуск репаративной реакции местной ткани. Это прежде всего связано с наличием в составе Гиалуаль гиалуроновой кислоты, как маркера натурального ингредиента в составе кожи. Под воздействием Гиалуаль значительно уменьшается гипоксия тканей, которая прежде всего связана с ускорением процессов неоангиогенеза, что благоприятно сказывается на окислительно-восстановительных процессах в кожных покровах. А это несомненно улучшает тканевой гомеостаз в зоне гистиона. Применение Гиалуаль в зону ушитой кожной раны в посттравматическом периоде благотворно влияет на редермализацию и способствует эстетическому заживлению травматического повреждения кожи.

Литература / References

1. Владимирова О.В. Комплексный подход к первичной и вторичной профилактике посттравматических рубцов. Канд.диссертация. Ставрополь,2011 – 20 с.
2. Воловар А.С., Крыжановская О.А. Лечение рубцовых изменений кожи препаратом эфира гиалуроновой кислоты АСР/ Вестник стоматологии, 2018, №4,с.16-21

3. Барановский А.Г. Прогнозирование и профилактика образования патологических рубцов челюстно-лицевой области с использованием дермальных фибробластов. Научно-квалификационная работа, Симферополь, 2020
- 4.Белицкая И.А., Измаилова Т.Д. Предупреждение патологического рубцевания за счет редермализации препаратом Гиалуаль// Инъекционные методы в косметологии. 2015 № 4 с.118-122
5. Березовский В.А, Богомолец О.В., Деркач Н.Н, Литовка И.Г. и др. К вопросу об экзогенной регуляции физиологической регенерации кожи человека// Українській журнал дерматології, венерології, косметології 211, №3, с.9
6. Качук Ю.В. Методика коррекции стрий в зависимости от стадии развития// Дерматовенерология. Косметология. 2017, том 3, №3, с.3327-3333
7. Куприянова А.В, Кирова Ю.И. Цитобиохимическое обоснование ремоделирующего действия Гиалуаль в коже. 2019, с.8
8. Ромашкина А.С. Снарская Е.С. Ткаченко С.Б., Алленова А.С. Восстановление структуры кожи у больных с атопическим дерматитом в межрецидивный период // Российский журнал кожных и венерических болезней. 2017, №5,с.275-279
9. Рыбченко В.В., Трусов А.В., Щербакова М.А., Фомина М.Г., Старостин О.И., Опыт использования свободного растянутого кожного трансплантата в лечении детей с обширными дефектами кожных покровов.// Российский вестник детской хирургии, анестезиологии и реаниматологии. 2017 Т.7., №4, с.58-63
10. Рыбченко В.В, Старостин О.И., Трусов А.В. Хирургическое лечение ребенка с глубоким ожогом лица.// Российский вестник детской хирургии и анестезиологии и реаниматологии, 2018.ю №3 –с.81-87
11. Талыбова А.М., Стенько А.Г. Аппаратные методы в комплексном лечении пациентов с атрофическими рубцами// Медицинский алфавит. 2020, №24, с.70-73
12. Чурсинова Ю.В. Послеоперационные рубцы кожи: роль маркеров воспаления и гипоксии. Автор.канд.дисс, Москва, 2020.
- 13.Khodjjeva D. T., Khaydarova D. K., Khaydarov N. K. Modern pharmacotherapy methods for generalized epilepsy forms. European Journal of Research. Vienna, Austria. № 1 (11-12), 2018. С.62-67.

УДК: 616.211-001-007.2-089-036.8

THE EFFECTIVENESS OF SURGICAL TREATMENT FOR POST-TRAUMATIC DEFORMITIES OF THE NOSE

Khalmatova M.A.

Tashkent State Dental Institute.

matlubahalmatova27@gmail.com

Relevance. The aesthetic and functional significance of the external nose gives special relevance to the treatment of its injuries. The establishment of an accurate diagnosis is necessary to determine the tactics of treatment, issue a reliable conclusion. To clarify the diagnosis, many medical institutions have a large selection of diagnostic equipment (devices for radiography, CT, MRI, MSCT, ultrasound and endoscopic examination)[1,2]. A rationally selected research algorithm leads to timely diagnosis, adequate and full-fledged therapeutic measures, and ensures economic efficiency. Restoring the shape of the external nose is a particularly important task;

there are professions for which the appearance of an employee is important (Rusetsky Yu.Yu. et al., 2019).

The prevalence of post-traumatic nasal deformities (PD) among the population determines the further improvement of approaches to their treatment, contributing to the effectiveness of treatment of patients.

The purpose of the study. To increase the effectiveness of surgical treatment of patients with PD.

Material and methods. Under our supervision there were 36 patients with PD who were on inpatient treatment in the department of maxillofacial surgery of the TSSI. The age of the patients ranged from 22 to 46 years. The first group included 30 patients with an injury duration of less than 14 days, in whom the repositioning of the nasal bones was performed. The second group included 6 patients with an injury duration of more than 2 months, in whom the restoration of the shape of the nose was carried out by the type of early closed rhinoplasty or rhinoseptoplasty. Clinical and laboratory examination of all patients included: clarification of complaints, collection of anamnesis, examination of a maxillofacial surgeon, an otorhinolaryngologist, an anesthesiologist, CT or MSCT examination, a general blood test. When repositioning the bones of the nose, a Volkov elevator was used simultaneously to raise the slope of the nose and external finger pressure to eliminate lateral displacement. In order to fix the fragments and hemostasis, nasal tamponade was performed with gauze turunda with Levomekol ointment.

The results of the study. Of the 30 patients in the first group, it was possible to restore the shape of the nose in 26 people (86.7%), in 4 people the shape of the nose was only improved (13.3%). In group 2 patients, it was possible to restore the shape of the nose in 2 people (33.3%), in 4 people the shape of the nose was only improved (67.7%).

Conclusion. Thus, the effectiveness of the treatment for deformity of the external nose depends on the prescription of the injury. Providing assistance at an earlier time brings more pronounced cosmetic and functional results.

Литература / References

1. Р.Дж. Халимов, А.М. Джураев. Критерии оценки мультиспирально – компьютерно – томографического исследования детей с болезнью Пертеса. Материалы- III съезда травматологов –ортопедов Республики Казахстан и VII Евразийского конгресса травматологов-ортопедов 3-4 октября 2019 г. С. 414.
2. Лепилин А.В. Клинико-статистические аспекты диагностики и лечения больных с переломами нижней челюсти и их осложнениями //DentalForum. 2014. № 4. С. 67-69

УДК: 616.716.86:616.71-089.844-6-036.8

ОЦЕНКА ЭФФЕКТИВНОСТИ ОСТЕОПЛАСТИЧЕСКОГО МАТЕРИАЛА OSTEON COLLAGEN 3 ПОСЛЕ ПОЛУЧЕННОГО ОСЛОЖНЕНИЯ ПРИ ПРОВЕДЕНИИ КОСТНОПЛАСТИЧЕСКОЙ ПРОЦЕДУРЫ НА АЛЬВЕОЛЯРНОМ ГРЕБНЕ ЧЕЛЮСТИ

А.В. Жданов

Базовый докторант кафедры хирургической стоматологии и дентальной имплантологии

Ташкентский государственный стоматологический институт

АННОТАЦИЯ

Недавние исследования с использованием dPTFE (плотной политетрафторэтиленовой) мембраны показали положительный результат в месте регенерации, даже если сама мембрана обнажилась в ходе периода регенерации. При этом в виде осложнения мембрану удаляют в период 4-6 недель и заменяют коллагеновой мембраной с последующим приближением краев лоскута швами [8,9]. В данной статье показана возможность регенерации костного трансплантата исключительно из ксеногенного материала с использованием мембраны dPTFE в случае дегисценции раны в восстановленный период, но без использования стадии покрытия коллагеновой мембраны после удаления dPTFE при ее заживлении вторичным натяжением.

Ключевые слова: НКР процедура, dPTFE мембрана, ксеногенный материал, латеральная аугментация, обнажение мембраны

ESTIMATE OF THE OSTEOPLASTIC MATERIAL OSTEON COLLAGEN 3 AFTER COMPLICATION OF BONE REGENERATION PROCEDURE ON ALVEOLAR RIDGE OF JAW

A.V. JDANOV

Basic doctorate of Department Implantology and Dental surgery

Tashkent State Dental Institute

e-mail:d.d.s.alex81@mail.ru

ANNOTATION

Recent studies using the dPTFE(dense polytetrafluoroethylene) membrane have shown a positive result at the site of regeneration even if the membrane itself is exposed in repaired period. With this type of complication the membrane is removed at a period of 4-6 weeks and replaced with a collagen membrane with subsequent approximation of the edges of the flap by sutures [8]. This article shows the possibility of regenerating the bone graft from sole xenogenic material using dPTFE membrane in case wound dehiscence in repaired period but without using the collagen membrane coating step after removing dPTFE and it healing by secondary tension.

Key words: GBR procedure, dPTFE membrane, xenograft material, lateral augmentation, membrane exposure

АКТУАЛЬНОСТЬ

Удаление зубов в следствие ятрогенных ошибок, травмы, заболевания парадонта могут привести к потере объема альвеолярного гребня, что в свою очередь служит показанием для проведения костнопластических процедур- Направленной костной регенерации (НКР) для восстановления этого объёма и, в последующем, проведении процедуры имплантации. Однако наличие различного вида осложнений может привести к неудовлетворительному результату лечения. Поиск методов предотвращающих развитие данных осложнений или использование материалов с улучшенными свойствами нивелирующих или противостоящих воздействию различных негативных факторов (например, dPTFE мембран) является важной задачей в регенеративной остеопластической хирургии полости рта.

ЦЕЛЬ ИССЛЕДОВАНИЯ

Оценить степень регенерации костнозамещающего графта из Osteon Collagen 3, покрытого dPTFE мембраной, в случае возникновения осложнения – ее (мембраны), раскрытия в результате несостоятельности приживления мягкотканых лоскутов друг с другом, покрывающих мембрану, путем гистоморфологического и рентгенологического исследования по истечению периода регенерации в 9 мес.

МАТЕРИАЛЫ И МЕТОДЫ ИССЛЕДОВАНИЯ

Были проведены различные экспериментальные исследования по использованию резорбируемых и нерезорбируемых мембран таких, как политетрафторэтилен (ПТФЕ), расширенный политетрафторэтилен (eПТФЕ), титановая сетка, коллагеновая мембрана, мембрану из полилактата и полигликолевой кислоты, которые обладают барьерной функцией и способствуют регенерации[8]. Исследования, проведенные как с резорбируемым, так и с не резорбируемым типом мембран показали их одинаковую эффективность в отношении предотвращения инвагинации клеток соединительной ткани в костный дефект с графтом, что, в свою очередь, благоприятно сказалось на процессе регенерации костной ткани [3]. Однако использование таких мембран для НКР связано с возникновением определенных осложнений, таких, как раскрытие мембраны, инфицирование, потеря объёма графта. При чем данный вид осложнений чаще всего наблюдается у нерезорбируемого типа мембран, чем у резорбируемого [1,5] Такие осложнения могут привести к неудачам в технике НКР[4]. Политетрафторэтилен высокой плотности (дПТФЕ) был разработан для получения полноценного костного аугментата даже в случае возможного раскрытия мембраны в полости рта [2]. Размер пор (от 0.2 микрон) в мембране препятствует проникновению бактерий, но проницаем для диффузии кислорода и маленьких молекул [7]. Рассмотрим клинический случай осложнения в месте

проведения костнопластической процедуры на альвеолярном гребне челюсти в результате обнажения dPTFE мембраны: в клинику обратилась женщина 62 лет с участком адентии на нижней челюсти справа. Данный участок адентии имел дефицит объема костной ткани, что не позволяло провести инсталляцию имплантатов без риска обнажения тела имплантатов (рис 1).

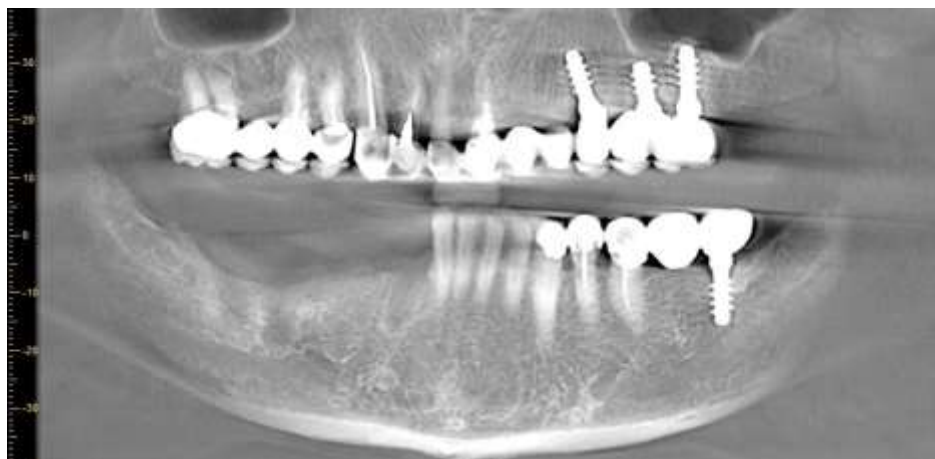


Рис.1 Ортопантомограмма пациента

Fig.2 Orthopantomogram of the patient

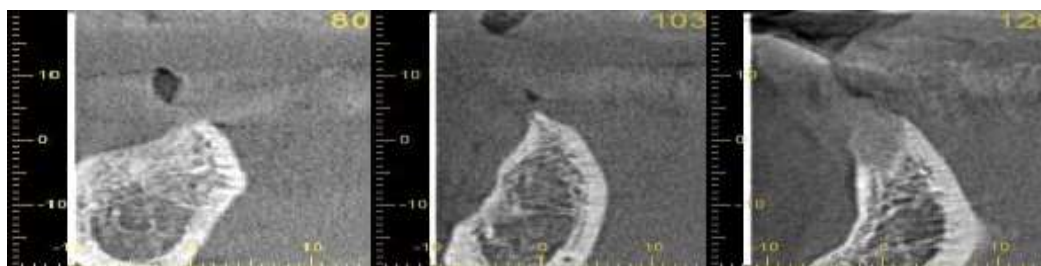

Рис.2. Срезы КТ (компьютерной томограммы) в области отсутствующих 43,45,47 зубов, на которых виден дефицит объема костной ткани с щечной стороны

Fig.2. Slices of CT in the area of the missing 43.45.47 teeth, which show a deficiency of bone volume on the buccal side

Исходя из предложенного плана лечения, решено было провести латеральную аугментацию и частично вертикальную. При осмотре пациента на 22 день после операции было обнаружено незначительное раскрытие мембраны в виде двух дефектов 5,0 мм на 6,0 мм мезиально и 3,0 мм на 6,0 мм. Учитывая хороший уровень гигиены пациента и отсутствие воспалительных проявлений (инфильтрата, экссудации, болезненности при пальпации и т.д.) было принято решение не удалять мембраны, исходя из ее физических и механических свойств, а продолжать наблюдение за пациентом в течение последующих двух недель (два раза в неделю). При этом пациенту было предписано полоскание

раствором на основе хлоргексидина биглюконата (Элюдрил) 3 раза в день, место обнажение смазывать мазью Метрогил-Дента. Все процедуры ограничивались только местными антисептическими средствами. При очередном визите на 47 день у пациента появились явления воспаления, жалобы на отечность, болезненность по периферии мембраны, незначительная серозная экссудация. Опираясь на результаты исследования [7] было принято решение удалить мембраны. Со своей стороны было произведено частичное прикрытие графта без натяжения и послабляющих разрезов щечным и язычным лоскутом путем стягивания лоскутов горизонтальными матрацными швами и непрерывным крестообразным швом. Через месяц можно было наблюдать полное заживление и эпителизацию рану вторичным натяжением. Было проведено рентгенологическое исследование и гистологическое исследование с области моляра и премоляра через 9 мес. после операции-аугментации, которое показало наличие необходимого объема аугментата после проведенной костной пластики для дальнейшей имплантации в этом регионе (рис 3,4,5).

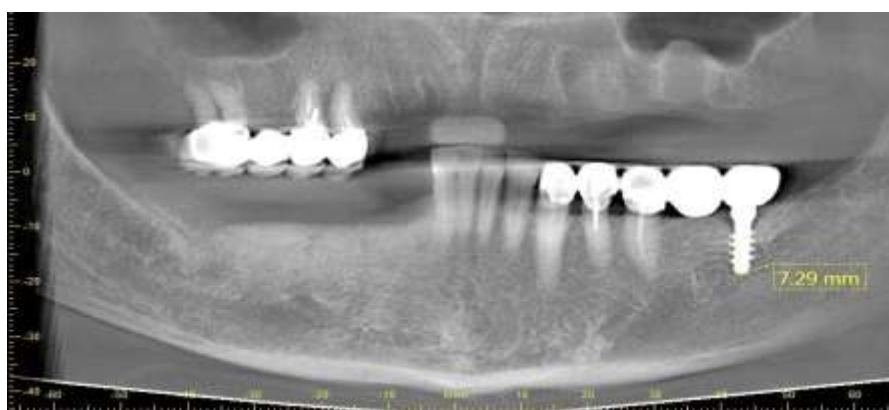

Рис.3 Ортопантограмма пациента

Fig.3 Orthopantomogram of the patient

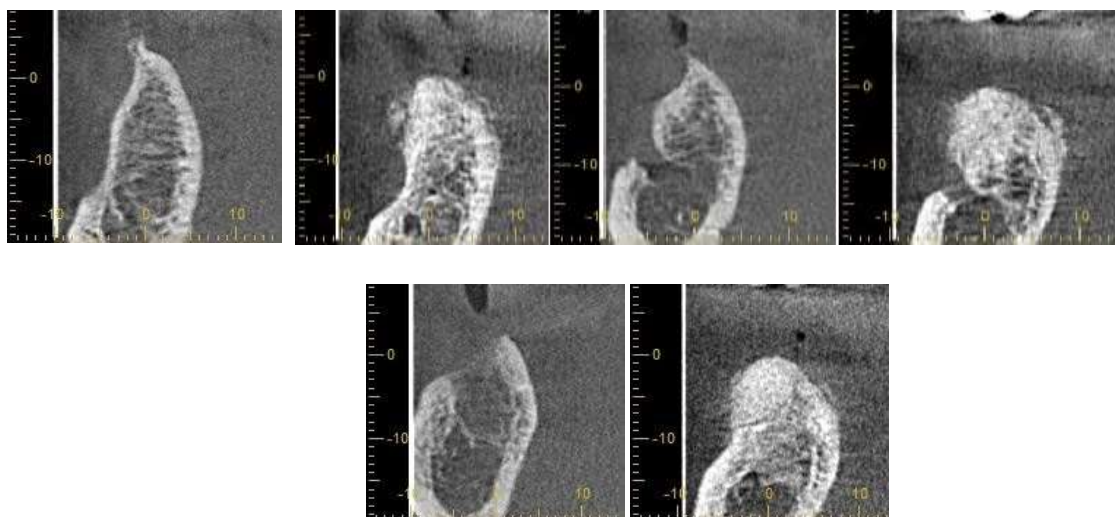


Рис.4 Сравнение полученного объема костной ткани с исходным состоянием альвеолярного гребня пациента(сверху вниз): область 45, область 46, область 47)

Fig.4 Comparison among of the resulting bone volume and the initial condition of the patient's alveolar crest (top to bottom): area 45, area 46, area 47).

Данные гистологии показали, что в месте графта присутствуют фрагменты костной ткани с мелкими остеоидными слабо обызвествленными балочками, участками остеогенной, волокнистой ткани разной интенсивности уплотнения, умеренное количество остеобластов.

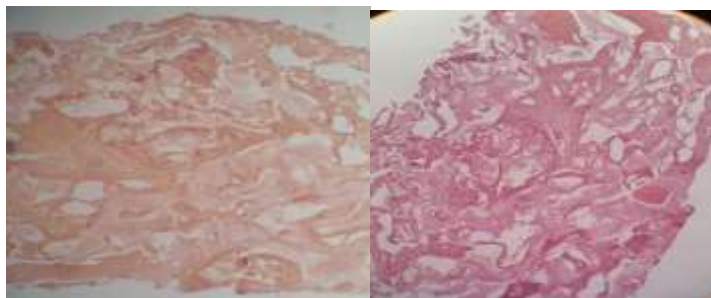


Рис.5 Гистологический срез биоптата с области 46 зуба (гематоксилин-эозин, увелич 100 крат(справа); пикрофуксином по Ван- Гизону,увелич.100 крат(слева))

Fig.5 Histologic slice of the biopstat from area 46 (hematoxylin-eosine, enlarged by 100 (right view); picrofuchsin by Van- Gizon, enlarged by 100 (left view))

РЕЗУЛЬТАТЫ И ОБСУЖДЕНИЕ

Особенность более безопасного использования dPTFE мембран при рисках возникновении воспаления заключается в наличии в структуре мембраны пор диаметром в 0.2 мм, которые предотвращают инфильтрацию бактерий, даже в случае обнажения мембраны. Это делает более предпочтительным использование этого вида мембран по сравнению с другими нерезорбируемыми мембранами. Конечно, наличие перекрытие dPTFE мембраны мягкими тканями все равно остается основной концепции НКР процедуры, однако не является строгим показанием, так как сама по себе мембрана является непроницаемой для бактерий и остатков пищи [7]

ЗАКЛЮЧЕНИЕ. Анализ гистологического и рентгенографического исследований показали полную состоятельность и высокий регенераторный потенциал костнозамещающего материала Osteon collagen 3 в результате частичного обнажения dPTFE мембраны, что показывает ее высокие защитные возможности даже в случае возникновения указанного выше осложнения.

Литература / References

1. Chiapasco M, Casentini P, Zaniboni M. Bone augmentation procedures in implant dentistry. Int J. Oral Maxillofac Implants. 2009;24:237-259.
2. Dusková M, Leamerová E, Sosna B, Gojts O. Guided tissue regeneration, barrier membranes and reconstruction of the cleft maxillary alveolus. J. Craniofac Surg. 2006;17:1153-1160.

3. Egusa H, Sonoyama W, Nishimura M, Atsuta I, Akiyama K. Stem cells in dentistry - part I: stem cell sources. *J Prosthodont Res.* 2012;56:151-165.
4. Ferretti C, Ripamonti U, Tsiridis E, Kerawala CJ, Mantalaris A, Hcliotis M. Ostcoinduction: translating preclinical promise into clinical reality. *Br J Oral Maxillofac Surg.* 2010;48:536-539.
5. Hiimmcrle CHI, Karring T. Guided bone regeneration at oral implant sites. *Periodontal* 2000. 1998;17:151-175.
6. Le B, Rohrer MD, Prasad HS, Screw "Tent-Pole" grafting technique for reconstruction of large vertical alveolar ridge defects using human mineralized allograft for implant site preparation *J Oral Maxillofac Surg.* 2010;68:428-435.
7. Montciro AS, Maccdo LG, Maccdo NL, Balducci I. Polyurethane and PTFE membranes for guided bone regeneration: histopathological and ultrastructural evaluation. *Med Oral Patol Oral Cir Bucal.* 2010; 15:c401-6.
8. Sirnion M, Scarano A, Gionso L, Piattelli A. Guided bone regeneration using resorbable and nonresorbable membranes: a comparative histologic study in humans. *Int J Oral Maxillofac Implants.* 1996;11:735-42.
9. Sirnion M, Scarano A, Gionso L, Piattelli A. Treatment dehiscences and fenestrations around dental implants using resorbable and nonresorbable membranes associated with bone autografts: a comparative clinical study. *Int J Oral Maxillofac Implants.* 1997;12:159-67.

УДК: 616-059:615.462/466:66/67-036.8

**ОЦЕНКА ЭФФЕКТИВНОСТИ ОСТЕОПЛАСТИЧЕСКОГО МАТЕРИАЛА
OSTEON COLLAGEN 3 ПОСЛЕ ВЫПОЛНЕНИЯ ТЕХНИКИ SOCKET
PRESERVATION С ИСПОЛЬЗОВАНИЕМ DPTFE МЕМБРАНЫ**

А.В. Жданов

Базовый докторант кафедры хирургической стоматологии и дентальной имплантологии.
Ташкентский государственный стоматологический институт
e-mail:d.d.s.alex81@mail.ru

АННОТАЦИЯ

С момента удаления зуба у человека в альвеолярном гребне запускается механизм необратимых изменений, в частности сам гребень в области лунки зуба начинает уменьшаться в объеме и морфологически преобразовываться [5]. Эти изменения в последующем создают неблагоприятные условия для протезирования в участке удаления, а порой и невозможность инсталляции имплантата [6,7]. Превентивные меры со стороны хирурга-стоматолога, а в частности манипуляции с лункой зуба, способствующие сохранению ее объема, помогают не только провести процедуру имплантации в этом месте, но и добиться при протезировании на имплантате прекрасного эстетического и функционального результата. Данная статья раскрывает возможность использования не резорбируемой мембраны политетрафторэтиленовой мембраны (dPTFE) в методике Консервации лунки при множественном удалении зубов с использованием исключительно одного ксеногенного костнопластического материала.

Ключевые слова: socket preservation метод, удаление зубов, Osteon collagen 3 материал, DPTFE МЕМБРАНА

ESTIMATE OF THE EFFECTIVENESS OF OSTEOPLASTIC MATERIAL OSTEON COLLAGEN 3 AFTER THE SOCKET PRESERVATION TECHNIQUE USING A DPTFE MEMBRANE

A.V. Jdanov

Basic doctorate of Department Implantology and Dental surgery

Tashkent State Dental Institute

e-mail:d.d.s.alex81@mail.ru

ANNOTATION

Mechanism of irreversible changes is started in the alveolar ridge, when the tooth is removed from its socket, in particular the alveolar ridge itself in the region of this extraction well begins to decrease in volume and morphologically transform. [5] These changes subsequently create unfavorable conditions for prosthetics in the extraction site and sometimes the impossibility of installing a dental implant. [6,7] Preventive procedures of the dental surgeon by mean specific manipulations with the tooth socket will be preservation of its volume and help not only to carry out the implantation procedure in this place, but also to achieve an excellent aesthetic and functional result during prosthetics on the implant. This article open the possibility of using a non-resorbable membrane dPTFE in well socket preservation techniques for multiple tooth removal using sole a single xenogenic bone-plastic material Osteon collagen 3

Key words: Socket preservation method, tooth extraction, Osteon Collagen 3 material, dPTFE membrane

ВВЕДЕНИЕ. Потеря объема костной ткани может возникнуть вследствие множества причин, одними из которых могут быть неудачи при эндодонтическом лечении, пародонтит, травма ЧЛЮ, травматическое удаление зуба. Все эти причины приводят к общему результату-к деформации альвеолярного гребня, выражающееся в уменьшении его высоты и ширины. Проблемы дефицита объёма костной ткани, возникающей после удаления зуба, можно решить путем заполнения костнопластическим материалом лунок удаленных зубов с использованием мембран или без них. Данная техника носит название Консервация лунок [1]. Оптимальная модификация этой техники является заполнение костнопластическим материалом лунку удаленного зуба и покрытие ее без фиксации dPTFE мембраной, дает возможность сохранить необходимый объём гребня после регенерации кости и провести в дальнейшем имплантацию на месте удаленного зуба.

ЦЕЛЬ ИССЛЕДОВАНИЯ. Оценить степень регенерации костнозамещающего графта из Osteon Collagen 3, покрытого dPTFE мембраной, путем гистоморфологического и рентгенологического исследования по истечению периода регенерации в 9 мес., а также путем ISQ исследования остеоинтеграции графта с имплантатами после инсталляции последних в лунки с аугментатом по истечению 3 месяцев.

Материалы методы исследования. Исходя из результатов различных исследованиях по проведению процедуры Консервации лунок в различных лабораториях [3], мы остановились на использование в работе костно-замещающего материала животного (бычьего) происхождения Osteon Collagen 3, основываясь на успешных результатах в работе с ним в различных исследованиях в композиции с различными

органическими включениями как, например, коллагеновые волокна свиного происхождения [2,3,4]. Однако в описываемом случае было решено сделать упор непосредственно на использование только одного ксеногенного материала без внесения дополнительных остеоиндуктивных материалов. Не смотря на выбор материала мембран, нельзя также оставлять без внимания и влияние локальных и системных факторов жизнедеятельности самого организма и его вредных привычек (например, курение и т.п.) на исход костнопластической процедуры. [8]. Опираясь на результаты исследования, полученные при использовании резорбированных и не резорбированных мембран в технике Консервации лунок (4,10-15), мы остановили свой выбор на современном типе полимерных политетрафторэтиленовых мембран-dPTFE мембранах Политетрафторэтилен высокой плотности (dPTFE) был разработан для получения полноценного костного аугментата даже в случае возможного раскрытия мембраны в полости рта. Размер пор 0.2 мкм в мембране препятствуют проникновению бактерий, но проницаем для диффузии кислорода и маленьких молекул, что дает возможность использование ее в прямом контакте с микрофлорой полости рта.

Описание клинического случая

В поликлинику хирургической стоматологии обратилась пациентка А. 38 лет, где по данным диагностики был поставлен диагноз генерализованный хронический пародонтит [45,46,47]. . После проведения диагностических процедур, пациенту был предложен план лечения, который включал удаление всех корней зубов и проведение консервирования лунок (рис.1).

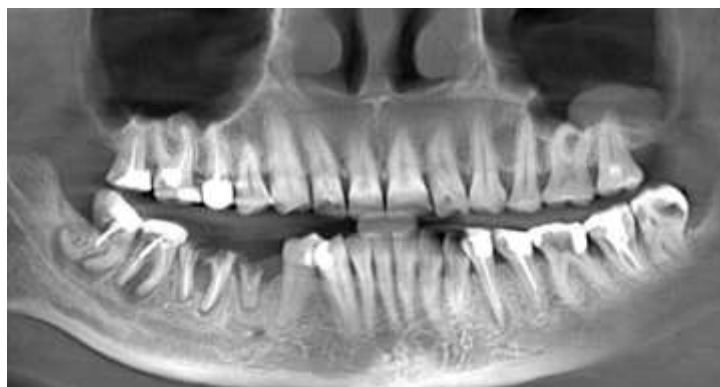

Рис.1. Ортопантомограмма пациента; **Fig.1** Orthopantomogram of the patient.

Через 9 мес. после операции было проведено рентгенологическое исследование и взят биоптат с области 45,46 зуба на предмет степени регенерации костной ткани лунок. Данные рентген анализа (3D) показали наличие плотного гомогенного участка новообразованной костной ткани (рис.2).

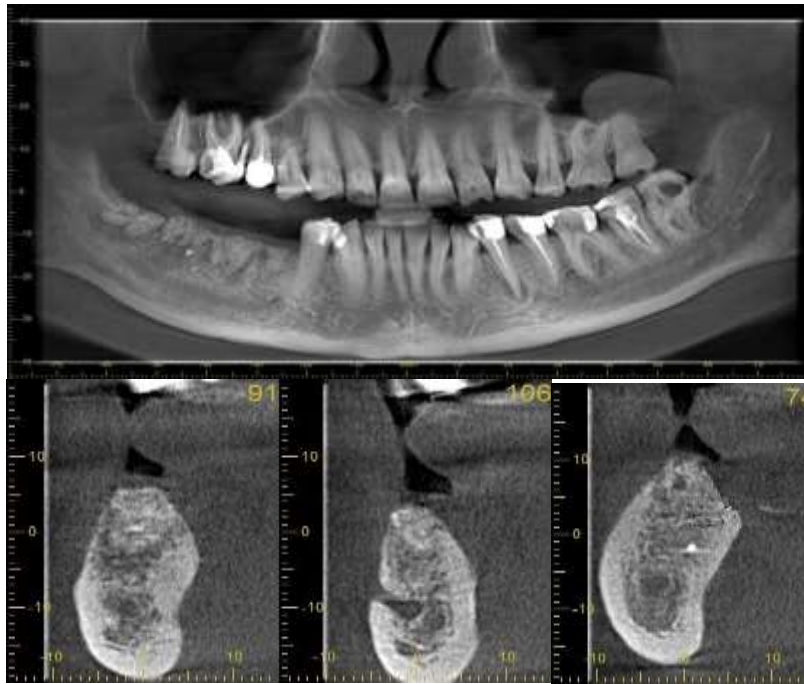


Рис.2. Данные ортопантограммы и секционные снимки 45,46,47 (слева направо соответственно)

Fig.2. Orthopantomogram data and sectional images 45, 46, 47 (left to right respectively)

Данные гистологического исследования показали, что в обоих гистологических образцах присутствуют фрагменты костной ткани с мелкими остеоидными слабообызвествленными балочками, участками остеогенной, волокнистой ткани разной интенсивности уплотнения, умеренное количество остеобластов(рис.3)

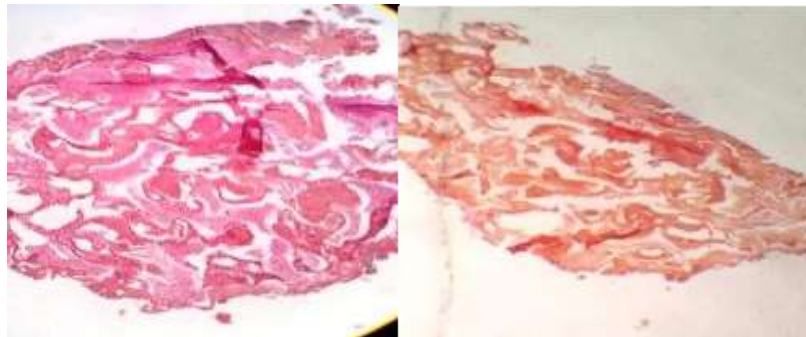

Рис.3 Биоптат области 45 (Справа, пикрофуксином по Ван- Гизону,увелич..100 крат) и биоаптат с области 46v (рис слева, гематоксилин- эозин,учелич.100 крат).

Fig.3 Histologic slice of the bioptat from area 46 (hematoxylin-eosine, enlarged by 100 (left view)); Histologic slice of the bioptat from area 45 (picrofuchsin by Van- Gizon, enlarged by 100(right view).

Через 9 мес. после проведения процедуры Socket preservation пациенты, посредством стереолитографического шаблона была произведена имплантация в область аугментата (рис.4)

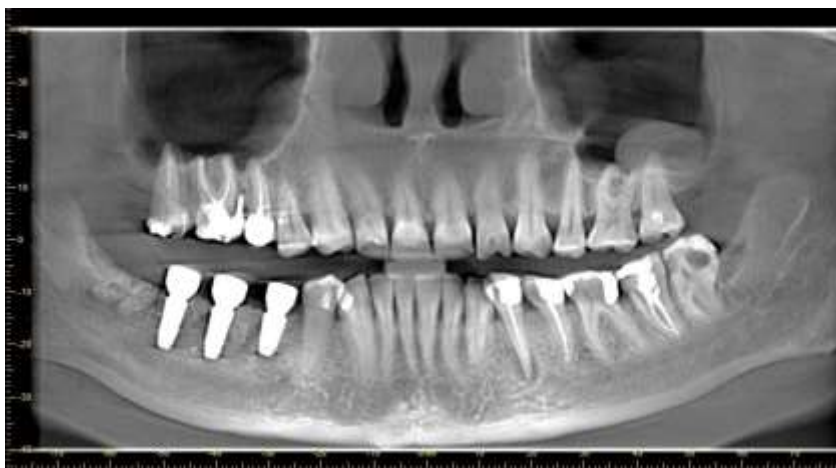

Рис.4. Ортопантомограмма пациента с установленными в аугментированные лунки имплантатов (Dentium имплантат 45- 4.0/08 mm,46- 4.0/10 mm,47-4.0/08 mm)

Fig.4. Orthopantomogram of patient with implants installed in augmented sockets (Dentium implant 45- 4.0/08 mm,46-4.0/10 mm,47-4.0/08 mm).

РЕЗУЛЬТАТЫ ИССЛЕДОВАНИЯ

Результаты рентгенологического и гистологического исследований, а в последующем и сравнение степени остеоинтеграции дентальных имплантатов, установленных в области аугментированных лунок с использованием исключительно одного вида костнозамещающего материала ксеногенного происхождения Osteon collagen 3 и dPTFE мембраны показали возможность эффективного получения полноценного костного аугментата с помощью методики Socket preservation для последующей инсталляции дентальных имплантатов.

ЗАКЛЮЧЕНИЕ. По данным в ходе исследований, мы можем с уверенностью утверждать, что: 1. что использование dPTFE мембраны в ее обнаженном состоянии методике Консервирования лунок (Socket preservation) дает предсказуемый результат; 2. использованием исключительно одного ксеногенного пластического материала дает возможность получение полноценного аугментата; 3. Покрытие одной мембраной большого размера рядом расположенных лунок дает экономию во времени манипуляции с ней и в стоимости самой процедуры, нивелируя расходы по покупке дополнительных мембран.

Литература / References

1. Amen, an Academy of Periodontology. Glossary of Periodontal Term, American Academy of Periodontology, Chicago. IL. USA. 2001.
2. M. Aratijo, I Costa da Silva, A. F. de Mendonca, and I Lindhe. Ridge alterations following grafting of fresh extraction sockets in man. A randomized clinical trial "" Clinical Oral Implants Research, vol. 26, no. 4, pp. 407-412, 2015.
3. M. Aratijo and I. Lindhe. "Socket grafting with the use of autologous bone, an experimental study in the dog." Clinical Oral Implants Research, vol. 22, no. 1, pp. 9-1 J, 2011
4. D. Cardaropoli, L Tamagnon, A. Roffredo and L. Caveglio. "Relationship between the buccal bone plate thickness and the healing of post-extraction sockets with/without ridge res- ervation." International Journal of Periodontia and Restorative Dentistry. Vol. 54, no. 2, pp. 214-217, 2014.

- 5 G.Cardaropoli, M. Araujo, and I. Lindhe, "Dynamics of bone tissue formation in tooth extraction sites: an experimental study in dogs," Journal of Clinical Periodontology, vol. 30, no. 2, pp. 809-818, 2003.
- 6 N. Hun, S C ('ho. S. Froum. R. B. Smith, and D. P Tarnow. "A simplified socket classification and repair technique." Practical Procedure* Cr Aesthetic Dentistry, vol. 19. no. 2. pp 99-104. 2007.
7. L Schropp, A. Wenid, L Kostopoulus.and T. Karnng."Bone healing and soft tissue contour changes following single tooth retraction a clinical and radiographic 12-month prospective study." International Journal of Periodontics and Restorative Dentistry. vol 23, no. 4. pp. 313-923. 2003.
- 8 F.Van der Weijden, F. Dell' Acqua and D. E. Slot. "Alveolar bone dimensional changes of post-extraction sockets in humans: a systematic review." Journal of Clinical Periodontology, vol. 36. no. 12, pp. 1048-1058, 2009.

УДК 616.315-007.256-572.7-053.3

**РЕЗУЛЬТАТЫ МОРФОМЕТРИЧЕСКИХ ИЗМЕРЕНИЙ
КРАНИОФАСЦИАЛЬНОЙ ОБЛАСТИ У ДЕТЕЙ С ВРОЖДЁННЫМИ
РАСЩЕЛИНАМИ ГУБЫ И НЕБА**

Камбарова Шахноза Алихусейновна

**Бухарский государственный медицинский институт, ассистент кафедры
хирургической стоматологии, город Бухара,**

Shani2112@mail.ru

Аннотация.

Определить физическое развитие краниофасциальной области у детей с врождёнными расщелинами губа и нёб, и его соответствие к принципу золотого сечения, включая различные патологические состояния является актуальной проблемой. Изучение роста, развития и состояния лицевого скелета ребенка может явиться теоретической и методологической основой для разработки и усовершенствования антропометрических методов диагностики в медицине, обосновании новых принципов лечения зубочелюстных аномалий. Учет пропорций лица имеет значение в хирургической, ортодонтической и ортопедической стоматологии. В связи с этим специалисты по челюстно-лицевой хирургии заинтересованы в измерении отдельных лицевых размеров.

Ключевые слова: аномалия, дети, губа, нёба, врождённая расщелина.

**RESULTS OF MORPHOMETRIC MEASUREMENTS OF CRANIOFASCIAL
REGION IN CHILDREN WITH CONGENITAL CLEFT LABIA AND PALATE**

Kambarova Shakhnoza Alikhuseynovna

Bukhara state medical institute, assistant of chair surgical dentistry, Bukhara city,

Shani2112@mail.ru

Abstract

To determine the physical development of the craniofacial region in children with congenital cleft labia and palate, and its compliance with the principle of golden cross-section, including various pathological conditions, is an urgent problem. The study of the

growth, development and condition of the child's facial skeleton can be a theoretical and methodological basis for the development and improvement of anthropometric diagnostic methods in medicine, the justification of new principles for the treatment of dental abnormalities. Accounting for facial proportions is important in surgical, orthodontic and orthopaedic dentistry. In this regard, specialists in maxillofacial surgery are interested in measuring individual facial dimensions.

Keywords: anomaly, children, lip, palate, congenital cleft.

Актуальность: Согласно данным ВОЗ, частота врожденной расщелины губы и нёба (ВРГН) колеблется в пределах 1 случая на 500-2000 новорожденных, что делает данный порок третьим по распространенности среди врожденных аномалий, после врожденных пороков сердечно-сосудистой системы и косопластики [М.А. Pogrel, К.Е. Kahnberg, L. Andersson 2014]. Изучение и оценка этих изменений, их систематизация приводит к снижению доли челюстно-лицевых патологий, способствует не гормональному развитию ребенка, наиболее значительный рост частоты нарушений здоровья и развития, в том числе зубочелюстной системы и прикуса среди подрастающего поколения происходит в I и II периоде детства. В Узбекистане достигнуты определенные успехи по охране здоровья населения, снижению заболеваний, в том числе зубочелюстной системы и с врожденными расщелинами губы и нёба среди детей. Вместе с тем, в системе здравоохранения были некоторые проблемы. Среди них важными были изучение морфометрической характеристики краниофасциальной области у детей с врожденными расщелинами губы и нёба.

Считается, что механизм расщепления связан с нарушением слияния эмбриологических процессов, составляющих верхнюю губу, на шестой неделе внутриутробной жизни. Твердое и мягкое небо образовано другим механизмом. Описанный процесс представляет собой «переворачивание» небной ткани из вертикального положения в горизонтальное, с последующим слиянием, с образованием вторичного неба примерно на восьмой неделе внутриутробного развития. Отсутствие роста, нарушение процесса переворота или разрушение вышележащего эпителия, позволяющее потоку мезенхимы создать прочную структуру, может привести к расщеплению неба.

Расщелины губы и неба чаще встречаются у мальчиков, чем у девочек, и чаще поражают левую сторону. Расщелина часто бывает более серьезной, если возникает в менее распространенном варианте (то есть у девочки и с правой стороны). Статистические данные о распространенности расщелины губы и неба широко варьируются как географически, так и среди различных расовых групп (азиатское население - примерно 1 на 425 живорожденных; афро-карибское население - 1 на 3000 живорожденных).

Цель исследования. Изложение результатов морфометрических измерений краниофасциальной области у детей с расщелинами губы и неба после проведенной ряд операций.

Материал и методы исследования. Были привлечены дети I и II периоде детства с ВРГН, у которых было произведено операции хейлоринопластика, веллопластика и уранопластика зависимо от дефекта. На кафедре хирургическая стоматология БГМИ нами проведено морфометрическое обследование 127 детей с

ВРГН. Из них 84 мальчиков и 43- девочек разного возраста. Детей разделили на 2 группы. Здоровые дети (I-группа, 150 детей.) и дети с расщелинами губы и нёба (II-группа). Физическое развитие определяли с помощью индивидуальной опросной карты, которую заполняли родители на приёме у врача челюстно-лицевого хирурга. Антропометрические показатели измеряли тазомером и метровой лентой. Проведена панорамная рентгенография верхней и нижней челюсти. Статистическую обработку полученных результатов проводили с помощью стандартных методов вариационной статистики с использованием таблиц Р.Б. Стрелкова. Для изучения состояния прикуса и зубных рядов использовано гипсовые слепки и панорамные рентген снимки.

Результаты и их обсуждение. У I -группы детей высота лица расположена выше по сравнению II -группы, нёба и нос перпендикулярны точке А. У детей II - группы высота лица, расположено ниже и данные статистические изменения относимые только для верхней челюсти. Длина нижней челюсти (кондилион – гнатион) ($P = 0,044$), высота мышелкового отростка нижней челюсти (точка-А) ($P = 0,026$), верхний 1 балл А ($P = 0,001$), нижний 1 балл А (погонион) ($P = 0,038$) и толщина верхней губы ($P = 0,001$).

Заключение. С возрастом у детей происходят различные изменения краниофасциальной области, которое связано с характером питания и смены молочных зубов. Использование предложенного морфометрического метода обследования позволяют достичь оптимальных функциональных и эстетических результатов у детей с ВРГН после хирургического вмешательства.

Литература / References

1. Артющкевич А.С. и соавт. «Возрастная морфология грудной кости». 2013г. Минск.
2. Pogrel M.A., K.E. Kahnberg, L. Andersson «Essentials of Oral and Maxillofacial Surgery » 2014г. Cothenburg.
3. Зорич М.Е., Яцкевич О.С., Караневич А.И., 2013; Н.А. Пелешенко, «Выбор методов хирургического лечения больных с врождённой расщелиной нёба» 2013г. Таджикистан.
4. Юнусов А.С., Мамедов Ад.А., Губеев Р.И. Проблема реконструктивной хирургии наружного носа и внутриносовых структур у детей ранее перенесших хейлоуранопластику // ЛОР- практика. - 2014. - № 5. - С. 62-63.
5. Kambarova S. A. Effect of Surgical Manipulation in Morphometric Growth of Maxillofacial Area at Children with Congenital Lip and Palate Splits At I and II Period of Childhood // Annals of the Romanian Society for Cell Biology. – 2021. - Vol. 25. - Issue 4. – P. 1853 – 1858.
6. Kambarova Sh.A. Identification of the morphometric parameters of the cranio-fascial region of children with congenital cleft and palate reflections using a developed research map // Central Asian Journal Of Medical And. – 2021. - Vol. 2. - Issue 3. – P. 286 – 290.
7. Камбарова С.А. Влияние хирургической манипуляции на морфометрическое развитие лица и челюсти у пациентов с врожденными расстройствами губ и частного двигателя // Новый день в медицине. – 2021. - P. 128 - 130.
8. Kambarova Sh.A., Pulatova Sh.K. Revitalization of nonspecific immunity factors in patients with diffuse phlegmoine of the maxillo facial area using Bakteriofags // New day in medicine. - 2020. - P. 128 - 130.

UDC: 616.314-002-053.2 / 5-07-616.314-74]

THE ROLE OF MINERALIZATION OF MIXED SALIVA IN THE HEALTH OF THE ORAL CAVITY AND THE INFLUENCE OF THE CARIOUSNESS OF THE TEETH

Mirsalihova Firuza Lukmonovna

DSc, docent, Tashkent State Dental Institute,
Department Of children's therapeutic stomatology

E mail: mirsalikhov@gmail.com

Burkhanova Aziza Abduganiyevna

Master of the 1st course at the Department of Children's Therapeutic Dentistry in Tashkent State
Dental Institute.

e-mail: azizakulibaeva@gmail.com

ABSTRACT

The purpose of our study was to study the peculiarities of the biophysical properties and the mineralizing potential of the oral fluid in children during the period of destructing permanent teeth.

Mixed saliva performs a mineralizing function only under the condition of neutral or weakly alkaline pH value when it is oversaturated with calcium and phosphorus ions. Therefore, the physical properties of mixed saliva have a significant impact on the homeostasis of solid teeth tissues. In modern literature, work devoted to the study of the mineralizing potential and biophysical characteristics of saliva in children, contradictory.

The obtained data on the violation of the mineralizing composition and biophysical properties of the oral fluid during the period of destructing permanent teeth testifies to the appropriateness of the appointment of these ages of both the ex- and endogenous prevention of the caries of the teeth immediately after their rubberization.

Keywords: children, dental caries, saliva, mineralization, enamel resistance test.

АННОТАЦИЯ

Целью нашего исследования явилось изучение особенностей биофизических свойств и минерализующего потенциала ротовой жидкости у детей в период прорезывания постоянных зубов.

Смешанная слюна выполняет минерализующую функцию только при условии нейтрального или слабощелочного значения pH, когда она перенасыщена ионами кальция и фосфора. Поэтому физические свойства смешанной слюны оказывают существенное влияние на гомеостаз твердых тканей зубов. В современной литературе работы, посвященные изучению минерализующего потенциала и биофизических характеристик слюны у детей, достаточно противоречивы.

Полученные данные о нарушении минерализующего состава и биофизических свойств ротовой жидкости в период прорезывания постоянных зубов свидетельствует о целесообразности назначения детям данного возраста как экзо-, так и эндогенной профилактики кариеса зубов сразу после их прорезывания.

Ключевые слова: дети, кариес, слюна, минерализация, Тест сопротивления эмали

Relevance. Regarding to modern concepts carious process develops as a result of a complex interaction of general and local factors, which are implemented in the system "organism - saliva - enamel structure" [2,4,8,9]. Among the strong local risk factors for caries, cariogenic microflora in addition, include violation of the composition and properties of oral liquid. Mineralizing properties of oral fluid determined resistance caries dental hard tissues after their eruption, providing the enamel maturation process [2,5,8,9]. Mixed saliva performs mineralizing function only if a neutral or slightly alkaline pH, when it is oversaturated with calcium and phosphorus ions. Respectively, the physical properties of mixed saliva considerable affect the homeostasis of hard tooth tissue [2,8,9]. However, in modern scientific works devoted to the study of potential mineralizing and biophysical characteristics of saliva in children is controversial [2,3,6,7], and are very limited in the Republic of Uzbekistan.

Purpose of the study. To characterize the biophysical properties and mineralizing potential oral fluid in children during a dentition.

Material and methods. To achieve the objectives there were examined 90 children of school ages in the primary school number 42 situated Shaykhantahur district of Tashkent. Children age 7 to 12 years. This age period was chosen as the most vulnerable to dental caries, in the period of mixed dentition and dentition.

We have carried out inspection of the features of the biophysical properties of the mixed saliva in this age: the pH and buffering capacity of the oral fluid, the viscosity and the rate of secretion was studied using a test kit «Saliva-check Buffer» (GC).

Mineralizing potential of mixed saliva (MPU) has been studied by the method of PA Leus (1977). Caries tooth enamel has been studied using the FER test method VR Okushko, LI Kosarev IK Lutsk (1983). Determination mineralizing potential of saliva (MPU)

The material for crystallographic studies was taken from the oral fluid of school pupils, which was collected on an empty stomach. Oral liquid was applied on a glass slide in a drop of 1 ml 18-25 °C and dried at a temperature in the horizontal position. Investigation of the structure of saliva samples was performed using an optical microscope.

Results and discussion. The evaluation results of the study mineralizing potential of saliva (MPS) carried out by the method of PA Leus (1977) estimate the character drawing.

1 ball-placers randomly distributed irregularly shaped structures

2 points - a fine line grid over the entire field of view

3 points, the individual crystals of irregular shape on a grid background and clumps

4 points - a medium-sized tree-like crystals

5 points - clearly large, like karkon fern or crystal structure.

MPS assessed value on the following parameters:

0-1 3,1-4,0 very low high

1.1-2.0 low 4, -5 very high

2,1-3 satisfactory

MPS (PA Leus, 1977) also gives an indication of the oral fluid saturation of trace elements [4.12].

Sets the type of microcrystallisation in oral fluid. 1-type matched saliva rich in trace elements and is an elongated prismatic crystal structures, often with radial orientation. 2 type - consistent with the average level of micronutrients saturated saliva and looked like isometric located fragments of crystals without a clear orientation.

3-type matched saliva oral fluid poor micronutrients - scattered small isolated fragments of non-oriented crystals.

The children also performed a standard dental examination, assess the state of hard tissue of teeth, etc. with enamel resistance test (TER), and mineralized potential of saliva (IPU).

TER - Test (Okushko VR, LI Kosarev, Lutsk IK, 1983) evaluated the stability of tooth enamel to acid attack. Therefore, the method of the central incisor of the upper jaw was purified from the soft plaque 1% H₂O₂ solution was dried with a dry cotton swab. In the middle of the vestibular surface of the tool for 2-3 seconds pipetted mordant acid 1.5-2.5 mm in diameter. Etchant then removes dry cotton swab and stained with 2% methylene blue solution. Dye rented a dry cotton swab the deleting movements, completely taking off the enamel surface. Etched portion is painted in blue color of varying intensity. To evaluate the intensity of staining was used a 10-point scale typographical tint of blue from 1.0 to 10.0 points color intensity.

If the color intensity from 1.0 to 3.0 children surveyed are at high caries (HCR) group, painting 4-5 moderate (RBM), the color of 6-7 points lower (LCR), the color of more than 8 points - very low (VLCR), the maximum risk of caries.

In assessing the results of the study FER test set that out of 90 students surveyed in only 18 (20%) of children set a high level of KR tooth enamel (WRC), the remaining 82 (80.0%) children had a different level of the CD. So in 24 (26.7%) patients were identified moderate KR (RBM) in 27 (30.0%) lower the Kyrgyz Republic (LCR) and 21 (23.3%) children is very low Raman (VLCR) (Table1).

Table 1

Index of TER-test

Number of examined children 90	HCR		NCR		LCR		VLCR	
	abs	%	abs	%	abs	%	abs	%
	18	20,0	21	23,3	27	30	24	26,7

Analysis of the data table shows that the majority of children studied (56.7%) have a low or very low resistance of teeth to acid exposure that forecasts about the development of multiple dental caries. When the study results MPS study in primary school children found that in children with SRS tooth enamel in 50.0% of cases had a high level of MEA and 11.1% had a very high level of the IPU, the remaining 38.9% satisfactory. Children with low or very low MPS absent.

In the study of the Ministry of Railways in the second RBM children, as shown by the table number 2 was dominated by students with mild MPS level - 71.4%, the lowest MPS is set at 19.0%, the highest level was observed in only 9.9%. Students with very high and very low levels of MPS no.

Children with LCR tooth enamel in 51.8% of cases diagnosed MPS low in 25.9% of cases satisfactory. In 22.2% of cases registered with the Ministry of Railways is very low. High or very high MPS is detected.

Table2

The frequency of the level of the IPU in children, depending on the tooth enamel caries

Index of TER	1 group, n=18 HCR		2 group, n=21 NCR		3 group, n=27 LCR		4 group, n=24 VLCR	
	abs	%	abs	%	abs	%	abs	%
Very low, 0-1	-	-	-	-	6	22,2	9	37,5
Low, 1,1-2	-	-	4	19,0	14	51,8	12	50,0
Satisfactory, 2,1-3	7	38,9	15	71,4	7	25,9	3	12,5
High, 3,1-4	9	50,0	2	9,9	-	-	-	-
Very high, 4,1-5	2	11,1	-	-	-	-	-	-

In the fourth group of children with enamel, VLCR established the predominance of low and very low MPS respectively 50.0% and 37.5%. Satisfactory MPS 12.5% of cases. High and very high MPS completely absent.

Thus, the analysis of the data indicates a violation of mineralizing function of oral fluid in children of primary school age, expressed decrease mineralizing potential of saliva at the LCR and VLCR tooth enamel.

It revealed a direct correlation relationship between the studied parameters of CR tooth enamel and the IPU. Since the first lower productivity promotes the deterioration of the second and they are interdependent.

Studying of mineralizing potential of oral fluid in primary school children also has substantial diagnostic value for identifying the development opportunities of cariogenic situation in the oral cavity in primary school children during the period of the dentition.

The oral liquid is one of informative biological fluids in the human body. It plays a significant role in the regulation of homeostasis of the oral cavity. During the study, various parameters of the oral liquid can be used as a marker of a number of diseases of the oral cavity.

Therefore, the diagnostic value of MPS oral liquid children is unquestionable. In accordance with the received data, it is advisable to carry out a test control mineralizing potential of mixed saliva to predict possible development of cariogenic situation that contributes to the early diagnosis of the establishment of increased cariogenic situation and timely appointment of prophylactics.

Conclusion. It was determined the four degree of resistance to tooth decay HCR, NCR, LCR VLCR. The changes of the biophysical properties of mixed saliva: decrease of pH, buffer capacity and rate of saliva secretion in the LCR and VLCR tooth enamel in children which is a forecast of possible development of an active flow of caries during the eruption of permanent teeth in children and appropriateness of the destination as the exo and endogenous caries prevention immediately after the eruption.

Литература / References

1. Borovsky S.V. oral biology, V.E. Borovsky, V.K. Leontiev. Moscow: Medicine. -2001.-304.
2. Denisov A.B. Diagnostic informativeness saliva. Prospects /A.B. research. Denisov // Dental Review. Education, science and practice of dentistry. Abstracts of the All-Russian Dental Forum. -Moscow, 2004. C. 253-256.
3. Leontiev V.K. Dental Caries - a disease of civilization / V.K. Leontiev // biosphere. -2010.-№ 3.-S. 392-396.
4. Leontiev E.Y. et al. remineralization therapy using TOOTN MAUSSE and Mi Pastr plus (GC) // Problems of dentistry. -2012.-№ 1.-S.33-36.
5. Leus P.A. Clinical and experimental study of pathogenesis pathogenetic conservative treatment and prevention of dental caries. Author. Dis. Dr. Med. -M.1977.-30.
6. Nowicka I.K. The correlation between the intensity of caries and indicators mineralizing fluid capacity and infants // of Jornal of Health Sciencas.-2014.-Vol.04.-N 03.-P.011-020.
7. Savushkina N.A., Kobiyasova I.V. Features mineralized saliva function in adolescents puberty and methods of its correction // Dentistry childhood and prevention. - 2003. - № 3-4. - S.28-32.
8. Preethi B.P., Pyati A., Dodawad R. Evaluation of flow rate, pH, buffering capacity, calcium, total protein and total antioxidant levels of saliva in caries free and caries active children // Biomed, Research. - 2010.-Vol.21, N 3. - P.289-294.
9. Serum and salivary minerals in dental caries / M.Jawed, S.M. Shahid, A. Rehman et al. // J. Dow. University of Health Sciences. - 2009. - Vol.3, N 2. - P. 61-65.

УДК: 617.52/53-001.16-089.844 : 611.018

**МОРФОЛОГИЧЕСКОЕ ОБОСНОВАНИЕ ВОЗМОЖНОСТИ ПРИМЕНЕНИЯ
ИНТРАОПЕРАЦИОННО РАСТЯНУТЫХ ТКАНЕЙ ПРИ ПЛАСТИКЕ РУБЦОВЫХ
ДЕФОРМАЦИЙ ЛИЦА И ШЕИ**

Тешабоев М.Г.

Андижанский государственный медицинский институт

teshaboev2013@mail.ru

В данной статье представлены обоснованные рекомендации по применению интраоперационного баллонного растяжения тканей для устранения рубцовых деформаций последствиями ожогов лица и шеи. Полученные морфологические результаты показывают, что метод интраоперационного баллонного растяжения тканей обеспечивает жизнеспособность лоскута.

Вывод. Таким образом, интраоперационное растягивание мягких тканей по разработанной в клинике схеме не вызывает патологические изменения общей архитектоники кожи, не нарушает микрорельеф поверхности и сетчатую структуру волоконной основы кожи.

Ключевые слова: интраоперационные баллонные растяжение ткани, рубцовая деформация последствиями ожогов, лицо, шея, лоскут.

**MORPHOLOGICAL SUBSTANTIATION OF THE POSSIBILITY OF APPLICATION
OF INTRAOPERATIVELY STRETCHED TISSUES IN PLASTIC OF FACE AND
NECK SCAR DEFORMATIONS**

Teshaboev M.G.

Andijan State medical institute

teshaboev2013@mail.ru

This article presents reasonable recommendations on the use of intraoperative balloon stretching of tissues to eliminate cicatricial deformities resulting from burns to the face and neck. The obtained morphological results show that the method of intraoperative balloon stretching of tissues ensures the viability of the flap.

Output. Thus, intraoperative stretching of soft tissues according to the scheme developed in the clinic does not cause pathological changes in the general architectonics of the skin, does not violate the surface microrelief and the reticular structure of the fiber base of the skin.

Key words: intraoperative balloon tissue stretching, cicatrice deformity caused by burns, face, neck, flap.

**ЮЗ ВА БЎЙИН КУЙИК АСОРАТИ БОРЛАРНИ ИНТРАОПЕРАЦИОН БАЛЛОН
ТЎҚИМА ЧЎЗИШ ПЛАСТИКАСИНИ МОРФОЛОГИК АСОСЛАШ**

Тешабоев М.Г.

Андижон давлат тиббиёт институти

teshaboev2013@mail.ru

Ушбу мақолада юз ва бўйин сохалари куйикдан кейинги чандикли деформацияларини бартараф этишга интраоперацион баллон тўқима чўзишни қўллаш

учун морфологик асосланган кўрсатма беришга қаратилган. Олинган натижалар ушбу интраоперацион баллон тўқима чўзиш усулида лахтақларни хаётийлини сақланганлигини кўрсатиб турибди.

Хулоса шундай килиб, клиникада ишлаб чиқилган схема бўйича интраоперацион баллон чўзиш тўқиманинг умумий архитектурасини тузилиши ва микрорельефига патологик ўзгаришлар келтириб чиқармайди.

Калит сўзлар: интраоперацион баллон тўқима чўзиш, куйикдан кейинги чандикли деформация, юз, бўйин, лахтақ.

Актуальность проблемы. Быстрое интраоперационное растягивание - противоречивая техника, - и до сих пор вызывает дискуссию среди исследователей: имеют место истинные эффекты растягивания или просто усовершенствованное подсечение, забор ткани и укрытие дефекта. Не определена техника быстрого растягивания тканей в зависимости от области реконструкции [3, 5]. Дополнительный клинические, физиологические и морфологические исследования поможет лучше понять процесс и очертить применения быстрого интраоперационного растягивания [2]. Быстрое интраоперационное растягивание особенно привлекательна для случаев быстрой одноэтапной пластики дефектов мягких тканей. Однако клинический опыт применения этой техники еще недостаточен [1].

В свою очередь, морфологические изменения мягких тканей при баллонном растягивании играют также немаловажную роль в анатомических и функциональных результатах пластики [4]. Известно, что в тканях, подвергающихся предварительному длительному растягиванию, происходят значительные биологические и морфологические изменения [6], то изменения гистологической картины при быстром интраоперационном растягивании тканей остается не изученным. Морфологическое исследование участка интраоперационно растянутой кожи позволило бы оценить адекватность разработанной схемы.

Цель данного исследование Исследовать изменения микрорельефа кожи, состояние волоконного каркаса дермы при растягивании кожи.

Результаты и их обсуждение. В эпидермисе кожи носа и губ отчетливо различают 4 слоя: базальный слой, слой шиповатых клеток, слой зернистых клеток, и роговой слой. Блестящий слой практически не определяется.

Зернистый слой кожи лица и шеи - это слабо ороговевшая кожа. Она представлена 1-2 слоями клеток с характерными гранулами кератогиалина.

Блестящий слой в коже лица и шеи, как отмечено выше, не выявляется. Роговой слой образован клетками, подвергнутыми полной кератинизации. В них не определяются ядра.

Роговой слой тоньше в области губ. Здесь встречаются волосяные фолликулы и в толще эпидермиса определяются стержни волос.

В коже области носа роговой слой толще, волосяных фолликул не определяется.

В области лица также хорошо развит роговой слой. Главным отличием этой области от остальных зон (лоб, нос, губы и шея) является развитый жировой слой в гиподерме.

В области шеи эпидермис наиболее тонок, слабее развит и роговой слой.

СЭМ исследования показали, что поверхность эпидермис представляет собой характерный микрорельеф с многочисленными бороздами и гребнями, более крупные борозды и гребни микрорельефа определяется подлежащими слоями дермы.

В области губ над поверхностью эпидермиса часто выступают стержни волос. В устьях волосяных сумок располагаются многочисленные роговые чешуйки. Они равномерно распределены по всей поверхности кожи и, при больших увеличениях имеют вид опавших листьев.

В дерме волокна различной толщины, переплетаясь друг с другом, формируют характерную сеть. Среди переплетающихся волокон располагаются клетки соединительной ткани.

В области лица при СЭМ в дерме выявляются значительные скопления жировых клеток, располагающиеся группами и поодиночке.

ТЭМ исследования показали, что клетки базального слоя прикрепляются к базальной мембране, отделяющей эпидермис от дермы, с помощью, так называемых, полудесмосом.

Между собой клетки шиповатого слоя соединены многочисленными десмосомами, располагающимися на концах отростков этих клеток. В клетках располагаются овальные ядра с 1-2 ядрышками. В базальных частях имеются многочисленные тонофиламенты, достигающие базальной мембраны.

В дерме под базальной мембраной располагаются пряди волокон, в которых отдельные нити, сгруппированы в пучки. В сосочковом слое встречаются микрососуды, образованные одним слоем эндотелия и клетки соединительной ткани – фибробласты, лимфоциты, тучные клетки и другие.

Растягивание мягких тканей приводит к сглаживанию сосочкового слоя дермы. Характерно, что число рядов клеток шиповатого слоя становится одинаковым на всем протяжении. Их число сокращается до 4-5. При этом не отмечается нарушения целостности эпидермальной части кожи, как в области носа, губ, лица, шеи и лба (рис. 1).

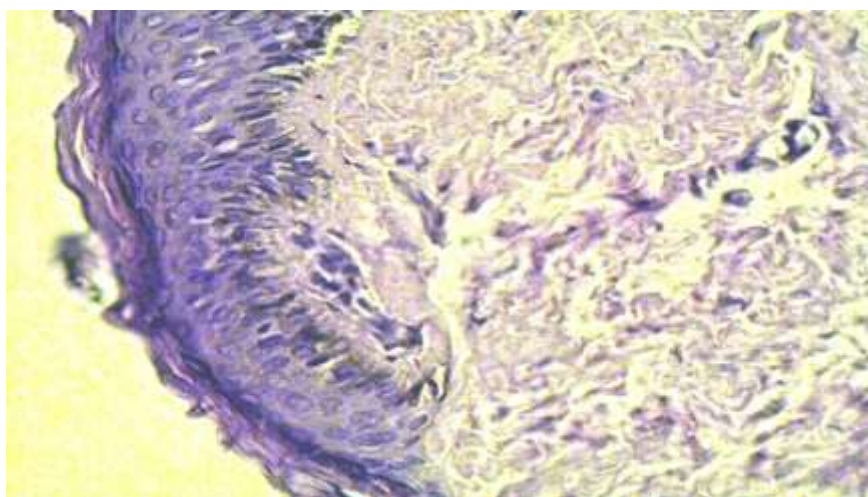


Рис. 1. Кожа носа. Растягивание. Сглаживание сосочкового слоя дермы, уменьшение числа рядов клеток шиповатого слоя. Г-Э 10x40.

В области лба при растяжении более выражено кровенаполнение сосудов и участки кровоизлияний в жировом слое гиподермы.

Не выявлено и явлений катализа шиповатого слоя (рис. 2-3).

Не нарушается и целостность дермы. В частности, не выявлено надрывов её волокон или нарушения целостности сосудов. В дерме не обнаруживается и кровоизлияний.

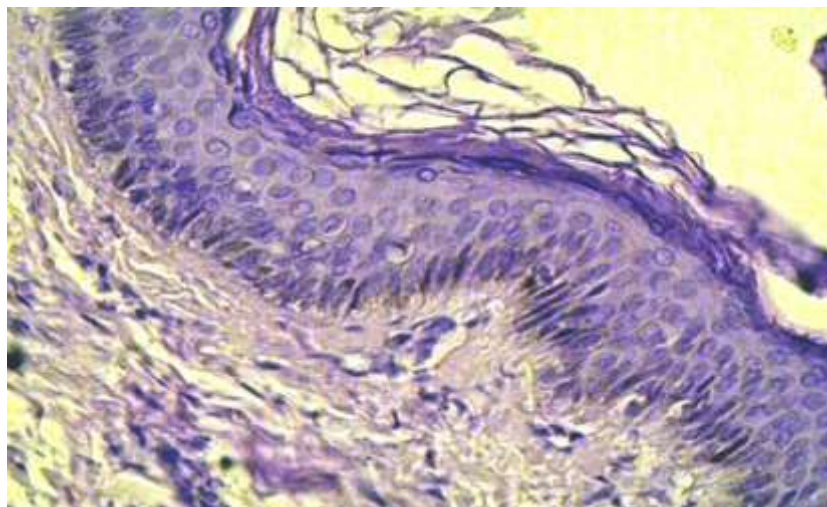


Рис. 2. Кожа губы. Растягивание. Сглаживание сосочкового слоя дермы, уменьшение числа рядов клеток шиповатого слоя. Г-Э 10x40.

Участки кровоизлияний встречаются лишь в гиподерме, среди прослоек клеток жировой ткани. При этом не отмечено нарушений целостности стенок кровеносных сосудов (рис. 4).

Целостность волокон сохраняется и в более глубоких участках дермы, на границе с гиподермой, где волокна толще и грубее.

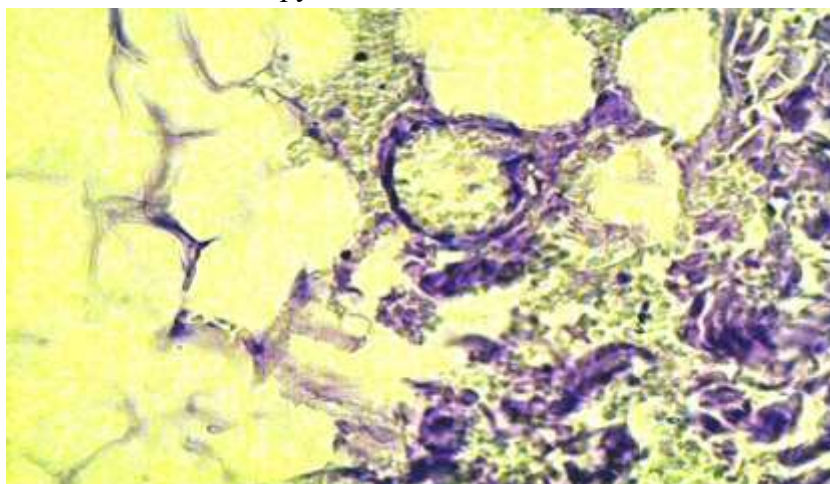


Рис. 3. Гиподерма. Кожа носа. Растяжение. Участки кровоизлияний среди жировых клеток, целостность сосудов не нарушена. Г-Э 10x40.

Проведенные исследования ультраструктуры кожи с помощью сканирующей электронной микроскопии показали, что микрорельеф поверхности кожи не нарушен. Он представлен характерным рисунком поверхности с углублениями, бороздами и гребнями.

Волокна дермы также сохраняют присущую им структуру в виде переплетающихся между собой нитевидных комплексов различного размера и формы (рис. 5).

Причём волокна лба более хаотично переплетены друг с другом, как правило, более толстые, чем волокна дерма лица.

Среди волокон дермы встречаются и клетки соединительной ткани, преимущественно лимфоциты.



Рис. 4. Сохранение целостности волокон дермы и микрорельефа поверхности кожи области губ после интраоперационного растяжения. СЭМ x 400.

На поверхности кожи носа подвергнутой интраоперационному растягиванию, как правило, не определяется стержней волоса. В то время как над поверхностью растянутой кожи губы часто определяются стержни волос. В глубине кожи волосяные сумки окружены волокнами и отдельными округлыми клетками типа лимфоцитов (рис. 5).

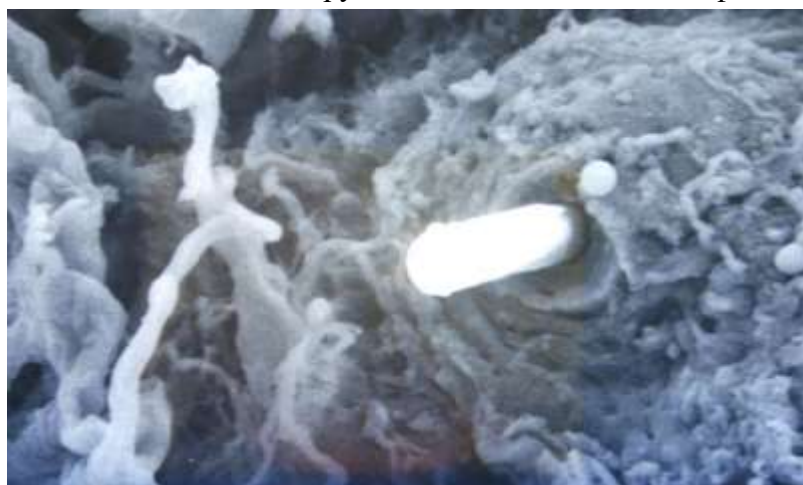
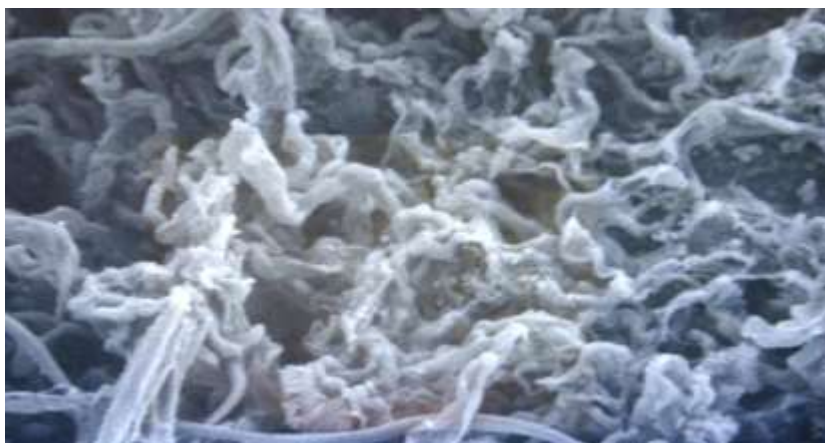
Рис. 5. Микрорельефа поверхности кожи области губ, стержни волос в устье волосяной сумки. СЭМ x 1000

В более глубоких слоях дермы волокна после растягивания кожи располагаются более рыхло, однако целостность сетчатой структуры волоконной основы не нарушена (рис. 6).



**Рис. 6. Дерма. Растяжение. Переплетения рыхло располагающихся волокон.
СЭМ x 1000.**

В клетках зернистого слоя располагаются немногочисленные некрупные гранулы кератогиалина. Роговой слой несколько разрыхлен (рис. 7).



**Рис. 7. Шиповатый (Ш), зернистый (З), роговой (Р) слои эпидермиса. Растяжение.
Сохранение клеточных соединений эпидермиса, разрыхление рогового слоя.
ТЭМ. X 7500.**

Заключение. Проведенные исследования с помощью ТЭМ показали, что интраоперационное баллонное растягивание кожи не приводит к нарушению целостности базальной мембраны и контактов эпителиоцитов базального слоя с ней. Не нарушаются и межклеточные контакты клеток как базального, так и шиповатого слоя. Причём в базальном слое соединение клеток друг с другом осуществляется, в основном, за счёт интердигитаций, - переплетений отростков соседних клеток. В шиповатом же слое целостность рядов кератиноцитов обеспечивается за счёт многочисленных десмосом, располагающихся на контактирующих концах отростков соседних клеток. Баллонное растягивание не приводит к нарушению контактов в виде интердигитаций плазматических

мембран соседних клеток базального слоя и разрывов десмосом на концах отростков соседних клеток шиповатого слоя.

Вывод. Таким образом, интраоперационное растягивание мягких тканей по разработанной в клинике схеме не вызывает патологические изменения общей архитектоники кожи, не нарушает микрорельеф поверхности и сетчатую структуру волоконной основы кожи.

Literature/ References

1. Гришкевич В.М., Мороз В.Ю., Ваганова Н.А. Выбор метода хирургического лечения лица, деформированного послеожоговыми рубцами. // Актуальные вопросы комбустиологии, реаниматологии и экстремальной медицины: тез.докл. Респ. науч.-практ. конф. –Саранск, 1996. –С. 142-144.
2. Мадазимов М.М., Тешабоев М.Г., Назиров С.У., Мадазимов К.М. Хирургическое лечение рубцовых деформаций лица// American Scientific Journal № 2 (10) / 2017- С. 45-48.
3. Madazimov M.M., Teshaboev M.G., Raximov Z.Q. Structural features of face and neck skin in intraoperative cylinder tension// Traditional Medicine and Modern Medicine Vol. 2, No. 4 (2019) 165–169
4. Pusic A.L., Cordeiro P.G. An accelerated approach to tissue expansion for breast reconstruction: experience with intraoperative and rapid postoperative expansion in 370 reconstruction.s // Plast. Reconstr. Surg. 2003. - Vol. I.- N6.-P. 1871 -1875.
5. Sasaki G.H. Intraoperative expansion as immediate reconstructive technique. // In: Tissue expansion in reconstructive and aesthetic surgery. St. Louis: Mosby, 1998:248
6. Siegert R., Weerda H., Hoffmann S., Mohadjer C. Clinical and experimental evaluation of intermittent intraoperative short-term expansion. // Plast Reconstr Surg. 1993.-Vol.92.-N2.-P.248-54.

УДК: 616.316-002/007.17-08:616.316-008.6-612.017

ВЛИЯНИЕ КОМПЛЕКСНОГО ЛЕЧЕНИЯ ВОСПАЛИТЕЛЬНО-ДИСТРОФИЧЕСКИХ ЗАБОЛЕВАНИЙ СЛЮННЫХ ЖЕЛЕЗ НА ПОКАЗАТЕЛИ ЗАЩИТНЫХ СИСТЕМ РОТОВОЙ ЖИДКОСТИ

Жумаев Лазиз Ражабович

**Бухарский государственный медицинский институт
Бухарский областной многопрофильный медицинский центр**

Резюме

В связи с тем, что различные виды воспалительные **реактивно-дистрофических заболеваний слюнных желез** имеют схожие клинические симптомы, во многих случаях очень сложно поставить диагноз. Поэтому для того, чтобы точно и быстро диагностировать воспалительные заболевания слюнных желез и корректировать методы комплексного лечения, необходимо использовать такие дополнительные методы исследования и т.д.

Ключевые слова: слюнные железы, ротовая жидкость, сиалоз, лактоферрин.

THE EFFECT OF COMPLEX TREATMENT OF INFLAMMATORY AND DYSTROPHIC DISEASES OF THE SALIVARY GLANDS ON THE INDICATORS OF THE PROTECTIVE SYSTEMS OF THE ORAL FLUID

Jumaev Laziz Rajabovich

Bukhara State Medical Institute

Bukhara Regional Multidisciplinary Medical Center

Summary

Due to the fact that different types of inflammatory and reactive-dystrophic diseases of the salivary glands have similar clinical symptoms, in many cases it is very difficult to make a diagnosis. Therefore, in order to accurately and quickly diagnose inflammatory diseases of the salivary glands and adjust the methods of complex treatment, it is necessary to use such additional research methods, etc.

Key words: salivary glands, oral fluid, sialosis, lactoferrin.

Хронические воспалительные и дистрофические заболевания слюнных желез (СЖ) составляет более 30% всех заболеваний СЖ. Последнее в своей деятельности отражают многие патологические процессы, протекающие в организме. Данные изменения могут проявляться в виде развития хронического сиалоденита или сиалоденоза околоушных либо поднижнечелюстных желез на фоне соматического заболевания [1,4].

Структура заболеваемости различными формами сиалоаденитов демонстрирует преобладающее большинство (85-96%) поражений околоушных слюнных желез воспалительным процессом [2,3].

Вместе с этим, незаметное начало, периодические обострения, длительное течение воспалительного процесса создают сложные условия для адекватной диагностики, и приводит в ряде случаев к диагностическим ошибкам [4,5].

Известные современные методики исследования физических и химических свойств слюны в большинстве случаев подразумевают исследование «ротовой жидкости», и не чистой слюны. На состав ротовой жидкости влияют такие факторы, как качество употребляемой воды и баланс содержания в ней органических и неорганических веществ, характер пищи, патологические процессы, внешние воздействия [2,4].

Исходя из вышеизложенного, на нынешнем этапе развития хирургической стоматологии и челюстно-лицевой хирургии широко ведется поиск новых методов диагностики воспалительных заболеваний СЖ.

В связи с этим, поиск новых методов диагностики лечения хронических воспалительных и дистрофических заболеваний СЖ остается актуальной задачей стоматологии.

Материал и методы исследования

Обследование больных с заболеваниями слюнных желез мы проводили с 2018 по 2020 гг. на кафедре хирургической стоматологии Бухарского государственного медицинского института.

Под нашим наблюдением и лечением находились 50 больных с воспалительно-дистрофическими заболеваниями слюнных желез в возрасте от 25 до 65 лет, из них женщин было 20, мужчин – 30. Контрольную группу составили 20 человек идентичных по полу и возрасту без патологий.

В день поступления всем больным проводили общепринятое лечение – антибактериальную, дезинтоксикационную, общеукрепляющую терапию, физиотерапевтические процедуры, местное промывание протока антисептиками и введение антибиотиков

В зависимости от проводимого лечения все больные были разделены на 3 группы:

В 1-ю группу вошли 20 человек (12 мужчин и 8 женщин). Всем больным 1 -й группы одновременно с лечением общесоматической патологии проводились общепринятые лечебно-профилактические мероприятия направленные на повышение слюноотделения и уменьшение припухлости слюнных желез. Больным назначали десенсибилизирующее и общеукрепляющее лечение. Кроме того, проводили инстилляцию пораженной околоушной железы антисептическими растворами (фурацилин) и ферментными препаратами (химопсин, химотрипсин) с последующим введением антисептиков в выводной проток пораженной железы однократно в течение 5-7 дней, с последующим его заменой на 5% линимент циклоферона, который также вводился в выводной проток пораженной железы 1 раз в сутки в течение 5-7 дней.

Во 2-ю группу вошли 30 человек (18 мужчин и 12 женщин). Пациентам 2-й группы, дополнительно назначали фраксипарин (по 0.4 мл 1 раза в день, в/к) и ферментный препарат Вобэнзим. Для ферментотерапии основной группы больных использовали препарат Вобэнзим, содержащий ферменты растительного (папаин 60 мг, бромелаин 45 мг) и животного (трипсин 24 мг, химотрипсин 1 мг, панкреатин 100 мг) происхождения и 50 мг рутина. Больные принимали по 3 таблетки препарата 1 раз в день за 40 минут до еды в течение 10 дней. Назначение столь большого количества Вобэнзима объясняется его низкой абсорбцией в кишечнике.

В качестве контроля обследовали 20 здоровых людей идентичных по возрасту и без соматической патологии.

Стоматологическое обследование больных с хроническими заболеваниями СЖ включало себя изучение жалоб, опрос, оценка соматического статуса и показателей гомеостаза, внешний осмотр ЧЛЮ, пальпацию больших СЖ, височно-нижнечелюстного сустава, регионарных лимфоузлов, осмотр кожи лица, полости рта.

Содержание лактоферрина в слюне определяли методом ИФА предложенной Храмовой Н. и Абелева Г. (2009).

Концентрацию ИЛ-8 также определяли ИФА с использованием наборов фирмы «Вектор-Бест» (Россия).

Чувствительность и специфичность теста, определяемое с помощью формулы, выявила, что у больных с обострением хронического сиалоденита чувствительность теста лактоферрина приближается к 82%, специфичность – 90%, т.е. у 90% больных показатель лактоферрина в слюне был положительный при сравнении со степенью тяжести заболевания.

$$ДЧ = \frac{ИПР}{ИПР+ЛОП} \times 100\%$$

$$ДС = \frac{ИОР}{ИОР+ЛПР} \times 100\%$$

где, ДЧ – диагностическая чувствительность; ИПР – истинно-положительный результат; ЛПР – ложно-положительный результат; ИОР – истинно отрицательный результат; ЛОР – ложно-отрицательный результат.

Статистическая обработка данных полученных в результате настоящего исследования проводилась на персональном компьютере типа IBM PC/AT с использованием пакета электронных таблиц EXCEL 10.0 для Windows-2010.

Результаты и обсуждение

Структура заболеваемости различными формами сиалозов демонстрирует преобладающее большинство поражений околоушных слюнных желез воспалительным процессом. Периодические обострения, длительное течение воспалительного процесса, создают сложные условия для адекватной диагностики и лечения данной патологии.

Как видно из представленных результатов исследований (рис. 1) у больных с сиалозами на фоне использования комплексного лечения отмечено достоверное снижение его уровня до значений $6,9 \pm 0,28$ мкг/мл, что в 8,8 раза было ниже исходных величин. Своеобразная динамика отмечена при использовании традиционного лечения, где уровень лактоферина в слюне составила $30,4 \pm 2,11$ мкг/мл, что в 1,9 раза ниже исходных величин ($P < 0,05$).

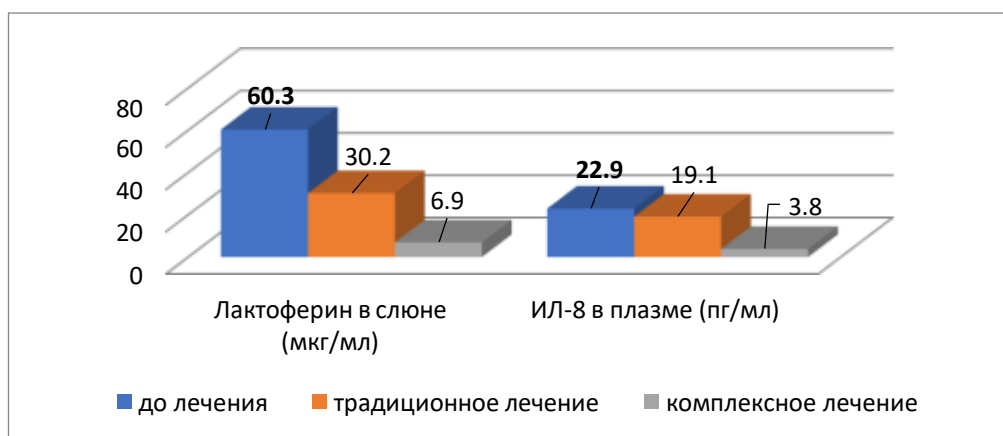


Рис.1. Показатели эндогенной интоксикации и защитных систем ротовой полости у больных сиалоденитом на фоне терапии.

В процессе синтеза лактоферина огромную роль играет уровень провоспалительного цитокина – ИЛ-8. В наших исследованиях у обследуемых больных мы наблюдали повышение уровня ИЛ-8 до значений $22,9 \pm 1,64$ пг/мл. При использовании традиционного лечения было отмечено достоверное снижение уровня ИЛ-8 до значений $19,1 \pm 1,7$ пг/мл ($P < 0,05$). Самые низкие показатели уровня ИЛ-8 было выявлено в группе с комплексным лечением, где содержание цитокина была равна $3,8 \pm 0,44$ пг/мл, что в 6,2 раза ниже исходных величин.

Таким образом, анализ полученных результатов исследования показали, что комплексная терапия воспалительных заболеваний СЖ с использованием комплексного лечения к более выраженным изменениям в изучаемых показателях крови и слюны.

Определение ЛФ и ИЛ-8 как и других острофазных белков (С-реактивный белок, трансферрин, фибриноген, церулоплазмин и др.) в сыворотке крови используются в клинике для оценки состояния реактивности организма при заболеваниях, сопровождающихся воспалительно-деструктивными изменениями в тканях. Однако исследования сывороточных острофазных белков при профилактических осмотрах больших групп населения и производственных коллективов связано с забором крови и представляет собой трудно-осуществляемую задачу в силу известных санитарно-гигиенических, этических и юридических причин [2, 3].

В отличие от крови, слюна является легкодоступной биологической жидкостью, ее белковый состав во многом идентичен сыворотке крови, физиологически связан с гемостазом, что и обусловило наш интерес к этому объекту исследования при проведении данной работы.

В литературе мы не встретили сведений о диагностическом значении лактоферрина смешанной слюны у больных с обострением хронического воспалительного заболевания слюнных желез.

В связи с этим мы решили оценить диагностическую ценность исследования лактоферрина и ИЛ-8 в слюне у обследуемых больных и выявить частоту их обнаружения (рис.2).

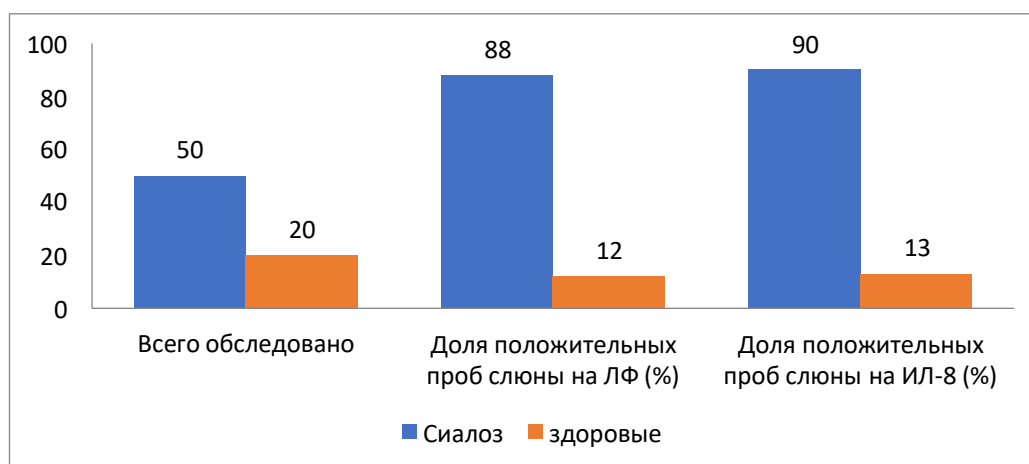


Рис.2. Диагностическая информативность исследований уровня лактоферрина и ИЛ-8 в слюне обследуемых лиц.

Выборочное исследование в контрольных группах показало, что лактоферрин выявляется в слюне у 25,6% мужчин и 24,7% женщин, т.е. различий в содержании лактоферрина в слюне по половому признаку нет.

У здоровых людей, частота положительных тестов на лактоферрин и ИЛ-8 составляет соответственно 10-15% и 7-9% и в динамике приближается к нулю.

Чувствительность и специфичность исследования ИЛ-8 в слюне показали, что соответственно она равна 80% и 88%, т.е. у 88% больных она была положительной.

Таким образом, из полученных данных следует, что при сиалозах повышается доля положительных результатов относительно ЛФ и ИЛ-8 в слюне и это может служить маркером обострения хронического заболевания в полости рта.

Literature/ References

1. Афанасьев В.В., Абдусаламов М.Р., Мешков В.М., Брестовицкий С.М.; Слюннокаменная болезнь: диагностика и лечение с использованием сиалолитотрипсии /Под общей ред. В.В.Афанасьева. М.: ГОУ ВУНМЦ МЗ РФ. - 2003.- 96 с.
2. Балуда В.П., Соколов Е.И., Балуда М.В. и др. Манжеточная проба в диагностике состояния сосудистого звена системы гемостаза //Гематол. и трансфузиол. -1987; 9: 51-53.
3. Блинова Т.В. Тромбоцитарно-сосудистый, коагуляционный гемостаз и реологические свойства крови у больных с эрозивно-язвенными поражениями желудка и двенадцатиперстной кишки. Автореф. дисс... канд. мед. наук. Саратов. 1999; 20 с.
4. Денисов А.Б. Слюнные железы. Слюна. М.: РАМН. 2003. - 133 с.
5. Тарасенко Л.М., Суханова Г.А., Мищенко В.П., Непорада К.С. Слюнные железы (биохимия, физиология, клинические аспекты). Томск: Изд-во НТЛ, 2002. - 124 с.
6. Киричук В.Ф., Воскобой И.В., Ребров А.П. Взаимосвязь антитромбогенной активности стенки сосудов и свойств крови у больных нестабильной стенокардией. Тромбоз, гемостаз и реология. 2001; 5: 31-34.
7. Кузьмина О.Н. Микроциркуляторные изменения в условиях гипертрофии и патология прикрепления мягких тканей у подростков 13–15 лет с хроническим гипертрофическим гингивитом //VI Российская научно-практическая конференция «Профилактика стоматологических заболеваний. Медицинские изделия и материалы». – Казань, 2013. – С. 107–112.
8. Мамаева Е.В. Распространённость гипертрофического гингивита и возможные методы его профилактики // II Российская научно-практическая конференция «Профилактика стоматологических заболеваний и гигиена полости рта». – Казань, 2009. – С.64-68.
9. Juramuratovich H. S. Modern Methods Of Diagnosis Of Salivary Gland Diseases // Academicia Globe: Inderscience Research. – 2021. – Т. 2. – №. 07. – С. 34-40.
10. Jumaev L. R., Hamraev S. J. Analysis of the prevalence of nosological forms of salivary glands // New Day in Medicine 3(35) 2021 15-18 <https://cutt.ly/EmVh6rz>
11. Jumayev L.R., Hamrayev S. J. Features of platelet morphology in patients with sialosis// WOC. - [Vol. 2. - No. 07. – 2021. – P. 1 – 5.](#)
12. Zhumaev L.R., System characteristics immunity in patients with sialosis // New Day in Medicine 2(30)2020 355-356 <https://cutt.ly/Gvg3nJu>

УДК: 616.315-007.254-616.211/26-008.8-097:612. 111.7

РОЛЬ ХРОНИЧЕСКИХ ОЧАГОВ ИНФЕКЦИИ В НОСОГЛОТКЕ И ЛЕГКИХ НА ФУНКЦИОНАЛЬНОЕ СОСТОЯНИЕ ТРОМБОЦИТОВ У ДЕТЕЙ С ВРОЖДЕННОЙ РАСЩЕЛИНОЙ НЕБА

М.З. Дусмухамедов, А.А. Юлдашев, Ш.М. Дусмухамедов,

Худайбердиева И. Т.

Ташкентский государственный стоматологический институт

dr.dilshod_88@mail.ru

У 71 детей с врожденной расщелиной неба (ВРН) изучена роль хронических очагов инфекции в носоглотке и легких в регуляции свойств тромбоцитов. Установлен дисбаланс

системы ПОЛ-АОС: избыточная активность ПОЛ при низких значениях показателей АОС, которая приводит к изменению агрегационной активности тромбоцитов.

Ключевые слова: ВРГН, ВРН

THE ROLE OF CHRONIC FOCALS OF INFECTION IN THE NASOPHARYNX AND LUNGS ON THE FUNCTIONAL STATE OF PLATELET BODIES IN CHILDREN WITH CONGENITAL FLEXIBILITY OF THE PALATE.

M.Z. Dusmukhamedov, A.A. Yuldashev, Sh.M. Dusmukhamedov,

I. T. Khudaiberdieva

Tashkent State Dental Institute

In 71 children with congenital cleft palate (CCP), the role of chronic foci of infection in the nasopharynx and lungs in the regulation of platelet properties was studied. An imbalance of the LPO-AOS system was established: excessive LPO activity at low values of AOS indices, which leads to a change in the aggregation activity of platelets.

Key words: CCLP, CCL

Анатомические изменения верхних дыхательных путей при врожденной расщелине неба (ВРН) формирует у таких детей смешанное носо-ротовое дыхание, связанного с ограничением активной деятельности дыхательной мускулатуры, уменьшением экскурсии грудной клетки, нарушением легочной вентиляции, газообмена. Все это приводит к гипоксии и формированию хронических очагов инфекции в носоглотке и легких. Учитывая это обстоятельство, многие клиники проводят оперативное лечение применяя щадящие методы в раннем детском возрасте – до 3-х лет [1,2,4,6].

Бактериологические исследования мокроты у детей с ВРГН указывают на высокую частоту энтеробактерий, грибов рода *candida*, стафилококков, протеи, кишечные палочки (М.Э. Махкамовым и соавт. 2005). Гипоксия и высокая частота обсемененности способствует эндогенной интоксикации и естественно низкой чувствительности ко многим антибиотикам. Данные зарубежных авторов подтверждают высокий удельный вес колонизации ротоглотки такими условно патогенными бактериями, как *St. Aureus* (35-40%), грамотрицательные бактерии (до 60%) и пневмококки (до 50%), имеющие существенное значение в возникновении аспирационных пневмоний [7,8]. По данным Бажукова Т.А. и соавт. (1996), грибы рода *candida* довольно часто могут стать причиной развития неспецифических заболеваний легких.

Эндогенная интоксикация и накопление циркулирующих иммунных комплексов могут приводит к функциональным изменениям тромбоцитов (Кузин Б.И. и соавт., 1989). Изменения функциональных свойств тромбоцитов при легочной патологии давно привлекают большой интерес многих исследователей, так как легким принадлежит важная роль в регуляции гемокоагуляционных и агрегационных свойств крови. Вопрос о влиянии катаболических процессов в легких у детей с ВРН на тромбоцитарное звено системы гемостаза практически остается неисследованным [9,10,11,12].

В связи с этим *целью* настоящего исследования стало изучение роли хронических очагов инфекции в носоглотке и легких на функциональное состояние тромбоцитов у детей с ВРН.

Материал и методы исследования. Для решения данной проблемы нами проанализированы у 97 больных с ВРН. Все больные оперированы в клинике детской челюстно-лицевой хирургии ТГСИ. Больные в зависимости от тяжести патологии были разделены на 3 группы: **1 группа** (n=35) была представлена детьми с врожденной изолированной расщелиной неба (ВРН), во **2 группу** (n=24) вошли дети с врожденной расщелиной верхней губы и неба (ВРГН-1), в **3 группу** (n=12) были включены дети с

врожденной 2-х сторонней расщелиной верхней губы и неба (ВРГН-2). У больных 2-й и 3-ей группы состояние после хейлопластики. Больным проводились щадящие методы уранопластики.

О функциональных свойствах тромбоцитов судили по изучению следующих тестов: гемолизат агрегационный тест по З.С.Баркагану (1989), активированное время рекальцификации. В мембранах тромбоцитов определяли содержание диеновых конъюгатов (Б.И.Гаврилов, 1983). Об активности антиоксидантной защиты судили по активности супероксиддисмутазы по торможению восстановленного НСТ супероксидом, каталазы по ингибированию окисления молибдата перекисью водорода (С.Чевари, 1991). Эндогенную интоксикацию изучали по методу Габриэлян, циркуляцию иммунных комплексов (ЦИК) полиэтиленгликолем.

Полученные результаты подвергали математической обработке методом вариационной статистики с помощью пакета прикладных программ по статистической обработке информации.

Результаты исследования и их обсуждение. Результаты наших исследований показывают, что 73,8% детей уранопластика проведена в возрасте 4 года и выше. Из опроса родителей и по результатам консультации педиатра установлено, что операция у 43 (41,7%) из них откладывалась из-за рецидива простудных заболеваний, пневмонии [3].

Анализируя анамнез, статус детей с ВРН, страдающих сочетанной легочной патологией бактериальной этиологией, мы установили, что течение основного заболевания было отягощено. Это, видимо обусловлено выраженной интоксикацией организма, которые нашли отражения в формулах белой крови. В наших исследованиях выявлена отчетливая зависимость высевания этиологически значимой флоры от сроков поступления детей в стационар, т.е. возраста. При этом отмечено закономерность возрастания роли грамотрицательной флоры в 3 раза, грибов рода *candida* в 8 раз по мере увеличения возраста больного. Последнее, видимо обусловлено проводимой антибактериальной терапией до поступления в стационар, а также низкой иммунной резистентностью организма. У детей, ранее леченных какими-либо антибактериальными препаратами, титр грамотрицательной флоры и грибов рода *candida* выражался в высоких цифрах.

При анализе показателя гуморального иммунитета, чаще всего определялись высокие значения иммуноглобулина класса G в крови (таб.1). Последнее, видимо, обусловлено высокими значениями эндогенной интоксикации и уровнем ЦИК. В настоящей работе установлено, что у больных детей достоверно уменьшено абсолютное количество тромбоцитов крови. Одновременно с этим повышена АДФ-индуцированная агрегационная активность данных клеток крови по сравнению показателями здоровых лиц (таб.1).

Таблица 1

Показатели тромбоцитарного звена системы гемостаза, про- и антиоксидантной защиты у детей с ВРГН, M±m

Показатели	Здоровые n=12	ВРН n=35	ВРГН-1 n=24	ВРГН-2 n=12
Количество тромбоцитов *10 ⁹ /л	190,78±1,9	180,2±3,25	166,1±34,0	158,6±40,1
Активированное время рекальцификации (в сек.)	41,5±3,8	33,8±2,4	30,4±2,2	27,3±2,3
Гемолизат агрегационный тест (II развед) (в сек.)	16,89±0,18	12,78±3,1	11,8±2,9	10,23±3,7
Гемолизат агрегационный тест (IV развед) (в сек.)	33,0±0,34	28,6±3,6	21,5±3,9	18,06±4,8
Содержание мунноглобулина класса G (г/л)	0,94±0,41	1,24±0,56	1,47±0,91	1,86±0,78

Супероксиддисмутаза (усл. ед. 1 мг.белка)	2,3±0,08	2,0±0,1	1,9±0,09	1,7±0,08
Каталаза (мкмоль/мин/мг белки)	0,84±0,01	0,80±0,01	0,64±0,03	0,33±0,02
Диеновые конъюгаты (м моль/мл)	18,0±0,7	29,8±1,1	30,3±0,94	33,8±1,11
Адгезия тромбоцитов	28,56±0,77	26,28±9,3	28,9±9,1	25,4±9,8
ЦИК (усл.ед.)	36,2±2,81	39,6±1,92	44,4±1,21	52,8±2,31
ПСМ (усл.ед.)	0,28±0,07	0,34±0,03	0,39±0,02	0,71±0,05

У детей с ВРГН отмечено, что агрегационная активность тромбоцитов и процессы перекисного окисления липидов (ПОЛ) мембран тромбоцитов имеют однонаправленные нарушения. При этом отмечено повышение продуктов ПОЛ, в частности диеновых конъюгатов (ДК), которые при низких значениях супероксиддисмутазы (СОД) и каталазы атакуют фосфолипиды клеточных мембран тромбоцитов (продуктами ПОЛ) и тем самым вызывает ее повреждение, пропорционально степени активности ПОЛ.

Таким образом, структурно-функциональные изменения мембран являются причиной экспрессии тканевого тромбопластина (феномен «флип-флоп»), в результате которого на плазматическую мембрану перемещаются фосфолипиды, свойственно внутреннему компоненту липидного биослоя. Это повышает коагуляционную активность клеток крови и клеток сосудистого эндотелия (Балуда В.П. и соавт., 1995). Изменения липидного слоя мембран при активации ПОЛ ускоряет синтез Тромбоксана А₂, что обуславливает гиперкоагуляцию. Повышение агрегационного потенциала тромбоцитов способствует повышению активности внутрисосудистого свертывания крови (Соловьев В.Г., 1991) и развитию синдрома ДВС крови.

Literature/ References

1. Буценко В.Н., Музычина А.А. Прогнозирование местных послеоперационных осложнений у детей с врожденными расщелинами губы и нёба // Вестник стоматологии. - Одесса.-1997.- № 4.-с. 564-566.
2. Вадачкория З.О., Габисония Т.Г., Пхакадзе Е.Я., Гугушвили Н.А. Энтеротоксигенность грамотрицательных микроорганизмов, выделенных из области врожденных расщелин неба у детей // Антибиотики и химиотерапия. – 1996.-№10.-С.30-31.
3. Дусмухамедов М.З. Клинико-лабораторная оценка состояния здоровья детей с врожденной расщелиной неба // Мед. Журн. Узб. 2005.№2.-С. 36-39.
4. Долбилов В.Н., Харьков Л.В. Значение лабораторно-биохимических исследований крови в реабилитации больных с врожденными незаращениями неба.// Хирургическая и ортопедическая стоматология. Киев, 1980.- С. 53-55.
5. Иванов Е.П. Диагностика нарушения гемостаза. Практическое пособие для врачей. – Минск, 1985. - С. 222.
6. Икрамов Г.А. Применение актовегина у детей с врожденной расщелиной верхней губы и неба до и после уранопластики. Дис. ... канд. мед. наук.-Ташкент, 2004,-130с.
7. Кузин М.И., Шимкевич Л.Л., Костюченко Б.М. и др. Изучение факторов гемостаза грануляционной ткани гнойных ран // Сов. мед. – 1981. №4.-с. 67-72.
8. Лыкова Е.А., Боковой А.Г. и др. Спектр пнемотропных возбудителей при острых бронхитах и пневмониях у детей. // Антибиотики и химиотерапия. -2000.-№9.-С.13-19.
9. Рагимов Ч.Р., Касаганова Н.Ю. и др. Диагностическое значение показателей про- и антиоксидантных систем периферической крови в профилактике осложнений у больных после операции на мягких тканях лица и шеи // Стоматология. -1991.№1.-С.45-47.

10. Biggs Rosemary. Human blood coagulation, Haemostasis and Thrombosis, Black - well Sci. Publ., Oxford, 1976.

11. Farreed J., Messmore H., Bermes E. New perspectives in coagulation testing. // Clin. Chem. – 1980.- Vjl. 26. №10.- P. 1380-1391.

12. White B., Cox A., Taylor F. The precoagulant effect of platelets on conversion of prothrombin to thrombin in nonanticoagulated plasma. // J. Lab. Clin. Med.- 1980.-Vol. 95. №6.-P. 827-841.

УДК: 616.317-007.254-089.844-007.24]-08/089

**ЛЕЧЕБНО-ДИАГНОСТИЧЕСКАЯ ТАКТИКА ПРИ МЕСТНЫХ
ОСЛОЖНЕНИЯХ ПОСЛЕ УРАНОПЛАСТИКИ**

**М.З. Дусмухамедов, А.А. Юлдашев, Д.М. Дусмухамедов,
З.К. Хакимова**

Ташкентский государственный стоматологический институт

Dr.dilshod_88@mail.ru

Проведен ретроспективный анализ местных осложнений после уранопластики у детей с врожденной расщелиной неба. Определены виды ранних местных осложнений после уранопластики, предложена классификация и лечебно-

диагностическая тактик при них

Ключевые слова: ВРГН, ВРН

DIAGNOSTIC TACTICS FOR LOCAL

COMPLICATIONS AFTER URANOPLASTY

M.Z.Dusmukhamedov, A.A. Yuldashev, D.M.Dusmukhamedov,

Z.K. Khakimova

Tashkent State Dental Institute

A retrospective analysis of local complications after uranoplasty in children with congenital cleft palate was carried out. The types of early local complications after uranoplasty were determined, a classification and therapeutic and diagnostic tactics for them were proposed.

Keywords: CCLP, CCL

Несмотря на значительное развитие хирургии врожденных расщелин неба (ВРН), исходы оперативных вмешательств не всегда бывают удовлетворительными. По литературным данным число лиц с послеоперационными осложнениями колеблется от 1,8 до 53,4 % [4,5,6,7,8].

При анализе этих показателей выясняется, что авторы имеют различный подход к оценке результатов хирургического лечения. Большинство хирургов оценивают только непосредственный (ближайший) анатомический успех. Справедливым же следует признать мнение других авторов, которые указывают, что к числу неудач следует относить и случаи не восстановления речи из-за развивающегося в послеоперационном периоде поперечного рубцового натяжения и укорочения мягкого неба. Исчисляемый

хирургами процент полного сращения краев раны не всегда в достаточной мере характеризует даже ближайшие анатомические результаты, т.к. некоторые авторы не включают в число неудачных исходов заранее ими «планируемые» сквозные дефекты неба в связи с недостатком пластического материала у краев расщелины [1,3,8,9].

Результаты уранопластики связывают с рядом факторов, зависящих и независящих от хирурга. Большое значение при этом отводится состоянию здоровья, виду расщелины, методике операции, технической подготовленности хирурга, послеоперационному ведению больных [3, 5, 9, 10].

В доступной нам литературе имеются единичные работы, посвященные клинике, диагностике дефектов и деформациям неба [2,7,8]. По этой причине нами поставлена цель, изучить виды, характер и локализацию ранних послеоперационных осложнений у детей с ВРН по материалам клиники детской хирургической стоматологии, где больные с ВРН составляли 11,5% всех леченных больных.

Материал и методы исследования.

Для решения поставленной цели нами проведен ретроспективный анализ результатов уранопластики у детей с ВРН, оперированных в клинике детской челюстно-лицевой хирургии ТГСИ. Детям с ВРН проводились в основном щадящие методы уранопластики. Из 612 оперированных больных было выявлено 53 случая (8,6%) с развитием ранних послеоперационных осложнений в возрасте от 1,8 до 9 лет.

Все дети были госпитализированы в плановом порядке после комплексного обследования по общепринятой в нашей клинике методике. Для определения тяжести порока пользовались классификацией Л.Е. Фроловой (1974). Пластика неба проводилась под эндотрахеальным наркозом. Выбор метода операции зависел от вида расщелины и возраста ребенка. В послеоперационном периоде проводилась антибактериальная, общеукрепляющая и симптоматическая терапия, а раневая поверхность прикрывалась йодоформным тампоном и одевалась защитная пластинка, которая снималась на 3-5 сутки после операции. Оценка осложнений проводилась визуально, критерием являлось расхождение швов с образованием сквозного дефекта в той или иной области неба.

Результаты и их обсуждение

Анализ наших исследований показывает, что послеоперационные осложнения в виде расхождения швов с образованием дефекта имеют излюбленные локализации (табл. 1).

Таблица 1

Локализация ранних послеоперационных осложнений в зависимости от способа операции

Наименова	Локализация осложнений				
	а	м/не	роз	СН	ВСЕГО
	Расхождение швов в области				

ние операции		Язычка	язычок + м/неба	м/неба	По линии «А»	По линии «А»+язычок	Расхождение на 100%		
УФ	2	1	3	3	1	5	1	1	17
УФМ	2	4	5	3		3	1	3	21
УРМ			1						1
РУ				1	1				2
ВФ	1	3	1	3			2		10
УД							1	1	2
ИТОГО	5	8	10	10	2	8	5	5	53

Примечание: *УФ* – уранопластика с сужением глоточного кольца по Фроловой,
УФМ - уранопластика по Фроловой – Махкамову с сужением глоточного кольца,
УРМ -уранопластика по Ад.Мамедову, *РУ* – радикальная уранопластика,
ВФ – веололастика по Фроловой, *УД* – устранение послеоперационных деформаций.

Из таблицы видно, что при уранопластике по Фроловой число послеоперационных осложнений составляет 8,1%, а при наиболее широко применяемом способе по Фроловой – Махкамову –7,2%. При этих методах операции наиболее частые осложнения отмечались в области мягкого неба, язычка и на границе твердого и мягкого неба (линия «А») 54,7%. Помимо этого, наблюдались такие виды осложнений как: некроз слизисто-надкостничного лоскута (СНЛ), гематома в области мягкого неба и полное расхождение послеоперационной раны, и каждый вид включал в себе по 5 больных (5,6%). Анализ результатов велоластики с сужением глоточного кольца показывает, что послеоперационные местные осложнения отмечались у (10) 9,1% больных, из них у 2 больных отмечается полное расхождение швов, что составляет 20% -осложнений данной группы, а расхождение швов в области язычка и мягкого неба у 7 больных-соответственно 70%.

Наш многолетний опыт лечения детей с ВРН и проведенный ретроспективный анализ результатов уранопластики указывает на то, что не все виды ранних послеоперационных осложнений учитываются хирургами. Существует такие виды ранних послеоперационных осложнений, как расхождение ротовой слизистой в области твердого и (или) мягкого неба, частичный некроз слизисто-надкостничных лоскутов (СНЛ). Эти осложнения возникают в результате развития локального воспалительного процесса и завершается образованием грубых рубцов, которые приводят к ограниченной подвижности и укорочению мягкого неба, к различным видам деформаций челюстей.

При оказании своевременной целенаправленной и квалифицированной помощи в послеоперационном периоде необходимо учитывать все виды ранних местных осложнений после уранопластики. Для систематизации осложнений течения раневого процесса, предлагаем пользоваться классификацией, разработанной на нашей кафедре, в которой учитывается локализация, объем и глубина дефекта на небе (рис. 1).

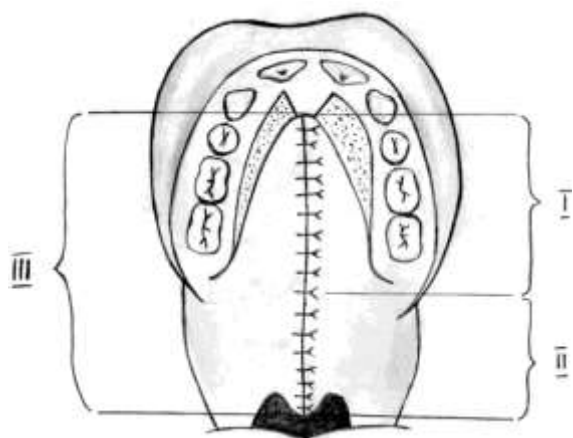


Рис 1. Схематическое изображение нёба после уранопластики

I – область твердого неба

II – область мягкого неба

III – область твердого и мягкого неба

I а – поверхностное расхождение слизистой твердого неба, частичный некроз СНЛ.

I б – сквозное расхождение швов на уровне твердого неба, тотальный или субтотальный некроз СНЛ.

II а – поверхностное расхождение швов мягкого неба, язычка.

II б – сквозное расхождение швов мягкого неба, язычка.

III а – расхождение швов на уровне твердого, мягкого неба, некроз СНЛ. с сохранением носовой слизистой

III б – полное расхождение послеоперационной раны

Таким образом, пользуясь этой классификацией, по нашему мнению, можно проводить учет ранних местных осложнений после уранопластики и определить тактику хирурга по отношению к ним.

- При «а» степени осложнений требуется активное наблюдение с защитой от дополнительной травмы и оптимизацией процессов заживления;
- При «б» степени осложнений необходимо в последующем повторное хирургическое вмешательство с целью восстановления анатомической целостности и формы неба.

Literature/ References

1. Арифжанов А.К. Влияние различных факторов на качество восстановления речи у больных с врожденной расщелиной неба// Мед. журн. Узбекистана. -1977. №6.-С.44-45.
2. В.А. Козлов, И.В. Муратов, Г.А. Козлов, М.Г. Семенов, С.С. Мушковская. Классификация врожденных расщелин и изъянов неба после уранопластики. Клинико-эмбриопатогенетические принципы. // Стоматология. -2000.- №4.- С.58-61.
3. Джуманиязов Ф.Д. Ошибки и осложнения при хирургическом лечении врожденных расщелин неба и их устранение. // Мед.журн. Узбекистана. -1976. №1.- С. 44-45.
4. Мамедов Ад.А. Врожденная расщелина неба и пути ее устранения. Екатеринбург. 1998. С. 135-142.
5. Махкамов Э.У., Убайдуллаев М.Б., Мамедов Т.Г. Оценка состояния небно-глоточной области с врожденной расщелиной неба. // Стоматология. –1985.-№ 5.-С.83-85.
6. Нуриддинова З.М. Врожденные расщелины неба и их лечение. Автореф. дис...канд. мед.наук. Ташкент. 1975; 19.
7. Самар Э.Н. Хирургическое устранение остаточных дефектов и деформаций после уранопластики. Автореф. дис...канд. мед. наук. Москва. 1964; 18.

8. Чеховский Р.Н. Клиника, лечение и профилактика дефектов и деформаций неба после ураностафилопластики. Автореф.дис...канд. мед. наук. Киев. 1966; 18.
9. Karling J., Larson O., Henningsson G.: Oronasal fistulas in cleft palate patients and their influence on speech. Scand J Plast Reconst Hand Surg 27:193. 1993.
10. Smith J.D.: Oral Nasal Fistula Repair, Surgical advances in Cleft Lip and Cleft Palate Monterey, California November 11-14, 1995, p. 253-271.

УДК: 616.314.17-008.1:616-089.585.1

**АНАЛИЗ ЭФФЕКТИВНОСТИ СУГГЕСТИВНЫХ ПРИЕМОВ ОБЕЗБОЛИВАНИЯ
ПРИ ПРОВЕДЕНИИ ОПЕРАЦИИ УДАЛЕНИЯ ЗУБОВ У ПАЦИЕНТОВ С
ОСТРЫМ ПЕРИОДОНТИТОМ, (ОБОСТРЕНИЕМ ХРОНИЧЕСКОГО) И
ХРОНИЧЕСКИМ ПЕРИОДОНТИТОМ**

Н.Р. Базарбаев, Б.А. Бакиев, И.М. Тулегенова

Медицинский Центр «Нуралы», 720000, Кыргызская Республика, г. Бишкек, ул. Абдырахманова, 199. nuraly6@inbox.ru к.т. : +(996) 0551366381, 0773855834

Кыргызская государственная медицинская академия им. И.К. Ахунбаева, д.м.н., профессор кафедры хирургической стоматологии и челюстно-лицевой хирургии 720020, Кыргызская Республика, Ыссык-Атинский р-он, с. Ново-Покровка, ул. Советская, 249. bakit.bakiev@mail.ru К.т.: +(996) 0557 323583, 0707 323583

НУО «Казахстанско-Российский медицинский университет», кафедра терапевтической и детской стоматологии, старший преподаватель, ул.Торекулова, 71 indi83@list.ru

АННОТАЦИЯ

Психоэмоциональный дискомфорт и болевой фактор, связанный с выполнением стоматологических вмешательств, вынуждают пациентов избегать или отказываться от своевременного лечения, что, иногда, способствует превращению этой медицинской проблемы в социальную. В этой связи необходимо отметить роль психотерапевтических приемов и методик, которые могут быть направлены на снятие болезненного состояния, внушение хорошего самочувствия, устранение признаков заболевания.

Ключевые слова: боль, гипносуггестивное обезболивание, периодонтит, операция удаления зуба, тип личности

**ANALYSIS OF THE EFFECTIVENESS OF SUGESTIVE ANALYSIS DURING
DENTAL EXTRACTION IN PATIENTS WITH ACUTE (EXCERVATION OF
CHRONIC PERIODONTITIS) AND CHRONIC PERIODONTITIS**

N. R. Bazarbayev, B.A. Bakiev, I. M. Tulegenova

N.R. Bazarbaev Director, Nuraly Medical Center, 199 Abdyrakhmanov St., Bishkek, Kyrgyzstan E-mail: nuraly6@inbox.ru

B.A. Bakiev, MD, Professor, Kyrgyz State Medical Academy named after I.K. Akhunbaev, Professor, Department of Surgical Dentistry and Maxillofacial Surgery, 249 Sovetskaya St, Novo-Pokrovka village, Yssyk-Ata District, Kyrgyzstan E-mail: bakit.bakiev@mail.ru

NEI «Kazakhstan-Russian medical university», department of Therapeutic and Child stomatology, Senior Lecturer, Torekulova St., 71 indi83@list.ru

ABSTRACT

Psychoemotional discomfort and pain factor associated with performing dental interventions force patients to avoid or refuse timely treatment, which sometimes contributes to the transformation of this medical problem into a social one. In this regard, it is necessary to note the role of psychotherapeutic techniques and techniques that can be aimed at relieving the painful state, instilling well-being, eliminating signs of the disease.

Key words: pain, hypnosuggestive anesthesia, periodontitis, tooth extraction surgery, personality type

Актуальность. До настоящего времени проблема обезболивания при проведении хирургических стоматологических вмешательствах является одной из важных вопросов практической стоматологии. Несмотря на известность суггестивных методов психотерапии в медицине в целом, следует отметить ее не достаточную освещенность и применяемость в научно-практической стоматологии. Практически не разработаны дифференцированные технические приемы данных методов как способов обезболивания при лечении отдельных хирургических заболеваний, в частности, при выполнении операции удаления зубов у пациентов с острым (обострение хронического) периодонтитом и хроническим периодонтитом, что определяет актуальность данного исследования.

Цель. Совершенствование немедикаментозных способов анестезии путем применения суггестивных приемов психотерапии на основе анализа клинических и преморбидно-личностных особенностей пациентов с острым (обострение хронического) периодонтита и хроническим периодонтитом при операции удаления зуба.

Материал и методы. Для достижения поставленной цели и решения задач исследования нами в Медицинском Центре «Нуралы» в период с 2013 по 2020 г.г. проведено амбулаторное хирургическое стоматологическое вмешательство – операция удаления зуба 1188 пациентам с установленным диагнозом острый (обострение хронического) периодонтита и хронический периодонтит с использованием анестезии гипносуггестивными приемами.

Возраст пациентов основной группы варьировал в диапазоне от 18 до 61 лет, из них 780 - (65,7%) мужского и -408 (34,3%) женского пола. Средний возраст пациентов основной группы составил $36,6 \pm 3,7$ лет.

Контрольная группа состояла из 100 здоровых лиц с интактными зубами, набрана с целью обоснования эффективности разработанных нами приемов гипносуггестивной анестезии. Показатели лиц контрольной группы по полу и возрасту соответствовали данным основной группы. Все пациенты принимали участие с личного согласия и позитивно отнеслись к исследованию.

Результаты и обсуждение. Всем 1188 пациентам основной группы, независимо от клинического диагноза перед операцией удаления зуба проводились разработанные суггестивные приемы анестезии (Патент КР №2040). Клинические и параклинические показатели у пациентов учитывались в динамике на 3-х этапах оказания хирургической помощи пациентам: до, вовремя и после операции удаления зуба.

Для адекватного выбора приема суггестивного обезболивания нами осуществлена клиническая и психометрическая диагностика типов личности. По результатам экспериментально-психологического обследования по Шмишека (2006) у 485 (40,8%) пациентов основной группы и 100 (100%) лиц контрольной группы установлены V типов преморбида. Распределение больных в зависимости от преморбидных типологических особенностей личности представлено в таблице 1.

Таблица 1

Распределение больных в зависимости от преморбидных типов личности

Преморбидный тип личности	Группа больных						p	Всего	
	Группа контроля		Основная группа						
			1 подгруппа		2 подгруппа				
	абс.	%	абс.	%	абс.	%		абс.	%
Синтонный	39	6,7	67	11,4	56	9,6	$p_{1,2}>0,05$	162	27,7
Аффективный	21	3,6	51	8,7	67	11,5	$p_{1,2}>0,05$	139	23,8
Астенический	23	3,9	42	7,2	76	13,0	$p_{1,2}>0,05$	141	24,1
Истерический	11	1,9	35	6,0	47	8,0	$p_{1,2}>0,05$	93	15,9
Эпилептоидный	6	1,0	26	4,4	18	3,1	$p_{1,2}>0,05$	50	8,5
Всего	100	17,1	221	37,7	264	45,2		585	100,0

Дыхательный прием анестезии заключается в том, что врач после предварительного собеседования и рациональной психотерапии направленной на успокоение пациента настраивает его «на легкое, безболезненное удаление больного зуба». В последующем врач дает инструкцию пациенту дышать спокойно, совершать глубокий вдох и выдох, причем выдох должен быть относительно длиннее чем вдох. Во время вдоха вводится в ротовую полость инструмент (элеватор, щипцы) с захватом больного зуба. При совершении больным выдоха больной зуб удаляется.

Экстрасенсорный прием заключался в основном на использовании пассов с соприкосновением до лица пациента с прицелом области удаляемого зуба в виде легкого хлопка (шлепка) для синергизации силы суггестии, т.е. врачом используется феномен отдачи тепла через пассы в виде "энергии" через руки. Под экстрасенсорным приемом мы имели ввиду воздействие тепла со стороны суггестора с целью усиления степени внушаемости пациента и достижения явления анестезии во время операции удаления зуба.

Врачом пациенту демонстрируется так называемое направление и концентрация «энергии в руке» врача. После этого врач рукой в области удаляемого больного зуба осуществляет классические пассы по часовой стрелке на расстоянии 1,0-3,0 см., в течение

5-7 секунд. Обычно, больные при этом ощущают тепло, покалывания на щеке, в области расположения больного зуба. По команде врача пациент открывает рот и происходит экстракция зуба (Рац. предложение №20 от 5.03.2014г.).

Гипнотический прием осуществляется после проведения с пациентом предварительной короткой успокаивающей беседы в рамках рациональной психотерапии. Затем больному даются сведения о гипнотическом приеме обезболивания больного зуба в состоянии «транса-гипноза», сообщается об абсолютной безвредности данного вида обезболивания, поскольку при этом не применяются никакие лекарственные средства. Такое сообщение делается для того, чтобы снять у пациента тревогу методом обезболивания через «транс-гипноз». Далее врачом громким и уверенным голосом проводится словесное внушение, того что пациент находится в состоянии транс-гипноза и при удалении зуба не будет испытывать боль, предлагает открыть рот и совершает экстракцию зуба.

Каталептический прием характеризовался достижением наибольшей степени внушаемости пациентов с феноменом левитации, восковой гибкости с мышечным оцепенением, хотя суггестия проводилась пациентам в бодрствующем состоянии. Врач уверенным тоном голоса дает пациенту установку на онемение (или "отключение") двигательной и нервной системы. Затем в течение в течении 3-5 минут как при экстрасенсорном приеме совершает пассы, но более длительные в области пораженного зуба и удаляет его. Во всех случаях удачного удаления больного зуба по данной методике пациенты легко поддаются внушению врача на обездвиженность, онемение и оцепенение.

Комбинированный прием применяется в тех случаях, когда пациент находится в растерянности, не может принять решения и определиться, каким методом удалить больной зуб. В случае установления врачом, что пациент не поддается ни одному из них, проявляет опасение и сопротивляется процедуре суггестии, осуществляет различные приемы суггестии (экстрасенсорный, каталептический, дыхательный, гипнотический) в комбинации в 2 или 3 вариантов одновременно на пациента.

Данный прием суггестии назван комбинированным, так как он меняется по ходу хирургического вмешательства с учетом достижения полноценной анестезии. Комбинированный прием суггестивной анестезии преимущественно показан пациентам с осложненным течением заболевания, в частности с острым и обострением хронического периодонтита.

Заключение. Таким образом, впервые предложены 5 новых приемов анальгезии, основанных на психотерапии (внушении) разработанных с учетом преморбидных типов личности, которые могут быть успешно применены в каждодневной деятельности врача-стоматолога при выполнении удаления зуба у больных с острым и обострением хронических периодонтитов.

Литература/References

1. Анисимова Н.Ю. Пациенты с дентофобией на стоматологическом приеме // Вестник Томского государственного педагогического университета. 2014. № 5(146). С. 123-127.
2. Ермолаева Л. А. Психофизиологическая диагностика и коррекция клинических проявлений страха в стоматологии как основа нового подхода к профилактике

- осложнений в условиях медицинского страхования. Автореф. дис. докт. мед. наук / СПб ГМУ им. акад. И. П. Павлова. — СПб, -1995. -33 с.
3. Бизяев А.Ф., Иванов С.Ю., Лепилин А.В., Рабинович С.А. Обезболивание в условиях стоматологической поликлиники. - М.: ГОУ ВУНМЦ МЗ РФ, 2002. – 144 с.
 4. Лапина Н.В. Психотерапевтическая подготовка пациентов стоматологического профиля к ортопедическому лечению и адаптации к протезам // Казанский медицинский журнал. 2011. Т. 92, № 4. С. 510-512.
 5. Сафиуллин А.А. Гипнотерапия в стоматологической практике // Международный журнал прикладных и фундаментальных исследований. – 2016. – № 12-9. – С. 1663-1667;
 6. Эрикссон М. Гипнотическая техника «рассеивания» для коррекции симптомов и облегчения боли //Московский психотерапевтический журнал. 1992. №1. –С.72-81.
 7. Zhang Y., Montoya L., Ebrahim S., Busse J.W., Couban R., McCabe R.E., Bielting P., Carrasco-Labra A., Guyatt G.H. Hypnosis/Relaxation therapy for temporomandibular disorders: a systematic review and meta-analysis of randomized controlled trials. J. Oral Facial Pain Headache. 2015 Spring; 29(2): 115-25. doi: 10.11607/ofph.1330.
 8. Патент №2040 Кыргызская Республика, Способ психосенсорной анестезии при хирургических стоматологических вмешательствах /Н.Р. Базарбаев, Б.А.Бакиев, Э.Н. Базарбаева, А.Б. Бакиев; заявл. 27.02.2017, №20170025.1, Бишкек, рег. 30.03.2018.

УДК: 616.314.17-008-1 – 07-08

СОВРЕМЕННЫЙ ПОДХОД К ВОПРОСАМ ЛЕЧЕНИЯ И ДИАГНОСТИКИ ГЕНЕРАЛИЗОВАННОГО ПАРОДОНТИТА

Халматова М.А., Нармахматов Б.Т., Тошпулатов Б.Б.

Ташкентский государственный стоматологический институт

Summary

A typical feature of generalized periodontitis is the rapid destruction of periodontal tissues. The main goal of treatment is to reduce or eliminate subgingival microorganisms, restore lost tissue and maintain healthy periodontal health. Traditionally it is believed that GP has an unfavorable prognosis and only a radical method of treatment is appropriate in such a situation. Modern treatment regimens for generalized aggressive periodontitis should take into account the importance of early diagnosis and the validity of combining various methods, only in this case can long-term stabilization of periodontal health be counted on.

Резюме

Генерализованному пародонтиту характерна прогрессирующая деструкция мягких и твердых тканей. Основной целью лечения является снижение количества или устранение субгингивальной патологической микрофлоры, восстановление разрушенных

структур и стабилизация достигнутого результата. В связи с тем, что заболевание имеет неблагоприятный прогноз, эффективным считается хирургическое лечение. Актуальные схемы лечения должны включать необходимость своевременной диагностики и целесообразность сочетания различных методов, только в этом случае можно предполагать длительную стабилизацию состояния пародонта.

Актуальность. В структуре стоматологических заболеваний генерализованный пародонтит занимает одно из ведущих мест, что является серьезной проблемой в медицинском и социально-экономическом планах. Это заболевание характеризуется значительной распространенностью, потерей зубов у пациентов и неблагоприятными системным влиянием хронического очага пародонтальной инфекции.

Согласно научным исследованиям, которые проводились в кафедре периодонтологии (Wonkwang University School of Dentistry, Корея), частота возникновения генерализованного пародонтита в исследуемой группе из 1692 пациентов составила 28 случаев (1,65%). Значительные гендерные различия в возникновении вышеуказанного заболевания не были установлены. Генерализованная форма встречалась чаще, чем локализованная, в соотношении 27:1. Установлен средний возраст 34,5 лет.

Наличие определенных трудностей в своевременной диагностике и терапии у больных с данным заболеванием способствует деструктивным изменениям в комплексе тканей пародонта, который характеризуется уменьшением альвеолярной части кости, снижением опорно-удерживающей функции пародонта, деформацией зубного ряда, а затем – частичной и полной потерей зубов. Кроме того, хронический очаг пародонтальной инфекции может способствовать возникновению гнойно-воспалительных процессов челюстно-лицевой области, представляющих большую опасность для здоровья и жизни таких пациентов. Чаще всего поздняя диагностика приводит к снижению вероятности успешного лечения [1]. Однако, качество и количество научных исследований в данной области стремительно растут. Наиболее перспективными методами лечения в отношении этого заболевания являются тканевая инженерия и генетические технологии.

Следует отметить важность улучшения предоперационного обследования и подготовки пациентов к хирургическому лечению, которое в клинической практике сводится к назначению неэффективных методов лечения в связи с тем, что оно основано на результатах собранного анамнеза о наличии или отсутствии патологии внутренних органов. В этих случаях репаративные процессы после хирургических вмешательств часто происходят в условиях нарушения микроциркуляции крови и гипоксии тканей, когда резко снижаются остеопластические функции, что негативно влияет на исход операции. Терапевтические мероприятия у таких пациентов следует оказывать как непосредственно на пораженные участки челюсти, так и на патологию внутренних органов и систем организма в целом.

Вышеперечисленные положения указывают на целесообразность внедрения новых высокоэффективных методов комплексного воздействия лечебных мероприятий, направленных на восстановление анатомо-функциональных особенностей зубочелюстной системы и устранение связанных с этим нарушений в организме больных с генерализованным пародонтитом.

Методы и материалы. Проведен литературный обзор учебных изданий, также анализ актуальных научных статей на тему пародонтологических заболеваний и современных методов их лечения.

Результаты и обсуждение. Генерализованный пародонтит возникает в следствие интеграции многих факторов: микробная инвазия, генетическая предрасположенность, иммунологический статус и внешние факторы – которые определяют начало, течение и степень тяжести данной патологии. Также наличие вредных привычек, таких как курение, или неудовлетворительный уровень гигиены полости рта у больных

вызывают более выраженную деструкцию пародонтального комплекса в отличии от тех, кто придерживается гигиенических правил.

Болезнь имеет волнообразное течение с чередованием обострения и ремиссии. Это приводит к наличию двух разных клинических картин при обследовании. Во время ремиссии пациенты не предъявляют никаких жалоб, десна бледно-розового цвета, но при зондировании можно выявить глубокие пародонтальные карманы. Отсутствие явных проявлений воспалительного процесса, несмотря на наличие глубоких пародонтальных карманов и нарушенных зубодесневых связок, вместе с условным соматическим здоровьем, является характерной особенностью генерализованного пародонтита в фазе стихания. Периоды ремиссии могут длиться от нескольких недель до нескольких месяцев или лет, сопровождаясь периодами обострения заболевания. В фазе обострения происходит прогрессирующее разрушение альвеолярного отростка и потеря зубодесневых связок. В этот период, во время клинического осмотра, десна имеет все признаки воспаления от легкой до тяжелой степени. Часто встречается воспалительная гипертрофия десны. При зондировании калибровочным зондом характерно кровотечение в шести областях вокруг каждого зуба или даже самопроизвольное выделение гноя. Многие больные приходят на прием к стоматологу на этой стадии заболевания.

Прогноз лечения в большей степени определяется своевременной диагностикой. Ранняя диагностика способствует предотвращению прогрессирования заболевания и избежать выраженной убыли альвеолярной кости. Также следует отметить тенденцию генерализованного пародонтита к генетической предрасположенности, что диктует необходимость обследования близких родственников в профилактических целях.

Основой терапевтических мероприятий при генерализованном пародонтите по-прежнему считается консервативный подход. На начальных проявлениях этого заболевания, когда разрушение периодонта и кости выражено в легкой или средней степени, лечение заболевания сводится к применению системных антибиотиков в сочетании с механической чисткой. Лечение должно быть направлено на бактерицидное или бактериостатическое влияние на этиологические факторы и на коррекцию модифицируемых факторов риска. В патогенезе и прогрессировании важное значение имеет индивидуальный ответ организма на патогенные бактерии зубного налета. Этот ответ обусловлен генетически и является немодифицируемым фактором риска для данной патологии. Но в то же время, из-за зависимости заболевания в определенной степени от микробного фактора и поведенческих факторов, его можно успешно контролировать у восприимчивых людей, что указывает на абсолютную важность своевременного удаления налета с поверхности зубов. У пациентов, подверженных этой патологии, даже незначительный зубной налет может привести к возникновению гуморального и клеточного иммунного ответа [2].

Системная антибактериальная терапия. Применение антибиотиков системного воздействия является важной частью лечения генерализованного пародонтита, потому что нельзя полностью уничтожить другими методами некоторые виды патогенной микрофлоры, например, *A. actinomycetem-comitans* и *Porphyromonas gingivalis*. Раньше в этих целях широко использовались тетрациклиновые антибиотики, которым свойственно накапливаться в тканях и ингибировать рост *A. actinomycetem-comitans*. Также антибиотики этой группы подавляют активность коллагеназы, снижая степень деструкции тканей и способствуя восстановлению костной ткани. В результате возникновения резистентности к ним появилась необходимость использования других групп антибиотиков, вследствие чего была достигнута эффективность при использовании комбинированных или последовательных методов терапии. В настоящее время рекомендовано сочетанное применение амоксициллина с метронидазолом в течение 8 дней. Что является одной из эффективных доступных комбинаций лекарств. Видовая идентификация микроорганизмов и их чувствительность к антибиотикам не всегда являются обязательными, поскольку описанные выше сочетания препаратов обладают

преимуществами в клиническом и экономическом плане. Применение антибиотика основано на многочисленных критериях – возможные индивидуальные реакции, сопутствующие болезни, данные анамнеза [3].

Местное использование противомикробных препаратов также необходимо, как и системное при лечении генерализованного пародонтита. Особенно если имеет место быть ограниченное накопление экссудата в глубоких пародонтальных карманах и отсутствие адекватного ответа на механическую терапию и использование системных антибиотиков. Главным преимуществом применения этого метода является доставка меньших доз лекарств в пародонтальный карман, при этом концентрация действующего компонента в очаге микробной инвазии поддерживается на высоком уровне. Благодаря чему можно исключить побочные эффекты, характерные для системных антибактериальных препаратов [4].

Scaling & Root Planing (SRP) – инструментальная обработка коронковых и корневых поверхностей зубов с целью механической очистки над/поддесневых зубных конкрементов, выравнивания корневой поверхности, используемая стоматологами как этиотропное лечение пародонтита. Для этой цели можно использовать такие ручные инструменты, как кюреты и скейлеры, а также воздушно-абразивные системы. SRP проводится в одно посещение и является процедурой, применяемой в большинстве случаев, которая способствует снижению количества бактерий. После проведенной процедуры коронковые и корневые поверхности должны стать твердыми, чистыми и свободными от микрошероховатости. Однако этот метод не гарантирует полное устранение патогенной микрофлоры и продуктов их метаболизма из пародонтальных карманов, что объясняет низкую результативность SRP при наличии глубоких пародонтальных карманов. Quirynen предложил альтернативный метод антимикробного лечения, суть которого заключается в проведении однофазной дезинфекции полости рта в целом. Этот метод позволяет добиться улучшения клинической картины на начальных стадиях пародонтита в отличие от единичного применения SRP. Данная методика подразумевает проведение полной санации полости рта путем очищения языка хлоргексидином-1% в течение 1 минуты, устранения зубных конкрементов, ополаскивания рта хлоргексидином-0,2% в течение 2 минут и орошения зубодесневых карманов хлоргексидином 1-%. Следует придерживаться правил предосторожности, так как хлоргексидин в высоких концентрациях у аллергичных пациентов может вызывать контактный дерматит, зуд и крапивницу. Побочные эффекты из-за местного применения хлоргексидина у беременных и в период кормления грудью не изучены, поэтому показано использовать его в исключительных случаях. В целом, метод лечения выбирается исходя из каждого клинического случая и предпочтений пациента [5].

Фотодинамическая терапия и лазерное облучение применяются в качестве дополнительных методов, которые подавляют рост патогенных микроорганизмов в пародонтальных карманах. Результативным и атравматичным методом является лазерное воздействие (газовые гелий-неоновые и полупроводниковые лазеры на основе арсенида галлия), так как оно оказывает бактерицидное и детоксикационное действие. Это связано с несколькими факторами: улучшением местного кровообращения в патологическом очаге, повышенным выходом лейкоцитов из сосудистого русла и активацией протеолитических ферментов, вредных для микробов. Излучаемые при этом волны света имеют значительную глубину воздействия на воспаленные участки [6].

Фотодинамическая терапия (ФДТ) также оказывает неинвазивное воздействие патогенной микрофлоре, при котором образуются синглетный кислород и свободные радикалы, эффективные в устранении патологической микрофлоры. ФДТ обладает высокими показателями клинической эффективности и такими преимуществами, как уменьшение времени обработки субгингивальных зон, уничтожение микроорганизмов за короткий промежуток времени, отсутствие необходимости анестезии и повреждения здоровых тканей, а также формирования резистентности бактерий. На сегодняшний день

эти методы оказались перспективным направлением неинвазивной терапии генерализованного пародонтита. Совместное использование SRP, ФДТ и лазерного облучения дает существенный клинический результат по сравнению с изолированным использованием этих методов. На начальных этапах лечения регулярные визиты к стоматологу дают возможность оценить эффективность проводимых методик [7].

Обзор учебных изданий и научных исследований по нехирургическому лечению генерализованного пародонтита показал, что это заболевание может быть успешно вылечено терапевтическими методами. Поскольку такое лечение препятствует прогрессированию патологического процесса, устранению воспалительных явлений, уменьшению глубины пародонтальных карманов, существенной репарации альвеолярных дефектов. Согласно этим данным, лечебные мероприятия следует начинать с основных или дополнительных методов механической антимикробной терапии в сочетании с системными антибиотиками. Рекомендуется начать антибактериальную терапию за 24-48 часов до Scaling & Root Planing или других методов механической чистки зубных конкрементов и продолжать курсовой прием антибиотиков. Через 4-6 недель проводится переоценка состояния полости рта больного. Если на начальных стадиях терапевтических мероприятий нет существенных изменений, врач может провести лечение с использованием различных комбинаций антибиотиков и консервативных методов лечения. При отсутствии эффекта приступают к хирургическому лечению [8].

Хирургический метод лечения генерализованного пародонтита является комплексом мер, предотвращающие дальнейшую деструкцию и убыль альвеолярной кости, если имеет место быть несвоевременная диагностика или неэффективное консервативное лечение. В целях уменьшения нежелательных последствий и микротравм оправдано применение лазерных технологий. При выраженной деструкции тканей пародонта, хирургическое лечение может привести к более выраженной подвижности зубов и ухудшить клиническую ситуацию в целом. Поэтому для каждого индивидуального случая следует провести тщательную оценку факторов риска и преимуществ [9]. На сегодняшний день репаративное хирургическое лечение направлено на восстановление анатомической целостности и функций пародонта. Необходимо широкое применение замещающих ауто-, ксенотрансплантатов и синтетических материалов. Также используются биологические модификаторы (инсулиноподобный фактор роста, A-PRF, I-PRF, белки внеклеточного матрикса).

Для устранения пародонтальных карманов целесообразно проведение лоскутных операций на десне. Перемещенный лоскут и лоскут с сохраненным десневым сосочком представляют собой методы выбора в стоматологической практике. Сочетание хирургического лечения с применением антибактериальных препаратов способствует к существенному уменьшению микробной нагрузки и глубины карманов.

Прогрессирующие деструктивные изменения костной ткани в относительно короткие сроки требуют от врача срочное принятие решения. В таком случае, эффективными методами лечения с благоприятным исходом являются: направленная костная регенерация (GTR – Guided bone regeneration) и костная трансплантация. Рынок стоматологических материалов предоставляет обширный каталог материалов для трансплантации, включая аутоотрансплантаты, аллотрансплантаты, ксенотрансплантаты и аллопластики. В процессе аутоотрансплантации материал трансплантируется из одного анатомического участка в другой в пределах одного и того же организма. Эталоном в костной трансплантации является аутогенный материал, так как обладает значительными регенеративными свойствами, что подтверждается доказательствами, полученными в ходе гистологических исследований. Дополнительные преимущества включают отсутствие риска распространения заболевания и иммунного ответа, снижение стоимости хирургического вмешательства. Основным недостатком аутогенного материала относится ограниченное количество перемещаемой костной ткани и риск развития патологии на донорном участке. На сегодняшний день успех в области тканевой инженерии и

технологии биоматериалов предоставляют много возможностей для коррекции дефектов кости, следовательно, врачи мотивированы применять в своей деятельности аллоимплантаты, ксенотрансплантаты и аллопластические заменители кости. Аллотрансплантация – трансплантация костного материала между генетически разными организмами. Особенность костных аллотрансплантатов заключается в том, что из них удаляется клеточный элемент, чтобы уменьшить риск отторжения. Также для исключения вероятности передачи заболевания эти материалы проходят специальную обработку. Успешное лечение с использованием аллотрансплантатов подтверждены клиническими исследованиями. Гарантировано полное устранение свыше 50% внутрикостных дефектов. Использование ксенотрансплантатов для реконструкции утраченных тканей человека основывается на использовании бычьего, свиного или кораллового материала. Комбинация бычьего материала с очищенным свиным коллагеном или синтетическим полипептидом (PerGen P-15) активирует регенеративные процессы и приводит к образованию вторичной периодонтальной связки. Коллаген обладает выраженной биосовместимостью за счет низкой аллергенности и биodeградации. Препараты коллагена уменьшают воспалительную активность и ускоряют время заживления ран. Синтетическими заменителями являются остеокондуктивные полимеры в форме блоков, гранул, цементов или остеоиндуктивных белков. Которые индуцируют остеогенез, цементогенез и образование связок пародонта, а остеокондукторы являются пассивным матриксом для новообразованной костной ткани. Гидроксиапатит, бета-трикальцийфосфат и биоактивное стекло в большинстве случаев применяются как аллопластические материалы [10].

Принцип применения направленной костной регенерации основывается на применении мембран, препятствующим миграции десневого эпителия и формированию грануляции, что создает благоприятные условия для формирования вторичного соединительнотканного прикрепления специфическими малодифференцированными клетками пародонта. Мембрану можно изготовить из биологических препаратов или центрифугированием крови пациента. Часто применяемой мембраной является вытянутый политетрафторэтилена. Многие экспериментальные и клинические исследования доказали эффективность использования мембранных технологий в сочетании с посадочными материалами. На сегодняшний день происходит активное совершенствование данного метода, что уже дает гарантированную эффективность лечения трехстеночных дефектов.

Использование биологических модификаторов (инсулиноподобного фактора роста, фактора роста тромбоцитов, обогащенной тромбоцитами плазмы) и белков внеклеточного матрикса приводит к положительным изменениям клинического течения и рентгенологической картины. Богатая тромбоцитами плазма помогает восстановить утраченные ткани пародонта, поскольку тромбоциты играют ключевое значение в заживлении ран. Они инициируют начальную коагуляцию в зоне поражения, а также выделяют факторы роста. Главный механизм этого метода заключается в усилении и ускорении действия факторов роста, содержащихся в тромбоцитах, которые являются универсальными инициаторами регенерации всех ран. Также в тромбоцитах содержатся фибриноген, фибронектин и витронектин, которые активируют процесс остеокондукции, играя роль каркаса для восстановления костей и соединительнотканых элементов. Выраженные остеоиндуктивные и остеокондуктивные свойства этих материалов способствуют восстановлению качества и количества утраченной костной ткани [11].

Лечение генерализованного пародонтита – нелегкая задача, так как предполагает междисциплинарный подход. Когда диагноз ставится на поздней стадии, вероятность потери зубов составляет до 60%. Потеря зубов в молодом возрасте приводит к пагубному влиянию на психологическое состояние и возникновению поведенческих изменений у человека. В этом случае решение эстетических проблем возможно благодаря комбинированной пародонтологической и ортодонтической терапии, протезированию и

лечению имплантатами. Для поддержания достигнутых результатов лечения и профилактики рецидива необходима поддерживающая терапия, которая длится всю жизнь. Психотерапия также имеет положительный эффект, её следует начинать уже после первой консультации с стоматологом, а продолжительность будет зависеть от текущего психологического статуса больного [12].

Таким образом, можно сделать вывод, что генерализованному пародонтиту характерна прогрессирующая деструкция мягких и твердых тканей. Основной целью лечения является снижение количества или устранение субгингивальной патологической микрофлоры, восстановление разрушенных структур и стабилизация достигнутого результата. В связи с тем, что заболевание имеет неблагоприятный прогноз, эффективным считается хирургическое лечение. Актуальные схемы лечения должны включать необходимость своевременной диагностики и целесообразность сочетания различных методов, только в этом случае можно предполагать длительную стабилизацию состояния пародонта.

Literature/ References:

1. Мюллер Х.П. Пародонтология. 2004.
2. Michael G. Newman, Henry Takei, Perry R. Klokkevold, Fermin A. Carranza. Newman and Carranza's Clinical Periodontology. Elsevier Health Sciences, 2018.
3. Джиано Риччи. Диагностика и лечение заболеваний пародонта. 2015.
4. Мариса Ронкати. Нехирургическое пародонтологическое лечение. 2018.
5. Leonardo Trombelli, Giovanni Franceschetti and Roberto Farina. Effect of professional mechanical plaque removal performed on a long-term, routine basis in the secondary prevention of periodontitis: a systematic review. *Journal of Clinical Periodontology*, Volume 42, Issue S16, April 2015, Pages S221-S236.
6. Tonetti MS1, Eickholz P, Loos BG, Papapanou P, van der Velden U, Armitage G, Bouchard P. Principles in prevention of periodontal diseases. *Journal of Clinical Periodontology*, Volume 42, Issue S16, April 2015, Pages S5-S11.
7. Debora C. Matthews. Prevention and Treatment of Periodontal Diseases in Primary Care. *Evidence-Based Dentistry* volume 15, pages68–69, 2014.
8. Jan E Clarkson, Craig R Ramsay, Linda Young. IQaD dental trial; improving the quality of dentistry: a multicentre randomised controlled trial comparing oral hygiene advice and periodontal instrumentation for the prevention and management of periodontal disease in dentate adults attending dental primary care. *BMC Oral Health* volume 13, Article number: 58, 2013.
9. Marilena Siaili, Dominiki Chatzopoulou, David G Gillam. An introduction to periodontal regeneration. *Dental Nursing* Vol. 9, № 12, 2014, Clinical normal.
10. Giorgio Iviglia, Saeid Kargozar, Francesco Baino. Biomaterials, Current Strategies, and Novel Nano-Technological Approaches for Periodontal Regeneration. *Journal of Functional Biomaterials* 2019, 10(1), 3.
11. William Anderson, Andrew Pye. Management of intrabony defects in periodontal disease. *Dental Update*, Vol. 46, №3 Periodontics, 2019.
12. Моисеева Н.С., Кунин А.А. Клиническая оценка эффективности применения лечебно-профилактических средств в комплексной профилактике заболеваний пародонта. *Пародонтология*, № 1(86), стр. 19-21, 2018.

УДК: 617.523/.524-001.5-089-001.8

УСОВЕРШЕНСТВОВАНИЕ ТАКТИКИ ХИРУРГИЧЕСКОГО ЛЕЧЕНИЯ БОЛЬНЫХ С ТРАВМОЙ СРЕДНЕЙ ЗОНЫ ЛИЦА



Алишер Шовкатович Ахроров

*Самаркандский государственный медицинский институт,
ассистент кафедры челюстно-лицевой хирургии,*

Барно Журахоновна Пулатова

*Ташкентский государственный стоматологический институт,
доцент кафедры челюстно-лицевой хирургии,*

Назарова Шахноза Хасановна

Ассистент кафедры хирургической стоматологии и дентальной имплантологии

Аннотация. Синдром взаимного отягощения повреждений, возникающий в результате множественной травмы, приводит к значительному увеличению общей тяжести состояния пострадавшего. Для определения времени каждого из этапов лечения ЦФТ, снижения количества осложнений нами был разработан и внедрен в клиническую практику алгоритм оказания помощи при данной травме. Тактика лечения пациентов с ЦФТ, согласно разработанного алгоритма, имеет несомненное преимущество перед ранее применявшейся - процент воспалительных осложнений сведен к минимальному: с 17% до 1,5%. Такой комплексный подход повышает важность сортировки пострадавших в целях достижения лечебного эффекта и экономического результата.

Актуальность темы

Переломы костей лицевого скелета составляют от 30 до 40 % от числа стоматологических заболеваний и до 21 % от всех пострадавших с травмами, госпитализированных в стационары [1,4,5,6,8,9,10]. Инвалидизация из-за последствий травмы занимает третье место, лица младше 40 лет составляют 50 % от всех пострадавших (Виноградова Н. Г., Бурдин В. В., Кузнецова Н. Л. и соавт., 2017). Наиболее часто травмы ЧЛО наблюдаются у лиц трудоспособного возраста от 18 до 50 лет - 92 % (Виноградова Н. Г., Столбов И. Ю., Бурдин В. В. и соавт., 2018) [2,3, 11,15]. В развитых странах, где оказание помощи пациентам с повреждениями средней зоны лица организовано адекватно, тем не менее, по мнению известных американских хирургов L. A. Whitaker, M. J. Yaremchuk, высказанному в 1990 году: «...иногда деформации и дефекты возникают даже, несмотря на квалифицированное хирургическое лечение» (Караян А. С., 2008) [7,16,17,18,19,20].

Цель исследования: улучшить результаты лечения у пострадавших с травмой средней зоны лица путем оптимизации хирургической тактики, основанной на клинико-физиологических критериях

Материалы и методы исследования.

Материалом для настоящей работы послужили исследования 160 историй болезни, пострадавших с различными видами повреждений средней зоны челюстно-лицевого скелета сочетающихся с травмой головного мозга, находившихся на лечении в отделении ЧЛХ Самаркандского медицинского объединения в период с августа 2019 года по декабрь 2020 года включительно. В зависимости от вида повреждения распределены на 2 группы – сотрясение головного мозга и повреждение средней зоны лица, ушиб головного мозга и перелом средней зоны

Для объективизации полученных результатов применяли современные методы исследований: клинический, физиологический, лабораторный, лучевой и статистический. Для доказательства преимущества разработанного алгоритма проводилось сравнение ближайших и отдаленных результатов лечения, с учетом количества осложнений

Результаты и их обсуждение. С целью оптимизации хирургической тактики у пациентов с ЦФТ (выбор времени и способа лечения) нами, на основании полученных результатов (иммунологических и физиологических), был разработан алгоритм лечения пострадавших с данным видом травмы.

При лечении цереброфациальных повреждений, также, как и в общей травматологии, существует две позиции относительно сроков и объемов оперативного лечения. Первая из них - «все и сразу» (total early care), суть которой заключается в наиболее раннем и максимальном оперативном лечении [13,15,21,22]. Главным отрицательным моментом данной тактики при ЦФТ является нарастание общемозговой симптоматики, увеличение вероятности остаточной неврологической симптоматики, а также возможная вероятность развития таких осложнений как замедленная репозиция и посттравматический остеомиелит.

Вторая концепция - «Damage Control» или «контроль повреждений», которая основана на этапности оказания помощи [12,14,23,25].

Именно для определения времени каждого из этапов лечения ЦФТ, снижения количества осложнений нами был разработан и внедрен в клиническую практику алгоритм оказания помощи при данной травме.

При поступлении пациентов с ЦФТ в клинику проводился осмотр челюстно-лицевым хирургом, нейрохирургом, а также оториноларингологом и офтальмологом по необходимости, также осмотры специалистов проводились в динамике. Выполнялась рентгенография костей лицевого скелета в прямой и боковой проекции при поступлении и в динамике в обязательном порядке. КТ – исследование проведено у всех пациентов с повреждениями средней зоны лица, что давало более полное представление о повреждении, а современные компьютерные томографы позволяли «построить» 3-D изображение, что конкретизировало дооперационную картину для принятия хирургической тактики.

Оценку степени повреждения и динамики процессов восстановления ауторегуляции мозгового кровотока проводили пациентам основной группы и группы сравнения при поступлении, на 5, 7 и 10 сутки дней после травмы методом реоэнцефалографии аппаратом «Реан-поли». Исследование проводили в отведении «б – FM-OM» и изучали

показатели, полученные с фронтальных, мастоидальных и окципитальных электродов. Функциональное состояние мозгового кровотока оценивалось путем сравнения полученных средних значений реовазографических показателей с установленными диапазонами их нормальных величин (программа «Медиком» 2005).

Для подтверждения влияния травмы головного мозга на симпатическую иннервацию микроциркуляторного русла в зоне повреждения проводилось сравнение показателей перфузии, сатурации и скорости движения эритроцитов у пациентов с изолированными и сочетанными повреждениями. Лабораторное тестирование проводилось по методике ИФА. Для оценки иммунологического статуса проводилось определение про- и противовоспалительных цитокинов – ИЛ-6, 8, 10, ФНО в крови пострадавших на 1, 3, 7 и 10 сутки после травмы.

Всем пациентам в основной и групп сравнения применялись, в зависимости от вида повреждения, необходимые методы консервативного и оперативного лечения. Статистический анализ полученных экспериментальных и клинических данных проведен с применением программного обеспечения Статистика 7.

Сравнение результатов лечения проводили по клиническим, рентгенографическим, физиологическим, признакам, по продолжительности восстановительного периода, по осложнениям в послеоперационном периоде обеих групп пациентов, по базовым критериям шкалы «Анкета пациента, перенесшего цереброфациальную травму»

При РЭГ - мониторинге выявлены срывы механизмов ауторегуляции мозгового кровотока разной степени выраженности во всех клинических случаях. Тенденция к восстановлению кровотока наблюдалась с 4-5 суток, но менее интенсивно этот процесс протекал в группах с сотрясением головного мозга.

При неврологическом обследовании пациентов обеих групп было выявлено более длительное сохранение остаточной неврологической симптоматики у пациентов группы сравнения, где оперативное лечение проводилось без учета мониторинга показателей РЭГ. При проведении исследования микроциркуляторного русла в зоне повреждения более грубые и длительные нарушения выявлены также у пациентов с сотрясением головного мозга в сравнении с изолированными повреждениями и в сочетании с ушибами головного мозга. Вероятнее всего выявленные факты обусловлены нейрогенным стволовым влиянием с изменением амплитудно-частотных характеристик ЛДФ. Наиболее оптимальные характеристики регистрировались после 4 суток. Динамика восстановления показателей перфузии и сатурации напрямую коррелировала с восстановлением ауторегуляции мозгового кровотока.

В дооперационном периоде, в первые трое суток после травмы, у пациентов всех групп наблюдали одинаковую картину изменения ИЛ- 6,8,10, ФНО, согласно биологическому закону стресс-реакции с значимым подъемом концентрации провоспалительных цитокинов и тенденцию к нормализации с четвертых суток. Зависимости увеличения титра ИЛ-6 и ИЛ-8 от тяжести повреждения не выявлено. При мониторинге противовоспалительных цитокинов выявлено два принципиально разных профиля поведения – с пиковым подъемом концентрации ИЛ-10 и ФНО к 7 суткам и без него. Это являлось индикатором доклинической картины развития осложнений, о чем свидетельствует их количество в группе сравнения.

При лечении пациентов с ЦФТ основной группы, согласно предложенного алгоритма, оперативное лечение проводилось в сроки с учетом данных мониторинга

цитокинового статуса в комплексе с исследованием состояния мозгового и локального кровотока зоны повреждения костей лицевого скелета. Это позволило снизить общее количество осложнений до 1,5% (практически отсутствовала замедленная консолидация отломков и один случай развития остеомиелита в основной группе).

В группе сравнения оперативное лечение проводилось без учета показателей мозгового и локального кровотока в сочетании с иммунологическими показателями, что отразилось на количестве воспалительных осложнений и случаев замедленной консолидации.

Таким образом, тактика лечения пациентов с ЦТФ, согласно разработанного алгоритма, имеет несомненное преимущество перед ранее применявшейся - процент воспалительных осложнений сведен к минимальному: с 17% до 1,5%. Именно поэтому, предложенный нами алгоритм, можно считать наиболее оптимальным для диагностики и успешного лечения пациентов с ЦТФ.

Выводы:

1. Одним из основных факторов, приводящих к осложнениям (флегмоны, замедленная консолидация, остеомиелит) в ближайшем и отдаленном периоде у пострадавших с цереброфациальной травмой является отсутствие унифицированного подхода к хирургической тактике.
2. Клинико - физиологические критерии восстановления ауторегуляции мозгового кровотока (РИ – 0,1-0,15 Ом), коррелирующие с нормализацией микроциркуляции, оксигенации в зонах костных повреждений лицевого отдела черепа (перфузия – 19,2±2,1 Пф.ед., сатурация 90,1±3,5%, V_r – 14,7±1,8 мм/с) являются базовыми и клинически значимыми для принятия оптимальной хирургической тактики у пострадавших с цереброфациальной травмой.

Literature/ References

1. Азимов М.И., Боймурадов Ш.А. Динамика показателей иммунитета больных с сочетанными травмами головного мозга и перелома верхней челюсти //Российская оториноларингология. - 2010. № 5. – С. 7-10.
2. Бернадский Ю.И. Травматология и восстановительная хирургия черепно- челюстно-лицевой области. М.: Медицинская литература 2003. - 456 с.
3. Бронштейн Д.А. Хирургическое устранение посттравматического энофтальма// Дисс. ...к.м.н. – Москва, 2010. - 97 с.
4. Бурдин В. В., Петренко В. А. Накостная мини-пластина для лечения повреждений нижней челюсти. Пат. № 54763 Рос. Федерации: 2006 МПК А 61 В 17 / 58. «Патенты. Полезные модели» Бюл. № 21. – С. 916. Опубл. 27.07.2006.
5. Бурдин В.В., Петренко В.А., Кузнецова Н.Л. и соавт. Лечение повреждений нижней челюсти по материалам городского центра челюстно-лицевой хирургии МУ ЦГКБ №23 // Хирургия повреждений и их последствий: материалы Научно- практической конференции. Екатеринбург. Издательство УГМА 2009. - с. 58 - 59.
6. Гараев Д. А. Синдром взаимного отягощения повреждений у пострадавших с сочетанной травмой и его влияние на выбор тактики лечения повреждений опорно-двигательного аппарата. Дис. ...канд. мед.наук. –Москва, 2006. - 161 с.
7. Губина Л.К., Харитонов Д.Ю., Кунин В.А. Современные особенности клиники, диагностики и лечения сочетанных черепно-лицевых повреждений: Учебно-

- методическое пособие для студентов, утвержденное УМО по медицинскому и фармацевтическому образованию РФ. ВГМА, 2006. - 66с.
8. Гуманенко Е. К., Козлов В. К., Политравма: травматическая болезнь, дисфункция иммунной системы, современная стратегия лечения. Под ред. Гуманенко Е.К., Козлова В. К.. - М.: ГЭОТАР-Медиа. 2008. - 608 с.
 9. Гуманенко Е.К., Огарков П.И., Лебедев В.Ф., Бояринцев В.В., Кузин А.А. Инфекционные осложнения политравм: микробиологические и эпидемиологические аспекты// Вестник хирургии. - 2006 Т.165 № 5 - с. 56
 10. Гусев, Е.И. Неврология и нейрохирургия/Е.И. Гусев, А.Н. Коновалов, А.Б. Гехт. -М.: ГЭОТАР-Медиа. -2007. -352 с.
 11. Икрамов А.И., Кариева З.С., Пастухова Е.С. Лучевая диагностика повреждения орбиты при краниофациальной травме // Медицинская визуализация. - 2011. №1. - С.51-55.
 12. Соколов В. А. «Damage control» – современная концепция лечения пострадавших с критической политравмой// Вестник травматологии и ортопедии им. Н. Н. Приорова. - 2005. № 1. С. 81–84.
 13. Соколов В.А., Картавенко В.И., Гараев Д.А., Свирская Л.М. Синдром взаимного отягощения повреждений у пострадавших с сочетанной травмой // Вестник хирургии им. И.И. Грекова. - 2006 Т.165 № 6 - С. 25 – 29.
 14. Соколов, В.А. Множественные и сочетанные травмы. М.: ГЭОТАР- Медицина. 2006 . - 512 с.:ил.
 15. Чжан Фань, Юань И., Трофимов И.Г., Хацкевич Г.А. Сравнительный анализ результатов лечения пациентов с переломами нижней челюсти при различных методах щадящей иммобилизации отломков//Институт Стоматологии. - 2012. №55. - С. 82-83
 16. Чуйко А.Н., Маргвелашвили А.В. Расчет на прочность элементов фиксации при переломах тела нижней челюсти и мышечкового отростка // Стоматолог. – 2009. №6. – С.31-35.
 17. Шадрин С.А. Роль иммунологических и цереброваскулярных нарушений в патогенезе травматической болезни головного мозга. Диссертация.
 18. Халимов Р.Дж. Джураев А.М. Тилавов Р.Х.Оперативное лечение детей с болезнью Пертеса. Педиатрия. - Ташкент, 2011. -N1-2. - С. 73-75
 19. Agarwal S, Gupta A, Grevious M, Reid RR. Use of resorbable implants formandibular fixation: a systematic review. // J Craniofac Surg. 2009 Mar;20 (2):331-9.
 20. Ahmad Z, Nouraei R, Holmes S. Towards a classification system for complex craniofacial fractures.// Br J Oral Maxillofac Surg. 2012 Sep;50 (6):490-4.
 21. Alpert B., Gutwald R., Schmelzeisen R. Innovations in craniomaxillofacial fixation: the 2.0 lock system // Keio J. Med. – 2003. – Vol. 52. – P. 120 – 127.
 22. Al-Sukhun J., Tornwall J., Lindqvist C., Kontio R. et al. Bioresorbable poly- L/DL-lactide (P[L/DL]LA 70/30) plates are reliable for repairing large inferior
 23. Asprino L., Consani S., de Moraes M. A comparative biomechanical evaluation of mandibular condyle fracture plating techniques // J. Oral Maxillofac. Surg. – 2006. – Vol. 64. – P. 452 – 45
 24. Aytal S, Ozbek S, Kahveci R, Ozgenel Y, Akin S, Ozcan M. Titanium mesh fracture in mandibular reconstruction.//J Craniofac Surg. 2005 Nov;16(6):1120- 2.

25. Back CP, McLean NR, Anderson PJ, David DJ. The conservative management of facial fractures: indications and outcomes. //J. Plast Reconstr Aesthet Surg. 2007;60(2):146-51.

УДК: 611.018.74:616.36-002-022]-616.314-089.87

ОЦЕНКА ФУНКЦИОНАЛЬНОГО СОСТОЯНИЯ ЭНДОТЕЛИЯ У БОЛЬНЫХ ВИРУСНЫМ ГЕПАТИТОМ ПЕРЕД УДАЛЕНИЕМ ЗУБА

¹Рахматуллаева О.У., ²Шомуродов К.Э., ³Хаджиметов А.А,
⁴Хасанов Ш.М., ⁵Фозилов М.М.

Ташкентский государственный стоматологический институт

1. Ассистент, oygul.alisher@gmail.com; 2. Заведующий кафедрой ЧЛХ;
3. Профессор кафедры биохимии; 4. Заведующий кафедрой ХС; 5. Доцент кафедры ХС.

Аннотация

Удаление зубов является самой распространенной операцией, после которого часто возникают геморрагические осложнения, особенно у больных хронической вирусной заболеванием печени. Данное состояние обусловлено повреждением эндотелиальной выстилки сосудов. Исходя из этого целью настоящего исследования явилось изучение особенностей эндотелиальной дисфункции перед удалением зуба у больных вирусным гепатитом. Обследованы 58 больных гепатитом В и С с различной сроком давности заболевания. У больных вирусной гепатитом перед удалением зуба отмечено повышение агрегационной активности тромбоцитов на воздействие индуктора АДФ (Тма) на 45%. Наблюдаемой нами удлинению активированного времени рекальцификации (АВР) на 37% у больных с вирусной гепатитом отражает дефицит плазменных факторов (XII, XI, XIII) системы свертывания крови и указывает на состояние гипокоагуляции. На этом фоне отмечено высокие значения альфа-2 макроглобулина в крови (в 4 раза) и фактора Виллебранда (15%) и достоверное снижение (на 35%) содержания протеина С в крови у обследуемых больных. Полученные результаты исследования указывают, что эти пациенты имеют узкую полосу поддержания гемостатического баланса, и существующие равновесие легко может трансформироваться в гипо- или гиперкоагуляцию, которое требует проведение профилактических мероприятий для предупреждения осложнений после удаления зуба.

Ключевые слова: вирусный гепатит В, С, эндотелий, фибринолиз, тромботические осложнения.

ASSESSMENT OF THE FUNCTIONAL STATE OF THE ENDOTHELIUM IN PATIENTS WITH VIRAL HEPATITIS BEFORE TOOTH EXTRACTION

O.U.Rakhmatullayeva¹, K.E.Shomurodov², Khadzhimetov A.A.³,
Khasanov Sh.M.⁴, Fozilov M.M.⁵

Tashkent State Dental Institute, assistant, Makhtumkuli 103,

oygul.alisher@gmail.com

²Tashkent State Dental Institute, Head of the Department of maxillofacial surgery,

Makhtumkuli 103; ³Tashkent State Dental Institute, Professor, Makhtumkuli 103;

⁴Tashkent State Dental Institute, Head of the Surgical dentistry Department,

⁵Tashkent State Dental Institute, assistant, Makhtumkuli 103.

Abstract Tooth extraction is the most common operation, after which hemorrhagic complications often occur, especially in patients with chronic viral liver disease. This condition is caused by damage to the endothelial lining of blood vessels. Based on this, the purpose of this study was to study the features of endothelial dysfunction before tooth extraction in patients with viral hepatitis. 58 patients with hepatitis B and C with different prescription periods of the disease were examined. In patients with viral hepatitis, an increase in platelet aggregation activity on the effect of an ADP inducer (Tma) by 45% was noted before tooth extraction. The lengthening of the activated recalcification time (AVR) by 37% observed by us in patients with viral hepatitis reflects a deficiency of plasma factors (XII, XI, XIII) of the blood coagulation system and indicates a state of hypocoagulation. Against this background, high values of alpha-2 macroglobulin in the blood (4 times) and Willebrand factor (15%) and a significant decrease (by 35%) in the content of protein C in the blood of the examined patients were noted. The obtained results of the study indicate that these patients have a narrow band of maintaining hemostatic balance, and the existing balance can easily be transformed into hypo- or hypercoagulation, which requires preventive measures to prevent complications after tooth extraction.

Key words: viral hepatitis B.C, endothelium, fibrinolysis, thrombotic complications.

Актуальность

Одной из самых частых операций в хирургической стоматологии является удаление зубов, что приводит к возникновению дефектов зубных рядов. Как известно, повреждение эндотелия кровеносного сосуда при удалении зуба является стимулом для начала формирования кровяного сгустка. На местном уровне формирующийся сгусток необходим для восстановления непрерывности сосудистой стенки, ограничения кровопотери и заживления раны. Образование сгустка «in vivo» после удаления зуба начинается после контакта крови с каким-либо источником тканевого фактора (ТФ), обычно это субэндотелиальные клетки, обнажающиеся при повреждении кровеносного сосуда.

Целью настоящего исследования является, оценка дисфункциональных нарушений эндотелия у больных вирусным гепатитом перед удалением зуба.

Материал и методы исследования

Обследованы 58 больных гепатитом В и С с различной сроком давности заболевания. Исследования проведены в строгом соответствии с требованиями биомедицинской этики согласно Женевской конвенции о правах человека (1997 г.) и Хельсинской декларации Всемирной медицинской ассоциации (2000 г.) на основании разрешения локального этического комитета. В группе с хроническим гепатитом по полу пациенты распределились следующим образом: мужчин — 58%, женщин 42%, средний возраст больных составил $35,6 \pm 10,7$ года. У всех пациентов получены письменное добровольное информированное согласие на участие в исследовании. **Критериями включения:** верифицированный диагноз хронического вирусного гепатита В и С,

выявленный методом полимеразной цепной реакции (ПЦР) с использованием тест системы, пациенты не употребляющие наркотические средства последние шесть месяцев и не получавшие противовирусную терапию. С целью определения контрольных значений изучаемых параметров системы гемостаза было обследовано 16 практически здоровых лиц в возрасте от 25 до 45 лет, давших информированное согласие на обследование, не отличавшихся от больных по полу и возрасту, не имевших по данным анамнеза, результатам биохимических и серологических исследований вирусных гепатитов, а также других заболеваний печени.

Результаты исследований и их обсуждение

Заболевания печени приводят к сложным комплексным нарушениям в системе гемостаза, но при этом сохраняется баланс между свертывающей и противосвертывающей системами со сниженным резервом, и этот баланс легко нарушается в ту либо другую сторону, поэтому у пациентов с тяжелыми поражениями печени могут развиваться не только кровотечения, но и тромбозы. Исходя из вышеизложенного, для предупреждения риска развития кровотечений после хирургического вмешательства в зубочелюстной системе мы решили изучить характер изменений в крови: содержание и активность тромбоцитов.

Известно, что тромбоциты усиленно адсорбируются на участок, лишенных эндотелиальной выстилки при удалении зуба у больных вирусной гепатитом, Это приводит к повышению активных форм кровяных пластинок. Наблюдаемая динамика суммы активных форм тромбоцитов у больных хронической вирусной гепатитом перед удалением зуба имела тенденцию к повышению в среднем в 1,7 раза относительно показателей здоровых лиц.

Разрушение и дисфункция эндотелия активизирует процесс адгезии, тромбоцитов и выход из цитоплазмы кровяных пластинок фактора роста эндотелия. Как видно из представленных результатов исследований, индекс адгезивности тромбоцитов повышается на 23%. Значительное количество активных тромбоцитов, при этом располагаются не только в просвете сосудов слизистой ротовой полости, но и собственно слизистой оболочке десны. Это могут быть причиной активации атерогенного процесса на месте разрушения эндотелия после удаления зуба у больных вирусной гепатитом. На месте хирургического вмешательства могут происходить также выпот красных кровяных элементов и его разрушение, что приводит к выходу из эритроцита АДФ- индуктора тромбоцитов, которое усиливает агрегацию тромбоцитов. Нами у больных вирусной гепатитом перед удалением зуба отмечено повышение агрегационной активности тромбоцитов на воздействие индуктора АДФ (Тма) на 45%. Наблюдаемой нами удлинением активированного времени рекальцификации (АВР) на 37% у больных с вирусной гепатитом отражает дефицит плазменных факторов (XII, XI, XIII) системы свертывания крови и указывает на состояние гипокоагуляции. На этом фоне отмечено коагулопатия потребления фибриногена (таблица 1).

Таблица 1

Показатели функционального состояния тромбоцитов у больных вирусной гепатитом перед удалением зуба

	Показатели	Здоровые лица n=16	Больные с вирусным гепатитом; n=58
--	------------	-----------------------	------------------------------------

1	Сумма активных форм тромбоцитов (%)	12,42±0,79	21,48±0,91*
2	Индекс адгезивности Тромбоцитов (%)	42,17±2,12	51,87±1,09*
3	Агрегация тромбоцитов к стимуляции АДФ 1×10 ⁻³ М Тма%	34,18±2,47	49,51±3,48*
4	Активированное время рекальцификации(сек)	57,81± 5,21	78,93± 6,87*
5	Фибриноген плазмы крови г/л	3,03±0,18	5,78±0,43*

Примечание: *- достоверность различий P<0,05 относительно показателей группы сравнения.

ВЫВОДЫ:

1. Больные с хронической вирусной патологией печени имеют разнообразные гемостатические дефекты, которые затрагивают все звенья системы гемостаза. Такие пациенты имеют узкую полосу поддержания гемостатического баланса, и существующие равновесие легко может трансформироваться в гипо- или гиперкоагуляцию.
2. Комплексные исследования до хирургического вмешательства в зубочелюстной системе, включающие в себя одновременную диагностику основных компонентов фибринолиза и тромбоза системы свертывания крови, способны дать общую картину состояния гемостаза и провести профилактические мероприятия для предупреждения осложнения у данного контингента больных.

Literature/ References

1. Абдувакилов Ж.У., Хаджиметов А.А., Ризаев Ж.А. Особенности гемостазиологических показателей крови у больных с ХГП ассоциированный МС / Материалы научно-практической конференции с Международным участием: Тернополь денталь Саммит 23-24 ноябрь, 2019.- С.2-3.
2. Корой, П.В. Активность антитромбина III и хроническая патология печени / П.В. Корой // Росс. журн. гастроэнтерол., гепатол., колопроктол. – 2009. - №5, Прил. №34. – С. 90.
3. Корой П.В. Клинико-патогенетическое и прогностическое значение нарушений гемостатического гомеостаза при хронических заболеваниях печени. // Автореф... докт. мед. наук. - Ставрополь, 2010. - 41 с.
4. Лечение воспалительно-атрофических осложнений после удаления зубов / СВ. Сирак, АД. Читанова, АГ. Сирак, К.Х. Карданова, МА. Сасина // Материалы XVIII итоговой (межрегиональной) научной конференции студентов и молодых ученых. - Ставрополь, 2010. - С. 43-44.
5. Рахматова С.Н. Хайдарова Д.К. Хайдаров Н.К. Особенности клиники и течения неврологических синдромов у мужчин и женщин, страдающих дисциркуляторной энцефалопатией. Материалы межрегиональный научно-практической конференции. Новосибирск - 2015. С. 239-242.
6. Рупасова А.Р., Сорокина А.Ю. Вирусные гепатиты // Международный студенческий научный вестник. – 2018. – № 4-2.;
7. Щёктова А.П. Динамика показателей эндотелиальной дисфункции у больных с заболеваниями гепатобилиарной системы в процессе лечения // Фундаментальные исследования. —2012- № 2 (2). - С. 402-406.
8. Assessment of the Functional State of the Endothelium in Patients with Viral Hepatitis before Tooth Extraction//Rakhmatullaeva O.U, Shomurodov K.E, Khadjimetov A.A.
9. Bhattacharyya M. et al. Inherited prothrombotic defects in Budd-Chiari syndrome and portal vein thrombosis: a study from North India // Am. J. Clin. Pathol. 2004. Vol. 121. P. 844-847.

10. Bustios C., Roman R., Davalos M., Zumaeta E. Prognosis factors in acute hepatic insufficiency. // Rev. Gastroenterol. Peru. - 2007. - vol. 27(1). - p. 25-30.
11. Burroughs A.K. et al. Bacterial infection in cirrhosis impairs coagulation by a heparin effect: a prospective study // J. Hepatol. 2002. Vol. 37. P. 463-470.
12. Burroughs A.K. et al. Anticoagulation after liver transplantation: a retrospective audit and case-control study // Blood Coagul Fibrinolysis. 2009. Vol. 8 (20). P. 615— 618.
13. Islomov D. Sh. , Khadjimetov A. A., Amonov E. Sh The role of hemic hypoxia in the development of sensorineural hearing loss in children associated with hepatitis B|| Journal of Advances in medicine and medical research 30(3)^ 1-6, 2019
14. Kerr R. et al. Effects of acute liver injury on blood coagulation // J. Thromb Haemost. 2003. Vol. 1. P. 754-759.
15. Senzolo M. et al. New insights into the coagulopathy of liver disease and liver transplantation // World J. Gastroenterol. 2006. Vol. 12 (48). P. 7725-7736.
16. Ferro D., Celestini A., Violi F. Hyperfibrinolysis in liver disease. // Clin. Liver Dis. - 2009. - vol. 13(1). - p. 21-31.
17. Hu K.Q., Yu A.S., Tiyyagura L. et al. Hyperfibrinolytic activity in hospitalized cirrhotic patients in a referral liver unit. // Am. J. Gastroenterol. - 2001. - vol. 96. - p.1581-1586.
18. Kotronen A., Joutsu-Kortonen L., Sevastianova K. et al. Increased coagulation factor VIII, IX, XI and XII activities in non-alcoholic fatty liver disease. // Liver Int. - 2011. - vol. 31(2). - 176-183.
19. Rapaport S.I. Coagulation problems in liver disease. // Blood Coagul. Fibrinolysis. - 2000. - vol. 11(Suppl. 1). - p. S69-S74.
20. The Position of the Cytokine Profile and Cytolysis Enzymes in Patients with Viral Hepatitis before Tooth Extraction//O.U.Rakhmatullaeva, Kh.E.Shomurodov, A.A.Hadjimetov, X.Kh.Sadiqova, Z.Z.Nazarov.

УДК: 617.52/53-003.923-089.844:616.101-007.24-001.11

ФУНКЦИОНАЛЬНОЕ ОБОСНОВАНИЕ ВОЗМОЖНОСТИ ПРИМЕНЕНИЯ ИНТРАОПЕРАЦИОННО РАСТЯНУТЫХ ТКАНЕЙ ПРИ ПЛАСТИКЕ РУБЦОВЫХ ДЕФОРМАЦИЙ ЛИЦА И ШЕИ

Мадазимов М.М., Тешабоев М.Г., Мадазимов К.М.

Андижанский государственный медицинский институт

plastic62@rambler.ru, teshaboev2013@mail.ru

В данной статье представлены обоснованные рекомендации по применению интраоперационного баллонного растяжения тканей для устранения рубцовых деформаций последствиями ожогов лица и шеи. Исследования проведены у 57 пациентов. Полученные результаты показывают, что метод интраоперационного баллонного растяжения тканей обеспечивает жизнеспособность лоскута.

Вывод. Таким образом, проведенные исследования состояния микроциркуляции в интраоперационно растянутых и перемещённых тканях путем измерения напряжения кислорода (tcpO₂) доказали возможность безопасного и контролируемого проведения предлагаемого способа при пластике послеожоговых рубцовых деформаций области лица и шеи.

Ключевые слова: интраоперационные баллонные растяжение ткани, рубцовая деформация последствиями ожогов, лицо, шея, лоскут.

FUNCTIONAL JUSTIFICATION OF THE POSSIBILITY OF APPLICATION OF INTRAOPERATIVELY STRETCHED TISSUES IN PLASTIC OF FACE AND NECK SCAR DEFORMATIONS

Madazimov M.M., Teshaboev M.G., Madazimov K.M.
Andijan State medical institute

plastic62@rambler.ru, teshaboev2013@mail.ru

This article presents reasonable recommendations on the use of intraoperative balloon stretching of tissues to eliminate cicatricial deformities resulting from burns to the face and neck. The studies were carried out in 57 patients. The results obtained show that the method of intraoperative balloon stretching of tissues ensures the viability of the flap.

Output. Thus, the conducted studies of the state of microcirculation in intraoperatively stretched and displaced tissues by measuring oxygen tension (tcpO₂) proved the possibility of a safe and controlled implementation of the proposed method in the plasty of post-burn cicatricial deformities of the face and neck area.

Key words: intraoperative balloon tissue stretching, cicatricial deformity caused by burns, face, neck, flap.

ЮЗ ВА БЎЙИН КУЙИК АСОРАТИ БОРЛАРНИ ИНТРАОПЕРАЦИОН БАЛЛОН ТЎҚИМА ЧЎЗИШ ПЛАСТИКАСИНИ ФУНКЦИОНАЛ АСОСЛАШ

Мадазимов М.М., Тешабоев М.Ғ., Мадазимов К.М.

Андижон давлат тиббиёт институти

plastic62@rambler.ru, teshaboev2013@mail.ru

Ушбу мақолада юз ва бўйин сохалари куйикдан кейинги чандикли деформацияларини бартараф этишга интраоперацион баллон тўқима чўзишни қўллаш учун асосланган кўрсатма беришга қаратилган. Тадкикод 57 нафар беморларда ўтказилган бўлиб, олинган натижалар ушбу интраоперацион баллон тўқима чўзиш усулида лахтақларни хаётийлини сақланганлигини кўрсатиб турибди.

Хулоса ўрнида шуни айтиш мумкинки, ўтказилган тадкикод интраоперацион баллон тўқима чўзишда чўзилган ва сурилган тўқиманинг микроциркуляцияси кислородга бўлган эҳтиёжи аниқланганда (tcpO₂) юз ва бўйин куйикдан кейинги асоратларини пластикасида ушбу усулнинг хавфсиз ва бошқариш мумкин эканлигини исботлади.

Калит сўзлар: интраоперацион баллон тўқима чўзиш, куйикдан кейинги чандикли деформация, юз, бўйин, лахтақ.

Актуальность проблемы. Растягивание тканей может быть показано в ситуациях, когда хирург не может закрыть рану первично, и эстетические потребности раны требуют большого объема тканей, имеющих нужный цвет, толщину и текстуру [2, 3]. Растягивание тканей может позволить хирургу создать местный или региональный чувствительный лоскут ткани, который прекрасно подойдет к дефекту. Необходимо различать одинаково называемые, — но физиологически отличающиеся — техники традиционного, постепенного растягивания и быстрого интраоперационного растягивания. Длительное постепенное растягивание приводит к существенным гистологическим и физиологическим изменениям в коже и подкожных тканях. В тканях [1], подвергающихся длительному растягиванию, происходят значительные биологические и морфологические изменения. Несмотря на то, что площадь поверхности во время растягивания всегда увеличивается, покрывающий эпидермис не утончается, а, как было обнаружено, немного утолщается [4]. Исследования показали, что митотическая активность растягиваемой кожи увеличивается [5], и увеличенный темп митозов при этом способствует сохранению и даже увеличению высоты эпидермиса при сохранении нормальной многослойной структуры. Изменения в эпидермисе представляются временными, и микроскопически кожа возвращается к норме в течение года или двух лет после растягивания. Более того,

изменяется физическое расположение коллагеновых волокон, а эластические волокна фрагментируются.

Для обоснования возможности применения быстрой экспандерной дермотензии при пластике рубцовых дефектов кожи лица и шеи мы провели исследование транскутанного парциального давления кислорода растянутых донорских лоскутов кожи.

Цель исследования является изучить состояние микроциркуляции кожных лоскутов при проведении интраоперационной дермотензии по разработанной методике.

Материалы и методы исследования: У 57 больных с послеожоговыми рубцовыми деформациями лица ($n=32$) и шеи ($n=25$) до, во время и после интраоперационного баллонного растяжения измеряли динамику транскутанного парциального давления кислорода ($tc\text{pO}_2$) в растянутых и перемещенных тканях. Быстрое интраоперационное растягивание выполняли одновременно с планированием, формированием и перемещением лоскута. Применялся большой катетер Foley. После планирования лоскута производили его циклическое растягивание. После имплантации рядом с рубцом баллон наполняется физиологическим раствором до тех пор, пока ткань не побледнеет и не станет напряженной. Объем вводимой жидкости проводили под контролем $tc\text{pO}_2$ растягиваемой кожи. После достижения показаний парциального давления до критического уровня (4-6 мм.рт.ст.), раздутое состояние баллона сохраняли на протяжении 3 минут; затем физиологический раствор выводили, и давали ткани отдохнуть до восстановления нормального показателя $tc\text{pO}_2$. Очередной цикл растягивания проводился только после восстановления показателей $tc\text{pO}_2$.

Результаты и их обсуждение. По нашим данным для мягких тканей лица и шеи интервал между циклами растяжения составил 5 минут. Цикл повторяется еще дважды, после чего лоскут переносили и закрывали рубцовый дефект. Измерение $tc\text{pO}_2$ до растягивания проводили в двух точках: на здоровой ткани и на рубце. Второе измерение - после введения раствора в экспандер на высоте расширения. Третье измерение проводили через 5 минут после выведения жидкости из катетера Foley. Измерения проводили во всех трех циклах интраоперационного растягивания тканей. В контрольные сроки измерение показателей парциального давления кислорода в растянутом лоскуте проводили через 25 минут после пластики и на 1, 3 и 7 сутки после операции.

При глубоких рубцовых деформациях лица исходный показатель напряжения кислорода в середине лоскута составил $111,2 \pm 4,6$ мм.рт.ст., тогда как при дермотензии он снизился до $6,5 \pm 0,4$ мм.рт.ст., однако уже через 25 минут это значение восстанавливалось и показатели достоверно не отличались ($P > 0,05$) от таковых в здоровой коже и при хронической дермотензии (рис 1.).

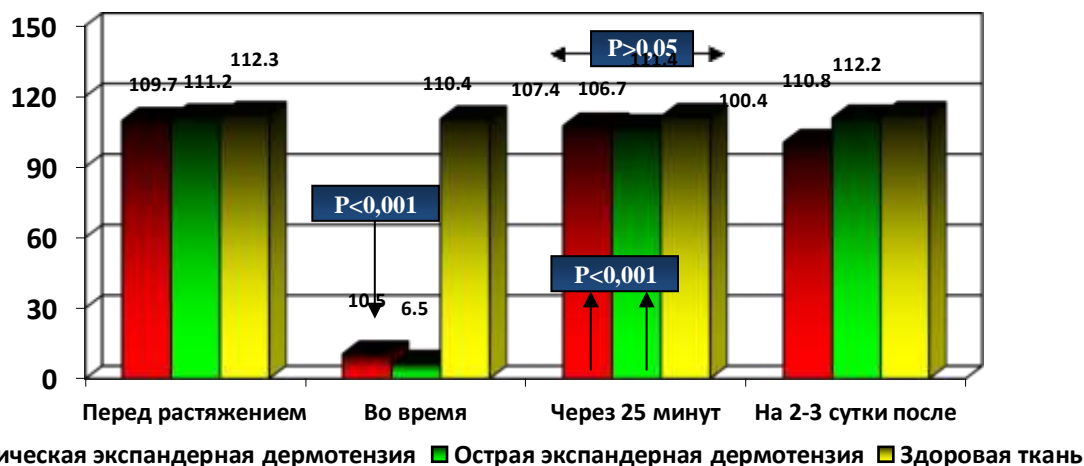


Рис. 1. Средний показатель напряжения кислорода ($tcpO_2$) в тканях области лица до, во время, через 25 минут и на 2-3 сутки после быстрого интраоперационного баллонного растяжения

Соответственно, показатели парциального давления в лоскутах говорят о нормальном кровоснабжении во всех участках перемещенных лоскутов в контрольные сроки. Это подтверждает об адекватности разработанной схемы быстрого интраоперационного растягивания тканей области лица.

В области шеи измерения парциального давления кислорода также проводили в двух местах: на здоровой коже до растягивания и над рубцом. До тканевого растяжения средний показатель напряжения кислорода в нормальных тканях составил $110,8 \pm 3,8$ мм.рт.ст. В глубоких рубцовых деформациях шеи показатель напряжения кислорода составил $114,6 \pm 4,1$ мм.рт.ст.. В поверхностных рубцовых деформациях (нормотрофические и атрофические рубцы) этот показатель был ближе к здоровым тканям - $111,6 \pm 4,0$ мм.рт.ст. После введения раствора в экспандер напряжение кислорода в тканях над ним снижалось до критического уровня, доходя до $5,9 \pm 0,9$ мм.рт.ст. На шее, также как и на лице, показатели напряжения кислорода в тканях после выведения жидкости из экспандера нормализовались в течение 25 минут достигая до $105,1 \pm 5,6$ мм.рт.ст. Это являлось показанием для очередного цикла интраоперационного растягивания тканей (рис. 2).

Также как и на лице, на шее проводили 3 цикла быстрого интраоперационного растягивания тканей. После пластики спустя 25 минут уровень $tcpO_2$ в перемещенных тканях шеи составил $103,6 \pm 4,4$ мм.рт.ст.

Интраоперационные показатели $tcpO_2$, а также результаты измерений напряжения кислорода в перемещенных тканях в контрольные сроки подтвердили адекватность разработанной схемы интраоперационного растягивания тканей шеи.

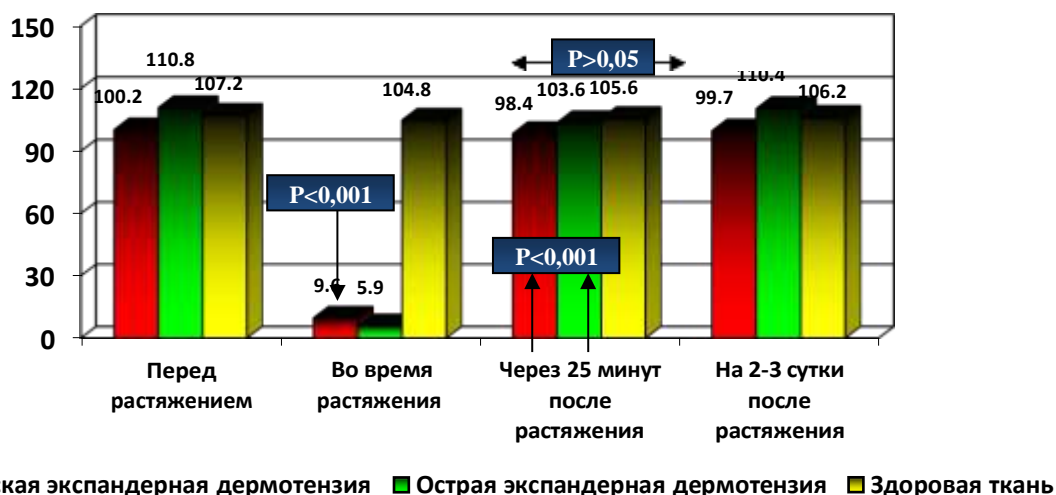


Рис. 2. Средний показатель напряжения кислорода (tcpO₂) в тканях области шеи до, во время, через 25 минут и на 2-3 сутки после быстрого интраоперационного баллонного растяжения

Анализ результатов пластики рубцовых деформаций лица и шеи с использованием разработанной схемы позволили определить пределы возможного интраоперационного растягивания тканей лица и шеи (табл. 1).

Таблица 1

Средний прирост тканей лица и шеи при использовании быстрого интраоперационного баллонного растягивания

Локализация	Средний прирост ткани на экспандер (см)
Лоб	1,15 - 1,3 см
Верхняя половина носа	0,8 - 1,0 см
Кончик носа	0,4 - 0,7 см
Средняя зона лица	1,5 - 2,5 см
Шея	2,5 - 3,5 см

Давление внутри катетера Foley во время инфузии жидкости в него изучено при помощи манометра Elema Schonander (табл. 2).

Таблица 2

Давление (P) внутри катетера Foley при тканевом растяжении во время инфузии жидкости и показатели tcpO₂.

Область	Размеры основания	Максимальный объем, мл	Давление (P) внутри катетера Foley	tcpO ₂
Лицо	СН 06	3,0	40±0,6 мм.рт.ст.	5,9±0,7 мм.рт.ст.
	СН 08	6,0	43±0,7 мм.рт.ст.	5,9±0,9 мм.рт.ст.
	СН 20	20,0	45±0,8 мм.рт.ст.	5,9±0,8 мм.рт.ст.
	СН 24	30,0	41±1,1 мм.рт.ст.	5,8±1,1 мм.рт.ст.
	СН 30	50,0	50±0,9 мм.рт.ст.	5,9±0,9 мм.рт.ст.
Шея	СН 06	3,0	37±0,7 мм.рт.ст.	5,8±1,1 мм.рт.ст.
	СН 08	6,0	39±1,0 мм.рт.ст.	5,8±1,1 мм.рт.ст.
	СН 20	20,0	41±0,9 мм.рт.ст.	5,8±1,1 мм.рт.ст.
	СН 24	30,0	40±0,7 мм.рт.ст.	5,8±1,1 мм.рт.ст.
	СН 30	50,0	43±1,2 мм.рт.ст.	5,8±1,1 мм.рт.ст.

Вывод. Таким образом, проведенные исследования состояния микроциркуляции в интраоперационно растянутых и перемещённых тканях путем измерения напряжения кислорода (tcpO₂) доказали возможность безопасного и контролируемого проведения предлагаемого способа при пластике послеожоговых рубцовых деформаций области лица и шеи.

Literature/ References

1. Артемьев С.А., Ноздрачев И.П., и др. Динамика некоторых интегральных физиологических параметров у детей с тяжелой ожоговой травмой. // Проблемы термической травмы у детей и подростков.- Екатеринбург, 2003.- С.25-27.
2. Мадазимов М.М., Тешабоев М.Г., Назиров С.У., Мадазимов К.М. Хирургическое лечение рубцовых деформаций лица// American Scientific Journal № 2 (10) / 2017- С 45-48.
3. Madazimov M.M., Teshaboev M.G., Raximov Z.Q. Structural features of face and neck skin in intraoperative cylinder tension// Traditional Medicine and Modern Medicine Vol. 2, No. 4 (2019) 165–169
4. Pusic A.L., Cordeiro P.G. An accelerated approach to tissue expansion for breast reconstruction: experience with intraoperative and rapid postoperative expansion in 370 reconstruction.s // Plast. Reconstr. Surg. 2003. - Vol. I. - N6.-P. 1871 -1875.
5. Sasaki G.H. Intraoperative expansion as immediate reconstructive technique. // In: Tissue expansion in reconstructive and aesthetic surgery. St. Louis: Mosby, 1998:248

**ХАРАКТЕРИСТИКА ПОКАЗАТЕЛЕЙ ОПТИЧЕСКОЙ ДЕНСИТОМЕТРИИ
ПЕРИАПИКАЛЬНОЙ ОБЛАСТИ ПО ДАННЫМ КОНУСНО-ЛУЧЕВОЙ
КОМПЬЮТЕРНОЙ ТОМОГРАФИИ**

Башкирский государственный медицинский университет г.Уфа (Россия)

Р.А. Хайруллина, Л.П. Герасимова, А.П. Сорокин



Хайруллина Р.А.



Сорокин А.П.



Герасимова Л.П.

Хайруллина Регина Андреевна – врач-стоматолог терапевт ГАУЗ РБ Стоматологическая поликлиника №9 г.Уфа, Республика Башкортостан, ул. Гафури,103 . mail: regina.kulyasova@mail.ru

Сорокин Александр Петрович – к.м.н, доцент кафедры терапевтической стоматологии с курсом ИДПО, Республика Башкортостан, г.Уфа, ул. Ленина,3.

Mail: 89272342519@rambler.ru

Герасимова Лариса Павловна-зав. кафедрой терапевтической стоматологии с курсом ИДПО, Республика Башкортостан, г.Уфа, ул. Ленина,3. Mail: gerasimovalarisa@rambler.ru

Резюме. В данной работе представлены результаты оптической денситометрии периапикальной области по данным конусно-лучевой компьютерной томографии лиц в возрасте 25 – 45 лет, с низким уровнем КПУ, не имеющих заболеваний периапикальных тканей. Измерение и определение нормальных значений оптической плотности осуществлялось в периапикальной области различных групп интактных зубов альвеолярной кости верхней и нижней челюсти на аппарате Planmеса, при помощи программы Romexis viewer.

Ключевые слова. Компьютерная томография, денситометрия, периапикальная область, оптическая плотность.

R.A. Khairullina, L.P. Gerasimova, A.P. Sorokin

**COMPARATIVE CHARACTERISTICS OF OPTICAL DENSITOMETRY OF THE
PERIAPICAL AREA ACCORDING TO CONE BEAM COMPUTED TOMOGRAPHY**

¹Bashkir State Medical University, Ufa

Summary. This paper presents the results of optical densitometry of the periapical area according to the data of cone-beam computed tomography of people aged 25 - 45 years, with a low level of DMFT, who do not have diseases of the periapical tissues. Measurement and determination of normal values of optical density was carried out in the periapical area of various groups of intact teeth of the alveolar bone of the upper and lower mandible using the Planmeca apparatus with the Romexis viewer software.

Key words. Computed tomography, densitometry, periapical area, optical density.

Актуальность: Современная стоматология представляет собой одну из быстро прогрессирующих областей медицины. В стоматологической практике методы лучевой диагностики имеют высокую значимость. Этому способствует прогресс в развитии рентгеновской и компьютерной техники в течение последних десятилетий [1].

Рентгенологическое исследование является ведущим методом диагностики и постоянно используется при распознавании большинства заболеваний зубочелюстной системы у лиц разных возрастных групп. В последние годы внимание к различным проблемам стоматологии неуклонно возрастает, совершенствуются все виды стоматологической помощи населению. Это закономерно вызвало повышение уровня использования и расширения спектра рентгенологических методик исследования, появления новых видов рентгенологического исследования [2]. Один из таких методов – трехмерная конусно-лучевая компьютерная томография, с возможностью определения минеральной плотности костной ткани. Существуют несколько видов аппаратов для дентальной компьютерной томографии разных фирм производителей.

Также, на сегодняшний день одним из перспективных методов рентгенологического исследования является денситометрия.

Денситометрия – диагностическое исследование, объединяющее в себе различные методы получения изображения, его количественного анализа, основной задачей которого является определение минеральной плотности костной ткани объекта [1]. Преимуществом денситометрического исследования конусно-лучевой компьютерной томографии является высокая чувствительность, компьютерная обработка полученных данных, быстрое получение изображения на мониторе, возможность определить значения оптической плотности непосредственно в приложении.

Для того, чтобы определять деструктивные изменения в периапикальной ткани, нужно знать нормальные значения оптической плотности.

В доступных литературных источниках, на сегодняшний день, мы не нашли данных о нормальных показателях оптической плотности в периапикальных тканях, изученных на аппарате Planmeca с помощью приложения Romexis viewer. Следовательно, является актуальным измерение оптической плотности костной ткани периапикальной области именно на аппарате Planmeca.

Цель работы: Определить нормальные показатели оптической плотности костной ткани периапикальной области различных групп зубов с помощью конусно-лучевой компьютерной томографии на аппарате Planmeca с помощью приложения Romexis viewer.

Материалы и методы: Определение оптической денситометрии проводили по данным 34 дентальных компьютерных томографий. Обследовано 34 человек,

обратившихся на лечение в ГАУЗ РБ Стоматологическая поликлиника №9 г. Уфа, в возрасте 25 – 45 лет, с низким уровнем КПУ, не имеющих заболеваний периапикальных тканей. Рентгенологическое исследование осуществлялось по ортодонтическим показаниям – у 18 человек, и у 16 – по ортопедическим показаниям.

Денситометрию осуществляли в периапикальной области различных групп интактных зубов альвеолярной кости верхней и нижней челюсти: в области фронтальной группы зубов верхней и нижней челюсти (1.3 – 2.3, 3.3 – 4.3), в области жевательной группы зубов верхней и нижней челюсти (1.6 – 1.4, 2.6 – 2.4, 3.6 – 3.4, 4.6 – 4.4).

Оптическую денситометрию при помощи конусно-лучевой компьютерной томографии проводили на аппарате Planmeca, при помощи программы Romexis viewer. Для этого от верхушки корня зуба опускали вниз перпендикуляр на 3мм ниже периодонтальной щели и проводили прямую параллельно прямой проходящей через верхушку зуба. На этой прямой выбирали 4 точки и измеряли оптическую плотность с помощью одноименной функции в приложении.

Результаты и обсуждение: в таблице №1 приведены результаты измерения оптической денситометрии периапикальной области различных групп зубов по данным конусно-лучевой компьютерной томографии на аппарате Planmeca, при помощи программы Romexis viewer. Максимальную плотность имеет костная ткань во фронтальном отделе нижней челюсти, что можно объяснить анатомическим строением нижней челюсти в подбородочном отделе, в 1,3 – 1,5 раза выше, чем в других отделах.

В результате сравнительного анализа (табл. 2) рентгенологических показателей оптической плотности конусно-лучевой компьютерной томографии на аппарате Planmeca, при помощи программы Romexis viewer (табл. 1) и результатов рентгенологических показателей оптической плотности дентальной компьютерной томографии на аппарате ф. Sirona, при помощи программы Galileos [2], можно сделать вывод, что оптическая плотность одних и тех же областей может отличаться, что связано с особенностями программы измерения.

Таблица 1

Оптическая денситометрия периапикальной области различных групп зубов по данным конусно-лучевой компьютерной томографии на аппарате Planmeca, при помощи программы Romexis viewer

Зубы	Максимальное значение 1	Максимальное значение 2	Минимальное значение 1	Минимальное значение 2	Среднее значение
Жевательные. зубы Н.Ч.	1800±70,7	1820±78,2	1470±80,1	1390±81,7	1620±77,6
Жевательные зубы В.Ч.	1620±86,6	1510±81,1	1490±75,2	1500±81,4	1530±81
Фронтальные зубы Н.Ч.	1920±82,5	1900±77,5	1430±79,6	1380±80,6	1657,5±80,05
Фронтальные зубы В.Ч.	1910±78,5	1890±79,3	1650±77,7	1540±80,2	1747,5±78,9

Таблица 2

Анализ средних значений рентгенологических показателей оптической плотности конусно-лучевой компьютерной томографии, выполненных на аппарате Sirona

Зубы	Оптическая денситометрия на аппарате Sirona	Оптическая денситометрия на аппарате Planmeca
Жеват.зубы Н.Ч.	1610,0 ± 200,4	1620±77,6*
Жеват.зубы В.Ч	1570 ± 100,4	1530±81*
Фронт.зубы Н.Ч.	1687,5 ± 220,3	1657,5±80,05*
Фронт.зубы В.Ч.	1720 ± 200,2	1747,5±78,9*

*- по результатам анализа данных нормальных показателей оптической плотности костной ткани периапикальной области не было выявлено достоверных ($p>0,05$)

Заключение и выводы: В результате проведенного анализа с помощью метода конусно-лучевой компьютерной томографии, выполненных на аппарате Planmeca, при помощи программы Romexis viewer, мы определили средние показатели нормы оптической плотности костной ткани периапикальной области различных групп зубов верхней и нижней челюсти, и выяснили, что данные показатели отличаются от значений оптической плотности, выполненных на аппарате Sirona [3].

Literature/ References

1. Дедов Н.И., Чернова Т.О., Григорян О.Р. и др. Костная денситометрия в клинической практике // Остеопороз и остеопатии. – 2000. – № 3.
2. Рабухина Н. А., Аржанцев А. П. Рентгенодиагностика в стоматологии. Москва, 2003
3. Сорокин А.П., Герасимова Л.П. Оптическая денситометрия периапикальной области по данным радиовизиографии и дентальной компьютерной томографии // Практическая медицина. - 2013.- №5 (74). - С.150-153.
4. Суфиярова Р.М., Герасимова Л.П. Денситометрический метод исследования дентина зубов // Фундаментальные исследования. - 2015. - №1 - 8. - С.1685-1688.
5. Терновой С. К., Васильев А. Ю., Аржанцев А. П. Лучевая диагностика в стоматологии: национальное руководство. Москва, 2010.

УДК: 616.716.8-002.4:616-006-071.1

**ИЗУЧЕНИЕ ФАКТОРОВ РИСКА РАЗВИТИЯ БИФОСФОНАТНОГО
ОСТЕОНЕКРОЗА ЧЕЛЮСТЕЙ У ОНКОЛОГИЧЕСКИХ ПАЦИЕНТОВ С
ПОМОЩЬЮ АНКЕТЫ-ОПРОСНИКА**

И.Г. Шелегова

ФГБОУ ВО Южно-Уральский ГМУ Минздрава России, г. Челябинск, Россия

Аспирант кафедры Ортопедической стоматологии и ортодонтии

Аннотация. Ранняя диагностика бифосфонатного остеонекроза челюстей (БОНЧ) у онкобольных имеет решающее значение для предотвращения чрезмерной потери костной массы. Определение индивидуального риска развития БОНЧ у пациентов с онкологическими заболеваниями, принимающих бифосфонаты, является актуальным и своевременным.

Ключевые слова: бифосфонатный остеонекроз, челюсть, бифосфонаты, золендроновая кислота, фактор риска

STUDY OF RISK FACTORS FOR DEVELOPMENT OF BIPHOSPHONATE OSTEONECROSIS OF JAWS IN CANCER PATIENTS USING A QUESTIONNAIRE

I.G. Shelegova

South Ural State Medical University, Chelyabinsk, Russia

irina-stomat@rambler.ru

Annotation. Early diagnosis of bisphosphonate osteonecrosis of the jaw (BONJ) in cancer patients is critical to prevent excessive bone loss. Determining the individual risk of developing BONJ in cancer patients taking bisphosphonates is relevant and timely.

Key words: bisphosphonate osteonecrosis, jaw, bisphosphonates, zoledronic acid, risk factor

Актуальность. Бифосфонатный остеонекроза челюстей (БОНЧ) – серьезное осложнение, возникающее у онкологических пациентов на фоне терапии бифосфонатами. Частота БОНЧ достигает до 10 % и имеет тенденцию к увеличению [1]. Лечение БОНЧ проводится челюстно-лицевыми хирургами и хирургами – стоматологами, является длительным, требует отмены терапии бифосфонатами и ухудшает качество жизни онкологических пациентов. В настоящее время проблема прогнозирования риска развития БОНЧ является актуальной [2-4]. Патогенез данного осложнения до конца не изучен, поэтому известно немного способов диагностики БОНЧ на ранних стадиях [5]. Отечественные и зарубежные исследователи выделяют следующие факторы риска развития БОНЧ: пожилой возраст, стоматологические хирургические манипуляции [6], зубные импланты, прием глюкокортикоидов, цитостатиков, циклофосфамидов, талидомида, эритропоэтина, радиотерапия, курение, злоупотребление алкоголем [7], сахарный диабет и ожирение [2,8]. В числе факторов риска БОНЧ также отмечается наличие мандибулярных экзостозов, травма протезом или наличие хронических очагов инфекции [9]. Выявлено, что частота БОНЧ увеличивается с продолжительностью терапии бифосфонатами [10]. Отмечается повышенный риск возникновения БОНЧ в области дентальных имплантатов у пациентов, принимающих антирезорбтивные препараты [11].

Цель. Разработать анкету-опросник для пациентов с онкологическими заболеваниями, принимающих бифосфонаты, для определения индивидуального риска развития бифосфонатного остеонекроза челюстей.

Материалы и методы. Был проведен анализ историй болезней 60 онкологических пациентов, госпитализированных в Челябинский областной онкологический диспансер, с костными метастазами (n=60). Критерии включения: возраст от 18 лет, наличие у пациента костных метастазов, внутривенная терапия бифосфонатами в анамнезе. Критерии исключения: иногородние пациенты, отказ от участия в исследовании, наличие опухоли или костных метастазов в челюстные кости (рис.1).

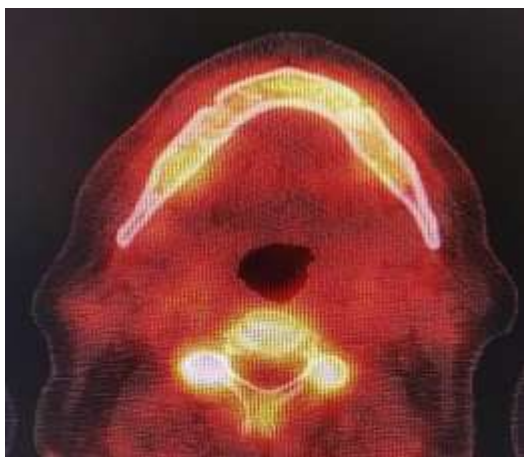

Рис.1 Аксиальный срез томограммы нижней челюсти

Fig.1 Axial CT scan of mandible

При анализе историй болезней была использована электронная картотека МИС БАРС, изучались следующие данные: локализация первичной опухоли и диагноз TNM, продолжительность и дозировка терапии золендроновой кислотой, возраст, сопутствующая патология, вредные привычки, состояние гигиены полости рта. Терапия бифосфонатами, в частности, золендроновой кислотой, проводилась всем пациентам согласно «Клиническим рекомендациям по применению остеомодифицирующих агентов у пациентов с метастазами в кости злокачественных опухолей» Ассоциации онкологов России от 2014 года: внутривенно по 4 мг в 100 мл раствора для инфузий, не содержащего кальция, длительность инфузии не менее 15 минут. Интервалы между введениями 3-4 недели. Продолжительность курса у исследуемых пациентов составляла от 6 до 20 месяцев. У 6 пациентов имелся подтвержденный в истории болезни диагноз «K10.2 медикаментозный остеонекроз нижней челюсти» на фоне приема золендроновой кислоты (n=6).

Результаты и обсуждение. На основании литературных данных и собственных наблюдений была составлена анкета-опросник для определения индивидуальных факторов риска развития бифосфонатного остеонекроза челюстей у онкологических пациентов (Таб.1).

Таблица 1. Анкета-опросник

Tab.1 The questionnaire

Фактор риска развития БОНЧ	Наличие у пациента
----------------------------	--------------------

1. Возраст 55 лет и старше	да/нет
2. Внутривенное введение бифосфонатов 10 месяцев и более	да/нет
3. Проведение инвазивных стоматологических процедур за 3 месяца до начала терапии и\или во время терапии бифосфонатами	да/нет
4. Сопутствующие заболевания: ревматологические, сердечно-сосудистой, эндокринной системы	да/нет
5. Вредные привычки : курение, употребление алкоголя	да/нет
6. Неудовлетворительная гигиена полости рта, наличие очагов хронической инфекции в полости рта	да/нет

У пациентов с БОНЧ наблюдались все из указанных в таблице факторов риска, а пациентов без БОНЧ – только 1-4 факторов риска из 6 предложенных. В проведенном исследовании установлено, что не только пожилой возраст является фактором риска развития БОНЧ: так, несколько пациентов с БОНЧ имели возраст 55 – 60 лет.

Заключение. Данная анкета учитывает основные факторы риска развития БОНЧ и может использоваться онкологами, химиотерапевтами, стоматологами. Заполнение анкеты позволяет спрогнозировать индивидуальный риск развития БОНЧ у пациента и скоординировать совместную работу онколога и стоматолога для предупреждения развития БОНЧ.

Литература/References

- 1.Эбзеев А.К. Бисфосфонатный остеонекроз челюстей у онкологических пациентов / А.К. Эбзеев // Казанский медицинский журнал. - 2020. - № 101 (2). – С. 226–231. DOI: 10.17816/КМЖ2020-226.
2. Керимова, К.М., Петрова А.П. Бисфосфонатный остеонекроз челюсти: Текущее состояние проблемы, рекомендации по профилактике и тактике лечения / К. М. Керимова, А. П. Петрова // Международный Студенческий Научный Вестник. – 2018. – № 4. – С. 152–155.
- 3.Валиева М.М., Нестеров О.В., Уракова Е.В., Лексин Р.В., Ильина Р.Ю., Кашапов И.Р. Ранняя диагностика бисфосфонатных остеонекрозов челюстей/ М.М. Валиева [и др.] //Практическая медицина. – 2018. – т.16. - №7. – ч.2. - С.26-29.
- 4.Фомичев Е.В., Кирпичников М.В., Ярыгина Е.Н., Подольский В.В., Нестеров А.А. Бисфосфонатные остеонекрозы челюстей / Е.В. Фомичев [и др.] // Вестник ВолГМУ. – 2019. - №1(69). – С.3-8.
- 5.Спевак Е.М., Цымбал А.Н. Бисфосфонатные остеонекрозы челюстей: современное состояние проблемы /Е.М. Спевак, А.Н. Цымбал // Казанский медицинский журнал. – 2017. – т. 98. - № 1. - С.91-95.
6. Буйко М.А., Атрушкевич В.Г. Остеонекроз челюстей как осложнение терапии бифосфонатами в стоматологической практике/ М.А. Буйко, В.Г. Атрушкевич //Остеопороз и остеопатии.- 2013.- №16(2).-С.19-21. [doi:10.14341/osteo2013219-21](https://doi.org/10.14341/osteo2013219-21)
7. Виноградова Н.Г. Бисфосфонатные остеонекрозы – теории патогенеза, особенности клинической и рентгенологической картины/Н.Г. Виноградова, М.П. Харитонов// Материалы Международного конгресса «Стоматология Большого Урала», 04-06 декабря 2019 года, 2020. -С.18-20.
8. Шевцова, В. В. Осложнения и побочные эффекты лечения бисфосфонатами с точки зрения доказательной медицины / В. В. Шевцова // Охрана материнства и детства. – 2018. – № 1 (31). – С. 60–63.

9. Журавлева, М. В. Современный взгляд на проблему бифосфонатного остеонекроза челюстей (обзорная статья) / М. В. Журавлева, Л. В. Журавлев, И. В. Фирсова // Здоровье и образование в XXI веке. – 2018. – № 5. – С. 88–92.

10. Kuo, P.I., Lin, T.M., Chang, Y.S. et al. Primary Sjogren syndrome increases the risk of bisphosphonate-related osteonecrosis of the jaw. // Sci Rep.-2021.-№ 11.- 1612. Doi:10.1038/s41598-020-80622-5]

11. Pichardo S.E.C., J.G. van der Hee, Fiocco M., Appelman-Dijkstra N.M, van Merkesteyn J.P.R. Dental implants as risk factors for patients with medication-related osteonecrosis of the jaws (MRONJ). // British Journal of Oral and Maxillofacial Surgery. - 2020. – 58.- 7.- p.771-776. [doi:10.1016/j.bjoms.2020.03.022](https://doi.org/10.1016/j.bjoms.2020.03.022)

УДК 616-006.311:616-002.17-085-053.4

ОПУХОЛИ И ОПУХОЛЕПОДОБНЫЕ ОБРАЗОВАНИЯ ЧЕЛЮСТНО-ЛИЦЕВОЙ ОБЛАСТИ У ДЕТЕЙ. СТРУКТУРА, ОРГАНИЗАЦИЯ ХИРУРГИЧЕСКОЙ ПОМОЩИ. СОВРЕМЕННЫЕ МЕТОДЫ ДИАГНОСТИКИ И ЛЕЧЕНИЯ

Шалабаева К.З¹, Нурмаганов С.Б.³, Замураева А.У.², Фазилов Ж.А.⁴, Уразаева А.Э.³, Хазем Ахмед⁴, Токкожаев Б.Р.³.

1. Казахский национальный университет им. Аль-Фараби, Алматы, Казахстан
2. НАО «Медицинский университет Астана», Нур-Султан, Казахстан.
3. Казахстанско-Российский медицинский университет, Алматы, Казахстан
4. Городская клиническая больница №5, Алматы, Казахстан

Аннотация. Опухоли и опухолеподобные образования челюстно-лицевой области у детей отличаются большим разнообразием. Большинство из них дизонтогенетического происхождения, сочетаются с пороками развития других органов, проявляются у новорожденных или в первые годы жизни (до 5 лет).

В данной статье приводятся данные о доле плановых оперативных вмешательств по поводу опухолей и опухолеподобных образований ЧЛЮ у детей на основе данных отделений челюстно-лицевой хирургии №5 ГКБ и Алматинской региональной детской клинической больницы за 5 лет. Авторами проведен анализ по нозологическим единицам, методы диагностики и мультидисциплинарные подходы к лечению детей.

Ключевые слова: опухоли челюстно-лицевой области, диагностика и лечение, мультидисциплинарный подход.

«**Tumor and tumorlike formations of the maxillofacial region among children Structure modern methods of diagnosis and treatment**».

Shalabayeva K.Z.¹, Nurmaganov S.B.³, Zamurayeva A.U.², Fazilov Zh.A.⁴, Urazaeva A.E.³, Hazem Ahmed⁴, Tokkozhaev B.R.³.

Al-Farabi KazNU¹, NJSC Medikal University Astana², Kazakhstan-Russian Medical University³, City Clinical Hospital №5⁴.

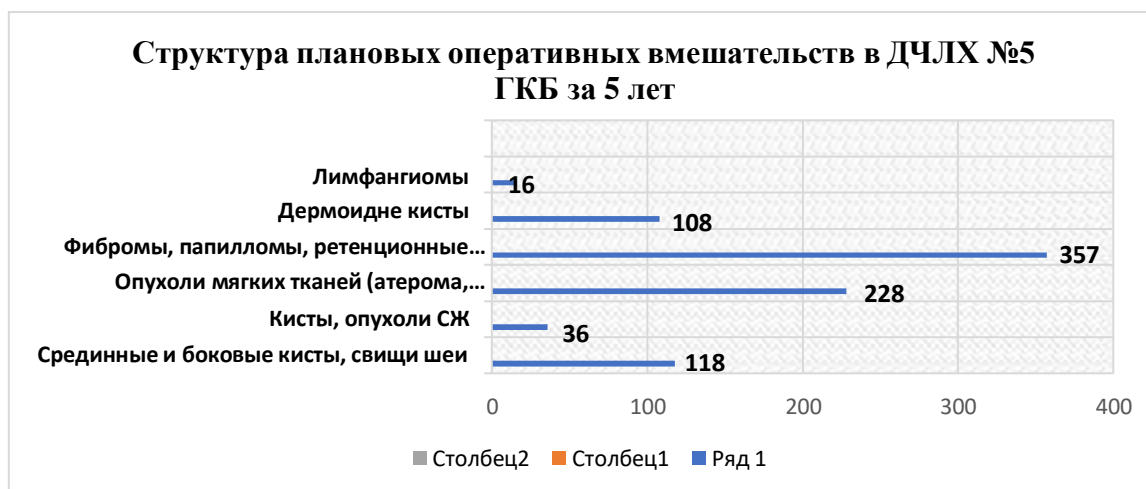
Annotation. Tumor and tumorlike formations of the maxillofacial region among children are very diverse. Most of them are of disontogenetic origin, combined with malformations of other organs and manifest in newborns or in the first years of life (up to 5 years). This article provides data on planned surgical interventions for tumors and tumor-like formations of the maxillofacial region in children based on data from the departments of maxillofacial surgery in the CCH (City Clinical Hospital) and the department of the ARCC (Almaty Regional Childrens Clinical Hospital) for 5 years. The authors conducted an analysis of nosological units, diagnostic methods multidisciplinary approaches to the treatment of children.

Key words: Tumors of the maxillofacial region, diagnostic and treatment, multidisciplinary approaches.

Актуальность проблемы

Опухоли и опухолеподобные образования у детей отличаются большим разнообразием. Большинство опухолей и опухолеподобных образований у детей дизонтогенетического происхождения и проявляются у новорожденных или детей раннего возраста (до 5 лет) и сочетаются с пороками развития других органов (Дьякова С.В., 2009) [1,2]. Излюбленной локализацией этих образований является слизистая оболочка полости рта, нижней губы, языка, альвеолярные отростки челюстей, твердое и мягкое небо. Увеличение частоты выявления новообразований в 7-11-летнем возрасте связано с периодом активного роста костей лица, в 12-16 лет – с формированием гормонального статуса (Ермуханова Г.Т., 2012) [3].

Материалы и методы исследования. По данным детского челюстно-лицевого отделения ГКБ №5 за 5 лет (2016-2020г.г) из общего числа 2440 плановых операций 1351 (55%) произведено по поводу различных опухолей и опухолевидных образований.



Как следует из диаграммы, 357 детей, оперированных по поводу различных образований в полости рта и 178 ребенка, которым произведена френуло-и вестибулопластика, что в общей сложности составляет 535 (39,6%)- это пациенты, которым плановая оперативная помощь могла быть оказана в поликлинических условиях [5].

В 2010 году в Республике была внедрена Единая система здравоохранения (ЕНСЗ), основным принципом которой было обеспечение свободного выбора пациентом врача и медицинской организации, формирование конкурентной среды оказания медицинских услуг. Городская клиническая больница № 5 г. Алма-Аты является специализированным лечебным учреждением для оказания экстренной и плановой помощи больным с патологией челюстно-лицевой области и ЛОР органов. Именно поэтому, перераспределение амбулаторной группы больных, а это более трети оперированных в стационарных условиях, освободило бы нагрузку на стационар и родителей от части лабораторного обследования.

Все эти дети, госпитализированные в плановом порядке, были полностью обследованы. Кроме традиционного набора исследований (ОАК.ОАМ., биохимический анализ крови, ЭКГ, микрореакции, ВИЧ) детям по показаниям назначались эхографическое и лучевые методы (КТ.МСКТ.МРТ) исследование. При локализации образования в области носоглотки детям проводили эндоскопическое исследование на аппарате Medstar и АТmos.

Диагностику и лечение детей с обширными сосудистыми мальформациями обсуждали с ангиохирургами Научного центра педиатрии и детской хирургии.

План обследования, лечения детей раннего послеродового периода проводилось совместно с детскими хирургами. И чаще оперативное вмешательство проводилось в специализированных отделениях детской больницы.

Результаты и обсуждение

Опухоли, происходящие из эпителиальной ткани

Это десневые (кератиновые кисты)- эпителиальные жемчужины Эпштейна и узелки Бона(рис.1,2) Под нашим наблюдением находились дети, направленные участковыми педиатрами.

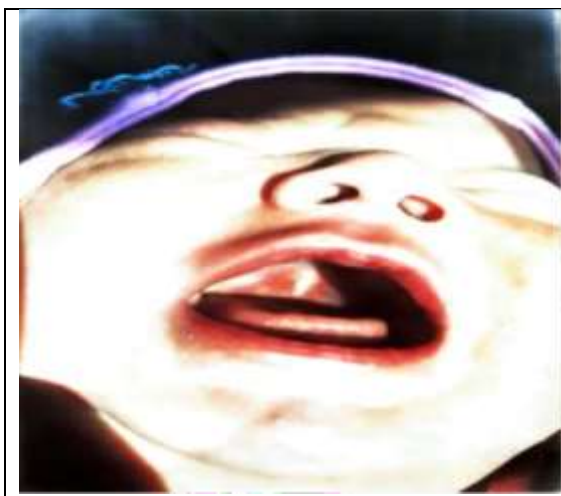

Рис.1. Мальчик 10 дней от рождения
Диагноз: Узелки Бона

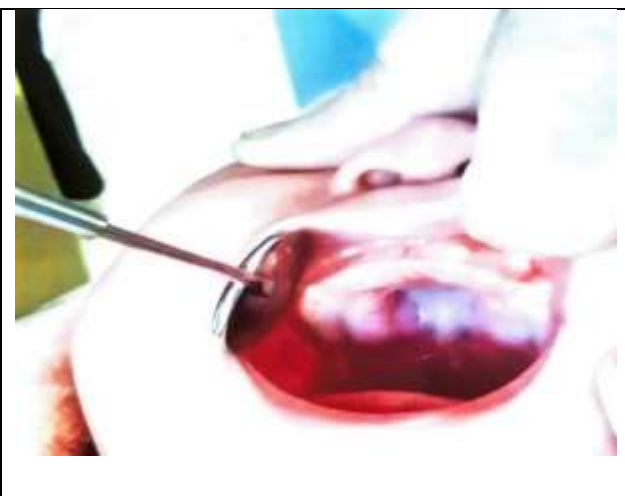

Рис.2. Ребенок 3 месяца. Диагноз:
Жемчужины Эпштейна

Это относительно редко встречающиеся образования, вызывают тревогу родителей и сложности диагностики у врачей поликлинического звена. Лечение не требует, достаточно провести беседу с родителями (А.Камерон, Р.Уидмер, 2010) [5]. К опухолеподобным образованиям относятся эпюлиды новорожденных (рис.3,4). За последние 5 лет нами прооперированы 4 новорожденных.

Образования локализовались на альвеолярном отростке верхней и нижней челюсти. Неправильной формы, опухолевидные образования плотноэластической консистенции на широкой ножке. На поверхности отмечены телеангиэктазии. Размеры 0,7 на 1-1,2 см. Дети оперированы на 2-4 сутки от рождения в отделении детской хирургии.

Сосудистые образования. Патология кровеносных сосудов головы и шеи относятся к наиболее распространенным поражениям мягких тканей и костей указанной области. В среднем частота составляет 1:500- 1:1200 новорожденных. По нашим наблюдениям 72,7% сосудистых образований выявлены у детей при рождении или в первые месяцы жизни. У 17,3% пациентов, среди которых были и взрослые, в анамнезе отмечались травмы.

В 2010 году группой специалистов ЦНИИС под руководством проф. Рогинского В.В. предложена новая «Классификация патологических образований из кровеносных

сосудов челюстно-лицевой области и шеи у детей» [4]. Авторы классификации предложили выделить поражения кровеносных сосудов, названные гиперплазией сосудов, из группы опухолей, в отдельную нозологию – гиперплазия кровеносных сосудов (ГКС) (Рогинский В.В. 2020). В качестве дополнительного диагностического критерия авторы предлагают исследование иммуногистохимических маркеров.

Представляем результаты лечения детей разными методами: склерозирующая терапия, консервативное лечение с применением бета-блокаторов. инфантильная гемангиома подглазничной после окончания курса лечения области слева этоксисклерол.

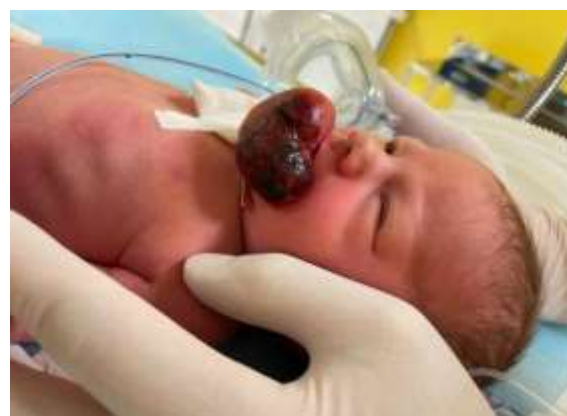
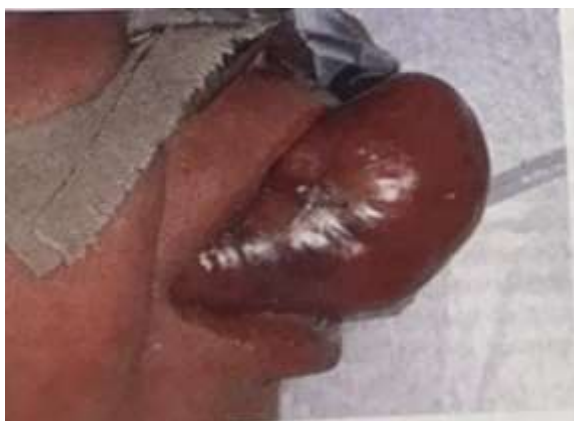
Рис.3,4. Ребенок 4-е сутки после рождения. Диагноз: врожденный эпюлис. Оперирован в детском челюстно-лицевом отделении Алматинской региональной детской клинической больницы.

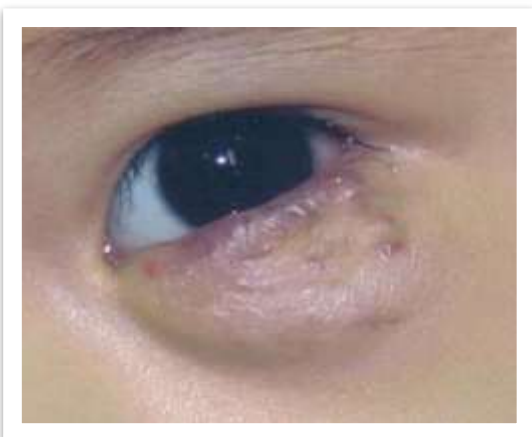
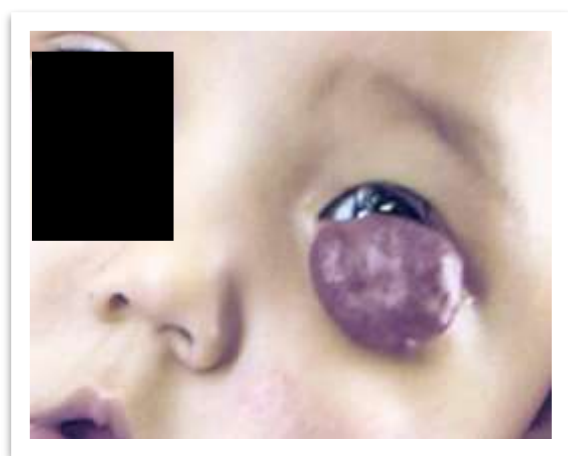

Рис.5 Ребенок 7 мес. Диагноз:детская

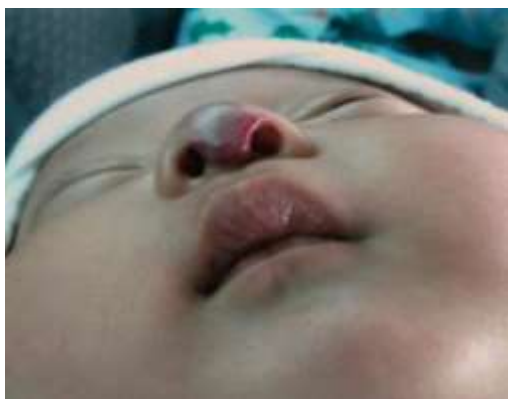

Рис.7. Ребенок 4 мес. Диагноз: Детская инфантильная гемангиома наружного носа.

Рис.6,Тот же ребенок через 9 мес.

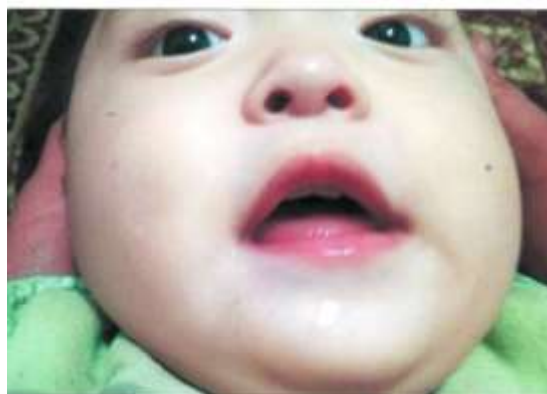

Рис.8. Тот же ребенок через 10 мес. после лечение пропранололом.

С 2015 года в нашей клинике для лечения младенческих гемангиом (ГКС – по классификации В.В. Рогинского с соавт.) широко применяются бета-блокаторы (действующее вещество – пропранолол, торговые названия: «Анаприлин», «Атенолол» - в последние годы). Эффект пропранолола основан на способности вызывать периферическую вазоконстрикцию, в том числе и в сосудах очага гиперплазии (Lronardi-Bee J., Batta K., O'Brien C., Bath-Nextall F.J., 2011) [7, 9]. В результате вазоконстрикции уменьшается скорость кровотока и пропранолол ингибирует процессы ангиогенеза. Также установлено, что препарат запускает процессы апоптоза эндотелиальных клеток (Рогинский В.В. и соавт., 2020). В наших наблюдениях данный препарат был более эффективен у детей грудничкового возраста (Рис.7,8).

О положительном клиническом результате применения рентгеноэндоваскулярной окклюзии сосудов и бета-блокатора-пропранолола при лечении сосудистой мальформации, как синдром Казабаха- Меррита имеются данные Токарева П.В., Плаксиной, Черезовой И.Н. (2013), C.Schiest, K. Neuhaus, S. Zoller et al (2011), A., Zvulunov, C. McCuaig, I. J. Frieden et al (2011) [8].

У детей с обширными и смешанными формами сосудистых мальформаций в области головы и шеи способы диагностики и лечения обсуждались с ангиохирургами Научного центра педиатрии и детской хирургии. В условиях указанного лечебного учреждения планировалась и проводилась рентгеноэндоваскулярная окклюзия (эмболизация). Одной из форм сосудистых мальформаций является синдром Казабаха – Меррита, описанный впервые в 1940 году американскими педиатрами Н.Н.Kasabach и К.К.Merritt. Синдром является редким, но потенциально фатальным осложнением быстро растущих сосудистых образований у детей раннего детского возраста.

Под нашим наблюдением в течение последних двух лет находились двое детей периода новорожденности. В качестве иллюстрации приводим выписку из истории болезни одного из этих пациентов.

Девочка родилась 09.2015 г. При рождении отмечалась припухлость правой половины лица. Пальпаторно определялся умеренной плотности инфильтрат, занимающий околоушно-жевательную, затылочную и подчелюстную области. Кожа над инфильтратом вначале не отличалась от кожи других отделов лица и постепенно становилась багрового цвета. На 3-и сутки кпереди от козелка уха образовался участок размягчения и флюктуации. При рассечении кожи получен густой геморрагический экссудат. На 9-ые сутки ребенок санавиацией доставлен в АРДКБ. После клинико-лабораторного исследования диагностирован: Синдром Казабаха-Мерритта. Девочка

находилась в отделении реанимации и интенсивной терапии. Инфильтрат правой половины лица увеличивался в размерах, распространился на волосистую часть головы справа, становился более плотным. В лабораторных анализах нарастали явления анемии, тромбоцитопении, коагулопатии. Ребенок переведен на ИВЛ; после зондирования желудка и катетеризации мочевого пузыря отмечались желудочные кровотечения, гематурия. При нарастании полиорганной недостаточности ребенок скончался на 30-ые сутки после рождения.

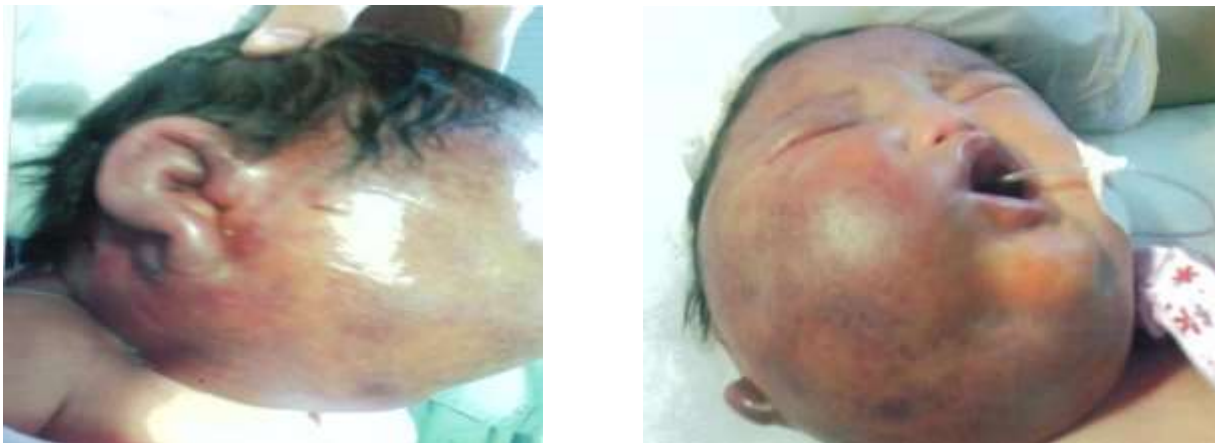

Рис.9,10. Ребенок С., 9 дней от рождения. Диагноз: Синдром Казабаха-Меритта.

Заключение. Оперативные вмешательства по поводу опухолей и опухолеподобных заболеваний челюстно-лицевой области составляют более 50 % от общего числа плановых операций, проведенных в стационарных условиях. Из них, по статистическим данным часть больных могла быть оперирована в поликлинических условиях. Это требует повышения квалификации детских челюстно-лицевых хирургов в областных специализированных отделениях и в детских стоматологических поликлиниках мегаполисов.

Диагностику и лечение опухолей и опухолеподобных образований, локализирующихся в области носоглотки, параорбитальной клетчатке, в смежных с полостью черепа областях, необходимо обсуждать и использовать мультидисциплинарный подход.

Литература/References

1. Топольницкий О.З. «Атлас по детской хирургической стоматологии и челюстно-лицевой хирургии: учебное пособие /Топольницкий О.З., Васильев А.Ю.-М.:ГЭОТАР-МЕДИА, 2011.-264с.
2. Детская стоматология. Хирургия /Под ред. проф. Дьяковой С.В.-М.: Медицина,2009.-384с.
3. Ермуханова Г.Т. Врожденные опухолевидные и опухолеподобные образования челюстно-лицевой области у детей и подростков: Учебное пособие.-М.,2007.-110с.
4. Рогинский В.В. с соавт. «Прощай гемангиома-М.,Либри-плюс 2020.-16с.»
5. Справочник по детской стоматологии /Под ред. А.Камерона, Р.Уидмера.-М.: МЕДпресс-информ, 2010.-39с.
6. Шалабаева К.З., Нурмаганов С.Б.,Фазилов Ж.А. и др. «Структура плановых оперативных вмешательств отделения ДЯЛХ ГКБ №5 за 5 лет». Материалы Международного конгресса стоматологов Казахстана.-Алматы,2019.
7. Efficacy and safety of propranolol at first-line treatment for infantile hemangiomas//C.Schiestl, K.Neuhaus, S.Zoller et al//Eur.J.Pediatr.-2011.-Vol.170 4.-P.493-501.
8. Н.Н.Kasabach, К.К. Merrit. Capillary hemangioma with extensive purpura: report of case. Amerikan journal of diseases of childer, 1940; 59: 1063-1070.

9. Oral propranolol therapy for infantile hemangiomas beyond the proliferation phase a multicenter retrospective study //A.Zvulinov, C.McCuaig, I.J. Friden et al.//Pediatr.Dermatolog.-2011.-Vol.28, № 2.-P.94-98.

УДК 617-089.844 617.5-089.844 378.048.2 616.5-089-74 616.317-007.254-089.844 616.315-007.254-089.844

ПОДГОТОВКА РЕЗИДЕНТА НА ПРИМЕРЕ ЭЛЕКТИВА «ОСНОВЫ ПЛАСТИЧЕСКОЙ, РЕКОНСТРУКТИВНОЙ И ЭСТЕТИЧЕСКОЙ ХИРУРГИИ ЛИЦА И ШЕИ»



Батыров Тулеубай Уралбаевич, профессор кафедры хирургии с курсами кардиоторакальной и челюстно-лицевой хирургии НАО «Медицинский университет Астана». 100009 г. Нур-Султан, ул.К.Рыскулбекова 4.кв.63. tulbat@mail.ru моб.т. 87774715226; 87015880835.

Кожаметов Сакен Кайруллинович, профессор, зав. кафедрой хирургии с курсами кардиоторакальной и челюстно-лицевой хирургии НАО «Медицинский университет Астана». г. Нур-Султан, ул. Т. Рыскулова, 6. Многопрофильная городская больница №2 тел.: 48-20-52 e-mail: Uanas_ko@mail.ru

Жаканов Төлеу Ванцетұлы. ДДА, зав. отделением ЧЛХ ГКП на ПХВ Многопрофильная городская детская больница №2 г. Нур-Султан, ул.Қошқарбаева,64. +77057454161 t.zhakanov@mail.ru

Бейсен Шыңғыс.Алдабергенұлы. Резидент НАО медицинский университет Астана, 3 года обучения, ГКП на ПХВ МГДБ №2 г. Нур-Султан ул. Қошқарбаева, 64. +77758717034 chingiz.beysenov@mail.ru

Сейтгадинова Камила Ермековна, Резидент НАО медицинский университет Астана, 1 года обучения, ГКП на ПХВ МГДБ №2 г. Нур-Султан ул. Қошқарбаева, 64. +77088374599 koma_1994@inbox.ru

Мурзабаев Темирлан Кайратович Резидент НАО медицинский университет Астана, 1 года обучения, ГКП на ПХВ МГДБ №2 г. Нур-Султан ул. Қошқарбаева, [64](#). [+77767172277 Temirlan.murzabaev@bk.ru](mailto:+77767172277_Temirlan.murzabaev@bk.ru)

***Резюме.** Компонент выбора резидента «Основы пластической, реконструктивной и эстетической хирургии лица и шеи», включает следующие основные разделы: предмет и задачи эстетической пластической хирургии лица; особенности развития сосудистой системы этой области; особенности формирования кожных лоскутов на лице и их питание; реконструктивные операции, показания к ним; омалаживающие операции,*

показания и подготовка к ним; специфические операции а) хейлопластика, ураностафилопластика, ринопластика, отоластика, блефаропластика.

Resume. *The component of the resident's choice "Fundamentals of plastic, reconstructive and aesthetic surgery of the face and neck" includes the following main sections: the subject and tasks of aesthetic plastic surgery of the face; features of the development of the vascular system of this area; features of the formation of skin flaps on the face and their nutrition; reconstructive operations, indications for them; anti-aging operations, indications and preparation for them; specific operations a) cheiloplasty, uranostaphyloplasty, rhinoplasty, otoplasty, blepharoplasty.*

Ключевые слова. Резидентура ЧЛХ, обучение, электив, эстетическая, пластическая хирургия лица, реконструктивные и специфические операции на лице.

Актуальность. В подготовке резидентов ВУЗы должны учитывать требования профессиональных стандартов, разработанные работодателями. Важным в практической медицине является знание основ пластической, реконструктивной и эстетической хирургии лица и шеи. В НАО «Медицинский университет Астана» для дополнения, расширения и углубления подготовки резидентов по выбранной траектории обучения специальности 7R09131 «Челюстно-лицевая хирургия, в том числе детская», в учебные планы специальности в соответствии с ГОСО 2015г., мы ввели элективные дисциплины. Перечень дисциплин компонента по выбору составляется согласно Каталогу элективных дисциплин, формируемого и утверждаемого ежегодно в Университете, согласно Положению о каталоге элективных дисциплин ПЛ-МУА-16-13, утвержденное решением Правления АО «МУА» 17.09.13 №36. Количество часов компонента по выбору (элективных дисциплин), их соотношение с обязательными дисциплинами регламентированы ГОСО РК. С 2019 года на компонент по выбору (КВ) отводится 240 ч. (8кредита). Мы разделили их на 2 темы, каждому по 4 кредита. В данном сообщении приводим одну из тем выбранных резидентом. Исходя из опыта проведения данной элективной темы «Основы пластической, реконструктивной и эстетической хирургии лица и шеи» с 2010 года в бакалавриате и интернатуре факультета «общей медицины», мы ее ввели, как актуальную в процессе формирования навыков резидента.

Цель: Сформировать базовые знания основ пластической, реконструктивной и эстетической хирургии лица и шеи и обучить применению полученных знаний, умений и навыков выпускника медицинского ВУЗ-а при подготовке к специальности «челюстно-лицевой хирург», в резидентуре.

Задачи: Сформировать у резидентов представление о закономерностях развития лица человека в процессе эволюции.

Дать знания об основных понятиях и законах гармоничного развития человека.

Сформировать представления о свойстве выражения лица.

Сформировать представления об основных понятиях и методах анализа лица.

Дать представление об архитектуре и симметрии лица, о значении их при планировании пластических операции на лице.

Дать представление о механизмах старения лица и методах задержки старения лица.

Сформировать представления о проведении омолаживающих операции на лице и шее.

Познать общие принципы развития сосудов на лице и их значение для пластической операции.

Познать общие принципы развития и работы мимической мускулатуры, значение их в косметической хирургии.

Ознакомить общими закономерностями микрососудистой анатомии тканей и типами кровоснабжения лоскутных тканей.

Ознакомить классификацией лоскутов и методами их использования.

Ознакомить с основными методами пластических, реконструктивных и эстетических операции на лице: а) хейлопластика; б) ураностафилопластика; б) ринопластика; в) отоластика; г) блефаропластика

Материал и методы. ГОСО РК, 7R09131 «Челюстно-лицевая хирургия, в том числе детская», утверждённый приказом МЗСР РК №647 31. 07. 2015г.

Учебные планы специальности. Положение о каталоге элективных дисциплин ПЛ-МУА-16-13, утвержденное решением Правления АО «МУА» 17.09.13 №36.

РУП по специальности 7R09131 «Челюстно-лицевая хирургия, в том числе детская».

Перечень дисциплин компонента по выбору согласно Каталогу элективных дисциплин, формируемого и утверждаемого ежегодно в Университете.

Специальная литература. Интернет ресурсы.

Результаты и обсуждения:

Табл.1. Лекции обзорные, тематические.

№ п./п.	Наименование разделов/ дисциплин	Форма проведения	Часы
1	Эволюция и эстетические пропорции лица человека	Обзорная	2
2.	Общие закономерности микрососудистой анатомии тканей и типы кровоснабжения лоскутов. Общие закономерности кровоснабжения тканей.	Тематические	2
3.	Деление лоскутов по типу кровоснабжения. Деление лоскутов по функции и принципы ее оценки. Свободные сложные лоскуты и варианты их включения в кровоток.	Целевые	2
4.	Кровообращение в лоскутах с осевым типом кровоснабжения. Кровообращение в лоскутах с сегментарным типом кровоснабжения.	Целевые	2
5.	Подтяжка кожи лица (история). Договор между врачом и пациентом.	Обзорные	2
6.	Омоложивающая хирургия верхней части лица.	Обзорная	2
7.	Подтяжка кожи лица. Техника подтяжки поверхностно мышечно-фасциальной системы (ПМФС) Субментальная пластика.	Тематические	2
	ИТОГО:		14

Табл.2. Практические занятия:

№ п./п.	Наименование разделов/ дисциплин	Форма проведения	Часы
	Возрастные изменения тканей лица. Роль внешности в жизни человека. Основные оперативные приемы на лице. Блефаропластика особенности хирургической анатомии век. Хейлопластика, Отоластика деформации ушных раковин.	Работа на муляжах и фотоальбомами больных, презентация. Курация больных.	6

2.	Классификация типов кровоснабжения сложных кожных лоскутов с позиций пластической хирургии.	Работа на муляжах и фотоальбомами больных, презентация.	4
3	Деление лоскутов по составу тканей простые лоскуты, сложные лоскуты. Моно-, поли - и мегалоскуты. Понятие о сосудистом бассейне. Деление несвободных лоскутов по форме их ножки.	Работа на муляжах и фотоальбомами больных, презентация. Курация больных.	6
4.	Деление трансплантатов по наличию источников питания. Деление трансплантатов по биологическому типу тканей.	Работа на муляжах и фотоальбомами больных, презентация.	4
5	Кровообращение в сложных лоскутах и закономерности его изменений. Нарушения кровообращения в лоскутах как осложнение пластических операций, профилактика и лечение.	Работа на муляжах и фотоальбомами больных, презентация. Курация больных.	6
6	Информация для пациента об особенностях послеоперационного периода и осложнениях. Документальное закрепление личной ответственности пациента за результаты лечения.	Работа на муляжах и фотоальбомами больных, презентация.	4
7	Хирургическая анатомия поверхностно мышечно-фасциальной системы (пмфс).	Работа на муляжах и фотоальбомами больных, презентация.	4
8	Вмешательства на поверхностной мышечно-фасциальной системе. Техника операции (основа). Субментальная пластика	Работа на муляжах и фотоальбомами больных, презентация. Курация больных.	6
9	Особенности рубцов, формирующихся после различных косметических операции.	Работа на муляжах и фотоальбомами больных, презентация.	4
10	Рубежный (итоговый) контроль	опрос	2
ИТОГО:			46

Решение ситуационных задач, демонстрация фотоальбома больных, выполнение санипуляции и перевязок с врачами отделения ЧЛХ, наложение ирургических швов, работа на фантомах и курация больных в отделении ЧЛХ.

Табл 3.Семинары:

№ п./п.	Наименование разделов/ дисциплин	Форма проведения	Часы
1.	Предмет и особенности эстетической хирургии. Хирургический инструментарий. Шовный материал. Основные оперативные приемы: разъединение тканей, остановка кровотечения, техника наложения и снятия кожных узловых швов, завязывание лигатурных узлов. Техника наложения швов на раны лица (скрытый, пластиночный шов).	Опрос. Тестирование.	4

2.	Кровоснабжение мышц общая характеристика. Топографическая анатомия лицевого отдела головы. Передняя область лица. Область глазницы. Границы, деление на отделы. Стенки, мышцы, кровеносные сосуды и нервы. Подглазничная и скуловая области. Блефаропластика. Область носа. Наружный нос.	Опрос. Тестирование.	2
3.	Кровоснабжение покровных тканей сосудистые сплетения покровных тканей.	Опрос. Тестирование.	2
4	Деление лоскутов по их связи с донорским ложем. Деление несвободных лоскутов по их связи с донорским ложем и отношению к дефекту.	Опрос. Тестирование.	2
5	Деление кожных лоскутов по возможностям их реиннервации. Деление методов пластики по срокам формирования лоскутов.	Опрос. Тестирование.	2
6	Превращение сегментарного типа кровоснабжения лоскутов в осевой, отсроченное (позтапное) формирование лоскутов. Периферическая неосевая ревааскуляризация лоскутов и методы ее ускорения.	Опрос. Тестирование.	2
8	Отбор пациентов и их типы в эстетической хирургии. Подготовка к операции и операция. Документальное оформление согласия пациента на операцию.	Опрос. Тестирование.	2
9	Ринопластика хирургическая анатомия наружного носа. Хейлопластика, анатомические особенности губ.	Опрос. Тестирование.	2
10	Предоперационная подготовка. Послеоперационный период осложнения. Ятрогенные повреждения нервов оценка результатов.	Опрос. Тестирование.	2
11	Коррекция кожных рубцов	Опрос. Тестирование .	2
12	Анализ истории болезней	Опрос. Тестирование.	2
ИТОГО:			24

Выполнение препаровочных работ на фантомах, трупах, анализ фотолабораторных, компьютерных данных анализа лица и выводы. Анализ истории болезни. Опрос и тестирование.

Табл.4. Задания для самостоятельной работы резидента.

№ п./п.	Наименование разделов/ дисциплин	Форма проведения	Часы	Срок сдачи
1	Некоторые особенности анатомии тканей лица.	Реферат	3	До рубежного контроля
2	Шовный материал. Косметический шов	Реферат	3	До рубежного контроля
3	Классификация лоскутов, методы их использования и функция.	Реферат	3	До рубежного контроля
4	Классификация мышц по типу их кровоснабжения.	Реферат	3	До рубежного контроля

5	Пациент и его ближайшее окружение. Когда, как и почему целесообразно отказать в операции информация для пациента.	Реферат	3	До рубежного контроля
6	Анатомические особенности носа		3	До рубежного контроля
7	Анатомические особенности ушной раковины.	Реферат	3	До рубежного контроля
8	Анатомические особенности губ	Реферат	3	До рубежного контроля
9	История развития эстетической хирургии.	Реферат	3	До рубежного контроля
10	Омолаживающие операции на лице.	Реферат	3	До рубежного контроля
11	Послеоперационные осложнения и неудовлетворенный пациент.	Реферат	3	До рубежного контроля
12	Липосакция	Реферат	3	До рубежного контроля
ИТОГО:			36	

Табл.5. Литература:

1. Хирургическая стоматология и челюстно-лицевая хирургия. Национальное руководство / Под ред. А.А. Кулакова, Т.Г. Робустовой, А.И. Неробеева. - М. : ГЭОТАР-Медиа, 2010 - 928 с. - (Серия "Национальные руководства").
2. Зеленский, В. А. Детская хирургическая стоматология и челюстно-лицевая хирургия / В.А. Зеленский, Ф. С.Мухорамов. - М.: ГЭОТАР-Медиа, 2009. - 226 с.
3. Топольницкий, О. З. Атлас по детской хирургической стоматологии и челюстно-лицевой хирургии / О.З. Топольницкий, А.Ю. Васильев. - М.: ГЭОТАР-Медиа, 2011. - 264 с.
4. Коэн Э.С.Атлас косметической и реконструктивной хирургии пародонта / Э. С. Коэн; пер. с англ. под общей ред. О. О. Янушевича. - М.: Практическая медицина, 2011. - 512 с.: ил.
5. Белоусов А. Е. Пластическая, реконструктивная и эстетическая хирургия. Электронный ресурс. СПб: Гиппократ 1998г.
6. Пластическая и реконструктивная хирургия лица. / Под ред. А. Д. Пейпла; Пер. с англ.—М.: БИНОМ. Лаборатория знаний, 2007.-951 с.: 2 с. ил.: ил.
7. Курс пластической хирургии: Руководство для врачей. В 2 т. / Под ред. К.П.Пшениснова. Ярославль; Рыбинск: Изд- во ОАО «Рыбинский дом печати» 2010.т.1:Общие вопросы. Кожа и ее поражения. Голова и шея.2010.xxiv, 754, VI с.

В результате были сформированы представления о проведении омолаживающих операции на лице и шее. Резиденты познали общие принципы развития сосудов на лице и их значение для пластической операции, общие принципы развития и работы мимической мускулатуры, значение их в косметической хирургии. Были ознакомлены с общими закономерностями микрососудистой анатомии тканей и типами кровоснабжения лоскутных тканей, классификацией лоскутов и методами их использования, а так же ознакомлены с основными методами пластических, реконструктивных и эстетических

операции на лице: а) хейлопластика; б) ураностафилопластика; в) ринопластика; г) отоластика; д) блефаропластика.

В ходе исследования резидентами были изучены и закреплены такие навыки как: закономерности развития лица человека в процессе эволюции; основные понятия и методы анализа лица; архитектура и симметрия лица; механизмы старения лица; общие принципы развития сосудов на лице; общие принципы развития и работы мимической мускулатуры; общие закономерности микрососудистой анатомии тканей; классификация лоскутов; основные методы пластических, реконструктивных и эстетических операции на лице. **Резидент овладел навыками:** определение целей пациента; определения пропорции лица; работы с хирургическими инструментами; перевязки послеоперационных больных; заполнения медицинской документации.

Выводы:

Наряду с выполнением обязательного компонента по специальности 7R09131 «Челюстно-лицевая хирургия, в том числе детская» программы ГОСО 2015г., предусмотрены компоненты по выбору. Нами выбран один из них «Основы пластической, реконструктивной и эстетической хирургии лица и шеи».

Выбор этой темы обусловлен рядом особенностей клиники, диагностики и специализированной медицинской помощи обусловленной анатомо-топографическими и функциональными строениями челюстно-лицевой области, отработкой резидентом навыков специфического характера операции и подготовки к операции, с учетом непосредственных, ближайших и отдаленных возможных осложнений, приводящие к инвалидизации, длительной реабилитации.

Практические навыки резидента под контролем руководителя и наставника осваивается с помощью муляжей, решением ситуационных задач, созданием алгоритмов диагностики и специализированной помощи, ассистенции на операциях и работе в перевязочной, курацией больных, выполнением самостоятельной работы.

Предложенная по схеме (табл 1-5) темы преподавания электива (компонент по выбору) «Основы пластической, реконструктивной и эстетической хирургии лица и шеи», подготовки по специальности 7R09131 «Челюстно-лицевая хирургия, в том числе детская» программы ГОСО 2015г. в резидентуре, нами применяются впервые и согласуется с Положением о каталоге элективных дисциплин ПЛ-МУА-16-13, утвержденное решением Правления НАО «МУА» 17.09.13 №36.

УДК: 617.52-001-615.37

**THE USE OF POLYOXIDONIUM IN PATIENTS WITH COMBINED TRAUMA,
DEPENDING ON THE TRAUMA OF THE FACIAL AREA.**

Shukhrat Abduzhalilovich Baymuradov,

MD, Professor, Department of Maxillofacial Surgery, Tashkent Medical Academy

Davron Dastamovich Ibragimov,

PhD Assistant of the Department of Maxillofacial Surgery

Samarkand State Medical Institute.

ПРИМЕНЕНИЕ ПОЛИОКСИДОНИЯ У БОЛЬНЫХ СОЧЕТАННОЙ ТРАВМОЙ В ЗАВИСИМОСТИ ОТ ТРАВМЫ ЗОНЫ ЛИЦА.

Шухрат Абдужалилович Боймурадов,

д.м.н. профессор, кафедры челюстно-лицевой хирургии

Ташкентская Медицинская Академия

Даврон Дастамович Ибрагимов,

Phd ассистент кафедры челюстно-лицевой хирургии

Самаркандский государственный медицинский институт.

Телефон: +998915320640

davron_ibragimov72@mail.ru

Анотация: Основное внимание в настоящем обзоре уделяется иммунокоррекции больных сочетанной травмой с применением препарата полиоксидоний в зависимости от травмы зоны лица и ее результатов.

Ключевые слова: Сочетанная травма костей лицевого скелета, иммунодефицитные состояния, иммунокоррекция больных, полиоксидония.

Актуальность. Сочетанная травма костей лицевого скелета (СТКЛС) занимают одно из ведущих мест в структуре заболеваемости в практике челюстно-лицевой хирургии, приводящие к инвалидности и смертности населения.

Проблема сочетанной травматизма является тенденция не только к увеличению числа пострадавших с переломами костей лицевого скелета, но и к утяжелению характера травмы. Травмы органов и тканей человека в целом занимают второе место среди причин инвалидности, ежегодно вследствие сочетанной травмой показатель инвалидность увеличивается среди трудоспособной части населения (от 25 до 40 лет), что делает проблему не только медицинской, но и социально экономической. Увеличение числа посттравматических воспалительных осложнений делают эту проблему актуальной. (Агаджанян В. В., Шаталин А. В. и др.– 2006).

Одной из причин развития посттравматических воспалительных осложнений является нарушение иммунологических показателей в посттравматическом периоде. Вторичные посттравматические иммунодефицитные состояния создают условия для активации латентной инфекции и развития инфекционно-воспалительных осложнений, как в ранние, так и в поздние сроки после травмы. Очевидно, что существующие на сегодняшний день принципы оценки иммунного статуса и его коррекция не отвечают современным требованиям, не изучена изменения иммунного статуса у больных с СТКЛС при ранним хирургическом лечение.

Целью данной работы является иммунокоррекция больных сочетанной травмой в зависимости от травмы зоны лица.

Материал и методы исследования.

Нами обследованы 43 больных с СТКЛС, поступивших в экстренном порядке после травмы. Возраст больных было от 18-до 67 лет, из них мужчин составил 29, женщин 14. Всем больным оказана первая медицинская помощь в приёмном отделении с участием нейрохирурга, оториноларинголога, окулиста, хирурга, реаниматолога и они

госпитализированы в отделение нейрохирургии, челюстно-лицевой хирургии тяжелые больные госпитализировали в отделении реанимации. Больным проводили клиническое, рентгенологическое, компьютерно-томографическое, мультиспирально компьютерно томографическое (МСКТ) и иммунологические обследования. Полученные данные подвергали статистической обработке с помощью программного пакета использование встроенных функций статистической обработки и Biostatistics для Windows (версия 4.03).

Больных разделили на 2 группы:

1-группа 20 больных с сочетанными травмами нижней зоны лица.

2- группа 23 больных с сочетанными травмами средней зоны лица.

Контрольную группу составили результаты обследования 19 здоровых лиц аналогичного возраста.

Результаты и обсуждение: Иммунологическое исследование у больных 1 группы показал тенденцию к снижению CD3-лимфоцитов, CD4-хелперов, однако, не обнаружено значимых различий в относительных показателях содержания CD3-лимфоцитов, CD4-хелперов и CD8 – цитотоксические лимфоциты по сравнению со здоровыми.

У больных 2 группы дефицит CD3-клеток оказался более глубоким. Между больными 1 и 2 группы и здоровыми достоверных различий не обнаружено ($P > 0,05$) соответственно. Содержание CD16⁺ лимфоцитов у больных 1 группы было ближе к показателю контролю, а у больных 2 группы данные показатели были ниже контрольной ($P > 0,05$).

Показатели неспецифического иммунитета 1 группы не отличались от показателя контроля, но показатели 2 группы было ниже показателя 1 группы ($P > 0,05$).

В результате проведенного лечения не происходило позитивного изменения со стороны клеточного иммунитета, за исключением CD8, CD16 – лимфоцитов. Выявленные изменения в клеточном звене иммунитета у больных с СТКЛС с нижней зоны лица имеет транзиторный характер.

Транзиторный характер изменений клеточного иммунитета подтверждается с иммунодепрессия гуморального иммунитета.

Динамика результатов изучения иммунных показателей больных с СТКЛС с средней зоны лица показал, что показатель CD3 при поступление был ниже показателя контрольной группы ($P < 0,05$), на 7 день данный показатель ещё снизился до ($P < 0,01$) по отношению к контрольной группы и достиг критического уровня на 14 сутки $48,1 \pm 1,12$ (контрольный уровень был $59,3 \pm 1,09$). (рис. 1.)

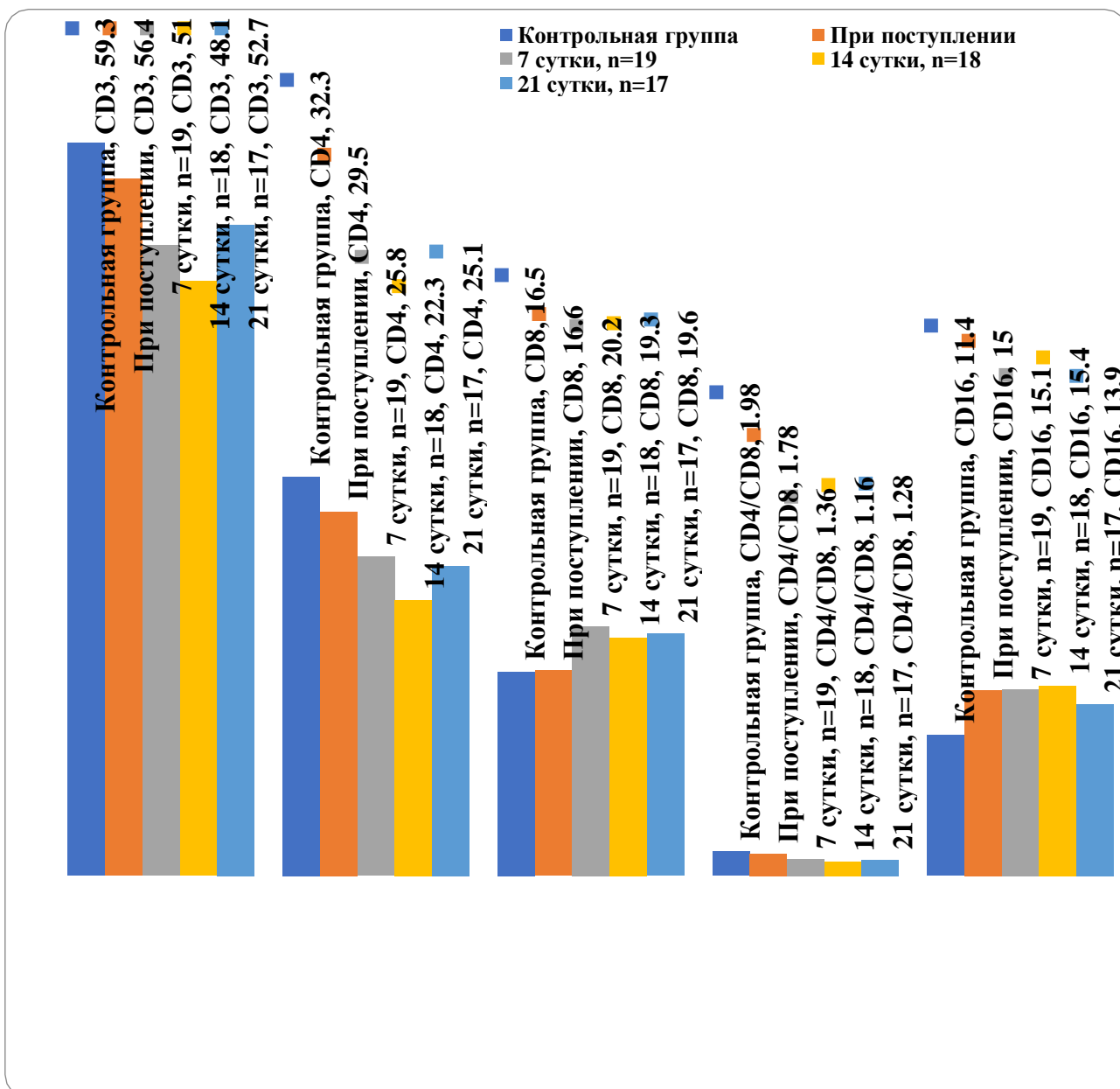


Рис.1. Динамика показатели клеточного иммунитета и маркеров активации лимфоцитов у больных с сочетанными травмами средней зоны лица с традиционным лечением.

В динамике лечения на 21 день содержание CD₃ в крови заметно увеличивалось относительно показателей на 14 день лечения, что в среднем составило 52,7±1,51., но до контрольного уровня не достиг (P<0,001).

Показатель CD₄ лимфоцитов в динамике имел изменений волнообразного характера. При поступление данный показатель был ниже контрольного 29,5±0,61, (показатель контроля составил 32,3±1,10), на 7 сутки данный показатель снизился 25,8±1,17, критический уровень регистрировался на 14 сутки 22,3±0,72, к концу лечение отмечалось несколько повышения данного показателя, однако эти показатели не достигли контрольного уровня P<0,01.

Соотношение CD₄/CD₈ в динамике лечения имели ровное течение, однако, к концу лечения существенных показателя по отношению к контрольных уровни выявлено не было.

Таким образом, анализ иммунитета у больных с СТКЛС с средней зоной лица показывает, что уровень глубины нарушения зависит от вида и тяжести травм.

Поэтому данные изменения требуют применения иммунокоррекции у этих больных с целью профилактики посттравматических воспалительных осложнений. С этой целью данной группе больных мы применяли полиоксидоний.

В динамике лечения показатель CD3-лимфоцитов на 7 и 14 сутки немного снизились, но 21 день после лечения уровень Т-лимфоцитов имел тенденцию увеличения, но в пределах контрольных значений, что в среднем составило $61,7 \pm 0,91\%$ ($P < 0,001$). Уровень CD4 лимфоцитов имел динамическое волнообразное течение, сначала лечения они были ниже уровня контрольной группы $29,51 \pm 0,60$, (контроль составил $31,75 \pm 0,98$), в динамике отмечали повышения их уровня, они к концу лечения достигли контрольного уровня $32,4 \pm 0,84$.

Динамика показателей иммунорегуляторных субпопуляций Т-лимфоцитов (CD4-хелперов и CD8-цитотоксических лимфоцитов) после проведенного лечения нами установлена их нормализация в одинаковой пропорции. Кроме того отмечали нормализации соотношения CD4/CD8 лимфоцитов.

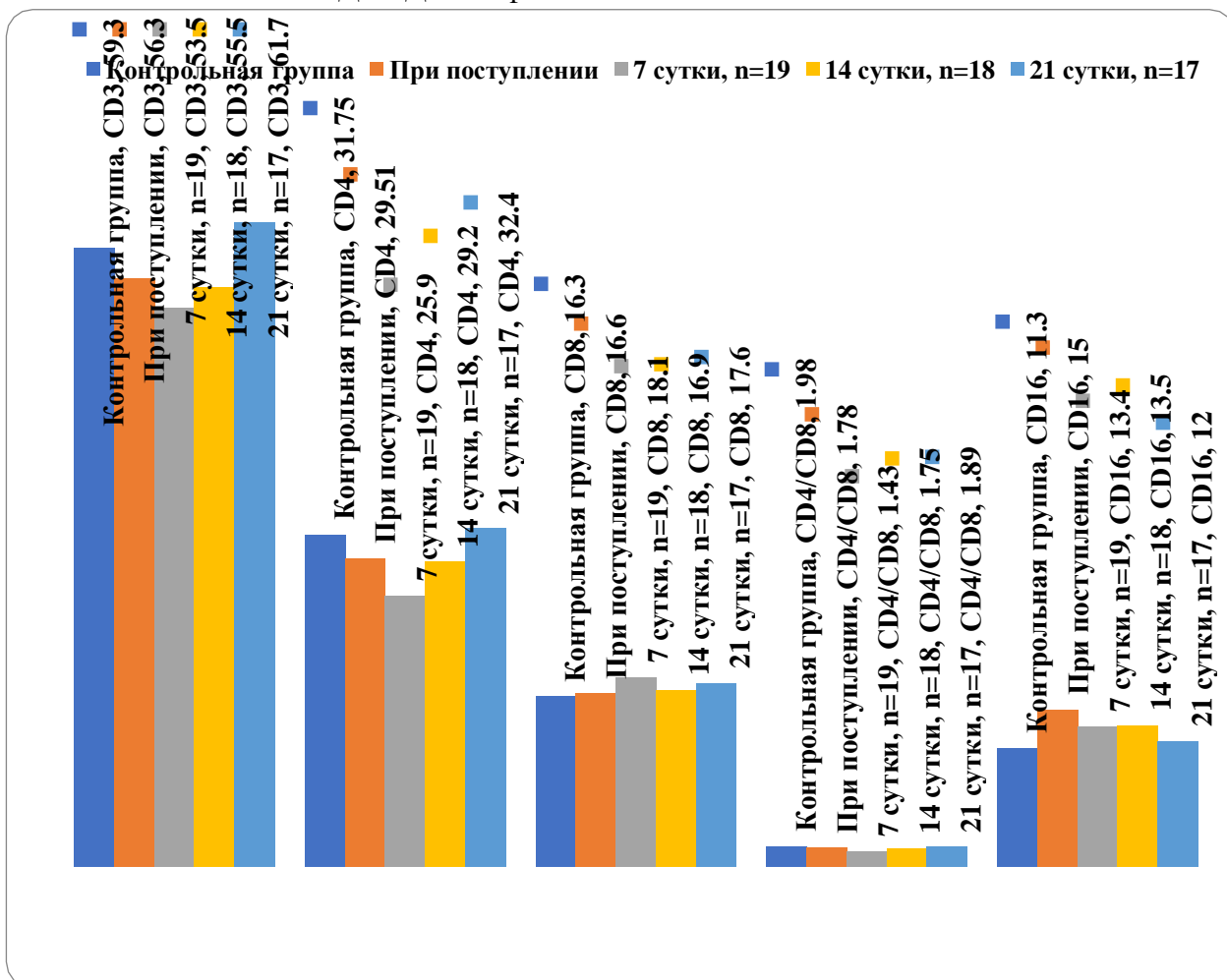


Рис. 2. Динамика показатели клеточного иммунитета и маркеров активации лимфоцитов у больных с сочетанными травмами средней зоны лица в комплексном лечение с включением полиоксидоний.

Изучение показателя уровня CD16-клеток тоже подтверждает положительную

динамику изменений повышенных показателей клеточного иммунитета. У 81,5% больных на 14 день лечения наблюдалась нормализация относительного содержания данных клеток ($P < 0,05$) (рис.2.).

Таким образом, у больных с СТКЛС с средней зоны лица применение полиоксидоний даёт выраженный иммунокорректирующий эффект на уровне клеточного звена иммунитета. В динамике комплексного лечения отмечали положительную динамику в показателях содержания CD3, CD4, CD16-лимфоцитов нормализовались и статистически достоверными оказались у больных с низким исходным их уровнем. Помимо этого нам удалось устранить дисбаланс иммунорегуляторных субпопуляций Т-лимфоцитов у больных данной группы. Это способствовала усилению послетимусной дифференцировки и маркировки лимфоцитов.

Примененное комплексное лечение с применением полиоксидоний положительно влияла на уровень иммуноглобулинов в сыворотке крови и слюне у больных этой группы.

Таким образом, результаты динамика изучения иммунитета показал, что применение полиоксидоний оказывает положительное влияние на иммунологический статус больных с СТКЛС с средней зоны лица. Отмечали влияние на ключевые компоненты иммунной системы, количественные и функциональные показатели к нормализации (Т-лимфоциты, Т-хелперы, Т-цитотоксические лимфоциты, В-лимфоциты и натуральные киллеры). Кроме этого отмечали положительную динамику изменение неспецифического и специфического звеньев иммунитета, усиление фагоцитарной активности макрофагов и полиморфноядерных лейкоцитов. Кроме того наблюдали нормализация цитокинов и активности натуральных киллеров. Данные положительные изменения в динамике лечения позволяет делать вывод, о том что применения иммунокоррекции у больных с СТКЛС с средней зоны лица приводит к снижению риска послеоперационных осложнений сочетанной травмы.

Литература.

1. Боймурадов Ш.А. Сочетанная краниофациальная травма. Сборник Республиканской научно-практической конференции с международным участием «Актуальные вопросы стоматологии».- Бухара, 8.11.2012.-С.25-26.
2. Боймурадов Ш.А. Лечение больных с сочетанной травмой костей лица.- Москва, 2014.- 227с.
3. Боймурадов Ш.А. Инновационные методы лечения сочетанных травм костей лицевого скелета на основе алгоритмизации деятельности врача. //Биология ва тиббиёт муаммолари. - 2014.- №1.- С28-33.
4. Ибрагимов Д.Д. Применение полиоксидония в комплексном лечении больных с травмами костей лица. Журнал проблемы биологии и медицины №4 (113) 2019-С.45-47.
5. Ибрагимов Д.Д. Клинико-иммунологические аспекты лечения больных с сочетанной травмой костей лица. Автореф. дис. докт. филос. (PhD) по мед. наук. – Самарканд, 2020. – 54 с.
6. Ситников В.Н. Диагностика и лечение повреждений живота при изолированной и сочетанной травме: автореф. дис. докт. мед.наук. — Ростов-на-Дону, 2006. - 42 с.
7. Чирков Ю.В. Экстренная лапароскопия в хирургической тактике при кататравме // Медицинский академический журнал. 2007. - Том 7 - № 3. Приложение № 10. - С. 255-256.
8. Ashurov A. M., Boymuradov Sh. A., Khayruddinova Z. R., Ibragimov D. D. Posttraumatic rhinosinusitis in patients with cranio-facial injuries. // European science review № 3–4 2016 March–April//
9. Al-Salamah S.M., Mirza S.M., Ahmad S.N., Khalid K. Role of ultrasonography, computed tomography and diagnostic peritoneal lavage in abdominal blunt trauma // Saud. Med. J. 2002. - Vol. 23, № 11. - P. 1350-1355.

10. Catan F., Altamirano C., Salas del C., Novoa R., Cas-tro J.P., Lagos C., Larrea V. Echography performed by surgeons in the management of patients with trauma // Rev. Med. Chil. 2002. - Vol. 130, № 8. - P. 892-896.
11. Choi Y.B., Lim K.S. Therapeutic laparoscopy for abdominal trauma // Surg. Endoscopy. 2003. - Vol. 17, № 3. - P. 421-427.
12. Ivins BJ, Schwab K, Warden D, Harvey S, Hoilien M, Powell J, et al. Traumatic brain injury in U.S. army para-troopers: prevalence and character // Journal of Trauma Injury, Infection and Critical Care 2003 - 55(4) - P. 617-

УДК 611.216,1 616-08

**ANALYSIS OF THE DIFFERENCES IN THE STRUCTURE OF THE JAWS OF THE
SAMARKAND CITY POPULATION ON CONICAL-BEAM COMPUTED
TOMOGRAPHY**

Buzrukszoda J.D.

Assistant of the Department of Oral Surgery and Dental Implantation
Samarkand State medical institute.

eshonbobo.1992@gmail.com

Axtamov Sh.D.

Assistant of the Department of Oral Surgery and Dental Implantation
Samarkand State medical institute.

Sherbekova F.U.

Assistant of the Department of Oral Surgery and Dental Implantation
Samarkand State medical institute.

ANNOTATION

On the basis of an analysis of cone beam computed tomography, 50 people (25 men and 25 women) of mature age (from 32 to 59) the study examines the structural features of the dentoalveolar segments in 13, 14, 15, 16, 23, 24, 25 of the upper jaw and 34, 35, 36, 44, 45, 46 of the lower jaw, the retromolar space of the mandible, the frequency of the presence of growths of the mucosa (Schneider membrane) lining the walls of the cavity of the upper jaw, the frequency of perforation of the bottom cavity of the upper jaw by the root tips of the fangs, premolars and first molars, odontometry of 1.3, 1.4, 1.5, 1.6, 2.3, 2.4, 2.5 of the upper jaw and 3.4, 3.5, 3.6, 4.4, 4.5, 4.6 of the lower jaw. The height of the lower jaw bone in men was greater due to the alveolar tissue. The total length of teeth 3.6, 4.6 of the lower jaw, 1.3, 1.4, 1.6, 2.3, 2.4, 2.6 of the upper jaw, the size of the base of the retromolar fossa were observed to be larger in men. The frequency of perforation of the bottom of the upper jaw cavity by the tops of the canine roots and first premolars was higher in men, the size (AP diameter and height) of the maxillary sinuses was larger in men. The study found that the height of the upper jaw bone in men and women did not differ, and the teeth 1.4, 2.4, 1.6, 2.6 of the upper jaw were larger in men, which can be attributed to the coronal section. The obtained data will help improve the procedure of immediate dental implantation and augmentation of the alveolar bone.

Keywords: radiography, odontometry, height of bone, mucosal thickening, maxillary sinus.

АНАЛИЗ ГЕНДЕРНЫХ РАЗЛИЧИЙ СТРОЕНИЯ ЧЕЛЮСТЕЙ ЖИТЕЛЕЙ ГОРОДА САМАРКАНДА ПО ДАННЫМ КОНУСНО-ЛУЧЕВОЙ КОМПЬЮТЕРНОЙ ТОМОГРАФИИ

Бузрукзода Ж.Д.

Ассистент кафедры Хирургии полости рта и дентальной имплантологии
Самаркандский государственный медицинский институт.
eshonbobo.1992@gmail.com

Ахтамов Ш.Д.

Ассистент кафедры Хирургии полости рта и дентальной имплантологии
Самаркандский государственный медицинский институт.

Щербакова Ф.У.

Ассистент кафедры Хирургии полости рта и дентальной имплантологии
Самаркандский государственный медицинский институт.

АННОТАЦИЯ

На основании анализа данных конусно-лучевой компьютерной томографии 50 человек (25 мужчин и 25 женщин) зрелого возраста (от 32 лет до 59 лет) изучены особенности строения зубочелюстных сегментов в области 13, 14, 15, 16, 23, 24, 25 зубов верхней челюсти и 34, 35, 36, 44, 45, 46 зубов нижней челюсти, ретромолярного пространства нижней челюсти, частоты наличия разрастания слизистой (мембраны Шнайдера), выстилающей стенки полости верхней челюсти, частоты перфорации дна полости верхней челюсти верхушками корней клыков, премоляров и первых моляров, одонтометрия 1.3, 1.4, 1.5, 1.6, 2.3, 2.4, 2.5 зубов верхней челюсти и 3.4, 3.5, 3.6, 4.4, 4.5, 4.6 зубов нижней челюсти. Высота кости нижней челюсти у мужчин оказалась большей за счёт альвеолярной части, общая длина 3.6, 4.6 зубов нижней челюсти, 1.3, 1.4, 1.6, 2.3, 2.4, 2.6 зубов верхней челюсти, размеры основания ретромолярной ямки у мужчин оказались большими у мужчин, частота перфорации дна полости верхней челюсти верхушками корней клыков и первых премоляров оказалась выше у мужчин, размеры (переднезадний размер и высота) гайморовых пазух оказались большими у мужчин. Установлено, что высота кости верхней челюсти у мужчин и женщин не различалась, а 1.4, 2.4, 1.6, 2.6 зубы верхней челюсти были больше у мужчин за счёт коронковой части. Полученные данные помогут улучшить процедуру одномоментной дентальной имплантации и аугментации альвеолярного отростка.

Ключевые слова: рентгенография, одонтометрия, высота кости, утолщение слизистой оболочки, верхнечелюстные пазухи.

Relevance: The study of morphological features of dental segments is important for planning surgical interventions for the installation of dental implants, the location of which should be as physiological as possible [9]. When performing simultaneous implantation at the stage of tooth extraction, the doctor may encounter a communication of the maxillary sinus with the oral cavity or a lack of bone volume. Atrophy of the alveolar process is often considered in the literature, we also studied the anatomy of the maxillary segments normally in mature age individuals living in the territory of the city of Samarkand, taking into account gender differences to improve the preoperative planning stage of simultaneous dental implantation. The retromolar space is a donor zone from which bone can be taken, if necessary, augmentation of the implantation bed in case of atrophy or insufficient bone volume [4], [6], [10]. The size of the base of the retromolar fossa, as well as the relationship of the indicator with gender, are rarely or

absent in the literature. Examination of the maxillary sinuses is important for the diagnosis of chronic sinusitis, which morphologically can manifest itself in the form of thickening of the mucous membrane lining the sinus wall [2], which is a contraindication to sinus-lifting surgery. Odontogenic sinusitis can be predicted due to information about the location of the root tips in the maxillary sinus [3], [8]. The study of the morphological features of the sinuses of each individual patient is of great importance when planning the treatment of sinusitis surgically [5]. The study was carried out using the technology of cone-beam computed tomography, the most accurate and effective X-ray method [1], [7].

The purpose of the work: to study the structural features of the upper and lower jaws and maxillary sinuses in mature age individuals, male and female, living on the territory of the city of Samarkand, based on cone-beam computed tomography data.

Materials and methods of the study: The analysis of cone-beam tomograms of 50 people (25 of them males and 25 of them females) of mature age (from 32 to 59 years) living in the territory of the Samarkand region, obtained on a Vaitech computed tomograph, was carried out. Measurements of the size of the sinuses (anteroposterior size, height and width), the parameters of the maxillary segments in the teeth area were carried out 1.3, 2.3, 1.4, 2.4, 1.5, 2.5, 1.6, 2.6 and teeth 3.4, 4.4, 3.5, 4.5, 3.6, 4.6, the size of the retromolar space. The occurrence of growths of the mucosa (Schneider's membrane) lining the walls of the maxillary cavity, the frequency of perforation of the bottom of the maxillary sinus by the tips of the roots of the teeth was investigated 1.3, 2.3, 1.4, 2.4, 1.5, 2.5, 1.6, 2.6. Odontometry of teeth was performed 1.3, 2.3, 1.4, 2.4, 1.5, 2.5, 1.6, 2.6 and teeth 3.4, 4.4, 3.5, 4.5, 3.6, 4.6. The method of cone-beam computed tomography was used. Statistical analysis was performed in the Statistica 10.0 program, and reliable indicators were attributed to gender differences (at $p \leq 0.05$). The units of measurement are millimeters.

Results of the study: In the course of the study, we identified gender differences in the overall height of the lower jaw body in the studied areas. In the group of men, the bone height in the area of the 3.4 tooth was higher, which was (32.18 ± 0.43 for men vs. 28.57 ± 0.40 for women), 4.4 tooth (31.57 ± 0.38 for men vs. 28.21 ± 0.38 for women), 3.5 tooth (31.30 ± 0.48 for men vs. 27.64 ± 0.42 for women), 4.5 tooth (30.47 ± 0.44 for men vs. 27.64 ± 0.39 for women), 3.6 tooth (30.04 ± 0.45 for men vs. 25.44 ± 0.54 in women), 4.6 teeth (29.43 ± 0.45 in men versus 25.36 ± 0.55 in women).

There were also differences in the height of the bone above the maxillofacial line, which turned out to be larger in men and was 3.4 (16.67 ± 0.47 in men versus 13.68 ± 0.45 in women), 4.4 (16.28 ± 0.45 in men versus 13.84 ± 0.41 in women), 3.5 (15.52 ± 0.53 in men versus 11.93 ± 0.60 in women), 4.5 (15.45 ± 0.50 in men versus 12.23 ± 0.56 in women), 3.6 (15.39 ± 0.37 in men vs. 11.22 ± 0.45 in women), 4.6 teeth (15.10 ± 0.46 in men vs. 11.68 ± 0.43 in women).

Differences in the length of the first molars of the mandible in men, tooth size 3.6 (21.27 ± 0.37 in men versus 19.46 ± 0.4 in women), tooth 4.6 (20.87 ± 0.25 in men versus 19.12 ± 0.37 in women) were revealed. Differences in the length of the root part of teeth 3.4, 4.4 and teeth 3.6, 4.6 were found to be larger in men. The length of the intraosseous part of the tooth 3.4 was (13.55 ± 0.4 in men vs. 12.46 ± 0.39 in women), the tooth 4.4 (13.68 ± 0.43 in men vs. 12.46 ± 0.36 in women), the tooth 3.6 was (13.06 ± 0.36 in men vs. 11.23 ± 0.36 in women), the tooth 4.6 (12.85 ± 0.30 in men vs. 11.44 ± 0.42 in women). The bases of the retromolar triangles in men were larger, and the size of the right retromolar triangle was (16.59 ± 0.37 in men versus 15.30 ± 0.35 in women), and the left retromolar triangle (16.35 ± 0.28 in men versus 15.43 ± 0.37 in women). There were no

differences in the height of the upper jaw bone in men and women. The sizes of the canines, the first premolars, the first molars of the upper jaw in men turned out to be large. Thus, the length of the 2.3 tooth was equal to (26.97 ± 0.42 for men vs. 24.7 ± 0.43 for women), 1.3 tooth (26.6 ± 0.4 for men vs. 25.05 ± 0.41 for women), 2.4 tooth (22.02 ± 0.31 for men vs. 20.99 ± 0.33 for women), 1.4 tooth (22.24 ± 0.4 for men vs. 21.21 ± 0.34 for women), 2.6 tooth (21 ± 0.27 for men vs. 20.32 ± 0.23 for women), 1.6 tooth (21.53 ± 0.3 in men versus 20.32 ± 0.3 in women). The roots of the canines turned out to be large in males. Thus, the root length of the 2.3 tooth was equal to (16.37 ± 0.52 in men versus 15.06 ± 0.43 in women), the 1.3 tooth (16.19 ± 0.47 in men versus 15 ± 0.5 in women). The anteroposterior size of the maxillary sinuses was larger in men and on the left was equal (40.9 ± 0.76 in men versus 38.14 ± 0.57 in women), and on the right (40.7 ± 0.77 in men versus 38.55 ± 0.57 in women). The height of the sinuses was also higher in males and on the left was (32.69 ± 0.9 in men versus 29.27 ± 0.78 in women), and on the right (33.2 ± 0.79 in men versus 28.38 ± 0.88 in women)

Half of the men and more than half of the women had no mucosal growths. The presence of growths in the left sinus in men was detected 4 times more often, and the lesion of both sinuses at the same time was determined 2 times more often in women. It was found that the frequency of perforation of the bottom of the maxillary sinus by the tips of the roots of teeth 1.3 and 2.3 in men was ten times greater than in women, the 1.4 tooth was about 4 times more common in men, the 2.4 tooth was about 2 times more common in men.

Thus, it was found that the frequency of perforation of the bottom of the maxillary sinus by the tips of the canine roots and the first premolars in men was greater than that in women.

The data obtained during the study make it possible to improve the stages of planning the implantation operation, as well as augmentation, by studying the structural features of anatomical structures in mature individuals and their gender characteristics.

Conclusions: As a result of the study, it was found that men have a larger anteroposterior size and height of the maxillary sinuses, the frequency of perforation of the bottom of the maxillary sinuses by the tips of the canine roots and the first premolars, the height of the lower jaw, due to the alveolar part in the area of the studied teeth (premolars and molars), as well as the size of the base of the retromolar fossa. These indicators are significant when planning simultaneous implantation surgery, augmentation of the alveolar process, as well as sinus-lifting operations.

Литература/References

1. Gaivoronsky, I.V. Comparative characteristics of craniometric and computed tomographic studies of the structure of the mandible in the applied aspect of dental implantation / I.V.Gaivoronsky, M.G.gAivoronskaya, O.V.Komarnitsky, A.A.Ponomarev // Morphology. - 2012. - Vol. 141, No. 1. - pp. 71-74.
2. Ivanova O.P. Frequency of occurrence of volumetric formations of maxillary sinuses on tomograms of jaws / Ivanova O.P., Vologina M.V., Onishchenko L.F., Ogonyan E.A., Aptreev A.A. // Modern problems of science and education. -2017.-No. 6. -p. 108.
3. Lalaev E.E. The effect of surgical treatment of diseases of the maxillary sinuses on the occurrence of pathologies of the visual apparatus. / Lalaev E.E., Podkopaeva D.S., Tsyndyaikina A.S. // Bulletin of the Council of Young Scientists and Specialists of the Chelyabinsk region. -2018. Т 2. -№ 3 (22). -S. 78-80.

4. Nazarian, D. N. Vertical 3D augmentation of the upper and lower jaws to prepare for dental implants / D. N. Nazarian, A. S. Karayan, A. N. Senyuk, G. K. Zakharov // Annals of plastic, reconstructive and aesthetic surgery. - 2012. - No. 3. - pp. 10-19.
5. Nikitenko V.V. Age-related changes of the maxillary sinus and its walls in people of older age groups / Nikitenko V.V., Iordanishvili A.K. // Institute of Dentistry. -2013. -№ 1 (58). - Pp. 80-81.
6. Paraskevich, V.L. Dental implantology: Fundamentals of theory and practice. / V.L. Paraskevich. 2nd ed. - Moscow: LLC "Medical Information Agency", 2006. - pp. 229-238
7. Rogatskin, D.V. Justification of the use of cone-beam computed tomography in dentistry / D.V. Rogatskin // Medical alphabet. - 2010. - Vol. 3, No. 11. - pp. 14-16.
8. Romankov I.A., Gavrilov V.A., Kosenko Yu.V., Amirkhanyan A.Yu. The significance of the features of the ratio of the bottom of the maxillary sinus with the roots of teeth as prerequisites for the formation of odontogenic sinusitis (literature review) // Ukrainian Morphological Almanac named after Professor V.G. Koveshnikov. -2017. Vol. 15. -No. 4. -pp. 82-91.

УДК 616.716.4-005.273-07-08

ПРЕИМУЩЕСТВА И НЕДОСТАТКИ ХИРУРГИЧЕСКИХ МЕТОДОВ ЛЕЧЕНИЯ ОБЪЕМНЫХ ПОЛОСТНЫХ ОБРАЗОВАНИЙ ЧЕЛЮСТЕЙ

Головко А.А., Музыкин М.И., Иорданишвили А.К.

Клинический ординатор

Преподаватель кафедры челюстно-лицевой хирургии и хирургической стоматологии

Профессор кафедры челюстно-лицевой хирургии и хирургической стоматологии

**Федеральное государственное бюджетное военное образовательное учреждение
высшего образования Военно-медицинская академия им. С.М. Кирова, кафедра**

челюстно-лицевой хирургии и хирургической стоматологии

Санкт-Петербург, Россия, ул. Академика Лебедева, д. 6

E-mail: senyagolovko@mail.ru

Аннотация: в ходе проведенного исследования были изучены публикации основных наукометрических баз данных за последние 10 лет. Среди публикаций на русском языке было изучено 35 статей из Elibrary и Cyberleninka и 21 статья из базы данных PubMed, находящихся в открытом доступе. Среди публикаций по поводу хирургического лечения обширных кист челюстей, наиболее распространенными являются операции цистэктомии, цистотомии, марсупиализации (декомпрессионного дренирования). Операция цистэктомии применялась в 68,6% случаев (24 статьи) среди отечественных авторов, 42,86% (10 статей) – зарубежными авторами; цистотомия применялась в 22,8% (8 статей) и 23,8% (5 статей) случаев, метод марсупиализации использовали в 8,6% случаев (3 статьи) отечественные и 28,57% (6 статей) зарубежные авторы. Цистэктомия, несмотря на повышенный риск рецидивирования, инфицирования кровяного сгустка и развития

воспалительных осложнений, повреждения важных анатомических образований во время операции, нарушения функции резецированных зубов, нарушения иннервации в зоне проведения хирургического вмешательства, возникновение патологических переломов и других осложнений остается самой распространенной операцией для лечения пациентов с обширными кистами челюстей. Цистотомия, по сравнению с цистэктомией, является более щадящей операцией, имеет меньшую частоту рецидивирования и риск развития интраоперационных и послеоперационных осложнений, однако длительный процесс реабилитации не позволяет использовать данный метод лечения во всех клинических ситуациях. Применения метода декомпрессионного дренирования (марсупиализации) сводит к минимуму вероятность повреждения соседних анатомических структур, предотвращает последующую возможную деформацию челюстей, снижает до минимума риск рецидивирования кист челюстей, развития послеоперационных и интраоперационных осложнений по сравнению с цистотомией и цистэктомией. Несмотря на преимущества перед классическими методами лечения обширных кист челюстей, марсупиализация не имеет широкого распространения среди изученных работ отечественных и зарубежных авторов.

Ключевые слова: Одонтогенные кисты челюстей; цистэктомия; цистотомия; декомпрессионное дренирование; направленная регенерация костной ткани.

ADVANTAGES AND DISADVANTAGES OF SURGICAL METHODS FOR TREATMENT OF VOLUME CAVITY JAWS

Golovko A.A., Muzykin M.I., Iordanishvili A.K.

Clinical Resident

Lecturer at the Department of Maxillofacial Surgery and Surgical Dentistry

Professor of the Department of Maxillofacial Surgery and Surgical Dentistry

Federal State Budgetary Military Educational Institution of Higher Education Military Medical

Academy named after V.I. SM. Kirov, Department of Maxillofacial Surgery and Surgical

Dentistry

Saint Petersburg, Russia, st. Academician Lebedev, 6

E-mail: senyagolovko@mail.ru

Resume: In the course of the study, publications of the main scientometric databases over the past 10 years were studied. Among the publications in Russian, 35 articles from Elibrary and Cyberleninka and 21 articles from the PubMed database, which are in the public domain, were studied. Among the publications on the surgical treatment of large cysts of the jaws, the most common are cystectomy, cystotomy, and marsupialization (decompression drainage) operations. Cystectomy operation was used in 68.6% of cases (24 articles) among domestic authors, 42.86% (10 articles) - by foreign authors; cystotomy was used in 22.8% (8 articles) and 23.8% (5 articles) of cases, the method of marsupialization was used in 8.6% of cases (3 articles) by domestic and 28.57% (6 articles) by foreign authors. Cystectomy, despite the increased risk of recurrence, blood clot infection and the development of inflammatory complications, damage to important anatomical structures during surgery, dysfunction of the resected teeth, impaired innervation in the surgical area, the occurrence of pathological fractures and possible patient disability remains the most common operation for treatment patients with extensive jaw cysts. Cystotomy, in comparison with cystectomy, is a more sparing operation, has a lower recurrence rate and the risk of intraoperative and postoperative complications, but the long rehabilitation

process does not allow the use of this treatment method in all clinical situations. The use of the method of decompression drainage (marsupialization) minimizes the likelihood of damage to adjacent anatomical structures, prevents subsequent possible deformity of the jaws, and minimizes the risk of recurrent jaw cysts, the development of postoperative and intraoperative complications in comparison with cystotomy and cystectomy. Despite the advantages over classical methods of treating extensive cysts of the jaws, marsupialization is not widespread among the studied works of domestic and foreign authors.

Keywords: Odontogenic cysts of the jaws; cystectomy; cystotomy; decompression drainage; gaied bone tissue regeneration.

Актуальность. Кисты челюстей относятся к наиболее часто встречающимся доброкачественным опухолеподобным образованиям челюстно-лицевой области (от 7% до 12%) [1, 2]. Зачастую их развитие протекает для пациента бессимптомно, что при длительно развивающемся патологическом процессе может приводить к тяжелым последствиям, вплоть до инвалидизации пациента. Количество рецидивов по данным различных авторов достигает 62,5% в зависимости от этиологии, размеров кист и выбранного метода хирургического лечения, что говорит о необходимости дальнейшего изучения актуальных и эффективных методов лечения пациентов с кистами челюстей. [1, 3, 4, 5].

Цель исследования. Определить преимущества и недостатки наиболее часто встречающихся хирургических методов лечения кист челюстей на основании анализа литературы отечественных и зарубежных наукометрических баз данных.

Материалы и методы. Произведен анализ 37 отечественных и 24 зарубежных научных работ из научной электронной библиотеки Elibrary.ru, научной электронной библиотеки «КиберЛенинка» и международной медицинской библиотеки PubMed. gov.

Результаты исследования. На основании анализа отечественных и зарубежных статей, опубликованных за последние 10 лет, нами были выделены три основных метода лечения, применяемые при лечении пациентов с кистами челюстей: цистотомия (Partsch I), цистэктомия (Partsch II) и декомпрессионное дренирование (марсупиализация), в сочетании с последующей цистэктомией.

Главное преимущество цистотомии – ее малоинвазивность, так как она представляет собой щадящую операцию, применяемую, в основном у детей и пожилых пациентов с наличием сопутствующих заболеваний. Так же применение данной методики показано в случае обострения хронического воспаления в костной ткани [6,9]. Ряд авторов отмечает, что проведение операции цистотомии позволяет сохранить витальность всех прилегающих к кистозной полости структур (корни зубов, верхнечелюстной синус, канал нижнечелюстного нерва [7.8]. Классический вариант цистотомии имеет ряд основных недостатков. Авторы считают, что применение этого хирургического метода увеличивает шанс развития послеоперационного остеомиелита челюстей и рецидива, вне зависимости от этиологии образования из-за наличия стабильного орокистозного сообщения на весь срок восстановления костной ткани. Главным недостатком операции цистотомии является необходимость длительного послеоперационного ведения и наблюдения пациентов, вплоть до полного восстановления костной структуры (от 3-х до 14-ти месяцев). Помимо этого, для лечения данным методом, необходимо регулярное посещение пациентом врача,

для замены марлевых турунд, пропитанных йодоформом, коррекции obturаторов и т.п., что не всегда осуществимо. [3, 10, 11, 12].

Цистэктомия, или Partsch II, является самым распространенным методом лечения пациентов, в том числе с обширными кистами челюстей. Основное преимущество цистэктомии — возможность лечения пациента в один этап. Восстановление костного дефекта происходит в субклинических условиях, дополнительные реабилитационные мероприятия не требуются [13, 14, 15]. При атипичной локализации одонтогенных кист цистэктомия, в сочетании с методами направленной регенерации костной ткани, является вариантом лечения, обеспечивающим минимальный шанс возникновения рецидива [16, 17]. К недостаткам операции цистэктомии авторы относят высокий риск повреждения важных анатомических образований во время операции, особенно при ее сращении с прилежащими тканями [9, 13]. В таких клинических ситуациях прогнозировать вероятность возникновения рецидива крайне сложно [1, 3, 18, 19]. У пациентов отмечается постоянное нарушение иннервации в зоне проведения хирургического вмешательства с частотой встречаемости от 2,0% до 18,0% случаев и временные нарушения, с частотой от 8% до 35% [12,14]. Так же, при цистэктомии чаще встречаются различные послеоперационные осложнения. Образовавшийся кровяной сгусток в костной полости подвержен риску инфицирования и развития воспалительных осложнений (до 5,5 % случаев) из-за угнетения репаративных процессов в стенках костного дефекта, образующегося после цистэктомии [5, 6, 9, 19]. Чем больше размер трепанационного отверстия, над которым непосредственно располагается линия швов десневого лоскута, не имеющего подлежащей костной опоры, тем выше риск расхождения послеоперационных швов и инфицирования кровяного сгустка [5, 8].

Наименее встречающийся среди проанализированных научных работ является метод декомпрессионного дренирования (марсупиализации), с последующей цистэктомией. Его главным преимуществом является то, что применение данной операции при сводит к минимуму вероятность повреждения соседних анатомических структур, предотвращает последующую возможную деформацию челюстей, снижает риск развития послеоперационных и интраоперационных осложнений по сравнению с цистотомией и цистэктомией. Применением методики марсупиализации позволяет сохранить жизнеспособность здоровых зубов, находящихся в проекции кисты, осуществить профилактику травмирования сосудисто-нервных пучков зубов и челюстей, что невозможно при проведении радикальной хирургической операции [12, 17, 18]. Особенно эффективно данный метод зарекомендовал в случаях, когда диаметр кисты составлял ≥ 3 см или в патологический процесс было вовлечено более 3 зубов. Ряд авторов сообщают об отсутствии рецидивов в течение более двух лет после лечения пациентов, с применением декомпрессии с последующей цистэктомией. К условным недостаткам декомпрессии относят длительность лечения и высокую зависимость результата лечения от личной дисциплинированности пациента, так как для достижения оптимального результата лечения в изученной литературе рекомендуется ежедневно орошать полость дренированной кисты раствором антисептика и регулярные осмотры лечащим врачом [3, 5, 8, 12, 19].

Заключение. На основании анализа литературы отечественных и зарубежных наукометрических баз данных были определены преимущества и недостатки основных хирургических методов лечения кист челюстей. Операции цистотомии и цистэктомии,

несмотря на большое количество недостатков, остаются наиболее часто применяемым методом лечения пациентов с кистами челюстей. Несмотря на преимущества перед классическими методами лечения кист челюстей, марсупиализация не имеет широкого распространения среди изученных работ отечественных и зарубежных авторов.

Литература/References

1. Семкин В.А., Зарецкая А.С. Амбулаторное лечение пациентов с обширными кистами челюстных костей. *Стоматология*. 2010; 3: 34-36.
2. Giuseppe Lizio. Long-term investigation of decompression as a definitive treatment for mandibular cysts associated with impacted third molars / Giuseppe [et al.] // *JADA*. – 2018. Доступно по: <https://doi.org/10.1016/j.adaaj.2018.07.001>.
3. Paul J, Stoelinga W. The management of aggressive cyst of the jaw. *Journal Maxillofac Oral Surg.* - 2012 Mar; 11(1):p. 2-12.
4. Слесарева О.А. Современные методы диагностики и хирургического лечения фолликулярных кист челюстей у детей / О.А. Слесарева [и др.] // *Медицинский альманах*. – 2019. - № 5-6(61). – С. 101-103.
5. Иорданишвили А.К., Толмачёв И.А. и др. Профессиональные ошибки и дефекты оказания медицинской помощи при стоматологической реабилитации взрослых пациентов. *Вестник Российской Военно-медицинской академии*. 2016. № 1 (53). С. 50-55.
6. Гребнев Г.А. и др. Профилактика инфекционно-воспалительных осложнений после операции удаления зуба у военнослужащих с применением антисептического гидрогеля. *Военно-медицинский журнал*. 2019. Т. 340. № 4. С. 76-77.
7. Иорданишвили А.К., Кувшинова А.К. и др. Сравнительная оценка методов стоматологической реабилитации при последствиях огнестрельных ранений челюстно-лицевой области. *Военно-медицинский журнал*. 2018. Т. 339. № 9. С. 43-47.
8. Музыкин М.И., Гребнев Г.А., Иорданишвили А.К. и др. Стоматологическая реабилитация полной адентии у пенсионеров Министерства обороны и прикрепленного контингента в военно-медицинских организациях // *Вестник Российской военно-медицинской академии*, 2020, №2 (70), С. 94 -105.
9. Иорданишвили А.К., Балин Д.В., Музыкин М.И. Скуловые имплантаты в челюстно-лицевой хирургии. *Военно-медицинская академия им. С.М. Кирова*. Санкт-Петербург, 2018. (2-е издание)
10. Soliman M. M, Hassan H. Marsupialization as a Treatment Modality of Large Jaw Cysts. *World Applied Sciences Journal*. 2013;21(12):1752-1759.
11. Zhao YF, Wei JX, Wang SP: Treatment of odontogenic keratocysts: A follow-up of 255 Chinese patients. *Oral Surg.*- 2002.- №94.- 151.
12. Музыкин М.И., Иорданишвили А.К. Модель саногенеза постэкстракционной регенерации костной ткани челюстей // *Экология человека*. 2020;8.40-48.
13. Bruno Ramos Chrcanovic. Recurrence probability for keratocystic odontogenic tumors: An analysis of 6,427cases. *doi:10.1016/j.jcms.2016.11.010*.
14. Шенгелия Е.В., Балин Д.В., и др. Доклиническое изучение влияния биопластического коллагенового материала на репаративный остеогенез нижней челюсти // *Пародонтология*. 2014. № 2. С. 22 – 26.
15. Luis Oliveros-Lopez. Reduction rate by decompression as a treatment of odontogenic cysts / Luis Oliveros-Lopez [et all.] // *Med Oral Patol Oral Cir Bucal*. 201722 (5):p. 635-42. Доступно по: <http://dx.doi.org/doi:10.4317/medoral.21916>.
16. Saša Marin. The effectiveness of decompression as initial treatment for jaw cysts: A 10-year retrospective study. Доступно по: <http://dx.doi.org/doi:10.4317/medoral.22526>

17. Stevo Matijević, Bojan Jovović, Marija Bubalo, Smiljka Dukić, Tatjana Cutović Treatment of a large radicular cyst-enucleation or decompression? *Vojnosanit Pregl.* 2015 Apr;72(4):372-4.
18. Иорданишвили А.К., Музыкин М.И., Жмудь М.В. Операция удаления зуба. Осложнения и последствия, их профилактика и лечение (учебное пособие) СПб.: Человек, 2019. – 92 с.
19. Головкин А.А. Методы лечения обширных кист челюстей (обзор литературы) / А.А. Головкин [и др.] // Известия Российской Военно-медицинской академии. 2020. Т. 39. № S3-1. С. 25-28.

УДК: 616.24-008.4.001.36:616.314.26-007-053.5

**NAFAS OLISH TIZIMI KASALLIKLARIDA BOLALARDA TISH JAG'
SUYAK A'ZOLARI SHAKLLANISHINING MORFOMETRIK
XUSUSIYATLARI**

Durdiev Jonibek Ismatovich, Badriddinov Baxrom Baxtiyorovich, Olimov Siddiq Sharifovich

Buxoro davlat tibbiyot instituti

Dolzarbli: So'nggi yillarda bosh hajmining somatotiplar va inson tanasining nisbatlarini o'rganish bo'yicha juda ko'p izlanishlar bo'ldi [7, 15, 25, 20, 18, 11, 39]. Biroq, muallif [9] ta'kidlaganidek, so'nggi yillardagi antropometrik tadqiqotlar shuni ko'rsatdiki, zamonaviy insonning jismoniy holati 20-asrning o'rtalarida yozilgan ishlarda nisbatan muayyan o'zgarishlarga duch keldi va asosiy sabablardan biri bu jismoniy rivojlanish, somatotipga ko'proq va boshga nisbatan kamroq e'tibor berilishidir.

Hammaga ma'lumi, hozirgi davrda shaxsning shakllanishida insonning qiyofasi muhim rol o'ynaydi. Turli xil tish-jag'anomaliyalarini (TJA) tuzatish maqsadida, chiroyli tabassurga, tog'ri tishlarga ega bo'lish istagi shifokor-ortodontga murojaat qilish uchun sabab hisoblanadi.

Inson tanasining embrion bosqichidan yetuklik holatiga o'sishi va rivojlanishi o'ta murakkab bir hodisa bo'lib, organlar va tizimlarning differentsiatsiyasi, rivojlanishi va yetilishini boshqaruvchi neyro-gumoral mexanizmlar ostida juda ko'p o'zgarishlarga uchraydi. Inson tanasining turli qismlarining o'sish parametrlariga jismoniy, [4, 5, 26], aqliy [6], ma'lumotlar yuki [29] va turli patologik [12, 26, 13, 26, 35, 38] sabablar ta'sir qilishi mumkin. Muallifning fikriga ko'ra [2, 38], ayol bolalar va o'spirinlarda tananing umumiy o'sishi 7, 12-13 yoshlarda, yuzning yuqori qismidagi rivojlanish - 11 va 14 yoshda, pastki qismning 3/1da - 11 va 15 yoshda namoyon bo'ladi; boshning sagittal diametri ham bir tekisda kattalashadi.

Tish-jag' tizimi (TJZ) va yuqori nafas yo'llarining (YNY) morfofunktsional umumiyligini ochib berish nazariy va amaliy stomatologiyada muhim muammo bo'lib va hozirgi kunda ko'plab olimlarning diqqatini jalb qilmoqda [10, 17, 16, 1, 12, 13, 26, 27, 30, 36, 22]. Davomiyligiga qarab, og'izdan nafas olish (ONO) ko'plab funktsional, strukturaviy, postural va hatti-harakatlarda o'zgarishlarga olib kelishi mumkin, shu jumladan tuzilishi va funktsional jihatdan TZJ YNY bilan chambarchas bog'liq bo'lgan [19, 27, 28, 39] va burundan nafas olish (BNO)ga qiynaladigan bolalarda TJA rivojlanish xavfi 2-2,5 martaga ko'payadi [8, 24, 23] Bu omillardan

tashqari, skelet o'sishi, yog 'to'planishi, boshning kattalashuvi va nafas olish tizimining surunkali patologiyalari (YNOTB) o'rtasida yaqin bog'liqlik mavjud. Ammo, bu umumiy mutanosiblikka qaramay, skelet o'sishi, yog 'to'planishi va boshning o'sishi turli xil shakllarni ko'rsatmoqda [31]. Boshning hajmi shizofreniya bilan chambarchas bog'liq [21], 3-6 yoshdagi bolalarda esa, chanoq-yuz o'lchovlar tana vazniga va uzunligiga bog'liq bo'lmagan yosh-jins nisbatlarini ko'rsatdi [34], boshqa mualliflar aniqlaganidek, obstruktiv uyqu apnesi bo'lgan bolalar xurrak otmaydigan bolalar bilan taqqoslaganda antropometrik va tish o'lchovlari sezilarli darajada farq qilgan [27, 32, 33, 39].

Mahalliy va xorijiy tadqiqotchilarning adabiyotlarini tahlil qilish shuni ko'rsatadiki, aksariyat kasalliklarda tananing u yoki bu sohasi, shu jumladan bosh va jag'-yuz sohasining morfometrik parametrlari o'zgaradi.

Ushbu tadqiqotning maqsadi nafas olish tizimining surunkali patologiyasi bo'lgan bolalarda morfometrik xususiyatlarini aniqlashdir.

Tadqiqot materiallari va usullari: YNOTB mavjud bolalarda bosh, yuz, TJT, suyak va tish morfometrik parametrlarini o'rganish va baholash uchun 6 yoshdan 18 yoshgacha bo'lgan har ikki jinsdagi 480 bola olindi (I-guruh), ular Buxoro shahrida istiqomat qilishadi; ulardan 250 nafar o'g'il bolalar (52,1%) va 230 nafar qizlar (47,9%); olingan morfometrik parametrlarini taqqoslash uchun 6 yoshdan 18 yoshgacha bo'lgan har ikki jinsdagi 300 nafar sog'lom bolalar (II-guruh) guruhi olindi; 185 o'g'il bolalar (61,6%) va 115 qiz (38,33%); tekshirilgan bolalar yosh toifasiga muvofiq taqsimlandi (1-jadval).

Tekshiruvdan o'tgan bolalarning yosh guruhiga ko'ra n = 780 (1-jadval)

Yosh	Og'il bola		Qiz bola		Umimiy
	Sog'lom bolalar	YNOTBmavjud bolalar	Sog'lom bolalar	YNOTBmavjud bolalar	
6-9	50	75	35	71	231
10-13	65	80	35	79	259
14-18	70	95	45	80	290
Jami	185	250	115	230	780

Mutaxassisgamaroajaatqilganvaqismanviloyatbolalarvakattalarko'ptarmoqlikasalxonalarid

ava

Buxorodavlat tibbiyot institutining "Ortopedikstomatologiyavaortodontiya",

"Otorinologiya" va "Pediatriya"

bo'limlaridaro'yxatdano'tganbarchabolalarningjismoniyrivojlanishiningmorfometrikma'lumotlari

ni o'rganish.

Bolalarda antropometrik tadqiqotlar N.XShomirzaev va boshq. [1998] asosida olib borildi; Boshning morfometrik xarakteristikalarini uchun o'lchovlar 5 parametr bo'yicha o'tkazildi: bosh atrofi (BA), boshning uzunlama diametri (BUD), boshning ko'ndalanghajmi (BKH), boshning vertikal yoki balandlik diametri (BVD) va peshona ko'ndalang o'lchovi (PKO') uchun pelvimetrdan foydalanilgan. Boshning (bosh suyagining) o'lchamini aniqlash uchun boshning uzunligi va boshning kengligi o'lchamlari olingan.

Bolalar yuzlari parametrlarini morfometrik baholash uchun quyidagilar o'rganildi (maxsus tsirkul va o'lchov lentasi yordamida): yonoq suyak va pastki jag 'diametri (YD va p/j) ham pelvimetr bilan o'lchandi; p/j burchagi (goniometr bilan) ochiq og'iz; yuzning morfologik balandligi (YMB); fizionomik yuz balandligi (FYB) pelvimetr bilan o'lchandi; tashqi orbital kenglik va interorbital kenglik kronsirkul bilan o'lchandi. Bundan tashqari, tishlash holati gnatometrik usullar bilan aniqlandi, ammo biz ushbu ma'lumotlarning natijalarini keyinroq muhokama qilishni rejalashtirdik.

Bolaning suyak yoshini aniqlash uchun olingan Rni-bizni maxsus R jadvallari bo'yicha suyaklarning yetilish normalari bilan taqqoslaymiz; buning uchun R usuli-bilak bo'gi'ni va bolaning chap qo'li M.A.Jukovskiy va boshqalarning usuli bo'yicha ishlatiladi. (1982), [3].

Olingan ma'lumotlar statistik qayta ishlashning o'rnatilgan funktsiyalaridan foydalangan holda, Microsoft Office Excel - 2010 kompyuter to'plami (PentiumIV) yordamida qayta ishlandi. Variatsion parametrik va parametrik bo'lmagan usullardan foydalanildi, o'lchovlarning statistik ahamiyati o'rtacha miqdoriy qiymatlar bilan taqqoslashda Student mezon(t) asosida xato (P) ehtimolini hisoblash bilan aniqlandi. Tadqiqotni tashkil qilish va o'tkazishda dalillarga asoslangan tibbiyot tamoyillaridan foydalanilgan [14].

Olingan natijalar va ularni muhokama qilish. Jismoniy rivojlanishning asosiy parametrlari tana bo'yi, tana vazni va pauzada ko'krak qafasi atrofini o'z ichiga oladi: Ko'rib turganingizdek, sog'lom bolalarda o'tkazilgan tadqiqot natijalari shuni ko'rsatdiki, 6-10 yoshli og'il bolalarning bo'yi 114,7 sm dan 134,1 sm, o'rtacha $124,4 \pm 0,48$ smni tashkil etadi. Tana vazni o'lchanganda 15,8 kg dan 31,6 kg gacha, o'rtacha $24,6 \pm 0,33$ kg ga teng edi. Ko'krak qafasining atrofi 55,4 dan 72,9 sm gacha, o'rtacha - $62,7 \pm 0,38$ sm. 6-10 yoshli qiz bolalarda o'rtacha 120,0 sm dan 135,4 sm gacha, o'rtacha $128,8 \pm 0,92$ sm; tana og'irligi 18,1 kg dan 35,2 kg gacha, o'rtacha $25,8 \pm 0,22$ kg; ko'krak qafasi atrofi 57,4 dan 73,9 sm gacha, o'rtacha - $61,0 \pm 0,56$ sm.

Tadqiqotlar natijasiga ko'ra, 10-13 yoshli o'g'il bolalarning bo'yi o'rtacha 134,7 sm dan 155,2 sm gacha o'z garga nligi, o'rtacha $143,9 \pm 0,26$ sm tashkil qildi. Tana vazni 17,8 kg dan 50,4 kg gacha bo'lganligi aniqlandi, o'rtacha $37,0 \pm 0,98$ kg ni tashkil etdi. Ko'krak qafasi atrofi 60,4 dan 77,1 sm gacha, o'rtacha $68,2 \pm 0,31$ sm. 10-13 yoshdagi qizlarda balandlik o'rtacha 134,4 sm dan 159,6 sm gacha. o'rtacha $145,4 \pm 0,53$ sm; tana vazni 25,2 kg dan 52,4 kg gacha, o'rtacha $34,2 \pm 0,97$ kg ni tashkil etdi; ko'krak atrofi 60,6 dan 78,5 sm gacha, o'rtacha - $69,5 \pm 0,36$ sm tashkil etadi.

Tadqiqotlar shuni ko'rsatdiki, 14-18 yoshli o'g'il bolalarning bo'yi 148,5 sm dan 178,8 sm gacha, o'rtacha $165,1 \pm 0,33$ sm. Tana vazni 49,3 kg dan 69,4 kg gacha bo'lgan, o'rtacha $61,2 \pm 0,77$ kg ni tashkil etdi. Ko'krak qafasi o'lchanganda atrofi 66,8 dan 95,5 sm gacha, o'rtacha $81,0 \pm 0,46$ sm gacha, 14-18 yoshli qiz bolalarining uzunligi 150,4 sm dan 182,4 sm gacha, o'rtacha $166,1 \pm 0,23$ sm; tana vazni 50,3 kg dan 71,4 kg gacha, o'rtacha $62,8 \pm 0,37$ kg ga teng; ko'krak atrofi 68,8 dan 105,5 sm gacha, o'rtacha $93,0 \pm 0,26$ sm tashkil etadi.

YNOTB bilan tekshirilganlarda o'tkazilgan tadqiqot natijalari shuni ko'rsatdiki, 6-10 yoshli o'g'il bolalarning bo'yi o'rtacha 108,5 sm dan 133,2 sm gacha farqlanadi, o'rtacha $122,2 \pm 0,28$ sm gacha bo'ladi. Tana vazni o'lchanganda 14,0 kg dan 30,6 kg gacha, o'rtacha $22,6 \pm 0,13$ kg ni tashkil qiladi. Ko'krak qafasi atrofi 50,4 dan 70,9 sm gacha, o'rtacha $60,2 \pm 0,34$ sm, 6-10 yoshli qiz bolalarning balandligi 111,0 sm dan 136,1 sm gacha, o'rtacha $125,7 \pm 0,72$ sm; tana vazni 18,1 kg dan 38,1 kg gacha, o'rtacha $24,2 \pm 0,42$ kg ni tashkil etdi; ko'krak qafasi atrofi 53,3 dan 69,9 sm gacha, o'rtacha - $57,3 \pm 0,47$ sm bo'ladi:

- Natijalar 10-13 yoshli o'g'il bolalarning bo'yi o'rtacha 130,4 sm dan 153,2 sm gacha, o'rtacha $141,8 \pm 0,16$ sm, tana vazni 17,1 kg dan 48,4 kg. gacha bo'lganligini ko'rsatmoqda, o'rtacha $36,0 \pm 0,48$ kg ni tashkil etdi. Ko'krak qafasi atrofi 55,4 dan 74,1 sm gacha, o'rtacha - $64,5 \pm 0,21$ sm, shu yoshda qizlarning bo'yi 131,2 sm dan 157,4 sm gacha, o'rtacha 143 ga teng. $.5 \pm 0,63$ sm; tana vazni 23,2 kg dan 52,8 kg gacha, o'rtacha $33,2 \pm 0,47$ kg ni tashkil etdi; ko'krak qafasi atrofi 58,4 dan 75,3 sm gacha, o'rtacha - $66,9 \pm 0,86$ sm.

-14-18 yoshli o'g'il bolalarning o'rtacha bo'yi $151,1 \pm 0,63$ sm; - tana vazni - $58,1 \pm 0,98$ kg; KQA - $77,0 \pm 0,96$ sm; qizlarda bu $156,1 \pm 0,73$ sm; tana vazni $60,1 \pm 0,27$ kg va $88,9 \pm 0,16$ sm.

Olingan natijalarga ko'ra, 6-9 va 10-13 yoshdagi sog'lom bolalarda tana vazni tana uzunligidan tezroq oshadi, deb aytishimiz mumkin; - erkaklarda o'sish 1,68 baravar oshadi; - ayollarda 1,75 marta; o'g'il bolalarda tana vazni - 2,41 marta; qizlarda esa - 2,49 marta: 6-9 yoshli erkaklarda KQA hajmi 1,44 baravar, ayollarda esa 1,45 baravarga oshadi.

Tadqiqotlar shuni ko'rsatdiki, YNOTB bor bo'lgan 6-9 yoshdan 13 yoshgacha bo'lgan o'g'il bolalarda tana og'irligi 2,65 baravarga oshadi; erta yoshdan 13 yoshgacha bo'lgan YNOTB bilan kasallangan qiz bolalarning tana vazni 2,71 baravarga ko'payadi. O'sishning eng yuqori darajasi 6-9 yoshda (13,8%), eng kichigi esa 10 yoshdan keyin (1,4%) kuzatiladi: 6-9 yoshdagi bolalarnig KQA hajmi tanaffusda 1,43 marta; 6-9 yoshdagi o'g'il bolalarda (7,6%), 10-13 yoshdagi qizlarda (0,5%) va 14-18 yoshdagi qizlarda (0,8%) va 10-13 yoshdagi qizlarda (1, 2%) va 14-18 yoshda (1,8%).

Bolalar yuzining morfometrik parametrlarini "Nisbatning oltintamoyili" ga qiyosiy tahlil qilish uchun olingan natijalar 2-jadvalda keltirilgan.

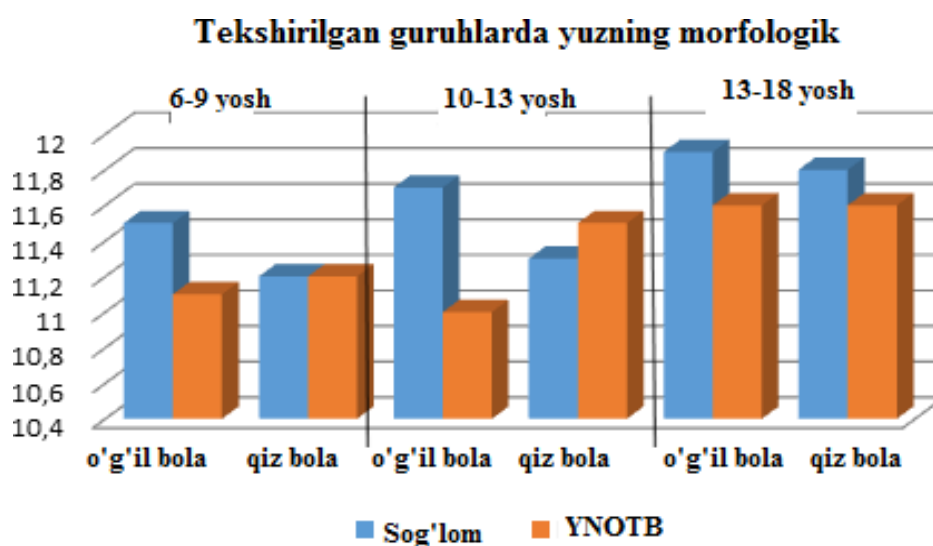
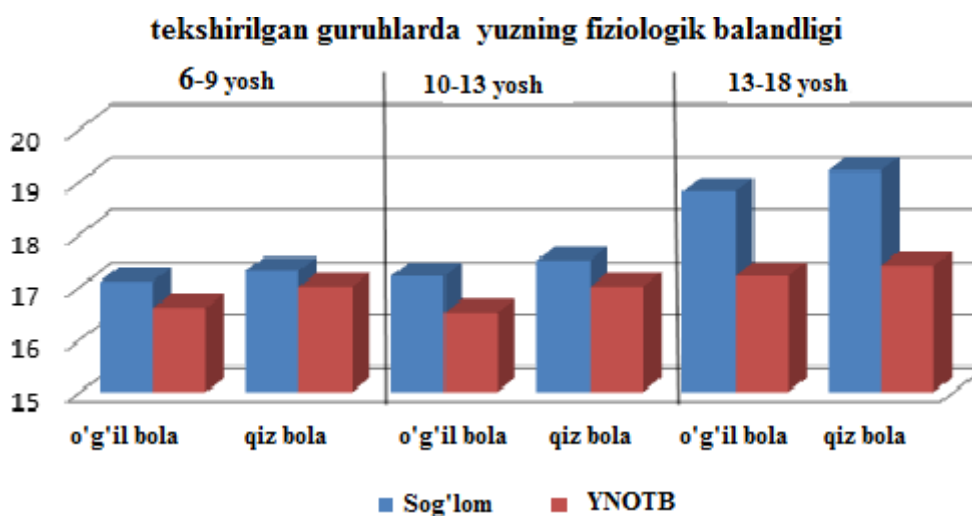
2-Jadval

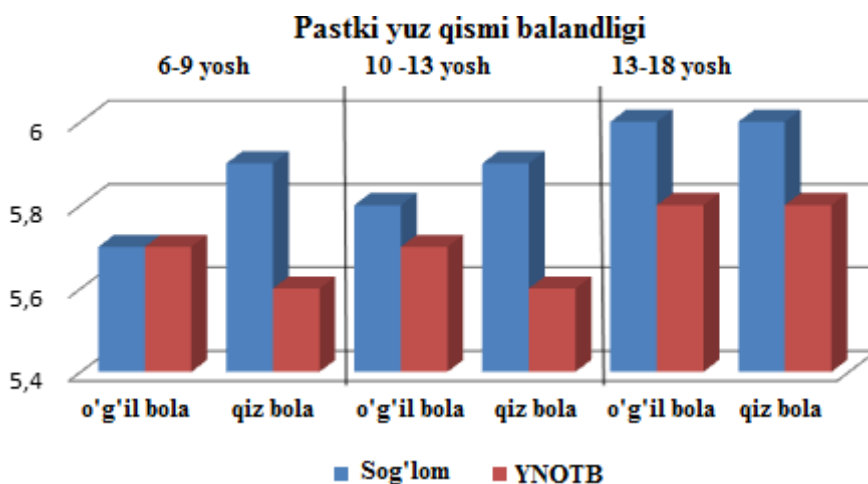
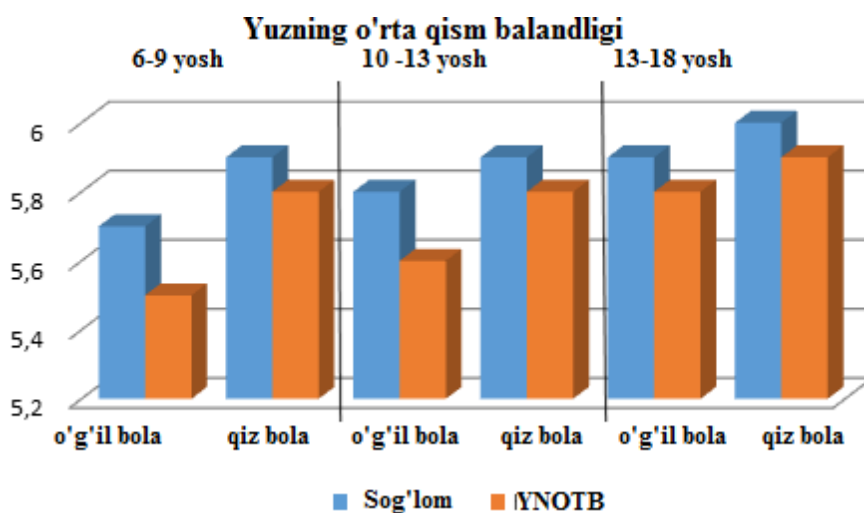
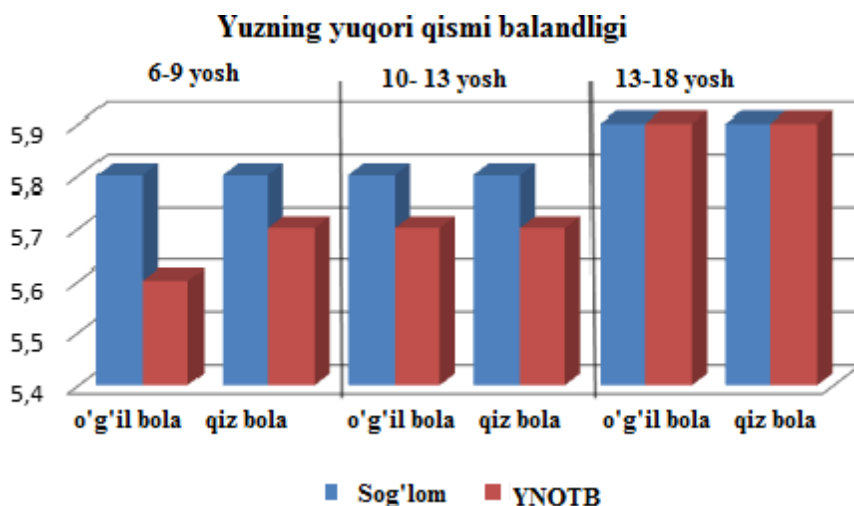
Nisbatning oltin tamoyili" ga ko'ra, sog'lom bolalar va YNOTB bilan kasallangan bolalar yuzining morfometrik parametrlari

Yosh va jins Yuz paramertlari (sm)		6-9 yosh		10-13 yosh		14-18 yosh	
		O'gil bolalar	Qiz bolalar	O'gil bolalar	Qiz bolalar	O'gil bolalar	Qiz bolalar
YFB	Sog'lom	17,1±0,10	17,3±0,12*	17,2±0,10	17,5±0,12*	18,8±0,40	19,2±0,02*
	YNOTB	16,6±0,07	17±0,05*	16,5±0,08	17,0±0,05*	17,2±0,02	17,4±0,05*
YMB	Sog'lom	11,5±0,10	11,2±0,12	11,7±0,13	11,3±0,12	11,9±0,22	11,8±0,01
	YNOTB	11,1±0,06	11,2±0,04*	11,0±0,07	11,5±0,04*	11,6±0,22	11,6±0,20*
Yuzning yuqori qism balangligi	Sog'lom	5,8±0,05	5,8±0,05	5,8±0,05	5,8±0,05	5,9±0,08	5,9±0,08
	YNOTB	5,6±0,03	5,7±0,02	5,7±0,03	5,7±0,02	5,9±0,07	5,9±0,08
Yuzning o'rta qism balangligi	Sog'lom	5,7±0,05	5,9±0,05*	5,8±0,05	5,9±0,05*	5,9±0,08	6,0±0,08*
	YNOTB	5,5±0,03	5,8±0,02*	5,6±0,03	5,8±0,02*	5,8±0,08	5,9±0,01*
Yuzning pastki qism balangligi	Sog'lom	5,7±0,05	5,9±0,05*	5,8±0,05	5,9±0,05*	6,0±0,05	6,0±0,05*
	YNOTB	5,7±0,03	5,6±0,02	5,7±0,03	5,6±0,02	5,8±0,08	5,8±0,07

Fibonachchi miqdori	Sog'lom	1:1,611	1:1,60	1:1,619	1:1,60	1:1,680	1:1,70
	YNOTB	1:1,585	1:1,630	1:1,601	1:1,630	1:1,620	1:1,640

Izoh: * - oldingi yoshga nisbatan ishonch ko'rsatkichi (P <0.05). Yuqori nafas olish tizimining buzilishi- YNOTB





Natijalardan ko'rinib turibdiki, sog'lom bolalarda YFB; eng yuqori ko'rsatkich 6-9 va 14-18 yoshdagi o'g'il bolalarda (2,4%, 4,8%), eng past ko'rsatkich esa 12 yoshda (1,2%) kuzatiladi; qizlarda (4,2%, 5,2%) va eng kichigi mos ravishda 10-13 yoshda (1,1%). YFB o'sishining eng yuqori darajasi YNOTB bilan kasallangan 6-9 yoshli o'g'il bolalarda (1,2%), eng pasti esa 10-13 yoshda (0,6%) kuzatiladi; ushbu guruhdagi qizlar eng yuqori ko'rsatkichga 6-9 yoshda (4,4%), eng kichigi 12 yoshda (1,8%) kuzatiladi.

Sog'lom o'g'il bolalarda YMB o'sishining natijalari eng yuqori ko'rsatkichda 6-9 yoshda (2,7%), eng past ko'rsatkich esa 10-13 yoshda (0,9%) kuzatiladi; 6-9 yoshli qizlarda (6,8%) va 10-13 yoshda (2,7%).

YMB o'sishining eng yuqori darajasi YNOTB bilan kasallangan 6-9 yoshli o'g'il bolalarda (0,92%), eng past esa 14-18 yoshda (0,9%) kuzatiladi; 6-9 yoshdagi qizlar orasida (8,6%), eng kichigi 14-18 yoshda (0,9%) kuzatiladi.

Tahlil natijalariga ko'ra, YNOTB bilan kasallangan bolalarda YMB va YFL o'sishi sog'lom nisbatan kamroq; ya'ni sog'lom bolalarda yuzning morfometrik parametrlarining o'sishi ma'lum vaqt oralig'ida deyarli bir xil, YNOTB bilan kasallangan bolalarda esa ular keskin o'zgaradi. Barcha guruhdagi qizlarda yuzning yuqori, o'rta va pastki qismlarining nisbati o'g'il bolalar bilan taqqoslaganda " nisbatning oltin tamoyili" ga yaqinroq deb taxmin qilish mumkin. YNOTB bilan kasallangan bolalarda, ayniqsa o'g'il bolalarda yuz qismlarining nisbati Fibonachchi miqdoriga to'g'ri kelmaydi.

Ko'rsatkichlarning morfometrik xarakteristikalari bosh va YJA bo'yicha olingan natijalarga ko'ra, 6-9 yoshli sog'lom o'g'il bolalarda o'rtacha; BA - $51,8 \pm 0,24$ sm; BUD - $15,0 \pm 0,42$ sm, BKH - $12,8 \pm 0,56$ sm; PKH - $11,4 \pm 0,18$ sm va BVD - $11,8 \pm 0,1$ sm. YNOTB bo'lgan bolalarda bu ko'rsatkichlar: - $48,8 \pm 0,22$ sm; - $14,8 \pm 0,14$ sm; - $12,0 \pm 0,16$ sm; - $11,2 \pm 0,06$ sm; - mos ravishda $12,0 \pm 0,04$ sm.

10-13 yoshdagi sog'lom o'g'il bolalarda bosh va yuz hajmini bosqichma-bosqich o'sish tendentsiyasi davom etdi, ma'lumotlarga ko'ra, o'rtacha BA $54,9 \pm 0,14$ sm; BUD - $17,8 \pm 0,03$ sm; BKH - $15,5 \pm 0,19$ sm; PKH - $13,6 \pm 0,10$ sm; BVD - $15,1 \pm 0,10$ sm. YNOTB bo'lgan bolalarda bu o'rtacha; - $52,1 \pm 0,40$ sm; - $16,0 \pm 0,90$ sm; - $13,2 \pm 0,11$ sm; - $11,4 \pm 0,28$ sm; $13,0 \pm 0,98$ smni ko'rsatadi.

14-18 yoshdagi sog'lom o'g'il bolalarda ma'lumotlarga ko'ra, o'rtacha BA - $55,7 \pm 0,14$ sm; BUD - $18,6 \pm 0,13$ sm; BKH - $16,0 \pm 0,10$ sm; PKH - $14,8 \pm 0,10$ sm; BVD - $16,2 \pm 0,10$ sm. YNOTB bilan og'rikan bolalarda bu ko'rsatkichlar o'rtacha; - $53,2 \pm 0,40$ sm; - $16,5 \pm 0,40$ sm; - $13,8 \pm 0,11$ sm; - $11,8 \pm 0,48$ sm; $14,0 \pm 0,98$ smni ko'rsatdi.

Sog'lom qiz bolalarning bosh va tana indekslarining morfometrik xususiyatlari bo'yicha olingan natijalar shuni ko'rsatadiki, 6-9 yoshda o'rtacha BA $52,5 \pm 0,1$ sm; BUD - $15,9 \pm 0,02$ sm; BKH - $13,9 \pm 0,25$ sm; PKH - $10,6 \pm 0,22$ sm; BVD - $12,6 \pm 0,23$ sm. YNOTB bo'lgan qizlarda bu hajmlar o'rtacha; - $51,4 \pm 0,82$ sm; - $14,9 \pm 0,42$ sm; - $12,5 \pm 0,46$ sm; - $11,0 \pm 0,22$ sm; - $11,8 \pm 0,23$ sm.

Sog'lom 10-13 yoshli qizlarda BA $53,4 \pm 0,14$ sm; BUD - $16,2 \pm 0,05$ sm; BKH - $14,0 \pm 0,02$ sm; PKH - $11,1 \pm 0,06$ sm va BVD - $12,9 \pm 0,06$ sm. YNOTB bilan og'rikan qizlarda bu o'lchamlar o'rtacha - $52,2 \pm 0,24$ sm; - $15,0 \pm 0,05$ sm; - $13,2 \pm 0,22$ sm; - belgilangan tartibda $10,4 \pm 0,46$ sm va BVD - $12,2 \pm 0,06$ sm.

14-18 yoshdagi sog'lom qiz bolalarda o'rtacha BA $54,0 \pm 0,24$ sm; BUD - $20,0 \pm 0,10$ sm; BKH - $16,2 \pm 0,20$ sm; PKH - $13,4 \pm 0,10$ sm va BVD - $18,0 \pm 0,10$ sm. YNOTB bo'lgan qizlarda bu o'lchamlar; - $50,0 \pm 0,94$ sm; - $18,0 \pm 0,63$ sm; - $15,2 \pm 0,40$ sm; - $11,8 \pm 0,40$ sm; - $16,0 \pm 0,80$ sm.

6-9 yoshli o'g'il bolalarning yuz parametrlarini o'rganish shuni ko'rsatdiki, o'rtacha yonoq diametri (YD) $9,6 \pm 0,24$ sm; PJD - $8,6 \pm 0,28$ sm; YNOTB bilan kasallangan bolalar YD - $8,8 \pm 0,06$ sm, o'rtacha PJD - $7,2 \pm 0,07$ sm. 10-13 yoshli sog'lom o'g'il bolalarning yuzining hajmi deyarli 6-9 yoshli o'g'il bolalar darajasida ekanligini ko'rsatdi, natijalar sezilarli darajada farq qilmagan ($P > 0,05$); 10-13 yoshli bolalarda YD $9,6 \pm 0,13$ sm; PJD - $8,8 \pm 0,10$ sm. Shu yoshli guruhda YNOTB bo'lgan bolalarda YD - $8,8 \pm 0,06$ sm, PJD - o'rtacha - $7,2 \pm 0,07$ sm. 14-18 yoshdagi sog'lom o'g'il bolalarda YD - o'rtacha $11,8 \pm 0,14$ sm, PJD - $9,6 \pm 0,10$ sm; YNOTB bilan kasallangan bolalarda YD - $10,2 \pm 0,14$ sm, PJD - $9,0 \pm 0,10$ smni tashkil qiladi.

6-9 yoshli sog'lom qiz bolalarda yuzning antropometrik parametrlari, YD - $10,4 \pm 0,16$ sm; PJD - $8,3 \pm 0,12$ sm, YNOTB bo'lgan qizlarda YD o'lchamlari $8,8 \pm 0,04$ sm ekanligini ko'rsatdi; Yuzning PJD o'rtacha - $7,2 \pm 0,05$ sm. Amaliy jihatdan sog'lom qizlarda yuz hajmining o'sish tendentsiyasi 10-13 yoshlilar guruhida davom etdi ($P < 0,05$); u YD - $11,0 \pm 0,14$ sm; PJD -

o'rtacha $8,9 \pm 0,20$ sm, YNOTB bo'lgan qizlarda YD kattaligi $9,0 \pm 0,06$ sm, PJD - o'rtacha - $7,3 \pm 0,04$ sm. 14-18 yoshdagi sog'lom qizlarda YD $12,4 \pm 0,24$ sm va PJD o'rtacha $9,0 \pm 0,8$ sm; va YNOTB bilan kasallangan qizlar uchun quyidagilar qayd etilgan: YD - $10,1 \pm 0,26$ sm va PJD o'rtacha $7,7 \pm 0,22$ sm.

Shuni taxmin qilish mumkinki, 6-9 yoshdagi va 10-13 yoshdagi har ikki jinsdagi sog'lom bolalarda ham yosh bilan bog'liq yuz va boshning asta-sekin o'sib borishi, yosh oshgani sayin hajmlarning kattalashuvi ham qayd etilgan. Hozirgi yoshdagi o'lcham bilan oldingi yoshdagi o'lchamlar orasida nisbatan sezilarli farq mavjud. PKH va YD parametrlarida oldingi yoshga nisbatan sezilarli farqlar bo'lmagan. YNOTB bo'lgan 6-9, 10-13 va 14-18 yoshdagi ikkala jinsdagi bolalarda yosh bilan bog'liq holda bosh va yuz hajmining asta-sekin notekis o'sishi kuzatildi, yosh oshgani sayin hajmlar kattalashishi ham kuzatildi. BAdagi sezilarli farqlar deyarli barcha 10-13 va 14-18 yoshda guruhlarida kuzatiladi.

14-18 yoshdagi BUD ma'lumotlariga ko'ra, BKH bo'yicha oldingi yoshga nisbatan sezilarli farqlar ($P > 0,05$) 6-9 va 10-13 yoshlarda qayd etilgan.

PKH, BVD va YD uchun oldingi yoshga nisbatan sezilarli farqlar ($P > 0,05$) ham qayd etilgan va PJD uchun oldingi yoshga nisbatan sezilarli farqlar faqat 6-9 va 10-14 yoshlarda qayd etilgan.

Sog'lom bolalarda o'tkazilgan klinik va morfologik tadqiqotlar natijalari shuni ko'rsatadiki, tish anomaliyalari o'rtacha 6-9 yoshda $65,8 + 4,7$; 10-13 yoshda - $48 + 4,7$; 14-18 yosh - $38,2 + 4,6$; 6-9 yoshdagi YNOTB bo'lgan bolalarda $34,9 + 3,59$; 10-13 yoshda - $48,4 + 5,7$; 14-18 yosh - $50,3 + 6,5$. (jadval raqami 3). Tadqiqot natijalaridan ko'rinib turibdiki, jadvaldagi p/j, medial tish, biprognatik tish va ochiq tishlar YNOTB bo'lgan bolalarda yosh guruhlari bo'yicha ko'payadi; sog'lom bolalar guruhidagi ushbu natijalar teskari.

Sog'lom bolalar va YNOTB bilan kasallangan bolalarda malokluziya holatlari

3-Jadval.

Возраст Т	Sog'lom bolalar (n=300)						YNOTB bilan kasallangan bolalar(n=480)					
	6-9 yosh (n=85)		10-13 yosh (n=100)		14-18 yosh (n=115)		6-9 yosh (n=146)		10-13 yosh (n=159)		14-18 yosh (n=175)	
	abc	%	abc	%	abc	%	abc	%	abc	%	abc	%
Tishlar
Distalli	9	10,6+1,2	9	9+2,3	9	7,8+3,1	2	1,4+1,1*	2	1,3+1,1*	2	1,1+1,0*
Teskar i	3	3,5+2,4	3	3+2,1	3	2,6+1,0	3	2,1+1,2	3	1,9+1,0	4	2,3+1,2
Ochiq	4	4,7+1,6	2	2+1,8	2	1,7+1,1	4	2,7+1,4	7	4,4+2,4	9	5,1+1,8*
Chuqu r	8	9,4+3,5	7	7+3,4	5	4,3+1,6	2	1,4+1,0*	3	1,9+1,0*	4	2,3+1,6
Бипро гн-ий	2	2,4+2,0	1	1+1,0	-	-	2	1,4+1,0	4	2,5+1,1	5	2,9+1,44
Протр у-я	4	4,7+1,6	4	4+2,1	4	3,5+1,3	4	2,7+1,4	7	4,4+2,4	7	4+1,6
Скуче нность зубов н/ч	7	8,2+3,6	5	5+2,6	5	4,3+1,9^	7	4,8+2,1*	11	6,9+2,7	12	6,9+1,8
Скуче нность зубов в/ч	8	9,4+3,5	6	6+3,5	6	5,2+2,4	8	5,5+1,6*	16	10,1+3,6^*	17	9,7+2,4*
О'zaro kesishg	2	2,4+2,0	2	2+1,8	2	1,7+1,1	2	1,4+1,0	2	1,3+1,0	2	1,1+1,0

an												
Medial	9	10,6+1, 2	9	9+2,3	8	6,9+2, 5	17	11,6+2, 5	22	13,8+3,6	26	14,9+2, 6*
Jami	56	65,8+4, 7	48	48+4, 7^	44	38,2+ 4,6^	51	34,9+3, 59*	77	48,4+5,7 ^	88	50,3+6, 5*^

Izoh: * - oldingi yoshga nisbatan ishonch ko'rsatkichi (P <0,05)

Shunday qilib, tadqiqot natijalari shuni ko'rsatdiki, YNOTB bo'lgan bolalarda YMB va YFB hajmi sog'lom bolalarga qaraganda kichikroq. Sog'lom bolalarda yuzning morfometrik parametrlarining o'sish darajasi ma'lum vaqt oralig'ida deyarli bir xil, YNOTB bo'lgan bolalarda ular keskin o'zgaradi. Sog'lom o'g'il bolalarda o'sish darajasi YNOTB bilan kasallangan o'g'il bolalarda qaraganda kamroq. Barcha guruh qizlarida yuzning yuqori, o'rta va pastki qismlarining nisbati o'g'il bolalarnikiga qaraganda "nisbatning oltin tamoyili"ga yaqinroq ekanligi aniqlandi. YNOTB bilan og'rigan bolalarda, ayniqsa o'g'il bolalarda, yuz qismlarining nisbati Fibonachchi miqdoriga to'g'ri kelmaydi. Bolaning suyak yoshini aniqlashda biz yuqorida aytganimizdek, olingan R- qiymatlarini suyaklarning yetilish normalari bilan maxsus R-jadvallari bo'yicha taqqoslaganda, 6-10 yoshdagi sog'lom o'g'il bolalarda ulnaning epifizida ossifikatsiya(suyaklar qotishi) yadrosi paydo bo'lganligi aniqlandi. 10 yosh - qo'l suyada bigizsimon o'simta, 14 yoshida esa ossifikatsiya no'xatsimon suyaklarda aniqlangan.

6 yoshida YNOTB bilan og'rigan o'g'il bolalarda ossifikatsiya faqat kapitatsiyada va bilakning ilgak suyaklarida, 10 yoshida esa - ossifikatsiya yadrosi qo'l suyagining epifizida, 14 yoshdan qo'l suyagining bigizsimon o'simtasida paydo bo'lganligi aniqlandi. YNOTB bilan kasallangan qiz bolalarda faqat kapitatsiyada va bilakning ilgak suyaklaridagi ossifikatsiya yadrolari ko'rinadi va chap qo'l bilagining uchburchak suyaklaridagi ossifikatsiya yadrolari 6-yoshga kirganda aniqlanadi. 10 yoshida suyaklanish yadrosi bilakning katta va kichik ko'pburchak suyaklarida, 12 yoshida suyakning epifizida, 13 yoshda ulna epifizining stiloid jarayonida suyaklanish yadrosi paydo bo'ldi. 14 yoshida no'xat shaklidagi suyaklardagi ossifikatsiya yadrosi hanuzgacha ko'rinmaydi.

6-9 yoshdagi sog'lom o'g'il bolalarda ossifikatsiya yadrosi chap qo'lning uchburchak suyaklarida, 10-13 yoshda - qo'l suyagi epifizining bigizsimon o'simtasida, katta yoshda esa - ossifikatsiya yadrosi no'xat shaklidagi suyaklarda aniqlanadi. Sog'lom qiz bolalarda ossifikatsiya yadrolarining paydo bo'lish vaqti sog'lom o'g'il bolalarnikiga o'xshaydi.

6-9, 10-13 va 14-18 yoshdagi ikkala jinsdagi bolalar, sog'lom bolalar va YNOTB bo'lgan bolalarning boshi va TJT ning morfometrik parametrlari: Sog'lom bolalarning boshi va JYA bo'yicha olingan natijalar shuni ko'rsatdiki, 6-9 yoshli o'g'il bolalar guruhida BA 48,5 dan 60,1 sm gacha, o'rtacha - $51,8 \pm 0,24$ sm, BUD - 13,5 dan 16,9 sm gacha, o'rtacha - $15,0 \pm 0,42$ sm, BKH - 11,5 dan 14 gacha, 0 sm, o'rtacha - $12,8 \pm 0,56$ sm, PKH 9,6 dan 13,8 sm gacha, o'rtacha - $11,4 \pm 0,18$ sm, BVD 10,8 dan 14,1 sm gacha, o'rtacha - $11,8 \pm 0,1$ sm.

6-9 yoshli o'g'il bolalar guruhidagi bosh va JYA indekslari, YNOTB bilan kasallanganlarda, 45,5 dan 52,6 sm gacha, o'rtacha - $48,8 \pm 0,22$ sm, maksimal bosim 12,5 dan 16,9 sm gacha, o'rtacha - $14,8 \pm 0,14$ sm, BUD 11,5 dan 14,0 sm gacha, o'rtacha - $12,0 \pm 0,16$ sm, PKH o'rtacha 9,4 dan 12,8 sm gacha. - $11,2 \pm 0,06$ sm, BVD 10,2 dan 13,1 sm gacha, o'rtacha - $12,0 \pm 0,04$ smni tashkil qiladi.

10-13 yoshdagi o'g'il bolalarning sog'lig'ida bosh va yuz hajmining bosqichma-bosqich o'sish tendentsiyasi davom etdi, ma'lumotlar BA 50,0 dan 58,4 sm gacha o'zgarib turishini ko'rsatdi, bu o'rtacha $54,9 \pm 0,14$ sm; BUD 16,8 dan 19,6 sm gacha, o'rtacha $17,8 \pm 0,03$ sm; BKH 12,1 dan

18,8 sm gacha o'zgarib turdi, o'rtacha $15,5 \pm 0,19$ sm; BPD 10,6-16,6 sm oralig'ida, o'rtacha $13,6 \pm 0,10$ sm va BVD 12,6 dan 16,5 sm gacha, o'rtacha $15,1 \pm 0,10$ smni ko'rsatdi.

YNOTB bo'lgan 10-13 yoshdagi erkak jinsidagi bolalar guruhidagi bosh va JYA indeksleri BA 50,0 dan 54,2 sm gacha o'zgarib turdi, bu o'rtacha $52,1 \pm 0,40$ sm; BUD 15,1 dan 18,0 sm gacha, o'rtacha $16,0 \pm 0,90$ sm gacha; BKH 10,8 dan 16,2 sm gacha o'zgarib turdi, o'rtacha $13,2 \pm 0,11$ sm; PKH 10,0-13,5 sm oralig'ida, o'rtacha $11,4 \pm 0,28$ sm va BVD 12,0 dan 14,0 sm gacha, o'rtacha $13,0 \pm 0,98$ sm.

Bosh va yuzning kattalashish tendentsiyasi 14-18 yoshli sog'lom o'g'il bolalarda davom etdi; BA 51,0 dan 60,4 sm gacha o'zgargan, bu o'rtacha $55,7 \pm 0,14$ sm; BUD 15,8 dan 21,6 sm gacha, o'rtacha $18,6 \pm 0,13$ sm; BKH 12,0 dan 19,8 sm gacha o'zgarib turdi, o'rtacha $16,0 \pm 0,10$ sm; PKH 11,8-17,8 sm oralig'ida, o'rtacha $14,8 \pm 0,10$ sm, BVD esa 12,4 dan 18,6 sm gacha, o'rtacha $16,2 \pm 0,10$ sm.

YNOTB bo'lgan 14-18 yoshdagi o'g'il bolalarning JYA ko'rsatkichlarining morfometrik xarakteristikalarini bo'yicha olingan natijalar BA 50,0 dan 56,4 sm gacha o'zgarib turishini, bu o'rtacha $53,2 \pm 0,40$ sm; BUD 14,0 dan 19,0 sm gacha, o'rtacha $16,5 \pm 0,40$ sm; BKH 11,4 dan 17,0 sm gacha o'zgarib turdi, o'rtacha $13,8 \pm 0,11$ sm; PKH 10,8-13,5 sm, o'rtacha $11,8 \pm 0,48$ sm va BVD 12,6 dan 16,4 sm gacha, o'rtacha $14,0 \pm 0,98$ sm bo'lishini ko'rsatdi.

Sog'lom bolalarning boshi va JYA ko'rsatkichlarining morfometrik xususiyatlari bo'yicha olingan natijalar shuni ko'rsatadiki, 6-9 yoshli qiz bolalar guruhida BA 50,0 dan 56,8 sm gacha, o'rtacha - $52,5 \pm 0,1$ sm; BUD 13,5 dan 19,22 sm gacha, o'rtacha - $15,9 \pm 0,02$ sm; BKH 11,8 dan 16,8 sm gacha, o'rtacha - $13,9 \pm 0,25$ sm; PKH 10,1 dan 12,5 sm gacha, o'rtacha - $10,6 \pm 0,22$ sm va BVD 10,8 dan 13,9 sm gacha, o'rtacha - $12,6 \pm 0,23$ smni tashkil qiladi.

YNOTB bo'lgan 14-18 yoshdagi o'g'il bolalarning bosh va YJA ko'rsatkichlarining morfometrik xarakteristikalarini bo'yicha olingan natijalar BA 50,0 dan 56,4 sm gacha o'zgarib turdi, bu o'rtacha $53,2 \pm 0,40$ sm; BUD 14,0 dan 19,0 sm gacha, o'rtacha $16,5 \pm 0,40$ sm; BKH 11,4 dan 17,0 sm gacha o'zgarib turdi, o'rtacha $13,8 \pm 0,11$ sm; PKH 10,8-13,5 sm, o'rtacha $11,8 \pm 0,48$ sm va BVD 12,6 dan 16,4 sm gacha, o'rtacha $14,0 \pm 0,98$ smni ko'rsatdi.

Sog'lom bolalarning boshi va YJA ko'rsatkichlarining morfometrik xususiyatlari bo'yicha olingan natijalar shuni ko'rsatadiki, 6-9 yoshli qiz bolalar guruhida BA 50,0 dan 56,8 sm gacha, o'rtacha - $52,5 \pm 0,1$ sm; BUD 13,5 dan 19,22 sm gacha, o'rtacha - $15,9 \pm 0,02$ sm; BKH 11,8 dan 16,8 sm gacha, o'rtacha - $13,9 \pm 0,25$ sm; PKH 10,1 dan 12,5 sm gacha, o'rtacha - $10,6 \pm 0,22$ sm va BVD 10,8 dan 13,9 sm gacha, o'rtacha - $12,6 \pm 0,23$ smni ko'rsatdi.

YNOTB bo'lgan 6-9 yoshli qiz bolalar guruhida BA 48,2 dan 54,8 sm gacha o'zgarib turadi, o'rtacha, $51,4 \pm 0,82$ sm; BUD 12,4 dan 18,20 sm gacha, o'rtacha - $14,9 \pm 0,42$ sm; BKH 10,8 dan 14,8 sm gacha, o'rtacha - $12,5 \pm 0,46$ sm; PKH 10,0 dan 12,0 sm gacha, o'rtacha - $11,0 \pm 0,22$ sm va BVD 10,4 dan 13,9 sm gacha, o'rtacha - $11,8 \pm 0,23$ smni ko'rsatdi.

Sog'lom qizlarda bosh hajmining o'sishi tendentsiyasi 10-13 yoshli qizlarda davom etdi ($P < 0,05$). Olingan natijalar shuni ko'rsatadiki, ularning BA 51,0 dan 58,0 sm gacha o'zgargan, bu o'rtacha $53,4 \pm 0,14$ sm; BUD 14,8 dan 18,2 sm gacha, o'rtacha - $16,2 \pm 0,05$ sm; BKH 12,8 sm dan 18,2 sm gacha, o'rtacha - $14,0 \pm 0,05$ sm; PKH esa 11,6-13,8 sm oralig'ida, o'rtacha - $11,1 \pm 0,06$ sm va BVD 11,9 dan 14,2 sm gacha, o'rtacha $12,9 \pm 0,06$ sm gacha bo'lgan hajmni ko'rsatdi.

YNOTB bo'lgan bu qizlarda BA 49,0 dan 56,2 sm gacha, o'rtacha $52,2 \pm 0,24$ smga teng; BUD 14,0 dan 16,2 sm gacha, o'rtacha - $15,0 \pm 0,05$ sm; BKH 12,0 dan 14,4 sm gacha, o'rtacha - $13,2 \pm$

0,22 sm; PKH 10,0-10,8 sm oralig'ida, o'rtacha - $10,4 \pm 0,46$ sm va BVD 11,0 dan 13,6 sm gacha, o'rtacha - $12,2 \pm 0,06$ sm.

14-18 yoshdagi sog'lom qiz bolalarning BA 48,8 dan 58,8 sm gacha o'zgargan, bu o'rtacha $54,0 \pm 0,24$ sm; BUD 16,8 dan 24,8 sm gacha, o'rtacha $20,0 \pm 0,10$ sm; BKH 10,4 dan 21,8 sm gacha, o'rtacha $16,2 \pm 0,20$ sm; PKH 10,2-16,2 sm oralig'ida, o'rtacha $13,4 \pm 0,10$ sm, BVD esa 16,0 dan 20,0 sm gacha, o'rtacha $18,0 \pm 0,10$ sm.

YNOTB 14-18 yoshdagi qiz bolalarda BA o'rtacha 46,4 dan 54,4 sm gacha o'zgargan, bu o'rtacha $50,0 \pm 0,94$ sm; BUD 14,4 dan 22,6 sm gacha, o'rtacha $18,0 \pm 0,63$ sm gacha; BKH 10,0 dan 18,8 sm gacha, o'rtacha $15,2 \pm 0,40$ sm gacha; PKH 9,6-14,2 sm, o'rtacha $11,8 \pm 0,40$ sm, BVD esa 15,4 dan 18,2 sm gacha, o'rtacha $16,0 \pm 0,80$ smni ko'rsatdi.

6-10 yoshli o'g'il bolalarda yuz parametrlarini o'rganish shuni ko'rsatdiki, yonoq diametri (YD) 8,0 sm dan 12,1 sm gacha, o'rtacha - $9,6 \pm 0,24$ sm, p/j diametri esa 6,8 dan 11,4 sm gacha o'zgaruvchan, o'rtacha - $8,6 \pm 0,28$ sm bo'ladi.

Bu yoshda YNOTB o'g'il bolalar YD 8,0 sm dan 10,1 sm gacha, o'rtacha - $8,8 \pm 0,06$ sm, p/j diametri esa 6,6 dan 9,0 sm gacha, o'rtacha - $7,2 \pm 0,07$ smni tashkil qiladi.

10-13 yoshli sog'lom o'g'il bolalarda yuzning kattalig hajmi deyarli 6-9 yoshli o'g'il bolalar darajasida bo'lib, natijalari sezilarli darajada farq qilmaydi ($P > 0,05$), 10-13 yoshdagi o'g'il bolalarda YD 9,4 sm dan 11,2 sm gacha, o'rtacha $9,6 \pm 0,13$ sm va p/j diametri 8,0 dan 10,01 sm gacha, o'rtacha - $8,8 \pm 0,10$ sm gacha o'zgaradi. YNPTB 10-13 yoshli o'g'il bolalarda tadqiqot parametrlari shuni ko'rsatdiki, YD 8,0 sm dan 10,1 sm gacha, o'rtacha - $8,8 \pm 0,06$ sm, p/j diametri esa 6,6 dan 9,0 sm gacha, o'rtacha - $7,2 \pm 0,07$ sm.

14-18 yoshli sog'lom o'g'il bolalarning yuz o'lchamlari 9,0 sm dan 13,4 sm gacha, o'rtacha $11,8 \pm 0,14$ sm, p/j diametri 9,0 dan 12 sm gacha, o'rtacha $22,9,6 \pm 0,10$ sm, YNOTB 14-18 yoshli o'g'il bolalarda YD 8,2 sm dan 12,0 sm gacha, o'rtacha $10,2 \pm 0,14$ sm va p/j diametri 9,0 dan 11,0 sm gacha, o'rtacha $9,0 \pm 0,10$ smni ko'rsatadi.

6-9 yoshdagi sog'lom qiz bolalarda ham yuzning antropometrik parametrlari o'rganildi - YD 8,8 sm dan 12,0 sm gacha, o'rtacha - $10,4 \pm 0,16$ sm; yuzning p/j diametri 7,6 dan 9,9 sm gacha, o'rtacha - $8,3 \pm 0,12$ sm, YNOTB 6-9 yoshli qiz bolalarda yuzning p/j qizmi diametri 8,2 sm dan 9,8 sm ga o'zgarganligi ko'rsatildi, o'rtacha - $8,8 \pm 0,04$ sm; yuzning p/j diametri 6,4 dan 8,4 sm gacha, o'rtacha - $7,2 \pm 0,05$ sm.

Yuz hajmining bosqichma-bosqich kattalashuv tendentsiyasi 10-13 yoshli sog'lom qizlarda davom etdi ($P < 0,05$); Yuzning YD 9,9 dan 11,8 sm gacha, o'rtacha $11,0 \pm 0,14$ sm gacha; p/j diametri 7,8 dan 9,9 sm gacha, o'rtacha $8,9 \pm 0,20$ sm ni tashkil etdi. Bu yoshdagi YNOTB qizlarda YD o'rtacha 8,0 sm dan 10,5 sm gacha bo'lganligini ko'rsatdi, o'rtacha $9,0 \pm 0,06$ sm, p/j diametri esa 6,5 dan 8,5 sm gacha, o'rtacha - $7,3 \pm 0,04$ smni tashkil etdi.

Sog'lom qizlarda yuz hajmining kattalashuv tendentsiyasi 14-18 yoshda davom etdi ($P < 0,05$); ularning yuzlari YD 11,9 dan 13,8 sm gacha, o'rtacha $12,4 \pm 0,24$ sm; p/j diametri 8,8 dan 10,4 sm gacha, o'rtacha $9,0 \pm 0,8$ sm, YNOTB bilan kasallangan 14-18 yoshli qizlarda yuz diametrining parametrlari 9,0 dan 11,2 sm gacha, o'rtacha $10,1 \pm 0,26$ sm; p/j diametri 6,8 dan 8,8 sm gacha, o'rtacha $7,7 \pm 0,22$ smni ko'rsatdi.

Xulosalar

1. 6-9 yoshli sog'lom bolalarda tana vazni tana uzunligiga nisbatan tezroq oshadi; 6-9 yoshdagi o'g'il bolalarda o'sish 1,57 barobar, qiz bolalarda 1,64 baravar ko'payadi; hamda tana vazni o'g'il bolalarda 2,71 marta, qizlarda esa 2,79 marta. Ko'krak aylanasining hajmi 10-13 yoshli sog'lom bolalarda 1,44 martaga, qizlarda esa 1,45 martaga ko'payadi.

2. 6-9 yoshdagi sog'lom qizlarda va YNOTB bo'lgan qizlarda boshning morfometrik parametrlarining qiyosiy ko'rsatkichlari bir-biridan sezilarli darajada farq qilganligini ko'rsatdi. YNOTB qizlarda barcha parametrlar deyarli sog'lom qizlarga qaraganda ancha past bo'ladi.

3. YNOTB bilan og'rigan 6-9 va 10-13 yoshdagi o'g'il va qiz bolalarning morfometrik parametrlarini BA, BUD, PKH, BKH, BVD, YD va p/j bo'yicha o'sish sur'atlari bilan solishtirilganda ushbu yoshdagi, YNOTB qizlarning parametrlari o'g'il bolalarning diametriga nisbatan kichik; YNOTB o'g'il bolalarida p/j diametri sog'lom bolalarga qaraganda kattaroq (1,38 ga nisbatan 1,29).
4. YNOTB bilan og'rigan bolalarda MYB va FYB sog'lom bolalarga qaraganda kichikroq ekanligi aniqlandi. Sog'lom bolalarda yuzning antropometrik parametrlarining o'sish sur'atlari ma'lum vaqt oralig'ida deyarli bir xil, YNOTB bolalarda ular keskin o'zgaradi.
5. Barcha guruhdagi qizlarda yuzning yuqori, o'rta va pastki qismlarining nisbati o'g'il bolalar bilan taqqoslaganda " nisbatning oltin tamoyili" ga yaqinroq ekanligi aniqlandi. YNOTB bolalarda, ayniqsa o'g'il bolalarda yuz qismlarining nisbati Fibanachchi miqdoriga to'g'ri kelmaydi: YNOTB bilan kasallangan bolalarda suyak yoshi tahlili shuni ko'rsatdiki, ularning suyak yoshi sog'lom bolalarnikiga qaraganda kechroq; 6 oydan (6-9 yosh) 2,5-3 yilgacha (10-13 yoshda) bo'ladi.

Литература/Adabiyotlar:

1. Гвоздева Ю.В. Дисфункция мягких тканей челюстно-лицевой области детей: механизмы влияния на формирование зубочелюстной системы и возможности ранней коррекции с применением миофункциональной аппаратуры: Автореф. дис. . д-ра мед. наук. - Пермь, 2010. - 243 с.
2. Гроева Ю.А., Польма Л.В., Толстунов Л.Г. Изменение параметров основания черепа у пациентов с мезиальной и дистальной окклюзией зубных рядов по сравнению с нормой // Проблемы стоматологии и нейростоматологии. – 1999. - №4. – С. 20-23
3. Жуковский М.А. Детская эндокринология: - 2-е изд., перераб. и доп. - М.: Медицина, 1982. - 448 с.
4. Каламкарров Х.А., Рабухина Н.А., Безруков В.М. Деформации лицевого черепа. – М.: Медицина, 1981. – 234с.
5. Колесников Л.Л., Ан С.В. Асимметрия лицевого скелета негроидных черепов // Стоматология. – 1999. - №4. – С. 39-43
6. Мазен Мохаммед Юсеф Хасан Хуссейн. Параметры смешанного прикуса у детей, больных сахарным диабетом// Авт. дисс. канд. мед. наук. Воронеж. 2004.24 С
7. Манашев, Г.Г. Биологические закономерности изменчивости зубочелюстной системы человека / Г.Г . Манашев // Актуальные вопросы медицины и новые технологии. - Красноярск, 2002. - С.67-75
8. Маннанова Ф.Ф. Особенности диагностики и лечения аномалий прикуса у детей с нарушенным носовым дыханием: Автореф. дис. канд. мед. наук. - Казань, 1981. - 20 с
9. Матыцина Т.В. Анатомическая характеристика головы мужчин в переходный период от подросткового к юношескому возрасту. – М., 2005.
10. Муртазаев С.С., Насимов Э.Э., Муртазаев С.С., Нигматов Р.Н. Последовательность ортодонтического лечения аномалий класса 3-без удаления зубов с использованием мультипетлевой техники MEAW // Научно-практический журнал Stomatologiya. Ташкент-2017. №2С.88-91.
12. Норова М.Б., Тешаев Ш.Ж. Қандли диабет билан оғриган 9 ёшли болаларнинг бош ҳамда юз-жағ оҳасининг антропометрик кўрсаткичлари // Тиббиётда янги кун, 2018, №2.
13. Нунова Ш.Н., Гаффоров С.А., Нунов Н.Б. Сурункали тонзиллит ва бронхит билан оғриган болаларда тиш аномалияларининг ортодонтик ҳолати // Доктор ахборотномаси. – Самарканд, 2019. - №3. - С.40-44.
14. Олимов С.Ш., Гаффоров С.А. Особенности элементного состава смещенной слюны у детей школьного возраста с зубочелюстными аномалиями // Материалы III - международного конгресса стоматологов «Актуаль.пробл. стоматологии и челюстно-лицевой хирургии». – Ташкент. – 2019. – С.11.
15. Пономарева Л.А., Маматкулов Б.М. «Использование принципов доказательной медицины при организации и проведении гигиенических исследований»: МР.Ташкент-2004
16. Фирсова И.В. Изучение мотивации военнослужащих к профилактике и лечению стоматологических заболеваний с помощью анкетирования// Российский стоматологический журнал. 2003 - № 3.
17. Хубулава Н.З. Арсенина О.И. и другие, «Использование ортодонтических аппаратов в комплексном лечении пациентов с первичным храпом и синдромом обструктивного апноэ во сне //Тезисы 12 съезд ортодонтов России «Ортодонтия 2009». -№ 45. -С.43.
18. Царькова, О. А. Изменение профиля лица; у детей; с нарушенным носовым- дыханием в процессе ортодонтического лечения: автореф. дис. канд. мед. наук / Пермь, 2006: - 32 с.

19. Щербакова Л.В. Взаимотношение морфометрических параметров зубных дуг с размерами челюстно-лицевой области у долихоцефалов: Автореф. диссертации канд. мед. наук / Волгоград. 2005.-22 с.
20. Abreu R.R., Rocha R.L., Etiology, clinical manifestations and concurrent findings in mouth-breathing children //J. Pediatr. (Rio J).- 2008. - Vol. 84, N6. P. 529-535.
21. AratMirzen Z., Rubenduz M.A. The displacement of craniofacial' reference landmarks during puberty. A comparison of three superimposition methods // the angles orthodontics. 2003. - Vol. 73, No. 4. - P. 374 - 380.
22. Bishara S.E. Text book of orthodontics.Saunders company 2001. – 98p.
23. Costa J.R., Pereira S.R., Pigmentary S.S., Wicks L.L. Posture and posterior cross bite in oral and nasal breathing children //Int. J. Orthod Milwaukee. - 2010. - Vol. 21. - P. 33-38.
24. DeMenezes V.A., Leal R.B., Pessoa R.S., Pontes R.M. Prevalence and factors related to mouth breathing in school children at the Santo Amaro project -Recife, 2005 //Rev. Bras. Otorrinolaringol. - 2006. - Vol. 72, N3. - P. 394-399.
25. Emmerich A., Fonseca L., Elias A.M., de Medeiros U.V. The relationship between oral habits, oronasopharyngeal alterations, and malocclusion in preschool children in Vitoria, Brazil //Cad. Saude Publica. - 2004. - Vol. 20, N3.P. 689.
26. Gafforov S. A, Durdiev Zh.I. Violation of the formation of bone organs of the dentition system in children with respiratory system pathologies // Acadimicia: An International Multidisciplinary Research journal. Vol. 10. Issue 4. April. - 2020. - C. 325-333
27. Gafforov S. A, Durdiev J.I. Morphometric features of the formation of organs of the bones of the dentition in Children with chronic pathologies of the respiratory system // JOURNAL OF CRITICAL REVIEWS. Vol.7. Issue 18. June-2020.-892-899
28. Gardiner J.H., Leighton B.C., Luffingham J.K., Valiathan A. Orthodontics for dental students. Fourth edition: Oxford University Press, 1998. 123 p.
29. Karimov D.M. Clinical and radiological features sagittal malocclusion at children in the mix dentition // International Conference «Science, research, development». - Monica (California), 2019. - №16/7. - P.154-156
30. Lopatiené K., Babarskas A. Malocclusion and upper airway obstruction //Medicina. - 2002. - Vol. 38, N 3. - P. 277-283
31. Nunes W.R. Jr. Di Francesco R.C. Variation of patterns of malocclusion by site of pharyngeal obstruction in children //Arch. Otolaryngol. Head Neck Surg. -2010. - Vol. 136, N11. - P. 1116-1120.
32. Pahkala R. H. Do early signs of orofacial dysfunctions and occlusal variables predict development of TMD in adolescence? / R. H. Pahkala, M. T. Laine-Alava // J. Oral Rehabil. — 2002. — Vol. 29, № 8. - P. 737-743.
33. Petruson B. The importance of improved nasal breathing: a review of the Nozovent nostril dilator //Acta Otolaryngol. - 2007. - Vol. 127, N4. - P. 418-423.
34. Salas-Flores R, Gonzalez-Perez B, Barajas-campos RL, Gonzalez-Cruz B. Changes on craniofacial structures in children with growth-hormone-deficiency. Rev Med InstMexSeguro Soc. 2010; 48(6): 591-5
35. Sharipov S.S., Khasanov U.S. Vokhidov U.N., Role of pathology of nose and pharynx in the development of snoring LIV International correspondence scientific and practical conference «International 44 scientific review of the problems and prospects of modern science and education» Boston. USA. January 21-22, 2019. -Medical Sciences-P. 85–86.
36. Skieller V., Bjork A., Linde-Hansen T. Prediction of mandibular growth rotation evaluated from a longitudinal implant sample // American J. Orthodont. – 1984. – Vol.86, №6. – P. 359-370
37. Tofts L, Das S, Collins F, Burton KLO. Growth charts for Australian children with achondroplasia // Am J Med Genet A. 2017 Aug;173(8):2189-2200.
38. Watkins RA, Evans-Molina C, Blum JS, Dimeglio LA. Established and emerging biomarkers for the prediction of type 1 diabetes: a systematic review. Transl Res 2014; 164: 110–121.
39. Zicari M. Oral breathing and dental malocclusions // Eur. J. Paediatr. Dent. 2009. - Vol. 10, № 2. - P. 59-64.

У Д К :617. 566:616. 379-008. 64

ОСОБЕННОСТИ ТЕЧЕНИЯ И ВЕДЕНИЯ БОЛЬНЫХ С ГНОЙНО-ВОСПАЛИТЕЛЬНЫМИ ЗАБОЛЕВАНИЯМИ МЯГКИХ ТКАНЕЙ ГОЛОВЫ И ШЕИ НА ФОНЕ САХАРНОГО ДИАБЕТА

Жамшид НОРЧАЕВ

*Кандидат медицинских наук, доцент,
Ташкентский государственный стоматологический институт
Ташкент, Узбекистан
njatdsi@gmail.com*

**FEATURES OF THE COURSE AND MANAGEMENT OF PATIENTS WITH
PURULENT-INFLAMMATORY DISEASES OF THE SOFT TISSUES OF THE
HEAD AND NECK AGAINST THE BACKGROUND OF DIABETES MELLITUS**

Zhamshid NORCHAYEV

*Candidate of Medical Sciences, Associate Professor, Tashkent State Dental
Institute
Tashkent, Uzbekistan
njatdsi@gmail.com*

**ҚАНДЛИ ДИАБЕТ ФОНИДА БОШ ВА БЎЙИН СОҲАСИДАГИ ЙИРИНГЛИ
ЯЛЛИҒЛАНИШ КАСАЛЛИКЛАРИНИ КЕЧИШИ ВА ДАВОЛАШ
ХУСУСИЯТЛАРИ**

Жамшид НОРЧАЕВ

Т.ф.н., доцент, Тошкент Давлат стоматология институти, Тошкент, Ўзбекистон

njatdsi@gmail.com

АННОТАЦИЯ

Изучены особенности течения и лечения гнойно-воспалительных заболеваний мягких тканей головы и шеи на фоне сахарного диабета. Установлено, что гнойно-воспалительные заболевания мягких тканей головы и шеи протекают с отягощением основной патологии. Оценены результаты комплексного лечения с применением протеолитического фермента растительного происхождения кукумазим, ультразвуковой кавитации и аутотрансфузиями ультрафиолетом облученной крови. Установлено, что выбранный комплексный подход ускоряет сроки очищения ран от некротических масс на $3,4 \pm 0,4$ дня, способствует разжижению и удалению гнойного содержимого, активизирует процессы регенерации, сокращают сроки полного заживления ран на $5,6 \pm 0,8$ дней. После сочетанного применения протеолитического фермента кукумазима с ультразвуковой кавитации и аутотрансфузии ультрафиолетом облученной крови при лечении гнойно-воспалительных заболеваниях мягких тканей головы и шеи осложнений или побочных эффектов не наблюдали.

Ключевые слова: гнойно-воспалительные заболевания, сахарный диабет, лечение.

ABSTRACT

The features of the course and treatment of purulent-inflammatory diseases of the soft tissues of the head and neck against the background of diabetes mellitus have been studied. It has been established that purulent-inflammatory diseases of the soft tissues of the head and neck occur with the aggravation of the underlying pathology. The results of complex treatment with the use of plant-derived proteolytic enzyme cucumazim, ultrasonic cavitation and autotransfusions of ultraviolet irradiated blood were evaluated. It was found that the chosen integrated approach accelerates the time of wound cleansing from necrotic masses by 3.4 ± 0.4 days, promotes dilution and removal of purulent contents, activates regeneration processes, reduces the time of complete wound healing by 5.6 ± 0.8 days. After the combined use of the proteolytic enzyme cucumazim with ultrasonic cavitation and autotransfusion of irradiated blood with ultraviolet light in the treatment of purulent-inflammatory diseases of the soft tissues of the head and neck, complications or side effects were not observed.

Keywords: purulent-inflammatory diseases, diabetes mellitus, treatment.

АННОТАЦИЯ

Қандли диабет фонида бош ва бўйин соҳасидаги йирингли яллиғланиш касалликларини кечиши ва даволаш хусусиятлари ўрганилган. Бош ва бўйин соҳасидаги йирингли яллиғланиш касалликлари асосий касалликни оғир ҳолати билан кечиши аниқланди. Қандли диабет фонида бош ва бўйин соҳасидаги йирингли яллиғланиш касалликларини даволашда ўсимликдан олинган протеолитик фермент кукумазимни ультратовуш кавитацияси ҳамда ультрабинафша нурлари билан ишлов берилган қон аутотрансфузиясининг биргаликдаги таъсири баҳоланган. Танланган комплекс даволаш усуллари жароҳатни йирингли некротик тўқималардан тозаланишини $3,4 \pm 0,4$ кунга тезлаштириши, йирингни суюлтириб, ажралишига, регенерация жараёнини фаоллаштириб, жароҳатни тўлиқ битишини $5,6 \pm 0,8$ кунга қисқартириши аниқланган. Бош ва бўйин соҳасидаги йирингли яллиғланиш касалликларини протеолитик фермент кукумазимни ультратовуш кавитацияси ҳамда ультрабинафша нурлари билан ишлов берилган қон аутотрансфузиясини бирга қўллангандан кейин асоратлар ва ножўя таъсирлар кузатилмади.

Калит сўзлар: йирингли-яллиғланиш касалликлари, қандли диабет, даволаш.

SUMMARY

The authors of the article studied the features of the course and treatment of purulent-inflammatory diseases of the soft tissues of the head and neck against the background of diabetes mellitus. The aim of the study was to study the features of the course of purulent-inflammatory diseases of the soft tissues of the head and neck and to improve the results of treatment of patients with this pathology on the background of diabetes mellitus. 34 patients with purulent-inflammatory diseases of the soft tissues of the head and neck on the background of diabetes mellitus were examined, which, depending on the treatment, were divided into 2 groups: group 1 - 12 patients who underwent traditional complex treatment and group 2 - 22 patients who included local application of the plant-derived proteolytic enzyme cucumazim, ultrasound cavitation and autotransfusion of irradiated blood with ultraviolet light. After 1-2 days, patients of group 2 macroscopically showed a decrease in the inflammatory reaction around the focus, expressed in a decrease in edema, hyperemia, pain. In patients with carbuncle of the back of the neck, after 1-2 dressings, a large amount of liquid pus was removed from the wound, necrotic tissues softened, rejected from normal tissue and easily departed. On 7.5 ± 0.7 days, there was a cleansing of wounds from purulent-necrotic masses, on 12.1 ± 1.3 days – the appearance of granulation. Signs of inflammation subsided on average for 3-5 days. The hydration phase of the wound process decreased by 2.9 ± 0.3 days. The terms of wound cleansing from pus and necrotic masses were reduced by an average of 3.4 ± 0.4 days, the terms of wound healing by 5.6 ± 0.8 days. Microbial contamination of 1 g of wound tissue on 3-5 days of treatment decreased to 10² degrees, which was 2.5 times less compared to the results of group 1. The rate of reduction of the wound area per day in patients of group 1 was $7.27 \pm 0.6\%$, and in the control group 4.1 ± 0.4 , which indicates the activation of reparative processes.

Заключение

Авторами статьи изучены особенности течения и лечения гнойно-воспалительных заболеваний мягких тканей головы и шеи на фоне сахарного диабета. Цель исследования заключалась в изучении особенностей течения гнойно-воспалительных заболеваний мягких тканей головы и шеи и улучшении результатов лечения больных с данной патологией на фоне сахарного диабета. Обследованы 34 больных с гнойно-воспалительными заболеваниями мягких тканей головы и шеи на фоне сахарного диабета,

которые в зависимости от проведенного лечения распределены на 2 группы: 1 группа- 12 больных, которым проведено традиционное комплексное лечение и 2 группа- 22 больных, которым в комплекс традиционных лечебных мероприятий включены местное применение протеолитического фермента растительного происхождения кукумазима, ультразвуковая кавитация и аутоотрансфузии ультрафиолетом облученной крови. Через 1-2 суток у больных 2 группы макроскопически отмечалось уменьшение воспалительной реакции вокруг очага, выражавшееся в уменьшении отека, гиперемии, боли. У больных с карбункулом задней поверхности шеи после 1-2 перевязок из раны удаляли большое количество жидкого гноя, некротические ткани размягчались, отторгались от нормальной ткани и легко отходили. На $7,5 \pm 0,7$ сутки отмечалось очищение ран от гнойно-некротических масс, на $12,1 \pm 1,3$ сутки – появление грануляции. Признаки воспаления стихли в среднем на 3-5 сутки. Фаза гидратации течения раневого процесса сократилась на $2,9 \pm 0,3$ суток. Сроки очищения ран от гноя и некротических масс сокращались в среднем на $3,4 \pm 0,4$ дня, сроки заживления ран на $5,6 \pm 0,8$ дней. Микробная обсемененность 1 г ткани раны на 3-5 сутки лечения уменьшилась до 10^2 степени, что было в 2,5 раза меньше по сравнению с результатами 1 группы. Скорость уменьшения площади раны в сутки у больных 1 группы составила $7,27 \pm 0,6\%$, а в контрольной группе $4,1 \pm 0,4$, что указывает на активизации репаративных процессов.

Актуальность. Частота возникновения гнойно-воспалительных заболеваний мягких тканей головы и шеи при сахарном диабете не выше, чем в аналогичной группе лиц без диабета, но клиническое течение хирургической инфекции кожи при диабете более тяжелое и отличается рядом специфических признаков. Особенности клинического течения гнойных заболеваний мягких тканей головы и шеи при сахарном диабете зависят от длительности основного заболевания и выраженности диабетической ангиопатии, нейропатии. Диабетическая ангиопатия и нейропатия вызывают изменения на коже и ее придатков. Вследствие поражения капилляров и артериол поверхностного и глубокого сосудистых сплетений кожи нарушается ее трофика и взаимоотношение дермы с подкожной жировой клетчаткой. Волосные фолликулы, находящиеся в толще дермы, перемещаются ниже, в подкожную жировую клетчатку. Блокада вегетативной и соматической нервной иннервации является проявлением диабетической нейропатии. Прекращение секреции комплекса липидов, которые из сальных желез поступали в полость волосяного фолликула и оказывали бактерицидное действие на кокковую флору, способствуют проникновению патогенной флоры в стерильную полость волосяного фолликула (2).

В клиническом течении гнойно-воспалительного процесса мягких тканей у больных диабетом выделяются четыре характерные особенности: 1) отсутствие ярко выраженных внешних проявлений заболевания; 2) выраженная склонность к быстрому локальному прогрессированию гнойно-воспалительного процесса и некрозов; 3) тяжелое состояние больных, связанное с декомпенсацией диабета и общими проявлениями хирургической инфекции; 4) влияние поздних осложнений диабета и сопутствующих заболеваний на течение и исход хирургической инфекции.

Местная терапия гнойно-воспалительных процессов мягких тканей при сахарном диабете протеолитическими ферментами занимает одно из главных мест. Широкое признание получили препараты ферментов, выделенных из микробного и животного материала, однако не менее перспективны и препараты протеолитических ферментов,

выделенных из растений (1). Недостатком протеолитических ферментов является их быстрая инактивация под воздействием денатурирующих агентов и колебаний pH. Поэтому, перед протеолитическими ферментами ставятся определенные требования: быть устойчивым, стабильным к воздействию денатурирующих агентов и сохранять высокую активность при различных параметрах pH гнойно-некротического процесса. В естественных условиях биокатализатор находится среди огромного набора других макромолекул, поэтому особый интерес вызывает выбор смеси ферментов. Анализ информации последних лет свидетельствует о возможности и перспективности применения комплекса протеолитических ферментов латекса плодов *Carica papaya*, которым относится кукумазим (3,4).

Гнойно-некротические процессы при сахарном диабете протекают выраженными функционально-органическими нарушениями жизненно-важных органов и систем. Эти условия требуют разработки таких методов комплексной терапии, которые должны быть высокоэффективными, доступными, простыми в применении. В последние годы в комплекс лечебных мероприятий гнойно-воспалительных заболеваний широко применяются физические методы лечения. Имеются сообщения о применении аутотрансфузии ультрафиолетом облученной крови (АУФОК) и ультразвуковой кавитации (УЗК) в лечении гнойных ран (5). Однако в литературе результаты эффективности этих методов остаются разноречивыми.

Цель исследования заключалась в изучении особенностей течения гнойно-воспалительных заболеваний мягких тканей головы и шеи и улучшении результатов лечения больных с данной патологией на фоне сахарного диабета.

Материал и методы исследования

В ходе проведения работы обследованы 34 больных с гнойно-воспалительными заболеваниями мягких тканей головы и шеи на фоне сахарного диабета.

Больные в зависимости от проведенного лечения распределены на 2 группы:

I группа- 12 больных (8 больных с фурункулом лица и волосистой части головы и 4 больных с карбункулом задней поверхности шеи), которым проведено традиционное комплексное лечение, включающее активное хирургическое вмешательство (вскрытие гнойных очагов, поэтапные некрэктомии), коррекцию углеводного, белкового, жирового обменов, реологических свойств крови, улучшение состояния микроциркуляторного русла, антибиотикотерапию, лечение сопутствующих патологий;

II группа-22 больных (14 больных с фурункулом лица и волосистой части головы и 8 больных с карбункулом задней поверхности шеи), которым в комплекс традиционных лечебных мероприятий включены местное применение кукумазима, ультразвуковая кавитация ран (УЗК) и аутотрансфузии ультрафиолетом облученной крови (АУФОК).

Кукумазим – суммарный протеолитический ферментный препарат растительного происхождения, получен сотрудниками института химии растительных веществ Академии наук Республики Узбекистан из дынного дерева *Carica papaya*. Клиническая апробация кукумазима проведена при нашем участии. Препарат зарегистрирован Главным Управлением по контролю качества лекарственных средств и медицинской техники министерства здравоохранения Республики Узбекистан, регистрационное удостоверение № 98/331/2. Разрешение для применения в практической медицине выдано приказом министерства здравоохранения Республики Узбекистан №331 от 06 июля 1998г. Препарат обладает протеолитической активностью широкого спектра действия. Активным началом

препарата являются ферменты папаин, химопапаин и три протеиназных ферментов, относящиеся к сульфгидрильной группе протеиназ. Кукумазим в отличие от других протеолитических ферментов обладает выраженным протеолитическим, фибринолитическим, хондролитическим и противовоспалительными действиями. Устойчивость к высоким температурам, действию мочевины и других денатурирующих агентов, большая глубина гидролиза белков способствовали широкому использованию препарата в практике.

Кукумазим применяли местно в дозе 10мг. (50 протеолитических единиц). Препарат перед использованием растворяли в 10мл 0,5% растворе новокаина. Методика местного применения препарата состояла в следующем: после вскрытия гнойного очага и некрэктомии раны рыхло заполняли турундой, пропитанной раствором кукумазима. Кроме того, глубокие раны, свищи промывали раствором кукумазима через микроирригатор. перевязки производили ежедневно до полного очищения раны от гнойно-некротических масс и появления грануляций.

Методика проведения УЗК. УЗК проведена аппаратом УРСК-8Т при амплитуде колебаний 0,55-0,60 мкм, частота резонанса 26,12-28,85 кГц и суммарной экспозиции 10-12 минут. УЗК проведено с первого дня вскрытия гнойного очага. Гнойные полости заливали раствором кукумазима и воздействовали ультразвуком на расстоянии 0,5-1см от стенки раны. При наличии поверхностных, обширных участков некроза, конечность помещали в лоток с раствором кукумазима и осуществляли озвучивание ультразвуком. УЗК проведено в течение 10-12 минут. Число сеансов колебалось от 5 до 7 раз.

Методика проведения АУФОК. В асептических условиях из локтевой вены больного брали кровь в количестве 1,5-2мл на кг. массы больного, что составляло в среднем 120-150 мл. Кровь забирали во флакон с гемоконсервантом «Глюгицир» или 50мл 0,9% раствором хлористого натрия, куда добавляли 1мл-5000 ЕД раствор гепарина. Обратное переливание крови осуществляли сразу после забора. Ультрафиолетовое облучение крови произведено аппаратом «УФОК», оснащенный ртутно-кварцевой лампой «ДРТ-8», во время забора и обратного переливания крови. АУФОК проведен ежедневно, в среднем по 4-5 сеансов на курс лечения. Длительность одного сеанса составляло в среднем 1 час.

Степень компенсированности СД, клиническая форма, распространенность и глубина поражения некротического процесса, наличие сопутствующей патологии определяли лечебную тактику. Результаты лечения подтверждались данными клинических, инструментальных, микробиологических и иммуноморфологических исследований.

Результаты. Во всех случаях отмечено острое начало заболевания, которое сопровождалось ознобом, подъемом температуры до 38-40°C с первых дней, резким нарастанием явлений интоксикации. Больных беспокоили умеренные боли, отечность тканей в области воспаления, отсутствие аппетита, сна, потливость. Высокая температура тела, повторные ознобы, тахикардия и тяжелое самочувствие больных свидетельствовали о септической инфекции. При поступлении в клинику общее состояние больных обеих групп были оценены как тяжелое. Имело место выраженная общая интоксикация (общее недомогание, сухость во рту, отсутствие аппетита, нарушение сна). Средняя концентрация глюкозы в крови составляло $22,7 \pm 1,5$ ммоль/л. У всех обследованных больных сахарный

диабет был констатирован в стадии декомпенсации. Несмотря на общие изменения, при местном осмотре наблюдали умеренный отек тканей и покраснение, не резко выраженные изменения на коже. При вскрытии гнойных очагов отмечали распространение гнойно-некротических изменений глубоко лежащих тканей по сравнению с кожными изменениями. При микробиологических исследованиях обсемененность в очаге воспаления патогенными микробами в 1 грамме ткани составляло $5,1 \cdot 10^8 - 10^{10}$. В основном высеивали аэробно-анаэробные ассоциации, наиболее часто включавшие облигатно-анаэробные неспорообразующие бактерии (*Peptococcus* spp., *Peptostreptococcus* spp., *Bacteroides fragilis*), факультативно-анаэробные (*Staph. epidermidis*, *Staph. aureus*), аэробные микроорганизмы (*Pseudomonas aeruginosa*). Имеющийся тяжелый гнойно-некротический процесс усугубило течение основной патологии, что было оценено как синдром взаимного отягощения.

Через 1-2 суток после применения кукумазима с УЗК и АУФОК, макроскопически отмечалось уменьшение воспалительной реакции вокруг очага, выразившееся в уменьшении отека, гиперемии, боли. У больных с карбункулом задней поверхности шеи после 1-2 перевязок из раны удаляли большое количество жидкого гноя, некротические ткани размягчались, отторгались от нормальной ткани и легко отходили. Улучшилось общее самочувствие больных, которое выражалось в нормализации пульса, температуры тела, улучшении сна и аппетита. На $7,5 \pm 0,7$ сутки отмечалось очищение ран от гнойно-некротических масс, на $12,1 \pm 1,3$ сутки – появление грануляции. Признаки воспаления (отеки, гиперемия, боли) стихли в среднем на 3-5 сутки. Фаза гидратации течения раневого процесса у этого контингента больных сократилась на $2,9 \pm 0,3$ суток ($p < 0,001$) по сравнению с больными, получавшими традиционное лечение.

Сроки очищения ран от гноя и некротических масс с применением кукумазима с УЗК и АУФОК сокращались в среднем на $3,4 \pm 0,4$ дня, сроки заживления ран на $5,6 \pm 0,8$ дней ($p < 0,001$) по сравнению с соответствующими сроками при традиционном лечении. Микробная обсемененность 1 г ткани раны на 3-5 сутки лечения уменьшилась до 10^2 степени, что было в 2,5 раза меньше, чем в контрольной группе. Скорость уменьшения площади раны в сутки у больных с применением кукумазима с УЗК и АУФОК составила $7,27 \pm 0,6\%$ ($p < 0,001$), а в контрольной группе $4,1 \pm 0,4$, что указывает на активизации репаративных процессов.

Выводы

1. Гнойно-воспалительные заболевания мягких тканей головы и шеи при сахарном диабете протекают по принципу синдрома взаимного отягощения.
2. Комплексный подход с применением протеолитического фермента кукумазим с УЗК и АУФОК ускоряют сроки очищения ран от некротических масс на $3,4 \pm 0,4$ дня ($p < 0,001$), способствует разжижению и удалению гнойного содержимого.
3. Протеолитический фермент кукумазим с УЗК и АУФОК активизируют процессы регенерации, сокращают сроки полного заживления ран на $5,6 \pm 0,8$ дней ($p < 0,001$).
4. После сочетанного применения протеолитического фермента кукумазима с УЗК и АУФОК при лечении гнойно-воспалительных заболеваний мягких тканей головы и шеи осложнений или побочных эффектов не наблюдали.


Список литературы.

1. Межлумян Л.Г., Касимова Т.Д., Юлдашев П.Х. Протеиназы из млечного сока *Carica papaya*. //Химия природных соединений. –2003. -№3. –С.171-174

2. Стряпухин В.В., Лищенко А.Н. Хирургическое лечение диабетической стопы. //Хирургия. Журнал имени Н.И.Пирогова. -2011; -№2, -С.73-78.
3. Нарчаев Ж.А. Клиническое исследование действия ферментного препарата кукумазим в лечении трофических язв нижних конечностей у больных сахарным диабетом. //Доклады Академии наук Республики Узбекистан. –2004. -№5. -С.67-70.
4. Нарчаев Ж.А., Рахманов Р.К., Абдурахманов Х.К., Юлдашев П.Х. Протеолитические ферменты в лечении гнойно-некротических заболеваний мягких тканей. //Хирургия Узбекистана. –2000. -№4. –С.93-96.
5. Норчаев Ж.А. Принципы лечения диабетической остеоартропатии. //Медицинский журнал Узбекистана, -2015, -№2, -С.27-30.

УДК: 616.716.4 001:616. 833. 15 – 001

ПОВРЕЖДЕНИЕ III ВЕТВИ ТРОЙНИЧНОГО НЕРВА ПРИ ПЕРЕЛОМЕ НИЖНЕЙ ЧЕЛЮСТИ



Ешиев А.М., Хасаншина Н.М., Азимбаев Н.М.,

Заведующий клинической лаборатории Южного отдела

Национальной Академии Наук Кыргызской Республики. Кыргызстан, город Ош,

микрорайон Ак-Тилек улица 29/11. Eshiev-abdyrakhman@rambler.ru

АННОТАЦИЯ

В данной статье отражены результаты проведенного исследования 549 больных с переломами нижней челюсти, получавшие стационарное лечение в Ошской межобластной объединённой клинической больнице с 2018 по 2020гг в отделении челюстно-лицевой хирургии. Целью исследования являлось изучение повреждений III ветви тройничного нерва при переломах нижней челюсти. В первые дни поступления 549 пациентов по поводу полученных травм в области нижней челюсти в стационар из них у 307 (55,9%) человек имелись: нарушение чувствительности кожи, слизистой оболочки полости рта. Результаты проведенного лечения 307 больных, показали, что через 30 дней нарушение чувствительности мягких тканей лица и зубов имело место уже у меньшего количества больных, что составило 96 (31,2%) больных. У остальных 211 (68,8%) больных нарушение чувствительности восстановилось целиком и полностью, а через 6 месяцев у 96 (31,2%) обследованных из 74 (77,1%) больных наступила нормализация чувствительности, а у 22 (22,9%) по-прежнему выявлялась симптоматика повреждений III

ветви тройничного нерва, что соответствовало тому, что нижний альвеолярный нерв полностью был раздавлен или разорван.

Ключевые слова: повреждение III ветви тройничного нерва, перелом нижней челюсти, нарушение чувствительности кожи лица.

DAMAGE TO THE III BRANCH OF THE TRIPLE NERVE IN A FRACTURE OF THE LOWER JAW

Eshiev A.M., Hasanshina N.M., Azimbaev N.M.,

Head of the Clinical Laboratory of the Southern Department

National Academy of Sciences of the Kyrgyz Republic. Kyrgyzstan, Osh city, Ak-Tilek

microdistrict 29/11 street. Eshiev-abdyrakhman@rambler.ru

ABSTRACT

This article reflects the results of the study of 549 patients with fractures of the lower jaw who received inpatient treatment at the Osh Interregional United Clinical Hospital from 2018 to 2020 in the Department of Maxillofacial Surgery. In the first days of admission to the hospital, 307 (55.9%) people had a violation of sensitivity of the skin and oral mucosa. The results of the treatment of 307 patients showed that after 30 days there was already a violation of the sensitivity of the soft tissues of the face and teeth in 96 (31.2%) patients. The remaining 211 (68.8%) patients recovered completely, and after 6 months 96 (31.2%) of the 74 (77.1%) patients examined had a normalization of sensitivity, and 22 (22.9%) continued to have symptoms of trigeminal nerve damage.

Keywords: damage to the III branch of the trigeminal nerve, fracture of the lower jaw, impaired sensitivity of the face skin.

Актуальность. Повреждение костей лица занимают особое место среди травматических поражений скелета человека. Одной из особенностей костного лица является наличие крупных чувствительных ветвей тройничного нерва. Учитывая такое топографо-анатомическое своеобразие тройничного нерва, некоторые клиницисты [1] отмечали, что при переломах лицевого скелета возможно повреждение его разветвлений.

В результате таких повреждений возникают лицевые боли, которые не редко истолковываются как невралгия тройничного нерва. На самом деле они являются клиническим проявлением посттравматических невритов, сопутствующих переломам костей лица. Часто, вследствие недостаточного внимания хирургов-стоматологов к неврологическому обследованию, даже резкие нарушения чувствительности при сочетанных повреждениях костей лица и нервов остаются нераспознанными. К лечению травматических невритов приступают поздно, в результате чего значительно снижается эффективность лечения различных функциональных нарушений зубо-челюстной системы [2, 3,5].

Современная диагностика сопутствующих повреждений ветвей тройничного нерва важна тем, что травматический неврит нередко является одной из причин возникновения остеомиелита челюсти и нарушение репаративной регенерации [4].

Ранняя диагностика повреждения тройничного нерва позволяет своевременно провести комплексное лечение, что определенной степени предупреждает или уменьшает интенсивность неврологических нарушений.

Цель: изучить повреждений III ветви тройничного нерва при переломах нижней челюсти.

Материалы и методы исследования. В нашей клинике за период с 2018 по 2020гг. пролечено 549 человек с различными локализациями переломов нижней челюсти. Из них мужчин 513 (93,5%), женщин 36 (6,5%). Возраст больных колеблется от 8 до 63 лет. По локализации переломов нижней челюсти: Односторонние переломы зарегистрированы у 349 (63,6%), двухсторонние у 186 (33,9) множественные переломы (3 и более) у 14 (2,5%).

Всем больным проведены электроодонто диагностика с аппаратом ИВН-1 и электромиография при помощи электромиографа ЭМГ2-01 накожными электродами. Проводили исследование болевой, тактильной и температурной чувствительности. Исследование болевой чувствительности кожи лица и слизистой оболочки преддверия рта производили покалываниями инъекционной иглой симметричных участков. При покалывании больной находился с закрытыми глазами, отвечая «остро» или «тупо». Тактильную чувствительность кожи лица исследовали в тех же условиях с помощью легкого прикосновения клочком ваты.

Температурную чувствительность кожи лица и слизистой оболочки полости рта исследовали пробирками, заполненными водой определенной температуры (от +10С-холод до +40С- тепло).

Изучение двигательной сферы тройничного нерва проведено с помощью электрокимографического исследования жевательных мышц. Для этой цели мы использовали электромиографию ЭМГ2-01 с накожными электродами.

Результаты исследования и их обсуждения. Обследовано 549 больных с переломами нижней челюсти различной локализации. При ЭМГ выявляют значительные функциональные нарушения жевательных мышц. У 356 (64,8%) больных резко снижение амплитуды биотоков имело место на стороне перелома.

При исследовании ЭОД из 549 больных у 280 (51%) имелся зуб в линии перелома. Из них у 101(36%) больного – ЭОД 100 мкА, у 96 (34%) больных – до 200 мкА. 197 зубы повреждена пульпа, связи с тем, эти зубы удалены. У 83 (30%)больных имелись токи ниже 60 мкА. Зуб, находящийся в щели перелома, оставлен.

Всех больных с переломами нижней челюсти по локализации линии перелома и нарушению чувствительности кожи, слизистой оболочки полости рта разделили следующим образом (табл. 1)

Таблица №1. Распределение больных по локализации линии перелома и нарушению чувствительности кожи, слизистой оболочки полости рта

№	Локализация линии перелома	Число больных	Нарушение чувствительности кожного покрова лица и слизистой оболочки полости рта
1	Центральный перелом нижней челюсти (изолированный)	22	9
2	Ментальный перелом нижней челюсти (изолированный)	55	45
3	Перелом нижней челюсти, в области	45	21

	тела (изолированный)		
4	Угловой перелом угла нижней челюсти (изолированный)	155	120
5	Двухстороннее переломы нижней челюсти	108	72
6	Двойной перелом нижней челюсти	78	21
7	Перелом собственной ветви нижней челюсти	39	11
8	Перелом суставной головки челюсти	40	8
9	Перелом венечного отростка нижней челюсти	7	-
	Итого	549	307

Из таблицы 1, видно, 549 переломов нижней челюсти у 307 (55,9%) пациентов имелось нарушению чувствительности кожи, слизистой оболочки полости рта. Из 22 больных с переломами нижней челюсти по линии центрального отдела имелось нарушение чувствительности кожи лица и слизистой оболочки преддверия рта у 14(41%) больных.

С ментальным переломом нижней челюсти из 55 больных нарушение чувствительности отмечено у 45 (81%).

Из 45-ти больных с линией перелома в области премоляров и моляров нарушение чувствительности кожи лица и слизистой оболочки полости рта отмечено всего у 21(46%) пациентов.

У подавляющего большинства больных, пролеченных с переломами нижней челюсти, - переломы в области угла. Из 155 больных нарушение чувствительности зарегистрировано у 120 (77%).

Двухстороннее переломы нижней челюсти,-108 больных из них у 72 (66%) отмечалось нарушение чувствительность.

Двойной перелом нижней челюсти у 78 больных из них у 21 (26,9%) больных нарушение чувствительности зарегистрировано.

С переломом собственной ветви нижней челюсти было 39 больных, из них у 11 (28,2%) отмечалось повреждение тройничного нерва.

С переломом суставной головки нижней челюсти 40 больных нарушение чувствительности имело место у 8 (20%).

С повреждением венечного отростка из 7 больных повреждение тройничного нерва не отмечалось.

По результатам проведенного нами исследования при первичном обращении повреждение тройничного нерва было выявлено у 307 больных (55,9%) из 549 постаравшихся. Через 30 дней после перелома нижней челюсти нарушение чувствительности мягких тканей лица и зубов имело место уже у 96 (31,2%) больных. У остальных 211(68,8%) больных нарушение чувствительности восстановилось полностью. Такая динамика восстановления чувствительности дает основания полагать, что повреждения были нестойкими и обратимыми. Такой, повреждения нерва могут быть

обусловлены, ушибами, сотрясением, растяжением, непродолжительными сдавливанием его костными осколками или гематомой.

Через 6 месяцев обследованы 96 (31,2%) больных, из них у 22 (22,9%) по-прежнему выявилась симптоматика повреждения тройничного нерва. У остальных 74(77,1%) больных наступила нормализация чувствительности.

Заключение: Таким образом, у 22,9% больных с переломами нижней челюсти поражение нижнечелюстного нерва оказалось необратимым, что явилось причиной значительных функциональных расстройств. Неудовлетворительная регенерация пораженных нервов, а следовательно, необратимость неврологических нарушений, чаще всего имели место при большой силе удара и значительном смещении отломков челюсти, превышающим пределы растяжимости нижнечелюстного сосудисто- нервного пучка.

Нижний альвеолярный нерв нередко был раздавлен или разорван. В этих случаях, несмотря на проводимые комплексные лечебные мероприятия, нарушения чувствительности мягких тканей лица и зубов было длительным и довольно часто необратимым.

Нами рекомендуется больных с переломами нижней челюсти необходимо обследовать на наличие повреждения третьей ветви тройничного нерва (выяснение характерных жалоб, определение интенсивности болевых ощущений, потребности в анальгетиках, инструментальное обследование на наличие сенсорно-парестетических расстройств).

Литература/References

1. Авдеева, Е. А. Частота встречаемости травматических невритов тройничного нерва в зависимости от этиологических факторов / Е. А. Авдеева, А. И Печурский // Матер. III съезда челюстно-лицевых хирургов Республики Беларусь. Витебск: ВГМУ, 2017. - С. 91-93.
2. Бахтеева, Г. Р. Особенности течения и лечения переломов нижней челюсти, сопровождающихся повреждением третьей ветви тройничного нерва: автореф. дис. ... кан. мед наук. /Г.Р. Бахтеева. Волгоград, 2010.-22с.
3. Ешиев А.М. совершенствованием хирургических методов лечения открытых переломов нижней челюсти// Центрально-Азиатский Медицинский Журнал, 2006.-XII (6).-С.383-385.
4. Матрос-Транец И.Н., Клиновский Д.К. Некоторые закономерности изменения биоэлектрической активности мышц лица вследствие травматического повреждения костей лицевого черепа //Травма, 2014.-№5.-С47-55.
5. Тимуров Ф.Т., Тажибаев Б.М., Шарапединова А.О. Использование различных методов лечения переломов нижней челюсти //Проблемы стоматологии.-Алматы, 2013.-С.69-70.

УДК: 616.1-616.314-089:614.2

ОСОБЕННОСТИ ОКАЗАНИЯ АМБУЛАТОРНОЙ ХИРУРГИЧЕСКОЙ СТОМАТОЛОГИЧЕСКОЙ ПОМОЩИ ПАЦИЕНТАМ С СЕРДЕЧНО- СОСУДИСТЫМИ ЗАБОЛЕВАНИЯМИ

Н.А. Соколович, С.В. Свердлова, П.А. Барбашова

Санкт-Петербургский Государственный Университет

АННОТАЦИЯ

По данным Всемирной Организации Здравоохранения каждый год от сердечно-сосудистых заболеваний умирает 17,5 миллиона человек. 85% этих смертей происходит в результате сердечного приступа и инсульта. 80 % преждевременных инфарктов и инсультов может быть предотвращено. По статистике 30% всех пациентов на стоматологическом приеме относятся к группе анестезиологического риска, то есть имеют сопутствующие заболевания, чаще всего, это заболевания сердечно-сосудистой системы.

Среди таких пациентов, в качестве необходимого лекарства, большинство принимают препараты, влияющие на свертываемость крови. Прием таких препаратов необходимо осуществлять под постоянным контролем врача, в особенности, если пациент принимает непрямые антикоагулянты. В настоящее время возможность проведения контроля свертываемости крови есть только в специализированных учреждениях, между тем очень часто это затруднительно для пациентов, а в случае экстренной ситуации просто невозможно. В ряде клинических ситуаций на поликлиническом хирургическом стоматологическом приеме, требуется произвести быстрый анализ свертываемости крови для определения возможности хирургического вмешательства. В работе проведен анализ существующих сложностей при оказании медицинской помощи пациентам с сердечно-сосудистой патологией в стоматологических поликлиниках на хирургическом приеме.

Целью данного исследования является изучение сложностей оказания хирургической стоматологической помощи пациентам кардиологического профиля, принимающих антикоагулянты на поликлиническом приеме.

В качестве материалов и методов исследования было использовано анкетирование пациентов стоматологической поликлиники, имеющих сопутствующие заболевания сердечно-сосудистой системы.

Выводы: Для улучшения качества оказания стоматологической помощи необходимо внести изменения в схему маршрутизации пациентов кардиологического профиля.

Ключевые слова: организация здравоохранения, хирургическая стоматология, сердечно-сосудистые заболевания, антикоагулянты.

THE KEY PROBLEMS OF DENTAL CARE OF PATIENTS WITH CARDIOVASCULAR DISEASES

N.A. Sokolovich, S. V. Sverdlova, P. A. Barbashova
St Petersburg State University

ABSTRACT

According to the data of World Health Organisation every year around 17,5 million people die from heart diseases. 85% happens because of heart attack and stroke. 80% of premature heart attacks and strokes could be prevented. Statistically 30% of all patients in dentistry clinic refers to the group of anesthesiological risk patients because of the chronic diseases they have, more often connected with heart illnesses.

Most of such patients take some medicine that affect blood coagulation. Drug intake has to be under constant control, especially if patient takes indirect anticoagulants. Nowadays the only opportunity to take the control of blood coagulation is in the specialized clinics, though it is often very hard for patients, and in case of urgent situation practically impossible.

In some situations, especially in oral surgery cases, it is necessary to do quick coagulation test. In this work there was done the analysis of most common difficulties in dental clinics doing oral surgery.

The aim of this research is to explore the main difficulties of oral surgery help for patients, who takes oral anticoagulants constantly.

As materials and methods of the research were used the surveys of dental patients who also has heart diseases in the anamnesis.

Conclusion: To improve the quality of dental treatment it is necessary to change the scheme of the routing for the patients with cardiovascular diseases.

Key words: healthcare organization, oral surgery, heart diseases, anticoagulants

Актуальность. По данным Всемирной Организации Здравоохранения сердечно-сосудистые заболевания являются основной причиной смерти во всем мире. Каждый год от сердечно-сосудистых заболеваний умирает 17,5 миллиона человек. 85% этих смертей происходит в результате сердечного приступа и инсульта. 80 % преждевременных инфарктов и инсультов может быть предотвращено.

При необходимости оказания стоматологической помощи группе пациентов, имеющих сердечно-сосудистые заболевания в анамнезе, врачи часто сталкиваются с проблемой развития осложнений, связанных с проводимой антикоагулянтной терапией. Это приводит к временной отмене приема разжижающих кровь препаратов, затруднению оказания хирургической стоматологической помощи, особенно при обострении очагов хронической одонтогенной инфекции, и плохо прогнозируемому исходу лечения в связи с высоким риском возникновения послеоперационного кровотечения. [2]

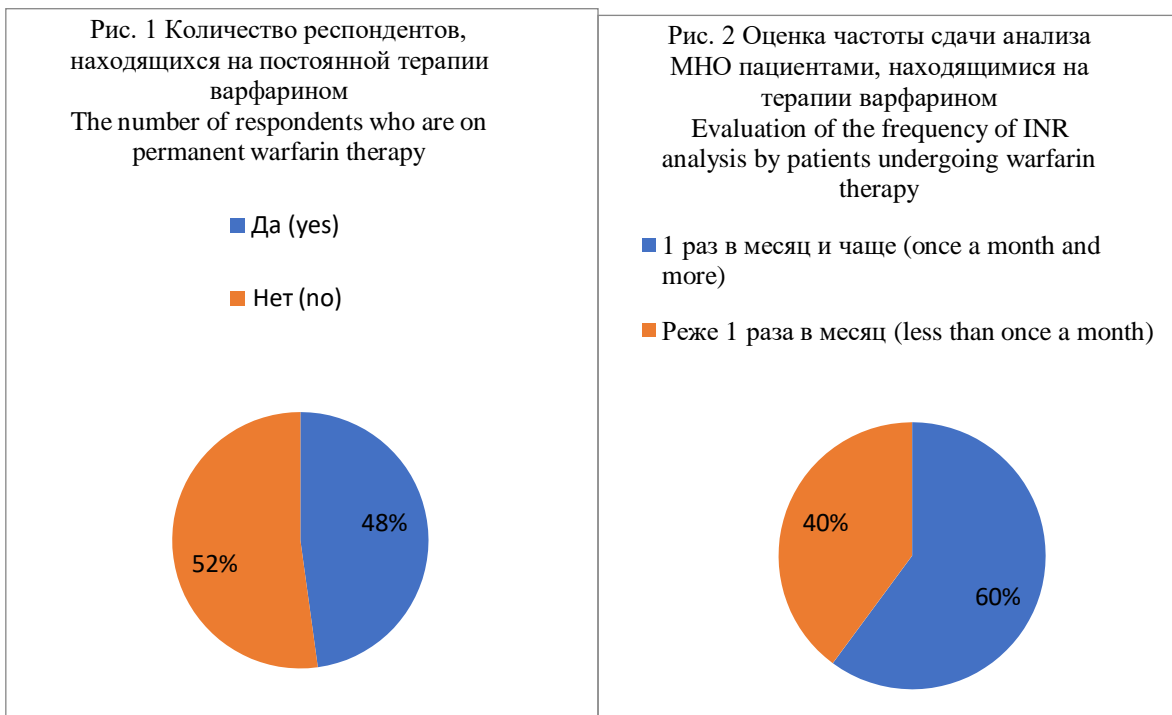
Варфарин, назначаемый для профилактики тромбоэмболических осложнений, является основным антикоагулянтом для рутинной клинической практики. Основной сложностью терапии варфарином для врача является необходимость подбора индивидуальной дозы препарата и опасность развития чрезмерной гипокоагуляции и кровотечений. Понятия «средних доз варфарина» не существует, и предсказать дозу варфарина на основании только клинических факторов невозможно. Ситуация осложняется тем, что пациенты не контролируют свертываемость крови регулярно, так как это зачастую труднодоступно, и пропускают прием препарата или корректируют дозу самостоятельно. Все это может как повышать риск кровотечений при стоматологических вмешательствах, так и ухудшать общее состояние пациента по основному заболеванию. Для контроля свертываемости крови пациенты должны ежемесячно посещать поликлинику для определения скорости свертывания крови. В условиях настоящей эпидемической ситуации осуществлять этот алгоритм стало значительно труднее. Среди побочных эффектов наиболее значимыми являются кровотечения (40%), а также ретромбозы при внезапной отмене препарата, поэтому лечение следует прекращать постепенно, уменьшая дозу и увеличивая интервал между приемами препарата. [6] Контроль свертываемости рекомендуется выполнять чаще при: изменении сопутствующей терапии, простуде или обострении хронических заболеваний, смене климата, смене диеты, переходе на варфарин другого производителя, смене привычного

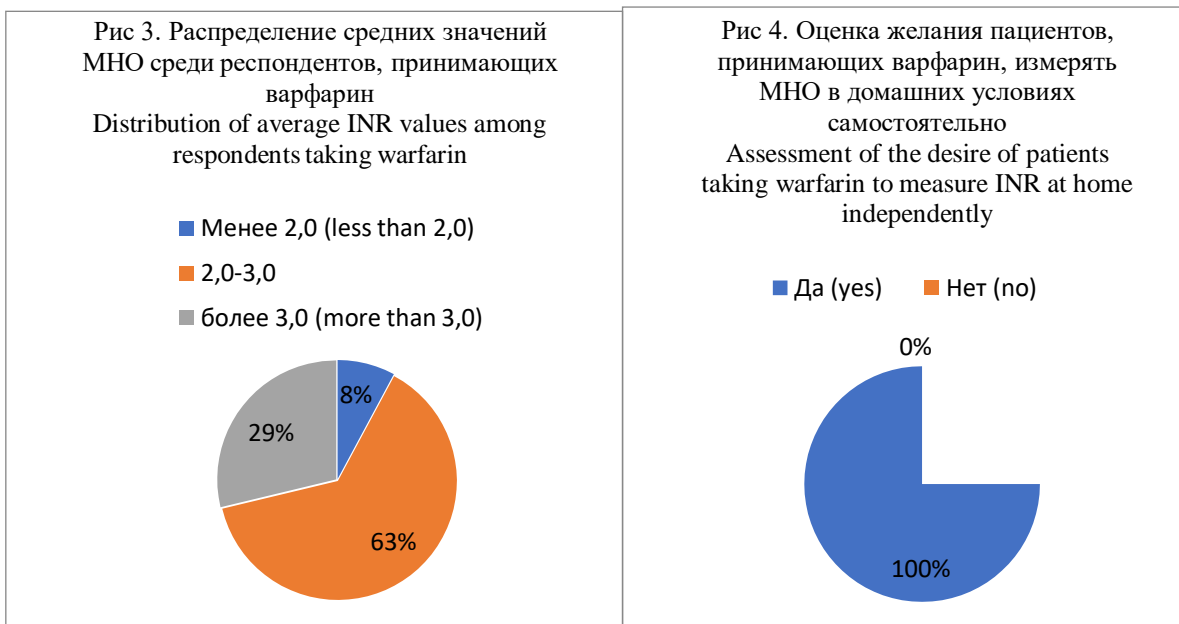
образа жизни. Лечебный диапазон МНО – границы свертывания крови, при котором не образуются тромбы, зависят от основного заболевания, при котором назначен варфарин. В большинстве случаев границы показателей МНО от 2 до 3, при протезировании клапанов могут быть в пределах 2,5-3,5. При этом для проведения хирургического вмешательства без значительного риска возникновения кровотечений рекомендован показатель МНО не более 2. Пациент не может изменять дозу самостоятельно, как принимать двойную дозу.

Цель. Целью данного исследования является изучение сложностей оказания хирургической стоматологической помощи пациентам кардиологического профиля, принимающих антикоагулянты на поликлиническом приёме.

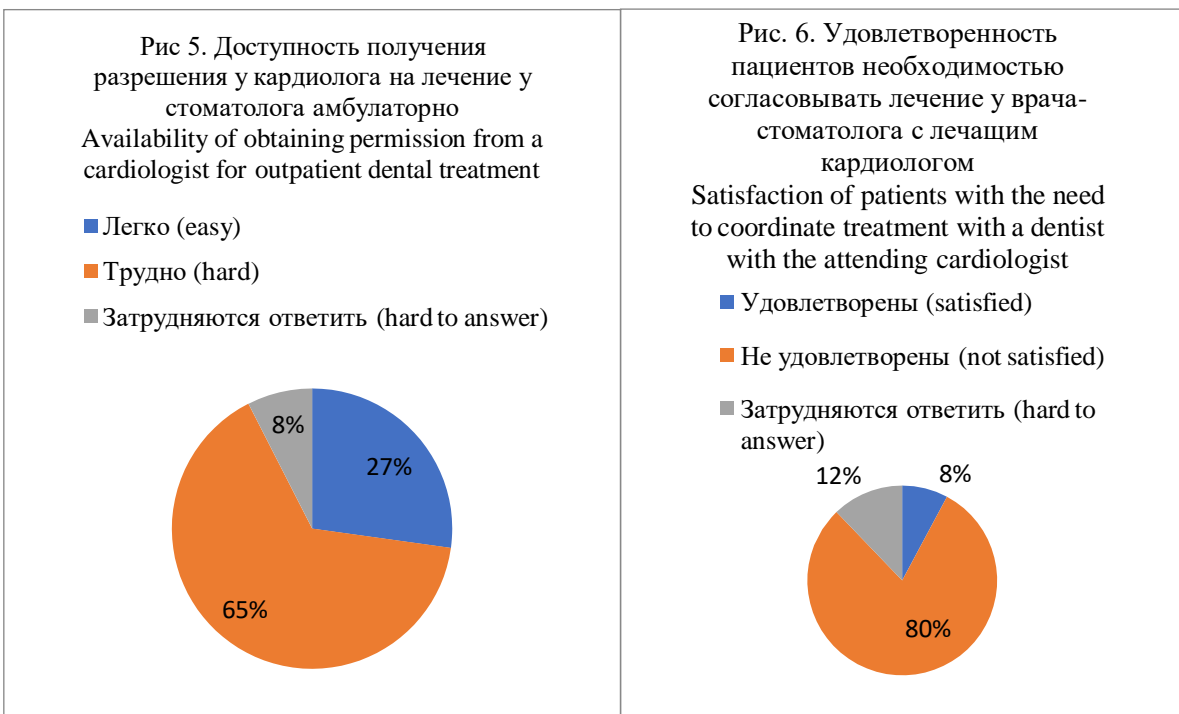
Материалы и методы. В ходе исследования было проведено анкетирование пациентов кардиологического профиля по поводу организации стоматологического приема с учетом основного заболевания.

Результаты и обсуждение. При анализе данных анкетирования было выявлено, что среди респондентов варфарин принимают 48% (рис. 1), среди них 40% сдают анализ МНО реже 1 раза в месяц (рис. 2). При оценке распределения показателей МНО среди опрошенных, было выявлено, что у 63% показатель находится в диапазоне 2,0-3,0, у 29% - более 3,0, и лишь у 8% - менее 2,0.(рис. 3) Кроме того, была проведена оценка желания пациентов, находящийся на постоянной терапии варфарином, проводить измерение МНО самостоятельно. Процент желающих составил 100%. (рис. 4).



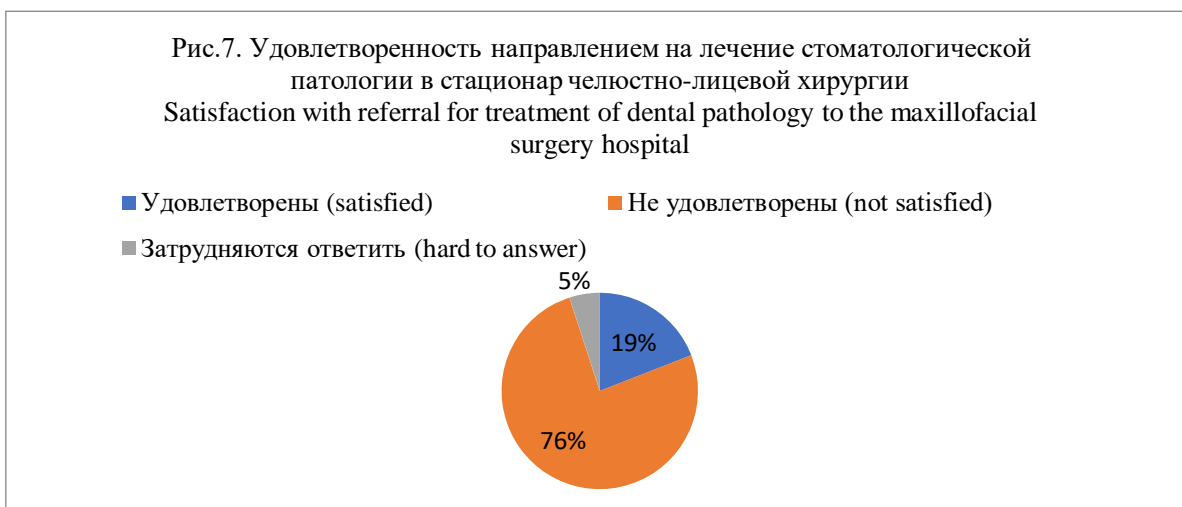


65% опрошенных отмечают, что сталкиваются со значительными трудностями при получении у врача-кардиолога справки, разрешающей стоматологическое лечение в амбулаторных условиях (рис. 5). При этом 80% респондентов не удовлетворены необходимостью согласовывать лечение стоматологических заболеваний у кардиолога (рис. 6).



Пациенты, которым необходимо оказание экстренной стоматологической помощи, не имеют возможности оперативно согласовать лечение у кардиолога. В этих случаях пациент направляется на госпитализацию в дежурный стационар челюстно-лицевой

хирургии. По результатам анкетирования, таким подходом к лечению не удовлетворены 76% респондентов (рис. 7).



Заключение

На основании полученных результатов можно сделать вывод, что существующая система оказания стоматологической помощи пациентам с кардиологическими заболеваниями требует изменений. Одна из наиболее значимых проблем – оказание стоматологической помощи пациентам, находящимся на постоянной терапии антикоагулянтами. По результатам исследования, пациентам трудно осуществлять ежемесячный контроль показателя МНО. Результатом неконтролируемого приема препарата могут быть кровотечения, или, наоборот, повышенное тромбообразование. Кроме того, трудности вызывают проблемы направления пациентов в стационары и на консультацию к профильным врачам.

Для улучшения качества оказания стоматологической помощи необходимо внести изменения в схему маршрутизации пациентов кардиологического профиля.

Литература/References

1. Анисимова Е. Н., Сохов С. Т., и др. Алгоритм оказания стоматологической помощи пациентам с сопутствующей патологией. Часть 1 Стоматология. 2016;95(4): 37-43
2. Величко Э.В., Гуныко В.И. Актуальные проблемы в амбулаторной стоматологической практике при оказании помощи кардиологическим и кардиохирургическим больным Вестник Российского университета дружбы народов. Серия: Медицина., 2011
3. Кропачева Е.С., Боровков Н.Н. и др. Быстрые темпы насыщения варфарином — предиктор развития чрезмерной гипокоагуляции. Модернизация алгоритма подбора дозы варфарина. Атеротромбоз, 2015
4. Хруслов М.В., Савчук О.Ф. Рекомендации по ведению пациентов, принимающих варфарин, - М.: Издательство «Перо», 2014 – 32с.
5. Хасянов Д.Ш., Панин А.М., Совершенствование стоматологического хирургического лечения больных, перенесших операции на сердце российский стоматологический журнал, №2, 2014 УДК 616.314-06:616.12-089.166]-089
6. Вебер В. Р., Мороз Б. Т., Клиническая фармакология для стоматологов – СПб.: Человек, 2007 152-169, 344-347

7. Magro L, Moretti U etc., Epidemiology and characteristics of adverse drug reactions caused by drug-drug interactions. Expert Opin Drug Saf. 2012;11(1):83-94. doi:10.1517/14740338.2012.631910

8. Onder G, Petrovic M etc., Development and Validation of a Score to Assess Risk of Adverse Drug Reactions Among In-Hospital Patients 65 Years or Older. Arch Int Med. 2010;170(13):1142-1148. doi:10.1001/archinternmed.2010.153

УДК: 616.724-08

СРАВНИТЕЛЬНЫЙ ПОДХОД К ЛЕЧЕНИЮ ЗАБОЛЕВАНИЙ ВИСОЧНО-НИЖНЕЧЕЛЮСТНОГО СУСТАВА

к.м.н. Ф.Т.Темуров

Международный Казахско-Турецкий университет имени Ходжи Ахмеда Ясави, старший преподаватель кафедры «хирургической стоматологии и стоматологии детского возраста». Республика Казахстан, г.Туркестан, проспект Б.Саттарханова 29, fazladin.temurov@mail.ru

Магистрант Ш.Г.Масадиков

Южно-Казахстанская медицинская академия, Республика Казахстан, г. Шымкент, пл. Аль-Фараби, 1/1. , shahtuu43@gmail.com

АННОТАЦИЯ

Заболевания височно-нижнечелюстного сустава – симптомо - комплекс, характеризующийся тупыми болями, звуками - щелчками в височно-нижнечелюстном суставе, болью в ушах, заложенностью уха, звоном в ушах, головной болью, головокружениями, болями в области шейного отдела позвоночника, затылка и позади ушной раковины, изжогой в горле и в носу. Воспалительное заболевание височно-нижнечелюстного сустава обычно чаще встречается в пожилом возрасте с функциональным структурным изменением в височно-нижнечелюстном суставе, в данное время это омолаживается и частота формирования постоянного прикуса увеличивается гораздо чаще. Проблема в том, что на местах где отсутствует специалист врач челюстно-лицевой хирург пациенты не диагностируются и не получают соответствующие лечение, в свою очереди острый процесс проходит в хроническую стадию.

Ключевые слова: Височно-нижнечелюстной сустав, тупые боли, звуки - щелчки в височно-нижнечелюстном суставе, боль в ушах, заложенность уха, звон в ушах, головные боли, головокружения, боли в области шейного отдела позвоночника, затылка и позади ушной раковины, изжога в горле и в носу.

A COMPARATIVE APPROACH TO THE TREATMENT OF DISEASES OF THE TEMPOROMANDIBULAR JOINT

Candidate of medicine, Fazladin Temurov

Khoja Akhmet Yassawi International Kazakh-Turkish University, Senior Lecturer of the Department of Surgical Dentistry and Pediatric Dentistry. Republic of Kazakhstan, Turkistan, B.Sattarkhanov ave., 29, fazladin.temurov@mail.ru

Master student Shkurulla Massadikov

South Kazakhstan Medical Academy, Republic of Kazakhstan, Shymkent, Al-Farabi, 1/1. , shahtuu43@gmail.com

ABSTRACT

Diseases of the temporomandibular joint is the symptomatic complex characterized by dull pain, clicking sounds in the temporomandibular joint, ear pain, ear congestion, tinnitus, headache, dizziness, pain in the cervical spine, the back of the head and behind the auricle, heartburn in the throat and nose. Inflammatory disease of the temporomandibular joint is usually more common in old age with a functional structural change in the temporomandibular joint, at this time it is rejuvenating and the frequency of the formation of a permanent bite increases much more often. The problem is that in places where there is no specialist doctor, maxillofacial surgeon, patients are not diagnosed and appropriate treatment is not obtained, in turn, the acute process takes place in a chronic stage.

Key words: Temporomandibular joint, dull pain, sounds - clicks in the temporomandibular joint, ear pain, ear congestion, ringing in the ears, headaches, dizziness, pain in the cervical spine, back of the head and behind the auricle, heartburn in the throat and nose.

Актуальность. Воспалительное заболевание височно-нижнечелюстного сустава часто встречающийся патологический процесс, наиболее часто встречаются такие заболевания височно-нижнечелюстного сустава, как артрит (острый и хронический), артроз, анкилоз, вывихи, подвывихи, новообразования, а также симптомокомплекс дисфункции височно-нижнечелюстного сустава, который может сопровождаться болью в области сочленения, связанной с движением нижней челюсти, ощущением напряженности и стягивания по ходу жевательных мышц, шумовыми явлениями, такими как щелчки и крепитация при открывании и закрывании рта, зигзагообразными движениями нижней челюсти при открывании и закрывании рта, дискоординацией движений суставной головки и суставного диска на фоне психофизиологических процессов или окклюзионных нарушений и занимают второе место после таких заболеваний, как пародонтоз и кариес. Этиология и патогенез данного заболевания мало изучена. Практически 50% людей всей планеты сталкиваются с этими заболеваниями, но мало кто обращается за медицинской помощью, хотя последствия в дальнейшем могут быть серьезными.

Височно-нижнечелюстной сустав играет важную роль, так как используется при жевании, разговоре и даже зевоте. Сустав находится перед ухом и состоит из височной кости и нижней челюсти. Сухожилия и мышцы служат для скрепления двух челюстей между собой, именно они позволяют открывать и закрывать рот. Если нет никаких отклонений, то человек не будет испытывать никакого дискомфорта, хуже всего, когда есть разные, связанные с височно-челюстным суставом заболевания.

Причины заболеваний височно-нижнечелюстного сустава следующие:

- стресс (перенапряжение, сильное сжатие зубов);
- травма челюсти (переломы лицевых костей и костей челюсти);
- эндокринные, обменные нарушения, инфекционные заболевания);
- чрезмерные физические нагрузки;
- вредные привычки (грызть ногти, неправильно держать телефон и др).

Необходимо подчеркнуть, что в возникновении таких заболеваний важную роль играет экологическая обстановка региона [1,2].

Разнообразные болевые ощущения в области височно-нижнечелюстного сустава могут быть обусловлены как поражением самого сустава, так и патологией окружающих тканей. Проявляются нарушениями трофики хрящевых поверхностей сустава, его костной составляющей и окружающих образований.

Рентгенография височно-нижнечелюстного сустава в 70-80%-случаев указывает, что патологические процессы в суставе связаны с патологией его мягкотканых компонентов суставного диска, внутрисуставных связок и капсулы.

Риск развития артритов и артрозов возрастает с возрастом, стало омолаживаться. Однако из-за диспропорционального развития скелета в юношеском возрасте так же может возникнуть остеоартроз височно-нижнечелюстного сустава, часто называемый часто ювениальным или юношеским.

Диагностика и лечение пациентов с воспалительным процессом височно-нижнечелюстного сустава в настоящее время остается весьма сложной и является актуальной проблемой современной хирургической стоматологии.

Нет единого мнения о диагностике и лечении данного вида заболевания. Сложившаяся ситуация приводит к тому, что арсенал медикаментозных средств и других методов лечения пациентов с данным заболеванием постоянно увеличивается, создавая трудности в выборе тактики для практического врача.

Целью настоящего исследования является сравнительный подход к лечению воспалительных заболеваний височно-нижнечелюстного сустава (артрит, артроз).

Для выполнения данного исследования поставлены следующие задачи:

Выбрать наиболее эффективные препараты бактерицидного и костеотропного действия для внутрисуставного введения.

МАТЕРИАЛ И МЕТОДЫ

Нами было проведено клиническое исследование 45 стоматологических больных в возрасте 15-19 лет, 20-29 лет и более 60 лет с воспалительным заболеванием височно-нижнечелюстного сустава, находящихся на амбулаторном лечении в период с 2014-2015 гг.

Распределение больных по возрасту и полу представлены в табл.1.

Группа	Количество больных	Пол		Возраст		
		Муж	жен	до 19 лет	20-29 лет	Более 60 лет
Основная	45	15	30	27	7	11
Контрольная	10	5	5	5	2	3
ВСЕГО	55	20	35	32	9	14

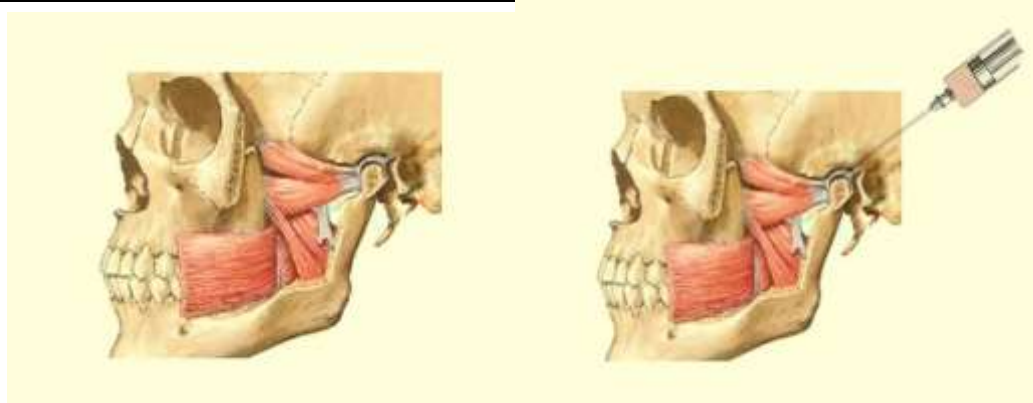


Рис. 1
положение
височно-нижнечелюстного сустава

Normal temporomandibular joint position

Рис.2 Патологические процессы
височно-нижнечелюстного сустава

Pathological processes of the temporomandibular joint

РЕЗУЛЬТАТЫ И ОБСУЖДЕНИЕ

Больные основной группы предъявляли жалобы: на головную боль различной интенсивности в одной половине лица и головы с иррадиацией в шею, стреляющего характера; боль в ушах- 50% пациентов жалуется на боль в ухе, но у них нет инфекции; звуки-скрежет, хруст и щелчки характерны для пациентов с воспалительным заболеванием височно-нижнечелюстного сустава, эти звуки сопровождаются усилением болей, головокружением; 1/3 пациентов отмечают заложенность в ухе; 40% пациентов звон в ушах, ограничение открывания рта, шум в суставе в виде шороха или трения (хруст), крепитации или щелканья.

Контрольную группу составили 10 обследованных пациентов в возрасте 15-19 лет и более 60 лет. У всех обследуемых контрольной группы патологических изменений со стороны височно-нижнечелюстного сустава не выявлено.

У всех обследуемых больных проводилось клинические и лабораторные исследования.

Рентгенологический метод проводился для оценки состояния суставной головки, суставного диска и их взаиморасположения.

Наиболее частыми методами лечения височно-нижнечелюстного сустава является консервативный и хирургические методы, но они не дают желательного эффекта, нередко влекут за собой различные деструктивные и функциональные нарушения в послеоперационном периоде.

В нашей практике часто используем следующий метод лечения, которая дает хорошие результаты. Суть данного метода заключается в том, что в суставную полость вводятся костеотропные антибиотики с добавлением болеутоляющих средств и тем самым снимаются болевые ощущения, улучшается трофика и движения височно-нижнечелюстного сустава, облегчается прием твердой пищи, внедряются дополнительные нагрузки.

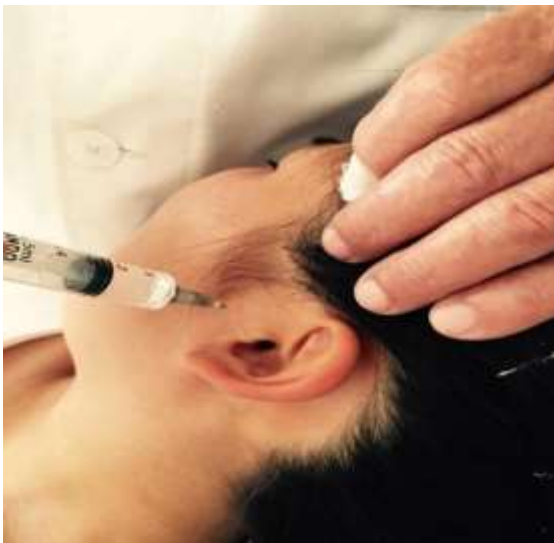
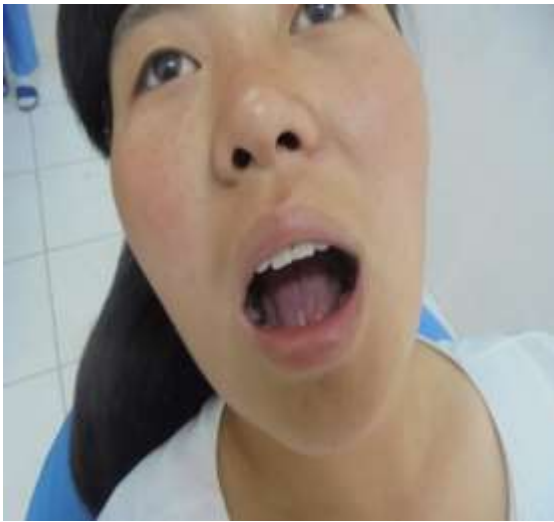
РИС. 3. I- посещение пациента с заболеванием височно-нижнечелюстного сустава
Pic. 3. I- visiting a patient with a temporomandibular joint

РИС.4. Введение препарата

Pic. 4. Injection of drug

Курс лечения 10 дней, с последующим применением электрофореза ферментами.

ЗАКЛЮЧЕНИЕ.Рекомендуем наш метод для широкого применения среди практических врачей стоматологического профиля.

Литература /References

1. Бекреев В.В., Рабинович С.А., Васильев А.Ю. [и др.] Комплексное лечение пациентов с внутренними нарушениями височно-нижнечелюстного сустава // Российский медицинский журнал. – 2013. –№ 6. – С. 37-40.
2. Темуров Ф.Т., Кожамбекова Э.А., Убайдуллаев А.С., Тасыбаев Д.М. Особенности клинических проявлений синдрома болевой дисфункции височно-нижнечелюстного сустава. I Международная научно-практическая конференция «Современные тенденции развития науки и технологий» Белгород, 30 апреля 2015 г.

3. Скорикова Л.А., Патогенез. Клиника, диагностика и комплексное лечение больных с парафункциями жевательных мышц. Автореф. дисс. к.м. н., Воронеж, -2000, -38 с.
4. Сотникова М.В., Диагностика и лечение синдрома болевой дисфункции височно-нижнечелюстного сустава. Автореф. дисс. к.м. н., Смоленск,-2009,-24 с.
5. Хайрутдинова А.Ф., Оптимизация диагностики мышечно-суставной дисфункции височно-нижнечелюстного сустава. Автореф. дисс. к.м. н., Пермь,- 2007,-24 с.

УДК: 616.71-018.46-002:578.834.1

ГРИБОК-АССОЦИИРОВАННЫЕ ОСТЕОМИЕЛИТЫ СРЕДНЕЙ ЗОНЫ ЛИЦА У ПАЦИЕНТОВ, ПЕРЕНЕСШИХ НОВУЮ КОРОНАВИРУСНУЮ ИНФЕКЦИЮ COVID-19

Ю.В. Савосин

*Кафедра хирургической стоматологии и челюстно-лицевой хирургии ФГБОУ ВО КубГМУ
МЗ РФ, старший лаборант, г.Краснодар,
yurij-savosin@yandex.ru*

С.А. Вартамян

Челюстно-лицевое отделение ГБУЗ Краевой клинической больницы скорой медицинской помощи МЗ КК, заведующий отделением, г.Краснодар, seiran.vartanyan@yandex.ru

С.К. Шафранова

*Кафедра хирургической стоматологии и челюстно-лицевой хирургии ФГБОУ ВО КубГМУ
МЗ РФ, доцент, г.Краснодар, Skonstantinovna@gmail.com*

Т.В. Гайворонская

*Кафедра хирургической стоматологии и челюстно-лицевой хирургии ФГБОУ ВО КубГМУ
МЗ РФ, заведующая кафедрой, профессор, д.м.н., г.Краснодар,
T.Gaivoronskaya@rambler.ru*

АННОТАЦИЯ

Агрессивные грибковые инфекции, обусловленные плесневыми грибами рода *Mucorales* и *Aspergillus*, при поражении жизненно важных органов и тканей, требуют оперативной диагностики и своевременного назначения противогрибковой терапии с хирургической санацией очагов для минимизации последствий и предотвращения летального исхода.

Ключевые слова: мукормикоз, иммуносупрессия, кортикостероиды, грибковый остеомиелит, коронавирус.

FUNGUS-ASSOCIATED OSTEOMYELITIS OF THE FACE MIDDLE ZONE IN PATIENTS UNDERWENT A NEW CORONAVIRUS INFECTION COVID-19.

Y.V. Savosin

Kuban State Medical University, Krasnodar, Russia, yurij-savosin@yandex.ru

S.A. Vartanyan

*Maxillofacial department, Ambulance Hospital, Krasnodar, Russia,
seiran.vartanyan@yandex.ru*

S.K. Shafranova

ABSTRACT

Aggressive fungal infections caused by molds of the genus *Mucorales* and *Aspergillus*, with damage to vital organs and tissues, require prompt diagnosis and timely administration of antifungal therapy with surgical irrigation of foci to minimize the complications and prevent death.

Key words: mucormycosis, immunosuppression, corticosteroids, fungal osteomyelitis, coronavirus.

Актуальность. Зигомикоз / мукормикоз (мукороз, фикомикоз) и аспиргилез – это все тяжелые агрессивные и быстро (в течение 2-3 недель) прогрессирующие грибковые инфекции, обусловленные плесневыми грибами рода *Mucorales* и *Aspergillus*, приводящие к фатальным последствиям при поздней диагностике, отсутствии противогрибковой терапии и хирургического удаления пораженных тканей [1-3].

Основной путь инфицирования больного – дыхательный/ингаляционный. Второй по частоте – чрезкожный путь (места инъекций, мацераций, травм, ожогов, укусов насекомых). Возможен пероральный путь и внутрибольничная инфекция. Грибы класса *Zygomycetes* распространены повсеместно – почве, гниющих отходах, пищевых продуктах (хлеб, зерно). Мелкий размер спор (в среднем 6,6 мкм) способствует распространению по воздуху на большие расстояния, даже при незначительных колебаниях воздушных потоков [2;3].

К основным факторам риска инвазивных микозов относятся: снижение иммунного статуса, декомпенсированный сахарный диабет, диабетический кетоацидоз, продолжительная нейтропения, долгосрочная терапия кортикостероидами в больших дозах, онко- и гематологическая патология, длительный прием дефероксамина (связывается с железом организма и становится сидерофором для зигомицетов), повышенное содержание свободного железа (69 г\дл, N до 13 г\дл), рН сыворотки крови 7,3-6,88 (у пациентов с диабетическим кетоацидозом).

Основными механизмами защиты против зигомицетов являются: фагоцитоз патогенов нейтрофилами, тканевыми макрофагами и эндо-телиальными клетками, которые регулируют также тонус и проницаемость сосудистой стенки, связывание свободного железа сыворотки крови специализированными белками. Действуя согласованно, эти механизмы предотвращают проникновение инфекции в ткани и последующее эндоваскулярное повреждение. У пациентов с факторами риска выявляют нарушения механизмов защиты. Адгезия и повреждение эндотелиальных клеток зигомицетами приводит к ангиоинвазии гриба, сосудистому тромбозу, последующему некрозу тканей, выделению большого количества грибных протеаз, липаз и микотоксинов [2,3]. При поражении орбиты, глаз и воздухоносных пазух, мицелий гриба может прорасти в полость черепа и вызывать поражение оболочек и вещества головного мозга.

В связи с определенными факторами риска, развиваются различные клинические варианты зигомикоза/мукормикоза: риноцеребральный, легочной, кожный, гастроинтестинальный, диссеминированный.

Клиника риноцеребрального мукормикоза неспецифична и схожа на ранних стадиях заболевания с симптоматикой бактериального синусита или воспаления параорбитальной клетчатки.

Результаты лечения зигомикоза/мукормикоза существенно зависят от сочетания таких факторов как: быстрота постановки диагноза, лечение основного заболевания (исключение факторов риска), активная антифунгальная терапия и хирургическое удаление пораженных тканей. Особое внимание должно уделяться пациентам с сахарным диабетом, которым необходимо нормализовать уровень сахара и рН сыворотки крови [1;2;4].

Цель. Провести анализ клинического опыта лечения больных риноцеребральной формой мукормикоза в челюстно-лицевом отделении ККБСМП г. Краснодара.

Материалы и методы. Обследование и лечение 35 пациентов с мукормикозом челюстно-лицевой области в условиях челюстно-лицевого отделения ККБСМП г. Краснодара.

Методы диагностики: КТ головного мозга и лицевого скелета. Микроскопия и посев материала из очага поражения, отделяемого из придаточных пазух, биопсийного материала. Гистологическое исследование послеоперационного материала и ПЦР – проводилось в НИИ медицинской микологии им. П.Н. Кашкина г. Санкт-Петербург.

Результаты и обсуждение. С августа по ноябрь месяц 2021 года в челюстно-лицевом отделении ККБСМП находилось на лечении 35 пациентов с риноцеребральной формой мукормикоза. Все пациенты при поступлении и в процессе лечения предъявляли жалобы на: онемение зубов верхней челюсти, подглазничной области, крыла носа, твердого неба на стороне поражения, асимметрию лица, отечность в области орбиты, боль в области глазного яблока, ухудшение зрения, лицевые боли, выделения из носа кровяного или сукровичного характера и субфебрильную температуру. У 15 пациентов были жалобы на длительно незаживающие раны слизистой полости рта, у 10 пациентов на длительно незаживающие раны лица и отсутствие мимики на стороне поражения, а 7 пациентов отмечали полную потерю зрения.

Из анамнеза установлено, что все находившиеся на лечении пациенты отмечали появление первых жалоб/симптомов после перенесенной коронавирусной инфекции Covid-19, со средне тяжелым или тяжелым течением и длительным специализированным лечением, и обратились в ЧЛХ КБСМП спустя 2 недели после перенесенного заболевания.

Согласно представленным выпискам из специализированных инфекционных стационаров, медикаментозное специализированное лечение проводилось «в соответствии с протоколами/схемами лечения коронавирусной инфекции в объеме: гормонотерапия, антибиотикотерапия, антикоагулянтная терапия, симптоматическая терапия». У всех пациентов отмечался впервые выявленный или декомпенсированный сахарный диабет с плохо контролируемым уровнем глюкозы крови.

После выписки из ковидных-госпиталей пациенты получали лечение «постковидного синдрома» в объеме гормонотерапии, антибиотикотерапии, симптоматической терапии.

Всем больным были проведены дополнительные методы исследования: лабораторные, рентгенологические и микробиологические и получены следующие результаты: повышение уровня глюкозы крови (10-20ммоль/л), повышение ферритина

(1000-12000 мкг/л), КЩС рН крови <7,3, повышение уровня свободного железа (>160 мкг/дл).

По данным КТ-исследований: не определялось четких участков секвестрации костей лицевого скелета на стороне поражения, но отмечалось уменьшение плотности костной ткани в зоне поражения; КТ-картина соответствовала пансинуситу с превалирующим поражением ППН на причинной стороне; участки некроза мягких тканей отображались как утолщение мягких тканей и их уплотнение; «Стоп-контраст» в артериальной и венозной стадии по регионарным питающим сосудисто-нервным пучкам на стороне поражения.

При цитологических и культуральных исследованиях, в дооперационном периоде, из носоглотки и поверхностных очагов поражения микромицеты не получены.

При клиническом обследовании у всех пациентов наблюдались: асимметрия лица за счет коллатерального отека мягких тканей подглазничной, щечной, скуловой области, верхнего и нижнего век глаза на стороне поражения, отделяемое из полости носа на стороне поражения; открывание рта было свободное и безболезненное. У 20 пациентов наблюдался сухой некроз слизистой мягкого неба, слизистой и перегородки носа, носовых раковин; у 15 пациентов - участки сухого некроза слизистой твердого неба с дефектом и оголением небной костной пластинки (оголенная костная ткань серо-черного цвета, без гнойного отделяемого и запаха); у 10 пациентов - проптоз и офтальмоплегия, нейропатия п. facialis на стороне поражения, и патологическая подвижность зубов на стороне поражения; а у 5 пациентов - сухой некроз мягких тканей (струп) подглазничной, щечной, скуловой областей на стороне поражения.

На основании жалоб, анамнеза, клинического осмотра и дополнительных методов исследования был обоснован основной клинический диагноз (у всех больных): Мукормикоз, риноцеребральная форма. Грибковый остеомиелит верхней челюсти, костей носа, скуловой кости, костей решетчатого лабиринта, основной кости (справа или слева).

У 5 пациентов отмечено осложнение основного диагноза: Грибковый сепсис. Тромбоз правого поперечного синуса. Ишемический инсульт в бассейне правой мозговой артерии, у 10 пациентов - Офтальмоплегия (OD или OS), у 2 пациентов - грибковое абсцедирование легких. У всех больных имелись сопутствующие заболевания: состояние после перенесенной коронавирусной инфекции Covid-19. Постковидный синдром. Сахарный диабет 2тип.

Всем пациентам проводилась антифунгидная терапия амфотерицином В (50-100мг/сутки). Хирургическое лечение выполнялось в объеме некротомии мягких тканей подглазничной области, щечной, скуловой, тотальная резекция верхней челюсти, скуловой кости, нижней и медиальной стенок орбиты, решетчатого лабиринта, основной пазухи, структур носа, с формированием пострезекционной оростомы и ведением раневой поверхности под антисептическими повязками, либо в случае сохранности слизистых лоскутов в полости рта, выполнялась первичная пластика местными тканями с разобщением зоны резекции и полости рта.

По результатам ПГИ, ПЦР и микроскопии операционных образцов, подтвержден диагноз мукормикоз у 20 пациентов (*Rhizopus*, *Absidia*) и у 15 пациентов диагностирован аспиргиллез (*Aspирgilla negra*).

Ввиду генерализации патологического процесса и тяжести течения заболевания, на 5-7 и 21 сутки стационарного лечения, 5 пациентов с летальным исходом. При аутопсии у

одного из умерших пациентов было выявлено поражение оболочек мозга *Rhizopus* и грибковый сепсис.

Заключение. Таким образом, проведенный анализ показал, что спектр фоновых заболеваний мукомикоза меняется. Если ранее считалось, что основным фоновым заболеванием для мукомикоза является декомпенсированный сахарный диабет, позже «преимущество» отводилось онкогемато-логическим больным, то на сегодняшний день можно говорить еще об одной категории больных - с перенесенной новой коронавирусной инфекцией Covid-19 со средне-тяжелым и тяжелым течением заболевания.

В связи с неспецифичностью клинических симптомов и трудностями ранней диагностики инвазивных форм мукомикоза («черная плесень»), в частности риноцеребральной формы, необходима настороженность врачей общего профиля и специалистов: стоматологов-хирургов, челюстно-лицевых хирургов, офтальмологов, отоларингологов, неврологов, в отношении возможности развития инвазивных агрессивных форм микозов у иммунокомпрометированных больных перенесших в анамнезе новую коронавирусную инфекцию Covid-19.

При проведении дифференциальной диагностики необходимо учитывать схожесть клинической картины риноцеребральной формы агрессивных грибковых поражений (зигомикоз/мукомикоз, аспергиллез) с такими заболеваниями как опухолевые поражения носоглотки, токсические остеомиелиты костей лицевого скелета, пансинуситы, и при обнаружении очагов некроза на слизистых оболочках носа, глотки, и подозрении на грибковый остеомиелит, целесообразно проведение ранней специфической противогрибковой терапии не дожидаясь гистологического подтверждения диагноза.

Литература/References

1. Долгов О.И., Попова М.О., Карпищенко С.А., Пинегина О.Н. и др./ Случай успешного лечения мукомикоза околоносовых пазух перед аллогенной трансплантацией гемопоэтических стволовых клеток // «РМЖ» № 4 от 31.03.2021.- С. 59-62.
2. Синцова Т.С., Щербакова Н.В., Кохан М.М. / Случай риноцеребрального зигомикоза у иммунокомпетентной пациентки // Проблемы дерматовенеро-логии, иммунологии и врачебной косметологии // Т. 6. № 6. 2010. С. 53-56.
3. Хостелиди С.Н. / Главное о зигомикозе (обзор) // Проблемы медицинской микологии // Т. 8. № 4. 2006. – С. 8-18.
4. Хостелиди С.Н., Волкова А.Г., Попова М.О., Богомолова Т.С. и др. / Мукомикоз у онкогематологических больных в Санкт-Петербурге // Антибиотики и химиотерапия // 2013. 58; 7-8. С. 23-29.

УДК: 576.7-615.361:[617.72+616.716.8]-089

ВОЗМОЖНОСТИ ИСПОЛЬЗОВАНИЯ ТКАНЕВОЙ ИНЖЕНЕРИИ В ЧЕЛЮСТНО-ЛИЦЕВОЙ ХИРУРГИИ

**Н.В. Храмова¹, О.С. Чарышникова², Н.А. Циферова³, Ю.Б. Хусанова⁴,
А.А. Махмудов⁵**

1-к.м.н., доцент кафедры “Челюстно-лицевая хирургия”, ТГСИ

2 -PhD, зав.лаб экспериментальной биофизики Центра передовых технологий

3-Циферова Наргиза Александровна, PhD, СНС лаборатории биофизики мембран института биофизики и биохимии при Национальном университете Узбекистана

АННОТАЦИЯ

В данной статье анализируется использование тканевой инженерии при лечении пациентов в челюстно-лицевой области. Рассмотрены необходимые требования к тканеинженерным конструкциям, а также описывается методика взятия биоптата у людей для культивирования аутофибробластов.

Ключевые слова: *Тканеинженерные конструкции, фибробласты, дефект.*

POSSIBILITIES OF USING TISSUE ENGINEERING IN MAXILLOFACIAL SURGERY

**N.V. Khramova¹, O.S. Charyshnikova², N.A. Tsiferova³, Yu.B. Khusanova⁴,
A.A. Makhmudov⁵**

ABSTRACT

This article analyzes the use of tissue engineering in the treatment of patients in the maxillofacial region. The necessary requirements for tissue engineering structures are considered, and the technique of taking a biopsy from humans for the cultivation of autofibroblasts is described.

Keywords: *Tissue engineering structures, fibroblasts, defect.*

В последнее время, достаточно успешно развивается регенеративная медицина, которая решает вопрос восстановления утраченных тканей с помощью клеточной терапии (Mahjour SB, Fu X, Yang X, et al., Lloyd C, Besse J, Boyce S.Lloyd C, Besse J, Boyce S.,2015). В Концепции развития здравоохранения в Республике Узбекистан на 2020-2025 гг., одним из приоритетных направлений является развитие регенеративной медицины, основанной на клеточных технологиях. В Узбекистане, на данный момент имеется большое количество пациентов с дефектами и деформациями челюстно-лицевой области по причине транспортного и бытового травматизма (Бобамуратова Д.Т., Боймурадов Ш.А., Юсупов Ш.Ш.,2017). Часто это приводит, к появлению дефектов и деформаций челюстно-лицевой области, которые влекут за собой психологические и социальные проблемы у пациентов (Боймурадов Ш.А., Юсупов Ш.Ш., Шухратова М.Ш.,2019). Гнойно-воспалительные процессы челюстно-лицевой области и шеи также могут привести к появлению дефектов «минус ткань». Достаточно распространенным методом лечения считается сочетанное применение дермальных фибробластов и компонентов межклеточного матрикса. Именно дермальные фибробласты человека обеспечивают долгосрочный эффект данной группы препаратов (Мелешина А.В., Быстрова А.С., Роговая О.С., 2017). Пересадка культивированных аутологичных фибробластов дает возможность получить трансплантат, при этом травматичность для тканей донора минимальна. В мире имеется ряд производителей, выпускающих раневые покрытия на основе фибробластов промышленным путем, например, «TransCyte», «Dermagraft» (Sánchez-Muñoz I, Granados R, Holguín Holgado P, et al.,2015). Объем продаж раневых клеточных покрытий составляет около 1 млрд. долларов. Актуальна проблема выбора подложки клеток, так как на сегодняшний день нет идеально подобранной структуры

носителя (подложки) для клеток, научные изыскания в этом направлении являются обоснованными. Подбор «идеального носителя», который будет поддерживать рост, самообновление и направленную дифференциацию фибробластов для получения раневого покрытия позволит в дальнейшем получить конкурентоспособный клеточный продукт для реализации. Тканеинженерные конструкции на основе фибробластов и резорбируемых и нерезорбируемых носителях для оптимизации регенерации поверхностных и глубоких дефектов лица, является актуальным, и поможет получить значительные медицинские и социально-экономические результаты, что на существующем этапе развития здравоохранения, в частности челюстно-лицевой хирургии, в Республике Узбекистан является приоритетным.

На сегодняшний день имеется огромное количество препаратов, применяемых в клинической практике, на основе клеточных технологий. Целью таких препаратов прежде всего является то есть регенерация ткани, что предполагает создание новой ткани. Для этой цели существует три способа: стимулирование собственных возможностей организма для восстановления функции поврежденных органов и тканей; выращивание ткани человека *in vitro* с последующей ее помещением в организм; имплантация стволовых клеток с факторами роста. Тип стволовых клеток определяет характер и механизм регенерации.

В научных исследованиях, посвященных заживлению ран в качестве клеточного компонента для ТИК используют кератиноциты, фибробласты. Также для восстановления кожи часто используют коллаген вследствие высокого содержания его в внеклеточном матриксе кожи.

Разработки тканеинженерных конструкций применяют и в дерматологии, например для лечения больных с псориазом была разработана 3D-модель эквивалента кожи человека на основе фибринового геля. В данной модели ТИК идет совместное культивирование клеток кожи - кератиноцитов и фибробластов, лимфоидных клеток - лимфоцитов периферической крови и дендритных клеток, индуцированных из моноцитов периферической крови.

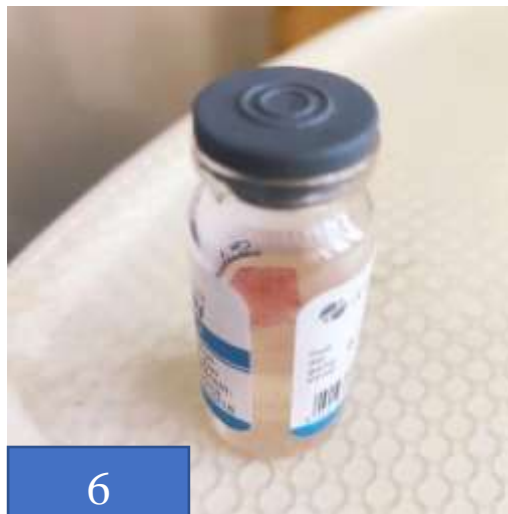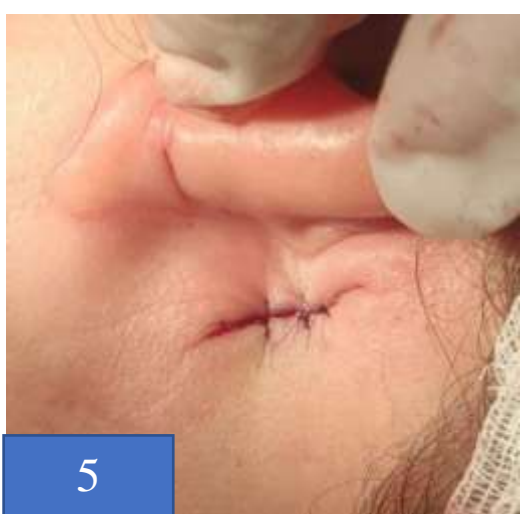
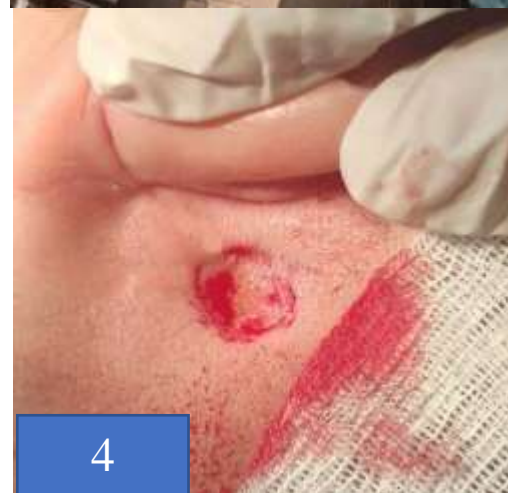
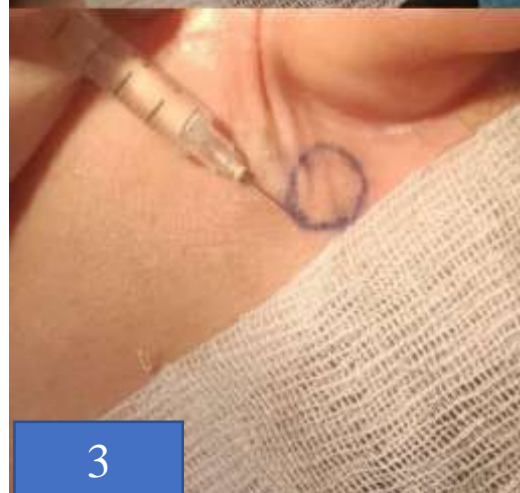
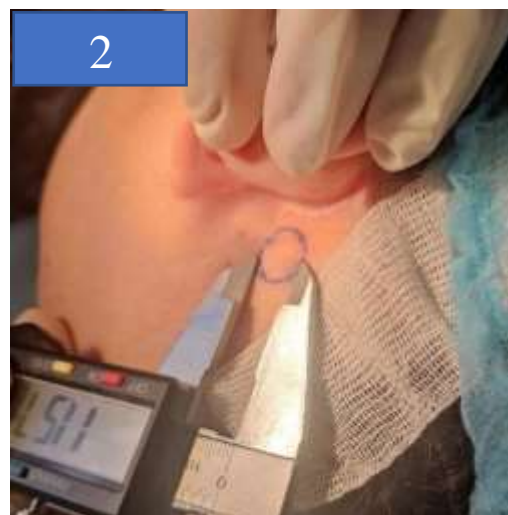
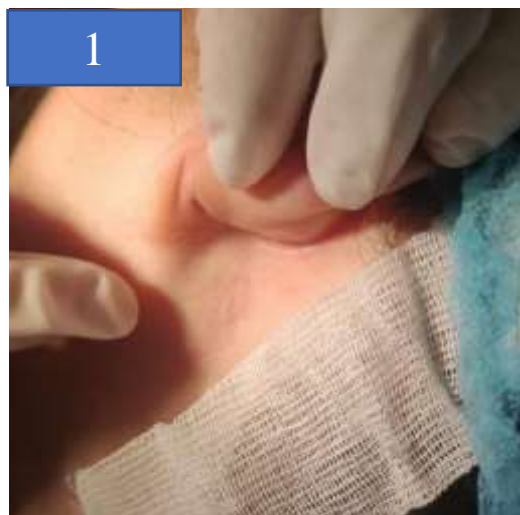
Имеется два способа получения тканеинженерных конструкций. Первый метод подразумевает использование - биореактора, который обеспечивает для дифференцировку и пролиферацию клеток с получением тканевых структур. Второе направление в качестве механизма используется организм реципиента.

Клеточный ферментер (биореактор) имеет резервуар с мешалкой, используется для культивирования клеток или клеток, нанесенных на микроносители. Этапы получения тканеинженерных конструкций включают в себя: отбор и культивирование клеток, подбор носителя(матрикса). После нанесения культуры клеток на матрикс, происходит размножение клеток в биореакторе, где созданы условия для их культивирования. Далее тканеинженерную конструкцию помещают в место дефекта, по возможности с хорошим кровоснабжением. В регенеративной медицине наиболее часто применяют желатин, хитозан, фиброин, альгинаты, коллаген.

Матрикс должен рассасываться, быть удобен в использовании, обладать низкой антигенностью, не вызывать воспалительных реакций и не выделять при разрушении токсических продуктов. Полимеры молочной и гликолевой кислот, применяемые для создания матриксов, среди синтетических материалов, во многом соответствует вышеуказанным свойствам. Полученные пленки из фиброина и хитозан являются отличными носителями для фибробластов, обеспечивают их адгезию и пролиферацию, при этом наблюдается секреция коллагена I типа и экспрессия -актина, что характерно для дермы кожи.

Имеющихся данных достаточно для обоснования целесообразности продолжения экспериментальных работ в области создания тканеинженерных конструкций. Однако имеются проблемы, такие как малое финансирование, дороговизна оборудования, имеются этические и законодательные аспекты, требующие решения.

Методика взятия биоптата у людей для культивирования аутофибробластов.
Для забора биоптата для культивирования аутофибробластов рекомендуется заушная область, предплечье (места наименее подверженные УФ-облучению) размер участка для изъятия должен быть не менее 0,5 см². Получение первичной культуры фибробластов из небольшого биоптата может вызвать затруднения и зависит от культуральной среды чаще всего от сыворотки (Рис.54). Наилучшие результаты получены при использовании аутологичной сыворотки пациента.



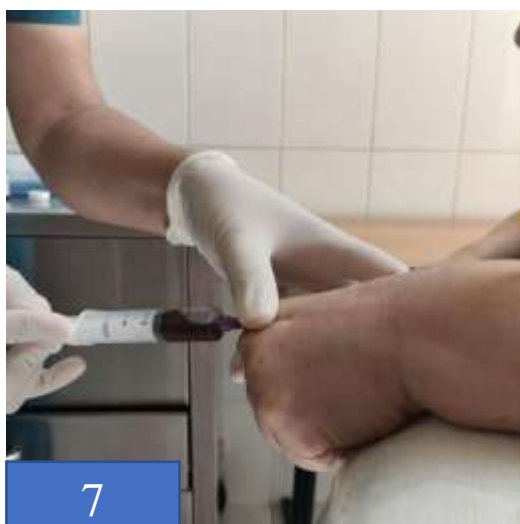


Рис.54.Этапы забора биопсийного материала для культивирования дермальных аутофибробластов: 1-выбор места забора с заушной области;2-определение размера и формы биоптата;3-проведение местной анестезии;4-взятие пласта кожи острым путем;5-ушивание раны;6-помещение биоптата во флакон с антибиотиком для транспортировки; 7,8-забор венозной крови пациента для культивирования фибробластов.

Применение клеточной терапии для оптимизации заживления поверхностных дефектов кожи и мягких тканей являются вспомогательным и позволяет достичь оптимального результата. Однако существует ряд факторов, которые должны быть учтены при применении данного метода лечения так как технология использования клеток является дорогостоящей процедурой и может быть рекомендована в сложных клинических ситуациях, однако несомненные преимущества данной клеточной терапии позволяют обосновать наиболее оправданный в настоящее время направление лечения больных с дефектами и деформациями челюстно-лицевой области.

Литература/References

1. Храмова Н.В., Амануллаев Р.А., Махмудов А.А. Тканеинженерные конструкции в медицинской практике // Журнал биомедицины и практики. - Ташкент, 2020. - № 5, выпуск 5. - С.45-50
2. Храмова Н.В., Амануллаев Р.А., Махмудов А.А. Оценка эффективности тканеинженерной конструкции при поверхностных дефектах кожи // Новый день в медицине. - Бухара, 2021. - №3 (35)
3. Эрнандес Е. Ремоделирование кожи и заживление ран// «Косметики и медицина», Москва, 2013. С.180
4. Зорина А.И., Бозо И.Я., Зорин В.Л., Черкасов В.Р., Деев Р.В. Фибробласты дермы: особенности цитогенеза, цитофизиологии и возможности клинического применения Клеточная трансплантология и тканевая инженерия Том VI, № 2, 2011 С.15-26
5. Макеев О.Г., Улыбин А.И., Зубанов П.С. и др. Использование аутологичных дермальных фибробластов для коррекции дефектов кожи. Вест. Эстет. Мед. 2008; 7(2): 72–8.
6. Севастьянов В.И. Технологии тканевой инженерии и регенеративной медицины //Регенеративная медицина и клеточные технологии–2014.- том XVI, № 3.-С 93-108
7. Сысоева В.Ю., Рубина К.А., Калинина Н.И. и др. Аутологичные фибробласты дермы: перспективы применения в медицине. В кн.: Ткачук В.А., редактор. Аутологичные стволовые клетки: экспериментальные исследования и перспективы клинического применения. Руководство для врачей. Москва: Литтерра; 2009. с. 222–33.
8. Гуманов В.П. Исследование эффективности использования культивированных аутофибробластов в системе anti-age. Нов. Клин. Цит. России. 2008; 3: 4.
9. Храмова Н.В., Холматова М.А., Мунгиев М.З.К вопросу использования раневых покрытий и клеточных технологий для оптимизации регенерации кожи. «Stomatologiya», Ташкент, №4, (73), 2018год, С.57-59, DOI: 10.26739/2091-5845-2018-1-29.
10. Asti A., Gioglio L. Natural and synthetic biodegradable polymers: different scaffolds for cell expansion and tissue formation // Int J Artif Organs. –2014. – Vol. 37, N 3. – С. 187-205

11. Luangbudnark W, Viyoch J, Laupattarakasem W, Surakunprapha P, Laupattarakasem P. Properties and Biocompatibility of Chitosan and Silk Fibroin Blend Films for Application in Skin Tissue Engineering. *The Sci World J.* 2012; 2012: 1–10
12. MacNeil S. Progress and opportunities for tissue-engineered skin. *Nature* 2007; 445(7130): 874–880, <https://doi.org/10.1038/nature05664>.
13. McAllister T.N., Maruszewski M., Garrido S.A. et al. Effectiveness of haemodialysis access with an autologous tissue-engineered vascular graft: a multicentre cohort study. *Lancet* 2009; 373: 1440–6
14. Sailaja G.S., Ramesh P., Vellappally S., Anil S., Varma H.K. Biomimetic approaches with smart interfaces for bone regeneration // *J Biomed Sci.* –2016. – Vol. 23, N 1. – С. 77.
15. Zhong S.P., Zhang Y.Z., Lim C.T. Tissue scaffolds for skin wound healing and dermal reconstruction. *Wiley Interdiscip Rev Nanomed Nanobiotechnol* 2010; 2(5): 510–525, <https://doi.org/10.1002/wnan.100>

УДК: 617.511+616.716.8]-001-616.003/93

РЕКОНСТРУКТИВНОЕ ВОССТАНОВЛЕНИЕ ПОСЛЕОПЕРАЦИОННЫХ ДЕФЕКТОВ ЧЕЛЮСТНО-ЛИЦЕВОЙ ОБЛАСТИ И ВОЛОСИСТОЙ ЧАСТИ ГОЛОВЫ

А.Т. Токтосунов¹, С.А. Токтосунова², М.Ю. Логвиненко³

Кыргызская государственная медицинская академия им И.К. Ахунбаева, кафедра
хирургической стоматологии и челюстно-лицевой хирургии,

г. Бишкек, Кыргызская Республика

Резюме. 43 больным после резекции нижней челюсти (по поводу новообразований) дефекты замещали васкуляризированными и не васкуляризированными аутооттрансплантатами из малоберцовой, лучевой кости, а также из гребня подвздошной кости в комбинации с имплантатами с титановым покрытием. Во всех наблюдениях получены положительные результаты. Авторы считают, что микрохирургическая аутооттрансплантация васкуляризированных и не васкуляризированных фрагментов малоберцовой кости, гребня подвздошной кости, а также лучевой кости - это оптимальный способ замещения дефектов нижней челюсти после ее резекции.

Ключевые слова: резекция нижней челюсти, титановые пластины, васкуляризированные и не васкуляризированные аутооттрансплантаты.

EXPERIENCE OF VASCULARIZED AND NONVASCULARIZED AUTOTRANSPLANTS USE FOR LOWER JAW DEFECTS SUBSTITUTION AFTER ITS RESECTION

A.T. Toktosunov¹, S.A. Toktosunova², M.Yu. Logvinenko³

Kyrgyz State Medical Academy n.a. I K. Akhunbaev

Summary. To 43 patients after lower jaw resection with disarticulation (on the occasion of neoplasm) the defects werereplaced by vascularized autotransplants of the 2nd radius of pedis and vascularized fibula autotransplants in combination with titanium implants, hi all cases positive results were received. The authors consider that microsurgery' with

vascularized fibula autotransplants in combination with titanium implants was an optimal way to replace lower jaw defects after its resection.

Key words: lower jaw resection, titanium implants, vascularized fibula.

Актуальность. На протяжении длительного времени не кровоснабжаемые аутогенные или аллогенные костные трансплантаты были основным материалом, который применяли для замещения дефектов нижней челюсти, после их резекции [1,2]. За это время были детально разработаны методики оперативных вмешательств по реконструкции дефектов, изучены показания к применению указанных трансплантатов [1,3].

С начала использования в клинической практике реваскуляризированных аутогенных трансплантатов прошло более 30 лет [1,3]. Экспериментально доказано, что реваскуляризированный костный аутогенный трансплантат, после замещения дефектов (в сроки от 6 до 12 месяцев) сохраняет свой размер и гистоморфологические данные, реваскуляризированные костные аутогенные трансплантаты не теряют свою прочность и не подвергаются «рассасыванию» [3,4,5]. А также важным фактом является устойчивость реваскуляризированного аутогенного трансплантата к инфекциям, поддерживая местный иммунитет. Одним из наиболее важных преимуществ аутогенной трансплантации является возможность их моделирования [5,6].

В настоящее время применение реваскуляризированных костных аутогенных трансплантатов является методом выбора в реконструктивной пластической хирургии [7,8,9].

Из известных нам костных васкуляризированных аутогенных трансплантатов чаще всего используют ребро, гребень подвздошной кости, латеральный край лопатки, малоберцовую кость, торакодорзальный лоскут с ребром. К сожалению, использование этих аутогенных трансплантатов для реконструкции нижней челюсти в нашей стране является скорее исключением, чем правилом. Несмотря на наличие в современных условиях, возможности компьютерного моделирования состояния предстоящих после операционных дефектов. При планировании операции по реконструкции послеоперационных дефектов, необходимо учитывать возможности возврата в прежнее состояние, анатомо-функциональных структур с учетом основных анатомо-топографических параметров (длина, ширина, высота) указанных трансплантатов. Которые имеют немаловажное значение в реабилитационных мероприятиях в отдаленные периоды после проведения оперативных вмешательств. Не достаточно разработаны способы эффективного использования аутогенных трансплантатов, позволяющие сохранять топографическое положение фрагментов нижней челюсти, в последующем проведении реабилитации с использованием ортопедических, ортодонтических или современных методов имплантации с целью рационального протезирования и восстановления биомеханики зубочелюстного аппарата.

Решению этих и ряда других задач посвящено данное исследование.

Цель. Разработка оптимальных способов замещения протяженных дефектов нижней челюсти после иссечения опухолей и опухолеподобных образований нижней челюсти - путем совершенствования методов остеопластики, васкуляризированными и не васкуляризированными костными аутогенными трансплантатами с использованием микрохирургической техники.

Материалы и методы. В основу работы взяты клинические наблюдения за 43 больных, с послеоперационными дефектами нижней челюсти, образовавшимися непосредственно после резекции, гемирезекции и субтотальной резекции с экзартикуляцией сустава, по поводу опухолей и опухолеподобных образований. Операции выполнялись в клинических базах кафедры хирургической стоматологии и челюстно-лицевой хирургии КГМА им. И.К. Ахунбаева (г. Бишкек, Кыргызской Республики). Мужчин -24, женщин -19. Возраст пациентов составил от 15 до 48 лет.

Пересечение питающей ножки (донорской зоны) и перенос пластического материала (аутотрансплантата) в реципиентную зону осуществляли только после того, как фрагмент пересаживаемой кости был полностью подогнан в область дефекта костной ткани челюсти и фиксирован с помощью шурупов к культям резецированной кости нижней челюсти. В последующем, сосуды (артерии и вен) аутотрансплантата анастомозировали, применяя для этого микрохирургическую технику.

Для замещение костных послеоперационных дефектов нижней челюсти были использованы следующие аутотрансплантаты (таб. №1).

Таблица №1

Виды аутотрансплантатов

№	Послеоперационные дефекты	Не васкуляризованные аутотрансплантат	Кол-во больных	Васкуляризованные ауто-трансплантаты	Кол-во больных
1	2	3	4	5	6
1	Дефекты в области тела н/ч с сохранением целостности ее	Гребень подвздошной кости	8		
2	Дефекты в области угла и ветви н/ч с сохранением целостности ее	Гребень подвздошной кости	17		
1	2	3	4	5	6
3	Субтотальные дефекты нижней челюсти (тело, угол и ветви н/ч) без сохранения ее целостности			Лучевая кость	5
4	Тотальные дефекты одной половины нижней челюсти (тело, угол, ветви и мышечковый отросток н/ч) без сохранения ее целостности			Малоберцовая кость	13

Результаты и обсуждение. Пациентам I группы (в 8 наблюдениях), у которых в после операционном периоде, образовались дефекты в области тел нижней челюсти с сохранением целостности нижней челюсти, выполнялись восполнения костных дефектов с использованием аутотрансплантатов из гребня подвздошной кости.

У всех 8 больных, послеоперационный период прошел без осложнений. Отдаленные прослежены, во всех наблюдениях. Контрольные обследования показали (от 2-х лет до 8 лет), полную консолидацию аутотрансплантатов к сохранившейся культями челюстей.

Пациентам II группы (в 17 наблюдениях), у которых в после операционном периоде, образовались дефекты в области угла и вертикальной ветви нижней челюсти с сохранением целостности нижней челюсти, восполнения дефектов костных тканей проводилось, с использованием аутотрансплантатов из гребня подвздошной кости (см. рис. №1).

Из 17 пациентов, у 2 больных, в послеоперационном периоде отмечали незначительные воспалительные процессы (возможно, связанные с не герметичностью раны и попаданием в рану слюны), которые купировались назначением

противовоспалительной и антибактериальной терапии. Отдаленные результаты прослеживались, у 14 пациентов (от 2-х лет, до 6 лет), у всех наблюдали хорошие или удовлетворительную консолидацию аутотрансплантатов к сохранившейся культями челюстей.

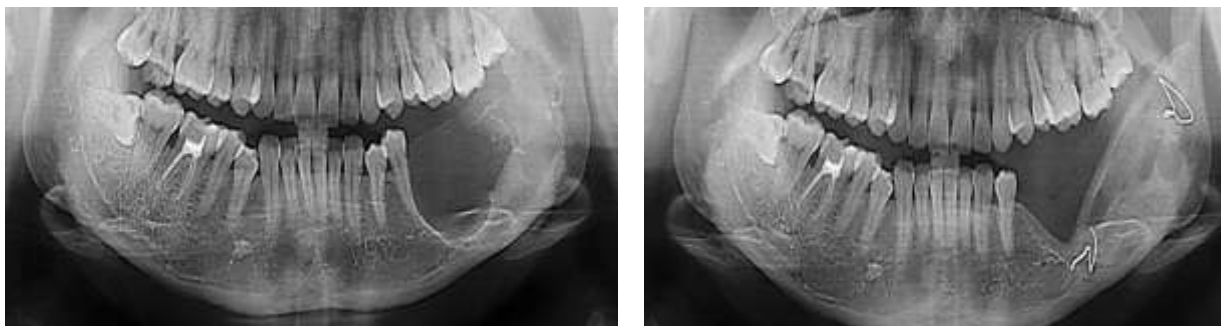
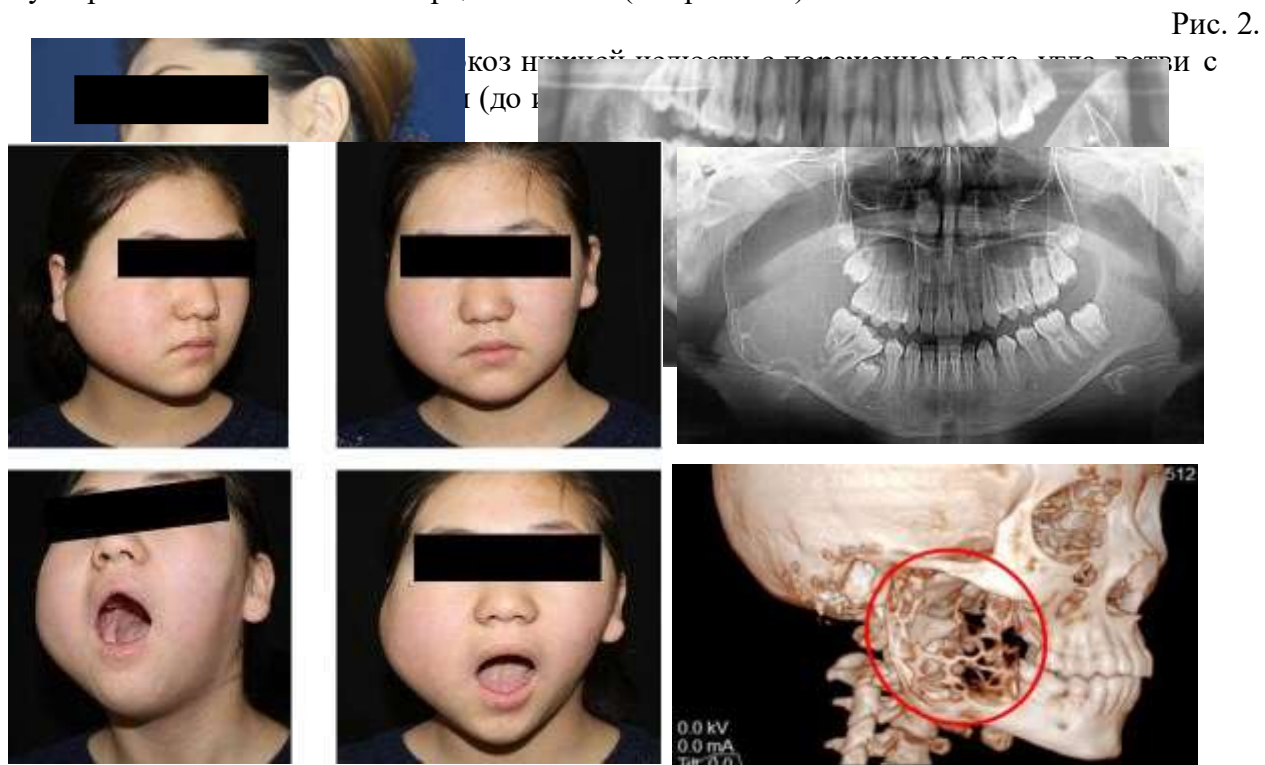


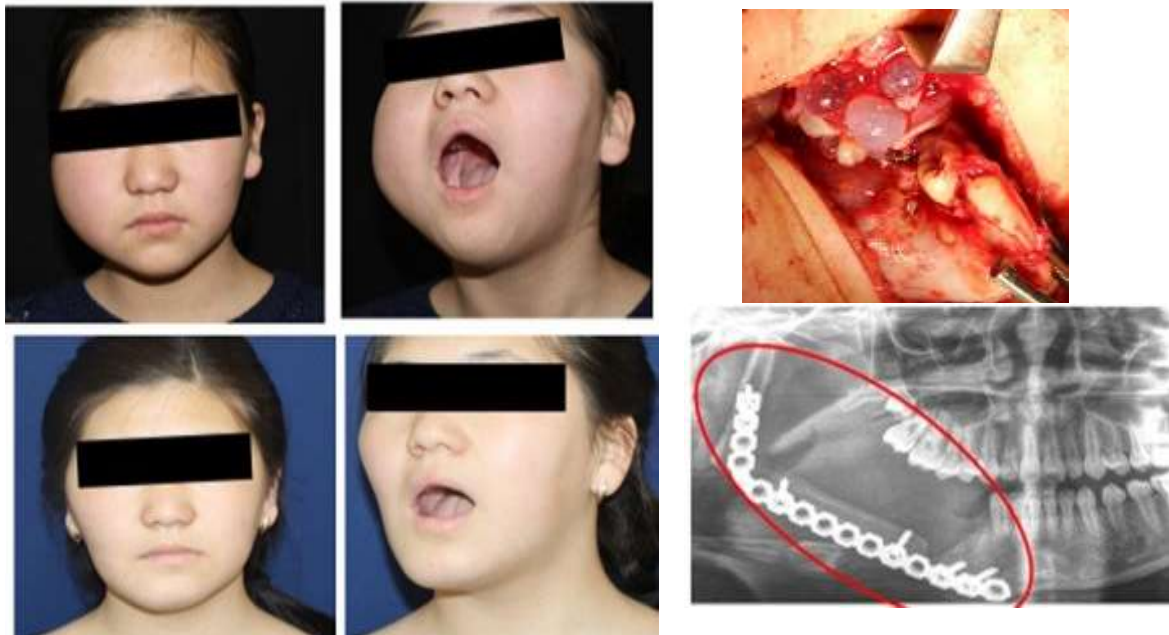Рис.1. Пациентка К. 38 лет Адамантинома тела и ветви нижней челюсти слева (до и после операции через 4 года, с установленным имплантом)

Пациентам III группы (в 5 наблюдениях), у которых в после операционном периоде, образовались субтотальные дефекты в области тела, угла и вертикальной ветви нижней челюсти без сохранения целостности нижней челюсти, восполнения дефектов костных тканей проводилось, с использованием аутотрансплантатов из расщепленной лучевой кости.

У больных данной группы, послеоперационный период прошел без осложнений. Отдаленные результаты прослеживались, у всех пяти больных (от 2-х лет, до 5 лет) и у всех отмечались хорошие или удовлетворительную консолидацию аутотрансплантатов к сохранившейся культями челюстей.

Пациентам четвертой группы (в 13 наблюдениях), у которых в после операционном периоде, образовались субтотальные дефекты в области тела, угла и вертикальной ветви нижней челюсти без сохранения целостности нижней челюсти, восполнения дефектов костных тканей проводилось, с использованием аутотрансплантатов из малоберцовой кости (см. рис. №2).





Ближайшие и отдаленные результаты четвертой группы (от одного года до 5 лет), с пересадкой аутотрансплантата из малоберцовой кости, оценивались как хорошие или удовлетворительные (прослежены результаты у 8 пациентов, и особых нарушений функционального и эстетического характера, нами не было отмечено).

Наши клинические наблюдения, показали, что васкуляризированный аутотрансплантат из малоберцовой кости, является наиболее эффективным пластическим материалом при реконструкции послеоперационных дефектов нижней челюсти без сохранения ее целостности. Использование данного трансплантата в сочетании реконструктивных титановых имплантатов фирмы «Конмет», целесообразно в сложных ситуациях, когда послеоперационный дефект челюсти по длине превышает 10-12 см через несколько «ключевых зон», тем более не требуется дополнительная иммобилизация с шинированием челюстей.

Полная остеоинтеграция, в виде консолидации к сохранившейся части нижней челюсти, аутотрансплантатов из лучевой кости и гребня подвздошной кости происходили в среднем за 180 суток, а малоберцовая кость через 270 суток после операции. Причины длительного течения процессов регенерации могут быть различны: это пробелы технического выполнения остеосинтеза, травматические вмешательства в реципиентной зоне.

Выводы:

Замещение обширных послеоперационных дефектов нижней челюсти васкуляризированными и не васкуляризированными костными аутотрансплантатами, является надежным и эффективным методом хирургического вмешательства, при условии определения конкретных показаний с обеспечением положительных результатов у 95% оперированных пациентов.

Хотелось бы отметить, что использования реконструктивных титановых имплантатов и мини пластин фирмы «Конмет», не требует дополнительной межчелюстной иммобилизации челюстей. Однако, реконструктивные имплантаты беря на себя, основные нагрузки, при пережёвывании пищи и биомеханики зубочелюстной

системы, вызывает определенные трудности в составлении показаний для ортопедических методов лечения дефектов альвеолярного гребня.

Литература

1. Вербо ЕВ. Возможности применения реваскуляризованных аутотрансплантатов при пластическом устранении дефектов лица: дис. ... д-ра мед. наук. -М., 2005.
2. Калакуцкий НЕ. Костная пластика нижней челюсти васкуляризованными аутотрансплантатами: дис. ... д-ра мед. наук. - СПб., 2004.
3. Кадыров М.Х., Курбанов УЛ., Саидов М С. Замещение гемимандибулярного дефекта сложным ре- васкуляризованным аутотрансплантатом малоберцовой кости в комбинации с эндопротезом // *Анналы пласт реконстр. и эстет хир.* -М., 2004.
4. Милонов И.О., Карибеков Т.С., Андраинов С.О. Сцинтиграфические критерии жизнеспособности реваскуляризованных костных аутотрансплантатов // *Мед. радиол.* 1990. -№8. - С. 56.
5. Поляков А.П. Микрохирургическая реконструкция челюстно-лицевой зоны реберно-мышечными лоскутами у онкологических больных: дис. ... канд. мед. наук. - М, 2002.
6. Решетов И. В., Поляков А. П. Хирургическая анатомия грудной стенки как донорской зоны костномышечных аутотрансплантатов // *Анналы пласт, реконстр. Эстет. Хир.* - 2002. - №3. -С. 47-74.
7. Сидоров С.Л. Микрохирургическая аутотрансплантация васкуляризованных мягкотканно-костных комплексов в лечении больных с дефектами нижней челюсти: Дисс. ... канд. мед. наук. Воронеж, 1993.
8. Ariyan S., Finseth F.J. The anterior chest approach for obtaining free osteocutaneous rib grafts // *Blast. Re- constr. Surg.* - 1978. - Vol. 110, №. - P. 677-685.
9. Disa J.J. Mandible reconstruction with microvascular surgery // *Semin. Surg. Oncol.* - 2000. - Vol. 19. P. 226-234.
10. Hidalgo D.A. Free flap mandibular reconstruction A 10 year follow up study // *Plas. Reconstr. Surg.* 2002. - Vol. 110. P. 438-449.

УДК 616.724- 003.9: 614.9.311

РЕКОНСТРУКЦИЯ ПАТОЛОГИИ ВИСОЧНО-НИЖНЕЧЕЛЮСТНОГО СУСТАВА С ИСПОЛЬЗОВАНИЕМ МАТЕРИАЛОВ ИЗ НИКЕЛИДА ТИТАНА

Джонибекова Р.Н.¹, Мирзоев М.Ш.², Абдурахимов А.Х.³, Рахимов И.М.⁴

1. Кафедра челюстно-лицевой хирургии Таджикского государственного медицинского университета им.АбуалиибниСино, Республика Таджикистан.

2. Кафедра челюстно-лицевой хирургии с детской стоматологией ГОУ «Институт последипломного образования в сфере здравоохранения Республики Таджикистан».

Аннотация. Хирургическое лечение больных с заболеваниями и повреждениями височно-нижнечелюстного сустава (ВНЧС) проводят у лиц с травматическими повреждениями и их осложнениями, вторичными деформирующими остеоартрозами, деструктивными изменениями возникших в результате гнойно-воспалительных, опухолевых и опухолеподобных процессов, врожденных и приобретенных аномалий,

костными анкилозами, а также при деструктивных процессах костно-хрящевых структур с замещением их на трансплантационные и имплантационные материалы, и является одной из сложных, важных проблем современной челюстно-лицевой хирургии.

Из традиционных материалов, на сегодняшний день в клинической практике наиболее широко используются: ауто-, алло-ксенотрансплантаты, сложные аутоваскуляризованные аутоотрансплантаты, а также различные виды имплантационных конструкций. Однако, как показывают публикации последних лет, и клиническая практика, применение этих материалов в указанных целях имеет тенденцию к снижению в связи с их недостатками обусловленные резорбцией или отторжением пересаженных материалов, гибели остецитов, остеобластов и разрушения остальных живых клеточных структур, в том числе трудности использования микрохирургической технологии [1,4,6,8].

Эндопротезирование головки височно-нижнечелюстного сустава, тела и ветви нижней челюсти показано в случаях, когда невозможно применение костных трансплантатов алло- и аутогенного происхождения. [1,4,7,8].

В указанном направлении огромный вклад внесли исследования, связанные с разработкой технологии получения пористых и беспористых материалов на основе никелида титана, выполненные в Сибирском физико-техническом институте [2]. Эндопротезы, изготовленные из данного сплава, хорошо переносятся тканями организма, обладают высокой биологической инертностью, отсутствием токсичности и отвечают всем требованиям, предъявляемым к имплантационным материалам.

Ключевые слова: височно-нижнечелюстной сустав, анкилоз, деформирующий остеоартроз, никелида титан, эндопротезы

RECONSTRUCTION OF TEMPOROMANDIBULAR JOINT PATHOLOGY USING TITANIUM NICKELIDE MATERIALS

Jonibekova R.H.¹, Mirzoev M.Sh.², Abdurakhimov A.Kh.³, Rakhimov I.M.⁴

1. Department of Maxillofacial Surgery of Avicenna Tajik State Medical University, Republic of Tajikistan.

2. Department of Maxillofacial Surgery with Pediatric Dentistry of SEI "Institute of Postgraduate Education in the Field of Health Care of the Republic of Tajikistan".

Annotation. Surgical treatment of patients with diseases and injuries of the temporomandibular joint (TMJ) is carried out in persons with traumatic injuries and their complications, secondary deforming osteoarthritis, destructive changes resulting from purulent-inflammatory, tumor and tumor-like processes, congenital and acquired abnormalities, bone ankyloses, as well as destructive processes of bone-cartilage structures with their replacement to transplantation and implantation materials, and is one of the complex, important problems of modern maxillofacial surgery.

Today in clinical practice from the traditional materials most widely used: auto-, allo-xenografts, complex autovascularized autografts, as well as various types of implant structures. However, as recent publications show, and clinical practice, the use of these materials for these purposes tends to decrease due to their shortcomings due to resorption or rejection of

transplanted materials, death of osteocytes, osteoblasts and destruction of other living cellular structures, including difficulties in using microsurgical technology [1,4,6,8].

Endoprosthesis of the head of the temporomandibular joint, body and branch of the lower jaw is shown in cases where the use of bone grafts of allo- and autogenic origin is impossible.[1,4,7,8].

In this direction, studies related to the development of technology for the production of porous and nonporous materials based on titanium nickelide made at the Siberian Institute of Physics and Technology [2] made a huge contribution. Endoprostheses made from this alloy are well tolerated by body tissues, have high biological inertia, lack of toxicity and reply all the requirements for implant materials.

Keywords: temporomandibular joint, ankylosis, deforming osteoarthritis, titanium nickelide, endoprostheses

Актуальность. Хирургическое лечение больных с заболеваниями и повреждениями височно-нижнечелюстного сустава (ВНЧС) проводят при деструктивных процессах костно-хрящевых структур с замещением их на трансплантационные и имплантационные материалы и является одной из сложных, важных проблем современной челюстно-лицевой хирургии.

Из традиционных материалов, которые используются на сегодняшний день в клинической практике наиболее широко это: ауто-, алло-ксенотрансплантаты, сложные аутоваскуляризированные ауто-трансплантаты а также различные виды имплантационных конструкций. Однако, как показывают публикации последних лет, и клиническая практика применение этих материалов в указанных целях имеет тенденцию к снижению в связи с их недостатками обусловленные резорбцией или отторжением пересаженных материалов. Наиболее часто используемые на сегодняшний день васкуляризированные ауто-трансплантаты из латерального края лопатки, ключицы, ребра, лучевой и малоберцовой кости, второго луча стопы в сочетании с микрохирургической техникой, также имеют эти недостатки, связанные с резорбцией из-за гибели остеоцитов, остеобластов и разрушения остальных живых клеточных структур [1,4,6,8]. Кроме, того при изъятии аутогенных материалов наносится дополнительная травма донорскому участку организму пациента, что негативно отражается на психике пациента. Немаловажное значение при этом имеет и то что изъятые материалы довольно часто не соответствуют по форме замещаемому изъяну, а искусственно создаваемый в них кровоток нередко становится причиной тромбоза микрососудов, которая отрицательно сказывается на исходе хирургического вмешательства. Эти и другие причины побудили специалистов в настоящее время использовать в этих целях имплантационные материалы В-эндопротезы. Эндопротезирование головки височно-нижнечелюстного сустава, тела и ветви нижней челюсти показано у лиц с травматическими повреждениями и их осложнениями в случаях, когда невозможно применение костных трансплантатов алло- и аутогенного происхождения. Ее также применяют у больных вторичными деформирующими остеоартрозами, деструктивными изменениями возникших в результате гнойно воспалительных, опухолевых и опухолеподобных процессов, врожденных и приобретенных аномалий, костными анкилозами височно-нижнечелюстного сустава [1,4,5,7,8,11]. В указанном направлении огромный вклад внесли исследования, связанные с разработкой технологии получения пористых и беспористых материалов на основе никелид титана, выполненные в Сибирском физико-техническом

институте [2]. Эндопротезы, изготовленные из данного сплава, хорошо переносятся тканями организма, обладают высокой биологической инертностью, отсутствием токсичности и отвечают всем требованиям, предъявляемым к имплантационным материалам. Оптимальные интеграционные характеристики материала позволяют оставаться ему стабильными в организме обеспечивая при этом надежную фиксацию и рост тканевых структур в порах имплантата. Эти и другие свойства как возможность создавать и изготавливать из них индивидуальные конструкции эндопротезов составили основу данного исследования.

Цель исследования – Повышение эффективности хирургических методов лечения больных с заболеваниями и повреждениями височно-нижнечелюстного сустава с применением материалов с памятью формы.

Материал и методы исследования. Исследование основано на клиническом наблюдении и лечении 34 больных в возрасте от 16 до 40 лет с различными заболеваниями и повреждениями височно-нижнечелюстного сустава, находившихся в отделении челюстно-лицевой хирургии Национального медицинского центра Республики Таджикистан (НМЦ РТ), в период 2012 по 2019гг. Из общего количества наблюдаемых больных у 12 (35,3%) вторичный деформирующий остеоартроз, у 12 (35,3%) – костные формы анкилозависочно-нижнечелюстного сустава, у 8 (23,5%) – хронический одонтогенный остеомиелит ветви и мышечкового отростка нижней челюсти и у 2 (5,9%) диагностированы осколочно-раздробленные переломы на уровне шейки и головки суставного отростка нижней челюсти. В соответствии с наименованиями нозологических единиц больные были распределены на следующие группы, которые представлены в таблице 1.

Таблица 1.

Распределение больных в зависимости от нозологических единиц патологии височно-нижнечелюстного сустава (n = 34)

Группа больных	Нозологическая форма	Количество больных (%)
1	Вторичный деформирующий остеоартроз	12 (35,3%)
2	Костный анкилоз височно-нижнечелюстного сустава	12 (35,3%)
3	Хронический одонтогенный остеомиелит ветви и головки нижней челюсти	8 (23,5%)
4	Перелом головки нижней челюсти	2 (5,9%)
	ВСЕГО	34 (100%)

По тяжести клинического течения представленной патологии наиболее выраженная клиническая картина отмечена у больных с вторичными деформирующими остеоартрозами и костными формами анкилоза височно-нижнечелюстного сустава. У них выявлены наибольшие функциональные и эстетические нарушения проявляющихся в укорочении длины нижней челюсти на стороне поражения, асимметрией контуров лица,

глубоким и перекрестным прикусом, аномалиями расположения зубов, затрудненным приёмом пищи и речи в результате ограничения движения нижней челюсти особенно по вертикальной плоскости до 0,5-1,0 см. Обследования больных проводили по традиционной схеме. Хирургическому вмешательству предшествовало тщательное рентгенологическое исследование больных с применением ОПГ, МКСТ, КТ в режиме 3-D принтера по показателям[3,9,10], которых используя аддитивную технологию воспроизведения, создавали стереолитографическую модель (рис. 1,2).

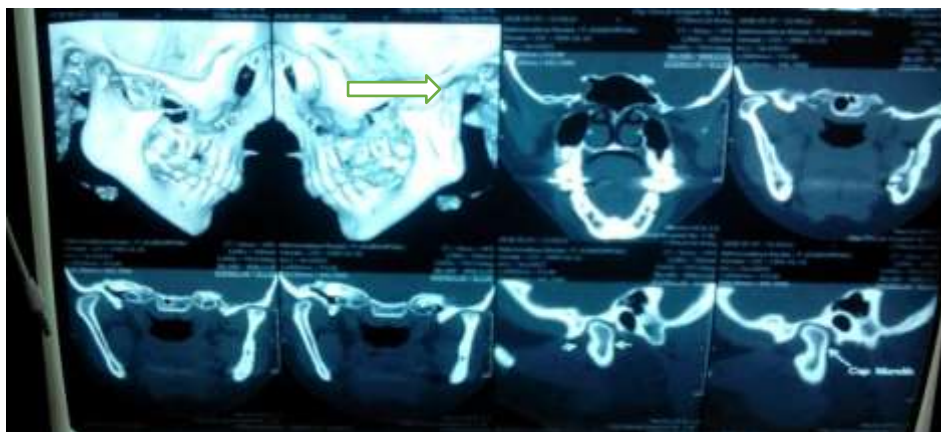


Рис. 1. КТ – нижней челюсти (стрелками указано патологический очаг ВНЧС)

Picture 1. CT - lower jaw (arrows indicate pathological focus of temporomandibular joint)

На указанных моделях внимательно изучали представляемую патологию, определяли объем и тактику предстоящего хирургического вмешательства, моделировали восковую композицию будущей имплантационной конструкции, по которым в условиях НИИ медицинских материалов и имплантатов с памятью формы (г. Томск Россия) изготавливался индивидуальный эндопротез из никелида титана (рис.3).

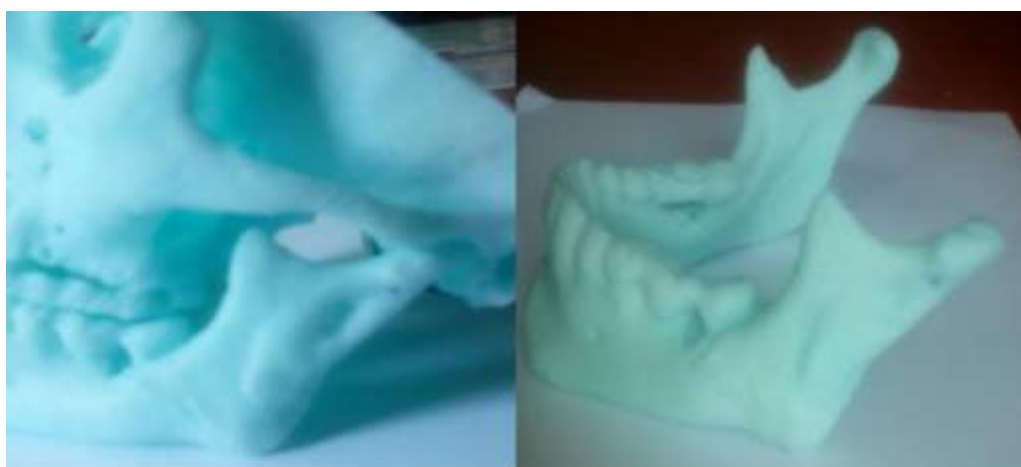

Рис. 2. Стереолитографический модель нижней челюсти

Picture 2. Stereolithographic model of the lower jaw



Рис. 3. а – индивидуальный эндопротез головки и ветвь нижней челюсти на основе никелида титана(правый и левый варианты); б – термомеханические фиксирующие элементы с памятью формы

Picture 3. a - individual endoprosthesis of the head and branch of the lower jaw based on titanium nickelide (right and left versions); b - thermomechanical fixing elements with shape memory

Хирургический доступ к патологическому очагу осуществлялся из-защелюстной и поднижнечелюстной областей с обнажением задней части ветви, угла и края тела нижней челюсти. Пораженные структуры мышечного отростка ВНЧС удаляли путем остеотомии от вырезки к углу или заднему краю ветви. При этом отостеотомированного фрагмента отсекали латеральную крыловидную мышцу, предварительно прошив её лигатурой для последующего использования в качестве проводника. По показаниям формировали суставную впадину изолируя костную рану опрокинутым лоскутом с височной мышцы, поверх которого укладывали сетчатый никелид титана толщиной нитей 60 мкм с размером ячеек менее 210 мкм. Индивидуально изготовленный эндопротез из пористого никелида титана устанавливали в подготовленное ложе и фиксировали к декортицированной части наружной поверхности ветви нижней челюсти с помощью фиксирующих устройств из никелида титана или танталовой проволоки. Отслоенную мышечную массу вместе с сетчатым никелид фиксировали к шейке эндопротеза узловым швом, а собственно жевательную и медиально-крыловидную мышцы сшивали между собой в зоне нижнего и заднего краев, рану дренировали в течение 48-72 часов. Послеоперационное ведение больных проводили по общепринятой методике.

Результаты исследования и их обсуждение. Оценку результатов лечения проводили по показателям клиническо-рентгенологического наблюдения больных в ближайшие и отдаленные сроки(в течении 2-3 лет) после проведения операции обращая основное внимание на динамику и степень объема движения головки в ВНЧС, состояние прикуса, эстетических отклонений контуров лица и т.д. Послеоперационный период у всех больных протекал удовлетворительно, заживление раны первичным натяжением. Только у 6 больных в области хирургического вмешательства в ближайшем послеоперационном периоде была отмечена незначительная гиперемия и припухлость мягких тканей, связанные с их реакцией на имплантационной материал, которая как

правило проходила самостоятельно к 5-8 суткам. Спустя 15-20 дней после операции пациенты полноценно принимали уже традиционную пищу. В указанные сроки у абсолютного большинства пациентов было отмечено полное и свободное открывание рта, ограничений в боковых движениях нижней челюсти не отмечены. У всех больных было достигнуто полное восстановление функции нижней челюсти. Рентгенологический контроль операционной зоны свидетельствовал об удовлетворительном состоянии положения эндопротезов, деструктивных изменений со стороны костных структур не выявлены. Осложнений в виде нагноения раны, несостоятельности швов или прорезывания имплантационной конструкции не выявлены.

Клинический пример 1. Больная Р., 25 лет. Обратилась с жалобами на ограничение открывания рта, хруст и боль при движении нижней челюстью.

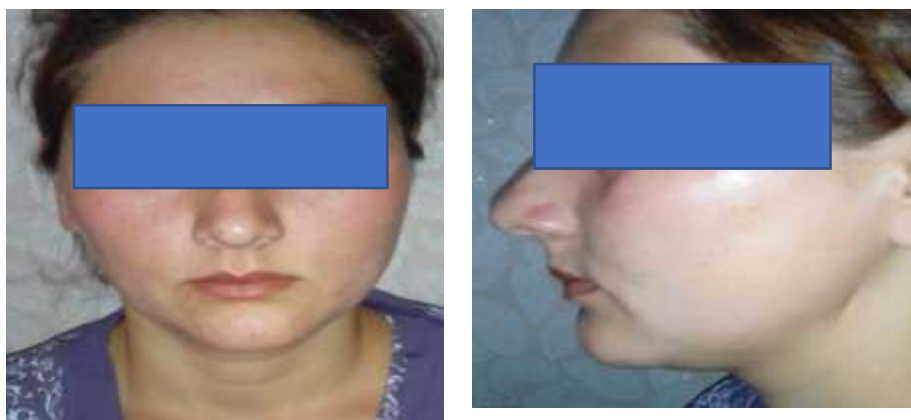

Рис. 4. Больная Р., 25 лет. Д/з: Вторичный деформирующий остеоартроз ВНЧС слева (до оперативного вмешательства) Picture 4. Patient R., 25 years old. Diagnosis: Secondary deforming osteoarthritis of temporomandibular joint on the left (before the surgery)

Из анамнеза выявлено, что больная в пятилетнем возрасте упала и получила травму, родители за лечебной помощью не обращались. Заболевание постепенно прогрессировало, лечилась консервативно у детского стоматолога, однако эффекта не наступило. При поступлении в отделение челюстно-лицевой хирургии НМЦ РТ, клинико-лабораторно обследованы, на основании клинического и рентгенологического исследования, выставлен диагноз: «Вторичный деформирующий остеоартроз слева». Произведено эндопротезирование левой головки нижней челюсти согласно разработанной технологии, а также, с целью устранения асимметрии тела и подбородочного отдела нижней челюсти справа, установлен пластинчатый эндопротез из никелида титана. При контрольном осмотре через 6 месяцев больная жалоб не предъявляла, открывание рта в полном объеме, боковые движения нижней челюсти не ограничены, функциональных нарушений со стороны зубочелюстного аппарата не выявлено, на КТ – положение эндопротезов удовлетворительное (рис.4,5,6).

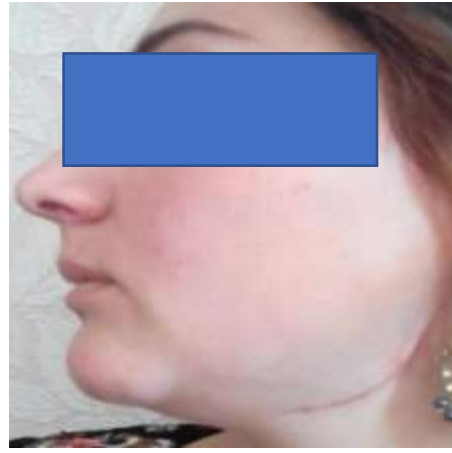

Рис. 5. Больная Р., 26 лет. Состояние после оперативного вмешательства (через год)
Picture 5. Patient R., 26 years old. Condition after operative intervention (in a year)

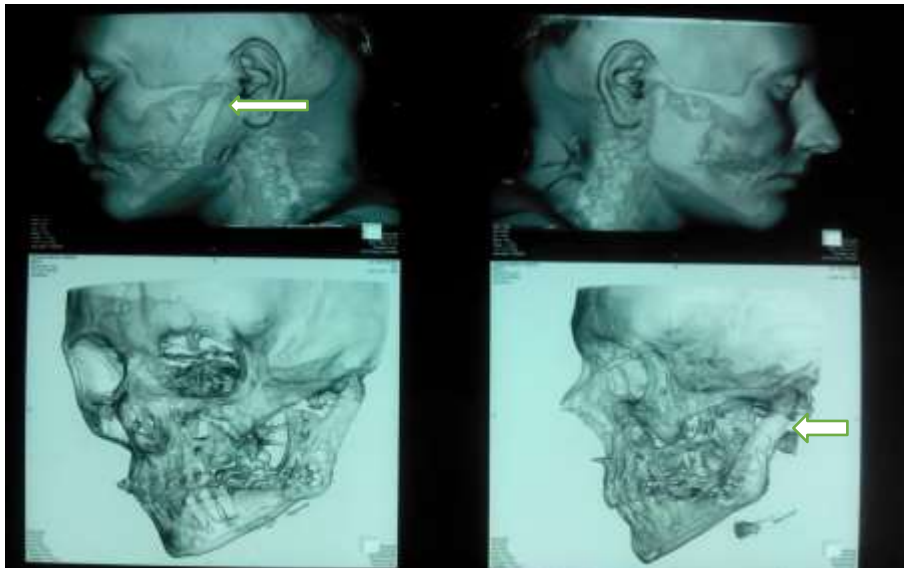


Рис. 6. КТ - после оперативного вмешательства (через год)
Picture 6. CT - after operative intervention (in a year).

Заключение. Таким образом, результаты лечения больных с заболеваниями и повреждениями височно-нижнечелюстного сустава с замещением разрушенных и деформированных костных структур индивидуально изготовленными эндопротезами из пористого никелида титана показали высокую свою эффективность. Благодаря биохимической, биофизической и биомеханической совместимости никелида титана с тканями организма и высоких его интеграционных свойств имплантационные конструкции, изготовленные из них, оптимально интегрируются с тканями реципиентной зоны, не отторгаются и не вызывают побочных реакций, образуют с имплантатами единый органотипичный регенерат.

Использование компьютерной техники (МРТ, КЛКТ, МСКТ) с трехмерным изображением в режиме 3D принтера в этих случаях обеспечивают создание

стереолитографической модели и изготовления на их основе точной замещающей имплантационной конструкции. Эти и другие характеристики разработанной технологии позволяют упростить технику операции, значительно сократить время для ее проведения, полноценно восстанавливать утраченные анатомо-функциональные возможности жевательного аппарата.

Литература

1. Галич С.П., Резников А.В., Лысенков С.И. и др. Реконструкция нижней челюсти с применением сложносоставных комплексов тканей // Реконструктивная хирургия. 2011. №1. С.52-54.
2. Гюнтер В.Э. Материалы и имплантаты с памятью формы в медицине. Томск: МИЦ, 2014. 342 с.
3. Мирзоев М.Ш., Шакиров М.Н., Рашидов Х.Т., Григорьев Е.Г. Аддитивное стереолитографическое моделирование в челюстно-лицевой хирургии // Вестник последипломного образования в сфере здравоохранения, 2018. № 3. Стр. 43-50.
4. Радкевич А.А., Гантимуров А.А., Гюнтер В.Э. Замещение нижнечелюстных дефектов с использованием эндопротезов из никелида титана // Имплантаты с памятью формы. 2012. №1-2. С. 18-27.
5. Семкин В.А., Рабухина Н.А., Волков С.И. Патология височно-нижнечелюстных суставов. М.: Практич. медицина, 2011. 168 с.
6. Сысолятин П.Г., Гюнтер В.Э., Сысолятин С.П. и др. Медицинские материалы и имплантаты с памятью формы. Т. 4. Томск: Изд-во МИЦ, 2012. 384 с.
7. Хушвахтов Д.И., Шакиров М.Н., Ризоев Р.Р., Джонибекова Р.Н. Цистэктомия с заполнением костной полости пористо-проницаемым никелид-титаном, обогащенным тромбоцитарной массой // Вестник последипломного образования в сфере здравоохранения. 2015. № 4. С. 46-49.
8. Шакиров М.Н. Совершенствование хирургического лечения больных с параличами мимических мышц лица // Научно-практический журнал ТИППМК. 2011. № 3. С.38-41.
9. Hussein M.O. Novel 3D modeling technique of removable partial denture framework manufactured by 3D printing technology / M.O. Hussein, L.A. Hussein // Int J Adv Res. – 2014; 9. – P. 686–694.
10. Katreva I. 3D printing in contemporary prosthodontic treatment / I. Katreva, Ts. Dikova, M. Abadzhiev [et al.] // ScriptaScientificaMedicinaeDentalis. – 2016. Vol. 2. №1. – P. 16–20.
11. Yun P.Y. The application of three-dimensional printing techniques in the field of oral and maxillofacial surgery // J Korean Assoc Oral Maxillofac Surg. – 2015; 41. – P. 169–170.

УДК: 616.716 : 616.53-002.282

СОСУДИСТЫЙ ФАКТОР КРОВИ И ЕГО ЗНАЧЕНИЕ В ПРОЦЕССЕ ЗАЖИВЛЕНИЯ ПОСЛЕОПЕРАЦИОННЫХ РУБЦОВ ЛИЦА



Д.З.Юсупова, Ш.Ю.Мухамедова, А.А.Хаджиметов

Ташкентский государственный стоматологический институт

usupovadildora@gmail.com dr_shmuxamedova@mail.ru

Аннотация. В статье изложены результаты проведения иммунобиохимического анализа крови, у людей с послеоперационными рубцами лица, с целью изучения репаративных изменений кожной раны при инъекциях сукцинат содержащего препарата HYALUAL. В задачу исследований входило сравнительное описание структурных в гемостазе у контрольных и основных групп пациентов.

Ключевые слова. рубцовые деформации, гиалуроновая кислота, гемостаз, сукцинат натрия.

Blood vascular factor and its importance in the healing process postoperative facial scars

D.Z.Yusupova, Sh.Yu.Mukhamedova, A.A.Khadjymetov

Tashkent State Dental Institute

usupovadildora@gmail.com dr_shmuxamedova@mail.ru

Annotation. The article presents the results of an immunobiochemical blood test in people with postoperative facial scars in order to study the reparative changes in the skin wound during injections of the succinate-containing preparation HYALUAL. The objective of the research was a comparative description of the structural hemostasis in the control and main groups of patients.

Keywords. scar deformities, hyaluronic acid, hemostasis, sodium succinate

Актуальность. Активизация внимания хирургов к проблеме рубцовых деформаций кожи лица способствовало развитию пластической хирургии, а также всё большее понимание обществом цивилизованных стран важнейшей роли внешнего вида в жизни человека (Трыкова И.А., 2013). В исследованиях проведенных Monstrey S., Middelkoop E., Vranckx J.J.(2014) указано, что каждый год у 100 миллионов человек по всему миру появляются шрамы после травм и хирургических вмешательств, и 15 миллионов из них будут имеют неэстетические или гипертрофические и келоидные рубцы. По мнению Нельга И.О., Петинати Я.А., Ткаченко С.Б.(2014), внешний вид оказывает существенное влияние на социальное благополучие, адаптацию в обществе и качество жизни человека. Однако, при хирургических вмешательствах важным условием

успеха, является эффективная диагностика, профилактика и лечения патологических рубцовых образований.

Цель. На основании вышеизложенного, целью настоящего исследования явилось, на основании изучения некоторых аспектов механизма заживления ран, разработать диагностические критерии, а также пути профилактики и лечения послеоперационных рубцов лица.

Материал и методы исследования. В основу работы положен анализ лечения 60 пациентов с посттравматическими рубцовыми деформациями. К операциям мы отнесли рубцы, возникшие в результате перенесенных оперативных вмешательств на лице. Для верификации рубца, определения его глубины и связи с подлежащими анатомическими структурами, а также для динамического наблюдения патологического рубцевания тканей нами выполнялось ультразвуковое исследование рубцов. Ультразвуковое исследование рубцов у данных пациентов проводили до введения препарата и спустя 3 месяца после каждого введения. Далее проводился сравнительный анализ результатов хирургического лечения и профилактики в зависимости от срока начала лечения. Были использованы методики консервативного лечения рубцов, перечень которого входило гормонотерапия, а также в фазе воспаления на рану накладывали повязки с гипертоническим раствором хлорида натрия и мазью «левомеколь». В фазе регенерации использовали повязки с мазями «ируксол», «солкосерил». Инъекции кортикостероидов мы использовали в качестве монотерапии у 20 пациентов для радикального лечения келоидных рубцов и лечения субъективных симптомов (зуд, боль, парестезии). Вводили Бетаметазон 1-2 мл в рубцы 3 раза с интервалом 1-2 месяца.

Нами также был разработан алгоритм лечения и профилактики рубцов, где больным после операции в стадии гемостаза назначали сукцинат натрия по 0,5 г два раза в сутки в течение 10 дней, который снижает и предупреждает тромбообразование, уменьшает сосудистое сопротивление, усиливает тканевый кровоток, повышает утилизацию кислорода и тканевый обмен, корригирует метаболический ацидоз, повышает резистентность тканей к повреждающим воздействиям, способствует лучшему проникновению лекарственных веществ через биологические мембраны и снижает их токсичность. Кроме того для снижения системных осложнений вводили иммуномодулятор- гиалуроновую кислоту, как основного компонента межклеточного матрикса кожи, для регуляции воспаления, регенерации, для обеспечения иммунологической толерантности и иммуномодуляции. Гиалуроновая кислота также участвует в процессах роста и регенерации, уменьшает проницаемость барьерных тканей, предотвращает образование грануляционной ткани и рубцов.

Обследование больных включало анализ жалоб, анамнеза, данных объективного исследования, проводили также стандартные лабораторные и инструментальные исследования. У всех обследованных подсчитывалось количество тромбоцитов в гематологической анализаторе, адгезивные и агрегационные свойства тромбоцитов использованием индуктора АДФ определялась визуально с использованием фазовоконтрастного микроскопа по Шитиковой Т.А.(1997). Коагулометрическим методом определяли длительность протромбинового времени, АЧТВ с помощью реагентов НПО «РЕНАМ» (Россия). Определение уровня васкулоэндотелиальный фактора роста в

сыворотке крови проводилось иммуноферментным анализом с использованием набора реактивов фирмы БиоХимМак (Россия). Определение количества интерлейкинов (ИЛ-1,-6,8) проводилось методом ИФА с использованием набора реагентов «Вектор-Бест» (Новосибирск) по инструкции производителя. Статистическая обработка полученных результатов проводилась с использованием прикладного пакета анализа табличного редактора Microsoft Excel 2002. Рассчитывались средняя выборки и ошибка средней ($M \pm m$). Достоверность различий для зависимых и независимых выборок между двумя средними оценивалась по *t*-критерию Стьюдента. Различия сравниваемых показателей принимались за достоверные результаты при $p < 0,05$

Результаты исследований и их обсуждение. Изучение механизма заживления ран используя диагностические маркеры всех стадий данного процесса, и на основе этого разработка метода лечения келоидных и гипертрофических рубцов является одной из наиболее сложных проблем пластической и реконструктивной хирургии. Поэтому, мы решили поэтапно по стадиям заживления ран используя патогенетический обоснованные методы диагностики изучить механизм раневого процесса и основываясь на полученные результаты исследований использовать научно обоснованный комплексный подход в лечение раневого процесса и тем самым противоборствовать развитию келоидных и гипертрофических рубцов.

Как известно, каждая стадия раневого процесса - стадия **гемостаза, воспаления, пролиферации, эпителизации и реорганизации рубца** - характеризуется наличием морфологических, патофизиологических и биохимических особенностей.

В стадии гемостаза, непосредственно после травмы, результатом которой является повреждение сосудов и кровотечение из раны, происходит сужение сосудов и образование кровяного сгустка. Запуск стадии гемостаза, в наших исследованиях у больных после операции, обусловлен воздействием компонентов крови на эндотелиальные клетки и на субэндотелиальный слой стенок сосудов. Как отмечено в результатах исследований, представленной в таблице 1, отмечено циркуляция в повышенных количествах десквамированные эндотелиальные клетки. У обследуемых пациентов после хирургического вмешательства происходит адгезия, активация и агрегация тромбоцитов на коллагеновых волокнах субэндотелиального слоя стенок сосудов на фоне дисфункции эндотелиальных клеток. Адгезия и агрегация тромбоцитов приводит к выделению большое количество биологически активных веществ в кровяное русло. Активация сосудисто-тромбоцитарного звена системы гемостаза запускает и коагуляционный гемостаз, обусловленной тромбопластиновыми субстанциями выделяющихся из окружающих повреждённые тканей сосудов. Это приводит к активации протромбина с образованием тромбина, который затем усиливает потребление фибриногена и переход его в волокна фибрина. Образовавшийся в ходе гемостаза сгусток крови состоит из сшитого фибрина, эритроцитов, тромбоцитов, а также белков внеклеточного матрикса, таких как фибронектин, витронектин и тромбоспондин. Образовавшийся в ходе гемостаза сгусток крови служит защитой от микробной инвазии и матрицей для прикрепления клеток. Как видно из полученных результатов исследований, активация коагуляционного звена системы гемостаза, выражающиеся в сокращение во времени показателя АЧТВ в крови исследуемых лиц в послеоперационном периоде с показателями здоровых лиц, сопровождается удлинением во времени Хагеман зависимого фибринолиза.

Таблица 1

Показатели сосудисто-тромбоцитарного звена системы гемостаза у больных после травмы на лице в стадии гемостаза

Показатели	Здоровые лица n=	После травмы n=
Десквамированные эндотелиоциты (кл./100мкл)	2,34±0,21	4,89±0,34*
Тромбоциты, -x10 ⁹ /л	232,18±9,51	257,18±13,7
Сумма активных форм тромбоцитов (%)	12,42±0,79	24,13±1,34*
Агрегация тромбоцитов к индуктору АДФ (Тма%)	34,18±2,14	47,69±3,12*
Фибриноген, (г/л)	3,24±0,27	3,31±0,29
Активированное частично тромбопластиновой время АЧТВ (сек).	31,83±2,17	24,78±1,34*
ХШа-зависимый фибринолиз, (мин)	7,24±0,64	14,32±1,17*

Примечание: *- достоверность различий P < 0,05 относительно контрольной группы

Проведенная комплексная терапия, при сопоставлении общепринятой традиционной терапией, сопровождалось изменением в показателях системы гемостаза, которая представлена в таблице 2.

Таблица 2

Показатели сосудисто-тромбоцитарного звена системы гемостаза у больных послеоперационным рубцом на лице в стадии гемостаза

Показатели	Лечение лиц в послеоперационном периоде с рубцом на лице n=	
	Традиционная терапия n=	Комплексная терапия n=
Десквамированные эндотелиоциты (кл./100мкл)	3,78±0,16	2,47±0,21*
Тромбоциты, -x10 ⁹ /л	174,23±11,9	229,45±12,81
Сумма активных форм тромбоцитов (%)	19,11±1,24	13,56±1,48
Агрегация тромбоцитов к индуктору АДФ (Тма%)	40,12±2,78	35,09±3,43
Фибриноген, (г/л)	4,21±0,38	3,08±0,27
Активированное частично тромбопластиновой время (сек).	26,58±2,81	31,13±2,51
ХШа-зависимый фибринолиз, (мин)	12,17±0,84	8,17±0,73

Примечание: *- достоверность различий P < 0,05 относительно контрольной группы

Как видно из полученных результатов исследований, у больных основной группы снизилось количество десквамированных эндотелиоцитов, что привело к снижению активности тромбоцитов. Оно выразилось в достоверной снижении суммы активных форм тромбоцитов, снижению их агрегационной активности при воздействие индуктора АДФ. Также, у больных основной группы, получавших комплексную терапию, наблюдалось снижение потребления фибриногена, удлинение во времени показателя АЧТВ, указывающего на улучшение гемореологических свойств крови.

Известно, что для заживления ран мягких тканей после их повреждения необходимым условием для свободного передвижения клеток крови, в частности микро и макрофагов является, наличие в ране опорного матрикса, состоящего из гиалуроновой кислоты. Учитывая это обстоятельство, нами было включено в арсенал комплексной терапии введение гиалуроновой кислоты.

Как видно из полученных результатов исследований, проведенной в стадии воспаления, в раневой поверхности, сразу после хирургического вмешательства начинается острая фаза воспаления, которая продолжается в среднем 4-5 суток. В этой стадии воспаления, когда повреждаются клетки кожного покрова организм через клеточные гормоны(интерлейкины) подвергаются воздействию сигналов острой фазы. Как видно из полученных результатов исследований, представленной в таблице 3, в этой стадии наблюдается вторичное расширение сосудов возле операционной травмы, за счет биологически активных пептидов и компонентов комплемента С3а и С5а, которые повышают проницаемость кровеносных сосудов и привлекают нейтрофилы и моноциты в рану, а также стимулируют высвобождение гистамина и лейкотриенов из тучных клеток. Нейтрофилов устремляются к месту повреждения, активируют процесс фагоцитоза и выделяют провоспалительные цитокины и тем самым усиливают воспалительный ответ. Анализ полученных результатов исследований показал на увеличение количество провоспалительных цитокинов крови у больных в стадии воспаления. Необходимо отметить, что длительное присутствие нейтрофилов в ране может быть фактором конверсии острых ран в хронические. Поэтому, через короткий промежуток времени, циркулирующие моноциты и тучные клетки, мигрируя в место повреждения, дифференцируются в макрофаги. Макрофаги, в свою очередь, удаляют апоптозные нейтрофилы и другие мёртвые клетки, а также секретируют цитокины и факторы роста. Фагоцитоз апоптозных нейтрофилов макрофагами приводит к удалению хемокинов из области воспаления, предотвращению дальнейшего притока лейкоцитов. Цитокины и факторы роста, секретируемые макрофагами, активируют и привлекают эндотелиальные клетки, фибробласты и кератиноциты, вызывая клеточную пролиферацию и синтез а также запуск процесса ангиогенеза.

Таблица 3

Показатели крови в стадии воспаления у больных после травмы на лице

Показатели	Здоровые лица	После травмы
Компонент комплемента С3 мг/дл	65,4±3,81	84,1±5,32*
Компонент комплемента С5а (мг/дл)	2,33±0,11	3,28±0,13*
Фагоцитарная активность %	46,7±1,48	68,4±2,0*
ИЛ-1, пг/мл	5,29±0,38	8,81±0,61*
ИЛ-6, пг/мл	4,05±0,31	9,87±0,72*
ИЛ-8, пг/мл	1,74±0,13	6,28±0,53*

Примечание: *- достоверность различий $P < 0,05$ относительно контрольной группы

Проведенная нами комплексная терапия в стадии воспаления сопровождалась изменением в изучаемых показателях крови у обследуемых лиц. Необходимо отметить, что введение гиалуроновой кислоты, обладающего противовоспалительным эффектом, привело к снижению уровня провоспалительных цитокинов, фагоцитарной активности и тем самым сыграло важную роль в поддержание иммунной системы и сокращению срока стадии воспаления, предотвращая переходу его в хроническую форму. Необходимо отметить и значение данной комплексной терапии в снижение уровня гипоксии введением сукцината, так как гипоксия усиливает воспалительный ответ за счет повышения уровня кислородных радикалов и продуктов перекисного окисления.

Таблица 4

Показатели крови в стадии воспаления у больных послеоперационным рубцом на лице на фоне терапии

Показатели	Лечение лиц в послеоперационном периоде с рубцом на лице n=	
	Традиционная терапия n=	Комплексная терапия n=
Компонент комплемента C3 мг/дл	74,1±4,42	67,3±3,02
Компонент комплемента C5a (мг/дл)	3,07±0,18	2,42±0,14*
Фагоцитарная активность %	65,01±4,32	48,1±2,67*
ИЛ-1, пг/мл	7,93±0,54	5,33±0,42*
ИЛ-6, пг/мл	7,04±0,63	4,17±0,34*
ИЛ-8, пг/мл	4,97±0,38	1,86±0,14*

Примечание: *- достоверность различий $P < 0,05$ относительно контрольной группы

Как видно из полученных результатов исследований, представленной в таблице 4, на фоне комплексной терапии наблюдается снижение активности системы комплемента, фагоцитарной активности нейтрофилов, а также провоспалительных цитокинов крови.

Таким образом, одним из ключевых факторов перехода стадии воспаления в стадию пролиферации является правильное функционирование макрофагов, на фоне введения антигипоксанта и гиалуроновой кислоты.

Как известно, стадия пролиферации в среднем продолжается 2-4 недели. Иногда, процесс регенерации начинается с третьих суток после ранения, и его продолжительность зависит от величины раневого дефекта. Стадия пролиферации «наслаивается» на стадию воспаления, а не сменяет ее. Данная стадия начинается с деградации фибрин-тромбоцитов в исходной матрице и инвазии фибробластов и эндотелиальных клеток. Для стадии пролиферации характерны приток фибробластов, образование новых кровеносных сосудов и эпителизация. На основании литературных данных наиболее важными факторами, которые увеличивают риск развития рубцовых гипертрофий, являются

длительный воспалительный процесс в ране, снижение микроциркуляции и тканевая гипоксия. Следовательно, гемическая гипоксия, является одной из важных причин развития келоидных и гипертрофических рубцов. Необходимо отметить, что заживление ран на лице отличается рядом особенностей за счет поверхностного расположения сосудов, наличия мимических мышц, движение которых затрудняет создание «покоя» в области послеоперационных ран. Однако заживление ран в челюстно-лицевой области имеет высокий потенциал регенерации благодаря усиленному кровоснабжению и хорошей иннервации. Для заживления ран мягких тканей необходимы условия для свободного передвижения клеток, одним из них является наличие в ране опорного матрикса, состоящего из гиалуроновой кислоты, которая синтезируется фибробластами.

Заключение. Таким образом, согласно клинико-лабораторным результатам исследования применение сукцината натрия и гиалуроновой кислоты влияло на изменение ширины послеоперационных рубцов, приводя к уменьшению экспансии в динамике заживления и положительно воздействовало на внешний вид рубцов - на цвет, толщину, высоту и контуры. Оптимизация заживления послеоперационных ран мягких тканей лицевой области была выявлена на всех стадиях процесса заживления ран. Всё это позволяет нам делать выводы, что разработанные нами методы диагностики, лечения и профилактики рубцов, являются эффективными и могут быть рекомендованы к широкому клиническому применению.

Литература

1. Адамян Р.Т. Комплексный подход к омоложению мягких тканей лица/ Р.Т. Адамян, К.Б. Липский, Т.П. Литвицкая // *Анналы пластической, реконструктивной и эстетической хирургии.* - 2004. - №4. - С. 33-37.
2. Владимирова О.В. Комплексный подход к первичной и вторичной профилактике посттравматических рубцов: автореф. дисс канд. мед. наук. - Ставрополь, 2011.- 20с.
3. Ишмаматьев И.Л. Локальные микроциркуляторные характеристики послеоперационного периода у пациентов при омолаживающих операциях лица / И.Л. Ишмаматьев, Н.А. Данилин, Е.И. Дерябин // *Анналы пластической, реконструктивной и эстетической хирургии.* - 2001. - № 3. - С. 13-15.
4. Куприн П.Е. Коррекция келоидных и гипертрофических рубцов и пути их профилактики в пластической хирургии: автореф. дис. . канд. мед. наук. - Великий Новгород, 2003. - 22с.
5. Караян А.С. Планирование одномоментных реконструктивных вмешательств при посттравматических деформациях средней зоны лица / А.С. Караян и др. // *Анналы пластической, реконструктивной и эстетической хирургии.* - 2004. - №4. - С. 84-85.
6. Паршикова С.А., Паршиков В.В., Потехина Ю.П. Прогнозирование послеоперационных осложнений при лечении обширных укушенных ран у детей с помощью инфракрасной термографии// *Вестник экспериментальной и клинической хирургии.* - 2012. - №2. - С. 339-246.
7. Романец О.П. Методы оптимизации лечения и профилактики рубцов: Диссертация на соискание ученой степени кандидата медицинских наук. М.: 2016 - 179 с.
8. Филиппова О.В., Красногорский И.В. Структурные изменения в рубцовой ткани у детей на различных этапах созревания рубца и на фоне коллагенолитической терапии // *Клиническая дерматология и венерология.* - 2013. - №1. - С.22-30.

9. Широко О.И. Прогнозирование и оптимизация процесса регенерации тканей после хирургических вмешательств в челюстно-лицевой области. Диссертация на соискание ученой степени кандидата медицинских наук. Якутск: 2006 - 149 с.

10. Khodjjeva D. T., Khaydarova D. K., Khaydarov N. K. Magnetic Resonance Imaging of Cerebral Hemorrhagic Stroke. International Journal of Psychosocial Rehabilitation, Vol. 24, 2020. P 434-438

УДК: 616.716.4-005.273-07

ОСОБЕННОСТИ АУТОТРАНСПЛАНТАЦИИ ЗУБОВ НА СТОМАТОЛОГИЧЕСКОМ ПРИЕМЕ

Е.А. Федотова, М.И. Музыкин

Военно-медицинская академия им. С.М. Кирова г. Санкт-Петербург, Россия

Федотова Екатерина Андреевна, слушатель Военно-медицинской академии им. С.М. Кирова, г. Санкт-Петербург, Россия, fedotova_ekaterinaa@mail.ru, +7 (900) 648-07-89

Музыкин Максим Игоревич, кандидат медицинских наук, докторант кафедры челюстно-лицевой хирургии и хирургической стоматологии Военно-медицинской академии им. С.М. Кирова, г. Санкт-Петербург, Россия, muzikinm@gmail.com, +7 (921) 899-92-12

Аннотация. Представленная статья посвящена актуальной на сегодняшний день проблеме восстановления утраченных зубов с помощью метода заместительной терапии – пересадки «зубов мудрости». Цель работы заключалась в изучении современного состояния проблемы и оценки эффективности применения метода аутотрансплантации зубов мудрости взамен утраченных или подлежащих удалению больших коренных зубов. Для реализации поставленной цели планировалось изучить данные наукометрических баз за последние 50 лет, исследовать современный подход к вопросу аутотрансплантации зубов, провести ретроспективный анализ данных. Подробное изучение данной темы позволит врачам-стоматологам использовать метод сохранения третьих моляров, которые обычно подлежат удалению, для восстановления непрерывности зубного ряда при отсутствии моляров и санации очагов одонтогенной инфекции, не нарушая при этом жевательную эффективность. В работе на основании обзора отечественных и зарубежных наукометрических баз (Elibrary, Cyberleninka, Pubmed) представлены исторические аспекты, современное состояние проблемы и перспективы развития аутотрансплантации третьих моляров в стоматологии. В основу исследования положены результаты экспериментальных данных, описание протокола и типов приживления аутотрансплантированных зубов, прогноз при различных клинических ситуациях, а также доказана эффективность данного метода. Показан клинический опыт многих авторов, приведена частота осложнений и процент выживаемости аутотрансплантированных зубов. Обобщены и приведены отсроченные результаты методики аутотрансплантации в стоматологической практике. В результате анализа, представленного в настоящей статье, приведена частота встречаемости осложнений после проведения аутотрансплантации зубов и выявлены факторы, влияющие на исход операции, даны рекомендации более эффективного проведения этой методики.

Ключевые слова: аутотрансплантация зубов; дентальная имплантация; пародонт.

FEATURES OF AUTOTRANSPLANTATION OF TEETH AT A DENTAL APPOINTMENT

E.A. Fedotova, M.I. Muzikin

Fedotova Ekaterina Andreevna, a student of the Military Medical Academy named after S.M. Kirov, St. Petersburg, Russia, fedotova_ekaterinaa@mail.ru, + 7 (900) 648-07-89

Muzikin Maxim Igorevich, Candidate of Medical Sciences, Doctoral student of the Department of Maxillofacial Surgery and Surgical Dentistry of the Military Medical Academy named after S.M. Kirov, St. Petersburg, Russia, muzikinm@gmail.com, +7 (921) 899-92-12

Abstract

This article is devoted to the current problem of restoring lost teeth using the method of replacement therapy - "wisdom teeth" transplantation. The purpose of the work was to study the current state of the problem and evaluate the effectiveness of using the method of autotransplantation of wisdom teeth to replace lost or to be removed large molars. To achieve this goal, it was planned to study the data of scientometric databases for the last 50 years, to study the modern approach to the issue of autotransplantation of teeth, and to conduct a retrospective analysis of the data. A detailed study of this topic will allow dentists to use the method of preserving the third molars, which are usually subject to removal to restore the continuity of the dentition in the absence of molars and sanitize foci of odontogenic infection, without violating the chewing efficiency. Based on a review of Russian and foreign scientometric databases (Elibrary, Cyberleninka, Pubmed), the paper presents historical aspects, current state of the problem, and prospects for the development of third molar autotransplantation in dentistry. The study is based on the results of experimental data, description of the Protocol and types of cauterization of autotransplanted teeth, prognosis in various clinical situations, and proved the effectiveness of this method. The clinical experience of many authors is shown, the frequency of complications and the survival rate of autotransplanted teeth are shown. The delayed results of autotransplantation techniques in dental practice are summarized and presented. As a result of the analysis presented in this article, the frequency of complications after autotransplantation of teeth is given, factors affecting the outcome of the operation are identified, and recommendations for more effective implementation of this technique are given.

Keywords: dental autotransplantation; dental implantation; periodontium.

Актуальность. В России, как и во всем мире, не имеет тенденции к уменьшению обращаемость пациентов по поводу частичного отсутствия зубов [1–4]. Наиболее часто при обращении за специализированной помощью, даже у пациентов молодого возраста, отмечается отсутствие одного или нескольких больших коренных зубов, что является первым шагом к деформации жевательно-речевого аппарата и нарушению прикуса [3,5]. Чаще всего для восстановления отсутствующих зубов применяются ортопедические конструкции с опорой на дентальные имплантаты, обладающие не только высокой эстетикой, но и являющиеся наиболее физиологичным методом реабилитации благодаря равномерному распределению нагрузки на костную ткань [6]. Альтернативным методом лечения одиночных дефектов зубного ряда является

метод аутотрансплантации зубов [7–9]. Подробное изучение данной темы позволит врачам-стоматологам использовать метод сохранения третьих моляров, которые обычно подлежат удалению, для восстановления непрерывности зубного ряда при отсутствии моляров и санации очагов одонтогенной инфекции, не нарушая при этом жевательную эффективность.

Проведение аутотрансплантации позволяет уменьшить постэкстракционную атрофию костной ткани, избежать формирования феномена Попова-Годона. [10,11]. Методику используют не только при стоматологической реабилитации пациентов с вторичной адентией, но и при лечении хронических очагов одонтогенной инфекции [12,13].

Следует также отметить, что при сравнении аутотрансплантации и дентальной имплантации многие авторы не наблюдали значительных различий в долгосрочном прогнозе и в эстетическом результате [14,15].

Цель исследования. Изучение современного состояния проблемы и оценка эффективности применения метода аутотрансплантации зубов мудрости.

Материалы и методы. Для реализации поставленной цели планировалось изучить данные наукометрических баз за последние 50 лет (Elibrary, Cyberleninka, Pubmed), исследовать современный подход к вопросу аутотрансплантации зубов, провести ретроспективный анализ данных и оценить результативность данной методики.

Результаты исследования. В 1974 году науке стали известны первые результаты аутотрансплантации зубов с неполным формированием корней [16]. В период между 1959 и 1970 авторами эксперимента были аутотрансплантированы 34 премоляра, которые показали 100 % выживаемость, средняя продолжительность наблюдения составила 6 лет. В 1985 году O.Schwartz и соавторы опубликовали результаты клинического исследования 210 аутотрансплантированных зубов. Выживаемость в течение 5 лет составила 76,2%, 10-летняя выживаемость аутотрансплантированных зубов составила 59,6%.

Следующее крупное исследование было проведено в 1990 г., в ходе которого из 370 трансплантированных зубов выживаемости 95-98 % [13-14].

Последний системный обзор и метаанализ в 2018 году показал, что аутотрансплантация является надежным вариантом лечением с высоким показателем успешности данной. Выживаемость аутотрансплантированных зубов с несформированными корнями составила 95%. При аутотрансплантации зубов со сформированными корнями выживаемость сроком 1 год составила 98%, при сроке наблюдения 5 лет - 90,5%.

Вопросам аутотрансплантации зубов в отечественной литературе посвящены статьи В.А. Козлова, А.Р. Линара, В.С. Лычака, М.М. Максудова, А.К. Иорданишвили, С.В. Сирак, И.М. Байрикова, А.В. Иващенко и соавторов, а также других исследователей.

Таким образом, анализ отечественной и зарубежной литературы показал, что на современном этапе частота успеха проведенных аутотрансплантаций зубов составляет 80 - 100%.

Выводы. На современном этапе аутотрансплантация, основанная на научных знаниях и клинических достижениях, гарантирует сохранение здоровья зубов в течение длительного периода времени с высокими показателями выживаемости.

Литература

1. Балин В.Н., Балин Д.В. и др. Остеостимулирующее действие ксеногенного костного материала на репаративный остеогенез (экспериментально-морфологическое исследование) // *Стоматология*. – 2015. – №2. – С. 5-9
2. Музыкин М.И., Иорданишвили, А.К., Поплавский Д.В. Методы костной пластики в амбулаторных стоматологических учреждениях // *Институт стоматологии*. – 2015. – № 4 (69). – С. 32-34.
3. Иорданишвили А.К., Музыкин М.И., Жмудь М.В. Операция удаления зуба. Осложнения и последствия, их профилактика и лечение (учебное пособие) СПб.: Человек, 2019. – 92 с.
4. Tsukiboshi M. Autotransplantation of teeth: requirements for predictable success // *Dental Traumatology*. – 2002 – vol. 18, – № 4, – P. 157–180.
5. Иорданишвили А.К., Балин Д.В., Музыкин М.И. Скуловые имплантаты в челюстно-лицевой хирургии. Военно-медицинская академия им. С.М. Кирова. Санкт-Петербург, 2018. (2-е издание)
6. Музыкин М.И., Гребнев Г.А., Иорданишвили А.К. и др. Стоматологическая реабилитация полной адентии у пенсионеров Министерства обороны и прикрепленного контингента в военно-медицинских организациях // *Вестник Российской военно-медицинской академии*, 2020, №2 (70), С. 94 -105.
7. Иорданишвили А.К., Толмачёв И.А. и др. Профессиональные ошибки и дефекты оказания медицинской помощи при стоматологической реабилитации взрослых пациентов *Вестник Российской Военно-медицинской академии*. 2016. № 1 (53). С. 50-55.
8. Музыкин М.И., Иорданишвили А.К., Федотова Е.А. и др. Возможности аутотрансплантации зубов мудрости в стоматологической практике / Состояние и перспективы развития современной науки по направлению "Биотехнические системы и технологии". Сборник статей II Всероссийской научно-технической конференции. 2020. С. 180-189.
9. Байриков И.М., Иващенко А.В., Марков И.И. Реплантация и аутотрансплантация зубов альтернатива имплантации в современных экологических условиях // *Известия Самарского научного центра РАН*. – 2014. – № 5 (2). – С. 824-828.
10. Постников М.А. Применение аутотрансплантации клыка и премоляра в комплексном лечении зубочелюстных аномалий // *Стоматология детского возраста и профилактика*. – 2008. – Т. 7. – № 1. – С. 44-49.
11. Гиоева Ю.А., Матвеева М.Н. Аутогенная трансплантация зубов // *Ортодонтия*. - 2010. -№ 1 (49). – С. 44-52.
12. Сирак С.В., Щетинин Е.В., Григорьянц Л.А. Патологические реакции пульпы и пародонта аутотрансплантированных зубов в эксперименте // *Медицинский вестник Северного Кавказа*. – 2015. – Т. 10, № 4. – С. 419–424.
13. Andreasen J.O., Paulsen H.U., Yu Z. Long-term study of 370 autotransplanted premolars. Part II. Tooth survival and pulp healing subsequent to transplantation. // *Eur. J. Orthod*. – 1990. – 12 (1). – P. 14-24.
14. Оковитый С.В. и соавт. Совершенствование комплексного лечения острого одонтогенного периостита у людей старших возрастных групп // *Стоматология*. – 2012. – Т.91, №6. – С. 63-66.
15. Музыкин М.И., Иорданишвили А.К. Модель саногенеза постэкстракционной регенерации костной ткани челюстей // *Экология человека*. 2020;8.40-48.
16. Slagsvold O., Bjercke B. Autotransplantation of premolars with partly formed roots: a radiographic study of root growth // *American Journal of Orthodontics*. – 1974. – vol. 66. – № 4. – P. 355–366.

УДК: 616.714.7-001.5-089]-930

ИСТОРИЧЕСКИЙ АСПЕКТ ХИРУРГИЧЕСКОГО ЛЕЧЕНИЯ ПЕРЕЛОМОВ

НИЖНЕЙ СТЕНКИ ГЛАЗНИЦЫ

Шомуродов Қ.Э., Хусанов Д.Р., Патхидинов Ж.Ш.

Ташкентский государственный стоматологический институт

АННОТАЦИЯ

Актуальность. Перелом нижней стенки (дна) орбиты остается недиагностированным у пациентов с анофтальмом в 27–33%. Сочетание перелома нижней стенки орбиты с анофтальмом усиливает выраженность анофтальмического синдрома (западение протеза со смещением его книзу по горизонтали; опущение верхнего века с западением верхней переходной складки; пролапс/отвисание нижнего века), что требует реконструкции нижней стенки орбиты. Выполнение компьютерной томографии (КТ) с целью детальной диагностики протяженности перелома нижней стенки орбиты определяет тактику хирургического лечения пациента.

Ключевые слова: травма орбиты, дефект, нижняя стенка орбиты, перелом глазницы, диагностика.

Передняя и средняя трети орбиты участвуют в смещении перелома, фактически выступая в качестве амортизатора и защищая заднюю треть орбиты от сильного смещения. Pfeiffer (1943) заявил, что из характера перелома при ударе видно, что сила, действующая на глазное яблоко, передается на стенки орбиты, что приводит к переломам тонких структур. Как отдельный вид, отличающийся от перелома скуло-максиллярного комплекса, термин "взрывной перелом орбиты" был введен Converse и Smith (1957) и обозначает перелом дна орбиты без сопутствующего перелома ободка орбиты.

Smith и Regan (1957) согласились с Pfeiffer (1943), заявив, что перелом от удара происходит в результате воздействия на мягкие ткани орбиты, что приводит к кратковременному повышению внутриорбитального давления. Это подтверждается другими исследованиями (Converse et al. 1967, Rhee et al. 2002). Этот механизм перелома при ударе (повышение гидравлического давления) был поставлен под сомнение рядом авторов. По их мнению, при травматическом ударе нижний край орбиты достаточно упруг, чтобы передать силу на дно орбиты, что может привести к дистанционным стрессовым переломам стенок орбиты, в то время как край восстанавливается без переломов (Fujino and Makino 1980, Burm et al. 1999). Фуджино (1974) в серии экспериментов на высушенном человеческом черепе без содержимого глазницы продемонстрировал, что латунный боек весом 420 г с плоской силиконовой пластиной при падении на инфра-орбитальный край с высоты 15 см вызывает линейный перелом дна орбиты. При падении груза с высоты 20 см образовался вдавленный перелом выпуклой части дна орбиты. Оба этих перелома произошли без перелома края глазницы. Эта теория известна как теория трансмиссии (смятия) кости. Похоже, что оба механизма приводят к переломам орбитального дна, но такой перелом может произойти при меньшей силе гидравлического, чем передаточного механизма (Waterhouse et al. 1999, Ahmad et al. 2000, Ahmad et al. 2003). Из-за сложного строения стенок орбиты модели переломов значительно различаются как по месту расположения, так и по степени тяжести. Наиболее распространенным местом перелома при вывихе является дно орбиты (Tong et al. 2001). В высокоэнергетические переломы иногда вовлекаются дно, крыша, медиальная и латеральная стенки.

Клинические проявления различны, но могут включать пери-орбитальный отек, а также энофтальм и диплопию (Greenwald et al. 1974, Catone et al. 1988, Tong et al. 2001).

Энофтальм является результатом воздействия ряда причинных факторов. Он может возникнуть при разрыве периорбиты и вытекании орбитального жира в верхнечелюстную пазуху (Putterman 1991) или может быть связан с травматической атрофией жира в результате гематомы и воспалительного процесса низкого уровня (Putterman 1991). С другой стороны, энофтальм может возникнуть при захвате различных внутриорбитальных структур в месте перелома, или может быть вызван увеличением орбиты в результате перелома и смещения стенок орбиты наружу (Pfeiffer 1943, Manson et al. 1986, Jin et al. 2000). В своем ретроспективном исследовании Gilbard и 12 коллег (1985) сообщили, что энофтальм встречается примерно у 22% пациентов с переломами стенок орбиты. Бинокулярная диплопия является одним из распространенных симптомов травмы орбиты. Она является результатом отклонения зрительных осей. Отклонение может быть вызвано несколькими факторами. Защемление мягкотканых структур в области перелома может нарушить работу мышц (Hammerschlag et al. 1982). Деформация соединительной ткани внутри орбиты может вызвать нарушение подвижности глобуса (Koorneef и Zonneveld 1987). Смещение стенок орбиты, приводящее к изменению происхождения экстраокулярных мышц, также может изменить зрительные оси. Tessier (1986) предполагает, что диплопия вызвана повреждением нервов, приводящим к окуломоторному дисбалансу. Любое повреждение черепных нервов III, IV и VI может привести к бинокулярной диплопии. Повреждение инфра-орбитального нерва является распространенным последствием перелома внутренней стенки орбиты. Сообщается, что от 25% до 75% пациентов испытывают ту или иную степень нарушения инфраорбитальной чувствительности после перелома стенки внутренней орбиты (Bartkowski and Krzyszkowa 1982, Tong et al. 2001).

Морфология кости зависит от механической среды и истории нагрузки (Nylander 1977, Lanyon 1987, Al-Sukhun 2003). Это относится и к орбите, и было высказано предположение, что адаптивный ответ на функциональную матрицу орбиты приматов отражается на ее морфологии (Ravosa et al. 2000). Хотя лечение переломов орбиты имеет умеренный процент успеха, долгосрочное клиническое значение деформации орбиты в результате имплантационного лечения до сих пор неизвестно. Нельзя исключать возможность того, что деформация орбиты и возникающие при этом напряжения могут быть источником отказа имплантатов. Хотя внутриорбитальные методы, т.е. тензометрические датчики, являются "золотым стандартом" для измерения напряжений / сил, они сложны и непригодны для клинического использования. Однако эта проблема может быть частично решена с помощью методов численного моделирования, таких как анализ методом конечных элементов

Титановые пластины тонкие, жесткие и легко поддаются конкурированию. Они легко стабилизируются, сохраняют свою форму и обладают уникальной способностью компенсировать объем без возможности резорбции. Когда титановые пластины только появились, считалось, что они не требуют удаления, поскольку титан является высоко биосовместимым материалом (Breme et al. 1988). Однако было доказано, что титан и алюминий выделяются из титановых имплантатов в соседние структуры и даже в региональные лимфатические узлы (Moberg et al. 1989, Onodera et al. 1993, Katou et al. 1996). Клиническая значимость этого выделения еще не известна. Было высказано предположение, что в детской хирургии в 20 областях костной резорбции и оседания металлические фиксирующие пластины должны быть удалены из-за смещения пластин и

ограничения роста (Fearon et al. 1995). Существуют и другие недостатки титановых имплантатов при реконструкции стенок орбиты. К ним относятся риск экстррузии из-за дегисценции покрывающих мягких тканей и риск инфекции. Также существует теоретический риск травмы тканей вершины орбиты при любом последующем ударе по орбите. Из-за сетчатой структуры орбитальный имплантат трудно удалить (Sugar et al. 1992). Титановые имплантаты использовались для перекрытия больших дефектов во внутренней орбите, чтобы обеспечить платформу для поддержки костного трансплантата. Эта техника оказалась надежной, а позиционирование костного трансплантата – более надежным. Уровень инфицирования составил 5% (Glassman et al. 1990). Только после доклада Sargent и Fulks (1991) для реконструкции орбиты стали регулярно использовать только металлы без промежуточного костного трансплантата или аллотрансплантата между металлом и мягкими тканями орбиты. Многие исследователи пришли к выводу, что титановые сетчатые имплантаты являются простым и надежным вариантом для рутинного восстановления орбитального дна (Sugar et al. 1992, Mackenzie et al. 1999, Ellis and Tan 2003). Rubin и соавт. (1992) сравнили использование титановых пластин орбитального дна индивидуальной формы или винтовой сетки с аутогенными костными трансплантатами. Они сообщили об отсутствии значительных осложнений, связанных с орбитальными имплантатами. Металлические имплантаты было легче использовать, чем аутогенные костные трансплантаты.

Силиконы (полиорганосилоксаны) – это синтетические полимеры кремния и кислорода (известные как силоксаны), модифицированные различными органическими группами, присоединенными к атомам кремния. Эти органические молекулы предотвращают образование трехмерной сети, характерной для кремнезема. Силиконовая резина - химически инертный материал, выпускаемый в виде блоков и листов. Политетрафторэтилен (Teflon®) – это длинноцепочечный галогенированный углеродный полимер, получаемый полимеризацией газообразного тетрафторэтилена при высокой температуре и давлении. Оба материала вызывают легкую фибропластическую или воспалительную реакцию (Lossing and Hansson 1993, Cashman et al. 2002, Ward et al. 2002, Reno et al. 2003). Оба материала использовались для реконструкции стенок орбиты, несмотря на то, что они не являются ни остеогенными, ни остеокондуктивными, ни остеоиндуктивными. При использовании этих аллопластических имплантатов возникали самые разные осложнения, такие как отек нижнего века, боль, глазная дистопия и гайморит, экстррузии и местные инфекции (Aronowitz et al. 1986, Dufresne et al. 1988, Morrison et al. 1995, Pauzie et al. 1997, Rubin and Yaremchuk 1997).

Твердый полиэтилен, структурный компонент пористого полиэтилена, является высоко инертным материалом. Он синтезируется путем полимеризации этилена. Имплантат из пористого полиэтилена – это биосовместимый материал, состоящий из микросфер полиэтилена высокой плотности, спеченных для создания каркаса из взаимосвязанных пор. Его пористый характер обеспечивает быстрое врастание фиброваскулярных и мягких тканей и, в конечном итоге, включение кости. Пористый полиэтилен высокой плотности (HDPP) широко используется для черепно-лицевых реконструктивных процедур. Имплантаты из HDPP были успешно использованы для коррекции посттравматического энтофтальма легкой и средней степени тяжести (Karesh и Horswell 1996). В серии из 140 пациентов был отмечен только один случай инфицирования имплантата, потребовавший его удаления, а также отсутствие миграции

или обнажения имплантата (Romano et al. 1993). Другие исследователи также пришли к выводу, что пористые полиэтиленовые листы имеют преимущества при использовании для реконструкции орбиты. Они позволяют получить предсказуемые, стабильные результаты с небольшим количеством осложнений (Rubin et al. 1994).

Литература:

1. Аммар Али Ахмед Табет. Коррекция остаточных посттравматических деформаций периорбитальных тканей индивидуальными силиконовыми имплантатами: Дис канд. мед. наук. - Нижний Новгород, - 2011. - 132 с.
2. Астахов Ю.С. Атласова Л.К., Николаенко В.П. Реабилитационные и восстановительные операции при заболеваниях, опухолевых и травматических повреждениях орбиты // Сборник научных трудов международного симпозиума «Заболевания, опухоли и травматические повреждения орбиты». - Москва, - 2005. - С. 219-222.
3. Атькова Е.Л. Особенности клиники, диагностики и лечения переломов нижней стенки орбиты при тупой травме: Дис. ... канд. мед. наук. - Москва, -1984. - 112с.
4. Бакаева Т.В. Современные биоинтегрируемые имплантационные материалы, применяемые в хирургии орбиты экспериментально-клиническое исследование: Дис.... канд. мед. наук. - Москва, -2011. -153с.
5. Бельченко В.А. Реконструкция верхней и средней зон лица у больных с посттравматическими дефектами деформациями лицевого скелета с использованием аутотрансплантатов мембранозного происхождения и металлоконструкций из титана: Дис. ... док. мед. наук. -Москва,-1996.-310 с.
6. Джураев А.М. Шаропов Р.Р. Иминахунов Р.И. Халимов Р.Дж. Ультрасонографическое исследование тазобедренного сустава у детей при диагностике болезни Легга-Кальве-Пертеса. Медицинский журнал Узбекистана. Ташкент, 2010. №6. - С. 18-21
7. Хайдарова Д.К., Хайдаров Н.К. Нейростоматология. Ўқув қўлланма. Дурдона нашриёти. Бухоро 2019 йил.

УДК: 616.31-089.843-085.847:615.357

ЭФФЕКТИВНОСТЬ МАГНИТОФЕРЕЗА РЕТАБОЛИЛА ПОСЛЕ ОПЕРАЦИИ ДЕНТАЛЬНОЙ ИМПЛАНТАЦИИ



А.А.Остапович¹, С.В.Ивашенко²

¹УО Белорусский государственный медицинский университет, Республика Беларусь, Минск, к.м.н., доцент, ostapovich1984@list.ru

АННОТАЦИЯ

Цель. Изучить гистологическую картину регенерирующей костной ткани челюсти кроликов после операции дентальной имплантации и поочередного магнитофореза 10%-го раствора глюконата кальция и 5%-го раствора ретаболила.

Материалы и методы. Кроликам породы шиншилла под наркозом тиопентала натрия сбоку от резцов нижней челюсти устанавливали винтовой дентальный имплантат фирмы Верлайн, 3 x 5 мм с пассивной резьбой и гладкой поверхностью из титана GRADE4. Животных наблюдали в течение 30, 45, 60 и 90 суток. Животным опытной группы проводили 10 процедур магнитофореза 10%-го раствора глюконата кальция и 5%-го раствора ретаболила поочередно. Для гистологического исследования брали фрагмент нижней челюсти опытных и контрольных животных с дентальным имплантатом, наружной и внутренней компактной пластинкой и губчатым веществом. Приготовленные срезы окрашивали гематоксилином и эозином.

Результаты. В контрольной группе гистологическая картина костной ткани на поверхности дентального имплантата нормализуется к 90-м суткам после операции имплантации. После магнитофореза 10%-го раствора глюконата кальция и 5%-го раствора ретаболила гистологическая картина костной ткани не отличается от нормальной через 60 суток после операции имплантации.

Ключевые слова: дентальная имплантация, остеоинтеграция, костная ткань, магнитофорез, ретаболил, глюконат кальция.

RESULT OF MAGNETOPHORESIS OF RETABOLIL AFTER DENTAL IMPLANTATION

A. A.Ostapovich¹, S.V.Ivashenka²

¹Belarusian State Medical University, Republic of Belarus, Minsk, PhD, ostapovich1984@list.ru

²Belarusian State Medical University, Republic of Belarus, Minsk, Professor, ortopedstom@bsmu.by

ABSTRACT

Aim. To study the histological structure of regenerating bone tissue of rabbits jaw after the operation of dental implantation and magnetophoresis of 10% calcium gluconate solution and 5% retabolil solution.

Materials and methods. In Chinchilla rabbits under sodium thiopental anesthesia, a Verline screw dental implant, 3 x 5 mm with a passive thread and a smooth surface made of GRADE4 titanium, was installed on the side of the cuts of the lower jaw. The animals were observed for 30, 45, 60 and 90 days. The animals of the experimental group underwent 10 magnetophoresis procedures with a 10% calcium gluconate solution and a 5% retabolil solution in turn. For histological examination, a fragment of the lower jaw of experimental and control animals with a dental implant, external and internal compact plate and spongy substance was taken. The prepared sections were stained with hematoxylin and eosin.

Results. In the control group, the histological structure of the bone tissue on the surface of the dental implant is normalized in 90 days after dental implantation operation. After magnetophoresis of a 10% solution of calcium gluconate and a 5% solution of retabolil, the histological picture of bone tissue does not differ from normal in 60 days after the implantation operation.

Key words: dental implantation, bone tissue, osseointegration, bone tissue, magnetophoresis, retabolil, calcium gluconate.

Применение дентальных имплантатов при лечении пациентов с дефектами зубных рядов продолжает активно развиваться. Накоплен большой экспериментальный и клинический опыт по остеоинтеграции дентальных имплантатов и их использованию в качестве опор различных зубных конструкций [1]. Однако, многие задачи дентальной имплантации по-прежнему не решены. Так, для улучшения остеоинтеграции дентальных имплантатов их поверхность подвергают воздействию различных физических факторов (Лазер, ультразвук), покрывают химически активными веществами [4, 7].

Также остеоинтеграцию можно улучшить, воздействуя на регенерирующую костную ткань. Мы полагаем, что магнитофорез раствора глюконата кальция и ретаболила улучшит процессы регенерации костной ткани вокруг дентального имплантата. Поэтому **цель исследования** – изучить гистологическую картину регенерирующей костной ткани челюсти кроликов после операции дентальной имплантации и поочередного магнитофореза 10%-го раствора глюконата кальция и 5%-го раствора ретаболила.

Материалы и методы. Эксперимент проведен на 24 кроликах породы шиншилла. В контрольной и опытной группах животным под наркозом тиопентала натрия проводили операцию дентальной имплантации сбоку от центральных резцов нижней челюсти. Устанавливали винтовой дентальный имплантат фирмы Верлайн, 3 x 5 мм из титана GRADE 4 с пассивной резьбой и гладкой поверхностью. Животных контрольной и опытной групп наблюдали в течение 30, 60 и 90 суток.

Через 14 суток после операции дентальной имплантации животным опытной группы провели 10 процедур магнитофореза 10%-го раствора глюконата кальция и 5%-го раствора ретаболила поочередно. Для магнитотерапии использовали аппарат «Градиент-1». Процедуры проводились каждые сутки или через сутки в течение 10 минут при частоте переменного магнитного поля 50 Гц и при интенсивности магнитной индукции 30 мТл. Для гистологического исследования брали фрагмент нижней челюсти опытных и контрольных животных с дентальным имплантатом, фиксировали в 10%-ном растворе формалина. В течение 72 часов декальцинировали в 7%-ном растворе азотной кислоты. Извлекали дентальный имплантат. Исследуемый материал проводили через спирты восходящей концентрации (30 – 96°) и заливали в целлоидин. Срезы приготавливали в достаточном количестве, окрашивали гематоксилином и эозином. Изучали препараты на световом микроскопе Leica DMD 110 с выводом изображения на монитор персонального компьютера.

Результаты и обсуждение. В контрольной группе животных через 30 суток после операции дентальной имплантации вокруг имплантационного канала определялась молодая соединительная ткань в виде полоски. В толщине выявлялись единичные тонкие костные пластинки (рисунок 1). Соединительная ткань рыхлая, содержала мелкие сосуды. В костной ткани на некотором удалении от имплантационного канала отмечалась заметная метахромазия, как проявление накопления плазменных белков. Здесь же виднелись нежные новообразованные костные балки.

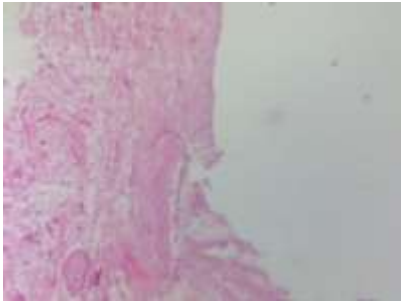


Рисунок 1. 30 суток после операции дентальной имплантации. Молодая соединительная ткань, содержащая единичную костную балку. Окраска гематоксилином и эозином. Увеличение x40.

Figure 1. 30 days after dental implantation.

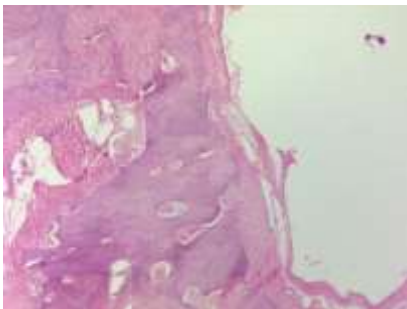


Рисунок 2. 90 суток после операции дентальной имплантации. Стенка имплантационного канала сформирована узкой полоской соединительной ткани, за которой расположены грубые костные балки с расширенными Гаверсовыми каналами. Окраска гематоксилином и эозином. Увеличение x40.

Figure 2. 90 days after dental implantation.

Через 60 суток после операции дентальной имплантации вокруг имплантационного канала определялась преимущественно рыхлая волокнистая соединительная ткань с признаками отека и полнокровия, наличием единичных полиморфноядерных лейкоцитов. Преобладали преимущественно зрелые костные балки богатые сосудами, с наличием круговых колец вокруг сосудов, хорошо видна слоистость, встречались единичные незрелые костные балки.

Через 90 суток после операции дентальной имплантации вокруг имплантационного канала определялась относительно тонкая соединительнотканная капсула, содержащая тонкую костную пластинку (рисунок 2). Далее следовала соединительная ткань и предшествующая костная ткань, в которой отмечалось расширение Гаверсовых каналов, дистрофические изменения остеоцитов. Сохранялась эозинофилия основного вещества костных балок предшествующей кости, но менее выражена по сравнению с предыдущими сроками. Отек и воспалительные явления отсутствовали.

В костной ткани животных опытной группы регенеративные процессы протекали аналогично таковым в костной ткани животных контрольной группы, однако их интенсивность более выражена.

Так, через 30 суток после операции дентальной имплантации и процедур магнитофореза 10%-го раствора глюконата кальция и 5%-го раствора ретаболила дентальный имплантат окружен пролиферирующим остеоидом, рыхлой волокнистой соединительной тканью

богатой сосудами. Отмечалось примерно одинаковое количество незрелых и зрелых костных балочек с наличием в них единичных сосудов. В поле зрения видны единичные полиморфноядерные лейкоциты. Отмечались признаки отека и полнокровия, однако их выраженность меньше при сравнении с гистологической картиной костной ткани контрольной группы животных через 30 суток (рисунок 3).

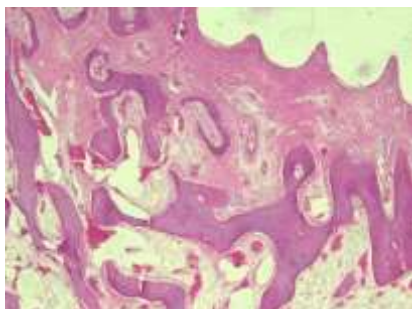


Рисунок 3. 30 суток после операции дентальной имплантации и процедур магнитофореза 10%-го раствора глюконата кальция и 5%-го раствора ретаболила. Очаговая лейкоцитарная инфильтрация. Окраска гематоксилином и эозином. Увеличение $\times 40$.

Figure 3. 30 days after dental implantation and magnitophoresis of Retabolil.

Через 60 суток после операции дентальной имплантации и процедур магнитофореза 10%-го раствора глюконата кальция и 5%-го раствора ретаболила костная ткань вокруг дентального имплантата по гистологической картине напоминала вновь сформированную и в тоже время зрелую кость. Преобладала соединительная ткань с обилием сосудов, наличием зрелых костных балок и остеоида. Отёк и гиперемия отсутствовали.

Через 90 суток после операции дентальной имплантации и процедур магнитофореза 10%-го раствора глюконата кальция и 5%-го раствора ретаболила гистологическая картина костной ткани вокруг дентального имплантата мало отличалась от предыдущего случая. Наблюдали костную ткань со зрелыми костными балками с наличием круговых колец и слоистых полос вокруг сосудов, окруженные остеообластами. Встречались единичные остеокласты, что указывает на нормализацию обменных процессов в костной ткани. В целом гистологическая картина костной ткани не отличалась от нормальной структуры кости (рисунок 4).

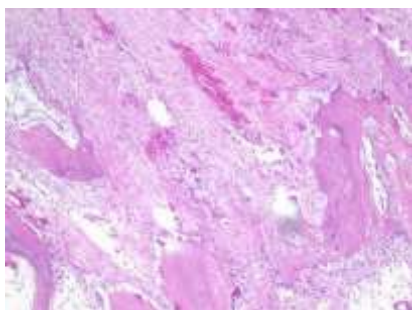


Рисунок 4. 90 суток после операции дентальной имплантации и процедур магнитофореза 10%-го раствора глюконата кальция и 5%-го раствора ретаболила. Пролиферация остеоцитов в пучках коллагеновых волокон, наличие остеокластов, вновь сформированные костные балки. Окраска гематоксилином и эозином. Увеличение $\times 100$.

Figure 4. 90 days after dental implantation and magnitophoresis of Retabolil.

Выводы. Анализ результатов проведенного исследования показал, что применение магнитофореза 10%-го раствора глюконата кальция и 5%-го раствора ретаболила ускоряет восстановительные процессы в костной ткани, создает оптимальные условия для её метаболизма и улучшает остеоинтеграцию дентальных имплантатов.

1. Восстановление костной ткани после операции дентальной имплантации в опытной группе происходит к 60-м суткам

2. Рекомендуем включить предложенную методику в комплекс мероприятий для улучшения остеоинтеграции дентальных имплантатов.

Литература/References

1. Мирсаева Ф.З. Дентальная имплантология: уч. пособие / Ф.З. Мирсаева, М.Б. Убайдуллаев, А.Б. Вяткина, С.Ш. Фаткуллина// Уфа: Изд-во ГБОУ ВПО БГМУ Минздрава России, 2015 – 124 с.

2. Османова З.Х. Возможные послеоперационные осложнения при использовании дентальных имплантатов/ З.Х. Османова, А.А. Салихова // Бюллетень медицинских интернет-конференций. – 2018. – Т.8. – №7. – с.267.

3. [Параскевич, В. Л.](#) Дентальная имплантология [Текст] : основы теории и практики / В. Л. Параскевич. - 2-е изд. - М. : МИА, 2006. - 399 с.

4. [Рубникович, С. П.](#) Морфологические изменения костной ткани вокруг дентальных имплантатов после воздействия низкочастотным ультразвуком низкой интенсивности / С. П. Рубникович, И. С. Хомич, Ю. Л. Денисова // Весці Нацыянальнай акадэміі навук Беларусі. Серыя медыцынскіх навук Беларусі. - 2020. - Т. 17, № 1. - С. 20-27.

5. [Южаков, С.Д.](#) Лекарственные средства. Полный словарь справочник 2012 / С. Д. Южаков. - М. : ЭКСМО, 2012. - 704 с.

6. García-Gareta E. Osteoinduction of bone grafting materials for bone repair and regeneration / García-Gareta E, Coathup MJ, Blunn GW// Bone. – 2015. – Dec 81. – p.112-121.

7. Pilipchuk SP [Tissue engineering for bone regeneration and osseointegration in the oral cavity](#) / Pilipchuk SP, Plonka AB, Monje A, Taut AD, Lanis A, Kang B, Giannobile WV // Dent Mater. – 2015. – Apr;31(4).– p.317-38.

8. Santoro F [Osteointegration: surgical principles](#) / Santoro F, Baldoni M, Simion M, Vanden Bogaerde L. Attual // Dent.– 1988.– Nov 27;4(40) .– p.8-10.

УДК 616.316.716.2-001-002-084

ПРЕДОТВРАЩЕНИЕ ВОСПАЛИТЕЛЬНЫХ ЗАБОЛЕВАНИЙ ПРИ ПЕРЕЛОМЕ НИЖНЕЙ ЧЕЛЮСТИ



Ешиев А.М., Эшматов А. А.

Заведующий клинической лаборатории Южного отдела

АННОТАЦИЯ

В этой статье отражены результаты анализа 572 историй болезни переломами нижней челюсти находившихся на лечении в отделении челюстно-лицевой хирургии Ошской и Джалал - Абадской областной клинической больницы с 2016 по 2019 годы. Цель исследования изучение зависимости развития степени воспалительных осложнений при переломах нижней челюсти от сроков госпитализации. В результате исследование установлено, что переломы нижней челюсти выявлены преимущественно у больных в возрасте от 21 до 40 лет (63,3%). Изолированные переломы нижней челюсти были у 378 (66,1%) пациентов, в 194 (33,9%) случаях переломы нижней челюсти сопровождались сотрясением головного мозга различной степени тяжести. Анализа исследования зависимости воспалительных осложнений от сроков госпитализации можно сделать следующие выводы: из 405 больных, поступивших на стационарное лечение в срок до 3-х суток гнойно-воспалительные осложнения были выявлены у 15 больных и составило 2,6%. Из 78 больных, госпитализированных на 4-6 сутки -38 человек (48,7%), госпитализированные более 7 суток 89 больных- из них 84 человек имели осложнения, что составило 94,3%. Таким образом, позднее поступление больных осложнение резко увеличивается и их предотвращении осложнении необходимость своевременной госпитализации больных.

Ключевые слова: Воспалительное осложнение, переломы нижней челюсти, профилактика.

PREVENTION OF INFLAMMATORY DISEASES IN MANDIBULAR FRACTURES

Eshiev A.M., Eshmatov A.A.

Head of Clinical Laboratory, Southern Division of National Academy of Sciences of the Kyrgyz

Republic.Kyrgyz Republic, Osh city, 29/11 Ak-Tilek str.

Eshiev-abdyrakhman@rambler.ru

ABSTRACT

This article reflects the results of the analysis of 572 case histories of mandibular fractures who were treated in the department of maxillofacial surgery of Osh and Jalal-Abad regional clinical hospital from 2016 to 2019. The aim of the study was to study the dependence of the development of the degree of inflammatory complications in mandibular fractures on the timing of hospitalization. The study found that mandibular fractures were detected predominantly in patients aged 21 to 40 years (63.3%). Isolated fractures of the lower jaw were in 378 (66,1%) patients, in 194 (33,9%) cases the fractures of the lower jaw were accompanied by the brain concussion of different severity. The analysis of the dependence of inflammatory complications on the period of hospitalization allowed us to draw the following conclusions: purulent-inflammatory complications were detected in 15 patients out of 405 patients admitted for inpatient treatment before the 3rd day and made up 2,6%. Among 78 patients hospitalized for 4-6 days, 38 patients (48.7%), 89 patients hospitalized for more than 7 days, 84 of them had complications, which was 94.3%. Thus, late admission of patients with complications sharply increases and their prevention requires timely hospitalization of patients.

Key words: inflammatory complications, mandibular fractures, prevention.

Актуальность: Профилактика и лечение воспалительных осложнений при переломах нижней челюсти в настоящее время является одной из главных проблем хирургической стоматологии. Частота воспалительных осложнений при переломах нижней челюсти остается высокой, что является следствием позднего обращения больных за медицинской помощью, неадекватностью профилактических и лечебных мероприятий [3,4,5,6].

Развитию воспалительных осложнений способствует наличие зуба в щели перелома, нарушение местного кровообращения и иннервации в области перелома, сенсбилизация организма хроническим одонтогенными очагами инфекции, анатомические особенности нижней челюсти и др.

Сроки стационарного лечения и количество дней нетрудоспособности больных, несмотря на множество и разнообразие предложенных методов профилактики и лечения воспалительных осложнений при переломах нижней челюсти, остается высоким [7,8].

В настоящее время в отечественной и зарубежной литературе имеется много работ посвященных профилактике и лечению переломов нижней челюсти и их осложнений.

В целях диагностики и прогнозирования течения воспалительных процессов, а также для контроля эффективности и адекватности проводимого лечения предложено большое количество тестов, основанных на изучении биохимических показателей крови, иммунореактивности организма, радиоизотопной диагностики [1,2,9].

Тем не менее, до настоящего времени методы диагностики, лечения и ведения больных с воспалительных осложнениями при переломах нижней челюсти еще недостаточно изучены.

Цель работы: Изучение зависимости развития степени воспалительных осложнений при переломах нижней челюсти от сроков оказания квалифицированной медицинской помощи данной категории больных.

Материалы и методы исследования. Для определения причин и частоты развития воспалительных осложнений при переломах нижней челюсти изучали 572 истории болезни переломами нижней челюсти находившихся на лечении в отделении челюстно-лицевой хирургии Ошской и Джалал - Абадской областной клинической больницы с 2016 по 2019 годы.

Анализ историй болезни основан на изучении- сроков госпитализации с момента получения травмы, характере травмы, тяжести и локализации переломов, клинической характеристике видов воспалительных осложнений и их причин. Осложнения переломов рассматривались в зависимости от сроков госпитализации: до 3-х суток, на 4-6 сутки и более 7 суток. Выделены 3 основные группы воспалительных осложнений при переломах нижней челюсти: начальные воспалительные осложнения – отек, гематома, инфильтрат, гнойно- воспалительные осложнения –нагноения костной раны, абсцесс , флегмоны.

Результаты исследования и обсуждение. В результате изучения 572 историй болезни установлено, что переломы нижней челюсти выявлены преимущественно у больных в возрасте от 21 до 40 лет (63,3%). На втором месте находятся больные в возрасте 41 до 50 лет (21,6%). На третьем месте до 20 лет составило - 11,4%. Эти три группы составляют подавляющее большинство - 96,3% больных трудоспособного возраста. Наиболее частной причиной переломов нижней челюсти явилась бытовая травма - 50,3% и уличная - 23,9% травма, в итоге бытовая травма составило 84,2% и является на первом месте, на втором транспортная - 16,2% спортивная - 8,5%, производственная травма составляют лишь 0,8%.

Анализа истории болезни 572 пациентов, среди них изолированные переломы нижней челюсти были у 378 (66,1%) пациентов. Так, в частности, в – 194 (33,9%) случаях переломы нижней челюсти сопровождалась сотрясением головного мозга различной степени тяжести, ушибленными ранами мягких тканей лица гематомы мягких тканей лица- 21,6% случаев. Переломы нижней челюсти в сочетании с переломами верхней

челюсти наблюдалось в 12 (2%) пациентов, костей носа- 18(3,1%,) скуловой кости в 35 (6,2%), переломы других части тела 6 (1,0%) пациентов.

По частоте локализации переломы следует выделить следующее: переломы нижней челюсти по средней линии 35 (6.1%), переломы нижней челюсти в области клыка 65 (11,4%), переломы нижней челюсти в области премоляров 33 (5,8%), переломы нижней челюсти в области моляров 23 (4,0%), переломы нижней челюсти в области угла 186 (32,6%), переломы суставных отростков 18 (3,1%), двухсторонние переломы нижней челюсти 176 (30,7%), тройные переломы нижней челюсти 6 (1,0%), переломы ветви нижней челюсти 30 (5,3%).

Особенность переломов характеризовалась преимущественно локализацией травмы в пределах зубного ряда (91,6%). Известно, что разрывы слизистой оболочки альвеолярного отростка, отсутствие подслизистого слоя, наличие зуба в открытой щели перелома, нарушения кровообращения и иннервация нижней челюсти за счет сдавления или разрыва сосудисто-нервного пучка при переломах нижней челюсти в пределах зубного ряда способствует развитию гнойно-воспалительного процесса.

В зависимости от характера осложнений при переломах нижней челюсти определены 3 группы больных:

- с начальными воспалительными осложнениями (отек, гематома, инфильтрат) 435 больных -76,1%
- с развившимися воспалительными осложнениями (нагноение костной раны) 86 пациентов 15,0%
- абсцессы, флегмоны 51 человек -8,9% .

Полученные данные исследования зависимости тяжести осложнений от сроков госпитализации больных представлены в табл.1.

Таблица1

Распределение больных с переломами нижней челюсти, сроки госпитализации, и их осложнений.

Виды осложнений	Сроки госпитализации						Всего обслед-х	
	До 3х суток		4-6 суток		Более 7суток		Абс.	%
	Абс	%	Абс	%	Абс	%		
Отек, гематома, инфильтрат	390	68,2	40	7,0	5	0,9	435	76,1
Нагноение костной раны	12	2,1	28	4,9	46	8,0	86	15
Абсцесс, флегмона	3	0,5	10	1,7	38	6,7	51	8,9
ИТОГО:	405	70,8	78	13,6	89	15,5	572	100

Анализ этих данных выявил существенное влияние поздних сроков обращения за помощью после травмы на рост и развитие воспалительных осложнений. Впервые 2-3е суток после травмы у большинства больных отек, гематомы и инфильтрат (68,2%), нагноение костной раны (2,1%), абсцесс и флегмона (0,5%). С увеличением срока госпитализации – от 4-6 суток, нарастала тяжесть осложнений, развивался и усугублялся воспалительный процесс: инфильтрат (7,0%) а нагноение костной раны встречался (4,9%), абсцесс и флегмона (1,7%) На 7 и более суток инфильтрат встречался лишь (0,9%), нагноение костной раны (8.0%) абсцесс и флегмона (6,7%) .

Таким образом, исходя из анализа нашего исследования зависимости воспалительных осложнений от сроков госпитализации можно сделать следующие выводы: из 405 больных, поступивших на стационарное лечение в срок до 3-х суток гнойно-воспалительные осложнения были выявлены у 15 больных и составило 2,6%. Из 78 больных, госпитализированных на 4-6 суток -38 человек (48,7%), поступили с гнойно-воспалительными осложнениями – из 89 больных- 84 человек имели осложнения, что составило 94,3%.

Объем специализированной помощи больным при поступлении в стационар включал: клинико-рентгенологическое обследование, гигиеническую и антисептическую обработку полости рта и щели перелома, удаление зуба из щели перелома введение антибиотиков на пролонгированной основе в зону перелома, наложение на зубных шин.

При изучении способов первичной хирургической обработки мы обратили внимание, что обычно при ушивании лунки удаленного зуба оперативное вмешательство сводилась к простому наложению швов. Подобный способ не гарантировал изоляцию костной раны от попадания слюны и микробной флоры из полости рта. В результате имели место случаи расхождения швов, инфицирования щели перелома и как следствие развитие гнойно-воспалительных осложнений. При лечении больных с переломами нижней челюсти использовался преимущественно консервативный метод лечения (91,6%) с применением бимаксиллярных шин и межчелюстной и фиксации. Оперативное лечение проводилась у больных (8,4%) и включало остеосинтез проволочным швом.

Общее лечение больных с переломами нижней челюсти включало использование противовоспалительный, десенсибилизирующей общеукрепляющей терапии, физиотерапевтического лечения.

Заключение: таким образом, из анализов 572 историй болезни при лечении переломах нижней челюсти и их предотвращении осложнении необходимость своевременной госпитализации больных.

После удаление зуба находящиеся в линии перелома необходимо пластика лунки рационализированным методом.

С целью снижением посттравматического остеомиелита рекомендуем применять хирургический метод лечения и необходимо оказания им комплексного лечения в наиболее кратчайшие сроки после травмы.

Литература/ References

1. Байриков И. М., Савельев А. Л., Сафаров С. А. Анализ уровня социализации больных с переломами нижней челюсти // Актуальные вопросы стоматологии: сборник научных трудов, посвященный 45-летию стоматологического образования в СамГМУ. Самара: ООО «Офорт»; ГБОУ ВПО СамГМУ Минздравсоцразвития России, 2011. С. 78-79.
2. Дацко, А.А. Реализация современных принципов лечения повреждений челюстно-лицевой области / А. А. Дацко, Д. В. Тетюхин // Стоматология. -2003 № 1. - С. 17-21.
3. Ешиев А. М. Профилактика и лечения воспалительных открытых переломов нижней челюсти с применением гидрокси апатита- коллапанового геля / А. М Ешиев, Н. М . Мырзашева // Молодой ученый.- 2013.- № 2 (49).- С. 437-441.
4. Мустафаев Маг.Ш., Кудаев Ш.С Местное лечение переломов нижней челюсти и разработка методов профилактики гнойно-воспалительных осложнений // Вопросы теоритической и клинической медицины - Нальчик . 2001.- С.75-77.
5. Мингазов Г.Г. «Биоплант» в профилактике гнойно-воспалительных осложнений повреждений нижней челюсти / Г. Г. Мингазов, А. М. Сулейманов // Тр.IX съезда Стоматол. России. – М.: 2004. – С. 327-330
6. Кужонов Дж.Т., Мустафаев Маг.Ш., Кудаев Ш.С., Мустафаев Мус.Ш. Стоматологическая заболеваемость больных с переломами нижней челюсти // Материалы Всероссийской научной конференции студентов, аспирантов и молодых ученых: Перспектива -2005. – Нальчик, 2005. –С. 63-65.
7. Чжан Ш., Петрук П.С., Медведев Ю.А. Переломы нижней челюсти в области тела и угла: структура, эпидемиология, принципы диагностики. Часть I // Российский стоматологический журнал. 2017. Т. 21. № 2. С. 100-103.
8. Чудаков О. П. Профилактика ошибок и осложнений при компрессионном компрессионно-дистракционным методах остеосинтеза в лечении осложненных переломов нижней

челюсти / О. П. Чудаков, А. З Бармуцкая // В кн.: Профилактика стоматологических заболеваний / Мат. Респ. сб. науч. тр.-Минск, 2010.-С. 18-22.

9. Хаитов Р. Н. Игнатъева Г. А. Сидорович И. Г. Иммунология. Москва, Медицина, 2010. – 340 с.

УДК: 616.716.4-005.1-089-16

ПРИМЕНЕНИЕ БИОИНЖЕНЕРНОЙ КОНСТРУКЦИИ И 3-D ТЕХНОЛОГИИ ДЛЯ ЗАМЕЩЕНИЯ ДЕФЕКТОВ НИЖНЕЙ ЧЕЛЮСТИ



¹**И.М. Байриков** – Самарский государственный медицинский университет, член-корреспондент РАН, д.м.н., профессор, заведующий кафедрой челюстно-лицевой хирургии и стоматологии; Самара, 443079, ул. Чапаевская, 89; e-mail: dens-stom@mail.ru ;

²**Д.Н. Дедиков** – Кубанский государственный медицинский университет, к.м.н., ассистент кафедры хирургической стоматологии и челюстно-лицевой хирургии; Краснодар, Краснодарский край, 350063, ул. Митрофана Седина, 4, avers_23@mail.ru ;

¹**П.Ю. Столяренко** - Самарский государственный медицинский университет, к.м.н., доцент кафедры челюстно-лицевой хирургии и стоматологии; Самара, 443079, ул. Чапаевская, 89; e-mail: samara.stolyarenko49@gmail.com

АННОТАЦИЯ

Цель. Разработка метода реконструкции дефектов нижней челюсти различного происхождения при помощи васкуляризованного аутооттрансплантата в сочетании с нетканым титановым материалом (НТМСП).

Материал и методы. Проведен анализ лечения посттравматических деформаций нижней челюсти у 47 пациентов. Методика реконструкции может осуществляться как с применением массивных мягкотканых лоскутов на сосудистой ножке, так и без нее.

Результаты и обсуждение. Сформирована и технологически отработана методика изготовления индивидуальной биоинженерной конструкции из НТМСП для замещения дефекта нижней челюсти. Разработана методика получения сложного имплантата для замещения нижней челюсти после ее половинной резекции с экзартикуляцией головки мышечного отростка. Технология позволяет получить биоинженерную композицию по структуре, полностью повторяющей костную ткань человека, с возможностью дентальной реабилитации в поликлинических условиях, с полной консолидацией краев костных ран;

не требует забора костных ауто трансплантатов из других областей и, как следствие, травмирования или снижения физических характеристик используемых для этих целей костей.

Заключение. Предложенная нами методика замещения дефектов челюстей с использованием васкуляризованного костного ауто трансплантата в сочетании с НТМСП может использоваться в клинической практике в качестве альтернативы при выборе метода реконструкции, как более простая и менее травматичная. Индивидуальное изготовление биоинженерной конструкции позволяет повысить косметические и функциональные результаты.

Ключевые слова: деформация, дефект, нижняя челюсть, нетканый титановый материал со сквозной пористостью (НТМСП).

APPLICATION OF BIOENGINEERED CONSTRUCTION AND 3-D TECHNOLOGY FOR MANDIBULAR DEFECT REPLACEMENT

¹**I. Bairikov** - Samara State Medical University, Corresponding Member of RAS, Doctor of Medical Sciences, Professor, Head of the Department of Maxillofacial Surgery and Dentistry; Samara, 443079, 89 Чапаевская str.; e-mail: dens-stom@mail.ru ;

²**D. Dedikov** - Kuban State Medical University, Candidate of Medical Sciences, Assistant of the Department of Surgical Dentistry and Maxillofacial Surgery; Krasnodar, Krasnodar Territory, 350063, 4 Митрофан Седин str.;

e-mail: avers_23@mail.ru ;

¹**P. Stolyarenko** - Samara State Medical University, Candidate of Medical Sciences, Associate Professor, Department of maxillofacial surgery and dentistry; Samara, 443079, 89 Чапаевская str.;

e-mail: samara.stolyarenko49@gmail.com

ABSTRACT

Objective. To develop the method of the lower jaw defects reconstruction of different origin using the vascularized autograft combined with the nonwoven titanium material.

Material and methods. We analyzed the treatment of posttraumatic deformities of the lower jaw in 47 patients. The reconstruction technique can be used both with and without massive soft tissue flaps on the vascular pedicle.

Results and discussion. The technique of the individual bioengineered construction fabrication from NTMSP with through porosity for mandibular defect replacement was developed and technologically perfected. We have developed a technique for producing a complex implant to replace the lower jaw after half resection of the lower jaw with exarticulation of the condylar head. The technology allows to obtain bioengineered composition with the structure completely corresponding to the human bone tissue, with the possibility of dental rehabilitation in polyclinic conditions, with complete consolidation of the bone wound edges; it doesn't require taking bone autografts from other regions and as a consequence, it doesn't cause trauma or reduce physical characteristics of the bones used for that purpose.

Conclusion. The suggested by us technique of the jaw defects replacement with the use of the vascularised bone autograft in combination with the NTMSP can be used in the clinical practice as the alternative when choosing the method of reconstruction, as it is more simple and less traumatic. Individual fabrication of the bioengineered construct allows for increased cosmetic and functional results.

Key words: deformity, defect, mandible, nonwoven titanium material with through porosity (NTMSP).

Актуальность проблемы. В последние годы возрос интерес реконструктивных хирургов к проблеме замещения дефектов нижней челюсти, так как количество больных с этой патологией не только не уменьшается, а даже увеличивается [1, 2, 3, 4]. Способы восполнения костных дефектов нижней челюсти, применяемые в настоящее время, разнообразны [5, 6, 7, 8].

В настоящее время широко используются методы реконструктивной хирургии дефектов с использованием искусственных материалов (титан, тефлон, полиэтилен и т. д.) или с использованием сложных костно-мышечных аутотрансплантатов пациента с применением микрососудистой техники [2, 5, 6].

Каждый из перечисленных методов имеет как плюсы, так и минусы и не всегда может адекватно применяться, что приводит к дополнительной травматизации пациентов.

В своей работе мы применяем разработанную нами сложную биоинженерную конструкцию, которая представляет собой динамическую реконструктивную титановую пластину. Вокруг пластины располагается каркас из нетканого титанового материала со сквозной пористостью (НТМСП), внутри которого располагается аутокость.

Цель работы. Повысить эффективность лечения больных с дефектами нижней челюсти путем использования васкуляризованных аутотрансплантатов в сочетании с НТМСП.

Материал и методы. Проведен анализ лечения посттравматических деформаций нижней челюсти у 47 пациентов, из них 17 с истинными дефектами кости и мягких тканей, для замещения которых использовали васкуляризованные аутотрансплантаты в сочетании с НТМСП. Методика реконструкции может осуществляться как с применением массивных мягкотканых лоскутов на сосудистой ножке, так и без нее.

НТМСП разработан учеными Самарского государственного аэрокосмического университета им. академика С.П. Королева. Представляет собой упруго-пористую однородную массу, полученную путем холодного прессования металлической проволочной спирали, уложенной определенным способом, растянутой и дозированной по весу. В качестве исходного материала для изготовления НТМСП применяли тонкую металлическую проволоку из титана марки ВТ1-00, отвечающую требованиям биосовместимости титана с окружающими тканями. Использовали проволоку диаметром 0,01 мм. Спираль получали прокаткой проволоки между диском и роликом. Процесс навивания спирали осуществляли пластическим деформированием проволоки на вращающемся коническом керне при обкатывании его роликом [9].

Классический способ получения НТМСП заключается в использовании технологии холодного прессования проволочной спирали. Спираль получают из проволоки чистого титана. Диаметр проволоки составляет 0,01 мм. Проволоку протягивают через гильзы уменьшая их до нужного диаметра. Далее проволоку пропускают через специальные установки, снабженные червячным механизмом и конусной насадкой. В результате навивания проволоки получают проволочную спираль. Спираль по специальной технологии укладывают в пресс-форму. Затем при помощи пресса заготовка дозированно зажимается. Получается проволочная прессованная конструкция из чистого титана. Конструкция имеет пористость заданной величины, сохраняет форму, обладает

демпферными свойствами и изготовлена из чистого титана. Все свойства можно менять в зависимости от анатомических и функциональных особенностей области применения, где будет использоваться имплантат для замещения дефекта кости.

Результаты и обсуждение. Экспериментальные исследования на клетках свидетельствовали, что клеточная адгезия значительно повышается на нетканом титановом материале, участки которого, имеют шероховатую поверхность [9]. Поэтому в своей работе мы использовали спиралевидную титановую стружку, которая на всем протяжении имеет шероховатую поверхность. В основе биоинженерной биологической конструкции лежит НТМСП, изготовленный не из проволоки, а из титановой стружки. В основе технологии получения НТМСП лежит метод холодного прессования титановой стружки. Челюстные имплантаты предназначены для замещения костных дефектов, должны иметь индивидуальные форму и размер. Для их изготовления использовали индивидуальную пресс-форму. В основу индивидуальной пресс-формы положена зуботехническая кювета для изготовления пластмассовых протезов.

Величину и конфигурацию дефекта получали двумя методами. Самым простым был метод использования стереолитографической модели. На стереолитографической модели с помощью воска моделировали участок челюсти, который необходимо восполнить. Полученную восковую композицию гипсовали в кювету нашей конструкции. После застывания гипса её раскрывали. Кипятком выплавляли восковую композицию. В итоге получалась пресс-форма для изготовления индивидуального имплантата. Зная объем имплантата и пористость, которую необходимо получить в нем, вычисляли количество титановой стружки необходимой для изготовления по специальной формуле. У 85% имплантатов пористость составила $75\pm 5\%$ от объема всего имплантата. Отвесив нужное количество стружки, приступали к ее укладке в пресс-форму. Укладку начинали со дна формы. Поскольку стружка имела длину больше, чем пресс-форма, концы изгибали внутрь. В итоге получалась пирамидально уложенная «стопка» титановой стружки, концы которой находились внутри нее. Пресс-форму собирали правильно в соответствии с пазами кюветы. Кювету помещали под механический пресс и сдавливали до полного смыкания обеих половин.

Когда необходимо было получить биоинженерную конструкцию для замещения половины нижней челюсти после её резекции, использовали несколько другую технологию. Для этого была изготовлена кювета больших размеров. Длинной 115 мм, шириной 35 мм и высотой 70 мм. Составные части и разборность были аналогичные предыдущей. На основе КТ изготавливали литографическую модель нижней челюсти. В том случае, когда производили экзартикуляцию мышечкового отростка, на верхнем участке пластины, замещающей ветвь нижней челюсти, крепили с помощью специальных винтов титановый мышечковый отросток с суставной головкой. В итоге получалась конструкция, по форме соответствующая удалённой половине челюсти с мышечковым отростком. В центре конструкция армирована изогнутой титановой пластиной, соединённой винтами с головкой мышечкового отростка. Со всех сторон армирующая пластина покрыта НТМСП. По форме она соответствовала резецированной части нижней челюсти.

Таким образом, нам удалось отработать технологию получения индивидуального челюстного имплантата из НТМСП для восполнения обширных дефектов челюстей и

мягких тканей. Полученные результаты дали возможность внедрить эти технологии в клиническую практику.

Техника оперативного замещения дефектов мягких тканей и нижней челюсти.

Операции восполнения дефектов мягких и нижней челюсти выполняли в два этапа. Первый этап был направлен на «созревание» биоинженерной конструкции. На втором этапе биоинженерную конструкцию, окруженную кожей и мягкими тканями, переносили в область дефекта на лице.

Первый этап состоял в помещении биоинженерной конструкции в переднюю брюшную стенку. Для этого выполняли хирургическую разметку на коже живота (рис. 1). Разметку перфорантных сосудов осуществляли на основании УЗИ сосудов брюшной стенки. Горизонтально рассекали наружную косую мышцу живота. Выполняли ее диссекцию от передней стенки влагалища прямой мышцы живота на объем, который необходим для беспрепятственного прохождения через нее и нужного позиционирования биоинженерной конструкции. Последнюю фиксировали к окружающим мягким тканям с помощью 2-3 швов из рассасывающегося материала. Через 3,5±0,5 месяца приступили ко второму этапу хирургического лечения. Пациента укладывали на операционный стол в положении на спине.

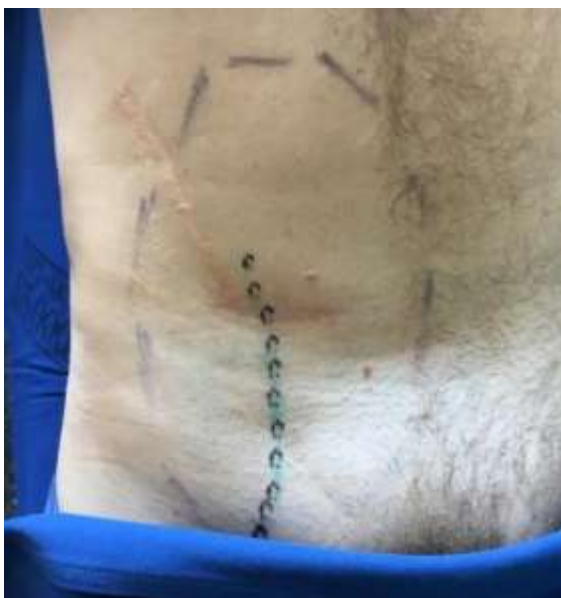

Рис. 1. Больной Л., 35 лет. Этап разметки осевых сосудов

Figure 1. Patient L., 35 years old. Axial vessel marking stage

Все операции выполняли под эндотрахеальным наркозом. Интубацию трахеи проводили через нос. Хирургическое вмешательство осуществляли двумя бригадами. Одна выполняла забор биоинженерной конструкции и окружающих мягких тканей с кожей живота. Интраоперационное УЗИ производили для понимания нахождения осевых кровеносных сосудов и биоинженерной конструкции. Послойно выполняли доступ к «созревшей» биоинженерной конструкции. Концевые участки, представляющие динамическую пластину с отверстиями под внутрикостные винты, отделяли тупо с помощью марлевых тупферов. С учетом хода сосудов формировали полнослойный кожно-мышечный мягкотканый трансплантат, внутри которого находилась биоинженерная конструкция. Выделенную биоинженерную конструкцию передавали бригаде челюстно-лицевых хирургов (рис. 2). Рану на животе промывали раствором антисептиков и

последовательно ушивали наглухо с оставлением резинового дренажа на 1 – 2 суток. Линию швов обрабатывали раствором бриллиантовой зелени и покрывали стерильной марлевой наклейкой.

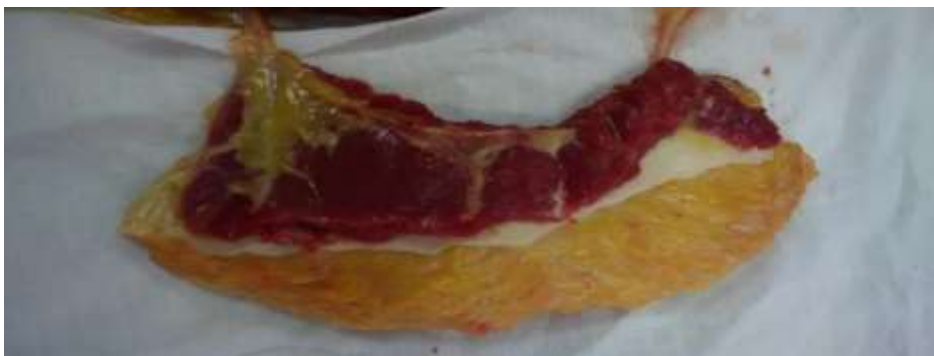

Рис. 2. Общий вид выделенного аутографта, внутри которого биоинженерная конструкция (**Figure 2.** General view of the isolated autograft with the bioengineered construct inside).

Операцию на нижней челюсти проводила бригада челюстно-лицевых хирургов. Иссекали рубцы мягких тканей. Скелетировали культы нижней челюсти. Под контролем прикуса к обнаженным культям нижней челюсти припасовывали динамическую титановую пластину, которая в качестве арматуры проходила в толще биоинженерной конструкции. Обычно титановую пластину фиксировали тремя винтами к культям нижней челюсти. После этого врачи-микрохирурги под микроскопом сшивали лицевые сосуды с сосудами, питающими сложный мягкотканый лоскут традиционными сосудистыми швами. Мягкие ткани лица и пересаженного лоскута сшивали послойно. На кожу накладывали узловыи швы из полиамидной нити. Со стороны полости рта раневую поверхность укрывали слизистой оболочкой. Биоинженерная конструкция оставалась внутри со всех сторон укрытая мягкими тканями. Рану в обязательном порядке дренировали двумя резиновыми полосками, предварительно проведенными через проколы кожи и мягких тканей скальпелем вне линии разреза. Местно подвели антибиотики остеотропного ряда.

Заключение. Предложенная нами методика замещения дефектов челюстей с использованием васкуляризованного костного аутографта в сочетании с НТМСП может использоваться в клинической практике в качестве альтернативы при выборе метода реконструкции, как более простая и менее травматичная. Индивидуальное изготовление биоинженерной конструкции позволяет повысить косметические и функциональные результаты.

Литература/References

1. Хирургическая стоматология: национальное руководство / под ред. А.А. Кулакова. – Москва : ГЭОТАР-Медиа, 2021. – 408 с. – ISBN 978-5-9704-6001-6. – Текст : электронный // URL : <https://www.rosmedlib.ru/book/ISBN9785970460016.html> (дата обращения: 02.03.2021). – Режим доступа : по подписке. ЭМБ «Консультант врача».

2. Калакуцкий, Н.В. Костная пластика нижней челюсти васкуляризованными аутографтами: автореф. дис..... д-ра мед. наук (11.00.21 – Стоматология; 14.00.44 – Сердечно-сосудистая хирургия. – Санкт-Петербург : СпбГМУ им. И.П. Павлова, 2004. 31 с. – Текст : непосредственный.

3. Бельченко, В.А. Черепно-лицевая хирургия. Москва : Мед. информ. агентство, 2006. 430 с. – Текст : непосредственный.

4. Байриков И.М., Дедиков Д.Н., Рябов К.Н., Ким Ю.Д. Новый метод замещения дефектов нижней челюсти // Национальный конгресс с международным участием «Паринские чтения 2018», 3–4 мая 2018 г. Республика Беларусь. Минск: БГУ. С. 201–204. – Текст : непосредственный.

5. Неробеев, А.И. Челюстно-лицевая хирургия: национальное руководство; Глава 17. Принципы восстановления тканей лица. Москва : ГЕОТАР-Медиа, 2019. С. 542–565. – Текст : непосредственный.

6. Дробышев, А.Ю. Восстановительная и пластическая хирургия лица и челюстей / Челюстно-лицевая хирургия: учебник : под ред. А.Ю. Дробышева, О.О. Янушевича. Москва : ГЕОТАР-Медиа, 2018. С. 752–856. – Текст : непосредственный.

7. Байриков, И.М. Особенности остеоинтеграции нетканого титанового материала со сквозной пористостью (экспериментальное обоснование) / И.М. Байриков, Л.Т. Волова, А.Е. Щербовских, Д.А. Долгушкин // Современные проблемы науки и образования. 2016. № 6. – Текст : электронный. – URL: <https://www.science-education.ru/ru/article/view?id=25971> (дата обращения: 08.11.2021).

8. Bairikov I., Gaivoronskaya T., Dedikov D., Stolyarenko P., Domenyuk D. Reconstruction of mandibular defects using individual vascularized autografts combined with macroporous titanium fiber material. Archiv EuroMedica. 2021; 11(1): 147-159. Text : electronic. URL: <http://journal-archiveuromedica.eu/archiv-eiromedica-01-2021.html> (дата обращения: 08.11.2021).

9. Щербовских, А.Е. Обоснование применения модифицированных дентальных имплантатов на основе нетканого титанового материала со сквозной пористостью (клинико-экспериментальное исследование): автореф. дис. ... канд. мед. наук. 14.01.14 – Стоматология. – Самара : ФГБОУ ВО СамГМУ Минздрава России, 2017. 24 с. – Текст : непосредственный.

УДК:616-073.73:611.018.4:612.089.61

ПРОЦЕСС ОСТЕОИНТЕГРАЦИИ ПРИ ДЕНТАЛЬНОЙ ИМПЛАНТАЦИИ И СОВРЕМЕННАЯ КОНЦЕПЦИЯ СТИМУЛА ОСТЕОИНТЕГРАЦИИ



Самадов Ш.Ш.

Самаркандский государственный медицинский институт

АННОТАЦИЯ

Анализ научных исследований и клинических операций показывает что развитие и совершенствование технологий исследования и междисциплинарный подход к изучению процесса остеоинтеграции вокруг дентальных имплантатов в последние десятилетие привели к значительному изменению традиционных представлений по данной проблеме. Представляются сведения о наблюдениях физиологического процесса и

клеточного обмена веществ , протекающего между имплантатом и костной тканью на разных этапах остеоинтеграции.

Ключевые слова:Остеоинтеграция , дентальная имплантация , остеогенез,остеобласт .

The process of osseointegration during dental implantation and the modern concept of the osseointegration stimulus.

Samadov Sh.Sh.

Annotation

The analysis of scientific research and clinical operations shows that the development and improvement of research technologies and an interdisciplinary approach to the study of the process of osseointegration around dental implants in the last decade have led to a significant change in traditional views on this problem. Information about observations of the physiological process and cellular metabolism occurring between the implant and bone tissue at different stages of osseointegration is presented.

Key words: osteointegration, dental implantation, osteogenesis, osteoblast .

Актуальность темы. На сегодняшний день при планировании ортопедической реабилитации в разных дефектах зубного ряда , костной ткани дентальная имплантация успешно применяется. В настоящее время актуальность этой методики стоматологического лечения по всему миру применяется с высокой распространенностью частичного и полного отсутствия зубов и потребностью пациентов в эстетичном , эффективном восстановлении целостности зубочелюстной системы в условиях возрастающих требований к эстетике и комфорту.

Цель данной статьи. Изучить данные научной литературы для обобщения результатов исследований посвященных динамике и изучению процессов и факторов влияющих на остеоинтеграцию , что позволит дать определение и условия для более прогнозируемого высокого функционального результата при проведении дентальной имплантации.

Материалы и методы исследования.Остеоинтеграция это ряд физиологических процессов когда происходит соединение имплантата с костью с последующей ее фиксацией. Основной и общепризнанной теорией об остеоинтеграции на сегодняшний день является теория ретракции кровяного сгустка "Blood clot retraction theory".Это теория основано на влияние кровяного сгустка на интеграцию кости вокруг дентального имплантата . Введение имплантата в кость является хирургической травмой для биологических ткани, вследствие которой развиваются воспаление, начальные проявления резорбции и запускается каскад сосудисто-тканевых реакций с последующей регенерацией. Важную роль в этом процессе играют состояние сосудистого русла и уровень кровоснабжения в зоне повреждения. В условиях ишемии возникает тенденция к образованию фиброзной и хрящевой тканей вместо формирования костных структур . Установлено, что даже при закручивании имплантата на высоких оборотах и достижении хорошей первичной стабильности во время позиционирования имплантата, между ним и окружающей костью имеется зазор до 70 мкм. В зависимости от степени травматичности операции в последующем он может увеличиваться до 120–480 мкм на некоторых участках. Это пространство заполнено кровью и тканевой жидкостью, которые являются источниками биологически активных веществ и белков, необходимых для инициации

процесса остеоинтеграции имплантата. конечном итоге происходит первоначальное приращение к ней клеточных агентов организма .

Обсуждение и результаты. На начальном этапе остеоинтеграции в процессе распознавания и адгезии клеток на поверхности имплантата активное участие принимают внеклеточный белок фибронектин и трансмембранные гетеродимеры – интегрины . Из крови, излившейся из сосудов костного ложа имплантата, формируется сгусток, включающий тромбоциты, фибрин, сосудистые факторы роста, трансформирующий фактор роста, инсулиноподобный фактор роста и др. Данные компоненты стимулируют образование новых сосудов и заживление костной ткани . Сеть волокон фибрина обеспечивает возможность миграции остеогенных клеток под действием факторов роста, синтезируемых тромбоцитами, на поверхность имплантата. Факторы роста привлекают фибробласты и другие недифференцированные клетки в зону фибриновой матрицы, а также стимулируют их дифференциацию . Особенности течения этого этапа во многом определяют дальнейшую интеграцию имплантата. Плотное приращение кровяного сгустка к поверхности имплантата и образование фибриновых «мостиков» между ним и жизнеспособной костью создают условия для пролиферации остеогенных клеток вдоль нитей фибрина по направлению к имплантату и образования кости *de novo* на поверхности самого имплантата – контактного остеогенеза, основного механизма остеоинтеграции .

Заключение. Таким образом, проблема поиска оптимальных технологий имплантации является актуальной до настоящего времени и включает не только разработку новых приемов хирургических вмешательств, использование новых способов стимуляции остеоинтеграции, но и создание, комплексное обоснование эффективности новых систем имплантатов, включая новые методы модификации их поверхности. Несомненно, что новые достижения в этом направлении будут способствовать сокращению сроков реабилитации стоматологических пациентов, улучшению качества их жизни.

Литература / Reference

- 1 Ефимов Ю. В., Стоматов Д. В., Поройский С. В., Ефимова Е. Ю., Иванов П. В. Использование костного шва при косых переломах нижней челюсти // Волгоградский научно-медицинский журнал. — 2015. — № 1. — С. 53—54.
2. Каем, А. И. Клинико-экспериментальное обоснование применения модифицированного электретенного покрытия для дентальных имплантатов / А. И. Каем: Автореф. дис. ... канд. мед. наук. — М., 2007. — 22 с.
3. Коробкеев А. А., Сирак С. В., Копылова И. А. Изучение особенностей анатомо-топографического строения нижней челюсти для планирования эндодонтического и имплантологического лечения // Медицинский вестник Северного Кавказа. — 2010. — Т. 17, № 1. — С. 17—22.
4. Кулаков, А. А. Особенности проведения непосредственной имплантации с применением имплантатов различных конструкций / А. А. Кулаков, Ф. М. Абдуллаев // Новое в стоматологии. — 2002. — № 5. — С. 34—36.
5. Gruber R, Varga F, Fischer MB, et al. Platelets stimulate proliferation of bone cells: involvement of platelet-derived growth factor, microparticles and membranes. Clin Oral Impl Res 2002;13:529-35.
6. Hosseini MM. On the relationship between osteoconduction and surface texture during peri-implant osteogenesis. Ph.D. dissertation, University of Toronto, 2001. 5. Osborn JF, Newesely H. Dynamic aspects of the implantbone interface. In: Heimke G, ed. Dental implants: materials and systems. Munchen: Carl Hanser Verlag, 1980:111-23.
7. Михальченко В. Ф., Михальченко Д. В., Порошин А. В. Способ улучшения процесса остеоинтеграции дентального имплантата // Волгоградский научно-медицинский журнал. — 2014. — № 3 (43). — С. 46—49.
8. Перикова М. Г. Клинико-лабораторное обоснование применения винтовых дентальных имплантатов с развитой топографией и биоактивными свойствами поверхности / М. Г. Перикова // Автореф. дис. ... канд. мед. наук. — Ставрополь, 2014. — 25 с.

9. Порошин А. В., Лебедев В. П., Михальченко В. Ф., Михальченко Д. В. Влияние транскраниальной стимуляции на процесс остеоинтеграции дентальных имплантатов // *Фундаментальные исследования*. — 2013. — № 9—6. — С. 1125—1128.

10. Порошин А. В., Шемонаев В. И., Михальченко В. Ф., Михальченко Д. В. Повышение эффективности остеоинтеграции дентальных имплантатов путем воздействия на организацию периимплантатной кости транскраниальной электростимуляцией в эксперименте // *Волгоградский научно-медицинский журнал*. — 2014. — № 4 (44). — С. 34.

УДК: 617,51:617,53-006-039,74

РЕАБИЛИТАЦИЯ ОНКОЛОГИЧЕСКИХ БОЛЬНЫХ С ДЕФЕКТАМИ ЧЕЛЮСТНО-ЛИЦЕВОЙ ОБЛАСТИ

Х.А. Убайдуллаев

Свободный соискатель кафедры стоматологии, детской стоматологии, ортодонтии

ЦРПКМР, Узбекистан г. Ташкент, ул. Бахор, 16-61, dr.khamid@mail.ru

Аннотация

В ходе реабилитации пациентов со злокачественными опухолями челюстно-лицевой области, определение клинической картины дефектов позволило подойти к выбору метода их устранения. Для облегчения разработки программы комплексной реабилитации больные были распределены на 3 клинические группы:

1-группа - больные с дефектами верхней челюсти с интактными зубным рядом на оставшейся верхней челюсти - 61 человек;

2-группа - больные с дефектами верхней и нижней челюстей с частичным дефектом зубного ряда на оставшейся верхней и нижней челюстях - 43 человека;

3-группа - больные с обширными дефектами верхней челюсти, мягких тканей лица и полной вторичной адентии альвеолярного отростка на оставшейся верхней челюсти - 3 человека.

Ключевые слова: онкологические больные, реабилитация, дефекты челюстно-лицевой области.

Rehabilitation of Oncological Patients with Defects of Maxillofacial Area

Ubaydullayev Kh. A.

Tashkent Institute of Postgraduate Medical Education, researcher. Address: 16-61 Bakhor Street, Tashkent, Uzbekistan. Email: dr.khamid@mail.ru

Rehabilitation of patients with malignant tumors and defects of the maxillofacial region allowed choosing the method for removing them. Patients were divided into three groups, depending on the localization of the defect:

Group 1 – patients with defects of the upper jaw with intact definition of the remaining upper jaw – 61 people; group 2- patients with defects of the upper and lower jaw with partial defect of definition of the remaining upper and lower jaw – 43 people; 3 group – patients with extensive defects of the upper jaw, facial soft tissues and full secondary adentia of the alveolar bone of the remaining upper jaw – 3 people.

Key words: oncological patients, maxillofacial, defects, rehabilitation.

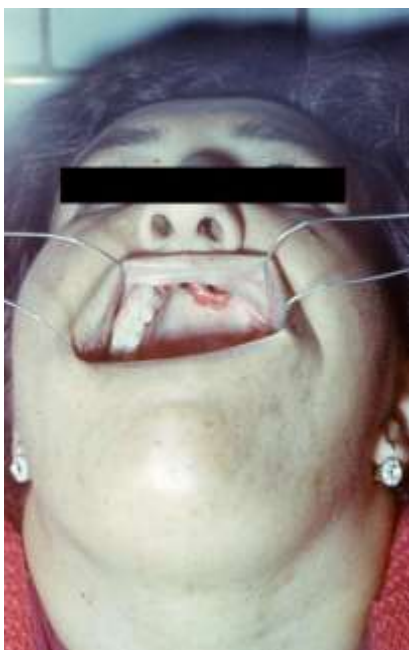Актуальность. Результаты реабилитационного лечения больных изучались путем динамического наблюдения и оценивались как состоянием основного заболевания, так и степенью функциональной и косметической эффективности эндо- экзо- ортопедических аппаратов. Реабилитация больных раком челюстно-лицевой области приобретает все большее значение в связи с тем, что продолжительность жизни после проведенного лечения неуклонно возрастает. Поэтому разработка вопросов повышения эффективности не только хирургического, но и реабилитационного и ортопедического лечения данной категории больных имеет актуальное значение [1-2-4-6-7-8-9-11-13-15-17]. Послеоперационные дефекты челюстно-лицевой области, образовавшиеся в результате проведенных оперативных вмешательств, представляют собой тяжелую патологию, так как разрушение анатомических образований данной области приводит к нарушению функций жевания, глотания, речи, слуха, значительно искажает внешний вид больного и, как правило, влечет за собой тяжелое психическое состояние.[3-5-10-12-14-16-18]. В настоящее время для возмещения дефектов челюстно-лицевой области, образовавшихся после удаления злокачественных опухолей, широко применяется сложное протезирование, позволяющее в относительно короткие сроки восстановить утраченные функции полости рта и сохранить нормальный внешний вид больного. Комплексная реабилитация больных с злокачественными опухолями челюстно-лицевой области ныне приобретает особую актуальность в связи с всё более эффективным применением средств радикального лечения, например комплексного с использованием лучевого, химиотерапевтического, гипертермического и других методов воздействия, позволяющих увеличить продолжительность жизни пациентов [3-7-8-10-11-13-15-17]. При этом неизбежно встает вопрос о качестве жизни, связанной, в частности, с необходимостью применения комплексной реабилитации функциональных челюстно-лицевых эндо- и экзо протезов, устранения обширных дефектов косметическими путями и для восстановления психо-социальной совместимости больного в обществе.

Цель исследования: разработка и внедрение метода сложного протезирования при реабилитации после хирургического лечения больных со злокачественными опухолями челюстно-лицевой области.

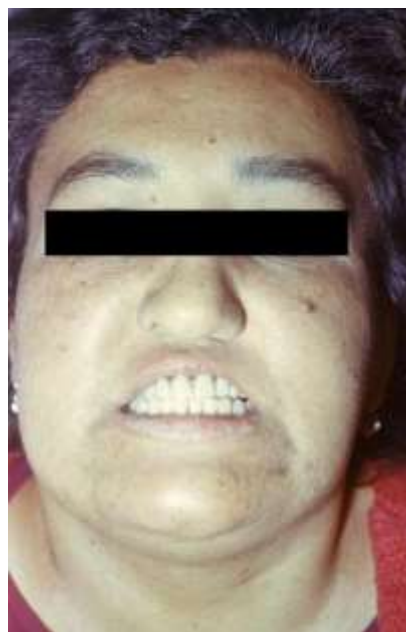Материалы и методы. Из 107 онкологических больных с дефектами верхней челюсти 48,6% жили более 5 лет. Непосредственное протезирование было проведено 107 больным. Все они после операции удовлетворительно пользовались защитными пластинками. Последующее протезирование было проведено всем оперированным больным.

В течение года больные осматривались через 3-5 месяцев, и, при необходимости, проводилась коррекция съёмного протеза с obturatorом. Она сводилась к замещению освободившихся от костных секвестров мест заполнений мягкой пластмассой.

Полученные результаты.



До реабилитации



После реабилитации

Через 10-12 месяцев было проведено повторное протезирование 61 больным. 43 больных пользовались съёмными протезами с obturatorом более 5 лет. Из-за возникших рецидивов 2-3 больным были изготовлены пластинчатые съёмные протезы. Из-за подвижности зубов, расположенных по краю дефекта, в течение двух лет 17 больным были изготовлены новые протезы. (рис .1-2)

На 3-5 году жизни после операции 41 больному были изготовлены повторные съёмные протезы с obturatorом. У этих больных мы не отмечали уменьшения устойчивости опорных зубов. Это подтверждает необходимость целенаправленного формирования послеоперационной полости и использование ее для разгрузки опорных зубов.

Изготовление опорно-удерживающих проволочных кламмеров позволяет избежать перегрузки парадонта опорных зубов, перераспределяя нагрузку на ткани протезного ложа. Это подтверждается десятилетним наблюдением за 36 больными.

Результаты исследования.

1. Усовершенствована методика сложного протезирования дефектов челюстно-лицевой области с применением полиуретановой пластмассы позволяет изготовить защитную пластинку в день операции, что улучшает результаты непосредственного ортопедического лечения.
2. Усовершенствован комплекс упражнений, комплекс артикуляционной гимнастики механотерапии, направленный на уменьшение тризма нижней челюсти и восстановления нарушенных функций жевания, глотания, дыхания, который позволяет сократить сроки изготовления онкологическим больным с дефектами челюстно-лицевой области формирующих протезов до 10-15 суток, окончательных протезов 26-30 суток.
3. Усовершенствованы оптимальные сроки реабилитационного лечения онкологических больных с дефектами челюстно-лицевой области.

4. Усовершенствована реабилитация онкологических больных со злокачественными опухолями с дефектами челюстно-лицевой области методом 3-х этапного сложного челюстно-лицевого протезирования.
5. Разработан метод сложного челюстно-лицевого протезирования после комплексного лечения с применением локальной УВЧ гипертермии.
6. Разработана усовершенствованная методика сложного протезирования трудоспособным пациентам, позволяющая приступать к активной трудовой деятельности через 12-13 месяцев после радикального лечения.
7. Применение комплекса лечебных мероприятий позволило:
 - повысить эффективность сокращения сроков реабилитации;
 - улучшить качество жизни онкологических больных с дефектами челюстно-лицевой области после протезирования;
 - увеличить продолжительность жизни больного.
8. Применение лечебной психофармакологической и психо-социальной реабилитации онкологических больных со злокачественными опухолями стабилизирует качество жизни больного.

Заключение. Обтурирующая часть съёмного протеза, заполняющая весь послеоперационный дефект верхней челюсти у онкологического больного, является индикатором объема послеоперационной полости. В 36,1% случаев обтурирующая часть съёмного протеза помогла выявить рецидивы челюстно-лицевой области в ранние сроки реабилитации улучшает качество жизни больных.

Литература/References

1. Арутюнов А.С. Медико-организационные принципы оказания ортопедической стоматологической помощи больным с послеоперационными челюстно-лицевыми дефектами / А.С. Арутюнов, И. С. Кицул, И.Ю. Лебедеенко // Стоматология. - 2011. - № 3. - 4-6.
2. Арутюнов А.С., Арутюнов С.Д. Совершенствование ортопедического стоматологического лечения больных с послеоперационными дефектами верхней челюсти онкологического генеза // Ученые Записки СПбГМУ им. акад. И.П. Павлова. – 2015. - Том XXII, N0 2. – С.45-49.
3. Арутюнов А.С., Кицул И.С., Лебедеенко И.Ю. Комплексный подход к реабилитации пациентов с челюстно-лицевыми дефектами // Вопросы челюстно-лицевой, пластической хирургии, имплантологии и клинической стоматологии. – 2011.- №5-6. стр
4. Арутюнов А.С., Седракан А.Н., Трефилов А.Г., Царева Т.В. Анализ первичной микробной адгезии и колонизации базисных пластмасс у онкологических пациентов с послеоперационными дефектами челюстей // Вопросы челюстно-лицевой, пластической хирургии, имплантологии и клинической стоматологии. – 2011. - №5-6. стр
5. Арутюнов А.С. Клинико-организационные основы повышения эффективности ортопедической стоматологической реабилитации онкологических больных с приобретенными дефектами верхней челюсти: Автореф. диссертации на соискание учёной степени д-ра мед. наук. - М., 2011. стр
6. Асташина, Н. Б. Комплексный подход к лечению больных с дефектами нижней челюсти / Н. Б. Асташина, С. И. Рапекта, Г. И. Рогожников // Стоматология. – 2012. – № 5. – С. 21–23.
7. Асташина, Н. Б. Обоснование возможности применения новых имплантационных систем на этапах комплексного лечения больных с дефектами челюстных костей / Н. Б. Асташина, Г. И. Рогожников // Институт стоматологии. – 2010. – Т. 46, № 1. – С. 90–91.
8. Ахинян Э. К. Клинико-экспериментальное обоснование выбора имплантатов в реконструктивной хирургии орбиты // VI Международная научно-практическая конференция по реконструктивной челюстно-лицевой хирургии. – Красногорск, 2014. стр
9. Баринов СМ., Сергеева Н.С., Решетов И.В., Свиридова И.К., Кирсанова В.А., Комлев В.С., Филюшин М.М. Реконструкция костных дефектов челюстно-лицевой зоны биокерамическими материалами у онкологических больных // Онкология. Журнал им. П.А. Герцена. – 2013. - №6. – С. 22—26.

10. Барышев В.В., Андреев В.Г., Акки Э.Д. Возможности реконструкции орбиты у онкологических больных (обзор литературы) // Сибирский онкологический журнал. - 2012. - № 5 (53). – С. 80-84.
11. Boyes-Varley J.G., Howes D.G., Davidge-Pitts K.D., Brånemark P.I., McAlpine A.J. A new protocol for maxillary reconstruction following gunshot and oncology resection using zygomatic implants // Int. J. of Prosthodontics. - 2007 - № 20 - P. 521 - 531
12. Chau A.M.T., Mobbs R.J. Bone graft substitutes in anterior cervical discectomy and fusion. Eur. Spine J. 2009; 18: 449—64. doi: 10.1007/s00586-008-0878-4.
13. Chuchkov V. M. Medical rehabilitation of cancer patients with maxillary defects / V. M. Chuchkov, A. A. Kulakov, E. G. Matiakin, A. A. Akhundov, A. M. Mudunov, M.V. Chuchkov, SKh. Ataev // Stomatologiya (Mosk). – 2009. – № 88 (2). – P. 50–53.
14. de Martel C, Ferlay J, Franceschi S. Global burden of cancers attributable to infections in 2008: a review and synthetic analysis // The Lancet Oncology - 2012. - T13. – P.607-615.
15. Dingman C. A., P. D. Hegedus, C. Likes, P. McDowell, E. McCarthy, C. Zwilling Coordinated multidisciplinary approach to caring for the patients with head and neck cancer // J. support oncol. – 2008. – Vol. 6. № 3. – P. 125–131.
16. Kaveh K., Ibrahim R., Bakar M.Z.A., Ibrahim T.A. Bone grafting and bone graft substitutes. J. Anim. Vet. Adv. 2010; 9: 1055—67. doi: 10.3923/javaa.2010.1055.1067.
17. Kochurova E., Nikolenko V. Immunobiological indicators in oral cavity at stages of dental rehabilitation of patients with oncology disease // Российский стоматологический журнал. -2014. - №4. стр 200-202
18. Mantri S. S. Head and neck cancer. Prostodontic rehabilitation of asquired maxillofacial defects / S. S. Mantri, Z. Khan, M. Agulnil. – Croatia: Intech, 2012. – p. 317–322.

УДК 616.716.1-002.2-089.27

ПОСТКОВИДНЫЙ СИНДРОМ. СЛУЧАИ ИЗ ПРАКТИКИ. ХРОНИЧЕСКИЙ ОСТЕОМИЕЛИТ ВЕРХНЕЙ ЧЕЛЮСТИ

М.Б.Убайдуллаев¹, А.М.Сулейманов², Г.М.Агайдарова²

ФГБОУ ВО БГМУ Минздрава России¹

Городская клиническая больница №21 г. Уфа²

Аннотация: В статье иллюстрируются клинические случаи пациентов с постковидным синдромом: остеомиелитом верхней челюсти, клинорентгенологическое обследование, тактика лечения и предположение этиологии данного осложнения.

Ключевые слова: коронавирус, проявления коронавирусной инфекции в челюстно-лицевой области.

Annotation: The article illustrates the clinical cases of patients with postcovid syndrome: osteomyelitis of the upper jaw, clinical and radiological examination, treatment tactics and the assumption of the etiology of this complication.

Keywords: coronavirus, manifestations of coronavirus infection in the maxillofacial region.

Актуальность темы. В связи с распространением новой коронавирусной инфекции неуклонно растет и число осложнений со стороны различных систем организма (дыхательной, сердечнососудистой, ЦНС, ЖКТ, полости рта и др.). В литературе имеются достаточные сведения влияния COVID-19 на состояние дыхательной, сердечнососудистой, нервной, ЖКТ (1,2,3,4). Имеются единичные сообщения, касающиеся изменений состояния слизистой оболочки полости рта. (2,3,4). В доступной литературе мы не встретили работ, отражающих клиническую картину и течение гнойно-воспалительных процессов челюстно-лицевой области

после перенесенных COVID-19, в которых были бы изучены особенности проявления и течения гнойно-воспалительных процессов челюстно-лицевой области. Что позволяло бы практическим врачам минимизировать диагностические ошибки и более адекватно оценивать состояние больных с постковидными гнойно-воспалительными осложнениями челюстно-лицевой области и костей лицевого скелета.

В связи с вышеизложенным мы считаем целесообразным поделиться опытом наблюдений пациентов с проявлением постковидного синдрома в челюстно-лицевой области и в костях лицевого скелета.

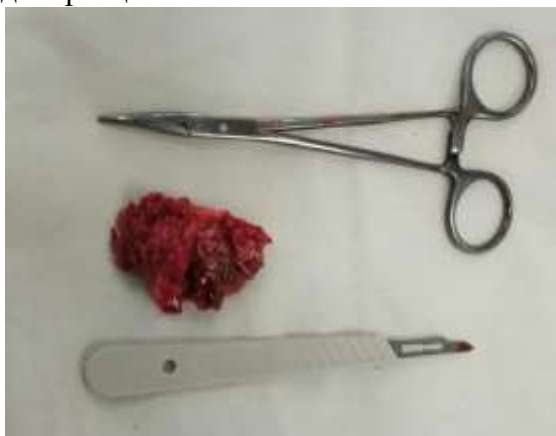В отделении челюстно-лицевой хирургии ГБУЗ РБ ГКБ№21 г. Уфа в период с 01.08.2021г. по 01.11.2021г. в экстренном и плановом порядке госпитализировано 3 больных с проявлениями постковидного синдрома в челюстно-лицевой области. У всех пациентов осложнения проявлялись в виде тотального некроза верхней челюсти.

Приводим клинические примеры:

Мужчина 62 года. Хронические заболевания: гипертоническая болезнь. Переболел COVID-19 в августе 2021г. Через 14 дней после заражения вирусной инфекцией появились периодические выделения из левого носового хода. Проводилось амбулаторное лечение у оториноларинголога в поликлинике по месту жительства, проводилось промывание верхнечелюстной пазухи слева, антибактериальная терапия. Лечение без эффекта, пациент направлен в ГКБ №21 отделение челюстно-лицевой хирургии, где проведено КТ головы (20.10.2021г.).

Заключение проведенного исследования: (из истории болезни запись рентгенолога) верхнечелюстной синусит слева, разряжение костной ткани верхней челюсти слева с не четкими границами, с зоной демаркации.

Под общим (28.10.2021г.) обезболиванием произведена секвестрэктомия верхней челюсти слева, по интраоперационным данным, секвестр размером 3,5x2,5см. с зоной демаркации.

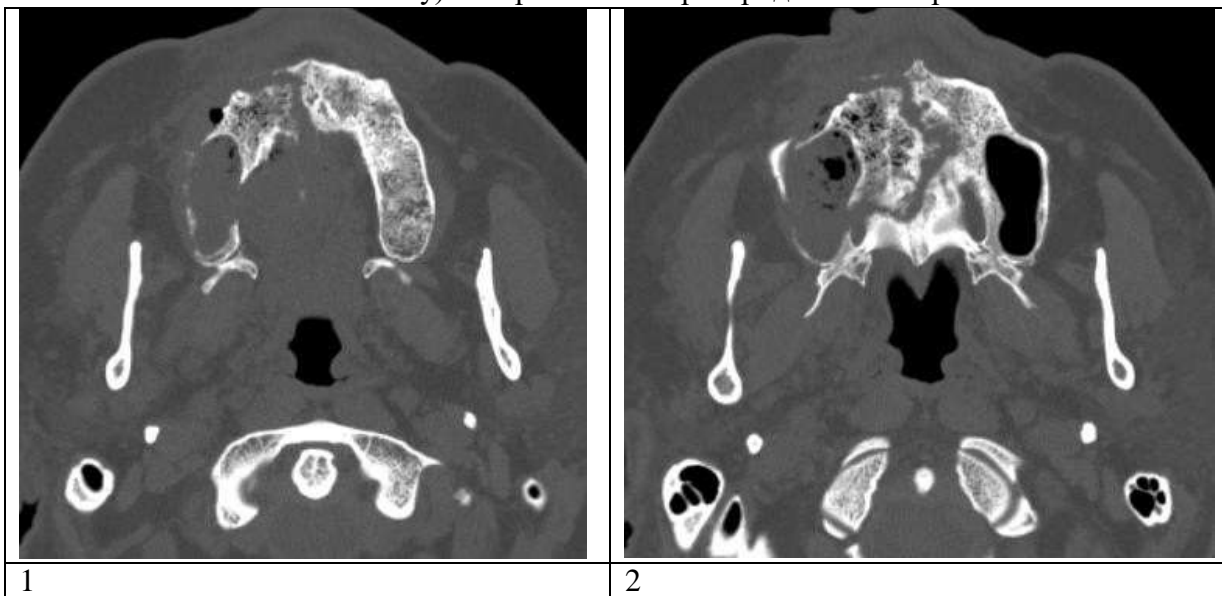


В послеоперационном периоде: отек регрессирует, рана заживает вторичным натяжением.

Мужчина 63года. Хронические заболевания: Гипертоническая болезнь. Перенесен COVID-19 в августе 2021г. Так же отмечает периодические выделения из левого носового хода. Проводилось лечение у оториноларинголога: производилось промывание верхнечелюстной пазухи слева, антибактериальная терапия. Эффект лечения незначительный, ввиду продолжающихся выделений из носового хода и отека мягких тканей подглазничной, щечной областей больной направлен в ГКБ №21 отделение челюстно-лицевой хирургии,

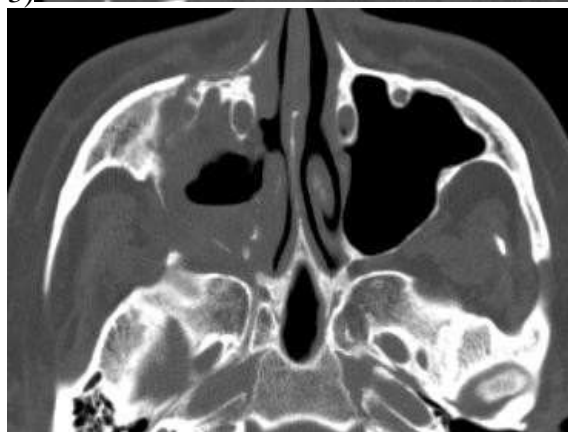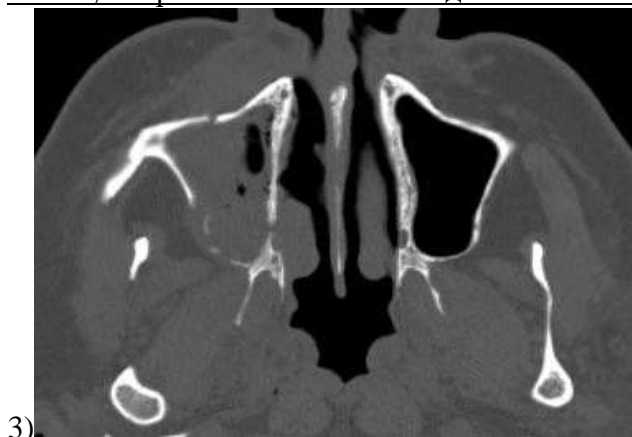
КТ головы от 18.10.2021г. КТ - признаки правостороннего верхнечелюстного, этмоидального синусита. Признаки деструктивных изменений костей верхней челюсти

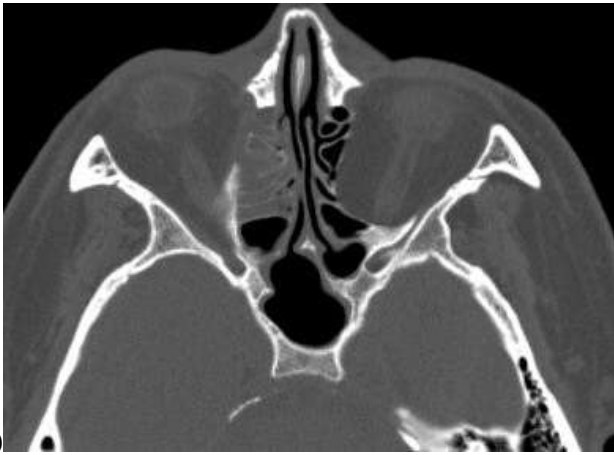справа, стенок верхнечелюстной пазухи, решетчатой кости справа (может соответствовать остеомиелиту). Искривление перегородки носа вправо.



Под (29.10.2021г.) общим обезболиванием произведена секвестрэктомия верхней челюсти справа, по интраоперационным данным секвестр размером 3,5х3,0см. с зоной демаркации. В послеоперационном периоде: отек регрессирует, рана заживает вторичным натяжением.

Женщина 78 лет. Хронические заболевания: желчекаменная болезнь, гипертоническая болезнь. Перенесен COVID-19 в августе 2021г. Так же отмечает периодические выделения из левого носового хода. Проводилось лечение у ЛОР врача, проводилось промывание верхнечелюстной пазухи слева, антибактериальная терапия. Эффекта не имело, направлен в ГКБ №21 отделение челюстно-лицевой хирургии

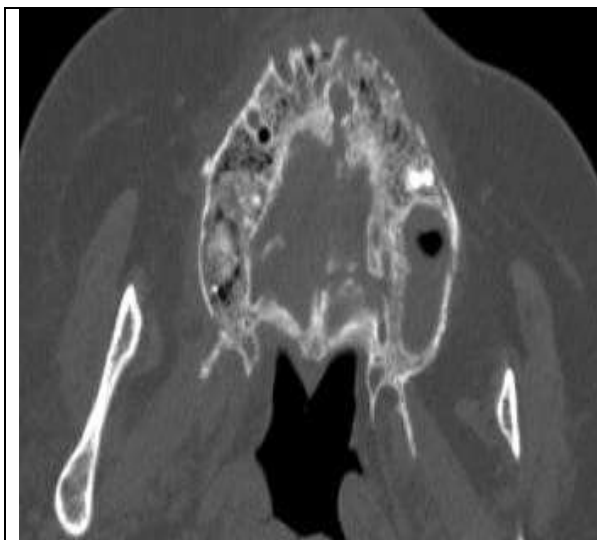




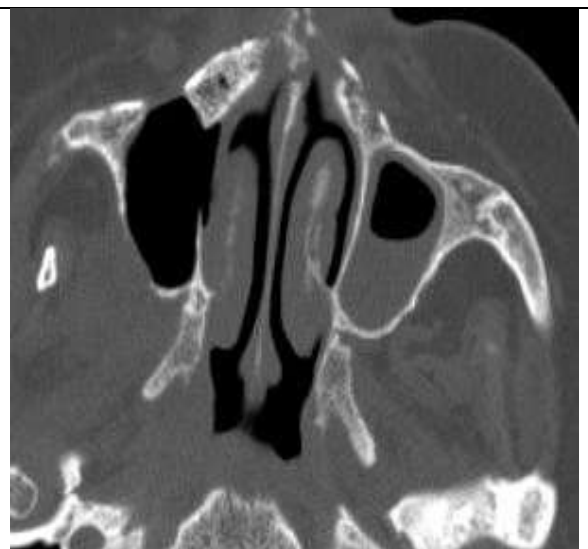
5)

Под (29.10.2021г.) общим обезболиванием произведена секвестрэктомия верхней челюсти справа, по интраоперационным данным секвестр размером 3,5x3,0см. с зоной демаркации. В послеоперационном периоде: отек регрессирует, рана заживает вторичным натяжением.

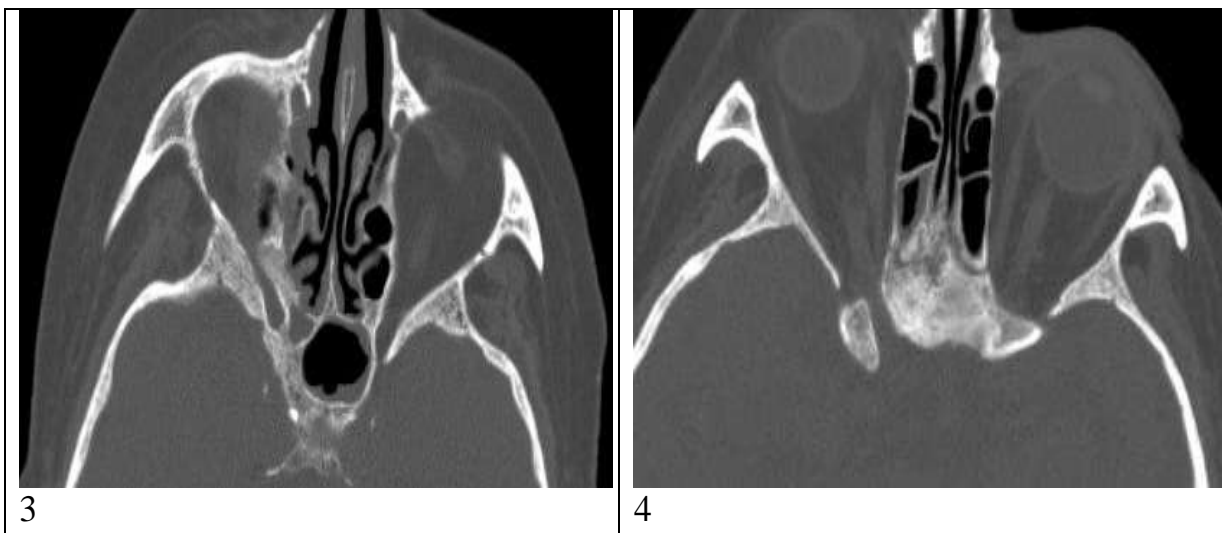
Женщина 78 лет. Хронические заболевания: желчекаменная болезнь, гипертоническая болезнь. Перенесен COVID-19 в августе 2021г. Так же отмечает периодические выделения из левого носового хода. Проводилось лечение у ЛОР врача, проводилось промывание верхнечелюстной пазухи слева, антибактериальная терапия. Эффекта не имело, направлен в ГКБ №21 отделение челюстно-лицевой хирургии.



1.



2



КТ от 12.10.2021г. признаки сфеноидального синусита, левостороннего верхнечелюстного синусита, этмоидального синусита. Искривление носовой перегородки.

Состояние после радикальной гайморотомии справа, размер деструкции латеральной стенки уменьшился в размере.

КТ-признаки хронической ишемии головного мозга на фоне церебросклероза, церебральная атрофия. Внутренняя гидроцефалия. Атеросклероз позвоночных артерий. Синдром Фара.

Дважды проводилась севеэстрэктомия (30.09.2021г..30.10.2021г.) верхней челюсти справа, в послеоперационном периоде рана заживает вторичным натяжением.

В лечении проведенном в ковид – госпиталях: противовоспалительная терапия препаратми (медрол/ дексаметазон), антибактериальная терапия (цефалоспорины 3 поколения), антикоагулянтная терапия (эликвис/фраксипарин).

На основании вышеизложенных анамнестических данных можно предположить, что данное осложнение – остеонекроз верхней челюсти возникает в связи с нарушением микроциркуляторного русла в артериовенозной системы верхней челюсти, обусловленной тромбозом приводящих сосудов.

Литература:

1. Амонов Ш.Э., Каршиев Х.К., Эназаров Д.И., Нормуминов Ф .П. Особенности изменений показателей периферической крови у больных с постковидными гнойно-воспалительными осложнениями челюстно-лицевой области. Сборник материалов XI приволжного стоматологического форума «Актуальные вопросы стоматологии» С 494-498

2. Гнилицкая В.Б. Христуленко А.Л.Мальцева Н.В.Стуликова Е.Л.

Постковидныйсиндром или “долгий“Ковид.ГОО ВПО ДонНМУим. М. ГорькогоКафедра терапии ФИПО им. проф. А.И.Дядыка

3. Ю.А. Македонова., С.В. Поройский., Л.М. Гаврикова., О.Ю. Афанасьева Проявление заболеваний слизистой полости рта у больных, перенесших covid- ВестникВолгГМУ 112 Выпуск 1 (77). 2021

4. [С. Хабазде](#) , [К. Э. Соболев](#) , [И. М. Тодуа](#) , [О. С. Морданов](#) Изменения слизистой оболочки полости рта и общих показателей при COVID 19 (SARS-CoV-2): одноцентровое описательное исследование

<https://doi.org/10.36377/1683-2981-2020-18-2-4-9>

**ОДОНТОГЕННЫЕ РАЗЛИТЫЕ ГНОЙНО-ВОСПАЛИТЕЛЬНЫЕ
ЗАБОЛЕВАНИЯ ШЕИ****М.Б.Убайдуллаев¹, А.М.Сулейманов², Г.М. Агайдарова²****ФГБОУ ВО БГМУ Минздрава России¹****Городская клиническая больница №21 г. Уфа²**

Аннотация. Проблема лечения гнойно-воспалительных заболеваний шеи продолжает оставаться актуальной. Число больных с воспалительными заболеваниями шеи не имеет тенденции к уменьшению. Растет число пациентов с флегмонами шеи, распространенными на несколько клетчаточных пространств, наиболее часто сопровождающихся развитием таких тяжелых осложнений, как сепсис, медиастинит, тромбоз кавернозного синуса твердой мозговой оболочки и др. В статье анализируются результаты наблюдения лечения гнойно-воспалительных процессов шеи у 53 пациентов в возрасте от 18 до 75 лет.

Ключевые слова: гнойно-воспалительные заболевания шеи, топографо-анатомические особенности шеи, хирургическое лечение.

Annotation. The problem of treatment of purulent-inflammatory diseases of the neck continues to be relevant. The number of patients with inflammatory diseases of the neck does not tend to decrease. The number of patients with neck phlegmon, spread over several cellular spaces, is growing, most often accompanied by the development of such severe complications as sepsis, mediastinitis, thrombosis of the cavernous sinus of the dura mater, etc. The article analyzes the results of the observation of the treatment of purulent-inflammatory processes of the neck in 53 patients aged 18 to 75 years.

Keywords: purulent-inflammatory diseases of the neck, topographic and anatomical features of the neck, surgical treatment.

Актуальность. Проблема лечения гнойно-воспалительных заболеваний шеи, относится к наиболее тяжелому виду патологии и является одной из важных задач современной гнойной хирургии челюстно-лицевой области. Растет число пациентов с флегмонами шеи, распространенными на несколько клетчаточных пространств, наиболее часто сопровождающихся развитием таких тяжелых осложнений, как сепсис, медиастинит, тромбоз кавернозного синуса твердой мозговой оболочки и др.[2,5,8]. Причиной этого становится позднее обращение пациентов за медицинской помощью, что связано со снижением масштабов профилактики и санации полости рта [1,3,4,10]. В настоящее время клиническое течение гнойно-воспалительных процессов в области шеи заметно изменилось, возросло число случаев распространенного течения [5,9,11,12,13].

Цель работы – анализировать особенности клинического проявления и течения одонтогенных разлитых гнойно-воспалительных заболеваний шеи, способствующих уменьшению частоты осложнений.

Материал и методы. Объектом исследования являются 53 пациента с разлитой флегмоной шеи. Которые находились на лечении в отделении челюстно-лицевой хирургии городской клинической больницы №21 в городе Уфа за последние 5 лет (2015-2020 годы).

Гендерный состав пациентов следующий: мужчин 25, женщин 12, или 70 и 30% соответственно. Возраст больных колебался от 18 до 75 лет. Все больные полностью обследованы с помощью клинических, инструментальных и лабораторных методов. По

отношению ко всем больным применялась активная хирургическая тактика. Проводилось вскрытие и дренирование гнойников, в случае необходимости выполнялись ревизия, одно- и многоэтапные некрэктомии.

В последующем проводилось общее и местное лечение, соответствующее фазе раневого процесса.

РЕЗУЛЬТАТЫ И ОБСУЖДЕНИЕ.

По-прежнему неизменными стандартами лечения гнойных процессов остаются широкое и адекватное вскрытие воспалительного инфильтрата, удаление нежизнеспособных тканей, активное дренирование воспалительного очага, местное воздействие на воспалительный очаг, стимуляция процесса регенерации тканей и ускорение заживления раны путем наложения вторичных швов. В то же время поиск способов всестороннего воздействия на течение раневого процесса продолжается.

Гнойно-воспалительные заболевания шеи имеют существенные отличия от воспалительных процессов других анатомических областей, это связано анатомо-топографической и функциональной особенностью данной области.

Флегмонозный процесс развивается по клетчаточным и межмышечным пространствам, лимфатическим путям, обычно бывает распространенным, иногда прогрессирующим, т. е. приводит к тяжелым осложнениям.

Шея является сложной зоной в анатомо-топографическом отношении, что обусловлено близостью таких жизненно важных органов как трахея, пищевод, щитовидная железа, крупные сосудисто-нервные пучки, соединяющие с головным мозгом. Имеются иммунобиологические особенности: разветвленность лимфатического аппарата, близость головного мозга, наличие множества сообщающихся между собой клетчаточных пространств.

Тяжелая интоксикация организма при локализации воспалительного очага в области шеи обусловлена тем, что вены шеи образуют многочисленные анастомозы с внутричерепными сосудами. Таким образом, нарушение естественного оттока крови из воспалительного очага, вследствие сдавления отводящих сосудов, приводит к тому, что токсины по анастомозам попадают напрямую в головной мозг, обходя печеночный барьер.

На течение раневого процесса и его направленность оказывают большое воздействие следующие факторы: вид возбудителя, его патогенность, степень контаминации раны данным возбудителем, а также объем поврежденных тканей и общая реактивность организма.

Лечение больных с гнойно-воспалительными заболеваниями шеи должно быть комплексным, с учетом всех правил гнойной хирургии, что позволяет сократить длительность течения фаз раневого процесса и устранить риск распространения гнойного процесса на соседние клетчаточные пространства. При выборе метода лечения всегда учитывается локализация, распространенность воспалительного процесса, глубина поражения тканей, а также возраст больного и его иммунный статус.

Лечение любого гнойно-воспалительного процесса, вне зависимости от его локализации, начинается с адекватного вскрытия и дренирования гнойного очага с целью обеспечения оттока патологического раневого отделяемого, удаления нежизнеспособных тканей и тем самым уменьшения количества микробных тел в ране.

Операцию вскрытия глубокой флегмоны шеи производят под общим обезболиванием. При нарушении дыхания накладывают трахеостому. Положение больного: на спине, под плечи подкладывается валик, голова запрокинута и повернута в сторону, противоположную стороне операции.

Техника операции. При выполнении операции необходимо послойно разделять ткани, широко разводить края раны крючками и обеспечивать тщательный гемостаз. Это имеет значение для предупреждения случайного повреждения крупных сосудов и нервов,

детального осмотра клетчаточных пространств с целью выявления дополнительных затеков гноя.

Хирургическое вмешательство при гнойно-воспалительных процессах одонтогенной природы начинается со вскрытия флегмоны дна полости рта, окологлоточного пространства через разрезы в поднижнечелюстных треугольниках, подподбородочной области или через воротникообразный разрез. Затем кожный разрез проводят вдоль внутреннего края кивательной (грудиноключично-сосцевидной) мышцы, начиная выше угла нижней челюсти и продолжая до яремной вырезки грудины. Длина разреза может быть меньшей, если гнойник не распространяется в нижний отдел шеи.

Рассекают кожу, подкожную клетчатку, поверхностную фасцию и поверхностную мышцу. В верхнем углу раны обнаруживают наружную яремную вену, ее нужно сместить латерально или пересечь между двумя лигатурами. Рассекают наружный листок фасциального влагалища кивательной мышцы, отсепааровывают ее внутренний край, оттягивают ее тупым крючком кнаружи. Осторожно надсекают глубокий листок кивательной мышцы, отслаивают от подлежащих тканей желобоватым зондом и по нему рассекают. Для ориентировки в топографических взаимоотношениях, в ране целесообразно на ее дне пальцем нащупать пульсацию общей сонной артерии и определить положение сосудистого пучка шеи. Фасцию и клетчатку над ним расслаивают кровоостанавливающим зажимом, пучок обнажают.

При распространении затека по ходу пучка в этот момент выделяется гной. Далее клетчатку с гнойно-некротическими изменениями тупым путем широко расслаивают до здоровых тканей, пальцем обследуют гнойную полость для обнаружения возможных затеков, которые широко раскрывают. Визуально и путем пальпации обследуют внутреннюю яремную и лицевую вены. Если в них обнаруживают тромбы, то сосуды перевязывают выше и ниже границ участков тромбирования и иссекают.

При необходимости вскрытия гнойников в пре- и позадивисцеральных пространствах в нижней половине раны обнаруживают и пересекают лопаточно-подъязычную мышцу, которая проходит в направлении сзади кпереди и снизу вверх. Пересечение мышцы облегчает доступ к трахее и пищеводу. Предварительно нащупывают общую сонную артерию и трахею, затем расслаивают клетчатку между ними, сосудисто-нервный пучок отводят тупым крючком кнаружи.

Впереди трахеи ниже щитовидной железы с помощью тупого зажима или пальца проходят в гнойную полость претрахеального клетчаточного пространства. Продолжая оттягивать сосудистый пучок кнаружи, ассистент смещает трахею тупым крючком в медиальном направлении. Между пучком и пищеводом расслаивают ткани в направлении рассечения наружного листка фасциального влагалища кивательной мышцы к шейным позвонкам до предпозвоночной фасции и вскрывают гнойник в боковом отделе около пищевода клетчаточного пространства. Вблизи пищевода располагается общая сонная артерия: справа на 1-1,5 см, слева на 0,5 см от его стенок. Позади общей сонной артерии и внутренней яремной вены проходят нижние щитовидная артерия и вены, которые на уровне VI шейного позвонка делают дугу и направляются к нижнему полюсу щитовидной железы. Для предупреждения ранения этих сосудов, ткани в окружности пищевода разъединяют только тупым способом. Оттянув пищевод в медиальном направлении, между ним и предпозвоночной фасцией, зажимом вскрывают гнойник в клетчатке позадивисцерального пространства.

При гнойном затеке в надключичной области и надгрудинном межапоневротическом пространстве, наряду с вертикальным, делают второй широкий горизонтальный разрез тканей выше ключицы. Горизонтальные разрезы в поднижнечелюстном треугольнике и над ключицей в сочетании с вертикальным, образуют рану Z-образной формы. При гнилостно-некротической флегмоне, кожно-жировые лоскуты по углам раны отсепааровывают, отворачивают и фиксируют швом к коже шеи. Широкое обнажение

воспаленных тканей создает условие для их аэрации в послеоперационной ране. Операция заканчивается промыванием гнойных полостей и их дренированием.

В лечении гнойно-воспалительных заболеваний шеи активно используются протеолитические ферменты, что обусловлено их некролитическим и противоотечным действием.

Иммуномодуляторы также активно применяются в комплексном лечении гнойно-воспалительных процессов шеи.

Гипербарическая оксигенация (ГБО) оказывает биоэнергетический, репаративный, антиацидотический, антибактериальный эффекты.

Несмотря на огромное количество методов воздействия на гнойную рану, каждый из них имеет свои недостатки и противопоказания.

Выводы. Таким образом, успех лечения зависит от своевременной диагностики, особенно на догоспитальном этапе, детального обследования в специализированном отделении, раннего и адекватного хирургического вмешательства и комплексного консервативного лечения.

ЛИТЕРАТУРА

1. Абаев Ю.К. Лекарственные средства в лечении гнойных ран. Медицинские знания, 2010 6: 4-7.
2. Андреев А.А., Фролов Р.Н. Использование метода аппликационно-инъекционного введения гидролизата коллагена в лечении ран мягких тканей. Системный анализ и управление в биомедицинских системах, 2014, 13(1): 68-72.
3. Бегма А.Н., Бегма И.В., Хомякова Е.К. Опыт применения коллагеновых повязок и губок. Метуракол в хирургической практике. РМЖ, 2014, 17: 1248-1253.
4. Губин М.А., Оганесян А.А., Говорова Н.Б. Антиоксидантная терапия при неклостридиальной анаэробной инфекции мягких тканей челюстно-лицевой области и шеи. Вестник экспериментальной и клинической хирургии, 2011, 4(3): 568-570.
5. Мохова О.С. Современные методы лечения гнойных ран. Журнал анатомии и гистопатологии, 2013, 4(8): 15-21.
6. Свистушкин В.М., Мустафаев Д.М. Пара фарингит, тонзиллогенный сепсис: особенности патогенеза, клиническая картина и современные представления о лечении. Вестник оториноларингологии, 2013, 3: 29-34.
7. Токманов А.И. Использование комбинированной иммунокоррекции в хирургическом лечении гнойных ран мягких тканей. Автореф. дис.канд. мед. наук. Воронеж, 2009.
8. Collin J, Beasley N. Tonsillitis to mediastinitis. *J. Laryngol. Otol.*, 2006, 120(11): 963-6.
9. De-Vincente-Rodriguez J.C. Maxillofacial cellulites. *Med. Oral Patol. Oral Cir. Bucal.*, 2004, 9: 133-138.
10. Franzese C.B., Isaacson J.E. Peritonsillar and parapharyngeal space abscess in the older adult. *Am. J. Otolaryngol.*, 2003, 24(3): 169-173.
11. Machała W, Smiechowicz K, Gaszyński T. Severe sepsis as a complication of descending necrotizing mediastinitis due to a peritonsillar abscess. A case study. *Otolaryngol Pol*, 2006, 60(2): 211-215.
12. Rana RS, Moonis G. Head and neck infection and inflammation. *Radiol. Clin. North Am*, 2011, 49(1): 165-182.
13. De-Vincente-Rodriguez J.C. Maxillofacial cellulites. *Med. Oral Patol. Oral Cir. Bucal.*, 2004, 9: 133-138.

УДК 616.724-002.31:616.017.1

ОСОБЕННОСТИ ИММУННОГО СТАТУСА У БОЛЬНЫХ С ГНОЙНО-ВОСПАЛИТЕЛЬНЫМИ ЗАБОЛЕВАНИЯМИ ШЕИ

М.Б.Убайдуллаев¹, А.М.Сулейманов², Г.А.Файзуллина¹, Н.А. Гильмиярова²

Аннотация

В связи с развитием неблагоприятных исходов у больных с гнойно-воспалительными заболеваниями шеи и их осложнениями, было проведено иммунологическое обследование пациентов данной категории. В результате исследования определены дефектные звенья иммунной системы – подавление Т-клеточного звена иммунитета, увеличение ЦИК, в 94,4% случаев наблюдалось повышение показателей спонтанного НСТ-теста и в 33,3% снижение стимулированного теста. Полученные данные свидетельствуют о временной иммуносупрессии больных с гнойно-воспалительными заболеваниями (ГВЗ), что требует коррекции и дополнительного применения иммуномодулирующей терапии.

Ключевые слова: гнойно-воспалительные заболевания шеи, иммунный статус.

Annotation. In connection with the development of unfavorable outcomes in patients with pyoinflammatory diseases and their complications, an immunological examination of patients of this category was carried out. As a result of the study, defective links of the immune system were identified - suppression of the T-cell link of immunity, an increase in the CEC, in 94.4% of cases there was an increase in the indices of the spontaneous NBT test and in 33.3% a decrease in the stimulated test. The data obtained indicate the temporary immunosuppression of patients with pyoinflammatory diseases (HID), which requires correction and additional administration of immunomodulatory therapy.

Keywords: purulent-inflammatory diseases of the neck, immune status

Актуальность. Общеизвестно что, гнойно-воспалительный процесс челюстно-лицевой области и шеи следует рассматривать как результат взаимодействия микро- и макроорганизмов, поскольку распространения патологического процесса зависят от состояния защитных сил организма.

Одной из основных причин неблагоприятных исходов у больных с гнойно-воспалительными заболеваниями и осложнениями является низкая иммунологическая реактивность. Нарушение иммунитета у больных с гнойно-воспалительными осложнениями затрагивает как популяции и субпопуляции Т-и В- лимфоцитов, так и клетки фагоцитарной системы. Это приводит к развитию вторичных иммунодефицитов, своевременное выявление и коррекция которых являются одним из условий успешного лечения.

При оперативном лечении больных повреждение структур тела и протекание раневого процесса в значительной мере влияет на иммунный статус, который, в свою очередь, определяет развитие раневой инфекции. Болевая и вегетативная импульсация, метаболические нарушения, сопровождающие местные и общие проявления раневого процесса, также вызывают сдвиг в иммунной системе.

Иммунная система является сложной многокомпонентной информационной системой с очень сложными клеточными взаимодействиями, поэтому многие механизмы до конца не изучены. Их можно условно разделить на несколько этапов: распознавании свой\чужой (система HLA), хранении (клетки памяти) и представлении (синтез антител) гомеостатически важной информации, а также в передаче огромного массива структурной информации (цитокины и медиаторы).

В условиях здорового организма вышеуказанные факторы могут обеспечить адекватную местную защиту от инфекции и локализовать воспаление. Ведущая роль иммунной системы в развитии, течении и исходе гнойно-воспалительных заболеваний предопределяет необходимость проведения широкого иммунологического обследования у данной категории больных.

Цель работы – охарактеризовать иммунный статус больных с гнойно-воспалительными процессами шеи для определения дефектных звеньев иммунной системы.

МАТЕРИАЛЫ И МЕТОДЫ. На базе отделения челюстно-лицевой хирургии городской клинической больницы №21 в городе Уфа изучено состояние иммунной системы у 47 больных с гнойно-воспалительными заболеваниями шеи находившихся на стационарном лечении в период с 2018 по 2020 год. Гендерный состав пациентов следующий: мужчин 25, женщин 12, или 70 и 30% соответственно. Возраст больных колебался от 18 до 75 лет. В данную группу не включались больные с тяжелой сопутствующей патологией или сахарным диабетом.

Все больные полностью обследованы с помощью клинических, инструментальных и лабораторных методов. По отношению ко всем больным применялась активная хирургическая тактика. Проводилось вскрытие и дренирование гнойников, в случае необходимости выполнялись ревизия, одно- и многоэтапные некрэктомии.

В последующем проводилось общее и местное лечение, соответствующее фазе раневого процесса. Все больные при поступлении иммунологически обследовались. Изучались следующие показатели: Т-лимфоциты (активные и общие), Т-хелперы, Т-супрессоры, В-лимфоциты, циркулирующие иммунные комплексы (ДИК), НСТ-тест (спонтанный и стимулированный), фагоцитарный индекс (ФИ), фагоцитарное число (ФЧ), а также рассчитывали иммунорегуляторный индекс, соотношение Т-активных и Т-общих лимфоцитов. В последующем производили повторные исследования в раннем послеоперационном периоде (7-10 сутки), на 15-20 сутки или на стадии выздоровления.

РЕЗУЛЬТАТЫ И ОБСУЖДЕНИЕ.

Анализ всех больных с гнойно-воспалительными заболеваниями шеи выявил следующие тенденции. Как известно, адекватной реакцией иммунной системы при острых воспалительных процессах разнообразной этиологии является снижение относительного количества Т-общих лимфоцитов с одновременно увеличением Т-активных. Сила сдвига определяется, в первую очередь, интенсивностью (обширностью) и тяжестью гнойного процесса, но зависит также от значений индивидуальной нормы, различных этиопатогенетических факторов развития заболевания, наличия сопутствующей патологии.

Такие изменения в виде транзиторного иммунно-дефицитного состояния являются следствием компенсаторно-адаптационной реакции организма и, возможно, обусловлены перемещением Т-лимфоцитов в очаг воспаления, с одновременным раздражением Т-системы внедрившимся антигеном. Снижение количества лимфоцитов в крови является первой реакцией иммунной системы на внедрение чужеродного агента и четко проявляется еще до возникновения клинических симптомов. При благоприятном течении острого воспалительного процесса на фоне улучшения клинической картины наблюдается нормализация относительного количества Т-активных и Т-общих лимфоцитов в

периферической крови, то есть постепенное повышение Т-общих лимфоцитов и снижение до нормы Т-активных. Положительная динамика Т-общих лимфоцитов при сохранении сдвига Т-активных является критерием незаконченности процесса (незавершенности лечения) и свидетельствует о необходимости продолжения противовоспалительной терапии.

Прогрессирующее снижение Т-активных и Т-общих лимфоцитов при сохраняющейся клинической картине обычно соответствует вялому течению воспалительного процесса со склонностью к хронизации. Нарастающее снижение Т-общих с одновременным увеличением Т-активных ($T_a/T_o > 1$) чаще всего сопровождается тяжелыми метаболическими нарушениями при

развитии системного ответа на воспаление и трактуется как резкое раздражение системы иммунитета на фоне снижения ее резервных возможностей.

Увеличение концентрации ЦИК наблюдается при острых воспалительных процессах различной этиологии. Их выявление полезно как дополнительный критерий активности аутоиммунного воспаления, а также для мониторинга эффективности терапии при гнойно-воспалительных процессах. Высокий уровень ЦИК коррелирует с состоянием больных при гнойно-септических процессах. В 69,0% случаев происходило увеличение концентрации ЦИК.

Нормальной реакцией иммунной системы при острых воспалительных процессах бактериальной природы является повышение показателей спонтанного НСТ-теста и некоторое снижение (при тяжелых процессах) стимулированного теста, что является следствием раздражения нейтрофилов поступившим патогеном. Сила сдвига показателей НСТ-теста в значительной степени зависит от обширности и тяжести поражения. При улучшении клинического состояния больного наблюдается постепенная нормализация метаболической активности нейтрофилов.

В данной группе в 94,4% случаев наблюдали повышение показателей спонтанного НСТ-теста и в 33,3% снижение стимулированного теста.

ВЫВОДЫ.

На основании приведенных выше данных можно сделать вывод, что практически у всех больных отмечались существенные сдвиги в показателях иммунного статуса.

При нормальном протекании раневого процесса его показатели возвращаются к нормальным показателям уже на 6-е сутки. Для коррекции иммунитета достаточно правильного режима и обычного патогенетического, местного и симптоматического лечения.

Применение рациональной иммунотерапии в комплексном лечении гнойных ран, при условии активной хирургической тактики и адекватной санации очагов инфекции, является вполне обоснованным и приводит к ускорению заживления ран и улучшению общесоматического состояния.

ЛИТЕРАТУРА

1. Бледнов А.В. Особенности иммунного статуса у больных с гнойно-воспалительными заболеваниями. Новости хирургии - 2005 том 13 №1-4.-С 37-45.
2. Интерпретация иммунограммы при воспалительных процессах: учеб. пособие / Сост.: А.А. Корженевский. - Уфа: Изд-во ФГБОУ ВО БГМУ Минздрава России, 2017. - 115 с.

3. Ковальчук Л.В., Ганковская Л.В., Мешкова Р.Я. - Клиническая иммунология и аллергология. М-2011 год
4. Колхир П. В. - Доказательная аллергология и иммунология - 2010.pdf
5. Корнева Е.А., Шхинек Э.К. Стресс и функции иммунной системы // Успехи физиологических наук. - 1990. - Т.20. - № 3. -С.3-80.
6. Климова Е.М., Иваненко М.О. Исторические аспекты изучения фагоцитоза. Современные представления о фагоцитарном процессе. Ученые записки Таврического национального университета им. В. И. Вернадского
Серия «Биология, химия». Том 24 (63). 2011. № 4. С. 110-118.
7. Bozeman P.M. Essay of the human leukocyte enzyme myeloperoxidase and eosinophils peroxidase // J. Immunol. Methods.-1990. Jan.24.-126(1).-P. 125-133.
8. Dinarello C.A. Biological basis for IL-1 in disease // Blood. - 1996. -Vol.87. - P.2095-2098.
9. Poll T., Deventer S.J.H. Cytokines and anticytokines in the pathogenesis of sepsis // Infectious Disease Clinics,of North America. - 1999. - V.13-P.413-422.
10. Vaage A. Tumor necrosis factor and septic shock // Lancet. - 1998. -Vol.351, N9102. -P. 603.

УДК: 616-006.04 – 611-06

**ХАРАКТЕРИСТИКА ЗЛОКАЧЕСТВЕННЫХ НОВООБРАЗОВАНИЙ
(ОБЗОР ЛИТЕРАТУРЫ)**

Р.М. Гарайшин., Д.А. Костромина., Д.Р. Гарайшина

ФГБУ ВО Башкирский государственный медицинский университет

Минздрава России

Аннотация. В обзоре представлена характеристика обменных процессов опухолевой клетки и нормальной клетки. Показано, что в опухолевой ткани нет процессов, которые не могут проходить в здоровых тканях.

Ключевые слова: лучевая терапия, химиотерапия, гликолиз

**CHARACTERISTIC OF MALIGNANT NEW Formations
(LITERATURE REVIEW)**

R.M. Garaishin., D.A. Kostromina., D.R. Garaishina

FSBI VO Bashkir State Medical University, Ministry of Health of Russia.

Annotation. The review presents the characteristics of the metabolic processes of a tumor cell and a normal cell. It has been shown that there are no processes in tumor tissue that cannot take place in healthy tissues.

Key words: radiation therapy, chemotherapy, glycolysis

Проблемой онкологии занимаются специалисты смежных областей науки: биологи, физики, химики, мы являемся свидетелями и участниками эволюции новых подходов, взглядов по основным направлениям этиологии и патогенеза, клиники, диагностики, профилактики, лечения. Но, несмотря на то, что результаты исследований в этом направлении излагаются ежегодно в десятках монографий, тысячах статей по всему миру, оперативное лечение, проводимое, у больных на ранних стадиях заболевания является наиболее значимым. Вместе с тем накопленный опыт свидетельствует о том, что больные поступают вновь в медицинские учреждения с последствиями ранее проведенных оперативных вмешательств, исходы которых нельзя признать удовлетворительными и, тем не менее, наиболее надежным способом воздействия на раковую опухоль остается операция. У которых больных при наличии операбельного рака серьезное хирургическое вмешательство не может быть выполнено из-за тяжелых сопутствующих заболеваний и выраженных возрастных изменений.

Анализируя эффекты лучевой терапии можно прийти к выводу, что не каждая опухоль одинаково поддается лучевому воздействию, дело в том, что зависимость эффекта от скорости деления клеток не абсолютна и существует множество других обстоятельств, серьезно влияющих на результаты терапии. Кроме того, порог радиочувствительности опухоли и здоровых тканей нередко мал, и доза, которая должна ликвидировать опухоль, может повредить окружающие участки, в том числе и жизненно важные.

Химиотерапия, заявившая о себе во второй половине 20 века оказалась эффективной при лечении системных поражений лимфатической системы и лейкозах, но перед ней, так же как и при лучевой терапии стоит

такая задача неимоверной трудности: необходимо разрушать все клетки множества разновидностей опухолей, но не причиняя непоправимого вреда ни одной из здоровых тканей, от которых по биохимическому составу опухоль принципиально не отличается.

Лекарственная терапия рака не замыкается в узкие рамки; ей на помощь приходят гормоны, регулирующие собственные защитные силы организма. Простое решение, как использование антагонистов гормонов, способствующих росту опухоли другими гормонами, безусловно, помогает пациентам, но не останавливает роста метастазов. Вероятнее всего потому, что гормональная система имеет многоуровневое строение и увеличение или снижение уровня определенного гормона компенсируется другими гормонами «берущими на себя» часть утраченной функции.

Факторы роста, также влияют, на рост и развитие как здоровых, так и опухолевых клеток. Взаимодействуя с рецепторами, расположенными на поверхности или внутри клеток, они стимулируют в клетке каскад событий, приводящих к активации генов, ответственных за синтез белков, обеспечивающих рост и деление клеток. Очевидно, что если гены, кодирующие рецепторы, трансдукторы сигналов и транскрипционные факторы, изменены вследствие мутаций таким образом, что экспрессируются постоянно, то контролируемый рост заменяется неограниченной пролиферацией [1,2]. В опухолевых клетках возрастает скорость синтеза и секреции некоторых гормонов и факторов роста. Они приобретают способность к автономному росту за счет преимущественного перехода на паракринный и аутокринный механизмы регуляции факторов роста. Но та же

способность паракринного и аутокринного механизма свойственна всем клеткам в процессе жизнедеятельности человека в той или иной степени.

Ожидания, связанные с новыми лекарственными препаратами, прорывные идеи относительно использования новых методов лучевого воздействия и химиотерапии не приносят ожидаемого результата. Да, увеличилась пятилетняя выживаемость пациентов, но качество жизни их серьезно меняется, причем не в лучшую сторону. Сложившаяся ситуация в мировой медицинской практике, характеризующаяся повсеместным ростом онкологической заболеваемости [1], диктует необходимость к развитию и внедрению новых методов воздействия на раковые клетки.

Используя внешнее воздействие на опухолевую ткань и не находя конструктивных решений в борьбе с раком человечество параллельно погружается все глубже и глубже в решение проблемы изучая внутреннее строение клеток организма и не находит в ней ответа.

Ситуация действительно сложная так как еще в 1963 году Абелев Г.И. показал, что в раковой клетке не обнаружены отличающие ее от нормальной клетки какие – либо особые ферментные реакции, метаболические пути или структурные элементы, которые могли бы объяснить ее биологические свойства. Есть некоторые особенности, которые дают им существенные преимущества по сравнению с нормальными клетками, но нет фундаментальных отличий тех от других.

Действительно, преимущественный анаэробный гликолиз в раковой клетке, является, по-видимому, следствием быстрого роста и слабой обеспеченностью сетью кровеносных сосудов. Как пример, анаэробный гликолиз, присущий метаболизму раковой клетки имеет место быть в яйцеклетке до момента прикрепления к эндометрию. Или появление в большом количестве у больных онкологией эмбриональных белков и ферментов: α -фетопротейна, карциноэмбриональный антигена, простатического специфического антигена и т.д., но в организме здорового человека также присутствуют в небольшом количестве вышеперечисленные эмбриональные белки и ферменты в небольшом количестве, так как в организме постоянно идут катаболические и анаболические процессы.

Еще в начале 70-х годов казалось, что должно быть такое биохимическое вещество, которое определяет опухолевые свойства.

Профессор В.С.Шапот, крупный биохимик считал, что коренных биохимических различий нет: «ни в одном случае не удалось в раковых клетках найти какого-либо биохимически охарактеризованного специфического белка, фермента или новых ферментативных реакций, не свойственным нормальным клеткам в тот или иной период их онкогенетического развития. Оказалось, что в опухолях человека нет антигенов, которых нельзя было бы обнаружить в течение нормального эмбрионального развития его тканей. Не существует общего, свойственного всем опухолям, генетического дефекта в виде выпадения, или наоборот, появления нового продукта, кодируемого тем или иным геном»[1].

Открытым остается вопрос: где четкая граница между пролиферирующими клетками и раком? В последние годы получено много новых данных свидетельствующие об участии иммунологических факторов в канцерогенезе. В комплексе смежных с онкологией наук именно иммунология, изучаемые ею объекты и методы, является первой линией в защите от структурно измененных клеток.

Проблема рака занимает иммунологов с самого начала становления иммунологии как науки. Эрлих с позиций иммунологического подхода высказал мнение, что иммунная система способна защитить организм от опухолей. Развивая эту гипотезу, Бернет и Томас выдвинули гипотезу иммунологического надзора по отношению к опухолям. Эта гипотеза несколько десятилетий оставалась в забвении, не получая ни подтверждения, ни опровержения. В конце прошлого века Олд, Шрайбер с коллегами показали, что иммунокомпromетированные мыши были в большей степени подвержены развитию опухолей, чем иммунокомпетентные. Гипотезу иммунологического надзора часто рассматривают как интеллектуальную основу иммунологии опухолей [2]. Отношение к гипотезе иммунологического надзора имеет наблюдение немецких врачей XIX века, наблюдавшие резко выраженную регрессию раковой опухоли у отдельных больных, страдающих стрептококковой инфекцией.

Это поразительное наблюдение послужило для нью-йоркского врача Коули поводом для систематического изучения инфекции и лихорадки в плане их иммунотерапевтического эффекта у больных с опухолями. Клинические исследования, проведенные Коули, легли в основу идеи о том, что неспецифическая стимуляция иммунной системы (что бывает при инфекциях) способна оказывать противоопухолевое действие. Не использованная в профилактических целях и сохранившаяся в умах исследователей работа Коули и его предшественников навсегда останется интеллектуальным тестом в иммунологии опухолей. Вряд ли будет преувеличением высказывание, что любые идеи, относящиеся к противоопухолевому иммунитету, были тесно связаны с наблюдением Коули [2].

Учитывая вышеизложенное очевидно, что проблема онкологии решаема, и справиться с ней иммунная система все-таки может.

Литература

1. Б.М. Шубин, Ю.Я. Грицман. Люди против рака.-М: Сов.Россия, 1984.-288 с.
Д. Мейл, Дж. Бростофф, Д.Б Рот. Иммунология/пер. с англ.-М.: Логосфера, 2007.-568 с.

УДК: 617.152:616.612:-089(07)

ОДНОМОМЕНТНАЯ ИМПЛАНТАЦИЯ — СОВРЕМЕННОЕ РЕШЕНИЕ В РАЗНЫХ КЛИНИЧЕСКИХ СИТУАЦИЯХ В ПРАКТИКЕ ИМПЛАНТОЛОГА

Самадов Ш.Ш, Ганиев Т. Р.

Самаркандский государственный медицинский институт

АННОТАЦИЯ

При планировании дентальной имплантации сразу после удаления зуба существуют различные протоколы операции и послеоперационного введения. Одно из ключевых факторов при одномоментной имплантации является первичная стабилизация имплантата и остеоинтеграция. Другой проблемой при немедленной имплантации является правильное позиционирование имплантата, в связи с несовпадением формы и размера лунки, размерам и форме имплантата. Учитывая вышесказанное, важен четкий алгоритм для проведения непосредственной имплантации, который будет оптимален для обеспечения остеоинтеграции и последующей функциональной нагрузки и достижения эстетического результата. В данной обзорной статье проведен анализ современных

подходов при одномоментной дентальной имплантации в лунку удалённого зуба, описаны методы решения указанных проблем.

Ключевые слова: дентальная имплантация, позиционирование имплантата, протокол операции при имплантации, остеointеграция.

SIMULTANEOUS IMPLANTATION IS A MODERN SOLUTION IN DIFFERENT CLINICAL SITUATIONS IN THE PRACTICE OF AN IMPLANTOLOGIST

Samadov Sh.Sh, Ganiev T.R.

Annotation

In clinical situations when it is planned to install dental implants immediately after tooth extraction, various surgical protocols of implantation and postoperative management are possible. Achieving primary stability of dental implants is a key factor for further osseointegration and the success of the entire treatment. Another problem with immediate implantation is the correct positioning of the implant, due to the discrepancy between the shape and size of the well, the size and shape of the implant. Considering the above, it is important to have a clear algorithm for direct implantation, which will be optimal for ensuring osseointegration and subsequent functional load and achieving aesthetic results. This review article analyzes modern approaches for simultaneous dental implantation into the hole of a removed tooth, describes methods for solving these problems

Keywords: direct dental implantation, implant positioning, osseointegration.

Актуальность темы. Одной из актуальных проблем дентальной имплантологии является длительный срок лечения. При методике отсроченной имплантации весь курс лечения (от удаления зуба до протезирования) даже в самых благоприятных условиях занимает не менее трех месяцев, а чаще всего — больше. В современном мире пациент не готов так долго ждать. Кроме того, сразу после удаления зуба в области лунки начинают развиваться атрофические процессы, уменьшается объем костной ткани и, что особенно заметно в эстетически значимой зоне, меняется структура, эстетика объема прикрепленной десны. Ожидая заживления лунки, мы теряем те хорошие условия для имплантации, которые потом приходится воссоздавать с помощью костной пластики или мягкотканной.

Цель. При одномоментной имплантации мы сохраняем объем костной и мягкой ткани вокруг удаленного зуба. Значительно ранняя остеointеграция вокруг имплантата.

Материалы и методы исследования. Для теоретического обзора научного материала по данной тематике были изучены статьи научных сборников и журналов, авторефераты кандидатских и докторских диссертаций. Поиск отечественных и зарубежных источников производился на порталах: Medline, Clinicalkey, eLIBRARY, disserCat.

Обсуждение и результаты. Всё это делает немедленную имплантацию (т. е. установку имплантата в лунку только что удаленного зуба) весьма желательной для решения данных проблем. К сожалению, некоторыми хирургами-имплантологами она до сих пор воспринимается скептически — в первую очередь, из-за риска осложнений. Также существует мнение, что немедленная имплантация имеет массу противопоказаний, что делает ее невозможной в большинстве случаев. При отборе пациентов для лечения методом немедленной имплантации мы руководствуемся теми же критериями, что и при классической отсроченной имплантации. При этом на первое место выходят местные критерии отбора, а именно:

- отсутствие острого воспалительного процесса в зоне предполагаемой имплантации;

- достаточный объем костной ткани и слизистой оболочки (последнее наиболее важно) в области удаляемого зуба.
- Обязательна консультация стоматолога-ортопеда и в некоторых случаях ортодонта.

Обязательна компьютерная томография, диагностические модели. В некоторых случаях требуется изготовление хирургического шаблона. В настоящий момент некоторые производители (Nobel Biocare, AlphaBio, Biohorizont и др.) выпускают отдельные линейки имплантатов, предназначенных для установки в лунку только что удаленного зуба. Как правило, они отличаются крупной агрессивной резьбой, назначение которой — обеспечить качественную стабилизацию имплантата в условиях постэкстракционного дефекта. Однако, как показала моя собственная практика, имплантаты с агрессивной резьбой ведут себя менее предсказуемо. На мой взгляд, это связано с двумя нюансами. во-первых, крупные выраженные витки оказывают сильное давление на окружающую имплантат костную ткань, нарушая столь необходимую для нормального заживления микроциркуляцию; а во-вторых, неплотный контакт поверхности имплантата со стенкой лунки затрудняет остеоинтеграцию и способствует инфицированию поверхности имплантата. Другими словами, наиболее оптимальными с точки зрения прогноза являются винтовые имплантаты с мелкой неагрессивной резьбой. с одной стороны, за счет площади контакта обеспечивается качественная стабилизация имплантата, а с другой, из-за плотного прилегания исчезают условия для инфицирования поверхности имплантата.

В целом предоперационная подготовка не отличается от таковой при отсроченной имплантации. Несмотря на то что наличие лунки и удаленного корня зуба облегчает нам подбор имплантата по размеру и его позиционирование, в некоторых случаях необходимо изготовление хирургических шаблонов. Особенно это касается ситуаций, когда по какой-то причине произошло перемещение удаляемых зубов (например, из-за отсутствия соседних зубов). Компьютерная томография при немедленной операции обязательна, поскольку она позволяет оценить состояние костной ткани вокруг лунки зуба, точно определить локализацию окружающих операционную область анатомических структур, измерить параметры лунки зуба и предварительно принять решение о возможности немедленной имплантации.

Назначение антибактериальной профилактики уменьшит количество принимаемых антибиотиков и снизит риск инфекционно-воспалительных осложнений в послеоперационном периоде. При этом важно знать, что решение об установке имплантата во многом зависит от качества и минимальной травматичности операции удаления зуба, поэтому оно принимается доктором только после того, как зуб полностью извлечен из лунки. Пациент предупреждается об этом в обязательном порядке. В 2012 году в двух случаях из 183 мы не смогли закончить операцию немедленной имплантации по причине потери костной ткани в ходе удаления, поэтому ограничились только удалением зуба. В дальнейшем пациентам была проведена отсроченная установка имплантатов. В некоторых случаях целесообразно назначение антибактериальной профилактики. Это уменьшит количество принимаемых антибиотиков и снизит риск инфекционно-воспалительных осложнений в послеоперационном периоде.

Лабораторные анализы назначаются только по показаниям и, как правило, сопряжены с необходимостью консультации врачей соответствующей специальности (кардиолога, эндокринолога, аллерголога и т. д.). Нет смысла назначать лабораторные исследования всем подряд, так как на результат имплантологического лечения заметное воздействие оказывает только выраженная общесоматическая патология, которая в любом случае требует внимания как врачей, так и самого пациента.

Заключение. Одним из преимуществ немедленной имплантации является практически полное отсутствие атрофических изменений в области операции, а также наличие лунки удаленного зуба, что существенно облегчает позиционирование и подбор имплантатов по размеру. Длина и диаметр имплантата должны максимально

соответствовать длине и размеру удаляемого зуба. Наиболее важным является диаметр ортопедической платформы, именно от ее размера зависит качество протезирования и удобство дальнейшей эксплуатации ортопедической конструкции. Ниже на примерах своих пациентов я постараюсь показать особенности проведения операции немедленной имплантации в разных клинических случаях

Литература / Reference

1. Альфаро Ф.Э. Костная пластика в стоматологической имплантологии. Описание методик и их клиническое применение / Пер. с англ. - М.: Квинтэссенция (Азбука), 2006. - 235 с.
2. Жусев А.И., Ремов А.Ю. Дентальная имплантация: Критерии успеха. - М., 2004. - 220 с
3. Никольский, В.Ю. Ранняя и отсроченная дентальная имплантация: автореф. дис. ... д-ра мед. наук.—Самара, 2007.— 34 с.
4. Олесова В. Н. Комплексные методы формирования протезного ложа с использованием имплантатов в клинике ортопедической стоматологии: автореф. дис. ... д-ра мед. наук.—Омск, 1993.— 45с.
5. Олесова В. Н. Морфологическая характеристика слизистой оболочки полости рта до и после внутрикостной имплантации в различных условиях тканевого ложа. // Новое в стоматологии.— 1997.— № 6.— 26 с.
6. Робустова Т.Г. Имплантация зубов (хирургические аспекты) / Т.Г. Робустова.—М.: Медицина, 2003.— 560 с.
7. Робустова Т.Г. Показания и противопоказания для дентальной имплантации // Новые концепции в технологии, производстве и применении стоматологических имплантатов.—Саратов, 1996.— С. 3–6
8. Робустова Т.Г. Отсроченная зубная имплантация / Т.Г. Робустова, И. В. Федоров // Тез. докл. 4-й межд. конференции.—Саратов, 1998.—С. 32–33.
9. Робустова Т.Г. Методика немедленной имплантации при удалении зубов Т.Г. Робустова, И. В. Федоров // Проблемы стоматологии и нейростоматологии.— 1998.— № 1.—С. 34–38.
10. Самусенков В. О. Клинико-микробиологическое обоснование временного протезирования при непосредственной дентальной имплантации: автореф. дис. ... канд. мед. наук.—М., 2012.— 24 с.
11. Block M.S., Kent J. N. Placement of endosseous implants into tooth extraction sites // J Oral Maxillofac Surg. 1991; 49:1269–1276
12. Branemark P. Osseointegration and its experimental background / P. Branemark // J. Pros. Dent.— 1993.—Vol. 50.—P. 399–412.
13. Branemark P. I., Zarb G. A., Albrektsson T. Tissue Integrated Prostheses: Osseointegration in Clinical Dentistry // Chicago: Quintessence, 1985, 145
14. Branemark P. I., Hansson B. O., Adell R., et al. Osseointegrated implants in the treatment of the edentulous jaw. Experience from a 10 year period // Scand J Plast Reconstr Surg Suppl. 1977; 16:1–132.
- Cardaropoli G., Araujo M., Lindhe J. Dynamics of bone tissue formation in tooth extraction sites: an experimental study in dogs // J Clin Periodontol 2003; 30(9):809– 19.

УДК: 616.-073.75.8-617.53-053-003.4-07

СОНОГРАФИЯ В ДИАГНОСТИКЕ КИСТ ШЕИ

Юнусова Лалита Ринатовна

Ташкентский государственный стоматологический институт

PhD, старший преподаватель кафедры Онкологии и медицинской радиологии

Ташкент, Узбекистан

Абстракт. Дифференциальная диагностика воспалительных заболеваний, солидных опухолей и кистозных образований в области головы и шеи, к сожалению, до настоящего времени представляет собой сложную задачу для специалистов. В структуре

кистозных образований мягких тканей шеи и их осложнений стойко занимают первое место тиреоглоссальные кисты: 24% взрослых и 50% детей, госпитализируемых в стационары, страдают этими заболеваниями Тщательный анализ современной литературы свидетельствует о настоятельной необходимости разработки алгоритма дифференциально-диагностических признаков сонографии при кистозных образованиях шеи и определение эффективности метода.

Ключевые слова: сонография, тиреоглоссальная киста, дермоидная киста, боковая киста

SONOGRAPHY IN DIAGNOSTICS OF CYST THE NECK.

Yunusova Lalita Rinatovna

Tashkent State Dental Institute

Senior Lecturer of the Department of Oncology and Medical Radiology

Tashkent, Uzbekistan

lolita_yunusova@mail.ru

Abstract. Differential diagnosis of inflammatory diseases, solid tumors and cystic formations in the head and neck region, unfortunately, is still a difficult task for specialists. In the structure of cystic formations of the soft tissues of the neck and their complications, thyroglossal cysts steadily occupy the first place: 24% of adults and 50% of children admitted to hospitals suffer from these diseases A careful analysis of modern literature indicates the urgent need to develop an algorithm for differential diagnostic signs of sonography in cystic formations neck and determining the effectiveness of the method.

Key words: sonography, thyroglossal cyst, dermoid cyst, lateral cyst

Введение. Ультразвуковое исследование (синонимы: сонография, ультрасонография, эхография) - неинвазивный метод, позволяющий получить данные как о размерах и структуре самого образования, так и о его расположении [1,4,5,6,8,9].

По данным некоторых авторов кистозные образования шеи клинически выявляются у 41,6% пациентов, а с помощью УЗИ - у 63,3% [2,7]. Чувствительность и специфичность метода УЗИ при исследовании кистозных образований шеи составляют соответственно 92%-94% и 81 %-85% [7]. По данным Джумаевой М.Г. (2011) кистозные размером до 1,5-2,0 см трудно отдифференцировать по данным УЗИ от гиперпластических увеличенных лимфоузлов из-за идентичности их изображения на эхограмме невозможно [6]. По данным Hilary Pitner (2019), с помощью знаний об эмбриологии, анатомии и клинической картине хирург безошибочно может поставить диагноз. ТГК кисты, например, в основном ассоциируются с подъязычной костью и располагаются срединно, в свою очередь излюбленной локализацией дермоидных кист считают подбородочную область или ближе к груди. Предоперационная визуализация, в частности УЗИ, отчетливо демонстрирует анатомию шеи и является золотым стандартом подтверждения масс шеи, дифференциации ТГК от ДК. Но ультразвук не точный в дифференциации других кистозных образований шеи, особенно учитывая потенциально схожую их картину на сонограммах [9].

Таким образом, метод ультразвуковой диагностики является достаточно информативным и недорогостоящим исследованием, однако некоторые локализации процесса (например, зачелюстная область) представляют трудности для проведения исследования [7].

Материалы и метод. Из 121 обследованных больных истинные кисты шеи гистологически верифицированы у 94 пациентов. УЗИ выявило кисты шеи у 66 (70,2%) обследованных. Тиреоглоссальные кисты сонографически диагностированы у 32 больных (48,4%), боковые кисты - у 20 (30,3%), дермоидные кисты - у 14 (21,3%). При кистах шеи с помощью сонографии оценивались: локализация образования, его размеры, контуры,

форма, стенки кисты, внутренняя структура, эхогенность, наличие септ (перегородок) и артефакта дистального акустического усиления.

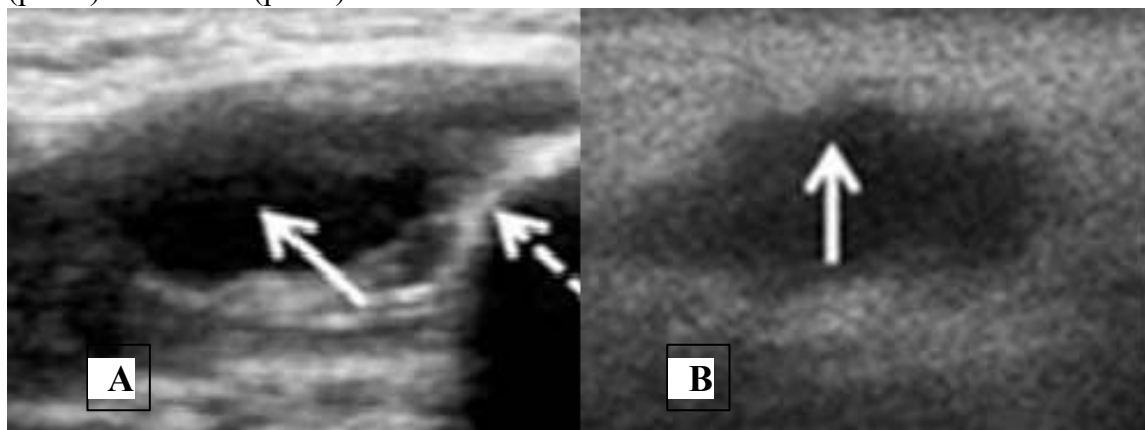
Результаты. для тиреоглоссальных кист характерна локализация в области подъязычной кости или рядом (выше или ниже), тогда как дермоидные кисты локализовались в средней подбородочно-язычной, или подбородочно-подъязычной областях. Боковые кисты I типа располагались поверхностно, глубже поверхностной мышцы шеи, впереди от грудино-ключично-сосцевидной (ГКС) мышцы. Боковые кисты II типа примыкали к внутренней сонной артерии, плотно прилегая к внутренней яремной вене, а кисты III типа находились между внутренней и наружной сонными артериями.

Тиреоглоссальные и дермоидные кисты по размерам не отличались, при боковых кистах шеи наблюдалась вариабельность их величины от 1,2 до 8,0 см. При кистозных образованиях шеи контуры также существенно не отличались по данным УЗИ. При тиреоглоссальных кистах превалировала неправильная форма кист (рис.1), тогда как при дермоидных и боковых кистах шеи образования чаще были округлыми. Неоднородная внутренняя структура была характерна для дермоидных (рис.2) и тиреоглоссальных кист. При тиреоглоссальных кистах преобладала изоэхогенность содержимого, хотя они могут быть и анэхогенными и гиперэхогенными. У 2 (6,3%) больных с тиреоглоссальными кистами при клиническом осмотре были выявлены наружные свищи, что не получило свое подтверждение при сонографии. Однако при рентгенологической фистулографии были определены свищевые ходы, имеющие связь с кистозным образованием. Дермоидные кисты выглядели на эхограммах гипоэхогенными, с гиперэхогенными и анэхогенными включениями в структуре (рис.2). Наличие внутренних перегородок выявлено только при тиреоглоссальных и боковых кистах шеи. Дистальное акустическое усиление отмечено у всех пациентов с кистозными образованиями шеи.

Боковые кисты при УЗИ визуализировались в виде кистозных образований овальной или округлой формы (рис.3), имеющих ровные четкие контуры. Эхогенность содержимого боковых кист была преимущественно гипоэхогенной и однородной, или гиперэхогенной с гетерогенным содержимым с взвесью и септами. Стенки кисты имели вид гипер- или изоэхогенной линейной пограничной структуры. Толщина стенки может варьировать в разных участках кисты и достигать до 1,0 см при повторяющихся воспалениях, но также возможно и ее истончение, т. е. она становится недифференцируемой.

При сонографии у 2 пациентов была обнаружена нехарактерная для полостных образований УЗ-картина: солидный компонент с нечеткими неровными контурами. При последующей гистологической верификации в одном случае диагностирован метастаз карциномы щитовидной железы, в другом бронхогенный рак, с имитацией картину тиреоглоссальной и боковой кист.

Ниже представлены эхограммы больных с тиреоглоссальной (рис.1), дермоидной (рис.2) и боковой (рис.3) кистами шеи.



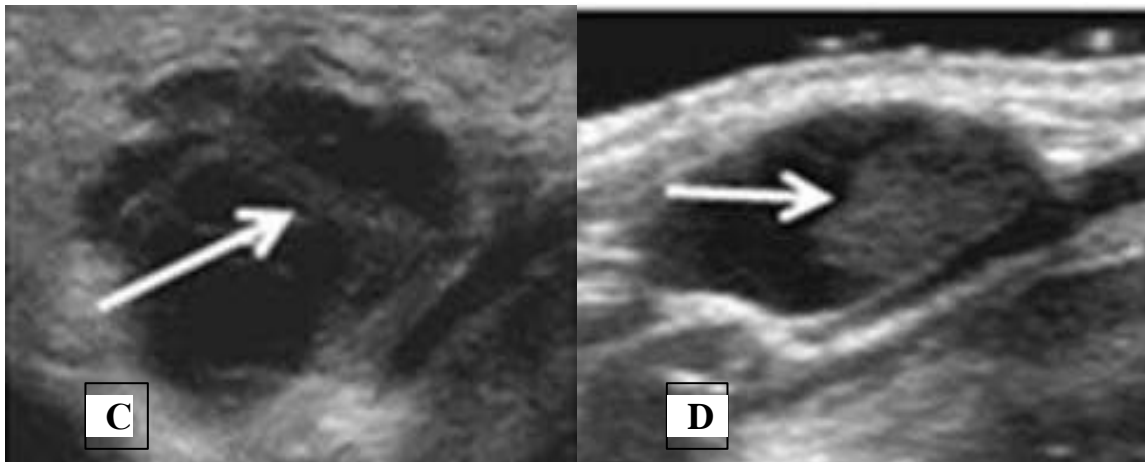


Рис.1. Эхограммы в осевой плоскости б-й К., 12 лет, с тиреоглоссальной кистой шеи. А- визуализируется полостное образование (сплошная стрелка) над подъязычной костью (пунктирная стрелка); (В) неправильные контуры (стрелка); (С) перегородки в структуре; (D) солидный компонент;

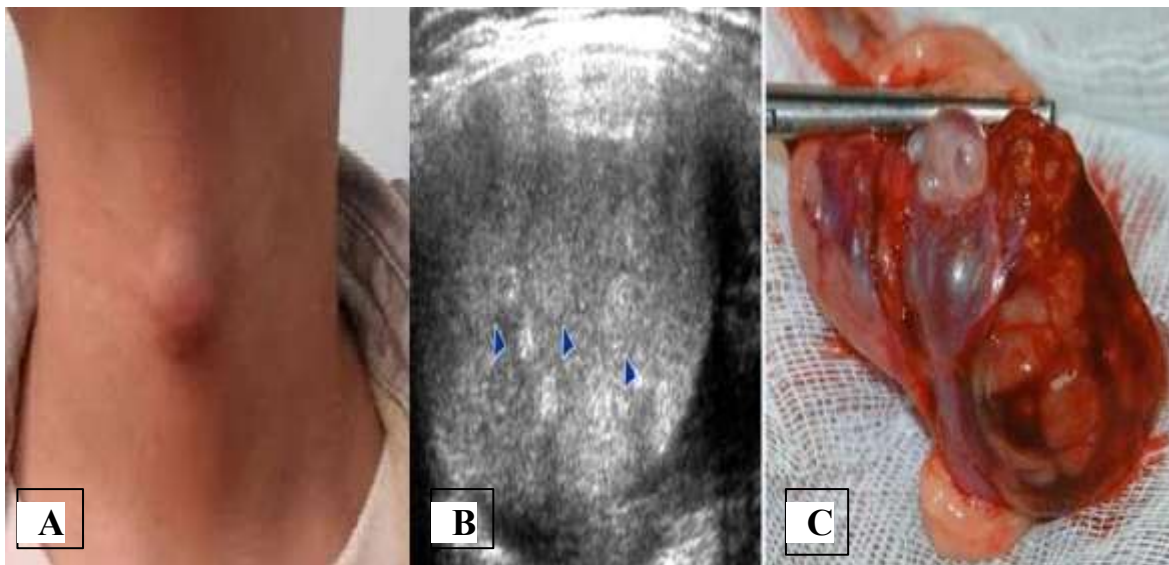


Рис.2. Эхограммы в осевой плоскости б-й С.,14 лет с дермоидной кистой шеи:(А) наружный вид образования, (В) визуализируется образование ниже подъязычной кости (сплошная стрелка), с гиперэхогенным содержимым; (С)-удаленный макропрепарат.

На тип эхогенности влияет консистенция содержимого боковой кисты, которая может изменяться в зависимости от наличия воспалительного процесса (жидко-кистозное, жидко-кистозное со взвесью, пастообразное, нагноившееся). «Псевдосолидность» объясняется наличием белкового содержимого кисты, продуцируемого эпителиальной выстилкой (рис.3.4).

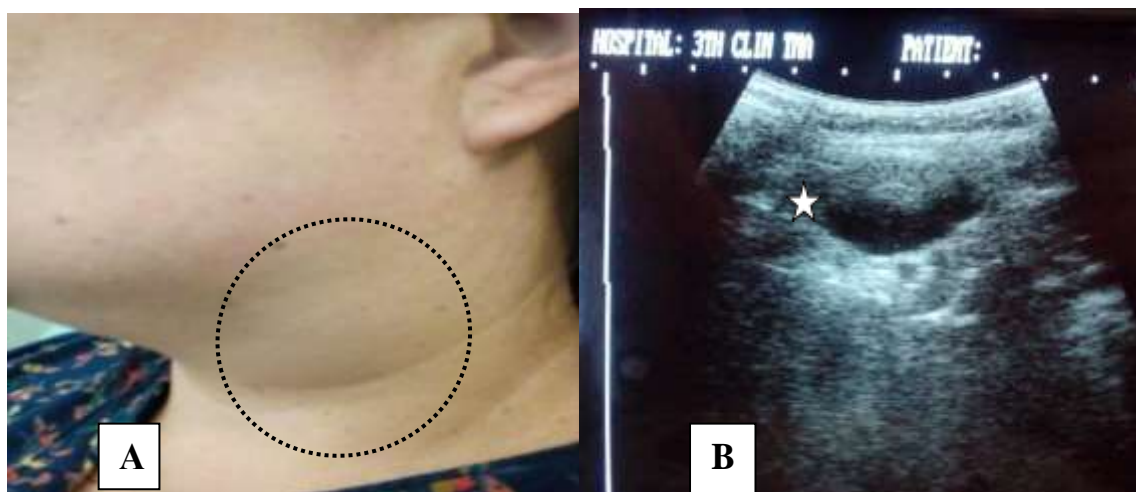


Рис.3. Больная Д., 37 л. Бранхиогенная киста шеи III типа . (А) наружный вид образования, (В) на эхограмме в продольном скане визуализируется кистозное образование овальной формы с ровными контурами с нечеткими границами, заполненное гипоэхогенным содержимым с незначительным количеством гипоэхогенных включений («псевдосolidность» (звездочка)).

Таким образом, обоснованно считать следующие особенности УЗ-картины типичными для истинных кист шеи:

1. для тиреоглоссальных кист характерна локализация в области подъязычной кости или рядом (выше или ниже);
2. для дермоидных кист характерна локализация в средней подбородочно-язычной или подбородочно-подъязычной областях;
3. для боковых кист характерна поверхностная локализация, глубже поверхностной мышцы шеи, кпереди от грудино-ключично-сосцевидной (ГКС) мышцы;
4. особенностью боковых кист шеи была вариабельность их размеров, достигающих до 8.0см; при тиреоглоссальных кистах превалировала неправильная форма кист, тогда как при дермоидных и боковых кистах шеи образования чаще были округлыми;
5. неоднородная внутренняя структура была характерна для дермоидных и тиреоглоссальных кист;
6. наличие внутренних перегородок выявлено только при тиреоглоссальных и боковых кистах шеи;
7. неровность и/или нечеткость контуров, и неправильность формы характерна для тиреоглоссальных кист;

Заключение. На основании наших данных, чувствительность УЗИ при кистах шеи составила 66,7%, специфичность - 56%, диагностическая точность - 56,2%, соответственно. Причинами 28 ложноотрицательных результатов сонографии в отдельных случаях явилась нечеткая визуализация кисты с расположенным рядом увеличенным лимфоузлом, в 18 случаях размер кисты достигал до 0,8 см и у 2 больных было глубокое расположение кисты шеи. Ложноположительные результаты сонографии, свидетельствовавшие о наличии тиреоглоссальной (в 6 случаях) и боковых (в 4 случаях) кист были обусловлены наличием дистального акустического усиления кистозного образования.

Изолированное применение УЗИ в диагностике кистозных образований шеи не является достаточным и требует дополнения томографическими методами исследования, такими как МРТ и МСКТ, с целью увеличения диагностической точности.

Список использованной литературы.

1. Азимов М.И. Юзнинг ривожланиши ва аномалиялари. – Ташкент, 2018. – С.274-286.

2. Аллахвердиева Г.Ф. Возможности комплексной ультразвуковой томографии в диагностике и оценке эффективности противоопухолевого лечения метастазов в регионарных лимфатических узлах при опухолях головы и шеи: Дис к-та мед. наук. - Москва, 2006. – С. 23–35.
3. Вуйчик Н. Б. Современное состояние диагностики воспалительных заболеваний, солидных опухолей и кистозных образований головы и шеи // Стоматология. – Москва, 2014. – С. 1-12.
4. Гаврилин А. В. и соавт. Ультразвуковое исследование в дифференциальной диагностике острых воспалительных заболеваний мягких тканей лица и шеи у детей // Эпидемиология, профилактика и лечение основных стоматологических заболеваний у детей: сб. матер. научн.-практич. конф. – Тверь, 2004. – С. 163–165.
5. Гога Д. Г. Клиническая и ультразвуковая диагностика тиреоглоссальных кист и свищей: Дис. ...к-та мед. наук. – Москва, 2015. – С. 63–65.
6. Джумаева М.Г. Применение МСКТ в диагностике истинных кист шеи. // Методическое руководство для студентов, магистров и аспирантов. – Ташкент. – 2011. – С.18-27.
7. Пономарёва М.В. Ультразвуковое исследование больных с абсцессами и флегмонами челюстно-лицевой области и шеи // Вопросы стоматологии: сб. научн. работ. – Рязань, 2007. – С. 81–82.
8. Трофимова Е. Ю. и соавт. Ультразвуковое исследование шеи // Ультразвуковая и функциональная диагностика. – 2019. - №1. – С.16-20.
9. Khodjjeva D.T., Khaydarova D.K., Khaydarov N.K. New Technologies in Treatment of Patients in the Acute Period of Stroke. American Journal of Medicine and Medical Sciences. 2020.P . 393-396
10. Hilary Pitner, MS, Charles Elmaraghy, M. Diagnostic Accuracy of Midline Pediatric Neck Masses. // Otolaryngology– Head and Neck Surgery. - 2019. – С.77–81.

УДК: 615.322:663.253.47:547.631.4]-617.52-089

ПЕРСПЕКТИВЫ ПРИМЕНЕНИЯ ПОЛИФЕНОЛЬНЫХ ПРОДУКТОВ ПЕРЕРАБОТКИ ВИНОГРАДА В ЧЕЛЮСТНО-ЛИЦЕВОЙ ХИРУРГИИ

Безруков С. Г., Безруков Г. С., Таримов К. О., Иващенко Н. А.

Кафедра хирургической стоматологии и челюстно-лицевой хирургии, Медицинская академия имени С.И. Георгиевского, ФГАОУ ВО «Крымский федеральный университет имени В. И. Вернадского»

ph.bezrukov@gmail.com

Введение. Одной из важных задач в челюстно-лицевой хирургии продолжает оставаться профилактика послеоперационных осложнений, а также оптимизация условий для реабилитации больных после хирургического лечения. Ведущей причиной развития местных инфекционных гнойно-воспалительных осложнений считают иммунодефицитные состояния, обусловленные наличием в участке проводимого в ЧЛЮ хирургического лечения одонтогенных очагов хронического воспаления, содержащих высоко контагиозную микрофлору, которая вызывает угнетение процессов репарации и регенерации оперированных тканей. Для компенсации последствий длительного негативного влияния патогенной микрофлоры предложен ряд традиционных методов, большинство из которых направлены на борьбу с местной инфекцией и не ведут к иммунокоррекции и оптимизации процесса восстановления травмированных тканей. С целью повышения эффективности комплексного лечения рекомендуют применение препаратов, обладающих общим антиоксидантным, а также метаболическим

(улучшающим обменные процессы в повреждённых тканях) действием. Выявлена выраженная антиоксидантная активность у препаратов, произведенных из лекарственных растений, содержащих полифенолы [3]. При этом стоматологи и хирурги отдают приоритет препаратам, обладающим сочетанным лечебным эффектом воздействия на организм больного, не нарушающим рН ротовой жидкости и, тем самым, не создающим благоприятные условия для развития дисбактериоза. К числу важных факторов, влияющих на течение послеоперационного раневого процесса, относят метаболический синдром, корригирующие воздействия на который позволяют опосредованно регулировать активность местного иммунитета. Установлено, что одним из наиболее богатых источников биологически активных полифенолов является виноград. Уникальная комбинация содержащихся в нем полифенолов (кверцетина и резвератрола) делает его перспективным продуктом для производства новых нутрицевтиков [1,2].

Цель. Оценить возможность использования полифенольных продуктов переработки винограда (Фэнокор и Эноант), обладающих антиоксидантной активностью, оптимизирующих обменные процессы у больных с челюстно-лицевой патологией, протекающей на фоне метаболического синдрома (МС).

Анализ и обсуждение. Работа проведена на базе государственного унитарного предприятия Республики Крым «Санаторий «Ай-Петри». Под наблюдением находились 259 челюстно-лицевых больных, завершивших лечение в стационаре и поступивших на санаторно-курортную реабилитацию из различных регионов, расположенных на материковой части Российской Федерации. Отбор больных для исследования осуществляли методом сплошной выборки с последующей рандомизацией и учетом критериев продолжительности срока санаторно-курортного лечения (не менее 15 дней) и информированного согласия больных для включения в исследование. Всего было отобрано 96 больных с ишемической болезнью сердца (ИБС) и 163 с гипертонической болезнью (ГБ). Диагноз ИБС и ГБ у всех больных был установлен ранее в лечебных учреждениях, где они получали направление на санаторно-курортное лечение, и подтвержден при поступлении в санаторий. Структура группы пациентов с ИБС: 34 мужчины (44,7%) и 42 женщины (55,3%), медиана возраста составила 61,0 год (от 46,0 до 77,0 лет). Структура группы пациентов с ГБ: 105 (73,4%) мужчин и 38 (26,6%) женщин, медиана возраста больных составила 57,5 года (от 37,0 до 75,0 лет). Все больные получали идентичный комплекс базового санаторно-курортного лечения и необходимые лекарственные препараты, в соответствии с утвержденными протоколами базисной терапии на этапе санаторно-курортного лечения.

В группах исследования с применением ПППВ, на пятые сутки выявлено снижение уровня вторичных продуктов перекисного окисления липидов (ПОЛ) на 30,3 % ($p < 0.001$), при использовании Эноанта и на 32,3 % ($p < 0.001$) - при применении Фэнокора, что на 10,6 % и 13,4 %, соответственно, отличалось от данных полученных в группе контроля. Использование ПППВ способствовало также снижению уровня С-реактивного белка (СРБ) у пациентов с метаболическим синдромом. Так, в группе больных ИБС назначение Фэнокора и Эноанта приводило к понижению у пациентов уровня СРБ на 42,7% ($p < 0.002$), а в группе больных с ГБ – на 39,9% ($p < 0.001$) в сравнении с исходными показателями. Одновременно наблюдалось снижение ЦП плазмы крови на 12,4% в обеих основных группах ($p = 0.064$). Уменьшение интенсивности системной воспалительной реакции подтверждалось как клиническими данными, так и достоверным понижением уровня лейкоцитов, особенно у пациентов с ИБС. Так в группе с использованием Эноанта уровень лейкоцитов уменьшался на 24,2 % ($p < 0,01$), а в группе с применением Фэнокора – на 29,4 % ($p < 0,01$). Кроме того, снижение СОЭ у пациентов с ИБС также указывало на понижение интенсивности системной воспалительной реакции. Так, назначение Фэнокора снижало СОЭ на 37% ($p < 0,05$), Эноанта – на 28 % ($p > 0,1$). При этом в группе контроля СОЭ уменьшалась недостоверно на 19 % при ($p > 0,1$). Аналогичные по характеру данные получены в группах сравнения до и после курса лечения (табл. 1, табл.2).

Таблица 1

Показатель Серия			КПА, мкМ*л/сек		ЦП, мг/л	
			Значения		Значения	
			До лечения	После лечения	До лечения	После лечения
МС+ИБС (n=96)	Контрольная n=20	М	194,52	187,56	153,68	158,79
		σ	26,04	25,11	22,38	29,53
	1-ая основная (Эноант) n=39	М	136,97	154,97	199,07	143,49
		σ	24,82	20,09	21,89	23,59
	2-ая основная (Фэнокор) n=37	М	185,15	230,91	181,91	139,97
		σ	31,23	26,06	30,54	24,40
МС+ГБ (n=163)	Контрольная n=20	М	178,00	163,07	169,74	149,26
		σ	28,21	22,55	28,12	22,65
	1-ая основная (Эноант) n=72	М	177,17	198,35	175,38	141,26
		σ	27,03	21,37	35,03	23,19
	2-ая основная (Фэнокор) n=71	М	154,00	207,18	191,42	148,10
		σ	26,79	22,16	35,88	26,48

Таблица 2

Показатель Серия			ТБК-АП, нМ*МДА/мл		Диеновые конъюгаты, у.е./мл	
			Значения		Значения	
			До лечения	После лечения	До лечения	После лечения
МС+ИБС (n=96)	Контрольная n=20	М	194,52	137,56	3,17	2,94
		σ	26,04	25,11	0,32	0,28
	1-ая основная (Эноант) n=39	М	186,97	134,97	3,02	2,18
		σ	34,82	20,09	0,30	0,27
	2-ая основная (Фэнокор) n=37	М	185,15	130,91	2,95	2,21
		σ	31,23	26,06	0,28	0,23
МС+ГБ (n=163)	Контрольная n=20	М	178,00	163,07	2,87	2,65
		σ	28,21	32,55	0,27	0,25
	1-ая основная (Эноант) n=72	М	177,17	168,35	2,95	2,24
		σ	27,03	21,37	0,28	0,22
	2-ая основная (Фэнокор) n=71	М	184,00	177,18	3,07	2,45
		σ	26,79	22,16	0,29	0,27

Заключение. Учитывая выраженное влияние препарата «Фэнокор» на течение метаболического синдрома, проявлявшееся в снижении уровней ПОЛ, СРБ, ЦП плазмы крови и в уменьшении интенсивности системной воспалительной реакции, подтвержденные данными как клинических исследований, так и достоверным понижением уровня лейкоцитов крови, следует считать, что «Фэнокор» проявляет выраженное воздействие на течение воспалительных процессов в организме в целом, так как обладает выраженным общим иммунокорректирующим воздействием на организм больных с МС, имеющих сопутствующую патологию в виде ИБС или ГБ.

Использование полифенолов винограда в условиях санаторно-курортного реабилитации челюстно-лицевых больных с сопутствующими ИБС и ГБ, развившимися на фоне метаболического синдрома, показало высокую активность этих продуктов в отношении провоспалительных маркеров и свободнорадикального повреждения тканей организма.

Производные винограда с высокой концентрацией полифенолов (80 г/дм³) демонстрируют выраженные антиоксидантные и противовоспалительные эффекты, которые могут быть использованы в комплексном лечении челюстно-лицевых больных, для оптимизации процессов восстановления, а также для снижения риска развития осложнений, обусловленных влиянием сопутствующей патологии (метаболического синдрома, ГБ и ИБС). Наиболее эффективно ПППВ могут применяться в комплексном лечении пациентов с инфекционными гнойными воспалительными заболеваниями в ЧЛЮ по причине своего иммунокорректирующего действия на организм.

Литература

1. Авидзба А.М., Кубышкин А.В., Гугучкина Т.И., Маркосов В.А. и др. Антиоксидантная активность продуктов переработки красных сортов винограда «Каберне-совиньон», «Мерло», «Саперави». Вопросы питания. 2016;85(1):99-109 Доступно по: <https://elibrary.ru/item.asp?id=25596080>
2. Зайцев Г.П., Катрич Л.И., Огай Ю.А. Полифенольные биологически активные компоненты красного сухого виноматериала из винограда сорта Каберне-Совиньон и пищевого концентрата «Эноант». Виноградарство и виноделие. 2010;3:25-27.
3. Кубышкин А.В., Авидзба А.М., Борисюк В.С., Стоянов В.С. и др. Полифенолы винограда красных сортов в вине и концентратах для применения в реабилитационных технологиях. Сельскохозяйственная биология. 2017;52(3):622-630. doi: <https://doi.org/10.15389/agrobiology.2017.3.622rus>

Оптимизация методов одномоментной дентальной имплантации при хронических гранулематозных периодонтитах

Д.Б. Тошмуротова, Ш.Т. Шокиров

Ташкентский государственный стоматологический институт,
г.Ташкент, Узбекистан

1-ассистент кафедры Хирургической стоматологии и дентальной имплантологии ТГСИ, dilshoda90@mail.com

2- д.м.н., доцент кафедры Детской челюстно-лицевой хирургии ТГСИ.

Резюме. В данной работе представлены результаты денситометрии (периотестометрии) периапикальной области лиц в возрасте 25 – 45 лет, не имеющих сопутствующих заболеваний после одномоментной имплантации спустя 2-3 месяца. Измерение остеоинтеграции осуществлялось прибором с «Периотест», полная остеоинтеграция имела место у 12 пациентов, что составляет 96,5% случаев, показатели, снятые с прибора «Периотест» колебались в пределах от -3 до -7.

Ключевые слова. Компьютерная томография, периотестометрия, тимосепт, визиография, денситометрия.

Optimization of methods of simultaneous dental implantation in chronic granulomatous periodontitis

Tashkent State Dental Institute, Tashkent, Uzbekistan

Resume. This paper presents the results of densitometry (periotestometry) of the periapical region of persons aged 25-45 years who do not have concomitant diseases after simultaneous implantation 2-3 months later. The measurement of osseointegration was carried out by a device with "Periotest", complete osseointegration took place in 12 patients, which is 96.5% of cases, the indicators taken from the device "Periotest" ranged from -3 to -7.

Keywords. Computed tomography, periotestometry, triosept, visiography, densitometry.

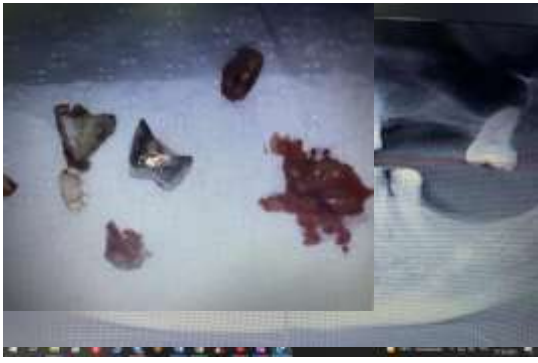Актуальность: На сегодняшний день дентальная имплантация стал одной из самых необходимых манипуляций в хирургической стоматологии и прогрессирует и совершенствуется день за днём. Применение имплантатов в качестве искусственных дентальных опор, позволяет решать многочисленные проблемы протезирования больных с частичным и полным отсутствием зубов, тем самым повышая качество жизни здоровых зубов. [2, 4-лист, 2-ой абзац]

Существуют одно- и двухэтапная методики имплантации, которые являются базовыми, стандартными вмешательствами. Суть двухэтапной методики заключается в том, что вначале устанавливают внутрикостный элемент (первый этап операции). Второй этап операции заключается в иссечении слизистой оболочки над внутрикостным элементом, установке формирователя десневой манжетки, головки или другого ортопедического компонента, предусмотренного конструкцией имплантата.

При одноэтапной методике опорная головка (неразборные конструкции) или модуль, к которому затем будет фиксироваться головка (разборные конструкции), выступает в полость рта. [1, 230-лист, 7-ой абзац]

Установка имплантатов непосредственно в лунку удалённых зубов.

Для этой цели обычно используют двухэтапные винтовые или цилиндрические имплантаты. Удаление зуба должно быть атравматичным, без грубого повреждения краёв лунки. После удаления производится частичное (препарирование направляющего канала в некоторых случаях не требуется) препарирование костного ложа соответствующими инструментами для достижения конгруэнтности поверхностей лунки и имплантата, а также первичной фиксации имплантата. В том случае, когда после препарирования ложа удалось обеспечить конгруэнтность поверхностей лунки и имплантата, осуществляют его

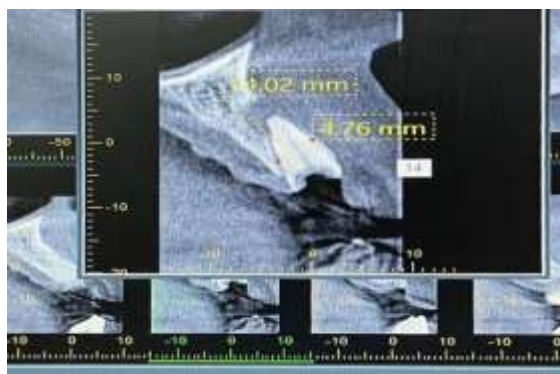
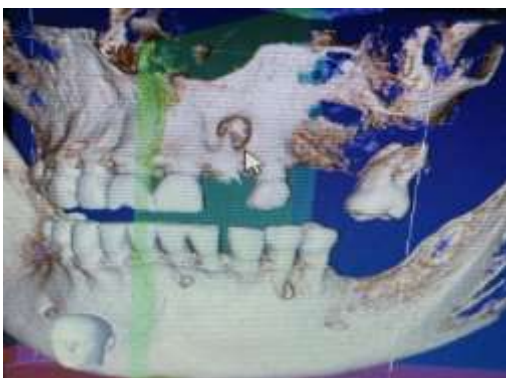

установку; адаптируют и мобилизуют слизистую оболочку краёв лунки; рану зашивают. В ряде случаев после установки имплантата образуется зазор между стенкой лунок и имплантатом. Образовавшийся зазор необходимо заполнить остеокондуктивным и (или) остеоиндуктивным материалом; при необходимости обеспечить его изоляцию с помощью барьерной мембраны; осуществить мобилизацию краёв раны и зашить её. [1, 239-лист, 2-ой абзац]

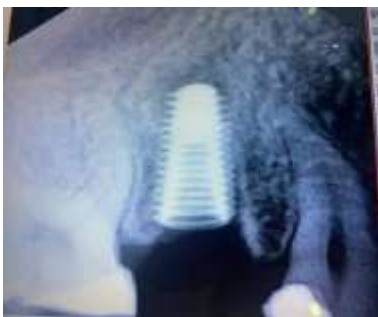Одномоментная имплантация является более совершенным методом дентальной имплантации для пациента-меньшем количеством хирургических вмешательств, профилактики атрофии альвеолярного отростка, менее финансовой траты, в течении кратких сроков заполнения зубных рядов.

Цель: Повышение эффективности лечения пациентов с гранулематозными хроническими периодонтитами, установлением дентальных винтообразных имплантатов одномоментной имплантации, на основании уточнения показания кратких сроков операции по данным оценки остеоинтеграции.

Материалы и методы: Установлена 13 винтообразных имплантатов у 11 пациентов возрастом от 24 до 45 лет, в поликлинике хирургической стоматологии ТГСИ с хроническим гранулематозными периодонтитами. Пациенты не имеют сопутствующих заболеваний. Первая группа включает в себя 4 пациентов, им установлено 6 имплантатов традиционна-спустя 4-6 месяцев после удаления зуба. Вторая группа 7 пациентов, проводили удаление зубов атравматичным, без грубого повреждения краёв лунки. Затем небольшой острой хирургической ложкой или гладилкой исследована дно альвеолы и удалены разраставшие грануляционные ткани (иногда гранулемы), полость полностью кюретаж сделано, убившись извлечении мягкой патологической ткани, лунку обработана антисептиками, введена дно полости альвеолы порошок антибиотика. У одного пациента гранулема 22ого зуба **емирилиши** костную пластинку вестибулярной стороны. В этой ситуации дополнительно введена защитная матрица между слизистой оболочкой и альвеолярным отростком, для временного закрытия перфорации кортикальной пластинки. [8,12,14]



После произведено частичное (препарирование направляющего канала) препарирование костного ложа соответствующими инструментами для достижения конгруэнтности поверхностей лунки и имплантата, а также первичной фиксации имплантата. Осуществлено его установка имплантатов, затем абатментов, адаптировано и мобилизовано слизистая оболочка краёв лунки, рана зашита.



В ряде случаев после установки имплантата образовалась зазор между стенкой лунок и имплантатом. Образовавшийся зазор заполнили остеоиндуктивным материалом (гель Тимосепт) при необходимости обеспечить его изоляцию с помощью барьерной мембраны, чтобы осуществить мобилизацию краёв раны, затем зашита. [3,4,9,11,12].

Первые признаки образования кости появляются на 15-е сутки. Образующиеся костные балки наслаиваются на стенки альвеолы. Только через 1,5-2 месяцев большая часть альвеолы бывает заполнена остеонной тканью, которая постепенно превращается в зрелую кость. [10] Коронки установлены спустя 2-3 месяцев.

Методы исследования:

Рентгенологическое исследование: Визиография, Компьютерная томография

Денситометрическая оценка плотности костной ткани: Периотестометрия

Результаты и обсуждение: При проведении периотестометрии через 2-3 месяцев после установки имплантатов выявлено следующее: полная остеоинтеграция имела место у 13 пациентов, снятые с прибора «Периотест» колебались в пределах от -3 до -7.

Заключение: Можно сказать, имеется ряд нескольких преимуществ одномоментной имплантации, облегчающие выполнении методики для врача и удобства для пациента, перечисленные следующим:

- меньшее количество вмешательств. Как понятно, врач не станет удалять зуб только для того, чтобы провести имплантацию. Соответственно, речь идёт о скорейшем воссоздании того зуба, удаление которого было обусловлено клинической ситуацией. Таким образом, происходит как бы объединение (как минимум) двух хирургических процедур: удаление корня (зуба) и имплантации.
- наличие лунки облегчает позиционирование имплантата.
- Так как кость (до удаления) удерживала корень, атрофия костной ткани вряд ли будет выражена (это относится и к мягким тканям). Во-первых, это обстоятельство позволяет обойтись без остеопластических операций. Во-вторых, это обстоятельство даёт возможность использовать достаточно крупные (и, следовательно, очень надёжные) имплантаты.
- Так как кость получает нагрузку через внедрение имплантата, предотвращается атрофия кости, которая могла бы начаться после удаления зуба.

Литература:

1. Дентальная имплантология, В.Л. Параскевич, 2006г.
2. «Оценка остеоинтеграции при одно и двухэтапной дентальной имплантации»- магистерская диссертация Тошмуратовой Д.Б., 2016г.
3. «Оценка факторов риска развития осложнений при дентальной имплантации», Журнал Стоматология №4 (77) 2019 стр.88-90, А.Б.Олимов, А.М.Хайдаров
4. «Исследование условно-патогенных микроорганизмов методом ПЦР у пациентов с ортопедическими конструкциями на дентальных имплантатах», Журнал Проблемы биологии и медицины №1 (116) 2020 стр.109-112, А.Б.Олимов, А.М.Хайдаров, К.Ж.Олимжонов
5. «Problems of dental implantation», Журнал Узбекский медицинский журнал № 2 2020 стр.17-26, А.Б.Олимов, Мукимов О.А., Исанова Д.Р.

6. «Modern approaches to dental implantology», Республиканская научно-практическая конференция ДНИ МОЛОДЫХ УЧЁНЫХ 2020 стр.155-159, А.Б.Олимов, З.А.Жилонова, З.Солихбоева
7. «The definition of the indications for immediate loading of dental implants», International scientific and practical Conference England № 14 26.01.2020, стр. 89-93, А.Б.Олимов, З.А.Жилонова
8. «Изучение дентальной имплантации с помощью метода «ROOT MEMBRANE» в верхней челюсти для повышения эффективности сохранения зубо-альвеолярного сегмента», О.А.Мукимов, Д.Р.Усманова Д.Р., Х.О.Мукимова
9. «Разработка методов профилактики вторичных воспалительных осложнений при дентальной имплантации», диссер.А.Б.Олимов
10. Хирургическая стоматология, Т.Г.Робутова, 2010.
11. Хабилов Н.Л. Клинико-экспериментальное об основании применения биоситалла для восстановления дефектов зубов и зубных рядов несъемными конструкциями : Дис. д-ра.. мед.наук.- Т.,2004.- 269 с.
12. Храмова Н.В. Оценка эффективности применения гранулированного биоситалла при полостных дефектах челюстей : Дис. канд.мед.наук.-Т.,2006.-115.
13. Features of rehabilitation of patients living in rural areas using dental implants, Journal of Medicine and Health Research 2020, Muqimov O.A., Isanova D.R.
14. «Илдиз мембранаси ва анъанавий усулда имплант ўрнатишни моделлаштиришнинг қиёсий хусусиятлар дастури», Патент № ДГУ 06685, 25.06. 2019, О.А.Мукимов, Д.Р.Исанова, А.Р.Салиев

УДК : 616.5-003.983 – 085

ЛЕЧЕНИЕ КЕЛОИДНЫХ РУБЦОВ С ПРИМЕНЕНИЕМ ПРЕПАРАТА «ЛОНГИДАЗА»

Х. К. Садыкова, С.Т. Мирпулатова, И.Ш. Мухамедов, А.К. Юсупов.

Ташкентский государственный стоматологический институт, Ташкент Узбекистан

Аннотация

По данным ВОЗ ежегодно в мире получают травмы более 50 млн человек, более 100 млн – подвергаются оперативным вмешательствам. Ежегодно в мире с рубцами и рубцовыми деформациями к врачам обращаются 25 млн человек, из них 4 млн – после ожогов. Одной из главных проблем последствия травм и ожогов является образование грубых рубцов, контрактур.

Ключевые слова: келоид, гипертрофический рубец, консервативные лечение келоидных и гипертрофических рубцов, полифункциональный фермент, «Лонгидаза»

TREATMENT OF KELOID SCARS WITH LONGIDASE

H. K. Sadykova, S. T. Mirpulatova, I. Sh. Mukhamedov, A. K. Usupov.

Tashkent State Dental Institute, Tashkent Uzbekistan

Abstract:

According to the WHO, more than 50 million people are injured worldwide each year and more than 100 million undergo surgical interventions. Every year 25 mln. people in the world visit doctors with scars and cicatricial deformations, 4 mln. of them - after burns. One of the main problems after injuries and burns is the formation of rough scars and contractures.

Key words: keloid, hypertrophic scar, conservative treatment of keloid and hypertrophic scars, polyfunctional enzyme, Longidase

Актуальность. В настоящее время проблема келоидных и гипертрофических рубцов остается актуальной для всех областей практической медицины, а особенно для хирургии, о чем свидетельствуют многочисленные публикации и постоянно проводимые конференции на данную тему. [1, 3]

Келоидные и гипертрофические рубцы в области лица и шеи способны вызвать множество функциональных нарушений и деформаций.

Проблема реабилитации пациентов с рубцовыми поражениями кожи лица и шеи до сегодняшнего дня не утратила своей актуальности. Это обусловлено несколькими факторами: [4, 5]

- 1) Высоким уровнем травматизма и увеличением числа оперативных вмешательств по поводу врожденных пороков развития, онкологических и других заболеваний в челюстно-лицевой области;
- 2) Возросшими требованиями пациентов и хирургов к эстетическим результатам;
- 3) Совершенствованием существующих методик диагностики и лечения;
- 4) Влиянием на психоэмоциональную сферу, социальный статус и общественную адаптацию больных;

Одной из главных проблем последствия травм и ожогов является образование грубых рубцов, контрактур. Гипертрофические и келоидные рубцы, располагающиеся в эстетически значимых, открытых областях тела, особенно в челюстной – лицевой области, вызывает психические и эмоциональные расстройства личности. Обычно келоидные рубцы образуются на месте прокола травмы, ожога, операции – там, где было нарушение целостности кожных покровов. Лечение келоидоза осложнено тем, что рубцы этого вида не уменьшаются, а становятся больше, захватывая окружающую здоровую кожу.

Патологические рубцы, появившиеся вследствие травм, ожогов или оперативных вмешательств, причиняют физический и психологический дискомфорт миллионам людей в мире, поэтому продолжается активный поиск новых методов лечения. [2] Для оценки эффективности последних в клинических исследованиях и в рутинной практике используют ряд объективных методов и субъективных шкал. [6]

Цель исследования: оптимизация результатов комплексного лечения рубцов, сопровождающегося гиперплазией соединительной ткани с использованием «Лонгидаза» полифункционального ферментного препарата и улучшения параметра качества жизнь.

Материал и методы исследования: под нашим наблюдением находились 37 пациентов с гипертрофическими и келоидными рубцами различной локализации: лобной области – 8, область щеки и скуловой области – 10, верхнего и нижнего века – 8, при ротовой области – 11.

Из 37 пациентов у 23 случаев образование рубцов после перенесенных травм, а в 14 случаях после ожогов. Реконструктивные пластические операции данным больным

выполнялись в клинике хирургической стоматологии в различные сроки. Возраст больных колебался от 18 до 58 лет.

Этот препарат нами был введен внутрь и вокруг рубцов не менее чем 2 или 3 точки. Курс процедуры от 10 до 3000МЕ 1 раз в 7 дней. Перед введением «Лонгидаза» разводится в объеме 1.5 – 2 мл с физиологическим раствором.

Результаты и обсуждения: при оценке состояния рубцовых деформаций мы пользовались Ванкуверской шкалой. По данным четырех периметров: васкуляризация, высота, эластичность и пигментация в диапазоне от 10 до 13 баллов находилось 11 пациентов, от 6 - 9 баллов 17 пациентов и от 1 – 5 баллов – 9 пациентов. Через 6 месяцев после проведенного лечения сумма баллов по шкале оценки рубцовых деформаций снизилась вдвое.

Препарат «Лонгидаза», является новым ферментным препаратом для лечения заболевания, сопровождающегося ростом соединительной ткани. «Лонгидаза» — это химическое соединение фермента гиалуронидазы с высокомолекулярным носителем полиоксидонием, который имеет в свою очередь собственными свойствами: иммуномодулирующее; антиоксидантное; детоксицирующее. Препарат «Лонгидаза», обладает способностью не только рассасывать келоидные рубцы, склеротическую ткань, но и подавляет рост соединительной ткани при ее избыточном образовании. Благодаря комбинации с полиоксидонием препарат «Лонгидаза», обладает более устойчивым к разрушающим и ингибирующим факторам; длительным действием; регулирует синтез факторов воспаления (интерлейкины, фактор некроза опухолей); стимулирует иммунитет;

Заключение.: использование «Лонгидаза» в комплексном лечении келоидных и гипертрофических рубцов: 1. Наблюдается уменьшение размера рубца, деформации кожи в зоне рубца, нормализации окраски, выравнивание рубца по отношению к неизменной коже и в ряде случаев позволяет избежать от оперативного вмешательства. 2. Расширяет спектр терапевтических методов лечения патологических рубцовых деформаций. 3. Повышает качество жизни пациентов, приводя к восстановлению трудоспособности в оптимальные сроки.

Литература/References

1. Садикова Х.К., Солиев Ш.М. Актуальные проблемы стоматологии с международным участием // Конференция 2019г, ст. 166-168.
2. Садикова Х.К., Низамова В.Ш. Инфекция, иммунитет и фармакология // 2016г, ст. 383-384.
3. Садикова Х.К., Толибжанова М.Ш. “1 Халқаро стоматологлар анжумани” Халқаро илмий-оммавий анжумани тўплами 2017г., ст. 193-194.
4. Никитин А.А., Спиридонова Н.З., Павлович В.А. Метод криодеструкции в лечении келоидных и гипертрофических рубцов кожи лица и шеи // Мат. 2-й междунар. научн.-практик. конф. «Новое в практической криологии» Москва, 17 ноября 2005г-М., 2005.-С. 69.
5. Эрохин В.М., Никитин А.А., Павлович В.А. Особенности применения NO-терапии при коррекции различных деформаций носа у пациентов с толстой пористой кожей // Мат. XII междунар. конф. челюстно-лицевых хирургов и стоматологов «Новые технологии в стоматологии» С-Петербург, 22-24 мая 2007г. - СПб., 2007. - С. 237-238.
6. Trykova Irina, Sharobaro Valentin, Timina Irina, Moroz Victor, Vaganova Natalia, Yudenich Andrew, Grechishnikov Mikhail. NONINVASIVE DIFFERENTIAL DIAGNOSTICS OF HYPERTROPHIC AND KELOID SCARS BY HIGH-FREQUENCY ULTRASOUND // 17th World Congress of the International Confederation for Plastic, Reconstructive and Aesthetic Surgery.- Santiago, Chile.-2013.-p.51.

7. О.А. Мукимов, Д.Р. Исанова // Сравнительная характеристика метода корневой мембраны и традиционного (одномоментного) метода установки имплантата/ Молодой ученый. – 2019. – № 13 (251). – С. 8 -89. [[PubMed](#)] [[Google Scholar](#)]
8. Усманова Д.Р., Мукимов О.А., Диего Лопс, Мукимова Х.О., Тургунов М.А., // Изучение денальной имплантации с помощью метода “root membrane” в верхней челюсти для повышения эффективности сохранения зубо-альвеолярного сегмента./ «СТОМАТОЛОГИЯ». -2021.- №1.- С.-73-76. [[PubMed](#)] [[Google Scholar](#)]
9. Muqimov OA1, Usmanova DR2, Features Of Periodontal Care For Patients Living In Rural Areas. Page 1 European Journal of Molecular & Clinical Medicine ISSN 2515-8260 Volume 07, Issue 03, 2020 [[PubMed](#)] [[Google Scholar](#)]

УДК: 616.31-018.73-002.44-07-059:615.454.12

ВОЗРАСТНЫЕ ИЗМЕНЕНИЯ ПСИХОФИЗИОЛОГИЧЕСКОГО СТАТУСА ПАЦИЕНТОВ, НУЖДАЮЩИХСЯ В ИМПЛАНТАЦИИ

(Обзор литературы)

Атакулова Н.А., Ярмухамедов Б.Х., Мукимов О.А., Саъдуллаева Ш.Л.

Ташкентский государственный стоматологический институт

Аннотация: В представленном литературном обзоре рассматриваются проблемы психического и соматического статуса пациентов, нуждающихся в денальной имплантации, а также состояния органов и тканей полости рта и зубочелюстной системы вследствие появления в них возрастных изменений и нарушений, что влияет на исход денальной имплантации. Поиск источников проведен по базам данных: Scopus, Springer Nature, Ebsco Host, Google Scholar за период с 2020-2021 гг

Ключевые слова: психофизиологический статус больных, денальная имплантация

AGE-RELATED CHANGES IN THE PSYCHOPHYSIOLOGICAL STATUS OF PATIENTS IN NEED OF IMPLANTATION

(Literature review)

Atakulova N.A., Yarmuhamedov B.H., Sadullaeva SH., Muqimov O.A.,

Tashkent state dental institute,

Abstract: The presented literature review examines the problems of the mental and somatic status of patients in need of dental implantation, as well as the state of the organs and tissues of the oral cavity and the dentoalveolar system due to the appearance of age-related changes and disorders in them, which affects the outcome of dental implantation. The search for sources was carried out in the databases: Scopus, Springer Nature, Ebsco Host, Google Scholar for the period from 2020-2021

Key words: psychophysiological status of patients, dental implantation

Диагностика и профилактика психоэмоционального стресса остаются одним из важнейших этапов стоматологического лечения. На современном этапе развития

стоматологии дентальная имплантация занимает лидирующее место в системе комплексной реабилитации пациентов с дефектами зубных рядов. Однако в дентальной имплантологии существует множество проблем. В отечественной и зарубежной литературе данную проблему широко обсуждают ученые и практикующие врачи. По их данным доказано, что качественно установленный и интегрированный дентальный имплантат должен функционировать не менее 10 лет, удовлетворять пациента в эстетическом и функциональном плане, иметь клиническую стабильность, обладать биосовместимостью по отношению к окружающим тканям [Яраш, Г.П. 2016; Походенько-Чудакова И.О., Карсюк Ю.В. 2018; Abou-Ayash S, von Maltzahn N, Passia N.2020] .

Яраш Г. (2016) представляет итоги оценки психоэмоционального статуса пациентов до и после имплантации зубов, по результатам которых было выявлено нарушение адаптивных функций крови с усилением обмена веществ, возбуждение нервной системы, изменение психофизиологического состояния у большинства пациентов 78%, что указывает на ограниченность адаптивных резервов организма пациентов и наличие тревожности стресса после операции по имплантации зубов. Анализ результатов всех научных работ дал предпосылки необходимости комплексного подхода врачей-стоматологов к больному, позволяющий провести мероприятия по профилактике эмоционального стресса и снятию эмоционального напряжения с использованием психотерапевтических методов воздействия.

В настоящее время предложено ряд полиграфических и психологических методов, позволяющих регистрировать эмоциональное состояние пациента на стоматологическом приеме. О знаке и модальности переживаемой эмоции врач-стоматолог, как правило, судит по речевым манерам пациента, а психотерапевтические факторы воздействия можно определить исходя из психофизиологических, поведенческих реакций и личностных особенностей пациента.

У пожилых людей физиологическое состояние снижает способность пациентов адаптироваться к пероральной реабилитации и ухудшает состояние полости рта пациента. Таким образом, помимо оказания специализированной помощи, перед стоматологом стоит задача скорректировать психическое состояние с учетом индивидуальных особенностей пациентов пожилого и старческого возраста с помощью психологических и медикаментозных методов терапии.

Психоэмоциональные реакции на эмоцию страха, ожидание боли, неверие в успех имплантации, по данным проводимых в современной имплантологии парциальных исследований, могут привести к искажению сенсорного восприятия, когда любое прикосновение воспринимается как раздражитель боли [Srinivasan M, Meyer S, Mombelli A, Müller F. 2017]

Исследователи отмечают, что эмоциональное напряжение пациентов врача-стоматолога вызывает у них изменение ритма и частоты сердечных сокращений, уровня артериального давления, частоты дыхания, кожной температуры.

В. Ю. Темников (2016) изучает психофизиологический статус пациентов дентальной имплантации и указывает на влияние социально-психологических характеристик личности пациентов на успешность принимаемых врачом-стоматологом мер в адапционно-реабилитационный период. Он обосновывает и разрабатывает меры по психофизиологической коррекции функционального состояния организма пациентов и процесса их адаптации к условиям имплантологического лечения на физиологическом, психологическом и социально-психологическом уровнях.

В челюстно-лицевой системе при полной потере зубов отмечаются необратимые морфологические и функциональные нарушения, которые сопровождаются атрофией челюстных костей и покрывающей ее слизистой оболочки, перестройкой нервно-рефлекторных связей, изменением жевательных мышц (частичная атрофия, уменьшение в объеме, сокращение тонуса), дисфункцией височно-нижнечелюстного сустава — ВНЧС

(болевого синдром, уплощение суставной ямки, смещение суставной головки кзади и кверху), уменьшением высоты нижней трети лица. Сформировавшийся комплекс приводит к затруднению процесса пережевывания пищи, нарушению дикции, снижению коммуникативных способностей и ухудшению психоэмоционального состояния пациента. [Походенько-Чудакова И.О., Карсюк Ю.В. 2018].

Свое диссертационное исследование Парфенов С.А. (2015) посвятил изучению возрастных особенностей клинко-психофизиологического статуса у пациентов с дентальной имплантацией. Несмотря на значительные достижения в реабилитации пациентов пожилого возраста с вторичной адентией за последние два десятилетия, многие вопросы - учет психического и соматического статуса этих пациентов в целом, а также состояния органов и тканей полости рта и зубочелюстной системы вследствие появления в них возрастных изменений и нарушений - все еще остаются не решенными. Одними из общепризнанных направлений коррекции клинко-психофизиологического статуса при различных видах соматической патологии являются методы фармакологической и психотерапевтической коррекции. Однако применительно к пациентам пожилого возраста с нарушениями клинко-психофизиологического статуса после дентальной имплантации они практически не использовались. В ходе исследования автором подтверждается факт, что частота возникновения осложнений дентальной имплантации у пациентов молодого и среднего возраста во многом зависит от экзогенных факторов (недостаточная клинко-рентгенологическая диагностика, несовершенство хирургической техники, погрешность при выборе конструкции, микробная инвазия), а у пациентов пожилого возраста частота возникновения осложнений зависит как от экзогенных факторов, так и от факторов эндогенного порядка (снижение регенеративного потенциала, наличие сопутствующей соматической патологии). Показано, что частота возникновения осложнений при хирургической коррекции адентии у пациентов с применением методов стоматологической имплантологии связана с возрастом и нарастает при переходе от молодого к среднему и пожилому возрасту, при условии отягощенности соматическими заболеваниями старшей возрастной группы. В исследовании показаны особенности качества жизни и динамики психоэмоционального статуса у пациентов пожилого возраста при постановке дентальных внутрикостных имплантатов. Доказано, что основными факторами, достоверно снижающими качество жизни пациентов всех возрастных групп при постановке дентальных внутрикостных имплантатов, являются депрессия, тревога и психическая адаптация. Выявлено, что у пациентов пожилого возраста отмечается более положительная динамика психоэмоциональных показателей и психической адаптации в целом, по сравнению с пациентами молодого и среднего возраста.

Авторы Первого МГМУ им. И.М. Сеченова (Гришин П.С., Меркульцева В. М., 2018) изучили клинический и психоэмоциональный статус пациентов с полным отсутствием зубов, на основании результатов исследования, выяснили что процесс адаптации зависит от возраста пациентов. В группе больных до 40 лет в психологическом статусе преобладает чувство дискомфорта, тревожности, неполноценности, неудовлетворенности собой. Такие пациенты предъявляют клинически необоснованные жалобы на чувство болезненности при использовании полных съемных зубных протезов. Что касается пациентов возраста старше 50 лет, выявляется небольшое изменение основных личностных характеристик. Изучен психоэмоциональный статус 11 пациентов среднего возраста (до 40 лет) с полной адентией, которых 4 года назад протезировали в клинике. Опросили мнение пациентов по поводу протезов, их качества и удобства при носке. У пациентов, которые испытывали неудобство при использовании протезов, проводили клиническое исследование с последующим выявлением причин дискомфорта. Были собраны жалобы пациентов, точный анамнеза жизни, произведен визуальный осмотр и осмотр ротовой полости, определение качества их зубных протезов. Произвели оценку психического состояния людей при помощи определенных пособий: "ситуативной

и личностной тревожности», а также "личностного опросника". Собранные данные позволяют определить особенности привыкания к полным съемным зубным протезам.

Таким образом, литературные данные исследований доказывают, что психоэмоциональное состояние и индивидуальные психологические особенности личности определяют типичные реакции на соответствующие жизненные ситуации и по-разному влияют на успешность дентальной имплантации у пациентов разных возрастных групп.

Литература/References

1. Бадалян А. А., Чернавский А. Ф., Петров И.А. Клинико-психологическое обоснование использования для позиционирования дентальных имплантатов хирургических шаблонов на клиническом примере МАУ "СП № 12" // Проблемы стоматологии. 2018. №2.
2. Баскова А.В. Результаты исследования социально-экономического статуса пациентов, имеющих дентальные имплантаты в эстетически значимой зоне/ Сборник научных трудов 39 итоговой научной конференции молодых ученых МГМСУ им. А.И.Евдокимова. - 2017. - С.47-49.
3. Дмитриенко С. В., Шкарин В. В., Доменюк Д. А., Давыдов Б. Н. Алгоритм определения размеров искусственных зубов по морфометрическим параметрам лица у людей с полной адентией. //Стоматология. 2018;97(6):57-60
4. Коваленко, А.В. Психологический статус пациентов с гнатическими формами анамалий окклюзии до и после ортогнатического лечения /А.Б. Слабковская, Н.С. Дробышева, А.Ю. Дробышев, Л.С. Персин // Российская стоматология. - М., 2011. - №5.- С.10-14.
5. Парфенов С.А. Возрастные особенности клинико-психофизиологического статуса у пациентов с дентальной имплантацией: Автореф. дис ... канд дис. СПб, 2015.- 22 С.
6. Парфенов, С.А. Возрастные особенности клинико-психофизиологического статуса у пациентов с дентальной имплантацией: дис канд. мед. наук / С.А. Парфенов. М. – 2015.- 132 с.
7. Походенько-Чудакова И.О., Карсюк Ю.В.Прогнозирование осложнений дентальной имплантации по физическим показателям биологических сред организма человека на современном этапе//Вятский медицинский вестник. 2018. № 1 (57). С. 76-82.
8. Тунева Н.А., Богачева Н.В., Тунева Ю.О. Проблемы дентальной имплантации//Вятский медицинский вестник. 2019. № 2 (62). С. 86-93.
9. Яраш, Г.П.К. Оценка психоэмоционального статуса пациентов до и после имплантации зубов // Университетская медицина Урала. - 2016 -№2(5).-С.69-70.
10. Abou-Ayash S, von Maltzahn N, Passia N, Stabilizing mandibular complete dentures by a single midline implant-influence on quality of life: 2-year results from a randomized clinical trial comparing different loading protocols.//Clin Oral Investig. 2020 Feb;24(2):927-935
11. Huard C, Bessadet M, Nicolas E, Veyrune JL. Geriatric slim implants for complete denture wearers: clinical aspects and perspectives. //Clin Cosmet Investig Dent. 2013 Aug 28;5:63-8.
12. Ritter A; Rozendorn N; Avishai G; Rosenfeld E; Preoperative Maxillary Sinus Imaging and the Outcome of Sinus Floor Augmentation and Dental Implants in Asymptomatic Patients. [Ann Otol Rhinol Laryngol], ISSN: 1943-572X, 2020 Mar; Vol. 129 (3), pp. 209-215
13. Shi B. [Aesthetic complications of immediate implant placement of anterior teeth]. //Zhonghua Kou Qiang Yi Xue Za Zhi. 2018 Dec 9;53(12):810-814.

14. Srinivasan M, Meyer S, Mombelli A, Müller F. Dental implants in the elderly population: a systematic review and meta-analysis.//Clin Oral Implants Res. 2017 Aug;28(8):920-930.
15. Walia, K. A Comparative and a Qualitative Analysis of Patient's Motivations, Expectations and Satisfaction with Dental Implants / K. Walia S.A. Belludi, P. Kulkarni, P. Darak, S. Swamy // J. Clin. Diagn. Res.- 2016. - 10(4)- P. 23-26
16. Wehner C, Laky M, Shokoohi-Tabrizi HA, Behm C, Moritz A, Rausch-Fan X, Andrukhov O. Effects of Er:YAG laser irradiation of different titanium surfaces on osteoblast response. //J Mater Sci Mater Med. 2021

УДК: 616.5-002-056.43-053.5-036.32

ЮҚОРИ ЖАҒ БЎШЛИҒИ КИСТАЛАРИДА БИР ВАҚТДА ОЧИҚ СИНУС-ЛИФТИНГ ВА ЦИСТОЭКТОМИЯ ОПЕРАЦИЯСИНИ ЎТКАЗИШ

Ш.М. Хасанов, О.А. Муқимов, Ш.Х. Қўзиёв,

Д.Р. Усманова, Д.Б. Тошмуродова.

Тошкент давлат стоматология институти

Мавзунинг долзарблиги:

Хозирга кунда юқори ва пастки жағларда мавжуд иккиламчи адентияларни протезлаш стоматологлар олдидаги долзарб муаммолардан биридир. Ушбу муаммони яъни тиш каторлари нуқсонларини бартараф этишнинг замонавий усулларидан бири бу дентал имплантологиядир. Узок муддат эстетик нуқсон билан юриш беморларни психоэмоционал ўзгаришлар ва юз жағ тизимининг анатомик функционал бузулишларига сабаб бўлади. Дентал имплантологиянинг ривожланишига карамай имплантларни урнатиш хали-хамон кушимча операция муолажаларини талаб қилади. Шу жумладан, юқори жағ бўшлиғида киста мавжуд беморларда дентал имплантация учун суяк миқдори етишмаслигида синус лифтинг операциясидан олдин беморлар ЛОР шифокорда цистоэктомия операциясини ўтказишлари зарур эди. Бу эса беморлар учун кўшимча стресс, вақт ва харажатларни келтириб чиқарарди. Шуларни олдини олиш учун бирвақтлама киста суяклигини олиб ташлаш ва синус лифтингни ўтказишни самарадорлигини урганиш бизнинг **максадимиз** булди.

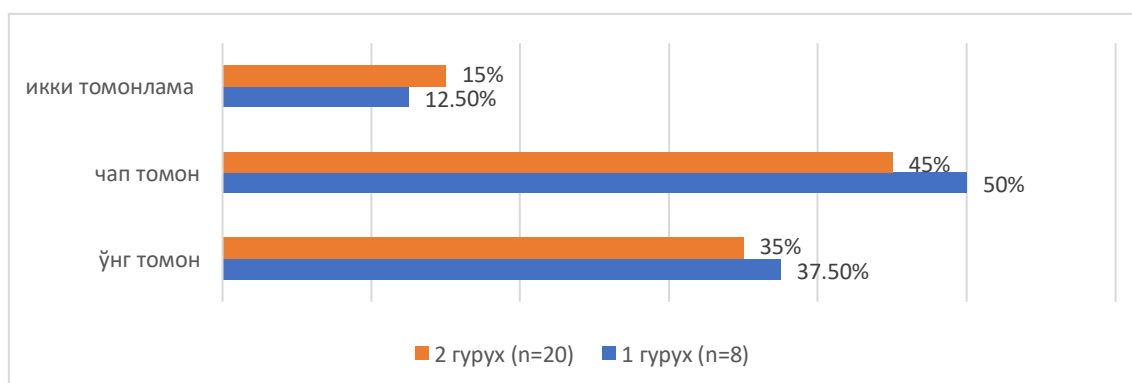
Тадқиқот усуллари ва материаллари:

Ретроспектив усулда 28 беморларни тиббий варакалари урганилди. Беморлар 2та гуруҳга ажратилди: 1 гуруҳга 8 та бемор ажратилган (бирвақтлама киста суяклигини олиш ва синуслифтинг ўтказилган). Иккинчи гуруҳга традицион усулда ЛОР шифокор кистэктомия қилиб, сунг ТГСИ поликлиникасида синуслифтинг қилинган. Барча беморларга умумий клиник текширув усуллари ўтказилган ва панорама усулида рентген текшируви ўтказилган. Натижалар 2 хафталик, 1 ойлик ва 3 ойлик натижалар интерпретация қилинди.

Тадқиқот натижаси:

Гурухлардаги беморларда кисталарни рентгенологик характеристикаси 1 Жадвалда келтирилган.

Жадвал 1. Беморлардаги кисталарни рентгенологик характеристикаси



Жадвалдан малум булдики, 1чи гурухда 1 та беморда (12,5%) икки томонлама кисталар, 4 (50%) да чап томонлама, ва 3(37,5%) да унг томонлама кисталар аникланди. Иккинчи гурух билан бу курсаткичлар буйича сезиларли фарк аникланмади ($p < 0,05$). Беморларнинг еши ва жинси буйича ҳам икки гурухлар орасида сезиларли фарк аникланмади.

Тадқиқот утказилган беморларни икки гуруҳини 6 ой ва 1 йил дан кейин назорат натижалари 2чи жадвалда келтирилган.

Жадвал 2. Беморларни жаррохликдан кейин 6 ой ва 1йил дан кейинги натижалари.

Гурух	6 ойда киста қайта усиши	1 йилда киста қайта усиши	Синуслифтинг соҳасини суякланиши даражаси
1чи гурух	йук	йук	коникарли
2чи гурух	йук	йук	коникарли

Юкоридаги жадвалдан куриниб турибти ки, 1 чи ва 2чи гурухлар орасида 6 ойдан кейин ва 1 йилдан кейин ҳам кисталарни қайта усиш ҳолатлари аникланмади ва икки гуруҳда ҳам суякланиш даражаси коникарли даражада аникланди.

Операция ўтказилган беморлар жами ҳисобда 28 нафарни ташкил қилди. Барча беморларда турғун клиник натижалар олинди. Беморларни операциядан кейинги клиник текширилганда бизни шиллик қават ҳолати, қўшни тишларда қимирлаш бор ёки йўқлиги, операция ўтказилган соҳада чок, имплантлар ва шиллик қават ҳолати. Шунини айтиб ўтиш кераки операция натижаси нафақат операциядан олдинги ва кейинги ҳолатларга балки оғиз бўшлиғи гигиенасига, операция давомидаги асептик алгоритмни бузмаслик, шиллик қаватда олиб бориладиган лахтакли операцияларни тўғри олиб бориш, операциянинг барча этапларида эҳтиёткорлик, чок материалларни герметиклигини таъминлаш, операциядан кейинги гигиена ҳолатига боғлиқдир.

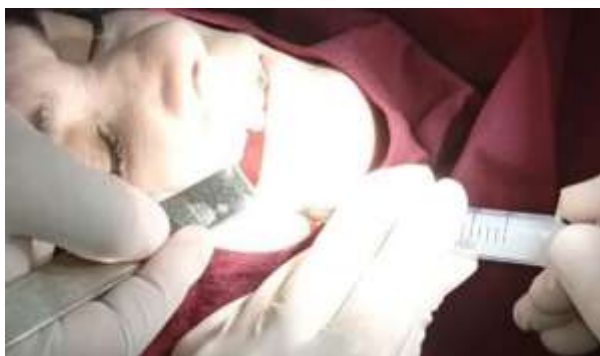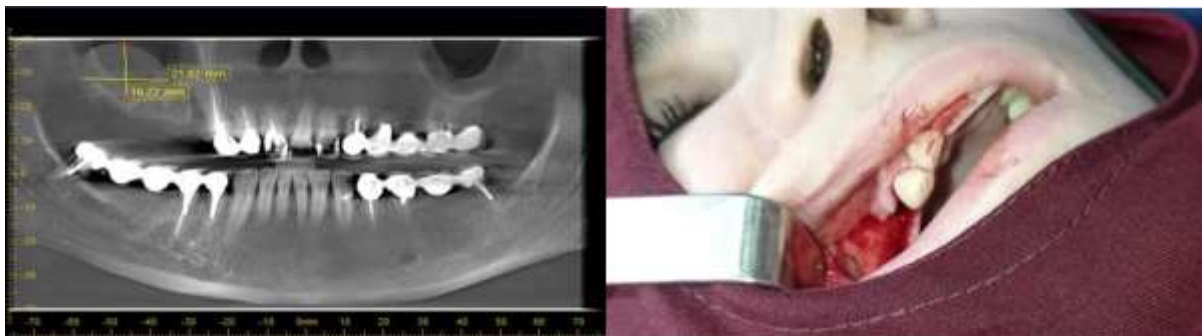Барча беморларга планли равишда имплантация муолажаси утказилган.

Ўтказилган тадқиқотлар натижаларини клиник баҳолаш учун рентген ва морфологик текшириш усулларидан фойдаланилди. Оғиз гигиена ҳолати periodontal ёки гигиеник кўрсаткичлар ёрдамида баҳоланди. Беморларни динамика текширишда имплантларнинг

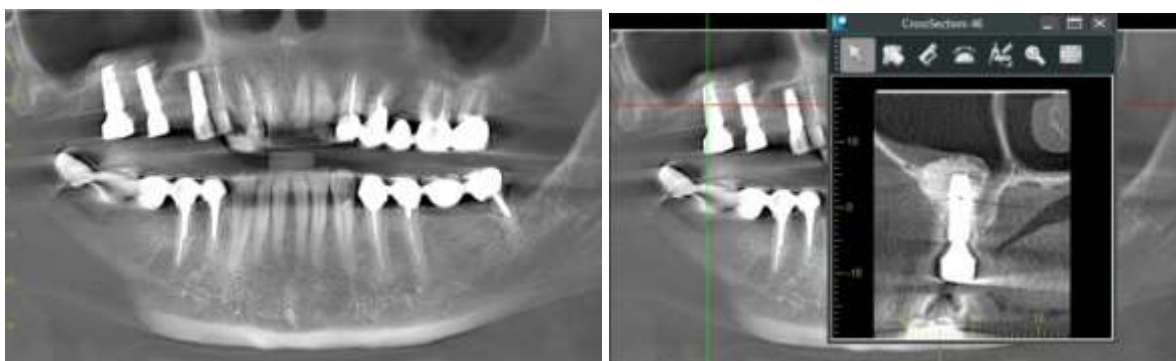ҳаракатчанлиги, вертикал, горизонтал остеоресорбсиянинг мавжудлиги, имплантация зонасидаги шиллиқ қаватнинг ҳолати, субектив белгилар ва бошқаларга эътибор қаратилди.

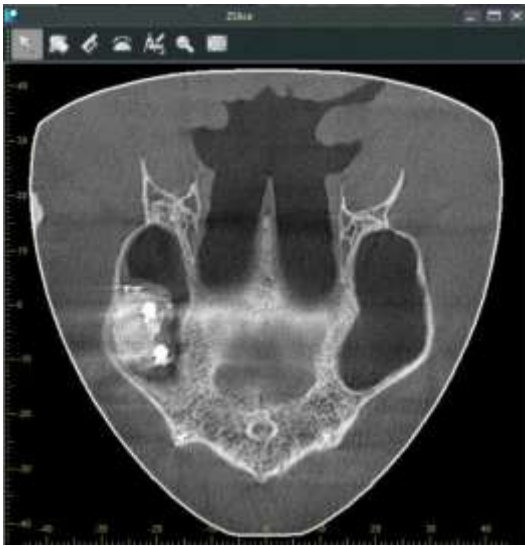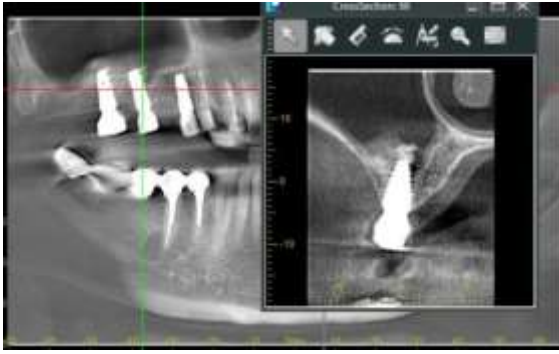
Операциядан кейинги даврда беморлар турли хилдаги микроорганизмларга сезувчанлигини ҳисобга олган ҳолда 5-7 кун давомида антибактериал даво ўтказдилар.

Беморлар фақатгина операциядан кейинги яра, ўртача оғриқ ва шиш борлигила шикоят қилдилар. Жарроҳлик яраси соҳасидаги оғриқ 2-3 кун давомида тўхтади. Жарроҳлик соҳасидаги тери ва оғиз шиллиқ қавати гиперемик эмас, тоза. Юмшоқ тўқималарнинг ўртача шишиши яра соҳасида 2-3 кун давомида кузатилди. Чок материаллари 7-8 кунда олиб ташланди.



Операциядан кейинги 3-6 ойдан кейинги ҳолат





Бемор ҳолати яхши. Суякланиш ҳолати ва имплантларнинг остеоинтеграциялашганлиги кўринади.

Хулоса:

Кистанинг гаймор бўшлиғида жойлашган ҳолатларда биз бирвақтлама операция усулини тавсия этамиз. Бу усул традицион усулга караганда тез, қулай ва умумий маҳаллий огриксизлантириш ердамида утказилади . Шу билан бирга бирвақтлама усулда кисталарнинг қайта усиши кузатилмади , синуслифтинг килинган сохани суякклашиши коникарли даражада аниқланди.

Фойдаланилган адабиётлар:

1. О.А. Муқимов, Д.Р. Исанова // Сравнительная характеристика метода корневой мембраны и традиционного (одномоментного) метода установки имплантата/ Молодой ученый. – 2019. – № 13 (251). – С. 8 -89. [[PubMed](#)] [[Google Scholar](#)]
2. Усманова Д.Р., Муқимов О.А., Диего Лонс, Муқимова Х.О., Тургунов М.А., // Изучение денальной имплантации с помощью метода “root membrane” в верхней челюсти для повышения эффективности сохранения зубо-альвеолярного сегмента./ «СТОМАТОЛОГИЯ».-2021.- №1.- С.-73-76. [[PubMed](#)] [[Google Scholar](#)]
3. Muqimov OA1, Usmanova DR2, Features Of Periodontal Care For Patients Living In Rural Areas. Page 1 European Journal of Molecular & Clinical Medicine ISSN 2515-8260 Volume 07, Issue 03, 2020 [[PubMed](#)] [[Google Scholar](#)]
4. Hürzeler MB, Zuhr O, Schupbach P, Rebele SF, Emmanouilidis N, Fickl S, et al. The socket-shield technique: A proof-of-principle report. J Clin Periodontol. 2010;37:855–62. [[PubMed](#)] [[Google Scholar](#)]
5. Bäumer D, Zuhr O, Rebele S, Schneider D, Schupbach P, Hürzeler M, et al. The socket-shield technique: First histological, clinical, and volumetrical observations after

УДК: 616.314-089.818.1.843

ТИШ РЕПЛАНТАЦИЯ УСУЛИНИ ТАКОМИЛЛАШТИРИШ

М.М. Фозилов, Ф.С. Адашов

Тошкент Давлат Стоматология Институтини

Тошкент Давлат Стоматология Институтини Жарроҳлик стоматологияси ва денгал имплантология кафедраси

Статистик маълумотларга кўра, юз-жағ соҳаси қаттиқ тўқималари умумий жароҳатларининг 50% ини денто-альвеоляр соҳа жароҳатлари ташкил қилади. Шулардан тишни тўлиқ чиқиши билан кузатиладиган жароҳатлар 0.9 %дан 3.9% гача учраши кузатилган. Болаларда умумий жароҳатларнинг 3%ини тишни тўлиқ чиқиши ташкил қилади.

Иккиламчи адентия сабабли узоқ муддат эстетик нуқсон билан юриш беморларни психо-эмоционал ўзгаришлар ва юз-жағ системасининг анатомик функционал бузулишларига сабаб бўлади. Шуларни инобатга олиб, иккиламчи адентияни олдини олиш мақсадида тиш реплантациясининг янги усулларини такомиллаштириш нафакат стоматологияда, балки бутун тиббиёт соҳасида ҳам муҳим аҳамият касб этади.

Мақсад:

Тиш реплантациясини ўтказишдан олдин илдизга ишлов беришни такомиллаштириш.

Тадқиқот вазифалари:

1. Анъанавий усулда реплантация қилинган тишларни битиши ва асоратларини таҳлил қилиш.
2. Таклиф этилаётган усулда реплантация қилинган тишларни битиши ва асоратларини таҳлил қилиш.

Тадқиқот усуллари ва материаллари:

10 та беморларда тадқиқот учун такомиллаштирилган реплантация усулини ўтказиб текширувларни умумлаштириш.

- 1) Клиник текширув усуллари.
- 2) Рентген текширув усуллари.
- 3) Статистик маълумотларни таҳлил қилиш.

Олинган беморларнинг 4таси анъанавий усулда, 6таси янги усулда реплантация қилинди. Шулардан 30%и 15 ёшгача бўлган беморлар бўлиб, уларнинг тўлиқ чиқиш кузатилган доимий тишлари реплантация қилинди. Қолган 70% беморлар 30 ёшдан ошган бўлиб, уларда ҳам тўлиқ чиқиш кузатилган тишлари реплантация қилинди. Бунда биз иккала усулни ҳам курак тишларда амалга оширдик. Операция босқичлари:

бунда тиш альвеоласи тўқималари ва якин турган юмшок тўқималарни ортиқча шикастлантирмасликка ҳаракат қилинади. Эҳтиётлик билан альвеола кюретажи қилинди, агар тўлиқ чиқиш кузатилган тишда грануляцион тўқималар ёки гранулёмалар бўлса улар бартараф этилади, альвеола юзаси бўйича периодонт толаларини ва айлана боғламни сақлаб қолишга ҳаракат қилинди. Шундан сўнг катак фурациллин, антибиотиклар (цефазолин, цефтриаксон) натрий хлориднинг илиқ изотоник эритмаси билан ювиб ташланди ва стерил доқа билан юза тампонада қилинди.

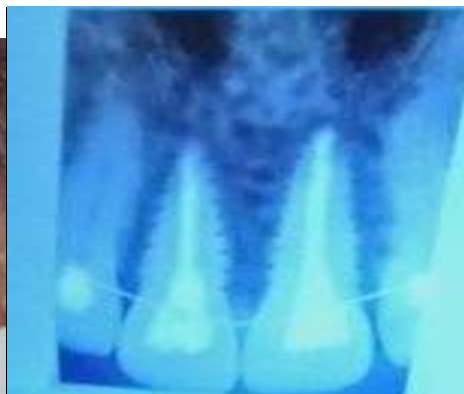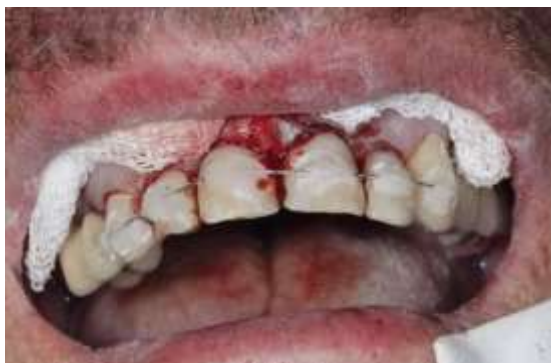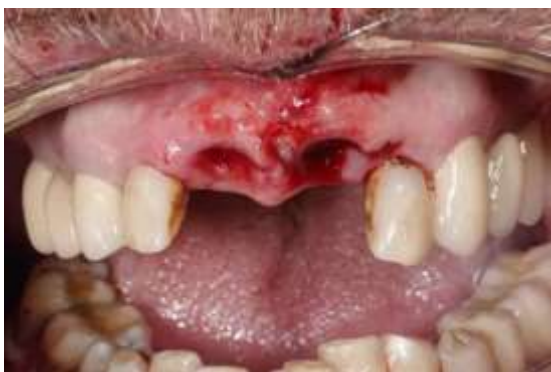Реплантация қилинадиган тишни ишлов берилгунча антибиотиклар ёки нитрофуран препаратлари қўшилган натрий хлориднинг изотоник эритмасига (36,6°C) солиб қўйилди. Тиш бўшлиғи ва каналлари цемент (Унифас-2) билан пломбаланди. Сўнгра янги усулда реплантация қилишдан олдин борлар билан стерил физиологик эритма ёрдамида, қиздирмасдан тишни илдиз қисмига ишлов бериш (резьба шаклда фиссуралар ҳосил қилиш) амалиёти ўтказилди. Суякни тозалаб бўлгандан кейин, тиш альвеолага жойланди ва уни симли шина, ретенорлар ёрдамида 2-3 ҳафтага фиксация қилинди. Тиш ўз жойида қотиб ўрнашиши учун, уни ташқи таъсирлардан сақлашга ҳаракат қилиш кераклиги беморларга тушунтирилди.

Операциядан кейинги даврда антибиотик препаратлар, авайлайдиган пархез таомлар буюрилди, айниқса маҳкамловчи шиналар қўйилганда, оғиз бўшлигининг тозалик ҳолатини яхши сақлаш, фурацилин, ромашка, щальфей эритмаси билан чайиш тавсиялар берилди. 3 ҳафтадан кейин шиналар ечилиб тишлар ҳолати текширилди. Бириқиш жараёни анъанавий ва янги усулда реплантация қилинган тишларда 3-6 ой давомида кузатилди. Янги усулда илдизда ҳосил қилинган ўйиқларда суяк ланиш, тиш имплантатлари сингари остеоинтеграция жараёни пайдо бўлиб, илдизни янада тиш катагида мустаҳкам бириқишига олиб келади.

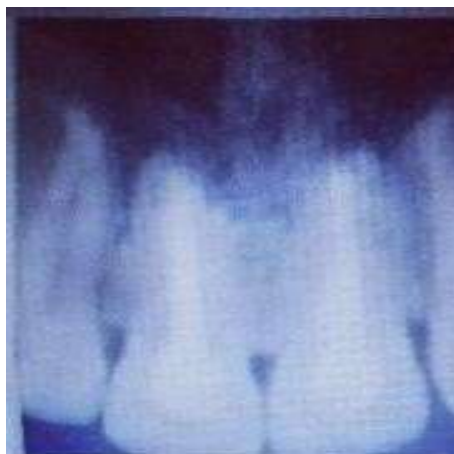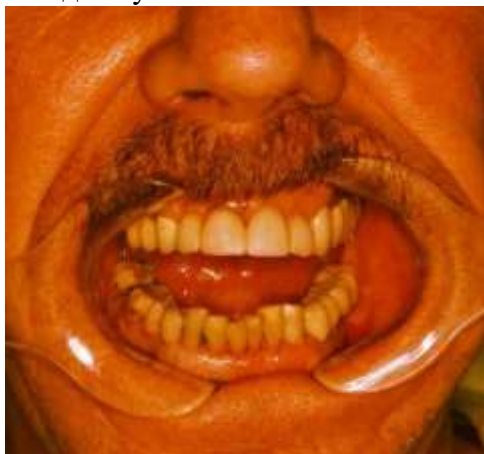Тадқиқот натижаси:

Янги усулда реплантация қилиш:

Беморда 11-21- тишларда жароҳатдан кейин тўлиқ чиқиш кузатилган. Тишлар реплантация қилинди ва шиналанди.



6 ойдан сўнг:



Фойдаланилган адабиётлар:

1. Ефименко В.П. Характеристика механических повреждений твердых тканей челюстно-лицевой области у детей//Материалы VIII Международной конференции челюстно-лицевых хирургов и стоматологов. - СПб.: 2003. - С. 68.
2. Геворкян А.А. Обоснование критериев оценки степени вреда здоровью при изолированных повреждениях зубов: Автореф. дис канд. мед. наук. - М., 2001. - 19 с.
3. Andreasen J.O., Andersson L. Avulsions. Textbook and color atlas of traumatic injuries to the teeth. 4th edn. – Ox-ford, UK: Blackwell Munksgaard, 2007. – P. 444-88.
4. Ritwik P., Massey C., Hagan J. Epidemiology and outcomes of dental trauma cases from an urban pediatric emergency department // Dent Traumatol. – 2015. Vol. 31. – P. 97-102.
5. Andreasen JO. Atlas of replantation and transplantation of teeth. Philadelphia:Saunders; 1992;303.
6. Маланын И.В. Новый способ посттравматической аутореплантации зубов / И.В. Маланын, М.А. Глуценко // Современные наукоемкие технологии. – 2004. – № 4. – С. 41–43.

УДК: 616.314.18 – 002.001.73 (083.44)

УЛУЧШЕНИЕ ДИАГНОСТИКИ И КОМПЛЕКСНОГО ЛЕЧЕНИЯ ВОСПАЛИТЕЛЬНЫХ ПРОЦЕССОВ ПЕРИАПИКАЛЬНЫХ ТКАНЕЙ

А.М. Азимов, З.З. Турсуналиев, С.А. Курбонов

Ташкентский государственный стоматологический институт

Воспалительный процесс в апикальном периодонте развивается как следствие некроза пульпы и обусловлен поступлением инфекционно-токсического содержимого корневых каналов зубов через верхушечное отверстие. Эндотоксины, проникая в апикальный периодонт, приводят к запуску целого каскада реакций на клеточном микроциркуляторном, иммунном уровне, следствием чего является деструкция апикального периодонта и прилегающих к нему кости (Цепов П.М., Николаев А.И., 2002). Для устранения микроорганизмов из системы инфицированных каналов зубов необходимо широкое внедрение современной стратегии эндодонтического лечения включающий тщательную механическую и медикаментозную обработку с использованием лекарственных препаратов избирательного действия (Полтавский В.П.

2007., Симакова Т.Г., и соав.2007) Несмотря на большие достижения в стоматологии удельный вес больных с осложнениями кариеса остаётся высоким. Они составляют 25-30% всех стоматологических больных. Показателями качества лечения и профилактики кариеса является частота роста воспалительных процессов в периапикальных тканях.

Цель исследования: Усовершенствовать комплексные методы лечения воспалительных заболеваний тканей вапикальном периодонте изучить диагностическую ценность ультразвукового исследования.

Задачи исследования:

- 1.Изучить диогностическую ценность методов стоматологической рентгенографии, ортопантомографии, 3D компьютерной томографии при воспалительных заболеваниях периапикальных ткани .
2. Изучить диогностическую ценность метода ультразвукового исследования при воспалительных заболеваниях периапикальных ткани .
- 3.Разработка алгоритма диагностики воспалительных заболеваниях периапикальных ткани.
- 4.Сравнительная оценка традиционных методов лечения острого одонтогенного остита.

Исследовательская методика:

- 1.Метод клинического обследования.
- 2.Метод рентгенологического исследования.
3. Метод ультразвукового исследования.
4. Статистический анализ является методом верификации.

Материал и методы исследований Исследование проведено у 29 детей 36 взрослых ультразвуковым диагностическим прибором эхоостеометром “ЭОМ-01ц”. Распределение больных по возрасту и нозологическим формам представлено в таблице 1. Ультразвуковая остеометрия костей не требует специальной подготовки обследуемого, безболезнен и абсолютно безвреден, что особенно ценно в практике детской стоматологии. Перед исследованием визуально и пальпаторно определяли границы патологического очага и измеряли расстояние. Поверхность излучающего и принимающего ультразвуковые волны датчиков и кожу исследуемой области обильно смазывали жидким вазелином или глицерином. В проксимальном и дистальном конце кости устанавливали 2 датчика, один из которых является излучателем ультразвуковых волн, а другой - приемником. Скорость прохождения ультразвука на участке челюстной кости (С), находящейся между датчиками, определяли классическим способом по формуле “ $C = L:t$ ” где L - длина исследуемого отдела челюстной кости, t – время.

Результаты исследования и их обсуждение. Ультразвуковая остеометрия по выше рекомендуемой методике проведена нами у 65 больных с различными воспалительными процессами.

Данные о скорости распространения ультразвука при воспалительных заболеваниях челюстно-лицевой области представлены в таблице 1.

Как видно из таблицы 1, скорость происхождения ультразвука в челюстной кости зависит от формы заболеваний. Чем младше возраст больного, тем более выражено снижение скорости прохождения ультразвука. По-видимому, снижение скорости ультразвука обусловлено не только

уменьшением звукопроводимости мягких тканей за счёт воспалительного процесса, но и особенностей их строения у детей в младшем возрасте.

Таблица 1 Результаты ультразвуковой остеометрии при острых одонтогенных воспалительных заболеваниях челюсти

Формы воспалительных заболеваний		Количество больных	Скорость продвижения УЗ по здоровой челюсти (м/с)	Разница в скорости продвижения УЗ на стороне поражения (м/с)			
				1-3 суток		7-10 суток	
				М ± м	%	М ± м	%
Острый одонтогенный остит нижней челюсти	дети	18	22,64 ± 53,6	358,9 ± 40,5	15,8	178,7 ± 21,1	7,9
	взрослые	12	3011,2 ± 35,2	321,2 ± 21,7	10,7	176 ± 18,1	5,8
Острый одонтогенный остеомиелит нижней челюсти	дети	11	2673,7 ± 119,9	690,9 ± 135,7	25,84	617 ± 120,7	22,9
	взрослые	24	44 ± 29	750,6 ± 13,8	24,65	702 ± 19,3	23,3
Итого							

При одонтогенном остром остите имеет место достоверное снижение скорости прохождения ультразвука по челюстной кости (до 19%), что свидетельствует о вовлечении челюстной кости в воспалительный процесс.(рис.1) Снижение скорости прохождения ультразвука у детей острым одонтогенным оститом составило 15,8%, у взрослых-10,7%.

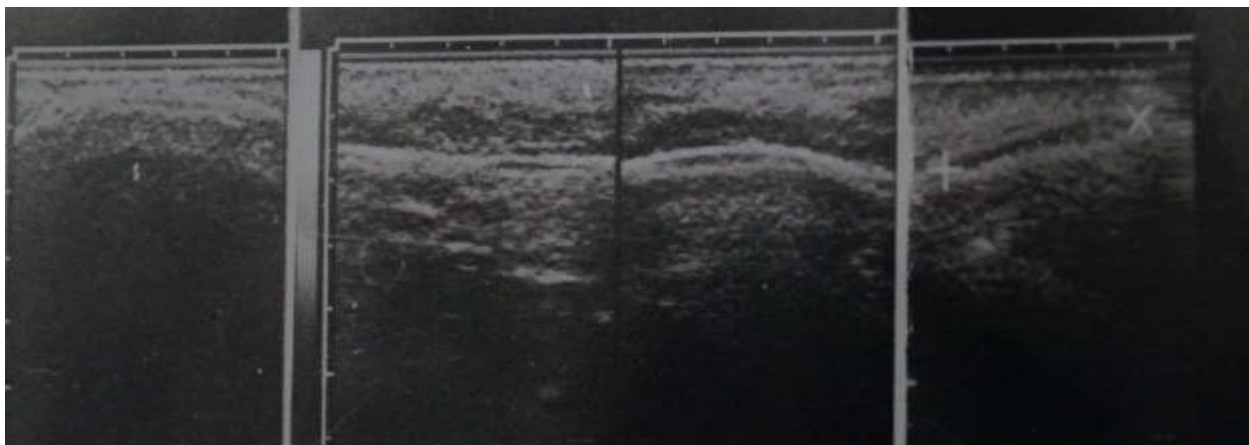


Рис.1

У больных одонтогенным остеомиелитом челюстей во всех возрастных группах установлено снижение скорости прохождения - ультразвука у детей на 25,8 и на 24,6%. у взрослых. (рис.2)




Рис.2

Полученные результаты позволили сделать заключение, что у больных одонтогенным оститом скорость ультразвука относительно здоровой симметричной стороны снижается у детей на 15,8%, у взрослых на 10,7% причем у детей снижение скорости распространения ультразвука более значительно, чем у взрослых.

С целью изучения восстановления скорости прохождения ультразвука по челюстным костям, нами проведены повторные исследования на 7-10 сутки лечения. К этому периоду стихали признаки острого воспалительного процесса. Наряду с нормализацией ряда клинико-лабораторных показателей у основной части больных, прекратились гнойные выделения, наступила эпителизация ран.

У больных с острым одонтогенным оститом в процессе лечения скорость прохождения ультразвука в челюстной кости значительно восстанавливается (с 82,3% до 90%), но не достигала скорости здоровой симметричной стороны.

У детей больных острым одонтогенным остеомиелитом челюсти, как было сказано выше, скорость ультразвука на стороне поражения снижалась на 25,8% относительно симметричной стороны. В процессе лечения, в подострой стадии остеомиелита, скорость ультразвука несколько восстанавливается 22,9%, но не достоверно.

Изучая зависимость скорости прохождения ультразвука от исхода острого одонтогенного остеомиелита установили, что она имеет тенденцию к восстановлению у больных с благоприятным исходом (выздоровление). Если скорость ультразвука не имеет тенденции к восстановлению или продолжает снижаться и дальше и достигает 28-30% относительно симметричной здоровой стороны можно прогнозировать что процесс переходит в хроническую стадию.

Таким образом, по результатам ультразвуковой остеометрии можно прогнозировать течение заболевания.

Выводы. Ультразвуковая остеометрия является дополнительным первично-ориентирующим диагностическим методом, позволяющим оценить изменения в костной ткани в периапикальной зоне и челюсти на ранних стадиях заболеваний, когда рентгенологически нельзя установить патологию костной ткани. По результатам ультразвуковой остеометрии можно проследить динамику восстановления костной структуры, прогнозировать течение заболевания. Безвредность, простота,

безболезненность позволяют рекомендовать эхоостеометрию для применения в практической стоматологии.

Литература/References

1. Азимов М., Ризаев Ж.А., Азимов А.М. К вопросу Классификации одонтогенных воспалительных заболеваний. ВІСНИК Проблем биологии и медицины. Выпуск 4. Том 1(153) С. 278-282.
2. Nair PNR. Apical periodontitis: a dynamic encounter between root canal infection and host response. *Periodontol* 2000 1997; 13: 121–48. doi: <https://doi.org/10.1111/j.1600-0757.1997.tb00098.x>
3. Gundappa M, Ng SY, Whaites EJ. Comparison of ultrasound, digital and conventional radiography in differentiating periapical lesions. *Dentomaxillofacial Radiology* 2006; 35: 326–33. doi: <https://doi.org/10.1259/dmfr/60326577>
4. Craig JG, Jacobson JA, Moed BR. Ultrasound of fracture and bone healing. *Radiol Clin North Am* 1999; 37: 737–51. doi: [https://doi.org/10.1016/S0033-8389\(05\)70126-3](https://doi.org/10.1016/S0033-8389(05)70126-3)
5. Рабинович, И.М. Клиническое применение ультразвука при эндодонтическом лечении / И.М. Рабинович, И.В. Корнетова // Клиническая стоматология. - 2012. - №4. - С. 10-14.
6. Мануйлова, Э.В. Сравнительная эффективность лечения деструктивных форм хронического верхушечного периодонтита с применением кальцийсодержащих препаратов / Э.В. Мануйлова, В.Ф. Михальченко, А.Т. Яковлев // Современные проблемы науки и образования. - 2013. - №1. - <https://www.science-education.ru/ru/article/view?id=854616>.

Ортопедическая и ортодонтическая стоматология	Orthopedic and orthodontic dentistry
<p>ОЦЕНКА КАЧЕСТВА ПРИЛЕГАНИЯ ИНДИВИДУАЛЬНЫХ ЦИРКОНИЕВЫХ ШТИФТОВ К ПОВЕРХНОСТИ КОРНЯ ЗУБА</p> <p>А.Н. Акбаров, Н.Р. Нигматова, К.Н. Шоахмедова</p>	<p>ASSESSMENT OF QUALITY ADHESION OF INDIVIDUAL ZIRCONIUM PINS TO THE SURFACE OF THE ROOT OF THE TOOTH</p> <p>A.N. Akbarov, N.R. Nigmatova, K.N. Shoahmedova</p>
<p>ИСПОЛЬЗОВАНИЕ ЦИФРОВОГО ПРОТОКОЛА ПРИ СОЗДАНИИ ВРЕМЕННОЙ КОНСТРУКЦИИ ДЛЯ ЗУБНЫХ ИМПЛАНТАТОВ В УСЛОВИЯХ ОДНОМОМЕНТНОЙ ИМПЛАНТАЦИИ И НЕМЕДЛЕННОЙ НАГРУЗКИ. КЛИНИЧЕСКИЙ СЛУЧАЙ</p> <p>С.М.Ризаева, О.З.Эргашев, Ж.Б.Бабаджанов, О.Н.Ризаева</p>	<p>THE USE OF DIGITAL PROTOCOL IN THE CREATION OF A TEMPORARY STRUCTURE FOR DENTAL IMPLANTS IN THE CONDITIONS OF SINGLE-STAGE IMPLANTATION AND IMMEDIATE LOADING. CLINICAL CASE</p> <p>S.M. Rizaeva, O.Z. Ergashev, J.B. Babadjanov, O.N. Rizaeva</p>
<p>ИЗМЕНЕНИЯ МИКРОЦИРКУЛЯЦИИ ПРОТЕЗНОГО ЛОЖА ПОСЛЕ ПРОТЕЗИРОВАНИЯ У БОЛЬНЫХ САХАРНЫМ ДИАБЕТОМ 2 ТИПА</p> <p>Р.З. Нормуродова, М.Т. Сафаров, М.У. Дадабаева, Ф.А. Хусанбаева</p>	<p>CHANGES IN MICROCIRCULATION OF THE PROSTHETIC BED AFTER PROSTHETICS IN PATIENTS WITH TYPE 2 DIABETES MELLITUS</p> <p>R.Z. Normuradov, M.T. Safarov, M.U. Dadabayeva, F.A. Khusanbayeva</p>
<p>ТИШ-ЖАҒ АНОМАЛИЯСИ БЎЛГАН БОЛАЛАРДА ОҒИЗ БЎШЛИҒИ МИКРОБИОЦИНОЗНИНГ КЎРСАТКИЧЛАРИ</p> <p>С.Ш. Олимов, Ж.Н. Бакаев</p>	<p>INDICATORS OF THE MICROBIAL LANDSCAPE OF THE ORAL CAVITY IN CHILDREN WITH DENTAL ANOMALIES</p> <p>S.Sh. Olimov, J. N. Bakaev</p>
<p>ИММУНОЛОГИЧЕСКИЕ ПОКАЗАТЕЛИ СЛЮНЫ ПРИ ЧАСТИЧНОЙ ВТОРИЧНОЙ АДЕНТИИ</p> <p>О.У. Арсланов, Х.И. Ирсадиев, Ф.Х. Ирсадиева</p>	<p>IMMUNOLOGICAL INDICATORS OF SALIVA IN PARTIAL SECONDARY ADENTIA</p> <p>O.U. Arslanov, Kh.I. Irsaliev, F.Kh. Irsaliev</p>
<p>ЧАСТИЧНЫЕ СЪЕМНЫЕ ПРОТЕЗЫ: КЛИНИЧЕСКАЯ ПОТРЕБНОСТЬ В ИННОВАЦИЯХ</p> <p>Б.Н. Хабилов, М.У. Дадабаева, Г.С. Яхёева, Н.А. Ходжимуродова</p>	<p>REMOVABLE PARTIAL DENTURES : THE CLINICAL NEED FOR INNOVATION</p> <p>B.N. Khabilov, M.U. Dadabayeva, G.S. Ageeva, N.A. Khodzhimurodova</p>
<p>БИОПОТЕНЦИАЛЫ ЖЕВАТЕЛЬНЫХ МЫШЦ ПРИ МЫШЕЧНО-СУСТАВНЫХ ДИСФУНКЦИЯХ ВНЧС, ДО И ПОСЛЕ ЛЕЧЕНИЯ</p> <p>Ж.Н. Бакаев, С.Ш. Олимов</p>	<p>BIOPOTENTIALS OF MASTICATORY MUSCLES IN MUSCULOSKELETAL TMJ DYSFUNCTIONS, BEFORE AND AFTER TREATMENTZh.N.</p> <p>Bakaev, S.Sh. Alimov</p>
<p>ХАРАКТЕРИСТИКА БОЛЬНЫХ С ПОСТКОВИДНЫМИ ОСЛОЖНЕНИЯМИ ВЕРХНЕЙ ЧЕЛЮСТИ И ОСОБЕННОСТИ ОРТОПЕДИЧЕСКОЙ РЕАБИЛИТАЦИИ БОЛЬНЫХ С ДЕФЕКТАМИ ЧЕЛЮСТНО-ЛИЦЕВОЙ ОБЛАСТИ</p> <p>А.Н. Акбаров, Д.Н. Хабилов</p>	<p>CHARACTERISTICS OF PATIENTS WITH POSTCOVID COMPLICATIONS OF THE UPPER JAW AND FEATURES OF ORTHOPEDIC REHABILITATION OF PATIENTS WITH DEFECTS OF THE MAXILLOFACIAL REGION</p> <p>A.N. Akbarov, D.N. Khabilov</p>
<p>СРАВНИТЕЛЬНАЯ ОЦЕНКА ЖЕВАТЕЛЬНОЙ ЭФФЕКТИВНОСТИ ПО АГАПОВУ И ТОКАРЕВИЧУ У ПАЦИЕНТОВ С ТРЕМАМИ В ЗУБНЫХ РЯДАХ</p> <p>И.М. Нигматова, М.Г. Атахонова, У.М. Раззаков</p>	<p>COMPARATIVE ASSESSMENT OF MASTICATORY EFFICACY ACCORDING TO AGAPOV AND TOKAREVICH IN PATIENTS WITH INJURIES IN THE DENTITION</p> <p>I.M. Nigmatova, M.G. Atakhonova, U.M. Razzakov</p>

<p>СРАВНЕНИЕ МЕТОДОВ ОПРЕДЕЛЕНИЯ ЦВЕТА ЗУБОВ ПРИ НЕПРЯМЫХ РЕСТАВРАЦИЯХ Н.С. Зиядуллаева, Н.А.Хожимуродова, Г.С. Яхеева</p>	<p>COMPARISON OF METHODS FOR DETERMINING TOOTH COLOR INDIRECT RESTORATIONS N.S. Ziyadullayeva, N.A.Khozhimurodova, G.S. Yakheeva</p>
<p>ЗНАЧЕНИЕ ИНОСТРАННОГО ЯЗЫКА ПРИ ПОДГОТОВКЕ ВЫСОКОКВАЛИФИЦИРОВАННОГО СТОМАТОЛОГА Ф.А. Шаамухамедова, Д.А. Сулейманова</p>	<p>THE IMPORTANCE OF A FOREIGN LANGUAGE IN THE TRAINING OF A HIGHLY QUALIFIED DENTIST F.A. Shamukhamedov, D.A. Suleymanov</p>
<p>ОСОБЕННОСТИ МИКРОЭКОЛОГИИ ПОЛОСТИ РТА С ЧАСТИЧНОЙ ВТОРИЧНОЙ АДЕНТИЕЙ Арсланов О.У., Мухамедов И.М., Ирсадиев Х.И.</p>	<p>FEATURES OF MICROECOLOGY OF THE ORAL CAVITY WITH PARTIAL SECONDARY ADENTIA Arslanov O.U., Mukhamedov I.M., Irsaliev H.I.</p>
<p>РАСПРОСТРАНЕННОСТЬ РАЗЛИЧНЫХ ФОРМ ДИСТАЛЬНОЙ ОККЛЮЗИИ У ОРТОДОНТИЧЕСКИХ ПАЦИЕНТОВ С УЧЕТОМ ТИПА РОСТА ЧЕЛЮСТЕЙ Г.Э. Арипова, Ш.Р. Расулова, Э.Э. Насимов, Н.Б. Джумаева, М.А. Мавлянова, М.А. Шералиев</p>	<p>PREVALENCE OF VARIOUS FORMS OF DISTAL OCCLUSION IN ORTHODONTIC PATIENTS, TAKING INTO ACCOUNT THE TYPEGROWTH OF JAWS G.E. Sharipova, S.R. Rasulova, E.E. Nasimov, N.B. Dzhumaeva, M.A. Mavlyanova, M.A. Sheralieva</p>
<p>ОЦЕНКА ЭФФЕКТИВНОСТИ ОРТОПЕДИЧЕСКОГО ЛЕЧЕНИЯ СЪЕМНЫМ ПРОТЕЗИРОВАНИЕМ С ОПОРОЙ НА ИМПЛАНТАТЫ О.Р. Салимов, Т.О. Мун, Ш.Х. Назарова</p>	<p>EVALUATION OF THE EFFECTIVENESS OF ORTHOPEDIC TREATMENT WITH REMOVABLE PROSTHETICS BASED ON IMPLANTS O.R. Salimov, T.O. Moon, Sh.Kh. Nazarova</p>
<p>ЭСТЕТИЧЕСКИЕ ПОКАЗАТЕЛИ ПРОФИЛЯ ЛИЦА МЯГКИХ ТКАНЕЙ ПАЦИЕНТОВ С НЕЙТРАЛЬНОЙ И МЕЗИАЛЬНОЙ ОККЛЮЗИЕЙ С.С. Муртазаев, Б.В. Туляганов, Н.А. Базаров, Т.А. Юлдашева, Ш.Р. Расулова, С.М. Муртазаев</p>	<p>AESTHETIC INDEXES OF THE PATIENTS' SOFT TISSUES FACIAL PROFILE WITH NEUTRAL AND MESIAL OCCLUSION S.S. Murtazayev, B.B. Tulyaganov, Sh.A. Bazarov, T.A. Yuldashev, Sh.R. Rasulova, S.M. Murtazayev</p>
<p>ПРИМЕНЕНИЕ ДЕНТАЛЬНЫХ ИМПЛАНТАТОВ РАЗЛИЧНОЙ КОНСТРУКЦИИ ДЛЯ ВОССТАНОВЛЕНИЯ ДЕФЕКТОВ ЗУБНЫХ РЯДОВ Т.О. Мун, Н.Л. Хабилов, Ф.К. Усманов.</p>	<p>THE USE OF DENTAL IMPLANTS OF VARIOUS DESIGNS FOR THE RESTORATION OF DEFECTS OF DENTITION T.O. Moon, N.L. Khalilov, F.K. Usmanov.</p>
<p>ДИАГНОСТИКА И ОРТОДОНТИЧЕСКОЕ ЛЕЧЕНИЕ ПАЦИЕНТОВ С ОТКРЫТЫМ ПРИКУСОМ Ф.А. Шомухамедова, Д.А. Сулейманова, Г.А. Муратова</p>	<p>DIAGNOSIS AND ORTHODONTIC TREATMENT OF PATIENTS WITH OPEN BITE F.A. Shamukhamedova, D.A. Suleymanova, G.A. Muratova</p>
<p>ТАКТИКА ИНДИВИДУАЛЬНОГО ПОДХОДА УСТРАНЕНИЯ ОККЛЮЗИОННЫХ НАРУШЕНИЙ У ПАЦИЕНТОВ С ИНТАКТНЫМ ЗУБНЫМ РЯДОМ Д.Р. Хасанова, С.В. Аверьянов, И.Ф. Ибрагимова</p>	<p>TACTICS OF AN INDIVIDUAL APPROACH TO THE ELIMINATION OF OCCLUSIVE DISORDERS IN PATIENTS WITH INTACT DENTITION D.R. Khasanova, S.V. Averyanov, I.F. Ibragimova</p>
<p>КЛИНИКО - ФУНКЦИОНАЛЬНОЕ ИЗМЕНЕНИЕ В ПОЛОСТИ РТА У БОЛЬНЫХ ХРОНИЧЕСКОЙ</p>	<p>CLINIC - FUNCTIONAL CHANGES IN THE ORAL CAVITY IN PATIENTS WITH CHRONIC KIDNEY</p>

<p>БОЛЕЗНЬЮ ПОЧЕК, ОПТИМИЗАЦИЯ ОРТОПЕДИЧЕСКОЙ СТОМАТОЛОГИЧЕСКОЙ ПОМОЩИ.</p> <p>К.Н. Шоахмедова, Н.М. Алиева, Н.Р. Нигматова, Б.Г. Рахимов</p>	<p>DISEASE, OPTIMIZATION OF ORTHOPEDIC DENTAL CARE.</p> <p>K.N. Shorakhmedova, N.M. Aliyeva, N.R. Nigmatova, B.G. Rakhimov</p>
<p>КРАНИОМЕТРИЧЕСКИЕ ПОКАЗАТЕЛИ ЛИЦЕВОГО ОТДЕЛА ГОЛОВЫ ДЕТЕЙ ШКОЛЬНОГО ВОЗРАСТА СЕЛЬСКИХ РАЙОНОВ ТАШКЕНТСКОЙ ОБЛАСТИ</p> <p>У.А.Туймачев, Т.А.Ашуров, А.А.Пулатов</p>	<p>CRANIOMETRIC INDICATORS OF THE HEAD OF SCHOOL-AGE CHILDREN IN RURAL AREAS OF THE TASHKENT REGION</p> <p>U.A.Tuymachev, T.A.Ashurov, A.A.Pulatov</p>
<p>ВЛИЯНИЕ МЕТАЛЛОКЕРАМИЧЕСКИХ КОНСТРУКЦИЙ И КОНСТРУКЦИЙ ИЗ ДИОКСИДА ЦИРКОНИЯ НА БИОХИМИЧЕСКИЙ СОСТАВ РОТОВОЙ ЖИДКОСТИ</p> <p>С.Д. Шанйдер, Н.С. Нуриева, А.И. Синицкий</p>	<p>INFLUENCE OF METAL-CERAMIC STRUCTURES AND STRUCTURES MADE OF ZIRCONIUM DIOXIDE ON THE BIOCHEMICAL COMPOSITION OF ORAL FLUID</p> <p>S.D. Schneider, N.S. Nurieva, A.I. Sinitsky</p>
<p>ИЗУЧЕНИЕ ЭФФЕКТИВНОСТИ ЛЕЧЕНИЯ ПАТОЛОГИИ ДИСТАЛЬНОГО ПРИКУСА С ИСПОЛЬЗОВАНИЕМ МОДИФИЦИРОВАННОГО АППАРАТА TWIN-BLOCK</p> <p>Н.М. Билял.</p>	<p>THE EFFECTIVENESS TREATMENT OF DISTAL OCCLUSION PATHOLOGY USING A MODIFIED TWIN-BLOCK DEVICE.</p> <p>N.M. Bilyal</p>
<p>ОБОСНОВАНИЕ ОРТОПЕДИЧЕСКОЙ КОРРЕКЦИИ ПРИ КОНЦЕВЫХ ДЕФЕКТАХ</p> <p>А.Х. Жумаев</p>	<p>JUSTIFICATION OF ORTHOPEDIC CORRECTION IN END DEFECTS</p> <p>A.Kh. Jumaev</p>
<p>ВЫБОР ЦЕЛЬНОКЕРАМИЧЕСКИХ ИЛИ ЦИРКОНИЕВЫХ ВИНИРОВ В ЗАВИСИМОСТИ ОТ КЛИНИЧЕСКОЙ СИТУАЦИИ</p> <p>В.В. Кошкин, Я.А. Власова, М.А.Конаныхин</p>	<p>THE CHOICE OF ALL-CERAMIC OR ZIRCONIUM VENEERS DEPENDING ON THE CLINICAL SITUATION</p> <p>V.V. Koshkin, Ya.A. Vlasova, M.A.Konanykhin</p>
<p>ЦЕФАЛОМЕТРИЧЕСКИЕ ПОКАЗАТЕЛИ УЗБЕКИСКОЙ ПОПУЛЯЦИИ ПО "HEYWITT".</p> <p>С.С. Муртазаев, М.К. Кучкарова</p>	<p>CERHALOMETRIC INDICATORS OF THE UZBEK POPULATION ACCORDING TO "HEYWITT".</p> <p>S.S. Murtazaev, M.K. Kuchkarova</p>
<p>МОТИВАЦИОННЫЙ АСПЕКТ В УЛУЧШЕНИИ ГИГИЕНЫ ПОЛОСТИ РТА У ДЕТЕЙ ВО ВРЕМЯ ОРТОДОНТИЧЕСКОГО ЛЕЧЕНИЯ</p> <p>Л.Н. Солдатова, В.С. Солдатов, А.К. Иорданишвили</p>	<p>MOTIVATIONAL ASPECT OF IMPROVING MOUTH HIGIENE OF THE CHILDREN DURING ORTHODONTIC TREATMENT</p> <p>L.N. Soldatova, V.S.Soldatov, A.K. Iordanishvili</p>
<p>МОРФОЛОГИЧЕСКОЕ ИЗУЧЕНИЯ КАЧЕСТВО ПРИЛЕГАНИЕ ИНДИВИДУАЛЬНЫХ ЦИРКОНИЕВЫХ ШТИФТОВ К ПОВЕРХНОСТИ КОРНЯ ЗУБА.</p> <p>А.Н. Акбаров, Н.Р. Нигматова, Р. Нигматов</p>	<p>MORPHOLOGICAL STUDY OF THE QUALITY OF THE FIT OF INDIVIDUAL ZIRCONIUM PINS TO THE SURFACE OF THE TOOTH ROOT.</p> <p>A.N. Akbarov, N.R. Nigmatova, R. Nigmatov</p>

**ОЦЕНКА КАЧЕСТВА ПРИЛЕГАНИЯ ИНДИВИДУАЛЬНЫХ ЦИРКОНИЕВЫХ
ШТИФТОВ К ПОВЕРХНОСТИ КОРНЯ ЗУБА**



**Акбаров Авзал Нигматуллаевич, Нигматова Нигора Рахматуллаевна,
Шоахмедова Комола Назруллевна**

Ташкентский государственный стоматологический институт
кафедра Факультетской ортопедической стоматологии, Ташкент, Узбекистан
n.nigmatova@yandex.com

Аннотация: предложены и изготовлены для 16 пациентов искусственные штифты с резьбой и с вкладкой из диоксида циркония для однокорневых зубов. Для оценки качества прилегания **индивидуальных циркониевых штифтов к поверхности корня зуба** были изготовлены образцы **индивидуальных циркониевых штифтов с гладкой и резьбовой поверхностью** и проведено сравнительное клинико-морфологическое их изучение.

Ключевые слова: зуб, зубной ряд, корень, коронка, искусственный штифт, вкладка, диоксид циркония, CAD/CAM/CAE система.

**ASSESSMENT OF QUALITY ADHESION OF INDIVIDUAL ZIRCONIUM PINS
TO THE SURFACE OF THE ROOT OF THE TOOTH**

Akbarov A.N., Nigmatova N.R., Shoahmedova K.N.

Tashkent State Dental Institute
Department of Faculty Orthopedic Dentistry. Tashkent, Uzbekistan
n.nigmatova@yandex.com

Annotation: The authors proposed and manufactured in 16 patients an artificial post with a thread and an inlay made of zirconium dioxide for single-rooted teeth. To assess the quality of adherence of individual zirconium pins to the tooth root surface, samples of individual zirconium pins with a smooth and threaded surface were made and a comparative clinical and morphological study was carried out.

Key words: tooth, dentition, root, crown, artificial post, inlay, zirconium dioxide, CAD / CAM / CAE system.

Актуальность исследования

В специальной научной литературе описаны клинические наблюдения, где один несвоевременно восстановленный, разрушенный зуб, может приводить к серьезным

осложнениям всего жевательно-речевого аппарата в виде заболеваний жевательных мышц и височно-нижнечелюстного сустава.

Использование корней зубов после проведенного эндодонтического лечения для восстановления разрушенной коронковой части основано на применении штифтовых конструкций.

Актуальность и научно-практическая значимость проблемы протезирования больных со значительным или полным разрушением коронковой части зуба, возможность правильного выбора различных современных и проверенных временем штифтовых конструкций, высокий процент осложнений, возникающий при данном виде протезирования, явились научно-теоретическими предпосылками для осуществления выбранного нами исследования. Отсутствие убедительных сведений о прочности восстановленной культи зуба на протяжении длительного периода клинической нагрузки побудило нас к проведению данного клинико-морфологического исследования.

Цель исследования: клинико-морфологическая оценка качества прилегания индивидуальных циркониевых штифтов к поверхности корня зуба.

Материал и методы исследования: нами разработан новый тип зубного штифта, снабженного съемной головкой, простого в выполнении, удобного в использовании.

Предложенная конструкция использована при ортопедическом лечении 16 пациентов (7 мужчин и 9 женщин) в возрасте от 24 до 46 лет, обратившихся в стоматологическую поликлинику кафедры Факультетской ортопедической стоматологии по поводу дефектов твердых тканей зубов. Всего было изготовлено 18 штифтовых зубов на фронтальные зубы верхней челюсти. Штифты с вкладкой изготавливались из диоксида циркония. Фиксацию вкладок проводили с использованием стеклоиономерного цемента.

Поставленную задачу решили тем, что в зубном штифте с вкладкой для однокорневого зуба, выполненном в виде винта и состоящего из двух частей: внутри-корневой и внекорневой. Внутри-корневая часть выполнена в виде усеченного конуса с резьбой, внекорневая имеет разрез для вкручивания штифта, внекорневая часть выполнена в форме конуса.

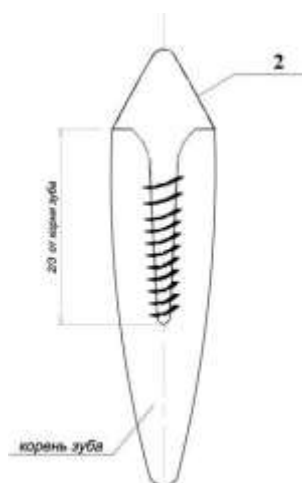


Рис. 1. Общий вид штифта с вкладкой.

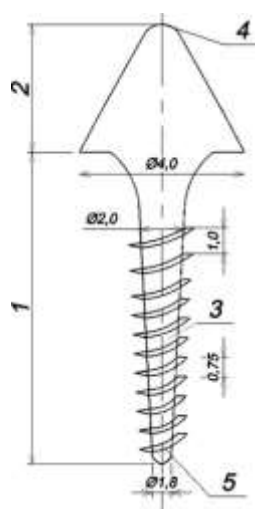


Рис. 2. Общий вид штифта с вкладкой.

Проведены следующие методы исследования: клинические, рентгенологические и морфологические.

Нами предложены варианты штифта с различными параметрами длины, диаметра и шага резьбового участка.

Зубной штифт выполнен монолитным, при этом внутри корневая (апикальная) часть и внекорневая часть для коронки (в виде абатмента), представляют собой отдельные участки цельного винта, снабженного съемным винтом с головкой. Такой зубной штифт используется при одноэтапной фиксации искусственных коронок.

На рис. 1 показан общий вид штифта с вкладкой при его расположении в зубном канале; на рис. 2 – общий вид штифта со вкладкой.

Для морфологического исследования материал зафиксировали в нейтральном растворе формалина и декальцинировали в азотной кислоте вместе с штифтами. После фиксации растворами циркониевые штифты аккуратно извлекли и провели по проводке в спиртах, хлороформе, затем готовили парафиновые блоки. Готовые срезы окрашивали гематоксилином и эозином.

Результаты исследования:

Клинико-рентгенологическими исследованиями нами выбраны культы зубов для изготовления штифтовых конструкции. По рентгенологическим исследованиям устанавливали длину корня, по которому определяли длину штифтовой части 1, которая должна составлять $2/3$ длины корня. Подготовку над десневой части зуба под зубной штифт со вкладкой начинали с иссечения разрушенных твердых тканей зуба, для чего абразивными инструментами проводили препарирование с созданием плоскости для плотного прилегания культевой части. Подготовка корневого канала состояла в его распломбировке на $2/3$ длины, проводимой бором. После распломбировки проводили расширение корневого канала с приданием ему формы усеченного конуса и исключением поднутрений.

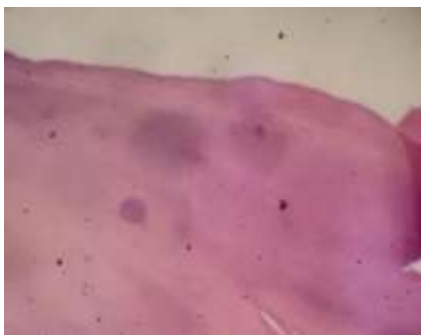


Рис 3. Ткань корня зуба после применения гладкого циркониевого штифта, в полости расположен свободно, поверхность гладкая. Показано синей стрелкой. Окраска гематоксилином и эозином. Ув. Об 4.0 x 10.

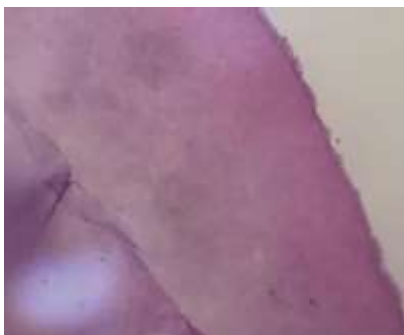

Рис 4. Материал тот же с другого участка, показан стрелкой, со стороны полости зуба не отмечается следов фиксации гладкого циркониевого штифта. Окраска гематоксилином и эозином. Ув. Об 10.0 x 10.



Рис 5. Препарат ткани зуба при применении сверлённого резьбового циркониевого штифта. Буквой А стрелкой показана поверхность со стороны полости зуба с шероховатой поверхностью на месте зубчиков сверла. Признаки наиболее плотной фиксации штифта. Окраска гематоксилином и эозином.

Затем приступали к изготовлению зубного штифта со вкладкой с помощью метода CAD/CAM/CAE системы. Сначала снимали слепок в цифровом формате с помощью аппарата Oral scan. После чего цифровой файл слепка передавали на компьютер зубного техника в техническую лабораторию. Техник в программе Eхосad готовил по данным пациента электронный вариант штифта. После проверки файл передавался на фрезерованный аппарат, где готовился штифт. После шлифования штифта техник обрабатывал готовый штифт и передавал в клинику. Далее готовый штифт припасовывали в полости рта с целью оценки качества препаровки и проверки плотности прилегания искусственной культи к наддесневой поверхности зуба. После проверки ее извлекали и после антисептической обработки фиксировали стеклоиномерным цементом.

Образцы **индивидуальных циркониевых штифтов с гладкой и резбовой поверхностью**, окрашенные гематоксилином и эозином, оценивали морфологическую оценку качества их прилегания **к поверхности корня зуба (рис. 3,4,5)**.

Вывод: В стенке полости зуба на месте использования циркониевого штифта с гладкой поверхностью не отмечается плотной фиксации, поверхность сглажена. При использовании циркониевого сверлённого резбового штифта стенка со стороны полости зуба на месте прикрепления штифта имеет зазубренную поверхность, следы от зубчиков сверления, что обеспечивает более плотную фиксацию штифта.

Быстрое развитие новых технологий позволяет останавливать выбор врача на наиболее прогрессивных реставрационных методиках, и поэтому знание различных техник и строгое выполнение общепринятых принципов позволит снизить до минимума риск возникновения неудач.

Литература/References:

1. Акбаров А.Н., Нигматова Н.Р. Разработка и использованием новой конструкции диоксид циркониевых индивидуальных штифтов для однокорневого зуба // Научно-практический журнал «Stomatologiya». 2021. - № 2 (83), Т.- С.-29-33.
2. Арутюнов А.С. Оптимизация восстановления зубов штифтовыми конструкциями: Автор. дис... канд.мед.наук. – М., 2003.- 23 с.
3. Арутюнов С.Д., Лебедеко И.Ю., Ковальская Т.В. CEREC система: керамические вкладки, изготовленные методом компьютерного фрезерования: Методические рекомендации к практическим занятиям для студентов стоматологических факультетов и врачей-стоматологов. - М., 1999. - 13 с.
4. Тихонов А.И. Клинико-биомеханический анализ эффективности керамических штифтовых вкладок при восстановлении разрушенной коронки зуба: Автор. дис...канд. мед. наук. – М.,2017.– 27 с.
5. Фисюнов А.Д., Рубникович С.П. Применение композитно-армированной культевой штифтовой вкладки при протезировании полного дефекта коронковой части зуба // Стоматология. Эстетика. Инновации. - 2019. -Т. 3.- № 3.- С. 292-302.
6. Фисюнов А.Д., Рубникович С.П. Применение композитно-армированных культевых штифтовых вкладок для замещения дефектов твердых тканей зубов // Вестник Витебского государственного медицинского университета. -2018. -Т. 17.- № 1.- С. 91-99.
7. Хабилов Н.Л., Дадабаева М.У., Мун Т.О., Хабилов Б.Н. Диоксид циркония - один из современных стоматологических материалов // Stomatologiya. - 2017.- № 2.- С. 107-110.
8. Харах Я.Н., Демишкевич Э.Б. Метод рентгенологической оценки анатомо-топографических особенностей полости зуба // Российская стоматология. -2017.- Т. 10. № 1.- С. 63-64.

9. Tian T. Aspects of Adhesion Between CAD/CAM Ceramics and Resin Cements Jan // Open Dissertation Press. - 2017. - 258p.
10. Zaytsev, D. Mechanical properties of human enamel under compression: On the feature of calculations // Materials Science and Engineering C. - 2016. - Vol. 62. - P. 518-523.
11. Zimmermann M., Mehl A., Mormann W.H., Reich S. Intraoral scanning systems - a current overview // Int. J. Comput. Dent. - 2015.- №18 (2). - P.101-129.

UDC: 616.314-089.843-059-004.6

THE USE OF DIGITAL PROTOCOL IN THE CREATION OF A TEMPORARY STRUCTURE FOR DENTAL IMPLANTS IN THE CONDITIONS OF SINGLE-STAGE IMPLANTATION AND IMMEDIATE LOADING. CLINICAL CASE

Rizaeva Sevara Mirgulamovna – ScD, Professor¹

Ergashev Otabek Zaylobiddin ugli – assistant²

Babadjanov Jasur Bakhtiyarovich – a first-year clinical resident¹

Rizaeva Oybegim Nazimovna – a fifth-year student¹

1. Tashkent state dental institute, Department of Faculty prosthodontics

2. Andijan state medical institute, Department of Dental surgery

Annotation: the active introduction of innovative technologies, such as three-dimensional printing and digital scanning in dentistry causes a great interest from dentists of various specialties. The article describes a clinical case that shows the opportunities of a digital protocol in dental implantology and prosthodontics.

Aim: to assess the opportunities of the clinical use of temporary crowns for immediate loading in the digital protocol.

Conclusions. The emergence of innovative technologies in dentistry is currently arousing active interest from the dental community. 3D modeling and printing are becoming more widespread in our daily life. A thorough study of this method is undoubtedly prospectful, but requires deep immersion in the problem, clinical and laboratory observations of structures made of materials certified for long-term use.

Key words: intraoral scanner, scanning, PMMA, CAD/CAM, dentistry, 3D printer, prosthodontics, prosthetics, temporary crowns, long-term structures.

Introduction: The digital methods, used in the framework of dental examination, have become a new standard of quality. 3D visualization of the dentition allows the clinician to create a virtual model of the jaw apparatus, on the basis of which the doctor is able to predict and calculate the stages of treatment. It is a modern method of forming a clinical picture, differing from others by high level of accuracy and speed of data processing.

Intraoral scanners are used to obtain a digital version of dental impression. The devices display a 3D projection on a computer screen. The technology is based on the direction of light rays onto the studied object and obtaining their reverse reflection, which allows to form a three-dimensional pattern. Practice shows that intraoral scanning is a procedure that is convenient for both doctors and patients.

Application and purposes

Digital scanning devices are used in various fields of dentistry. The priority is the production of three-dimensional models necessary for the aesthetic and functional restoration of the dentition.

The creation of artificial crowns, implants, correctors and other devices requires the highest precision, which excludes the manual adjustment and discomfort during the use. Digital prints allows you to:

- Plan operations for the installation of dental implants using surgical templates;
- Model and visualize the future dentition, coordinating the results of treatment with the patient;
- Calculate changes at all stages of orthodontic recovery, reducing costs and increasing the corrective effect of wearing braces or aligners.

Digital processing minimizes a human error. Therefore, it increases the probability of achieving the desired treatment results.

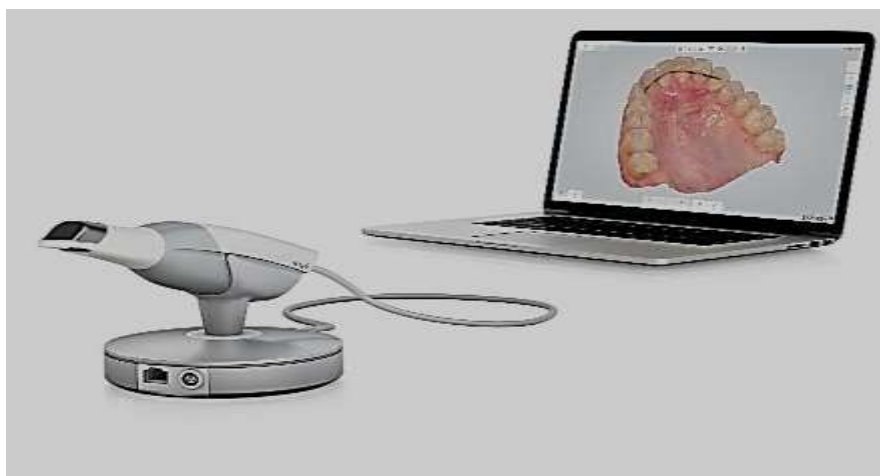

Fig. 1. TRIOS – by 3Shape.

The principle of operation. Image sensors installed in the scanner transmit the image to the software which is installed on the doctor's computer. After the created cloud of points have been processed, a three-dimensional model is formed from it. The model accurately shows the anatomical specifics of the structure of the dentoalveolar apparatus. The analysis and processing of the virtual model greatly simplifies the doctor's work, providing the option of making a physical copy of the prototype on a 3D printer.

Manufacturers and main advantages. The list of companies that make up the group of leaders in the intraoral scanner market includes 6-7 brands. The most popular ones are:

- iTero by Align Technology, an American company which produces Invisalign correctors;
- Cerec by Sirona, a German company, allows to obtain the data for the manufacture of ceramic crowns and implants;
- TRIOS by 3Shape, European company (Fig.1).

Because intraoral 3D scanning is becoming more and more popular, various types of equipment are presented in modern clinics. Digital scanners have taken the place of silicone and plaster impressions, which were as a rule too uncomfortable for patients. The examination takes a little more time; however, it allows you to get an error-free model, excluding the influence of the human factor, as well as the effect on the tissues of the oral cavity. The transfer of data for processing is online - the 3D model is stored on digital media, and, if necessary, can always be restored again. Moreover, it is worth noting only the difficulty in analysis of hard-to-reach places

as the disadvantages of the technology. The placement of subgingival structures involves the need to define the gingival line from the inside, which is not an easy task to scan. Nevertheless, popular scanners guarantee the high quality optical impressions.

Aim: to assess the opportunities of the clinical use of temporary crowns for immediate loading in the digital protocol.

Materials and methods: the object of our investigation was patient N., 40 with the diagnosed generalized periodontitis of high severity and III degree of tooth mobility (Fig. 2).

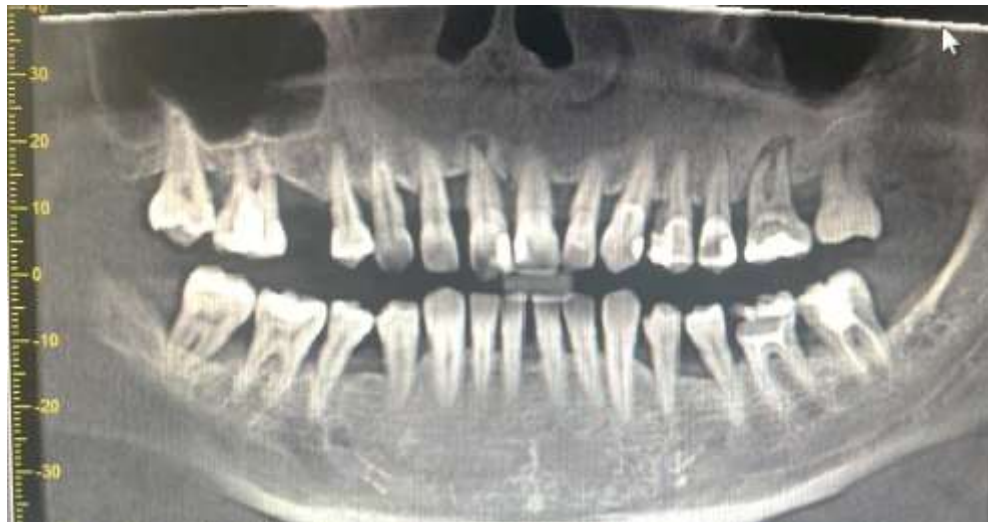

Fig. 2. Orthopantomogram of the patient N., 40.

After the examination the treatment plan have been composed. The removal of the teeth from the upper jaw with the single-stage implantation and immediate loading have been carried out.

Eight implants by IMPRO implantation system (Germany) were installed. 4 implants with a torque of 35 N were closed under a plug, and multi-units with scan markers were installed on 4 implants with a torque of 50 N, after all intraoral scanning of the superior alveolar process was performed (Fig. 3).

Scan-files were sent to the dental laboratory via e-mail service. Then, a dental technician, using virtual impressions in the EXOCAD program, modeled the future temporary construction, which was sent online to the milling center where our temporary construction was made of PMMA.

3 days after the operation, our patient was able to return to a full life, which is an important component for us at this stage of the restoration of the dentition (Fig. 4).

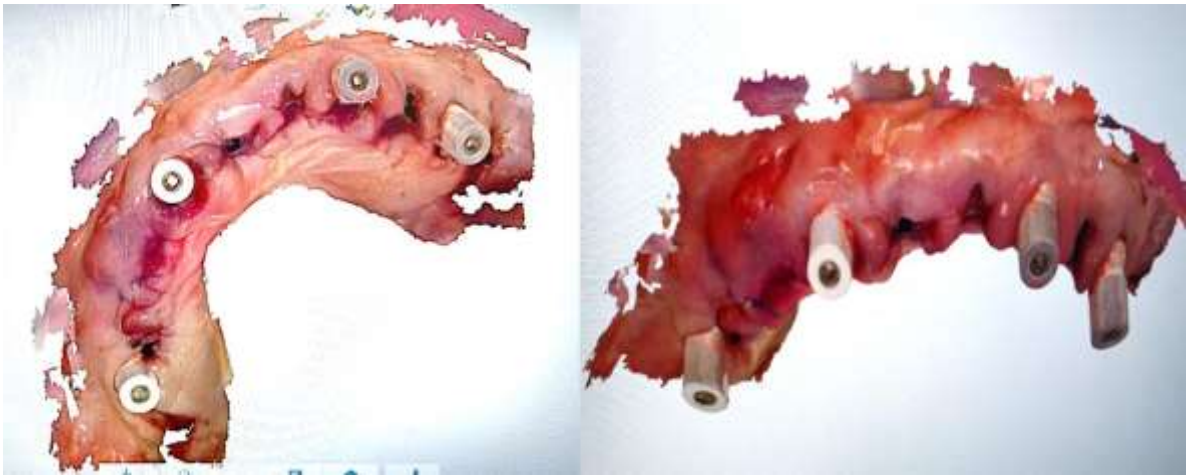

Fig. 3. The scan of the upper alveolar process with scan markers.

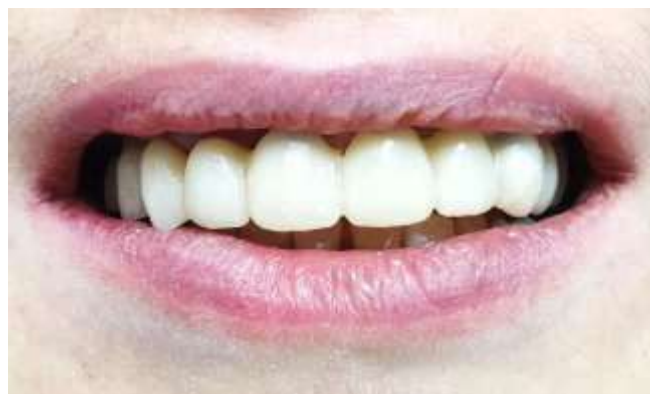

Fig. 4. Temporary prosthodontic structure based on implants which are made of PMMA.

Results and discussion: currently, there can be noticed an increasing influence of three-dimensional visualization and modeling on all aspects of dentistry. The use of digital data allows a clinician to create precise and complex geometric shapes. We consider that it would be inconvenient for the doctor and uncomfortable and painful for the patient to take impressions immediately after surgical stage in this clinical case. However, the digital method of temporary restoration of the dentition on implants is absolutely painless, more comfortable, more accurate and undoubtedly faster. That is the reason why it significantly reduces the manufacturing time of such structures, as well as the time spent by a dentist and dental technician.

Литература/References:

1. Аддитивные технологии как технологическая инновация [Электронный ресурс]. Режим доступа: <http://ekonomika.snauka.ru/2018/01/15666> дата обращения (25.03.2019).
2. Наумович С.С. Cad/cam системы в стоматологии: современное состояние и перспективы развития / С.С. Наумович, А.Н. Разоренов // Современная стоматология. - 2016.

3. Хуранов А.Ш., Цаликова Н.А., Гончарова О.П. Определение точности сканирования тестовых объектов с помощью внутриротовой 3D камеры Российской CAD/CAM системы «ОПТИКDENT» // Dental forum Материалы четвертой всероссийской конференции «Современные аспекты профилактики стоматологических заболеваний». - 2012. - №5.- С. 133.
4. Цаликова Н.А. Оптимизация лечения пациентов с применением CAD/CAM технологий в клинике ортопедической стоматологии // Автореферат дис. д-ра мед. наук.- Москва, 2013.- 49 с.
5. 3D-печать в стоматологии на примере NextDent [Электронный ресурс]. Режим доступа: <https://habr.com/ru/company/top3dshop/blog/399271>

УДК: 616.314-089.616.843-311.2-616.12:616.379-008.64

ИЗМЕНЕНИЯ МИКРОЦИРКУЛЯЦИЯ ПРОТЕЗНОГО ЛОЖА ПОСЛЕ ПРОТЕЗИРОВАНИЯ У БОЛЬНЫХ САХАРНЫМ ДИАБЕТОМ 2 ТИПА

Р.З. Нормуродова¹, М.Т. Сафаров², М.У. Дадабаева³, Ф.А. Хусанбаева⁴

*Ташкентский государственный стоматологический институт,
кафедра госпитальной ортопедической стоматологии*

Ассистент¹ ruxsoran@mail.ru; ²доцент muradtashpulatovich@gmail.com

³ доцент mukhlisa_d@mail.ru; ⁴ ассистент husanbaevaferuza7@gmail.com

АННОТАЦИЯ

Сахарный диабет и наблюдаемые на его фоне патологические изменения полости рта обуславливают необходимость индивидуального клинического подхода при протезировании пациентов с данной общесоматической патологией. Микроциркуляционные нарушения, микроангиопатии, дисбиоз и жизнедеятельность патогенной микрофлоры требуют изучения влияния процесса протезирования и самих ортопедических конструкций на различные физиологические показатели (уровень капиллярного потока, скорость кровотока и другие реологические показатели крови) протезного ложа. Оценка состояния тканей протезного ложа позволит выбрать наиболее оптимальный материал и вид ортопедической конструкции. В ходе исследования было выявлено, что в области пародонта зуба с дефектом коронковой части ухудшаются все параметры микроциркуляции. В процессе протезирования наиболее значимые изменения наблюдаются после препарирования опорных зубов и после фиксации протеза. Так, после препарирования зубов под несъемную ортопедическую конструкцию было обнаружено снижение сосудистого тонуса, а улучшение кровотока и вазомоторной активности сосудов наблюдалось только через 6 месяцев после фиксации протеза.

Ключевые слова: сахарный диабет, микроангиопатия, протезирование, препарирование, ортопедическая конструкция, вазоконстрикция.

ABSTRACT

Diabetes mellitus and the pathological changes of the oral cavity observed against its background cause the need for an individual clinical approach in prosthetics of patients with this general somatic pathology. Microcirculation disorders, microangiopathies, dysbiosis and vital activity of pathogenic microflora require studying the effect of the prosthetics process and orthopedic structures themselves on various physiological parameters (capillary flow level, blood flow rate and other rheological blood parameters) of the prosthetic bed. Assessment of the state of the tissues of the prosthetic bed will allow you to choose the most optimal material and type of orthopedic structure. During the study, it was revealed that in the periodontal area of a tooth with a crown defect, all microcirculation parameters deteriorate. In the process of prosthetics, the most significant changes are observed after the preparation of the supporting teeth and after the fixation of the prosthesis. Thus, after the preparation of teeth for a non-removable orthopedic structure, a decrease in vascular tone was detected, and an improvement in blood flow and vasomotor activity of vessels was observed only 6 months after the fixation of the prosthesis.

Keywords: diabetes mellitus, microangiopathy, prosthetics, dissection, orthopedic construction.

Актуальность. Сахарный диабет приводит к нарушению всех видов обмена веществ, влияет на различные системы органов человека, в том числе сердечно-сосудистую, иммунную, нервную, пищеварительную и другие. Патологический процесс при сахарном диабете имеет свои проявления и в полости рта. Нарушения в микроциркуляторном русле, местном иммунитете, гипосаливация, гипергликемия приводят к дисбиозу полости рта с превалированием патогенных и условно-патогенных микроорганизмов, таких как зеленящий стрептококк, золотистый стафилококк, дрожжевые грибы рода *Candida* [1, 3, 5, 6].

Патологические изменения в полости рта способствуют развитию различных стоматологических заболеваний. Увеличение частоты встречаемости заболеваний пародонта, кариозных поражений зубов является причиной повышенной обращаемости пациентов с сахарным диабетом за стоматологической помощью. Таким образом, довольно много работ было посвящено влиянию на органы и ткани полости рта 2-х факторов (съёмного зубного протеза и сахарного диабета) в отдельности. Практически не было найдено данных, отражающих состояние органов и тканей, микробиоценоза полости рта и показателей иммунитета у пациентов при одновременном влиянии этих факторов. До сих пор выбор конструкции съёмного зубного протеза для ортопедического стоматологического лечения пациентов с сахарным диабетом 2-го типа не основывался на данных микробиологических и иммунологических исследований. При наличии большого арсенала средств по восстановлению нормального баланса микрофлоры, до сих пор для лечения дисбиоза полости рта не применялся кислоторастворимый хитозан, обладающий рядом положительных свойств, в том числе избирательно влиять на микрофлору [2, 3, 4, 7, 8].

Цель. Исследовать клиничко-функциональные изменения протезного ложа у больных сахарным диабетом 2 типа после протезирования

Материал и методы исследования. Степень изменения состояния тканей пародонта является важным критерием при выборе вида протезирования. После несъемного протезирования в микрососудах пародонта возникают выраженные функциональные нарушения. Нами исследовано состояние микроциркуляции в области

пародонта премоляров с дефектами коронковой части. Контролем служили зубы симметричной стороны интактного зубного ряда с интактным пародонтом. Нормой считали пародонт с интактным пародонтом и интактными зубами, что коррелирует с данными многих авторов [8, 9].

Результаты и обсуждение. В тканях пародонта зубов с дефектом коронковой части было отмечено снижение микроциркуляции, что характеризовалось уменьшением уровня капиллярного кровотока (M), в среднем, на 14,7%; его интенсивности, определяемой по величине индекса σ , отражающего колеблемость потока эритроцитов в микрососудах, на 27,0%; вазомоторной активности микрососудов (K_v) на 38,5% по сравнению с нормой, что свидетельствует о снижении трофики тканей.

Соотношение ритмических составляющих в частотном спектре доплерограмм – индекса флуксуций (ИФМ) свидетельствовало о снижении эффективности регуляции тканевого кровотока в микрососудах в области указанных зубов на 5,6%, что указывает на затрудненный отток крови. Из-за отсутствия окклюзионных контактов премоляров и функциональной нагрузки на ткани пародонта.

Анализ амплитудно-частотных характеристик ЛДФ-грамм показал снижение уровня вазомоций (ALF/σ) тканевого кровотока в тканях пародонта зуба с дефектом коронки на 15,7% по сравнению с интактными зубами, что свидетельствовало о снижении активной модуляции тканевого кровотока.

Высокочастотные флуктуации (AHF/σ) кровотока в тканях пародонта зуба с дефектом коронки были снижены на 20,4%, что указывает на снижение его пассивной модуляции по сравнению с интактными зубами.

Пульсовые флуктуации тканевого кровотока (ACF/σ) возрастали на 5,4% по сравнению с интактными зубами, что свидетельствовало о венозном застое в микроциркуляторном русле.

В тканях пародонта в области исследуемых зубов отмечалась более выраженная вазоконстрикция по сравнению с интактными зубами. Сосудистый тонус был повышен на 12,1%.

Таким образом, в пародонте зубов с дефектами коронок эффективность функционирования системы микроциркуляции была снижена на 9,5%, что обусловлено падением миогенной активности микрососудов на 38,6% и ухудшением микроциркуляции.

Следовательно, в области пародонта зуба с дефектом коронковой части ухудшаются все параметры микроциркуляции.

После препарирования зубов изменилась микроциркуляция тканей пародонта. Уровень кровотока (M) снижался на 27,5%, а вазомоторная активность микрососудов – в 1,7 раза по сравнению с исходным. Эти данные свидетельствуют о застойной гиперемии в пародонте зубов в ответ на препарирование.

В частотном спектре ЛДФ-грамм отмечалось снижение многих изучаемых ритмов. Установлено снижение активного механизма модуляции кровотока, определяемого по величине вазомоций, ниже исходного показателя на 10,4%.

Пассивные механизмы модуляции были повышены. Показатель высокочастотных флуктуаций повысился на 5,4%, высокочастотные флуктуации, зависящие от экскурсий грудной клетки – на 40% относительно исходного уровня.

Внутрисосудистое сопротивление снизилось по сравнению с исходным почти в 2,5 раза. Влияние нейрогенного компонента в регуляции микрососудов (σ/ALF) показало снижение сосудистого тонуса после препарирования.

Соотношение ритмических составляющих в частотном спектре доплерограмм – индекса флакмоций (ИФМ) свидетельствовало о снижении эффективности регуляции тканевого кровотока в микрососудах в области пародонта протезированных зубов на 6% по сравнению с исходным, что указывает на затрудненный отток крови. Анализируя полученные результаты, можно сделать вывод, что в пародонте наблюдаются вазоконстрикция и застой крови.

Следовательно, препарирование зубов ухудшает микроциркуляцию.

Через 1 месяц после протезирования микроциркуляторные параметры продолжали повышаться. Это подтверждалось улучшением кровотока, его интенсивности и вазомоторной активности микрососудов, что свидетельствовало о перфузии тканей кровью.

В частотном спектре доплерограмм отмечалось увеличение ритмических составляющих тканевого кровотока за счет повышения уровня вазомоций (ALF/σ) на 22,8% и высокочастотных (AHF/σ) – на 4,4%, пульсовых (ACF/σ) флакмоций – на 5%, что характеризовало нормализацию гемодинамики тканевого кровотока в веноулярном звене системы микроциркуляции.

Тонус сосудов снижался, но внутрисосудистое сопротивление было еще высокое, что свидетельствовало о наличии затрудненного тока крови. Динамика гемодинамических показателей отразилась на эффективности функционирования микроциркуляции, которая на 10% превышала исходный уровень. То есть в пародонте, хотя некоторые звенья микроциркуляции нормализовывались, наблюдалась гиперемия.

Через 3 месяца после протезирования состояние микроциркуляции возвращалось к исходному уровню. Кровоток, его интенсивность и вазомоторная активность микрососудов сохраняли снижение. Нормализация уровня вазомоций (ALF/σ) и высокочастотных флуктуаций (AHF/σ) указывало на усиление активной и пассивной модуляции тканевого кровотока в ответ на функциональную нагрузку зубов. Эффективность функционирования микроциркуляции сохранялась.

Через 6 месяцев после протезирования улучшались микроциркуляторные показатели, уровень кровотока, его интенсивность и вазомоторная активность микрососудов повышались до нормальных значений.

Гемодинамические механизмы регуляции тканевого кровотока восстанавливались за счет нормализации уровня ритмических составляющих. Нормализовался кровоток в веноулярном звене микроциркуляторного русла, о чем свидетельствовала нормализация уровня высокочастотных флуктуаций (AHF/σ) и внутрисосудистого сопротивления, что характеризовало улучшение гемодинамики в веноулярном звене микроциркуляторного русла вследствие функциональной нагрузки опорных тканей. Через 12 месяцев эта тенденция сохранялась.

Заключение. Таким образом, в ходе исследования реологических показателей тканей протезного ложа в динамике было определено, что у пациентов через 6 месяцев после протезирования улучшались микроциркуляторные показатели, уровень кровотока, его интенсивность и вазомоторная активность микрососудов повышались до нормальных значений.

Литература/References

1. Абрамова, Е. С. Сравнительная оценка эффективности комплексной терапии у больных с дисбактериозом слизистой оболочки рта: дис. ... канд. мед. наук: 14.01.14. – М., 2013. – 118 с.
2. Бабаджанян, С. Г. Влияние эндокринной патологии на развитие и течение заболеваний в полости рта (обзор) / С. Г. Бабаджанян, Л. Н. Казакова // Саратовский научно-медицинский журнал. – 2013. – Т. 9, № 3. – С. 366-369.
3. Беляева, Е.А. Дисбиотические изменения микрофлоры кишечника у здоровых людей // Клиническая лабораторная диагностика. – 2013. – № 3. – С. 45-47.
4. Беляков, Ю.А. Зубочелюстная система при эндокринных заболеваниях: монография. – М.: Бином, 2014. – 176 с.
5. Дадабаева, М. У. Стоматологический статус больных сахарным диабетом 2-го типа и влияние гипергликемии на состояние тканей пародонта / М. У. Дадабаева, Р. С. Мирхусанова, Г. Х. Шомуродова, Р. З. Нормуродова // Российская стоматология. – 2021. – №1. – С. 32-33.
6. Dadabayeva, M. U. Comparative analysis of mechanical properties of fiber reinforcing systems for adhesive splinting / M. U. Dadabayeva, R. S. Mirkhusanova, F. Z. Shokirov, J. E. Khojimurodov // Journal of research in health science. – 2020. – №7-8(4). – Pp. 103-106.
7. Musaev, U. Y. New views on the problem of dysmryogenesis stigmas of dento-mandibular and facial system from the position of their formation in the disability of the population / U. Y. Musaev, J. A. Rizaev, K. E. Shomurodov // Central Asian Scientific and Practical Journal «Stomatologiya». – 2017. – №9. – Pp. 9-12.
8. Naumova, V. N. The Outcomes of the Dental Patients' Screening for Diabetes Mellitus / V. N. Naumova, Y. A. Makedonova, D. V. Mikhachenko, K. E. Shomurodov, E. E. Maslak // Journal of International Dental and Medical Research. – 2020. – №13(3). – Pp. 1071-1080.
9. Normurodova, R. Z. Dental status of patients with diabetes type 2 and the influence of hyperglycemia on the state of periodontal tissues / R. Z. Normurodova, M. U. Dadabayeva, M. A. Khalmatova, S. U. Muminova, R. S. Mirkhusanova, M. A. Batirova // Tematics Journal of Microbiology. – 2021. – №53). – Pp. 3-8.

УДК 616.31-022-007.1-053.2

ТИШ-ЖАҒ АНОМАЛИЯСИ БЎЛГАН БОЛАЛАРДА ОҒИЗ БЎШЛИҒИ МИКРОБИОЦИНОЗНИНГ КЎРСАТКИЧЛАРИ

С.Ш. Олимов¹, Ж.Н. Бакаев²

Абу Али ибн Сино номидаги Бухоро давлат тиббиёт институти,
Ортопедик стоматология ва ортодонтия кафедраси мудири, DSc., Ўзбекистон. *Email:*
Olimov@gmail.co

²Абу Али ибн Сино номидаги Бухоро давлат тиббиёт институти, Ортопедик
стоматология ва ортодонтия кафедраси доценти, PhD., Ўзбекистон. *Email:*
bakaevzasur438@gmail.com

Резюме:

Мақолада оғиз бўшлиғи микроб манзарасининг, тиш аномалияси бўлган болаларда параметрлари келтирилган. Муаллиф соғлом ва касал болаларда нормал оғиз микрофлораси кўрсаткичларининг тиш аномалиялари билан муносабатини ўрганган ва баҳолаган.

Микробиологик методлардан қўйилган вазифаларни бажариш учун фойдаланган ва батафсил маълумот берди.

Калит сўзлар. Оғиз бўшлиғи микрофлораси, микробиологик усуллари, шартли-патоген микроорганизмлари тиш-жағ аномалиялари.

INDICATORS OF THE MICROBIAL LANDSCAPE OF THE ORAL CAVITY IN CHILDREN WITH DENTAL ANOMALIES

S.Sh. Olimov¹, J. N. Bakaev²

Bukhara State Medical Institute named after Abu Ali ibn Sino,

1. Head of the Department of Prosthetic Dentistry and Orthodontics, DSc., Uzbekistan.

Email: Olimov@gmail.co

2. Associate Professor of the Department of Prosthetic Dentistry and Orthodontics, PhD., Uzbekistan. *Email:* bakaevzasur438@gmail.com

Resume

The article presents the parameters of the microbial landscape of the oral cavity in children with dental and maxillofacial anomalies. The author studied and evaluated the relationship of indicators of normal oral microflora with dental and maxillary anomalies in healthy and sick children. Microbiological methods were used to achieve this goal.

Keywords. Dental anomalies, conditionally pathogenic microorganisms, oral microflora, microbiological methods.

Соғлом инсонда нормада ҳам оғиз бўшлиғининг доимий ва транзитор микрофлораси ўртасида, ҳам оғиз бўшлиғини колонизациялаштирган микроорганизмлар ва маҳаллий иммунитет омиллари ўртасида мувозанат мавжуд. Инсонда, айниқса болаларда бу мувозанатнинг бузилиши, турли стоматологик касалликлар, шу жумладан ОБШҚ касалликларига олиб келиши мумкин [Горкунова А.Р., ва ҳаммуаллиф., 2015].

Оғиз бўшлиғининг маҳаллий иммунитетини оғиз бўшлиғида микроэкологияни шакллантиради ва унинг турғунлигини сақлайди, патоген ва шартли-патоген гиперколонизацияга тўсқинлик қилади. Бунга бактерияли, замбуруғли ва вирусли антигенлар билан доимий алоқа туфайли эришилади. Маҳаллий иммунитет тизими инсон организмнинг умумий тизими билан йўналтирилувчи етарлича автоном тизим ҳисобланади [Антонова А.А., ва ҳаммуаллиф., 2016].

Тадқиқотларнинг бу босқичдан мақсад соғлом болаларда нормал оғиз микрофлораси кўрсаткичларининг тиш аномалиялари билан муносабатини ўрганиш ва баҳолашдан иборат эди.

Тадқиқот материаллари. Қўйилган тадқиқот мақсадини амалга ошириш учун 12-18 ёшдаги тиш-жағ аномалиялари билан катта мактаб ёшидаги 210 нафар соғлом ва 81 нафар бемор болаларни текширдик. Барча болалар Бухоро шаҳрининг умум-таълим мактабларида ўқишади. Текширилган болаларни ёш-жинс таркибининг таҳлили, бу параметрлар бўйича текширилганлар ўзаро яқинлиги, гуруҳлар эса репрезентатив эканлигини кўрсатди.

Олдимизга қўйилган вазифаларни бажариш учун анъанавий микробиологик методлардан фойдаланилди. Биологик материалнинг тўпланиши ва унинг бактериологик лабораторияга етказилиши анъанавий методларга кўра амалга оширилди [Быков И.М., 2013]. Биологик материалнинг (оғиз суюқлиги) экилиши Голд бўйича ўтказилди. Кейинги идентификация Bergy's Manual Systematic Bacteriology [1997] бўйича ўтказилди. Уруғ ва тур ўртасидаги идентификация Enterobacteriaceae, Staphylococcus spp, Streptococcus spp, Enterococcus spp, Candida spp оила вакилларининг таксономик аломатлари бўйича, шунингдек «HiMedia» (Хиндистон) фирмасининг озиклантирувчи муҳитидан фойдаланиб факультатив ва облигат-анаэроб микроорганизмлар бўйича ўтказилди. Микроорганизм

штаммлари патогенлик аломатларини аниқлаш учун плазмокоагулаз ва гемолитик кобилияти, лециназ ва гиалуронидаз фаоллик ўрганилди.

Материалнинг статистик ишланиши анъанавий вариантли статистика методи билан амалга оширилди. Олинган натижалар Стюдент ва Фишер бўйича тиббиёт-биологик тадқиқотлар учун умум қабул қилинган статистик методлар билан қайта ишланди. Барча тадқиқотлар персонал компютерда тиббиёт-биологик тадқиқотлар учун махсус «Statistica 6.0» дастури ёрдамида ўтказилди.

Тадқиқот натижалари ва уларнинг муҳокамаси. Ўтказилган микробиологик тадқиқотлар, катта мактаб ёшидаги тиш-жағ аномалиялари бор болаларнинг оғиз бўшлиғида нафақат нормал микрофлора вакиллари, балки шартли-патоген микроорганизмларнинг вакиллари ҳам пайдо бўлганлигини кўрсатди. 12-14 ёш болаларда нормал микрофлора вакиллари салиштирма вазни, сифат ва сон жиҳатдан шартли-патоген микроорганизмларнинг салиштирма вазнидан юқори бўлганлигини айтиб ўтиш лозим (1-жадвал).

12-18 ёшли (n=210) болаларнинг умумий сонидан микроорганизмларнинг турли уруғ ва хилдаги 887 штамми пайдо бўлганлиги белгиланди, бу ҳар бир текширилувчига ўртача 4,2 штамм тўғри келишини кўрсатади. Агар бу параметр 12-14 ёшли болаларда ўртача 4,3 штаммга тенг бўлган бўлса (105 текширилган болага 453 та штамм), унда ушбу кўрсаткич 15-18 ёшли болаларда деярли шу даражада бўлди – 105 текширилган болага 434 штамм (бир текширилган болага ўртача 4,1 та штамм).

1-жадвал

Катта мактаб ёшидаги тиш аномалиялари бўлган болаларда оғиз бўшлиғи микроб манзарасининг солиштирма параметрлари

Микроорганизмлар	12-14 ёш n=105		15-18 ёш, n=105	
	Абс	%	Абс	%
Streptococcus spp (патоген эмас)	87	82,9	71	67,6
S.epidermidis	24	22,9	31	29,5
S.aureus	17	16,2	19	18,1
S.saprophyticus	13	12,4	12	11,4
Neisseria spp (патоген эмас)	37	35,2	32	30,5
Enterococcus spp	14	13,3	16	15,2
Veilonella spp	76	72,4	72	68,6
E.coli	20	19,0	24	22,8
Enterobacteriaceae оиласининг бошқа турлари	13	12,4	13	12,4
Pseudomonas spp	23	21,9	25	23,8
Bacteroides spp	12	11,4	13	12,4
Peptostreptococcus spp	33	31,4	32	30,5
Candida spp	34	32,4	30	28,6
Actinomyces spp	37	35,2	32	30,5
Lactobacillus spp	13	12,4	12	11,4
Жами пайдо бўлган штаммлар	453		434	

Иккала ёш гуруҳидаги болаларда кўпинча Streptococcus турнинг патоген бўлмаган вакиллари пайдо бўлганлиги аниқланди – 12-14 ёшли 105 боладан 87 тасида (82,9%) ва 15-18 ёшли 105 боладан 71 тасида (67,6%). Кейинг ўринларни Veilonella spp (мос равишда

текширилган болаларнинг 72,4% ва 68,6% ида), патоген бўлмаган *Neisseria spp* (мос равишда 35,2% ва 30,5% ида), *Actinomices spp* (мос равишда 35,2% и 30,5% болада) эгаллади.

Тадқиқотларнинг навбатдаги босқичи мономаданият ва ассоциация сифатида микроорганизмларни анқиланишига боғлиқ равишда текширилган болаларнинг оғиз бўшлиғидан микроорганизм штамmlарининг пайдо бўлишини ўрганиш бўлди (2-жадвал). Оғиз бўшлиғидаги микроорганизмлар мономаданият кўринишида эмас, кўпроқ микроорганизм ассоциациялари сифатида пайдо бўлди (275 штаммга қарши 612 штамм, фарқ 2,2 марта). Мономаданиятга нисбатан микроорганизмларнинг ассоциацияси сифатида кўпроқ *Lactobacillus spp* (мос равишда 0,2% ва 2,6%, фарқ 13,0 марта), патоген бўлмаган *Neisseria spp* (мос равишда 0,9% ва 6,9%, фарқ 7,7 марта), *Actinomices spp* (мос равишда 1,4% ва 6,4%, фарқ 4,6 марта), патоген бўлмаган *Streptococcus spp* (мос равишда 3,4% ва 14,4%, фарқ 4,2 марта), *Veilonella spp* (мос равишда 4,1% ва 12,6%, фарқ 3,1 марта), *Candida spp* (мос равишда 2,4% ва 4,8%, фарқ 2,0 марта) ва бошқалар аниқланди.

2- жадвал

Катта мактаб ёшидаги тиш аномалиялари бўлган болаларнинг оғиз бўшлиғида штамmlар сонига боғлиқ равишда микроб пейзаж кўрсаткичлари (n=887)

Кўзгатувчилар	Мономаданият		Микроорганизмларнинг ассоциациялари	
	Абс	%	Абс	%
Streptococcus spp (патоген эмас)	30	3,4	128	14,4
S.epidermidis	21	2,4	34	3,8
S.aureus	26	2,9	10	1,1
S.saprophyticus	5	0,6	20	2,3
Neisseria spp (патоген эмас)	8	0,9	61	6,9
Enterococcus spp	12	1,4	18	2,0
Veilonella spp	36	4,1	112	12,6
E.coli	20	2,3	24	2,7
Enterobacteriaceae оиласининг бошқа турлари	12	1,4	14	1,6
Pseudomonas spp	30	3,4	18	2,0
Bacteroides spp	11	1,2	14	1,6
Peptostreptococcus spp	29	3,3	36	4,1
Candida spp	21	2,4	43	4,8
Actinomices spp	12	1,4	57	6,4
Lactobacillus spp	2	0,2	23	2,6
Жами пайдо бўлган штамmlар	275		612	

Шу билан бирга, шартли-патоген микроорганизмларнинг штаммлари пайдо бўлиш сифатидан қатъий назар ўзаро деярли фарқ қилмаганлигини алоҳида айтиш лозим. Шундай қилиб, *Enterococcus spp* (мос равишда 1,4% ва 2,0%), *E.coli* (мос равишда 2,3% ва 2,7%) *Enterobacteriaceae* оиласининг бошқа турлари (мос равишда 1,4% ва 1,6%) деярли бир хил даражада пайдо бўлди.

Шунга яқин натижалар анаэроблар пайдо бўлиши таҳлил қилинганида ҳам олинди (*Bacteroides spp* – мос равишда 1,2% ва 1,6%; *Peptostreptococcus spp* – мос равишда 3,3% ва 4,1%). Лекин, *S.aureus* каби патоген микроорганизмлар кўпинча мономаданият сифатида аниқланди – мос равишда 2,9% ва 1,1% (фарқ 2,6 марта).

Хулоса. Шундай қилиб, катта мактаб ёшидаги тиш-жағ аномалиялари бўлган соғлом ва бемор болаларда шартли-патоген микроорганизмларнинг ва патоген микроорганизмларнинг ҳосил бўлиши оғиз бўшлиғининг нормал микрофлорасининг вакилларига нисбатан сезиларли даражада кўп бўлди. Бу тиш-жағ аномалияларига эга болаларда мазкур биотипнинг микробиоценозининг бузилиши сифатида баҳоланади ва у оғиз бўшлиғининг дисбиотик ҳолати сифатида намоён бўлади.

Ушбу ҳолат тиш-жағ аномалиялари бўлган болаларда оғиз бўшлиғи шиллиқ қавати касалликларининг шаклланиш ва ривожланиш хавф омилларидан бири бўлиши, шунингдек шартли-патоген микроорганизмларнинг ва патоген микроорганизмлар билан янада колонизацияга олиб келиши мумкин. Ушбу факт оғиз бўшлиғи шиллиқ қавати касалликларини текшириш ва бу касалликларнинг қандай кечишини аниқлаш учун диагностик ва прогностик аҳамиятга эга.

Литература/References/Адабиётлар:

1. Аветисян Л.А., Мартынова Н.А., Михайлова Л.С., Бакиева К.М. Распространенность основных стоматологических заболеваний у детей с сочетанной общесоматической патологией // Бюллетень медицинских Интернет-конференций. - 2014. - Том 4. - №12. - С.1363-1364.
2. Бакаев. Ж.Н. Доимий тишларнинг чиқиши вақтининг ўзгариши натижасида тиш-жағ тизим аномалияларининг этиопатогенези, замонавий ёндашув.(Адабиётлар шарҳи) «Тиббиётда янги кун», 4 (32) 2020, С. 119- 123.
3. Бавыкина Т.Ю. Ефремова О.А. Полость рта - зеркало заболеваний внутренних органов // Научные ведомости Белгородского государственного университета. Серия: Медицина. Фармация. - 2011. - №10. - Т.14. - С.236-238.
4. Бендас В.В., Гопко Н.В., Білецька О.В. Ретроспективний аналіз чутливості виділених штамів *S.albicans* до антимікотиків у Чернівецькій області // Клінічна та експериментальна патологія. – Чернівці, - 2011. - Т.10. - №4. - С.127-128.
5. Будкова Т.С. Ретенция зубов, план и прогноз лечения / Т.С. Будкова, И.Ю. Жигурт, Ф.Я. Хорошилкина // Новое в стоматологии. - 1997. - № 1 (спец. вып.). - С. 46-53.
6. Гаффаров С.А., Бакаев Ж.Н. Оғиз бўшлиғи шиллиқ қавати касалликлари – патологик аспектлари ва профилактика асослари // *Stomatologiya*. - Ташкент, 2019. - №4 (77). - С.75-80.
7. Давыдов Б.Н., Самоукина А.М., Михайлова Е.С., Гаврилова О.А., Алексева Ю.А.. Варианты микрофлоры ротовой жидкости у практически здоровых детей и подростков. – Стоматология. 2017. -№1. - С.56-59.
8. Малко Н.В., Безвужка Э.В. Динамика иммунологических показателей ротовой жидкости у детей с хроническим катаральным гингивитом, проживающих на загрязненных территориях с фтор и йоддефицитом. Стоматология. - 2017. - №2. - С.51-54

9. Олимов С.Ш. Оценка эффективности профилактических мероприятий при ортодонтическом лечении детей с зубочелюстными деформациями.// Ўқув-услугий қўлланма. ЎзР ССВ томонидан 13.11.08 тасдиқланган. Ташкент. 2019. - 21 б.
10. Bakaev Zh.N.,Olimov S.Sh. New views on diagnostic methods for the formation of retention of the upper permanent canines(literature review) / International Journal of Integrated Education // 2020, - Vol 4. - P. 129-135.
11. Mupparapu M. Patterns of intra-osseous transmigration and ectopic eruption of mandibular canines: review of literature and report of nine additional cases /M. Mupparapu // DentomaxillofacRadiol. - 2002. - Vol. 31, № 6. - P. 35560.

УДК: 616.314-007.21:616-003.23:612.017.1

ИММУНОЛОГИЧЕСКИЕ ПОКАЗАТЕЛИ СЛЮНЫ ПРИ ЧАСТИЧНОЙ ВТОРИЧНОЙ АДЕНТИИ



Арсланов О.У.¹, Ирсалиев Х.И.¹, Ирсалиева Ф.Х.²

1. Ташкентский государственный стоматологический институт
2. Ташкентская медицинская академия

АННОТАЦИЯ

В статье проведена оценка иммунологических показателей слюны больных с частичной вторичной адентией. Так как при частичной вторичной адентии происходят изменения не только в зубном ряду, но и в других системах полости рта. А ротовая полость человека может рассматриваться как комплексная экологическая система, в которой внешние факторы взаимодействуют с внутренними. Одним из важнейших элементов поддержания гомеостаза полости рта является слюна. Полученные данные показали, что происходящие изменения могут привести к дисбалансу в местном иммунитете и могут привести к развитию как аутоиммунных, так и воспалительных заболеваний полости рта.

Ключевые слова: дефекты, зубы, ряды, иммуноглобулины, слюна.

IMMUNOLOGICAL INDICATORS OF SALIVA IN PARTIAL SECONDARY ADENTIA

Arslanov O.U.¹, Irsaliev Kh.I.¹, Irsalieva F.Kh.²

1. Tashkent State Dental institute; 2. Tashkent Medical Academy

ABSTRACT

The article evaluates the immunological parameters of the saliva of patients with partial secondary adentia. Since with partial secondary adentia, changes occur not only in the dentition, but also in other systems of the oral cavity. And the human oral cavity can be considered as a

complex ecological system in which external factors interact with internal ones. One of the most important elements in maintaining oral homeostasis is saliva. The data obtained showed that the ongoing changes can lead to an imbalance in local immunity and can lead to the development of both autoimmune and inflammatory diseases of the oral cavity.
Key words: defects, teeth, rows, immunoglobulins, saliva.

Актуальность. Частичная вторичная адентия по данным Всемирной организации здравоохранения, относится к наиболее распространенным заболеваниям зубочелюстной системы, которая встречается у 40-75% обратившихся за стоматологической помощью пациентов во всех возрастных группах взрослого населения земного шара. [6].

Все органы зубочелюстной системы находятся в тесной связи между собой. Изменение одного из них, как правило, вызывает нарушение формы и функции другого. Под влиянием различных заболеваний (кариес, пародонтит, пародонтоз, травма и др.) у человека с утратой зубов образуются дефекты зубных рядов, нарушающие акт жевания, эстетику и фонетику [1,2,9].

Ротовая полость человека может рассматриваться как комплексная экологическая система, в которой внешние факторы взаимодействуют с внутренними [3,8,10]. В полости рта имеется многокомпонентная система защиты от негативного влияния окружающей среды, первой линией которой является слизистая оболочка полости рта, включающая эпителиальные клетки, клетки иммунной системы и их цитокины. Эпителиальные клетки принято рассматривать как интегральную часть иммунной ткани, ассоциированной со слизистой оболочкой полости рта [4].

Одним из важнейших элементов поддержания гомеостаза полости рта является слюна, которая содержит широкий набор веществ, обладающих выраженными бактерицидными свойствами. В соединительно-тканной строме ротовой полости также обнаруживаются клеточные элементы неспецифической резистентности. Состав ротовой жидкости может служить диагностическим показателем для оценки функциональных изменений и нарушений метаболизма организма в целом и для изучения локального состояния челюстно-лицевой области. Особенно это важно при нарушении целостности зубного ряда, которое влечет за собой череду глубоких физиологических изменений, а значит и нарушение гомеостатического равновесия полости рта [1,3,5].

Современные технологии исследования белков в биологических средах позволяют определять уровни различных иммунных показателей и их биологической активности в слюне и других средах. Система иммунной защиты ротовой полости удачно сочетает разнообразные неспецифические и специфические факторы, обеспечивающие эффективную защиту от болезнетворных микробов. А при изменениях в ротовой полости, таких как частичная вторичная адентия эта картина существенно изменяется, особенно при различных дефектах зубного ряда.

Цель. Изучение иммунологических показателей слюны у пациентов с частично вторичной адентии в зависимости от величины дефекта зубного ряда.

Материал и методы. Обследование больных проводилось на кафедре Факультетской ортопедической стоматологии ТГСИ. Нами было обследовано 97 больных в возрасте от 25 до 75 лет. Все обследуемые были разделены на 3 группы: I группа: 35 пациентов, которые имели малые дефекты зубных рядов; II группа: 32 человек со средними дефектами и III группа: 30 человек с большими дефектами зубных рядов. Контрольную группу составили 20 человек в возрасте от 25 до 55 лет с интактными

зубными рядами, иммунологические показатели которых приняли как нормальные. Иммунологические исследования проводили в лаборатории фундаментальной иммунологии Института иммунологии и геномики человека АН РУз. Исследование уровней ИЛ-1, ИЛ-8, sIgA, лизоцим и IgM проводили методом иммуноферментного анализа с использованием коммерческих тест-систем «Вектор-Бест», Россия, Новосибирск 2020г. Тест-системы основаны на сэндвич-методе трердофазного иммуноферментного анализа с применением пероксидазы в качестве индикаторного фермента. Количественная оценка результатов проводилась с использованием программы на Excel 2010, отражающих зависимость оптической плотности от концентрации для стандартного антигена. Чувствительность метода при использовании данных тест-систем – 2-30 пг/мл.

Результаты и обсуждение

Слизистая оболочка у лиц контрольной группы имела бледно-розовый цвет с просвечивающими, густо расположенными кровеносными сосудами хорошего кровенаполнения, с большим количеством соединительно тканых сосочков. У больных с дефектами зубных рядов явления воспаления слизистой десны усиливались в зависимости от величины дефекта зубного ряда. При малых дефектах с наличием антагонизирующих пар зубов, слизистая бледно розового цвета без признаков патологических изменений. Наиболее заметные патологические изменения наблюдались при средних и больших дефектах в области зубов потерявших антагонистов.

Секреторные антитела ротовой жидкости являются иммуноглобулинами классов sIgA и IgM и имеют местное происхождение, которые вырабатываются плазматическими клетками, расположенными под базальной мембранной в соединительно-тканном слое слизистой оболочки. Они так же представлены в сыворотке крови но в меньшем количестве, а в слюне их уровень может быть в 100 раз выше.

Так при исследовании иммуноглобулинов sIgA и IgM в слюне при малых и средних дефектах показатели незначительно были выше по сравнению с нормой и составили 5,12 мг/л и 0,4 мг/л. А при исследовании иммуноглобулинов sIgA и IgM в слюне больших дефектов зубных рядов их показатели были увеличены почти в три раза по сравнению с нормой и составили 14,2 мг/л и 1,4 мг/л соответственно. Показатели фагоцитарной активности также были увеличены почти в два раза при больших и средних дефектах зубного ряда (45,7 мг/л) по сравнению с нормой (20,8 мг/л). Наибольшее увеличение показателей ИЛ-1, ИЛ-8 наблюдалось при больших дефектах зубного ряда 2,56 пг/мл и 11,5 нг/мл, тогда как при малых и средних дефектах эти показатели изменялись незначительно.

Заключение. Таким образом, анализ показателей ИЛ-1, ИЛ-8, sIgA, IgM и лизоцима полости рта показал, что значительные изменения показателей наблюдаются при средних и больших дефектах, тогда как при малых дефектах эти изменения не существенны. Данные изменения могут приводить к дисбалансу в местном иммунном ответе на патоген и развитию воспалительных, так и аутоиммунных заболеваний тканей полости рта и слюнных желез.

Литература/References

1. Амираев У.А. Состояние иммунитета у пациентов с непереносимостью к зубным протезам из разнородных сплавов металла // Современная ортопед. стоматология. — 2009. — №11. — С. 43 — 45.

2. Булгакова, А.И. Оценка местного иммунитета полости рта у пациентов с несъемными эстетическими ортопедическими конструкциями и воспалительными заболеваниями пародонта / А.И. Булгакова, И.Р. Шафеев, И.В. Валеев, Г.Ш. Зубаирова // Пародонтология. – 2016. – № 2. – С. 57-60.
3. Вагнер В.Д., Салеев Р.А., Смирнова Л.Е., Бочковский И.С., Вашурин И.В. Технологии ортопедического лечения стоматологических больных // Клиническая стоматология. – 2010. – № 1. – С. 12–15.
4. Никулина Б. А. Иммунологический статус и методы его оценки / Б. А. Никулина. — М.: Геостар-Медицина, 2008. — 457 с.
5. Ирсалиев Х.И. Особенности барьерно-защитной функции полости рта до и в процессе пользования протезами: Дис. ... д-ра мед. наук. – Т., 1993. – 291 с.
6. Лебеденко И.Ю., Арутюнов С.Д., Ряховский А.Н. – Ортопедическая стоматология, изд. гр. «ГЭОТАР-Медиа, 2019, - 812с.
7. Лобейко В.В., Иордашвили А.К., Малышев М.Е. Возрастная характеристика иммунологических показателей слюны у взрослых людей // Кубанский научный медицинский вестник - №1 (150), 2015.-С. 74-79.
8. Орехова, Л.Ю. Иммунологические механизмы в патогенезе воспалительных заболеваний пародонта : автореф. дис. ... д-ра мед. наук: - СПб. 1997. - 34 с.
9. Oral disorders and chronic systemic diseases in very old adults living in institutions /G. Maupome [et al.] // Spec. Care Dentist. – 2003. –Vol.23, № 6. – P.199-208.
10. Ueno H., Klechevsky E., Morita R. et al. Dendritic cell subsets in health and disease // Immunol. Rev. 2007. Vol. 219. P. 118.

УДК: 616.314.7/.8-089.87-008.1-07]-616.314-089.28

ЧАСТИЧНЫЕ СЪЕМНЫЕ ПРОТЕЗЫ: КЛИНИЧЕСКАЯ ПОТРЕБНОСТЬ В ИННОВАЦИЯХ

¹Хабиллов Бехзод Нигмонович- к.м.н., доцент;
²Дадабаева Мухлиса Улугбековна, к.м.н., доцент
³Яхёева Гулбону Содиковна, магистр
²Ходжимуродова Нигора Алишеровна, магистр

Ташкентский государственный стоматологический институт, Узбекистан, Ташкент

1. Кафедра факультетской ортопедической стоматологии
2. Кафедра госпитальной ортопедической стоматологии
3. Отделение ортопедической стоматологии
4. Отделение госпитальной ортопедической стоматологии
guli2021g@bk.ru

АННОТАЦИЯ

Число взрослых с частичными зубами увеличивается, и многим пациентам потребуется замена отсутствующих зубов. Хотя современные варианты лечения также включают несъемные частичные протезы и имплантаты, съемные частичные протезы (ЧСП) могут иметь преимущества и широко используются в клинической практике. Однако существует значительная потребность в улучшении материалов и технологий

изготовления из-за нежелательных последствий для здоровья, связанных с текущими ЧСП.

Ключевые слова

Концевые дефекты зубных рядов / съемные зубные протезы / протезное ложе / free-end edentulous spaces / removable dentures / denture-bearing area / orthopaedic dental treatment

REMOVABLE PARTIAL DENTURES : THE CLINICAL NEED FOR INNOVATION

Khabilov B. N., PhD. Assistant professor Department of Orthopedic Dentistry

Dadabayeva M. U., Assistant professor Department of Orthopedic Dentistry

Yahyoieva G S qizi, Master of the Department of Hospital Ortopedic Dentistry

Xodjimurodova N A., Master of the Department of Hospital Ortopedic Dentistry

Tashkent State Institute of Dentistry, Uzbekistan, Tashkent, guli2021g@bk.ru

ABSTRACT

The number of partially dentate adults is increasing and many patients will require replacement of missing teeth. Although current treatment options also include fixed partial dentures and implants, removable partial dentures (RPDs) can have advantages and are widely used in clinical practice. However, a significant need exists to advance materials and fabrication technologies because of the unwanted health consequences associated with current RPDs.

Key words

/ free-end edentulous spaces / removable dentures / denture-bearing area / orthopaedic dental treatment

Актуальность. Частичное отсутствие зубов является наиболее частой причиной обращения пациентов за стоматологической ортопедической помощью. Указанная патология составляет от 40 до 75 % случаев обращения в стоматологические учреждения и встречается во всех возрастных группах. Среди огромного многообразия вариантов дефектов зубного ряда особое место занимают односторонние и двусторонние концевые дефекты как наиболее сложные для ортопедического лечения. По данным ряда авторов, они составляют от 14 до 47 % всех случаев дефектов зубного ряда.

Цель: оценить текущее состояние и будущую потребность в протезировании, таком как ЧСП для пациентов с частичной адентией, выделить слабые места и наметить возможные решения проблем, которые влияют на удовлетворенность пациентов и использование ЧСП.

Материал и методы. Данные о лечении частичной адентии были рассмотрены и обобщены с уделением особого внимания имеющимся в настоящее время и будущим конструкциям, материалам, средствам производства и влиянию на здоровье полости рта ЧСП. Также были проанализированы данные об удовлетворенности пациентов и соблюдении режима лечения ЧСП для оценки ухода, ориентированного на пациента.

Результаты. Дизайн, материалы, простота ремонта, обучение пациентов и последующее наблюдение за лечением ЧСП - все это оказывает значительное влияние на успех лечения. Почти 40% пациентов больше не используют ЧСП в течение 5 лет из-за

таких факторов, как социально-демографические характеристики, боль и эстетика. Исследования по лечению частичной адентии на основе ЧСП для исходов, ориентированных как на заболевание, так и на пациента, отсутствуют.

Выводы. В будущих испытаниях следует оценивать новые материалы и технологии разработки ЧСП и включать как долгосрочное наблюдение, так и результаты, связанные со здоровьем и сообщаемые пациентами. Достижения в области материалов и цифрового дизайна / производства наряду с обучением пациентов обещают дальнейшее применение ЧСП и улучшение качества жизни пациентов, нуждающихся в ЧСП.

Клинические последствия

Проблемы, поднятые в этой статье, могут значительно повлиять на качество ЧСП в будущем за счет снижения затрат, связанных со здоровьем, и повышения удовлетворенности пациентов и соблюдения режима лечения. Поскольку поддержание здоровья полости рта улучшилось, люди теряют меньше зубов, что приводит к увеличению потребности в лечении частичной, а не полной адентии. И многим пациентам требуется замена отсутствующих зубов и связанных структур для улучшения внешнего вида, повышения эффективности жевания, предотвратить нежелательное движение зубов (чрезмерное смещение / смещение) и / или улучшить фонетику. Из-за сопутствующих преимуществ съемных протезов на зубах и имплантатах показания к лечению с использованием частичных съемных протезов (ЧСП) широки и разнообразны. Например, ЧСП могут быть показаны для преодоления финансовых ограничений, как временные протезы, для облегчения гигиенического доступа, а также для преодоления биомеханических и прагматических проблем, связанных с зубными имплантатами. трудно обеспечить несъемные протезы (например, с ретенционной / резистивной формой), что приводит к плохому прогнозу. В этих ситуациях ЧСП с опорой на зубы или имплантаты (с использованием фиксированных или съемных решений) являются альтернативными долгосрочными решениями. RPD также являются лучшей практикой лечения для многих клинических сценариев, таких как замена утраченных твердых и мягких тканей, что приводит к необходимости эстетической поддержки челюстно-лицевых структур, переходных протезов для вышедших из строя зубных рядов и длинных беззубых промежутков.

Учитывая корреляцию между адентизмом (полным или частичным) и более низким социально-экономическим статусом, ЧСП, вероятно, останутся важным вариантом лечения по сравнению с более дорогостоящими альтернативами. Поскольку вторичные затраты связаны с последствиями для здоровья полости рта и системного здоровья от ношения ЧСП, существует значительная потребность в усовершенствовании материалов и технологий, связанных с этими устройствами.

Этапы лечения, связанного с ЧСП, включают в себя оценку опорных зубов, положения опорных зубов, подготовку абатмента, адаптацию металлического каркаса ЧСП, привязку беззубых областей к металлическому каркасу, общение с лабораторией, обучение пациентов уходу и уходу на дому, и регулярное профессиональное обращение. Поскольку пациенты с частичными зубами могли потерять зубы из-за плохой гигиены полости рта, домашняя гигиена, стратегии лечения кариеса и правильное использование их съемных протезов важны для сведения к минимуму будущих осложнений. Планирование и изготовление ЧСП для каждого пациента - важнейший компонент успеха. Такие переменные, как анатомия твердых / мягких тканей, окклюзионные соотношения,

положение зубов, а также стремление пациента к эстетике и комфорту должны определять дизайн ЧСП, который наилучшим образом соответствует индивидуальным потребностям пациента.

Традиционный дизайн ЧСП включает изготовление слепков, геометрическую характеристику зуба и мягких тканей, связанных с путем введения, и тщательное обозначение компонентов ЧСП (основные и второстепенные соединители, опоры, кламмеры и ретенция основания) с использованием метода прямой восковой эпиляции. Современные цифровые технологии позволяют проектировать компоненты ЧСП на трехмерных (3D) изображениях пациента вместо слепков камней с помощью инструментов геометрического анализа, которые создают проекты с точностью до микрометра, которые можно просматривать в поперечном сечении. Затем виртуальную модель можно использовать для печати воска для отливки металлических каркасов или прямой печати или фрезерования металлических или полимерных каркасов.

Выводы

В ближайшие годы количество пациентов с частичной адентией будет расти вместе с потребностью в экономически эффективных методах лечения, таких как ЧСП. С ЧСП могут возникнуть осложнения и неудачи лечения, поэтому необходимы тщательные исследования для изучения сильных и слабых сторон различных конструкций RPD, а также новых методов и материалов. Правильная оценка состояния зубных рядов, положения зубов, подготовки абатмента, адаптации структур в RPD, обучение пациентов, своевременный отзыв и обслуживание - это лишь некоторые из шагов, необходимых для достижения успеха. В идеале лечение ЧСП должно приводить к улучшению общего состояния полости рта, удовлетворенности пациентов и соблюдению режима лечения.

Исследования и достижения в области применения цифровых технологий и улучшенных материалов, таких как биосовместимые металлы и полимеры, могут решить многие проблемы, связанные с использованием ЧСП здоровьем полости рта. Цифровые стратегии расширяют сферу терапевтического применения частичных протезов благодаря улучшенному дизайну и управлению производством, новым материалам и повышенной эффективности, которые, вероятно, улучшат результаты и улучшат впечатления пациентов. Ожидается, что потребность в частичных съемных протезах возрастет. Стратегии ЧСП должны продолжать развиваться и улучшаться для обеспечения наилучшего ухода за растущим населением с частичной адентией. Сочетание улучшенных материалов, цифрового дизайна, исследований и обучения в том, что касается ухода за пациентом с частичной адентией, обещает улучшить качество жизни наших пациентов.

Литература/References

1. Хабилов Н.Л., Протезный травматические стоматиты: вопросы этиологии и патогенеза // Среднеазиатский научно-практический журнал «Stomatologiya». Ташкент, 2015. - № 1-2.- С. 10-14.
2. Хабилов Н.Л. Дадабаева М.У. Нормуродова Р.З. Ким В.Э. Qoliplar. Qoliplar tasnifi. Plastmassadan individual basis qoshiqlarni tayerlash va qollash: Ўқув-услугий кўлланма. – Ташкент, 2021.
3. Досмухамедов Н.Б., Хабилов Б.Н., Тургунов М.А. Эффективность Бензкетозона при травматических стоматитах. - Ташкент, 2018.
4. Дадабаева М.У., Мирхошимова М.Ф., Асемова С., Шокиров Ф., Хожимуродов Ж. Ошибки и осложнения протезирования на дентальных имплантатах (обзор литературы) // Журнал биомедицины и практики. – 2020. – 6(5) – С.9-15.

5. Dadabayeva M.U., Rikhsieva D.U., Mirkhoshimova M.F., Asemova S.A. Changes in the oral cavity in patients with chronic kidney disease // Current approaches and research of the XXI century – 2020. Editura “Liceul”. – P.68-71
6. Ирсаилов Х.И., Хабилов Н.Л. Салимов О.Р., Ахмедов Ж.Х., Гистоморфологическое исследование влияния лечебных препаратов на течение экспериментального травматического слизистой оболочки полости рта // Среднеазиатский научно-практический журнал «Стоматология». - 2006. - № 1-2. - С. 90-100.

УДК 616.314.26-089.23:616.724-007.1

БИОПОТЕНЦИАЛЫ ЖЕВАТЕЛЬНЫХ МЫШЦ ПРИ МЫШЕЧНО-СУСТАВНЫХ ДИСФУНКЦИЯХ ВНЧС, ДО И ПОСЛЕ ЛЕЧЕНИЯ

¹Бакаев Ж.Н., ²Олимов С.Ш.

Бухарский государственный медицинский институт имени Абу Али ибн Сино

¹, доцент кафедры ортопедической стоматологии и ортодонтии, PhD., Узбекистан.
Email: bakaevzasur438@gmail.com

² заведующий кафедрой ортопедической стоматологии и ортодонтии, DSc.,
Узбекистан. *Email:* Olimov@gmail.co

Резюме

В статье представлены исследования биопотенциалов жевательных мышц. В ходе своих исследований авторы регистрировали каждый показатель электромиографа до и после лечения при мышечно-суставных дисфункциях височно-нижнечелюстного сустава. Открывают полноту картины функционального его состояния которая влияет на исход от полученного правильного лечения и нормализации деятельности жевательного аппарата и ВНЧС электромиографические изучения жевательных мышц до и после лечения.

Ключевые слова: Электромиография, зубочелюстные аномалии, височно-нижнечелюстной сустав, мышечно-суставная дисфункция, жевательные мышцы.

Biopotentials of masticatory muscles in musculoskeletal TMJ dysfunctions, before and after treatment.

¹Bakaev J. N., ² Olimov S.Sh.

¹ Bukhara State Medical Institute named after Abu Ali ibn Sino, Associate Professor of the Department of Prosthetic Dentistry and Orthodontics, PhD., Uzbekistan. *Email:* bakaevzasur438@gmail.com

² Bukhara State Medical Institute named after Abu Ali ibn Sino, Head of the Department of Prosthetic Dentistry and Orthodontics, DSc., Uzbekistan. *Email:* Olimov@gmail.co

Resume

The article presents studies of the biopotentials of the masticatory muscles. In the course of their research, the authors recorded each indicator of the electromyograph before and after treatment for musculoskeletal dysfunctions of the temporomandibular joint. Electromyographic studies of the masticatory muscles before and after treatment reveal the completeness of the picture of its

functional state, which affects the outcome of the correct treatment and normalization of the activity of the masticatory apparatus and TMJ.

Keywords: Electromyography, dental anomalies, temporomandibular joint, musculoskeletal dysfunction, masticatory muscles.

Актуальность. В настоящее время у многих авторов (Олимов С.Ш., 2019; J.N. Vakaev, S. Sh. Olimov, 2020), существует ряд этиопатогенетических теорий происхождения мышечно-суставной дисфункции височно-нижнечелюстного сустава и терминов, формулирующих это заболевание: миоартропатия, миофасциальный болевой синдром, синдром дисфункции височно-нижнечелюстного сустава, окклюзионно-артикуляционные расстройства, мышечно-суставная дисфункция.

Теориями возникновения мышечно-суставной дисфункции ВНЧС наиболее популярными считаются: "окклюзионно-артикуляционная", "мышечная" и "психогенная".

Немало отечественных и зарубежных исследователей (Гаффоров С.А., Бакаев Ж.Н., 2019; Vakaev Zh.N., Olimov S.Sh., 2020; Seligman D.A., 2000) в развитии мышечно-суставной дисфункции ВНЧС выделяют три главных этиологических фактора: физическое, эмоциональное напряжение, и окклюзионная дисгармония (3, 4). Взаимодействие этих факторов приводит к гиперфункции жевательной мускулатуры, которая вызывает их быструю утомляемость, боль, ограничение движений нижней челюсти [1, 3, 5].

Другие исследователи [2,4,6] установили, что нарушения функции нейромышечного комплекса, обусловлены рядом причинных факторов: преждевременные контакты, ошибки при протезировании, поражения центральной нервной системы, психогенным фактором, которые также можно объединить в совокупность окклюзионных и психических нарушений.

Таким образом, анализируя важность функционального состояния жевательных мышц нами было проведено данное исследование по изучению биоэлектрической активности с помощью электромиографии.

Материал и методы. На базе кафедры ортопедической стоматологии и ортодонтии Бухарского государственного медицинского института нами проводилось изучение биоэлектрической активности жевательных мышц четырехканальным адаптивным электромиографом для стоматологических исследований «Синапсис» фирмы НЕЙРОТЕХ (г. Таганрог) 20 лицам из контрольной группы, 20 пациентам с мышечно-суставной дисфункцией ВНЧС, осложнённой зубочелюстными аномалиями, до и после лечения. Всего было получено 40 ЭМГ.

Метод основан на регистрации суммарной ЭМГ, которая образуется в результате интерференции колебаний нескольких двигательных единиц мышцы, находящихся в зоне отведения. Для изучения динамики изменений в нейромоторном аппарате и синхронности работы жевательных мышц исследование проводилось до лечения и спустя 3 месяца после лечения с применением центрирующих шин или других временных ортопедических конструкций. Анализировали полученные электромиограммы с помощью программного обеспечения к электромиографу «Синапсис».

Результаты и обсуждения. С помощью поверхностной электромиографии определяли изменение функционального состояния нейромышечного аппарата собственно жевательных и височных мышц в покое и при максимальном сжатии челюстей у контрольной и основной группы пациентов до и после лечения.

20 человек 18 - 25 лет с интактными зубными рядами, не имеющие зубочелюстных аномалий и заболеваний ВНЧС, составили контрольную группу. В основную группу а это 20 человек мы определили, пациентов с дисфункцией ВНЧС, осложнённой зубочелюстными аномалиями.

До начала лечения и спустя 3 месяца были обследованы обе группы. Терапия по восстановлению функциональной окклюзии проводилось как с помощью окклюзионных шин, так и различными ортопедическими конструкциями пациентам из основной группы. Общее количество обследованных составило 40 человек.

По средним амплитудам биоэлектрической активности мы оценивали результаты электромиографии в состоянии функционального покоя в жевательных мышцах. Определено что в контрольной группе среднеарифметические значения амплитуды правой височной мышцы составили $30,5 \pm 12$ мкВ, левой - $29,6 \pm 11,4$ мкВ, правой жевательной - $25,6 \pm 11,3$ мкВ, левой жевательной - $20,5 \pm 7,6$ мкВ

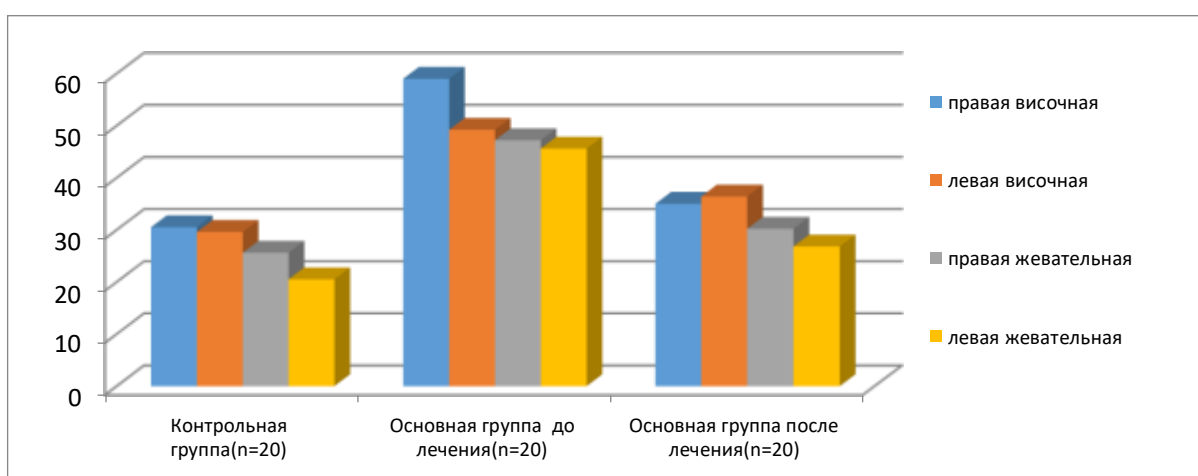


Рис. 1. Распределение средней амплитуды биоэлектрической активности височных и жевательных мышц в состоянии функционального покоя нижней челюсти у основной и контрольной группы.

Высокие показатели максимальных амплитуд биоэлектрической активности (уровень значимости $p < 0,01$) также имели височные мышцы в основной группе до лечения. В этой группе, встречались пациенты с амплитудой, достигающей 660 мкВ, а в контрольной группе это значение не превышало 62 мкВ. У этих больных максимальная амплитуда спонтанных всплесков в височной мышце слева до начала лечения достигала 598 мкВ. В пределах 1271 мкВ была максимальная амплитуда в жевательных мышцах.

На 3 месяц после начала лечения у пациентов основной группы средние значения правой височной мышцы стали - $35,1 \pm 21,1$ мкВ, левой - $36,4 \pm 18,9$ мкВ, правой жевательной - $30,2 \pm 17,1$ мкВ, левой жевательной - $26,8 \pm 16,6$ мкВ. Максимальная амплитуда биоэлектрической активности в жевательных мышцах в основной группе после лечения достигала - 135 мкВ, в височных - 191 мкВ

Таблица 1
Показатели биоэлектрической активности жевательных мышц в состоянии функционального покоя нижней челюсти до и после лечения в основной и контрольной группе

Группы	Среднее значение амплитуд биоэлектрической активности мышц, мкВ М ± σ				Максимальные амплитуды биоэлектрической активности мышц, мкВ			
	Правой височной	Левой височной	Правой жевательной	Левой жевательной	Правой височной	Левой височной	Правой жевательной	Левой жевательной
Контрольная (n=20)	30,5 ±12	29,6 ±11,4	25,6 ±11,3	20,5 ±7,6	62	92	81	76
Основная до лечения (n=20)	59 ± 50	49,2 ±23,9	47,2 ±41,9	45,6 ±43	660	598	977	1271
Основная после лечения, (n=20)	35,1 ± 21,1	36,4 ±18,9	30,2 ±17,1	26,8 ±16,6	162	191	145	135

. Уменьшение спонтанных всплесков свидетельствует об снижении максимальной амплитуды биоэлектрической активности в покое и, следовательно, о восстановлении функционального состояния височных и жевательных мышц после проведённого комплексного лечения (Рис. 2).

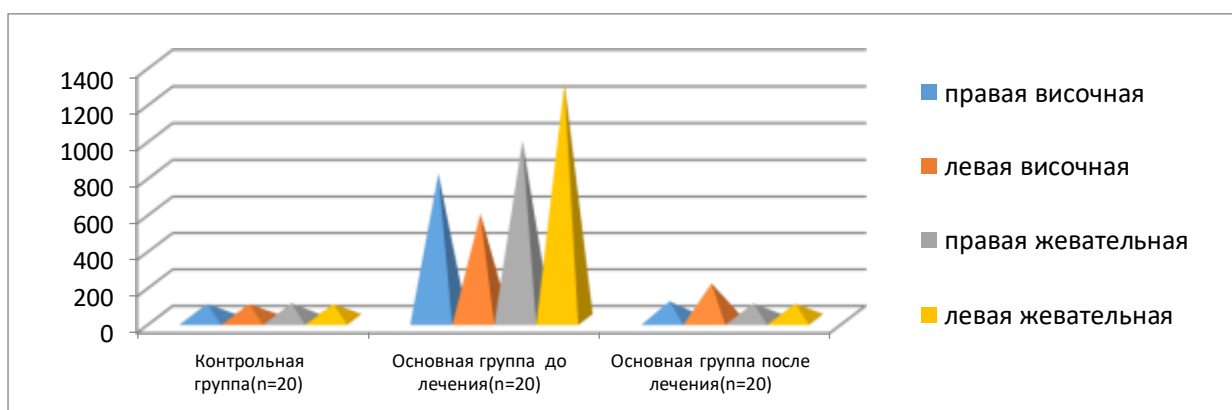


Рис. 2. Распределение максимальной активности височных и жевательных мышц в основной и контрольной группе в состоянии функционального покоя нижней челюсти.

Индекс симметрии височных мышц (ИСВМ) и индекс симметрии жевательных мышц (ИСЖМ), максимальные и средние амплитуды биоэлектрической активности жевательных и височных мышц, мы изучали при сжатии челюстей в привычной окклюзии.

Средние значения максимальной амплитуды правой височной мышцы в контрольной группе составили $857,9 \pm 361,2$ мкВ, левой - $842,9 \pm 500,6$ мкВ, правой жевательной - $659,1 \pm 458,7$ мкВ, левой жевательной - $681,2 \pm 717,4$ мкВ. До начала лечения средние значения максимальной амплитуды в соответствующих мышцах в основной группе были $1301,2 \pm 999,7$ мкВ, $1451,1 \pm 1250$ мкВ, $1128,9 \pm 983$ мкВ, $1292,7 \pm 965,3$ мкВ.

Таблица 2

Показатели максимальной амплитуды биоэлектрической активности жевательных мышц при сжатии челюстей до и после лечения в основной и контрольной группе

Группы	Среднее значение максимальных амплитуд при сжатии зубных рядов, мкВ, М ± σ			
	Правой височной	Левой височной	Правой жевательной	Левой жевательной
Контрольная группа (n=20)	857,9± 361,2	842,9 ± 500,6	659,1 ± 458,7	681,2 ± 717,4
Основная группа до лечения (n=20)	1301,2± 999,7	1451,1± 1250	1128,9 ± 983	1292,7 ± 965
Основная, после лечения (n=20)	1044,6± 653,8	937,9 ± 691,9	1048 ± 773	1062,9 ± 736,8

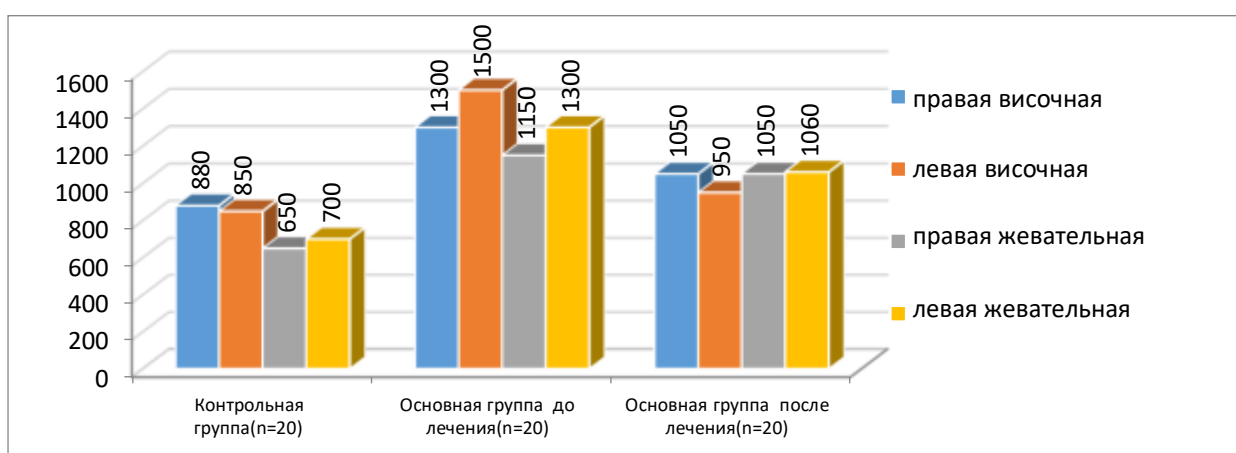


Рис.3. Распределение максимальных амплитуд биоэлектрической активности височных и жевательных мышц в основной и контрольной группе при сжатии зубных рядов.

После лечения - 1044,6 ± 653,8 мкВ, 937,9 ± 691,9 мкВ, 1048 ± 773 мкВ, 1062,9 ± 736,8 мкВ соответственно. Уже через 3 месяца после лечения пациентов основной группы происходит уменьшение максимальных амплитуд биоэлектрической активности височных и жевательных мышц и приближаются к значениям контрольной группы ($p < 0,01$).

У основной группы о восстановлении сократительной активности мышц и устранение симптомов не только на субъективном уровне свидетельствуют данные полученные электромиографом. (Рис.3).

Следовательно, статистически установлено, что пациенты основной группы имеют более высокие максимальные амплитуды биоэлектрической активности мышц при волевом сжатии челюстей.

В основной группе пациентов, осложнённой зубочелюстными аномалиями, средняя электрофизиологическая активность жевательных и височных мышц при сжатии зубных рядов до лечения характеризовалась высокими амплитудными показателями: правой височной мышцы 273,7 ± 198,6 мкВ, левой - 255 ± 182,3 мкВ, правой жевательной 289,4 ± 628 мкВ, левой - 232,3 ± 148,9 мкВ. В контрольной же группе эти показатели в

соответствующих мышцах были следующими: $145,3 \pm 100,3$ мкВ, $148,9 \pm 108$ мкВ, $141,8 \pm 212,2$ мкВ, $148,3 \pm 204,8$ мкВ.

Таблица 3

Показатели средней амплитуды биоэлектрической активности жевательных мышц при сжатии челюстей до и после лечения в основной и контрольной группе.

Группы	Средние амплитуды при сжатии зубных рядов, мкВ $M \pm \sigma$			
	Правой височной	Левой височной	Правой жевательной	Левой жевательной
Контрольная группа (n=20)	$145,3 \pm 100,3$	$148,9 \pm 108$	$141,8 \pm 212,2$	$148,3 \pm 204,8$
Основная группа до лечения (n=20)	$273,7 \pm 198,6$	$255 \pm 182,3$	$289,4 \pm 628$	$232,3 \pm 148,9$
Основная группа после лечения (n=20)	$171 \pm 45,3$	$165,2 \pm 48,5$	$212,7 \pm 88$	$210,6 \pm 91,6$

После проведённого комплексного лечения результаты в контрольной группе и у группы пациентов основной группы, осложнённой зубочелюстными аномалиями, средняя амплитуда биоэлектрической активности жевательных мышц приблизилась к ($p < 0,01$): правой височной мышцы средняя амплитуда составила $171 \pm 45,3$ мкВ, левой - $165,2 \pm 48,5$ мкВ, правой жевательной - $212,7 \pm 88$ мкВ, левой - $210,6 \pm 91,6$ мкВ. (Табл. 3, рис. 4).

Таким образом, у пациентов основной группы после проведённого лечения восстанавливается координированность и симметричность работы жевательных и височных мышц при сжатии зубных рядов в привычной окклюзии. В контрольной группе среднее значение ИСВМ было 94,1 %, при этом этот показатель варьировался от 71 до 139 %. До лечения среднее значение этого показателя в основной группе - 120,5 %, минимальное - 32 %, максимальное - 288 %. В диапазоне контрольной группы (71 - 139 %) было у 7 человек (23,3 %) значение ИСВМ, выходило за этот интервал в большую или меньшую сторону у 13 человек (76,7 %).

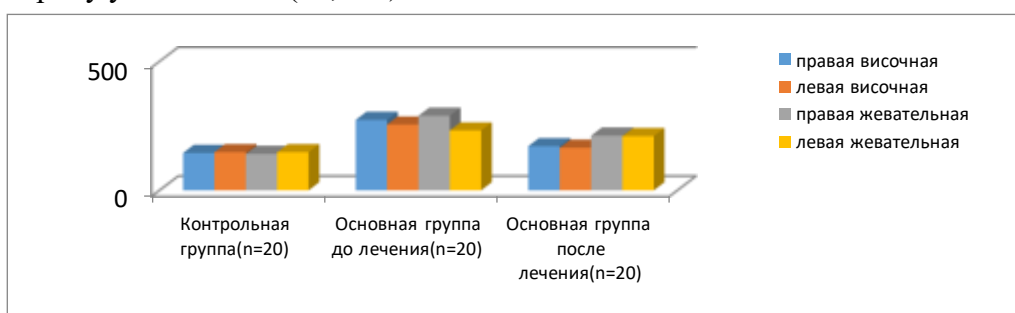


Рис. 4. Распределение средних амплитуд биоэлектрической активности височных и жевательных мышц среди обследованных лиц в состоянии сжатия зубных рядов.

Спустя 3 месяца, после лечения среднее значение ИСВМ в основной группе стало 95,1 %, минимальное - 55 %, максимальное - 155 %. А уже у 13 пациента (70 %) было в диапазоне контрольной группы ИСВМ, и значение ИСВМ выходило за этот интервал у 9 (30 %). (Рис. 5). В контрольной группе среднее значение ИСЖМ было 95,5 %,

минимальное - 71 %, максимальное - 134 %. До лечения значения в основной группы были у 32 - 207 %, но у 95,1 % было среднее значение.

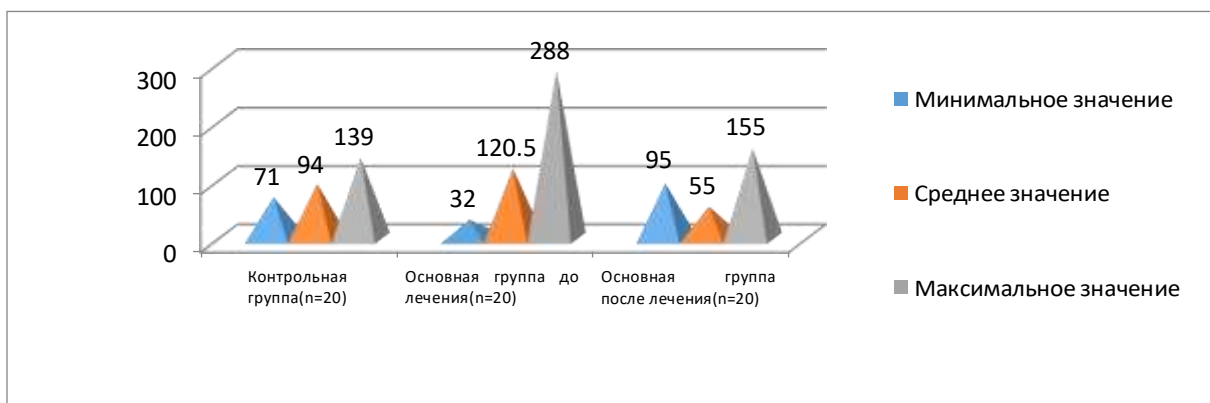


Рис. 5. Распределение значений индекса симметрии височных мышц в основной и контрольной группе до и после лечения.

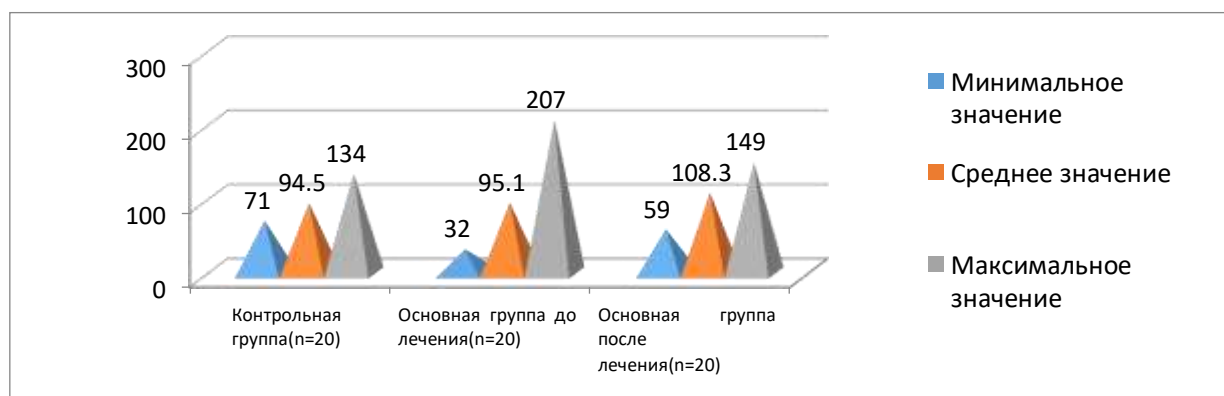


Рис. 6. Распределение значений индекса симметрии жевательных мышц в основной и контрольной группе.

Среднее значение ИСЖМ у пациентов основной группы осложнённой зубочелюстными аномалиями, после лечения, стало 108,3 %, минимальное - 59 %, максимальное - 149 %. А у 11 человек (63,3 %) этот диапазон был в пределах контрольной группы, но у 9 человек (36,7 %) - выходил за него (Рис. 6).

Выводы. Восстановление симметрии биоэлектрической активности жевательных и височных мышц, а, следовательно, и нормализация их функции является, одним из положительных эффектов лечения больных основной группы.

Анализируя полученные данные электромиографии, установлено, что у пациентов основной группы в состоянии функциональной перегрузки находятся жевательные и височные мышцы. Также создавшая дисбаланс в жевательных мышцах высокоамплитудная и асимметричная биоэлектрическая активность, приводившая к мышечным спазмам и напряжениям, характерна для пациентов основной группы в период сжатия зубных рядов.

К упорядочению сократительной активности жевательных мышц, симметричности биоэлектрических разрядов и устранению симптомов у основной группы пациентов не

только на субъективном уровне, но и по данным показателей электромиографии, привело комплексное лечение. А восстановлению динамического состояния мышц, синхронизации и когерентности в процессе их работы у этих пациентов приводит окклюзионная терапия.

Урегулирование функционального состояния жевательных мышц приводит не только к восстановлению жевательного аппарата и исчезновению постоянных болей, но и к правильному между-суставному положению головки нижней челюсти.

Литература/References

1. Гаффаров С.А., Бакаев Ж.Н. Особенности взаимосвязи заболеваний слизистой оболочки полости рта с соматической патологией //Вестник ТМА. - Ташкент, 2019. - № 3. - С.20-24.
2. Гаффаров С.А., Бакаев Ж.Н. Оғиз бўшлиғи шиллиқ қавати касалликлари – патологик аспектлари ва профилактика асослари // Stomatologiya. - Ташкент, 2019. - №4 (77). - С.75-80.
3. Олимов С.Ш. Значение метаболических показателей слюны в развитии зубочелюстных аномалий у детей с метаболическим синдромом.// “Стоматологик касалликларни даволашда ва профилактикасидаги долзарб муаммолар” Илмий амалий конференцияси. Бухоро. 2016.- 33бет.
4. Олимов С.Ш., Гаффаров С.А. Болаларда тиш-жағ тизими нуқсонлари ва соматик касалликлар орасида боғлиқликнинг илмий асослари. (адабиётлар шарҳи).// Журнал. Stomatologiya. -2019й №1.60-65 бет.
5. Олимов С.Ш., Саидов А.А., Гаффаров С.А., Хожиметов А.А. Мактаб ёшдаги болаларда гепатобилиар тизимнинг тиш-жағ нуқсонлари патогенезидаги аҳамияти.// Журнал Доктор ахборотномаси. Самарқанд. 2019 -№2. - 35-39 бет.
6. Олимов С.Ш. Оценка эффективности профилактических мероприятий при ортодонтическом лечении детей с зубочелюстными деформациями.// Ўқув-услугий кўлланма. ЎзР ССВ томонидан 13.11.08 тасдиқланган. Ташкент. 2019. - 21 б.
7. J.N. Bakaev, S. Sh. Olimov. Modern approaches to diagnosis, etiology and pathogenesis of the upper permanent canine retention formation (Literature Review) / European Journal of Molecular & Clinical Medicine // Volume 07, Issue 03, 2020, ISSN 2515-8260 – P. 3815-3830.
8. Bakaev Zh.N.,Olimov S.Sh. New views on diagnostic methods for the formation of retention of the upper permanent canines (LITERATURE REVIEW) / International Journal on Integrated Education // Volume 3, Issue XII, December 2020, e-ISSN : 2620 3502, p-ISSN : 2615 3785, – P. 129-135.
9. Bakaev Zh.N., Olimov S.Sh. Treatment and prevalence of abnormal eruption of permanent canines (Literature review) / Middle EuroDean Scientific Bulletin // VOLUME 7, December 2020, ISSN 2694-9970, – P. 16-19.
10. Olimov S. Sh., Bakaev Zh. N., Rahmonova F. Z. The use of a modern computerized system in the diagnosis, prognosis and treatment of retentive permanent postyannyh canines / European Journal of Research Development and Sustainability (EJRDS) //Vol. 2 No. 2, February 2021, ISSN: 2660-5570, – P.76-78.

11. Olimov S.Sh., Bakaev J.N., Safarova M.J. Aspects of the formation of pain syndrome in the area of the masticatory muscles in the disease of the maxillary -mandibular composition. /International Journal On Human Computing Studies//Volume: 03 Issue: 1 January-February 2021, e-ISSN: 2615-8159|p-ISSN: 2 615-1898, – P. 117-121

12. Seligman D.A. Analysis of occlusal variables, dental attrition, and age for distinguishing healthy controls from female patients with intracapsular temporomandibular disorders / D.A. Seligman [et al.] // J Prosthet Dent. - 2000. - Vol. 1, № 83. - P. 76-82.

УДК: 616.98:578.834.11-06-[6.716.1-616.314-089-77

**ХАРАКТЕРИСТИКА БОЛЬНЫХ С ПОСТКОВИДНЫМИ ОСЛОЖНЕНИЯМИ
ВЕРХНЕЙ ЧЕЛЮСТИ И ОСОБЕННОСТИ ОРТОПЕДИЧЕСКОЙ
РЕАБИЛИТАЦИИ БОЛЬНЫХ С ДЕФЕКТАМИ ЧЕЛЮСТНО-ЛИЦЕВОЙ
ОБЛАСТИ**

Акбаров А.Н., Хабилов Д.Н.

Ташкентский государственный стоматологический институт

Одной из актуальных задач в стоматологии является усовершенствование принципов оказания ортопедической помощи больным с последствиями различных травм и хирургических вмешательств на тканях челюстно-лицевой области. Значимость этого вопроса обоснована ежегодным увеличением количества пациентов как пострадавших в результате дорожно-транспортных происшествий [Мадай Д.Ю., Черныш В.Ф - 2008], техногенных аварий и катастроф, перенесших хирургические вмешательства по поводу новообразований (М. И. Давыдов, 2010, Жулев Е. Н, 2008), так и деформаций и дефектов челюстно-лицевой области вызванных острыми гнойно-воспалительными заболеваниями вследствие перенесенного COVID-19.

Немаловажно сказать о клинических проявлениях острых гнойно-воспалительных заболеваниях верхней челюсти. Они многообразны и зависят от исходной локализации воспалительного очага, распространенности, формы и направления преимущественного развития, морфологической структуры. В некоторых случаях симптомы могут напоминать обычный гайморит, либо вовсе отсутствовать.

Лечение острых гнойно-воспалительных заболеваний верхней челюсти является сложной проблемой по нескольким причинам:

- сложность анатомического строения;
- близость к жизненно-важным органам;
- тяжесть общего состояния организма;
- функциональные и косметические дефекты после операций.

В настоящее время существует много схем лечебных мероприятий, которые применяются при острых остеомиелитах челюстей. Исходя из современных взглядов на патогенез остеомиелита челюстных костей И.И. Ермолаев предложил схему лечебных мероприятий этого заболевания, учитывая фазы патологического процесса. В фазе острого воспаления (начальный период развития гнойно-некротического процесса) необходимо: уменьшить «напряжение» тканей и дренировать очаги воспаления, предупредить развитие инфекции и образование некроза по периферии воспалительного очага, сохранить микроциркуляцию, снизить сосудистую проницаемость и образование вазоактивных

веществ, уменьшить общую интоксикацию организма, создать покой пораженному органу, снизить нейрогуморальные сдвиги и уменьшить патологические рефлексы, провести симптоматическое лечение.

Характер лечебных мероприятий и последовательность их осуществления определяется тяжестью заболевания, характером и локализацией воспалительного процесса.

При удовлетворительном общем состоянии, нормальной или слегка повышенной температуре тела (до 37,5 град.) при наличии субпериостальных абсцессов, локализующихся в пределах альвеолярного отростка, больных можно лечить в условиях поликлиники с освобождением их от работы и предписанием постельного режима.

При неудовлетворительном состоянии больного, общей слабости, высокой температуре тела (свыше 37,5 град.) при очаговом или диффузном остеомиелите челюсти, особенно осложнившегося флегмоной, больной подлежит немедленной госпитализации в специализированный челюстно-лицевой стационар.

Решающее значение для ликвидации гнойно-воспалительного очага в кости и окружающих мягких тканях при остром остеомиелите имеет раннее хирургическое вмешательство в ранние сроки от начала заболевания. Однако при значительном распространении воспалительного процесса на тело нижней челюсти наблюдаются значительные нарушения микроциркуляции в костной ткани, которое выявляется при проведении реографии и сравнительной импедансометрии. В этих случаях производят бором с помощью бормашины наружной кортикальной пластинки тела нижней челюсти несколько перфорационных отверстий.

Кроме того, следует произвести вскрытие сопутствующих абсцессов и флегмон.

Назначают антибактериальную терапию: вначале антибиотики широкого спектра действия или остеотропного действия (линкомицин), а после выяснения характера микрофлоры и ее чувствительности к антибиотикам выбирают наиболее эффективный. В сочетании с антибиотиками назначают сульфаниламиды.

С целью снижения сосудистой проницаемости – 10% раствор хлористого кальция 10 мл внутривенно.

Антигистаминные препараты (десенсибилизирующая терапия) – димедрол, супрастин, диазолин и др.

Дезинтоксикационная терапия.

Симптоматическая терапия: болеутоляющие, жаропонижающие.

Операции выполняются двумя способами: с применением обычного скальпеля, и электрохирургического.

Обширный дефект, образовавшийся в полости рта после резекции верхней челюсти, промывают антисептиками, проводят гемостаз. Дефект тампонируют йодоформным тампоном и фиксируют изготовленный накануне операции хирургический obturator. Накладывают асептическую повязку. В послеоперационном периоде необходимы профилактика пневмонии, уход за полостью рта, рациональное питание больного. Уже на следующий после операции день больным разрешают садиться в постели, на третьи сутки — ходить по палате. Ежедневно врач должен промывать антисептиками рану в полости рта. Кормление больного осуществляется с помощью поильника жидкой или кашицеобразной пищей в небольших количествах (350 г), но часто (6—8 раз в сутки). Первая смена тампона под заранее изготовленной разобщающей пластинкой проводится

через 6—8 дней. Частая смена тампона препятствует эпителизации раны. Через 2 недели приступают к дальнейшей ортопедической реабилитации.

В виду особенностей данной группы пациентов, при ликвидации обширных дефектов, возникающих после радикального удаления секвестров верхней челюсти, широкое распространение получил ортопедический способ, при котором функциональные и косметические дефекты устраняются в сравнительно короткие сроки. Эти методы описаны в работах И.М. Оксмана (1967), В.Ю. Курляндского (1969). В настоящее время применяют трехэтапную методику протезирования:

- 1 этап — перед операцией изготавливают непосредственный протез — защитную пластинку (хирургический obturator/ разобщающую пластинку), которую фиксируют к зубам верхней челюсти на здоровой стороне сразу после окончания операции. Эта пластинка выполняет роль своеобразной повязки в полости рта, предохраняя рану от загрязнения и травм. Так же помогает пациенту принимать пищу, разобщая ротовую полость от зоны операции, и удерживать тампон.
- 2 этап — на 10—15 сутки после резекции верхней челюсти изготавливают формирующий протез. Задача этого этапа — улучшить жевание, глотание, речеобразование, предупредить развитие рубцовой деформации лица, создать ложе для obturiрующей части постоянного протеза.
- 3 этап — на 30-е сутки изготавливают окончательный протез. Задачи третьего этапа протезирования — восстановить утраченные функции полости рта (жевание, глотание, речь), сохранить по возможности нормальный внешний вид больного. (Р.К. Гасымов (1990), В.В. Агапов (2002)) Причиной образования дефекта верхней челюсти может быть также неправильное проведение курса лучевой терапии, возникновение лучевого остеомиелита и, как следствие, образование костного дефекта. Приобретённые дефекты в области верхней челюсти могут локализоваться в пределах альвеолярной части, в пределах костного и мягкого нёба, а также могут быть сочетанными. При этом дефекты верхней челюсти бывают изолированными или сообщающимися с верхнечелюстной пазухой, может быть отсутствие одной из половин верхней челюсти или отсутствие обеих половин верхней челюсти при полной её резекции. Оказание ортопедической помощи таким больным вызывает особые трудности.

Множество этиологических факторов, клинических и топографо- анатомических ситуаций зубочелюстно-лицевых дефектов в некоторой степени препятствует созданию всеобъемлющей и универсальной классификации данной патологии.

В настоящее время существует несколько классификаций: приобретенных верхнечелюстных дефектов по В.Ю. Курляндскому в зависимости от наличия или отсутствия опорных зубов; послеоперационных дефектов верхней челюсти по М. А. Слепченко, отражающая наиболее типичные виды функциональных и косметических нарушений челюстно-лицевой области, указывающая на наличие или отсутствие опорных зубов и отношение дефекта челюсти к дефектам соседних органов и тканей, дополненная М.З. Миргазизовым следующими признаками: этиология, локализация, особенности топографии и объем дефекта, характер предшествующего оперативного лечения, условия фиксации протеза.

По классификации приобретенных верхнечелюстных и нижнечелюстных дефектов по Л. В. Горбаневой-Тимофеевой, дополненная Б.К. Костур и В.А. Миняевой, рассматривающая указанную патологию в зависимости от тяжести и степени выраженности изъяна или деформации с учетом характера сращения или несращения отломков нижней челюсти.

Авторы предлагают рассматривать 7 классов приобретённых дефектов верхней челюсти, а именно:

1. Дефекты альвеолярной части без проникновения в верхнечелюстную пазуху.
2. Дефекты альвеолярной части с проникновением в верхнечелюстную пазуху.
3. Дефекты костного нёба: передний, средний, боковой отделы, не заходящие на альвеолярную часть челюсти.
4. Дефекты костного нёба с захватом бокового отдела альвеолярной части челюсти с одной стороны, с захватом альвеолярной части с двух сторон, с захватом переднего участка челюсти.
5. Дефект костного нёба и мягкого или только мягкого.
6. Дефект, образовавшийся после резекции правой или левой верхней челюстей.
7. Дефект, образовавшийся после резекции обеих верхних челюстей

Не менее удачный, принцип систематики дефектов представлен J.S. Brown в клинической классификации верхнечелюстных пострезекционных дефектов, учитывающий четыре класса вертикального (хирургического) и три подкласса горизонтального (зубного) компонентов изъяна, в основу которой положено увеличение сложности хирургической и ортопедической реконструкции в каждом последующем классе и подклассе.

М.А. Aramany предложена в классификация, основанная на отношении дефекта верхней челюсти к оставшимся зубам, включающая 6 классов дефектов:

1. Односторонний дефект по средней линии неба;
2. Односторонний боковой дефект с сохранением;
3. Дефекты твердого неба;
4. Дефекты, проходящие по центральной линии неба, затрагивающие большую часть верхней челюсти;
5. Двусторонние дефекты с незатронутой передней группой зубов;
6. Дефекты фронтальной области челюсти с сохранением жевательных групп зубов.

Проведение пластических восстановительных операций сопряжено с большими трудностями вследствие плохого приживления тканей из-за обилия рубцов после оперативного вмешательства, нарушения трофики тканей, наличие сопутствующей патологии внутренних органов либо сниженного иммунитета. (Уварова А.Г.- 2004)

Наиболее широкое распространение в странах СНГ и за рубежом при закрытии обширных дефектов челюстно-лицевой области получил ортопедический способ, при котором восстановление косметических дефектов может быть проведено в более короткие сроки. Снабжение больных временными и постоянными челюстно-лицевыми протезами с учётом их функциональной возможности уменьшает послеоперационное обезображивание лица и позволяет осуществить восстановление функции полости рта.

Отечественные и зарубежные исследователи в своих работах [Гаджикулиев А.А.- 2000, Жулев Е. Н..2008, Cheng A.C.2004, Davison S.P. 1998,] посвященных вопросам

стоматологической реабилитации больных с дефектами челюстей отмечают необходимость своевременного изготовления зубных протезов и перераспределения функциональной нагрузки. Авторы указывают на необходимость раннего проведения ортопедических мероприятий, что позволяет в дальнейшем успешно замещать дефекты челюстей и способствует адаптации пациентов к зубочелюстным протезам.

Дефекты верхней челюсти весьма разнообразны по величине и форме, этим объясняется использование различных методик изготовления протезов и obturаторов, создание большого количества конструкций лечебных зубочелюстных и челюстно-лицевых аппаратов.

При устранении эстетических и функциональных нарушений сопровождающих дефект челюсти зачастую необходимо прибегнуть как к сложному хирургическому лечению, так и проведению вспомогательных ортопедических мероприятий [Кулаков А. А. 2009, Сысолятин П.Г.2004, Чучков В. М.2009].

Многие авторы [Гаджикулиев А.А.2000, Гаджикулиев А.А 2002, Гветадзе Р.Ш.2004, Железный СП.2008, Орлова О.А.2004, Oh W. S. 2006] в плане комплексного лечения больных с дефектами верхней челюсти, рекомендуют использовать имплантацию, как способ повышения эффективности комплексного лечения. Дробышев А.Ю. (2001) отмечает, что оптимальной для фиксации зубочелюстного протеза верхней челюсти является балочная конструкция на имплантатах. Но зачастую данные мероприятия недоступны, по причинам дороговизны проведения.

Литература/References

1. Adhikari S., Meng S., Wu Y., Mao Y., Ye R., Wang Q., Sun C., Sylvia S., Rozelle S., Raat H., et al. Epidemiology, causes, clinical manifestations and diagnosis, prevention and control of coronavirus disease (COVID19) during the early outbreak period: A scoping review. *Infect. Dis. Poverty.* 2020;9:1–12.
2. Amorim dos Santos, J. et al. Oral manifestations in patients with COVID-19: a living systematic review. *J. Dent. Res.* 382, 141–154 (2020).
3. Ayub, K., Alani, A. Acute endodontic and dental trauma provision during the COVID-19 crisis. *Br Dent J* 229, 169–175 (2020).
4. Brandini D A, Takamiya A S, Thakkar P, Schaller S, Rahat R, Naqvi A R. Covid-19 and oral diseases: Crosstalk, synergy or association?
5. Cascella M, Rajnik M, Cuomo A, Dulebohn S C, Di Napoli R. Features, evaluation and treatment coronavirus (COVID-19). In StatPearls [Internet]. Treasure Island (Florida): StatPearls Publishing, 2020.
6. Centers for Disease Control and Prevention. CDC updates, expands list of people at risk of severe COVID-19 illness. 2020.
7. Guan W.J., Ni Z.Y., Hu Y., Liang W.H., Ou C.Q., He J.X., Liu L., Shan H., Lei C.L., Hui D.S.C., et al. Clinical characteristics of coronavirus disease 2019 in China. *N. Engl. J. Med.* 2020;382:1708–1720.
8. Guo YR, Cao QD, Hong ZS, Chen SD, Jin HG, Tan KS, Wand DY, Yan Y. Происхождение, передача и клинические методы лечения вспышки коронавирусного заболевания 2019 (COVID-19) - обновленная информация о статусе. *Mil. Med. Res.* 2020; 7 : 1–10.
9. Jin, Jian-Min et al. “Gender Differences in Patients With COVID-19: Focus on Severity and Mortality.” *Frontiers in public health* vol. 8 152. 29 Apr. 2020
10. Peng X, Xu X, Li Y, Cheng L, Zhou X, Ren B. Пути передачи 2019-nCoV и меры контроля в стоматологической практике. *Int J Oral Sci* 2020; 12: 1-6.

11. Sharipov S. , Xabilov N. L. Methods of safety of dental prosthetic practice during the covid-19 pandemum EURASIAN JOURNAL OF ACADEMIC RESEARCH May 2021; 845-854.
12. Tay M, Poh C, Rénia L, MacAry P, Ng L. The trinity of COVID-19: immunity, inflammation and intervention. *Nat Rev Immunol* 2020; 20: 363-374.
13. van Doremalen N, Bushmaker T, Morris D H et al. Aerosol and Surface Stability of SARS-CoV-2 as Compared with SARS-CoV-1. *N Engl J Med* 2020; 382: 1564-1567.
14. Villa M. La Letalità in Italia: Tra Apparenza e Realtà [(accessed on 1 May 2020)];
15. Хабилов Н.Л., Шарипов С.С. Interdisciplinary research: scientific horizons and perspectives I international scientific and theoretical conference Volume 3 Vilnius, 2021.
16. Zhou P., Yang X.L., Wang X.G., Hu B., Zhang L., Zhang W., Si H.R., Zhu Y., Li B., Huang C.L., et al. A pneumonia outbreak associated with a new coronavirus of probable bat origin. *Nature*. 2020;579:270–273.
17. Zhu N, Zhang D, Wang W et al. Новый коронавирус от пациентов с пневмонией в Китае 2019. *N Engl J Med* 2020; 382: 727-733.
18. Zou, X. et al. The single-cell RNA-seq data analysis on the receptor ACE2 expression reveals the potential risk of different human organs vulnerable to Wuhan 2019-nCoV infection. *Front. Med*.
19. Ван Д., Ху Б., Ху С. и др. Клинические характеристики 138 госпитализированных пациентов с пневмонией, инфицированной новым коронавирусом 2019 г., в Ухане, Китай. *JAMA* 2020; 323: 1061-1069.
20. Всемирная организация здравоохранения. Отчет о ситуации с новым коронавирусом (2019-nCoV). Доступно на сайте <https://www.who.int/> (по состоянию на август 2021 г.).
21. Камель А., Басуони А., Салем З. и др. Влияние состояния здоровья полости рта на тяжесть COVID-19, период выздоровления и значения С-реактивного белка. *Br Dent J* (2021).
22. Лу Р, Чжао Х, Ли Дж и др. Геномная характеристика и эпидемиология нового коронавируса 2019 г.: влияние на происхождение вируса и связывание с рецептором. *Ланцет* 2020; 395: 565-574.
23. Мадаминова Н.С., Акбаров А.Н., Зиядуллаева Н.С. Полость рта как входные ворота при инфекции covid-19. *Journal of Medicine Innovations*. 2021; 1: P. 22-25..
24. Мартин Каррерас-Пресас С., Амаро Санчес Дж., Лопес-Санчес А.Ф., Яне-Салас Э., Сомакаррера Перес М. Л. Пузырно-пузырчатые поражения полости рта, связанные с инфекцией SARS-CoV-2. *Oral Dis* 2020;
25. Софи-Махмуди, А. Пациенты с COVID-19 могут иметь некоторые оральные проявления. *Evid Based Dent* 22, 80–81 (2021).
26. Тран К, Кимон К, Северн М и др. Процедуры образования аэрозолей и риск передачи острых респираторных инфекций медицинским работникам: систематический обзор. *PLoS One* 2012; DOI: 10.1371 / journal.pone.0035797.
27. Эстебанес А., Перес-Сантьяго Л., Сильва Э., Гильен-Климент С., Гарсиа-Васкес А., Рамон М. Д. Кожные проявления при COVID19: новый вклад. *J Eur Acad Dermatol Venereol* 2020; DOI: 10.1111 / jdv.16474

УДК: 616.314.21/22.28-616.742.7-616.036.8

**СРАВНИТЕЛЬНАЯ ОЦЕНКА ЖЕВАТЕЛЬНОЙ ЭФФЕКТИВНОСТИ ПО
АГАПОВУ И ТОКАРЕВИЧУ У ПАЦИЕНТОВ С ТРЕМАМИ В ЗУБНЫХ РЯДАХ**

Резюме

В статье проанализировано применение пробы по методике Токаревича и Агапова у пациентов с увеличенными промежутками между зубными рядами и отражены недостатки, преимущества использования данной методики. Оценка жевательной эффективности проведена у 37 детей-подростков в постоянном прикусе.

Ключевые слова: трема, увеличенные промежутки между зубами, жевательная эффективность, жевательная проба по Агапову.

Summary

The article analyzes the use of Agapov's test in patients with increased gaps between the dentition and reflects the disadvantages and advantages of using this technique. Evaluation of chewing efficiency according to Agapov was carried out in 46 adolescent children with permanent bite.

Key words: *trema, increased gaps between teeth, chewing efficiency, chewing test according to Agapov.*

Зубной ряд человека представляет собой сложный морфологический комплекс, выполняющий большое количество функций, в том числе жевательную. Процесс жевания относится к основным функциям человеческого тела, являясь первым этапом сложного процесса пищеварения, во время которого пища измельчается, смачивается слюной, частичной химической обработкой и образованием пищевого комка перед проглатыванием.

Современная ортодонтическая стоматология прошла долгий путь от коррекции эстетических недостатков, таких как искривление зубов, форма зубного ряда, до восстановления всех функций ЗЧС. Жевание - основная функция зубочелюстной системы, она влияет на пищеварение желудочно-кишечного тракта, обеспечивая механическую, химическую и рефлекторную фазы, стимулирует основной обмен веществ, влияет на рост и формирование челюсти и лица в целом. Качество жевательной функции у конкретного человека зависит от большого количества факторов: состояния зубов и зубных рядов, площади окклюзионных соприкасающихся поверхностей, состояния прикуса, степени разрушения зубов и его осложнений, преждевременная потеря зубов, наличие длинных съемных протезов в полости рта, заболевания тканей периодонта, заболевания височно-нижнечелюстных суставов, состояние жевательных мышц, возраст, пол, состав и качество слюны, а также размер и консистенция пищи и другие.

В настоящее время оценка эффективности жевания проводится методами статического и динамического исследования. В данное время этот тест широко используется для оценки эффективности пробы по Агапову и Токаревичу у пациентов в наличии трем с нарушениями прикуса. Определить целесообразность их применения у данной группы обследуемых, работоспособности жевательного аппарата у подростков и взрослых, проходящих военную службу, а также для сравнения состояния до и после лечения.

Цель работы: определить эффективность жевания по методу Агапова и Токаревичу у пациентов с тремами в зубных рядах и сравнить эффективности полученных данных до и после лечения.

Материал и методы: Исследование проводилось среди школьников в возрасте от 12 до 16 лет в г. Ташкента. В течение года на кафедре ортодонтии и стоматологического протезирования Ташкентского государственного стоматологического института обследовали 37 детей, из которых 26 (70,2%) девочки и 11 (29,8%) мальчики. Распределение пациентов по полу и возрасту отражено в таблице 1.

Таблица 1

Общее число пациентов, распределение по полу и возрасту

Общее число пациентов	мальчики	девочки	Возраст, лет	
			12-13	14-16
37	11	26	13	14

Из этих пациентов тремы определили у 3 детей (8,10%) в мезиальных, у 5 детей (13,51%) - в дистальных, у 2 детей (5,40%) - в глубоких, у 11 детей (29,7%) - в открытых и у 16 детей (43,2%) - в ортогнатических прикусах. Распределение пациентов по группам в зависимости от структуры зубочелюстных аномалий представлено в таблице (рис.) 2.

Проводились оценку эффективности жевания с использованием пробы по Н.И. Агапову до и после ортодонтического лечения. Для этого все 37 пациентов были осмотрены и освидетельствованы сверху упомянутой пробой. Объективно в полости рта наблюдались непрерывные зубные ряды, единичные реставрации, прикус, укорочение верхнего и нижнего зубного ряда, тесное положение резцов на нижней челюсти. Все эти данные были заполнены в анкету каждого пациента по таблице Агапова.




Рис.2. Распределение по виду прикуса.

Таблица 3

Коэффициенты для определения жевательной эффективности по методу Н.И. Агапова.

Челюсть	Зубы	процентах	Коэффициенты зубов, %													
			7	6	5	4	3	2	1	1	2	3	4	5	6	7
Верхняя	25%	5	6	4	4	3	1	2	2	1	3	4	4	6	5	25%
нижняя	25%	5	6	4	4	3	1	2	2	1	3	4	4	6	5	25%
всего	50%															50%
		100%														

Эти же пациенты лечились в течение полутора года и все пациенты обследованы заново, полученные сравнены и анализированы статистически, заполнены в таблицах. Выявлены проблемы и затруднения, которые возникали в процессе диагностики жевательной эффективности у обследуемых.

Результаты исследования

В результате проведенного исследования были определены основные параметры эффективности жевания по Агапову и Токаревичу до Ортодонтической помощи и после ортодонтического лечения у пациентов с различной структурой зубочелюстных аномалий сочетанные с тремами.

Таблица 4

Влияние тремы в зубных рядах в нормоокклюзии на эффективности жевание до лечения

Челюсть	Коэффициенты зубов %																
	Зубы	%	7	6о	5	4	3о	2	1	1	2	3о	4о	5	6	7	
Верхняя	16%	5	0	4	4	0	1	2	2	1	0	0	4	6	5	18%	
нижняя	16%	5	0	4	4	0	1	2	2	1	0	0	4	6	5	18%	
всего	32%															36%	
68%																	

Полученные результаты по пробе Агапова: влияние трем в зубных рядах в нормаокклюзии на эффективности жевания до и после комплексного лечение в таблицах 4 и 5 в примере одного из пациентов.

Эффективность жевание данного пациента составляет из 100%- 68%, снижена на 32% из-за отсутствия клыков и шестого зуба на верхней челюсти.

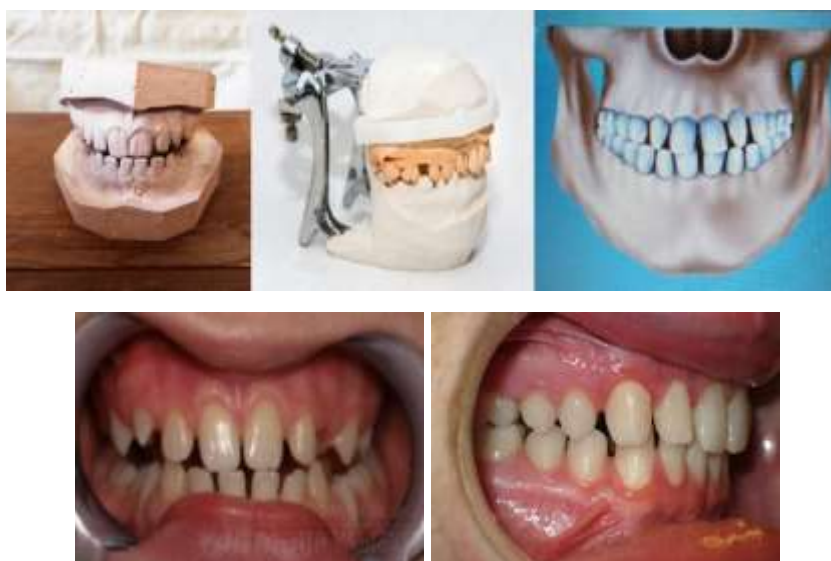
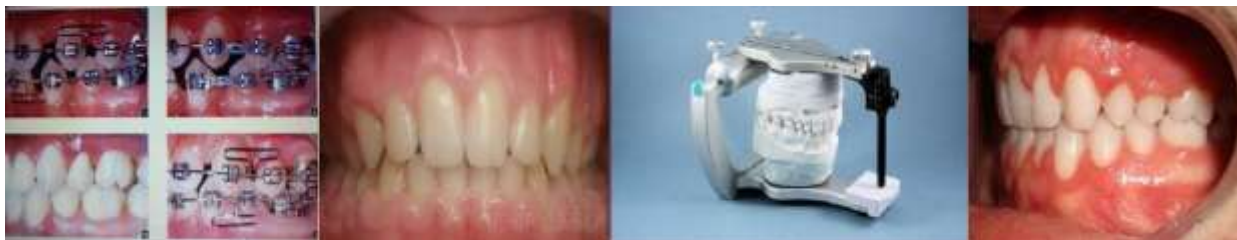
Рис. до лечения. Рис. После лечения.

Для полной реабилитации данной пациентки ушла 1,5 года в это время с помощью брекет системы создано место для имплантации зубов 1.3,2.3 и 1,6 и тремы между зубамы

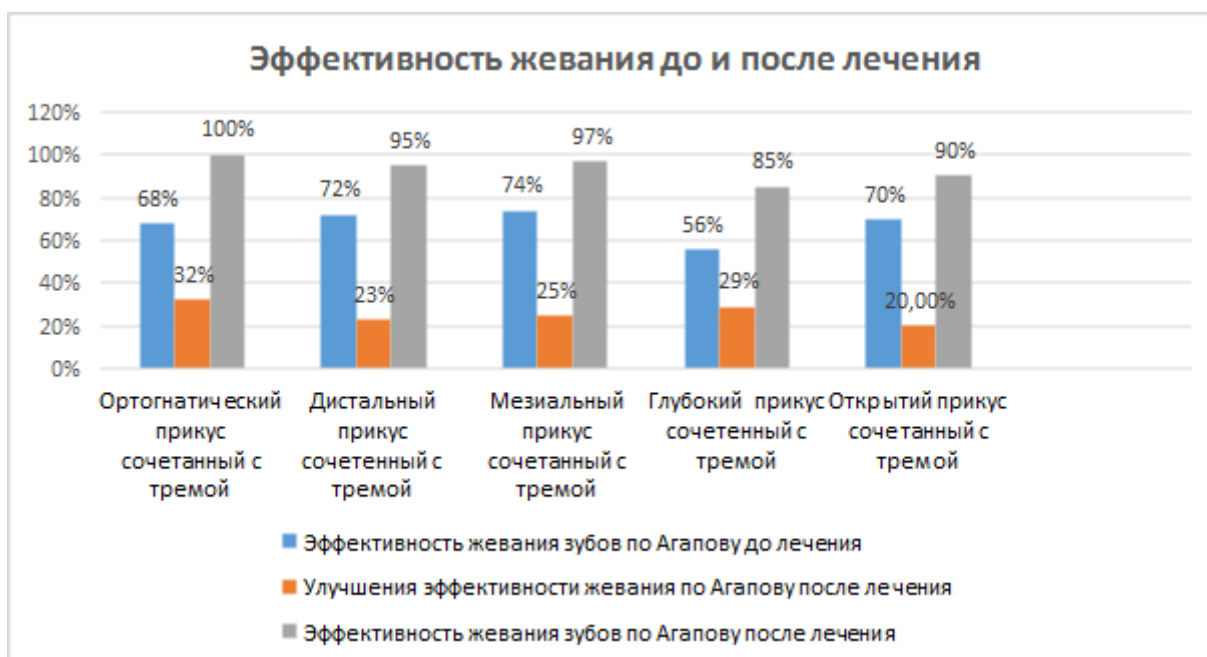
закрились за счет выравнивания зубного ряда. После тотальной реабилитации зубного ряда было проведено повторное определение эффективности жевания по Агапову и данные были сравнены с первоначальными показателями. При этом после комплексного лечения было обнаружено что эффективность жевания у этого пациента улучшилась на 22%, а общая эффективность жевания поднялась до 100%.



Результаты эффективности жевания по Агапову в различных аномалиях окклюзии, сочетанные с тремами до ортодонтического и комплексного лечения: при дистальной окклюзии из-за отсутствия контакта верхних и нижних передних зубов составила 72% , при мезиальной окклюзии за счет обратного перекрытия передних нижних резцов составила 74%. При глубоком прикусе тремы Результаты эффективности жевания по Агапову в различных аномалиях окклюзии сочетанные с трем до ортодонтического и комплексного лечения: при дистальной окклюзии из-за отсутствия контакта верхних и нижних передних зубов составила 72%, при мезиальной окклюзии за счет обратного перекрытия передних нижних резцов составила 74%. При глубоком прикусе тремы присутствовали за счет вторичные или первичные адентии и эффективность жевания у этих пациентов в среднем составляла 56%, при открытом прикусе за счет не смыкание б передних зубов от 2 до 8 мм, эффективность жевания составляла в среднем 70%.

По окончании комплексного лечения каждые пациенты этой группы были повторно обследованы по методике Агапова для определения качества лечения и сравнения предыдущих и последующих показателей, показатели значительно улучшились. Результаты эффективности жевания по Агапову после комплексного лечение трем в зубных рядах с различными аномалиями окклюзии у детей в подростковом возрасте :после лечения дистальной окклюзии улучшена на 23% и составила 95% ,при мезиальной окклюзии улучшена на 25% и составила 97%. При глубоком прикусе улучшена на 29% и составила 85%,при открытом прикусе улучшена на 20%и составила 90%.

Анализ полученных данных по пробу Токаревичу позволил установить средний показатель медианы частиц тестового материала и индекса жевательной эффективности у пациентов при наличие трем в зубных рядах до лечения:



У пациентов с нарушениями прикуса в сагиттальной плоскости среднее значение медианы частиц тестового материала составило 18,73 мм² при нейтральном, 31,11 мм² дистальном и 32,62 мм² мезиальном соотношении челюстей, среднее значение индекса жевательной эффективности в этих группах составило при нейтральном прикусе - 77,13%, при дистальном - 59,66%, при мезиальном - 53,24%. Параметры жевательной эффективности были так же определены у пациентов с нарушениями прикуса в вертикальной и трансверзальной плоскости. Так, среднее значение медианы тестовых частиц при глубоком прикусе составило 30,88 мм², при открытом прикусе - 36,91 мм², показатель индекса жевательной эффективности при глубоком прикусе был равен 60,76%, при открытом - 53,21%.

Вид прикусов сочетанные с тремой.	Значение медианы частиц тестового материала (мм ²)	Индекс жевательной эффективности(%)	Жевательной эффективности при нейтральном прикусе в наличие трем в зубных рядах	
			Значение медианы частиц тестового материала (мм ²)	Индекс жевательной эффективности(%)
дистальный	31,11мм ²	59,66%	18,73	77,13%
мезиальный	36,62 мм ²	53,24%		
глубокий	30,88 мм ²	60,76%		
открытый	36,91 мм ²	53,21%		

Статистические полученные данные до лечения по изучаемым параметрам жевательной эффективности в зависимости от структуры зубочелюстных аномалий сочетанные с трем представлены в таблице 5

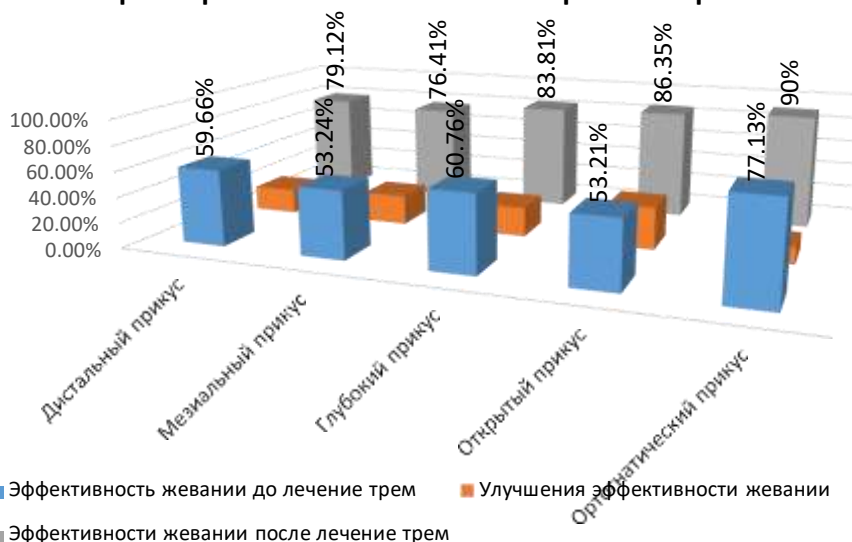
Анализ полученных данных до лечения позволил выявить статистически достоверные различия между значением медианы частиц тестового материала в нормоокклюзии с тремами и значением медианы частиц тестового материала у пациентов при наличие трем в дистальными, мезиальными глубокими открытыми прикусами. Таким образом, было установлено достоверное снижение показателей жевательной эффективности у пациентов с нарушениями прикуса, сочетанные с трем, что свидетельствует о негативном влиянии зубочелюстных аномалий на функцию жевания. Наиболее значительное снижение жевательной эффективности наблюдалось у пациентов с мезиальными и открытыми прикусами.

Таким образом, пациенты при наличие трем в различных неправильных прикусах были повторно обследованы после ортодонтического и комплексного лечения и сопоставлены полученные результаты в таблице 6.

Анализ полученных данных после лечения позволил установить уменьшения средний показатель медианы частиц тестового материала и повышения индекса жевательной эффективности у пациентов. Это говорит что результаты заметно улучшались.

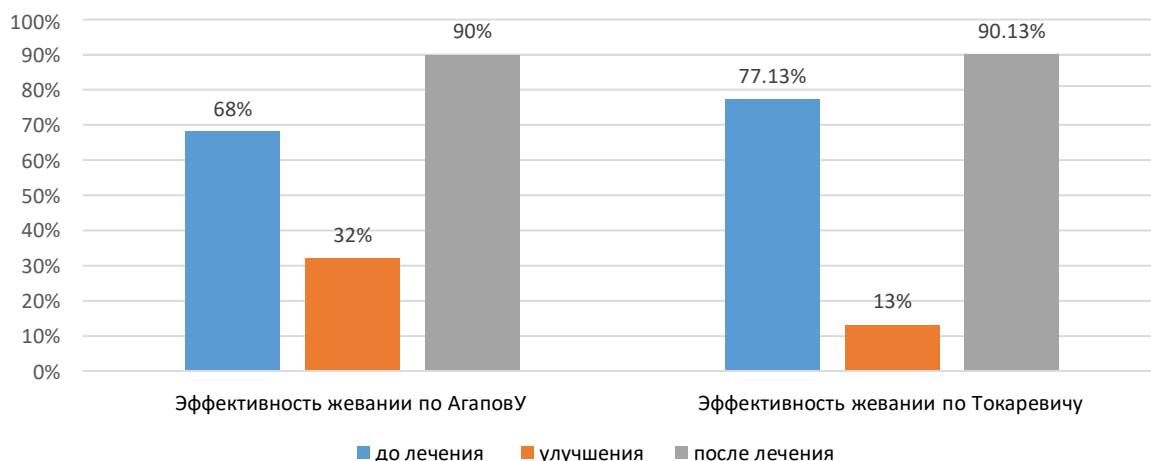
Вид прикусов сочетанные с тремой после лечения	Значение медианы частиц тестового материала (мм ²)	Индекс жевательной эффективности (%)	Жевательной эффективности при нейтральном прикусе после лечения наличие трем в зубных рядах.	
			Значение медианы частиц тестового материала (мм ²)	Индекс жевательной эффективности(%)
дистальный	17,80мм ²	79,12%	12,73	90,13%
мезиальный	19,62 мм ²	76,41%		
глубокий	16,88 мм ²	83,81%		
открытый	15,41 мм ²	86,35%		

Сравнительная оценка жевательной эффективности до и после лечения трем в различных окклюзиях по пробе Токаревича.



Наиболее значительное улучшения жевательной эффективности наблюдалось у пациентов с открытым и глубоким прикусом. Среднее значение медианы частиц тестового материала у пациентов с открытым прикусом до лечения составило 36,91 мм², после лечения 15,41мм² что на 21,5 мм² меньше медианы частиц тестового, а процент жевательной эффективности у данной группы обследованных до лечения составил 53,21%, что на 23,92% меньше от жевательного индекса при наличие трем в нормоокклюзии, в которой значение индекса составляла 77,13%. А после лечения процент жевательной эффективности всех групп обследованных выраженно улучшилось. Результаты улучшения эффективности жевания после лечения трем в различных прикусах составляет: в дистальном прикусе на 19,47%, в мезальном на 23,27%, в глубоком на 23,05%, в открытом на 33,14% процентов это говорит о успешно проведенного комплексного лечения.

Показатели эффективности жевания с наличием трем при норме окклюзии до и после лечения



Сравнительная оценка эффективности жевания по Агапову и Токаревичу показывает что :в наличие трем в зубных рядах при нормоокклюзии эффективность жевания до лечения по Агапову составила 68% . А по Токаревичу за счет компьютерного анализа медиана частиц исследуемого материала эффективность жевания составила 77,13%.После повторного обследования пациентов по окончании комплексного лечения, значение эффективности жевания составила по Агапову 90% а по Токаревичу 90,13% но при этом сможем увидеть разницу, между показателями улучшения.

Выводы:

1. Анализ полученных данных после проведения оценки жевательной эффективности с применением пробы по Н.И. Агапову у пациентов в наличии трем с различными видами нарушениями прикуса показывает об отсутствии клинических исследований и достаточной информационной базы для ее использования. Полученные данные проведенного нами исследования позволили установить, что проба по Н.И. Агапову не является надежным методом диагностики жевательной эффективности у пациентов с трем в присутствии различными аномалиями прикуса.
2. Исследования подтвердила достоверность результатов разработанного метода компьютерной оценки жевательной эффективности и повышение качества ортодонтического и комплексного лечения стоматологических пациентов при использовании этого метода. При статистическом анализе изменения жевательной эффективности пациентов с наличием трем в различных окклюзиях подтверждена достоверность полученных результатов, которые показывают ее значительный рост на этапах исследования от 53.21% - 60.76 % до лечения к значениям 83,81 % - 86,35 % на после тотального лечения.
3. Цифровая фотография и компьютерная обработка данных по частицам материала позволяет длительно хранить информацию о проведенном исследовании. Преимуществом разработанной статической пробы является простота в применении, низкая стоимость и доступность, высокая воспроизводимость результатов пробы при многократном ее повторении, возможность длительного хранения наглядной информации о проведенном анализе.

Литература/References

1. Адамчик, А.А. Комплексная терапия больных с дефектами и деформациями зубных рядов бюгельными протезами на фоне пародонтита / А.А. Адамчик. –// Современная ортопедическая стоматология. – 2011. – №16. – С.88-91. 2. Анализ методов лечения пациентов несъемными зубными протезами с учетом
2. Биометрических характеристик окклюзионных поверхностей боковых зубов / И.В. Линченко, А.В. Машков, Н.В. Стекольников, В.И. Шемонаев. // Вестник Волгоградского государственного медицинского университета. – 2015. –№3 (55). –18-20.
3. Speech Disorders In Children With The Deformation Of The Dentoalveolar System And Their Complex Treatment. European Journal of Molecular & Clinical Medicine ISSN 2515-8260 Volume 07, Issue 11, 2020 pages – 2486-2490. R.N. Nigmatov, I.M.Nigmatova, F.A. Shamukhamedova, M.O.Nodirkhonova, U.M.Razzakov, R.A.Kholmurzaev, M.B.Aralov
4. Ортопедическая стоматология: Руководство для врачей, студ. вузов и мед. училищ / Н. Г. Аболмасов [и др.]. – Москва: МЕДпресс-информ, 2002.
5. Armelli, Debora. The shortened dental arch: A review of the literature / Debora Armelli, Anthony von Fraunhofer // J Prosthet Dent. – 2004. – № 6.
6. Bilt, A. Human oral function: a review / A. Bilt // Braz J Oral Sci. - 2002 – Vol. 1, N1. I.V.

7. Tokarevich, Y.Y. Naumovich Critical analysis of the chewing tests applied in national dentistry and specificity of the practical application of computer analysis to assess masticatory efficiency.

УДК: 616.314-008.813-089.23

СРАВНЕНИЕ МЕТОДОВ ОПРЕДЕЛЕНИЯ ЦВЕТА ЗУБОВ ПРИ НЕПРЯМЫХ РЕСТАВРАЦИЯХ

Н.С. Зиядуллаева- к.м.н., доцент кафедры ортопедической стоматологии

Н.А.Хожимуродова - магистр отделения; **Г.С. Яхёева** – магистр отделения

Ташкентский государственный стоматологический институт

Кафедра госпитальной ортопедической стоматологии

xojimurodovanigora@gmail.com

АННОТАЦИЯ

Точное определение цвета зубов — важная задача эстетической и реставрационной стоматологии, один из наиболее важных для пациента критериев качества и ключ к успешному результату работы для стоматолога. Во многих случаях необходимый цвет реставрации не будет получен из-за ошибок в определении исходного цвета или ошибок при воспроизведении его в прямой реставрации или стоматологической лаборатории.

КЛЮЧЕВЫЕ СЛОВА

Цвет зуба ,измерения цвета, цветовые расцветки, колориметры , спектофотометры

COMPARISON OF METHODS FOR DETERMINING TOOTH COLOR INDIRECT RESTORATIONS

N. S. Ziyadullaeva - Candidate of Medical Sciences, Assistant professor

N.A. Xodjimurodova - Master; **G.S.Yahyojeva Gulbonu** - Master

Tashkent State Dental Institute Uzbekistan, Tashkent; Department of Hospital Orthopedic

Dentistry Department of Orthopedic Dentistry; Department of Hospital Orthopedic Dentistry

of the, Uzbekistan, Tashkent. xojimurodovanigora@gmail.com

ANNOTATION

Accurate determination of the color of teeth is an important task of aesthetic and restorative dentistry, one of the most important quality criteria for the patient and the key to a successful result of work for the dentist. In many cases, the required restoration color will not be obtained due to errors in determining the original color or errors when reproducing it in a direct restoration or dental laboratory.

Keywords

Tooth color,color measurements,color schemes, colorimeters, spectrophotometers

Актуальность

В практике современной стоматологии в связи с возросшими эстетическими требованиями одними из факторов, определяющих успех протезирования цельнокерамическими, металлокерамическими, диоксид-циркониевыми ортопедическими конструкциями, являются правильное и точное определение цвета зубов и воссоздание его анатомической формы и функции соответственно возрасту пациента. Это позволяет достичь высокого эстетического качества ортопедических конструкций и сократить случаи дорогостоящего повторного протезирования.

Адекватный анализ оттенка зубов, как и репродукция их цвета с целью максимальной имитации естественного вида, является одной из наиболее сложных задач практической стоматологии при реабилитации пациентов посредством разных типов эстетических реставраций.

Системы сопоставления оттенков продолжают развиваться, но до сих пор ни одна из них не может обеспечить достаточно объективного результата.

Действие многих факторов затрудняет процесс объективизации цветового анализа зубов и его репродукции. Таковыми являются различное освещение интересующей области, которое искажает эффект цветовосприятия окончательных реставраций, использование различных по качеству эстетических материалов, индивидуальная разница восприятия цвета среди людей, участвующих в стоматологическом лечении. На фактор последнего также влияет, какой именно системой соответствия оттенков пользуется каждый из участников реставрационного процесса. Кроме того, следует учесть, что сложная морфология зуба, его форма, текстура поверхности, а также соответствующей блеск – все это является теми параметрами, без учета которых в процессе реставрации любого зуба попросту не обойтись.

Целью нашего исследования явилось формирование и разработка универсального алгоритма определения цвета зубов и их эстетических характеристик.

Материал и методы. Для достижения поставленной цели нами было обследовано 30 пациентов с дефектами коронковой части зубов, которые были распределены на 3 группы по 10 пациентов в каждой. У пациентов первой группы мы определяли цвет зубов визуальным методом с помощью цветовой шкалы VITAPAN Classical. Во второй группе – цвет зубов определяли визуальным и колориметрическим методом с помощью спектрофотометра VITA EasyShade (VITA Zahnfabrik, Германия). У пациентов третьей группы мы определяли цвет зубов только колориметрическим методом.

Цветовая шкала VITAPAN Classical состоит из четырёх групп цветов:

"А"- красновато-коричневые оттенки; «В" - красновато-жёлтые оттенки;

"С" - серые оттенки; "D" - красновато-серые оттенки.

Определение цвета зубов по цветовой шкале VITAPAN Classical определялось с учетом определенных факторов: цвет определяли до полудня в 10-11 часов при естественном освещении; предварительно каждому пациенту была проведена профессиональная чистка зубов; при определении цвета зубы были увлажнены.

Техника определения цвета зуба с помощью спектрофотометра VITA Easy Shade: пациент сидел в кресле, облокотившись головой для стабильности. Кончик измерительного наконечника, покрытый защитным колпачком, плотно располагали на поверхности эмали в промежутке с середины зуба до его шейки. Затем нажимали кнопку

измерения и удерживали кончик наконечника на зубе до тех пор, пока не раздавался двойной звуковой сигнал. В результате на табло VITA Easyshade высвечивался результат измерения.

Критерии качества реставрации определялись визуально врачом, зубным техником и самим пациентом при стандартных условиях освещения.

Нами была разработана оценочная шкала определения качества реставрации:

- при «идеальной» оценке не видна разница между цветом выполненной реставрации и цветом зубов в полости рта пациента;
- при оценке «хорошо» разница между цветом реставрации и цветом зубов в полости рта пациента заметна врачу;
- при оценке «удовлетворительно» разница между цветом выполненной реставрации

и цветом зубного ряда в полости рта пациента была заметна как врачом, так и пациентом.

Результаты исследований

При анализе полученных результатов было выявлено, что у пациентов первой группы количество идеально выполненных реставраций составило 53%. Оценку «хорошо»

В данной группе получили 44% реставраций, а количество работ с оценкой «удовлетворительно» составило 3%. Во второй группе количество пациентов, получивших результат с оценкой «идеально», достиг 81%, а 19% процентов составили работы с оценкой качества реставрации «хорошо».

Реставраций с «удовлетворительной» оценкой во второй группе не оказалось. У пациентов третьей группы оценку «идеально» получили лишь 37% выполненных работ, 55% выполненных реставраций были оценены как «хорошие» и 8% - как «удовлетворительные».

Выводы. По результатам проведенного нами исследования наилучший эстетический результат реставрации мы получаем при комбинированном использовании визуального и колориметрического методов.

Литература/References

1. Spear F.M., Kokich V.G. A multidisciplinary approach to esthetic dentistry // Dent Clin North Am. 2007. Vol. 51. N 2. P. 487–505, x–xi. doi: [10.1016/j.cden.2006.12.007](https://doi.org/10.1016/j.cden.2006.12.007).
2. Sikri V.K. Color: implications in dentistry // J Conserv Dent. 2010. Vol. 13. N 4. P. 249–255. doi: [10.4103/0972-0707.73381](https://doi.org/10.4103/0972-0707.73381).
3. McLaren E.A. Shade analysis and communication - essential aspect of evaluating and communicating tooth color in practice // Inside Dentistry. 2010. Vol. 6. P. 58–67.
4. Brewer J.D., Wee A., Seghi R. Advances in color matching // Dent Clin North Am. 2004. Vol. 48. N 2. P. 341–358. doi: [10.1016/j.cden.2004.01.004](https://doi.org/10.1016/j.cden.2004.01.004).
5. Chu S.J. Clinical steps to predictable color management in aesthetic restorative dentistry // Dent Clin North Am. 2007. Vol. 51. N 2. P. 473–485, x. doi: [10.1016/j.cden.2007.02.004](https://doi.org/10.1016/j.cden.2007.02.004).
6. Chu S.J., Trushkowsky R.D., Paravina R.D. Dental color matching instruments and systems. Review of clinical and research aspects // J Dent. 2010. Vol. 38. Suppl 2. P. e2–16. doi: [10.1016/j.jdent.2010.07.001](https://doi.org/10.1016/j.jdent.2010.07.001).
7. Lee K.Y., Setchell D., Stokes A., Moles D.R. Brightness (value) sequence for the Vita Lumin Classic shade guide reassessed // Eur J Prosthodont Restor Dent. 2005. Vol. 13. N 3. P. 115–118.
8. Kaiser M., Wasserman A., Strub J.R. Long-term clinical results of VITA In-Ceram Classic: a systematic review // Schweiz Monatsschr Zahnmed. 2006. Vol. 116. N 2. P. 120–128. (in German).

9. Irfan A. Protocols for Predictable Aesthetic Dental Restorations. Hoboken : Blackwell Publishing, 2006.
10. Ahn J.S., Lee Y.K. Color distribution of a shade guide in the value, chroma, and hue scale // J Prosthet Dent. 2008. Vol. 100. N 1. P. 18–28. doi: [10.1016/S0022-3913\(08\)60129-8](https://doi.org/10.1016/S0022-3913(08)60129-8).
11. Paravina R.D., Johnston W.M., Powers J.M. New shade guide for evaluation of tooth whitening — colorimetric study // J Esthet Restor Dent. 2007. Vol. 19. N 5. P. 276–283; discussion 283. doi: [10.1111/j.1708-8240.2007.00118.1.x](https://doi.org/10.1111/j.1708-8240.2007.00118.1.x).
12. Paravina R.D., Ghinea R., Herrera L.J., et al. Color difference thresholds in dentistry // J Esthet Restor Dent. 2015. Vol. 27 Suppl 1. P. S1–9. doi: [10.1111/jerd.12149](https://doi.org/10.1111/jerd.12149).
13. Dozic A., Kleverlaan C.J., El-Zohairy A., et al. Performance of five commercially available tooth color measuring devices // J Prosthodont. 2007. Vol. 16. N 2. P. 93–100. doi: [10.1111/j.1532-849X.2007.00163.x](https://doi.org/10.1111/j.1532-849X.2007.00163.x).

УДК: 378:614.23:616.314:81

ЗНАЧЕНИЕ ИНОСТРАННОГО ЯЗЫКА ПРИ ПОДГОТОВКЕ ВЫСОКОКВАЛИФИЦИРОВАННОГО СТОМАТОЛОГА

ШААМУХАМЕДОВА Ф.А., СУЛЕЙМАНОВА Д.А.
Ташкентский государственный стоматологический институт
Кафедра ортодонтии и зубного протезирования

Грамотное преподавание иностранного языка в медицинском вузах должен строиться из четкой конкретной цели: действия студента в профессиональных условиях и возможных ситуациях (на международных конференциях, обращении с литературой, в больнице, в поликлинике и т.д.)

Главная задача, которая стоит перед преподавателем, на занятии таких психолого-педагогических условий, при которых у студентов появится осознание значимости, заинтересованности и желание изучать иностранный язык. Преподаватель должен помочь каждому студенту поверить в себя и в свои силы, заинтересованность его и предложить такую методику, которая внедрила бы в процесс урока студентов всех уровней.

Цель педагога не превратить урок в плановый процесс выставления оценок за выполненное домашнее задание, а привить интерес студенту и предоставить стимул любому протезированию для успешного достижения целей в реальных жизненных условиях и использования имеющиеся знаний, умений и навыков в учебных и вне учебных ситуациях и овладения глубоким знаниям по предмету ортодонтия подготовлена типовая и рабочая программа, раздаточные материалы, вся мебельная типовая и рабочая программа, раздаточные материалы, вся мебельная типовая и рабочая программа, раздаточные материалы, вся мебельная типовая глубоким знаниям по предмету ортодонтия подготовленная принадлежность и все медицинские инструменты на русском-английском языках для лучшего запоминания иностранных слов. Поощряются ответы на английском языках аудиторных, вне аудиторных тем как «У стоматолога», «В аптеке», «Визит врача», «Посещение врача», «История болезни». Главная задача, которая стоит перед преподавателем, это раскрыть творческий потенциал студентов. Найти такие средства, которые пробуждали бы мыслительную активность студентов и интерес к предмету и иностранному языку. В решении этой задачи на первый план выходят

активные методы обучения, которые мотивируют обучающихся к самостоятельному и творческому освоению материала, поддерживать чтобы выпускники медицинского вуза мог свободно общаться и ориентироваться в потоке новой информации, которая зачастую поступает на иностранном языке.

Таким образом, в процессе активного обучения студенты овладевают целым рядом важнейших компетенций: осознавать свои цели и потребности, отбирать необходимые материалы, пользоваться различными видами информации; осмысливать и обсуждать результаты своей деятельности ; взаимодействовать с преподавателем и между собой; активно мыслить и познавать действительность посредством иностранного языка, добывать необходимые знания и умения и успешно использовать их в практической деятельности, что позволяет не только пробудить интерес к изучению иностранного языка, но и повысить профессиональный уровень педагога-стоматолога.

УДК: 616.311-616.314-04-086.23-06:616.311:612.313.63

ОСОБЕННОСТИ МИКРОЭКОЛОГИИ ПОЛОСТИ РТА ПРИ ЧАСТИЧНОЙ ВТОРИЧНОЙ АДЕНТИИ



Арсланов О.У., Мухамедов И.М., Ирсалиев Х.И.

Ташкентский государственный стоматологический институт

Аннотация

По данным Всемирной организации здравоохранения одной из часто встречающихся стоматологических болезней является частичная вторичная адентия. По распространению эта патология затрагивает 75 % населения планеты. Дефекты зубного ряда влияют не только на состояние органов челюстно-лицевой области, но и на состояние всего организма, а значит, приводит к нарушению гомеостатического равновесия. Совокупность микроорганизмов в полости рта является стабильным биоценозом, с определенным видовым составом, который может модифицироваться качественно или количественно в соответствии с типом заболевания полости рта. Микрофлора полости рта отличается разнообразием видов чутко реагирующим на эндо- и экзогенные факторы. При частичной потере зубов меняется микрофлора полости рта, а так же одним из дестабилизаторов биоценоза полости рта являются протезные конструкции.

Abstract

According to the World Health Organization, one of the common dental diseases is partial secondary adenatia. By distribution, this pathology affects 75% planet population. The defects of the dentition affect not only the state of the organs of the maxillofacial region, but also on the condition of the whole organism, and therefore leads to a violation of homeostatic equilibrium. The combination of microorganisms in the oral cavity is a stable biocenosis, with a certain species composition, which can be modified qualitatively or quantified in accordance with the type of oral disease. The microflora of the oral cavity is distinguished by a variety of species persistently react to endo and exogenous factors. With partial loss of teeth, the microflora of the oral cavity is changing, as well as one of the destabilizers of the biocenosis of the oral cavity are prosthetic structures.

По данным Всемирной организации здравоохранения одной из самых часто встречающихся стоматологических патологий является частично вторичная адентия. Частичная вторичная адентия встречается у 40-75% обратившихся за стоматологической помощью пациентов во всех возрастных группах взрослого населения земного шара [4].

Вследствие потери количества зубов в зубочелюстной системе больного происходит перераспределение нагрузок в сторону их увеличения на оставшиеся зубы, что способствует их расшатыванию, а зубы, лишённые антагонистов, выключаются из функции. В результате этого происходит последовательная деформация зубных рядов, челюстей, перестраивается мускулатура, изменяется рецепторное поле полости рта и вследствие этого нарушается координация органов зубочелюстной системы и обменные процессы во всех тканях, особенно костных. Это всё влияет на состояние всего организма, так как нарушение первичного звена процесса пищеварения влечёт за собой череду глубоких физиологических изменений, начиная от заболеваний желудочно-кишечного тракта до изменения численности микрофлоры организма, а значит, к нарушению гомеостатического равновесия [10].

По мнению большого количества исследователей в норме полость рта может рассматриваться как комплексная экологическая система, в которой внешние факторы (биологические, индивидуальные, социальные) взаимодействуют с внутренними (бактериальное сообщество, локальная иммунная система слизистой оболочки, слюна) что создаёт все условия для жизнедеятельности разнообразнейших групп микроорганизмов [3,6,22].

Особенность ротовой полости рта как экосистемы заключается в её взаимодействии с внешней средой, насыщенной с разнообразными факторами – как благоприятными, так и неблагоприятными, такими как температура, влажность, рН и физико-химический состав ротовой жидкости, пищи, лекарственные препараты, ортопедические конструкции – которые оказывают влияние на процессы формирования микробиома [5].

Совокупность микроорганизмов в полости рта является стабильным биоценозом, с определенным видовым составом, который может модифицироваться качественно и количественно в соответствии с типом заболевания. По данным различных авторов в полости рта содержится от 700 до 1000 видов микробных сообществ, связанных с эпителием слизистой оболочки или находящиеся на поверхности зуба [2].

Микроорганизмы, существуя в едином биотопе и взаимодействуют между собой на метаболическом и генетическом уровнях. Эубиоз или динамическое равновесие может

изменяться под действием внутренних и внешних факторов – недостатком или переизбытком гигиенических методов обработки полости рта, аномалиями прикуса, заболеваниями, ошибками протезирования, нарушениями глотания, жевания, слюноотделения, дыхания, негативных факторов среды. Нарушение эубиоза приводит к развитию синдрома, который выражается не только нарушением качественного и количественного равновесия микрофлоры, но и переносом отдельных родов в несвойственные им биотопы, а, соответственно, провоцирует метаболические и иммунные нарушения. Для поддержания эубиоза, а, следовательно, и в целом гомеостаза организма, необходимо сочетание нескольких факторов – равное соотношение симбионтов и условно-патогенной флоры, создание оптимальных условий для функционирования микробиоценоза (рН среды, иммунокоррекция, повышение неспецифической резистентности макроорганизма) [7,12].

При нормальных условиях в биоценозе полости рта по данным некоторых исследователей обычно наблюдают несколько групп микроорганизмов: постоянные (частота встречаемости 50%), дополнительные (25-50%) и случайные (менее 25%), которые делятся на аэробные и анаэробные, в 1 мл ротовой жидкости содержится 10^7 - 10^9 КОЕ/мл аэробов и факультативных анаэробов и около 10^8 КОЕ/мл истинных анаэробов [8].

По качественным показателям в биоценозе полости рта различные авторы оценивают следующим образом – среди аэробной микрофлоры 30-60% составляют стрептококки – *S. salivarius*, *S. mitis*, *S. mutans*, *S. sanguis* [15]. Причём заселяют они разные зоны: на слизистой оболочке щеки чаще встречается *S. mitis*, на эпителии дорзальной поверхности языка – *S. salivarius*, в составе зубной бляшки – *S. mutans* и *S. sanguis*.

Анаэробная микрофлора представлена следующими родами, заселяющими пародонтальные карманы и увеличивающие свою численность при парадонтозе – *Bacteroides* (*B. melaninogenicus*, *B. fragilis*, *B. gingivalis*), *Fusobacterium*, *Leptotrichia*, *Propionibacterium*, *Actinomyces* [31]. В ассоциации с анаэробами, заселяющими десневые бороздки, встречаются пептококки [8]. В полости рта могут встречаться клебсиеллы, и протеи [29]. Центральное место в идеальном случае принадлежит «нормальной микрофлоре», которая заселяет полость рта у здорового человека и обеспечивает метаболизм пищевых продуктов, подавляет вирулентность патогенных бактерий блокировкой рецепторов эпителиоцитов, вырабатывает биологически активные вещества, регулирующие обменные процессы. Основными представителями «нормальной микрофлоры» являются лактобациллы, среди которых выявляются *L. acidophilus*, *L. Fermentum*, они продуцируют протеазы, пептидазы и бактериоцины, поддерживают постоянство внутренней среды организма, путем обеспечения колонизационной резистентности (экологического барьера) [24]. Частота их встречаемости 90 %, что говорит о необходимом единстве макроорганизма с внешней средой, но А.П. Левицкий с соавт. (1983) считают, что молочная кислота, образуемая лактобактериями, является фактором, под влиянием которого происходят необратимые изменения в эмали зубов, вызывающие кариес.

У здоровых людей слизистая полости рта заселяется грибами рода *Candida* в 40–50 % наблюдений [23]. С пищей в полость рта человека постоянно попадает значительное количество микроорганизмов. При анализе продуктов питания обнаружено 22 вида

дрожжей. Большинство бактерий полости рта являются сапрофитами, их вирулентность повышается только при изменении условий окружающей среды. Для организма в целом изменения микробиологического сообщества с развитием дисбиоза неблагоприятно, так как начинается иммунный ответ на новые бактерии, что активизирует воспалительную реакцию в слизистой оболочке полости рта [3].

Существует еще один подход в описании особенностей микрофлоры полости рта, при котором сообщество микроорганизмов подразделяется на две группы: резидентную флору (постоянная, индигенная), включающую в себя относительно постоянные виды бактерий, характерные для определенного биотопа и возраста макроорганизма, способную к быстрому восстановлению в случае ее нарушения и транзиторную (преходящая или случайная), состоящую из непатогенных или условно-патогенных микроорганизмов, которые заселяют полость рта в течение ограниченного периода времени, не вызывая заболевания [В.М. Бондаренко, 2002].

При элиминации некоторых видов резидентной флоры из биотопа, представители транзиторной могут занимать освободившуюся нишу, способствуя развитию патологии [7].

Качественно и количественно микрофлора полости рта заселяет различные биотопы: - более всего заселен зубной налет – практически всеми представителями микробной флоры, но количество видов зависит от степени минерализации зубной бляшки, больше всего видов регистрируется спустя сутки после образования налета; - на задней трети спинки языка, в криптах и лакунах миндалин и в межзубных промежутках преобладают в основном аэробные виды; - на слизистой оболочке языка обнаруживаются вейлонеллы, коринебактерии, плотность микробной обсемененности этого биотопа составляет $10-92 \cdot 10^8$ КОЕ/см², из которых 65% это грамположительные кокки, здесь же чаще всего встречаются грибы рода *Candida* (*C. albicans*, *C. tropicalis*, *C. crusei*), которые при интенсивном размножении могут вызывать кандидоз или местное поражение тканей полости рта;

- гладкая поверхность слизистой оболочки щёк и нёба за счет антибактериального действия лизоцима слюны и отсутствия позитивных условий для метаболизма, обеднена флорой, здесь встречаются в основном стрептококки и пептострептококки или незначительное количество;

- десневое пространство заселяют строгие анаэробы рода *Bacteroides* и *Fusobacterium* и в небольшом количестве спирохеты, вырабатывающие протеолитические ферменты, играющие большое патогенетическое значение в развитии заболеваний пародонта [15].

Предпочтения к заселению определенных зон полости рта напрямую связаны от способности микроорганизмов адсорбироваться к рецепторам разных поверхностей, так *S. mutans* заселяет эмаль зубов, *S. salivarius* встречается чаще на языке и в слюне, а *B. melaninogenicus* обитает только в десневом пространстве, не встречаясь в слюне [17].

Микроорганизмы играют большую роль при возникновении и развитии патогенных состояний полости рта. Кариес, болезни пародонта без правильного лечения приводят к потере зубов, снижению иммунитета, функциональным расстройствам – нарушениям жевания, глотания, слюноотделения [12]. В свою очередь потеря зубов влияет на количественный и качественный состав микрофлоры.

У лиц с интактными зубными рядами высеваются ассоциации лактобактерий со слюнными стрептококками, вейлонеллами, стафилококками, бактероидами,

дифтероидами, плотность микробной колонизации составляет $4 \cdot 10^6$ КОЕ/см², при полной потере зубов она уменьшается до $5 \cdot 10^3$ КОЕ/см² с выпадением представителей анаэробной микрофлоры, а при частичной потере зубов общая микробная обсемененность полости рта составляет $3,6 \cdot 10^6$ КОЕ/см², при этом учащаются высеваемость стафилококков, коринебактерий, лептотрихий и уменьшается число микрококков, лактобактерий.

Частичная потеря зубов сопровождается снижением показателя микробной колонизации полости рта до $2,5 \cdot 10^3$ КОЕ/см², которая по составу не отличается от таковой у людей с интактными зубными рядами [14].

Другие авторы сообщают, что у больных с частичным отсутствием зубов наблюдается значительное снижение количества представителей резидентной флоры: *Streptococcus spp.*, *Lactobacillus spp.* в сравнении со нормой. На фоне снижения количества данных микроорганизмов наблюдалось увеличение уровня условно-патогенной и патогенной флоры (стафилококков, грибов рода *Candida*). Обнаружены представители БГКП, *Str. faecalis*, *S. aureus*, отсутствующие при здоровом зубном ряде [18].

Частичная вторичная адентия в современных условиях лечится при помощи разнообразных съемных и несъемных конструкций, изготовленных из различных материалов. Материалы протезов являются одним из факторов, влияющих на состояние полости рта, в том числе и на зубиоз микрофлоры, так как изменяется процесс самоочищения слизистой, меняется сопротивляемость эпителия из-за микротравм от протезов, задерживаются пищевые остатки [26]. На данный момент в стоматологической практике применяют широкий ряд материалов для протезирования: керамика, металлокерамика, сплавы металлов, полимеры. Все увеличивающееся распространение заболеваний ротовой полости связано с постоянной контаминацией и экологической нагрузкой из внешней среды, с особенностями микрофлоры [13].

Одним из главных элементов поддержания гомеостаза полости рта является слюна, так ее показатели (объем слюноотделения, химические элементы) определяют отношение твердых тканей зубов к кариесу и пародонту [16]. Состав ротовой жидкости может служить диагностическим критерием для оценки нарушений метаболизма и функциональных изменений организма в целом и локальное состояние челюстно-лицевой области, что становится особенно важным с учетом распространения инфекционных заболеваний и предпочтительности неинвазивных методов диагностики и делает этот метод весьма перспективным [19]. Показатели состава ротовой жидкости являются динамическими и изменяются в зависимости от сезона, времени суток, вида пищи, возраста, пола, хронических заболеваний [35]. На степень сформированности микробиома ротовой полости влияет ряд факторов: изменение рН среды, содержание минеральных компонентов, ионная потенция [6]. Внесение в среду ротовой полости любых инородных конструкций вносит изменения в сложившийся баланс. Так, при протезировании металлами (цельнолитыми) в слюне повышается количество микроэлементов, что в свою очередь обеспечивает повышенными значениями отрицательных электрохимических потенциалов и сдвиг рН в кислую сторону. Также сами ионы металлов по-разному влияют на жизнедеятельность микроорганизмов, например, Mo, Cu, Mn, Zn, Ni, участвуют в биохимических процессах физиологических функций бактерий, а Cd, Pb, Sn, Hg, Ag, Co при высоких концентрациях обладают токсичностью, но причем при невысоких концентрациях токсические вещества могут усиливать метаболизм за счет изменения

проницаемости мембраны и увеличения поступления питательных веществ в клетку [19]. Тяжелые металлы за счет положительно заряженных ионов обладают олигодинамическим действием к широкому спектру бактериальной фауны.

Ортопедические конструкции увеличивают обсеменённость слюны, изменяют микробиом и могут спровоцировать широкий спектр воспалительных заболеваний. Протезирование нержавеющей сталью уменьшает количество лактобактерий в 3 раза, увеличивает количество стафилококков, стрептококков и спирилл и в целом увеличивает плотность микробной колонизации до $9,7 \cdot 10^6$ КОЕ/см². В то же время при протезировании сплавами, содержащими золото, состав микрофлоры практически не изменяется, а колонизация не превышает $1,3 \cdot 10^6$ КОЕ/см². Бактерицидным, олигодинамическим действием обладают серебряно-палладиевые сплавы, подавляющие развитие грамположительных микроорганизмов [33].

На характер изменений микрофлоры также влияет тип протеза, к примеру, сразу после установки несъемных мостовидных конструкций популяция микроорганизмов уменьшает свою численность, но затем с лихвой восстанавливает потерянное, увеличиваясь через 6 месяцев в 1,5 раза, составляя в среднем $7,3 \cdot 10^6$ КОЕ/см². При использовании частичных съемных протезов увеличивается количество клебсиелл и эшерихий, золотистых стафилококков, фекальных стрептококков, общая численность микробиоты увеличивается до $1,2 \cdot 10^7$ КОЕ/см². Обнаружение в ротовой полости представителей кишечной микрофлоры объясняется ослаблением резистентности организма [11, 32]. Обсеменение съемных протезов начинается в первый день установки, налет подобен налету естественных зубов и без должного ухода идет образование бляшек, причем скорость зависит от типа материала конструкции и от качества полировки [15, 33].

Колонизация протезов обеспечивается адгезией микроорганизмов и природы бактериальных адгезинов, функции которых основаны на сложных физико-химических реакциях, причем прикрепление идет не, только к поверхности протеза, но и к поверхности бактерий за счет их аффинитета [13]. Таким образом, количество бактерий на съемном протезе может достигать $1 \cdot 10^6 - 2 \cdot 10^9$ КОЕ/см², и провоцировать развитие воспалений.

У лиц, использующих съемные ортопедические конструкции, несмотря на стабильное видовое разнообразие, достоверно увеличивается содержание микроорганизмов сем. *Enterobacteriaceae*, *Streptococcus* spp., *Lactobacillus* spp., *Prevotella bivia*, *Porphyromonas* spp., *Lachnobacterium* spp., *Clostridium* spp., *Peptostreptococcus* spp. и *Candida* spp. При применении несъемных ортопедических конструкции зарегистрировано достоверное снижение высеваемости *Lactobacillus* spp., *Streptococcus* spp. и *Atopobium vaginae*, что приводит к уменьшению видового многообразия микрофлоры полости рта, способствуя активному размножению оставшейся флоры микробного спектра, в т.ч. *Staphylococcus* spp., *Candida* spp. Таким образом, у лиц, использующих съемные ортопедические конструкции, изменяется качественный и количественный состав микрофлоры полости рта.

Полученные данные подтверждают результаты исследований Ю.У. Эргашева, Э.С. Каливрадзияна, С.Е. Жолудева, что у лиц, использующих съемные зубные протезы в сравнении с нормой до протезирования, наблюдается значительное увеличение количества представителей в ротовой жидкости семейства энтеробактерий, стрептококков, лактобацилл и пародонтопатогенных видов микроорганизмов [7, 22, 34].

В связи с тем, что у лиц, использующих несъемные зубные протезы, в отличие от лиц, использующих съемные зубные протезы, наблюдается меньше частота встречаемости выше перечисленных микроорганизмов, то можно предположить, что это связано с избирательной способностью микроорганизмов к адгезии на материалах, используемых для изготовления ортопедических конструкций. Тем более, что результаты исследований В.Н. Царева, С.Д. Арутюнова подтверждают тот факт, что особенно выраженная колонизация микроорганизмов наблюдается на съемных пластмассовых протезах, чем на несъемных протезах из металлокерамики [1, 19, 37]. Таким образом, инородное тело в виде съёмной ортопедической конструкции или несъёмной ортопедической конструкции изменяет функционирование факторов врожденной противомикробной защиты слизистой оболочки полости рта, что может стать причиной развития инфекционных осложнений при протезировании.

Заключение. Учитывая все вышесказанное можно заключить, что микрофлора полости рта отличается разнообразием видов чутко реагирующим на эндо- и экзогенные факторы. При частичной потере зубов меняется микрофлора полости рта, а так же одним из дестабилизаторов биоценоза полости рта являются протезные конструкции. Неоднозначность и противоречивость трактовки механизмов развития патологических процессов со стороны тканей протезного ложа, которые встретились в доступных литературных источниках, побудили нас к проведению исследований, направленных на изучение особенностей тонких компенсаторно-адаптационных механизмов слизистой оболочки полости рта у пациентов, пользующихся несъемными и съемными зубными протезами. Все это продиктовано необходимостью оценки влияния состояния челюстно-лицевой области, вида протетической конструкции на состав микробиоценоза полости рта для понимания сущности развития патологии и разработки адекватных методов профилактики и лечения частичной вторичной адентии. Перспективным в рассматриваемом аспекте представляется изучение компенсаторно-адаптационных механизмов микробной флоры полости рта к различным видам материалов для протезирования, что и предопределило основное направление наших исследований.

Литература/References

1. Арутюнов С.Д., Ибрагимов Т.И., Царев В.Н., Лебеденко И.Ю. Микробиологическое обоснование выбора базисной пластмассы съемных зубных протезов // *Стоматология*. – 2002. – № 3. – С. 4–8.
2. Бондаренко В.М., Агапова О.В., Виноградов Н.А. Роль бактериальной протеазы, деградирующей секреторный иммуноглобулин А, в персистенции клебсиелл // *Журн. микробиол.* – 2000. – № 4. – С. 12–16.
3. Боровский Е.В., Леонтьев В.К. Биология полости рта. – М.; Н. Новгород: Мед.книга; Изд-во НГМА, 2001. –303 с.
4. Вагнер В.Д., Салеев Р.А., Смирнова Л.Е., Бочковский И.С., Вашурин И.В. Технологии ортопедического лечения стоматологических больных // *Клиническая стоматология*. – 2010. – № 1. – С. 12–15.
5. Гаврилова О.А. Микробиология полости рта и ее роль в этиопатогенезе стоматологических заболеваний у детей с хроническим гастроудоденитом: принципы комплексного лечения и профилактики: автореф. дис. ... д-ра мед. наук. – Тверь, 2010.
6. Ирсадиев Х.И. Особенности барьерно-защитных функций полости рта до и в процессе пользования зубными протезами: Автореф. дис. ... д-ра мед. наук.-Т.,1993.-32с.

7. Зеленова Е.Г., Заславская М.И., Салина Е.В., Рассанов С.П. Микрофлора полости рта: норма и патология. – Нижний Новгород, 2004. – 114 с.
8. Карпинская Н.П. Колонизационная резистентность слизистой оболочки полости рта у больных раком легкого в условиях 129 противоопухолевой химиотерапии: автореф. дис. ... канд. мед. наук. – Томск, 2006.
9. Куркина О.Н. Колонизационная резистентность полости рта при аномалии положения зубов: дис...канд.мед.наук. – Волгоград, 2003. – 111 с.
10. Лебеденко И.Ю., Арутюнов С.Д., Ряховский А.Н. – Ортопедическая стоматология, изд. гр. «ГЭОТАР-Медиа», 2019, 812с.
11. Панченко А.В. Распространенность и биологические свойства стафилококков, колонизирующих полость рта при кариесе и пародонтите: автореф. дис. ... канд. мед. наук. – Волгоград, 2011.
12. Рабинович И.М., Ефимович О.И., Рабинович О.Ф. и др. Применение иммунона в комплексной терапии дисбактериозов полости рта // Клиническая стоматология. – 2001. – № 33. – С. 70–72.
13. Ронь Г.И. Проблема дисбиоза полости рта у больных с заболеваниями слизистой оболочки полости рта и его коррекция // Маэстро стоматологии. – 2001. – № 5. – С. 55–56.
14. Ростока Д., Кройча Ю., Кузнецова В. и др. Адгезия *Candida albicans* к корригирующим пластмассам // Стоматология. – 2004. – № 5. – С. 14–16.
15. Саввиди К.Г., Саввиди Г.Л. Некоторые клиничко-анатомические особенности протезного ложа беззубой нижней челюсти и тактика ортопедического лечения // Стоматология. – 2004. – № 2. – С.41–43
16. Саркисян М.С., Ушаков Р.В., Царев В.Н. Микробное загрязнение слепков в клинике ортопедической стоматологии // Стоматология для всех. – 2000. – № 2. – С. 20–22.
17. Сергеев В.П., Малышев Н.А., Дрынов И.Д. Человек и паразиты: пример сочетанной эволюции // Вестник РАМН. – 2000. – № 11. – С. 15–18.
18. Сулемова Р.Х. Сравнительная характеристика динамики микробной колонизации съемных зубных протезов с базами из полиуретана и акриловых пластмасс: автореф. дис. ... канд. мед. наук. – М., 2008.
19. Сулемова Р.Х., Огородников М.Ю., Царев В.Н. Клиничко-микробиологическая характеристика динамики микробной колонизации съемных зубных протезов с базами из полиуретана и акриловых пластмасс // Российский стоматологический журнал. – 2007. – № 6. – С. 20–22.
20. Тарасенко Л.М., Суханова Г.А., Мищенко В.П., Непорада К. Слюнные железы (биохимия, физиология, клинические аспекты). – Томск: Изд-во НТЛ, 2002. – С. 24.
21. Фомина Ю.В., Урутина М.Н., Леонтьев В.К. и др. Оптическая когерентная томография в оценке состояния слизистой оболочки полости рта. Сообщение 1. Нормальная слизистая оболочка // Стоматология. – 2004. – № 3. – С. 15–21.
22. Чернышева О.В. Аутофлора и биологические свойства ротовой жидкости при синдроме раздраженной толстой кишки: дис. ... канд.мед.наук. – Волгоград, 2004. – 123 с.
23. Aas J.A., Paster B.J., Stokes L.N., Olsen I., Dewhirst F.E. Defining the normal bacterial flora of the oral cavity. *J Clin Microbiol.* 2005; 43: 5721-32.
24. Adachi M., Ishihara K., Abe S., Okuda K., Ishikawa T. Effect of professional oral health care on the elderly living in nursing homes // *Oral-Surg-Oral-Med-Oral-Pathol-Oral-Radiol-Endod.* – 2002. – № 94(2). – P. 191–195.
25. Akhaddar A., El-Mostarchid B., Gazzaz M., Boucetta M. Cerebellar abscess due to *Lactococcus lactis*. A new pathogen // *Acta-Neurochir-(Wien).* – 2002. – № 144 (3). – P. 305–306.
26. Alexander J.W., Boyce S.T., Babcock G.F. et al. The process of microbial translocation // *Arch. Surg.* – 1990. – № 212. – P. 496–512.
27. Allais G. Биопленка полости рта // Новое в стоматологии. – 2006. – № 4. – С. 4–15.

28. Belce A. et al. Evaluation of salivary sialic acid level and Cu-Zn superoxide dismutase activity in type 1 diabetes mellitus / A.Belce, E.Uslu, M.Kucur et al. // Tohoku. J. Exp. Med. – 2000. – Vol. 192, № 3. – P.219-225.
29. Benjamin S. Cellular and salivary diagnostics linking oral and health // Compend. contin. Edut. Dent. – 2012. – Vol.33. – № 9. – P. 698.
30. Chen Y.Y., Betzenhauser M.J., Snyder J.A., Burne R.A. Pathways for lactose/galactose catabolism by Streptococcus salivarius // FEMS-Microbiol-Lett. – 2002. – № 209 (1). – P. 75–79.
31. Downes J., Munson M.A., Radford D.R., Spratt D.A., Wade W.G. Shuttleworthia satelles gen. Nov., sp. Nov., isolated from the human oral cavity // Int-J-Syst-Evol-Microbiol. – 2002. – 52(Pt5). – P. 1469-1475.
32. Eguchi T., Shimizu Y., Furuhashi K., Fukuyama M. Antibacterial activity of new-quinolone and macrolide antibiotics against oral bacteria // Kansenshogaku-Zasshi. – 2002. – № 76 (11). – P. 939–945.
33. Manfredi M., McCullough M.J., Al-Karaawi Z.M., Vescovi P., Porter S.R. Analysis of the strain relatedness of oral Candida albicans in patients with diabetes mellitus using polymerase chain reaction-fingerprinting // Oral Microbiol Immunol. – 2006. – Vol. 21, № 6. – P. 353–359.
34. Nagai E., Otani K., Satoh Y., Suzuki S. Repair of denture base resin using woven metal and glass fiber: effect of methylene chloride pretreatment // J. Prosthet. Dent. – 2001 – № 85 (5). – P. 496–500.
35. Nomura Y., Takeuchi H., Senpuku H., Ida H., Yoshikawa E., Koyama K., Kanazawa N., Hanada N. Survey of dental hygienists and healthcare workers for microorganisms in the oral cavity // J- Infect- Chemother. – 2002. – № 8 (2). – P. 163–167.
36. Singer S.L., Henry P.J., Rosenberg I. 2000. Osseointegrated implants as an adjunct to facemask therapy: a case report. Angle Orthod. Jun. 70 (3):253-62.
37. Smola S.F., Rettenberger G., Simmet T., Burysek L. Comparison of sample collection methods for the PCR detection of oral anaerobic pathogens // Lett-Appl-Microbiol. – 2003. – № 36 (2). – P. 101–105.

УДК: 616.314.21/22-007.53:616.716.8-573.7.017.6

РАСПРОСТРАНЕННОСТЬ РАЗЛИЧНЫХ ФОРМ ДИСТАЛЬНОЙ ОККЛЮЗИИ У ОРТОДОНТИЧЕСКИХ ПАЦИЕНТОВ С УЧЕТОМ ТИПА РОСТА ЧЕЛЮСТЕЙ

*Арипова Г.Э., Расулова Ш.Р., Насимов Э.Э., Джумаева Н.Б.,
Мавлянова М.А., Шералиев М.А.*

Ташкентский государственный стоматологический институт

Республика Узбекистан, город Ташкент,

Ключевые слова: дистальный прикус, вертикальный рост челюстей, телерентгенография, диагностика, антропометрический анализ, II класса, тип роста, анализ по Ким, зубочелюстная аномалия, распространенность, функциональные пробы.

The prevalence of various forms of occlusion anomalies in orthodontic patients, taking into account the type of jaw growth.

*Aripova G.E., Rasulova Sh.R., Nasimov E.E.,
Djumaeva N.B., Mavlyanova M.A., Sheraliyev M.A.*

Частота зубочелюстных аномалий по данным литературных источников составляет от 76-82%. За последние годы наблюдается увеличение количества аномалий I класса и уменьшение аномалий III класса, что может быть связано со значительным снижением жевательной нагрузки современного человека [3,4,7]. Распространенность нарушений прикуса II класса осталась неизменной, что отражает некую независимость дистальной окклюзии от эволюционных процессов [1,2,5,6].

Многими зарубежными и отечественными учеными, такими как Е.Н.Жулев, 2000; В.Н.Трезубов, 2001; Мвакатобе Д.Амбеге, Е.Ю.Николаева, 2014; Насимов Э.Э., 2019 были изучены формы дистального прикуса в сочетании с другими компонентами, в том числе с типом роста челюстных костей. Объективную оценку в таких ситуациях позволяет получить тщательный анализ цефалометрических показателей с учётом компонента роста [5,6,7,8,10].

По данным многочисленных исследований аномалии зубочелюстной системы встречаются в 25—80% случаев [1,6,11]. За последние годы обращаемость к ортодонту пациентов с зубочелюстными аномалиями не уменьшается, значительно чаще стали приходить на прием подростки и взрослые [2,3,4]. Связано это с тем, что улучшение условий жизни, повышение культурного уровня населения способствует возрастанию потребности в улучшении эстетики лица.

В настоящее время достигнуты значительные успехи в совершенствовании методов лечения и реабилитации пациентов с выраженными аномалиями окклюзии. Этому способствует, на наш взгляд, внедрение новейшей несъемной и съемной ортодонтической аппаратуры для быстрого и эффективного устранения зубочелюстных аномалий.

Известны случаи безуспешного ортодонтического аппаратного лечения [7,8,10]. Связано это с тем, что врачи-ортодонты часто исправляют только форму зубных рядов и не учитывают тот важный факт, что конечная цель их вмешательства — это восстановление и нормализация морфологического и функционального оптимума зубочелюстной системы, поэтому достигнутые результаты их лечения часто бывают неустойчивыми. На качестве ортодонтического лечения отражается и недостаточность диагностического обследования пациентов, недостаточность сведений о распространенности форм дистального прикуса с учётом потенциала к типу роста среди пациентов, обратившихся за ортодонтической помощью, исходя из этого

Целью данного исследования явилось определение частоты встречаемости форм дистального прикуса с учётом вертикального компонента роста среди ортодонтических пациентов.

Материал и методы. Материалом данного исследования явились 77 человек, из них женского пола — 50 (64.9%), мужского — 27 (35,1%) в возрасте от 11 до 31 года с дистальным прикусом, обратившихся в поликлинику Ортодонтии в периоде с 2016-го по 2021-гг..

Использовались клинические методы исследования ортодонтических пациентов, а также специальные методы, такие как биометрия (исследование диагностических моделей челюстей), рентгенологический метод исследования, цефалометрия, фотометрия.

При клиническом методе исследования оценивали общее состояние твердых и мягких тканей полости рта, обращали внимание на форму лица — в анфас и профиль, учитывалась высота нижней трети лица и его пропорциональность.

Биометрическое исследование включало изучение сагиттальных, трансверзальных, вертикальных и лонгитудинальных размеров зубных дуг по Тонну, Коргхаузу, Понну, Герлаху, Нансе, Болтону, Fuss [3, 4, 5,8,12].

При антропометрическом анализе определяли глубину кривой Шпее. Цефалометрический анализ телерентгенограмм проводился по методике Шварц, Ким, Яробак и др. При проведении анализа по методу Kim, оценивали параметры ODI, APDI и CF.

Определяли положение нижней челюсти в сагиттальном направлении (клинические функциональные пробы по Эшлер-Битнер, Ильиной-Маркосян и Кибкало).

Результаты исследования и обсуждение

Были проанализированы данные клинико-диагностических карт 77 ортодонтических пациентов с дистальным прикусом, с низким показателем APDI (в норме $81,4 \pm 3,79$). Расценивались значения параметров ODI, сопоставляя с Комбинационным фактором (CF).

Выявлены различные формы дистального прикуса с учетом направления роста в вертикальной и сагиттальной плоскостях. (табл. 1).

Таблица 1

Сочетанность вертикальных и сагиттальных параметров

ODI	До 67	68-74	74.5	74.5-79	80 и выше
APDI	8 (10%)	9 (12%)	2 (3%)	22(29%)	35 (46%)

Общим у 77 пациентов является низкий показатель APDI (в среднем 77,27), соотношение первых моляров по Энгля — Class II. У 8 пациентов (10%) показатели ODI ниже нижнего предела нормы (67 и меньше), что свидетельствует о «вертикализации» сагиттальной аномалии (открытый прикус). У данных пациентов при клиническом осмотре наблюдалось увеличение высоты нижней трети лица, симптом «наперстка» - положительный. У 9 пациентов (12%) показатель ODI был низким, но не выходил за пределы нормы. У 22 (29%) - показатель ODI был высоким, но также не выходил за пределы нормы. Самый больший процент составляли пациенты с ODI 80 и выше - 35 (46%). Пациенты с высоким показателем ODI характеризовались клиническими признаками: укорочение нижней трети лица, выступание верхней губы, выраженная подбородочная складка, глубокая кривая Шпее, глубокое перекрытие фронтальных зубов. Пациентов с показателями нормы ODI (74.5) оказалось всего 2 (3%) (Рис.).

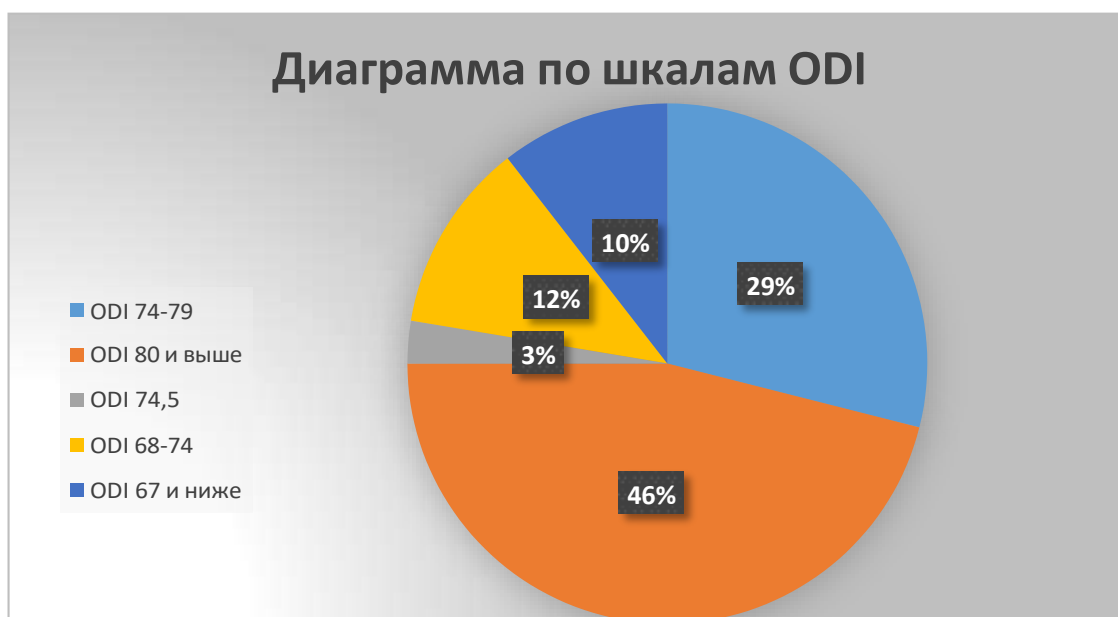


Рис. Распространенность различных форм дистального прикуса по типу вертикального роста.

Основываясь на клинических, нефелометрических показателях, целесообразно выделение различных форм дистального прикуса, так как они, имеют различную этиологию и патогенез, имеют различные клинические признаки, требуют дифференциального ортодонтического подхода, что совершенствует их лечение.

Выводы. С научной и практической точки зрения целесообразна выработка комплексного подхода при ортодонтическом лечении различных форм дистального прикуса, учитывая этиологию, патогенетические механизмы, возраст пациентов. Необходимо учитывать тип роста у растущих пациентов, преобладания тех или иных лицевых признаков, профильного типа лица.

Среди обратившихся за ортодонтической помощью пациентов с дистальным прикусом, значительное место занимали пациенты с тенденцией к глубокому прикусу.

Пациентов с наличием глубокого резцового перекрытия или вертикальной резцовой дизокклюзией необходимо лечить дифференцированно.

Полученные данные свидетельствуют об актуальности всестороннего изучения различных аспектов диагностики ортодонтических нозологических форм дистального прикуса, учитывая их распространенность, что способствует совершенствованию их ортодонтического лечения.

Summary. This article presents data from a clinical examination of patients with diagnosed distal bite, that have been carried out at the clinic of orthodontics and dental prosthetics of the Tashkent State Dental Institute. The diagnostic studies allowed us to

substantiate the development of an integrated approach to diagnosis from the scientific point of view, taking into account the vertical growth component in patients with distal occlusion. In addition, the correlation relationships of the vertical and horizontal ratios of the jawbones which have a significant diagnostic value were studied and determined, that will allow the orthodontist to predict the probability of aggravation or self-regulation of the problem.

Keywords: distal bite, vertical growth component, posterior occlusion plane (POP), anterior-posterior relation (APDI), vertical relation (ODI).

Литература/References

1. Арипова Г.Э., Расулова Ш.Р., Насимов Э.Э., Акбаров К.С. “Эффективность ортодонтического лечения детей с дистальной окклюзией зубных рядов в период смены прикуса // *Stomatologiya*. – Ташкент, - 2019. - №2 (75).
2. Арипова Г.Э., Расулова Ш.Р. // Тактика оценки профиля лица и губ при диагностике ортодонтических пациентов // *Вестник Ташкентской медицинской академии*, 2020, №2 –С.164.
3. Насимов Э.Э. Совершенствование методов диагностики и лечения дистального прикуса: диссертация. – Ташкент, 2019.
4. Нигматов Р.Н., Рузметова И.М. Способ дистализации жевательных зубов верхней челюсти // *Вестник КазНМУ*. - 2018. - №1. – С.519-521.1
5. Персин Л.С. Ортодонтия. Лечение зубочелюстных аномалий. — М., 1999.
6. Персин Л.С. Ортодонтия. Диагностика, виды зубочелюстных аномалий. — М., 1999.
7. Расулова Ш.Р., Арипова Г.Э., Насимов Э.Э., Муртазаев С.С., Джумаева Н.Б., Кадиров Р.Х. Построение математической модели с учётом зависимости длины переднего отрезка зубных рядов и ширины верхних резцов (по Корхаусу) // *Stomatologiya* . – 2021. - №2(83).
8. Расулова Ш.Р., Арипова Г.Э., Насимов Э.Э., Бабажанов Ж.Б. Обоснование к учёту вертикального компонента роста при диагностике и планировании лечения у пациентов с дистальным прикусом // *Журнал Медицина и инновации*. - 2021, №1 С.127-131.
9. Санжицыренова Т.И., Аникиенко А.А. Характерные особенности размеров зубов и строения зубных рядов у бурят // *Ортодент-Инфо*. — 1999. — № 3. — С. 25.
10. Хорошилкина Ф.Я. Руководство по ортодонтии. — М.: Медицина, 1999.
11. Proffit W.R. Contemporary orthodontics. — St. Louis — Toronto — London: C.V. Mosby Company, 1986. — 579 s.

УДК: 616.314-031-089.819.843:616.314-77-036.8

ОЦЕНКА ЭФФЕКТИВНОСТИ ОРТОПЕДИЧЕСКОГО ЛЕЧЕНИЯ СЪЕМНЫМ ПРОТЕЗИРОВАНИЕМ С ОПОРОЙ НА ИМПЛАНТАТЫ



¹Салимов Одилхон Рустамович- д.м.н., зав.кафедрой;
¹Мун Татьяна Олеговна- PhD,доцент; ²Назарова Шахноза Хасановна – ассистент.
Ташкентский государственный стоматологический институт
1.Кафедра Пропедевтики ортопедической стоматологии,
2.Кафедра хирургической стоматологии и дентальной имплантологии.

Аннотация. Пациенты с полным отсутствием зубов, у которых дентальная имплантация завершалась изготовлением съемных конструкций, по уровню удовлетворенности протезом и качеству жизни после протезирования значительно превосходили пациентов, ортопедическое лечение которых проводилось при помощи полных съемных протезов. **Выводы:** по главным показателям результатов лечения (индекс выживаемости имплантатов и клиническая эффективность протезирования) мостовидные и съемные конструкции с опорой на имплантаты не имеют достоверных различий.

Ключевые слова: полное отсутствие зубов; дентальная имплантация; качество жизни; съемное протезирование.

Annotation

Objective: To study the analysis of indicators of the results of removable prosthetics based on implants in the complete absence of teeth. Results: patients with complete absence of teeth, in which dental implantation completed with the manufacture of removable structures, in terms of satisfaction with the prosthesis and quality of life after prosthetics were significantly superior to patients whose orthopedic treatment was carried out using complete removable dentures. Conclusions: according to the main indicators of treatment outcomes (implant survival index and clinical prosthetics effectiveness), bridge-like and removable constructions based on implants do not have significant differences.

Key words: complete absence of teeth; dental implantation; the quality of life; removable prosthetics

Актуальность. Восстановление функции жевания разнообразными видами протезов при частичной потере зубов до настоящего времени остается актуальной задачей ортопедической стоматологии. Наличие дефектов в зубной дуге ведет к нарушению целостности зубного ряда и появлению морфофункциональных изменений в

зубочелюстной системе, возникающих сначала вблизи дефекта, а затем распространяющихся на весь зубной ряд. Это приводит к вертикальному перемещению и наклону зубов, ограничивающих дефект, лишенных антагонистов, а также к перегрузке оставшихся зубов, нарушению окклюзии, изменениям в нижнечелюстном суставе (Hetz G., 2004; Нигматов Р.Н., Нигматова И.М., 2018).

Изменившиеся условия функционирования зубов ведут к перестройке обменных процессов, которые зависят от силы действия жевательной нагрузки. При частичной адентии происходит нарушение гемодинамики тканей в области дефекта зубного ряда, снижается интенсивность кровообращения, наблюдается вазоконстрикция сосудов.

Новые возможности открылись благодаря внедрению в клиническую практику имплантации искусственных опор для зубных протезов, расширяющих условия для проведения съемного зубного протезирования.

Съемные протезы с опорой на имплантаты обеспечивают, в сравнении с другими видами ортопедического лечения, более полное восстановление жевательной функции зубочелюстной системы и быструю адаптацию к ним (Полякова С.В., 2004; Хачидзе К.Д., 2005; Broberg L., 2001;).

Однако, несмотря на достигнутые в имплантологии успехи, актуальными остаются проблемы снижения числа осложнений и увеличение сроков функционирования протезных конструкций с применением внутрикостных имплантатов.

Данные литературы, посвященные изучению роли функциональной нагрузки при протезировании с использованием внутрикостных имплантатов, позволяют сделать вывод, что, несмотря на обилие работ клинико-экспериментального характера, еще недостаточно разработано физиологическое направление в исследовании состояния зубочелюстной системы.

У большинства пациентов, нуждающихся в восстановлении целостности зубных рядов, сформировалось предвзятое негативное мнение о протезировании съемными видами протезов, обусловленное проблемами недостаточного восстановления жевательной функции и эстетики, ненадежной фиксации протезов [3]. Большинство пациентов с частичной потерей зубов (86,1%) предпочитают несъемные протезы съемным, которые более функциональны, долговечны, эстетичны. Известно, что эффективность ортопедических методов лечения мостовидными протезами значительно выше, чем съемными конструкциями [8,9].

При несвоевременном протезировании пациентов с частичной потерей зубов происходит срыв адаптационных возможностей организма, что приводит к возникновению патологических процессов во всех компонентах зубочелюстной системы, препятствующих адаптации к зубным протезам и нарушению гармонии взаимодействия всех ее элементов [1, 2, 3, 5, 6].

Существуют особые алгоритмы планирования и изготовления протезов с замковыми системами фиксации, незнание которых может приводить к серьезным ошибкам и тем самым дискредитировать метод в целом [10].

При выборе ортопедической конструкции, оптимально распределяющей нагрузку между имеющимися опорными элементами, большое значение имеет предварительное теоретическое обоснование выбора [1,4]. Это позволяет прогнозировать успешное функционирование всей системы и избежать осложнений [7,8].

Анализ отечественной и зарубежной литературы показал, что, несмотря на значительный прогресс, вопрос ортопедического лечения пациентов с дефектами зубных рядов с применением съемных протезов с замковой фиксацией недостаточно изучен и требует дальнейшего рассмотрения.

Цель научно – исследовательской работы: клиничко–биомеханическая оценка эффективности съемного протезирования при зубном протезировании с использованием имплантантов.

Материалы и методы исследования:

В соответствии с поставленными целью и задачами исследования на кафедре и отделении ортопедической стоматологии Ташкентского государственного стоматологического института проведено комплексное обследование и лечение с использованием внутрикостных имплантатов с замковой фиксацией (аттачментов) 38 пациентов с ограниченными дефектами зубных рядов. Из них 10 (26,3%) мужчин и 28 (73,7%) женщин в возрасте от 21 до 60 лет, без сопутствующих заболеваний. По полу и возрасту они распределялись следующим образом (табл. 1).

На этапе протезирования у пациентов исследуемой группы было использовано 268 имплантатов, в том числе 203 винтовых (75,7%), 65 коротких пористых (24,2%). Среднее количество имплантатов у 1 пациента исследуемой группы составило 5,0 у человека. Именно эти имплантаты и наблюдались в последующем на предмет оценки клинической эффективности различных видов протезирования у пациентов с полным отсутствием зубов (ПОЗ).

Таблица 1

Распределение больных по полу и возрасту

Пол	Возраст, лет				
	21 - 30	31 - 40	41 - 50	51 - 60	Свыше 60
Мужчины	2	4	2	1	1
Женщины	4	10	8	6	0
Всего	6	14	10	7	1

12 из 38 пациентов исследуемой группы (31,6%) имплантологическое лечение с использованием мостовидных и съемных протезов выполнялось на двух полностью беззубых челюстях, и поэтому зубное протезирование с опорой на имплантаты было осуществлено в общей сложности на 24 беззубых челюстях (12 верхняя и 12 нижняя челюсти). 17 пациентов 1-й и 2-й контрольных групп 171 имплантанта были признаны состоятельными и вовлечены в процесс протезирования одиночными искусственными коронками (Таблица 2).

На момент поступления на ортопедический этап лечения среднее значение объективной стабильности имплантатов равнялось $3,2 \pm 2,4$ у пациентов исследуемой группы и $-3,4 \pm 2,4$ у пациентов контрольной группы.

Таблица 2

Число пациентов, количество запротезированных челюстей и имплантатов, включенных в опору протезов, в зависимости от типа зубного протеза

Тип протеза	Пациенты	Челюсти	Имплантаты
1. 1. Исследуемая группа – съемное протезирование на винтовых имплантатах*****	48*	57	171
<i>1.1. бескаркасный протез с опорой на одиночные имплантаты *****</i>	<i>19**</i>	<i>22</i>	<i>54</i>
<i>1.1.1. с фиксацией к аттачменам</i>	<i>18**</i>	<i>21</i>	<i>47</i>
1.1.1.1. с опорой на 2 имплантата	15**	18	36
1.1.1.2. с опорой на 3 имплантата	1	1	3
1.1.1.3. с опорой на 4 имплантата	2	2	8
1.1.2. с телескопической фиксацией	1	1	7
<i>1.2. с опорой на соединенные имплантаты</i>	<i>31**</i>	<i>35</i>	<i>117</i>
1.2.1. бескаркасный протез с фиксацией к балке	16**	18	48
1.2.1.1. с опорой на 2 имплантата	7**	9	18
1.2.1.2. с опорой на 3 имплантата	6*	6	18
1.2.1.3. с опорой на 4 имплантата	3	3	12
1.2.2. каркасный протез с фиксацией к балке с аттачменами, опирающейся на 4 имплантата	13	15	60
1.2.3. несъемный протез с опорой на 4 или 5 имплантатов во фронтальном отделе в сочетании с бюгельным протезом	2	2	9
2. 2. Исследуемая группа – мостовидное протезирование на винтовых имплантатах	22*	23*	130
2.1. мостовидные протезы в сочетании с другими типами протезирования	12	13	50

2.1.1. мостовидные протезы в боковых	3	3	22
отделах			

Результаты. Анализ результатов лечения пациентов через 1 год после завершения протезирования показал, что не произошло отторжений ни одного из 439 имплантатов, включенных в протезирование у пациентов исследуемой группы. В то же время у пациентов контрольной группы выявлено отторжение 1 имплантата, служившего опорой одиночной коронки. Итого, индекс сохранения имплантатов: клиническая эффективность протезирования у пациентов исследуемой группы составили 100%, а эти же показатели в контрольной группе равнялись 98,9%.

Таким образом, отсутствуют достоверные различия в результатах лечения в исследуемой и контрольной группах, но, во всяком случае, при мостовидном и съемном протезировании с опорой на имплантаты у пациентов с ПОЗ количество благоприятных исходов не ниже, чем при имплантологическом лечении одиночными коронками.

При исследовании состояния десны через 1 год после завершения протезирования было установлено, что явлений ярко выраженного воспаления нет ни у одного пациента в сравниваемых группах. Вместе с тем, незначительные признаки воспалительных явлений в виде легкой гиперемии и кровоточивости при зондировании наблюдались в области 35 имплантатов (9,5%) у пациентов исследуемой группы и 7 из 87 оставшихся имплантатов (8,1%) в контрольной группе. Разница в результатах лечения по этому признаку не является статистически достоверной.

Рецессия десны в пределах 1 мм и менее через 1 год после завершения протезирования установлена в области 16 имплантатов (4,3%) у пациентов исследуемой группы и в области 6 имплантатов (6,9%) в контрольной группе. Следовательно, рецессия десны у пациентов исследуемой группы возникает достоверно реже, чем у пациентов контрольной группы. Рецессия десны более 1 мм отсутствовала.

Оценка состояния костной ткани, окружающей имплантат, позволила выявить, что в момент фиксации протезов в полости рта в области 2 имплантатов на уровне верхушечной и средней трети внутрикостной части возникли очаги резорбции диаметром от 2 до 5 мм с неровными и нечеткими контурами, но при изучении костной ткани через 1 год после завершения протезирования эти явления исчезли, и наблюдался органотипичный рисунок кости обычной плотности.

Убыль краевого уровня кости через 1 год после фиксации протезов в полости рта у пациентов и исследуемой, и контрольной групп оказалась идентичной и составила, в среднем, $0,3 \pm 0,2$ мм.

Определяемые при помощи анкетирования уровни удовлетворенности протезом и качество жизни после протезирования через 1 год после его завершения выяснились не только у пациентов с дентальными имплантатами, но и пациентов контрольной группы с полными съемными пластиночными протезами обычной конструкции. Удовлетворенность протезом у пациентов исследуемой группы составила $4,2 \pm 0,4$ баллов, у пациентов контрольной группы с имплантатами – $4,5 \pm 0,5$ баллов, у пациентов контрольной группы с обычными съемными протезами – $2,3 \pm 0,6$ баллов. Разница степени удовлетворенности протезом у пациентов исследуемой и контрольной групп с имплантатами не является

статистически достоверной, в то же время удовлетворенность результатами мостовидного и съемного протезирования с опорой на имплантаты у пациентов с ПОЗ достоверно выше, чем при протезировании обычными полными съемными протезами.

Выводы: Таким образом, оценка качества жизни, выполненная пациентами через 1 год после фиксации протезов в полости рта, показала следующие результаты: из возможных 70 баллов у пациентов исследуемой группы оказалось $62,7 \pm 5,2$ баллов, пациентов контрольной группы с имплантатами – $65,7 \pm 3,7$ баллов, у пациентов контрольной группы с обычными съемными протезами – $47,8 \pm 6,6$ баллов

Литература/References

1. Бер М., Миссика П., Джованьоли Ж.-Л. Устранение осложнений имплантологического лечения. - М. - СПб. – Киев – Алматы - Вильнюс: Азбука стоматолога, 2007. - 356 с.
2. Всемирная организация здравоохранения. Адентия: информационный бюллетень № 18. Веб-сайт Всемирной организации здравоохранения. 2016., доступ к 12 марта. 8. Устные обследования здоровья - основные методы», www.who.int/oral_health.
3. Здоровье для всех: Основная цель нового тысячелетия для Узбекистана: доклад ООН. – Ташкент, 2006. – 136 с.
4. Исмоилов А.А. Частота распространения основных стоматологических заболеваний у больных с неблагоприятной общесоматической патологией и разработка путей повышения адаптационных возможностей органов полости рта: Автореф. дис. ... д-ра мед. наук. - Омск, 2012. – 26 с.
5. Камилов Х.П., Бекжанова О.Е., Азимова Н.Н., Рискиев Г.А. Интенсивность кариеса в различных группах зубов у взрослого населения г.Ташкента // *Stomatologiya*. – 2004. - №3-4. – С.47-51.
6. Ризаев Ж.А. Разработка концепции и программы профилактики заболеваний пародонта у населения Узбекистана на основе комплексных социально - гигиенических исследований: Автореф. дис. ... д-ра мед. наук. – Ташкент, 2015. – 69 с.
7. Робустова, Т.Г. Осложнения при зубной имплантации / Т.Г. Робустова // *Стоматология*. - 2012. - №1. - С. 19-24.
8. Хасанова Л.Р. Клинико-экспериментальное обоснование применения денальных имплантатов из наноструктурного титана: Автореф. дис. ... канд. мед. наук. -Екатеринбург, 2010. — 24 с.
9. Чо, Сунг Ам, Сунг Ам Чо, Санг-Кио Юнг. Усилие при выкручивании титановых имплантатов с поверхностью, обработанной лазером, из большеберцовой кости кролика // *Biomaterials*. - 2009. - №24. - P.4859-4863.
10. Carmo A.B.X.D., Sartoretto S.C., Alves A.T.N.N., Granjeiro J.M., Miguel F.B., Calasans-Maia J., Calasans-Maia MD. Alveolar bone repair with strontium- containing nanostructured carbonated hydroxyapatite // *J. Appl. Oral. Sci*. - 2018, Vol.26. - P.e20170084.

UDC: 611.716.1/4 - 616.716.8-007.61]-617.521

AESTHETIC INDEXES OF THE PATIENTS' SOFT TISSUES FACIAL PROFILE WITH NEUTRAL AND MESIAL OCCLUSION

Murtazayev S.S., Tulyaganov B.B., Bazarov Sh.A., Yuldashev T.A.,

Rasulova Sh.R., Murtayev S.M.

Tashkent State Dental Institute

Mesial occlusion relates to sagittal anomalies and accompanied by morphological functional and aesthetic abnormalities (deviations). Harmony of the human face depends on anomaly of teeth, bones of facial skeleton (viscerocranium), thickness of the soft tissues (Murtazayev S.S 2017). Degree of intensity of morphological abnormalities (deviations) and harmony of the human face do not always coincide.

According to the national and international authors, in these days, number of patients seeking medical attention with congenital anomalies of the dent facial system is increased (R.N. Nigmatov., I.M. Ruzmetova., 2015, W.R. Profitt, 2006).

Occlusion anomaly, in which basis irregular growth of bones of the facial skeleton is laid down, often accompanied by abnormalities (deviations) of the facial aesthetics, chewing, breathing and speech. It causes functional and psychological problems for patients, which lead to social maladjustment. According to the world literature, the basic motivation for patients to seek medical attention of orthodontists is improvement of the facial aesthetics (Shomuhamedova F.A., Akbarov K.S., 2018).

Therefore disregarding the aesthetic importance during long complex orthodontic-surgical treatment of the patients with dent facial anomalies, doctors-orthodontists and dent facial (oral) surgeons can obtain results, which do not meet the requirements of patients. The reason of that is correction of the occlusion, without taking into account of the skeletal nature of the dent facial anomalies and connected with that facial characteristic which can lead to deviations of the aesthetic face proportions and negatively affect the satisfaction of the patient of treatment outcome (Nigmatova I.M 2015).

National and international literatures do not pay enough attention to this issue. Along with that the facial skeleton (viscerocranium) of such patients, was carefully studied (Ruzmetova I.M., Nazrulayeva N.N., 2016), data of the sizes of facial soft tissues is singular (very few). Practically there is (are) no data about correlation dependence of soft tissues of the face and bones of facial skeleton (viscerocranium), probability of their changes during the process of the orthodontic treatment. (Murtazayev S.S 2019)

Our work covers the study of these issues.

In order to achieve the goal, 52 (fifty-two) head teleroentgenograms of 28 (twenty-eight) patients with class-II mesial occlusion of age from 13 to 18 years were studied, including 28 - were received before treatment and 24 - post- treatment.

Considering lack of the generally accepted procedure (method) for evaluation of the soft facial tissues, we studied 18 linear and 11 angular soft tissues parameters (by procedure/ method of Y.CH. Park and Ch.J. Burstone, 1986; CH.G. Zylinski, R.S. Nanda, S. Kapila 1992), and 19 linear and 30 angular parameters of the bones of facial skeleton (viscerocranium), (Figures 1, 2). We analyzed more than 2986 correlation connections between soft tissue and bone parameters of head in norm, before treatment of mesial occlusion, post-treatment, and probability of changes of facial soft tissues depending on changes during treatment process.

It was revealed that patients with mesial occlusion, the upper lip longer and thicker (sn-stm, A-sn, Ls), than in norm, positioned further from aesthetic plane Ricketts (Ls-E) and is closer relative to Burstone plane (Ls (sn-pg')), depth of nasolabial sulcus (<tg-nose sn Ls) was increased.

The lower lip is also longer than norm, but more thin (stn-Me', Li), positioned further from Burstone plane (Ls (sn-pg')), that leads to decreasing of the depth of the mentolabial sulcus (<tg Li sm pg'). The thickness of the soft tissues of the chin (Pg-pg') was increased.

Statistically guaranteed reduction of the parameters connected with the prominence of soft tissue profile (<N'sn pg' <gl sn pg', <N' pr pg') and also the angle of nose prominence (<sn N pr) (Table 1). Consequently, thickness of the soft tissues of the upper lip is increased, and of the lower lip is reduced. It might be supposed that if they corresponded with the norm then aesthetic deviations would be much more intensive. Possibly, these changes carry compensatory character.

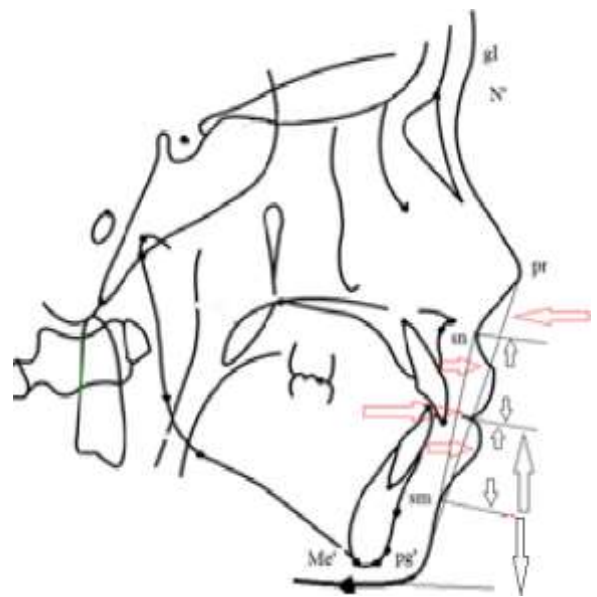
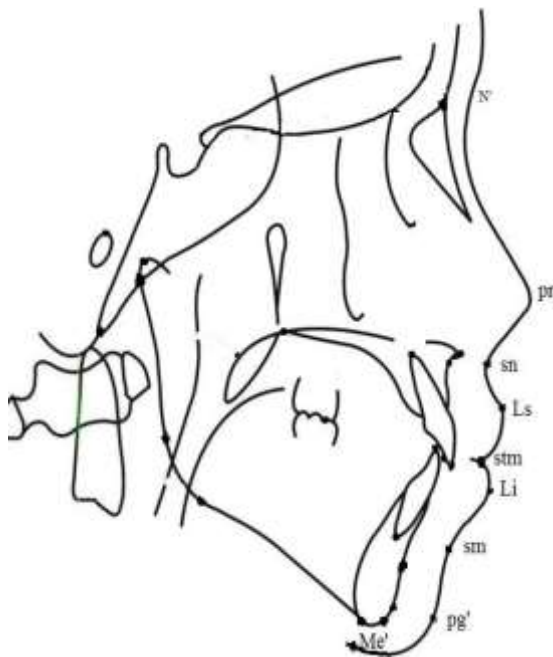


Figure 1. Identification points of the facial soft tissues in lateral projection of the skull.

Figure 2. Parameters of soft tissues of the head in the lateral projection.

Table 1

Comparison of parameters of facial soft tissues of patients with mesial occlusion with normal data

Parameters	Physiological occlusion	Mesial occlusion	Discrepancies with norm	P
	M ± m	M ± m	d ± md	

Angular Parameters, deg.

<N'sn pg'	22.30±2.02	9.07±1.94	13.23±2.80	<0.001
<N'pr pg'	49.90±2.99	38.67±2.05	11.23±3.62	<0.001
<gl sn pg'	15.00±0.86	4.81±1.74	10.19±0.94	<0.001
<tg nose snLs	109.90±5.88	104.14±1.38	5.76±8.91	<0.001

<tg Li sm pg'	120.20±6.19	141.4±4.56	-21.20±7.69	<0.001
<sn N'pr	22.00±0.38	19.67±0.87	2.33±0.95	<0.05

Linear Parameters, mm.

A-sn	16.00±0.27	17.07±0.69	-1.07±0.74	<0.01
Ls	12.00±0.36	14.15±1.01	-2.15±1.07	<0.001
Li	13.83±0.36	13.00±0.41	0.83±0.55	<0.01
Pg-pg'	11.50±0.41	12.22±0.57	0.72±0.71	<0.05
Sn-snm	17.00±0.37	19.94±1.15	-2.94±1.20	<0.001
Stm-sm	13.50±0.18	17.81±0.92	-4.31±0.93	<0.001
Ls-E	-2.44±0.43	-5.19±1.21	2.75±1.28	<0.001
Ls(sn-pg')	3.18±0.36	2.48±0.44	0.68±0.51	<0.05
Li(sn-pg')	2.18±0.32	4.26±0.77	-2.08±0.84	<0.001

For treatment of the teenagers with mesial occlusion, fixed equipment (Angle's arch and «Edgewise» technology) was applied. Force of the applied devices affects teeth, in a less degree alveolar bone and very less body of jaws, the device does not produce direct effect to soft tissues.

During treatment there was an increase of the thickness of the upper lip in projection of point A (A-sn) for 2,11±0,98 mm (p <0.05), its lengths (sn-stm) for 1.14±0.86 mm (p <0.01), at the same time the tip of nose rises upwards and depth of dorsum of nose (pr/r-N') increases for 0,81±1,12 mm (p <0.01). The total length of the lower lip and chin (stm-Me') increases for 3,08±1,72 mm (p <0.001). Position of the lips changes most accurate relatively to aesthetic Burstone plane (Ls (sn-pg')) for 0.93 ±0.66 mm (p <0.01) and Li (sn-pg') for 1,52±0,73 mm (p <0.001). Facial soft tissues prominence increases (<gl *sn pg') for 1.24 ±1.28 (p <0.05).

In spite of the fact that as a result of treatment only 4 parameters from 29 soft tissues parameters were normalized, in all the cases improvement of the face aesthetics was observed, that can be explained by statistically authentic normalisation of position of the lips relatively to aesthetic Burstone plane (Ls (sn-pg'), (Ls (sn-pg'))) thickness of the lower lip (Li) and the chin (Pg-pg'). Consequently, these parameters are reasonable to use for evaluation of the efficiency of orthodontic treatment of patients with mesial occlusion.

Correlation connections between parameters of soft tissues and bones of facial skeleton of patients with mesial occlusion were studied. 29 connections from 2986 are strong, rest are moderate and weak.

Table 2

Probability of changes of the parameters of facial soft tissues during changes of the bone parameters of patients with mesial occlusion

<SNB	Li (sn –pg')	50 % (+)	<SNPg	Li (sn –pg')	90 % (+)
	sn –stm	50 % (+)		Ls	70 % (-)
MT1	Stm-Me	50 % (+)	AR-Go	Li (sn –pg')	70 % (+)
	Li-E	50 % (+)		Stm-Me	50 % (-)
<1SpP	A-sn	50 % (-)	<1 NS	A-sn Stm-Me'	70 % (-) 50 % (-)
	Ls	50 % (-)			
	Li(sn-pg')	70 % (+)			
	Pg-pg'	50 % (+)			
	Ls(sn-pg')	50 % (+)			
1-APg	stm-Me'	50 % (+)	A'-PNS	sn –stm	50 % (+)
	Li(sn-pg')	70 % (+)		stm-sm	50 % (+)
	Ls(sn-pg')	50 % (+)		Pg-pg'	50 % (+)

(+) direct relation (-) back relation.

On the basis of the findings, it is possible to make conclusion, that patients with mesial occlusion have a proportionality of the facial soft tissues (sn-stm, stm-sm), which depends on the direction of growth of bones of facial skeleton (<Sum, <Y axis).

Analysis of the correlation connections of the changes of the parameters of bones of facial skeleton and the soft tissues, occurring as the result of the orthodontic treatment, has allowed determining their interrelation (Table 2).

Change of angulations of the upper jaw incisors (<1SpP) in 50-70 % of cases is accompanied by change of the thickness of the upper lip (A-sn, Ls), positions of the lips relatively to the Burstone plane (Ls (sn-pg') Li (sn-pg'), chin thickness (Pg-pg').

Change of position of the lower incisors (1-APg) leads to change of the position of lips (Ls (sn-pg', Li (sn-pg')) and total length of the lower lip and the chin (stm-Me').

Change of the length of the apical basis of the upper jaw (A'-PNS) is accompanied by the change of the length of the lips (sn-stm, stm-sm) and chin thickness (Pg-pg').

Along with the change of the size of the lower jaw and heights of its branches (MT1, S-Go, Ar-Go), lower lip position (Li-E, Li (sn-pg')), total length of the lower lip and the chin (stm-Mt'), and length of the upper lip (sn-stm) are changing.

Based on our study it is possible to conclude, that studying of soft tissues allows to determine degree of intensity of the face harmony and probability of the changes occurring in the course of the orthodontic treatment and to prognose appearance of the patient after the end of treatment (post-treatment).

Summary

With sagittal anomalies were examined - 52 patients. 18 linear and 11 angular soft parameters were studied (according to the methods of Y.CH. Park and Ch.J. Burstone, 1986; CH.G. Zylinski, RS Nanda, S. Kapila 1992), and also 19 linear and 30 angular parameters of the bones of the facial part of the skull according to which it is possible to determine the degree of harmony of the face and the likelihood of changes and occurring in the process of orthodontic treatment and predict the appearance of the patient after the end of treatment.

Reference

1. Murtazayev S.S., Clinical - biometric, radiological characteristics and treatment of the crowded position of the anterior teeth of the lower jaw. Tashkent-2017. From 1-17
2. Murtazayev S.S., Treatment of mesial open bite by intrusion of chewing teeth. Collection of articles of the International Scientific and Practical Conference October 16, 2019 Moscow European Fund for Innovative Development pp. 99-103.
3. Nigmatova I.M Diagnostics, treatment and prevention of secondary deformities of the dentition in a mixed dentition. // Diss. Doct. Philosophy (phd) of medical sciences. T. 2015 .-- 165.p.
4. R.N.Nigmatov., I.M Ruzmetova., 2015, The prevalence of anomalies and deformities of the dentoalveolar system in children with mixed dentition in Tashkent. // / IV scientific and practical conference with international participation "Projects of pharmacy and dentistry - from theory to practice." November 27, 2015, Almaty (Kazakhstan) .- Almaty, 2015 .- p. 16-17.
5. I.M Ruzmetova., The effectiveness of the use of modern devices for the prevention and treatment of secondary deformities of the dentition. // "1 international conference of dentists" - T., May 4-5, 2017. T.-, 2017-C 271-272.
6. Shomuhamedova F.A., Akbarov K.S., 2018 Dentistry №4 2018-73 Features of obtaining direct telerecognograms of the head for their qualitative assessment // Mater. IX Int. Conf. Oral and Maxillofacial Surgeons and Dentists. SPb., May 25-27, 2004.-P.24.
7. Bruntz LQ, Plomo JM, Baden S, Hans MG. A comparison of scanned lateral cephalograms with corresponding original radiographs//Am J Orthod Dentofacial Orthop. 2006; 130: 340-348.

УДК: 616.314-089.843-77:616.314.21/22-004.8]-003.9

ПРИМЕНЕНИЕ ДЕНТАЛЬНЫХ ИМПЛАНТАТОВ РАЗЛИЧНОЙ КОНСТРУКЦИИ ДЛЯ ВОССТАНОВЛЕНИЯ ДЕФЕКТОВ ЗУБНЫХ РЯДОВ

(Обзорная статья)

Ташкентский государственный стоматологический институт

Кафедра госпитальной ортопедической стоматологии

Мун Татьяна Олеговна – доцент, PhD; Хабилов Нигман Лукмонович - зав. кафедрой, д.м.н., профессор; Усманов Фарходжон Комилжонович - доцент, PhD.

Аннотация. Протезирование пациентов с использованием имплантатов находит достаточно широкое применение в стоматологической практике и представляет собой сложный и взаимосвязанный комплекс биомедицинских, технических и технологических

проблем. Научные исследования по этому вопросу и сейчас представляют большой интерес. В данной статье проанализирован литературный материал последних лет по применению дентальных имплантантов различной конструкции для восстановления дефектов зубных рядов.

Ключевые слова: дентальная имплантация, литературные данные, биоактивное покрытие, отечественный имплантант.

Annotation. Prosthetics of patients using implants is widely used in dental practice and represents a complex and interconnected complex of biomedical, technical and technological problems. Scientific research on this issue is still of great interest. This article analyzes the literature material of recent years on the use of dental implants of various designs for the restoration of dentition defects.

Key words: dental implantation, literature data, bioactive coating, domestic implant.

Актуальность темы. Протезирование пациентов с использованием имплантантов находит достаточно широкое применение в стоматологической практике и представляет собой сложный и взаимосвязанный комплекс биомедицинских, технических и технологических проблем (Параскевич В.Л., 1996; Олесова В.Н., 2008; Матвеева А.И., 2013; Иванов С.Ю., 2014)

За последние 20 лет предложено большое количество систем дентальных имплантантов и различных материалов для их производства (Linkow L., 1988; Branemark P.I. 1985; Roberts H.D, 2010; Shulman L.B., 2015; Kapur K., 2015; Миргазизов М.З., 2008; Суров О.Н., 2013).

Научные исследования по этому вопросу и сейчас представляют большой интерес. Однако ни один из используемых материалов не обладает такими физико-химическими характеристиками, которые обеспечивают не только биосовместимость материала с костной тканью, но и способствуют стимуляции остеоинтеграции, снижению ранней костной потери в маргинальной зоне после операции.

Цель работы: изучить по литературным данным зарубежных и отечественных авторов вопрос о применении дентальных имплантантов различной конструкции и последующим внедрением в клиническую практику для повышения эффективности методов лечения с использованием стоматологических имплантантов.

Обзор литературных данных. В настоящее время ведутся разработки по использованию магнестимуляции, электростимуляции, сочетанного воздействия лазерного излучения и магнитных полей при стоматологической имплантации.

Особенно интересным представляется возможность создания поверхности имплантата с заданным электрическим потенциалом, создающим условия для нормализации ионно-электролитного состава в тканях, окружающих имплантант.

Эволюция живых организмов на Земле осуществлялась под непосредственным действием внешних электромагнитных полей (ЭМП).

В связи с этим взаимодействие ЭМП с биологическими системами необходимо рассматривать не как результат влияния внешней; дополнительной энергии (как в случае ионизирующей радиации), а как результат координирования внутренних электромагнитных полей клеток и тканей организма на фоне воздействия ЭМП. В связи с этим, в настоящее время: широко обсуждается вопрос наличия у животных специфической системы «магнитного сенсора»: совокупности процессов, обеспечивающих высокочувствительное восприятие внешнего ЭМП. Действие ЭМП

трансформируется в соответствующем изменении ЭМП на атомном, молекулярном, клеточном и организменном уровнях. В соответствии с эти; ответные реакции на ЭМП могут быть связаны как с изменениями квантовых параметров атома, так и изменениями дипольной ориентации молекул и модификации систем ионного равновесия (Glasser, Donath, 1992).

Исходя из изложенного, перспективным является применение: покрытия электрентного типа (высший оксид тантала Ta₂O₅) на титановых стоматологических имплантатах.

В работах Кулакова О.Б. (2007) описано использование винтовых систем, которые позволяют создать первичную стабилизацию в лунке удаленного зуба является наиболее целесообразным по сравнению с цилиндрическими имплантатами. Многие из предложенных систем имплантатов не имеют модификаций для проведения комплексного лечения. Таким образом, поиск и создание таких конструкций является важным аспектом дальнейших научных исследований.

Одним из главных требований, предъявляемых к материалу для изготовления имплантатов, является его высокая устойчивость к коррозии. Прочный окисный слой, образующийся на поверхности такого материала, должен быть биологически инертным, что обеспечивает биологическую совместимость имплантатов, т.е. способствует отложению на его поверхности костной минерализованной матрицы. Заживление кости по существу представляет собой соединение вновь образующейся костной матрицы с поверхностью окисла металла имплантата [17].

Как показывают многочисленные исследования [8,10,13,19], большинство металлов не могут использоваться для изготовления имплантатов, (в качестве материалов длительного пользования), так как их коррозия вызывает непрерывное выделение ионов металлов в окружающие ткани, что является одной из основных причин несостоятельного процесса остеоинтеграции.

В 50-60-х годах в Швеции в ходе экспериментальной работы с применением аппаратуры из титана профессором-терапевтом П.И. Бренемарком было впервые обнаружено явление врастания титановой конструкции в живую костную ткань, получившее название остеоинтеграции. В исследованиях имплантатов Бренемарком (Нобельфарма США, Чикаго, шт. Иллинойс) представлены научные доказательства биологической совместимости остеоинтегрированных имплантатов, что позволило значительно расширить применение зубных имплантатов [22, 24]. Изучение стоматологических имплантатов из чистого Ti и титанового сплава (Ti-6Al-4V) показало, что на окисной поверхности внедренного титанового имплантата проходят процессы растворения, а следы металлических ионов были обнаружены в окружающих тканях.

Клиническими наблюдениями установлено, что образование пассивированного слоя окиси Ti на поверхности имплантата продолжается даже тогда, когда он окружен слоем белка. Поэтому окисная поверхность титана по своей природе является не пассивной, а динамической системой. Интеграция кости вокруг имплантата также является динамическим процессом костеобразования и резорбции. На равновесие между этими процессами влияют самые разные факторы, в том числе биомеханические нагрузки, возникающие в системе протез-имплантат, и потенциальное наличие воспаления вокруг имплантата [21].

Физико-химические свойства окисного слоя: его состав и толщина, энергия и топография поверхности (размер, форма, шероховатость), влияют на биологические реакции тканей [2,4,7,10]. В свою очередь на толщину, состав и реактивную природу окисла влияет способ очистки, и стерилизации поверхности имплантата, поэтому вопрос о выборе материала напрямую зависит от его свойств. Современные технологии исследования основных параметров, определяющих качество материала для имплантологии (световая микроскопия, электронная микроскопия, лазерная сканирующая микроскопия) позволяют наиболее глубоко оценить взаимодействие с биологическими тканями, что является актуальной проблемой, и, следовательно, одним из важных аспектов исследования.

Одними из основных факторов благоприятного исхода дентальной имплантации являются размеры и морфологическое строение челюстных костей. Особо важную роль при установке дентальных имплантатов играет объем костной ткани. При наличии дефекта или атрофии альвеолярного гребня челюсти необходим подбор и применение различных костнопластических материалов для реконструкции, а также создание условий его перестройки в полноценный васкуляризованный регенерат, что создает условия для положительного исхода имплантации в целом [15].

Не менее важным в совершенствовании качества и надежности ортопедической конструкции с опорой на имплантатах является объективная оценка состояния челюстных костей, мягких тканей, микрофлоры и характера предполагаемой окклюзионной нагрузки.

Именно этот комплекс относится к основным условиям, которые влияют на долгосрочную устойчивость имплантатов и до настоящего времени остается актуальной проблемой для изучения.

До настоящего времени применение циркония в дентальной имплантологии детально не исследовано.

Цирконий (Zr) - металл из группы титана, характеризуется целым рядом свойств, которые позволяют с успехом использовать его в медицине: коррозионная стойкость, электронейтральность, прочность. Начало периода применения Zr и его сплавов в медицине по данным отечественной литературы относится к 1955 году [29]. Наиболее широкое применение изделия из Zr нашли в ортопедии и травматологии в виде эндопротезов тазобедренного сустава, а также пластин и винтов для остеосинтеза. Проведенные исследования и данные клинических наблюдений ЦИТО и ВОИЦ АМН России показали инертное поведение металла при его длительном нахождении в тканях организма [4,7,8].

Результаты исследований Akaawa в 2003 г. показали, что не погруженные циркониевые имплантаты, установленные у собак породы «Бигль» как одноэтапная система, могут подвергаться остеоинтеграции при различных окклюзионных условиях. В частности, при окклюзионной нагрузке вокруг них формировалась зрелая костная ткань, но и вокруг не нагруженных имплантатов, также наблюдалось образование зрелой костной ткани [1,2,4]. Частично стабилизированный цирконий доказал свою тканевую совместимость (1,5) и имеет вдвое большую прочность на изгиб, чем поликристаллический алюминий [13]. Исследования Ichikawa и соавт. 2002 также доказали отсутствие биодеградации материала [13].

В середине 90-х годов появились данные об использовании в дентальной имплантологии титановых имплантатов, покрытых слоем оксида циркония, а позднее и

включение циркония в состав фосфатных соединений, согласно экспериментам, обеспечивает более интенсивный процесс остеоинтеграции [3,6,10,11].

Исходя, из приведенных данных имплантаты на основе циркония являются перспективным материалом для использования в челюстно-лицевой хирургии.

Российская промышленность для медицинского использования выпускает сплав циркония Э-125, а разработанная и запатентованная (патент № 2118136, 1998 год, Кулаков О.Б., Цепков Л.В., Матюнин В.В., Иванов Ю.В.) система дентальных имплантатов «Дивадентал», выпускается серийно.

В доступной литературе нами не обнаружено подробных сведений о свойствах дентальных имплантатов из сплава циркония Э-125. Экспериментальная работа Головин К.И., 2002, показала наличие благоприятного процесса остеоинтеграции, а также высокую коррозионную стойкость циркониевых имплантатов в паре с другими металлами.

Таким образом, изучение и внедрение новых биоинертных материалов в дентальную имплантологию, разработка новых конструктивных особенностей имплантатов, а также совершенствование методов лечения пациентов с дефектами зубных рядов и лица на основе использования имплантатов из различных биоматериалов является актуальной проблемой и по сей день.

В Узбекистане научные разработки в этом направлении до сих пор не проводились [4,5,6,7]. В связи с использованием дентальных имплантатов различных моделей импортного производства, которые являются достаточно экономически недоступными для всех слоев населения Республики Узбекистан, возникла необходимость внедрения отечественных зубных имплантатов в практику ортопедической стоматологии.

В практике стоматологов республики широко применяются зарубежные дентальные имплантаты таких фирм – производителей как «Dentium» (Южная Корея), «AlfaBio» (Израиль), «Конмет» (Россия). Несмотря на то, что «протезирование на дентальных имплантатах дает ряд преимуществ по сравнению со съемным протезированием, стоимость данного лечения остается высокой» [4,7,8]. К сожалению, из-за высокой стоимости, не все пациенты, имеющие показания к применению зубных имплантатов, могут себе это позволить.

Коллективом кафедры госпитальной и факультетской ортопедической стоматологии Ташкентского государственного стоматологического института создан отечественный дентальный имплантат. Дентальный имплантат «Implant.uz» выполнен в двухэтапной и одноэтапной форме. Выполнение имплантата в одноэтапной и двухэтапной формах расширяет ассортимент средств имплантации в зависимости от медицинских показаний и желания пациента. Микроскопическое изучение костной ткани челюстей в сроки 1, 3, 6 месяцев после имплантации на границе имплантат – кость показало, что костная ткань плотно прилежит к металлической поверхности имплантатов, в зонах контактов не определяется посторонних включений, наложений и полостей.

По результатам данной инженерно-конструкторской разработки в Агентстве по интеллектуальной собственности Республики Узбекистан был получен патент на полезную модель “Зубной имплантант” FAP 00819 (2013 г).

В экспериментальных условиях на животных был апробирован “Зубной имплантант”, который выдержал испытания по результатам морфологических, токсикологических и микробиологических исследований (Мун Т.О., 2017), а затем в клинической практике предполагается выяснить влияние отечественного имплантата на

ткани и органы полости рта. Разработка метода долговременности и надежности функционирования отечественных дентальных имплантатов требует решения данной задачи. Впоследствии будут определены наиболее эффективные параметры имплантатов и их оптимальные качественные и количественные характеристики, достижение которых является залогом успеха при разработке имплантатов и создании более совершенных устройств и экономически доступных.

Учитывая, что замещение дефекта зубного ряда состоит из двух основных этапов, то условия выбора системы необходимо учитывать не только на хирургическом, но и на ортопедическом этапах лечения. Многие технические решения могут стоять на границе хирургического и ортопедического разделов имплантологии [23]. Так, например, фирма Nobel Biocare для улучшения краевого прилегания шейке имплантата к маргинальной части альвеолы предложила модификацию шейки (Scalloped implant) в виде гладкой трапеции с вестибулярной и оральной поверхности, что может повторять область перехода маргинальной части альвеолы в пришеечную часть зуба. В результате экспериментально- клинического исследования были определены показания для применения данной модификации имплантата. Наиболее оптимально данный тип имплантата может быть использован в области резцов, клыков и первого премоляра, где очень важно выполнить краевое прилегание ортопедической коронки, а также создать условия для сохранения межзубных сосочков. Однако новизна конструкции не дает возможность авторам представить отдаленные результаты (Hanisch O., Dinkelacker W. 2004), поэтому разработка и совершенствование новых типов имплантатов остается актуальным [14].

Выводы. Важнейший вопрос, обеспечивающий применение дентальных имплантатов является прочность взаимодействия его с биологическими структурами. Большое количество исследований посвящено изучению поведения различных биоматериалов в тканях организма. Было установлено, что наличие непосредственного соединения между костной тканью и поверхностью имплантата, или остеоинтеграция, предпочтительна для долгосрочного и успешного функционирования внутрикостного имплантата. Прямое соединение с костью достигается при использовании различных биоматериалов, таких, как чистый титан [5, 6, 13, 19], сплавов титана [14], поли- и одно- кристаллического алюминия, биоактивного стекла [11, 12, 18], гидроксиапатита [6], металлокерамики [13, 17], титана с титановым напылением [2,14], титановых имплантатов с золотопалладиевым покрытием [3,9]. Помимо выбора соответствующего биоматериала, большое внимание оказывали и самой методике установки имплантата.

Таким образом, планирование стоматологического лечения с применением дентальных имплантатов с учетом анатомо-физиологических особенностей, используя наиболее анатомически совершенные конструкции из материалов, позволяющих получить длительные устойчивые результаты, создают условия для повышения качества жизни человека.

Список литературы

1. Лосев Ф.Ф. Экспериментально-клиническое обоснование использования материалов для направленной регенерации челюстной костной ткани и дефектов различной этиологии: автореф. дис д-ра мед. наук. - М., 2008. - 39 с.
2. Лясников В.Н., Верещагина Л.А., Лепилин А.В. Внутрикостные стоматологические имплантаты. - Саратов, 2017. - 87 с.
3. Лясников В.Н., Фомин И.В., Лепилин А.В. Влияние режимов плазменного напыления титана

- и гидроксиапатита на структуру поверхности внутрикостных имплантатов // Новое в стоматол. - 2018. - № 4. - С. 45.
4. Майбородин И.В., Колесников И.С., Шеплев Б.В. Структура десны при дентальной имплантации с применением аутофибрина // Сибирский стоматологический форум: сб. тр. Всерос. науч.-практ. конф.; Актуальные вопросы стоматологии: матер. XVI краевой науч.-практ. конф. - Красноярск: Изд-во КрасГМУ, 2019. - С. 174-178.
 5. Макарьевский И.Г. Применение аутогенной плазмы крови, обогащенной тромбоцитами, при операциях имплантации дентальных устройств с память формы через свежие лунки удаленных зубов. - Новокузнецк: ВНИЦ ИПФ, 2014. - 18 с.
 6. Макарьевский И.Г., Копысов В.А., Гюнтер В.Э. и др. Внутрикостные имплантаты с памятью формы в лечении адентии верхней челюсти: метод, пособие. - Новокузнецк: ВНИЦ ИПФ, 2004. - 22 с.
 7. Макарьевский И.Г., Раздорский В.В., Котенко М.В. и др. Имплантация с применением внутрикостных имплантатов с памятью формы у пациентов с дефектами зубного ряда верхней и нижней челюстей // Ин-т стоматол. - 2019. - № 1, Т. 42. - С. 76-77.
 8. Маркина М.Л. Иммунокоррекция с применением тактивина и кемантана в комплексном лечении больных с переломами нижней челюсти, осложненными воспалительными процессами: автореф. дис канд. мед. наук. - М., 2014.-21 с.
 9. Матвеева А.И. Реакция иммунной системы человека на дентальную имплантацию. - М., 2009. - 47 с.
 10. Мельцер И.М., Алексеева М.Н., Кершенгольц Б.М. Применение экстракта пантов северного оленя при лечении больных хроническими вирусными гепатитами D и C // Синтез медицины Восток-Запад и современные технологии - Кипр, 2017.-С. 112-113.
 11. Мельцер И.М., Алексеева М.Н., Кершенгольц Б.М. Способ лечения вирусных гепатитов с помощью индивидуализируемых доз «Эпсорина». - Якутск: ЯГУ, 7. 201- 12 с.
 12. Миргазизов М.З., Гюнтер В.Э., Итин В.И. Сверхупругие имплантаты и конструкции из сплавов с памятью формы в стоматологии. - М.: Квинтэссенция, 2006.-231 с.
 13. Олесова В.Н. Комплексные методы формирования протезного ложа с использованием имплантатов в клинике ортопедической стоматологии: автореф. дис. ... д-ра мед. наук. - Омск, 2003. - 45 с.
 14. Олесова В.Н., Мушеев И.Ю., Поздеев А.И. и др. Титан - оптимальный конструкционный материал для протезов на дентальных имплантатах // Рос. вести, дент. имплантол. - 2003. - № 1. - С. 24-27.
 15. Параскевич В.Л. Разработка системы дентальных имплантатов для реабилитации больных с полным отсутствием зубов: автореф. дис д-ра мед. наук. - М., 2010. - 36 с.
 16. Adell R., Lekholm U., Rockier B.R., Branemark P.-I. A 15-year study of osseointegrated implants in the treatment of the edentulous jaw //Int J Oral Surg. - 1999. - Vol. 10. - P. 3 87-416.
 17. Akagawa Y., Hashimoto M., Kondo N., Satomi K., Takata T., Tsuru H. Initial bone-implant interfaces of submergible and supramergible endosseous single-crystal sapphire implants //J Prosthet Dent. - 2006. - Vol.55. — P. 96- 100.
 18. Akagawa Y., Ichikawa Y., Nikai H., Tsuru H. Interface histology of unloaded and early loaded partially stabilized zirconia endosseous implant in initial healing //J Prosthet Dent. - 2003. - Vol.69. - P. 599-604.
 19. Albrektsson T., Branemark P.-L, Hansson H.A., Lindstrom J. Osseointegrated titanium implants //Acta Orthop Scand. - 1998. - Vol.52. - P. 155-170.
 20. Albrektsson T. Direct bone anchorage of dental implant //J Prosthet Dent. - 2014.-Vol.50.-P. 255-261.
 21. Albrektsson T. The response of bone to titanium implants //CRC Crit Rev Biocompatibility. - 1985.

- №1. - P. 53-84.

22. Attard N.J., Zarb G.A. Long-term treatment outcomes in edentulous patients with implant overdentures: The Toronto Study //Int J Prosthodont. — 2014. — Vol.17.-P. 425-433.

23. Babbush C.A. Dental implants. The Art and Science. W.B. Saunders Company. - Philadelphia, Pennsylvania, 2001. - 532p.

УДК: 616.314.26-007.26-616.314-089.23

ОЧИҚ ПРИКУСЛИ БЕМОЛЛАРНИ ТАШХИСИ ВА УЛАРНИ ОРТОДОНТИК ДАВОЛАШ

Шомухамедова Ф.А., Сулейманова Д.А., Муротова Г.А.

ТДСИ ортодонтия ва болалар тишиларини протезлаш кафедраси

Аннотация

Ортодонтия оламида вертикал йуналишдаги аномалияларга бағишланган кўпгина илмий ишлар мавжуд, лекин очик прикусни даволовчи, ташхис қўювчи аниқ ишлаб чиқилган комплекс тадбирлар йук.

Шундан келиб чиқган холда шу аномалияни тиш-жағ тизимида аномалиялар ичида аниқлаб ташхислаш, даволаш кўзда тутилган.

Аннотация

В ортодонтии есть много работ посвященных изучению вертикальных аномалий, но нет четко разработанного комплекса лечебно-диагностических мероприятий оптимизирующих лечение пациентов с открытым прикусом.

Все это обосновывает необходимость систематизации лечебно-диагностических мероприятий направленных на выявление и коррекцию данной зубочелюстной аномалии.

Annotation

In orthodontic science there are many works devoted to the study of vertical anomalies, but there is no clearly developed set of therapeutic and diagnostic measures optimizing the treatment of patients with an open bite malocclusion.

All this justifies the need for systemic measures and therapeutic and diagnostic measures aimed at excretion and correction of this tooth-jaw anomaly.

Очиқ прикус тиш жағ тизимидаги аномалиялар ичида оғир даражадаги аномалияга киради. Текширувлар натижасига кўра Нигматов Р.Н, Шаамухамедова Ф.А, Нигматова И.М буйича 3-6 ёш болалар орасида очик прикус 1,4% ни ташкил этди. Л.П Григорьев буйича 7-16 гача бўлган болаларда 1,12 % . Тиш-жағ тизими аномалиялари тақсимоотида 2,7%.

Этиологик омилига кура Д.А Калвеллис (1964) очик прикусни чин рахитик очик прикус ва травматик очик прикусга ажратишни тавсия килади: Травматик очик прикус купинча сут тишлар даврида учрайди. Бунга сабаб катта бармоқни ва бошка нарсаларни суриш кичик ёшдаги болаларда ўта ривожланган. Сабаби бартараф этилганда деформация узи тугирланади.

Айрим холатларда зарарли одатлар доимий прикус давригача давом этади. Шу холда юзага келган узгаришлар мустакил очик прикус холатга эга бўлади.

Очик прикус купинча: мустакил ,прогнатия ёки прогения билан биргаликда келади.

Мақсад: Болалар ва ўсмирларда шу аномалияни тиш-жағ тизимида аниқлаш, ташхислаш, даволаш ва коррекция қилиш.

Материал ва усуллар: Ушбу иш №60, №145 мактаб ўқувчиларининг , 6 ёшдан 12-13 ёшгача бўлган болаларда олиб борилди. Текширилган 348 та ўқувчилардан 22 та очик прикусли болалар олиниб, керакли текшириш ва даволаш ишлари олиб борилди.

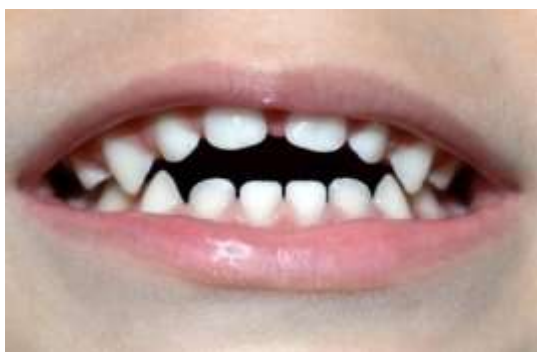Иш ТДСИ ортодонтия ва тишларни протезлаш поликлиникасида ўтказилди.

Булардан 8 таси ўғил бола, 14 таси қиз бола.

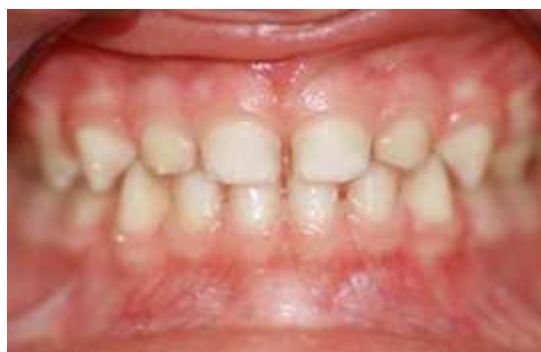Уларнинг касаллик тарихи ўрганилди.

Уларда клиник текширувлар (фотометрия),антропометрия ва график текширувлар, рентген текширув усуллари (фронтал ва ён ТРГ ва цефалометрик анализ билан) ва тиш-жағ тизимининг асосий функцияларини аниқладик (хамма болаларда).

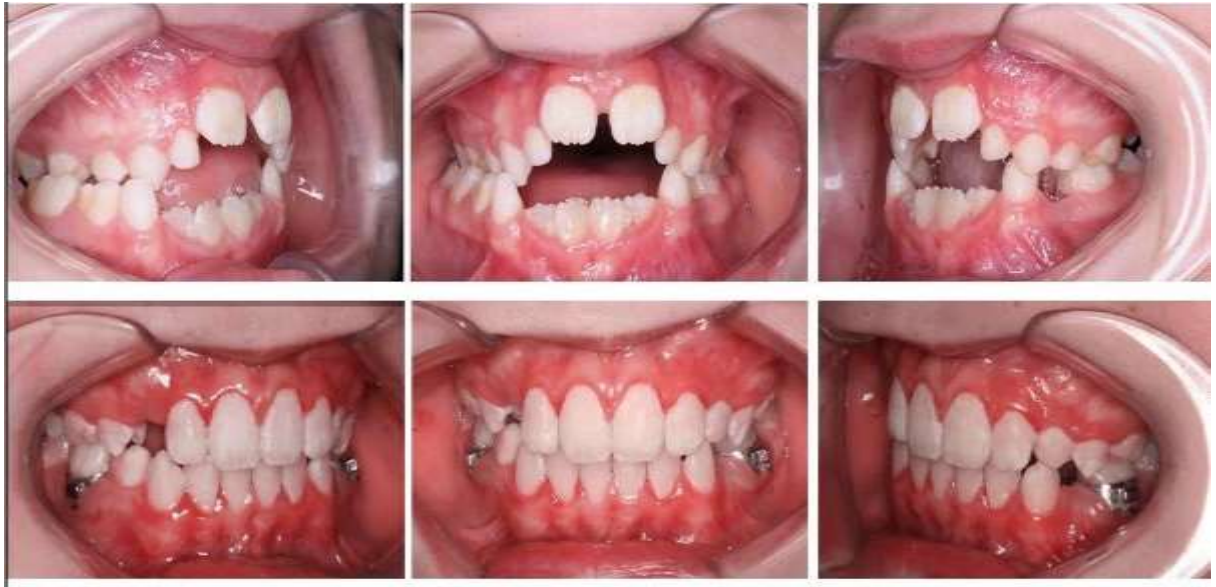Ишимизни янгилиги: Цефалометрик ўлчов кўрсаткичлари билан ташхислашни критерияларини аниқлаш, Очик прикусли болаларда тиш жағ комплексини ўзига хос параметрларини аниқлаш, ортогнатик ва очик прикусли болаларнинг юз скелетини параметрлари таккослаш, антропометрик ва график текшириш усуллари ёрдамида тиш қатори торайиши ва шаклини аниқлаш, чайнов самарадорлигини И.Маркосян ва А.Агапов бўйича аниқлаш.



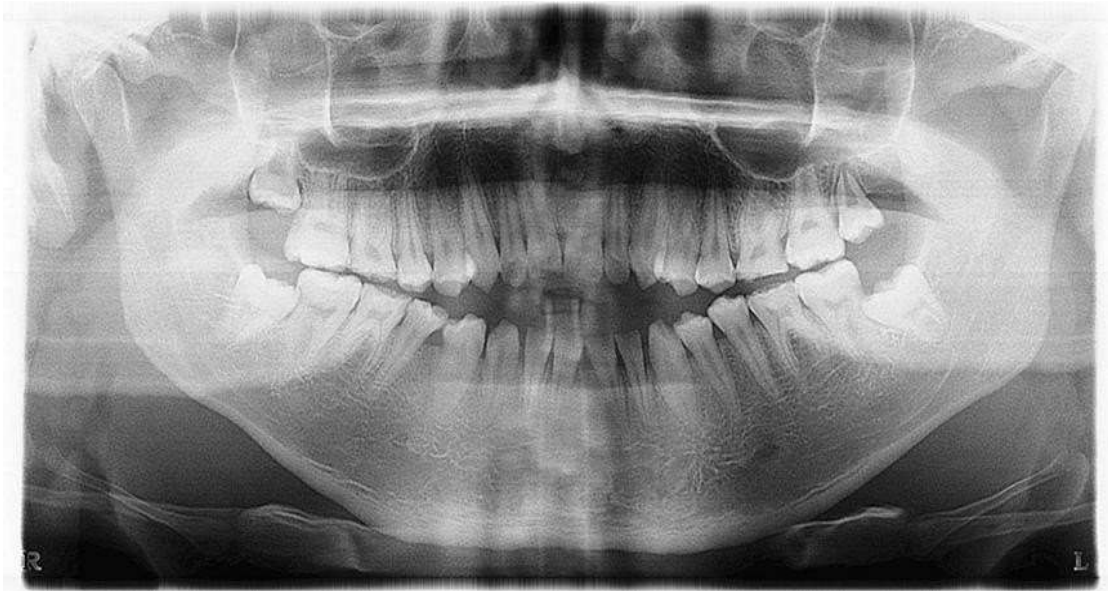Расмлар1. Даволашдан олдин кейин , 6 ёш.



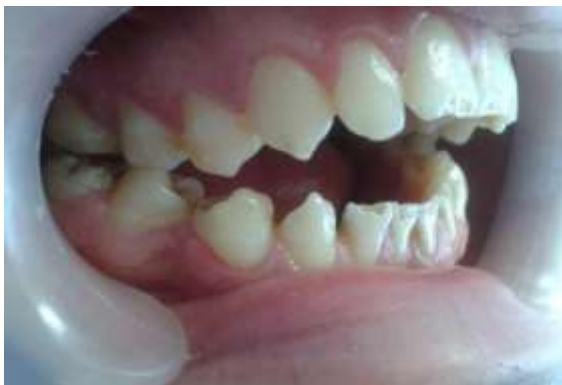Расмлар 2. Б. Жавохир, Даволашдан 7-8ёш.



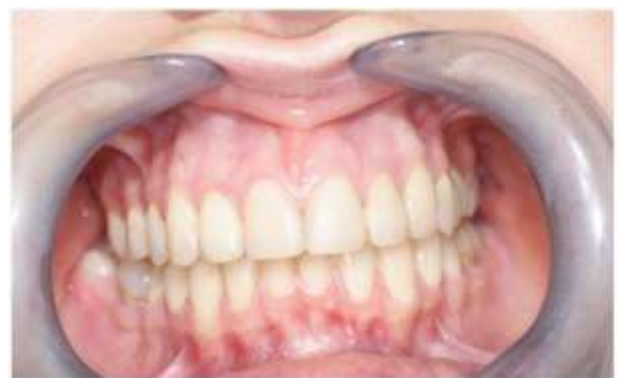9-10 ёш М. Севара



Рентген тасвири



Даволашдан олдин 13 ёш.



Даволашдан кейин 16 ёш

Больной Х. Б.

Натижа ва муҳокама: Очиқ прикусли болалар (пациентлар) сони 22 та (8 та ўғил бола, 14 та қиз бола), 348 та болалар ичида 6% ташкил этади, болаларнинг ўртача ёши 7-13 ёш.

348 та болаларни текширув натижаларига кўра 19 та болаларда зарали одатлар туфайли ривожланган очиқ прикус, 3 та болаларда рахитик очиқ прикус аниқланди.

Текширув моделлари Понн бўйича антропометрик усулида анализ қилинганда, тиш қатори торайиши, Коркхауз бўйича тиш қаторининг олди қисмида протрузия ва ретрузия ҳолатлари, Хаулей Гербер Гербст диаграммаси бўйича аниқланганда тиш ёйининг шакли бузилганлиги аниқланди.

Цефалометрик таҳлил очиқ прикусли болаларнинг рахитик турида ўтказилди. Фронтал ва ён ТРГ цефалометрик анализ натижаларига кўра рахитик очиқ прикус турида гониал ва базал бурчаклар катталашганлиги аниқланди. Тиш жағ тизимининг чайнов самарадорлиги А.Агапов ва И.Маркосян синамаси бўйича аниқланганда 60% га камайган.

Травматик очиқ прикусли 15 та болаларга (пациентларга) тил учун тўсикли пластинка ва миофункционал трейнерлар тавсия этилди. Уларга қаттиқ нарсаларни чайнаш, истеъмол қилиш ва регуляр равишда миомашқлар бажариш тавсия этилди. Доимий пркус давридаги 3 та болалар ечиб олинмайдиган ортодонтик аппаратлар билан даволанди.

Травматик очиқ прикусли болаларни даволашнинг умумий вақти 5-6 ой. Рахитик турдаги очиқ прикусли болаларни даволашнинг умумий вақти 18-24 ой ни ташкил этди.

Хулоса

1) Олинган натижалардан келиб чиққан ҳолда стоматолог шифокорлар факат тиш жағ тизимининг морфологик узгаришларини эмас балки, шаклланаётган ва шаклланган функционал узгаришларни ҳам инобатга олишлари керак.

2) Эрта аниқланган аномалия шаклланган, тиш-жағ-юз тизимини бузилишларини ўз вақтида коррекция қилишга имкон беради, прикусни меъёрлаштиради, ўз навбатида тиш ёйини ва жағ суякларини шаклланаётган даврда физиологик меъёрига яқинлаштиради.

3) Ҳар бир пациентга индивидуал равишда тайёрланган керакли ечиладиган ва ечилмайдиган аппаратлар жағларнинг ҳолатини коррекция қилиш учун ва функция бузилишларини бартараф этиш билан бирга морфологик ва функционал оптимумга эришишга шароит яратади.

Уларни шу ҳолатда сақлаб қолиш учун қуйидаги принципларга амал қилинди:

Тиш альвеоляр ўсимтани тегиб турган контакт соҳасида қисқартириш, тиш альвеоляр ўсимтани тегмай турган соҳасини узайтириш.

Шу мақсадда сут прикусли беморларда асосан ечилиб олинмайдиган аппаратлар: тил учун тўсикли, окклюзион юзали пластинкалар, миофункционал трейнерлар, миомашқлардан фойдаландик.

Кечки алмашинув ва доимий прикус даврида ечиб олинмайдиган Эджуайз брекет тизимидан фойдаландик.

Адабиётлар

1. Хабилов Н.Л., Шомухамедова Ф.А., Арипова Г.Э., Муртазаев С.С., Насимов Э.Э., Мирсалихова Ф.Л. “Ортодонтия с детским зубном протезированием”
2. Окушко В.П. Аномалии зубо-челюстной системы, связанные с вредными привычками, и их лечение. М. 1975
3. Персин Л.С. Ортодонтия 1-2 том, М., 1996, 1998 г

4. Нигматов Н.Р., Муртазаев С.С., Арипова Г.Э., Шамухамедова Ф.А., Рузметова И.М., Юлдашев О.Т. Разработка тактики лечения при случаях редко врожденной олигодентии. Журнал “Стоматология” Среднеазиатский научно- практический журнал. –Т. -№1-2, 2015. С-142-144.
5. Гонтарев С.Н. Распространенность основных заболеваний временных зубов среди детей. Рос.мед-биол. вестн.им.акад. И.П. Павлова. -2007.-№2.-С. 44-49.7
6. Рузметова И.М., Нигматов Н.Р., Раззаков Ш.М., Нигматова Н.Р. Изучение распространенности аномалий и деформация зубочелюстной системы у детей г. Ташкента. Среднеазиатский научно-практический журнал “Стоматология” –Т. -№3-4, 2013. С-73.

УДК 616.314.25

**ТАКТИКА ИНДИВИДУАЛЬНОГО ПОДХОДА УСТРАНЕНИЯ
ОККЛЮЗИОННЫХ НАРУШЕНИЙ У ПАЦИЕНТОВ С ИНТАКТНЫМ ЗУБНЫМ
РЯДОМ**

Хасанова Д.Р., Аверьянов С.В., Ибрагимова И.Ф.

ФГБОУ ВО Башкирский государственный медицинский университет

Минздрава России (г. Уфа)

Хасанова Диана Рамзилевна

Аспирант кафедры ортопедической стоматологии с курсами ИДПО ФГБОУ ВО БГМУ Минздрава России, Адрес: г. Уфа, ул. Ленина, 3
Тел: +7(347) 273-89-27 E-mail: xasanova.d.r@mail.ru

Аверьянов Сергей Витальевич

д.м.н., профессор, заведующий кафедрой ортопедической стоматологии с курсами ИДПО ФГБОУ ВО БГМУ Минздрава России, Адрес: г. Уфа, ул. Ленина, 3
Тел: +7(347) 273-89-27 E-mail: sergei_aver@mail.ru

Ибрагимова Инна Фагимовна

Ассистент кафедры ортопедической стоматологии с курсами ИДПО ФГБОУ ВО БГМУ Минздрава России, Адрес: г. Уфа, ул. Ленина, 3
Тел: +7(347) 273-89-27 E-mail: 86i@mail.ru

АННОТАЦИЯ

Окклюзия - гармоничное взаимодействие зубочелюстной системы в динамике, завершающиеся контактом зубов в условиях нормального или нарушенного их соотношения. Это комплексное действие с участием зубов, жевательных мышц, ВНЧС. Окклюзионные нарушения являются отображением внешних проявлений патологических процессов зубочелюстной системы. Нет сомнения в том, что в поиске этиологических факторов нарушения окклюзии, проблема проявится в одной из частей жевательной системы. Изменение морфологии зубов обуславливает патологическое функционирование зубочелюстного аппарата. Достижение правильной физиологической функции при экскурсиях нижней челюсти возможно путем устранения преждевременных контактов

зубов, восстановления их анатомии. **Цель исследования** обоснование диагностики ранних окклюзионных нарушений у пациентов молодого возраста с интактными зубными рядами и ее устранение путем поэтапной реставрации поверхностей зубов с учетом биомеханики нижней челюсти. В результате исследования установлено, что применение современных методов окклюзионной диагностики позволяет получить объективные качественные и количественные характеристики для оценки и анализа смыкания зубных рядов у пациентов с интактными зубными рядами, окклюзионная терапия более эффективна при стабилизации ВНЧС в его физиологическом положении. Воссоздание рельефа поверхностей зубов и распределения равномерного баланса силы дают прогнозируемые результаты.

Ключевые слова: окклюзия, окклюзионный баланс, преждевременные контакты, рельеф окклюзионной поверхности

**TACTICS OF AN INDIVIDUAL APPROACH TO THE ELIMINATION OF
OCCLUSIVE DISORDERS IN PATIENTS
WITH INTACT DENTITION**

Khasanova D.R., Averyanov S.V., Ibragimova I.F.

Federal state budgetary institution of higher education "Bashkir state medical University"
of the Ministry of Health of the Russian Federation, Ufa, Russian Federation

Khasanova Diana Ramzilevna (responsible for correspondence)

Post-graduate student of the Department of Orthopedic Dentistry with the courses IDPO FSBEI HE BSMU Ministry of Health of Russia, Ufa, 450008, st. Lenin, 3,
tel: +7(347) 273-89-27 E-mail: xasanova.d.r@mail.ru

Averyanov Sergej Vitalevich

M.D, professor, Head of the Department of Orthopedic Dentistry with the courses IDPO FSBEI HE BSMU Ministry of Health of Russia, Ufa, 450008, st. Lenin, 3
tel: +7(347) 273-89-27 E-mail: sergei_aver@mail.ru

Ibragimova Inna Fagimovna

teaching assistant of the Department of Orthopedic Dentistry with the courses IDPO FSBEI HE BSMU Ministry of Health of Russia, Ufa, 450008, st. Lenin, 3
tel: +7(347) 273-89-27 E-mail: 86I@mail.ru

ABSTRACT

Occlusion is a harmonious interaction of the dental system in dynamics, ending with the contact of teeth in conditions of their normal or disturbed ratio. This is a complex action involving teeth, masticatory muscles, TMJ. Occlusive disorders are a reflection of the external manifestations of pathological processes of the dental system. There is no doubt that in the search for etiological factors of occlusion disorders, the problem will manifest itself in one of the parts of the chewing system. Occlusive disorders are a reflection of the external manifestations of pathological processes of the dental system. There is no doubt that in the search for etiological factors of occlusion disorders, the problem will manifest itself in one of the parts of the chewing system. The change in the morphology of teeth causes the pathological functioning of the dental apparatus. Achieving the correct physiological function during excursions of the lower jaw is possible by eliminating premature contacts of teeth, restoring their anatomy. The aim of the

study is to substantiate the diagnosis of early occlusal disorders in young patients with intact dentition and its elimination by step-by-step restoration of tooth surfaces taking into account the biomechanics of the lower jaw. As a result of the study, it was found that the use of modern methods of occlusive diagnostics allows to obtain objective qualitative and quantitative characteristics for the assessment and analysis of the closure of dentition in patients with intact dentition, occlusive therapy is more effective in stabilizing the TMJ in its physiological position. Recreating the relief of the tooth surfaces and the distribution of a uniform balance of force give predictable results.

Key words: occlusion, occlusal balance, premature contacts, relief of the occlusal surface

Актуальность. При комплексной индивидуализированной оценке стоматологического статуса пациента в момент клинического обследования врач обращает внимание на анатомическую форму, целостность твердых тканей, рельеф окклюзионной поверхности зубов. Изменение формы зуба не может обеспечить оптимальное функционирование всего зубочелюстного аппарата [2,3,6]. Встречаемость окклюзионных нарушений у пациентов с интактным зубным рядом в различных возрастных группах остается высокой 68–95 % [7,9-11]. Изменения рельефа окклюзионной поверхности является пусковым механизмом синдрома мышечной дисфункции. Тонкая координация функции нижней челюсти – это результат сбалансированной гармоничной работы жевательных мышц. Несогласованность работы мышц при жевании редко протекает без адаптивных структурных изменений. Со временем окклюзия (ее суставная, мышечная и зубная составляющие) приспособляется к сложившейся клинической ситуации, ВНЧС наиболее стабильный компонент, однако его ремоделировка может вызвать изменения формы диска и мышечков [4,12]. Очевидно, что проводя поиск факторов нарушения окклюзии, проблема проявится в одной из частей жевательной системы [5,7,9].

Актуальным является этап диагностического поиска этиологических факторов у пациентов молодого возраста, поскольку грамотно подобранная своевременная окклюзионная терапия позволит устранить дисфункциональные состояния жевательной мускулатуры и ВНЧС и предотвратить структурные изменения зубочелюстной системы прежде, чем пациенту потребуется комплексное и сложное лечение.

Цель исследования обоснование диагностики ранних окклюзионных нарушений у пациентов молодого возраста с интактными зубными рядами и ее устранение путем поэтапной реставрации поверхностей зубов с учетом биомеханики нижней челюсти.

Материалы и методы. Было обследовано 110 пациентов с интактными зубными рядами в возрасте от 17 до 25 лет. В группу исследования были включены 46 человек (20 мужчин, 26 женщина) с жалобами на дискомфорт при жевании, ранее ни одному из них не проводилось ортодонтическое лечение, избирательное пришлифовывание. Им проведена малоинвазивная окклюзионная коррекция ранних окклюзионных нарушений путем реставрации межзубных поверхностей в положении центрального соотношения

Оценка стоматологического статуса включала полный клинический осмотр, фиксацию эстетических параметров и состояния полости рта с использованием фотоснимков.

Функциональный анализ проводили на диагностических моделях в артикуляторе PROTAR evo 7 KAVO (Германия) в центральной окклюзии и положении центрального соотношения. Контроль детальной относительной окклюзионной силы - системой T-scan III «фирмы» Tekscan (США) в соответствии с методикой фирмы производителя. Изучение функционального состояния собственно жевательных и передней части височных мышц с применением четырехканального электромиографа «Synapsis» НМФ «Нейротех» (Россия) позволило регистрировать суммарную биоэлектрическую активность мышц [1,8].

Конусно-лучевая компьютерная томография на рентгенологическом аппарате 3D исследований «KaVo OP – 3000» (Германия) дала возможность оценивать строение, плотность, форму суставных поверхностей, четкость контуров, толщину кортикальной кости, размер суставной щели.

Обработку полученных результатов проводили с использованием элементов пакета программ STATISTICA for Windows 10,0 и Microsoft Excel. Применялся метод параметрической и непараметрической статистики. Сравнение измеряемых показателей проводилось с использованием непараметрических критериев U-Манна-Уитней, T-Вилкоксона, критерия Хи-квадрат. Статистически достоверными считали соответствующие ошибке вероятности $p < 0,05$.

Результаты и обсуждения. После тщательного сбора анамнеза отмечено, что помимо дискомфорта в жевании, шумы в суставе в виде щелканья отмечали 21 (47,2%) человек (9 мужчин, 12 женщин), чаще всего при широком открывании рта. Откусывание и пережевывание пищи осуществляют на одной привычной стороне 20 (44,4%) человек, постоянно прикусывают щеки при приеме пищи 6 (13,04%). Высокие показатели имела распространенность 71,9% и интенсивность кариеса среди лиц молодого возраста. Среднее число интактных зубов составило $27,2 \pm 1,4$ на одного объекта, показатели интенсивности кариеса твердых тканей зубов по индексам: КПУз $4,76 \pm 1,4$, КПУп $6,54 \pm 0,83$. Наличие участков патологии твердых тканей зубов в виде абразий, стираемости, абфракций отмечено в 63,8% случаев. Участки дезокклюзии зубов-антагонистов из-за неправильного воспроизведения рельефа окклюзионной поверхности после терапевтического лечения обнаружены в 36,1%.

Траектории движения нижней челюсти в вертикальной плоскости у 30 пациентов имели отклонения, в 58,3% случаев - девиация, в 25,0% - дефлексия нижней челюсти, при пальпации ВНЧС имело место нарушение симметричных перемещений мышечков в обоих суставах.

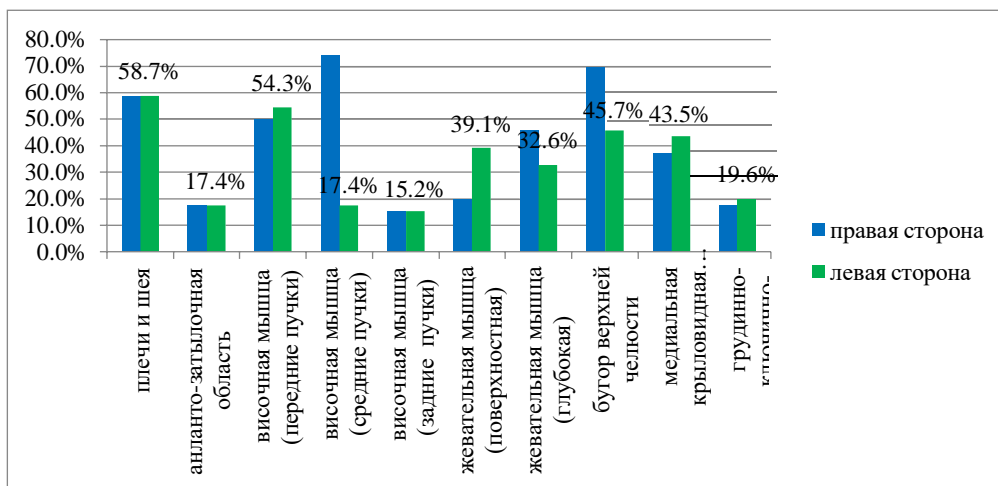


Рис. 1 Болезненность пальпации мышц ЧЛЮ Fig. 1 Tenderness to palpation of the muscles of the oral and maxillofacial region

Пальпация мышц в исследуемой группе имела следующие показатели (Рис.1):

Экскursionные движения нижней челюсти указывали на наличие окклюзионных препятствий на одном или нескольких зубах, вынуждающее нижнюю челюсть совершать адаптационные «обходящие» движения для постановки ее в удобное положение.

Мышечный ответ в этом случае выражался в болезненности жевательной мускулатуры при пальпации.

По результатам лучевой диагностики, пациенты исследуемой группы не имели нарушения костных структур сустава. Анализ оптической плотности головок ВНЧС не выявил значительной разницы между правой и левой стороной.

Анализ диагностических моделей в артикуляторе в положении центральной окклюзии позволил зарегистрировать увеличение площади контактов между зубами-антагонистами, локальную дезокклюзию в области жевательных зубов. Клыковая направляющая функция встречалась в 16% случаев, в остальных случаях имело место групповая направляющая, а также гипербалансирующие контакты на нерабочей стороне, как правило, на третьем моляре – 12,4%. В 24,5% случаев контактировали не только опорные, но и защитные бугры моляров. Преждевременные контакты обнаруживались в качестве уплощенных участков на выпуклой зубной поверхности и имели косое направление на периферии, при использовании артикуляционной бумаги различного цвета, формы и толщины появлялись как участки интенсивного окрашивания. Степень сбалансированности окклюзии снижалась по мере увеличения объемов и количества реставраций зубных рядов. При изучении окклюзионных контактов в артикуляторе в каждом клиническом случае было выявлено изменение направления и смещение между положениями центрального соотношения челюстей и привычной сформированной окклюзии. О степени смещения можно было судить по расстоянию между цоколем верхней модели и ее основанием при сопоставлении моделей обеих челюстей по блокам в привычной окклюзии. Характер контактов при эксцентрических окклюзиях указывал на преждевременные контакты (супраконтактов) на рабочей и балансирующей сторонах.

На основании окклюзионной диагностики системой T-Scan III преждевременные контакты были выявлены у 89% исследуемых в виде точек максимального межзубного контакта и препятствовали возникновению симметричных контактов с обеих сторон челюстей. Первая точка смыкания не совпадала с положением гиперокклюзии в момент максимального сжатия челюстей в 69,4% случаев. Преждевременные контакты отмечались при протрузионных движениях у 58,3%, при латерокклюзии правой у 52,8%, латерокклюзии левой у 61,1% исследуемых объектов.

При этом в 33% случаев от числа всех обследованных они носили групповой характер, у 25 % – единичный.

Зарегистрировать разность биопотенциалов собственно жевательных и височных мышц стала возможной благодаря электромиографическому (ЭМГ) исследованию жевательных мышц. Среднее значение в состоянии физиологического покоя индекса симметрии височных мышц (РОС. ТА) составило $62,57 \pm 4,49\%$, среднее значение индекса симметрии жевательных мышц $67,38 \pm 4,19\%$. Индекс бокового смещения нижней челюсти (TORS) был зарегистрирован в пределах $15,15 \pm 1,27\%$ при допустимой норме до 10%. Среднее значение суммарного электропотенциала исследуемых мышц (ИМРАСТ) регистрировался в пределах $1742,2 \pm 349,94$ mVA. Это свидетельствовало о том, что у пациентов с окклюзионными нарушениями отмечается несинхронная работа мышц, повышенная электромиографическая активность в состоянии покоя. Окклюзионные помехи на зубах приводят к гиперактивности мышц, поднимающих нижнюю челюсть во всех положениях.

Пациентам группы исследования было предложено этапное восстановление окклюзионной поверхности зубов в положении центрального соотношения для плавной

адаптации пациента к новым сложившимся условиям. На рабочей модели воском восстанавливали форму рельефа окклюзионной поверхности зуба с учетом антагонистов, сагиттальных и трансверзальных движений. Задачей ставили создание множественных окклюзионных контактов, предложенных доктором L.D. Pankey, с учетом возрастной группы, и распределение окклюзионной силы вдоль вертикальной оси зуба [2,6].

Особое внимание уделяли моделированию межзубных взаимоотношений, создавая точечный контакт вестибуло-контактными гранями. На аппроксимальных поверхностях он должен находиться ближе к окклюзионной поверхности с сохранением промывного пространства до 1,5 мм в области боковых зубов [2,8]. После проверки взаимоотношений зубов на моделях с использованием окклюзионной бумаги, выполняли перенос в полость рта пациента в несколько этапов.

Контрольный осмотр проводился через 2 недели, 3 месяца. Диагностическую оценку восстановленных окклюзионных контактов определяли на T-Scan III и ЭМГ «Synapsis» НМФ «Нейротех». Сбалансированность окклюзии является одним из признаков ее физиологичности. Неравномерное распределение баланса силы до коррекции между правой и левой стороной в процентном соотношении нагрузки выявлено в 78,3% случаев, длина траектории окклюзионного времени в 69,2% составляла более 1 секунды. Через 2 недели, 3 месяца равномерного баланса смыкания зубных рядов удалось достигнуть у 75% пациентов, длина траектории была сокращена до 0,2 секунд в 90,5% случаев.

После проведения окклюзионной коррекции у 39 пациентов исследуемой группы в состоянии физиологического покоя жевательных мышц превышение допустимой электромиографической (ЭМГ) активности нами не диагностировалось. Цифровые значения ЭМГ показателей представлены в таблице 1.

Таблица 1/ Table 1

Цифровые значения ЭМГ показателей до и после окклюзионной коррекции
Digital values of EMG indicators before and after occlusive correction

Показатели ЭМГ	ДО коррекции	ПОСЛЕ коррекции
Индекс симметрии височных мышц	62,57±4,49	84,41±2,28
Индекс симметрии жевательных мышц	67,38±4,19	85,14±1,18
Индекс бокового смещения нижней челюсти	15,15±1,27	7,07±1,29
Суммарный электропотенциал исследуемых мышц (ИМРАСТ)	1742,2 ± 349,94	1042,2 ± 249,94 mVA

В результате окклюзионной коррекции у пациентов была достигнута гармония артикуляционных движений нижней челюсти в 87% случаев. Пациенты отмечали появление более плотного контакта между зубами, чувство дискомфорта в области жевательных мышц и ВНЧС при жевании пропало.

Заключение. Применение современных методов окклюзионной диагностики позволило получить объективные качественные и количественные характеристики для оценки и анализа смыкания зубных рядов у пациентов с интактными зубными рядами.

Комплексное обследование позволило сделать заключение, что распространенность окклюзионных нарушений при отсутствии дефектов зубного ряда среди выбранной группы людей молодого возраста достаточно высокая, дисбаланс окклюзии встречается в 89% случаев

Наиболее частой формой окклюзионного дисбаланса по данным исследований являлось наличие преждевременных контактов в центральной окклюзии, в правой боковой, левой боковой и передней. При этом нарушения окклюзионных взаимоотношений сопровождались нарушениями функции ВНЧС и жевательных мышц. Для исследуемой группы людей было характерно наличие функционально-доминирующей стороны жевания, что на наш взгляд связано с наличием окклюзионного препятствия на одном или нескольких зубах, вынуждающее нижнюю челюсть совершать адаптационные «обходящие» движения, установление положения нижней челюсти в удобное для жевания положение.

Коррекция окклюзии со стороны зубов при интактном зубном ряде направлена на создание равномерного окклюзионного баланса. Восстановление рельефа жевательных поверхностей путем поэтапной функциональной реставрации через установление головок ВНЧС в положение центрального соотношения дает прогнозируемый и стабильный результат. Методика может являться лечебной и профилактической процедурой, обеспечивающей восстановление твердых тканей, гармоничных синхронных движений нижней челюсти, правильные окклюзионные взаимоотношения зубов, нормальное функционирование жевательных мышц и ВНЧС.

Список литературы

1. Бейнарович, С.В. Результаты использования модифицированной методики оценки жевательной эффективности путем определения площади окклюзионных контактов у пациентов с дисфункцией височно-нижнечелюстного сустава // Клиническая стоматология. – 2018. - № 2(86). – С.43-45. [Bejnarovich, S.V. Rezultaty ispol'zovaniya metodiki ocenki zhevatelnoj effektivnosti putem opredeleniya ploshadi okkluzionnyh kontaktov u pacientov s disfunkciej visочно-nizhnechelustnogo sustava // Klinicheskaya stomatologiya. – 2018. -№ 2(86). – S. 43-45.]
2. Булычева, Е.А., Трезубов, В.Н., Алпатьева, Ю.В., Лобко, Ю.В., Булычева, Д.С. Использование современных возможностей диагностического ресурса при создании должной окклюзионной поверхности искусственных зубных рядов // Пародонтология. - 2018. - № 1 (83). - С. 52-57. [Bulycheva, E.A., Trezubov, V.N., Alpat'eva, YU.V., Lobko, YU.V., Bulycheva, D.S. Ispol'zovanie sovremennyh diagnosticheskogo resursa pri sozdanii

- dolzhnoj okklyuzionnoj poverhnosti iskusstvennyh zubnyh ryadov // Parodontologiya. - 2018. - № 1 (83). - S. 52-57.]
3. Даурова, Ф. Ю. Методика восстановления окклюзионной поверхности зубов с помощью компьютерной программы // Виртуальные технологии в медицине. – 2018. – № 2(20). – С. 51-52. [Daurova, F.YU. Metodika vosstanovleniya okkluzionnoj poverhnosti zubov s pomosh'yu komp'yuternoj programmy // Virtual'nye tehnologii v medicine. - 2018. – № 2(20). – S. 51-52.]
4. Доусон, П. Е. Функциональная окклюзия: от височно-нижнечелюстного сустава до планирования улыбки; пер. с англ. под ред. Д. Б. Конева // Москва: Практическая медицина. - 2016. - 592 С. [Dawson, P.E. Funkcional'naya okkluziya ot visochno-nizhnechelustnogo sustava do planirovaniya ulybki; per. s angl. pod red.D.B. Koneva // Moskva: Practicheskaya medicina. - 2016. - 592 S.]
5. Клинеберг, И., Джагер, Р. Окклюзия и клиническая практика. - 2 изд.; пер. с англ.; под общ. ред. М.М. Антоника // Москва: М: МЕДпресс-информ. - 2008. – 200 С. [Klineberg, I., Dzhager, R. Okkluziya i klinicheskaya medicina. – 2 izd.; per. s angl.; pod obsh. red. M.M. Antonica // Moskva: M: MEDpress-inform. - 2008. – 200 S.]
6. Митин, Н.Е., Набатчикова, Л.П., Васильева, Т.А. Анализ современных методов оценки и регистрации окклюзии зубов на этапах стоматологического лечения // Российский медико-биологический вестник им. акад. И.П. Павлова. – 2015. - №36. – С. 134-139. [Mitin, N.E. Nabatchinkova, L.P., Vasil'eva, T.A. Analiz sovremennyh metodov ocenki i registracii okkluzii zubov na etapah stomatologicheskogo lecheniya // Rossijskij medico-biologicheskij vestnik akad. I.P. Pavlova. – 2015. - №36. – S. 134-139.]
7. Саакян, М.Ю., Алексева, Н.А, Ромашова, А. А. Выявление распространенности окклюзионных нарушений среди студентов стоматологического факультета // Медико-фармацевтический журнал Пульс. – 2020.-№ 22. – С. 66-71. [Saakyan, M.Yu., Alekseeva, N.A, Romashova, A. A. Vyyavlenie rasprostranennosti okklyuzionnyh narushenij sredi studentov stomatologicheskogo fakul'teta // Mediko-farmaceuticheskij zhurnal Pul's. – 2020.-№ 22. – S. 66-71.]
8. Трезубов, В.Н., Сапронова, О.Н., Петраков, Д.С., Колесов, О.Ю., Розов, Р.А., Кусевичкий, Л.Я. Особенности требований к моделированию контактных поверхностей искусственных коронок // Иститут стоматологии. – 2007 - №2(35). – С 36-37. [Trezubov, V.N., Saproнова, O.N., Petrakov, D.S., Kolesov, O.Yu., Rozov, R.A., Kusevickij, L.Ya. Osobennosti trebovanij k modelirovaniyu kontaktnyh poverhnostej iskusstvennyh koronok // Istytut stomatologii. – 2007 - №2(35). – S 36-37.]
9. Ушницкий, И.Д., Юркевич, А.В., Заусаев, Н.А., Матвеев, А.А., Зимица, Е.А. Клинико-социальные предпосылки дисфункций височно-нижнечелюстного сустава у населения республики Саха // Дальневосточный медицинский журнал. – 2018. - № 1. - С. 73-76. [Ushnickij, I.D., Yurkevich, A.V., Zausaev, N.A., Matveev, A.A., Zimina, E.A. Kliniko-social'nye predposylki disfunkcij visochno-nizhnechelyustnogo sustava u naseleniya respubliky Saha // Dal'nevostochnyj medicinskij zhurnal. – 2018. - № 1. - S. 73-76.]
10. Фастовец Е.А., Штепа В.А. Распространенность и характер окклюзионных нарушений у лиц молодого возраста // Медичні перспективи.- 2020 - № 25. – С. 204-214. [Fastovec E.A., Shtepa V.A. Rasprostranennost' i harakter okklyuzionnyh narushenij u lic molodogo vozrasta // Medichni perspektivi.- 2020 - № 25. – S. 204-214.]
11. Хватова В. А. Клиническая гнатология. Москва: Медицина, 2011;с. 296. ISBN: 978-5-225-10004-9. [Hvatova V. A. Klinicheskaya gnatologiya. Moskva_ Medicina_ 2011;с. 296. ISBN_ 978_5_225_10004_9].
12. Шахметова О.А., Синицина Т.М. Междисциплинарный подход к лечению мышечно-суставной дисфункции височно-нижнечелюстного сустава с выраженным болевым синдромом. Неврология, нейропсихиатрия, психосоматика. 2017;№9(2). С. 46-49. [Shahmetova O.A._ Sinicina T.M. Mejdisciplinarnii podhod k lecheniyu mishechno_sustavnoi disfunkcii visochno_nijnechelyustnogo sustava s virajennim boleвым sindromom. Nevrologiya_neiropsihiatriya_ psihosomatika. 2017; №9(2), s. 46-49]

УДК: 616.31:616.61-002-616.314-089.23

**КЛИНИКО - ФУНКЦИОНАЛЬНОЕ ИЗМЕНЕНИЕ В ПОЛОСТИ РТА У БОЛЬНЫХ
ХРОНИЧЕСКОЙ БОЛЕЗНЬЮ ПОЧЕК, ОПТИМИЗАЦИЯ ОРТОПЕДИЧЕСКОЙ
СТОМАТОЛОГИЧЕСКОЙ ПОМОЩИ**

**Шоахмедова Комола Назруллаевна, Алиева Назокат Мураджановна,
Нигматова Нигора Рахматуллаевна.,**

Рахимов Бахтиер Гафуржанович

Кафедра пропедевтика ортопедической стоматологии

Ташкентского государственного стоматологического института, Ташкент,
Узбекистан

kshoahmedova@mail.ru

Аннотация: Научный обзор посвящен современным классификациям хронических заболеваний почек и изменений в полости рта, факторам, которые на них влияют, а также их профилактике, лечению и ведению.

Ключевые слова: соматическая патология, хронические заболевания почек, острый гломерулонефрит, ортопедическая стоматологическая помощь.

**CLINIC - FUNCTIONAL CHANGES IN THE ORAL CAVITY IN PATIENTS WITH
CHRONIC KIDNEY DISEASE, OPTIMIZATION OF ORTHOPEDIC DENTAL CARE.**

Shoakhmedova Komola Nazrullaevna, Nigmatova Nigora Rakhmatullaevna Alieva Nazokat
Muradzhanovna,

Rakhimov Bakhtiyor Gafurzhanovich

Department of Propedeutics of Prosthetic Dentistry

Tashkent State Dental Institute, Tashkent, Uzbekistan

Annotation: The scientific review is devoted to deals with modern classifications of chronic kidney disorders and changes in the oral cavity, factors that affect them, and their prevention, treatment and management.

Key words: somatic pathology, chronic kidney disease, acute glomerulonephritis, orthopedic dental care.

Актуальность исследования

В настоящее время численность пациентов, страдающих хроническими заболеваниями почек, возрастает до 5-8% в год, а темп прироста больных в 2008 году составил 14,7% . Согласно данным, представленным регистром Российского диализного общества, в Российской федерации лечение пациентов с терминальной стадией хронической почечной недостаточности (тХПН) проводится в 492 отделениях. Растёт количество пациентов, получающих гемодиализ в амбулаторных условиях. Развитие программ диализ-трансплантация, увеличение обеспеченности населения качественной гемодиализной помощью привели за последние 30-40 лет к снижению заболеваемости и смертности среди пациентов с тХПН. Существующие методы заместительной почечной терапии, применение современных фармакологических препаратов, контроль анемии, артериальной гипертензии, нарушений фосфорно-кальциевого метаболизма, модификация диеты позволяют продлить жизнь пациентов на неопределенно долгий срок и добиться определенного уровня медицинской и социальной реабилитации. Вместе с тем качество жизни таких пациентов остается низким.

Исследования состояния полости рта у больных с тХПН выявили высокую распространенность заболеваний тканей полости рта и, как следствие, значительную нуждаемость в стоматологической помощи.

Проведение стоматологической реабилитации осложняется тем, что у пациентов с тХПН на фоне уремической интоксикации и анемии наблюдается гипоксия клеток мозга, поэтому они не способны объективно оценивать своё состояние. В доступной нам литературе мало работ, определяющих особенности состояния ротовой полости у пациентов с тХПН, получающих лечение гемодиализом. Также в отечественной практике отсутствует программа оказания стоматологической помощи пациентам с тХПН, получающих гемодиализ в амбулаторных условиях.

Цель исследования: изучить клинико - функциональных изменений в полости рта у больных хронической болезнью почек и выработать тактику ортопедической помощи.

Материал и методы исследования.

Исследования проведены у 97 пациентов. Из них 47 – больные с ХПН 1 и 2 стадии, не получающие гемодиализ, а 50 пациентов с ХПН 3 и 4 стадии получающие гемодиализ. Для группы контроля отобраны 20 здоровых человек (30-60 лет) без патологии почек и зубочелюстной системы. В клинико – гигиеническое обследование входило изучение анамнеза жизни, заболевания, общего и локального стоматологического статуса пациента. Были использованы общеклинические методы: опрос, осмотр. Стоматологическое обследование включало: осмотр слизистой оболочки полости рта; оценку распространенности кариеса и интенсивности по индексу «КПУ» (число кариозных и пломбированных зубов обследуемого); определяли по методике «ИГР-У» (упрощенный индекс гигиены полости рта в модификации). состояние тканей пародонта оценивали с помощью индекса «КПИ» (комплексный периодонтальный индекс); уровень гигиены полости рта. У пациентов групп нами проведены микробиологические исследования до и после протезирования.

Для этого пациентам через 2 часа после приёма пищи предлагали ополоснуть рот дистиллированной водой, затем собирали ротовую жидкость в стерильную посуду. Из полученного материала в лаборатории готовили серийные разведения, в последующем из них определенный объём засеивали поверхность дифференциально – диагностических

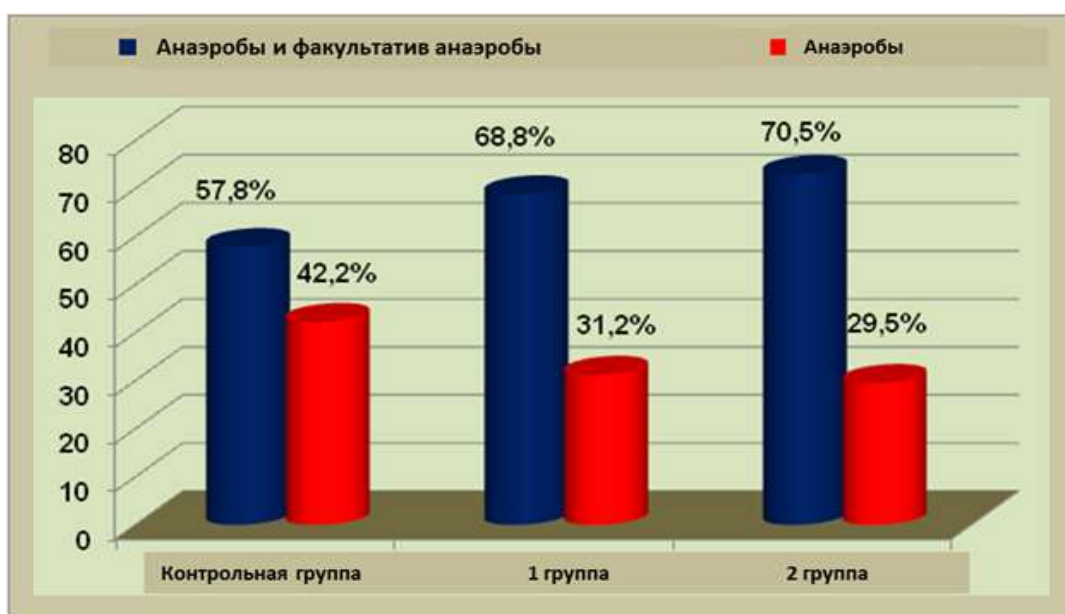
питательных сред: агар для анаэробов, среда эндо, молочно – солевой агар, среда Калипа, кровяной агар, среда МРС – 4, среда Сабуро и др.

Результаты исследования:

Известно, что нормальный микробиоценоз полости рта представляет собой высокочувствительную индикаторную систему, которая реагирует на изменения органов и тканей качественными и количественными изменениями при активных воспалительно-деструктивных процессах. В связи с этим изучение микробиоценоза полости рта, особенно слюны, у пациентов с хронической почечной недостаточностью вызвало научный интерес.

Исследование проведено у 97 пациентов с ХПН. Пациенты с ХПН были диагностированы нефрологами на основе клинико-лабораторных стандартов. Из них 47 пациентам не требовалась гемодиализная терапия и 50 пациентов получали гемодиализную терапию в течение периода наблюдения. Количественные показатели микроорганизмов в исследовании приводились в единицах образования колоний микробов в 1 мл слюны (ЕОК) и их встречаемости по отношению к количеству пациентов, а также к общему количеству выделенных штаммов микроорганизмов. Результаты ландшафта микроорганизмов в смешанной слюне пациентов с ХПН представлены в таблице 1 и на диаграммах.

В полости рта контингента здоровой контрольной группы встречались строгие анаэробные, факультативные и аэробные бактерии. Всего было выделено 116 штаммов бактерий. Из них 49 штаммов были представителями анаэробных бактерий (42,2%), а 67 штаммов были факультативными и аэробными бактериями (57,8%). Коэффициент сегрегации для группы составил 100%. На каждого испытуемого соответствовали в среднем 6–8 видов выделенных бактерий.



Выводы: 1. Развернутый диагноз ХПН устанавливался врачами-нефрологами в соответствии с клиническими и лабораторными критериями ВОЗ (1999). 1 При хронической болезни почек отмечается широкий спектр заболеваний и клинических проявлений в полости рта, которые развиваются вследствие уремической интоксикации и прогрессирующей почечной дисфункции и имеют свои отличительные черты.

2. Антибактериальный эффект антисептического препарата «Элюдрил» был выше в основной группе, чем в контрольной группе, он показал бактерицидное действие на патогенные и условно-патогенные микроорганизмы в полости рта у пациентов с ХПН в основной группе (49,5%), что привело к значительному снижению развития протезного стоматита. Кроме этого привело к сокращению количества дней адаптации к протезу (5-9 дней).

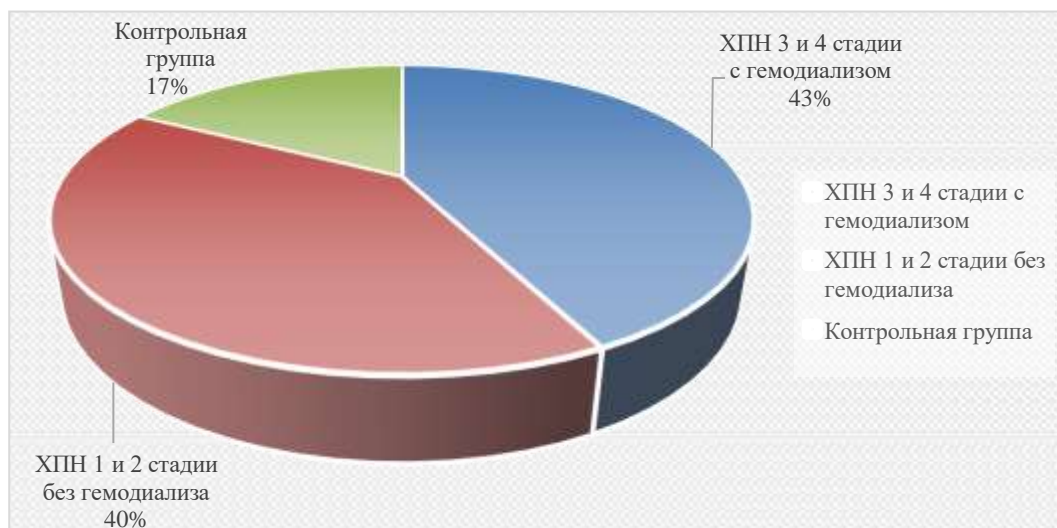


Рис 2.1 **Распределение пациентов по полу и возрасту**

Литература

1. Авдеева М.В., Войтенков В.Б., Самойлова И.Г. Специфика верификации факторов риска и организационные аспекты первичной профилактики с учетом возрастного фактора // Успехи геронтол. – 2013. – Т. 26, №3. – С. 481-486.
2. Алимский А.В. Особенности распространения заболеваний пародонта среди лиц пожилого и преклонного возраста // Стоматология для всех. – 2000. – №2. – С. 46-49.
3. Балабанов А.С., Барсуков А.В., Беляев Н.В. и др. Госпитальная терапия: Учебник; Под ред. А.В. Гордиенко. – СПб.: Спец. лит-ра, 2013. – С. 310-338.
4. Горбачева И.А. Комплексные подходы к лечению больных с сочетанными заболеваниями внутренних органов и воспалительными поражениями пародонта: Автореф. дис д-ра мед. наук. – СПб, 2004. – 42 с.
5. Гордиенко А.В., Соловьев М.В., Кузнецова Л.К. Лекарственные поражения почек. – СПб, 2008. – 24 с.
6. Емельяненко Н.В. Состояние зубов, тканей пародонта и организация стоматологической помощи у детей с хроническими заболеваниями почек. – Львов, 1983. – 18 с.
7. Иорданишвили А.К., Комаров Ф.И. Внутренние болезни и стоматология. – М., 2007. – 112-117с.
8. Кудряшова И.П., Оспельникова Т.П., Ершов Ф.И. Динамика показателей цитокинового профиля при хроническом пиелонефрите // Клин. нефрол. – 2012. – №3. – С. 39-41.
9. Лебеденко И.Ю. Ортопедическая стоматология. Алгоритмы диагностики и лечения; Под ред. И.Ю. Лебеденко, С.Х. Каламкаровой. – М.: Мед. информ. агентство, 2012.
10. Мусаева, Р.С. Клинико-лабораторное обоснование выбора средств гигиены полости рта при заболеваниях пародонта у больных сахарным диабетом: Автореф. дис. ... канд. мед. наук. – СПб: СПбГМУ, 2009. – 16 с.

УДК: 616-071.3:616-717/718:616-053.5

**КРАНИОМЕТРИЧЕСКИЕ ПОКАЗАТЕЛИ ЛИЦЕВОГО ОТДЕЛА ГОЛОВЫ
ДЕТЕЙ ШКОЛЬНОГО ВОЗРАСТА СЕЛЬСКИХ РАЙОНОВ ТАШКЕНТСКОЙ
ОБЛАСТИ**

¹ У.А.Туймачев, ² Т.А.Ашуров, ³ А.А.Пулатов

¹Ташкентский государственный стоматологический институт, ассистент,
г.Ташкент, ул.Махтумкули 103, mr.tuymachev@mail.ru

Аннотация:

В работе представлены данные антропометрических исследований головы детей школьного возраста сельских районов Ташкентской области. Изучено возрастная динамика показателей и определены периоды наибольшего прироста морфометрических показателей лицевого отдела головы.

Ключевые слова: антропометрические показатели, морфометрия.

**CRANIOMETRIC INDICATORS OF THE HEAD OF SCHOOL-AGE CHILDREN IN
RURAL AREAS OF THE TASHKENT REGION**

¹U.A.Tuymachev, ²T.A.Ashurov, ³A.A.Pulatov

¹Tashkent state dental institute, assistant, Makhtumkuli Street 103, Tashkent City,
mr.tuymachev@mail.ru

ABSTRACT

The paper presents data from anthropometric studies of the head of school-age children in rural areas of the Tashkent Region. The age-related dynamics of the indicators were studied and the periods of the greatest increase in the morphometric indicators of the head were determined.

Keywords: anthropometric indicators, morphometry

Актуальность. Рост и развитие ребенка определяется многофакторной системой, в основе которой лежит наследственное предрасположение, в той или иной степени подвергающееся модификации под влиянием природной окружающей среды, включая техногенные или экологические воздействия и социальное окружение [4,7]. Детскому организму онтогенетический присущ комплекс психофизиологических адаптивных возможностей, приводящих к динамике функциональных процессов с формированием новых физиологических уровней деятельности организма.

Цель. Разработка научно-обоснованных критериев оценки антропометрических показателей лицевого отдела головы и биологического созревания детей школьного возраста сельских районов Ташкентской области на основе выявления возрастнo-половых особенностей развития соматометрических параметров.

Материал и методы. Изучены антропометрические показатели головы в динамике у детей 7-16 лет, проживающие в сельских районах Ташкентской области. Всего обследовано более 1000 детей школьного возраста. В каждую возрастную группу учащихся от 7 до 16 лет входили более 50 мальчиков и девочек.

Антропометрические исследования детей проводились апробированными методами [1,6] с учетом методических рекомендаций Н.Х.Шамирзаева и др. (Ташкент, 1998) и с использованием стандартного набора антропометрических инструментов, широко используемых в научных исследованиях.

Результаты и обсуждение. Исследования показали, что у детей в возрасте от 7 до 16 лет у мальчиков абсолютный прирост нижнечелюстного диаметра головы составляет 1,9 см или 19,8%, у девочек – 1,7 см или 18,3%, т.е. данный показатель с возрастом увеличивается в 1,2 раза. Среднегодовой прирост у мальчиков и девочек составлял 0,2 см или 2%. Максимальный прирост нижнечелюстного диаметра у мальчиков отмечается в 7-8 (на 0,4 см), 9-10 и 13-14 (по 0,3 см) лет, у девочек – в 11-12, 12-13 и 14-15 (по 0,3 см) лет. В остальные возрастные периоды у детей обоего пола прирост нижнечелюстного диаметра происходит относительно равномерно (по 0,1 и 0,2 см).

У детей школьного возраста морфологическая высота лица увеличивается в 1,3 раза. При этом абсолютный прирост за этот период составляет у мальчиков - 3,2 см и у девочек - 2,8 см или 29,1 и 26,2% соответственно. За обследованный возрастной период среднегодовой прирост у детей, не зависимо от половой принадлежности, составлял 0,3 см или 3% в год. Максимальный прирост у мальчиков наблюдался в 9-10, 12-13 (по 0,5 см) и в 14-15, 15-16 (по 0,4 см) лет; у девочек – в 7-8, 13-14 (по 0,5 см) и 9-10, 12-13 (по 0,4 см) лет. В остальных возрастных периодах у детей обоего пола прирост размеров морфологической высоты лица происходит равномерно (по 0,1-0,2 см в год).

Показатели физиономической высоты лица у детей обоего пола увеличиваются параллельно (одновременно) с морфологической высотой лица, т.е. в 1,3 раза. В возрастной период от 7 до 16 лет у мальчиков прирост составил 4,2 см или 29,6%, а у девочек – 3,6 см или 25%. Ежегодный прирост детей составлял в среднем по всем возрастным группам 0,5 см или 3,3% - среди мальчиков и 3,6 см или 2,8% в год – среди девочек. Наибольшая прибавка физиономической высоты лица у мальчиков наблюдается в 9-10 (на 0,7 см), 12-13 (на 0,8 см), 14-15 (на 0,6 см) и 15-16 (на 0,5 см) лет, у девочек – в 7-8 (на 0,7 см) и в 9-10, 13-14 (по 0,5 см) лет. В остальных возрастных группах детей наблюдались равномерные годовые прибавки по показателю физиономической высоты лица (от 0,2 до 0,4 см за 1 год).

Прирост поперечного размера лба у детей обоего пола за изучаемый возрастной период происходит одинаково (1,3 и 1,2 см или 12,6 и 11,8% - соответственно среди мальчиков и девочек, т.е. увеличение за 9 лет составляло в 1,1 раза), но возрастные периоды максимальных годовых приростов у них несколько отличались. Так, у мальчиков наибольшие годовые приросты наблюдались в 8-9 лет (на 0,3 см), а у девочек – на 1 год позже, т.е. в 9-10 лет (на 0,3 см). В среднем величина ежегодного прироста поперечного размера лба за исследуемый возрастной период составляла 0,1 см или 1,4%.

Скуловой диаметр у детей в возрасте от 7 до 16 лет увеличивался равномерно, без резких скачков. За исследуемый возрастной период прирост скулового диаметра у мальчиков составил 1,8 см или 14,9%, у девочек – 1,6 см или 13,4%, т.е. показатель за 9-летний возрастной период увеличивается в 1,1 раза. Замедленный прирост у мальчиков наблюдался в 8-9, 11-12, 12-13 и 14-15 лет (по 0,1 см), у девочек – в 7-8, 10-11 и 15-16 (по 0,1 см) лет. В остальных возрастных группах у детей обоего пола прирост происходил одинаково (по 0,2 и 0,3 см). В среднем по всем возрастно-половым группам прирост составлял 0,2 см в год (или 1,7 и 1,5% - соответственно у мальчиков и их сверстниц).

За изучаемый возрастной интервал высота носа у детей увеличивается в 1,5 раза. Абсолютный прирост высоты носа от 7 до 16 лет у мальчиков составил 1,9 см или 54,3%, у девочек – 1,8 см или 52,9%. Анализ полученных данных показал, что у мальчиков до 14 лет, а у девочек до 13 лет годового прироста показателя высоты носа происходит медленно (по 0,1 и 0,2 см за 1 год). Начиная, с 14-15-летней возрастной группы у

мальчиков и с 13-14 лет у девочек, прирост несколько усиливается и составляет по 0,3 см за каждый год. Средний показатель прироста высоты носа за школьные годы у детей обоего пола составлял 0,2 см или 6% за 1 год.

У мальчиков в возрасте от 7 до 16 лет прирост ширины рта (прилож. 85) составляет 1,5 см или 42,9%, у девочек – 1,4 см или 41,2%. За изученный возрастной период ширина рта у детей увеличивается в 1,4 раза. Во все возрастные периоды у детей обоего пола годовой прирост ширины рта происходит равномерно (от 0,1 до 0,3 см за 1 год). В среднем за 9-летний период ширина рта увеличилась на 0,17 см или 4,8% - среди мальчиков и 0,16 см или 4,6% - среди девочек.

Наружно-глазничная ширина у детей школьного возраста обоего пола к 16-летнему возрасту увеличивается одинаково (в 1,2 раза). К этому возрасту прирост у мальчиков составил 1,9 см или 24,1%, у девочек – 1,8 см или 23,1%. Наибольший прирост наружно-глазничной ширины у мальчиков отмечался в 7-8, 8-9 и 12-13 лет (по 0,3 см), у девочек – в 8-9 и 12-13 лет (по 0,3 см). В остальные возрастные периоды прирост у детей носил равномерный характер и составлял по 0,1 и 0,2 см за 1 год). Средняя величина годового прироста наружно-глазничной ширины за школьные годы равнялась 0,2 см или 2,6%.

Заключение. Таким образом, в результате анализа данных, характеризующих размеры головы лицевой части, выявлено, что из изученных 11 размерных признаков головы наибольшие изменения за школьные годы у мальчиков и девочек претерпевают такие параметры, как физиономическая (29,6 и 25%) и морфологическая (на 29,1 и 26,2% - соответственно у мальчиков и девочек) высота лица. Почти одинаковые приросты выявлены у детей по показателям нижнечелюстного (на 19,8 и 18,3%) диаметра. У детей от 7 до 16 лет по таким показателям как скуловой диаметр и поперечный размер лба общие приросты варьировали от 11 до 14,9%. Следует отметить, что наблюдаемые приросты по всем размерным признакам головы в 1,1-1,4 раза выше среди лиц мужского пола.

По показателям лицевой части головы возрастные изменения были выражены в большей степени. Так, общий прирост носа составлял 54,3% - у мальчиков и 52,9% - у девочек; ширина рта увеличивалась на 42,9 и 41,2%, а размер наружно-глазничной ширины – на 21,1 и 23,1% соответственно у мальчиков и девочек. Определено, что из всех изученных размеров головы только по физиономической и морфологической высоте лица отмечались высокие величины годовых приростов в возрастно-половых группах, которые у девочек наступали в среднем на 1 год позже, чем у мальчиков. Остальные 9 показателей характеризовались равномерным приростом в возрастных группах.

Литература/References

1. Автандилов Г.Г. Медицинская морфометрия. Руководство. – М.: Медицина, 1990. – 384 с.
2. Букавнева Н.С., Поздняков А.Л., Никитюк Д.Б. Методические подходы к использованию комплексных антропометрических методов исследования в клинической практике. //Вопросы питания. - М., 2007. - Том 76. - № 6. - С.13-16.
3. Беляков В.А., Васильев А.В. Влияние загрязненного атмосферного воздуха на физическое развитие детей. //Гигиена и санитария. - М., 2004. - №3. - С. 33-34.
4. Городкова Е.В., Литвинова Т.А. Анатомо-антропологическая характеристика современных студенток Сибирского региона. //Морфология. - СПб., 2010. - Т. 137. - №4. - С. 59.
5. Гребенникова В.В. и др. Габаритные размеры тела и их динамика у детей 7-15 лет г. Норильска. //Сибирское мед. образование. - 2008. - №5. - С. 76-79.

6. Сперанский В.С., Зайченко А.И. Основы медицинской краниологии. - М.: Медицина, 1988. – 288 с.
7. Morrison S.C., Durward B.R., Watt G.F. Prediction of anthropometric foot characteristics in children. //J. Am Pediatric Med Assoc. – 2009. – V. 99. – N. 6. – P. 497-502.

УД

К 616.314-089-76-02:616.31

ВЛИЯНИЕ МЕТАЛЛОКЕРАМИЧЕСКИХ КОНСТРУКЦИЙ И КОНСТРУКЦИЙ ИЗ ДИОКСИДА ЦИРКОНИЯ НА БИОХИМИЧЕСКИЙ СОСТАВ РОТОВОЙ ЖИДКОСТИ

С.Д. Шанйдер

Стоматологическая поликлиника ЧУЗ «Клиническая больница «РЖД-Медицина» города Челябинск», заведующий отделением ортопедической стоматологии №1,
shnaider.semen@gmail.com

Н.С. Нуриева

ФГБОУ ВО «Южно-Уральский государственный медицинский университет»
Министерства здравоохранения России (г. Челябинск), профессор

natakipa@mail.ru

А.И. Синицкий

ФГБОУ ВО «Южно-Уральский государственный медицинский университет»
Министерства здравоохранения России

(г. Челябинск), профессор, заведующий кафедрой биохимии им. Р.И. Лифшица,
sinitskiyai@ya.ru

Influence of cermet structures and structures made of zirconium dioxide on the biochemical composition of the oral fluid

S. D. Shander

Dental clinic, ChUZ "Clinical Hospital" Russian Railways-Medicine "of the city of Chelyabinsk", head of the department of orthopedic dentistry No. 1, shnaider.semen@gmail.com

N.S. Nureyev

FSBEI HE "South Ural State Medical University" of the Ministry of Health of Russia
(Chelyabinsk), Professor

natakipa@mail.ru

A.I. Sinitsky

FSBEI HE "South Ural State Medical University" of the Ministry of Health of Russia
(Chelyabinsk), Professor, Head of the Department of Biochemistry. R.I. Lifshits,
sinitskiyai@ya.ru

Актуальность: В настоящее время одна из актуальных проблем в стоматологии – выбор материала ортопедической конструкции. Заболевания челюстно-лицевой области на сегодняшний день представляют собой не только общемедицинскую, но и социальную проблему. Характеризуются значительной распространенностью во всем мире и в целом неблагоприятным влиянием на организм. Данные патологии вносят свой отрицательный вклад в развитие гипертонической болезни, ишемической болезни сердца и других заболеваний. Причины стоматологической непереносимости остаются неуточненными.

Ключевые слова: Металлокерамика, диоксид циркония, биохимический состав слюны, несъемные конструкции.

Relevance: Currently, one of the urgent problems in dentistry is the choice of material for prosthetic construction. Diseases of the maxillofacial region today represent not only a general medical, but also a social problem. They are characterized by a significant prevalence throughout the world and, in general, by an unfavorable effect on the body. These pathologies make their negative contribution to the development of hypertension, coronary heart disease and other diseases. Causes of dental intolerance remain unspecified.

Key words: cermet, zirconium dioxide, saliva biochemical composition, non-removable structures.

Самый распространенный вид ортопедических стоматологических конструкций – несъемные протезы. Применяемые в ортопедической стоматологии материалы, должны соответствовать требованиям: биологической совместимости с тканями полости рта, обладать высокой степенью инертности, механической прочностью и высокой эстетикой. Металлокерамические конструкции можно назвать классикой современной стоматологии. Данный вид протезирования показан при различной протяженности конструкции, до 4 отсутствующих единиц в переднем отделе и до 2 отсутствующих единиц в жевательном отделе. Доступная стоимость, высокая гигиеничность, достаточная эстетичность, простой уход, прочность и надежность, устойчивость к истиранию. Не так давно металлокерамическое протезирование не имело альтернатив. Но и сегодня, с появлением гипоаллергенных материалов с превосходными свойствами, данный вариант продолжает оставаться востребованным, поскольку отличается демократичной стоимостью. Одним из самых прогрессивных и современных материалов в ортопедической стоматологии является диоксид циркония ($ZrSiO_4$). Прекрасно подходит как для изготовления одиночных коронок, так и для мостовидных протезов. Исследуя возможные изменения биохимического состава слюны с учетом различных материалов применения в полости рта, будет одним из определяющим фактором биологической совместимости несъемных конструкций влияющим в дальнейшем на выбор ортопедической конструкции. Авторы Шишкова Ю.С., Бабилова М.С., Орнер И.Ю., Никонова Т.И., Колесников О.Л. проводили подобные исследования ротовой жидкости с целью изучения ее микробного состава. Авторы Гожа Я.Д., Жолудев С.Е., Каливрадзинян Э.С. в результате своих исследований, пришли к выводу что использование съемных ортопедических стоматологических конструкций приводит к увеличению количества в слюне семейства энтеробактерий, стрептококков, лактобацилл. Исследования Р.К. Пшембаева, А.Д. Бидельманова свидетельствуют об отсутствии воздействия ортопедических конструкций на изменения pH слюны). Вопрос влияния ортопедических конструкций из диоксида циркония ($ZrSiO_4$) на биохимический состав слюны в настоящее время остается недостаточно исследованным, открытым. [3]

В стоматологической практике для лабораторного исследования особый интерес представляет ротовая жидкость (смешанная слюна), образовавшаяся первичная слюна изотонична плазме крови и близка к ней по составу электролитов [4]. Ротовая жидкость является агрессивной средой, в частности для искусственно внедренных в ротовую полость конструкций, способной модифицировать их физико-химические свойства. Так

же и новые компоненты зубочелюстной системы способны изменять показатели ротовой жидкости. [1]

Это актуализирует исследования взаимного влияния смешанной слюны и элементов зубочелюстной системы друг на друга, состояния отдельных звеньев патогенеза и возможностей их метаболической коррекции.

Цель нашего исследования: оценить состав микрофлоры слюны у лиц, использующих несъемные стоматологические конструкции, с учетом материала, применяемого для ортопедических конструкций. Исследование слюны методом перекисного окисления липидов, окислительная модификация белков, изменения ионного состава и рН-метрия.

На сегодняшний день проводимые исследования по данной теме опираются на количество отсутствующих зубов и применяемых протезов. Наше же исследование будет опираться на количество ортопедических коронок.

Методы исследования: Основные опытные группы были представлены больными как с частичной вторичной адентией разной степени, так и дефектом твердых тканей зубов. Первая группа контрольная без ортопедических конструкций, пациенты с изготовлением 1-3-х ортопедических единиц составили 2-ю группу, пациенты с изготовлением 4 и более ортопедических единиц зубов составили 3-ю группу. Вторая и третья группы состояли из нескольких подгрупп. В первую подгруппу входили пациенты с конструкциями из металлокерамики. Вторую подгруппу составляли пациенты, имеющие конструкции из диоксида циркония. Сбор ротовой жидкости происходит 4 раза, до изготовления ортопедических конструкций, спустя 14 дней после изготовления временных композитных коронок из материала «Protemp 4» и композитных ортопедических конструкций длительного использования, изготовленных методом 3D печати из материала Harzlabs Dental Sand, 7 дней после установки постоянной ортопедической конструкции и спустя 4 месяца ортопедического лечения.

Лабораторные исследования осуществляются на базе биохимической лаборатории ФГБОУ ВО ЮУГМУ Челябинска.

Критериями исключения являлось наличие профессиональных вредностей: металлургия, лакокрасочные материалы, кондитерская промышленность. Сопутствующие заболевания: сахарный диабет, заболевания ЖКТ (рефлюкс), заболевания щитовидной железы (гипотериоз), нарушений церебрального кровообращения, наличие острых или хронических (в стадии обострения) соматических заболеваний, алкоголизма, онкологических и психических заболеваний. Комплексное обследование больных проводилось на момент обращения за ортопедической помощью. С целью уточнения диагноза у всех пациентов проводили рентгенологическое обследование, которое включало анализ конусно лучевую компьютерную томографию и изучение ортопантограммы. Уровень гигиены полости рта изучали с помощью упрощенного индекса ОНI-S по Грину–Вермиллиону. В качестве основного показателя восстановления твердых тканей оценивали по индексу ИРОПЗ. Обсуждались с пациентом различные методы восстановления и тип ортопедических конструкций.

Ионный состав

Изменение ионного состава приводит к перераспределению состава слюны, что, в свою очередь, может привести к изменениям минерализации состава. По мере изменения ионного состава, меняется и качество свободнорадикального процесса.

К макроэлементам относятся натрий, калий, кальций, магний, фосфор, хлор.

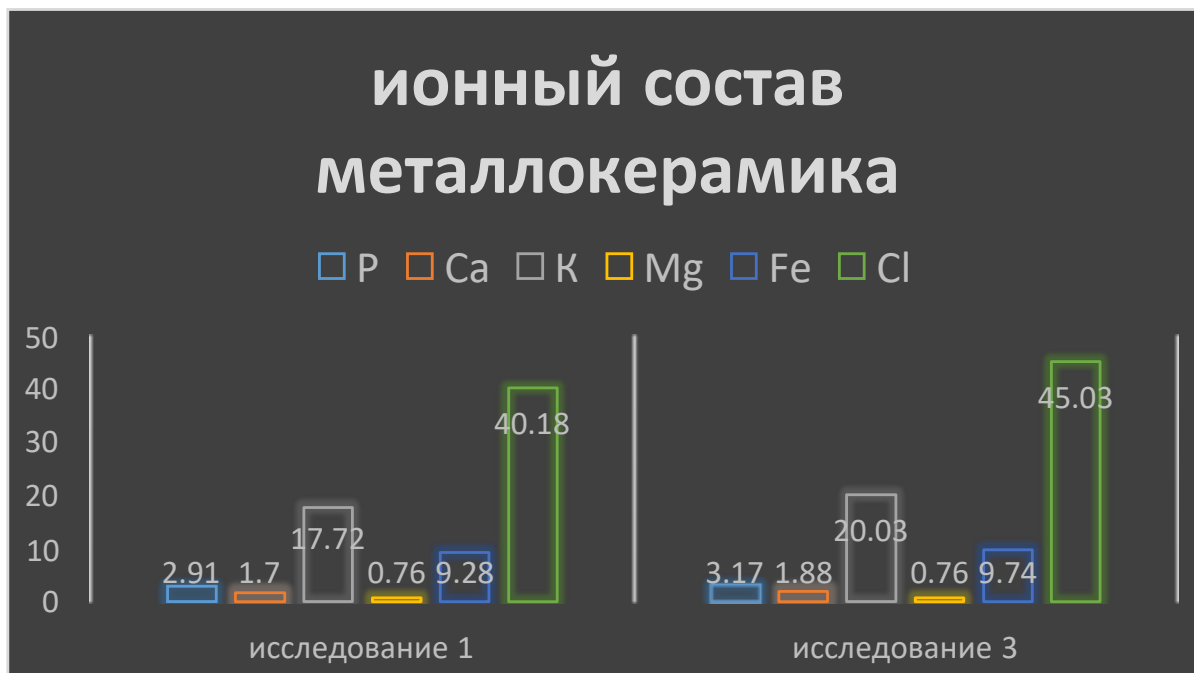
Микроэлементы содержатся в слюне в сверхмалых концентрациях и к ним относятся медь, железо, цинк, марганец, молибден, и др. Они могут находиться в ротовой жидкости как в ионизированной форме в виде простых (H^+ , K^+ , Na^+ , Ca^{2+} , Cl , F , и др.) и сложных (H_2PO_4 , PO_4 , HCO_3 , SO_4 и др.) ионов, так и в составе органических соединений – белков, белковых солей. $-Ca^{2+}$ участвует в проницаемости мембраны железистых клеток. [2]

-Р повышает проницаемость для белков плазмы крови и вазоактивный кишечный полипептид, участвующий в нехолинэргическом расширении сосудов.

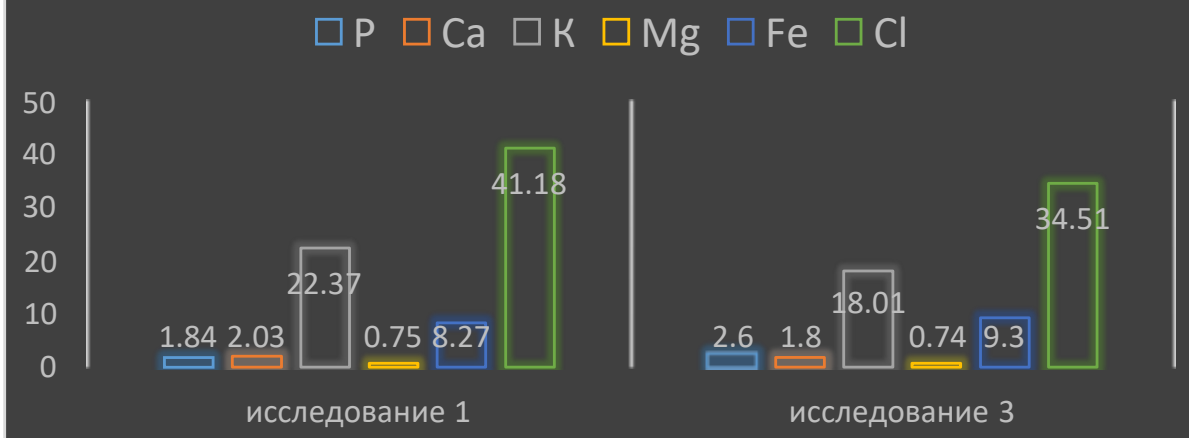
Из органических веществ в слюне обнаружены простые (альбумины, глобулины) и сложные (гликопротеиды) белки и небелковые азотсодержащие компоненты - аминокислоты, мочевины, а также моносахариды и продукты их превращения - пировиноградная, лимонная и уксусная кислоты. Брадикинин связывается с рецепторами В1 и В2, что приводит к мобилизации внутриклеточного с последующим активированием протеинкиназы С, запускающий через оксид азота, что приводит к увеличению проницаемости сосудов и снижению артериального давления. В регуляции сосудистого тонуса участвует также Ренин, концентрируется в гранулярных извитых протоках, в слюнных железах ренина синтезируется больше чем в почках. [4]

В регуляции сосудистого тонуса участвует также Ренин, концентрируется в гранулярных извитых протоках, в слюнных железах ренина синтезируется больше чем в почках. [4]

Результаты: Металлокерамические конструкции увеличивают высвобождение ионного состава, Mg⁺ усиливает свободнорадикальную деструкцию, у конструкций из диоксида циркония такой зависимости не наблюдается. В группе циркониевых конструкций наблюдается равномерное снижение ионов К⁺, Cl⁺, Ca²⁺, данный положительный эффект связан с образованием муцина что влияет на весь организм в целом.



ИОННЫЙ СОСТАВ ДИОКСИД ЦЕРКОНИЯ

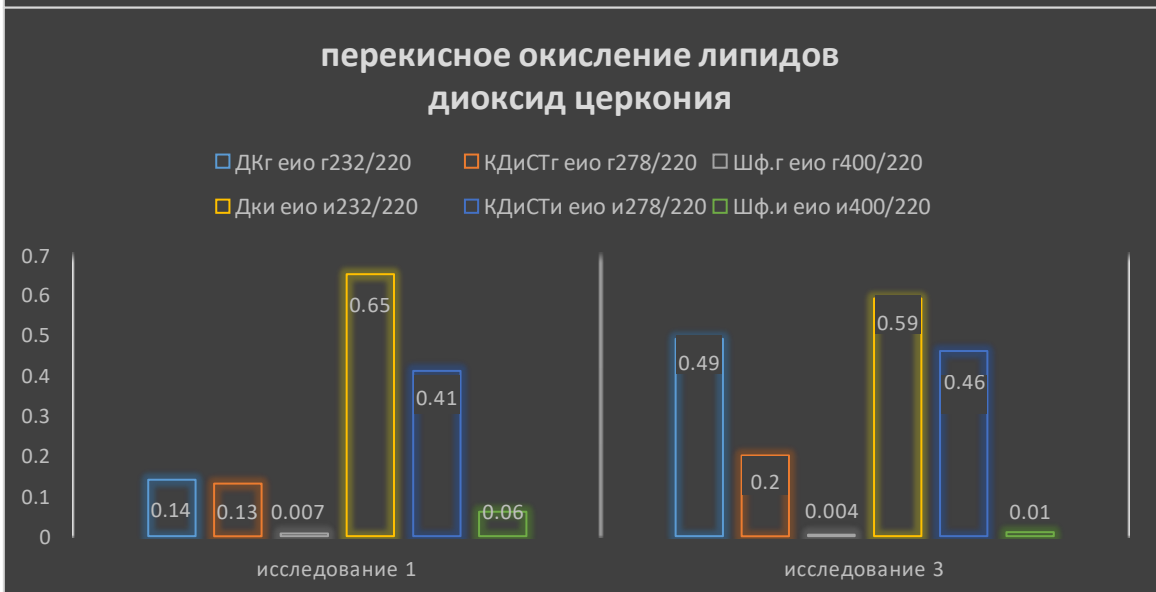
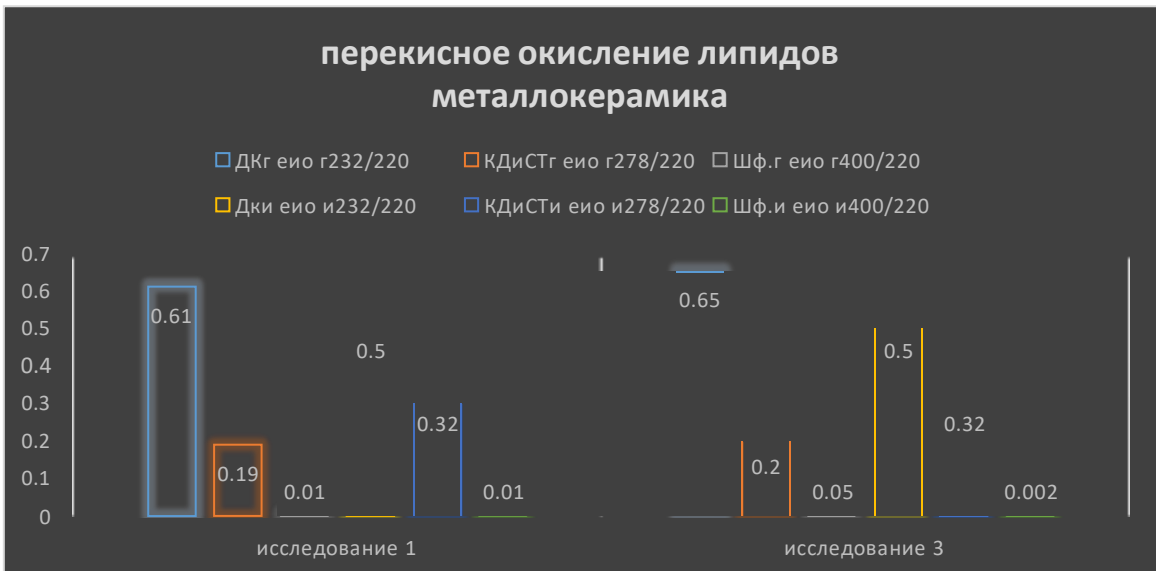


Перекисное окисление липидов

Известные представления о роли оксидативного стресса в патогенезе позволяют рассматривать содержание перекисных липидов в слюне и ее антиокислительный потенциал, таким образом, изучение свободно-радикальных процессов может служить источником ценной и разносторонней информации о ходе адаптивных реакций. Система перекисного окисления липидов – представляет собой антиоксидантную защиту в смешанной слюне.

Окислительные повреждения белков могут иметь как обратимый характер, так и быть необратимыми. При необратимом процессе окисления белки утрачивают свои биологические свойства. В дальнейшем это приводит к агрегации или деградации. К подобному типу относится образование карбонильных производных белков, нитротирозина и битирозина и сульфокислот. Обратимое окисление белков своеобразная клеточная сигнализация. Это необходимо, например, при ишемическом повреждении. Данный вид окисления присущ модификации остатков цистеина с образованием в качестве конечных продуктов дисульфидов, глутатион-тиололов, нитрозо-тиололов и сульфеновой кислоты. При окислительном процессе белки способны менять молекулярную массу. А также подвергаться процессам агрегации или фрагментации белковых молекул. Накопление белковых агрегатов может говорить о патологических состояниях в организме.

Результаты: Металлокерамические коронки способствуют перекисидации благодаря ионам железа, запускается механизм воспалительного процесса, в результате возникают цитотаксичные продукты.



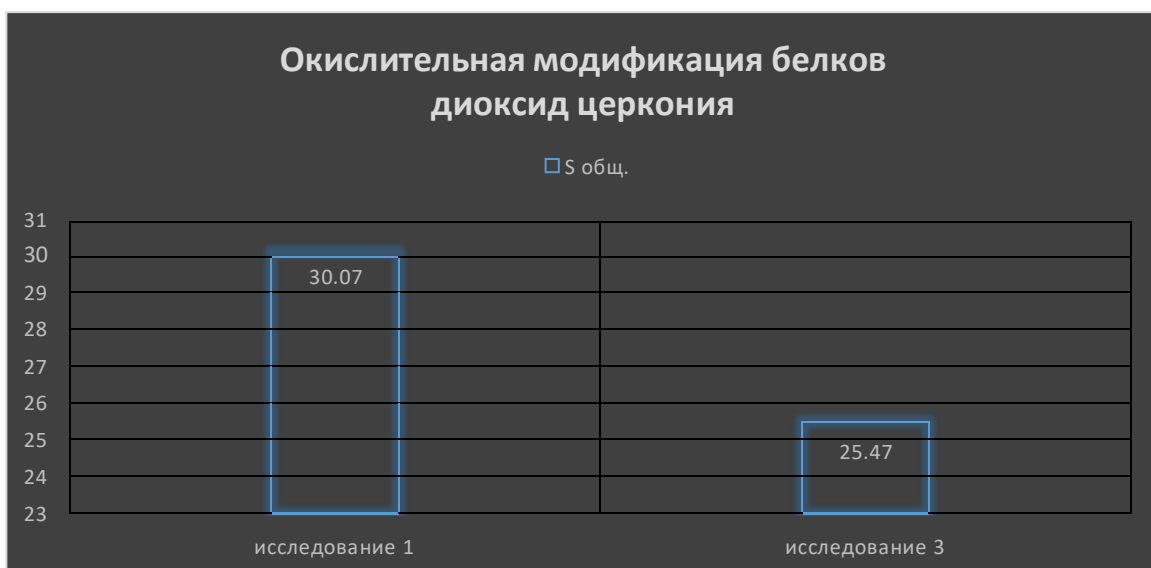
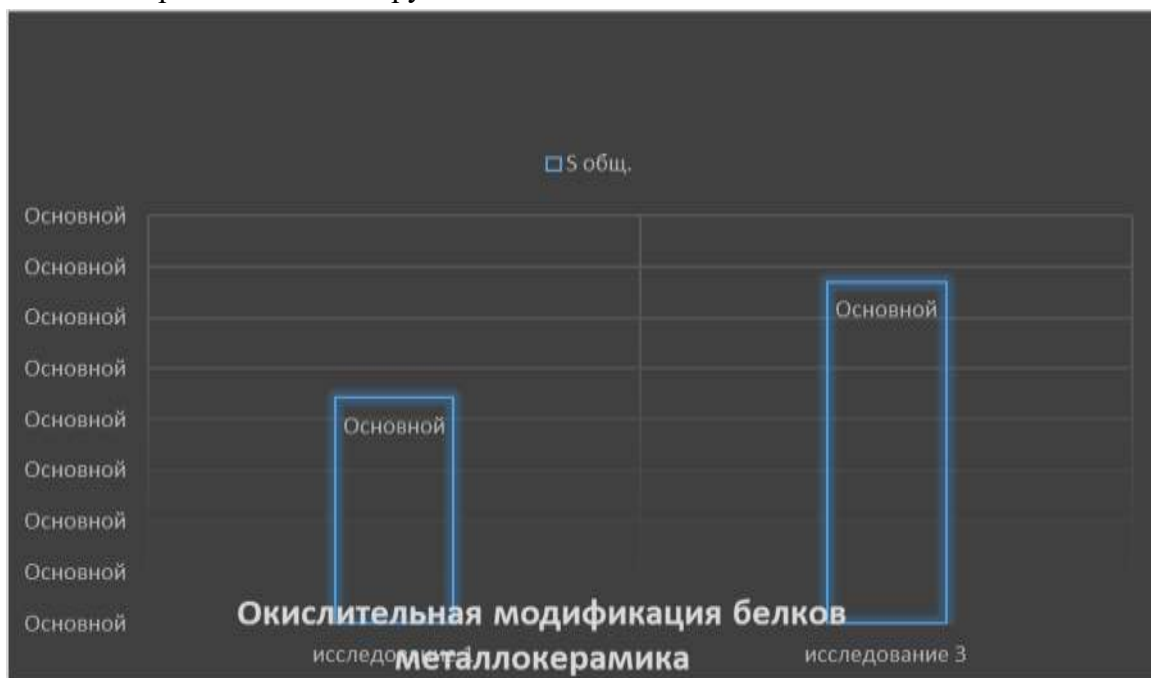
Окислительная модификация белков

Окислительной модификации белков подвержены простые и сложные протеины, при этом структурным изменениям в полипептидной цепи подвергаются все аминокислотные остатки. Образование карбонильных групп (альдегиды и кетоны) - общий признак окисленных белков. При свободно-радикальной патологии в процесс окисления вовлечено большое количество аминокислот, что приводит к потере или приобретению их флуоресцирующих свойств, а также к химической фрагментации белков или ковалентным реакциям и гидрофобным взаимодействиям с соседними белками. Накопление белковых агрегатов и фрагментов может нарушать метаболические процессы клетки, срывая витальные биохимические механизмы, что приведет в конечном итоге к апоптозу или некрозу клетки. Однако, не каждая окислительная модификация аминокислотных остатков является пагубной для функционирования белка, что связано с включением новых производных в дальнейшие метаболические пути организма. Окислительные процессы регулярно происходят в клетке, так как живой организм существует в аэробных условиях [5]. Данный метод позволяет определить количество АДНФГ и КДНФГ основного и нейтрального характера, но и сопоставить первичные и вторичные маркеры ОМБ, и в результате этого выявить путь нарушения нативной

конформации белков. Важно отметить, что формирование ОМБ происходит не только при нарастании концентрации индуцирующих агентов, но и при смещении баланса антиоксидантов и прооксидантов в пользу прооксидантной системы в условиях истощения антиоксидантной системы.

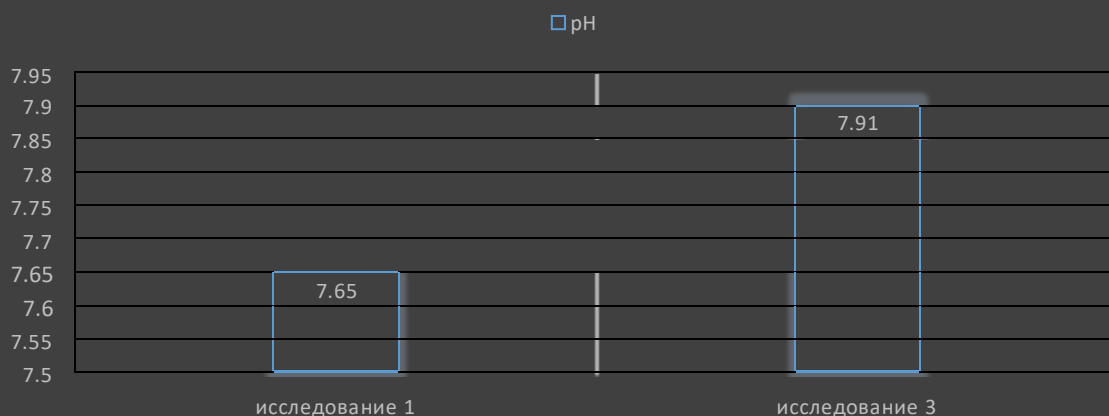
На данном этапе исследования происходит анализ показателей ортопедических конструкций в динамике. Обнаружены некоторые изменения ионного состава на 2ом этапе исследования, после изготовления временных конструкций, предварительные рекомендации связаны с необходимостью более тщательной гигиены полости рта. Постоянные конструкции коррелируют во всех случаях, поэтому для окончательного вывода изучении интеграции диаграмм на протяжении 4 месяцев.

Результаты: Окислительная модификация белков увеличивается под влиянием металлокерамических конструкций, и уменьшаются цифровые показатели при использовании циркониевых конструкций.

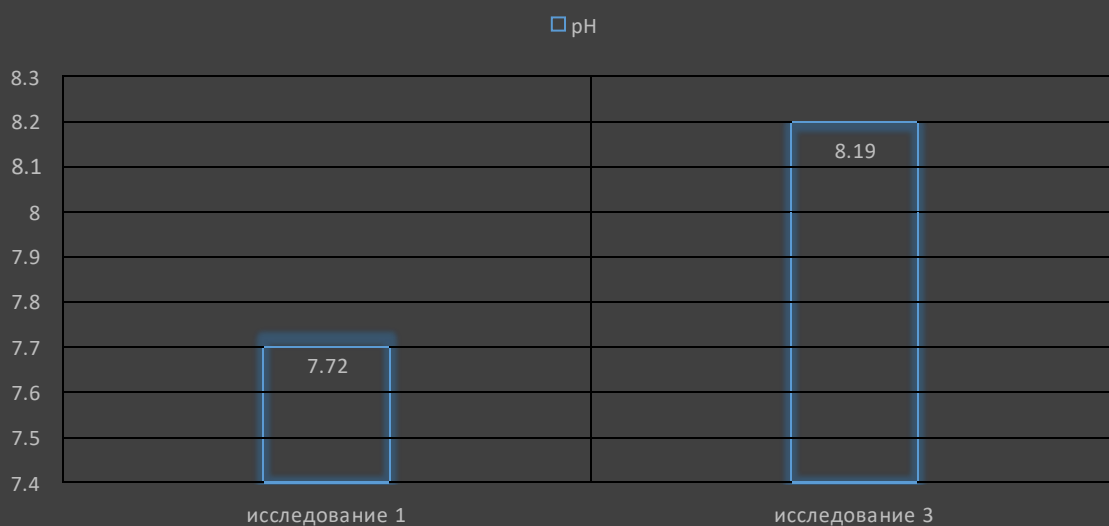


pH- метрия

Окислительная модификация белков металлокерамика



Окислительная модификация белков диоксид циркония



Результаты: Снижение свободнорадикальных ионов конструкций из металлокерамики и диоксида циркония изменяют параметры pH в щелочную сторону.

Заключение: По анализу данных изменений можно судить о динамике и степени адаптации к ортопедическим конструкциям. Разработка рекомендаций по ортопедическому ведению пациентов при протезировании несъемными ортопедическими конструкциями.

Так же в дальнейшем данную методику возможно применять для тестирования новых материалов.

Список литературы:

1. Анисимова, С.В. Стоматологические материалы на основе диоксида циркония / С.В. Анисимова // Dentalforum. – 2008. - № 4 (28). – С. 39-41.
2. Брещенко, Е.Е. Биохимия полости рта, ротовой и десневой жидкостей: учебно-методическое пособие для самостоятельной работы студентов стоматологического факультета / Е.Е. Брещенко, И.М. Быков; ФГБОУ ВО КубГМУ . – Краснодар, 2018. – 63 с.

3. Будный, А.А. Современные технологии в ортопедической стоматологии / А.А. Будный, И.Д. Плодистая // Bulletin of medical internet conferences. – 2018. – Vol. 8, is. 7. – P. 288.
4. Вавилова, Т.П. Биохимия тканей и жидкостей полости рта / Т.П. Вавилова. – Москва: ГЭОТАР-Медиа, 2012. – 99 с. - ISBN 978-5-299-00765-7.
5. Паршин, Ю.В. Особенности ортопедического лечения металлокерамическими и цельнокерамическими зубными протезами (обзор литературы) / Ю.В. Паршин, О.Н. Сапронова, А.Ю. Медведев // Институт стоматологии. - 2013. - № 1. – С. 87-89.
6. Хабилов, Н.Л. Диоксид циркония – один из современных стоматологических материалов / Н.Л. Хабилов, М.У. Дадабаева, Т.О. Мун, Б.Н. Хабилов // Stomatologiya. – 2017. - № 2. – С. 107-110.

УДК:616.314.26-007.2:573.7.017.6:08:001.895-089.23- 036.8

ИЗУЧЕНИЕ ЭФФЕКТИВНОСТИ ЛЕЧЕНИЯ ПАТОЛОГИИ ДИСТАЛЬНОГО ПРИКУСА С ИСПОЛЬЗОВАНИЕМ МОДИФИЦИРОВАННОГО АППАРАТА TWIN-BLOCK

Н.М.Билял

*Ташкентский Государственный Стоматологический Институт,
nadjelina22@gmail.com
магистр 1ого года обучения, направление: ортодонтия*

АННОТАЦИЯ

Дистальная окклюзия одна из наиболее распространенных форм зубочелюстных аномалий, сопровождающаяся функциональными изменениями со стороны жевательных мышц. Кроме того, у взрослых пациентов дистальная окклюзия, как правило, сочетается с дефектами зубных рядов. Вопросам диагностики и лечения пациентов с дистальной окклюзией в сочетании с патологией жевательных мышц всегда уделялось большое внимание. Ортодонтическое лечение базируется на своевременной диагностике ранних форм аномалий, позволяющих предотвратить проблему и обеспечить нормальное развитие зубочелюстной системы ребенка. Зубочелюстные аномалии формируются с малозаметных симптомов и по мере роста ребенка, приобретают вид сложной сформированной аномалии, которая требует многолетнего трудоемкого и дорогостоящего ортодонтического лечения. Обеспечение условий для гармоничного роста и развития ребенка - главная задача в детской стоматологии. Функциональные аппараты, влияющие на изменение роста челюстей, мышечное окружение зубных дуг, играют важную роль в лечении зубочелюстных аномалий. В последние годы с развитием функционального направления в лечении зубочелюстных аномалий появились новые стандартные функциональные аппараты — трейнеры, LM-активаторы, миобрейсы. Эти аппараты позволяют нормализовать положение зубов и способствуют ранней коррекции аномалий зубочелюстной системы. Функциональные аппараты тренируют мышцы челюстно-лицевой области, способствуют нормализации функций зубочелюстной системы, оптимизируют формирование зубочелюстной системы в процессе роста и

развития челюстей. Все это, в свою очередь, обеспечивает стабильность результатов лечения. Твин-блок Кларка применяется для коррекции II и III класса окклюзии, нормализации функций зубочелюстной системы.

Ключевые слова: Дистальный прикус, функциональные аппараты, Твин-блок, окклюзия, эффективность.

THE EFFECTIVENESS TREATMENT OF DISTAL OCCLUSION PATHOLOGY USING A MODIFIED TWIN-BLOCK DEVICE

N.M.Bilyal

Tashkent State Dental Institute

nadjelina22@gmail.com master of 1st year study department: ortodontics

ABSTRACT

Distal occlusion is one of the most common forms of dentoalveolar anomalies, accompanied by functional changes in the masticatory muscles. In addition, in adult patients, distal occlusion, as a rule, is combined with defects in the dentition. The issues of diagnosis and treatment of patients with distal occlusion in combination with pathology of the masticatory muscles have always received great attention. Orthodontic treatment is based on the timely diagnosis of early forms of anomalies to prevent the problem and ensure the normal development of the child's dentition. Dentofacial anomalies are formed from subtle symptoms and, as the child grows, take the form of a complex formed anomaly, which requires many years of laborious and expensive orthodontic treatment. Providing conditions for the harmonious growth and development of the child is the main task in pediatric dentistry. Functional devices that affect the change in the growth of the jaws, the muscular environment of the dental arches, play an important role in the treatment of dentoalveolar anomalies. In recent years, with the development of the functional direction in the treatment of dentoalveolar anomalies, new standard functional devices have appeared - trainers, LM activators, myobrace. These devices allow you to normalize the position of the teeth and contribute to the early correction of dental anomalies. Functional devices train the muscles of the maxillofacial region, contribute to the normalization of the functions of the dentoalveolar system, and optimize the formation of the dentoalveolar system during the growth and development of the jaws. All this, in turn, ensures the stability of treatment results. The Clarke twin-block is used for the correction of class II and III occlusion, the normalization of the functions of the dentition.

Key words: Distal bite, functional devices, Twin-block, occlusion, efficacy.

Актуальность. Дистальный прикус возникает в результате нарушения взаимоотношения верхней и нижней челюстей, верхней и нижней зубных дуг в сагитальном направлении. Дистальный прикус — самая распространённая аномалия прикуса среди населения земного шара. В Узбекистане эта аномалия встречается у 15% населения. Согласно теории «Funksional Matriks», иногда костные и мягкие ткани не имеют достаточного потенциала

для роста, в этом случае возникает необходимость функциональной стимуляции. Роль функциостимулятора могут выполнять активаторы. С помощью активаторов изменяется сагиттальное положение челюсти — и лечится дистальный прикус [1, 5]. Основная точка влияния активатора — височно-нижнечелюстной сустав. При воздействии активатора происходит расширение челюсти в вертикальном направлении, что способствует изменению расположения суставной головки в суставной ямке, её смещению вниз и вперёд. За счёт образующегося напряжения в волокнах между суставной головкой и суставной ямкой происходит стимулирование эндохондрального окостенения суставных хрящей, возникают адаптивные форменные изменения суставной головки и ямки. Образование новой кости приводит к тому, что челюсть сдвигается вперёд. Активатор, изменяя местоположение челюстной кости, обеспечивает соответствующий мышечный баланс [5, 6]. При лечении дистального прикуса следует учитывать тип мальокклюзии, строение лица, состояние зубных дуг, потенциал индивидуального роста и мотивацию пациента.

Изучение особенностей формирования дистального прикуса у детей и усовершенствование методов ортодонтического лечения позволяют исправить возникающие при этой аномалии анатомические, функциональные и эстетические дефекты. В формировании дистального прикуса большую роль играют аномалии зубов и скелета. Для оценки взаимосвязи соотношения между верхней и нижней челюстями нужно правильно оценивать результаты цефалометрических измерений, а для оценки окклюзии — соотношения между верхними и нижними большими коренными зубами. Формирование дистального прикуса скелетного происхождения происходит за счёт протрузии верхней и ретрузии нижней челюсти, однако наиболее часто встречается ретрузия нижней челюсти [1–3]. Лечение аномалий дистального прикуса выполняют двумя способами: смещением зубов и ортопедией лица. Во время лечения смещением зубов ликвидируется скученность зубов, верхние зубы смещаются назад, нижние зубы вперёд, таким образом происходит корректировка окклюзии. Во время ортодонтического лечения используют как внутриротовые, так и внеротовые аппараты. Под влиянием комбинации внутриротовых и внеротовых аппаратов происходят замедление развития верхней челюсти вперёд, остановка мезиально-вертикального развития верхних зубов, ускорение горизонтального развития нижней челюсти, создаются условия для вертикального и мезиального развития нижних зубов, формирования височно-челюстного сустава и адаптации мышц к новым условиям [7–10]. Ортопедия лица — это лечение внесением изменений в развитие и строение костей верхней и нижней челюстей, в процессе которого замедляется развитие верхней челюсти вперёд и вниз, а развитие нижней челюсти ускоряется в переднем направлении [1, 3]. Идеальным методом лечения дистального прикуса в подростковом периоде служит стимулирование развития челюстной кости. С этой целью используют различные функциональные аппараты [3, 4].

Цель. Изучение эффективности лечения патологии дистального прикуса с использованием модифицированного аппарата Twin-Block.

Материал и методы. Были исследованы 60 пациентов, у которых выявлен дистальный прикус скелетного происхождения. Из них 41 пациент, получающих ортодонтическое лечение, составили основную группу, а 19 пациент, не получивших лечение, вошли в

контрольную группу. Возраст пациентов составлял 10–14 лет (средний возраст 11 лет), продолжительность лечения — 1,5–2 года (в среднем $1,71 \pm 0,42$ года). Для оценки изменений в гнатической системе у больных до и после лечения проводили цефалометрический анализ, а в контрольной группе цефалометрическое исследование осуществляли с перерывом 1.5 года. В группе лечения использовали модифицированный аппарат Твин-Блок. В отличие от обычного в рекомендуемом аппарате наклонные плоскости направлены назад и под углом 60° . Целью является создание препятствия скольжению назад. Во время применения этого аппарата пациент, открывая и закрывая рот, выдвигает челюсть вперёд больше, чем при вынужденной окклюзии. При отделении друг от друга нижних и верхних наклонных акриловых плоскостей челюсть, скользя по кривой плоскости аппарата, переходит в состояние вынужденной окклюзии. Положение вынужденной окклюзии — фиксирование челюсти на 3–4 мм сзади от максимального переднего положения при условии открытия рта на 4–5 мм. В этом аппарате нет необходимости учитывать положение относительно физиологического спокойствия и высоту прикуса, поскольку соприкосновение акриловых плоскостей, направленных назад в аппарате для нижней челюсти и направленных вперёд в аппарате для верхней челюсти, препятствует открытию челюсти и возвращению назад. В случае серьёзных аномалий дистального прикуса во время дополнительной активации углы устройства с 60° доводятся до 90° . Это изменение обеспечивает размещение челюсти в переднем направлении. Для определения изменений, вносимых активатором систему, был проведён анализ 41 цефалометрических параметров с помощью программы MARIRTA-C и осуществлён статистический анализ.

Угол SNA, указывающий сагиттальное положение верхней челюсти, в группе лечения составлял $81,48 \pm 1,12^\circ$, затем $82,23 \pm 1,91^\circ$. Угол увеличился на $1,04 \pm 1,21^\circ$ ($p < 0,01$). Рост угла указывает на изменение позиции верхней челюсти.

Были обнаружены доказательства смещения нижней челюсти вперёд. Угол SNB увеличился до $87,2 \pm 2,14^\circ$ ($p < 0,001$). Во время лечения с применением модифицированного аппарата Twin-Block SNB приблизился к норме (80°). Это важный положительный результат при лечении дистального прикуса.

Угол ANB, указывающий сагиттальное соотношение верхней и нижней челюстей, уменьшился на $2,76 \pm 0,667^\circ$, а размер WITS уменьшился на $2,75 \pm 0,90$ мм и дошёл до нормального уровня ($p < 0,001$). Статистически достоверна разница в длине верхней челюстной кости (ANS–PNS= $2,66 \pm 1,07$ мм) и нижней челюстной кости (Co–Gn= $3,57 \pm 1,77$ мм).

Расстояние overjet уменьшилось на $3,56 \pm 1,41$ мм, а расстояние overbite, уменьшившись на $0,46 \pm 0,87$ мм, нормализовалось. Основным критерием ортодонтического лечения дистального прикуса служит сокращение расстояния overjet. Было отмечено смещение назад на $1,67 \pm 1,90$ мм верхней губы, на $1,07 \pm 3,15$ мм — нижней губы. Вертикальное расстояние между губами, уменьшившись на $1,53 \pm 2,05$ мм, было нормализовано.

В контрольной группе, не получавшей лечения, угол SNA составлял $95,38 \pm 3,50^\circ$ во время первого обследования и $86,74 \pm 3,27^\circ$ во время второго. Изменение угла не является статистически достоверным. Изменение угла SNA было обусловлено физиологическим ростом верхней челюсти.

При первом обследовании угол SNB составлял $66,00 \pm 2,83^\circ$, а через 2 года — $76,91 \pm 3,56^\circ$. Небольшое увеличение угла указывает на незначительное увеличение нижней челюсти вперёд. Было выявлено уменьшение угла ANB, указывающего сагиттальное соотношение между верхней и нижней челюстями, до $0,23 \pm 1,39^\circ$, а в размере WITS — на $0,17 \pm 2,49$ мм, и эти изменения были статистически недостоверными ($p=0,433$ и $p=0,665$ соответственно).

В результате физиологического роста и развития увеличилась длина верхней челюсти (ANS–PNS) и нижнечелюстной кости (Co–Gn) ($p < 0,01$). Угол SN/GoGn, указывающий вертикальное соотношение, был уменьшен на $1,54 \pm 2,03^\circ$, угол Okl/SN — на $1,68 \pm 2,04^\circ$, а гониальный угол — на $2,38 \pm 2,51^\circ$ ($p < 0,01$). В результате вертикального роста лицевых костей размер N–ANS увеличился на $2,18 \pm 2,57$ мм, ANS–Me — на $3,34 \pm 2,31$ мм, а N–Me — на $5,12 \pm 4,16$ мм ($p < 0,01$). Изменение в наклоне верхних резцов ($0,95 \pm 2,02$ мм) не является статистически достоверным ($p=0,071$). Протрузия нижних резцов составила $1,92 \pm 2,55^\circ$ ($p < 0,01$). Было отмечено уменьшение расстояния overjet на $0,25 \pm 1,33$ мм и overbite на $0,72 \pm 1,74$ мм. Поскольку в контрольной группе не проводилось ортодонтическое лечение, статистически недостоверные изменения возникли в результате физиологических процессов формирования окклюзии.

Длина верхней челюстной кости (ANS–PNS) была увеличена на $2,66 \pm 1,07$ мм в основной группе, а физиологический рост в контрольной группе составил $2,26 \pm 2,3$ мм. Нижняя челюстная кость была увеличена на $3,57 \pm 1,77$ мм в основной группе и на $4,22 \pm 2,58$ мм в контрольной. Одинаковые изменения длины челюстных костей в обеих группах, то есть с использованием активатора и без него, указывают на то обстоятельство, что аппарат не увеличивает рост костей. Во время лечения дистального прикуса активатором происходит вертикальный рост нижнезадней дентальвеолярной области, побочным эффектом становится увеличение высоты лица. В нашем исследовании в основной группе высота лица увеличилась на $3,18 \pm 0,96$ мм, в контрольной группе — на $2,18 \pm 2,57$ мм. Небольшая разница в показателях высоты лица в основной группе и группе контроля указывает на устранение побочного эффекта модифицированным твинблоком.

При использовании модифицированного аппарата Твин-Блок в лечении пациентов с дистальным прикусом можно, перемещая нижнюю челюсть вперёд, нормализовать сагиттальные соотношения между верхней и нижней челюстями, а также исправить overjet, не увеличивая высоту лица. Применение модифицированного аппарата твинблок позволяет нормализовать сагиттальную окклюзию и улучшить протрузию верхних резцов и верхней губы.

Результаты и обсуждение. Во время лечения с применением модифицированного аппарата Twin-Block на цефалометрическом анализе было рассмотрено изменение угла SNB, который приблизился к норме (80°). Это важный положительный результат при лечении дистального прикуса. Угол ANB, указывающий сагиттальное соотношение верхней и нижней челюстей, и размер WITS уменьшились и дошли до нормального уровня. Расстояние overjet нормализовалось за счёт ретрузии верхних резцов и выдвижения нижней челюсти вперёд у пациентов основной группы. В этой группе из-за изменений в мягких тканях восстановился эстетический и гармоничный внешний вид в профиль губ и подбородка. В случае относительного физиологического покоя губы в открытом положении благодаря модифицированному Twin-Block приблизились и обеспечили эстетический оптимум лица.

Заключение. При использовании модифицированного аппарата твинблок в лечении пациентов с дистальным прикусом верхней и нижней челюстями, а также исправить overjet, не увеличивая высоту лица; применение модифицированного можно, перемещая нижнюю челюсть вперёд, нормализовать сагиттальные соотношения между верхней и нижней челюстями, а также исправить overjet, не увеличивая высоту лица; применение модифицированного аппарата Twin-Block позволяет нормализовать сагиттальную окклюзию и улучшить протрузию верхних резцов и верхней губы.

Литература/References

1. Гараев З.И., Алиева Р.К., Новрузов З.Х. Ортодонтия. Учебное пособие. Баку: TimePrint. 2015; 272 с. [Garaev Z.I., Alieva R.K., Novruzov Z.Kh. Ortodontiya. Uchebnoe posobie. (Orthodontics. Study guide.) Baku: TimePrint. 2015; 272 p. (In Azerb.)]
2. Жармагамбетова А.Г., Тулеутаева С.Т., Мухтарова К.С. и др. Лечение дистального прикуса у детей. Стоматология. 2016; 95 (3): 49–51. [Zharmagambetova A.G., Tuleutaeva S.T., Mukhtarova K.S. et al. Treatment of distoclusion in children. Stomatologiya. 2016; 95 (3): 49–51. (In Russ.)] DOI: 10.17116/stomat201695349-51.
3. Хорошилкина Ф.Я., син Л.С. Ортодонтия. Лечение зубочелюстных аномалий по методу Френкеля. М.: МИА. 2011. 104 с. [Khoroshilkina F.Ya., Malygin Yu.M., Persin L.S. Ortodontiya. Lechenie zubochelyustno litsevykh anomalii po metodu Frenkelya. (Orthodontics. Treatment of dentofacial anomalies by Frankel's method.) Moscow: MIA. 2011; 104 p. (In Russ.)]
4. Mahadevia S.M., Assudani N.P., Gowda K., Joshipura A.J. Twin-Star: Adding a new dimension for treatment of class II noncompliant patients. APOS Trends Orthod. 2014; 4: 21–25. DOI: 10.4103/2321-1407.125746.
5. Fujita T., Hayashi H., Shirakura M. et al. Regeneration of condyle with a functional appliance. J. Dent. Res. 2013; 92 (4): 322–328. DOI: 10.1177/0022034513480795.
6. Сингатуллина Д.Р., Хамитова Н.Х. Характер течения ретенционного периода у подростков после Мальгина Ю.М., Пер-431 Теоретическая и клиническая медицина ортодонтического лечения в зависимости от состояния вегетативной нервной системы. Казанский мед. ж. 2012; (4): 651–653. [Singatullina D.R., Khamitova N.Kh. The nature of the course of the retention period in adolescents after orthodontic treatment depending on the state of the autonomic nervous system. Kazan medical journal. 2012; (4): 651–653. (In Russ.)]
7. Janson G., Caffer D.C., Henriques J.F.C. et al. Stability of class II, division 1 treatment with the headgear-activator combination followed by the edgewise appliance. Angle Orthod. 2004; 74: 594–604.
8. Арсенина О.И., Шишкин К.М., Шишкин М.К., Попова А.В. Компенсаторно-приспособительные изменения зубоальвеолярного комплекса при уменьшенном размере челюстей. Стоматология. 2013; 92 (5): 29–37. [Arsenina O.I., Shishkin K.M., Shishkin M.K., Popova A.V. Adaptive dentoalveolar changes by insufficient sizes of the jaws. Stomatologiya. 2013; 92 (5): 29–37. (In Russ.)]
9. Candir M., Kerosuo H. Mode of correction is related to treatment timing in class II patients treated with the mandibular advancement locking unit (MALU) appliance. Angle Orthod. 2017; 87: 363–370. DOI: 10.2319/071316-549.1.
10. Antonarakis G.S., Kiliaridis S. Short-term anteroposterior treatment effects of functional appliances and extraoral traction on class II malocclusion: a meta-analysis. Angle Orthod. 2007; 77: 907–914

УДК: 611.1/.8. – [616.314.2](#)

ОБОСНОВАНИЕ ОРТОПЕДИЧЕСКОЙ КОРРЕКЦИИ ПРИ КОНЦЕВЫХ ДЕФЕКТАХ

А.Х. Жумаев

Бухарский государственный медицинский институт имени Абу Али ибн

Сино, Узбекистан, г. Бухара

Ассистент кафедры Ортопедической стоматологии и ортодонтии

akbarjumaev86@gmail.com

АННОТАЦИЯ. По всему миру имеется много научных и научно-практических работ, посвященных местной и системной чувствительности организма на зубные протезы, выполненные из различного вида пластмасс. Результаты проведенных исследований подтверждают, что при использовании съемных протезов из акриловых полимеров в тканях протезного ложа и слизистой оболочке полости рта часто наблюдаются изменения разного характера, а наиболее распространенные из них это воспалительные и дистрофические, связанные с механическими и токсико-аллергическими воздействиями материала базиса протеза. Однако качество съемных протезов в большой доле зависит от изготавливаемого материала. Поэтому к улучшению биосовместимости и физико-химических свойств протезов уделяться особое интерес.

Ключевые слово: концевые дефекты, ортопедическое лечение, анатомическое обоснование

JUSTIFICATION OF ORTHOPEDIC CORRECTION IN END DEFECTS

A.Kh. Jumaev

Bukhara state medical institute named after Abu Ali ibn Sino

Assistant of the Department of Prosthetic Dentistry and Orthodontics

akbarjumaev86@gmail.com

ABSTRACT. All over the world there are many scientific and scientific-practical works devoted to the local and systemic sensitivity of the body to dentures made of various types of plastics. The results of the studies carried out confirm that when using removable dentures made of acrylic polymers in the tissues of the prosthetic bed and the oral mucosa changes of a different nature are often observed, and the most common of them are inflammatory and dystrophic, associated with mechanical and toxic-allergic effects of the material of the base of the prosthesis. However, the quality of removable dentures largely depends on the material being manufactured. Therefore, special interest is given to improving the biocompatibility and physicochemical properties of prostheses.

Key words: end defects, orthopedic treatment, anatomical justification

Актуальность. Несмотря на стремительное развитие стоматологии и достижения в области профилактики заболеваний челюстно-лицевой области, имплантологии, и лечении стоматологических заболеваний, число пациентов, нуждающихся в протезировании съемными ортопедическими конструкциями зубных протезов, остается высоким. Среди причин, обуславливающих высокую потребность в ортопедическом лечении съемными зубными протезами, по-прежнему лидирующую позицию, занимает недостаточная санация полости рта, несвоевременная обращаемость пациентов к стоматологу. Кроме того, немаловажную роль играет проблема несовершенства материалов и технологий, применяемых для изготовления зубных протезов, приводящая к ухудшению состояния зубочелюстной системы.

Распространенность зубочелюстных аномалий (ЗЧА) среди населения России составляет до 95,3%, у взрослых до 75% [1,3,5,9]. В настоящее время взрослые люди придают больше значимости своему здоровью и внешнему виду, в частности эстетике лица и улыбки, зависящих от состояния зубочелюстной системы (ЗЧС). Стоматологическое здоровье, помимо эстетики, обуславливает соматическое здоровье, качество питания, речи, психоэмоциональный комфорт и, таким образом, играет важную роль в функционировании человека в социуме и влияет на его удовлетворенность качеством жизни [2,4,6,7].

Частичное отсутствие зубов является одним из самых распространенных видов патологии зубочелюстной системы [8,9,10]. Вариантов дефектов зубных рядов может

насчитываться бесконечно много. Так, по Eichner (1962) число возможных частных случаев патологии превышает 4 млрд. Однако и эта цифра не характеризует еще всего разнообразия клиники дефектов зубных рядов, т. к. при этом не учитывается состояние сохранившихся зубов, форма беззубого альвеолярного отростка, альвеолярной части, вид прикуса, возраст больного, общее функциональное состояние всей зубочелюстной системы, тогда как эти факторы являются основополагающими в выборе конструкции для ортопедического [5,6,8].

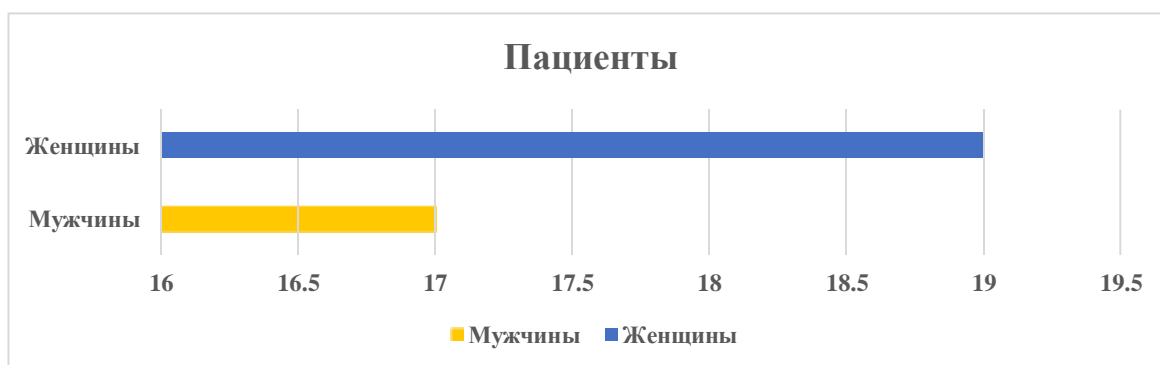По всему миру имеется много научных и научно-практических работ, посвященных местной и системной чувствительности организма на зубные протезы, выполненные из различных вида пластмасс. Результаты проведенных исследований подтверждают, что при использовании съемных протезов из акриловых полимеров в тканях протезного ложа и слизистой оболочке полости рта часто наблюдаются изменения разного характера, а наиболее распространенные из них это воспалительные и дистрофические, связанные с механическими и токсико-аллергическими воздействиями материала базиса протеза. Однако качество съемных протезов в большой доле зависит от изготавливаемого материала. Поэтому к улучшению биосовместимости и физико-химических свойств протезов уделяться особое интерес.

Одним из самых основных и необходимых направлений ортопедической стоматологии является изучение свойств протезирования съемными протезами при концевых дефектах, а также разработка лечебно - профилактических мероприятий.

Целью исследования было оценка эффективности комплексной реабилитации взрослых с концевыми дефектами зубных рядов путем оптимизации ортопедической коррекции зубочелюстной системы

Материалы и методы. Проведено клиническое обследование 36 пациентов: 17 мужчин и 19 женщин, в возрасте 40-55 лет обратившихся в ортопедическое отделение по поводу протезирования дефектов зубов и зубных рядов (Рис. 1) Из общего количества обследованных была сделана репрезентативная выборка в количестве 15 пациентов с учетом типоразмеров опорных жевательных зубов (высокие, средние, низкие). Для измерения и систематизации высоты коронок опорных зубов разработана клинко-лабораторная методика оценки высоты коронок опорных зубов на основе данных биометрии диагностических моделей (Мельниченко Л.М., 2006) и анализа ортопантограмм с использованием предложенного стандартизированного шаблона высоты коронки. Подсчитаны средние значения высоты коронок опорных зубов и сгруппированы по функционально-групповой принадлежности.

Рисунок 1



Для анализа состояния твердых тканей и периодонта опорных жевательных зубов после снятия по показаниям ортопедических конструкций -43 одиночных коронок, -72 мостовидных (консольные, цельнолитые,паяные, металлокерамические, металлоакриловые) протеза, со сроками пользования от 3-х до-15 лет.

Клиническое обследование пациентов проводили по общепринятым в ортопедической стоматологии методикам (опрос, внешний осмотр, осмотр полости рта,

состояния зубов, зубных рядов, окклюзионных взаимоотношений, оценки уровня адаптации пациентов к несъемным ортопедическим конструкциям).

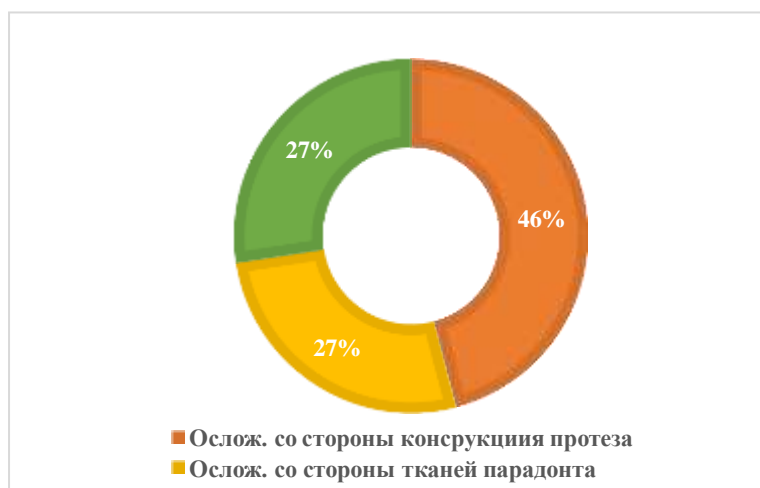Систематизацию выявленных дефектов зубных рядов проводили по общепринятой классификации Кеннеди. Полученные данные заносили в разработанную карту оценки стоматологического статуса, составленную в соответствии с рекомендациями.

Результаты исследования и обсуждения. В современной ортопедической стоматологии наиболее распространенный вид несъемного протезирования-восстановительные коронки, мостовидные протезы порой бывают неэффективными и не обеспечивают надежной и долговременной фиксации при низкой коронке опорного зуба (Арутюнов И.Ю., Лебеденко, 2007, Розов Р.А., 2009.). Для выполнения оптимальной ретенции конструкции необходима достаточная высота опорного зуба, при максимальной параллельности стенок. Существуют средние эталоны высоты коронки, высоты корня, отношения длины корня к длине коронки по R.S.Wheezer, J.B.Woelfel, С.С.Михайлов, В.Д. Устименко (цит. по С.И. Абакаров, В.В. Свиринов, 2008), Т.Д. Дмитриенко (2001.).

Однако, их применение на практике не до конца реализовано, так как отсутствуют клинические критерии оценки коронки опорного зуба, не систематизированы методы лечения при низкой коронке, в том числе для применения современных безметалловых конструкций.

Рациональное планирование ортопедических конструкций остается важной задачей современной стоматологии (Матвеева А.И., 1998, 2000; Арутюнов С.Д., Чумаченко Е.Н., 2003; Каливрадзян Э.С., Алабовский Д.В., 2006). Анализ биомеханических характеристик, напряжений и деформаций на основе математического моделирования и расчетных данных, позволяют обоснованно осуществить выбор конструктивных особенностей несъемных зубных протезов, с учетом клинической ситуации (Гризодуб В. И., Чуйко А. Н., Бахуринский Н. Ю., 2001, Загорский В.А., Макеева И.М., Загорский В.В., 2011; Семенов Е.И., Сенников О.Н., с соавт., 2013).

Рисунок 2



Таким образом, вопросы изучения особенностей протезирования несъемными ортопедическими конструкциями при низкой коронке опорных зубов требуют дальнейшего разностороннего исследования на основе биомеханического подхода и принципов доказательной медицины. Анализ состояния твердых тканей опорных зубов после снятия по показаниям несъемных ортопедических конструкций в отдаленные сроки после протезирования показал, что пациенты пользовались несъемными протезами от 3-х до 12 лет. В сроки от 4 до 7 лет зафиксировано наибольшее количество снятых ортопедических конструкций – 24 ($19,2 \pm 3,28\%$) (Рис. 2).

Полученные результаты систематизированы и выделены причины снятия несъемных ортопедических конструкций. Осложнения со стороны конструкции протеза (переломы протеза по месту пайки, сколы эстетической облицовки, ухудшение эстетики протеза, истирание изолирующего покрытия наблюдались в $49,2 \pm 1,53\%$ случаев.

Осложнения со стороны опорных зубов (кариес твердых тканей коронки зуба, пульпит, периапикальные изменения (по данным рентгенографии), составили $27,6 \pm 2,65\%$.

Осложнения со стороны тканей пародонта (воспаление краевого пародонта (опорные коронки длинные, широкие), образование пародонтальных карманов, подвижность опорных зубов) составляют $14,4 \pm 1,57\%$. Снятие ортопедических конструкций в результате нарушения фиксации протеза составило – $11,6 \pm 2,34\%$.

Заключение. Разработанная математическая модель биомеханической системы «комбинированный протез — опорные ткани» позволяет проводить исследования напряженно - деформированного состояния этой системы в широком диапазоне изменения геометрических и упругих параметров.

Литературы/References:

1. Алямовский А.А. Solid Works\COSMOS Works 2006-2007. Инженерный анализ методом конечных элементов –М.:ДМК,2007.- 784с.
2. Багмутов, В. П. К расчету двух опорной мостовидной конструкции на имплантах / В. П. Багмутов // Прогрессивные технологии в обучении и производстве: матер. VI Всерос. конф., г. Камышин, 15- 16 декабря 2009 г., Т.1. – Волгоград, 2010. – С. 20-24.
3. Багмутов, В. П. Особенности биомеханического моделирования состояния мостовидного двухопорного протеза при действии функциональной нагрузки / В. П. Багмутов // Изв. ВолгГТУ. Сер. Проблемы материаловедения, сварки и прочности в машиностроении. Вып. 6: межвуз. сб. научн. ст. / ВолгГТУ. – Волгоград, 2012. – № 9 (96). – С. 131-135.
4. Akbarov A.N., Jumaev A.Kh. The choice materials depending on the topography of partial dentition defects // Academicia: An international Multidisciplinary Research Journal. – India, 2019. - Vol.9, Issue 12. – P46-49
5. Jumaev A.X., Akbarov A.N. Yakuniy nuqsoni bo'lgan bemorlarda olib qo'yiladigan tish protezlarining yuzalarida gigiyena holatini aniqlashga klinik misollar // Tibbiyotda yangi kun. – Тошкент, 2020. - №3(31). – 302-306 б.
6. Akbarov A.N., Jumayev A.Kh. Hygienic condition of prostheses in patients with partially removable dental prostheses // Palarch's journal of archaeology of Egypt/ Egyptology. – 2020. - N17(6). – P. 14351-14357.
7. Zhumaev A.Kh. Of partial defects of the dental rows of dynamic study of the state of the mucosa of the oral cavity in the new conditions of functioning // International journal on integrated education. Indonesia – Volume 3. Issue XII December 2020. P 61-63 (
8. Akbarov A.N., Jumaev A.X. Turli materiallardan tayyorlangan olib qo'yiladigan protezlardan og'iz bo'shlig'i mikrobiosenezining holati // Tibbiyotda yangi kun. – Тошкент, 2020. - №3(31). 242-244 б.
9. Zhumaev A.Kh. Partial defects of dental rows result of the questionnaire and clinical assessment of the condition of removable prostheses // Middle European Scientific Bulletin. - Czech Republic, 2020. – [Volume. 6](#), November. – P.94-97.

**ВЫБОР ЦЕЛЬНОКЕРАМИЧЕСКИХ ИЛИ ЦИРКОНИЕВЫХ ВИНИРОВ В
ЗАВИСИМОСТИ ОТ КЛИНИЧЕСКОЙ СИТУАЦИИ**

Кошкин В.В., Власова Я.А., Конаныхин М.А.

Федеральное государственное бюджетное образовательное учреждение высшего образования «Саратовский государственный медицинский университет имени В.И. Разумовского» Министерства здравоохранения Российской Федерации

Кошкин Виктор Владимирович ORCID ID 0000-0001-9462-6722

Ассистент кафедры стоматологии ортопедической.

Саратовский государственный медицинский университет имени В.И. Разумовского

Минздрава России

Г. Саратов, Россия

+7(917)9898777,

E-mail: ortoped.koshkin@yandex.ru

Власова Яна Антоновна ORCID ID 0000-0002-0626-7246

Студентка 4 курса стоматологического факультета.

Саратовский государственный медицинский университет имени В.И. Разумовского

Минздрава России

Г. Саратов, Россия

+7(967)5043127

E-mail: vlasova.iana@mail.ru

Конаныхин Михаил Александрович ORCID ID 0000-0003-0081-5026

Студент 4 курса стоматологического факультета.

Саратовский государственный медицинский университет имени В.И. Разумовского

Минздрава России

Г. Саратов, Россия

+7(917)3086021

E-mail: mishavmede@gmail.com

АННОТАЦИЯ

Виниры – специальные накладки на зубы, изготовленные из керамики. Они позволяют исправить различные эстетические дефекты без хирургического вмешательства и серьезного лечения. Этот метод рекомендуется большинству пациентов, страдающих от внешних дефектов зубов или пожелтевшей зубной эмали. Виниры являются превосходным материалом для создания идеальной улыбки — они не подвергаются окрашиванию, не меняют своей формы, сохраняют рельефность, а также обладают блеском как у натуральных зубов. Следует отметить, что они обладают высокой биосовместимостью и абсолютно безопасны для здоровья, а качественные современные материалы и технологии изготовления делают виниры прочными, долговечными и износостойкими.

Двумя основными материалами для их изготовления являются прессованная цельная керамика и диоксид циркония. Оба материала биологически инертны. Однако, отличаются по коэффициентам прочности и прозрачности. Виниры из диоксида циркония обладают большей прочностью, что позволяет использовать их для функционального восстановления центральной группы зубов или при протезировании на сильно пигментированных зубах. Цельнокерамические виниры, обладая высокой эстетичностью, которая обусловлена уникальной светопроводимостью материала и широким спектром его цветовых оттенков, становятся материалом выбора для создания высоко эстетических реставраций.

Современные технологии пока не позволяют в полной мере совместить эти две характеристики: прочность и прозрачность в одном материале, что ставит врача-ортопеда перед непростым выбором.

Выбор материала: прессованная цельная керамика или диоксид циркония, полностью зависит от клинической ситуации в полости рта и пожеланий пациента.

Ключевые слова: стоматология, виниры, эстетика, диоксид циркония.

The choice of all-ceramic or zirconium veneers depending on the clinical situation

Koshkin V.V., Vlasova Ya.A., Konanykhin M.A.

Ministry of Health and Social Development of the Russian Federation State Educational Institution Of Higher Professional Education Saratov State Medical University named after V. I. Razumovsky

Koshkin Viktor Vladimirovich ORCID ID 0000-0001-9462-6722

Assistant of the Department of Orthopedic Dentistry.

Saratov State Medical University named after V.I. Razumovsky of the Ministry of Health of Russia

Saratov, Russia

+7(917) 9898777

E-mail: ortoped.koshkin@yandex.ru

Vlasova Yana Antonovna ORCID ID 0000-0002-0626-7246

4th year student of the Faculty of Dentistry.

Saratov State Medical University named after V.I. Razumovsky of the Ministry of Health of Russia

Saratov, Russia

+7(967)5043127

E-mail: vlasova.iana@mail.ru

Konanykhin Mikhail Alexandrovich ORCID ID 0000-0003-0081-5026

4th year student of the Faculty of Dentistry.

Saratov State Medical University named after V.I. Razumovsky of the Ministry of Health of Russia

Saratov, Russia

+7(917)3086021

E-mail: mishavmede@gmail.com

ABSTRACT

Veneers are special overlays on teeth made of ceramics. They allow you to correct various aesthetic defects without surgery and serious treatment. This method is recommended for most patients suffering from external dental defects or yellowed tooth enamel.

Veneers are an excellent material for creating a perfect smile — they do not undergo staining, do not change their shape, retain relief, and also have a shine like natural teeth. It should be noted that they have high biocompatibility and are absolutely safe for health, high-quality modern materials and manufacturing technologies make veneers strong, durable and wear-resistant.

The two main materials for their manufacture are pressed solid ceramics and zirconium dioxide. Both materials are biologically inert. However, they differ in strength and transparency coefficients. Zirconium dioxide veneers have greater strength, which allows them to be used for functional restoration of the central group of teeth or for prosthetics on highly pigmented teeth. All-ceramic veneers, having high aesthetics, which is due to the unique light conductivity of the material and a wide range of its color shades, become the material of choice for creating highly aesthetic restorations.

Modern technologies do not yet allow us to fully combine these two characteristics: strength and transparency in one material, which puts an orthopedic surgeon in front of a difficult choice.

The choice of material: pressed solid ceramics or zirconium dioxide, completely depends on the clinical situation in the oral cavity and the wishes of the patient.

Keywords: dentistry, veneers, aesthetics, zirconium dioxide.

Актуальность: Современная эстетическая стоматология предлагает пациентам большой выбор средств и материалов для создания естественных и функционально надёжных реставраций. Керамические виниры считаются последним достижением эстетической стоматологии, во многом превосходящим любые ранее существовавшие системы реставраций. Они сочетают высокую эстетичность и надёжность. В настоящее время актуальным остаётся вопрос о выборе того или иного керамического материала в зависимости от клинической ситуации.

Цель исследования: 1) Изучить основные характеристики и свойства цельнокерамических и циркониевых виниров.

2) Рассмотреть технологии фиксации цельнокерамических и циркониевых виниров.

3) Определить, какой материал предпочитают использовать стоматологи-ортопеды и зубные техники.

4) Сравнить результаты протезирования обоими материалами.

Материалы и методы: В ходе работы произведен анализ публикаций клинических и теоретических исследований, изучавших различные материалы для изготовления виниров. Проведено анкетирование 11 стоматологов-ортопедов и 7 зубных техников в 4

стоматологических клиниках. Также на базе ортопедического кабинета в частной стоматологии отобрано 7 пациентов, имеющих показания к ортопедическому лечению винирами. Трём пациентам уставлены виниры из диоксида циркония, остальным – цельнокерамические. Через разные промежутки времени проведена сравнительная оценка различных показателей представленных материалов.

Результаты и их обсуждение: В результате проделанной работы было установлено, что эстетические показатели у цельнокерамических виниров выше, чем у циркониевых при работе в естественной цветовой палитре. При восстановлении сильно пигментированных культей зуба более эстетичны циркониевые виниры за счёт своей opakовости и меньшего коэффициента прозрачности [16]. Также циркониевые виниры превосходят цельнокерамические в прочности и износоустойчивости [12]. Однако, низкая осведомлённость врачей в вопросах фиксации конструкций из диоксида снижает частоту применения циркониевых виниров.

Ключевые слова: стоматология, виниры, эстетика, диоксид циркония.

Изготовление

Процессы изготовления виниров из керамики и диоксида циркония принципиально отличаются. Начнём с первого этапа – моделирования. Восковые заготовки для керамических виниров делает техник, выступая в роли архитектора будущей улыбки. В дальнейшем в печи под большим давлением размягчённую керамику прессуют в заготовленные формы E-таx, полученные таким образом виниры однотонны, и требуют художественной окраски.

В случае циркониевых виниров человеческий фактор и, соответственно, риск ошибки значительно снижен, моделирование производится на компьютере с помощью специальных программ. Полученные 3D-модели передаются на CAD-CAM фрезер, который выпиливает будущие виниры из циркониевого блока [18]. Данный способ изготовления виниров является более быстрым и удобным для техников по результатам анкетирования. Однако, не каждая лаборатория может позволить себе необходимое оборудование из-за его дороговизны. (Анкета №2)

Выбор технологии изготовления цельнокерамических реставраций на модели E-таx основан на возможности получения более яркого, полупрозрачного, послойного эстетического результата в сравнении с каркасами из диоксида циркония, полученными по CAD/CAM технологии [27].

Бондинг и фиксация

Керамические виниры являются достаточно хрупкими и, таким образом, тип фиксирующего агента и техника фиксации значительно влияют на клинический успех цельнокерамических реставраций [13].

Протравливание стеклообразной матрицы керамики осуществляют с помощью плавиковой кислоты и связывающего агента – силана. Кислота растворяет стеклянную матрицу и формирует пористую поверхность, для повышения площади адгезии. Применение силана улучшает механическое сцепление и формирует химические силиксановые связи в структуре органической матрицы керамики [10]. Для фиксации используют самоадгезивные аналоги стеклоиономерных цементов, отличающиеся в зависимости от производителя, что требует точного соблюдения инструкции.

Циркониевые виниры фиксируются по специальной APC концепции [10].

Этап А.

Воздушная абразия конструкции с использованием мелкодисперсного порошка оксида алюминия. Эффект данной обработки очень важен, поскольку одновременно с микропротравливанием позволяет провести деконтаминацию поверхности реставрации.

Этап Р.

Данный этап включает в себя применение праймера с MDP (10-метакрилоилоксидецил-дигидроген фосфат) мономером, который доказательно [10] обеспечивает более высокую связь композитного цемента с оксидами металлов в составе конструкции.

Этап С.

Для фиксации циркониевых конструкции используют самополимеризующиеся цементы или цементы двойного отверждения [22]. Это объясняется низкой светопрозрачностью материала [24]. Однако, цвет фиксирующего агента может оказывать влияние на эстетику реставрации. Для исключения ошибок в выборе цвета цемента применяют специальные примерочные пасты.

Циркониевые виниры могут гарантировать долгосрочное функционирование только, когда этап их адгезивной фиксации выполнен строго по протоколу. Однако, не все стоматологи-ортопеды соблюдают данные условия адгезии, что сказывается на дальнейшем клиническом успехе реставраций снижает частоту использования конструкций из диоксида циркония. (Анкета №1)

Сравнительные характеристики

Двумя основными характеристиками, используемыми при выборе материала будущей реставрации, являются прочность и прозрачность.

Циркониевые виниры в два раза прочнее керамических – 800мПа против 400мПа [7;16]. Их прочностные свойства обеспечены высоким содержанием кубической фазы, которая в свою очередь снижает прозрачность материала [11;27]. Это делает циркониевые виниры менее эстетичными по сравнению с цельнокерамическими. Однако эти свойства делают диоксид циркония материалом выбора при работе с сильно пигментированными культиями зубов или при протезировании на всём зубном ряду для увеличения прочности реставраций.

Керамические виниры будучи более эстетичными и прозрачными используются при работе в естественной цветовой палитре зубов, что является более востребованным на рынке стоматологических услуг. (Анкета №1)

Отдалённые результаты

Исследование основано на ретроспективном изучении и анализе применения цельнокерамических и циркониевых виниров 7 пациентам.

В исследовании приняли участие пациенты закончившие лечение 6, 4, 2, 1,5, 1 год назад, а также 6 и 3 месяца назад.

Циркониевые виниры установлены 2 пациентам с сильно пигментированными культиями зубов и 1 с уже имеющимися мостовидными протезами из диоксида циркония. Цельнокерамические виниры использованы у пациентов с незначительными цветовыми изменениями.

Для определения качества реставрации оценивались показатели сохранения анатомической формы, износа реставраций, качества краевого прилегания, поверхности реставрации, цветостойкости.

Результаты клинической оценки цельнокерамических виниров по параметрам сохранения анатомической формы и износа реставраций показали, что все реставрации сохранили анатомическую форму зуба, незначительный износ реставрации отмечен у одного пациента. Краевое прилегание сохранено, поверхность гладкая, без дефектов. По параметру цветостойкости показатели находятся в клинически удовлетворительном диапазоне.

Результаты клинической оценки циркониевых виниров не отличались от цельнокерамических, кроме показателя износа конструкции. Износа или дефектов циркониевых реставрации отмечено не было.

Выводы

При выборе материала для изготовления виниров следует отдавать предпочтение цельнокерамическим винирам в тех клинических ситуациях, когда ключевую роль играют эстетические показатели прозрачности реставрации, и оксиду циркония в тех случаях, когда предпочтение отдается большей опакости конструкции для перекрытия цвета культей зуба и прочностным характеристикам при протезировании на всех группах зубов.

Приложения

Анкета №1. Для стоматологов-ортопедов

Вопрос	Да	Нет
1) Устанавливаете ли Вы виниры?	4	7
2) Устанавливаете ли Вы виниры из диоксида циркония?	2	9
3) Знаете ли Вы технологию APC-технологию фиксации виниров из диоксида циркония?	1	10
Вопрос	Керамика	Диоксид циркония
4) Какой материал для изготовления виниров Вы предпочитаете?	4	0
5) Какой материал на Ваш взгляд более эстетичный?	4	0
6) Какой материал на Ваш взгляд более функционально надёжный?	1	3

Анкета №2. Для зубных техников

Вопрос	Да	Нет
1) Изготавливаете ли Вы безметалловые конструкции?	5	2
2) Изготавливаете ли Вы виниры?	3	4
3) Изготавливаете ли Вы виниры из диоксида циркония?	2	5
Вопрос	Керамика	Диоксид циркония
4) Виниры из какого материала чаще заказывают ортопеды?	3	0

5) Виниры из какого материала Вам проще изготавливать?	0	2
<p>Если на 3 вопрос Вы ответили «нет», то выберите возможную причину:</p> <p>1) Недостаточность знаний в области изготовления конструкции из диоксида циркония.</p> <p>2) Дороговизна оборудования. - 2</p> <p>3) Отсутствие спроса на данные конструкции.</p> <p>4) Другое _____</p>		

Литература/References

1. Бузмакова А.И. Сравнительная характеристика керамических и циркониевых виниров. *Медицинские науки*. 2017. №3; С. 11-14.
2. Асташина Н.Б., Кульметьева В.Б., Пьянкова Е.С., Шатова И.А. Исследование характеристик диоксида циркония стоматологического назначения для CAD/CAM-технологии. *Химия. Экология. Урбанистика*. 2019. Т.2019-2. - С. 488-492
3. Ефимова А.А. Виниры: преимущества и недостатки. *Центральный научный вестник*. 2018. №8. С. 7.
4. Markus B. Blatz, DMD, PhD; Marcela Alvarez, DDS, MSD; Kimiyo Sawyer, RDT; and Marco Brindis, DDS. How to Bond Zirconia: The APC Concept. *Compend Contin Educ Dent*. 2016; 37(9):611-617.
5. Sletov A.A., Sirak S.V., Mikhailchenko D.V., Zhidovinov A.V. Treatment of patients with surround defects mandible. *International Journal Of Applied And Fundamental Research*. 2016. № 5.
6. Camposilvanab E., Leonec R., Gremillarda L., Sorrentinoc R., Zaronec F., Ferrarid M., Chevaliera J. Aging resistance, mechanical properties and translucency of different yttrium-stabilized zirconia ceramics for monolithic dental crown applications // *Dental Materials*. - 2018. - № 34(6). - P. 879-890
7. Гатилова М.М., Бароян М.А. Виниры как альтернатива лечению коронками. *Международный студенческий научный вестник*. 2020
8. Абиханова А.А., Аубакир Е.С., Пармен А.К. Осведомленность населения о винирах. *Сообщество студентов XXI столетия*. 2021. С. 11-16.
9. Дубинкина В.А., Якимович Ю.В. Статический анализ керамических виниров. *Техника и технологии: пути инновационного развития*. 28 июня 2019.
10. Эльканов А.А., Брагин Е.А., Брагин А.Е. Изучение основных механических свойств конструкционных керамических материалов, используемых для изготовления протезов в пределах одного зуба (искусственных коронок, вкладок, виниров). *Кубанский научный медицинский вестник*. 2017. №: 2. С. 138-141
11. Когос О. О., Сокурченко С. В., Никейцев Д. В. Эстетическая реабилитация улыбки при помощи керамических виниров. *Главный врач юга России*. 2019. № 3. С. 16-17.
12. Шепелов И.С. [Сравнение CAD/CAM систем по видам работ в ортопедической стоматологии](#). *Молодежная наука и современность*. 2020. С. 284-286
13. Дмитриева Ю.Р., Ячменева Л.А. Адгезивная система фиксации виниров. *Молодежная наука и современность*. 2020. С. 203-205.
14. Томчук Л.А., Антонова У.А. [Компьютерные технологии в изготовлении зубных протезов](#). *Неделя молодежной науки*. 2021. С. 360-361.

15. Медведев О.А. [Современные керамические массы в ортопедической стоматологии. Прессованная керамика](#) *Молодежь, наука, медицина*. 2019. С. 161.
16. Антонова И.Н., Никитин В.С., Полтавец О.С. Цельнокерамические материалы для стоматологической практики: аналитический обзор в соответствии с новой классификацией. Институт стоматологии. 2020. № 3 (88). С. 84-86
17. Ман Э. [Изготовление керамических виниров: цифровые технологии и зуботехническое мастерство](#). *Медицинский алфавит*. 2017. №1
18. Долгалева А.А., Брагин Е.А., Долгалева М.Л. Перспективы применения цельнокерамических реставраций. *Главный врач юга России*. 2017. №: 2-1 (55). С.15-17
19. Айдемирова М.А., Петрова А.П. КЛИНИЧЕСКИЕ АСПЕКТЫ ЭРОЗИИ ЗУБОВ/*Бюллетень медицинских интернет-конференций*. 2016. Т. 6. № 6. С. 1094-1097.
20. Энговатов В.А., Титаренко А.С., Петрова А.П., Турусова Е.В. сравнение перечня предоставляемых стоматологических услуг по программе обязательного медицинского

страхования в россии и зарубежных странах. *Международный студенческий научный вестник*. 2018. № 4-1. С. 159-161.

УДК: 616.714.1-071.3] – 616.7:681.784 (575.1)

**“NEUWITT” БЎЙИЧА ЎЗБЕК ПОПУЛЯЦИЯСИ ВАКИЛЛАРИНИНГ
ЦЕФАЛОМЕТРИК КЎРСАТГИЧЛАРИ**

Муртазаев С.С., Қўчқарова М.Қ.

Тошкент давлат стоматология институти, доцент ва ассистент, Ўзбекистон,
Saidmurodtma@mail.ru

**ЦЕФАЛОМЕТРИЧЕСКИЕ ПОКАЗАТЕЛИ УЗБЕКИСКОЙ ПОПУЛЯЦИИ
ПО “ NEUWITT”.**

Муртазаев С.С., Кучкарова М.К.

*Ташкентский государственный стоматологический институт, доцент и
ассистент, Узбекистан. Saidmurodtma@mail.ru*

Аннотация. 18-30 ёшгача булган 71 та(40та эркак ва 31та аёллар) Ўзбек популяциясининг нормал физиологик прикусли вакилларида фронтал телерентгенограммасининг “Neuwitt” бўйича цефалометрик кўрсаткичлари аниқланди. Цефалометрик кўрсаткичларни аниқлашда автор таклиф қилган краниофациал триангуляция комплексидан фойдаландик. Бу комплекс ёрдамида юз-жағ сохасининг симметриклигини баҳолашда, трансверзал анамалияларни ташхислашда ва даволашда қўлланилади.

Калит сўзлар: Цефалограмма,ТРГ, Neuwitt.

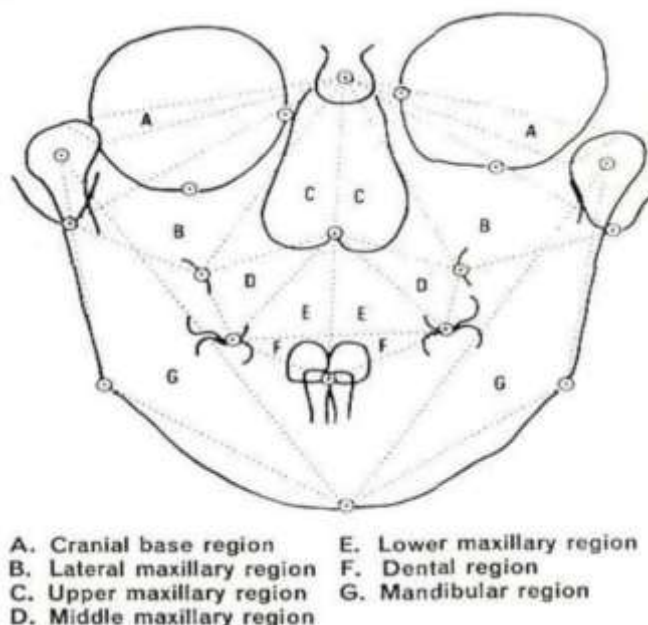
Мавзунинг долзарблиги .Трансверзал йўналишдаги анамалиялар ташхислашда фронтал проекциядаги телерентгенограмманинг ўрни жуда катта ахамиятга эга. Фронтал телерентгенограмма –(Pasterior-anterior cephalometry) бўйича кўплаб авторлар –Rickets, Grayson, Neuwitt, Grummons бошқалар изланишлар олиб боришган. Дастлаб, фронтал телерентгенограмма нимага асосланганлиги ҳақида қисқача маълумот бериб ўтишни лозим топдик. Фронтал ТРГ- Калла ,юз-жағ суяқларининг тўлиқ фронтал йўналишдаги

рентген тасвири бўлиб, юз суякларининг симметриклиги ҳақида тулиқ маълумот беради. Яъни ўнг ва чап томонларининг симметриклигини солиштирма таҳлилидир. Юз Биз ушбу текширувимизда А.В. Нейвигг усулига асосланиб, ўзбек популяцияси вакилларида теширувлар олиб бордик. Нейвигг фронтал ТРГ да ўзига хос учбурчаклар уйғунлигини яратган бўлиб, уни “краниофациал комплекснинг триангуляцияси” деб атаган. [////]

Текширувнинг мақсади: Ўзбек популяциясининг нормал физиологик прикусли вакилларида фронтал телерентгенограммасининг “Нейвигг” бўйича цефалометрик кўрсаткичлари аниқлаш ва трансверзал анамалияси мавжуд беморлар диагностикасида қўллаш.

Материал ва усуллар: текширув ҳаммаси бўлиб 71 та (40 эркак ва 31 та аёл) физиологик прикусли ўзбек популяциясининг вакилларида олиб борилди. Уларда “Нейвигг” бўйича фронтал телерентгенограммасининг цефалометрик кўрсаткичлари аниқланди.

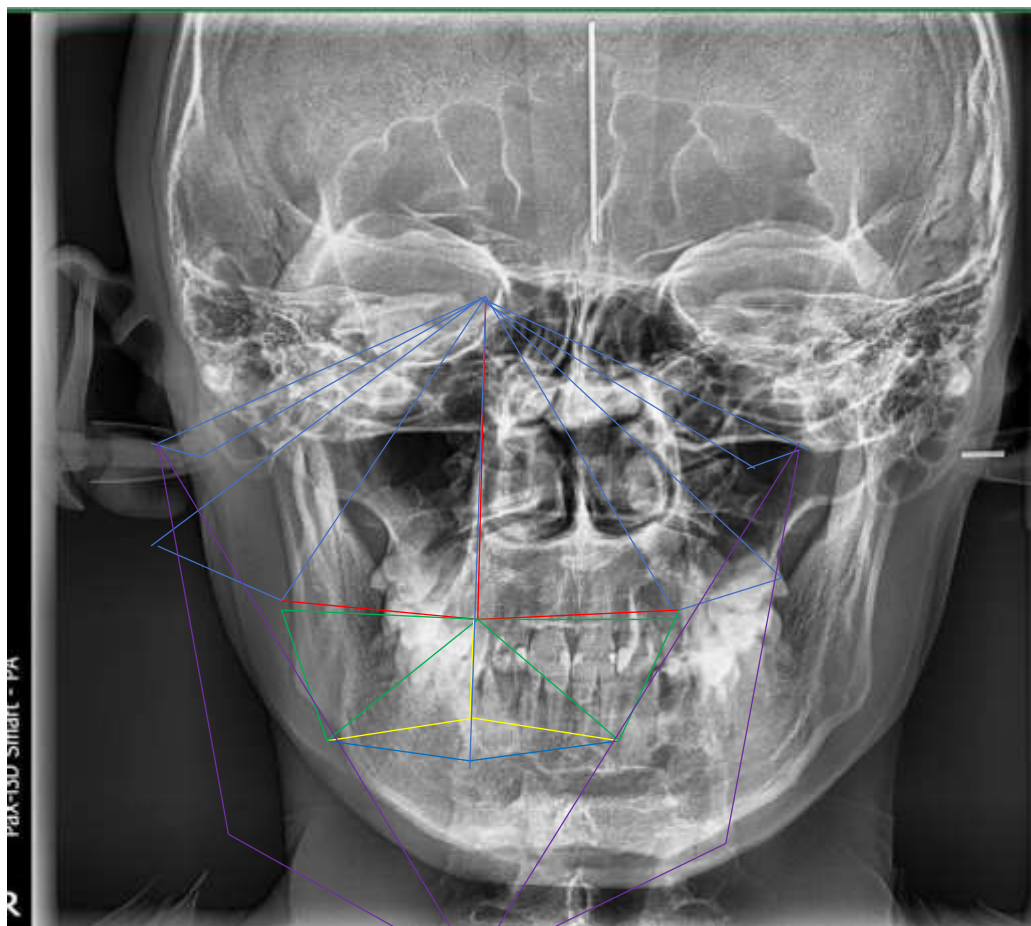
Юз қисмларини ўнг ва чап томонда маълум қисмларга ажратиб, уларда учбурчаклар ҳосил қилинади ва ўнг-чап томонларнинг симметриклигини таққослаймиз. (Схематик расм 1).



Бу бўлимда фронтал проекциядаги ТРГда калла-юз комплекси учбурчаклар ёрдамида ажратилади ва “краниофациал триангуляцияси” ҳосил бўлади.

“Нейвигг” бўйича краниофациал триангуляциясида учбурчакларнинг аниқ кўрсаткичли меъёри қабул қилинмаган, аммо ўнг ва чап томондаги учбурчакларнинг бурчаклари бир-бирига таққосланади.

Краниофациал триангуляциясини қуйидаги асосий соҳаларга ажратилади (Расм 2).



А-калла (краниал) асос. (cranial base-CB)

В-юқори жағнинг латерал соҳаси – lateral max.region-LMR

С-юқори жағнинг юқorigи соҳаси – uppermaxillary region-UMR

Д-юқори жағнинг медиал соҳаси – middle maxillary region-MMR

Е-юқори жағнинг пастки соҳаси – lower maxillary region-LMR

Ғ-дентал соҳа – dental region-DR

Г-мандибуляр соҳа – mandibular region-MR

Юқорида келтирилган соҳаларнинг чегаралари:

- A) Cranial base – Cg дан Co нинг энг юқorigи чуққи нуқтаси ва Co.нинг медиал чуққиси орасидаги масофа Cg-UpCo-MesCo
- B) Lateral maxillary region – Cg.дан Mastoideus чуққисига ва J нуқталаридан ҳосил бўлган учбурчаклар
- C) Upper maxillary region – Cg.дан ANS.га ва J.га чизиклар тортилади ва ўзаро туташтирилиб учбурчак ҳосил қилинади.
- D) Middle maxillary region – ANS.дан J ва UpM.га чизиклар ўтказилиб, туташтирилади ва учбурчаклар ҳосил қилинади.
- E) Lower maxillary region – ANS.дан UpM.га ва A нуқталар чизиклар тортилади ва туташтирилади. Учбурчак ҳосил қилинади.
- F) Dental region – Up.M.дан Up.L.га ва A нуқталарига чизиклар тортилиб туташтирилади ва учбурчак ҳосил қилинади.
- G) Mandibular region – Co.нинг энг чуққисидан Me ва Ag нуқталарига чизик тортилади, туташтирилади ва учбурчак ҳосил қилинади.

Натижалар ва уларнинг муҳокамаси.

Текширилаётган физиологик прикусли ўзбек популяцияси вакилларининг фронтал телерентгенограммаларида “Нeywitt” бўйича юкорида санаб ўтилган краниофациал триангуляцияси учбурчакларнинг цефалометрик кўрсаткичлар аниқланди ва жадваллаштирилди. (1-жадвал).

1-жадвал. Ўзбек популяцияси вакилларида Craniofacial триангул яция

	Эркак		Аёл		Ўртача	P
	L	R	L	R		
A	6.3±0.12	6.5±0.12	6,5±0,16	6,6±0,18	6.7±0.8	<0,01.
B	14.0±0.49	13.9±0.50	16,2±0,68	16,0±0,80	17,2±1.1	<0,01
C	27.3±0.35	27.7±0.41	27,4±0,40	27,3±0,38	30.2±1.2	<0,05
D	56.4±0.81	56.8±0.72	43,7±0,91	43,2±0,83	57.4±0.8	>0,05
E	42.1±0.46	41.7±0.50	31,7±0,91	32,1±0,83	44.3±0.71	>0,05
F	29.4±0.86	28.04±1.08	32,1±0,96	31,7±1,14	33.4±1.2	>0,01
G	118.0±0.69	115.9±2.79	121,0±1,23	122,1±1,16	125±1.18	>0,05

ўлчамларининг натижалари.

1-жадвалдан кўришиб турибдики, физиологик прикусли ўзбек популяцияси вакилларининг фронтал телерентгенограммаларида “А” соҳасининг учбурчакларидаги бурчакларининг ўлчовлари деярли бир хил .“В”- соҳасида эркакларда сезиларли даражада пастроқ,аммо аёлларнинг кўрсаткичларида деярли фарқ аниқланмади. “С”- соҳасида иккала жинс вакилларида ҳам таққосланаётган гуруҳ вакилларига нисбатан бироз тафовут аниқланди. “D”-соҳасида биз текшираётган гуруҳ вакилларида иккала жинс вакилларининг натижаларида ўзаро солиштирилганда сезиларли даражада фарқ аниқланди ва таққосланаётган гуруҳ вакилларига нисбатан олганимизда эркакларнинг “Middle maxillary” соҳасининг ўлчамлари деярли бир хил эканлиги маълум бўлди. “E”- соҳаси кўрсаткичларига эътибор берадиган бўлсак,эркаклардаги “Lower maxillary” соҳасидан олинган натижалар таққосланаётган гуруҳ вакиллариники билан деярли бир хил(P),аммо аёлларники сезиларли даражада фарқ қилиши жадвалдан кўришиб турибди. “F”- соҳаси кўрсаткичларини таҳлил қиладиган бўлсак, текшираётган гуруҳимиз вакилларида аёлларники нормага бироз яқин , аммо эркакларнинг F соҳасининг кўрсаткичлари сезиларли даражада фарқ қилади(P). “G”- соҳасининг кўрсаткичларининг натижаларига кўра “Mandibulary” соҳасининг бурчаги иккала жинс вакилларида ҳам ўзаро ва таққосланаётган гуруҳ вакилларида ҳам тафовутни кўришимиз мумкин.

Демак, биз текширув олиб бораётган физиологик прикусли ўзбек популяцияси вакилларида ўнг ва чап томон ўлчовлари тенг. Аммо эркаклар ва аёлларнинг цефалометрик кўрсаткичларида бироз тафовут аниқланди. Бунинг сабабини эркакларда аёлларга нисбатан тананинг бошқа қисм суяклари каби юз қисми ҳам кенг,йўғон ва йириқроқ эканлиги ўз исботини топди.

ХУЛОСА.

1. Ўзбек популяцияси физиологик прикусли вакилларининг “Heuwitt” бўйича фронтал телерентгенограммасининг цефалометрик кўрсаткичлари аниқланди
2. Краниофациал учбурчаклар симметриклигини ортодонтия ва ортогнатик хирургия йўналишидаги диагностикасида жуда муҳим аҳамиятга эга, айнан қайси соҳада носимметриклик аниқланса, ўша соҳадаги муаммолар бартараф қилинади.

Адабиётлар:

1. *Posnick JC. Principles and Practice of Orthognathic Surgery: Elsevier Health Sciences. 2013.*
2. *Sarver DM. Esthetic orthodontics and orthognathic surgery: Mosby Incorporated; 1998.*
3. *Ordobazari M, Al-Hosseini AAN, Zafarmand AH. A novel approach for craniofacial symmetry evaluation: Using the midsagittal Reference line drawn from “Crista Gali” with NHP technique. Novelty in Biomedicine. 2013;1:48-53.*
4. *Argyropoulos E, Sassouni V. Comparison of the dentofacial patterns for native Greek and American-Caucasian adolescents. 1989;95: 238-249.*
5. *Proffit WR, Fields Jr HW, Sarver DM. Contemporary orthodontics: Elsevier Health Sciences; 2014.*
6. *Athanasiou A, Van der Meij A. Posteroanterior (frontal) cephalometry. Orthodontic cephalometry London: Mosby-Wolfe. 1995;141-61.*
7. *Davoody PR, Sassouni V. Dentofacial pattern differences between Iranians and American Caucasians. American journal of orthodontics. 1978;73:667-75.*
8. *Hamdan AM, Rock WP. Cephalometric norms in an Arabic population. 2001;28: 297-300.*

УДК 616.314.9-003-079.2

МОТИВАЦИОННЫЙ АСПЕКТ В УЛУЧШЕНИИ ГИГИЕНЫ ПОЛОСТИ РТА У ДЕТЕЙ ВО ВРЕМЯ ОРТОДОНТИЧЕСКОГО ЛЕЧЕНИЯ

¹Л.Н. Солдатова, ²В.С.Солдатов, ³А.К. Иорданишвили

Первый Санкт-Петербургский государственный медицинский университет
им. акад. И.П. Павлова

¹ФГБОУ ВО «Первый Санкт-Петербургский государственный медицинский университет им. акад. И.П. Павлова», профессор кафедры стоматологии детского возраста и ортодонтии, г. Санкт-Петербург, Россия, slnzub@gmail.com

² ФГБОУ ВО «Санкт-Петербургский государственный университет», Россия, solves5@yandex.ru

³ ФГБВОУ ВО «Военно-медицинская академия им. С.М. Кирова» Минобороны России, г. Санкт-Петербург, Россия, professoraki@mail.ru

АННОТАЦИЯ

На основании динамического наблюдения за стоматологическим статусом 42 ребенка (15 мальчиков и 27 девочек) в возрасте от 6 до 12 лет, проходящих ортодонтическое лечение

на миофункциональных аппаратах, проведена сравнительная оценка состояния здоровья органов и тканей полости рта. Наблюдение за детьми осуществлялось в течение 3 месяцев. По завершении санации полости рта пациенты были разделены на 4 группы. Дети трёх групп, которые выбрали пасту самостоятельно, улучшили свои показатели индексов гигиены полости рта через три месяца. В группе детей, где зубная паста не выдавалась, а были даны указания по уходу за полостью рта с использованием уже имеющихся у них средств гигиены, показатели индексов гигиены полости рта улучшились менее значительно в сравнении с первыми тремя группами. Каждый месяц пациенты приходили на повторный осмотр. Показано, что использование зубных паст R.O.C.S. Junior заметно улучшает гигиеническое состояние полости рта у детей в возрасте 6-12 лет вне зависимости от разновидности данной пасты.

***Ключевые слова:** миофункциональные аппараты, стоматологическое здоровье детей, индексы гигиены, интенсивность течения кариеса у детей, гигиена полости рта.*

MOTIVATIONAL ASPECT OF IMPROVING MOUTH HYGIENE OF THE CHILDREN DURING ORTHODONTIC TREATMENT

¹L.N. Soldatova, ²V.S.Soldatov, ³A.K. Iordanishvili

¹"Pavlov University", professor of dentistry of children's age and orthodontics department St. Petersburg, Russia, slnzub@gmail.com

²"St. Petersburg State University", graduate student of the therapeutic dentistry department St. Petersburg, Russia, solves5@yandex.ru

³"S.M. Kirov Military Medical Academy" Ministry of Defense of Russia, professor of maxillofacial surgery and surgical dentistry department, St. Petersburg, professoraki@mail.ru

ABSTRACT

A comparative assessment of the health status of organs and tissues of the oral cavity was conducted, based on the dynamic monitoring of the dental status of 42 children (15 boys and 27 girls) aged 6 to 12 years, who had undergone the orthodontic treatment using myofunctional devices. Children supervision was carried out during 3 months. The patients were divided into 4 groups after finishing an oral cavity sanitation. Children of three groups, who had been given one of three types of R.O.C.S. toothpastes, which they had chosen themselves, improved their oral hygiene indexes for three months. Children who hadn't been given the toothpaste, but they had got the advices of hygiene of an oral cavity, improved their oral health indexes less than children from the other groups. The patients came for the re-inspection every month. It is proved that using of toothpastes R.O.C.S. Junior visibly improves the hygiene and oral health of children aged from 6 to 12 years, whichever paste they choose.

Key words: myofunctional devices, dental health of children, hygiene indexes, intensity of children caries, oral hygiene.

Актуальность. Основное внимание в лечебно-диагностической работе врачей-стоматологов, работающих с детьми, уделяется профилактической направленности их деятельности [1, 2, 8, 9]. Известно, что ортодонтическое лечение неблагоприятно влияет

на гигиену полости рта и ткани пародонта [1, 2,]. На протяжении многих лет в литературе приводятся сведения о широкой распространённости кариеса зубов у лиц детского возраста [2]. Особенности клинического течения кариеса зубов, особенно при ненадлежащем оказании стоматологической помощи, является раннее возникновение осложнённого кариеса, прогрессирование хронических периапикальных воспалительных очагов одонтогенной инфекции, которые могут приводить к развитию вторичных деформаций жевательного аппарата [4]. Наличие хронических воспалительных очагов одонтогенной инфекции у детей часто приводит к развитию обусловленных заболеваний, а также к проблемам в лечении другой сопутствующей патологии [1, 2]. В девяностых годах прошлого века на смену профилактическому принципу организации стоматологической помощи пришли замещающие технологии, что ухудшило показатели стоматологического здоровья людей [5]. Поэтому важной задачей современной медицины является выполнение программы эффективной профилактики основных стоматологических заболеваний у детского населения [7, 8]. Трудности обучения детей качественной гигиене полости рта связаны с уровнем их физического и психического развития. В формировании гигиенических навыков детей должны принимать активное участие родители, педагоги и непосредственно врачи стоматологи. Ортодонтическое лечение на миофункциональных съёмных аппаратах может также способствовать ухудшению гигиенического состояния полости рта.

Цель. Повышение гигиенического статуса полости рта у детей 6-12 лет, проходящих ортодонтическое лечение на съёмных миофункциональных аппаратах.

Материал и методы. Под динамическим наблюдением в течение 3-х месяцев находились 42 ребёнка (27 девочек, 15 мальчиков) в возрасте от 6 до 12 лет, проживающие в Санкт-Петербурге и Ленинградской области. Все пациенты проходили лечение у ортодонта на стандартных миофункциональных аппаратах. По завершении санации полости рта все пациенты были разделены на 4 группы различного пола и возраста. Первую (контрольную) группу составили 12 детей, которым зубная паста не выдавалась, а были даны рекомендации по уходу за полостью рта с использованием уже имеющихся у них средств для гигиены полости рта. Распределение по группам происходило методом случайной выборки. Самостоятельно дети распределились по группам: вторая группа пациентов (9 человек) - после санации использовала выданную пасту R.O.C.S. Junior "Ягодный микс", третья (8 человек) - R.O.C.S. Junior "Фруктовая радуга", четвертая (13 человек) - R.O.C.S. Junior "Шоколад и карамель". Паста R.O.C.S. Junior разработана специально для детей в период сменного прикуса и включает в себя сбалансированный минеральный комплекс. Интенсивность кариеса, оценивали по индексу КПУ+кп. Степень активности кариеса зубов оценивали согласно рекомендаций Т.Ф. Виноградовой [1]. Уровень индивидуальной гигиены полости рта у детей всех групп определяли по индексу Ю.А. Фёдорову - В.В. Володкиной [3]. Для объективной оценки состояния тканей пародонта использовали индекс РМА по С.Parma (1968) [3]. Окрашивание проводили таблетками PAROplak (Швейцария). Изучение стоматологического статуса детей осуществляли до начала использования зубных паст, а также через 1 и 3 месяца. Критерием исключения детей из клинического исследования были нежелание принимать участие в исследовании, отсутствие фронтальных зубов на верхней или нижней челюстях, наличие эндокринных нарушений.

Результаты и обсуждение. При осмотре полости рта индекс интенсивности кариеса у детей во всех исследуемых группах характеризовался как умеренный и составил в первой группе 4.04 ± 0.31 , во второй - 3.43 ± 0.58 , в третьей - 4.79 ± 0.78 , и 4.48 ± 0.83 – в четвертой.

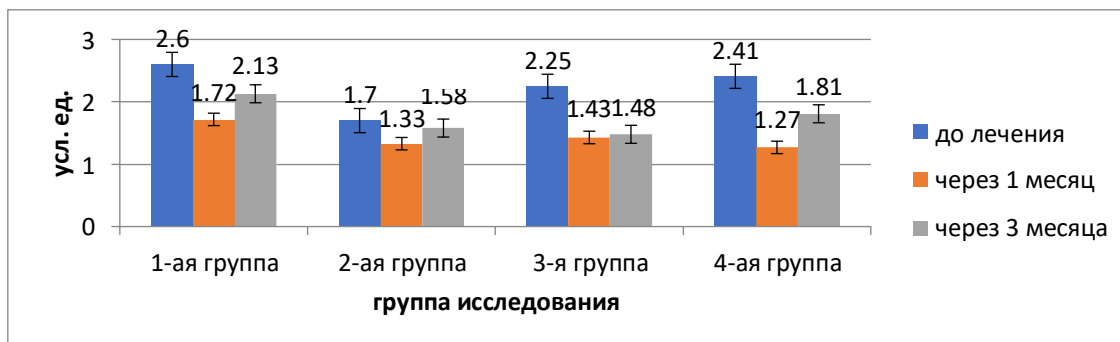


Рисунок 2. Значение индекса гигиены Фёдорова – Володкиной в группах в ходе исследования, усл. ед.

Pic. 2. Value of the “Fedorov-Volodkina” index among the groups during the investigation, CU.

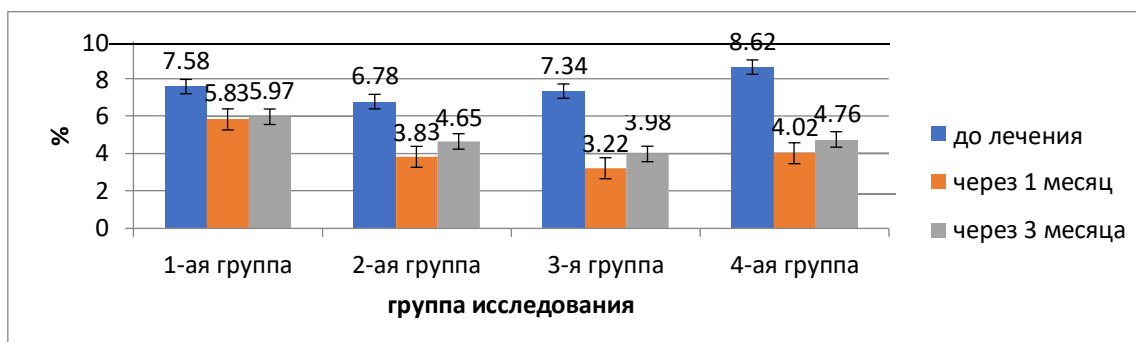


Рисунок 3. Значение индекса РМА в группах в ходе исследования, %.

Pic. 3. Value of the PMA index among the groups during the investigation, %.

Анализ цифрового материала показал, что половых различий в показателях встречаемости и интенсивности течения кариозного процесса, а также в значениях индексов гигиены у детей контрольной группы и детей, которые самостоятельно выбрали ту или иную пасту R.O.C.S. Junior не выявлено ($p \geq 0,05$).

В 1-й группе пациентов показатели стоматологического здоровья оставались в пределах неудовлетворительных либо удовлетворительных значений. В группах, где пасты были предложены на выбор, гигиеническое состояние полости рта через 1 месяц оценивалось как хорошее, не зависимо от разновидности выбранной пасты (рис. 2, 3). Через 3 месяца гигиена полости рта улучшились у детей всех исследуемых групп. Через 3 месяца показатели индекса РМА несколько ухудшились по сравнению с показателями через 1 месяц, но оставались значительно меньшими по сравнению с пациентами в контрольной группе ($p \geq 0,05$) (рис. 3).

По нашим наблюдениям разновидность зубной пасты R.O.C.S. Junior объективно не влияла на качество гигиены полости рта у пациентов в возрасте 6 -12 лет, так как их мотивация к регулярному проведению индивидуальной гигиены полости рта была значительно выше и продолжительнее.

Заключение. У детей младшего и среднего школьного возраста, проходящих ортодонтическое лечение, отмечается умеренная интенсивность течения кариозного процесса, а также сниженный уровень индивидуальной гигиены полости рта, что обусловлено низкой мотивацией детей и малой информированностью родителей по вопросам индивидуального ухода за полостью рта у детей в период сменного прикуса. При выборе зубной пасты дети 6-8 лет ориентировались исключительно на яркость упаковки. Дети 9 - 12 лет подходили к выбору зубной пасты осознанно, они внимательно читали название, знакомились с составом зубной пасты. Гигиена полости рта у детей всех трёх основных групп заметно улучшилась не зависимо от выбранной ими пасты. Достоверных различий в гигиеническом состоянии полости рта и интенсивности воспалительной патологии дёсен по показателям индексов Ю.А. Фёдорова - В.В. Володкиной и РМА не отмечено.

Для поддержания должного стоматологического здоровья детей во время ортодонтического лечения, следует учитывать предпочтения детей в выборе средств для индивидуальной гигиены полости рта, что положительно скажется на их мотивации и будет способствовать улучшению гигиенического состояния полости рта.

Литература/Reference

1. Виноградова Т.Ф. Педиатру о стоматологических заболеваниях у детей. – Л.: Медицина, 1982. – 160 с. Vinogradova T.F. *Pediatru o stomatologicheskikh zabolevaniyah u detej.* – L.: Medicina, 1982. – 160 s.
2. Иорданишвили А.К., Ковалевский А.М. Стоматологические заболевания у подростков // *Подростковая медицина: руководство для врачей / под ред. Л.И. Левиной, А.М. Куликова.* – СПб.: Питер, 2004. – С. 462 – 475. Iordanishvili A.K., Kovalevskij A.M. *Stomatologicheskie zabolevaniya u podrostkov // Podrostkovaja medicina: rukovodstvo dlja vrachej / pod red. L.I. Levinoj, A.M. Kulikova.* – SPb.: Piter, 2004. – S. 462 – 475.
3. Иорданишвили А.К., Солдатова Л.Н., Переверзев В.С., Жмудь О.Н., Солдатов В.С. Заболевания зубов и пародонта у детей, страдающих сахарным диабетом // *Стоматология детского возраста и профилактика.* – 2015. - № 1 (60). – С. 46 – 50. Iordanishvili A.K., Soldatova L.N., Pereverzev V.S., Zmud O.N., Soldatov V.S. *Zabolevaniya zubov i parodonta u detei, stradaushih saharnym diabetom//tomatologiya detskogo vozrasta I profilaktika.* – 2015. - No. 1 (60). – Page 46 – 50.
4. Иорданишвили А.К. Возрастные изменения жевательно-речевого аппарата. – СПб.: Изд-во «Человек», 2015. – 140 с. Iordanishvili A.K. *Vozrastnye izmeneniya zhevatel'no-rechevogo apparata.* – SPb.: Izd-vo «Chelovek», 2015.– 140 s.
5. Сунцов В.Г., Леонтьев В.К., Дистель В.А., Вагнер В.Д. Стоматологическая профилактика у детей. – М.: Медицинская книга; Н.Новгород: Изд-во НГМА, 2001. – 344 с. Suncov V.G., Leont'ev V.K., Distel' V.A., Vagner V.D. *Stomatologicheskaja profilaktika u detej.* – M.: Medicinskaja kniga; N.Novgorod: Izd-vo NGMA, 2001. – 344 s.
6. Gokhale N. Influence of socioeconomic and working status of the parents on the incidence of their children's dental caries // *Nat. Sci. Biol. Med.* – 2016. – № 7(2). – P. 18 – 22.
7. Daniel S.G. Comparison of dental hygienists and dentists: clinical and teledentistry identification of dental caries in children // *Int. J.Dent. Hyg.* – 2016. – № (7). – P. 33-34.

8. *Myofunctional appliance treatment: Sleep dentistry for the 21st century. Cris Farrell, BDS (Syd) // Australian Dental Practice. 2015. May / June. P. 84-88.*

УДК: 616.314:546.831-089.843

**МОРФОЛОГИЧЕСКОЕ ИЗУЧЕНИЕ КАЧЕСТВА ПРИЛЕГАНИЯ
ИНДИВИДУАЛЬНЫХ ЦИРКОНИЕВЫХ ШТИФТОВ К ПОВЕРХНОСТИ
КОРНЯ ЗУБА**

Ташкентский Государственный стоматологический институт

Акбаров Авзал Нигматуллаевич¹, Нигматова Нигора Рахматуллаевна¹,
Нигматов Рахматулла²
n.nigmatova@yandex.com

Кафедры Факультетской ортопедической стоматологии¹ и Ортодонтии и зубного протезирования² Ташкентского государственного стоматологического института, Ташкент, Узбекистан

Аннотация: Авторами предложен и изготовлен у 12 пациентов искусственный штифт с резьбой и с вкладкой из диоксида циркония для однокорневых зубов. Для морфологического исследования были изготовлены образцы **индивидуальных циркониевых штифтов с гладкой и резьбовой поверхностью и провели сравнительное морфологическое изучение качества прилегания штифта к поверхности корня зуба.**

Ключевые слова: зуб, зубной ряд, корень, коронка, искусственный штифт, вкладка, диоксид циркония, CAD/CAM/CAE система.

Annotation: The authors have proposed and made in 12 patients an artificial post with a thread and an inlay made of zirconium dioxide for single-rooted teeth. For the morphological study, samples of individual zirconium pins with a smooth and threaded surface were made and a comparative morphological study of the quality of the adhesion of the pin to the tooth root surface was carried out.

Key words: tooth, dentition, root, crown, artificial post, inlay, zirconium dioxide, CAD / CAM / CAE system.

Актуальность исследования

Коммерциализация стоматологии, бурное применение методов дентальной имплантации не способствовали развитию в последние годы зубосохраняющего подхода, что повлекло к необоснованному удалению разрушенных зубов после их эндодонтического лечения.

Несвоевременное восстановление коронки зуба, вследствие образования дефекта твердых тканей приводит к формированию структурной дезорганизации всего зубного ряда и даже зубов антагонистов.

В специальной научной литературе описаны клинические наблюдения, когда один не своевременно восстановленный, разрушенный зуб, может приводить к серьезным осложнениям всего жевательно-речевого аппарата в виде заболеваний жевательных мышц и височно-нижнечелюстного сустава.

Использование корней зубов после проведенного эндодонтического лечения для восстановления разрушенной коронковой части основано на применении штифтовых конструкций.

В этой связи вызывают интерес фрезерованные керамические штифтовые зубы, однако, в настоящее время недостаточно биомеханического и клинического обоснования таких штифтов (Арутюнов, С.Д., Чумаченко Е.Н., Лебеденко И.Ю., 2020; Ахмад И., 2019; Ряховский А.Н., 2016).

Актуальность и научно-практическая значимость проблемы протезирования больных со значительным или полным разрушением коронковой части зуба, возможность правильного выбора различных современных и проверенных временем штифтовых конструкций, высокий процент осложнений, возникающий при данном виде протезирования, явились научно-теоретическими предпосылками для осуществления, выбранного нами исследования. Отсутствие убедительных сведений о прочности восстановленной культи зуба на протяжении длительного периода клинической нагрузки побудило нас к проведению данного клинко-морфологического исследования.

Цель исследования: Сравнительное морфологическое изучения качество прилегание нами разработанной конструкции индивидуальных циркониевых штифтов с гладкой и резьбовой конфигурацией к поверхности корня зуба.

Материал и методы исследования: Нами разработан новый тип зубного штифта, снабженного съемной головкой, простого в выполнении, удобного в использовании.

Предложенная конструкция использована при ортопедическом лечении 12 пациентов (5 мужчин и 7 женщин) в возрасте от 24 до 46 лет, обратившихся в стоматологическую поликлинику кафедры по поводу дефектов твердых тканей зубов. Всего было изготовлено 14 штифтовых зубов на фронтальные зубы верхней челюсти. Штифты с вкладкой изготавливались из диоксида циркония. Фиксацию вкладок проводили с использованием стеклоиономерного цемента.

В качестве технических результатов предложенной конструкции можно назвать возможность замены изношенной головки на новую, без необходимости извлечения штифта из корня зуба или проведения восстановительных работ над культей.

Поставленную задачу решили тем, что в зубном штифте с вкладкой для однокорневого зуба, выполненном в виде винта, состоящего из двух частей: внутри корневой и внекорневой. Внутри корневая часть выполнена в виде усеченного конуса с резьбой, внекорневая имеет разрез для вкручивания штифта, внекорневая часть выполнена в форме конуса.

Выполнение внекорневой части в виде конуса, которая является обтекаемой и более легкой в обработке, позволяет упростить и удешевить изготовление штифта за счет исключения обработки сопряжений дискообразного упора с внутри корневой и внекорневой частями.

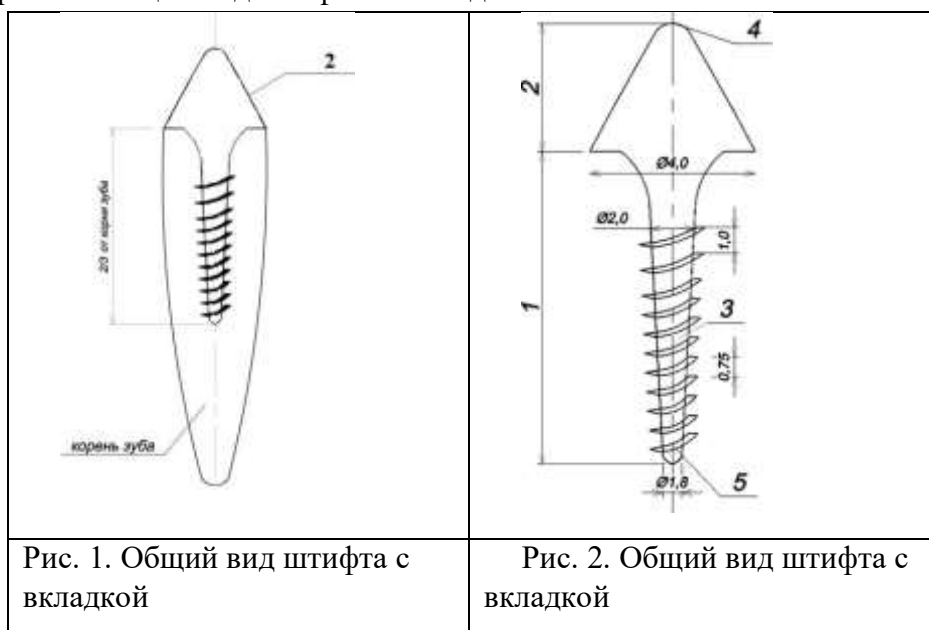
Нами предложены варианты штифта с различными параметрами длины, диаметра и шага резьбового участка.

Зубной штифт выполнен монолитным, при этом внутри корневая (апикальная) часть и внекорневая часть для коронки (в виде абатмента), представляют собой отдельные участки цельного винта, снабженного съемным винтом с головкой. Такой зубной штифт используется при одноэтапной фиксации искусственных коронок.

Сочетание в одной внекорневой части указанного зубного штифта двух функций (заглушки для устья канала и формователя коронковой части зуба) упрощает и ускоряет процесс лечения, так как отсутствует необходимость в проведении второго, так

называемого оперативного вмешательства, т.е. для снятия слепка для изготовления внекорневой части штифта. Выполнение культевой головки съемной позволяет производить ее замену в случае износа или повреждения.

На рис. 1 показан общий вид штифта с вкладкой при его расположении в зубном канале; на рис. 2 –общий вид штифта со вкладкой.



Для морфологического исследования материал зафиксировали в нейтральном растворе формалина и декальцинировали в азотной кислоте вместе с штифтами. После фиксации растворами циркониевые штифты аккуратно извлекли и провели по проводке в спиртах, хлороформе, затем готовили парафиновые блоки. Готовые срезы окрашивали гематоксилином и эозином.

Результаты исследования: Зубной штифт со вкладкой для однокорневого зуба **резьбовой поверхностью** используется следующим образом.

Сначала определяют состояние культи зуба, подвижность корня, состояние слизистой и т.д. По рентгенологическим исследованиям устанавливают длину корня, по которому определяют длину штифтовой части 1, которая должна составлять 2/3 длины корня. Подготовку над десневой части зуба под зубной штифт со вкладкой начинают с иссечения разрушенных твердых тканей зуба, для чего абразивными инструментами проводят препарирование с созданием плоскости для плотного прилегания культевой части. Подготовка корневого канала состоит в его распломбировке на 2/3 длины, проводимой бором. После распломбировки проводится расширение корневого канала с приданием ему формы усеченного конуса и исключением поднутрений.

Затем приступают к изготовлению зубной штифт со вкладкой с помощью методом CAD/CAM/CAE системы. Сначала снимается слепок цифровом формате с помощью аппарата Oral scan. После чего цифровой файл слепок передается к компьютеру зубного техника в техническую лабораторию. Техник в программе Exocad готовить по данным пациента электронный вариант штифта. После проверке файл передается препаровочной машине где готовится штифт. После препаровки штифта техник обрабатывает готовый штифт и передает клинику. Врач полученную готовую штифт припасовывают в полости рта с целью оценки качества препаровки и проверки плотности прилегания искусственной культи к наддесневой поверхности зуба. После проверки ее извлекают и с помощью антисептических растворов готовят к цементировке.

Завершающим этапом изготовления зубного штифта со вкладкой является ее фиксация в корневом канале зуба с помощью стеклоиономерным цементом.

Для морфологического исследования были изготовлены образцы **индивидуальных циркониевых штифтов с гладкой и резьбовой поверхностью.**

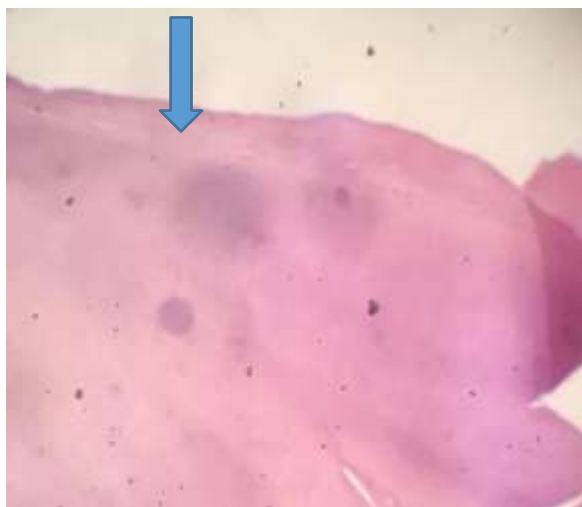


Рис 1. Ткань корня зуба после применения гладкого циркониевого штифта, в полости расположен свободно, поверхность гладкая. Показано синей стрелкой. Окраска гематоксилином и эозином. Ув. Об 4.0 x 10.

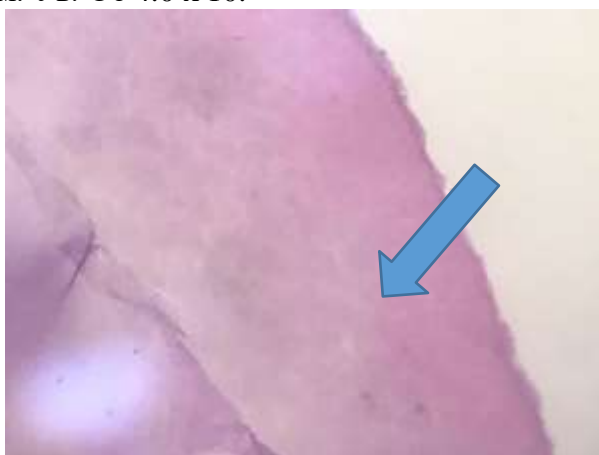

Рис 2. Материал тот же с другого участка показан стрелкой, со стороны полости зуба не отмечается следов фиксации гладкого циркониевого штифта. Окраска гематоксилином и эозином. Ув. Об 10.0 x 10.

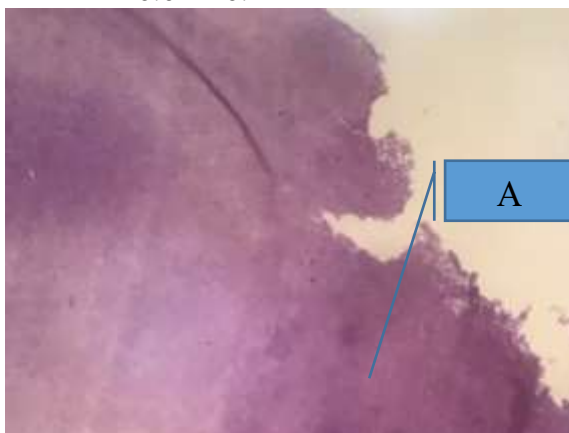

Рис 3. Препарат ткани зуба при применении сверлённого резьбового циркониевого штифта. Буквой А стрелкой показана поверхность со стороны полости зуба с шероховатой

поверхностью на месте зубчиков сверла. Признаки наиболее плотной фиксации штифта. Окраска гематоксилином и эозином. Ув. Об 10.0 x 10.

Вывод: В стенке полости зуба на месте использования циркониевого штифта с гладкой поверхностью не отмечается плотной фиксации, поверхность сглажена. При использовании циркониевого сверлённого резьбового штифта, стенка со стороны полости зуба на месте прикрепления штифта имеет зазубренную поверхность, следы от зубчиков сверления, что обеспечивает более плотную фиксацию штифта.

Быстрое развитие новых технологий позволяет останавливать выбор врача на наиболее прогрессивных реставрационных методиках, однако не существует пока универсального способа восстановления разрушенной коронковой части зуба, и поэтому знание различных техник и строгое выполнение общепринятых принципов позволит снизить до минимума риск возникновения неудач.

Литература:

1. Фисюнов А.Д., Рубникович С.П. Применение композитно-армированной культевой иштифтовой вкладки при протезировании полного дефекта коронковой части зуба //Стоматология. Эстетика. Инновации. 2019. Т. 3. № 3. С. 292-302.
2. Фисюнов А.Д., Рубникович С.П. Применение композитно-армированных культевых иштифтовых вкладок для замещения дефектов твердых тканей зубов //Вестник Витебского государственного медицинского университета. 2018. Т. 17. № 1. С. 91-99.
3. Хабилов Н.Л., Дадабаева М.У., Мун Т.О., Хабилов Б.Н. Диоксид циркония - один из современных стоматологических материалов //Stomatologiya. 2017. № 2. С. 107-110.
4. Харах Я.Н., Демишкевич Э.Б. Метод рентгенологической оценки анатомо-топографических особенностей полости зуба //Российская стоматология. 2017. Т. 10. № 1. С. 63-64.
5. Арутюнов А.С. Оптимизация восстановления зубов иштифтовыми конструкциями. Автор. дисс... к.м.н. – М., 2003.- 23 с.
6. Арутюнов С.Д., Лебедеенко И.Ю., Ковальская Т.В. CEREC система: керамические вкладки, изготовленные методом компьютерного фрезерования. / Методические рекомендации к практическим занятиям для студентов стоматологических факультетов и врачей-стоматологов. - М., 1999. - 13 с.
7. Тихонов А.И. Клинико-биомеханический анализ эффективности керамических иштифтовых вкладок при восстановлении разрушенной коронки зуба. Автор.дис...канд.мед.наук. – М., 2017. – 27 с.
8. Tian T. Aspects of Adhesion Between CAD/CAM Ceramics and Resin CementsJan // Open Dissertation Press.- 2017.- 258p.
9. Zaytsev, D. Mechanical properties of human enamel under compression: On the feature of calculations // Materials Science and Engineering C. - 2016. - Vol. 62. - P. 518 523.
10. Zimmermann M., Mehl A., Mormann W.H., Reich S. Intraoral scanning systems - a current overview. // Int. J. Comput. Dent.- 2015.- №18 (2).-P.101-129.

IV. ТЕРАПЕВТИЧЕСКАЯ СТОМАТОЛОГИЯ	IV. THERAPEUTIC DENTISTRY
СРАВНЕНИЕ МЕТОДОВ ОПРЕДЕЛЕНИЯ ЦВЕТА ЗУБОВ Зиядуллаева Н.С., Ходжимуродова Н.А.	COMPARISON OF DETERMINATION METHODS TEETH COLORS Ziyadullayeva N.S. Xojimurodova N. A.,
ОПРЕДЕЛЕНИЕ ДИСКРИМИНАЦИОННОЙ ЧУВСТВИТЕЛЬНОСТИ ЯЗЫКА ПРИ ГЛОССАЛГИИ У ПАЦИЕНТОВ, ПЕРЕНЕСШИХ COVID-19 НА ЭТАПЕ РЕАБИЛИТАЦИИ Камилов Х. П., Ибрагимова М.Х., Камилова А. З.	DETERMINATION OF DISCRIMINATION SENSITIVITY OF LANGUAGE IN GLOSSALGY IN PATIENTS WHO HAVE BEEN COVID-19 AT THE STAGE OF REHABILITATION Kamilov Kh. P., Ibragimova M.Kh., Kamilova A.Z.
О ИЗУЧЕНИИ СОСТОЯНИЯ ПРОТЕОЛИТИЧЕСКОЙ АКТИВНОСТИ И АНТИПРОТЕАЗНОГО ПОТЕНЦИАЛА РОТОВОЙ ЖИДКОСТИ У БОЛЬНЫХ С БЫСТРОПРОГРЕССИРУЮЩИМ ПАРОДОНТИТОМ Хасанова Л.Э., Юнусходжаева М.К.	STUDYING THE STATE OF PROTEOLYTIC ACTIVITY AND ANTIPROTEASIS POTENTIAL OF ORAL FLUID IN PATIENTS WITH RAPID-PROGRESSIVE PERIODONTITIS Khasanova L.E., Yunuskhodzhaeva M.K.
ЭФФЕКТИВНОСТЬ ЛЕЧЕНИЯ БОЛЬНЫХ ПАРОДОНТИТОМ С ПРИМЕНЕНИЕМ ОСТЕОТРОПНЫХ ПРЕПАРАТОВ Камилов Х.П., Тахирова К.А., Сапаров А.Б.	EFFICIENCY OF TREATMENT PATIENTS WITH PERIODONTITIS USING OSTEOTROPIC DRUGS Kamilov Kh.P., Takhirova K.A., Saparov A.B.
ОСОБЕННОСТИ КЛИНИЧЕСКОГО ПРОЯВЛЕНИЯ МНОГОФОРМНОЙ ЭКССУДАТИВНОЙ ЭРИТЕМЫ ПОЛОСТИ РТА Камилов Х.П., Тахирова К.А., Номуродова Ф.Л.	FEATURES OF THE CLINICAL MANIFESTATION OF ORAL ERYTHEMA MULTIFORME Kamilov Kh.P., Takhirova K.A., Nomurodova F.L.
ОЦЕНКА МЕСТНОГО И ГУМОРАЛЬНОГО ИММУНИТЕТА У БОЛЬНЫХ С ХРОНИЧЕСКИМ ПИЕЛОНЕФРИТОМ Усманова Ш.Р., Хаджиметов А.А., Камилов Х.П., Фасихиддинов Ж.С.	ASSESSMENT OF LOCAL AND HUMORAL IMMUNITY IN PATIENTS WITH CHRONIC PYELONEPHRITIS Usmanova Sh. R., Haddjimetov A. A., Kamilov H.P., Fasikhiddinov J. S.
Анализ частоты встречаемости ксеростомии у пациентов, перенесших COVID-19 Е.В.Дербенцева, Д.С.Новикова, В.В.Слепова	Analysis of the incidence of xerostomia in patients who have undergone COVID-19 E.V.Derbentseva, D.S.Novikova, V.V.Slepova
МАРКЕРЫ ВОСПАЛЕНИЯ В ДИАГНОСТИКЕ РЕЦИДИВИРУЮЩЕГО АФТОЗНОГО СТОМАТИТА Камилов Х.П., Кадырбаева А.А., Бахрамова Ф.Н., Усманова Л.Б.	INFLAMMATION MARKERS IN DIAGNOSTICS OF RECURRENT APHTHOUS STOMATITIS Kamilov Kh.P., Kadyrbaeva A.A., Bakhranova F.N., Usmanova L.B.
Изучение влияния приверженности к лечению пациентов с хроническим генерализованным пародонтитом средней степени тяжести на эффективность проведенного лечения и показатели качества жизни (Планирование исследования) Турсуналиев О.Э.	Investigating the impact of treatment adherence in patients with moderately severe chronic generalized periodontitis on the efficacy of treatment and quality of life indicators (Research planning) Tursunaliyev O.E.
ПРОГРАММА ДЛЯ ОПРЕДЕЛЕНИЯ ВЫБОРА МЕСТНОЙ ТЕРАПИИ ПРИ ВОСПАЛИТЕЛЬНЫХ ЗАБОЛЕВАНИЙ ПАРОДОНТА БЕРЕМЕННЫХ ЖЕНЩИН С ЖЕЛЕЗОДЕФИЦИТНОЙ АНЕМИЕЙ Н.Ф. Абсаламова, Ш.А. Содикова, З.Н. Гулбоева	PROGRAM FOR DETERMINING THE CHOICE OF LOCAL THERAPY FOR INFLAMMATORY PERIODONTAL DISEASES OF PREGNANT WOMEN WITH IRON DEFICIENT ANEMIA N.F. Absalamova, Z.N. Gulboeva, Sh.A. Sodikova
СПОСОБ ЛЕЧЕНИЯ ВОСПАЛИТЕЛЬНЫХ ЗАБОЛЕВАНИЙ ПАРОДОНТА ПРИ СИСТЕМНОЙ КРАСНОЙ ВОЛЧАНКЕ Н.Ф. Абсаламова, Т.Э. Зойиров, З.Н. Гулбоева	METHOD FOR TREATMENT OF INFLAMMATORY PERIODONTAL DISEASES IN SYSTEMIC RED DISEASE N.F. Absalamova, T.E. Zoyirov, Z.N. Gulboeva
Вирус-ассоциированные патологические процессы слизистой оболочки рта. Гажва С.И., Ибрагимова Ю.Ш., Рябова В.М., Наволокина А. М.	Virus-associated pathological processes of the oral mucosa S. I. Gzhva, Ibragimova Yu.Sh., Ryabova V.M., Navolokina A.M.

<p>БИОХИМИЧЕСКИЕ ИЗМЕНЕНИЯ ПРИ ХРОНИЧЕСКОМ РЕЦИДИВИРУЮЩЕМ АФТОЗНОМ СТОМАТИТЕ ОРОФАРИНГИАЛЬНОЙ ОБЛАСТИ У ПАЦИЕНТОВ С ХРОНИЧЕСКИМ ХОЛЕЦИСТИТОМ Ибрагимова М. Х., Убайдуллаева Н. И.</p>	<p>BIOCHEMICAL CHANGES IN CHRONIC RECURRENT AFTHOUS STOMATITIS OF THE OROPHARYNGIAL REGION IN PATIENTS WITH CHRONIC CHOLECYSTITIS Ibragimova M. Kh., Ubaydullaeva N.I.</p>
<p>РОЛЬ ЦИТОКИНОВ ПОЛОСТИ РТА ПРИ ОЦЕНКЕ ЗАБОЛЕВАНИЙ ПАРОДОНТА НА ФОНЕ ПСИХОЭМОЦИОНАЛЬНОГО СТРЕССА У КУРСАНТОВ ВЕДОМСТВЕННОГО ИНСТИТУА О.Ф. Ситдикова, М.Ф. Кабиров</p>	<p>THE ROLE OF ORAL CYTOKINES IN THE ASSESSMENT OF PERIODONTAL DISEASES AGAINST THE BACKGROUND OF PSYCHOEMOTIONAL STRESS IN CADETS OF THE DEPARTMENTAL INSTITUTE O.F. Sitdikova, M.F. Kabirova</p>
<p>РЕНТГЕНОФАЗОВЫЙ АНАЛИЗ РОТОВОЙ ЖИДКОСТИ ПРИ ЗАБОЛЕВАНИЯХ ЗУБОВ НЕВОСПАЛИТЕЛЬНОГО ГЕНЕЗА А.В. Митронин, А.Д. Джураев, А.С. Алиханян, Н.Н. Ахмадалиев, А.А. Прокопов</p>	<p>X-RAY PHASE ANALYSIS OF ORAL FLUID IN NON-INFLAMMATORY DENTAL DISEASES A.V. Mitronin, A.D. Juraev, A.S. Alikhanyan, N.N. Akhmadaliyev, A.A. Prokopov</p>
<p>ОЦЕНКА РАСПРОСТРАНЕННОСТИ И ИНТЕНСИВНОСТИ КАРИЕСА У ПАЦИЕНТОВ С ГАСТРОЭЗОФАГЕАЛЬНОЙ РЕФЛЮКСНОЙ БОЛЕЗНЮ О. Бекжанова, С. Алимова, М. Астанакулова</p>	<p>ASSESSMENT OF THE PREVALENCE AND SEVERITY OF CARIES IN PATIENTS WITH GASTROESOPHAGEAL REFLUX DISEASE O. Bekjanova, S. Alimova, M. Astanakulova</p>
<p>ТУЧНЫЕ КЛЕТКИ И ГЛИКОЗАМИНОГЛИКАНЫ В СЛИЗИСТОЙ ОБОЛОЧКЕ ПОЛОСТИ РТА ПРИ БОЛЕЗНИ БЕХЧЕТА Даминова Н.Р.</p>	<p>MAST CELLS AND GLYCOSAMINOGLYCANS IN THE MUCOSA OF THE ORAL CAVITY IN BEHEAD DISEASE Daminova N.R.</p>
<p>ОЦЕНКА ЭФФЕКТИВНОСТИ ПРЕПАРАТА ХОЛИСАЛ В КОМПЛЕКСНОМ ЛЕЧЕНИИ КАТАРАЛЬНОГО ГИНГИВИТА Кучкарова М.К., Абданбекова К.Р.</p>	<p>EVALUATION OF THE EFFECTIVENESS OF THE PREPARATION CHOLISAL IN THE COMPLEX TREATMENT OF CATARRAL GINGIVITIS Kuchkarova M.K., Abdanbekova K.R.</p>
<p>Регенеративный потенциал костной ткани при консервативном лечении хронического апикального периодонтита А.А.Адамчик, В.В.Таиров, К.Д.Кирш, С.А.Коровашкин, О.Р.Ибрагимов, Е.С.Запорожская-Абрамова, В.А.Ивашенко, И.В.Хромцова</p>	<p>REGENERATIVE POTENTIAL OF BONE TISSUE IN THE CONSERVATIVE TREATMENT OF CHRONIC APICAL PERIODONTITIS A.A.Adamchik, V.V.Tairov, K.D.Kirsh, S.A.Korovashkin, O.R.Ibragimov, E.S.Zaporozhskaya-Abramova, V.A.Ivashenko, I.V.Hromtsova</p>
<p>ЭФФЕКТИВНОСТЬ ЛЕЧЕНИЯ БОЛЬНЫХ ПАРОДОНТИТОМ С ПРИМЕНЕНИЕМ ОСТЕОТРОПНЫХ ПРЕПАРАТОВ. Камилов Х.П., Тахирова К.А., Сапаров А.Б.</p>	<p>EFFICIENCY OF TREATMENT PATIENTS WITH PERIODONTITIS USING OSTEOTROPIC DRUGS. Kamilov Kh.P., Takhirova K.A., Saparov A.B.</p>
<p>ВРАЧЕБНАЯ ТАКТИКА ПРИ ДИАГНОСТИКЕ ТУБЕРКУЛЕЗА ПОЛОСТИ РТА С.К. Муратова, Н.Т. Шукурова</p>	<p>MEDICAL TACTICS FOR DIAGNOSIS OF ORAL TUBERCULOSIS S.K. Muratova, N.T. Shukurova</p>
<p>Открытое сравнительное исследование оценки эффективности зубных щеток, имеющих щетину из мягкого синтетического волокна при гингивите у взрослых А.К.Иорданишвили, А.А. Петров, А.С. Айрапетян, Ж.А. Седько</p>	<p>An open comparative study evaluating the effectiveness of toothbrushes having soft synthetic fiber bristles for gingivitis in adults A.K. Iordanishvili, A.A. Petrov, A.S. Ayrapetyan, J.A. Sedko</p>
<p>НОВОЕ В ЭФФЕКТИВНОСТИ ВТОРИЧНОЙ ПРОФИЛАКТИКИ ГИПЕРЕСТЕЗИИ ЗУБОВ У МОЛОДЫХ ЛЮДЕЙ В.С.Солдатов, Л.Н. Солдатова, А.К. Иорданишвили</p>	<p>THE NEW IN EFFICIENCY OF THE SECONDARY PREVENTION OF THE TEETH HYPERESTHESIA AMONG THE YOUNG PEOPLE V.S.Soldatov, L.N. Soldatova, A.K. Iordanishvili</p>
<p>КЛИНИЧЕСКАЯ ЭФФЕКТИВНОСТЬ СОВРЕМЕННЫХ ПАСТ ДЛЯ ПРОФЕССИОНАЛЬНОЙ ГИГИЕНЫ ПОЛОСТИ РТА Городецкая О.С., Сидоренко А.И., Росеник Н.И.</p>	<p>CLINICAL EFFECTIVENESS OF MODERN PASTES FOR PROFESSIONAL ORAL HYGIENE Gorodetska O.S., Sidorenko A.I., Rosenik N.I.</p>

<p>СРАВНЕНИЕ И ОПРЕДЕЛЕНИЕ СОСТОЯНИЕ ТКАНЕЙ И ОРГАНОВ ПОЛОСТИ РТА У ЛИЦ, ЗАНЯТЫХ НА АЛМАЛЫКСКОМ МЕТАЛЛОПЕРЕРАБАТЫВАЮЩЕМ ПРОИЗВОДСТВЕ Гаффоров С.А., Хен Д.Н. Рахимов Ф.Э.</p>	<p>THE CONDITION OF THE TISSUES OF THE ORAL CAVITY ORGANS IN PERSONS EMPLOYED AT THE ALMALYK METAL PROCESSING PLANT Gafforov S.A., Khen D.N., Rakhimov F.E.</p>
<p>ДИНАМИКА СОСТОЯНИЯ ПАРОДОНТА ПРИ КОМБИНИРОВАННОМ ЛЕЧЕНИИ ЭНДОДОНТО-ПАРОДОНТАЛЬНОГО ПОРАЖЕНИЯ С.Т.Тохтаходжаева, Н.Э.Уманова, Ш.О.Тагаева</p>	<p>FEATURES OF PERIODONTAL STATE DYNAMICS IN COMBINED TREATMENT OF ENDODONTOPARODONTAL LESION S.T. Tokhtakhojaeva, N.E. Umanova, Sh.O. Tagaeva</p>
<p>БИОЛОГИЯ ПОЛОСТИ РТА У ЖЕНЩИН ФЕРТИЛЬНОГО ВОЗРАСТА В НОРМЕ И ПРИ КАРИЕСЕ Мухамедов И.М., Халдарбекова Г.З.</p>	<p>THE BIOLOGY OF THE ORAL CAVITY WOMEN OF FERTILE AGE IN NORMAL AND WITH CARIES Mukhamedov I.M , Khaldarbekova G.Z.</p>
<p>ИЗМЕНЕНИЕ В ПОЛОСТИ РТА ПРИ ХРОНИЧЕСКОЙ БОЛЕЗНИ ПОЧЕК. Алиева Н.М.,Шоахмедова К.Н., Нигматова Н.Р., Усмонова Х.Т., Рахимов Б.Г.</p>	<p>CHANGES IN THE ORAL CAVITY IN CHRONIC KIDNEY DISEASE. Alieva N.M., Shoakhmedova K.N., Nigmatova N.R., Usmonova Kh.T., Rakhimov B.G.</p>

COMPARISON OF DETERMINATION METHODS TEETH COLORS

Ziyadullayeva Nigora Saydullayevna

Scientific supervisor candidate of medical science Tashkent State Dental Institute Uzbekistan
Tashkent

Xojimurodova Nigoraxon Alisherovna

Master Student of Tashkent State Dental Institute Uzbekistan Tashkent

Relevance

In the practice of modern dentistry, due to the increased aesthetic requirements, one of the factors that determine the success of prosthetics with all-ceramic, metal-ceramic, zirconium dioxide orthopedic structures is the correct and accurate determination of the color of the teeth and the reconstruction of its anatomical shape and function according to the age of the patient.

This allows achieving high aesthetic quality of orthopedic constructions and reducing the incidence of expensive re-prosthetics.

The teeth color is determined by the dentin, with translucent enamel, which is playing a lesser role through scattering at wavelengths in the blue range [3]. It was reported that: shade selection is a crucial clinical step during prosthetic treatment [4]. During the visual teeth color determination it is suggested that the first impression is frequently the best match, and shade matching trials should be limited to 5 seconds at a time to prevent eye fatigue, because the vision pigment is used up quickly in the mechanism of color perception. Many times in the dental literature has been given the recommendation to relax the eyes by observing a blue card between two shade matching trials (because blue and yellow are complementary colors) [5].

An adequate analysis of the shade of the teeth, as well as the reproduction of their color in order to maximize the imitation of the natural appearance, is one of the most difficult tasks of practical dentistry in the rehabilitation of patients using different types of restorations.

Shade matching systems continue to evolve, but so far none of them can provide a sufficiently objective result.

Various protocols for the analysis of tooth color have been known on the market for many years, but most of them provide efficiency only for the chewing group of teeth, or only for the initial analysis of the aesthetics of the frontal region, based on the parameters of photographs and modifications of the algorithms for their visualization and processing. The Vita company also introduced the Vita EASYSHADE® spectrophotometer for tooth shade matching. Shade evaluation with the spectrophotometer used in that study showed a high degree of correlation with visual shade determination of the color of natural teeth. The oldest color system was created by Albert H. Munsell in 1905. Consists from three attributes—hue (H), value or lightness (V) and chroma (C), denoted as H/V/C. Value/Lightness is the quantity of light reflected by an object compared to a pure white diffuser (reflecting 100%), and a black absorber (absorbing all incident light with no reflection). If a material reflects most of the light falling on its surface, it appears bright, i.e. it has a high value. Towards the center of the color wheel, no hue dominates and becomes less and less saturated [1]. Hue is described with the words we normally think of as describing color: red, purple, blue, etc. It is also a term which describes a dimension of color we readily experience when we look at color.

The action of many factors complicates the process of objectifying the color analysis of teeth and its reproduction. These are the different illumination of the area of interest, which distorts the color perception effect of the final restorations, the use of aesthetic materials of different quality, and the individual difference in color perception among people participating in dental treatment.

The factor of the latter is also influenced by what kind of shade matching system each of the participants in the rehabilitation process uses. In addition, it should be borne in mind that the

complex morphology of the tooth, its shape, surface texture, as well as the corresponding shine - all these are parameters that cannot be ignored in the process of treating any tooth.

Keywords: Teeth Color, Visual Perception, Spectrophotometer, Accordance

Purpose: formation of the concept and development of a universal method for determining the color of teeth, to compare methods for determining the color of teeth.

Material and methods. We examined 40 patients with defects in the coronal part of the teeth, which were divided into 4 groups of 10 patients each. In patients of the first group, a doctor and a dental technician determined the color of the teeth by a visual method using the VITAPAN Classical color scale. In the second group, the doctor determined the color of the teeth by visual and colorimetric methods using a VITA EasyShade spectrophotometer (VITA Zahnfabrik, Germany), the dental technician used the visual method.

In patients of the third group, a doctor and a dental technician determined the color of the teeth by visual and colorimetric methods. In patients of the fourth group, the doctor determined the color of the teeth only by the colorimetric method, the dental technician used the visual method during his work.

The quality criteria for the restoration were determined visually by a physician, patient, or dental technician under standard lighting conditions.

An "ideal" assessment does not show the difference between the color of the restoration performed and the color of the teeth in the patient's mouth. The difference between the color of the restoration and the color of the teeth in the patient's oral cavity, visible to the physician, was rated as "good".

When judged "satisfactory", the difference between the color of the restoration performed and the color of the dentition in the patient's mouth was noticeable by both the doctor and the patient.

Results. When analyzing the results obtained, it was revealed that in patients of the first group, the number of ideally performed restorations was 51%. In this group, 47% of the restorations were rated "good", and the number of works rated "satisfactory" was 2%.

In the second group, the number of perfectly executed works increased to 60%, and 40% of the restorations were rated "good". In the third group, the result with the "perfect" rating reached 80%, and 20% of the work was the work with the "good" rating.

There were no restorations rated "satisfactory" in the second and third groups. In patients of the fourth group, the percentage of "ideally" performed work decreased to 38%. 52% of jobs rated "good" and 10% "satisfactory" were completed.

Conclusions .The best aesthetic result of the restoration is obtained when using the visual and colorimetric method both by the doctor and the dental technician. However, the indirect restoration takes three times longer than usual, therefore, from a practical point of view, the use of a combined method of determining the color of teeth by a dentist is optimal.

List of used literature:

- [1] Hugo, B., Witzel, T. and Klaiber, B. (2005) Comparison of in Vivo Visual and Computer-Aided Tooth Shade Determination. *Clinical Oral Investigations*, 9, 244-250.
- [2] Culpepper, W.D. (1970) A Comparative Study of Shade-Matching Procedures. *Journal of Prosthetic Dentistry*, 24, 166-173. [http://dx.doi.org/10.1016/0022-3913\(70\)90140-X](http://dx.doi.org/10.1016/0022-3913(70)90140-X)
- [3] Paul, S., Peter, A., Pietrobon, N. and Hämmerle, C.H.F. (2002) Visual and Spectrophotometric Shade Analysis of Human Teeth. *Journal of Dental Research*, 81, 578-582.
- [4] Klemetti, E., Matela, A.M., Haag, P. and Kononen, M. (2006) Shade Selection Performed by Novice Dental Professionals and Colorimeter. *Journal of Oral Rehabilitation*, 33, 31-35. <http://dx.doi.org/10.1111/j.1365-2842.2006.01531.x> [23] Sykora, O. (1983) Fabrication of a Posterior Shade Guide for Removable Partial Dentures. *Journal of Prosthetic Dentistry*, 50, 287-288. [http://dx.doi.org/10.1016/0022-3913\(83\)90033-1](http://dx.doi.org/10.1016/0022-3913(83)90033-1)
- [5] Goodkind, R.J. and Schwabacher, W.B. (1987) Use of a Fiber-Optic Colorimeter for in Vivo Measurements of 2,830 Anterior Teeth. *Journal of Prosthetic Dentistry*, 58, 535-542. [http://dx.doi.org/10.1016/0022-3913\(87\)90380-5](http://dx.doi.org/10.1016/0022-3913(87)90380-5)

[6] Li, Q. and Wang, Y.N. (2007) Comparison of Shade Matching by Visual Observation and an Intraoral Dental Colorimeter. Journal of Oral Rehabilitation, 34, 848-854. <http://dx.doi.org/10.1111/j.1365-2842.2006.01678.x>

УДК: 616.313-009.1-036:616.98-009.62

ОПРЕДЕЛЕНИЕ ДИСКРИМИНАЦИОННОЙ ЧУВСТВИТЕЛЬНОСТИ ЯЗЫКА ПРИ ГЛОССАЛГИИ У ПАЦИЕНТОВ, ПЕРЕНЕСШИХ COVID-19 НА ЭТАПЕ РЕАБИЛИТАЦИИ

Камилов Хайдар Позилович д.м.н., профессор, заведующий кафедрой
Госпитальной терапевтической стоматологии, Ибрагимова Малика
Худайберггановна д.м.н., доцент кафедры, ассистент кафедры Камилова Адиба
Закирджановна

Ташкентский государственный стоматологический институт, Ташкент,
Узбекистан

РЕЗЮМЕ

Представлена статья, посвященная актуальной проблеме Терапевтической стоматологии определению дискриминационной чувствительности языка при глоссалгии у пациентов, перенесших COVID-19 на этапе реабилитации

Цель: определить дискриминационную чувствительность языка при глоссалгии у пациентов, перенесших COVID-19 в стадии реабилитации.

Материалы и методы: в исследование включены 88 пациентов в возрасте от 35 - 70 лет, из них 51 больных с глоссалгией, перенесшие COVID 19 и имеющие воспалительные заболевания СОПР включены в основную группу, из них 36 женщин, 15 – мужчин; 37 пациентов глоссалгией, не болевшие COVID 19, из них 29 женщин, 8 мужчин составили группу сравнения; 20 здоровых лиц служили контролем. Осмотр полости рта пациентов с глоссалгией проводили при обращении пациентов в поликлинику терапевтической стоматологии ТГСИ, при этом заполняли стоматологическую анкету, осуществляли фото- и видеодокументацию. Средний возраст больных составил $52,57 \pm 1,20$ лет.

Провели определение глубокой дискриминационной чувствительности языка, основанный на измерении в единицах длины (мм) циркулем Вебера зоны слизистой оболочки языка. Исследования проводились при комнатной температуре 18-20 градусов с применением циркуля Вебера. Бранши циркуля Вебера одновременно касаются обследуемого участка слизистой оболочки кончика языка. При этом определяли минимальное расстояние между участками слизистой оболочки языка, когда исследуемый пациент четко отличал прикосновение обеих браншей циркуля.

Результаты исследования и обсуждение. Следует отметить, что при измерении циркулем Вебера дискриминационная чувствительность кончика языка составила $2,92 \pm 0,01$ мм в основной группе, $2,45 \pm 0,01$ мм - в группе сравнения, в контрольной группе у здоровых лиц дискриминационная чувствительность составила $1,1 \pm 0,01$ мм. Из полученных результатов измерения, проведенных у пациентов обеих клинических групп, следует, что глубокая тактильная чувствительность была достоверно ($p < 0,01$) снижена у больных глоссалгией, особенно у лиц, перенесших COVID 19 (основная группа) и пациентов с глоссалгией, не болевших COVID 19 по сравнению с контрольной группой

Выводы: Представленные результаты исследования, полученные у пациентов с глоссалгией, перенесшие COVID-19 отмечается достоверное ($p < 0,01$) снижение дискриминационной чувствительности языка, что еще раз доказывает психоэмоциональную природу глоссалгии, перенесших COVID-19 в периоде реабилитации.

Ключевые слова: глоссалгия, определение дискриминационной чувствительности языка, циркуль Вебера

SUMMARY

An article is presented on the topical problem of therapeutic dentistry to determine the discriminatory sensitivity of the tongue in glossalgia in patients who have undergone COVID-19 at the stage of rehabilitation

Purpose: to determine the discriminatory sensitivity of the tongue in glossalgia in patients undergoing COVID-19 in the rehabilitation stage.

Materials and methods: the study included 88 patients aged 35 - 70 years, of which 51 patients with glossalgia who underwent COVID 19 and had inflammatory diseases of the oral mucosa were included in the main group, of whom 36 were women, 15 were men; 37 patients with glossalgia who did not suffer from COVID 19, of which 29 were women, 8 were men in the comparison group; 20 healthy individuals served as controls. Examination of the oral cavity of patients with glossalgia was carried out when patients applied to the therapeutic dentistry polyclinic of the TGSI, while filling out a dental questionnaire, carried out photo and video documentation. The average age of the patients was 52.57 ± 1.20 years.

Determination of the deep discriminatory sensitivity of the tongue was carried out, based on the measurement in units of length (mm) by Weber's compass of the zone of the mucous membrane of the tongue. The studies were carried out at a room temperature of 18-20 degrees using a Weber compass. The branches of the Weber compass simultaneously touch the examined area of the mucous membrane of the tip of the tongue. At the same time, the minimum distance between the sections of the mucous membrane of the tongue was determined, when the patient under study clearly distinguished the touch of both branches of the compass.

Research results and discussion. It should be noted that when measuring with Weber's compass, the discriminatory sensitivity of the tip of the tongue was 2.92 ± 0.01 mm in the main group, 2.45 ± 0.01 mm in the comparison group, in the control group in healthy individuals the discriminatory sensitivity was 1.1 ± 0.01 mm. From the obtained measurement results, carried out in patients of both clinical groups, it follows that deep tactile sensitivity was significantly ($p < 0.01$) reduced in patients with glossalgia, especially in persons who had undergone COVID 19 (main group) and patients with glossalgia who did not COVID 19 versus control group

Conclusions. The presented study results obtained in patients with glossalgia who underwent COVID-19 showed a significant ($p < 0.01$) decrease in the discriminatory sensitivity of the language, which once again proves the psychoemotional nature of glossalgia who underwent COVID-19 during the rehabilita.

Keywords: Glossalgia, definition of discriminatory language sensitivity, Weber's compass

Глоссалгия-стоматологическое заболевание, характеризуется жгучими болями в языке, длительным течением и значительной распространенностью у людей среднего и пожилого возраста, часто сочетается с соматическими заболеваниями. К методам исследования языка при глоссалгии относятся определение дискриминационной, вкусовой и других видов чувствительности. При исследовании дискриминационной чувствительности было выявлено, что на дорсальной поверхности языка она бывает снижена на стороне первичных двигательных нарушений (односторонний тремор при паркинсонизме) в среднем на 1,5 мм по сравнению с контролем. Дискриминационная чувствительность на пораженной стороне, на симметричной стороне – также бывает изменена. Однако показатели дискриминационной чувствительности у пациентов недостоверны, хотя и прослеживается общая закономерность снижения тактильной чувствительности [3,4].

Больные, перенесшие COVID-19 жалуются на сухость во рту. Очень распространенный симптом — снижение дискриминационной и вкусовой чувствительности языка, отек слизистой оболочки полости рта и языка, мышечная боль. Дискриминационная чувствительность определена у военнослужащих с болевыми

синдромами челюстно-лицевой области в начале и на заключительном этапе лечения. Исследования проводились при комнатной температуре 18-20 градусов, утром, натошак, применяя циркуль-измеритель. При этом иглы браншей циркуля Вебера одновременно прикасались к обследуемым участкам СОПР. Определяли наименьшее расстояние между участками слизистой оболочки, при котором исследуемый отчетливо различал двойное прикосновение. Более удобным местом для определения дискриминационной чувствительности СОПР считается кончик языка [1,2,5].

В период пандемии основным источником инфекции SARS-CoV-2 являются пациенты, зараженные COVID-19 [6,7]. Ученые также сообщили о том, что у пациентов COVID-19, вызванный возбудителем SARS-CoV-2 на слизистой оболочке рта могут вызывать острую вирусную инфекцию у людей со средним инкубационным периодом 3 дня. Наиболее распространенными симптомами COVID-19 являются лихорадка (87,9%), кашель (67,7%) и усталость (38,1%) [8,9,10]. У заболевших COVID-19 отмечается повышение таких показателей, как АЛТ и АСТ, снижение лимфоцитов [11,12]

У зараженных COVID-19 наблюдалось удлинение протромбинового времени, что связано с плохим прогнозом заболевания. SARS-CoV-2- возбудитель COVID-19 обнаруживается в ротовой жидкости и содержимым ротоглоточного секрета, что подтверждает, что заражение происходит через слизистую оболочку полости рта и орофарингиальную область [13].

Кроме этого, данный возбудитель может вызывать нарушения вкусовой чувствительности языка и неврологические жалобы. Доказано, что SARS-CoV-2 при COVID-19 вызывает нейроинвазию, которая происходит трансмукозально через региональные нервные структуры, затем проходит дальше по обонятельному тракту, достигая ЦНС, в результате этого развиваются неврологические симптомы COVID-19, как нарушения обонятельной и вкусовой чувствительности языка. Частыми ротовыми проявлениями является сухость слизистой оболочки рта, дисгевзия, грибковые поражения слизистой оболочки полости рта, отек, герпетические высыпания, а также язвенные поражения спинки и корня языка [14,15].

Из 170 клинических случаев самым распространенным проявлением была сухость во рту в 75 случаях, 71 пациент отмечали симптомы «горящего рта», изменения вкуса отмечены у 67 пациентов COVID-19, наблюдается белый кандидозный налет. Глоссалгия встречалась у 11 зараженных COVID-19 пациентов, в 55 случаях были взяты пробы со слизистой оболочки полости рта и лабораторно подтвержден диагноз кандидоз полости рта, нарушение вкусовых ощущений языка отмечали 28 пациентов, из них у 15 отмечались язвы, и были жалобы на боли во время жевания, у 10 пациентов отмечались отеки слизистой оболочки полости рта и языка [16].

Цель исследования: Определить дискриминационную чувствительность языка у пациентов с глоссалгией, перенесших COVID-19 в стадии реабилитации.

Материалы и методы исследования.

В исследование включены 88 пациентов в возрасте от 35 - 70 лет, из них 51 с глоссалгией, перенесшие COVID-19 и имеющие воспалительные заболевания СОПР включены в основную группу, из них 36 женщин, 15 – мужчин; 37 пациентов глоссалгией, не болевшие COVID 19, из них 29 женщин, 8 мужчин составили группу сравнения; 20 здоровых лиц служили контролем. Осмотр полости рта пациентов с глоссалгией проводили при обращении пациентов в поликлинику терапевтической стоматологии ТГСИ, при этом заполняли стоматологическую анкету, осуществляли фото- и видеодокументацию. Средний возраст больных составил $52,57 \pm 1,20$ лет.

Провели определение глубокой дискриминационной чувствительности языка, основанный на измерении в единицах длины (мм) циркулем Вебера зоны кончика слизистой оболочки языка. Исследования проводились при комнатной температуре 18-20 градусов с применением циркуля Вебера. Бранши циркуля Вебера одновременно должны касаться обследуемого участка слизистой оболочки кончика языка. При этом определяли

минимальное расстояние между участками слизистой оболочки языка, когда исследуемый пациент четко отличал прикосновение обеих браншей циркуля.

Методы статистического анализа результатов

Материалы исследования были подвергнуты статистической обработке с использованием методов параметрического и непараметрического анализа. Накопление, корректировка, систематизация исходной информации и визуализация полученных результатов осуществлялись в электронных таблицах Microsoft Office Excel 2010. Статистический анализ проводился с использованием программы IBM SPSS Statistics v.23 (разработчик - IBM Corporation).

Номинальные данные описывались с указанием абсолютных значений и процентных долей. Сравнение номинальных данных проводилось при помощи критерия χ^2 Пирсона, позволяющего оценить значимость различий между фактическим количеством исходов или качественных характеристик выборки, попадающих в каждую категорию, и теоретическим количеством, которое можно ожидать в изучаемых группах при справедливости нулевой гипотезы.

В случае описания количественных показателей, имеющих нормальное распределение, полученные данные объединялись в вариационные ряды, в которых проводился расчет средних арифметических величин (M), стандартных отклонений (σ) и стандартную ошибку (m), границ 95% доверительного интервала (95% ДИ).

При сравнении средних величин в нормально распределенных совокупностях количественных данных рассчитывался t-критерий Стьюдента. Полученные значения t-критерия Стьюдента оценивались путем сравнения с критическими значениями. Различия показателей считались статистически значимыми при уровне значимости $p < 0,05$.

Результаты исследования и обсуждение

Следует отметить, что при измерении циркулем Вебера дискриминационная чувствительность кончика языка составила $2,92 \pm 0,01$ мм в основной группе, $2,45 \pm 0,01$ мм - в группе сравнения, в контрольной группе у здоровых лиц дискриминационная чувствительность составила $1,1 \pm 0,01$ мм. Из полученных результатов измерения, проведенных у пациентов обеих клинических групп, следует, что глубокая тактильная чувствительность была достоверно ($p < 0,01$) снижена у больных глоссалгией, особенно у лиц, перенесших COVID 19 (основная группа) и пациентов с глоссалгией, не болевших COVID 19 по сравнению с контрольной группой.

После проведения комплексного патогенетического лечения с применением обезболивающих, седативных, антиоксидантных лекарственных препаратов, антидепрессантов и физиотерапии пациентов с глоссалгией были повторно определены показатели глубокой тактильной (дискриминационной) чувствительности языка.

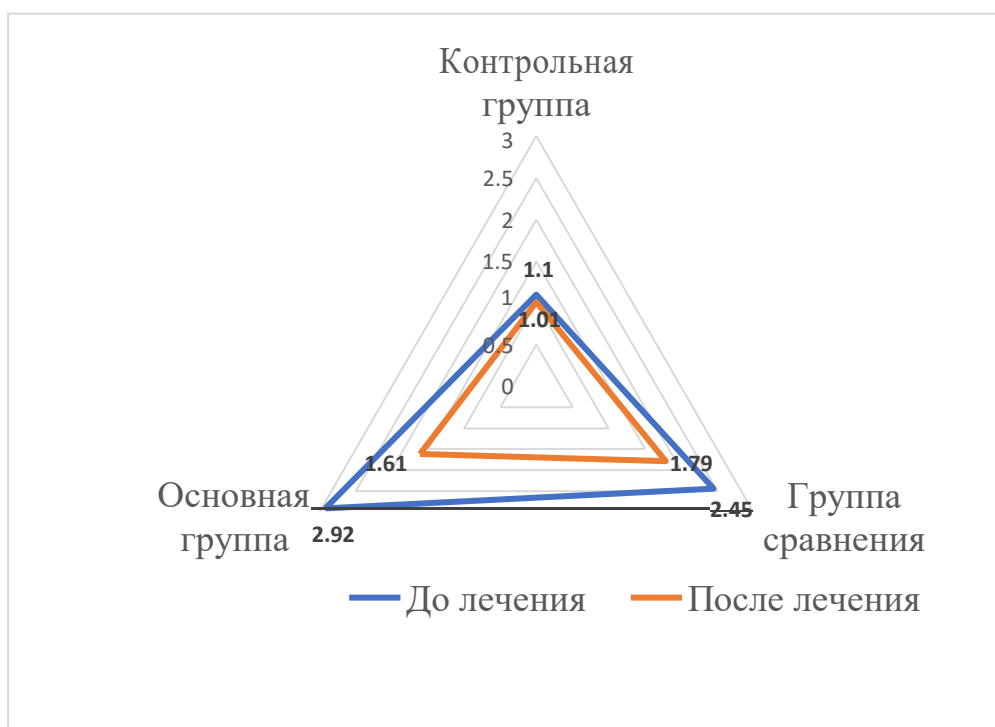


Рис.1 Показатели ДЧЯ до и после лечения

Так, в контрольной группе значение ДЧЯ составили $1,01 \pm 0,01$ мм, в группе сравнения значение ДЧЯ соответствовало $1,79 \pm 0,02$ мм, в основной группе пациентов с глоссалгией, перенесших COVID-19 на этапе реабилитации показатель ДЧЯ составил $1,61 \pm 0,01$ мм.

Таким образом, по результатам проведенного нами функционального исследования при оценке дискриминационной чувствительности слизистой оболочки языка (ДЧЯ) между обследуемыми группами не обнаружено особых различий. Кроме того, анализируя полученные данные о чувствительности слизистой оболочки языка, мы не обнаружили статистически достоверных различий между значениями, что позволяет нам рассматривать тактильную чувствительность как единую.

Литература

1. Макеева Ирина. Медицинский журнал первого МГМУ им. Сеченова. 2020. №2. 79-80 стр.
2. Никитенко В.В. Болевые синдромы челюстно-лицевой области у военнослужащих в различных климатогеографических условиях несения службы: патофизиологические и организационные основы лечебно-диагностического процесса// автореферат дисс. доктора наук. С-П. 2019
3. Рувинская Г.Р. «Скрининговые подходы к выявлению патологии экстрапирамидной системы в амбулаторной стоматологической практике»// Acta medica Eurasica. 2016. № 2. С.26-32
4. Саперкин Н.В., Тиунова Н.В., Сергеева А.В., 2017. Клинико-эпидемиологическая характеристика синдрома «пылающего рта» на региональном уровне/ Медицинский альманах, 2017. №4 сентябрь. С.142-144.
5. Хабазе З.С., Соболев К.Э., Тодуа И.М., Морданов О.С. Изменения слизистой оболочки полости рта и общих показателей при COVID 19 (SARS-CoV-2): одноцентровое описательное исследование. Эндодонтия Today. 2020; 18(2):4-9
6. Chan J.F., To K.K., Tse H., Jin D.Y., Yuen K.Y. Interspeciestransmission and emergence of novel viruses: lessons from bats and birds. Trends Microbiol. 2013;21:544–555
7. Xu X., Chen P., Wang J., Feng J., Zhou H., Li X. Evolution of the novel coronavirus from the ongoing Wuhan outbreak and modeling of its spike protein for risk of human transmission. Sci China Life Sci. 2020;63(3):457–460
8. Guan W-J, Ni Z-Y, Hu Y, Liang W-H, Ou C-Q, He J-X. Clinical characteristics of 2019 novel coronavirus infection in China. N Engl J Med. 2020
9. Yang Y., Lu Q., Liu M., Wang Y., Zhang A., Jalali N. Epidemiological and clinical features of the 2019 novel coronavirus outbreak in China. medRxiv. 2020.02.10.20021675

10. Liu Y., Yang Y., Zhang C., Huang F., Wang F., Yuan J., Wang Z., Li J., Li J., Feng C., Zhang Z., Wang L., Peng L., Chen L., Qin Y., Zhao D., Tan S., Yin L., Xu J., Zhou C., Jiang L. C. Science China; Life sciences: 2020. Liu, Clinical and biochemical indexes from 2019-nCoV infected patients linked to viral loads and lung injury.
11. W.J. Guan, Z.Y. Ni, Y. Hu, W.H. Liang, C.Q. Ou, J.X. He, L. Liu, H. Shan, C.L. Lei, D.S.C. Hui, B. Du, L.J. Li, G. Zeng, K.Y. Yuen, R.C. Chen, C.L. Tang, T. Wang, P.Y. Chen, J. Xiang, S.Y. Li, J.L. Wang, Z.J. Liang, Y.X. Peng, L. Wei, Y. Liu, Y.H. Hu, P. Peng, J.M. Wang, J.Y. Liu, Z. Chen, G. Li, Z.J. Zheng, S.Q. Qiu, J. Luo, C.J. Ye, S.Y. Zhu, N.S. Zhong, Clinical Characteristics of Coronavirus Disease 2019 in China, N Engl J Med.(2020) [
12. Tang N., Li D., Wang X., Sun Z. Abnormal coagulation parameters are associated with poor prognosis in patients with novel coronavirus pneumonia. J Thromb Haemost JTH. 2020;18(4):844–84
13. Wang-Huei Sheng; Wang-Da Liu; Jann-Tay Wang; Su-Yuan Chang; Shan-Chwen Chang Xu R, Cui B, Duan X, Zhang P, Zhou X, Yuan Q. Saliva: potential diagnostic value and transmission of 2019-nCoV // Int J Oral Sci. 2020;12:11.
14. Wang-Huei Sheng; Wang-Da Liu; Jann-Tay Wang; Su-Yuan Chang; Shan-Chwen Chang. Dysosmia and dysgeusia in patients with COVID-19 in northern Taiwan // Journal of the Formosan Medical Association (IF 3.008).- 2020- 10-20: DOI:10.1016/j.jfma.2020.10.003
15. Zarch R.E., Hosseinzadeh.P. COVID-19 from the perspective of dentists: A case report and brief review of more than 170 cases: Oral manifestations of COVID-19 //doi:10.1111/dth.14717 15. To KK, Tsang OT, Chik-Yan Yip C, et al. Consistent detection of 2019 novel coronavirus in saliva. Clin Infect Dis. 2020;71:841-843
16. Белопасов В.В., Яшу Я., Самойлова Е.М., Баклаушев В.П. Поражение нервной системы при COVID-19 // Клиническая практика. 2020;11(2): 60–80. doi: 10.17816/clinpract34851

УДК: 616.314.07-008.1-036.16:616.31-003.2:577

О ИЗУЧЕНИИ СОСТОЯНИЯ ПРОТЕОЛИТИЧЕСКОЙ АКТИВНОСТИ И АНТИПРОТЕАЗНОГО ПОТЕНЦИАЛА РОТОВОЙ ЖИДКОСТИ У БОЛЬНЫХ С БЫСТРОПРОГРЕССИРУЮЩИМ ПАРОДОНТИТОМ

Хасанова Л.Э., Юнусходжаева М.К.

Ташкентский государственный стоматологический институт

Воспалительные заболевания тканей пародонта в настоящее время являются чрезвычайно распространенными во всем мире. В их возникновении основное и решающее значение придается активному взаимодействию многих факторов с превалированием пародонтопатогенной микрофлоры и нарушением состояния гуморальных факторов местного иммунитета. Выявление факторов риска на ранних стадиях воспалительного процесса позволяет своевременно предпринять комплекс лечебно-профилактических мероприятий и тем самым предотвратить дальнейшее их развитие с прогрессированием воспалительного процесса в тканях пародонта. В связи с этим перспективно изучение состояния протеолитической активности и антипротеазного потенциала ротовой жидкости у больных с пародонтитом применение.

STUDYING THE STATE OF PROTEOLYTIC ACTIVITY AND ANTIPROTHEASIC POTENTIAL OF ORAL FLUID IN PATIENTS WITH RAPID-PROGRESSIVE PERIODONTITIS

Inflammatory periodontal tissue diseases are currently extremely common throughout the world. In their occurrence, the main and decisive importance is attached to the active interaction of many factors with the prevalence of periodontal pathogenic microflora and the violation of the state of humoral factors of local immunity. Identification of risk factors in the early stages of the inflammatory process allows us to take a set of therapeutic and prophylactic measures in a timely manner and thereby prevent their further development with the progression of the inflammatory

process in the periodontal tissues. In this regard, it is promising to study the state of proteolytic activity and antiprotease potential of the oral fluid in patients with paradontitis.

Цель исследования состояла в изучении состояния протеолитической активности и антипротеазного потенциала ротовой жидкости у больных с быстро прогрессирующим пародонтитом в сравнительном аспекте со здоровыми людьми.

Установлено, что у лиц, страдающих быстро прогрессирующим пародонтитом, показатели активности трипсина и эластазы достоверно выше, нежели у лиц с интактным пародонтом: трипсина - почти в 2 раза, а эластазы - более чем в 2 раза.

Активность ингибиторов протеаз имела противоположную тенденцию. У лиц с интактным пародонтом активность кислотостабильных ингибиторов была выше почти в 3 раза по сравнению с показателями, зафиксированными у больных быстро прогрессирующим пародонтитом, а антитриптическая активность - в 1,8 раза.

Проблема заболеваний пародонта, несмотря на многочисленные исследования, проводимые в этом направлении, и до сих пор остается актуальной.

Пародонтит заболевание полиэтиологичное и значительную роль в развитии патологического процесса, согласно данным литературы, играют протеазы.

Непосредственно деструкция пародонтальных тканей вызывается группами протеолитических и гидролитических ферментов, которые в соединении с резорбционной деятельностью остеокластов спустя некоторое время вызывают дефект пародонтальных тканей, в том числе и альвеолярной кости. Прорастание эпителия ведет к образованию патологического пародонтального кармана [1, 2]. При этом установлена высокая корреляционная связь между повышением протеолитической активности ротовой жидкости и интенсивностью воспалительного процесса в тканях пародонта [1, 3-5] Из протеаз наиболее агрессивными свойствами обладает эластаза, которую следует рассматривать как индикатор воспаления в пародонтальных тканях [3, 6-8].

Цель исследования. Изучить состояние протеолитической активности и антипротеазного потенциала ротовой жидкости у больных быстро прогрессирующим пародонтитом в сравнительном аспекте со здоровыми людьми.

Материалы и методы исследования. В исследованиях приняли участие 54 человека в возрасте от 25-55 лет, из них 15 лиц - с интактным пародонтом и 39 человека, страдающих быстро прогрессирующим пародонтитом.

Для оценки состояния пародонта использованы следующие показатели: индексы ПИ и РМА, гингивальный индекс- gi (Loe, silness, 1963), а также рентгенологические методы исследования. Постановку диагноза осуществляли в соответствии с систематикой болезней пародонта Н.Ф. Данилевского [9].

В ротовой жидкости исследовали протеолитическую активность: трипсиноподобную - ТПА [10] и эластазоподобную - ЭПА [11], а также активность ингибиторов протеаз: кислотостабильных ингибиторов (КСИ) [11] и антитрипсина (АТА) [12].

Статистическую обработку результатов с использованием t-критерия Стьюдента.

Результаты исследований и их обсуждение. Результаты оценки состояния пародонта, представленные в табл. 1 показали, что у лиц, страдающих быстро прогрессирующим пародонтитом, в отличие от лиц со здоровым пародонтом, наблюдается высокая распространенность воспалительного процесса (РМА) с наличием пародонтального кармана до 6-7 мм (ПИ), а показания индекса-gi (Loe, silness, 1963)-свидетельствуют о высокой интенсивности воспаления.

Таблица 1

Показатели состояния тканей пародонта у здоровых лиц и лиц с генерализованным пародонтитом, 1-2 степени тяжести, ($M \pm m$)

Группа пациентов	РМА %	ПИ	ЛЁЕ
Здоровые (интактный пародонт)	7,78±0,66	0,15±0,02	0,41±0,05
Больные быстро прогрессирующим пародонтитом	47,9±4,4	3,04±0,32	1,62±0,16

Биохимические показатели ротовой жидкости, отражающие уровень протеолитической активности в ротовой полости, имели существенные различия при сравнении их у лиц с интактным пародонтом и страдающих пародонтитом.

Так, было установлено, что у лиц, страдающих генерализованным пародонтитом, показатели активности трипсина и эластазы достоверно выше, нежели у лиц с интактным пародонтом.

При этом ТПА выше почти в 2 раза, а ЭПА - более чем в 2 раза (табл. 2).

Показатели протеолитической активности ротовой жидкости у лиц с интактным

пародонтом и генерализованным пародонтитом 1-2 степени тяжести, (M±m)

Группа пациентов	ТПА, мМ/мл•мин	ЭПА, мМ/мл•мин
Здоровые (интактный пародонт)	41,64±1,42	56,16 ±2,44
Больные быстро прогрессирующим пародонтитом	79,38±8,31	134,3±12,44

В то же время активность ингибиторов протеаз имела противоположную тенденцию. У лиц с интактным пародонтом активность КСИ и АТА значительно выше при сравнении с показателями, зафиксированными у больных генерализованным пародонтитом (достоверность отличий <0,001): активность кислотостабильных ингибиторов выше почти в 3 раза, а антитриптической активности - в 1,8 раза (табл. 3).

Таблица 3

Показатели активности ингибиторов протеаз в ротовой жидкости у лиц с интактным пародонтом и генерализованным пародонтитом 1-2 ст.тяжести (M±m)

Группа пациентов	КСИ ИЕ/мл	АТА ИЕ/мл
Здоровые(интактный пародонт)	0,464±0,030	0,115±0,003
Больные быстро прогрессирующим пародонтитом	0,160±0,005	0,064± 0,006

Таким образом, результаты исследований показали, что наблюдаются «ножницы» в протеолитической и антипротеолитической активности ротовой жидкости у лиц с пародонтитом. Это свидетельствует о том, что протеазы играют непосредственную роль в развитии и прогрессировании воспалительно-деструктивных процессов в тканях пародонта.

Выводы:

1. Увеличение протеолитической активности в ротовой жидкости у больных генерализованным пародонтитом с одновременным снижением антипротеазного потенциала следует расценивать как индикатор активно текущего процесса воспалительно-деструктивных изменений в тканях пародонта.

2. В комплексе лечебно-профилактических мероприятий при обострившемся течении генерализованного пародонтита обоснованным является применение средств, обладающих ингибиторно- протеазным действием.

Список литературы:

1. Активность протеиназ гранулоцитов и уровень кислотостабильных ингибиторов протеиназ в бронхоальвеолярном секрете детей с бронхопатиями различной этиологии / О. Г. Оглоблина, Л. В. Платонова, Л. В. Мясникова [и др.] // Вопросы мед. химии. - 1980. - № 3. - С. 387-392.
2. Барабаш Р. Д. Энзимологические механизмы в патогенезе воспалительно-дистрофического поражения пародонта: Автореф. дис д-ра мед. наук: 14.00.16: Центр. научн. -иссл. ин-т.стоматологии. - М., 1981.- 40 с.
3. Боровский Е. В., Пасхина Т. С., Пусто- войт Е. В. Оценка эффективности лечения пародонтита на основании показателей активности эластазы нейтрофилов и ее кислотостабильного ингибитора в ротовой жидкости у больных // Стоматология. -1986.- №3.-С.25-27.
4. Волкова С. В. Активність специфічних протезаз та їх інгібіторів у ротовій рідині за наявності хронічного катарального пніппу в дгтей // Матеріали 11(IX) зїзду Асоцації стоматологів України (1-3 грудня 2004р.).- Кшв, 2004.- С.89-90.
5. Данилевский Н. Ф. Заболевания пародонта / Н.Ф.Данилевский, А.В.Борисенко. - Киев, Здоров'я, 2000.- 462с.
6. Кринская А. В. Количественное определение калликреина и калликреиногена в сыворотке (плазме) крови человека / А. В. Кринская, Т. С. Пасхина // Современные методы биохимии.- М.: Медицина, 1977. - С. 163-170.
7. Нартикова В. Ф. Очистка и свойства кислотостабильного ингибитора трипсина из сыворотки крови кролика / В. Ф. Нартикова, Т. С. Пасхина // Биохимия. - 1969. - № 2. - С. 282-292
8. Функциональная активность нейтрофилов и эластазно-ингибиторная активность сыворотки крови и тканей пародонта при лимфотропном методе лечения быстропрогрессирующего пародонтита / Модина Т.Н., Леонтьев В.К., Варакина Н.И., Малькова С.С. // Стоматология.-2001.-С.51-54
9. Хоменко Л. А. Ферменты протеолиза и их ингибиторы в диагностике, лечении и профилактике пародонтоза: Автореф. дис докт. мед. наук: 14.00.21 / Киевский мед. ин-т.-Киев, 1980.-36 с.
10. Эластаза нейтрофилов и альфа-протеазный ингибитор в десневой жидкости у больных с заболеваниями пародонта / Боровский Е.В., Пасхина Т.С., Пусто- войт Е.В. и др. // Стоматология.-1988.- №3.-С.25-27.
11. Oral fluid elastase as an indicator of periodontal health/V.J.Vitto, A.Nieminen, J.Coil et all.//J.Clin Periodont.-1996.-V.23.-P.30-37
12. Relationship of changes in interleukin-8 levels and granulocyte elastase activity in gingival crevicular fluid to subgingival periodontopathogens following non- surgical periodontal therapy in subjects with chronic periodontitis /Jin LJ, Leung WK, Corbet EF, Soder B//J.Clin.Periodont .-2002.- Vol. 29,N3.-P.604-607

УДК: 616.314.18-002.4:616-018.4-085

ЭФФЕКТИВНОСТЬ ЛЕЧЕНИЯ БОЛЬНЫХ ПАРОДОНТИТОМ С ПРИМЕНЕНИЕМ ОСТЕОТРОПНЫХ ПРЕПАРАТОВ.

Камилов Х.П. <https://orcid.org/0000-0002-7051-8978>,

Тахирова К.А. <https://orcid.org/0000-0001-8747-0950>,

Сапаров А.Б.

Ташкентский государственный стоматологический институт,

АННОТАЦИЯ. Проведено комплексное обследование и лечение 50 больных хроническим генерализованным пародонтитом. Пациенты были разделены на две группы. В основной группе (25 пациента) комплексное лечение включало курс остеотропной терапии с использованием нового препарата «Остеовитам» (I-Vita, Узбекистан). В группе сравнения (25 пациентов) проводили лечение с использованием препарата «Кальций D3» (Nikomед, Норвегия). Установлен позитивный эффект лечения, который был выражен в стабилизации патологического процесса в тканях пародонта у пациентов основной группы, в достоверном улучшении клинических и рентгенологических показателей.

Ключевые слова: Хронический генерализованный пародонтит, остеотропная терапия, рентгенологическое обследование.

EFFICIENCY OF TREATMENT PATIENTS WITH PERIODONTITIS USING OSTEOTROPIC DRUGS.

Kamilov Kh.P. <https://orcid.org/0000-0002-7051-8978>,

Takhirova K.A. <https://orcid.org/0000-0001-8747-0950>,

Saparov A.B.

Tashkent State Dental Institut,

ABSTRACT. Complex conducted testing and treatment 50 patient chronic generalized periodontitis. The patients were divided into two groups. In the main group (25 patients), complex treatment included a course of osteotropic therapy using a new drug "Osteovitam" (I-Vita, Uzbekistan). In the comparison group (25 patients), treatment was performed using the drug "Calcium D3" (Nikomed, Norway). A positive effect of treatment was established, which was expressed in the stabilization of the pathological process in periodontal tissues in patients of the main group, in a significant improvement in clinical and radiological indicators.

Keywords: Chronic generalized periodontitis, osteotropic therapy, X-ray.

Актуальность. Высокая распространенность и низкая эффективность лечебных мероприятий делает проблему лечения воспалительных заболеваний пародонта одной из основных в современной стоматологии [6]. Известно, что генерализованный пародонтит (ГП) у соматически ослабленных больных отличается специфическими клиническими особенностями, тяжестью течения, частыми обострениями, быстрой потерей костной массы альвеолярного отростка, устойчивости к местному лечению, трудностью в достижении стойкой ремиссии. В очагах воспалительно-деструктивного поражения пародонта способствуют усугублению уже существующей недостаточности костной массы, увеличивая ее потерю [5,7].

Очевидно, что проблема лечения пародонтита у таких больных должна решаться с применением препаратов, воздействующих на основные механизмы патогенеза заболевания. Особую актуальность в этих условиях приобретают лечебные комплексы, воздействующие на возможно большее число звеньев патогенеза генерализованного поражения пародонт[3,4].

Универсальный патогенетический подход в лечении генерализованного пародонтита у этой категории больных должен базироваться на комплексной остеотропной терапии. Основой этих мероприятий должно явиться остеотропное терапия, который наряду с оптимальной кишечной абсорбцией кальция и активно участвующего в метаболизме кальция [1,2]. Поэтому в комплексном лечении ГП представляет интерес применение в качестве средств патогенетического воздействия.

Цель исследования: Сравнительная оценка эффективности лечения больных пародонтитом с применением остеотропных препаратов.

Материалы и методы. Клинические исследования проведены на базе Ташкентского государственного стоматологического института (кафедры госпитальной терапевтической стоматологии). Осуществлено комплексное стоматологическое лечение и динамическое наблюдение за 50 больными, страдающими генерализованным пародонтитом средней тяжести (ГПСТ).

Обследование пациентов включало клинические и лабораторные методы исследования. Для получения информации о соматическом статусе использовали заключения врачей-эндокринологов, терапевтов и других специалистов, содержащихся в истории болезни стационарных больных.

Всем больным осуществлялось комплексное лечение, которое начинали с обучения больных с ГПСТ правилам гигиены полости рта, осуществлялась профессиональная гигиена полости рта: удаление на зубных отложений ультразвуком с последующей полировкой поверхности коронок и корня зуба, местная противовоспалительная и антимикробная терапия включала обработку пародонтальных карманов 0,2% раствором

хлоргексидина биглюконата; а под фиксирующую повязку аппликации метронидазола (метрогил-дента гель).

В зависимости от примененной остеотропной терапии выделено 2 группы больных с ГПСТ:

1 группа, 25 больных, получала в дополнение к общепринятому лечению получала системную остеотропную терапию в виде препарата «Кальций D3» (Nikomед, Норвегия) по 1 кап. 2 раза в день 1 месяц;

2 группа, 25 больных, назначался курсовой прием остеотропную терапию в виде препарата «Остеовитам» по 1 кап. 2 раза в день 1 месяц.

О состоянии костной ткани и альвеолярного отростка челюсти судили на основании данных ортопантограмм. Плотность костной ткани челюсти определяли с помощью радиовизиографической панорамной рентгенографии с денситометрическим профилем.

Оценка эффективности восстановления минеральной плотности альвеолярного отростка осуществлялась через 6 месяцев. Математическая обработка результатов исследования проводилась с помощью статистического пакета программ «Excel». При обработке материала определялись средние значения, ошибка, доверительный интервал. При сравнении средних показателей между различными группами использовали t-критерий Стьюдента.

Результаты и обсуждение. При клинико-рентгенологическом обследовании больных ГПСТ выявлены выраженные деструктивные изменения альвеолярных отростков, снижение высоты межзубных альвеолярных перегородок от 1/3 до 1/2 длины корня. Снижение всей межальвеолярной перегородки (горизонтальная резорбция); у части зубов имело место деструкция перегородки только у одного зуба (вертикальная резорбция).

Сравнительный анализ выявил однородность клинико-рентгенологической картины в сравниваемых группах: от 62,3-64,5% всех ортопантограмм приходилось на убыль альвеолярного отростка на длины корня; 4,6-5,2% - на снижение высоты альвеолярной перегородки на 1/3 длины корня и 33,1-30,3% - на снижение более 2/3 длины корня. Рентгенологическая картина синхронно совпадала с клиникой активного воспалительно-деструктивного процесса в пародонте соответствующего ГПСТ.

В результате лечебных мероприятий наблюдалось клиническое улучшение: уплотнение десневого края, снижение или полное исчезновение кровоточивости, уменьшение подвижности зубов, нормализация показателей гигиены и стоматологических индексов. Необходимо отметить, что максимальный клинический эффект был получен в 2 группе больных.

Можно предположить, что клиническое улучшение состояния пародонта у больных опосредовано ремоделированием костной ткани альвеолярного отростка в результате проведенного лечения. Повторно выполненные рентгенограммы позволили судить об активности течения: ухудшение показателей рентгенограмм, стабилизации (ремиссии) процесса, или улучшения.

Увеличение четкости трабекулярного рисунка, снижение остеопороза, усиление четкости резорбированных альвеолярных перегородок, склерозирование края альвеолярного отростка челюстей, а также появление контурности ранее выявленных очагов остеопороза и появление очагов склерозирования в альвеолярной кости свидетельствовало о положительной динамике процесса и расценивалось нами как улучшение.

Более высокой клинической эффективности комплексного лечения ГПСТ в 2 группе соответствовал более высокий удельный вес ортопантограмм, оцениваемых как «стабилизация» или «улучшение». Так, через 6 месяцев после лечения удельный вес ортопантограмм, оцениваемых как «улучшение», составил в 2 группе -15,79%; против 31,58% во 1 группе соответственно. Удельный вес ортопантограмм, оцениваемых как

«стабилизация» процесса составил в 2 группе 36,84%; и 44,44%- в 1 группе. Необходимо отметить, что в 1 группе через 6 месяцев после лечения отсутствовали ортопантограммы, динамика которых оценивалась как «улучшение»; во 2 группе их удельный вес составил -47,37%.

Результаты денситометрических исследований свидетельствуют о том, что до лечения в сравниваемых группах регистрируются низкие показатели минеральной плотности альвеолярной кости. До лечения в сравниваемых группах не установлено значимых различий в минеральной насыщенности костной ткани альвеолярного отростка.

Через 6 месяцев после комплексного лечения ГПСТ повторно выполненными денситометрическими исследованиями отмечены изменения изучаемых параметров денситометрии. При этом происходит значительное увеличение минеральной плотности альвеолярной кости челюсти, статистически достоверно более выраженные в 2 группе

Так, в 1 группе денситометрические показатели лишь незначительно увеличиваются (3,43% - 7,3%), не имея достоверных различий с величинами до лечения. Соответствующее увеличение в 3 группе минеральная плотность увеличивается на 28,1% - 30,3%, что статистически значимо ($P < 0,05$) выше соответствующих значений 1 группы.

Заключение. Через 6 месяцев после лечения у больных ГПСТ при динамическом клинико-рентгенологическом наблюдении обнаружены качественные изменения показателей состояния альвеолярной кости.

Полученные результаты исследований свидетельствуют о том, что на фоне комплексной терапии воспалительных заболеваний пародонта восстановление минерализации костной ткани челюсти коррелирует с клиническим купированием воспаления в тканях пародонта.

Полученные результаты являются основанием для разработки оптимальной схемы терапии воспалительно-деструктивного поражения пародонта.

Литература/References

1. Boutaga K., Savelkoul P. H. M., Winkel E. G., van Winkelhoff A. J. Comparison of subgingival bacterial sampling with oral lavage for detection and quantification of periodontal pathogens by real-time polymerase chain reaction/ J. Periodontol.-2007.- №78.- P.79–86.
2. Haririan H., Andrukhov O., Bertl K., Lettner S., Kierstein S., Moritz A., et al. Microbial analysis of subgingival plaque samples compared to that of whole saliva in patients with periodontitis/ J. Periodontol.-2013.-№ 85.-P. 819–828.
3. Kamilov K.P., Takhirova K.A. Analysis of the state of microcirculation in patients with chronic generalized parodontitis. // EUROPEAN RESEARCH: INNOVATION IN SCIENCE, EDUCATION AND TECHNOLOGY, 72-74. 2019
4. Арутюнов С.Д., Верткин А.Л., Зайратьянц, Плескановская А.М. Две стороны одной проблемы: остеопороз в практике врача стоматолога, пародонтит в практике врача терапевта // Ортодонтия. – 2007. - №4. - С.8-12.
5. Белоусов Н.Н. Причины широкого распространения тяжелых форм воспалительных заболеваний пародонта // Пародонтология. - 2005. - Т.36, №3. - С.26-29.
6. Леонова Л.Е., Ковтун А.А., Павлова Г.А. Сравнительная оценка эффективности лечения больных пародонтитом с применением остеотропных препаратов. // Пародонтология, 2013 - elibrary.ru
7. Соколова И.И., Томилина Т.В., Воропаева Л.В., Скидан К.В., Герман С.И. Клинические результаты применения стимулятора репаративного остеогенеза в комплексном лечении генерализованного пародонтита // Український морфологічний альманах. – 2010. – Том 8, №3. – С. 137-138.

ОСОБЕННОСТИ КЛИНИЧЕСКОГО ПРОЯВЛЕНИЯ МНОГОФОРМНОЙ ЭКССУДАТИВНОЙ ЭРИТЕМЫ ПОЛОСТИ РТА

Камилов Х.П. <https://orcid.org/0000-0002-7051-8978>,

Тахирова К.А. <https://orcid.org/0000-0001-8747-0950>,

Номуродова Ф.Л.

Ташкентский государственный стоматологический институт

АННОТАЦИЯ. В статье представлены результаты исследований заболеваемости и диагностики многоформной экссудативной эритемы. Нами были изучены разнообразные клинические проявления у пациентов с данным заболеванием. Установлено, что основными пораженными участками являются губы (36%), слизистая оболочка щеки (31%), язык (22%) и слизистая оболочка нёба (19%). В 39 % случаев заболеванию МЭЭ наиболее подвержены молодые люди в возрасте 21-40 лет, а также высокой частотой сопутствующих заболеваний было отмечена хронических и рецидивирующих гнойно-воспалительных инфекций ЛОР-органов (32%), и заболевания ЖКТ (17%). Детальное изучение состояния полости рта при многоформной экссудативной эритеме способствует более точной диагностике и эффективному комплексному лечению.

Ключевые слова: многоформная экссудативная эритема, клинические проявления, ротовая полость.

FEATURES OF THE CLINICAL MANIFESTATION OF ORAL ERYTHEMA MULTIFORME

Kamilov Kh.P. <https://orcid.org/0000-0002-7051-8978>,

Takhirova K.A. <https://orcid.org/0000-0001-8747-0950>,

Nomurodova F.L.

Tashkent State Dental Institut

ABSTRACT. The article presents the results of the study of the incidence and diagnosis of exudative erythema multiforme. We have studied various clinical manifestations in patients with this disease. It has been established that the main affected areas are the lips (36%), the mucous membrane of the cheek (31%), the tongue (22%) and the mucous membrane of the palate (19%). In 39% of cases, MEE is most susceptible to young people aged 21-40 years, and a high frequency of concomitant diseases was noted for chronic and recurrent purulent-inflammatory infections of the upper respiratory tract (32%), and gastrointestinal diseases (17%). A detailed examination of the state of the oral cavity with exudative erythema multiforme contributes to more accurate diagnosis and effective combination treatment.

Key words: erythema multiforme exudative, herpes simplex virus.

Актуальность. Многоформная экссудативная эритема (МЭЭ) слизистой оболочки полости рта – сложное мультифакторное островоспалительное заболевание, характеризующееся полиморфными высыпаниями на слизистой оболочки полости рта (половых органов), коже, циклическим течением, склонностью к рецидивам. Две основные формы мультиформной экссудативной эритемы - это малая и большая МЭЭ. При малой МЭЭ поражается только одна слизистая оболочка и видны симметричные целевые кожные поражения на конечностях. Это контрастирует с основной МЭЭ, которая поражает две или более слизистых оболочки, а кожные поражения весьма разнообразны. Особенности ротовой полости весьма характерны: на губах и слизистой оболочке рта образуются волдыри, которые в конечном итоге лопаются и сливаются, образуя эрозивные и язвенные поражения, за которыми следует сероватая псевдопленка. Также наблюдается шелушение десен, геморрагические покрытые коркой поражения губ. Асимметричные эритематозные пятнисто-папулезные поражения со временем

разрушаются и сливаются, образуя бляшки на коже. Поражение мишени или радужки («яблочко») - это классическое поражение кожи при МЭЭ. Диагноз МЭЭ может вызывать затруднения, в случае мономорфной пузырьной сыпи и при отсутствии или малом количестве типичных «мишеней». Особый интерес вызывают отличающие признаки и проявление МЭЭ разной этиологии.

Цель. Изучить клиническое течение многоформной экссудативной эритемы.

Материалы и методы. Нами проведен обзор исследований этиологии, патогенеза, распространенности многоформной экссудативной эритемы, а также отражено выявление различных форм и клинических проявлений данного заболевания.

Результаты и обсуждение. Около 70% случаев МЭЭ имеют характерные особенности ротовой полости. Поражения ротовой полости имеют склонность к некротизации слизистой оболочки и передних отделов ротовой полости. Основными пораженными участками являются губы (36%), слизистая оболочка щеки (31%), язык (22%) и слизистая оболочка нёба (19%).

МЭЭ проявляется широким спектром оральных проявлений, начиная от мелких эритематозных бляшек и бляшек гиперкератоза до болезненных глубоких геморрагических буллезных и эрозивных поражений. Первоначальные поражения полости рта проявляются отечными и эритематозными пятнами на губах и слизистой оболочке рта. Расширенные поражения проявляются в виде множественных везикуло-буллезных поражений, которые в конечном итоге разрушаются и образуют псевдомембрану. Опухшие губы вместе с типичными кровянистыми корками - отличительный признак МЭЭ. Неповрежденные пузырьки видны нечасто и в конечном итоге разрываются, образуя язвенные поражения неправильной формы. Хотя мишеневидные поражения могут появляться на губе, но они редко встречаются во рту. Слизистая оболочка полости рта - наиболее часто поражаемая слизистая оболочка. Однако по мере дальнейшего развития заболевания, оно может поражать любую слизистую оболочку, включая трахеобронхиальный эпителий или эпителий желудочно-кишечного тракта^{4,5}.

Большая МЭЭ представляет собой более крупные поражения полости рта по сравнению с малой, а язвенные поражения слизистых оболочек могут наблюдаться более чем в 50% случаев. Также могут наблюдаться конституциональные особенности, такие как тризм, дизартрия, дисфония и / или дисфагия. В большинстве случаев поражения ротовой полости заживают без рубцевания, однако иногда также могут наблюдаться гиперкератотические бляшки, смешанные с эритематозными участками.

В ходе проведенного статистического анализа, установлено, что в 39 % случаев заболеванию МЭЭ наиболее подвержены молодые люди в возрасте 21-40 лет, а также высокой частотой сопутствующих заболеваний было отмечено хронических и рецидивирующих гнойно-воспалительных инфекций ЛОР-органов (32%), и заболевания ЖКТ (17%).

Заключение. Клиническая картина поражения слизистой оболочки ротовой полости при многоформной экссудативной эритеме очень разнообразна, что важно для своевременной диагностики заболевания.

Литература/References

1. Аксамит Л.А., Цветкова А.А. Многоформная экссудативная эритема, как проявление токсико-аллергической реакции на лекарственные препараты. // Фарматека, 2015 - pharmateca.ru.

2. Булгакова А.И., Хисматуллина З.Р. и др. Результаты исследования заболеваемости и клинических проявлений в полости рта многоформной экссудативной эритемы // Стоматология для всех №4 16-18, 2017 - elibrary.ru
3. Камилов Х.П., Камалова М.К., Тахирова К.А. Применение МИЛ-терапии при лечении острого герпетического стоматита у детей // Stomatologiya, С.67-68С, 2017
4. Токмакова С.И., Бондаренко О.В. Клинический случай проявления многоформной экссудативной эритемы. //Проблемы стоматологии с.29-32, 2012 - cyberleninka.ru
5. Ayungco L, Rogers RS III. Oral manifestations of erythema multiforme. Dermatol Clin. 2003;21:195–205.
6. Volcheck GW. Clinical evaluation and management of drug hypersensitivity. Immunol Allergy Clin North Am. 2004;24:357–71.

УДК: 616.61-002.27

ОЦЕНКА МЕСТНОГО И ГУМОРАЛЬНОГО ИММУНИТЕТА У БОЛЬНЫХ С ХРОНИЧЕСКИМ ПИЕЛОНЕФРИТОМ

Усманова Ш. Р., Хаджиметов А. А., Камилов Х. П., Фасихиддинов Ж.С.

Ташкентский государственный стоматологический институт

АННОТАЦИЯ

Дана характеристика взаимосвязи между заболеванием хронического пиелонефрита и состоянием ротовой жидкости путем исследования изменений уровня провоспалительных и противовоспалительных цитокинов в различных биологических жидкостях организма, для включения в последующем дифференцированной иммунокоррекции сочетанной формы заболевания. Обследованы 68 больных с хроническим пиелонефритом в возрасте от 25 до 65 лет и старше, с длительностью заболевания от 3-х до 10 лет (из них 67,2 % женщины и 32,8 % - мужчин). Выявлено, что повышенное содержание провоспалительных медиаторов ИЛ-1, ИЛ-6, ИЛ-8 и ФНО- α в ротовой жидкости у больных с ХП могут активировать воспалительно-деструктивные процессы и проявляться в виде обострений заболеваний пародонта и СОПР.

Ключевые слова: хронический пиелонефрит, цитокины, ротовая жидкость, кровь, моча.

ASSESSMENT OF LOCAL AND HUMORAL IMMUNITY IN PATIENTS WITH CHRONIC PYELONEPHRITIS

Usmanova Sh. R., Khodzhimetov A. A., Kamilov H. P., Fasikhiddinov Zh.S.

ANNOTATION

The article describes the relationship between the disease of chronic pyelonephritis and the state of the oral fluid by studying the changes in the level of pro-inflammatory and anti-inflammatory cytokines in various biological fluids of the body, in order to include in the subsequent differentiated immunocorrection of the combined form of the disease. We examined 68 patients with chronic pyelonephritis aged 25 to 65 years and older, with a disease duration of 3 to 10 years (of which 67.2% were women and 32.8% were men). It was revealed that the increased content of pro-inflammatory mediators IL-1, IL-6, IL-8 and TNF- α in the oral fluid of patients

with CP can activate inflammatory and destructive processes and manifest themselves in the form of exacerbations of periodontal disease and oral mucosa.

Key words: chronic pyelonephritis, cytokines, oral fluid, blood, urine.

Актуальность. Связь между состоянием органов полости рта и общесоматическими заболеваниями постоянно подчеркивается стоматологами (1,2,3,4). Это обуславливает постоянный интерес исследователей к изучению особенностей течения стоматологической патологии на фоне отдельных форм соматических заболеваний (5,6). Почки являются ключевым органом в регуляции фосфорно-кальциевого гомеостаза как в физиологических, так и в патологических условиях, которая играет огромную роль в функционирование зубочелюстной системы организма. В литературе имеются данные о состоянии твердых тканей зубов, тканей пародонта и слизистой оболочки полости рта у больных хронической болезнью почек (7,8). При хронической пиелонефрите (ХП), отмечается широкий спектр заболеваний слизистой оболочки полости рта, которые развиваются вследствие уремической интоксикации и имеют свои отличительные черты (9). Однако в литературе отсутствуют сведения о влиянии на структуру и частоту встречаемости поражений СОПР длительности заболевания почек и времени возникновения патологии. Также отмечается очень низкая осведомленность больных по особенностям ухода за полостью рта и влиянию одонтогенных очагов инфекции на лечение заболеваний почек и здоровье в целом. Из всех пациентов, осмотренных нефрологами, только 30 % обращаются за стоматологической помощью и санацией полости рта (10,11). Все это показывает необходимость дальнейшего изучения и проведения исследований по вопросу влияния ХБП на состояние СОПР.

Среди заболеваний, приводящих к почечной недостаточности, пиелонефрит занимает первое место. Пиелонефрит — неспецифический инфекционно-воспалительный процесс, протекающий преимущественно в лоханочно-чашечной системе почки и ее тубулоинтерстициальной зоне. Это самое частое заболевание почек и второе по частоте заболевание человека (после инфекции органов дыхательной системы). Хронический пиелонефрит — наиболее распространенное заболевание почек, что доказывает большая частота его выявления на аутопсии: по различным данным, в 6—11 % всех вскрытий (12). До настоящего время многие аспекты иммунопатогенеза хронического пиелонефрита остаются неясными (13). Убедительно доказано, что при воспалительном процессе в почках подавляются как клеточные и гуморальные факторы иммунитета, так и факторы неспецифической резистентности, увеличивается содержание провоспалительных и противовоспалительных цитокинов в суточном количестве мочи (10,14). При обострении воспалительного процесса в почках, в том числе и хронического пиелонефрита, антигены микробных тел взаимодействуют с макрофагами, нейтрофилами, Т-хелперами и другими клетками крови в системе микроциркуляции почек, а также клетками мышечного слоя и слизистой мочеточников, активируя синтез и выброс в почечный кровоток цитокинов, в том числе провоспалительных и противовоспалительных интерлейкинов.

В связи с вышеизложенным, логично предположить, что содержание про- и противовоспалительных цитокинов, их соотношение в субстрате, продуцируемом больным органом, в данном случае - в моче, взятой из мочеточника пораженной хроническим пиелонефритом почки, могут считаться наиболее объективными показателями тяжести обострения воспалительного процесса.

По данным Н.Н.Каладзе (2008), при денситометрическом (рентгеновском и ультразвуковом) исследовании у большей половины (54,3 %) больных пиелонефритом выявлены изменения минеральной плотности костной ткани, среди которых 25 % детей имеют снижение минеральной плотности костной ткани ниже хронологического возраста, 29,3 % составляют группу риска по развитию остеопении. По данным исследования минеральной плотности костной ткани, у 37 % детей с хроническим пиелонефритом

выявлено снижение интегрального показателя — индекса прочности костной ткани, при этом у 9 % детей показатель индекса прочности костной ткани соответствовал остеопоретическим изменениям кости. Данные о распространенности кариеса зубов у детей с хроническим пиелонефритом противоречивы и составляют, по данным разных авторов, от 69,8 до 97 % (15). Рядом авторов выявлено, что содержание ионизированного кальция в крови и в слюне у больных с хроническим пиелонефритом выше, чем у соматически здоровых людей, в 1,5 раза. При проведении электрометрии твердых тканей зубов выявлена четкая тенденция к повышению электрических потенциалов у пациентов с хроническими воспалительными заболеваниями почек (5), что свидетельствует об увеличении микро пространств в эмали и дентине (9,11). Авторами высказано предположение об однотипности реакций тканей пародонта и почек (гематурия, диффузная кровоточивость десны) вследствие высокой чувствительности к интоксикации. Наряду с изменениями десневого края у 1/3 больных хроническим пиелонефритом отмечают зубные отложения в виде плотно фиксированного на шейке зубов налета темно-коричневого, мягкого желтого или белого цвета. Данные о распространенности кариеса зубов у детей с хроническим пиелонефритом противоречивы и составляют, по данным разных авторов, от 69,8 до 97 процентов. Темный плотный налет обнаруживают и у больных без воспалительных изменений в пародонте. Таким образом, авторы выделяют триаду специфических для хронического пиелонефрита симптомов в полости рта: бледность слизистой оболочки, темная пигментация у шеек зубов и кариозного дентина, трофические нарушения эпителиального покрова спинки языка. Изучение данных литературы показало широкую распространенность патологий полости рта у пациентов с хроническими заболеваниями почек. Все вышеизложенное свидетельствует об актуальности изучения влияния хронического пиелонефрита на твердые ткани зубов и ткани пародонта у людей, а также роли врача-стоматолога в комплексной реабилитации людей с данной патологией. В литературе не систематизированы и представлены в виде единичных сообщений сведения о влиянии хронического пиелонефрита на состояние местного иммунитета ротовой жидкости у больных с хроническим пиелонефритом, нарушение которых наравне с основным фактором заболевания является ведущим звеном в развитие кариеса зубов и заболеваний пародонта.

Целью настоящего исследования явилось выяснение взаимосвязи хронического пиелонефрита с заболеванием СОПР путем исследования изменений уровня провоспалительных и противовоспалительных цитокинов в ротовой жидкости, крови и моче для включения в последующем дифференцированной иммуно коррекции сочетанной формы заболевания.

Материалы и методы

У 68 больных с хроническим пиелонефритом в возрасте от 25 до 65 лет и старше, с длительностью заболевания от 3-х до 10 лет (из них 67,2 % женщины и 32, 8 % - мужчин), в моче, а также в плазме крови определялся уровень провоспалительных и противовоспалительных цитокинов. Контрольной группой служили 18 здоровых волонтеров в возрасте от 25 до 32 лет.

Забор ротовой жидкости, крови и мочи проводили в утренние часы (с 8 до 10 часов).

Содержание в ротовой жидкости, сыворотке крови и моче провоспалительных цитокинов [интерлейкина —1p (IL-1p), интерлейкина-6 (IL-6), интерлейкина-8 (IL-8), фактора некроза опухоли-а (TNFa)] и противовоспалительных интерлейкина-2, -4 (IL-2, IL-4), интерлейкина-10 (IL-10)] определяли методом иммуноферментного анализа с использованием наборов фирмы “Вектор Бест” (Россия). Статистическую обработку результатов проводили с помощью компьютерной программы «Statistica» for Windows версии 7.0. Достоверным признавалось различие при критерии достоверности (t) не менее

2, что соответствует безошибочному прогнозу в 95,5% и вероятности ошибки не более 0,05.

Результаты и обсуждение

В основе пиелонефрита лежит инфекционный воспалительный процесс, поражающий чашечно-лоханочную систему почки и ее интерстициальные ткани. Проникновение патогенов во внутреннюю среду организма приводит к мобилизации иммунной системы. Ключевым событием при этом является контакт патогена с клетками иммунной системы, формирующими первую линию защиты и способными фагоцитировать и/или уничтожить микробные агенты. Такими клетками являются лимфоидные, эпителиальные и миелоидные, причем последние осуществляют фагоцитоз, внутриклеточный киллинг (нейтрофилы, моноциты, макрофаги, миелоидные дендритные клетки) и внеклеточный киллинг (эозинофилы, нейтрофилы).

Одним из факторов генерализации воспаления является активация продукции и секреции различных цитокинов и увеличение их содержания в различных биологических жидкостях. При этом активированные моноциты и тканевые макрофаги синтезируют как провоспалительные, так и противовоспалительные цитокины.

При хронической болезни почек интерлейкины синтезируются в основном в ответ на воспаление уроэпителиоцитами проксимального отдела тубулярной части нефрона. В данной ситуации, одной из неинвазивных методов выявления активности воспалительных процессов протекающих в почках является изменение показателей цитокинового профиля в ротовой жидкости, которая может считаться важным диагностическим показателем, выявляющим степень тяжести течения воспалительного процесса.

Результаты исследования концентрации провоспалительных и противовоспалительных цитокинов в ротовой жидкости у больных, страдающих ХП приведены в таблице 1. Отмечено достоверное повышение содержания в слюне ИЛ-1 по сравнению со здоровыми донорами на 23% . Высокий уровень ИЛ-1 в слюне у больных ХП свидетельствовал о генерализации воспалительно-деструктивных реакций в тканях ротовой полости .

Таблица 1

Концентрация провоспалительных цитокинов в ротовой жидкости пациентов с ХП пг/мл

Группы	ИЛ-1 пг/мл	ИЛ-6 пг/мл	ФНО-а пг/мл	ИЛ-8 пг/мл
Больные с ХП n=68	14,35±1,21*	24,53±1,69*	951,43±14,67	15,78±1,98*
Здоровые лица n=18	11,71±1,07	17,48±1,71	816,43±11,54	10,61±0,97

Примечание: *- достоверность различий $P < 0,05$ относительно группы здоровых лиц

Этот провоспалительный медиатор после прикрепления к специфическим рецепторам на поверхности местных тканей способствует продукции эндотелиальными клетками адгезивных молекул, которые привлекают в регион воспаления полиморфно-ядерные гранулоциты и моноциты. У больных с ХП по сравнению со здоровыми лицами концентрация ИЛ-6 в ротовой жидкости была повышена на 40%. ИЛ-6 отвечает за активацию дифференцировки В-лимфоцитов, их трансформацию в плазматические клетки с последующим синтезом иммуноглобулинов, фиксацией комплемента и секрецией хемотоксических веществ. ФНО-а в ротовой жидкости больных ХП по сравнению со здоровыми волонтерами возрастал на 17%, что имело неблагоприятное значение, поскольку ФНО-а активует процессы остеорезорбции за счет стимуляции остеокластов. Длительное и выраженное повышение ФНО-а вносит дисбаланс между остеобразующей функцией остеобластов и остеоразрушающей функцией остеокластов в сторону гиперактивации последних. Уровень ИЛ-8 в ротовой жидкости больных ХП

оказался также достоверно повышенным. IL-8 является основным хемотаксическим фактором для нейтрофилов, вызывая экспрессию молекул адгезии и усиливая прилипание нейтрофилов к эндотелиальным клеткам и субэндотелиальным матричным белкам, способствуя активации местного иммунитета [4]. Повышение концентрации IL-8 может приводить к повышению хемотаксиса нейтрофилов в ротовой полости и повышению частоты развития бактериальных осложнений [15].

Итак, повышенное содержание провоспалительных медиаторов ИЛ-1, ИЛ-6, ИЛ-8 и ФНО- α в ротовой жидкости у больных с ХП могут активировать воспалительно-деструктивные процессы и проявляться в виде обострений заболеваний пародонта и СОПР. При этом возросшие уровни ИЛ-6 обеспечивают активацию гуморального иммунитета, ограничивая значимость клеточно-обусловленных иммунных реакций. Несмотря на высокие значения в ротовой жидкости, провоспалительные цитокины играют защитную роль, поскольку обеспечивают рекрутирование в очаг воспаления эффекторных клеток (нейтрофилов, макрофагов), стимулируют их фагоцитарную, бактерицидную активность и индуцируют запуск антигенспецифического иммунного ответа. Важно отметить, что защитная роль провоспалительных цитокинов проявляется тогда, когда эти медиаторы работают локально, в очаге воспаления, однако избыточная и генерализованная продукция провоспалительных цитокинов приводит к развитию органических дисфункций.

Основой воспалительного процесса любой этиологии является запуск цитокинового каскада, который включает, с одной стороны, провоспалительные цитокины, а с другой - противовоспалительные медиаторы. Баланс между двумя оппозитными группами во многом определяет характер течения и исход болезни. Главная проблема заключается в отсутствии доступных методов лабораторной диагностики, которые бы достаточно четко отражали смещение цитокинового баланса в сторону воспалительных или противовоспалительных/иммуносупрессорных реакций. Учитывая множественность, а также синергизм и плейотропность участвующих в этих реакциях цитокинов, ясно, что определение концентрации в крови какого-то одного из них не будет адекватно отражать состояние всего цитокинового баланса. Пожалуй, лишь одномоментная оценка уровня нескольких медиаторов (по меньшей мере, 2-3 из оппозитных подгрупп) может оказаться более корректной.

Содержание про и противовоспалительных цитокинов в сыворотке крови у пациентов с ХП, приведено в табл. 2. Достоверное повышение уровня провоспалительных цитокинов в сыворотке крови исследуемых больных при хронической пиелонефрита было значительным и в среднем она превысила исходные показатели в 1,5-2,3 раза, по сравнению с показателями здоровых лиц. Однако, показатели противовоспалительных цитокинов имело иную динамику у больных хронической пиелонефритом, где его показатели у больных была ниже исходных величин в среднем в 1,2 -2,1 раза относительно здоровых лиц.

Таблица 2

Показатели про и противовоспалительных цитокинов в сыворотке крови у больных хроническим пиелонефритом

	Показатели	Здоровые лица n=18	Больные с ХП n=68
1	Интерлейкин- 1 в (IL-1) пг/мл	53,24 \pm 4,12	103,62 \pm 8,02*
2	Интерлейкин- 6 (IL-6) пг/мл	65,38 \pm 5,36	154,78 \pm 9,13*

3	Интерлейкин-8 (IL-8) пг/мл	81,23 ± 7,14	145,51 ± 9,08*
4	Фактор некроза опухоли (TNFα) пг/мл	124,51 ± 9,22	293,58 ± 10,68*
5	Интерлейкин -2 (IL-2) пг/мл	7,56 ± 0,53	3,51 ± 0,27*
6	Интерлейкин -4 (IL-4) пг/мл	83,78 ± 6,31	69,78 ± 4,53*
7	Интерлейкин -10 (IL-10) пг/мл	72,61 ± 5,67	59,71 ± 4,06*

Примечание: *- достоверность различий относительно группы контроля P < 0,05

Наиболее информативным для оценки тяжести воспалительного процесса при хронической пиелонефрите является уровень цитокинов в моче. Как следует из таблицы 3, наиболее значимые и высоко достоверные изменения уровня провоспалительных цитокинов отмечались в моче, у всех исследуемых больных ХП. В то же время, содержание противовоспалительных цитокинов увеличивалось, но не столь значительно. Так, уровень провоспалительного цитокина IL-8 превысило исходные показатели в 1,5 раза. При этом уровень противовоспалительных цитокинов (IL-4, IL-10) в моче также повышался, но не столь значительно, как содержание провоспалительных цитокинов (табл. 3).

Таблица 3

Показатели цитокинов мочи у больных хронической пиелонефритом

	Показатели	Здоровые лица n=18	Больные с ХП n=68
1	Интерлейкин- 1 в (IL-1) пг/мл	41,83 ± 2,67	81,07 ± 5,64*
2	Интерлейкин- 6 (IL-6) пг/мл	34,12 ± 2,54	40,21 ± 2,97*
3	Интерлейкин-8 (IL-8) пг/мл	31,64 ± 2,43	48,11 ± 3,03*
4	Фактор некроза опухоли (TNFα) пг/мл	42,12 ± 3,04	64,37 ± 4,81*
5	Интерлейкин -2 (IL-2) пг/мл	2,04 ± 0,15	1,33 ± 0,11*
6	Интерлейкин -4 (IL-4) пг/мл	30,13 ± 2,45	67,93 ± 4,58*
7	Интерлейкин -10 (IL-10) пг/мл	36,12 ± 2,64	49,82 ± 3,51*

Примечание: *- достоверность различий относительно группы контроля P < 0,05

Очевидно, что эти данные говорят не только об обострении хронического пиелонефрита, но и о наличии обострения воспалительного процесса в зубочелюстной системе.

Выводы

1. Повышенное содержание провоспалительных медиаторов ИЛ-1, ИЛ-6, ИЛ-8 и ФНО- α в ротовой жидкости у больных с ХП могут активировать воспалительно-деструктивные процессы и проявляться в виде обострений заболеваний пародонта и СОПР. При этом возросшие уровни ИЛ-6 обеспечивают активацию гуморального иммунитета, ограничивая значимость клеточно-обусловленных иммунных реакций.
2. Определение про-и противовоспалительных цитокинов в различных биологических субстратах организма у больных ХП имеют большое диагностическое и дифференциально диагностическое значение.

Литература

1. Бельчусова Л.Н. Возможности иммунокоррекции при хроническом пиелонефрите // Вопросы клинической медицины: материалы науч.-практ. конф. / под общ. ред. В.В. Тенюкова. Чебоксары: [Б. и.], 2011. С. 17-19.
2. Брциева З.С. Состояние про- и антиоксидантной системы у больных с хроническим пиелонефритом / З.С. Брциева, Ф.С. Дзугоева, Т.М. Гатагонова // Успехи современного естествознания. Материалы конференций. - 2005. - № 4. - С. 43-44.
3. Бычковских, В.А. Сравнительное исследование показателей иммунитета и состояния про- и антиоксидантной систем у больных с хроническим пиелонефритом единственной почки в активной и латентной стадии заболевания / В.А. Бычковских, И.И. Долгушин, Э.Н. Коробейникова // Клиническая лабораторная диагностика. - 2012. - № 5. - С. 43-46.
4. Ермишина, В.И. Оценка клинико-биохимических и иммунологических показателей в диагностике и лечении осложненного хронического пиелонефрита - дисс...канд.мед.наук / В.И. Ермишина. - Тюмень, 2014. - 143 с.
5. Иммуновоспалительные маркеры хронического пиелонефрита / В.И. Никуличева, Г.Ш. Сафуанова, Н.С. Карпина // Бюллетень ВСНЦ СО РАМН. - 2014. - Т. 95, № 1. - С. 45-49.
6. Картамышева Н.Н., Чумакова О.В., Кучеренко А.Г. Факторы прогрессирования хронического пиелонефрита и хронического интерстициального нефрита // Педиатрия. - 2004. - №5. - С. 50-53.
7. Каладзе Н.Н., Титова Е.В. Состояние гормональной регуляции фосфорно—кальциевого обмена у детей с хроническим пиелонефритом // Современная педиатрия.— Киев.—2008.—№1.—С. 76—79.
8. Малышев М.Е., Лобейко В.В., Иорданишвили А.К. Показатели секреторного иммунитета слюны у пациентов с различными заболеваниями слюнных желез // Курский научно-практический вестник “Человек и его здоровье”. - 2015 - №1. - С. 40-48.
9. Мартыанова Т.С. Состояние пародонта у больных хроническим гломерулонефритом: Автореф. дис канд. мед. наук. - СПб., 2009. - 19 с.
10. Рагимова РР, Азизова Г.И., Эфендиев И.М. Изучение некоторых цитокинов и иммунных параметров при хронической недостаточности // Цитокины и воспаление. - 2009. - №8(3). - С. 46-49.
11. Серебренникова, С.Н. Роль цитокинов в воспалительном процессе (сообщение 1) / С.Н. Серебренникова, И.Ж. Семинский // Сибирский медицинский журнал. - 2008. - № 6. - С. 5-8.
12. Хронический пиелонефрит: особенности иммунопатогенеза и принципы клинической иммуногенодиагностики / В. Литвинов, Н. Черепихина, А. Санаев и др. // Врач. - 2008. - № 1. - С. 12-17.
13. Ariyamuthu V., Nolph K., Ringdahl B. Periodontal Disease in Chronic Kidney Disease and End-Stage Renal Disease Patients: A Review // *Cardiorenal Med.* - 2013. - №3. - P 71-78.
14. Malamud D., Rodriguez-Chavez I. Saliva as a Diagnostic Fluid // *Dent. Clin. North Am.* - 2011. - V.55 (1), January. - P 159-178.
15. Stenvinkel P., Ketteler M., Johnson R.J., Lindholm B., Pecoits- Filho R., Riella M., Heimbürger O., Cederholm T., Girndt M. IL- 10, IL-6, and TNF-alpha: central factors in the altered cytokine network of uremia - the good, the bad, and the ugly // *Kidney Int.* - 2005. - V. 67. - P. 1216-123

**АНАЛИЗ ЧАСТОТЫ ВСТРЕЧАЕМОСТИ КСЕРОСТОМИИ У ПАЦИЕНТОВ
ПЕРЕНЕСШИХ COVID-19****Е.В.Дербенцева, Д.С.Новикова, В.В.Слепова**

ФГБОУ ВО ВолГМУ Минздрава России, клинические ординаторы кафедры стоматологии ИНМФО, Волгоградская обл., г. Суровикино, ул. Новикова, д. 52; Волгоградская обл., г.Волгоград, ул.Менжинского, д.25, кв.182; Волгоградская обл.,с.Гусёвка, ул.Октябрьская, д.7; lena.derbentseva@yandex.ru; daria_novikova_1998@mail.ru; wel93@bk.ru.

Научные руководители: к.м.н., доцент Л.М.Гаврикова, ассистент С.В.Дьяченко

АННОТАЦИЯ

На сегодняшний день подбор корректного лечения последствий проявления коронавирусной инфекции в полости рта является актуальной проблемой в практике врача-стоматолога. Изменение восприятия вкусовой, обонятельной чувствительности, появление сухости в полости рта - всё это сопровождается отсутствием комфорта жизни человека в социуме, что впоследствии может привести к серьёзным психологическим комплексам. Следствием ксеростомии является повреждение слизистой оболочки, развитие заболеваний, обусловленных пародонтопатогенными факторами, инфекционных поражений полости рта по типу кандидоза. Ксеростомия может стать причиной неудовлетворительной гигиены полости рта, что в свою очередь приведет к риску развития кариозных поражений зубов.

Ключевые слова: ксеростомия; вкусовая, обонятельная чувствительность, коронавирусная инфекция.

Analysis of the incidence of xerostomia in patients who have undergone COVID-19.

E.V.Derbentseva, D.S.Novikova, V.V.Slepova

ABSTRACT

To date, the selection of the correct treatment of the consequences of the manifestation of coronavirus infection in the oral cavity is an urgent problem in the practice of a dentist. A change in the perception of taste, olfactory sensitivity, the appearance of dryness in the oral cavity - all this accompanies the lack of comfort of a person's life in society, which can subsequently lead to serious psychological complexes. The consequence of xerostomia is damage to the mucous membrane, the development of diseases caused by periodontal pathogenic factors, infectious lesions of the oral cavity by the type of candidiasis. Xerostomia can cause poor oral hygiene, which in turn will lead to the risk of developing carious lesions of the teeth.

Key words: xerostomia; gustatory, olfactory sensitivity, coronavirus infection

Актуальность проблемы. Ксеростомия – состояние, характеризующееся сухостью во рту, развивается при уменьшении или полном отсутствии секреции слюны. Ощущение сухости в полости рта может быть связано как с серьёзными заболеваниями внутренних органов, такими как сахарный диабет, онкологические заболевания, аутоиммунные заболевания, протекающие с поражением слюнных желез (болезнь Шегрена, ВИЧ-инфекция, системная красная волчанка), ряд неврологических проблем, при приеме некоторых групп лекарственных средств (трициклические антидепрессанты, антипсихотические средства, антигистаминные препараты, бета-блокаторы). Но иногда этот симптом может возникать в зависимости от ситуаций, например, при выступлениях, сопровождающихся сильным волнением, при долгих разговорах по телефону, при затрудненном носовом дыхании. В качестве этиологических факторов могут быть выявлены вирусные агенты, бактериальная инфекция, преимущественно стрептококковой природы, грибковое поражение. [2]

Выделяют субъективную и объективную ксеростомию. При субъективной дискомфортом связан с гиперчувствительностью рецепторов слизистой оболочки, при этом снижения саливации не наблюдается, а во время осмотра видна достаточно увлажнённая слизистая полости рта. В этом случае у пациентов в анамнезе часто присутствуют эндокринные, неврологические, ревматические и ряд других заболеваний. При объективной ксеростомии сухость в полости рта подтверждается с помощью сиалометрии и связана с нарушением секреторной функцией слюнных желёз: при этом уровень секреции слюны составляет менее 0,2 мл/мин. В полости рта отмечается потеря блеска слизистой оболочки полости рта, при соприкосновении с ней зеркало прилипает.

Сухость во рту увеличивает риск развития стоматита, пародонтита, инфекционных поражений слизистой оболочки полости рта [3]. Наличие ксеростомии с низким или изменённым количеством слюны может способствовать повышенному риску развития кариеса, гингивита, эрозии и изъязвлений слизистой оболочки полости рта, кандидоза полости рта, дисгевзии и дисфагии. К другим проявлениям можно отнести усиливающееся отвращение к сухим продуктам, дискомфорт при глотании сухих продуктов или повышенную потребность в глотке или питье воды при глотании. [4]

Извращение восприятия вкусовых и обонятельных ощущений в последнее время встречается чаще всего вследствие перенесённой коронавирусной инфекции, вызванной коронавирусом SARS-CoV-2. Пациенты, перенесшие данное заболевание в первую очередь, отмечают неприятный запах изо рта, вероятно возникающий впоследствии нарушения вкуса и обонятельной чувствительности.

Коронавирусная инфекция — это острое вирусное заболевание с преимущественным поражением верхних дыхательных путей, вызываемое РНК-содержащим вирусом рода Betacoronavirus семейства Coronaviridae. Пути передачи вируса возможны от заражённого человека и скрытого носителя. В этом случае инфицирование может произойти воздушно-капельным, контактно-бытовым, фекально-оральным путями [5]. К вирусу восприимчивы все возрастные группы, при этом пожилые пациенты с сопутствующими заболеваниями более подвержены тяжёлому течению болезни [6].

В зависимости от возраста пациента, степени тяжести перенесённой коронавирусной инфекции, наличием ксеростомии у тех или иных пациентов отмечаются явления заболевания гингивита и пародонта. Гигиена полости рта у таких пациентов неудовлетворительная, большое количество мягкого зубного налёта, над- и поддесневых зубных отложений [1].

Ксеростомия может развиваться как в результате назначения массивной лекарственной терапии в период разгара коронавирусной инфекции, так и в периоде реабилитации. По данным клинического исследования, выполненного З.С. Хабазе, К.Э. Соболевым и другими соавторами, результаты которого опубликованы в 2020 году в журнале Эндодонтия Today, было выявлено, что изменения СОПР при COVID-19 (SARS-CoV-2) не являются первичной причиной, а проявляются в результате медикаментозного лечения и прогрессирования болезни несмотря на то, что полость рта является одним из источников входных ворот для инфекции [7].

В условиях пандемии COVID-19 распространённость ксеростомии у пациентов, перенёсших новую коронавирусную инфекцию, увеличивается. Однако частота встречаемости не известна.

Таким образом, на сегодняшний день, главная задача врача-стоматолога — своевременное диагностирование ксеростомии у пациентов, перенёсших COVID - 19, и подбор наиболее корректного лечения в зависимости от проявлений в полости рта, чтобы эта проблема не привела к развитию других заболеваний, возникновению неблагоприятных последствий в виде снижения иммунитета или склонности к аутоиммунным процессам, в том числе в полости рта.

Цель. Выявить частоту встречаемости ксеростомии у пациентов, перенёсших COVID-19, с целью дальнейшего повышения эффективности при её лечении.

Материалы методы. Для решения поставленной цели на клинической базе кафедры стоматологии Института НМФО Волгоградского государственного медицинского университета в ГАУЗ «Волгоградская областная клиническая стоматологическая поликлиника» в условиях соблюдения принципов этики и деонтологии, на основании осознанного информированного согласия было проведено обследование 50 пациентов, перенесших COVID – 19, в возрасте от 32 до 57 лет. Исследование включало в себя данные основных клинических методов: опрос, визуальный осмотр зубов и СОПР, зондирование, перкуссия, пальпация и дополнительных: определение уровня гигиены полости рта с помощью гигиенического индекса Грина – Вермилиона (ИГР-У), уровня воспаления в пародонте - индекса РМА, интенсивность кариеса зубов - КПУ. Оценку скорости саливации проводили методом сплёвывания смешанной слюны в стеклянные пробирки в течении 5 минут в утренние часы натощак. После окончания сбора, определяли количество выделившейся нестимулированной слюны в миллилитрах. Скорость секреции определяли путём деления количества слюны (V, мл) на время, в течении которого получали секрет (t, мин). Полученные результаты обработаны статистически.

Результаты и обсуждения. В результате исследования 42 человека из наблюдаемых 50 пациентов предъявляли жалобы на сухость в полости рта в разной степени выраженности, на ощущения жжения и покалывания, особенно на языке, необычные вкусовые ощущения. У всех пациентов наблюдалась повышенная тревожность, страх, неуверенность, что свидетельствует о нарушениях психоэмоционального статуса. При осмотре выявлялись: сухость слизистой оболочки, потеря ее блеска и яркости, симптом прилипания зеркала к мягким тканям, обилие мягкого зубного налета. Таким образом, у 84% из обследованных людей, перенёсших COVID-19, наблюдались симптомы ксеростомии. Среднее значение ИГР-У у пациентов, перенёсших COVID-19, составило 2,6-3,4 балла, что соответствует плохому индексу гигиены (76,0%). Неудовлетворительный индекс гигиены (2,1-2,5 балла) был диагностирован у 7 пациентов, перенёсших COVID-19 (14%). У 3 пациентов показатели были от 1,6 до 2,0 баллов (удовлетворительный индекс гигиены – 6%). И лишь у 2 пациентов были показатели индекса гигиены 1,1-1,5 баллов (хороший индекс гигиены-4%). Интенсивность кариеса - КПУ -12, $8 \pm 0, 8$. Индекс РМА составил 32, $42 \pm 2, 13$. Скорость саливации у 16,0% пациентов, перенесших COVID – 19, составила $0,51 \pm 0,06$ мл в минуту, что соответствует нормальной секреции слюны. Однако гипосаливация (скорость слюноотделения менее 0,3 мл в минуту) выявлена у 84,0% обследованных пациентов.

Заключение. Таким образом, полученные результаты обследования полости рта у больных, перенёсших COVID-19, демонстрируют негативное влияние коронавирусной инфекции на состояние ротовой полости пациентов. В большинстве случаев при проведении исследования выявлена ксеростомия. Выявление степени тяжести ксеростомии будет объектом для дальнейшего исследования.

Литература/References

1. *Проявление общесоматической патологии на слизистой полости рта: учебное пособие/ Ю.А.Македонова, Л.М.Гаврикова, О.Ю.Афанасьева[и др.]. – Волгоград: ВолгГМУ, 2021. – 118с.*
2. *Топическая терапия сочетанных воспалительных заболеваний глотки и ротовой полости: Медицинский совет/ С.В. Морозова, Е.М. Павлюшина, 2019*
3. *Ксеростомии: причины и методы коррекции: Медицинский совет/ С.В. Морозова и др., 2016*
4. *Ксеростомия. Современный взгляд на проблему: Таврический медико-биологический журнал/ Горобец С.М., Романенко И.Г., Бобкова С.А. [и др.], 2019*
5. *Всемирная организация здравоохранения. Клиническое руководство по ведению пациентов с тяжелой острой респираторной инфекцией при подозрении на инфицирование новым коронавирусом (2019-nCoV). Временные рекомендации. Дата публикации: 25 января 2020 г.*

6. COVID-19: Респираторная инфекция, вызванная новым коронавирусом: новые данные об эпидемиологии, клиническом течении, ведении пациентов: Consilium Medicum/ Белоцерковская Ю.Г., Романовских А. Г., Смирнов И. П., 2020
7. Изменения слизистой оболочки полости рта и общих показателей при COVID 19 (SARS-CoV-2): одноцентровое описательное исследование. Эндодонтия Today/Хабазе З.С., Соболев К.Э., Тодуа И.М., Морданов О.С., 2020

УДК: 616.31-002.2; 616-002-008.953

МАРКЕРЫ ВОСПАЛЕНИЯ В ДИАГНОСТИКЕ РЕЦИДИВИРУЮЩЕГО АФТОЗНОГО СТОМАТИТА

Камилов Х.П., Кадырбаева А.А., Бахрамова Ф.Н., Усманова Л.Б.
Ташкентский государственный стоматологический институт

INFLAMMATION MARKERS IN DIAGNOSTICS OF RECURRENT APHTHOUS STOMATITIS

Kh.P. Kamilov, Кадырбаева А.А. Бахрамова Ф.Н., Усманова Л.Б.

Tashkent State Dental Institute, teaching assistant of Hospital Therapeutic Dentistry department

Аннотация: В последнее время наблюдается рост числа больных хроническим рецидивирующим афтозным стоматитом. В связи с невыясненной окончательно этиологией заболевания вопрос диагностики афтозного стоматита остается актуальным для врачей-стоматологов. Зачастую клиницисты обращают внимание на само поражение, забывая об общесоматических изменениях, что приводит к частым рецидивам.

Ключевые слова: Рецидивирующий афтозный стоматит, слизистая оболочка полости рта, маркеры воспаления

Abstract: Recently, there has been an increase in the number of patients with chronic recurrent aphthous stomatitis. Due to the unclear etiology of the disease, the issue of diagnostics of aphthous stomatitis remains relevant for dentists. Often, clinicians pay attention to the lesion itself, forgetting about general somatic changes, which leads to frequent relapses.

Key words: Recurrent aphthous stomatitis, oral mucosa, markers of inflammation

Рецидивирующий афтозный стоматит (ХРАС; рецидивирующие афтозные язвы) относится к группе хронических воспалительных заболеваний слизистой оболочки полости рта (Field and Allan, 2003; McCullough et al., 2007; Rogers, 1997; Scully and Porter, 2008). Наиболее характерным признаком заболевания является повторяющееся начало единичных или множественных болезненных эрозий и язв, которые появляются в основном на незакрепленной слизистой оболочке полости рта, губ, щек и языка [1-5].

Согласно результатам эпидемиологического стоматологического обследования населения, доля заболеваний СОПР у взрослых 35-44 лет составляет 8,6%, среди них рецидивирующий афтозный стоматит находится на первом месте с показателем 3,67%. У пациентов старше 65 лет увеличивается доля патологий СОПР до 11,6%, вместе с тем увеличивается и распространенность ХРАС - 4,38% [6-10].

Материал и методы исследования. Клинические исследования были проведены на базе кафедры госпитальной терапевтической стоматологии Ташкентского государственного стоматологического института за период с 2018 по 2021 гг.

В ходе проведения осмотра полости рта, нами были выявлены и оценены такие параметры, как интенсивность кариеса зубов, уровень гигиены полости рта, состояние пародонта по папиллярно-маргинально-альвеолярному и комплексному периодонтальному индексам, наличие аномалий зубочелюстной системы и состояние слизистой оболочки рта, подробно были описаны патологические элементы, а также проведен сбор данных дополнительных лабораторных обследований с протоколированием

полученной информации в специально разработанных таблицах клинического исследования.

Маркеры воспаления в анализе крови, так называемые «белки острой фазы» участвуют в воспалительном ответе организма на различные повреждения. Используются в клинической практике в качестве маркеров воспаления и повреждения, а также для мониторинга течения заболеваний и контроля эффективности лечения. Комплексное исследование состоит из следующих лабораторных показателей:

- С-реактивный белок (СРБ, CRP) – белок определяющий наличие в организме воспалительного процесса в острой фазе.
- Антистрептолизин-О (АСЛО) – маркер острой стрептококковой инфекции.
- Ревматоидный фактор (РФ, RF) – это иммуноглобулин человека, образующие комплексы, вызывающие воспалительную реакцию, приводя к разрушению костной и хрящевой ткани. Используется для диагностики ревматоидного артрита.

Материал для исследования: Сыворотка крови

Метод исследования: Латекс-агглютинация

Антистрептолизин О (АСЛО) – это антитела к стрептолизину, антигену β-гемолитического стрептококка группы А. Является маркером стрептококковой инфекции в организме. Его уровень повышается через 1 неделю после инфицирования и снижается через 6-12 месяцев.

Результаты исследования. Для оценки интенсивности течения кариеса зубовнами был использован индекс КПУз. Анализируя структуру данного показателя у пациентов до начала лечения, нами было выявлено, что среднее значение индекса равно 5,47, при этом показатель "К" выявлялся в 54,3% (абсолютное среднее значение = 2,75), показатель "П" - в 42,1% (абсолютное среднее значение = 2,34), показатель "У" - в 2,9% (абсолютное среднее значение = 0,11).

Для оценки гигиенического состояния полости рта у пациентов с ХРАС мы провели определение упрощенного индекса гигиены полости рта по J.C.Green, J.R.Vermillione. Среднее значение данного индекса составило 1,98, при этом в 1-й группе пациентов ИГР-У = 2,21 ± 0,31, во 2-й группе ИГР-У = 2,07 ± 0,20, в 3-й группе пациентов, не имеющих патологии данный показатель составил 1,44 ± 0,16 (p<0,05).

До проведения лечения в день обращения нами были зарегистрированы следующие значения индекса РМА: в 1-й группе пациентов 14,8 ± 2,1%, во 2 группе = 12,1 ± 3,3%, в 3-й группе = 13,9 ± 2,5%. Различия между группами статистически достоверны.

При подсчете индекса КПИ до лечения нами были получены следующие результаты: в 1-й группе пациентов данный показатель составил 0,85 ± 0,16, во 2-й группе = 0,79 ± 0,14, в 3-й группе = 1,23 ± 0,24. Различия между группами имеют статистическую достоверность.

Большинство обследуемых в первый день обращения предъявляли жалобы на жжение (30%), болезненность в полости рта, усиливающуюся при приеме пищи, разговоре и попадании воздуха в полость рта(25%), появление болезненных "язвочек" на СОПР(50%), жжение, покалывание в области очагов поражения. Из анамнеза было выявлено, что средняя продолжительность клинической манифестации РАС у пациентов, имеющих хронический гастродуоденит в анамнезе, составила 7,3 дня.

Наименьшая длительность была зарегистрирована у 6 пациентов (5,8%): длительность рецидивов у них составляла менее 6 дней, после чего афты заживали самостоятельно. Наибольшая длительность была выявлена у 4 пациентов (4,3%) и составляла более 12 дней. У большинства пациентов - в 56 случаях, что составляет 58,2% от всего количества обследованных, - продолжительность рецидива заболевания

составляла 7 дней. У пациентов, не имеющих в анамнезе хронического гастроуденита, средняя длительность заболевания составила 4,8 дня.

Антистрептолизин — антитела против стрептококкового гемолизина - О. АСЛО — маркер острой стрептококковой инфекции. Уровень АСЛО повышается в острый период инфекции (7—14-й день) и снижается в период реконвалесценции и выздоровления. Отсутствие снижения активности антистрептолизина-О к 6-му месяцу заболевания позволяет предположить возможность рецидива. Выявление при ХРАС может говорить о участии стрептококковой инфекции в развитии заболевания, что изменяет подход к тактике комплексного лечения, вынуждая нас применять антибактериальные средства.

Таблица 1

Показатели маркеров воспаления анализа крови у пациентов основной группы (M±δ)

Показатель	До лечения M±δ	Через 6 месяцев M±δ
АСЛО	380±48,5МЕ/мл	230±23,4МЕ/мл
С-реактивный белок	12±1,2mg/L	9±0,8mg/L
Ревматоидный фактор	5±0,45МЕ/мл	5±0,45МЕ/мл

Таблица 2

Изменения показателей маркеров воспаления фиксировались до и после проведенного лечения

Маркеры воспаления	Доля пациентов сРАС на фоне хронического гастроуденита абс(%)		Доля пациентов с РАС без хронического гастроуденита абс (%)		Достоверность различий между группами (p)
	До лечения	После лечения	До лечения	После лечения	
АСЛО	54 (51,4%)	7 (6,67%)	10 (45,5%)	1 (4,5%)	p <0,05
С-реактивный белок	5 (4,7%)	-	1 (4,5%)	-	p <0,05
Ревматоидный фактор	1 (0,9%)	-	-	-	p <0,05

Таким образом, выявление АСЛО говорит о наличии стрептококковой инфекции, что заставляет нас пересмотреть этиопатогенетический аспект проводимой терапии.

Учитывая то, что при афтозном стоматите антибактериальные препараты редко применяются, эффективность лечения не обоснована, что влияет на срок ремиссии и частоту рецидивов.

Выводы. Течение рецидивирующего афтозного стоматита у пациентов, страдающих хроническим гастроуденитом в сравнительном аспекте с пациентами, не имеющими указанной коморбидной патологии, имеет более выраженный характер и определяется большей степенью тяжести: увеличенное число рецидивов в течение года, большая длительность клинической манифестации заболевания, повышенная частота встречаемости пациентов, имеющих от 5 элементов поражения в полости рта, более

обширная площадь пораженной слизистой оболочки рта. Преобладающими жалобами являются: выраженный болевой синдром, сухость в полости рта, наличие обильного налета на дорсальной поверхности языка.

Доказана взаимозависимость показателей АСЛО с развитием ХРАС при гастродуодените, что может служить подтверждением непосредственного участия стрептококковой инфекции, что в свою очередь влияет на ход лечения заболевания. Выявление при ХРАС может говорить о участии стрептококковой инфекции в развитии заболевания, что изменяет подход к тактике комплексного лечения, вынуждая нас применять антибактериальные средства.

Литература

1. Камилов Х.П., Кадырбаева А.А., Бахрамова Ф.Н., Мирзаев Х.Ш. Клиническая картина, диагностика и лечение хронического рецидивирующего афтозного стоматита. *Stomatologiya* № 2, 2021. – с 68-72
2. Камилов Х.П., Кадырбаева А.А., Арипова Д.У. Раннее выявление предраковых заболеваний слизистой полости рта. «*Journal of medicine and innovations*» №1, 2021, P 146-149. <https://doi.org/10.34920/min.2021-1.115-117>
3. Камилов Х.П., Ибрагимова М.Х., Убайдуллаева Н.И.. Современный взгляд на этиопатогенез, диагностику и лечение хронического рецидивирующего афтозного стоматита при хроническом холецистите (обзор литературы). *Journal of medicine and innovations* №1, 2021 <https://doi.org/10.34920/min.2021-1.80-86>
4. Кадырбаева А.А., Шакирова Ф.А., Гофуров А.А. Герпетический стоматит. Клиника. Диагностика. *Stomatologiya* № 2, 2021. – с 87-90
Authors, Title, Publication, Volume, Number, Pages, Year, Publisher
5. Камилов, Хайдар Пазылович; Кадырбаева, Алия Арыстановна; Гайбуллаев, Эльбек Азизбекович. Раннее выявление предраковых образований полости рта, Инновационная стратегия развития фундаментальных и прикладных научных исследований: опыт прошлого-взгляд в будущее,, 36-38, 2016,
6. Абдуллаходжаева, МС; Камилов, ХП; Кадырбаева, АА; Асильбекова, Н; , Особенности проявления и методы диагностики предраковых поражений слизистой оболочки полости рта, *Stomatologiya*, 4, 18-19, 2017
7. Камилов Х.П., Кадырбаева А.А., Арипова Д.У., Фазилбекова А.; , "Лейкоплакия полости рта: клиника, диагностика, лечение", *Journal of Medicine and Innovations*, 2, 44-49, 2021, Tashkent State Dental Institute
8. Камилов Х.П., Кадырбаева А.А., Арипова Д.У.; , Diagnostics of Precancerous Diseases of Oral Mucosa, *American Journal of Medicine and Medical Sciences*, 11, 3, 211-215, 2021,
9. Камилов Х.П., Ибрагимова М.Х., Кадырбаева А.А., Шакирова Ф.А.; , Modern Approaches in the Treatment of Herpetic Stomatitis, *American Journal of Medicine and Medical Sciences*, 11, 2, 99-102, 2021,
10. Kamilov Kh.P., Kadirbaeva A.A., Musaeva K.A.; , Screening diagnostics of oral precancerous diseases, *American Journal of Medicine and Medical Sciences*, 9, 6, 194-196, 2019,

**ИЗУЧЕНИЕ ВЛИЯНИЯ ПРИВЕРЖЕННОСТИ К ЛЕЧЕНИЮ ПАЦИЕНТОВ С ХРОНИЧЕСКИМ ГЕНЕРАЛИЗОВАННЫМ ПАРОДОНТИТОМ СРЕДНЕЙ СТЕПЕНИ ТЯЖЕСТИ НА ЭФФЕКТИВНОСТЬ ПРОВЕДЕННОГО ЛЕЧЕНИЯ И ПОКАЗАТЕЛИ КАЧЕСТВА ЖИЗНИ
(Планирование исследования)**

Турсуналиев О.Э.

Кыргызская Государственная медицинская академия им. И.К.Ахунбаева
Ассистент кафедры терапевтической стоматологии
Кыргызстан, г.Бишкек, ул.Суеркулова, 2/1
e-mail: t.kamila06@gmail.com

Аннотация

В данной статье рассматривается процесс планирования исследования по влиянию приверженности к лечению пациентов с хроническим генерализованным пародонтитом средней степени тяжести на эффективность проведенного лечения и показатели качества жизни. Подробно описана логическая структура разработанного протокола исследования и определения объема минимальной репрезентативной выборки.

Ключевые слова: хронический генерализованным пародонтитом средней степени тяжести, приверженность лечению, качество жизни

Investigating the impact of treatment adherence in patients with moderately severe chronic generalized periodontitis on the efficacy of treatment and quality of life indicators

(Research planning)

Tursunaliev O.E.

Abstract

The article deals with the planning research process of the influence of undertaking treatment in patients with moderately severe chronic generalized periodontitis on the efficacy of the treatment performed and the quality of life indexes. The logical structure of the developed research protocol and determination of the volume of the minimal representative sample are described in detail.

Keywords: moderately severe chronic generalized periodontitis, adherence to treatment, quality of life

Введение

Заболевания пародонта являются одной из главных причин потери зубов. Так, по данным многочисленных исследований более 80% населения планеты подвержено заболеваниям тканей пародонта [1, 2, 3].

Эпидемиологическое исследование, проведенное, в Российской Федерации показало, что распространенность заболеваний пародонта среди взрослого населения достигает 95% [4, 5].

Традиционно при изучении различных методов лечения хронических пародонтитов основное внимание большинством исследователей уделялось оценке клинической эффективности проведенной терапии и исходов заболеваний. При этом немаловажным аспектом, для достижения необходимого положительного лечебного эффекта является понимание пациентом важности выполнения всех предписанных лечащим врачом процедур и приема лекарственных средств, т.е. приверженности пациента к лечению [6, 7].

Также, параллельно клинической оценки эффективности проведенного лечения, в мировой практике не меньшее внимание уделяется аспекту «качества жизни» (КЖ) или оценки самочувствия и функционального состояния человека, охватывающего многие стороны жизни человека, а не только те, которые непосредственно связаны с состоянием его здоровья. При этом следует иметь в виду, что КЖ изменяется во времени в зависимости от состояния пациента, обусловленного рядом эндогенных и экзогенных факторов [7, 8, 9].

Как известно исследования по изучению приверженности лечению и изменению показателей КЖ в зависимости от проведенного лечения специфичны для каждого региона и/или страны, что делает невозможным прямой перенос данных зарубежных исследований на систему здравоохранения Кыргызской Республики. Это обусловлено социально-экономическими различиями между странами, различиями в стоимости медицинских услуг, стоимости лекарственных препаратов, способах финансирования систем здравоохранения и их организации. При этом в доступной нам литературе, были выявлены немногочисленные исследования по изучению влияния уровня приверженности лечению больных хроническим генерализованным пародонтитом средней степени тяжести на клиническую эффективность проведенной терапии и эффективность, оцениваемую с позиции изменения показателей КЖ, что дополнительно указывает актуальность выбранного направления данной научно-исследовательской работы.

Этапы проведения исследования

Для получения достоверных и статистически значимых данных в планируемом исследовании, методология его проведения была построена на основе основных принципов проведения медицинских и социологических исследований. Так планируемое исследование состоит из пяти последовательных этапов (рисунок 1).

На первом этапе исследования планируется разработать протокол исследования и инструменты исследования, такие как опросник для оценки приверженности лечению «Изучение комплаенса пациентов по отношению к лечению воспалительных заболеваний пародонта», индивидуальная клиническая регистрационная карта (ИРК), дизайны: стандартного оценочного опросника качества жизни (SF-36) и специфического опросника изучающего профиль влияния стоматологического здоровья на качество жизни (Oral Health Impact Profile - ОНIP-14). Также на данном этапе будет рассчитан объем репрезентативной выборки пациентов, которых необходимо включить в исследование. изучение качества жизни (ОНIP-14 и SF-36), и уровня приверженности лечению (опросник – «Изучение комплаенса пациентов по отношению к лечению воспалительных заболеваний пародонта»). Также проводится заполнение части индивидуальной регистрационной карты. Проводится комплексное стоматологическое обследование, включающее в себя сбор анамнеза заболевания, осмотр полости рта, рентгенологическое исследование. Также оценивают состояние тканей пародонта, т.е. проводят индексную оценку для идентификации полученных данных.

После клинического обследования пациентов составляют план лечения, индивидуально для каждого пациента, учитывая не только местный статус, но и характер течения, и длительность заболевания. Параллельно всем пациентам проводят индивидуальное ортопедическое лечение. Длительность лечения должно быть не меньше 10 дней, а число посещений пациентом врача должно составлять 5 посещений, т.е. 1 посещение в 2 дня.

На третьем этапе, по завершении лечения, на 10 сутки (5-е посещение) методом прямого опроса проводится изучение качества жизни (ОНIP-14), и уровня приверженности лечению (опросник «Изучение комплаенса пациентов по отношению к лечению воспалительных заболеваний пародонта»). Также проводится заполнение части индивидуальной регистрационной карты (индексы, результат лечения и др.). Изучение качества жизни при помощи опросника SF-36 проводится на 14 сутки после проведенного комплексного лечения.

Для закрепления достигнутого эффекта в период между курсами лечения (3 месяца) пациентам дают рекомендации:

По гигиеническому уходу за полостью рта.

По использованию зубной пасты.

По использованию дополнительных средства гигиены полости рта.

По адекватности выполнения всех врачебных предписаний по приему лекарственных средств и процедур.

На четвертом этапе, через 3 месяца после проведенного лечения методом прямого опроса проводится изучение качества жизни (ОНП-14 и SF-36), и уровня приверженности лечению (опросник «Изучение комплаенса пациентов по отношению к лечению воспалительных заболеваний пародонта»). Также проводится заполнение части индивидуальной регистрационной карты (индексы, результат лечения и др.).

Проводят полное клиническое обследование пациентов и назначают курс поддерживающей терапии с учетом данных о приверженности лечению (ответ «ДА» на 1 и 4 вопрос опросника «Изучение комплаенса пациентов по отношению к лечению воспалительных заболеваний пародонта»). Для закрепления достигнутого, как и на третьем этапе исследования, пациентам дают аналогичные рекомендации.

На пятом заключительном этапе, будет сформирована компьютерная база данных. Далее будет проведен анализ результатов лечения, качества жизни после лечения у пациентов с низкой и высоко приверженностью лечения, и составлен научный отчет.

Протокол исследования

Для проведения данного исследования был разработан протокол проведения исследования, который был одобрен Этическим комитетом при Министерстве здравоохранения и социального развития Кыргызской Республики.

Разработанный протокол исследования соответствует современным требованиям, предъявляемым к подобным документам [10], и имеет следующее содержание.

Введение

В данном разделе обозначена актуальность проведения исследования по изучению влияния приверженности к лечению пациентов на клинические исходы лечения генерализованного пародонтита средней степени тяжести на клиническую эффективность проведенной терапии и эффективность лечения, оцениваемую с позиции изменения показателей КЖ.

Цель исследования

Изучение влияния уровня приверженности к лечению пациентов с хроническим генерализованным пародонтитом средней степени тяжести на эффективность проведенного лечения и показатели качества жизни.

Задачи исследования

1. Определить объем репрезентативной выборки и разработать дизайн планируемого исследования.
2. Изучить влияние клинических проявлений хронического генерализованного пародонтита средней степени тяжести на показатели качества жизни пациентов, используя стандартные опросники ОНП-14 и SF-36.
3. Оценить влияние приверженности лечению пациентов с хроническим генерализованным пародонтитом средней степени тяжести на показатели качества жизни, используя опросник «Изучение комплаенса пациентов по отношению к лечению воспалительных заболеваний пародонта».
4. Выявить факторы, влияющие на уровень приверженности лечению пациентов с хроническим генерализованным пародонтитом средней степени тяжести.
5. Разработать рекомендации по повышению эффективности информационно-образовательного воздействия обучающей программы на приверженность лечению пациентов с хроническим генерализованным пародонтитом средней степени тяжести.

Критерии включения в исследование

В исследование будут включены лица обоего пола не младше 18 лет с хроническим генерализованным пародонтитом средней степени тяжести, не имеющие серьезных соматических заболеваний различной этиологии.

Критериями исключения являются:

Другие клинические формы хронических и острых заболеваний пародонта.

Пациенты с хроническим генерализованным пародонтитом средней степени тяжести, имеющие в анамнезе острые и хронические соматические заболевания любой локализации, инфекционной (ХОБЛ, ВГ, бруцеллез, и др.) и не инфекционной этиологии (онкологические заболевания, заболевания сердечно-сосудистой системы, эндокринологические заболевания, иммунные заболевания и др.), протекающие в среднетяжелой и тяжелой формах.

Пациенты с хроническим генерализованным пародонтитом средней степени тяжести, имеющие в анамнезе психические заболевания.

Пациенты с хроническим генерализованным пародонтитом средней степени тяжести, имеющие в анамнезе аллергические реакции на лекарственные средства.

Пациенты с хроническим генерализованным пародонтитом средней степени тяжести, имеющие какую либо группу инвалидности.

Пациенты с хроническим генерализованным пародонтитом средней степени тяжести не достигшие 18 летнего возраста.

Дизайн исследования. Исследование будет проведено в дизайне проспективного, когортного исследования (рисунок 2).

Рис. 2. Схема проведения исследования

Объем выборки

Для определения репрезентативного объема выборки использовалась формула 1.

Формула 1.

где: z – коэффициент доверия ($z = 1,96$ для 95% надежности); n – объем выборки; N – объем генеральной совокупности (кол-во всех больных туберкулезом); p – доля признака в выборочной совокупности; Δ – ошибка репрезентативности.

Для определения объема выборки использовались данные статистической отчетности по заболеваемости и распространенности заболеваний пародонта в г. Бишкек за 2019 год. Была задана 5% ошибка репрезентативности, в десятичном формате - 0,05. Расчет выборки показал, что для получения достоверных и репрезентативных данных необходимо включить в исследование минимально 138 пациентов. Однако планируется исследовать 150 пациентов.

Рандомизация респондентов. В планируемом исследовании будет осуществлен случайный отбор пациентов. Процедуру рандомизации планируется проводить при помощи функции RAND в программе Excel.

В планируемом исследовании будет осуществлен случайный отбор пациентов. Процедуру рандомизации планируется проводить при помощи функции RAND в программе Excel.

Описание инструментов исследования

Для изучения клинической эффективности будет использована разработанная «Индивидуальная регистрационная карта клинического обследования пациента» (ИРК),

которая состоит из 11 разделов: данные о пациенте; данные опроса пациента; локальный статус; стоматологический статус; методы исследования; лечение (терапевтическое, ортопедическое); результат (эффективность) основного лечения; поддерживающее лечение; обучение пациента; дополнительный опрос пациентов; место проведения исследования.

Для изучения уровня приверженности лечению пациентов будет использоваться разработанный опросник «Изучение комплаенса пациентов по отношению к лечению воспалительных заболеваний пародонта» который состоит из 2 разделов. Первый раздел содержит демографические данные о пациенте. Второй раздел содержит вопросы, посвященные выявлению уровня приверженности лечению.

Исследование качества жизни. Планируемый для изучения качества жизни опросник SF-36, состоит 36 пунктов сгруппированных в восемь шкал: физическое функционирование, ролевая деятельность, телесная боль, общее здоровье, жизнеспособность, социальное функционирование, эмоциональное состояние и психическое здоровье. Показатели каждой шкалы варьируют от 0 до 100, где 100 представляет полное здоровье.

Результаты представляются в виде оценок в баллах по 8 шкалам, составленных таким образом, что более высокая оценка указывает на более высокий уровень КЖ.

Второй опросник для изучения качества жизни Oral Health Impact Profile (OHIP-14) является специфичным и изучает влияния стоматологического здоровья на качество жизни больных. Вопросник состоит из 14 вопросов, сгруппированных в три раздела: повседневная жизнь; пережевывание пищи; способность общаться.

Общая оценка результатов проводится путем подсчета ответов, после чего выводится общий балл, по которому оценивается качество жизни пациента: 14-28 баллов – хорошее качество жизни; 29-56 баллов – удовлетворительное качество жизни; 57-70 баллов – неудовлетворительное качество жизни.

Информированное согласие

Информационное согласие респондента представлено в протоколе в виде приложения и является письменным согласием пациента в проведении исследования.

Методы статистического анализа

Данные ИРК, опроса о приверженности лечению и опросника OHIP-14, будут обработаны стандартными статистическими методами.

Данные опросников SF-36 перед подсчетом показателей подвергнутся трансформации (перекодировка ответов), т.е. будет проведена процедура пересчета необработанных баллов опросника в баллы КЖ. Затем для получения значений каждой шкалы будет проводиться суммирование перекодированных ответов. Далее будет проведен расчет средних значений () и стандартных отклонений (S) для каждой шкалы.

Далее полученные данные будут подвергнуты стандартным статистическим методам обработки с использованием программ для статистической обработки данных SPSS, EpiInfo и частично при помощи табличного редактора Excel 2002. Для определения достоверности различий будет рассчитываться t - критерий Стьюдента и/или хи – квадрат. Полученные результаты будут иметь достоверные различия при $p < 0,05$.

Заключение

Таким образом, планируемое исследование по изучению влияния уровня приверженности лечению больных хроническим генерализованным пародонтитом средней степени тяжести на клиническую эффективность проведенной терапии и эффективность, оцениваемую с позиции изменения показателей качества жизни является

четко спланированным актуальным исследованием. Данные, полученные в ходе его реализации, будут репрезентативны и достоверны, что позволит использовать их для улучшения эффективности лечения.

Литература

1. Цепов Л.М., Николаев А.И. Заболевания пародонта: взгляд на проблему. М.: МЕДпресс-информ, 2004. 200 с.
2. Булкина Н.В., Моргунова В.М. Современные аспекты этиологии и патогенеза воспалительных заболеваний пародонта. Особенности клинических проявлений рефрактерного пародонтита // *Фундаментальные исследования*. - 2012. - № 2-2. - С. 415-420.
3. Соколова И.И., Савельева Н.Н. Роль возрастного фактора в развитии заболеваний пародонта // *Експериментальна і клінічна медицина*. - 2013. - № 2(59). - С.164-169.
4. Самсонов В.В. Характеристика утраты зубов у людей различных возрастных групп / В.В. Самсонов, А.К. Иорданишвили // *Экология и развитие общества*. - 2012. - №3(5). - С. 73-74.
5. Кузнецов С.В. Клиническая геронтостоматология / С.В. Кузнецов; под ред. д-ра мед. наук, проф. А.А. Кулакова. - М.: ООО «Медицинское информационное агентство», 2013. - 240 с.: ил.
6. Конради А.О., Соболева А.В., Максимова П.А. и др. Обучение больных гипертонической болезнью - бессмысленная трата времени или реальный инструмент повышения качества контроля заболевания. *Артериал. гипертенз.* 2002; 6 (8): 217-220.
7. Зиньковская Е.П., Петрикас Д.Ж. Проблема комплайенса в стоматологической практике. *Человеческий фактор: пробл. психол. и эргономики.* 2006; (2): 66-69.
8. Relationship between quality of life and characteristics of patients hospitalised with tuberculosis /Duyan V., Kurt B., Aktas Z., Duyan G.C., Kulkul D.O // *Int. J. Tuberc. Lung. Dis.* - 2005. - Dec.9(12). - P. 1361 - 1366.
9. Evaluation of post-treatment health-related quality of life (HRQoL) among tuberculosis patients /Muniyandi M., Rajeswari R., Balasubramanian R., Nirupa C., Gopi P.G., Jaggarajamma K., Sheela F., Narayanan P.R. // *Int. J. Tuberc. Lung. Dis.* - 2007. - Aug.11(8). - P. 887 - 892.
10. Новик А.А., Ионова Т.И. Исследование качества жизни в медицине: Учеб. пос./ Под ред. Ю.Л. Шевченко. - М.: ГЭОТАР-МЕД, 2004.- 304с.

УДК: 616.311.2(616.155.194.8+ 618.3)

ПРОГРАММА ДЛЯ ОПРЕДЕЛЕНИЯ ВЫБОРА МЕСТНОЙ ТЕРАПИИ ПРИ ВОСПАЛИТЕЛЬНЫХ ЗАБОЛЕВАНИЙ ПАРОДОНТА БЕРЕМЕННЫХ ЖЕНЩИН С ЖЕЛЕЗОДЕФИЦИТНОЙ АНЕМИЕЙ

Н.Ф. Абсаламова, Ш.А. Содикова, З.Н. Гулбоева

Самаркандский государственный медицинский институт

ассистенты кафедры терапевтической стоматологии,

aargin_stomatolog@mail.ru

Аннотация.

Во время беременности, как отмечают многие исследователи, увеличивается уровень интенсивности и распространенности кариеса зубов и заболеваний пародонта. Уровень стоматологических знаний все еще остается низким и связан с социальным и

материальным уровнем, образованием, отсутствием мотивации для профилактики стоматологических заболеваний и гигиены полости рта и другими факторами. Беременность может быть фоном для возникновения сочетанного грибкового поражения слизистых оболочек, в том числе полости рта: при кандидозе полости рта у беременных с акушерскими осложнениями и соматической патологией, на фоне снижения уровня калия и кальция. ионов в ротовой жидкости, интенсивность кариеса зубов и поражение тканей пародонта увеличиваются. Таким образом, улучшение показателей здоровья полости рта у беременных, прошедших эти стоматологические профилактические программы, подтверждает их эффективность и целесообразность.

Ключевые слова: беременность, железодефицитная анемия, пародонт, патология.

PROGRAM FOR DETERMINING THE CHOICE OF LOCAL THERAPY FOR INFLAMMATORY PERIODONTAL DISEASES OF PREGNANT WOMEN WITH IRON DEFICIENT ANEMIA

N.F. Absalamova, Z.N. Gulboeva, Sh.A. Sodikova

Samarkand State Medical Institute, Assistants of the Department of Therapeutic Dentistry, arogin_stomatolog@mail.ru

Abstract.

During pregnancy, the level of intensity and prevalence of dental caries and periodontal disease increases, as noted by many researchers. The level of dental knowledge is still low and is associated with social and material level, education, lack of motivation for the prevention of dental diseases and oral hygiene and other factors. Pregnancy can be the background for the occurrence of combined fungal lesions of the mucous membranes, including the oral cavity: in case of oral candidiasis in pregnant women with obstetric complications and somatic pathology, against the background of a decrease in the level of potassium and calcium ions in the oral fluid, the intensity of dental caries and the incidence of periodontal tissues increase. Thus, the improvement in oral health indicators for pregnant women who have undergone these dental prevention programs confirms their effectiveness and appropriateness.

Key words: pregnancy, iron deficiency anemia, periodontium, pathology.

Актуальность. Внимание ученых привлекает задача как сохранение здоровья матери и плода в целом, так и изучение состояния ротовой полости в период беременности с целью предупреждения образования стоматогенного хроническо-инфекционного очага [12]. Беременность является физиологическим процессом, при котором выявляется снижение адаптационных механизмов, повышение нагрузки на биологические ресурсы, что приводит к изменениям в средах организма, в том числе в крови и ротовой жидкости. Еще более глубокие изменения в гомеостазе ротовой полости происходят при патологическом течении беременности.

Актуальным остается изучение вопроса стоматологической заболеваемости у беременных с соматической патологией. Это обусловлено многими факторами, в частности: в значительной распространенностью заболевания тканей пародонта среди населения, ростом частоты экстрагенитальных заболеваний у беременных, влияние инфекции на организм беременной и плода [2,12]. Частым осложнением беременности является железодефицитная анемия (ЖДА), которая занимает первое место среди всех осложнений гестационного периода [1,2,4].

Каждая шестая девочка-подросток (16,5%) в Узбекистане страдает анемией. Три четверти девочек с анемией страдают ЖДА. Уровень дефицита железа среди девочек-подростков тревожно высок и составляет около 50%. Каждая пятая женщина репродуктивного возраста страдает анемией. Из данного числа, 80% страдают ЖДА. Половина женщин репродуктивного возраста испытывают дефицит железа [1,3,6].

Железодефицитная анемия - это клинко-гематологический синдром, характеризующийся снижением количества железа в организме (крови, костном мозге и депо), при котором нарушается синтез гема, а также белков, содержащих железо

(миоглобина, железосодержащих тканевых ферментов). Ученые рассматривают железодефицитной анемией как тотальную органную патологию, что приводит к функциональным и морфологическим изменениям всех органов и тканей.

В связи с этим возникает необходимость изучения стоматологического статуса и коррекции макро- и микроэлементного состава ротовой жидкости и крови у беременных женщин с железодефицитной гестационной анемией.

Цель исследования: повышение эффективности лечения генерализованного пародонтита у беременных женщин с железодефицитной анемией путем изучения стоматологического статуса, биохимических показателей крови на основе разработки лечебно-профилактического комплекса.

Материалы и методы исследования - клинические, лабораторные, биохимические показатели сыворотки крови у беременных женщин больных генерализованным пародонтитом начального - легкого степени тяжести, эффективность предложенного комплекса лечебно-профилактических мероприятий. В работу будут включены около 150 больных беременных женщин с генерализованным пародонтитом на фоне железодефицитной анемией, обратившихся по поводу лечения заболеваний пародонта к врачу стоматологу Самаркандской областной стоматологической поликлиники и 1 клиники СамГМИ.

Результаты исследования. Полученные данные способствуют совершенствованию диагностики и лечения патологии пародонта путем разработки схемы комплексных лечебно-профилактических мероприятий для коррекции выявленных нарушений у беременных женщин, больных с генерализованным пародонтитом на фоне железодефицитной анемии.

Закключение. Установлено, что воспалительные заболевания пародонта у матери сопряжены с риском преждевременных родов, а по мере их прогрессирования на фоне беременности риск повышается, однако причина подобной взаимосвязи неясна. Предполагается, что повышенный риск преждевременных родов может быть обусловлен гематогенным распространением инфекции на органы малого таза или, что более вероятно, общими механизмами воспалительной реакции на микроорганизмы в ротовой полости и половых путях. Ассоциация «материнского пародонтита» с неблагоприятными исходами беременности имеет важное значение с позиции общественного здравоохранения, учитывая, что гингивит, пародонтит предотвратимы и поддаются лечению, в совокупности неблагоприятные исходы беременности приводят к значительной нагрузке на здравоохранение и социальное обеспечение.

В связи с этим особую важность приобретает выбор эффективных, безопасных методов лечения и профилактики гингивита у беременных для снижения риска развития и обострения заболеваний пародонта.

Лечение и профилактика гингивита, пародонтита предусматривают раннюю санацию очагов хронической инфекции, что также важно для профилактики внутриутробного инфицирования плода. Несмотря на актуальность проблемы, современные методики ухода за полостью рта, профилактики и лечения гингивита недостаточно адаптированы для беременных женщин и не позволяют своевременно купировать воспалительный процесс в пародонте. Таким образом, поиск новых подходов к профилактике и лечению гингивита у беременных, на ранних стадиях развития воспалительного процесса в пародонте, остается одной из актуальных задач стоматологии и требует формирования новых подходов и направлений. Очевидно, что проведение профилактических и адекватных лечебных мероприятий, расширение и внедрение уровня санитарно - гигиенических знаний могут повысить стоматологический уровень здоровья и качество жизни беременной женщины.

1.2. Факторы риска возникновения и развития заболеваний пародонта беременных женщин на фоне железодефицитной анемии.

Факторы риска развития стоматологических заболеваний авторы относят к двум группам: социально-экономическим и медико-биологическим. В настоящее время в условиях

повышения качества оказания медицинской помощи в системе национального здравоохранения, изменяющейся демографической ситуации, разработки национальных программ поддержки материнства и детства, вопросы изучения факторов риска возникновения и развития заболеваний пародонта, приобретают особую социальную значимость и требуют проведения дополнительных исследований.

Беременные женщины выделяются в группы повышенного риска по вопросам формирования и сохранения стоматологического здоровья. Авторы выделяют основные факторы, определяющие рост стоматологической патологии и нуждаемости в специализированной помощи: медико-биологические, экологические, социальные, которые нередко являются причиной различного уровня мотивации пациентов к лечебно-профилактическим мероприятиям.

Беременных женщин необходимо считать группой повышенного риска в плане стоматологического здоровья, в связи с чем рекомендуется включать их в диспансеризацию с кратностью посещения по триместрам, по показаниям - индивидуально, проводя не только санацию полости рта с обязательным проведением профессиональной гигиены не менее трех раз в течение беременности, но и лечение сопутствующей соматической патологии, обострений хронических заболеваний.

Предложенная нами стандартизированная схема оценки взаимоотношений и действий врача-стоматолога с беременными на стоматологическом приеме является основой для разработки модели деятельности стоматолога, рассчитанной на долгосрочное взаимодействие стоматолога и женщины как в период беременности, так и в послеродовом периоде.

Снижения вероятности трансформации гингивита в пародонтит и значительного уменьшения тяжелых форм воспалительных заболеваний пародонта у беременных женщин можно добиться лечебно-профилактическими мероприятиями в комплексе с организационными - профилактическими осмотрами женщин с выявлением заболеваний пародонта на ранних стадиях и информированием пациенток о наличии заболевания десен (гингивита), его осложнениях и возможности успешного лечения этого заболевания с использованием зубной пасты и ополаскивателя рта отечественного производства, содержащих мексидол.

Литература/References

1. Аболмасов Н.Н. Избирательная шлифовка зубов.- Смоленск, 2004.- 79 с.
2. Аболмасов Н.Н. Системный подход к диагностике, комплексному лечению и профилактике заболеваний пародонта (клинико-генетическое исследование): Автореф. дис. . д-ра мед. наук,- СПб., 2005,37 с.
3. Аболмасов Н.Г., Аболмасов Н.Н., Бычков В.А., Аль-Хаким А. Ортопедическая стоматология,- Смоленск: СГМА, 2000,- 576 с.
4. Абрамченко В.В. Фармакотерапия гестоза.-СПб.: СпецЛит., 2005,477 с.
5. Абрахам-Иньяйн Л., Полсачева О., Рабер-Дурлахер Ю. Значение эндокринных факторов и микроорганизмов в развитии гингивита беременных // Стоматология,- 1996,- № 3,- С. 15-18.
6. Аветисян А.Я. Комплексное лечение больных хроническим генерализованным пародонтитом с применением пролонгированной управляемой фитотерапии (клинико-функциональное исследование): Автореф. дис. . канд. мед. наук.- Смоленск, 2005,- 18 с.
7. Аврамова О.Г. Отечественные программы профилактики в стоматологии // Наука практике: Матер, научной сессии ЦНИИС, посвященной 35-летию института.- М., 1998,- С.42-46.
8. Алаева Т.Л. Биохимические и патофизиологические особенности при хроническом генерализованном пародонтите и возможные методы их коррекции: Автореф. дис. . канд. мед. наук.- М., 2004.- 23 с.

9. Алекминская А.Ф. *Врач-стоматолог: психологический анализ личностных особенностей в профессиональной деятельности // Институт стоматологии, - 2006, - № 4, - С. 18-19.*

10. Аленькина А.Б. *Дерматозы у беременных: Автореф. дис. . канд. мед. наук. - М., 2006, - 17 с. - 14611.* Алешина О.Е. *Эволюция взглядов на зубную бляшку и ее роль в развитии заболеваний пародонта // Orbit express. - 2004, - № 15, - С. 8-11*

УДК: 616.5-002.525.2+616.314.17-008.1

СПОСОБ ЛЕЧЕНИЯ ВОСПАЛТЕЛНЫХ ЗАБОЛЕВАНИЙ ПАРОДОНТА ПРИ СИСТЕМНОЙ КРАСНОЙ ВОЛЧАНКЕ

Н.Ф.Абсаламова, Т.Э. Зойиров, З.Н. Гулбоева

Самаркандский государственный медицинский институт, а
ссистенты кафедры терапевтической стоматологии, arogin_stomatolog@mail.ru

Аннотация.

Актуальность. Хронический и пародонтит при системной красной волчанке описан как один из ранних и ярких симптомов заболевания, однако в отношении особенностей патологии пародонта при СКВ данные литературы остаются противоречивыми: одни авторы говорят о длительной сохранности околозубных тканей и развитии процесса, похожего на пародонтоз, другие описывают ранние некротические изменения слизистой оболочки полости рта и связанную с этим потерю зубов у больных СКВ.

Цель исследования – совершенствование диагностики и лечения патологии околозубных тканей у больных системной красной волчанкой путём коррекции микроциркуляторных нарушений пародонта.

Материалы и методы исследования. В основу исследования включены результаты лечения 122 больных воспалительными заболеваниями пародонта. Больные были распределены на две группы.

Результаты исследования. В основной группе больных во время проведения дифференцированных методов комплексного лечения с применением газовой озонкислородной смеси и раствора гипохлорита натрия осложнений не наблюдалось, пациенты отмечали комфортность и безболезненность данных процедур.

Выводы. Благодаря местному применению и высокой клинической эффективности озонкислородной смеси, генерируемой аппаратом Prozone значительно снизил потребность в применении ряда лекарственных препаратов, обладающих нежелательными побочными эффектами.

Ключевые слова: слизистая оболочка полости рта, системная красная волчанка, микроциркуляторные нарушения.

METHOD FOR TREATMENT OF INFLAMMATORY PERIODONTAL DISEASES IN SYSTEMIC RED DISEASE

N.F. Absalamova, T.E. Zoyirov, Z.N. Gulboeva

Samarkand State Medical Institute, Assistants of the Department of Therapeutic Dentistry,
arogin_stomatolog@mail.ru

Abstract.

Relevance. Chronic periodontitis in systemic lupus erythematosus is described as one of the earliest and most vivid symptoms of the disease, however, with regard to the characteristics of periodontal pathology in SLE, the literature remains controversial: some authors speak about the long-term preservation of the teeth and the development of a process similar to periodontal disease, while others describe early necrotic changes in periodontal disease and related tooth loss in patients with SLE.

The aim of the study is to improve the diagnosis and treatment of the pathology of the periodontal tissues in patients with systemic lupus erythematosus by correcting microcirculatory disorders of the oral mucosa.

Materials and research methods. The study is based on the results of treatment of 122 patients with inflammatory diseases of the periodontal. The patients were divided into two groups.

Research results. In the main group of patients during the differentiated methods of complex treatment using a gas ozone-oxygen mixture and sodium hypochlorite solution, no complications were observed, the patients noted the comfort and painlessness of these procedures. This leads to many advantages of their use: direction of action, non-invasiveness and painlessness.

Conclusions. Due to the local application and high clinical efficiency of the ozone-oxygen mixture generated by the Prozone device, the need for the use of a number of drugs with undesirable side effects has been significantly reduced.

Key words: oral mucosa, systemic lupus erythematosus, microcirculatory disorders.

Актуальность. Хронические воспалительные заболевания пародонта остаются одними из самых распространённых стоматологических патологий, эффективность излечения которой до сих пор остаётся невысокой [1, 2, 5, 9, 13]. Особую актуальность проблема диагностики стоматогенной патологии приобретает у больных хроническими соматическими заболеваниями аутоиммунного генеза, при которых резко ослабляется собственный иммунитет [4, 5, 12].

В настоящее время известны такие признаки волчаночного процесса, как люпус-вакулит на лице в форме «бабочки», периорбитальные петехии [3, 8, 11], некротические язвы рта. Хронический гингивит и пародонтит при системной красной волчанке (СКВ) описан как один из ранних и ярких симптомов заболевания, однако в отношении особенностей патологии пародонта при СКВ данные литературы остаются противоречивыми: одни авторы (Гринин) говорят о длительной сохранности околозубных тканей и развитии процесса, похожего на пародонтит, другие [2, 6, 10] описывают ранние некротические изменения пародонта и связанную с этим потерю зубов у больных СКВ [7, 13].

Цель исследования – совершенствование диагностики и лечения патологии околозубных тканей у больных системной красной волчанкой путём коррекции микроциркуляторных нарушений в пародонте.

Материалы и методы исследования. В основу исследования включены результаты лечения 122 больных воспалительными заболеваниями пародонта. Больные были распределены на две группы. В основную группу вошли 84 больных. Они имели сопутствующую соматическую патологию системную красную волчанку (СКВ). В этой группе больных в тактику лечения включена озонотерапия с целью улучшения микроциркуляции околозубных тканей. Группу сравнения составили 38 больных не имеющие соматической патологии.

В основной группе 22 (26,2%) больным с суммарным количеством набранных баллов от 2 до 5 применяли ингаляции с озон-кислородной смесью. Озонированные жидкости, в частности, дистиллированная вода и другие антисептики применяли в качестве антисептического средства для обработки полости рта, промывания кариозных полостей и корневых каналов. Использование озона в сочетании с профилактической чисткой зубов позволило достичь значительного улучшения состояния полости рта, о чем свидетельствует положительная динамика индексов гигиены.

Так как, озон очень нестабильный газ, при комнатной температуре он разлагается на кислород в течении нескольких минут для эффективного применяя его синтезировали на месте эксплуатации. Через флакон с антисептическим раствором методом барботаж пропускали озон-кислородную газовую смесь с использованием установки Озонатор клинический «УОТА-60-01-Медозон» в течение 10 мин.

41 (48,8%) пациенту с количеством баллов от 6 до 10 проводилась антисептическая обработка пародонтальных карманов газовой озон-кислородной смесью, генерируемой

аппаратом австрийской компании W&N Prozone, специализированной одноразовой насадкой Regio, режимом, эквивалентным 18 сек.

При наборе больными от 11 до 15 баллов, кроме выше указанных процедур ротовая полость обрабатывалась озонированным 0,06% раствором гипохлорита натрия (NaOCl). Их составило 21 (25,0%) больной

Раствор гипохлорита натрия получали на электрохимической установке ЭДО-4 окислением изотонического раствора натрия хлорида. С целью усиления действия раствора и улучшения микроциркуляции в околозубных тканях нами проведено озонирование раствора. Через флакон с раствором гипохлоритом натрия методом барботажа пропускали озонкислородную газовую смесь с использованием установки озонатор клинический «УОТА-60-01-Медозон» в течение 10 мин, затем флакон помещали в бытовой холодильник (6-8°C).

Результаты исследования. В основной группе больных во время проведения дифференцированных методов комплексного лечения с применением газовой озонкислородной смеси и раствора гипохлорита натрия осложнений не наблюдалось, пациенты отмечали комфортность и безболезненность данных процедур. Это обуславливает множество преимуществ их применения: направленность действия, атравматичность и безболезненность.

Через неделю после выполненных манипуляций пациенты субъективно отмечали уменьшение кровоточивости десен при чистке зубов, длительное ощущение свежести в полости рта.

По результатам внутригруппового анализа в обеих группах наблюдалось достоверное изменение показателей индексов гигиены (ИГФВ и ОНI-s) и индекса кровоточивости.

Полученные данные указывают на то, что при применении озонотерапии формируются новые условия, приводящие к улучшению уровня гигиены полости рта. Озон оказывает выраженную противовоспалительную эффективность.

Анализ кривой скорости кровотока включает качественную и количественную оценки. Качественная характеристика кривой доплерограммы в норме меняется в зависимости от вида и калибра сосуда. Смешанный кровоток характеризуется волнообразной картиной окрашенного спектра без острых пиков.

Выводы. Таким образом, данные клинико-функциональных исследований подтверждают высокий противовоспалительный потенциал озонированных жидкостей, применяемых при комплексном лечении воспалительных заболеваний слизистой оболочки полости рта у больных СКВ. Эти данные позволили рекомендовать метод озонотерапии в качестве противовоспалительного компонента в комплексном лечении воспалительных заболеваний слизистой оболочки полости рта.

Благодаря местному применению и высокой клинической эффективности озонкислородной смеси, генерируемой аппаратом Prozone значительно снизил потребность в применении ряда лекарственных препаратов, обладающих нежелательными побочными эффектами. По данным ультразвуковой доплерографии при динамическом наблюдении озонотерапия улучшила кровообращение в микроциркуляторном русле на 40%.

Литература/References

1. Абсаламова Н. Ф., Таиров Э. С., Зоиров Т. Э. Причины нарушений микроциркуляции у больных пародонтитом при системной красной волчанке //Вопросы науки и образования. – 2020. – №. 12 (96). – С. 25-41.
2. Аванесов А. М., Калантаров Г. К. Влияние антисептиков мирамистин и хлоргексидин на местный иммунитет полости рта при хроническом генерализованном катаральном гингивите //Вестник Российского университета дружбы народов. Серия: Медицина. – 2013. – №. 3. – С. 68-72.

3. *Гринин В. М., Сундуков В. Ю. Клиническая симптоматика проявлений системной красной волчанки на кожных и слизистых покровах челюстно-лицевой области //Клиническая стоматология. – 2011. – №. 1. – С. 40-42.*
4. *Гринин В. М. и др. Особенности поражения тканей пародонта у больных системной красной волчанкой //Российский стоматологический журнал. – 2011. – №. 3. – С. 20-23.*
5. *Гринин В. М., Сундуков В. Ю. Особенности патологии пародонта у больных системной красной волчанкой //Институт стоматологии. – 2011. – №. 1. – С. 98-99.*
6. *Елькова Н. Л., Ларина О. В. Стоматологический статус больных системной красной волчанкой //Научные ведомости Белгородского государственного университета. Серия: Медицина. Фармация. – 2012. – Т. 19. – №. 16 (135).*
7. *Елькова Н. Л., Ларина О. В., Шербаченко О. И. Клиническая характеристика стоматологических проявлений у больных системной красной волчанкой //Стоматология Славянских государств. – 2016. – С. 148-150.*
8. *Решетняк Т. М., Гринин В. М., Сильвестрова А. С. Клинико-морфологические особенности патологии пародонта у больных системной красной волчанкой //Маэстро стоматологии. – 2005. – №. 3. – С. 57-59.*
9. *Фукс Е. И. и др. Современные аспекты этиологии и патогенеза заболеваний пародонта //Российский медико-биологический вестник имени академика ИП Павлова. – 2013. – №. 3. – С. 153-160.*
10. *Corrêa J. D. et al. Subgingival microbiota dysbiosis in systemic lupus erythematosus: association with periodontal status //Microbiome. – 2017. – Т. 5. – №. 1. – С. 34.*

УДК [616.311+616.313]-006.61

ВИРУС-АССОЦИИРОВАННЫЕ ПАТОЛОГИЧЕСКИЕ ПРОЦЕССЫ СЛИЗИСТОЙ ОБОЛОЧКИ РТА

Гажва С.И. — зав. кафедрой стоматологии ФДПО
Ибрагимов Ю.Ш. — ассистент кафедры стоматологии ФДПО
Рябова В.М. — доцент кафедры стоматологии ФДПО
Наволокина Александра Михайловна – студентка 5-го курса

ФГБОУ ВО «ПИМУ» Минздрава России, Нижний Новгород, Россия

Вирусы являются этиологическим фактором 15% случаев всех онкопатологий в мире и приводят к развитию вирус-ассоциированных опухолей. Вирусная инфекция способствует оральным потенциально-злокачественным расстройствам, которые предрасположены к злокачественной трансформации. Особенность развития состоит в том, что вирус может многие годы находиться в латентном состоянии в организме хозяина и активироваться при создании для него благоприятных условий.

Целью исследования является усовершенствование ранней диагностики предраков и онкологической трансформации слизистой оболочки рта с учетом этиопатогенетических особенностей развития опухолей. Было обследовано 457 пациентов обоего пола в возрасте от 18 до 65 лет с различными заболеваниями слизистой оболочки рта, из которых 14,9 % являлись носителями вируса папилломы человека (ВПЧ) и Эпштейн-Барр. **Методы исследования:** клинический, аутофлюоресцентная стоматоскопия, жидкостная цитология, ПЦР-диагностика вирусов папилломы человека и Эпштейн-Барр, аналитический. Введение в стандартную терапию противовирусных препаратов позволило достичь полного исчезновения патологических очагов и добиться стойкой и длительной ремиссии.

Ключевые слова: вирус-ассоциированные опухоли, онкоскрининг.

Virus-associated pathological processes of the oral mucosa

Svetlana Gazhva– Head of the stomatological department (Faculty of further education), e-mail: stomfpkv@mail.ru ;

Julia Ibragimova– Assistant of the stomatological department (Faculty of further education);

Valentina Ryabova - Associate Professor of the stomatological department (Faculty of further education);

Alexandra Navolokina – a fifth-year student of the stomatological faculty in Privolzhsky Research Medical University.

Viruses are the etiological factor in 15% of all oncopathologies in the world and lead to the development of virus-associated tumors. Viral infection contributes to oral potentially malignant disorders that are prone to malignant transformation. The peculiarity of development is that the virus can be in a latent state for many years in the body and then promote in favorable conditions.

The aim of the study is to contribute to the effectiveness of the methods of the early diagnosis of precancers and oncological transformation of the oral mucosa, taking into account the etiopathogenetic features of the progression of tumors. 457 patients of both sexes aged 18 to 65 years with various diseases of the oral mucosa were examined, of which 14.9% were carriers of the human papilloma virus (HPV) and The Epstein–Barr virus (EBV).

Methods of research: clinical, analytical, autofluorescent stomatoscopy, liquid cytology, PCR diagnostics of HPV and EBV. The introduction of antiviral drugs into the standard therapy made it possible to achieve the complete decurrence of pathological lesions and achieve a stable and long-term remission.

The key words: virus-associated tumors, cancer screening.

Актуальность.

Распространенность онкологических заболеваний в России является высокой и по данным на 2020г. достигает 378,9 случаев на 100 тыс. населения. В связи с пандемией коронавируса большое количество программ профилактики и диспансеризации онкопатологии были сокращены, что отразилось на возможности ранней диагностики, и в структуре онкозаболеваемости возросло количество запущенных случаев.

Рак слизистой оболочки рта относится к группе агрессивных злокачественных опухолей, характеризующихся быстрым ростом и метастазированием. Гистологически 90-95% опухолей являются плоскоклеточным раком. Имеется большое количество данных, подтверждающих прямую связь между онкогенными штаммами вируса папилломы человека и вируса Эпштейн -Бarr и развитием злокачественной трансформации слизистой оболочки рта.

Цель: Усовершенствование ранней диагностики предраков и онкологической трансформации слизистой оболочки рта с учетом этиопатогенетических особенностей развития опухолей.

Материалы и методы

Клиническое обследование 457 пациентов обоего пола в возрасте от 18 до 65 лет с различными заболеваниями слизистой оболочки рта проходило на базе кафедры Стоматологии ФДПО ФГБОУ ВО «ПИМУ» МЗ РФ в период 2020-2021 гг..

Методы исследования: клинический, аутофлюоресцентная стоматоскопия, жидкостная цитология, ПЦР-диагностика вирусов папилломы человека и Эпштейн-Бarr, аналитический.

Для визуализации патологического процесса всем пациентам проводилось аутофлюоресцентная стоматоскопия с применением аппарата АФС (ООО «Полироник», регистрационное удостоверение №ФСР 2011/10669) с длиной волны ≈ 400 нм.

Задерживаясь в поверхностных слоях СОР на глубине 4-19мм, свет визуализируется зеленым свечением слизистой различной интенсивности, в зависимости от ее строения в норме, формируя оптические образы. Расшифровка полученных образов позволяет определить природу патологического процесса, так известно, что при воспалении происходит «гашение свечения», очаги гипер- и паракератоза визуализируются очагами светлого (белого) свечения, а при дисплазии и злокачественной трансформации выявляется очаг потери флюоресценции, определяемое как «темное пятно».

Также на базе кафедры стоматологии ФДПО осуществлялся разовый забор материала для проведения жидкостной цитологии. Данная методика является малоинвазивной, органосохраняющей, позволяющей проводить морфологическую прижизненную диагностику. **Чувствительность метода жидкостной цитологии достигает 95 %, в то время как при проведении традиционного цитологического анализа – лишь 40-60 %.** Цитологическое исследование проводилось в ООО «Национальный центр клинической морфологической диагностики» (г. Санкт Петербург). ПЦР исследования на вирусы папилломы человека и Эпштейн-Барр проводились в Нижегородском областном центре по профилактике и борьбе со СПИДом. Вирус папилломы человека (ВПЧ) отличается высоким тропизмом к пролифилирующим клеткам базального слоя эпителия.

На сегодняшний день известно более 190 типов ВПЧ и в зависимости от онкогенного потенциала выделяют вирусы высокого (типы 16, 18, 45, 56) среднего (типы 31, 33, 35, 51, 52, 58) и низкого (типы 6, 11, 42, 43, 44) онкогенного риска. На долю двух высокоонкогенных типов ВПЧ (16 и 18) приходится до 95% рака ротовой полости. Вирус Эпштейна–Барр может инфицировать различные типы клеток, включая В-клетки иммунной системы (разновидность лейкоцитов – белых кровяных телец) и эпителиальные клетки слизистых оболочек. ВЭБ является представителем ДНК-содержащих вирусов. Вирус имеет 4 основных антигена: ранний антиген (early antigen – EA), капсидный антиген (viral capsid antigen – VCA), мембранный антиген (membrane antigen – MA), ядерный антиген (Epstein-Barr Nuclea antigen - EBNA).

Результаты. После проведенного обследования было выявлено 68 человек (14,9% от общего числа обследованных), являющихся носителями вирусной инфекции. Особенностью клинического течения патологических процессов слизистой оболочки рта, ассоциированных с вирусной патологией, является длительно-текущий процесс (от 6 до 12 мес.), не поддающийся стандартной терапии.

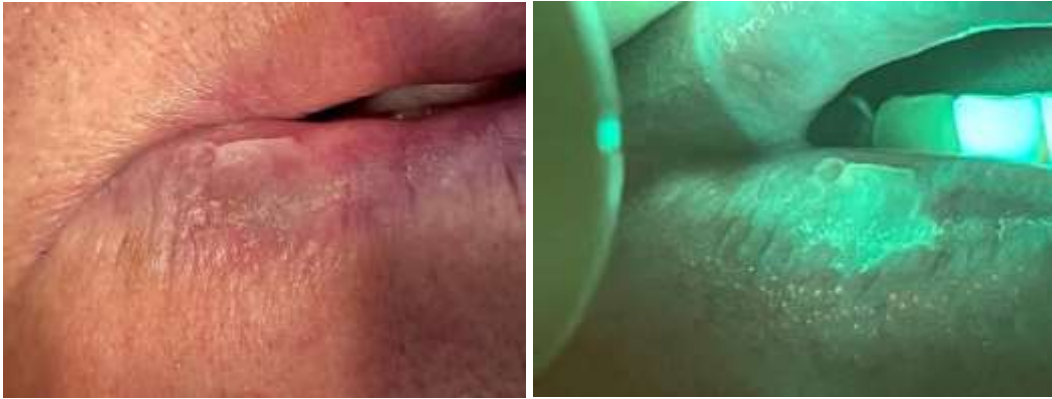Патологические процессы на слизистой полости рта и красной кайме губ, ассоциированные с вирусным поражением, имеют различное проявление: гиперкератозы (40 чел – 59%), хроническая трещины губы (12 чел. - 17,6%), длительно не заживающие эрозивно-язвенные явления (9 чел. – 13,1%), онкопатологии (7 чел. – 10,3%).

Схема лечения назначалась в зависимости от природы имеющегося процесса согласно клиническим рекомендациям СтАР. Дополнительно к основному лечению добавлялась противовирусная терапия. Нами применялся препарат «Панавир» (производитель «Зеленая Дубрава ЗАО», РФ). Для применения в полости рта можно использовать две формы: гель и спрей для полости рта (Панавир Инлайт). Панавир-гель применяется в виде аппликации: на стерильной турунде накладывается на очаг поражения на 10-15 мин 2 раза в день, утром и вечером после еды, курс 10 дней.

Оптический образ, полученный у пациента с гиперкератозом красной каймы губ характеризуется изменением окраски на светло-зеленый. Жидкостная цитология показала: плоский эпителий поверхностных и промежуточных слоев без атипии. Паракератоз клеток плоского эпителия. При ПЦР исследовании определены антитела к вирусу Эпштейн-Барр VCA Jg G (11,810 КП) (рис 1а,б).

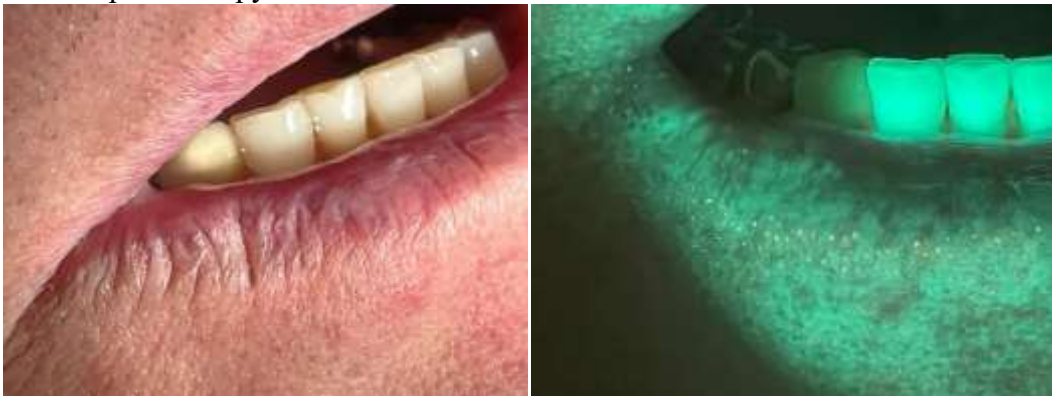Рис. 1. а – гиперкератоз красной каймы нижней губы

б – оптический образ гиперкератоза красной каймы нижней губы



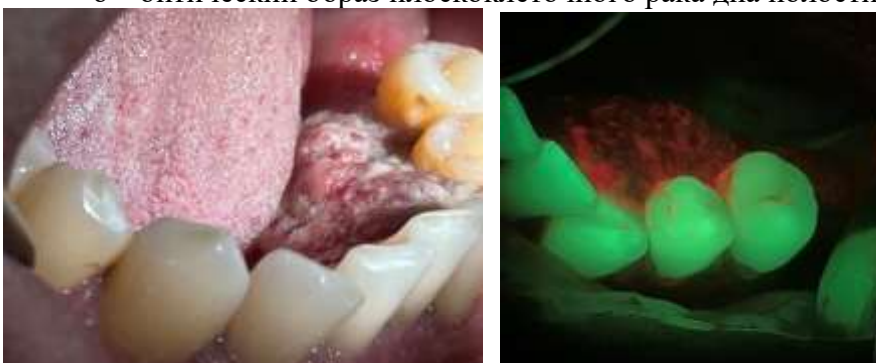
После проведения противовирусной терапии патологический очаг на красной кайме нижней губы полностью эпителизован. Стойкая ремиссия на протяжении 6 мес. (рис.2 а,б)

Рис. 2 а – красная кайма нижней губы после противовирусного лечения
б – оптический образ красной каймы нижней губы после противовирусного лечения



При онкологическом образовании оптический образ визуализируется потерей свечения - «темным пятном». Область распада опухоли с обильной микробной инвазией сопровождается появлением свечения в красном спектре. ПЦР-диагностика выявила наличие вируса папилломы человека штамма 18. Выполнена биопсия в ГБУЗ НО «НОКОД», подтверждающая плоскоклеточный рак слизистой оболочки рта. (рис.3 а,б)

Рис. 3 а – плоскоклеточный рак дна полости рта
б – оптический образ плоскоклеточного рака дна полости рта



Обсуждение .Таким образом, проведенное исследование свидетельствует о том, что применение аутофлюоресцентной стоматоскопии, жидкостной цитологии и ПЦР-диагностики на этапе диагностики в алгоритме обследования пациентов с патологией слизистой оболочки рта может служить диагностическим тестом, подтверждающим природу патологического очага. Кроме того, доказывает роль вирусной инфекции (вирус папилломы человека, вирус Эпштейн-Барр) в онкологической трансформации орально

потенциально-злокачественных расстройств, что дает основание считать патологические процессы вирус-ассоциированными опухолями.

Литература/References

1. Ассоциация нормальной слизистой оболочки полости рта с ДНК основных типов онкогенных вирусов, Кутукова С.И., Чухловин А.Б., Яременко А.И., Иваськова Ю.В., Разумова А.Я., Ермакова Т.С./ СТОМАТОЛОГИЯ ДЛЯ ВСЕХ № 2 – 2020, с.60-63
2. Шухорова Ю.А., Ткач Т.М., Буракишев С.А., Постников М.А.. Онконастороженность в практике врача-стоматолога на амбулаторном приеме. Институт стоматологии, 2020, №3, с.20-22
3. Гажва С.И., Котунова Н.А.. Повышение эффективности ранней диагностики заболеваний слизистой оболочки рта. Современные проблемы науки и образования. 2017, №5, с.110
4. Чубенко В.А.. Вирус-ассоциированные опухоли с точки зрения клинициста: от эпидемиологии до лечения. Практическая онкология, Т.19, № 4, 2018. С.311-323.
5. Шкаредная О.В., Горячева Т.П., Чунихин А.А., Базикян Е.А., Гажва С.И.. Оптимизация ранней диагностики патологических процессов слизистой оболочки рта. Современные технологии в медицине. 2017. Т9. №3. С.119-125
6. Крихели Н.И., Позднякова Т.И., Булгакова Н.Н.. Результат аутофлюоресцентной стоматоскопии плоского лишая как скринингово метода выявления предраковых и раковых изменений слизистой оболочки рта. Российская стоматология. 2016. Т. 9, №4, с.13-17
7. Филимонова Л.Б., Межевикина Г.С., Маршуба Л.О.. Использование аутофлюоресцентной стоматоскопии как скринингового метода диагностики предраковых состояний и онкологических заболеваний слизистой оболочки рта на стоматологическом приеме. Наука молодых, 2020, Т8, №1, с.80-85
8. Гажва С. И., Котунова Н. А., Гаража С. Н., Чижикова Т. С.. Эффективность метода флуоресцентной визуализации тканей для оптимизации ранней диагностики заболеваний слизистой оболочки полости рта / // Во имя жизни и здоровья : Материалы 71-й Международной научно-практической конференции, Пятигорск, 17–18 мая 2018 года. – Пятигорск: ООО «Рекламно-информационное агентство на КМВ», 2018. – С. 296-300.
9. Гажва С.И., Шкаредная О.В., Пятова Е.Д.. Комплексный подход к лечению заболеваний слизистой оболочки полости рта у пациентов с хроническими гастритами. Стоматология. 2013. Т92. №6. С. 16-19

УДК: 616.31.-002.157-036.87: 616.361-002

БИОХИМИЧЕСКИЕ ИЗМЕНЕНИЯ ПРИ ХРОНИЧЕСКОМ РЕЦИДИВИРУЮЩЕМ АФТОЗНОМ СТОМАТИТЕ ОРОФАРИНГИАЛЬНОЙ ОБЛАСТИ У ПАЦИЕНТОВ С ХРОНИЧЕСКИМ ХОЛЕЦИСТИТОМ

Ташкентский государственный стоматологический институт

Ибрагимова Малика Худайбергановна

доктор медицинских наук, доцент

Убайдуллаева Нигора Ильясовна

ассистент

АННОТАЦИЯ

Вопросам диагностики и лечения хронических заболеваний слизистой оболочки полости рта уделяется большинством ученых, как в нашей стране, так и за рубежом (1,7,8,9,15). Патогенетическая общность эрозивно-язвенных поражений на СОПР со многими общесоматическими процессами обусловлена развитием единого для всего организма механизма клеточного повреждения и модификации тканевых структур с обретением ими аутоантигенных свойств (3,5,11).

Ключевые слова: хроническая язва, эрозия, хронический рецидивирующий афтозный стоматит, слизистая оболочка полости рта.

BIOCHEMICAL CHANGES IN CHRONIC RECURRENT APHTHOUS STOMATITIS OF THE OROPHARYNGIAL REGION IN PATIENTS WITH CHRONIC CHOLECYSTITIS

Ibragimova Malika Khudayberganovna
doctor of Medical Sciences, associate Professor
Tashkent state dental institute
Ubaydullaeva Nigora Piyasovna
assistant
Tashkent State Dental Institute
nikaubaydullaeva@gmail.com

ANNOTATION

The majority of scientists, both in our country and abroad (1,7,8,9,15), are devoted to the diagnosis and treatment of chronic diseases of the oral mucosa. The pathogenetic commonality of erosive and ulcerative lesions on the oral mucosa with many general somatic processes is due to the development of a single mechanism for the whole organism of cellular damage and modification of tissue structures with the acquisition of autoantigenic properties by them (3,5,11).

Key words: chronic ulcer, erosion, chronic recurrent aphthous stomatitis, oral mucous membrane,

Актуальность. Патогенез общесоматических процессов и эрозивно-язвенных поражений на слизистой оболочке полости рта обусловлен развитием единого для организма в целом механизма клеточного повреждения, какими являются нарушения равновесия перекисного окисления липидов и антиоксидантной системы [1].

Активация перекисного окисления липидов представляют собой универсальное средство воздействия на живую систему различных агентов и результатом усиления окислительного стресса [8,9,14]. В слюне обнаружены ряд биологически активных соединений гормональной или медиаторной природы, являющихся регуляторами интенсивности свободнорадикальных и антиоксидантных систем [2,4,5,6,11].

Перекиси липидов активируют и ингибируют ферменты, приводят их к трансформации, вместе с тем могут участвовать в переключении метаболических путей. Активация процессов перекисного окисления липидов (ПОЛ) является одним из многочисленных звеньев стрессорных повреждений с нарушением мембран клеток и клеточного метаболизма в целом [8]. В связи с этим выявление свободных радикалов в ротовой жидкости и соотношение с показателями антиоксидантной системы (АОС) является очень важным [3,7,10,12,13].

Ключевые слова: хроническая язва, эрозия, хронический рецидивирующий афтозный стоматит, слизистая оболочка полости рта.

Цель исследования: Изучить показатели перекисного окисления липидов и антиоксидантной системы у больных хроническим рецидивирующим афтозным стоматитом (ХРАС) орофарингиальной области с хроническим холециститом.

Материал и методы исследования. На базе кафедры терапевтической стоматологии Ташкентского государственного стоматологического института была обследованы две группы пациентов ($n = 67$), основная группа больных хроническим рецидивирующим афтозным стоматитом с хроническим холециститом, состоящая из 35 лиц (15 – мужчин и 20 – женщин) и группа сравнения, состоящая из 32 лиц (18 – мужчин и 14 – женщин) в возрасте от 25 до 45 лет. В анамнезе пациентов отмечены жалобы на боль в правом боку и при ультразвуковом исследовании поставлен диагноз хронический холецистит. В качестве контроля использовали группу практически здоровых людей (20 лиц) в возрасте 25-40 лет.

Биохимические исследования смешанной слюны включало определение содержания малонового диальдегда (МДА) для определения состояния ПОЛ и для определения состояния антиоксидантных ферментов судили по активности супероксиддисмутазы и каталазы. МДА определяли спектрофотометрическим методом (Андреева Л.И., 1988) [1]. Результаты выражали в нмоль/мл.

Функциональное состояние антиоксидантной системы в смешанной слюне оценивали по активности каталазы, супероксиддисмутазы и глутатионпероксидазы. Активность каталазы определяли спектрофотометрическим методом (Королюк, 1988) [10]. Результат выражали в мкат/мл смешанной слюны.

Статистическая обработка результатов проводилась с использованием t-критерия Стьюдента на компьютере с применением современного пакета статистического анализа STATSOFT Statistica 6.0.

Результаты и обсуждение

В случае истощения резервных возможностей организма происходят накопление продуктов свободнорадикального окисления, вызывающих повреждение клеток. Свободные радикалы вызывают микробицидную активность фагоцитов, участвуют в синтезе ряда медиаторов воспаления, хемотаксических пептидов, в запуске пролиферации иммунокомпетентных клеток и вегетативных процессов, это обеспечивает их важную роль в неспецифическом иммунитете.

Практически у всех больных основной группы и группы сравнения отмечалась активация ПОЛ ($p < 0,05$) по уровню МДА и промежуточных продуктов). У больных ХРАС выявлен дисбаланс между накоплением первичных продуктов ПОЛ и ускоренным распадом продуктов их трансформации в диальдегидные продукты (МДА).

Анализ полученных результатов исследования, представленный в таблице 1 показал, что у больных хроническим рецидивирующим афтозным стоматитом орофарингиальной области с хроническим холециститом уровень МДА в слюне повышается 42,5% (в 2,4 раза) и составил в основной группе $2,68 \pm 0,18$ мкмоль/мл против $1,14 \pm 0,10$ мкмоль/мл у здоровых лиц, в группе сравнения $1,94 \pm 0,08$ составило повышение в 1,7 раза по сравнению с группой контроля ($P < 0,05$) (таблица 1).

Таблица 1

Показатели перекисного окисления липидов и антиоксидантной системы ротовой жидкости у больных хроническим рецидивирующим афтозным стоматитом орофарингиальной области с хроническим холециститом

Исследуемые показатели	Здоровые лица $n=20$	Больные ХРАС +хронический холецистит (основная группа,	Больные ХРАС +хронический холецистит (группа сравнения, $n=32$)

		n=35)	
Малоновыйдиальдегид, нмоль/мл	1,14±0,10	2,68±0,18*	1,94±0,08* ^x
Каталаза, МЕ/мг белка	15,3±0,83	23,2±0,23*	20,1±2,01* ^x
Глутатионпероксидаза, МЕ/мг белка	0,28±0,13	3,11±0,03*	2,81±0,33*
Супероксиддисмутаза, МЕ/мг белка	14,1±1,02	38,7±0,40*	23,1±2,12* ^x

Примечание: * - отмечена достоверность различий по отношению «Здоровые лица» (* - P<0,05); ^x – по отношению основной группы; (^x - P<0,05).

Отмеченные изменения в мембранах клеток являются следствием деструктивных метаболических процессов, вызванных в первую очередь сдвигом в сторону усиленного образования свободных радикалов и, естественно, ослабления антиоксидантной защиты. Маркером антиоксидантной системы является увеличение активности малонового диальдегида, по которой можно оценить глубину процесса перекисидации липидов.

Анализируя полученные результаты лабораторных исследований можно сделать вывод, что у больных ХРАС орофарингиальной области, имеющих фоновую патологию, именно хронический холецистит степень активности воспалительного процесса коррелирует с повышением активности глутатионпероксидазного фермента, нейтрализующего образование радикалов в среднем в 10 раз.

Незначительное повышение активности каталазы также вызывает стимуляцию антиоксидантной защиты, которая также как глутатионпероксидаза повышается и в основной группе пациентов ХРАС и увеличивается в 1,5 раза и доходит до значений – 23,2±0,23 МЕ/мг белка (P<0,05), против 15,3±0,83 МЕ/мг белка у здоровых лиц, в группе сравнения пациентов ХРАС с хроническим холециститом этот показатель увеличивается в 1,3 раза (таблица 1).

Схожая динамика отмечена относительно фермента супероксиддисмутаза в слюне у больных ХРАС в основной группе и пациентов ХРАС в группе сравнения. При этом у обследованных лиц в основной группе пациентов уровень супероксидных радикалов увеличивается в 2,7 раза, что приводит к повышению активности супероксиддисмутаза до значений 38,7±0,40 МЕ/мг белка (P<0,05) (при норме 14,1±1,02 МЕ/мг белка), в группе сравнения пациентов ХРАС без хронического холецистита величина супероксидных радикалов увеличивается в 1,6 раза.

Таким образом, у больных ХРАС орофарингиальной области, сочетанный с хроническим холециститом в основной группе и группе сравнения отмечается активация процессов ПОЛ и снижение АОС (глутатионпероксидазы, каталаза, супероксиддисмутаза), нейтрализующих образование свободных радикалов. При этом отмечается повышение уровня супероксида, который является субстратом для супероксиддисмутаза при воспалительно-деструктивном процессе, сопровождающий хронический рецидивирующий афтозный стоматит.

Выводы

1. У больных ХРАС орофарингиальной области с хроническим холециститом уровень МДА в слюне повышается в 2,4 раза (42,5%) и составил в основной группе 2,68±0,18 мкмоль/мл (P<0,05) против 1,14±0,10 мкмоль/мл у здоровых лиц, в группе сравнения 1,94±0,08 (P<0,05) составило повышение в 1,7 раза по сравнению с группой контроля;

2. Степень активности воспалительного процесса коррелирует с повышением активности глутатионпероксидазного фермента, нейтрализующего образование радикалов в среднем в 10 раз.

Литература/Referances

1. Андреева Л.И., Кожемякин Н.А., Кишкун А.А. Модификация методов определения перекисей липидов в тесте с тиобарбитуровой кислотой // *Лаб. дело*. 1988. № 11. С. 41-43
2. Антонова, И. Н. Перспективы использования ротовой жидкости при неинвазивных исследованиях // И. Н. Антонова, М. Я. Левин, С. А. Борисевич. – Тюмень, 2015. – 181 с.
3. Афашагова М.М., Маржохова М.Ю., Нагоева М.Х., Маржохова А.Р. Синдром эндогенной интоксикации при некоторых стрептококковых инфекциях // *Современные проблемы науки и образования*. – 2016. – № 2.;
4. Биохимическое исследование слюны как дополнительный критерий оценки депрессивного состояния (Нестерова Н.М.) - // *В мат. 51-ой научн. конф. студентов, молодых ученых и специалистов Ростовского государственного медицинского университета*. - Ростов-на-Дону, 1997. - С. 40.
5. Бельская Л. В. Исследование биохимического состава слюны человека в норме / Л. В. Бельская, Е. А. Сарф, А. В. Титов // *Сб. науч. тр. по мат. Международ. науч.-практ. конф. «Современные тенденции в образовании и науке»: в 26 частях.* – 2013. – С. 12-13.
6. Вахрушев, Я. М. Желчнокаменная болезнь: эпидемиология, факторы риска, особенности клинического течения, профилактика / Я. М. Вахрушев, Н. А. Хохлачева // *Архивъ внутренней медицины*. – 2016. – № 6(3). – С. 30-35.
7. Габриэлян Н.И., Дмитриев А.А., Савостьянова О.А., и др. Средние молекулы и уровень эндогенной интоксикации у реанимационных больных // *Анест. и реан.* -1985. № 1.-С. 36-38
8. Гаврилова О.А. Особенности процесса перекисного окисления липидов в норме и при некоторых патологических состояниях у детей. (Обзор литературы) // *ActabiomedicalScientifica*, 2017. Том 2, №4. С.15-22.
9. Жиронкина (Питерская) Е А, Буриков М А Интенсивность процессов ПОЛ и активность антиоксидантных ферментов в крови больных желчнокаменной болезнью при ГБО терапии // *В сб.тр. IV межвузовской между. Конференции «Обмен веществ при адаптации и повреждении»*. -Ростов-на-Дону, 2005-С85-86
10. Королюк М. А., Иванова Л. И., Майорова И. Г., Токарев В. Е. (1988) Метод определения активности каталазы // *Лабораторное дело*. №1. 16–19
11. Ротовая жидкость как объект оценки функционального состояния организма человека / М. В. Постнова [и др.] // *Вестн. Волгоградск. гос. ун-та*. – 2011. – Т. 3, № 1. – С. 246-253.
12. [Селезнева Э.Я. Быстровская Е.В. Орлова Ю.Н. Коричева Е.С. Мечетина Т.А.](#) // *Алгоритм диагностики и лечения желчнокаменной болезни. «РМЖ» №13 от 13.07.2015 с.* 730.
13. Kolesnikova LI, Madaeva IM, Semenova NV, Vlasov BY, Grebenkina LA, Darenskaya MA, Dolgikh MI. Antioxidant potential of the blood in men with obstructive sleep breathing disorders. // **Bulletin of Experimental Biology and Medicine**, 2013. 154 (6), 731-733.
14. Paschalis V, Theodorou AA, Kyparos A, Dipla K, Zafeiridis A, Panayiotou G, Vrabas IS, Nikolaidis MG. Low vitamin C values are linked with decreased physical performance and increased oxidative stress: reversal by vitamin C supplementation. // **European Journal of Nutrition**, 2016. 55 (1), 45-53

**РОЛЬ ЦИТОКИНОВ ПОЛОСТИ РТА ПРИ ОЦЕНКЕ ЗАБОЛЕВАНИЙ
ПАРОДОНТА НА ФОНЕ ПСИХОЭМОЦИОНАЛЬНОГО СТРЕССА У КУРСАНТОВ
ВЕДОМСТВЕННОГО ИНСТИТУТА**

О.Ф. Ситдикова, М.Ф. Кабирова

Башкирский Государственный Медицинский Университет

Ситдикова Олеся Фавиловна- заочный аспирант кафедры терапевтической стоматологии с курсом ИДПО, Башкирский Государственный Медицинский Университет, г.Уфа, ул. Ленина 3, jdreams@ya.ru

Кабирова Миляуша Фаузиевна- д.м.н., профессор, декан кафедры терапевтической стоматологии с курсом ИДПО, Башкирский государственный медицинский университет, г. Уфа, Ленина, 3, kabirova_milya@list.ru

**THE ROLE OF ORAL CYTOKINES IN THE ASSESSMENT OF PERIODONTAL
DISEASES AGAINST THE BACKGROUND OF PSYCHOEMOTIONAL STRESS IN
CADETS OF THE DEPARTMENTAL INSTITUTE**

O.F. Sitdikova, M.F. Kabirova

Bashkir State Medical University

Sitdikova Olesya Favilovna - correspondence postgraduate student of the Department of Therapeutic Dentistry with the course of IDPO, Bashkir State Medical University, Ufa, Lenin St. 3, jdreams@ya.ru

Kabirova Milyausha Fauziyevna- MD, Dean of the Department of Therapeutic Dentistry with the course of IDPO, Bashkir State Medical University, Ufa, Lenin, 3, kabirova_milya@list.ru

Аннотация

Предмет. Особое внимание к анализу цитокиновой продукции при заболеваниях пародонта, сопутствующих стрессу, объясняется молекулярным факторам иммунной системы, секретируемым как полиморфноядерными лейкоцитами, так и мононуклеарными клетками [5, 7].

Цель исследования- оценка роли цитокинов полости рта при гингивите/пародонтите легкой степени тяжести у курсантов ведомственного института на фоне психоэмоционального стресса

Методология. Обследовали 71 курсантов ведомственного института, в возрасте 18-23 лет с 1 по 4 курс. У 26 курсантов было выявлено наличие гингивита/пародонтита легкой степени тяжести (группа I), а группой сопоставления служили 45 курсантов без явлений поражения пародонта (группа II). Иммунологические исследования проводились в лаборатории кафедры биохимии и биотехнологии Башкирского Государственного Университета.

Результаты Корреляционный анализ подтвердил взаимосвязь между уровнем ИЛ-1 β в слюне, развитием депрессии и заболеванием пародонта, а уровень такой корреляционной взаимосвязи оказался довольно высоким ($p < 0,001$). ТФР β - был корреляционно связан только с депрессией, причем корреляция была отрицательной. Цитокин ИЛ- 12 имел тенденцию к повышению уровня при одновременном наличии депрессии и заболевания пародонта, хотя этот рост не был статистически значимым и выявлялся только на уровне корреляций.

Выводы Основное патогенетическое значение имеют ИЛ-1 β и ТФР β , а вспомогательное - ИЛ-12 и ФНО α .,сопровождающих развитие депрессии и заболевания пародонта. При

этом цитокины ИЛ-1 β и ФНО- α связаны с выраженностью воспалительных изменений в пародонте.

Ключевые слова: цитокины, стресс, пародонт

Annotation

Subject. Particular attention to the analysis of cytokine production in periodontal diseases associated with stress is explained by molecular factors of the immune system secreted by both polymorphonuclear leukocytes and mononuclear cells [5, 7].

The aim of the study was to assess the role of oral cytokines in gingivitis/periodontitis of mild severity in cadets of the departmental institute against the background of psychoemotional stress

Methodology. 71 cadets of the departmental institute, aged 18-23 years from 1st to 4th year, were examined. The presence of gingivitis/periodontitis of mild severity was revealed in 26 cadets (group I), and 45 cadets without periodontal lesions (group II) served as a comparison group. Immunological studies were conducted in the laboratory of the Department of Biochemistry and Biotechnology of Bashkir State University.

Results Correlation analysis confirmed the relationship between the level of IL-1 β in saliva, the development of depression and periodontal disease, and the level of such correlation was quite high ($p < 0.001$). TFR- β - was correlated only with depression, and the correlation was negative. Cytokine IL-12 tended to increase in the presence of depression and periodontal disease at the same time, although this increase was not statistically significant and was detected only at the level of correlations.

Conclusions. The main pathogenetic significance is IL-1 β and TFR β , and auxiliary - IL-12 and TNF α ., accompanying the development of depression and periodontal disease. At the same time, the cytokines IL-1 β and TNF- α are associated with the severity of inflammatory changes in the periodontal.

Keywords: cytokines, stress, periodontal disease

Актуальность

Комплексный анализ стоматологического, микробиологического и иммунного статуса курсантов ведомственного института, дающих как эустрессовые, так и дистрессовые реакции на психоэмоциональный стресс, заслуживает отдельного обсуждения. Характерным изменениям в условиях психоэмоционального стресса подвержена система цитокинов [3,6] В период учебного процесса у курсантов ведомственного института значительно возрастает частота гингивитов, что совпадает с ростом содержания в слюне кортизола, а в десневой жидкости - как провоспалительного цитокина ИЛ-6, так и цитокина противовоспалительного действия - ИЛ-10 [2,7,9].

Материалы и методы

Группа обследованных состояла из 71 человек – курсанты 1-4 курсов Уфимского Юридического Института Министерства Внутренних дел Российской Федерации по Республике Башкортостан (УЮИ МВД РФ по РБ), которые до участия в исследовании прошли полное медицинское обследование в виде военно- врачебной комиссии (ВВК). Исследование проводилось с разрешения начальника института УЮИ МВД РФ полковника полиции А.С. Ханахмедова. Все обследованные входили в одну возрастную категорию с очень узким диапазоном различий (18-23 года), поэтому возрастные характеристики курсантов не анализировались. Иммунологические исследования проводились в лаборатории кафедры биохимии и биотехнологии Башкирского Государственного Университета (зав.кафедрой профессор Башкатов С.А). Забор

материала проводился натошак, с утра. Статистическую обработку проводили на основе пакета программ SPSS для персонального компьютера (версия 21).

Результаты и их обсуждение

Уровни цитокинов устанавливались в 4-х группах, сформированных с учетом развития депрессии и поражения пародонта как проявлений психоэмоционального стресса.

- группа I - есть признаки депрессии, явлений воспаления пародонта не отмечено (14 человек);
- группа II - есть признаки депрессии, отмечены явления гингивита/пародонтита легкой степени тяжести (16 человек);
- группа III - депрессия отсутствует, явлений воспалений пародонта не отмечено (31 человек);
- группа VI - депрессия отсутствует, отмечены явления гингивита/пародонтита легкой степени тяжести (10 человек). Результаты этого исследования представлены в таблице 1.

Таблица 1. Уровни цитокинов в ротовой жидкости курсантов с наличием или отсутствием признаков депрессии и поражения пародонта

Цитокины ротовой жидкости	Медиана [минимум; максимум] уровней цитокинов				p ₁ p ₂ p ₃ p ₄
	Депрессия +, n = 30		Депрессия -, n = 41		
	(I) Поражение пародонта - n = 14	(II) Поражение пародонта + n = 16	(III) Поражение пародонта - n = 31	(IV) Поражение пародонта + n = 10	
ИЛ-4 (пг/мл)	3,9 [2,3; 8,41]	4,8 [2,7; 15,9]	4,5 [1,94; 13,4]	4,5 [3,8; 5,44]	0,354 0,879 0,695 0,692
ИЛ-12 (пг/мл)	30,0 [16,8; 44,4]	34,0 [18,0; 105,7]	31,2 [17,1; 74,03]	30,9 [15,0; 195,5]	0,503 0,649 0,556 0,895
ИФН γ (пг/мл)	14,8 [5,3; 22,8]	14,0 [8,5; 81,61]	15,1 [8,40; 58,1]	18,8 [7,60; 38,97]	0,877 0,191 0,548 0,290
ИЛ-1 β (пг/мл)	131,3 [12,7; 210]	725,6 [198,6; 828,9]	58,1 [17,05; 214,5]	153,2 [62,5; 232,0]	<0,001 0,001 0,020 <0,001
ФНО α (пг/мл)	19,3 [7,5; 40,3]	11,4 [9,83; 20,55]	18,5 [7,3; 67,3]	12,5 [7,40; 39,53]	0,181 0,171 0,556 0,895
					0,503

ИЛ-10 (пг/мл)	36,3 [21,6; 74,7]	32,8 [19,7; 141,4]	40,5 [21,7; 150,9]	46,8 [18,6; 74,7]	0,605 0,641 0,895
ТФРβ (пг/мл)	51,2 [16,6; 73,8]	68,6 [39,9; 158,0]	56,0 [30,4; 90,8]	51,5 [44,0; 60,1]	0,016 0,078 0,111 ,008

Примечание: n - число курсантов; p₁ - вероятность различий между группами I и II; p₂ - вероятность различий между группами III и IV; p₃ - вероятность различий между группами I и III; p₄ - вероятность различий между группами II и IV; серым цветом обозначена достоверность различий по критерию Манна-Уитни при p < 0,05

Только два цитокина демонстрируют достоверность различий в исследуемых группах - ИЛ1β и ТФРβ. Интерлейкин-1β, относящийся к группе провоспалительных цитокинов и продуцируемый преимущественно моноцитами/макрофагами, показывает довольно значительный рост у обследуемых курсантов во всех случаях, кроме тех, когда психоэмоциональный стресс не сопровождается ни явлениями депрессии, ни развитием гингивита/пародонтита легкой степени тяжести. Наличие депрессии без поражения пародонта сопровождается достоверным ростом содержания этого цитокина в ротовой жидкости в 2,3 раза, а присоединение гингивита/пародонтита легкой степени тяжести приводит к резкому возрастанию его уровня еще в 5,5 раза (всего в 12,5 раз). Рост уровня ИЛ-1β в слюне при заболеваниях пародонта в отсутствие депрессии, хотя и является статистически значимым, но значительно меньше - в 2,6 раза. Значительное возрастание уровня этого провоспалительного цитокина при дистрессовом характере реакции на психоэмоциональный стресс наблюдается и в отсутствие заболевания пародонта и, более того, не сопровождается ростом еще одного провоспалительного фактора - ФНОα, вырабатываемого преимущественно лимфоцитами клеточного иммунного ответа (в первую очередь, Т-хелперами 1-го типа), функциональная активность которых, судя по уровню секреции ими других цитокинов, например, ИФНγ, существенно не изменяется. По всей вероятности, причина этого явления кроется в зарегистрированном нами более высоком содержании у курсантов с депрессией и явлениями поражения пародонта ТФРβ. Трансформирующий фактор β относится к цитокинам с выраженным супрессорным воздействием на клетки иммунной системы. Он может вырабатываться как клетками врожденного иммунного ответа (моноцитами/макрофагами), так и регуляторными Т-клетками. Учитывая достоверный рост этого цитокина в ротовой жидкости в условиях максимального нарастания ИЛ-1β можно предположить, что при гингивите/пародонтите легкого течения на фоне психоэмоционального дистресса, ТФРβ вырабатывается, скорее всего, моноцитами/макрофагами и является отражением ведущей роли врожденного иммунитета при стрессовых реакциях. Как следует из таблицы 2, степень выраженности воспалительных процессов в десне достоверно связана с содержанием провоспалительных цитокинов в ротовой жидкости обследованных курсантов: чем сильнее выраженность воспаления, тем выше уровень цитокинов - ИЛ-1β и ФНОα. При этом ТФРβ, как и остальные цитокины, не показывают взаимосвязи с указанным признаком.

Для уточнения полученных данных по роли цитокинов при психоэмоциональном стрессе был выполнен корреляционный анализ по выявлению взаимосвязи этих главных посредников иммунных реакций с явлениями депрессии и поражения пародонта. Результаты выявления корреляционных связей представлены в таблице 3.

Таблица 2. Уровни цитокинов ротовой жидкости курсантов с воспалением десны разной степени выраженности в зависимости от депрессии

Цитокины ротовой жидкости	Медиана [минимум; максимум] уровней цитокинов			Сравниваемые признаки	p ₁ p ₂ p ₃
	Слабая выраженность воспаления (Л), n = 14	Умеренная выраженность воспаления (С), n = 16	Сильная выраженность воспаления (Т), n = 31		
1	2	3	4	5	6
ИЛ-4 (пг/мл)	5,8 [4,45; 7,10]	4,5 [2,7; 15,9]	4,8 [2,7; 6,2]	Л - С	0,798
				С - Т	0,663
				Л - Т	0,432
ИЛ-12 (пг/мл)	28,5 [15,0; 41,9]	39,1 [15,0; 295,5]	24,5 [16,9; 105,7]	Л - С	0,349
				С - Т	0,384
				Л - Т	0,432
ИФН γ (пг/мл)	22,0 [21,1; 22,8]	24,6 [8,5; 81,61]	13,8 [8,5; 55,7]	Л - С	0,798
				С - Т	0,345
				Л - Т	0,295
ИЛ-1 β (пг/мл)	116,3 [62,5; 170]	198,6 [4,85; 828,9]	665,5 [154,2; 828,9]	Л - С	0,670
				С - Т	0,049
				Л - Т	0,048
ФНО α (пг/мл)	7,8 [7,4; 8,3]	11,4 [7,4; 39,5]	17,6 [10,9; 39,5]	Л - С	0,105
				С - Т	0,245
				Л - Т	0,037
ИЛ-10 (пг/мл)	30,7 [18,6; 42,8]	46,8 [18,6; 141,4]	27,4 [19,7; 141,4]	Л - С	0,201
				С - Т	0,611
				Л - Т	0,600
ТФР β (пг/мл)	61,7 [49,6; 73,8]	60,1 [39,9; 158,0]	60,3 [39,9; 158,0]	Л - С	0,670
				С - Т	0,828
				Л - Т	0,793

Примечание: n - число курсантов; p₁ - вероятность различий между группами слабой и умеренной выраженности воспаления; p₂ - вероятность различий между группами умеренной и сильной выраженности воспаления; p₃ - вероятность различий между группами слабой и сильной выраженности воспаления; серым цветом обозначена достоверность различий по критерию Манна-Уитни при p < 0,05

Для уточнения полученных данных по роли цитокинов при психоэмоциональном стрессе был выполнен корреляционный анализ по выявлению взаимосвязи этих главных посредников иммунных реакций с явлениями депрессии и поражения пародонта. Результаты выявления корреляционных связей представлены в таблице 3.

Таблица 3. Коэффициенты корреляции между уровнями цитокинов в ротовой жидкости, наличием депрессии и поражения пародонта у курсантов при психоэмоциональном стрессе

Цитокины	Наличие депрессии	Наличие гингивита/пародонтита легкого течения
ИЛ-4	0,081	0,092
ИЛ-12	-0,128	0,241
ИФН γ	-0,056	0,181
ИЛ-1 β	0,564	0,583
ФНО α	-0,226	-0,228
ИЛ-10	-0,032	-0,037
ТФР β	-0,271	-0,109

Примечание: серым цветом обозначена достоверность корреляционных связей при $p < 0,05$

Корреляционный анализ полностью подтвердил взаимосвязь между уровнем ИЛ-1 β в слюне, развитием депрессии и заболеванием пародонта, а уровень такой корреляционной взаимосвязи оказался довольно высоким ($p < 0,001$). Вторым информативным цитокином - ТФР β - был корреляционно связан только с депрессией, причем корреляция была отрицательной. Это согласуется с наиболее низкими значениями этого цитокина в группе с наличием депрессии, но без гингивита/пародонтита легкой степени течения. В условиях, когда присоединялось заболевание пародонта, уровень этого цитокина достоверно повышался, что, по всей вероятности, нивелировало влияние депрессии, о чем и свидетельствует исчезновение корреляций. Так же, корреляции позволили выявить еще один информативный цитокин - ИЛ-12, уровень которого достоверно положительно коррелировал с наличием явлений гингивита/пародонтита легкой степени течения. Действительно, этот цитокин имел тенденцию к повышению уровня при одновременном наличии депрессии и заболевания пародонта, хотя этот рост не был статистически значимым и выявлялся только на уровне корреляций.

Заключение

Основное патогенетическое значение имеют ИЛ-1 β и ТФР β , а вспомогательное - ИЛ-12 и ФНО α , сопровождающих развитие депрессии и заболевания пародонта. При этом цитокины ИЛ-1 β и ФНО- α связаны с выраженностью воспалительных изменений в пародонте.

Литература

1. Базарный В.В., Полушина Л.Г., Максимова А.Ю., Светлакова Е.Н., Мандра Ю.В. Патогенетическое обоснование новых подходов к оценке состояния тканей полости рта при хроническом генерализованном пародонтите. Проблемы стоматологии. 2018;14;4:14-18. [V.V. Bazarny, L.G. Polushina, A.Yu. Maksimova, E.N. Svetlakova, Yu.V. Mandra. Pathogenetic justification of new approaches to assessing the state of oral tissues in chronic generalized periodontitis. Actual problems in dentistry. 2018;14;4:14-18. (In Russ.)]. <https://elibrary.ru/item.asp?id=36777701>
2. Васильева Н.А., Булгакова А.И., Имельбаева Э.А. и др. Особенности локального иммунитета полости рта при традиционной терапии воспалительных заболеваний пародонта. Проблемы стоматологии. 2018;14(3):11-16. [N.A. Vasilyeva, A.I. Bulgakova, E.A. Imelbaeva et al. Features of local immunity of the oral cavity in traditional therapy of inflammatory periodontal diseases. Actual problems in dentistry. 2018;14(3):11-16. (In Russ.)]. <https://www.elibrary.ru/item.asp?id=36458685>

3. Гилева О.С. Консервативно-профилактическая стоматология: современные тренды развития. Пермский медицинский журнал. 2018;35(6):61-72. [O.S. Gileva. Conservative-preventive dentistry: modern development trends. Perm Medical Journal. 2018;35(6):61-72. (In Russ.)].
4. Заболевания слизистой оболочки полости рта. Учебное пособие. Под ред. Успенской О. А., Жулева Е. Н. Н. Новгород: Издательство Нижегородской государственной медицинской академии. 2017: 504. [Diseases of the oral mucosa. Textbook. Eds. O. A. Uspenskaya, E. N. Zhuleva. N. Novgorod: Publishing house of the Nizhny Novgorod State Medical Academy. 2017: 504. (In Russ.)].
5. Кузнецова Н.С., Кабирова М.Ф., Герасимова Л.П., Хайбуллина Р.Р., Когина Э.Н., Мифтахова З.К. Показатели гемодинамики тканей пародонта у лиц молодого возраста в состоянии психоэмоционального напряжения. Проблемы стоматологии. 2018;14;1:37-42. [N.S. Kuznetsova, M.F. Kabirova, L.P. Gerasimova, R.R. khaybullina, E.N. Kogina, Z.K. Miftakhova. Indicators of hemodynamics of periodontal tissues in young people in a state of psychoemotional stress. Actual problems in dentistry. 2018;14;1:37-42. (In Russ.)]. <https://elibrary.ru/item.asp?id=32840687>
6. Крайнов С. В., Михальченко В. Ф., Яковлев А. Т. и др. «Глубина пародонтального кармана» или «величина потери прикрепления», какой параметр выбрать в геронтостоматологии. Проблемы стоматологии. 2017; 4: 9-14. [S. V. Krainov, V. F. Mikhailchenko, A. T. Yakovlev et al. "The Depth of the periodontal pocket" or "value of loss of attachment" which option to choose gerontechnology? Actual problems in dentistry. 2017; 4: 9-14. (In Russ.)].
7. Любомирский Г. Б. Анализ функциональных показателей состояния пародонта у пациентов с хроническим генерализованным пародонтитом в динамике лазеротерапии. Аспирантский вестник Поволжья. 2018; 5-6: 152-161. [G. B. Lyubomirsky. Analysis of functional indicators of periodontal condition in patients with chronic generalized periodontitis in the dynamics of laser therapy. Postgraduate Bulletin of the Volga region. 2018; 5-6: 152-161. (In Russ.)].
8. Мамедов Р.М., Садыгова Н.Н., Ибрагимова Л.К. Оптимизация методов профилактики и лечения воспалительных заболеваний пародонта. Проблемы стоматологии. 2019;15;2:114-121. [R.M. Mamedov, N.N. Sadigova, L.K. Ibragimova. Optimization of methods of prevention and treatment of inflammatory periodontal diseases. Actual problems in dentistry. 2019;15;2:114-121. (In Russ.)]. <https://elibrary.ru/item.asp?id=39165973>
9. Mangold A. R., Torgerson R. R., Rogers R. S. Diseases of the tongue // Clinics in Dermatology. – 2016; 34, 4: 458-469. doi.org/10.1016/j. clindermatol. 2016.02.018.
10. Niimi N., Mori N. Papillary atrophy of the tongue // Clin Case Rep. – 2018; 6 (11): 2283-2284. doi: 10.1002/ccr3.1808

УДК:616.314: 616.31-003.2-073.75

РЕНТГЕНОФАЗОВЫЙ АНАЛИЗ РОТОВОЙ ЖИДКОСТИ ПРИ ЗАБОЛЕВАНИЯХ ЗУБОВ НЕВОСПАЛИТЕЛЬНОГО ГЕНЕЗА

А.В. Митронин¹, А.Д. Джураев², А.С. Алиханян³, Н.Н. Ахмадалиев², А.А. Прокопов^{1,3}

¹ФГБОУ ВО Московский государственный медико-стоматологический университет им. А.И. Евдокимова Минздрава РФ. 127473 Москва, ул. Делегатская, дом 20/1.

²Ташкентский государственный стоматологический институт Минздрава Республики Узбекистан, г. Ташкент, Яшнабадский район, улица Махтумкули, строение 103.

³ Федеральное государственное бюджетное учреждение науки «Институт общей и неорганической химии им. Н.С. Курнакова» Российской академии наук, Москва, Ленинский проспект, д. 31.

X-RAY PHASE ANALYSIS OF ORAL FLUID IN NON-INFLAMMATORY DENTAL DISEASES

A.V. Mitronin¹, A.D. Juraev², A.S. Alikhanyan³, N.N. Akhmadaliyev²,
A.A. Prokopov^{1,3}

¹Moscow State University of Medicine and Dentistry named after A.I. Evdokimov of the Ministry of Health, Russia, 127473 Moscow, 20/1 Delegatskaya str.

²Tashkent State Dental Institute of the Ministry of Health of the Republic of Uzbekistan, Tashkent, Abad district, Makhtumkuli street, building 103.

³ Kurnakov Institute of General and Inorganic Chemistry of the Russian Academy of Sciences, Moscow, 31 Leninsky Prospekt.

Актуальность проблемы. Ранняя диагностика разнообразных заболеваний, в том числе стоматологических, является областью интересов большого числа исследователей и до настоящего времени остаётся серьёзной проблемой из-за трудно улавливаемых клинических признаков начального поражения. Очевидно, что возможно раннее обнаружение патологии отвечает интересам, как пациента, так и врача. Успешный поиск способа донозологической диагностики актуализируется и его естественным использованием в перспективе для мониторинга проводимых лечебно-профилактических мероприятий.

Цель. В соответствии с принципами метабомики [1] изучить возможность применения рентгенофазового анализа для исследования ротовой жидкости пациентов с заболеваниями зубов невоспалительного характера.

Материал и методы. Слюна (ротовая жидкость) как биологическая жидкость является очень привлекательным объектом изучения в силу своей доступности [2]. Очевидно, что общее состояние здоровья организма, ротовой полости не могут не отражаться на метаболомной структуре слюны. Так же понятно, что состав слюны значительно варьируется, поскольку зависит, помимо всего прочего, и от принимаемой пищи, и от деятельности бактериальной флоры, а также подвержен циркадной флуктуации. Слюна является как минерализующей, так и деминерализующей жидкостью, в зависимости от конкретной ситуации в ротовой полости. Сложные биохимические равновесия реализуются, в частности, между слюной и твёрдыми тканями зуба – эмалью, дентином, неорганическим матриксом которых в первом приближении являются соответственно гидроксиапатит $\text{Ca}_{10}(\text{PO}_4)_6(\text{OH})_2$ и фторапатит $\text{Ca}_{10}(\text{PO}_4)_6\text{F}_2$. Исходя из представлений о слюне как о коллоидном растворе, легко объясняется её пересыщенность по отношению к этим кристаллическим структурам, компоненты которых существуют в равновесных мицеллярном и диссоциированном состояниях [3]. Вряд ли можно сомневаться в том, что смещение целого комплекса сложных равновесий между твёрдыми тканями и жидкой фазой, содержащей ионы H_2PO_4^- , HPO_4^{2-} , PO_4^{3-} , F^- , Ca^{2+} , а также мицеллы с лабильным ζ -потенциалом, происходит уже на ранних стадиях заболевания, и что спектральные характеристики ротовой жидкости здорового человека и человека, предрасположенного к заболеванию, могут иметь некоторые различия, регистрация которых может быть существенным фактором при выборе тактики терапии.

Для изучения биологических жидкостей привлекаются самые современные физико-химические методы – ядерный магнитный резонанс, масс-спектрометрия, хромато-масс-спектрометрия, ИК-спектроскопия и др. [4-6]. Описана интересная попытка применения рентгеновской дифрактометрии для изучения кристаллохимических особенностей апатитов твёрдых тканей зуба [7].

Рентгенофазовый анализ (РФА¹, XRD), как вариант данного метода, мы применили для исследования твёрдой фазы ротовой жидкости при двух видах заболеваний невоспалительного генеза. На первом этапе провели качественный рентгенофазовый анализ образцов, представляющих собой воздушно-сухие остатки после высушивания ротовой жидкости здорового человека (контроль) и человека с выраженными клиновидными дефектами зубов (КД).

Порошковые дифрактограммы получали на рентгеновском дифрактометре Bruker D8 ADVANCE (излучение $\text{CuK}\alpha$, $\lambda=1,5418$; Ni фильтр, детектор LYNXEYE). Для экспериментов была использована плоская низкофоновая кремниевая кювета, не имеющая отражений в исследуемом диапазоне. Произвольное количество образца насыпали на плоскость кюветы. Поскольку образцы представляли собой порошки, состоящие из частиц различной формы и размера, которые нельзя измельчить перетиранием ввиду их механических свойств, насыпанный слой имел неоднородность по толщине, что приводит к уширению рефлексов дифрактограмм. Кроме того, возвышение частиц образцов над уровнем кюветы смещает рефлексы на дифрактограммах (изменение угла отражения). Но указанные особенности подготовки образцов не сказываются принципиально на результатах анализа. Смещение по оси 2θ в область больших углов составило для разных образцов до $\approx 0,25^\circ$. Исследование образцов проводили в диапазоне $10-75^\circ$ (2θ), так как в предварительных экспериментах в интервале $5-10^\circ$ не было обнаружено рефлексов при наличии относительно высокого фона.

Как оказалось, на обеих дифрактограммах (рис. 1) все рефлексы с интенсивностью более 100 импульсов принадлежат одной и той же кристаллической фазе KCl, идентифицированной по базе порошковых дифрактограмм PDF-2, карточка № 00-041-1476.

То обстоятельство, что на дифрактограммах в области больших углов не разрешаются дублеты линий, соответствующих дифракции $\text{Cu K}\alpha_1$ и $\text{K}\alpha_2$ излучения, говорит о несовершенной степени окристаллизованности хлорида калия, что мы связываем со сложным составом исходной биологической жидкости. В табл. 1 приведены пики зарегистрированных дифрактограмм исследуемых образцов.

Наличие диффузных гало на обеих дифрактограммах свидетельствует о присутствии в образцах рентгеноаморфных фаз (аморфные вещества, полимеры с ближним порядком, например, белок). Центры гало совпадают, это указывает на возможную идентичность фаз, обуславливающих эти отражения.

Таблица 1. Рефлексы исследованных образцов с отнесением к идентифицированным кристаллическим фазам.

№	контроль		КД		KCl (PDF-2)	
	2°	Инт.имп.,%	2°	Инт.имп.,%	2°	Инт.имп.,%
1	11,7	2	11,7	2	–	–
2	23,98	2	–	–	–	–
3	24,53	2	–	–	24,482	1
4	28,42	100	28,42	100	28,346	100

¹ Аббревиатурой РФА обозначают и рентгенофлуоресцентный анализ.

5	40,59	36	40,57	33	40,508	37
6	50,21	8	50,21	6	50,170	10
7	58,66	5	58,69	3	58,642	5
8	66,43	5	66,45	4	66,383	9

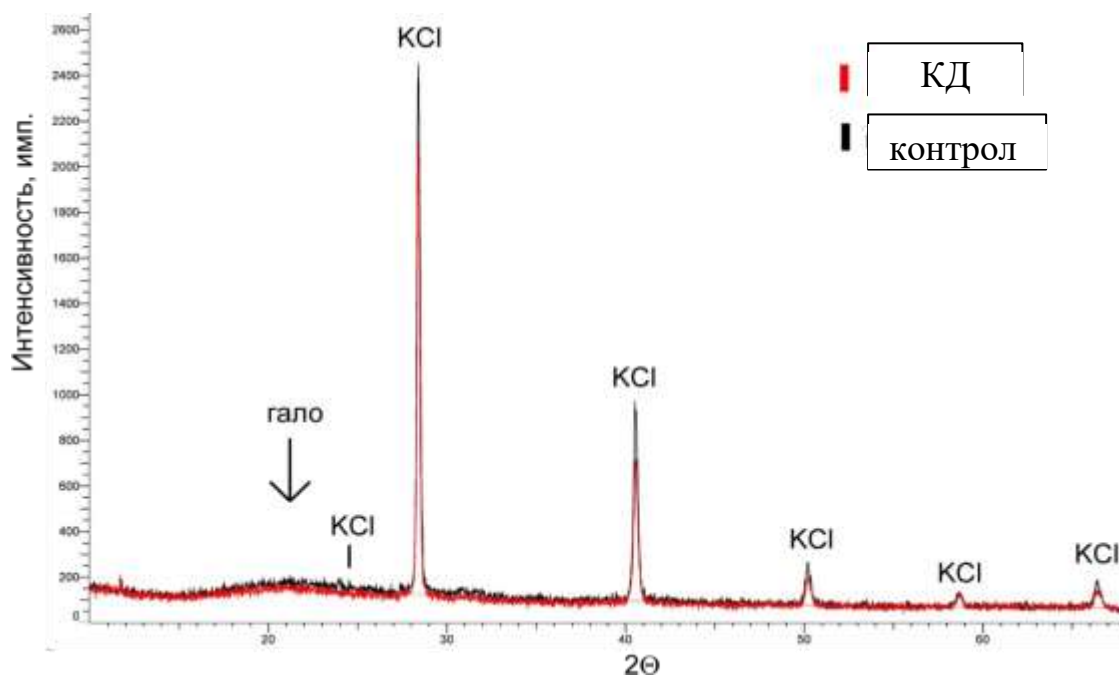


Рис.1. Дифрактограммы сухих остатков после упаривания ротовой жидкости здорового человека (контроль) и человека с выраженными клиновидными дефектами зубов (КД).

Отмечается присутствие дополнительных рефлексов малой интенсивности на дифрактограмме образца «контроль»: в диапазоне $23-28^{\circ}2\theta$ и $30-33^{\circ}2\theta$. Низкие интенсивности и неизвестный в полной мере, по понятным причинам, элементный состав образца не позволили идентифицировать вещество или вещества по данным рефлексам. Отсутствие аналогичных отражений в образце КД может быть обусловлено неоднородностью препарата, поскольку при подготовке образцов усреднить состав растиранием не представлялось возможным ввиду их уже упомянутых механических свойств. По-видимому, с этими же причинами связано различие в интенсивностях основных рефлексов дифрактограмм. Рефлекс малой интенсивности при $11,7^{\circ}2\theta$, присутствующий на обеих дифрактограммах, не отнесён.

Примечательным фактом является то, что на дифрактограммах образцов практически отсутствуют рефлексы иных кристаллических фаз помимо КСl. Возможно, это обусловлено наибольшей концентрацией КСl по сравнению с другими минеральными компонентами ротовой жидкости. При удалении воды из препарата, для КСl в первую очередь наступает пересыщение раствора, образование центров кристаллизации с последующим ростом кристаллов. Поскольку слюна представляет собой сложную дисперсную систему, включающую в себя коллоидный раствор белков и сложных углеводов, эмульсию липидов, истинный раствор минеральных солей и глюкозы, можно предположить, что дальнейшее удаление воды из образцов приводит к снижению ионной подвижности в системе и потере ею транспортных свойств. Таким образом, в системе исчезают предпосылки для роста кристаллов минеральных солей. Вследствие этого

минеральные компоненты меньшей, чем KCl концентрации, и, следовательно, начинающие зародышеобразование при большей степени высушивания образцов, формируют рентгено-аморфные твёрдые фазы, состоящие из наноразмерных кристаллитов, распределённых в органической матрице. Косвенным подтверждением этого предположения могут быть уже упомянутые особенности рефлексов KCl (не разрешённые линии $Cu K\alpha_1$ и $K\alpha_2$).

Таким образом, рентгенофазовый анализ не показал существенных различий в сухом остатке после упаривания ротовой жидкости здорового человека и пациента с клиновидными дефектами зубов.

Второй этап нашей работы состоял в рентгенофазовом анализе образцов высушенной ротовой жидкости пациентов с выраженной в разной степени эрозией твёрдых тканей зубов. Полученные дифрактограммы приведены на рис. 2, где в нижней части расположены дифрактограммы образцов I, III, IV «без эрозии», выше – VI и VII «единичная эрозия», в верхней части – II и V «множественная эрозия». На рис. 3 полученные дифрактограммы представлены с нормированной интенсивностью, расположенные в порядке возрастания номеров. Во всех исследуемых образцах согласно базе порошковых дифрактограмм PDF-2 идентифицирована кристаллическая фаза KCl (на рис. 2 отмечена звёздочками). В образцах IV (без эрозии) и V (множественная эрозия) присутствует хорошо окристаллизованная фаза NaCl (карточка № 00-005-628), которой на дифрактограммах соответствуют интенсивные достаточно узкие рефлексы (отмечены окружностями). На дифрактограмме образца III (без эрозии) также присутствуют рефлексы NaCl, значительно меньшей относительной интенсивности. Для остальных образцов кристаллическая фаза NaCl не выявлена. Одиночные рефлексы при $11,80-12,10^\circ$, зарегистрированные для образцов I, II, VI и $29,59^\circ$ – для I, не отнесены. На всех дифрактограммах присутствует гало в диапазоне $\approx 15-27^\circ$, обусловленное наличием рентгеноаморфных фаз.

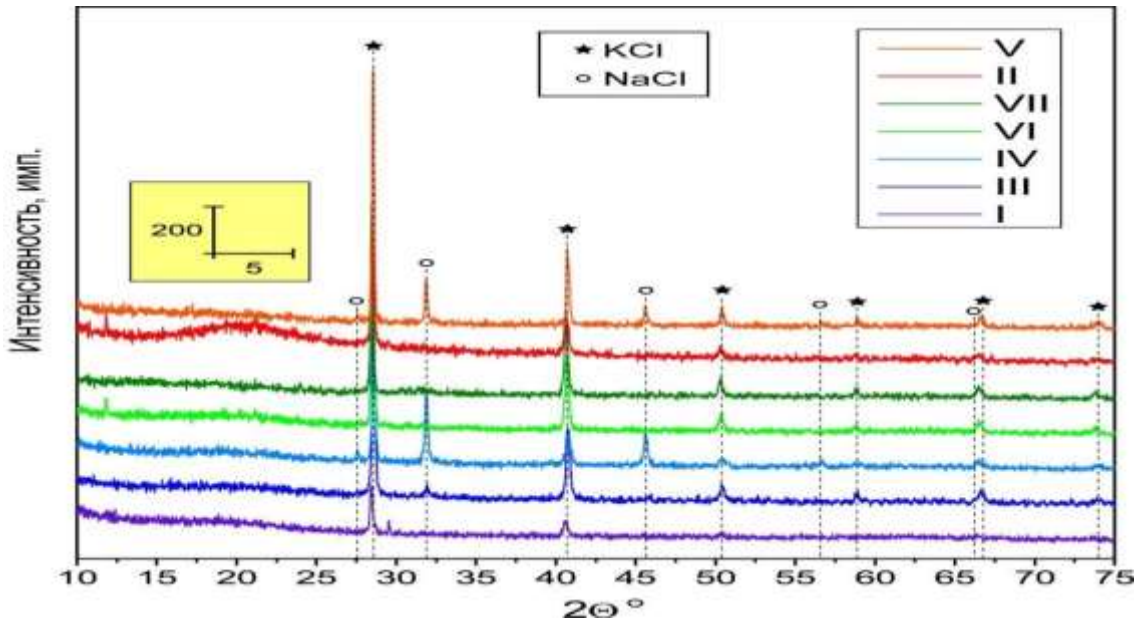


Рис. 2. Дифрактограммы (абсолютные интенсивности) сухих остатков после упаривания ротовой жидкости здоровых людей (I, III, IV)) и пациентов с эрозивными повреждениями зубов (пояснения в тексте).

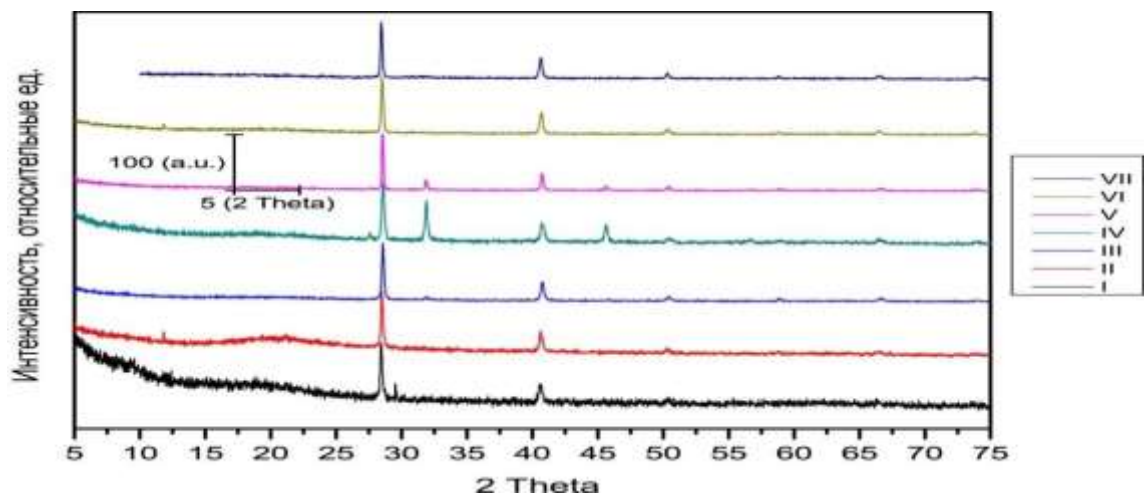


Рис. 3. Дифрактограммы (относительные интенсивности) сухих остатков после упаривания ротовой жидкости здоровых людей (I,III, IV)) и пациентов с эрозивными повреждениями зубов (пояснения в тексте).

$2\theta^\circ$

Таблица 2. Рефлексы исследованных образцов с отнесением к идентифицированным кристаллическим фазам.

I		II		III		IV		V		VI		VII		hkl	
2 °	Ин т. им п., %	2 °	Ин т. им п., %	2 °	Ин т. им п., %	2 °	Ин т. им п., %	2 °	Ин т. им п., %	2 °	Ин т. им п., %	2 °	Ин т. им п., %	K Cl	Na Cl
12.0 97	38	11.8 19	89	–	–	–	–	–	–	11.8 71	55	–	–	–	–
–	–	–	–	–	–	27.5 9	38	27.5 9	44	–	–	–	–	–	11 1
28.4 68	203	28.4 96	508	28.5 67	912	28.5 9	417	28.5 33	107 0	28.4 84	802	28.4 79	805	20 0	–
29.5 92	64	–	–	–	–	–	–	–	–	–	–	–	–	–	–
–	–	–	–	31.9 45	47	31.9 22	296	31.8 65	180	–	–	–	–	–	20 0
40.6 07	72	40.6 29	171	40.7 41	294	40.7 13	140	40.7 22	313	40.6 57	303	40.6 58	280	22 0	–
–	–	–	–	–	–	45.6 04	127	45.6 17	80	–	–	–	–	–	22 0
50.3 75	22	50.3 33	38	50.4 29	69	50.4 31	39	50.4 05	62	50.4 28	69	50.2 93	72	22 2	–
–	–	–	–	–	–	56.5 9	34	56.6 05	33	–	–	–	–	–	22 2
–	–	–	–	58.7 89	36	58.7 32	20	–	–	58.7 74	23	58.8 28	35	40 0	–
66.4 57	19	66.5 52	26	66.6 26	54	66.5 38	35	66.5 9	46	66.5 02	40	66.4 87	32	42 0	–
–	–	–	–	73.9 3	26	–	–	73.8 75	27	73.7 81	28	73.7 72	25	42 2	–

В табл. 2 приведены рефлексы исследованных образцов с отнесением к идентифицированным кристаллическим фазам.

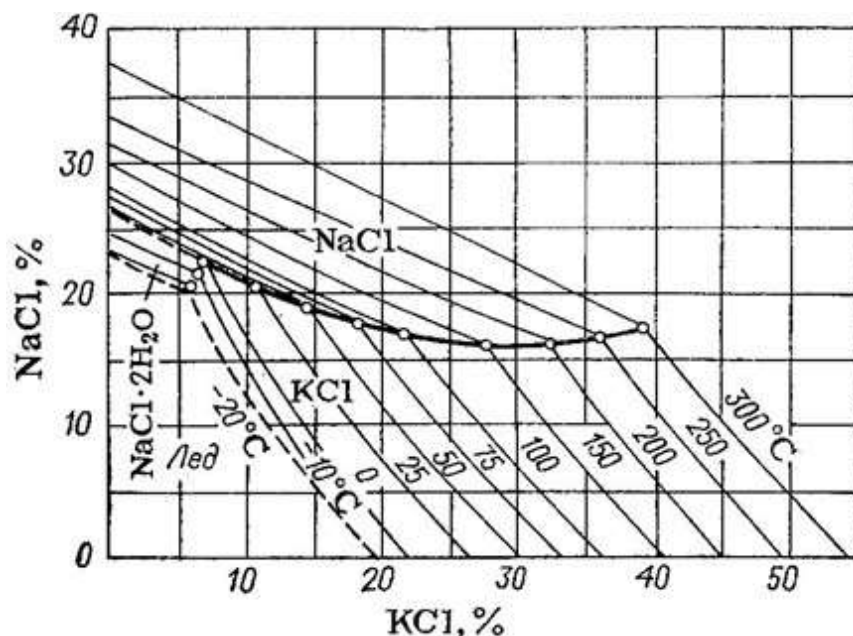
Особенности полученных дифрактограмм потребовали, естественно, более обстоятельного их анализа. Отсутствие на дифрактограммах образцов I, II, VI, VII рефлексов фазы NaCl, учитывая обязательное наличие хлорида натрия в ротовой жидкости, может быть обусловлено несколькими причинами: низкой концентрацией NaCl,

образованием рентгеноаморфной фазы NaCl или образованием композиционных структур NaCl с компонентами ротовой жидкости, не образующих кристаллических решёток.

Концентрация NaCl в ротовой жидкости характеризуется существенной волатильностью и может в широких пределах меняться под действием различных факторов. Отсутствие отражений на дифрактограммах некоторых образцов возможно объяснить низкой исходной концентрацией хлорида натрия, при которой содержание кристаллического NaCl в высушенном продукте находится за пределами чувствительности рентгеновского метода.

Детальный анализ формирования рентгеноаморфной фазы должен учитывать как термодинамические, так и кинетические особенности кристаллизации хлоридов калия и натрия из растворов при совместном присутствии. Следует отметить, что рентгеноаморфные вещества – это вещества со значительно уширенными рефlekсами рентгеновской дифракции, или их отсутствием, или наличием гало – как правило, если размер кристаллитов $< 1000 \text{ \AA}$, или если присутствует значительное количество дефектов, искажающих межплоскостные расстояния [8].

На диаграмме растворимости системы KCl-NaCl-H₂O по осям отложены концентрации солей и, таким образом, начало координат соответствует чистой воде, а состав системы выражается фигуративной точкой на плоскости. Параллельные линии на диаграмме соответствуют составам растворов, насыщенных относительно KCl или NaCl



Политермическая диаграмма растворимости в системе KCl-NaCl-H₂O (масс. %).

при разных температурах (изотермы растворимости).

Точками на горизонтальной кривой обозначены составы эвтонических растворов² (эвтонические точки), насыщенных относительно обеих солей при данных температурах. Кристаллизация таких растворов происходит при одновременном выпадении осадков KCl и NaCl [9,10]. При испарении растворителя фигуративная точка системы движется по лучу,

² **Эвтоническими** называют растворы, насыщенные одновременно более чем одной солью. Уменьшение растворимости одного вещества при увеличении концентрации другого (в одном и том же растворе) приводит к **высаливанию**. KCl и NaCl являются **высаливателями** по отношению друг к другу.

выходящему из начала координат и проходящему через точку начального состава системы, в направлении от начала координат (луч испарения). При достижении фигуративной точкой пересечения луча испарения и изотермы растворимости, начинается кристаллизация соли, относительно которой оказывается насыщенным раствор (либо NaCl, либо KCl, что определяется углом наклона луча, т.е. начальным составом раствора). Далее фигуративная точка продолжает движение по изотерме в сторону эвтонической точки, при продолжающейся кристаллизации одной из солей. По достижении фигуративной точки эвтоники, её движение прекращается (состав раствора остается неизменным до полного удаления растворителя), и дальнейшая кристаллизация происходит при одновременном осаждении обеих солей. Как видно из диаграммы, при температуре 25°C состав эвтонического раствора $\approx 20\%$ NaCl и $\approx 10\%$ KCl. Следовательно, из растворов, содержащих хлориды натрия и калия в соотношении $[Na]/[K] > 2$, сначала будет кристаллизоваться NaCl, а затем смесь хлоридов. Для растворов с соотношением $[Na]/[K] < 2$, будет реализовываться обратная ситуация, т.е. сначала будет кристаллизоваться KCl. Отметим, что процесс кристаллизации составляют два принципиальных этапа: первичный – зародышеобразование и вторичный – рост кристаллов. В зависимости от условий проведения кристаллизации какой-либо из этих процессов может преобладать. Если скорость роста кристаллов больше скорости зародышеобразования, то в результате кристаллизации будут получены большие кристаллы с хорошей степенью кристалличности. Если скорость зародышеобразования больше скорости роста кристаллов, то в результате получается осадок, состоящий из большого количества мелких частиц. Известно, что эвтоники солей представляют собой смесь очень мелких кристаллов с аномальной гигроскопичностью [11]. Поэтому можно предположить, что первоначальное осаждение индивидуальной соли происходит при доминировании роста кристаллов, а при кристаллизации эвтонического состава скорость образования зародышей сопоставима или превышает скорость роста. Учитывая, что в ротовой жидкости концентрация ионов калия, как правило, выше концентрации ионов натрия, можно ожидать, что при высушивании образцов, хлорид калия будет представлять собой кристаллическую фазу, в то время как осаждение хлорида натрия будет происходить при эвтоническом составе раствора, так что получаемый осадок будет иметь высокую дисперсность и, возможно, обладать рентгеноаморфностью. К моменту начала кристаллизации солей, высушиваемая ротовая жидкость представляет собой вязкий субстрат, насыщенный органическими молекулами, что также не может не влиять на формирование кристаллов. Это влияние выражается в ограничении транспорта ионов к зародышам фаз, создании градиентов концентраций, наличии центров кристаллизации (затравок), адсорбирующих поверхностей и др. Возможно, суперпозиция факторов такого рода также обуславливает образование рентгеноаморфного осадка NaCl.

Следует принять во внимание, что взаимодействие различных ионов с молекулами белков в водном растворе является важной проблемой естествознания в целом. В работе [12] исследовали кристаллизацию простой белково-солевой системы альбумин-NaCl. По данным работы хлорид натрия формирует достаточно крупные дендритные кристаллы в присутствии альбумина, однако РФА проведен не был. В обзоре литературы данной публикации также сообщается со ссылкой на оригинал, что описаны четыре класса структур в различных белково-солевых системах а) бесструктурные белково-солевые агрегаты, б) крупные белково-солевые мезокомпозиции, в) смешанные белково-солевые гели, г) для NaCl и KCl псевдофрактальные паттерны. В связи с этим можно ожидать

образования аналогичных некристаллических структур NaCl с органической составляющей при высыхании ротовой жидкости. Эффектами взаимодействия ионов сильных электролитов с молекулами белка и других полимерных структур, имманентных слюне, объясняются особенности дифрактограмм проанализированных сухих остатков после упаривания образцов ротовой жидкости, собранных у здоровых людей и у пациентов с заболеваниями твёрдых тканей зубов невоспалительного характера.

Вывод. Таким образом, сложная, неочевидная топография формирующихся структур, состоящих из белков, низкомолекулярных органических компонентов и неорганических солей в высушенной ротовой жидкости не даёт возможности указать на маркеры невоспалительных заболеваний твёрдых тканей зубов. Более информативными в этом отношении являются методы ядерного магнитного резонанса [13] и рентгенофлуоресцентный анализ [14].

Литература/References

1. *Methodologies for metabolomics: experimental strategies and techniques*. Ed. by Lut N.W., Sweedler J., Wevers R. Cambridge; New York: Cambridge univ. press, 2013, 627 p. <https://doi:10.1017/CBO9780511996634>
2. Zerihun T. Dame, Farid Aziat, Rupasri Mandal, Ram Krishnamurthy et al. *The human saliva metabolome*. *Metabolomics*. December 2015; Volume 11, Issue 6.: 1864-1883. <https://doi:10.1007/s11306-015-0840-5>
3. Эмаль зубов как биокбернетическая система. Леонтьев В.К. М., ГЭОТАР-Медиа, 2016, 72 с. [Tooth enamel as a bio-cybernetic system. Leontiev VK. M., GEOTAR-Media, 2016, 72 p.(In Russ.).]
4. Duchemann B., Triba M.N., Guez D. et al. *Nuclear magnetic resonance spectroscopic analysis of salivary metabolome in sarcoidosis*. *Sarcoidosis vasculitis and diffuse lung diseases*, 2016; Vol.33: 10-16.
5. Фурина Р.Р., Митракова Н.Н., Рыжков В.Л., Сафиуллин И.К. *Метаболомические исследования в медицине*, *Казанский медицинский журнал*. 2014; Том XCV:1-6. [Furina RR, Mitrakova NN, Ryzhkov VL, Safiullin IK. *Methodological research in medicine*, *Kazan Medical Journal*. 2014; Volume XCV:1-6.(In Russ.).]
6. Митронин А.В., Дарсигова З.Т., Каюмова Д.Б., Дашкова О.П., Прокопов А.А. *Анализ ротовой жидкости при эрозии зубов методом инфракрасной спектроскопии*. *Стоматология для всех*. 2018, № 3:6-10. [Mitronin AV, Darsigova ZT, Kayumova DB, Dashkova OP, Prokopov AA. *Analysis of oral fluid in dental erosion by infrared spectroscopy*. *Dentistry for everyone*. 2018, № 3:6-10. (In Russ.).]
7. Пухур О.Л. *Возрастные изменения состава и строения твёрдых тканей зуба взрослого человека: Дис. ...доктора мед.наук. – СПб, 2015*. [Pihur OL. *Age-related changes in the composition and structure of adult tooth hard tissues: Diss doctors of medical sciences*. - St. Petersburg, 2015.(In Russ.).]
8. <http://www.chem.msu.su/rus/teaching/materials/5glasses.pdf>
9. Матусевич Л.Н., *Кристаллизация из растворов в химической промышленности*. М.: Химия. 1968, 304 с. [Matusevich LN, *Crystallization from solutions in the chemical industry*. M.: Chemistry. 1968, 304 p.(In Russ.).]
10. Позин М.Е., *Технология минеральных солей*. Л.: Химия. 1974, 792 с. [Posin M E, *Technology of mineral salts*. L.: Chemistry. 1974, 792 p.(In Russ.).]
11. Кувшинников И.М. *Минеральные удобрения и соли*. М.: Химия. 1987, 256 с. [Kuvshinnikov IM. *Mineral fertilizers and salts*. M.: Chemistry. 1987, 256 p.(In Russ.).]
12. Яхно Т.А. *Исследование кристаллизации хлорида натрия из высыхающих капель белково-солевых растворов с разным содержанием белка*. *Журнал технической физики*. 2015; вып. 11(85):30-37. [Yakhno TA. *Investigation of the crystallization of sodium chloride from drying drops of protein-salt solutions with different protein content*. *Journal of Technical Physics*. 2015; issue 11 (85):30-37.(In Russ.).]

13. Митронин А.В., Прокопов А.А., Сребная Е.А., Привалов В.И. Предварительное изучение ротовой жидкости методом ^1H и ^{13}C ЯМР-спектроскопии. *Эндодонтия today*. 2016; № 3:3-8. [Mitronin AV, Prokopov AA, Sribnaya EA, Privalov VI. Preliminary study of oral fluid by ^1H and ^{13}C NMR spectroscopy. *Endodontics today*. 2016; № 3:3-8. (In Russ.).]
14. Митронин А.В., Дарсигова З.Т., Прокопов А.А., Алиханян А.С., Дашкова О.П. Рентгенофлуоресцентный анализ зубов в норме и при эрозии. *Эндодонтия today*. 2017; № 3:7-13. [Mitronin AV, Darsigova ZT, Prokopov AA, Alikhanyan AS, Dashkova OP. X-ray fluorescence analysis of teeth in normal and eroded conditions. *Endodontics today*. 2017; № 3:7-13. (In Russ.).]

УДК: 616.314-002.4:616.329-009.12-550.42

ОЦЕНКА РАСПРОСТРАНЕННОСТИ И ИНТЕНСИВНОСТИ КАРИЕСА У ПАЦИЕНТОВ С ГАСТРОЭЗОФАГЕАЛЬНОЙ РЕФЛЮКСНОЙ БОЛЕЗНЬЮ.

Ольга Бекжанова^{1,a}, Севара Алимова^{2,b}, Муниса Астанакулова^{3,c}

¹д.м.н. профессор, Ташкентский государственный стоматологический институт

²ассистент, Ташкентский государственный стоматологический институт

Ташкент, Узбекистан

^abekjanovaolga@mail.ru, ^bsevara_36@mail, ^cmunisa.suyunova@mail.ru.

ASSESSMENT OF THE PREVALENCE AND SEVERITY OF CARIES IN PATIENTS WITH GASTROESOPHAGEAL REFLUX DISEASE

Olga Bekjanova^{1,a}, Sevara Alimova^{2,b}, Munisa Astanakulova^{3,c}

¹Doctor of Medicine, Professor, Tashkent State Dental Institute

²Assistant, Tashkent State Dental Institute

Tashkent, Uzbekistan

^abekjanovaolga@mail.ru, ^bsevara_36@mail, ^cmunisa.suyunova@mail.ru.

ГАСТРОЭЗОФАГЕАЛ РЕФЛЮКС КАСАЛЛИГИ БОР БЕМОРЛАРДА КАРИЕС ТАРКАЛГАНЛИГИ ВА ЖАДАЛЛИГИНИ БАХОЛАШ

Ольга Бекжанова^{1,a}, Севара Алимова^{2,b}, Муниса Астанакулова^{3,c},

¹т.ф.д. профессор, Тошкент давлат стоматология институти

² ассистент, Тошкент давлат стоматология институти

Тошкент, Ўзбекистон

^abekjanovaolga@mail.ru, ^bsevara_36@mail, ^cmunisa.suyunova@mail.ru.

АННОТАЦИЯ

Исследование посвящено изучению особенностей клинического течения кариса у больных с различными стадиями гастроэзофагеальной рефлюксной болезни. Результаты комплексного клинического обследования подтверждают отягощающее влияние ГЭРБ на течение кариеса зубов. Причем по мере прогрессирования гастроэзофагеальной рефлюксной болезни и перехода ее от эндоскопически “негативной” в катаральную и

матапластическую стадию усугубляется тяжесть течения и интенсивность кариозного поражения.

Ключевые слова: кариес зубов, гастроэзофагальная рефлюксная болезнь, интенсивность кариеса зубов, структура индекса КПУ.

ABSTRACT

The study is devoted to the study of the features of the clinical course of care in patients with various stages of gastroesophageal reflux disease. The results of a comprehensive clinical examination confirm the aggravating effect of GERD on the course of dental caries. Moreover, with the progression of gastroesophageal reflux disease and its transition from endoscopically "negative" to the catarrhal and metaplastic stages, the severity of the course and the intensity of carious lesions are aggravated.

Keywords: dental caries, gastroesophageal reflux disease, the intensity of dental caries, the structure of the KPU index.

АННОТАЦИЯ

Тадқиқот гастрозофагеал рефлюкс касаллигининг турли босқичлари бор беморларда кариес клиник кечишининг хусусиятларини урганишга бағишланган. Кенг камровли клиник текширув натижалари ГЭРК нинг кариес касаллигини кечишини оғирлаштириши тасдиқланган. Бундан ташқари гастрозофагеал рефлюкс касаллигининг жадаллашиши ва эндоскопик "манфий" дан катарал ва матапластик босқичга ўтиши кариес жараенининг интенсивлигини ва оғирлик даражасини кучайтиради.

Калит сўзлар: тиш кариеси, гастрозофагеал рефлюкс касаллиги, кариес касаллигининг интенсивлиги, КПУ индекси.

SUMMARY

The aim of the research was: To study the incidence of dental caries in patients with gastroesophageal reflux disease in terms of prevalence and intensity.

When distributing patients with GERD, the clinical and endoscopic classification of GERD, adopted at the IX European Gastroenterological Week in Amsterdam (2001), was taken into account.

A high activity of the course of caries was established in patients with GERD: a decompensated form of caries was found in 64.60 + 2.38% of patients versus the occurrence in 26.67 + 3.62% ($P \leq 0.05$) of patients in the control group; in the absence of statistical differences in the frequency of the sun compensated flow, which was, respectively, 30.94 + 2.30% versus 40.00 + 4.00% ($P \leq 0.05$); against the background of a significant decrease in the frequency of the compensated course - 4.46 + 1.03% versus 33.33 + 3.85% ($P \leq 0.05$) in the control group. A detailed analysis made it possible to establish a statistically significant increase in the prevalence of decompensated and a decrease in the prevalence of a compensated course with an increase in the severity of GERD.

Examination of patients with different variants of the course of GERD showed a high (according to WHO criteria) intensity of dental caries. At the same time, the structure of the KPU index is dominated by carious - element "K" and removed - element "U" teeth. A statistically significant increase in the prevalence of decompensated and a decrease in the prevalence of compensated caries with an increase in the severity of GERD was established.

Based on the study of the structure of the "K" element, a relationship was established between the severity of carious lesions and the clinical course of GERD: with an increase in the severity of clinical manifestations, the absolute values and specific gravity in the structure of the "K" element of such nosological units as initial and stopped caries against the background of an increase in absolute values and specific weights of dentine caries and cement caries

The number of patients with gastroesophageal reflux disease (GERD) is steadily growing from year to year, and the number of patients with dental manifestations of GERD is also increasing [3,6].

Dental caries is the most common disease, occupies the first place in the structure of nosology of general morbidity [1,2,4].

As you know, the state of the oral cavity organs serves as an informative indicator that dynamically reflects changes in the state of the human body that reacts to their effects. [8.9]

In connection with the above, the purpose of these studies was: to study the incidence of dental caries in patients with gastroesophageal reflux disease in terms of prevalence and intensity; assessment of the need for pathogenetic therapy of dental caries in this contingent.

Materials and methods:

When distributing patients with GERD, the clinical and endoscopic classification of GERD was taken into account, adopted at the IX European Gastroenterological Week in Amsterdam (2001), within which the following were distinguished:

- non-erosive form of GERD (NFGERD), which occurs in about 60% of cases, it includes GERD without signs of esophagitis and catarrhal reflux esophagitis;

- erosive and ulcerative form (EFGERD - 34–37% of cases), including its complications: ulcer and structure of the oesophagus;

- Barrett's oesophagus (PB) (8–20% of cases) - metaplasia of stratified squamous epithelium in the distal oesophagus into a cylindrical intestinal type, as a consequence of GERD. [5,7,10].

The number of examined and their distribution by sex and age is presented in Table 1.

Table 1

Age and sex composition of patients with gastroesophageal reflux disease

Age and year	Control, n=40		With NE GRB n=66		AGED n=74		ROGER n=78		PB n=73		Total n=391		Total
	m	f	m	f	m	F	m	f	m	f	m	F	
18-20	5	3	6	4	7	4	6	4	5	3	24	15	39
21-30	6	4	5	3	8	5	9	7	12	10	34	25	59
31-40	6	4	10	6	12	7	11	9	10	8	43	30	73
41-50	4	3	12	7	12	8	14	8	9	7	47	30	77
51-60	3	2	5	8	6	5	6	4	5	4	22	21	43
Bcero	24	16	38	28	45	29	46	32	41	32	170	121	291

During the examinations, the following was taken into account: the prevalence of dental caries - as the ratio of the number of persons with at least one of the signs of the manifestation of dental caries (cariou, filled or extracted teeth) to the total number of examined persons, expressed as a percentage.

To assess the intensity of caries in permanent teeth, the following indices were used: KPU index (s) - the sum of cariou ("K"), filled ("P") and removed ("U") teeth in one patient.

Based on the nature of the intensity of the course of the disease, three forms of caries activity were distinguished:

1. compensated (1 degree), when caries is in the spot stage for a long period, and does not form a depression, or the formed carious cavity does not progress for a long time. This form can also be called chronic.

2. subcompensated (grade 2), that is, the rate of development of the disease corresponds to the average indicators for a particular age group. In other words, the classic form of caries.

3. decompensated (grade 3), characterized by rapid progressivity and generalization of the lesion. Defined as an acute form of the disease.

For qualitative indicators, the number and percentage of patients were calculated for each value of the indicator. For quantitative indicators, the mean, standard deviation, and standard error of the mean were calculated. Comparison of the means for quantitative indicators was carried out using the Student's t-test, then the value (P) was found - the probability of error. In our study, the results were considered reliable at $P \leq 0.05$.

Results and discussion

As a result of mass examinations of patients with the different clinical courses of GERD and persons of the control group, it was established that the prevalence of caries among the adult population is 100.0%. As a result of the analysis of the KPU index, it was found that the intensity of caries in the control group was $9.58 + 0.47$ teeth affected by caries per one examined, while the intensity of caries in patients with GERD was $14.18 + 0.65$ teeth ($P \leq 0.01$) ... At the same time, in the structure of the CPU index in patients with GERD, carious teeth predominate: the average group value of the element "K" (cariou teeth) was $5.72 + 0.21$ versus $2.06 + 0.08$ ($P \leq 0.01$) of teeth with caries in the control group, on the contrary, patients with GERD had a significantly lower number of filled teeth - element "P" $1.96 + 0.08$ versus $4.04 + 0.12$ ($P \leq 0.01$) and a significantly higher number of extracted teeth - element "Y" - $6.50 + 0.31$ versus $3.42 + 0.14$ ($P \leq 0.01$) (Tables 2.3). The revealed tendency was also traced in the analysis of the specific weight of individual elements that make up the CPU index: in the structure of the CPU index of patients with GERD, carious - element "K" and removed teeth - element "Y" prevailed; and in the control group, on the contrary, the greatest specific weight was accounted for by the element "P" - filled teeth; the corresponding ratios were - for the element "K" $40.34 + 2.44\%$ versus $21.50 + 3.35\%$ ($P \leq 0.01$); for the "P" element - $13.82 + 1.72\%$ versus $42.17 + 4.03\%$ ($P \leq 0.01$) and for the "U" element, respectively, $45.84 + 2.48\%$ versus $36.33 + 3.92\%$ ($P \leq 0.01$) (Table 2). A similar trend of a higher prevalence and intensity of caries in patients with GERD was registered in all studied groups of patients.

table 2

The structure of the CPU index in patients with gastroesophageal reflux disease and in the control group

Age and year	K	P	U	Index of KPU
Control group, n=150				
18-24, n=30	$0,90 \pm 0,04 /$ $29,80 \pm 8,37$	$1,22 \pm 0,06 /$ $40,39 \pm 8,96$	$0,90 \pm 0,03 /$ $29,80 \pm 8,35$	$3,03 \pm 0,14 /$ 100,0
25-34 n=35	$1,68 \pm 0,07 /$ $28,92 \pm 7,66$	$3,04 \pm 0,13 /$ $52,32 \pm 8,44$	$1,05 \pm 0,04 /$ $18,7 \pm 6,50$	$5,77 \pm 0,25 /$ 100,0
35-44	$2,11 \pm 0,09 /$	$4,59 \pm 0,18 /$	$3,75 \pm 0,15 /$	$10,45 \pm 0,51 /$

n=50	20,19±5,68	43,92±7,02	35,88±6,78	100,0
45-54	2,55±0,11/	7,82±0,33/	6,33±0,30/	16,7±0,77/
n=20	15,27±8,04	46,83±11,16	37,90±10,85	100,0
55-65	4,52±0,22/	4,86±0,21/	9,03±0,04/	18,41±0,88/
n=65	24,55±11,11	26,40±11,38	49,05±12,91	100,0
всего	2,06±0,08/	4,4±0,12/	3,42±0,14/	9,58±0,47/
	21,50±3,35	42,17±4,03	36,33±3,92	100,0
GERB patients, n=404				
18-24	2,78±0,12▪/	1,18±0,44/	1,99±0,07▪/	5,95±0,23/
n=66	46,72±6,14	19,83	33,45±5,81	100,0
25-34	3,68±0,15▪/	2,13±0,11▪/	2,02±0,09▪/	7,83±0,33/
n=82	47,00±3,51	27,20	25,80±4,83	100,0
35-44	6,86±0,25▪/	2,8±0,09▪/	6,82±0,31▪/	15,86±0,68/
n=170	43,25±3,80	13,75	43,00±3,80	100,0
45-54	8,69±0,41▪/	2,00±0,10▪/	11,50±0,44▪/	22,19±0,10/
n=6	39,16±6,52	9,01	51,83±6,68	100,0
55-65	5,71±0,23▪/	1,90±0,087▪/	17,54±0,82▪/	25,15±1,21/
n=30	22,70±7,65	7,55	69,74±8,39	100,0
всего	5,72±0,21▪/	1,96±0,06▪/	6,50±0,31▪/	14,18±0,65/
	40,34±2,44	13,82±1,72	45,84±2,48	100,0

Note: the numerator is the absolute value; in the denominator - in% of the KPU index;

▪ - P < 0.05 in relation to the control.

It is known that gastroesophageal reflux disease is often accompanied by pathological changes in the hard tissues of the teeth. The leading link in the development of such syntropy is the depletion of the buffer properties of the oral fluid, due to the throwing of acidic gastric contents and bile acids into the oral cavity, which creates conditions for the development of pathogenic microflora and promotes the demineralization of dental hard tissues, since their enamel begins to lose surface calcium and phosphates. at pH below 6.2 [1.6.9]. Of no small importance are also the violations of a number of regulatory mechanisms accompanying the pathological process: immune imbalance, violation in the LPO-AOS system, changes in the metabolism of connective tissue, mineral metabolism, and vitamin deficiency. The pathology of the digestive system, reducing the nonspecific resistance of the body, contributes to the negative impact of the microflora in the oral cavity on the hard tissues of the teeth. Thus, the pathology of the gastrointestinal tract is a risk factor for the development and unfavourable course of chronic inflammatory diseases.

Table

4

Comparative analysis of the activity of the course of dental caries in patients with gastroesophageal reflux disease

Activity K3	Control group n=4150	Больные с ГЭРБ			In total GERB n=404
		Non erosive form n=175	Erosive form n=126	Baretta's esophagus n=103	
Compressed (1 st position)	50/ 33,33±3,85	12/ 6,86±1,91▪	6/ 4,76±1,90▪	-	18/ 4,46±1,03▪
Subcompensation (2 nd position)	60/ 40,0±4,0	65/ 37,12±3,65	34/ 26,98±3,95▪ ^x	26/ 25,24±4,28	125/ 30,94±2,30▪
Decompensated (3 rd position)	40/ 26,67±3,62	98/ 56,0±3,75▪	86/ 68,25±4,15▪ ^x	77/ 74,76±3,87▪ ^{xo}	261/ 64,60±12,38▪

Note: the numerator is the number of patients;

in the denominator - in% of the number of patients in the group;

▪ - P < 0.05 in relation to control, X - P < 0.05 in relation to NE GERD;

o - P < 0.05 in relation to EF GERD.

Many different cariogenic factors are involved in the development of carious lesions in patients with GERD. The dependence of the intensity of the course of dental caries on the presence of different variants of the course of GERD in patients was revealed. The combination of constantly acting influences in the oral cavity predisposes to the development of an active carious process. With an unfavourable confluence, all these factors lead to the development of an initial carious process, the activity of the course of which is largely determined by the severity of the appearance of somatic pathology.

A high activity of the course of caries was established in patients with GERD: a decompensated form of caries was found in 64.60 + 2.38% of patients versus the occurrence in 26.67 + 3.62% (P ≤ 0.05) of patients in the control group; in the absence of statistical differences in the frequency of the sun compensated flow, which was, respectively, 30.94 + 2.30% versus 40.00 + 4.00% (P ≤ 0.05); against the background of a significant decrease in the frequency of the compensated course - 4.46 + 1.03% versus 33.33 + 3.85% (P ≤ 0.05) in the control group. A detailed analysis made it possible to establish a statistically significant increase in the prevalence of decompensated and a decrease in the prevalence of a compensated course with an increase in the severity of GERD (Table 4).

An important role in the systematization of various clinical forms of carious disease was played by the International Classification of Dental Diseases, the third revision - ICD-DA, WHO, 1995 in the original [8] and translated into Russian: ICD-10C-1997. The World Health Organization and the International Federation of Dentists (FDI) recommend that dental practitioners pay more attention to preventive measures rather than restorations [8].

In accordance with modern concepts, the carious process develops as a result of a complex interaction of general and local factors, which is realized in the system "microorganism - saliva - enamel structure". Among the most significant local risk factors for caries in patients with GERD, in addition to cariogenic microflora, including a violation of the composition and properties of mixed saliva, the effect of bile acids, a decrease in the pH of mixed saliva, a violation of Ca P balance, the presence of *Helicobacter Pylori* [5, 9, 10].

Despite a significant number of studies devoted to the problem of diseases of hard tissues of teeth in patients with GERD, it is promising to study the relationship of systemic and local pathogenetic mechanisms that determine the development of various diseases, as well as studies that detail the system of diagnosis, prevention and treatment of hard tissues of teeth in this vast contingent of patients.

The established high rates of activity of the carious process in patients with GERD require an individual approach to the treatment of hard tissue pathology, taking into account the course of the underlying disease.

Thus, the present study showed a high level of prevalence and intensity of dental caries, as well as the predominance of extracted and carious teeth in the CPU index in patients with GERD, which indicates the absence of a specially developed system for the treatment of hard tissues in this large category of patients and the need to improve their dental help.

Conclusions:

1. Examination of patients with different variants of the course of GERD showed a high (according to WHO criteria) intensity of dental caries. At the same time, the structure of the KPU index is dominated by carious - element "K" and removed - element "U" teeth. A statistically significant increase in the prevalence of decompensated and a decrease in the prevalence of compensated caries with an increase in the severity of GERD was established.

2. Based on the study of the structure of the "K" element, a relationship was established between the severity of carious lesions and the clinical course of GERD: with an increase in the severity of clinical manifestations, the absolute values and specific gravity in the structure of the "K" element of such nosological units as initial and suspended caries against the background of an increase in absolute values decrease and the specific gravity of dentin caries and cement caries

Literature

1. Akhmedkhanov I.A., Maev I.V., Lukina G.I.. Features of salivation and the state of the oral cavity in patients with pathology of the organs of the esophagogastrroduodenal zone. // Dentistry for all. - 2012.- No. 4.- P. 57-59.
2. Bekzhanova OE, Inogamov Sh.M. Features of dental care for patients with gastroesophageal reflux disease // "Stomatologiya" 2017 №1.P.69-73
3. Bekzhanova O.E., Inogamov Sh.M. The incidence of dental caries in patients with gastroesophageal reflux disease // Proceedings of the III international conference "Actual problems in the development of science" Kyiv February 28, 2017. pp. 58-61.
4. Komarov F.I., Osadchuk M.A., Osadchuk A.M. Practical gastroenterology. Medical news agency. Moscow, 2010.- 480 p.
5. Kopetsky IS, Medzhidov MN, Marchuk TA Caries. Aetiology, pathogenesis, classification, diagnosis and treatment: A textbook for students studying in the speciality "Dentistry". - M., 2013. - 102s.
6. Osadchuk, M.A., Svistunov A.A., Osadchuk M.M., Nikolenko N.N. Gastroesophageal reflux disease as a multidisciplinary pathology // Polyclinic. - 2013. - No. 4. - p.88 - 96.
7. Petrova A.Yu., Klimenko E.V., Vavilova A.A., Nigmatullina A.E., Kireeva E.F. Clinical manifestations and methods of correction of gastroesophageal reflux disease in the oral cavity in dental patients // Bulletin of the Bashkir State Medical University - 2013. # 2
8. ICD-DA: International Classification of Diseases, Dental Application, WHO, Geneva, 1995.
9. Jawed M, Shahid S.M. , A. Rehman A. et al. Serum and salivary minerals in dental caries // J. Dow. University of Health Sciences. - 2009. - Vol. 3, no. 2. - P. 61-65.
10. Preethi, B.P. Evaluation of flow rate, pH, buffering capacity, calcium, total protein and total antioxidant levels of saliva in caries-free and caries active children / B.P. Preethi, A. Pyati, R. Dodawad // Biomedical. Research. - 2010. - Vol. 21, No. 3. - P. 289-294.

УДК: 616.131.14:616.13/14-008.853.6-612.112.93

ТУЧНЫЕ КЛЕТКИ И ГЛИКОЗАМИНОГЛИКАНЫ В СЛИЗИСТОЙ ОБОЛОЧКЕ ПОЛОСТИ РТА ПРИ БОЛЕЗНИ БЕХЧЕТА

Даминова Н.Р.

**Ташкентский государственный стоматологический институт,
доцент кафедры госпитальной терапевтической стоматологии
Ташкент, Узбекистан**

nargiza.daminova.82@bk.ru

Аннотация

Цель и задачи. Тучные клетки (ТК) и гликозаминогликаны (ГАГ) в различных зонах слизистой оболочки полости рта исследовано во время ремиссии и обострения болезни Бехчета (ББ) у 10 пациентов (8 мужчин и 2 женщины; средняя частота обострений в год - 4,5).

Методы. Биоптаты (биопсийный материал) различных зон слизистой оболочки полости рта исследованы гистохимически. Тучные клетки идентифицируют по 0,05 процентному раствору тионина по рецепту Хассанова, как а также GAG-PAS-реакцией под контролем амилазы и быстрым синим и сильным гранатовым CBS. Исследована статистическая корреляция между частотой обострений ББ и количественными гистохимическими показателями ТК и ГАГ.

Результаты. Во время ремиссии ББ ТК хаотично распределяются по пластинкам ротовой полости слизистой оболочки, они находятся преимущественно под эпителием и слабо выбрасывают содержимое гранул (индекс дегрануляции - 3,0-5,0%). При обострениях ББ общее количество ТК остается без очевидного изменения, они выявляются вблизи небольших сосудов, где резко усиливается секреция гистамин подобных веществ. Перераспределение и повышение секреторной активности ТК проявляются в зоне афт и за их периметром. Во время ремиссии ББ ГАГ гистохимически верифицируется в собственной пластинке слизистой оболочки полости рта. Соотношение нейтральной и кислой ГАГ в эти периоды: 1.7 / 1.3.

При обострении ББ гистохимическое содержание ГАГ заметно повышается во всей слизистой оболочке полости рта и происходит их количественное перераспределение. Соотношение нейтральной и кислой ГАГ в зоны расположения афт и периафт составляют 1.1/1.9.

Вывод. Обострение ББ прямо пропорционально активации ТК и увеличению гистохимического содержания кислого ГАГ в зонах афты и периафтозных участках слизистой оболочки полости рта.

Ключевые слова: афтозный стоматит, болезнь Бехчета, тучные клетки, гликозаминогликаны.

Summary

Mast cells (MC) and glycosaminoglycans (GAG) in various zones of oral mucosa are investigated during remission and aggravation of Behcet disease (BD) in 10 patients (8 men and 2 women; average frequency of aggravations in a year - 4.5). Biopstats (biopsy material) of various zones of oral mucosa are investigated histochemically. The MC are identified by 0.05 percent thionine solution according to Hassanov's prescription, as well as by GAG-PAS-reaction under the control of amylase, and by fast blue and strong garnet CBS [1]. The statistical correlation between frequency of aggravations of BD and histochemical quantitative indices of the MC and GAG is studied.

Keywords: aphthous stomatitis, Behcet disease, mast cells, glycosaminoglycans.

Введение. Болезнь Бехчета (ББ) – это хроническое воспалительное заболевание с мультисистемным поражением неизвестной этиологии [1]. Основными проявлениями заболевания являются представлена триадой клинических симптомов: рецидивирующий афтозный стоматит, некротически изъязвленные изменения слизистой оболочки половых органов, воспалительные заболевания глаз [2,3,1]. За последние 50 лет были обнаружены новые локализации проявлений – суставы, желудочно-кишечный тракт, сердечно-сосудистая и нервная системы [4]. Согласно современной классификации ревматических заболеваний, ББ относится к васкулитам [5].

Критический анализ литературы показал, что важное патогенетическое звено в ББ - это поток микроциркуляции сосудов и тканевых элементов, связанных с ними. Количество, общая площадь зазора функционирующих сосудов, а также их проницаемость

регулируются множеством общих и местных механизмов. Особое значение среди последних придается так называемым "тучным клеткам".

Тучные клетки или лаброциты, (гранулоциты *basophilis textus*) были впервые описанный в 1887 году П. Эрлихом. Характерной особенностью тучных клеток является наличие крупных специфических гранул (0,3-0,7 мкм в диаметре), окрашивается метакроматически тиазиновыми красителями в их цитоплазме. Они являются незаменимым компонентом соединительной ткани, наблюдаются во всех случаях, когда встречаются даже небольшие его слои. Они синтезируют, накапливают и выделяют биогенные вещества амины: гистамин, серотонин, дофамин. Для этих клеток характерно преимущественно периваскулярное расположение [6,7,8].

Значение тучных клеток в регуляции микроциркуляторного русла слизистой оболочки полости рта при ББ остается плохо изученным. Анализы по публикациям и сопутствующим исследованиям немногочисленны, они выполняются на основе скудной фактической информации и их результаты противоречивы.

Вторые тканевые компоненты, которые обладают вазорегулирующим значением, имеют кислые гликозаминогликаны (ГАГ) промежуточного звена, вещество соединительной ткани слизистой оболочки полости рта. Как известно, кислые гликозаминогликаны делятся на две группы - сульфатированные и несulfатированные [7,8].

Анализ публикаций показал, что состояние кислого (сульфатированного и несulfатированного) ГАГ в соединительной ткани слизистой оболочки полости рта при афтозном стоматите у больных ББ практически не изучено.

Цель и задачи. Провести клинические и морфологические исследования слизистой оболочки полости рта при обострении и ремиссии ББ с особым акцентом на важность иммунного статуса, микроциркуляторного русла, тучных клеток и кислотных ГАГ слизистой оболочки полости рта.

Материалы и методы. Обследовано 10 пациентов с ББ: 8 мужчин, 2 женщины; их средний возраст составил 30 лет и средняя продолжительность заболевания - 6 лет. Состояние полости рта оценивал врач-стоматолог. Во всех случаях процесс прослеживался во время обострения и в периоды ремиссии. Продолжительность наблюдений составляла от 1 до 3 лет.

Параллельно было обследовано состояние слизистой оболочки полости рта у 12 больных с хроническим рецидивирующим афтозным стоматитом. Эти пациенты служили в качестве контрольной группы. В нее вошли 8 мужчин и 4 женщины, средний возраст составил 23 года и средняя длительность афтозного стоматита составила 3 года.

Параллельно с общим стоматологическим анализом, также проводились гистологический, гистохимический и иммуногистохимические исследования. Для этих целей биоптаты (1-3 мм) слизистой оболочки полости рта брались из АФТ, периафтозных зон и удаленных объектов. Часть биоптатов были обработаны гистопатологически, а другие были изучены гистохимическим и иммуногистохимическим анализом, после замораживания на твердой углекислоте. Микротомные и криомикротомные срезы выполнялись в обязательном порядке, далее окрашивали гематоксилином-эозином и пикрофуксином. Тучные клетки оценивали на 0,5% буферном растворе тионина с равным рН до 5,5 по методу И. А. Хассанова (1997) [9]. С помощью того же красителя также были изучены кислотные несulfатированные ГАГ.

Контрольные образцы также были взяты во время упомянутых гистохимических реакциях во избежание неудачи. В сульфатной кислоте ГАГ определяли с помощью PAS-реакции под проверки амилазы так же как быстрый синий и сильный гранат CBS.

Наряду со световой микроскопией, также проводилась электронный микроскопический анализ образцов слизистой оболочки полости рта ограниченной группы больных (4 из контрольной группа, 6 из основного) по JEM-100S был изготовлен микроскоп (JEOL, Япония).

Также был проведен гистопатологический анализ слизистой оболочки полости рта. Проведены качественные и количественные гистохимические анализы. Плотность распределения тучных клеток (количество клеток/мм²), удельный вес дегранулирующих клеток, а также

визуальное количественное содержание кислоты ГАГ определялись по 4 балльной шкале (1,0 – отсутствие, 4,0 – максимальное содержание вещества). Полученные цифры обработаны статистическими методами по параметрическим и непараметрическим критериям с помощью расчета коэффициента корреляции (R), и критерий Пирсона (χ^2). Был выполнен статистический корреляционный анализ зависимости между частотой обострений ББ и гистохимическими количественными показателями тучных клеток и ГАГ.

Результаты и обсуждение. При гистопатологическом анализе слизистой оболочки полости рта мембрана пациентов из контрольной группы с хроническим рецидивирующим афтозным стоматитом при обострении наблюдаются эрозивный мукозит с ангиогрануляцией в собственной пластинке слизистой оболочки и дефектом эпителиального покрова в зонах АФТ. В периафтозных узлах - набухание собственной пластинки, деформация ее микроциркуляторного русла и мелкие периваскулярные лимфоидные инфильтраты под эпителием.

Разрушение эпителиальной пластинки с помощью фибринозного детрита "неспецифического" микровакулита на фоне отека собственной пластинки слизистой оболочки полости рта встречается у пациентов с ББ в зоне афты во время обострения. Воспалительные инфильтраты содержат примерно равное количество полиморфноядерных лейкоцитов, лимфоцитов и плазмочитов.

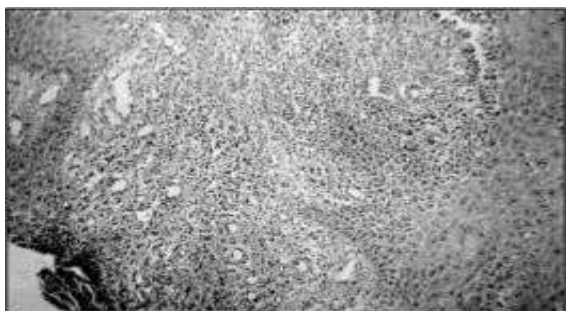


Рисунок 1. Гистологическое состояние слизистой оболочки полости рта во время обострения пациента с хроническим рецидивирующим афтозным стоматитом (контрольная группа).
Дно афты. Пациент А., 29 лет. Тионином, 30 х.

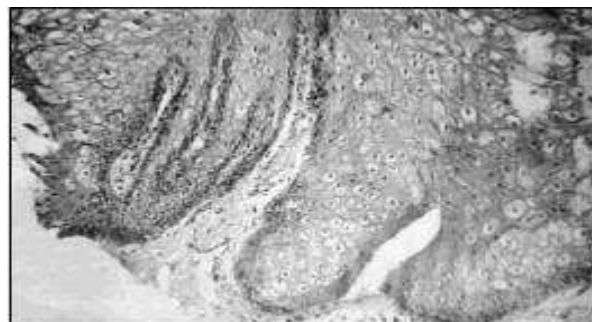

Рисунок 3. Гистологический аспект собственной пластины слизистой оболочки полости рта во время периода ремиссии афтозного стоматита (контроль группа.) Утолщение эпителия. Собственная пластинка без особенностей. Зоны Periorphthalmus. Пациент С., 23 года.
Гематоксилин-эозин, 480 х

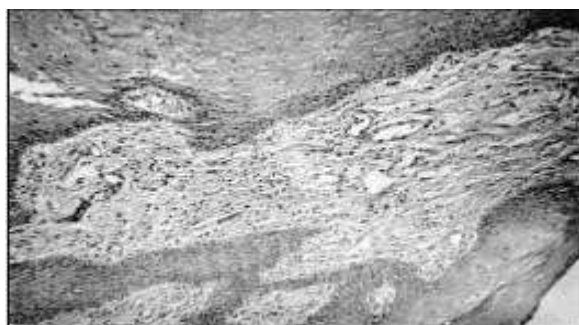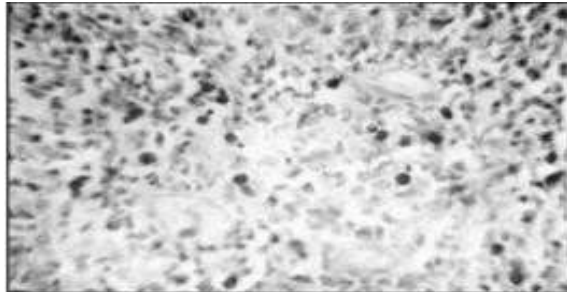


Рисунок 4. Гистологическое состояние

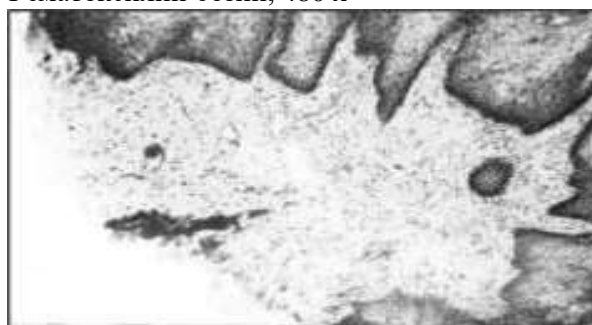

Рисунок 5. Микроскопическое состояние


слизистой оболочки полости рта у пациента с ББ в период ремиссии. Обилие мелких, расширенных сосудов собственной пластинки. Периваскулярная лимфоидно-плазмоцитарная микрофильтрация. Зоны Periophthalmus. Пациент К., 27 лет гематоксилин-эозин, 300 х



слизистой оболочки полости рта при обострении, у пациента с хроническим рецидивирующим афтозным стоматитом (контрольная группа). Мелкие тучные клетки распределяются довольно регулярно. Они отсутствуют вне периваскулярных скоплений. Зоны Periophthalmus. Больной Ф., 22 года буферный раствор тионина по методу И. А. Хассанова, 250 х



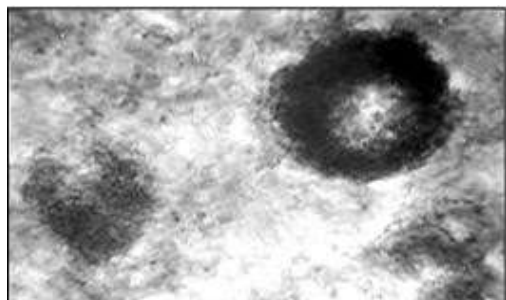
Рисунок 6. Микроскопическое состояние пластинки слизистой оболочки полости рта при обострении, у пациента с БД. Обилие хаотично разбросанных тучных клеток с первичной периваскулярной локализацией. Периафтозная зона. Больной Х., 30 лет буферный раствор тионина по методу И. А. Хассанова + PAS-реакция, 480



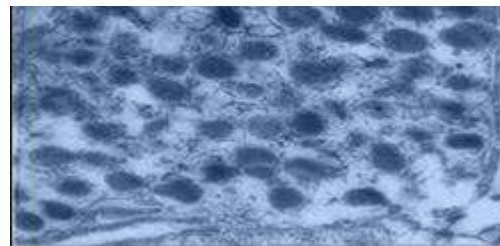
8

Рисунок 7. Гистологическое состояние слизистой оболочки полости рта мембрана во время ремиссии, у пациента с хроническим рецидивирующим афтозным стоматитом. Отдельные мелкие лимфоидные инфильтраты в собственной пластинке. Практически полное отсутствие тучных клеток. Периафтозная зона. Больной Ю., 20 лет буферный раствор тионина по методу И. А. Хассанова, 280 х

Рисунок 8. Гистологическое состояние собственной пластинки слизистой оболочк полости рта в период ремиссии пациент с Б Периафтозная зона. Больной Х., 30 лет Буферный раствор тионина по И. А Мето Хасанова+ PAS-реакция, 480 х



9



10

Рисунки 9, 10. Активно дегранулирующие тучные клетки. Интенсивное выделение гистамина. Собственная пластинка слизистой оболочки полости рта. ББ, период обострения. Пациент р., 28 лет рис. 9-буферный раствор тионина по методу И. А. Гасанова. Увеличение: рис. 9: 1500 х (погружение); рис. 10: 15000

Периваскулярная инфильтрация подобных клеток по составу более малых размеров и степени выраженности также находится в прилегающих зонах слизистой оболочки полости рта.

Такие афты не наблюдаются у пациентов как из контрольной, так и из основной клинической группы в период ремиссии афтозного стоматит; рубец из бесформенной

волокнуистой соединительной ткани с очень тонким эпителиальным покровом. Но пациенты с ББ, по сравнению с контрольной группой, имеют лимфоидно-плазмоцитарные микроинфильтрации вокруг мелких сосудов в периафтозных участках даже в период ремиссии (Рис. 3, 4).

Тучные клетки. В период обострения у пациентов контрольной группы клетки обнаруживаются в собственной пластинке слизистой оболочки полости рта, но не в эпителие. Они обладают сильной метахромазией, расположены индивидуально, вблизи мелких сосудов (Рис. 5).

Их плотность распределения $7,9 \pm 1,1/\text{мм}^2$, а процент дегранулирующих тучных клеток достигает $4,0 \pm 0,2\%$ от их числа от общей численности пациентов. Зоны афты, периафтовые и удаленные участки не отличаются в плотности распределения и интенсивности дегрануляции этих клеток.

В период обострения у больных основной группы (с ББ) аналогично тех из контрольной группы, тучные клетки обнаружены только в собственной пластинке слизистой оболочки полости рта, но не в эпителии и нижележащих мышцах. В отличие от сравниваемой группы, эти клетки локализованы в воспалительных инфильтратах, а также вдоль линии малых судов (рис. 6).

Их максимальная плотность обнаруживается только в периваскулярных лимфоидно-плазмоцитарных инфильтратах. Средний показатель плотности распределения составляет $17,4 \pm 2,0/\text{мм}^2$ в зоне афт; $12,2 \pm 1,4/\text{мм}^2$ - в периафтозных участках и $6,0 \pm 0,8/\text{мм}^2$ в удаленных местах.

Таким образом, градиент плотности уменьшается от афт к удаленным местам, которые являются не характерно для рецидивирующего афтозного стоматита. Процент дегрануляции клетки варьируют от 8-30 % популяции следующим образом: $26,6-3,0\%$ афты; $18,2-2,1\%$ - периафтозные участки; $10-1,8\%$ - удаленные объекты. Появление биоактивных веществ в субстратах тучных клеток максимальны как раз внутри зона афты во время обострения период заболевания. Дискретная природа распределения дегранулирующих клеток отсутствует, характерна для пациентов контрольной группы. В период ремиссии топография тучных клеток у больных с хроническим рецидивирующим афтозным стоматитом остается неизменной также, при обострении (рис. 7).

Плотность распределения не является достоверной: $7,0 \pm 1,3/\text{мм}^2$ ($P > 0,1$ по сравнению к периоду обострения в той же группе).

Такая же ситуация характерна и для процента дегранулирующих клеток: $3,8 \pm 0,8\%$ ($P > 0,1$ по сравнению с периодом обострения в той же группе). Не отмечено разницы между количественными показателями более выявляются отдельные зоны; другими словами, нет никакой дискретности в направлении от афты в сторону удаленных объектов. В периоды ремиссии ББ, ТК хаотично распределяются по собственной пластинке слизистой оболочки полости рта, они преимущественно располагается под эпителием. Плотность распределение этих клеток дискретно, аналогично периоду обострения; соответствующие показатели заметно не отличаются по сравнению с периодом обострения процесса в те же пациенты ($16,0 \pm 2,0/\text{мм}^2$ в афтах зона; $10,9 \pm 1,5/\text{мм}^2$ - в периафтозных участках и $5,7 \pm 0,8/\text{мм}^2$ в удаленных местах). Но процент активно дегранулирующих клеток в период ремиссии ББ достоверно ниже. В то же время эти показатели примерно одинаковы по всем изученным зонам (афтозы, периафтозные и удаленные объекты): $5,5 \pm 0,9\%$ (Рисунок 8).

Итак, переход процесса к активной фазе в ББ не приводит к увеличению плотности распределения тучных клеток в полости рта слизистая оболочка, но коррелирует с повышением появления биоактивного субстрата. Сильная и прямая корреляция между частотой обострения и процентным соотношением активно дегранулирующих клеток ($r = 0,66$; $\chi^2 = 126,0$) находится для этого индекса (Рисунок 9,10).

Кислые гликозаминогликаны (ГАГ). В периоды ремиссии хронического рецидивирующего афтозного стоматита (контроль) и ББ, соотношение сульфатированного

и несulfатированного кислотный ГАГ1.7/1.3. Во время обострения процесс увеличения ГАГ достоверно до максимума ($3,8 \pm 0,4$ балла) в ББ, но не у пациентов из контрольной группы. За тот же период соотношение sulfатированного и несulfатированного кислотного ГАГ изменяется в сторону несulfатированного 1:1/1.9 у пациентов ББ, в отличие от лиц контрольной группы. Результаты настоящего исследования подтверждает, что за обострением заболевания должно последовать увеличение кислоты ГАГ содержания язвочки и периафральные зоны. Вид структурных повреждений означает, что микроинфильтраты совсем вокруг точных сосудов и внутри места поврежденного участка являются результатом антиреакции организма на собственные клетки.

Исследования этих симптомов являются очень важными для отличия ББ от ХРАС, чтобы предотвратить ББ. Структурный характер ущерб меньше, чем в ББ. Эти данные могут использоваться уже в будущих исследованиях от этой тяжелой болезни.

Выводы. Обострение ББ сопровождается активацией тучных клеток. Переход к процессу активной фазы в ББ приводит к увеличению плотности распределения тучных клеток в слизистой оболочке полости рта, но и напрямую коррелирует с ростом появления биологически активных субстратов. Обострение ББ сопровождается повышением гистохимического содержания кислотный кляп в зонах афт и периафрозных участках слизистой оболочки полости рта. При обострении ББ и формирования новых афт, соотношение sulfатированных и не sulfатной кислоты ГАГ достоверно изменяются в сторону несulfатированных. Состояние тучных клеток и кислотных ГАГ в слизистой оболочке полости рта может иметь прогностическое значение при обострении афтозного стоматита Бехчетовского генеза.

Литература:

1. Калашникова Л.А., Апекуберова З.С., Решетняк Т.М., Добрынина Л.Д., Сметана Л.В., Коротенкова М.В., et al. Неврологические проявления болезни Бехчета: обзор литературы и собственного наблюдения. Неврологический журнал, No. 6, стр. 8-12
2. Серов В.В., Шехтер А.Б. Соединительная ткань. Москва, Медицина 2013; pp 62-72,73-83,159-174.
3. Юрина Н.А., Радостина А.И. Соединительные ткани. Развитие, строение и функции клеток и межклеточного вещества. Москва, Издательство УДН 2012; pp 21 -27,39-40.
4. Гасанов И.А в: Материалы конференции, посвященной 80-летию юбилею кафедры Гистологии Медицинского Университета. Баку, 2015, С. 76-78.

УДК: 616.311.2-002.153 - 08:616.276

ОЦЕНКА ЭФФЕКТИВНОСТИ ПРЕПАРАТА ХОЛИСАЛ В КОМПЛЕКСНОМ ЛЕЧЕНИИ КАТАРАЛЬНОГО ГИНГИВИТА

Кучкарова М.К., Абданбекова К.Р.

Ташкентский государственный стоматологический институт

Актуальность темы. Среди важных проблем современной стоматологии заболевания пародонта занимают одно из лидирующих мест. Большое значение имеет их ранняя диагностика и своевременное лечение, поскольку начальные изменения в тканях пародонта могут трансформироваться в тяжелые деструктивные формы патологии .

Наиболее частой формой поражения околозубных тканей при заболеваниях пародонта является гингивит, который встречается преимущественно у детей, подростков и лиц не старше 35 лет, поскольку в дальнейшем, при отсутствии лечения прогрессирует и

переходит в пародонтит. Лечение заболеваний пародонта представляет собой одну из наиболее важных и сложных проблем стоматологии, актуальность которой обусловлена высокой частотой воспалительных заболеваний пародонта, появлением в организме очагов хронической инфекции, преждевременной потерей зубов, снижением психоэмоционального статуса, работоспособности. Прогрессирующей утрате основных функций пародонта и зубочелюстной системы в целом способствует снижение резистентности организма к действию внешних негативных факторов, его сенсбилизация и интоксикация. В комплексе лечебных мероприятий при заболеваниях пародонта одно из ведущих мест занимает местная лекарственная терапия с использованием средств растительного происхождения, которые лишены недостатков аналогичных по спектру воздействия синтетических средств, имеют меньше нежелательных побочных эффектов и реже вызывают аллергическую реакцию.

Цель работы. Оценка лечебно-профилактической эффективности препарата холисал гель при катаральном гингивите.

Материал и методы

Под наблюдением находились 28 детей в возрасте от 13 до 16 лет, обратившихся в поликлинику детской терапевтической стоматологии ТГСИ с диагнозом катаральным гингивитом. Больные были разделены на 2 группы по 14 детей в каждой. Пациенты 1-й группы получали лечение на фоне общей терапии: обработка полости рта раствором 0,05% хлоргексидина, повязки-аппликации с кератопластиком, препараты наносили на десна.

У больных 2-й группы помимо раствором 0,05% хлоргексидина, повязок-аппликаций с холисал гелем (препараты также наносили на десна),

У всех пациентов с хроническим катаральным гингивитом определяли пародонтальный индексы (РМА) (Парма С., 1960). До основного лечения у больных проводили санацию полости рта, лечение кариеса и его осложнений и устранение имеющихся дефектов методом реставрации, а также осуществляли профессиональную гигиену полости рта (раз в 3 месяца).

Результаты и обсуждение

У всех обследованных было выявлены признаки воспалительного процесса тканей пародонта: отёк, гиперемия, кровоточивость при зондировании.

Перед проведением профессиональной чистки ГИ у обследованных детей был равен $1,2 \pm 0,006$, ИК – $0,19 \pm 0,05$, пародонтальный индекс (РМА) – $4,21 \pm 0,13\%$, после проведения профессиональной чистки ГИ составил $1,12$, ИК – $1,8 \pm 0,06$, величина РМА увеличилась 2 раза.

Через 2 месяца после проведения профессиональной чистки и лечения показатели у пациентов обеих групп снижались: ГИ составил $0,4 \pm 0,12$, ИК – $0,1 \pm 0,06$, РМА снизился в 2 раза.

Очевидно, что симптомы воспаления были вызваны не только плохой гигиеной полости рта, но и имевшими место у подростков гормональными изменениями, которые усугубляли воспалительный процесс в ткани пародонта. Так, отечная форма хронического гипертрофического гингивита диагностирована у 4 (%) пациентов; отечная форма хронического локального гипертрофического гингивита II степени – у 3 (10%). Кроме того, наши наблюдения показали, что, наряду с плохой гигиеной и гормональными изменениями, на усиление воспалительных процессов в пародонте заметное влияние оказывает скученность зубов.

Признаки воспаления в ткани пародонта у наблюдаемых нами больных были купированы благодаря проведению терапевтически-профилактических мероприятий. После лечения десна приобрела бледно-розовую окраску, уменьшилась отёчность, при зондировании десна не кровоточит.

В результате лечения в течение 7 дней наблюдалось уменьшение признаков воспаления: ГИ составил $0,6 \pm 0,05$ ($p < 0,012$), ИК – $0,13 \pm 0,17$, РМА – $3,4 \pm 0,21$ ($p < 0,01$).

Через 2 месяца после повторного обследования у пациентов основной группы ГИ был равен $-0,4 \pm 0,08$ ($p < 0,02$), ИК $-0,1 \pm 0,02$, РМА $-3,1 \pm 0,17$ ($p < 0,01$).

Нужно отметить, что в сохранении хорошего результата лечения заболеваний тканей пародонта важную роль сыграл раствор антисептический лоробен.

У пациентов контрольной группы положительный результат наблюдался только через 4 месяца после ($p < 0,01$). Гигиенический индекс у них составил $-0,2 \pm 0,08$, кровоточивость при зондировании $-0,05 \pm 0,15$, пародонтальный индекс $-3,1 \pm 0,17$.

Выводы

1. ГИ составил до лечения $1,2 \pm 0,01$; и после лечения через 4 месяцев $0,2 \pm 0,08$. Таким образом, ГИ после лечения снижается, а воспалительного процесса в тканях пародонта у пациентов детского возраста сохраняется, что зависит не только от гигиены полости рта, но и от гормональных изменений, которые наблюдаются в этот период.

2. При применении холисал геля на фоне комплексной противовоспалительной терапии при лечении катарального гингивита значительно уменьшает проявления заболевания, при этом, ИК до лечения был $0,19 \pm 0,12$ и после лечение 2 раза снижается $0,05 \pm 0,1$; и индекс РМА до лечение $4,21 \pm 0,12$ и после лечение $-2,1 \pm 0,08$.

Список литературы

1. Баум Л., Филипс Р.В., Лунд М.Р. Руководство по практической стоматологии / пер. с англ. М.: Медицина. 2005. 680 с.
2. Луцкая И.К. «Болезни пародонта». Москва .2010. 256 с
3. Цинеккер Д.А. Хронический гипертрофический гингивит у подростков 13-15 лет. Комплексный подход в профилактике и лечении /Цинеккер Д.А. //Медико-фармацевтический Вестник Татарстана. - Казань, 2012. - №32 (550). - С. 17.
4. Гринин В.М., Банченко Г.В., Максимовский Ю.М., Гринин В.М. Язык - зеркало организма (Клиническое руководство для врачей).Москва 2012 ,23-25стр.
5. Мамаева Е.В. Chronic hypertrophic gingivitis in adolescents: the choice of preventive and therapeutic measures /Мамаева Е.В., Цинеккер Д.А. //The DPPPD Symposium under the EPMA. - Voronezh, 2012. -S.70-76.6.
6. Уильям Р. Профит Современная ортодонтия / пер. с англ. под ред. Персина Л.С. М.: МЕДпресс-информ. 2008. 560 с.
7. Цепов Л.М., Николаев А.И., Михеева Е.А. Диагностика, лечение и профилактика заболеваний пародонта. 3-е изд. испр. и доп. М.: МЕДпресс-информ. 2008. 272 с.
8. Алексеев Ф.И. Состояние тканей пародонта перемещенных зубов верхней челюсти при действии дозированных нагрузок: Автореф. дис. . канд. мед. наук. М., 1972. - 23 с.
9. Хавкина Е.Ю., 2011; Vadiakas G., 2012.Альхаш А.А. Профилактика кариеса и заболеваний пародонта в период ортодонтического лечения: Автореф. дис. . канд. мед. наук. Санкт-Петербург, 2002. - 24 с.
10. Есаян З.В., 2004. Суетенков Д.Е., Лясникова А.В. Перспективы ортодонтической коррекции у пациентов с высоким риском пародонтита с помощью микроимплантатов с модифицированным покрытием / Пародонтология. 2009.N 3. С. 45-50.
11. Бондаренко О. С., Бондаренко А. Н, Рисованная О. Н. Влияние различных методов лечения хронического катарального гингивита на показатели стоматологического здоровья и качества жизни пациентов // Медицинский вестник Северного Кавказа. - 2011. - № 4. - С. 27-29.
12. Доменюк Д. А., Порфириадис Л. Э, Зеленский И. В., Иванчева Е. Н., Рисованный С. И., Рисованная О. Н. Оценка микроциркуляции в тканях протезного ложа при использовании

съёмной ортодонтической аппаратуры у детей и подростков // Кубанский научный медицинский вестник. - 2012. - № 4. - С. 129-133.

13. Darling M, Daley T, Wilson A, Wysocki G. Juvenile spongiotic gingivitis. J Periodontology. 2007;78(7):1235-1240.

УДК: 616.31.- 036.8: 681.142.2

РЕГЕНЕРАТИВНЫЙ ПОТЕНЦИАЛ КОСТНОЙ ТКАНИ ПРИ КОНСЕРВАТИВНОМ ЛЕЧЕНИИ ХРОНИЧЕСКОГО АПИКАЛЬНОГО ПЕРИОДОНТИТА

А.А.Адамчик¹, В.В.Таиров², К.Д.Кириш³, С.А.Коровашкин, О.Р.Ибрагимов,
Е.С.Запорожская-Абрамова⁴, В.А.Иващенко⁵, И.В.Хромцова⁶

*Федеральное Государственное Образовательное Учреждение Высшего Образования
«Кубанский Государственный Медицинский Университет» Министерства
здравоохранения Российской Федерации*

Ул.Седина, 4, г.Краснодар, Россия, 350000

¹ORCID 0000-0002-2861-0260

²ORCID 0000-0003-0379-5964

³ORCID 0000-0002-6786-9347

⁴ORCID 0000-0003-0675-6581

⁵ORCID 0000-0002-9946-9700

⁶ORCID 0000-0002-7035-2816

АННОТАЦИЯ. Современные способы дезинфекции подразумевают воздействие на биопленку в системе корневых каналов. Цель данного исследования повысить эффективность лечения хронического апикального периодонтита. В исследовании изучали воздействие разработанной пасты на основе гидроксида кальция; ципрофлоксацина; миноциклина; метронидозола и раствора хлоргексидина биглюконата в сравнении со стоматологическим материалом на основе гидроокиси кальция “Кальсепт”. Эффективность проведённого лечения подтверждали конусно-лучевой компьютерной томографией (КЛКТ), оценивая плотность очагов поражения по максимальным показаниям в проекции очага деструкции. Сравнивали значения показателя в каждой группе на сроках наблюдения: до лечения, через 3, 6, 12, 18, 24 месяцев после начала лечения. Результаты клинической апробации на разных этапах показали статистически значимое увеличение плотности в группах с течением времени после начала лечения. Статистически подтверждена возможность динамического наблюдения и анализа лечения при помощи КЛКТ - оптического показателя – фактор сроки наблюдения, второй фактор – это группа пациентов. Установлено статистически значимое влияние фактора, связанного с группой наблюдения ($p=0,011$) на значения показателя плотности, что указало на зависимость восстановления периапикальных очагов от применяемого лекарственного средства. Это указывает на положительную динамику лечения в каждой группе. Проведен корреляционный анализ и определен коэффициент регрессии. Что позволило подтвердить эффективность применения разработанной пасты для временного пломбирования корневых каналов, при лечении хронического апикального периодонтита. Паста имеет высокие противовоспалительные, антисептические и репаративные свойства. Они позволяют добиться оптимизации репаративного процесса остеогенеза в периапикальных тканях, путём надёжной элиминации патогенной микрофлоры в системе корневого канала.

Ключевые слова: апикальный периодонтит, конусно-лучевая компьютерная томография, антисептическая обработка корневого канала.

REGENERATIVE POTENTIAL OF BONE TISSUE IN THE CONSERVATIVE TREATMENT OF CHRONIC APICAL PERIODONTITIS

A.A.Adamchik¹, V.V.Tairov², K.D.Kirsh³, S.A.Korovashkin, O.R.Ibragimov,
E.S.Zaporozhskaya-Abramova⁴, V.A.Ivashenko⁵, I.V.Hromtsova⁶

Federal State Budgetary Educational Institution of Higher Education "Kuban State Medical University" of the Ministry of Healthcare of the Russian Federation 4, Sedina st., Krasnodar, Russia, 350000

ABSTRACT. Modern disinfection methods involve exposure to biofilm in the root canal system. The purpose of this study is to increase the effectiveness of the treatment of chronic apical periodontitis. The study studied the effects of the developed paste based on calcium hydroxide; ciprofloxacin; minocycline; metronidazol and chlorhexidine bigluconate solution in comparison with the dental material based on calcium hydroxide "Calcept". The effectiveness of the treatment was confirmed by cone-beam computed tomography (CBCT), assessing the density of lesions according to the maximum indications in the projection of the focus of destruction. The values of the indicator in each group were compared at follow-up periods: before treatment, 3, 6, 12, 18, 24 months after the start of treatment. The results of clinical testing at different stages showed a statistically significant increase in density in the groups over time after the start of treatment. Statistically confirmed the possibility of dynamic observation and analysis of treatment with the help of CBCT - optical indicator - the time of observation factor, the second factor is the group of patients. A statistically significant influence of the factor associated with the observation group ($p=0.011$) on the values of the density index was established, which indicated the dependence of the restoration of periapical foci on the drug used. This indicates a positive dynamics of treatment in each group. A correlation analysis was carried out and the regression coefficient was determined. This allowed us to confirm the effectiveness of the developed paste for temporary filling of root canals in the treatment of chronic apical periodontitis. The paste has high anti-inflammatory, antiseptic and reparative properties. They make it possible to optimize the reparative process of osteogenesis in periapical tissues by reliably eliminating pathogenic microflora in the root canal system.

Keywords: apical periodontitis, cone-beam computed tomography, antiseptic treatment of the root canal.

Актуальность. Проблема лечения хронического периодонтита является одной из важных и не полностью решённых задач терапевтической стоматологии. Это связано со значительной распространённостью этого заболевания, сложностью и трудоёмкостью врачебных манипуляций, большим процентом неудач и осложнений при лечении [1]. Известно, что одним из важнейших этапов лечения деструктивных форм хронического периодонтита, является антимикробная обработка системы корневых каналов [2]. Доказана ведущая роль микрофлоры полости рта в этиологии хронических форм периодонтита [3].

Проблемой в дезинфекции корневых каналов является внутриканальная биопленка [4]. Согласно современной концепции, микроорганизмы в корневых каналах присутствуют в виде бактериальной биопленки, что затрудняет их элиминацию из системы корневых каналов. Биопленка представляет собой сообщество микроорганизмов, окруженных внеклеточным матриксом и прикрепленных к поверхности дентина. Полисахаридный матрикс препятствует проникновению внутрь биопленки антибактериальных агентов, поэтому для элиминации биопленки необходимо сочетание как механического фактора, разрушающего структуру биопленки, так и дезинфицирующего агента, уничтожающего

входящие в ее состав микроорганизмы. Поэтому основным лечебным мероприятием в эндодонтии считается воздействие на микрофлору корневых макро- и микроканалов с помощью сочетанной медикаментозно-инструментальной обработки. При этом, учитывая высокую инфицированность системы корневого канала, огромное значение приобретает качественная и эффективная медикаментозная обработка корневых каналов [5].

Для улучшения дезинфекции корневого канала при эндодонтическом лечении на стоматологическом рынке представлены различные методы и технологии, такие как: мануальные методы ирригации (с помощью файла, гуттаперчи, шприца), PUI - Passive Ultrasonic Irrigation, UAI - Ultrasonically Activated Irrigation, Звуковая («ЭндоАктиватор») [6]. Гидродинамическая («РинсЭндо», «ЭндоВак, озонотерапия («PROZONE»), LAI – лазером активированная ирригация - технология PIPS (Photon Initiated Photoacoustic Streaming), метод PIPS основан на мощности Erbium: YAG-лазер для создания фотоакустической ударной волны внутри ирриганта, с помощью диодного лазера, газовый лазер (CO₂), PAD/PDT - фотоактивируемая дезинфекция: хлорид толониума с полупроводниковым лазером (длина волны: 635 nm); радохлорин, фотолон, метиленовый синий, фотодитазин с полупроводниковым лазером (длина волны: 660-670 nm). И недавний прогресс в эндодонтической технологии, GentleWave[®] Procedure (Sonendo[®], Laguna Hills, CA, USA), предлагает клиницистам возможность ирригации системы корневых каналов, часто не затрагиваемых или не обнаруживаемых стандартными методами. В процедуре GentleWave используется технология Multisonic Ultracleaning[®], в которой улучшенная динамика жидкости, акустическая и химическая технология растворения тканей применяются для удаления органической субстанции из всей системы корневых каналов [7,8].

Таким образом, крайне важно развивать современные эндодонтические дезинфекционные стратегии, которые являются эффективными в элиминации биопленки бактерий в системе корневых каналов зуба [9, 10, 11].

Цель. Повышение эффективности лечения хронического апикального периодонтита.

Материалы и методы. В исследовании принимали участие 135 пациентов, которые были разделены 2 группы: основную, состоящую из 90 пациентов, где использовали разработанную пасту № – 1 и контрольную группу из 45 пациентов, где использовали стоматологический материал на основе гидроксида кальция “Кальсепт” ООО «НКФ Омега Дент» для временного пломбирования корневых каналов зубов. Разработанная паста №1 состояла из следующие компоненты при соотношении масс %: гидроксид кальция 40,0; ципрофлоксацин 10,0; миноциклин 10,0; метронидазол 10,0; 2% раствор хлоргексидина биглюконата остальное (патент РФ на изобретение № 2618424) [12]. Подбор массовых долей включённых в состав компонентов проводили опытным путем. Перед участием в данном эксперименте все пациенты были ознакомлены и предупреждены о ходе исследования, его целях и задачах, после чего подписали добровольное информированное согласие на его реализацию. Лечение пациентов всех групп осуществлялось с диагнозом МКБ-10: K04.5 Хронический апикальный периодонтит. Диагноз ставили на основании клинических данных и данных рентгенологического обследования.

После проведённого лечения пациентам основной и контрольной групп проводили повторное обследование через 3, 6, 12, 18 и 24 месяца после постоянного пломбирования. Эффективность проведённого лечения оценивали при помощи конусно-лучевая компьютерной томографии (КЛКТ), которую выполняли на аппарате Planmeca ProMax 3D Max производства “Planmeca Oy” (Финляндия), с напряжением на трубке 90 kV, с временем экспозиции – от 12,00 до 13,00 секунд, с разрешением 200 мкм. Использование КЛКТ проводилось для оценки плотности очагов поражения по максимальным показаниям в проекции очага деструкции.

Для обработки данных применяли статистическую программу Statistica for Windows 6.1. Результаты представлены в виде средней арифметической и ее стандартной ошибки ($M \pm m$). Значимость различий (p) между значениями в разные периоды времени внутри каждой из групп оценивалась с помощью Т-критерия Вилкоксона.

Результаты и обсуждение. Для части отобранных пациентов в группах с пастой № 1 с $n=90$ и контрольной «Кальсепт» с $n=45$ в ходе терапевтического лечения потребовалось хирургическое вмешательство, поэтому при статистическом анализе использовали значения показателей только тех пациентов, которые прошли терапевтическое лечение.

При анализе лечебного действия различных паст по результатам оптического показателя RKRN, а именно оптической плотности периапикальных тканей очага в спонгиозной кости нижней и верхней челюстей в точке максимума очага. Средние значения оптической плотности в максимуме очага деструкции, полученные в выборках четырех сравниваемых групп для различных сроков наблюдения, приведены в таблице 1.

На первом этапе анализа сравнивали значения показателя в каждой группе отдельно в зависимости от сроков наблюдения: до лечения, через 3 месяца, через 6 месяцев, через 12 месяцев, через 18 месяцев и через 24 месяца после начала лечения. При анализе применяли однофакторный (фактор времени) дисперсионный анализ. Во всех группах сравнения влияние фактора времени (сроки наблюдения) было статистически значимым при высоком уровне достоверности по критерию Фишера ($p < 0,001$). То есть значения показателя плотности во группах статистически значимо увеличивались с течением времени после начала лечения (табл. 1). Это указывает на положительную динамику лечения в каждой группе.

Таблица 1. – Средние значения оптической плотности ($M \pm SD$, в условных единицах) костной ткани в проекции максимума очага деструкции при деструктивных формах хронического периодонтита в сравниваемых группах по срокам наблюдения

Table 1.

Average values of optical density ($M \pm SD$, in conventional units) of bone tissue in the projection of the maximum of the focus of destruction in destructive forms of chronic periodontitis in the compared groups by observation period

Сроки наблюдения	Основные	Сравнения	Уровень достоверности попарного группового сравнения (критерий t)
	паста – 1 $n=88$	“Кальсепт” $n=31$	
До лечения	$8,4 \pm 35,2$	$5,1 \pm 35,8$	$P_{12} > 0,05$ $P_{13} > 0,05$ $P_{14} > 0,05$
3 месяца	$13,5 \pm 22,3$	$12,9 \pm 29,6$	$P_{12} > 0,05$ $P_{13} > 0,05$ $P_{14} > 0,05$
6 месяцев	$41,9 \pm 24,0^*$	$37,2 \pm 28,4^*$	$P_{12} < 0,05$ $P_{13} < 0,05$ $P_{14} > 0,05$
12 месяцев	$114,4 \pm 92,0^*$	$85,4 \pm 55,6^*$	$P_{12} < 0,05$ $P_{13} > 0,05$ $P_{14} < 0,05$
18 месяцев	$273,6 \pm 86,8^*$	$215,7 \pm 57,8^*$	$P_{12} < 0,05$ $P_{13} < 0,05$ $P_{14} < 0,05$
24 месяца	$399,6 \pm 72,1^*$	$323,6 \pm 59,9^*$	$P_{12} < 0,05$ $P_{13} < 0,05$ $P_{14} < 0,05$

* - различие значения от значения предыдущего момента наблюдения при статистической значимости ($p < 0,05$).

* - difference of the value from the value of the previous moment of observation with statistical significance ($p < 0.05$).

На втором этапе анализа сравнивали значения оптического показателя в каждой группе отдельно попарно для двух сроков наблюдения: предыдущий срок наблюдения с последующим сроком наблюдения с применением критерия Стьюдента. Выявлено, что

только после 6 месяцев наблюдения во всех группах пациентов появляется статистически значимое различие ($p < 0,05$) между значениями показателя для соседних сроков наблюдения. Такое различие между соседними сроками определяется во всех группах до конца наблюдений, начиная со срока в 6 месяцев после начала лечения (таблица 1). Это указывает на возможность динамического наблюдения и анализа лечения при помощи КЛКТ - оптического показателя.

Третий этап анализа проводили для определения влияния фактора группы на изменения значений показателя плотности с помощью двухфакторного дисперсионного анализа по критерию Фишера. Первый фактор сроки наблюдения, второй фактор – это группа пациентов. Установлено статистически значимое влияние фактора, связанного с группой наблюдения ($p = 0,011$) на значения показателя плотности. То есть значения показателя плотности зависят не только от сроков наблюдения (времени лечения), но и в каждой группе это влияние проходит по различной зависимости (табл. 1). Это указывает на зависимость восстановления периапикальных очагов от применяемого лекарственного средства.

На четвертом этапе анализа с помощью корреляционного анализа для нахождения коэффициента корреляции Пирсона устанавливали характер и степень связи значений оптической плотности и сроков наблюдения-лечения. Анализ проводили по каждой группе отдельно. Результат показал на высоком уровне достоверности ($p < 0,001$) статистическую значимость коэффициента корреляции в каждой группе пациентов. Характер связи во всех группах одинаков и соответствует прямой зависимости (коэффициент корреляции положителен). Степень связи высока и незначительно отличается в каждой группе пациентов. Так, для группы для группы паста №1 коэффициент корреляции равен $r = 0,980$, для контрольной группы коэффициент корреляции равен $r = 0,972$.

Пятый этап анализа заключается в определении коэффициентов регрессии в линейной модели для каждой группы в отдельности.

Для группы паста №1 получена регрессионная модель также в виде линейного уравнения: $Y = -36,2 + 20,2 * X$. Значения коэффициентов регрессии статистически значимы при $p = 0,0004$ (рис.1).

Рисунок 1.

Для контрольной группы получена регрессионная модель также в виде линейного уравнения: $Y = -29,1 + 13,5 * X$. Значения коэффициентов регрессии статистически значимы при $p = 0,0004$ (рис.2).

Рисунок 2.

Сравнение угловых коэффициентов регрессии для различных групп пациентов указывает на то, что для группы паста №1 коэффициент имеет наибольшее значение и равно $k = 20,2$. Меньше значения коэффициента для контрольной группы $k = 13,5$.

Численное значение углового коэффициента регрессии указывает на то, что в группе паста №1 показатель плотности имел наибольшую скорость увеличения плотности в максимуме очага деструкции по сравнению с аналогичным показателем в контрольной группе. Это указывает на выраженную эффективность применения пасты №1.

На шестом этапе анализа оптического показателя проводили сравнение средних значений плотности для каждой группы пациентов в каждый срок наблюдения.

До лечения средние значения в группах были почти равными и статистически значимого различия не было выявлено ($p > 0,05$) (таблица 1). Через 3 месяца после лечения средние значения плотности в группах имели большее различие, однако статистически значимого различия также не зафиксировано ($p > 0,05$).

Однако в срок 6 месяцев после лечения зафиксировано статистически значимое отличие между значениями показателя плотности для группы паста №1 по сравнению с контрольной группой ($p < 0,05$). В срок 12 месяцев после лечения для группы паста №1 по сравнению с контрольной группой статистически значимое различие показателей ($p < 0,05$).

Для сроков наблюдения 18 месяцев и 24 месяца зафиксировано статистически значимое отличие между значениями показателя оптической плотности для групп паста №1 и контрольной группой ($p < 0,05$).

При этом показатель для группы паста №1 был наибольшим в сроки 24 месяца и составлял $475,3 \pm 105,1$ ус. ед. В эти же сроки наблюдения показатель плотности для контрольной группы составлял $323,6 \pm 59,9$ ус. ед.

Заключение. Таким образом, как показали результаты клинической апробации, разработанная паста для временного пломбирования корневых каналов при лечении хронического апикального периодонтита имеет высокие противовоспалительные, антисептические, репаративные свойства, позволяющие добиться оптимизации репаративного процесса остеогенеза в периапикальных тканях путём надёжной элиминации патогенной микрофлоры в системе корневого канала.

Рис.1 – Уравнение регрессии для основной группы.

Fig.1 - Regression equation for the main group.

Рис.2 – Уравнение регрессии для контрольной группы.

Fig.2 - Regression equation for the control group.

Литература/References

1. Shaik J, Garlapati R, Nagesh B, Sujana V, Jayaprakash T, Naidu S. Comparative evaluation of antimicrobial efficacy of triple antibiotic paste and calcium hydroxide using chitosan as carrier against *Candida albicans* and *Enterococcus faecalis*: An in vitro study. *Journal of Conservative Dentistry* [Internet]. Medknow; 2014;17(4):335. <https://doi.org/10.4103/0972-0707.136444>.
2. Sato I, Ando-Kurihara N., Kota K., Iwaku M., Hoshino E. Sterilization of infected root-canal dentine by topical application of a mixture of ciprofloxacin, metronidazole and minocycline in situ. *International Endodontic Journal* [Internet]. Wiley; 1996 Mar;29(2):118–24. <https://doi.org/10.1111/j.1365-2591.1996.tb01172.x>.
3. Ordinola-Zapata R, Bramante CM, Cavenago B, Graeff MSZ, Gomes de Moraes I, Marciano M, et al. Antimicrobial effect of endodontic solutions used as final irrigants on a dentine biofilm model. *International Endodontic Journal* [Internet]. Wiley; 2011 Oct 11;45(2):162–8. <https://doi.org/10.1111/j.1365-2591.2011.01959.x>.
4. Ordinola-Zapata R, Bramante CM, Minotti PG, Cavenago BC, Garcia RB, Bernardineli N, et al. Antimicrobial Activity of Triantibiotic Paste, 2% Chlorhexidine Gel, and Calcium Hydroxide on an Intraoral-infected Dentin Biofilm Model. *Journal of Endodontics* [Internet]. Elsevier BV; 2013 Jan;39(1):115–8. <https://doi.org/10.1016/j.joen.2012.10.004>.
5. Pankajakshan D, Albuquerque MTP, Evans JD, Kamocka MM, Gregory RL, Bottino MC. Triple Antibiotic Polymer Nanofibers for Intracanal Drug Delivery: Effects on Dual Species Biofilm and Cell Function. *Journal of Endodontics* [Internet]. Elsevier BV; 2016 Oct;42(10):1490–5. <https://doi.org/10.1016/j.joen.2016.07.019>.
6. Haapasalo M, Wang Z, Shen Y, Curtis A, Patel P, Khakpour M. Tissue Dissolution by a Novel Multisonic Ultracleaning System and Sodium Hypochlorite. *Journal of Endodontics* [Internet]. Elsevier BV; 2014 Aug;40(8):1178–81. <https://doi.org/10.1016/j.joen.2013.12.029>.
7. Haapasalo M, Shen Y, Wang Z, Park E, Curtis A, Patel P, et al. Apical pressure created during irrigation with the GentleWave™ system compared to conventional syringe irrigation. *Clinical Oral Investigations* [Internet]. Springer Science and Business Media LLC; 2015 Oct 26;20(7):1525–34. <https://doi.org/10.1007/s00784-015-1632-z>.
8. Wohlgemuth P, Cuocolo D, Vandrangi P, Sigurdsson A. Effectiveness of the GentleWave System in Removing Separated Instruments. *Journal of Endodontics* [Internet]. Elsevier BV; 2015 Nov;41(11):1895–8. <https://doi.org/10.1016/j.joen.2015.08.015>.
9. Nagata JY, Soares AJ, Souza-Filho FJ, Zaia AA, Ferraz CCR, Almeida JFA, et al. Microbial Evaluation of Traumatized Teeth Treated with Triple Antibiotic Paste or Calcium Hydroxide with

- 2% Chlorhexidine Gel in Pulp Revascularization. Journal of Endodontics [Internet]. Elsevier BV; 2014 Jun;40(6):778–83. <https://doi.org/10.1016/j.joen.2014.01.038>.
10. Ritter AL de S, Ritter AV, Murrah V, Sigurdsson A, Trope M. Pulp revascularization of replanted immature dog teeth after treatment with minocycline and doxycycline assessed by laser Doppler flowmetry, radiography, and histology. Dental Traumatology [Internet]. Wiley; 2004 Apr;20(2):75–84. <https://doi.org/10.1111/j.1600-4469.2004.00225.x>.
11. Hoshino E., Kurihara-Ando N., Sato I., Uematsu H., Sato M., Kota K. In-vitro antibacterial susceptibility of bacteria taken from infected root dentine to a mixture of ciprofloxacin, metronidazole and minocycline. International Endodontic Journal [Internet]. Wiley; 1996 Mar;29(2):125–30. <https://doi.org/10.1111/j.1365-2591.1996.tb01173.x>.
12. Патент №. 2617469 Российская Федерация, МПК⁷ А61К 6/02. Стоматологическая паста для временного пломбирования каналов корней зубов при лечении деструктивных форм хронического периодонтита: № 2015144964; заявл. 19.10.2015; опубл. 25.04.2017, Бюл. №12 / А.А. Адамчик; М.В. Адамчик; С.В. Сирак; заявители и патентообладатели Адамчик А.А., Адамчик М.В., Сирак С.В.; заявитель ФГБОУ ВО КубГМУ Минздрава России. – 8 с.: ил. - Текст : непосредственный. [Patent No. 2617469 Russian Federation, IPK⁷ А61К 6/02. Dental paste for temporary filling of root canals of teeth in the treatment of destructive forms of chronic periodontitis: No. 2015144964; application 19.10.2015; publ. 25.04.2017, Bul. No. 12 / A.A. Adamchik; M.V. Adamchik; S.V. Sirak; applicants and patent holders Adamchik A.A., Adamchik M.V., Sirak S.V.; applicant FGBOU VO KubSMU of the Ministry of Health of Russia. - 8 p.: ill. (in Russ.).]. <https://patenton.ru/patent/RU2617469C2>.

УДК: 616.314.18-002.4:616-018.4-085

**ЭФФЕКТИВНОСТЬ ЛЕЧЕНИЯ БОЛЬНЫХ ПАРОДОНТИТОМ С
ПРИМЕНЕНИЕМ ОСТЕОТРОПНЫХ ПРЕПАРАТОВ**

Камилов Х.П. <https://orcid.org/0000-0002-7051-8978>,

Тахирова К.А. <https://orcid.org/0000-0001-8747-0950>,

Сапаров А.Б.

*Ташкентский государственный стоматологический институт,
Ташкент, Узбекистан, Яшнабадский район, улица Махтумкули, 103, 100047*

kamolaxon.abrorovna@gmail.com

**EFFICIENCY OF TREATMENT PATIENTS WITH PERIODONTITIS USING
OSTEOTROPIC DRUGS.**

Kamilov Kh.P. <https://orcid.org/0000-0002-7051-8978>,

Takhirova K.A. <https://orcid.org/0000-0001-8747-0950>,

Saparov A.B.

*Tashkent State Dental Institut,
100047, 103 Makhtumkuli str, Yashnabad distict, Tashkent, Uzbekistan*

kamolaxon.abrorovna@gmail.com

АННОТАЦИЯ. Проведено комплексное обследование и лечение 50 больных хроническим генерализованным пародонтитом. Пациенты были разделены на две группы. В основной группе (25 пациента) комплексное лечение включало курс остеотропной терапии с использованием нового препарата «Остеовитам» (I-Vita, Узбекистан). В группе сравнения (25 пациентов) проводили лечение с использованием препарата «Кальций D3» (Nikomед, Норвегия). Установлен позитивный эффект лечения, который был выражен в

стабилизации патологического процесса в тканях пародонта у пациентов основной группы, в достоверном улучшении клинических и рентгенологических показателей.

Ключевые слова: Хронический генерализованный пародонтит, остеотропная терапия, рентгенологическое обследование.

ABSTRACT. Complex conducted testing and treatment 50 patient chronic generalized periodontitis. The patients were divided into two groups. In the main group (25 patients), complex treatment included a course of osteotropic therapy using a new drug "Osteovitam" (I-Vita, Uzbekistan). In the comparison group (25 patients), treatment was performed using the drug "Calcium D3" (Nikomed, Norway). A positive effect of treatment was established, which was expressed in the stabilization of the pathological process in periodontal tissues in patients of the main group, in a significant improvement in clinical and radiological indicators.

Keywords: Chronic generalized periodontitis, osteotropic therapy, X-ray.

Актуальность. Высокая распространенность и низкая эффективность лечебных мероприятий делает проблему лечения воспалительных заболеваний пародонта одной из основных в современной стоматологии [6]. Известно, что генерализованный пародонтит (ГП) у соматически ослабленных больных отличается специфическими клиническими особенностями, тяжестью течения, частыми обострениями, быстрой потерей костной массы альвеолярного отростка, устойчивости к местному лечению, трудностью в достижении стойкой ремиссии. В очагах воспалительно-деструктивного поражения пародонта способствуют усугублению уже существующей недостаточности костной массы, увеличивая ее потерю [5,7].

Очевидно, что проблема лечения пародонтита у таких больных должна решаться с применением препаратов, воздействующих на основные механизмы патогенеза заболевания. Особую актуальность в этих условиях приобретают лечебные комплексы, воздействующие на возможно большее число звеньев патогенеза генерализованного поражения пародонтитом [3,4].

Универсальный патогенетический подход в лечении генерализованного пародонтита у этой категории больных должен базироваться на комплексной остеотропной терапии. Основой этих мероприятий должно явиться остеотропное лечение, который наряду с оптимальной кишечной абсорбцией кальция и активно участвующего в метаболизме кальция [1,2]. Поэтому в комплексном лечении ГП представляет интерес применение в качестве средств патогенетического воздействия.

Цель исследования: Сравнительная оценка эффективности лечения больных пародонтитом с применением остеотропных препаратов.

Материалы и методы. Клинические исследования проведены на базе Ташкентского государственного стоматологического института (кафедры госпитальной терапевтической стоматологии). Осуществлено комплексное стоматологическое лечение и динамическое наблюдение за 50 больными, страдающими генерализованным пародонтитом средней тяжести (ГПСТ).

Обследование пациентов включало клинические и лабораторные методы исследования. Для получения информации о соматическом статусе использовали заключения врачей-эндокринологов, терапевтов и других специалистов, содержащихся в историях болезни стационарных больных.

Всем больным осуществлялось комплексное лечение, которое начинали с обучения больных с ГПСТ правилам гигиены полости рта, осуществлялась профессиональная гигиена полости рта: удаление на зубных отложений ультразвуком с последующей полировкой поверхности коронок и корня зуба, местная противовоспалительная и антимикробная терапия включала обработку пародонтальных карманов 0,2% раствором хлоргексидина биглюконата; а под фиксирующую повязку аппликации метронидазола (метрогил-дента гель).

В зависимости от примененной остеотропной терапии выделено 2 группы больных с ГПСТ:

1 группа, 25 больных, получала в дополнение к общепринятому лечению получала системную остеотропную терапию в виде препарата «Кальций D3» (Nikomед, Норвегия) по 1 кап. 2 раза в день 1 месяц;

2 группа, 25 больных, назначался курсовой прием остеотропную терапию в виде препарата «Остеовитам» по 1 кап. 2 раза в день 1 месяц.

О состоянии костной ткани и альвеолярного отростка челюсти судили на основании данных ортопантомограмм. Плотность костной ткани челюсти определяли с помощью радиовизиографической панорамной рентгенографии с денситометрическим профилем.

Оценка эффективности восстановления минеральной плотности альвеолярного отростка осуществлялась через 6 месяцев. Математическая обработка результатов исследования проводилась с помощью статистического пакета программ «Excel». При обработке материала определялись средние значения, ошибка, доверительный интервал. При сравнении средних показателей между различными группами использовали t-критерий Стьюдента.

Результаты и обсуждение. При клинико-рентгенологическом обследовании больных ГПСТ выявлены выраженные деструктивные изменения альвеолярных отростков, снижение высоты межзубных альвеолярных перегородок от 1/3 до 1/2 длины корня. Снижение всей межальвеолярной перегородки (горизонтальная резорбция); у части зубов имело место деструкция перегородки только у одного зуба (вертикальная резорбция).

Сравнительный анализ выявил однородность клинико-рентгенологической картины в сравниваемых группах: от 62,3-64,5% всех ортопантомограмм приходилось на убыль альвеолярного отростка на длины корня; 4,6-5,2% - на снижение высоты альвеолярной перегородки на 1/3 длины корня и 33,1-30,3% - на снижение более 2/3 длины корня. Рентгенологическая картина синхронно совпадала с клиникой активного воспалительно-деструктивного процесса в пародонте соответствующего ГПСТ.

В результате лечебных мероприятий наблюдалось клиническое улучшение: уплотнение десневого края, снижение или полное исчезновение кровоточивости, уменьшение подвижности зубов, нормализация показателей гигиены и стоматологических индексов. Необходимо отметить, что максимальный клинический эффект был получен в 2 группе больных.

Можно предположить, что клиническое улучшение состояния пародонта у больных опосредовано ремоделированием костной ткани альвеолярного отростка в результате проведенного лечения. Повторно выполненные рентгенограммы позволили судить об активности течения: ухудшение показателей рентгенограмм, стабилизации (ремиссии) процесса, или улучшении.

Увеличение четкости трабекулярного рисунка, снижение остеопороза, усиление четкости резорбированных альвеолярных перегородок, склерозирование края альвеолярного отростка челюстей, а также появление контурности ранее выявленных очагов остеопороза и появление очагов склерозирования в альвеолярной кости свидетельствовало о положительной динамике процесса и расценивалось нами как улучшение.

Более высокой клинической эффективности комплексного лечения ГПСТ в 2 группе соответствовал более высокий удельный вес ортопантомограмм, оцениваемых как «стабилизация» или «улучшение». Так, через 6 месяцев после лечения удельный вес ортопантомограмм, оцениваемых как «улучшение», составил в 2 группе -15,79%; против 31,58% во 1 группе соответственно. Удельный вес ортопантомограмм, оцениваемых как

«стабилизация» процесса составил в 2 группе 36,84%; и 44,44%- в 1 группе. Необходимо отметить, что в 1 группе через 6 месяцев после лечения отсутствовали ортопантограммы, динамика которых оценивалась как «улучшение»; во 2 группе их удельный вес составил - 47,37%.

Результаты денситометрических исследований свидетельствуют о том, что до лечения в сравниваемых группах регистрируются низкие показатели минеральной плотности альвеолярной кости. До лечения в сравниваемых группах не установлено значимых различий в минеральной насыщенности костной ткани альвеолярного отростка.

Через 6 месяцев после комплексного лечения ГПСТ повторно выполненными денситометрическими исследованиями отмечены изменения изучаемых параметров денситометрии. При этом происходит значительное увеличение минеральной плотности альвеолярной кости челюсти, статистически достоверно более выраженные в 2 группе

Так, в 1 группе денситометрические показатели лишь незначительно увеличиваются (3,43% - 7,3%), не имея достоверных различий с величинами до лечения. Соответствующее увеличение в 3 группе минеральная плотность увеличивается на 28,1% - 30,3%, что статистически значимо ($P < 0,05$) выше соответствующих значений 1 группы.

Заключение. Через 6 месяцев после лечения у больных ГПСТ при динамическом клинико-рентгенологическом наблюдении обнаружены качественные изменения показателей состояния альвеолярной кости.

Полученные результаты исследований свидетельствуют о том, что на фоне комплексной терапии воспалительных заболеваний пародонта восстановление минерализации костной ткани челюсти коррелирует с клиническим купированием воспаления в тканях пародонта.

Полученные результаты являются основанием для разработки оптимальной схемы терапии воспалительно-деструктивного поражения пародонта.

Литература/References

1. Boutaga K., Savelkoul P. H. M., Winkel E. G., van Winkelhoff A. J. Comparison of subgingival bacterial sampling with oral lavage for detection and quantification of periodontal pathogens by real-time polymerase chain reaction/ J. Periodontol.-2007.- №78.- P.79–86.
2. Haririan H., Andrukhov O., Bertl K., Lettner S., Kierstein S., Moritz A., et al. Microbial analysis of subgingival plaque samples compared to that of whole saliva in patients with periodontitis/ J. Periodontol.-2013.-№ 85.-P. 819–828.
3. Kamilov K.P., Takhirova K.A. Analysis of the state of microcirculation in patients with chronic generalized parodontitis. // EUROPEAN RESEARCH: INNOVATION IN SCIENCE, EDUCATION AND TECHNOLOGY, 72-74. 2019
4. Арутюнов С.Д., Верткин А.Л., Зайратьянц, Плескановская А.М. Две стороны одной проблемы: остеопороз в практике врача стоматолога, пародонтит в практике врача терапевта // Ортодонтия. – 2007. - №4. - С.8-12.
5. Белоусов Н.Н. Причины широкого распространения тяжелых форм воспалительных заболеваний пародонта // Пародонтология. - 2005. - Т.36, №3. - С.26-29.
6. Леонова Л.Е., Ковтун А.А., Павлова Г.А. Сравнительная оценка эффективности лечения больных пародонтитом с применением остеотропных препаратов. // Пародонтология, 2013 - e-library.ru
7. Соколова И.И., Томилина Т.В., Воропаева Л.В., Скидан К.В., Герман С.И. Клинические результаты применения стимулятора репаративного остеогенеза в комплексном лечении

УДК:616.31-002.5.078

ВРАЧЕБНАЯ ТАКТИКА ПРИ ДИАГНОСТИКЕ ТУБЕРКУЛЕЗА ПОЛОСТИ РТА

С.К. Муратова, Н.Т. Шукурова

*Самаркандский государственный медицинский институт,
ассистенты кафедры терапевтической стоматологии, saodatstom@mail.ru*

АННОТАЦИЯ: Высокая распространенность туберкулеза среди населения определяет актуальность сведений о своевременной диагностике профилактике данной патологии. Описаны клинические проявления туберкулеза в полости рта в зависимости от формы, современные методы диагностики. методы профилактики при туберкулезе а также тактика врача-стоматолога при туберкулезе полости рта.

Ключевые слова: туберкулез полости рта, диагностика туберкулеза, профилактика туберкулеза.

MEDICAL TACTICS FOR DIAGNOSIS OF ORAL TUBERCULOSIS

S.K. Muratova, N.T. Shukurova

Samarkand State Medical Institute, Assistant of the Department of Therapeutic Dentistry, saodatstom@mail.ru

ABSTRACT: The high prevalence of tuberculosis among the population determines the relevance of information on timely diagnosis and treatment. this pathology. The clinical manifestations of tuberculosis in the oral cavity depending on the form, modern methods of diagnosis and differential diagnosis of the disease, as well as approaches to conservative treatment of specific lesions of the oral mucosa are described.

Key words: tuberculosis of the oral cavity, diagnosis of tuberculosis, prevention of tuberculosis.

Актуальность. В прошлом году ВОЗ подтвердила статус туберкулеза как инфекционного убийцы номер один на планете. Туберкулез- это хроническое инфекционное заболевание возбудителем патологии принято считать микобактерию туберкуле (называемую еще палочкой Коха, по фамилии немецкого ученого, обнаружившего ее). По оценкам ВОЗ туберкулез является одним из самых опасных инфекционных заболеваний в мире, наряду со СПИДом и гепатитом. Борьба с ним ведется на протяжении 150 лет, но всемирную эпидемию победить не удалось Превышение среднего по стране показателя заболеваемости туберкулезом (от 80 до 206 случаев на 100 тыс. населения) зарегистрировано во-всех субъекта. Мужчины болеют туберкулезом в 3,2 раза чаще женщин, при этом темпы роста заболеваемости у мужчин в 2,5 раза выше, чем женщин. Наиболее пораженными являются лица в возрасте 20–29 и 30–39 лет. При этом среди постоянного населения отмечается рост показателя заболеваемости туберкулезом, сочетанным с ВИЧ-инфекцией (2009 г. – 4,4; 2011 г. – 5,6; 2012 г. – 5,9 на 100 тыс. населения) [9, 10]. Туберкулез является второй по значимости причиной смерти от какого-либо одного инфекционного агента, уступая лишь ВИЧ/СПИДу. В 2013 г. 9 млн человек заболели туберкулезом и 1,5 млн человек умерли от этой болезни. Проблемой остается эпидемиологическая ситуация по туберкулезу в учреждениях пенитенциарной системы. Сегодня в учреждениях ФСИН содержится 35 тыс.

больных туберкулезом. Вот статистика: в 2018 году показатели заболеваемости в Узбекистане составили 42,6 человека на 100 тысяч населения, а смертности - 1,6 человека. Для сравнения: в 2002-м эти данные равнялись 79,1 и 12,3 соответственно. То есть сегодня положение улучшилось. Туберкулез – хроническое инфекционное заболевание, возбудителем которого является микобактерия туберкулеза (палочка Коха). Микобактерии туберкулёза-вне живого организма они остаются жизнеспособными в течение многих месяцев, особенно во влажных и тёмных помещениях. В настоящее время выделяют 4 основных разновидности туберкулеза, способных вызывать заболевания человека и теплокровных животных – человеческий, бычий, птичий и мышинный. Человек восприимчив преимущественно к первым двум типам микобактерий туберкулеза. Заражение туберкулезом может быть вызвано микобактериями туберкулеза, выделяемыми не только с мокротой больного, но и с гноем, мочой, калом. В отдельных случаях заражение может произойти и от больных туберкулезом животных, в первую очередь от крупного рогатого скота. Возможное заражение туберкулезом зависит от многих причин: количества выделяемых больным микобактерий, тесноты и длительности контакта, соблюдение мер индивидуальной профилактики, **предшествующего состояния здоровья**, состояния защитных сил организма и др. Антисанитарные бытовые привычки (употребление общей посуды, общей зубной щетки и других предметов личной гигиены) способствуют распространению туберкулезной инфекции. Клинические формы туберкулеза ротовой области:

Туберкулез слизистой оболочки ротовой полости: туберкулез языка; туберкулез десен; туберкулез слизистой оболочки губ и щек; туберкулез твердого и мягкого неба. Основными клинико-морфологическими формами туберкулеза слизистой оболочки рта являются инфильтративная и язвенная. Цвет туберкулезного инфильтрата варьирует от ярко-красного при острых формах с преимущественно экссудативным компонентом воспаления, до бледно-серого при наличии фиброзных наслоений. Туберкулезные язвы имеют вид небольших трещин, скрывающихся иногда в складках слизистой оболочки рта, или обширных изъязвлений, сопровождающихся отеками с высыпанием милиарных (мелкоочаговых) узелков серовато-жёлтого цвета. Болевой симптом при различных формах туберкулезного поражения полости рта не очень выражен, зависит от локализации процесса и возникает как самостоятельное явление или при приеме пищи. Симптомы туберкулеза полости рта различны в зависимости от остроты, характера, формы и локализации процесса. Клинически они характеризуются рядом **общих функциональных расстройств организма**, свойственных туберкулезной интоксикации, и локальной симптоматикой, включающей в себя проявления легочного поражения и непосредственно картину туберкулеза слизистой оболочки рта. В острой стадии возможно присоединение неспецифического воспаления, вызванного грибами рода *Candida*, также к осложнениям туберкулезной волчанки относятся рожистое поражение. Нечасто, в 1–10 % случаев, встречаются язвы, которые перерождаются в люпус карциномы. Наиболее частая локализация туберкулезной волчанки в полости рта – верхняя губа, десна и альвеолярный отросток верхней челюсти в области фронтальных зубов, твердое и мягкое нёбо. Первичный элемент поражения – специфический туберкулезный бугорок (люпома), мягкий, красного или желто-красного цвета, диаметром 1–3 мм. Бугорки располагаются группами. Они растут по периферии очага, а в центре его легко разрушаются, приводя к появлению язв с мягкими малоболезненными отечными краями. Весь очаг поражения имеет вид поверхностной язвы, покрытой ярко-красными или желто-красными чистыми или с желтоватым налетом легко кровоточащими папилломатозными разрастаниями, напоминающими малину. Костная ткань межзубных перегородок разрушается, зубы становятся подвижными и выпадают. Пораженная губа сильно отекает, **увеличивается в размере**, покрывается обильными кровянисто-гнойными корками, после удаления которых обнажаются язвы. Возникают болезненные трещины на губах.

Характерны для туберкулезной волчанки симптом яблочного желе и проба с зондом. При надавливании предметным стеклом на кожу или красную кайму губ пораженная ткань бледнеет, становятся видимыми люпомы в виде желтовато-коричневых узелков, похожих по цвету на яблочное желе (симптом яблочного желе). При надавливании пуговчатый зонд легко проваливается в люпому (проба с зондом, феномен Пospelова). Общее состояние больных резко изменяется: наблюдаются исхудание, повышенная потливость, одышка, повышение температуры тела, гиперсаливация. Регионарные лимфатические узлы увеличиваются и уплотняются. Реакция Пирке в большинстве случаев положительна. В язвах бациллы Коха обнаруживаются очень редко, даже при многократных исследованиях. У больных с длительно текущим волчаночным процессом развиваются на месте поражения гладкие блестящие рубцы. При локализации на губе они сильно ее деформируют, что приводит к затруднению приема пищи, искажению речи. Без лечения процесс длится неопределенно долго, на рубцах могут возникнуть свежие бугорки. Озлокачествление волчаночных язв при локализации в полости рта или на губах возникает в 1–10 % случаев. На слизистой оболочке рта миллиарно язвенный туберкулез развивается вторично результате аут инокуляции **бацилл Коха из открытых очагов инфекции**, чаще всего из легких при тяжелом прогрессирующем течении процесса. Реактивность к возбудителю у таких лиц понижена. Микобактерии туберкулеза, выделяясь, в значительном количестве с мокротой, внедряются в слизистую оболочку в местах травм, развиваются типичные туберкулезные бугорки, после распада которых в центре очага образуется язва. Язва обычно неглубокая, с неровными подрытыми мягкими краями, болезненная. Дно ее и края имеют зернистое строение за счет нераспавшихся бугорков, покрыты желтовато-серым налетом. Окружающие ткани отечны, вокруг язвы иногда можно обнаружить мелкие абсцессы – так называемые зерна Треля. При длительном существовании язвы и вторичном инфицировании края и дно ее уплотняются. На языке или переходной складке **язвы могут принимать щелевидную форму**, когда дно язвы шире входного отверстия. Регионарные лимфатические узлы вначале могут не прощупываться, в дальнейшем пальпируются увеличенные, эластически плотные, болезненные. Коллективный туберкулез, или скрофулодерма, на слизистой оболочке полости рта встречается крайне редко, в основном у детей. Характерно образование узлов в глубоких слоях слизистой, спаянных с кожей или слизистой оболочкой, без выраженной воспалительной реакции. Узлы постепенно увеличиваются, размягчаются и вскрываются. Образуются слабо болезненные язвы неправильной формы с подрытыми краями. Дно язв покрыто вялыми грануляциями и серовато-желтым налетом. После заживления язв образуются втянутые, обезображивающие рубцы.

К сожалению, больные, страдающие даже тяжелыми формами туберкулеза легких, иногда не знают о своем заболевании. Возникновение язв на слизистой оболочке полости рта приводит их к стоматологу. В подобных случаях главная задача стоматолога – поставить или предположить правильный диагноз и без промедления направить больного на обследование и лечение к фтизиатру. Воспалительные изменения, выявленные при осмотре полости рта, дифференцируют от язвенно-некротического стоматита Венсана, травматической, трофической и раковой язв. Туберкулезную волчанку дифференцируют от бугорков, возникающих при третичном сифилисе. **Сифилитические бугорки более крупные**, отличаются большей плотностью. Края язв при сифилисе ровные, плотные, а при туберкулезной волчанке – мягкие, изъеденные. В отличие от волчанки сифилитические высыпания повторно на рубцах не возникают. Симптом проваливающегося зонда и яблочного желе при сифилисе отсутствует. Изменения по типу скрофулодермы на слизистой оболочке рта дифференцируют от сифилитической гуммы или актиномикоза. Наиболее часто, около 90 % случаев, отмечается выделение *M. tuberculosis*. *M. bovis* выявляют реже, всего в 10–15 % случаев. Выделение МБТ бычьего вида наблюдается у жителей сельской местности при алиментарном пути заражения. Выполняется диагностическая биопсия края язвы для гистологического и бактериологического

исследования. При изучении биоптатов слизистой оболочки для подтверждения туберкулезной этиологии необходимо обнаружение клеток Пирогова–Лангханса. Также используется полимеразная цепная реакция (ПЦР) для выявления ДНК МБТ. Решающими в постановке диагноза являются результаты цитологического и бактериоскопического исследований. Диагностика туберкулеза: Общий анализ крови: характерны неспецифические изменения: снижение уровня гемоглобина (анемия) и лейкоцитов (лейкопения). Микробиологическая диагностика: выявление микобактерий туберкулеза в мокроте (проводится трехкратно); исследование промывных вод бронхов; исследование плевральной жидкости; бронхоскопия с биопсией ткани бронха; биопсия плевры, легкого. Генетические методы: наиболее распространенным и информативным методом является метод ПЦР – полимеразной цепной реакции. Он основан на обнаружении в исследуемом материале фрагментов генетического материала (ДНК) бактерий. Рентгенологические методы: флюорография, рентгенография, рентгеноскопия, томография. У детей основная диагностика при подозрении на туберкулез – периодическое проведение туберкулиновых проб. Туберкулезное поражение слизистой оболочки рта служит проявлением общей туберкулезной инфекции, поэтому общее лечение больных проводят в специализированных противотуберкулезных диспансерах. Стоматологическая помощь оказывается больным туберкулезом органов дыхания при строгом соблюдении мер санитарно-противоэпидемического режима. Осмотр полости рта у больных активной формой туберкулеза и оказание им плановой стоматологической помощи проводят по направлению врача-фтизиатра после проведения основного курса этиотропной терапии. Плановую помощь оказывают не ранее 2–4 месяцев от начала лечения, после прекращения выделения *M. tuberculosis* с мокротой.

Литература:

1. Ажермачева, М. Н. Достижения в профилактике, диагностике и лечении инсультов (по материалам 23-го конгресса Европейского неврологического общества (ENS), 2013 г. Барселона, Испания) / М. Н. Ажермачева, В. М. Алифирова, Т. Е. Шмидт // Неврологический журнал. - 2013. - № 6. - С. 49-53.
2. Богатырева, А. М. Состояние гемодинамики в тканях пародонта у пациентов с хроническим пародонтитом и ишемической болезнью сердца [Текст]: автореф. дис.. канд. мед. наук: 14.01.14 / Богатырева Алина Мурадиновна.-Москва. -2010. - 24с.
3. Банченко Г. В., Флейшер Г. М., Сиворов К. А. и др. // Медицинский алфавит. – 2012. – Т. 1, № 1. –С. 38–44.
4. Борисов С. Е., Мишин В. Ю., Аксенова В. А. //Проблемы туберкулеза и болезни легких. – 2007. –№ 11. – С. 47–63.
5. Ермакова Л. Г., Павленко С. Г. // Туберкулез, легочные болезни, ВИЧ-инфекция. – 2010. – № 3 (3). –С. 30–37.
6. Воробьева Е. Н., Шумахер Г. И., Хорева М. А., Осипова И. В. Дисфункция эндотелия — ключевое звено в патогенезе атеросклероза // Рос. кардиол. журн. 2010. № 2. С. 84–91
7. Муратова С.К., Хайдаров А.М., Хожиметов А.А. Анализ особенностей стоматологического статуса и показателей гемостаза у больных с хронической ишемией мозга. Проблемы биологии и медицины. Жур. Стр.88-93
8. Хайдаров А.М., Муратова С.К. Влияние хронической ишемии мозга на функциональное состояние слизистой оболочки полости рта // Журнал Стоматология №4 (77) 2019 стр.101-103
9. Хайдаров А.М. Перекисное окисление липидов и антиоксидантная система слюны при патологии пародонта.// Материалы научно-практической конференции аспирантов и соискателей. Ташкент 2010 13-14 апреля, стр 73-75.

10. Красильников И. В., Кисличкин Н. Н., Зазимко Л. А. // Эффективность методов решения и выявления туберкулеза. Проблемы и пути решения: матер.науч.-практ. конф. – Владивосток, 2013. – С. 41–43.
11. Левашов Ю. Н., Репин Ю. М. Руководство по легочному и внелегочному туберкулезу. – СПб.:ЭЛБИ-СПб. – 2006. – С. 14–15.
12. Газете "Правда Востока" в № 133 (29096)

УДК 616.716.3-009

ОТКРЫТОЕ СРАВНИТЕЛЬНОЕ ИССЛЕДОВАНИЕ ОЦЕНКИ ЭФФЕКТИВНОСТИ ЗУБНЫХ ЩЕТОК, ИМЕЮЩИХ ЩЕТИНУ ИЗ МЯГКОГО СИНТЕТИЧЕСКОГО ВОЛОКНА ПРИ ГИНГИВИТЕ У ВЗРОСЛЫХ

Д.м.н. проф. А.К.Иорданишвили^{1,2}, А.А. Петров^{2,4}, А.С. Айрапетян⁴, Ж.А. Седько⁴
¹ФГБВОУ ВО «Военно-медицинская академия имени С.М. Кирова» Минобороны
России, Санкт-Петербург

²Международная академия наук экологии, безопасности человека и природы

³ЧОУВПО «Санкт-Петербургский медико-социальный институт»

⁴СПБ ГБУЗ «Стоматологическая поликлиника № 29» Фрунзенского района Санкт-Петербурга

АННОТАЦИЯ. Проведена оценка эффективности очищающего действия зубных щеток, имеющих щетину из мягкого синтетического волокна у взрослых людей, страдающих хроническим генерализованным катаральным гингивитом. Показано, что при использовании взрослыми пациентами, страдающими гингивитом можно добиться хороших результатов лечения этого заболевания и поддержания гигиены полости рта в удовлетворительном состоянии при использовании зубных щеток, имеющих щетину из мягкого синтетического волокна. Эффективность очищающего действия зубных щеток, имеющих щетину из мягкого синтетического волокна у взрослых людей, страдающих гингивитом высокая (63,3-67,6%), что, при должной приверженности пациентов грамотному уходу за полостью рта, позволяет быстро купировать основные клинические симптомы гингивита и предотвратить наступление рецидива заболевания. Очищающее действие в отношении зубного налета зубных щеток, имеющих щетину из мягкого синтетического волокна, в заключении клинического наблюдения снижалось на 41,9-42,2%. Спустя 2,5 месяца такие зубные щетки целесообразно заменить новыми.

Ключевые слова: мануальная зубная щетка, гингивит, эффективность мануальной зубной щетки, редукция образования зубного налета, кровоточивость десны, гигиена полости рта.

An open comparative study evaluating the effectiveness of toothbrushes having soft synthetic fiber bristles for gingivitis in adults

A.K. Iordanishvili^{1,2}, A.A. Petrov^{2,4}, A.S. Ayrapetyan⁴, J.A. Sedko⁴

¹ Military Medical Academy named after S.M. Kirov, St. Petersburg

² International Academy of Ecology, Human and Nature Safety Sciences

³ St. Petersburg Medical and Social Institute

⁴ «Dental Clinic №29» Frunze district of St. Petersburg

ABSTRACT. The effectiveness of the cleaning action of toothbrushes having bristles of soft synthetic fiber in adults suffering from chronic generalized catarrhal gingivitis is evaluated. It has been shown that when used by adult patients suffering from gingivitis, good results can be achieved in treating this disease and maintaining good oral hygiene when using toothbrushes with soft synthetic fiber bristles. The cleaning effect of toothbrushes with soft synthetic fiber bristles in adults with gingivitis is high (63.3-67.6%), which, with due adherence of patients to competent oral care, can quickly stop the main clinical symptoms of gingivitis and prevent the recurrence of the disease. The cleaning effect in relation to plaque of toothbrushes having bristles of soft synthetic fiber, in the conclusion of clinical observation decreased by 41.9-42.2%. After 2.5 months, it is advisable to replace such toothbrushes with new ones.

Key words: manual toothbrush, gingivitis, effectiveness of a manual toothbrush, reduction of plaque formation, bleeding gums, oral hygiene.

Актуальность. В настоящее время российский рынок предметов и средств индивидуальной гигиены полости рта представлен большим количеством различных зубных щеток и зубных паст. Большинство людей для ухода за полостью рта используют мануальные зубные щетки, которые отличаются по множеству своих показателей. Отмечено, что подавляющее большинство людей с настороженностью относятся к мануальным зубным щеткам, имеющим по степени жесткости мягкое искусственное волокно, свидетельствуя об их малой эффективности при удалении зубного налета. Вместе с этим отмечается, что при воспалительной патологии пародонта, а также гиперестезии твердых тканей зубов зубные щетки, имеющие щетину из мягкого синтетического волокна, показаны, а их ежедневное использование пациентами приносит положительный лечебно-профилактический результат.

Цель исследования. Оценить эффективность очищающего действия зубных щеток, имеющих щетину из мягкого синтетического волокна у взрослых людей, страдающих хроническим генерализованным катаральным гингивитом.

Материалы и методы исследования. Под клиническим наблюдением находилось 78 (19 мужчин и 59 женщин) среднего возраста (от 45 до 59 лет), страдающих хроническим генерализованным катаральным гингивитом (ХГКГ), которым была выполнена профессиональная гигиена полости рта (ПГПР), с последующим предоставлением им зубной пасты Sensodyne F. В зависимости от предоставленных пациентам зубных щеток, они были разделены на 3 группы. Пациентам 1 (29 чел.) группы была выдана зубная щетка Parodontax Interdental Extra Soft, 2-ой (25 чел.) группы - Parodontax Gums and Teeth Extra Soft, 3-ей (24 чел.) группы – зубная щетка мягкая Colgate Классика здоровья. До начала клинического наблюдения за пациентами, а также на 75 сутки провели оценку эффективности очищающего действия зубной щетки и редукции зубного налета по методике С.Б. Улитовского. Из объективных дополнительных методов обследования использовали общепринятые в пародонтологии индексы, а именно: индекс РМА, индекс кровоточивости десневой борозды Мюлеманна, упрощенный индекса Грина-Вермиллиона (ОИ-S) для оценки состояния гигиены полости рта. Пациентов осматривали до проведения ПГПР, а также через 15, 45 и 75 суток от начала клинического наблюдения. На 15 сутки оценивали приверженность пациентов рекомендациям врача-стоматолога по общепринятой методике и лиц, приверженность которых по выполнению грамотного ухода за полостью рта была менее 75%, исключали из клинического наблюдения.

Результаты исследования и их обсуждение. В ходе клинического наблюдения у всех пациентов был диагностирован ХГКГ разной степени тяжести с типичной для этого

заболевания симптоматикой. Предрасполагающим фактором для развития у пациентов ХГКГ был неадекватный уход за зубами и полостью рта, что подтверждалось объективными данными. Эффективность их очищающего действия в отношении зубного налета составила до начала клинического наблюдения, соответственно, 67,61%, 63,3% и 67,25%. Спустя 15 дней было установлено, что среди пациентов 1 группы имели неудовлетворительную приверженность врачебным рекомендациям 6 чел. (20,69%), среди пациентов 2 группы – 8 (32,0%) чел., в третьей группе пациентов – 4 (16,67%) чел. Эти пациенты были исключены из клинического наблюдения. Они имели большие значения индекса Грина-Вермиллиона (1,71-1,87), что свидетельствовало о неудовлетворительном уходе за полостью рта.

При обследовании пациентов на 15 сутки было установлено, что, не зависимо от группы наблюдения, у них существенно улучшилась гигиена полости рта, а также снизились индексы кровоточивости и РМА ($p \leq 0,05$), что свидетельствовало о купировании явлений ХГКГ. У пациентов 1 группы исследования изучаемые показатели на 15, 45 и 75 сутки были несколько лучше, чем у пациентов 2 и 3 групп наблюдения, особенно по данным индекса РМА ($p \leq 0,05$), хотя у пациентов всех групп состояние гигиены полости рта было удовлетворительным при отсутствии достоверных различий в значении индекса кровоточивости. Причем, достигнутая на 15 сутки после ПГПР положительная динамика в состоянии тканей пародонта сохранялась на протяжении всего периода исследования, что подтверждалось данными осмотра полости рта и отсутствием явных клинических признаков ХГКГ. Несмотря на отсутствие достоверных различий в объективных показателях гигиенического состояния полости рта, отмечена тенденция к лучшему уходу за полостью рта у лиц 1 и 2 групп наблюдения. Это связывали с большей их приверженностью к выполнению рекомендаций по уходу за полостью рта (показатель приверженности составил, соответственно, 7,98 и 7,87 усл. ед.), чем у пациентов 3 группы (7,17 усл. ед.). На 75 сутки клинического наблюдения, несмотря на удовлетворительные показатели гигиены полости рта у пациентов, эффективность очищающего действия зубных щеток в отношении зубного налета снизилась во всех группах и составила, соответственно, 42,13%, 41,94% и 42,24%. К этому времени очищающая способность зубных щеток, в сравнении с началом клинического наблюдения, снизилась в у пациентов 1-3 групп, соответственно, на 29,92%, 21,37% и 29,83%. Это говорит о целесообразности замены зубных щеток с щетиной из мягкого синтетического волокна через 2,5 месяца от начала пользования ими. Следует также отметить, что ни у одного из наблюдаемых пациентов не выявлены жалобы на травму десен и симптомы гиперестезии твердых тканей зубов, что свидетельствовало об отсутствии повреждающего действия щетины зубных щеток в отношении мягких тканей пародонта и твердых тканей зуба.

Заключение. Проведенное клиническое наблюдение показало, что при использовании взрослыми пациентами, страдающими ХГКГ можно добиться хороших результатов лечения этого заболевания и поддержания гигиены полости рта в удовлетворительном состоянии при использовании зубных щеток, имеющих щетину из мягкого синтетического волокна. Применение таких щеток эффективно на протяжении 2,5 месяцев. При этом их очищающее действие в отношении зубного налета снижалось лишь на 41,9-42,2%. Большое значение в устранении клинических симптомов ХГКГ и профилактике его рецидивирования имела приверженность пациентов врачебным рекомендациям по уходу за полостью рта. В исследовании у 23,1% пациентов приверженность грамотному уходу за полостью рта, согласно врачебным рекомендациям,

была менее 75%, в связи с чем, они были исключены из настоящего клинического наблюдения. Таким образом, эффективность очищающего действия зубных щеток, имеющих щетину из мягкого синтетического волокна у взрослых людей, страдающих ХГКГ высокая (63,3-67,6%), что, при должной приверженности пациентов грамотному уходу за полостью рта, позволяет быстро купировать основные клинические симптомы ХГКГ и предотвратить наступление рецидива заболевания. Спустя 75 суток такие зубные щетки целесообразно заменить новыми.

Литература/References

1. Иорданишвили А.К., Хромова Е.А., Окунев М.А., Удальцова Н.А., Присяжнюк О.В. Организация и проведение диспансеризации в амбулаторно-поликлинических условиях пациентов с воспалительными заболеваниями пародонта, страдающих сахарным диабетом 2 типа. Институт стоматологии, 2013; 2(67):20-23. [Jordanishvili A.K., Khromova E.A., Okunev M.A., Udaltsova N.A., Prisyazhnyuk O.V. The organization and conduct of medical examination in an outpatient setting for patients with inflammatory periodontal diseases, type 2 diabetes mellitus. Institute of Dentistry, 2016;2(67):20-23. (In Russ.)]. <https://instom.spb.ru/catalog/article/10452/>
2. Иорданишвили А.К., Рыжак Г.А., Хромова Е.А., Удальцова Н.А., Присяжнюк О.В. Оценка эффективности применения биогенных пептидов в комплексном лечении воспалительных заболеваний пародонта у пациентов с сахарным диабетом 2 типа. Институт стоматологии, 2018; 2(79):76-78. [Jordanishvili A.K., Ryzhak G.A., Khromova E.A., Udaltsova N.A., Prisyazhnyuk O.V. Evaluation of the effectiveness of the use of biogenic peptides in the complex treatment of inflammatory periodontal diseases in patients with type 2 diabetes mellitus. Institute of Dentistry, 2018;2(79):76-78. (In Russ.)]. <https://instom.spb.ru/catalog/article/12198/>
3. Иорданишвили А.К., Удальцова Н.А., Присяжнюк О.В. Особенности личностного реагирования при профилактике и лечении повышенной чувствительности зубов на фоне сахарного диабета 2 типа // Экология и развитие общества. – 2018. – № 4 (27). – С. 25–28. [Jordanishvili A.K., Udaltsova N.A., Prisyazhnyuk O.V. Osobennosti lichnostnogo reagirovaniya pri profilaktike i lechenii povyshennoj chuvstvitel'nosti zubov na fone saharnogo diabeta 2 tipa // Ekologiya i razvitie obshchestva. – 2018. – № 4 (27). – S. 25–28. (In Russ.)]
4. Иорданишвили А.К. Личностное реагирование на болезнь при парестезии слизистой оболочки полости рта // Успехи геронтологии. – 2017. – Т. 30, № 1. – С. 121–127. [Jordanishvili A.K. Lichnostnoe reagirovanie na bolezni' pri parestezii slizistoj obolochki polosti rta // Uspekhi gerontologii. – 2017. – T. 30, № 1. – S. 121-127. (In Russ.)]
5. Иорданишвили А.К. Психическое здоровье пожилых людей при пользовании полными съёмными зубными протезами: миф или реальность? // Стоматология. – 2018. – Т. 96, № 5. – С. 56-61. [Jordanishvili A.K. Psihicheskoe zdorov'e pozhilyh lyudej pri pol'zovanii polnymi syomnymi zubnymi protezami: mif ili real'nost'? // Stomatologiya. – 2018. – T. 96, № 5. – S. 56-61 (In Russ.)] <https://doi.org/10.17116/stomat201796556-61>
6. Иорданишвили А.К. Оценка эффективности и удовлетворенности пациентов при лечении гиперестезии зубов с учетом их психического состояния и приверженности лечению // Стоматология. – 2019. – Т. 98, № 2. – С. 46-50. [Jordanishvili A.K. Ocenka effektivnosti i udovletvorennosti pacientov pri lechenii giperestezii zubov s uchetom ih psihicheskogo sostoyaniya i priverzhennosti lecheniyu // Stomatologiya. – 2019. – T. 98, № 2. – S. 46-50. (In Russ.)] <https://doi.org/10.17116/stomat20199802146>
7. Индексы и критерии для оценки стоматологического статуса населения / ред. проф. А.М. Хамадеева. Самара, ООО «Офорт», 2017. – 218 с. [Indeksy i kriterii dlya ocenki stomatologicheskogo statusa naseleniya / red. prof. A.M. Hamadeeva. Samara, ООО «Ofort», 2017. – 218 s. (In Russ.)]
8. Улитовский С.Б. Мануальная зубная щетка. СПб: Человек. – 224 с. [Ulitskiy S.B. Manual'naya zubnaya shchetka. SPb: Chelovek. – 224 s. (In Russ.)]

НОВОЕ В ЭФФЕКТИВНОСТИ ВТОРИЧНОЙ ПРОФИЛАКТИКИ ГИПЕРЕСТЕЗИИ ЗУБОВ У МОЛОДЫХ ЛЮДЕЙ

¹В.С.Солдатов, ²Л.Н. Солдатова, ³А.К. Иорданишвили

¹ФГБОУ ВО «Санкт-Петербургский государственный университет», Россия, solves5@yandex.ru

²ФГБОУ ВО «Первый Санкт-Петербургский государственный медицинский университет им. акад. И.П. Павлова», профессор кафедры стоматологии детского возраста и ортодонтии, г. Санкт-Петербург, Россия, slnzub@gmail.com

³ФГБВОУ ВО «Военно-медицинская академия им. С.М. Кирова» Минобороны России, г. Санкт-Петербург, Россия, professoraki@mail.ru

АННОТАЦИЯ

Гиперестезия зубов у взрослых людей встречается плохо поддается лечению и часто рецидивирует. В клиническом исследовании проведена сравнительная оценка эффективности вторичной профилактики гиперестезии зубов у взрослых людей с использованием нового отечественного реминерализующего геля Асепта в сравнении с общепринятыми средствами ухода за зубами и полостью рта. Пациенты молодого возраста (65 человек) были разделены на 3 группы исследования с учетом применяемых средств для ухода за полостью рта. В 1 группе пациенты использовали специальную зубную пасту «Асепта Plus реминерализация». Во 2 и 3 группах исследования пациенты эту зубную пасту сочетали, соответственно, с ополаскивателем «Асепта Fresh» или реминерализующим гелем Асепта (ЗАО «Вертекс», Санкт-Петербург, Россия). Для оценки результатов исследования использована методика определения эффективности вторичной профилактики гиперестезии зубов, позволяющая одновременно оценить тяжести течения указанной патологии. Установлено, что у пациентов, пользовавшихся зубной пастой «Асепта PLUS реминерализация» и реминерализующим гелем Асепта через сутки эффективность вторичной профилактики гиперестезии зубов составила 65,4%, на 3 сутки – 90,4%, а по завершению клинического наблюдения за пациентами этой группы – 99,04%, что позволяет рекомендовать данное средство ухода за полостью рта пациентам с повышенной чувствительностью твердых тканей зубов.

Ключевые слова: гиперестезия зубов, повышенная чувствительность зуба, вторичная профилактика гиперестезии зубов, отечественный гель для реминерализации зубов, средства для ухода за полостью рта.

THE NEW IN EFFICIENCY OF THE SECONDARY PREVENTION OF THE TEETH HYPERESTHESIA AMONG THE YOUNG PEOPLE

¹V.S.Soldatov, ²L.N. Soldatova, ³A.K. Iordanishvili

¹"St. Petersburg State University", graduate student of the therapeutic dentistry department St. Petersburg, Russia, solves5@yandex.ru

²"Pavlov University", professor of dentistry of children's age and orthodontics department St. Petersburg, Russia, slnzub@gmail.com

³"S.M. Kirov Military Medical Academy" Ministry of Defense of Russia, professor of maxillofacial surgery and surgical dentistry department, St. Petersburg, professoraki@mail.ru

ABSTRACT

Hyperesthesia of teeth among the adults is common, poorly treatable and often relapses. In a clinical study, a comparative assessment of the effectiveness of secondary prevention of dental hyperesthesia among the adults using a new domestic gel "Asepta remineralizing" was made in comparison with conventional dental and oral care products. The work was carried out on 65 young patients who were divided into 3 study groups taking into account the applied oral care

tools. In group 1, patients used “Asepta PLUS remineralization” special toothpaste. In groups 2 and 3 of the study, patients combined this toothpaste with the “Asepta parodontal FRESH” mouthwash or gel “Asepta remineralizing” (Vertex CJSC, St. Petersburg, Russia). To evaluate the results of the study, a relatively new method was used to determine the effectiveness of secondary prevention of dental hyperesthesia, which allows simultaneously measuring the severity of the course of the pathology. The experience with gel “Asepta remineralizing” has proven to be very effective in the secondary prevention of dental hyperesthesia among the adults. It was established that among the patients, who used “Asepta PLUS remineralization toothpaste” and gel “Asepta remineralizing”, after a day the effectiveness of secondary prevention of dental hyperesthesia was 65.4%, on day 3 - 90.4%, and upon completion of clinical observation of this group - 99.04%, which allows recommending this oral care product to patients with increased sensitivity of solid teeth tissues.

Key words: tooth hyperesthesia, tooth hypersensitivity, secondary prevention of tooth hyperesthesia, domestic gel for tooth remineralization, oral care products.

Актуальность. «Чувствительный дентин» (код заболевания – K03.80), согласно Международной классификации болезней является частой стоматологической патологией [1,9], но пациенты редко обращаются за стоматологической помощью [2,5,8]. В практической стоматологии врачи и гигиенисты стоматологические чаще применяют термин «гиперестезия зубов» [3,7]. Наряду с гидродинамической теорией чувствительности твердых тканей зуба, все большее распространение получает кристаллохимическая теория [6,3,4]. У взрослых людей резистентность твердых тканей зубов определяется нестехиометрическим кальций-дефицитным карбонат-содержащим гидроксилapatитом. Вследствие изоморфных замещений и вариабельности количества вакансий в структуре апатита имеет место изменение структуры и свойств кристаллов апатитов, а значит и свойств тканей зуба [8]. 10-кальциевый гидроксилapatит $\text{Ca}_{10}(\text{PO}_4)_6(\text{OH})_2$ нейтрален по своей природе [1,7]. Все изученные апатиты были кальций-дефицитными (8- и 9-кальциевые гидроксилapatиты) [3,7]. Кальций-дефицитный апатит отличается по своим свойствам от нейтрального, а изученные гидроксилapatиты имели вакансии в позиции иона гидроксила, которые могли восполняться ионами фтора и хлора. Наличие и образование вакансий в структуре гидроксилapatита твердых тканей зуба делает ее неравномерной по заряду [6]. Неравновесное состояние кристаллов гидроксилapatита, может быть достигнуто путем восполнения вакансий, когда заряд нейтрализуется [4]. Потеря резервного кальция, образование некомпенсированного отрицательного заряда и наличие вакансий в кристаллической структуре гидроксилapatита являются основным этиопатогеническим фактором в развитии повышенной чувствительности зубов [2,5,9]. Поступающие из ротовой жидкости, питьевой воды, средств профилактики заболеваний твердых тканей зуба ионы кальция и фтора, замещая вакансии в структуре гидроксилapatита в соответствующих кристаллографических позициях, способствуют этиопатогеническому лечению и профилактике гиперестезии зубов [3].

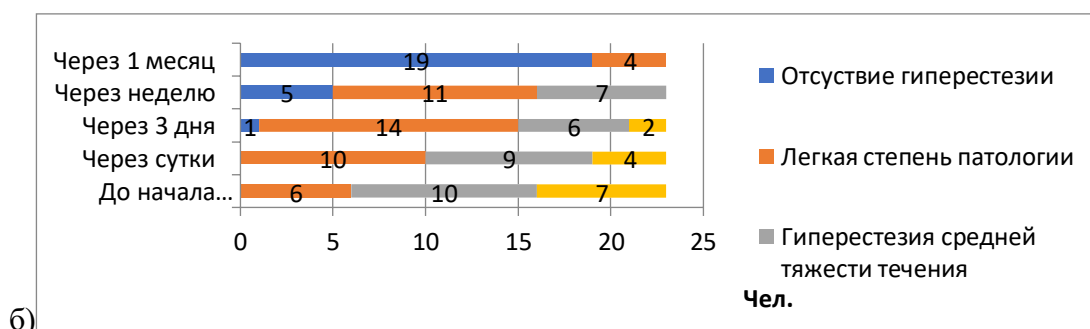
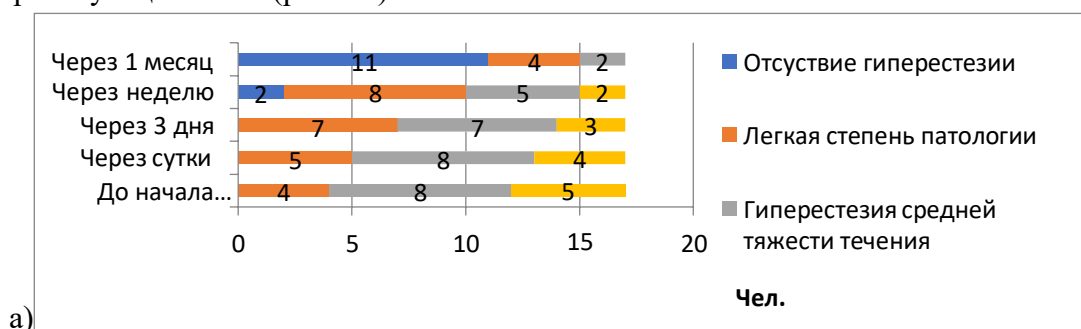
Цель. Провести сравнительную клиническую оценку эффективности вторичной профилактики гиперестезии зубов у взрослых людей с использованием реминерализующего геля Асепта в сравнении с общепринятыми средствами ухода за зубами и полостью рта.

Материал и методы. При гиперестезии зубов 1 группа (17 человек) пользовались специальной зубной пастой «Асепта Plus реминерализация», 2 группа (23 человека) пользовались зубной пастой «Асепта Plus реминерализация» и ополаскивателем «Асепта parodontal Fresh» и 3 группа (25 человек) дополнительно применяли аппликацию реминерализующего геля Асепта на 2 минуты. Все пациенты были молодого возраста (19–40 лет). До начала исследования пациентам выполнена профессиональная гигиена полости рта по методике Военно-медицинской академии им. С.М. Кирова [3]. Следует отметить, что пациенты всех групп были здоровы и имели одинаковые условия для ухода за полостью рта. Для сравнительной оценки эффективности устранения гиперестезии зубов с

использованием нового реминерализующего геля Асепта была выбрана методика определения эффективности вторичной профилактики гиперестезии [2].

Для статистического сравнения долей с оценкой достоверности различий применяли критерий Пирсона χ^2 с учетом поправки Мантеля-Хэнзеля на правдоподобие.

Результаты и обсуждение. На рисунке 1 представлено распределение пациентов в группах исследования по степеням тяжести течения гиперестезии зубов начала исследования и в процессе проведения вторичной профилактики с использованием разных средств ухода за зубами и полостью рта. Группы до начала вторичной профилактики были однородны ($p \geq 0,05$). Было установлено, что эффективность устранения гиперестезии зубов у пациентов 1 группы была сравнительно низкой (рис. 1а) и за неделю составила 23,74%, а через 1 месяц – 85,61%. У пациентов 2 группы исследования, эффективность устранения гиперестезии зубов была достоверно выше, чем у пациентов 1 группы исследования во все сроки наблюдения за ними ($p \leq 0,01$). Через 1 неделю на 23,07% ($p \leq 0,01$), а по окончании клинического исследования – на 12,26% ($p \leq 0,01$) (рис 1б). Наиболее эффективно устранение гиперестезии зубов было у пациентов 3 группы исследования (рис. 1в). Так, спустя сутки от начала применения зубной пасты «Асепта Plus реминерализация» в сочетании с аппликациями реминерализующего геля Асепта эффективность лечения составила 65,38%, через 3 суток – 90,38%, а спустя неделю от начала клинического исследования – 97,12%. По завершения наблюдения за пациентами 3 группы исследования эффективность вторичной профилактики гиперестезии зубов в этой группе исследования составила 99,04% ($p \leq 0,01$), что свидетельствует о высокой эффективности реминерализующего геля (рис. 1в).



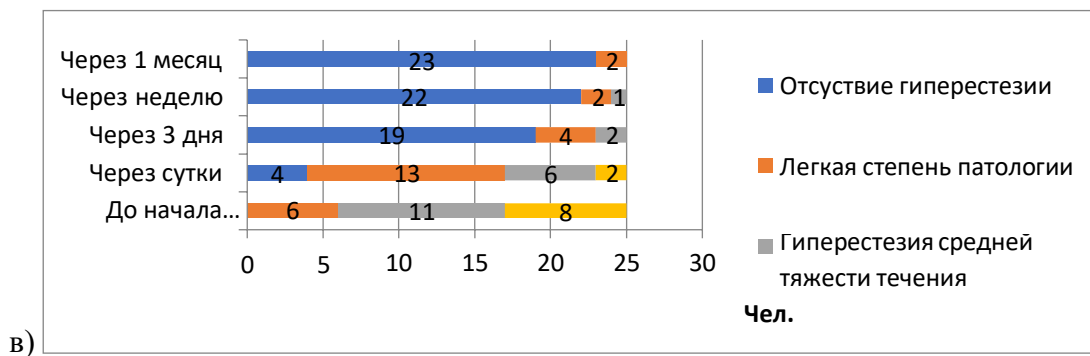


Рис. 1. Характеристика тяжести течения гиперестезии зубов у пациентов 1 (а), 2 (б) и 3 (в) групп исследования в ходе вторичной профилактики, (чел.).

Рис. 1. Characteristic of burden of the process of the teeth hyperesthesia among the 1-st, 2-nd and 3-rd groups of investigation during secondary prevention, (people).

Заключение. Проведенная сравнительная оценка использования у взрослых людей отечественного реминерализующего геля Асепта производства ЗАО «Вертекс» (Санкт-Петербург, Россия) позволяет рекомендовать данное средство ухода за полостью рта пациентам с повышенной чувствительностью твердых тканей зубов.

Литература/Reference

1. Иорданишвили А.К. Гиперестезия зубов. – СПб.: Человек, 2020. – 41 с. Iordanishvili A.K. Giperesteziya zubov. – SPb.: Chelovek, 2020. – 41 p.
2. Иорданишвили А.К. Методика определения эффективности вторичной профилактики гиперестезии зубов и ее клиническая апробация // Институт стоматологии – 2019. - № 3 (84). – С. 44 – 45. Iordanishvili A.K. Metodika opredeleniya effektivnosti vtorichnoi profilaktiki giperestezii zubov i yeye klinicheskaya aprobatsiya // Institut stomatologii – 2019. - № 3 (84). – P. 44 – 45.
3. Иорданишвили А.К., Пихур О.Л. Кристаллохимические аспекты в этиопатогенезе повышенной чувствительности зубов // Экология и развитие общества. – 2017. – № 4 (23). – С. 39 – 47. Iordanishvili A.K., Pihur O.L. Kristallohimicheskiye aspekty v etiopatogeneze povyshennoj chuvstvitel'nosti zubov // Ekologiya i razvitiye obshchestva. – 2017. – № 4 (23). – P. 39 – 47.
4. Иорданишвили А.К. Оценка эффективности и удовлетворенности пациентов при лечении гиперестезии зубов с учетом их психического состояния и приверженности лечению // Стоматология. – 2019. - № 2. – С. 46 – 50. Iordanishvili A.K. Ocenka effektivnosti i udovletvorennosti paciyentov pri lechenii giperestezii zubov s uchetom ih psicheskogo sostoyaniya i priverzhennosti lecheniyu // Stomatologiya. – 2019. - № 2. – P. 46 – 50.
5. Орехова Л.Ю., Улитовский С.Б. Определение чувствительности зубов // Пародонтология. – 2009. – № 4 (49). – С. 85 – 88. Orekhova L.YU., Ulitovskij S.B. Opredeleniye chuvstvitel'nosti zubov // Parodontologiya. – 2009. – № 4 (49). – P. 85 – 88.
6. Пихур О.Л., Тишков Д.С., Иорданишвили А.К. Гиперестезия твердых тканей зуба: современный взгляд на этиопатогенез, профилактику и лечение // Стоматология детского возраста и профилактика. – 2020. – Т. 20, № 4. С 330 – 336. Pihur O.L., Tishkov D.S., Iordanishvili A.K. Giperesteziya tverdyh tkanej zuba: sovremennyj vzglyad na etiopatogeneze, profilaktiku i lecheniye // Stomatologiya detskogo vozrasta i profilattika. – 2020. – Т. 20, № 4. P 330 – 336.
7. Addy M. Dentine hypersensitivity: New perspectives on an old problem // Int. Dent. J. – 2002. – Vol. 52. – P. 367 – 375.

8. Jacobsen P.L., Bruce G. Clinical dentin hypersensitivity: understanding the causes and prescribing a treatment // *Contemp. Dent. Pract.* – 2001. – Vol. 2. – P. 1-8.
9. Trushkowsky R., Oquendo A. Treatment of dentine hypersensitivity // *Dental Clinics of North America.* – 2011. – Vol. 55. – P. 599–608.

УДК: 616.31-083:665.583.44

КЛИНИЧЕСКАЯ ЭФФЕКТИВНОСТЬ СОВРЕМЕННЫХ ПАСТ ДЛЯ ПРОФЕССИОНАЛЬНОЙ ГИГИЕНЫ ПОЛОСТИ РТА

Городецкая О.С.¹, Сидоренко А.И.¹, Росеник Н.И.²

¹ УО «Белорусский государственный медицинский университет», г. Минск, Беларусь,
Anelf1111@gmail.com

² ООО «Триомед Клуб», г. Минск, Беларусь

АННОТАЦИЯ

В настоящее время проведены единичные исследования профессиональных паст для удаления зубных отложений. Цель исследования- провести сравнительную оценку клинической эффективности современных паст для профессиональной гигиены полости рта. Предметом исследования являлись 5 видов паст для профессиональной гигиены полости рта: №1 – Cleanic (Kerr), № 2 – Полирен №2 (Технодент), №3 – CleanPolish (Kerr), №4 – Полидент №2 (ВладМиВа), №5 – Vision (Willmann&Pein). После профессиональной гигиены полости рта нормализация клинических параметров отмечена у пациентов 1-й группы (ОHI-S – 0,41±0,044; PHP – 0,41±0,044; PFRI – 22,96±1,35) и 2-й группы (ОHI-S – 0,5±0,034; PHP – 0,5±0,034; PFRI – 24,74±1,23). По данным оценки индексов ОHI-S, PHP и PFRI доказана статистически значимая эффективность паст Cleanic (Kerr) и Полирен №2 (Технодент) в сравнении с контрольной группой (p=0,0001).

Ключевые слова: профессиональная гигиена, полость рта, зубной налет

CLINICAL EFFECTIVENESS OF MODERN PASTES FOR PROFESSIONAL ORAL HYGIENE

Gorodetska O.S.¹, Sidorenko A.I.¹, Rosenik N.I.²

¹ *Belarusian State Medical University, Minsk, Belarus, Anelf1111@gmail.com*

² *Clinic «Triomed Club», Minsk, Belarus*

ABSTRACT

Currently, single studies of professional pastes for the removal of dental deposits have been conducted. The aim of the study is to conduct a comparative assessment of the clinical effectiveness of modern pastes for professional oral hygiene. The subject of the study was 5 types of pastes for professional oral hygiene: #1 – Cleanic (Kerr), #2 – Polyren #2 (Technodent), #3 – CleanPolish (Kerr), #4 – Polydent # 2 (VladMiVa), #5 – Vision (Willmann&Pein). After professional oral hygiene, normalization of clinical parameters in patients of group #1 (OHI-S-0.41±0.044; PHP – 0.41±0.044; PFRI – 22.96±1.35) and group #2 (OHI-S-0.5±0.034; PHP-0.5±0.034; PFRI-24.74±1.23) was noted. According to the index evaluation data OHI-S, PHP and PFRI proved statistically significant effectiveness of pastes Cleanic (Kerr) and Polyren #2 (Technodent) in comparison with the control group (p=0.0001).

Keywords: professional oral hygiene, oral cavity, dental plaque

Актуальность. Воспалительные заболевания пародонта занимают одно из ведущих мест в структуре стоматологических заболеваний. [4,9] Согласно исследованиям ВОЗ, (1990 г., обследование 53 стран), особенно высокий уровень болезней пародонта наблюдается во всех возрастных группах: 35-44 года - от 65 до 98 %; 15-19 лет от 55 до 89 % [10]. Одним из важнейших этапов профилактики и лечения пародонтологических заболеваний является профессиональная гигиена полости рта. [6, 7]. Данная процедура включает в себя удаление мягких зубных отложений и пигментированного налета, образованию которого способствует курение, регулярное употребление продуктов питания и напитков, содержащих красители, а также низкая эффективность индивидуальной гигиены полости рта [8-10]. При проведении профессиональной чистки зубов особое внимание следует уделить критериям выбора средств удаления зубных отложений [1-3].

Цель. Провести сравнительную оценку клинической эффективности современных паст для профессиональной гигиены полости рта.

Материалы и методы.

В клиническом исследовании под наблюдением находились 125 добровольцев в возрасте 19-24 лет (средний возраст - $20,11 \pm 1,12$ лет) с хроническим гингивитом и 25 пациентов контрольной группы в возрасте 19-24 лет ($OHI-S \geq 0,6$; $GI \geq 0,8$). Оценка данных проведена на основании индексов $OHI-S$ (Green, Vermillion, 1964), PHP (Podshadley, Haley, 1968) и $PFRI$ (по Axellson, 1987). При проведении профессиональной гигиены использовали 5 видов паст: №1 - Cleanic (Kerr), №2 - Полирен №2 (Технодент), №3 - CleanPolish (Kerr), №4 - Полидент №2 (ВладМиВа), №5 - Vision (Willmann&Pein), соответственно все участники были организованы в группы по 25 человек. Обработку полученных данных проводили на персональной ЭВМ с использованием статистических пакетов Excel (Microsoft inc., США) и SPSS Statistics 22.0. Гипотезу о нормальности распределения признаков, которые характеризуются количественными значениями, считали подтвержденной, если в интервал $M \pm 2\sigma$ попадало не менее 95% всех значений признаков.

В данных группах пациентов выявлено нормальное распределение признака, поэтому использовали методы параметрической статистики. Оценка достоверности разности сравниваемых величин проводили на основании величины критерия Стьюдента (t -критерий), а также критерия Фишера (F -критерий, при сравнении двух независимых групп). С этой целью рассчитывали частоту встречаемости признака, средние значения, ошибки репрезентативности, а также дисперсии групп.

Результаты исследования считали достоверными при вероятности безошибочного прогноза не менее 95%.

Результаты и обсуждение. В начале исследования индексы гигиены и скорости образования налета соответствовали удовлетворительным и неудовлетворительным показателям.

При сравнении всех групп между собой до профессиональной гигиены не было выявлено статистически значимых отличий ($p > 0,05$), что свидетельствует об одинаковых исходных уровнях вычисленных индексов.

После проведения профессиональной гигиены полости рта нормализация клинических параметров отмечена у пациентов 1-й группы ($OHI-S - 0,41 \pm 0,044$; $PHP - 0,41 \pm 0,044$; $PFRI - 22,96 \pm 1,35$) и 2-й группы ($OHI-S - 0,5 \pm 0,034$; $PHP - 0,5 \pm 0,034$; $PFRI - 24,74 \pm 1,23$).

Статистически значимые отличия при анализе независимых выборок между собой выявлены при сравнении 1-й, 2-й и контрольной групп между собой (при $p \leq 0,001$), что

свидетельствует о наибольшей клинической эффективности паст Cleanic (Kerr) и Полирен №2 (Технодент).

Заключение. По данным оценки индексов ОНI-S, РНР и PFRI доказана статистически значимая эффективность паст Cleanic (Kerr) и Полирен №2 (Технодент) в сравнении с контрольной группой ($p=0,0001$).

Литература/References

1. An Li, Renske Z. Thomas, Luc van der Sluis, Geerten-Has Tjakkes, Dagmar Else Slot. Definitions used for a healthy periodontium — A systematic review / An Li, Z. Renske, Thomas, Luc van der Sluis, Geerten-Has Tjakkes, Dagmar Else Slot. / Int. J. Dent. Hygiene. – 2020. – Vol. 18. – P. 327–343.
2. Buhler J. A systematic review on the patient perception of periodontal treatment using air polishing devices / J. Buhler // Int. J. Dent. Hygiene. – 2016. – Vol. 14. – P. 15–28.
3. Chapple I.L., van der Weijden F, Dorfer C. et al. Primary prevention of periodontitis: managing gingivitis. / I.L. Chapple, F. van der Weijden,
4. C. Dorfer // J Clin Periodontol. – 2015. – Vol. 42 (Suppl 16). – P. 71–76.
5. Garcia-Godoy C. et al. A comparison of oral hygiene products and professional care: A six-week randomized clinical trial. / C.E Garcia-Godoy et al. // Int. J. Dent. Hygiene. – 2018. – Vol. 92(5). – P. 45-51.
6. Helm T. Axelsson's plaque formation rate index (PFRI). / T. Helm. // Phillip J Restaur Zahnmed. – 2014. – Vol. 3. – P. 203–205.
7. Noble S. Clinical Textbook of Dental Hygiene and Therapy, 2nd Edition. / S. Noble. – Wiley-Blackwell, 2012 – P. 127–130.
8. Perry D.A., Beemsterboer P.L., Eseex G. Periodontology for the Dental Hygienist. 4th Edition. / D.A. Perry, P.L. Beemsterboer, G. Essex. – 2013 – P. 290–302.
9. Warren D.P., Colescott T.D., Henson H.A. Effects of four prophylaxis pastes on surface roughness of a composite, a hybrid ionomer, and a compomer restorative material / D.P. Warren, T.D. Colescott, H.A. Henson // J Esthet Restor Dent. 2018. – Vol.14. – P. 245–247.
10. Wojciech S. et al. Assessment of oral hygiene in adults. / S. Wojciech et al. // Cent Eur J Public Health. – 2012. – Vol. 20(3). – P. 233–236.
11. World Health Organization. Global health estimates summary tables: projection of deaths by cause, age and sex [Электронный ресурс] / World Health Organization. – Электрон. дан. и прогр.: Швейцария, 2013. – Режим доступа к ресурсу: http://www.who.int/healthinfo/global_burden_disease/en/ (дата обращения: 10.03.2020).

УДК: 616.314-02- 616.314-07: 613.155

СРАВНЕНИЕ И ОПРЕДЕЛЕНИЕ СОСТОЯНИЕ ТКАНЕЙ И ОРГАНОВ ПОЛОСТИ РТА У ЛИЦ, ЗАНЯТЫХ НА АЛМАЛЫКСКОМ МЕТАЛЛОПЕРЕРАБАТЫВАЮЩЕМ ПРОИЗВОДСТВЕ

Гаффоров С.А., Хен Д.Н. Рахимов Ф.Э.

РЕЗЮМЕ. Объектами исследования были Алмалыкский горно-металлургический комбинат, в том числе его рабочие.

Целью исследования явилось определение стоматологического статуса, уровня и функционально-структурный строения органов полости рта, у рабочих горнометаллургических комбинатов, для планирования и разработок методов

профилактики, лечения, определения и обоснования потребности, специалистам, оказывающих стоматологическую помощь на этих производствах. Определено, что у рабочих функциональных показателей и неспецифической реактивности тканей РП нарушено, отмечено - снижение порога возбудимости зубов и околозубных тканей, порога болевой, вкусовой и дискриминационной чувствительности, изменения микротвердости эмали и дентина зубов, нарушается макро и микроэлементный составы зубов и волос, связанными с загрязнениями рабочей зоны.

Выводы: выявленные патологические процессы и функциональные нарушения в органах и тканях полости рта у работающих на объектах горно-металлургической промышленности могут в дальнейшем служить в качестве основы для разработок методов патогенетической профилактики и лечения выявленных стоматологических заболеваний.

Ключевые слова: металлоперерабатывающая промышленность, стоматологическая заболеваемость рабочих, функционально-структурный строения органов полости рта, производственные вредности.

THE CONDITION OF THE TISSUES OF THE ORAL CAVITY ORGANS IN PERSONS EMPLOYED AT THE ALMALYK METAL PROCESSING PLANT

Gafforov S.A., Khen D.N.

RESUME: The objects of study were the Almalyk mining and metallurgical plants, including their workers.

The aim of the study was to compare and determine the dental status, level and functional and structural structure of the oral organs in workers of mining and metallurgical plants, for planning and developing methods for the prevention, treatment, determination and justification of the need for dental care in these industries. It was determined that functional parameters and nonspecific reactivity of tissue tissues were impaired, a decrease in the threshold of excitability of teeth and peridental tissues, a threshold of pain, gustatory and discriminatory sensitivity, changes in the microhardness of tooth enamel and dentin, and macro and microelement compositions of teeth and hair associated with pollution of the working area.

Conclusions: the revealed pathological processes and functional disorders in the organs and tissues of the oral cavity in people working at the mining and metallurgical industry objects can later serve as the basis for the development of methods for pathogenetic prevention and treatment of identified dental diseases.

Key words: metal processing industry, dental morbidity of workers, functional and structural structure of the organs of the oral cavity, occupational hazards.

Актуальность проблемы: Значение изучения состояния полости рта (ПР), в физиологии и патофизиологии организма человека огромно. Защитная функция органов и тканей ротовой (РП) области формируется как реакция, направленная на поддержание нормальной деятельности дыхательной и пищеварительной системы, в частности, адекватным раздражителем рецепторов тканей РП является воздушная среда, особенно ее химический состав, запыленность мелкими дисперсными соединениями, температура и влажность. Наряду с этим, проблема возникновения стоматологических заболеваний под воздействием смесей вредных веществ, изучена далеко не полностью.

Цель исследования: Целью исследования явилось сравнение и определение стоматологического статуса, уровня и структуры стоматологической заболеваемости, и изучение патогенетических механизмов функционально-структурных поражений органов и

тканей РП у рабочих горно-металлургического комбината для обоснования планирования и разработки методов профилактики, лечения, определение потребности в помощь работающим специалистам в стоматологической помощи на этих производствах.

Материалы, объем и методы исследования. Всего обследовано 818 человек, в т. ч. 516 рабочих изученных промышленных предприятий Алмалыкского горно-металлургического комбината (АГМК 2-я группа), и 302 человека контрольной группы (по городу Ташкенту 1-группа), наиболее многочисленную возрастную группу составили лица в возрасте 35-44 года и со стажем 11-15 лет - 79,5% рабочих. На основании карты ВОЗа оценена стоматологический статус рабочих (1997): диагностирована заболеваний пародонта и заболевания слизистой оболочки рта (СОР) пользовались классификацией ММСИ (1983).

Для выяснения характера и степени воздействия комплекса вредных веществ на органы и ткани РП рабочих определена электрочувствительность зуба, болевая и дискриминационная чувствительность СОР, порога вкусового восприятия и функциональной мобильности вкусовой рецепции языка; определена микротвердость эмали и дентина, микроэлементного состава зубов, слюны, крови, волосы метода нейтронной активации и сравнением со стандартными образцами МАГАТЭ Н-4 и НН-1.

Для гигиенической оценки производственных условий и уровней загрязнения вредными веществами воздуха рабочей зоны был проведен анализ результатов лабораторных исследований, выполненных заводскими лабораториями и учреждениями санэпидслужбы за период с 2015 г. по 2018 годов и при оценке результатов использованы региональные нормативные и методические документы, утвержденные МЗРУз; результаты санитарно-гигиенических и клинико-функциональных исследований обрабатывались методом статистической обработки по Стьюденту.

Результаты полученных материалов и их обсуждение. На всех изученных производствах среди рабочих, а также в контрольной группе, распространенность кариеса была очень высокой: на АГМК - 88%, в контрольной группе - 86,2 %. Среди рабочих и среди лиц контрольной группы распространенность кариеса увеличивалась с возрастом, при этом, наибольшая пораженность среди рабочих АГМК выявлена в группе 45 лет и старше (97,1%), в контрольной группе этого возраста, распространенность кариеса не превышала 88,5%. Наибольшая частота кариеса на основных производствах среди рабочих со стажем 11-15 лет: соответственно до 93,8-95,3%. Интенсивность кариеса возрастала как с возрастом и показателей КПУ в целом у рабочих, выявлено, что кариозные зубы у женщин встречаются чаще, чем у мужчин, на АГМК соответственно в 41,1 и 33,3%, у лиц контрольной группы соотношение было обратным - 36,5 и 41,6%.

Нами установлено, что частота поражений зубов химическим некрозом составила на АГМК – 22,4%, причем выявляемость была примерно одинаковой как у мужчин, так и у женщин: их частота увеличивалась с возрастом и стажем.

Патологическая стираемость зубов встречалась у 26% рабочих, гораздо реже - в контрольной группе. Генерализованные формы патологической стираемости зубов у рабочих возрастала с их возрастом: более характерна для группы рабочих со стажем работы 1-5 лет (на АГМК - до 75), с увеличением стажа работы наблюдается переход локализованной формы в генерализованную с максимальными показателями у рабочих со стажем работы 16 лет и больше.

Механические повреждения эмали зубов выявлены у 34,3% рабочих АГМК, в контрольной группе 7,8%, и этой патологии тоже характерно увеличение показателей с возрастом и стажем работы.

Частота отложений зубных камней у рабочих была выше, чем в контрольной группе - соответственно 44,3% - 56% против 37,9% и характерно с увеличением частоты у рабочих с возрастом

Большая часть рабочих была поражена пародонтитами: 69,9%, по частоте гингивиты до 31,3%, пародонтозы до 19,6%. Распространенность гингивитов оказалась в 3,5 раз выше, чем у лиц контрольной группы (16,3%). У рабочих частота поражений гингивитами увеличивалась с возрастом и наиболее высокие показатели выявлены в возрастной группе 30-44 года: - 43,7%, со стажем работы 6-10 лет и 11-15 лет; - 42,06%, 34,10% соответственно, при большем стаже работы частота гингивитов снижалась и отмечается тенденция роста их генерализованной формы.

Частота заболеваний СОПР у рабочих оказалась значительно выше (36,1%), чем у лиц контрольной группы, где она составила всего 7,9%. У обследованных нами рабочих изученного производства, обычно наблюдается лейкоплакия профессионального происхождения с особым расположением ее различных элементов (пятен, бляшек, эрозий) на фоне помутнения СОР. Можно предполагать, что помутнение СОР является первой защитной реакцией ткани на хроническое раздражение. Довольно часто у рабочих диагностированы заболевания, сопровождающиеся повышением ороговения покровного эпителия лейкокератозами (до 8,94%), которые встречались у мужчин в 3 раза чаще, чем у женщин.

Среди рабочих были лица, нуждающиеся в протезировании (от 43,5% до 54,6%), а также с наличием зубных протезов (от 27,1% до 31,4%). Удельный вес рабочих, не нуждающихся в протезировании, колебался от 18,2% до 25,0%, а рабочих с деформациями прикуса - от 8,0% до 15,3%. Число рабочих, нуждающихся в протезировании, как правило, снижалось у рабочих и с возрастом, и ростом стажа работы, а наличие зубных протезов и потребность в протезах возрастали, т.к. оба эти показателя тесно взаимосвязаны.

По результатам электроодонтометрии, выявлено резкое снижение порога возбудимости зубов у рабочих, по сравнению с 1-группой ($P < 0,001$), при этом амплитуда снижения была неодинаковой, для различных функционально ориентированных зубов: на молярах и клыках до 6 раз, на резцах - 4 раза. У лиц со стажем более 10 лет отмечена тенденция снижения чувствительности на молярах (54,8 мкА), резцах (31,3 мкА), клыках (36,6 мкА). А. порог болевой чувствительности слизистой вестибулярной поверхности альвеолярного отростка в области 4, 6 зубов с небной стороны был значительно снижен по сравнению с 1- группой ($P < 0,01$); изменения этого показателя на 2 зубах оказались статически недостоверными.

При определении дискриминационной чувствительности у рабочих, она оказалась пониженной на всех участках ($P < 0,01$), причем выявлена существенная разница в показателях слизистой десны и щеки. У рабочих были обнаружены жалобы на нарушения вкусовых ощущений и установлено снижение вкусовой чувствительности: повышение порога вкусовых ощущений на кислое (в 31,2%) и горькое (в 25%), понижение порога на сладкое (в 53,1%) и соленое (59,4%).

У рабочих, занятых в АГМК, выявлены изменения послойной направленности микротвёрдости эмали зубов, так как ее прочность у поверхностного слоя и в толще эмали отличается незначительно, причем у дентиноэмалевого соединения отмечена наиболее

низкая твердость. Если величину микротвёрдости различных слоев эмали зубов контрольной группы принять за 100%, то у рабочих она была ниже: в поверхностном слое - на 13%, в толще эмали - на 11,8%, у дентина-эмалевого соединения - наоборот, повышена на 1,2%.

Также установлено, что у рабочих, изученных производств, в слюне происходит увеличение активности кислотной фосфатазы (КФ) и снижение активности щелочной фосфатазы (ЩФ), что связано с воздействием вредных мелкодисперсных частичек пыли, изученных производств, влияющих на фосфорную и карбонатную буферные системы, что нарушает гомеостаз слюны.

По изучению микроэлементного состава эмали, дентина и цемента зубов методом нейтронной активации у 26 рабочих 2 – группы, , 31 жителя 1 – группы, показали, что спектр микроэлементов, обнаруженных в твердых тканях зубов рабочих, неодинаков на разных изученных предприятиях и отличается как в качественном, так и в количественном отношении. Например, содержание серебра в эмали у рабочих было близко к показателям 1- группы. В дентине, напротив, у рабочих 2-группы, серебро отсутствовало, еще больше отличались величины содержания серебра в цементе. всего в 1,8 раз (таблица 1).

Содержание кальция в эмали зубов во 2 - группе было выше, чем в 1 – й группе. В отличие от эмали, в дентине содержание кальция имело тенденцию к снижению: у рабочих 2 – группе в 1,4 раза. Такая же тенденция отмечена и при определении содержания кальция в цементе зубов у обследованных рабочих.

Таблица №1

Содержание микроэлементов (Ca, Zn, Fe, Ag) в зубах, слюне, крови у рабочих изучаемых производств, в мкг/г.

Объект исследования	Микро элементы	Контроль (1-я группа).	Рабочие АГМК (2- группа)
Кровь	Ca ⁺²	10,9+0,71	12,6+0,7
	Zn	112,0+10,6	89,6+5,1*
	Fe	124,0+6,4	100,8+2,61*
	Ag	0,24+0,01	0,22+0,01*
Слюна	Ca ⁺²	8.31+0.29	8.8+0.21
	Zn	30,8+1,46	62,8+1,87*
	Fe	88,4+3,1	74,6+3,18*
	Ag	0,08+0,004	0,09+0,001*
Эмаль	Ca ⁺²	25,3+1,48	29,5+1,13*
	Zn	185,0+11,3	5361,0+261,0*
	Fe	32,0+1,41	4,4+0,33*
	Ag	2,2+0,01	1,45+0,22*
Дентин	Ca ⁺²	36,0+1,6	4,5+0,91*
	Zn	368,0+19,4	5173,1+98,6*
	Fe	-	<1,0

	Ag	0,56+0,01	-
Цемент	Ca ²⁺	26,0+0,91	2,99+0,32*
	Zn	92,0+3,6	2351,0+49,0*
	Fe	0,1+0,001	0,98+0,01*
	Ag	0,27+0,01	0,51+0,013*

Примечание: *- отмечены показатели, имеющие достоверные различия с контролем.

Содержание цинка в эмали зубов рабочих было резко увеличено, причем, у рабочих 2 группы - в 17 раз против 1- группы. В дентине зубов содержание цинка во всех группах рабочих значительно превышало его контрольное содержание (в 17). В цементе зубов, у рабочих отмечено значительное увеличение его содержания (в 4-11 раз).

Микроэлементный состав волос был изучен у 62 рабочих АГМК с определением в них 17 микроэлементов и исследования показали, содержание в волосах у рабочих, эссенциальных (кальций, кобальт, хром и железо) и токсических (сурьма, уран) элементов, в то же время отмечено уменьшение содержания жизненно необходимого элемента- меди, что может привести к ухудшению состояния их здоровья.

Исследованиями установлено, что воздух рабочей зоны во многих цехах оба изученных производств загрязнен вредными химическими веществами: как в воздухе смесью мелкодисперсной пылью превышала ПДК в - 1,7 раза, серной кислоты превышало ПДК в 8-15%, метанола – в 6%, фурфурола – в 8%, металлические пыле, углеводороды, ацетона, бензол, фенола, формальдегида, аммиаком, соединения кремния, пылью металлов и другие (от 4 до 10 раза).

Выводы: Уровни и удельный вес основных стоматологических заболеваний и потребности ортопедические помощи у рабочих изученного производства остаются достаточно высокими, несмотря на общую тенденцию к их снижению; распространенность и интенсивность их неодинаковы у мужчин и женщин; удельный вес, как правило, возрастает с возрастом и стажем работы:

- состояние функциональных показателей и неспецифической реактивности тканей РП у рабочих нарушено, отмечают снижение порога возбудимости зубов и околозубных тканей, порога болевой, вкусовой и дискриминационной чувствительности, изменения микротвердости эмали и дентина зубов, нарушается макро и микроэлементный составы зубов и волос, связанными с загрязнениями рабочей зоны:

- в основных цехах изученных производств, воздух рабочей зоны загрязнен комплексом вредных химических веществ, в том числе смесями веществ 1 и 2 классов опасности, в зависимости от характера продукции, используемой технологии, наличия и эффективности работы имеющихся санитарно-технических устройств.

- полученные результаты дают нам возможность раскрыть и научно обосновать патогенетические механизмы неблагоприятного влияния комплекса вредных промышленных веществ на мягкие и твердые ткани РП, реализовать способы планирования и разработки лечебно-профилактических мероприятий для рабочих занятых на металлоперерабатывающих производствах, с учетом условий их труда.

**ДИНАМИКА СОСТОЯНИЯ ПАРОДОНТА ПРИ КОМБИНИРОВАННОМ ЛЕЧЕНИИ
ЭНДОДОНТО-ПАРОДОНТАЛЬНОГО ПОРАЖЕНИЯ
С.Т.Тохтаходжаева, Н.Э.Уманова, Ш.О.Тагаева**

ГОУ «Таджикский государственный медицинский университет имени Абуали ибни Сино», Таджикистан

Тохтаходжаева Саодат Тупалоновна, кандидат медицинских наук, доцент кафедры терапевтической стоматологии ГОУ «ТГМУ имени Абуали ибни Сино», Е. Mail: tsaodat61@mail.ru. тел.: 918-48-04-56

Уманова Насиба Эргашевна, ассистент кафедры терапевтической стоматологии ГОУ «ТГМУ имени Абуали ибни Сино», Е. Mail: unasiba85@mail.ru. тел.: 918-28-92-88

Тагаева Шахло Олимовна, ассистент кафедры терапевтической стоматологии ГОУ «ТГМУ имени Абуали ибни Сино», Е. Mail: tagaeva2021@mail.ru. тел.: 901-11-20-08

В данной статье представлены результаты комбинированного лечения заболевания пародонта у 86 пациентов, которые были разделены на 2 группы: с деструктивным поражением тканей верхушечного периодонта и с отсутствием периапикальной инфекции.

Динамика состояния пародонта после комбинированного эндодонто-пародонтального лечения больных в первой группе купирование воспалительного процесса и начало регенерации кости альвеолы происходила в короткие сроки по сравнению со второй группой.

Сочетание эндодонтического лечения при пародонтитах saniрует апикальную и маргинальную части периодонта и способствует более быстрому купированию воспалительного процесса в пародонте, что обеспечивает благоприятную динамику.

Ключевые слова: Пародонт, эндодонто-пародонтальный синдром, лечение заболевания пародонта.

**FEATURES OF PERIODONTAL STATE DYNAMICS IN COMBINED TREATMENT OF
ENDODONTOPARODONTAL LESION**

**S.T. Tokhtakhojaeva, N.E. Umanova, Sh.O. Tagaeva
Department of preventive dentistry Avicenna TSMU, Tajikistan**

Tokhtakhojaeva Saodat Tupalonova, c.m.s., assistant professor of Preventive dentistry department of Avicenna TSMU, e-mail: tsaodat61@mail.ru. ph.: 918-48-04-56

Umanova Nasiba Ergashevna, assistant of Preventive dentistry department of Avicenna TSMU, e-mail: unasiba85@mail.ru. ph.: 918-28-92-88

Tagaeva Shahlo Olimovna, assistant of Preventive dentistry department of Avicenna TSMU, e-mail: tagaeva2021@mail.ru. tel.: 901-11-20-08

The results of combined treatment of periodontal disease in 86 patients, which were divided into 2 groups: with destructive damage of tissues of upper periodontal and with absence of periapical infection are presented in this article.

The dynamics of periodontal condition after the combined endodontoparodontal treatment of patients in the first group, the reduction of the inflammatory process and the beginning of the regeneration of alveoli bone occurred in a short time compared to the second group.

Combinations of endodontic treatment in periodontitis sanitizes the apical and marginal part of the periodont and promotes faster reduction of the inflammatory process in the periodontal membrane, which provides favorable dynamics.

Keywords: parodontium, endodonto-periodontal syndrome, treatment of periodontal disease.

Актуальность. Воспалительные заболевания пародонта представляют серьёзную медико - социальную проблему, решение которых остаются основным направлением современной стоматологии. Распространённость этой патологии остаётся на высоком уровне, так, по данным ВОЗ, страдает от 40 до 95% взрослого населения земного шара. Клиническая картина заболевания на ранних стадиях поражения пародонта характеризуется маломанифестным и латентным течением, что затрудняет своевременную диагностику и, следовательно, отдаляет начало адекватных лечебных и реабилитационных мероприятий [4].

В клинической практике врачи-стоматологи часто сталкиваются с сочетанными поражениями эндодонта и пародонта. Эндодонт и пародонт рассматриваются как единая функциональная и морфологическая система и а значить есть высокая степень вероятности совместного вовлечения их в патологический процесс [1,3]. Проникновение инфекционных агентов - микробов и токсинов, продуктов воспаления по сосудистой системе и тубулярным путям из пародонта в эндодонт и обратно - утяжеляют течение заболевания, ухудшая прогноз [2].

Наличие эндопародонтального очага хронической инфекции затрудняет выбор тактики ведения пациента. Однако, успешность лечения эндодонто-пародонтальных поражений зависит от комбинирования эндодонтического и комплексного лечения тканей пародонта [4].

Цель исследования. Изучить динамику состояния пародонта при комбинированном лечении эндодонта и пародонта.

Материал и методы. Обследовано и проведено комплексное лечение хронического генерализованного пародонтита разной степени тяжести у 86 больных в возрасте от 22 до 60 лет, в среднем составил 44 года. Количество женщин было 47 (54,6%), мужчин – 39 (45,4%).

В зависимости от наличия или отсутствия поражения периапикальной ткани больные были разделены на 2 группы. В 1 группу входили 38 пациентов с пародонтитом и с деструктивным поражением тканей верхушечного и маргинального периодонта; во 2 группу отнесли 48 больных с воспалительно-деструктивными процессами пародонта и отсутствием периапикальной инфекции.

В 1-ой группе хронический гранулематозный периодонтит наблюдался у 15 (39,5%) пациентов, гранулирующий - 23 (60,5%). У всех больных 1 и 2 групп отмечали хронический генерализованный пародонтит разной степени тяжести: в 1 группе 26 (68,4%) со средней и 12 (31,6%) с тяжелой степенью, во 2 группе - 34 (70,8%) со средней и у 14 (29,2%) больных пародонтит тяжелой степени. Так, в двух группах преобладали средняя степень тяжести заболеваний пародонта (69,7%).

Для оценки состояния пародонта изучены субъективные и объективные данные (жалобы больного, отёк, гиперемия, кровоточивость десен, глубина патологического кармана, степень рецессии десны и подвижность зубов), использовали упрощенный гигиенический индекс ОНI-S (индекс зубного налёта и камня) и комбинированный пародонтальный индекс Russel. Для оценки степени тяжести деструктивного процесса в

пародонте и верхушечном периодонте был проведён анализ данных внутриротовой дентальной рентгенографии и ортопантограммы.

Пародонтологическая терапия проведена всем больным по следующему принципу: профессиональная гигиена и коррекция индивидуальной гигиены полости рта, санация пародонтальных карманов, закрытой кюретаж глубоких патологических карманов, нормализация окклюзии методом избирательного пришлифовывания бугров зубов по показаниям и шинирование подвижных зубов со светоотверждающими материалами. Проведена вакуум – терапия, инстиляция патологических карманов и аппликация десен настойкой прополиса в разведении 1:2 с дистиллированной водой в течении 15 минут, с последующей инстиляцией и аппликацией биологической активной пастой в течение 30 минут. Внутрь назначено линкомицин по 1 таблетке 2 раза в день через 2 часа после еды. В область переходной складки введена аутоплазма, обогащенная тромбоцитами по 0,5 мл (всего 2,0 мл) в четырех зубочелюстных сегментах после предварительной инфильтрационной анестезии 2% раствором лидокаина один раз в неделю, на курс лечения 4-6 инъекций. Было рекомендовано использовать зубную пасту «Пародонтакс», которая в составе содержит комплекс витаминов с настоями трав: шалфея, ромашки, мирры, эхинацеи. После проведенного 10 дневного курса лечения проведен электрофорез десен 4% раствором мумиё в течение 20 минут, 10 дней.

У больных 1 группы с деструктивным поражением тканей верхушечного и маргинального периодонта на первом этапе проводили эндодонтическое лечение: инструментальная и медикаментозная обработка корневого канала, эвакуация содержимого канала, обработка антисептиками и пломбирование. С целью устранения процесса подострого воспаления в каналы вводили пульпосептин с выведением за верхушку корня зуба на 5-7 дней. Затем проводили временное пломбирование каналов пастой на основе гидроксида кальция пролонгированного действия «Кальсепт» от 10 дней до 2 мес. После достижения клинического и рентгенологического благополучия, корневые каналы были герметично закрыты материалом теодент+гуттаперча и коронковую часть зуба восстановили пломбированием.

Состояние пародонта изучали во время лечения на 6-7-й день и после проведенной терапии через 1мес, 6 мес от начала лечения.

Результаты и обсуждение. У 23 (60,5%) больных 1 группы в области пораженного зуба отмечались неприятные ощущения и боль, усиливающиеся при накусывании, у 11 (28,9%) - выделение гнойного экссудата из свищевых ходов в проекции периапикальной области. Клинические признаки заболевания пародонта у больных 1 и 2 групп почти не отличались. Болевые ощущения и кровоточивость десен наблюдались у 36 (94,7%) и 48 (100%) больных, неприятный запах изо рта - 30 (78,9%) и 42 (87,5%), наличие мягкого зубного налёта, поддесневые зубные камни на передней и боковой группах зубов (100%). Выделение гнойного экссудата из пародонтальных карманов отмечена у 12 (31,6%) и 22 (45,8%) больных, подвижность зубов - 28 (73,7%) и 38 (79,2%). Глубина пародонтальных карманов колебалась от 3 до 8 мм, в среднем составила: в 1 группе – 4,96 мм, а во 2 группе - 5,83 мм.

При рентгенологическом исследовании обнаружена резорбция костной ткани в области латеральных поверхностей корней и фуркации в многокорневых зубах, межзубные перегородки костной ткани снижены более чем на 2/3 длины корня, в области некоторых зубов до полного исчезновения, но глубоких изменений в отделах альвеолярных отростках и тел челюстей не обнаружены.

Таблица 1

Динамика состояния пародонта в 1-ой группе после лечения

№	Показатель	Исходно	Через 1 мес.	Через 6 мес.
1.	Индекс зубного налета	2,5	1,2	0,6
2.	Индекс зубного камня	2,8	1,4	0,8
3.	Индекс кровоточивости десны	2,8	2,2	0,7
4.	Индекс рецессии десны %	69,2	47,3	27,1
5.	Пародонтальный индекс Russel	4,96	3,7	0,9

У больных 1 и 2 группы индекс гигиены, кровоточивость десны, глубина патологического кармана и пародонтальный индекс отражали благоприятную динамику состояния пародонта. При сравнении выраженности снижения воспалительного процесса в пародонте в двух группах показала, что после комбинированного эндодонто-пародонтального лечения у больных 1-ой группы купирование воспалительного процесса происходила на 6-7 день и начало регенерации кости альвеолы на 20-24 день, получена устойчивая ремиссия воспаления пародонта. Во 2 группе снижение воспалительного процесса наступила на 7-9 день и начало регенерации кости челюсти наблюдалась на 28-30 день

Таблица 2

Динамика состояния пародонта во 2-ой группе после лечения

№	Показатель	Исходно	Через 1 мес.	Через 6 мес.
1.	Индекс зубного налета	2,6	1,6	1,1
2.	Индекс зубного камня	2,9	1,8	1,5
3.	Индекс кровоточивости десны	3,0	2,4	1,1
4.	Индекс рецессии десны %	74,6	56,2	38,9
5.	Пародонтальный индекс Russel	5,83	4,1	1,2

На внутриротовых рентгегорграмм и ортопантограммах костей челюстей в динамике у пациентов обеих групп было отмечено уменьшение костных и фуркационных дефектов разной степени, уплотнение костной структуры, восстановление межальвеолярных перегородок. Через 6 месяцев обнаруживалась нормализация костного рисунка при сохранении на отдельных участках очагов остеосклероза, контур альвеолярной кости становился чётким, межальвеолярные перегородки приобретали дугообразную форму, костные карманы и подвижность зубов уменьшались.

Заключение. Таким образом, эндодонтическое лечение является необходимой частью комплексного лечения при сочетанном поражении эндодонта и пародонта, а на начальном этапе позволяет обеспечить благоприятную динамику, т.е. прекращение патологического процесса в апикальной части периодонта saniрует состояния маргинального периодонта и способствует более быстрому купированию воспалительного процесса в пародонте.

Литература

1. Галеева З.Р. Морфофункциональные и этиопатогенетические связи при патологии эндодонта и пародонта //Эндодонтия today. – 2012. - № 2. – С. 3–7.
2. Галеева З.Р. Тубулярный путь микробной инвазии у пациентов с эндопародонтальными очагами инфекции //Практическая медицина. 2012. - № 2. – С. 31-33.
3. Максимова О.П. Две стороны эндодонтии // Клиническая стоматология. 2012. №1.- С.32-34.
4. Мороз П.В. Эндодонтическое лечение в терапии пародонтита //Журнал фундаментальной медицины и биологии. 2013. № 1. – С. 59-61.

БИОЛОГИЯ ПОЛОСТИ РТА У ЖЕНЩИН ФЕРТИЛЬНОГО ВОЗРАСТА В НОРМЕ И ПРИ КАРИЕСЕ

Мухамедов И.М.¹, Халдарбекова Г.З.²,

Ташкентский государственный стоматологический институт

¹*Мухамедов Иламан Мухамедович – д.м.н., профессор, научный руководитель*

²*Халдарбекова Гулжахон Зафар кизи- базовый докторант*

Кафедра Микробиологии и фармакологии AzGulSarIII1991@mail.ru

Аннотация. С давних пор учёными ведутся исследования в которых нашли свое доказательства связи между «Лактобацилл – Кариес». По результатам некоторых стран уже известно качественный и количественный состав лактофлоры полости рта в норме и при болезнях причиной которых послужили дисбиотические состояния полости рта. Данная статья представляет результаты количественного и качественного состава лактофлоры полости рта женщин фертильного возраста, состояние биологических свойств каждого определенного представителя и их влияние на образования кариеса чем можно объяснить микробиологическую этиологию кариеса. Каждые нижеуказанные показатели были статистически обработаны и сравнены с результатами зарубежных стран.

Ключевые слова: микрофлора, лактобациллы, кариес, биологические свойства, резистентность, фертильный возраст, дисбиоз.

THE BIOLOGY OF THE ORAL CAVITY WOMEN OF FERTILE AGE IN NORMAL AND WITH CARIES

Mukhamedov I.M.¹, Khaldarbekova G.Z.²,

¹*Mukhamedov Ilaman Mukhamedovich – DS., professor, scientific director*

²*Khaldarbekova Guljakhon Zafar qizi- Basic doctorantal student*

Department of Microbiology and pharmacology

Tashkent state dental institute

Annotation. Since recent years, scientists have been conducting studies in which they found evidence of a connection between Lactobacilli-Caries. According to the results of some countries, the qualitative and quantitative composition of the lactoflora of the oral cavity is normal and normal for diseases caused by dysbiotic conditions of the oral cavity. This article presents the results of the quantitative and qualitative composition of the lactoflora of the oral cavity of women of childbearing age, the state of biological properties of each particular representative and their effect on caries formation, which can explain the microbiological etiology of caries. Each of the indicators below was statistically processed and compared with the results of foreign countries.

Key words: microflora, lactobacilli, caries, biological properties, resistance, fertility age, dysbiosis.

Актуальность. В последние годы всё больше внимание уделяется женщинам фертильного то есть детородного возраста и это объясняется тем, что будущее каждой нации обеспечивается женщинами. При сохранении здоровья женщин важно обращать особое внимание на микробиологическое состояние генитального тракта и полости рта. Так как, с первых дней жизни у новорождённого самая первая микрофлора образуется именно в полости рта при прохождении плода по родовым путям, и соответственно обеспечивается матерью [3,4,5].

Известно, на сегодняшний день кариес являясь результатом дисбиотического процесса полости рта, считается одним из самых распространенных заболеваний в мире (свыше 95% людей)[8].

Согласно оценке, содержащейся в Глобальной базе данных ВОЗ по гигиене полости рта зубным кариесом во всем мире страдают 60-90% детей школьного возраста и почти 100% взрослых [2]. К сожалению, в Республике Узбекистан заболеваемость и распространенность кариеса стабильно сохраняется на высоком уровне, что в первую очередь связано с недостатком мер в области профилактики стоматологических заболеваний. По данным С.С.Гулямова,[1] 2011, РУз в соответствии с классификацией ВОЗ относится к региону с высокой распространенностью кариеса. В настоящее время считается что бактериальный фактор является определяющим в развитии кариеса зубов. Было проведено много исследований в которых была установлена корреляция индексов кариеса с наличием бактерий полости рта [9,10]. Определение микробиологической этиологии кариеса более доступным и быстрым способом остается одной из актуальных проблем в современной стоматологии [11].

Проблема идентификации и классификации лактобактерий является особенно актуальной в связи с их широким использованием в качестве пробиотических средств и в производстве ферментированных продуктов традиционного и функционального питания [6].

Все возрастающее значение, которое в последние годы придается лактобактериям, вызывает необходимость обобщения знаний, касающихся данной группы, начиная от её морфологических характеристик и тонких молекулярных механизмов передачи генетической информации и заканчивая использованием их в биотехнологических и медицинских целях.

Цель исследования. Изучение и анализ микрофлоры и лактофлоры полости рта у здоровых и больных с кариесом женщин фертильного возраста, с использованием хромогенных питательных сред – **ХайХром**.

Материал и методы. К исследованиям было привлечены 90 женщин здоровые и больные с кариесом в возрасте 20-40 лет. Для возможности проведения сравнительного анализа результатов испытуемые были разделены на две группы: здоровая – с кариесом. Идентификация лактобактерий проводили путем изучения морфологии, тинкториальных, культуральных и биохимических свойств на средах Гисса (пёстрый ряд углеводов), а также по определителю бактерий Берджия (The Bergey`s Manual of Systematic Bacteriology) [12].

Антибиотикочувствительность лактобацилл определяли методом диффузии в агар с использованием стандартных индикаторных дисков [7].

У всех исследуемых женщин фертильного возраста, для изучения микрофлоры полости рта собирали ротовую жидкость методом смыва со слизистой оболочки полости рта (путем полоскания) для этого были подготовлены пробирки с 4,5 мл стерильного физиологического раствора. Полученный материал этим способом считали за первые разведения (10^1), в течении 2-х часов взятый материал доставляли в лабораторию. В лаборатории проводили раститровку по стандарту мутности Макфарланда исследуемого материала в изотоническом растворе хлорида натрия и посев на хромогенные питательные среды – **ХайХром** – HiChrome E.coli Agar; HiChrome Candida Differential Agar/Base, Modified; HiChrome MeReSa Agar Base; HiChrome Aureus Agar Base; HiChrome Lactobacillus Selective Agar.

Материалом для более широкого исследования послужили штаммы лактобацилл. Было выделено 207 изолятов из ротовой полости 53 здоровых людей и 62 больных кариесом (93 от здоровых и 114 от исследуемых больных).

Результаты и обсуждение. Было установлено, что в структуре лактофлоры полости рта женщин фертильного возраста доминирующими оказались 5 вида: *L.acidophilus*; *L.casei*; *L.salivarius*; *L.fermentum*; *L.rhamnosus*. Встречаемость, то есть видовой состав

лактобактерий в исследуемых группах достаточно варьировало. Исходя из этого, их процентные соотношения тоже отличались (Таблица 1).

Таблица 1

Видовой состав лактобактерий полости рта у здоровых и больных с кариесом женщин фертильного возраста.

Виды лактобактерий	У скольких был выявлен этот штамм		Их процентное соотношение	
	Здоровые	С кариесом	Здоровые	С кариесом
<i>L.acidophilus</i>	29 (54,7%)	22 (35,5%)	31,2%	19,3%
<i>L.casei</i>	20 (37,7%)	31 (50%)	21,5%	27,2%
<i>L.rhamnosus</i>	15 (28,3%)	22 (35,5%)	16,1%	19,3%
<i>L.fermentum</i>	12 (22,6%)	9 (14,5%)	12,9%	7,9%
<i>L.salivarius</i>	17 (32,0%)	30 (48,4%)	18,3%	26,3%

Выяснилось, что в видовом составе лактофлоры полости рта у здоровых женщин фертильного возраста доминируют *L.acidophilus*, *L.casei* и *L.rhamnosus* в равных долях, тогда как у больных с кариесом женщин преобладают *L.salivarius* и *L.casei*.

При проведении анализа антибиотикочувствительности выделенных изолятов лактобактерий полости рта у здоровой группы высокочувствительны к антибактериальным препаратам класса аминогликозидов и фторхинолонов.

С учетом этих результатов и экспериментальных данных, полученных в настоящей работе, можно предположить, что при назначении антибактериальных препаратов для лечения заболеваний полости рта нужно учитывать их противодействие к представителям нормальной микрофлоры.

Таблица 2

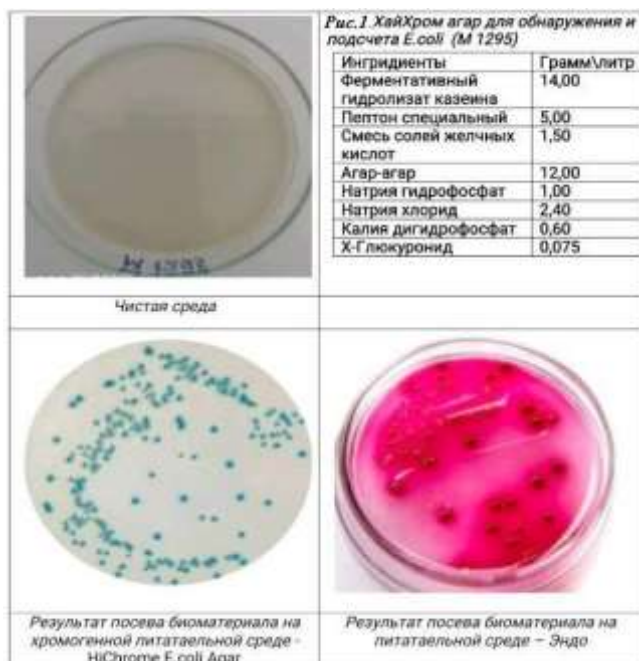
Антибиотикочувствительность основных лактобактерий полости рта

Антибиотики	Виды лактобактерий									
	<i>L.acidophilus</i>		<i>L.casei</i>		<i>L.salivarius</i>		<i>L.fermentum</i>		<i>L.rhamnosus</i>	
	Зд.	Б.	Зд.	Б.	Зд.	Б.	Зд.	Б.	Зд.	Б.
<i>Амикацин</i>	++	+	++	++	++	+	++	+	++	++
<i>Нитроксолин</i>	+	+	+	+	+	+	+	-	+	+
<i>Бисептол</i>	-	+	-	+	-	+	-	-	-	+
<i>Фуразолидон</i>	+	+	+	+	+	+	+	+	+	+
<i>Цефтриаксон</i>	-	+	-	-	-	-	-	-	-	-

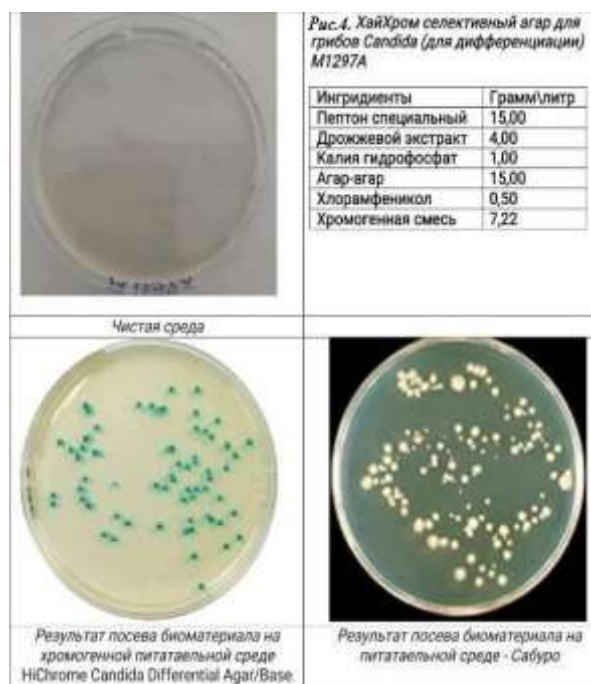
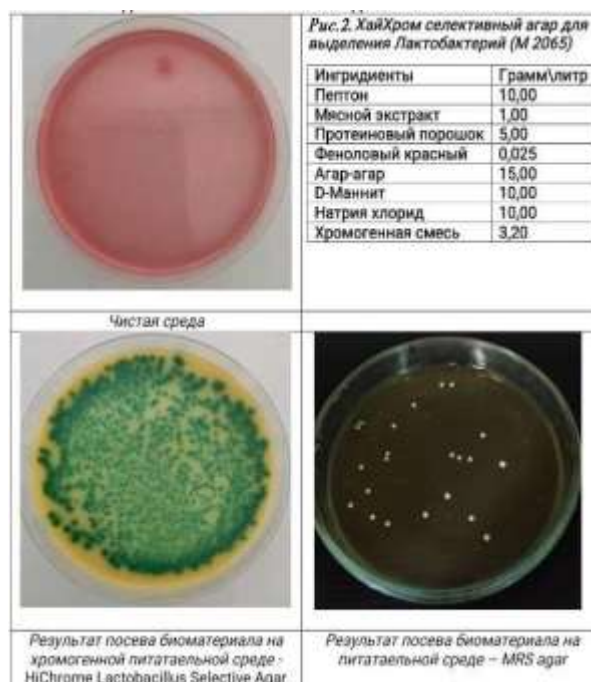
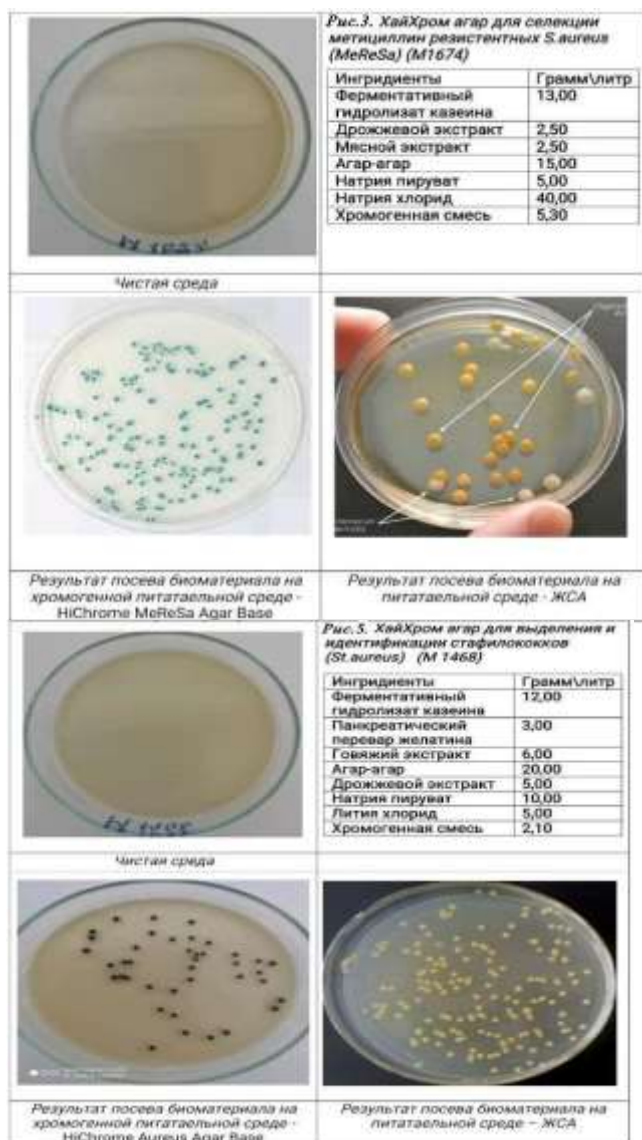
Ульфاران	-	-	-	-	-	-	-	-	-	-
Цефазолин	-	-	-	+	-	-	-	-	-	-
Цефатаксим	-	+	-	-	-	-	-	-	-	-
Бактазон	+	+	+	++	+	+	+	++	+	++
Оксациллин	-	-	-	+	-	-	-	-	-	-
Ампицилин	-	-	-	-	-	-	-	-	-	-
Азитромицин	+	+	+	+	+	+	+	+	+	+
Клабел	+	+	+	+	+	+	-	+	+	+
Занофлоксозин	+	+	++	++	++	+	++	++	+	++
Офлоксацин	++	+	++	++	++	+	++	++	+	++
Ципрофлоксацин	++	+	++	++	++	+	++	++	++	++
Леворекс	+	+	++	++	++	+	++	+	++	++
Номицин	++	++	++	++	++	+	++	+	+	++
Сиспрес	++	+	++	++	++	+	++	+	+	++
Левомецитин	+	+	++	+	-	+	+	+	+	++
Доксициллин	+	-	+	+	+	+	+	+	+	+

Примечание. 1. Обозначения групп исследуемых: Зд.- Здоровые, Б.-Больные с кариесом.

2. «++» - наличие высокой чувствительности, «+»- наличие умеренной чувствительности, «-» -наличие устойчивости к антибактериальным препаратам. Notesreferences. 1. Designations of the study groups: Zd.- Healthy, B.-Patients with caries. 2. "++" - the presence of high sensitivity, "+" - the presence of moderate sensitivity, "-" -the presence of resistance to antibacterial drugs.



Изучение и анализ микрофлоры полости рта у здоровых и больных с кариесом женщин фертильного возраста, с использованием хромогенных питательных сред – ХайХром, показали что у женщин со здоровой полостью рта соотношение анаэробных и аэробных микроорганизмов составляет 10:1, и 8:3 у женщин больных с кариесом. Результаты апробирования хромогенных сред приведены на Рис.1,2,3,4,5.



Закключение. 1. В видовом составе лактофлоры полости рта, выделенной от лиц с высоким показателем микробной обсемененности, преобладают виды *L.acidophilus* и *L.casei*, тогда как у лиц с низким показателем микробной обсемененности преобладали *L.casei* и *L.salivarius*.

2. При проведении анализа антибиотикочувствительности выделенных штаммов лактобактерий полости рта у здоровой группы высокочувствительны к антибактериальным препаратам класса аминогликозидов и фторхинолонов.

3. Использование хромогенных сред для выделения и подсчета микроорганизмов микрофлоры полости рта и генитального тракта, дают возможность сократить срок

микробиологических исследований при выявлении дисбиозов. При этом они не требуют дополнительных этапов выделения чистых культур, посева на дифференциальных средах и микроскопии.

Литература/References

1. Гулямов С.С. Профилактика и лечение кариеса зубов воспалительных заболеваний пародонта у подростков // дисс..док.мед.наук., Ташкент. 2010.
2. Мирсалихова Ф.Л. Обоснование комплексной программы профилактики и лечения кариеса зубов у детей младшего школьного возраста // дисс..д-ра мед.наук., Ташкент. 2018.
3. Мухамедов И.М. и др. Клиническая микробиология в стоматологии. // Ташкент. 2015. 212с.
4. Мухамедов И.М. и др. Микроэкология важнейших биотопов тела человека. // Ташкент. 2007. 462 с.
5. Мухамедов И.М., Назирова М.Б., Хужаева Ш.А., Мухамедова Ш.Б. О роли лактобактерий в полости рта // Жур. Стоматология. №2-3., 2017. С.-11-14.
6. Новик Г.И., Сидоренко А.В. Лактобациллы: биотехнологический потенциал и проблемы идентификации // Журнал “Проблемы здоровья и экологии”. 2007. С.141-150.
7. Оболенский В.Н., Аронов Л.С., Родоман Г.В. и соавт. Антибиотикопрофилактика, антибиотикотерапия и микробиологическая ситуация в хирургическом стационаре // Антибиотики и химиотерапия. 2004. – Т.49, % 10. – С.13-19.
8. Caufield P.W., Schon C.N., Saraithong P., Li Y., Argimon S. Oral lactobacilli and dental caries: A model for niche adaptation in humans. JDR Clinical Research Supplement.-2015.-P.110-118.
9. Graf E., Tenovuo J., Lehtonen O.P., Eerola E., Vilja P. Antimicrobial systems of human whole saliva in relation to dental caries, cariogenic bacteria and gingival inflammation in young adults // Acta Odontol. Scan.-1980. 46(2)-P.67-74.
10. Kolenbrander P.E. Oral microbial communities: biofilms, interactions, and genetic systems // Annu. Rev. Microbiology. 2000. №54. P.413-437.
11. Koll-Klais P., Mandar R., Leibur E. et al. Oral lactobacilli in chronic periodontitis and periodontal health: species composition and antimicrobial activity. // Oral microbiology immunology.-2005. - № 20 (6)- P.354-361.
12. William B. Whitman. Bergey's Manual of Systematic Bacteriology. New York. Springer.2009.V.3.-P.464-511.

УДК: 616.61:616.31-615.06;611.61.018

ИЗМЕНЕНИЕ В ПОЛОСТИ РТА ПРИ ХРОНИЧЕСКОЙ БОЛЕЗНИ ПОЧЕК

Алиева Н.М.¹, Шоахмедова К.Н.², Нигматова Н.Р.³, Усмонова Х.Т.⁴,

Рахимов Б.Г.⁵

Ташкентский государственный стоматологический институт

Алиева Назокат Мураджановна- доцент кафедры Пропедевтика ортопедической стоматологии, ТГСИ.

Шоахмедова Комола Нарзуллаевна- Ассистент кафедры Пропедевтика ортопедической стоматологии, ТГСИ

Нигматова Нигора Рахматуллаевна - Ассистент кафедры Факультет ортопедической стоматологии, ТГСИ

Усмонова Хилола Тохировна- Ассистент кафедры Пропедевтика ортопедической стоматологии, ТГСИ

Рахимов Бахтиёржон Гафурджанович- Ассистент кафедры Пропедевтика ортопедической стоматологии, ТГСИ

Resume:

The scientific review is devoted to deals with modern classifications of chronic kidney disorders and changes in the oral cavity, factors that affect them, and their prevention, treatment and management.

Резюме:

Научный обзор посвящен современным классификациям хронических заболеваний почек и изменений в полости рта, факторам, которые на них влияют, а также их профилактике, лечению и ведению.

Ключевые слова: соматическая патология, хронические заболевания почек, острый гломерулонефрит, ортопедическая стоматологическая помощь.

Актуальность: В своей практической деятельности врачи-стоматологи часто сталкиваются с пациентами, имеющими в анамнезе тяжёлые соматические заболевания. Актуальность проблемы определяется тем, что на сегодняшний день соматическая патология встречается у 30% стоматологических больных [22,25].

На данный момент повсеместно наблюдается ухудшение экологической обстановки, введение в продукты питания различных искусственных пищевых добавок, увеличение продолжительности жизни. Высокая распространенность соматических заболеваний, возрастные изменения тканей и органов и несоответствующая гигиена полости рта и другие причины способствуют развитию стоматологических заболеваний, что приводит к частичной или полной вторичной адентии.

В 2002 году группой экспертов национального почечного фонда США в результате детального изучения патофизиологии и вопросов лечения ХПН, была выделена «наднозологическая» единица патологии почек – хроническая болезнь почек (ХБП). Под хронической болезнью почек понимают любое заболевание почек, сопровождающееся признаками их повреждения и (или) нарушением скорости клубочковой инфильтрации. Необходимо подчеркнуть, что Всемирная организация здравоохранения внесла уточнения в МКБ-10 рубрику N18. В предыдущей редакции под этим кодом значилась хроническая почечная недостаточность. Для сохранения структуры диагноза в настоящее время рекомендуется нозологию ХБП указывать после основного заболевания (Балабанов А.С. и др., 2014). В таких случаях кодировка болезни почек устанавливается в соответствии с МКБ-10 по основному заболеванию.

Если причина нарушения функции почек не установлена, то диагнозом (основным) рекомендуется выставлять ХБП, которая в МКБ кодируется рубрикой с учетом стадии заболевания (Балабанов А.С. и др., 2014). Критериями ХБП считают повреждение почек продолжительностью более 3-х месяцев, независимо от скорости клубочковой фильтрации, а также при скорости клубочковой фильтрации не более 60 мл/мин больше 3-х месяцев, как с признаками поражения почек, так и без них (Шулутко Б.И., 2002).

К маркерам ХБП относят также стойкое повышение выделения альбумина с мочой (более 10 мг/сут), мочевого синдром (цилиндрурия, гематурия, лейкоцитурия), изменения почек при дополнительных объективных методах исследования, изменения в составе крови,

мочи, изменения патоморфологической картины ткани почек при нефробиопсии (Шилов Е.М., 2007; Murthy A.K., Hiremath S.S., 2005). Поэтому ХБП может выявляться уже на основании сниженной скорости клубочковой фильтрации и при отсутствии в анамнезе почечного заболевания или повреждения. Известно, что нарушение функции фильтрации может опережать необратимые изменения морфологии тканей (Шулутко Б.И., 2002). Поэтому считают, что использование такого диагностического подхода даёт возможность проведения ранней нефропротекции и максимального отдаления срока наступления терминальной почечной недостаточности (Балабанов А.С. и др., 2012; Niedzielska I., 2014).

В настоящее время число пациентов, страдающих хроническими заболеваниями почек, возрастает до 5-8% в год, а темп прироста этого показателя в 2008 году составил 14,7% (Томилина Н.А., 2009). Согласно данным, представленным регистром Российского диализного общества, лечение пациентов с терминальной стадией хронической почечной недостаточности (тХПН) проводится в 492 отделениях. Растёт число пациентов, получающих гемодиализ в амбулаторных условиях (Бикбов Б.Т., Томилина Н.А., 2007). Развитие программ диализ-трансплантация, увеличение обеспеченности населения качественной гемодиализной помощью привели за последние 30-40 лет к снижению заболеваемости и смертности среди пациентов с тХПН. Существующие методы заместительной почечной терапии, применение современных фармакологических препаратов, контроль анемии, артериальной гипертензии, нарушений фосфорно-кальциевого метаболизма, модификация диеты позволяют продлить жизнь пациентов на неопределенно долгий срок и добиться определенного уровня медицинской и социальной реабилитации. Вместе с тем качество жизни таких пациентов остается низким.

При изучении состояния полости рта у больных с тХПН выявлена высокая распространенность заболеваний тканей полости рта и, как следствие, значительная нуждаемость в стоматологической помощи (Ray K.L., 1989; Москаленко О.А., 1995; Naugle K. et al., 1998; Kao C.-H. et al. 2000; Sung J.-M. et al., 2005; 2006; Bots C.P. et al., 2006; Осокин М.В., 2006; Vesterinen M. et al., 2007).

Проведение стоматологической реабилитации осложняется тем, что у пациентов с тХПН на фоне уремической интоксикации и анемии наблюдается гипоксия клеток мозга, поэтому они не способны объективно оценивать своё состояние (Выговская Е.М., 2002; Рыбакова К.В., 2004). В доступной нам отечественной литературе мало работ, определяющих особенности состояния ротовой полости у пациентов с тХПН, получающих лечение гемодиализом (Москаленко О.А., 1995; Осокин М.В., 2006). Кроме того, в отечественной практике отсутствует программа оказания стоматологической помощи пациентам с тХПН, получающих гемодиализ в амбулаторных условиях.

Изучение стоматологического показателя социального функционирования, определяемого общностью стоматологических проблем пациентов, показало, что стоматологический статус влияет на эмоциональный компонент и социальные аспекты качества жизни больных, получающих гемодиализ, и не оказывает влияния на качество жизни пациентов, находящихся на перитонеальном диализе (Ящук Е.В., 2009).

Таким образом, отечественные и зарубежные исследователи проводили анализ стоматологической заболеваемости у лиц, страдающих различными хроническими заболеваниями почек. В то же время авторы приводят разные данные о частоте встречаемости дистрофической патологии пародонта у лиц, страдающих хроническим гломерулонефритом (ХГ) и хронической почечной недостаточностью (ХПН). Строение и состав твердых тканей зубов у лиц, страдающих болезнями почек, изучались без учета возраста пациентов, хотя известно, что состав и строение твердых тканей зубов имеют возрастные особенности. Не исследовались вопросы, связанные с оценкой уровня оказания стоматологической помощи людям, страдающим различными хроническими болезнями почек: хроническим пиелонефритом, ХГ, а также ХПН, в том числе при нахождении пациентов на гемодиализной терапии или без последней.

Следует отметить, что острый гломерулонефрит является редким заболеванием, который в структуре всех гломерулонефритов встречается менее чем в 1% случаев (Мухин Н.А., 2009). При этом снижение заболеваемости острым гломерулонефритом связывают с ростом иммунизации против стрептококка (Емец В.И., Герасимова Т.Н., Васильева Л.Л., 1980; Балабанов А.С. и др., 2013; Abbas A.K., Lichtman A.H., 2009; Bastos J.A., Diniz C.G., 2011).

Отмечается, что более 60% таких эпизодов выявляется у молодых людей, 10% – у лиц среднего возраста. При этом мужчины страдают данной патологией несколько чаще, чем женщины (Балабанов А.С. и др., 2012). Необходимо подчеркнуть, что, в отличие от детей, причиной развития острого гломерулонефрита у взрослых людей обычно служит не только стрептококк. На долю последнего приходится до 30% случаев. Причиной острого гломерулонефрита стафилококк может стать примерно в 25% случаев. Его роль в возникновении гломерулонефрита в последние годы возрастает (Платова Т.С., 2007; Шилов Е.М., 2007). Полагают, что факторами риска острого постстрептококкового гломерулонефрита являются наследственность по аллергическим заболеваниям, очаги хронической инфекции, в том числе одонтогенной, гиповитаминозы и гельминтозы (Шулутко Б.И., 2002; Ящук Е.В., Платова Т.С., 2008; Al-Nawas B., Maeurer M., 2008).

В патогенезе острого гломерулонефрита выделяют три возможных механизма развития патологии (Балабанов А.С. и др., 2013). Первый – сродство белков стрептококка, а также тканей почечного клубочка. Это обуславливает запуск реакции «антиген – антитело» с образованием циркулирующих иммунных комплексов, вследствие чего возникает повреждение базальных мембран. Ко второму механизму относят поражение нормальных иммуноглобулинов нейраминидазой стрептококка. Обычно роль аутоантигенов играют IgG. Взаимодействие последних с антистрептококковыми антителами способствует образованию иммунных комплексов. При этом воспалительный процесс в нефроне обычно стимулируется нейтрофилами, а также макрофагами. Третий механизм – перекрестная реакция, за счет схожести антигенной структуры микробов и тканей клубочков, антител к стрептококку, что обуславливает повреждение базальной гломерулярной мембраны (Балабанов А.С. и др., 2013). При этом предрасполагающим фактором может служить наличие у пациентов ряда компонентов системы HLA. Известно, что носительство больными разных генотипов может определять клиническую картину и особенности течения острого постстрептококкового гломерулонефрита (Шулутко Б.И., Макаренко С.В., 2009; Bayraktar G., Kurtulus I., Kazancioglu R., 2008).

Учитывая вышеизложенное, целью наших дальнейших исследований является изучение клинико-функциональных изменений в полости рта у больных с хронической болезнью почек и разработки тактики ортопедической помощи.

Литература

1. Авдеева М.В., Войтенков В.Б., Самойлова И.Г. Специфика верификации факторов риска и организационные аспекты первичной профилактики с учетом возрастного фактора // Успехи геронтол. – 2013. – Т. 26, №3. – С. 481-486.
2. Алимский А.В. Особенности распространения заболеваний пародонта среди лиц пожилого и преклонного возраста // Стоматология для всех. – 2000. – №2. – С. 46-49.
3. Балабанов А.С., Барсуков А.В., Беляев Н.В. и др. Госпитальная терапия: Учебник; Под ред. А.В. Гордиенко. – СПб.: Спец. лит-ра, 2013. – С. 310-338.
4. Горбачева И.А. Комплексные подходы к лечению больных с сочетанными заболеваниями внутренних органов и воспалительными поражениями пародонта: Автореф. дис д-ра мед. наук. – СПб, 2004. – 42 с.
5. Гордиенко А.В., Соловьев М.В., Кузнецова Л.К. Лекарственные поражения почек. – СПб, 2008. – 24 с.
6. Емельяненко Н.В. Состояние зубов, тканей пародонта и организация стоматологической помощи у детей с хроническими заболеваниями почек. – Львов, 1983. – 18 с.
7. Иорданишвили А.К., Комаров Ф.И. Внутренние болезни и стоматология. – М., 2007. – 112-117с.
8. Кудряшова И.П., Оспельникова Т.П., Ершов Ф.И. Динамика показателей цитокинового профиля при хроническом пиелонефрите // Клин. нефрол. – 2012. – №3. – С. 39-41.
9. Лебедеко И.Ю. Ортопедическая стоматология. Алгоритмы диагностики и лечения; Под ред. И.Ю. Лебедеко, С.Х. Каламаровой. – М.: Мед. информ. агентство, 2012.
10. Мусаева, Р.С. Клинико-лабораторное обоснование выбора средств гигиены полости рта при заболеваниях

- пародонта у больных сахарным диабетом: Автореф. дис. ... канд. мед. наук. – СПб: СПбГМУ, 2009. – 16 с.
11. Орехова Л.Ю. Метаболические механизмы пародонтитного континуума у больных с сахарным диабетом // Материалы 17-й Всероссийской стоматологической научно-практической конференции. – М., 2007.
 12. Платова Т.С., Ящук Е.В. Стоматологический статус больных хроническим гломерулонефритом // Пародонтология. – 2007. – №1. – С. 17-19.
 13. Рабухина Н.А., Голубева Г.И., Перфильев С.А. Спиральная компьютерная томография при заболеваниях челюстно-лицевой области. – М.: МЕДпресс-информ, 2006. – 128 с.
 14. Рагимова Р.Р., Азизова Г.И., Эфендиев И.М. Изучение некоторых цитокинов и иммунных параметров при хронической недостаточности // Цитокины и воспаление. – 2009. – №8, №3. – С. 46-49.
 15. Ремизов С.М., Галюкова А.В., Фадюков Е.М. Сравнительное изучение эмали и дентина зубов в сканирующем и трансмиссионном электронных микроскопах // Стоматология. – 1980. – №4. – С. 21-23.
 16. Ройтберг Г.Е., Струтынский А.В. Внутренние болезни. Лабораторная и инструментальная диагностика: Учеб. пособие. – М.: МЕДпресс-информ, 2011. – 18 с.
 17. Рыжак Г.А., Иорданишвили А.К., Солдатов С.В. и др. Солдатова Характеристика микробиоценоза пародонтальных карманов и иммунного гомеостаза пациентов пожилого и старческого возраста с хроническим генерализованным пародонтитом // Успехи геронтол. – 2011. – Т. 24, №4. – С. 548-552.
 18. Симаненков В.И., Лугаенко Е.А. Лечение синдрома раздраженной кишки с позиций доказательной медицины: Пособие для врачей и клинических фармакологов. – СПб, 2008. – 108 с.
 19. Ткаченко Т.Б., Гайкова О.Н., Орлова Н.А. и др. Основные результаты морфологической оценки слизистой оболочки полости рта умерших от онкологических заболеваний // Институт стоматологии. – 2009. – №3 (44). – С. 92-95.
 20. Удальцова Н.А., Ермолаева Л.А. Системная реакция организма при воспалительных процессах челюстно-лицевой области и патогенетическое обоснование лечения // Институт стоматологии. – 2007. – №1 (34). – С. 34-35.
 21. Фаустов Л.А., Леонтьев В.К., Галенко-Ярошевский П.А. Методологические основы научных представлений об этиологии и патогенезе заболеваний // Хронический генерализованный пародонтит. – Краснодар: Просвещение-Юг, 2012. – С. 23-32.
 22. Филиппова Е.В. и др. Заболевания слизистой оболочки полости рта и языка у людей пожилого и старческого возраста // Пародонтология. – 2013. – №2 (67). – С. 69-72.
 23. Akar H., Akar C., Carrero J.J. et al. Systemic consequences of poor oral health in chronic kidney disease patients // Clin. J. Amer. Soc. Nephrol. – 2011. – Vol. 6, №1. – P. 218-226.
 24. Al-Nawas B., Maeurer M. Severe versus local odontogenic bacterial infections: comparison of microbial isolates // Europ. Surg. Res. – 2008. – Vol. 40. – P. 220-224.
 25. Bastos J.A., Diniz C.G., Bastos M.G. et al. Identification of periodontal pathogens and severity of periodontitis in patients with and without chronic kidney disease // Arch. Oral Biol. – 2011. – Vol. 56, №8. – P. 804-811.
 26. Bayraktar G., Kurtulus I., Kazancioglu R. et al. Evaluation of periodontal parameters in patients undergoing peritoneal dialysis or hemodialysis // Oral. Dis. – 2008. – Vol. 14, №2. – P. 185-189.
 27. Buhlin K., Barany P., Heimbürger O. et al. Oral health and pro-inflammatory status in end-stage renal disease patients // Oral. Health Prev. Dent. – 2007. – Vol. 5, №3. – P. 235-244.
 28. Castillo A., Mesa F., Liebana J. et al. Periodontal and oral microbiological status of an adult population undergoing haemodialysis: a cross-sectional study // Oral. Dis. – 2007. – Vol. 13, №2. – P. 198-205.
 29. Cervero A.J., Bagan J.V., Soriano Y.J., Roda R.P. Dental management in renal failure: Patients on Dialysis // Med. Oral. Patol. Oral. Cir. Bucal. – 2008. – Vol. 13 (№7).

УДК: 616.31-022:618.2

РАСПРОСТРАНЕННОСТЬ И ФАКТОРЫ РИСКА РАЗВИТИЯ СТОМАТОЛОГИЧЕСКИХ ЗАБОЛЕВАНИЙ У БЕРЕМЕННЫХ, ПРОЖИВАЮЩИХ В РАЗЛИЧНЫХ РЕГИОНАХ УЗБЕКИСТАНА

**Сувонов К.Ж., Рустамова Х.Е., Халманов Б.А., Икромов Г.А
Ташкентский государственный стоматологический институт**

Целью было изучение распространенности и факторов риска развития стоматологических заболеваний у беременных, проживающих в различных регионах Узбекистана. Распространенность и интенсивность кариеса зубов среди беременных достоверно выше в Ургенчском районе Хорезмской области по сравнению с Кибрайским районом Ташкентской области в 1,3 раза. Эти показатели увеличиваются с каждой

последующей беременностью. Аналогичная картина наблюдается по болезням пародонта и СОПР. Наиболее значимыми медико-биологическими факторами, способствующими развитию стоматологических заболеваний у беременных, явились возраст, количество беременностей, интергенетический период, течение и сроки беременности, наличие экстрагенитальных заболеваний. Среди медико-социальных факторов риска наиболее значимыми явились образование, условия жизни, соблюдение гигиены полости рта, уровень санитарной культуры и медицинская активность беременных.

Ключевые слова: стоматологические заболевания, беременность, распространенность, факторы риска, кариес, пародонтит

PREVALENCE AND RISK FACTORS FOR THE DEVELOPMENT OF DENTAL DISEASES IN PREGNANT WOMEN LIVING IN DIFFERENT REGIONS OF UZBEKISTAN

**Suvonov K.Zh., Rustamova Kh.E., Khalmanov B.A., Ikromov G.A.
Tashkent State Dental Institute.**

The aim was to study the prevalence and risk factors for the development of dental diseases in pregnant women living in various regions of Uzbekistan. The prevalence and intensity of dental caries among pregnant women is significantly higher in the Urgench district of the Khorezm region in comparison with the Kibray district of the Tashkent region by 1.3 times. These rates increase with each subsequent pregnancy. A similar picture is observed for periodontal disease and oral mucosa. The most significant biomedical factors contributing to the development of dental diseases in pregnant women were age, number of pregnancies, intergenetic period, course and duration of pregnancy, and the presence of extragenital diseases. Among the medical and social risk factors, the most significant were education, living conditions, adherence to oral hygiene, the level of sanitary culture and medical activity of pregnant women.

Key words: dental diseases, pregnancy, prevalence, risk factors, caries, periodontitis

Известно, что в связи с изменением процессов обмена у женщин в период беременности могут создаваться условия для развития кариеса зубов, гингивитов, парадонтопатий, заболеваний слизистой оболочки полости рта (СОПР) преждевременной потери зубов[3].

Среди беременных выявлено, что процент поражённости кариесом возрастает с увеличением количества беременностей. Установлено, что среднее количество кариозных зубов среди первобеременных составляет в среднем 7,06% всех имеющихся зубов, среди повторно беременных - 11,57%, а у многорожавших - 13,6%. Поражённость кариесом больше отмечалась у часто рожавших женщин с интервалом 1-1,5 года между родами[1].

Установлено, что даже нормально протекающая беременность часто сопровождается воспалительными явлениями в СОПР, чаще десен[4]. Выявлено, что первые признаки «гингивита беременных» появляются на 3-4 месяце беременности и протекают по типу катарального или гипертрофического воспаления [2].

Установлено, что среди женщин с патологией беременности заболевания пародонта выявлены в 43,5%, а среди женщин с нормальным течением беременности в 15,74%. Частота заболевания пародонта, как при патологии, так и при нормальном течении беременности зависит не от количества беременностей, а от самого течения беременности [7]. Нарастание частоты заболеваний пародонта у лиц с патологией беременности говорит о взаимосвязи течения беременности и клиники заболеваний пародонта.

Наличие камней в патологических зубодесневых карманах способствуют размножению в них микроорганизмов [8], являясь постоянным источником хронического очага, который в свою очередь поддерживает патологическое течение беременности и способствует развитию осложнений послеродового периода, инфицированию плода и новорожденного с явлениями токсикосептического процесса у детей [6].

Необходимость более глубокого анализа существующей системы организации стоматологической помощи беременным диктует необходимость дальнейшей разработки этой проблемы.

Цель исследования. Изучение и оценка распространенности и факторов риска развития стоматологических заболеваний у беременных, проживающих в различных регионах Узбекистана.

Материал и методы исследования. Объектом исследования были беременные, постоянно проживающие в различных регионах Узбекистана - Ургенчском районе Хорезмской области и Кибрайском районе Ташкентской области. Ургенчский район относится к экологически неблагоприятному региону, а Кибрайский район относится к более благополучному региону.

Всего было обследовано 1992 беременных (1012 в Ургенчском районе и 980 в Кибрайском районе). Контингент беременных разделили на следующие возрастные группы: до 20 лет; 20-29 лет; 30 лет и старше.

Исследования проводились в вышеуказанных районах среди женщин, состоящих на учете у врача общей практики и гинеколога по поводу беременности, в возрасте от 16 до 40 лет в различные сроки беременности.

Обследование беременных проводилось по методике Центрального научно-исследовательского института стоматологии России (Алимский А.В. 1997) с использованием рекомендаций ВОЗ (Женева, 1997).

Стандартная программа стоматологических осмотров предусматривала изучение всех основных показателей распространенности стоматологических заболеваний. Для оценки стоматологического статуса беременных была использована карта ВОЗ.

Для оценки обращаемости, объема и характера посещаемости беременными врачей-стоматологов и выявления организационных факторов, влияющих на стоматологический статус, изучено в динамике (с момента взятия на учет до родов) 400 индивидуальных карт беременных, нуждающихся в стоматологической помощи.

Определение факторов и прогнозирование риска развития стоматологических заболеваний у беременных проводились с помощью вероятностного метода Байеса - нормированных интенсивных показателей [Шиган Е.Н., 1983].

Материалы исследования были обработаны современными методами вариационной статистики, путем вычисления интенсивных, экстенсивных показателей, средних величин, определения степени достоверности результатов исследования и их различий (критерий Стьюдента и Фишера). При организации и проведении исследований соблюдали принципы доказательной медицины.

Полученные результаты и их обсуждение. Сравнительный анализ данных в изучаемых регионах показал, что в Ургенчском районе число лиц, обратившихся за стоматологической помощью было ниже, чем в Кибрайском районе в среднем в 1,2 раза ($P < 0,05$). Соответственно число осмотренных лиц в порядке плановой санации в Ургенчском районе было ниже в 1,8-2,0 раза по сравнению с числом осмотренных в сравниваемом районе.

Из числа осмотренных беременных в Кибрайском районенуждались в санации в 1,3 раза меньше пациентов, чем среди беременных, проживающих в Ургенчском районе (соответственно $44,4 \pm 1,6\%$; $n=435$ и $56,6 \pm 1,6\%$; $n=573$ - $P < 0,05$). Необходимо обратить внимание на то, что из числа нуждающихся в санации полости рта были санированы в Кибрайском районе всего $42,5 \pm 1,2\%$ ($n=185$) а в сравниваемом районе значительно меньше - $33,2 \pm 1,1\%$ ($n=190$).

Распространенность кариеса зубов среди беременных, проживающих в Ургенчском районе было в 1,2 раза выше, чем среди беременных Кибрайского района ($P < 0,05$). Такая же закономерность отмечается среди беременных различных возрастов в зависимости от региона проживания.

При этом выявлена общая закономерность в распространенности кариеса зубов среди беременных в обоих регионах - кариес зубов увеличивается с возрастом.

Среди беременных в возрасте до 20 лет кариес зубов зарегистрирован в Ургенчском районе в $90,3 \pm 1,4\%$, в Кибрайском в $73,7 \pm 1,3\%$ случаев.

В следующей возрастной группе беременных (20-29 лет), пораженность кариесом зубов возросла соответственно на $4,1\%$ и $3,2\%$.

Среди беременных старше 30 лет распространенность кариеса зубов выше, чем в предыдущих возрастах как в Ургенчском, так и в Кибрайском районах и составила $98,2 \pm 1,0\%$ и $81,4 \pm 1,5\%$ соответственно ($P < 0,05$).

В целом показатели распространенности кариеса зубов среди беременных имеют тенденцию к увеличению с возрастом и увеличением количества беременностей. В Ургенчском районе распространенность кариеса зубов среди многорожавших женщин была выше на $11,7\%$ по сравнению с первобеременными, тогда как у женщин, проживающих в Кибрайском районе эта разница была в 1,5 раза ниже и составила $7,6\%$.

Доказано, что уровень данного показателя зависел не только от возраста и количества беременности, но и от других факторов, в данном случае и от региона проживания.

Из всего обследованного контингента беременных, в терапевтической стоматологической помощи нуждались $95,0 \pm 1,2\%$ ($n=961$) в Ургенчском районе и $80,0 \pm 1,4\%$ ($n=784$) беременных в Кибрайском районе ($P < 0,05$), а в ортопедической стоматологической помощи, соответственно $87,3 \pm 1,5\%$ ($n=883$) и $65,0 \pm 1,3\%$ ($n=637$) беременных ($P < 0,05$).

Состояние пародонта в период беременности отличается высокой лабильностью. При обследовании беременных заболевания пародонта были выявлены в $76,7 \pm 1,6\%$ ($n=776$) случаев, среди беременных, проживающих в Ургенчском районе и $67,3 \pm 1,5\%$ ($n=660$) случаев среди обследованных, проживающих в Кибрайском районе (табл. 1).

Таблица 1

Распространенность болезней пародонта у беременных, проживающих в различных регионах Узбекистана (%)

Контингент беременных	Возраст, лет		
	До 20	20-29	30 и старше
Здоровые	$35,9 \pm 3,4$	$21,0 \pm 1,6^*$	$12,9 \pm 2,4^*$
	$47,9 \pm 3,0$	$28,8 \pm 1,7^*$	$21,0 \pm 2,8^*$
С заболеваниями пародонта	$64,1 \pm 3,4$	$79,0 \pm 1,6^*$	$87,1 \pm 2,4^*$
	$52,1 \pm 3,0$	$71,2 \pm 1,7^*$	$79,0 \pm 2,8^*$
С признаками кровоточивости	$72,0 \pm 2,0$	$87,3 \pm 1,5^*$	$93,2 \pm 1,9^*$

	59,1±3,8	65,8±2,1*	77,7±3,2*
Зубной камень	56,2±2,5	67,3±2,1*	88,5±2,5*
	47,3±3,9	52,9±2,3	66,2±3,6*
Парадонтальные карманы (4-5мм)	23,5±2,8	30,5±2,0*	41,0±3,8*
	13,4±2,7	21,8±1,8*	29,5±3,5*
Парадонтальные карманы (6мм и более)	9,4±2,6	15,9±1,6*	24,4±3,3*
	5,3±3,1	9,7±1,3	10,6±2,3*

Примечание: в знаменателе показатели Ургенчского района, в числителе Кибрайского района; *- показатель достоверных отличий от данных 20-летних беременных.

Среди беременных молодого возраста (до 20 лет) заболевания пародонта встречались в 1,2 раза чаще среди женщин, проживающих в северном регионе, где сохраняется экологическое неблагополучие по сравнению с тем же контингентом, проживающим в экологически более благоприятном районе - Кибрайский район ($P < 0,05$).

В последующих возрастах разница между этими показателями среди беременных изучаемых регионов незначительна. Анализ полученных данных позволил выявить еще одну закономерность, что с возрастом число беременных со здоровым стоматологическим статусом снижается при параллельном повышении лиц с наличием патологий пародонта. Эта закономерность характерна для обоих изучаемых регионов.

При более детальном анализе нами выявлено, что все вышеперечисленные основные симптомы гингивита и пародонтита наиболее часто встречались у многорожавших женщин по сравнению с первобеременными ($P < 0,05$).

Аналогичная закономерность прослеживается при изучении интенсивности поражения пародонта (количество здоровых и пораженных секстантов на 1 беременную) у изучаемого нами контингента.

Как известно, СОПР является чувствительной и первой подвергается воздействию внешних раздражителей. В связи с этим нами изучено состояние СОПР у беременных женщин, проживающих в экологически неблагоприятном и благоприятных регионах в сравнительном аспекте.

Как показали результаты исследований, как у первобеременных, так и повторно беременных, проживающих в Ургенчском районе, наблюдается более высокая частота патологии СОПР, чем среди данного контингента, проживающих в Кибрайском районе (табл. 2).

Наиболее часто у обеих групп отмечается вирусный стоматит, кандидозные стоматиты, экзематозный хейлит, несколько реже - десквамативный глоссит, хронический рецидивирующий афтозный стоматит (ХРАС), катаральный хейлит и катаральный стоматит.

Среди беременных, проживающих в Кибрайском районе, структура заболеваемости СОПР достоверно отличалась. У части беременных (22,4%) Ургенчского района встречались такие заболевания СОПР, как вирусные и кандидозные стоматиты, которые отсутствовали у обследованных беременных Кибрайского района.

Таблица 2

Частота поражения слизистой оболочки полости рта у беременных в зависимости от места проживания ($M \pm m$, на 100 беременных)

Заболевания	Группа беременных			
	Первобеременные		Повторнобеременные	
	Ургенчский район	Кибрайский район	Ургенчский район	Кибрайский район
Стоматиты, всего	35,1±2,3	11,5±1,9*	73±3,9	20,8±2,3*
Катаральный	2,1±0,8	0,7±0,01*	5±1,1	2,4±0,8
ХРАС	5,3±1,1	3,9±0,5*	8,1±1,2	4,6±1,7*
Вирусный	7,6±1,3	0	12,4±2,1	3±0,8*
Кандидозный	5,6±0,9	0	11,2±2	0
Десквамативный глоссит	4,9±0,7	2,1±0,3*	8,9±1,6	3±0,9*
Катаральный хейлит	3,4± 1,1	2,6±0,7*	7,3±1,8	4,1±0,8*
Экзематозный хейлит	6,2±0,7	2,2±0,5*	10,7±2,3	3,7±0,6*

Примечание: * - показатель достоверных отличий между районами.

Для выявления наиболее значимых факторов, способствующих развитию заболеваний зубов и пародонта, у беременных мы провели ретроспективный анализ частоты изучаемых медико-биологических, экологических, медико-социальных, организационных факторов у опрошенного нами контингента.

Из числа обследованных только 54,7% беременных обратились к стоматологу с профилактической целью в первые недели беременности, из них большая часть (80,0%) нуждались в том или ином виде стоматологического вмешательства. Среди несвоевременно обратившихся за стоматологической помощью (при сроке более 4 недель беременности) потребность в стоматологических вмешательствах была выше в 1,2 раза.

По-видимому, беременность в связи с физиологическими процессами оказывает влияния на состояние зубов и СОПР, особенно десен. Проведенный анализ состояния организации стоматологической помощи беременным позволил выявить, что плановая санация полости рта у беременных на ранних сроках осуществляется не полностью, нет постоянного динамического наблюдения за стоматологическим статусом беременных, при взятии на диспансерный учет не учитываются факторы риска, способствующие развитию стоматологических заболеваний.

Результаты обследования показали, что независимо от места проживания воздействия экзо- и эндогенных факторов на течение беременности значительно не различались. Поэтому в дальнейшем будут представлены обобщенные показатели, а при выявлении различий мы попытаемся их выделить.

Проведенный нами анализ позволил сделать вывод, что чем ниже уровень образования женщин, тем выше уровень распространенности кариеса зубов и патологии пародонта. Распространенность кариеса среди беременных с высшим образованием была в 1,5 раза ниже, чем среди женщин со средним и неполным средним образованием ($P<0,05$).

Заболевания пародонта также находятся в обратной корреляционной связи с образованием ($r=-1$). Такая же закономерность прослеживается и при анализе влияния социальной категории на распространенность стоматологических заболеваний, так частота кариеса и болезней пародонта в 1,3-3,6 раза выше среди рабочих и работниц села, в 1,3-2,7 раза среди домохозяек, чем среди служащих ($P<0,001$).

Проведенное обследование беременных имеющих экстрагенитальные заболевания показало, что наиболее высок риск развития стоматологических заболеваний у беременных, страдающих анемиями различных степеней (кариес-97,6%; заболевания пародонта-92,1%), с заболеваниями желудочно-кишечного тракта (кариес-96,5%, патология пародонта-77,1%), сахарным диабетом (кариес-85,7%; патология пародонта-85,7%).

Частота кариеса и заболеваний пародонта у беременных с наличием заболеваний других систем организма была относительно одинакова, тем не менее, среди последних риск развития стоматологических заболеваний был выше в 1,2-3,0 раза, чем среди небеременных и беременных без экстрагенитальных заболеваний ($P < 0,05$).

Необходимо отметить, что беременные, проживающие в Ургенчском районе, пренебрегают обследованием стоматологов в 1,3 раза чаще, чем беременные, проживающие в Кибрайском районе.

Многие беременные не получали рекомендаций от стоматолога по правильному уходу за полостью рта (35,0%), значительная их часть (60,0%) получала эту информацию из других источников - медицинская и научно-популярная литература, средства массовой информации, интернет.

Для решения вопроса о совместном воздействии вышеперечисленных факторов взятых вместе и степени воздействия каждого из них мы использовали методы математической статистики-метод нормированных показателей - НИП [Шиган Е.Н., 1983].

В нашем случае нормирующей величиной было выбрано число «1» определяющее понятие «когорты», т.е. интегральную оценку проводили только среди однородной совокупности. НИП определяли как отношение показателя градации фактора, полученного в ходе исследования (P), на нормирующую величину. Показатель относительного риска (R) определялся как отношение максимального и минимального значения градаций каждого фактора. На основании прогностической таблицы выявлено, что из всех факторов, способствующих развитию стоматологических заболеваний у беременных, наиболее значимым является место проживания. Так среди беременных, проживающих в экологически неблагоприятном районе риск развития стоматологической патологии в 3 раза выше, чем среди беременных, проживающих в более благоприятном районе ($P < 0,001$).

Немаловажное значение в развитии стоматологических заболеваний имеют интергенетический период между родами (ОР-2,73), течение беременности (ОР-2,6), социальная категория беременной (ОР-2,8), проведение санации полости рта до беременности (ОР-2,57), соблюдение беременной гигиены полости рта (ОР-2,48).

Кроме этого, из прогностической таблицы определили возможный диапазон риска по комплексу факторов. Для этого суммировали самые минимальные значения прогностического коэффициента по каждому фактору и делили на сумму показателей относительного риска. Найденная величина является начальным значением риска развития стоматологических заболеваний (28,3).

Были определены максимальные значения прогностических индексов по каждому фактору (67,1). Диапазон риска находится в пределах 28,3-67,1. Отсюда следует, что чем больше будет величина нормативного интегрирующего показателя риска развития стоматологических заболеваний в результате воздействия комплекса исследуемых факторов (P), тем выше вероятность развития их у данной беременной и больше оснований для выделения ее в группу неблагоприятного прогноза.

Для выделения беременных с разной вероятностью риска диапазон разделен на 3 интервала: наименьший, средний, наибольший. Соответственно по диапазонам выделены

также и группы прогноза: группа благоприятного прогноза, группа внимание, группа неблагоприятного прогноза (табл. 3).

Таким образом, было выявлено заметное различие в уровне распространения стоматологических заболеваний среди беременных, проживающих в различных экологических регионах. У беременных, проживающих в Ургенчском районе распространенность стоматологических заболеваний была достоверно выше, чем у того же контингента, проживающего в Кибрайском районе ($P < 0,01$). Наиболее значимыми медико-биологическими факторами, способствующими развитию стоматологических заболеваний у беременных, являлись возраст, количество беременностей, интергенетический период, течение и сроки беременности, наличие экстрагенитальных заболеваний.

Таблица 3

Диапазоны риска развития стоматологических заболеваний у беременных и их оценка

Диапазоны вероятности риска	Размер	Группы риска
Наименьшая	28,3-41,2	Благоприятный прогноз
Средняя	41,2-54,1	Внимание
Наибольшая	54,1-67,1	Неблагоприятный прогноз
Весь диапазон	28,3-67,1	

По результатам исследования среди беременных наиболее распространенными заболеваниями были кариес и болезни пародонта. Массовость этих заболеваний, их неблагоприятное влияние на общее состояние беременной и развитие плода выдвигают необходимость новых, более эффективных мер профилактики.

Выводы:

1. Распространенность и интенсивность кариеса зубов среди беременных достоверно выше в Ургенчском районе Хорезмской области по сравнению с Кибрайским районом Ташкентской области в 1,3 раза ($P < 0,05$). В обоих сравниваемых регионах эти показатели увеличиваются с возрастом, с каждой последующей беременностью. Аналогичная картина наблюдается и по болезням пародонта ($P < 0,01$).

2. У первобеременных и повторно беременных, проживающих в Ургенчском районе наблюдается более высокая частота патологии СОПР, чем среди беременных проживающих в Кибрайском районе ($P < 0,001$). Наиболее часто отмечается вирусный стоматит, кандидозные стоматиты, экзематозный хейлит. Среди беременных, проживающих в Кибрайском районе, структура заболеваемости СОПР достоверно отличается. У части обследованных беременных (22,4%) Ургенчского района встречались вирусные и кандидозные стоматиты, которые отсутствовали у беременных Кибрайского района.

3. Наиболее значимыми медико-биологическими факторами, способствующими развитию стоматологических заболеваний у беременных, являлись возраст, количество беременностей, интергенетический период, течение и сроки беременности, наличие экстрагенитальных заболеваний. Среди медико-социальных факторов риска развития стоматологической патологии у беременных наиболее значимыми являются образование, условия жизни, соблюдение гигиены полости рта, уровень санитарной культуры и медицинская активность беременных.

4. В Ургенчском районе наиболее высокий относительный риск развития стоматологических заболеваний наблюдается у беременных с патологическим течением беременности (ОР-7,0), имеющих короткий интергенетический период (ОР-6,3), не осуществивших санацию полости рта до наступления беременности (ОР-5,2). Среди беременных, проживающих в Кибрайском районе, наиболее значимыми факторами риска развития стоматологических заболеваний являются интергенетический период между беременностями (ОР-5,4), социальная категория женщин (ОР-2,5), отсутствие санации полости рта до данной беременности (ОР-1,85), патологическое течение беременности (ОР-1,4), несоблюдение гигиены полости рта (ОР-1,4).

Литература

1. Абдуллаев А.Н. Эпидемиология кариеса зубов и болезней пародонта по материалам отечественных исследователей // *Stomatologiya*. - 2002. - №1-2. - С.91-93.
2. Горбунова И.Л. Использование ДНК-технологий для раннего выявления предрасположенности к кариесу // *Стоматология*. - 2006. - №4. - С.18-21.
3. Грудянов А.И., Фролова О.А. Заболевания пародонта и меры их профилактики // *Стоматология*. - 2006. - №12. - С.23-26.
4. Лавриков В.Г., Сулейманов А.Б. Мониторинг стоматологических проявлений наследственных заболеваний и врожденных пороков развития, диагностированных при рождении в г. Твери и Тверской области // *Ортодонтия*. - 2007. - №1. - С.4-8.
5. Шиган Е.Н. Моделирование и вычислительная техника в оценке и прогнозировании здоровья населения. - Москва, ЦОЛИУВ, 1983. - 6с.
6. [Barnes CM](#). Treatment of periodontal disease and the risk of preterm birth // *PractProcedAesthet Dent*. - 2007. - N19(2). - P.118.
7. [Dasanayake AP](#), [Gennaro S](#) Maternal Periodontal Disease, Pregnancy, and Neonatal Outcomes // [MCN Am J Matern Child Nurs](#). - 2008. - N33(1). - P.45-49.
8. [Grunseich PJ](#). Should elective dental procedures be done during pregnancy? // *MCN Am J Matern Child Nurs*. - 2008. - N2. - P.33-39.

V. СТОМАТОЛОГИЯ ДЕТСКОГО ВОЗРАСТА	V. CHILD DENTISTRY
<p>НАЧАЛЬНЫЙ КАРИЕС ЗУБОВ У ДЕТЕЙ: РАСПРОСТРАНЁННОСТЬ И ИНТЕНСИВНОСТЬ В ЗАВИСИМОСТИ ОТ СТЕПЕНИ АКТИВНОСТИ ПРОЦЕССА И.М.Волошина</p>	<p>INITIAL DENTAL CARIES IN CHILDREN: PREVALENCE AND INTENSITY DEPENDING ON THE DEGREE OF ACTIVITY OF THE PROCESS I.M. Voloshin</p>
<p>ОЦЕНКА РЕЗУЛЬТАТОВ ВНЕДРЕНИЯ ПРОГРАММ ПРОФИЛАКТИКИ КАРИЕСА ЗУБОВ У ДЕТЕЙ ДОШКОЛЬНОГО ВОЗРАСТА М.К. Камалова</p>	<p>EVALUATION OF THE RESULTS OF THE IMPLEMENTATION OF DENTAL CARIES PREVENTION PROGRAMS IN PRESCHOOL CHILDREN. M.K. Kamalova</p>
<p>ВИДЫ И ОСОБЕННОСТИ ТРАВМАТИЧЕСКИХ ПОРАЖЕНИЙ ПОЛОСТИ РТА У ДОШКОЛЬНИКОВ М.К. Камалова., Г.И. Шарипова</p>	<p>TYPES AND FEATURES OF TRAUMATIC LESIONS OF THE ORAL CAVITY IN PRESCHOOLERS M.K. Kamalova., G.I. Sharipova</p>
<p>ПРОФИЛАКТИКА КОРОНАВИРУСНОЙ ИНФЕКЦИИ COVID-19 ПУТЕМ ИСПОЛЬЗОВАНИЯ ЗУБНОЙ ПАСТЫ COLGATE, СОДЕРЖАЩИЙ ЦИНК Муртазаев С.С., Ишанова М.К., Хасанов С. А., Махкамova Ф.Т.</p>	<p>PREVENTION OF COVID-19 CORONAVIRUS INFECTION WITH COLGATE ZINC TOOTHPASTE Murtazaev S.S., Ishanova M.K., Khasanov S.A., Makhkamova F.T.</p>
<p>К ВОПРОСУ О ПРОФИЛАКТИКЕ В ДЕТСКОЙ СТОМАТОЛОГИЧЕСКОЙ ПРАКТИКЕ. (НА ПРИМЕРЕ 5 СТОМАТОЛОГИЧЕСКОЙ ПОЛИКЛИНИКИ ОЛМАЗОРСКОГО РАЙОНА Г. ТАШКЕНТА) Адълов З.К., Саидова Н.З.</p>	<p>ON THE ISSUE OF PREVENTION IN PEDIATRIC DENTAL PRACTICE. (ON THE EXAMPLE OF THE 5TH DENTAL CLINIC OF THE OLMAZOR DISTRICT OF TASHKENT) Adylov Z.K., Saidova N.Z.</p>
<p>УСОВЕРШЕНСТВОВАНИЕ МЕТОДОВ ОКАЗАНИЯ СТОМАТОЛОГИЧЕСКОЙ ПОМОЩИ ДЕТЯМ С ЗАДЕРЖКОЙ УМСТВЕННОГО РАЗВИТИЯ Зойиров Т. Э., Индиаминова Г.Н.</p>	<p>IMPROVEMENT OF METHODS OF PROVIDING DENTAL CARE FOR CHILDREN WITH MENTAL DELAYED DEVELOPMENT Zoyirov T. E., Indiaminova G. N.</p>
<p>БИОХИМИЧЕСКАЯ ХАРАКТЕРИСТИКА ОРГАНОВ ПОЛОСТИ РТА С ЗУБОЧЕЛЮСТНЫМИ АНОМАЛИЯМИ У ДЕТЕЙ И ПОДРОСТКОВ С БРОНХИАЛЬНОЙ АСТМОЙ Фазилбекова Г., Гаффоров С.</p>	<p>BIOCHEMICAL CHARACTERISTICS OF THE ORAL CAVITY ORGANS WITH DENTOALVEOLAR ANOMALIES IN CHILDREN AND ADOLESCENTS WITH BRONCHIAL ASTHMA Fazilbekova G., Gafforov S.</p>
<p>СТОМАТОЛОГИЧЕСКАЯ ЗАБОЛЕВАЕМОСТЬ ДОШКОЛЬНИКОВ Г. КРАСНОДАРА (ПО ДАННЫМ ОБРАЩАЕМОСТИ) Волобуев В. В., Аюпова Ф. С., Собирова Ж. В.</p>	<p>DENTAL MORBIDITY OF PRESCHOOL CHILDREN IN KRASNODAR (ACCORDING TO THE DATA OF THE APPEAL) Volovuev V.V., Ayupova F.S., Sobirova Zh.V.</p>
<p>СОВРЕМЕННЫЕ МЕТОДЫ ЛЕЧЕНИЯ КАТАРАЛЬНОГО ГИНГИВИТА У ДЕТЕЙ С ОГРАНИЧЕННЫМИ ВОЗМОЖНОСТЯМИ Эронов Ё. К., Мирсалихова Ф.Л.</p>	<p>MODERN METHODS OF TREATMENT OF CATARRHAL GINGIVITIS IN CHILDREN WITH DISABILITIES Eronov Y. K., Mirsalixova F. L.</p>
<p>ИННОВАЦИОННЫЕ МЕТОДЫ ДИАГНОСТИКИ ЗАБОЛЕВАНИЙ ТВЕРДЫХ ТКАНЕЙ ЗУБОВ У ДЕТЕЙ Мирсалихова Ф.Л., Бурханова А. А.</p>	<p>INNOVATIVE METHODS FOR DIAGNOSING DISEASES OF SOLID TEETH TISSUES IN CHILDREN Mirsalihova F. L., Burkhanova A. A.</p>
<p>ФАКТОРЫ ВЛИЯЮЩИЕ НА СРОКИ ОБРАЗОВАНИЯ ЗУБОВ И ПРИКУСА У ДЕТЕЙ С ПОРОКАМИ ЛИЦА Мухсинова Л.А.</p>	<p>FACTORS AFFECTING THE TIME OF TEETH AND PREXUS FORMATION IN CHILDREN WITH FACE DISABILITIES. Muxsinova L.A.</p>
<p>КЛИНИЧЕСКИЕ ОСНОВЫ ПРИГОТОВЛЕНИЯ И ПРИМЕНЕНИЯ ФОРМУЛИРУЮЩИХ ОБТУРАТОРОВ ПРИ ВРОЖДЕННЫХ ДЕФЕКТАХ НЕБА И ГУБ Олимов С. Ш., Фозилов У. А.</p>	<p>CLINICAL BASIS OF PREPARATION AND APPLICATION OF FORMULATING OBTURATORS FOR CONGENITAL DEFECTS OF THE PALACE AND LIPS Olimov S.Sh., Fozilov U.A.</p>

НАЧАЛЬНЫЙ КАРИЕС ЗУБОВ У ДЕТЕЙ: РАСПРОСТРАНЁННОСТЬ И ИНТЕНСИВНОСТЬ В ЗАВИСИМОСТИ ОТ СТЕПЕНИ АКТИВНОСТИ ПРОЦЕССА

ФГБОУ ВО ОмГМУ МЗ России

И.М. Волошина, д.м.н., доцент кафедры терапевтической стоматологии

25082000.80@mail.ru

Актуальность: Начальный кариес является важной характеристикой активности патологического процесса при кариесе высокой степени риска, своего рода лакмусовой бумажкой уровня кариесогенной ситуации в полости рта. Преобладание деминерализации над реминерализацией является свидетельством и, вместе с тем, прогностическим признаком кариеса высокой степени риска.

Ключевые слова: кариес, дети, взрослые, гомеостаз, индикатор здоровья.

Relevance: Initial caries is an important characteristic of the activity of the pathological process in high-risk caries, a kind of litmus test of the level of the cariesogenic situation in the oral cavity. The predominance of demineralization over remineralization is evidence and, at the same time, a prognostic sign of high-risk caries.

Keywords: caries, children, adults, homeostasis, health indicator.

Цель – изучить распространенность и интенсивность начального кариеса зубов при различной активности патологического процесса.

Начальный кариес зубов (кариес эмали) является единственной обратимой стадией кариеса. Появление и развитие очага поражения эмали связано с нарушением динамического равновесия между процессами реминерализации и деминерализации в полости рта. Основным механизмом появления начальных изменений кариеса зубов является деминерализация. Кроме того, необходимо помнить, что даже внешне неизменная эмаль практически всегда частично деминерализована, несмотря на отсутствие клинических проявлений. Причины нарушения различны и могут быть связаны с общими и местными факторами, но так или иначе они связаны с происходящими на всех уровнях обменными процессами и системами их регуляции (Леонтьев В.К., Боровский Е.В., Прохончуков А.А., Пахомов Г.Н., Сунцов В.Г.).

Очаги деминерализации часто сопровождают активное течение кариозного процесса, по мнению ряда авторов являясь своего рода маркером высокого риска развития кариеса. Наличие очагов поражения начальным кариесом характеризует активность патологического процесса. При кариесе высокой степени риска происходит нарушение процессов, обеспечивающих гомеостаз зубов, смещение равновесия между ре- и деминерализацией эмали.

Воздействие на начальный кариес и активность течения кариеса на данном этапе развития стоматологии является достаточно эффективным. Речь в данном случае ведётся о консервативном воздействии на кристаллическую решетку эмали без механического воздействия на неё. Именно с этим связано то, что изучение начального кариеса является весьма информативным и показательным в аспекте характеристики активности патологического процесса.

Материалы и методы. Стоматологическое обследование детей и подростков в возрасте 6-17 лет (512 человек) проводили на базе ГКСП №1 г. Омска (главный врач – Матешук А.И.): все обследованные были разделены на подгруппы кариесрезистентных и кариесподверженных лиц. Среди кариесподверженных были выделены: лица с компенсированным, субкомпенсированным и декомпенсированным течением кариеса зубов: распределение осуществлялось в соответствии с рекомендациями Виноградовой Т.Ф. (1987 г.)

Результаты и обсуждение. Распространённость, как и наличие, очагов поражения при начальном кариесе характеризует активность течения патологического процесса. Так, у кариесрезистентных детей и подростков при осмотре очаговая деминерализация эмали выявлена лишь у 2,5% обследованных (таблица 1). При компенсированном течении начального кариеса также небольшое число детей и подростков имели очаги деминерализации эмали (4,3%). При суб- и декомпенсированном течении кариеса зубов признаки очаговой деминерализации эмали выявлены у 27,8% и 34,3%, соответственно.

Прирост кариеса также характеризует активность течения патологического процесса. Так, у групп, в которых обнаружены очаги деминерализации эмали прирост кариеса (Δ) наибольший: 0,6 и 0,7, соответственно.

Наличие очаговой деминерализации эмали происходило на фоне неудовлетворительной гигиены полости рта: при суб- и декомпенсированном течении кариеса ИГ составил 2,6 и 3,1, соответственно (в обоих случаях он интерпретируется как плохой). Некачественная гигиена полости рта способствовала не только локальному повышению кислотности и деминерализации эмали, но и воспалительной реакции слизистой оболочки десны. РМА в группе с субкомпенсированным течением кариеса 16,9%, в группе с декомпенсированным течением кариеса 25,5% (в обоих случаях слабая степень воспаления) (таблица 1).

Функциональная резистентность эмали к кислоте является показательным диагностическим тестом: разительные отличия данных ТЭР теста в группах кариесрезистентных лиц и с компенсированным течением кариеса, при которых не выявлено очаговой деминерализации эмали, от групп с суб- и декомпенсированным течением патологического процесса, при которых признаки начального кариеса выявлены. Так, в группе с субкомпенсированным течением кариеса 25,2%, при декомпенсированном течении – 45%, в то время как у кариесрезистентных 11,7% (таблица 1). В аспекте изучения начального кариеса зубов из четырёх исследуемых групп, по результатам КОСРЭ-теста, выделяются две, именно те, в которых выявлены очаги деминерализации эмали. Так, при определении КОСРЭ-теста лишь при суб- и декомпенсированном течении кариеса на восстановление эмали требуется наибольшее количество дней: 2,9 и 5,2, соответственно.

Таким образом, появление и развитие очаговой деминерализации эмали на фоне изученных изменений (высокий индекс интенсивности кариеса, неудовлетворительная гигиена полости рта, высокие показатели ТЭР и КОСРЭ тестов) весьма закономерно.

Увеличение числа очагов поражения также является важной характеристикой активности патологического процесса. Рост в динамике числа очагов деминерализации эмали (Δ) выявлен на 16,8% в группе с субкомпенсированным течением кариеса и на 28,4% у лиц с декомпенсированным течением кариеса (таблица 1).

Переход начальной формы кариеса в поверхностный свидетельствует о резком смещении равновесия в сторону процессов деминерализации эмали. Так, в 15,7% случаев при субкомпенсированном и в 34,3% - при декомпенсированном течении очаговая

деминерализация эмали перешла в поверхностный кариес, сделав невозможным его консервативное лечение (таблица 1).

Определение глубины поражения при начальном кариесе зубов является не только диагностически, но и прогностически важными характеристиками. Интенсивность прокрашивания очагов деминерализации эмали при субкомпенсированном течении составила 26,9%, при декомпенсированном – 41,6%. Данные по электропроводности очага поражения составили 4,8 и 6,1, соответственно (таблица 1).

Заключение. Таким образом, распространённость и интенсивность начального кариеса зубов имеет свои особенности, зависящие от степени активности кариозного процесса и характеризующие её. Очаги поражения эмали начальным кариесом выявлены у лиц с кариесом зубов высокой степени риска (у 34,3% представителей группы). Наибольший прирост и тенденцию к переходу в необратимый кариес имеют очаги деминерализации эмали как раз при активном течении патологического процесса. Подобному течению начального кариеса способствуют такие факторы как неудовлетворительная гигиена полости рта, высокие значения тестов, определяющих функциональное состояние эмали (ТЭР-тест, КОСРЭ-тест).

Список литературы

1. Гайворонская Т.В. Состояние врожденного иммунитета ротовой полости у беременных женщин с кариесом зубов / Т.В. Гайворонская, В.А. Проходная, С.О. Сурменова // Практическая медицина. – 2014. – № 7 (83). – С. 91-94.
2. Данилова М.А. Факторы риска развития раннего детского кариеса / М.А. Данилова, Ю.В. Шевцова // Современные проблемы науки и образования. – 2014. – № 4. – С. 300.
3. Зыкин А.Г. Оптимизация методов профилактики основных стоматологических заболеваний у детей младшего школьного возраста и подростков / А.Г. Зыкин // Проблемы стоматологии. – 2014. – № 3. – С. 54-56.
4. Килафян О. А. Гигиена полости рта : краткий курс / О. А. Килафян. – Ростов на Дону : Феникс, 2014. – 221 с. – (Медицина).
5. Леонтьев В.К. Профилактика стоматологических заболеваний / В.К. Леонтьев, Г.Н. Пахомов. – Москва : КМК-Инвест, 2007. – 700 с
6. Леус П. А. Оценка специфичности и информативности субъективных индикаторов в определении стоматологического здоровья детей школьного возраста / П. А. Леус, Л. П. Кисельникова // Клиническая стоматология. - 2014. - № 1. - С. 4-8.
7. Множественный кариес как фактор, отягощающий соматическую патологию у детей // Стоматология детского возраста и профилактика. – 2014. – Т. 13, № 1. – С. 33-34.

Таблица 1 - Данные, характеризующие состояние полости рта группы сравнения при различной степени активности кариеса

Состояние твёрдых тканей зубов	Распространённость степени активности кариеса, %	Индекс иненсивности кариеса КПУ	ΔКПУ (кп, КПУ+ кп)	ИГ	РМА, %	ТЭР-тест, %	КОСРЭ, сутки	Наличие очагов поражения начальным кариесом, %	Δ очагов деминерализации	начальным кариесом, перешедшие в поверхностное	Прокрашивание, %	Электропроводность, мА
Кариесрезистентные	18,9	0	0	1,73	8	11,7	1	2,5%	0%	0%	12,2%	0,9
Компенсированное течение	27,5	2	0,4	2,4	10	14,2	1,3	4,3%	0%	0%	10,7%	0,9
Субкомпенсированное течение	33,6	4,5	0,6	2,6	16,9	25,2	2,9	27,8%	16,8%	15,7%	26,9%	4,8
Декомпенсированное течение	20,1	8	0,7	3,1	25,5	45%	5,2	34,3%	28,4%	34,7%	41,6%	6,1

**ОЦЕНКА РЕЗУЛЬТАТОВ ВНЕДРЕНИЯ ПРОГРАММ ПРОФИЛАКТИКИ КАРИЕСА
ЗУБОВ У ДЕТЕЙ ДОШКОЛЬНОГО ВОЗРАСТА**

М.К. Камалова

доктор медицинских наук, доцент кафедры хирургической стоматологии Бухарского государственного медицинского института имени Абу Али ибн Сино Министерства здравоохранения Республики Узбекистан.

Адрес: 200118, г. Бухара, ул. А. Навои. Тел. 8 (365) -223-00-50.

E-mail mexriniso.stomatolog@mail.ru

АННОТАЦИЯ. На мировом уровне для детей дошкольного возраста наиболее удобной формой обслуживания является оказание стоматологической профилактической и лечебной помощи непосредственно в детских дошкольных организациях. Одной из глобальных проблем здравоохранения в целом и детской стоматологии в частности, уделяется особое внимание продолжению изучения вопросов этиологии, профилактики и лечения кариеса, как с точки зрения теоретического обоснования основных положений современной парадигмы кариеса, так и в отношении практического применения научных достижений.

Ключевые слова: дошкольники, поражение поверхностей зубов, прирост кариеса, профилактика, стоматологическая программа.

**EVALUATION OF THE RESULTS OF THE IMPLEMENTATION OF DENTAL CARIES
PREVENTION PROGRAMS IN PRESCHOOL CHILDREN**

M.K. Kamalova

Doctor of Medical Sciences, Associate Professor of the Department of Surgical Dentistry of the Bukhara State Medical Institute named after Abu Ali ibn Sino of the Ministry of Health of the Republic of Uzbekistan.

Address: 200118, Bukhara, A. Navoi str. Tel. 8 (365) -223-00-50.

E-mail mexriniso.stomatolog@mail.ru

ANNOTATION. At the global level, the most convenient form of service for preschool children is the provision of dental preventive and curative care directly in preschool organizations. One of the global problems of public health in general and pediatric dentistry in particular, special attention is paid to the continuation of the study of the etiology, prevention and treatment of caries, both from the point of view of the theoretical justification of the main provisions of the modern paradigm of caries, and in relation to the practical application of scientific achievements.

Keywords: preschoolers, tooth surface damage, caries growth, prevention, dental program.

Актуальность. Уже в раннем возрасте у многих детей определяются кариозные поражения зубов, поэтому важно своевременно выявлять начальные кариозные поражения [4, 8, 12]. Ранний детский кариес (Early childhood caries, ECC) характеризуется наличием одного и более кариозных поражений, с образованием или без образования кариозной

полости, у детей в возрасте до 6 лет [1, 10]. Согласно анализу исследований, опубликованных в течение последних 5 лет, Chenetal., 2019, определили, что распространенность кариеса временных зубов у пятилетних детей может быть от 23% до 90%, а интенсивность, по кпу, от 0,9 до 7,5. В большинстве стран мира распространенность кариеса временных зубов превышает 50% и находится на высоком уровне [7, 11,].

Выявление факторов риска развития кариеса у ребенка необходимо для оценки индивидуального риска дальнейшего развития кариеса [5, 9]. Разработаны различные методики и индексы для оценки риска развития кариеса, однако ни одна из них не обладает высокой степенью достоверности в прогнозировании образования новых кариозных поражений [2, 7]. В то же время, менеджмент кариеса, основанный на оценке риска, позволяет снизить прирост кариеса [11].

В профилактике стоматологических заболеваний важно проведение в детских образовательных учреждениях санитарно-просветительской работы о факторах риска и способах их устранения, привитие детям с раннего возраста привычек гигиенического ухода и правильного питания [10]. Позитивное влияние на состояние гигиены рта дошкольников оказывает проведение контролируемой чистки зубов с использованием фторидной зубной пасты [12]. Внедрение специальных программ гигиенического обучения и воспитания дошкольников способствовало редукции прироста кариеса временных зубов 46,5% [9].

Для оценки результатов профилактики кариеса зубов используют показатели редукции интенсивности и редукции прироста кариеса зубов и кариеса поверхностей, сравнивая результаты контрольной и опытной групп или данные эпидемиологических исследований в динамике многолетних наблюдений [4]. При выборе конкретной технологии, метода и средства лечения кариеса у детей необходимо руководствоваться основными рекомендациями и алгоритмами, учитывая данные клинического и рентгенологического обследования [3, 9]. Специальный алгоритм лечения и профилактики кариеса раннего кариеса временных зубов, учитывающий конкретную клиническую ситуацию, позволяет планировать и эффективно осуществлять надлежащий объем лечебно-профилактических мероприятий [6].

Таким образом, для профилактики и лечения кариеса зубов у детей дошкольного возраста могут применяться различные методы и средства. Однако в доступной литературе нет сведений о сравнительной эффективности различных программ профилактики кариеса зубов у дошкольников, которые могут проводиться в детских дошкольных учреждениях.

Цель исследования: обоснование комплексной программы профилактики и лечения кариеса зубов у детей дошкольного возраста путем медико-социологического и клинико-экономического анализа.

Методы и материалы исследования. Всего в исследовании участвовали 959 детей, из них 320 детей, проживавших в городе Бухара (воспитанники 4 детских садов), 319 детей, проживавших в Алатском районе Бухарской области (воспитанники 4 детских садов) и 320 детей, проживавших в Каракульском районе Бухарской области (воспитанники 4 детских садов). Проведены 4 программы профилактики кариеса зубов у воспитанников детских садов. Программа №1 включала скрининговое стоматологическое обследование детей. Другие программы, кроме скринингового обследования детей, дополнительно включали различные мероприятия. Программа №2 была направлена на привлечение родителей к профилактике и своевременному лечению кариеса зубов у детей. Программа №3

предполагала формирование у детей здоровьесберегающего поведения. В Программе №4 врачи-стоматологи проводили комплексную первичную (применение фторидного лака и герметизации фиссур) и вторичную профилактику кариеса (неинвазивные и минимально инвазивные методы лечения кариеса).

Для определения клинической эффективности программ профилактики провели через 7 месяцев повторный стоматологический осмотр дошкольников, включавший определение состояния временных и прорезавшихся постоянных зубов.

Результаты и обсуждение. Анализ структуры индекса кпуп показал аналогичные результаты. У детей всех возрастных групп при первом и втором осмотрах преобладали кариозные поражения поверхностей зубов, количество пломбированных поверхностей зубов было существенно ($p < 0,001$) меньше. Программы № 1 лишь незначительно улучшало стоматологический статус дошкольников. У большинства детей сохранялся прирост новых кариозных поражений, большинство кариозных зубов оставались невылеченными. Особенно неблагоприятная ситуация складывалась у детей в возрасте 3-4 лет, у которых доля невылеченных кариозных зубов, при втором осмотре, составляла около 80%. Программа №2 предусматривала, кроме скрининга стоматологического здоровья детей, санитарно-просветительную работу среди родителей дошкольников по вопросам профилактики стоматологических заболеваний.

Динамическое наблюдение детей выявило прирост кариеса зубов (по индексу кпу, в расчете на 1 обследованного) во всех возрастных группах: у 3-летних детей $0,43 \pm 0,02$, 4-летних $-0,10 \pm 0,01$, 5-летних $-0,12 \pm 0,01$, 6-летних $-0,49 \pm 0,03$. Значимые различия, по отношению к 3-летним детям, по приросту кариеса зубов определялись у детей в возрасте 4 и 5 лет ($p < 0,01$). Прирост кариозных поражений поверхностей зубов, по индексу кпуп, был значительно выше, чем по индексу кпу (у 3-летних в 1,3 раза, 4-летних - в 7,6 раза, 5-летних - 6,9 раза, 6-летних - 4,4 раза), и составлял, соответственно, $0,55 \pm 0,03$, $0,76 \pm 0,04$, $0,83 \pm 0,04$ и $2,17 \pm 0,11$. У детей в возрасте 4, 5 и 6 лет различия в значении прироста кариеса, по индексу кпуп, по отношению к 3-летним детям, были значимыми статистически ($p < 0,001$). Программы №2 не устраняло прирост кариозных поражений у дошкольников. Не все родители выполняли рекомендации врачей-стоматологов по санации рта у своих детей, особенно в возрасте 3-4 лет. Большинство кариозных зубов у детей 3-4 лет оставались невылеченными, а у 5-6-летних детей невылеченными оставалась половина кариозных зубов. Программа №3 предполагала привлечение воспитателей детских садов к гигиеническому воспитанию и обучению дошкольников по вопросам профилактики кариеса. Кроме этого, врач-стоматолог проводил осмотр детей и выдавал направление на лечение в стоматологическую поликлинику, проводил занятия с родителями детей (по аналогии с предыдущей программой).

Оценка проводилась по данным стоматологического обследования детей в динамике наблюдения. В результате было установлено, что во всех возрастных группах детей наблюдался незначительный прирост кариеса зубов, по данным индекса кпу. В результате динамического наблюдения детей было установлено, что прирост кариеса временных зубов (по индексу кпу) был сведен к минимуму. У детей в возрасте 3 и 4 лет прирост кариеса, по индексу кпу, был равен нулю, в возрасте 5 и 6 лет - был одинаковым и незначительным ($0,03 \pm 0,01$ в расчете на 1 обследованного).

Изучение структуры кпу, по данным второго осмотра, показало, что во всех возрастных группах произошли позитивные изменения, по сравнению с данными первого

осмотра. У 3-летних детей доля кариозных невылеченных зубов снизилась в 3,3 раза (с 89,02% до 27,27%), у 4-летних - в 4,8 раза (с 91,08% до 18,84%), у 5-летних - в 6 раз (с 90,09% до 14,87%), у 6-летних - в 8,2 раза (с 84,61% до 10,34%). Различия между значениями показателя «к» первого и второго осмотров были значимыми статистически ($p < 0,001$). Количество пломбированных (вылеченных) зубов у дошкольников увеличилось во всех возрастных группах. В структуре кпу доля пломбированных зубов, выявленных при втором осмотре, по сравнению с первым осмотром, у 3-летних детей повысилась в 6,6 раза (с 10,36% до 68,48%). У 4-летних детей - в 10 раз (с 7,98% до 79,78%), у 5-летних детей - в 9,1% (с 8,38% до 76,39%), у 6-летних детей - в 5,5 раза (с 13,19% до 73,14%). Во всех возрастных группах в структуре кпу при втором осмотре, по сравнению с первым осмотром, было зарегистрировано существенное ($p < 0,05$) увеличение доли преждевременно удаленных временных зубов: у 3-летних детей - с 0,61% до 4,24%, 4-летних - с 0,94% до 1,38%, 5-летних - с 1,52% до 8,74%, 6-летних - с 2,20% до 16,52%.

Применение комплексной программы было эффективным во всех возрастных группах, в отношении как первичной, так и вторичной профилактики кариеса зубов у дошкольников. Сравнительная эффективность программ профилактики кариеса зубов у дошкольников проведена по данным показателей, стандартизированных для каждой программы. Оценка прироста кариеса зубов по индексу кпу показала, что наибольший прирост кариеса временных зубов, в расчете на 1 обследованного ребенка, выявлялся у дошкольников после проведения Программ №1 и №2: $0,30 \pm 0,01$ и $0,28 \pm 0,01$ соответственно.

После проведения программ №3 и №4 прирост кариеса зубов, по индексу кпу, у дошкольников был минимальным: $0,04 \pm 0,01$ и $0,01 \pm 0,01$ соответственно. Различия между программами не были статистически значимыми ($p > 0,05$). В то же время, были выявлены существенные ($p < 0,001$) различия между результатами программ по индексу кпуп, отражающему прирост кариозных поражений поверхностей зубов.

Большинство (75,00%) кариозных зубов были запломбированы лишь после проведения Программы №4. После проведения Программы №3 значение показателя «п» в структуре индекса кпу достигло 50,00%. После проведения Программ №2 и №1 количество вылеченных зубов было значительно ниже: 35,58% и 21,87% соответственно. Между показателями «п» всех программ различия были статистически значимыми ($p < 0,001$).

Значения показателя «у» в структуре индекса кпу были примерно одинаковыми после проведения Программ №1, 2, 3 и 4 и составляли 10,13%, 5,40%, 10,58% и 7,97% соответственно ($p > 0,05$). После проведения Программ №1 и №2 в структуре индекса кпуп преобладали неустраненные кариозные поражения поверхностей зубов: 59,16% и 49,22% соответственно. После проведения Программы №3 доля показателя «к» уменьшалась до 38,96%, после Программы №4 - до 11,42%. Различия между показателями «к» всех программ были статистически значимыми ($p < 0,001$). Доля пломбированных поверхностей зубов в структуре индекса кпуп после применения Программы №1 составляла 21,47%, после Программы №2 - 34,67%, Программы №3 - 46,75%, Программы №4 - 61,92%. Различия по показателю «п» между всеми программами были значимыми статистически ($p < 0,001$).

Распределение программ профилактики кариеса по рейтингу, в зависимости от значимости полученных результатов, показало, что первое рейтинговое место занимала

Программа №4, второе - Программа №3, третье - Программа №2, четвертое - Программа №1.

Заключения. Таким образом, скрининговая программа и её сочетание с привлечением родителей к заботе о стоматологическом здоровье детей давали меньшие результаты, чем дополнительное привлечение педагогов-воспитателей детских садов к формированию у детей здоровьесберегающего поведения. С другой стороны, комплексная программа с дополнительным проведением врачами-стоматологами, непосредственно в детских садах, профилактических процедур, неинвазивного и минимально инвазивного лечения кариеса зубов позволяла улучшить стоматологический статус детей значительно эффективнее, чем все другие программы.

Литература/References

1. Камалова М.К. Медико-социальный и клинико-экономический анализ лечения и профилактики кариеса зубов у детей дошкольного возраста // *Tibbiyotda yangi kun*. - Бухара, 2020. - №4 (33). - С. 79-80.
2. Камалова М.К. Организация стоматологической помощи при лечении кариеса зубов у детей дошкольного возраста // *Биология ва тиббиёт муаммолари*. - Самарканд, 2019. - №4.2 (115). - С. 221-224.
3. Камалова М.К. Оценка экономической эффективности программ профилактики и лечения кариеса зубов у детей дошкольного возраста // *Tibbiyotda yangi kun*. - Бухара, 2020. - №4 (34). - С. 173-176.
4. Камалова М.К. Причины посещения пациентами детского возраста стоматолога в условиях пандемии Covid-19 // *Биология ва тиббиёт муаммолари*. - Самарканд, 2021. - №1,1 (126). - С. 142-145.
5. Камалова М.К. Результаты оценивания клинико-экономической эффективности программ профилактики кариеса зубов у дошкольников // *Доктор ахборотномаси*. - Самарканд, 2021. - №1 (98). - С. 49-58.
6. Камалова М.К. Социально-экономический эффективность программ профилактики и лечения кариеса зубов у детей дошкольного возраста // *Образование и наука в XXI веке*. - Россия, 2020. - Т. 3, - № 9. - С. 149-155.
7. Камалова М.К., Маслак Е.Е., Каменнова Т.Н., Осокина А.С., Афонина И.В., Огонян В.Р. Результаты лечения очаговой деминерализации эмали временных резцов у детей раннего возраста // *Tibbiyotda yangi kun*. - Бухара, 2020. - №3 (31). - С. 355-357.
8. Камалова М.К. Социально-экономические факторы риска кариеса зубов у дошкольников // *«Re-health journal» Научно-практический журнал*. - Андижан, 2021. - №1 (9). - С. 168-176.
9. Маслак Е.Е., Камалова М.К. Проблемы организации стоматологической помощи детям дошкольного возраста // *Biomeditsina va amaliyot jurnali*. - Ташкент, 2020. - № 1. - С. 26-32.
10. Kamalova M.Q., Fomenko I.V., Dmitrienko D.S., Matvienko N.V., Arjenovskaya E.N., Gevorkyan A.G., Nikitina K.V., Maslak E.E. Reasons for 1-17-year-old children to visit a dentist during the Covid-19 pandemic // *European Journal of Molecular & Clinical Medicine*. - Англия, 2020. - Vol. 7. - Issue 7. - P. 546-558.
11. Maslak E.E., Fomenko I.V., Kasatkina A.L., Kamennova T.N., Khmizova T.G., Nikitina K.V., Kamalova M.Q. Reasons for primary teeth extraction in children aged 1-14 years: a retrospective study // *Palarch's journal of archaeology of egypt*. - Нидерланды, 2020. - Vol. 17. - №6. - P. 13947-13964.

12. Maslak E.E., Naumova V., Kamalova M.Q. Relationship between General and Oral Diseases: Literature Review // American Journal of Medicine and Medical Sciences. - Америка, 2020. - Vol. 10. - №9. - P. 690-696.

УДК 616.311-001-053.36

**ВИДЫ И ОСОБЕННОСТИ ТРАВМАТИЧЕСКИХ ПОРАЖЕНИЙ ПОЛОСТИ РТА У
ДОШКОЛЬНИКОВ**

М.К. Камалова., Г.И. Шарипова

доктор медицинских наук, доцент кафедры хирургической стоматологии Бухарского государственного медицинского института имени Абу Али ибн Сино Министерства здравоохранения Республики Узбекистан.

Адрес: 200118, г. Бухара, ул. А. Навои. Тел. 8 (365) -223-00-50 mexriniso.stomatolog@mail.ru

соискатель кафедры хирургической стоматологии Бухарского государственного медицинского института имени Абу Али ибн Сино

Министерства здравоохранения Республики Узбекистан.

Адрес: 200118, г. Бухара, ул. А. Навои. Тел. 8 (365) -223-00-50

gulniholsharipova@mail.ru

АННОТАЦИЯ

Травматические повреждения слизистой оболочки полости рта детей сопровождаются большим количеством осложнений и повышением потребности детского населения в стоматологической помощи. Только осмотры и лечебные меры, без проведения профилактических мероприятий, не могут привести к достижению существенных успехов в снижении стоматологической заболеваемости детей. В этой статье обосновывается необходимость улучшения профилактики и лечения стоматологических заболеваний у детей дошкольного возраста.

Ключевые слова: травматические поражения, дети младшего возраста, воспаления, слизистая оболочка полости рта, профилактика, лечение.

**TYPES AND FEATURES OF TRAUMATIC LESIONS OF THE ORAL CAVITY IN
PRESCHOOLERS**

M.K. Kamalova., G.I. Sharipova

Doctor of Medical Sciences, Associate Professor of the Department of Surgical Dentistry of the Bukhara State Medical Institute named after Abu Ali ibn Sino of the Ministry of Health of the Republic of Uzbekistan.

Address: 200118, Bukhara, A. Navoi str. Tel. 8 (365) -223-00-50. mexriniso.stomatolog@mail.ru

Candidate of the Department of Surgical Dentistry of the Bukhara State Medical Institute named after Abu Ali ibn Sino of the Ministry of Health of the Republic of Uzbekistan.

Address: 200118, Bukhara, A. Navoi str. Tel. 8 (365) -223-00-50.

gulniholsharipova@mail.ru

ABSTRACT

Traumatic injuries of the oral mucosa of children are accompanied by a large number of complications and an increase in the need of the children's population for dental care. Only examinations and medical measures, without carrying out preventive measures, cannot lead to the achievement of significant successes in reducing the dental incidence of children. This article substantiates the need to improve the prevention and treatment of dental diseases in preschool children.

Keywords: traumatic lesions, young children, inflammation, oral mucosa, prevention, treatment.

Relevance. The mucous membrane of the oral cavity is constantly exposed to some kind of irritants. Even when eating food, both mechanical factors (the very element of chewing food) and chemical factors act on the mucous membrane of the oral cavity: spicy and salty food, hot drinks, alcohol, smoking [2, 8, 15]. However, with a significant strength of local and general immunity, these effects do not significantly harm the mucous membrane, since the mucous membrane has good protective and regenerative properties. In this article, we will look at traumatic lesions of the oral mucosa [5, 7, 13]. The protective mechanisms of the oral mucosa are specific, that is, immune defense, and nonspecific [12, 14, 18]. Non-specific protective factors include saliva and its components, such as lysozyme, dextrans, proteases and glycolytic enzymes, phagocytic factors, and complement factors.

All of the above listed protective factors of the oral mucosa do not always cope with their task, and when exposed to external (exogenous) factors, traumatic lesions of the oral mucosa occur [6, 9, 10, 17]. The relevance of this problem is due to a fairly high level of injuries in children. Traumatic exposure reduces the barrier function of the mucous membrane, which becomes the entrance gate of infection for the introduction of microorganisms and the development of inflammation [1, 4, 8, 16, 22]. The urgency of the problem increases due to the progressive decrease in the dental components of the quality of life of patients against the background of the appearance of additional clinically concomitant pathology of the oral cavity in patients with traumatic injuries [3, 7, 11, 20].

An important problem of modern conservative and preventive dentistry is the search for optimal means for the prevention of inflammatory diseases of the oral mucosa that have arisen as a result of injuries, and the success of therapy depends not only on the correct choice of the active substance, but also on the dosage form, as well as the ways of administration [15, 19, 21].

The purpose of the study. Improving the dental health of children with traumatic injuries of the oral cavity justification for optimizing the organization of dental care for young children.

Materials and methods of research. Basic and additional diagnostic examinations conducted at the outpatient level: external examination of the face (skin, facial symmetry, skin color,

condition of the lymph nodes); complaints and anamnesis; visual examination of the oral mucosa (color, moisture, consistency, thickening, thinning, deformation, integrity of the epithelium); palpation of regional lymph nodes (submandibular, parotid, chin lymph nodes); determination of the integrity of the epithelium.

The results of the study and their discussion. Classification of traumatic lesions of the oral mucosa. The classification of traumatic lesions of the oral mucosa includes the course of the injury, that is, traumatic lesions of the oral mucosa are: Acute traumatic lesion of the oral mucosa; Chronic traumatic lesion of the oral mucosa; By their nature, traumatic lesions of the oral mucosa are divided into: Mechanical damage to the oral mucosa; Physical (radiation and thermal) damage to the oral mucosa; Chemical damage to the oral mucosa;

It is possible to distinguish the classification of traumatic lesions of the oral mucosa and by the factor that had a pathological effect: Home injury (household); Sports; Road; Production;

In principle, it is not so difficult to determine the nature of the injury, its course and the nature of its occurrence, having carefully collected anamnesis.

Mechanical trauma to the oral mucosa can be both acute and chronic. Determination of the course of mechanical trauma to the oral cavity is not difficult, it is only necessary to clarify the time of occurrence of the received mechanical trauma. Mechanical trauma to the oral mucosa is one of the most common injuries, especially among men and children, meaning acute mechanical trauma to the oral mucosa. Etiology of acute mechanical trauma of the oral mucosa. The leading causes of acute mechanical trauma to the oral mucosa are: Strikes. The blows can be a fist or an object, or against an object, such as a fall. Bites; Wounds from cutting and stabbing objects.

Clinic of acute mechanical trauma of the oral mucosa.. The clinic of acute mechanical trauma is accompanied by minor pain. At the site of an acute mechanical injury, there can be either erosion, or an ulcer, or a site of hemorrhage. Often, erosion and ulcers are irregular in shape, with indistinct wound edges. Erosion on the oral mucosa heals quickly, but with a secondary infection, the erosion turns into an ulcer. If there was a hemorrhage, then after 1-3 days the color will change to bluish-purple or black-violet.

Treatment of acute mechanical trauma to the oral mucosa. Treatment of acute mechanical trauma to the oral mucosa does not present any difficulties. So, if there is bleeding, use 1.5% hydrogen peroxide; treat the damaged area with a warm antiseptic solution; in case of significant pain, an anesthetic, for example, 2% lidocaine, can be used. The patient is prescribed oral baths with a warm antiseptic solution, applications of foam aerosols (pentanol, hyposol). If the wound was very deep, then stitches should be applied.

Chronic trauma to the oral mucosa. Chronic trauma to the oral mucosa involves exposure to an irritant for a long time. The main reasons for the occurrence of chronic trauma to the oral mucosa are: Overhanging edge of fillings; Unrecovered contact point; Poor quality prostheses; Dentofacial anomalies (teeth outside the dental arch, deep, open, cross bite); Metal ligatures; Poor quality tires; Bad habits.

All these factors trigger the catarrhal response. The severity of the phases of inflammation (exudation and proliferation) in these cases depends on the site of the stimulus, its strength and duration of action. So some chronic mechanical injuries of the oral mucosa can be with serous, serous-purulent and purulent discharge. With purulent exudation, erosion occurs on the oral mucosa,

and as I wrote above: in the absence of erosion treatment, an ulcer occurs on the oral mucosa, with mechanical injury it is called decubital (i.e. traumatic).

Clinic of chronic mechanical trauma of the oral mucosa. The clinical picture of chronic mechanical trauma to the oral mucosa is not characterized by a vivid picture. Patients usually do not complain. Complaints in chronic mechanical trauma to the oral mucosa are most often a feeling of awkwardness, discomfort, yes, there may be complaints of swelling and soreness. Erosions in chronic mechanical trauma of the oral mucosa are not distinguished by sharp soreness, which cannot be said about decubital ulcers. Decubital ulcers are very painful when eating and talking. If you examine it, the doctor may notice uneven edges, hyperemia along the periphery, fibrinous plaque in the center, when removed, a bleeding surface. With the long-term existence of the ulcer, its edges are compacted, rarely, but it is capable of epithelialization. Decubital ulcers can be of different depths, in the clinic there were cases when the depth of decubital ulcers in chronic trauma of the oral mucosa reached the muscle layer.

Treatment of chronic mechanical trauma to the oral mucosa. The first treatment of chronic mechanical trauma to the oral mucosa should be aimed at eliminating the irritating factor. That is, all the fillings were restored, the prostheses were corrected (during the treatment of ulcers, prostheses, in principle, are not recommended to be worn) and stuff like that.

In case of pain, erosion / ulcer should be treated with a warm solution of anesthetic, the same 2% lidocaine. To facilitate the removal of necrotic or fibrin films, it is necessary to treat the wound with proteolytic enzymes for 1-2 minutes before starting this procedure. Foam aerosols, healing ointments such as solcoseryl, keratoplastic agents (sea buckthorn oil, rosehip oil) are applied.

Thermal damage to the oral mucosa. Thermal damage to the oral mucosa, of course, occurs when exposed to excessive temperature. Let's say hot food, drinks, careless work with a coagulator, incorrect electrophoresis technique. The degree of damage to the mucous membrane depends on the duration of the temperature stimulus. Therefore, the wound that occurs with thermal damage to the oral mucosa can be: Limited; Spilled; Hyperemic; Bubble; With secondary infection; No secondary infection.

Clinical picture of thermal lesion of the oral mucosa. The clinic of thermal lesions of the oral mucosa is characterized by constant pain, aggravated by eating, talking, any effect on the affected area. Often, with thermal damage to the oral mucosa, bubbles appear, after opening which erosions occur. In more severe cases, a dark gray or black area of necrosis may occur.

Treatment of thermal lesions of the oral mucosa. Treatment of thermal damage to the oral mucosa consists in the application of anesthetic drugs (for example, 2% lidocaine), treatment with low concentration antiseptic ointments, and the use of foam aerosols. In case of prolonged absence of erosion healing, keratoplasty can be used.

Radiation damage to the oral mucosa. Radiation injury to the oral mucosa is often an occupational injury if radiation therapy is not followed. In any case, all radiation injuries are called radioactive mucositis.

Etiology of radiation injuries of the oral mucosa. Etiology of radiation injuries of the oral mucosa includes: Inadequate exposure to radioactive substances; Failure to comply with the technique and rules of radiation therapy (X-ray, gamma radiation, radio exposure).

Clinic of radiation injuries of the oral mucosa. The clinic of radiation injuries of the oral mucosa is progressive and dynamic. The clinic of radiation injuries of the oral mucosa has several periods. 1 period of radiation damage to the oral mucosa is noted in the first hours after the injury. Patients complain of dry mouth, loss of taste and sensitivity. Period 2 (period of well-being) is characterized by both subjective and objective facts. That is, there are no complaints, and the doctor will not notice anything during the examination in the second period. 3 period - the peak period. The mucous membrane of the oral cavity is hyperemic, edematous, loses its shine, thickens, becomes dry, folds appear. The gum papillae begin to swell. Bleeding of the gums is pronounced. On the mucous membrane of the cheeks, the back of the tongue, hard palate - desquamation of the epithelium with the formation of erosions. Erosions with radiation damage to the oral mucosa are covered with necrotic plaque. Erosion can be of different shapes and lengths. In the worst case, necrosis can extend to the muscle layer. Salivation increases, but the saliva is white and viscous, with an unpleasant odor. Radiation injury to the oral mucosa can proceed as a primary - chronic process, when the mucous membrane is constantly exposed to radioactive substances, or chronic radiation injury may occur.

Treatment of radiation injuries of the oral mucosa. Treatment of radiation injuries of the oral mucosa is primarily aimed at increasing the body's resistance to radiation exposure, reducing the permeability of blood vessels, and slowing down radiochemical reactions. Therefore, patients are prescribed antihistamines, calcium preparations, vitamins of group B. It is recommended to rinse the oral cavity with weak solutions of antiseptics, to carry out a complete thorough sanitation of the oral cavity. If there are metal orthopedic structures, such patients are recommended to replace metal structures with ceramic or plastic ones. Anesthesia of the mucous membrane is carried out with the help of weak warm applications with analgesics, ointments aimed at regeneration, and within 2 to 3 months, positive dynamics of treatment will be noticeable.

Conclusion. Traumatic lesions of the oral mucosa have a very diverse picture: from catarrhal inflammation to ulcerative or hyperplastic manifestations. The cause of damage can be both external traumatic factors and local defects and deformations of the dentition. Also Careless dental practice or restless behavior of the patient influence possible etiologically. Young children require special attention, in whom the diagnosis and treatment of diseases of oral mucosa are significantly difficult. Knowledge of the clinical manifestations of traumatic disorders of the mucous membrane allows in each clinical case to choose the optimal medical tactics.

REFERENCES

1. Dentistry of children and adolescents / Ralph E. McDonald [et al.]; per. from English; ed. Ralph E. McDonald, David R. Avery. M.: Medical Information Agency, 2003. S. 516-523.
2. Diseases of the oral mucosa / LM Lukinykh [and others]; ed. L.M. Lukins. N. Novgorod: Publishing house of the Nizhny Novgorod State Medical University. academies, 2000. S.20-56.
3. E. E. Maslak., V. Naumova., Kamalova M.K. Relationship between General and Oral Diseases: Literature Review // American Journal of Medicine and Medical Sciences. - Америка, 2020. - Vol.10(9). - P. 690-696.
4. Elizarova, V.M., S.Yu., Drobotko L.N. Lesions of the oral mucosa of traumatic origin / V.M. Elizarova, S.Yu. Strakhova, L.N. Drobotko // Medical assistance. - 2007. - No. 2.- P.41-43.
5. Gorbacheva, K.A. Clinical and functional state of the oral cavity organs in children living in areas of radioactive contamination: abstract of the thesis. ... Candidate of Medical Sciences // K.A. Gorbachev; Minsk State Medical Institute Minsk, 1993. 16 sec.

6. Kamalova M. K. Medico-social and clinical-economic analysis of the treatment and prevention of dental caries in preschool children // "Tibbiyotda yangi kun" scientific-abstract, cultural and educational journal. - Bukhara, 2020. - №3(33). - P. 79-80.
7. Kamalova M. K., E.E. Maslak., I.V. Fomenko., A.L. Kasatkina., T.N. Kamennova., T.G. Khmizova., K.V. Nikitina. Reasons for primary teeth extraction in children aged 1-14 years: a retrospective study // Palarch's journal of archaeology of egypt. - Нидерланды, 2020. - Vol.17. - №6. - P. 13947-13964.
8. Kamalova M. K., Rakhimov Z. K., Pulatova Sh. K. Optimization of prevention and treatment of dental caries in preschool children // "Tibbiyotda yangi kun" scientific-abstract, cultural and educational journal. - Bukhara, 2019. - №4 (28). - P. 166-168.
9. Kamalova M.K., Fomenko, I. V., Dmitrienko, D. S., Matvienko, N. V., Arjenovskaya, E. N., Gevorkyan, A. G., Maslak, E. E. (2020). Reasons for 1-17-year-old children to visit A dentist during the Covid-19 pandemic. European Journal of Molecular and Clinical Medicine, 7(7), 546-558. Retrieved from www.scopus.com
10. Kamalova M.Q., Sharipova G.I. «British Medical Journal». Лондон, 2021. - Vol. - 1, - № 2. - P. 165-173.
11. Kamalova M.Q., Sharipova G.I. Materials of the republican 31-multidisciplinary online distance conference on «Scientific and practical research in Uzbekistan» part-18. Tashkent, 2021. P. 11-13.
12. Kamalova M.Q., Sharipova G.I. Mechanical injuries oral cavity of early childhood children and preschool age // «Cutting Edge-Science» International scientific and practical conference. USA, 2021. – P. 7-8.
13. Kamalova M.Q., Sharipova G.I. Results of screening of traumatic injuries of the oral cavity of preschool children // Asian Journal of Multidimensional Research, Индия. 2021. Vol 10, Issue 8. - P. 32-36.
14. Kamalova M.Q., Sharipova G.I. Traumatic injuries of the oral mucosa in young children // «Tibbiyotda yangi kun» научно - реферативный, культурно - просветительский журнал. - Бухара, 2021. - №3(35). - С. 117-121.
15. Kamilov H.P., Kamalova M.K. Improving the effectiveness of complex treatment of acute herpetic stomatitis in children / / Norwegian journal of the international science International Scientific Journal. Norway, 2017.- No. 10.- pp. 35-37.
16. Kamilov H.P., Kamalova M.K. Modern approaches in the treatment of tonic recurrent herpetic stomatitis in children // "ACHIEVEMENTS OF SCIENCE AND EDUCATION" International scientific Journal Moscow, 2018. -№3 (25). - Pp. 46-48.
17. Kamilov H.P., Kamalova M.K. The use of laser therapy in the treatment of chronic recurrent herpetic stomatitis in children // Scientific journal European science review Vienna, 2018. - No. 7-8.- pp. 120-121.
18. Leontyeva V.K., Kiselnikova L.P. Children's therapeutic dentistry. National leadership. М.: GEOTAR-Media, 2010.- 625 p.
19. Lutskaya I.K. Diseases of the oral mucosa. - М., 2014.- 224 p.
20. Persin L.S., Elizarova V.M., Dyakova S.V. Children's dentistry. - М., 2003. - 265-269 p.
21. Vokhidov U.G., Kamalova M.K. The use of various techniques in the treatment of traumatic injuries of the oral mucosa in children // European Journal of Molecular & Clinical Medicine. Англия, 2020. Vol. 7. Issue 7. – P. 3743-3748.
22. Yatsuk, A.I. Assessment of the effect of low doses of ionizing radiation on the oral mucosa in children: abstract of the thesis. ... Candidate of Medical Sciences / A.I. Yatsuk; Minsk State Medical Institute Minsk, 1994.20 s.

УДК:616.97:578.834.1-616.31-083

ПРОФИЛАКТИКА КОРОНАВИРУСНОЙ ИНФЕКЦИИ COVID-19 ПУТЕМ ИСПОЛЬЗОВАНИЯ ЗУБНОЙ ПАСТЫ COLGATE, СОДЕРЖАЩИЙ ЦИНК

Муртазаев С.С., Ишанова М.К., Хасанов С. А., Махкамова Ф.Т.
Ташкентский государственный стоматологический институт

Prevention of COVID-19 Coronavirus Infection with Colgate Zinc Toothpaste Murtazaev S.S., Ishanova M.K., Khasanov S.A., Makhkamova F.T.

Аннотация. В данном обзоре представлены данные по известной зубной пасте Colgat, о составе и влиянии на течение коронавирусной инфекции COVID-19. Также описаны ополаскиватели на основе поливидона йода, который эффективно устраняет и нейтрализует коронавирусную инфекцию в полости рта. Представлены данные о строении коронавируса и путей патогенеза влияния его на систему местного иммунитета полости рта. Также представлен известный антисептик хлоргексидин и его эффективность против коронавирусной инфекции.

Ключевые слова: коронавирусная инфекция; Colgate; хлоргексидин; ангиотензинпревращающий фермент; цетилпиридиния хлорид; йодоповидон

Abstract. This review presents data on the famous Colgat toothpaste, on the composition and effect on the course of coronavirus infection COVID-19. Also described are rinses based on polyvidone iodine, which effectively eliminates and neutralizes coronavirus infection in the oral cavity. Data on the structure of the coronavirus and the pathways of its pathogenesis of its influence on the local immunity system of the oral cavity are presented. Also presented is the well-known antispicalty chlorhexidine and its effectiveness against coronavirus infection.

Key words: coronavirus infection; Colgate; chlorhexidine; antiotensin converting enzyme; cetylpyridinium chloride; iodopovidone

Izoh. Ushbu sharhda taniqli Colgat tish pastasi, tarkibi va COVID-19 koronavirus infeksiyasining ta'siriga oid ma'lumotlar keltirilgan. Shuningdek, og'iz bo'shlig'idagi koronavirus infeksiyasini samarali ravishda yo'q qiladigan va zararsizlantiradigan polividon yodiga asoslangan durulalar tasvirlangan. Koronavirusning tuzilishi va og'iz bo'shlig'ining mahalliy immunitet tizimiga ta'sirining patogenezi yo'llari to'g'risida ma'lumotlar keltirilgan. Shuningdek, taniqli xlorheksidin va koronavirus infeksiyasiga qarshi samaradorligi ko'rsatilgan.

Kalit so'zlar: koronavirus infeksiyasi; Colgate; xlorheksidin; antiotensinni o'zgartiradigan ferment; setilpiridinyum xlorid; yodopovidon

Актуальность. Антисептические жидкости для полоскания рта широко используются в качестве стандартной меры перед обычным стоматологическим лечением, особенно до операции. Они играют важную роль в уменьшении количества микроорганизмов в полости рта. В недавних публикациях было высказано предположение, что промывание полости рта может контролировать и снизить риск передачи SARS-CoV-2. Тем не менее, существуют конкретные доказательства безопасности и эффективности использования антисептических жидкостей для полоскания рта у пациентов с COVID-19 отсутствуют и неясны, поэтому этот документ призван предоставить всесторонний обзор текущих рекомендаций по использованию жидкости для полоскания рта против пандемии COVID-19 и проанализировать

преимущества и недостатки большинства традиционных антисептических жидкостей для полоскания рта, используемые в стоматологии.

Патогенез коронавирусной болезни 2019

Коронавирусы - это группа оболочечных РНК-вирусов, которые представляют собой типичную структуру с «белком шипа» в мембранной оболочке. Взаимодействие между этим белком и рецептором ангиотензинпревращающего фермента 2 (ACE2) отвечает за проникновение вируса в клетки. Распределение рецепторов ACE2 в разных частях тела может указывать на возможные пути заражения. Мембранносвязанный белок с ACE2 обнаруживается в различных клетках ткани, в том числе на слизистых оболочках, деснах, неороговевающем плоском эпителии, эпителиальных клетках языка и слюнных желез.

Высокая вирусная нагрузка SARS-CoV-2 также была обнаружена в слюне, и ее присутствие даже предполагалось в пародонтальных карманах. Эти данные согласуются с предыдущими исследованиями, которые показали, что передача вируса может быть тесно связанной с взаимодействием слюны ткани - возможный резервуар, из которого может происходить передача SARS-CoV-2 во время кашля, чихания, разговора и даже во время стоматологической помощи.

Оральные антисептики, применяемые против вирусных инфекций

Жидкости для полоскания рта - широко используемые растворы для полоскания во рту, особенно перед челюстно-лицевой операцией, из-за их способности уменьшать количество микроорганизмов в полости рта и колониеобразующие единицы в стоматологических аэрозолях.

Но, до сих пор нет клинических доказательств того, что использование жидкостей для полоскания рта может предотвратить передачу SARS-CoV-2, Американская стоматологическая ассоциация (ADA) и Центр контроля заболеваний и Профилактики (CDC) рекомендовали использовать перед процедурой полоскания рта перед процедурой.

Хлоргексидин (CHX)

CHX - антисептик широкого спектра действия, действующий против грамположительных и грамотрицательных бактерий, аэробов, факультативных анаэробов и грибов за счет увеличения проницаемости стенки бактериальной клетки, вызывающая ее разрушение. Используется в стоматологии для уменьшения зубного налета и лечения заболеваний пародонта.

Доказательства указывают на эффект *in vitro* против вирусов с липидом развития, таких как грипп А, парагрипп, герпес вирус 1, цитомегаловирус и гепатит В. Хотя COVID-19 - вирус в оболочке, 0,12% глюконата CHX было предложено иметь слабый эффект или не иметь никакого эффекта против коронавирусов по сравнению с другими жидкостями для полоскания рта. Однако Юн и др. обнаружили подавление SARS-CoV-2 в течение двух часов после однократного использования 15 мл 0,12% CHX, что предполагает его использование будет полезно для контроля передачи COVID-19.

Перекись водорода (H₂O₂)

H₂O₂ использовался в стоматологии отдельно или в сочетании с солями с начала века. Как жидкость для полоскания рта, это прозрачная бесцветная жидкость без запаха.

Эффективность была обнаружена во многих исследованиях 1% -1,5% H₂O₂ использовалась в качестве ежедневного полоскания в течение двух лет после наблюдения.

Исследование *in vitro* показало, что 3% H₂O₂ эффективно инактивировал аденовирусы 3 и 6 типов, аденоассоциированные вирусы тип 4, риновирусы 1А, 1В и тип 7, миксовирусы, грипп

А и В, респираторно-синцитиальный вирус, штамм длинный, и штамм коронавируса 229Е в течение 1–30 минут, обнаружив, что коронавирусы и вирусы гриппа были наиболее чувствительны. Поскольку SARS-CoV2 уязвим к окислению, средства для полоскания рта перед процедурой, содержащие окислители, такие как поскольку 1% H₂O₂ был предложен для снижения вирусного заражения.

Цетилпиридиния хлорид (СРС)

СРС - это соединение четвертичного аммония, безопасное для использования на людях. СРС 0,05% использовался для уменьшения зубного налета и гингивита в качестве альтернативы у пациентов, которые вызывают раздражение слизистой оболочки и пятна, связанные с СНХ. Противовирусный эффект СРС был продемонстрирован на гриппе пациентов, значительно сокращая продолжительность и тяжесть кашля и боль в горле. Гипотезы о возможных действиях над SARS-CoV-2 основано на его лизосомотропном механизме действия и его способность разрушать вирусные капсиды.

Эти результаты показывают, что СРС может быть эффективным против других вирусов с оболочкой, такие как коронавирусы.

Йодоповидон

Повидон-йод (ПВП-I) представляет собой водорастворимый комплекс йода, который широко использовался в качестве предоперационного кожного антисептика и в качестве жидкости для полоскания рта.³⁶ Обычно он используется в 1% концентрации для лечения мукозита, профилактики инфекций ротоглотки и профилактики ИВЛ и пневмонии. Его антимикробное действие проявляется после свободного йода диссоциирует из поливинилпирролидона, затем быстро йод проникает в микробы, разрушает белки и окисляет нуклеиновые кислотные структуры, вызывающие гибель микробов. Ранее исследования показали, что PVP-I обладает более высокой вирулицидной активностью, чем другие широко используемые антисептики, включая СНХ и бензалкония хлорид. Это безопасно, сообщается о распространенности из 0,4% случаев аллергии у 41 не образуются зубы или язык обесцвечивание или нарушение вкуса⁴² и, в отличие от продуктов на спиртовой основе, может использоваться при использовании электрокоагуляции.

Его эффективность была хорошо продемонстрирована на многих исследованиях *in vitro* против нескольких вирусов, включая SARSCoV, MERS-CoV и вирус гриппа А (H1N1)

Недавние исследования показали, что 0,23% ПВП-I жидкость для полоскания рта минимум за 15 секунд до начала процедуры снизить вирусную нагрузку в слюне, указывает на ее использование при COVID-19-положительные пациенты.

В рандомизированном контролируемом исследовании Florence Carrouel et al (2020) было обнаружено, что обнаружение вируса COVID-19 в слюне после антисептических полосканий уменьшается на 87,6%.

Зубные пасты, содержащие цинк или олово, и формулы для полоскания рта с хлоридом цетилпиридиния (СРС) нейтрализуют SARS-CoV-2 на 99,9%, по данным компании Colgate, которая провела клинические исследования среди инфицированных людей для оценки эффективности средств ухода за полостью рта в снижении количества вирус во рту и потенциально замедляет его передачу.

В исследованиях, которые, по словам Colgate, были первыми, в которых использовалась зубная паста, зубные пасты Colgate Total и Meridol нейтрализовали 99,9% вируса после двух минут контакта. Жидкости для полоскания рта Colgate Plax и Colgate Total были одинаково эффективны через 30 секунд.

Результаты показывают, что некоторые зубные пасты и жидкости для полоскания рта могут помочь уменьшить распространение SARS-CoV-2, вызывающего COVID-19, за счет временного уменьшения количества вируса во рту. Вирус распространяется через респираторные капли или мелкие частицы, образующиеся, когда инфицированный человек кашляет, чихает, жестикулирует, разговаривает или дышит.

«Мы находимся на ранней стадии наших клинических исследований, но наши предварительные лабораторные и клинические результаты очень многообещающие», - сказала д-р Мария Райан, главный клинический директор Colgate.

«Хотя чистка щеткой и полоскание не являются лечением или способом полной защиты человека от инфекции, они могут помочь снизить передачу и замедлить распространение вируса, дополняя пользу, которую мы получаем от ношения масок, социального дистанцирования и частого мытья рук.», - сказал Райан.

«Учитывая, что слюна может содержать количество вируса, сравнимое с вирусом, обнаруженным в носу и горле, кажется вероятным, что вирус SARS-CoV-2, происходящий изо рта, способствует передаче заболевания, особенно у людей с бессимптомным COVID-19, которые не кашляют», - сказал д-р Дэвид Алланд, руководитель исследования, руководитель отдела инфекционных заболеваний и директор Центра реагирования на COVID-19 и обеспечения готовности к пандемии.

«Это говорит о том, что уменьшение количества вирусов во рту может помочь предотвратить передачу в течение времени, когда продукты для ухода за полостью рта активны», - сказал Алланд.

Параллельно с лабораторным исследованием компания Colgate спонсировала клиническое исследование с участием около 50 госпитализированных пациентов с COVID-19, продемонстрировав способность Colgate Total (с CPC и цинком), Colgate Peroxyl и Colgate PeroGard для полоскания рта существенно снизить количество вируса во рту. временно.

Дополнительные клинические исследования зубных паст и жидкостей для полоскания рта при поддержке Colgate находятся на ранних стадиях в Медицинской школе Рутгерса, Нью-Джерси, Институте Альберта Эйнштейна в Сан-Паулу, Бразилия, и в Университете Северной Каролины в Школе стоматологии Чапел-Хилл Адамс. около 260 человек с COVID-19.

«Colgate сотрудничает с многочисленными исследователями по всему миру, чтобы провести клинические исследования, чтобы изучить потенциал средств по уходу за полостью рта для снижения вирусной нагрузки в полости рта в качестве стратегии снижения риска», - сказал Райан. «Мы считаем, что уход за полостью рта играет определенную роль в борьбе с глобальной пандемией наряду с другими профилактическими мерами».

«В условиях этой пандемии, чем больше мы понимаем вирус, тем эффективнее мы можем бороться с ним, поэтому я очень рад видеть впечатляющую исследовательскую программу, которую предприняла Colgate», - сказал д-р Марк Вольф, декан Morton Amsterdam из Penn Dental. Медицина в Пенсильванском университете.

«Мы должны продолжать принимать меры предосторожности, рекомендованные органами здравоохранения, и с помощью этих исследований мы можем продемонстрировать дополнительный способ решения проблемы передачи заболеваний среди людей, находящихся в тесном контакте, особенно в стоматологической практике. Это было бы важным достижением», - сказал Вольф.

COVID-2019 и полость рта

Коронавирус 2 тяжелого острого респираторного синдрома (SARS-CoV-2), ранее известный новый коронавирус 2019 года (2019-nCoV), член семейства Coronaviridae является ответственным возбудителем заболевания, называемого коронавирусной болезнью 2019 года (COVID-2019) . Это заболевание было впервые выявлено в Ухане (Китай), а оттуда оно распространилось в более чем 185 стран, приобретя пандемические характеристики, с более чем 2,8 миллионами подтвержденных случаев и почти 0,2 миллиона погибших 25 апреля 2020 г.[1]

У большинства пациентов с COVID-19 заболевание протекает в легкой форме с лихорадкой, миалгией или усталостью и сухим кашлем в качестве основных симптомов [2]. Однако почти у 14% наблюдаются признаки и симптомы тяжелого заболевания, требующего госпитализации и кислородной поддержки, а 5% нуждаются в госпитализации в отделения интенсивной терапии [3]. Эти тяжелые случаи обычно включают нарушение функции различных органов, например, острое повреждение почек, сердечное повреждение и дисфункцию печени, а также серьезные осложнения, такие как тяжелый острый респираторный синдром (SARS), сепсис и септический шок [4]. Факторы риска, связанные с этим серьезным системным воздействием COVID-19 у небольшой части пациентов, инфицированных SARS-CoV-2, не были должным образом идентифицированы, хотя было высказано предположение, что наличие других сопутствующих заболеваний, таких как гипертония, диабет, коронарные артерии. болезни, старение и ожирение могут играть значительную роль [5].

Роль полости рта как входа в организм SARS-CoV-2 и ее возможная роль в качестве защитного / усугубляющего фактора инфекционности и прогрессирования этой вирусной инфекции являются противоречивыми, хотя недавние научные данные свидетельствуют о том, что значимая роль полости рта и ее слизистых оболочек в передаче и патогенности SARS-CoV-2. Кроме того, продемонстрированное хроническое системное воспаление, связанное с пародонтитом, может предполагать более высокий риск увеличения тяжести COVID-19 у пациентов с пародонтитом. Этот предикат подтверждается имеющимися научными данными, подтверждающими важность здоровья полости рта, и в частности здоровья пародонта, для общего здоровья [6, 7] и, опять же, подчеркивающими важность здоровья полости рта в общем системном здоровье [8, 9].] .

Таким образом, целью исследования было оценить важность ротовой полости и возможное влияние использования пероральных антисептиков для снижения передачи и патогенности SARS-CoV-2.

Имеет ли значение полость рта для передачи и патогенности SARS-CoV-2?

Инфекционность SARS-CoV-2 зависит от способности этого вируса проникать в клетки, и есть четкие доказательства того, что трансмембранный белок ангиотензин-превращающий фермент (ACE2) является первичным рецептором и порталом входа этого вируса в клетку. . Помимо легких, кишечника, сердца и почек, которые показали экспрессию ACE2, недавние данные также продемонстрировали, что эпителиальные клетки в различных слизистых оболочках полости рта, особенно в слизистой оболочке языка, демонстрируют высокую экспрессию ACE2. Поскольку ротовая полость является одним из первых интерфейсов между внешней средой и телом, существует высокая вероятность того, что этот путь вирусной колонизации и инфекции является критическим для начала COVID-19 [10, 11].

По-видимому, в первые 10 дней после передачи, когда у пациента обычно отсутствуют симптомы, но он очень заразен, вирус накапливается на слизистой оболочке носа, полости рта и глотки и только позже будет накапливаться в легких [12]. Также было показано, что

количество рецепторов ACE2 в слюнных железах выше, чем в легких, что, как предполагалось, могло быть резервуаром для SARS-CoV-2 у бессимптомных пациентов [11]. Описаны два основных пути передачи: через капли Флюгге (размером > 5 мкм), выделяемые при дыхании, разговоре, чихании, кашле и т. Д., Которые обычно не остаются в воздухе, а сразу оседают на разных поверхностях или на полу и оттуда косвенно вирус может передаваться через контакт через руку или зараженные предметы, если они контактируют со слизистой оболочкой субъекта. По другому пути вирусы будут передаваться напрямую от человека к человеку через ядра капель Уэллса (≤ 5 мкм), изгнанные при дыхании, разговоре, чихании, кашле и т. Д., Поскольку они остаются во взвешенном состоянии в воздухе в течение значительных периодов времени, что позволяет их нужно передавать на расстояния > 1 м [11, 13].

На эту возможную роль полости рта как портала проникновения вируса в организм и резервуара вируса можно повлиять на двух уровнях:

Снижая вирусную нагрузку, SARS-CoV-2 был связан со снижением тяжести COVID-19 [14].

Уменьшая вирусную нагрузку, количество вируса, выбрасываемого носителем, может быть временно уменьшено, и, следовательно, риск передачи будет меньше. Это подтверждается разными причинами: (i) в течение первых 10 дней вирус в основном накапливается в области носа, рта и глотки [12]; (ii) количество рецепторов ACE2 больше в слюнных железах по сравнению с легкими [11]; и (iii) капли слюны представляют собой наиболее подходящий путь передачи [11, 13].

Это предполагаемое благоприятное воздействие может стать еще более актуальным в свете прогнозируемого развития пандемии, который предполагает, что, несмотря на принятие гигиенических мер и социальную дистанцию, SARS-CoV-2 не может быть искоренен до 2024 г. [15]. Это положительное влияние может быть даже более актуальным в контексте клинической практики стоматологии [16], поскольку из-за частого образования аэрозолей связанный с этим риск передачи вируса может увеличиваться во время различных стоматологических процедур [11, 17].

Могут ли пероральные антисептики повлиять на передачу и патогенность SARS-CoV-2?

Некоторые оральные антисептики, используемые в качестве ополаскивателя перед процедурой, показали свою эффективность в снижении количества бактерий в аэрозолях, что значительно снижает риск перекрестного заражения. Такой результат был продемонстрирован при полоскании хлоргексидином перед стоматологическими процедурами [18–20]. Подобные результаты, хотя и в меньшей степени, были продемонстрированы при использовании полосканий для рта с эфирными маслами [21]. Недавний систематический обзор с метаанализом, в котором оценивалась эффективность предоперационных полосканий рта в снижении количества микроорганизмов, продуцируемых аэрозолями во время стоматологических процедур, пришел к выводу, что полоскания рта, содержащие, среди прочего, хлоргексидин и цетилпиридиния хлорид, были эффективными для уменьшения количества микроорганизмов. бактериальная нагрузка в аэрозолях [22]. Однако нет прямых доказательств возможного влияния предоперационного полоскания пероральными антисептиками на вирусную нагрузку SARS-CoV-2. Более того, вероятное влияние ежедневного использования этих антисептиков в течение ограниченных периодов времени (например, когда они являются носителями вируса) на вирусную трансмиссивность не изучалось. Однако возможный положительный эффект использования пероральных

антисептиков во время этой вирусной инфекции можно оценить косвенно, оценив противовирусную активность наиболее распространенных активных агентов *in vitro*.

Повидон-йод

Предварительные полоскания повидон-йодом часто рекомендуются в протоколах, специально применяемых в стоматологических условиях для борьбы с SARS-CoV-2 [16]. Однако его эффективность при пероральном применении очень ограничена [23], и его использование может представлять определенные риски, включая аллергические реакции или дисфункцию щитовидной железы при длительном применении [24]. Рекомендация полоскания / полоскания рта повидон-йодом в контексте COVID-19 основана на его вирулицидной активности, показанной как против вирусов с оболочкой, так и без нее, включая вирусы Эбола, ближневосточный респираторный синдром (MERS) и коронавирус SARS, грипп и вирусы болезней рук, ящура и рта (HFMD) (Enterovirus 71 и Coxsackievirus A16) [24]. Эти рекомендации частично основаны на серии немецких исследований одной исследовательской группы, показывающих, что:

В исследовании *in vitro* показано вирулицидное действие 1% повидон-йода (состав для полоскания) против БВРС-КоВ в течение 15 секунд после воздействия.

Лучшая вирулицидная активность (против мышинного норовируса) была показана при использовании 7,5% повидон-йода по сравнению с 4% хлоргексидин глюконатом [26].

Повидон-йод (7,5%) в виде полоскания / жидкости для полоскания рта, но разбавленный 1:30 до конечной концентрации 0,23% для быстро инактивированного *in vitro* (15 с воздействия) SARS-CoV, MERS-CoV, вируса гриппа А (H1N1), и ротавирус [27].

В другом обзоре вирулицидной активности повидон-йода [28] оценивались различные японские исследования *in vitro*:

Инактивация аденовируса, паротита, ротавируса, полиовируса (типы 1 и 3), вируса Коксаки, риновируса, вируса простого герпеса, краснухи, кори, гриппа и вируса иммунодефицита человека (ВИЧ) [29]

Эффективность против штамма коронавируса SARS с быстрой инактивацией вируса через 2 мин лечения [30, 31]

Вирулицидная активность против вирусов птичьего гриппа [32]

Вирулицидная эффективность против вирусов свиного гриппа, в том числе при полоскании горла [33]

Цетилпиридиния хлорид

N-гексадецилпиридиния хлорид или цетилпиридиния хлорид (CPC) представляет собой катионное соединение четвертичного аммония, растворимое в воде и в водных растворах, неокислительное или коррозионное, и высококатионное при нейтральном pH. Эти соединения, принадлежащие к группе тензиоактивных агентов, часто используются в качестве детергентов и антисептиков. Как антисептик, его антибактериальные, противозачаточные и антигингивитные свойства были продемонстрированы в различных рандомизированных клинических испытаниях [34], а его эффективность обобщена в нескольких систематических обзорах [35–37].

Исследования *in vitro* показали, что он способен устранять / инактивировать различные штаммы вируса гриппа (AH3N2, А H1N1, В, резистентный к осельтамивиру А). Противовирусный механизм действия CPC заключается в его способности разрушать липидную оболочку, тем самым влияя на способность вируса проникать в клетку. Из-за этого механизма действия было высказано предположение, что CPC может также действовать

против других вирусов с оболочкой, таких как респираторно-синцитиальный вирус (RSV), вирус парагриппа и коронавирус [38]. В доклиническом исследовании *in vivo* с использованием мышей, адаптированных к штамму вируса гриппа (А H1N1), было показано статистически значимое снижение смертности и заболеваемости в группе мышей, использующих состав СРС.

В пилотном двойном слепом плацебо-контролируемом рандомизированном клиническом исследовании на людях, оценивающем состав на основе СРС для ингаляции, в профилактике инфекций верхних дыхательных путей (обычно связанных с вирусом гриппа, RSV, метапневмовирусом человека (hMPV), риновирус и аденовирус), было замечено, что пациенты в тестовой группе переносили вирусные инфекции с меньшей тяжестью и продолжительностью по сравнению с пациентами, включенными в группу плацебо [39].

Совсем недавно в ходе высокопроизводительного скрининга, направленного на выявление ингибиторов коронавирусов широкого спектра действия, СРС занял 9-е место из 36 среди четырех протестированных вирусов, включая БВРС-КоВ [40].

Продукты СРС широко доступны на рынке и представлены только в виде активного агента в различных концентрациях, но также в сочетании с другими активными агентами, что особенно актуально, поскольку состав вместе с 0,12% хлоргексидина показал важное микробиологическое воздействие при однократном ополаскивании [41] или при 2-недельном применении [42], а также в различных концентрациях [43], например 0,05% при оценке в течение 6 месяцев [44] или 0,03% при оценке в течение 1 года [45].

Хлоргексидин

Хлоргексидин является бигуанидным антисептиком и дезинфицирующим средством с широко продемонстрированной антимикробной активностью против бактерий (грамположительных и грамотрицательных, анаэробных и аэробных), некоторых вирусов и дрожжей. Как антисептик, его антибактериальные, противозачаточные и антигингивитные свойства четко установлены, как это обобщено в систематических обзорах [35–37]. В связи с противовирусной активностью, хотя использование хлоргексидина было предложено снизить вирусную передачу через аэрозоли в недавних обзорах описательных [46, 47], его эффективность, является спорной. В систематическом обзоре сообщалось, что хлоргексидин быстро инактивирует липофильные вирусы (например, вирус простого герпеса, ВИЧ, вирус гриппа, цитомегаловирус), но не небольшие вирусы без оболочки (энтеровирусы, вирусы полиомиелита, вирусы папилломы) или коронавируса человека с оболочкой [48].

Другие продукты

Имеются очень ограниченные данные о других продуктах, которые часто рекомендуются в протоколах профилактики перекрестного заражения при вирусных инфекциях:

Перекись водорода [16] часто рекомендуется как часть мер по борьбе с COVID-19, несмотря на ограниченные доступные доказательства, очень ограниченную субстанцию [49] или ограниченное воздействие на стоматологические биопленки [50].

Эфирные масла для полоскания рта, поскольку есть предположения об их возможных преимуществах в борьбе с вирусным заражением, по крайней мере, для вирусов герпеса [51]. Однако его использование редко предлагается в контексте COVID-19.

Бета-циклодекстрин и цитрокс [52] также были предложены в качестве возможных кандидатов для оценки.

Сравнение различных агентов вне полости рта

Некоторая информация также может быть извлечена из повествовательного обзора, включающего 22 статьи, в которых оценивалась относительная эффективность различных дезинфицирующих средств в других условиях, таких как дезинфекция неодушевленных поверхностей (металла, стекла или пластика), в которых были обнаружены различные коронавирусы человека, включая SARS-CoV и MERS-CoV или эндемичные коронавирусы человека (HCoV) могут сохраняться до 9 дней. Эффективная инаktivация вирусов наблюдалась при использовании 62–71% этанола, 0,5% перекиси водорода или 0,1% гипохлорита натрия в течение 1 мин. Другие биоцидные агенты, такие как 0,05–0,2% хлорид бензалкония или 0,02% диглюконат хлоргексидина, были признаны менее эффективными [53]. Совсем недавно, в частности в отношении SARS-CoV-2, вирулицидный эффект *in vitro* считался аналогичным для этанола (70%), повидон-йода (7,5%), хлороксиленола (0,05%), хлоргексидина (0,05%) или бензалкония хлорид (0,1%) при использовании в качестве дезинфицирующих средств [54].

Выводы:

Рекомендации различных органов здравоохранения в разных странах мира указывают на необходимость проведения перед процедурой полоскания антисептическими средствами в стоматологических клинических условиях как во время, так и после периода пандемии. Наиболее часто рекомендуемые препараты - это повидон-йод, перекись водорода и цетилпиридиния хлорид, хотя научная поддержка этих рекомендаций все еще слабая и в основном основана на косвенных доказательствах.

Информация, представленная в этом описательном обзоре, поддерживает использование антисептических ополаскивателей для полоскания рта как в качестве однократного перед процедурой, так и в качестве ежедневного использования в течение ограниченного периода времени для воздействия на передачу и / или патогенность SARS-CoV-2, поскольку было показано, что они снижают оральную вирусную нагрузку и, следовательно, могут снизить тяжесть заболевания у инфицированного субъекта и могут снизить риск передачи за счет снижения вирусной нагрузки в аэрозолях, выделяемых во время стоматологических процедур или в образующихся каплях при дыхании, разговоре, чихании, кашле и т. д. Однако эти рекомендации должны быть подтверждены хорошо спланированными клиническими испытаниями, оценивающими их эффективность.

Литература:

1. World Health Organization (2020) Coronavirus disease 2019 (COVID-19) situation report – 99
2. Huang C, Wang Y, Li X, Ren L, Zhao J, Hu Y, Zhang L, Fan G, Xu J, Gu X, Cheng Z, Yu T, Xia J, Wei Y, Wu W, Xie X, Yin W, Li H, Liu M, Xiao Y, Gao H, Guo L, Xie J, Wang G, Jiang R, Gao Z, Jin Q, Wang J, Cao B. Clinical features of patients infected with 2019 novel coronavirus in Wuhan, China. *Lancet*. 2020;395(10223):497–506. doi: 10.1016/S0140-6736(20)30183-5. [[PMC free article](#)] [[PubMed](#)] [[CrossRef](#)] [[Google Scholar](#)]
3. Novel Coronavirus Pneumonia Emergency Response Epidemiology Team The epidemiological characteristics of an outbreak of 2019 novel coronavirus diseases (COVID-19) in China. *Zhonghua Liu Xing Bing Xue Za Zhi*. 2020;41(2):145–151. doi: 10.3760/cma.j.issn.0254-6450.2020.02.003. [[PubMed](#)] [[CrossRef](#)] [[Google Scholar](#)]
4. Yang X, Yu Y, Xu J, Shu H, Xia J, Liu H, Wu Y, Zhang L, Yu Z, Fang M, Yu T, Wang Y, Pan S, Zou X, Yuan S, Shang Y. Clinical course and outcomes of critically ill patients with SARS-CoV-2 pneumonia in Wuhan, China: a single-centered, retrospective, observational study. *Lancet Respir Med*. 2020;8:475–481. doi: 10.1016/S2213-2600(20)30079-5. [[PMC free article](#)] [[PubMed](#)] [[CrossRef](#)] [[Google Scholar](#)]
5. Wu C, Chen X, Cai Y, Xia J, Zhou X, Xu S, Huang H, Zhang L, Zhou X, Du C, Zhang Y, Song J, Wang S, Chao Y, Yang Z, Xu J, Zhou X, Chen D, Xiong W, Xu L, Zhou F, Jiang J, Bai C, Zheng J, Song Y (2020) Risk factors associated with acute respiratory distress syndrome and death in patients with coronavirus disease 2019 pneumonia in Wuhan, China. *JAMA Intern Med*. 10.1001/jamainternmed.2020.0994 [[PMC free article](#)] [[PubMed](#)]

6. Sanz M, Ceriello A, Buyschaert M, Chapple I, Demmer RT, Graziani F, Herrera D, Jepsen S, Lione L, Madianos P, Mathur M, Montanya E, Shapira L, Tonetti M, Vegh D. Scientific evidence on the links between periodontal diseases and diabetes: consensus report and guidelines of the joint workshop on periodontal diseases and diabetes by the International Diabetes Federation and the European Federation of Periodontology. *J Clin Periodontol*. 2018;45(2):138–149. doi: 10.1111/jcpe.12808. [[PubMed](#)] [[CrossRef](#)] [[Google Scholar](#)]
7. Sanz M, Marco del Castillo A, Jepsen S, Gonzalez-Juanatey JR, D’Aiuto F, Bouchard P, Chapple I, Dietrich T, Gotsman I, Graziani F, Herrera D, Loos B, Madianos P, Michel J-B, Perel P, Pieske B, Shapira L, Shechter M, Tonetti M, Vlachopoulos C, Wimmer G (2019) Periodontitis and cardiovascular diseases: consensus report. *J Clin Periodontol* In press
8. Tonetti MS, Jepsen S, Jin L, Otomo-Corgel J. Impact of the global burden of periodontal diseases on health, nutrition and wellbeing of mankind: a call for global action. *J Clin Periodontol*. 2017;44(5):456–462. doi: 10.1111/jcpe.12732. [[PubMed](#)] [[CrossRef](#)] [[Google Scholar](#)]
9. Herrera D, Sanz M, Herrera Pombo JL, Gomez Doblaz JJ, Guerrero A. Oral health also matters. *Semergen*. 2016;42(4):213–215. doi: 10.1016/j.semerg.2016.04.009. [[PubMed](#)] [[CrossRef](#)] [[Google Scholar](#)]
10. Xu H, Zhong L, Deng J, Peng J, Dan H, Zeng X, Li T, Chen Q. High expression of ACE2 receptor of 2019-nCoV on the epithelial cells of oral mucosa. *Int J Oral Sci*. 2020;12(1):8. doi: 10.1038/s41368-020-0074-x. [[PMC free article](#)] [[PubMed](#)] [[CrossRef](#)] [[Google Scholar](#)]
11. Xu J, Li Y, Gan F, Du Y, Yao Y (2020) Salivary glands: potential reservoirs for COVID-19 asymptomatic infection. *J Dent Res*:22034520918518. 10.1177/0022034520918518 [[PubMed](#)]
12. Wolfel R, Corman VM, Guggemos W, Seilmaier M, Zange S, Muller MA, Niemeyer D, Jones TC, Vollmar P, Rothe C, Hoelscher M, Bleicker T, Brunink S, Schneider J, Ehmann R, Zwirgmaier K, Drosten C, Wendtner C. Virological assessment of hospitalized patients with COVID-2019. *Nature*. 2020;581:465–469. doi: 10.1038/s41586-020-2196-x. [[PubMed](#)] [[CrossRef](#)] [[Google Scholar](#)]
13. Xu R, Cui B, Duan X, Zhang P, Zhou X, Yuan Q. Saliva: potential diagnostic value and transmission of 2019-nCoV. *Int J Oral Sci*. 2020;12(1):11. doi: 10.1038/s41368-020-0080-z. [[PMC free article](#)] [[PubMed](#)] [[CrossRef](#)] [[Google Scholar](#)]
14. Liu Y, Yan LM, Wan L, Xiang TX, Le A, Liu JM, Peiris M, Poon LLM, Zhang W. Viral dynamics in mild and severe cases of COVID-19. *Lancet Infect Dis*. 2020;20:656–657. doi: 10.1016/S1473-3099(20)30232-2. [[PMC free article](#)] [[PubMed](#)] [[CrossRef](#)] [[Google Scholar](#)]
15. Kissler SM, Tedijanto C, Goldstein E, Grad YH, Lipsitch M. Projecting the transmission dynamics of SARS-CoV-2 through the postpandemic period. *Science*. 2020;368:860–868. doi: 10.1126/science.abb5793. [[PMC free article](#)] [[PubMed](#)] [[CrossRef](#)] [[Google Scholar](#)]
16. Ren YF, Rasubala L, Malmstrom H, Eliav E (2020) Dental care and oral health under the clouds of COVID-19. *JDR Clin Trans Res*:2380084420924385. 10.1177/2380084420924385 [[PubMed](#)]
17. Peng X, Xu X, Li Y, Cheng L, Zhou X, Ren B. Transmission routes of 2019-nCoV and controls in dental practice. *Int J Oral Sci*. 2020;12(1):9. doi: 10.1038/s41368-020-0075-9. [[PMC free article](#)] [[PubMed](#)] [[CrossRef](#)] [[Google Scholar](#)]
18. Logothetis DD, Martinez-Welles JM. Reducing bacterial aerosol contamination with a chlorhexidine gluconate pre-rinse. *J Am Dent Assoc*. 1995;126(12):1634–1639. doi: 10.14219/jada.archive.1995.0111. [[PubMed](#)] [[CrossRef](#)] [[Google Scholar](#)]
19. Stirrups DR. Methods of reducing bacterial contamination of the atmosphere arising from use of an air-polisher. *Br Dent J*. 1987;163(7):215–216. doi: 10.1038/sj.bdj.4806253. [[PubMed](#)] [[CrossRef](#)] [[Google Scholar](#)]
20. Worrall SF, Knibbs PJ, Glenwright HD. Methods of reducing bacterial contamination of the atmosphere arising from use of an air-polisher. *Br Dent J*. 1987;163(4):118–119. doi: 10.1038/sj.bdj.4806212. [[PubMed](#)] [[CrossRef](#)] [[Google Scholar](#)]
21. Fine DH, Yip J, Furgang D, Barnett ML, Olshan AM, Vincent JW. Reducing bacteria in dental aerosols: procedural use of an antiseptic mouthrinse. *J Am Dent Assoc*. 1993;124(10):16–18. doi: 10.14219/jada.archive.1993.0202. [[PubMed](#)] [[CrossRef](#)] [[Google Scholar](#)]
22. Marui VC, Souto MLS, Rovai ES, Romito GA, Chambrone L, Pannuti CM. Efficacy of preprocedural mouthrinses in the reduction of microorganisms in aerosol: a systematic review. *J Am Dent Assoc*. 2019;150(12):1015–1026. doi: 10.1016/j.adaj.2019.06.024. [[PubMed](#)] [[CrossRef](#)] [[Google Scholar](#)]
23. Addy M, Wright R. Comparison of the in vivo and in vitro antibacterial properties of providone iodine and chlorhexidine gluconate mouthrinses. *J Clin Periodontol*. 1978;5(3):198–205. doi: 10.1111/j.1600-051x.1978.tb02280.x. [[PubMed](#)] [[CrossRef](#)] [[Google Scholar](#)]

24. Eggers M. Infectious disease management and control with povidone iodine. *Infect Dis Ther.* 2019;8(4):581–593. doi: 10.1007/s40121-019-00260-x. [[PMC free article](#)] [[PubMed](#)] [[CrossRef](#)] [[Google Scholar](#)]
25. Eggers M, Eickmann M, Zorn J. Rapid and effective virucidal activity of povidone-iodine products against Middle East respiratory syndrome coronavirus (MERS-CoV) and modified vaccinia virus Ankara (MVA) *Infect Dis Ther.* 2015;4(4):491–501. doi: 10.1007/s40121-015-0091-9. [[PMC free article](#)] [[PubMed](#)] [[CrossRef](#)] [[Google Scholar](#)]
26. Eggers M, Koburger-Janssen T, Ward LS, Newby C, Muller S. Bactericidal and virucidal activity of povidone-iodine and chlorhexidine gluconate cleansers in an in vivo hand hygiene clinical simulation study. *Infect Dis Ther.* 2018;7(2):235–247. doi: 10.1007/s40121-018-0202-5. [[PMC free article](#)] [[PubMed](#)] [[CrossRef](#)] [[Google Scholar](#)]
27. Eggers M, Koburger-Janssen T, Eickmann M, Zorn J. In vitro bactericidal and virucidal efficacy of povidone-iodine gargle/mouthwash against respiratory and oral tract pathogens. *Infect Dis Ther.* 2018;7(2):249–259. doi: 10.1007/s40121-018-0200-7. [[PMC free article](#)] [[PubMed](#)] [[CrossRef](#)] [[Google Scholar](#)]
28. Kanagalingam J, Feliciano R, Hah JH, Labib H, Le TA, Lin JC. Practical use of povidone-iodine antiseptic in the maintenance of oral health and in the prevention and treatment of common oropharyngeal infections. *Int J Clin Pract.* 2015;69(11):1247–1256. doi: 10.1111/ijcp.12707. [[PMC free article](#)] [[PubMed](#)] [[CrossRef](#)] [[Google Scholar](#)]
29. Kawana R, Kitamura T, Nakagomi O, Matsumoto I, Arita M, Yoshihara N, Yanagi K, Yamada A, Morita O, Yoshida Y, Furuya Y, Chiba S. Inactivation of human viruses by povidone-iodine in comparison with other antiseptics. *Dermatology.* 1997;195(Suppl 2):29–35. doi: 10.1159/000246027. [[PubMed](#)] [[CrossRef](#)] [[Google Scholar](#)]
30. Kariwa H, Fujii N, Takashima I. Inactivation of SARS coronavirus by means of povidone-iodine, physical conditions and chemical reagents. *Dermatology.* 2006;212(Suppl 1):119–123. doi: 10.1159/000089211. [[PMC free article](#)] [[PubMed](#)] [[CrossRef](#)] [[Google Scholar](#)]
31. Kariwa H, Fujii N, Takashima I. Inactivation of SARS coronavirus by means of povidone-iodine, physical conditions, and chemical reagents. *Jpn J Vet Res.* 2004;52(3):105–112. [[PubMed](#)] [[Google Scholar](#)]
32. Ito H, Ito T, Hikida M, Yashiro J, Otsuka A, Kida H, Otsuki K. Outbreak of highly pathogenic avian influenza in Japan and anti-influenza virus activity of povidone-iodine products. *Dermatology.* 2006;212(Suppl 1):115–118. doi: 10.1159/000089210. [[PubMed](#)] [[CrossRef](#)] [[Google Scholar](#)]
33. Ito H, Hikida M, Yashiro J. Virucidal efficacy of povidone-iodine products against swine influenza viruses. *Jap J Chemother.* 2009;57(6):508–510. [[Google Scholar](#)]
34. Costa X, Laguna E, Herrera D, Serrano J, Alonso B, Sanz M. Efficacy of a new mouth rinse formulation based on 0.07% cetylpyridinium chloride in the control of plaque and gingivitis: a 6-month randomized clinical trial. *J Clin Periodontol.* 2013;40(11):1007–1015. doi: 10.1111/jcpe.12158. [[PubMed](#)] [[CrossRef](#)] [[Google Scholar](#)]
35. Figuero E, Herrera D, Tobias A, Serrano J, Roldan S, Escribano M, Martin C. Efficacy of adjunctive anti-plaque chemical agents in managing gingivitis: a systematic review and network meta-analyses. *J Clin Periodontol.* 2019;46(7):723–739. doi: 10.1111/jcpe.13127. [[PubMed](#)] [[CrossRef](#)] [[Google Scholar](#)]
36. Escribano M, Figuero E, Martin C, Tobias A, Serrano J, Roldan S, Herrera D. Efficacy of adjunctive anti-plaque chemical agents: a systematic review and network meta-analyses of the Turesky modification of the Quigley and Hein plaque index. *J Clin Periodontol.* 2016;43(12):1059–1073. doi: 10.1111/jcpe.12616. [[PubMed](#)] [[CrossRef](#)] [[Google Scholar](#)]
37. Serrano J, Escribano M, Roldan S, Martin C, Herrera D. Efficacy of adjunctive anti-plaque chemical agents in managing gingivitis: a systematic review and meta-analysis. *J Clin Periodontol.* 2015;42(Suppl 16):S106–S138. doi: 10.1111/jcpe.12331. [[PubMed](#)] [[CrossRef](#)] [[Google Scholar](#)]
38. Popkin DL, Zilka S, Dimaano M, Fujioka H, Rackley C, Salata R, Griffith A, Mukherjee PK, Ghannoum MA, Esper F. Cetylpyridinium chloride (CPC) exhibits potent, rapid activity against influenza viruses in vitro and in vivo. *Pathog Immun.* 2017;2(2):252–269. doi: 10.20411/pai.v2i2.200. [[PMC free article](#)] [[PubMed](#)] [[CrossRef](#)] [[Google Scholar](#)]
39. Mukherjee PK, Esper F, Buchheit K, Arters K, Adkins I, Ghannoum MA, Salata RA. Randomized, double-blind, placebo-controlled clinical trial to assess the safety and effectiveness of a novel dual-action oral topical formulation against upper respiratory infections. *BMC Infect Dis.* 2017;17(1):74. doi: 10.1186/s12879-016-2177-8. [[PMC free article](#)] [[PubMed](#)] [[CrossRef](#)] [[Google Scholar](#)]
40. Shen L, Niu J, Wang C, Huang B, Wang W, Zhu N, Deng Y, Wang H, Ye F, Cen S, Tan W (2019) High-throughput screening and identification of potent broad-spectrum inhibitors of coronaviruses. *J Virol* 93(12). 10.1128/JVI.00023-19 [[PMC free article](#)] [[PubMed](#)]
41. Herrera D, Roldan S, Santacruz I, Santos S, Masdevall M, Sanz M. Differences in antimicrobial activity of four commercial 0.12% chlorhexidine mouthrinse formulations: an in vitro contact test and salivary bacterial counts study. *J Clin Periodontol.* 2003;30(4):307–314. doi: 10.1034/j.1600-051x.2003.00341.x. [[PubMed](#)] [[CrossRef](#)] [[Google Scholar](#)]

42. Roldan S, Winkel EG, Herrera D, Sanz M, Van Winkelhoff AJ. The effects of a new mouthrinse containing chlorhexidine, cetylpyridinium chloride and zinc lactate on the microflora of oral halitosis patients: a dual-centre, double-blind placebo-controlled study. *J Clin Periodontol.* 2003;30(5):427–434. doi: 10.1034/j.1600-051x.2003.20004.x. [[PubMed](#)] [[CrossRef](#)] [[Google Scholar](#)]
43. Garcia-Gargallo M, Zurlohe M, Montero E, Alonso B, Serrano J, Sanz M, Herrera D. Evaluation of new chlorhexidine- and cetylpyridinium chloride-based mouthrinse formulations adjunctive to scaling and root planing: pilot study. *Int J Dent Hyg.* 2017;15(4):269–279. doi: 10.1111/idh.12254. [[PubMed](#)] [[CrossRef](#)] [[Google Scholar](#)]
44. Escribano M, Herrera D, Morante S, Teughels W, Quirynen M, Sanz M. Efficacy of a low-concentration chlorhexidine mouth rinse in non-compliant periodontitis patients attending a supportive periodontal care programme: a randomized clinical trial. *J Clin Periodontol.* 2010;37(3):266–275. doi: 10.1111/j.1600-051X.2009.01521.x. [[PubMed](#)] [[CrossRef](#)] [[Google Scholar](#)]
45. Pulcini A, Bollain J, Sanz-Sanchez I, Figuero E, Alonso B, Sanz M, Herrera D. Clinical effects of the adjunctive use of a 0.03% chlorhexidine and 0.05% cetylpyridinium chloride mouth rinse in the management of peri-implant diseases: a randomized clinical trial. *J Clin Periodontol.* 2019;46(3):342–353. doi: 10.1111/jcpe.13088. [[PubMed](#)] [[CrossRef](#)] [[Google Scholar](#)]
46. An N, Yue L, Zhao B. Droplets and aerosols in dental clinics and prevention and control measures of infection. *Zhonghua Kou Qiang Yi Xue Za Zhi.* 2020;55(0):E004. doi: 10.3760/cma.j.cn112144-20200221-00081. [[PubMed](#)] [[CrossRef](#)] [[Google Scholar](#)]
47. Su J. Aerosol transmission risk and comprehensive prevention and control strategy in dental treatment. *Zhonghua Kou Qiang Yi Xue Za Zhi.* 2020;55(0):E006. doi: 10.3760/cma.j.cn112144-20200303-00112. [[PubMed](#)] [[CrossRef](#)] [[Google Scholar](#)]
48. Karpinski TM, Szkaradkiewicz AK. Chlorhexidine--pharmaco-biological activity and application. *Eur Rev Med Pharmacol Sci.* 2015;19(7):1321–1326. [[PubMed](#)] [[Google Scholar](#)]
49. Lafaurie GI, Zaror C, Diaz-Baez D, Castillo DM, De Avila J, Trujillo TG, Calderon-Mendoza J. Evaluation of substantivity of hypochlorous acid as an antiplaque agent: a randomized controlled trial. *Int J Dent Hyg.* 2018;16(4):527–534. doi: 10.1111/idh.12342. [[PubMed](#)] [[CrossRef](#)] [[Google Scholar](#)]
50. Hossainian N, Slot DE, Afennich F, Van der Weijden GA. The effects of hydrogen peroxide mouthwashes on the prevention of plaque and gingival inflammation: a systematic review. *Int J Dent Hyg.* 2011;9(3):171–181. doi: 10.1111/j.1601-5037.2010.00492.x. [[PubMed](#)] [[CrossRef](#)] [[Google Scholar](#)]
51. Meiller TF, Silva A, Ferreira SM, Jabra-Rizk MA, Kelley JI, DePaola LG. Efficacy of Listerine antiseptic in reducing viral contamination of saliva. *J Clin Periodontol.* 2005;32(4):341–346. doi: 10.1111/j.1600-051X.2005.00673.x. [[PMC free article](#)] [[PubMed](#)] [[CrossRef](#)] [[Google Scholar](#)]
52. Carrouel F, Conte MP, Fisher J, Goncalves LS, Dussart C, Llodra JC, Bourgeois D (2020) COVID-19: a recommendation to examine the effect of mouthrinses with beta-cyclodextrin combined with Citrox in preventing infection and progression. *J Clin Med* 9(4). 10.3390/jcm9041126 [[PMC free article](#)] [[PubMed](#)]
53. Kampf G, Todt D, Pfaender S, Steinmann E. Persistence of coronaviruses on inanimate surfaces and their inactivation with biocidal agents. *J Hosp Infect.* 2020;104(3):246–251. doi: 10.1016/j.jhin.2020.01.022. [[PMC free article](#)] [[PubMed](#)] [[CrossRef](#)] [[Google Scholar](#)]
54. Chin AWH, Chu JTS, Perera MRA, Hui KPY, Yen H-L, Chan MCW, Peiris M, Poon LLM (2020) Stability of SARS-CoV-2 in different environmental conditions. *Lancet Microbe* (published online April 2) [[PMC free article](#)] [[PubMed](#)]

УДК: 616.314-002-053.2:612.017.1-07-084

К ВОПРОСУ О ПРОФИЛАКТИКЕ В ДЕТСКОЙ СТОМАТОЛОГИЧЕСКОЙ ПРАКТИКЕ

(НА ПРИМЕРЕ 5 СТОМАТОЛОГИЧЕСКОЙ ПОЛИКЛИНИКИ ОЛМАЗОРСКОГО РАЙОНА Г. ТАШКЕНТА)



Адылов З.К., Саидова Н.З.

Ташкентский государственный стоматологический институт, доцент кафедры Челюстно-лицевой хирургии, Глав. врач 5 детской стоматологической поликлиники, Олмазорский район, Мирзо-Голиб 7-13, adilov.zokir64@gmail.com

Ташкентский государственный стоматологический институт, клинический ординатор 1 курса кафедры Профилактики Стоматологических Заболеваний, Шайхонтохурский р-н Ц-15 Жангох 8/8а 85, nozisaidd91@mail.ru

АННОТАЦИЯ

Высокий уровень распространенности таких заболеваний и кариес зубов и заболевания пародонта среди детского населения РУз диктуют о необходимость проведения эффективных и доступных методов профилактики. Профилактические мероприятия в 5 детской стоматологической поликлинике выделены в два раздела: образовательный (обучение детей гигиене полости рта, правильному питанию, методам профилактики стоматологических заболеваний) и медицинский (проведение лечебно-профилактических мероприятий). С этой целью в поликлинике возобновлена работа кабинета первичного осмотра с контролем и обучением гигиеническим навыкам. Восстановлена работа стоматологических кабинетов в 6 школах, в 10 школах и в 2 детских домах интернатах Олмазорского района проводятся открытые уроки здоровья. Особое внимание уделяется гигиеническому воспитанию, адекватной индивидуальной гигиене, хорошей мотивации, своевременной герметизации фиссур, реминерализирующей терапии.

Комплексный подход к планированию и проведению профилактических мероприятий повышает эффективность стоматологической профилактики. Однако, как бы активно не работали стоматологи, здоровье детей во многом зависит от уровня информированности и степени ответственности родителей в вопросах профилактики и лечения стоматологических заболеваний.

Ключевые слова: профилактика, детская стоматология, фиссурный кариес, заболевания пародонта.

ANNOTATION

The high prevalence of such diseases as dental caries and periodontal disease among children in Uzbekistan dictates the need for effective and accessible methods of prevention. Preventive measures in the 5th children's dental polyclinic are divided into two sections: educational (teaching children oral hygiene, proper nutrition, methods of prevention of dental diseases) and medical (conducting medical and preventive measures). For this purpose the department of primary examination with

control and teaching hygienic skills was resumed in the polyclinic. Stomatological offices have been re-established in six schools, and on-line health classes are held in 10 schools and two orphanages in the Olmazor district. Particular attention is paid to hygiene education, adequate individual hygiene, good motivation, timely fissure sealing, rem therapy.

A comprehensive approach to planning and implementing preventive measures increases the effectiveness of dental prevention. However, no matter how actively dentists work, the health of children depends largely on the level of awareness and the degree of responsibility of parents in the prevention and treatment of dental diseases.

Key words: prevention, pediatric dentistry, fissural caries, periodontal disease.

Стоматологическая заболеваемость во всем мире и в нашей стране достаточно велика, и следует ожидать дальнейшего ее увеличения, если не будут изменены в благоприятном направлении условия, влияющие на развитие заболеваний. Заболевания полости рта в детском возрасте относятся к наиболее распространенным болезням. Высокий уровень распространенности кариеса зубов и его осложнений до 92,6% среди детского населения РУз в возрасте 7-16 лет диктует необходимость проведения эффективных и доступных профилактических мероприятий. (1,5,6,11,14,15).

Мировая стоматологическая практика убедительно доказала, что внедрение программ профилактики приводит к резкому снижению интенсивности кариеса зубов и болезней пародонта, значительному уменьшению случаев потери зубов в молодом возрасте и возрастанию количества детей и подростков с интактными зубами. Существенным доводом является и то, что стоимость профилактических методов, в среднем, в 20 раз ниже стоимости лечения уже возникших стоматологических заболеваний (8,10,13,16).

В профилактической работе 5 детской стоматологической поликлиники Олмазорского района г. Ташкента профилактические мероприятия выделены в два раздела: образовательный (обучение детей гигиене полости рта, правильному питанию, методам профилактики стоматологических заболеваний) и медицинский (проведение лечебно-профилактических мероприятий). Важную роль в охране здоровья детей играет соблюдение правил гигиены полости рта в повседневной жизни. Обучение детей правилам ухода за полостью рта необходимо начинать с раннего возраста. В процессе взросления ребенка гигиенические навыки должны совершенствоваться, ежедневное соблюдение гигиены полости рта должно стать естественным. Правильный подход к гигиеническому воспитанию детей позволяет повысить эффективность профилактики стоматологических заболеваний. Для этого в поликлинике, прежде всего был восстановлен кабинет первичного осмотра. Задачи врача первичного осмотра – это осмотр пациента, координация распределения больных по направлению к узким специалистам (в зависимости от проблемы, с которой ребенок обратился в поликлинику), оценка уровня гигиены, обучение гигиеническим процедурам.

В формировании у ребенка устойчивой привычки к гигиене полости рта участвуют врачи детского отделения, проводят беседу, мотивируют его, беседуют с родителями, поясняют важность индивидуальной гигиены. Среди учащихся начальных классов средних образовательных учреждений нами, совместно с Главным городским управлением Здравоохранения, педагогами и студентами кафедры факультетской терапевтической стоматологии в 10 школах Олмазорского района проводились открытые уроки здоровья. Педагоги Стоматологического института, студенты, врачи рассказывали о строении зубов, причинах возникновения кариеса, полезных и вредных продуктах, учат детей правильно

ухаживать за полостью рта. Для того, чтобы диалог был активным школьники, тоже готовятся к теме открытого урока. Делятся своими знаниями, участвуют в ролевых играх. Каждый ребенок получает подарок — зубную щетку, пасту, красочные брошюры. Детская стоматологическая поликлиника №5 является инициатором проведения благотворительных акций совместно с Главным Городским Управлением Здравоохранения и преподавателями кафедры факультетской терапевтической стоматологии в двух детских домах «Мурувватлик уйи» Олмазорского района. Стоматологи проводят уроки гигиены, осмотр и лечение детей инвалидов.

Также, для улучшения контроля по состоянию стоматологического здоровья подрастающего поколения, восстановлена деятельность стоматологических кабинетов в 6 школах Олмазорского района г. Ташкента. Врачи совместно директорами и педагогами школ, ведут контроль стоматологического статуса, дают рекомендации, проводят профилактические процедуры, предусмотренные лечебно-профилактические процедуры и при необходимости, беседуя с родителями отправляют их в специализированные учреждения.

Хотелось бы, чтобы возросло понимание родителями роли и эффективности профилактических мероприятий. Чтобы наиболее частой причиной обращения к детскому стоматологу являлась не зубная боль или наличие кариозной полости у ребенка, а возросло бы число обращений с целью профилактического осмотра. В практику врачей детской стоматологической поликлиники внедрена концепция минимально инвазивных вмешательств, преимуществом которой, является безболезненность проводимых процедур, а также сочетание профилактического и лечебного аспектов. В работе используются современные стоматологические материалы Российских и ведущих зарубежных фирм Германии, Китая, Кореи, США. Для профилактики и лечения начальных форм кариеса (стадия пятна), некариозных поражений твердых тканей зубов (гипоплазия) применяется методика глубокого фторирования эмаль-герметизирующим ликвидом (Германия) и «Глуфторэдом» (Россия), реминерализующая терапия фтор- и кальций содержащими препаратами, ускоряющими процесс минерализации твердых тканей зубов (2,3,7,9,18). Однако, к сожалению, обращаются к нам, чаще уже с запущенными проблемами.

Кратность посещения детского стоматолога определяется с учетом степени активности кариозного процесса, возраста и общего уровня соматического здоровья ребенка. Одной из самых ранних и распространенных форм кариеса является фиссурный кариес, частота возникновения которого связана с особенностями анатомического строения, низким уровнем минерализации временных и постоянных зубов в первые годы после прорезывания, недостаточной гигиеной полости рта. Применение местных средств профилактики направлено на регулирование процесса созревания фиссур зубов, снижение риска развития кариеса. Врачами поликлиники широко применяется методика герметизации фиссур с целью создания барьера для внешних кариесогенных факторов. Но не всегда, родителями данная процедура воспринимается охотно, ссылаясь на отсутствие кариозных полостей. И в этом случае, хотелось бы особое внимание уделить средствам массовой информации, педагоги школ, школьные стоматологи, представители фирм-производителей средств гигиены полости рта, широко представленные у нас на рынке (ROCS, Colgate, СПЛАТ) активно сотрудничали и вносили весомый вклад в укрепление стоматологического здоровья, подрастающего поколения населения.

При лечении кариеса широко используются стеклоиономерные цементы химического и светового отверждения. При восстановлении зубов применяются современные эстетические

композиты светового отверждения (Германия, США). Детские стоматологи работают в тесной взаимосвязи с врачом ортодонтом и стоматологом хирургом. При наличии показаний врач-хирурги проводят пластику уздечек губ и языка, зубосохраняющие операции, хирургическую подготовку к ортодонтическому лечению. Врачи-ортодонты должны быть ориентированы не только на исправление уже сформированных патологий прикуса. Хотелось, чтобы их деятельность носила также профилактический характер и раннюю диагностику в период активного роста детей. Потому, что неправильный прикус может стать причиной изолированности детей в социуме, их замкнутости и плохой успеваемости в школе. Было бы отрадно если бы стандартные миофункциональные средства профилактики и ранней коррекции аномалий прикуса — эластичная пластинка STOPPI, вестибулярные пластинки MURPY, преортодонтические миофункциональные трейнеры — позволяли предотвратить деформации зубочелюстной системы уже в период молочного и сменного прикуса, помогая нормализовать носовое дыхание и избавиться от вредных детских привычек. При лечении зубочелюстных аномалий применялись съемные аппараты механического и функционального действия, несъемная Эджуайз-техника.

Особую тревогу вызывают проблемы пародонта. Распространенность данной патологии среди детского населения достигает 95%. (4,10,12,13,14,17). Ювенильный гингивит, ранний быстропрогрессирующий пародонтит на сегодняшний день не такое уж и редкое явление. Хотелось, чтобы юношеский возраст с его проблемами на фоне гормонального дисбаланса не оставался в стороне от пристального внимания, как пародонтологов, так и врачей общего профиля, в частности эндокринологов.

Выводы: Комплексный подход к планированию и проведению профилактических мероприятий повышает эффективность стоматологической профилактики. Как бы активно не работали стоматологи, здоровье детей во многом зависит от уровня информированности и степени ответственности родителей в вопросах профилактики и лечения стоматологических заболеваний.

Литература:

1. Аверьянов С.В., Исхаков И.Р. Исаева А.И. Распространенность и интенсивность кариеса зубов и заболеваний пародонта и зубо-челюстных аномалий у детей г. Уфы // Современные проблемы науки и образования // 2016. № 2. С. 57-60.
2. Боровский Е.В. Биология полости рта / Е.В. Боровский, В.К. Леонтьев. –М Медицинская книга, Н. Новгород: Изд-во НГМА, 2001.304 с.
3. Боровский Е.В. Лечение кариеса в стадии белого пятна у детей методом глубокого фторирования / Е.В Боровский, Т.Г. Завьялова // Клиническая стоматология. 2002. –N 2. – С.10-14.
4. Бекжанова О.Е. Клинико-патогенетические лечения хронических пародонтитов: : автореф. докт.мед. наук: 14.00.21 /Бекжанова Ольга Есеновна; Ташкентская Медицинская Академия. Ташкент, 2008. – 33с.
5. Гулямов С.С. Профилактика и лечение кариеса зубов, воспалительных заболеваний пародонта у подростков: автореф. докт.мед. наук: 14.00.21 / Гулямов Суръат Саидвалиевич; Ташкентская Медицинская Академия. Ташкент, 2010. – 37с
6. Даминова Ш.Б., Казакова Н.Н Показатели распространенности и интенсивности кариеса зубов и частоты гипоплазии эмали у больных с ревматизмом //Новый день в медицине. – 2020, № 2 – С. 350-353.

7. Кнапвост А. Глубокое фторирование реминерализация эмали основанная на физиологических и и химических свойствах фтора / А. Кнапвост // Институт стоматологии. - 2002. - №3. –С62-64.
8. Леонтьев В.К. Эволюция представлений о причинах возникновения кариеса зубов // Леонтьев В.К., Л.А.Мамедова // Стоматология. 2000. - N 1. – С.68-71.
9. Мельниченко Э.М. Анализ кариес профилактического действия фторсодержащих препаратов / Э.М. Мельниченко, В.П. Михайловская, Т.Л. Терехова // Новое в стоматологии. 1997. - N58. – С. 5-7.
10. Мониторинг эпидемиологии стоматологических заболеваний у детей / А. В. Алимский // Материалы XVI Всероссийской научно-практической конференции. М., 2006,- С. 10-12.
11. Мирсалихова Ф.Л. Возможности ранней диагностики кариеса зубов у детей: научное издание / Ф.Л. Мирсалихова //Stomatologiya. – Ташкент, 2016. – Том 63-64 N2-3. – С. 101-105.
12. Ризаев Ж.А. Распространенность болезней пародонта среди городского населения Узбекистана // 2008. № 3. С. 16-18.
13. Стоматологическая заболеваемость населения России / Под ред. проф. Э. М. Кузьминой. — М, 2009. — С. 141—143.
14. Хайдаров А.М. Влияние экологических и социально-гигиенических факторов на стоматологическое здоровье детского населения и разработка профилактических программ. автореф.дисс. докторской(DSc) по медицинским наукам: 14.00.21 / Ташкентский гос. стом. ин-т. Ташкент, 2019. – 96 с.
15. Adilova Sh.T. Interrelation of controllable oral cavity hygiene with processes of remineralization // European Journal of Natural History. – 2010, № 8. – С.
16. Alaluusua S. Early plaque accumulation: a sing for caries risk in young children / S. Alaluusua, R. Malmavirta // Community Dentistry and Oral Epidemiology. 1994. – N 22. P273-276.
17. Moskovskii A.V. Immunological status of patients with caries and its complications in combination with periodontitis / A.V. Moskovskii, A.V. Shumskii // Stomatologiia. 2008. – Vol. 87. – P.24-28.
18. Murakami C. Effect of fluoride varnish and gel of dental erosion in primary and permanent teeth // C. Murakami, M. Bonecher, M.S. Correa // Arch. Oral Biol. 2009. V. 54, N 11. – P.997-1001.

УДК:616.89-008.454-053.2:616.31-085

УСОВЕРШЕНСТВОВАНИЕ МЕТОДОВ ОКАЗАНИЯ СТОМАТОЛОГИЧЕСКОЙ ПОМОЩИ ДЕТЯМ С ЗАДЕРЖКОЙ УМСТВЕННОГО РАЗВИТИЯ

Тулкин Эльназарович Зойиров

Заведующий кафедры Терапевтической Стоматологии Самаркандского Государственного Медицинского Института, Узбекистан, Самарканд

Гавхар Нуриддиновна Индиаминова

*Ассистент кафедры Детской Стоматологии Самаркандского Государственного
Медицинского Института Узбекистан, Самарканд gavhar.3003@mail.ru*

АННОТАЦИЯ

В современном обществе заболевания полости рта имеют значение гуманитарную, социально – экономическую значимость. Сегодня кариес и заболевания пародонта остаются наиболее распространенным заболеванием зубов не только среди взрослых, но и среди более молодых слоев населения во всем мире. Согласно недавним эпидемиологическим исследованиям, проведенным на здоровых детях, заболеваемость зубной патологией высока, причем распространенность кариеса среди здоровых возрастных групп 12–15 лет составляет 63,3–83 года, 4% и 81,7–88,7%, интенсивность 3,02–3,75 и 4,6–5,73, а распространенность заболеваний тканей пародонта в группе здоровых 12-летних детей колебалась от 37,8% до 50%, в 15-летней группе детей она колебалась от 57,7% до 84,7%. Распространенность кариеса также высока у детей с умственной отсталостью дошкольного и школьного возраста, в то время как интенсивность кариеса выше у детей в возрасте 13–18 лет с легкой умственной отсталостью (ЛЮО). Эти показатели увеличиваются с возрастом и зависят от тяжести основного заболевания.

Нами проведена реализация программы профилактики стоматологических заболеваний у детей с ограниченными возможностями здоровья, однако большинство из них были ориентированы на детей с легкой и умеренной умственной отсталостью, где были учитываться не только степень умственной отсталости, но и обучению у них навыков ухода за ртом, степень социализации и режим питания ребенка.

Ключевые слова: кариес зубов, заболевания пародонта, эпидемиологическое исследование, интенсивность кариеса, умственная отсталость.

IMPROVEMENT OF METHODS OF PROVIDING DENTAL CARE FOR CHILDREN WITH MENTAL DELAYED DEVELOPMENT

Zoyirov Tulkin Elnazarovich

Head of the Department of Therapeutic Dentistry, Samarkand State Medical Institute, Uzbekistan, Samarkand

Gavkhar Nuriddinova Indiaminova

Assistant at the Department of Pediatric Dentistry, Samarkand State Medical Institute, Uzbekistan, Samarkand

ANNOTATION

In modern society, diseases of the oral cavity are of humanitarian, socio - economic significance. Today, tooth decay and periodontal disease remain the most common dental disease not only among adults, but also among younger populations around the world. According to recent epidemiological studies conducted on healthy children, the incidence of dental pathology is high, with the prevalence of caries among healthy age groups 12-15 years old is 63.3-83 years, 4% and 81.7-88.7%, intensity 3.02 -3.75 and 4.6-5.73, and the prevalence of periodontal tissue diseases in the group of healthy 12-year-old children ranged from 37.8% to 50%, in the 15-year-old group of children it ranged from 57.7% to 84, 7%. The prevalence of caries is also high in children with mental retardation of preschool and school age, while the intensity of caries is higher in children aged 13–18 years with mild mental retardation (MAD). These indicators increase with age and depend on the severity of the underlying disease.

We carried out a program for the prevention of dental diseases in children with disabilities, however, most of them were focused on children with mild and moderate mental retardation, where not only the degree of mental retardation was taken into account, but also teaching them oral care skills, the degree of socialization and the child's diet.

Key words: dental caries, periodontal disease, epidemiological study, caries intensity, mental retardation.

Цель исследования: Повышение эффективности оказания лечебно-профилактической

Возраст	Распространенность кариеса (%)			
	1п	1пД	2п	2пД
6	33,0	0,0	0,0	0
12	64,0	20,0	17,0	0
15	85,0	33,0	22,0	0

стоматологической помощи детям с умственной отсталостью на основе внедрения программы профилактики стоматологических заболеваний с учетом их ограниченных возможностей в области Самарканда.

Материал и методы исследования. Данное исследование проводится в специализированной школе-интернате № 62 для детей с задержкой психического развития расположенных на территории города Самарканда, в том числе между 6, 9 и 12-летние воспитанниками интернатов. В зависимости от возраста, пола, режима питания, типа основных неврологических заболеваний, наличия синдрома Дауна и степени социализации детей, принятых в рамках исследования, планируется изучить гигиеническое состояние применяемая в течение определенного периода времени специальная программа, направленная на профилактику стоматологических заболеваний, определяется уровень их эффективности. В группах 6, 12 и 15-летних детей распределение осуществилось следующим образом: к подгруппе 1 (социализированные дети + условно свободное питание) было отнесено 15, 20 и 25 детей 6, 12 и 15 лет, соответственно; к подгруппе 2 (несоциализированные дети + регламентированное питание) – 15, 30 и 25 ребенка 6, 12 и 15 лет соответственно (таб.- **Показатели распространенности кариеса зубов в подгруппах у 6, 12 и 15-летних умственно отсталых детей (таб.-1)1**)

-гигиеническое состояние рта (при помощи упрощенного индекса гигиены ИГР -У по Green – Vermillion). (таб.-2)

Примечание:*

1п- социализированные дети + условно свободное питание;

2п- несоциализированные дети + регламентированное питание.

Показатели выраженности гингивита (РМА) в подгруппах умственно отсталых детей с различной социализацией (таб.-2)

Возраст (лет)	подгруппа	РМА	р
6	1п	5,0 [0,0;12]	0,004—
	2п	27 [4,0;33]	
12	1п	25,5 [9,0;35,8]	0,002—
	2п	48,5 [26;67,8]	
15	1п	25,0 [6,8;36,3]	0,005—
	2п	42,0 [25,8;65,3]	

Примечание:

1п – Социализированные дети + условно свободное питание;

2п – Несоциализированные дети + регламентированное питание;

1пД – Социализированные дети + условно свободное питание+с-м Дауна;

2пД – Несоциализированные дети + регламентированное питание+с-м Дауна

Были оценены следующие показатели:

-распространенность кариеса;

-интенсивность кариеса постоянных зубов по индексу КПУ;

-клиническое состояние тканей пародонта оценивали по индексу РМА в модификации Парма.

Для оценки риска развития стоматологических заболеваний проведено микробиологическое исследование зубного налета, для которого были отобраны случайным образом дети из подгруппы 1 в количестве 26 человек и из подгруппы 2 – 24 человека. Для проведения микробиологического исследования собирали зубной наддесневой налет путем соскоба стерильным экскаватором.

Программа профилактики включала обучение детей гигиене рта и санитарно-просветительскую работу с персоналом учреждения и родителями некоторых воспитанников, которые посещали интернат. Также проводились индивидуальные методы профилактики: профессиональная гигиена полости; реминерализующая терапия- нанесение на зубы фторид содержащего лака; герметизация фиссур постоянных зубов.

Результаты и обсуждения. Для оценки риска развития стоматологических заболеваний проведено микробиологическое исследование зубного налета, для которого были отобраны случайным образом дети из подгруппы 1 в количестве 23 человек и из подгруппы 2 – 21 человека. Для проведения микробиологического исследования собирали зубной наддесневой налет путем соскоба стерильным экскаватором №2.

Третьим этапом нашего исследования явилась разработка, внедрение и оценка эффективности программы профилактики стоматологических заболеваний адаптированной для умственно отсталых детей в условиях ДДИ. Программа профилактики включала обучение детей гигиене рта и санитарно-просветительскую работу с персоналом учреждения и родителями некоторых воспитанников, которые посещали интернат. Также проводились индивидуальные методы профилактики: профессиональная гигиена, нанесение на зубы фторид содержащего лака, герметизация фиссур.

Эффективность внедренной адаптированной программы профилактики, которая учитывает медико-психолого-педагогические характеристики детей, оценивали по индексу гигиены (ИГР -У) и состоянию тканей пародонта (индекс РМА) исходно, через 1,2,3 года после начала обучения.

Данные, полученные у 9 и 12-летних детей, до внедрения программы послужили внутренним контролем для групп детей, вступивших в программу профилактики в возрасте 6-8 и 9-11 лет. При этом, группа 9-летних детей является группой сравнения для остальных групп 9-летних и становится основной через три года по достижении этими детьми 12-летнего возраста. Для детей, вступивших в программу профилактики в возрасте 12 лет, 15-летние, ранее обследованные дети послужили группой контроля

Распространенность и интенсивность кариеса зубов у умственно отсталых детей зависела от социализации, определяющей образ жизни и режим питания, а также от наличия синдрома Дауна.

Заболеваемость кариесом зубов у умственно отсталых детей, проживающих в детских домах-интернатах, зависит от их социализации, обуславливающей некоторые особенности образа жизни и питания. Группу риска составляют социализированные дети без синдрома Дауна: распространенность кариеса составила 31,0, 62,0 и 83,0% при интенсивности 0[0;1,17], 2[0;4], 4[3;5] у 6, 12, 15-летних детей, соответственно. У несоциализированных детей без синдрома Дауна, распространенность кариеса была низкой – 0, 18,0 и 22,5% у 6, 12 и 15-летних детей, соответственно, а у детей с синдромом Дауна кариеса зубов не было. У социализированных детей преобладал гингивит легкой степени (55, 50 и 50% среди 6, 12 и 15-летних детей, соответственно), у несоциализированных - гингивит средней (47,1 и 41,6% у 6 и 15-летних детей, соответственно) и тяжелой степени (38,6% у 12-летних). 45[26;67,5]. Неспособность к самостоятельному полноценному уходу за ртом делает эту группу детей особо уязвимой в отношении заболеваний пародонта.

Заключение. Дифференцированный подход к обучению гигиене рта, основанный на возможностях формирования у умственно отсталых детей навыков самообслуживания с учетом их психических и физических возможностей позволяет значительно улучшить гигиену рта и состояние тканей пародонта. В I группе обучения отмечено снижение индекса РМА с 15% [0;25,6] до 0% [0; 2,6], во II группе - с 14% [0; 29] до 0% [0; 4], в III группе с 35% [15,1; 64,5] до 6%[0; 11]. Распространенность детей со здоровым пародонтом возросла с 19% до 56,5%.

За три года реализации программы профилактики редукция прироста индекса гигиены составила 71,0% в I группе обучения (самостоятельный уход и контроль персонала), 65,7% во II группе обучения (самостоятельный уход и помощь персонала) и 70,0% в III группе (уход

персонала). У 9, 12 и 15-летних социализированных детей распространенность кариеса через три года составила 13,5, 43,4 и 63% при интенсивности 0[0;0], 0,5[0;4], 3[0;4,5], соответственно, что ниже группы контроля (42,9, 60 и 76% при интенсивности 0[0;3,25], 3[0;4,5], 4[1,5;5], соответственно).

Литература:

1. Аврамова, О.Г. Организация и реализация профилактического направления в системе школьной стоматологии в организованных детских коллективах/ О.Г.Аврамова, С.В.Западаева, С.С.Шевченко // Материалы XX Всероссийских научно-практической конференции «Стоматология XXI века». - М., 2008. - С.245-247.
2. Афанасьева, Л.Р. Состояние твердых тканей зубов у детей с нарушением развития интеллекта и оценка уровня стоматологической помощи/ Л.Р. Афанасьева // Современная стоматология. - 2000. -№2. - С. 22 -24.
3. Анализ параметров состояния полости рта у детей-инвалидов/ Д.Бакарчич, А.Легович, Т.Скриньярик и др. // Стоматология- 2006. - №3. - С. 57-60.

УДК: 616.314-007.1-053.2-039.71-07:616.248-084

БИОХИМИЧЕСКАЯ ХАРАКТЕРИСТИКА ОРГАНОВ ПОЛОСТИ РТА С ЗУБОЧЕЛЮСТНЫМИ АНОМАЛИЯМИ У ДЕТЕЙ И ПОДРОСТКОВ С БРОНХИАЛЬНОЙ АСТМОЙ

¹Гавхархон Фазилбекова, ²Суннатullo Гаффоров

*¹ Ассистент кафедры «Стоматология, детской стоматологии и ортодонтии»
Ташкентского института усовершенствования врачей.*

*² Заведующий кафедрой «Стоматология, детской стоматологии и ортодонтии»
Ташкентского института усовершенствования врачей, д.м.н., профессор.*

Резюме. Изучалось стоматологическое состояние полости рта детей и подростков с зубочелюстными аномалиями на фоне бронхиальной астмы у 225 пациентов. Из них 180 с зубочелюстными аномалиями и деформацией страдающих бронхиальной астмой, и 45 пациентов без соматической патологии в возрастные категории 6-9 лет, 10-13 лет и 14-18 лет. В процессе клинического исследования, изучены состояние твердых тканей зуба, тканей пародонта и слизистой оболочки полости рта, биохимический состав ротовой жидкости, морфологические параметры челюстной лицевой области, а также частота зубочелюстных аномалий и деформаций. Оценено клинико-функциональное и биохимическое состояние полости рта у детей и подростков с зубочелюстными аномалиями на фоне бронхиальной астмы. Также, для дальнейшего продолжения этапов исследования для определения морфофункциональной эффективности ортодонтических съемных и несъемных аппаратов, проведено изучение гигиенического состояния и биохимического состава ротовой жидкости детей и подростков.

Ключевые слова: дети и подростки, полость рта, бронхиальная астма, зубочелюстные аномалии и деформации, клинично-функциональное состояние, биохимическая характеристика.

BIOCHEMICAL CHARACTERISTICS OF THE ORAL CAVITY ORGANS WITH DENTOALVEOLAR ANOMALIES IN CHILDREN AND ADOLESCENTS WITH BRONCHIAL ASTHMA

¹Gavkharkhon Fazilbekova, ²Sunnatullo Gafforov

RESUME: The dental condition of the oral cavity of children and adolescents with dentoalveolar anomalies against the background of bronchial asthma was studied in 225 patients. Of these, 180 with dentoalveolar anomalies and deformity, suffering from bronchial asthma, and 45 patients without somatic pathology in the age categories 6-9 years old, 10-13 years old and 14-18 years old. In the course of clinical research, the state of hard tissues of the tooth, periodontal tissues and oral mucosa, biochemical composition of the oral fluid, morphological parameters of the maxillofacial region, as well as the frequency of dentoalveolar anomalies and deformities were studied. The clinical, functional and biochemical state of the oral cavity in children and adolescents with dentoalveolar anomalies against the background of bronchial asthma was assessed. Also, for further continuation of the research stages to determine the morphological and functional effectiveness of removable and non-removable orthodontic appliances, a study of the hygienic state and biochemical composition of the oral fluid of children and adolescents was carried out.

Key words: children and adolescents, oral cavity, bronchial asthma, dentoalveolar anomalies and deformities, clinical and functional state, biochemical characteristics.

Актуальность работы. Эпидемиология основных стоматологических заболеваний у детей и подростков с бронхиальной астмой свидетельствуют о высокой распространенности кариеса и некариозных поражениях твердых тканей зуба, патологии тканей пародонта и слизистой оболочки полости рта [2, 6], также в литературах отмечается, частое выявление нарушения иммунологического, белкового и минерального гомеостаза на клеточных, органных и организменных уровнях у больных бронхиальной астмой [10].

Согласно литературных источников за последние десять лет, среди детей и подростков часто отмечается зубочелюстные аномалии и деформации [1, 5, 14]. Также многие исследователи отмечают, что значительная частота морфологических и функциональных нарушений в зубочелюстной системе у детского населения являются общесоматические заболевания [3, 4].

Первоочередным в профилактике стоматологических заболеваний на этапах ортодонтического лечения, является обеспечение высокого уровня гигиены полости рта. В многочисленных работах определена значимость и важность проведения профессиональной гигиены, мотивации ребенка к педантичному выполнению рекомендаций врача в периоде активного этапа лечения [8]. В настоящее время производителями усовершенствуются средства гигиены: разрабатываются модификации зубных щеток, ирригаторов, рецептуры лечебно-профилактических паст, ополаскивателей, адаптированные для использования пациентов, находящихся на ортодонтическом лечении [12]. Получен положительный эффект (в 92%), при комплексном использовании в первые недели с момента начала ортодонтического лечения антигистаминных препаратов с местным применением иммуномодулирующих, антибактериальных лекарственных средств (раствора А-бактерина и Бишофита) для профилактики контактного стоматита у детей.

Для профилактики осложнений в процессе ортодонтического лечения рекомендуется использование физиотерапевтические методы [13], а также, есть доказывающие сведения о значении заключительных технических этапов обработки съемных аппаратов. Для устранения токсического, токсико-аллергического действия акрилатов на ткани пародонта слизистой оболочки полости рта разрабатываются материалы для базисных аппаратов, которые являются биосовместимыми с окружающими тканями. В других исследованиях установлено, что ионный состав ротовой жидкости меньше всего изменяется у пациентов, применяющих аппараты, изготовленные методом штамповки под давлением из пластмассы Biocryl C и методом холодной полимеризации Orthocryl [11]. На основании комплексной оценки биофизических и биохимических показателей ротовой жидкости было определено, что адаптация пациентов при проведении ортодонтического лечения с использованием базисных материалов светового типа, отверждения происходит в более сжатые сроки по сравнению с аппаратурным лечением базисными материалами холодной и горячей полимеризации. Анализ литературных источников показал, что недостаточно изучен стоматологический статус у детей с зубочелюстными аномалиями и сопутствующей бронхиальной астмой, а также состояние неспецифической резистентности и уровень функциональных реакций, обеспечивающих гомеостаз полости рта и адаптационные возможности у данного контингента. Также, не разработана эффективная схема лечебно-профилактических мероприятий, улучшающих адаптацию к съемным и несъемным аппаратам и снижающих риск развития контактного стоматита у детей с бронхиальной астмой, находящихся на ортодонтическом лечении.

Цель исследования. Целью исследования является оценка клинико-функционального и биохимического состояния полости рта у детей и подростков с зубочелюстными аномалиями на фоне бронхиальной астмы.

Материалы и методы исследований. Для определения стоматологического статуса у детей и подростков, страдающих бронхиальной астмой, было проведено комплексное клиническое обследование у 180 пациентов возраста, от 6 до 18 лет (основной группе – ОГ); из них - соответствии с историями болезни, у 88 детей диагностировалась интермиттирующая форма бронхиальной астмы и у 92 – легкая и средняя степень персистирующей формы заболевания. В процессе исследования изучалось состояние твердых тканей зубов, тканей пародонта и слизистая оболочка полости рта, частота зубочелюстных аномалий и деформации, уровень гигиенического и биохимического состояния ПР. Обследование проводилось на базе кафедры «Стоматологии, детской стоматологии и ортодонтии» ТашИУВ. Контрольной группе (КГ) служили 45 детей и подростков с зубочелюстными аномалиями и деформацией без соматической патологии. Все обследуемые разделены по возрасту - 6-9 лет; 10-13 лет; 14-18 лет. Также, для дальнейшего продолжения этапов исследования для определения морфофункциональной эффективности ортодонтических съемных (ОГ-1; КГ-1) и несъемных (ОГ-2; КГ-2) аппаратов (по 25 пациентов из ОГ-1, и ОГ-2; по 10 пациентов КГ-1; КГ-2), проведено изучение гигиенического состояния и биохимического состава ротовой жидкости детей и подростков, разделённых на две группы независимо от пола и возраст.

Алгоритм клинического обследования соответствовал классической схеме и включал сбор субъективных и объективных данных, истории болезни у участкового терапевта и педиатра, в том числе оценивался уровень контроля бронхиальной астмой при помощи Asthma Control Test (ACT) для детей и подростков. При внутриротовом осмотре оценивали характер прикрепления уздечек губ, языка, глубину преддверия рта, состояние твердых тканей

зуба, тканей пародонта, состояние слизистой оболочки полости рта с применением индексов оценки состояния твердых тканей зубов; КПз, КПп, КПУз, КПУп, индексов состояния тканей пародонта – РМА%, кровоточивость, проба Шиллера-Писарева (Ш-П), СРІТN и уровень гигиены полости рта – Silness-Loe, Stallard. Диагностировали аномалии положения отдельных зубов, аномалии зубных дуг, аномалии прикуса в сагиттальном, вертикальном и трансверзальном направлении. Проводились клинические функциональные пробы Эшлера-Битнера, Ильиной-Маркосян. Диагноз ставили в соответствии с классификацией Энгля, а также с классификацией аномалий окклюзии зубных рядов и челюстей, также, оценивали функцию дыхания, глотания, речи и ВНЧС. В процессе работы в РЖ обследованных, оценивались: содержание малонового диальдегида (МДА), активность каталазы [9], эластазы, уреазы [7], лизоцима [15] (с помощью набора компании «HUMAN»); а также оценивался уровень функциональных реакций в ПР по колебаниям величины рН-РЖ и оценка зарядового состояния клеток буккального эпителия.

Полученные результаты и их обсуждение. По полученным результатам в ходе проведения эпидемиологического обследования 225 детей и подростков, в том числе 180 с бронхиальной астмой было выявлено, что частота зубочелюстных аномалий в раннем периоде сменного прикуса (6-9 лет) составляла в среднем – 26,1%, в периоде позднего сменного прикуса (10-13 лет) – 40,5%, в завершающем этапе формирования костных тканей (14-18) - 33,3%; в Контрольной группе 24,4%; 26,7%; 48,9% соответственно. В тоже время полученные данные детей и подростков 14-18 летнего возраста контрольной группы, продемонстрировали недостоверность статистических данных.

Данные представленные в таблицах демонстрируют, что в структуре зубочелюстных аномалий у детей и подростков Основной группы, в возрастной группе 6-9 лет доминировали аномалии положения зубов (17,1%), адентии (17,1%), мезиальной окклюзия (12,8%); в возрастной группе 10-13 лет – адентия (12,3%), тремы (12,3%), диастемы (12,3%), скученность зубов (17,8), сужение челюстей (13,7), дистал окклюзия (12,3%); в возрастной группе 14-18 лет - аномальное положения зубов (16,7%), скученность зубов (25,%), сужение челюстей (21,7%), дистальную окклюзию (20%), глубокая рецезная дисокклюзия (9,6%). У Контрольной группы в возрастах 10-13 и 14-18 лет наблюдалось аномальное положение зубов (13,6), адентия (16,7; 9,1), термы (16,7; 12,3), диастемы зубов (18,2; 16,7); скученность зубов (13,6%), которые не имели соматических заболеваний, и наиболее часто выявлялись аномалии положения отдельных зубов (48,9%).

В периоде позднего сменного прикуса у обследованных Основной группы наблюдалось увеличение выявленных зубочелюстных аномалий, а именно аномалий положения зубов (вестибулярная, небная позиция, тортоаномалия). Эту тенденцию можно объяснить с увеличением количества постоянных зубов в процессе формирования постоянного прикуса на фоне выраженной тенденции к сужению зубоальвеолярных дуг. Также, у детей и подростков Основной группы наблюдалась задержка прорезывания постоянных зубов в основных случаях.

При оценке данных клинических функциональных проб, выполненных в ходе клинического обследования детей и подростков с бронхиальной астмой, были выявлены орофациальные дисфункции: нарушения функции дыхания, речи, глотания.

Как видно, по данным исследования, у детей и подростков с бронхиальной астмой орофациальные дисфункции диагностировались с большей частотой, чем у детей без соматических заболеваний. Наиболее часто выявлялись клинические признаки ротового

дыхания: симптом «глоссоптоза», сухость красной каймы губ, нарушение смыкания губ. Инфантильный тип глотания определялся у детей с бронхиальной астмой почти в 2 раза чаще, чем у практически здоровых. Обращает на себя внимание то, что у детей с бронхиальной астмой в периоде раннего сменного прикуса сочетанные миофункциональные проблемы регистрировались в 2,5 раза чаще, чем у здоровых детей, а в периоде позднего сменного прикуса – в 4 раза.

По полученным результатам было проведено сравнение по относительным частотам зубочелюстных аномалий у Контрольной и Основной группы. Использован t-критерий Стьюдента для оценки различия средних арифметических двух выборок, и нами был сделан вывод об отсутствии статистически значимой разности между средними арифметическими относительных частот зубочелюстных аномалий у Контрольной и Основной группы. Также, методами непараметрической статистики с целью сравнения медиан и распределений двух выборок определен уровень значимости медианного критерия для независимых выборок $p=0,815$ что, означает отсутствие статистически значимой разницы относительных частот зубочелюстных аномалий у Контрольной группы с Основной группой.

По результатам исследований определено, что распространенность кариеса у Основной группы в периоде сменного прикуса в среднем составила – 90,4%. У детей и подростков в возрасте 6-9 лет интенсивность кариеса по индексу КПз равнялась $6,04 \pm 0,42$, КПп – $6,67 \pm 0,4$, КПУз – $2,98 \pm 0,2$, КПУп – $2,95 \pm 0,3$. Характерно, что у этих детей в 15,8% случаях диагностировались меловидные пятна в пришеечной области зубов, при интенсивности поражения – $4,2 \pm 0,68$. В КГ индекс КПз= $1,94 \pm 0,22$, КПп= $1,54 \pm 0,12$, КПУз= $1,42 \pm 0,55$, КПУп= $1,49 \pm 0,5$. В периоде позднего сменного прикуса (10-13 лет) и (14-18 лет), завершающего этапа формирования косной ткани, показатели интенсивности кариеса ещё больше превышали аналогичные в Контрольной группе детей и подростков. Острый начальный кариес определялся в 20,8% случаев с интенсивностью поражения, равной $4,02 \pm 0,8$; $4,6 \pm 0,24$. При сравнении интенсивности кариеса у детей и подростков 6-9 лет; 10-13; 14-18 лет с Основной группы, не имеющих соматические заболевания с использованием t-критерия Стьюдента, в целях оценки различий между средними арифметическими показателями КПз у Основной группы и Контрольной группы были получены достоверные данные соответствующие статистическим, что означает поражение кариеса твердых тканей зубов в прямую зависит от возраста, степени тяжести ЗЧА и соматическим патологиям.

При анализе данных клинического обследования Основной группы и Контрольной группы было проведено сравнение интенсивности кариеса по показателям индекса КПУз, КПУп у обследованных в возрасте 6-9 лет, 10-13 лет и 14-18 лет.

Данные таблицы демонстрируют, что интенсивность поражения кариесом зубов у Основной группы была значительно выше, чем у Контрольной группы, и по показателям индексов КПУз и по показателям КПУп. Обращает на себя внимание, то что в индексе КПУп у ОГ составляющая К (68,8%) была в 1,8 раза выше, чем П (36,5%). Удаленные зубы составили 7,7%. В Контрольной группе количество пломбированных полостей (П=52,1%) на 30% превышало количество кариозных (К=62,1%). Составляющая У в индексе КПУп в данной группе равнялась 5,7%. Таким образом, у Основная группа во всех периодах – раннего, позднего и завершающего этапа прикуса наблюдалась высокая распространенность и интенсивность кариеса зубов, значительно превышающая аналогичные показатели практически здоровых детей.

В процессе работы была выявлена доминирующая клиническая форма - хронически генерализованного катарального гингивита (72,24% случаев) и хронически генерализованного гипертрофического гингивита (28,3% случаев). По результатам, преимущественно у детей и подростков в периоде раннего и позднего этапа сменного прикуса наблюдался генерализованный катаральный гингивит легкой степени тяжести (42,55%; 32,87% соответственно), при этом тяжелая степень у исследуемых отмечается (17,02%, 23,28%). С возрастом выявлялась тенденция усугубления воспалительных изменений в тканях пародонта, увеличился процент встречаемости генерализованного катарального гингивита тяжелой степени до 50% (14-18 лет). Наиболее часто клинические симптомы гингивита у Основной группы определялись при скученности зубов (среднее значение индекса РМА у детей и подростков 6-9 лет составляло 19,4%, у детей и подростков 10-12 лет – 35,8%, у детей и подростков 14-18 лет – 86,8%; в средней у Основной группы – 47,4%, у Контрольной группы – 6,6%.

Цифровые значения таблиц демонстрируют, что у детей и подростков с бронхиальной астмой в периоде раннего, позднего сменного прикуса и этапа формирования зубочелюстей в соответствии с индексами Silness—Loe и Stallard определялось удовлетворительное состояние гигиены полости рта. У детей и подростков в возрасте 6-9 лет и 10-13 лет неудовлетворительный уровень гигиены регистрировался более часто, чем у Контрольной группы. Анализ полученных результатов по индексу РМА у Контрольной группы свидетельствует, что в группе «здоровые дети» редки значения индекса РМА более чем 10, также, степень выраженности воспаления в тканях десны по пробе Шиллера Писарева, была выше у детей и подростков, страдающих бронхиальной астмой.

В ходе клинического обследования у детей и подростков Основной группы были диагностированы поражения слизистой оболочки полости рта и красной каймы губ в 58,9% случаях, у детей и подростков Контрольной группы – в 8,2% случаях. Также, у обследованных Основной группы в 54,62% случаев выявляли хронический катаральный стоматит, при этом часто (76,4%) определялись одиночные петехиальные высыпания. При обследовании языка в 42,27% случаев выявлялась десквамативного глоссита, в 6,4% случаев – атрофия нитевидных и грибовидных сосочков, также язык был отечным - 25,1%, сухая красная кайма губ - 51,8%, а ангулярный хейлит наблюдался в 11,9% случаях и при этом углы рта были гиперемированы с болезненными трещинами.

С целью изучения эффективности планирования лечебно-профилактического комплекса, заранее проводился анализ биохимических показателей ротовой жидкости исследуемых детей и подростков.

Результаты изучения активности каталазы, содержания МДА, эластазы, уреазы и лизоцимы демонстрируют, что активность каталазы у ОГ-1 и ОГ-2 при первичном клинико-лабораторном исследовании была в 1,5-2 раза ниже, чем у детей и подростков КГ-1 и КГ-2. Можно, указать об истощении резервных возможностей антиоксидантной системы у детей и подростков с бронхиальной астмой. Также, при планировании перед началом комплексного ортодонтического лечения, у детей и подростков с бронхиальной астмой, содержание МДА было значительно выше, чем у КГ-1 и КГ-2 ($P < 0,002$, $P < 0,01$), что показывает возможность предположения о локальной (в полости рта) интенсификации процессов перекисного окисления липидов у детей и подростков с бронхиальной астмой.

Результаты исследования при первичном биохимическом анализе ротовой жидкости у детей и подростков, которые планировались на ортодонтическое лечение, достоверных

различий между показателями групп не наблюдалось. У детей и подростков КГ-1 и КГ-2 активность эластазы была достоверно снижена относительно исходного состояния в 1,5- 2,0 раза ($P_2 < 0,002$), у ОГ-1 и ОГ-2; также, что у детей и подростков ОГ-1 и 2 - активность лизоцима в ротовой жидкости была в 2,5–3 раза меньше, чем у КГ-1 и 2.

Состояние антимикробной защиты в полости рта оценивали также по активности уреазы в ротовой жидкости, которая продуцируется патогенной и условно-патогенной микрофлорой. Результаты исследования активности уреазы в РЖ при первичном биохимическом анализе ОГ-1 и 2 установлено, что она в среднем в 1,7-2,3 раза превышала у КГ-1 и 2 ($P < 0,001$).

Как известно, состояние гомеостаза ротовой жидкости является показателем уровня неспецифической резистентности и функциональных регуляторных реакций в организме и в полости рта, обеспечивающих его. По результатам исследования стабильности pH-ротовой жидкости у детей и подростков ОГ-1 и 2, в исходном состоянии отмечался высокий доверительный интервал колебаний величины pH-ротовой жидкости ($pH = 0,30 \pm 0,04$; $0,24 \pm 0,02$), что свидетельствует о низком уровне регуляторных реакций, поддерживающих гомеостаз в полости рта, снижении кариесрезистентности и риске развития воспалительных процессов в тканях пародонта.

Зарядовое состояние клеток буккального эпителия (КБЭ) соответствует уровню адаптационно-компенсаторных реакций в организме и, следовательно, уровню неспецифической общей и местной резистентности. Особенно это важно учитывать при планировании терапии сопровождения аппаратного лечения детей с соматической патологией. При первичном обследовании средний показатель электрофоретической подвижности ядер клеток буккального эпителия у обследованных Основной группы был почти в 2 раза ниже среднестатистической нормы и составлял 28–32%, против 48% у обследуемых Контрольной группы. У этой категории детей и подростков отношение амплитуд электрофоретических колебаний плазмолемм и ядер клеток буккального эпителия в переменном электрическом поле установленный автором уменьшается $1,18-1,22 \pm 0,14$ ($P < 0,001$), что свидетельствует о снижении клеточного метаболизма.

Выводы. У детей и подростков с бронхиальной астмой частота зубочелюстных аномалий в периоде раннего сменного прикуса превышает значение практически здоровых детей и подростков. При этом в структуре зубочелюстных аномалий преобладают скученность зубов, сужение челюстей, дистальная окклюзия и глубокая резцовая дизокклюзия.

У обследованных детей и подростков Основной группы отмечается снижение неспецифической резистентности и уровня функциональных реакций, ответственных за гомеорезис, что проявляется высоким доверительным интервалом колебаний величины pH-ротовой жидкости и снижением электрофоретической подвижности ядер клеток буккального эпителия в 2 раза, по сравнению со среднестатистической нормой.

Также, у них наблюдаются нарушение баланса в прооксидантно-антиоксидантной системе, снижение антимикробной защиты и увеличение степени обсемененности патогенной и условно-патогенной микрофлорой.

Список литературы

1. Аванесян Р. А. Распространенность кариеса зубов и некоторых аномалий зубочелюстной системы среди детского населения города Ставрополя //Современные проблемы науки и образования. – 2014. – №. 5. – С. 507-507.

2. Адмакин О. И. Распространенность и интенсивность зубочелюстных аномалий у детей и подростков с аллергической патологией //Стоматология детского возраста и профилактика. – 2006. – Т. 5. – №. 3-4. – С. 52-56.
3. Арсенина О. И., Пиксайкина К. Г. Алгоритм лечения пациентов с морфофункциональными нарушениями зубочелюстной системы с аденоидами //Стоматология детского возраста и профилактика. – 2015. – Т. 14. – №. 1. – С. 38-44.
4. Бимбас Е. С. и др. Взаимосвязь трансверзальных аномалий окклюзии с нарушением двигательных стереотипов //Стоматология детского возраста и профилактика. – 2012. – Т. 11. – №. 3 (42). – С. 19-24.
5. Бриль Е. А., Смирнова Я. В. Частота встречаемости зубочелюстных аномалий и деформаций в периоды формирования прикуса //Современные проблемы науки и образования. – 2014. – №. 6. – С. 980-980.
6. Вирясова Н. А. Клиника и терапия заболеваний пародонта у больных бронхиальной астмой с учетом состояния минеральной плотности костной ткани : дис. – М. : Автореф. дис.... канд. мед. наук, 2008. – С. 15.
7. Гаврикова Л. М., Сегень И. Т. Уреазная активность ротовой жидкости у больных с острой одонтогенной инфекцией челюстно-лицевой области //Стоматология. – 1996. – Т. 75. – №. 5. – С. 49-50.
8. Газизуллина О. Р. Предикторы эффективности ортодонтического лечения детей : дис. – ГОУВПО " Казанский государственный медицинский университет", 2009. – С.21.
9. Гирич С. В. Модификация метода определения активности каталазы в биологических субстратах //Лабораторная диагностика. – 1999. – Т. 4. – С. 45-46.
10. Грудянов А. И., Курчанинова М. Г., Куксенко А. М. Изучение клинической эффективности ополаскивателя на основе эфирных масел в процессе проведения ортодонтического лечения //Пародонтология. – 2010. – Т. 15. – №. 2. – С. 29-32.
11. Доменюк Д. А. и др. Оценка адаптационных процессов при использовании съемной ортодонтической аппаратуры у детей //Стоматология детского возраста и профилактика. – 2013. – Т. 12. – №. 1. – С. 50-57.
12. Дычко Е. Н., Самойленко А. В., Срибник П. Л. Профилактика «Протезного» стоматита у детей //Український стоматологічний альманах. – 2010. – №. 3. – С.68-69.
13. Куликова Н. Г., Оверченко А. Б. Иммунологические аспекты физиотерапевтической профилактики ортодонтических осложнений у детей и подростков с зубочелюстными аномалиями развития //Физиотерапия, бальнеология и реабилитация. – 2009. – №. 1. – С. 43-44.
14. Куроедова В. Д., Макарова А. Н. Распространенность зубочелюстных аномалий у взрослых и доля асимметричных форм среди них //Мир медицины и биологии. – 2012. – Т. 8. – №. 4. – С. 031-035.
15. Левицкий А. П. Лизоцим вместо антибиотиков //Одесса: КП ОГТ. – 2005. – Т. 74.

УДК 616.31:572.773-053.2

СТОМАТОЛОГИЧЕСКАЯ ЗАБОЛЕВАЕМОСТЬ ДОШКОЛЬНИКОВ г. КРАСНОДАРА (ПО ДАННЫМ ОБРАЩАЕМОСТИ)

В. В. Волобуев^{1*}, Ф. С. Аюпова¹, Ж. В. Собирова²

ФГБОУ ВО «Кубанский государственный медицинский университет» Минздрава России,
350063, г. Краснодар, ул. М. Седина, д.4.

¹к.м.н., доцент кафедры детской стоматологии, ортодонтии и ЧЛХ

²ассистент кафедры детской стоматологии, ортодонтии и ЧЛХ

*vladimir.volobueff@yandex.ru

Аннотация. Проведён ретроспективный анализ медицинских карт стоматологического больного 115 детей в возрасте от 3 до 6 лет, получающих лечение в Клинике ФГБОУ ВО КубГМУ МЗ РФ. В результате анализа установлено, что распространенность кариеса составила 77,39%, а интенсивность - 4,26. 22,6% детей имели признаки катарального гингивита легкой степени тяжести. Индекс гигиены полости рта (ГИ) составил 1,78 (среднее значение), что соответствует удовлетворительному уровню. У 22,61% пациентов имелись аномалии положения зубов, у 55,65% – аномалии зубных рядов, у 57,39% – аномалии окклюзии. В 41,74% выявлена вторичная адентия, вследствие осложнений кариеса. Аномалии уздечек губ и языка были выявлены у 17,39% из 115 детей.

Ключевые слова: стоматологическая заболеваемость, кариес, зубочелюстные аномалии, дети.

DENTAL MORBIDITY OF PRESCHOOL CHILDREN IN KRASNODAR (ACCORDING TO THE DATA OF THE APPEAL)

V.V. Volovuev¹, F.S. Ayupova¹, Zh.V. Sobirova²

FSBEI HE KubSMU of the Ministry of Health of Russia, 350063, Krasnodar, M. Sedina st., 4

¹PhD, associate professor, Department of Pediatric Dentistry, Orthodontics and Maxillofacial Surgery

²assistant, Department of Pediatric Dentistry, Orthodontics and Maxillofacial Surgery

Summary. A retrospective analysis of the medical records of a dental patient of 115 children aged 3 to 6 years receiving treatment in the Clinic of the FSBEI HE KubSMU of the Ministry of Health of the Russian Federation was carried out. As a result of the analysis, it was found that the prevalence of caries was 77.39%, and the intensity was 4.26. 22.6% of children had signs of catarrhal gingivitis of mild severity. The Oral hygiene Index (GI) was 1.78 (average value), which corresponds to a satisfactory level. 22.61% of patients had anomalies of the position of the teeth, 55.65% had anomalies of the dentition, 57.39% had anomalies of occlusion. Secondary adentia was

detected in 41.74% due to complications of caries. Anomalies of the frenules of the lips and tongue were detected in 17.39% of 115 children.

Key words: dental morbidity, caries, dental anomalies, children.

Актуальность. Современные литературные данные указывают на высокую распространённость стоматологической патологии у детей [1]. Так, распространённость кариеса временных зубов у детей трех лет достигает 60%, при среднем показателе интенсивности – 2,3-4,8 [2,3]. А к 6-летнему возрасту 13,0% детей уже имеют кариес постоянных зубов и клинические признаки заболеваний пародонта [1]. Кроме этого, обращает на себя внимание высокая распространённость зубочелюстных аномалий (ЗЧА) у детей, проживающих в различных регионах нашей страны и за рубежом [4,5]. В отдельных публикациях указывают, что частота встречаемости аномалий окклюзии зубных рядов у детей в периоде временного прикуса достигает 74,2% в возрасте 3-х лет и увеличивается до 77,1% у детей в возрасте 6 лет. Среди аномалий окклюзии чаще выявляли глубокий, открытый, дистальный прикус, реже – перекрестный и мезиальный прикус [6]. Считают, что определенная часть этиологических факторов развития ЗЧА относится к управляемым, своевременное устранение и ослабление влияния которых влияет на формирование нарушений прикуса и скелетных структур. К основным факторам, которые создают предпосылки формирования и развития ЗЧА и деформаций челюстей у детей относят раннюю потерю зубов, связанную с осложнениями кариеса [7].

Постоянный территориальный скрининг частоты возникновения ортодонтической патологии необходим для совершенствования профилактических мероприятий на всех этапах формирования челюстно-лицевого аппарата детей и подростков [8].

Многочисленный профилактический осмотр детей, проживающих в территориях Краснодарского края, показал высокую распространённость ЗЧА. Выявлено, что распространённость ЗЧА у детей не имеет тенденции к снижению и составляет в среднем 37,0 %. Наименьшая частота ЗЧА была выявлена у детей (27,5 %) в раннем периоде сменного прикуса. У детей старшего возраста распространённость ЗЧА повышалась и достигала в позднем периоде сменного прикуса 40,4 %, в периоде постоянного прикуса – 43,1 %. У 22,3 % обследованных детей ЗЧА имели сочетанный характер [9].

Высокий уровень обращаемости к врачу-ортодонту детей с ЗЧА и дефектами зубных рядов по причине ранней потери временных зубов, начиная с периода временного прикуса [10,11,12], подтверждает актуальность проблемы. Кроме этого, свой вклад в формирование ортодонтической патологии вносят аномалии мягких тканей (уздечки губ и языка) [4,13]. В этой связи, представляют интерес региональные особенности структуры патологии полости рта в периоде временного прикуса у детей, в том числе обратившихся за стоматологической помощью.

Цель исследования – проанализировать структуру стоматологической в периоде временного прикуса у детей г. Краснодара, обратившихся в отделение.

Материалы и методы. Мы провели ретроспективный анализ 115 медицинских карт стоматологического больного (форма № 043-У). Возраст детей от 3 до 6 лет, все они получают лечение в детском стоматологическом отделении Клиники ФГБОУ ВО КубГМУ Минздрава России в период 2020-2021 гг. Изучены уровень гигиены (индекс Федорова-Володкиной (1971)), распространённость и интенсивность кариеса (индекс кп), встречаемость патологии пародонта (индекс РМА), виды зубочелюстных аномалий и деформаций зубных дуг при

ранней потере временных зубов, аномалии формирования уздечек губ и языка и возможное сочетание патологий.

Результаты и их обсуждение. Среднее значение уровня гигиены у обследованных детей составило – 1,78 (удовлетворительная гигиена полости рта), при этом, 45,22% детей имели хороший уровень гигиены, 19,13% - удовлетворительный, 35,65% - неудовлетворительный и плохой уровень. Хочется отметить, что у детей 3-4 лет уровень гигиены был выше, чем у детей 5-6 лет. Данный факт, скорее всего, связан с самостоятельной чисткой зубов более старшими детьми и снижением родительского контроля.

Распространенность кариеса временных зубов у детей составила 77,39%, при интенсивности процесса (индекс кп) – 4,26. В структуре индекса наблюдается преобладание компонента «к» над компонентом «п» в 2,2 раза (2,56 против 1,16). Дополнительно стоит выделить компонент «у» значением 0,54, что отражает раннюю потерю зубов вследствие осложнений кариеса.

В 26 случаях (22,6%) у пациентов имелись начальные проявления заболеваний пародонта (локальный катаральный гингивит легкой степени тяжести) (индекс РМА=18-24%), что может быть связано в неудовлетворительной гигиеной полости рта.

Среди зубочелюстных аномалий, выявленных ортодонтом у детей в периоде временного прикуса, преобладали аномалии зубных дуг – сужение, укорочение, асимметрия. Так, из 115 детей, обратившихся за ортодонтической помощью в периоде временного прикуса, у 48 детей выявлено отсутствие временных зубов по причине их ранней потери, у 26 детей – аномалии положения зубов, у 64 – аномалии зубных дуг, у 66 детей – аномалии окклюзии. У одного ребёнка выявляли 1-2 и более видов зубочелюстных аномалий. По этой причине количество выявленных аномалий не совпадало с числом обследованных детей.

Оказалось, что у 41,74% детей были удалены временные зубы по поводу осложнений кариеса. У 22,61% детей выявлены аномалии положения зубов, в том числе – скученность и тортопозиция резцов, в области дефектов боковых отделов зубных рядов определяли зубоальвеолярное удлинение антагонистов, наклон/смещение зубов, ограничивающих дефект. У 55,65% детей зубные ряды были сужены, укорочены, асимметричны. Как следствие, у 57,39% детей выявлены аномалии окклюзии, чаще – дистальная, глубокая, реже – перекрестная, мезиальная и открытая дизокклюзия.

Оказалось, что ЗЧА нередко имели сочетанный характер. У 36,52% детей аномалии положения зубов сопровождали аномалии зубных рядов, но соотношения зубных рядов не приводили к функциональным нарушениям жевания, глотания и речи. У 35 (30,43%) детей аномалии положения зубов и зубных рядов сочетались с аномалией окклюзии в одном направлении. У 32 (27,83%) детей аномалии положения зубов и зубных рядов сочетались с аномалиями окклюзии в двух направлениях. У 6 (5,22%) детей аномалии положения зубов и зубных рядов сочетались с аномалиями окклюзии в трёх направлениях. К примеру, сужение верхнего зубного ряда и протрузия верхних резцов сочетались с дистальной окклюзией и приводили к нарушению функции откусывания, речи, инфантильному типу глотания. Более выраженные аномалии зубных рядов и аномалий положения зубов сочетались с аномалиями окклюзии в двух направлениях у 27,83% детей. В частности, асимметричное сужение и укорочение зубных рядов при ранней потере временных зубов приводило к нарушению окклюзии не только в сагиттальном, но и в трансверсальном направлении, а у 5,22% - и в вертикальном направлении.

Из 115 детей обследованных детей, у 18 (15,65%) были выявлены аномальные уздечки верхней губы, у 2 детей (1,74%) – короткие уздечки языка. Таким образом, частота

встречаемости аномалий уздечек губ у детей с ЗЧА, обратившихся за ортодонтическим лечением в периоде сформированного временного прикуса, составила 17,39%. Наибольшее внимание привлекали уздечки верхней губы разновидностей I-IV Б и I-IV В, которые характеризовались меньшей протяжённостью и большей толщиной. У большинства детей увеличению протяжённости уздечек губ способствовала активная миотерапия, направленная одновременно и на нормализацию смыкания губ. В двух случаях (11,11%) пациентам была проведена френулэктомия. Уздечки верхней губы этих детей были толстые, прикрепленные к вершине межрезцового сосочка. При попытке отвести губу от десны, вслед за натянутой уздечкой, сосочек отодвигался вместе с побледневшим десневым краем, что расценивалось нами как потенциальный признак начинающейся рецессии десны. Дети с короткой уздечкой языка были направлены на френулотомию с последующей миогимнастикой для восстановления активности мышц языка и на логопедию для нормализации артикуляции языка при произношении звуков.

Заключение. По результатам ретроспективного анализа медицинских карт стоматологического больного (форма № 043-У) 115 детей в возрасте от 3 до 6 лет, обратившихся за стоматологическим лечением, 77,39% детей имели кариозные поражения. Индекс интенсивности кариеса составил 4,26, при этом, наблюдается преобладание компонента «к» над компонентом «п» в 2,2 раза и появление компонента «у» (значение 0,54). У 22,6% выявлены признаки локального катарального гингивита легкой степени тяжести.

Уровень гигиены полости рта в обследованной группе составил 1,78 (среднее значение), что соответствует удовлетворительному уровню. При этом, 45,22% детей имели хороший уровень гигиены, 19,13% – удовлетворительный, 35,65% – неудовлетворительный и плохой.

Ортодонтическая патология: 22,61% детей имели аномалии положения зубов, 55,65% детей – аномалии зубных рядов, 57,39% детей – аномалии окклюзии. У 41,74% детей были удалены временные зубы по причине осложнённого кариеса. Аномалии положения зубов, как скученность и тортопозиция резцов сочетались с сужением зубных рядов. Преждевременная потеря временных моляров и клыков приводила к асимметрии и укорочению боковых сегментов зубных рядов. В области дефектов боковых отделов зубных рядов определяли зубоальвеолярное удлинение антагонистов, наклон/смещение зубов, ограничивающих дефект. Нарушения формы и размеров зубных рядов сопровождалось аномалиями окклюзии в двух (у 27,83% детей) и трёх (у 5,22% детей) направлениях.

Аномалии уздечек губ и языка были выявлены у 17,39% из 115 детей. 1,74% детей (2 из 115) с уздечками верхней губы разновидностей I-IV Б и IV В и 1,74% детей (2 из 115 детей) с короткими уздечками языка были направлены на хирургическое вмешательство.

Литература

1. Стоматологическая заболеваемость населения России / Э.М.Кузьмина, О.О. Янушевич, И.Н.Кузьмина. – М.: МГМСУ, 2019. – 304 с., ил.
2. Кисельникова, Л.П. Кариес временных зубов у детей раннего возраста: проблемы и пути их решения / Л.П. Кисельникова, Е.В. Кириллова // Медицинский совет. – 2010. – №3-4. – С. 99-102.
3. Журбенко, В.А. Исследование распространенности и интенсивности кариеса зубов среди детей дошкольного возраста / В.А. Журбенко, А.Е. Карлаш // Региональный вестник. – 2020. – №5 (44). – С. 17-19.
4. [Свириденкова, Е.С.](#) Распространенность зубочелюстных аномалий и патологии мягких тканей у детей младшего школьного возраста / Е.С. [Свириденкова](#), Е.И. [Бойкова](#) // [Евразийский союз ученых](#). – 2015. – №11. – С. 110-113.
5. Бельфер, М.П. Анализ распространенности патологий прикуса временных зубов в 21 веке: обзор литературы / М.П. Бельфер, Т.Ф. Косырева // Эндодонтия Today. – 2020. – №3. – С. 55-60. DOI: 10.36377/1683-2981-2020-18-3-55-60

6. Бельфер, М.Л. Частота встречаемости аномалий окклюзии зубных рядов у пациентов в периоде временного прикуса / М.Л. Бельфер, Т.Ф. Косырева // Материалы докладов XXIII международной научно-практической конференции: 21 век: фундаментальная наука и технологии. Morrisville, North Charleston, 18–19 мая 2020 года. – 2020. – С. 35-36.

7. Восканян, А.Р. Проблемы и перспективы оказания помощи детям с зубочелюстными аномалиями / А.Р. Восканян, С.Н. Алексеенко, Ф.С. Аюпова // Медицинский вестник Северного Кавказа. – 2016. – №3. – С. 452-456. DOI: 10.14300/mnnc.2016.11102

8. Ушницкий, И.Д. [Этиологические факторы и патогенетические механизмы формирования и развития деформаций зубочелюстной системы](#) / И.Д. Ушницкий, Т.В. Алексеева, И.С. Пинелис, А.В. Юркевич, Д.В. Михальченко, И.Е. Давыдов // [Дальневосточный медицинский журнал](#). – 2019. – №2. – С. 94-99. DOI: 10.35177/1994-5191-2019-2-93-98

9. Восканян, А.Р. Стоматологический статус и факторы риска ухудшения стоматологического здоровья по результатам профилактического осмотра детей г. Краснодара / А.Р. Восканян, Ф.С. Аюпова, В.Я. Зобенко, С.Н. Алексеенко // Стоматология детского возраста и профилактика. – 2017. – №4 (63). – С. 64-69.

10. Денисова, В.Ю. Частота встречаемости зубочелюстных аномалий у детей на приеме врача-ортодонта / В.Ю. Денисова, А.Е. Карлаш, И.П. Рыжова, С.Н. Гонтарев, М.М. Денисов, И.С. Гонтарева // Вестник новых медицинских технологий. Электронное издание. – 2017. – №4. – С. 151-154. DOI: 10.12737/article_5a1f9bf66d9fa8.96196997

11. Аюпова, Ф.С. Структура зубочелюстных аномалий у детей, обратившихся за ортодонтической помощью / Ф.С. Аюпова, Л.Ф. Терещенко // Курский научно-практический вестник «Человек и его здоровье». – 2013. – №4. – С. 50-54.

12. Аюпова, Ф.С. Сочетанные зубочелюстные аномалии у детей, обратившихся за ортодонтической помощью / Ф.С. Аюпова, Л.Ф. Терещенко, А.Р. Восканян // Международный журнал прикладных и фундаментальных исследований. – 2014. – №2-1. – С. 27-31.

13. Аюпова, Ф.С. [Анатомо-функциональные разновидности уздечек губ у детей в период сменного прикуса](#) / Ф.С. Аюпова, Т.В. Гайворонская, С.Н. Алексеенко // [Кубанский научный медицинский вестник](#). – 2019. – №6. – С. 18-27. DOI: 10.25207/1608-6228-2019-26-6-18-27

**Авторы декларируют отсутствие конфликта интересов.
Conflict of interests. The authors declare no conflict of interest.**

УДК: 616.89-008.454-053.2-616.311-002.153-039.78

ИМКОНЯТИ ЧЕКЛАНГАН БОЛАЛАРДА СУРИНКАЛИ КАТАРАЛ ГИНГИВИТЛАРНИ ЗАМОНАВИЙ ДАВОЛАШ УСУЛЛАРИ

Эронов Ёқуб Қуватович., Мирсалихова Фируза Лукмоновна

Бухоро давлат тиббиёт институти

Тошкент давлат стоматология институти

Аннотация

Имконияти чекланган болаларга пародонт патологияларидан пародонтнинг яллиғланиш касалликлари – сурункали катарал гингивит энг кўп тарқалган. Сурункали катарал гингивитлар пародонтда турли экзо- ва эндоген омилларнинг уйғунликдаги таъсири оқибатида ҳосил бўлувчи, ўзига хос яллиғланиш жараёни ҳисобланади. Кўплаб тадқиқотчиларнинг натижалари оғиз бўшлиғи ва бутун организм саломатлигига пародонт юмшоқ тўқималарида сурункали инфекция-яллиғланиш жараёнлари ва параллел равишда катарал гингивитнинг оғир ва қайтарилиши қийин бўлган – тарқоқ пародонтитга ўтишига олиб келувчи хавф омилларининг ўсиб боришининг ўта салбий таъсирдан биридир.

Калит сўзлар: имконияти чегараланган, суринкали катарал гингивит, пародонтит, тарқоқ пародонтит.

СОВРЕМЕННЫЕ МЕТОДЫ ЛЕЧЕНИЯ КАТАРАЛЬНОГО ГИНГИВИТА У ДЕТЕЙ С ОГРАНИЧЕННЫМИ ВОЗМОЖНОСТЯМИ

Эронов Ёқуб Куватович., Мирсалихова Фируза Лукмоновна

Бухарский государственный медицинский институт

Ташкентский государственный стоматологический институт

Аннотация

От патологий пародонта до детей с ограниченными возможностями наиболее распространенными являются воспалительные заболевания пародонта – хронический катаральный гингивит. Хронический катаральный гингивит - это специфический воспалительный процесс, который формируется вследствие сопутствующего воздействия различных экзо - и эндогенных факторов на пародонт. Результаты многих исследователей свидетельствуют о том, что хроническая инфекция в мягких тканях пародонта полости рта и здоровье всего организма является одним из крайне неблагоприятных последствий воспалительных процессов и увеличения факторов риска, приводящих к переходу параллельного катарального гингивита в тяжелый и трудноизлечимый - окаковый пародонтит.

Ключевые слова: ограниченная дееспособность, катаральный гингивит гортани, пародонтит, гонорейный пародонтит.

MODERN METHODS OF TREATMENT OF CATARRHAL GINGIVITIS IN CHILDREN WITH DISABILITIES

Eronov Yokub Kuvatovich., Mirsalixova Firuza Lukmanovna

Bukhara State Medical Institute

Tashkent State Dental Institute

Annotation

From periodontal pathologies to children with disabilities, the most common are inflammatory periodontal diseases - chronic catarrhal gingivitis. Chronic catarrhal gingivitis is a specific inflammatory process that is formed due to the concomitant effects of various EXO- and endogenous factors on the periodontal. The results of many researchers indicate that chronic infection in the soft tissues of the periodontal cavity and the health of the entire body is one of the extremely adverse consequences of inflammatory processes and increased risk factors leading to the transition of parallel catarrhal gingivitis into severe and intractable - ocular periodontitis.

Keywords: limited capacity, catarrhal gingivitis of the larynx, periodontitis, gonorrhoeal periodontitis.

Пародонт тўқималарида ўзгаришлар 7-8 ёш болаларда 50% кузатилади, ёш ўтиши билан гингивитнинг тарқалганлиги жинсий етуклик давригача ортиб боради, 12 ёшдаги 90% болалар гингивитга эга. Олимларнинг фикрича, гингивит кўпинча оғриқсиз кечади ва кўп йиллар давомида даволанмасдан қолиши мумкин [4]. Суринкали гингивит ва пародонтитнинг асосий

сабаби – оғиз бўшлиғида ихтисослашмаган микроорганизмлар ва уларнинг турли кўринишлари ҳисобланадиган яллиғланиш инфекция жараёнидир. Яллиғланиш пародонт ичигача ривожланиши билан гингивит бошқа нозологик шакл – пародонтитга ўтади [7.9.11]. Имконияти чекланган болаларда сурункали катарал гингивит нафақат пародонтнинг яллиғланиши, балки, организмнинг тишларда мавжуд бўлган микробларнинг агрессив таъсирга жавоби сифати кўриб чиқилади, бунинг оқибатида эпителиоцитлар ва микромиромирларнинг дисметаболик шикастланишига олиб келувчи ўз характери бўйича ихтисослашмаган факторли салбий таъсир ҳосил бўлади. Сурункали катарал гингивит билан касалланиш кенг тарқалганлиги билан ажралиб туради (80-98%), клиник кўринишларнинг турли-туманлиги эса диагностикада мураккабликлар, даволаш ва профилактикада қийинчиликлар юзага келади. Гингивитнинг энг кўп учрайдиган сабаби: болаларда оғиз бўшлиғининг гигиенаси қониқарсиз ҳолатдалиги, ота-оналарнинг болада гигиена тарбиясига эътиборсизлиги, тиш-жағ аномалияларининг мавжудлиги, умумий соматик ҳолатнинг оғирлиги ва маргинал пародонтда яллиғланиш касалликлари ривожланишининг умумий ҳамда маҳаллий омилларини уйғунлиги ҳисобланади.

Тадқиқотнинг мақсади: Имконияти чекланган болаларда сурункали катарал гингивитни ташхислаш, олдини олиш ва замонавий даволаш.

Сурункали гингивитнинг замонавий даволаниши, унинг профилактикасини мукамаллаштиришда маълум ютуқларга қарамасдан мазкур патологиянинг юқори даражаси, касалланиш ўсишига оғишмаётган тенденция мазкур муаммога эътиборнинг долзарблигидан дарак беради [1.3.5.7.9.11].

Гингивитларнинг самарали даволаниши пародонт юмшоқ тўқималарининг соғломлашиши ва кейинчалик, катта ёшда, пародонтда яллиғланиш - деструктив жараён ривожланишининг олдини олиш учун кечиктириб бўлмайдиган огоҳлантирувчи чора ҳисобланади. Бироқ ҳозирги кунгача сурункали катарал тарқоқ гингивитни унинг клиник кўринишларида ўзига хосликларини эътиборга олган ҳолда даволаш, профилактика ва реабилитация қилишнинг оптимал схемаси мавжуд эмас [2.4.6.8.10]. Даволаш-профилактика ва реабилитация чораларини ишлаб чиқишда бу барча ўзига хосликларни эътиборга олган ҳолда, касалликнинг сурункали шакли ҳосил бўлишига олиб келувчи барча аҳамиятли омилларни имкони борича эътиборга олишга интилиш ва касалликнинг этиологик ва патогенетик моҳияти тўғрисида аниқ тасаввурга эга бўлиш ҳамда шунинг асосида муаммони ҳал қилишда ютуқларга эришиш керак [12.13.14.16].

Имконияти чекланган болаларда пародонтнинг яллиғланиш касалликлари кенг тарқалганлиги билан тавсифланади. Шу билан бирга пародонт касалликлари мактаб ёшидаги болаларда учрайди: 30-50% дан 10-12 ёшдаги болаларда, 55 - 96% - 13-15 ёшдаги болаларда. Милк шиллик қаватининг турғунлиги юқори қатлам – эпителийнинг ҳолатига боғлиқ, у эпителий хужайраларининг доимий арчилиш хоссаси, шунингдек милк юзасида хужайраларнинг доимий пролиферация ва дифференциация жараёни туфайли микрофлора учун функцияланувчи тўсиқ ролини бажаради.

Имконияти чекланган болаларда катарал гингивитнинг этиологик омилларини билишнинг ўзига хосликлари касалликнинг профилактикаси ва даволанишида катта рол ўйнайди. Кўпинча умумий факторлар баъзи инсонларнинг пародонт яллиғланиш касалликларига юқори мойиллигини тушунтиради [15.17.19.21]. Улар орасида пубертат ёш, ҳомиладорлик, менопауза каби ҳаётнинг физиологик даврлари; зарарли одатлар (чекиш); касалликлар (қандли диабет, ошқозоннинг яра касаллиги, сурункали гепатит, гипо- ва гипертиреоз, лейкомия, ОИВ-

инфекция ва бошқалар); вирус инфекциялари (грипп, ОРВИ); гипо- ва авитаминозлар (цинга, пеллагра); дори воситаларининг қабул қилиниши (цитостатиклар, иммунодепрессантлар, орал гормонал контрацептивлар) пародонт касаллигининг юқори тарқалганлик даражаси ўз ўрнига эга. 5 йилда алоҳида минтақаларда гингивитнинг частотаси 30-40% га етиши мумкин, 15-19 ёшли шахсларда пародонт касалликлари 55-89%, 35-44 ёшда – 65-98% учрайди. Ёшлиқда тишларнинг катта қисмини йўқотиш, сурункали инфекция ўчоқларининг бўлиши, чайнаш-нутқ аппаратининг асосий функцияларини бузилиши, беморларда ҳаёт сифатининг тушиши – пародонт касалликлари келтириб чиқарувчи оқибатларнинг тўлиқ рўйхати эмас, улар мазкур патологияни нафақат жиддий тиббий, балки муҳим ижтимоий муаммо сифатида кўриб чиқиш имконини беради [18.20].

Пародонт тўқималарида ўзгаришлар 7-8 ёш болаларда 50% кузатилади, ёш ўтиши билан гингивитнинг тарқалганлиги жинсий етуклик давригача ортиб боради, 12 ёшдаги 90% болалар гингивитга эга. Имконияти чегараланган болаларда гингивит кўпинча оғриқсиз кечади ва кўп йиллар давомида даволанмасдан қолиши мумкин. Яллиғланиш пародонт ичигача ривожланиши билан гингивит бошқа нозологик шакл – пародонтитга ўтади. Сурункали катарал гингивит нафақат пародонтнинг яллиғланиши, балки организмнинг тишларда мавжуд бўлган микробларнинг агрессив таъсирига жавоби сифати кўриб чиқилади, бунинг оқибатида эпителиоцитлар ва микротомирларнинг дисметаболик шикастланишига олиб келувчи ўз характери бўйича ихтитослашмаган факторли салбий таъсир ҳосил бўлади.

Хулоса. Имконияти чекланган болаларда катарал гингивитни диагностика қилишнинг цитологик методи пародонт тўқималарида клиник аломатлар кузатилмаганида (клиникагача диагностика) яллиғланиш ўзгаришлари мавжудлигини аниқлаш ва мос равишда пародонт тўқималарида яллиғланиш асоратларининг ҳосил бўлиш хавфининг олдини олиш, даволаш-профилактика чораларининг ўтказилишига кўрсатмаларни аниқлаш имконини беради, цитологик кўрсаткичларни қийматларининг меъёрлашуви эса – уларнинг самарадорлигини аниқлашда муҳим маълумот берувчи мезон. Профессинал ва индивидуал оғиз бўшлиғи гигиенасини таъсирининг комплекс баҳоланиши микробиологик кўрсаткичларнинг миқдоран камайиши, СКГ жадаллашувини камайитириш ва оғиз бўшлиғида гигиена даражасини яхшилаш сифатини оширади.

Фойдаланилган адабиётлар

1. Eronov Yo. K. Disease incidence and statistical indicators in children with cerebral palsy // International engineering journal for research development .Vol. 5 Issue 4.2020. - P 31-32
2. Eronov Yo. K. Implementation of comprehensive prevention of dental caries in children with cerebral palsy // International Journal of Human Computing Studies Vol 2 № 6 2020. JHCS - P 22-24
3. Eronov Yo.K. Indications for oral hygiene in stch children with cerebral palsy // International Journal of teguated Education Vol 3, Issue VI, June, 2020.-P. 26-27
4. Eronov Yo. K. Evaluation of stomatological investigations in children diagnosed with cerebral palsy. “Актуальные вызовы современной науки” Украина выпуск 4(48) Часть-1.-P. 45
5. Eronov E.K.Criteria forevaluation of oral hygiene behaviorin children withcerebral palsy //“Актуальные вызовы современной науки” Украина выпуск 4(48) Часть-1.- P.45
6. Eronov Yo. K. Oral hygiene in sick children with cerebral palsy // “Actual problems of children’s denristry” India 22 may 2020.-P.19-20
7. Eronov Yo. K. Caries and stastical indicators in children with cerebral palsy. “Actual problems of children’s dentistry” // “Actual problems of childrens denristry” India 22 may 2020. - P. 26-27

8. Мирсалихова Ф.Л. Минимально инвазивный метод лечения кариеса зубов у детей. // «Стоматология детского возраста и профилактика» Москва. 2018 2-70.С 9-12
9. Мирсалихова Ф.Л. Отсроченное пломбирование при кариесе постоянных зубов у детей с несформированными корнями. // «Клиническая стоматология» Москва, 2018 1/85/ январь-март. С 4-7
10. Мирсалихова Ф.Л. Минимально щадящий подход к лечению кариеса зубов у детей. // Материалы межрегиональной заочной научно-практической конференции с международным участием, посвященной 85-летию профессора В.Ю.Миликевича «Актуальные вопросы стоматологии». Волгоград. 29 апреля 2017 г. С- 238-241.
11. Камалова Ф.Р. Изменение микрофлоры и неспецифических факторов защиты у детей при воспалительных заболеваниях челюстно-лицевой области. «Актуальные вопросы стоматологии детского возраста»// Вторая Всероссийская научно-практическая конференция, посвященная 90-летию со дня рождения профессора Сайфуллиной Халимы Мухлисовны. Сборник научных статей. – 2019. – С. 70-74.
12. Камалова Ф.Р. Изучение важных аспектов в развитии гнойно-воспалительных процессов челюстно-лицевой области у детей// Проблемы биологии и медицины. - 2017. - № 4,1 (98). – С. 69.
13. Камалова Ф.Р. Изучение стоматологического статуса у детей с сахарным диабетом в Бухарской области// Новый день в медицине. - 2020. - №1(29). - С. 216-218.
14. Камалова Ф.Р. Лечебно - профилактические мероприятия стоматологических заболеваний у детей с сахарным диабетом// Новый день в медицине. – 2019. - №2 (30/2). - С. 223-226.
15. Камалова Ф.Р. Первичная профилактика стоматологических заболеваний у детей// Новый день в медицине. - 2020. - №2 (30/2). - С. 383.
16. Yariyeva O.O. The grade of damage to hard tissues of teeth of noncarious and carious among children and teenagers of the Bukhara region// World Journal of Pharmaceutical Research. - 2020. Vol. 3. - P. 345-350.
17. Yariyeva O.O. Clinic, Early Diagnosis and Treatment of Dental Caries in Children// International journal of Bio-Science and Bio-Technology. – India. – 2019. Vol. 6. – P. 15-23.
18. Yariyeva O.O. Importance of medical and social factors in etiology of carious and non-carious diseases of children// «International journal of pharmaceutical». - 2019. Vol. 7. – P. 456-461.
19. Яриева О.О. Алгоритм ранней диагностики и профилактики кариеса зубов у детей// «Образование, наука и практика стоматологии XXI века» VI-го международного конгресса стоматологов. - 2019. - С 12-13.
20. Яриева О.О. Болалар орасида кариес ва нокариоз касалликларнинг этиологиясида тиббий-ижтимоий омилларнинг ахамияти// Доктор ахборотномаси. - 2019. - №3. - Б. 45-50.
21. Яриева О.О. Болалар тиш кариеси этиологиясини эрта ташхислаш, даволаш ва профилактикасида самарадорликни клиник асослаш// Журнал. Тиббиётда янги кун. - 2020. - №2(30). – Б. 343-347.

ИННОВАЦИОННЫЕ МЕТОДЫ ДИАГНОСТИКИ ЗАБОЛЕВАНИЙ ТВЕРДЫХ ТКАНЕЙ ЗУБОВ У ДЕТЕЙ

Мирсалихова Фируза Лукмоновна

Д.м.н., доцент, Ташкентский Государственный Стоматологический Институт
Кафедра Профилактика Стоматологических заболеваний

E mail: mirsalikhov@gmail.com

Бурханова Азиза Абдуганиевна

Магистр 1-курса

Ташкентский государственный стоматологический институт

e-mail: azizakulibaeva@gmail.com

АННОТАЦИЯ

В работе описаны 3 метода диагностики кариеса зубов в ранней стадии у школьников в возрасте 6-11 лет. Традиционное визуальное стоматологическое обследование, витальное окрашивание деминерализации эмали выявили ранний кариес у 11,3% и 13,5 обследованных детей. При помощи метода количественной светоидуцированной флюоресценции аппаратом QLF у 14,8% детей, причем установлено ОДЭ в различной степени активности и выявлена в 11,8% поверхностный кариес. Применение оптического прибора, наряду с существующими клиническими и инструментальными исследованиями дает большую возможность для выявления и оценки кариеса зубов на самых ранних стадиях.

Ключевые слова: дети, QLF, кариес, деминерализации эмали, ОДЭ

Innovative methods for diagnosing diseases of solid teeth tissues in children

Mirsalihova Firuza Lukmonovna

DSc, docent, Tashkent State Dental Institute,
Department Of children's therapeutic stomatology

E mail: mirsalikhov@gmail.com

Burkhanova Aziza Abduganiyevna

Master of the 1st course at the Department of Children's Therapeutic Dentistry in Tashkent State
Dental Institute.

e-mail: azizakulibaeva@gmail.com

ABSTRACT

Opportunities of early diagnosis of dental caries of children we describe 3 methods of diagnosis of dental caries in the early stages of schoolchildren in the age of 6-11 years. Traditional visual dental examination, vital staining of enamel demineralization revealed early caries at 11,3 and 13,5% of children surveyed. Using the method of quantitative fluorescence svetoidutsirovannoy QLF device in 14,8% of children, and Odeh found in varying degrees of activity and detected in 11,8% superficial caries. The use of an optical instrument, along with the existing clinical and instrumental studies gives a great opportunity dm detection and evaluation of dental caries in its earliest stages.

Key words: children, QLF, caries, Odeh, enamel demineralization

Актуальность. Несмотря на определенные успехи диагностики и профилактики кариеса в различных странах мира регистрируется высокая распространенность и интенсивность кариеса зубов, особенно среди детского населения, что остаётся актуальной проблемой современной стоматологии. Тем не менее решение одной из самых главных

проблем стоматологии – кариеса зубов остается на прежнем уровне: традиционно кариес зубов у детей выявляется уже на стадии образования кариозной полости и проводят лечение путем препарирования и пломбирования.

Диагностика ранней стадии кариеса один из сложных вопросов детской стоматологии. Одним визуальным осмотром диагностировать очаговую деминерализацию эмали в виде белых или пигментированных очагов на аппроксимальных и контактных поверхностях твердых тканей зубов сложно.

Очень важным является тот факт, что до образования кариозной полости можно остановить прогрессирование кариозного процесса, а также обратить вспять его развитие. Ранняя диагностика при помощи современной технологии способствует своевременному лечению начального кариеса методом реминерализующей терапии .

Наряду с традиционно известными визуальными и инструментальными методами диагностики кариеса, существуют диагностические аппараты, позволяющие выявить не только наличие деминерализации твердых тканей, но и диагностировать стадию и активность кариозного процесса. Одним из таких систем является высокочувствительная диагностическая система QLF-quantitative Light-Induced Fluorescence, позволяющая выявить начало патологического процесса на самой ранней стадии развития .

Цель исследования. Изучить эффективность применения метода количественной световой флюоресценции (QLF) при диагностике ранних форм кариеса зубов у детей младшего школьного возраста.

Материалы и методы исследования

Для исследования были обследованы 90 детей младшего школьного возраста с 6 - 11 лет учащихся школы № 45 г. Ташкента. В начале был проведен стандартный стоматологический визуальный осмотр с использованием соответствующих стоматологических инструментов.

Для выявления ранней стадии кариеса зубов у детей был применен метод витального окрашивания по Аксамит и QLF-аппарат количественной светоиндуцированной флюоресценции.

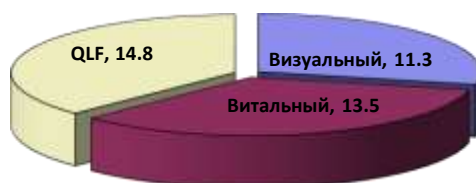Методика исследования QLF-основана на изменение аутофлюоресценции эмали, которая зависит от абсорбционных и рассеивающих свойств зуба. Данные свойства изменяются при деминерализации эмали, что позволяет обнаружить скрытый очаг деминерализации эмали и оценить глубину и объем повреждения. В микроповреждениях эмали и на ее поверхности накапливается патологическая микрофлора (образуя зубные налеты), которая аутофлюоресцирует красный цвет, также можно, выявить старый зубной налет без окрашивания и оценить его точное количество.

Стоматологическое устройство QLF – видит невидимый кариес – ранний кариес и зубной налет, когда они еще не видны человеческому глазу. Инновационная разработка включает в себя цифровую фотокамеру, состоящую из качественного освещения индуцированной флюоресценции (QLF) и специальные фильтры с помощью которых просматриваются скрытые полости. Здоровый зуб флюоресцирует обычным светом, кариозные поражения выглядят как темные области и флюоресцируют красным цветом: обработка отраженного света, проводится при помощи компьютера, изображения могут быть сохранены и проанализированы, с измерением площади, глубины и объема поражения. Снижение флюоресценции связано с деминерализацией эмали зуба и глубиной поражения. С устройством без труда просматриваются все скрытые полости и налет .

Инновационная технология QLF- показывает налет на самых ранних этапах, видны как мельчайшие, так вторичные полости, которые развиваются по мере разрушения пломб и возникновения полостей на гладких или жевательной поверхности зубов. Определяются и более зрелые и потенциально опасные образования без использования современных красителей. Можно смело утверждать, что аппарат имеет потенциал для улучшения стратегии профилактики стоматологических заболеваний .

Оптические методы приобретают все большее значение в выявлении скрытых очагов кариеса. Врач получает возможность увидеть собственными глазами морфологическую ситуацию контур зуба.

Используемый свет проникает глубоко в зубную эмаль, благодаря призмному строению эмали. Призмы вытянутый в глубину эмали, направляют свет аналогично оптическому волокну. Поэтому QLF может обнаружить поражения скрытые даже в самой совершенной эмали. При обследовании мы учитывали только ранние формы кариеса очаговая деминерализация эмали (ОДЭ) в стадии пятна на разных поверхностях постоянных зубов тремя методами визуальный, витальное окрашивание, с помощью QLF. При визуальной оценке начальный кариес был диагностирован у 12 (10,3%) детей. При использовании витального метода окрашивания у 13 (12,5%), диагностирование с помощью QLF выявлен очаги деминерализации эмали у 18 (16,8%) детей.



При первом методе диагностирования из 13 ОДЭ – 6 (35,5%) были в активной стадии (светлый цвет пятен) и 5 (52,8%) темно-коричневые хронические очаги. Витальное окрашивание выявило, что активная стадия ОДЭ установлено у 9 (60%) из 15 детей и у 6 (40%) хроническая форма стадия ОДЭ. При 3 методе диагностики с помощью QLF было установлено ОДЭ у 17 школьников из них у 11 (64,7%) был активная стадия ОДЭ, у 5 (23,5%) хронизация и у остальных 2 (11,8%) поверхностный кариес (поражен эмалевый слой).

Полученные результаты показывают, что использование новейшей технологии при диагностике кариеса в ранней стадии способствует, дифференциальной диагностике ОДЭ и выявлению скрытых кариозных полостей. Несмотря на то, что визуальная диагностика — это основной метод и требует от специалиста высокой квалификации, он не способствует полному определению ранней стадии кариеса. Витальный метод более информативен, экономически не дорог, прост в исполнении и применяя его в сочетании визуальной диагностики достаточно объективно можно установить ранний кариес у детей.

Таким образом, работа с новейшими диагностическими аппаратами позволяет стоматологу изменить принципиальный подход к лечению кариеса зубов у детей без препарирования и пломбирования с сохранением собственных твердых тканей зуба, применяя реминерализующую терапию. Современные технологии несомненно дают большие

возможности для выявления и оценки кариозных поражений на самых ранних стадиях и позволяют провести своевременное лечение с использованием не инвазивных методик лечения кариеса. В результате можно контролировать и предотвращать появления кариозной полости на детских зубах.

Литература/References

1. Александрова Л.Л., Пустовойтова Н.Н., Юрчук Ю.Н. Диагностика в терапевтической стоматологии: учебно-методическое пособие. Минск: БГМУ, 2007. 56 с.
2. Леонтьев В.К., Пахомов Г.Н. Профилактика стоматологических заболеваний. - М., 2006. - 450 с.
3. Казеко Л.А., Тихонова С.М., Пустовойтова Н.Н. Современные подходы в диагностике кариеса зубов // Стоматологический журнал. 2007. N 4. С. 251-255.
4. Сафонова Ю.С. Методы клинической и доклинической диагностики поражений твердых тканей зубов // Новости стоматологии. – 2009. N 2. С. 59-62.
5. Zandon AF Diagnostic tools for early caries detection. /Zandon AF, Zero DT.//J Am Dent Assoc. 2006 Vol.137, №12, P.1675-1684.

УДК: 616.31-007-053.1:577:612.017.1-084

ФАКТОРЫ ВЛИЯЮЩИЕ НА СРОКИ ОБРАЗОВАНИЯ ЗУБОВ И ПРИКУСА У ДЕТЕЙ С ПОРОКАМИ ЛИЦА

Мухсинова Л.А.

Бухарский государственный медицинский институт

Аннотация. В статье анализируются перинатальные причины прорезывания зубов и проблем с питанием у детей с врожденными трещинами верхней губы и неба. Деформация лица у детей - это не только медицинская, но и социальная проблема во всем мире. К концу XX века частота рождений детей с этой патологией за последние двадцать лет увеличилась вдвое. Врожденные пороки ротоглотки были наиболее частыми внутриутробными дефектами перинатальной и ранней младенческой смертности.

Ключевые слова: дефекты лица, лабораторные исследования, дети, врожденные, патология, челюсть.

ЮЗ НУҚСОНЛАРИ БЎЛГАН БОЛАЛАРДА ТИШ ВА ПРЕКУС ШАКЛЛАНИШИНИНГ ВАҚТИГА ТАЪСИР ҚИЛУВЧИ ОМИЛЛАР.

Мухсинова Л.А.

Бухоро давлат тиббиёт институти

Аннотация. Ушбу мақолада юқори лаб ва танглайнинг туғма ёриқлари бўлган болаларда тишлаш ва овқатланиш билан боғлиқ муаммоларнинг перинатал сабаблари таҳлил қилинган. Болалардаги юз нуқсони бутун дунёда нафақат тиббий, балки ижтимоий муаммо ҳисобланади. XX-асрнинг охирида, сўнгги йигирма йил ичида ушбу патологияга чалинган болалар туғилишининг частотаси 2 баробар кўпайган. Перинатал ва эрта болаликдаги болалар ўлими таркибида туғма орофасиял нуқсонлар интраутерин нуқсонлар энг кўп учраган.

FACTORS AFFECTING THE TIME OF TEETH AND PREXUS FORMATION IN CHILDREN WITH FACE DISABILITIES.

Muxsinova L.A.

Bukhara State Medical Institute

Annotation. This article analyzes the perinatal causes of biting and eating problems in children with congenital cracks of the upper lip and palate. Facial deformity in children is not only a medical but also a social problem all over the world. At the end of the 20th century, the frequency of births of children with this pathology has doubled in the last twenty years. Congenital oropharyngeal defects were the most common intrauterine defects in perinatal and early infant mortality.

Key words: facial defects, laboratory tests, children, congenital, pathology, jaw.

Прорезывание зубов – это физиологический этапный процесс, характеризующийся появлением у детей молочных, а затем постоянных зубов [1]. Прорезывание зубов служит косвенным показателем правильного развития ребенка.[8] Прорезывание зубов как физиологический акт не является болезненным явлением, не вызывает патологических состояний[2]. Это находится в прямой связи с общим самочувствием ребенка, своевременный рост зубов в определенной последовательности свидетельствует о нормальном развитии его организма [3].

По разным причинам может возникнуть ряд отклонений в строении зубов, их расположении и развитии [4,5]: отсутствие зачатка зуба, неправильное положение оси зуба (горизонтальное и наклонное), из-за которого он прорезывается за пределами зубного ряда или остается в толще челюстной кости, порок развития зубного ряда. сам зуб - размер, форма, положение, цвет, отсутствие эмалевого покрова.[7] Исследования установили, что неправильный прикус возникает из-за неравномерного роста челюстей из-за длительного сосания соска.

Прорезывание зубов и формирование прикуса - это физиологический процесс, который является одним из важных показателей здоровья и физического развития ребенка.[6,9] Однако существует ряд факторов, которые неблагоприятно влияют на этот процесс и создают возможность для развития патологического процесса.[10] В связи с этим, несмотря на многочисленные работы отечественных и зарубежных исследователей по данной теме, разработка методов ранней диагностики, прогноза течения и исхода патологии прорезывания зубов и формирования прикуса у детей остается актуальной и востребованной.

Цель исследования - изучить взаимосвязь перинатальных и постнатальных факторов риска у детей с врожденными расщелинами верхней губы и неба с прорезыванием зубов и образованием прикуса.

Материалы и методы исследования. При обследовании детей использовались следующие методы диагностики: оценка общего клинического статуса, лабораторные методы исследования, анализ местного статуса, исследование диагностических моделей челюсти, рентгенологическое исследование черепа, зубных рядов. Также исследовали функциональное состояние слуха и речи пациентов.

Обследование началось с совместного осмотра ребенка педиатром и невропатологом при первичном посещении отделения детской челюстно-лицевой хирургии областной больницы или при консультировании в родильных домах с целью оценки соматического статуса, определения показаний и противопоказания к хирургическому лечению и тактика коррекции сопутствующей патологии. Особое внимание было уделено сбору акушерско-гинекологического анамнеза матери, семейного анамнеза, особенностям течения этой беременности и родов, а также заболеваниям, перенесенным ребенком. На частоту и особенности рождения малышей с развитием врожденных пороков влияет множество факторов, часто в различных сочетаниях. Частота развития внутриутробных аномалий в разных районах Бухары и области, различающихся экологическими характеристиками, может варьироваться в широких пределах. Наиболее часто среди различных патологий встречается врожденная расщелина губы и неба, а также множественные пороки развития. Мы проанализировали частоту рождения детей с расщелиной губы и неба в Бухарской области. Результаты проспективного изучения данных за 8 лет показали, что за этот период в Бухарской области было зарегистрировано рождение 250605 живых детей. Среди них выявлено 250 случаев рождения детей с ХРБН.

Данные структурных соотношений аномалий челюстно-лицевой области по полу не выявили достоверных различий между мальчиками и девочками: $46,1 \pm 4,19$ и $55,9 \pm 4,19\%$ соответственно.

При этом строение аномалий характеризуется тем, что расщелины губы чаще всего встречаются у мальчиков, а расщелины твердого и мягкого неба - у девочек. Значительную часть патологии, составили изолированные расщелины твердого и мягкого неба (скрытые, неполные, полные), 30,12%, полные односторонние расщелины верхней губы, альвеолярного гребня, твердого и мягкого неба - 29,02%, за которыми следуют изолированные расщелины мягкого неба - 16,01%.

При этом в структуре пороков развития лица и челюстей определенное место занимают изолированные расщелины верхней губы (скрытые, неполные, полные) - 15,02%, полные двусторонние расщелины верхней губы, альвеолярного отростка, твердое и мягкое небо - 13,26%. Следует отметить, что в представленных аномалиях развития лицевого скелета часто встречаются тяжелые анатомо-функциональные нарушения органов и тканей ротоглотки (41,5%), требующие более длительного периода реабилитации.

Анатомо-функциональные нарушения при врожденных расщелинах верхней губы разнообразны и зависят от степени тяжести врожденного порока развития. При всех расщелинах верхней губы встречаются общие для всех типов анатомические нарушения, выраженные в большей или меньшей степени: расщепление тканей верхней губы; укорочение высоты губы при одностороннем и среднего фрагмента верхней губы при двустороннем; деформация кожно-хрящевой части носа. При скрытой расщелине верхней губы наблюдается выраженное недоразвитие мышечного слоя с сохранением целостности кожи и слизистой оболочки верхней губы. На стороне филтрума имеется вертикальная рубцовая полоса кожи в виде бороздки, под которой отсутствует круговая мышца рта. В спокойном состоянии дефект малозаметен и проявляется только во время улыбки, плача и т. Д., Когда по обе стороны борозды появляются мышечные гребни из-за сокращения круговой мышцы рта.

Укорочение верхней губы при скрытой щели незначительно (1-2 мм), а деформация хрящевой части носа практически незаметна. При неполной расщелине верхней губы несращение тканей присутствует только в ее нижних частях, а у основания носа имеется

правильно развитый участок или тонкая кожная перемычка, соединяющая обе части губы друг с другом. Практически всегда наблюдается деформация носа: крыло носа со стороны расщелины растянуто, уплощено, его основание смещено наружу и вниз, кончик носа смещен в сторону расщелины, носовая перегородка искривлена из-за его изгиба в здоровую сторону. При двусторонней расщелине верхней губы перегородка носа укорачивается, пролабий выступает вперед в виде хоботка, кончик носа уплощен, часто раздвоен, крылья носа растянуты и уплощены на обоих боках, ноздри широкие. , выраженные в той или иной степени в зависимости от степени выраженности дефекта: расщепление тканей неба; укорочение мягкого неба; расширение среднего отдела глотки. Без своевременного лечения по мере роста ребенка деформация верхней челюсти увеличивается.

У некоторых детей с врожденной расщелиной неба наблюдается врожденное недоразвитие всех отделов верхней челюсти (микрогнатия). Помимо деформации верхней челюсти, при волчьей пасти, выявляется врожденное недоразвитие мышц мягкого неба и средней части глотки. Мягкое небо короткое, недоразвитые небные мышцы не прикреплены друг к другу по средней линии. При сокращении мышц неба поперечные размеры расщелины увеличиваются, что способствует расстройству речи и глотания.

Редко у обследованных нами детей наблюдалась патология ЦНС (перинатальная энцефалопатия, синдром мышечной дистонии, гипертонически-гидроцефальный синдром, синдром вегетативной дисфункции), требующая наблюдения невропатолога и назначения корректирующей терапии. В течение первого года жизни у 62 детей выявлена задержка физического развития, недостаточный вес и недостаточный вес. В то же время этот показатель выше в группе пациентов с врожденной сквозной расщелиной верхней губы и неба (30,2%) по сравнению с группой детей с врожденной изолированной расщелиной верхней губы (10,7%).

Результаты и обсуждение. Таким образом, анатомические нарушения вызывают изменение функций непосредственно пораженных и ассоциированных органов, нарушается гармония развития нескольких областей, возникают так называемые комбинированные вторичные деформации.

Анализ частоты возникновения расщелины в зависимости от стороны поражения показал, что у большинства детей расщелина левосторонняя, а у 26,8% больных - правосторонняя.

В зависимости от степени анатомических нарушений у обследованных детей было 2 формы расщелины верхней губы и неба: у 20 (10,6%) - неполная расщелина губы, изолированная расщелина неба у 52 (27,8%) детей и у 83 (44,6%) - односторонняя полная через расщелину губы и неба, а у 31 (16,0%) ребенка была двусторонняя полная через расщелину губы и неба. У детей со скрытой расщелиной верхней губы наблюдалось расщепление мышечного слоя при сохранении сплошности кожи и слизистой оболочки.

А при неполном расщеплении ткани губы обследованных детей не срослись только в его нижних частях, а у основания носа имелся правильно развитый участок или узкая кожная перемычка, соединяющая обе части губы с друг с другом.

У детей с расщелиной верхней губы с первых дней жизни нарушалась сосательная функция из-за невозможности создать герметичность в полости рта. Дети со скрытой и неполной расщелиной верхней губы могли брать грудь матери, прижимая ткань груди к нормально развитому альвеолярному гребню верхней челюсти и неба, компенсируя неполноценность мышц губы, активно включая язык в сосание.

Однако при других формах расщелины питание ребенка с первых дней было искусственным.

А у детей с односторонней расщелиной губы и неба сосательная функция была нарушена в большей степени. Данные анамнеза показали, что все дети родились доношенными.

Выводы

1. Заболеваемость врожденными пороками развития в Бухарской области составляет 7,8%. В структуре врожденных пороков развития расщелина губы и неба регистрируется в 18,9% случаев.

2. Основными тератогенными факторами, способствующими развитию врожденных пороков развития челюстно-лицевой области плода у женщин, являются: экологически неблагоприятные факторы (25,8%), отягощенный инфекционный анамнез (22,04%), наследственная отягощенность (15,05%), средства с тератогенные эффекты (16,1%), действие комбинированных тератогенных факторов (21,0%).

Список использованной литературы

1. Курбонова Н.И., Хамраева Д.Ш., Самадова Ш.И. The use adhesiweimplastir in the treatment of deep and sperfisial wounds of the skin// AJMIR. - 2019. – VoL 7 Issue 29. June. – Page.166-178.
2. Inoyatov A.Sh., Mukhsinova L.A. Peculiarities of the identification and early diagnostics of the pathology of cultivation of teeth and formation of the chest in children // Proceedings of the VI International Scientific and Practical Conference. International Trends in Science and Technology. Warsaw, Poland, 2018. September 30. Vol. 4. P. 3-6.
3. Mukhsinova L.A., Inoyatov A.Sh. Physiological and Pathological Aspects of Teeth Cutting and Formation of Bits in Children (Literature Review) // American Journal of Medicine and Medical Sciences, 2020. 10 (9). P. 674-678.
4. Хамраева Д.Ш., Ахмедов Ф.М., Лечение красного плоского лишая слизистой оболочки полости рта тигазоном// "Теория и практика современной науки". - 2018. - № 4 (34). – С.722-725.
5. Inoyatov A.Sh., Mukhsinova L.A. Peculiarities of the identification and early diagnostics of the pathology of cultivation of teeth and formation of the chest in children // Proceedings of the VI International Scientific and Practical Conference. International Trends in Science and Technology. Warsaw, Poland, 2018. September 30. Vol. 4. P. 3-6.
6. Hamroeva D.Sh. Comparative Analysis Of The Effectiveness Of The Treatment Of Parodontitis In Patients With Obesity// International Journal of Progressive Sciences and Technologies International Journal of Progressive Sciences and Technologies (IJPSAT) ISSN: 2509-0119. -Vol. 24 No. 1 December 2020. – P. 469-472.
7. Тайлакова Д.И. «Эмбриональный гистогенез зубов в условиях загрязнения окружающей среды» // Сборник статей Международной научно-практической конференции «Актуальные вопросы стоматологии», г. Уфа 2-3 июнь -2017.-С.205-211.
8. Хамраева Д.Ш., Хожиев Х.Х. Оценка способов лечения больных периодонтитов современными методами// Теория и практика современной науки. - 2018. - № 4 (34). –С. 728-731.
9. Хамраева Д.Ш., Ахмедов Ф.М., Лечение красного плоского лишая слизистой оболочки полости рта тигазоном// "Теория и практика современной науки". - 2018. - № 4 (34). – С.722-725.
10. Khabibova N.N. Changes in biochemical and immunological indicators mixed saliva of patients with chronic recurrent aphthous stomatitis// European journal of pharmaceutical and medical research. –2018. – (5) 11. – P. 143-145.

УДК 612.03.613.009-33

**ТУҒМА ТАНГЛАЙ ВА ЛАБ НУҚСОНЛАРИДА ШАКИЛЛАНТИРУВЧИ
ОБТУРАТОРЛАРНИ ТАЙЁРЛАШ ВА ҚЎЛЛАШНИНГ КЛИНИК АСОСЛАРИ**

Олимов Сиддиқ Шарифович , Фозилов Уктам Абдураззакович

Бухоро давлат тиббиёт институти ортопедик стоматология ва ортодонтия кафедраси

Резюме. Танглайнинг нуқсонлари оғиз бўшлиғининг муҳим функцияларининг бузилишига сабаб бўлади - овқатни қабул қилиш ва ютиш, нутқ, нафас олиш ва беморнинг руҳиятига депрессив таъсир кўрсатади. Биз олиб борган илмий тадқиқотларимиз асосида ўз дизайнимиз келиб чиқиб яратган обтураторларимиз билан туғма юз-жағ нуқсони билан туғилган чақалоқларни даволаш ва модификациялашни тартибини ушбу мақола баёнида таҳлил қилдик.

Калит сўзлари: туғма юз-жағ нуқсони, обтуратор, танглай.

КЛИНИЧЕСКИЕ ОСНОВЫ ПРИГОТОВЛЕНИЯ И ПРИМЕНЕНИЯ ФОРМУЛИРУЮЩИХ ОБТУРАТОРОВ ПРИ ВРОЖДЕННЫХ ДЕФЕКТАХ НЕБА И ГУБ

Олимов Сиддиқ Шарифович , Фозилов Уктам Абдураззакович

Кафедра ортопедической стоматологии и ортодонтии Бухарского государственного
медицинского института

Аннотация Дефекты неба приводят к нарушению важных функций полости рта - приема и проглатывания пищи, речи, дыхания и оказывают угнетающее действие на психику пациента. Основываясь на нашем исследовании, мы проанализировали процедуру лечения и коррекции младенцев, рожденных с врожденными дефектами лица и челюсти, с помощью наших обтураторов, основанных на нашем собственном дизайне в описании этой статьи.

Ключевые слова: врожденный порок челюсти, запирающий орган, нёбо.

CLINICAL BASIS OF PREPARATION AND APPLICATION OF FORMULATING OBTURATORS FOR CONGENITAL DEFECTS OF THE PALATE AND LIPS

Olimov Siddiq Sharifovich, Fozilov Uktam Abdurazzakovich

Department of Orthopedic Dentistry and Orthodontics, Bukhara State Medical Institute

Abstract Defects of the palate lead to a violation of important functions of the oral cavity - the depressant effect on food intake and swallowing, speech, breathing and the patient's psyche. Based on our research, we analyzed the procedure for treating and modifying babies born with congenital facial and jaw defects with our obturators based on our own design in the description of this article.

Keywords: congenital facial-jaw defect, obturator, palate.

Қаттиқ ёки юмшоқ танглайнинг нуқсонлари туғма (ёриқлар) ва ортирилган (операциялар оқибатлари, травматик шикастланишлар, жағ суяклари касалликлари). Бундай нуқсондан функционал бузилиш оғиз ва бурун бўшлиқлари ўртасидаги ғайритабиий алоқа билан боғлиқ.[1] Бу одамнинг нафас олиши, нутқи, ютиш, чайнаш ўзгаришига олиб келади. Эҳтимол, у тўлиқ овқатлана олмайди. озиқ-овқат истеъмол қилиш қийин, ошқозон-ичак тракти ва овқат ҳазм қилиш тизими азобланади, организм зарур озиқ-овқат, витаминлар ва

микроэлементларни олмайди.[2] Болалар ва ўсмирларда тиш-жағ аномалияларининг тарқалганлиги 55,8% га етади.

Кўп сонли тадқиқотларнинг маълумотларига кўра, тиш-жағ аномалияларининг (ТЖА) учраши частотаси беморнинг ёшига боғлиқ, шундай қилиб, баъзи муаллифлар 7-10 ёшда тишлов алмашинувининг эрта даврида ТЖА нинг аҳамиятли тарзда ўсишини аниқладилар. [4]

Гаврилова О.А. ва муаллифларнинг маълумотларига кўра 8 ойликдан 3 ёшгача бўлган болаларда шаклланаётган ТЖА нинг тарқалганлиги 33,1%, шаклланган ТЖА – 28,2% га етадиган бўлса, 3 ёшдан 4 ёшгача фоиздаги нисбатнинг ошиши кузатилган, шундай қилиб, шаклланаётган ТЖА 44,2%, шакллангани эса - 35,5% ҳолатларда учрайди, шаклланиб бўлгани – 6 ёшда бундай бузилишлар мос равишда 49,1% ва 39,8% га ошган [5] ТЖА нинг учраши частотаси ҳақидаги масалаларни ёритиб берган мавжуд манбаларни ўрганишда, биз шундай хулосага келдикки, ТЖА 24,0% болаларда ушбу патология вақтинчалик тишлов даврида, 49,0% да – тишлов алмашинуви даврида учрайди, доимий тишлов даврида бу патология беморларнинг 35,0% да қайд этилади [12]. Шу билан бирга кўпчилик муаллифлар томонидан шу нарса кузатилганки, 6-7 ёшда, тишлов алмашинувининг бошланғич даврига келиб, тишлов аномалияларининг частотаси камаяди, бироқ, тиш қаторлари деформациясининг тарқалганлиги ортади.

Ёриқлар туғма ва орттирилган бўлади. Туғма ёриқларнинг сабаби ҳомилага унинг эмбрион ҳаёти давомида турли хил ташқи ва ички механик таъсирларнинг таъсири бўлиши мумкин, масалан, миннш пайтида (аравада ёки отда) силкиниш, абортга муваффақиятсиз уринишлар, амнионистик иплар, ҳомиланинг босими, ҳомилада қаттиқ амнион, ҳомиладор аёлнинг рациониди кальций тузларининг этишмаслиги ва бошқалар. [7] Баъзи муаллифлар ирсий омилларни танглайда ёриқлар нуқсонлари пайдо бўлишининг сабаби деб ҳисоблашади. Бироқ, бу масалани илғор биология фанлари нуқтаи назаридан ўрганиб, асосий этиологик омил ҳомиланинг шаклланиши пайтида унга ноқулай муҳит омилларининг таъсири эканлиги исботланган. Танглайнинг орттирилган нуқсонлари сифилитик лезёнлар, қизил югурук касаллиги, жарроҳлик, ўқ отиш ва бошқа травматик жароҳатлар натижасида ҳосил бўлади.[3] Танглай ёриқлари турли хил локализация, турли шакл ва ўлчамларга эга. Қаттиқ танглайнинг изоляцияланган ёриқлари, юмшоқ танглай ва лаб ёриғи билан биргаликда қаттиқ танглай ёриқлари бўлиши мумкин.

Юқори жағнинг жиддий нуқсонлари бўлса, кенг жароҳатлар ёки операциялардан сўнг улар ташқи нуқсонни эктопротез билан ёпиш ва оғиз ва бурун бўшлиқларини ажратиш учун обтуратор ишлаб чиқариш билан юз протезига мурожаат қилишади.[8] Қаттиқ ва юмшоқ танглайнинг нуқсонларини қоплайдиган барча турдаги обтураторлар муҳим ҳаётий функцияларни - нутқ, овқатланиш, нафас олишни нормаллаштиришга хизмат қилади. XVI-асрда Амброисе Паре манжетли боғич кўринишидаги металл обтураторни таклиф қилгани Бироқ, бу обтураторлар мантисиздир ва бундан ташқари, улар фақат қаттиқ танглайнинг нуқсонларини қоплайди. Делаборре, Стеарне, Кингслей ва бошқалар нафақат қаттиқ, балки юмшоқ танглайнинг нуқсонини ҳам алмаштирадиган комбинацияланган обтураторни лойиҳалашга ҳаракат қилишди. 1906 йилда Суерсен томонидан юмшоқ танглай обтуратори таклиф қилинган. [10]

Обтураторлар (лот. Обтураре - тикин) - ғайритабиий тешикларни тўлдириш ёки тўсиш учун мўлжалланган қурилмалар.[11] Максиллофасиял патология ҳолатларида обтураторлар қаттиқ ёки юмшоқ танглайнинг конженитал ёриқлари учун, танглайнинг

шикастланиши ёки ҳалокатли оғриқли жараёнлардан кейин қўлланилади. Неоплазмалар учун юқори жағни резекция қилиш учун операциядан сўнг обтуратор қўлланилади - юқори жағнинг протези.[9] Бундай ҳолларда обтураторлардан фойдаланиш нутқ, нафас олиш ва озик-овқат истеъмол қилишнинг нормал функцияларини тиклаш учун зарурдир.

Обтураторларнинг конструкциялари нуқсонларнинг жойлашиши, шакли ва ҳажмига қараб фарқланади. Ҳозирги вақтда оғиз обтураторларини ишлаб чиқариш учун материал пластик (полиметил метакрилат) бўлиб, уларнинг мустаҳкамлиги, пластик хусусиятлари ва хавфсизлиги обтураторни оғиз бўшлиғида доимий равишда кийиш учун мақбулдир. Мутахассислар юмшоқ ва қаттиқ танглай нуқсонларини бартараф этиш ва протез обтураторлар ишлаб чиқаришда катта амалий тажриба тўплашди.[8]

Агар нуқсон кичик бўлса, у пластик жарроҳлик ёрдамида тикланади ва агар у сезиларли бўлса, ортопедик, обтуратор протез билан ёпилади . Нуқсонни вақтинча ёпиш учун операциядан олдинги даврда обтураторлар ҳам қўлланилади.[4]

Тадқиқот мақсади: Туғма юз-жағ нуқсони билан туғилган чақалоқларда нуқсонни обтураторлар қўллаган ҳолда ёпиб, миофункционал мувозанатни тиклаш, жағлар деформациясини олдини олиш.

Тадқиқот материали: Бухоро вилояти перинатал маркази Бухоро вилояти кўп тармоқли болалар шифохонаси Бухоро вилояти туғруқхоналари Туғма юз-жағ нуқсонлари билан туғилган 23 болага шаклантирувчи пластинка қўйилди. Беморларнинг ўртача ёши 38 ҳафталик (9 ой) уларнинг 11 нафари қиз бола 12 нафари ўғил болалардан иборат. Уларга обтураторлар ўртача туғилгандан кейин бир ярим ойдан кейин қўйилган. Статистика бўйича барча обтураторлар болаларга индивидуал ноқулайлик кетириб чиқармаган, аллергия реакцияларни келтириб чиқармаган. Бемор Бухоро вилоятининг тўққиз худудидан ҳамда Навоий шаҳридан танланган.

1-жадвал

Туғма юз-жағ нуқсонлари билан туғилган болаларнинг шаҳар ва туманлараро рўйхатга олинганлик кўрсаткичлари

туманлар	Умумий сони	қизлар	ўғиллар
Бухоро шаҳар	2	1	1
олот	2	1	1
жондор	0		
қоракўл	2	2	
Бухоро тумани	3	1	2
Пешку	2	2	
ромитон	0		
вобкент	4	1	3
когон	3	3	
Навои шаҳар	1		1

2-жадвал

Туғма юз-жағ нуқсонлари билан туғилган болаларнинг нуқсон тури бўйича олинган маълумотлар

Нуқсон тури	Умумий сони
Фақат юқори лаб	1
Юқори лаб.альволяр ўсиқ	2

Юмшоқ танглай ва қисман қаттиқ танглай	8
Тўлиқ нуқсон ва бир томонлама лаб	7
Тўлиқ нуқсон ва икки томонлама лаб	5

Эрта ортодонтик даволанишнинг мақсадга мувофиқлиги оғиз бўшлиғи ва бурун бўшлиғини ажратиш, овқатланиш, нафас олиш жараёнини нормаллаштириш, иккиламчи деформациялар ривожланишининг олдини олишдир. Туғма юз-жағ нуқсони билан туғилган болаларни ҳаётнинг биринчи кунларидан бошлаб клиник кўрик ва эрта ортодонтик даволаш туғруқ бўлимида ва мурожаат қилиш имкониятига кўра, ўзгартирилган индивидуал стоматологик obturator ёрдамида ортодонтия кабинетида ўтказилди ва консултатив диспансер кузатуви ўтказилди.

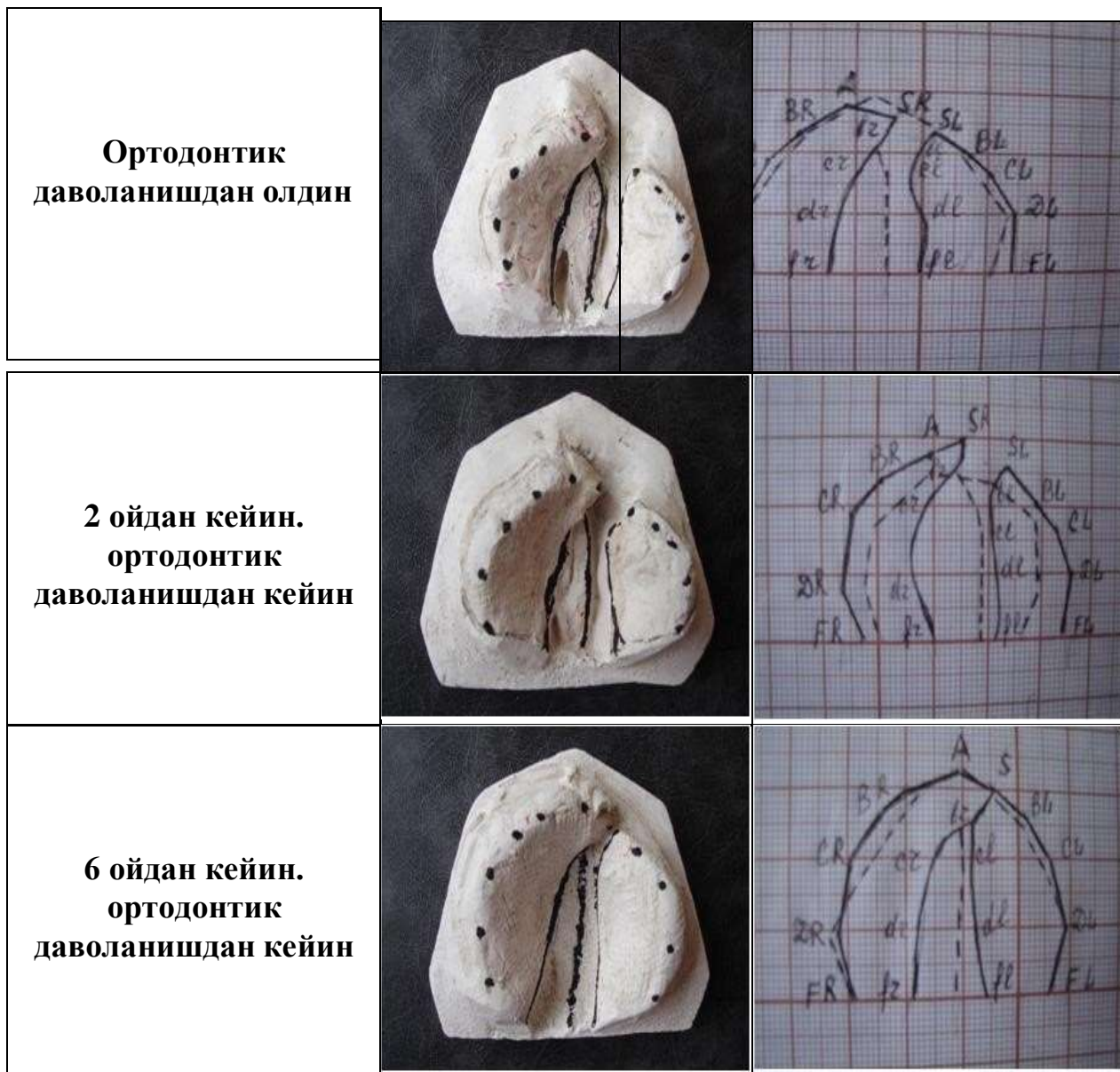
Туғма юз-жағ нуқсони билан туғилган болаларда нафас олиш, сўриш ва ютиш функцияси бузилади. Шунини таъкидлаш керакки, бундай патологияга эга бўлган болаларда эмизиш пайтида ёки сунъий озиқлантириш пайтида кўкрак қафасини ушлаш рефлекси бўлмайди, чунки герметик сўриш мавжуд эмас ва шу муносабат билан сўриш ва ютиш рефлекслари бузилади. Туғруқхонада ҳаётнинг биринчи кунларидан бошлаб Туғма юз-жағ нуқсони билан туғилган чақалоқлар ошқозон трубкаси билан сунъий равишда озиқланади.

Ҳаётий рефлексларни тиклаш учун Туғма юз-жағ нуқсони билан туғилган болаларни ортодонтик даволаш учун тиш obturator индивидуал аппарат сифатида ишлатилди. Таклиф этилаётган ўзгартирилган индивидуал тиш obturatorининг дизайни болани нафас олиш ва овқатлантириш жараёнларини нормаллаштириш учун оғиз бўшлиғи ва бурун бўшлиғини ажратиш орқали сўришнинг физиологик турини шакллантиришни симуляция қилади. Obturator боланинг оғиз бўшлиғига киритилади ва юқори жағга қўйилади, у қўшимча маҳкамлаш элементларисиз юқори жағга маҳкам ўрнатилади ва юқори жағ ёриғининг четини эгиш орқали ушлаб турилади, бурун бўшлиғини оғиз бўшлиғидан ажратиб туради. , улар орасидаги бўшлиқни шакллантириш, бу физиологик нафас олиш функциясини нормаллаштиришни таъминлайди , чақалоқ қандай ҳолатда бўлишидан қатъи назар, озиқлантириш вақтида эмиш ва ютиш бузилмайди.

Obturatorни қўллаш пайтидан бошлаб 6-8 ой давомида, биринчи вақтинчалик тишларнинг ўсишигача ёки туғма патологиянинг оғирлигига қараб фойдаланиш тавсия этилади. Ички юзани тузатиш ҳар 30 кунда ва кўрсаткичларга кўра амалга оширилади (боқиш пайтида боланинг ташвиши, гиперемия мавжудлиги). Боланинг юқори жағ минтақаси ўсиши ва ривожланиши билан янги диагностика модели тузилади, бунда ўлчовлар олинади ва олдингилари билан таққосланади, агар юқори жағ ва бурун тўсиғи ўзгариши кузатилмаган бўлса, бола жарроҳлик даволашга тайёрланади.

Ота-оналарга қурилмадан фойдаланиш ва унга ғамхўрлик қилиш, шунингдек, болани овқатлантириш қоидалари ўргатилади. Боланинг кундузи ва овқатланиш вақтида оғзида тиш obturatori бўлган, оғиз бўшлиғи ва obturatorнинг гигиеник ҳолати болани ҳар бир озиқлантиришдан кейин кўрилади ва тозаллиги назорат қилинади. Болани овқатлантириш пайтида нафас олиш функциясига ҳалақит бермаслиги ва кўкрак қафаси ёки кўкрак

қафасининг шишада тўлиқ ушланиши учун оғиз бўшлиғига обтураторнинг маҳкамланишини диққат билан кузатиб бориш керак, физиологик сўриш ва ютиш рефлексларини симуляция қилиш жараёни амалга оширилади.



3-жадвал

Туғма юз-жағ нуқсони билан туғилган болани эрта ортодонтик даволашдан 2 ой олдин ва кейин (10 ойлик ёшда) бола Ш.нинг жағлари гипс моделларининг параметрлари (мм).


Ёш ойи	вазн грам	Баланд лиги мм	Юқори жағнинг параметрларининг ўлчами (мм)
-----------	--------------	----------------------	--

			AB	BC	CA	BF	BF	FF	EB	BD	DE	DG
							1	1				
2	3200	410	19	16	20	15	31	35	37	37	32	15
10	5100	580	20	16	23	12	29	35	39	36	37	15
Фарқ	+1900	+170	+1	-	+3	-3	-2	-	+2	-1	+5	-

3-жадвалдан кўришиб турибдики, юқори жағ суяк бошининг ўрта қисмидан ўнг томонда (АВ) юқори жағнинг альвеоляр жараёнининг олд қисмигача бўлган масофа 1 мм га, чапда (БК) сақланиб қолди. худди шу. Аммо ўнг ва чаптаги (АК ва Д-Э) юқори жағнинг альвеоляр жараёнининг олд ва орқа қисмлари орасидаги масофалар сезиларли даражада ошди - мос равишда 3 ва 5 мм.

Ортодонтик муолажанинг 8 ойлик даврида максиллараро суяк бошининг ўрта қисми юқори жағнинг олдинги альвеоляр тизмаси (БФ) ва юқори жағнинг орқа альвеоляр тизмаси БФ1гача бўлган масофаси камайди. Бундан ташқари масофанинг (БФ) таркибий қисми сифатида ФФ1 масофаси ўзгармаганлиги сабабли, масофанинг пасайиши (БФ) ва (БФ1) интермаксиллар суяк боши ҳолатидаги ўзгаришларни тавсифлайди (2-расмга қаранг).

Обтураторлар билан туғма юз-жағ нуқсони билан туғилган болаларни эрта ортодонтик даволаш ёриқ ва лабнинг четларини бирлаштиради, интермаксиллар суяк ва вомернинг ҳолатини нормаллантиради, интермаксиллар суякни олдинги юқори жағнинг бўлақларига яқинлаштиради, юқори лаб тўқималарининг гипоксиясини камайтиради, ва юқори лабнинг юмшоқ тўқималарининг ажралиб чиқиш хавфини йўқотади. Обтураторлар бир вақтнинг ўзида икки томонлама оғиз пластикаси учун қулай шарт-шароитларни яратади, шунингдек, операциядан кейин қанотлар ва бурун учининг иккиламчи деформацияси эҳтимолини йўқ қилади.



2-расм. Бемор Ш.нинг диагностик гипс моделлари, қўлланиладиган чизиқли параметрлар билан 2 ой ва 10 ой, ортодонтик тузатишдан олдин (а) ва ортодонтик тузатишдан кейин (б) интермаксиллар суякнинг ҳолатини аниқлаш учун.

Хулоса. Шундай қилиб, юқори жағ ва лаб соҳаси минтақасининг ушбу патологияси бўлган болалар учун ҳаётнинг биринчи кунларидан бошлаб терапевтик, реабилитация ва профилактика чоралари муҳим аҳамиятга эга. Туғма юз-жағ нуқсони билан туғилган чақалоқларда нуқсонни обтураторлар қўллаган ҳолда ёпиб, миофункционал мувозанатни тиклаш болаларнинг нафас олиши, овқатланиши ва ташқи кўринишини сезиларли даражада ўзгартириши ушбу тажрибалар орқали ўрганиб чиқилди.

Фойдаланилган адабиётлар рўйхати

1. Александрова, Л. И. Комплексная оценка результатов ранней предоперационной ортопедической терапии с учетом динамических стоматологических показателей качества жизни детей с врожденной расщелиной губы и нёба: автореф. дис. ... канд. мед.наук: 14.01.14 / - Александрова Лариса Игоревна. - Пермь. - 2018.- 24с.
2. Беляков, Ю.А. Наследственные
3. заболевания и синдромы в стоматологической практике / Ю.А. Беляков. - М.: Медицина, 2000. - 198с.
4. Блиндер, Ж.А. Междисциплинарный подход к лечению пациентов с двухсторонней расщелиной губы и неба / Ж.А. Блиндер, А.А.Мамедов, Ю.И. Кучеров,Ю.В. Жиркова, А.Б. Макленнан, М.Г. Рехвиашвили, Л.А. Мазурина, О.Т. Зангиева, Н.С. Козлова // Медицинский алфавит.- 2016. - Т. 1.- № 2 (265). -С. 48-51.
5. Гончаков, Г.В. К вопросу о тактике хирургического лечения детей с врожденными двусторонними расщелинами верхней губы. / Г.В. Гончаков, С.Г. Гончакова, А.Г. Притыко // Врожденная и наследственная патология головы, лица и шеи у детей: актуальные вопросы комплексного лечения – М: МГМСУ, 2016. – 346 с.: ил. – С. 97-101.
6. Давыдов, Б.Н. Антропометрические особенности челюстно-лицевой области у детей с врожденной патологией в периоде прикуса молочных зубов / Давыдов Б.Н., Доменюк Д.А., Дмитриенко С.В.[и др.] // Стоматология детского возраста и профилактика. – 2018. – Т. 17. – № 2 (65). – С. 5-12.
7. Abdurazakovich F. U., Mirgulamovna R. S. Optimization of diagnosis and prevention of development of caries for orthodontic treatment //European Journal of Molecular & Clinical Medicine. – 2020. – Т. 7. – №. 3. – С. 3714-3719.
8. Abdurazakovich F. U. Clinical-diagnostical characteristics of development of caries in children in orthodontic treatment with disclosed and restricted equipment //Central Asian Journal Of Medical And Natural Sciences. – 2021. – Т. 2. – №. 1. – С. 15-19.
9. Fozilov U. A. Prevention of caries development during orthodontic treatment //World Bulletin of Social Sciences. – 2021. – Т. 3. – №. 10. – С. 61-66.
10. Fozilov U. A. Diagnosis And Prevention Of Caries Development In Orthodontic Treatment //World Bulletin of Social Sciences. – 2021. – Т. 3. – №. 10. – С. 97-104.
11. Abdurazzakovich F. U. The role and importance of obturators in the optimization of the treatment of dental caries. – 2021.
12. Ершова, О.Ю. Комплексный подход к реабилитации детей с врожденной расщелиной верхней губы и неба в условиях специализированного центра / О.Ю. Ершова, А.Г. Леонов, А.Е. Ткаченко, Г.В. Долгополова // Системная интеграция в здравоохранении. - 2015. - № 1 (25). – С. 26–35.
13. Иванов, А.Л. Стандартизация алгоритма лечения детей с расщелиной губы и неба с применением компьютерных методов учета данных / А.Л. Иванов, М.В. Короленкова, Р.О. Воробьев // Стоматология. - 2008. - Т. 87. - № 1. - С. 77-78.
14. Игнатьева, О.В. Врожденные расщелины верхней губы и неба у детей в Чувашской республике и оптимизация их лечения. / О.В. Игнатьева, М.В. Краснов, А.В. Анохина // ActaMedicaEurasica. – 2015. – №3. – С. 16-22.
15. Mirgulamovna R. S., Abdurazzakovich F. U. Development of modern preventive programs in orthodontic treatment of dental caries in children on the basis of hygienic requirements //International Engineering Journal For Research & Development. – 2020. – Т. 5. – №. 7. – С. 4-4.