

ISSN 2181-5674

PROBLEMS OF  
**BIOLOGY** *and*  
**MEDICINE**

**БИОЛОГИЯ** *ва*  
**ТИББИЁТ**  
**МУАММОЛАРИ**

2021, № 6.1 (133)

МИНИСТЕРСТВО ЗДРАВООХРАНЕНИЯ  
РЕСПУБЛИКИ УЗБЕКИСТАН

PROBLEMS OF  
BIOLOGY AND MEDICINE

**БИОЛОГИЯ ВА ТИББИЁТ  
МУАММОЛАРИ**

**ПРОБЛЕМЫ БИОЛОГИИ  
И МЕДИЦИНЫ**

Научный журнал по теоретическим и практическим  
проблемам биологии и медицины

**основан в 1996 году**

Самаркандским отделением

Академии наук Республики Узбекистан

Выходит один раз в 2 месяца

*Главный редактор – Ж.А. РИЗАЕВ*

**Редакционная коллегия:**

*Н.Н. Абдуллаева, С.А. Блинова,*

*С.С. Давлатов, Ш.Х. Зиядуллаев,*

*З.Б. Курбаниязов (зам. главного редактора),*

*К.Э. Рахманов (ответственный секретарь),*

*Б.Б. Негмаджанов, М.Р. Рустамов, Н.А. Ярмухамедова*

*Учредитель Самаркандский государственный  
медицинский институт*

**2021, № 6.1 (133)**

## Адрес редакции:

Республика Узбекистан, 140100,  
г. Самарканд, ул. Амира Темура, 18.

### Телефон:

(99866) 233-36-79

### Факс

(99866) 233-71-75

### Сайт

<http://pbim.uz/>

### e-mail

[pbim@pbim.uz](mailto:pbim@pbim.uz)


[sammi-xirurgiya@yandex.ru](mailto:sammi-xirurgiya@yandex.ru)

## О журнале

Журнал зарегистрирован  
в Управлении печати и информации  
Самаркандской области  
№ 09-26 от 03.10.2012 г.

Журнал внесен в список  
утвержденный приказом № 219/5  
от 22 декабря 2015 года реестром ВАК  
при Кабинете Министров РУз  
в раздел медицинских наук

## Индексация журнала



Подписано в печать 13.12.2021.

Формат 60×84 1/8

Усл. п.л. 69,52

Заказ 258

Тираж 50 экз.

Отпечатано в типографии  
“TIBBIYOT KO'ZGUSI”.

140151, г. Самарканд,  
ул. Амира Темура, 18

## Редакционный совет:

Х.А. Акилов	(Ташкент)
М.М. Амонов	(Малайзия)
Т.У. Арипова	(Ташкент)
О.А. Атаниязова	(Нукус)
А.В. Девятов	(Ташкент)
Б.А. Дусчанов	(Ургенч)
А.Ш. Иноятов	(Ташкент)
А.И. Икрамов	(Ташкент)
А.К. Иорданишвили	(Россия)
Б. Маматкулов	(Ташкент)
Ф.Г. Назиров	(Ташкент)
А.Ю. Разумовский	(Россия)
В.М. Розинов	(Россия)
Л.М. Рошаль	(Россия)
Ш.Ж. Тешаев	(Бухара)
А.М. Шамсиев	(Самарканд)
А.К. Шодмонов	(Ташкент)
А.М. Хаджибаев	(Ташкент)
Б.З. Хамдамов	(Бухара)
М.Х. Ходжибеков	(Ташкент)
Diego Lopes	(Италия)
Jung Young Paeng	(Корея)
Junichi Sakamoto	(Япония)
May Chen	(Китай)
Rainer Rienmuller	(Австрия)
Sohei Kubo	(Япония)

# **«ГОРИЗОНТЫ СОВРЕМЕННОЙ ХИРУРГИИ»**

СБОРНИК СТАТЕЙ и ТЕЗИСОВ

Международной научно-практической  
конференции

(Самарканд, 17 -18 декабря 2021 г.)

**Настоящий выпуск журнала посвящается к 85-летию известного  
ученого хирурга и комбустиолога профессора Самаркандского  
государственного медицинского института  
Худайберды Карабаевича Карабаева**

Самарканд – 2021

### **Редакционный совет:**

- Ризаев Ж.А.** д.м.н., профессор, ректор Самаркандского государственного медицинского института
- Зиядуллаев Ш.Х.** д.м.н., доцент, проректор по научной работе инновациям Самаркандского государственного медицинского института
- Курбаниязов З.Б.** заведующий кафедрой хирургических болезней №1 Самаркандского государственного медицинского института, д.м.н., доцент

### **Редакционная коллегия:**

- Мустафакулов И.Б.** заведующий кафедрой хирургических болезней №2 СамГМИ, к.м.н., доцент
- Рузибаев С.А.** доцент кафедры хирургических болезней №2 СамГМИ, д.м.н.
- Шербеков У.А.** заведующий кафедрой общей хирургии СамГМИ, к.м.н., доцент
- Бабажанов А.С.** заведующий кафедрой хирургических болезней педиатрического факультета СамГМИ, к.м.н., доцент
- Нарзуллаев С.И.** заведующий кафедрой хирургии факультета последипломного образования СамГМИ, к.м.н., доцент
- Абдуллаев С.А.** профессор кафедры хирургических болезней педиатрического факультета СамГМИ, д.м.н.
- Давлатов С.С.** доцент кафедры факультетской и госпитальной хирургии и урологии Бухарского государственного медицинского института
- Рахманов К.Э.** доцент кафедры хирургических болезней №1 СамГМИ, к.м.н.

УДК: 61[618.17]

Горизонты современной хирургии: сборник трудов Международной научно-практической конференции (г. Самарканд, 17-18 декабря 2021 г.) / отв. ред. **Ризаев Ж.А.** - Самарканд, 2021. – 600 с.

В сборнике статей Международной научно-практической конференции опубликованы работы отечественных и зарубежных ученых и преподавателей из медицинских и других учебных заведений. В нем представлены как результаты экспериментальных исследований, так и публикации по клинической тематике современной хирургии. Сборник предназначен для широкого круга читателей.

## Содержание

## Contents

<p><i>Абдуллаев С.А., Юлдашев Ф.Ш., Атоев Т.Т., Искандаров А.С.</i> Хирургическое лечение гнойно-септических осложнений у больных сахарным диабетом</p> <p><i>Абдурахмонов М.М., Рахмонов Н.Х.</i> Шок билан кечувчи кукрак қафаси жароҳати бўлган беморларда бактерал транслокация</p> <p><i>Абдурахмонов М.М., Хамдамов У.Р.</i> Оёқ чуқур веналари тромбози бўлган беморларни даволашда янги орал антикоагулянт - ривароксабан</p> <p><i>Абролов Х.К., Маматов М.А., Холмуратов А.А.</i> Опыт хирургической коррекции аномального дренажа легочных вен</p> <p><i>Авазов А.А., Хурсанов Я.Э., Джуманов Х.А., Эргашев А.Ф., Шомуродов Х.Р.</i> Куйишларда эрта некроэктомиа ва даволаш усуллари</p> <p><i>Аваков В.Е., Ибрагимов Н.К., Муротов Т-М. Н., Исмагилов Ё.А., Кенжаев Л.Т.</i> Влияние гиперосмолярных растворов на внутричерепное давление у больных с черепно-мозговой травмой</p> <p><i>Агаев Р. М., Садыхов Ф.Г.</i> Иммуногистохимические особенности патологических изменений щитовидной железы у больных аутоиммунным тиреоидитом</p> <p><i>Азизов Д.Т., Мирзаев К.К., Алейник В.А., Бабич С.М.</i> Особенности изменения содержания протеаз и ингибиторов протеаз в хронических гнойных ранах</p> <p><i>Азизов Г.А., Джумабаев Э.С., Салахиддинов К.З., Гафуров З.К., Саидходжаева Ж.Г., Пакирдинов А.С.</i> Возможности повышения эффективности лечения больных с острым тромбозом подкожных вен нижних конечностей</p> <p><i>Акбаров М.М., Туракулов У.Н., Сайдазимов Е.М.</i> Рентгенэндобилиарная хирургия при ятрогенных стриктурах внепеченочных желчных протоков</p> <p><i>Акбаров Н.А.</i> Хирургическая тактика при двустороннем врожденном гидронефрозе у детей</p> <p><i>Алиев М.М., Туйчиев Г.У., Гофуров А.А., Вохидов Ф.Ш., Нематжонов Ф.З., Пакирдинов А.С.</i> Болаларда сафро йўллари кистоз тарнсформациялари этиопатогенизи ва классификацияси</p> <p><i>Амонов Х.Р., Рузибоев С.А.</i> Анализ результатов лечения повреждений двенадцатиперстной кишки</p> <p><i>Аманова М.А., Разумовский А.Ю., Смирнов А.Н., Холостова В.В., Куликова Н.В.</i> Мегадуоденум у детей: клинические случаи</p> <p><i>Арзиев И.А., Абдуллаев С.А., Маманов М.Ч.</i> Совершенствование хирургической тактики в коррекции желчеистечений после холецистэктомии с использованием миниинвазивных технологий</p> <p><i>Арзиева Г.Б., Карабаев Х.К., Негмаджанов Б.Б., Абдуллаев С.А.</i> Усовершенствование ведение беременных женщин с ожоговой болезнью</p>	<p><b>18</b></p> <p><b>21</b></p> <p><b>24</b></p> <p><b>28</b></p> <p><b>32</b></p> <p><b>35</b></p> <p><b>40</b></p> <p><b>43</b></p> <p><b>47</b></p> <p><b>49</b></p> <p><b>54</b></p> <p><b>56</b></p> <p><b>60</b></p> <p><b>64</b></p> <p><b>70</b></p> <p><b>72</b></p>	<p><i>Abdullaev S.A., Yuldashev F.Sh., Atoev T.T., Iskandarov A.S.</i> Surgical treatment of purulent-septic complications in patients with diabetes mellitus</p> <p><i>Abdurakhmanov M.M., Rakhmanov N.Kh.</i> Bacterial translocation in patients with chest trauma accompanied with shock</p> <p><i>Abdurakhmanov M.M., Rakhmanov N.Kh.</i> New oral anticoagulant rivaroxaban in the treatment of patients with deep vein thrombosis of the lower extremities</p> <p><i>Abrolov H.K., Mamatov M.A., Kholmuratov A.A.</i> Experience of surgical correction of abnormal drainage of pulmonary veins</p> <p><i>Avazov A.A., Khursanov Yo.E., Djumanov Kh.A., Ergashev A.F., Shomurodov Kh.R.</i> Early necroectomy and treatment of burns</p> <p><i>Avakov V.E., Ibragimov N.K., Murotov T-M N., Ismagilov Yo.A., Kenjaev L.T.</i> Influence of hyperosmolar solutions on intracranial pressure in patients with cranial brain injury</p> <p><i>Agayev R.M., Sadikhov F.G.</i> Immunohistochemical features of pathological changes in the thyroid gland in patients with autoimmune thyroiditis</p> <p><i>Azizov D.T., Mirzaev K.K., Aleynik V.A., Babich S.M.</i> Features of change in the content of proteases and proteases inhibitors in chronic purulent wounds</p> <p><i>Azizov G.A., Djumabaev E.S., Salakhiddinov K.Z., Gafurov Z.K., Saidkhodjaeva J.G., Pakirdinov A.S.</i> Possibilities of improving the effectiveness of treatment of patients with acute thrombophlebitis of subcutaneous veins of the lower extremities</p> <p><i>Akbarov M.M., Turakulov U.N., Saydazimov E.M.</i> X-rays endobiliary interventions at iatrogenic strictures of extrahepatic bile ducts</p> <p><i>Akbarov N.A.</i> Surgical tactics for bilateral congenital hydronephrosis in children</p> <p><i>Aliyev M.M., Tuychiev G.U., Gofurov A.A., Vokhidov F.Sh., Nematjonov F.Z., Pakirdinov A.S.</i> Etiopathogenesis and classification of bile duct cystic transformations in children</p> <p><i>Amonov Kh.R., Ruziboev S.A.</i> Analysis of the results of treatment of duodenal injuries</p> <p><i>Amanova M.A., Razumovsky A.Yu., Smirnov A.N., Kholostova V.V., Kulikova N.V.</i> Megaduodenum in children in children: clinical cases</p> <p><i>Arziev I.A., Abdullaev S.A., Mamanov M.Ch.</i> Improvement of surgical tactics in correcting biliary strictures after cholecystectomy using mini-invasive technologies</p> <p><i>Arzieva G.B., Karabaev Kh.K., Negmadjanov B.B., Abdullaev S.A.</i> Improving the management of pregnant women with burn disease</p>
---	---	---

<p><i>Арипова Н.У., Матмуратов С.К., Исмаилов У.С., Баймаков С.Р., Пулатов М.М., Джамалов С.И.</i> Влияние желчесорбции на характер изменения концентрации интерлейкина-6 в крови и желчи у больных с механической желтухой</p>	<p><b>74</b></p>	<p><i>Aripova N.U., Matmuratov S.K., Ismailov U.S., Baymakov S.R., Pulatov M.M., Djamalov S.I.</i> The effect of bile sorption on the nature of changes in the concentration of interleukin-6 in the blood and bile in patients with obstructive jaundice</p>
<p><i>Арипова Н.У., Пулатов М.М., Джамалов С.И., Баймаков С.Р., Исмаилов У.С., Матмуратов С.К., Юнусов С.Ш.</i> Ятрогенные повреждения внепеченочных желчных протоков в экстренной хирургии</p>	<p><b>79</b></p>	<p><i>Aripova N.U., Pulatov M.M., Jamalov S.I., Baymakov S.R., Ismailov U.S., Matmuratov S.K., Yunusov S.Sh.</i> Iatrogenic injury of the extrahepatic bile ducts in emergency surgery</p>
<p><i>Асханов З.П.</i> Изучение эффективности комплексного консервативного лечения больных с послеожоговыми рубцовыми деформациями кисти</p>	<p><b>83</b></p>	<p><i>Askhanov Z.P.</i> Study effects of complex treatment in patients injured with postburn scar deformation of the hand</p>
<p><i>Атаджанов Ш.К., Хакимов О.С., Курбонов Ш.П., Отакузиев А.З.</i> Особенности лапароскопической холецистэктомии при остром деструктивном калькулезном холецистите у пациентов старших возрастных групп</p>	<p><b>86</b></p>	<p><i>Atajanov Sh.K., Khakimov O.S., Kurbonov Sh.P., Otakuziev A.Z.</i> Peculiarities of laparoscopic cholecystectomy in acute destructive calculous cholecystitis in older age patients</p>
<p><i>Атаджанов Ш.К., Хакимов О.С., Курбонов Ш.П., Отакузиев А.З.</i> Тактические аспекты диагностики и хирургического лечения при травматических повреждениях органов брюшной полости</p>	<p><b>88</b></p>	<p><i>Atajanov Sh.K., Khakimov O.S., Kurbonov Sh.P., Otakuziev A.Z.</i> Tactical aspects of diagnostics and surgical treatment for traumatic injuries of the abdominal cavity organs</p>
<p><i>Ахмадбекова И.А., Бутабаев Ж.М., Касымов А.Л.</i> Эхинококкоз: эпидемиология, симптоматика, диагностика и лечение</p>	<p><b>91</b></p>	<p><i>Ahmadbekova I.A., Butaboev J.M., Kosimov A.L.</i> Echinococcosis: epidemiology, symptoms, diagnosis and treatment</p>
<p><i>Ахмедов Р.Ф., Карабаев Х.К., Нарзуллаев С.И., Тухтаев Ф.М.</i> Текущее состояние профилактики и интенсивной терапии ожогового сепсиса</p>	<p><b>94</b></p>	<p><i>Akhmedov R.F., Karabaev Kh.K., Narzullaev S.I., Tuhtaev F.M.</i> Current state of prevention and intensive therapy of burn sepsis</p>
<p><i>Аюбов Б.М., Абдурахманов М.М., Мусоев Т.Я.</i> Комплексное лечение больных с острой спаечной кишечной непроходимостью</p>	<p><b>99</b></p>	<p><i>Ayubov B.M., Abdurakhmanov M.M., Musaev T.Ya.</i> Complex treatment of patients with acute adhesive intestinal obstruction</p>
<p><i>Бабаджанов А.Х., Якубов Ф.Р., Рузубаев Р.Ю., Сапаев Д.Ш.</i> Исследование антипаразитарной активности антисептических средств в хирургии эхинококкоза печени</p>	<p><b>104</b></p>	<p><i>Babadjanov A.Kh., Yakubov F.R., Sapaev D.Sh., Ruzibaev R.Yu.</i> Study of antiseptic activity of antiseptic agents in surgery of liver echinococcosis</p>
<p><i>Бабажанов А.С., Фаязов А.Дж., Ахмедов А.И., Раджабов У.А., Отакулов С.Х., Джалолов Д.А.</i> Пути улучшения результатов профилактики и лечения желудочно-кишечных осложнений в раннем периоде ожоговой болезни</p>	<p><b>110</b></p>	<p><i>Babajanov A.S., Fayazov A.J., Akhmedov A.I., Radjabov U.A., Otakulov S.Kh., Jalolov D.A.</i> Ways to improve the results of prevention and treatment of gastrointestinal complications in the early period of burn disease</p>
<p><i>Бабаджанова Ф.Р.</i> Повторные оперативные вмешательства при врожденных пороках сердца у детей, проживающих в зоне приаралье</p>	<p><b>114</b></p>	<p><i>Babadjanova F.R.</i> Repeated surgical interventions for congenital heart diseases in children living in the aral region</p>
<p><i>Баймаков С.Р., Аслонов З.А., Ходиев Х.С., Мехмонов Ш.Р., Бабакулов Ш.Х., Гайбуллаев О.У.</i> Роль ультразвукового исследования и лапароскопии при острой спаечной кишечной непроходимости</p>	<p><b>118</b></p>	<p><i>Baymakov S.R., Aslonov Z.A., Khodiev H.S., Mekhmonov Sh.R., Babakulov Sh.Kh., Gaibullaev O.U.</i> Role of ultrasonic examination and laparoscopy in acute adhesive intestinal obstruction</p>
<p><i>Баймаков С.Р., Бабакулов Ш.Х., Юнусов С.Ш., Болтаев Ш.Ш., Асланов З.А., Инагамова М.Х.</i> Исследование иммунологических параметров путем применения пробиотиков в лечении рака мочевого пузыря</p>	<p><b>123</b></p>	<p><i>Baymakov S.R., Babakulov Sh.Kh, Yunusov S.Sh., Boltaev Sh.Sh, Aslanov Z.A., Inagamova M.Kh.</i> Study of immunological parameters in the administration of probiotics for the treatment of bladder cancer</p>
<p><i>Баймаков С.Р., Ибрагимов Дж.И., Жонибеков Ш.Ш.</i> МРТ диагностика повреждений ротаторной манжеты плеча</p>	<p><b>126</b></p>	<p><i>Baymakov S.R., Ibragimov Dj.I., Jonibekov Sh.Sh.</i> MRI diagnosis of the shoulder rotator cuff injury</p>

*Баймаков С.Р., Пулатов М.М., Бабакулов Ш.Х., Юнусов С.Ш., Иванисова А.Г.*  
Роль и место лапароскопического адгезиолизиса в лечении острой спаечной кишечной непроходимости

*Баймаков С.Р., Юнусов С.Ш., Болтаев Ш.Ш., Хасанов Я.Н., Хамидова Ю.В.*  
Комплексное лечение острой кишечной непроходимости путем применения энтеросорбции

*Бобоназаров С.Д., Исламов Ш.Э., Норжигитов А.М., Рахманов Х.А.*  
Клинико-морфологические особенности рецидивного эхинококкоза легких

*Брек О.О., Макаров В.В., Коломенский А.Г., Любомудрова Е.С., Федоренко Э.К.*  
Особенности хирургического лечения больных с послеоперационными вентральными грыжами, с учетом степени внутрибрюшной гипертензии, обусловленной изменениями функции внешнего дыхания

*Василевский Э.А., Мусашайхов Х.Т., Дадабаев О.Т.*  
Эфферентная терапия при хронической венозной недостаточности у больных с варикозной болезнью подкожных вен нижних конечностей

*Гаджиев Н.Дж.*  
Оценка прогностической значимости альбуминового теста при распространенном перитоните

*Дадабаев О.Т., Мусашайхов Х.Т., Василевский Э.А.*  
Усовершенствование комплексного лечения синдрома диабетической стопы у больных сахарным диабетом

*Даминов Ф.А., Карабаев Х.К., Рузибоев С.А., Хакимов Э.А.*  
Особенности тактики лечения кровоточащих гастродуоденальных язв у тяжелообожженных

*Дворянкин Д.В., Игнатенко А.А., Гудилов М.С., Кочетков А.В.*  
Комбинированный хирургический подход в лечении грыжи Гаранжо

*Дворянкин Д.В., Игнатенко А.А., Гудилов М.С., Растегаев А.В.*  
Анализ эндовидеохирургических методов герниопластики паховых грыж (TEP/eTEP, TAPP)

*Дворянкин Д.В., Кочетков А.В., Рафиков Б.Р., Савицкая О.А.*  
Опыт использования DS-клипс для обработки культи червеобразного отростка при лапароскопической аппендэктомии

*Дворянкин Д.В., Муравицкая Д.Ю.*  
Возможности одноэтапного использования лапароскопических и эндоскопических технологий в лечении желчнокаменной болезни, осложненной холедохолитиазом

*Джалилов А.Ш., Абдурахимова А.Ф.*  
Высокоинтенсивная фокусирующая ультразвуковая абляция (HIFU) для лечения доброкачественной гиперплазии предстательной железы и рака простаты

*Джумабаев Э.С., Мирзаев К.К., Джумабаева С.Э., Саидходжаева Д.Г.*  
Использование региональной лимфатической терапии в fast track surgery (хирургии быстрой реабилитации) огнестрельных ранений конечностей

129

*Baymakov S.R., Pulatov M.M., Babakulov Sh.Kh., Yunusov S.Sh., Ivanisova A.G.*  
The role and place of lapraoscopic adhesiolysis in the treatment of acute adhesive intestinal obstruction

132

*Baymakov S.R., Yunusov S.Sh., Boltaev Sh.Sh., Khasanov Y.N., Khamidova Y.V.*  
Complex treatment of acute intestinal obstruction by using enterosorption

136

*Bobonazarov S. D., Islamov Sh.E., Norzhigitov A.M., Rakhmanov Kh.A.*  
Clinical and morphological features of recurrent pulmonary echinococcosis

140

*Brek Ostap, Makarov Vitalii, Kolomenskyi Oleksii, Liubomudrova Kateryna, Fedorenko Emil*  
Features of surgical treatment of patients with postoperative ventral hernias, taking into account the degree of intra-abdominal hypertension caused by changes in the function of external respiration

145

*Vasilevsky E.A., Musashaikhov Kh.T., Dadabaev O.T.*  
Efferent therapy for chronic venous insufficiency in patients with varicose veins of the lower limbs

147

*Hajiyev N.J.*  
Evaluation of the prognostic value of the albumin test in advanced peritonitis

151

*Dadabaev O.T., Musashaikhov Kh.T., Vasilevsky E.A.*  
Improvement of complex treatment of diabetic foot syndrome in patients with diabetes mellitus

153

*Daminov F.A., Karabaev Kh.K., Ruziboev S.A., Khakimov E.A.*  
Specific treatment techniques for bleeding from gastroduodenal wounds in severe burns

156

*Dvorjankin D.V., Ignatenko A.A., Gudilov M.S., Kochetkov A.V.*  
Combined surgical approach in Garenjeot's hernia treatment

158

*Dvorjankin D.V., Ignatenko A.A., Gudilov M.S., Rastegaev A.V.*  
Analysis of endovideosurgical methods of hernioplasty of inguinal hernia (TEP / eTEP, TAPP)

160

*Dvorjankin D.V., Kochetkov A.V., Rafikov B.R., Savitskaya O.A.*  
Our experience in the treatment of the base of appendix by DS-clips during laparoscopic appendectomy

162

*Dvorjankin D.V., Muraviczkaya D.Yu.*  
Possibilities of one-step using of laparoscopic and endoscopic technologies in the treatment of cholelithiasis complicated by choledocholithiasis

165

*Djalilov A.Sh., Abdurakhimova A.F.*  
High-intensity focused ultrasound ablation for prostate cancer and benign prostatic hyperplasia

167

*Djumabaev E.S., Mirzaev K.K., Djumabaev S.E., Saidkhodjaeva J.G.*  
The use of regional lymphatic therapy in fast track surgery (rapid rehabilitation surgery) of gunshot wounds of extrem



<p><i>Жафаров М.М., Жафаров М.М.</i> Наш опыт лечение послеожоговых контрактур верхних конечностей у детей</p>	174	<p><i>Jafarov M.M., Jafarov M.M.</i> Our experience treatment of postburn contractors of the upper limbs in children</p>
<p><i>Ибрагимов Н.К., Абдihakимов Т.Х., Рамазонава З.Ф., Муралимова Р.С.</i> Региональная анестезия в лапароскопической хирургии</p>	178	<p><i>Ibragimov N.K., Abdihakimov T.Kh., Ramazonova Z.F., Muralimova R.S.</i> Regional anesthesia in laparoscopic surgery</p>
<p><i>Икрамова Ф.Д., Мухаммаджонова М.М.</i> Варикоз хасталиги ва унинг асоратларини даволашнинг замонавий усуллари</p>	182	<p><i>Ikramova F.D., Mukhammadjonova M.M.</i> Application of modern treatment methods for complicated forms of varicosis of the lower limbs</p>
<p><i>Исмаилов С.И., Девятков А.В., Бабаджанов А.Х., Туксанов А.И., Маткаримов Ш.У.</i> Сравнительный анализ частоты и сроков развития рецидивов кровотечения после различных видов вмешательств при внепеченочной портальной гипертензии</p>	184	<p><i>Ismailov S.I., Devyatov A.V., Babadjanov A.Kh., Tuksanov A.I., Matkarimov Sh.U.</i> Analysis of variceal bleeding recurrence rate after various interventions in extrahenatal portal hypertension</p>
<p><i>Исмаилов С.И., Ибадов Р.А., Ибрагимов С.Х., Арифжанов А.Ш.</i> Интенсивная терапия и органопротективные технологии при полиорганной недостаточности на фоне тяжелого острого панкреатита</p>	190	<p><i>Ismailov S.I., Ibadov R.A., Ibragimov S.Kh., Arifjanov A.Sh.</i> Intensive therapy and organoprotective technologies for multiple organ dysfunction syndrome in severe acute pancreatitis</p>
<p><i>Кабанов М.Ю., Яковлева Д.М., Семенов К.В., Суров Д.А., Дегтерев Д.Б., Беликова М.Я., Здасюк С.О., Садомцев С.Е.</i> Минимально инвазивные технологии в лечении посттравматических билиарных стриктур и наружных желчных свищей</p>	194	<p><i>Kabanov M.Yu., Yakovleva D.M., Sementsov K.V., Surov D.A., Degtyarev D.B., Belikova M.Ya., Zdasyuk S.O., Sadomcev S.E.</i> Minimally invasive technologies in treatment of post-traumatic biliary strictures and external biliary fistulas</p>
<p><i>Кадиров Ш.Н., Мирзаев К.К., Мусашайхов Х.Т., Кодиров М.Ш.</i> Эндовидеолапароскопическое лечение острой кишечной непроходимости осложненной перитонитом</p>	201	<p><i>Kadirov Sh.N., Mirzaev K.K., Musashaykhov Kh.T., Kodirov M.Sh.</i> Endovideolaparoscopic treatment of acute intestinal</p>
<p><i>Карабаев Х.К., Ахмедов Р.Ф., Шоназаров И.Ш., Тухтаев Ф.М.</i> Ожоговый сепсис: профилактика и интенсивная терапия</p>	204	<p><i>Karabaev Kh.K., Akhmedov R.F., Shonazarov I.Sh., Tuhtaev F.M.</i> Burn sepsis: prevention and intensive therapy</p>
<p><i>Каримов Ш.И., Ирназаров А.А., Рахманов С.У., Хасанов В.Р., Авлоназаров Х.А.</i> Оёқтар критик ишемиясини даволаш</p>	208	<p><i>Karimov Sh.I., Imazarov A.A., Rakhmanov S.U., Khasanov V.R., Avlonazarov Kh.A.</i> Treatment for critical ischemia of lower extremities</p>
<p><i>Какюмходжаев А.А., Халмуратова М.К., Расулов Ж.Дж.</i> Результаты реконструктивно-пластических операций послеожоговых рубцовых дефектов и деформаций головы и шеи</p>	211	<p><i>Kayumkhodjaev A.A., Khalmuratova M.K., Rasulov J.Dj.</i> Results of reconstructive-plastic surgery of post burn scar defects and deformation of the head and neck</p>
<p><i>Криворучко И.А., Олефир А.С.</i> Хирургическое лечение острой непроходимости тонкой кишки: клинические и лабораторные показатели, связанные со странгуляцией и ранней летальностью после операции. ретроспективное исследование</p>	217	<p><i>Kryvoruchko .I.A., Olefir A.S.</i> Surgical treatment of acute small bowel obstruction: clinical and laboratory parameters associated with strangulation and early mortality after surgery. retrospective study</p>
<p><i>Кулевич Б.О., Разумовский А.Ю., Холостова В.В., Митупов З.Б., Задвернюк А.С., Чумакова Г.Ю., Гордеева Е.А.</i> Хирургическое лечение хронического панкреатита у детей</p>	224	<p><i>Kulevich B.O., Razumovsky A.Yu., Kholostova V.V., Mitupov Z.B., Zadvernyuk A.S., Chumakova G.Yu., Gordeeva E.A.</i> Surgical treatment of chronic pancreatitis in children</p>
<p><i>Курбаниязов З.Б., Баратов М.Б.</i> Желчный перитонит при желчнокаменной болезни</p>	229	<p><i>Kurbaniyazov Z.B., Baratov M.B.</i> Bilious peritonitis in gall stone disease</p>
<p><i>Курбанов Н.А., Давлатов С.С., Нарзуллаев С.И., Мизамов Ф.О.</i> Оптимизация хирургического лечения больных желчекаменной болезнью, осложненной синдромом Мириizzi</p>	232	<p><i>Kurbonov N.A., Davlatov S.S., Narzullaev S.I., Mizamov F.O.</i> Optimization of surgical treatment of patients with cholelithiasis complicated by Mirizzi syndrome</p>

<p><i>Курбанов Н.А., Давлатов С.С., Мизамов Ф.О., Шоназаров И.Ш.</i> Современные методы диагностики и лечения пациентов с синдромом Мирizzi</p>	237	<p><i>Kurbonov N.A., Davlatov S.S., Mizamov F.O., Shonazarov I.Sh.</i> Modern methods of diagnosis and treatment of patients with Mirizzi syndrome</p>
<p><i>Курбанов О.М., Рахимов А.Я., Шаропова М.С.</i> Течение гнойных ран мягких тканей при патологии щитовидной железы на фоне сахарного диабета</p>	240	<p><i>Kurbanov O.M., Rakhimov A.Ya., Sharopova M.S.</i> The course of purulent wounds of soft tissues on the background of diabetes mellitus with pathology of the thyroid gland</p>
<p><i>Лесной В., Лесная А.</i> Современные возможности ранней диагностики некроза тонкой кишки при острой спаечной кишечной непроходимости</p>	246	<p><i>Lesnyi V., Lesna A.</i> Modern possibilities of early diagnosis of necrosis of the small intestine in acute adhesive intestinal obstruction</p>
<p><i>Лопушняк Л.Я., Гончаренко В.А., Дмитренко Р.Р.</i> Фетальная анатомическая изменчивость щитовидной и околощитовидных желез</p>	248	<p><i>Lopushnyak L.Ya., Goncharenko V.A., Dmitrenko R.R.</i> Fetal anatomical variability of thyroid and parathyroid glands</p>
<p><i>Лупальцов В.И., Ягнюк А.И.</i> Влияние внутрибрюшного давления на спланхничный кровоток у больных с перитонитом</p>	253	<p><i>Lupaltsov V.I., Yagnyuk A.I.</i> Effect of intra-abdominal pressure on splanchnic blood flow in patients with peritonitis</p>
<p><i>Мавлянов Ф.Ш., Мавлянов Ш.Х., Баратов У., Халилов С., Холикова Г.</i> Показатели перекисного окисления липидов в крови у детей с уретерогидронефрозом до и после операции</p>	256	<p><i>Mavlyanov F.Sh., Mavlyanov Sh.Kh., Baratov U., Khalilov S., Kholikova G.</i> Indicators of lipid peroxidation in the blood in children with ureterohydronephrosis before and after surgery</p>
<p><i>Мардонов Ж.Н., Байбеков И.М.</i> Влияние Led излучения на заживление экспериментально-дерматомных ран</p>	259	<p><i>Mardonov J.N., Baybekov I.M.</i> Influence of Led radiation on the healing of experimental dermatomic wounds</p>
<p><i>Мехмонов Ш.Р., Баймаков С.Р., Ходиев Х.С., Бабакулов Ш.Х., Болтаев Ш.Ш.</i> Первичный анастомоз в толстокишечной непроходимости опухолевой этиологии</p>	264	<p><i>Mehmonov Sh.R., Baymakov S.R., Khodiev Kh.S., Babakulov Sh.Kh., Boltaev Sh.Sh.</i> Primary anastomosis in colonic obstruction of tumor etiology</p>
<p><i>Муртазаев З.И., Сайдуллаев З.Я., Рустамов М.И., Рустамов И.М.</i> Ўткир холециститда мини инвазив жаррохлик аралашувлари</p>	267	<p><i>Murtazaev Z.I., Saidullaev Z.Ya., Rustamov M.I., Rustamov I.M.</i> Mini-invasive surgery for acute cholecystitis</p>
<p><i>Муртазаев З.И., Шербекоев У.А., Байсариев Ш.У., Шодмонов А.А.</i> Жигар эхинококкозида жаррожик тактикаси</p>	271	<p><i>Murtazaev Z.I., Sherbekov U.A., Baysariyev Sh.U., Shodmonov A.A.</i> Surgical tactics for liver echinococcosis</p>
<p><i>Мусахайхов Х.Т., Василевский Э.А., Дадабаев О.Т.</i> Предикторы эндогенной интоксикации у больных острым панкреатитом</p>	275	<p><i>Musashaikhov Kh.T., Vasilevsky E.A., Dadabaev O.T.</i> Predictors of weight of an internal intoxication at patients with the sharp pancreatitis</p>
<p><i>Мусоев Т.Я., Абдурахманов М.М., Абидов У.О., Хайдаров А.А.</i> Миниинвазивные вмешательства в лечении больных механической желтухой</p>	277	<p><i>Musoyev T.Ya., Abdurakhmanov M.M., Abidov U.O., Haydarov A.A.</i> Minimally invasive interventions in the treatment of patients with obstructive</p>
<p><i>Мухитдинова Х.Н., Фаязов А.Дж., Магдиев Ш.А., Юлдашева С.А., Абдусалиева Т.М.</i> Фазовый анализ циркадного ритма температурной реакции в период токсемии при тяжелых ожогах у детей дошкольного возраста</p>	284	<p><i>Mukhitdinova Kh.N., Fayazov A.J., Magdiev Sh.A., Yuldasheva S.A., Abdusalieva T.M.</i> The analysis of the circadian rhythm of the body temperature reaction in the toxemia phase in severe burn children of the preschool age</p>
<p><i>Набиев М.Х., Хидирзода М., Иноятзода Д.Н.</i> Хирургическая тактика и восстановительные операции при некротизирующей инфекции мягких тканей</p>	289	<p><i>Nabiev M.Kh., Khidirzoda M., Inoyatzoda D.N.</i> Surgical tactics and recovery operations at the necrotizing infection of soft tissues</p>
<p><i>Набиев М.Х., Хидирзода М., Иноятзода Д.Н.</i> Рациональная антибактериальная терапия в комплексном лечении больных с гнойно-некротическими осложнениями сахарного диабета</p>	293	<p><i>Nabiev M.Kh., Khidirzoda M., Inoyatzoda D.N.</i> Rational antibacterial therapy in the complex treatment of patients with purulent-necrotic complications of diabetes mellitus</p>
<p><i>Назирова Ф.Г., Девятков А.В., Рузибаев С.А., Бабаджанов А.Х.</i> Анализ результатов портосистемного шунтирования при портальной гипертензии</p>	299	<p><i>Nazyrov F.G., Devyatov A.V., Ruziboev S.A., Babadjanov A.Kh.</i> Analysis of the results of portosystemic shunting for portal hypertension</p>

Назиров Ф.Г., Исмаилов С.И., Десятков А.В., Бабаджанов А.Х., Туксанов А.И., Байбеков Р.Р., Маткаримов Ш.У.  
Анализ результатов хирургического лечения больных с внепеченочной портальной гипертензией

Норов Ф.Х., Хамдамов Б.З., Хамдамов И.Б., Хамдамов А.Б.  
Роль и место полимерных имплантатов в герниопластике

Нуритдинов А.Т., Касымов А.Л., Пакирдинов А.С.  
48-летний анализ проведенных операций при язвенной болезни желудка и двенадцатиперстной кишки

Орлова О.В., Крылов П.К., Мануковский В.А.  
Нозокомиальная пневмония у тяжелообожженных

Отакузиев А.З., Усмонов У.Д., Косимов С., Комолов Н.  
Особенности хирургического лечения эхинококкоза печени трудной локализации

Пакирдинов А.С., Мадазимов М.М., Джумабаев Э.С., Нуритдинов А.Т., Гофуров З.К., Киличев М.Р., Суянов Д.М.  
Инновационные подходы к профилактике и лечению гастроудоденальных язв у долгожителей Ферганской долины

Рахметова М.Р.  
Хирургия высоких технологий в тиреоидологии

Рузиев С.А., Десятков А.В., Бабаджанов А.Х.  
Анализ отдаленных результатов портосистемного шунтирования в зависимости от этиологии цирроза печени

Рузиев С.А., Юнусов О.Т.  
Влияние консервативного и хирургического метода лечения глубокого ожога кожи на систему свертывания крови

Рузиев А.Э., Эгамов Ю.С., Хайдаров С.А.  
Неспецифический язвенный колит консервативная и хирургическая тактика

Руснак В.Ф., Герасим Л.Н., Галагдина А.А.  
Морфогенез глоточных миндалин в плодовом периоде онтогенеза человека

Саидов И.К.  
Оценка эффективности лапароскопической холестэктомии в лечении острого калькулезного холецистита с циррозом печени

Саматов И.Ю., Востриков Д.Н., Дудин В.И., Коновалов Д.П., Межин А.В., Селиверстов Р.И., Верещагин Е.И.  
Тактика профилактики и коррекции гипернатриемии у пациентов с тяжелой ожоговой травмой

Сараев А.Р.  
Усовершенствованная классификация стадий распространенного перитонита

Сафоев Б.Б., Рахимов А.Я.  
Определение антимикробной активности in vitro декасана, фурациллина и хлоргексидина биглюконата в отношении госпитальных штаммов S. Aureus, E. Coli, klebsiella spp., P. Melaninogenica, выделенных из ложа камбаловидной мышцы

**304** Nazirov F.G., Ismailov S.I., Devyatov A.V., Babadjanov A.Kh., Tuksanov A.I., Baibekov R.R., Matkarimov Sh.U.  
Analysis of the results of surgical treatment of patients with extrahenatal portal hypertension

**310** Norov F.Kh., Khamdamov B.Z., Khamdamov I.B., Khamdamov A.B.  
The role and location of polymer implants in hernioplasty

**314** Nuritdinov A.T., Kasymov A.L., Pakirdinov A.S.  
48-year analysis of the surgery performed in purpose of the stomach and duodenum

**319** Orlova O.V., Krylov P.K., Manukovsky V.A.  
Nosocomial pneumonia in severely burned patients

**322** Otakuziev A.Z., Usmonov U.D., Kosimov S., Komolov N.  
Features of surgical treatment of liver echinococcosis of difficult localization

**326** Pakirdinov A.S., Madazimov M.M., Djumabaev E.S., Nuritdinov A.T., Gofurov Z.K., Kiliychev M.R., Suyunov D.M.  
Innovative approaches to prevention and treatment of gastroduodenal ulcers in long-livers of the ferghana valley

**330** Rakhmetova M.R.  
High technology surgery in thyroidology

**333** Ruziboev S.A., Devyatov A.V., Babadjanov A.Kh.  
Research of the long-term outcomes of portosystemic shunting depending on the etiology of liver cirrhosis

**337** Ruziboev S.A., Yunusov O.T.  
Influence of conservative and surgical method for treatment of deep burn of the skin on the blood collection system

**340** Ruziev A.E., Egamov Yu.S., Kaidarov S.A.  
Retrospective analysis of the results of conservative and surgical methods for treatment of non-specific ultra colitis

**344** Rusnak V.F., Gerasym L.M., Halahdyna A.A.  
Morphogenesis of pharyngeal tonsils in the fetal stage of human ontogenesis

**346** Saidov I.K.  
Estimation of the effectiveness of laparoscopic choletistektomia in the treatment of acute calcular cholecystitis with liver cyrrosis

**349** Samatov I. Yu., Vostrikov D.N., Dudin V.I., Konovalov D.P., Mejin A.V., Seliverstov R.I., Vereshchagin E.I.  
Tactics of prevention and correction of hypernatremia in patients with severe burn trauma

**353** Saraev A.R.  
Improved classification of stages of generalized peritonitis

**358** Safoev B.B., Rakhimov A. Ya.  
Determination of antimicrobial activity in vitro of decasan, furacillin and chlorhexidine bigluconate against hospital strains of S. Aureus, E. Coli, Klebsiella spp., p. Melaninogenica isolated from the bed of the soleus muscle

Сафоев Б.Б., Рахматов Ш.Ш. Механизмы действия электроактивированных водных растворов и их применение в гнойной хирургии	363	Safoev B.B., Rakhmatov Sh.Sh. Mechanisms of action of electroactivated aqueous solutions and their application in purulent surgery
Сидорчук Р.И., Хомко О.И., Сидорчук Л.П. Ранняя эндоскопическая диагностика новообразований толстого кишечника	365	Sydorchuk R.I., Khomko O.Y., Sydorchuk L.P. Early endoscopic diagnosis of colonic neoplasms
Соловьева М.О., Великоречин А.С., Дворянkin Д.В. Возможности эндоскопического гемостаза путем выполнения одноканальной энтероскопии в «отключенном» желудке и двенадцатиперстной кишки, после выполненной бариатрической операции желудочного шунтирования	369	Solovyeva M.O., Velikorechin A.S., Dvorjankin D.V. Bleeding after gastric bypass surgery. the possibility of using balloon enteroscopy in the postoperative period
Соловей Ю.Н., Полевой В.П., Соловей Н.Н. Клинико – иммунологическая характеристика течения абдоминального сепсиса у больных с острой хирургической патологией и травмой органов брюшной полости	372	Solovey Yu.N., Polevoy V.P., Solovey N.N. Clinical - immunological characteristics of the course of abdominal sepsis in patients with acute surgical pathology and injury of the abdominal cavity organs
Тоиров А.С., Хамдамов Б.З., Бабажанов А.С. Инновационный метод обработки остаточных полостей после эхинококкэктомии печени	376	Toirov A.S., Hamdamov B.Z., Babajanov A.S. An innovative method for the treatment of residual cavities after echinococcectomy of the liver
Умедов Х.А., Мустафакулов И.Б., Карабаев Х.К., Мизамов Ф.О. Наш опыт консервативного лечения повреждения селезенки при закрытой травме живота	380	Umedov Kh.A., Mustafakulov I.B., Karabaev Kh.K., Mizamov F.O. Our experience in conservative treatment of spleen injury in closed abdominal trauma
Умедов Х.А., Мустафакулов И.Б., Карабаев Х.К., Мизамов Ф.О. Оценка эффективности многоэтапной хирургической тактики при тяжелых повреждениях печени	383	Umedov Kh.A., Mustafakulov I.B., Karabaev Kh.K., Mizamov F.O. Evaluation of the effectiveness of multi-stage surgical tactics for liver damage
Ураков Ш.Т., Саидов И.К. Анализ неудовлетворительных результатов лапароскопической холецистэктомии у пациентов с циррозом печени	386	Urakov Sh.T., Saidov I.K. Analysis of unsatisfactory results of laparoscopic cholecystectomy in patients with cirrhosis of the liver
Фаязов А.Дж., Дехканов Т.Д., Ахмедов А.И. Некоторые морфологические основы стресса ожоговой травмы	389	Fayazov A.J., Dehkanov T.D., Akhmedov A.I. Some morphological bases of burn stress
Хаджибаев А.М., Мустафакулов И.Б., Карабаев Х.К., Мизамов Ф.О. Значения внутрибрюшного давления при сочетанных повреждениях абдоминальных органов	393	Khadjibaev A.M., Mustafakulov I.B., Karabaev Kh.K., Mizamov F.O. Intra-abdominal pressure values for combined injuries of the abdominal organs
Хаджибаев А.М., Мустафакулов И.Б., Мизамов Ф.О., Умедов Х.А. Повреждение органов брюшной полости при сочетанной травме	398	Khadjibaev A.M., Mustafakulov I.B., Mizamov F.O., Umedov Kh.A. Injury to the abdominal organs due to concomitant injury
Хаджибаев А.М., Пулатов М.М., Махамдаминов А.Г., Набиев А.А., Халилов А.С. Способы коррекции повреждений желчных протоков после холецистэктомий	405	Khadjibaev A.M., Pulatov M.M., Makhamadaminov A.G., Nabiev A.A., Khalilov A.S. Methods for correcting damage to the bile ducts after cholecystectomy
Хаджибаев А.М., Рахимов Р.И., Махамдаминов А.Г., Набиев А.А., Халилов А.С. Прогнозирование категории тяжести течения язвенных кровотечений сочетающихся с различными формами ИБС	410	Khadjibaev A.M., Rakhimov R.I., Makhamadaminov A.G., Nabiev A.A., Khalilov A.S. Predicting the category of the severity of the course of ulcerative bleeding combined with various forms of ischemic heart disease
Хаджибаев А.М. Шукуров Б.И., Элмуродов К.С., Элмуродов Г.К., Мансуров Т.Т. Применение эндовидеохирургической техники в диагностике и лечении торакоабдоминальных ранений	414	Khajhibaev A.M., Shukurov B.I., Elmurodov K.S., Elmurodov G.K., Mansurov T.T. Application of endovideosurgical technique in the diagnosis and treatment of thoracoabdominal wounds

<p>Хаджибаев Ф.А., Атаджанов Ш.К., Карабаев Х.К., Мустафаев А.Л.                  Диагностика и лечение травматических повреждений поджелудочной железы</p>	422	<p><i>Khadjibaev F.A., Atadjanov Sh.K., Karabaev H.K., Mustafaev A.L.</i>                  Diagnostics and treatment of traumatic injuries of the pancreas</p>
<p>Хаджибаев Ф.А., Ешмуратов А.Б., Мирзакулов А.Г., Хашимов М.А.                  10-летний опыт применения методов эндоскопического гемостаза при гастродуоденальных кровотечениях</p>	429	<p><i>Khadjibaev F.A., Eshmuratov A.B., Mirzakulov A.G., Khashimov M.A.</i>                  10 years experience of methods endoscopic hemostasis for gastroduodenal bleeding</p>
<p>Хаджибаев Ф.А., Каримов Д.Р., Мадиев Р.З.                  Роль и место видеолaparоскопии в диагностике и лечении больных с атипичными и редкими формами острого аппендицита</p>	437	<p><i>Khadjibaev F.A., Karimov D.R., Madiev R.Z.</i>                  The role and place of videolaparoscopy in diagnostics and treatment of patients with atypical and rare forms of acute appendicitis</p>
<p>Хаджибаев Ф.А., Элмуратов Г.К., Алтыев Б.К., Шукуров Б.И., Кучкаров О.О., Мансуров Т.Т.                  Возможности видеоэндоскопической техники в диагностике и лечении разрывов диафрагмы</p>	442	<p><i>Khadjibaev F.A., Elmuradov G.K., Altyev B.K., Shukurov B.I., Kuchkarov O.O., Mansurov T.T.</i>                  Possibilities of the videoendoscopic technique in the diagnosis and treatment of diaphragm ruptures</p>
<p>Хаджибаев Ф.А., Мансуров Т.Т., Элмуратов Г.К.                  Особенности диагностики острой кишечной непроходимости</p>	450	<p><i>Khadjibaev F.A., Mansurov T.T., Elmuradov G.K.</i>                  Features of diagnostics of acute intestinal obstruction</p>
<p>Хакимов, М.Ш., Беркинов У.Б., Маткулиев У.И., Асанов Б.П., Асатуллаев Ж.Р., Файзуллаев Б.Б., Шоназаров Ж.И.                  Пути снижения осложнений после ретроградных эндобилиарных вмешательств</p>	455	<p><i>Khakimov M.Sh., Berkinov U.B., Matkuliev U.I., Asanov B.P., Asatullaev J.R., Faizullaev B.B., Shonazarov J.I.</i>                  Ways to reduce complications after retrograde endobiliary interventions</p>
<p>Хакимов Э.А., Карабаев Х.К., Хайитов Л.М., Ярматов К.Э., Мурадова Р.Р., Хайдаров М.М.                  Полиорганная недостаточность - грозное осложнение ожоговой болезни</p>	459	<p><i>Khakimov E.A., Karabaev Kh.K., Khayitov L.M., Yarmatov K.E., Muradova R.R., Khaidarov M.M.</i>                  Multiple organ failure a formidable complication of burn disease</p>
<p>Хакимов Э.А., Карабаев Х.К., Хайитов Л.М., Ярматов К.Э., Мурадова Р.Р., Хайдаров М.М.                  Термоингаляционная травма</p>	465	<p><i>Khakimov E.A., Karabaev Kh.K., Khayitov L.M., Yarmatov K.E., Muradova R.R., Khaidarov M.M.</i>                  Thermal inhalation injury</p>
<p>Хакимов Э.А., Карабаев Х.К., Хайитов Л.М., Ярматов К.Э., Мурадова Р.Р., Хайдаров М.М.                  Эндобронхиальная комплексная терапия у больных термоингаляционной травмой</p>	470	<p><i>Khakimov E.A., Karabaev Kh.K., Khayitov L.M., Yarmatov K.E., Muradova R.R., Khaidarov M.M.</i>                  ENDOBRONKHIAL OF COMPLEX THERAPY AT PATIENTS WITH THE THERMOINHALATION TRAUMA</p>
<p>Халилов С., Мавлянов Ф.Ш., Мавлянов Ш.Х., Баратов У., Холикова Г.                  Эффективность эндовизуальной аппендэктомии у детей</p>	473	<p><i>Khalilov S., Mavlyanov F.Sh., Mavlyanov Sh.Kh., Baratov U., Kholikova G.</i>                  The effectiveness of endovisulic appendectomy in children</p>
<p>Хамдамов Б.З., Мусоев Т.Я., Хайдаров Ф.Н., Хамдамов А.Б.                  Цитокиновый профиль крови при деструктивных формах острого калькулёзного холецистита</p>	475	<p><i>Hamdamov B.Z., Musoev T.Ya., Khaidarov F.N., Hamdamov A.B.</i>                  Cytokine profile of blood in destructive forms of acute calculous cholecystitis</p>
<p>Хомко О.И., Сидорчук Р.И., Сидорчук Л.П.                  Предварительный механизм предоперационной адаптации</p>	481	<p><i>Khomko O.Y., Sydorchuk R.I., Sydorchuk L.P.</i>                  PRE-planned preoperative adaptation mechanism</p>
<p>Худайбердиев К.Т., Мамадалиев А.Б., Турсунов К.К.                  Особенности рентгено-лучевой диагностики и лечения кист Бейкера</p>	483	<p><i>Khudaiberdiev K.T., Mamadaliev A.B., Tursunov K.K.</i>                  Features of X-ray diagnostic of bayker's cist</p>
<p>Худайназаров У.Р., Абдуллаев С.А., Бабажанов А.С., Хамидов Ф.У.                  Оптимизация комплексного лечения гнойно-некротических осложнений синдрома диабетической стопы</p>	485	<p><i>Khudaynazarov U.R., Abdullaev S.A., Babajanov A.S., Khamidov F.U.</i>                  Optimization of complex treatment of purulent-necrotic complications of diabetic foot syndrome</p>

<p><i>Хужабоев С.Т., Дусяяров М.М., Шакулов А.М., Рустамов И.М.</i> Усовершенствованный способ холецистэктомии из минилапаротомного доступа с повышенным операционным риском</p> <p><i>Шакиров Б.М., Нарзуллаев С.И., Мизамов Ф.О., Элмурадов А.</i> Оперативное лечение послеожоговых рубцовых деформации голеностопного сустава и стопы</p> <p><i>Шакиров Б.М., Мустафакулов И.Б., Хакимов Э.А., Раджабов У.А., Авазов А.А., Хурсанов Ё.Э.</i> Хирургическая реабилитация пострадавших от сандаловых ожогов</p> <p><i>Шамсиев А.М., Асатулаев А.Ф., Шамсиев Ж.А., Юсупов Ш.А.</i> Особенности диагностики и тактики хирургического лечения кист и опухолеподобных образований яичников</p> <p><i>Шамсиев Ж.А., Рузиев Ж.А., Бабаяров К.Р., Дусяяров Ж.Т.</i> Применение видеоларингоскопии при инородных телах гортани и верхнего отдела пищеварительного тракта у детей</p> <p><i>Шамсиев Ж.А., Иброхимова Г.И., Махмудов З.М., Данияров Э.С.</i> Диагностика и эндохирургическое лечение опухолевидных новообразований яичников у девочек</p> <p><i>Шамсиев Ж.А., Ибрагимов О.А., Махмудов З.М., Данияров Э.С.</i> Выбор метода лечения гемангиом у детей</p> <p><i>Шеркулов К.У., Раджабов Ж.П., Рахмонкулов А.А., Турдалиев Б.И.</i> Значение индивидуального подхода в выборе тактики лечения ректовагинальных свищей</p> <p><i>Шоназаров И.Ш., Курбонов Н.А., Ахмедов Р.Ф., Ахмедов Ш.Х., Шоназарова С.И.</i> Влияние интраабдоминальной гипертензии у пациентов с тяжелым острым панкреатитом</p> <p><i>Шоназаров И.Ш., Нарзуллаев С.И., Ачилов М.Т., Мизамов Ф.О., Камолидинов С.А.</i> Лапароскопическое лечение острой спаечной тонкокишечной непроходимости</p> <p><i>Юнусов О.Т., Хужабоев С.Т., Дусяяров М.М., Шакулов А.М., Рустамов И.М.</i> Нарушения системы гемостаза на стадии ожогового шока у больных с ожоговыми травмами</p> <p><i>Янгиев Б.А., Ачилов М.Т., Шоназаров И.Ш., Мизамов Ф.О., Рузиев П.Н.</i> Диагностика и хирургическая коррекция синдрома Мириizzi</p> <p><i>Янгиев Б.А., Ачилов М.Т., Шоназаров И.Ш., Мизамов Ф.О., Рузиев П.Н.</i> Гастрэктомия при желудочных кровотечениях</p> <p><i>Ярикулов Ш.Ш., Сафоев Б.Б.</i> Влияния 25%-ного раствора диметилсульфоксида и их сочетанного применения уфо рани на резистентности микрофлоры гнойных ран</p>	<p><b>490</b></p> <p><b>493</b></p> <p><b>497</b></p> <p><b>499</b></p> <p><b>502</b></p> <p><b>506</b></p> <p><b>509</b></p> <p><b>512</b></p> <p><b>516</b></p> <p><b>520</b></p> <p><b>525</b></p> <p><b>529</b></p> <p><b>531</b></p> <p><b>534</b></p>	<p><i>Khujabaev S.T., Dusiyarov M.M., Shakulov A.M., Rustamov I.M.</i> Advanced method of cholecystectomy from minilaparotomic access with increased operational risk</p> <p><i>Shakirov B.M., Narzullaev S.I., Mizamov F.O., Elmurodov A.</i> Surgical treatment of post burn contracture and deformities foot and ankle joint</p> <p><i>Shakirov B.M., Mustafakulov I.B., Khakimov E.A., Radjabov U.A., Avazov A.A., Khursanov E.E.</i> Surgical rehabilitation of sandal burns</p> <p><i>Shamsiev A.M., Asatulaev A.F., Shamsiev J.A., Yusupov Sh.A.</i> Peculiarities of diagnostics and tactics of surgical treatment of cystes and tumor-like ovarian ovarians</p> <p><i>Shamsiev J.A., Ruziev J.A., Babayarov K.R., Dusyarov J.T.</i> Application of videolaryngoscopy for foreign bodies of the larynx and upper digestive tract in children</p> <p><i>Shamsiev J.A., Ibrokhimova G.I., Makhmudov Z.M., Daniyarov E.S.</i> Diagnostics and endosurgical treatment of ovarian tumor in girls</p> <p><i>Shamsiev J.A., Ibragimov O.A., Makhmudov Z.M., Daniyarov E.S.</i> Choice of method of treatment of hemangioma in children</p> <p><i>Sherkulov K.U., Radjabov J.P., Rakhmonkulov A.A., Turdaliev B.I.</i> The value of an individual approach in the choice of treatment tactics of rectovaginal fistula</p> <p><i>Shonazarov I.Sh., Kurbonov N.A., Akhmedov R.F., Akhmedov Sh.Kh., Shonazarova S.I.</i> Effect of intraabdominal hypertension in patients with severe acute pancreatitis</p> <p><i>Shonazarov I.Sh., Narzullaev S.I., Achilov M.T., Mizamov F.O., Kamolidinov S.A.</i> Laparoscopic treatment of acute adhesive small bowel obstruction</p> <p><i>Yunusov O.T., Khujabaev S.T., Dusiyarov M.M., Shakulov A.M., Rustamov I.M.</i> Disorders of the hemostasis system in the stage of burn shock in patients with burn injuries</p> <p><i>Yangiev B.A., Achilov M.T., Shonazarov I.Sh., Mizamov F.O., Ruziev P.N.</i> Diagnostics and surgical correction of Mirizzi syndrome</p> <p><i>Yangiev B.A., Achilov M.T., Shonazarov I.Sh., Mizamov F.O., Ruziev P.N.</i> Gastrectomy for gastric bleeding</p> <p><i>Yarikulov Sh.Sh., Safoev B.B.</i> Influence of a 25% solution of dimethyl sulfoxide and their combined use of ultraviolet irradiation of the wound on the resistance of the microflora of purulent wounds</p>
---	---	--

СБОРНИК ТЕЗИСОВ

<i>Athina Lavrentieva</i> <b>Renal replacement therapy for acute kidney injury in burn patients. Current controversies</b>	538
<i>Tsartsaraki Olga, Papadopoulou Sofia, Nikolaidou Irini, Lavrentieva Athina.</i> <b>Nutritional support in burn icu patients</b>	539
<i>Hamdamov B.Z., Davlatov S.S.</i> <b>Optimization of surgical treatment of patients with complicated forms of diabetic foot</b>	539
<i>Haydarov M.M., Siddikov O.A., Muradova R.R., Melikova D.U, Ashurova N.</i> <b>Burn shock in pediatric after thermal injury and multiple organ failure syndromes</b>	540
<i>Shakirov B.M., Hakimov E.A., Mustafakulov I.B., Avazov A.A. Hursanov Yo.E.</i> <b>Surgical treatment of children with deep burns</b>	541
<i>Абралов Х.К., Акбархонов Б.Ж., Бердиев К.Б., Холмуратов А.А., Кобилжонов Б.Х.</i> <b>Роль неинвазивных методов диагностики при выборе хирургического лечение у пациентов с физиологией единственного желудочка сердца</b>	541
<i>Абралов Х.К., Холмуратов А.А., Муратов У.А., Бердиев К.Б, Акбархонов Б.Ж., Кобулжонов Б.Х., Тургунов Б.А.</i> <b>Опыт хирургической коррекции при тотальном аномальном дренаже легочных вен с высокой легочной гипертензией</b>	542
<i>Авазов А.А., Мустафакулов И.Б., Умедов Х.А., Рузиев П.Н., Жуманов Х.А.</i> <b>Результаты методов диагностики и лечения сочетанной закрытой травмы живота</b>	542
<i>Акилов Х.А., Примов Ф.Ш., Хидояттов Ж.С., Тиловов Б.Н.</i> <b>Достижения эндовидеохирургии в ургентной абдоминальной хирургии детского возраста</b>	543
<i>Акилов Х.А., Примов Ф.Ш., Хидояттов Ж.С., Тиловов Б.Н.</i> <b>Роль эндовидеохирургии в диагностике и лечении острых процессов и травм брюшной полости у детей</b>	544
<i>Акилов Х.А., Матякубов Х.Н., Урманов Н.Т.</i> <b>Острый панкреатит как осложнение врожденной кистозной трансформации холедоха у детей</b>	545
<i>Алижанов А.А., Исхаков Б.Р., Исхаков Н.Б.</i> <b>Место видеолaparоскопии при диагностике и лечении перекрута сальниковых подвесок толстой кишки</b>	545
<i>Алижанов А.А., Исхаков Б.Р., Исхаков Н.Б.</i> <b>Возможности лапароскопически ассистированной операции при дивертикулите меккеля осложненной кровотечением</b>	546
<i>Алижанов А.А., Исхаков Б.Р., Устабаев Х.Х., Исхаков Н.Б.</i> <b>Место видеолaparоскопии при панкреатогенном перитоните</b>	547
<i>Рузибоев С.А., Амонов Х.Р.</i> <b>Сравнительные результаты лечения больных с повреждением двенадцатиперстной кишки при различной хирургической тактике</b>	547
<i>Амонов Х.Р., Рузибоев С.А.</i> <b>Анализ результатов лечения повреждений двенадцатиперстной кишки</b>	548
<i>Атаджанов Ш.К, Мустафаев А.Л., Карабаев Х.К.</i> <b>Эндовизуальные технологии в диагностике и лечении повреждения поджелудочной железы при закрытой травме живота</b>	548
<i>Ашуров Ш.Э., Хакимов М.Ш., Жуманазаров А.У., Каримов М.Р.</i> <b>Совершенствование тактических подходов в хирургии травм селезенки</b>	549
<i>Ашурова Н. Карабаев Х.К., Шакиров Б.М., Хакимов Э.А., Мустафакулов И.Б.</i> <b>Роль бронхоскопии при термоингаляционной травме у детей</b>	550
<i>Аюбов Б.М.</i> <b>Лапароскопическое лечение острой спаечной тонкокишечной непроходимости</b>	550
<i>Бабаджанова Ф.Р.</i> <b>Структура неопрированных пороков сердца у детей, проживающих в зоне приаралья</b>	551
<i>Баратов У., Турсунов С., Мавлянов Ф., Мавлянов Ш., Холикова Г.</i> <b>Диагностические возможности калиперометрии у новорожденных с хирургической патологией</b>	552
<i>Бекмуратов А.Я., Бейсенов Б.Б., Жораев Р.Н.</i> <b>Опыт применения крема силкер на репаративные процессы в ожоговых ранах</b>	552
<i>Беркинов У.Б., Хакимов М.Ш., Маткулиев У.И., Асанов Б.П.</i> <b>Ретроград эндобилиар амалиётларидан кейинги асоратларни камайтириш йўллари</b>	553

Беркинов У.Б., Хакимов М.Ш., Маткулиев У.И., Асанов Б.П., Файзулаев Б.Б., Шоназаров Ж.И. <b>Осложнения эндоскопических транспапиллярных вмешательств при лечении механической желтухи неопухолевого генеза</b>	554
Беркинов У.Б., Саттаров О.Т. Эрматов Б.Р., Комилжонов Ж.Н. <b>Пути улучшения результатов лапароскопической фундопликации по ниссену при грыжах пищеводного отверстия диафрагмы</b>	555
Девятков А.В., Бабаджанов А.Х., Омонов О.А. <b>Результаты и осложнения после портосистемного шунтирования у больных с внепеченочной портальной гипертензией</b>	555
Жаббаров Б.Р., Исхаков Б.Р., Кулдашев Д.Т., Исхаков Н.Б., Ёкубжонов У.Х. <b>Обезболивание при программируемой лапароскопической санации брюшной полости у больных с послеоперационным перитонитом</b>	556
Жалилов А. О., Алижанов А. А., Исхаков Б. Р., Исхаков Н. Б. <b>Случай пункционного метода лечения абсцесса печени при деструктивном аппендиците, осложненном пилефлебитом</b>	557
Зайниев А.Ф. <b>Результаты хирургического лечения заболеваний щитовидной железы</b>	558
Заманов Ю.Р., Нарзуллаев С.И., Мизамов Ф.О., Садинова Ю.С. <b>Осложнения во время проведения нутритивной поддержки в отделении реанимации при тяжелой черепно-мозговой травме</b>	558
Ибрагимов Н.К., Красненкова М.Б., Комилжонов Ж.Н. <b>Коррекция эндогенной интоксикации у больных с острым разлитым перитонитом</b>	559
Ирназаров А.А., Юлбарисов А.А., Алиджанов Х.К., Цай В.Э., Нурматов Д.Х., Джураева Э.Р. <b>Острый перикардит у пациентов с неспецифическим аортоартериитом и перенесенным COVID-19</b>	560
Ирназаров А.А., Асраров У.А., Матмурадов Ж.К. <b>Особенности течения тромбозов артерий нижних конечностей у больных, перенесших COVID-19</b>	561
Исмаилов С.И., Лигай Р.Е., Бабажанов А.С., Цой А.О., Хаджибаев Ж.А., Омонов Р.Р., Бабажанов К.Б., Файзуллаев О.А., Абдукаримов А.Д. <b>Структурный анализ осложнений экстирпации пищевода с одномоментной эзофагопластикой при хирургическом лечении ахалазии кардии III-IV стадии</b>	562
Исхаков Б. Р., Исхаков Н.Б., Робиддинов Ш.Б., Робиддинов Ж.Б., Кариев М.С. <b>Случай прорыва эхинококковой кисты селезенки в желудок</b>	562
Исхаков Б.Р., Худойбердиев Б.А., Исхаков Н.Б., Робиддинов Б.С. <b>Место видеоторакокопии при торакоабдоминальных травмах</b>	563
Исхаков Б.Р., Рахманова Р.С., Исхаков Н.Б., Жамалов Ж.Б. <b>Видеолапароскопические операции при трубной беременности</b>	564
Исхаков Н.Б., Исхаков Б.Р., Алижанов А.А. <b>Преимущества лапароскопической аппендэктомии</b>	564
Исхаков Н. Б., Алижанов А. А., Исхаков Б. Р. <b>Случай успешного лечения травматического разрыва печени у больного с гемофилией "А".</b>	565
Камилов У.Р., Фаязов А.Д., Убайдуллаева В.У., Юнусов Х.Э. <b>Эффективность применения полимеров в местном лечении ожоговых ран в эксперименте</b>	566
Карабаев Х.К., Хайдаров Г.А., Усаров Т.А., Усанов Ж.Р., Рахматов У.Б. <b>Значения и роль видеолапароскопии в диагностике и лечении послеоперационного перитонита</b>	567
Карабаев Х.К., Мустафакулов И.Б., Умедов Х.А., Абдуллаев С.А., Мирзаев Ж.Н. <b>Осложнения и исходы при сочетанных повреждениях живота</b>	567
Кариев М.С., Алижанов А.А., Исхаков Б.Р., Исхаков Н.Б., Робиддинов Ш.Б., Робиддинов Ж.Б. <b>Малоинвазивные методы в лечении кист поджелудочной железы</b>	568
Красненкова М.Б., Ибрагимов Н.К. <b>Оценка и прогнозирование полиорганной недостаточности у пациентов в ОРИТ</b>	569
Мансуров Т.Т., Янгиев Б.А. <b>Лапароскопический адгезиолизис при лечении острой спаечной кишечной непроходимости</b>	569
Мизамов Ф.О., Кулиев Й.У., Жабборов З.И., Эргашев А.Ф., Артикбаев М.Х. <b>Торакокопия при лечении пациентов с закрытой травмой грудной клетки</b>	570
Мизамов Ф.О., Заманов Ю.Р., Нарзуллаев С.И., Хидиров М.С. <b>Применение транексамовой кислоты (сангеры) в лечении язвенных кровотечений</b>	570



Мустафаев А.Л., Атаджанов Ш.К. <b>Хирургическая тактика при закрытых повреждениях поджелудочной железы</b>	571
Мустафаев А.Л., Элмуродов А.Н., Жулбеков К.И., Шомуродов Х.Р., Мирахмедов Ж.А. <b>Видеолапароскопических вмешательств в комплексном лечении больных с деструктивным панкреатитом</b>	572
Мустафакулов И.Б., Карабаев Х.К., Умедов Х.А., Исломов Н.К., Хайдаров Н.Б. <b>Damage control - при тяжелых повреждениях печени</b>	573
Мустафакулов И.Б., Умедов Х.А., Даминов Ф.А., Мардонов В.Н., Шомуродов Х.А. <b>Эффективность реинфузии крови при острой массивной кровопотери</b>	573
Нарзуллаев С.И., Заманов Ю.Р., Мизамов Ф.О., Садинова Ю.С. <b>Пневмония у больных с тяжелой черепно-мозговой травмой</b>	574
Рахманова Р.М., Исхаков Б.Р., Исхаков Н. Б. <b>Место видеолапароскопии в лечении осложнений внутриматочной контрацепции</b>	575
Рахманова Р.С., Исхаков Б.Р., Исхаков Н.Б. <b>Видеолапароскопические операции при осложненных кистах яичников</b>	575
Рахманова Р.С., Исхаков Б.Р., Исхаков Н.Б. <b>Лапароскопические операции у больных с гнойным пельвиоперитонитом</b>	576
Робиддинов Б.С., Алижанов А.А., Исхаков Б. Р., Исхаков Н. Б., Хужамбердиев И.Р. <b>Видеолапароскопия в диагностике и лечении повреждений паренхиматозных органов при закрытой травме живота у детей</b>	577
Робиддинов Б.С., Исхаков Б. Р., Алижанов А.А., Исхаков Н.Б. <b>Лапароскопическое ушивание перфоративных гастродуоденальных язв</b>	577
Рузибоев С.А., Шакиров Б.М., Авазов А.А., Хайдаров Н.Б., Салохиддинов М.С. <b>Тромбоз легочной артерии – грозное осложнения при термической травме</b>	578
Рустамова Д.А., Боймуратов Ш.А., Бобамуратова Д.Т., Курбанов Ё.Х., Умаров Р.З. <b>Ранние радиологические признаки тромбоза кавернозного синуса у больных перенесших COVID-19</b>	579
Фаязов А.Д., Бабажанов А.С., Хакимов Э.А., Ахмедов А.И. <b>Маркеры эндотелиальной дисфункции при гастродуоденальных осложнениях у тяжелообожженных</b>	579
Фаязов А.Д., Рузимуратов Д.А. <b>Применение синтетических раневых покрытий в местном лечении у пострадавших с ожоговой травмой</b>	580
Фаязов А.Д., Хакимов Э.А., Раджабов У.А., Ахмедов А.И., Джалолов Д.А. <b>Оптимизация профилактики и лечения острых гастродуоденальных кровотечений у тяжелообожженных</b>	581
Фаязов А.Д., Туляганов Д.Б., Камиллов У.Р., Абдуллаев У.Х. <b>Современные принципы лечения тяжелообожженных с сочетанными и комбинированными поражениями</b>	582
Хаджибаев А.М., Джураев Ж.А., Махамадаминов А.Г., Халилов А.С. <b>Способ прогнозирования тяжести течения сочетанных травм живота для различных возрастных групп больных</b>	583
Хаджибаев А.М., Джураев Ж.А., Султанов П.К., Урманов Н.Т. <b>Роль малоинвазивных оперативных вмешательств в ранней диагностике повреждений органов брюшной полости при сочетанных травмах у детей</b>	583
Хаджибаев Ф.А., Гуломов Ф.К., Алиджанов Ф.Б., Махамадаминов А.Г. <b>Лапароскопическое лечение холецисто-билиарных свищей</b>	584
Хаджибаев Ф.А., Мирсидиков М.А., Махамадаминов А.Г., Халилов А.С. <b>Анализ результатов диагностики и лечения ранений сердца мирного времени</b>	585
Хайдаров Г.А., Жулбеков К.И., Саттаров Ш.Х., Саттаров А.Х., Рахимов И.К. <b>Лечения острой спаечной кишечной непроходимости миниинвазивными способами</b>	586
Хайдаров Г.А., Мизамов Ф.А., Усаров Т.А., Нормаматов Б.П., Жураев М.А. <b>Диагностическая лапароскопия при забрюшинных гематомах</b>	586
Хакимов М.Ш., Саттаров О.Т., Муаззамов Б.Б., Норов Ф.Х., Урманова Н.М., Хамдамов И.Б. <b>Выбор способа аллогерниопластики при грыжах передней брюшной стенки</b>	587
Хакимов М.Ш., Маткулиев У.И., Ашуров Ш.Э., Каримов М.Р., Кодирова Г.Р. <b>Новые подходы в оценке интенсивности пищеводных кровотечений</b>	588
Хакимов М.Ш., Рахманов С.У., Имамов А.А., Муродов А.М., Каримов Р.А. <b>Особенности лечебной тактики при остром калькулезном холецистите в постковидном периоде</b>	589

<p>Хакимов Э.А., Рузибоев С.А., Даминов Ф.А., Авазов А.А., Шамсиддинов Ё.Т.  <b>Эндоскопический гемостаз при желудочно-кишечных кровотечениях у обожженных</b>                  Хамидова М.Н.</p>	589
<p><b>Усовершенствованный способ холецистэктомии из минилапаротомного доступа</b>                  Хашимов Ш.Х., Садиқов Н.С., Кабулов Т.М., Ташкенбаев Ф.Р., Зарипов А.А.</p>	590
<p><b>Результаты лапароскопической рукавной резекции желудка в лечении больных морбидным ожирением</b>                  Ҳайитов А.А. Ҳайитов А.К.</p>	591
<p><b>Диагностические возможности лапароскопии при экстренной хирургии органов брюшной полости</b>                  Шавкатова Г.Ш.</p>	591
<p><b>Тактика лечения больных с полипами эндометрия</b>                  Шакиров Б.М., Авазов А.А., Хакимов Э.А., Раджабов У.А., Умедов Х.</p>	592
<p><b>Особенности лечение глубоких ожоговых ран конечностей во влажной среде</b>                  Шакиров Б.М., Хакимов Э.А., Эшмирзаев Б.М., Садуллаева М.А., Донабоев О.Ж.</p>	592
<p><b>Роль обезболивания обожженных пожилого и старческого возраста</b>                  Шахриёрова С.О., Даминова М.Н., Уктамова Д.Н.</p>	593
<p><b>Обоснование хирургического лечения прямокишечно-влагалищных свищей</b>                  Шеркулов К.У., Раджабов Ж.П., Рахмонкулов А.А., Турдалиев Б.И.</p>	594
<p><b>Методы лечения эпителиально-копчикового хода</b>                  Эгамов Ю.С.</p>	594
<p><b>Профилактика динамической кишечной непроходимости при остром разлитом перитоните</b>                  Элмуродов А.Н., Умедов Х.А., Нормаматов Б.П., Жабборов К.Х., Панжиев Ш.Т.</p>	595
<p><b>Травма тонкого и толстого кишечника при абдоминальной повреждении</b>                  Янгиев Б.А., Мансуров Т.Т.</p>	596
<p><b>Возможность применения лапароскопии для ранней диагностики острой тослстокишечной непроходимости опухолевого генеза</b>                  Янгиев Б.А., Рузибоев Ш.Ж., Хурсанов Ё.Э., Бобокулов А.У.Туксонов С.Н.</p>	597
<p><b>Результаты лечения больных с перфоративными язвами эндовидеохирургическим методом</b>                  Янгиев Б.А., Жулбеков К.И., Хурсанов Ё.Э., Эшмирзаев Б.М., Норбеков А.У.</p>	597
<p><b>Тактика хирурга при лечении послеоперационных внутрибрюшных осложнений в ургентной хирургии</b></p>	598

УДК 616.279-008.64-089

## ХИРУРГИЧЕСКОЕ ЛЕЧЕНИЕ ГНОЙНО-СЕПТИЧЕСКИХ ОСЛОЖНЕНИЙ У БОЛЬНЫХ САХАРНЫМ ДИАБЕТОМ

Абдуллаев Сайфулла Абдуллаевич, Юлдашев Фаррух Шокирович, Атоев Тулкин Толмасович,  
Искандаров Абдуллажон Самандар угли  
Самаркандский Государственный медицинский институт, Республика Узбекистан, г. Самарканд

## ЌАНДЛИ ДИАБЕТ БИЛАН БЕМОРЛАРДА ЙИРИНГЛИ СЕПТИК АСОРАТЛАРНИНГ ХИРУРГИК ДАВОЛАНИШИ

Абдуллаев Сайфулла Абдуллаевич, Юлдашев Фаррух Шокирович, Атоев Тулкин Толмасович,  
Искандаров Абдуллажон Самандар ўғли  
Самарканд Давлат тиббиёт институти, Ўзбекистон Республикаси, Самарканд ш.

## SURGICAL TREATMENT OF PURULENT-SEPTIC COMPLICATIONS IN PATIENTS WITH DIABETES MELLITUS

Abdullaev Sayfulla Abdullaevich, Yuldashev Farruh Shokirovich, Atoev Tulkin Tolmasovich, Iskandarov Abdullajon Samandar ugli  
Samarkand State Medical Institute, Republic of Uzbekistan, Samarkand

e-mail: [davlat\\_dj96@mail.ru](mailto:davlat_dj96@mail.ru)

**Резюме.** Долзарблиги: Жаҳон Соғлиқни сақлаш ташкилоти маълумотларига кўра, диабетдан кейинги ногиронлик биринчи ўринда, ўлим эса учинчи ўринда туради. Шу сабабли, XXI аср қандли диабет "ноюқумли пандемия" ҳисобланади. Хирургик инфекциялар ҳар доим клиник хирургия муаммоси бўлиб келган ва қолмоқда. Тадқиқот мақсади: Қандли диабет билан беморларда йирингли-септик яраларнинг асоратларини хирургик даволашнинг комплекс усулларини такомиллаштириш. Материаллар: Самарқанд шаҳар тиббиёт бирлашмасининг йирингли-септик бўлимига юмшоқ тўқималарнинг йирингли-септик яллиғланиш жараёнлари, некротик фасциит билан мураккаблашган қандли диабет касаллиги билан 84 та бемор ётқизилди. 47та эркак ва 37та аёл. Хулоса: Қандли диабетда юмшоқ тўқималарнинг йирингли-некротик фасциитини даволашда эрта ташхис қўйиш ва этапли некрэктомия билан комплексли адекват хирургик даволаш энг мақбул даволаш усули ҳисобланади.

**Калим сўзлар:** сепсис, қандли диабет, фасциит, некрэктомия.

**Abstract.** Relevance: According to the World Health Organization, disability after diabetes is in first place and mortality is in third place. For this reason, the XXI century of diabetes is considered a "non-infectious pandemic". Surgical infection has always been and remains a problem of clinical surgery. The purpose of the research: Improvement of complex methods of surgical treatment of purulent-septic wounds of complications in patients with diabetes mellitus. Materials and methods: 84 patients with purulent-septic inflammatory processes of soft tissues, diabetes mellitus complicated by necrotic fasciitis were hospitalized in the purulent-septic department of the Samarkand City Medical Association. There were 47 males and 37 females. Conclusions: In the treatment of purulent – necrotic fasciitis of soft tissues in diabetes mellitus, early diagnosis and comprehensive adequate surgical treatment with staged necrectomy is considered the most optimal method of treatment.

**Keywords:** sepsis, diabetes mellitus, fasciitis, necrectomy.

**Актуальность.** Несмотря на развития медицинской науки проблема хирургической инфекции при сахарном диабете остается актуальной проблемой. В настоящее время в мире насчитывается около 500 млн. больных сахарным диабетом (ВОЗ, 2019).

Больные с гнойно-септическими заболеваниями мягких тканей, осложнившимися инфекциями, составляют 12-62%. Инфекционные заболевания на фоне сахарного диабета не редко протекают молниеносно, требуя диагностической настороженности со стороны врачей любых специальностей.

**Цель работы:** Усовершенствование комплексных методов хирургического лечения гнойно-септических ран осложнений у больных сахарным диабетом.

**Материалы работы:** В гнойно-септическом отделении Самаркандского городского медицинского объединения находились на стационарном лечении 84 больных с гнойно-септическими воспалительными процессами мягких тканей, сахарного диабета осложненными некротическими фасциитами. Мужчин было 47, женщин 37. Возраст больных были от 24 до 78 лет.

Причинами гнойно-некротических воспалений мягких тканей были:

- сахарный диабет II типа, тяжелая форма, с синдромом диабетической стопы;
- парапроктиты;
- флегмона промежности;
- болезнь Фурнье;
- флегмоны верхних и нижних конечностей;
- глубокие постинъекционные абсцессы;
- послеоперационные нагноения раны, осложненные флегмоной передней брюшной стенки;
- флегмона грыжевого мешка.

Диабетический анамнез у этих больных составил в среднем 12,3 лет. 32 больных страдало сахарным диабетом от 5 до 15 лет, что составило 39%. У 43 больных диабетический анамнез было отмечено 16-20 лет, что составило 51%. У

остальных 9 больных диабетический анамнез были более 21 года, что составляло 10%. Однако, несмотря на длительный диабетический анамнез эти группы больных очень поздно обратились к врачу.

При развитии фасциита первыми поражаются поверхностные фасции, подкожно-жировая клетчатка. В этой стадии болезни первичные признаки не появляются, в плане диагностики бывают определенные затруднения.

В некротических фасциитах появляются массивные отеки, локальная боль и признаки интоксикации. При локализации гнойно-некротического процесса в области стоп и пальцев, гнойный процесс распространяется вверх по фасциям и по синовиальной оболочке мышц (мионекрозы).

При вскрытии флегмоны, абсцесса далеко от инфильтрата мягких тканей в глубине раны выявлены вязкого характера, желтовато-серого цвета гнойные массы со специфическим ихорозным запахом. У 34 больных обнаружены сепсис. У 50 больных наблюдалось обычное течение гнойно-воспалительных процессов мягких тканей без явления сепсиса. После соответствующей предоперационной подготовки в срочном порядке вскрывались широкими разрезами. При наличии анаэробной флегмоны мы производили несколько разрезов «лампасного» характера. В послеоперационном периоде произведена этапная некрэктомия.

**Результаты и обсуждение работы.** В последние годы при выборе метода хирургического лечения больных с гнойно-некротическим осложнением сахарного диабета, учитываем характер и распространенность воспалительного процесса мягких тканей.

Возбудителями гнойно-некротической флегмоны мягкой тканей, особенно осложнённых некротизирующими фасциитами могут быть различные микроорганизмы:

- стрептококки, стафилококки, энтерококки, кишечные палочки и другие облигатные анаэробы.

Местные клинические признаки некротических фасциитов имеют свои особенности, на коже специфические местные признаки визуально не определялись. Особенностью течения некротических фасциитов является гнойный процесс подкожной клетчатки, распространяется по фасциям и развивается гнилостно – некротический процесс в фасции и переходит в подлежащим мышцам (мионекрозы). Мы наблюдали группу больных, которые поступили в стационар поздно, их состояния были тяжёлыми и выявлены клинические признаки сепсиса.

В наших наблюдениях выяснилось, что больные с острыми парапроктитами, осложнёнными фасциитами промежуточной, большими флегмонами передней брюшной стенки, гнойно-некротическими флегмонами пальцев и стоп обращались в стационар поздно. Именно в этой группе больных часто развивалось сепсис. УЗИ является высокоинформативным методом диагностики по локализации гнойного процесса мягкой ткани, его размеры, глубины поражения.

В лечении некротических фасциитов необходимо своевременного, раннего радикального оперативного вмешательства: полноценный хирургический разрез, санация раны, адекватное дренирование.

Все наши больные своевременно подверглись оперативному лечению, то есть широкими разрезами вскрывались парапроктиты, длинными разрезами флегмоны бедра, голени с удалением некротических тканей. В отдельных случаях из-за тяжести состояния больных сделать полную некрэктомию невозможно. Поэтому в послеоперационном периоде произведена этапная некрэктомия. Тяжёлым больным от 3х до 8 раз нами проведены этапные некрэктомии с адекватным дренированием. При наличии осложнения анаэробной флегмоны производились разрезы «лампасного» характера. Раны обрабатывались раствором перекиси водорода, проводили тщательную санацию, по мере возможности некрэктомию и дренирование раны.

Если в послеоперационном периоде развивается повышение температуры, тахикардия, боли в области послеоперационной раны, особого улучшения общего состояния больных не наблюдается – это является показанием к повторной ревизии раны для поиска источника. При контрольном УЗИ в глубине мягких тканей вокруг раны были обнаружены жидкостное образование. В отдельных случаях, когда вышеприведённые исследования не удаётся возможным, мы применяли пункционные методы обследования вокруг ран. При обнаружении наличия жидкости мягких тканях проводились расширение раны.

**Выводы.** В лечении гнойно – некротических фасциитов мягкой тканей при сахарном диабете, ранняя диагностика и комплексное адекватное хирургическое лечение с этапной некрэктомией считается самым оптимальным способом лечения.

#### Литература:

1. Абдуллаев, С. А., Курбанов, Э. Ю., Боймуродов, А. О., & Абдуллаева, Л. С. ПРОБЛЕМЫ ДИАГНОСТИКИ И ЛЕЧЕНИЯ СЕПСИСА ПРИ САХАРНОМ ДИАБЕТЕ. *ВЕСТНИК ВРАЧА*, 6.
2. Абдуллаев, С. А., Бабажанов А. С., Хамидов, Ф. У., & Курбанов, Э. Ю. (2019). ХИРУРГИЧЕСКИЕ ТАКТИКИ ЛЕЧЕНИЯ СЕПСИСА ПРИ САХАРНОМ ДИАБЕТЕ. In *НАУКА И ИННОВАЦИИ В XXI ВЕКЕ: АКТУАЛЬНЫЕ ВОПРОСЫ, ОТКРЫТИЯ И ДОСТИЖЕНИЯ* (pp. 190-194).
3. Абдуллаев, С. А., & Джалолов, Д. А. (2020). Особенности течения болезни Фурнье при сахарном диабете. *Наука в современном мире: приоритеты развития*, (1), 9-11.
4. Демичева Т. П. ХАРАКТЕРИСТИКА РАСПРОСТРАНЕННОСТИ И АНАЛИЗ РЕЗУЛЬТАТОВ ЛЕЧЕНИЯ СИНДРОМА ДИАБЕТИЧЕСКОЙ СТОПЫ //Вестник Российской военно-медицинской академии. – 2019. – №. S1. – С. 66-69.
5. Стяжкина С. Н. и др. Клиника гнойно-септических поражений при сахарном диабете и его отсутствии //Современные инновации. – 2017. – №. 5 (19).
6. Abdullaev Sayfulla Abdullaevich , Babajanov Axmadjan Sultanbayevich , Kurbanov Erkin Yusufovich , Toirov Abduxomid Suvonkulovich , Abdullaeva Lola Sayfullaevna , Djalolov Davlatshokh Abdvokhidovich , Problems of Sepsis Diagnostic and

Treatment in Diabetes Mellitus, *American Journal of Medicine and Medical Sciences*, Vol. 10 No. 3, 2020, pp. 175-178. doi: 10.5923/j.ajmms.20201003.09.

7. Trevelin, S. C., Carlos, D., Beretta, M., da Silva, J. S., & Cunha, F. Q. (2017). Diabetes mellitus and sepsis: a challenging association. *Shock: Injury, Inflammation, and Sepsis: Laboratory and Clinical Approaches*, 47(3), 276-287.

8. Shapoval S. D. et al. Complex treatment of patients with complicated syndrome of diabetic foot and sepsis //Romanian Journal of Diabetes Nutrition and Metabolic Diseases. – 2021. – Т. 28. – №. 2. – С. 131-136.

Shapoval S. D. et al. The role of a gram-positive microflora and its resistance in purulent-necrotic complications in patients, suffering syndrome of diabetic foot //Klinicheskaia khirurgiia. – 2019. – Т. 86. – №. 10. – С. 38-41.

### **ХИРУРГИЧЕСКОЕ ЛЕЧЕНИЕ ГНОЙНО-СЕПТИЧЕСКИХ ОСЛОЖНЕНИЙ У БОЛЬНЫХ САХАРНЫМ ДИАБЕТОМ**

Абдуллаев С.А., Юлдашев Ф.Ш., Атоев Т.Т., Искандаров А.С.

**Резюме.** Актуальность: По данным Всемирной организации здравоохранения по инвалидности после сахарного диабета на первом и по смертности на третьем месте. По этому XXI век сахарного диабета считают «неинфекционной пандемией». Хирургическая инфекция всегда была и остается проблемой клинической хирургии. Цель исследования: Усовершенствование комплексных методов хирургического лечения гнойно-септических ран осложнений у больных сахарным диабетом. Материалы и методы: В гнойно-септическом отделении Самаркандского городского медицинского объединения находились на стационарном лечении 84 больных с гнойно-септическими воспалительными процессами мягких тканей, сахарного диабета осложненными некротическими фасциитами. Мужчин было 47, женщин 37. Выводы: В лечении гнойно – некротических фасциитов мягких тканей при сахарном диабете, ранняя диагностика и комплексное адекватное хирургическое лечение с этапной некрэктомией считается самым оптимальным способом лечения.

**Ключевые слова:** сепсис, сахарный диабет, фасциит, некрэктомия.

УДК. 616-001:611.94/616-16]-052/616.9

**ШОК БИЛАН КЕЧУВЧИ КУКРАК ҚАФАСИ ЖАРОҲАТИ БЎЛГАН БЕМОРЛАРДА БАКТЕРИАЛ ТРАНСЛОКАЦИЯ**Абдурахмонов Маъмур Мустафоевич, Рахмонов Нутфулло Холикович  
Бухоро Давлат тиббиёт институти, Ўзбекистон Республикаси, Бухоро ш.**БАКТЕРИАЛЬНАЯ ТРАНСЛОКАЦИЯ У БОЛЬНЫХ ТРАВМОЙ ГРУДНОЙ КЛЕТКИ СОПРОВОЖДАЮЩЕЙСЯ ШОКОМ**Абдурахмонов Маъмур Мустафоевич, Рахмонов Нутфулло Холикович  
Бухарский Государственный медицинский институт, Республика Узбекистан, г. Бухара**BACTERIAL TRANSLOCATION IN PATIENTS WITH CHEST TRAUMA ACCOMPANIED WITH SHOCK**Abdurakhmanov Mamur Mustafayevich, Rakhmanov Nutfullo Kholikovich  
Bukhara State Medical Institute, Republic of Uzbekistan, Bukharae-mail: [info@bdti.uz](mailto:info@bdti.uz)

**Резюме.** Тадқиқот мақсади тизимли қон оқимида бактериал транслокация аниқланган шок ривожланиши билан бирга кукрак жароҳати билан оғриган беморларда иммун реактивликнинг узига хос хусусиятларини урганиш еди. Реанимация булимига қабул қилинган ИИ ва ИИИ даражали шок билан бирга кукрак жароҳати билан оғриган 41 нафар беморлар текширилди. Барча беморлар 2 гуруҳга булинди: 1 гуруҳи - қон оқимида бактериал транслокация аниқланмаган беморлар (22 киши) ва 2 гуруҳи-қон оқимида бактериал транслокация билан аниқланган (19 киши). Таққослаш гуруҳи-20 соғлом донорлар (уртача ёш  $35,0 \pm 2,9$  йил). ИИ ва ИИИ даражали шок билан бирга кукрак жароҳати билан шиллик қаватлардан тизимли қон оқимида бактериал транслокация травмадан кейинги биринчи 12-24 соатда беморларнинг 28,6% да аниқланди. Тизимли қон оқимида бактериал транслокация билан оғриган беморларнинг иммун реактивлигининг узига хос хусусияти: нейтрофил гранулоцитлар ва моноцитларни қонга, камроқ аниқ ситокинемияга, қоннинг нейтрофил гранулоцитларининг функционал етишмовчилиги ва эпителиал ҳужайралар ва шиллик қаватларнинг В-лимфоцитларининг юқори реактивлиги сафарбар қилиш.

**Калит сузлар:** кукрак жароҳати, бактериал транслокация, тизимли қон оқими.

**Abstract.** The aim of the study was to study the features of immune reactivity in patients with chest trauma accompanied by the development of shock, in whom bacterial translocation into the systemic circulation was detected. The study involved 41 victims with chest trauma accompanied by shock of II and III degrees, who were admitted to the intensive care unit. All victims were divided into 2 groups: group 1 - patients with no bacterial translocation into the bloodstream (22 people) and group 2 - with bacterial translocation into the bloodstream (19 people). The comparison group consisted of 20 healthy donors (mean age  $35.0 \pm 2.9$  years). In chest trauma accompanied by shock of II and III severity, bacterial translocation from the mucous membranes into the systemic circulation was detected in 28.6% of patients in the first 12-24 hours after the injury. A feature of the immune reactivity of patients with bacterial translocation into the systemic circulation was: slow mobilization of neutrophilic granulocytes and monocytes into the blood, less pronounced cytokinemia, functional insufficiency of neutrophilic granulocytes in the blood and high reactivity of epithelial cells and B-lymphocytes of the mucous membranes.

**Key words:** chest injury, bacterial translocation, systemic blood flow.

При травме грудной клетки (ТГК) сопровождающейся развитием шока, появляется гипоперфузия тканей и острая тканевая гипоксия, что приводит к увеличению проницаемости стенок сосудов микроциркуляторного русла, изменению реактивности эпителия и клеток иммунной системы слизистых оболочек. При этом создаются условия для бактериальной транслокации (БТ) со слизистых оболочек, в частности, кишечника, в мезентериальные лимфоузлы, а в отдельных случаях - в системный кровоток [1,2].

**Цель исследования:** изучить особенности иммунной реактивности у пострадавших с травмой грудной клетки сопровождающейся развитием шока, у которых выявлена бактериальная транслокация в системный кровоток.

**Материал и методы.** Обследовано 41 пострадавших с ТГК сопровождавшейся шоком II и III степени тяжести, поступивших в реанимационное отделение Бухарского филиала РНЦЭМП. Все пострадавшие были разделены на 2 группы: 1 группа - пациенты, у которых БТ в кровоток не выявлено (22 чел.) и 2 группа - с БТ в кровоток выявлено (19 чел.). Группа сравнения - 20 здоровых доноров (средний возраст  $35,0 \pm 2,9$  года). Степень гипоксии у пострадавших оценивали по уровню  $PaO_2$  в артериальной крови. Определяли количество лейкоцитов и их популяций в крови лейкоцитов и их популяций в крови. Содержание CD HLA-DR+ и CD14+ мононуклеаров, defensin (HNP-1)+ нейтрофильных гранулоцитов (def+НГ) оценивали с помощью иммуноцитохимического метода. Содержание ИЛ-6, ИЛ-10, кортизола в сыворотке крови определяли методом иммуноферментного анализа с помощью тест-систем ООО «Протеиновый контур» (Санкт-Петербург). Исследования проведены при поступлении пациентов в стационар, через 12 ч., 24 ч., на 3 и 5 сутки после травмы.

**Результаты и их обсуждение.** У всех пострадавших в течение 12 часов после инцидента наблюдали признаки синдрома системного воспалительного ответа (ССВО). При этом в 1 группе у 11 (50%) пострадавших на 3-5 сутки после травмы диагностировали сепсис и у 5 (22,7,4%) пострадавших.

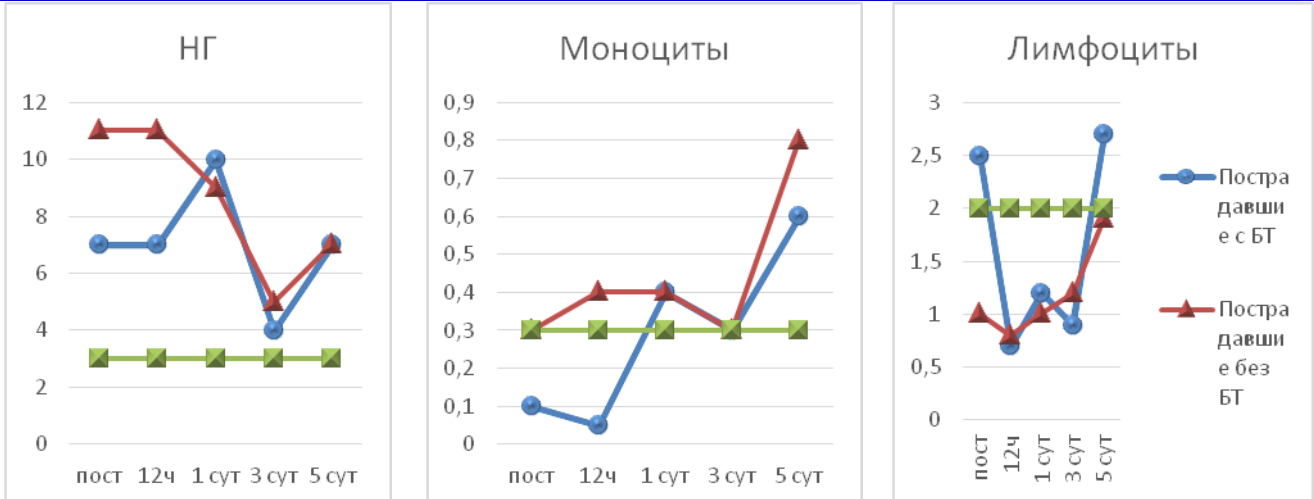
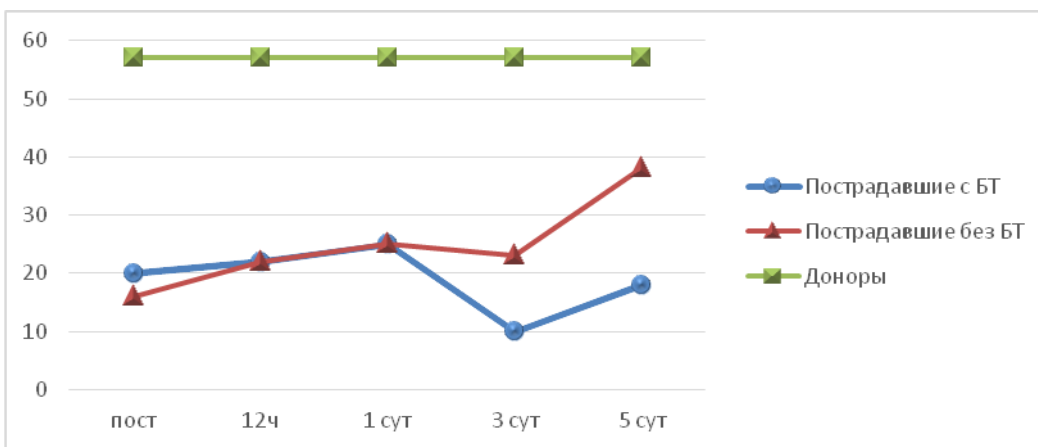


Рис. 1. Абсолютное содержание НГ, моноцитов и лимфоцитов (109/л) в крови пострадавших с ТГК: \* - P<0,05 по сравнению с контрольной группой; \* - P<0,05 по сравнению с пострадавшими без БТ.



В этой группе зафиксировано 2 летальных исхода. У пациентов 2 группы течение раннего периода, после травмы также осложнилось развитием сепсиса у 2 (10,5%) пациентов и тяжёлого сепсиса у 2 (10,5%) пациентов. Во второй группе был 1 летальный исход. У всех пострадавших мы наблюдали снижение PaO<sub>2</sub> в артериальной крови в

Рис. 2. Количество DEF+НГ (%) в крови пострадавших с ТГК. \* - P<0,05 по сравнению с контрольной группой; \* - P<0,05 по сравнению с пострадавшими без БТ

течение 3 суток после травмы, однако различий между группами не наблюдали.

При анализе содержания в крови количества клеток миелоидного и лимфоидного ростков обнаружили, что у пациентов с выявленной транслокацией бактерий в кровотоке в течение 12 часов после поступления содержание НГ и моноцитов в крови достоверно ниже по сравнению с пациентами 1 группы. Также, у пациентов этой группы во время поступления, в отличие от пациентов 1 группы, не наблюдалось лимфоцитопении (рис.1). Как видим на рисунке 2, для пострадавших с ТГК характерно значительное снижение доли дефенсин-позитивных гранулоцитов вплоть до 3 дня наблюдения, а у пациентов с БТ восстановление численности этих клеток не наблюдается до 5 суток после травмы.

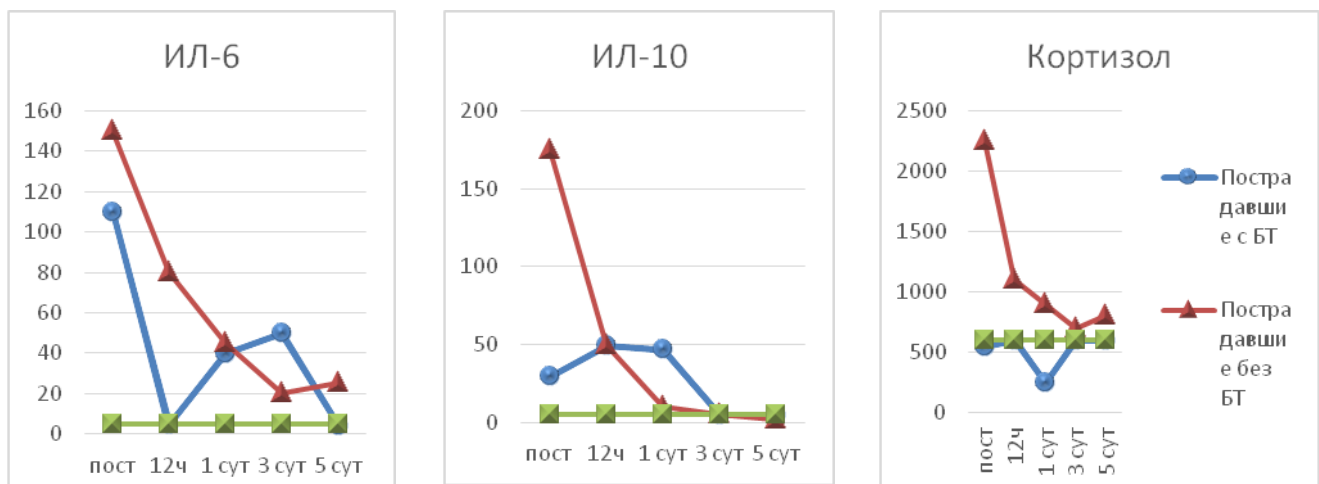
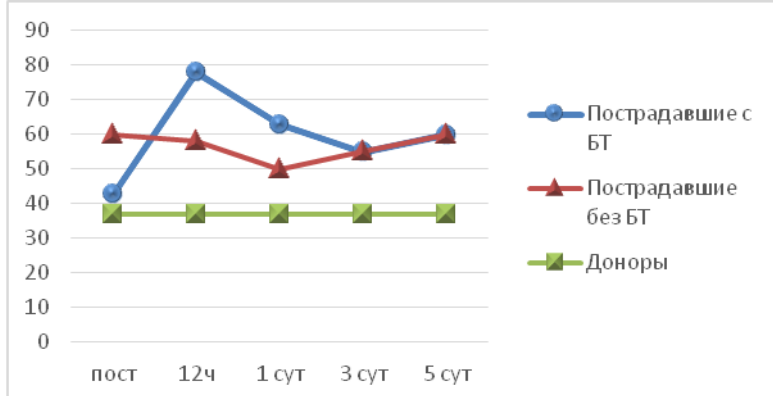


Рис. 3. Содержание ИЛ-6 (пг/мл), ИЛ-10 (пг/мл) и кортизола (нг/мл) у пострадавших с ТГК: \* - P<0,05 по сравнению с контрольной группой; \* - P<0,05 по сравнению с пострадавшими без БТ



**Рис.4.** Содержание HLA-DR+клеток в крови (%) пострадавших с ТГК: \* -  $P < 0,05$  по сравнению с контрольной группой; \* -  $P < 0,05$  по сравнению с пострадавшими без БТ

Также, у пациентов этой группы мы наблюдали нетипичный для первых часов травматического шока уровень кортизола в сыворотке крови, свидетельствующий о низкой реакции со стороны секреторных клеток коры надпочечников в ответ на стресс, боль и кровопотерю (рис.3).

Исследования показали, что в крови пациентов 2 группы через 12 и 24 часа после поступления относительное содержание HLA-DR+клеток было достоверно выше, чем у пациентов 1 группы. В это же время выявляли и бактериемию у больных 2 группы (рис.4). У пациентов обеих групп содержание клеток, экспрессирующих TLR (CD14+ клеток), было снижено, но у пострадавших с БТ этот показатель, начиная с 1 суток, был достоверно ниже, чем у больных 1 группы (рис.4).

**Выводы.** При ТГК, сопровождающейся шоком II и III степени тяжести, бактериальная транслокация со слизистых оболочек в системный кровоток выявлена у 28,6% пациентов в первые 12-24 часа после травмы.

Особенностью иммунной реактивности больных с бактериальной транслокацией в системный кровоток явились замедленная мобилизация нейтрофильных гранулоцитов и моноцитов в кровь, менее выраженная цитокинемия, функциональная недостаточность нейтрофильных гранулоцитов крови и высокая реактивность эпителиальных клеток и В-лимфоцитов слизистых оболочек.

#### Литература:

1. Абдурахманов М.М. Рахманов Н.Х. Динамика показателей цитокинов у больных с травмами грудной клетки с развитием травматического шока. "Журнал теоретической и клинической медицины", №4, 2020 г.с 63-70
2. Абдурахманов М.М. Рахманов Н.Х. Динамика показателей врожденного иммунитета у больных с травмой грудной клетки в сочетании с черепно-мозговой травмой. Новый день в медицине Tibbiotga yangi kun.3(31) 2020. с. 456-461.
3. Хаитов Р.М. Новые данные о строении и функционировании иммунной системы желудочно-кишечного тракта / Р.М.Хаитов, Б.В.Пинегин// Анналы хирург. гепатологии.- 2002.- Т.7.- №2.- С.105-110
- 4.Hietbrink F, Besselink MGH, Renooij W, De Smet MBM, Draisma A, Van Der Hoeven H, etc. Systemic inflammation increases intestinal permeability in experimental human endotoxemia. Shok. 2009. 32: 374-8
- 5.Nasreldin E., Khayri M. State of activation of circulating neutrophils in patients with isolated chest injury: characteristics of surface receptor expression. J Trauma Treat. 2017; 6: 2-6.

#### **БАКТЕРИАЛЬНАЯ ТРАНСЛОКАЦИЯ У БОЛЬНЫХ ТРАВМОЙ ГРУДНОЙ КЛЕТКИ СОПРОВОЖДАЮЩЕЙСЯ ШОКОМ**

Абдурахманов М.М., Рахманов Н.Х.

**Резюме.** Целью исследования явилось, изучение особенности иммунной реактивности у пострадавших с травмой грудной клетки сопровождающейся развитием шока, у которых выявлена бактериальная транслокация в системный кровоток. Обследовано 41 пострадавших с травмой грудной клетки сопровождавшейся шоком II и III степени, поступивших в реанимационное отделение. Все пострадавшие были разделены на 2 группы: 1 группа - пациенты, у которых бактериальная транслокация в кровоток не выявлено (22 чел.) и 2 группа - с бактериальной транслокацией в кровоток выявлено (19 чел.). Группа сравнения - 20 здоровых доноров (средний возраст  $35,0 \pm 2,9$  года). При травме грудной клетки, сопровождающейся шоком II и III степени тяжести, бактериальная транслокация со слизистых оболочек в системный кровоток выявлена у 28,6% пациентов в первые 12-24 часа после травмы. Особенностью иммунной реактивности больных с бактериальной транслокацией в системный кровоток явились: замедленная мобилизация нейтрофильных гранулоцитов и моноцитов в кровь, менее выраженная цитокинемия, функциональная недостаточность нейтрофильных гранулоцитов крови и высокая реактивность эпителиальных клеток и В-лимфоцитов слизистых оболочек.

**Ключевые слова:** травма грудной клетки, бактериальная транслокация, системный кровоток.



УДК: 616.14-005.6-08

## ОЁҚ ЧУҚУР ВЕНАЛАРИ ТРОМБОЗИ БЎЛГАН БЕМОРЛАРНИ ДАВОЛАШДА ЯНГИ ОРАЛ АНТИКОАГУЛЯНТ - РИВАРОКСАБАН

Абдурахмонов Маъмур Мустафоевич<sup>1</sup>, Хамдамов Улуғбек Рўзиевич<sup>2</sup>

1 - Бухоро Давлат тиббиёт институти, Ўзбекистон Республикаси, Бухоро ш.;

2 – Республика шошилинч тиббий ёрдам илмий маркази Бухоро филиали, Ўзбекистон Республикаси, Бухоро ш.

## НОВЫЙ ОРАЛЬНЫЙ АНТИКОАГУЛЯНТ - РИВАРОКСАБАН В ЛЕЧЕНИИ БОЛЬНЫХ С ТРОМБОЗАМИ ГЛУБОКИХ ВЕН НИЖНИХ КОНЕЧНОСТЕЙ

Абдурахмонов Маъмур Мустафоевич<sup>1</sup>, Хамдамов Улуғбек Рузиевич<sup>2</sup>

1 - Бухарский Государственный медицинский институт, Республика Узбекистан, г. Бухара;

2 - Бухарский филиал Республиканского научного центра экстренной медицинской помощи,

Республика Узбекистан, г. Бухара

## NEW ORAL ANTICOAGULANT RIVAROXABAN IN THE TREATMENT OF PATIENTS WITH DEEP VEIN THROMBOSIS OF THE LOWER EXTREMITIES

Abdurakhmanov Mamur Mustafayevich, Rakhmanov Nutfullo Kholikovich

1 - Bukhara State Medical Institute, Republic of Uzbekistan, Bukhara;

2 - Bukhara branch of the Republican Scientific Center for Emergency Medical Aid, Republic of Uzbekistan, Bukhara;

e-mail: [hur-surg@mail.ru](mailto:hur-surg@mail.ru)

**Резюме.** Мақолада 5 йил давомида оёқ чуқур веналари тромбози билан оғриган беморларни даволашда турли антикоагулянт давоинг қиёсий натижалари тақдим этилган. Беморлар 2 гуруҳга бўлиб ўрганилди. Биринчи гуруҳ беморлар Варфарин препаратини, иккинчи гуруҳ беморлар эса янги орал антикоагулянт ривароксабан препаратини қабул қилдилар. Ўрганиш натижалари бўйича хулоса қилганда, ривароксабан эффективлиги ва хавфсизлиги жихатидан варфариндан устун.

**Калит сўзлар:** оёқ чуқур веналари тромбози, антикоагулянт даво, варфарин, ривароксабан.

**Abstract.** The paper presents the comparative results of anticoagulant therapy in the treatment of patients with deep vein thrombosis of the lower extremities. The patients are divided into 2 groups. In the first group, patients received warfarin, in the second, the new oral anticoagulant - rivaroxaban.

**Key words:** deep vein thrombosis of the lower extremities, anticoagulant therapy, warfarin, rivaroxaban.

Актуальность исследования: Тромбоз глубоких вен (ТГВ) нижних конечностей и ассоциированная с ним тромбоземболия лёгочной артерии (ТЭЛА) в настоящее время объединены в общее понятие венозных тромбоземболических осложнений (ВТЭО), лечение которых остается актуальной проблемой [1]. Ежегодная частота возникновения ТГВ составляет 50—160 случаев на 100в популяции, при этом тромбоземболические осложнения занимают третье место по частоте причин смерти среди сердечно-сосудистых заболеваний после инфаркта миокарда и инсульта [2]. Рецидив ТГВ во время или после прекращения лечения развивается у 20—30% больных и в 15% случаев сопровождается лёгочной эмболией [3]. Летальные исходы при отсутствии лечения регистрируются у 30% больных, а при проведении своевременной терапии антикоагулянтами — у 2—8% [4]. После перенесенного ТГВ хроническая венозная недостаточность (ХВН) возникает у 45—95% больных, из которых через 3 года более половины становятся инвалидами [5]. Несмотря на широкое внедрение миниинвазивных хирургических технологий профилактики и лечения ВТЭО (эндоваскулярная тромб-экстракция и катетерный тромболитизис, имплантация кава-фильтра и пликация вен), основополагающей остается антикоагулянтная терапия.

Открытыми остаются два вопроса: превосходит ли ривароксабан по эффективности и безопасности варфарин и какой из препаратов (ривароксабан или варфарин) более эффективен и безопасен при лечении больных с ВТЭО? Ответы на эти вопросы можно получить, сравнив эти препараты между собой при лечении больных с ВТЭО.

Цель исследования: изучение безопасности и эффективности ривароксабана при лечении больных с тромбозами глубоких вен нижних конечностей.

Материалы и методы: Проведен анализ результатов обследования и лечения 128 больных с острым ТГВ, находившихся на лечении в отделениях экстренной хирургии Бухарского филиала РНЦЭМП г. Бухаре в 2015—2020 гг. Мужчин было 82 (64,1%), женщин - 46 (35,9%), возраст больных колебался от 18 до 75 лет (средний возраст - 57,4±1,2 года). Средняя длительность заболевания до момента поступления составила 8,7±1,4 суток.

Критериями включения в исследования были: одно- или двусторонний острый ТГВ нижних конечностей с вовлечением проксимальных вен, подтвержденные инструментальными методами визуализации; возраст больных старше 18 лет; длительность заболевания не более 2 недель; подписанное информированное согласие больного на участие в исследовании.

При поступлении больным выполнялись рутинные клинические и биохимические анализы крови и мочи, коагулограмма, а также ультразвуковое ангиосканирование венозной системы нижних конечностей на аппаратах «Esate

MyLabX6» (Италия) и «SonoScape SSI-5500» (Китай). Во время исследования определяли локализацию и протяженность тромбоза, характер проксимальной части тромба, выявляли бессимптомно протекающий тромбоз в других сосудистых бассейнах. Распространенность тромботического процесса оценивали следующим образом: тромбоз только одного сегмента глубоких вен - локальный; подколенной и поверхностной бедренной вен - распространенный; глубоких вен голени и бедра - субтотальный; глубоких вен голени, бедра и таза - тотальный.

Для исключения соматических причин заболевания, больным по показаниям выполняли фиброгастродуоденоскопию, ультразвуковое исследование органов брюшной полости и забрюшинного пространства.

Больным назначалась консервативная терапия: латрен 200,0 мл внутривенно, ресорбилакт 200,0 мл внутривенно, L-лизин эсцинат 10,0мл на 50 мл физиологического раствора и внутривенно медленно, 1 раз в сутки в течение 10 дней, никотиновая кислота 1% -2,0мл, 2 раза в день внутримышечно в течение 10 дней, диклоберл-3,0 внутримышечно 1 раз в день в течение 3 дней, Флебодиа 600 мг - 1 раз в сутки и эластическая компрессия пораженной конечности.

В зависимости от применяемого антикоагулянта, больные были разделены на две группы методом случайной выборки. В первую группу вошли 63 больных, во вторую — 65. Обе группы были сопоставимы по возрасту больных, данным клинических и инструментальных исследований. Во всех группах стартовая терапия проводилась низким молекулярным гепарином (клексан 0,6 ЕД). Контроль системы гемостаза осуществляли 1 раз в сутки путем определения активизированного частичного тромбопластинового времени (АЧТВ). При проведении гепаринотерапии АЧТВ увеличивали в 2—2,5 раза до 80—90 сек.

В первой группе не позднее 48 часов после начала парентеральной антикоагулянтной терапии пациенты начинали прием варфарина в дозе 5 мг. На 3 день с момента назначения варфарина определяли международное нормализационное отношение (МНО) и производили коррекцию дозы. В последующие дни ежедневно контролировали МНО с коррекцией дозы варфарина до достижения оптимальных значений в диапазоне 2,0—3,0, после чего гепарин отменяли. После выписки из стационара пациенты принимали варфарин в подобранной дозе в течение 6 месяцев с контролем МНО 1 раз в 10 дней в поликлинике по месту жительства. Во второй группе стартовая терапия гепарином проводилась в течение 5 суток. На 6 сутки гепарин отменяли и больному назначали ривароксабан по 15 мг 2 раза в сутки в течение 3 недель, затем по 20 мг 1 раз в сутки в течение 6 месяцев. Лабораторный контроль за состоянием гемостаза и коррекцию дозы препарата не проводили.

После окончания лечения проводили контрольное ультразвуковое исследование глубоких вен пораженных конечностей. Определяли локализацию и характер поражений отдельных сегментов венозной системы. Через 1 год после окончания лечения проводили контрольное клиническое обследование больных для установления степени тяжести ХВН и оценки качества жизни больных. Для оценки качества жизни был использован опросник «SF-36 HealthStatus Survey». Для оценки статистической значимости различий использовали критерий согласия Пирсона («хи-квадрат») и t-критерий Стьюдента. Различия считали статистически значимыми при  $p < 0,05$ .

Результаты исследования и обсуждение: При ультразвуковом исследовании венозной системы пораженной нижней конечности длина тромбов в глубоких венах в первой группе колебалась от 18 до 96 мм, составляя в среднем  $59,4 \pm 19,7$  мм, в 2 группе - от 15 до 87 мм (в среднем  $57,9 \pm 19,7$  мм).

Необходимо отметить преобладание проксимальных тромбозов (бедренной вены в сочетании с поражением подколенной вены и вен голени): в 1 группе — у 17 (48,6%) больных, во 2 группе — у 16 (53,3%). На втором месте были тромбозы подвздошной вены в сочетании с тромбозом бедренной, подколенной вены и вен голени. Этот вариант выявлен у 7 (20%) больных 1 группы и у 5 (16,7%) пациентов в 2 группы. Лишь в единичных случаях диагностированы тромбозы в одном анатомическом сегменте. Распределение больных по протяженности поражения венозного русла представлено в табл. 1. Из таблицы видно, что наиболее часто у больных имел место распространенный, а затем — субтотальный тромбоз глубоких вен. Этому соответствовал и объективный статус. Локальный тромбоз мало нарушал венозную гемодинамику и клинически проявлялся легкой степенью венозной недостаточности, распространенный и субтотальный тромбоз — средней, а тотальный тромбоз — тяжелой степенью.

По данным ультразвукового исследования в первой группе у 33 (94,3%) больных тромб был фиксирован к стенке вены, а у 2 (5,7%) пациентов отмечена флотация верхушки тромба, свободная часть которого была равна 2 см. Во 2 группе вероятность развития ТЭЛА обнаружена у 3 (10%) пациентов с субтотальным характером тромботического процесса. Флотирующий тромб находился в бедренной вене, во всех случаях длина свободной части тромба не превышала 4 см. В течение первых трех суток после начала антикоагулянтной терапии верхушка тромба фиксировалась к стенке вены, что подтверждено данными контрольных ультразвуковых исследований. При динамическом ультразвуковом контроле роста тромба в процессе лечения не зарегистрировано ни у одного пациента.

Рецидив заболевания (обнаружение тромба в других, ранее не вовлеченных в тромботический процесс венах с развитием ТЭЛА) через один месяц после выписки из стационара диагностирован у 2 (5,7%) больных 1 группы. На момент рандомизации пациенты имели локальный тромбоз подколенной и нижней трети бедренной вен.

**Таблица 1.** Распространенность тромбоза глубоких вен нижних конечностей

Распространенность тромбоза	1 группа (n=63)	2 группа (n=65)
локальный	9(14,2%)	11(16,9%)
распространенный	20(31,7%)	18(27,7%)
субтотальный	18(28,6%)	17(26,1%)
тотальный	16(25,5%)	19(29,3%)

При проведении контрольных ультразвуковых исследований тромбы обнаружены в венах голени, подколенной, бедренной и подвздошной венах. Пациенты повторно госпитализированы, переведены на прием ривароксабана. При тщательном дополнительном обследовании выявлена резистентность к антикоагулянтной терапии вследствие врожденной тромбофилии; антикоагулянтная терапия назначена этим больным пожизненно.

Нежелательные явления при проведении антикоагулянтной терапии представлены в табл. 2.

Различные нежелательные явления и осложнения антикоагулянтной терапии зарегистрированы у 15 (11,7%) больных. «Большое» клинически значимое желудочно-кишечное кровотечение из острых язв желудка зарегистрировано у 4 (6,3%) больных первой группы, принимавших варфарин. Антикоагулянтная терапия у этих больных была прекращена. Наиболее часто нежелательные эффекты проявлялись развитием «малых» кровотечений, которые возникли у 2(3,17%) больных 1 группы, у 1(1,53%) пациентов 2 группы. Во всех случаях они не были клинически значимыми (не требовали госпитализации и проведения корректирующего лечения, переливания компонентов крови) и устранялись путем коррекции дозы антикоагулянта. У 2(3,17%) пациентов 1 группы после приема варфарина и у 1(3,3%) больного, получавшего ривароксабан, в процессе лечения выявлено повышение уровня аланин-аспартатаминотрансферазы более, чем в 3 раза от верхней границы нормы, в связи с чем данным пациентам антикоагулянтная терапия исследуемыми препаратами была прекращена.

Распределение больных по степеням реканализации венозной системы нижних конечностей на момент окончания лечения представлено в табл. 3.

После шестимесячного курса лечения у 71 (74,7%) больного произошла полная или частичная реканализация тромбированных вен, что свидетельствует о достаточной эффективности антикоагулянтной терапии. Эффективность ривароксабана по влиянию на полную реканализацию глубоких вен превышала варфарин — на 9,6%. Во второй группе, более чем в трети случаев при лечении варфарином пораженный сегмент вены остался окклюзированным. Этот показатель был ниже, на 11% — в группе, получавших ривароксабан. Распределение больных по степени ХВН через 1 год после окончания лечения представлено в табл. 4.

Случаев отсутствия ХВН во второй группе было больше, по сравнению с первой, на 9,7%. Частота легких форм ХВН была также больше во второй группе на 6,5%, в то время как средняя и тяжелая степени ХВН наблюдались на 6,5% и 8,6% соответственно чаще в первой группе, чем во второй.

Результаты оценки качества жизни после курса лечения представлены в табл. 5.

Интегральные показатели качества жизни после перенесенного ТГВ были выше у больных второй группы по сравнению с первой.

**Таблица 2.** Осложнения антикоагулянтной терапии

Виды осложнений	1 группа (n=63)	2 группа (n=65)
Носовое кровотечение	4(6,3%)	-
Желудочно-кишечное кровотечение	4(6,3%)	-
Кровотечение из мочевыводящих путей	1(1,6%)	1(1,53%)
Маточное кровотечение	2(3,17%)	-
Субконъюнктивальное кровотечение	-	1(1,53%)
Повышение кровяных печеночных трансаминаз более, чем в 3 раза	2(3,17%)	1(1,53%)
<b>Всего</b>	<b>12(19,04%)</b>	<b>3(4,64%)</b>

Примечание: \* -  $p < 0,05$  при сравнении с первой группой.

**Таблица 3.** Степень реканализации тромбированных вен на момент окончания лечения

Степень реканализации	1 группа (n=63)	2 группа (n=65)
Полная	24(38,1%)	25(38,4%)
Частичная	18(28,6%)	20(30,7%)
Окклюзия	21(33,4%)	20(30,7%)

Примечание: \* -  $p < 0,05$  при сравнении с первой группой.

**Таблица 4.** Распределение больных по степени тяжести хронической венозной недостаточности (ХВН) через 1 год после окончания лечения

Степень ХВН	1 группа (n=63)	2 группа (n=65)
Отсутствует	22(34,9%)	29(44,6%)
Легкая	25(39,6%)	30(46,1%)
Средняя	8(12,7%)	4(6,23%)
Тяжелая	8(12,7%)	2(3,07%)

Примечание: \* -  $p < 0,05$  при сравнении с первой группой

Таблица 5. Качество жизни больных после проведенного курса лечения

Шкала опросника	1 группа (n=55)	2 группа(n=65)
Физическое функционирование	67,67±9,4	76,67±8,6
Физическая роль	58,67±30,43	70,33±16,15
Физическая боль	68,33±10,1	61±15,59
Общая оценка здоровья	43,53±14,8	57,2±11,93
Жизненная активность	61,33±9,1	66,67±9,71
Социальное функционирование	45,93±10,15	52,73±7,64
Психическое здоровье	64,8±11,36	67,47±7,32
Эмоциональная роль	50,53±20,1	61,6±29,36
Физический компонент здоровья	59,55±9,9	66,3±8,1
Психологический компонент здоровья	55,65±7,4	62,1±5,8

Примечание: \* - $p < 0,05$  при сравнении с первой группой

#### Выводы:

1. Проведенные исследования показали, что ривароксабан превосходит по эффективности и безопасности варфарин при лечении тромбозов глубоких вен нижних конечностей.

Ривароксабан может рассматриваться как препарат выбора при лечении венозных тромбозомболических осложнений.

#### Литература:

1. Абдурахманов М.М. Профилактика рецидива тромбоза глубоких вен нижних конечностей/ М.М. Абдурахманов, Ф.Ю. Холиков // Материалы Международного Конгресса «Славянский венозный форум» (Витебск, 28-29 мая 2015г.). - Витебск: ВГМУ, 2015. - С.86-87.
2. Абдурахманов М.М. Хамдамов У.Р. Современное лечение венозных тромбозомболических осложнений антикоагулянтами. Тиббиётдаянги кун. 2020;4:32: 308.
3. Савельев В.С., Чазов Е.И., Гусев Е.И., Кириенко А.И. Российские клинические рекомендации по диагностике, лечению и профилактике венозных тромбозомболических осложнений. Флебология. 2014; 4: 2: 2—37.
4. Счастливцев И.В., Лобастов К.В., Баранов В.И. Эффективность и безопасность ривароксабана в сравнении с антагонистами витамина К при длительной терапии венозного тромбоза. Флебология. 2016; 10: 1: 7—25.
5. Калинин Р.Е., Сучков И.А., Пшенников А.С., Агапов А.Б. Качество жизни больных с венозным тромбозом при различных вариантах антикоагулянтной терапии. Ангиология и сосудистая хирургия. 2016; 22: 2: 15—20.
6. Солдатский Е.Ю., Лебедев И.С., Золотухин И.А. Лечение тромбоза глубоких вен с использованием перорального ингибитора тромбина. Флебология. 2019: 1: 26—29.
7. Крылов А.Ю., Шулутко А.М., Прасолов Н.В., и др. Коагулологические аспекты лечения осложнений пролонгированной терапии варфарином. Ангиология и сосудистая хирургия. 2016; 22: 33—40.
8. Eriksson B.I., Dahl O.E., Huo M.H., et al. Oral dabigatran versus enoxaparin for thromboprophylaxis after primary total hip arthroplasty (RE-NOVATE II\*). A randomised, double-blind, non-inferiority trial. J. Thromb. Haemost. 2011; 105: 4: 721—729.
9. Хамдамов У.Р. Методы диагностики и консервативное лечение неэмболизованной формы острого илеофemorального венозного тромбоза / У.Р. Хамдамов, М.Д. Муминов, Ф. Халиков // Ангиология и сосудистая хирургия (Приложение). - 2015. - Т.21, №2. - С.638-639.
10. Хамдамов У.Р. Новые пероральные антикоагулянты как современный подход в лечении больных с острыми венозными тромбозами. Доклады XIII Научно-практической конференции ассоциации флебологов России, Ярославль, 27-29 мая 2021 г, С.3
11. Хамдамов У.Р., Абдурахманов М.М. Ривароксабан в лечении острого тромбоза вен нижних конечностей. Материалы XXV Республиканской конференции «Вахидовские чтения-2021» С160.
12. EINSTEIN Investigators. Oral rivaroxaban for symptomatic venous thromboembolism. N. Engl. J. Med. 2011; 363: 26: 2499—2510.

#### НОВЫЙ ОРАЛЬНЫЙ АНТИКОАГУЛЯНТ - РИВАРОКСАБАН В ЛЕЧЕНИИ БОЛЬНЫХ С ТРОМБОЗАМИ ГЛУБОКИХ ВЕН НИЖНИХ КОНЕЧНОСТЕЙ

Абдурахманов М.М., Хамдамов У.Р.

**Резюме.** В работе представлены сравнительные результаты антикоагулянтной терапии при лечении больных тромбозами глубоких вен нижних конечностей. Пациентов разделена на 2 группы. В первой группе пациенты получали варфарин, во второй — новый оральные антикоагулянты ривароксабан. Сделан вывод, что ривароксабан превосходит по эффективности и безопасности варфарин.

**Ключевые слова:** тромбоз глубоких вен нижних конечностей, антикоагулянтная терапия, варфарин, ривароксабан.

УДК 616.141.-007.1-053.1-089.48

## ОПЫТ ХИРУРГИЧЕСКОЙ КОРРЕКЦИИ АНОМАЛЬНОГО ДРЕНАЖА ЛЕГОЧНЫХ ВЕН

Абролов Хакимжон Кобилжонович<sup>1</sup>, Маматов Мухаммаджон Ахмадович<sup>2</sup>, Холмуратов Акмал Абдумаликович<sup>1</sup>

1 - ГУ «Республиканский специализированный научно-практический медицинский центр хирургии имени академика В.Вахидова», Республика Узбекистан, г. Ташкент;

2 – Андижанский Государственный медицинский институт, Республика Узбекистан, г. Андижан

## ЎПКА ВЕНАЛАРИНИ АНОМАЛ КУЙИЛИШНИ ХИРУРГИК ДАВОСИ

Абролов Хакимжон Кобилжонович<sup>1</sup>, Маматов Мухаммаджон Ахмадович<sup>2</sup>, Холмуратов Акмал Абдумаликович<sup>1</sup>

1 - Академик В.Вохидов номидаги “Республика ихтисослашган хирургия илмий-амалий тиббиёт маркази” ДК, Ўзбекистон Республикаси, Тошкент ш.;

2 – Андижон Давлат тиббиёт институти, Ўзбекистон Республикаси, Андижон ш.

## EXPERIENCE OF SURGICAL CORRECTION OF ABNORMAL DRAINAGE OF PULMONARY VEINS

Abrolov Hakimjon Kobiljonovich<sup>1</sup>, Mamatov Mukhammadjon Akhmadovich<sup>2</sup>, Kholmuratov Akmal Abdumalikovich<sup>1</sup>

1 - "Republican Specialized Scientific and Practical Medical Center for Surgery named after Academician V. Vakhidov", Republic of Uzbekistan, Tashkent;

2 - Andijan State Medical Institute, Republic of Uzbekistan, Andijan

e-mail: [muhammadjonmamatov1970@gmail.com](mailto:muhammadjonmamatov1970@gmail.com)

**Резюме.** Ушбу мақолада муаллифлар тамонидан ўпка веналарини аномал куйилишини хирургик давоси тажрибаларини маълум қилган. Шу билан биргаликда ушбу юрак нуксонини диагностикаси, уз вақтида операция қилишни ахамияти ҳақида изоҳ берилган. 2021 йилгача В.Вохидов номи Республика Ихтисослаштирилган Хирургия Маркази ва Андижон Давлат Тиббиёт Институти клиникасида 166та ўпка веналарини аномал куйилиши билан операция булганлар Зойликдан 47 ёшгача эди. Юрак нуксонини аниқлашда клиник маълумотлардан ташқари, махсус текширишлар, яъни доплерли эокардиография, компьютерли томография, мультиспирал компьютерли томография ва юракни катетеризацияси қўлланилган. Хамма операциялар сунъий кон айланиш шароитида урта стернотомия ва унг тамонлама торокотомия билан қилинган. Ўпка веналарини куйилишига қараб 4 гуруҳга: супракардиал, кардиал, инфракардиал ва аралашга тақсимланган. 166 бемордан, 159тасида ўпка веналарини аномал куйилиши булмачалар аро дефекти билан бирга булган; 43 беморда ўпка веналарини тулик тури булган, 14 ҳолат хамма ўпка веналари битта коллекторга йигилиб юкори ковак венага куйилган, 27 ҳолатда эса унг булмачага куйилган ва 2 ҳолатда аралаш куйилган. Урта беморда икки босқичли операция қилинган.

**Калит сўзлар:** юрак тугма нуксони, ўпка веналари, аномал куйилиши, хирургик давоси, юкори ва паски ковак вена, булмачалар аро девор дефекти, диагностика, эокардиография, юракни зондлаб текшириш.

**Abstract.** In this scientific article, the authors describe experiments in correcting anomalous pulmonary vein drainage (APVD). In this regard, the study of the clinical course and diagnostic methods of APVD is relevant, which makes it possible to timely identify the defect, rational planning of the examination and choosing the optimal method of correction. Until 2021, 166 patients aged 0.3-47 years old, with various anatomical variants of ADLV, were operated on in specialized cardiac surgery departments of the RSPCS named after Academician V. Vakhidov and the clinic of ASMI. The diagnosis of the defect was based on the analysis of a set of data from clinical and special research methods, including echocardiography, multispiral computed tomography with contrast and catheterization of cardiac cavities with angiocardiology. Operations were performed from a median sternotomy and torocotomy with the right lateral approach, under conditions of artificial circulation with pharmaco-cold cardioplegia. The types of operations for ADLV are analyzed. Depending on the level of inflow of the pulmonary veins and the location of the ASD, the patients were divided into 4 groups: supracardial, cardiac, infracardiac and displaced. Of 166 patients, 159 ADLV was combined with atrial septal defect (ASD); In 43 patients, there was a total APVD (TAPVD), in 14 cases all pulmonary veins collected in a common collector were drained into the superior vena cava (SVC), in 27 cases there was a cardiac form and in 2 cases there was a mixed form of TAPVD. In 3 cases, a two-stage TAPVD correction was performed.

**Key words:** congenital heart disease, surgical methods for correcting abnormal pulmonary vein drainage, defect diagnosis, atrial septal defect, traditional and special research methods, echocardiography, cardiac catheterization with angiocardiology.

**Актуальность.** Аномальный дренаж легочных вен (АДЛВ) – врожденный порок сердца, при котором имеет место впадение отдельных или всех легочных вен в правое предсердие, венечный синус или полые вены. Частота аномального дренажа легочных вен колеблется от 0,7% до 9% от всех ВПС по клиническим данным [1,4,5,17]. Если в правое предсердие или большой круг дренируется одна или несколько легочных вен, такая форма порока называется частичной. Частичный аномальный дренаж легочных вен (ЧАДЛВ) обычно сочетается с наличием межпредсердного сообщения. Реже – межпредсердная перегородка интактна [11,12,14,18]. При впадении устьев всех легочных вен в венозную систему большого круга кровообращения или правое предсердие говорят о полном (тотальном) аномальном дренаже легочных вен (ТАДЛВ). Чаще всего (в 97% случаев) аномально дренируются вены, отходящие от правого легкого [1,5]. При ТАДЛВ — все четыре легочные вены от обоих легких соединяются в один широкий коллектор и этот коллектор окисленной в легких артериальной крови не общается с левым предсердием, как должно быть, а соединяется с венозной системой организма, обычно через большую вену. Артериальная кровь, таким образом, минуя сердце, попадает в большие вены и в пра-

вое предсердие. Только здесь, пройдя через дефект межпредсердной перегородки (ДМПП) она окажется там, где ей надо быть изначально – в левом предсердии, и дальше совершает обычный путь по большому кругу кровообращения. Но дети с этим пороком рождаются доношенными, а сердце некоторое время справляется с такой ситуацией. Однако, это время может быть очень коротким [13,23]. До настоящего времени, по мнениям авторов хирургическая коррекция АДЛВ в основном решена, но, несмотря на подобное единство взглядов на показания к коррекции такой патологии, многие частные вопросы остаются предметом дискуссий [2,6,8,21]. В основном они касаются самих способов хирургической коррекции, оперативному доступу, этапности операции и условий обеспечения операции. Эти моменты, хотя не имеют принципиального значения, но так или иначе влияют на конечный результат [3,9,11,23]. С учетом этого в настоящем сообщении излагаем наш подход к хирургическому лечению больных с АДЛВ.

**Цель исследования:** Оценить результаты хирургической коррекции аномального дренажа легочных вен.

**Материал и методы:** В РСНПЦХ им акад.В.Вахидова и кардиохирургическом отделении клиники АГМИ до 2021 года оперированы 166 больных в возрасте от 3мес. до 47лет, средний возраст (11.9±0,7)лет, с различными анатомическими вариантами АДЛВ. Диагностику порока основывали на анализе совокупности данных клинических и специальных методов исследования, включая эхокардиографию, мультиспиральную компьютерную томографию, с контрастом и катетеризацией полостей сердца с ангиокардиографией. Операции выполняли из срединной стернотомии, только в 20 (33.2%) случаях операциях по поводу данного врожденного порока сердца (ВПС) методом оперативного доступа являлась правосторонняя торакотомия, и в 1 (1,6%) случае – левосторонняя торакотомия. На «открытом» сердце операции проводили у 92 пациентов нормотермическое (45,3±2,01) мин, и у 74 - гипотермическое (58,2±1,8) мин в условиях искусственного кровообращения с фармакоологической кардиоплегией.

**Результаты исследования:** Для диагностики АДЛВ проводили рентгенографию при котором можно увидеть симптом «турецкой сабли, восьмерки» [14,20], ЭКГ, УЗИ сердца, зондирование полостей сердца, (ангиопульмонография, атрио- и вентрикулография), МРТ или мультиспиральную КТ. Выполнение МРТ рекомендуется в том случае, если результаты ЭхоКГ неубедительны [17]. В последнее время нами часто пользуется мультиспиральная компьютерная томография, при котором можно получить о топографической анатомии аномального дренажа легочных вен. Пациентам с неясной перегрузкой объемом ПЖ рекомендовали госпитализация в специализированных учреждениях с целью проведения дальнейших диагностических исследований и выявления ВПС.

Оптимальный возраст выполнения хирургических вмешательств – 1-2 год жизни. Единственным методом лечения является операция, которая проводится в условиях ИК, гипотермии и фармакоологической кардиоплегии [2,6,8,9,10,20]. Иного лечения нет. Способ хирургической коррекции частичного аномального дренажа легочных вен определяется видом порока: при этом учитывается уровень дренирования, размеры и расположение ДМПП, заключается в формировании тоннеля между устьями правых легочных вен и полостью левого предсердия, чтобы избежать обструкции тоннеля, в ряде случаев выполняется прямой анастомоз верхней полой вены (ВПВ) с ушком правого предсердия. В зависимости от названных критериев используются многочисленные варианты реимплантации устьев легочных вен или их общих коллекторов в левое предсердие. Для устранения межпредсердного сообщения производится ушивание или пластика ДМПП.

При ТАДЛВ операция достаточно сложная, выполняется на открытом сердце и заключается в том, что создается анастомоз между общим коллектором легочных вен и левым предсердием, а отверстие в межпредсердной перегородке закрывают заплаткой, перевязкой патологического сообщения легочных вен с венозными сосудами [1,5,23]. Таким образом, после операции восстанавливается нормальное кровообращение по двум разделенным кругам. У оперированных больных длительность ИВЛ после операции варьировала от 1 ч 20 мин до 18 ч 30 мин. Время нахождения в ОРИТ не превышало 2-е суток. В зависимости от уровня впадения легочных вен и расположения ДМПП больные распределены на 4 группы: супракардиальный, кардиальный, инфракардиальный и смещанный. Из 166 больных у 159 АДЛВ сочетался с дефектом межпредсердной перегородки; у 7 больных ДМПП не было и у 17 размеры дефекта были небольшими, у всех этих больных ДМПП расширили до нужного размера, чтобы кровь притекающей из легочных вен не обтурировался. У 32 больных аномально впадала одна легочная вена, у 73 две и у 18 - три. Из 166 больных у 43 было ТАДЛВ, в 14 случаях все легочные вены собираясь в общий коллектор дренировались в верхнюю полую вену, в 27 случаях была кардиальная форма и в 2 случаях смешанная форма ТАДЛВ. В 3 случаях выполнялась двухэтапная (паллиативная, потом радикальная) коррекция ТАДЛВ. В зависимости от уровня впадения легочных вен и расположения ДМПП больные распределены на 4 группы: у больных первой группы (29 пациент) аномальные легочные вены впадали в ВПВ; у больных второй группы (114пациент) – в правое предсердие; у 5 пациентов третьей группы аномальные легочные вены впадали в нижнюю полую вену (НПВ) и у 18 больных место впадения было смешанным. У 7(11,6%) оперированных имелась добавочная левосторонняя ВПВ, открывающаяся в коронарный синус. У 12 пациентов выполнялась операция Warden [24], в том числе ее модификация (12 коррекций, что составило 19,9%). В 87 случаях проводилось закрытие дефекта межпредсердной перегородки с одновременным перемещением аномально дренирующийся легочных вен, из них в 11 случаях методика дополнялась пластикой атриокавального устья. Послеоперационный койко-день составил 11,4±5,2.

В большей части случаев состояние детей с полным АДЛВ оказался «критическим» с самого начала жизни [4,22,23]. Если ничего не предпринимать, то они погибнут уже через несколько дней или месяцев. Применялся экстренный вариант процедуры — расширение дефекта при зондировании в качестве первого, жизнеспасающего этапа, который позволяет несколько отсрочить основное вмешательство [22].

**Обсуждение:** После операции может развиваться синдром слабости синусового узла, увеличение легочной гипертензии, связанное с неадекватным обеспечением путей оттока из легочных вен [7,16]. Ранние послеоперационные

симптомы, такие как повышение температуры, утомляемость, рвота, боль в груди или абдоминальная боль, могут означать посткардиотомный синдром с тампонадой сердца, в данном случае рекомендуется немедленное выполнение эхокардиографического исследования с целью исключения этого осложнения [7,13,15]. Летальных исходов в нашей группе составило у 7 пациентов (11,6%) от всех оперированных с АДЛВ. Эндovasкулярные процедуры были выполнены 4 пациентам. В трех случаях произведено экстренное расширение открытого овального окна для сохранения жизни ребенка. В дальнейшем проведена радикальная коррекция ТАДЛВ. Естественное течение тотального аномального дренажа легочных вен неблагоприятно: 80% детей погибает в первый год жизни. Пациенты с частичным аномальным дренажом легочных вен могут дожить до 20-30 лет. Гибель больных связана с тяжелой сердечной недостаточностью или легочными инфекциями [1,13].

Выводы. Таким образом, результаты хирургической коррекции АДЛВ удовлетворительные, однако среди новорожденных интра- и послеоперационная летальность остается высокой. В настоящее время операции по поводу ЧАДЛВ выполняются с хорошим результатом, характеризующимся удовлетворительными исходами в ближайшем и отдаленном периодах после операции, что также подтверждалось нашими клиническими исследованиями. Выбор методики хирургической коррекции зависит непосредственно от анатомии впадения аномально дренирующихся легочных вен.

Применение мультиспиральной компьютерной томографии, дает возможность получить о топографической анатомии аномального дренажа легочных вен. Пациентам с неясной перегрузкой объемом правого желудочка рекомендуется госпитализация в специализированные учреждения с целью проведения дальнейших диагностических исследований и выявления ВПС. Диагноз АДЛВ подтверждается АКГ-исследованием при раздельном введении контрастного вещества в правую и левую легочные артерии.

Отдаленные результаты операции достаточно хорошие — ведь основной порок устранен. Однако, дети должны быть под наблюдением кардиологов потому, что возможны осложнения в виде нарушений ритма или сужения легочных вен в местах наложения швов (это происходит из-за того, что сердце, перенесшее такую большую операцию, продолжает расти). И снова хотим подчеркнуть: этот ребенок — не инвалид. Он должен вести абсолютно нормальный образ жизни. Но хотим только подчеркнуть, что дети с АДЛВ нуждаются в немедленной специализированной помощи, которая сегодня совершенно реальна. Важно знать основные подходы к тактике наблюдения за пациентами с АДЛВ. До и после оперативного лечения должны проводиться реабилитационные мероприятия с учетом времени, прошедшего после вмешательства, и выраженности сердечной недостаточности. Пациенты, их родители и врачи первичного звена должны быть проинструктированы о том, что необходимо сообщать о температуре или необычных симптомах (грудной или абдоминальной боли, рвоте, непривычной утомляемости) в первые недели после операции, так как эти симптомы могут представлять ранние признаки сердечной тампонады.

#### Литература:

1. Бураковский В.И., Бокерия Л.А. Сердечно-сосудистая хирургия. -М.: Медицина, 1996г.
2. Ленский А. Г. Опыт коррекции аномального впадения правых легочных вен в верхнюю полую вену // ПККК. 1997. №1.
3. Купряшов А.А. Дефект межпредсердной перегородки. Частичный аномальный дренаж легочных вен. В.кн: Бокерия Л.А., Шаталов К.В. (ред.). Детская кардиохирургия. Руководство для врачей. ФГБУ «НМИЦССХ им.А.Н.Бакулева» МЗ РФ. 2016, с 294-312.
4. Зиньковский М.Ф. Врожденные пороки сердца. К.:Книга плюс; 2008.
5. Бокерия Л.А., Гудкова Р.Г. Сердечно сосудистая хирургия. Москва. 2016.
6. Литасова Е.Е., Ленько Е.В., Горбатов Ю.Н. и др. Аутопластика при хирургическом лечении аномального впадения правых легочных вен в верхнюю полую вену //Грудная и сердечно-сосуд.хир.-1996.-№4.-С. 10-15.
7. Сабирова Д.Р. Восстановление синусового ритма после коррекции частичного аномального дренажа легочных вен // Казанский мед.журн.. 2009. №5.
8. Любомудров В.Г Хирургическое лечение частичного аномального впадения легочных вен; Автореф дис. ... канд.мед.наук.-СПб, 1993.-С.10-18.
9. Овакимян А.С., Манукян В.Е., Агаронян А.А. Опыт хирургической коррекции частичного аномального дренажа легочных вен // Грудная и сердечно-сосуд. хир.-1996.-№6.-С.78.
10. Селиваненко В.Т., Мартаков М.А., Дроздов И.В и др. Оценка радикальности коррекции частичного аномального впадения легочных вен в условиях умеренной гипотермии // Грудная и сердечно-сосуд. хир.-1996. № 1.- С. 46-48
11. Соболев Ю.А. Тактико технические особенности хирургической коррекции аномального впадения правых легочных вен. Дисс.канд.мед.наук. – Н.Новгород. 2008.
12. Хапаев Т.С.и др. Закрытие дефектов межпредсердной перегородки из мидаксиллярной боковой мини торокотомии в условиях индуцированной фибрилляции желудочков // Патология кровообращения и кардиохирургия. – 2015. –Т.19. -№2.
13. Связов Е.А. Сравнительный анализ отдаленных результатов коррекции частичного аномального дренажа легочных вен в верхнюю полую вену //Сибирский медицинский журнал (Томск). – 2017.-Т.32. -№1.
14. Басеек И.В., Бенкен А.А., Гребинник В.К., и др. Частичный аномальный дренаж легочных вен в нижнюю полую вену (синдром «Ятагана»): Роль лучевых методов исследования в первичной диагностике и контроле хирургического лечения. Трансляционная медицина. Том 7. №3. 2020. Санкт Петербург.
15. Подзолков В.П., Кассирский Г.И. (ред.). Реабилитация больных после хирургического лечения врожденных пороков сердца. М.: НЦССХ им А.Н.Бакулева; 2015.

16. Поликлиническая педиатрия: диспансеризация детей : учеб. пособие / Под общей ред. Бабцовой А.Ф, Романцовой Е.Б. Благовещенск: Буквица 2013. - 115 с.
17. Kouchoukos N.T., Blackstone E.H., Hanley F.L., Kirklin J.K. Kirklin/Barratt-Boyes cardiac surgery: morphology, diagnostic criteria, natural history, techniques, results, and indications. 4th ed. Philadelphia: Elsevier; 2013.
18. Alsoufi B, Cai S, Van Arsdell GS, Williams WG, Caldarone CA, Coles JG. Outcomes after surgical treatment of children with partial anomalous pulmonary venous connection. Ann Thorac Surg. 2007; 84: 2020 – 6.
19. Oliver JM, Gallego P, Gonzalez A, Benito F, Mesa JM, Sobrino JA. Predisposing conditions for atrial fibrillation in atrial septal defect with and without operative closure. Am J Cardiol. 2002; 89: 39 – 43.
20. Mordue BC. A case series of five infants with scimitar syndrome. Adv Neonatal Care. 2003; 3: 121 – 32.
21. Kim C.at.al. Surgery for partial anomalous pulmonary venous connections: Modification of the warden procedure with a right atrial appendage flap//Korean Journal of Thoracic and Cardiovascular Surgery. 2014. N2(47). C.94-99.
22. Bu'lock F.A., Jordan S.C., Martin R.P. Successful balloon dilatation of ascending vein stenosis in obstructed supracardiac total anomalous pulmonary venous connection // J.pediat. Cardiol. -1994.-Vol. 15, №2.-P. 78-80.
23. Ehrenhaft J.I., Theilen E.O., Laurence M.C. The surgical treatment of partial and total anomalous pulmonary venous connection // Ann. Surg.-1958.-Vol. 148, № 2-P. 249-251.
24. Warden H.E., Gustafson R.A., Tarnag T.J. An alternative method for repair of partial anomalous pulmonary venous connection to the superior vena cava. Ann.Thorac.Surg.-1984.-V.38.-P.601.

### **ОПЫТ ХИРУРГИЧЕСКОЙ КОРРЕКЦИИ АНОМАЛЬНОГО ДРЕНАЖА ЛЕГОЧНЫХ ВЕН**

Абролов Х.К., Маматов М.А., Холмуратов А.А.

**Резюме.** В данной научной статье авторами описаны опыты коррекции аномального дренажа легочных вен (АДЛВ). В связи с этим изучение клинического течения и методов диагностики АДЛВ является актуальным, что дает возможность своевременного выявления порока, рационального планирования обследования и выбора оптимального способа коррекции. До 2021 года в специализированных кардиохирургических отделениях РСНПЦХ им акад.В.Вахидова и клиники АГМИ оперированы 166 больных в возрасте от 3мес. до 47лет, с различными анатомическим вариантами АДЛВ. Диагностику порока основывали на анализе совокупности данных клинических и специальных методов исследования, включая эхокардиографию, мультиспиральную компьютерную томографию с контрастом и катетеризацией полостей сердца с ангиокардиографией. Операции выполняли из срединной стернотомии и торокотомии правым боковым доступом, в условиях искусственного кровообращения с фармакоологической кардиopleгией. Анализированы виды операции при АДЛВ. В зависимости от уровня впадения легочных вен и расположения ДМПП больные распределены на 4 группы: супракардиальный, кардиальный, инфракардиальный и смещанный. Из 166 больных у 159 АДЛВ сочетался с дефектом межпредсердной перегородки (ДМПП); В 43 больных было тотальный АДЛВ (ТАДЛВ), в 14 случае все легочные вены собираясь в общий коллектор дренировался в верхнюю полую вену (ВПВ), в 27 случаях было кардиальная форма и в 2 случаях было смешанная форма ТАДЛВ. В 3 случаях выполнялась двух этапная коррекция ТАДЛВ.

**Ключевые слова:** врожденный порок сердца, диагностика, методы коррекции аномального дренажа легочных вен, дефект межпредсердной перегородки, полые вены, эхокардиография, катетеризация полостей сердца с ангиокардиографией.



УДК: 616-001.17-617.586-089.

### КУЙИШЛАРДА ЭРТА НЕКРОЭКТОМИЯ ВА ДАВОЛАШ УСУЛЛАРИ

Авазов Абдурахим Абдурахманович, Хурсанов Ёқубжон Эркин ўғли, Жуманов Хусниддин Алишер ўғли, Эргашев Акобир Фахриддинович, Шомуродов Хамза Рашидович  
Самарқанд Давлат тиббиёт институти, Ўзбекистон Республикаси, Самарқанд ш.

### РАННЯЯ НЕКРОЭКТОМИЯ И ЛЕЧЕНИЕ ОЖОГОВ

Авазов Абдурахим Абдурахманович, Хурсанов Якубжон Эркинович, Джуманов Хусниддин Алишерович, Эргашев Акобир Фахриддинович, Шомуродов Хамза Рашидович  
Самаркандский Государственный медицинский институт, Республика Узбекистан, г. Самарканд

### EARLY NECROECTOMY AND TREATMENT OF BURNS

Avazov Abdurakhim Abdurakhmanovich, Khursanov Yokubjon Erkinovich, Djumanov Khusniddin Alisherovich, Ergashev Akobir Fakhriddinovich, Shomurodov Khamza Rashidovich  
Samarkand State Medical Institute, Republic of Uzbekistan, Samarkand

e-mail: [info@sammi.uz](mailto:info@sammi.uz)

**Резюме.** Тадқиқотда чуқур куйишлар билан оғриган беморларнинг, шунингдек, куйиш касаллиги билан асоратланган термал травма билан оғриган беморларнинг 114 та ҳолати таҳлил қилинди, уларнинг даволашнинг асосий усули эрта некрэктомия (ЕН), 74 бемор билан солиштириганда, даволашнинг асосий усуллари. кимёвий некролитик терапия бўлган, узоқдан бўлинган терини пайвандлаш билан босқичли некрэктомия. Асосий статистик кўрсаткичлар баҳоланди: вақтинчалик ногиронлик, амалга оширилган операциянинг радикаллиги, эрта жарроҳлик даволашдан бир неча кун олдин, эркаклар ва аёллардаги баъзи статистик фарқлар.

**Калит сўзлар:** чуқур куйишлар, куйиш касаллиги, олдинги жарроҳлик даволаш, эрта некрэктомиялар.

**Abstract.** The study analyzed 114 case histories of patients with deep burns, as well as patients with thermal trauma complicated by burn disease. The main method of treatment was early necrectomy, which was compared with patients those basic treatments were chemical necrolytic therapy, landmark necrectomy with remote split skin grafting in 74 cases. An assessment of the following main statistical indicators: temporary disability, radicality of the operation, the number of days until the early days of surgery, some of the statistical differences in men and women was carried out.

**Key words:** deep burns, burn disease, early surgical treatment, early necrosectomy.

**Кириш.** ЖССТ маълумотларига кўра, куйишлар бошқа шикастланиш турлари орасида учинчи, баъзи мамлакатларда эса иккинчи ўринда туради. Ҳар йили сайёраимизнинг 5 минг аҳолисидан 4-5 киши термал куйишни олади. Улар орасида қурбонларнинг 8 дан 12 фоизигача кексалар ва қариялардир. Ҳар йили дунёда 60-70 минг киши куйишдан вафот этади [4,12]. Куйиш яраларини даволашнинг долзарблиги ушбу муаммони ўрганиш бўйича кўп йиллик тажрибага қарамай, энг юқори даражада қолмоқда. Бошқа нарсалар қаторида, ушбу турдаги жароҳатни олишда зарурий даволанишнинг юқори нархи масаласи ўткирдир: йилига ўртача касалхонада ётадиган кунлар сони 23 кунни ташкил қилади ва бир кунлик даволаниш нархи. АҚШ учун - тахминан 3000УСД, Ҳиндистон учун - 250 УСД [8].

Аҳоли саломатлигини муҳофаза қилиш соҳасидаги давлат сиёсати доирасида ва республика қонунчилигига мувофиқ амалга оширилишини ҳисобга олган ҳолда. Ўзбекистон Республикаси "Соғлиқни сақлаш", давлат аҳоли саломатлигининг кафолати бўлиб, куйган беморларни даволаш масаласи нафақат тиббиёт, балки иқтисодий соҳада ҳам ўз долзарблигини топмоқда [4,16].

Куйиш жараёни тўқималарнинг шикастланишига жавоб берадиган мураккаб биологик реаксиялар мажмуаси бўлиб, одатда уларнинг даволаниши билан яқунланади [2, 3, 6, 7]. Бироқ, бу биологик реаксиялар мажмуаси билан бирга келади: гомеостазнинг бузилиши (куйиш шоки), чидамли флора билан инфекция (кўпчилик гуруҳларга қаршилик антибиотиклар), ривожланиш деформатсия қилиш, келоид, гипертрофик излар, шунингдек, ногиронликнинг мумкин бўлган ривожланиши. Куйган беморларни даволашда қўлланиладиган жарроҳлик аралашувлар доираси етарлича кенг. Эркин терини пайвандлаш усули чуқур зарарланган жойларда ёъқолган терини тиклаш учун энг катта амалий аҳамиятга эга бўлди. Даволашнинг давомийлиги, унинг функционал ва косметик натижаси жарроҳлик учун кўрсатмалар қанчалик тўғри аниқланганига ва терини тиклаш усули танланганига боғлиқ [1]. Бирламчи ёки кечиктирилган терини пайвандлаш билан куйишларни эрта жарроҳлик даволаш усулининг тарқалиши терининг яхлитлигини тезроқ тиклашга, юзага келиши мумкин бўлган оғир асоратларнинг ривожланишини камайтиришга, беморларнинг ҳиссий ҳолатини яхшилашга ёрдам беради. беморни даволаш учун иқтисодий харажатларни камайтириш.

Мақсад. Ушбу тадқиқот чуқур куйишлар билан оғриган беморларни, шунингдек куйиш касаллиги билан асоратланган термик травма билан оғриган беморларни эрта жарроҳлик даволаш усулини беморлар билан солиштириганда, даволашнинг асосий усуллари баҳолаш. Жароҳат қопламалри ва инсон тери хужайраларидан

фойдаланиш асосида тери қопламаларини тиклашнинг биотехнологик усулларини такомиллаштириш асосида куйишдан жабрланганларни даволаш натижаларини яхшилашдан иборат.

Материал ва метод. 2019 йилдан 2020 йилгача РШТЎИМСФ тез тиббий ёрдам касалхонаси Комбустиология бо'лимида даволанаётган турли локализатсиядаги чуқур куйиш жароҳати билан оғриган 43 нафар беморни, шунингдек куйиш касаллиги билан асоратланган, МКБ-10 таснифи бўйича чуқур куйиш жароҳати билан оғриган 14 нафар беморни комплекс текшириш ва даволаш натижалари таҳлил қилинди. соғлиқни сақлаш муассасаси Таққослаш гуруҳи ёши, жинси, куйишнинг оғирлиги, шикастланиш чуқурлиги бўйича таққосланадиган 27 бемордан иборат эди. Беморлар 3 гуруҳга бўлинган. Статистик маълумотларни қайта ишлаш Статистика 6.0 дастурий пакети ёрдамида амалга оширилди. Тарқатиш Шапиро-Вилк тести (кичик намуналар учун) ёрдамида баҳоланди. Агар намунадаги қийматларнинг тақсимланиши нормал тақсимот қонунига бўйсунса, кейин шунга ўхшаш маълумотлар  $M$  - ўртача арифметик ва 95% ИО - ишонч оралиғи (аҳоли ўртача оралиқ баҳоси) ва нормал тақсимот қонунига бўйсунмайдиган маълумотлар  $Me$  (медиян) ва  $Pc$  (фоизлар) ёрдамида тасвирланган. ) - тарқалиш ўлчови, чунки уларга экстремал вариант кам таъсир қилади [7]. Агар ушбу шартлар бажарилмаса, параметрик бўлмаган Манн-Уитней  $U$  тести ва Колмогоров-Смирнов 3-тести қўлланилади. Агар намуналар мустақил бўлса ва икки гуруҳнинг 26 та таққослашларида фойдаланилган бўлса, Манн-Уитней тести қўлланилади. Барча уч гуруҳ Краскес-Уоллас статистик усули ёрдамида баҳоланди [7]. Ушбу тадқиқотда статистик гипотезаларни синаб кўришда муҳимлик даражаси 0,05 га тенг бўлди.

**Тадқиқот натижалари ва уларнинг муҳокамаси.** Жинс бўйича тақсимоти: эркеклар - 71 киши (75,5%), аёллар - 23 (24,5%). Беморларнинг ёши ( $Me$  42 ёш (35 - 49,5)), 8 нафар бемор 60 ёшдан катта (8,7%). Куйишлар олов (52%), иссиқ суюқлик (15%), кимёвий моддалар (15%), бугъ (8%), қиздирилган нарса билан алоқа қилиш (10%) натижасида юзага келган. Кўпинча, чуқур локализатсия қилинган куйишлар билан оғриган аёлларда пастки экстремал жароҳатлар, шу жумладан оёқ жароҳатлари, эркеклар билан солиштирганда, юқори оёқ-қўлларнинг шикастланиши, шу жумладан қўл жароҳатлари ( $Z = -2,24526$ ;  $p = 0,025$ ). Чуқур жароҳатлар майдони 6-12% ( $M$  9,14% (95% СИ: 5,91%); 12,36%). Барча беморлар 4-8 кунларда ( $M$  6.525 (95% СИ: 4.81; 8.24)) эрта операция қилинди.

Эрта некректомия 3-5 кундан кейин умумий майдони 10% дан кўп бўлмаган терининг бир вақтнинг ўзида ёки кечиктирилган пластик жарроҳлик амалиёти билан маълум ҳаётий бўлган некротик тўқималарни кесишдан иборат. Умумий намунада 14 бемор (24,5%) куйиш касаллиги билан асоратланган турли локализатсиядаги чуқур куйишлар билан оғриган беморларга тўғри келади. Ўлим куйганлар орасида - 5,2% (3 бемор), чуқур куйиш майдони - 30% дан ортиқ. Жароҳат кучли куйиш касаллиги билан мураккаблашган ва нафас олиш ёъллари аниқланган дистресс синдроми. Миқдори операциялар: битта аралашув - 50%, иккита аралашув - 18%, 3 ёки ундан ортиқ аралашув - 32%. Куйиш касаллиги билан оғриган беморлар, ЭН ёрдамида маҳаллий чуқур куйишлар ва беморларда статистик жиҳатдан сезиларли фарқ бор. Куйган яраларни некротик тайёрлаш ( $Z = -2,6473$ ;  $p = 0,002287$ ) ётоқ кунлари бўйича:  $Me$  48 кун,  $Me$  22 кун,  $Me$  46 кун. Эрта некректомиядан кейинги асоратлар: анемия - 5 беморда (8,7%); тромботситопения - 3 да, (5,2%); гематома - 2 да (3,5%); қисман лизиспайванд, талаб қўшимча оператив аралашувлар - 7 беморда (12,28%).

Хулосалар:

1. Куйганларни эрта жарроҳлик даволаш бежиз эмас. Шикастланиш давомийлиги ошган сайин уни ишлатишнинг мақсадга мувофиқлиги камаяди.
2. Қониқарли тез ва узоқ муддатли клиник натижаларга эришиш фақат радикал, соғлом тўқималар чегарасида, куйиш некротини олиб ташлаш шароитида мумкин.
3. Эрта некректомия гемо ва гомеостазни сезиларли даражада бузиш хавфи билан боғлиқ жуда шикастли операция ҳисобланади.

#### Адабиётлар:

1. Азолов В.В. Эпидемиология ожогов и состояние помощи пострадавшим в России / В.В. Азолов, М.М. Попова, В.А. Жегалов // Восьмая Всероссийская научно-практическая конференция «Проблемы лечения тяжелой термической травмы». – Н.Новгород, 2004. – С. 27–29.
2. Алексеев А.А. Актуальные вопросы организации и состояние медицинской помощи пострадавшим от ожогов в Российской Федерации / А.А. Алексеев, В.А. Лавров // Сб. науч. трудов II Съезда комбустиолог. России, М. 2008. С. 3–4.
3. Алексеев А.А. Принципы патогенетической терапии ожоговой болезни и профилактика ее осложнений/ А.А. Алексеев, Т.Л. Заец // Международная конференция «Интенсивное лечение обожженных». – М., 2005. – С. 226–228.
4. Авазов А.А. Ожоговый шок: патогенез, клиника, принципы лечения/ А.А. Авазов, Карабаев Х.К. // Биология ва тиббиёт муаммолари. -2018-№4(104) С.226-230. № 365. – URL: <http://www.who.int/mediacentre/factsheets/fs365/ru/index.html>.
5. Аюбян С.Р. Ранние некрэктомии с одномоментной кожной пластикой при лечении глубоких ожогов // Российский научно-практический журнал. – 2006. – № 3 (7). – С. 139-140.
6. Бобровников А.Э. Новые технологии хирургического лечения пострадавших от ожогов // Сб. науч. тр. II съезда комбустиологов России. – М., 2008. – С. 215-216.
7. Вазина И.Р. Термическая травма: летальность, причины смерти, диагностические ошибки ятрогенные осложнения // Сб. науч. тр. II съезда комбустиологов России. М., 2008. – С. 11- 13.
8. Вихреев Б.С., Бурмистров В.М. Ожоги: руководство для врачей. – Л.: Медицина, 1981. – 328с.
9. Всемирная Организация Здравоохранения. Ожоги. Информационный бюллетень. 2012.

- 10.Евтеев А.А. Неудачи аутодермопластики. – М.: РА ИЛЬФ, 2011. –160 с.
- 11.Зайцев В.М.Прикладная медицинская статистика. – СПб: Фолиант, 2003. – 428 с.
12. Жегалов В.А. Ожоговый центр: проблемы организации и управления / В.А. Жегалов, С.А. Христо // Научная конференция «Актуальные проблемы травматологии и ортопедии». – Ч. 2. Термическая травма. – Н.Новгород, 2001. – С. 14–16.
- 13.Лиценко Е.А. Влияние раннего хирургического лечения на тяжесть течения ожоговой болезни у тяжелообожженных // Материалы международной научно-практической конференции «Актуальные вопросы комбустиологии, пластической хирургии и лечения ран». – Донецк, 2011. – С. 113-115.
- 14.Назаренко Г.И. Термические и радиационные ожоги. Система информационной поддержки действий по диагностике и лечению. – М.: Медицина, 1996. – 248 с.
- 15.Спиридонова Т.Г. Основы оперативного лечения тяжелообожженных // Вестн. Рос. ВМедА им. С.М. Кирова. – 2010. – № 1 (29). – С. 122-123.
- 16.Хурсанов Ё.Э. Амниотической оболочка- как эффективное биологическое покрытие /Хурсанов Ё.Э, Жуманов Х.А// УЗБЕКСКИЙ МЕДИЦИНСКИЙ ЖУРНАЛ- №SI-1 (2021) С 30-36. DOI <http://dx.doi.org/10.26739/2181-0664-2021-SI-1>

### **РАННЯЯ НЕКРОЭКТОМИЯ И ЛЕЧЕНИЕ ОЖОГОВ**

Авазов А.А., Хурсанов Я.Э., Джуманов Х.А., Эргашев А.Ф., Шомуродов Х.Р.

**Резюме.** В исследовании проанализировано 114 историй болезни пациентов с глубокими ожогами, а также пациентов с термической травмой, осложненной ожоговой болезнью. Основным методом лечения была ранняя некрэктомия, которая сравнивалась с пациентами, основными видами лечения были химическая некролитическая терапия, знаковая некрэктомия с удаленной пересадкой кожи в 74 случаях. Проведена оценка следующих основных статистических показателей: временной нетрудоспособности, радикальности операции, количества дней до первых дней операции, некоторых статистических различий у мужчин и женщин.

**Ключевые слова:** глубокие ожоги, ожоговая болезнь, раннее хирургическое лечение, ранняя некрэктомия.

УДК: 612.824.5+617.51-001+616-085

**ВЛИЯНИЕ ГИПЕРОСМОЛЯРНЫХ РАСТВОРОВ НА ВНУТРИЧЕРЕПНОЕ ДАВЛЕНИЕ У БОЛЬНЫХ С ЧЕРЕПНО-МОЗГОВОЙ ТРАВМОЙ**

Аваков Вячеслав Ервандович, Ибрагимов Неъмат Комилжонович, Муротов Темур Малик Низомович,  
Исмагилов Ёркин Атхамович, Кенжаев Лазиз Тохирович  
Ташкентская Медицинская Академия, Республика Узбекистан, г. Ташкент

**ГИПЕРОСМОЛЯР ЕРИТМАЛАРНИНГ БОШ МИЯ ЖАРОҲАТИ БЎЛГАН БЕМОРЛАРДА МЯА ИЧИ БОСИМГА ТАЪСИРИ**

Аваков Вячеслав Ервандович, Ибрагимов Неъмат Комилжонович, Муротов Темур Малик Низомович,  
Исмагилов Ёркин Атхамович, Кенжаев Лазиз Тохирович  
Тошкент Тиббиёт Академияси, Ўзбекистон Республикаси, Тошкент ш.

**INFLUENCE OF HYPEROSMOLAR SOLUTIONS ON INTRACRANIAL PRESSURE IN PATIENTS WITH CRANIAL BRAIN INJURY**

Avakov Vyacheslav Ervandovich, Ibragimov Nemat Komiljonovich, Murotov Temur Malik Nizomovich,  
Ismagilov Yorqin Athamovich, Kenjaev Laziz Tokhiroviich  
Tashkent Medical Academy, Republic of Uzbekistan, Tashkent

e-mail: [murotov.tm@tma.uz](mailto:murotov.tm@tma.uz)

**Резюме.** Мақсад: бош жароҳати бўлган беморлар учун даволаш мақсадида 15% маннитол эритмаси ва 7% натрий хлорид эритмасидан фойдаланиш имконияти ва қийсий самарадорлигини ўрганиш. Материаллар ва усуллар: 18 ёшдан 65 ёшгача бўлган 20 та беморда турли хил бош мия жароҳатлари ва хуш даражасининг Глазго кома шкаласи бўйича 4 дан 11 баллгача бўлган беморларни қўриқдан ўтказилди. Натижа: кўрсатилган дозаларда маннитолни қўйиш 30 дақиқадан кейин мия ичи босимнинг 42,3% га пасайишига олиб келди ва 120 дақиқадан сўнг у 23,9% га тушди. NaCl 7% эритмасини 30-дақиқада инфузия қилиш мия ичи босимнинг 55,4% га пасайишига олиб келди ва 120 дақиқанинг охирида мия ичи босими дастлабки маълумотлардан 39,9% га паст бўлди. Хулоса: гиперосмоляр еритмаларнинг киритилиши қоннинг осмолярлиги ўзгариши билан бирга келади. NaCl 7% эритмасини киритишда, ҳисобланган дозаларда 15% Маннитолга қараганда плазма осмолярлиги ошади.

**Калит сўзлар:** бош мия жароҳати, гипертоник эритма, маннитол, мия ичи босими, мия шиши, церебраль перфузион босим.

**Abstract.** Objective: to study the possibility and comparative effectiveness of using 15% mannitol solution and hypertonic 7% sodium chloride solution in the treatment complex for patients with head injury. Material and methods: 20 patients aged from 18 years to 65 years with various craniocerebral injuries and depression of consciousness level from 4 to 11 points on the Glasgow coma scale were examined. Results: infusion of mannitol in the indicated dosage led to a decrease in ICP after 30 minutes by 42.3%, and after 120 minutes it remained below the baseline by 23.9%. Infusion of a 7% NaCl solution already by the 30th minute led to a decrease in ICP by 55.4%, and by the end of 120 minutes the ICP remained below the initial data by 39.9%. Conclusions: the introduction of hyperosmolar solutions is accompanied by a change in blood osmolarity. Intravenous introduction of a 7% NaCl solution leads to a higher increase in plasma osmolarity than 15% Mannitol in calculated dosages.

**Key words:** traumatic brain injury, hypertonic saline, mannitol, intracranial pressure, cerebral edema, cerebral perfusion pressure.

**Актуальность исследования.** Мозг со многих точек зрения (анатомия, клеточная организация и функция) - сложный орган. Когда он поврежден, ответ также является сложным и многогранным [2]. Черепно-мозговая травма (ЧМТ) определяется как изменение функции мозга или других его структур, патология, вызванная воздействием внешней силы [20]. Общие патологоанатомические последствия травмы головного мозга включают гематому, субарахноидальное кровоизлияние, ушиб и диффузное аксональное повреждение [2,23]. Они отличаются по степени тяжести от умеренной ЧМТ до тяжелой. Тяжелая ЧМТ имеет высокий уровень смертности до 30-60% в исследованиях на невыбранных группах населения [31]. Выжившие испытывают значительное бремя физических, психических, эмоциональных и когнитивных расстройств, которые нарушают жизнь людей, их семьи и несут огромные расходы для общества [16]. ЧМТ является растущей проблемой общественного здравоохранения значительных масштабов. Регистрируются более 50 миллионов случаев ЧМТ на международном уровне каждый год [12] и, по оценкам, около половины населения мира будет иметь один или несколько ЧМТ в течение своей жизни. В Европейском Союзе до 1,5 миллионов человек госпитализируются и 57 000 умирают каждый год из-за ЧМТ [21] ЧМТ является основной причиной смертности среди молодых людей и инвалидности среди всех возрастов [25] и составляет 30% от всей смертности, связанной с травмами [16,21,14].

ЧМТ можно разделить на первичную и вторичную травму [23,28,11,5,4]. Первичная травма вызвана прямым внешним воздействием механической силы, приводящей к нарушениям гематоэнцефалического барьера (ГЭБ) и сосудов, способствующих отеку [23,27,32,10,1]. Вторичная травма относится к каскаду отсроченных патологических процессов, которые могут длиться часами днями и играют важную роль в заболеваемости и смертности в результате ЧМТ и характеризуется ишемией, нарушением ГЭБ и отеком мозга [23,25,10], что связано с активацией микроглии и астроцитов в мозге, которые вырабатывают цитокины и хемокины, и привлечение периферических иммунных клеток в мозг [23,28,12,19,26].

Отек мозга после ЧМТ приводит к разрушительному повреждению структур мозга [10]. ЧМТ характеризуется смешанным цитотоксическим и вазогенным отеком механизма, способствующие общему отеку мозга [34,6]. Лечение отека мозга направлено на извлечение избытка воды из мозговой ткани во внутрисосудистое пространство. Обычно это достигается с помощью осмоларной терапии.

Тяжесть отека мозга прямо пропорционально коррелируется с увеличением ВЧД. Повышается внутричерепное давление, снижается церебральное перфузионное давление [22]. Эти процессы приводят к нарушению мозгового кровообращения, возникает ишемия головного мозга.

Необходимо четко понимать характер расстройств гематоэнцефалического барьера, метаболизма мозга, и мозгового кровотока, чтобы должным образом осуществлять адекватное лечение. Гематоэнцефалический барьер ограничивает поток только для жирорастворимых веществ, хотя вода может свободно перемещаться [7]. Учет этой концепции имеет решающее значение для понимания того, как маннит и гипертонический раствор помогают уменьшить отек мозга. Согласно Butterworth и др. авт., «Движение определенного вещества через гематоэнцефалический барьер регулируется одновременно по размеру, заряду, растворимости липидов и степени связывания белков в крови». Большие молекулы маннита неспособны пройти гематоэнцефалический барьер, а ионы натрия ограничены в их прохождении. Когда большое количество маннита или гипертонического солевого раствора попадает в кровь, поток этих веществ не может пересечь ГЭБ. Это создает гипертонус плазмы в сосудистой сети головного мозга, который приводит к росту осмотического градиента, что и приводит к движению воды из паренхимы головного мозга в сосуды [7].

ВЧД превышающее 20 мм. рт. ст. свидетельствует о необходимости немедленного лечения [9,13]. В норме у взрослого, в состоянии покоя ВЧД находится в пределах 6 и 16 мм рт. ст. [13,33].

Гиперосмоларная терапия является основной стратегией медицинского лечения повышенного внутричерепного давления. Маннит - это сахарный спирт (С6Н14О6), который уменьшает реабсорбцию воды и натрия в почечных канальцах и используется для уменьшения ВЧД или отека головного мозга с 1960-х годов [24]. Маннит был историческим лечением выбора; однако, гипертонический солевой раствор стал признанным предпочтительным начальным вариантом для лечения повышенного ВЧД на основании последних данных литературы [35,3].

**Целью нашего исследования:** изучить сравнительную эффективность использования 15% раствора маннитола и гипертонического 7% раствора хлорида натрия в комплексном лечении больных с ЧМТ.

**Материалы и методы исследования:** обследовано 20 пациентов в возрасте от 18 лет до 65 лет с различными черепно-мозговыми травмами и угнетением уровня сознания от 4 до 11 баллов по шкале комы Глазго (ШКГ) (4-5 баллов – 1 больных (5%), 6-8 баллов – 12 больных (60%), 9-11 баллов – 7 больных (35%). У всех больных был диагностирован ушиб головного мозга тяжелой степени. Мужчин было 16 (80%), женщин – 4 (40%). Всем больным проводили инвазивный мониторинг ВЧД путем люмбальных пункций с монотриетрией. Люмбальную пункцию производили на уровне L2-L4.

Для снижения ВЧД 20 мм.рт.ст., использовали внутривенное введение 15% раствора маннитола из расчета 1,0 г/кг массы тела в течение 15 мин (n=10) и 7% раствора хлорида натрия из расчета 3,5 мл/кг в течение 15 мин (n=10). Длительность и кратность введения указанных препаратов определялась показателями осмоларности плазмы, уровнем электролитов, концентрации глюкозы, мочевины плазмы, а также динамикой ВЧД.

Одним из фундаментальных параметров гемодинамики, обеспечивающих должный уровень тканевой перфузии, является величина церебрального перфузионного давления (ЦПД), которую определяли по формуле:

$$\text{ЦПД мм.рт.ст} = \text{САД мм.рт.ст.} - \text{ВЧД мм.рт.ст.} \quad (\text{САД} - \text{среднее артериальное давление})$$

САД определяли по формуле:  $\text{САД} = (\text{АДС} + 2\text{АДД})/3$ , где АДС-систолическое артериальное давление, АДД-диастолическое артериальное давление.

Изучали осмоларность плазмы расчетным способом по формуле:

$$\text{Росм} = 2x(\text{Na} + \text{K}) + \text{глюкоза ммоль/л} + \text{мочевина ммоль/л}$$

Всем больным проводили стандартную, базисную и дифференцированную интенсивную терапию ЧМТ, принятую в нашей клинике, которая включала хирургическое вмешательство (при необходимости), краниocereбральную гипотермию (КЦГ), антибактериальную, антиоксидантную терапию, блокаторы  $\text{Na}^+$ ,  $\text{Ca}^{2+}$  каналов и NMDA рецепторов, препараты, улучшающие реологию крови, седацию. Инфузионную терапию осуществляли комбинацией коллоидных и кристаллоидных растворов. Объем и структуру инфузии определяли на основании данных мониторинга системной гемодинамики. Энтеральное-зондовое питание начинали с первых суток нахождения больного в отделении реанимации из расчета 20—25 ккал/кг массы тела в сутки. При необходимости добавляли парентеральное питание. Всем пациентам проводили ИВЛ аппаратом Wella и Drager с дыхательным объемом 8—10 мл на кг идеальной массы тела в режиме SIMV (Synchronized Intermittent Mandatory Ventilation), ПДКВ 2-10 см.вод.ст. Головной конец кровати держали приподнятым на 30°.

До начала исследования и через 30 и 120 минут после введения растворов определяли ВЧД, САД, ЧСС, ЦПД, осмоларность и электролиты плазмы.

**Результаты и их обсуждение:** в приведенной ниже таблице показана динамика изменении значений ВЧД, ЦПД и системной гемодинамики в ответ на в/в введение маннитола и ГСР. Результаты нашего исследования подтверждают значимое снижение ВЧД при использовании как 15% раствора маннитола, так и 7% раствора хлорида натрия. Инфузия маннитола в указанной дозировке приводила к снижению ВЧД спустя 30 минут на 42,3%, а через 120 мин оно оставалось ниже исходных данных на 23,9%.

Таблица 1. Влияние гипертонических растворов на ВЧД, ЦПД и показатели гемодинамики.

Параметры на этапах исследования						
Растворы	15% р-р маннитола			7% р-р NaCl		
Этапы исслед	Исходно	Через 30 мин	Через 120 мин	Исходно	Через 30 мин	Через 120 мин
Показатели						
ЧСС, в 1 мин.	76,0±4,5	80,2±3,7	82,7±4,5	73,6±2,7	77,0±3,4	75,9±3,1
АД ср, мм.рт.ст	102,6±9,5	106,7±4,2	104,4±4,0	100,1±3,1	104,4±4,3	104,2±3,4
ВЧД, мм рт. ст	31,7±2,6	18,3±4,1*	24,1±3,9*	29,5±1,8	13,3±3,5*	17,9±3,1*
ЦПД, мм рт. ст.	70,9±6,9	88,4±2,7*	80,3±2,3*	70,6±1,3	91,1,3±2,9*	86,9±1,1*

Примечание: \* - достоверно относительно исходных значений в подгруппах (p<0,05)

Таблица 2. Влияние гипертонических растворов на показатели электролитов и осмолярности плазмы.

Параметры на этапах исследования						
Растворы	15% р-р маннитола			7% р-р NaCl		
Этапы исслед	Исходно	Через 30 мин	Через 120 мин	Исходно	Через 30 мин	Через 120 мин
Показатели						
Осмол.пл. (мосм/л)	296,1±4,0	315,0±5,4*	313,7±4,1*	300,4±3,9	316,2±3,1*	315,8±5,2*
Na <sup>+</sup> пл. (ммоль/л)	151,4±3,1	149,6±2,8	144,0±3,2	149,7±2,1	157,2±3,3	154,1±3,5
K <sup>+</sup> пл. (ммоль/л)	5,1±0,3	4,8±0,5	4,3±0,2	5,3±0,2	4,5±0,9	5,0±0,8

Примечание: \* - достоверно относительно исходных значений в подгруппах (p<0,05)

Таблица 3. Влияние гипертонических растворов на сахара и мочевины плазмы.

Параметры на этапах исследования						
Растворы	15% р-р маннитола			7% р-р NaCl		
Этапы исслед	Исходно	3 сутки	5 сутки	Исходно	3 сутки	5 сутки
Показатели						
Сахар крови (ммоль/л)	7,1±1,8	6,5±0,7	5,1±1,2	7,3±1,5	6,1±0,4	4,8±1,7
Мочевина крови (ммоль/л)	9,3±1,4	7,8±2,3	6,1±1,9	9,1±1,7	7,5±2,5	6,7±1,6

Инфузия же 7% раствора NaCl уже к 30 минуте приводила к снижению ВЧД на 55,4%, а к концу 120 мин ВЧД оставалось ниже исходных данных на 39,9%. Приведенные данные с очевидностью свидетельствуют о более выраженном снижении ВЧД при в/в инфузии гипертонического 7% раствора NaCl. И маннитол, и гипертонический раствор хлорида натрия приводили к повышению церебрального перфузионного давления, надо полагать за счет вolemического эффекта их и снижения ВЧД. Снижение ВЧД после инфузии гипертонических растворов обратно пропорционально сказывалось на ЦПД. Так ЦПД после инфузии маннитола через 30 и 120 минут возрастало на 19,7% и 11,7% соответственно, тогда как инфузия 7% NaCl приводила к росту ЦПД в указанные этапы исследования на 22,5% и 18,7%, свидетельствуя о улучшении кровоснабжения мозга. Что касается показателей системной гемодинамики, то их изменения в ответ на введения изучаемых гипертонических растворов были недостоверны. Однако, надо отметить, что расчетные дозы 15% маннитола приводили к более выраженной тахикардии, нежели 7% раствор NaCl.

В представленной ниже таблице 2 отражена динамика осмолярности и электролитов плазмы в ответ на в/в введение гипертонических растворов.

Приведенные в таблице данные свидетельствуют о умеренном повышении осмолярности плазмы в ответ на введение гипертонических растворов. В меньшей мере это касается 7% раствора NaCl. Так расчетные дозы маннитола через 30 и 120 минут после введения приводили к повышению осмолярности плазмы на 6,4% и 5,9% соответственно, тогда как 7% раствор хлорида натрия в те же сроки исследования приводил к повышению осмолярности плазмы на 4,9% и 4,8% соответственно.

Что касается концентрации Na<sup>+</sup> плазмы, то после инфузии 15% маннитола в расчетных дозировках через 30 и 120 минут она умеренно снижалась относительно исходных значений на 1,2% и 4,9%, тогда как 7% раствор NaCl, естественно, приводил к повышению концентрации Na<sup>+</sup> в указанные сроки исследования на 4,7% и 2,8% соответственно, что необходимо иметь в виду при исходной гипернатриемии у больных. Концентрация K<sup>+</sup> плазмы в ответ на введение гипертонических растворов маннитола и 7% NaCl весьма умеренно снижалась практически в равной степени. Надо полагать, что это снижение связано с «феноменом разбавления плазмы» в ответ на вводимые растворы и их мочевого эффекта.

Что касается изменений концентрации сахара и азотистых шлаков в крови после введения ГСР, то в «феномена разбавления плазмы» наблюдалось лишь тенденция к их снижению относительно исходных значений, что уровень отражено в нижеследующей таблице.

Маннита может постепенно накапливаться в ишемизированной и неишемизированной церебральной ткани [15,17,8]. Прогрессирующее накопление маннита в ишемической зоне противодействует его терапевтической эффективности при отеках головного мозга. У экспериментальных животных было обнаружено, что при ЧМТ происходило не только нарушение ГЭБ, но и также отмечается значительное увеличение содержания воды в головном мозге ипсилатераль-

ного полушария [18]. Возможным механизмом, связанным с этим, может быть сокращение сосудистых эндотелиальных клеток и открытие эндотелиальных клеток вызванное маннитолом [29,30].

Проведенные нами исследования также показали, что высокие показатели глюкозы при поступлении, а также персистирующая гипергликемия коррелировали с плохими неврологическими исходами после ЧМТ.

**Выводы:**

1. Гиперосмолярные растворы (15% Маннитола и 7% раствор NaCl) вызывают снижение ВЧД в пределах 50-40% у больных с ЧМТ.

2. Снижение ВЧД в пределах 30 и 120 минут после введения гиперосмолярных растворов более выражено при в/в введении 7% раствор NaCl относительно 15% Маннитола в расчетных дозировках.

3. При использовании изучаемых гиперосмолярных растворов в снижении ВЧД приводит к повышению ЦПД в сроки >120 мин в пределах 11,7% - 18,7%.

4. Применение инфузии 15% раствора Маннитола и 7% раствора хлорида натрия является эффективным методом коррекции внутричерепной гипертензии у пациентов с ЧМТ.

В/в введение 7% раствора NaCl приводит к более высокому росту осмолярности плазмы нежели Маннитол 15% в расчетных дозировках.

**Литература:**

1. Abdullah Yazar, Esra Türe. et al. Our Experience with Hyperosmolar Treatment for Patients with Traumatic Brain Injury in a Pediatric Intensive Care Unit. *Haydarpasa Numune Med J* - 2018. - Vol.58(1). – p.33–38.
2. Adam Ch., Brian J.Z. et al Blood-brain barrier pathophysiology in traumatic brain injury. *Transl Stroke Res*. Author manuscript; available in PMC. - 2012. - vol.302 (4) – p.492–516.
3. Alnemari A.M., Krafcik B.M., et al. A comparison of pharmacologic therapeutic agents used for the reduction of intracranial pressure after traumatic brain injury. *World Neurosurg* – 2017. - Vol.106. – p.509-528.
4. Alireza S., et al. Therapeutic effects of chrysin in a rat model of traumatic brain injury: A behavioral, biochemical, and histological study. *Life Sciences* – 2019. – vol. 228. – p.285–294.
5. Amira S. D., Sarah M., et al. Stem cells and combination therapy for the treatment of traumatic brain injury. *Behavioral Brain Research* – 2018. – vol.340. – p.49–62.
6. Burda J. E., Bernstein, A. M., and Sofroniew M. V. Astrocyte roles in traumatic brain injury. *Exp. Neurol.* – 2016. p.275, 305–315.
7. Butterworth J., et al. *Morgan & Mikhail's clinical anesthesiology* (5th ed.). - (2013). New York, NY: McGraw-Hill. ISBN: 978-0-07-162703-0.
8. Cho J, Kim YH, et al. Accumulated mannitol and aggravated cerebral edema in a rat model of middle cerebral artery infarction. *J Korean Neurosurg Soc* – 2007. - Vol.42. – p.337-341.
9. Christ O., Meena N., et al. Management of Intracranial Pressure in Traumatic Brain Injury. *Intech Open* - 2018;72829.
10. Devin W. McBride, Jenny I. Szu, et al. Reduction of Cerebral Edema after Traumatic Brain Injury Using an Osmotic Transport Device. *Journal of neurotrauma* - 2014. - Vol.31. p.1948–1954.
11. Elizabeth M.R., Kristin M.B., et al. Effect of controlled cortical impact on the passage of pituitary adenylate cyclase activating polypeptide (PACAP) across the blood-brain barrier. Author manuscript; available in PMC. - 2019 - vol. 99. – p.8–13.
12. Feigin VL.V., Theadom A., et al, and the BIONIC Study Group. Incidence of traumatic brain injury in New Zealand - a population-based study. *Lancet Neurol* - 2013. - Vol.12 – p.53-64.
13. Freeman W.D. Management of intracranial pressure. *Continuum (Minneap Minn)* – 2015. - Vol.21(5 Neurocritical Care) – p.1299-1323.
14. Halinder S. Mangat. Hypertonic saline infusion for treating intracranial hypertension after severe traumatic brain injury. *Mangat Critical Care* - 2018. - Vol.22 – p.37.
15. Hong-Ke Zeng, Qiao- Sheng Wang, et al. A comparative study on the efficacy of 10% hypertonic saline and equal volume of 20% mannitol in the treatment of experimentally induced cerebral edema in adult rats. *BMC Neuroscience* - 2010. - Vol.11. – p.153.
16. Jian Yin, Haixiao Zhang, et al. Hypertonic Saline Alleviates Brain Edema After Traumatic Brain Injury via Downregulation of Aquaporin 4 in Rats. *Med Sci Monit.* – 2018. - Vol.24 – p.1863-1870.
17. Kaufmann A.M., Cardoso E.R. Aggravation of vasogenic cerebral edema by multiple-dose mannitol. *J Neurosurg* – 1992. - Vol.77. – p.584-589.
18. Kaya M., Gulturk S., et al. The effects of magnesium sulfate on blood-brainbarrier disruption caused by intracarotid injection of hyperosmolar mannitol in rats. *Life Sci* – 2004. - Vol.76. – p.201-212.
19. Kochanek P.M., Jackson T.C., et al. Emerging therapies in traumatic brain injury. *Semin Neurol.* – 2015. - Vol.35 – p.83–100.
20. Maas A.I.R., Menon D.K. et al. Traumatic brain injury - integrated approaches to improve prevention, clinical care, and research. *Lancet Neurology.* – 2017. - vol.16 (12). p. 987-1048. ISSN 1474-4422.
21. Majdan M., Plancikova D., et al. - Epidemiology of Traumatic Brain Injuries in Europe: a cross-sectional analysis based on hospital discharge statistics and death certificates in 2012. *Lancet Public Health.* – 2016. - Vol.1 – p.76-83.
22. Monte Carlo and phantom study in the brain edema models. *Journal of Innovative Optical Health Sciences* – 2017. - Vol. - 10, No. 3.; 1650050.

23. Najem Dema, Rennie Kerry. et al. Traumatic Brain Injury: Classification, Models and Markers. *Biochemistry and Cell Biology* vol. 2018 - p.16.
24. Nicholas A.P., Lane B.F., et al. Hyperosmolar Therapy for the Treatment of Cerebral Edema. *US Pharm* – 2018. - Vol.43(1) – p.8-11
25. Nino Stocchetti, Marco Carbonara, et al. Severe traumatic brain injury: argeted management in the intensive care unit. *Lancet Neurol* - 2017. - Vol.16 – p.452–64.
26. Pearn M.L., Niesman I.R. et al. Pathophysiology associated with traumatic brain injury: current treatments and potential novel therapeutics. *Cell Mol Neurobiol* - 2016.
27. Pop V, Badaut JA / Neurovascular perspective for long-term changes after brain trauma. *Transl Stroke Res.* – 2011. - Vol.2(4) – p.533–45.
28. Purbhoo K.K. Severe traumatic brain injury. *Southern African Journal of Anaesthesia and Analgesia* - 2018. p.24.
29. Quencer R.M., Neuwelt E.A. Advances in the understanding of the bloodbrain barrier in neuro-oncology. *AJNR Am J Neuroradiol* – 2002. - Vol.23. – p.1807-1810.
30. Rapoport S.I. Osmotic opening of the blood-brain barrier: principles, mechanism, and therapeutic applications. *Cell Mol Neurobiol* – 2000. – vol.20. – p.217-230.
31. Rosenfeld J.V., Maas A.I. et al. Early management of severe traumatic brain injury. *Lancet* vol. 380 – p.1088-98.
32. Simon-O'Brien E, Gauthier D, et al. Etifoxine improves sensorimotor defcits and reduces glial activation, neuronal degeneration, and neuroinflammation in a rat model of traumatic brain injury. *J Neuroinflammation.* – 2016. - Vol.13(1). – p.203.
33. Steiner L.A., Andrews P.J. Monitoring the injured brain: ICP and CBF. *British Journal of Anaesthesia* – 2006. - Vol.97(1) – p.26-38.
34. Yu-Feng Wang and Vladimir Parpura. Astroglial Modulation of Hydromineral Balance and Cerebral Edema. *Frontiers in Molecular Neuroscience* – 2018. - Vol.00204.
35. Witherspoon B., Ashby N.E. The use of mannitol and hypertonic saline therapies in patients with elevated intracranial pressure: a review of the evidence. *Nurs Clin North Am.* – 2017. - Vol.2 – p.249-260.

#### **ВЛИЯНИЕ ГИПЕРОСМОЛЯРНЫХ РАСТВОРОВ НА ВНУТРИЧЕРЕПНОЕ ДАВЛЕНИЕ У БОЛЬНЫХ С ЧЕРЕПНО-МОЗГОВОЙ ТРАВМОЙ**

*Аваков В.Е., Ибрагимов Н.К., Муротов Т-М. Н., Исмагилов Ё.А., Кенжаев Л.Т.*

**Резюме.** Цель: изучить возможность и сравнительную эффективность использования 15% раствора маннитола и гипертонического 7% раствора хлорида натрия в комплексе лечения больных с ЧМТ. Материал и методы: обследовано 20 пациентов в возрасте от 18 лет до 65 лет с различными черепно-мозговыми травмами и угнетением уровня сознания от 4 до 11 баллов по шкале комы Глазго. Результаты: инфузия маннитола в указанной дозировке приводила к снижению ВЧД спустя 30 минут на 42,3%, а через 120 мин оно оставалось ниже исходных данных на 23,9%. Инфузия же 7% раствора NaCl уже к 30 минуте приводила к снижению ВЧД на 55,4%, а к концу 120 мин ВЧД оставалось ниже исходных данных на 39,9%. Выводы: введение гиперосмолярных растворов сопровождается изменением осмолярности крови. В/в введение 7% раствора NaCl приводит к более высокому росту осмолярности плазмы нежели 15% Маннитола в расчетных дозировках.

**Ключевые слова:** черепно-мозговая травма, гипертонический раствор, маннитол, внутричерепная гипертензия, отек мозга, церебральное перфузионное давление.



УДК: 616.44-089

**ИММУНОГИСТОХИМИЧЕСКИЕ ОСОБЕННОСТИ ПАТОЛОГИЧЕСКИХ ИЗМЕНЕНИЙ ЩИТОВИДНОЙ ЖЕЛЕЗЫ У БОЛЬНЫХ АУТОИММУННЫМ ТИРЕОИДИТОМ**

Агаев Рауф Магсуд оглы, Садыхов Фатта Гафар оглы

Научный центр хирургии им. Академика М.А.Топчубашова, Республика Азербайджан, г. Баку

**АУТОИММУН ТИРЕОИДИТ БЎЛГАН БЕМОРЛАРДА ҚАЛҚОНСИМОН БЕЗ ПАТОЛОГИК ЎЗГАРИШЛАРИДА ИММУНОГИСТОКИМЁВИЙ ХУСУСИЯТЛАР**

Агаев Рауф Магсуд ўғли, Садыхов Фатта Гафар ўғли

**IMMUNOHISTOCHEMICAL FEATURES OF PATHOLOGICAL CHANGES IN THE THYROID GLAND IN PATIENTS WITH AUTOIMMUNE THYROIDITIS**

Агаев Рауф Магсуд огли., Садыхов Фатта Гафар огли

Scientific Center of Surgery named after Academician M.A. Topchubashova, Republic of Azerbaijan, Baku

e-mail: [rainika@mail.ru](mailto:rainika@mail.ru)

**Резюме.** Ишнинг мақсади турли хил даволаш усулларига дучор бўлган отоиммун тиреоидитнинг турли шаклларида қалқонсимон бездаги ўзгаришларнинг табиати ва динамикасини иммунохистокимёвий ўрганишдир. Материаллар ва услублар. Иш Н. клиника базасида касалхонага ётқизилган беморларни даволаш натижаларини ўрганишга асосланган. Академик М.А.Топчубашов. Иммунохистокимёвий тадқиқотлар орқали биз отоиммун тиреоидитнинг турли шаклларида қалқонсимон бездаги ўзгаришларнинг табиати ва динамикасини ўргандик. Тадқиқот турли хил даволаш усулларидан ўтган отоиммун тиреоидитнинг турли шакллари бўлган беморларда ўтказилди. Жами 30 нафар АИТ бемори текширилди. Назорат гуруҳи тўрт (4) бемордан иборат бўлиб, уларда гистокимёвий текширув вафотидан кейин ўтказилди. Натижалар ва муҳокамалар. Отоиммун тиреоидитнинг диффуз-туғунли ва диффуз-псевдонодуляр шаклларида Ki-67 экспрессиясининг деярли 3 баробар, p53 ифодасининг деярли 5 баробар ортиши ва тироглобулин ифодасининг 2 баравар ортиши экспрессиянинг ошишини аниқлади. Ki-67 нинг деярли 3 бараварга кўпайиши, проапоптотик механизмларнинг фаоллашиши фонида тиротситларнинг пролифератив жараёнларининг кучайиши ва қалқонсимон без эпителийсининг секретор фаоллигининг ошиши, қалқонсимон бездаги компенсацион реакциянинг намоён бўлиши.

**Калит сўзлар:** аутоиммун тиреоидит, тироглобулин, тиреоидектомия.

**Abstract.** The aim of the work is the immunohistochemical study of the nature and dynamics of changes in the thyroid gland in various forms of autoimmune thyroiditis, subjected to various methods of treatment. Materials and methods. The work is based on the study of the treatment results of patients hospitalized at the clinical base of the Scientific Center of Surgery named after Academician M.A. Topchubashov. By immunohistochemical studies, we have studied the nature and dynamics of changes in the thyroid gland in various forms of autoimmune thyroiditis. The study was carried out in patients with various forms of autoimmune thyroiditis who underwent various treatment methods. A total of 30 AIT patients were examined. The control group consisted of four (4) patients, in whom the histochemical examination was performed posthumously. Results and discussions. Immunohistochemical studies revealed an almost 3 times increase in the expression of Ki-67, almost 5 times increase in expression p53, and 2 times increase in the expression of thyroglobulin in diffuse-nodular and diffuse-pseudonodular forms of autoimmune thyroiditis. Acceleration of proliferative processes in thyrocytes in the background of activation of proapoptosis mechanisms and increased secretory activity of the thyroid epithelium is a manifestation of compensatory reactions in the thyroid gland.

**Keywords:** autoimmune thyroiditis, thyroglobulin, thyroidectomy.

**Введение.** Аутоиммунный тиреоидит (АИТ) является органоспецифическим аутоиммунным заболеванием щитовидной железы (ЩЖ), возникающим вследствие нарушений в Т-клеточном звене иммунитета. Впервые данное заболевание было описано японским патологом Н. Hashimoto в 1912 г. Несмотря на наличие многочисленных литературных данных, посвященных АИТ, остается ряд нерешенных проблем в отношении этой патологии. Так, недостаточно изучены этиологические и патогенетические аспекты АИТ; отсутствует единая общепринятая классификация данного заболевания; нет надежных методов диагностики болезни, в том числе иммунологических методов [1,2].

В литературе встречается большое количество работ с применением иммуногистохимических исследований, посвященных дифференциальному диагнозу узловых образований ЩЖ. Перспективным является иммуногистохимическое исследование ЩЖ при АИТ с целью более глубокого понимания морфологии и морфогенеза этой патологии. В современной литературе имеются малочисленные данные по изучению этого вопроса [3,4,5]. CD 83 является специфическим маркером активированных, зрелых дендритных клеток.

Больные АИТ имеют более высокий риск развития «рака щитовидной железы», чем лица, не страдающие этим заболеванием. В основе такого развития патологического процесса лежат генетические механизмы. При гистологическом и иммуногистохимическом исследованиях отмечено, что увеличение экспрессии Ki-67, p53 и усиление экспрессии тироглобулина при аутоиммунном тиреоидите являются отражением усиления процессов пролиферации тиреоцитов. А как известно пролиферация, это прямой путь к клеточной дедифференцировке и дисплазии тиреоцитов [8,9]. Важно подчеркнуть, что при узловой форме в центрах размножения лимфоидных фолликулов, отмечается наиболее высокая экспрессия. При диффузной форме АИТ отмечено уменьшение ядрышковых организаторов в одном тиреоците на 25%, что свидетельствует о снижении функциональной клеточной активности. При диффузной форме АИТ на участках ткани с атрофическими изменениями фолликулов пролиферативная активность уменьшается [10,11].

Следовательно, при различных формах АИТ пролиферативная активность тиреоцитов также различная.

Наибольшие сложности возникают при диагностике узловой формы аутоиммунного тиреоидита. Нередко патологоанатомы оценивают гистологическую картину этой формы как узловой (многоузловой) зоб с очаговым тиреоидитом. В результате, сложный аутоиммунный процесс остаётся недиагностированным, а больные не наблюдаются эндокринологами. Для окончательной верификации гистологического диагноза необходимы данные иммуногистохимического исследования.

**Цель работы:** иммуногистохимическое изучение характера и динамики изменений щитовидной железы при различных формах аутоиммунного тиреоидита, подвергшихся различным методам лечения.

**Материалы и методы исследования.** Иммуногистохимическое исследование проводили пероксидазоантипероксидазным методом по стандартным диагностическим протоколам. Для иммуногистохимической верификации процесса использовали моноклональное антитело Dako Cytomation (chromogranin). Для визуализации употребляли высокочувствительный набор «ABC System» и EnVision TM Kit. Приготовление растворов и проведение реакции на контрольной и измененной ткани велось в соответствии с рекомендациями фирмы-изготовителя.

Использовались также биомаркеры (Termo Fisher Scientific): моноклональных кроличьих антител против Ki-67 (клон SP6, рабочее разведение первичных антител 1:200), p53 (протеин апоптоза) (клон SP5, рабочее разведение первичных антител 1:100) моноклональных мышинных антител против человеческого тиреоглобулина (клон SP517, рабочее разведение-1:200). Учет экспрессии биомаркеров проводили количественным методом. Способ демаскировки антигенов, время инкубации первичных антител осуществляли в соответствии с рекомендуемым протоколом фирмы-производителя. В качестве системы детекции использовали полимерную систему Ultra Vision Quanto detection systems (Termo Fisher Scientific). Для достоверности полученных результатов применяли позитивные и негативные контроли антител. В качестве хромагена использовали 1% раствор 3,3 диаминобензидина тетрагидрохлорид. Оценивали удельное количество иммуно-позитивных клеток в процентах.

**Обсуждение.** При иммуногистохимическом исследовании В-клетки во всех наблюдениях давали яркую экспрессию на хромогранин. Учёт экспрессии хромогранина А проводили полуколичественным методом. Выявлялось равномерное окрашивание цитоплазмы этих клеток в темно-коричневый цвет. Тем самым при гистохимическом исследовании В-клеток обнаруживается высокая активность биогенных аминов, в частности серотонина, что может служить подтверждением нейроэктодермального происхождения В-клеток, которые по данным различных авторов, относят к APUD системе.

Аденома из В-клеток во всех 4 наблюдениях представляла солитарный узел округлой формы, эластической консистенции, крупных размеров (от 5,0 см до 9 см диаметром), имеющей капсулу с четкими границами, на разрезе светло-коричневого цвета, однородного вида. Для более детального анализа некоторых морфологических особенностей патологических изменений ЩЖ у больных АИТ, мы изучили пролиферативную активность тиреоцитов с использованием моноклональных антител протеина Ki-67 (маркер клеточной пролиферации), протеина p53 (маркер апоптоза тиреоцитов) и тиреоглобулина. Изучение проведено у больных различными формами аутоиммунного тиреоидита. Всего обследовано 30 пациентов АИТ. Контрольную группу составили четверо (4) пациентов, у которых гистохимическое исследование проведено посмертно. Препарат (ткань) щитовидной железы взят у 4 умерших лиц (2 мужчин и 2 женщин). Причины смерти этих людей были болезнями, не связанными с заболеваниями щитовидной железы (табл. 1.).

Высокая экспрессия протеина Ki-67 наблюдалась в зоне лимфоидной инфильтрации, в центрах размножения лимфоидных фолликулов и достигала  $70,0 \pm 0,03$  В межфолликулярной зоне экспрессия снижалась и составляла  $20,0 \pm 0,01\%$ . Статистическая значимость различий с контрольным материалом обозначена  $p < 0,05$ . При узловой форме АИТ в зобно-измененной ткани железы экспрессия p53 умеренная  $12,5 \pm 0,02$ , а в очагах пролиферации фолликулярного эпителия экспрессия p53 высокая.

Достоверными являются показатели цитоплазматической экспрессии тиреоглобулина. При диффузной и атрофической формах АИТ экспрессия тиреоглобулина низкая, соответственно  $25,3 \pm 0,02\%$  и  $14,3 \pm 0,03\%$  по сравнению с диффузно-псевдоузловой  $58,4 \pm 0,01\%$ , а при узловой форме в зобно-измененных участках высокая  $107,3 \pm 0,05\%$ .

**Таблица 1.** Результаты иммуногистохимического исследования щитовидной железы при различных формах АИТ (Results of immunohistochemical studies of the thyroid gland in various forms of AIT)

Форма (Form)	Удельное количество Ki-67(+) клеток % (Specific amount of Ki-67(+) cells %)	Удельное количество p53 (+) клеток % (Specific amount of p53(+) cells %)	Удельное количество тиреоглобулин (+) клеток % (Specific amount of thyroglobulin (+) cells %)
Диффузная (Diffuse) n=6	$14,0 \pm 0,02$	$13,0 \pm 0,03$	$25,3 \pm 0,02$
Диффузно-псевдоузловая (Diffuse-pseudonodular) n=6	$21,0 \pm 0,02$	$12,5 \pm 0,02$	$58,4 \pm 0,01$
Диффузно-узловая (Diffuse-nodular) n=6	$70,5 \pm 0,02$	$77,5 \pm 0,03$	$107,3 \pm 0,03$
Атрофическая (Atrophic) n=6	$12,0 \pm 0,02$	$15,0 \pm 0,05$	$14,3 \pm 0,03$
ДТЗ (DTG) n=6	$6,5 \pm 0,06$	$41,5 \pm 0,03$	$98,1 \pm 0,05$
Контроль (Control) n=4	$4,5 \pm 0,03$	$4,0 \pm 0,03$	$10,0 \pm 0,01$

**Результаты.** Таким образом, изучение пролиферативной активности тиреоцитов с использованием моноклональных антител позволила понять, что у пациентов диффузно-узловой и диффузно-псевдоузловой формами АИТ наблюдается высокая экспрессия биомаркеров Ki-67 (маркер клеточной пролиферации), p53 (маркер клеточного апоптоза) и тиреоглобулина. Особенно высоки показатели экспрессии биомаркеров в зонах лимфоидной инфильтрации, и в центрах размножения лимфоидных фолликулов. При атрофической и диффузной формах АИТ экспрессия всех трех биомаркеров снижается, что обусловлено атрофией паренхимы ЩЖ и склеротическими изменениями в строме. Обнаруженное при иммуногистохимическом исследовании увеличение экспрессии Ki-67, почти в 3 раза, усиление экспрессии p53 почти в 5 раз и усиление экспрессии тиреоглобулина в 2 раза при диффузно-узловой и диффузно-псевдоузловой формах АИТ свидетельствуют об усилении пролиферативных процессов тиреоцитов на фоне активации проапоптозных механизмов и повышения секреторной активности тиреоидного эпителия, как проявление компенсаторной реакции в щитовидной железе.

**Выводы.** При аутоиммунном тиреоидите и диффузно-токсическом зобе (ДТЗ) наблюдаются сходные по направленности, но различающиеся по выраженности изменения содержания иммунорегуляторных белков и цитокинов в крови, что в p53(+) при различных формах аутоиммунного тиреоидита способствует прогрессии заболевания у значительного числа больных, обуславливает его хроническое течение, несмотря на частичное купирование симптомов болезни и коррекцию гормональных сдвигов.

При сопоставлении гистологических и иммуногистохимических показателей четко определяется тенденция снижения экспрессии маркеров в участках атрофии паренхимы железы и высокая экспрессия в очагах лимфоидной инфильтрации, особенно в центрах размножения фолликулов. Выявленная закономерность свидетельствует о постепенном прогрессирующем снижении пролиферативной активности тиреоцитов.

#### Литература:

1. Джикаев Г.Д. Актуальные вопросы диагностики аутоиммунного тиреоидита // Фундаментальные исследования в биологии и медицине. – Ставрополь, 2011. – Вып. IX. – С. 32-35.
2. Джикаев Г.Д. Морфологические критерии диагностики хронического аутоиммунного тиреоидита // Дис. ... канд. мед. наук. 117 с. Волгоград 2016.
3. Yoo W.S., Chung H.K. Recent Advances in Autoimmune Thyroid Diseases // Endocrinol. Metab. (Seoul). -2016.- Vol. 31, №3.- P.379-385.
4. Kim K.W., Park Y.J., Kim E.H., et al. Elevated risk of papillary thyroid cancer in Korean patients with Hashimoto's thyroiditis // Head Neck. -2011.- Vol. 33(5), -P. 691-695
5. Saprina T.V., Prokhorenko T.S., Ryazantseva N.V. Immunological and morphological predictors of clinical heterogeneity in patients with Graves' disease (based on the results of a study of the operative material of the thyroid gland) // Bulletin of Siberian Medicine. - 2015. - Т. 14, -№ 1, - P. 81-91. (in Russian)
6. Пожарисский К. М., Леенман Е. Е. Значение иммуногистохимических методик для определения характера лечения и прогноза опухолевых заболеваний // Арх. патологии. – 2000. – № 5. – С. 3-11.
7. Боташева В.С., Гордеева Л.П., Джикаев Г.Д. Роль В-клеток щитовидной железы при аутоиммунном тиреоидите Хасимото // Вестн. медицины. – 2013. – №13. – С. 17-18.
8. Казаков С.П. и др. Изучение экспрессии маркеров CD95, p53, bcl-2и Ki-67 у больных аутоиммунной патологией и новообразованиями щитовидной железы // Мед. иммунология. – 2004. – № 3. – С. 296-297.
9. Шанцева Т.Д., Мухина М.С. Антиген Ki-67 в оценке опухолевой пролиферации: его структура и функции // Вопр. онкологии. – 2004. – № 2. – С. 157-164.
10. Bossowski A. Cytofluorometric analysis of chosen markers of apoptosis CD95/CD95L (Fas/FasL) in thyroid tissues from young patients with Graves' disease and Hashimoto's thyroiditis // Endokrynol. Diabetol. Chor. / Przemiany Materii Wieku Rozw. – 2006. – Vol. 12, № 2. –P. 83- 90.
11. Chen R.H., Chen W.C., Wang T.Y. Lack of association between pro-inflammatory cytokine (IL-6, IL-8 and TNF-alpha) gene polymorphisms and Graves' disease // Int.J. Immunogenet. 2005. 32(6).343-347

#### **ИММУНОГИСТОХИМИЧЕСКИЕ ОСОБЕННОСТИ ПАТОЛОГИЧЕСКИХ ИЗМЕНЕНИЙ ЩИТОВИДНОЙ ЖЕЛЕЗЫ У БОЛЬНЫХ АУТОИММУННЫМ ТИРЕОИДИТОМ**

Агаев Р. М., Садыхов Ф.Г.

**Резюме.** Целью работы является иммуногистохимическое изучение характера и динамики изменений щитовидной железы при различных формах аутоиммунного тиреоидита, подвергшихся различным методам лечения. Материалы и методы. Работа основана на изучении результатов лечения больных, госпитализированных на клиническую базу НЦХ им. Академика М. А. Топчубашова. Иммуногистохимическими исследованиями нами изучены характер и динамика изменений щитовидной железы при различных формах аутоиммунного тиреоидита. Изучение проведено у больных различными формами аутоиммунного тиреоидита, подвергшихся различным методам лечения. Всего обследовано 30 пациентов АИТ. Контрольную группу составили четверо (4) пациентов, у которых гистохимическое исследование проведено посмертно. Результаты и обсуждения. Обнаруженное при иммуногистохимическом исследовании увеличение экспрессии Ki-67 почти в 3 раза, усиление экспрессии p53 почти в 5 раз и усиление экспрессии тиреоглобулина в 2 раза при диффузно-узловой и диффузно-псевдоузловой формах аутоиммунного тиреоидита свидетельствуют об усилении пролиферативных процессов тиреоцитов на фоне активации проапоптозных механизмов и повышения секреторной активности тиреоидного эпителия, как проявление компенсаторной реакции в щитовидной железе.

**Ключевые слова:** аутоиммунный тиреоидит, тиреоглобулин, тиреоидэктомия.

УДК: 616-001.4-002.3-08

**ОСОБЕННОСТИ ИЗМЕНЕНИЯ СОДЕРЖАНИЯ ПРОТЕАЗ И ИНГИБИТОРОВ ПРОТЕАЗ В ХРОНИЧЕСКИХ ГНОЙНЫХ РАНАХ**Азизов Дилшод Турдалиевич, Мирзаев Камал Каримович, Алейник Владимир Алексеевич, Бабич Светлана Михайловна  
Андижанский государственный медицинский институт, Республика Узбекистан, г.Андижан**СУРУНКАЛИ ЙИРИНГЛИ ЯРАЛАРДА ПРОТЕАЗЛАР ВА ПРОТЕАЗ ИНГИБИТОРЛАРИНИ ЎЗГАРИШИНING ХУСУСИЯТЛАРИ**Азизов Дилшод Турдалиевич, Мирзаев Камал Каримович, Алейник Владимир Алексеевич, Бабич Светлана Михайловна  
Андижон Давлат тиббиёт институти, Ўзбекистон Республикаси, Андижон ш.**FEATURES OF CHANGE IN THE CONTENT OF PROTEASES AND PROTEASES INHIBITORS IN CHRONIC PURULENT WOUNDS**Azizov Dilshod Turdaliyevich, Mirzaev Kamal Karimovich, Aleynik Vladimir Alexeevich, Babich Svetlana Mikhaylovna  
Andijan State Medical Institute, Republic of Uzbekistan, Andijane-mail: [info@aqmi.uz](mailto:info@aqmi.uz)

**Резюме.** Ишда сурункали йирингли жараларда протеазлар ва протеаз ингибиторларини ўзгаришининг хусусиятлари ўрганилди. Операциядан кейинги жароҳатларда умумий протеолитик фаоллик ва анти-протеолитик фаоллик кўрсаткичлари сезиларли даражада фарқ қилмайди, протеазлар ва протеаз ингибиторлари ўртасида мувозанат мавжуд бўлиб, улар маҳаллий механизмлар билан тартибга солиниши мумкин. Сурункали йирингли жароҳатларда умумий протеолитик фаоллик операциядан кейинги жараларнинг бир хил кўрсаткичидан анча юқори. Шу билан бирга, протеолитик фаоллик умумий протеолитик фаолиятдан анча паст, шунингдек, операциядан кейинги жароҳатларнинг протеолитик фаоллиги паст бўлади, бу протеазлар ва протеаз ингибиторлари ўртасида сезиларли мувозанат бузилишини келтириб чиқаради ва йирингли жароҳатларда яллиғланиш жараёнини маҳаллий ва тизимли тартибга солиш механизмлари билан боғлашга ёрдам беради.

**Калит сўзлар:** протеазлар, протеаз ингибиторлари, операциядан кейинги жаралар, сурункали йирингли жаралар, протеолитик фаоллик.

**Abstract.** The work studied the features of changes in the content of proteases and protease inhibitors in chronic purulent wounds. It was concluded that in postoperative wounds, the indicators of general proteolytic activity and antiproteolytic activity do not differ significantly, there is an equilibrium between proteases and protease inhibitors, which can presumably be regulated by local mechanisms. In chronic purulent wounds, the total proteolytic activity is significantly higher than that of postoperative wounds. At the same time, the antiproteolytic activity is significantly lower than the general proteolytic activity, as well as lower than the antiproteolytic activity of postoperative wounds, which creates a pronounced imbalance between proteases and protease inhibitors and the chronicization of the inflammatory process in purulent wounds with the involvement of both local and systemic mechanisms of regulation.

**Key words:** proteases, protease inhibitors, postoperative wounds, chronic purulent wounds, proteolytic activity, antiproteolytic activity.

Помимо клинических признаков инфекции (воспаления, нагноение и боли), для определения раневой инфекции исторически использовалось количество микроорганизмов. Однако все чаще признается, что не только высокий уровень бионагрузки вреден для заживления ран, но и вирулентность вторгающегося микроорганизма и иммунный статус хозяина могут повлиять на клинические исходы. Бактерии, такие как синегнойная палочка, золотистый стафилококк и эпидермальный стафилококк, разработали ряд факторов вирулентности, которые помогают им преодолевать защиту хозяина и размножаться в подлежащих мягких тканях. Более конкретно, бактериальные протеазы являются одним из таких факторов вирулентности, которые участвуют в стимулировании инвазии и разрушения ткани хозяина. Из-за сложности микроорганизмов протеазы могут негативно влиять на раневую среду, что приводит к замедленному заживлению ран. Полученные данные свидетельствуют о том, что протеазы могут играть важную роль в раневых инфекциях, способствовать развитию воспалительной реакции и препятствовать заживлению ран [11].

Бактериальные протеазы, способствуют индукции воспалительной реакции у хозяина. Было обнаружено, что протеазы, продуцируемые бактериями, активируют кининовую систему и разлагают кининогены, что впоследствии вызывает воспалительную реакцию в виде отека, покраснения и боли [9].

Подобно другим иммунологическим факторам, бактериальные протеазы также могут препятствовать фагоцитозу [7], способствуют снижению активности лейкоцитов [6], ингибированию функции нейтрофилов и препятствию хемотаксиса [8].

Бактериальные протеазы могут разрушать ряд биологически важных белков-хозяев, таких как компоненты компонента С3 и С1q [4], также предотвращать образование С5 путем разрушения С3 [10]. Засчет чего нарушается опсонизация и фагоцитоз нейтрофилов, затрудняется или даже предотвращается [15].

Функция бактериальных протеаз в преодолении иммунной системы хозяина заключается в деградации иммуноглобулина хозяина [16]. Это может быть особенно вредным для хозяина, учитывая роль иммуноглобулинов в распознава-

нии и способствовании нейтрализации вторгающихся микроорганизмов. Различные исследователи сообщили о влиянии протеаз на деградацию иммуноглобулинов, в том числе иммуноглобулина А (IgA) и иммуноглобулина G (IgG) [4].

Протеазы и их ингибиторы способствуют балансу между деградацией и отложением внеклеточного матрикса (ВКМ), создавая равновесие, необходимое для своевременного и с координированного заживления кожных ран. Однако, когда этот баланс нарушается, раны переходят в хроническое состояние, характеризующееся обильным уровнем протеаз и пониженным уровнем ингибиторов протеаз [13].

Соотношения протеаз и их ингибиторов также использовались в качестве прогностических маркеров прогрессирования раны к заживлению.[14].

Многими исследователями подчеркивается ключевая роль протеаз в заживлении ран. Поэтому необходим контроль экспрессии протеаз в раневой среде и способов, которыми чрезмерная экспрессия и активация протеаз может привести к задержке процесса заживления кожных ран. Будущие исследования должны быть нацелены на изучение способов, с помощью которых протеазы могут быть нацелены в качестве альтернативного терапевтического подхода к лечению ран, а также для оценки преимуществ и недостатков использования раневых жидкостей для оценки прогрессирования раны с точки зрения протеолитической активности[13].

**Цель исследования:** изучить особенности изменения содержания протеаз и ингибиторов протеаз в хронических гнойных ранах.

**Материал и методы.** В работе были обследованы в первой группе 12 больных с послеоперационными ранами (контроль) и во второй группе 15 больных с гнойными ранами (опыт). У всех больных в диагнозе отсутствовали сердечно-сосудистые заболевания, диабет и метаболические изменения. Материал для исследования получали путем сбора смывов стерильным физиологическим раствором с поверхности послеоперационных и гнойных ран.

Общую протеолитическую активность в составе смывов определяли казеинолитическим методом по учету продуктов гидролиза казеина в единицах активности (Ед) по тирозину. Ингибиторную (анти-протеолитическую) активность полученных смывов определяли казеинолитическим тестом, по способности убывания активности 0,01% трипсина и 0,01% папаина, при инкубации их с исследуемыми образцами смывов по сравнению с образцами смывов с трипсином или папаином без инкубации. Ингибиторную активность выражали в ингибиторных единицах (ИЕд).

С целью степени выраженности протеолиза в ранах рассчитывался индекс протеолиза - соотношения протеолитической активности к анти- протеолитической активности (ОПА/АПА).

Полученные данные подвергались статистической обработке с использованием стандартных программ Microsoft Excel 2007 с вычислением средних величин (M), их ошибок (m), а также коэффициента достоверности разности средних величин Стьюдента-Фишера (t).

**Результаты и их обсуждение.** Полученные данные показали (Рис.), что у пациентов с послеоперационными ранами средний показатель ОПА в составе смывов составлял  $31,7 \pm 2,8$  Ед/мл. В тоже время у больных с гнойными ранами этот показатель был достоверно выше, по сравнению с аналогичными результатами послеоперационных ран, и составлял  $52,4 \pm 4,8$  Ед/мл ( $P < 0,01$ ). При этом показатель анти- протеолитической активности по трипсину в составе смывов послеоперационных ран составлял  $28,9 \pm 2,5$  ИЕд/мл, что было не существенно ниже ОПА в смывах послеоперационных ран, а индекс протеолиза ОПА/АПА по трипсину был также не существенно выше и равен  $1,1 \pm 0,1$ . У больных с гнойными ранами показатель анти протеолитической активности по трипсину был достоверно ниже по сравнению с аналогичными результатами больных с послеоперационными ранами составлял  $21,2 \pm 1,9$  ИЕд/мл ( $P < 0,05$ ), а также значительно ниже ОПА смывов гнойных ран. С учетом этих данных индекс протеолиза ОПА/АПА по трипсину находился на уровне  $2,5 \pm 0,22$ , что было значительно выше такого же показателя в составе смывов послеоперационных ран. Результат анти протеолитической активности по папаину в составе смывов послеоперационных ран составлял  $19,1 \pm 1,5$  ИЕд/мл, этот показатель был значительно меньше анти -протеолитической активности по трипсину, в связи с более низким содержанием ингибиторов протеаз связывающихся с папаином. По этой же причине увеличивался индекс протеолиза ОПА/АПА по папаину и был равен  $2,7 \pm 0,24$ . В тоже время у больных с гнойными ранами анти -протеолитическая активность по папаину была также значительно ниже анти -протеолитической активности по трипсину и составляла  $11,6 \pm 0,9$  ИЕд/мл ( $P < 0,05$ ), также это проявляется с более низким содержанием ингибиторов протеаз связывающихся с папаином. При этом индекс протеолиза ОПА/АПА при исследовании гнойных ран по папаину был равен  $4,5$ , что было выше индекса протеолиза послеоперационных ран.

Предполагается, что трипсиноподобные сериновые протеазы в раневой среде связываются преимущественно с двумя ингибиторами  $\alpha 1$ -ингибитором протеиназ ( $\alpha 1$ ИП) и  $\alpha 2$ -макроглобулином ( $\alpha 2$ М) — принципиально различным образом. Первый полностью инактивирует каталитическую функцию протеаз, а второй лишь ограничивает их способность расщеплять большинство высокомолекулярных субстратов. Кроме того, константа скорости реакции таких протеаз с  $\alpha 2$ М в 6 раз выше таковой с  $\alpha 1$ ИП, при этом образуется активный комплекс, способный гидролизовать специфические субстраты, что позволяет большей части поступающих в раневую среду энзимов связываться с  $\alpha 2$ М. Следует подчеркнуть, что цистеиновые протеиназы (папаин), в отличие от сериновых протеаз, связываются в основном с  $\alpha 2$ М, а  $\alpha 1$ ИП не играет существенной роли в блокировании активности протеиназ. Эти данные позволили сделать вывод о том, что сериновые и цистеиновые протеиназы, могут осуществлять свою функцию в связанном с  $\alpha 2$ М состоянии [1].

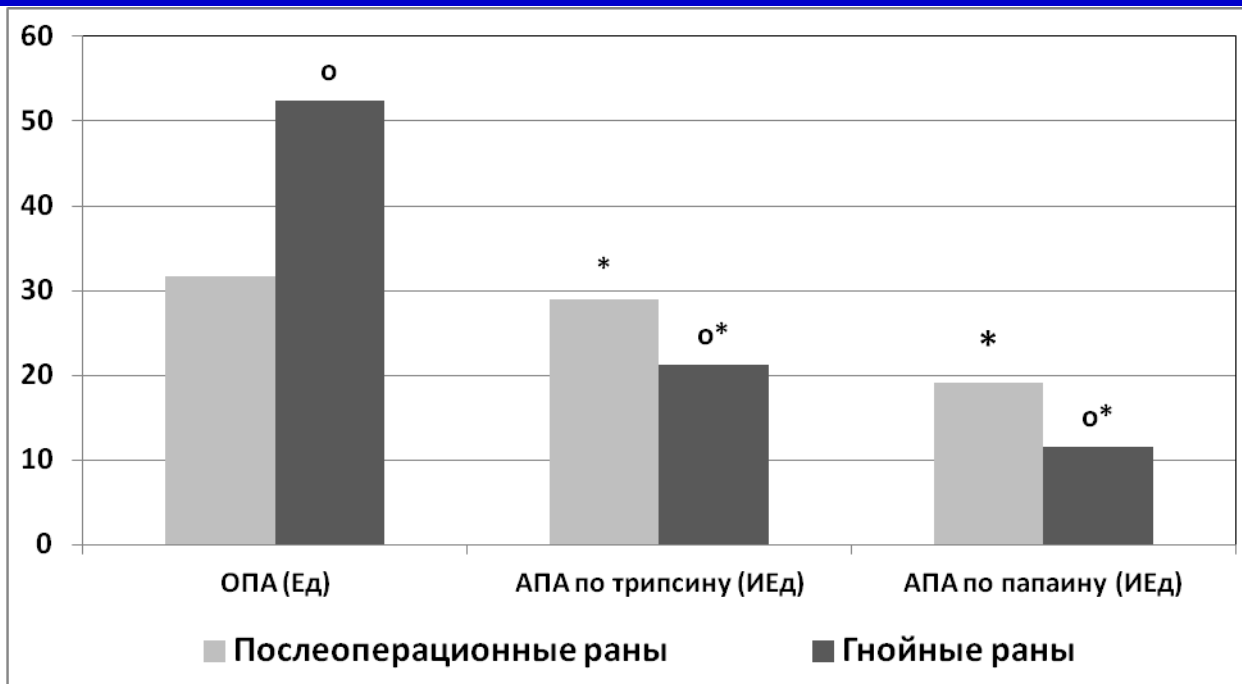


Рис. 1. Изменение показателей общей протеолитической активности (ОПА) и анти -протеолитической активности (АПА) смывов послеоперационных и гнойных ран. \* - достоверно отличающиеся величины относительно показателей ОПА гнойных ран. О - достоверно отличающиеся величины относительно соответствующих показателей ОПА послеоперационных ран

Ингибирующая способность трипсина может проявляться существенно за счет низкомолекулярных ингибиторов присутствующих в составе раневого смыва и альфа-1-антитрипсина, а ингибирующая способность папаина за счет высокомолекулярных ингибиторов альфа-1-антитрипсина и альфа2-макроглобулина. Если учесть, что низкомолекулярным ингибитором, присутствующим в составе раневого смыва может являться секреторный лейкоцитарный ингибитор протеазы, который локально обеспечивает защиту и обладает выраженной противовоспалительной, антибактериальной и противогрибковой активностью. Тогда снижение ингибирующей активности по трипсину в смыве с выраженными проявлениями воспаления можно объяснить, как выраженную провоспалительную и микробную реакцию, проявляющуюся так же увеличением ОПА за счет снижения этого ингибитора. Увеличение ОПА в составе раневых смывов возможно так же связано с увеличением функциональной активности клеток продуцентов протеаз за счет хронического воспалительного процесса [2, 3].

Что касается ингибирующей способности папаина за счет высокомолекулярных ингибиторов в составе раневых смывов, то основными высокомолекулярными ингибиторами папаина могут являться альфа-1-антитрипсин и альфа2-макроглобулин, которые вырабатываются печенью и осуществляют тормозное действие на протеазы во всех органах и тканях организма [2, 3]. Поэтому снижение ингибирующей способности папаина в составе раневых смывов можно расценивать как проявление системного характера на воспаление или, возможно, на степень хронизации воспалительного процесса.

Исходя из этого, полученные нами данные анти -протеолитической активности по папаину и трипсину можно интерпретировать, следующим образом. В послеоперационных ранах, без выраженных проявлений воспаления, имеется равновесие между протеазами и ингибиторами протеаз, которое регулируется в большей степени местными механизмами. В тоже время в хронических гнойных ранах с выраженным воспалительным процессом, нарушено равновесие между протеазами и ингибиторами протеаз, за счет нарушения местных и системных механизмов.

**Выводы.** В послеоперационных ранах, показатели общей протеолитической активности и анти -протеолитической активности существенно не отличаются, имеется равновесие между протеазами и ингибиторами протеаз, которое предположительно может регулироваться местными механизмами. В хронических гнойных ранах общая протеолитическая активность значительно выше этого же показателя послеоперационных ран. При этом анти -протеолитическая активность значительно ниже общей протеолитической активности, а также ниже анти -протеолитической активности послеоперационных ран, что создает выраженное нарушение равновесия между протеазами и ингибиторами протеаз и способствует хронизации воспалительного процесса в гнойных ранах с подключением, как местных, так и системных механизмов регуляции.

#### Литература:

1. Веремеенко К. Н., Кизим А. И., Досенко В. Е. а2-макроглобулин: структура, физиологическая роль и клиническое значение // Лаб. диагностика 2000, № 2, С. 3–9.
2. Колесникова Е. В. Альфа-1-антитрипсиновая недостаточность: Современный взгляд на проблему // Сучасна гастроэнтерология. – 2008. – Т. 2. – №. 40. – С. 93-98.

3. Dumas S., Kolokotronis A., Stefanopoulos P. Anti-inflammatory and antimicrobial roles of secretory leukocyte protease inhibitor //Infection and immunity. – 2005. – Т. 73. – №. 3. – С. 1271-1274.
4. Engel LS, Hill JM, Caballero AR, Green LC, O'Callaghan RJ. Protease IV, a unique extracellular protease and virulence factor from *Pseudomonas aeruginosa*. Journal of Biological Chemistry. 1998 Jul 3;273(27):16792-7.
5. Engel LS, Hill JM, Moreau JM, Green LC, Hobden JA, O'Callaghan RJ. *Pseudomonas aeruginosa* protease IV produces corneal damage and contributes to bacterial virulence. Investigative ophthalmology & visual science. 1998 Mar 1;39(3):662-5.
6. Hoge R, Pelzer A, Rosenau F, Wilhelm S. Weapons of a pathogen: proteases and their role in virulence of *Pseudomonas aeruginosa*. Current research, technology and education topics in applied microbiology and microbial biotechnology. 2010;2:383-95.
7. Kharazmi A, Eriksen HO, Döring G, Goldstein W, Høiby N. Effect of *Pseudomonas aeruginosa* proteases on human leukocyte phagocytosis and bactericidal activity. ActaPathologicaMicrobiologicaScandinavica Series C: Immunology. 1986 Nov;94(1-6):175-9.
8. Kharazmi A, Høiby N, Döring G, Valerius NH. *Pseudomonas aeruginosa* proteases inhibit human neutrophil chemiluminescence. Infection and immunity. 1984 Jun 1;44(3):587-91.
9. Koziel J, Potempa J. Protease-armed bacteria in the skin. Cell and tissue research. 2013 Feb;351(2):325-37.
10. Kuo CF, Lin YS, Chuang WJ, Wu JJ, Tsao N. Degradation of complement 3 by streptococcal pyrogenic exotoxin B inhibits complement activation and neutrophil opsonophagocytosis. Infection and immunity. 2008 Mar 1;76(3):1163-9.
11. Lindsay S., Oates A., Bourdillon K. The detrimental impact of extracellular bacterial proteases on wound healing //International wound journal. – 2017. – Т. 14. – №. 6. – С. 1237-1247.
12. McCarty S. M., Percival S. L. Proteases and delayed wound healing //Advances in wound care. – 2013. – Т. 2. – №. 8. – С. 438-447.
13. McCarty S. M., Percival S. L. Proteases and delayed wound healing //Advances in wound care. – 2013. – Т. 2. – №. 8. – С. 438-447.
14. Muller, M., Trocme, C., Lardy, B., Morel, F., Halimi, S., & Benhamou, P. Y. Matrix metalloproteinases and diabetic foot ulcers: the ratio of MMP-1 to TIMP-1 is a predictor of wound healing //Diabetic Medicine. – 2008. – Т. 25. – №. 4. – С. 419-426.
15. Potempa J, Pike RN. Corruption of innate immunity by bacterial proteases. Journal of innate immunity. 2009;1(2):70-87.
16. Schmidtchen A, Wolff H, Hansson C. Differential proteinase expression by *Pseudomonas aeruginosa* derived from chronic leg ulcers. Acta Dermatovenereologica-Stockholm-. 2001 Nov 1; 81(6): 406-9.

**ОСОБЕННОСТИ ИЗМЕНЕНИЯ СОДЕРЖАНИЯ ПРОТЕАЗ И ИНГИБИТОРОВ ПРОТЕАЗ  
В ХРОНИЧЕСКИХ ГНОЙНЫХ РАНАХ**

Азизов Д.Т., Мирзаев К.К., Алейник В.А., Бабич С.М.

**Резюме.** В работе изучались особенности изменения содержания протеаз и ингибиторов протеаз в хронических гнойных ранах. Сделано заключение, что в послеоперационных ранах, показатели общей протеолитической активности и анти-протеолитической активности существенно не отличаются, имеется равновесие между протеазами и ингибиторами протеаз, которое предположительно может регулироваться местными механизмами. В хронических гнойных ранах общая протеолитическая активность значительно выше этого же показателя послеоперационных ран. При этом анти протеолитическая активность значительно ниже общей протеолитической активности, а также ниже анти протеолитической активности послеоперационных ран, что создает выраженное нарушение равновесия между протеазами и ингибиторами протеаз и способствует хронизации воспалительного процесса в гнойных ранах с подключением, как местных, так и системных механизмов регуляции.

**Ключевые слова:** протеазы, ингибиторы протеаз, послеоперационные раны, хронические гнойные раны, протеолитическая активность, анти протеолитическая активность.

УДК: 616.131.005.6.7(075.8)

**ВОЗМОЖНОСТИ ПОВЫШЕНИЯ ЭФФЕКТИВНОСТИ ЛЕЧЕНИЯ БОЛЬНЫХ С ОСТРЫМ ТРОМБОФЛЕБИТОМ ПОДКОЖНЫХ ВЕН НИЖНИХ КОНЕЧНОСТЕЙ**

Азизов Гофур Абдурахимович, Джумабаев Эркин Саткулович, Салахиддинов Камалиддин Зухриддинович, Гафуров Зоҳид Каримович, Саидходжаева Журахон Гафуровна, Пакирдинов Алишер Сайфиддинович  
Андижанский государственный медицинский институт, Республика Узбекистан, г.Андижан

**ОЁҚЛАРНИНГ ТЕРИ ОСТИ ВЕНАЛАРИНИНГ ЎТКИР ТРОМБОФЛЕБИТИГА ЧАЛИНГАН БЕМОЛЛАРНИ ДАВОЛАШ ЧОРАЛАРИНИ САМАРАСИНИ ОШИРИШ ИМКОНЛАРИ**

Азизов Гофур Абдурахимович, Джумабаев Эркин Саткулович, Салахиддинов Камалиддин Зухриддинович, Гафуров Зоҳид Каримович, Саидходжаева Журахон Гафуровна, Пакирдинов Алишер Сайфиддинович  
Андижон Давлат тиббиёт институти, Ўзбекистон Республикаси, Андижон ш.

**POSSIBILITIES OF IMPROVING THE EFFECTIVENESS OF TREATMENT OF PATIENTS WITH ACUTE THROMBOPHLEBITIS OF SUBCUTANEOUS VEINS OF THE LOWER EXTREMITIES**

Azizov Gofur Abdurakhimovich, Djumabaev Erkin Satkulovich, Salakhiddinov Kamaliddin Zuhriddinovich, Gafurov Zokhid Karimovich, Saidkhodjaeva Jurakhon Gafurovna, Pakirdinov Alisher Sayfiddinovich  
Andijan State Medical Institute, Republic of Uzbekistan, Andijan

e-mail: [info@agmi.uz](mailto:info@agmi.uz)

**Резюме.** Оёқлартери ости веналарининг ўткир тромбофлебиту, ҳозирда мавжуд консерватив ва жаррохлик даво чоралари турлари кўплигига қарамай, тарқалган патологик ҳолат бўлиб, даволаш чораларини қониқарсиз натижалари 10 дан 60% гача ташкил этади. Ушбу ишимизда оёқлар тери ости веналарининг ўткир тромбофлебитуга чалинган назорат ва асосий гуруҳдаги 144 та беморларни лимфотроп даволаш чоралари тахлили келтирилган.

**Калит сўзлар:** варикоз касаллиги, оёқ юзаки веналари тромбофлебиту, даволаш.

**Abstract.** Acute thrombophlebitis of subcutaneous veins, despite the presence of a huge arsenal of various methods of conservative and surgical treatment, remains a common pathology, while the percentage of unsatisfactory results of this category of patients ranges from 10 to 60%. The paper presents an analysis of the results of treatment of 132 (144) patients with acute thrombophlebitis of the subcutaneous veins of the lower extremities divided into control and main groups depending on the lymphotropic therapy

**Key words:** varicose veins, thrombophlebitis of the veins of the lower extremities, treatment.

**Введение:** Острые тромбофлебиту подкожных вен одно из распространенных заболеваний во всех странах мира. Не смотря на наличие огромного арсенала различных методов консервативного и оперативного лечения больных с венозной патологией нижних конечностей процент неудовлетворительных результатов данной категории больных колеблется от 10 до 60 % [2], [3], [9].

Число таких больных с каждым годом не только не уменьшается, но и отмечается явная тенденция к их росту [4], [5], [6]. Тромботический процесс в поверхностных венах может быть источником поражением глубоких вен [1], [5], [7], [8].

**Материалы и методы исследования** Мы изучили результаты комплексного лечения с применения лимфотропной терапии у 84(58,3%) больных с острым тромбофлебитом поверхностных вен нижних конечностей. У 60(41,7%) больных контрольной группы применялась традиционная методика лечения.

У 123(85,4%) больных локализация патологического процесса произошла в бассейне большой подкожной вены и у 21(14,6%) пациента в бассейне малой подкожной вены. В основном патологический процесс локализовался на голени, в нижней и средней трети бедра. У 98(68%) больного острый тромбофлебит явился осложнением варикозного расширения подкожных вен нижних конечностей. Исследования выявили, что основная группа больных 102(71%) поступила на 3-5 сутки после появления первых клинических признаков заболевания. При поступлении у больных отмечалась умеренная, а иногда более выраженная боль в месте локализации тромба, которая усиливалась при ходьбе. Вдоль пораженной тромбированной вены отмечалась краснота, обусловленная воспалительным процессом с постепенным переходом ее на окружающие ткани, иногда имелась отечность кожи по ходу тромбированной вены, которая пальпировалась, как болезненное уплотнение вдоль подкожных вен не исчезающее при возвышенном положении конечности и была спаяна с кожей и окружающими тканями. Температура тела иногда повышалась до субфебрильной, а при выраженном воспалительном процессе отмечалось повышение температуры тела до 38-38,5<sup>0</sup>С и увеличение паховых лимфатических узлов. Диагностика и оценка эффективности лечения проводилось исследованием состояния регионального кровотока с применением ультразвуковой доплерографии. Для определения лимфоотока применена радионуклидная лимфосцинтиграфия и сканирование с использованием технефита меченного технецием – <sup>99</sup>Tc. С целью улучшения результатов в комплексном лечении нами применена лимфотропная терапия. Лимфотропную терапию проводили лидазой 16 ед; гепарином в дозе 70ед./на 1 кг; раствором лазикса 1мл-1%. При наличии выраженных воспалительных явлений дополнительно включали лимфотропную антибиотикотерапию. На места инъекций накладывался полуспиртовый компресс. В зависимости от тяжести патологического процесса курс лечения составлял от 6 до 8 ежедневных сеансов.

**Результаты и их обсуждения.** У больных основной группы при проведении курса лимфотропной терапии на 2-3 сутки лечения прекращались боли, на 3-4 уменьшалась гиперемия, отек и постепенно исчезал перифлебитический инфильтрат. К 7-8 суткам лечения при пальпации выявлялись безболезненные уплотнения по ходу пораженной подкожной вены. В ранние сроки уменьшался отек и сокращалась разница в объеме большой конечности по сравнению со здоровой.



Для определения гемокоагуляции у больных на вторые сутки после поступления изучалась коагулограмма, как из локтевой вены (центральный кровоток, так и из бедренной вены пораженной конечности с целью изучения регионального кровотока. Обследование выявило у больных с острым тромбозом подкожных вен укорочение времени свертываемости крови до  $3,3 \pm 0,3$  мин в центральном и до  $2,9 \pm 0,2$  мин в региональном, укорачивалось время толерантности плазмы к гепарину соответственно на 12 и 20% ( $P < 0,01$ ), а протромбиновый индекс повышался на 7,3 и 16,6%. Повышался фибриноген в центральном и региональном кровотоке соответственно на 14,2 и 29%. Была выявлена положительная реакция на фибриноген у 80% больных в центральном кровотоке и у всех больных в региональном. Данные статистически достоверны ( $P < 0,01$ ). Имелось умеренное снижение фибринолитической активности в центральном кровотоке (9%) и выраженные нарушения фибринолитической активности в региональном кровотоке (30%) ( $P < 0,01$ ).

После проведенного курса лимфотропной терапии исследования гемокоагуляции перед выпиской в основном на 8-9 сутки показали, что время свертываемости крови увеличивалось и достигало в среднем к концу лечения  $4,6 \pm 0,3$  минут как в центральном, так и в региональном кровотоке, протромбиновая активность снижалась и составила 80-85% в центральном кровотоке и 84-88% в региональном. Уменьшалась толерантность плазмы к гепарину и составила к концу курса лечения соответственно 8'1 и 8'2. Уменьшалось время рекальцификации плазмы, в центральном и региональном кровотоке, и составило соответственно  $115 \pm 4,1$  и  $118 \pm 2,6$ . Реакция на фибриноген В была отрицательной в центральном и региональном кровотоке. Исследования показали также повышение фибринолитической активности крови и уменьшение фибриногена. С целью изучения лимфотока у больных с острым тромбозом подкожных вен была изучена резорбционная функция лимфатической системы. При радионуклидном исследовании интенсивность выведения радионуклида из тканевого депо через 60 минут составила 19%, а скорость движения лимфы в конечности  $10,7 \pm 0,6$  мм/мин. В контрольной группе здоровых лиц время реабсорбции РФП из тканевого депо через 1 час составило 24%, а скорость движения лимфы в конечности -  $14,1$  мм/мин. После проведенного курса лечения лимфотропной терапии реабсорбция радионуклида через 60 минут сохранялась на 23%, а скорость лимфотока  $13,5 \pm 1,2$  мм/мин. Таким образом, после проведенного лечения у данной группы больных показатели скорости лимфотока и интенсивность выведения РФП из тканевого депо была в пределах контрольной группы здоровых лиц. У больных контрольной группы с острым тромбозом подкожных вен на 7-8 сутки уменьшалась боль, снижались отеки и к 9 суткам купировались острые воспалительные явления. На 10 – 11 сутки уменьшались уплотнения по ходу пораженных вен. Среднее пребывание больных основной группы на больничной койке составило  $7 \pm 1$  день в контрольной группе -  $10 \pm 1$  день.

#### Выводы:

1. У больных с острым тромбозом поверхностных вен нижних конечностей имеются нарушения микрогемодинамики и лимфоциркуляции в виде вено-лимфостаза.
2. У данной категории больных в комплексном лечении применение лимфотропной терапии быстрее улучшалась микроциркуляция, уменьшался отек и купировались воспалительные явления, сокращались сроки стационарного лечения по сравнению с контрольной группой.

#### Литература:

1. Гаибов А. Д., Садриев О. Н., Джуракулов Э. С., Султанов Д. Д. Важнейшие аспекты диагностики и лечения острого варикотромбоза. Вестник Авиценны 2016; 3(68): 95–103.
2. Кириенко А.И., Матюшенко А.А., Андрияшкин В.В. Острый тромбоз. М.: Литтерра, 2006.
3. Пустовойт А. А., Гаврилов С. Г., Золотухин И. А. Тактика лечения острого восходящего тромбоза. Флебология. 2011;5(3):46-52
4. Шевченко Ю.Л., Стойко Ю.М. Основы клинической флебологии. М.: Шико. 2013;312.
5. Савельев В.С. Флебология. Руководство для врачей М. 2001.
6. Beyer-Westendorf J. Controversies in venous thromboembolism: to treat or not to treat superficial vein thrombosis. ASH Education Program Book. 2017;(1):223-230.
7. Blondon M, Righini M, Bounameaux H, Veenstra D.L. Fondaparinux for Isolated Superficial Vein Thrombosis of the Legs. CHEST. 2012;141(2):321-329.
8. Galanaud J, Bosson J, Genty C, Presles E, Cucherat M, Sevestre M, et al. Superficial vein thrombosis and recurrent venous thromboembolism: a pooled analysis of two observational studies. Journal of Thrombosis and Haemostasis. 2012;10(6):1004-1011.
9. Wichers IM, Di Nisio M, Büller HR, Middeldorp S. Treatment of superficial vein thrombosis to prevent deep vein thrombosis and pulmonary embolism: a systematic review. Haematologica 2005; (90): 672–679

#### **ВОЗМОЖНОСТИ ПОВЫШЕНИЯ ЭФФЕКТИВНОСТИ ЛЕЧЕНИЯ БОЛЬНЫХ С ОСТРЫМ ТРОМБОФЛЕБИТОМ ПОДКОЖНЫХ ВЕН НИЖНИХ КОНЕЧНОСТЕЙ**

Азизов Г.А., Джумабаев Э.С., Салахитдинов К.З., Гафуров З.К., Саидходжаева Ж.Г., Пакирдинов А.С.

**Резюме.** Острые тромбозы подкожных вен, несмотря на наличие огромного арсенала различных методов консервативного и оперативного лечения, остается распространенной патологией, при этом процент неудовлетворительных результатов данной категории больных колеблется от 10 до 60%. В работе приведен анализ результатов лечения 144 пациентов с острым тромбозом подкожных вен нижних конечностей разделенных на контрольную и основную группы в зависимости от проведения лимфотропной терапии.

**Ключевые слова:** варикозная болезнь, тромбоз вен нижних конечностей, лечение.

УДК: 617-089.844

**РЕНТГЕНЭНДОБИЛИАРНАЯ ХИРУРГИЯ ПРИ ЯТРОГЕННЫХ СТРИКТУРАХ ВНЕПЕЧЕНОЧНЫХ ЖЕЛЧНЫХ ПРОТОКОВ**

Акбаров Миршавкат Миралимович<sup>1</sup>, Туракулов Уктамжон Нурмаматович<sup>2</sup>, Сайдазимов Ерлан Мирзагелдиевич<sup>2</sup>  
 1 - ГУ "Республиканский Специализированный научно-практический центр хирургии имени академика В. Вахидова", Республика Узбекистан, г. Ташкент;  
 2 - Центр развития профессиональной квалификации медицинских работников, Республика Узбекистан, г. Ташкент

**ЖИГАР ТАШҚИ ҲТ ЙЎЛЛАРИНИНГ ЯТРОГЕН СТРИКТУРАСИ УЧУН РЕНТГЕНЭНДОБИЛИАР ЁНДАШУВЛАР**

Акбаров Миршавкат Миралимович<sup>1</sup>, Туракулов Уктамжон Нурмаматович<sup>2</sup>, Сайдазимов Ерлан Мирзагелдиевич<sup>2</sup>  
 1 - "Академик В.Вахидов номидаги Республика ихтисослаштирилган хирургия илмий-амалий тиббиёт маркази" ДМ, Ўзбекистон Республикаси, Тошкент ш.;  
 2 - Тиббиёт ҳодимларининг касбий малакасини ривожлантириш маркази, Ўзбекистон Республикаси, Тошкент ш.

**X-RAYS ENDOBILIARY INTERVENTIONS AT IATROGENIC STRICTURES OF EXTRAHEPATIC BILE DUCTS**

Akbarov Mirshavkat Miralimovich<sup>1</sup>, Turakulov Uktamjon Nurmatovich<sup>2</sup>, Saydazimov Erlan Mirzageldievich<sup>2</sup>  
 1 - Republican Specialized Scientific and Practical Center for Surgery named after Academician V. Vakhidov, Republic of Uzbekistan, Tashkent  
 2 - Center for the development of professional qualification of medical workers, Republic of Uzbekistan, Tashkent

e-mail: [erlans71@mail.ru](mailto:erlans71@mail.ru)

47 беморда Ҳт йўлларининг ятроген шикастланиши учун билиостентлардан фойдаланиш натижалари келтирилган. Эндоскопик усулдан фойдаланиб, гепатикохоледох ўтказувчанлигини тиклаш ва торайган сегментни стентлашни амалга ошириш мумкинлиги амалга оширилди, бу эса беморларнинг 6-8 кундан кейин тикланиши ва стационардан эрта чиқишига олиб келди. Ташқи Ҳт йўлларининг стентлаш билан боғлиқ асоратлар кузатилмади. Жигар ташқи Ҳт йўлларининг ятроген стриктураси бўлган 23 нафар беморни рентгенэндобилиар даволаш усулларидан фойдаланиш натижалари ўрганилди. Рентгенэндобилиар усул ҳам Ҳт йўлларини декомпрессиясининг асосий усули сифатида проксимал чандиқли стриктураларда ва обструкциясида, ҳам гепатикохоледох (ГХ) стриктураларида гепатикоэнтероанастомознинг ташқи-ички дренажини ҳосил қилишда ёрдамчи усул сифатида фойдаланилди. Протезсиз балон дилатациясини ўтказган 12 беморнинг фақат иккитаси нисбатан барқарор яшиланишини кўрсатди, қолганлари эса ҳеч қандай таъсир кўрсатмасдан такрорий кенгайтирилди. Ҳт йўлларининг рентгенологик эндоваскуляр протезини ўтказган 11 нафар беморнинг билиостент ўтказувчанлиги 1,5-2 йил қисман торайиши туфайли 5 ҳолатда такрорий муолажалар ўтказилди, бошқа ҳолатларда уч йиллик кузатувдан сўнг барқарор ижобий натижалар қайд этилди. Жигардан ташқари Ҳт йўлларининг ятроген стриктураларини рентгенологик эндоваскуляр даволаш усулларининг самарадорлигини таҳлил қилиш шуни кўрсатдики, бу усул йирингели холангит ва механик сариқликни даволашни таъминлайдиган босқичли даволаш сифатида ҳам афзалликларга эга ва айрим ҳолларда радикал операцияларга муқобил усул сифатида қаралиши мумкин.

**Калит сўзлар:** Ҳт йўллари, Ҳт пуфаги, холангиостомия, интрагепатик холангиолитиаз, билиодигестив анастомоз, стриктура, антеград аралашувлар, балон дилатация.

**Abstract.** The article discusses the results of the application of biliostenting for iatrogenic injuries of the bile ducts of 47 patients. Application of endoscopic method allowed to restore the patency of the lumen of the hepaticoholedochus, and to carry out stenting of the stenotic segment, which led to recovery and discharge of the patients after 6-8 days. There were no complications associated with stenting of the external bile ducts. The research studied the results of application of X-ray-endobiliary methods of treatment of 23 patients with iatrogenic strictures of extrahepatic bile ducts. The X-ray-endovascular method was used both as the main method of decompression of the biliary tract with proximal cicatricial strictures and obstruction, and as an auxiliary method for the formation of external-internal drainage in various variants of hepatocentroanastomosis for hepaticoholedoch strictures (HC). Among 12 patients who underwent balloon dilatation without prosthetics, only two had relatively stable improvement, the rest were repeated dilatations without any effect. Six months later they underwent reconstructive operations. Among 11 patients who underwent X-ray endovascular bile duct prosthetics, in 5 cases repeated manipulations were performed due to a partial narrowing of the lumen of the biliostent within 1.5-2 years, in other cases a stable positive effect was observed at three years observation. Analysis of the effectiveness of X-ray endovascular methods of treatment of iatrogenic strictures of extrahepatic bile ducts showed that this technique has the advantage both as a stage treatment for purulent cholangitis and mechanical jaundice, and can, in certain cases, be regarded as an alternative method to radical operations.

**Key words:** bile ducts, gallbladder, cholangiostomy, intrahepatic cholelithiasis, biliodigestive anastomosis, stricture, antegrade interventions, balloon dilatation, lithotripsy

**Актуальность.** Среди злободневных вопросов абдоминальной хирургии видное место занимает проблема диагностики и лечения ятрогенных повреждений желчных протоков (ЯПЖП) и наружных желчных свищей (НЖС). [1,2.] При ЯПЖП и НЖС, как правил, отмечается длительность течения заболевания, развитие хронической механической желтухи

и билиарного цирроза печени, гнойного холангита, портальной гипертензии, гепатаргии. Таким пациентам приходится переносить повторные неоднократные операции.

По данным различных авторов, в 90% ЯПЖП наблюдаются при холецистэктомиях. При выполнении холецистэктомии лапаротомным доступом от 0,8 до 1%, а при лапароскопических методиках от 0,3 до 3% случаев [3,4]. Увеличение числа лапароскопических вмешательств на этапе освоения методики неизбежно приводит к возникновению всевозможных осложнений. Ятрогенные повреждения внепеченочных желчных протоков отличаются высокой сложностью, требуют повторных высокотехнологических вмешательств, не говоря уже о том, что судьба этих больных порой драматична.

Рентгенэндобилиарная хирургия является относительно новым направлением современной медицины [7,8,9]. С ее внедрением в практику отмечается стремительное развитие малоинвазивной хирургии. Неоспоримы достижения рентгенэндоваскулярной хирургии в таких разделах хирургии, как коронарная хирургия, ангиохирургия, кардиохирургия [7].

С успехом используется метод рентгенэндоваскулярной хирургии и для устранения выраженной механической желтухи различной этиологии. Чрескожная-чреспеченочная холангиография и холангиостомия используются при выраженной механической желтухе опухолевого и калькулезного генеза, в тех случаях, когда не удается эндоскопическое билиентерирование.

Подходы к различным операциям при данной патологии во многом спорны и не могут считаться удовлетворительными. Остаются малоизученными возможности направлений малоинвазивной хирургии желчных путей – эндобилиарного стентирования и рентгенэндобилиарной хирургии. [5,6]. Поэтому проблема дальнейшего совершенствования методов диагностики и хирургического лечения ятрогенных повреждений гепатикохоледоха и НЖС остается далеко не исчерпанной, а дискуссии по этим вопросам постоянно возобновляются.

**Целью исследования.** Изучение возможности применения рентгенэндобилиарных технологий, как малоинвазивных, инновационных методов лечения рубцовых стриктур внепеченочных желчных протоков.

**Материал и методы исследования.** Основную роль в диагностике интраоперационных повреждений, рубцовых стриктур и НЖС играет эндоскопическая ретроградная панкреатохолангиография (ЭРПХГ).

Всего произведено 196 ЭРПХГ. Из этого числа ЭРПХГ с последующей эндоскопической папиллосфинктеротомией (ЭПСТ) выполнили у 91 пациента. Контрольная ЭРПХГ предпринята после ЭПСТ у 44 больных. Предпринималось бужирование стенотического сегмента биопсийными щипцами в закрытом и открытом варианте в сочетании с локальной диатермокоагуляцией трудно бужируемого рубцового сегмента. После этого выполнялось стентирование стенотического участка. Использовались стандартные эндобилиарные стенты.

Нами выполнено 47 эндоскопических трансдуоденальных стентирований стенозированных участков внепеченочных желчных путей после первичных хирургических вмешательств. Во всех случаях обнаружены стриктуры гепатикохоледоха, образовавшие наружный желчный свищ. В 6 случаях стриктура располагалась в зоне конfluence и носила критический характер, заключающийся в прогрессировании механической желтухи. В 13 случаях препятствие располагалось в зоне слияния пузырного протока с общим желчным протоком. В 17 случаях препятствие оттоку желчи располагалось в дистальной части холедоха. Эндоскопическим методом, удалось восстановить проходимость просвета гепатикохоледоха, и провести стентирование стенотического сегмента, что привело к выздоровлению и выписке больных через 6-8 суток. Ни в одном случае осложнений, связанных со стентированием наружных желчных протоков, не наблюдалось. В разные сроки (от 6 до 10 месяцев) стенты были извлечены при дуоденоскопии.

Таким образом, эндобилиарное стентирование является одним из малоинвазивных методов коррекции ятрогенных повреждений ВЖП и НЖС. Оно зачастую избавляет больных от тяжелых и порой неоднократных оперативных вмешательств.

Нами предпринят ряд рентгенэндобилиарных вмешательств при ятрогенных стриктурах внепеченочных желчных путей. Всего данная группа составила 23 пациента. Рентгенэндобилиарные вмешательства использовались как в качестве самостоятельного, так и качестве вспомогательного метода для подготовки к радикальным операциям.

Помимо механической желтухи, в данной группе больных, у 47,8% наблюдался гнойный холангит, печеночная недостаточность. Во всех случаях выявлена частичная стриктура гепатикохоледоха (ГХ).

Соматически тяжелое состояние больных было обусловлено также и в связи с рядом сопутствующих заболеваний. Учитывая положительные и отрицательные показания и противопоказания применения рентгенэндобилиарных методов, мы предприняли использование этого метода во-первых, в качестве основного способа декомпрессии желчных путей при проксимальных рубцовых стриктурах и непроходимости, когда эндоскопический метод был неприемлем.

А во-вторых, рентгенэндобилиарный метод являлся вспомогательным при формировании наружно-внутреннего дренирования при различных вариантах гепатикоэнтероанастомоза по поводу стриктур ГХ.

Чрескожно-чреспеченочная холангиография выявила, что протяженность стриктуры в среднем составила 0,7 ± 0,23см., при этом отмечена прямая зависимость выраженности степени проявления гнойного холангита от протяженности стриктуры желчного протока. Мы избегали использование протезирования при наличии ангиохолита, так как была опасность прогрессирования гнойно-воспалительного процесса при внедрении чужеродного материала.

При ЯРСВЖП рентгенэндобилиарное вмешательство начиналось с чрескожной-чреспеченочной холангиографии. Для этого использовались рентгеноконтрастные катетеры диаметром 7-9 Fr. После ЧЧХС дренаж оставлялся на 10-12 дней, проводился контроль повторным контрастированием желчного дерева.

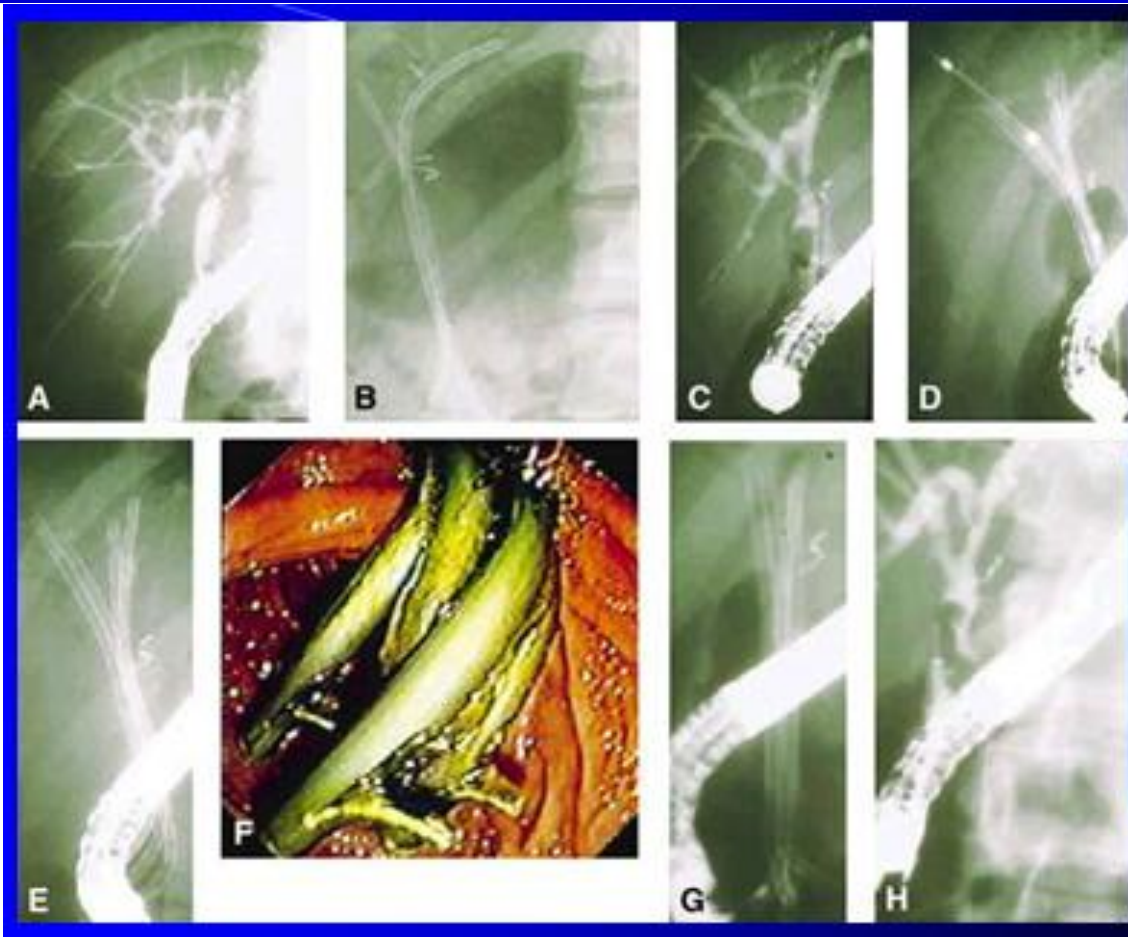


Рис.1. Эндоскопическое билиостентирование при различных уровнях локализации стриктур гепатикохоледоха

Затем при помощи проводника бужировался участок стеноза и проводился катетер диаметром 10-13 Fr. Тем самым формировался наружно-внутренний дренаж. Через два месяца, после предварительной баллонной дилатации оставлялся билиостент диаметром до 15 Fr., обеспечивающий естественный пассаж желчи. Из 11 пациентов с билиостентированием у трех в течение года повторились проявления механической желтухи, связанные с инкрустацией стента. Эти пациенты подвергнуты повторным вмешательствам, заключавшимся в бужировании и редренировании желчных протоков. Остальные больные в течение полутора-двух лет особых жалоб не предъявляли.

В 12 случаях, после баллонной дилатации оставлялся наружно-внутренний дренаж в течение 8-12 месяцев, до полного купирования проявлений механической желтухи и холангита. Эти больные в последующем подвергнуты реконструктивным операциям. Летальности в этих группах не было.

На рисунке 2, показаны этапы чрескожной рентгенэндобилиарной дилатации и стентирования у больной Б., 36 лет с ЯРСЖП.

Как видно из рисунка, после дилатации и протезирования контрастный препарат свободно поступает в просвет кишки, при этом оставлен наружный дренаж. Таким образом, обеспечивается наружно-внутреннее дренирование желчных протоков.

На рис. 3. приведена чрескожная чреспеченочная холангиограмма больной Д. с ЯРСЖП. Внутривнутрипеченочные желчные протоки расширены, стриктура типа -1 по Э.И. Гальперину.

На рисунках 4, 5 и 6. приведены рентгенограммы чрескожной чреспеченочной дилатации с бужированием гепатикохоледоха с последующим наружно-внутренним дренированием желчных протоков у данной больной.

Из 12 больных, которым произведена баллонная дилатация без протезирования только у двух было отмечено относительно стойкое улучшение, остальным производились повторные дилатации без какого-либо эффекта. Им через полгода были произведены реконструктивные операции.

Из 11 пациентов, которым произведено рентгенэндобилиарное протезирование желчных протоков, в 5 случаях выполнялись повторные манипуляции вследствие частичного сужения просвета билиостента в течение 1,5 – 2 лет, в остальных случаях отмечен стойкий положительный эффект при трехлетнем наблюдении.

Анализ результативности рентгенэндобилиарных методов лечения ятрогенных стриктур внепеченочных желчных протоков показал, что, данная методика обладает преимуществом как в качестве этапного лечения обеспечивающего лечение гнойного холангита и механической желтухи, так и может при определенных случаях, рассцениваться как альтернативный метод радикальным операциям. Рентгенэндобилиарные вмешательства способствуют купированию клинических проявлений рубцовой стриктуры гепатикохоледоха и обеспечивают выбор оптимальной реконструктивной операции.

Ботирова З., 36л

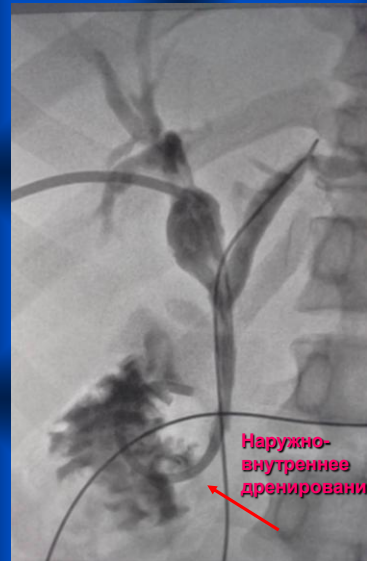
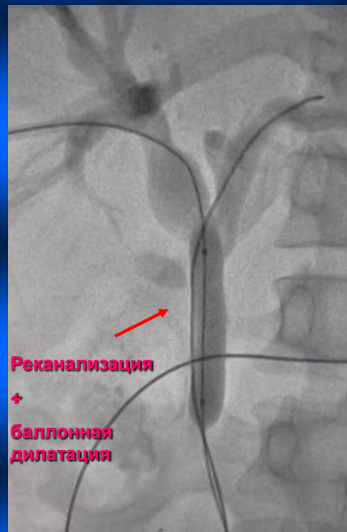
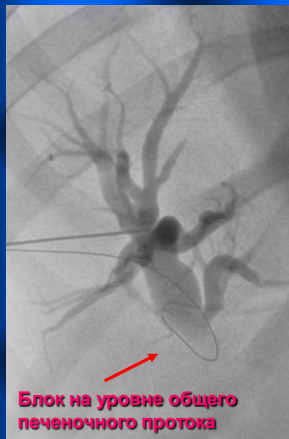


Рис. 2. Рентгенэндобилиарная дилатация и протезирование при ЯРСЖП

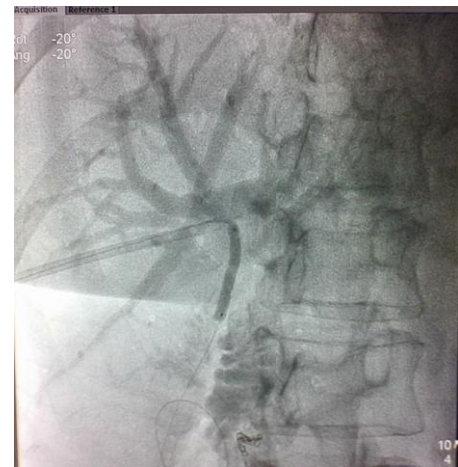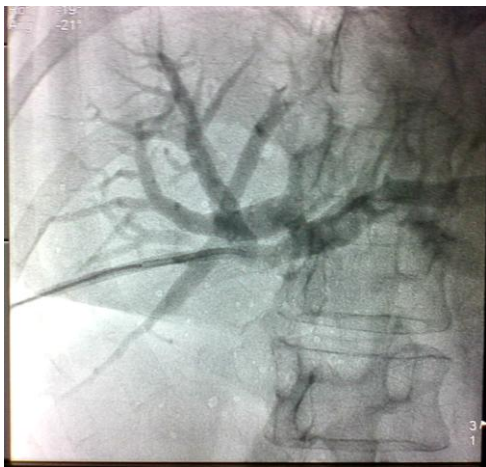


Рис. 3. ЧХС большой Д. Бужирование гепатикохоледоха

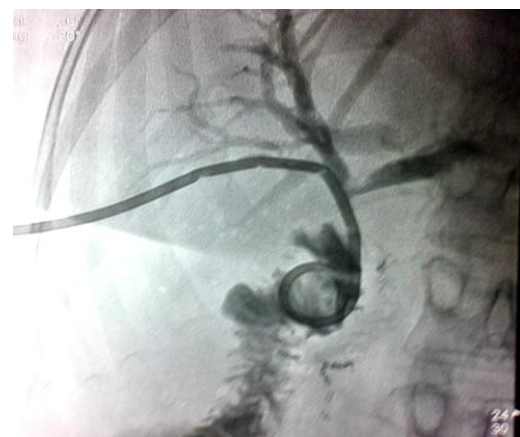
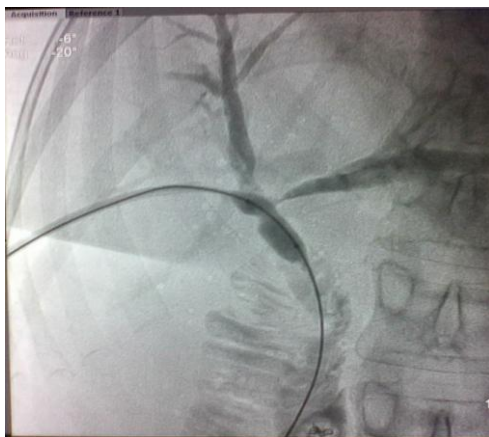
Рис. 4. Баллонная дилатация

Рис. 5. Наружно-внутренний дренаж участка стеноза желчных протоков

Проведенный анализ позволил выделить следующие положения:

1. Эндобилиарное стентирование является одним из малоинвазивных методов коррекции ятрогенных повреждений ВЖП и НЖС. Оно зачастую избавляет больных от тяжелых и порой неоднократных оперативных вмешательств.

2. Рентгенэндобилиарные вмешательства при ЯРСЖП являются эффективным малоинвазивным методом декомпрессии желчевыводящей системы и устранения механической желтухи при рубцовых стриктурах желчных протоков.

3. Рентгенэндобилиарная баллонная дилатация наиболее эффективна при «свежих» стриктурах холедоха, однако при наличии поздних рубцовых стриктур требуется длительное каркасное дренирование сроком не менее двух лет.

Рентгенэндобилиарная дилатация и каркасное длительное дренирование является методом выбора в лечении ЯРСЖП, поскольку обеспечивает восстановление адекватного оттока желчи и отсутствие рецидивов в отдаленном периоде

#### Литература:

1. Алекаян Б.Г. Рентгенэндоваскулярная хирургия /Национальное руководство: в 4тт./под ред. -М.: Литтерра, 2017.
2. Алекаян Б.Г., Григорьян А.М., Стаферов А.В. Рентгенэндоваскулярная диагностика и лечение заболеваний сердца и сосудов в Российской Федерации – 2016 год. /М.: «Ла ГрафикМ»; 2017, 220с., илл.
3. Бокерия Л.А., Алекаян Б.Г., Бузиашвили Ю.И., Голухова Е.З., Закарян Н.В. Стентирование венечных артерий при остром инфаркте миокарда. Современное состояние вопроса /Издательство «Медицина», 2007 год.
4. Алиев М.А., Арынов Н.М., Ахмедов Е.А. Повторные операции на желчных путях //Тезисы докладов X-Юбилейной международной конференции хирургов-гепатологов; 2003, с. 39-46.
5. Гальперин Э.И., Кузовлев Н.Ф., Карагюлян С.Р. Рубцовые стриктуры желчных протоков /М., 1982; 240.
6. Емельянов С.И. Иллюстрированное руководство по эндоскопической хирургии /МИА. Москва, 2004.
7. Ничитайло М.Е., Скумс А.В., Галочка И.П. Повреждение желчных протоков при лапароскопической холецистэктомии //Анн. хирургической гепатологии, 2005, №2, С. 30-35.
8. Шаповальянц С.Г. Орлов С.Ю., Паньков Л.Г., Будзинский С.А. Эндоскопическое стентирование при рубцовых стриктурах желчных протоков //Анн. Хирургической гепатологии, 2005, №2, С.68.
9. Cameron J.W., Skinnek D.B., Luidema G.D. //Long - term transepatic intubation for hilar hepatic duct strictures. Ann surg. 1996.Vol. 183; 5. 483-485.

#### **РЕНТГЕНЭНДОБИЛАРНАЯ ХИРУРГИЯ ПРИ ЯТРОГЕННЫХ СТРИКТУРАХ ВНЕПЕЧЕНОЧНЫХ ЖЕЛЧНЫХ ПРОТОКОВ**

Акбаров М.М., Туракулов У.Н., Сайдазимов Е.М.

**Резюме.** Приводятся результаты использования билиостентирования при ятрогенных повреждениях желчных протоков у 47 пациентов. Эндоскопическим методом, удалось восстановить проходимость просвета гепатикохоледоха, и провести стентирование стенотического сегмента, что привело к выздоровлению и выписке больных через 6-8 суток. Ни в одном случае осложнений, связанных со стентированием наружных желчных протоков, не наблюдалось. Изучены результаты применения рентгенэндобилиарных методов лечения 23 пациентов с ятрогенными стриктурами внепеченочных желчных протоков. Из 12 больных, которым произведена баллонная дилатация без протезирования только у двух было отмечено относительно стойкое улучшение, остальным производились повторные дилатации без какого-либо эффекта. Из 11 пациентов, которым произведено рентгено-эндоваскулярное протезирование желчных протоков, в 5 случаях выполнялись повторные манипуляции вследствие частичного сужения просвета билиостента в течение 1,5 – 2 лет, в остальных случаях отмечен стойкий положительный эффект при трехлетнем наблюдении. Анализ результативности рентгено-эндоваскулярных методов лечения ятрогенных стриктур внепеченочных желчных протоков показал, что, эта методика обладает преимуществом как в качестве этапного лечения, обеспечивающего лечение гнойного холангита и механической желтухи, так и может, при определенных случаях, расцениваться как альтернативный метод радикальным операциям.

**Ключевые слова:** желчные протоки, желчный пузырь, холангиостомия, внутрпеченочный холангиолитиаз, билиодигестивный анастомоз, стриктура, антеградные вмешательства, баллонная дилатация.

УДК: 616.-089-053.2(035)

**ХИРУРГИЧЕСКАЯ ТАКТИКА ПРИ ДВУСТОРОННОМ ВРОЖДЁННОМ ГИДРОНЕФРОЗЕ У ДЕТЕЙ**

Акбаров Носиржон Акбарович

Андижанский Государственный медицинский институт, Республика Узбекистан, г. Андижан

**БОЛАЛАРДА ИККИТОМОНЛАМА ТУЪМА ГИДРОНЕФРОЗДА ХИРУРГИК ТАКТИКА**

Акбаров Носиржон Акбарович

Андижон Давлат тиббиёт институти, Ўзбекистон Республикаси, Андижон ш.

**SURJICAL TACTICS FOR BILATERAL CONGENITAL HYDRONEPHROSIS IN CHILDREN**

Akbarov Nosirjon Akbarovich

Andijan State Medical Institute, Republic of Uzbekistan, Andijan

e-mail: [nosirjon1946@mail.ru](mailto:nosirjon1946@mail.ru)

**Резюме.** Ушбу ишда икки томонлама туъма гидронефроз билан хасталанган 10 кундан 14 ёшгача бўлган 32 бемор болаларни хирургик даволаш натижалари келтирилган. Улардан 4 таси, иккала буйракларда I босқичли гидронефроз бўлганлиги учун опереция қилинмаган, 20 таси бир томондан I босқичли гидронефроз бўлганлиги учун иккинчи томондан операция қилинган, 8 таси эса иккала томондан этапли операция қилинган. Буйракларда 36 та хархил коррекцияловчи пластик операциялар ўтказилган: Фоле бўйича уретеропиелопластика-6 та Морион бўйича уретеротомия-4 та, Андерсен-Кучер бўйича уретеропиелопластика-16 та, уретеролиз- 2 та, сийдик найини антевазаль дислокация қилиш-2 та, сийдик найини сегментар резекция қилиш-2 та, бир томондан IY босқичли гидронефроз билан бирламчи нефрэктомия қилиш-4 та. Иккиламчи нефрэктомия ўтказилмаган. Барча операция қилинган беморлар соғайган. Болаларда икки томонлама туъма гидронефрозда, касалликнинг клиник кечишига, харбир буйракни гидронефрозини босқичига, буйраклар фаолиятини бузилиш даражасига, ёндош касалликларини борлигига, беморни ёшига боғлиқ холда аъзони максимал сақлаб қолиш принципида индивидуал жаррохлик тактикасини қўллаш зарур деб хулоса қилинган.

**Калит сўзлар:** гидронефроз, нефрэктомия, резекция, уретеролиз.

**Abstract.** This paper presents the results of surgical treatment of 32 children with bilateral congenital hydronephrosis aged 10 days to 14 years. Of these, 4 children were not operated on due to the first stage of hydronephrosis on both sides, 20 patients were operated on only one side due to the first stage of hydronephrosis on the other side, 8 patients were operated on both sides in stages. 36 different corrective plastic surgeries were performed on the kidneys: ureteropyeloplasty according to Thomas-6, urethrotomy according to Moreon-4, ureteropyeloplasty according to Andersen-Kucher-16, ureterolysis-2, antivasal dislocation of the ureter-2, segmental resection of the ureter-2, primary nephrectomy on one side-4, due to the fourth stage of the hydronephrosis. It is concluded that with bilateral congenital hydronephrosis in children, in each case, surgical tactics should be individual, depending on the clinical course of the disease, the stage of hydronephrosis of each kidney, the degree of functional disorders of the kidneys, the presence of concomitant diseases, the age of the patient, with maximum observance of the organ-preserving principle.

**Key words:** hydronephrosis, nephrectomy, resection, ureterolysis.

**Актуальность исследования.** По данным литературы частота врожденных пороков мочевыделительной системы составляет в среднем 6 случаев на 1000 новорожденных. Наибольший удельный вес среди них занимают различные варианты обструктивных уропатий. Частота врожденного гидронефроза составляет 2,8 случая на 1000 плодов. Увеличение количества новорожденных с пороками развития мочевыделительной системы ставит перед детскими хирургами-урологами, задачу раннего выявления и дифференцированного отбора детей для хирургической коррекции порока. Своевременной коррекцией на доклиническом этапе болезни можно предотвратить развитие тяжелых осложнений. В настоящее время результаты лечения врожденного гидронефроза постоянно улучшаются. Однако, с накоплением опыта, стало очевидно, что многие аспекты в лечении врожденного гидронефроза, особенно двустороннего у детей ещё не решены. Многие клиницисты [1, 2, 3] крайне осторожны в выборе срока и этапности оперативного лечения двустороннего врожденного гидронефроза у детей, они рекомендуют проводить его не ранее 3-4 лет после рождения, при полной убежденности в диагнозе. В то же время, другие [4, 5] являются сторонниками обязательного оперативного вмешательства у новорожденных и грудных детей. В связи с этим на наш взгляд, имеется объективная необходимость разработки оптимальной лечебной тактики при двустороннем врожденном гидронефрозе у детей.

**Цель исследования.** Разработат хирургической тактики и изучить результаты оперативного лечения двустороннего врожденного гидронефроза у детей.

**Материал и методы исследования.** Для диагностики врожденного гидронефроза проведены ультразвуковые (УЗ), рентгенологические, доплерографические и лабораторные исследования.

За последние 15 лет под нашим наблюдением находилось 32 детей больных с двусторонним врожденным гидронефрозом в различной стадии, в возрасте от 10 дней до 14 лет. Стадии врожденного гидронефроза у детей классифицировали по В.С.Карпенко, по которой гидронефроз делится на 4 стадии, где в основу берётся степень ретенции и нарушение сократительно-эвакуаторной функции чашечно-лоханочной системы, а также степень атрофии паренхимы почки.

**Результаты исследования.** Из наблюдаемых больных, у 12 диагностирована одинаковая стадия гидронефроза в обеих почках, причём у 4- I стадия, у 5-II стадия, у 3 –III стадия. У остальных 20 больных диагностирована сочетание различных стадий гидронефроза в обеих почках, причём сочетание I и II стадии в почках-у 4, I и III стадии – у 6, II и III стадии – у 6, III и IV стадии- у 4.

Анализ полученных данных показало, что по мере нарастания стадии гидронефроза степень атрофии паренхимы и нарушения функция почек увеличивается. Следовательно, своевременная диагностика и раннее оперативное лечения врождённого гидронефроза у детей крайне необходимо.

Дети с I стадией гидронефроза в обеих почках (4) не оперированы и они находятся под диспансерным наблюдением в динамике. Дети с I стадией с одной стороны и II стадией с другой и с I стадией с одной стороны и III стадией с другой оперированы с одной стороны. (20). Остальные дети (8) оперированы с обеих сторон. Всего произведены 36 операции у 28 больных. Новорождённым и детям до 3х мес. с III и IV стадией гидронефроза предварительно произведена перкутанная нефростомия под ультразвуковым контролем и после истечения 6 месяцев, при отсутствии других противопоказаний, оперированы.

Интраоперационная ревизия почек позволила выявить следующие причины гидронефроза: стеноз пиелoureterального сегмента -20, нижнеполярные сосуды – 2, высокое отхождение мочеточника -6, фиксированный перегиб мочеточника на почве периуретеральной спайки -2, протяженный стеноз мочеточника -2, клапан лоханки-2, ретроковальный мочеточник -2.

Произведены следующие коррегирующие пластические операции на почках: уретеропиелопластика по Фолеу-6, уретеротомия по Мариону- 4, уретеропиелопластика по Андерсену-Кучера-16, уретеролиз- 2, антевазальная дислокация мочеточника -2, сегментарная резекция мочеточника-2, первичная нефрэктомия с одной стороны – 4, у которых был гидронефроз IV стадии одной почки. Вторичная нефрэктомия нами не произведена. Все оперированные больные выписались с выздоровлением. Дети оперированные с одной стороны, у которых с другой стороны был I стадии гидронефроза (20) находятся под диспансерным наблюдением в динамике.

У всех больных, оперированных с обеих сторон, первичное вмешательство проводилось на почке, функционировавшей хуже. У большинства больных, операция на стороне с худшей функцией почки привела к значительному улучшению работоспособности последней, что позволило в дальнейшем выполнить оперативное вмешательство на лучше функционирующей контралатеральной почке в относительно благоприятных условиях. Мы исходили из того, что первичное оперативное вмешательство на более поражённой стороне обеспечивает течение послеоперационного периода на фоне сохранения большего объёма функционирующей паренхимы неоперированной почки. Одномоментное оперативное вмешательство у детей больных с двусторонним врождённым гидронефрозом мы не производили.

#### **Выводы.**

1. Таким образом, врождённый гидронефроз у детей довольно распространенное заболевание, причины которого могут быть самыми разнообразными, что в определенной степени влияет на характер оперативного вмешательства.

2. При двусторонним врождённым гидронефрозе у детей нельзя рекомендовать единые критерии. В каждом случае хирургическая тактика должна быть индивидуальной в зависимости от клинического течения заболевания, стадии гидронефроза каждой почки, степени функциональных нарушений почек, наличие сопутствующих заболеваний, возраста больного, с максимальным соблюдением органосохраняющего принципа.

3. Для ранней диагностики врождённого гидронефроза всем новорождённым перед выпиской из роддома необходимо проводить УЗИ почек.

#### **Литература:**

1. Ахмедов Ю.М., Курбанов Д., Мавлянов Ф. Прогноз исхода врожденного гидронефроза у детей /Ю.М.Ахмедов, Д.Курбанов, Ф.Мавлянов //Педиатрическая фармакология. -2011. - №8. -С.108-111.
2. Коварский С.Л., Врублевский С.Г., Аль-Машад и др. Первый опыт лапароскопической пиелопластики у детей с гидронефрозом /С.Л.Коварский, С.Г.Врублевский, Аль-Машад и др. //Российский вестник. -2011. -№2. -С.102-106.
3. Сизонов В.В. Диагностика обструкции пиелoureterального сегмента у детей /В.В.Сизонов //Вестник урологии. -2016. - №4. -С.56.
4. Эргашев Б.Б. Допплеровская оценка состояния ренальной гемодинамики при врожденном гидронефрозе у новорожденных и детей грудного возраста /Б.Б.Эргашев //Вестник врача общей практики. -2004. -№2. -С.37-39.
5. Bajpai M., Chandrasekharam V.S. Nonoperative management of neonatal moderate to severe bilateral hydronephrosis /M. Bajpai, V.S. Chandrasekharam //J.Urol. -2002. -Vol. -167. -P.662-665.

#### **ХИРУРГИЧЕСКАЯ ТАКТИКА ПРИ ДВУСТОРОННОМ ВРОЖДЁННОМ ГИДРОНЕФРОЗЕ У ДЕТЕЙ**

Акбаров Н.А.

**Резюме.** В данной работе приведены результаты хирургического лечения 32 детей с двусторонним врожденным гидронефрозом в возрасте от 10 дней до 14 лет. Из них 4 детей не были оперированы в связи с I стадией гидронефроза с обеих сторон, 20 больных были прооперированы с одной стороны в связи с I стадией гидронефроза с другой стороны, 8 больные оперированы с обеих сторон поэтапно. Произведены 36 различных коррегирующих пластических операций на почках: уретеропиелопластика по Фолеу-6, уретеротомия по Мариону- 4, уретеропиелопластика по Андерсену-Кучера-16, уретеролиз- 2, антевазальная дислокация мочеточника -2, сегментарная резекция мочеточника-2, первичная нефрэктомия с одной стороны – 4, в связи с IV стадией гидронефроза. Вторичная нефрэктомия не произведена. Все оперированные больные выздоровели. Сделан вывод, что при двустороннем врожденном гидронефрозе у детей нельзя рекомендовать единые критерии. В каждом случае хирургическая тактика должна быть индивидуальной в зависимости от клинического течения заболевания, стадии гидронефроза каждой почки, степени функциональных нарушений почек, наличие сопутствующих заболеваний, возраста больного, с максимальным соблюдением органосохраняющего принципа.

**Ключевые слова:** гидронефроз, нефрэктомия, резекция, уретеролиз.



УДК: 616.366:616.37-053.2-089.

## БОЛАЛАРДА САФРО ЙЎЛЛАРИ КИСТОЗ ТАРНСФОРМАЦИЯЛАРИ ЭТИОПАТОГЕНИЗИ ВА КЛАССИФИКАЦИЯСИ

Алиев Махмуд Муслимович<sup>1</sup>, Туйчиев Ғолибжон Ўрмонович<sup>2</sup>, Ғофуров Адхам Анварович<sup>2</sup>, Вохидов Фарход Шавкатович<sup>2</sup>, Нематжонов Фаррухбек Зокиржон ўғли<sup>2</sup>, Пакирдинов Алишер Сайфутдинович<sup>2</sup>

1 - Тошкент педиатрия тиббиёт институти, Ўзбекистон Республикаси, Тошкент ш.;

2 - Андижон давлат тиббиёт институти, Ўзбекистон Республикаси, Андижон ш.

## ЭТИОПАТОГЕНЕЗ И КЛАССИФИКАЦИЯ КИСТОЗНЫХ ТРАНСФОРМАЦИЙ ЖЕЛЧНЫХ ПРОТОКОВ У ДЕТЕЙ

Алиев Махмуд Муслимович<sup>1</sup>, Туйчиев Ғолибжон Ўрмонович<sup>2</sup>, Ғофуров Адхам Анварович<sup>2</sup>, Вохидов Фарход Шавкатович<sup>2</sup>, Нематжонов Фаррухбек Зокиржон ўғли<sup>2</sup>, Пакирдинов Алишер Сайфутдинович<sup>2</sup>

1 - Ташкентский педиатрический медицинский институт, Республика Узбекистан, г. Ташкент;

2 - Андижанский государственный медицинский институт, Республика Узбекистан, г. Андижан

## ETIOPATHOGENESIS AND CLASSIFICATION OF BILE DUCT CYSTIC TRANSFORMATIONS IN CHILDREN

Aliyev Mahmud Muslimovich<sup>1</sup>, Tuychiev Galibjon Urmonovich<sup>2</sup>, Gofurov Adham Anvarovich<sup>2</sup>, Vokhidov Farkhod Shavkatovich<sup>2</sup>, Nematjonov Farrukhbek Zokirzhon Ogli<sup>2</sup>, Pakirdinov Alisher Sayfutdinovich<sup>2</sup>

1 - Tashkent pediatric medical institute, Republic of Uzbekistan, Tashkent;

2 - Andijan State Medical Institute, Republic of Uzbekistan, Andijan

e-mail: [info@tpmi.uz](mailto:info@tpmi.uz)

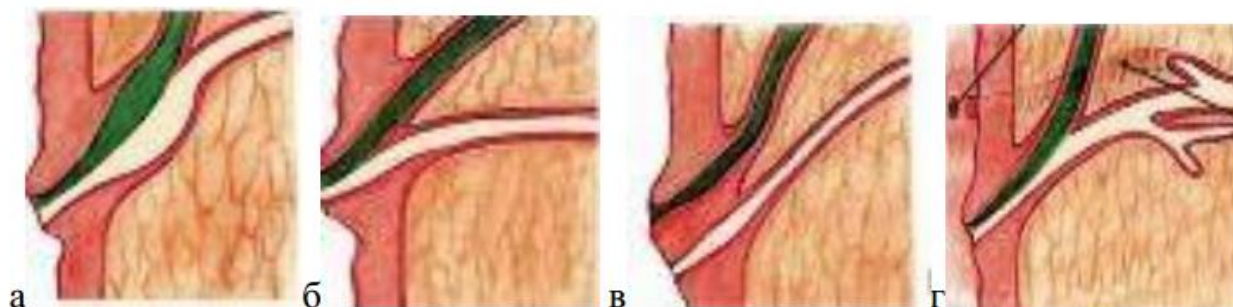
**Резюме.** Болалар сафро йўллари кистоз трансформациялари ўта мураккаблиги ва нисбатан кам учрайдиган туғма нуқсонларга кириши билан алоҳида талқин этилади. Сафро йўллари мўътадил фаолиятининг сақланишида ёки бузилишида бир неча назариялар мавжуд ва уларни ўт йўллари кистоз трансформацияларини келтириб чиқаришидаги фикр ва мулохазалар канчалик кўп бўлмасин, улар бир-бирини тўлиқ инкор этолмаганидай, мутахассислар фикрини бир йўналишда жамланишига ҳам имкон бермаяпти. Бир қатор муаллифлар фикрича умумий сафро йўллари кистоз деформацияларининг сабаблари хозиргача номаълум бўлса, бошқа муаллифлар сафро йўллари девори мускул қаватининг тўлиқ ривожланмаганлиги, сурункали яллиғланиш, Одди сфинктери нерв-мускул дисфункциясини касалликни келтириб чиқарувчи бош омиллар деб ҳисоблайдилар. Яна бир муаллифлар умумий сафро йўли ва панкреатик йўлларнинг ўзаро қўшилишидаги анатомик вариантлар бузилиши кистоз трансформациялар ривожланишида сабаб бўлишни айтиб ўтган. Кистоз трансформацияларнинг анатомик жойлашуви, шакллари ва тузилиш формаси каби мезонлар асосида классификациялар ва уларнинг модификацияси ишлаб чиқилган бўлсада умумий сафро йўллари кистоз деформацияларининг сабаблари хозиргача номаълум ва келтирилган маълумотлар тўлиқ асосланмаган.

**Калит сўзлар:** сафро, жигар, умумий ўт йўли, холедохоцелле, Каролли касаллиги.

**Abstract.** Children's bile ducts are interpreted separately due to the extreme complexity of cystic transformations and the inclusion of relatively rare congenital defects. There are several theories as to the maintenance or disruption of the normal functioning of the bile ducts, and no matter how many opinions and considerations there may be about the bile ducts causing cystic transformations, they cannot completely deny each other. While some authors believe that the causes of cystic deformities of the common bile ducts are still unknown, other authors suggest that the muscular layer of the bile duct wall is not fully developed, chronic inflammation, neurological-muscular dysfunction of the normal sphincter. Another author noted that the violation of the anatomical variants at the junction of the common bile duct and pancreatic ducts is the cause of the development of cystic transformations. Although classifications and modifications based on mesons such as the anatomical location, shape, and form of cystic transformations have been developed, the causes of common bile duct cystic deformities are still unknown and well-founded.

**Key words:** bile, liver, common bile duct, choledochocoele, Carolli's disease.

Умумий сафро йўллари кистоз трансформациялари тўғрисида дастлабки маълумотлар 1723-йилда Vater ва Ezler томонидан илгари сурилган бўлсада, фақатгина 1852-йилга келиб, деярли бир асрдан кўпроқ вақтдан кейин Douglas томонидан кенгрок ёритилди. Фақатгина 1959-йилга келиб F.Alonso-Ley ва хаммуаллифлари, 1977-йилда эса T.Todani ва хаммуаллифлари билан умумий ўт йўллари кисталари тўғрисидаги маълумотларни ретроспектив тахлилар асосида тизимлаштиришга эришадилар [ 1 , 13, 15, 22, 24]. Сафро йўллари бола организмда хазм қилиш ва моддалар алмашинувида аҳамияти жиҳатдан бир-биридан қолишмайдиган иккита муҳим аъзолар - жигар ва ошқозон ости беши махсулотларини дренажлаш вазифасини бажаради. Жигар ва ошқозон ости беши махсулотлари оқимларини рационал меъёрга сақлаш эса мураккаб фаолият кўрсатувчи актив коммуникация –сафро ва меда ости беши йўллари, сфинктерлар орқали амалга оширилади ва сафро йўллари анатомик тузилишини сақлаган ҳолда фаолияти учун керакли манбани яратиб беради [19]. Ҳозирги адабиётларда сафро йўллари мўътадил фаолиятининг сақланишида ёки бузилишида бир неча назариялар мавжуд ва уларни ўт йўллари кистоз трансформацияларини келтириб чиқаришидаги аҳамияти тўғрисида жуда кўп мулохазалар юритилмоқда. Касаллик келиб чиқишидаги фикр ва мулохазалар канчалик кўп бўлмасин, улар бир-бирини тўлиқ инкор этолмаганидай, бу касаллик билан шуғулланувчи олимлар фикрини бир йўналишда жамланишига ҳам имкон бермаяпти. Ушбу қарама-қарши фикрлар исботи сифатида шуни келтиришимиз мумкинки, хозирги кунгача бу касалликни яқдил бир тўлиқ ёритиб берувчи номланишига ҳам нуқта қўйилмаган. Бу номланишлар остида битта патологик жараён тўғрисида фикр бораётган бўлсада, касалликни келтириб чиқарувчи сабаблари турлича талқин этилиши кузатилмоқда. Жумладан, адабиётларда “умумий сафро йўли кистаси” термини энг кўп эътироф этилсада, сафро йўлларининг кистоз трансформацияси, ташки сафро йўллари кистаси, умумий сафро йўли кистоз трансформацияси, ўт йўлининг идиопатик кистаси, холедохнинг туғма дилатацияси, холедохнинг туғма кистоз кенгайиши, умумий сафро йўлининг туғма дивертикули каби номланишлар ҳам қўлланиб келинмоқда [4, 23, 25].



**Расм 1.** Т. Todani бўйича умумий сафро ва панкреатик йўллари бириктиш вариантлари (1984-й)

А. I–тип. Иккала канал ҳам биргаликда 12 бармоқли ичакка оқиб келиб, умумий ампулани ҳосил қилади. Бу турда Одди сфинктери иккала канални ҳам бир вақтда ёпади. Бу тур 55 % ҳолатларда учрайди.

Б. II–тип. Иккала канал ҳам 12 бармоқли ичак яқинида бирлашади. Бунда умумий ампула бўлмайди. Иккала канал учи ҳам катта дуоденал сўрғичга очилади. Бу тур 33.6 % учрайди.

В. III–тип. Иккала канал ҳам 12 бармоқли ичакка 3-4 мм оралиқдаги масофада алоҳида алоҳида очилади ва 4 % ҳолатларда учрайди.

Г. IV–тип. Иккала канал ҳам катта дуоденал сўрғичдан узоқ ва юқори масофада бирлашиб, сўнг 12 бармоқли ичакка оқиб келади.

Умуман олганда болаларда учровчи сафро йўллари кистоз трансформациялари ўта мураккаблиги ва нисбатан кам учрайдиган туғма нуқсонларга кириши билан алоҳида талқин этилади. Сўнги маълумотларга кўра 50 минг дан 2 миллион гача 1 та деб кўрсатилган бўлсада [17, 18], бошқа муаллифлар 13000 боладан 2 млн.гача 1 деб айтишган. АҚШ нинг Мейо клиникаси статистик маълумотларида сафро йўллари кистоз трансформациялари осие минтақасида кўп учриши ва бу кўрсаткич 1:1000 ни ташкил этишини аниқланган. Худди шундай АҚШ да – 1:13500, Австралияда – 1:15000 нисбатда учраши аниқланган [6, 16, 22, 26]. Д.А. Морозов ва ҳаммуаллифлари (2015 й) ва Н. А. Яицкий ва ҳаммуаллифлари (2020 й) маълумотларига кўра ўртача олинганда 1:150000 ни ташкил этилиши баён этилган [3, 7, 13, 20, 21]. Бир қатор муаллифлар фикрича умумий сафро йўллари кистоз деформацияларининг сабаблари хозиргача номаълум ёки келтирилган маълумотлар тўлиқ асосланмаган. Бошқа муаллифлар эса патологик жараён ривожланишида сафро йўллари девори мускул қаватининг тўлиқ ривожланмаганлиги (туғма кисталар) [2], сурункали яллиғланиш асосида сафро йўллари деворларининг фиброз тўқимага айланишини (дуксимон кисталар, 85 % ҳолатларда), Одди сфинктери нерв-мускул дисфункциясини касалликни келтириб чиқарувчи бош омиллар деб ҳисоблайдилар [8, 9, 10]. D.P. Babbitt (1969) касаллик ривожланишида умумий сафро йўли ва панкреатик йўлларининг ўзаро қўшилишидаги анатомик вариантлар бузилиши (аномал панкреатобилиар хавза-АПХ) 85 % ҳолатларда кистоз трансформациялар ривожланишида сабаб бўлишини айтиб ўтган. Бу аномалиялар ҳисобига панкреатик сокнинг холедохга қайтиши ва унинг деворларини яллиғлантириши ва бу яллиғланишнинг сурункали формага ўтиши ҳисобига умумий сафро йўлида босимнинг ортишига олиб келади. Бу жараён эса сафро йўлларида кистоз трансформация ривожланишига олиб келади [22].

Т. Todani (1984) умумий сафро ва панкреатик йўллари бириктишида 4 вариантни ажратиб, бу вариантлар орасида 4-типта умумий ўт йўли ва панкреатик йўлни Одди сфинктеридан анча юқорида бириктишини, ҳамда умумий бириктиш йўлини нисбатан узунлигини ёритиб ўтади. Бу тип беморлар орасида жуда кам учрасада D.P. Babbitt фикрича панкреатик ферментлар активлашуви ҳисобига энг кўп кистоз трансформацияларга сабаб бўлишини банён қилган [22]. Сафронинг 12-бармоқли ичакка қўйилиши нейро-гуморал механизм орқали бошқарилади ва жигарнинг секретор босим кучига боғлиқ. Бу босим меъерий кўрсаткичлари 15-25 мм сув устунига тенг бўлиб, сафронинг ҳаракат кучини белгилайди. Меда ости беши йўлидаги босим сафро йўлидаги босимга нисбатан юқорироқ ҳисобланади. Ўт суюқлигининг ҳаракати умумий сафро йўли ва 12 бармоқ ичакнинг ички босимлари фарқига, панкреатобилиар хавза аномалияларига боғлиқ. Умумий сафро йўлидаги босимнинг 35 мм сув. уст. дан ортиб кетиши сафро оқимини тўхташига, ўт йўллари кенгайишига ва натижада беморда сариқлик белгисининг пайдо бўлишига олиб келади. Овқатланиш оралиғида бу босим энг паст кўрсаткичга тушади, Одди сфинктери эса тўсиқ вазифасини (заслонка) бажаради. Сафронинг 12-бармоқли ичакка мунтазам қўйилиши умумий сафро йўллари тизимини физиологик фаолиятини тامينлашда жуда муҳим ҳисобланади [5, 27].

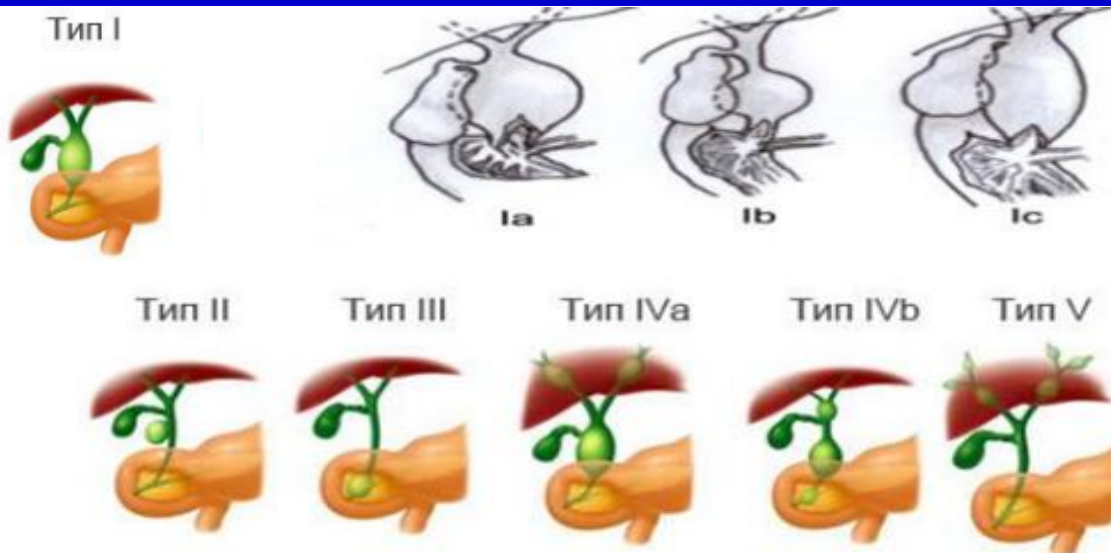
С. Tashiro ва ҳаммуаллифлари (2003-й) ўзларининг текширувларида панкреатобилиар хавза аномалиялари аниқланган беморларда кистоз трансформация панкреатобилиар хавза аномалиялари аниқланмаган беморларга нисбатан 52 % кўп учрашини аниқлашган [11].

М Davenport ва R.Basu (2005) кисталарни шакли билан уларнинг келиб чиқиши ўртасидаги боғлиқликни ўрганишган. Уларнинг фикрича туғма кисталар шакли шарсимон, сурункали яллиғланиш ҳисобига ривожланган кисталар дуксимон (веретенобразный) шаклда бўлишини ўз изланишларида келтириб ўтишган [2].

**Таснифи.** F.Alonso-Ley ва ҳаммуалифлар 1959 йилда 94 нафар беморлар кузатуви асосида умумий ўт йўлларидаги кисталарнинг 3 та вариантини ичига олган таснифни таклиф этади [1].

1 вариант – умумий сафро йўллари кистоз кенгайиши (60%).

2-вариант – умумий сафро йўли дивертикули.



Расм 2. Т.Todani бўйича сафро йўллари кисталари вариантлари

3-вариант - холедохоцеле.

1977- йилга келиб Т.Todani ўзининг тадқиқотларида тўплаган маълумотлари асосида кистоз трансформацияларни жигар ичи шакллари ҳам мавжудлигини эътироф этиб, кистоз трансформацияларни қуйидаги таснифланишини тўғрисида маълумот берди [22, 28]:

**I** - вариант – умумий сафро йўлининг қопсимон еки букрисимон кистоз дилатацияси (энг кўп учрайдиган тури, 90-95% гача);

**II** тип – умумий сафро йўлининг дивертикули;

**III** тип – холедохоцеле (умумий сафро йўли дистал қисмининг кистоз дилатацияси);

**IV** тип – умумий сафро йўлининг қопсимон еки букрисимон кистоз дилатациясини жигар ичи сафро йўллари кистоз дилатацияси билан бирга келиши;

**V** тип – умумий сафро йўлини ўзгармаган ҳолда жигар ичи сафро йўллари кистоз қопсимон ва букрисимон кистоз дилатацияси (Кароли касаллиги).

Сафро йўлларида кистоз трансформацияларнинг анатомик жойлашуви, шакллари ва тузилиш формаси каби мезонлар асосида синфлаш мақсадида Т.Todani классификациясининг модификацияси (2003 йил) ишлаб чиқилади ва ҳозирда кенг қўлланилмоқда [14].

Бу классификацияга асосан қуйидаги вариантлар ажратилган:

**I. Умумий сафро йўллари кистоз кенгайиши;**

- вариант Ia — холедох кисталари (умумий сафро йўллари);
- вариант Ib — умумий сафро йўллари кистоз сегментар кенгайиши;
- вариант Ic — умумий сафро йўллари кистоз диффуз еки цилиндрсимон кенгайиши;

**II. Умумий сафро йўллари кистоз Дивертикули.**

**III. Холедохоцеле.**

**IV. Жигар ичи ва ташқи ўт йўллари биргаликдаги кистоз зарарланиши:**

- Вариант IVa — жигар ичи ва ташқи сафро йўллари биргаликдаги кўп кисталари;
- Вариант IVb — жигар ташқи сафро йўллари кўп кисталари;

**Кароли Касаллиги (жигар ичи сафро йўллари кисталари).**

Келтириб ўтилган вариантлар ичида энг кўп тарқалган кистоз трансформациялар 1- вариант ҳисобланади. J.Singham маълумотларига кўра (2009) 50-80 % ҳолларда 1- вариант, 2 % гача 2-вариант, 3-вариант жуда кам, 4-вариантдаги кистоз трансформациялар 15-35 % ни, 5-вариантни 20% ҳолатларда учрашини ёритиб ўтган [13].

Хулоса ўрнида айтиб ўтиш мумкинки умумий сафро йўллари кистоз трансформацияларини келиб чиқишидаги этиологик факторлар, назариялар ва касаллик классификациясини шаклланиши ўзига хос эволюцион босқични босиб ўтган бўлишига қарамай ривожланиб келаётган патологик жараёнлар турини, шаклини ва босқичини аниқлашда янада чуқурроқ таҳлиллар ўтказилишини талаб этади. Бир қатор муаллифлар фикрича умумий сафро йўллари кистоз деформацияларининг сабаблари ҳозиргача номаълум еки келтирилган маълумотлар тўлиқ асосланмаган.

**Адабиётлар:**

1. Alonso-Lej F, Revor WB, Passagno DJ. Congenital choledochal cyst, with a report of 2, and an analysis of 94 cases. Surg Gynecol Obstet. 1959;108:1-30.
2. Davenport M., Basu R. Under pressure: "Choledochal malformation manometry". J Pediatr Surg. – 2005. – Vol. 40. – P. 331 – 335.

3. Edil B. H., Cameron J. L., Reddy S., Lum Y., Lipsett P. A., Nathan H., Pawlik T. M., Choti M. A., Wolfgang C. L., Schulick R. D. "Choledochal cyst disease in children and adults: a 30-year singleinstitutional experience". J. Am. Coll. Surg. 2008; 206: 1000–1008.
4. Flanigan P. D. "Biliary cysts". Ann. Surg. 1975; 182: 635–643.
5. Kuntz E., Kuntz H.-D. "Hepatology. Textbooks and Atlas". 3rd ed. Berlin; Heidelberg : Springer, 2008. 937 p.
6. Okada A., Hasegawa T., Oguchi Y., Nakamura T. "Recent advances in pathophysiology and surgical treatment of congenital dilatation of the bile duct" J Hepatobiliary Pancreat Surg. – 2002 – Vol. 9. – P. 342-351.
7. Saxena R., Pradeep R., Chander J., Kumar P., Wig J. D., Yadav R. V., Kaushik S. P. "Benign disease of the common bile duct". Brit. J. Surg. 1988; 75: 803–806.
8. Rong Z.H., Chen H.Y., Wang X.X. et al. "Effects of sphincter of Oddi motility on the formation of cholesterol gallstones". World J Gastroenterol. 2016. – Jun. – Vol. 22(24). – 5540 - 5547.
9. Singham J., Yoshida E.M., Scudamore C.H. "Choledochal cysts: part 1 of 3: classification and pathogenesis". Can J Surg. – 2009. – Vol. 52(5). – P. 434– 440.
10. Sugita R. "Pancreaticobiliary reflux as a high-risk factor for biliary malignancy: Clinical features and diagnostic advancements". World J Hepatol. 2015. - Jul 8. – Vol. 7(13). P. 1735 - 1741.
11. Tashiro, S., Imaizumi, T., Ohkawa, H., et al. "Pancreaticobiliary maljunction: Retrospective and nationwide survey in Japan". Journal of Hepato-Biliary-Pancreatic Surgery – 2003. - Vol. 10. – P. 345 – 351.
12. Todani T., Watanabe Y., Fujii T. et al. "Congenital choledochal cyst with intrahepatic involvement". Arch Surg. - 1984. - Vol. 119. - P. 1038 - 1043.
13. Todani T, Watanabe Y, Narusue M et al. Congenital bile duct cysts: Classification, operative procedures, and review of thirty-seven cases including cancer arising from choledochal cyst. Am J Surg. 1977;134:263-269.
14. Todani T., Watanabe Y., Toki A., Morotomi Y. "Classification of congenital biliary cystic disease: special reference to type Ic and IVA cysts with primary ductal structure". J. Hepatobiliary Pancreat. Surg. 2003; 10: 340–344.
15. Алиев М.М., Юлдашев Р.З "Хирургическая гепатология детского возраста" Тошкент, 2017-год, 150 стр.
16. Воробей А.В., Орловский Ю.Н., Вижинис Е.И., Шулейко А.Ч. "Кистозная трансформация желчных протоков: обзор литературы и собственный опыт".
17. Брехов Е.И., Калинин В.В., Коробов М.В. "Кисты желчных протоков". Журнал им. Н. И. Пирогова. — 2006. — № 10. — с. 23–26.
18. Григович И.Н., Савчук О.Б. "Врожденные кисты общего желчного протока у детей". Вест. хир. 1991. - 146. - № 5-6. - С. 77-78.
19. Г. А. Баиров, А.Г. Пугачев, А.П. Шапкина "Хирургия печени и желчных протоков у детей". Монография 112-114 стр.
20. Д.А. Морозов, А.А. Гусев, Е.С. Пименова. "Кисты желчных протоков: современные аспекты хирургического лечения и клиническое наблюдение редкого варианта". 29.06.2015 г 412-415.
21. Н. А. Яицкий, А.Ю Коралков, Т.О Никитина, Д.Н Папов " Хирургическое лечение кисти обшего желчного протока" Наблюдения из практики 78-81стр, Россия, 2020 год.
22. Королева Анна Александровна "Диагностика и выбор метода хирургического лечения кистозных трансформаций желчных протоков у взрослых" дисс. Москва – 2017. 10-11 стр.
23. Ленюшкин А. И., Туманян Г.Т. "Клинико-диагностические аспекты и тактика лечения кист желчевыводящих путей в детском возрасте". Вопросы современной педиатрии. 2005; 4 (3): 34–39.
24. Милонов О.Б., Гуреева Х.Ф. Врожденные кисты билиарного тракта (обзор литературы). Хирургия. 1982;1:108-114.
25. Туманян Г.Т., Муриева З.Д., Пинелис Д.В. "Кистозная трансформация желчных протоков у детей". Детск. хир. 1998. - №3. - С. 8-11.
26. Цвиркун В.В., Вишневский В.А., Гаврилин А.В., Кармазановский Г.Г. Ионкин Д.А: "Хирургическое лечение больных с кистами желчных протоков". Анналы хирургической гепатологии. - 1998. - т.3. - С. 73-79.
27. Фрейнд Г.Г. "Морфогенез дуоденопанкреатобилиарных аномалий у детей". Дис. Д-ра мед. наук, Пермь. 2004. 213 с.
28. Фокин Н.В. "Кистозные трансформации и стенозы холедоха у детей". Дисс.Москва.2004

### **ЭТИОПАТОГЕНЕЗ И КЛАССИФИКАЦИЯ КИСТОЗНЫХ ТРАНСФОРМАЦИЙ ЖЕЛЧНЫХ ПРОТОКОВ У ДЕТЕЙ**

Алиев М.М., Туйчиев Г.У., Гофуров А.А., Вохидов Ф.Ш., Нематжонов Ф.З., Пакирдинов А.С.

**Резюме.** Детские желчные протоки интерпретируются отдельно из-за чрезвычайной сложности кистозных преобразований и включения относительно редких врожденных дефектов. Существует несколько теорий относительно поддержания или нарушения нормального функционирования желчных протоков, и независимо от того, сколько мнений и соображений может быть относительно желчных протоков, вызывающих кистозные преобразования, они не могут полностью отрицать друг друга. В то время как одни авторы считают, что причины кистозных деформаций общих желчных протоков до сих пор неизвестны, другие авторы предполагают, что мышечный слой стенки желчных протоков не полностью развит, хроническое воспаление, нервно-мышечная дисфункция нормального сфинктера. Другой автор отметил, что нарушение анатомических вариантов на стыке общего желчного протока и протоков поджелудочной железы является причиной развития кистозных преобразований. Хотя классификации и модификации, основанные на мезонах, таких как анатомическое расположение, форма и форма кистозных преобразований, были разработаны, причины кистозных деформаций общих желчных протоков все еще остаются неизвестными и хорошо обоснованными.

**Ключевые слова:** желчь, печень, общий желчный проток, холедохоцеле, болезнь Каролли.

УДК:616-001.5-08-089.8.

## АНАЛИЗ РЕЗУЛЬТАТОВ ЛЕЧЕНИЯ ПОВРЕЖДЕНИЙ ДВЕНАДЦАТИПЕРСТНОЙ КИШКИ

Амонов Худойберди Равшанович<sup>2</sup>, Рузибоев Санжар Абдусаломович<sup>1</sup>

- 1 - Самаркандский Государственный медицинский институт, Республика Узбекистан, г. Самарканд;
- 2 - Самаркандский филиал Республиканского научного центра экстренной медицинской помощи, Республика Узбекистан, г. Самарканд

## ЎН ИККИ БАРМОҚ ИЧАК ЖАРОҲАТЛАРИНИ ДАВОЛАШ НАТИЖАЛАРИ ТАҲЛИЛИ

Амонов Худойберди Равшанович<sup>2</sup>, Рузибоев Санжар Абдусаломович<sup>1</sup>

- 1 - Самарқанд Давлат тиббиёт институти, Ўзбекистон Республикаси, Самарқанд;
- 2 - Республика шошилч тиббий ёрдам илмий маркази Самарқанд филиали, Ўзбекистон Республикаси, Самарқанд

## ANALYSIS OF THE RESULTS OF TREATMENT OF DUENAL INJURIES

Amonov Khudoiberdi Ravshanovich<sup>2</sup>, Ruziboev Sanjar Abdusalomovich<sup>1</sup>

- 1 - Samarkand State Medical Institute, Republic of Uzbekistan, Samarkand;
- 2 - Samarkand branch of the Republican Scientific Center for Emergency Medical Aid, Republic of Uzbekistan, Samarkand

e-mail: [rsa-5555@mail.ru](mailto:rsa-5555@mail.ru)

**Резюме.** Мақолада 20 йил давомидаги ўн икки бармоқ ичакнинг жароҳатланишларини ташхислаш ва даволаш натижалари тақдим этилган. Ўн икки бармоқ ичакнинг ёпиқ жароҳатлари бўлган 82 нафар беморнинг жарроҳлик даволаш натижалари таҳлил қилинди. Жароҳатланишдан кейинги дастлабки босқичларда дуоденоеюностомияни қўллаш, бизнинг фикримизча, яхши вариантлардан бири ҳисобланади. ЎИБИ айланасининг ½ қисмидан кўпроқ қисми жароҳатланганда ЎИБИни овқат ҳазм қилиш тизимидан ажратиш (дивертикулизиация) ва ошқозонни дренажлаш операциялари билан бир қаторда дуоденостомия қўйиш яхши самара берди.

**Калит сўзлар.** Дуоденал травма, диагностика ва хирургик даволаш.

**Abstract.** The paper presents the results of diagnostics and features of treatment of traumatic damage to the duodenum for 20 years. The analysis of the results of surgical treatment of 82 patients with closed injuries and wounds of the duodenum was carried out. In the early stages after trauma, the imposition of a duodenojejunostomy is, in our opinion, the best. Separation of duodenum from the digestive system (diverticulation) and operations on the drainage of the stomach, as well as duodenostomy were effective, when the disease was damaged more than half of the duodenum.

**Keywords.** Damage to the duodenum, surgical treatment.

Актуальность исследования. Диагностика и лечение травмы двенадцатиперстной кишки (ДПК), особенно забрюшинной ее части, является на данный момент самой сложнейшей и актуальной проблемой неотложной абдоминальной хирургии, трудность проблемы связана с отсутствием четкой и характерной клинической картины, и её редкость [1, 3, 17]. На сегодняшний день частота повреждения ДПК в структуре повреждений органов брюшной полости составляет около 1,2%-2 и не превышает 10% в структуре травм органов пищеварения [2, 4, 9, 11]. Наибольшие затруднения в своевременной постановке диагноза отмечаются при повреждениях забрюшинной части ДПК, которые не диагностируются у 10-30% пострадавших [5, 7, 8, 13].

Повреждение двенадцатиперстной кишки (ДПК) является одной из сложных ситуаций для хирурга, определяемых в первую очередь проблемой выбора хирургической тактики лечения подобных больных. До сих пор отсутствует унифицированная хирургическая тактика у пациентов данной патологии. При тяжелых повреждениях двенадцатиперстной кишки используется различные реконструктивные вмешательства (выключение из пищеварительной системы, наложение гастроэтероанастомоза, панкреатодуоденальная резекция) [14, 15]. На научных трудах авторы указывают на большое число осложнений и высокую летальность у данной категории больных. В послеоперационном периоде у 35—55% больных развиваются осложнения; несостоятельность швов ДПК, культы ДПК (при операциях на выключение или резекции), панкреатит, забрюшинная флегмона. Вследствие этого летальность при травме ДПК составляет 11—30%, а при развитии забрюшинной флегмоны может достигает до 100%[4, 6, 10].

Цель исследования. Анализ результатов хирургического лечения и обоснование оптимального объема хирургической помощи больным с повреждениями ДПК.

Материал и методы исследования. Фундаментом работы послужил результаты обследования и лечения более 82 больных с различными механическими повреждениями двенадцатиперстной кишки, находившихся на обследовании и лечении в Самаркандском, Сурхандарьинском, Кашкадарьинском, Джизакском филиале Республиканского научного центра экстренной медицинской помощи за период с 2000 по 2020 г.

Для проведения ретроспективного анализа результатов лечения больных с травматическими повреждениями ДПК использованы архивные данные о больных и были выявлены следующие результаты:

Распределение больных по возрасту произведено в соответствии с классификацией возрастных групп, принятой ВОЗ (Киев, 1963 г.) В большинстве случаев оперированы больные молодого и среднего возраста – 63 (72,8%), мужчин было в 2 раза больше, чем женщин. Среди пострадавших мужчин было 64 (83 %), женщин - 13 (17%).

Таблица 1. Локализации повреждений ДПК

Локализации	Количество больных	
	Абс	%
Верхне-горизонтальной части	17	20,7%
Нисходящий части	52	63,4%
Нижне-горизонтальной части	11	13,4%
Дуоденальный сосочек	2	2,4%
Всего	82	100%

Повреждения ДПК в 5 (6,1%) наблюдениях были в результате падения с высоты (кататравма); подавляющее большинство травм ДПК имели в 63 (77%) случаях - автодорожные происшествия; в 4 (4,9%) - производственные травмы, и суицидные попытки - в 2 (2,4%) наблюдениях, ятрогенное повреждение возникло в 3 (3,6%) наблюдении, избиение - у 5 (6,1) больных.

В условиях областей Республики имелась возможность относительно быстрой доставки пострадавшего в стационар для оказания квалифицированной специализированной медицинской помощи. Для большинства случаев это время составило 45,3+ 14,5 мин. Однако 17 (20,7%) пациентов обратились за медицинской помощью более чем через 6 часов после травмы. Преимущественно это пациенты с закрытой травмой живота. В первую очередь, позднее обращение было связано с неадекватной оценкой больными своего состояния. Во вторую очередь, это наличие, так называемого «скрытого периода». У 12 больных (14,6%) с закрытой повреждении ДПК после получения тупого удара в живот отсутствовал выраженный болевой синдром. И только по прошествии нескольких часов, а в некоторых случаях и дней, при отсутствии эффекта от приема анальгетиков и при усилении болей в животе или спине, появлении гипертермии, пострадавшие обращались за медицинской помощью.

В первые 6 часов с момента травмы в стационар были доставлены 55 (67%) из 82 пострадавших. В сроки от 6 до 24 часов поступили 17 (20,7%) пострадавших. Позже 24 часов было госпитализировано 10 (12,2%) пострадавших. Сроки, прошедшие со времени получения травмы до поступления исследованных больных в стационар приведены в рисунке 2.

Изолированной травма оказалась в 47 (57,3%) наблюдениях. На долю сочетанных и множественных травм пришлось 35 (42,7%), которые чаще выявлялись при ранениях ДПК, что влияло на степень тяжести данного вида повреждений. Повреждения ДПК сочетались с травмой поджелудочной железы 31 (37,8%), печени – 19 (23,2%), желчного пузыря – 6 (7,3%), толстого кишечника 10 (12,2%), тонкого кишечника – 7 (8,5%) и желудка – 5 (6,1%), воротной вены 2 (2,4%). Достоверных различий при сравнении клинических симптомов больных с изолированной и сочетанной закрытой травмой ДПК выявлено не было ( $p > 0,05$ ).

Повреждения нисходящего отдела ДПК выявлены в 54 (66%) случаях, ниже-горизонтальной части - в 11 (13,4%) случаях, верхне-горизонтальной части ДПК - в 17 (20,7%) наблюдениях.

В зависимости от поставленной цели и задач исследования все исследованные больные были разделены на две группы.

I (контрольную) группу составили 34 (41,4%) пациента, которым была использована традиционная методика лечения, согласно разработанного в клинике протокола, рассчитанная на наложении первичного шва на повреждении ДПК с дренированием брюшной полости.

II (основную) группу составили 48 (58,6%) пациента, которым первичный шов раны ДПК дополняли назогастро-дуоденальной декомпрессией и проведением зонда для питания, при повреждениях более 1/2 окружности ДПК первичный шов дополнялся дренирующей желудок операцией, дивертикулизация ДПК, закрытие раны ДПК, антрумэктомию, гастроеюностомию, дуоденостомию, дренирование общего желчного протока.

При поступлении в стационар всем больным выполняли клинический и биохимический анализы крови, рентгенологическое исследования, ЭКГ, УЗИ органов брюшной полости и забрюшинного пространства и диагностическую лапароскопию, а при необходимости компьютерную или мультиспиральную компьютерную томографии. Благодаря проведенным организационным мероприятиям и оснащением современной оборудованием и квалифицированным персоналом позволило значительно расширить диагностические возможности и сократить время обследования больных поступающих по экстренным показаниям с закрытыми травмами и ранениями живота и острой хирургической патологией. У большинства пациентов с травмами и ранениями живота обследование выполнялось непосредственно в операционной на фоне проведения противошоковых мероприятий.

Результаты исследования. Результаты исследования не выявили патогномичных симптомов, характерных повреждений ДПК. Более 10% случаев больные вообще не предъявляли никаких жалоб. Кроме того, клиническая картина повреждений ДПК у многих больных была стертой или «замаскированной» сочетанными повреждениями других органов и анатомических областей, отсутствием сознания и алкогольным опьянением. Основными жалобами при поступлении больных была боль в животе. Как правило, она носила нелокализованный характер. В 17(20,7%) случаях имелась боль в поясничной области.

Для определения наиболее оптимальной лечебно-диагностической программы и преемственности в оказании хирургической помощи использовали классификацию повреждений ДПК E. Moore et al (1990) [263]:

I степень повреждения - наличие гематомы, занимающей не более двух анатомических частей, или непроникающего дефекта стенки ДПК.

II степень повреждения - наличие дефекта стенки до 50% окружности кишки с сопутствующим повреждением поджелудочной железы с наличием забрюшинной флегмоны.

III степень повреждения - наличие обширного дефекта стенки ДПК (свыше 50% окружности) с сопутствующим повреждением поджелудочной железы и наличием забрюшинной флегмоны.

IV степень повреждения - разрыв более 75% окружности кишки, повреждение ампулы и дистальной части холедоха.

V степень повреждения - отрыв Фатерова сосочка, холедоха или головки поджелудочной железы от стенки ДПК, массивное повреждение панкреатодуоденальной зоны вследствие размозжения ДПК и головки ПЖ.

В первой группе первичным швом раны ограничились у 21 (61,7%) пациентов. Первичный шов был дополнен холецистостомией в 6 (17,6%) наблюдениях. Во второй группе первичный шов ДПК дополняли холецистостомией и дренированием сальниковой сумки. Осуществляли назогастродуоденальную декомпрессию на активной аспирации и установку интестинального зонда для питания за связкой Трейтца – во всех наблюдениях. Так же осуществляли формирование обходного гастроэнтероанастомоза с Брауновским соустьем при ранении более 1/2 окружности ДПК у 33 (68,7%) пациентов. В 2 (5,8%) случае в I группе была выполнена резекция 2/3 желудка по Бильрот-П в модификации Гофмейстера-Финстерера с холецистостомией.

Декомпрессия ДПК является важным моментом операции при повреждениях ДПК. В I группе при повреждениях ДПК назогастродуоденальная декомпрессия проводилась не всегда. Во II группе во всех без исключения наблюдениях завершали назогастродуоденальной декомпрессией и проведением интестинального зонда для питания за связку Трейтца.

При гематомах ДПК в I группе ограничились эвакуацией гематомы с последующим дренированием забрюшинной клетчатки в 5 (14,7%) наблюдениях; во II группе - эвакуация гематомы с последующим дренированием забрюшинной клетчатки дополнялась холецистостомией - в 14 (29,1%) наблюдение. Все гематомы были ревизованы с целью исключения проникающего в просвет кишки характера повреждения. Гематомы, расположенные в забрюшинной части ДПК, ревизовались после мобилизации по Кохеру. У двух пациента ревизия гематомы позволила установить разрыв стенки кишки. В обеих группах дефект стенки ДПК ушивали двухрядными узловыми швами. Первый ряд формировали рассасывающимся шовным материалом на атравматичной игле (полисорб, викрил).

II степень повреждений (наличие дефекта стенки до 50% окружности кишки с сопутствующим повреждением поджелудочной железы и развившейся забрюшинной флегмоной) при закрытой травме была выявлена у 36 (43,9%) пострадавших. Повреждению ДПК после иссечения краев раны был наложен первичный шов, дополненный холецистостомией, дренированием сальниковой сумки и забрюшинной клетчатки и назогастродуоденальной декомпрессией и проведением интестинального зонда для питания за связку Трейтца, а в 14 (38,8%) случаях первичный шов был дополнен холецистостомией.

III степень повреждений ДПК (наличие обширного дефекта стенки ДПК свыше 50% окружности с сопутствующим повреждением поджелудочной железы и наличием забрюшинной флегмоны) было выявлено у 16 пострадавших.

У 10 больных данной группы были обнаружены одиночные повреждения стенки ДПК в пределах 50% окружности, осложненные очаговым панкреонекрозом и инфицированной гематомой забрюшинного пространства. Во всех случаях больные поступили впервые 12 часов от момента получения травмы с клиникой перитонита. У всех больных было произведено выключение ДПК из пассажа. 5 случаях повреждениях ДПК III степени сочетались с повреждениями поджелудочной железы в виде разрыва капсулы и с признаками забрюшинной флегмоны, с очагами стеатонекроза вокруг ДПК, геморрагическим выпотом в сальниковой сумке.

IV степень повреждений ДПК (разрыв более 75% окружности во втором отделе, повреждение ампулы или дистальной части холедоха) наблюдалась у 7 (8,5%) пострадавших. В 3 случаях была выполнена дивертикулизация ДПК с разгрузочной еюностомой (стенка ДПК ушивалась двухрядным швом, далее выполнялось выключение ДПК с последующей перитонизацией рядом узловых швов). Операции завершались ГЭА. В 3 случаях была выполнена резекция 2/3 желудка по Бильрот-П в модификации Гофмейстера-Финстерера (Г-Ф) с холецистостомией, обходным ГЭА с Брауновским соустьем - у 1 пациента. Дефект стенки ДПК ушивали двухрядными узловыми швами. Была проведена назогастродуоденальная активная аспирация, установка интестинального зонда для питания, дренирование забрюшинной клетчатки. Во всех случаях операция дополнялась дуоденостомией и холецистостомией.

V степень повреждений ДПК (отрыв Фатерова сосочка, холедоха или головки поджелудочной железы от стенки ДПК, массивное повреждение панкреатодуоденальной зоны вследствие размозжения ДПК и головки поджелудочной железы) была диагностирована у 3 пострадавших. В 1 случае была выполнена операция дивертикулизация ДПК с разгрузочной еюностомой. Выключение ДПК выполнялось с последующей перитонизацией однорядными узловыми швами. Двое больных умерли во время операции из за профузного кровотечения.

Обсуждение. На современном этапе лечение пострадавших с повреждениями ДПК остается трудной задачей, требующей дальнейшего изучения. Разработка новых методик диагностики и выбор операций при обширных повреждениях ДПК с адекватной медикаментозной терапией, будут способствовать снижению числа послеоперационных осложнений и летальности у этой тяжелой категории пациентов.

Выводы. Эффективной мерой профилактики несостоятельности швов и травматического панкреатита служат декомпрессия через зонд с постоянной аспирацией дуоденального содержимого в послеоперационном периоде. В ранние сроки после травмы наложение дуоденоеюноанастомоза по нашему мнению является наиболее лучшим. В

поздние сроки после травмы наложение дуоденостомии на протяжении с отключением ДПК и с дренирующими операциями желудок дали хорошие результаты.

#### Литература:

1. Абакумов М.М., Чирков Р.Н. Повреждения двенадцатиперстной кишки // Издатель Бином, 2014.
2. Абдуллаев Э.Г., Бабышин В.В., Дурыманов О.В., Абдуллаев А.Э. Диагностическая лапароскопия при колото-резанных ранениях живота // Материалы XI Съезда хирургов Российской Федерации. – Волгоград, 2011. – С. 574.
3. Ахмедов Ю.М., Хайдаров Г.А., Рузубоев С.А. Оптимизация диагностики и тактики хирургического лечения повреждений двенадцатиперстной кишки // Журнал «Хирургия Узбекистана». – 2013. – №3. – С. 28-34.
4. Байжаркинова А.Б., Ергалиев К. Е., Джаркенов Т.А. Разрывы 12-перстной кишки от желудка. Случаи из практики. // Вестник хирургии Казахстана. №3, 2013. С. 39-42.
5. Батвинков Н.И., Камарец А.М., Сорока О.С. Тупая травма живота с разможжением двенадцатиперстной кишки // Ж. Гродненского Государственного медицинского университета. №2, 2017. С. 221-222.
6. Гареев Р.Н. Хирургическая тактика при травматических повреждениях органов забрюшинного пространства (клинико-экспериментальное исследование). Автореф. дисс. док. мед. наук. – Уфа, 2017. – 27 с.
7. Колесников В.В., Рахимов Б.М., Галкин И.В., Проценко О.Н. Диагностика и лечение тяжелой сочетанной травмы живота, сопровождающейся забрюшинными гематомами // Альманах Института Хирургии им. А.В. Вишневого. – 2015. – № 2: Материалы XII Съезда хирургов России (7–9 октября 2015 г., Ростов-на-Дону). – С. 658–660.
8. Красильников Д. М., Миннуллин М. М., Николаев Я. Ю. Хирургическая тактика при закрытых повреждениях двенадцатиперстной кишки // Практическая медицина. Уфа. – 2013. – № 2 (67). – С. 42-45.
9. Матигуллин Р.М. Профилактика и лечение забрюшинных флегмон при травматических повреждениях двенадцатиперстной кишки // Автореф. дисс. канд. мед. наук. – Уфа, 2010. – 26 с.
10. Миннуллин М.М., Красильников Д.М., Толстинов А.П. Повреждения двенадцатиперстной кишки. Диагностика. Хирургическое лечение// Ж. Вестник современной клинической медицины. Казань. 2015 том 8. С. 81-85.
11. Сигуа Б.В. Диагностика и лечение повреждений двенадцатиперстной кишки: автореф. дис... канд. мед. наук. – Санкт-Петербург, 2008. – 16 с.
12. Смоляр А.Н. Диагностика и лечение травматических забрюшинных кровоизлияний: автореф. дис. ... д-ра мед. наук: 14.01.17. Смоляр Александр Наумович. – М., 2012. – 47 с.
13. Чирков Р.Н. Механические повреждения двенадцатиперстной кишки: диагностика и хирургическое лечение. Автореф. дисс. док. мед. наук. – Тверь, 2010. – 26 с.
14. Хасанов А. Г., Матигуллин Р.М., А.М.Меньшиков., Бадретдинов А.Ф. Хирургическая тактика при ранениях двенадцатиперстной кишки // Ж. Практическая медицина. Уфа. 5 (81) 2014. С. 67-70.
15. Хасанов А.Г., Матигуллин Р.М., Бакиров С.Х. и др. Хирургическая тактика при закрытой дуоденальной травме // Вестник экспериментальной и клинической хирургии. Уфа. – 2015. – Т. 8, № 1 (26). – С. 69-74.
16. Masiulaniec P, Snarska J, Michalak M, Ryboiowicz K, Suszkiewicz-Kiliaczyk K. Injury to the duodenum following blunt abdominal trauma. Literature review and case report. Polish Annals of Medicine. 2017;24(1):67-71.
17. Shah S. et al. Imaging blunt pancreatic and duodenal trauma [Electronic resource] // Applied Radiology. – 2016. – Vol. 45 (11).–P.22-28.–Mode of access: <http://appliedradiology.com/articles/imaging-blunt-pancreatic-and-duodenal-trauma>.

#### АНАЛИЗ РЕЗУЛЬТАТОВ ЛЕЧЕНИЯ ПОВРЕЖДЕНИЙ ДВЕНАДЦАТИПЕРСТНОЙ КИШКИ

Амонов Х.Р., Рузубоев С.А.

**Резюме.** В работе представлены результаты диагностики и особенности лечения травматического повреждения двенадцатиперстной кишки за 20 лет. Проведен анализ результатов хирургического лечения 82 больных с закрытыми повреждениями и ранениями ДПК. В ранние сроки после травмы наложение дуоденоюноанастомоза по нашему мнению является наиболее лучшим. Отделение ДПК от пищеварительной системы (дивертикуляция) и операции по дренированию желудка, а также дуоденостомия были эффективны, когда было повреждено более полуокружности ДПК.

**Ключевые слова.** Повреждение двенадцатиперстной кишки, диагностика, хирургическое лечение.



УДК: 617-089-053.2(035.5).

### МЕГАДУОДЕНУМ У ДЕТЕЙ: КЛИНИЧЕСКИЕ СЛУЧАИ

Аманова Маиса Анизалиевна<sup>1</sup>, Разумовский Александр Юрьевич<sup>1,2</sup>, Смирнов Алексей Николаевич<sup>1,2</sup>, Холостова Виктория Валерьевна<sup>1,2</sup>, Куликова Надежда Владимировна<sup>2</sup>

1 - Федеральное государственное автономное образовательное учреждение высшего образования «Российский национальный исследовательский медицинский университет имени Н.И.Пирогова» Министерства здравоохранения Российской Федерации, г. Москва;

2 - Государственное бюджетное учреждение здравоохранения г.Москва «Детская городская клиническая больница имени Н.Ф.Филатова Департамента здравоохранения г.Москва», Российская Федерация, г. Москва

### БОЛАЛАРДА МЕГАДУОДЕНУМ: КЛИНИК ҲОЛАТЛАР

Аманова Маиса Анизалиевна<sup>1</sup>, Разумовский Александр Юрьевич<sup>1,2</sup>, Смирнов Алексей Николаевич<sup>1,2</sup>, Холостова Виктория Валерьевна<sup>1,2</sup>, Куликова Надежда Владимировна<sup>2</sup>

1 - Россия Федерацияси Соғлиқни сақлаш вазириликнинг "Н.И. Пирогов номидаги Россия миллий тадқиқот тиббиёт университети" Федерал давлат автоном олий таълим муассасаси, Москва ш.;

2 - Москва давлат бюджети соғлиқни сақлаш муассасаси "Москва соғлиқни сақлаш бошқармаси Н.Ф. Филатов номидаги болалар шаҳар клиник шифохонаси", Россия Федерацияси, Москва ш.

### MEGADUODENUM IN CHILDREN IN CHILDREN: CLINICAL CASES

Amanova Maisa Anizalievna<sup>1</sup>, Razumovsky Alexander Yuryevich<sup>1,2</sup>, Smirnov Alexey Nikolaevich<sup>1,2</sup>, Kholostova Victoria Valerievna<sup>1,2</sup>, Kulikova Nadezhda Vladimirovna<sup>2</sup>

1 - Federal State Autonomous Educational Institution of Higher Education "Pirogov Russian National Research Medical University" of the Ministry of Health of the Russian Federation, Moscow;

2 - State Budgetary Healthcare Institution of Moscow "Children's City Clinical Hospital named after N.F. Filatov of the Department of Healthcare of Moscow", Russian Federation, Moscow

email: [AmanovaMaisa@mail.ru](mailto:AmanovaMaisa@mail.ru)

**Резюме.** Ўн икки бармоқли ичак атрезиясини узоқ муддатли тузатиш бўйича узоқ муддатли яхши натижаларга қарамай, беморларнинг тахминан 10 фоизда ошқозон-ичак трактининг юқори моторикасида аниқ бузилишлар мавжуд: ГЭРК, гастродуоденит ва мегадуоденум, бу ўн икки бармоқли ичак анастомозини қайта тиклашни талаб қилади. Материаллар ва усуллар: 4 ёш 9 ой ва 12 ёш 9 ойлик иккиламчи мегадуоденум билан оғриган, неонатал даврда ўн икки бармоқли ичакнинг атрезияси бўйича операция қилинган, дастлабки техникадан фойдаланган ҳолда резекция қилинган 2 беморнинг камдан-кам клиник кузатувлари келтирилган. Натижалар: болалар 1, 3, 6 ва 12 ойдан кейин кузатувда текширилди. Ҳаммаси вазн ортиши, шикоятларнинг йўқлиги ва оқсил-энергетика етишмовчилиги белгилари кўринишида ижобий динамикани кўрсатди. Хулоса: Ҳозирги вақтда ушбу ҳолат учун ягона даволаш стратегияси мавжуд эмас, дуодено-энтероанастомозларнинг турли хил вариантлари қанчалик самарали бўлиши аниқ эмас. Бироқ, ўн икки бармоқли ичакнинг кўпол моторли бузилишлари ва унинг тузилишидаги аниқ морфологик ўзгаришлар билан даволашнинг резекция усулларида фойдаланиш энг оқланган ва самарали ҳисобланади.

**Калит сўзлар:** сурункали ўн икки бармоқли ичак тутулиши, мегадуоденум, ўн икки бармоқли ичак атрезияси.

**Abstract.** Despite the good long-term results of correction of duodenal atresia in the long term, about 10% of patients have pronounced disorders of the upper gastrointestinal tract motility: GERD, gastroduodenitis, and megaduodenum, which requires reconstruction of the duodenal anastomosis. Materials and methods: rare clinical observations are presented of 2 patients 4 years 9 months and 12 years 9 months with secondary megaduodenum, who were operated on during the neonatal period for duodenal atresia, who underwent resection of the latter using the original technique. Results: children were examined in follow-up after 1, 3, 6 and 12 months. All showed positive dynamics in the form of weight gain, absence of complaints and signs of protein-energy deficiency. Conclusion: There is currently no unified treatment strategy for this condition, it is not clear how effective different variants of duodeno-enteroanastomoses can be. However, with gross motor disorders of the duodenum and pronounced morphological changes in its structure, the most justified and effective is the use of resection methods of treatment.

**Key words:** chronic duodenal obstruction, megaduodenum, duodenal atresia.

Введение. Атрезия двенадцатиперстной кишки (ДПК) встречается с частотой 1 на 10 000 новорожденных [1], и нередко, сочетается с другими пороками развития, наиболее частым хромосомным нарушением является Трисомия-21, встречающаяся в 30-50% случаев [2,3]. Лечение этого порока у новорождённых стандартизировано и, в большинстве случаев, обеспечивает хорошие непосредственные и отдаленные результаты. Несмотря на это, определенная доля таких пациентов (от 4,3 до 10%) требует проведения повторных оперативных вмешательств [4,5]. У части детей продолжительное время могут сохраняться моторно-эвакуаторные нарушения и явления мегадуоденум при имеющейся хорошей проходимости ранее созданного соустья.

Впервые термин «мегадуоденум» был использован Мельхиором в 1924 году, описавшим несколько клинических случаев расширения ДПК при ее атрезии. Согласно литературным данным, диагноз «мегадуоденум» правомочен при увеличении диаметра ДПК больше 5 см [6,7,8], однако, эти размеры не привязаны к возрасту, весу пациентов и требуют уточнения. По нашему мнению, наиболее правомочно использование этого термина для характеристики декомпенсированных форм дуоденальной непроходимости.

Интересен тот факт, насколько длительно в послеоперационном периоде могут сохраняться явления мегадуоденум и обратимы ли они; нуждаются ли пациенты в хирургической коррекции данного состояния при отсутствии выраженных клинических проявлений, которые могут медленно прогрессировать и с возрастом явиться причиной различного рода осложнений.

В научной литературе встречаются единичные публикации, посвященные лечению мегадуоденум у детей и в основном представлены они редкими клиническими наблюдениями. Стоит отметить, что во всех ранее описанных сообщениях применяемые методики хирургического лечения различаются, но в основе большинства операций лежат различные варианты пластики двенадцатиперстной кишки, направленные на уменьшение ее размеров и улучшение кишечного транзита.

Мы бы хотели поделиться собственным опытом повторных вмешательств на ДПК у детей после коррекции ее атрезии, а также продемонстрировать варианты дуоденопластики, выполненной по оригинальной методике у двух детей - 4 лет и 12 лет с мегадуоденум.

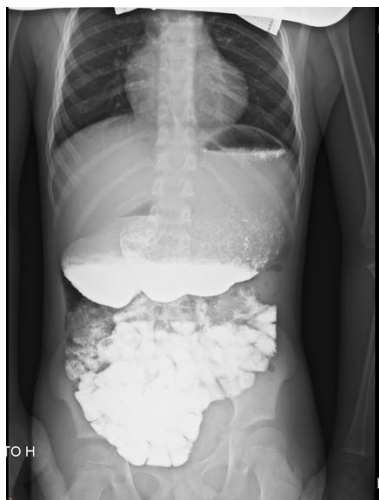Клиническое наблюдение 1.

Мальчик А., 4 лет 9 месяцев, поступил в отделение торако-абдоминальной хирургии ФГБУЗ ДГКБ имени Н.Ф.Филатова ДЗМ г.Москвы с жалобами на периодические боли в животе, рвоту, отрыжку, вздутие живота, себорею кожи головы.

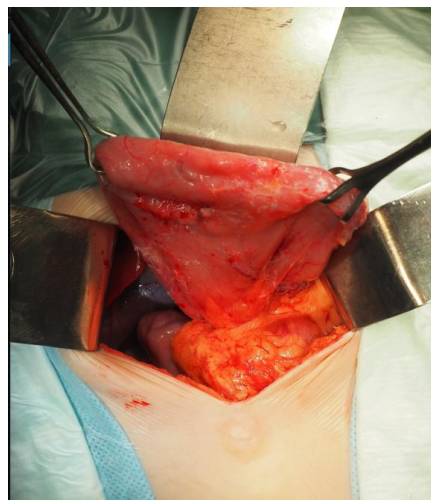
Из анамнеза жизни известно, что ребенок от 1-й беременности, первый из двойни, родился на 35 неделе гестации путем кесарева сечения с множественными врожденными пороками развития. Беременность протекала на фоне угрозы прерывания, преэклампсии, токсикоза во 2 и 3 триместрах. Масса тела при рождении составила 1620 грамм. Антенатально по данным УЗИ выявлена высокая кишечная непроходимость, врожденный порок сердца (ДМЖП парамембранозный подаортальный. ООС. Добавочная левосторонняя ВПВ впадающая в ЛП). С рождения отмечалась клиника дыхательной недостаточности, с 1-х суток жизни на СРАР, далее на дотации кислорода.

На 5 сутки жизни оперирован по поводу атрезии ДПК - наложен дуодено-дуоденоанастомоз по Кимура. В послеоперационном периоде длительно находился на ИВЛ с кардиотонической поддержкой. От паллиативной коррекции порока сердца решено воздержаться ввиду отсутствия явлений застойной сердечной недостаточности и удовлетворительного набора веса. Продолжена консервативная терапия (Дигоксин, Верошпирон, Элькар). Несмотря на это у ребенка сохранялись одышка, тахипное, чаще в ночное время, шумное дыхание. В возрасте 4-х месяцев по данным компьютерной томографии органов грудной клетки (КТ ОГК) и бронхоскопии выявлен стеноз нижней трети трахеи, полные хрящевые кольца трахеи до бифуркации, сужение главных бронхов, трахеальные бронхи справа и слева. В ФГБУ «НЦСС им. А.Н. Бакулева» проведено оперативное вмешательство – пластика дефекта межжелудочковой перегородки ксеноперикардиальной заплатой; шовная пластика трикуспидального клапана; резекция стеноза и слайд-пластика трахеи в условиях искусственного кровообращения и гипотермии. В последующем, в возрасте 2-х лет у ребенка диагностирован желудочно-пищеводный рефлюкс 2 степени, расширение ДПК, дуоденальная непроходимость. Однако, активных жалоб пациент не предъявлял. Наблюдались амбулаторно по месту жительства. Госпитализирован в плановом порядке в возрасте 4 года 9 месяцев с жалобами на нелокализованные боли в животе (1 раз в 2 недели), вздутие живота, отрыжку воздухом, режю - рвоту (1 раз в 2 месяца.) При поступлении вес ребенка 17,2 кг.

Обследован: при ультразвуковом исследовании брюшной полости выявлено расширение ДПК до 26 мм с наличием жидкого содержимого с гиперэхогенными включениями. При эзофагогастроскопии обнаружена гиперемия н/3 пищевода, неплотное смыкание кардии и резко расширенные начальные отделы ДПК с большим количеством желчного содержимого и фрагментов пищи, провести эндоскоп дальше луковицы технически невозможно.



**Рис. 1.** желудок значительно увеличен в объеме, провисает до полости малого таза, петли тонкой кишки расположены справа от позвоночника, начальные отделы ДПК расширены до 30мм



**Рис. 2.** Интраоперационная картина – выражено расширение ДПК до 10см, стенка утолщен

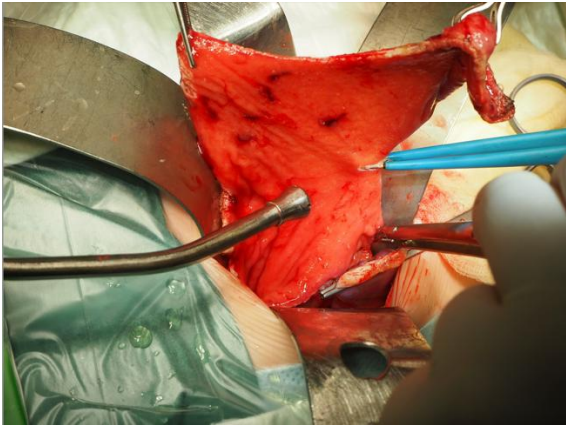


Рис. 3. Резекция двенадцатиперстной кишки

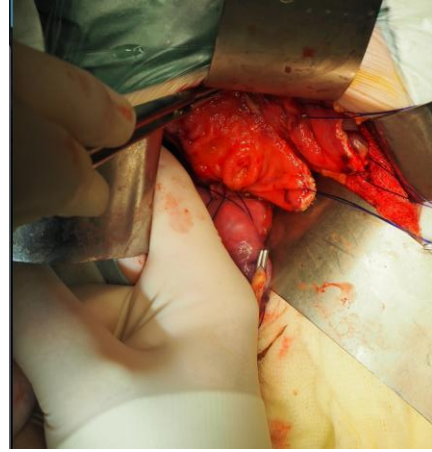

Рис. 4. «Площадка» двенадцатиперстной кишкой, в которую входят и малый дуоденальный сосочки и окружающая их стенка.

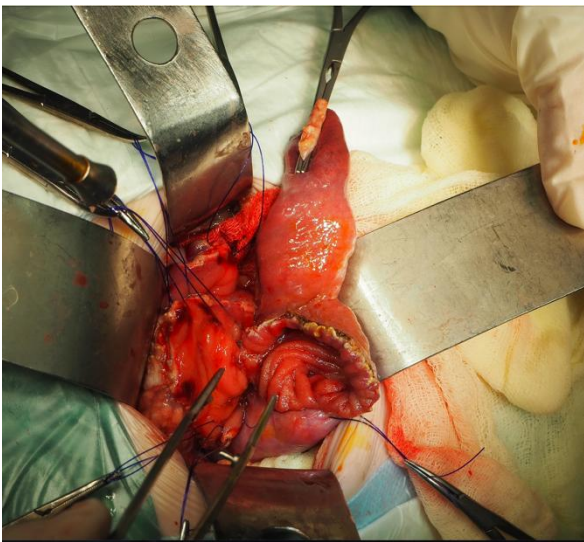


Рис. 5А. Формирование дуоденоюноанастомоза

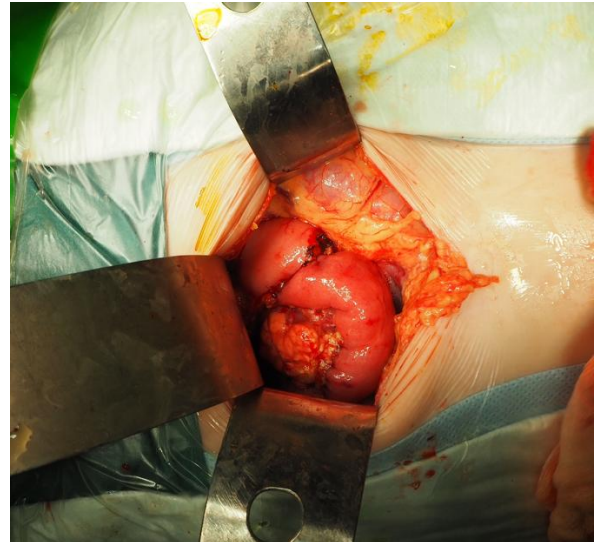


Рис. 5Б. Конечный вид гастро-еюноанастомоза конец в конец

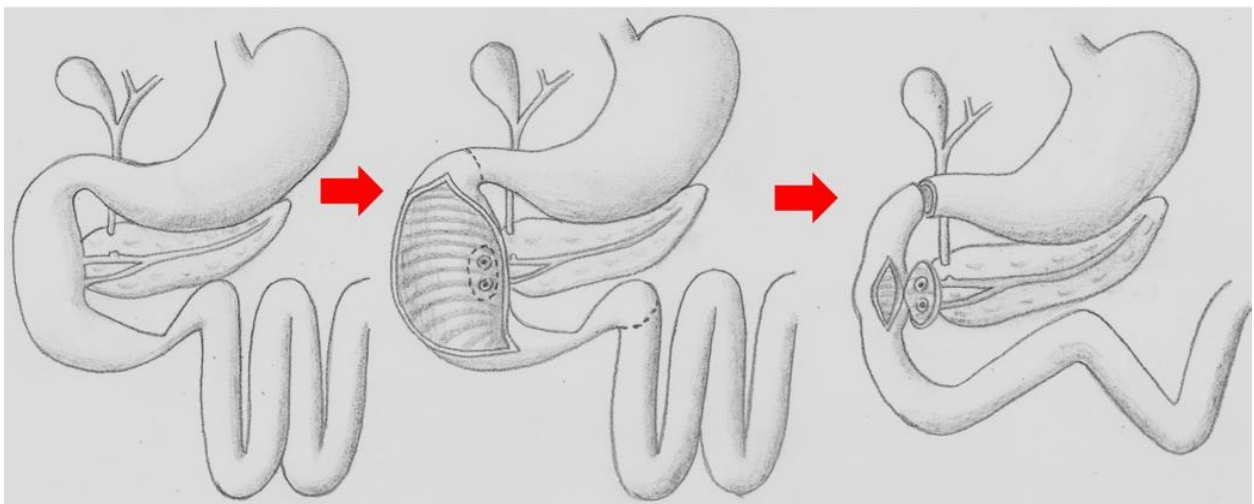


Рис 5В. Схема операции

По результатам рентгенографии с BaSO<sub>4</sub> имелись следующие изменения (рис.1): гастроэзофагеальный рефлюкс 3 степени; увеличение желудка в размерах; симптом «двойного пузыря», расширение ДПК до 45 мм, замедление эвакуации контрастного вещества в тощую кишку.

Учитывая наличие выраженных клинических и инструментальных признаков ХДН, осложненной наличием ГЭР 3 степени, эзофагитом, принято решение о проведении оперативного вмешательства.

Проведена операция – лапаротомия; резекция ДПК. Интраоперационно выявлено, что ДПК расширена до 10 см, имеет толстую стенку (рис 2.) Органической причины кишечной непроходимости не обнаружено. Патологически измененная двенадцатиперстная кишка резецирована (рис. 3) от пилорического отдела желудка до тощей кишки с оставлением площадки, куда открываются 2 желчных протока. (рис. 4). Из тощей кишки создана «неодуоденум». Выполнена транспозиция площадки ДПК с большим дуоденальным сосочком (БДС) в боковую стенку тощей кишки (рис. 5А,Б,В), последняя полностью мобилизована без нарушения целостности связки Трейца и перемещена в положение ДПК. Создан гастроэюноанастомоз конец-в-конец с пилорическим отделом желудка.

Течение послеоперационного периода гладкое. Энтеральное кормление начато на 2 п/о сутки с постепенным расширением объема. Пассаж по желудочно-кишечному тракту восстановлен на 3 п/о сутки. Ребенок выписан на 8 п/о сутки. По результатам гистологического исследования двенадцатиперстной кишки выявлена выраженная лимфоцитарная инфильтрация собственной пластинки слизистой оболочки, поверхностный хронический неактивный дуоденит.

При этапном обследовании через 3 месяца ребенок прибавил в весе 1 кг, жалоб не предъявляет. Со слов мамы, у ребенка существенно улучшился аппетит, очистились кожные покровы. Выполнена контрольная рентгенография ЖКТ (рис. 6.): желудок обычной формы и размера, непостоянный желудочно-пищеводный рефлюкс 1 степени, «неодуоденум» не расширена, расположена типично, ход ее правильный, эвакуация в нижележащие отделы тощей кишки своевременная. Каких-либо воспалительных изменений по данным ФЭГДС не выявлено, слизистая тощей кишки розовая, бархатистая.

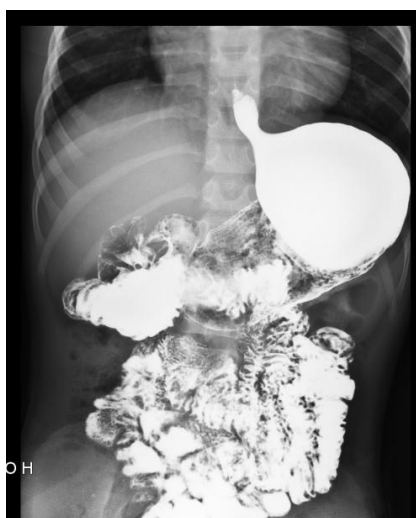

Рис. 6. Рентгенография ЖКТ с BaSO4: желудок обычной формы и размеров, непостоянный желудочно-пищеводный рефлюкс 1 степени, «неодуоденум» не расширена

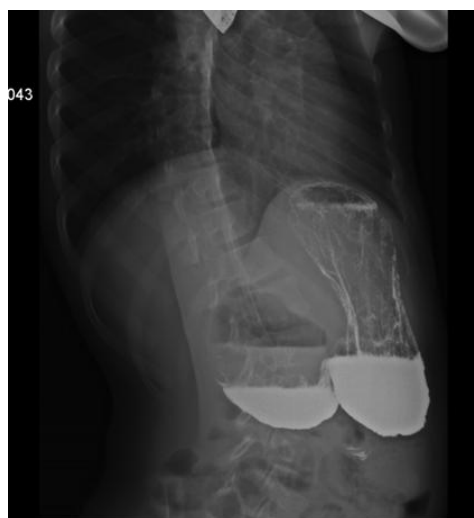

Рис. 7. Рентгенография ЖКТ с контрастированием – ДПК значительно расширена, симптом двойного пузыря («double-bubble»).

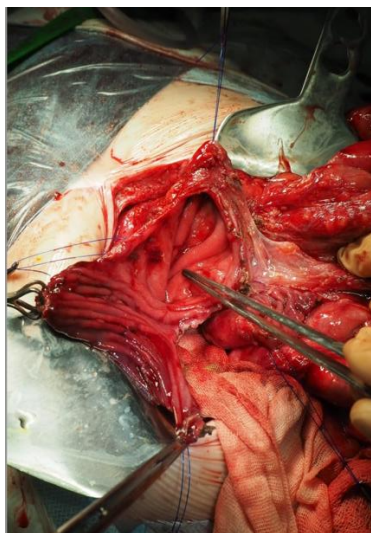

Рис. 8. Часть ДПК резецирована, оставлена «площадка» с фатеровым сосочком (указан пинцетом)

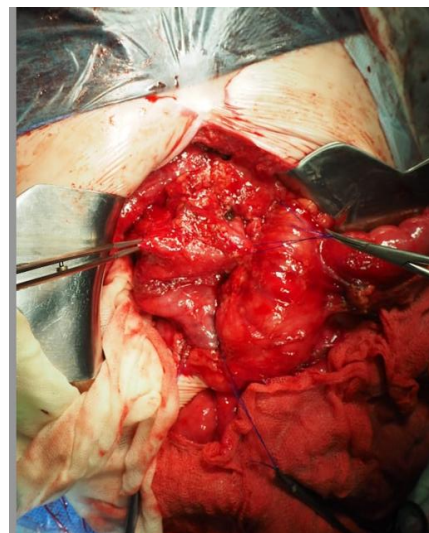


Рис. 9. Сформирован анастомоз между начальным отделом тощей кишки и пилорическим отделом желудка, видна имплантированная в стенку тощей кишки площадка ДПК.

Клиническое наблюдение 2.

Мальчик Р., 12 лет 9 месяцев жизни, поступил в отделение торакальной хирургии ДГКБ имени Н.Ф.Филатова с жалобами на срыгивания, рвоту после еды, вздутие живота.

Из анамнеза известно, что ребенок от 4-й беременности, 4-х родов в срок. Беременность протекала на фоне угрозы прерывания, многоводия. Ребенок родился с синдромом Дауна. Вес при рождении 2710 грамм. На 2-е сутки жизни оперирован по поводу атрезии ДПК. Послеоперационный период осложнился некротизирующим энтероколитом и перфорацией тонкой кишки, в связи с чем была выведена илеостома. В возрасте 8 месяцев стома закрыта. В 3 года ребенок получил химический ожог уксусной эссенцией. Проводился курс бужирования пищевода. С 11 лет после перенесенной вирусной кишечной инфекции у мальчика появились срыгивания жидкой пищей, периодически - рвота. По результатам ФГЭДС диагностирован желудочно-пищеводный рефлюкс. Получал консервативную терапию - без эффекта. Учитывая данные анамнеза, клинические проявления и данные обследований принято решение о необходимости хирургической коррекции. Выполнено оперативное вмешательство – релапаротомия, фундопликация по Ниссену. Однако, в послеоперационном периоде отмечалась гиперфункция манжеты, в связи с чем проводилось бужирование кардиального отдела желудка с незначительным положительным эффектом. Через 2 месяца пациенту выполнена релапаротомия, реконструкция фундопликационной манжеты. В течение последующих 3-х месяцев у ребенка сохранялись жалобы на рвоту, вздутие живота.

При обследовании по данным ФЭГДС выявлен терминальный катаральный эзофагит, расширение ДПК, дуоденогастральный рефлюкс. При рентгеноскопии получен постоянный заброс контрастного вещества из желудка максимально до верхней трети пищевода, расширение ДПК во всех отделах до 65мм с наличием уровня жидкости в ней и антиперистальтическими волнами, замедление эвакуации контраста из желудка в ДПК и в тощую кишку (рис.7). Принято решение о проведении оперативного вмешательства – ревизии двенадцатиперстной кишки. Интраоперационно в брюшной полости обнаружен выраженный спаечный процесс, произведен тотальный адгезиолизис. Выявлено расширение ДПК до 60 мм, стенка последней гипертрофирована. Видимого механического препятствия для пассажа не обнаружено. ДПК вскрыта, и ориентируясь на фатеров сосочек ее стенка резецирована с оставлением площадки у головки поджелудочной железы (рис.8). Тощая кишка мобилизована в области связки Трейтца и перемещена влево к двенадцатиперстной кишке. Площадка ДПК имплантирована в медиальную стенку петли тощей кишки, сформирован анастомоз с пилорическим отделом желудка (рис. 9).

Послеоперационный период протекал тяжело. На 3 сутки состояние ребенка с ухудшением за счет усиления болей в животе, вздутие, отсутствиестула. При ультразвуковом исследовании ОБП выявлена свободная жидкость в малом тазу и межплетлевых пространствах, расширение петель кишечника до 28-30 мм, ослабление перистальтики. По страховочному дренажу появилось желчное отделяемое, в связи с чем ребенок повторно взят в операционную – при ревизии выявлено расхождение швов дуодено-юноанастомоза на 1/3 окружности. Кишка дополнительно мобилизован для уменьшения степени натяжения переменной петли, наложены вторичные узловы швы. В дальнейшем осложнений не отмечалось, однако, течение послеоперационного периода было тяжелым, длительно сохранялись явления гастростаза, которые удалось купировать только к 10 суткам. Постепенно начато и расширено до возрастного объема энтеральное кормление, ребенок выписан в удовлетворительном состоянии на 20 сутки после второй операции.

Гистологически в стенке патологически измененной двенадцатиперстной кишки выявлен очаговый фиброз, гипертрофия мышечных волокон, лимфатические фолликулы с гиперплазированными светлыми центрами, отек подслизистой и серозной оболочки, что свидетельствует о грубых и необратимых структурных изменениях ДПК (рис.9).

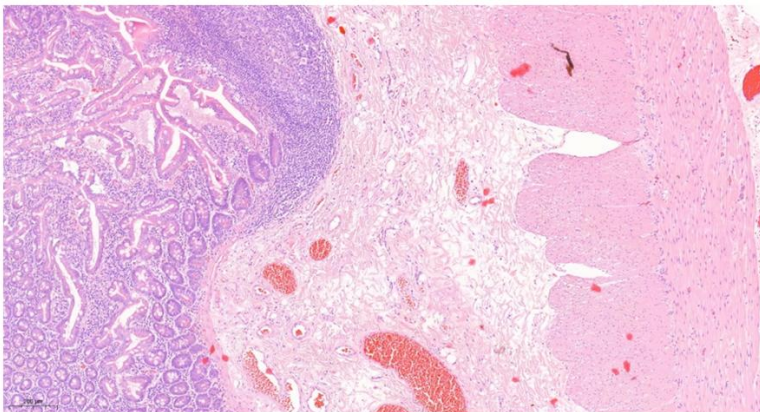


Рис.10. Срез стенки ДПК. Окраска гематоксилин-эозином. Увеличение 6.1.

По результатам рентгенографии (рис.11) через 3 месяца после операции «неодуоденум» не расширена, эвакуация контраста своевременная, желудок нормальной формы и размеров, сохраняется желудочно-пищеводный рефлюкс меньшей степени. При гастроскопии каких-либо воспалительных изменений не выявлено.

Заключение. В настоящее время универсального способа коррекции мегадуоденум у детей не существует. Разные авторы предлагают многообразные варианты коррекции данного осложнения, однако, одним из наиболее популярных способов является тапирование ДПК [9]. Одним из показаний к данной процедуре является атония ДПК при

наличии хорошей проходимости ранее наложенного анастомоза, таким образом, сам термин «мегадуоденум» у детей в отдаленные сроки после коррекции атрезии ДПК при сохранной проходимости анастомоза может трактоваться как «атония проксимального отдела ДПК». Причины этого осложнения у части пациентов остаются не до конца понятными и требуют дальнейшего изучения.

Своевременная и рациональная коррекция дуоденальной непроходимости у детей в подавляющем большинстве случаев обеспечивает долгосрочные отличные результаты. Тем не менее, у детей имеются выраженные нарушения

моторики верхних отделов ЖКТ: ГЭРБ, гастродуоденит, и мегадуоденум. Помимо детей с органическими изменениями в области дуоденального соустья, приводящими ко вторичному расширению двенадцатиперстной кишки, имеется группа пациентов с так называемым вторичным мегадуоденум-состоянием, при котором анатомическое препятствие для пассажа дуоденального содержимого отсутствует. Единой тактики лечения этого состояния в настоящее время нет, не ясно насколько эффективными могут быть различными варианты дуодено-энтероанастомозов. Однако, при грубых моторных нарушениях ДПК и выраженных морфологических изменений ее структуры наиболее обоснованным и эффективным является применение резекционных способов лечения. Данный тип вмешательств, несомненно, является более сложным и может осуществляться только в специализированных центрах коррекции абдоминальной патологии у детей, обеспечивая хорошие долгосрочные результаты жизнедеятельности таких пациентов в долгосрочной перспективе.

#### Литература:

1. Wood LS, Kastenber Z, Sinclair T, Chao S, Wall JK. Endoscopic Division of Duodenal Web Causing Near Obstruction in 2-Year-Old with Trisomy 21. J Laparoendosc Adv Surg Tech A. 2016 May;26(5):413-7. doi: 10.1089/lap.2015.0462.
2. Kumar P, Kumar C, Pandey PR, Sarin YK. Congenital Duodenal Obstruction in Neonates: Over 13 Years' Experience from a Single Centre. J Neonatal Surg. 2016 Oct 10;5(4):50. doi: 10.21699/jns.v5i4.461.
3. Takahashi D, Hiroma T, Takamizawa S, Nakamura T. Population-based study of esophageal and small intestinal atresia/stenosis. Pediatr Int. 2014 Dec;56(6):838-844. doi: 10.1111/ped.12359
4. Zani A, Yeh JB, King SK, Chiu PP, Wales PW. Duodeno-duodenostomy or duodeno-jejunostomy for duodenal atresia: is one repair better than the other? Pediatr Surg Int. 2017 Feb;33(2):245-248. doi: 10.1007/s00383-016-4016-9.
5. Burjonrappa S, Crete E, Bouchard S. Comparative outcomes in intestinal atresia: a clinical outcome and pathophysiology analysis. Pediatr Surg Int. 2011 Apr;27(4):437-42. doi: 10.1007/s00383-010-2729-8.
6. Rueff J, Sollner O, Zuber M, Weixler B. Megaduodenum in a 59-year-old man: a very late postoperative complication after duodenal atresia. BMJ CaseRep. 2018;2018:bcr2017221792. doi: 10.1136/bcr-2017-221792.
7. Zeng K, Li D, Zhang Y, Cao C, Bai R, Yang Z, Chen L. Prenatal diagnosis of megaduodenum using ultrasound: a case report. BMC Pregnancy Childbirth. 2021 May 11;21(1):370. doi: 10.1186/s12884-021-03843-0.
8. Elli L, Falconieri G, Bardella MT, Caldato M, Pizzolitto S, Bonura A, et al. Megaduodenum: an unusual presentation of amyloidosis? Acta Gastroenterol Belg. 2010;73(2):287-291. doi: 10.1007/s00261-009-9502-2.
9. Rueff J, Sollner O, Zuber M, Weixler B. Megaduodenum in a 59-year-old man: a very late postoperative complication after duodenal atresia. BMJ CaseRep. 2018;2018:bcr2017221792. doi: 10.1136/bcr-2017-221792.

#### МЕГАДУОДЕНУМ У ДЕТЕЙ: КЛИНИЧЕСКИЕ СЛУЧАИ

Аманова М.А., Разумовский А.Ю., Смирнов А.Н., Холостова В.В., Куликова Н.В.

**Резюме.** Несмотря на хорошие отдаленные результаты коррекции атрезии ДПК в отдаленные сроки, около 10% пациентов имеют выраженные нарушения моторики верхних отделов ЖКТ: ГЭРБ, гастродуоденит, и мегадуоденум, что требует повторной реконструкции дуоденального соустья. **Материалы и методы:** представлены редкие клинические наблюдения 2 пациентов 4 лет 9 мес и 12 лет 9 мес с вторичным мегадуоденум, оперированных в периоде новорожденности по поводу атрезии ДПК, которым была проведена резекция последней по оригинальной методике. **Результаты:** дети были обследованы в катамнезе через 1, 3, 6 и 12 мес. У всех отмечалась положительная динамика в виде прибавки в весе, отсутствия жалоб и признаков белково-энергетической недостаточности. **Заключение:** Единой тактики лечения этого состояния в настоящее время нет, не ясно насколько эффективными могут быть различными варианты дуодено-энтероанастомозов. Однако, при грубых моторных нарушениях ДПК и выраженных морфологических изменений ее структуры наиболее обоснованным и эффективным является применение резекционных способов лечения.

**Ключевые слова:** хроническая дуоденальная непроходимость, мегадуоденум, атрезия двенадцатиперстной кишки.

УДК: 616.37-001.366-089.

## СОВЕРШЕНСТВОВАНИЕ ХИРУРГИЧЕСКОЙ ТАКТИКИ В КОРРЕКЦИИ ЖЕЛЧЕИСТЕЧЕНИЙ ПОСЛЕ ХОЛЕЦИСТЭКТОМИИ С ИСПОЛЬЗОВАНИЕМ МИНИИНВАЗИВНЫХ ТЕХНОЛОГИЙ

Арзиев Исмоил Алиевич, Абдуллаев Сирож Алишер угли, Маманов Мухаммад Чориевич  
Самаркандский Государственный медицинский институт, Республика Узбекистан, г. Самарканд

## КАМ ИНВАЗИВ ТЕХНОЛОГИЯЛАРНИ ҚЎЛЛАГАН ҲОЛДА ХОЛЕЦИСТЭКТОМИЯДАН КЕЙИН КЕЛИБ ЧИҚАДИГАН ЎТ САФРО ОҚИШИНИ КОРРЕКЦИЯСИДА ХИРУРГИК ТАКТИКАНИ ТАКОМИЛЛАШТИРИШ

Арзиев Исмоил Алиевич, Абдуллаев Сирож Алишер угли, Маманов Мухаммад Чориевич  
Самарқанд Давлат тиббиёт институти, Ўзбекистон Республикаси, Самарқанд ш.

## IMPROVEMENT OF SURGICAL TACTICS IN CORRECTING BILUSTRIES AFTER CHOLECYSTECTOMY USING MINI-INVASIVE TECHNOLOGIES

Arziev Ismoil Alievich, Abdullaev Siroj Alisher ugli, Mamanov Muhammad Chorievich  
Samarkand State Medical Institute, Republic of Uzbekistan, Samarkand

e-mail: [info@sammi.uz](mailto:info@sammi.uz)

**Резюме.** Мақолада 3161 нафар беморни ўт тош касаллигининг турли шакллари бўйича жарроҳлик даволаш натижалари таҳлил қилинган. Операциядан кейинги даврда сафро оқиши 26 нафар беморда "кичик" жароҳатлар (ўт пуфаги тўшагининг аберрант гепатосистик ёъллари - Люшка ёъллари, муковистсидоз ёъли думининг оқиши) туфайли кузатилди. Ультратовуш ва РПҲГ маълумотларига асосланган ишлаб чиқилган жарроҳлик тактикаси беморларнинг 92,4 фоизда даволаниш натижаларини яхшилаш ва лапаротомиядан қочиш имконини беради.

*Калит сўзлар:* холестистектомия, сафро оқиши, жарроҳлик тактикаси.

**Abstract.** The paper analyzes the results of surgical treatment of 3161 patients for various forms of gallstone disease. Postoperative bile leakage was observed in 26 patients due to "minor" injuries (aberrant hepatocystic ducts of the gallbladder bed - Lyushka's passages, leaks of the cystic duct stump). The developed surgical tactics, based on the data of ultrasound and RPHG, allows to improve the results of treatment and avoid laparotomy in 92.4% of patients.

*Key words:* cholecystectomy, bile leakage, surgical tactics.

**Актуальность:** Ведущее место в структуре послеоперационных осложнений после холецистэктомии (ХЭ) занимает наружное или внутрибрюшное желчеистечение (ЖИ) в раннем послеоперационном периоде, которое следует рассматривать как самостоятельную проблему, поскольку оно может иметь серьезные последствия и быть опасным для жизни [1,2,3,10,11,14,16,17]. Основные причины послеоперационного ЖИ - т.н. «малые» повреждения желчных протоков (аберрантные печеночно-пузырные протоки ложа желчного пузыря - ходы Люшка, негерметичность культи пузырного протока) и «большие» - ятрогенные повреждения магистральных желчных протоков[5]. Истечение желчи по дренажу способствует ранней диагностике билиарного осложнения, но при этом даже небольшое желчеистечение в брюшную полость может привести к тяжелым осложнениям [4,6,7,13]. Диагностика внутрибрюшного желчеистечения - сложная задача, наличие страховочного дренажа в подпеченочном пространстве способствует ранней диагностике и профилактике билиарного перитонита [8, 9, 12, 15].

**Цель исследования:** Улучшение результатов хирургического лечения больных желчнокаменной болезнью (ЖКБ), у которых развилось наружное или внутрибрюшное ЖИ путем стандартизации показаний и технического совершенствования применения релапароскопии, трансдуоденальных эндоскопических вмешательств, пункционных методов под контролем УЗИ для снижения числа повторных лапаротомных операций.

**Материалы и методы:** Проведен анализ результатов хирургического лечения 3161 пациента оперированных в период 2010 – 2019гг. по поводу различных форм ЖКБ, которым выполнены ХЭ: - лапароскопическим доступом - 1847, из минидоступа – 1096, из широкой лапаротомии- 218. Диагностическая программа включила в себя стандартное общеклиническое обследование, УЗИ, ЭГДС, по показаниям РХПГ, МСКТ. Все вмешательства завершали дренированием брюшной полости одним либо двумя дренажами. В раннем послеоперационном периоде у 37 больных отмечено ЖИ. Женщин - 25, мужчин – 12, средний возраст пациентов составил 49±5,1 лет. У 26 больных причиной ЖИ явились «малые» повреждения, у 11- «большие». Причиной желчеистечения у 26 (70.2%) больных, (т.е. в 2/3 наблюдений) явились «малые» повреждения, источниками желчеистечения у которых явились аберрантные печеночно – пузырные протоки ложа желчного пузыря (ходы Люшка) - 4, несостоятельность культи пузырного протока - 4 и выпадение дренажа гепатикохоледоха – 2. Вместе с тем у 16 больных источник желчеистечения не установлен. В данное исследование не включены больные с ятрогенными (большими) повреждениями магистральных желчных протоков.

**Результаты и обсуждение.** ЖИ наблюдалось у 8(30,7%) больных, оперированных по поводу хронического холецистита у 18(69,4%) - острого холецистита. У 14(53,8%) отмечалось поступление желчи по дренажу, а у 12(46,1%) пациентов – скопление желчи в брюшной полости диагностировано после удаления дренажей по данным УЗИ.

Для оценки послеоперационного ЖИ мы учитывали как суточный дебит желчи по дренажам брюшной полости, так и данные УЗИ-определяли объем отграниченного скопления жидкости в проекции ложа удаленного желчного пузыря, а также локализацию и объем свободной жидкости в брюшной полости. У 14(34,6%) больных ЖИ с выделением желчи по дренажу в объеме 150-200 мл в сутки и при отсутствии признаков перитонита, удовлетворительном состоянии больных, отсутствии изменений анализах крови проводили динамическое наблюдение с обязательным ультразвуковым контролем и консервативное лечение (спазмолитики, инфузионная, противовоспалительная и антибактериальная терапия). У 9 больных лечение оказалось эффективным, желчеистечение по дренажу прогрессивно уменьшалось и полностью прекра-

тилось в течении 5-7 дней, поэтому других диагностических и лечебных процедур не потребовалось. 3 больным потребовались пункции билломы под контролем УЗИ с целью эвакуации скопления жидкости в подпеченочном пространстве, причем у 1 больного причиной желчеистечения явилось выпадение дренажа из холедоха. Еще у 2 больных консервативное лечение также было неэффективным и им были выполнены РПХГ и ЭПСТ. У 1 больного причиной желчеистечения оказалось несостоятельность культи пузырного протока, еще у 1 больного источник ЖИ не установлен. После эндоскопического дренирования билиарной системы желчеистечение у этих больных прекратилось на 2 и 5 сутки.

При наличии ЖИ по контрольному дренажу более 200 мл в течение 2-3 суток после операции, 12(46,1%) больным проводили УЗИ брюшной полости, РХПГ, при необходимости декомпрессию билиарного тракта эндоскопической папиллотомией или установлением назобилиарного дренажа. У 6 пациентов ЭПСТ с назобилиарным дренированием оказалось эффективным и ЖИ было купировано в течение 5-7 суток. При безуспешности или неэффективности РХПГ, сохранении либо усилении болей в животе, симптомов интоксикации и раздражения брюшины 4 больным выполнена релапароскопия с дополнительной электрокоагуляцией ложа желчного пузыря, клипирование ходов Люшка или несостоятельной культи пузырного протока, адекватная санация и дренирование брюшной полости.

Лапаротомия, холедохостомия, санация и дренирование брюшной полости при разлитом желчном перитоните выполнена 2 больным. Осложнения отмечены у 2(7,6%) больных (повторное желчеистечение – 1, острый панкреатит – 1).

#### Выводы:

1. Ультразвуковое исследование способствует выбору адекватной хирургической тактики при желчеистечении.
2. При появлении желчного отделяемого по контрольному дренажу в объёме не более 200 мл в сутки с тенденцией к уменьшению и отсутствию накопления желчи внутрибрюшинно и клиники желчного перитонита можно ограничиться проведением консервативной терапии.
3. Применение миниинвазивных эндоскопических трансдуоденальных вмешательств, диаплевтических методов и лапароскопии, а также активной консервативной терапии позволили у больных с «малыми» повреждениями желчных протоков после ХЭ избежать лапаротомии у 92,4% больных.

#### Литература:

1. Алтыев Б.К., Рахимов О.У., Асамов Х.Х. // Диагностика и лечение внутрибрюшных осложнений в хирургии желчных путей. // Shoshilinchtibbiotaxborotnomasi. -2012.-№4 – С.73-78.
2. Бебуришвили А.Г., Зюбина Е.Н., Акинчиц А.Н., Веденин Ю.И. // Наружное желчеистечение при различных способах холецистэктомии: диагностика и лечение. // Анналы хирургической гепатологии. 2009.-№14(3).-С. 18-21.
3. Бойко В.В., Тищенко А.М., Смачило Р.М. и др. // Лечение желчеистечений после лапароскопической холецистэктомии. // Kharkivsurgicalschool. – 2009.-№2.-С. 75 – 77.
4. Быстров С.А., Жуков Б.Н. // Хирургическая тактика при желчеистечении после миниинвазивной холецистэктомии. // Медицинский альманах. -2012.-№1.-С.90-93.
5. Гальперин Э.И., Чевочкин А.Ю. // Свежие повреждения желчных протоков // Хирургия. Журнал им. Н.И.Пирогова. – 2010.- №10.- С. 4 – 10.
6. Катанов Е.С., Ануров С.А., Масквичев Е.В. и др. // Билиарные осложнения после холецистэктомии. // Actamedica Eurasica. -2016.-№1.-С.14-22.
7. Колесников С.А., Пахлеванян В.Г., Копылов А.А. и др. // Хирургическая тактика при повреждениях внепеченочных и магистральных внутрипеченочных желчных протоков в результате малоинвазивных холецистэктомий. // Научные ведомости. -2015.-№10.-Выпуск 30.-С.39-43.
8. Красильников Д.М., Миргасимова Д.М., Абдульянов А.В. и др. // Осложнения при лапароскопической холецистэктомии. // Практическая медицина. 2016.-№4.-С.110-113.
9. Кузин Н.М., Дадавани С.С., Ветшев П.С. и др. // Лапароскопическая и традиционная холецистэктомия: сравнение непосредственных результатов. // Хирургия. -2006.-Т.2.-С.25-27.
10. Назиров Ф.Г., Девятов А.В., Бабаджанов А.Х., Байбеков Р.Р. // Повреждение aberrантных желчных протоков при лапароскопической холецистэктомии. // Shoshilinchtibbiotaxborotnomasi. – 2019. – №12. – С. 11 – 15.
11. Соколов А.А., Кузнецов Н.А., Артемкин Э.Г., Наджи Хусейн // Диагностика и лечение желчеистечения в ранние сроки после холецистэктомии. // Сибирский медицинский журнал. – 2009. – №6. – С. 143 – 146.
12. Balla A., Quaresima S., Corona M. et.al. ATOM Classification of Bile Duct Injuries During Laparoscopic Cholecystectomy: Analysis of a Single Institution Experience. J Laparoendoscop Adv Surg Tech 2019.-№29(2).- P.206-212.

#### **СОВЕРШЕНСТВОВАНИЕ ХИРУРГИЧЕСКОЙ ТАКТИКИ В КОРРЕКЦИИ ЖЕЛЧЕИСТЕЧЕНИЙ ПОСЛЕ ХОЛЕЦИСТЭКТОМИИ С ИСПОЛЬЗОВАНИЕМ МИНИИНВАЗИВНЫХ ТЕХНОЛОГИЙ**

Арзиев И.А., Абдуллаев С.А., Маманов М.Ч.

**Резюме.** В работе проведен анализ результатов хирургического лечения 3161 пациента по поводу различных форм ЖКБ. Желчеистечение в послеоперационном периоде наблюдали у 26 больных вследствие «малых» повреждений (абerrантные печеночно-пузырные протоки ложа желчного пузыря - ходы Люшка, негерметичность культи пузырного протока). Разработанная хирургическая тактика, основанная на данных УЗИ и РПХГ, позволяет улучшить результаты лечения и избежать лапаротомии у 92,4% больных.

**Ключевые слова:** холецистэктомия, желчеистечение, хирургическая тактика.



УДК: 618.21.3:616.155.194.8

## УСОВЕРШЕНСТВОВАНИЕ ВЕДЕНИЕ БЕРЕМЕННЫХ ЖЕНЩИН С ОЖГОВОЙ БОЛЕЗНЮ

Арзиева Гульнора Бориевна, Карабаев Худойберди Карабаевич, Негмаджанов Баходур Болтаевич, Абдуллаев Сирож Алишер угли Самаркандский Государственный медицинский институт, Республика Узбекистан, г. Самарканд

## КУЙИШ КАСАЛЛИГИ БИЛАН ОГ'РИГАН ҲОМИЛАДОР АЁЛЛАРНИ БОШҚАРИШНИ ТАКОМИЛЛАШТИРИШ

Арзиева Гульнора Бориевна, Карабаев Худойберди Карабаевич, Негмаджанов Баходур Болтаевич, Абдуллаев Сирож Алишер угли Самарканд Давлат тиббиёт институти, Ўзбекистон Республикаси, Самарканд ш.

## IMPROVING THE MANAGEMENT OF PREGNANT WOMEN WITH BURN DISEASE

Arzieva Gulnora Borieвна, Karabaev Khudoyberdi Karabaевич, Negmadjanov Bakhodur Boltaевич, Abdullaev Siroj Alisher ugli Samarkand State Medical Institute, Republic of Uzbekistan, Samarkand

e-mail: [info@sammi.uz](mailto:info@sammi.uz)

**Резюме.** Термал куйиш-бу жиддий яллиғланиш жараёни, бўлиб, нафақат маҳаллий шикастланишга, балки ҳаётга хавф туғдирадиган асоратлар билан кечадиган кенг тизимли намёнларга олиб келиши мумкин. Касалликнинг асосий сабаблари куйишнинг ўзи эмас, кейинги асоратлар она ва ҳомила ўлимнинг сабабчиларидир. Куйиш жарроҳлик ва интенсив терапия соҳасидаги ютуқлар ўлим ва касалланишни камайтирди.

**Калит сўзлар:** термик куйиш, сепсис, ҳомиладорлик.

**Abstract.** Thermal burn is an inflammatory process that, serious enough, can cause not only local damage, but also a wide range of systemic manifestations, accompanied by life-threatening complications. The subsequent complications, and not the burn itself, are the main causes of morbidity and mortality of the mother and the fetus. Advances in burn surgery and intensive care have reduced mortality and morbidity.

**Key words:** thermal burn, sepsis, pregnancy.

**Актуальность.** Ожоговые травмы являются одно из самых распространенных и разрушительных заболеваний человеческого тела. Забота о здоровье будущего поколения является в настоящее время одной из основных государственных задач. Беременные женщины в мирное время получают ожоги относительно редко. Отсутствуют данные о возможных последствиях травмы развития плода и о мерах профилактики нарушений. Нет более тяжелой метаболической травмы, чем тяжелая ожоговая травма [6, 101]. Они приводят к серьезным физиологическим нарушениям, которые влияют на каждую систему органов и повышают риск инфекции, мультисистемной органной недостаточности и смерти [10].

За последние 20 лет в лечении обожженных были достигнуты большие успехи. Совершенствование методов инфузионно-трансфузионной терапии привело к значительному снижению летальности в периоде ожогового шока. За счет сокращения сроков пребывания в больнице раннее закрытие ожоговой раны снижает инфекционные осложнения. Более быстрое заживление снижает тяжесть гипертрофических рубцов, контрактур суставов и жесткости, а также способствует более быстрой реабилитации [8].

**Материал и методы.** Обследовано и проанализировано истории болезни 88 пострадавших женщин фертильного возраста с термической травмой, за период с 1990 по 2019 гг. Для выявления наличия септического состояния и ПОН, всем обследованным больным проводили общеклинические и инструментальные исследования. Проводили клинические анализы крови и мочи. При этом, в обязательном порядке учитывали особенности данного вида травмы, придавая особое значение тщательному контролю показателей гемодинамики, температурной реакции, частоте дыхания, измерению почасового и суточного диуреза. Гематокритную величину, также контролировали у всех исследуемых больных, при поступлении больных в стационар и в последующие дни наблюдения. Состояние гемодинамики изучали на основании показателей артериального давления (АД), числа сердечных сокращений (ЧСС), ЦВД. Исследование ОЦК проводили при поступлении больного, до начала инфузионной терапии и в последующем, ежесуточно в течение 5-7 дней.

**Результаты исследования.** Среди пострадавших первая беременность была у 32 женщин, вторая – у 48 и третья – у 13 больных. Время супружеской жизни до 1 года составляло у 5, от 1 до 2 лет – у 68 и более 3 лет – у 21 обожженных женщин. Причиной ожога у 57 (64,8%) пострадавших было пламя, из них 27 (47,4%) случаев – самосожжения («живой факел»), у 18 (20,5%) кипятком и взрыв газового баллона имело место у 13 (14,7%) беременных женщин. Тяжесть состояния пострадавшего оценивали также по индексу Франка, который имеет не только диагностическое, а главным образом прогностическое значение. В наших наблюдениях лишь 21,6% пострадавших женщин имели прогностический индекс благоприятный и относительно благоприятный прогноз. Сомнительный и неблагоприятный прогноз (ИФ = 61-90 ед.) мы констатировали в сумме у 69 (78,4%) пациентов. По площади глубоких ожогов все пострадавшие были распределены следующим образом: пациентов с ограниченными глубокими ожогами до 5% поверхности тела было 3 (3,5%). У 45 (51,13%) пострадавших глубокие ожоги распространялись на площади более 30%, из них у 8 (9,0%) тяжелообожженных более 50% поверхности тела. У 42 (47,7%) больных диагностирован ТИТ различной степеней, в основном у пострадавших получивших ожоги в результате суицидальных попыток. Изучение

соматического анамнеза больных ожоговой болезнью позволило выявить ряд заболеваний в анамнезе. Почти половина изученных беременных имели анемию, причем 20% их них имели умеренную и тяжелую форму анемии. ИМП выявлена эндокринные заболевания (ожирение и эндемический зоб) – 7,5%, заболевания желудочно-кишечного тракта – у 5% и заболевания сердечно-сосудистой системы – у одной (2,1%) женщины. Разумеется, эти заболевания не имеют корреляцию с возникновением ОБ, хотя и состояния оказывают отрицательное влияние на течение ОБ. Лечение ожоговой болезни проведено на основании принципов доказательной медицины и многолетнего опыта лечения врачей Ожогового центра. При лечении ООТ мы всем больным в СФ РНЦЭМП применяли базисную трансфузионную терапию, направленную на дезинтоксикации и коррекции основных параметров гомеостаза, которая выполнялась по схеме гиперволемической гемодилюции с форсированным диурезом. Смерть от ожогов можно предотвратить с помощью улучшения проходимости дыхательных путей. Но основная причина смерти у пациентов, страдающих сильными ожогами, которые должны столкнуться, это сепсис. Для борьбы с интоксикацией в стадии ООТ и септикотоксемии ожоговой болезни применяют целый ряд препаратов, имеющих свойства связывать токсины, улучшать микроциркуляцию и повышать диурез. В периоде септикотоксемии системную антибактериальную терапию у пострадавших с глубокими и обширными ожогами проводили как с целью борьбы с раневой инфекцией, так и профилактики ее генерализации, что неразрывно связано одно с другим. В последующем антибактериальную терапию проводят по чувствительности выделенной микрофлоры препаратами широкого спектра действия. В последние годы в зарубежных ожоговых центрах растет частота инфекций, вызванных грибами рода *Candida*, увеличивается число таких инфекций и в отечественных стационарах (РУз). Профилактическое назначение нистатина необходимо всем обожженным, которым проводится системная антибактериальная терапия препаратами широкого спектра действия.

Таким образом, развитие специфических осложнений ранних периодов ожоговой болезни усугубляет ее течение, увеличивает риск неблагоприятных исходов. Летальность тяжелообожженных остается высокой в стадии ООТ.

Следовательно, прогноз исхода ожоговой болезни в ее остром периоде (шок и ООТ) представляет собой сложную клиническую задачу и строится на основании как объективной оценки самой тяжести травмы, так и наличия осложнений, характерных для этих периодов. Несмотря на достигнутые в последние годы успехи в лечении пострадавших от ожогов, летальность больных в стадии токсемии продолжает оставаться высокой, составляя, по нашим данным 28% (7 больных). В общем, раннее удаление и иссечение некротической ткани а так же последовательное быстрое и эффективное закрытие ожога рана стала стандартом в лечении тяжелых ожогов.

#### Литература:

1. Алексеев А.А., Крутиков М.Г., Яковлев В.П. Ожоговая инфекция. Этиология, патогенез, диагностика, профилактика и лечение. Москва. «ВУЗовская книга», 2010 г. 414 с.
2. Арзиева Г.Б., Карабаев Х.К., Негмаджанов Б.Б. и др. Беременность и ожоговая травма.// «Медицина и качество жизни» Москва.2012.,№3,с.14-15.
3. Арзиева Г.Б., Карабаев Х.К., Маматкулова М.Дж., Ким В.О. Влияние ожоговой болезни на течение беременности. «Проблемы биологии и медицины» Самарканд.2021.№1.1(126) с.39-41.
4. Вагнер Д.О., Зиновьев У.В., Солошенко В.В. и др. «Диванная травма» в комбустиологии // Сочи 1-5 октября 2019. с. 13.
5. Дмитриев И.Д. Самоубийства как социальная проблема. – СПб., Азбука-2000.с.58.
6. Al-Tarrah K, Moiem N, Lord JM (2017) The influence of sex steroid hormones on the response to trauma and burn injury. Burns Trauma 5:29
7. J.A.Lofts (1991) Cost analysis of a major burn N.Z.Med.J. 16 488 – 490.
8. J.M. Still EJ Law KG Klavuhn et al. Diagnosing burn depth using laser-induced indocyanine green fluorescence: a preliminary clinical trial. Burns 27 364–371 10.1016 / S0305-4179 (00) 00140-6.
9. Lars-Peter Kamolz Burns: learning from the past in order to be fit for the future. 10 February 2010. Critical Care 2010, 14:106.
10. Williams FN, Jeschke MG, Chinkes DL et al (2009) Modulation of the hypermetabolic response to trauma: temperature, nutrition, and drugs. J Am Coll
11. Арзиева Гульнора Бориевна - ассистент кафедры акушерства и гинекологии №2 Самаркандского Медицинского Института.
12. Карабаев Худойберди Карабаевич - д.м.н. профессор кафедры хирургических болезней №2 и урологии.
13. Негмаджанов Баходур Болтаевич – д.м.н. профессор заведующий кафедры №2 акушерства и гинекологии

#### **УСОВЕРШЕНСТВОВАНИЕ ВЕДЕНИЕ БЕРЕМЕННЫХ ЖЕНЩИН С ОЖГОВОЙ БОЛЕЗНЬЮ**

*Арзиева Г.Б., Карабаев Х.К., Негмаджанов Б.Б., Абдуллаев С.А.*

**Резюме.** Термический ожог - это воспалительный процесс, который, достаточно серьезный, может вызвать не только локальный ущерб, но и широкий спектр системных проявлений, сопровождающихся опасными для жизни осложнениями. Последующие осложнения а не сам ожог, являются основными причинами заболеваемости и смертности матери и плода. Достижения в ожоговой хирургии и интенсивная терапия снизила смертность и заболеваемость.

**Ключевые слова:** термический ожог, сепсис, беременность.

УДК: 616.36-006, 616.36-008.52, 616.36-008.811.6.

## ВЛИЯНИЕ ЖЕЛЧЕСОРБЦИИ НА ХАРАКТЕР ИЗМЕНЕНИЯ КОНЦЕНТРАЦИИ ИНТЕРЛЕЙКИНА-6 В КРОВИ И ЖЕЛЧИ У БОЛЬНЫХ С МЕХАНИЧЕСКОЙ ЖЕЛТУХОЙ

Арипова Назира Уктамовна<sup>1</sup>, Матмуратов Сейилхон Куронбоевич<sup>1</sup>, Исмаилов Уктам Сафаевич<sup>1</sup>, Баймаков Сайфиддин Рисбаевич<sup>2</sup>, Пулатов Мирхоким Мирсовирович<sup>2</sup>, Джамалов Собир Илхомович<sup>1</sup>  
1 - Ташкентская медицинская академия, Республика Узбекистан, г. Ташкент;  
2 - Ташкентский Государственный стоматологический институт, Республика Узбекистан, г. Ташкент

## МЕХАНИК САРИҚЛИК БИЛАН ОҒРИГАН БЕМОРЛАРДА ҚОН ВА САФРОДА ИНТЕРЛЕЙКИН-6 КОНЦЕНТРАЦИЯСИНИНГ ЎЗГАРИШ ХУСУСИЯТИГА САФРО СОРБЦИЯСИНИНГ ТАЪСИРИ

Арипова Назира Уктамовна<sup>1</sup>, Матмуратов Сейилхон Куронбоевич<sup>1</sup>, Исмаилов Уктам Сафаевич<sup>1</sup>, Баймаков Сайфиддин Рисбаевич<sup>2</sup>, Пулатов Мирхоким Мирсовирович<sup>2</sup>, Джамалов Собир Илхомович<sup>1</sup>  
1 - Тошкент тиббиёт академияси, Ўзбекистон Республикаси, Тошкент ш.;  
2 - Тошкент Давлат стоматология институти, Ўзбекистон Республикаси, Тошкент ш.

## THE EFFECT OF BILE SORPTION ON THE NATURE OF CHANGES IN THE CONCENTRATION OF INTERLEUKIN-6 IN THE BLOOD AND BILE IN PATIENTS WITH OBSTRUCTIVE JAUNDICE

Aripova Nazira Uktamovna<sup>1</sup>, Matmurov Seyilkhon Kuronboevich<sup>1</sup>, Ismailov Uktam Safaevich<sup>1</sup>, Baymakov Sayfiddin Risboevich<sup>2</sup>, Pulatov Mirkhokim Mirsovirovich<sup>2</sup>, Djamalov Sobir Ilkhomovich<sup>1</sup>  
1 - Tashkent Medical Academy, Republic of Uzbekistan, Tashkent;  
2 - Tashkent State Dental Institute, Republic of Uzbekistan, Tashkent

e-mail: [matmurov-74@mail.ru](mailto:matmurov-74@mail.ru)

**Резюме.** Ўсма табиатли обструктив сариқлиги (ОС) бўлган 84 беморда қон ва сафрода интерлейкин-6 (ИЛ-6) концентрациясининг ўзгаришига сафро сорбциясининг таъсири ўрганилди. Беморлар икки гуруҳга бўлинган. Биринчи гуруҳ 41 бемордан иборат. Иккинчи гуруҳ 43 бемордан иборат бўлиб, уларда тери жигар орқали холангиостомия қўлланилгандан сўнг янги маҳаллий энтеросорбент Лигнин ёрдамида сафро сорбцияси амалга оширилди. Қон зардобиди ва сафрода ИЛ-6 даражаси иммунофермент (Вектор-Бест, Новосибирск, Россия томонидан ишлаб чиқарилган тўплам) усули билан аниқланган. Сафро сорбцияси даволаш комплексига киритиш қон зардобиди ( $P < 0,01$ ) ва сафрода ИЛ-6 концентрациясини сезиларли даражада ўзгартирди. Қон ва сафрода ИЛ-6 ни аниқлаш ОС билан асоратланган билиопанкреатодуоденал соҳанинг ўсмаларида даволаш чора-тадбирларга цитокин индукция қилган эндоген интоксикация даражасига ва ўсма жараёнининг даражасига объектив баҳо беришга имкон беради. Сафро сорбциясини ОС билан асоратланган билиопанкреатодуоденал соҳанинг ўсмалари бўлган беморларда қўллаш эндоген интоксикациянинг индуктори ва яллиғланиш жараёнларининг каскади бўлган цитокин ИЛ-6 нинг қон ва сафрода концентрациясининг пасайишига олиб келади.

**Калит сўзлар:** билиопанкреатодуоденал соҳа ўсмалари, обструктив сариқлик, эндотоксемия, тери орқали трансгепатик холангиостомия, интерлейкин-6, сафро сорбцияси.

**Abstract.** The study of the effect of the bile sorption on the change of the concentration of IL-6 in the blood and bile on 84 patients with malignant mechanical jaundice. Patients are divided into two groups. The first group consisted of 41 patients. The second group consisted of 43 patients in whom, after the percutaneous transhepatic cholangiostomy, was performed bilesorption using the new domestic enterosorbent Lignova. The level of IL-6 in serum and bile was determined by the ELISA method (set of production Vector-Best, Novosibirsk, Russia). Inclusion to the treatment complex of bile sorption significantly changed the concentration of IL-6 in the blood serum ( $P < 0.01$ ) and bile. The determination of IL-6 in the blood and in the bile lets to more objectively assess the degree of the tumor process and the cytokine-induced endogenous intoxication to the response of the treatment measures in biliopancreatoduodenal zone tumors complicated with mechanical jaundice. The use of bile sorption contributes to a decrease of proinflammatory cytokine IL-6 in the blood and bile as an inducer of endogenous intoxication and a cascade of inflammatory processes in patients with biliopancreatoduodenal zone tumors complicated by mechanical jaundice.

**Key words:** biliopancreatoduodenal zone tumors, mechanical jaundice, endotoxemia, percutaneous transhepatic cholangiostomy, interleukin-6, bilesorption.

**Введение.** Механическая желтуха (МЖ) относится к наиболее тяжелым осложнениям заболеваний билиарной системы. Клинические проявления и морфо-функциональные изменения в печени при МЖ зависят от степени и продолжительности нарушений проходимости магистральных желчных путей. Сохраняющаяся тенденция возрастания частоты заболеваний билиопанкреатодуоденальной зоны (БПДЗ), осложняющихся холестазом, высокие показатели летальности больных с МЖ обуславливают необходимость тщательного изучения всех аспектов этой формы хирургической патологии. [1, 12].

Ведущими моментами патогенеза МЖ и холангита являются - нарушение энтерогепатической циркуляции желчных кислот, транслокация кишечной микрофлоры в кровеносное русло, эндогенная интоксикация, развитие вторичного иммунодефицита и гипоксически-дистрофические изменения в гепатоцитах, приводящих в итоге к развитию печеночной и полиорганной недостаточности. Согласно современным представлениям при МЖ имеет место дисбаланс в иммунной

системе: угнетение клеточного и активация гуморального звена иммунитета (Ступин В.И. и др. 2008). Определяется абсолютная лимфопения, снижение уровня интерлейкина-2, повышение уровня В-лимфоцитов, Т-супрессоров, иммуноглобулинов, циркулирующих иммунных комплексов, интерлейкина-6 (ИЛ-6). Необходимо отметить, что само оперативное вмешательство индуцирует иммунодефицитное состояние в организме, что чаще всего проявляется формированием гнойно-септических осложнений. У пациентов с МЖ и желчной гипертензией при оперативном вмешательстве усугубляется также дисбаланс про- и противовоспалительных цитокинов и эндогенная интоксикация. Это проявляется резким ростом концентраций интерлейкинов-6 и 10 [8, 10, 13].

Экспериментальные [2, 4, 7] и клинические [8, 11, 15] исследования показали повышение уровня ИЛ-6 в плазме крови и других цитокинов при МЖ. По некоторым данным, у больных с опухолями комбинация стойкого увеличения цитокинов и удлиненной острой фазы ответа ассоциируется со снижением протеиновой калории, приводящим к хирургическим осложнениям и смерти [5, 6].

Возникновение эндотоксемии, бактериальная транслокация, депрессия клеточного иммунитета, активация различных цитокинов, таких как ИЛ-6 при МЖ, представляют собой ответную реакцию на системный воспалительный эффект [8, 10, 14].

Анализ цитокина (ИЛ-6) в биологических жидкостях при первичном раке общего желчного протока является основным маркером в диагностике и определении активности опухолевого процесса, а также эндогенной интоксикации [4, 11].

Целью исследования явилось изучение влияния применения желчесорбции на изменение концентрации ИЛ-6 в крови и желчи у больных МЖ опухолевого генеза.

**Материал и методы исследования.** Исследовано 84 больных с МЖ опухолевого генеза. Больные разделены на две группы. У этих больных длительность желтушного периода к моменту поступления в стационар составила в среднем  $28,7 \pm 2,18$  дня. При этом у 6 (14,6%) больных продолжительность холестаза составила до 15 дней, у 10 (24,4%) - от 15 до 30 дней, у 25 (61,0%) - более 1 месяца.

Первую группу составляли 41 больной в возрасте от 33 до 84 лет, ( $62,8 \pm 2,14$ ), из них 26 (63,4%) мужчин и 15 (36,6%) женщин, у которых исследована концентрация ИЛ-6 в крови и желчи в динамике после наложения чрескожной чреспеченочной холангиостомии (ЧЧХС).

Причиной МЖ у 25 (61,0%) больных была опухоль головки поджелудочной железы, у 10 (24,4%) - опухоль ворот печени, у 2 (4,9%) - опухоль терминального отдела холедоха, у 4 (9,8%) - рак фатерова сосочка.

Вторую группу вошли 43 больных с МЖ опухолевого генеза, у которых, после наложения ЧЧХС выполнялось желчесорбция. Возраст больных колебался от 19 до 84 лет, в среднем  $55,5 \pm 2,30$  года. Мужчин было - 28, женщин - 15.

Основной причиной МЖ была опухоль общего печеночного протока - у 19 (44,2%) больных. У 17 (39,5%) больных холестаз был обусловлен опухолью головки поджелудочной железы, у 4 (9,3%) - опухолью большого дуоденального сосочка (БДС), у 3 (7,0%) - опухолью терминального отдела холедоха (ТОХ).

Всем больным, независимо от локализации опухолевого процесса выполнялась ЧЧХС.

Концентрации билирубина в крови и желчи определяли по стандартным методам. Уровень ИЛ-6 в сыворотке крови и желчи определяли иммуноферментным методом (набор производства Вектор-Best, Новосибирск, Россия).

Во второй группе больных выполнялось желчесорбция с помощью нового отечественного энтеросорбента Лигнова. Лигнова - природный энтеросорбент, состоящий из продуктов гидролиза компонентов хлопкового волокна полимера лигнина, структурными элементами которого являются производные фенолпропана и гидроцеллюлозы. Выявлена сорбирующая способность Лигнова в отношении ИЛ-6 и оно составляло -12,35%.

Отделяемую по ЧЧХС трубке желчь собирали в обычные герметично закрытые стерильные флаконы, добавляли сорбент Лигнова в соотношении 1:10. Продолжительность желчесорбции составляет 1 час. После этого желчь давали больным принять внутрь. Таким образом выполнялись желчесорбцию.

**Результаты.** У первой группе больных содержание общего билирубина в крови варьировало от 78,3 до 334,2 мкмоль/л, составляя в среднем  $187,5 \pm 5,9$  мкмоль/л. Средняя концентрация прямого билирубина составила  $126,3 \pm 7,6$  мкмоль/л, а непрямого  $61,2 \pm 4,3$  мкмоль/л (рис. 1).

В раннем периоде после ЧЧХС содержание общего билирубина в сыворотке крови варьировало от 78,3 до 334,2 мкмоль/л, составляя в среднем  $187,5 \pm 5,9$  мкмоль/л. Средняя концентрация прямого билирубина составила  $126,3 \pm 7,6$  мкмоль/л, а непрямого -  $61,2 \pm 4,3$  мкмоль/л. На фоне трансфузионно-инфузионной терапии содержание общего билирубина в сыворотке крови снизилось на 67,2% (рис. 1).

Билирубин является балластным веществом, обладающий при высоком содержании его в сыворотке крови и желчи токсическим действием. На 3-и сутки после декомпрессии желчных протоков отмечалось нарастание концентрации билирубина в желчи в 1,3 раза, от исходного уровня. Такая концентрация билирубина в желчи оставалась без изменений до 6-х суток, среднее значение его составило  $61,36 \pm 5,4$  мг%.

В последующие сутки после наложения ЧЧХС отмечалось ускоренное выделение билирубина с желчью. На 10-е сутки содержание его увеличилось в 4,1 раза, среднее значение составило  $188,45 \pm 12,3$  мг%. В последующие сутки концентрация билирубина имела тенденцию к снижению в среднем до  $92,2 \pm 7,7$  мг% ( $P < 0,001$ ). Концентрация билирубина, обеспечивающих токсичность желчи, сохранялись на высоком уровне до конца наблюдения (табл. 1).

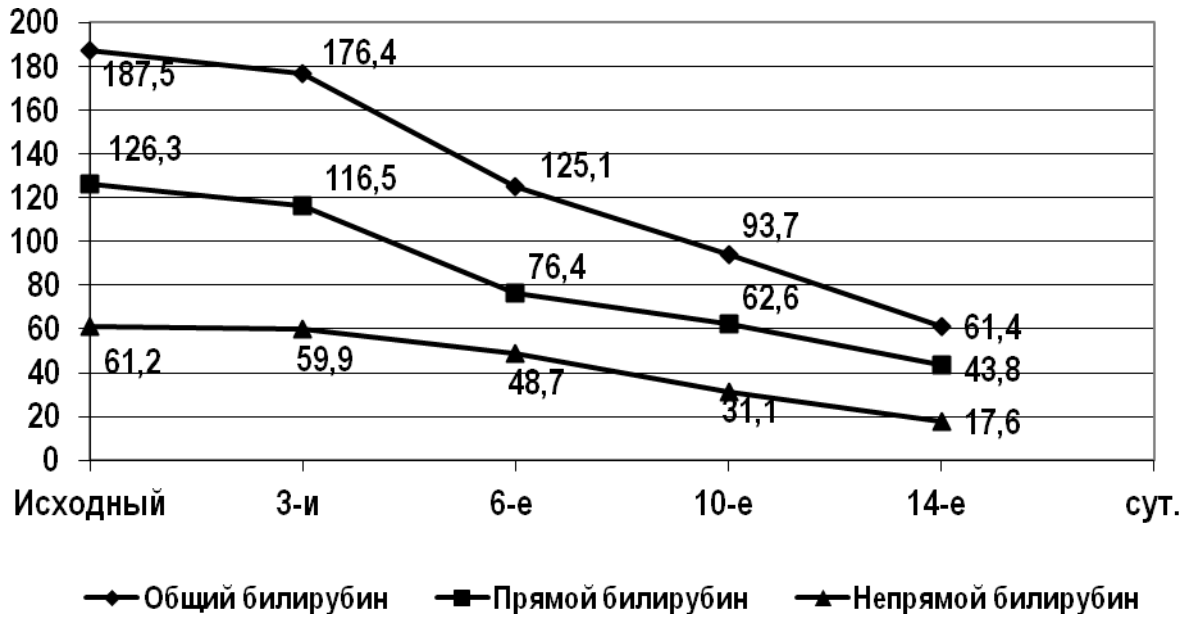


Рис. 1. Уровень билирубина сыворотки у первой группы больных

Таблица 1. Показатели биохимического состава желчи в динамике у больных МЖ первой группы в период после ЧЧХС

Показатель мг%	Прак. здоров.	После ЧЧХС, сут.				
		1-е	3-и	6-е	10-е	14-е
Билирубин	14,5±0,5	45,22±5,2	60,23±7,3	61,36±5,4	188,4±12,3	92,2±7,7

Таблица 2. Концентрация ИЛ-6 в биосредах у больных с МЖ первой группы до и после ЧЧХС, n=41

ИЛ-6 пг/мл	Норма	После ЧЧХС, сут.				
		1-е	3-и	6-е	10-е	14-е
Кровь	0-10	152,65±16,3	102,34±11,6	112,11±5,7	61,75±4,3	54,21±6,7
Желчь	5,4-6,8	68,58±7,24	56,82±4,8	51,32±5,24	36,29±6,3	31,29±6,3

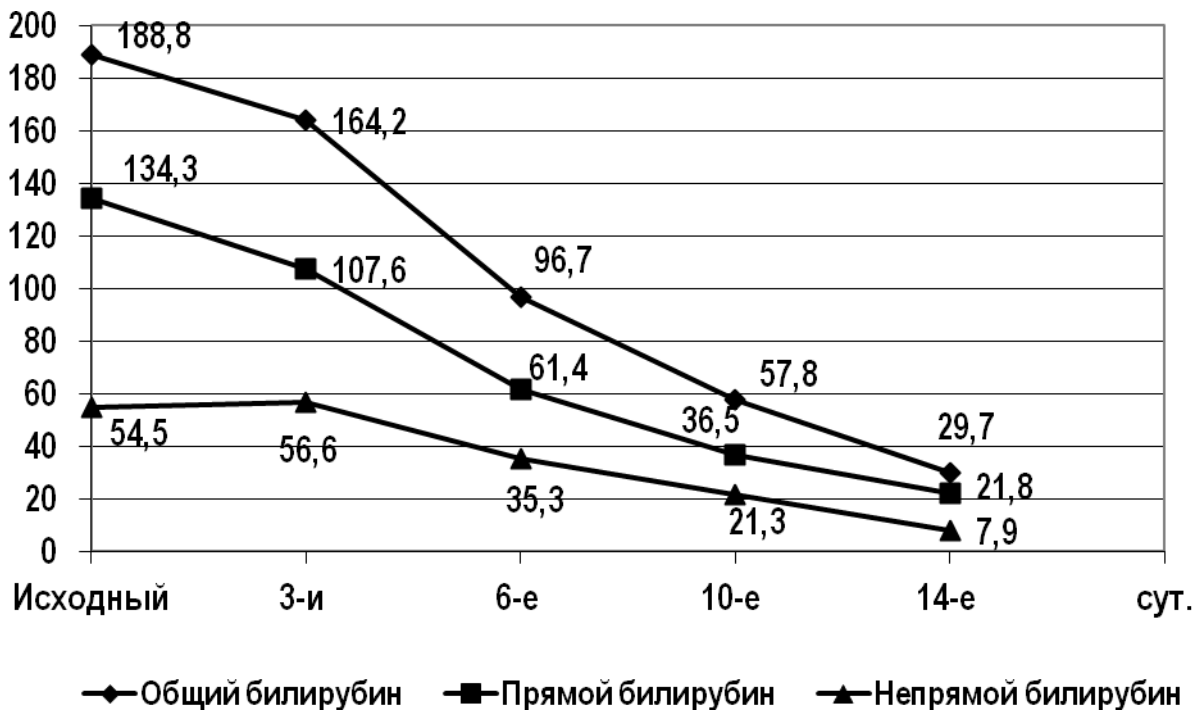


Рис. 2. Уровень билирубина сыворотки у второй группы больных

**Таблица 3.** Показатели биохимического состава желчи в динамике у больных с МЖ второй группы после желчесорбции, n=43

Показатель мг%	прак. здор.	До желчесорбции	После желчесорбции, сут.			
			3-и	6-е	10-е	14-е
Билирубин	14,5±0,5	55,1±6,7	71,5±8,2	114,6±13,6	220,5±24,4	47,6±5,0

**Таблица 4.** Концентрация ИЛ-6 в биосредах у больных с МЖ второй группы до и после желчесорбции, n=43

ИЛ-6, пг/мл	Норма	До желче-сорбции	После желчесорбции, сут.			
			3-и	6-е	10-е	14-е
Кровь	0-10	151,52±14,2	87,62±9,3	79,97±5,3	48,36±5,8	36,81±4,4
Желчь	5,4-6,8	67,43±9,14	41,25±3,21	38,14±4,3	21,64±2,4	17,57±2,2

Концентрация ИЛ-6 до наложения ЧЧХС в сыворотке крови была выше нормы, в среднем составляя 152,65±16,3 пг/мл. Сразу после наложения ЧЧХС в желчи этот показатель в среднем был равен 68,58±7,24 пг/мл (табл. 2). Высокое содержание ИЛ-6 в сыворотке крови и желчи свидетельствовало о выраженной эндогенной интоксикации организма.

Концентрация ИЛ-6 в начальные сутки после наложения ЧЧХС в сыворотке крови снизилась до 32,9%. В последующие сутки этот показатель оставался практически без динамики, но на 6-е сутки наблюдения отмечалось некоторое увеличение его в крови. В желчи в эти же сроки концентрация ИЛ-6 снизилась на 17,1%. Эти показатели оставались практически без изменений до 6-ти суток наблюдения. На 14-е сутки снижение уровня ИЛ-6 в крови в сравнении с исходным составлял 64,4%, а в желчи 54,3% (P<0,001) (табл. 2).

У второй группы больных содержание общего билирубина в крови в среднем составило 188,8±7,2 мкмоль/л, с колебаниями от 78,6 до 336,4 мкмоль/л. Гипербилирубинемия была обусловлена за счет прямой фракции в среднем до 134,3±6,8 мкмоль/л, а непрямой до 54,5±3,3 мкмоль/л. У 4 больных с МЖ длительностью более 40 дней разница концентрации между фракциями билирубина уменьшилась за счет относительного возрастания непрямой фракции, что свидетельствовало о более выраженной ПН. Уровень билирубинемии выше 250,0 мкмоль/л имели 55,8% больных (рис. 2).

После декомпрессии желчных протоков с применением желчесорбции на 3-и сутки содержание общего билирубина в сыворотке крови имело тенденцию к снижению в среднем составляя 167,5±5,9 мкмоль/л. На 6-е сутки уровень общего билирубина снизился значительно на 48,8% от исходного. В динамике отмечалось улучшение самочувствия больных, у них уменьшился кожный зуд, появился аппетит. На 14-е сутки желчесорбции концентрация общего билирубина снизилась на 84,2% от исходного уровня (рис. 2).

Состав желчи после желчесорбции характеризовался постепенным увеличением снижением содержания билирубина, особенно через 6 суток наблюдения. Максимум наступил на 14-е сутки (табл. 3).

У этой группы больных исходно, после наложения ЧЧХС концентрация ИЛ-6 в сыворотке крови в среднем составляла 151,52±14,2 пг/мл, а в желчи - 67,43±9,14 пг/мл. Включение в лечебный комплекс желчесорбции существенно изменило концентрацию ИЛ-6 в сыворотке кров (P<0,01) и желчи (табл. 4).

Исходно высокая концентрация ИЛ-6 в крови и желчи после применения желчесорбции имела тенденцию к снижению и в итоге наблюдения, она снизилась соответственно на 75,7% (36,81±4,4 пг/мл) и 73,9% (17,57±2,2 пг/мл) от исходного уровня (табл. 4).

**Обсуждение.** Анализ результатов проведенных исследований показывает, что при декомпрессии МЖ традиционное лечение не обеспечивает элиминации факторов, вызывающих эндогенную интоксикацию, усиливающую опухолевый рост и воспалительный процесс, что затрудняет подготовку больных с опухолями БПДЗ, осложненными МЖ, ко второму этапу радикального оперативного лечения после наложения ЧЧХС. Проведение желчесорбции с помощью отечественного энтеросорбента Лигнова в качестве сорбента эндогенных продуктов интоксикации, выделяющихся с желчью, способствует устранению печеночной недостаточности, восстановлению основных функций печени и снижению эндотоксикоза. Применение желчесорбции предотвращает развития печеночно-почечной недостаточности.

**Закключение.** Таким образом, определение ИЛ-6 в крови и в желчи дает возможность более объективно оценить степень опухолевого процесса и цитокин индуцированной эндогенной интоксикации на ответ проводимых лечебных мероприятий при опухолях билиопанкреатодуоденальной зоны, осложненной МЖ. Применение желчесорбции способствует к снижению концентрации провоспалительного цитокин ИЛ-6 в крови и желчи как индуктор эндогенной интоксикации и каскад воспалительных процессов а также элиминацию билирубина из организма у больных с опухолями билиопанкреатодуоденальной зоны, осложненной МЖ.

#### Литература:

1. Баймаков Сайфиддин Рисбаевич, Адилходжаев Аскар Анварович, Рахматиллаев Шохрухбек Юсупжонович, Юнусов Сейдамет Шевкет-оглу. Нестандартная лапароскопическая холецистэктомия при situs inversus viscerum. Проблемы биологии и медицины. 2021. №1(125). С. 135-138.
2. Насиров М.Я., Гараев Г.Ш., Алекберова С.А. Взаимосвязь содержания цитокинов ИЛ-6 и ФНО-α в крови с биохимическими показателями при экспериментальной механической желтухе. Хирургия Украины.- 2016.-№2.- С.61-64.
3. Смирнова О.В., Титова Н.М., Манчук В.Т., Елманова Н.Г. Особенности цитокиновой регуляции у больных механической желтухой различного генеза. Современные проблемы науки и образования.-2015.-№4. С.19-26.

4. AA Adilkhodjaev, S Sh Yunusov. The features of surgical approach in the tumors in the head of pancreas complicated by mechanical jaundice. Приоритеты мировой науки: эксперимент и научная дискуссия. 2015. С. 63-67.
5. Bemelmans M. H, Greve J. W., Gouma D. J. Increased concentration of TNF and soluble TNF receptors in biliary obstruction in mice; TNF receptors as prognostic factor for mortality. Gut. – 1996. – Vol.38. - P. 447-453.
6. Diamond T., Dolan S., Thompson R. L., Rowlands B. J. Development and reversal of endotoxemia and endotoxin-related death in obstructive jaundice. Surgery. - 1990. - Vol.108. - P. 370-374.
7. Francisko J., Muntane I. L. Effect of internal biliary drainage on plasma levels of endotoxines, cytokines and C-reactive protein in patients with obstructive jaundice. Wld. J. Surg. – 2002. - Vol.26. - P. 1328-1332.
8. Kanazawa A., Kinoshita H., Hirohashi K. Concentrations of bile and serum endotoxin and serum cytokines after biliary drainage for acute cholangitis. Osaka City Med. J. – 1997. – Vo.43. - P. 15-27.
9. Khakimov Murod Shavkatovich, Adilkhodjaev Askar Anvarovich, Yunusov Seydamet Shevketovich. Integral assessment program for development of specific complications and tolerability of gastropancreatoduodenal resection in patients with periampullar tumors. European science review. 2015. 9-10. P. 106-110
10. Khakimov Murod Shavkatovich, Adilkhodjaev Askar Anvarovich, Yunusov Seydamet Shevketovich. Integral assessment program for development of specific complications and tolerability of gastropancreatoduodenal resection in patients with periampullar tumors. European science review. 2015. 5-6. P. 93-98.
11. Kimura F., Miyazaki M., Suwa T., Sugiura T., Shinoda T., Itoh H., Ambiru S., Shimizu H., Nakagawa K. Serum interleukin-6 levels in patients with biliary obstruction. Hepatogastroenterology. – 1999. – Vol.46. - P. 1613-1617.
12. Peterti R., Meyer-Wyss B., Herzog U., Tondelli P. CA 19-9 has no value as a tumor marker in obstructive jaundice. Schweizerische Medizinische Wochenschrift. J. Suigge Med. – 1999. – Vol.9, №3. - P. 77-79.
13. Puntis M. C. A., Jiang W. G. Plasma cytokine levels and monocyte activation in patients with obstructive jaundice. J. Gastroenterol. Hepatol. - 1996. - Vol.11. - P. 7-13.
14. Streetz K. L., Luedde T., Manns M. P., Trautwein C. Interleukin 6 and liver regeneration. Gut. – 2000. – Vol.47. - P. 309-312.
- Cheon Y. K., Moon J. H., Kim Y. S., Lee M. S., Lee J. S., Shim C. S. Diagnostic utility of interleukin-6 for primary bile duct cancer and changes in serum IL-6 levels following photodynamic therapy. Amer. J. Gastroenterol. – 2007. – Vol.102, №10. - P. 2164-70.

**ВЛИЯНИЕ ЖЕЛЧЕСОРБЦИИ НА ХАРАКТЕР ИЗМЕНЕНИЯ КОНЦЕНТРАЦИИ ИНТЕРЛЕЙКИНА-6 В КРОВИ И ЖЕЛЧИ У БОЛЬНЫХ С МЕХАНИЧЕСКОЙ ЖЕЛТУХОЙ**

*Арипова Н.У., Матмуратов С.К., Исмаилов У.С., Баймаков С.Р., Пулатов М.М., Джамалов С.И.*

**Резюме.** Исследовано влияния применения желчесорбции на изменение концентрации ИЛ-6 в крови и желчи у 84 больных механической желтухой (МЖ) опухолевого генеза. Больные разделены на две группы. Первую группу составляли 41 больных. Вторую группу вошли 43 больных, у которых, после наложение ЧЧХС выполнялось желчесорбция с помощью нового отечественного энтеросорбента Лигнова. Уровень ИЛ-6 в сыворотке крови и желчи определяли иммуноферментным методом (набор производства Вектор-Best, Новосибирск, Россия). Включение в лечебный комплекс желчесорбции существенно изменило концентрацию ИЛ-6 в сыворотке кров ( $P < 0,01$ ) и желчи. Определение ИЛ-6 в крови и в желчи дает возможность более объективно оценить степень опухолевого процесса и цитокин индуцированной эндогенной интоксикации на ответ проводимых лечебных мероприятий при опухолях билиопанкреатодуоденальной зоны, осложненной МЖ. Применение желчесорбции способствует к снижению концентрации провоспалительного цитокина ИЛ-6 в крови и желчи как индуктор эндогенной интоксикации и каскад воспалительных процессов у больных с опухолями билиопанкреатодуоденальной зоны, осложненной МЖ.

**Ключевые слова:** опухоли билиопанкреатодуоденальной зоны, механическая желтуха, эндотоксемия, чрескожная чреспеченочная холангиостомия, интерлейкин-6, желчесорбция.

УДК: 616.36-006, 616.36-008.52, 616.36-008.811.6.

**ЯТРОГЕННЫЕ ПОВРЕЖДЕНИЯ ВНЕПЕЧЕНОЧНЫХ ЖЕЛЧНЫХ ПРОТОКОВ В ЭКСТРЕННОЙ ХИРУРГИИ**Арипова Назира Уктамовна<sup>1</sup>, Пулатов Мирхоким Мирсавирович<sup>2</sup>, Джамалов Собир Илхомович<sup>1</sup>, Баймаков Сайфиддин Рисбаевич<sup>2</sup>, Исмаилов Уктам Сафаевич<sup>1</sup>, Матмуратов Сейилхон Куронбоевич<sup>1</sup>, Юнусов Сейдамет Шевкет-оглу<sup>2</sup>

1 - Ташкентская медицинская академия, Республика Узбекистан, г. Ташкент;

2 - Ташкентский Государственный стоматологический институт, Республика Узбекистан, г. Ташкент

**ШОШИЛИНЧ ХИРУРГИЯДА ЖИГАРДАН ТАШҚАРИ ЎТ ЙЎЛЛАРИНИ ЯТРОГЕН ШИКАСТЛАНИШИ**Арипова Назира Уктамовна<sup>1</sup>, Пулатов Мирхоким Мирсавирович<sup>2</sup>, Джамалов Собир Илхомович<sup>1</sup>, Баймаков Сайфиддин Рисбаевич<sup>2</sup>, Исмаилов Уктам Сафаевич<sup>1</sup>, Матмуратов Сейилхон Куронбоевич<sup>1</sup>, Юнусов Сейдамет Шевкет-оглу<sup>2</sup>

1 - Тошкент тиббиёт академияси, Ўзбекистон Республикаси, Тошкент ш.;

2 – Тошкент Давлат стоматология институти, Ўзбекистон Республикаси, Тошкент ш.

**IATROGENIC INJURY OF THE EXTRAHEPATIC BILE DUCTS IN EMERGENCY SURGERY**Aripova Nazira Uktamovna<sup>1</sup>, Pulatov Mirkhokim Mirsavirovich<sup>2</sup>, Jamalov Sobir Ilkhomovich<sup>1</sup>, Baymakov Sayfiddin Risbaevich<sup>2</sup>, Ismailov Uktam Safayevich<sup>1</sup>, Matmurov Seilkhon Kuronboevich<sup>1</sup>, Yunusov Seydamet Shevket-oglu<sup>2</sup>

1 - Tashkent Medical Academy, Republic of Uzbekistan, Tashkent;

2 - Tashkent State Dental Institute, Republic of Uzbekistan, Tashkent

e-mail: [mir181164@gmail.com](mailto:mir181164@gmail.com)

**Резюме.** Ушбу изланишдан мақсад, ўткир тошли холециститда операция қилинганда жигардан ташқари ўт йўллари ятроген шикастланиши турларини ва учрашини сонини ўрганишдан иборатдир. Материал ва методлар. Хисобот вақти 2015 йилдан 2021 йилгача бўлган вақтда №1 РКШнинг хирургия бўлимида (ТДСИ хирургик ва ХДЖ кафедраси билан ТТА хирургия ва трансплантология кафедраларини базаси) ўткир тошли холецистит бўйича шошилинич 926 бемор операция қилинган: 195- традицион холецистэктомия (21,05%), 683- лапароскопик холецистэктомия (ЛХЭ)(73,76%) ва 48- холецистолитостомия(5,18%). Операция бўлган беморларни ўртача ёши  $49,32 \pm 4,64$  йил, улардан кўпини аёллар ташкил қилди(627 – 67,7%). Ўт йўллари шикастларини тартибга солишда Strasberg (1995) классификациясидан фойдаландик. Натижа: Традицион холецистэктомия бажарилган беморларда(195), жигардан ташқари ўт йўллари(ЖТЎЙ) ятроген шикастланиши(ЯШ) кузатилмади. ЛХЭ бажарилган беморлардан(683), 52 (7,6%) да конверсия бўлган ва уларни орасида ҳам ЖТЎЙ ЯШ кузатилмади. ЛХЭ ўтказилга 631 бемордан 14 (2,21%) ЖТЎЙ ЯШ кузатилган. Хулоса. ЛХЭ бажариш учун асосий талаб, қўйилдагилар: ЛХЭ жигардан ташқари ўт йўлларида операция қилиш маҳоратига эга бўлган хирурглар бажариши керак; Операция қилаётган хирург ЖТЎЙ анатомик вариантлари ва аномал холатларини билиши зарур; Calot учбурчагида анатомик элементларни алоҳида эътибор ва синчковлик билан ажратиш керак; Зарурат бўлса ЖТЎЙ интраоперацион тошхислаш керак (УТТ, интраоперацион холангиография, флюоресцентия холангиоскопия); Агар қийинчилик тузилса ёки иккиланиш бўлса ўз вақтида конверсия қилиш зарур.

**Калим сўзлар:** лапароскопик холецистэктомия, конверсия, жигардан ташқари ўт йўллари ятроген шикастланиши.

**Abstract.** Purpose: to study the frequency and nature of injury of the bile ducts in various types of operations for acute calculous cholecystitis. Material and methods. For the period from 2015 to 2021, in the surgical department of the Republican Clinical Hospital N1 (RCH N1) (the base of the departments of surgical disease and military field surgery of the Tashkent State Stomatology Institute (TSSI) and surgery and transplantology department of Tashkent Medical Academy (TMA)) 926 patients were operated on urgent or urgent basis for acute calculous cholecystitis: 195 - traditional cholecystectomies (21.05%), 683 - laparoscopic cholecystectomies (73.76%) and 48 - cholecystolithostomies (5.18%). The average age of operated patients was  $49.32 \pm 4.64$  years, women predominated (627 - 67.7%). In order to systematize different types of bile duct injuries, the classification of injuries by Strasberg (1995) was used. Results. Iatrogenic injury (IAP) of the extrahepatic bile ducts (EBD) in patients who underwent traditional cholecystectomy (195) is not registered. Of the 683 patients who underwent LCE, 52 had conversion (7.6%), among whom iatrogenic injury extrahepatic bile duct was also unregistered. Of 631 patients who underwent LCE, in 14 (2.21%) cases, iatrogenic injury extrahepatic bile duct was registered. Conclusion. The main requirements for laparoscopic cholecystectomy are: 1. LCE should be performed by surgeons who have the skills to operate on extrahepatic bile ducts; 2. The operating surgeon is obliged to know the anatomical variants and anomalies of the extrahepatic bile ducts and vessels of this zone; 3. It is necessary to carefully dissect the anatomical elements of the Calot triangle; 4. If necessary, perform intraoperative diagnostics (ultrasound, intraoperative cholangiography, fluorescent cholangioscopy); 5. In case of difficult or doubtful cases, timely go over to conversion.

**Key words:** laparoscopic cholecystectomy, conversion, iatrogenic injury of the extrahepatic bile ducts.

**Введение.** Желчнокаменная болезнь (ЖКБ) и острый холецистит в последние годы активно конкурируют с острым панкреатитом за 2-е место среди острых заболеваний органов брюшной полости, уступая лишь острому аппендициту [1–5]. Общее количество операций по поводу ЖКБ в мировой практике ежегодно превышает 2,5 млн, поэтому проблему лечения холелитиаза следует рассматривать не только как медицинскую, но и как социально-экономическую [6, 7]. Развитие медицинских технологий значительно изменило традиционные методы лечения целого ряда заболеваний. После внедрения в арсенал хирургов в 1985 г. Е. Мише лапароскопической холецистэктомии (ЛХЭ) на смену традиционному



открытому вмешательству (ТХЭ), применяемому практически в неизменном виде со времен С. Langenbuch (1882), мини-инвазивная методика быстро завоевала статус стандарта в лечении ЖКБ [7–9]. Малая травматичность, быстрая реабилитация, хороший косметический эффект, а также возможность выполнения симультанных вмешательств – далеко не полный список достоинств ЛХЭ. Наряду со всеми преимуществами активное и повсеместное внедрение технологии в арсенал хирургических клиник при хроническом и остром холецистите привело к увеличению числа повреждений внепеченочных желчных протоков (ВЖП) [1, 3, 8, 9].

Частота травм ВЖП после ЛХЭ по статистическим данным составляет 0,09– 5,35% случаев [9–11]. Важно отметить, что ТХЭ применяется, как правило, при осложненных формах ЖКБ или в результате конверсии после попытки ЛХЭ [1, 19]. Максимальное количество осложнений наблюдается в период освоения эндоскопической методики и проведения первых 20–50 операций. Второй пик осложнений связан с тем, что по мере накопления опыта операции начинают выполнять более тяжелым больным с осложненным течением заболевания и, иногда появляется излишняя самоуверенность хирурга [2]. Считаем, что оптимальной тактикой при деструктивных формах холецистита признано хирургическое лечение первые 24–72 ч от начала болевого синдрома [1, 17].

И.В. Федоров и соавт. [2] считают целесообразным выделять три группы факторов риска повреждений желчных протоков:

- опасные анатомические варианты строения желчевыводящих путей (низкое слияние долевых протоков, впадение дополнительных протоков в желчные пути, короткий пузырный проток или его отсутствие, аномальное расположение пузырной артерии и др.);
- опасные патологические изменения (острый холецистит, склероз, атрофия желчных путей, синдром Мириizzi и др.);
- опасные хирургические вмешательства (недостаточная экспозиция, неправильное направление тракции за желчный пузырь, электрокоагуляционные повреждения и др.).

Безусловно, для прогноза, а точнее, предупреждения риска повреждения ВЖП немаловажное значение имеют квалификация и опыт хирурга, техническое оснащение клиники [1, 4, 16, 18]. Одним из решающих моментов в благоприятном исходе последующих реконструктивных операций после повреждения ВЖП является своевременная диагностика повреждения [1, 12, 13, 21]. Однако, во время операции ее диагностируют лишь в 20–30% наблюдений, большинство распознают в послеоперационном периоде в связи с развитием желчного перитонита, механической желтухи, формированием подпеченочного абсцесса или наружной билиарной фистулы [11, 14, 20].

Позднее выявление подобных осложнений резко снижает качество последующих реконструктивных вмешательств, чаще приводит к формированию рубцовых стриктур анастомозов [1, 2], требует повторных многоэтапных операций, что сопровождается высокой летальностью, достигающей 13–25% [3, 15].

**Материал и методы.** За период с 2015 по 2021 г. в хирургическом отделении РКБ №1 (база кафедр хирургических болезней и ВПХ ТГСИ и хирургии и трансплантологии ТМА) прооперировано в экстренном или срочном порядке 926 пациентов по поводу острого калькулезного холецистита: 195 - традиционных холецистэктомий (21,05%), 683 – лапароскопических холецистэктомий (ЛХЭ) (73,76%) и 48 - холецистолитостомий (5,18%). Средний возраст оперированных больных составил  $49,32 \pm 4,64$  года, преобладали женщины (627 – 67,7%). С целью систематизации различных типов травм желчных протоков использована классификация повреждений Strasberg (1995).

Ятрогенное повреждение (ЯП) внепеченочных желчных протоков (ВЖП) у больных, перенесших традиционные холецистэктомии (195), не зарегистрировано.

Из 683 больных, перенесших ЛХЭ, у 52 было конверсия (7,6%), среди которых ЯПВЖП тоже не зарегистрировано.

Из 631 больных, перенесших ЛХЭ, у 14 (2,21%) зарегистрировано ЯПВЖП.

Причинами конверсии (52) были интраоперационные технические трудности, связанные с деструктивным процессом в желчном пузыре и перихолециститом, выраженной инфильтрацией гепатодуоденальной связки, подозрение на короткий пузырный проток или аномалию выпадения пузырного протока и др.

Тактика и объем оперативного вмешательства выполнялись согласно современным международным рекомендациям. С целью систематизации различных типов ЯПВЖП использовали классификацию повреждений по Strasberg [17], являющуюся дополнением классификации Н. Bismuth (1982), и выделяющую две основные категории:

1. Повреждения мелких протоков;
2. Повреждения магистральных протоков.

Последние подразделяются на подтипы в зависимости от длины культи общего печеночного протока и степени вовлечения бифуркации и долевых печеночных протоков в соответствии с классификацией Bismuth [18]. Эта классификация адаптирована к мультидисциплинарному подходу в лечении повреждений желчных протоков и, по-видимому, именно по этой причине получила широкое распространение в хирургии, хотя не охватывает все возможные виды травм билиарного тракта.

**Результаты.** Из 631 оперированных больных ятрогенное повреждение ВЖП произошло у 14 (2,21%). Все больные были оперированы по экстренным и срочным показаниям. К сожалению, далеко не всегда удалось выявить повреждение во время операции, что, безусловно, ухудшило бы прогноз лечения и позволило минимизировать риски декомпенсации сопутствующих заболеваний. Факт ЯПВЖП во время операции был установлен в 8 случаях и 6 - в послеоперационном периоде на 2–4сутки.

Основным маркером повреждения желчных протоков во время операции служит обнаружение желчи в зоне операционного поля, что имело место у 8 больных. В остальных случаях повреждение протоков было выявлено в послеопе-

рациональном периоде на основании желчеистечения из дренажа, повышения уровня билирубина, указывающих на неблагоприятное течение, при этом инструментальные исследования нередко выполнялись с большим опозданием.

Из 8 больных, у которых ЯПВЖП обнаружено во время операции, выполнены следующие операции: 4 больным с касательными повреждениями латеральной стенки холедоха (тип E<sub>1</sub>) выполнено дренирование холедоха по Керу; одному больному с повреждением передней стенки общего желчного протока (тип E<sub>2</sub>) был наложен первичный шов на потерянном дренаже; одному больному с полным пересечением общего желчного протока (тип E<sub>1</sub>) был наложен холедохо-холедохо анастомоз с дренированием проекции анастомоза; 2 больным с повреждением латеральной стенки холедоха с переходом на переднюю стенку общего желчного протока (тип E<sub>1</sub>) был наложен первичный шов, с дренированием холедоха. У всех этих больных установлен дополнительный дренаж в подпеченочном пространстве.

Из 6 больных, у которых ЯПВЖП обнаружено в различные сроки послеоперационного периода 2 на вторые сутки отмечено желчное отделяемое по страховочному дренажу в нарастающем количестве; при контрольном УЗИ была выявлена жидкость (билома) в подпеченочном пространстве и была выполнена лапаротомия, санация брюшной полости и наложение СДХДА с дренированием подпеченочного пространства (у этих больных интраоперационно имело место повреждение передней стенки холедоха – тип E<sub>1</sub>). У 2 больных было отмечено желчеистечение по страховочному дренажу на третьи сутки, при УЗИ была выявлена жидкость (билома) в подпеченочном пространстве, с клиническими признаками перитонита. При лапаротомии было выявлено касательное повреждение латеральной стенки холедоха (тип E<sub>1</sub>), выполнена санация брюшной полости и дренирование холедоха по Керу, а также дренирование подпеченочного пространства и правого бокового канала. У одного больного на 4-сутки развилась клиника паралитической кишечной непроходимости с перитонитом, но выделение желчи по контрольному дренажу не было. Выполнена лапаротомия, санация брюшной полости, дренирование холедоха по Керу (имело место диатермическое повреждение участка гепатикохоледоха на месте впадения культи пузырного протока) с дренированием подпеченочного пространства и малого таза.

А также у одной больной на 2-сутки по дренажу выделилась 10-15 мл желчи. В динамике на 3-4-сутки желчеистечение не увеличилось. На УЗИ был обнаружен только пневматоз кишечника, а в брюшной полости жидкости не выявлено. На 5-сутки больная с клиникой перитонита была оперирована. Во время операции явных источников желчеистечения не было обнаружено. Была выраженная инфильтрация в подпеченочном пространстве и в области гепатодуоденальной связки. Операцию закончили дренированием подпеченочного пространства, малого таза и интубацией ЖКТ. Но, в последующие дни отмечалось поступление желчи по дренажу подпеченочного пространства до 400 мл/сутки, а также держалась картина перитонита. На контрольном УЗИ в подпеченочном пространстве, в правом боковом канале и в малом тазу была выявлена жидкость. Коллективно было решено выполнить релапаротомию. При ревизии был обнаружен сложный дефект на месте перехода общего печеночного протока в холедох и повреждение абберантного правого печеночного протока с желчеистечением (тип E<sub>5</sub>). После санации брюшной полости участок дефекта дренировали по Керу и так называемый добавочный печеночный проток тоже отдельно дренирован. Было произведена санация и дренирование брюшной полости.

Из 14 больных, повторно оперированных по поводу ЯПВЖП, 12 выздоровели. У последних двух больных отмечен летальный исход, что составил 14,3% от общего числа больных с ЯПВЖП. Причинами летального исхода явились, кроме основного заболевания и её осложнений, преклонный возраст больных, а также имевшее место множественные сопутствующие заболевания со стороны жизненно важных органов и систем. Немаловажными моментами, приведшими к возникновению таких нестандартных ситуаций, на наш взгляд, также явились излишняя самоуверенность хирурга и необоснованная попытка (во что бы то не стало) закончить операцию лапароскопически, хотя имеющаяся интраоперационная картина (выраженная инфильтрация в области гепатодуоденальной связки и невозможность дифференцировки элементов треугольника Calot) диктовала выполнения конверсии во время первичной операции.

**Обсуждение.** Таким образом, анализ результатов проведенных исследований показывает, что при выполнении ЛХЭ, особенно в экстренной хирургии черевато различными осложнениями, в частности различными ятрогенными повреждениями внепеченочных желчных протоков. Это в свою очередь приводит не только к увеличению послеоперационных осложнений и неудовлетворительных результатов в отдаленном периоде, но и к инвалидизации больных и летальному исходу. В связи с этим любой оперирующий хирург должен с максимальной ответственностью относиться к данной проблеме.

**Заключение.** Основными требованиями при выполнении лапароскопической холецистэктомии являются:

1. ЛХЭ должны выполнять хирурги, имеющие навыки оперировать в ВЖП;
2. Оперирующий хирург обязан знать анатомические варианты и аномалии ВЖП и сосудов этой зоны;
3. Необходимо тщательно препарировать анатомических элементов треугольника Calot;
4. При необходимости следует выполнять интраоперационную диагностику ВЖП (УЗИ, интраоперационная холангиография, флюоресцентная холангиоскопия);
5. При затруднительных или сомнительных случаях своевременно перейти на конверсию.
6. При соблюдении перечисленных требований, на наш взгляд, риск ятрогенного повреждения внепеченочных желчных протоков будет минимальным.

#### Литература:

1. Баймаков Сайфиддин Рисбаевич, Адилходжаев Аскар Анварович, Рахматиллаев Шохрухбек Юсупжонович, Юнусов Сейдамет Шевкет-оглу. Нестандартная лапароскопическая холецистэктомия при situs inversus viscerum. Проблемы биологии и медицины. 2021. №1(125). С. 135-138.

2. Бражникова Н.А., Мерзликин Н.В., Цхай В.Ф., Хлебникова Ю.А., Еськов И.М., Шелепов С.В., Саипов М.Б., Курачева Н.А. Непосредственные результаты корригирующих операций повреждений желчных протоков при холецистэктомиях. Бюллетень сибирской медицины. 2012; 1: 141–149.
3. Брискин Б.С., Гудков А.Н., Брюнин Н.В. Оптимизация холецистэктомии из минидоступа с элементами открытой лапароскопической техники. Материалы Всероссийской конференции “Эндоскопически ассистированные операции”. Екатеринбург, 1999. С. 79.
4. Емельянов С.И., Панченков Д.Н., Мамалыгина Л.А. Хирургическое лечение интраоперационных повреждений внепеченочных желчных протоков. Анналы хирургической гепатологии. 2005; 10 (3): 55–61.
5. Емельянов С.И., Матвеев Н.Л., Феденко В.В. Лапароскопическая хирургия: прошлое и настоящее. Эндоскопическая хирургия. 1995; 1: 5–8.
6. Курбанов Д.М., Расулов Н.И., Ашуров А.С. Осложнения лапароскопической холецистэктомии. Новости хирургии. 2014; 22 (3): 366–373.
7. Руководство по хирургии желчных путей. Под ред. Гальперина Э.И., Ветшева П.С. М.: Видар-М, 2009. 561 с.
8. Федоров И.В., Сигал Л.Е., Чугунов А.Н. Повреждение желчных протоков при холецистэктомии. М., 2003. 72 с.
9. AA Adilkhodjaev, S Sh Yunusov. The features of surgical approach in the tumors in the head of pancreas complicated by mechanical jaundice. Приоритеты мировой науки: эксперимент и научная дискуссия. 2015. С. 63–67.
10. André F., Joao K., Diogo P., Marcus A., Marco B. Comparative analysis of iatrogenic injury of biliary tract in laparotomic and laparoscopic cholecystectomy. Arq. Bras. Cir. Dig. 2014; 27 (4): 272–274. DOI: 10.5935/2238-3182.20140137.
11. Benkabbou A., Castaing D., Salloum Ch., Adam R., Azoulay D., Vibert E. Treatment of failed Roux-en-Y hepaticojejunostomy after post-cholecystectomy bile ducts injuries. Surgery. 2013; 1535 (1): 95–102. DOI: 10.1016/j.surg.2012.06.028.
12. Bismuth H., Majno P.E. Biliary strictures: classification based on the principles of surgical treatment. World J. Surg. 2001; 25 (10): 1241–1244.
13. Connor S., Garden O.J. Bile duct injury in the era of laparoscopic cholecystectomy. Brit. J. Surg. 2006; 93 (2): 158–168.
14. Jabłońska B., Lampe P. Iatrogenic bile duct injuries: etiology, diagnosis and management. WJG. 2009; 15 (33): 4097–4104.
15. Khakimov Murod Shavkatovich, Adilkhodjaev Askar Anvarovich, Yunusov Seydamet Shevketovich. Integral assessment program for development of specific complications and tolerability of gastropancreatoduodenal resection in patients with periampullar tumors. European science review. 2015. 9–10. P. 106–110
16. Ou Z.B., Li S.W., Liu C.A., Tu B., Wu C.X., Ding X., Liu Z.J., Sun K., Feng H.Y., Gong J.P. Prevention of common bile duct injury during laparoscopic cholecystectomy. Hepatobiliary Pancreat. Dis. Int. 2009; 8 (4): 414–417.
17. Puljiz Z., Kuna T., Franjic B.D., Hochstadter H., Matecic A., Becavac Beslin M. Bile duct injures during open and laparoscopic cholecystectomy at Sestre milosrdnice University hospital from 1995 till 2001. Acta Clin. Croat. 2003; 42 (3): 217–223.
18. Strasberg S.M., Hertl M., Soper N.J. An analysis of the problem of biliary injury during laparoscopic cholecystectomy. J. Am. Coll. Surg. 1995; 180 (1): 101–109.
19. Syed A.K., Syed I.K., Roma P., Thomas K.I., Imran I. European Society of Gastrointestinal Endoscopy on Bile Duct Injuries. J. Surg. 2014; 2 (6): 82–87. DOI: 10.11648/j.js.20140206.11.
20. Waage A., Nilsson M. Iatrogenic bile duct injury: a population based study of 152 776 cholecystectomies in the Swedish Inpatient Registry. ARCH Surg. 2006; 141 (12): 1208–1213.
21. Wu J.S., Peng C., Mao X.H., Pin Lv. Bile duct injuries associated with laparoscopic and open cholecystectomy: Sixteen-year experience. World J. Gastroenterol. 2007; 13 (16): 2374–2378. DOI: 10.3748/wjg.v13.i16.2374.

#### **ЯТРОГЕННЫЕ ПОВРЕЖДЕНИЯ ВНЕПЕЧЕНОЧНЫХ ЖЕЛЧНЫХ ПРОТОКОВ В ЭКСТРЕННОЙ ХИРУРГИИ**

*Арипова Н.У., Пулатов М.М., Джамалов С.И., Баймаков С.Р., Исмаилов У.С., Матмуратов С.К., Юнусов С.Ш.*

**Резюме.** Целью данного исследования является изучение частоты и характера повреждений желчных протоков при различных видах операций по поводу острого калькулезного холецистита. *Материал и методы.* За период с 2015 по 2021 г. в хирургическом отделении РКБ №1 (база кафедр хирургических болезней и ВПХ ТГСИ и хирургии и трансплантологии ТМА) прооперировано в экстренном или срочном порядке 926 пациентов по поводу острого калькулезного холецистита: 195- традиционных холецистэктомий (21,05%), 683- лапароскопических холецистэктомий (ЛХЭ) (73,76%) и 48- холецистолитостомий (5,18%). Средний возраст оперированных больных составил  $49,32 \pm 4,64$  года, преобладали женщины (627 – 67,7%). С целью систематизации различных типов травм желчных протоков использована классификация повреждений Strasberg (1995). *Результаты.* Ятрогенное повреждение (ЯП) внепеченочных желчных протоков (ВЖП) у больных, перенесших традиционные холецистэктомии (195), не зарегистрировано. Из 683 больных, перенесших ЛХЭ, у 52 было конверсия (7,6%), среди которых ЯПВЖП тоже не зарегистрировано. Из 631 больных, перенесших ЛХЭ, в 14 (2,21%) случаях зарегистрировано ЯПВЖП. *Заключение.* Основными требованиями при выполнении лапароскопической холецистэктомии являются: ЛХЭ должны выполнять хирурги, имеющие навыки оперировать в ВЖП; Оперирующий хирург обязан знать анатомические варианты и аномалии ВЖП и сосудов этой зоны; Необходимо тщательно препарировать анатомических элементов треугольника Calot; При необходимости следует выполнять интраоперационную диагностику ВЖП (УЗИ, интраоперационная холангиография, флюоресцентная, холангиоскопия); При затруднительных или сомнительных случаях своевременно перейти на конверсию.

**Ключевые слова:** лапароскопическая холецистэктомия, конверсия, ятрогенное повреждение внепеченочных желчных протоков.

УДК: 616.13/132-089

**ИЗУЧЕНИЕ ЭФФЕКТИВНОСТИ КОМПЛЕКСНОГО КОНСЕРВАТИВНОГО ЛЕЧЕНИЯ БОЛЬНЫХ С ПОСЛЕОЖГОВЫМИ РУБЦОВЫМИ ДЕФОРМАЦИЯМИ КИСТИ**

Асханов Зафарбек Паттахонович

Андижанский Государственный медицинский институт, Республика Узбекистан, г. Андижан

**КУЙИШДАН КЕЙИНГИ ҚЎЛ КАФТ ЧАНДИҚЛИ ДЕФОРМАЦИЯЛАРИ БЎЛГАН БЕМОРЛАРНИ КОМПЛЕКСЛИ КОНСЕРВАТИВ ДАВОЛАШНИНГ САМАРАДОРЛИГИНИ ЎРГАНИШ**

Асханов Зафарбек Паттахонович

Андижон Давлат тиббиёт институти, Ўзбекистон Республикаси, Андижон ш.

**STUDY EFFECTS OF COMPLEX TREATMENT IN PATIENTS INJURED WITH POSTBURN SCAR DEFORMATION OF THE HAND**

Askhanov Zafarbek Pattakhonovich

Andijan State Medical Institute, Republic of Uzbekistan, Andijan

e-mail: [surger\\_askhanov87@mail.ru](mailto:surger_askhanov87@mail.ru)

**Резюме.** Ушбу мақолада муаллиф куйишдан кейинги қўл кафт чандиқли деформациялари бўлган беморларда кенг қамровли консерватив даволаш усулини таклиф қилди. Даволаш самарадорлиги комплекс консерватив даво муолажаларини олган 197 беморларда ўрганилди. Беморлар 2 гуруҳга бўлинди: 1 – гуруҳда 96, 2 – гуруҳда 101 та беморлар бўлди. Асосий гуруҳда 93.1% беморларда яхши ва қониқарли натижалар олинди. Таққослаш гуруҳида ушбу кўрсаткичлар 81.2% ни ташкил этди. Шунга асосланиб куйишдан кейинги қўл кафт чандиқли деформациялари бўлган беморларни комплексли консерватив даволаш бўйича таклиф қилинган схемалар натижаларни 11.9% гача яхшилашга имкон берди.

**Калит сўзлар:** чандик, куйик асоратлари, реабилитация, кафт.

**Abstract.** In this article, the author proposes a complex conservative treatment of patients with post-burn cicatricial deformities of the hand. The effectiveness of treatment was studied in 197 patients who underwent complex conservative treatment. The patients were divided into 2 groups: group 1 consisted of 96 and group 2 - 101 patients. In 93.1% patients in the main group, a good result was obtained. In the comparison group, these indicators amounted to 81.2%. Based on this, the proposed schemes of complex treatment of patients with post-burn cicatricial deformities of the hand made it possible to improve the results up to 11.6%.

**Key words:** scar, burn complications, rehabilitation, palm.

**Актуальность исследования:** Вопросы реабилитации ожоговых реконвалесцентов с нарушениями функций кисти изучены недостаточно. Не определены базы лечебно-профилактических учреждений областей с учетом имеющихся водоисточников, где возможно проведение консервативной реабилитации; не изучена эффективность многих средств консервативной реабилитации (в частности сероводородных орошений). Отсутствие отделений реконструктивно-восстановительной хирургии последствий ожогов и центров реабилитации неблагоприятно влияет на отдаленные результаты лечения и приводит нередко к инвалидизации больных [1, 2].

Профилактика и лечение послеожоговых деформаций сложная задача. Эти мероприятия должны быть направлены в первую очередь на предотвращение роста патологических рубцов [5, 6].

При сформировавшейся деформации промедление с операцией ошибочно, однако, и раннее проведение восстановительной операции у больных может оказаться недостаточно эффективным [7].

Прежде чем определить показания к операции, вначале следует решить, можно ли устранить контрактуру путем консервативного лечения, используя все средства. Для этого требуется определенное время. Необходимо, чтобы рубцы и прижившиеся кожные лоскуты созрели, после чего в ряде случаев может отпасть необходимость в операции, либо уменьшится ее объем, поскольку увеличится подвижность мягких тканей в области суставов. При этом определится устойчивость и подвижность прижившихся кожных лоскутов, выявятся линии и зоны наибольшего стяжения тканей [1, 4].

Учитывая большой процент инвалидизации, подход к профилактике больных с данной патологией еще далек от требуемого и нуждается в дальнейшем совершенствовании.

**Цель исследования:** изучение эффективности комплексной профилактики послеожоговых рубцовых деформаций кисти.

**Материалы и методы исследования:** Работа основана на результатах до и после хирургического лечения, консервативного лечения 197 пациентов в возрасте от 14 до 42 лет, из них 124 (62,9%) пациентов мужского и 73 (37,1%) - женского пола. Больные разделены на 2 группы: 1 группа (группа сравнения) 96 (48,7%) и 2 группа (основная группа) 101 (51,3%) пациента, которые получили комплексное консервативное лечение. Больные трудоспособного возраста составили 92,6%.

**Результаты и их обсуждения.** Всем больным назначен курс консервативной терапии включающий: массаж, магнитотерапия, ультразвук с гелем Контрактубекс, компрессионные перчатки. Кроме этого лечебные мероприятия в основной группе включали 10 сеансов бальнеологические лечения в условиях сероводородных источников в Ферганской области.

Сероводородные ванны положительно влияют на лечение келоидов, гипертрофических рубцов кисти. Толщина рубцов уменьшается в 1,5-2 раза, они становятся мягче, бледнее, подвижнее. Заживают мелкие раны, а имевшиеся трофические язвы уменьшаются, стихают воспалительные явления, исчезают дерматозы. Прекращается рост рубцов, последние становятся мягче, подвижнее, эластичнее [1,3, 5].

Не умаляя достоинства традиционных способов консервативного лечения необходимо отметить ограниченные возможности в замещении глубоких, средних и больших по площади рубцовых деформаций кисти.

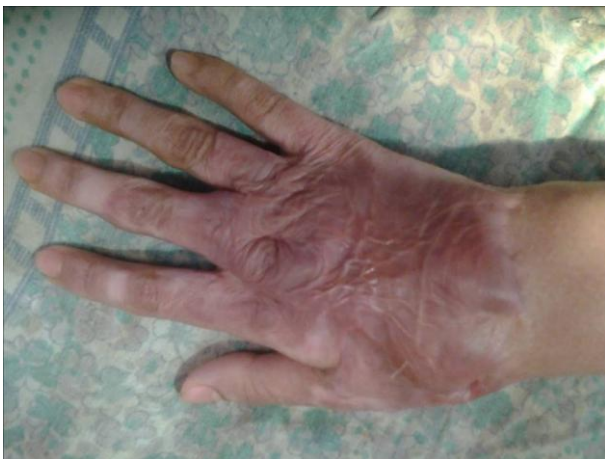Установлено, что магнитотерапия обладает дегидратирующим действием, способствует эффективному транспорту кислорода к тканям и его адекватной утилизации, а также улучшает микроциркуляцию за счет выброса гепарина в сосудистое русло [3,4,5].

Ультразвук с гелем Контрактубекс усиливает деградацию избыточного коллагена в области рубцов. Введение в область рубцов Контрактубекса при помощи ультразвука вызывает переход рубцов из гипер- в нормотрофические, уменьшает их плотность и консистенцию, снижает болевую чувствительность в области рубцов [7].

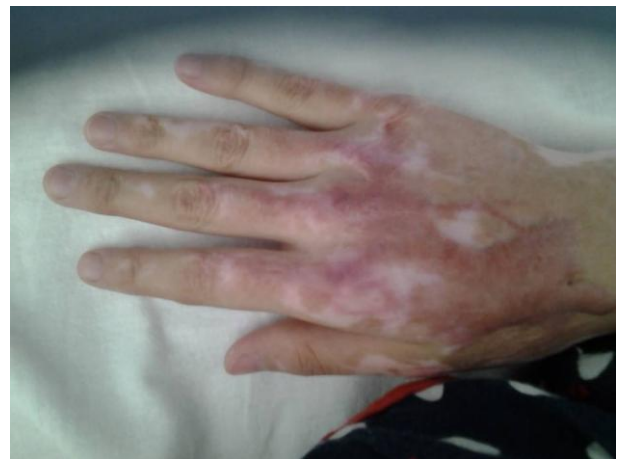Компрессионные перчатки обладают низкой растяжимостью вязаного полотна, за счет чего при активных движениях кисти давление под изделием повышается. Это и есть так называемое высокое рабочее давление. При расслаблении кисти давление понижается до изначального уровня (давление покоя). Чередование повышений и понижений давления (рабочее давление и давление покоя) оказывает на мягкие ткани кисти эффект микромассажа, который активизирует и стимулирует работу лимфангионов и улучшает лимфатический отток от кисти. Кроме того, оказываемая на руку компрессия повышает внутритканевое давление, что уменьшает выход жидкости из сосудистого русла в мягкие ткани и увеличивает обратное всасывание жидкости в кровеносные сосуды [1,3,4,5].

После проведенных курсов лечения наблюдалось частичное рассасывание рубцов, понижение высоты рубцов над поверхностью кожи, снижение болезненности и зуда в области рубца.

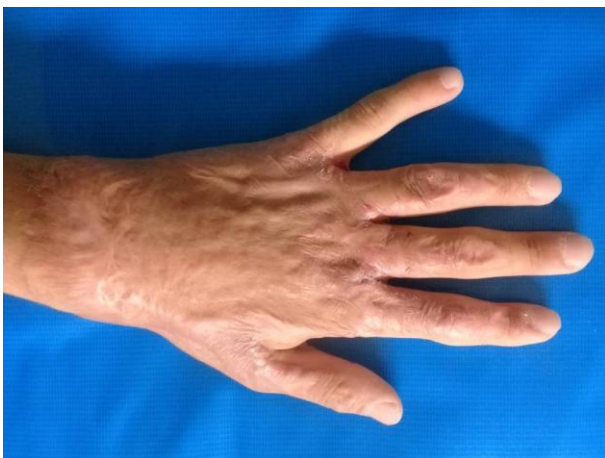**Результаты:** Сравнительный анализ результатов местного комплексного консервативного лечения рубцовых деформаций кисти показали эффективность разработанной схемы, включая бальнеологические лечения в условиях сероводородных источников в Ферганской области.



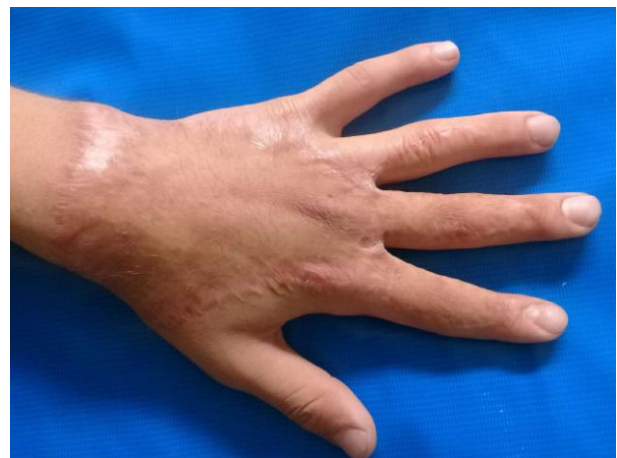**Рис. 1.** Больная И., через 5 месяцев после ожоговой травмы. Отмечаются гипертрофические рубцы тыльной поверхности правой кисти (до лечения)



**Рис. 2.** Та же больная. Отдаленный результат через год (после процедуры)



**Рис. 3.** Больной П., через 9 месяцев после ожоговой травм. Отмечаются гипертрофические рубцы тыльной поверхности левой кисти (до лечения)



**Рис. 4.** Тот же больной. Отдаленный результат через год (после процедуры)

Отдаленные результаты изучены у 184 (93,4%) из 197 больных. В основной группе 94 (93,1%) из 101 больных получены хорошие функциональные и эстетические результаты. А в контрольной группе эти показатели составили 78 (81,2%) из 96.

**Выводы:** Применение разработанной схемы комплексного консервативного лечения рубцовых деформаций кисти позволяет получить дополнительный пластический материал, по сравнению с традиционным способом. При этом, сокращается этапность операций и ускоряются сроки хирургической реабилитации пациентов. Орошение послеожогового рубца сероводородными ваннами в условиях санатория «Чимион» позволяет предупредить образование грубых, патологических рубцов кисти.

#### Литературы:

1. Алексеев А.А., и др. Проблемы и опыт санаторно-курортной реабилитации пострадавших от ожогов. Мир без ожогов. Москва. номер 49-50/2013, раздел №5.
2. Булюбаш И.Д. Механизмы психологической адаптации пациентов с травмами кисти // Вопросы Травмотологии и Ортопедии №4 2012. –С. 16-24.
3. Мадазимов М.М. Хирургическая реабилитация больных с последствиями ожогов: Автореф. дис... док. мед. наук.- Андижан 2006.- 19 с.
4. Новиков А.В. Методологические основы реабилитации больных с последствиями травм и заболеваний кисти. Автореф. дис... док. мед. наук.- Нижний Новгород, 2004.- 38 с.
5. Ручин М.В. Восстановление функции и анатомической целостности структур опорно-двигательной системы у пациентов с глубокими ожогами: Автореф. дис... канд. мед. наук.- Нижний Новгород, 2019.- 13 с.
6. Сарыгин П.В. и др. Хирургическое лечение послеожоговых дефектов кисти: Анналы хирургии, № 3, Москва, 2015.- 38 с.
7. Филиппова О.Л. Хирургические и морфологические аспекты лечения рубцовых деформаций у детей: Автореф. дис... док. мед. наук.- Санкт-Петербург 2015.- 14 с.

#### **ИЗУЧЕНИЕ ЭФФЕКТИВНОСТИ КОМПЛЕКСНОГО КОНСЕРВАТИВНОГО ЛЕЧЕНИЯ БОЛЬНЫХ С ПОСЛЕОЖОГОВЫМИ РУБЦОВЫМИ ДЕФОРМАЦИЯМИ КИСТИ**

Асханов З.П.

**Резюме.** В данной статье автором предложено комплексное консервативное лечение больных с послеожоговыми рубцовыми деформациями кисти. Изучена эффективность лечения у 197 пациентов которым проведена комплексная консервативная лечения. Больные разделены на 2 группы: 1 группа составила 96 и 2-ая группа 101 пациент. У 93,1% больных в основной группе получены хорошие и удовлетворительные результаты. В группе сравнения эти показатели составили 81,2%. Исходя из этого, предложенные схемы комплексного лечения больных с послеожоговыми рубцовыми деформациями кисти, дали возможность улучшить результаты до 11,9%.

**Ключевые слова:** рубец, послеожоговая деформация, реабилитация, кист.

УДК: 616.366-002.3-036.11-08

## ОСОБЕННОСТИ ЛАПАРОСКОПИЧЕСКОЙ ХОЛЕЦИСТЭКТОМИИ ПРИ ОСТРОМ ДЕСТРУКТИВНОМ КАЛЬКУЛЕЗНОМ ХОЛЕЦИСТИТЕ У ПАЦИЕНТОВ СТАРШИХ ВОЗРАСТНЫХ ГРУПП

Атаджанов Шухрат Комилович<sup>1</sup>, Хакимов Отабек Сотволдиевич<sup>2</sup>, Курбонов Шухратжон Парпиевич<sup>2</sup>, Отакузиев Ахмадилло Зокирович<sup>2</sup>

1 - Республиканский научный центр экстренной медицинской помощи, Республика Узбекистан, г. Ташкент;

2 - Андижанский Государственный медицинский институт, Республика Узбекистан, г. Андижан

## ЁШИ КАТТА БЕМОРЛАР ГУРУҲИДА ЎТКИР ДЕСТРУКТИВ ТОШЛИ ХОЛЕЦИСТИТ БЎЛГАНДА ЛАПАРОСОКПИК ХОЛЕЦИСТЭКТОМИЯНИНГ ЎЗИГА ХОС ХУСУСИЯТЛАРИ

Атаджанов Шухрат Комилович<sup>1</sup>, Хакимов Отабек Сотволдиевич<sup>2</sup>, Курбонов Шухратжон Парпиевич<sup>2</sup>, Отакузиев Ахмадилло Зокирович<sup>2</sup>

1 - Республика шошилич тиббий ёрдам илмий маркази, Ўзбекистон Республикаси, Тошкент ш.;

2 - Андижон Давлат тиббиёт институти, Ўзбекистон Республикаси, Андижон ш.

## PECULIARITIES OF LAPAROSCOPIC CHOLECYSTECTOMIA IN ACUTE DESTRUCTIVE CALCULAR CHOLECYSTITIS IN OLDER AGE PATIENTS

Atajanov Shukhrat Komilovich<sup>1</sup>, Khakimov Otabek Sotvoldievich<sup>2</sup>, Kurbonov Shukhratjon Parpiboevich<sup>2</sup>, Otakuziev Ahmadillo Zokirovich<sup>2</sup>

1 - Republican Scientific Center for Emergency Medical Aid, Republic of Uzbekistan, Tashkent;

2 - Andijan State Medical Institute, Republic of Uzbekistan, Andijan

e-mail : [malik4449@mail.ru](mailto:malik4449@mail.ru)

**Резюме.** Муаллифлар, асосан видеолaparоскопик холецистэктомияга қарши кўрсатмалар учун аолҳида кўрсатмалар мавжуд деган хусоага келишади, қарши кўрсатмаларнинг аксарияти ўт пуфагининг олиниши, унинг инфилтрацияси ва жигардан ташқари ўт йўлларининг патологияси билан боғлиқ. Муаллифларнинг фикрига кўра, лaparоскопик холецистэктомия анъанавий холецистэктомияга қарши кўрсатмаларни енгиб ўтади ва операция хавфи юқори бўлган беморларда амалга оширилиши мумкин.

*Калит сўзлар:* ўткир калькулез холецистит, лaparоскопия, қари ва кекса ёш.

**Abstract.** The authors conclude that there are separate indications for each surgical intervention, mainly as a justification for contraindications to video laparoscopic cholecystectomy, most of the contraindications are due to the destruction of the gallbladder, its infiltrate, and pathology of the extrahepatic biliary tract. According to the authors, laparoscopic cholecystectomy overcomes contraindications to traditional cholecystectomy, and is feasible in patients with high operational risk.

**Key words:** acute calculous cholecystitis, laparoscopy, elderly and senile age.

**Актуальность исследования.** Распространенность желчнокаменной болезни (ЖКБ) обуславливает ее ведущие позиции в структуре хирургических заболеваний в мире [1,3,5]. На сегодняшний день конкременты в желчном пузыре выявляют примерно у 10% взрослого населения, чаще у женщин в возрасте старше 40 лет, при этом число осложненных форм калькулезного холецистита остается стабильно высоким [1,2,5,8]. При этом проблема острого калькулезного холецистита (ОКХ) и его осложнений значительно возрастает у больных пожилого и старческого возраста с высоким операционно-анестезиологическим риском в связи с наличием тяжелой сопутствующей патологии обменного характера, нарушений сердечно-сосудистой и легочной системы [4,6,9,10].

**Цель исследования.** Улучшить результаты хирургического лечения больных острым деструктивным холециститом путем совершенствования тактико-технических аспектов лaparоскопической холецистэктомии.

**Материал и методы.** Нами проанализированы результаты хирургического лечения 280 больных с острым деструктивным холециститом прооперированных в клинике хирургии АндГосМИ за период 2015 - 2020 гг. Среди поступивших больных с ОКХ мужчин было 74 (26 %), женщин – 206 (74 %). Значительную часть среди всех больных составили люди пожилого и старческого возраста. Старше 65 лет было 158 (56,4 %) пациентов. Все пациенты были разделены на 2 группы: контрольная - 128 (45,7%) больных, которым проведена традиционная холецистэктомия стандартными лечебно-диагностическими методами; основная - 152 (54,2%) больной, которым проведена лaparоскопическая холецистэктомия оптимизированными нами методами. При поступлении всем больным выполнялись ультразвуковое исследование (УЗИ) органов брюшной полости, общий анализ крови (ОАК), общий анализ мочи (ОАМ), исследование биохимических показателей крови (билирубин, амилаза, мочевины, креатинин), глюкоза крови, группа крови, резус, коагулограмма. У всех 280 больных с предоперационным диагнозом острый холецистит, он подтвердился во время операции. У 15 (5,3%) больных из этой группы выявлен катаральный, у 82 (29,2) эмпиема ЖП, у 71 (25,3%) - флегмонозный и у 29 (10,3%) - гангренозный холецистит, из них с перитонитом у 15 (5,3%) больных. У 106 (37,85%) больных был обнаружен плотный воспалительный инфильтрат в области желчного пузыря. Всем больным основной группы ЛХЭ выполнялась по общепринятой методике с использованием четырех портов; лишь у 40 больных с астеническим телосложением холецистэктомия была выполнена с использованием трёх троакаров. ЛХЭ продолжалась от 30 до 86 мин, составив в среднем 42,3±3,2 минуты.

**Результаты и обсуждение.** В контрольной группе при наличии инфильтративно-спаечного процесса в области желчного пузыря, при отделении элементов Кало привело к кровотечению - всего таких случаев было 3 (2,3%), в 5 случаях отмечена травма холедоха (3,9%), потребовавшая расширения лaparотомного разреза, для установления её причины. Во всех случаях восстановление холедоха проведено путем его наружного дренирования по Пиковскому. Удельный вес осложнений при традиционной холецистэктомии был достоверно выше (P<0,001), по сравнению с ЛХЭ. В

структуре осложнений наиболее распространенными были нагноение раны у 16 (12,5%) и желчеистечение у 18 (14,1%) пациентов. У 6 пациентов с желчным перитонитом в послеоперационном периоде, в 3 случаях была устранена традиционным способом (релапаротомия), в 3 - путем лапароскопии. При этом нагноение ран после ТХЭ отличалось более тяжелым течением послеоперационного периода, приводящее, соответственно, к увеличению срока госпитализации и продолжительной реабилитации, что в конечном итоге отражалось на качестве жизни пациента. Из общего числа наиболее распространенным осложнением ЛХЭ было кровотечение из пузырной артерии и ложа пузыря - 40 (26,3%) случаев, которое в основном было остановлено путем диатермокоагуляции и клипирования сосуда. В 2 случаях возникла необходимость перехода на лапаротомию с последующей остановкой кровотечения из-за неэффективности эндоскопических способов гемостаза. В основной группе в послеоперационном периоде желчеистечение наблюдали у 1 (0,6%) больного, которое самостоятельно прекратилось в течение 3-5 суток. Повреждения желчного протока в основной группе с ушиванием на Т-образном силиконовом дренаже, удаляли на 28 сутки. Желчеистечение из пузырного протока устраняли через лапароскопический доступ методом клипирования. Нагноение раны, желчеистечение в послеоперационном периоде у больных основной группы не наблюдали.

**Выводы.** Таким образом, лапароскопическая холецистэктомия является наиболее рациональным способом хирургического лечения больных с ЖКБ и её осложнений, что обусловлено малой травматичностью, низким удельным весом осложнений, летальности, сокращением сроков и материальных затрат на лечение и реабилитацию больных. Одно из преимуществ малоинвазивной хирургии возможность поэтапного лечения тяжелых и нестандартных случаев. Наличие в арсенале лечебного учреждения всего комплекса малоинвазивных методик диагностики и лечения деструктивных форм острого калькулезного холецистита позволяет до минимума снизить количество осложнений и летальных исходов.

#### Литература:

1. Алиджанов Ф.Б., Хожибаев А.М., Баймурадов Ш.Э. Тактические подходы к лечению деструктивного холецистита с применением малоинвазивных технологий // *Shoshilinch tibbiyot axborotnomasi*, 2011, № 2.
2. Быстров С.А., Жуков Б.Н., Бизярин В.О. Миниинвазивные операции в лечении желчнокаменной болезни у пациентов с повышенным операционным риском. *Хирургия*. 2010; 7: 55.
3. Захаров О.В. Малоинвазивное лечение калькулезного холецистита у больных с высокой степенью операционно-анестезиологического риска. Диссертация канд.мед.наук. Воронеж. 2011. 108 с.
4. Башилов В. П., Брехов Е. И., Малов Ю. Я., Василенко О. Ю. Сравнительная оценка различных методов в лечении больных острым калькулезным холециститом, осложненным холедохолитиазом // *Хирургия*. 2005. № 10. С. 40 - 45.
5. Косаева С.Б., Аймагамбетов М.Ж. Современный взгляд на диагностику и лечение острого холецистита у лиц старше 60 лет. Обзор литературы // *Наука и здравоохранение*. 2018. – №2. – Т.20 С. 148-167.
6. Чан Ючун Прогностический анализ результатов отсроченной лапароскопической холецистэктомии при воспалительных изменениях желчного пузыря // *Анналы хирургической гепатологии*. – 2006. – том 21. №1. С. 59-77.
7. Маслова Я.В. Совершенствование лечебно-диагностического алгоритма острого холецистита и его осложнений: холедохолитиаза, стеноза большого сосочка двенадцатиперстной кишки и их сочетания // Автореф. дис. ... канд. мед. наук. - Курск, 2019. - 24 с.
8. Махмадов Ф.И., Мирбегиёв Д., Каримов П.Ш. Махмадёрёв Х.Ш. Результаты неотложной лапароскопической холецистэктомии у больных с высоким операционным риском // *Вестник Авиценны* 2019. - Том 21. - № 1. С. 121-128.
9. Хожибоев А.М., Турдиев Б.Т. Роль и место миниинвазивных вмешательств в лечении деструктивных форм острого холецистита у пациентов с высоким операционным риском. // *Вестник хирургической гастроэнтерологии* 2011 №4 С. 30.
10. Brooks K.R., Scarborough J.E., Vaslef S.N., Shapiro M.L. No need to wait: An analysis of the timing of cholecystectomy during admission for acute cholecystitis using the American College of Surgeons National Surgical Quality Improvement Program database // *J Trauma Acute Care Surg*. 2013; 74(1):167-73. 173-4
11. Cheng Y., Leng J., Tan J., Chen K., Dong J. Proper surgical technique approved for early laparoscopic cholecystectomy for non-critically ill elderly patients with acute cholecystitis // *Hepatogastroenterology*. 2013;60:688-91.
12. Cocolini F., Catena F., Pisano M., Gheza F., Fagioli S., Di Saverio S., et al. Open versus laparoscopic cholecystectomy in acute cholecystitis. Systematic review and meta-analysis // *Int J Surg*. 2015; 18: 196-204. doi:10.1016/j.ijsu.2015.04.083.

#### **ОСОБЕННОСТИ ЛАПАРОСКОПИЧЕСКОЙ ХОЛЕЦИСТЭКТОМИИ ПРИ ОСТРОМ ДЕСТРУКТИВНОМ КАЛЬКУЛЕЗНОМ ХОЛЕЦИСТИТЕ У ПАЦИЕНТОВ СТАРШИХ ВОЗРАСТНЫХ ГРУПП**

*Атаджанов Ш.К., Хакимов О.С., Курбонов Ш.П., Отакузиев А.З.*

**Резюме.** Авторы делают заключение о том, что для каждого оперативного вмешательства существуют отдельные показания, главным образом как обоснование противопоказаний к видеолапароскопической холецистэктомии, большая часть противопоказаний обусловлена деструкцией желчного пузыря, его инфильтратом, патологией внепеченочных желчных путей. По мнению авторов лапароскопическая холецистэктомия преодолевает противопоказания к традиционной холецистэктомии, и выполняется у больных с высоким операционным риском.

**Ключевые слова:** острый калькулезный холецистит, лапароскопия, пожилой и старческий возраст.



УДК: 617-001-031.14

## ТАКТИЧЕСКИЕ АСПЕКТЫ ДИАГНОСТИКИ И ХИРУРГИЧЕСКОГО ЛЕЧЕНИЯ ПРИ ТРАВМАТИЧЕСКИХ ПОВРЕЖДЕНИЯХ ОРГАНОВ БРЮШНОЙ ПОЛОСТИ

Атаджанов Шухрат Комилович<sup>1</sup>, Хакимов Отабек Сотволдиевич<sup>2</sup>, Курбонов Шухратжон Парпиевич<sup>2</sup>, Отакузиев Ахмадилло Зокирович<sup>2</sup>

1 - Республиканский научный центр экстренной медицинской помощи, Республика Узбекистан, г. Ташкент;  
2 - Андижанский Государственный медицинский институт, Республика Узбекистан, г. Андижан

## ҚОРИН БЎШЛИҒИ АЪЗОЛАРИ ТРАВМАТИК ЖАРОҲАТЛАРИДА ДИАГНОСТИКА ВА ХИРУРГИК ДАВОНИНГ ТАКТИК АСПЕКТЛАРИ

Атаджанов Шухрат Комилович<sup>1</sup>, Хакимов Отабек Сотволдиевич<sup>2</sup>, Курбонов Шухратжон Парпиевич<sup>2</sup>, Отакузиев Ахмадилло Зокирович<sup>2</sup>

1 - Республика шошилнч тиббий ёрдам илмий маркази, Ўзбекистон Республикаси, Тошкент ш.;  
2 - Андижон Давлат тиббиёт институти, Ўзбекистон Республикаси, Андижон ш.

## TACTICAL ASPECTS OF DIAGNOSTICS AND SURGICAL TREATMENT FOR TRAUMATIC INJURIES OF THE ABDOMINAL CAVITY ORGANS

Atajanov Shukhrat Komilovich<sup>1</sup>, Khakimov Otobek Sotvoldievich<sup>2</sup>, Kurbonov Shukhratjon Parpiboevich<sup>2</sup>, Otakuziev Ahmadillo Zokirovich<sup>2</sup>

1 - Republican Scientific Center for Emergency Medical Aid, Republic of Uzbekistan, Tashkent;  
2 - Andijan State Medical Institute, Republic of Uzbekistan, Andijan

e-mail : [malik4449@mail.ru](mailto:malik4449@mail.ru)

**Резюме.** Муаллифларнинг хулосасига кўра эхографик текширув лапароскопия билан биргаликда қорин бўшлиғи шикастланишларини эрта ташхислаш учун энг қулай ва етарли маълумотли хисобланади. Шу билан бирга, қорин бўшлиғи аъзоларининг ёпиқ жароҳатлари учун аралашувлари танлаш унинг шикастланиш хусусиятига боғлиқ, барча кузаутивларда қорин бўшлиғини дренажлаш керак.

**Калит сўзлар:** қорин бўшлиғи аъзолари травмалари, диагностика ва даволаш.

**Abstract.** The authors conclude that laparoscopy in combination with echography is considered the most accessible and sufficiently informative for early diagnosis of abdominal injuries in isolated and concomitant trauma. At the same time, the choice of surgical intervention for closed injuries of the abdominal organs depends on the nature of its damage; in all observations, drainage of the abdominal cavity is necessary.

**Key words:** trauma to the abdominal organs, diagnosis, treatment.

**Актуальность.** В настоящее время в условиях современных городов и мегаполисов отмечается устойчивый рост числа закрытых повреждений живота, сопровождающихся нарушением целостности внутренних органов [1,3,7,9,10,13,14]. Именно такие повреждения представляют значительные трудности для диагностики. При этом несмотря на успехи современной хирургии, летальность при травматических повреждениях органов брюшной полости колеблется от 10,7 до 69,7% и является основной причиной смертности в возрастной группе до 45 лет. Доля диагностических ошибок продолжает оставаться высокой, достигая 38,9% [2,4,8,11,12,15]. Для их предупреждения многие авторы идут по пути расширения показаний к лапаротомии при малейшем подозрении на повреждение внутренних органов. При этом число напрасных лапаротомий, когда в брюшной полости не обнаруживают повреждения, составляет 17,5 - 47,9%.

**Цель исследования.** Улучшить результаты диагностики и лечения больных с повреждениями органов брюшной полости.

**Материал и методы исследования:** Мы проанализировали опыт лечения 50 больных с закрытыми повреждениями органов брюшной полости находившихся на лечении в отделении хирургии №3 клиники Андижанского государственного медицинского института с 2017 по 2021 г. Большинство пострадавших (45 были трудоспособного возраста (20 до 50 лет), с преобладанием лиц мужского пола (71,4%).

В течение первых суток доставлены 93,1% пострадавших (из них в первые 2 часа поступили 61,4% больных), через 1 сутки и более - 6,9% больных.

Основным механизмом получения травмы была кататравма - ДТП, падение с высоты и избивение 34 (68%). Сочетанная травма - 5 пациентов (10%). Изолированная абдоминальная травма - 11 пациентов (22%). Учитывая трудности клинической диагностики повреждений органов брюшной полости, при тупой травме живота прибегали к дополнительным методам обследования, если позволяло состояние больных.

Специфическими методами диагностики были: кроме клинико-лабораторных методов (клинический осмотр, анализы крови и мочи, биохимические Hb-Ht), проводили ультразвуковое сканирование, именуемое FAST (от англ. Focused Assessment with Sonography for Trauma) - БЫСТРАЯ сонография травмированных отделов, компьютерная томография, диагностический перитонеальный лаваж, диагностическая лапароскопия.

Мультиспиральная компьютерная томография (МСКТ) выполнена у 4 пациентов в стабильном состоянии при отсутствии каких-либо выявленных изменений со стороны органов брюшной полости при УЗИ. У 4 пострадавших выполнение МСКТ позволило выявить косвенные признаки повреждения поджелудочной железы.

Все пострадавшие из обеих групп были оперированы. Наиболее часто на первом месте стояло повреждение печени (14 пациентов, 28%), на втором - селезенки (11 больных, 22%), на третьем - почек (9 человек, 18%) и кишечника (7 пациентов, 14%), на четвертом - мочевого пузыря (5 пострадавших, 10%), на пятом - поджелудочной железы (4 человека, 8%).

Во всех случаях повреждения была проведена диагностическая лапароскопия применена. Внедрение современных инструментальных методов диагностики позволило сократить среднее время от момента госпитализации пострадавшего до оказания ему оперативного пособия с  $10,7 \pm 3,7$  до  $4,0 \pm 1,4$  часов. В 1 случае, с выраженной клинической симптоматикой органов брюшной полости никаких патологических изменений выявлено не было (2%), что позволило избежать расширенной лапаротомии.

Были осуществлены следующие вмешательства: лапароскопическое ушивание ран печени в - 8, в 4 случаях повреждения печени при лапароскопическом доступе коагуляция раны печени была достаточной для остановки кровотечения. Абдоминализация раны печени с дренированием у - 1 пациента. Из 7 пострадавших с повреждениями кишечника, у 3 была проведена лапароскопическое ушивание раны кишечника, у - 1 коагуляция кровоточащего сосуда, у -2 была произведена конверсия и ушивание обширного разрыва кишечника. У 3 пострадавших с травмой поджелудочной железы были диагностированы незначительные ушибы железы и небольшие ее гематомы, при этом производили блокаду железы раствором новокаина, гидрокортизона, контрикала с последующей оментопанкреатопексией. У 1 больного повреждением головки железы была произведена конверсия лапаротомия и наложена холецистостома с дренированием вирсунгова протока. При разрывах мочевого пузыря лапароскопическое ушивание раны была достаточной для ликвидации повреждения. Из 9 больных с повреждениями почек у - 2 была произведена конверсия и нефрэктомия, у остальных были произведены лапароскопическое ушивание раны почки.

**Результаты и обсуждение.** Изучена эффективность используемой в клинике диагностической программы у пострадавших с закрытыми повреждениями живота. Клиническое обследование и лабораторные методы диагностики позволили установить своевременный диагноз только у 40% пострадавших. Информативность рентгенологического исследования составила 64%. Точность ультразвукового исследования при повреждении почек составила 100%, при разрывах печени - 72%, селезенки - 69%, кишечника - 0%. Диагностическая точность лапароскопии составила 98,9%. Осложнения возникли у 2 (4%) больных с развитием посттравматического панкреатита с 1 и 4 степенью повреждения поджелудочной железы. Летальность не наблюдали. Внедрение современных инструментальных методов диагностики позволило сократить среднее время от момента госпитализации пострадавшего до оказания ему оперативного пособия с  $10,7 \pm 3,7$  до  $4,0 \pm 1,4$  часов.

#### **Выводы.**

1. Клинические, лабораторные и рентгенологические методы исследования с включением КТ не позволяют с большой достоверностью определить наличие повреждений полых органов брюшной полости при травмах живота. Для ранней диагностики повреждений органов живота при изолированной и сочетанной травме наиболее доступными и достаточно информативными следует считать лапароскопию в сочетании с эхографией.
2. Выбор оперативного вмешательства при закрытых травмах органов брюшной полости зависит от характера ее повреждения, во всех наблюдениях необходимо дренирование брюшной полости.
3. При обнаружении прямых и косвенных признаков повреждения органов живота вопрос о дальнейшей тактике (лапароскопия, оперативное или консервативное лечение) решают индивидуально с учётом клинической картины.

#### **Литература:**

1. Абакумов М.М., Татарнинова Е.В., Вильк А.П. и др. Особенности диагностики и хирургической тактики при повреждениях груди и живота вследствие суицидальных и аутоагрессивных действий // Хирургия, 2017. - №10. - С.13-17
2. Гавришук Я.В., Кажанов И.В., Тулупов А.Н. и др. Минимально инвазивное лечение пострадавшей с повреждением селезенки // Вестник хирургии им. И.И.Грекова, 2019. - № 4. - С.58-60.
3. Ибрагимов Ф.И. Особенности тактики лечения при сочетанных травмах живота и таза // Хирургия, 2018. - № 10. - С.34-38.
4. Ермолов А.С., Хубутия М.Ш., Абакумов М.М. (ред.) Абдоминальная травма. Руководство для врачей. М.: Видар-М; 2010.
5. Ермолов А.С., Благовестнов Д.А., Иванов П.А. и др. Хирургия повреждений поджелудочной железы. Хирургия. Журнал им. Н.И. Пирогова. 2015;10:9-15.
6. Корита В.Р., Сидоренко М.Г. Повреждения 12-перстной кишки при травме живота // Врач скорой помощи, 2018. - № 3. - С.28-31.
7. Лебедев А.Г., Ярцев П.А., Македонская Т.П. и др. Закрытая травма живота с повреждением кишечника // Хирургия, 2019. - № 5. - С.82-87.
8. Масляков В.В., Барсуков В.Г., Урядов С.Е. и др. Роль и место тактики damagecontrol при ранениях живота // Вестник медицинского института Реавиз, 2019. - № 5. - С.128-136.
9. Мустафакулов И.Б., Тиялков А.Б., Карабаев Х.К., Мизамов Ф.О. Закрытая сочетанная травма живота. Мет. рекомендации. Самарканд – 2019.

10. Мустафакулов И.Б., Хаджибаев А.М., Мизамов Ф.О., Нормаматов Б.П. Интраабдоминальная гипертензия при сочетанных повреждениях органов брюшной полости // Вестник врача 2019.-№3 ISSN2181-466X.-С.68-73.
11. Хаджибаев А.М., Валиев Э.Ю., Усманов Х.Х. Современные положения оказания хирургического пособия пострадавшим с сочетанными травмами // Вестник экстренной медицины. - 2010. - №2. - с.25.
12. Хаджибаев А.М., Мустафакулов И.Б., Мизамов Ф.О., Нормаматов Б.П. Инновационные технологии и тактические подходы в лечении повреждений органов брюшной полости // Вестник врача 2019.-№3 ISSN2181-466X.-С.107-110.
13. O'Reilly D, Bouamra O, Kausar A, Dickson E, Lecky F. The Epidemiology of and Outcome from Pancreatoduodenal Trauma in the UK, 1989-2013. The Annals of The Royal College of Surgeons of England. 2015;97(2):125-130. doi:10.1308/003588414x14055925060712
14. Xie K, Liu J, Pan G, Hu WM, Wan MH, Tang WF, Liu XB, Wu H. Pancreatic injuries in earthquake victims: What have we learnt? Pancreatology. 2013;13(6):605-609. doi:10.1016/j.pan.2013.10.002
15. Dahiya D, Singh Rana S, Kaman L, Behera A. Conservative surgery for pancreatic neck transection. Polish Journal of Surgery. 2015;87(6):315-319. doi:10.1515/pjs-2015-0061

**ТАКТИЧЕСКИЕ АСПЕКТЫ ДИАГНОСТИКИ И ХИРУРГИЧЕСКОГО ЛЕЧЕНИЯ ПРИ ТРАВМАТИЧЕСКИХ ПОВРЕЖДЕНИЯХ ОРГАНОВ БРЮШНОЙ ПОЛОСТИ**

*Атаджанов Ш.К., Хакимов О.С., Курбонов Ш.П., Отакузиев А.З.*

**Резюме.** Авторы делают заключение о том, что для ранней диагностики повреждений органов живота при изолированной и сочетанной травме наиболее доступными и достаточно информативными считается лапароскопия в сочетании с эхографией. При этом выбор оперативного вмешательства при закрытых травмах органов брюшной полости зависит от характера ее повреждения, во всех наблюдениях необходимо дренирование брюшной полости.

**Ключевые слова:** травма органов брюшной полости, диагностика, лечение.

УДК: 616.36-002.951.21-089

### ЭХИНОКОККОЗ: ЭПИДЕМИОЛОГИЯ, СИМПТОМАТИКА, ДИАГНОСТИКА И ЛЕЧЕНИЕ

Ахмадбекова Ирода Анварбек кизи, Бутабаев Жасурбек Махмуджонович, Касымов Адхам Лутфуллаевич  
Андижанский государственный медицинский институт, Республика Узбекистан, г.Андижан

### ЭХИНОКОККОЗ: ЭПИДЕМИОЛОГИЯ, СИМПТОМЛАР, ТАШХИС ВА ДАВОЛАШ

Ахмадбекова Ирода Анварбек кизи, Бутабаев Жасурбек Махмуджонович, Касымов Адхам Лутфуллаевич  
Андижон Давлат тиббиёт институти, Ўзбекистон Республикаси, Андижон ш.

### ECHINOCOCCOSIS: EPIDEMIOLOGY, SYMPTOMS, DIAGNOSIS AND TREATMENT

Ahmadbekova Iroda Anvarbek kizi, Butaboev Jasurbek Mahmudjonovich, Kosimov Adham Lutfullayevich  
Andijan State Medical Institute, Republic of Uzbekistan, Andijan

e-mail: [irodahmadbekova@gmail.com](mailto:irodahmadbekova@gmail.com)

**Резюме.** Ушбу мақола турли мамлакатлар аҳолиси орасида эхинококкознинг эпидемиологияси, тарқалиши, белгилари, таъхиси ва даволаниши таҳлил қилинган. Эпидемиологик кузатишнинг асосий вазифалари келтирилган ва профилактик чора-тадбирлар бўйича тавсиялар берилган.

**Калит сўзлар:** кистоз эхинококкоз, эпидемиология, эпидемиологик кузатув, паразитар эндемик касаллик, онкосфера, олти илмоқли личинкалар.

**Abstract.** The present article discusses the epidemiology, spread, symptoms, diagnosis and treatment of echinococcosis among the population of different countries. The main tasks of epidemiological surveillance are given and recommendations on preventive measures are given.

**Keywords:** cystic echinococcosis, epidemiology, epidemiological surveillance, parasitic endemic disease, oncosphere, a six-pronged larva.

**Введение.** По данным Всемирной организации здравоохранения, больше 16 млн. из 50 млн. смертей в мире вызваны инфекционными и паразитическими болезнями [2,4,7]. Несмотря на продвинутость медицины в настоящее время, степень роста заражаемости эхинококкозом довольно высока, в частности в Средней Азии.

Было бы уместно дать определение данному заболеванию прежде, чем перейти к обсуждению её эпидемиологии и распространения.

Эхинококкоз – это хроническое заболевание, при котором заражаются такие жизненно-важные органы как печень, легкие, мозг и другие, образуя кистозные образования в котором содержатся множество личинок. Эхинококкоз развивается на протяжении многих лет, и плохо влияет на другие органы. Эхинококкоз проявляет первые признаки достаточно долго.

**Цель исследования** – проинформировать и разработать методы лечения и меры профилактики и гигиены направленных на предотвращение заражения, эффективное лечение и снижение заболеваемости эхинококкозом.

**Распространение.** Кистозный эхинококкоз распространен во всем мире и континентах, кроме Антарктиды. Эхинококкоз особенно распространен в сельской местности. Основной причиной которого является поедание внутренних органов забитых овец собаками в этих районах. В Африке на каждого жителя приходится два вида гельминтов, в странах Азии и Латинской Америке - один вид. В Европе каждый третий человек заражен гельминтами [6,7]. В эндемичных районах показатели заболеваемости людей кистозным эхинококкозом могут превышать 50 на 100 000 человек в год, а в некоторых частях Аргентины, Перу, Восточной Африки, Центральной Азии и Китая уровни распространенности могут достигать 5-10%.

Самые высокие показатели распространенности наблюдаются в сельских районах, где забивают старых животных. В зависимости от конкретных инфицированных видов животных убытки животноводческого производства, обусловленные кистозным эхинококкозом, вызваны отбраковкой печени, а также уменьшением веса туш, снижением ценности шкур, сокращением производства молока и снижением репродуктивной способности.

*E. granulosus* распространен в овцеводческих областях Средиземноморья, Ближнего Востока, Австралии, Новой Зеландии, Южной Африки и Южной Америки. Собаки являются окончательными хозяевами, у которых взрослые солитеры находятся в желудочно-кишечном тракте, а травоядные (например, овцы, лошади, олени) или люди являются промежуточными хозяевами, у которых развиваются кистозные поражения в печени или других органах. Очаги также имеются в отдельных областях Канады, Аляски и Калифорнии.

**Эпидемиология.** Согласно данным с сайта <http://www.who.int/echinococcosis>, эхинококкоз является тяжелым паразитарным эндемическим заболеванием и относится к серьезной медико-социальной проблеме во многих странах мира, в том числе, и в Республике Узбекистан. Проведен анализ результатов диагностики и лечения больных с эхинококкозом печени за период с 2010 г. по 2018 г. Объем наблюдения составил 442 больных эхинококкозом печени. Анализирована кислотообразующая функция желудка у больных, находившихся на стационарном лечении по поводу эхинококкоза печени. У 66,7% членов семей, оперированных ранее по поводу эхинококкоза, обнаружена пониженная кислотность [8]. Раз-

работана и предложена методика использования препаратов на основе альбендазола в предоперационном периоде, а также с целью предотвращения рецидивов в послеоперационном периоде.

Эхинококкоз легкого встречается в виде гидатидной (однокамерной) формы. Поражения легких по частоте занимают второе место (15-20 %) после поражения печени (80 %).

Взрослые особи эхинококка – это мелкие гельминты длиной 2,5-8 мм и шириной 0,5-10 мм, имеющие головку с четырьмя присосками и двумя рядами крючьев, шейку и несколько члеников. В зрелых члениках содержатся яйца эхинококка с онкосферами и шестикрючной личинкой-зародышем внутри. Онкосферы выживают в большом диапазоне температур (от -30°C до +30°C), несколько месяцев сохраняются в почве, но вскоре погибают под действием солнечного света.

**Механизм заражения:** фекально-оральный (попадание паразитов из кишечника заражённого в организм здорового человека через рот).

**Пути передачи паразита:**

- алиментарный (с продуктами питания, ягодами, грибами и овощами, загрязнёнными яйцами паразита);
- водный (через воду, загрязнённую паразитами);
- контактно-бытовой (в результате разделки шкур заражённых плотоядных животных, очень тесного контакта с собаками, в том числе обоюдное облизывание, несоблюдение правил гигиены).

**Симптомы эхинококкоза.** Эхинококкоз может бессимптомно протекать годами и десятилетиями; в случае возникновения клинической симптоматики патогномичные признаки отсутствуют. Независимо от локализации паразита в организме, эхинококкоз проходит в своем развитии три стадии:

**1 - стадию бессимптомную.** Течение латентного периода начинается от момента внедрения онкосферы в ткани и продолжается до тех пор, пока не появляются первые клинические признаки эхинококкоза.

**2 - стадию клинических проявлений.** Во время II стадии больных беспокоят боли в месте локализации кисты, слабость, крапивница, кожный зуд, а также специфические симптомы, обусловленные паразитированием кистозной формы эхинококка в том или ином органе.

**3 - стадию осложнений.** В стадии осложненного эхинококкоза может произойти разрыв кисты и истечение содержимого в брюшную или плевральную полость с развитием перитонита, плеврита. При нагноении эхинококковой кисты присоединяются высокая лихорадка, тяжелая интоксикация. Сдавление кистой органов и тканей может вызывать развитие механической желтухи, асцита, вывихов, патологических переломов [9].

**Диагностика.** Для правильного диагностирования эхинококкоза необходимо подробно собрать эпидемиологический анамнез, указывающий на тесный контакт человека с животными, эндемичность заражения. При подозрении на эхинококкоз любой локализации назначаются серологические исследования крови (ИФА, РНИФ, РНГА), позволяющие обнаружить специфические антитела к эхинококку. Специфичность и чувствительность тестов достигает 80-98%. Примерно в 2/3 случаев оказывается информативной кожно-аллергическая проба - реакция Казони.

Диапазон инструментальной диагностики эхинококкоза включает ультразвуковые, рентгеновские, томографические, радиоизотопные методы. Перечень исследований зависит от локализации поражения:

- При эхинококкозе печени информативны УЗИ гепатобилиарной системы, ангиография чревного ствола (целиакография), МРТ печени, скинтиграфия, диагностическая лапароскопия и др.
- Распознать эхинококкоз легких позволяет проведение рентгенографии лёгких и КТ грудной клетки, бронхоскопии, диагностической торакоскопии.
- Ведущими методами диагностики эхинококкоза головного мозга служат КТ или МРТ.
- При подозрении на поражение сердца выполняется ЭхоКГ, коронарография, вентрикулография, МРТ сердца [1].

**Лечение эхинококкоза.** Лечение нужно начинать как можно раньше, чтобы избежать возможного распространения процесса, нарушения работы организма и развития осложнений.

Существует четыре вида тактики:

**1. Хирургическое лечение** (радикальное или паллиативное) с последующей длительной химиотерапией, позволяющей предупредить возможный рецидив болезни из-за случайного обсеменения при операции, наличия мелких невидимых кист, невозможности провести радикальное удаление кист.

**2. Чрескожное лечение однокамерных кист** — миниинвазивное вмешательство без крупных разрезов с помощью техники PAIR (пункции, аспирации, инъекции, повторной аспирации) с последующей химиотерапией.

**3. Консервативная терапия химиопрепаратами** — проводится при невозможности хирургического лечения.

**4. Выжидательная тактика** — проводится при невозможности провести лечение и подозрении на гибель кисты (отсутствие эозинофилии, низкие или отрицательные ИФА-тесты, обызвествление, отсутствие роста кисты в динамике) [1].

Необходимо установить диспансерное наблюдение до 10 лет с периодическими лабораторными и инструментальными обследованиями после выбранного лечения.

**Прогноз и профилактика.** В случае радикального удаления эхинококковых кист и отсутствия повторного заражения прогноз благоприятный, рецидивов эхинококкоза не возникает. В случае интраоперационной диссеминации сколексов через 1-2 года может возникнуть рецидив заболевания с формированием множественных эхинококковых пузырей и неблагоприятным прогнозом.

Мерами предотвращения инвазии человека служат ветеринарный контроль и оздоровление животных (проведение периодической дегельминтизации собак, вакцинация овец, улучшение гигиенических условий содержания домашнего

скота и т. д.). Охотники, животноводы, хозяева собак должны быть информированы об опасности заражения эхинококкозом, необходимости соблюдения мер личной гигиены [9].

Ш. Расулов и Г. Матназарова выделили следующие основные задачи **эпидемиологического надзора**:

1. Систематический сбор информации о заболеваемости, пациентах, рецидивах, операциях и смертных случаях на основе стандартизированных документов;
2. Диагностические исследования необходимо проводить на основании данных лабораторных служб. Эти услуги являются очень важной мерой в выявлении этиологических (патогенных) факторов циркулирующих инфекционных заболеваний среди населения, а также в регулярном мониторинге патогенов инвазивных заболеваний, преобладающих в популяциях хозяев (собаки и кошки);
3. Для определения и оценки иммунологического статуса популяции между людьми и животными путем изучения и анализа сыворотки крови людей и животных проводится исследование для получения информации о распространении инфекционных заболеваний среди людей и животных, а также для оценки риска заражения этим гельминтам;
4. Сбор информации о численности и динамике распространения диких хищников, бездомных и домашних собак, являющихся основными хозяевами возбудителя;
5. Обобщать и анализировать собранные данные, давать рекомендации медицинским и ветеринарным организациям по текущим стратегиям и тактике борьбы с эхинококкозом, а также предоставлять информацию для взаимного обмена в сотрудничестве с Национальной информационной службой, ВОЗ и Международным эпизоотическим бюро;
6. Проведение научно-исследовательских работ в области совершенствования методов эпидемиологического надзора [2].

**Заключение.** Согласно мнению исследователей, своевременная диагностика эхинококкоза очень важна для эффективного лечения и предотвращения его рецидива. Для профилактики данного заболевания рекомендуется соблюдение правил личной гигиены и правильное питание.

Оперативное вмешательство при эхинококковой болезни должно выполняться после комплексной, патогенетической обоснованной предоперационной подготовки, инструментальной диагностики и включать удаление паразита, разрешение остаточной полости. Комплексное использование лабораторных (общий анализ крови, групп крови) УЗИ и МРТ позволяют определить локализацию и размеры эхинококковых кист в печени и на органах брюшной полости, оценить состояние фиброзной капсулы, наличие и характер осложнений. Химиотерапия при эхинококковой болезни в до и послеоперационном периоде является одним из важных аспектов, а иногда единственным методом, способствующим в профилактике повторных рецидивов [5]. Больные, перенесшие эхинококкоз, находятся на диспансерном наблюдении в течение 8-10 лет с ежегодным проведением серологических тестов, ультразвукового и рентгенологического обследования.

#### Литература:

1. Александров П.А. Эхинококкоз – симптомы и лечение. Москва, 2019. <http://www.probolezny.ru>
2. Онищенко Г.Г. Заболеваемость паразитарными болезнями в Российской Федерации: научное издание // Эпидемиология и инфекционные болезни. - М., 2007. - С. 4-6.
3. Расулов Ш.М., Матназарова Г.С. Распространение, профилактика, эпидемиологический надзор эхинококкоза в Узбекистане и соседних странах. Global and regional aspects of sustainable development. scientific collection «Interconf» | № 43
4. Шевченко Ю.Л., Назыров Ф.Г. Хирургия эхинококкоза. Москва. Изд. «Династия», 2016. 287 с.
5. G. I. Shayhova, A.L. Qosimov, J. M. Butaboev, A.Z. Otakoziev, M. A. Hayrullaev, Development of integrated treatment-preventive and hygienic measures for early detection of echinocoecal disease, Journal of Biomedicine and Practice 2020, Special Issue, pp. 937-943
6. Liu L et al. Current situation of endemic status, prevention and control of neglected zoonotic diseases in China. // Zhongguo Xue Xi Chong Bing Fang Zhi Za Zhi. 2013 Jun; 25 (3):307-11.
7. Sh.M. Rasulov, G.S. Matnazarova, A. Mirtazayev, N.T. Xamzayeva. Improving the epidemiology, epizootology, and prevention of echinococcosis in Uzbekistan. European Journal of Molecular & Clinical Medicine ISSN 2515-8260 Volume 07, Issue 02, 2020 3029
8. <http://www.who.int/echinococcosis>
9. <http://www.krasotaimedicina.ru>

#### **ЭХИНОКОККОЗ: ЭПИДЕМИОЛОГИЯ, СИМПТОМАТИКА, ДИАГНОСТИКА И ЛЕЧЕНИЕ**

*Ахмадбекова И.А., Бутабаев Ж.М., Касымов А.Л.*

**Резюме.** В данной статье анализируется эпидемиология, распространение, симптомы, диагностика и лечение эхинококкоза среди населения разных стран. Приведены основные задачи эпидемиологического надзора и даны рекомендации о мерах профилактики.

**Ключевые слова:** кистозный эхинококкоз, эпидемиология, эпидемиологический надзор, паразитарное эндемическое заболевание, онкосфера, шестикрючные личинки.

UDC: 616-001.17.94-092-07-08

**CURRENT STATE OF PREVENTION AND INTENSIVE THERAPY OF BURN SEPSIS**

Akhmedov Rakhmatillo Furkatovich, Karabaev Khudoyberdi Karabaevich, Narzullaev Sanat Inoyatovich,  
Tuhtaev Firdavs Muxiddinovich  
Samarkand State Medical Institute, Republic of Uzbekistan, Samarkand

**КУЙИШ СЕПСИСИНИНГ ПРОФИЛАКТИКАСИ ВА ИНТЕНСИВ ТЕРАПИЯСИНИНГ ҲОЗИРГИ ҲОЛАТИ**

Ахмедов Рахматилло Фуркатович, Карабаев Худойберди Карабаевич, Нарзуллаев Санат Иноятovich,  
Тухтаев Фирдавс Мухиддинович  
Самарканд Давлат тиббиёт институти, Ўзбекистон Республикаси, Самарканд ш.

**ТЕКУЩЕЕ СОСТОЯНИЕ ПРОФИЛАКТИКИ И ИНТЕНСИВНОЙ ТЕРАПИИ ОЖОГОВОГО СЕПСИСА**

Ахмедов Рахматилло Фуркатович, Карабаев Худойберди Карабаевич, Нарзуллаев Санат Иноятovich,  
Тухтаев Фирдавс Мухиддинович  
Самаркандский Государственный медицинский институт, Республика Узбекистан, г. Самарканд

e-mail: [rahmatjon6868@mail.ru](mailto:rahmatjon6868@mail.ru)

**Резюме.** Эрта куйиш сепсисининг олдини олиш элементи сифатида куйишга қарши терапия натижалари ўрганилган. Муаллифларнинг фикрига кўра, куйиш сепсисида ва септик шокда интенсив терапиядан оқилона фойдаланиш куйиш сепсиси ва полиорган этишмовчилиги бўлган беморларда ўлим кўрсаткичини 58,5% ва 46,9% (2007-2010 йилда) дан 38,8% ва 21,45% (2011-2018 йилда) тушди.

**Калит сўзлар:** сепсис, профилактика, интенсив терапия.

**Abstract.** The results of early anti-shock therapy were studied as an element of prevention of the development of "early" burn sepsis. According to the authors, the rational use of intensive therapy for burn sepsis and septic shock contributed to the mortality rate in severely burned patients with sepsis MOI decreased from 58.5% and 46.9% (for 2007-2010) to 38.8% and 21.45% (respectively for 2011-2018).

**Key words:** sepsis, prevention, intensive therapy.

A prophylactic approach to the treatment of severely burned patients provides the best treatment results for burn sepsis [1]. Anti-epidemic measures aimed at preventing the contamination of burn wounds, respiratory tract, gastrointestinal tract of microorganisms heavily burned by nosocomial strains are of no small importance. A decisive role in this case is played by the staffing and provision of equipment, consumables and dressings for specialized burn centers, which makes it possible to provide high-tech assistance to severely burned people, aimed at the speedy restoration of the skin and shortening the length of stay in the intensive care unit [8,15].

According to the majority of foreign and domestic authors, the most important direction in the prevention of the development of burn sepsis is the early surgical treatment of the victim, aimed at the earliest and, if possible, bloodless excision of necrotic tissues, which are not only a source of contamination of microorganisms, but in themselves, even before accession of infection, cause the development of systemic inflammatory response syndrome and multiple organ failure in children [23,24].

Timely initiation of anti-shock therapy and its effectiveness is also considered as an element of prevention of the development of early burn sepsis, since [15]:

- firstly, it allows to prepare the victim for early necrectomy in the shortest possible time,

- secondly, to reduce the time of hypoperfusion and reduce the severity of hypoperfusion - reperfusion syndrome, which is the basis for the launch of a cascade of reactions, the systemic inflammatory response syndrome and translocation of microorganisms into the bloodstream from the ischemic intestine.

There are several most commonly used calculation formulas for infusion-transfusion therapy of burn shock. The most effective, in our opinion, is the modified Parkland formula, which implies the introduction of crystalloid solutions at the rate of 3-4 ml/kg/% burn on the first day with the addition of 10-15 g of albumin per S for each liter of crystalloids, starting from 12 hours of infusion therapy. The use of perfluorane in combination with substrate antihypoxants (reamberin) in the acute period of burn disease allows to reduce the phenomena of systemic inflammatory response syndrome and significantly improve the results of treatment [18].

There is no consensus on the advisability of using selective intestinal decontamination with antibacterial drugs during the period of burn shock. At the same time, convincing data have been obtained on the beneficial effect of early enteral nutrition, the use of pre- and probiotics in severely burned patients on reducing the incidence of such infectious complications as pneumonia and sepsis [10,16,19].

Effective intensive therapy for sepsis is possible only with the full surgical debridement of the site of infection and adequate antimicrobial therapy. Inadequate initial antimicrobial therapy is an independent factor in death in patients with sepsis [9], including sepsis.

Patients with critical and supercritical deep burns significantly increase the risk of developing generalized infectious complications of burn disease. In this regard, patients with extensive deep burns of more than 20% of the body surface are treated

with antibacterial therapy in order to prevent and then treat complications of burn disease in complex therapy immediately after removing the patient from the state of burn shock [17].

1. The initial stage is the restoration of adequate hemodynamics. The goal is to achieve the following indicators in the first 6 hours after the diagnosis of burn sepsis: central venous pressure 8-12 mm Hg (12-15 mm Hg in patients on mechanical ventilation), mean arterial pressure > 65 mm Hg, urine output > 0.5 ml/kg/h, SvO<sub>2</sub> > 70%. If within 6 hours of intensive therapy the target level of venous blood saturation is not reached, then it is necessary to transfuse the erythrocyte mass until a hematocrit of > 30% is reached or to start infusion of dobutamine (maximum 20 µg / kg / min) for adult patients, and for children by age and weight [17].

2. Diagnosis of infection. Materials for microbiological research are taken before the start of antibiotic therapy. At a minimum, 2 blood cultures should be taken (one sample for venipuncture and one sample from each venous catheter if the duration of the catheterization is more than 48 hours). Other cultures (urine, wound, sputum, etc.) are taken in accordance with the specific critical situation. It is necessary to use all possible methods to search for a focus of infection and identify the pathogen. Microbiological examination should not significantly delay the initiation of antibiotic therapy [4].

3. Antibiotic therapy. As soon as possible (with severe burn sepsis and septic shock - within an hour after diagnosis), broad-spectrum antibiotics should be prescribed intravenously. Carbapenems are the most effective starting agents given empirically.

Empiric antibiotic therapy is carried out until the pathogen is identified and its antibiotic sensitivity is determined (usually within 48-72 hours), after which a re-assessment of the clinical situation is required, and antibiotic therapy may be revised taking into account microbiological data. For infections caused by *Pseudomonas* spp. in patients with neutropenia, combined antibiotic therapy (base antibiotic + aminoglycoside) is indicated. Antibiotics should be stopped immediately if the diagnosis of a bacterial infection is rejected [4].

All antibacterial drugs are administered intravenously to these patients. An absolute indication for immediate and intensive antibiotic therapy is the development of infectious complications of burn disease. The appointment of antibacterial drugs for burned patients should be based on a comprehensive assessment of their condition, taking into account the extent of the damage, its depth, the stage of the burn disease, its complications, the degree of contamination by the microflora of burn wounds, the immune status, as well as the patient's age, the nature and severity of concomitant pathology [5].

The drugs of choice for sepsis in burned patients are semisynthetic penicillins (ampicillin, carbenicillin) and their combinations with betalactamase inhibitors (amoxicillin + clavulonic acid, ampicillin + sulbactam), cephalosporins of the third generation (cefotaxime, ceftiofloxacin, cefotazoperazidime), aminoglycosides (gentamicin, tobramycin and sisomicin), fluoroquinolones (afloxacin, pefloxacin and lomefloxacin). For deep burns with damage to bone structures, we prescribe lincomycin, if an anaerobic non-clostridial infection is detected, clindomycin and metronidazole. Detection of a fungal infection requires nystatin, amphotericin B, or fluconazole. The prophylactic appointment of nystatin is necessary for all burned patients undergoing systemic antibacterial therapy with broad-spectrum drugs [5].

4. Sanitation of the focus of infection. It is necessary to search and urgently sanitize the focus of infection (early necrectomy with autodermoplasty, removal of infected vascular catheters, etc.) [7].

5. Infusion therapy. The benefits of colloids over crystalloids have not been proven. "At the start", patients with hypovolemia are injected intravenously with 1000 ml of crystalloids or 300-500 ml of colloids for 30 minutes; the introduction can be continued taking into account the achieved effect (increased blood pressure and urine output rate) and tolerance. Target central venous pressure > 8 mmHg (> 12 mm Hg in patients on mechanical ventilation) [17].

6. Vasopressors. They are prescribed if, after correcting hypovolemia, it is not possible to achieve adequate blood pressure in organ perfusion. It is necessary to strive to maintain a mean arterial pressure > 65 mm Hg. In the case of life-threatening hypotension, vasopressors are prescribed during replenishment of intravascular metabolism. The drugs of choice for sepsis are norepinephrine and dopamine, with norepinephrine being more effective for septic shock. It should be borne in mind that dopamine has more pronounced proarrhythmic properties compared to norepinephrine. The use of dopamine in "renal" doses is not recommended. In patients requiring vasopressor therapy, invasive blood pressure monitoring is recommended. In patients with refractory hypotension, despite volume replacement and the use of vasopressors, it is possible to use vasopressin at doses of 0.1-0.04 U/min (in adults) in combination with norepinephrine [17].

7. Inotropic therapy. In patients with low cardiac output, despite adequate correction of hypovolemia, dobutamine is indicated (in combination with vasopressors in the presence of hypotension) [17].

8. Blood preparations. The indication for red blood cell transfusion is a decrease in hemoglobin level < 70 g/l. The target hemoglobin level is 70-90 g/l. In the absence of other indications, the use of erythropoietin for the correction of anemia in the presence of sepsis is not recommended. The routine use of fresh frozen plasma for the correction of disorders of the blood coagulation system is not recommended [7].

9. Artificial lung ventilation in acute respiratory distress syndrome. Large tidal volumes (> 6 ml/kg), high plateau pressure (> 30 cm H<sub>2</sub>O) should be avoided - while moderate hypercapnia is acceptable. End-expiratory positive pressure ventilation is recommended to prevent expiratory alveolar collapse [17].

In patients with acute respiratory distress syndrome requiring high FiO<sub>2</sub> values and plateau pressure - ventilation in the prone position (unless contraindicated). On-Day Ventilator Warning - Associated Pneumonia The head end of the bed should be raised at 45° [6].

10. Nutritional support. The development of multiple organ failure syndrome in sepsis, as a rule, is accompanied by manifestations of hypermetabolism. In this situation, the coverage of energy needs occurs due to the destruction of one's own cellular



structures (autocannibalism), which aggravates the existing organ dysfunction and enhances endotoxemia. Therefore, artificial nutritional support is an extremely important component of treatment and is included in the complex of mandatory therapeutic measures [6].

Nutritional support is considered as a method that prevents the development of severe depletion (protein-energy deficiency) against the background of pronounced hypercatabolism and hypermetabolism, which are the most characteristic metabolic characteristics of a generalized inflammatory response of an infectious origin. The inclusion of enteral nutrition in the complex of intensive care prevents the translocation of microflora from the intestine, the development of dysbiosis, increases the functional activity of the enterocyte and the protective properties of the mucous membrane, reducing the degree of endotoxemia and the risk of secondary infectious complications [17].

11. Control of glycemia. An important aspect of the complex intensive care of severe burn sepsis is constant monitoring of the glycemic level and insulin therapy. High glycemic levels and the need for insulin therapy are factors of poor outcome in patients with diagnosed sepsis. In this regard, it is necessary to strive to maintain the level of glycemia in the range of 4.5-6.1 mmol/l [17].

With a glycemic level of more than 6.1 mmol/l, an insulin infusion (in a dose of 0.5-1 U/h) should be performed to maintain normoglycemia (4.4-6.1 mmol/l). The glucose concentration is monitored every 1-4 hours, depending on the clinical situation [7].

12. Corticosteroids. The main result of current research is the generation of a high level of evidence, which can be summarized as follows [7]:

- the use of corticosteroids in high doses (methylprednisolone –30–120 mg / kg / day for 1 day or 9 days; dexamethasone - 2 mg / kg / day for 2 days; betamethasone - 1 mg / kg / day for 3 days) in the treatment of septic shock is inappropriate due to the lack of effect on reducing mortality and increasing the risk of nosocomial infections;

- the addition of hydrocortisone at doses of 240-300 mg / day for 5-7 days to the complex of therapy for septic shock (SS) can accelerate the moment of hemodynamic stabilization, cancellation of vascular support, and also reduce mortality in a population of patients with concomitant relative adrenal insufficiency.

It is necessary to abandon the unreasonable empirical appointment of prednisolone and dexamethasone. In the absence of laboratory evidence of the development of relative adrenal insufficiency, hydrocortisone at a dose of 300 mg / day (for 3-6 injections) should be used for refractory SS or, if necessary, administration of high doses of catecholamines to maintain effective hemodynamics. The effectiveness of hydrocortisone in SS may be mainly associated with the following mechanisms of GCS action in conditions of systemic inflammation: activation of a nuclear factor inhibitor (I $\kappa$ B- $\alpha$ ) and correction of relative adrenal insufficiency [7].

In turn, inhibition of the activity of the nuclear factor (NF- $\kappa$ B) leads to a decrease in the synthesis of inducible NO-synthetase (NO is the most powerful endogenous vasodilator), as well as the formation of pro-inflammatory cytokines, cyclooxygenase and adhesion molecules [7].

The use of glucocorticoids in the absence of septic shock and signs of adrenal insufficiency against the background of sepsis is unreasonable.

13. Activated protein C (Drotrecogin- $\alpha$  activated, Zigris). One of the characteristic manifestations of sepsis is a violation of systemic coagulation (activation of the coagulation cascade and inhibition of fibrinolysis), which ultimately leads to hypoperfusion and organ dysfunction. The effect of activated protein C (APS) on the inflammation system is realized through several mechanisms [17]:

- a decrease in the attachment of selectins to leukocytes, which is accompanied by the preservation of the integrity of the vascular endothelium, which plays an important role in the development of systemic inflammation;

- decrease in the release of cytokines from monocytes;

- blocking the release of TNF- $\alpha$  from leukocytes;

- inhibition of the production of thrombin, which potentiates the inflammatory response.

The anticoagulant, profibrinolytic and anti-inflammatory effects of APS are due to [17]:

- degradation of factors Va and VIIIa, which leads to suppression of thrombus formation;

- activation of fibrinolysis by inhibiting PAI-1 (plasminogen activator inhibitor);

- direct anti-inflammatory effect on endothelial cells and neutrophils;

- protection of the endothelium from apoptosis.

Introduction of APS (Drotrecogin- $\alpha$  activated, Zigris) at a dosage of 24  $\mu$ g / kg / h for 96 hours reduces the risk of death by 19.4%.

Indications for the use of Zigris are sepsis with a severity of more than 25 points on the APACHE II scale or the development of two-component multiple organ failure. A prerequisite for the appointment is a reliable elimination of the focus of infection and the earliest possible start of the APS infusion [28].

14. Immune replacement therapy. The expediency of including intravenous immunoglobulins (IgG and IgG + IgM) is associated with their ability to limit the excessive action of pro-inflammatory cytokines, increase the clearance of endotoxin and staphylococcal superantigen, eliminate anergy, and enhance the effect of betalactam antibiotics. The use of intravenous immunoglobulins in the framework of immunosubstitution therapy for severe sepsis and SS is currently the only really proven method of immunocorrection in sepsis that increases survival. The best effect was registered when using a combination of IgG and IgM "PENTAGLOBIN". The standard dosing regimen is 3-5 ml / kg / day for three consecutive days. The most optimal results were obtained with the use of immunoglobulins in the early phase of shock ("warm shock") and in patients with severe sepsis and the range of the severity index on the APACHE II scale - 20-25 points.

15. Prevention of deep vein thrombosis. The available data confirm that the prevention of deep vein thrombosis significantly affects the results of treatment of patients with sepsis. For this purpose, both unfractionated heparin and preparations of low molecular weight heparin can be used. The main advantages of low-molecular-weight heparin preparations are a lower incidence of hemorrhagic complications, a less pronounced effect on platelet function, prolonged action, that is, the possibility of a single administration per day [28].

16. Prevention of the formation of stress ulcers of the gastrointestinal tract. This direction plays a significant role in a favorable outcome in the management of patients with severe sepsis and septic shock, since mortality in patients with bleeding from stress - ulcers of the gastrointestinal tract ranges from 64 to 81%. The incidence of stress ulcers without prophylaxis in critically ill patients can reach 52.8%. Prophylactic use of H<sub>2</sub>-receptor blockers and proton pump inhibitors reduces the risk of complications by two or more times. The main direction of prevention and treatment is maintaining pH above 3.5 (up to 6.0). Moreover, the effectiveness of proton pump inhibitors is higher than the use of H<sub>2</sub>-blockers [27].

17. Parenteral ozone therapy. Our studies have shown that one of the methods for treating burn sepsis is intravenous administration of ozonized saline solution in a volume of 200 ml within 10 days after the burn, with an ozone concentration in the liquid of 4 mg / l, once a day. Parenteral ozone therapy has a bactericidal, immunostimulating, detoxifying effect, long-term activates its own antioxidant system (catalase and reduced glutathione) [27].

Conclusion. The dynamics of the development of the systemic inflammatory response in the early stages after trauma is influenced not only by the area and depth of burns, but also by the infectious process. Clinical signs of systemic inflammatory response syndrome in burn patients with sepsis are more pronounced than in patients with local and distant infectious complications. Its maximum manifestations coincide in terms with the generalization of the infection, confirmed by microbiological, histomorphological and immunological research methods.

Early diagnosis of sepsis allows timely correction of ongoing intensive care and improvement of the results of treatment of severely burned patients.

The rational use of intensive therapy for burn sepsis and septic shock showed that among severely burned patients with sepsis, multiple organ failure and mortality decreased from 58.5% and 46.9% (for 2007-2010) to 38.8% and 21.45%, respectively (2011 -2018).

#### Literature:

1. Алексеев А.А., Крутиков М.Г. Сепсис в комбустиологии // Комбустиология. – 2004. – №20. – С. 57-63.
2. Алексеев А.А. Ожоговый сепсис: диагностика, профилактика, лечение: Автореф. дис. д-ра мед. наук. – М., 1993. – 40 с.
3. Алексеев А.А., Крутиков М.Г., Яковлев В.П. Ожоговая инфекция. Этиология, патогенез, диагностика, профилактика и лечение. – М.: Вузовская книга, 2010. – 413 с.
4. Ахмедов Р.Ф., Карабаев Х.К., Авазов А.А. и др. Ожоговый сепсис: грозное осложнение термической травмы // Инновационные технологии лечение ожогов и ран: достижения и перспективы: Всерос. симп. с междунар. участием. – М., 2018. – С. 19-21.
5. Ахмедов Р.Ф., Карабаев Х.К., Тагаев К.Р. и др. Эффективность гепатопротекторной терапии у больных с ожоговым сепсисом // Актуальные вопросы комбустиологии: Всерос. симп. с междунар. участием. – Сочи, 2019. – С. 13-14.
6. Ахмедов Р.Ф., Курбонов Н.А., Кенжамуродова К.С. Полиорганная недостаточность при ожоговом сепсисе // Биология ва тиббиёт муаммолари: Халқаро илмий журнал. – 2019. – №1,1 (108). – С. 10.
7. Ахмедов Р.Ф., Карабаев Х.К., Мухаммадиев М.Х. Современное состояние профилактики и интенсивной терапии ожогового сепсиса // Вестник Ташкентской медицинской академии – 2021. – №1. – Р. 20-25.
8. Вазина И.Р. Основные причины смерти обожженных в восьмидесятые и девяностые годы двадцатого века // Актуальные проблемы термической травмы: Материалы конф. – СПб, 2002. – С. 40-41.
9. Гельфанд Б.Р. Роль кишечника в патогенезе метаболических сдвигов при критических состояниях // Искусственное питание в неотложной хирургии. – М., 2002. – 365 с.
10. Герасимова Л.И. Метаболические нарушения и место энтерального зондового питания в их коррекции у больных с ожоговой травмой // Энтеральное зондовое питание у больных с хирургической патологией. – М., 1982. – С. 45-68.
11. Гринев М.В., Громов М.И., Комраков В.Е. Хирургический сепсис. – Санкт-Петербург; Москва, 2001. – 315 с.
12. Гузенко Б.В., Слесаренко С.В. Модифицированная прогностическая шкала оценки тяжести течения и результатов лечения тяжелой ожоговой болезни // Комбустиология. – 2004. – №20. – С. 51-52.
13. Карабаев Х.К., Фаязов А.Д. и др. Интенсивная терапия ожогового сепсиса и септического шока: Метод. рекомендация. – Самарканд, 2018. – 19 с.
14. Крутиков М.Г. Инфекция у обожженных: этиология, патогенез, диагностика, профилактика и лечение: Автореф. дис. ... д-ра мед. наук. – М., 2005. – 38 с.
15. Крылов К.М., Филиппова О.В., Шлык И.В. Роль раневой инфекции в развитии системного воспалительного ответа у пострадавших с тяжелой термической травмой // Скорая мед. помощь. – 2006. – №3. – С. 61-62.
16. Орлова О.В. Нутриционная поддержка в интенсивной терапии пострадавших с тяжелой термической травмой: Автореф. дис.... канд. мед. наук. – СПб, 2004. – 28 с.
17. Савельев В.С., Гельфанд Б.Р. Сепсис в начале XXI века. Классификация, клинко-диагностическая концепция и лечение: Практ. руководство. – М.: Литтера, 2006. – 172 с.
18. Софронов Г.А., Крылов К.М., Шлык И.В. и др. Использование перфторана в интенсивной терапии острого периода ожоговой болезни: Пособие для врачей. – СПб, 2010. – 28 с.

19. Спиридонова Т.Г. Полиорганная дисфункция и недостаточность у обожженных: Автореф. дис. ... д-ра мед. наук. – М., 2007. – 46 с.
20. Толстов А.В., Филимонов А.А., Колсонов А.В. Предложения по классификации ожоговой генерализованной инфекции // Нижегородский мед. журн. Комбустиология. – 2004. – №4. – С. 110-111.
21. Ушакова Т.А. Адаптивные реакции у тяжелообожженных в условиях интенсивной терапии: Дис. ... д-ра мед. наук. – М., 2008. – 268 с.
22. Шафиков И.З., Фаррахов А.З., Ахмеров А.Б. и др. Видовой состав микрофлоры у больных с термическими ожогами и ожоговой болезнью // Комбустиология. – 2004. – №4. – С. 121-122.
23. Шлык И.В. Ожоговый сепсис: особенности патогенеза, прогнозирование, профилактика и лечение: Дис. ... д-ра мед. наук. – СПб, 2009. – 312 с.
24. Barges L., Chancerelle Y., Catinneau J. et al. Evaluation of serum procalcitonin concentration in the ICU following severe burn // Burns. – 2007. – Vol. 33, №10. – P. 860-864.
25. Bloemsma G.C., Dokter J., Boxma H. et al. Mortality and causes of death in a burn centre // Burns. – 2008. – Vol. 34, №8. – P. 1103-1107.
26. Cumming J., Purdue G.F., Hunt J.L. et al. Objective estimates of the incidence and consequences of multiple organ dysfunction and sepsis after burn trauma // J. Trauma. – 2001. – Vol. 50, №3. – P. 510-515.
27. Gosain A., Gamelli R.L. Role of the Gastrointestinal tract in burn sepsis // J. Burn Care Rehabil. – 2005. – Vol. 26, №1. – P. 85-91.
28. Greenhalgh D.G., Saffle S.R., Holmes S.H. American Burn association Consensus conference to define sepsis and infection in Burns: Special report // Burn Care Res. – 2007. – Vol. 28, №5. – P. 776-790.

#### **ТЕКУЩЕЕ СОСТОЯНИЕ ПРОФИЛАКТИКИ И ИНТЕНСИВНОЙ ТЕРАПИИ ОЖОГОВОГО СЕПСИСА**

*Ахмедов Р.Ф., Карабаев Х.К., Нарзуллаев С.И., Тухтаев Ф.М.*

**Резюме.** Проанализированы результаты ранней противошоковой терапии как элемента профилактики развития «раннего» ожогового сепсиса. По мнению авторов, рациональное применение интенсивной терапии ожогового сепсиса и септического шока способствовало у тяжелообожженных с сепсисом частота полиорганной недостаточности и летальность снизились соответственно с 58,5 и 46,9% (2007-2010 гг.) до 38,8 и 21,45% (2011-2018 гг.).

**Ключевые слова:** сепсис, профилактика, интенсивная терапия.

УДК: 616.34-007.272-089-002.193-084

## КОМПЛЕКСНОЕ ЛЕЧЕНИЕ БОЛЬНЫХ С ОСТРОЙ СПАЕЧНОЙ КИШЕЧНОЙ НЕПРОХОДИМОСТЬЮ

Аюбов Бахрон Муминович<sup>1</sup>, Абдурахманов Мамур Мустафаевич<sup>2</sup>, Мусоев Тохир Яхяевич<sup>1</sup>

1 - Бухарский филиал Республиканского научного центра неотложной медицинской помощи, Республика Узбекистан, г. Бухара;

2 - Бухарский Государственный медицинский институт, Республика Узбекистан, г. Бухара

## ЎТКИР ЧАНДИҚЛИ ИЧАК ТУТИЛИШИ БИЛАН БЕМОЛАРНИ КОМПЛЕКС ДАВОЛАШ

Аюбов Бахрон Муминович<sup>1</sup>, Абдурахманов Мамур Мустафаевич<sup>2</sup>, Мусоев Тохир Яхяевич<sup>1</sup>

1 - Республика шошилч тиббий ёрдам илмий маркази Бухоро филиали, Ўзбекистон Республикаси, Бухоро ш.;

2 - Бухоро Давлат тиббиёт институти, Ўзбекистон Республикаси, Бухоро ш.

## COMPLEX TREATMENT OF PATIENTS WITH ACUTE ADHESIVE INTESTINAL OBSTRUCTION

Ayubov Bahron Muminovich<sup>1</sup>, Abdurakhmanov Mamur Mustafaevich<sup>2</sup>, Musaev Tohir Yahyaevich<sup>1</sup>

1 - Bukhara branch of the Republican Scientific Center for emergency medical care. Republic of Uzbekistan, Bukhara;

2 - Bukhara State Medical Institute, Republic of Uzbekistan, Bukhara

e-mail: [buzba44a@gmail.com](mailto:buzba44a@gmail.com)

**Резюме.** Чандиқли ичак тутилиши қорин бўшлиғининг даволаш-диагностикаси жиҳатидан энг мураккаб касалликларидан биридир. Бугунги кунда ўткир чандиқли ичак тутилиши, ўткир ичак тутилиши сабаблари таркибида етакчи ўринни эгаллайди ва адабиётларга кўра кузатишларнинг 85 фоизига тўғри келади. Ушбу касалликнинг даволаш натижалари юқори даражадаги асоратлар ва операциядан кейинги ўлим билан характерланади. Охири вақтларда чандиқли ичак тутилишини даволашда лапароскопик усуллар кенг тадбиқ этилмоқда, бу ўз навбатида биз танлаган муаммонининг долзарблигини англатади.

**Калит сўзлар:** чандиқли ичак тутилиши, хирургик даволаш, лапароскопик адгезиолизис.

**Abstract.** Adhesive intestinal obstruction is one of the most difficult diseases of the abdominal cavity in terms of treatment and diagnosis. To date, acute adhesive intestinal obstruction occupies a leading place in the structure of the causes of acute intestinal obstruction, accounting for up to 85% of observations according to the literature. The results of treatment of this disease are characterized by a high level of complications and postoperative mortality. Recently, there has been an active introduction of the laparoscopic method in the treatment of adhesive intestinal obstruction, which determines the relevance of the chosen problem.

**Key words:** adhesive intestinal obstruction, surgical treatment, laparoscopic adhesiolysis.

**Актуальность проблемы.** Спаечная кишечная непроходимость представляет собой одно из самых сложных в лечебно-диагностическом плане заболеваний брюшной полости. Актуальность проблемы определяют сложность профилактики и лечения этого осложнения, повсеместный рост хирургической активности, расширение показаний к выполнению операций. По данным литературы [1-4], спаечный процесс в брюшной полости диагностируется в 67-93% случаев среди повторно оперируемых больных.

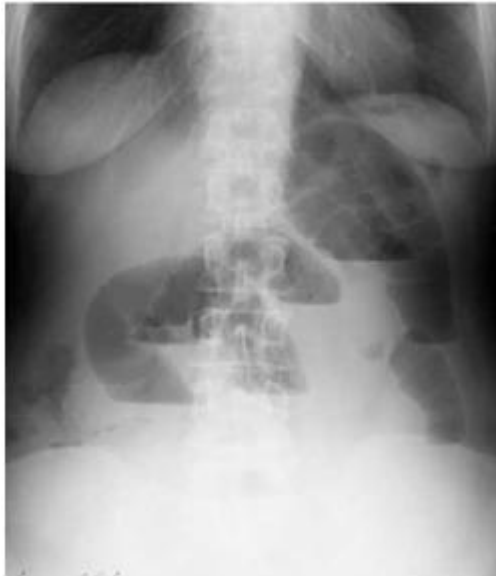Спаечная кишечная непроходимость является причиной экстренных госпитализаций в 4-15% случаев и в 20% - экстренных хирургических вмешательств. Из числа больных, перенесших эпизод спаечной тонкокишечной непроходимости в течение первого года, только 17,1-22,1% пациентов полностью сохраняют работоспособность. Показатели рецидива заболевания остаются высокими, достигая 30%, уровень послеоперационной летальности колеблется от 2 до 36,7% в зависимости от тяжести состояния поступающих пациентов [5-8].

Данные исследований, выполненных в течение последнего десятилетия, свидетельствуют о целесообразности применения лапароскопического доступа у больных спаечной тонкокишечной непроходимостью [9-11]. Однако расширение показаний к эндохирургическим операциям выдвигает на первый план вопросы безопасности этих вмешательств, критериев отбора больных, а также возрастает актуальность определения показаний и противопоказаний к применению лапароскопического метода при спаечной непроходимости [12-14], что и явилось целью нашего исследования.

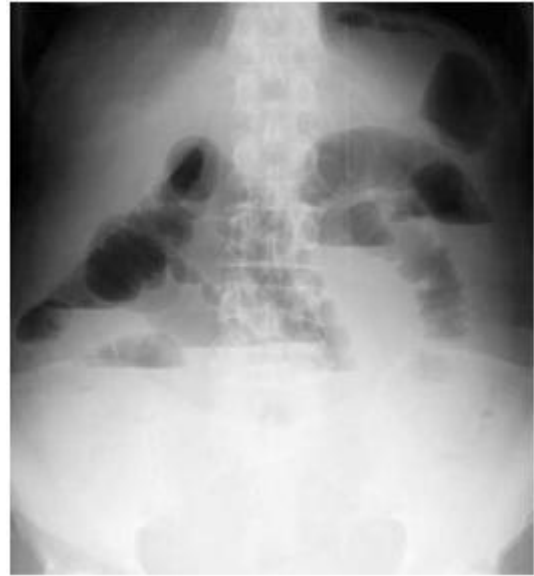**Цель исследования** - оптимизировать показания и противопоказания к хирургическому лечению спаечной тонкокишечной непроходимости с использованием лапароскопического метода на основании ретроспективного анализа данных анамнеза больных и результатов лечения.

**Материал и методы исследования.** Проведен анализ результатов лечения 112 больных (мужчин 59 (52,6%), женщин - 53 (47,4%) со спаечной болезнью брюшной полости, осложненной острой спаечной кишечной непроходимостью, находившихся на лечении Бухарского филиала Республиканского научного центра экстренной медицинской помощи за период 2018-2021 гг. Средний возраст пациентов составил 46,4±5,6 года (медиана возраста составила 45,3 года; интервал 18 - 78 лет).

Показания к операции установлены у 112 пациентов. Из них 67 (59,8%) больным операция выполнена из лапаротомного доступа. Лапароскопическим методом оперированы 45 (40,2%) пациентов (24 (53,3%) мужчин и 21 (46,7%) женщин, средний возраст составил 34,2±4,5 года), которые и стали объектом нашего исследования (группа исследования).

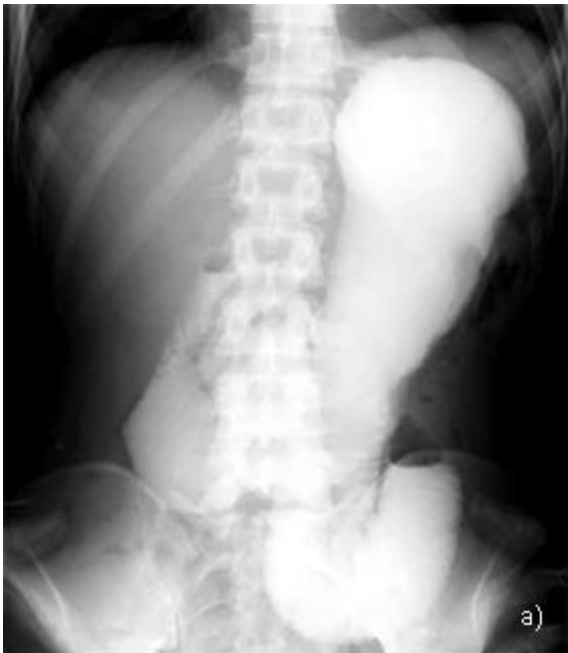


А

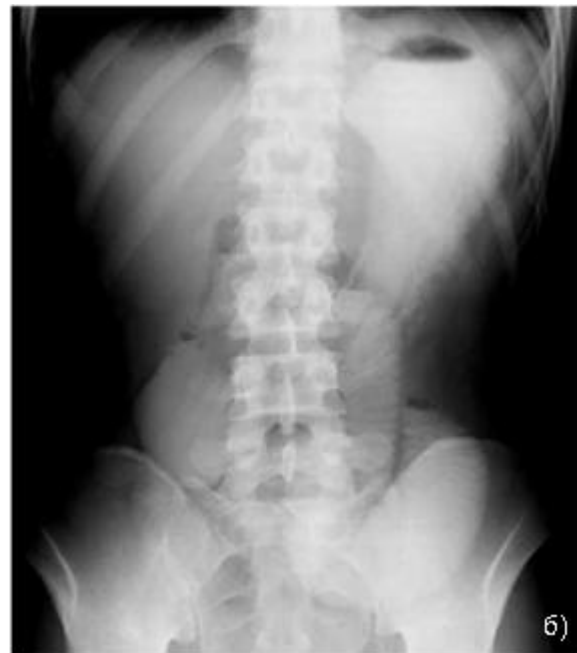

Б

Рис. 1. Рентгенологическая картина спаечной кишечной непроходимости (отрицательная динамика), а - при поступлении; б - через 4 ч.



а)



б)

Рис. 2. Пассаж водорастворимого контрастного вещества по кишечнику («остановка» продвижения контрастного вещества). а - через 1 ч от начала исследования; б - через 6 ч.

**Противопоказания.** Общими противопоказаниями к использованию лапароскопического метода являлся операционно-анестезиологический риск IV-V степени (пациенты с тяжелыми гемодинамическими нарушениями, препятствующими созданию даже минимального пневмоперитонеума). Наличие кишечных свищей у пациентов со спаечной тонкокишечной непроходимостью также явилось противопоказанием для использования лапароскопического метода.

**Методика операции.** При лапароскопии пневмоперитонеум накладывался стандартно с помощью иглы Вереша в области «свободного» от спаек ультразвукового окна или открытым способом по методике Хассона. На основании данных лапароскопической ревизии окончательно оценивалась возможность выполнения лапароскопического разрешения спаечной тонкокишечной непроходимости. При наличии условий и технической возможности спайки разделяли пересечением, при выявлении дефектов кишки последние ушивали, в отдельных случаях удаляли короткий сегмент кишки с формированием первичного анастомоза. При использовании лапароскопического метода ревизию органов брюшной полости начинали от илеоцекального перехода, ретроградно, до связки Трейца, от спавшихся петель тонкой кишки к так называемой причинной спайке, вызвавшей спаечную кишечную непроходимость. Адгезиолизис выполняли преимущественно «холодными» ножницами. При распространенности спаечного процесса пересекали лишь одну спайку, штранг, являющуюся причиной кишечной непроходимости.

**Обработка данных.** Данные представлены в виде абсолютных и относительных (%) величин и средних значений со стандартным отклонением.

**Результаты исследования.** Анализ показаний к лапароскопической операции, ход операции и результаты лечения. С применением лапароскопического метода оперированы 45 пациентов, из них по экстренным показаниям - 35 (77,8%) больных. У 4 (8,9%) пациентов в приемном отделении выявлена клинически и подтверждена инструментальными исследованиями картина странгуляционной кишечной непроходимости: больные в экстренном порядке оперированы после осмотра анестезиологом. Остальным пациентам начата консервативная терапия.

Показания к экстренному оперативному вмешательству следующие: отсутствие положительной клинической и инструментальной картины тонкокишечной непроходимости и нарушение сроков пассажа контрастного вещества по кишечнику в течение 6 - 8 ч (рис. 1,2).

У 4 (8,9%) пациентов, оперированных в экстренном порядке по поводу острой кишечной непроходимости, при диагностической лапароскопии обнаружен спаечный процесс III-IV степени распространенности по классификации О.И. Блиникова (1993), что послужило показанием к конверсии. У 5 (11,2%) больных в связи с расширением петель тонкой кишки более 4 см интраоперационно произведена назоинтестинальная интубация (с участием эндоскопистов).

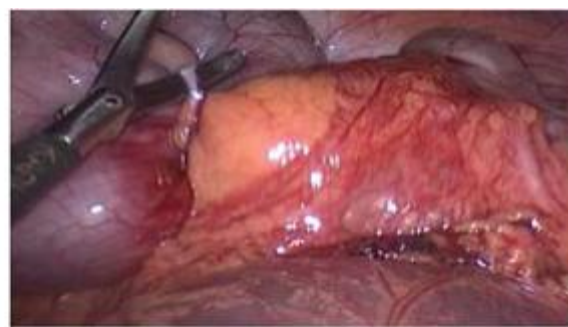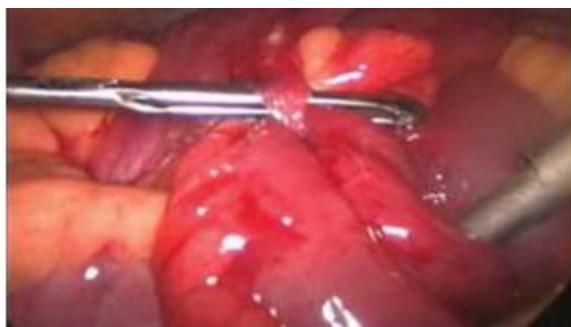У 2 (4,5%) пациентов интраоперационно при лапароскопическом рассечении кишечных сращений произошло повреждение стенки тонкой кишки, что в 1 случае потребовало конверсии, в другом случае повреждение ушито в условиях лапароскопического метода.

В отсроченном порядке оперированы 10 (22,3%) больных. Показаниями явились рецидивирующее течение спаечной болезни от 2 до 6 раз в течение года и «малые» операции (гинекологические операции, холецистэктомия, аппендэктомия, грыжесечение) в анамнезе. Признаком адекватности проведенного адгезиолизиса было заполнение газом и кишечным содержимым дистальных отделов желудочно-кишечного тракта (рис. 3).

Послеоперационные осложнения наблюдались у 2 пациентов: в 1 (2,2%) случае - послеоперационный парез кишечника (II степень по Clavien-Dindo), который разрешился после консервативной терапии с использованием парентерального питания; у 1 (2,2%) пациента отмечено нагноение послеоперационной раны (I степень по Clavien-Dindo), при котором не требовалась смена антибактериальной терапии. После применения лапароскопического метода лечения летальных исходов не было.

Наблюдение за пациентами, оперированными с применением лапароскопического метода, на протяжении от 1 года до 4 лет не выявило клинических признаков спаечной тонкокишечной непроходимости и рецидивов приступа спаечной болезни.

Ретроспективный анализ причин спаечной непроходимости. Для обоснования показаний и противопоказаний к использованию лапароскопического метода при спаечной болезни проведен ретроспективный анализ факторов, которые привели к развитию спаечной болезни и кишечной непроходимости (табл.1). Наибольшее число конверсий и интраоперационных осложнений отмечено у пациентов после срединной лапаротомии в анамнезе. После «малых» операций с лапаротомическим доступом конверсия отмечена у 1 пациента, осложнений не было.



**Рис. 3.** Интраоперационная картина лапароскопического алгезиолизиса (изображение при эндоскопии).

а - *единичный штрэнг, выявленный при лапароскопии, который является причиной спаечной тонкокишечной непроходимости;* б - *рассечение штрэнга, восстановление пассажа по кишечнику, устранение тонкокишечной непроходимости.*

**Таблица 1.** Результаты оперативных вмешательств, выполненных пациентам ранее

Вид операции в анамнезе	Группа исследования (n=45)	Конверсия	Интраоперационные осложнения
Нижнесрединная лапаротомия	16 (35,5)	0	0
«Малая» лапаротомия	21 (46,7)	1 (2,3)	0
Срединная лапаротомия	8(17,8)	3 (6,7)	2 (4,5)

Примечание. Здесь и в табл. 2, 3: данные представлены в виде абсолютных (n) и относительных (%) величин.

**Таблица 2.** Распределение пациентов по срочности хирургического пособия

Вид операции	Группа исследования (n=45)	Конверсия	Интраоперационные осложнения
Экстренная	35 (77,8)	4(8,9)	2 (4,5)
Отсроченная	10 (22,2)	0	0

**Таблица 3.** Распространенность спаечного процесса по классификации О.И. Блинникова (1993) у обследованных пациентов

Распространенность спаечного процесса	Группа исследования (n=45)	Конверсия	Интраоперационные осложнения
I	17 (37,8)	0	0
II	12 (26,6)	0	0
III	11 (24,4)	1 (2,2)	0
IV	5(10,6)	3 (6,5)	2 (4,5)

Ретроспективный анализ результатов экстренных и отсроченных операций. У пациентов, оперированных в отсроченном порядке, после проведения консервативной терапии и разрешения кишечной непроходимости интраоперационные осложнения и конверсия не отмечены в отличие от больных, оперированных по экстренным показаниям (табл. 2).

Ретроспективные данные о лечении пациентов с различной распространенностью спаечного процесса

Из представленных данных видно, что частота конверсий и интраоперационных осложнений выше при спаечном процессе III-IV степени, чем при I-II степени распространенности (табл. 3).

Результаты анализа подтвердили, что адгезиолизис при наличии паретически дилатированных петель тонкой кишки и спаечного процесса брюшной полости III-IV степени распространенности может быть фактором риска развития рецидива спаечной болезни, и позволили обосновать необходимость тщательного отбора больных для данной операции.

**Обсуждение.** Анализ полученных данных позволил установить, что лапароскопические операции у пациентов со спаечной тонкокишечной непроходимостью наиболее успешны, если спаечный процесс развился после «малой» лапаротомии, имеет I-II степень распространенности по классификации О.И. Блинникова, а операции были отсроченными.

На основании результатов анализа мы оптимизировали показания и противопоказания к применению лапароскопического метода при разных клинических формах спаечной тонкокишечной непроходимости. Показания к применению лапароскопического метода:

- 1) «малая» лапаротомии в анамнезе;
- 2) рецидивирующее течение заболевания, несмотря на эффективное консервативное лечение.

Общие противопоказания к применению лапароскопического метода:

- 1) тяжелое общее соматическое состояние, при котором недопустимо длительное повышение интраабдоминального давления;
- 2) тотальное расширение петель тонкой кишки (более 5 см) по данным инструментальных методов обследования;
- 3) перитонит;
- 4) наличие кишечных свищей.

Абсолютными противопоказаниями для лапароскопического вмешательства при спаечной тонкокишечной непроходимости являются сердечно-легочная недостаточность на фоне нестабильной гемодинамики и невозможность создания адекватного рабочего пространства в брюшной полости, т.е. факторы, которые непосредственно связаны с созданием пневмоперитонеума [8, 12]. Остальные противопоказания являются относительными и оцениваются индивидуально в каждом конкретном случае, в том числе в зависимости от навыков хирурга по проведению лапароскопии [15].

Показания к конверсии:

- 1) наличие спаечного процесса III-IV степени распространенности;
- 2) кишечная непроходимость с паретическим расширением петель тонкой кишки более 5 см.

Вероятнее всего, лапароскопический метод при лечении спаечной тонкокишечной непроходимости имеет определенные преимущества перед лапаротомным; этот вывод согласуется с мнением других исследователей [16-18]. На основании нашего опыта следует отметить, что после применения лапароскопического метода не было рецидивов спаечной непроходимости.

**Выводы.** На современном этапе диагностические возможности позволяют у 78% пациентов с кишечной непроходимостью при поступлении в стационар начать консервативное лечение, которое оказывается эффективным в 72,8% случаев. При установлении показаний к экстренному хирургическому лечению спаечной тонкокишечной непроходимости доступом выбора является лапаротомия, однако в 28% случаев при условии правильного отбора пациентов возможно использование лапароскопического метода.

На основании результатов проведенного исследования мы оптимизировали показания и противопоказания к применению лапароскопического метода при лечении спаечной тонкокишечной непроходимости, что в дальнейшем позволит снизить частоту осложнений и улучшить ближайшие и отдаленные результаты хирургического лечения этого заболевания.

#### Литература:

1. Ключко Д.А., Корик В.Е., Юдина О.А., Жидков А.С. Спаечная болезнь брюшной полости: ретроспективный анализ. Хирургия. Восточная Европа. 2018;7(1):85-94.  
Klyuyko DA, Korik VE, Yudina OA, Zhidkov AS. Abdominal cavity peritoneal adhesions: a retrospective analysis. Hirurgiya.

Vostochnaya Evropa. 2018;7(1):85-94. (In Russ.).

2. Восканян С.Э., Кызласов П.С. Профилактика спаечной болезни брюшной полости — современное состояние проблемы. Вестник хирургии им. И.И. Грекова. 2011;170(5): 93-96.

Voskanyan SE, Kyzlasov PS. Prevention of adhesive disease of the abdominal cavity — the current state of the problem. Vestnik hirur- gii im. I.I. Grekova. 2011;170(5):93-96. (In Russ.).

3. Дьяконова Е.Ю., Морозов Д.А., Городков С.Ю., Бекин А.С., Курбанова А.Ш. Опыт ведения пациентов со спаечной кишечной непроходимостью. Вопросы современной педиатрии. 2015;14(2):256-259. D'yakonova EYu, Morozov DA, Gorodkov SYu, Bekin AS, Kurbanova ASh. Experience in management of adhesive bowel obstruction. Voprosy sovremennoj pediatrii. 2015;14(2):256-259. (In Russ.).

4. Жидков СА, Корик В.Е., Жидков А.С., Орсич Е.О. Оценка выраженности спаечного процесса. Молодой ученый. 2016;10(114):483- 486.

Zhidkov SA, Korik VE, Zhidkov AS, Orsich EO. Evaluation of the severity of adhesions. Molodoy uchenyy. 2016; 10(114):483-486. (In Russ.).

5. Байлюк Е.Н., Цыпурдеева А.А., Матвеев Н.Л. Профилактика спайкообразования при операциях на органах малого таза: Пособие для врачей. СПб.: Н-Л, 2011.

Bajlyuk EN, Cypurdeeva AA, Matveev NL. Profilaktika spaykoo- brazovaniyapri operatsiyakh na organakh malogo taza: Posobie dlya vrachey. SPb.: N-L, 2011. (In Russ.).

6. Беженарь В.Ф., Айламазян Э.К., Байлюк Е.Н., Цыпурдеева А.А., Поленов Н.И. Этиология, патогенез и профилактика спайкообразования при операциях на органах малого таза. Российский вестник акушера-гинеколога. 2011;11(2):90-101. Bezhenar' VF, Ajlamazyan EK, Bajlyuk EN, Cypurdeeva AA, Polenov NI. The etiology, pathogenesis, and prevention of commisure formation during small pelvic surgery. Rossiyskiy vestnik akushera-ginekologa. 2011;11(2):90-101. (In Russ.).

7. Диагностика и лечение острых хирургических заболеваний органов брюшной полости. Опыт московского здравоохранения 1992—2014гг. Под ред. Ермолова А.С. М.: Видар-М, 2015. Diagnosis and treatment of acute surgical diseases of the abdominal organs. Moscow Healthcare Experience 1992—2014. Pod red. Ermolova AS. M.: Vidar-M, 2015. (In Russ.).

8. Избасаров Р.Ж. Лапароскопический адгезиолизис в лечении острой спаечной кишечной непроходимости. Эндоскопическая хирургия. 2013;19(2):28-30.

Izbasarov RZh. Laparoscopic adhesiolysis in the management of acute adhesive intestinal obstruction. Endoskopicheskaya khirurgiya. 2013;19(2):28-30. (In Russ.).

9. Кригер А.Г. Технические аспекты операций при острой спаечной кишечной непроходимости. Хирургия. Журнал им. Н.И. Пирогова. 2017;4:81-84.

Kriger AG. Technical aspects in surgery for acute adhesive intestinal obstruction. Hirurgiya. Zhurnal im. N.I. Pirogova. 2017;4:81-84. (In Russ.).

10. Попов А.А., Мананникова Т.Н., Колесник Н.А., Федоров А.А., Чечнева М.А., Головин А.А. Профилактика спаечного процесса после гинекологических операций. Российский вестник акушера-гинеколога. 2012;12(3):24-30.

Popov AA, Manannikova TN, Kolesnik NA, Fedorov AA, Chechneva MA, Golovin AA. Prevention of adhesive process after gynecological operations. Rossiyskiy vestnik akushera-ginekologa. 2012;12(3):24-30. (In Russ.).

11. Михин И.В., Бебуришвили А.Г., Гушул А.В. Диагностика болевых форм спаечной болезни брюшной полости. Вестник Волгоградского государственного медицинского университета. 2010;1:106-110.

Mikhin IV, Beburishvili AG, Gushul AV. Diagnosis of painful forms of abdominal adhesive disease. Vestnik Volgogradskogo gosudarst- vennogo meditsinskogo universiteta. 2010;1:106-110. (In Russ.).

12. Ellis H, Crowe A. Medico-legal consequences of post-operative intra-abdominal adhesions. International Journal of Surgery. 2009;7(3):187-191.

13. Essani R, Bergamaschi R. Laparoscopic management of adhesive small bowel obstruction. Techniques in Coloproctology. 2008;12(4): 283-287.

### **КОМПЛЕКСНОЕ ЛЕЧЕНИЕ БОЛЬНЫХ С ОСТРОЙ СПАЕЧНОЙ КИШЕЧНОЙ НЕПРОХОДИМОСТЬЮ**

*Аюбов Б.М., Абдурахманов М.М., Мусоев Т.Я.*

**Резюме.** Спаечная кишечная непроходимость представляет собой одно из самых сложных в лечебно-диагностическом плане заболеваний брюшной полости. На сегодняшний день острая спаечная кишечная непроходимость занимает лидирующее место в структуре причин острой кишечной непроходимости, составляя по данным литературы до 85% наблюдений. Результаты лечения этого заболевания характеризуются высоким уровнем осложнений и послеоперационной летальности. В последнее время отмечается активное внедрение лапароскопического метода при лечении спаечной кишечной непроходимости, что обуславливает актуальность выбранной проблемы.

**Ключевые слова:** спаечная кишечная непроходимость, хирургическое лечение, лапароскопический адгезиолизис.



УДК: 616.36-002.951.21-089+614.2-616.831-006

## ИССЛЕДОВАНИЕ АНТИПАРАЗИТАРНОЙ АКТИВНОСТИ АНТИСЕПТИЧЕСКИХ СРЕДСТВ В ХИРУРГИИ ЭХИНОКОККОЗА ПЕЧЕНИ

Бабаджанов Азам Хасанович<sup>1</sup>, Якубов Фарход Раджабович<sup>2</sup>, Рузибаев Рашид Юсупович<sup>3</sup>, Сапаев Дусчан Шухратович<sup>3</sup>

1 - Республиканский специализированный научно-практический медицинский центр хирургии имени академика В.Вахидова, Республика Узбекистан, г.Ташкент;

2 - Хорезмский областной многопрофильный медицинский центр, Республика Узбекистан, г. Ургенч;

3 - Ургенчский филиал Ташкентской медицинской академии, Республика Узбекистан, г. Ургенч

## ЖИГАР ЭХИНОКОККОЗИ ХИРУРГИЯСИДА АНТИСЕПТИК ВОСИТАЛАРИНИНГ АНТИПАРАЗИТАР ФАОЛИЯТИНИ ҲАМОНАШИ

Бабаджанов Азам Хасанович<sup>1</sup>, Якубов Фарход Раджабович<sup>2</sup>, Рузибаев Рашид Юсупович<sup>3</sup>, Сапаев Дусчан Шухратович<sup>3</sup>

1 - Академик В.Вохидов номидаги республика ихтисослаштирилган хирургия илмий – амалий тиббиёт маркази, Ўзбекистон Республикаси, Тошкент ш.;

2 - Хоразм вилояти кўп тармоқли тиббиёт маркази, Ўзбекистон Республикаси, Урганч ш.;

3 - Тошкент тиббиёт академияси Урганч филиали, Ўзбекистон Республикаси, Урганч ш.

## STUDY OF ANTISEPTIC ACTIVITY OF ANTISEPTIC AGENTS IN SURGERY OF LIVER ECHINOCOCCOSIS

Babadjanov Azam Khasanovich<sup>1</sup>, Yakubov Farkhod Radjabovich<sup>2</sup>, Sapaev Duschan Shuxratovich<sup>3</sup>, Ruzibaev Rashid Yusupovich<sup>3</sup>

1 - Republican Specialized Scientific and Practical Medical Center for Surgery named after academician V.Vakhidov, Republic of Uzbekistan, Tashkent;

2 - The Khorezm regional multidisciplinary medical center, Republic of Uzbekistan, Urgench;

3 - Urgench branch of Tashkent Medical Academy, Republic of Uzbekistan, Urgench

e-mail: [duschanboy.sapaev@mail.ru](mailto:duschanboy.sapaev@mail.ru)

**Резюме.** Тадқиқотнинг мақсади: фиброз капсула орасида жойлашган герминатив элементларга турли антисептикларнинг таъсирини аниқлаш ва қиёсий морфологик баҳолашни ўтказиш. Тадқиқотнинг материали у усуллари. Материал эхинококк кистани олган пайтда интраоперацион олинган. Турли муҳитда эхинококк кисталари ва антисептикларнинг таъсири ўрганилди. Натижалар. ФарГАЛС воситасини қўллаганда, 3 дақиқадан сўнг, сколекслар архитектурасининг бузилиши, уларнинг бужмайиши, девори бутунлигини бузилиши ва 5-15 дақиқа экспозиция давомида максимал деградация орқали ички қўшимчаларнинг чиқиши билан амалга ошади, 70% ва 96% этанол эритмаларини қўллаганда, 3 дақиқадан сўнг фақат сколекслар бужмайишига олиб келади, уларнинг деструкцияси эса 15 дақиқадан кейин ривожланади. Турли антисептикларнинг хитин қобиқ ҳолатига таъсири ўрганилганда ФарГАЛС препарати эритмаси кислота муҳит (рН 3,0) туфайли хитиннинг чуқур қатламларига осон кириб бориши, унинг тузилмасини бузиши ва деструкцияга олиб келиши аниқланди, нейтрал муҳит (70% ва 96% этанол эритмаси, йоднинг 5% спиртли эритмаси) хитиннинг полимер мукополисахарид тузилишига таъсир қила олмайди ва фақат юза ўзгариши билан чегараланади.

**Калит сўзлар:** жигар эхинококкози, хирургик даво, кимёвий сколицид таъсир, ФарГАЛС.

**Abstract.** Objective of the study: determination of the effect of various antiseptics on germinal elements localized in the thickness of the fibrous capsule and carrying out a comparative morphological assessment. Material and methods. Material obtained intraoperatively when removing an echinococcal cyst. The effect of echinococcal cysts and antiseptics in various environments was studied. Results. When using the FarGALS preparation, after 3 minutes, there is a violation of the architectonics of scolexes with their wrinkling, violation of the integrity of the wall and the release of internal inclusions with maximum degradation within 5-15 minutes of exposure, while the use of 70% and 96% ethanol solutions after 3 minutes only leads to wrinkling of scolexes, and their destruction developed only after 15 minutes. When studying the effect of various antiseptics on the state of the chitinous membrane, it was determined that the solution of the FarGALS preparation, due to the acidic medium (pH 3.0), easily penetrates into the deep layers of chitin, disrupts its structure and leads to destruction, while neutral media (70% and 96% ethanol solutions, 5% alcohol solution of iodine) cannot affect the polymeric mucopolysaccharide structure of chitin and are limited only by surface changes.

**Key words:** echinococcosis of the liver, surgical treatment, chemical scollicidal agents, FarGALS.

**Введение.** Эхинококкоз печени – зооноз, вызываемый личиночной стадией ленточных червей рода Echinococcus [1]. Эхинококки могут поражать любые органы и ткани, наиболее часто поражаемым органом является печень (44-84%), за ней следуют легкие (20%) и реже головной мозг, почки и селезенка [2, 3]. Первичная характеристика эхинококкоза – это высокая инвазия в случаях разрыва кистозного образования и распространения яиц гельминтов по всему организму человека [4, 5, 6]. В результате различных механизмов в 20-40% случаев развиваются осложнения заболевания, включая поражение желчных протоков (до 42%), сдавление печеночной, воротной или поллой вены, разрыв кисты (1-8%), бактериальную суперинфекцию (7%), тяжелые анафилактические явления (1%), кистобронхиальные свищи [1, 2, 7, 8].

На сегодняшний день основные стратегии лечения эхинококкоза печени (ЭП) включают медикаментозную терапию, традиционную и лапароскопическую эхинококкэктомии (ЭЭ), а также чрескожные пункционно-дренирующие вмеша-

тельства. Однако при всех методах лечения частота рецидивов составляет от 7% до 25%, уровень заболеваемости - от 12% до 84%, а уровень смертности - от 0,5 до 6,5% [9, 10].

Целью хирургического лечения является прямая инактивация паразита, эвакуация кисты вместе с удалением зародышевого слоя, перикистозной зоны, предотвращение перитонеального распространения сколексов и обработка остаточной полости (ОП), тем самым решая проблемы сохранения остаточной полости, осложнений и вероятности рецидива [1, 2].

Результаты последних метаанализов показывают, что предпочтение отдается радикальным хирургическим вмешательствам, в плане снижения риска послеоперационной абдоминальной инфекции, желчных свищей и общей смертности [4, 9, 11].

В случаях тяжелого поражения желчных путей, сосудов с долевой атрофией или рецидива применяется резекция печени, при которой обеспечивается удаление любых более мелких сателлитных поражений. Однако показания к резекции печени при ЭП не нашли общего консенсуса [9, 10].

В последнее время большую популярность получили пункционно-дренирующие способы лечения ЭП, такие как PAIR и PEVAC. Эта альтернатива хирургическому вмешательству состоит из пункции кисты под контролем визуализации (УЗИ или КТ), аспирации жидкости из кисты (с помощью инструмента для фрагментирования, который удаляет дочерние кисты и ламинированную мембрану), инъекции протоскоцицидного агента и повторной аспирации через 15-20 минут [10, 12, 13].

Несмотря на значительные достижения в области хирургического лечения ЭП многие его аспекты далеки от окончательного решения.

Одним из основных принципов лечения ЭП является инактивация живых сколексов. Сложной задачей современной хирургии ЭП остается вопрос обработки ОП, особенно у пациентов с гигантскими или множественными эхинококковыми кистами (ЭК). Кроме того, размер кисты определяется как важный предиктор заболеваемости и смертности, а большие ОП ассоциируются с повышенным риском рецидива заболевания. В литературе описаны различные методы ликвидации ОП, такие как марсупиализация, наружное дренирование, капитонаж, интрофлексия и оментопексия, модифицированный капитонаж путем сшивания внешних краев кистозной стенки. Однако известные методики малоэффективны при кальцификации или повышенной жесткости кистозной хитиновой оболочки.

В качестве антисептических растворов для обработки ОП и сколицидных средств широко используются химические, физические и биологические агенты. Все они имеют свои преимущества и недостатки [14, 15].

Целью данного исследования является определение влияния различных антисептиков на герминативные элементы, локализованные в толще фиброзной капсулы и проведение сравнительной морфологической оценки.

**Материал и методы.** Для оценки эффективности различных антисептических средств в плане антипаразитарного действия как в самой остаточной полости, так и в толще фиброзной капсулы проведены морфологические исследования изъятых во время операций эхинококковой жидкости, хитиновой оболочки и части фиброзной капсулы у 46 пациентов.

Материал, полученный во время операции при удалении эхинококковой кисты для световой микроскопии был разделен на 3 основные серии:

- Оценка антисептического действия на сколексы и протосколексы в нативной жидкости эхинококковых кист.
- Влияние антисептиков на хитиновую оболочку, что особенно важно при пункционных и пункционно-дренирующих вмешательствах.
- Влияние антисептиков на протосколексы, локализованные в толще и в трещинах фиброзной капсулы.

Полученные материалы, за исключением нативной эхинококковой жидкости, фиксировались в 10% растворе формалина на фосфатном буфере. Парафиновые срезы окрашивали гематоксилином и эозином.

Исследования проводились с использованием микроскопа Axioscop 40 – ZEISS, сопряженным с цифровой камерой и компьютером.

**В первой серии** исследование включало оценку нативной жидкости эхинококковой кисты с изучением влияния различных антисептиков на жизнеспособность сколексов. Для этого в 5 пробирок добавляли 10 мл нативной жидкости эхинококка и различные растворы антисептиков:

- Пробирка 1: 10 мл нативной эхинококковой жидкости (контрольная группа);
  - Пробирка 2: 10 мл нативной эхинококковой жидкости и 0,5 мл раствора «ФарГАЛС»;
  - Пробирка 3: 10 мл нативной жидкости эхинококка и 1,0 мл «ФарГАЛС»;
  - Пробирка 4: 10 мл нативной эхинококковой жидкости и 1,0 мл 70% этанола;
  - Пробирка 5: 10 мл нативной эхинококковой жидкости и 1,0 мл 96% этанола;
- Жидкость в каждой пробирке исследовали через 3, 5 и 15 минут.

**Во второй серии** микроскопически оценивали действие различных антисептиков через 10 и 20 минут на изолированные хитиновые оболочки.

**В третьей серии** с целью оценки эффективности и изучения влияния антисептиков на фиброзную капсулу проведено морфологическое исследование через 3, 5, 15 и 30 минут воздействия. В этой серии фиброзная капсула помещалась в следующие среды:

- №1 - нативная фиброзная капсула и 10% фосфатный буферный раствор формалина;
- №2 - фиброзная капсула и раствор «ФарГАЛС»;
- №3 - фиброзная капсула и 70% раствор этанола;
- №4 - фиброзная капсула и спиртовой раствор 5% йода;

№5 - фиброзная капсула и 96% раствор этанола.

**Сведения о препарате ФарГАЛС.** Группой авторов Узбекистана разработана и запатентована технология получения нового лекарственного средства, не имеющего аналогов в мире. Были проведены клинические испытания препарата, и он был зарегистрирован под названием «ФарГАЛС». По фармацевтическим свойствам препарат отнесен к антисептическим и ранозаживляющим средствам. ФарГАЛС обладает широким спектром антимикробного действия: активен в отношении грамположительных и грамотрицательных, аэробных и анаэробных, неспорообразующих и спорообразующих бактерий, способствует улучшению васкуляризации ишемизированных участков. Оказывает ранозаживляющее и противовоспалительное действие. Кроме того, лабораторией Национальной коллекции бактерий и возбудителей I-II групп инфекций проведено изучение действия препарата ФарГАЛС на представителей культур: *Vibrio cholerae*, *Yersinia pestis*, *Brucella abortus bovis*, *Bacillus anthracis* и выявлено патогенное действие на эти культуры.

В настоящий период ФарГАЛС широко применяется в таких областях как хирургия, гинекология, стоматология [16, 17, 18, 19, 20]. В хирургии ЭП в качестве антипаразитарного агента препарат ФарГАЛС ранее не использовался.

**Результаты морфологического исследования.** Чтобы изучить влияние антисептиков на эхинококковую кисту (ЭК) в различных средах мы разделили исследование на 3 основные серии, как описано выше.

**Оценка нативной жидкости ЭК с изучением влияния различных антисептиков на жизнеспособность сколексов.** Жидкости в каждой пробирке исследовались под микроскопом через 3, 5 и 15 минут. В случае нативной эхинококковой жидкости (контрольная группа) через 3 минуты определялись сколексы округлой формы с гладкими краями и прерывистыми сокращающимися движениями (рис. 2). Через 5 и 15 минут их стенка была слегка морщинистой и никакого движения не наблюдалось (рис. 1 и 2).

Микроскопическое исследование эхинококковой жидкости показало значительные изменения морфологии сколексов, особенно в пробирках 2 и 3 с антисептиком ФарГАЛС (рис. 5). Первоначально через 3 минуты архитектура сколексов сморщилась, а форма и гладкость стенки были потеряны. В пробирке 3 целостность стенки сколекса была нарушена через 3 мин и отмечено высвобождение внутренних включений. Эти изменения увеличились через 5 минут (рис. 6) и особенно через 15 минут. В последнем случае стенки сколексов были сложены, слились друг с другом и полностью распались, а внутренняя жидкость и включения вышли наружу (рис. 3).

Подобные изменения наблюдались в 70% и 96% растворах этанола в основном только через 15 минут (рис. 4). Высококонцентрированные растворы ФарГАЛСа с кислой средой (рН 3,0) более легко проникают в слои хитина и нарушают их структуру, что приводит к его набуханию и снижению эластичности (рис. 5).

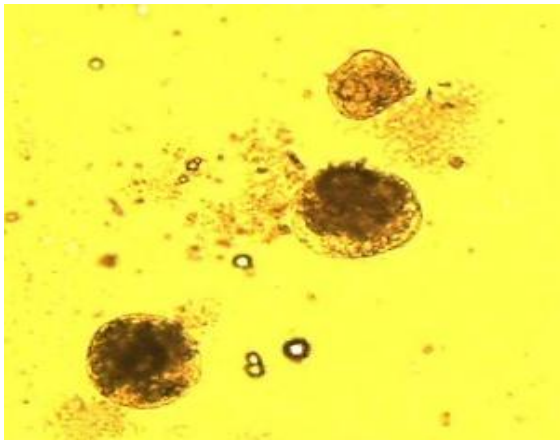


Рис. 1. Сколексы в нативной эхинококковой жидкости. Контрольная группа. 5 минут. 10x20

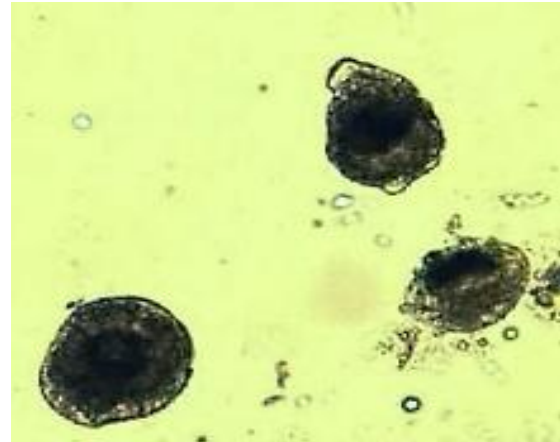
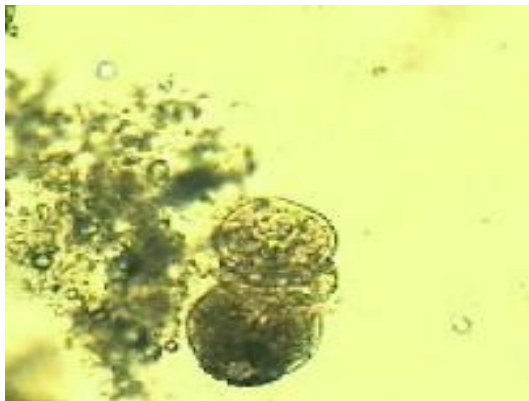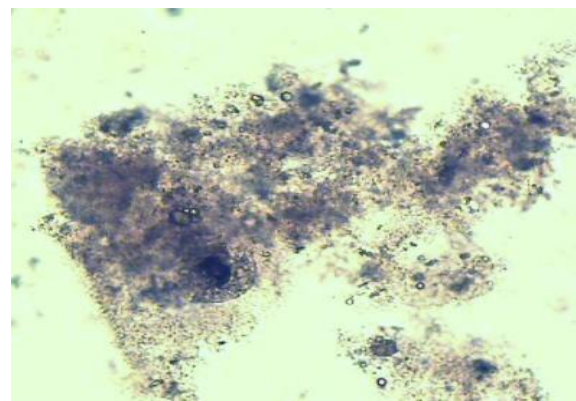


Рис. 2. Сколексы в нативной эхинококковой жидкости. Контрольная группа. 15 минут. 10x20

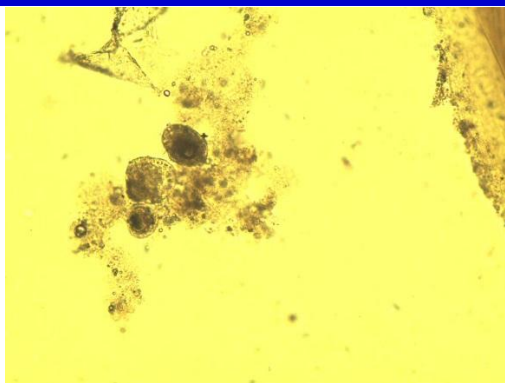


ФарГАЛС - 0,5 мл



ФарГАЛС – 1,0 мл

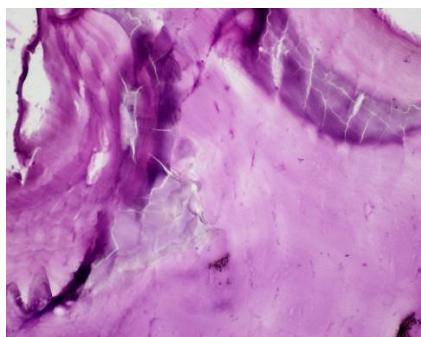
Рис. 3. Оболочка сколексов сложена и разлагается под действием ФарГАЛСа в нативной эхинококковой жидкости. 15 минут. 10x20



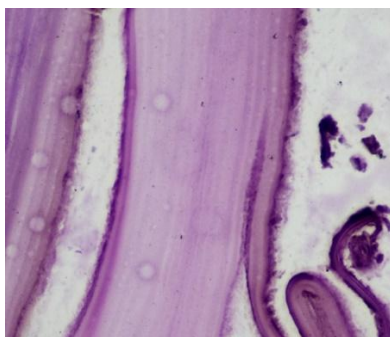
**Рис. 4.** Разложившаяся оболочка сколексов и внутренние включения под действием 70% этанола. 15 минут. 10x20

выражено через 15 минут.

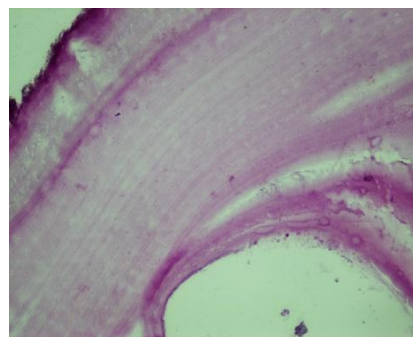
Было определено, что в строении сколексов, расположенных на поверхности фиброзной оболочки и в трещинах фиброзной капсулы, структурные изменения полностью проявляются через 30 минут (рис. 9). Аналогичный эффект имел 5% раствор йода в спирте (рис. 10).



ФарГАЛС - 1:5

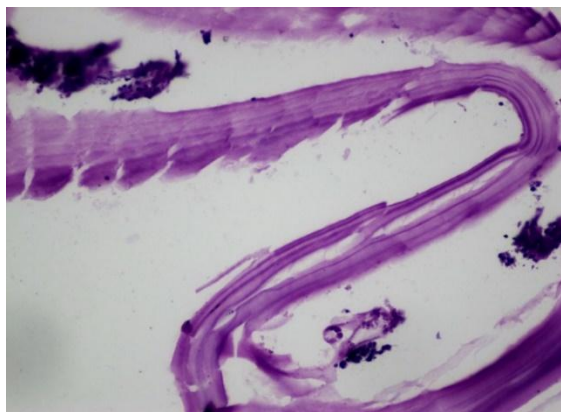


ФарГАЛС - 1:10

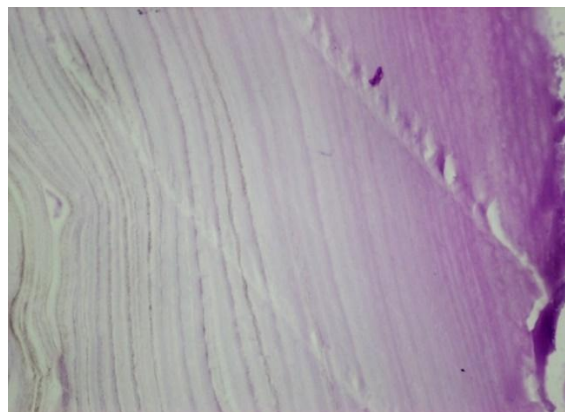


ФарГАЛС - 1:20

**Рис. 5.** Хитиновая оболочка с измененной архитектурой. Действие раствора ФарГАЛС, разведенного в дистиллированной воде. После 10 минут. Г-Э.20x10



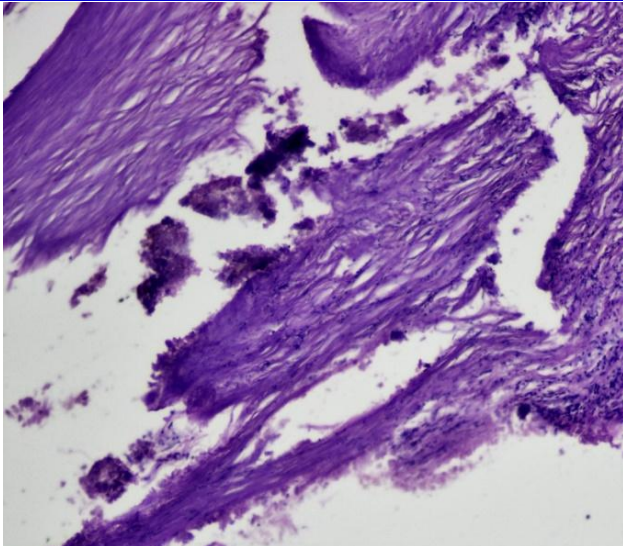
**Рис. 6.** Сохранившаяся архитектура хитиновой оболочки и сгруппированных протосколексов. Действие 70% раствора этанола. После 10 минут. Г-Э.20x10



**Рис. 7.** Изменение структуры поверхностного слоя хитиновой оболочки. Спиртовой раствор йода 5%. После 10 минут. Г-Э. 20x10

Таким образом, одним из важных аспектов является то, что необходимо определять продолжительность обработки, исходя из толщины фиброзной капсулы. Впитывание и проникновение антисептика в стенку капсулы определенно зависит от ее толщины. Принимая это во внимание, был сделан вывод, что паразитарный эффект антисептика будет выше, если фиброзная капсула обработана ФарГАЛСом в течение среднего времени экспозиции не менее 5 минут. При этом, также отмечено, что аналогичный гермицидный эффект на сколексы в толще фиброзной капсулы наблюдается при трехкратной обработке ее поверхности нативным раствором препарата ФарГАЛС с интервалом в 2 минуты.

Еще один важный факт: pH эхинококковой жидкости составляет 6,7–7,2, тогда как ФарГАЛС имеет кислую среду (pH 3,0). Из биоорганической химии известно, что повышение кислотности среды приводит к образованию свободных окисляющих водородных радикалов, поэтому при обработке раствором ФарГАЛСа среда меняется на кислую, что приводит к образованию окисляющих радикалов, которые, в свою очередь, вызывают паразитоцидный эффект.



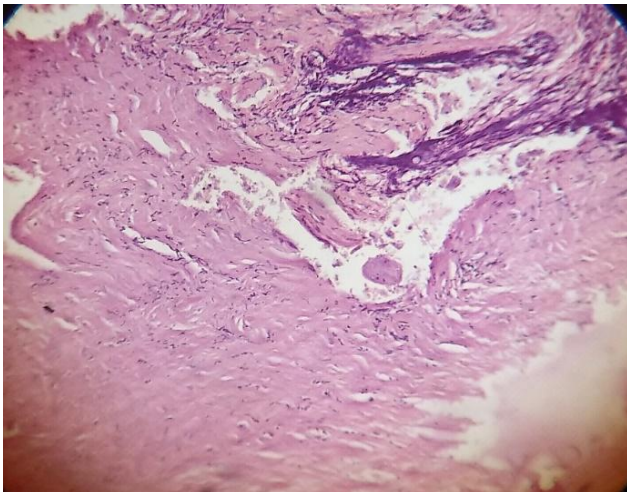
**Рис. 8.** Протосколексы в трещинах фиброзной капсулы под действием ФарГАЛСа с фрагментацией и высвобождением внутренних включений. 30 минут. Г-Э 10x10

**Заключение.** Проведенный анализ позволил сделать следующее заключение:

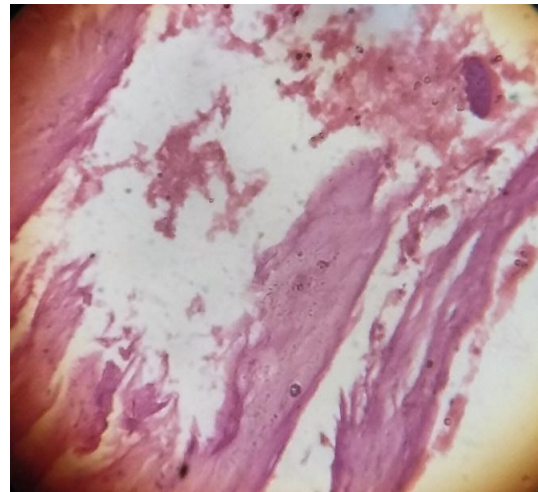
Морфологическое исследование особенностей действия различных антисептиков в эхинококковой жидкости показало, что при применении препарата ФарГАЛС уже через 3 минуты отмечается нарушение архитектоники сколексов с их сморщиванием, нарушением целостности стенки и высвобождением внутренних включений с максимальной деградацией в течение 5-15 минут экспозиции, тогда как использование 70% и 96% растворов этанола через 3 минуты приводило только к сморщиванию сколексов, а их деструкция развивалась только через 15 минут.

При изучении влияния различных антисептиков на состояние хитиновой оболочки определено, что раствор препарата ФарГАЛС за счет кислой среды (pH 3,0) легко проникает в глубокие слои хитина, нарушает его структуру и приводит к деструкции, тогда как нейтральные среды (70% и 96% растворы этанола, 5% спиртовой раствор йода) не могут воздействовать на полимерную мукополисахаридную структуру

хитина и ограничиваются только поверхностными изменениями.



**Рис. 9.** Под воздействием 70% этанола протосколексы в трещинах фиброзной капсулы деградированы с выделением внутренних включений. 30 минут. Г-Э 10x10



**Рис. 10.** Разложение протосколексов в трещинах фиброзной капсулы под действием 5% раствор йода в спирте и выделение внутренних включений. 30 минут. Г-Э 40x10

Морфологическое исследование локального воздействия препарата ФарГАЛС на фиброзную капсулу определило развитие сморщивания оболочки протосколексов в трещинах и в толще капсулы уже через 3 минуты экспозиции с дальнейшим нарушением целостности их стенки и началом деструкции на 5 минуте, в свою очередь, при обработке 70% или 96% раствором этанола, а также 5% спиртовым раствором йода структурная деградация интрафиброзных сколексов наступает только через 15 минут и полностью проявляется к 30 минуте наблюдения.

#### Литература:

1. Robles R., Parilla P. Abscesos y quistes hepáticos. Guías Clínicas de la A.E.C. Cirugía Hepática. 2018; 6:106-123.
2. Pascal G., Azoulay D., Belghiti J., et al. Hydatid disease of the liver. Blumgart's Surgery of the Liver, Biliary Tract, and Pancreas, 6th edition. 2017; 74: 1102-1121.
3. Shera T. A., Choh N.A., Gojwari T.A., et al. A comparison of imaging guided double percutaneous aspiration injection and surgery in the treatment of cystic echinococcosis of liver. Br. J. Radiol. 2017;90(1072):20160640
4. Ramia J.M., Serrablo A., Seradilla M., et al. Major hepatectomies in liver cystic echinococcosis: A bi-centric experience. Retrospective cohort study. Int. J. Surg. 2018;54(Pt A):182-186. doi: 10.1016/j.ijsu.2018.04.049.
5. Khan A, Zahoor S, Ahmed H, Malik U, Butt RA, Muzam MS, Kilinc SG, Noor N, Zahoor S, Afzal MS, Mansur H, Irum S, Simsek S. A Retrospective Analysis on the Cystic Echinococcosis Cases Occurred in Northeastern Punjab Province, Pakistan. Korean J Parasitol. 2018;56(4):385-390. doi: 10.3347/kjp.2018.56.4.385.
6. Keong B., Wilkie B., Sutherland T., et al. Hepatic cystic echinococcosis in Australia: an update on diagnosis and management. ANZ J. Surg. 2018;88(1-2):26-31. doi: 10.1111/ans.14117.

7. Budke C.M., Carabin H., Ndimubanzi P., et al. A systematic review of the literature on cystic echinococcosis frequency worldwide and its associated clinical manifestations. *Am. J. Trop. Med. Hyg.* 2013;88(6):1011-27. doi:10.4269/ajtmh.12-0692.
8. Mihmanli M., Idiz U.O., Kaya C., et al. Current status of diagnosis and treatment of hepatic echinococcosis. *Rev. Esp. Enf Dig.* 2016;8(28):1169-1181. doi:10.4254/wjh.v8.i28.1169.
9. Bektasoglu H.K., Hasbahceci, M., Tasci, Y., et al. Comparison of Laparoscopic and Conventional Cystotomy/Partial Cystectomy in Treatment of Liver Hydatidosis. *Biomed Res. Int.* 2019 Feb 5;2019:1212404. doi: 10.1155/2019/1212404.
10. Ferrer-Inaebnit E, Molina-Romero FX, Segura-Sampedro JJ, González-Argenté X, Morón Canis JM. A review of the diagnosis and management of liver hydatid cyst. *Rev Esp Enferm Dig.* 2021 May 26. doi: 10.17235/reed.2021.7896/2021.
11. Abbas R., Khalid R., Abdelouahed L. et al. Abdominal effusion revealing an exophytic hydatid cyst of the liver has developed under mesocolic. *Pan Afr. Med. J.* 2019 Oct 18;34:101. doi: 10.11604/pamj.2019.34.101.20475.
12. Akhan O, Salik AE, Ciftci T, Akinci D, Islim F, Akpinar B. Comparison of Long-Term Results of Percutaneous Treatment Techniques for Hepatic Cystic Echinococcosis Types 2 and 3b. *AJR Am J Roentgenol.* 2017;208(4):878-884. doi: 10.2214/AJR.16.16131.
13. Akhan O, Erdoğan E, Ciftci TT, Unal E, Karaağaoğlu E, Akinci D. Comparison of the Long-Term Results of Puncture, Aspiration, Injection and Re-aspiration (PAIR) and Catheterization Techniques for the Percutaneous Treatment of CE1 and CE3a Liver Hydatid Cysts: A Prospective Randomized Trial. *Cardiovasc Intervent Radiol.* 2020 Jul;43(7):1034-1040. doi: 10.1007/s00270-020-02477-7.
14. Sharafi SM, Sefiddashti RR, Sanei B, Yousefi M, Darani HY. Scolicidal agents for protoscolices of *Echinococcus granulosus* hydatid cyst: Review of literature. *J Res Med Sci.* 2017 Aug 16;22:92. doi: 10.4103/jrms.JRMS\_1030\_16.
15. Lashkarizadeh MR, Asgaripour K, Saedi Dezaki E, Fasihi Harandi M. Comparison of scolicidal effects of amphotericin B, silver nanoparticles, and *Foeniculum vulgare* Mill on hydatid cysts protoscolices. *Iran J Parasitol.* 2015;10:206–12.
16. Баженов Л.Г., Мустанов А.Н., Екубжонов Ф.Т., Баженова С.С., Шаниева З.А. Антимикробная активность нового биотехнологического препарата «ФарГАЛС» и перспективы его клинического применения. *Bulletin of the International Scientific Surgical Association.* 2008; 3(1):23-25.
17. Магбулова Н.А. Влияние на кишечную микрофлору человека биотехнологического препарата "ФарГАЛС". *Наука, техника и образование.* 2017; 4(34):24-26.
18. Тиллавердиев Ш.А. Антимикотическая активность препарата "ФарГАЛС" и опыт его клинического применения. *Проблемы медицинской микологии.* 2020;22(3):135.
19. Тешаев О.Р., Холов Х.А., Жураев Ж.Н. Использование отечественного препарата «ФарГАЛС» у больных различной степени тяжести и локализации ожоговой болезни. *Биология и интегративная медицина.* 2019;8(36):15-25.
20. Абдуллажанов Б.Р., Бабаджанов А.Х., Юсупов Ж.К. Анализ динамики результатов планиметрических исследований при лечении длительно незаживающих гнойных ран мягких тканей. *Re-health journal.* 2021;1(9):196-203. doi:10.24411/2181-0443-2021-10033

### **ИССЛЕДОВАНИЕ АНТИПАРАЗИТАРНОЙ АКТИВНОСТИ АНТИСЕПТИЧЕСКИХ СРЕДСТВ В ХИРУРГИИ ЭХИНОКОККОЗА ПЕЧЕНИ**

Бабаджанов А.Х., Якубов Ф.Р., Рузибаев Р.Ю., Сапаев Д.Ш.

**Резюме.** Цель: определение влияния различных антисептиков на герминативные элементы, локализованные в толще фиброзной капсулы и проведение сравнительной морфологической оценки. Методы. Материал, полученный интраоперационно при удалении эхинококковой кисты. Изучалось влияние эхинококковых кист и антисептиков в различных средах. Результаты. При применении препарата ФарГАЛС уже через 3 минуты отмечается нарушение архитектоники сколексов с их сморщиванием, нарушением целостности стенки и высвобождением внутренних включений с максимальной деградацией в течение 5-15 минут экспозиции, тогда как использование 70% и 96% растворов этанола через 3 минуты приводило только к сморщиванию сколексов, а их деструкция развивалась только через 15 минут. При изучении влияния различных антисептиков на состояние хитиновой оболочки определено, что раствор препарата ФарГАЛС за счет кислой среды (рН 3,0) легко проникает в глубокие слои хитина, нарушает его структуру и приводит к деструкции, тогда как нейтральные среды (70% и 96% растворы этанола, 5% спиртовой раствор йода) не могут воздействовать на полимерную мукополисахаридную структуру хитина и ограничиваются только поверхностными изменениями.

**Ключевые слова:** эхинококкоз печени, хирургическое лечение, химические сколицидные средства, ФарГАЛС.

УДК: 616-001/09.616-072/085

## ПУТИ УЛУЧШЕНИЯ РЕЗУЛЬТАТОВ ПРОФИЛАКТИКИ И ЛЕЧЕНИЯ ЖЕЛУДОЧНО-КИШЕЧНЫХ ОСЛОЖНЕНИЙ В РАННЕМ ПЕРИОДЕ ОЖОГОВОЙ БОЛЕЗНИ

Бабажанов Ахмаджон Султанбаевич<sup>1</sup>, Фаязов Абдулазиз Джалалович<sup>2</sup>, Ахмедов Адхам Ибодуллаевич<sup>1</sup>, Раджабов Уктам Абдурахманович<sup>3</sup>, Отакулов Собир Худойкулович<sup>3</sup>, Джалолов Давлатшоҳ Абдувахидович<sup>1</sup>

- 1 - Самаркандский государственный медицинский институт, Республика Узбекистан, г Самарканд;
- 2 - Республиканский научный центр экстренной медицинской помощи, Республика Узбекистан, г Ташкент;
- 3 - Самаркандское городское медицинское объединение, Республика Узбекистан, г Самарканд

## КУЙИШ КАСАЛЛИГИНИНГ ДАСТЛАБКИ ДАВРИДА ОШҚОЗОН-ИЧАК ТРАКТИ АСОРАТЛАРИНИ ДАВОЛАШ ВА ПРОФИЛАКТИКА ҚИЛИШ НАТИЖАЛАРИНИ ЯХШИЛАШ ЙЎЛЛАРИ

Бабажанов Ахмаджон Султанбаевич<sup>1</sup>, Фаязов Абдулазиз Джалалович<sup>2</sup>, Ахмедов Адхам Ибодуллаевич<sup>1</sup>, Раджабов Уктам Абдурахманович<sup>3</sup>, Отакулов Собир Худойкулович<sup>3</sup>, Джалолов Давлатшоҳ Абдувахидович<sup>1</sup>

- 1 - Самарканд Давлат тиббиёт институт, Ўзбекистон Республикаси, Самарканд ш.;
- 2 - Республика шошилиқ тиббий ёрдам илмий маркази, Ўзбекистон Республикаси, Тошкент ш.;
- 3 - Самарканд шаҳар тиббиёт бирлашмаси, Ўзбекистон Республикаси, Самарканд ш.

## WAYS TO IMPROVE THE RESULTS OF PREVENTION AND TREATMENT OF GASTROINTESTINAL COMPLICATIONS IN THE EARLY PERIOD OF BURN DISEASE

Babajanov Akhmadjon Sultanbaevich<sup>1</sup>, Fayazov Abdulaziz Jalalovich<sup>2</sup>, Akhmedov Adham Ibodullaevich<sup>1</sup>, Radjabov Uktam Abdurakhmanovich<sup>3</sup>, Otakulov Sobir Khudoikulovich<sup>3</sup>, Jalolov Davlatshoh Abduvakhidovich<sup>1</sup>

- 1 - Samarkand State Medical Institute, Republic of Uzbekistan, Samarkand;
- 2 - Republican Scientific Center for Emergency Medical Aid, Republic of Uzbekistan, Tashkent;
- 3 - Samarkand City Medical Association, Republic of Uzbekistan, Samarkand

e-mail: [aiaxmedov@mail.ru](mailto:aiaxmedov@mail.ru)

**Резюме.** Термик травмаларда юқори меъда-ичак тракти асоратлари ривожланишининг асосий омилларини аниқлаш ва куйиш касаллигининг дастлабки даврида ошқозон-ичак асоратларини профилактикаси ва даволаш тизимини ишлаб чиқиш. Материал ва услублар. Термик жароҳатланган 90 нафар беморнинг касаллик тарихи бўйича ретроспектив таҳлиллар ўтказилди. Бемор стационарга келган кунидан барчасининг анамнези ўрганилди, куйиш майдони ва чуқурлиги аниқланди, бемор аҳволининг оғирлиги баҳоланди. **Натижалар:** Ошқозон-ичак тракти асоратларининг келиб чиқишида ўпканинг узоқ муддатли сунъий вентилляцияси, узоқ муддатли назогастрал зонднинг туриши, шунингдек, кўп аъзолар етишмовчилиги синдроми ва сепсис ривожланиши хавф омиллари орасида энг аҳамиятга эга бўлганларидан ҳисобланади. Глюкокортикоидлар билан даволаш, узоқ муддатли энтерал озиқланиш, асоратлар чуқурлашувига олиб келди. Агар асоратлар ривожланишида ўткир юрак етишмовчилиги, гипотензия, жигар ва буйрак етишмовчилиги каби асоратлар қўшилиши, ошқозон-ичак тракти асоратлар ривожланишига агрессив равишда кўмаклашиб хавф даражасини оширди. Анамнестик омиллар орасида улцероген дориларни қабул қилиш, ошқозон яраси ва сурункали эрозив гастродуоденитларнинг бўлиши асоратлар келиб чиқишига мойиллик борлигини кўрсатди. Ошқозон-ичак трактининг асоратларини олдини олиш ва даволашнинг асосий йўналишлари - антисекретор терапия ва шиллик парданинг барқарорлигини оширадиган гастропротектор терапиядир.

**Калит сўзлар:** куйиш жароҳати, куйиш касаллиги, ошқон-ичак тракти асоратлари, антисекретор терапия.

**Abstract:** The purpose of the work: To clarify the causal factors for the development of complications of the upper gastrointestinal tract in patients after thermal injuries and to develop a system for the prevention and treatment of gastrointestinal complications in the early period of burn disease. **Materials and methods.** Retrospective analyzes were carried out on the case histories of 90 patients, for diseases with thermal injuries. Upon admission, the history of all hurts was studied, the area and depth of burns were determined, and the patient's severity was assessed. **Results and discussion:** Among the risk factors, the most damaging significance is long-term artificial ventilation of the lungs, long-term placement of nasogastric tubes, as well as the development of multiple organ failure syndrome, sepsis. If in the development of complications there were factors such as acute heart failure, hypotension, hepatic and renal failure, it is also important as supporting aggressive factors. Treatment with glucocorticoids, long-term enteral nutrition led to the deepening of complications. Among the anamnestic factors, the most damaging significance is the intake of ulcerogenic drugs, recurrent peptic ulcer disease and chronic erosive gastroduodenitis. The main directions of prevention and treatment of gastrointestinal complications are antisecretory therapy, and gastroprotective therapy, which increases the stability of the mucous barrier.

**Keywords:** burn injury, burn disease, gastrointestinal complications, antisecretory therapy.

Одной из основной причин острого поражения желудка и двенадцатиперстной кишки (ДПК) являются критические состояния, такие как тяжелая термическая травма, сепсис, политравмы и т.д [2,7,9].

Патогенез повреждения гастродуоденальной зоны при острых критических состояниях состоит в нарушении между факторами агрессии и факторами защиты слизистой оболочки. Основными механизмами при этом являются активация факторов агрессии (повышение продукции соляной кислоты) и подавление факторов защиты (нарушение микроциркуляции в слизистой оболочке)[4,6,9]. Так, по данным лабораторных исследований, тяжелая термическая травма, являю-

щаяся одной из причин развития критического состояния, приводит к значительному увеличению секреции [1,5,10]. Из-за этого процесса и стрессовых состояний при термических травмах приводит к образованию остро эрозивной-язвенных осложнений верхних отделов желудочно-кишечного тракта (ЖКТ) [7,8,10]. Острые эрозии и язвы, являются основными причинами осложнения желудочно-кишечных кровотечений (ЖКК) в остром периоде ожоговой болезни [2,5,11].

Клиника этих язв слабо выражена, почти бессимптомна, и проявляются они лишь своими осложнениями, при поступлении у пострадавших. Поэтому актуальность проблемы заключается в своевременной диагностике, лечении острых язв и их профилактике [3,7,9,10].

**Цель работы:** Уточнить причинные факторы развития осложнения верхних отделов ЖКТ у больных, после термических травм и разработать систему профилактики и лечения желудочно-кишечных осложнений в раннем периоде ожоговой болезни.

**Материалы и методы.** Проведено исследование, включавшее ретроспективный анализ историй болезни у 90 больных, которые лечились в стационарных условиях в отделение комбустиологии, Самаркандского городского медицинского объединения в 2014-2019 гг. по поводу термических травм. Всем больным при поступлении оказали первую медицинскую помощь с включением адекватной дыхания пострадавших. На следующем этапе в реанимационном отделении проводили противошоковые мероприятия и дальнейшую интенсивную терапию. При поступлении у пострадавших изучен анамнез, определили площади глубины ожога, оценивали тяжесть состояния больного. У больных площадь ожога составили 20-45% поверхности тела, IIIа-IVст ожогов. Определения для оценки тяжести больного, использовали индекс Франка. У этих больных индекс Франка составили 45-90 у.е. По полученным данным выделена группа риска развития желудочно-кишечных осложнений (основная группа) в количестве 48 больных. Анамнестические данные включали результаты эндоскопии, наличие в анамнезе рецидивирующей язвенной болезни, эрозивного гастродуоденита, колита, наличие хронической сердечной недостаточности, кратковременный или длительный по времени прием НПВС и глюкокортикостероидов, из-за целью профилактических терапии по поводу хронического заболевания в анамнезе. Из факторов, определяющих особенности оказания первой помощи и профилактики в период ожоговой травмы, учитывали длительное время вентиляции легких, острую сердечно-сосудистую недостаточность, развитие ДВС синдрома, нестабильная гемодинамика (гипотензия), длительное время назогастральную интубацию (более 3 суток) и энтеральное питание (более 6 суток), лечение с глюкокортикоидами и анальгетиками, развитие сепсиса, печеночной и почечной недостаточности. Больным с отягощенным анамнезом проводили комплексную профилактику осложнения верхних отделов ЖКТ в период шока и токсемии ожоговой болезни, направленную на поддержание и оптимизацию всех факторов, обеспечивающих структурную и функциональную целостность верхних отделов ЖКТ. Больным, включенным в группу риска на основании нестандартного течения травм, проводили аналогичную профилактику в раннем периоде ожоговой болезни. Остальные 42 больных составили вторую, контрольную группу. Больным этой группы не проведена профилактическая антисекреторная терапия, предупреждающая развитие желудочно-кишечных осложнений, по причине отсутствия отягощающего анамнеза. В обеих группах, в течение периода ожоговой болезни наблюдали за состоянием верхних отделов ЖКТ посредством оценки клинических проявлений и лабораторных данных. Полученные сведения сопоставляли между двумя группами больных с учетом их репрезентативности. Для оценки достоверности, различий, относительных репрезентативных показателей использовали критерий Стьюдента (t-критерий). При  $t > 2$  различие показателей считали достоверным. Степень вероятности без ошибочного прогноза составляла 95%. Оценку причинной связи факторов риска с осложнениями (повреждающей значимости) в основной группе проводили сравнением долей случаев, вызванных изучаемым воздействием.

**Результаты и обсуждение:** Сравнение основной и контрольной групп по возрастному критерию показало, что количество лиц зрелого и пожилого возраста в группах не имело значимого различия ( $t=1,2$  и  $1,26$  соответственно). В основной группе осложнения со стороны верхних отделов ЖКТ обнаружены у 26 (54,2%) больных. Они включали повреждение слизистой оболочки желудка и ДПК, нарушения моторики, отек слизистой оболочки. Повреждения слизистой оболочки желудка и ДПК проявлялись поверхностными множественными геморрагическими эрозиями с низким риском развития кровотечения и/или локализованными язвами с геморрагическими осложнениями. Кровотечения возникли в течение первой недели пребывания в отделение реанимации и интенсивной терапии. По степени выраженности различали скрытое кровотечение (скрытая кровь в желудочном содержимом и в кале) у 11 больных и явное кровотечение (цельная кровь, или «кофейная гуща», кал с кровью, или мелена) у 5 больных, из которых клинически значимое кровотечение, требующее хирургического вмешательства, наблюдали у 1 больного. Моторно-эвакуационные расстройства наблюдали у 26 больных. Они включали гастродуоденальную дискинезию, недостаточность пилорического сфинктера и дуоденогастральный рефлюкс. У большинства больных имелись сочетанные осложнения: гастрит + гастродуоденальная дискинезия, язва желудка + гастрит, язва + гастрит + дискинезия. В группе контроля осложнения со стороны желудочно-кишечного тракта обнаружены у 21 (52,4%) больных. Среди них диагностированы поверхностные диффузные повреждения слизистой оболочки желудка, проявляющиеся скрытым или клинически значимым кровотечением и сочетающиеся с гастродуоденальной дискинезией, ишемическим гастритом. Частота и клинические проявления повреждений верхних отделов ЖКТ в основной и контрольной группах представлены в таблице 1.



**Таблица 1.** Осложнения ЖКТ у пострадавших термических травмах

Вид осложнение	Основная группа	Контрольная группа
Эрозивные поражения	5 (10,4%)	5 (11,9%)
Язвенные поражения	2 (4,2%)	3 (7,1%)
Катаральные- эрозивные поражения	3 (6,2%)	3 (7,1%)
Геморрагические поражения	16 (33,3%)	10(23,8)
Всего	26 (54,2%)	21 (52,4%)

**Таблица 2.** Анамнестические факторы риска

Факторы риска	ЖКК N=26	Развития осложнений ЖКТ N=47
Прием ulcerогенных препаратов	7,3%	13,2%
Сердечнососудистая системы	5,2%	9,4%
Бронхо-легочная система	3,6%	6,5%
Мочевыделительная система	2,1%	3,8%
Желудочно-кишечного тракта	10,7%	19,3%
Всего %	28,9%	52,2%

**Таблица 3.** Оценка повреждающей значимости факторов риска течение периоде ожоговой травмы

Факторов риска	ЖКК N=26	Развития осложнений ЖКТ N=47
Длительная искусственная вентиляция легких	4,3%	7,8%
Длительное стоившие назогастральное зонд	3,9%	7,1%
ДВС синдром	3,2%	5,8%
Острая сердечная недостаточность	2,2%	3,9%
Сепсис	3,4%	6,1%
Длительное энтеральное питание	3,7%	6,7%
Лечение глюкокортикоидами	3,8%	6,9%
Печеночная недостаточность	1,2%	2,2%
Гипотензия	1,8%	3,2%
Почечная недостаточность	1,4%	2,5%
Всего %	28,9%	52,2%

Из таблицы 1 видно, что общее количество больных с осложнениями в основной и контрольной группах равно 47, что составляет среднем 52,2% от всех пострадавших. Результаты определения повреждающей значимости отдельных факторов представлены в таблице 2. Показатели таблицы 3 свидетельствует, что ведущее значение в развитии осложнений принадлежит факторам агент термической травмы и течение периода ожоговой болезни. Среди них ведущими оказались длительная искусственная вентиляция легких, длительное стоившие назогастральное зонды, а также развитие полиорганной синдрома, сепсиса. Лечение глюкокортикоидами, длительное энтеральное питание также показали высокую причинную зависимость. Если в развитии осложнений имели такие факторы, как острая сердечная недостаточность, гипотензия, печеночная и почечная недостаточность, а также значение как поддерживающие агрессивные факторы. Среди анамнестических факторов, наибольшее значение для развития осложнений со стороны верхних отделов ЖКТ, принадлежало наличию в анамнезе рецидивирующей язвенной болезни. Патогенез повреждения слизистой оболочки желудка, при критических состояниях подробно изучен и описан в многочисленных публикациях. Основными причинами повреждения целостности слизистой оболочки желудка являются локальная ишемия-реперфузия, сопровождающаяся избыточным - аномальным синтезом оксида азота, радикалов O<sub>2</sub>, цитокинов, снижением синтеза защитных простагландинов, гибелью эпителиальных клеток и угнетением процесса их регенерации [1, 2, 4, 11]. В наших наблюдениях осложнения со стороны верхних отделов ЖКТ обнаружены у 26 больных - 28,9% от 90 пострадавших от ожоговой травмы. Наиболее опасные осложнения - различные виды кровотечений (явное, клинически значимое, скрытое) - были обнаружены у 5(10,4%) больных. В контрольной группе опасные осложнения - клинически значимое кровотечение - наблюдали у 1 больного. По данным литературы последних лет, желудочно-кишечное кровотечение из острых стрессовых язв составляет 2-13% [2, 4, 6]. По данным более поздних публикаций (1984), частота эрозивно-язвенных поражений желудка и двенадцатиперстной кишки достигала 75% в первые часы пребывания больных в отделение интенсивной терапии[7], кровотечения из стресс-язв обнаруживали у 20% больных, длительно находящихся в отделении интенсивной терапии, а значительные кровотечения встречались у 5% [10]. Безусловно, столь значительные различия частоты осложнений в публикациях прошлых лет и нашими наблюдениями объясняются возросшим уровнем профилактических мероприятий. В настоящее время основными направлениями профилактики и лечения стрессовых повреждений являются антисекреторная и органопротекторная терапия, целью которой является поддержание рН выше 3,5 (до 5,8), нормализация моторики желудка, повышение устойчивости слизистого барьера. Установлено, что наилучшей антисекреторной функцией при стресс-повреждениях верхних отделов ЖКТ обладают блокаторы протонной помпы [4]. Гастропротекторы включают группу средств, действующих непосредственно на слизистую оболочку желудка и снижающих или препятствующих повреждающему воздействию на нее химических или физических факторов. Наиболее изученным препаратом этой группы, применяемым для профилактики стресс-язв, является альмагель, маалокс, вентер [2, 11]. При рН ниже 4,0, т. е. в кислой среде, происходит полимеризация препарата, образуется клейкое вещество,

которое интенсивно покрывает язвенную поверхность [6,9]. С первого дня послеоперационного периода для профилактики активации эндогенной микрофлоры показаны пробиотики (Линекс, Бифидумбактерин, Биовестин), действие которых направлено на замещение патогенной и условно-патогенной микрофлоры полезными бактериями и обогащение ими кишечной флоры.

**Выводы:** Выявление группы риска развития желудочно-кишечных осложнений в раннем периоде ожоговой болезни и их профилактика являются обязательной частью лечения этой тяжелой категории больных. Среди факторов риска, наибольшую повреждающую значимость имеет длительная искусственная вентиляция легких, длительное стояние назогастрального зонда, а также развитие полиорганной недостаточности, сепсиса. Лечение глюкокортикоидами, длительное энтеральное питание, показали высокую причинную зависимость. Если в развитии осложнений имели такие факторы, как острая сердечная недостаточность, гипотензия, печеночная и почечная недостаточность, тоже значение как поддерживающие агрессивным факторам. Среди анамнестических факторов наибольшую повреждающую значимость имеют прием ulcerогенных препаратов, рецидивирующая язвенная болезнь и хронический эрозивный гастродуоденит. Основными направлениями профилактики и лечения желудочно-кишечных осложнений являются антисекреторная терапия, направленная на поддержание pH выше 3,5 (до 6,0), и гастропротекторная терапия, повышающая устойчивость слизистого барьера.

#### Литература:

1. Вагнер Д.О., Вербицкий В.Г. Комплексная профилактика желудочно-кишечных кровотечений у пострадавших с шоковой термической травмой. Мат. Всерос. научн. практ. конф. с международным участием, посвящ. 70-летию первого ожогового центра России. СПб. 2016:С.19-22.
2. Романенков Н.С. Возможности современных медицинских технологий в профилактике и устранении осложнений язвенной болезни желудка и двенадцатиперстной кишки у пострадавших от ожогов. Автореф. дис.... канд. мед. наук. Великий Новгород. 2014.
3. Фаязов А.Д., Ахмедов А.И., Бабажанов А.С. и соавт. Усовершенствование лечения тяжелообожженных на фоне хронических гастродуоденальных язв. Вестн. науки и обр. 2021;4(107):С.18-26.
4. Чичков О.В., Скребин О.Н., Горшенин Т.Л. и соавт. Особенности клиники, диагностики и лечения больных кровоточащей гастродуоденальной язвой, пострадавших от ожогов. Журн. фундаментальные исследования. Пенза. 2014;10-1:С.208-211.
5. Akhmedov A.I., Fayazov A.D., Babajanov A.S. et al. The possibility of predicting the development of acute gastroduodenal complications in severely burned patients // XXII international correspondence scientific specialized conference «international scientific review of the problems of natural sciences and medicine». Boston. USA. 2021;P.10-15.
6. Cook D.J., Fuller H.D., Guyatt G.H. et al. Risk factors for gastrointestinal bleeding in critically ill patients. Canadian Critical Care Trials Group // N. Engl. J. Med. - 1994. -P.330. - 377-381.
7. Fayazov A., Akhmedov A., Mirzakulov A, Nabiev A. Prediction of Development of Acute Gastroduodenal Complications in Patients With Severe Burns// Burn Care and Prevention (2021) 3: P.99-106
8. Huang J.Q, Sridhar S, Hunt RH: Role of Helicobacter pylori infection and non-steroidal anti-inflammatory drugs in peptic-ulcer disease: a meta-analysis. Lancet 2002, 359:P.14–22.
9. Lau J.Y, Sung J.J, Lee K.K, et al.: Effect of intravenous omeprazole on recurrent bleeding after endoscopic treatment of bleeding peptic ulcers// N Engl J Med 2000, 343:310–316.
10. Serrano P, Lanas A, Arroyo MT, et al.: Risk of upper gastrointestinal bleeding in patients taking low-dose aspirin for the prevention of cardiovascular diseases// Aliment Pharmacol Ther 2002, 16:1945–1953.
11. Yenikomshian H. Yenikomshian H., Reiss M. et al. Gastric feedings effectively prophylax against upper gastrointestinal hemorrhage in burn patients. J. Burn Care Res. 2011;32(2):263-268.

#### **ПУТИ УЛУЧШЕНИЯ РЕЗУЛЬТАТОВ ПРОФИЛАКТИКИ И ЛЕЧЕНИЯ ЖЕЛУДОЧНО-КИШЕЧНЫХ ОСЛОЖНЕНИЙ В РАННЕМ ПЕРИОДЕ ОЖГОВОЙ БОЛЕЗНИ**

*Бабажанов А.С., Фаязов А.Дж., Ахмедов А.И., Раджабов У.А., Отакулов С.Х., Джалолов Д.А.*

**Резюме.** Цель работы: Уточнить причинные факторы развития осложнения верхних отделов ЖКТ у больных, после термических травм и разработать систему профилактики и лечения желудочно-кишечных осложнений в раннем периоде ожоговой болезни. Материалы и методы. Ретроспективные анализы проводили по историям болезней у 90 больных, по поводу заболевания с термическими травмами. При поступлении у всех пострадавших изучен анамнез, определяли площадь и глубину ожогов, оценивали состояние тяжести больного. Результаты и обсуждение. Среди факторов риска, наибольшую повреждающую значимость, имеет длительная искусственная вентиляция легких, долгое время вставление назогастральных зондов, а также, развитие синдрома полиорганной недостаточности, сепсиса. Если в развитии осложнений имелись такие факторы, как острая сердечная недостаточность, гипотензия, печеночная и почечная недостаточность, тоже значение как поддерживающие агрессивным факторам. Лечение глюкокортикоидами, длительное энтеральное питание привели к углублению осложнений. Среди анамнестических факторов наибольшую повреждающую значимость имеют прием ulcerогенных препаратов, рецидивирующая язвенная болезнь и хронический эрозивный гастродуоденит. Основными направлениями профилактики и лечения желудочно-кишечных осложнений, являются антисекреторная терапия, и гастропротекторная терапия, повышающая устойчивость слизистого барьера.

**Ключевые слова:** ожоговая травма, ожоговая болезнь, желудочно-кишечного осложнения, антисекреторная терапия.

УДК: 616.12-007-053.1-053.2

## REPEATED SURGICAL INTERVENTIONS FOR CONGENITAL HEART DISEASES IN CHILDREN LIVING IN THE ARAL REGION

Babadjanova Faniya Rashidovna

Urgench branch of the Tashkent Medical Academy, Republic of Uzbekistan, Urgench

## ОРОЛБЎЙИ ХУДУДИДА ЯЗОВЧИ БОЛАЛАРДА ТУҒМА ЮРАК КАСАЛЛИКЛАРИГА КАЙТА ЖАРРОХЛИҚ АМАЛИЁТИ

Бабаджанова Фания Рашидовна

Тошкент тиббиёт академияси Урганч филиали, Ўзбекистон Республикаси, Урганч ш.

## ПОВТОРНЫЕ ОПЕРАТИВНЫЕ ВМЕШАТЕЛЬСТВА ПРИ ВРОЖДЕННЫХ ПОРОКАХ СЕРДЦА У ДЕТЕЙ, ПРОЖИВАЮЩИХ В ЗОНЕ ПРИАРАЛЬЕ

Бабаджанова Фания Рашидовна

Ургенчский филиал Ташкентской медицинской академии, Республика Узбекистан, г. Ургенч

e-mail: [babadjanovafaniya@gmail.com](mailto:babadjanovafaniya@gmail.com)

**Резюме.** Ҳозирги вақтда ерта ногиронлик ва чақалоқлар ўлимнинг асосий сабаби бўлган юрак-қон томир тизимининг туғма патологияси тобора муҳим аҳамият касб этмоқда, туғма юрак нуқсонлари бошқа нуқсонлар орасида енг кўп учрайдиган нуқсонлар бўлиб, замонавий тиббиётнинг глобал муаммоси бўлиб қолмоқда. Технологиянинг ривожланиши, саноят ва атроф-муҳитдаги ўзгаришлар юрак-қон томир касалликлари билан касалланган болалар сонининг кўпайишига олиб келади. Турли адабиётлар маълумотларига кўра, болаларда юрак-қон томир касалликлари билан касалланиш 1000 янги тузилган чақалоққа 8 дан 25 тагача ўзгариб туради. Ўзбекистонда йилига 2000 га яқин юрак-қон томир касалликлари билан касалланган бола тузилади, уларнинг деярли 70 фоизи бир йилгача яшамайди. Ўлимга олиб келадиган натижа чақалоқнинг ҳаётининг биринчи кунларида енг юқори ва 25% дан ортиқ, биринчи ойларда - тахминан 30-35% ни ташкил қилади. Замонавий кардиожарроҳликнинг ривожланиши ва ютуқлари туфайли ушбу патологияга ега бўлган болаларнинг омон қолиш фоизи ҳар йили ошиб бормоқда, ammo туғма юрак нуқсонлар болалар популяциясида ногиронликнинг асосий сабабларидан бири бўлиб қолмоқда. Мақолада туғма юрак нуқсонлари тузатиладиган сўнг 73 беморни текшириш ва такрорий жарроҳлик даволаш натижаларини таҳлил қилиш натижалари келтирилган, операциядан кейинги даврда такрорий жарроҳлик аралашувлар тузилиши, қолдиқ гемодинамик бузилишларнинг частотаси, сабаблари ва хавф омиллари аниқланган. турли туғма юрак касалликларининг радикал тузатишларидан сўнг акс еттирилган.

**Калит сўзлар:** туғма юрак нуқсони, такрорий жарроҳлик аралашувлар, операциядан кейинги давр.

**Abstract.** Currently, congenital pathology of the cardiovascular system, which is the root cause of early disability and infant mortality, is becoming increasingly important; congenital heart defects (CHD) are the most common malformations among other malformations and remain a global problem in modern medicine. The development of technology, industry and environmental changes are leading to an increasing increase in the number of children with CHD. According to various literature data, the incidence of CHD in children ranges from 8 to 25 cases per 1000 live newborns. In Uzbekistan, about 2,000 children with CHD are born annually, of which almost 70% do not live to be one year old. The fatal outcome is highest in the first days of an infant's life and is more than 25%, in the first months - about 30-35%. Thanks to the development and achievements of modern cardiac surgery, the percentage of survival of children with this pathology is increasing every year, but CHD remains one of the main causes of disability in the child population. The article presents the results of analyzes of the results of examination and repeated surgical treatment of 73 patients after correction of congenital heart disease, the structure of repeated surgical interventions in the postoperative period is determined, the frequency, causes and risk factors of residual hemodynamic disorders after radical corrections of various congenital heart diseases are reflected.

**Key words:** congenital heart disease, repeated surgical interventions, postoperative period.

**Relevance.** The lightning-fast development of cardiac surgery over the past decades has fundamentally changed the possibilities of radical surgical correction of congenital heart defects (CHD), thereby increasing the survival rate and improving the prognosis. According to the latest literature data, it is known that from 2000 to 2020, thanks to surgical and X-ray endovascular interventions, 75% of children born with congenital heart diseases survived to adulthood [Bockeria LA et al, 2019, Anand R, et al, 1997, Moran AM, et al, 2020, Horstkotte D, et al, 2019]. However, the results of operations performed for different CHD do not always give the uniqueness of the initially performed surgical procedures. And unfortunately, some patients at different periods of observation have varying degrees of severity of hemodynamic disorders due to endocarditis, natural progression of connective tissue dysplasia, progression of various pathologies of heart valves, incomplete correction of congenital defects, recanalization of septal heart defects, obstruction of artificial heart valves, rhythm disturbances, etc. conduction of the heart [1,3,4,15]. In the above cases, the probability of repeated surgery ranges from 3 to 40%, and the fatal outcome can reach up to 30% [8,10,13,14,15]. The study of risk factors and causes of repeated surgical treatments in the postoperative period with congenital heart disease is a topical area of cardiac surgery [2,5,6,7].

**Purpose of the study:** to study the reasons for repeated surgical treatment in the postoperative period for congenital heart defects, to determine the risk factors for residual hemodynamic disorders, and also to develop a program for their prevention and timely surgical correction.

**Material and research methods.** In the period from January 2000 to December 2020, 73 sick children were re-operated on after the primary surgical treatment of CHD for various complications at the Urgench branch of the Republican Specialized Scientific and Practical Center of Cardiology (RSSPCC). The inclusion criteria were patients who underwent repeated operations not earlier than 6 months after the first operation for this disease. Before the reoperation, all patients underwent clinical examinations (interviews, anamnesis, physical examination, blood pressure measurements by the Korotkov method on the upper and lower extremities), a standard instrumental examination was performed, which included electrocardiography and phonocardiography, chest X-ray and Doppler echocardiography. When indicated, Holter monitoring of the ECG and monitoring of blood pressure, ultrasound doppleroflowmetry of the vessels of the upper and lower extremities, spiral computed tomography were performed. When a history of infectious endocarditis was detected in children, we carried out immunological studies. Angiocardiology was performed on an Angioscop apparatus from Siemens. Circulatory disorders identified during the examination in all patients were assessed in accordance with the classification of the New York Heart Association. Statistical data processing was carried out using the Microsoft Excel 2010, Statistica v.10.0 computer programs. Distribution rates were calculated using the Shapiro-Wilk test.

**Results and discussion:** for the period from 2000 to 2020 in the Urgench branch of the RSNPTSK of the Khorezm region, repeated operations were performed in 73 sick children diagnosed with CHD. The average age of children during the primary surgical correction of CHD was  $14.4 \pm 6.9$  years (from 2 to 16 years). Among the patients there were 31 girls and 42 boys (42% and 58%, respectively). The average age of children at the time of reoperation was  $25.5 \pm 13.9$  years (from 6 to 17 years). Children aged 8 years predominated, the older children were 40 (60%), the younger children were 33 (40%). When analyzing the frequency of reoperations in dynamics for the specified period of time, there was a tendency to a decrease in the number of primary interventions, after which there were indications for re-corrections in the postoperative period until the 2000s there were 40 (60%), from 2001 to 2010 - 31 (38 %), from 2010 to 2015, only 2 (2%) Despite the fact that 4 from 2020 to the present, only 7 years have passed, and it is possible that the number of reoperations will still increase, we consider the above-described trend to be reliable. On the other hand, when analyzing the total number of reoperations performed, it was noted that up to 2000 inclusive, only 18 reoperations (20%) of all reoperations were performed, from 2000 to 2010 there were already 38 reoperations (43%) , and from 2000 to 2015 - 33 (37%). Such a tendency to an increase in the number of reoperations performed may indirectly indicate a "reassessment of the criteria for operability" of patients in recent years in connection with the development of anesthesiology, resuscitation and other services. Before re-intervention, all patients, in addition to a clinical examination (questioning, taking anamnesis, physical examination, measuring blood pressure using the Korotkov method on the upper and lower extremities, etc.), underwent a standard instrumental examination, which included electrocardiography and phonocardiography, chest X-ray, transthoracic echocardiography. In the description and analysis, all groups were divided into four types of congenital pathology (Table 1), defects with left-right discharge (groups 1, 2, 3, 4), congenital insufficiency of the valve apparatus (5, 6, 7 groups), stenosis of the "outflow tract" of the outlet parts of the ventricles (groups 8, 9, 10) and combined defects (groups 11, 12, 13).

Reoperations were performed within the follow-up period from six months to 16 years after the primary operation (on average, after  $9.3 \pm 1.8$  years) Of these, within a year after the primary intervention, 5 children were reoperated (6%) and after a year - 78 patients (94%) Out of 73 patients, one reoperation was performed in 67 cases (93%), 2 reoperations - in 6 (7%).

**Table 1.** CHD groups, after the corrections of which in the long-term postoperative period, repeated operations were performed

No. of CHD group	Number of reoperations / total number of operations	% of reoperations based on experience	Total number of reoperated patients (RSNPTSK Urgench branch of patients from other clinics)
1. ductus arteriosus	1/139	0,7	4(1+3)
2. atrial septal defect	15/611	2,5	17(15+2)
3. ventricular septal defect	3/201	1,5	6(3+3)
4 aorto-pulmonary septal defect	- / 5	0	1
5. aorto-left ventricular tunnel	1/3	33,3	1
6. congenital aortic valve insufficiency	3/88	3,4	3
7. congenital mitral valve insufficiency	4/70	5,7	4
8. congenital aortic stenosis	1/134	5,2	10(7+3)
9. coarctation of the aorta	1/125	6,4	13 (8+5)
10. isolated pulmonary stenosis	1/56	1,9	1
11 incomplete open atrioventricular canal	2/37	5,4	7 (2+5)
12. ventricular septal defect in combination with aortic valve insufficiency	5/48	10,4	8 (5+3)
13 tetrad Fallot	8/307	2,6	8
Total	48 /1824	3,1	73 (48+25)

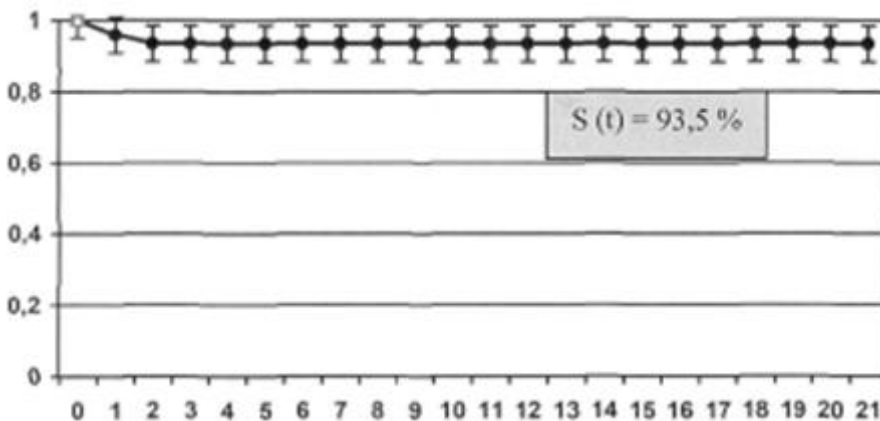
**Table 2.** Key indicators of operational and postoperative data

Average values	Duration of surgery (hours)	Duration of IV L (h)	Duration of infusion of cardiotonics (days)	Blood loss (ml)	Time spent in intensive care	Bed-day in hospital (days)
Primary surgery	3,7 ± 1,2	620,3 ± 30,1	8,9 ± 0,5	0,8 ± 0,4	2,9 ± 0,3	27,9 ± 12,1
Reoperation	6,1 ± 1,0	1125,3 ± 188	20,4 ± 4,0	4,6 ± 2,6	3,8 ± 0,6	39,8 ± 11,1
P	<0,05	<0,05	<0,05	<0,05	<0,05	>0,05

Reoperations were performed within 0.8 to 17.5 years (on average, 6.9 ± 5.3 years) after the first reoperation. Thus, a total of 73 re-interventions were performed.

Reoperations in the postoperative period. Repeated surgical interventions with IC were undertaken in 76 children in 67 patients (88%) through the median sternal approach, in 9 (12%) - through lateral thoracotomy. In 7 children (9%), when the sternum was opened, injuries were noted: the right atrium (4 observations), the ascending aorta (2 observations), a false aneurysm of the CHD, which required an emergency connection of the CHD through the peripheral vessels. When accessing the heart or aorta in 5 cases, there were injuries to the left ventricle, left intrathoracic artery, superior vena cava, lingual segment of the left lung, aorta). Thus, the above facts require an experienced surgical team for repeated interventions on the heart and great vessels. At the same time, we did not obtain significant differences in the safety of access to the heart between sternotomy and thoracotomy. In our experience, there was no high mortality after repeated operations. Only one patient (1.2%) died during the hospital period on the 2nd day after surgery from extensive myocardial infarction. can be explained by the observance of clear indications for repeated operations, early diagnosis of complications, thorough modern examination and preparation of patients, improvement of surgical techniques based on the analysis of repeated interventions, anesthetic, perfusion and resuscitation aids. Stabilizing and improving the general condition of seriously ill children before reoperation plays a key role in reducing the risk of reoperations. The most difficult stage in the treatment of reoperated patients was the immediate postoperative period. To compare the closest results after primary and re-correction, we analyzed a number of indicators of the postoperative period (table 2).

As can be seen from the data presented, the risk of reoperations compared with primary interventions, in our observations was not significantly increased, but technically more difficult reoperations were significantly associated with: 1) longer re-correction time, 2) increased blood loss, 3) increased use of mechanical ventilation and infusion of cardiotonists, 4) increased time spent by the patient in the intensive care unit. The duration of hospitalization of sick children after primary and repeated operations did not differ significantly. To assess different results, a curve of the survival rate of children after repeated surgeries was built, which shows 93.5% level of 10 and 20-year survival, which is not significantly different from that in a healthy population and speaks of the radicalism of treatment of this category of patients (Figure 1).



**Figure 1.** Survival curve of patients after reoperations (solid line) and its confidence region

When analyzing the causes of poor results, it was found that 70% were associated with surgery, so improvements in surgical technique may lead to a decrease. The rest of the reasons were associated with late diagnosis of complications, lack of infective endocarditis prevention, ineffective therapeutic treatment, and progression of the underlying pathology.

**Conclusions:** The reasons for repeated interventions are recanalization of heart septal defects and inter-arterial shunts (31%), heart valve insufficiency (26%), impaired

ventricular outflow tract (10%), as well as recoarctation and aortic aneurysm (14%). Indications for repeated surgical interventions were in recanalizations of defects of the septa of the heart and inter-arterial anastomoses, the amount of discharge estimated by the ratio of the volumes of the pulmonary and systemic circulation. The main causes of complications that required repeated surgical interventions in patients with congenital defects are a violation of surgical technique (41%), progression of connective tissue dysplasia (24%), infective endocarditis or aortitis (17%), calcification and spontaneous collagen degeneration of biological materials. (5%). If there is a history of infective endocarditis, immunological studies are mandatory. If deviations are detected before surgery, correction of the immune profile is indicated, and with active infective endocarditis - prolonged antibiotic therapy and pentaglobin in the early postoperative period, which reduces the risk of endocarditis recurrence.

**Literature:**

1. Аминов А.А., Нагаева Г.А., Мун О.Р., Уринов О. Отдельные показатели смертности по данным регистра острого коронарного синдрома и врожденного порока сердца (Фрагмент исследования РОКСИМ-Уз). ж. Кард. Узбекистана, 2016, № 2, с. 131

2. Белов Ю.В. Руководство по сосудистой хирургии с атласом оперативной техники. Москва, 2018. С.375-378.
3. Баранов АА, Намазова-Баранова ЛС, Бокерия ЕЛ, Басаргина ЕН. Федеральные клинические рекомендации по оказанию медицинской помощи детям с хронической сердечной недостаточностью. 2016:44. Ссылка активна на 10.11.2020. [Baranov AA, Namazova-Baranova LS, Bokeria EL, Basargina EN. Federal clinical recommendations for the provision of medical care to children with chronic heart failure. 2016: 44. Accessed November 10, 2020. (In Russian)]
4. Голухова Е.З. Современные подходы к диагностике и лечению артериальной гипертонии. Лекции по кардиологии под редакцией Бокерия Л.Л., Голуховой Е.З. 2017. Т.3. С. 119-137
5. Горбачевский СВ, Шмальц АА, Плотникова ЛР. Легочная гипертензия у детей с врожденными пороками сердца. М.: 2018. 91с. [Gorbachevsky SV, Shmalts AA, Plotnikova LR. Pulmonary hypertension in children with congenital heart defects. Moscow: 2018. 91p. (In Russian)]
6. Данилов ТЮ. Результаты хирургического лечения дефекта межжелудочковой перегородки в сочетании с аортальной недостаточностью. Дисс канд мед наук. Москва, 2019
7. Дадаев А.Я. Качество жизни пациентов, оперированных по поводу коарктации аорты. Автореферат дис. док. мед. наук. Москва, 2015.
8. Кемельбеков, К. С. Структура распространенность врожденного порока сердца у новорожденных детей в современном мире и Казахстане (литературный обзор) / К. С. Кемельбеков, У. А. Кожаметова, Ш. К. Косымбетова, А. Е. Кузенбаева. — Текст : непосредственный // Молодой ученый. — 2020. — № 2 (292). — С. 59-62. — URL: <https://moluch.ru/archive/292/66254/> (дата обращения: 04.11.2021).
9. Чебан В.Н. Повторные операции после коррекции врожденных пороков сердца. Москва, ИЦССХ им. А. Н. Бакулева РАМН, докторская диссертация, 2013
10. Шахов Б.Е., Рыбинский А.Д., Филиппов Ю.Н. и соавт. Проблемы катетерной баллонной ангиопластики коарктации аорты. Государственная медицинская академия, Нижний Новгород. УДК 616.12-089. 2012г
11. Acar P., Saliba Z., Bonhoeffer P., et al. Assessment of the geometric profile of the Amplatzer and Cardioseal septal occluders by three dimensional echocardiography. Heart 2001; 85:451-453 (April).
12. Bu H, Gong X, Zhao T. Image diagnosis: Eisenmenger's syndrome in patients with simple congenital heart disease. BMC Cardiovascular Disorders. 2020;20(1):194. DOI:10.1186/s12872-020- 01489-y
13. Husain S.A., Maldonado E., Rasch D., Michalek J., Taylor R., Curzon Ch., Neish S., Calhoun J.H. Total anomalous pulmonary venous connection: factors associated with mortality and recurrent pulmonary venous obstruction. Ann. Thorac. Surg. 2012; 94 (Issue 3): 825–32. DOI: 10.1016/j.athoracsur.2021.04.026.
14. Pasquali S.K., Jacobs J.P., He X., Hornik Ch.P., Jaquiss R.D.B., Jacobs M.L. et al. The complex relationship between center volume and outcome in patients undergoing the Norwood operation. Ann. Thorac. Surg. 2021; 93 (Issue 5): 1556–62. DOI: 10.1016/j.athoracsur.2021.07.081
15. Source: European Platform on Rare Diseases Registration. Accessed November, 10, 2020. <https://eu-rd-platform.jrc.ec.europa.eu/eurocat/eurocat-data/prevalence/>

**ПОВТОРНЫЕ ОПЕРАТИВНЫЕ ВМЕШАТЕЛЬСТВА ПРИ ВРОЖДЕННЫХ ПОРОКАХ СЕРДЦА У ДЕТЕЙ,  
ПРОЖИВАЮЩИХ В ЗОНЕ ПРИАРАЛЬЕ**

Бабаджанова Ф.Р.

**Резюме.** В настоящее время все большую актуальность приобретает врожденная патология сердечно-сосудистой системы, которая является первопричиной ранней инвалидизации и детской смертности, врожденные пороки сердца (ВПС) являются самыми распространенными пороками среди других пороков развития и остаются глобальной проблемой современной медицины. Развитие технологии, индустрии и изменение окружающей среды приводит к все большему увеличению рождения детей с ВПС. По разным литературным данным частота встречаемости ВПС у детей составляет от 8 до 25 случаев на 1000 живых новорожденных. В Узбекистане ежегодно рождается около 2000 детей с ВПС, из них почти 70% не доживают до годовалого возраста. Летальный исход наиболее высокий в первые дни жизни младенца и составляет более 25 %, в первые месяцы - около 30-35%. Благодаря развитию и достижениям современной кардиохирургии, с каждым годом процент выживаемости детей с данной патологией увеличивается, однако ВПС остаются одной из основных причин инвалидности детского населения. В статье представлены результаты анализов результатов обследования и повторного оперативного лечения 73 пациентов после коррекции ВПС, определена структура повторных оперативных вмешательств в послеоперационном периоде отражены частота, причины и факторы риска возникновения резидуальных нарушений гемодинамики после радикальных коррекций различных ВПС.

**Ключевые слова:** врожденный порок сердца, повторные оперативные вмешательства, послеоперационном период.

УДК: 616.342-002.44-089

## РОЛЬ УЛЬТРАЗВУКОВОГО ИССЛЕДОВАНИЯ И ЛАПАРОСКОПИИ ПРИ ОСТРОЙ СПАЕЧНОЙ КИШЕЧНОЙ НЕПРОХОДИМОСТИ

Баймаков Сайфиддин Рисбаевич, Аслонов Зафар Ахрорович, Ходиев Хаммажон Сидикович, Мехмонов Шамурат Рахманович, Бабакулов Шараф Хамракулович, Гайбуллаев Ойбек Улугбекович  
Ташкентский Государственный стоматологический институт, Республика Узбекистан, г. Ташкент

## УЛЬТРАТОВУШ ТЕКШИРУВИ ВА ЛАПАРОСКОПИЯНИНГ ЎТКИР ЧАНДИҚЛИ ИЧАК ТУТИЛИШИДАГИ ЎРНИ

Баймаков Сайфиддин Рисбаевич, Аслонов Зафар Ахрорович, Ходиев Хаммажон Сидикович, Мехмонов Шамурат Рахманович, Бабакулов Шараф Хамракулович, Гайбуллаев Ойбек Улугбекович  
Тошкент Давлат стоматология институти, Ўзбекистон Республикаси, Тошкент ш.

## ROLE OF ULTRASONIC EXAMINATION AND LAPAROSCOPY IN ACUTE ADHESIVE INTESTINAL OBSTRUCTION

Baymakov Sayfiddin Risbaevich, Aslonov Zafar Akhrorovich, Khodiev Hammajon Sidikovich, Mekhmonov Shamurat Rakhmonovich, Babakulov Sharaf Khamrakulovich, Gaibullaev Oybek Ulugbekovich  
Tashkent State Dental Institute, Republic of Uzbekistan, Tashkent

e-mail: [bsayfiddin@yahoo.com](mailto:bsayfiddin@yahoo.com)

**Резюме.** Ўткир чандиқли ичак тутилиши шошилинч жарроҳликда ўзининг мураккаблиги билан муҳим ўрин тутади. Ҳозирга вақтда ҳам кўпчилик операцияларда лапаротомия стандарт оператив аралашув бўлиб қолмоқда. Нашрлар ва ҳисоботлардаги юқори натижа кўрсаткичлари ва касалланиш даражаси паст бўлишига қарамай, ЎЧИТни даволашда ҳали ҳам кўпчилик лапароскопияни қарши кўрсатма сифатида баҳоламоқда. Бизнинг мақсадимиз ЎЧИТ учрашини, мураккаблигини адабиётларни кўриб чиқиш ва унинг хавфсизлик даражасини баҳолаш, ятроген ичак шикастланиши камайтиришда лапароскопик амалиётнинг муҳим натижаларни аниқлаш эди.

**Калит сўзлар:** Ўткир чандиқли ичак тутилиши, лапаротомия, лапароскопия, қорин бўшлиғидаги битишмалар, адгезиолизис.

**Abstract.** Acute adhesive intestinal obstruction significantly increases the burden on emergency surgical care. Laparotomy remains the standard approach. Despite published reports with high success rates and low morbidity, OSCH is still viewed by many as a relative contraindication to laparoscopy. Our goal was to review the available literature and determine important outcomes such as feasibility, safety, iatrogenic bowel injury, and benefits for patients with acute SBO undergoing laparoscopic access.

**Key words:** Acute adhesive intestinal obstruction, laparotomy, laparoscopy, intra-abdominal adhesions, adhesiolysis.

**Актуальность исследования:** На непроходимость тонкой кишки приходится 12–16% случаев неотложной хирургической госпитализации [1, 5, 36] и 20% неотложных хирургических вмешательств [15, 26, 30]. Неотложная операция необходима пациентам с клиническими или радиологическими признаками, указывающими на ишемию кишечника. Даже с появлением лапароскопической хирургии внутрибрюшные спайки остаются важной причиной кишечной непроходимости, составляя 65% случаев, среди других этиологий, таких как грыжи, новообразования и болезнь Крона [2, 13, 15, 37, 39].

Острая спаечная кишечная непроходимость (ОСКН) - тяжелое и довольно распространенное заболевание в абдоминальной хирургии, требующее экстренного оперативного вмешательства [3, 4, 10, 22, 32]. В последние годы отмечен рост числа пациентов со спаечной кишечной непроходимостью, которая, по мнению ряда авторов, связана с увеличением количества и объема оперативных вмешательств, повышением числа ошибочных диагнозов и часто необоснованных операций. Несмотря на постоянное совершенствование методов профилактики, диагностики и лечения спаечной кишечной непроходимости до настоящего времени сохраняется высокая летальность, достигшая, по данным некоторых авторов, 17–20% [7, 9, 19, 28, 35].

Степень спаек определяется тяжестью индексной патологии, типом и количеством ранее выполненных операций и хирургических техник. Тазовые операции и открытая лапаротомия по средней линии связаны с более высоким риском острой кишечной непроходимости. Примерно 91–97% пациентов с ОСКН в анамнезе перенесли абдоминальные операции [6, 8, 14, 18, 33].

Диагноз ОСКН устанавливается у пациента, у которого в анамнезе уже были какие-либо абдоминальные вмешательства и в настоящее время наблюдаются основные симптомы кишечной непроходимости, такие как боль в животе, тошнота или рвота, вздутие живота и абсолютный запор. ОСКН - это неотложное заболевание, которое по данным ВОЗ наблюдается почти в 16% всех острых хирургических случаев, и оно требует срочных медицинских решений относительно дальнейших действий. До сих пор в литературе встречаются дискуссии о превосходстве хирургических методов над консервативным лечением и дискуссии о противоположном подходе [16, 24, 28, 34].

Абдоминальные спайки могут быть врожденными или приобретенными, неполными или полными, одиночными или сгруппированными. Врожденные спайки образуются de novo во время органогенеза, встречаются редко (3%), часто протекают бессимптомно и могут проявляться как случайная находка в любом возрасте. Приобретенные внутрибрюшные спайки образуются из-за местного воспаления в ответ на повреждение брюшины, например, абдоминопластическая хи-

ругрия (85%), перитонит, эндометриоз и лучевая терапия. В местах образования спаек кишечник может перекручиваться, что приводит к неполному или полному механическому непроходимости. При неполной (частичной или низкой степени) обструкции некоторая жидкость или газ все еще может проходить, тогда как при полной (высокой) обструкции никакая жидкость или газ не могут проходить за пределы места обструкции. Повреждение мезотелия брюшины и возникающее в результате локальное воспаление активирует фибринокоагуляционные пути. Это приводит к увеличению клеточного обмена, инфильтрации воспалительных клеток и отложению фибриногена. По мере формирования фибриновой матрицы она создает гелеобразную связь с окружающими структурами. Затем фибробласты инфильтрируют, образуя постоянную адгезию, и фибриноген превращается в фибрин. В нормальных условиях фибринолитические факторы (например, тканевые активаторы плазминогена [tPA]) расщепляют фибрин на более мелкие фрагменты, известные как продукты распада фибрина. Однако дисбаланс в процессе образования фибрина и фибринолиза приводит к образованию спаек [11, 38, 40]. Сниженная активность tPA и матриксной металлопротеиназы, а также повышенная активность ингибиторов активатора плазминогена и тканевых ингибиторов металлопротеиназ нарушают этот тонкий баланс. Примечательно, что сверхэкспрессия трансформирующего фактора роста- $\beta$  связана с повышенной частотой спаек как в моделях человека, так и на животных из-за его роли в контроле механизмов матриксной металлопротеиназы тканевого ингибитора металлопротеиназы и ингибитора активатора плазминогена / tPA.<sup>28</sup> Помимо молекулярных изменений, повреждение брюшины во время операции также вызывает снижение кровотока и локальную стойкость фибринового матрикса, препятствуя организации и рассасыванию сгустков [13, 17, 27, 31].

Изучая послеоперационную летальность при ОСКН, многие авторы установили что, поздняя обращаемость больных и поздняя диагностика являлись причиной неблагоприятных исходов в 36,9%, в то время, как диагностические ошибки и как следствие, запоздалая операция, явились причиной смерти в 49,2% случаев, а тактико-технические ошибки хирурга во время операции – в 13,8% (Макарова Е.Е., 2005; Ступин В.А., 2005). Стёртость клинических проявлений и отсутствие выраженных рентгенологических симптомов приводят к поздней диагностике заболевания и выполнению операции в худших для пациента условиях. Существующие трудности в современном распознавании заболевания нередко связаны с необходимостью дифференцирования острой спаечной кишечной непроходимости с другой хирургической патологией органов брюшной полости или функциональной непроходимостью кишечника. Широко применяемый до сих пор в этих целях традиционный рентгенологический метод требует длительных многократных исследований, обладает побочным радиационным воздействием для пациента и позволяет лишь исключить или подтвердить наличие спаечной непроходимости.

**Цель исследования:** Неудовлетворенность результатами лечения больных ОСКН заставила нас целенаправленно заняться вопросами использования УЗИ и лапароскопии в диагностике и лечении различных форм острой спаечной кишечной непроходимости.

**Материал и методы исследования.** Анамнез и физикальное обследование необходимы для выявления признаков ишемии кишечника, поскольку это указывает на необходимость срочного хирургического обследования. В анамнезе усиливающаяся боль с болезненностью в животе наводит на мысль об ишемии.<sup>35</sup> Другой важный аспект оценки включает установление основной причины обструкции и различение адгезивной и неадгезивной этиологии, поскольку у 70–90% пациентов можно лечить спаечную кишечную непроходимость без операции.<sup>10</sup>

Объектом для исследования послужил опыт комплексной диагностики и хирургического лечения 27 пациентов с ОСКН. Возраст больных варьировал от 18 до 64 лет. Мужчин было 10 (37,1%), женщин – 17 (62,9%). Причиной образования спаечного процесса в брюшной полости явились ранее перенесённые открытые оперативные вмешательства. При этом установлено, что 8 пациентов перенесли одну операцию на органах брюшной полости, 14 – две, а у 5 больных в анамнезе имелось 3 операции. Среди ранее перенесённых оперативных вмешательств наиболее часто встречались аппендэктомия у (n=18) и гинекологические операции у (n=10), 4 больных были прооперированы по поводу перфоративной язвы двенадцатиперстной кишки.

Для полноценной диагностики ОСКН больным проводили клинико-лабораторные и инструментальные методы исследования, включающие УЗИ, рентгенологическое исследование, лапароскопию.

**Результаты и их обсуждение.** Общепринятым и наиболее доступным методом диагностики ОСКН является рентгенологическое исследование. Обзорное рентгенологическое исследование выполнено всем 27 пациентам с подозрением на ОСКН. При этом диагноз ОСКН подтверждён у 20 пациентов, из них – у 7 больных первичное рентгенологическое исследование не позволило однозначно ответить на вопрос – есть ли кишечная непроходимость, и только повторное исследование позволило верифицировать диагноз у этих больных.

УЗИ выполнено всем 27 пациентам. Констатировать наличие ОСКН удалось в 27 случаях. При УЗИ визуализировались расширенные петли тонкой кишки, заполненные жидким содержимым. Именно это явилось одним из основных признаков ОСКН. Диаметр расширенных петель варьировал от 17 до 62 мм и в среднем составил  $42,3 \pm 9,3$  мм. Прослеживалась определённая тенденция к увеличению диаметра тонкой кишки с течением времени – максимальный диаметр ( $52,1 \pm 5,1$  мм) отмечен у больных со сроком 36 - 48 часов, а минимальный ( $40,2 \pm 4,6$  мм) – через 12 - 24 часов. Наряду с этим измеряли диаметр тонкой кишки, заполненной жидким содержимым, изучали структуру её стенки. Отмечали толщину стенки, её однородность, наличие или отсутствие складок слизистой, их величину и выраженность.

В среднем толщина стенки у больных с ОСКН составила  $4,1 \pm 1,2$  мм. Наблюдалась достоверная зависимость толщины стенки от формы тонкокишечной непроходимости.



**Таблица 1.** Распределение больных в группах по сопутствующей патологии.

№	Сопутствующая патология	Всего	
		общее количество	из них недостаточность
1	Сердечно-сосудистые заболевания	10	3
2	Бронхолегочные заболевания	5	2
3	Заболевания печени	3	1
4	Заболевания почек	4	1
5	Сахарный диабет	3	--
6	Заболевания ЦНС	2	--
	Всего	27	7

При странгуляционной форме этот показатель равнялся  $4,6 \pm 1,2$  мм, а при обтурационной –  $3,96 \pm 0,7$  мм ( $p < 0,05$ ), в зависимости от увеличения сроков заболевания толщина стенки кишки постепенно увеличивается. Так, у пациентов с длительностью заболевания до 24 часов с ОСКН толщина стенки кишки в среднем составила  $3,46 \pm 1,2$  мм, от 24 до 36 часов –  $4,2 \pm 1,3$  мм, а более 36 часов – уже  $4,6 \pm 1,5$  мм. Наличие спаек оценивали у всех 37 пациентов с ОСКН. Особое значение при этом придавали обнаружению и выявлению висцеро-париетальных и висцеро-висцеральных сращений и выявлению «акустических окон» для выбора места введения первого троакара при видеолaparоскопии.

Сопутствующие заболевания имеют большое значение в оценке общего состояния больных, разработке тактики лечения и выборе методов оперативного пособия. Учитывая влияние сопутствующих заболеваний на тяжесть течения основной патологии, изучены их структура и частота.

После фактического установления ОСКН больным выполняли различные по характеру методы оперативных вмешательств. При лечении ОСКН у 12 пациентов выполняли фибродуоденоскопической интубацию тонкого кишечника в сочетании с видеолaparоскопическим адгезиолизисом были получены хорошие результаты. У 4 пациентов при выполнении видеолaparоскопического адгезиолизиса столкнулись с непреодолимыми техническими трудностями. Прочные плоскостные спайки не поддавались лизису эндоскопическими инструментами, а попытки отделить петли тонкой кишки вместе с прилегающей париетальной брюшиной и с рубцовыми тканями не увенчались успехом. Выполнив миниlapаротомию в проекции интимных висцеро-париетальных сращений, в двух случаях нам удалось закончить операцию малоинвазивным способом. При наличии массивных спаечных процессов в брюшной полости, а также некрозе тонкой кишки, у 7 пациентов прибегали к традиционным методам хирургического лечения ОСКН. После выполнения видеолaparоскопических вмешательств в раннем послеоперационном периоде осложнение со стороны послеоперационных ран не наблюдались, летальных исходов не было.

Таким образом, преимущество видеолaparоскопического и минидоступного способов адгезиолизиса заключается в радикальном уменьшении площади операционной травмы брюшины, являющейся пусковым фактором формирования межорганных сращений.

**Выводы:**

1. Высокоинформативными методами ранней диагностики острой спаечной тонкокишечной непроходимости являются ультразвуковое исследование позволяющее разграничить механическую и динамическую непроходимость, уточнить его причину, выявить наличие странгуляционной непроходимости, требующей неотложного хирургического вмешательства.

2. Выполнение адгезиолизиса видеолaparоскопией или в комбинации с минидоступом являются эффективным способом лечения и профилактики острой спаечной тонкокишечной непроходимости.

3. При наличии массивных и распространённых спаечных процессов в брюшной полости, а также некроза тонкой кишки с явлением перитонита целесообразно выполнение традиционных оперативных вмешательств с последующей интубацией тонкой кишки

**Заключение.** Что касается ОСКН, лапароскопия - это метод, демонстрирующий свои преимущества, вытекающие из минимально инвазивного подхода, включая снижение частоты осложнений, более короткий период госпитализации и меньшее потребление анальгетиков. Однако, несмотря на то, что данный метод широко используется и технически продвинут, ОСКН по-прежнему является условием, при котором использование лапароскопии ограничено в повседневной практике в основном отдельными случаями, такими как адгезивная ОСКН, вызванная единичными спайками или инородными телами в желудочно-кишечном тракте. Основным ограничением использования этой техники является продвинутое и сложное техническое составляющее и отсутствие у хирурга достаточных технических навыков. Но наряду с вышеизложенными трудностями лапароскопия остаётся безопасной и эффективной процедурой лечения ОСКН у отдельных пациентов. Этот подход требует от хирургов низкого порога перехода на лапаротомию. Лапароскопическое лечение, в ряде преобладающих случаев приводит к более раннему восстановлению функции кишечника и сокращению послеоперационной продолжительности пребывания в больнице, а также к более низким затратам.

**Литература:**

1. Арунг В., Мерисс М., Детри О. Патопфизиология и профилактика послеоперационных спаек брюшины . Мир J. Gastroenterol. 2011; 17 : 4545. [ Бесплатная статья PMC ] [ PubMed ] [ Google Scholar ]

2. Бердсли К., Фуртадо Р., Моссе С. и др. Обструкция тонкой кишки в девственной брюшной полости: исследована необходимость обязательной лапаротомии . Являюсь. J. Surg. 2014; 208 : 243–8. [ PubMed ] [ Google Scholar ]
3. Делабрусс Э., Лубрано Дж., Джелль Дж. И др. Обструкция тонкой кишки из-за липких лент и слипшихся спаек: КТ-дифференциация . Являюсь. J. Roentgenol. 2009; 192 : 693–7. [ PubMed ] [ Google Scholar ]
4. Крилен П., ван ден Бекель Б. А., Стоммель М. В. Дж., Ван Гур Г., Стрик С., десять РПГ Брука. Стоимость госпитализации по поводу спаечной непроходимости тонкой кишки . Мир J. Emerg. Surg . 2016; 11 : 1–8. [ Бесплатная статья PMC ] [ PubMed ] [ Google Scholar ]
5. Лиакос Т., Томакос Н., Файн П.М., Дервенис С., Янг Р.Л. Спайки брюшины: этиология, патофизиология и клиническое значение . Копать. Surg. 2001; 18 : 260–73. [ PubMed ] [ Google Scholar ]
6. Маунг А.А., Джонсон Д.К., Пайпер Г.Л. и др. Оценка и лечение непроходимости тонкой кишки: руководство по практическому управлению Восточной ассоциацией хирургии травм . J. Trauma Acute Care Surg. 2012; 73 : S362 – S369. [ PubMed ] [ Google Scholar ]
7. Миллер Дж., Боман Дж., Шрайер И., Гордон РН. Естественный анамнез пациентов с спаечной непроходимостью тонкой кишки . Вг. J. Surg. 2000; 87 : 1240–7. [ PubMed ] [ Google Scholar ]
8. Муцаерс С.Е., Бирни К., Лэнсли С., Херрик С.Е., Лим С.Б., Преле С.М. Мезотелиальные клетки в восстановлении тканей и фиброзе . Фронт. Pharmacol. 2015; 6 : 1–12. [ Бесплатная статья PMC ] [ PubMed ] [ Google Scholar ]
9. Озюрк Э., ван Ирсель М., Стоммел ММВД, Шун Й, тен Брук РПГ, ван Гур Х. Непроходимость тонкой кишки у пожилых: призыв к комплексной острой гериатрической помощи . Мир J. Emerg. Surg. 2018; 13 : 1–8. [ Бесплатная статья PMC ] [ PubMed ] [ Google Scholar ]
10. Паркер М.С., Уилсон М.С., Мензис Д., Сандерленд Дж., Кларк Д.Н., Найт А.Д. Исследование SCAR-3: риск повторной госпитализации в течение 5 лет после хирургических вмешательств на нижних отделах брюшной полости . 2005: 551–558. [ PubMed ]
11. Переа Гарсия Дж., Турегано Фуэнтес Ф., Кихада Гарсия Б. и др. Адгезивная непроходимость тонкого кишечника: прогностическая ценность перорального введения контрастного вещества при необходимости хирургического вмешательства . Преподобный *Espanola Enfermedades Dig.* 2004; 96 : 191–200. [ PubMed ] [ Google Scholar ]
12. Потиавала С. Ранняя диагностика непроходимости кишечника и удушения с помощью компьютерной томографии в отделении неотложной помощи . Мир J. Emerg. Med. 2012; 3 : 227. [ Бесплатная статья PMC ] [ PubMed ] [ Google Scholar ]
13. Райфер Дж. Роль фибрина в развитии хирургических спаек . Преподобный Урол. 2005; 7 : 238–39. [ Бесплатная статья PMC ] [ PubMed ] [ Google Scholar ]
14. Рами Редди С.Р., Каппелл М.С. Систематический обзор клинических проявлений, диагностики и лечения непроходимости тонкой кишки . *Curr. Gastroenterol. Rep.* 2017 ; 19 : 1–14. [ PubMed ] [ Google Scholar ]
15. Сериау Л., Лауретта А., Инфантино А. и др. Спайки в брюшной полости: от формирования к профилактике - часть первая . *Soc. Ital. ди Шир. Цвет* 2012; 42 : 275–88. [ Google Scholar ]
16. Созен С., Эмир С., Язар Ф.М. и др . Обструкция тонкой кишки из-за аномальных врожденных перитонеальных перевязок - серия случаев у взрослых . *Bratislava Med. J.* 2012; 113 : 186–9. [ PubMed ] [ Google Scholar ]
17. Табибиан Н., Суэли Э, Бойд А., Амбрин А., Табибиан Дж. Х. Спайки брюшной полости: практический обзор объекта, на который часто не обращают внимания . *Аня. Med. Surg.* 2017; 15 : 9–13. [ Бесплатная статья PMC ] [ PubMed ] [ Google Scholar ]
18. Фарнюк А., Макдональд А., Ван Боксель П. Амнезия в современной хирургии: возвращаясь к эпохальным исследованиям Вангенстина по непроходимости тонкой кишки . *Может. J. Surg.* 2015; 58 : 83–4. [ Бесплатная статья PMC ] [ PubMed ] [ Google Scholar ]
19. Чжоу СК. КТ-проявления ишемии тонкой кишки из-за нарушения венозного оттока с корреляцией патологических данных . *Индийский J. Radiol. Imaging* 2016; 26 : 342. [ Бесплатная статья PMC ] [ PubMed ] [ Google Scholar ]
20. Baymakov S Risbayevich, Toru Aoyama, Yunusov S Shevket-Oglu, Boltayev S Shavkatovich, Junichi Sakamoto, Mamarajabov S Ergashevich. The role of an ultrasound diagnosis in acute intestinal obstruction in malignant tumor. *Annals of Cancer Research and Therapy.* 2019/1/17. P. 4–7.
21. Baymakov Sayfiddin Risbaevich, Adilkhodjaev Askar Anvarovich, Yunusov Seydamet Shevket-Oglu, Elmuratov Iskandar Urazovich. The role and place of enteral management in the complex of treatment of acute intestinal obstruction non-tomorous etiology. *European science review.* 2018. № 1-2. P. 163-166.
22. Baymakov Sayfiddin Risbaevich, Aslonov Zafarjon Ahrorovich, Boltaev Sherzod Shavkatovich, Yunusov Seydamet Shevket-Oglu. Estimated of effectiveness of using of enterosorbition in complex treatment of acute intestinal obstruction. *European science review.* 2018. № 9-10. P. 215-218.
23. Bordeianou L, Yeh DD. Эпидемиология, клинические особенности и диагностика механической непроходимости тонкой кишки у взрослых . До настоящего времени. 2014. [ Google Scholar ]
24. Brüggmann D, G Tchartchian, Wallwiener M, Munstedt K, Tinneberg H-P, Hackethal A. спаяк брюшной полости . *Dtsch. Aerzteblatt Online* 2010: 769–75. [ Бесплатная статья PMC ] [ PubMed ] [ Google Scholar ]
25. Cheong YC, Laird SM, Li TC, Shelton JB, Ledger WL, Cooke ID. Заживление брюшины и образование / реформация спаек . *Гм. Репрод. Обновление* 2001 г . ; 7 : 556–66. [ PubMed ] [ Google Scholar ]
26. DiZerega GS, Camreau JD. Восстановление брюшины и формирование послеоперационных спаек . *Гм. Репрод. Обновление* 2001 г . ; 7 : 547–55. [ PubMed ] [ Google Scholar ]

27. Duron JJ, du Montcel ST, Berger A, et al. Распространенность и факторы риска смертности и заболеваемости после операции по поводу спаечной послеоперационной непроходимости тонкой кишки . Являюсь. J. Surg. 2008; 195 : 726–34. [ PubMed ] [ Google Scholar ]
28. Fevang BTS, Fevang J, Lie SA, Sørreide O, Svanes K, Viste A. Долгосрочный прогноз после операции по поводу спаечной непроходимости тонкой кишки . Аня. Surg. 2004; 240 : 193–201. [ Бесплатная статья PMC ] [ PubMed ] [ Google Scholar ]
29. Frager DH, Baer JW. Роль КТ в оценке пациентов с непроходимостью тонкой кишки . Семина. УЗИ, КТ, МРТ 1995 г .; 16 : 127–40. [ PubMed ] [ Google Scholar ]
30. Griffiths S, Glancy DG. Кишечная непроходимость . Хирургия (Оксфорд) 2020; 38 : 43–50. [ Google Scholar ]
31. Hellebrekers BWJ, Kooistra T. Патогенез послеоперационного спаечного образования . Br. J. Surg. 2011; 98 : 1503–16. [ PubMed ] [ Google Scholar ]
32. Karimov S.I., Asrarov A.A., Baymakov S.R. Enteral detoxification in the treatment of acute intestinal obstruction. Methodical recommendation, 18 p.
33. Kiela PR, Ghishan FK. Физиология кишечной абсорбции и секреции . Best Pract. Res. Clin. Гастроэнтерол. 2016; 30 : 145–59. [ Бесплатная статья PMC ] [ PubMed ] [ Google Scholar ]
34. Kössi JAO, Salminen PTP, Laato MK. Хирургическая нагрузка и стоимость послеоперационной непроходимости кишечника, связанной с спаечным процессом: важность предшествующей операции . Мир J. Surg. 2004; 28 : 666–70. [ PubMed ] [ Google Scholar ]
35. Millet I, Ruyet A, Alili C и др. Адгезивная непроходимость тонкой кишки: значение компьютерной томографии для выявления результатов, связанных с эффективностью нехирургического лечения . Радиология 2014; 273 : 425–32. [ PubMed ] [ Google Scholar ]
36. Moran BJ. Непроходимость тонкого кишечника, связанная с спаечным процессом . Цвет. Дис. 2007; 9 ( s2 ): 39–44. [ PubMed ] [ Google Scholar ]
37. Okabayashi K, Ashrafian H, Zacharakis E, et al. Спайки после абдоминальной хирургии: систематический обзор частоты, распределения и тяжести . Surg. Сегодня 2014; 44 : 405–20. [ PubMed ] [ Google Scholar ]
38. Osada H, Watanabe W., Ohno H, et al. Мультидетекторная компьютерная томография обструкций тонкой кишки, вызванных адгезией: матовые спайки по сравнению с одиночными адгезивными полосами . Jpn J. Radiol. 2012; 30 : 706–12. [ PubMed ] [ Google Scholar ]
39. Shi XZ, Lin YM, Hegde S. Новое понимание механизмов абдоминальной боли при обструктивных заболеваниях кишечника . Фронт. Интегр. Neurosci. 2018; 12 : 1–7. [ Бесплатная статья PMC ] [ PubMed ] [ Google Scholar ]
40. Ten Broek RPG, Krielen P, Di Saverio S, et al. Болонские рекомендации по диагностике и лечению спаечной непроходимости тонкой кишки (ASBO): обновление научно обоснованных рекомендаций рабочей группы ASBO Всемирного общества экстренной хирургии за 2017 год . Мир J. Emerg. Surg. 2018; 13 : 1–13. [ Бесплатная статья PMC ] [ PubMed ] [ Google Scholar ]

### **РОЛЬ УЛЬТРАЗВУКОВОГО ИССЛЕДОВАНИЯ И ЛАПАРОСКОПИИ ПРИ ОСТРОЙ СПАЕЧНОЙ КИШЕЧНОЙ НЕПРОХОДИМОСТИ**

*Баймаков С.Р., Аслонов З.А., Ходиев Х.С., Мехмонов Ш.Р., Бабакулов Ш.Х., Гайбуллаев О.У.*

**Резюме.** Острая спаечная кишечная непроходимость значительно увеличивает нагрузку на неотложную хирургическую помощь. Лапаротомия остается стандартным подходом. Несмотря на опубликованные отчеты с высокими показателями успешности и низкой заболеваемостью, ОСКН все еще рассматривается многими как относительное противопоказание к лапароскопии. Наша цель состояла в том, чтобы проанализировать доступную литературу и определить важные исходы, такие как выполнимость, безопасность, ятрогенное повреждение кишечника и преимущества для пациентов с ОСКН, которым выполняется лапароскопический доступ.

**Ключевые слова:** Острая спаечная кишечная непроходимость, лапаротомия, лапароскопия, внутрибрюшные спайки, адгезиолизис.

UDK: 616.849.12.:616-006.04:599.323.4

## STUDY OF IMMUNOLOGICAL PARAMETERS IN THE ADMINISTRATION OF PROBIOTICS FOR THE TREATMENT OF BLADDER CANCER

Baymakov Sayfiddin Risbaevich, Babakulov Sharaf Khamrakulovich, Yunusov Seydamet Shevket-oglu, Boltaev Sherzod Shavkatovich, Aslanov Zafar Akhrarovich, Inagamova Makhliyo Khojiakbarovna  
Tashkent State Dental Institute, Republic of Uzbekistan, Tashkent

## КОВУҚ САРАТОНИНИ ПРОБИОТИКЛАР ҚЎЛЛАНИШИ БИЛАН ДАВОЛАШДА ИММУНОЛОГИК ПАРАМЕТРЛАРНИ ЎРГАНИШ

Баймаков Сайфиддин Рисбаевич, Бабакулов Шараф Хамракулович, Юнусов Сейдамет Шевкет ўғли, Болтаев Шерзод Шавкатович, Асланов Зафар Ахрарович, Инагамова Махлиё Хожиакбаровна  
Тошкент Давлат стоматология институти, Ўзбекистон Республикаси, Тошкент ш.

## ИССЛЕДОВАНИЕ ИММУНОЛОГИЧЕСКИХ ПАРАМЕТРОВ ПУТЕМ ПРИМЕНЕНИЯ ПРОБИОТИКОВ В ЛЕЧЕНИИ РАКА МОЧЕВОГО ПУЗЫРЯ

Баймаков Сайфиддин Рисбаевич, Бабакулов Шараф Хамракулович, Юнусов Сейдамет Шевкет-оглу, Болтаев Шерзод Шавкатович, Асланов Зафар Ахрарович, Инагамова Махлиё Хожиакбаровна  
Ташкентский Государственный стоматологический институт, Республика Узбекистан, г. Ташкент

e-mail: [bsayfiddin@yahoo.com](mailto:bsayfiddin@yahoo.com)

---

**Резюме.** Ўзбекистон Республикасида онкологик касалликлар ичида ковуқ саратони 15 ўринни эгаллайди, ёки бу 1 йил ичида 1,32 ҳолат 100000 одамга тугри келади. Статистик курсаткичларни барқарор узиши ковуқ саратонини ташхислаш учун замонавий медицина технологияларини ривожланишига олиб келди. Клиник онкоурологияда охири муваффақиятлар ишлаб чиқарилган даволаш стандартлари асос булди. Юзаки жойлашган ковуқ саратонини даволашда оптимал усул неова адьювант пробиотикотерапия фониди трансуретрал резекция бажариш ҳисобланади.

**Калим сўзлар:** ковуқ саратони, пробиотиклар, трансуретрал резекция.

**Abstract:** Bladder cancer ranks 15th among oncological diseases in the Republic of Uzbekistan, in other words, 1.32 cases per 100,000 people per year. The steady growth of statistical indicators has led to the progressive development of modern medical technologies for the early diagnosis of bladder cancer. New treatment standards have been developed, which have made it possible to achieve certain success in clinical oncology. In the treatment of superficial bladder cancer, the most optimal method is transurethral resection with neo- and adjuvant probiotic therapy.

**Key words:** bladder cancer, probiotics, transurethral resection.

---

**Introduction.** In the structure of oncological morbidity in the Republic of Uzbekistan, bladder cancer takes the 15th place, its frequency is 1.32 cases per 100,000 people per year. Besides, over the past 3 years, the increase in the number of patients with bladder cancer in the Republic of Uzbekistan was 12.6%. (Cancer Reg 2020 Uzbekistan). The transurethral resection (TUR) for bladder tumor has been established as less invasive treatment, however the disease is characterized by a tendency to recur in the bladder after the treatment. One of the main pattern of recurrence of bladder cancer is the implantation of tumor cells in the damage during the resection of the integrity of the mucous wall of the bladder. To prevent relapse, at present, intravesical therapy is widely used in 2 main treatments; chemotherapy and immunotherapy. They differ in their mechanisms of action, effectiveness, frequency of side effects and their severity [1, 3].

Recently, to prevent infectious complication during treatment, probiotics based on lacto- and bifidobacterin have become widely used for patients with bladder cancer. [2, 6]. The most important action is the restoration of the composition of the obligate microflora of the urinary bladder using probiotics containing live microbe characteristic of the human intestine, and probiotics that promote their growth. One of the properties of probiotics is associated with a higher reproduction rate, a wide range of enzymes, the activity of metabolites and the production of bactericidal and bacteriostatic substances, including antibiotic-like peptides - microcins that suppress synthetic processes in the bacterial cell wall, capable of competing with pathogenic bacteria for the binding site. as well as with receptors of enterocytes and nutrients with the direct participation of factors of an immunoglobulin nature. The main immunomodulatory mechanisms are provided by bifidobacteria and lactobacilli. [3, 5]. There are few special reports on the results of the combined use of traditional therapy for bladder cancer and probiotics.

Herein, we conducted this study to evaluate the effectiveness of the probiotic lactobacterin, as a combination therapy with TUR of bladder cancer. Our hypothesis is that the administration of probiotics protect chemotherapy-induced bladder mucosa injury and prevent the recurrence of bladder cancer.

Currently, a large-scale study is underway to study immunotherapeutic agents for the elimination and prevention of relapses after the scale-up treatment of patients with bladder cancer. Despite this, the issues of using immunobiological agents for the tumor process for inclusion in the treatment of bladder cancer remain unresolved.

To prevent relapse, the administration of chemotherapeutic drugs and immunotherapy - intravesical administration of probiotics are now widely used. Probiotics are living microorganisms and substances of microbial origin that, when administered naturally, have positive effects on the physiological, biochemical and immune responses of the host organism through

stabilization and optimization of the function of its normal microflora. The spectrum of effects of probiotics on the vital activity of the human body includes: normalization of the composition of the microflora of the urinary bladder, an increase in colonization resistance to pathogenic and opportunistic microorganisms, regulation of local and systemic immunity, and an increase in SIgA production. Probiotic microorganisms directly compete with the pathogenic flora for nutrients and adhesion sites, and produce metabolites that inhibit its growth. Some probiotic bacterial strains have a direct antitoxic effect and are able to neutralize the cytotoxins of pathogenic microorganisms. Stimulation of the immune response under the influence of probiotics is manifested by an increase in phagocytic activity and an increase in the content of IgA, T-killers, interferon concentration, which leads to a decrease in the permeability of the mucous membrane, and their ability to participate in the correction of the synthesis of anti-inflammatory cytokines has been revealed. The mechanism of action of probiotics is primarily associated with an increase in the colonization resistance of mucous membranes to their formation, as well as the translocation of bacteria, products of their vital activity, the manifestation of powerful immunomodulatory activity. Numerous studies have shown the effectiveness of the use of probiotics for the prevention of recurrence of the process, as well as improving the results of interventions. [2, 4].

**Aim of the research** improving the results of treatment of patients with superficial bladder cancer through the use of probiotics and transurethral resection.

**Material and methods.** In our retrospective study, patients had bladder cancer stage T1N0M0 - superficial bladder cancer. In the main group of the study, patients were treated according to the IAP protocol 05549 - patent of invention. In our study, the results of treatment of 142 patients with bladder cancer at stage T1N0M0 were studied, depending on the method of treatment, they were divided into two groups of studies. All patients were divided into 2 groups depending on the type of treatment. The first main group consisted of 69 (48.6%) patients with bladder cancer who underwent transurethral resection of the tumor in combination with the probiotic lactobacterin. The second control group (73-51.4%) included patients who underwent a standard TURP operation in combination with intravesical administration of a chemotherapy drug, doxorubicin.

**Surgical procedure and treatment regimen.** In the preoperative period, all patients underwent a comprehensive examination, which included: ultrasonography of the urinary bladder, uroflowmetry, cystoscopy, X-ray, computed and nuclear magnetic resonance imaging of the pelvic organs. After the completion of the clinical examination, operations were performed under spinal anesthesia at the L2-L3 level using 5% lidocaine solution and potentiated intravenous anesthesia using calyptol. Operations were performed with Storz resectoscopes with a tube size of 24Ch. Distilled water was used as a washing liquid, which underwent a two-stage mechanical and bactericidal sterilization. After removal of the bladder tumor, hemostasis of the bed was carried out, the bladder was drained with a 3-way Foley 22Ch catheter.

In the main observation group, lactobacterin solution was injected into the bladder cavity for 5 days before and after the operation (5 dose). In the control group, TUR tumors were combined with the introduction of doxorubicin solution into the bladder cavity in a single dose of 50 mg and in a total dose of 300 mg with an interval of 7 days. (duration of treatment 6 weeks).

In this study, we studied the parameters of the immune system with the definition of: subpopulations of lymphocytes (CD3, CD4, CD8, CD16, CD20, CD25, CD95), which was carried out using monoclonal antibodies to the corresponding clusters of differentiation (Moscow, Russia).

Results of the study and discussion: the studies of the study of immunological parameters showed that the recovery processes after the operation, the healing time of the operation correlate with the dynamic changes in the immunological status of patients. The study of immunological parameters showed that their change depends on the type of therapy. Thus, the level of the number of T-lymphocytes (CD3) in patients of group 1 was  $56.9 \pm 1.4$ , immunoregulatory index (IRI)  $1.8 \pm 0.1$ , B-lymphocytes (CD4)  $-17.2 \pm 1.3$ , phagocytosis  $56.7 \pm 1.9\%$ . In the second group of patients, the level of CD3 was  $55.8 \pm 1.3$ , IRI -  $1.7 \pm 0.09$ , CD16 -  $16.3 \pm 1.4$ , phagocytosis -  $55.9 \pm 1.8\%$ . The study of immunity indicators after the operation showed (Table 2) that in the group of patients in whom the administration of lactobacterin was used, there was a slight decrease in the relative number of T-lymphocytes - CD3- $51.21 \pm 1.6$ , as well as a more pronounced change in IRI - CD4 / CD8 - 1.31, a decrease in the number of B-lymphocytes - CD6 -  $14.5 \pm 0.9$ , a decrease in phagocytosis  $52.1 \pm 1.2\%$ . When carrying out TUR in combination with doxorubicin, immunopathological changes were more pronounced, which was expressed in a decrease in the relative number of T-lymphocytes - to  $47.6 \pm 1.3$ ; IRI - up to  $1.15 \pm 1.1$ ; B-lymphocytes - CD16 up to  $13.4 \pm 1.2$ ; the level of the phagocytic index up to  $93.8 \pm 1.4\%$ . (table 1).

**Table 1.** The level of parameters of the immunological system

Treatment method and tumor size	Total Observations		Immunity indicators				
	abc	%	CD3	CD4	CD8	CD16	Fag%
<b>TUR + probiotics</b>	69	29,2	$51,2 \pm 1,6$	$27,8 \pm 1,2$	$21,3 \pm 1,2$	$14,5 \pm 0,9$	$52,1 \pm 1,8$
1 – 2 sm	47	83,3	$53,4 \pm 6,5$	$34,5 \pm 1,4$	$19,4 \pm 1,3$	$15,8 \pm 1,0$	$53,9 \pm 1,9$
up 3 sm	22	16,5	$48,2 \pm 1,3$	$20,7 \pm 1,1$	$24,6 \pm 1,1$	$12,8 \pm 1,3$	$50,7 \pm 1,8$
<b>TUR + monochemo-therapy</b>	73	43,7	$47,6 \pm 1,3$	$32,7 \pm 1,4$	$19,6 \pm 0,9$	$13,4 \pm 1,2$	$93,8 \pm 1,4$
1 – 2 sm	55	34,9	$56,5 \pm 1,2$	$33,5 \pm 1,3$	$18,5 \pm 1,7$	$14,9 \pm 1,3$	$92,2 \pm 2,1$
up 3 sm	18	65,1	$52,6 \pm 1,5$	$31,6 \pm 1,8$	$20,9 \pm 1,9$	$12,9 \pm 1,5$	$95,1 \pm 2,2$

**Conclusion:** The studies of immunological parameters show a significantly less pronounced effect of surgical intervention on the restoration of the immunological reactivity of patients with RP during TUR in combination with the use of the domestic probiotic lactobacterin in comparison with traditional treatment, including the use of doxorubicin. This fact makes it possible to state the need for its inclusion in the schemes of complex treatment of patients with bladder cancer, taking into account a significant improvement in the general condition of patients, as well as an increase in the relapse period and long-term results.

Thus, probiotics can become an integral part of the therapy for the prevention of relapse after TUR in patients with bladder cancer. Apparently, this is due to the presence of immunological defense mechanisms in probiotics, in particular, the enhancement of local immunity with the activation of phagocytosis processes and the production of secretory immunoglobulins (IgE).

#### Literature:

1. Бабакулов Ш.Х., Наврузов С.Н., Баймаков С.Р. Современные методы терапии комбинированного лечения поверхностного рака мочевого пузыря и пути моделирования прогноза его исхода. Монография. Ташкент. 2021 г.
2. Бабакулов Ш.Х., Тангрибергманов М.Р., Бабакулов Ш.Х. Характеристика микрососудистого русла в зависимости от прогностических факторов при поверхностном раке мочевого пузыря. Журнал теоретической и клинической медицины. 2016. №3. С. 142-144.
3. Babakulov S.H., Navruzov S.N., Babakulova S.H. The basics of local clinical manifestations of superficial bladder cancer. *European Science Review*, Issue 9-10/2016: 75 – 77. DOI: <https://doi.org/10.29013/ESR-16-9.10-75-77>
4. Knowles MA, Hurst CD. Molecular biology of bladder cancer: new insights into pathogenesis and clinical diversity. *Nat Rev Cancer*. 2015;15(1):25–41. doi:10.1038/nrc3817 Kamat AM, Hahn NM, Efsthathiou JA, et al. Bladder cancer. *Lancet*. 2016; 388: 2796- 2810.
5. Sharwal S, Konety B. Non-muscle invasive bladder cancer risk stratification. *Indian J Urol IJU J Urol Soc India*. 2015;31(4):289–96. doi:10.4103/0970-1591.166445
6. Yu Y, Pieper R. Urinary pellet sample preparation for shotgun proteomic analysis of microbial infection and host-pathogen interactions. *Methods Mol Biol*. 2015;1295:65–74. doi:10.1007/978-1-4939-2550-6\_6

#### ИССЛЕДОВАНИЕ ИММУНОЛОГИЧЕСКИХ ПАРАМЕТРОВ ПУТЕМ ПРИМЕНЕНИЯ ПРОБИОТИКОВ В ЛЕЧЕНИИ РАКА МОЧЕВОГО ПУЗЫРЯ

Баймаков С.Р., Бабакулов Ш.Х., Юнусов С.Ш., Болтаев Ш.Ш., Асланов З.А., Инагамова М.Х.

**Резюме.** Рак мочевого пузыря занимает 15 место среди онкологических болезней в Республике Узбекистан, иначе говоря 1,32 случая на 100 000 человек в год. Неуклонный рост статистических показателей обусловил прогрессивное развитие современных медицинских технологий для ранней диагностики РМП. Разработаны новые стандарты лечения, которые позволили добиться определенных успехов в клинической онкоурологии. В лечении ПРМП наиболее оптимальным методом является ТУР на фоне нео- и адьювантной пробиотикотерапии.

**Ключевые слова:** рак мочевого пузыря, пробиотики, трансуретральная резекция.

УДК: 616.727.3(075.8)

## МРТ ДИАГНОСТИКА ПОВРЕЖДЕНИЙ РОТАТОРНОЙ МАНЖЕТЫ ПЛЕЧА

Баймаков Сайфиддин Рисбаевич, Ибрагимов Джамшид Исхакович, Жонибеков Шерзод Шоназарович  
Ташкентский Государственный стоматологический институт, Республика Узбекистан, г. Ташкент

## ЕЛКА РОТАТОР ЕНГИ ЖАРОХАТЛАРИНИ МРТ ЁРДАМИДА ТАШХИСЛАШ

Баймаков Сайфиддин Рисбаевич, Ибрагимов Джамшид Исхакович, Жонибеков Шерзод Шоназарович  
Тошкент Давлат стоматология институти, Ўзбекистон Республикаси, Тошкент ш.

## MRI DIAGNOSIS OF THE SHOULDER ROTATOR CUFF INJURY

Baymakov Sayfiddin Risbaevich, Ibragimov Djamsheed Isakovich, Jonibekov Sherzod Shonazarovich  
Tashkent State Dental Institute, Republic of Uzbekistan, Tashkent

e-mail: [bsayfiddin@yahoo.com](mailto:bsayfiddin@yahoo.com)

**Резюме.** Елка бугимининг магнит-резонанс томографияси замонавий ва куп киррали малумот берувчи текшириш усули ҳисобланади. Елка бугимида ва атрофидаги юмшоқ тукималарда жароҳат ёки касаллик натижасида турлича патологик ўзгаришлар кузатилади. Мақола максади магнит-резонанс томография текшириш усули ёрдамида елка бугимининг огрик ва камхаракатлик сабабларини аниқлаш йуллари билан таништиришдан иборат.

**Калим сўзлар:** магнит-резонанс томография, елка ротатор енги.

**Abstract.** The greatest clinical value of magnetic resonance imaging of the shoulder is its ability to define complete tears of the rotator cuff, demonstrate the size of the tears, and reveal associated atrophy of the supraspinatus muscle. Our data demonstrate the value of magnetic resonance imaging in the definition of the spectrum of lesions of the rotator cuff and abnormalities of the labrum and capsule that are associated with a painful shoulder.

**Key words:** magnetic resonance imaging, shoulder rotator cuff.

Боли в области плечевого сустава могут быть обусловлены нестабильностью, патологией сухожилия длинной головки двуглавой мышцы, деформирующим артрозом, кальцинирующим тендинитом и повреждением ротаторной манжеты плеча [2, 5]. Боль в плече является распространённой причиной жалоб больных, в то время как частой причиной боли является повреждение ротаторной манжеты плеча.

Рентгенография плечевого сустава очень полезна в диагностике костной патологии, кальцификации мягких тканей, определении формы акромиона и наличия костных признаков импинджмент синдрома – подакромиальные остеофиты, остеосклероз большого бугорка плечевой кости, сужение подакромиального пространства более чем на 7мм, подвывих головки плеча кверху. Но, к сожалению, по рентгенограмме произвести оценку целостности ротаторной манжеты плеча не представляется возможным [3, 6].

Артрограмма плечевого сустава получила широкое признание в диагностике повреждений ротаторной манжеты с точностью 94-99%. Слабой стороной данной методики исследования плечевого сустава является невозможность визуализации частичных повреждений ротаторной манжеты, на обращённой к акромиону стороне, а также внутрисухожильных разрывов и тендинитов. Необходимость использования контрастной среды является негативным фактором артрографии.

Ультразвуковая диагностика является неинвазивным методом исследования целостности ротаторной манжеты плеча. Однако, прямая зависимость качества и точности результата от опыта и квалификации специалиста обуславливает большое расхождение данных УЗД с интраоперационными данными. Качество и точность результатов УЗД находятся в прямой зависимости от опыта специалиста [1, 5, 7].

МРТ, благодаря высокому контрастированию мягких тканей, отсутствию ионизирующей радиации, неинвазивности, способности отображать структуры в различных планах завоевала лидерство среди диагностических методов, используемых для исследования суставов [1]. Роль МРТ в диагностике повреждений области плечевого сустава недостаточно определена. Причины этого лежат в неполной изученности нормальной анатомии плечевого сустава по МРТ и в технических трудностях выполнения исследования данной области. Прогресс в отношении оснащения диагностических центров нашей республики современной аппаратурой ведет к устранению некоторых проблем и диктует необходимость дальнейшего изучения возможностей МРТ при обследовании больных с болями в области плечевого сустава.

**Технические условия.** Существуют 3 технические проблемы выполнения МРТ плечевого сустава.

Во-первых, дизайн магнитного канала не позволяет расположить плечевой сустав в центре магнита. Это обуславливает необходимость использования не централизованного поля обзора, что является стандартным для новейших сканеров.

Во-вторых, требование высокой контрастности изображения для достаточного различия нормальной и поврежденной ротаторной манжеты плеча предписывает использование тонких срезов на ограниченном поле обзора (14-16 см). Для поддержания сигнала на адекватном уровне общепринято использование специальных поверхностных катушек. По методике Helmholtz две катушки устанавливаются спереди и сзади плечевого сустава, а третью - сверху [3].

В-третьих, оптимальным планом визуализации манжеты является косой угол. Возможность косого изображения - характерная особенность современных сканеров.

**Техника выполнения.** Больной располагается в положении лёжа на спине, с рукой, вытянутой вдоль туловища. Внутренняя ротация плеча, хоть и является наиболее удобным положением для больного, обуславливает наслаивание изображения сухожилий над- и подостной мышц, затрудняя оценку их целостности. Это может симулировать повреждение ротаторной манжеты плеча и, следовательно, положения внутренней ротации плеча следует избегать. Наружная ротация облегчает визуализацию сухожилий, но является дискомфортной для больного и может обусловить двигательные артефакты изображения. Таким образом, плечо следует расположить в нейтральном или умеренно ротированном кнаружи положениях. Для полноценного изучения анатомии плечевого сустава необходимо проводить МРТ в трёх проекциях: трансаксиальной, косо-фронтальной и косо-сагиттальной [8].

Для диагностики повреждений ротаторной манжеты, в первую очередь, используется фронтальная проекция, дающая большое поле обзора (40см) и возможность локализации области повреждения. Во вторую очередь, используется трансаксиальная проекция, которая проводится от акромиона - сверху, до нижнего края гленоида - снизу, с ограниченным полем обзора (14-16 см) и срезами толщиной в 4 мм. Данная проекция ценна для диагностики повреждений губы и капсулы, для идентификации сухожилия подлопаточной мышцы, определения деформации Hill-Sach и состояния сухожилия длинной головки бицепса в межбугорковой борозде.

Косо-фронтальная проекция простирается параллельно оси сухожилия надостной мышцы. Это наиболее важная проекция для определения повреждений ротаторной манжеты плеча. Она также позволяет установить взаимоотношения между сухожилием надостной мышцы и акромионом, акромио-ключичным сочленением. Исследование проводится в режимах T1 и T2 [4].

В заключении проводится исследование в косо-сагиттальной проекции в режимах T1 и T2, которая позволяет наилучшим образом визуализировать выходное отверстие сухожилия надостной, которое располагается между клювовидно-акромиальной аркой и гленоидом. Она также позволяет определить форму акромиона, которая играет ключевую роль в развитии импинджмент синдрома [2].

**Анатомия плечевого сустава на МРТ.** В режиме T1 жировая ткань имеет высокую интенсивность сигнала, мышца и гиалиновый хрящ - среднюю, а жидкость - низкую. В режиме T2 наоборот: жидкость имеет наивысшую интенсивность сигнала, жировая ткань и мышца - среднюю, а структуры с недостаточно мобильными белками, такие как кортикальная пластинка кости, фиброзная губа и сухожилие - наименьшую.

Трансаксиальная проекция используется для изучения капсулы плечевого сустава, фиброзной губы гленоида, сухожилий подлопаточной мышцы и длинной головки бицепса, а также головки плечевой кости. Губа является фиброзной структурой, что обуславливает низкую интенсивность сигнала. Существует множество вариантов форм и конфигураций переднего и заднего отделов губы, хотя чаще оба треугольные или округлые. Места прикреплений капсулы обычно хорошо визуализируются в трансаксиальной проекции. Плече-лопаточные связки лучше идентифицируются при наличии жидкости в полости сустава.

Инсерция сухожилия подлопаточной мышцы к малому бугорку и отсутствие сигнала от длинной головки бицепса в пределах межбугорковой борозды также определяются в трансаксиальной проекции. Повреждение Hill-Sach, проявляющееся в виде уплощенной выемки на головке плечевой кости, следует признать действительным только при локализации уплощения не ниже уровня клювовидного отростка, потому что и в норме в заднебоковом отделе головки плеча, в точке перехода в диафиз, существует область уплощения.

Косо-фронтальная проекция наилучшим образом визуализирует сухожилие надостной мышцы. Сухожилия подостной и малой круглой мышц отображаются в задней косо-фронтальной проекции. Хотя сухожилия подлопаточной мышцы и длинной головки бицепса можно отобразить в передней косо-фронтальной проекции, их исследование лучше проводить в трансаксиальной проекции. Ключично-клювовидная, плече-клювовидная и акромио-клювовидная связки могут визуализироваться в косо-фронтальной проекции, хотя не всегда их можно идентифицировать. Наилучшим образом, в данной проекции, можно рассмотреть подакромиальную и поддельтовидную слизистые сумки.

Передняя косо-фронтальная проекция может быть использована для изучения акромиально-ключичного сочленения, а также взаимоотношений сухожилия надостной мышцы с акромиально-ключичным сочленением и передним отделом акромиона. Данная проекция позволяет оптимально рассмотреть выходное отверстие сухожилия надостной мышцы и форму акромиона.

Знание проявлений нормальной анатомии плечевого сустава на МРТ способствует правильному толкованию двух областей - ротаторного интервала и суставного хряща [9]. Зону повышенного сигнала можно наблюдать в пространстве между верхним краем сухожилия подлопаточной мышцы и сухожилием надостной мышцы, что можно неправильно истолковать как фокальное повышение сигнала в пределах сухожилия надостной. Эта зона определяется на срезе в передней косо-фронтальной проекции и объясняется искривлением сухожилия надостной мышцы впереди в указанном месте. Этой ловушки можно избежать определением характерной локализации зоны повышенного сигнала. Данная зона обычно проявляется только на одном срезе, а в режиме T2 интенсивность сигнала становится ниже в сравнении с жидкостной интенсивностью сигнала, наблюдаемой при большинстве разрывов ротаторной манжеты плеча.

Другая возможная ошибка заключается в толковании средней интенсивности сигнала суставного хряща головки плечевой кости, как повышение сигнала в пределах манжеты плеча. Знание предположительной локализации и интенсивности сигнала в пределах сухожилий манжеты, а также суставного хряща помогает различать их по отдельности.

**МРТ - признаки поврежденной ротаторной манжеты плеча.** Сухожилие надостной мышцы в норме характеризуется малой интенсивностью сигнала или ее отсутствием во всех проекциях. Наличие сигнала от ткани сухожилия, соответственно, рассматривалось как патология и указывало на повреждение манжеты. Однако, в ряде последних сообще-



ний продемонстрировано наличие сигнала средней интенсивности в пределах сухожилия надостной мышцы у здоровых волонтеров. Объяснение данного факта, возможно, лежит в наличии мышечных или мягко-тканых комбинаций в ткани сухожилия или так называемого углового феномена [6]. При этом не следует сбрасывать со счетов возможность наличия бессимптомных дегенеративных изменений в сухожильной ткани. Однако, само по себе наличие средней интенсивности сигнала от сухожилия надостной мышцы не следует рассматривать как патологию, если данный факт не связан с морфологической альтерацией сухожилия в виде истончения или неравномерности, или когда интенсивность сухожильного сигнала больше мышечного в режиме T2.

Дегенерация сухожилия характеризуется патоморфологическими изменениями и выражается в виде участков средней интенсивности сигнала в режиме T1. В режиме T2 интенсивность сигнала может быть средней или малой, но ни в коем случае не большой. Частичный разрыв ротаторной манжеты проявляется фокальной зоной средней интенсивности сигнала в режимах T1 и протонной плотности, а также умеренной или выраженной интенсивностью сигнала в режиме T2, не простирающейся через всю толщу сухожилия. Частичные разрывы могут располагаться на внутренней (суставной) и внешней (акромиальной) поверхностях, или внутри сухожилия. Последние трудно отличить от острого тендинита, хотя при тендините повышение интенсивности сигнала ориентированно горизонтально, тогда как при внутрисухожильном разрыве - вертикально.

Полный разрыв ротаторной манжеты плеча проявляется прерывистой зоной, простирающейся через всю толщу сухожилия. Разрыв характеризуется повышением интенсивности сигнала в режимах T1 и протонной плотности, а также выраженной интенсивностью сигнала в режиме T2. Некоторые полные разрывы могут визуализироваться в виде истонченного и неравномерного сухожилия с умеренным или низким сигналами в режиме T2. Отсутствие высокой интенсивности сигнала в режиме T2 может быть вторичным, из-за рубцевания или развития грануляций в зоне разрыва. Диагностика в таких случаях основывается на выраженности патологии контура сухожилия, сочетающейся с ретракцией и атрофией надостной мышцы.

Ряд вторичных признаков, таких как наличие жидкости в подакромиальном и поддельтовидном пространствах, а также утрата целостности жировой прослойки в них, используются для дифференциальной диагностики дегенерации сухожилия от частичного или полного разрывов манжеты.

Согласно литературным данным, точность МРТ-диагностики повреждений ротаторной манжеты плеча очень высока. Так, чувствительность определения разрывов составляет 69-100%, при специфичности 88-100%. Эти данные также указывают на отличную корреляцию размера разрыва с качеством концов сухожилий, что подтверждается протоколами операций.

Костные и мягкотканые изменения, связанные с импинджмент синдромом, такие как подакромиальные остеофиты, остеофиты акромиально-ключичного сочленения, гипертрофия капсулы, а также форма акромиона, могут быть исследованы с помощью МРТ. Однако, не следует забывать, что импинджмент синдром плечевого сустава является клиническим диагнозом и невозможно выполнить МРТ, когда плечо вызывает симптомы импинджмента. Таким образом, хотя МРТ может определить анатомические изменения, связанные с импинджмент синдромом, данный метод несостоятелен для клинической диагностики самого синдрома.

#### Литература:

1. Baymakov S Risbayevich, Toru Aoyama, Yunusov S Shevket-Oglu, Boltayev S Shavkatovich, Junichi Sakamoto, Mamarajabov S Ergashevich. The role of an ultrasound diagnosis in acute intestinal obstruction in malignant tumor. *Annals of Cancer Research and Therapy*. 2019/1/17. 27-1. P. 4-7. <https://doi.org/10.4993/acrt.27.4>
2. Evancho A.M. MRI diagnosis of rotator cuff tears. //AJR - 1988 - Vol. 151 - P. 751-54.
3. Gaenslen E.S. MRI for evaluation of the rotator cuff repairs. //JBJS - 1996 - Vol. 78-A - P. 1391-96.
4. Iannotti L.P. MRI of the shoulder. //JBJS - 1991 - Vol. 73-A - P. 17-19.
5. Kneeland B.J. MRI of the shoulder. //AJR - 1987 - Vol. 149 - P. 333-37.
6. Middleton W.P. Ultrasonographic evaluation of the rotator cuff and biceps tendon. //JBJS - 1986 - Vol. 68-A - P. 440-50.
7. Nelson M.C. Evaluation of the painful shoulder. //JBJS - 1991 - Vol. 73-A - P. 707-16.
8. Neviasser J.S. Arthrography of the shoulder joint. //JBJS - 1962 - Vol. 44-A - P. 1321-30.
9. Recht M.P. MRI studies of the shoulder. //JBJS - 1993 - Vol. 75-A - P. 1244-53.
10. Sher J.S. Abnormal findings on MRI of asymptomatic shoulders. //JBJS - 1995 - Vol. 77-A - P. 10-15.

#### **МРТ ДИАГНОСТИКА ПОВРЕЖДЕНИЙ РОТАТОРНОЙ МАНЖЕТЫ ПЛЕЧА**

Баймаков С.Р., Ибрагимов Дж.И., Жонибеков Ш.Ш.

**Резюме.** МРТ плечевого сустава является современным и многовекторным методом диагностики повреждений ротаторной манжеты. Различные патологические изменения в плечевом суставе и в окружающих его мягких тканях могут наступить в результате повреждений или заболеваний. В статье представлены возможности МРТ в диагностике причин боли и ограничения движений в плечевом суставе.

**Ключевые слова:** магнитно-резонансная томография, ротаторная манжета плеча.

УДК: 616.34-007.272-615.099.036.11-616.381-089.81:615.246.2

## РОЛЬ И МЕСТО ЛАПАРОСКОПИЧЕСКОГО АДГЕЗИОЛИЗИСА В ЛЕЧЕНИИ ОСТРОЙ СПАЕЧНОЙ КИШЕЧНОЙ НЕПРОХОДИМОСТИ

Баймаков Сайфиддин Рисбаевич, Пулатов Мирхоким Мирсавирович, Бабакулов Шараф Хамракулович, Юнусов Сейдамет Шевкет-оглу, Иванисова Алёна Григорьевна  
Ташкентский Государственный стоматологический институт, Республика Узбекистан, г. Ташкент

## ЎТҚИР БИТИШМАЛИ ИЧАК ТУТИЛИШИДА ЛАПРОСКОПИК АДГЕЗИОЛИЗИСНИНГ РОЛИ ВА ЎРНИ

Баймаков Сайфиддин Рисбаевич, Пулатов Мирхоким Мирсавирович, Бабакулов Шараф Хамракулович, Юнусов Сейдамет Шевкет-оглу, Иванисова Алёна Григорьевна  
Тошкент Давлат стоматология институти, Ўзбекистон Республикаси, Тошкент ш.

## THE ROLE AND PLACE OF LAPROSCOPIC ADHESIOLYSIS IN THE TREATMENT OF ACUTE ADHESIVE INTESTINAL OBSTRUCTION

Baymakov Sayfiddin Risbaevich, Pulatov Mirkhokim Mirsavirovich, Babakulov Sharaf Khamrakulovich, Yunusov Seydamet Shevket-oglu, Ivanisova Alyona Grigorevna  
Tashkent State Dental Institute, Republic of Uzbekistan, Tashkent

e-mail: [bsayfiddin@yahoo.com](mailto:bsayfiddin@yahoo.com)

---

**Резюме:** миниинвазив жаррохлик амалиётлар режалари ва ургент жаррохликда кенг тарқалган. Бугунги кунда шошилинч абдоминал жаррохликда утқир ичак тутилиши корин бушлиги касалликлари ичида 10% ташкил қилади. Утқир чандикли ичак тутилишида видеолапароскопияни куллаш ичакни моторикасини эрта тикланишини, беморни эрта активизацияси, ётоқ-кунларни камайшига таъриб қилади.

**Калим сузлар:** видеолапароскопия, чандикли ичак тутилиши, лапароскопик адгезиолизис.

**Abstract:** Minimally invasive surgical interventions are widely used both in planned surgery and in urgent surgery. To date, the share of acute intestinal obstruction in emergency abdominal surgery accounts for about 10% of all diseases of the abdominal cavity. The use of video laparoscopy in acute adhesive intestinal obstruction contributes to early recovery of the intestinal motor function, early activation of the patient and reduction in bed-days.

**Key words:** videolaparoscopy, adhesive intestinal obstruction, laparoscopic adhesion.

---

**Актуальность:** Несмотря на большие достижения современной медицины, одной из самых актуальных и сложных проблем в неотложной абдоминальной хирургии, представляющей большой научный и практический интерес, остается острая кишечная непроходимость (ОКН), доля которой на сегодняшний день составляет около 10% всех неотложных заболеваний органов брюшной полости [1, 3, 8]. В структуре летальности больных с острой хирургической патологией органов брюшной полости данное заболевание занимает одно из первых мест, составляя 4,3–18,9%, а среди лиц старше 70 лет – до 36,0% [5, 11, 14]. При ОКН, осложненной перитонитом, летальность приближается к 100% [1, 10].

Данными обстоятельствами необходимо руководствоваться при выборе способа и области введения первого троакара [11, 12]. К недостаткам видеолапароскопии при ОКННГ относится также невозможность назоинтестинальной интубации при наличии присоединившегося пареза кишечника [8, 11].

При лапароскопической визуализации раздутых петель тонкой кишки диагностика ОКН не вызывает затруднений. Наиболее сложным этапом является установление конкретной причины непроходимости, в особенности у больных с низкой спаечной непроходимостью и локализацией сращений в малом тазу [2, 7, 8]. По данным разных авторов, диагностическая возможность и информативность видеолапароскопии составляет 60–100%, а возможность разрешения тонкокишечной непроходимости данным способом – 40–88% [5, 9, 12].

Лапароскопический метод в диагностике и лечении кишечной непроходимости оценивается по следующим параметрам: длительность операции, длительность нахождения в стационаре, частота осложнений, летальность, количество рецидивов [4, 9, 10].

**Цель:** анализ результатов применения миниинвазивных вмешательств как метод выбора у больных с острой спаечной кишечной непроходимостью.

**Материалы и методы:** Нами был проведен анализ обследования и лечения 96 больных острой спаечной кишечной непроходимостью в хирургическом отделении Многопрофильной клиники Ташкентской медицинской академии в период 2016-2021 гг в возрасте от 22 до 78 лет. Все больные были разделены на 2 группы. Контрольную группу составило 45 (45,2%) больных, а основную группу 51 (54,8%). Среди них мужчин было 62 (64,6%), а женщин 34 (35,4%).

Все больные с спаечной кишечной непроходимостью были 5 и 6 вариантом соответственно Клинико-морфологической классификации брюшинного фиброза по П.Н. Напалкову (1977). Необходимо также отметить, что спаечный процесс в 85 наблюдениях был причиной тонкокишечной непроходимости и лишь в 11 случаях – толстокишечной.

Показаниями к видеолапароскопическому вмешательству считали, отсутствие эффекта от консервативной терапии при ОСКН, интраабдоминальная гипертензия 1-2 степени, наличие «акустических окон» при УЗИ, а также интраоперационных данных: 1 и 2 тип распространенности спаечного процесса согласно классификации О.И. Блинникова (1988 г),

отсутствие показаний к назоинтестинальной интубации. Противопоказаниями для проведения лапароскопического лечения острой спаечной кишечной непроходимости считалось массивный спаечный процесс в брюшной полости, выраженный парез кишечника у поступивших в поздние сроки, поскольку нет возможности создать адекватный пневмоперитонеум для ревизии брюшной полости и проведения в ней манипуляции, что соответствовало 3-4 степени распространенности спаечного процесса согласно классификации О.И. Блинникова (1988 г.).

В контрольной группе послеоперационное ведение больных включало в себя антибактериальную терапию, коррекцию нарушения гомеостаза, парентеральное питание и декомпрессию ЖКТ, устанавливали назоинтестинальный зонд и комплекс лечения дополняли декомпрессией кишечника (ДК), кишечным лаважом (КЛ), энтеросорбцией и дополняли энтеральным зондовым питанием (ЭЗП). Для проведения КЛ с энтеросорбцией с первых суток послеоперационного периода в кишечник вводили 1500 мл солевого раствора в комплексе с энтеросорбентом (зеротокс (отечественного производства)). Эту манипуляцию проводили больным 3-4 раза в сутки. Во второй подгруппе КЛ проводили с энтеросорбентом (зеротокс) и дополняли ЭЗП сбалансированной питательной смесью – Perative. ЭЗП проводили этапно, внутрикишечно капельно вводили питательную смесь, после восстановления функции кишечника.

Результаты проводимых мероприятия оценивали по общему состоянию больного, по показателям лабораторных исследований (определяли лейкоцитарный индекс интоксикации (ЛИИ) по методике Кальф-Калифа (1941 г.), концентрацию токсинов молекул средней массы (МСМ) по методике Н.И. Габриэлян и соавт. в модификации А.С. Владыка и соавт. (1986 г.), концентрацию мочевины), наличие перистальтических волн (определяли с помощью электроэнтерографии аппаратом ЭГС-4м (по Д.Собакину (1995г.)).

Всем пациентам, включённым в исследование, сразу после окончания операции был проведен стандартный комплекс лечебных мероприятий, направленных на восстановление нормальной моторики кишечника. Комплекс включал: раннюю активизацию (в течение суток после вмешательства), внутримышечные инъекции 0,05% ного прозерина по 1 мл 3 раза в сутки, декомпрессия ЖКТ через установленный назогастральный зонд, в связи с отсутствием показаний к установлению назоэнтерального зонда в интраоперационном периоде. Послеоперационный парез кишечника считали купированным, когда при аускультации выслушивалась активная кишечная перистальтика, пациенты отмечали восстановление отхождения кишечных газов и фиксировали хотя бы одну дефекацию.

**Результаты исследования:** Средняя продолжительность операций Лапароскопический адгезиолизис (ЛА) составила 85,5 ( $\pm 15,2$ ) мин, операций из традиционных доступов - 110,8 ( $\pm 14,6$ ) мин. Средняя продолжительность пареза кишечника после ЛА составила 2,3 (0,8) сут. и была в 1,5 раза меньше таковой после открытых операций - 3,4 (1,5) сут. Средняя продолжительность обезболивания после ЛА составила 3,4 (1,2) сут., что почти в 2 раза меньше таковой после вмешательства из лапаротомных доступов - 6,3 (2,4) сут.

При распространенности спаечного процесса брюшной полости I степени ЛА были непродолжительными, 62 ( $\pm 7,3$ ) мин. а средняя продолжительность ЛА при спаечном процессе II степени составила 84,7 ( $\pm 11,1$ ) мин, что оказалось существенно меньше таковой при вмешательстве из лапаротомных доступов – 84,6 ( $\pm 9,7$ ) и 119,7 ( $\pm 5,7$ ) соответственно.

При ОСКН, спаечный процесс I и II степени, средняя продолжительность пареза кишечника после ЛА была меньше, чем при операциях из лапаротомных доступов. При спаечном процессе III степени различий в группах по этому показателю не выявили, причём продолжительность пареза кишечника у больных в обеих группах превышала 3 суток.

Средняя продолжительность обезболивания в контрольной группе была более 6 суток и практически не зависела от распространённости спаечного процесса брюшной полости. В основной группе, где спаечный процесс I и II степени, средняя продолжительность послеоперационного обезболивания не превышала 3 суток и была существенно меньше аналогичного показателя после традиционных лапаротомных вмешательств.

Имеется прямая взаимосвязь продолжительности видеолaparоскопических вмешательств от распространённости спаечного процесса брюшной полости, в отличие от традиционных вмешательств, при которых такая взаимосвязь не выявлена.

Оценка средней продолжительности пареза кишечника и обезболивания после ЛА также отметили влияние распространённости спаечного процесса брюшной полости на результаты: чем массивнее распространённость спаечного процесса в брюшной полости, тем выше сроки послеоперационного пареза кишечника и продолжительность обезболивания. После традиционных доступов взаимосвязи распространённости спаечного процесса брюшной полости с этими показателями не наблюдались.

Активизация больных производилась на 1-2 сутки после операций. Одним из важных симптомов ликвидации ОКН является активность кишечника. Так отхождение газов и стула наблюдалось на 2-3 сутки, тогда как после традиционного лечения эти показатели наблюдались на 4-5 сутки. Койко-день у больных после лапароскопических вмешательств составил  $7,3 \pm 1,5$  суток, тогда как этот показатель после традиционного лечения был  $13,8 \pm 2,7$  суток. Повторных операций, а также летальных исходов не было, переход лапароскопии в открытое оперативное вмешательство было в 4 случаях, причиной которых были 3 и 4 степень спаечного процесса по 1 наблюдению, в двух случаях необходима была назоинтестинальная интубация. Раневых осложнений нами не наблюдалось.

Отсюда исходит, что по таким критериям, как продолжительность операции, длительность послеоперационного пареза кишечника, непосредственные результаты лечения больных ОСКН методом видеолaparоскопических вмешательств, оказались лучшими, по сравнению с традиционными вмешательствами из лапаротомных доступов. При использовании ЛА была прослежена взаимосвязь указанных показателей с

распространённостью спаечного процесса в брюшной полости: при увеличении степени спаечного процесса результаты лечения пропорционально ухудшались. Такого влияния распространённости спаечного процесса на результаты лечения при операциях из лапаротомных доступов выявлено не было.

**Выводы:** 1. Показаниями для выполнения лапароскопического вмешательства больным с ОСКН явились достоверные признаки спаечной этиологии, наличие «каустических окон» и интраабдоминальная гипертензий 1-2 степени.

2. Использование видеолапароскопии у больных с острой спаечной кишечной непроходимостью снижает продолжительность оперативного вмешательства, в послеоперационном периоде снижает продолжительность болевого синдрома, способствует ранней активизации больных и появлению перистальтики кишечника, что проявляется ранним отхождением стула.

3. Раннее восстановление физической активности больных способствует сокращению койко-дней, а тщательный отбор пациентов для проведения Лапароскопического адгезиолизиса при ОСКН повышает эффективность хирургического лечения.

#### Литература:

1. Бебуришвили А. Г., Воробьев А. А., Михин И. В. Лапароскопический адгезиолизис у больных с острой спаечной кишечной непроходимостью. Эндоскопическая хирургия 2003; 1: 51–63.
  2. Дегонский М. А. Мануально ассистированные лапароскопические операции при острой кишечной непроходимости: автореф. дис. ... канд. мед. наук. М. 2008; 23–28.
  3. Каракурсаков Н.Э., Костырной А.В., Шестапалов Д.В., Говорунов И.В. Способ оценки степени тяжести пациента при перитоните. Таврический медико-биологический вестник, 2011, том 14, №4 ч.1. 68-70 с.
  4. Костырной А.В., Шестапалов Д.В., Трофимов П.С. Комплексное лечение синдрома функциональной недостаточности кишечника в послеоперационном периоде. Клінічна хірургія, 2012, №9. 60-62 с.
  5. Кригер А. Г., Андрейцев И. Л., Воскресенский П. К. Острая спаечная кишечная непроходимость: возможности диагностики и лечения лапароскопическим методом. Эндоскопическая хирургия 2002; 1: 41–45.
  6. Романов Э.И., Шахов А.В. Лапароскопический адгезиолизис при острой спаечной кишечной непроходимости. Современные технологии в медицине 2009; 2: 92–93.
  7. Сагитов Р.Б. Совершенствование миниинвазивных операций в хирургии органов брюшной полости: автореф. дис. ... д-ра мед. наук. Уфа 2013; 22–24.
  8. Снегирев И.И., Миронов В.И., Башлыков Д.В. Острая кишечная непроходимость неопухолевого генеза: диагностика и лечение. Сибирский медицинский журнал, 2010, №8. 163-165 с.
  9. Baymakov S Risbayevich, Toru Aoyama, Yunusov S Shevket-Oglu, Boltayev S Shavkatovich, Junichi Sakamoto, Mamarajabov S Ergashevich. The role of an ultrasound diagnosis in acute intestinal obstruction in malignant tumor. Annals of Cancer Research and Therapy. 2019/1/17. P. 4–7.
  10. Baymakov Sayfiddin Risbaevich, Adilkhodjaev Askar Anvarovich, Yunusov Seydamet Shevket-Oglu, Elmuratov Iskandar Urazovich. The role and place of enteral management in the complex of treatment of acute intestinal obstruction non-tomorous etiology. European science review. 2018. № 1-2. P. 163-166.
  11. Baymakov Sayfiddin Risbaevich, Aslonov Zafarjon Ahrorovich, Boltaev Sherzod Shavkatovich, Yunusov Seydamet Shevket-Oglu. Estimated of effectiveness of using of enterosorbition in complex treatment of acute intestinal obstruction. European science review. 2018. № 9-10. P. 215-218.
  12. Cirocchi R, Abraha I, Farinella E, Montedori A, Sciannameo F. Laparoscopic versus open surgery in small bowel obstruction. Cochrane Database Syst Rev. 2010 Feb 17;(2):CD007511. doi: 10.1002/14651858.CD007511.pub2.
  13. Dindo D., Schafer M., Muller M. K. et al. Laparoscopy for small bowel obstruction: the reason for conversion matters // Surg. Endosc. 2010. Vol. 24. P. 792-797.
- Stewart D., Hughes M., Hope W. W. Laparoscopic-assisted small bowel resection for treatment of adult small bowel intussusception: a case report // Cases J. 2008. Vol. 1, N 1. P. 432.

#### **РОЛЬ И МЕСТО ЛАПАРОСКОПИЧЕСКОГО АДГЕЗИОЛИЗИСА В ЛЕЧЕНИИ ОСТРОЙ СПАЕЧНОЙ КИШЕЧНОЙ НЕПРОХОДИМОСТИ**

Баймаков С.Р., Пулатов М.М., Бабакулов Ш.Х., Юнусов С.Ш., Иванисова А.Г.

**Резюме.** Миниинвазивные хирургические вмешательства широко распространены как в плановой хирургии, так и в ургентной хирургии. На сегодняшний день на долю острой кишечной непроходимости в неотложной абдоминальной хирургии приходится около 10% от всех заболеваний органов брюшной полости. Применение видеолапароскопии при острой спаечной кишечной непроходимости способствует раннему восстановлению моторной функции кишечника, ранней активизации больного, снижению койко-дней.

**Ключевые слова:** видеолапароскопия, спаечная кишечная непроходимость, лапароскопический адгезиолизис.

УДК: 616.34-007.271-615.099.036.11-08:615.246.2

**COMPLEX TREATMENT OF ACUTE INTESTINAL OBSTRUCTION BY USING ENTEROSORPTION**

Baymakov Sayfiddin Risbaevich, Yunusov Seydamet Shevket-oglu, Boltaev Sherzod Shavkatovich,  
Khasanov Yashin Nematullaevich, Khamidova Yuliya Vyacheslavovna  
Tashkent State Dental Institute, Republic of Uzbekistan, Tashkent

**ЎТКИР ИЧАК ТУТИЛИШНИ КОМПЛЕКС ДАВОЛАШДА ЭНТЕРОСОРБЦИЯНИ ҚЎЛЛАШ ЙЎЛИ БИЛАН**

Баймаков Сайфиддин Рисбаевич, Юнусов Сейдамет Шевкет-оглу, Болтаев Шерзод Шавкатович,  
Хасанов Яшин Нематуллаевич, Хамидова Юлия Вячеславовна  
Тошкент Давлат стоматология институти, Ўзбекистон Республикаси, Тошкент ш.

**КОМПЛЕКСНОЕ ЛЕЧЕНИЕ ОСТРОЙ КИШЕЧНОЙ НЕПРОХОДИМОСТИ ПУТЕМ ПРИМЕНЕНИЯ ЭНТЕРОСОРБЦИИ**

Баймаков Сайфиддин Рисбаевич, Юнусов Сейдамет Шевкет-оглу, Болтаев Шерзод Шавкатович,  
Хасанов Яшин Нематуллаевич, Хамидова Юлия Вячеславовна  
Ташкентский Государственный стоматологический институт, Республика Узбекистан, г. Ташкент

e-mail: [bsayfiddin@yahoo.com](mailto:bsayfiddin@yahoo.com)

---

**Резюме.** Шошилдинч абдоминал жаррохликда уткир ичак тутулиши ташхислаш ва даволаш энг мураккаб муаммолардан бири. Уткир ичак тутулиши ривожланиши ва хар хил этиологияли перитонитлар ичак этишмовчилиги синдромига олиб келади, бу ичакни бутун функцияларини бузилиши билан кечадиган мураккаб симптомокомплекс хисобланади. Ичак этишмовчилигини бартараф этиш самарали усуллари билан назо-ичак декомпрессия билан хар хил ичак терапияси билан бирга кулланилиши.

**Калим сузлар:** ичак тутулиши, ичак этишмовчилиги синдроми, энтеросорбция, зеротокс.

**Abstract:** Diagnosis and treatment of acute intestinal obstruction is one of the most complex problems of urgent abdominal surgery. Progression of acute intestinal obstruction and peritonitis of various etiologies promotes to the development of the syndrome of intestinal insufficiency, which is a complex symptom complex with violation of all bowel function. The most effective variant of correction of the syndrome of intestinal failure is naso-intestinal decompression in combination with various methods of intestinal therapy.

**Key words:** intestinal obstruction, intestinal insufficiency syndrome, enterosorption, zerotox.

---

Diagnosis and treatment of acute intestinal obstruction (AIO) is one of the most difficult problems of modern surgery. Despite the achievements in this field of medicine and a large arsenal of various methods of postoperative intensive care, the results of treatment of patients with AIO can not be considered satisfactory, since the mortality rate due to this pathology is 17-21% [1, 2, 3, 9, 10].

Progression of AIO and peritonitis of various etiologies contributes to disruption of the gastrointestinal tract and metabolic processes in it with the development of intestinal paresis, the formation of toxic substances and overfilling with the toxic liquid contents of its lumen. Toxic factors and increase in intraluminal pressure lead to disturbances of microcirculation in the intestinal wall, have a detrimental effect on the nerve elements and musculature of the intestinal wall and together with other numerous pathogenetic changes in homeostasis cause the translocation of microorganisms and endotoxins from the lumen of the intestine to the systemic circulation [3, 4, 6, 7, 9]. This justifies the generally accepted opinion that the development of the syndrome of intestinal insufficiency (SII) is one of the main mechanisms of the onset and progression of endogenous intoxication in the dynamics of the inflammatory process in the abdominal cavity and in the case of AIO against the background of intestinal paresis [3, 5, 12, 13]. SII is a complex symptom complex, accompanied by a violation of all functions of the intestine, resulting in the latter becomes the main source of intoxication and development of multiple organ failure (MOF) [4, 7, 8, 10, 14, 15].

Considering the key role of the "intestinal" component of endotoxemia in case of AIO, the interest of clinicians in various methods of removing toxic substances from the intestinal lumen and detoxification becomes clear. Obviously, a sufficient effect of surgical treatment of AIO and peritonitis can not be achieved in most cases without complex correction of SII. The most effective variant of such correction is nasointestinal decompression combined with various methods of intestinal therapy [2, 4, 5, 7, 15].

Along with the mechanical removal of toxic compounds from the lumen of the small intestine, an important role is played by enterosorption [1, 3, 6, 7, 14]. For this, drugs of sorption-detoxification action of various nature are used.

In recent years, information has appeared on the zerotox preparation of domestic production, obtained from the natural product - hydrolytic lignin husks of cottonseed, which has a high adsorption capacity not only to toxic products of exogenous and endogenous origin, but also to pathogenic bacteria with subsequent destruction (Ismailova M.G., Yunuskhodjaeva Kh.G. 2014). Information on the use of this drug in surgical practice, we did not find [11].

**The purpose** of our study was to evaluate the effectiveness of the use of naso-intestinal decompression with enterosorption in the complex treatment of patients with AIO.

**Materials and research methods.** The results of examination and treatment of 63 patients with non-tumor origin AIO, hospitalized in the surgical department of 2 and 3 clinics of the Tashkent Medical Academy in 2014-2017 are analyzed. Patients were aged 16 to 83 years, of whom over 60 years old - 10 (15.9%) patients. The most common cause of AIO was adhesive intes-

tinal obstruction - in 36 (57.1%) patients, and strangulation intestinal obstruction was diagnosed in 18 (28.6%) patients and obturation intestinal obstruction - in 7 (11.1%).

The collection of the history of the disease made it possible to establish that up to 6 hours from the onset of the disease 5 (7.9%) patients appealed, up to 12 hours - 6 (9.5%), up to 24 hours - 9 (14.3%), for 1-3 days - 29 (46%), after three days - 14 (22.3%). Thus, in most patients, the duration of the disease exceeded two days.

The results of the clinical examination showed that in all patients the main complaint was pain (100%). Abdominal distention was observed in 51 (81%) patients, gas retention in 42 (66.7%), stool in 40 (63.5%), nausea and vomiting in 48 (76.2%), thirst and dryness in the mouth - in 36 (57.1%), weakness and dizziness - in 33 (52.4%), body temperature increase - in 5 (7.9%). In the analysis of objective data, dryness and pallor of the skin were revealed in 16 (25.4%), abdominal distension - in 51 (81%), with asymmetry - in 37 (58.7%).

All patients after the diagnosis was carried out a set of conservative medical measures aimed at eliminating the AIO. The unsuccessfulness of these measures for two hours served as a testimony to the performance of emergency surgery, the choice of which depended on the operational finding and the cause of the AIO. When performing surgery, preference was given to the mid-median laparotomy, after which a revision of the abdominal cavity and the main stage of the operation in volume, depending on the nature of the pathology, were performed. The surgical intervention was terminated by intubation of the small intestine with a polyfunctional two-channel probe, which during the operation and from the first hours of the postoperative period was used for decompression, lavage and enterosorption. Antibiotic therapy was carried out with preparations of a wide spectrum of action, followed by correction, after clarifying the type of microflora.

It is important to note that in many cases, SII was accompanied by peritonitis, especially in cases of bowel necrosis: diffuse peritonitis was detected in 24 (38.1%) patients, diffuse in 4 (6.3%). In 11 (39.3%) patients, the effusion was serous, 13 (46.4%) had serous-fibrinous effusion, and 4 (14.3%) had purulent effusion. These patients required adequate treatment of acute peritonitis both during surgical intervention and in the early postoperative period.

Depending on the treatment measures used, patients were divided into 2 groups: 25 patients made up a control group without sorbent, 38 patients with enterosorbent were included in the main group.

Patients of the control group received treatment according to the traditional method adopted in the clinic with an active post-operative decompression of the intestine (DI) and intestinal lavage (IL) in the early naso-intestinal probe. In the early postoperative period, active DI and IL were performed. The latter was carried out by dropping 1500 ml of saline solution (identical in its electrolyte composition to the small intestine) through a small lumen of the naso-intestinal probe, with an exposure of 30 minutes and subsequent active aspiration.

Patients of the main group received a complex of therapeutic measures supplemented with enterosorption. As an enterosorbent, a zerotox preparation based on hydrolytic lignin of cottonseed husks (manufactured by the A. Sultanov Uzbek Scientific Research Chemical and Pharmaceutical Institute, Tashkent) was used. To do this, a suspension was prepared based on 10.0 g zerotox powder per 1000 ml of a 0.9% sodium chloride solution. Enterosorption was started with a drip injection into the naso-intestinal tube. Single volume of sorbent was 500 ml. After the administration of the drug, the exposure was created for 30 minutes and active aspirating was carried out from the large lumen of the probe. In the future, every 8 hours (3 times per day) in the intensive care unit or the after-care ward conducted series of enterosorption. The rest of the time, the naso-intestinal probe was in the DC mode. Enterosorption was performed depending on the above parameters for 3-5 days. Prior to the operation and during postoperative follow-up, the volume of gastrointestinal contents of patients with AIO, obtained with the help of a naso-intestinal probe, was estimated.

The condition of the patients before and after the operation in the dynamics was evaluated by ultrasound, which, being the most accessible, cheap and highly informative research method for the diagnosis of AIO, along with the reduction in the time of examination of patients and providing the possibility of safe dynamic observation, reveals the presence of swollen loops and intestinal motility, free fluid in the lumen of the intestine and in the abdominal cavity. The sonography was performed on an ultrasonic instrument "Aloka SSD-500" using convection and sector sensors with a frequency of 3.5 and 4.0 MHz.

Diagnosis of endogenous intoxication (EI) was carried out using the calculation of leukocyte indices (leukocyte index of intoxication (LII) according to the Kalf-Kalifa formula, pulse-leukocyte-temperature index of intoxication (PDTII) according to S.D. Khimich and L.H. Garkavi lymphocyte index) [6].

Studies of the species composition of the microflora of the exudate of the abdominal cavity and intestinal contents in patients with AIO were conducted at the Department of Microbiology of the Tashkent State Dental Institute. The material was taken during the operation, then after the operation at 1-, 3-, 5-, and 7th days with the observance of the rules of aseptic and antiseptic. Taken exudate and intestinal contents were delivered to the laboratory in the same volume with a thioglycolic medium (a universal medium for maintaining the viability of aerobes and anaerobes) for 2 hours, a number of serial dilutions were prepared from them in the laboratory. Quantitative assessment of the content of microorganisms in various media was performed using the Gould sector method for highly selective nutrient media. When working on a modified procedure, the result was taken into account with the latest dilution, in which bacterial growth was obtained. The number of microbes of each species was expressed in lg CFU/ml.

**Results and its discussion.** The use of enterosorption facilitated faster normalization of the condition, decreased intensity and disappearance of pain, changes in body temperature, restoration of intestinal motility, determined by clinical signs in the postoperative period.

The positive process was also revealed in ultrasound pictures in dynamics. The volume of gastric contents of patients with AIO before surgery was up to 1 L and decreased in the postoperative period up to 5 days. The use of zerotox accelerated this process for almost 2 days.

The results of the study also showed that the indices of the inflammatory process - leukocytosis and ESR were the highest at admission, i.e. at the height of the disease, and returned to normal only 7 days after the operation. In patients who received enterosorption, the norm was achieved 2 days earlier.

LII in the blood of patients on the day of surgery, showing a 3-fold increase in the leukocyte shift pattern, characterized the severity of the process, largely a marker of bacterial aggression. A day after the operation, except for the tendency to a certain increase, there were no special changes in this indicator. Subsequently, there was a gradual decrease in LII in the control group, approaching normal values only 5 days after the operation. While the use of enterosorbent statistically significantly reduced this period for 2 days.

On the day of the operation, patients with AIO with a marked picture of intestinal failure against a background of high levels of intoxication, a significant drop in the lymphocyte index of L.Kh. Kharqavi arose. This circumstance indicates the failure of the immune system in the anti-infective control of the microbial flora, including inside the intestinal wall. However, this index begins to be restored 24 hours after the operation and if in the control group it reaches the lower limit of normal values only after 5 days from the operation day, the use of enterosorbent reduces this period by 2 days.

The intestinal microflora after the application of enterosorbent was significantly improved already on the 5th day after the operation. So against the background of an increase in the number of anaerobic bacteria, the content of aerobic bacteria is significantly reduced. On the 7th day, the amount of anaerobic and aerobic microorganisms approached the norm. Staphylococci, streptococci and proteus were not detected.

Examination of the abdominal cavity in patients with AIO revealed significant violations of local protective factors, as expressed at the height of the AIO, as well as in the early periods after the operation. And the progression of intestinal dysbiosis was accompanied by more significant violations of local immunity. On the third day, when the indices of dysbiosis improve somewhat, in parallel, positive changes occur and local protection factors. In healthy people, the local factors of protection (lysozyme titer, phagocytosis index and sIgA level) in healthy subjects in comparison with biological fluids (blood, saliva) of other parts of the body changed insignificantly. However, with the onset of the development of AIO, these indicators due to inflammation and translocation of the intestinal microflora significantly increase, which is evident from the exudate taken during the operation. At the same time, 24 hours after the operation, pronounced immunodeficiency occurs in all the exponents of the abdominal cavity in all indices of local factors of protection, which was caused by the stressful situation and the use of narcotic drugs.

Postoperative complications were observed in 7 (28%) patients, mainly with a severe degree of endotoxemia. The reason, in our opinion, was a slow decline in the level of EI in these patients, despite the spent in the postoperative period of DI and IL. In the control group, 2 patients (8%) died due to multiorgan insufficiency.

In patients of the main group after the application of enterosorbent, on the 3rd day after the operation in the exudate of the abdominal cavity the local factors of protection were restored, approaching the control values.

Analysis of the results of treatment showed that due to a differentiated approach to the treatment of AIO in the main group, postoperative complications occurred only in 5 (13.2%) patients 1 (2.6%) died of myocardial infarction.

Thus, based on the studies conducted in patients with IPC, the development of dysbiosis in the contents of the intestine, as well as microbial contamination in the exudate of the abdominal cavity in the presence of peritonitis, indicating a bacterial translocation. In the exudate of the abdominal cavity, the indicators of local factors of protection significantly increase in patients with AIO, which is associated with the development of the inflammatory process.

The detoxification effect of naso-intestinal intubation is more effective in a complex with enterotoxemia by zerox, which is confirmed by the dynamics of changes in EI parameters, early restoration of intestinal peristalsis, improvement of the general condition of the patient. Zerox shortens the process of postoperative normalization of the general state, body temperature, restoration of intestinal motility, reduction of pain intensity, leukocytosis and ESR, indices of intoxication (PLTII and FII) and intensity of immune response (L.H. Garkavi's lymphocyte index) for almost 2 days.

After the application of enterosorbent, the quantitative and qualitative composition of the intestinal microflora is significantly improved, an earlier cessation of exudation into the abdominal cavity is observed, as well as positive shifts of all local defense indicators already on the 3rd day after the operation, which significantly reduces the number of postoperative complications and lethality.

#### Literature:

1. A.V. Bogdanovich, V.N. Shilenok, L.N. Kirpechonok. Enteral detoxification in the early postoperative period in patients with acute adhesive intestinal obstruction // Vestnik VGMU. – 2011. – T. 10, №2. – p. 83.
2. A.S. Ermolov, T.S. Popova, G.V. Pakhomova. Syndrome of intestinal failure in emergency abdominal surgery (from theory to practice). – M., 2005. – p. 460.
3. Baymakov S Risbayevich, Toru Aoyama, Yunusov S Shevket-Oglu, Boltayev S Shavkatovich, Junichi Sakamoto, Mamarajabov S Ergashevich. The role of an ultrasound diagnosis in acute intestinal obstruction in malignant tumor. Annals of Cancer Research and Therapy. 2019/1/17. P. 4–7.
4. Baymakov Sayfiddin Risbaevich, Adilkhodjaev Askar Anvarovich, Yunusov Seydamet Shevket-Oglu, Elmuratov Iskandar Urazovich. The role and place of enteral management in the complex of treatment of acute intestinal obstruction non-tomorous etiology. European science review. 2018. № 1-2. P. 163-166.

5. Baymakov Sayfiddin Risbaevich, Aslonov Zafarjon Ahrorovich, Boltaev Sherzod Shavkatovich, Yunusov Seydamet Shevket-Oglu. Estimated of effectiveness of using of enterosorbition in complex treatment of acute intestinal obstruction. European science review. 2018. № 9-10. P. 215-218.
6. Vorobey A.V., Shuleyko A.C., Lure V.N. Ways to improve the results of treatment of patients with small intestinal obstruction // Surgery, 2012.– №10.– p. 35-39.
7. Zubenkov M.V. Pathophysiological substantiation of enteroprotective therapy in acute intestinal obstruction: – Nijniy Novgorod, 2011. – p 19.
8. Karimov M.R. Syndrome of functional intestinal insufficiency in patients with acute mechanical intestinal obstruction and ways of its correction. – Tashkent, 2009. – p 18.
9. Karimov S.I., Asrarov A.A., Baymakov S.R. Enteral detoxification in the treatment of acute intestinal obstruction. Methodical recommendation, 18 p.
10. Popova T.S., Tamazashvili T.S., Shestopalov A.E. Syndrome of intestinal failure in surgery. – M., 1991. – p 240.
11. Carlson G.L., Dark P. Acute intestinal failure // Curr. Opin. Crit. Care. – 2010. – Vol. 16, №4. – P. 347-352.
12. Chang Hwan Choi, Sae Kyung Chang The role of small intestinal overgrowth in functional gastrointestinal disorders // J. Neurogastroenterol. Motil. – 2016. – Vol. 22. – P. 3-5.
13. Duchon R. Postoperative ileus-pathophysiology, prevention and treatment (overview) // Rozhl. Chir. – 2010. – Vol. 89, №6. – P. 349-351.
14. Ismailova M.G., Yunuskhodjaeva Kh.G., Ismailova P.L., Boyko I.B. Physical-Chemical and Pharmacological Research on New Lignin Enterosorbent // J. Pharm. Pharmacol. – 2014. – Vol. 2. – P. 642-651.
15. Pironi L. et al. ESPEN endorsed recommendations. Definition and classification of intestinal failure in adults // Clin. Nutr. – 2015. – Vol. 34. – P. 171-180

#### **КОМПЛЕКСНОЕ ЛЕЧЕНИЕ ОСТРОЙ КИШЕЧНОЙ НЕПРОХОДИМОСТИ ПУТЕМ ПРИМЕНЕНИЯ ЭНТЕРОСОРБЦИИ**

*Баймаков С.Р., Юнусов С.Ш., Болтаев Ш.Ш., Хасанов Я.Н., Хамидова Ю.В.*

**Резюме.** *Диагностика и лечение острой кишечной непроходимости - одна из самых сложных проблем неотложной абдоминальной хирургии. Прогрессирование острой кишечной непроходимости и перитонитов различной этиологии способствует развитию синдрома кишечной недостаточности, который представляет собой сложный симптомокомплекс с нарушением всей функции кишечника. Наиболее эффективным вариантом коррекции синдрома кишечной недостаточности является назо-кишечная декомпрессия в сочетании с различными методами кишечной терапии.*

**Ключевые слова:** *кишечная непроходимость, синдром кишечной непроходимости, энтеросорбция, зертокс.*



УДК: 616.99:576

**КЛИНИКО-МОРФОЛОГИЧЕСКИЕ ОСОБЕННОСТИ РЕЦИДИВНОГО ЭХИНОКОККОЗА ЛЕГКИХ**

Бобоназаров Самаритдин Даминович, Исламов Шавкат Эрийгитович, Норжигитов Азамат Мусакулович, Рахманов Хамза Абдукодирович  
Самаркандский Государственный медицинский институт, Республика Узбекистан, г. Самарканд

**ҚАЙТАЛАНУВЧИ ЎПКА ЭХИНОКОККОЗИНИНГ КЛИНИК-МОРФОЛОГИК ХУСУСИЯТЛАРИ**

Бобоназаров Самаритдин Даминович, Исламов Шавкат Эрийгитович, Норжигитов Азамат Мусакулович, Рахманов Хамза Абдукодирович  
Самарқанд Давлат тиббиёт институти, Ўзбекистон Республикаси, Самарқанд ш.

**CLINICAL AND MORPHOLOGICAL FEATURES OF RECURRENT PULMONARY ECHINOCOCCOSIS**

Bobonazarov Samaritdin Daminovich, Islamov Shavkat Eryigitovich, Norzhigitov Azamat Musakulovich, Rakhmanov Khamza Abdukodirovich  
Samarkand State Medical Institute, Republic of Uzbekistan, Samarkand

e-mail: [shavkat.islamov.1972@mail.ru](mailto:shavkat.islamov.1972@mail.ru)

**Резюме.** Мақола такрорланувчи ўпка эхинококкозининг клиник ва морфологик хусусиятларига бағишланган. Операциядан кейинги бевосита асоратлар 6 (11,3%) беморда кузатилди. Ўпканинг эхинококк кисталарининг морфологик хусусиятларини тахлил қилиш шуни кўрсатдики, қайталанувчи эхинококкоз кўпинча *Echinococcus veterinorum* (50,9%), *Echinococcus hominis* (37,7%) да, *Echinococcus acephalocystis* эса касалликни такрорланиши кузатилмаган, содир бўлса ҳам (6 – 11,3%), бу паразитни реинвазияси билан боғлиқ.

**Калит сўзлар:** ўпка эхинококкози, морфологик модификациялари, жаррохлик даволаш.

**Abstract.** The article is devoted to the clinical and morphological characteristics of recurrent pulmonary echinococcosis. Immediate complications after surgery were observed in 6 (11.3%) patients. An analysis of the morphological characteristics of echinococcal cysts of the lungs showed that recurrent echinococcosis was most often found in *Echinococcus veterinorum* (50.9%), *Echinococcus hominis* (37.7%), and in *Echinococcus acephalocystis* no relapses of the disease were observed, and if they did occur (6 - 11, 3%), it was associated with the reinvasion of the parasite.

**Key words:** pulmonary echinococcosis, morphological modifications, surgical treatment.

**Актуальность.** В настоящее время эхинококкоз человека продолжает оставаться тяжелым паразитарным заболеванием. По данным ВОЗ и ряда других источников, отмечается широкое его распространение и значительное увеличение заболеваемости среди населения [3, 7].

При этом наряду с увеличением числа новых случаев заболевания отмечается большой процент рецидивов эхинококкоза, частота которых по данным разных авторов колеблется в широких пределах от 3,3 до 54%, что обусловлено существующей терминологической путаницей [1, 4, 5, 6]. Также необходимо отметить увеличение числа допускаемых ошибок как при диагностике этой патологии, так и при установлении других [8,9,10].

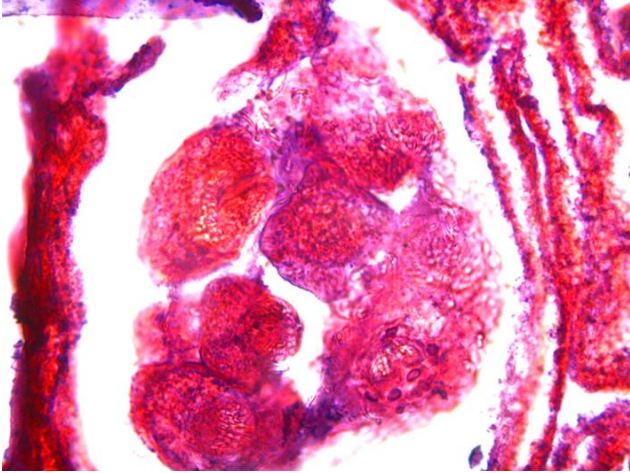
**Целью исследования** явилось установление клинико-морфологических форм эхинококковых кист у больных с рецидивным эхинококкозом легких.

**Материал и методы исследования.** В хирургическом отделении 1-клиники СамМИ оперированы 53 больных с рецидивным эхинококкозом легких. Эхинококкоз правого легкого выявлено у 29 больных, левого легкого у 17 больных. В 76% случаев кисты располагались в нижней доли. Сочетанный эхинококкоз обеих легких наблюдали у 7 больных, наибольшее количество эхинококковых кист также располагались в нижней доли обеих легких. При рецидивном эхинококкозе легких, солитарные кисты выявлены лишь в 24% случаев, в основном преобладали большие с множественным и сочетанным эхинококкозом в 76% случаев (табл. 1).

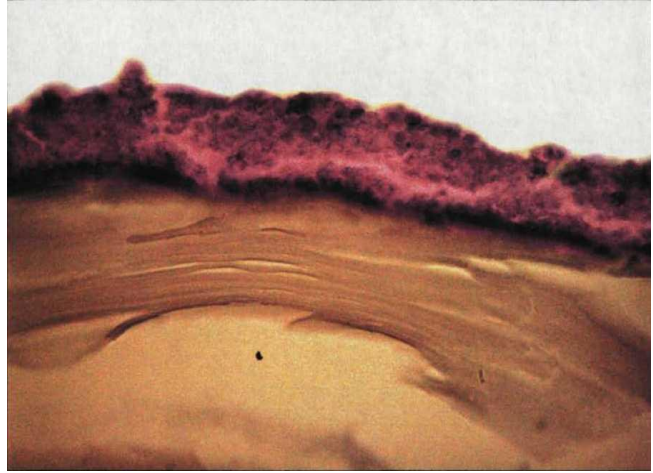
В зависимости от размера кисты больные распределены следующее: малые кисты выявлены у 6 больных, средние у 24 больных, большие у 17 больных и у 6 больных кисты были гигантского размера свыше 20 см. Осложненные кисты замечены у 15 больных, то есть в 28% случаев.

**Таблица 1.** Распределение больных по локализации эхинококковых кист

Характер и локализация кист		Количество больных	
		Абс.	%
Солитарный эхинококкоз	Правое легкое	6	11,3
	Левое легкое	7	13,2
Множественный эхинококкоз	Правое легкое	23	43,4
	Левое легкое	10	18,9
Сочетанный эхинококкоз		7	13,2
Всего		53	100



**Рис. 1.** Строение эхинококковой кисты модификации *Echinococcus hominis*. Сколекс эхинококка в толще фиброзной капсулы (окраска гематоксилин эозин, ув. x 400)

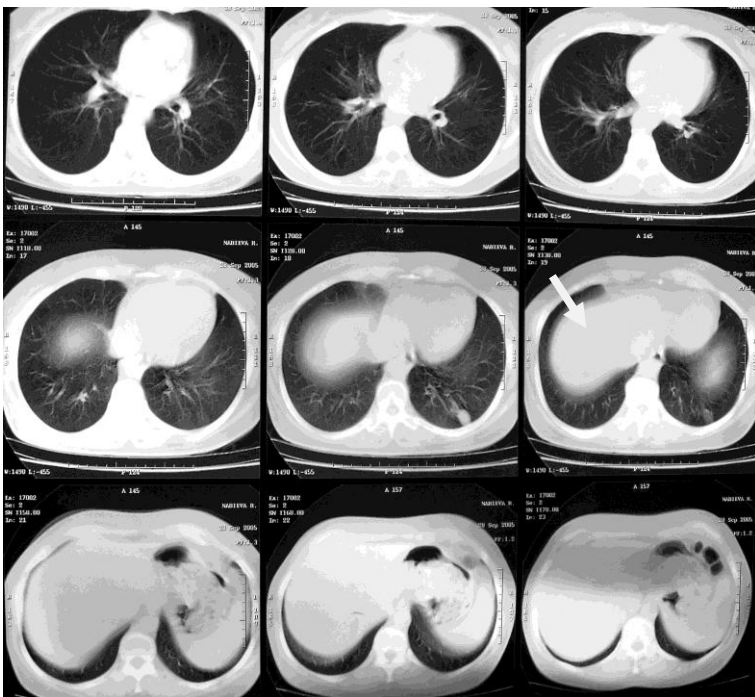


**Рис. 2.** Строение эхинококковой кисты модификации *Echinococcus veterinorum* (окраска гематоксилин эозин, ув. x200)

Среди них нагноение кисты было у 7 больных, прорыв кисты в бронх отмечен у 4, а у 3 больных прорыв был в плевральную полость. В 1-м случае было обильное кровохарканье. Исследования производились в период предоперационной подготовки и в динамике до нормализации показателей в послеоперационном периоде. Среди инструментальных методов исследования применялись рентгенография, компьютерная томография и УЗИ по показаниям. Нами проведен анализ морфологических модификаций эхинококкового поражения легких. Модификация *Echinococcus hominis* (рис. 1) отмечена у 20 (37,7%) пациентов, *Echinococcus veterinorum* (рис. 2) отмечена у 27 (50,9%) пациентов и *Echinococcus acephalocystis* были отмечены в 6 (11,3%) наблюдениях.

Обзорная рентгенография грудной клетки не имеет специфических признаков, характерных для модификации *Echinococcus hominis*. О характере морфологической формы окончательно судили интраоперационно. Модификация *Echinococcus hominis* отличается тем, что внутри кисты помимо гидатидной жидкости, выводковых капсул с протосколексами имеются дочерние, а иногда и внучатые пузыри. Материнские кисты макроскопически имеют матовую шероховатую поверхность и окрашены в молочно-белый или беловато-желтый цвет, как представлены на слайде. При этой форме отмечается миграция сколексов за пределы хитиновой оболочки в толщу, или даже за пределы фиброзной капсулы и происходит экзогенное почкование при росте эхинококковой кисты. Именно при этой модификации наблюдались рецидивы заболевания на месте ранее существовавших кист.

Дооперационная диагностика модификации *Echinococcus veterinorum* возможна при помощи компьютерной томографии грудной клетки. При этом специфическим признаком является «гидатидный песок» на дне кисты (рис. 3).



**Рис. 3.** Компьютерная томография грудной клетки «гидатидный песок» при эхинококковой кисты модификации *Echinococcus veterinorum*

При форме *Echinococcus veterinorum* заболевания внутри лавроцист имеются только выводковые капсулы и эхинококковая жидкость. Образование дочерних пузырей не происходит. *Echinococcus veterinorum* - является, пожалуй, самой агрессивной формой существования паразита, что обусловлено высоким давлением гидатидной жидкости, содержащей большое число жизнеспособных сколексов, которые при малейшем нарушении целостности оболочки попадают в плевральную полость, вызывая массивное поражение внутренних органов эхинококком. По нашим данным эта форма преобладала в наибольшем количестве случаев (51%).

Лавроцисты третьей модификации *Echinococcus acephalocystis* (рис. 4) были отмечены в 6 наблюдениях. Данные виды кист характеризуются отсутствием выводковых капсул и протосколексов и чаще встречаются у животных чем у человека. Дооперационная диагностика этой модификации кист представляет большие трудности. Рентгенологическая и эхографическая



Рис. 4. Строение эхинококковой кисты модификации *Echinococcus acephalocystis*. (окраска гематоксилин-эозин, ув. х 200).

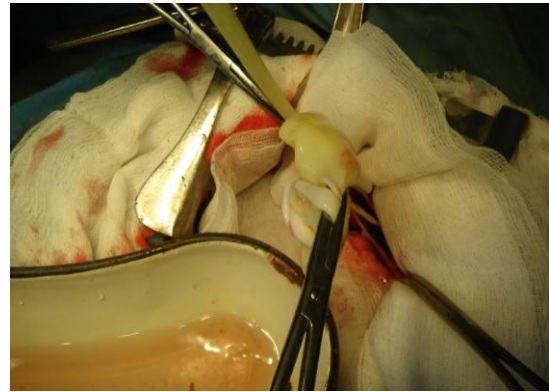


Рис. 5. Эхинококковая киста VIII сегмента правого легкого. Удаление хитиновой оболочки с просвета кисты. Плевральная полость ограничена марлевыми тампонами, смоченными в 100% растворе глицерина

Таблица 2. Результаты хирургического лечения в раннем послеоперационном периоде

Характер осложнений	Количество осложнений	
	абс.	%
Сердечно-легочная недостаточность	1 (летальный исход)	1,9
Нагноение раны и эмпиема плевры	1	1,9
Пневмония и ограниченный экссудативный плеврит	2	3,8
Осумкованный плеврит	2	3,8
Всего	6	11,3

характеристика таких кист имеет большое сходство с непаразитными кистами легких. Гистологическое исследование герминативной оболочки показало, что вся ее поверхность подвергается дистрофическим изменениям, выводковые капсулы отсутствуют. Поэтому эти кисты не способны продуцировать зародышевые элементы.

**Результаты исследования и их обсуждение.** Оперативному вмешательству подвергнуты 53 больных с рецидивным эхинококкозом легких (100%). Осложненное течение заболевания отмечено у 17 пациентов (32,1 %). Сроки выполнения оперативных вмешательств определялись характером поражения органов паразитарным процессом, наличием осложнений, давностью их развития, сопутствующей патологией. Поскольку большая часть больных с рецидивным эхинококкозом поступала в стационар в тяжелом и средней тяжести состоянии, с уже развившимися осложнениями со стороны кист, что требовало предварительного консервативного лечения, оперативные вмешательства носили, в основном характер отсроченных и плановых.

С целью профилактики интраоперационного обсеменения ограничивали плевральную полость марлевыми тампонами, смоченными в 100% раствором глицерина. Далее производилась пункция кисты, эвакуация ее содержимого, цистотомия и удаление хитиновой оболочки с дочерними и внучатыми пузырьками. Для пункции применяли толстую иглу, конец которой присоединяли к шприцу или к электрическому отсосу. Для обработки остаточной полости применялся 100% раствор глицерина. В отношении ликвидации остаточной полости вопрос решался в зависимости от локализации процесса, размеров остаточной полости, наличия нагноительных изменений в толще фиброзной капсулы и окружающих тканях.

Непосредственные осложнения после операции отмечались у 6 (11,3%) больных. Послеоперационная летальность отмечена в 1 (1,9%) случае. Причиной летального исхода послужила острая сердечно-сосудистая недостаточность. Послеоперационные осложнения ухудшали общее состояние пациентов и пролонгировали сроки их лечения и реабилитации (табл. 2).

**Выводы:** Таким образом, установлены 3 морфологические модификации эхинококкоза легких: *Echinococcus veterinorum*, *Echinococcus hominis* и *Echinococcus acephalocystis*, каждая из которых имеет свое специфическое строение, отличающееся в первую очередь структурой герминативного слоя паразита. Анализ морфологических характеристик эхинококковых кист легких показал, что рецидивный эхинококкоз чаще всего встречался при *Echinococcus veterinorum* (50,9%), *Echinococcus hominis* (37,7%), а при *Echinococcus acephalocystis* рецидивов заболевания не наблюдается, а если и встречались (6 – 11,3%) это мы связываем с реинвазией паразита. Результаты лечения эхинококковых кист легких во многом зависят от дифференцированного подхода к выбору адекватного способа оперативного лечения, учета морфологической формы эхинококковой кисты и соблюдения принципов апаразитарности и антипаразитарности.

#### Литература:

1.Ахмедов Р.М., Муаззамов Б.Б., Шарипова Ш.У., Хикматов Ж.С. Множественный и сочетанный эхинококкоз как причина рецидивов// Хирургия Узбекистана. - 2016. - № 3. - С. 15-16.

2. Салимов Ш.Т. и др. Эффективность традиционных и торакоскопических эхинококкэктомий легкого у детей //Детская хирургия. – 2012. – №. 4. – С.24-29.
3. Черноусов А.Ф., Мусаев Г.Х., Абаршалина М.В. Современные методы хирургического лечения сочетанного эхинококкоза легких и печени //Хирургия. Журнал им. Н.И. Пирогова. – 2012. – №. 7. – С. 12-17.
4. Шамсиев А.М., Шамсиев Ж.А., Рахманов К.Э., Давлатов С.С. Дифференцированная лечебная тактика в хирургии эхинококкоза печени. //Экспериментальная и клиническая гастроэнтерология. - 2020; - 177(5): - С.72–77. DOI: 10.31146/1682-8658-ecg-177-5-72-77.
5. Шангареева Р.Х., Ишимов Ш.С. Рецидив эхинококкоза легкого у детей //Хирургия. Журнал им. Н.И. Пирогова. – 2012. – №. 3. – С. 18-24.
6. Шевченко Ю. Л., Назыров Ф. Г. Хирургия эхинококкоза. М.: Династия, 2016. - С. 288.
7. Эргашев Н.Ш., Пирназаров Б.Т. Клиника, диагностика и результаты хирургического лечения детей с осложненным эхинококкозом легких //Врач-аспирант. – 2011. – Т. 46. – №. 3.3. – С. 404-408.
8. Islamov Sh.E. Subjectivity in defects in rendering medical aid // European science review, Vienna, 2018. - №11-12. – P. 95-97.
9. Rakhmanov K.E., Davlatov S.S. & Abduraxmanov D.Sh. (2021). Correction of albendazole disease after echinococcectomy of the liver. //International Journal of Pharmaceutical Research, 13, P. 4044- 4049. doi:10.31838/ijpr/2021.13.01.596.
10. Shamsiev A.M., Shamsiev J.A., Rakhmanov K.E., Davlatov S.S. Differentiated treatment tactics in surgery of liver echinococcosis. //Experimental and Clinical Gastroenterology. – 2020. - 174(5). – P. 72-77. (In Russ.) <https://doi.org/10.31146/1682-8658-ecg-177-5-72-77>.

### **КЛИНИКО-МОРФОЛОГИЧЕСКИЕ ОСОБЕННОСТИ РЕЦИДИВНОГО ЭХИНОКОККОЗА ЛЕГКИХ**

*Бобоназаров С.Д., Исламов Ш.Э., Норжигитов А.М., Рахманов Х.А.*

**Резюме.** *Статья посвящена клинко-морфологической характеристике рецидивного эхинококкоза легких. Непосредственные осложнения после операции отмечались у 6 (11,3%) больных. Анализ морфологических характеристик эхинококковых кист легких показал, что рецидивный эхинококкоз чаще всего встречался при Echinococcus veterinorum (50,9%), Echinococcus hominis (37,7%), а при Echinococcus aserphalocystis рецидивов заболевания не наблюдается, а если и встречались (6 – 11,3%), то связано с реинвазией паразита.*

**Ключевые слова:** *эхинококкоз легких, морфологические модификации, хирургическое лечение.*

UDC: 616.34-007.43-02-089.168.1-06-089.844:616.24-008.44

**FEATURES OF SURGICAL TREATMENT OF PATIENTS WITH POSTOPERATIVE VENTRAL HERNIAS, TAKING INTO ACCOUNT THE DEGREE OF INTRA-ABDOMINAL HYPERTENSION CAUSED BY CHANGES IN THE FUNCTION OF EXTERNAL RESPIRATION**

Brek Ostop, Makarov Vitalii, Kolomenskyi Oleksii, Liubomudrova Kateryna, Fedorenko Emil  
Kharkiv National Medical University, Ukraine, Kharkiv

**ОПЕРАЦИЯДАН КЕЙИНГИ ҚОРИН БЎШЛИҒИ ЧУРРАСИ БЎЛГАН БЕМОЛЛАРНИ ЖАРРОҲЛИК ДАВОЛАШ ХУСУСИЯТЛАРИ, ТАШҚИ НАФАС ОЛИШ ФУНКТСИЯСИНING ЎЗГАРИШИ НАТИЖАСИДА ЮЗАГА КЕЛАДИГАН ҚОРИН БЎШЛИҒИ ГИПЕРТЕНЗИЯСИ ДАРАЖАСИНИ ҲИСОБГА ОЛГАН ҲОЛДА**

Брек Остап Орестович, Макаров Виталий Владимирович, Любомудрова Екатерина Сергеевна, Коломенский Алексей Геннадиевич, Федоренко Эмил Константинович  
Харков Миллий Тиббиёт Университети, Украина, Харьков

**ОСОБЕННОСТИ ХИРУРГИЧЕСКОГО ЛЕЧЕНИЯ БОЛЬНЫХ С ПОСЛЕОПЕРАЦИОННЫМИ ВЕНТРАЛЬНЫМИ ГРЫЖАМИ, С УЧЕТОМ СТЕПЕНИ ВНУТРИБРЮШНОЙ ГИПЕРТЕНЗИИ, ОБУСЛОВЛЕННОЙ ИЗМЕНЕНИЯМИ ФУНКЦИИ ВНЕШНЕГО ДЫХАНИЯ**

Брек Остап Орестович, Макаров Виталий Владимирович, Коломенский Алексей Геннадиевич, Любомудрова Екатерина Сергеевна, Федоренко Эмил Константинович  
Харьковский Национальный Медицинский Университет, Украина, Харьков

e-mail: [oo.brek@knmu.edu.ua](mailto:oo.brek@knmu.edu.ua)

**Резюме.** Ташқи нафас олиш ва қорин бўшлиғи гипертензияси функтсиясини ўрганиш операциядан олдин, давомида ва операциядан кейинги даврда 170 операциядан кейинги қорин бўшлиғи чурраси (ОККБЧ) билан оғриган беморларда аллогрефтлар ёрдамида чурра тешигини тузатишнинг комбинатсияланган усулларида ўтказилди. Биз қорин бўшлиғи гипертензиясининг ёъқлиғи ёки апоневроз қирраларининг интраоператив ёндашуви билан I даражали қорин бўшлиғи гипертензия индекси (КБГИ) мавжудлиғи ОККБЧ билан оғриган беморларда чурра тешиги пластикаси кучланиш усуллари бажариш омилларидан бири эканлигини аниқладик. Жарроҳлик пайтида апоневрознинг қирралари бирлаштирилганда КБГИ нинг кескин ўсиши (II-IV даража) синдромнинг қорин бўлими белгиларининг ривожланиши билан бирга келади ва ОККБЧ нинг кучланишсиз усуллари амалга оширишнинг кўрсаткичидир. пластик. Тарангликсиз пластик жарроҳлик амалиётини ўтказган беморларнинг 9,4 фоизда операциядан кейинги эрта даврда қорин бўшлиғи гипертензияси II даражали КБГИ чегараларида сақланиб қолади, бу қорин бўшлиғи ҳажмида танқисликнинг шаклланиши билан боғлиқ. қорин олд деворининг тўқималарида аниқ дистрофик ўзгаришлар мавжудлиғи ва уларнинг функтсияларини қисман ёъқотиш ва камайитиришга олиб келади.

**Калит сўзлар:** қорин бўшлиғи гипертензияси, операциядан кейинги қорин бўшлиғи чурраси, қорин бўшлиғи гипертензия индекси, ҳерниопластика, қорин бўшлиғи бўлими синдроми.

**Abstract.** A study of the function of external respiration and intra-abdominal hypertension was carried out before, during and in the postoperative period in 170 patients with POVH who underwent combined methods of hernial gate repair using allografts. We have found that the absence of intra-abdominal hypertension or the presence of grade I IAH with intraoperative rapprochement of the aponeurosis edges is one of the factors to performing, for patients with POVH, tension methods of hernia gate plasty. A sharp increase of the IAH (II-IV grade) when the edges of the aponeurosis are brought together during surgery is accompanied by the development of symptoms of the abdominal compartment syndrome and is an indicator of the performing non-tension plastics' methods of POVH. In 9.4% of patients to which completed POVH plastic surgery by non-tension method, in the early postoperative period, intra-abdominal hypertension still persists within the boundaries of grade I IAH, which is due to the formation of a deficit in the volume of the abdominal cavity due to the presence of pronounced dystrophic changes in the tissues of the anterior abdominal wall and leads to partial loss of their functions to reduce and expand.

**Key words:** intra-abdominal hypertension, postoperative ventral hernia, abdominal hypertension index, hernioplasty, abdominal compartment syndrome.

**Introduction.** The use of allografts in the surgery of postoperative ventral hernias (POVH) made it possible to achieve a significant improvement in the results of treatment of this category of patients [2, 3]. Nevertheless, the issues of the individual choice of the method of plastic surgery of the anterior abdominal wall in patients with POVH and the prevention of intra-abdominal hypertension (IAH) and intra-abdominal hypertension syndrome (IAHS) remain unresolved. This is due to the fact that a "natural" attempt by surgeons to reduce the edges of the hernial gate can lead to the development of IAH with the subsequent emergence of multiple organ failure syndrome (MODS), which is not infrequently the cause of death [1, 4, 6, 7].

Burch et al. in 1996, a classification of IAH was developed to regulate its complex treatment, which, after some minor changes, acquired its modern content: I degree is characterized by pressure in the urinary bladder from 12 to 15 mm Hg.; II degree - 16-20 mm Hg.; III degree - 21-25 mm Hg.; IV degree - more than 25 mm Hg. [9].

Recently, new methods of measuring and monitoring of intra-abdominal pressure (IAP) have appeared. However, the accuracy and effectiveness of these methods vary significantly [4, 6, 7]. Accordingly, the threshold values of IAP, which are deter-

mined by IAH and IAHS, differ significantly. Some authors use the terms IAH and IAHS alternately, replacing each other, formulating incorrect notions and definitions, so the results are difficult to evaluate, and sometimes impossible [8].

Until now, the critical value of pressure in the abdominal cavity remains a subject of discussion, upon reaching which it is possible to think about the development of IAHS.

At present, in the literature, the threshold values of IAH vary from 12 to 15 mm Hg. [4]. Some studies describe the negative effects of IAP at less than 10 or 15 mm Hg. respectively [8].

Thus, in the modern literature there is no consensus on the level of IAP for which it develops IAH develops and its importance in choosing the method of hernia gate plastics in patients with POVH, especially large and gigantic sizes and the impact on the results of their treatment.

**The aim of the study.** To study the influence of indicators of the function of external respiration and intra-abdominal hypertension on the choice of the method of hernia gate repair in patients with postoperative ventral hernias.

**Materials and methods.** The study of the function of external respiration (FER) and intra-abdominal hypertension in the pre-, intra- and in postoperative period was carried out in 170 patients with POVH, to which performed combined methods of hernia gates plasty using allografts.

All patients were operated on in the surgical department of the Non-profit Municipal Enterprise "City Clinical Multifield Hospital No. 17" of Kharkiv City Council in the period from 2012 to 2020. The age of the patients varied from 20 to 75 years. There were 100 women (58.8%) and 70 men (41.2%). The average age was  $(50 \pm 6.5)$  years. Considering these average statistical indicators, most of the patients were of working age. Among the comorbidities pathology, cardiovascular diseases, obesity and diabetes mellitus prevailed, what are confirming the available literature data.

Depending on the localization of the hernia defect, upper middle hernias were found in 54 (20%) patients; lower middle - in 50 (18.5%) cases, middle-middle - in 74 (27.4%), total-middle hernias - in 44 (16.3%), lumbar - in 6 (2.2%), right-sided inferior lateral - in 24 (8.9%) patients, right-sided upper-lateral - in 16 (5.9%) and left-lateral hernia in two patients (0.8%).

Hernia carriage up to 3 years old was diagnosed in 48 (28.2%) patients, from 3 to 10 years - in 62 (36.5%) and more than 10 years - in 60 (35.3%) patients. The most common cause of hernia formation was a history of surgery for cholelithiasis and gynecological operations - 52.9%.

Depending on the number of recurrence of hernias, primary and recurrent POVH were singled out. Primary POVC were found in 142 (83.5%) patients, recurrent ones - in 28 (16.5%). In 10 (5.9%) of them, POVC recurred 8 or more times.

The work used the international classification of J. P. Chevrel R. M. Rath (SWR classification), which takes into account three main parameters: hernia localization (M, L), the width of the hernial defect (W) and the presence of recurrence (R).

In the main group of hernias of small size (W1) were found in 22 (12.9%) patients, medium size (W2) - in 62 (36.5%), large (W3) - in 46 (27.1%) and giant (W4) - in 40 (23.5%) patients.

During carrying out surgical treatment of patients with POVH, especially large (W3) and giant (W4) sizes, an objective assessment of the severity and the choice of a rational method of surgical preparation were carried out. For this purpose, a mathematical analysis of clinical indicators according to N.V. Antropov and A.M. Shulutko (1996) was used to assess the patient's condition.

At patients studied 6 main parameters that are informative in relation to the prognosis: minute lung ventilation (MLV), l; minute tidal volume (MTV), l; approximate duration of operation (DO), min; body weight (BW), kg; height, cm; the fact of the use of abdominal compression (AC).

For these parameters was calculated coefficients - risk index (RI)

$$RI = [MLV \times (-0.000149)] + (BW \times 0.0301250) + (DO \times 0.008129) + (\text{height} \times 0.019488) + [AC - 1, \text{ without AC} - 2 \times (-0.7687333)] - 6.2603874.$$

When the risk index (RI) is greater than zero - the prognosis is not favorable; for (IR) less than zero - the prognosis is favorable.

The prognosis of the results of surgical treatment of patients with POVH was assessed from the following risk areas:

RI from - 0,83 to - 1,02 - a zone of the favorable forecast;

RI from + 0.8 to - 0.83 - area of increased attention;

RI from + 0.8 to + 1.35 - the zone of unfavorable prognosis (table 1).

According to the study, in 100 (58.8%) patients before surgery was established a zone of favorable prognosis. Of these, in 22 (12, 9%) patients the size of the hernia gate corresponded to W1, in 62 (36.5%) - W2; in 16 (9.4%) - W3 (Fig. 1). These patients were carried out a traditional preparation for surgery. Patients, which were attributed to the area of increased attention - 32 (18, 8%) with W3 and 22 (12, 9%) with W4 required special preparation for surgery and recalculation of RI in 10-12 days after treatment (Fig. 2).

**Table 1.** Risk index of surgical treatment of POVH

RI	W1		W2		W3		W4	
	abs.	%	abs.	%	abs.	%	abs.	%
- 0,83 to - 1,02	11	12.9	31	36,5	8	9,4	-	-
+ 0.8 to - 0.83	-	-	-	-	16	18,8	11	12,9
+ 0.8 to + 1.35	-	-	-	-	-	-	8	9,4

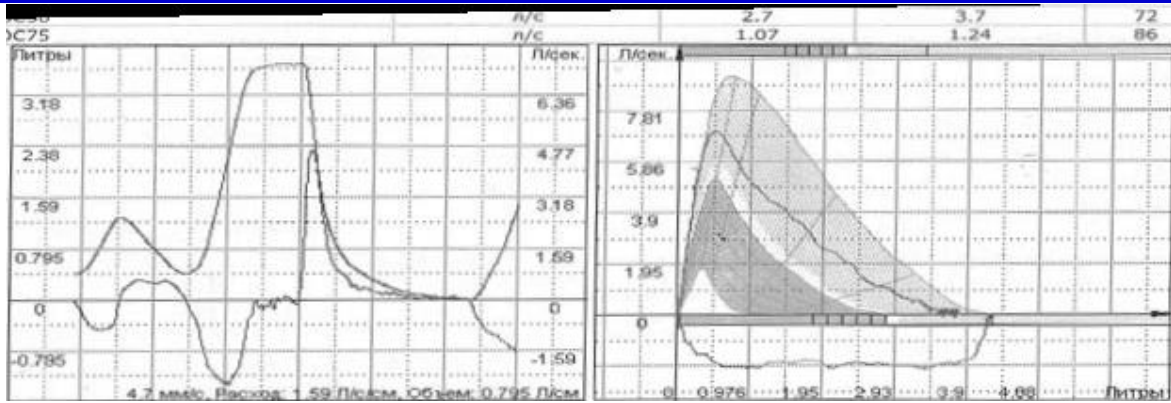


Fig. 1. Spirogram of a patient with POVH W3. FER 97%. Risk index: -0.31, favorable prognosis zone

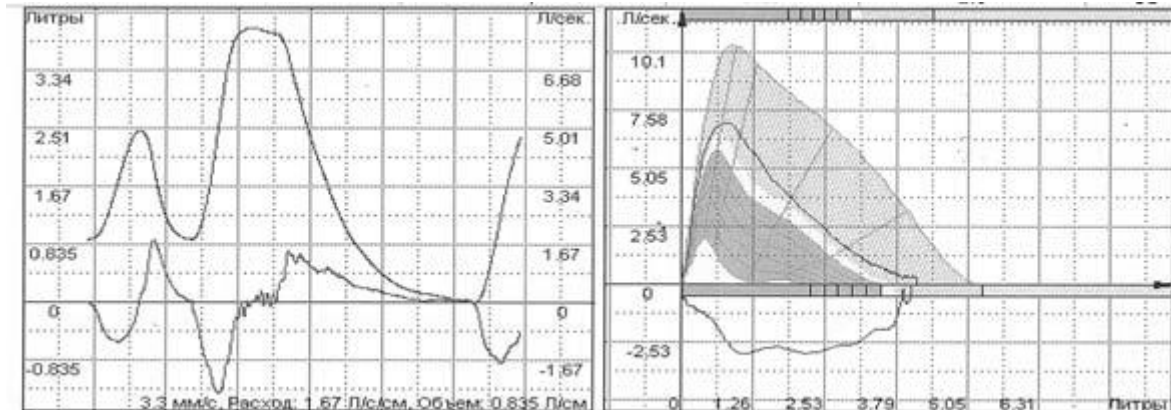


Fig. 2. Spirogram of a patient with POVH W4. FER 81%. Risk index: +0.45, area of increased attention

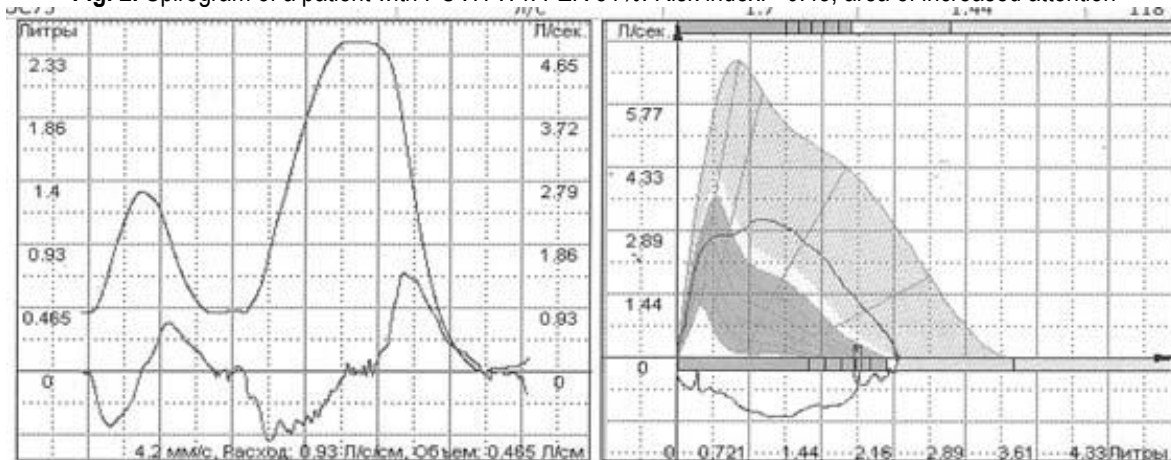


Fig. 3. Spirogram of a patient with POVH W4. FER 78%. Risk index: +1.39, zone of unfavorable prognosis

The group of unfavorable prognosis includes 16 (9.4%) patients with giant hernias and pronounced cardiopulmonary pathology, who underwent preoperative preparation for 3-4 weeks to transfer RI to the area of favorable prognosis of surgical treatment (Fig. 3).

Special preoperative preparation is due to the fact that the reduction of hernial contents into the abdominal cavity and the plastic of hernial defects in the musculo-aponeurotic layer of the abdominal cavity is accompanied by the development of severe postoperative disorders known as Betzner's syndrome - a sharp increase in intra-abdominal pressure. This leads to increasing acute respiratory and cardiovascular failure. Prevention of Betzner's syndrome in patients with large and giant POVH includes special training before surgery in order to accustom the patient's body to the conditions of intra-abdominal hypertension. To do this, patients with the POVH, who entered the zone of increased attention and the zone of unfavorable prognosis in a horizontal position, the contents of the hernial sac were reduced into the abdominal cavity and held with the help of a specially made roller – a pilot. After that, the abdomen was tightly tightened into an elastic Velcro belt.

On the first day of training, patients wear a pilot bandage during 2-3 hours. In this time, the pulse rate, external respiration parameters and blood pressure level were measured for them.

Contraindications to surgical treatment of patients with large (W3) and giant (W4) hernias were considered to be a decrease in vital capacity (DVC), minute lung ventilation (MLV) and respiratory reserve (RR) after insertion of hernial content in the

abdominal cavity by more than 60%. Such a patient was two with a hernial gate 30 × 40 cm (according to ultrasound and CT) with symptoms of cardiovascular and respiratory failure (the latter was not included in the monitoring group).

If indicators of hemodynamics and parameters of external respiration do not change, or slightly change, to each training of the patient we add 1 hour a day.

As a rule, patients in these groups were prescribed prophylactic doses of cephalosporin antibiotics before surgery.

During the operation, patients of the main group, who were in the area of increased attention and the area of unfavorable prognosis or suffered from chronic lung disease, performed measurement of intra-abdominal pressure, which was carried out by the indirect method by pressure in the urinary bladder by the method of Kron and ett.

After catheterization and emptying of the urinary bladder in accordance with the rules of asepsis in the cavity of the empty urinary bladder was injected 25 ml of sterile warm saline. Attaching the transparent capillary to the distal end of the Foley catheter was measured intra-abdominal pressure in cm of WG, taking for 0 the upper edge of the pubic joint. In this time the patient was in a supine position on a horizontal surface. By recalculating the data obtained in cm of WG., using the coefficient (0.0736%), calculated the degree of intra-abdominal hypertension in mm Hg.

Normal intra-abdominal pressure (IAP) was considered to be up to 10 mm Hg. In assessing the degree of increase in intra-abdominal hypertension (IAH) used the generally accepted criteria and identified four degrees of increase: I degree - 12-15 mm Hg.; II degree - 16-20 mm Hg.; III degree - 21-25 mm Hg.; IV degree - 25 mm Hg.

Measurement of IAP was performed in 86 (50, 6%) patients with POVH large (W3) and giant (W4) sizes of the main group.

In the postoperative period, at least three standard measurements were performed with an interval of 4 to 6 hours.

In 84 (49.4%) IAH was not studied before and during the operation, as these patients in the preoperative study of FER entered the zone of favorable prognosis and they had no concomitant pathology that could lead to increased IAP, so the level of IAH in them was taken for the norm (up to 10 mm Hg). Of these, 22 (12.9%) patients with small hernias (W1) underwent plastic surgery with their own tissues, and 62 (36.5%) patients with hernias (W2) underwent plastic surgery using the Sub Lay method.

I ( $12.4 \pm 1.2$ ) and II ( $16.1 \pm 1.6$ ) degrees of abdominal hypertension before surgery were diagnosed in 44 (25.9%) patients. Of these, 22 (12.9%) patients were diagnosed with large hernias (W3) and 22 (12.9%) with giant hernias (W4). All these patients entered the zone of favorable prognosis, which was confirmed by intraoperative studies of IAH: in 28 (21.2%) patients with I ( $13.7 \pm 1.1$ ) and in 16 (9.4%) - from the II ( $16.7 \pm 1.7$ ) degree of IAH at intraoperative convergence of edges of aponeuroses increase in IAP to ( $14.5 \pm 1.4$ ) and ( $17.1 \pm 1.8$ ) mm Hg. respectively, which was normalized after resection of the omentum ( $10.1 \pm 1.2$ ) and ( $12.1 \pm 1.1$ ) mm Hg., respectively), which allowed us to perform them tension plastic POVH by method On Lay.

Patients with large hernias (W3, 26 (15.3%) patients), at the preoperative stage who were diagnosed with stage III IAH ( $21.8 \pm 2.1$ ) and 16 (9.4%) patients with stage IV IAH ( $25.2 \pm 1.9$ ) mm Hg. - before surgery) in the intraoperative convergence of the edges of the aponeurosis there were symptoms of abdominal compartment syndrome (increased intra-thoracic pressure, increased inspiratory pressure, decreased cardiac output, increased CVP), in connection with which for them non-tension plastic of POVH were performed by method In Lay. Intraoperative monitoring after plastic on the operating table showed a decrease in IAP in this group of patients with III-VI degree IAH ( $22.8 \pm 1.9$ ) and ( $25.1 \pm 2.1$ ) mm Hg. to normal and I degree ( $10.7 \pm 1.4$ ) and ( $12.2 \pm 0.21$ ) cm Hg) and the absence of symptoms of IAHS.

In 128 (75.3%) patients who were included in the zone of favorable prognosis and who underwent POVH plastic surgery by tension methods for 1-3 days after surgery had no clinical manifestations of intra-abdominal hypertension, and therefore were removed from monitoring.

In 16 (9.4%) patients who entered the zone of increased attention and unfavorable prognosis on the second day after surgery, the indicators of IAP monitoring corresponded to the first degree of IAH, and in two (1.2%) patients from group W4 the level of IAP increased to 24 mm Hg., accompanied by the development of intra-abdominal hypertension, which required the transfer of patients for further treatment to the intensive care unit. In other patients, this figure was normalized for 4-5 days without development of the complications.

#### Conclusions:

1. Absence of intra-abdominal hypertension or presence of I degree of IAH (12-15 mm of mercury) at intraoperative convergence of edges of an aponeurosis is one of factors of performance by patients with POVH of tension methods of plastic of hernia gate.

2. Increase of IAH to II-IV degree (16-25 mm Hg.), when the edges of the aponeurosis are bringing together during surgery, leads to development of the abdominal compartment syndrome and is the indicator of performing non-tension plastics methods of POVH.

3. In 9.4% of patients to which completed POVH plastic surgery by non-tension method, in the early postoperative period, intra-abdominal hypertension still persists within the boundaries of grade I IAH, which is due to the formation of a deficit in the volume of the abdominal cavity due to the presence of pronounced dystrophic changes in the tissues of the anterior abdominal wall and leads to partial loss of their functions to reduce and expand.

#### Literature:

1. Дифференцированное хирургическое лечение больных послеоперационными вентральными грыжами / Н. В. Миронюк, А. А. Кононенко, А. Ф. Кононенко, М. К. Джаканов // Хирургия. Журнал им. Н. И. Пирогова. – 2013. – № 9. – С. 48–53.



2. Клинико-морфологическое обоснование выбора способа операции у больных с послеоперационными переднебоковыми и боковыми грыжами живота / В. И. Белоконев, Л. Т. Волова, Ю. В. Пономарева, А. В. Вавилов // Хирургия. Журнал им. Н. И. Пирогова – 2011. - № 9. - С. 60–63.
3. Оптимізація вибору способу алопластики при післяопераційних грижах живота гігантського розміру / Я. П. Фелештинський, В. Ф. Ватаманюк, С. А. Свиридовський [та ін.] // Галицький лікарський вісник. - 2012. – Т. 19, № 3, ч. 2. - С. 114–116.
4. Проблемы хирургического лечения послеоперационных вентральных грыж у лиц старше 60 лет / М. Д. Дибиров, Ю. И. Рамазанова, Ш.Ш. Бекмирзаев [и соавт.] // Хирургия. Журнал им. Н. И. Пирогова. - 2010. - № 8. - С. 19-23.
5. Синдром интраабдоминальной гипертензии» методические рекомендации / Б.Р. Гельфанд, Д.Н. Проценко, П. В. Подачин [и соавт.]: под ред. акад. РАН и РАМН Савельева В.С. - Новосибирск. - 2008. - С. 30.
6. Синдром дислокации внутренних органов при вентральных грыжах / Д. Г. Петренко, В. А. Сиплиный, Г. Д. Петренко, [и др.]. // Марер. IX конференции: Актуальные вопросы герниологии. - М. - 2012. - С. 162-163.
7. Степанов А. И. Развитие синдрома абдоминальной компрессии после хирургического лечения больших послеоперационных вентральных грыж / А. И. Степанов, А. В. Бондаренко, М. С. Гончарук // Актуальні проблеми клінічної, експериментальної, профілактичної медицини, стоматології та фармації: 72-а міжнар. науково-практ. конф. молодих вчених, 14-16 квітня 2010 р.: тези доп. - Донецьк, 2010. - С. 188.
8. Abdominal compartment syndrome: it's time to pay attention! / M.L. Malbrain, M. L. Cheatham, A. Kirkpatrick [et al.] // Intensive Care Med. - 2006. Vol. 32. - P. 1912-1914.
9. Cheatham M. L., Ivatury R. R., Malbrain M. L. / R. Ivatury, M. Cheatham, M. L. Malbrain, M. Sugrue [et al.] // Abdominal compartment Syndrome. Landes Bioscience, Georgetown. - 2006. - P. 295-300.

**ОСОБЕННОСТИ ХИРУРГИЧЕСКОГО ЛЕЧЕНИЯ БОЛЬНЫХ С ПОСЛЕОПЕРАЦИОННЫМИ ВЕНТРАЛЬНЫМИ ГРЫЖАМИ, С УЧЕТОМ СТЕПЕНИ ВНУТРИБРЮШНОЙ ГИПЕРТЕНЗИИ, ОБУСЛОВЛЕННОЙ ИЗМЕНЕНИЯМИ ФУНКЦИИ ВНЕШНЕГО ДЫХАНИЯ**

Брек О.О., Макаров В.В., Коломенский А.Г., Любомудрова Е.С., Федоренко Э.К.

**Резюме.** Проведено исследование функции внешнего дыхания и внутрибрюшной гипертензии на до, интра и в послеоперационном периоде у 170 больных с ПОВГ, которым были выполнены комбинированные способы пластики грыжевых ворот с применением аллотрансплантатов. Нами установлено, что отсутствие внутрибрюшной гипертензии или наличие I степени ИАГ при интраоперационном сближении краев апоневроза является одним из факторов выполнения больным с ПОВГ натяжных способов пластики грыжевых ворот. Резкое повышение ИАГ (II-IV ст.) при сведении краев апоневроза во время операции сопровождается развитием симптоматики абдоминального компартмент-синдрома и является индикатором выполнения ненатяжных способов пластики ПОВГ. У 9,4% больных, которым выполнена пластика ПОВГ ненатяжным способом, в раннем послеоперационном периоде еще сохраняется внутрибрюшная гипертензия в границах I степени ИАГ, что обусловлено формированием дефицита объема брюшной полости из-за наличия выраженных дистрофических изменений тканей передней брюшной стенки и приводит к частичной потере их функций по сокращению и расширению.

**Ключевые слова:** внутрибрюшная гипертензия, послеоперационная вентральная грыжа, индекс абдоминальной гипертензии, герниопластика, абдоминальный компартмент-синдром.

УДК: 617.58:616.14-007.64 (075.8)

## ЭФФЕРЕНТНАЯ ТЕРАПИЯ ПРИ ХРОНИЧЕСКОЙ ВЕНОЗНОЙ НЕДОСТАТОЧНОСТИ У БОЛЬНЫХ С ВАРИКОЗНОЙ БОЛЕЗНЬЮ ПОДКОЖНЫХ ВЕН НИЖНИХ КОНЕЧНОСТЕЙ

Василевский Эдуард Александрович, Мусашайхов Хусанбой Таджибаевич, Дадабаев Омонжон Талибжанович  
Андижанский Государственный медицинский институт, Республика Узбекистан, г. Андижан

## ОЁҚЛАРНИНГ ВАРИКОЗ КАСАЛЛИГИ БИЛАН ОҒРИГАН БЕМОЛЛАРДА СУРУНКАЛИ ВЕНОЗ ЕТИШМОВЧИЛИКНИ САМАРАЛИ ДАВОЛАШ

Василевский Эдуард Александрович, Мусашайхов Хусанбой Таджибаевич, Дадабаев Омонжон Талибжанович  
Андижон Давлат тиббиёт институти, Ўзбекистон Республикаси, Андижон ш.

## EFFERENT THERAPY FOR CHRONIC VENOUS INSUFFICIENCY IN PATIENTS WITH VARICOSE VEINS OF THE LOWER LIMBS

Vasilevsky Eduard Alexandrovich, Musashaikhov Khusanboy Tadjibaevich, Dadabaev Omonjon Talibzhanovich  
Andijan State Medical Institute, Republic of Uzbekistan, Andijan

e-mail: [ed1970doctor@mail.ru](mailto:ed1970doctor@mail.ru)

**Резюме.** Оёқ юзаки веналарининг варикоз кенгайиши қон томир жарроҳликнинг энг кенг тарқалган касаллиги бўлиб, сўнги йилларда аҳолининг энг катта муаммоси бўлиб келаяпти. Бу касаллик айниқса меҳнатга лаёқатли аҳоли орасида ва сезиларли ёшариши кузатилмоқда. Ривожланаётган сурункали веноз етишмовчилик (СВЕ) энг долзарб тиббий ва ижтимоий муаммолардан биридир. Муаллифлар лимфотроп, лимфатик стимуляция қилувчи терапия орқали оёқларнинг лимфа тизимидаги турғун, патологик ўзгаришларга таъсир қилиш усулини ишлаб чиқдилар. СВЕ белгилари билан учинчи ва тўртинчи босқичдаги оёқлар юзаки веналари варикоз касаллиги билан оғриган беморлар учун лимфотроп ва лимфастимуляция терапиядан фойдаланиш микроциркуляцияни сезиларли даражада яхшилайдди, СВЕ симптомларини энгиллаштиради ва асоратларни ривожланишини олдини олади. Бу меҳнат қобилиятини тиклашга, беморларнинг ҳаёт сифатини яхшилашга ёрдам беради.

**Калит сўзлар:** сурункали веноз етишмовчилик, оёқлар варикоз касаллиги, даволашнинг эфферент усуллари.

**Abstract:** Varicose enlargement of the superficial veins of the lower extremities is the most common disease of vascular surgery, and in recent years there has been a significant rejuvenation of patients who make up the most promising, able-bodied part of the population. The developing chronic venous insufficiency is one of the most pressing medical and social problems. The authors have developed a method of influencing stagnant, pathological changes in the lymphatic system of the legs through lymphotropic, lymphatic stimulating therapy. The use of RT and LST in case of PBS of the third and fourth stages with CVI symptoms significantly improves microcirculation, relieves CVI symptoms, and prevents the development of complications. This contributes to the restoration of working capacity, improving the quality of life of patients.

**Key words:** chronic venous insufficiency, varicose veins of the lower extremities, efferent methods of treatment.

**Актуальность:** Варикозное расширение поверхностных вен нижних конечностей (ВРПВНК) является самым распространенным заболеванием сосудистой хирургии причем за последние годы отличается значительное омоложение больных, составляющих наиболее перспективную, трудоспособную часть населения [1, 4, 6].

Развивающаяся при этом хроническая венозная недостаточность одна из самых актуальных медико-социальных проблем. По данным разных авторов она встречается у 40-50% населения [1, 3]. Причем консервативных методов лечения ВБПВНК в настоящее время не существует. Хирургические методы устраняют ВРПВНК, оставляя варикозную болезнь [7]. По этому нужна развивать новые технологии, воздействующие на все звенья этиопатологического процесса ВБ [5]. Нерешенным остаётся вопрос об участии лимфатической системы в развитии, прогрессировании ВБ. Учитывая связь венозной и лимфатической системы (ЛС) нижних конечностей, которая параллельно вовлекается в патологический процесс, усиливает явления застоя, венозную и лимфатическую гипертензию, ухудшает микроциркуляцию, что вызывает ВРПВНК [1, 3, 5]. Мы разработали метод воздействия на застойные, патологические изменения в ЛС ног путем лимфатропной (ЛТ), лимфостимулирующей терапии (ЛСТ). Применяем новую технологию в лечении ВБПВНК, профилактике ХВН наряду с традиционными методами.

**Целью исследования является:** купирование симптомов заболевания ВБПВНК, предупреждение развития ХВН и осложнений, улучшить качество жизни больных, путем применения новых технологий ЛТ и ЛСТ.

**Материалы и методы исследования:** Мы изучили течение ВБПВНК из трофических язв нижних конечностей у 25 пациентов. Средний возраст 17-70 лет, давность заболевания от 5 до 20 лет. Мужчин- 11, женщин-14. Диагноз устанавливали на основании объективных, субъективных, специальных, общеклинических методов исследования. Придаем значение определению проб и симптомов, определяющих функциональное состояние сосудистой сети, клапанного аппарата: Троянова-Тренделенбурга, Шейниса,Тальмана, Пратта, Шварца, Фегана, Дельбе-Пертеса, Гаккенбруха, Сикара. Из специальных исследований проводили-реовазографию (РВГ), капилляроскопию, осцилографию, ультразвуковую доплереографию (УЗДГ).

При обследовании выявлено: поражение большой подкожной вены (БПВ) у 18 больных, малой подкожной вены (МПВ)- 3, у 4- сочетанное поражение БПВ и МПВ. В зависимости от течения ББПВНК больные распределены на 4 ста-

дии: к первой стадии отнесены 4 больных, второй- 8, третьей- 9, четвертой - 4. У больных третьей стадии – субкомпенсации, и четвертой стадии – декомпенсации, выявлены явления ХВН (297 пациентов). ЛТ и ЛСТ начинаем сразу после поступления больных. Строго подкожно в I или II межпальцевом промежутке стопы или переднее - наружной поверхности внутренней лодыжки последовательно, медленно вводим растворы новокаина, фуросемида, гепарина, димедрола, иммунномодулина по разработанной схеме. Из антибиотиков при явлениях варикотромбофлебита, дерматита добавляем антибиотик, чаще ампициллин, оксацилин.

**Результаты и их обсуждение** Проявлениям ХВН у больных третьей и четвертой стадии ВБПВНК мы отнесли явления выраженного варикоза, чаще охватывающего бассейны БПВ и МПВ. Жалобы на тяжесть в ногах, быструю утомляемость, судороги, отеки. Отмечались гемодинамические нарушения, при ультразвуковых исследованиях несостоятельность сафено-бедренного соустья и несостоятельность коммуникантных вен голени и стопы (зона Кокетта). На РВГ выраженные застойные явления в венах с нарушением оттока, деформацией вен и артерий. У больных четвертой группы описанные симптомы резко выражены с непреходящими отеками, явлениями дерматита в нижней трети голени, а также точечными изъязвлениями, гиперпигментацией. На реовазограммах, УЗДГ выраженные явления венозного застоя, ретроградный кровоток по БПВ. После применения ЛТ и ЛСТ у больных III степени ВБПВ после первых сеансов прекращалась тяжесть, судороги, “напряжение” по ходу магистральных вен голени и “бедро” на  $3 \pm 0,8$  сутки прекращались отеки. Восстанавливалась гемодинамика на РВГ; УЗДГ, радионуклидной лимфасцинтиграфии. У больных с IV стадией ВБПВНК после 3-4 сеансов купировался кожный зуд, явления дерматита, наступала эпителизация мелких язвочек. К концу дня после отдыха отеки были незначительными. Значительно улучшалась гемодинамика при РВГ, УЗДГ, лимфосканировании, лимфасцинтиграфии. Процесс положительного эффекта ЛТ и ЛСТ у больных с явлениями ХВН отмечен в 85% случаев, прогрессирования ХВН не выявлено. Значительно уменьшался до 7-8 койкодень, в контрольной группе до 14 и более дней.

**Выводы:** Применение ЛТ и ЛСТ при ВБПВНК третьей и четвертой стадии с явлениями ХВН значительно улучшает микроциркуляцию, купирует симптомы ХВН, предупреждает развитие осложнений. Это способствует восстановлению трудоспособности, улучшению качества жизни пациентов.

#### Литература:

1. Адылханов Ф.Т., Фурсов А.Б. Варикозная болезнь нижних конечностей - анализ эффективности хирургического лечения на современном этапе. Обзор литературы // Наука и Здравоохранение. 2017. Т.2. С. 128-143.
2. Кудыкин М.Н. Возможности терапии симптомов хронических заболеваний вен нижних конечностей // Амбулаторная хирургия. 2019. №1-2. С. 73-74.
3. Максимов М.Л., Ермолаева А.С., Вознесенская А.А. и др. Хронические заболевания вен: особенности патогенеза и рациональные подходы к терапии // РМЖ «Медицинское обозрение». 2018. №4. С. 25-29.
4. Шайдаков Е.В., Булатов В.Л., Чумасов Е.И. и др. Структурные особенности варикозно расширенной большой подкожной вены у пациентов разных возрастных групп // Новости хирургии. 2014. Vol. 22, №5. С. 560-567.
5. Carradice D., Mazari F.A.K., Samuel N. et al. Modelling the effect of venous disease on quality of life. British Journal of Surgery Society, 2011, Vol. 98, no 8, pp. 1089-1098.
6. Davies A.H. The Seriousness of Chronic Venous Disease: A Review of Real-World Evidence. Adv Ther, 2019, Vol. 36(Suppl. 1), pp. 5-12.
7. Lynch N.P., Clarke M., Fulton G.J. Surgical management of great saphenous vein varicose veins: A meta-analysis. Vascular, 2015, Vol. 23, no. 3, pp. 285-296.

#### **ЭФФЕРЕНТНАЯ ТЕРАПИЯ ПРИ ХРОНИЧЕСКОЙ ВЕНОЗНОЙ НЕДОСТАТОЧНОСТИ У БОЛЬНЫХ С ВАРИКОЗНОЙ БОЛЕЗНЬЮ ПОДКОЖНЫХ ВЕН НИЖНИХ КОНЕЧНОСТЕЙ**

Василевский Э.А., Мусашайхов Х.Т., Дадабаев О.Т.

**Резюме.** Варикозное расширение поверхностных вен нижних конечностей является самым распространенным заболеванием сосудистой хирургии причем за последние годы отличается значительное омоложение больных, составляющих наиболее перспективную, трудоспособную часть населения. Развивающаяся при этом хроническая венозная недостаточность одна из самых актуальных медико-социальных проблем. Авторы разработали метод воздействия на застойные, патологические изменения в лимфатической системе ног путем лимфотропной, лимфостимулирующей терапии. Применение ЛТ и ЛСТ при ВБПВНК третьей и четвертой стадии с явлениями ХВН значительно улучшает микроциркуляцию, купирует симптомы ХВН, предупреждает развитие осложнений. Это способствует восстановлению трудоспособности, улучшению качества жизни пациентов.

**Ключевые слова:** хроническая венозная недостаточность, варикозная болезнь нижних конечностей, эфферентные методы лечения.

УДК: 616.284.71.724-616.72-007.248-J-07-08

**ОЦЕНКА ПРОГНОСТИЧЕСКОЙ ЗНАЧИМОСТИ АЛЬБУМИНОВОГО ТЕСТА ПРИ РАСПРОСТРАНЕННОМ ПЕРИТОНИТЕ**

Гаджиев Новруз Джаббар оглы

Азербайджанский Медицинский Университет, Азербайджанская Республика, г. Баку

**ТАРҚАЛГАН ПЕРИТОНИТДА АЛЬБУМИНЛИ ТЕСТНИНГ БАШОРАТЛАШ АҲАМИЯТИНИ БАҲОЛАШ**

Гаджиев Навруз Жаббор ўғли

Озарбайжон Тиббиёт Университети, Озарбайжон Республикаси, Баку ш.

**EVALUATION OF THE PROGNOSTIC VALUE OF THE ALBUMIN TEST IN ADVANCED PERITONITIS**

Hajiyev Novruz Jabbar ugli

Azerbaijan Medical University, Republic of Azerbaijan, Baku

e-mail: [novruz.gadjiyev@rambler.ru](mailto:novruz.gadjiyev@rambler.ru)

**Резюме.** Тарқалган перитонит (ТП) билан оғриган 16 ёшдан 82 ёшгача бўлган 180 нафар беморни текшириш ва даволаш натижалари таҳлил қилинди. Беморлар орасида 115 эркак ва 65 аёл бор эди Мангейм перитонеал индекси (МПИ) ТПнинг оғирлигини баҳолаш ва натижаларини башорат қилиш учун ишлатилган. Эркин радикаллар билан боғланиш даражаси қон зардобидаги альбуминнинг транспорт функциясини аниқлаш орқали баҳоланди (альбуминнинг боғланиш қобилияти - АБҚ). Барча беморларда операциядан олдин ҳам АБҚ камаяди. Бироқ, бу ўзгаришларнинг ривожланиши оғирлик даражасига боғлиқ эди. МПИ бўйича перитонит.180 беморнинг 43 нафари операциядан кейинги даврда вафот этган (23,7%): МПИ-II билан - 5 ва МПИ-III билан - 7. ЭИ биокимёвий маркерларини ўрганиш шуни кўрсатдики, эндоген интоксикация МПИ бўйича ТПнинг ривожланишига боғлиқ эди: МПИ бўйича жиддийлик қанчалик катта бўлса, умумий протеин миқдори паст бўлади, ОКА, ЭКА, АБҚ ва аксинча, СМП даражаси юқори бўлади.

**Калит сўзлар:** тарқалган перитонит, эндоген интоксикация, Мангейм перитонеал индекси.

**Abstract.** The results of examination and treatment of 180 patients aged 16 to 82 years with widespread peritonitis (RP) were analyzed. Among the patients, there were 115 men and 65 women. To assess the severity and predict the outcome of RP, the Mannheim Peritoneal Index (MPI) was used. The degree of free radical binding was assessed by determining the transport function of serum albumin (binding capacity of albumin - SSA). In all patients, even before the operation, SSA is reduced. However, the severity of these changes depended on the severity of peritonitis according to the MPI. Of 180 patients, 43 patients died in the postoperative period (23.7%): with MPI-II - 5 and with MPI-III - 7. The study of biochemical markers of EI showed that the depth of EI depended on the severity of RP according to the MPI: the greater the severity according to the MPI, the lower the content of total protein, OCA, ECA, SSA, and vice versa, the higher the level of SMP.

**Key words:** generalized peritonitis, endogenous intoxication, Mannheim peritoneal index.

**Актуальность исследования.** На фоне серьезных успехов в лечении распространенного перитонита (РП) и в XXI веке тоже летальность по-прежнему остается на высоких цифрах и не имеет тенденцию к снижению [1, 2, 3]. Несмотря на применение современных достижений медицины, фармакологии и технологий ведущей причиной неудовлетворительных результатов является стремительное прогрессирование системной воспалительной реакции на интраабдоминальную инфекцию, нарастание эндогенной интоксикации (ЭИ) и на этом фоне развитие мультиорганных дисфункций [4, 5, 6]. В связи с этим изучение альбумина, как отрицательного реактанта острой фазы воспаления – общей и эффективной концентрации, а также связывающей способности альбумина, как информативного биомаркера ЭИ представляет большой интерес.

**Материалы и методы.** Нами проведено комплексное обследование и лечение 180 больных в возрасте от 16 до 82 лет с РП. Среди пациентов мужчин было 115, женщин – 65. В комплексную терапию входило экстренное оперативное вмешательство – радикальное устранение источника перитонита, адекватная интраоперационная санация брюшной полости и ее дренирование, назоинтестинальная интубация, антибактериальная и дезинтоксикационная терапия, а также инфузионная, нутриентная, респираторная и инотропная поддержка. Анализ структуры этиологического фактора перитонита выявил зависимость отдельных нозологических форм хирургических заболеваний от половой принадлежности больных. Так, среди причин перитонита у мужчин в основном встречались острый аппендицит, острый некротический панкреатит, прободная язва желудка и двенадцатиперстной кишки, а также травматические повреждения органов брюшной полости, у женщин – острый холецистит, ущемленные грыжи. Для оценки тяжести и прогнозирования исхода РП использовали Мангеймский перитонеальный индекс (МПИ). Данный показатель показывает выраженность инфекционно-воспалительного процесса в брюшной полости, является простым и точным критерием оценки состояния больных и прогноза заболевания. У 81 больных (45,0%) был РП по МПИ-I степени, у 49 (27,2%) – II степени и у 50 (27,8%) – III степени тяжести. Во время операции у 40 (22,2%) больных выявлен серозный, у 17 (9,4%) – серозно-фибринозный, у 19 (10,6%) – фибринозный и у 49 (27,2%) – гнойный перитонеальный экссудат. В послеоперационном периоде у больных с МПИ-II и МПИ-III также применяли перитонеальный лаваж, а у пациентов с назоинтестинальной интубацией – энтеральный лаваж и детоксикацию. Степень связывания свободных радикалов оценивали определением транспортной функции сывороточного альбумина (связывающая способность альбумина – ССА): это соотношение эффективной концентрации альбумина (ЭКА) к общей концентрации альбумина (ОКА), умноженное на 100%. Определение ОКА проводили бромкрезоловым методом с применением реактивов "Human" (Германия). Уровень ЭИ оценивали путем определения среднемолекулярных пептидов (СМП) в сыворотке крови по методу В.В. Николайчук с соавт. (1981). Сыворотку обрабатывали раствором трихлоруксусной кислоты (ТХУ), надосадочную жидкость освобождали от грубодисперсных белков, после предварительного разведения дистиллированной водой детекцию осуществляли спектрофотометрированием. По величине оптической

плотности судили о содержании пептидов средней молекулярной массы. Оптическую плотность образцов измеряли на спектрофотометре СФ-46 при  $\lambda=254$  нм (дейтериевая лампа) относительно дистиллированной воды. Все лабораторные исследования у больных проводили при поступлении в стационар, на 1, 3, 5, 7, 10 и 14-е сутки послеоперационного периода. В качестве контроля исследовали изученные показатели у 15 здоровых лиц.

**Результаты исследования.** Следует отметить, что воспалительные заболевания брюшной полости сопровождаются значительным снижением уровня альбумина в крови из-за роста катаболизма белков и за счет экссудации в брюшную полость. С другой стороны, при РП уменьшается синтез альбумина, как отрицательного реактанта острой фазы воспаления и депонируется в отеках тканей. Как видно из таблицы 1, из-за повышенного катаболизма белка при РП в первые 3-е суток после операции продолжается снижение уровня общего белка, ОКА и ЭКА в крови, глубина которого зависела от тяжести перитонита. Только спустя 3-е суток наблюдения содержание изученных показателей началось повышаться. У больных с МПИ-I до операции содержание общего белка в крови снижено на 10,9% ( $p<0,001$ ) по сравнению с контрольным значением. В раннем послеоперационном периоде снижение общего белка в крови продолжалось и только, начиная после 3-х суток, имела тенденция к повышению его уровня, который на 14-е сутки составил в среднем  $65,4\pm 0,5$  г/л. А этот уровень на 4,9% ( $p<0,001$ ) ниже, чем у здоровых людей. У больных с МПИ-II нарушения белкового обмена усугублялось и поэтому у них в крови до операции содержание его снижено на 16,8% ( $p<0,001$ ) по сравнению с контролем. В первые трое суток после операции снижение содержания общего белка составило 8,4% ( $p_0<0,001$ ) по сравнению с исходным. В последующие сутки происходило повышение его уровня в крови, которое на 14-е сутки после операции составило на 8,6% ( $p<0,001$ ) ниже от контрольного. В дооперационном периоде содержание общего белка в крови у больных с МПИ-III снижено на 26,2% ( $p<0,001$ ) по сравнению с показателями у здоровых лиц. Усиленный катаболизм белков снизил его уровень на 3-е сутки после операции еще на 6,1% ( $p_0<0,001$ ) от первичного показателя. Дальнейшее повышение содержания его в крови не привело к нормализации и на последний срок наблюдения оставался на 14,7% ( $p<0,001$ ) меньше, чем контрольное значение. На фоне снижения содержания общего белка у больных с МПИ-I до операции уровень ОКА и ЭКА снизилось соответственно на 17,3% ( $p<0,001$ ) и 20,7% ( $p<0,001$ ) по сравнению с нормой. В послеоперационном периоде снижение содержания ОКА и ЭКА продолжалось до 3-х суток. В этот срок содержание ОКА и ЭКА в крови было соответственно на 17,0% ( $p_0<0,001$ ) и 11,9% ( $p_0<0,001$ ) меньше от исходного. В последующие сроки началось повышение их содержания в крови в динамике. Однако, на 14-е сутки уровень ОКА и ЭКА на 15,8% ( $p<0,001$ ) и 13,9% ( $p<0,001$ ) оставалось ниже контроля. У больных с МПИ-II до операции содержание ОКА и ЭКА было на 21,8% ( $p<0,001$ ) и 36,0% ( $p<0,001$ ) соответственно меньше от нормальной величины. После операции в первые трое суток снижение их содержания продолжалось, в результате которого содержание ОКА было на 37,2% ( $p<0,001$ ), а ЭКА – на 50% ( $p<0,001$ ) меньше контрольного показателя. На фоне традиционной интенсивной терапии в последующие сроки имела тенденция к повышению уровня их и на 14-е сутки ОКА оставалось на 21,2% ( $p<0,001$ ), а ЭКА – на 33,3% ( $p<0,001$ ) меньше контрольного значения. У больных с МПИ-III еще до операции содержание ОКА упало на 37,1% ( $p<0,001$ ), а ЭКА – на 50,6% ( $p<0,001$ ) ниже контрольного показателя. Снижение их уровня продолжалось в первые трое суток, уровень ОКА упало на 44,5% ( $p<0,001$ ), а ЭКА – на 57,6% ( $p<0,001$ ) ниже нормальных значений.

**Таблица 1.** Показатели общего белка, ОКА, ЭКА и СМП в зависимости от тяжести РП по МПИ.

Сроки иссл.	Тяжесть по МПИ	Показатель			
		Общ. белок, г/л	ОКА, г/л	ЭКА, г/л	СМП, г/л
До опер.	МПИ-I	61,3±0,5 ***	35,1±0,6 ***	28,2±0,5 ***	0,76±0,03 ***
	МПИ-II	57,2±0,2 ***	33,2±0,5 ***	22,8±1,3 ***	0,89±0,03 ***
	МПИ-III	50,7±0,5 ***	26,7±1,4 ***	17,6±1,6 ***	1,04±0,04 ***
1	МПИ-I	59,3±0,6 ***; $\wedge$	33,3±0,5 ***; $\wedge$	27,9±0,5 ***	0,8±0,04 ***
	МПИ-II	55,3±0,2 ***; $\wedge\wedge$	29,8±0,5 ***; $\wedge\wedge$	18,9±1,2 ***; $\wedge$	0,95±0,03 ***
	МПИ-III	48,4±0,6 ***; $\wedge$	24,4±1,3 ***	15,2±1,5 ***	1,26±0,04 ***; $\wedge\wedge\wedge$
3	МПИ-I	57,6±0,6 ***; $\wedge\wedge$	29,1±0,5 ***; $\wedge\wedge$	24,8±0,5 ***; $\wedge\wedge$	0,75±0,03 ***
	МПИ-II	52,4±0,2 ***; $\wedge\wedge$	26,7±0,6 ***; $\wedge\wedge$	17,8±1,0 ***; $\wedge$	0,86±0,03 ***
	МПИ-III	47,6±0,7 ***; $\wedge\wedge$	23,6±0,8 ***	15,1±1,3 ***	1,09±0,04 ***
7	МПИ-I	58,1±0,6 ***; $\wedge\wedge$	32,5±0,6 ***; $\wedge$	28,2±0,4 ***	0,63±0,04 *; $\wedge$
	МПИ-II	57,3±0,3 ***	30,9±0,6 ***; $\wedge$	20,9±1,0 ***	0,78±0,03 ***; $\wedge$
	МПИ-III	49,7±0,6 ***	27,1±0,9 ***	17,5±1,2 ***	0,95±0,04 ***
14	МПИ-I	65,4±0,5 ***; $\wedge\wedge\wedge$	35,8±0,6 ***	30,6±0,4 ***; $\wedge$	0,55±0,03 $\wedge\wedge\wedge$
	МПИ-II	62,8±0,4 ***; $\wedge\wedge\wedge$	33,5±0,6 ***	23,7±0,5 ***	0,72±0,03 ***; $\wedge\wedge\wedge$
	МПИ-III	58,6±0,9 ***; $\wedge\wedge\wedge$	31,8±0,5 ***; $\wedge$	21,1±1,1 ***	0,8±0,04 ***; $\wedge\wedge\wedge$
Норма		68,7±0,4	42,5±1,4	35,5±0,9	0,52±0,02
		66,3-71	35-51	30-42	0,42-0,61

Статистически значимая разница:

1. по сравнению с нормой: \* -  $p<0,05$ ; \*\* -  $p<0,01$ ; \*\*\* -  $p<0,001$

2. по сравнению с исходным:  $\wedge$  -  $p_0<0,05$ ;  $\wedge\wedge$  -  $p_0<0,01$ ;  $\wedge\wedge\wedge$  -  $p_0<0,001$

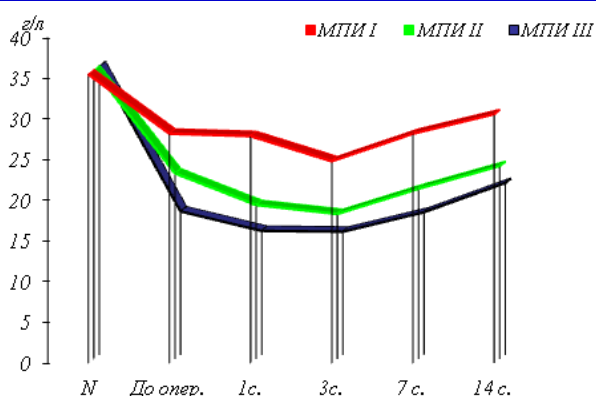


Рис. 1. Сравнительная динамика изменения ЭКА у больных в зависимости от МПИ

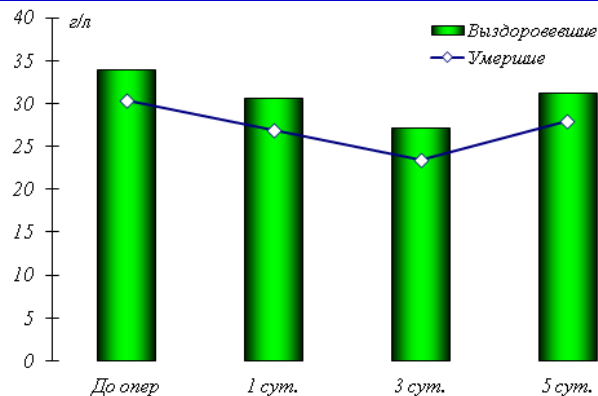


Рис. 2. Динамика ОКА у больных в зависимости от исхода заболевания при МПИ-II

Таблица 2. Динамика изменений ССА у больных с РП в зависимости от тяжести по МПИ.

Тяжесть по МПИ	Сроки исследования (сутки)					Норма
	До опер.	1	3	7	14	
МИП-I	80,2±0,5 **	83,9±0,6 <sup>▲▲▲</sup>	85,2±0,6 <sup>▲▲▲</sup>	86,7±0,6 *; <sup>▲▲▲</sup>	85,7±0,5 <sup>▲▲▲</sup>	84±1,0%
МИП-II	67,7±3,3 ***	62,6±3,1 ***	65,9±2,9 ***	67,4±2,7 ***	70,9±1,2 ***	
МИП-III	62,8±3,4 ***	59,3±3,4 ***	62,1±3,6 ***	63,8±2,8 ***	66±2,3 ***	

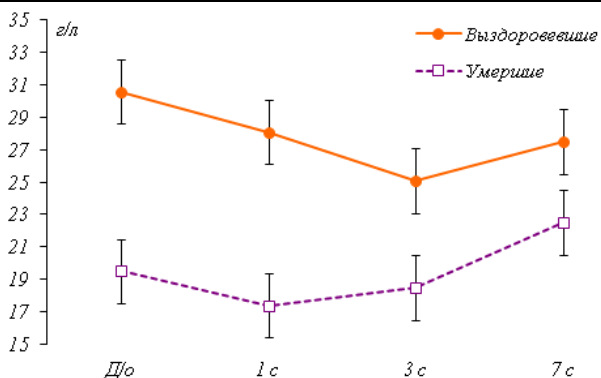


Рис. 3. Динамика ОКА у больных в зависимости от исхода заболевания при МПИ-III

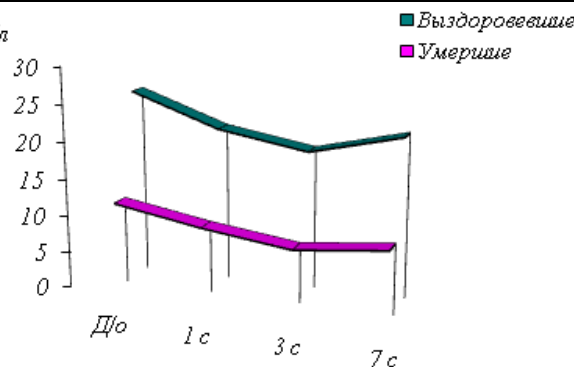


Рис. 4. Динамика ЭКА у выздоровевших и умерших больных при МПИ-II

В дальнейшем повышение их уровня в крови не привело к нормализации и поэтому на последний срок исследования содержание ОКА и ЭКА оставалось на 25,1% ( $p < 0,001$ ) и 40,5% ( $p < 0,001$ ) соответственно меньше контрольного показателя (рис. 1).

При РП в зависимости от тяжести по МПИ была следующая динамика ССА, которая представлена в таблице 2.

Как видно из таблицы 2, у всех больных еще до операции ССА снижено. Однако, выраженность этих изменений зависела от тяжести перитонита по МПИ. Так, если до операции ССА у больных при МПИ-I снижено на 4,6% ( $p < 0,01$ ) по сравнению с контролем, тогда как у больных с МПИ-II и МПИ-III составило соответственно 19,5% ( $p < 0,001$ ) и 25,2% ( $p < 0,001$ ). Начиная с 3-х суток после операции у больных с МПИ-II и МПИ-III уровень ССА имело тенденцию к повышению. Однако, его уровень на 14-е сутки оставался соответственно на 15,6% ( $p < 0,001$ ) и 21,4% ( $p < 0,001$ ) меньше от показателя у здоровых лиц. При МПИ-I исходная концентрация интегрального показателя СЭИ – СМП в сыворотке крови превышало норму на 48,0% ( $p < 0,001$ ), при МПИ-II – на 72,7% ( $p < 0,001$ ) и при МПИ-III – в 2,1 раза ( $p < 0,001$ ) (табл. 1). На фоне повышения содержания липоперекисных метаболитов в крови у больных с перитонитом по МПИ-I в первые сутки после операции продолжается повышение содержания СМП, которая начинает уменьшаться с 3-й сутки в динамике. Поэтому, на последний срок наблюдения его значение составляет на 28,5% ( $p < 0,001$ ) меньше, чем исходное значение. Содержание СМП в сыворотке крови у всех больных с тяжестью перитонита по МПИ-II и МПИ-III в динамике, хотя снижалось, однако в течение всего срока наблюдения было достоверно выше, чем у здоровых лиц. На 14-е сутки содержание его при МПИ-II составляло  $0,72 \pm 0,03$  г/л при норме  $0,52 \pm 0,02$  г/л. А на этот срок концентрация СМП при МПИ-III оставалось на 55,1% выше нормы ( $p < 0,001$ ). Учитывая сведений литературы, как высокочувствительного маркера альбумина ЭИ и прогноза заболевания нами изучено в динамике ОКА и ЭКА в зависимости от исхода заболевания у пациентов с РП.

Из 180 больных в послеоперационном периоде умерли 43 больных (23,7%): при МПИ-II – 5 и при МПИ-III – 7. Исследования проводили у 23 больных (18 – выздоровевшие и 5 – умершие) при МПИ-II и у 20 больных (13 – выздоровевшие и 7 умершие) при МПИ-III. На рисунке 2 и 3 представлена динамика ОКА у больных с РП в зависимости от исхода заболевания при МПИ-II и МПИ-III. Как видно из рисунка 2 и 3, показатели ОКА имели существенное отличие у выздоровевших

больных по сравнению с умершими при МПИ-II и МПИ-III. У выздоровевших больных с тяжестью РП по МПИ-II и МПИ-III в отличие от умерших пациентов начиная с 3-х суток отмечено сравнительно значительное повышение уровня ОКА.

Динамика ЭКА у выздоровевших и умерших больных сравнительной группы в зависимости от исхода заболевания при МПИ-II и МПИ-III представлено на рисунке 4 и 5.

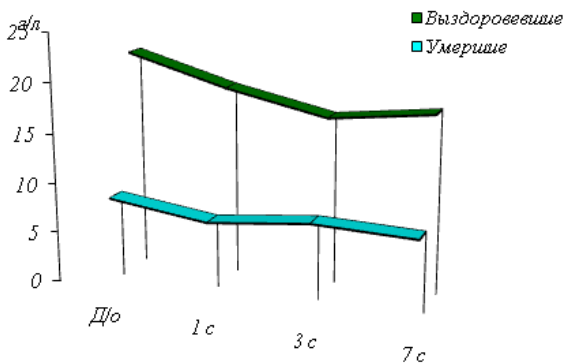


Рис. 5. Динамика ЭКА у выздоровевших и умерших больных при МПИ-III

Изучение биохимических маркеров ЭИ показало, что глубина ЭИ зависела от тяжести РП по МПИ: чем больше степень тяжести по МПИ, тем ниже содержание общего белка, ОКА, ЭКА, ССА и наоборот, выше уровень СМГ.

Результаты проведенных исследований показали положительные корреляционные связи между ОКА, ЭКА и ССА в течении всего срока наблюдения.

Сравнительное изучение значения ОКА и ЭКА в прогнозировании исхода РП выявило, что уровень ЭКА позволяет прогнозировать летальный исход конкретного больного. В нашем материале у всех умерших больных содержание ЭКА в крови было ниже 12,0 г/л.

**Выводы:**

1. При РП в динамике определения ОКА, ЭКА и ССА наиболее точно отражает глубину ЭИ.
2. Прогностическое значение при РП имеет уровень ЭКА и степень тяжести по МПИ.

**Литература:**

1. Sartelli M., Catena F., Abu-Zidan F. et al. Management of intra-abdominal infections: recommendations by the WSES 2016 consensus conference. *World J. Emerg. Surg.* 2017; 12:22. Doi.org/10.1186/s13017-017-0132-7.
2. Лебедев Н.В., Попов В.С., Климов А.Е., Сванадзе Г.Т. Сравнительная оценка систем прогноза исхода вторичного перитонита // *Хирургия.* 2021. – № 2. – с. 27 – 31.
3. Гаджиев Н.Дж. Клініко-прогностична значущість місцевих та системних показників цитокінового статусу при поширеному перитоніті // Автореферат дисертації на здобуття наукового ступеня д.м.н., Харків. – 2014. – 40 с.
4. Салахов Е.К., Власов А.П., Болотских В.А. Прогностические критерии эффективности лапароскопической программированной санации брюшной полости при перитоните // *Хирургия.* 2017. – № 10. – с. 57 – 60.
5. Гаджиев Н.Дж., Тагиев Э.Г. Диагностическое значение уровня среднемолекулярных пептидов в разных биосредах при распространенном перитоните // *Материалы V съезда Ассоциации экстренной медицинской помощи Узбекистана и I конгресса Евроазиатского сообщества экстренной медицины, г. Ташкент.* – 2021. – с. 86 – 87.
6. Hernandez-Palazyn J. et al. Analysis of organ failure and mortality in sepsis due to secondary peritonitis // *Med. Intensiva/* - 2013. – vol. 37. – p. 461 – 467.

**ОЦЕНКА ПРОГНОСТИЧЕСКОЙ ЗНАЧИМОСТИ АЛЬБУМИНОВОГО ТЕСТА ПРИ РАСПРОСТРАНЕННОМ ПЕРИТОНИТЕ**

Гаджиев Н.Дж.

**Резюме.** Проанализированы результаты обследования и лечения 180 больных в возрасте от 16 до 82 лет с распространенным перитонитом (РП). Среди пациентов мужчин было 115, женщин – 65. Для оценки тяжести и прогнозирования исхода РП использовали Мангеймский перитонеальный индекс (МПИ). Степень связывания свободных радикалов оценивали определением транспортной функции сывороточного альбумина (связывающая способность альбумина – ССА). У всех больных еще до операции ССА снижено. Однако, выраженность этих изменений зависела от тяжести перитонита по МПИ. Из 180 больных в послеоперационном периоде умерли 43 больных (23,7%): при МПИ-II – 5 и при МПИ-III – 7. Изучение биохимических маркеров ЭИ показало, что глубина ЭИ зависела от тяжести РП по МПИ: чем больше степень тяжести по МПИ, тем ниже содержание общего белка, ОКА, ЭКА, ССА и наоборот, выше уровень СМГ.

**Ключевые слова:** распространенный перитонит, эндогенная интоксикация, Мангеймский перитонеальный индекс.

УДК: 616-002.42

**УСОВЕРШЕНСТВОВАНИЕ КОМПЛЕКСНОГО ЛЕЧЕНИЯ СИНДРОМА ДИАБЕТИЧЕСКОЙ СТОПЫ У БОЛЬНЫХ САХАРНЫМ ДИАБЕТОМ**Дадабаев Омонжон Талибжанович, Мусахайхов Хусанбой Таджибаевич, Василевский Эдуард Александрович  
Андижанский Государственный медицинский институт, Республика Узбекистан, г. Андижан**ҚАНДЛИ ДИАБЕТ БИЛАН КАСАЛЛАНГАН БЕМОРЛАРДА ДИАБЕТИК ТОВОН СИНДРОМИНИ КОМПЛЕКС ДАВОЛАШНИ ТАКОМИЛЛАШТИРИШ**Дадабаев Омонжон Талибжанович, Мусахайхов Хусанбой Таджибаевич, Василевский Эдуард Александрович  
Андижон Давлат тиббиёт институти, Ўзбекистон Республикаси, Андижон ш.**IMPROVEMENT OF COMPLEX TREATMENT OF DIABETIC FOOT SYNDROME IN PATIENTS WITH DIABETES MELLITUS**Dadabaev Omonjon Talibjanovich, Musashaikhov Khusanboy Tadjibaevich, Vasilevsky Eduard Alexandrovich  
Andijan State Medical Institute, Republic of Uzbekistan, Andijane-mail: [ed1970doctor@mail.ru](mailto:ed1970doctor@mail.ru)

**Резюме.** Қандли диабет билан оғриган беморларда диабетик оёқ синдромининг клиник кўриниши атипик кечиши билан тавсифланади. Қандли диабет билан оғриган, диабетик оёқ синдроми ривожланган 87 беморни даволаш натижалари таҳлил қилинди. Диабетик товон синдроми билан оғриган 87 нафар беморларда РЛАТ ва тавсия этилган терапиянинг эфферент усулларини терапевтик тадбирлар мажмуасига киритиш касалликнинг боршига ижобий таъсир кўрсатди. Юқори ампутациялар частотасини камайтириш диабет билан оғриган беморларнинг энг оғир тоифаларидан бирининг ҳаётини узайтиришнинг ҳал қилувчи омилдир.

**Калит сўзлар:** қандли диабет, диабетик товон синдроми, эндоген интоксикация.

**Abstract.** The clinical picture of diabetic foot syndrome in patients with diabetes mellitus is characterized by an atypical course. The results of treatment of 87 patients with diabetes mellitus who developed diabetic foot syndrome were analyzed. The inclusion of RLAT and the proposed efferent methods of therapy in the complex of therapeutic measures in 87 diabetic patients with SDS had a positive effect on the course of the disease. Reducing the frequency of high amputations is a determining factor in prolonging the life of one of the most severe categories of patients with diabetes.

**Key words:** diabetes mellitus, diabetic foot syndrome, endogenous intoxication.

**Введение.** Клиническая картина синдрома диабетической стопы (СДС) у больных сахарным диабетом (СД) характеризуются атипичным течением [1, 3, 8, 10]. Актуальность проблемы местной медикаментозной терапии СДС у больных СД обусловлено низкой эффективностью традиционных средств лечения гнойного процесса, главный недостаток которых состоит в том, что они воздействуют лишь на отдельные компоненты раневого процесса [2, 5, 6, 7]. В лимфатических сосудах, представляющих собой основной путь распространения микробов из первичного очага мы применяли региональную лимфотропную терапию (РЛАТ).

**Материалы и методы.** Нами проанализированы результаты лечения 87 больных с СДС, у которых развился гнойно-некротический процесс. Возраст больных колебался от 28 до 79 лет. Мужчины составили 62,3 %, женщины 37,7 %. При бактериологическом исследовании в 86 % случаев выделялись аэробно- анаэробные ассоциации, наиболее часто включавшие облигатно – анаэробные неспороборазующие бактерии (*Peptococcus* Spp., *Peptocroptococcus* Spp., *Bacteroides Fragilis*, *Prevotella melaninogenica*), факультативно – анаэробные (*Staph. Epidermidis*, *Staph. aureus*), анаэробные микроорганизмы (*Pseudomonas aeruginosa*). Следует подчеркнуть высокую частоту выделения *Pseudomonas aeruginosa*, что вероятно, обусловлено длительным лечением многих больных в других стационарах. Наибольшая чувствительность отмечена к следующим антибиотикам: цефамезину, цефазолину, гентамицину, клафорану, клиндамицину, карбинициллину, метронидазолу. Хирургическое лечение при СДС заключалось в проведении экономных, щадящих методик оперативного лечения и санации очага поражения, направленных на максимальное сохранение опорной функции стопы. Операции проводились дифференцированно, в зависимости от характера патологического процесса. При начинающихся гангренах проводилась попытка консервативного лечения, использовали все возможности, чтобы перевести её в сухую. В случае неудачи и при тенденции к прогрессированию процесса в проксимальном направлении производилась ампутация конечности. В случае гнойно- некротических изменений в области пальцев стопы при необходимости после предварительной подготовки ампутировали стопу или производили экзартикуляцию пальца в зависимости от объёма поражения. Всем больным проводилась РЛАТ в течении 7-8 дней 2 раза в сутки, используя при этом антибиотики, к которым отмечалась чувствительность патогенной микрофлоры. Для местного лечения гнойных ран, учитывая обширность гнойно-некротического процесса, наличия выраженной инфильтрации окружающих тканей использовали аппликационную сорбцию (АС) полифепаном. В случае обнаружения неклостридиальной анаэробной инфекции и антибиотикоустойчивой микрофлоры для промывания раны применяли 0,1 % раствор гипохлорита натрия. Эти методы эфферентной терапии применяли в 1 стадии раневого процесса до полного очищения раны от гноя и некротических тканей.

**Обсуждение полученных материалов.** Включение в комплекс лечебных мероприятий у 87 больных СД с СДС РЛАТ и предлагаемых эфферентных способов терапии оказало положительное влияние на течение заболевания. Детоксикационный эффект клинически проявлялся начиная с первых же дней от начала лечения. Наряду с улучшением общего состояния быстро устранялась жажда, улучшался аппетит и сон. Нормализация температуры тела, купирование болей, устранение тахикардии и одышки происходило на 2-3 сутки. Эффективное воздействие на гнойный очаг и выраженный детоксикационный эффект при таком лечении способствовал ранней компенсации углеводного обмена, которое наступило на 5,6 + 0,8 сутки. В дальнейшем течение заболевания было стабильным и стало возможным управлять СД.



Сразу после вскрытия гнойника и до начала лечения в ране у больных с СДС отмечался выраженный ацидоз, доходящий рН до 5,0 – 5,2. Это способствовало расширению зоны повреждения тканей и поддерживало активность инфекционного процесса. При использовании местно АС полифепаном и гипохлорита натрия уже с первых дней наметилась выраженная тенденция к ощелачиванию раневой среды, которая на 5 сутки нормализовалась и составила рН 7,28 + 0,15. При поступлении микробная обсемененность тканей составила  $10^8 - 10^9$  Lg КОЕ/г. Микробная обсемененность после выполнения хирургического вмешательства и местного использования АС полифепаном и гипохлорита натрия, уже на 3-4 сутки упала ниже критического уровня и составило 2,60 + 0,10 Lg КОЕ/г. В последующие сроки наблюдений отмечался единичный рост микроорганизмов, что свидетельствует о не осложненном течении раневого процесса. Такое быстрое уменьшение бактериальной обсемененности тканей раны происходит, по всей вероятности, и за счет раннего ощелачивания раневой среды т.к. щелочная среда губительна для многих микроорганизмов, в частности, для стафилококка. Интерес представляет динамика раневого процесса. При этом уже на 2-3 сутки лечения отмечено купирование болей и отеков, уменьшение инфильтрации тканей вокруг раны, количества гнояного отделяемого. На  $5,6 \pm 1,4$  сутки рана обычно очищалась от некротических тканей. На  $7,1 \pm 1,2$  сутки появились сочные, зернистые, легко кровоточащие грануляции. Заметно уменьшилась величина карманов и общая площадь раны. Использование в комплексном лечении РЛАТ, ЭС и АС полифепаном и гипохлорита натрия, направленное в первую очередь на купирование гнойно-воспалительного процесса, переводу влажной гангрены в сухую, что наблюдалось у 11 пациентов, и компенсацию углеводного обмена позволило сохранить опорную функцию конечности у 86 % больных. Ампутации на уровне бедра выполнены у – 10 (10,5 %) больных, на уровне голени – у 3 (3,4 %), на уровне стопы – у 14 (16,1 %), экзартикуляции пальцев выполнены у 25 (28,7 %), некроэктомии у 35 (40,2 %) больных. Летальность составила 3,4 % (умерло 3 больных). Средние сроки пребывания больных в стационаре составила  $15,6 \pm 1,3$  дня.

**Выводы.** Таким образом, полученные данные свидетельствуют, что включение лимфотропной терапии, а также предлагаемых эфферентных способов терапии в комплекс лечебных мероприятий у больных с осложненной диабетической стопой быстро купирует гнойный процесс, предупреждает его генерализацию, создает благоприятные условия для протекания репаративных процессов. Эти методы эфферентной терапии удачно дополняют друг-друга, т.к. воздействуют на различные механизмы сложного многозвеньевоего раневого процесса при СДС у больных СД. Уменьшение частоты высоких ампутаций является определяющим фактором в продлении жизни одой из наиболее тяжелых категорий больных СД.

#### Литература:

1. Асфандиярова Н.С. Факторы риска смерти при сахарном диабете // Кл. медицина. - 2016. -№94(9). - С. 697-700.
2. Беляев А.Н. Микроциркуляция при озонотерапии осложненных форм диабетической стопы / А.Н.Беляев, А.Н.Родин, А.Н.Захватов // Биорадикалы и антиоксиданты. - 2015. - №1(2). -С. 21-31.
3. Володченко Н.П. Гнойная хирургическая инфекция и сахарный диабет. Благовещенск, 2019.- 112с
4. Выренков Ю.Е. Эндолимфатическое введение препаратов при лечении гнойно-воспалительных заболеваний / Ю.Е.Выренков, С.И.Катаев, В.В.Харитонов // Вестник Ивановской медицинской академии. - 2015. - Т.20. - №4. - С 57-61.
5. Галстян Г.Р. и соав., Клинические рекомендации по диагностике и лечению синдрома диабетической стопы. Раны и раневая инфекция. 2015, №3,с.63-83
6. Грекова Н.М., Лебедева Ю.В., Шишменцев Н.Б., Динерман Г.В. Пути снижения частоты высоких ампутаций при сахарном диабете и прогноз для ... // Современные проблемы науки и образования. – 2017. – № 5.-с.24-26.
7. Джумабаева Э.С., Касымов А.Л., Азимов А.А. Способы коррекции патологических изменений в лимфатической системе. 8-я международная научно-практическая конференция по клинической лимфологии «Лимфа 2020», стр.8.
8. Муравьев А.В. Микроциркуляция и гемореология: точки взаимодействия / А.В.Муравьев, П.В.Михайлов, И.А.Тихомирова // Регионарное кровообращение и микроциркуляция. - 2017. - №16(2). - С. 90-100.
9. Мусаев А.И. Лимфостимулирующая терапия в коррекции синдрома системной воспалительной реакции / А.И.Мусаев, У.Э.Усубакунов // Казанский медицинский журнал. - 2016. -Т.97. - №2. - С. 239-244.
10. Peters EJ , Lipsky BA . Diagnosis and management of infection .... Med Clin North Am. 2013 Sep;97(5):911-46.

#### **УСОВЕРШЕНСТВОВАНИЕ КОМПЛЕКСНОГО ЛЕЧЕНИЯ СИНДРОМА ДИАБЕТИЧЕСКОЙ СТОПЫ У БОЛЬНЫХ САХАРНЫМ ДИАБЕТОМ**

*Дадабаев О.Т., Мусашайхов Х.Т., Василевский Э.А.*

**Резюме.** Клиническая картина синдрома диабетической стопы у больных сахарным диабетом характеризуются атипичным течением. Необходимо повысить эффективность лечения осложненной диабетической стопы с использованием методов и средств, воздействующих на все звенья патогенеза течения гнойного процесса в ранах и развития эндогенной интоксикации у этой тяжелой категории больных. Проанализированы результаты лечения 87 больных с сахарным диабетом, у которых развился синдром диабетической стопы. Включение в комплекс лечебных мероприятий у 87 больных СД с СДС РЛАТ и предлагаемых эфферентных способов терапии оказало положительное влияние на течение заболевания. Уменьшение частоты высоких ампутаций является определяющим фактором в продлении жизни одой из наиболее тяжелых категорий больных СД.

**Ключевые слова:** сахарный диабет, синдром диабетической стопы, эндогенная интоксикация.

УДК: 616-001/09.616-072/085

**ОСОБЕННОСТИ ТАКТИКИ ЛЕЧЕНИЯ КРОВОТОЧАЩИХ ГАСТРОДУОДЕНАЛЬНЫХ ЯЗВ У ТЯЖЕЛООБОЖЖЕННЫХ**

Даминов Фируз Асадуллаевич, Карабаев Худойберди Карабаевич, Рузибоев Санжар Абдусаламович, Хакимов Эркин Абдухалилович

Самаркандский Государственный медицинский институт, Республика Узбекистан, г. Самарканд

**ОҒИР КУЙГАНЛАРДА ГАСТРОДУОДЕНАЛ ЯРАДАН ҚОН КЕТГАНДА ЎЗИГА ХОС ДАВОЛАШ ТАКТИКАСИ**

Даминов Фируз Асадуллаевич, Карабаев Худойберди Карабаевич, Рузибоев Санжар Абдусаламович, Хакимов Эркин Абдухалилович

Самарқанд Давлат тиббиёт институти, Ўзбекистон Республикаси, Самарқанд ш.

**SPECIFIC TREATMENT TECHNIQUES FOR BLEEDING FROM GASTRODUODENAL WOUNDS IN SEVERE BURNS**

Daminov Feruz Asadullaevich, Karabaev Khudoyberdi Karabaevich, Ruziboev Sanjar Abdusalomovich, Khakimov Erkin Abdukhalilovich

Samarkand State Medical Institute, Republic of Uzbekistan, Samarkand

e-mail: [info@sammi.uz](mailto:info@sammi.uz)

**Резюме.** Овқат ҳазм қилиш трактининг юқори бўлимларидан эрозив-ярали қон кетишлар оғир термик куйишларнинг энг жиддий асоратларидан биридир. 2016-2020 йилларда даволанган 67 оғир куйган(чуқур куйиш майдони 20-40%) беморларнинг даволаш натижалари таҳлил қилинган, уларда куйиш касаллиги гастродуоденал қон кетиш билан асоратган. Тадқиқотлар шуни кўрсатдики, куйган беморларда ошқозон-ичак трактида массив қон кетишини тўхтатишда комплексли гемостатик, алмаштирувчи ва ангиопротекторли терапия фондаги эндоскопия усулини танлаш патогенетик асосланган.

**Калит сўзлар:** куйиш касаллиги, гастродуоденал қон кетишлар.

**Abstract.** Gastroduodenal bleeding complicates the course of a burn disease and in some cases can increase the likelihood of a fatal outcome in patients with severe thermal injury. An analysis was made of 67 patients with severe thermal injury (a deep burn area of 20-40% bp) who were treated from 2016 to 2020, in whom the course of the burn disease was complicated by the development of gastroduodenal bleeding. Studies have shown that a pathogenetically substantiated method of choice for the development of massive bleeding in burned patients is endoscopic stop on the background of complex hemostatic, replacement and angioprotective therapy.

**Key words:** burn disease, gastroduodenal bleeding.

**Актуальность.** В клиникке ожоговых поражений часто наблюдаются ожоговой болезни, которые поражают разные органы и системы, одним из достаточно тяжелых осложнений является язвенно-эрозивное поражение слизистой оболочки желудочно-кишечного тракта. Такие изъявления слизистых, называемых язвами Курлинга-Дюпюитрена, обнаруживаются довольно часто. Первое описание стрессовых язв принадлежит Swan J. (1823), который обнаружил на слизистой оболочке желудка, умершего мальчика от распространенных ожогов, «пятна и плоские, похожи на струпья, очень глубокие и совершенно черные». В 1842 году Curling T.B. подробно описал острые язвы желудка и двенадцатиперстной кишки у 10 больных с обширными глубокими ожогами. У больных с ожоговым шоком язвы Курлинга встречаются в 11-78% случаев [1,5,8]. Частота возникновения острых язв у комбустиологических больных составляет от 1,3% до 90% [2,5,10]. Частота желудочно-кишечных кровотечений из острых эрозий и язв у ожоговых больных колеблется от 0,15% до 90% [6]. Хотя желудочно-кишечные кровотечения являются непосредственной причиной смерти у 1-3% пострадавших от ожогов [3,4], значительно уступая пневмониям, шоку и генерализованной инфекции или различным их сочетаниям [1,7], летальность у больных с осложненными острыми язвами многие годы сохраняется на высоком уровне, достигая 50-100% [6,8]. Даже не являясь непосредственной причиной смерти, подобные осложнения значительно утяжеляют течение ожоговой болезни и значительно ухудшают ее прогноз. В 56-75% случаев тяжелые ожоги влекут за собой асимптоматические эрозивно-язвенные поражения желудочно-кишечного тракта, которые диагностируются только на аутопсии [3,6].

**Материалы и методы.** За время проведения исследования больных с 2016 по 2020 гг. в Самаркандском филиале РНЦЭМП с момента госпитализации стрессовые язвы были диагностированы у 24 (35,82%) из 67 тяжелообожженных. Мужчин было 41 (61,19%) человек, а женщин – 26 (38,81%). Возраст больных колебался от 17 до 72 лет (41,5±3,5 лет). При этом у 9 (37,5%) пострадавших стрессовые язвы развились в тяжелом и крайне тяжелом состоянии, и у 4 (из 9) человек (44,44%) из которых был неблагоприятный прогноз жизни. Все больные были распределены на две группы. Пациенты первой группы (n=49) получали ингибиторы протон помпы с момента поступления в шоке 20 мг x 1-2 раза в день – 7-10 дней, иногда до 20 дней – внутривенно. В стадии септикотоксемии: 20 мг на ночь и утром регос на протяжении 24-30 дней. Группу сравнения составили обожженные (n=18), которые имели соизмеримые термические поражения и по разным причинам не получили блокаторов H2-рецепторов гистамина. Некоторые из них получили антациды (натрий гидрокарбонат, кальций карбонат), гастропротекторы (сукральфат или алюминия сахарозосульфат).

**Результаты и их обсуждение.** При анализе характера источников кровотечения были получены следующие данные. По результатам диагностической ЭГДФС у больных контрольной группы эрозивные изменения слизистой оболочки верхних отделов ЖКТ выявлены у 7 (10,45%), а язвенные дефекты – у 8 (29,93%) пострадавших. Помимо этого у 3 из 24(12,5%) тяжелообожженных было выявлено одновременное сочетание эрозий слизистой оболочки и острых язв (рис. 1).

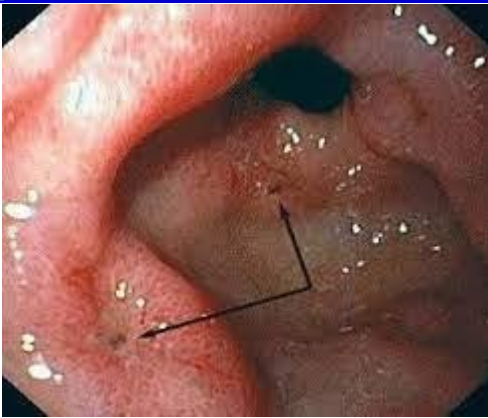


Рис. 1. Множественные язвы антрального отдела желудка

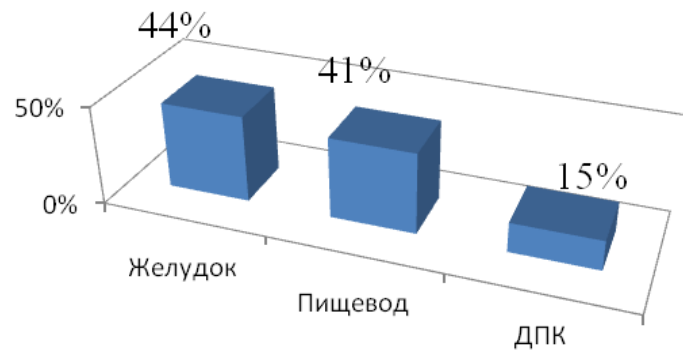


Рис. 2. Локализация эрозивных поражений слизистой оболочки

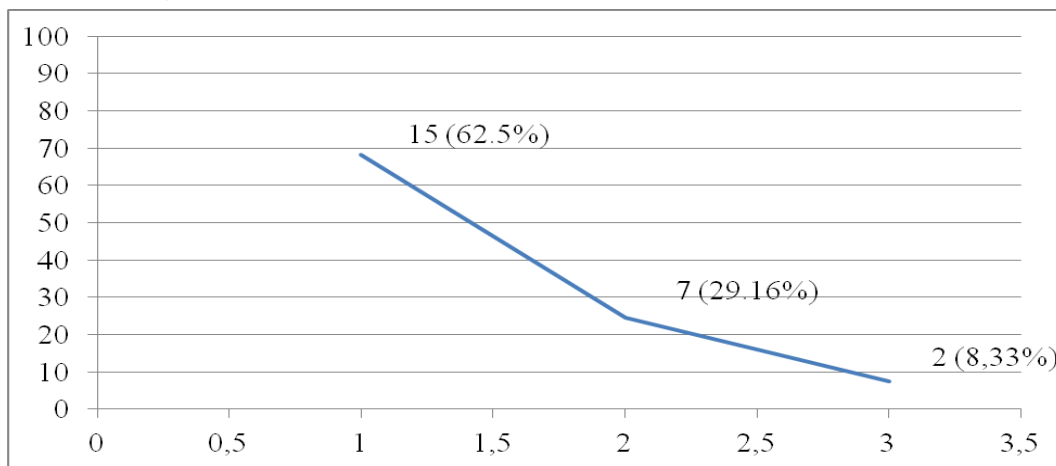


Рис. 3. Сроки развития стрессовых гастродуоденальных язв

Локализация эрозивных поражений была в равной степени характерна для пищевода и желудка, реже острые эрозии обнаруживались в ДПК (рис. 2). Во всех случаях эрозивные изменения носили множественный характер и зачастую имели тенденцию к слиянию. При локализации патологического процесса в пищеводе эрозии обнаруживались преимущественно в нижней трети. При локализации эрозивных изменений в желудке наиболее часто повреждения встречались в области тела и свода. Локализация язвенных поражений, в отличие от эрозий, была более характерна для ДПК, чем для желудка. Как видно из рисунка 3 большая часть диагностированных стрессовых язв у 15(62.5%) развилась в первые недели от момента травмы. У больных первой группы (n=49) уже после 2-3 дней лечения блокаторами H<sub>2</sub>-рецепторов гистамина (фамотидин, гистодил, квамател) значительно уменьшался болевой синдром в эпигастральной области, чувство дискомфорта в области желудка, почти исчезла изжога, отрыжка, был не резко выраженный парез ЖКТ. Заживление эрозий диаметром до 1 мм наблюдалось в среднем за 8-10 дней. Кровотечение из острых язв выявлено у 8 (из 49) больных (10,95%), которое после эндоскопической терапии остановилось. У одного больного на вторые сутки возник рецидив. У больных группы сравнения (n=28) болевой синдром, дискомфорт в области желудка, отрыжка сохранялись на протяжении 7-10 дней, у некоторых была рвота съеденной пищей. У 21 (из 28) больных были выявлены ЖКК, которые остановлены эндоскопически, но в трех случаях наступил рецидив. У 10-и пострадавших с продолжающимся кровотечением в экстренном порядке выполнен эндоскопический гемостаз (инъекцирование, клипирование, коагуляция). В трех случаях в связи с невозможностью или нестабильностью достигнутого гемостаза потребовалось расширение объема вмешательства до экстренной гастродуоденотомии и хирургической остановки кровотечения. В остальных 7-ми случаях удалось достигнуть остановки кровотечения эндоскопическим методом. Дальнейшая антисекреторная терапия у данных пострадавших проводилась в противорецидивном режиме, то есть в виде непрерывной инфузии по 8мг в час. По истечении трех суток, при отсутствии признаков рецидива, переходили на профилактическую схему. Тем не менее, на фоне проводимой профилактики у двух пациентов развился рецидив кровотечения, в связи с чем они были прооперированы в экстренном порядке. Среди 24-и пострадавших с состоявшимся кровотечением высокий риск рецидива диагностирован у 9 тяжелообожженных. У данной категории пострадавших спонтанный гемостаз был усилен с помощью инъекцирования источника кровотечения и окружающих тканей раствором адреналина или коагуляцией. Помимо этого схема проведения антисекреторной терапии также была изменена с профилактической на противорецидивную. Тем не менее, рецидив кровотечения был диагностирован у 3 из 9 пострадавших данной подгруппы. У этих пациентов удалось достичь окончательного гемостаза во время повторных лечебно-диагностических эндоскопий. У остальных 6 пациента со спонтанным гемостазом и низким риском рецидива кровотечение гемостаз был достигнут во время повторных эндоскопий. Окончательный гемостаз во время первичной эндоскопии был достигнут у 16 из 18 пострадавших, у которых течение ожоговой болезни осложнилось развитием желудочно-кишечного кровотечения. У остальных 1 (6,25%) пациентов крово-

течения возобновились, что в соответствии с принятой в клинике методикой является показанием к гастродуоденотомии и хирургическому гемостазу. Однако решение вопроса о выборе дальнейшей тактики лечения принималось индивидуально, исходя из локализации источника, интенсивности кровотечения и тяжести ожоговой травмы. Благодаря такому дифференцированному подходу, у 2 из 7 пострадавших с возобновившимися кровотечениями удалось достичь устойчивого гемостаза во время повторных лечебных эндоскопий.

Таким образом, необходимость расширения объема хирургического вмешательства до экстренной гастродуоденотомии с прошиванием источника кровотечения возникла у 1 пострадавших. Объем операции в большинстве случаев состоял в ушивании (иссечении) источника кровотечения с последующей пилоропластикой и ваготомией, либо без нее. На любом этапе лечения обожженных при выявлении клинических или эндоскопических признаков кровотечения из острой язвы, риска его развития (тромб-сгусток, сосуд-столбик), отрицательной динамики в состоянии острых изъязвлений (расширение или углубление острой язвы), особенно у больных с язвенным анамнезом (группа риска), для полного подавления гиперхлоргидрии применяли внутривенно ингибиторы протонной помпы (под контролем ЭГДФС). До последнего времени кровотечение при острых язвах у обожженных считали хирургической проблемой, тогда как наши данные свидетельствуют, что проблема кровотечений при ожоговой болезни должна решаться комбустиологами совместно с эндоскопистами и хирургами, при этом роль хирургических вмешательств должна быть сведена к минимуму при применении профилактических и лечебных мероприятий. С учетом разработанного патогенеза, в основе которого лежат системные нарушения микроциркуляции, а кислотно-пептический фактор играет вторичную роль, становится очевидным, что такие оперативные вмешательства, как резекция желудка и или ваготомия, при ожоговой болезни не являются патогенетически обоснованными.

**Выводы.** Патогенетически обоснованным методом выбора при развитии массивного кровотечения у обожженных является эндоскопическая остановка на фоне комплексной гемостатической, заместительной и ангиопротекторной терапии. При невозможности или неэффективности остановки кровотечения следует производить лапаротомию с гастродуоденотомией и прошиванием кровоточащего сосуда в язве, а при перфорации острой язвы – ее ушивание, поскольку язвы у обожженных являются острыми и не приводят к развитию язвенной болезни, а гиперхлоргидрия носит временный стимулированный характер и по окончании острого периода ожоговой болезни желудочная секреция переходит в исходное состояние. Необходимо отметить, что эндоскопическая остановка кровотечения в настоящее время заняла ведущее место при оказании помощи и другим категориям больных с гастродуоденальным кровотечением.

#### Литература:

1. Алексеев А.А., Бобровников А.Э. и др. Хирургическое лечение пострадавших от ожогов: клинические рекомендации. Общероссийская общественная организация «Объединение комбустиологов «Мир без ожогов». Москва, 2015. – 12 с.
2. Бобровников А.Э., Крутиков М.Г. Анализ эрозивно-язвенных поражений желудочно-кишечного тракта и кровотечений из них у пострадавших с ожогами //Мат. конф. «Термические поражения и их последствия». Ялта, 2016, с 43-47.
3. Брегадзе А.А., Лебедь А.А., Лебедев Ю.П. и др. Желудочно-кишечные кровотечения у пострадавших с термической травмой // Сб. научных трудов III съезда комбустиологов России, 15-18 ноября, 2010 г. Москва, 2010. – с. 68-69.
4. Даминов Ф.А. и др. Желудочно-кишечные кровотечения у обожженных // Сб. научных трудов межд.конф. «Термические поражения и их последствия», V съезд комбустиологов России, 31 октября - 3 ноября, Москва 2017 года. – с. 67-68.
5. Карабаев Б.Х. и др. Эрозивно-язвенные поражения желудочно-кишечного тракта у тяжелообожженных // Сб. научных трудов III съезда комбустиологов России, 15-18 ноября, 2010 г. Москва, 2010. – с. 87-88.
6. Кенжемуратова К.С., Тагаев К.Р., Рузубов С.А., Некбоев Х.С. Энтеральное питание при ожоговой болезни // Сб. научных работ III съезда комбустиологов России. Москва 15-18 ноября 2010 г. С. 92-93.
7. Меломед В.Д., Головня В.И. Язвы Curling как хирургическая проблема // Вопросы травматологии и ортопедии, 2012. - №2(3). – с. 91.
8. Стукаленко Д.О. Прогнозирование, профилактика и лечение острых эрозий и язв желудочно-кишечного тракта у раненных и пострадавших: автореф. дис. ... канд. мед.наук: 14.00.27, 14.00.47 - Санкт-Петербург, 2006. - 22 с.
9. Curling T.V. On acute ulceration of the duodenum in cases of burns // Med. surg. trans., London. – 1842. – Vol.25. – P. 260-281.
10. Kim Y.J., Koh D.H., Park S.W. et al. Upper gastrointestinal bleeding in severely burned patients: a case-control study to assess risk factors, causes and outcome // Hepatogastroenterology. - 2014. - Vol.61. - №136. - P.2256-2259.
11. Plummer M.P., Blaser A.R., Deane A.M. Stress ulceration: prevalence, pathology and association with adverse outcomes // Crit. Care. 2014. - Vol.18. - №2. - Published online: 2014 March 18. DOI: 10.1186/cc13780.

#### **ОСОБЕННОСТИ ТАКТИКИ ЛЕЧЕНИЯ КРОВОТОЧАЩИХ ГАСТРОДУОДЕНАЛЬНЫХ ЯЗВ У ТЯЖЕЛООБОЖЖЕННЫХ**

*Даминов Ф.А., Карабаев Х.К., Рузубов С.А., Хакимов Э.А.*

**Резюме.** Гастродуоденальные кровотечения осложняют течение ожоговой болезни и в некоторых случаях могут увеличивать вероятность наступления летального исхода у пострадавших с тяжелой термической травмой. Проведен анализ 67 пострадавших с тяжелой термической травмой (площадь глубокого ожога 20-40% п.т.), находившихся на лечении с 2016 по 2020 годы, у которых течение ожоговой болезни осложнилось развитием гастродуоденального кровотечения. Исследования показали, что патогенетически обоснованным методом выбора при развитии массивного кровотечения у обожженных является эндоскопическая остановка на фоне комплексной гемостатической, заместительной и ангиопротекторной терапии.

**Ключевые слова:** ожоговая болезнь, гастродуоденальные кровотечения.

УДК: 616.366-089.87; 616.367-089.85

## КОМБИНИРОВАННЫЙ ХИРУРГИЧЕСКИЙ ПОДХОД В ЛЕЧЕНИИ ГРЫЖИ ГАРАНЖО

Дворянkin Дмитрий Владимирович, Игнатенко Александр Анатольевич, Гудиллов Михаил Сергеевич, Кочетков Александр Владимирович  
ФГБУ «Всероссийский центр экстренной и радиационной медицины имени А.М. Никифорова МЧС России», Российская Федерация, г. Санкт-Петербург

## ГАРАНЖО ЧУРРАСИНИ ДАВОЛАШДА КОМБИНИРЛАНГАН ХИРУРГИК ЁНДАШУВ

Дворянkin Дмитрий Владимирович, Игнатенко Александр Анатольевич, Гудиллов Михаил Сергеевич, Кочетков Александр Владимирович  
ФДБМ «Россия ФХВ А.М. Никифоров номидаги Бутунроссия шошилинич ва радиацион тиббиёт маркази», Россия Федерацияси, Санкт-Петербург ш.

## COMBINED SURGICAL APPROACH IN GARENJEOT'S HERNIA TREATMENT

Dvorjankin Dmitry Vladimirovich, Ignatenko Alexander Anatolyevich, Gudilov Mikhail Sergeevich, Kochetkov Alexander Vladimirovich  
The Federal State Budgetary Institute «The Nikiforov Russian Center of Emergency and Radiation Medicine», Russian Federation, Saint-Petersburg

e-mail: [dworjankin2@yandex.ru](mailto:dworjankin2@yandex.ru)

---

**Резюме.** Гаранжо чурраси одатда сон чуррасининг чурра халтасида яллигланган чувалчангсимон ўсимтанинг мавжудлиги деб аталади. Клиник кўринишининг ўзига хос хусусиятлари шундан иборатки, чувалчангсимон ўсимтанинг мавжудлиги диагностикаси кўп ҳолларда операция вақтида содир бўлади, чунки операциядан олдинги даврда энг кўп тахмин қилинган таххис странгуляция қилинган сон чурраси ҳисобланади.

**Калит сўзлар:** чурра, Гаранжо чурраси, аппендицит, сон чурра, умумий экстраперитонеал пластик жарроҳлик, ТЕР.

**Abstract.** Garenjeot's hernia can be defined as inflamed appendix in femoral hernia sac. There is a no typical clinical presentation of this condition and in most of the cases there is confusion with strangulated femoral hernia, it can explain the fact that in majority of cases diagnosis can be confirmed only during surgical procedure.

**Key words.** hernia, Garenjeot's hernia, appendicitis, femoral hernia, totally Extra peritoneal hernia repair, TER.

---

**Актуальность.** Таким образом, тактика ведения пациента до момента операции остается окончательно не отработанной. В общемировой практике лечение таких грыж чаще всего происходит при помощи открытой операции (аппендэктомии и пластики грыжевых ворот сетчатым имплантатом либо местными тканями), а также трансабдоминальной преперитонеальной герниопластики.

**Цель.** Поделиться опытом лечения грыжи Гаранжо с использованием комбинированного варианта оперативного лечения – рассечение грыжевых ворот, аппендэктомия из пахово-бедренного доступа и правосторонняя тотальная экстраперитонеальная герниопластика (ТЕР).

**Клинический случай.** Анамнез заболевания. Пациентка С. 67 лет поступила во ВЦЭРМ 10.07.2018г. с жалобами на выраженные постоянные боли и покраснение в области выпячивания правой пахово-бедренной области. Известно, что грыжевое выпячивание в правой бедренной области отмечает около 40 лет, его возникновение связывает с беременностью и родами. Вечером 08.07.2018г. появилась болезненность в правой бедренной области, грыжевое выпячивание перестало вправляться. Боли постепенно усиливались, утром 10.07.2018г. появилось покраснение в области грыжи, в тот же день госпитализирована в экстренное хирургическое отделение клиники №2 ВЦЭРМ по скорой помощи. При обследовании в правой пахово-бедренной области определяется грыжевое выпячивание 12 x 7 x 4 см, невправимое в брюшную полость, болезненное при пальпации, в проекции которого и вокруг отмечается гиперемия кожи, выраженный отек подкожно жировой клетчатки. По данным УЗИ ОБП в проекции правой паховой области, в мягких тканях вдоль паховой складки на глубине 1,0 - 1,3 см от кожи лоцируется структура вытянутой формы, без признаков перистальтики, вокруг которой определяется свободная жидкость. В клиническом анализе крови отмечается лейкоцитоз (13,03 x 10<sup>9</sup>/л), ускорение СОЭ до 46 мм/час. Пациентке была выполнена экстренная операция в объеме - устранение ущемленной бедренной грыжи, аппендэктомия, эндовидеохирургическая правосторонняя тотальная экстраперитонеальная герниопластика.

Техника выполнения операции: выполнен разрез (6-7см) в правой пахово-бедренной области над грыжевым выпячиванием. Из подкожно-жировой клетчатки выделен грыжевой мешок (надсосудистое расположение бедренной грыжи), при ревизии которого выделилось около 20 мл мутной жидкости с неприятным запахом. Содержимым грыжевого мешка являлся ущемленный на 2/3 флегмонозно-измененный червеобразный отросток. Выполнено рассечение ущемляющего кольца бедренной грыжи. В рану выведен весь отросток с брыжеечкой и участок купола слепой кишки. Выполнена аппендэктомия с использованием DS – клипсы, грыжевой мешок перевязан и отсечен, в рану заведен тампон смоченный раствором бетадина. Далее выполнен доступ под пупком в пространство Ретциуса (предбрюшинное) с последующей диссекцией при помощи эндобалона фирмы «В/Враун». Нагнетен газ в предбрюшинное пространство с давлением 12 мм рт. ст., выделена круглая связка матки справа, которая была клипирована и пересечена, выделена культя отсеченного

грыжевого мешка. Осмотрены: медиальная и латеральная ямки – без дефектов. Выделена и удалена предбрюшинная липома. В надпузырное пространство введен раствор лидокаина 0,1% - 20,0 мл. Установлен сетчатый трансплантат 12\*15 см – фирмы "В/Вгаип", закрыв все слабые места. Рана в правой паховой области послойно ушита, дренирована. Пациентка получала курс антибактериальной терапии препаратом «Инванз».

**Результаты и их обсуждение.** Послеоперационный период протекал гладко. Дренаж из раны был удален на 3-и сутки после операции. Рана пахово-бедренной области зажила первичным натяжением. Пациентка выписка на 6-е сутки в удовлетворительном состоянии. Данных за рецидив по прошествии 3 лет не получено.

Известно, что пластика местными тканями при бедренных грыжах в долгосрочной перспективе сопровождается высоким риском рецидива. Согласно международным клиническим рекомендациям методика ТЕР может быть использована в лечении ущемленных грыж паховой области, так как пластика выполняется в предбрюшинном пространстве, что позволяет в некоторой степени изолировать имплантат от очага воспаления.

**Вывод.** Данное клиническое наблюдение показывает возможность эффективного устранения грыжи Гаранжо, используя примененный нами вариант комбинированного оперативного лечения.

#### **КОМБИНИРОВАННЫЙ ХИРУРГИЧЕСКИЙ ПОДХОД В ЛЕЧЕНИИ ГРЫЖИ ГАРАНЖО**

*Дворянкин Д.В., Игнатенко А.А., Гудилов М.С., Кочетков А.В.*

**Резюме.** Грыжей Гаранжо принято называть наличие воспаленного червеобразного отростка в грыжевом мешке бедренной грыжи. Особенности клинической картины таковы, что диагностика наличия аппендикса происходит в большинстве случаев во время операции, так как в дооперационном периоде наиболее часто предполагаемым диагнозом является ущемленная бедренная грыжа.

**Ключевые слова:** грыжа, грыжа Гаранжо, аппендицит, бедренная грыжа, тотальная экстраперитонеальная пластика, ТЕР.

УДК: 617-089

**АНАЛИЗ ЭНДОВИДЕОХИРУРГИЧЕСКИХ МЕТОДОВ ГЕРНИОПЛАСТИКИ ПАХОВЫХ ГРЫЖ (TEP/eTEP, TAPP)**

Дворянkin Дмитрий Владимирович, Игнатенко Александр Анатольевич, Гудиллов Михаил Сергеевич,  
Растегаев Александр Вячеславович  
ФГБУ «Всероссийский центр экстренной и радиационной медицины имени А.М. Никифорова МЧС России»,  
Российская Федерация, г. Санкт-Петербург

**ЧОВ ЧУРРАЛАРИДА ГЕРНИОПЛАСТИКАНИНГ ЭНДОВИДЕОХИРУРГИК УСУЛЛАРИНИ ТАҲЛИЛИ (TEP / eTEP, TAPP)**

Дворянkin Дмитрий Владимирович, Игнатенко Александр Анатольевич, Гудиллов Михаил Сергеевич,  
Растегаев Александр Вячеславович  
ФДБМ «Россия ФХВ А.М. Никифоров номидаги Бутунроссия шошилинич ва радиацион тиббиёт маркази»,  
Россия Федерацияси, Санкт-Петербург ш.

**ANALYSIS OF ENDOVIDEOSURGICAL METHODS OF HERNIOPLASTY OF INGUINAL HERNIA (TEP / eTEP, TAPP)**

Dvorjankin Dmitry Vladimirovich, Ignatenko Alexander Anatolyevich, Gudilov Mikhail Sergeevich,  
Rastegaev Alexander Vyacheslavovich  
The Federal State Budgetary Institute «The Nikiforov Russian Center of Emergency and Radiation Medicine»,  
Russian Federation, Saint-Petersburg

e-mail: [dworjankin2@yandex.ru](mailto:dworjankin2@yandex.ru)

---

**Резюме.** Тадқиқот ишида чов чурраларини TEP/eTEP, TAPP усуллари билан даволашда эндовидеохирургик герниопластиканинг натижалари келтирилган.

**Калит сўзлар:** Чов чурраси, тотал экстраперитонеал пластика, трансабдоминал преперитонеал пластика, TEP, eTEP, TAPP.

**Abstract.** The paper describe our results in Endovideosurgical hernioplasty by TEP/eTAP and TAPP techniques.

**Key words:** Inguinal hernia, totally extra peritoneal hernia repair (TEP), transabdominal preperitoneal hernia repair (TAPP), eTEP.

---

**Актуальность исследования.** Прошло уже более 25 лет с момента появления трансабдоминальной преперитонеальной пластики (TAPP) и тотальной экстраперитонеальной пластики (TEP) паховых грыж в клинической практике, за это время в Европе и США оба вида пластики получили широкое распространение. В России TAPP широко известен и используется повсеместно, TEP мало распространен. Однако, сравнительных исследований все еще недостаточно.

При технике TAPP сетка располагается между передней брюшной стенкой и полостью брюшины в предбрюшинном пространстве. Вход осуществляется через брюшную полость, что связано со всеми рисками, свойственными лапароскопическим вмешательствам, в том числе повреждения внутренних органов и развитием спаечного процесса в брюшной полости. Особенностью техники TEP является создание рабочего объема в предбрюшинном пространстве без контакта с полостью брюшины, что предотвращает риск повреждения органов брюшной полости. Также техника TEP позволяет лучше визуализировать все анатомические образования в паховой области. Учитывая технические особенности TEP, кривая обучаемости для этой техники более продолжительная, чем для TAPP. В последнее время набирает популярность расширенная тотальная экстраперитонеальная пластика (eTEP), которая отличается от стандартной TEP доступом в пространство позади прямых мышц живота в мезогастрии, что удлиняет время операции, но создает больший рабочий объем, который позволяет выполнить двустороннюю пластику паховых грыж в сочетании с пупочной грыжей и установить сетчатый имплантат большого размера

**Цель исследования.** Оценка результатов эндовидеохирургической трансабдоминальной преперитонеальной герниопластики (TAPP), тотальной экстраперитонеальной пластики (TEP) и расширенной тотальной экстраперитонеальной пластики (eTEP).

**Материалы и методы.** В работе представлен опыт применения эндовидеохирургических методов лечения паховых грыж с 2012 по 2021 гг. Из 474 пациентов с диагнозом паховая грыжа - мужчин 426 (90%), женщин – 48 (10%), двусторонние пластики у 119 (25%) пациентов. Всего выполнено 589 эндовидеохирургических пластик. Средний возраст пациентов составил 36,3±8,4 года. Левосторонние – 46 %, правосторонние – 54 %. TAPP была выполнена у 70 пациентов. Пахово-мошоночные грыжи встречались в 4,4% (21 пациент) из которых 4 - eTEP, 3 - TAPP, 14 - TEP.

Критериями оценки результатов оперативного вмешательства являлись: время его проведения, сроки госпитализации, частота и структура наблюдаемых осложнений, степень выраженности болевого синдрома, количество рецидивов.

**Результаты.** Средняя продолжительность операции составила 54,3±21,6 мин для TAPP; 58,1±27,4 для TEP; 75±17,4 для eTEP. Средний срок госпитализации при TAPP составил 3,8±1,1 дня. Для TEP - 3,3±1,2 дня. Для eTEP – 4,2±1,1. Наличие и продолжительность болевого синдрома в послеоперационном периоде оценивалась по 10-балльной шкале субъективной оценки боли: для TAPP - 2,8±1,1 в 1-й день после операции, с его регрессом до 1,4±0,7 на 4-й послеоперационный день. Аналогичный показатель для TEP 2,6±1,1 на первый день и 1,3±0,5 на 4 день. Для eTEP 2,6±1,2

на первый день и  $1,6 \pm 0,5$  на 4 день.

При исследовании результатов, было выявлено: при TAPP в 2 случаях при разделении спаек органов малого таза произошла десерозация тонкой кишки, которое потребовало лапароскопического ушивания. Также у 3 пациентов в послеоперационном периоде сформировались троакарные грыжи. При использовании TAPP в раннем послеоперационном периоде зафиксировано три случая развития выраженного и длительного болевого синдрома, один из которых потребовал повторной операции и удаления скрепки, крепившей имплант в области прохождения латерального кожного нерва бедра. Для сравнения при TEP сетчатый имплантат не фиксируется. При использовании методики TEP интраоперационно в трех случаях наблюдалось контактное кровотечение в области мелких сосудов лонной кости, которые были устранены диатермокоагуляцией. В 10 случаях наблюдалось повреждение эпигастральных сосудов, потребовавшее интраоперационного клипирования. Повреждения брюшины при TEP, потребовавшие ушивания дефектов наблюдались в 47 случаях. В одном случае наблюдалось развитие спаечной тонкокишечной непроходимости в раннем послеоперационном периоде после TAPP, которое устранено лапароскопически.

Всего возникло 6 рецидивов после эндовидеохирургических герниопластик – 5 после TEP (0,97%), из которых 3 ранних, и 1 после TAPP (1,31%).

Для адекватной аналгезии в раннем послеоперационном периоде по методике TEP/eTEP применялось интраоперационное орошающее введение раствора местного анестетика в предбрюшинное пространство непосредственно перед десуффляцией.

**Обсуждение.** Эндовидеохирургические вмешательства по методам TEP/eTEP и TAPP показали сходные результаты по большинству критериев оценки. С момента открытия нашей клиники с 2012г. активно применялась методика TAPP, однако, по мере накопления опыта и отработки навыков мы с конца 2013г. окончательно перешли к методике TEP/eTEP. Для TEP/eTEP ниже риск повреждения внутренних органов в силу особенностей метода.

По нашему мнению, лучшая визуализация анатомических структур при TEP/eTEP позволяет снизить частоту повреждения анатомических структур интраоперационно, кроме случаев повреждения нижних эпигастральных сосудов, что связано с работой в непосредственной близости от них и особенностей анатомии, при которых нижние эпигастральные сосуды могут проходить через непосредственную зону операции и мешать установке сетчатого имплантата. В этих случаях требуется клипирование сосуда с последующим его пересечением для адекватной диссекции и установки имплантата. Рецидивы после TEP пластик произошли в основном на этапе освоения методики.

**Выводы.** В случаях двухсторонних грыж TEP имеет преимущество в виде уменьшения продолжительности оперативного вмешательства. Изначально в нашей клинике односторонняя TEP требовала больше времени в сравнении с TAPP, но с накоплением опыта (преодолением кривой обучаемости) результаты продолжительности операции стали сравнимы. При TEP/eTEP отмечается более низкий уровень выраженности болевого синдрома чем при TAPP и меньше продолжительность нахождения в стационаре, что связано в большей степени с установкой имплантата без фиксации.

Данные методики могут с успехом применяться в современном хирургическом стационаре при наличии технической возможности и подготовленных хирургов.

#### **АНАЛИЗ ЭНДОВИДЕОХИРУРГИЧЕСКИХ МЕТОДОВ ГЕРНИОПЛАСТИКИ ПАХОВЫХ ГРЫЖ (TEP/eTEP, TAPP)**

*Дворянкин Д.В., Игнатенко А.А., Гудилов М.С., Растегаев А.В.*

**Резюме.** В работе представлены результаты эндовидеохирургических герниопластик в лечении паховых грыж методами TEP/eTEP, TAPP.

**Ключевые слова:** Паховая грыжа, тотальная экстраперитонеальная пластика, трансабдоминальная преперитонеальная пластика, TEP, eTEP, TAPP.



УДК: 617.5.

## ОПЫТ ИСПОЛЬЗОВАНИЯ DS-КЛИПС ДЛЯ ОБРАБОТКИ КУЛЬТЫ ЧЕРВЕОБРАЗНОГО ОТРОСТКА ПРИ ЛАПАРОСКОПИЧЕСКОЙ АППЕНДЕКТОМИИ

Дворянкин Дмитрий Владимирович, Кочетков Александр Владимирович, Рафиков Бехбуджон Рустамович, Савицкая Ольга Александровна  
ФГБУ «Всероссийский центр экстренной и радиационной медицины имени А.М. Никифорова МЧС России»,  
Российская Федерация, г. Санкт-Петербург

## ЛАПАРОСКОПИК АППЕНДЕКТОМИЯДА ЧУВАЛЧАНГСИМОН ЎСИМТА ЧУЛТОҒИНИ ИШЛОВ БЕРИШ УЧУН DS-КЛИПСНИ ҚЎЛЛАШ ТАЖРИБАСИ

Дворянкин Дмитрий Владимирович, Кочетков Александр Владимирович, Рафиков Бехбуджон Рустамович, Савицкая Ольга Александровна  
ФДБМ «Россия ФХВ А.М. Никифоров номидаги Бутунроссия шошилинич ва радиацион тиббиёт маркази»,  
Россия Федерацияси, Санкт-Петербург ш.

## OUR EXPERIENCE IN THE TREATMENT OF THE BASE OF APPENDIX BY DS-CLIPS DURING LAPAROSCOPIC APPENDECTOMY

Dvorjankin Dmitry Vladimirovich, Kochetkov Alexander Vladimirovich, Rafikov Bekhbudjon Rustamovich, Savitskaya Olga Aleksandrovna  
The Federal State Budgetary Institute «The Nikiforov Russian Center of Emergency and Radiation Medicine»,  
Russian Federation, Saint-Petersburg

e-mail: [dworjankin2@yandex.ru](mailto:dworjankin2@yandex.ru)

---

**Резюме.** Тадқиқот ишида лапароскопик аппендэктомияда DS-клипси қўллаш тажрибаси баён этилган.  
**Калит сўзлар:** Уткир аппендицит, лапароскопик аппендэктомия, DS- клипса.

**Abstract.** The paper describe our experience in DS-clip application for laparoscopic appendectomy.  
**Key words:** acute appendicitis; laparoscopic appendectomy; DS-clips.

---

**Актуальность.** Острый аппендицит (ОА) является одним из самых распространенных хирургических заболеваний органов брюшной полости. На протяжении жизни ОА возникает у 7% населения (Stewart B et al. 2014). Летальность у больных ОА составляет 0,1-0,3%, но при атипичной локализации червеобразного отростка может достигать 1,2% (Магомедова С.М. 2016; Raffaele A. et al. 2018). Количество послеоперационных осложнений доходит до 40% при осложненных формах и в 1.3-4.5% случаев причиной является несостоятельность культи червеобразного отростка (Lee JH. et al. 2010). Последний Кокрейновский обзор, сравнивающий наиболее распространенные методы обработки культи (титановые клипсы, лигатуру) показал, что использование титановых клипс позволяет сэкономить в среднем 9 минут от общего времени операции по сравнению с использованием лигатурного метода, без статически значимых различий в общем количестве послеоперационных осложнений (Cochrane database Syst. rev. 2017; 10;CD006437).

**Цель исследования.** Провести анализ результатов лапароскопических аппендэктомий с использованием DS-клипс для обработки культи червеобразного отростка у больных с различными формами ОА.

**Материалы и методы.** С 2015 по 2021 год в отделении экстренной хирургической помощи ФГБУ ВЦЭРМ находилось на лечении 402 больных с ОА, которым аппендэктомия была выполнена лапароскопически. Возраст больных варьировал от 18 до 76 лет. Все операции выполнялись под эндотрахеальным наркозом. Всем больным, независимо от формы ОА, проводилась антибиотикопрофилактика – однократное введение за 60 минут до начала операции цефалоспоринов II, III поколения. При интраоперационной диагностике осложненных форм ОА дополнительно в послеоперационном периоде назначались цефалоспорины II, III поколения в сочетании с метронидазолом. Профилактика венозных тромбоэмболических осложнений проводилась по стандартной программе.

При ревизии брюшной полости оценивался характер морфологических изменений червеобразного отростка, наличие и распространенность экссудата, степень воспалительных изменений окружающих отросток тканей. Во время интраоперационной ревизии брюшной полости катаральный аппендицит выявлен у 58 (14,4 %) больных, флегмонозный аппендицит – у 299 (74,6 %) больных, гангренозный отмечен у 45 (11,2%) больных. Диффузный перитонит отмечен у 30 (7,5%) больных, разлитой – у 5 (1,2%) больных в группе с гангренозным аппендицитом. Рыхлый периаппендикулярный инфильтрат был отмечен у 14 (3,5%) больных. Периаппендикулярный абсцесс у 6 (1,5%) больных. У одного больного клиническая картина сопровождалась проявлениями пилефлебита и сепсиса (0,2%). Все операции выполнялись 9 хирургами с различным лапароскопическим стажем работы. Техника выполнения операции: над пупком устанавливается 12 мм троакар (необходимый для клиппатора) по методу Hassen. В левой подвздошной области, ближе к левой боковой области живота – 10 мм троакар (камера потом перемещается в этот троакар), в надлобковой области – 5 мм троакар. Таким образом достигается принцип триангуляции. После введения инструментов в брюшную полость выполняется диагностическая лапароскопия. Если диагноз «Острый аппендицит» подтвержден – выполняется формирование окна в брыжейке червеобразного отростка под его основанием. После этого на проксимальную часть отростка накладывается

DS-клипса с помощью клиппатора, через 12 мм троакар. На дистальную часть аппендикса накладывалась обычная клипса с целью профилактики деконтаминации брюшной полости. Отросток между клипсами пересекается ножницами. На брыжеечку червеобразного отростка накладывалась эндопетля Endoloop и брыжейка пересекается ножницами выше накинутой петли. Отсеченный отросток извлекается из брюшной полости через 12 мм троакар с помощью эвакуатора. Дренирование брюшной полости производилось при наличии периаппендикулярного абсцесса и распространенных форм аппендикулярного перитонита. Из 402 лапароскопических аппендектомий в 398 (99,1%) случаях выполнена установка DS-клипсы на культю червеобразного отростка. У 4 (0,9%) больных этого сделать не удалось по причине «самоампутации» аппендикса, где была выполнена обработка культи червеобразного отростка с использованием аппарата ENDO GIA 30 фирмы Auto Suture синей кассетой.

**Результаты и их обсуждение.** Средняя продолжительность лапароскопической аппендэктомии при использовании DS-клипсы составило  $33,6 \pm 12,4$  мин. Наблюдались 3 (0,5%) случая внутрибрюшных послеоперационных осложнений. У 1 больного местный перитонит из-за несостоятельности культи червеобразного после миграция DS-клипсы, вследствие неправильной установки клипсы хирургом в начале освоения методики, в данном случае было необходимо прошивание линейным сшивающим аппаратом. У 2 больных раннее послеоперационное кровотечение из брыжейки червеобразного отростка. В первом случае, ввиду отечности брыжейки и ее прорезывании при тугом затягивании, во втором, при соскальзывании эндопетли.

**Выводы.** 1) На основании полученных данных мы считаем, что клипирование культи червеобразного отростка DS-клипсой является современным, безопасным и надежным способом ее закрытия.

2) Система проста в использовании и сокращает среднюю продолжительность операции.

2) При «трудной культе», когда идет некроз основания и клипирование DS-клипсой невозможно, целесообразно применение аппаратного способа.

#### **ОПЫТ ИСПОЛЬЗОВАНИЯ DS-КЛИПС ДЛЯ ОБРАБОТКИ КУЛЬТИ ЧЕРВЕОБРАЗНОГО ОТРОСТКА ПРИ ЛАПАРОСКОПИЧЕСКОЙ АППЕНДЭКТОМИИ**

*Дворянкин Д.В., Кочетков А.В., Рафиков Б.Р., Савицкая О.А.*

**Резюме.** В работе изложен опыт использования DS-клипс при выполнении лапароскопической аппендэктомии.

**Ключевые слова:** Острый аппендицит; лапароскопическая аппендэктомия; DS- клипса.

УДК: 616.366-089.87; 616.367-089.85

**ВОЗМОЖНОСТИ ОДНОЭТАПНОГО ИСПОЛЬЗОВАНИЯ ЛАПАРОСКОПИЧЕСКИХ И ЭНДОСКОПИЧЕСКИХ ТЕХНОЛОГИЙ В ЛЕЧЕНИИ ЖЕЛЧНОКАМЕННОЙ БОЛЕЗНИ, ОСЛОЖНЕННОЙ ХОЛЕДОХОЛИТИАЗОМ**

Дворянкин Дмитрий Владимирович, Муравицкая Дарья Юрьевна

ФГБУ «Всероссийский центр экстренной и радиационной медицины имени А.М. Никифорова МЧС России»,  
Российская Федерация, г. Санкт-Петербург

**ХОЛЕДОХОЛИТИАЗ БИЛАН АСОРАТЛАНГАН ЎТ ТОШ КАСАЛЛИГИНИ ДАВОЛАШДА БИР БОСҚИЧДА ҚЎЛЛАНИЛАДИГАН ЛАПАРОСКОПИК ВА ЭНДОСКОПИК ТЕХНОЛОГИЯЛАРНИНГ ИМКОНИАТЛАРИ**

Дворянкин Дмитрий Владимирович, Муравицкая Дарья Юрьевна

ФДБМ «Россия ФХВ А.М. Никифоров номидаги Бутунроссия шошилинич ва радиацион тиббиёт маркази»,  
Россия Федерацияси, Санкт-Петербург ш.

**POSSIBILITIES OF ONE-STEP USING OF LAPAROSCOPIC AND ENDOSCOPIC TECHNOLOGIES IN THE TREATMENT OF CHOLELITHIASIS COMPLICATED BY CHOLEDOCHOLITHIASIS**

Dvorjankin Dmitry Vladimirovich, Muraviczskaya Darya Yuryevna

The Federal State Budgetary Institute «The Nikiforov Russian Center of Emergency and Radiation Medicine»,  
Russian Federation, Saint-Petersburg

e-mail: [muraviczskaya96@gmail.com](mailto:muraviczskaya96@gmail.com)

---

**Резюме.** *Обструктив сариқлик билан асоратланган холедохолитиаз замонавий жарроҳликдаги энг долзарб касалликлардан биридир. Ушбу мақолада биз эндоскопик ва лапароскопик технологиялардан фойдаланган ҳолда ушбу касалликнинг биргалликдаги бир босқичли даволаш имкониятларини, уларнинг афзалликлари ва камчиликларини кўриб чиқамиз. Шунингдек, ушбу касаллик билан оғриган беморларни даволаш бўйича тажрибамиз тақдим этилади.*

**Калит сўзлар:** *обструктив сариқлик, холедохолитиаз, ЭПСТ, ЭРХПГ, литоэкстракция.*

**Abstract.** *Obstructive jaundice due to choledocholithiasis is one of the well-established conditions in current surgery. This article focuses on the different options for simultaneous one-stage management of this condition with the endoscopic and laparoscopic approach, its pros and cons. In this article we present our own experience.*

**Key words:** *Obstructive jaundice, choledocholithiasis, EPST, ERCP, lithotomy.*

---

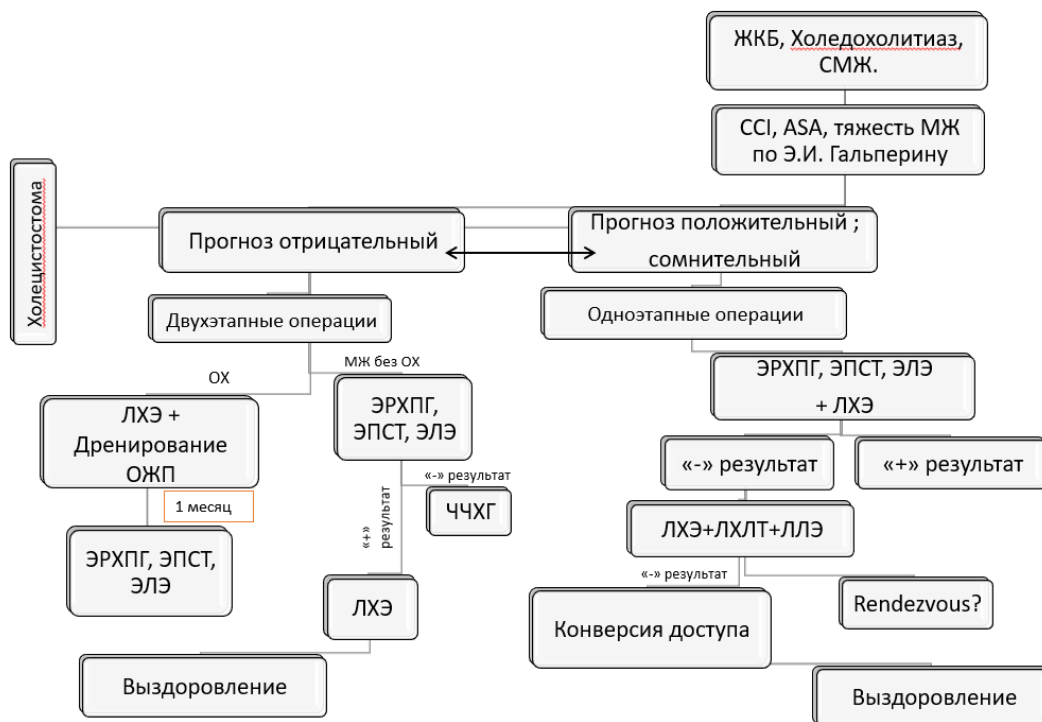
**Актуальность.** Синдром механической желтухи (СМЖ) продолжает оставаться одной из основных проблем в современной urgentной хирургии. По данным эпидемиологов СМЖ страдают приблизительно 15% взрослого населения планеты, при этом холедохолитиаз выявляется у 35-42% (Клинические рекомендации «Механическая желтуха» 2018г.) больных с желчнокаменной болезнью (ЖКБ). В настоящее время основной тактикой лечения пациентов с СМЖ остается двухэтапный подход с выделением отдельных показаний для лапароскопических и эндоскопических методов хирургического вмешательства. Вопросы одномоментного использования малоинвазивных хирургических техник (лапароскопических и эндоскопических) в большинстве своем носят спорный характер.

**Цель исследования.**

- Определить возможность и целесообразность выполнения одномоментных сочетанных вмешательств на внепеченочных желчных путях при ЖКБ, осложненной холедохолитиазом.
- Определить критерии распределения пациентов по клиническим группам с последующим выбором тактики лечения основного заболевания.

**Материалы и методы.** С 2012г. По 2021г. В нашей клинике ФГБУ ВЦЭРМ имени А.М. Никифорова МЧС России, Клиника № 2 по поводу СМЖ, обусловленного холедохолитиазом были пролечены 94 пациента. Из них одноэтапное хирургическое лечение получили 54 пациента, двухэтапное хирургическое лечение получили 40 пациентов. Средний возраст пациентов составил 60,5 лет. Распределение по полу среди пациентов было следующее: мужчин – 34 (36,2%), женщин – 61 (64,9%).

Для распределения пациентов по клиническим группам нами использовались критерии, рекомендованные Национальными клиническими рекомендациями «Механическая желтуха доброкачественного характера» от 2018г. В дополнение мы использовали критерии, описанные в «Тоkyo Guidelines 2018». Основные критерии: The ASA Physical Status Classification System (ASA-PS), Charlson Comorbidity Index (CCI), «Классификация тяжести механической желтухи» Э.И. Гальперин от 2012г. (далее индекс Гальперина). В соответствии с приведенными выше критериями пациенты с СМЖ были разделены на 3 группы в зависимости от тяжести основного и сопутствующих заболеваний: группы положительного, сомнительного и отрицательного прогноза. Дальнейшая тактика выбиралась в соответствии со схемой №1. Средний балл CCI среди пациентов, вошедших в исследование - 3,9. CCI максимальный – 10. Распределение пациентов соответственное индексу Гальперина: группа А - 85 пациентов, группа В – 6 пациентов, группа С – 3 пациента.



**Схема №1** Тактика ведения пациентов с СМЖ, холедохолитиазом в зависимости от группы по тяжести основного и сопутствующих заболеваний

Одноэтапное лечение. Под одноэтапным лечением нами подразумевается выполнение лапароскопической холецистэктомии (ЛХЭ) и эндоскопического вмешательства за ОХ – острый холецистит; МЖ - механическая желтуха; «+» результат – положительный результат; «-» результат - отрицательный результат; ЧЧХГ- Чрескожная чреспеченочная холангиография; ЛХЛТ – лапароскопическая холедохолитотомия одно анестезиологическое пособие.

В связи с современными техническими возможностями эндоскопического оборудования в настоящий момент нами не выявлены преимущества выполнения в качестве первого этапа ЛХЭ перед эндоскопическим вмешательством. В последние 4-5 лет, с учетом набранного опыта и использования эндоскопической бригадой CO<sub>2</sub>, мы предпочитаем в качестве первого шага выполнение эндоскопического этапа. Вышеперечисленные условия позволяют нам во втором этапе выполнять ЛХЭ в отсутствии технических трудностей, таких как расширенные газом петли кишки. В том числе следует отметить такой плюс, как отсутствие необходимости дренирования желчных протоков.

Выполнение ЛХЭ в качестве первого этапа лечения может быть рекомендовано в случае наличия анатомических особенностей, заболеваний, представляющих собой технические трудности для канюлирования большого дуоденального сосочка (БДС), таких как дивертикул двенадцатиперстной кишки (ДПК), стеноз терминального отдела общего желчного протока (ОЖП), рубцовая стриктура БДС и др. Ход операции представляет собой выполнение ЛХЭ с дренированием ОЖП через пузырный проток с последующей интраоперационной холангиографией с помощью навигационного оборудования (С-дуги). Далее бригадой эндоскопистов выполняется эндоскопическая папиллосфинктеротомия (ЭПСТ), эндоскопическая ретроградная холангиопанкреатография (ЭРХПГ), эндоскопическая литоэкстракция (ЭЛЭ). Ранее установленный в ОЖП дренаж облегчает канюляцию БДС, так как появляется возможность заведения проводника под контролем навигационного оборудования (С-дуги) (методика Rendezvous).

Дренирование ОЖП при выполнении ЛХЭ в качестве первого этапа является одновременно его преимуществом и недостатком, так как дренирование ОЖП влечет за собой необходимость ношения дренажа пациентом не менее 3-4 недели, повторной госпитализации пациента для удаления дренажа и контрольного обследования. Все это увеличивает суммарное количество койко-дней и стоимость лечения.

Для одноэтапного лечения были отобраны пациенты с CCI  $\geq 6$  и/или ASA-PS  $\geq 3$ , и/или пациенты, относящиеся по индексу Гальперина в группы А и В (группы положительного и сомнительного прогноза). Одноэтапное лечение было проведено у 54 пациентов, среди которых мужчин – 17, женщин – 37, средний возраст пациентов – 57. Из них в группу А по индексу Гальперина входили 51 пациент, в группу В – 3 пациента. Среднее время операции составило 161 мин. Из них среднее время хирургического этапа – 100 мин., среднее время эндоскопического этапа – 61 мин. В послеоперационном периоде всем пациентам проводилась профилактика развития острого панкреатита наряду с инфузионной, антибактериальной, противовоспалительной, симптоматической терапией. Среднее время пребывания в стационаре пациентов данной группы составило 9 дней.

Двухэтапное лечение. Под двухэтапным лечением нами подразумевается выполнение ЛХЭ и эндоскопического этапа в два анестезиологических пособия. Между этапами пациентам проводилась консервативная терапия по стабилизации состояния, купирования явлений СМЖ. ЛХЭ в качестве первого этапа лечения предпочиталась в случае наличия

деструктивных форм холецистита, тяжелой интоксикации пациента. При отсутствии выраженного воспаления стенки желчного пузыря в качестве первого этапа выполнялось эндоскопическое лечение.

Двухэтапное лечение было выбрано для пациентов группы отрицательного прогноза с CCI  $\leq 7$  и/или ASA-PS  $\leq 4$ , и/или входящие в группу С по индексу Гальперина. Двухэтапное лечение было проведено 41 пациенту, среди них мужчин – 24, женщин – 17, средний возраст – 64. Среди пациентов этой группы распределение по индексу Гальперина было следующим: группа А – 35 пациентов, группа В – 3 пациента, в группу С – 3 пациента. Среднее время операции составило для эндоскопического этапа – 85 мин., для ЛХЭ – 149 мин. Суммарное среднее время операции за 2 этапа составило 234 мин. Среднее время пребывания пациентов данной группы стационаре составило 15 койко-дня. В послеоперационном периоде проводилась консервативная терапия, аналогичная с терапией для пациентов из группы одноэтапного лечения.

**Обсуждение.** Сравняя две стратегии хирургического лечения пациентов с СМЖ и холедохолитиазом мы можем отметить преимущество одноэтапного лечения, выражающееся в снижении времени пребывания пациента в стационаре, времени оперативного вмешательства (суммированное время эндоскопического и хирургического этапов в двухэтапном лечении). Сравнение количества осложнений в обеих группах пациентов является затруднительным в связи с изначальным преимущественным выбором двухэтапного лечения у пациентов с уже имеющимися отрицательным прогнозом.

Так же следует отметить, что выбор первенства вмешательства при одноэтапном лечении должен производиться в индивидуальном порядке у каждого пациента. ЛХЭ в качестве первого этапа рекомендуется только в случае наличия технических трудностей со стороны эндоскопического лечения.

**Выводы.**

- Использование одноэтапных технологий у больных с СМЖ с холедохолитиазом позволяет улучшить непосредственные результаты лечения и психологического комфорта больных, значительно снизить сроки их пребывания в стационаре, уменьшить затраты на их лечение.

- Выбор в пользу одноэтапного лечения должен основываться на определении тяжести состояния больного с использованием ASA-PS, CCI, индекса Гальперина и это возможно только в группе с положительным и сомнительным прогнозом. В группе отрицательным прогнозом необходимо выполнять двухэтапный метод лечения.

Выполнение одноэтапного лечения возможно только опытной мультидисциплинарной командой и с максимальным техническим оснащением лечебного учреждения.

**ВОЗМОЖНОСТИ ОДНОЭТАПНОГО ИСПОЛЬЗОВАНИЯ ЛАПАРОСКОПИЧЕСКИХ И ЭНДОСКОПИЧЕСКИХ ТЕХНОЛОГИЙ В ЛЕЧЕНИИ ЖЕЛЧНОКАМЕННОЙ БОЛЕЗНИ, ОСЛОЖНЕННОЙ ХОЛЕДОХОЛИТИАЗОМ**

*Дворянкин Д.В., Муравицкая Д.Ю.*

**Резюме.** Холедохолитиаз, осложненный механической желтухой – одно из самых актуальных заболеваний в современной хирургии. В данной статье мы рассмотрим возможности совместного одноэтапного лечения данного заболевания с использованием эндоскопических и лапароскопических технологий, их преимущества и недостатки. Так же будет приведен наш опыт лечения пациентов с данным заболеванием.

**Ключевые слова:** Механическая желтуха, холедохолитиаз, ЭПСТ, ЭРХПГ, литоэкстракция.

УДК: 616.65-006.6

**ВЫСОКОИНТЕНСИВНАЯ ФОКУСИРОВАННАЯ УЛЬТРАЗВУКОВАЯ АБЛЯЦИЯ (HIFU) ДЛЯ ЛЕЧЕНИЯ ДОБРОКАЧЕСТВЕННОЙ ГИПЕРПЛАЗИИ ПРЕДСТАТЕЛЬНОЙ ЖЕЛЕЗЫ И РАКА ПРОСТАТЫ**

Джалилов Алишер Шавкатович, Абдурахимова Амира Фарруховна

Самаркандский Государственный медицинский институт, Республика Узбекистан, г. Самарканд

**ЮҚОРИ ИНТЕНСИВ ЙЎНАЛТИРИЛГАН УЛТРАТОВУШ АБЛЯЦИЯ ЁРДАМИДА ПРОСТАТА БЕЗИ ХАВФСИЗ ГИПЕРПЛАЗИЯСИ ВА САРАТОННИ ДАВОЛАШ**

Джалилов Алишер Шавкатович, Абдурахимова Амира Фарруховна

Самарқанд Давлат тиббиёт институти, Ўзбекистон Республикаси, Самарқанд ш.

**HIGH-INTENSITY FOCUSED ULTRASOUND ABLATION FOR PROSTATE CANCER AND BENIGN PROSTATIC HYPERPLASIA**

Djalilov Alisher Shavkatovich, Abdurakhimova Amira Farrukhovna

Samarkand State Medical Institute, Republic of Uzbekistan, Samarkand

e-mail: [alisher.djalilov@inbox.ru](mailto:alisher.djalilov@inbox.ru)

**Резюме.** Простата беши саратони ва гиперплазиясини юқори интензив йўналтирилган ултратовуш (ЮИИУ - HIFU) ёрдамида даволаш ноинвазив, киска реабилитация даври ва салбий асоратларнинг паст даражаси туфайли бутун дунё бўйлаб қўлланилмоқда. Простата беши саратони ёки гиперплазиясини ЮИИУ - HIFU) ёрдамида реал вақтда ултратовуш назоратида ва тўғри ичкада зонднинг жойлашувига қараб даволашда кўплаб ёндашувлар мавжуд. Ушбу мақолада қуйидаги усулни соҳа мутахассислариға ноинвазив булган алтернатив даволаш усули сифатида кўриб чиқишни таклиф қилдик.

**Калит сўзлар.** Простата беши гиперплазияси, простата беши саратони, ноинвазив даволаш

**Abstract.** High-intensity focused ultrasound (HIFU) treatment for prostate cancer and benign prostatic hyperplasia (BPH) is utilized worldwide owing to benefits of non-invasive treatment, fast recovery time, and low rate of complications. There are many approaches of HIFU for BPH and prostate cancer under the guidance of real-time ultrasound and the location of treatment transducer inside the rectum. In this article, we suggested to introduce these approaches for clinicians to consider as an alternative non-invasive form of treatment option.

**Keywords.** Benign prostatic hyperplasia, prostate cancer, high-intensity focused ultrasound, non-invasive treatment

Предстательная железа является одним из наиболее важных органов мужской репродуктивной системы, которая производит семенную жидкость для переноса сперматозоидов. Предстательная железа находится ниже мочевого пузыря и охватывает мочеиспускательный канал, который примыкает к мочевому пузырю и прямой кишке. С возрастом простата будет расширяться, вызывая наиболее распространенное расстройство, известное как доброкачественная гиперплазия предстательной железы (ДГПЖ). Несмотря на то, что ДГПЖ не является злокачественной болезнью может вызывать различные дизурические симптомы, такие как частые позывы к мочеиспусканию, задержка мочи и ноктурия. Точность диагностики рака простаты зависит от комбинации данных скрининговых тестов, таких как антиген простаты (PSA), ректальное исследование и биопсия. При ранней диагностике рак простаты возможно излечим [1-4].

Высокоинтенсивный сфокусированный ультразвук (HIFU) под руководством ультразвука в режиме реального времени для точной минимизации повреждения нецелевой здоровой ткани - это неинвазивный метод, менее болезненная техника искоренения болезни предстательной железы без излучения. Врач указывает объём и границы простаты, которая поражается ультразвуковыми волнами. Энергия волны нагревает и удаляет целевую ткань в фокусном месте, повышая температуру ткани до порога денатурации белка. Этот процесс повторяется до тех пор, пока весь выбранный объём или вся железа не будут уничтожены. После чего, в течении короткого времени пациент проходит период восстановления и быстро возвращается к нормальной жизни с не поврежденными жизненно-важными органами и с сохранением сексуальной активности. Управление по санитарному надзору за качеством пищевых продуктов и медикаментов (FDA) одобрило HIFU для лечения заболеваний простаты таких как, рак простаты и доброкачественной гиперплазии предстательной железы (ДГПЖ) [1-4]. Стоит отметить, что в мире широко используется несколько машин HIFU, это Sonablate 500 (SonaCare Medical) и Ablatherm (EDAP TMS).

**Материалы и методы исследования.** Управляемая компьютером система позиционирования управляет зондом и траекторией ультразвукового луча к определенному участку простаты. До начала лечения пациенту была сделана очистительная клизма. После чего, больной находился в положении литотомии со спинальной анестезией. Уретральный катетер Фолея был использован для введения физиологического раствора во время фазы планирования лечения. Нормальный физиологический раствор объемом 50-100 мл вводили в мочевой пузырь, чтобы уточнить визуализацию шейки мочевого пузыря и уретры. Для ввода зонда в прямую кишку использовался презерватив. Далее добавили 10-50 мл дегазированной воды, чтобы не только удалить воздух с пути луча ультразвука, но и охладить температуру прямой кишки до 14-16 °С. Дегазированная вода фильтруется для уменьшения концентрации кислорода в воде специальным фильтром. Зонд был установлен с неподвижным рычагом с несколькими механизмами. Прицельное поражение было при ультразвуковой волне длиной 3-4 см. В качестве области абляции была выбрана ткань предстательной железы, окружающая урет-

ру. Получаем продольные и поперечные изображения простаты с высоким разрешением для планирования лечения [5-7]. Продольный разрез должен включать длину тканей предстательной железы, в то время как 9–16 разрезов были выбраны в поперечной плоскости. Затем были получены изображения простаты с высоким разрешением для планирования лечения. Специалист внимательно следит за внешней границей простаты, передней стенкой прямой кишки и нервными пучками. Программное обеспечение для лечения по принципу Target Treat Track автоматически генерирует план лечения и рекомендует уровень необходимой энергии с частотой 2,3 МГц, мощностью 30 Вт, количество обработок ультразвуком, а также форму и размер зон обработки. Хотя ультразвуковой преобразователь обычно излучает мощность 30 Вт, эта мощность может изменяться вместе с местом абляции, поглощением ткани и накоплением локального тепла. Целевые поражения ткани предстательной железы прожигаются ультразвуком при температуре 96°C, что характерно для резко острого термического коагуляционного некроза, под руководством ультразвука в режиме реального времени, полученным каждые 3 с, что дает непрерывную оценку двумерного температурного объема во время абляции. Рекомендуется оставить 5 мм здоровой ткани от уязвимых органов, отмеченных врачом с помощью программного обеспечения, таких как: стенка прямой кишки, шейка мочевого пузыря, уретра, а также нервно-сосудистые пучки, которых необходимо сохранить.

Считается лечение HIFU прошло успешно, если температура поражения была не менее 65 °С. В случаях, когда целевая температура поражения не была повышена до заданной температуры, требовалась дополнительная обработка ультразвуком.

Катетер Фолея остается на месте в течение двух недель. Так же стоит отметить, что пациент будет выписан в тот же день после операции, при условии, если у него будут отсутствовать осложнения.

**Результаты.** При лечении ДГПЖ и рака простаты могут возникать нежелательные побочные эффекты, такие как стеноз шейки мочевого пузыря, стеноз мочеиспускательного канала, инфекция мочевыводящих путей, недержание мочи, задержка мочи, импотенция, перфорация прямой кишки, ректоуретральный свищ, гематурия, эпидидимит, ректальная боль, напряжение в кале и вздутие живота [6,7]. Кроме того, одним из наиболее проблемных состояний в HIFU для рака предстательной железы было наличие остаточных раковых клеток на границе между удаленной областью и нормальной областью, что привело к рецидиву заболевания. Чтобы избежать этих негативных последствий применяют скрининг мультимодальной МРТ, которая играет решающую роль при исследовании стадии рака предстательной железы до начала лечения.

**Вывод.** HIFU - это новый неинвазивный метод лечения доброкачественной гиперплазии предстательной железы и рака простаты. Существует множество подходов HIFU под руководством УЗИ с расположенным внутри прямой кишки или уретры зондом. Каждый подход для пациентов с доброкачественной гиперплазией предстательной железы и раком предстательной железы имеет свои преимущества и недостатки, основанные главным образом на управляемых методах; следовательно, необходимо начать дальнейшие исследования для проверки и сравнения эффективности и безопасности этих подходов.

#### Литература:

1. Linares-Espinos E, Carneiro A, Martínez-Salamanca JI et al. New technologies and techniques for prostate cancer focal therapy: a review of the current literature. *Minerva. Urol. Nefrol.* 70: 252-263, (2018).
2. Duran-Rivera A, Montoliu GA, Juan EJ et al. High-intensity focused ultrasound therapy for the treatment of prostate cancer: Medium-term experience. *Actas. Urol. Esp.* 42: 450-456, (2018).
3. Aoun F, Marcelis Q, Roumeguere T. Minimally invasive devices for treating lower urinary tract symptoms in benign prostate hyperplasia: technology update. *Res. Rep. Urol.* 7: 125-136, (2015).
4. Kim YS. Advances in MR image-guided high-intensity focused ultrasound therapy. *Int. J. Hyperthermia.* 31: 225-232, (2015).
5. Lu J, Hu W, Wang W. Sonablate-500 transrectal high-intensity focused ultrasound (HIFU) for benign prostatic hyperplasia patients. *J. Huazhong. Univ. Sci. Technolog. Med. Sci.* 27: 671-674, (2007).
6. Madersbacher S, Schatzl G, Djavan B et al. Long-term outcome of transrectal high-intensity focused ultrasound therapy for benign prostatic hyperplasia. *Eur. Urol.* 37: 687-694, (2000).
7. Sankineni S, Wood BJ, Rais-Bahrami S et al. Image-guided focal therapy for prostate cancer. *Diagn. Interv. Radiol.* 20: 492-497, (2014).

#### **ВЫСОКОИНТЕНСИВНАЯ ФОКУСИРОВАННАЯ УЛЬТРАЗВУКОВАЯ АБЛЯЦИЯ (HIFU) ДЛЯ ЛЕЧЕНИЯ ДОБРОКАЧЕСТВЕННОЙ ГИПЕРПЛАЗИИ ПРЕДСТАТЕЛЬНОЙ ЖЕЛЕЗЫ И РАКА ПРОСТАТЫ**

*Джалилов А.Ш., Абдурахимова А.Ф.*

**Резюме.** Высокоинтенсивное фокусированное ультразвуковое лечение рака и доброкачественной гиперплазии предстательной железы используется во всем мире благодаря его преимуществам неинвазивного лечения, быстрому времени восстановления и низкому уровню осложнений. Существует множество подходов HIFU для лечения ДГПЖ и рака предстательной железы под руководством ультразвукового исследования в реальном времени и определения местоположения лечебного преобразователя внутри прямой кишки. В этой статье мы стремились представить эти подходы для рассмотрения врачами в качестве альтернативного варианта лечения.

**Ключевые слова.** Доброкачественная гиперплазия предстательной железы, рак простаты, неинвазивное лечение.

УДК: 61(071)+61:378

**ИСПОЛЬЗОВАНИЕ РЕГИОНАЛЬНОЙ ЛИМФАТИЧЕСКОЙ ТЕРАПИИ В FAST TRACK SURGERY (ХИРУРГИИ БЫСТРОЙ РЕАБИЛИТАЦИИ) ОГНЕСТРЕЛЬНЫХ РАНЕНИЙ КОНЕЧНОСТЕЙ**

Джумабаев Эркин Саткулович, Мирзаев Камал Каримович, Джумабаева Светлана Эдуардовна,  
Саидходжаева Джурахон Гафуровна  
Андижанский Государственный медицинский институт, Республика Узбекистан, Андижан

**ОЁҚ ВА ҚУЛЛАР ЎҚОТАР ҚУРОЛДАН ЖАРОҲАТЛАНИШИДА FAST TRACK SURGERY (ТЕЗ РЕАБИЛИТАЦИЯГА ОЛИБ КЕЛУВЧИ ХИРУРГИЯ)ДА РЕГИОНАЛ ЛИМФА ТЕРАПИЯНИ ҚЎЛЛАШ**

Джумабаев Эркин Саткулович, Мирзаев Камал Каримович, Джумабаева Светлана Эдуардовна,  
Саидходжаева Джурахон Гафуровна  
Андижон Давлат тиббиёт институти, Ўзбекистон Республикаси, Андижон ш.

**THE USE OF REGIONAL LYMPHATIC THERAPY IN FAST TRACK SURGERY (RAPID REHABILITATION SURGERY) OF GUNSHOT WOUNDS OF EXTREM**

Djumabaev Erkin Satkulovich, Mirzaev Kamal Karimovich, Djumabaev Svetlana Eduardovna, Saidkhodjaeva Jurakhon Gafurovna  
Andijan State Medical Institute, Republic of Uzbekistan, Andijan

e-mail: [erkin\\_dzhumabaev@mail.ru](mailto:erkin_dzhumabaev@mail.ru)

**Резюме.** Андижон Давлат тиббиёт институти госпитал ва факултет хирургияси кафедраси томонидан 169 нафар жабрланганларни ўқотар қурол билан даволаш тажрибаси бор. Регионал лимфатик терапияни қўллашни асослаш учун ҳайвонларда, қўлбола ўқотар қурол модели ва electron микроскопия маълумотларини ҳамда антибиотикларнинг фармакокинетикасини ўрганиш билан боғлиқ экспериментал тадқиқотлар ўтказилди.

**Калит сўзлар:** ўқотар қуроллар, ҳарбий-шаҳар жароҳлиги, лимфатик терапия, ўқотар қуролнинг electron микроскопияси, ўқотар қуроллар учун антибиотикларнинг фармакокинет.

**Abstract.** The Department of hospital and faculty surgery of the Andijan medical Institute has experience in treating 169 victims with gunshot wounds of the extremities. To justify the use of regional lymphatic therapy, experimental studies were conducted on animals, with a model of a gunshot wound of the limb, and the study of electron microscopy data, as well as the pharmacokinetics of antibiotics.

**Keywords:** gunshot wounds, military-urban surgery, lymphatic therapy, electron microscopy of gunshot trauma, pharmacokinetics of antibiotics in gunshot wounds.

**Введение.** В начале XXI тысячелетия, в мире отмечен рост числа огнестрельных ранений среди мирного населения городов и населенных пунктов, при этом не редко имеет место массовый характер поступления пострадавших. Сегодня огнестрельная травма, является проблемой не только военной медицины, но и гражданского здравоохранения. [5,18,20,28,30]. Эти обстоятельства требуют совершенствования военно-полевой доктрины, в том числе и по оказанию медицинской помощи пострадавшим с огнестрельными повреждениями конечностей.

При всей неоднозначности отношения к определениям «военно-городская», «военно-гражданская» или «военно-экстремальная» хирургия, используемым Б.В. Петровским, и другими авторами [19, 29] и, казалось бы, неизбежности военно-полевой доктрины, обеспечивающей спасение тысяч раненых, накапливаемый опыт показывает правомочность этих определений. Это связано, прежде всего, с изменяющимися условиями медико-тактических мероприятий и возможностью раннего оказания специализированной, высокотехнологической помощи, а значит и усовершенствованием лечебной тактики в условиях стационаров города и крупных населенных пунктов [20,23,28].

В настоящее время, как и в Великую отечественную войну, огнестрельные ранения продолжают занимать ведущее место в структуре летальности. Установлено, что огнестрельные ранения, во время локальных военных конфликтов и контртеррористических операций, служат причиной смерти: в очаге конфликта в 30-60% случаев, на этапах медицинской эвакуации – в 40-60%, на этапах оказания квалифицированной и специализированной медицинской помощи – в 8-15% случаев [7,9,13,14,23,26,29,30]. Остается высоким удельный вес огнестрельных пулевых повреждений конечностей – в 40-87% случаев, с повреждением костей - в 25-40%, суставов-20%, кровеносных сосудов и периферических нервов-6-15% случаев [2,3,5,12,15,18,20,21]. Эти ранения не редко сопровождаются ранними и поздними осложнениями в виде гнойно-септических процессов, контрактур, параличей и др., в 5-60% случаев [4,8,16,25,27].

**Цель исследования.** Экспериментальное обоснование и внедрение методов региональной лимфатической терапии в лечение огнестрельных повреждений конечностей.

**Материалы и методы исследования.**

Кафедра госпитальной и факультетской хирургии Андижанского государственного медицинского института, располагает опытом лечения 169 пострадавших с огнестрельными ранениями, в результате терактов и контртеррористических операций [1].

Анализируемые пострадавшие с огнестрельными ранениями конечностей разделены на 4 группы, в зависимости от характера ранений и осложнений, каждая из которых состояла из основной группы, где в комплексе лечебных меро-



приятый применяли, согласно утвержденным протоколам, методы региональной лимфатической терапии и контрольной группы, где лечение осуществлялось без применения методов лимфатической терапии. Распределение раненых по группам было случайным и зависело от складывающейся медико-тактической ситуации (интенсивность поступления, перевод раненых из других лечебных учреждений города и районов.

**Характеристика групп пострадавших:**

I группа: Изолированные ранения мягких тканей конечностей (59)

основная-40

контрольная-19

II Группа: Огнестрельные переломы костей, без обширного дефекта мягких тканей (31)

основная-16

контрольная-15

III Группа: Огнестрельные переломы костей с обширными повреждениями мягких тканей (42)

основная – 26

контрольная-16

IV Группа: Инфекционные осложнения огнестрельных ранений конечностей (37)

основная-25

контрольная-12

Структура огнестрельных ранений по полу, возрасту, срокам оказания медицинской помощи, локализации, характеру повреждений, виду оперативных вмешательств и осложнениям представлена в таблицах 1, 2, 3, 4, 5, 8.

Региональная лимфатическая терапия включала в себя региональную стимуляцию лимфатического дренажа (противоотечная терапия) и лимфотропную антибиотикотерапию.

**Таблица 1.** Распределение раненых по полу и возрасту (n=169)

Группы раненых	Пол				Возраст									
	муж		жен		до 20 лет		21 - 30		31 - 40		41 - 50		51 - 60	
	о	к	о	к	о	к	о	к	о	к	о	к	о	к
I (n=59)	39	18	1	1	4	3	18	8	5	-	10	7	2	2
II (n=31)	16	15	-	-	4	3	6	5	5	5	1	2	-	-
III (n=42)	26	16	-	-	5	3	10	6	8	5	3	2	-	-
IV (n=37)	25	12	-	-	4	2	8	3	8	4	4	2	1	1
Всего	106	61	1	1	17	11	42	22	26	14	18	13	3	3

Примечание: о – основная группа; к – контрольная группа.

**Таблица 2.** Распределение раненых в зависимости от сроков оказания первой, квалифицированной и специализированной медицинской помощи

Сроки поступления	Первая медпомощь (n=169)		Квалифицированная помощь (субфилиалы и др. ЛПУ) (n=37)		Специализированная помощь – АФ РНЦЭМП (n=169)	
	Абс.	%	Абс.	%	Абс.	%
До 1 часа	124	73,4	24	64,8	100	59,2
До 2 часов	24	14,2	8	21,6	19	11,2
До 3 часов	21	12,4	5	13,6	13	7,8
*От 3 часов до 2 суток	-	-	-	-	37	21,8
Итого:	169	100	37	100	169	100

\*- раненые, доставленные из других ЛПУ.

**Таблица 3.** Структура огнестрельных ранений по локализации и характеру повреждений

Характер ранения	Верхняя конечность (n=78)				Нижняя конечность (n=91)				Всего	
	плечо		предплечье		бедро		голень			
	абс.	%	абс.	%	абс.	%	абс.	%	абс.	%
Ранения мягких тканей	17	10	11	6,5	22	13	15	8,9	65	38,4
-изолированные										
Ранения с повреждением костей	10	5,9	9	5,3	18	10,6	36	21,4	73	43,2
-изолированные	3	1,8	4	2,4	3	1,8	5	2,9	15	8,9
-множественные	5	2,9	4	2,4	2	1,1	5	3,0	16	9,5
-сочетанные										
Итого:	35	20,7	28	16,6	45	26,6	61	36,1	169	100

Таблица 4. Структура сочетанных огнестрельных ранений конечностей по локализации.

	абс.	%
Конечности + голова	3	1,8
Конечности + грудь	6	3,5
Конечности + живот	3	1,8
Конечности + таз	2	1,2
Конечности + позвоночник	2	1,2
Всего	16	

Таблица 5. Распределение раненых по характеру оперативных вмешательств

Вид операций	I гр. (n=59)		II гр. (n=31)		III гр. (n=42)		IV гр. (n=37)		Всего n=169
	О n=40	К n=19	О n=16	К n=15	О n=26	к n=16	О n=25	К n=12	
ПХО первичный шов	33	15	-	-	-	-	-	-	48
Первично-отсроченный шов	4	2	-	-	8	3	19	7	43
Пластика местными тканями	-	-	-	-	8	5	-	-	13
Аутодермопластика свободным расщепленным лоскутом	3	2	-	-	10	8	6	5	34
Первичный экстремедуллярный остеосинтез (ПЭМО):									
- без костной аутопластики	-	-	10	10	-	-	-	-	20
- с костной аутопластикой	-	-	6	5	-	-	-	-	11
Внеочаговый остеосинтез (ВО)									
- без костной аутопластики	-	-	-	-	22	13	-	-	35
- с костной аутопластикой	-	-	-	-	4	3	-	-	7
Итого операций:									211

Примечание: о – основная группа; к – контрольная группа.

Таблица 6. Концентрация гентамицина (мкг/г) в лимфатических узлах и мягких тканях конечности после однократного внутримышечного введения препарата в дозе 1 мг/кг

Биологический субстрат	Время после введения (час)	
	6	24
Паховые лимфоузлы	следы	нет
Мышцы	следы	нет
Подкожная клетчатка	следы	нет

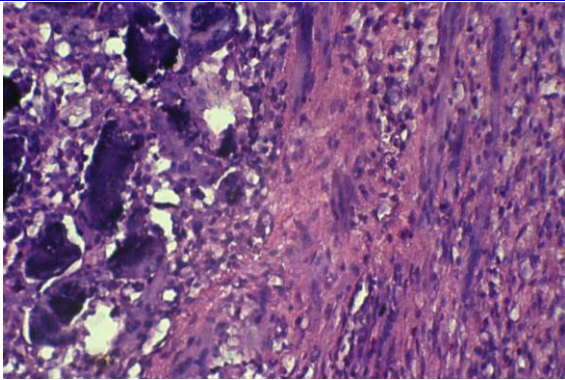
Таблица 7. Концентрация гентамицина (мкг/г) в лимфоузлах и мягких тканях конечности после однократного лимфотропного введения препарата в дозе 1мг/кг.

Биологический субстрат	Время после введения (час)	
	6	24
Паховые лимфоузлы	2,25 ± 0,26	1,02 ± 0,22
Мышцы	0,55 ± 0,13	0,2 ± 0,06
Подкожная клетчатка	0,03 ± 0,4	0,1 ± 0,03

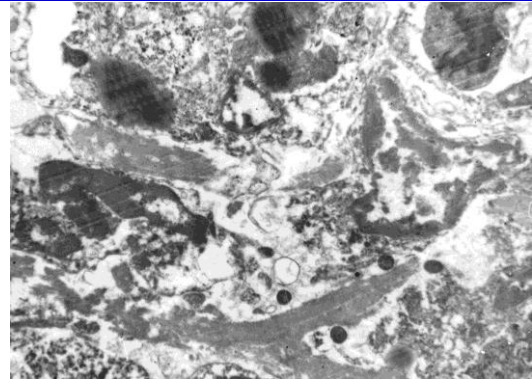
Методика: подкожно, по тыльной поверхности кисти или стопы вводится 16-32 Ед. лидазы, разведенной в 0,5%-20,0 растворе новокаина, не вынимая иглы, через 5 минут вводится раствор гепарина (70 Ед/кг). Третьим этапом, после подтягивания иглы на 0,5 см., вводится антибиотик в разовой терапевтической дозе. Использовали антибиотики цефалоспоринового и аминогликозидового ряда (III поколения), однократно в сутки, курс лечения 5-8 дней.

Применение метода обосновано экспериментальными исследованиями на животных, с моделью огнестрельной раны конечности, использованием электронной микроскопии, а так же изучением фармакокинетики [10,11,17].

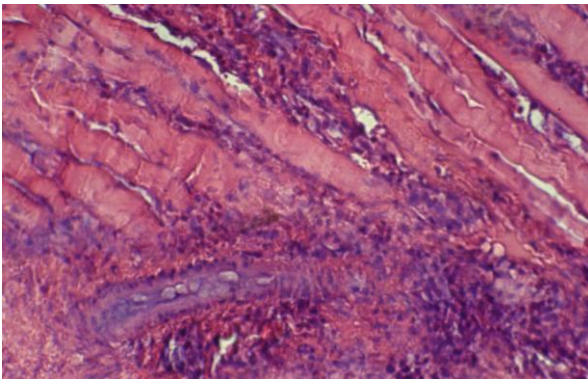
**Результаты исследования и их обсуждение.** Огнестрельная рана, в ранние сроки после нанесения ранения, сопровождается выраженной отеком интерстициального пространства, с накоплением большого количества микробов и продуктов некролиза в межклеточном пространстве и регионарных лимфатических узлах. Избыточное скопление отечной жидкости в фасциальных пространствах, приводит к компрессионному воздействию на микроциркуляцию, при этом декомпенсация лимфатического дренажа сопровождается скоплением продуктов дисметаболизма и распространением микробов в зоне молекулярного сотрясения огнестрельной раны (Рис.1, 2, 3, 4).



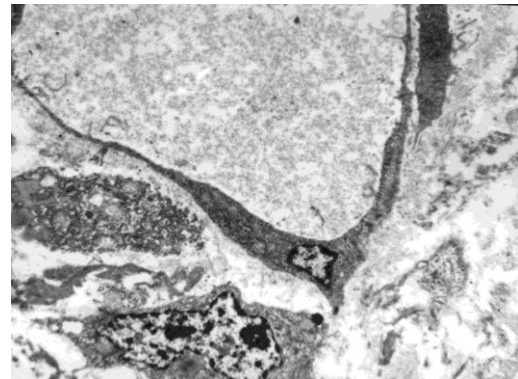
**Рис 1.** Отек, инфильтрация застойные микрососуды на границе зоны первичного и вторичного некроза. 3 сутки ранения. Контроль. Г-Э 10x16.



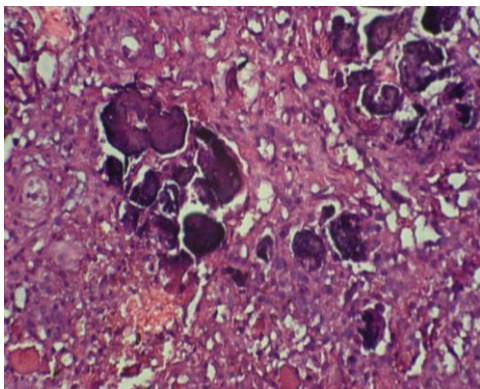
**Рис 2.** Фибрин, клеточный детрит и микроорганизмы в зоне некроза и коммоции раны. 3 сутки ранения. Контроль. ТЭМ x 7500.



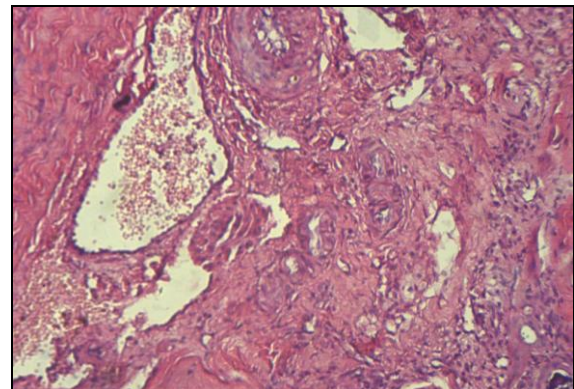
**Рис 3.** Расширенные лимфатические капилляры интерстициальный отек на границе зоны коммоции и неповреждённой ткани. 5 сут. ранения. Контроль. Г-Э 10x16



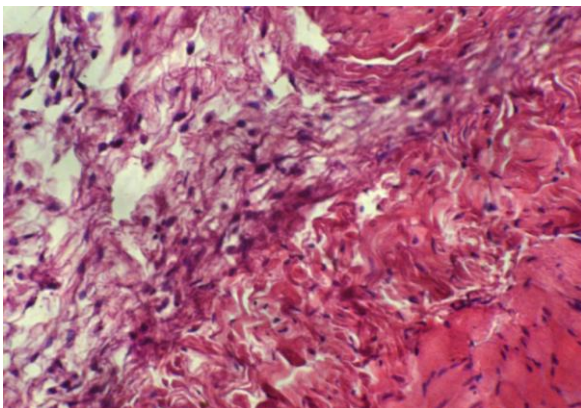
**Рис 4.** Лимфатический капилляр с расширенным просветом. 7 сут. ранения. Контроль ТЭМ. X 7500.



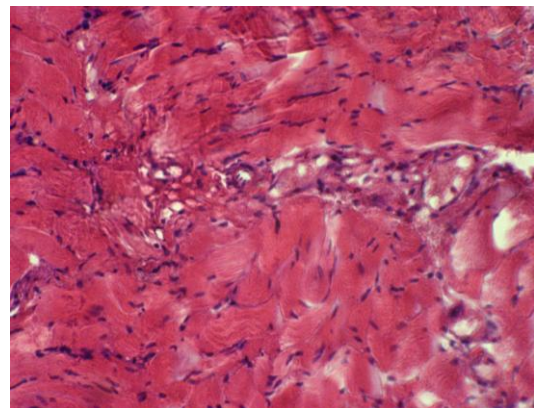
**Рис 5.** Некротизированные миоциты, гигантские клетки инородных тел зоны коммоции. 5 сут. ранения, Контроль. Г-Э 10x16



**Рис 6.** Уменьшение отека, инфильтрации и диаметра микрососудов зоны молекулярного сотрясения, 5 сутки. Лимфотерапия. Г-Э. 10x16



**Рис 7.** Начало ремоделирования раны, обильное разрастание слабоваскуляризированной грануляционной ткани. 7 сут. ранения. Контроль. Г-Э 10 X 16



**Рис 8.** Тонкие прослойки соединительной ткани ускоренный неоваскулогенез, восстановление мышечных волокон. 7 сут. ранения. Лимфотерапия. Г-Э 10 x 16.

Таблица 8. Инфекционные осложнения огнестрельных ранений конечностей в зависимости от вида оперативных вмешательств

Вид операции	Всего раненых		Осложнения											
			нагноение п/о раны				остеомиелит				сепсис			
	о	к	о		к		о		к		о		к	
			абс	%	абс	%	абс	%	абс	%	абс	%	абс	%
ПХО раны мягких тканей с наложением швов	40	19	1	2,5	2	10,5	-	-	-	-	1	2,5	1	5,2
Первичный экстремодулярный остеосинтез	16	15	1	6,2	3	20	1	6,2	2	13,3			1	6,6
Внеочаговый остеосинтез	26	16	2	7,7	3	18,5	1	3,8	2	12,5	1	3,8	1	6,2

Примечание: о – основная группа; к – контрольная группа

Это, при несвоевременной хирургической помощи, противоотечной и антибактериальной терапии, приводит к вовлечению все новых участков зоны коммоции в патологический процесс с развитием некроза тканей и гнойно-септических осложнений (Рис.5). Наши исследования выявили важную роль лимфатической системы и ее дренажной функции в течении и исходе раневого процесса. Лимфотропное введение антибиотиков и стимуляция лимфатического дренажа зоны патологического процесса приводит к ограничению площади некроза, реанимирует ткани находящиеся в состоянии парабриоза, предотвращает прогрессирование гнойно-септического процесса, обеспечивает более физиологическое ремоделирование грануляционной ткани (Рис. 6,7,8). Изучение фармакокинетики антибиотиков, показало, что традиционные методы введения антибиотиков, не создают длительно удерживающихся терапевтических концентраций препаратов в патологическом очаге, лимфатическом русле и регионарных лимфатических узлах, что усугубляет течение травмы. Лимфотропная антибиотикотерапия обеспечивает длительно удерживающиеся терапевтические концентрации антибиотиков как в зоне патологического процесса, так и на пути распространения инфекции – в лимфатическом русле, что является важной мерой профилактики гнойно-септического процесса (таблицы 6,7).

Собственные исследования, а так же данные литературы показали, что огнестрельные раны конечностей отличаются характерными патофизиологическими и патоморфологическими особенностями [10,16,18,20]. В связи с чем, можно выделить три основные составляющие успешного их лечения. Первое – ранняя доставка на этап специализированной хирургической помощи. Второе – ранняя первичная хирургическая обработка ран, с использованием микрохирургического подхода для восстановления поврежденных структур и применения раннего первичного остеосинтеза. Третье – ранняя рациональная (лимфотропная) антибактериальная и противоотечная терапия (лимфостимуляция).

Наш опыт показывает, что описанный медико-тактический подход во многом осуществим в условиях военно-городской медицинской помощи. Возможность быстрой доставки раненых, в условия города и населенных пунктов на этап квалифицированной и специализированной медицинской помощи, позволяет усовершенствовать подходы лечебной тактики при огнестрельных повреждениях конечностей.

При ранениях мягких тканей подавляющему числу пострадавших произведена ранняя первичная хирургическая обработка ран (таблица5). Ранняя первичная хирургическая обработка, использование ранней патогенетически обоснованной рациональной лимфотропной антибиотикотерапии, с региональной стимуляцией лимфатического дренажа, позволила у 66% раненых, наложение первичного шва. Хирургическая инфекция у этих раненых развилась в 2,5% случаев. Другой особенностью первичной хирургической обработки, в условиях военно-городской хирургии, является возможность использования раннего микрохирургического и реконструктивно - восстановительного подхода при повреждении магистральных сосудов, периферических нервов и сухожилий.

При ранениях конечностей с переломами костей, в условиях военно-городской хирургии, у подавляющего числа раненых (82%), использовали концепцию «сберегательной» ПХО огнестрельных переломов [12,23,25]. Суть используемого подхода сводилась к следующему:

- ПХО не показана при огнестрельных переломах, без значительного смещения отломков, точечным (до 1 см.) входным и выходным отверстием раневого канала, без кровотечения и напряженных гематом. В этих случаях применялась жесткая иммобилизация перелома аппаратом Илизарова с адекватным дренированием и региональной лимфотропной антибиотикотерапией с лимфостимуляцией в послеоперационном периоде.

- при ПХО огнестрельных переломов максимально сохраняли костную ткань. Удаляли только мелкие свободно лежащие костные осколки.

- при «сберегательной» ПХО оскольчатых переломов с обширными повреждениями мягких тканей, осуществляли стабильный чрезкостный внеочаговый остеосинтез по Илизарову.

- обязательным элементом хирургической обработки являлась фасциотомия. Региональное воздействие на область раны проводилось посредством лимфотропной антибиотикотерапии и стимуляции лимфатического дренажа.

- рана в большинстве случаев (66%) после выполнения ПХО, ушивалась первичным швом, либо велась полузакрытым методом (34%) с использованием региональной лимфотерапии и проточным дренированием раны.

При огнестрельных ранениях конечностей с повреждением крупных суставов (5 наблюдений), раннее поступление пострадавших на этап специализированной медицинской помощи, позволяет использование методики раннего специализированного подхода:

- точечные раны мягких тканей, без повреждения кости, не требуют хирургической обработки (этим раненым производили только пункцию суставов, иммобилизацию гипсовой лангетой с региональной лимфотропной антибиотикотерапией);

- при ранениях мягких тканей со значительными повреждениями кости, выполняли артротомию, хирургическую обработку раны с использованием приточно-отточного дренирования полости сустава, региональной лимфотерапии и иммобилизации гипсовыми лангетами;

- при обширных дефектах мягких тканей, со значительными повреждениями кости, производили артротомию, резекцию сустава, иммобилизацию аппаратом внешней фиксации, региональную лимфотропную антибиотикотерапию.

Особенностью лечения раненных с повреждением магистральных сосудов, в условиях военно-городской хирургии, является возможность раннего обслуживания пострадавших сосудистым хирургом, с использованием УЗ доплерографии и цифровой контрастной ангиографии, микрохирургической техники и реконструктивной хирургии.

Ранения магистральных сосудов имели место у 12 (7,1%) наблюдаемых пострадавших. Всем раненым произведено хирургическое вмешательство сосудистыми хирургами под общим обезболиванием, с необходимым запасом консервированной крови. Во всех случаях произведен окончательный гемостаз путем: наложением бокового шва в 2 случаях, циркулярного шва - 7 случаях, аутовенозной пластики - 3 случаях. Ампутация конечностей произведена в двух случаях, в одном случае в связи с необратимой ишемией, в другом - в связи с гангреной.

Возможности военно-городской хирургии позволяют раннее применение реконструктивно-восстановительных вмешательств при ранениях периферических нервов. Под нашим наблюдением находились 6 (3,5%) раненных с повреждением периферических нервов: лучевого-2 случая, срединного - 1, бедренного-2, большеберцового-1. В 5 случаях имел место полный анатомический перерыв нервного ствола и в 1 случае - частичный. Во всех случаях выполнены оперативные вмешательства, в сроки от 1 суток до полутора недель, микрохирургом. В 4 случаях наложен периневральный шов с использованием увеличительной оптики.

Особенностью лечения наиболее тяжелого контингента раненных с множественными и сочетанными повреждениями (таблица 4), в условиях военно-городской хирургии, является возможность использования тактики «orthopedic damage control» (тактика программного хирургического лечения). Суть ее заключается в разделении лечения переломов на несколько этапов [20]. Эта тактика использована нами у 11 раненных с тяжелой сочетанной травмой. Применение региональной лимфатической терапии на каждом из этапов, способствовало скорейшему использованию завершающего этапа хирургического вмешательства.

Под нашим наблюдением находились 37 пострадавших с гнойно-септическими осложнениями огнестрельных ран конечностей. Относительно поздняя их доставка на этап специализированной медицинской помощи связана со сложившейся медико-тактической обстановкой в очаге санитарных потерь. Лечение пострадавших с гнойно-септическими осложнениями ранений конечностей в условиях города позволяет применение ранней специализированной медицинской помощи, которая заключается в возможности изоляции этих раненных, участия в лечении специалиста по гнойно-септической хирургии, использования методики программного динамического контроля за течением раневого процесса, включающего бактериологические и цитологические исследования, а так же использования УЗ диагностики.

Использование лимфотропной антибиотикотерапии и возможностей специализированной реанимации и интенсивной терапии, позволило во многих случаях успешно справиться с местной и генерализованной хирургической инфекцией и применить малоинвазивную технологию полужакрытого ведения гнойных ран (таблица 8).

Суть методики заключается в широкой некрэктомии, с наложением ранних первично-отсроченных швов стягивающих и закрывающих края раны и установлением в рану двухпросветной приточно-аспирационной санационной трубки [4].

**Заключение.** Возможность ранней доставки пострадавших в результате вооруженных конфликтов в городах и населенных пунктах, непосредственно на этап оказания специализированной медицинской помощи, позволяет усовершенствовать подходы к лечению огнестрельных ранений конечностей и использовать тактику fast track surgery. Использование патогенетически обоснованной, рациональной лимфотропной антибиотикотерапии с региональной лимфостимуляцией, в комплексном усовершенствованном лечении ранений конечностей, способствует снижению количества осложнений и быстрой реабилитации пострадавших.

#### Литература:

1. Андижан сегодня.- Ташкент.: Узбекистан .- 2006. - 183 с.
2. Артемьев А.А., Смирнов А.В., Ивашкин А.Н. и др. Малоинвазивный остеосинтез длинных трубчатых костей у пострадавших с множественными переломами. //ВМЖ.- 2009.- №12. - С. 41-43.
3. Ахмедов Б.А., Тихилов Р.М., Шубняков И.И. и др. Лечение внутрисуставных огнестрельных повреждений крупных суставов конечности.// Травматология и ортопедия России.- 2008.- № 2.- С. 5-13.
4. Бесчастных В.В., Марамохин В.Н. Новый способ активного лечения гнойных ран мягких тканей. Известия высших учебных заведений. Медицинские науки: 2010.- № 3- С. 17-22.
5. Брюсов П.Г., Зуев В.К., Бесплюев В.И. и др. Организация оказания хирургической помощи раненым в гарнизонном госпитале, усиленном специализированной группой // ВМЖ.-1999.- № 9.- С. 36-39.
6. Газета «Заграница» (По материалам Washington Profile №06 (442)).
7. Головкин К.П., Костюк А.Г., Суворов В.В.. Опыт оказания первой помощи раненым при выполнении специальных операций в ходе контртеррористической операции на Северном Кавказе 1999-2001 г. Актуальные проблемы современной тяжелой травмы: Материалы всероссийской научной конференции. - СПб. - 2001.- С. 64-65.

8. Головкин К.А., Лебедев В.Д. Актуальные вопросы гнойной инфекции у раненых в вооруженном конфликте на Северном Кавказе. Научные труды Федерального научного центра гигиены им. Ф.Ф.Эрисмана – М., 2004 – Вып. 11.- С. 284- 286.
9. Гуманенко Е.К., Самохвалов И.М., Трусов А.А., Головкин К.П., Принципы организации оказания хирургической помощи и особенности структуры санитарных потерь в контртеррористических операциях на Северном Кавказе. // ВМЖ. -2005.- №1- С. 4-13.
10. Джумабаев Э.С., Мирзаев К.К., Тухтаев Ж.Т. Новые подходы профилактики и лечения хирургической инфекции огнестрельных ран. //Журнал «Хирург» - №6.- 2008.- С. 3-8.
11. Джумабаев Э.С., Мирзаев К.К. и др. // Под редакцией Джумабаев Э.С. Огнестрельная травма конечностей в чрезвычайных ситуациях. Андижан. Изд. Спринт, 2017.-223 с.
12. Ерюхин И.А «О хирургической обработке огнестрельных ран //ВМЖ.- 1992.- № 1. С.- 25-27.
13. Ефименко Н.А., Гуманенко Е.К., Самохвалов И.М. и др. Хирургическая помощь раненым в вооруженном конфликте: организация и содержание специализированной хирургической помощи // ВМЖ. -1999.-№10.- С. 30-36.
14. Жиллев Е.Г. Галин Л.Л. Итоги всеармейской научной конференции Опыт медицинского обеспечения Советских войск в Афганистане // ВМЖ.- 1996.-№2- С. 66-68.
- 15.Корнилова Е.А. Временное протезирование артерий конечностей при боевой хирургической травме на этапах медицинской эвакуации. Автореф. дис. канд. мед. наук.- СПб.- 2007.- С 22-25.
16. Миннулин И.П., Грицанов А.И., Гулябзай М.У. Особенности патогенеза, лечения общей гнойной инфекции при множественных огнестрельных ранениях // ВМЖ. 1991.- №7. - С. 14-16.
17. Мирзаев К.К., Джумабаев Э.С., Хакимов В.А. Метод профилактики и лечения гнойных осложнений огнестрельных ран конечностей //Вестник лимфологии.- №3.- 2008. - С13-17.
18. Огнестрельные ранения конечностей мирного времени. Толстых М.П., Луцевич О. Э., Ахмедов Б.А. и др. М.:Медицина.-2005.- 83 с.
19. Петровский Б.В. Избранные лекции по военной хирургии (военно- полевая и военно- городская хирургия) М.:Медицина.- 1998.- 112 с.
20. Ревской А.К., Люфинг А.А., Николенко В.К. Огнестрельные ранения конечностей М. Медицине.- 2007.- 272 с.
21. Самохвалов И.М., Завражнов А.А., Корнилов Е.А., Маргарян С.А. Хирургическая тактика при сочетанных огнестрельных ранениях конечностей с повреждениями магистральных артерий. //Вест. Хирургии.- 2006.- № 5.- С. 45-49.
22. Соколов В.А. «Damage control»- современная концепция лечения пострадавших с критической политравмой // Вест. травматологии и ортопедии. - 2005.- №1.- С. 81-84.
23. Фидаров Э.З. Оказание неотложной специализированной хирургической помощи раненым в локальных войнах и чрезвычайных ситуациях мирного времени: Автореф. дис. канд. мед. наук. - М. 2009. – 26 с.
24. Экстренная медицинская помощь в чрезвычайных ситуациях. Под ред. Э.С. Джумабаева. Ташкент.:Узбекистан Миллий энциклопедияси. - 2009.- 205 с.
- 25.Юркевич В.В. Микрохирургические технологии в лечении боевой травмы конечностей и её последствий: Автореф. дис. канд. мед. наук. - Томск.-1999.- 41с .
26. Ali M.A.,Hussain S.A., Khan M.S. Evalution of results of interlocking nails in femur fractures due to high velocity gunshot injuris //Journal of Ayub Medical College-2008. -vol 20. №1.-P.16-19.
27. Dufour D., Kroman Jensen S., O Smith M., et al.// Surgery for niktims of war.-Geneva: Journ.Com. Ked. Cross.- 2008.- P. - 227-229.
- 28.Burg A., Vachum G., Salai M., et a. Treating civilian gunshat words to the extremities in a level 1 trauma center. //Israel Association Journal.- 2009.-vol.- II. №9. P.- 546-551.
29. Eck K., Hultman L., One-sided violence against civilians in war: insights from new fatality date// Journal of Peace Research.- Vol.-44.- № 2. -March 2007.- P- 233-246.
30. Emergency war surgery Ed T.E Bowen, R.F. Bellamy- US Department of Defense, Washington,- D.C-1988 – 225 p.

#### **ИСПОЛЬЗОВАНИЕ РЕГИОНАЛЬНОЙ ЛИМФАТИЧЕСКОЙ ТЕРАПИИ В FAST TRASK SURGERY (ХИРУРГИИ БЫСТРОЙ РЕАБИЛИТАЦИИ) ОГНЕСТРЕЛЬНЫХ РАНЕНИЙ КОНЕЧНОСТЕЙ**

*Джумабаев Э.С., Мирзаев К.К., Джумабаева С.Э., Саидходжаева Д.Г.*

**Резюме.** Кафедра госпитальной и факультетской хирургии Андижанского государственного медицинского института, располагает опытом лечения 169 пострадавших с огнестрельными ранениями конечностей. Для обоснования использования региональной лимфатической терапии, проведены экспериментальные исследования на животных, с моделью огнестрельной раны конечности, и изучением данных электронной микроскопии, а так же фармакокинетики антибиотиков.

**Ключевые слова:** огнестрельные ранения, военно-городская хирургия, лимфатическая терапия, электронная микроскопия огнестрельной травмы, фармакокинетика антибиотиков при огнестрельных ранениях.

УДК: 616.718.7/9-001.17-003.92-053.2.

## НАШ ОПЫТ ЛЕЧЕНИЕ ПОСЛЕОЖГОВЫХ КОНТРАКТУР ВЕРХНИХ КОНЕЧНОСТЕЙ У ДЕТЕЙ

Жафаров Мурод Мирзахидович<sup>1</sup>, Жафаров Миржамол Муродович<sup>2</sup>

1 - Медицинский центр Чинор, Республика Узбекистан, г. Ташкент;

2 - Ташкентский педиатрический медицинский институт, Республика Узбекистан, г. Ташкент

## БОЛАЛАРДА ҚЎЛЛАРНИНГ КУЙИШДАН КЕЙИНГИ КОНТРАКТУРАЛАРИНИ ДАВОЛАШДА БИЗЛАРНИНГ ТАЖРИБАМИЗ

Жафаров Мурод Мирзахидович<sup>1</sup>, Жафаров Миржамол Муродович<sup>2</sup>

1 – Чинор тиббиёт маркази, Ўзбекистон Республикаси, Тошкент ш.;

2 – Тошкент педиатрия тиббиёт институти, Ўзбекистон Республикаси, Тошкент ш.

## OUR EXPERIENCE TREATMENT OF POSTBURN CONTRACTORS OF THE UPPER LIMBS IN CHILDREN

Jafarov Murod Mirzakhidovich<sup>1</sup>, Jafarov Mirzhamol Murodovich<sup>2</sup>

1 - Medical Center Chinor, Republic of Uzbekistan, Tashkent;

2 - Tashkent Pediatric Medical Institute, Republic of Uzbekistan, Tashkent

e-mail: [uzimps@gmail.com](mailto:uzimps@gmail.com)

**Резюме.** Тадқиқот мақсади: болаларда юқори экстремиталарнинг куйишдан кейинги чандиқли контрактураларини даволашнинг оптимал усулини аниқлаш. Тадқиқот материали ва усуллари: Тадқиқот учун 2015 йилдан 2020 йилгача бўлган давр мобайнида 1853 нафар юқори экстремиталаридан куйиш жарохатини олиб, оператив даво муолажаларини ўтказган беморлар танлаб олинди. Уларда жами бўлиб 2105 та операция ўтказилган. Жарроҳлик амалиёти танлаш улуплари жарохатни жойлашиши, ҳажми ва беморни ёшига қараб танланди. Жарроҳлик амалиёти ҳар бир бемор учун алоҳида танланди. Куйгандан кейинги чандиқлар олиб ташлангандан сўнг жарохат жойини ёпиш мақсадида икки хил усулдан фойдаланилди. Биринчи усул жарохат жойини Z-пластика усулида маҳаллий тўқималар билан ёпиш, бу усул бир вақтми ўзида кичик ҳажимдаги чандиқларни бартараф этишда ёки оралиқ босқич сифатида қўлланилди. Иккинчи усул FTSG (Full Thickness Skin Graft) тўлиқ қалинликдаги тери трансплантацияси, бу асосан қўл ва бармоқларнинг ички ва ташқи юзаларида қўлланилди. Натижалар: Натижаларни таҳлил қилиш давомида болаларда юқори экстремиталарида куйгандан кейинги контрактураларида чандиқли тўқималарни олиб ташлаганидан сўнг ҳосил бўладиган тери нуқсонини ёпишнинг оптимал усулини нуқсоннинг жойлашиши, ҳажми ва боланинг ёшини ҳисобга олган ҳолда, аниқлаш имконини берди.

**Калит сўзлар:** куйиш, чандиқ, контрактура, Z-пластика, метал спица аутодермапластика.

**Abstract.** Objective of the study: to determine the optimal method of treatment in children with post-burn contractures of the upper extremities. Materials and Methods: The material of the study was 1853 operated children with post-burn contractures of the upper extremities in whom 2105 operations were performed from 2015 to 2020. The method of surgical interventions was selected depending on the location, volume and age of the child. The technique of surgical interventions was selected individually for each patient. We used two methods of plastic closure of a skin defect after removal of scar tissue: The first method of local repair of the defect by the method of Z-plasty - was used for the simultaneous removal of small scars, or as an intermediate stage. The second method is FTSG (Full Thickness Skin Graft), which was used mainly on the inner and outer parts of the hand and fingers. Results: Analysis of the results gave us the opportunity to determine the optimal technique for closure of a skin defect after removal of scar tissue in post-burn contractures of the upper limbs in children, depending on the location, volume of the defect and on the age of the child.

**Key words:** burn, scar, contracture, Z-plastic, autodermoplasty, metal wire.

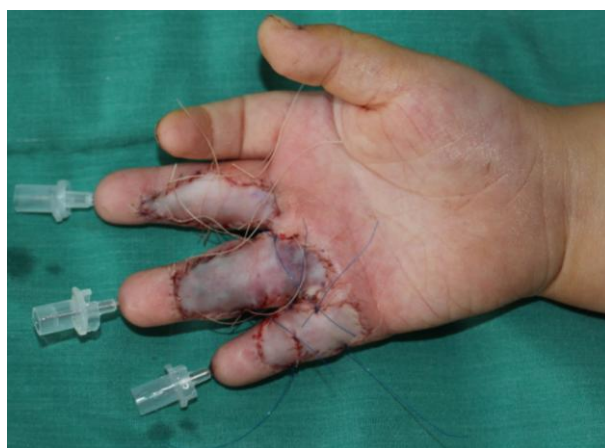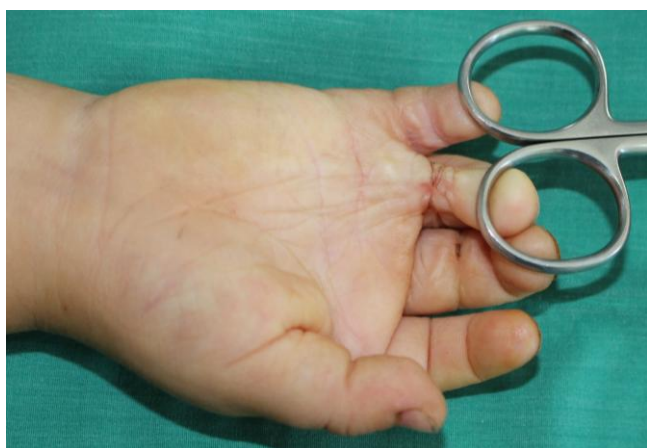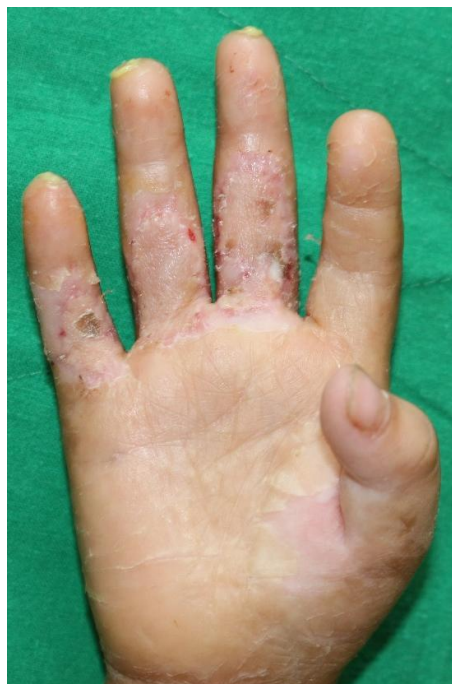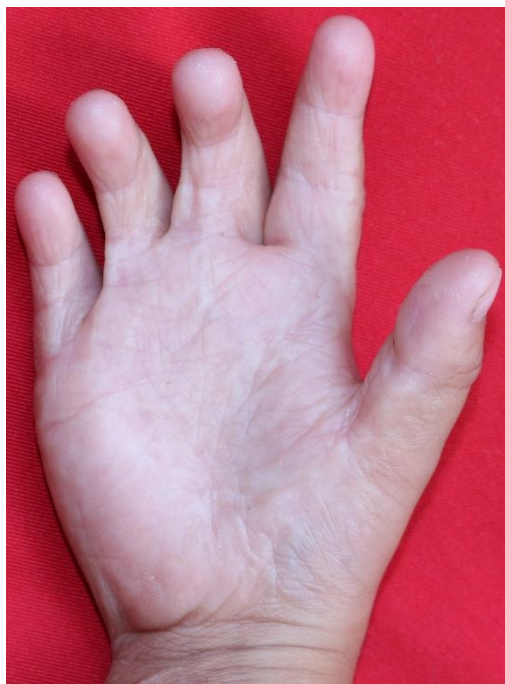**Актуальность:** В целом ожоги кожи у детей является распространенным видом травмы, особенно в нашем регионе, причиной тому является ряд экзогенных факторов (1, 3, 6). В Республике Узбекистан ожоги кожи у детей стоит на первом месте среди всех приобретенных травм (2). За период с 2015 по 2020 годам нами было обследована 9500 детей с различными врожденными и приобретенными патологиями и из них у 6650 (70%) детей выявлено послеожоговые рубцы различной локализации. Из 6650 детей с ожогами кожи, послеожоговая контрактура верхних конечностей составило 3524 (53%) детей (1,7,8).

**Цель:** определить оптимальный метод лечение у детей с послеожоговыми контрактур верхних конечностей в зависимости от объема дефекта, а также от возраста ребенка для получение наиболее эстетического и функционального результата.

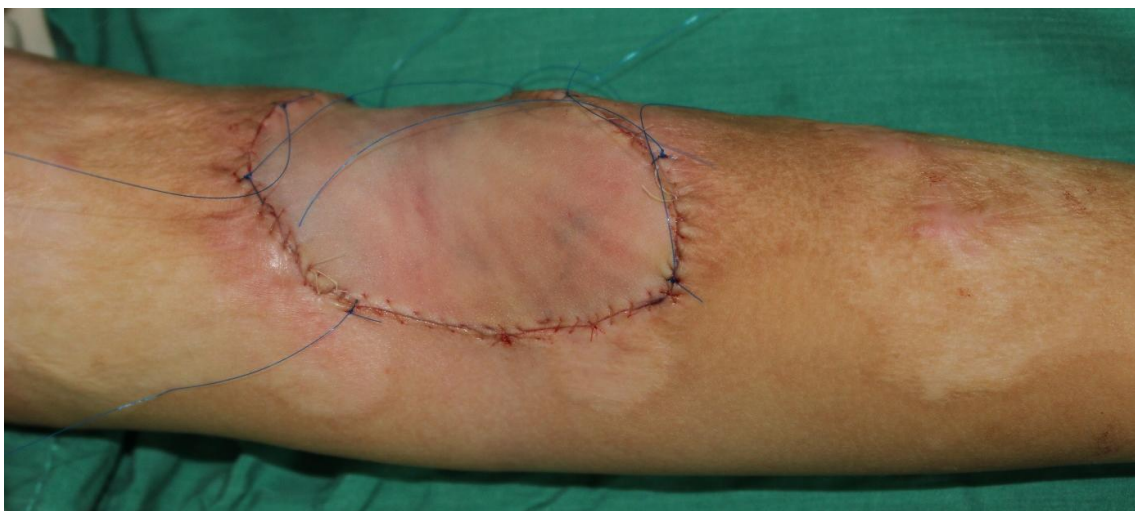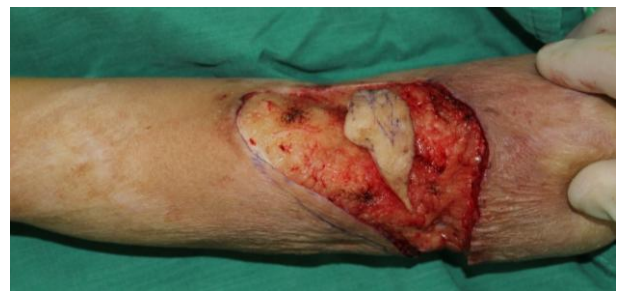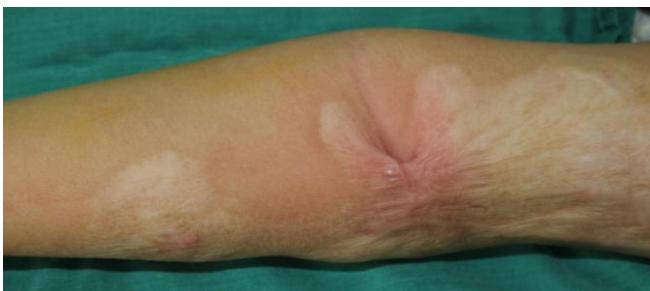
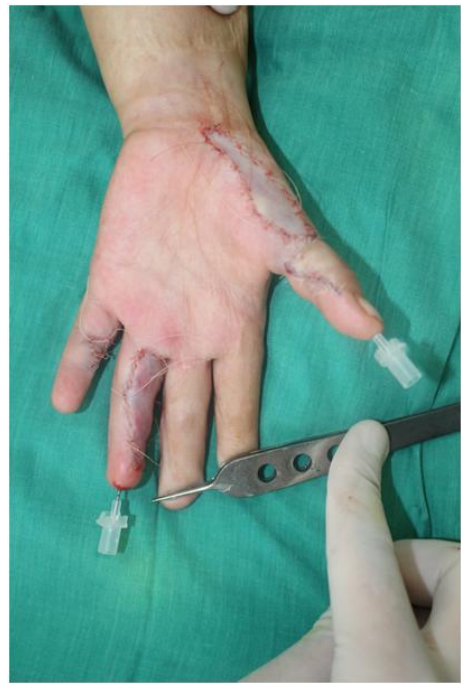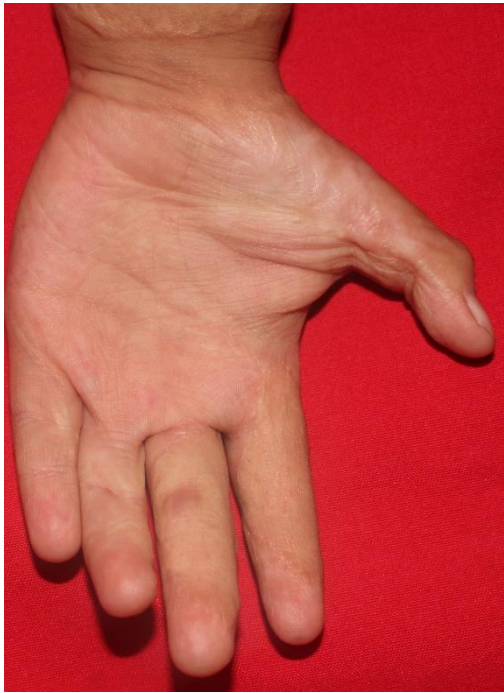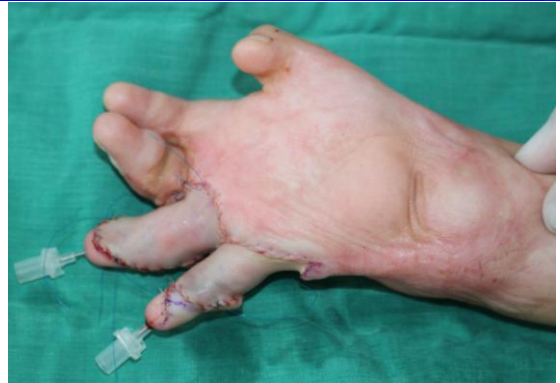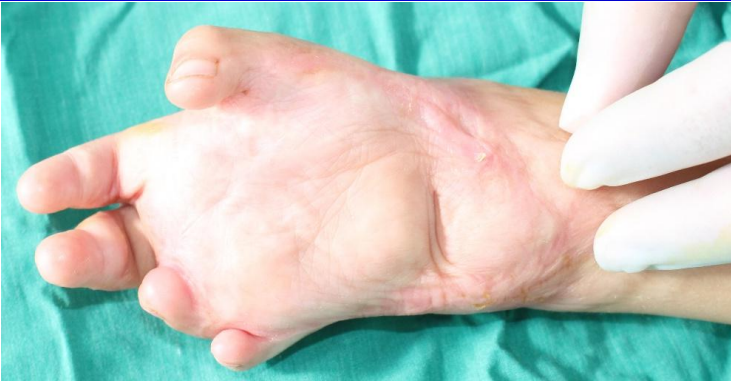**Материалы и методы:** С 2015 по 2020 гг. нами было проведено 2105 операций у 1853 детей с послеожоговой контрактур верхних конечностей в возрасте от 1,5 года до 16 лет, что обусловлено невозможностью полного удаление рубцов в ходе одной операции. Характер оперативных вмешательств отличался методикой закрытия кожного дефекта после удаления рубцовой ткани и зависел от его размера, локализации и возраста ребенка. Методику пластики дефекта местными тканями использовали при одномоментном удалении рубцов небольших размеров по методу Z-пластики, либо в качестве промежуточного этапа, на первом этапе проводили иссечение средней его части с мобилизацией краев раны и ее ушиванием, создавая условия для естественной дермотензии окружающей здоровой кожи. Второй этап, через 6 месяцев удаление оставшегося участка рубцовой ткани. Методика пластики полнослойным свободным кожным лоскутом

(F.T.S.G.) использовали преимущественно на внутренних и наружных частях кисти и пальцев. Выполняли свободную кожную пластику дефектов кожи отдельных участков верхних конечностей. Донорским участком для свободного кожного лоскута чаще всего являлась область паховой складки. Также после не однократного забора кожных лоскутов, когда имелся множественные послеоперационные рубцы, и в других клинических ситуациях донорским участком подбиралась внутренняя часть бедра и зона бикини. В зависимости от сложности контрактур пальцев руки, после удаление рубцовых тканей и выпрямлением пальцев устанавливалась металлическая спица для фиксации, диаметр зависел от возраста ребенка. Пересаженная кожа зашивалась рассасывающимися нитями VICRYL 6-0. После зашивание, на раневой поверхности проводилось асептическая обработка с антибиотик содержащими мазями и с верху накладывалась асептическая ватная давящая повязка. Первая перевязка после кожной пластики проводилась на 3-4-сутки после операции. Металлические спицы удалялись на 30 суток после операции.

**Результаты:** Анализ результатов лечения детей с послеожоговых контрактур верхних конечностей различной локализации и размера позволил нам определить возможности использования и оптимального сочетания разных методов пластики кожных дефектов после хирургического удаления рубцов. При размере послеожогового рубца до 7 см у ребенка в возрасте от 10 лет и до 3 см у ребенка в возрасте от 3-х до 8 лет полное удаление образования с пластикой дефекта местными тканями. При невозможности полного одномоментного удаления образования начиная с 1-го года жизни предпочитали методику частичного иссечения рубца в его пределах с закрытием дефекта местными тканями. При больших по площади рубцов, при сгибательных частях, в ладонных частях, а также на пальцах использовали полнослойную свободную кожную пересадку. Наилучшего приживления лоскута добивались путем качественной подготовки донорского лоскута, соответствия его площади размеру раневого дефекта с учетом умеренного эластического натяжения и правильного послеоперационного ведения. Умеренная компрессия и обработки раны с 0.9% физиологическим раствором с нанесением мази с содержанием антибиотика. Первая послеоперационная перевязка производилась на 3-4 сутки. А далее каждые 2 дня.







**Выводы:** Удаление послеожоговых рубцов на верхних конечностях у детей возможно в возрасте 1,5 года при условиях что после ожога у ребенка прошло как минимум 6 месяцев. Наилучшие эстетические и функциональные результаты могут быть достигнуты путем оптимального выбора методики кожной пластики дефектов, сочетания этапов хирургического лечения.

**Литература:**

1. Trop M, Herzog SA, Pfuertscheller K, et al. The past 25 years of pediatric burn treatment in Graz and important lessons been learned. An overview. Burns 41:714-720, 2015
2. Потапов В.Л. Ожоговая болезнь: диагностика, лечение, методы восстановления кожных покровов. Тула. Изд-во: ТулГУ, 2020. 38 с.
3. Mauricio De la Garza, Michael Sauerbier, Germann Günter, Curtis L. Cetrulo Jr., Reuben A. Bueno Jr., Robert C. Russell, Michael W. Neumeister. Microsurgical Reconstruction of the Burned Hand and Upper Extremity. Hand Clin 33 (2017) 347-361 0749-0712/17/Published by Elsevier Inc. 2017
4. Michael Sorkin, MD, David Cholok, Benjamin Levi. Scar Management of the Burned Hand. Hand Clin 33 (2017) 305-315 0749-0712/17/Published by Elsevier Inc. 2017
5. Cartotto R, Cicuto BJ, Kiwanuka HN, et al. Common postburn deformities and their management. Surg Clin North Am. 2014;94:817–837.
6. Stavrou D, Weissman O, Tessone A, et al. Health related quality of life in burn patients – A review of the literature. Burns. 2014;40:788–796.
7. Rosemberg M, Ramirez M, Epperson K, et al. Comparison of long-term quality of life of pediatric burn survivors with and without inhalation injury. Burns. 2015;41:721–726.
8. Chittoria RK, Padi TR. A prospective, randomized, placebo controlled, double blind study of silicone gel in prevention of hypertrophic scar at donor site of skin grafting. J Cutan Aesthet Surg. 2013;6:12–16.

**НАШ ОПЫТ ЛЕЧЕНИЕ ПОСЛЕОЖОГОВЫХ КОНТРАКТУР ВЕРХНИХ КОНЕЧНОСТЕЙ У ДЕТЕЙ**

*Жафаров М.М., Жафаров М.М.*

**Резюме.** Цель исследования: определить оптимальный метод лечение у детей с послеожоговыми контрактурами верхних конечностей. Материалы и методы: Материалом исследования являлась 1853 прооперированных детей с послеожоговой контрактурами верхних конечностей у которых было проведено 2105 операций с 2015 по 2020 гг. Метод оперативных вмешательств подбирался в зависимости от локализации, объема и от возраста ребенка. Методика оперативных вмешательств подбирались индивидуально для каждого больного. Пользовались двумя методами пластики закрытия кожного дефекта после удаления рубцовой ткани: Первый метод пластика дефекта местными по методу Z-пластики - использовали при одномоментном удалении рубцов небольших размеров, либо в качестве промежуточного этапа. Второй метод пластика полнослойным свободным кожным лоскутом FTSG (Full Thickness Skin Graft) - использовали преимущественно на внутренних и наружных частях кисти и пальцев. Результаты: Анализ результатов дало нам возможность определить оптимальную методику для закрытия кожного дефекта после удаления рубцовой ткани при послеожоговых контрактурах верхних конечностей у детей в зависимости от локализации, объема дефекта и от возраста ребенка.

**Ключевые слова:** ожог, рубец, контрактура, Z-пластика, аутодермопластика, металлическая спица.

УДК: 616-089.5

## РЕГИОНАЛЬНАЯ АНЕСТЕЗИЯ В ЛАПАРОСКОПИЧЕСКОЙ ХИРУРГИИ

Ибрагимов Неймат Комилжонович, Абдихакимов Толиб Хабибуллаевич, Рамазонава Зарина Фаритовна, Муралимова Раъногул Симаи кизи  
Ташкентская медицинская академия, Республика Узбекистан, г. Ташкент

## ЛАПАРОСКОПИК ХИРУРГИЯДА РЕГИОНАЛ АНЕСТЕЗИЯ

Ибрагимов Неймат Комилжонович, Абдихакимов Толиб Хабибуллаевич, Рамазонава Зарина Фаритовна, Муралимова Раъногул Симаи кизи  
Тошкент тиббиёт академияси, Ўзбекистон Республикаси

## REGIONAL ANESTHESIA IN LAPAROSCOPIC SURGERY

Ibragimov Nemat Komiljonovich, Abdihakimov Tolib Khabibullaevich, Ramazonova Zarina Faritovna, Muralimova Ranogul Simai kizi  
Tashkent Medical Academy, Republic of Uzbekistan, Tashken

e-mail: [nemat\\_k65@mail.ru](mailto:nemat_k65@mail.ru)

---

**Резюме.** Анестезиянинг иккита усулини солиштирилди: умумий ва орқа мия анестезияси. Орқа мия анестезия усулини қўллаган беморларда операция давомидаги ва операциядан кейинги даврларда аниқ ижобий таъсир кузатилди. Реаниматсия бўлимида, умуман олганда клиникада беморларнинг қолиш муддати қисқариши кузатилди ва эрта фаоллашиши қайд этилди. Бундан ташқари, даволашнинг энг эрта босқичларида гемодинамикани қисқа вақт ичида барқарорлаштишига эришилди.

**Калит сўзлар:** лапароскопик жарроҳлик, анестезия, аналгезия, орқа мия анестезияси, умумий анестезия.

**Abstract:** Two methods of anesthesia were compared: general and spinal anesthesia. A clear positive effect on the intraoperative and postoperative periods was demonstrated in patients who received the spinal anesthesia method. A clear shortening of the length of stay in the intensive care unit and in the clinic as a whole was noted, and early activation of patients was noted. In addition, at the earliest possible stages of treatment, we received shorter periods of stabilization of systemic hemodynamics.

**Key words:** laparoscopic surgery, anesthesia, analgesia, spinal anesthesia, general anesthesia.

---

**Актуальность.** В нашем современном обществе каждая профессия стремится к совершенствованию своих методов и технологий, так и медицина идет в ногу с прогрессом. Внедрение лапароскопических хирургических операций еще в 1950-х годах произвело революцию в хирургии, которая с каждым годом набирает все большие обороты из-за ряда неоспоримых преимуществ. Во-первых, кровопотеря при таких операциях значительно снизилась, во вторых послеоперационное течение проходит менее болезненным, в третьих – выгодно с экономической точки зрения, так как снижается время пребывания больных в стационаре, а также с эстетической точки зрения, так как у этих больных практически не остаются послеоперационные рубцы, кроме того снижается риск развития спаечного процесса в послеоперационном периоде. Но традиционная общая анестезия увеличивает длительность госпитального периода, медицинские затраты и снижает эффект от положительного результата малой травматичности лапароскопического хирургического вмешательства. Идеальный метод анестезии для лапароскопической хирургии должен поддерживать стабильные сердечно-сосудистые и респираторные функции, обеспечивать быстрое послеоперационное восстановление, приводить к минимальной послеоперационной тошноте и рвоте (ПОТР) и обеспечивать хорошее послеоперационное обезболивание для ранней активизации больного. В связи с чем, перед анестезиологом встала задача исправить данную ситуацию. Одним из решений может быть применение спинномозговой, эпидуральной или спино-эпидуральной видов анестезии. Обладая такой же доказанной эффективностью и безопасностью, спинномозговая анестезия, лишенная многих негативных моментов, присущих общей анестезии, делает ее все более востребованной. Спинально-эпидуральная анестезия обеспечивает более продолжительный безболевого период в послеоперационный период и меньшую реакцию нейроэндокринного стресса по сравнению с общей анестезией.

Исходя из нашего опыта, а также анализа литературы, можно сделать вывод о том, что именно спинномозговая анестезия при лапароскопических вмешательствах обладает наименьшим негативным влиянием на сердечно-сосудистую систему и мозговой кровотоков, при условии если внутрибрюшное давление газа не превышает 14 мм.рт.ст.

**Цель исследования:** Улучшить качество анестезиологического пособия при лапароскопических операциях путем внедрения спинномозговой анестезии и разработать план профилактических мероприятий направленных на коррекцию возможных осложнений.

**Клинические материалы и методы исследования:** В отделение хирургической реанимации №1 многопрофильной клиники ТМА нами обследовано 30 больных в послеоперационном периоде (8-мужчин и 22 женщины), средний возраст которых составил  $37,2 \pm 3,6$  лет. Указанные пациенты, с диагнозом ЖКБ, перенесли операцию- лапароскопическая холецистэктомия. Все больные были разделены нами на 2 группы: контрольная группа, в которую вошли 20 пациентов, у которых проводилась традиционная общая анестезия и исследуемая группа, в состав которой вошли оставшиеся 10, у которых операция проводилась под спинномозговой анестезией.

Обе группы были нами рандомизированы по гендерному и возрастному признакам, характеру стандартного обследования и оперативного лечения.

Всем пациентам проводили клиничко-биохимические исследования, рентгенографию, компьютерную томографию (КТ), в процессе терапии осуществляли мониторинг показателей артериального давления (АД), среднего артериального давления СрАД, центрального венозного давления (ЦВД), термометрии и сатурации венозной (югулярной) крови.

Изучались сроки пребывания больных в ХР-1 и в клинике в целом.

**Результаты собственных исследований:** Приведенные данные наглядно свидетельствуют о том, что ранний послеоперационный период у больных 2 группы по шкале ВАШ оценивается как более безболезненный, так в первые 6 часов после операции больной практически не чувствует болезненных ощущений, а уже к концу первых суток больные 2 группы оценивали боль  $-3,2 \pm 0,3$  ( $p < 0,05$ ), что на  $2,0 \pm 0,5$  ниже таковых значений больных 1-группы.

Но к концу третьих суток больные обеих групп оценивали свою боль как слабую.

Динамика пороговых значений ЦВД по группам в процессе проводимой дифференцированной терапии представлена на графике №2.

Представленный график демонстрирует сравнительно меньшую потребность в наркотических анальгетиках больных 2 группы по сравнению с 1 группой.

Время нахождения больных в ХР1 и в клинике в целом представлен на нижеследующем графике №3.

Представленные данные с очевидностью свидетельствуют о более раннем периоде активизации больных в послеоперационном периоде и выписки больных из стационара.

Надо отметить, что не в одной из групп не выявлены осложнения. Боль и неприятные ощущения в месте вкола иглы наблюдали в одном случае.

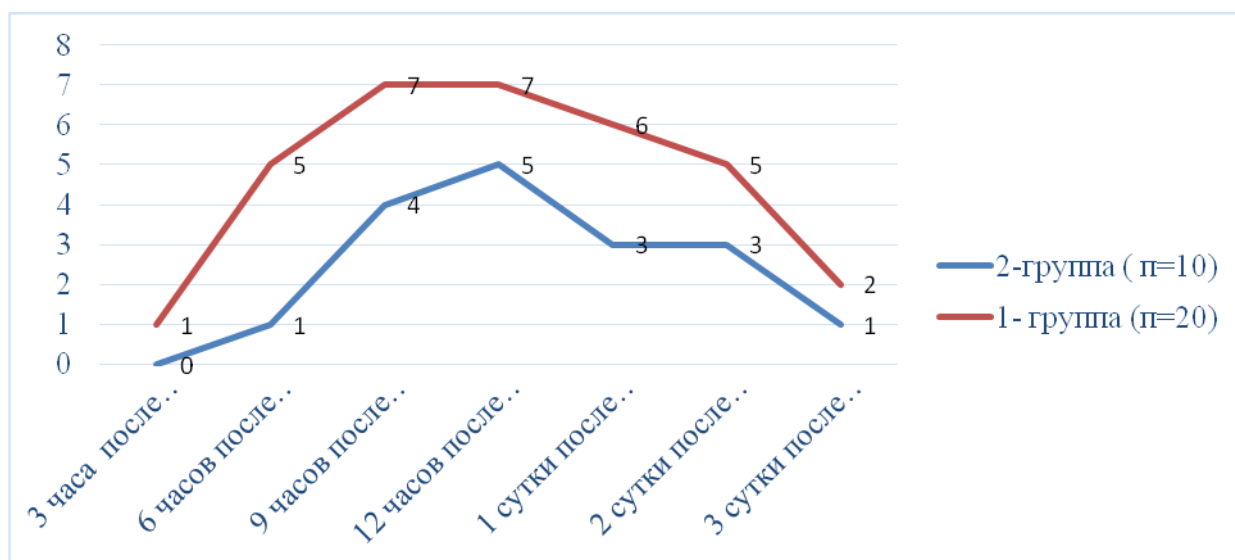


Рис. 1. Оценка боли в послеоперационном периоде по шкале ВАШ

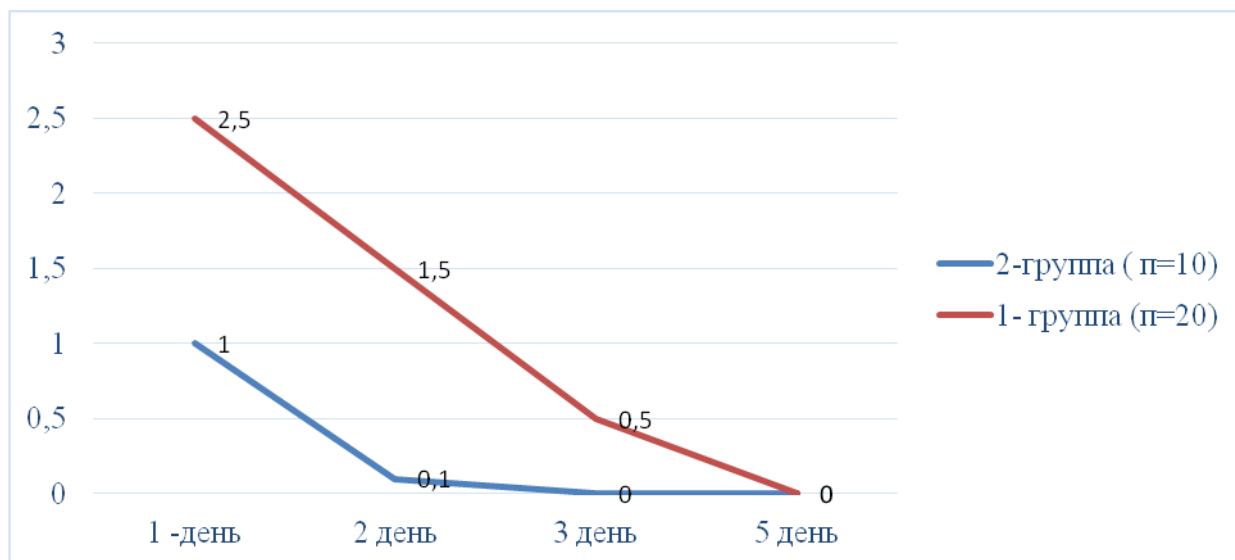


Рис. 2. Количество используемых анальгетиков. Достоверность:  $p^* < 0,05$ ;  $p^{**} < 0,05$

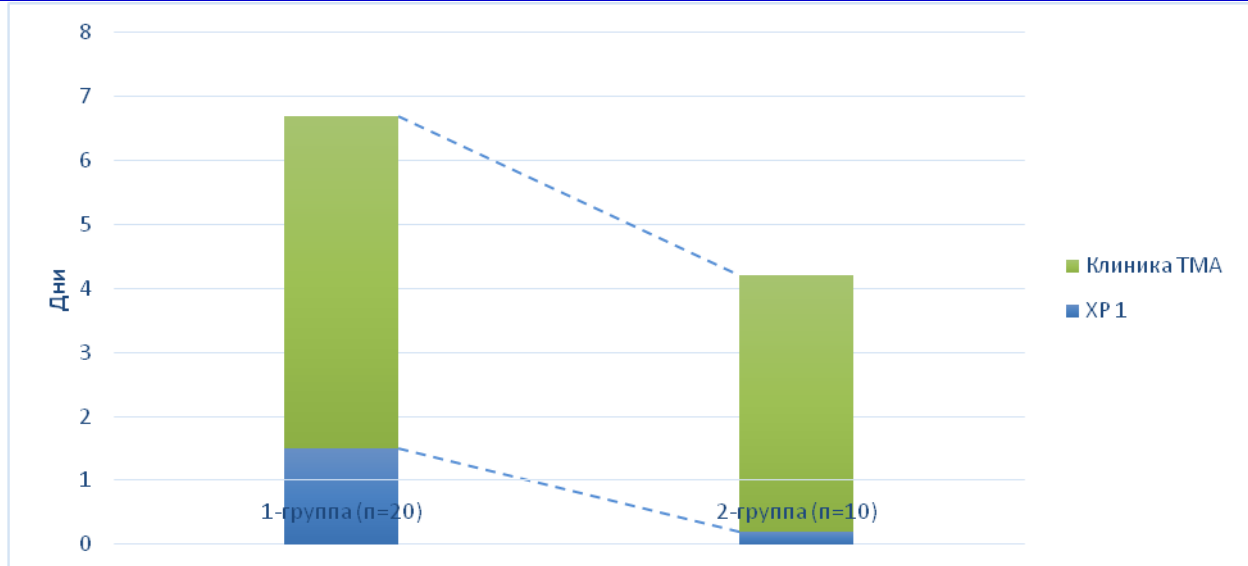


Рис. 3. Время нахождения больных в ХР 1 и в клинике. Достоверность:  $p^* < 0,05$

Как заключают ученые, хотя они не наблюдали развития тромбоземболических осложнений при проведении лапароскопической холецистэктомии, анестезия меняет состояние коагуляции, вызывая состояние гиперкоагуляции. И более выраженные сдвиги происходят при спинальной или эпидуральной анестезии, нежели при общей. Поэтому антитромботическая профилактика необходима при лапароскопических вмешательствах, особенно у пациентов пожилого возраста, при нарушении сердечного ритма и сердечной недостаточности.

**Выводы:**

1. Спинальная анестезия при лапароскопических операциях является достаточно эффективным и надежным методом обезболивания.
2. Данный метод анестезии не лишен определенных недостатков (побочных эффектов), присущих спинномозговой анестезии вообще, что требует иногда дополнительных мер коррекции.
3. Добавление наркотических анальгетиков (морфина, фентанила) паратекально существенно улучшает течение раннего послеоперационного периода и способствует быстрой реабилитации.
4. Из-за увеличения гиперкоагуляции больным необходимо проводить адекватную антикоагулянтную терапию.

Исходя из выше сказанного надо полагать, что спинномозговая анестезия зарекомендовала себя как безопасный и эффективный метод анестезии при лапароскопических операциях с большим количеством положительных моментов, которая может решить множество проблем возникших перед анестезиологом. Она может стать стандартной рутинной техникой при лапароскопических операциях, но на сегодняшний день необходимо провести проспективные рандомизированные контролируемые клинические исследования с участием большого числа пациентов.

Но необходимо отметить, что выбор методики обезболивания индивидуален для каждого больного и зависит от клинической ситуации.

**Литература:**

1. Аваков В.Е., Вайман М.А. 2003 Вече Критические и неотложные состояния в медицине
2. Газиев З.Т., Аваков В.Е. Методика проведения комбинированной унилатеральной спинальной и эпидуральной анестезии с применением малых доз местных анестетиков у лиц старческого возраста при артропластике суставов нижних конечностей. 2021 Ташкент
3. Овечкин А.М., Сокологорский С.В., Политов М.Е. Анестезия и аналгезия при лапароскопических операциях — есть ли особенности? Анестезиология и реаниматология. 2019; 3:3442. <https://doi.org/10.17116/anaesthesiology201903134>
4. Поддубный И.В., Толстов К.Н., Исаев А.А. и др. Лапароскопическая спленэктомия у детей. Хирург 2007; 7: 69-76.
5. Поддубный И.В., Файзуллин А.К., Сазонов А.Н. и др. Лапароскопические операции у детей с непаразитарными кистами почек. Хирург 2007; 4: 60-66.
6. Русаков В.П., Малярчук В.И. Возможность и целесообразность выполнения лапароскопической холецистэктомии под перидуральной анестезией. Эндоскоп хир 2001; 1: 11-16.
7. Семенюта И.П. Гемодинамический и респираторный мониторинг при проведении лапароскопических холецистэктомий у больных с высоким операционно-анестезиологическим риском. Автореф. дис. канд. мед. наук М 1998; 50.
8. Тимошенко В.А. К вопросу о классификации и показаниях к лапароскопии у детей. Актуальные вопросы лапароскопии в педиатрии. Материалы симп. М 1994; 53-54.
9. Тимошин А.Д., Шестаков А.И., Юрасов А.В. Мало-инвазивные вмешательства в абдоминальной хирургии. М Триада-Х 2003; 216
10. Толстов К.Н. Лапароскопическая спленэктомия у детей. Автореф. дис. канд. мед. наук. М 2007; 50.
11. Хамукова О. С. Симультаные лапароскопические операции в детской хирургии. Дис. канд. мед. наук. М 2008.

12. Gerges FJ, Kanazi GE, Jabbour-Khoury SI. Anesthesia for laparoscopy: A review. *J Clin Anesth.* 2006;18:67–78. [PubMed] [Google Scholar]
13. Bajwa SJ, Takrouri MS. Innovations, improvisations, challenges and constraints: The untold story of anesthesia in developing nations. *Anesth Essays Res.* 2014;8:1–2. [PMC free article] [PubMed] [Google Scholar]
14. Bajwa SJ, Kalra S. A deeper understanding of anesthesiology practice: The biopsychosocial perspective. *Saudi J Anaesth.* 2014;8:4–5. [PMC free article] [PubMed] [Google Scholar]
15. Bajwa SJ, Jindal R. Quality control and assurance in anesthesia: A necessity of the modern times. *Anesth Essays Res.* 2014;8:134–8. [PMC free article] [PubMed] [Google Scholar]
16. Demiryas S., Donmez T., Erdem V.M. et al. (2017) Comparison of the effects of spinal epidural and general anesthesia on coagulation and fibrinolysis in laparoscopic cholecystectomy: a randomized controlled trial: VSJ Competition, 2nd place. *Wideochir Inne Tech Maloinwazyjne*, 12(3): 330–340 [Epub. 2017 Sep. 25].
17. Mazdisnian F, Palmieri A, Hakakha B, Hakakha M, Cambridge C, Lauria B. Office microlaparoscopy for female sterilization under local anesthesia. A cost and clinical analysis. *J Reprod Med.* 2002;47:97–100. [PubMed] [Google Scholar]
18. Collins LM, Vaghadia H. Regional anesthesia for laparoscopy. *Anesthesiol Clin North America.* 2001;19:43–55. [PubMed] [Google Scholar]
19. Gramatica L, Jr, Brascesco OE, Mercado Luna A, Martinessi V, Panebianco G, Labaque F, et al. Laparoscopic cholecystectomy performed under regional anesthesia in patients with chronic obstructive pulmonary disease. *Surg Endosc.* 2002;16:472–5. [PubMed] [Google Scholar]
20. Hamad MA, El-Khattary OA. Laparoscopic cholecystectomy under spinal anesthesia with nitrous oxide pneumoperitoneum: A feasibility study. *Surg Endosc.* 2003;17:14268. [PubMed] [Google Scholar]
21. Paul Marino. *The ICU Book // Baltimor, 1998.-P. 148*
22. Schoefler, J.E. Bazin // *Anaesthesiology. Current Opinion in Obstetrics and Gynecology, 1995, N.7.-P.262-264*
23. Vigneault L, Turgeon AF, Cofé D, Lauzier F, Zarychanski R, Moore L, McIntyre LA, Nicole PC, Fergusson DA. Perioperative intravenous lidocaine infusion for postoperative pain control: a metaanalysis of randomized controlled trials. *Canadian Journal of Anesthesia.* 2011;58(1):22-37. <https://doi.org/10.1007/s12630-010-9407-0>
24. Enhanced Recovery after Surgery Guideline: Perioperative Pain Management in Patients Having Elective Colorectal Surgery. A Quality Initiative of the Best Practice in General Surgery Part of CAHO's ARTIC program. Working Group Members: Jason Sawyer, Beverly Morningstar, Frances Chung, Naveed Siddiqui, Stuart McCluskey. Toronto, ON, 2013.
25. Fukami Y, Terasaki M, Okamoto Y, Sakaguchi K, Murata T, Ohkubo M, Nishimae K. Efficacy of preoperative dexamethasone in patients with laparoscopic cholecystectomy: a prospective randomized double-blind study. *Journal of Hepato-Biliary-Pancreatic Surgery.* 2009;16(3):367-371. <https://doi.org/10.1007/s00534-009-0079-5>

#### РЕГИОНАЛЬНАЯ АНЕСТЕЗИЯ В ЛАПАРОСКОПИЧЕСКОЙ ХИРУРГИИ

Ибрагимов Н.К., Абдихакимов Т.Х., Рамазонова З.Ф., Муралимова Р.С.

**Резюме.** Сравнивалось два метода анестезии: общая и спинальная анестезия. Было продемонстрировано явное положительное влияние на интраоперационный и послеоперационный периоды у больных, которым применялся спинномозговой метод анестезии. Было отмечено явное укорочение сроков пребывания в реанимационном отделении и в клинике в целом, отмечалась ранняя активизация больных. Кроме того, на максимально ранних этапах лечения мы получили более укороченные сроки стабилизации системной гемодинамики.

**Ключевые слова:** лапароскопическая хирургия, анестезия, анальгезия, спинномозговая анестезия, общая анестезия.

УДК: 617.58:616.14-007.64 (075.8)

## ВАРИКОЗ ХАСТАЛИГИ ВА УНИНГ АСОРАТЛАРИНИ ДАВОЛАШНИНГ ЗАМОНАВИЙ УСУЛЛАРИ

Икрамова Фарида Даминовна, Мухаммаджонова Мохира Музаффаровна  
Андижон Давлат тиббиёт институти, Ўзбекистон Республикаси, Андижон ш.

## ПРИМЕНЕНИЕ СОВРЕМЕННЫХ МЕТОДОВ ЛЕЧЕНИЯ ПРИ ОСЛОЖНЕННЫХ ФОРМАХ ВАРИКОЗНОЙ БОЛЕЗНИ НИЖНИХ КОНЕЧНОСТЕЙ

Икрамова Фарида Даминовна, Мухаммаджонова Мохира Музаффаровна  
Андижанский Государственный медицинский институт, Республика Узбекистан, г. Андижан

## APPLICATION OF MODERN TREATMENT METHODS FOR COMPLICATED FORMS OF VARICOSIS OF THE LOWER LIMBS

Ikramova Farida Daminovna, Mukhammadjonova Mokhira Muzaffarovna  
Andijan State Medical Institute, Republic of Uzbekistan, Andijan

e-mail: [info@adti.uz](mailto:info@adti.uz)

**Резюме.** Тери ости веналарининг варикоз кенгайиши ва унинг асоратларини ортиб бориши меҳнатга лаёқатли аҳоли ўртасида ногиронликка олиб келаётганлиги муаммонинг ижтимоий ва иқтисодий аҳамиятини белгилайди. Катта ва кичик тери ости веналари коллатераллари вена ва лимфа томирларидаги димланишни бартараф этиш мураккаб жараён ҳисобланади. Муаллифлар томонидан 220 беморда мустақил ҳамада операция олди тайёргарлигида комплекс консерватив даволашда эфферент терапия усулидан фойдаланилди. Ушбу методика назоратдаги беморларнинг 85 фоизида ижобий натижага эришишга имкон берди. Лимфотроп терапияни ўтказиш оёқлар варикоз хасталигини кечишини, иш қобилиятини, беморларнинг ҳаёт сифатини, реабилитация жараёнларини сезиларли даражада яхшилайди.

**Калит сўзлар:** лимфотроп терапия, варикоз хасталиги, флебектомия.

**Abstract.** The massive nature of varicose veins of the saphenous veins of the lower extremities and developing complications among the working-age population with disability and disability determine the social and economic significance of the problem. The difficult moment is the elimination of stagnation in the venous and lymphatic vessels, collaterals of the great and small saphenous veins. In complex conservative treatment, the authors used efferent therapy methods in 220 patients, both as an independent type of treatment and during preoperative preparation. This technique made it possible to achieve a positive effect in 85% of the observed patients. Conducting lymphotropic therapy significantly improves the course of varicose veins of the lower extremities, working capacity, quality of life of patients, and rehabilitation processes.

**Key words:** lymphotropic therapy, varicose veins, phlebectomy.

**Долзарблиги.** Тери ости веналарининг варикоз кенгайиши ва унинг асоратларини ортиб бориши меҳнатга лаёқатли аҳоли ўртасида ногиронликка олиб келаётганлиги муаммонинг ижтимоий ва иқтисодий аҳамиятини белгилайди. Ушбу кенг тарқалган қон томир касаллигини даволашнинг радикал даволаш усуллари йўқлиги, янги самарали даволаш усуллари излаш ва амалга ошириш зарурлигини белгилайди (2,12).

Тери ости веналари варикоз хасталигини даволаш оёқлар тери ости веналаридаги веноз тизимидаги димланишни камайтиради ёки йўқ қилади. Муаммонинг долзарблиги, веноз гипертензиянинг этиопатогенези, ривожланиши, консерватив ва жарроҳлик даволаш усуллари, касалликнинг ривожланишининг олдини олиш ва асоратларни ривожланишига оид кўплаб ҳал қилинмаган муаммолар билан боғлиқ. (1,3,4,6).

Катта ва кичик тери ости веналари коллатераллари вена ва лимфа томирларидаги, Коккет зонасидаги димланишни бартараф этиш мураккаб жараён ҳисобланади. Жарроҳлик амалётининг самарадорлигига эришишда оёқ-қўлнинг веноз тизими тузилишининг мавжуд анатомик хусусиятларини ҳисобга олиш керак (4,7,10) бу эса жарроҳлик амалёти ҳажмини индивидуал равишда режалаштиришга ёрдам беради. Шуни таъкидлаш керакки, веноз тизим билан параллел равишда оёқларнинг лимфа тизими патологик жараёнда иштирок этади, бунда микроциркуляция ҳолати, касалликнинг ривожланиши, касалликнинг асоратлари, маҳаллий ҳолати ва организмнинг иммунитет тизимига боғлиқ. Ушбу касалликни даволаш жараёнида оёқларнинг лимфа тизими таъсир кўрсатиш етарли аҳамият берилмайди, бу бизнинг фикри-мизча, нотўғри.

Ҳозирги вақтда қўлланилаётган даволаш усуллари, шу жумладан жарроҳлик, варикоз касаллигини йўқ қилмайди, фақат оёқларнинг варикоз томирларини йўқ қилади (5,6,7,11). Варикоз касаллигини даволашнинг асосий тамойиллари: 1) белгиларини бартараф этиш; 2) касалликнинг ривожланишининг олдини олиш; 3) касалликнинг асоратларини олдини олиш; 4) косметик натижани яхшилаш, беморларнинг ҳаёт сифатини яхшилаш.

Ушбу мақсадларга эришишда эфферент терапия усулларида бири - Регионар лимфотроп терапия (РЛТ) дан фойдаланган ҳолда комплекс консерватив даво мустақил усул сифатида, операцияга тайёрлаш ва беморларни операциядан кейинги даврда ҳам бевосита аҳамиятга эга. Беморларда варикоз хасталигини жарроҳлик даволашга қарши кўрсатмалар мавжуд бўлганда ёки беморлар жарроҳлик даволашдан бош тортганда айниқса аҳамиятли ҳисобланади. ВДПВНКни комплекс даволашда биз таъсирланган оёқнинг оёғи орқали минтақавий лимфатик терапияни (РЛТ) ўтказамиз.

**Тадқиқотнинг мақсади.** Тери ости веналарининг варикоз кенгайишининг асоратлари ривожланишини, этиопатогенезининг барча таркибий қисмларига таъсир кўрсатиш орқали диагностика ва даволашнинг замонавий усуллари кўллаш; бу орқали беморларни даволаш самарадорлигини ошириш.

**Материаллар ва тадқиқот усуллари.** Бизнинг назоратимиз остида бўлган 220 бемор 4 гуруҳга бўлинди.

Ташхис субъэктив, объектив маълумотлар, касалликнинг ривожланиш анамнези, даволаш дастури боғлиқ бўлган этиопатогенетик маълумотларни аниқлаш ва реабилитация тадбирларини амалга ошириш асосида қўйилган. Умумий клиник текширувлар, биокимёвий таҳлиллар, коагулограмма ўтказилди. Беморлар вертикал ва горизонтал ҳолатда текширилди.

Биз томирларнинг функционал ҳолатини, Гаккенбрух-Сикар, Шейинс, Пратт, Делбе-Пертес, Шварцс, Феган синамалари орқали текширдик. Махсус тадқиқот усулларида капилляроскопия, реовазография, осилография, ултратовушли доплерографиядан фойдаландик.

Лимфатик стимуляциянинг лимфотроп терапияси (РТ) анъанавий даволаш усуллари билан бир қаторда беморга қабул қилинган пайтдан бошлаб I ёки II бармоқлар орасига, ёки ички тўпикнинг олд ташқи юзасига ўтказилди. Ишлаб чиқилган схема бўйича новокаин, фуросемид, гепарин, иммуномодулиннинг эритмаларини аста-секин тери остига кунига бир марта ва профилактика мақсадида, шунингдек, операциядан 3-4 кун олдин ва кейин ЛТ сеансларини ўтказамиз. 8-10 сеанс даволаш курси учун, айниқса, сурункали тромбозфлебит мавжудлигида кенг спектрли антибиотик, димедрол қўшамиз.

**Натижа ва ҳулосалар.** Биринчи гуруҳга касалликнинг дастлабки белгилари бўлган 57 нафар бемор назоратга олинди. Беморлар узоқ вақт жисмоний зўриқишдан кейин оёқларда ноқулайлик, оғирлик ҳисси пайдо бўлди, улар дам олишдан кейин тўхтади. Маҳаллий кўрганда интрадермал ретикуляр кенгайиш, телангиектазия, томирлар бўйлаб палпация пайтида ўргимчак турисимон томирлар буртиши қайд этилди. Ревазография, ултратовуш доплерография текширувида беморларнинг ушбу гуруҳида гемодинамик ўзгаришлар аниқланмади.

Иккинчи гуруҳ 53 беморни ўз ичига олади, уларда томирларнинг варикоз кенгайиши ўта намоён бўлмаган. Беморлар чарчок, оёқларнинг оғирлиги, крамплар ва пасцимон ноладан шикоят қиладилар. Бу ҳодисалар дам олишдан кейин тўхтади. УТТ текширувида юзаки рефлюкс аниқланди. Лимфа томирларини текширилганда уларнинг сегментар кенгайганлиги ва улар ўртасида анастомоз ҳосил бўлганлиги аниқланди.

Учинчи гуруҳ беморлари 58 тани ташкил этди. Бу беморларда оёқларда чарчок, шиш, томир тортишиш, катта ва кичик тери ости веналарининг ўта кенгайганлиги кузатилди. Беморлар дам олгандан кейин ҳам чарчок ва томир тортишиш утиб кетмайди. УТТ текширувида тотал рефлюкс аниқланди.

Тўртинчи гуруҳ беморлари 52 нафар бўлиб гемодинамика декомпенсация босқичи кузатилди. Бу дерматит, яра-лар ҳосил бўлиши гиперпигментацияда намоён бўлди.

Тери ости веналари варикоз хасталиги ва унинг асоратларини комплекс даволашда РЛТ қўлланилиши касалликнинг ИИИ ва ИВ босқичларида гемодинамиканинг яхшиланиши, маҳаллий деструкциянинг олдини олишига 85 фоиз эришилди. Ананвий даволашда бўлган гуруҳдаги беморда ижобий натижа 62 фоизни ташкил этди.

#### **Хулосалар:**

1. Тери ости веналари варикоз хасталиги ва унинг асоратларини даволаш ва олдини олишни оптималлаштириш учун лимфатик жараёнларга таъсир қилиш керак.

2. Даволашда РЛТ ва ЛС каби эфферент терапия усулларида фойдаланиш мақсадга мувофиқ.

3. РЛТ қўллаш орқали сезиларли натижага эришилди.

4. РЛТ қўллаш касалликни кечини, иш қобилиятини, беморларнинг ҳаёт сифатини ва реабилитация жараёнларини сезиларли даражада яхшилади.

#### **Адабиётлар:**

1. Богачёв В.Ю., Богданец Л.И. «Венозные трофические язвы». «50 лекций по хирургии» под ред. Савельева В.С. М. 2006. 122- 130.
2. Давудов И.П. «Болезни вен и лимфатической системы конечностей». – М. – 1984 г, 30-153, 163-177
3. Джумабаев С.У. «Лимфатическая терапия в хирургии». – Т.-1991 г.
4. Кириенко А.И., Григорян Р.А., Золотухин И.А. «Современные принципы лечения хронической венозной недостаточности» «50 лекций по хирургии» под. ред. В.С.Савельева М.2006. 115-120.
5. Колесникова Р.С. «Лечение заболеваний вен у женщин». –М.-1977 г.
6. Константинова Г.Д., Карташев В.Б. «Ультразвуковая доплерография в диагностике варикозной болезни вен нижних конечностей», Хирургия №4, 2005. 22-26.

#### **ПРИМЕНЕНИЕ СОВРЕМЕННЫХ МЕТОДОВ ЛЕЧЕНИЯ ПРИ ОСЛОЖНЕННЫХ ФОРМАХ ВАРИКОЗНОЙ БОЛЕЗНИ НИЖНИХ КОНЕЧНОСТЕЙ**

Икрамова Ф.Д., Мухаммаджонова М.М.

**Резюме.** Массовый характер варикозной болезни подкожных вен нижних конечностей и развивающихся осложнений среди трудоспособной части населения с утратой трудоспособности и инвалидизацией определяют социальную и экономическую значимость проблемы. Сложным моментом является ликвидация застоя в венозных и лимфатических сосудах, коллатералях большой и малой подкожной вены. В комплексном консервативном лечении авторами были применены методы эфферентной терапии у 445 больных, как самостоятельный вид лечения, так и во время предоперационной подготовки. Данная методика позволила достичь положительного эффекта у 85 % наблюдавшихся больных. Проведение лимфотропной терапии значительно улучшает течение варикозной болезни нижних конечностей, трудоспособность, качество жизни больных, процессы реабилитации.

**Ключевые слова.** лимфотропная терапия, варикозная болезнь, флебэктомия.



УДК: 616.149-008.341.1-089:616.35

## СРАВНИТЕЛЬНЫЙ АНАЛИЗ ЧАСТОТЫ И СРОКОВ РАЗВИТИЯ РЕЦИДИВОВ КРОВОТЕЧЕНИЯ ПОСЛЕ РАЗЛИЧНЫХ ВИДОВ ВМЕШАТЕЛЬСТВ ПРИ ВНЕПЕЧЕНОЧНОЙ ПОРТАЛЬНОЙ ГИПЕРТЕНЗИИ

Исмаилов Саидимурод Ибрагимович, Девятков Андрей Васильевич, Бабаджанов Азам Хасанович, Туксанов Алишер Искандарович, Маткаримов Шохжахон Улугбекович  
ГУ «Республиканский специализированный научно-практический медицинский центр хирургии имени академика В.Вахидова», Республика Узбекистан, г. Ташкент

## ЖИГАРДАН ТАШҚАРИ ПОРТАЛ ГИПЕРТЕНЗИЯНИ ХАР ХИЛ ТУРДАГИ АРАЛАШУВЛАРДАН СЎНГ ҚОН КЕТИШИНИНГ РИВОЖЛАНИШ ЧАСТОТАСИ ВА ВАҚТИНИ ҚИЁСИЙ ТАҲЛИЛ ҚИЛИШ

Исмаилов Саидимурод Ибрагимович, Девятков Андрей Васильевич, Бабаджанов Азам Хасанович, Туксанов Алишер Искандарович, Маткаримов Шохжахон Улугбекович  
Академик В.Вохидов номидаги “Республика ихтисослашган хирургия илмий-амалий тиббиёт маркази” ДК, Ўзбекистон Республикаси, Тошкент ш.

## ANALYSIS OF VARICEAL BLEEDING RECURRENCE RATE AFTER VARIOUS INTERVENTIONS IN EXTRAHENATAL PORTAL HYPERTENSION

Ismailov Saidimurod Ibragimovich, Devyatov Andrey Vasilievich, Babadjanov Azam Khasanovich, Tuksanov Alisher Iskandarovich, Matkarimov Shokhjakhon Ulugbekovich  
"Republican Specialized Scientific and Practical Medical Center for Surgery named after Academician V. Vakhidov", Republic of Uzbekistan, Tashkent

e-mail: [sh.u.matkarimov@gmail.com](mailto:sh.u.matkarimov@gmail.com)

**Резюме.** Мақолада “Академик В.Вохидов номидаги РСПМТСХ” давлат муассасасида 2006 йилдан 2020 йилгача бўлган даврда ВПВВ дан такрорий қон кетишининг жарроҳлик профилактикаси бўйича турли вариантлардан ўтказилган ҲСВнинг турли шакллари билан оғриган 131 нафар беморнинг натижалари келтирилган.

**Калит сўзлар.** Жигардан ташқари портал гипертензия, жарроҳлик даволаш, қизилўнғач ва ошқозон варикоз томирларидан қон кетиш, дарҳол ва узоқ муддатли натижалар.

**Abstract.** The paper presents the results of 131 patients with various forms of HSV, who underwent various options for surgical prevention of recurrent bleeding from VPVV in the State Institution "RSPMTSH named after Academician V. Vakhidov" for the period from 2006 to 2020.

**Key words:** extrahepatic portal hypertension, surgical treatment, bleeding from varicose veins of the esophagus and stomach, immediate and long-term results.

**Актуальность.** Внепеченочная портальная гипертензия (ВПГ) определяется как синдром портальной гипертензии (ПГ), не связанный не с цирротическим и не с онкологическим поражением печеночной паренхимы, при этом включающий довольно широкий спектр заболеваний различной этиологии и патогенеза, поражающих сосудистую систему печени на различном уровне: от микроциркуляторного русла до магистральных сосудов [1, 2, 3]. При этом До 30% тромбозов воротной вены (ВВ) приходится именно на внепеченочный тромбоз, что является причиной кровотечений из варикозных вен пищевода и желудка (ВРВПЖ) в 25-30% случаев а в детском возрасте до 68-84% случаев [3, 4, 5, 6].

В последние годы отмечается значительное улучшение результатов хирургического лечения ВПГ, чему способствует селекция пациентов и соответственно выбор наиболее оптимального способа коррекции ВПГ. В качестве основных методов первичной и вторичной профилактики кровотечений из варикозно расширенных вен пищевода и желудка (ВРВПЖ) должны применяться эндоскопическое лигирование (ЭЛ) и эндоскопическая склеротерапия (ЭС). Неэффективность эндоскопического гемостаза (8-12%), по мнению большинства авторов, является показанием к оперативному лечению [3, 5, 6]. Среди оперативных методов лечения наиболее эффективным является портосистемное шунтирование (ПСШ): спленоренальное или мезентерикокавальное, которое оказывается эффективным в 84-100% случаев, а при отсутствии риска развития тромбоза, позволяет полностью избавить пациента от ПГ и ее осложнений [6, 7, 8].

**Цель исследования:** провести сравнительный анализ частоты и сроков развития рецидива кровотечений из ВРВПЖ на фоне ВПГ после различных вмешательств.

**Материал и методы.** В исследование включено 131 больной с различными формами ВПГ, которым выполнены различные варианты хирургической профилактики рецидивов кровотечений из ВРВПЖ в ГУ «РСНПМЦХ имени академика В.Вахидова» за период с 2006 по 2020 гг. Пациентов мужского пола было 58,0%, тогда как женского пола 42,0%, соответственно. В основном преобладали пациенты юношеского (41,2%) и молодого возраста (45,0%). Пациенты зрелого и пожилого возраста составили в совокупности всего 13,7%.

Сбор анамнеза показал, что приобретенная тромбофилия имела место у 4 (3,0%) пациентов молодого возраста у которых был подтвержден гематологический статус - повышенный уровень фактора VIII свертывания; наследственная тромбофилия связанная с мутацией гена метилентетрагидрофолатредуктазы и дефицита антитромбина отмечалась в двух (1,5%) и одном (0,76%) случаях, соответственно. Развитие ВПГ связанное с патологическим протеканием беременности отмечено у 3 (2,3%) пациенток и у 5 (3,8%) пациенток было связано с длительным приемом контрацептивных пре-

паратом и изменением гормонального фона организма. У наибольшего количества пациентов юношеского (42/32,0%) и молодого возраста (31/23,6%) с ВПГ в анамнезе отмечен перенесенный пупочный сепсис, связанный в большинстве случаев с обменными переливаниями крови в неонатальном периоде и неправильной обработкой пуповины. У 5 (3,8%) пациентов с ВПГ отмечены сопутствующие болезнь Крона (3/2,3%) и неспецифический язвенный колит (2/1,5%), которые могли стать причиной ВПГ. Два пациента (1,5%) длительное время находились на специфическом лечении по поводу туберкулезного мезаденита. У 19 (14,5%) ВПГ интерпретировано на фоне идиопатического фиброза печени и в остальных случаях (10/7,6%) как криптогенной этиологии.

Изолированный «тромбоз воротной вены» и «тромбоз спленопортального русла» диагностирован у 49 и 50 (38,1%) пациентов соответственно. «Тромбоз воротной системы» и изолированный «тромбоз селезеночной вены», отмечен всего у 5 (3,8%) и у 7 (5,3%), соответственно. В остальных случаях имела место «кавернозная трансформация воротной вены». Всего пациентов с тотальным ВРВПЖ было 24 (18,3%), распространение процесса в области кардии желудка отмечено у 94 (71,8%) пациентов. При этом в основном преобладали пациенты с максимальным расширением венозных вен.

Самыми часто встречающимися жалобами при плановой госпитализации пациентов с ВПГ в стационар, являлись: общая слабость, боли и тяжесть в левом подреберье, носовые кровотечения. По данным ультразвукового исследования увеличенная селезенка определялась у 119 (90,8%) больных.

Все пациенты были госпитализированы в РСНПМЦХ им. В.Вахидова для оперативного лечения. Распределение пациентов по характеру хирургического вмешательства показало, что тотальное разобщение гастро-эзофагеального коллектора (ТРГЭК) было выполнено у 57 (43,5%) пациентов, портосистемное шунтирование (ПСШ) – у 51 (38,9%) пациентов и эндоскопические вмешательства (ЭВ) – у 23 (17,6%). При этом, пациентам с «тромбозом воротной системы» выполнено только ТРГЭК (5/3,8%). Наибольшее количество ПСШ выполнено пациентам с «тромбозом воротной вены» и ее «кавернозной трансформацией» - 36 (27,5%) и 11 (8,4%), соответственно. В отличие от этого, при тромбозе «спленопортального русла», 35 (26,7%) пациентам выполнено ТРГЭК и всего 3 (2,3%) пациентам выполнено ПСШ.

Эндоскопические вмешательства выполнено как самостоятельное пособие в 23 (17,6%) случаях, при отсутствии показаний к одному из видов открытых вмешательств в 18 (13,7%) и при отказе пациента от операции в 5 (3,8%) случаях. ЭВ методиками склеротерапии ВРВП выполнена у 7 и лигированием у 16 пациентов.

Вариантами ПСШ явились: наложение дистального спленоренального анастомоза (ДСРА), выполненный у 16 (12,2%) пациентов; спленосупраренального анастомоза (ССРА) – у 14 (10,7%); латеролатеральный спленоренальный анастомоз (ЛЛСРА) – у 5 (3,8%); Н-МКА – у 7 (5,3%); Н-МРА - у 3 (2,3%); проксимальный спленоренальный анастомоз (ПСРА) – у 2 (1,5%); Н-образный спленоренальный анастомоз (Н-СРА) – у 4 (3,1%). Наибольшее (11/8,4%) количество ДСРА выполнено при тромбозе воротной вены.

Материалы исследования были подвергнуты статистической обработке с использованием методов параметрического и непараметрического анализа в электронных таблицах Microsoft Office Excel 2016 и с использованием программы STATISTICA 13.3 (разработчик - StatSoft.Inc).

**Результаты.** Анализ структуры и причинно-следственной связи развития рецидивов кровотечения после различных видов вмешательства детализирован в табл. 1, 2 и 3.

Так, после ТРГЭК (табл. 1) рецидив кровотечения отмечен у 35,1% пациентов, причем данное осложнение характерно было для любой из нозологических форм ВПГ, а срок рецидива варьировал в пределах 3-92 месяцев, в среднем 19,6.

После ПСШ (табл. 2), рецидив пищеводного кровотечения отмечен у 17,6% пациентов, с наибольшим показателем рецидива (66,7%) у пациентов которым ПСШ выполнено на фоне тромбоза спленоортального русла. Средний показатель срока возникновения рецидива варьировал в пределах 24,6 месяцев.

Наибольшая частота рецидива (табл. 3) отмечена у пациентов после ЭВ (65,2%), практически независимо от причины возникновения ВПГ и средним сроком развития данного осложнения в 13,5 месяца, что еще раз заставляет акцентировать внимание клиницистов, что данное пособие в основном эффективно на этапах выполнения более радикальных методов эрадикации ВРВПЖ.

Более информативная картина оценки эффективности различных методик отражена на диаграммах рис. 1, 2 и 3.

Исходными значениями послужили: количество наблюдений: 131, рецидив: 44 (33,59%); ( $\chi^2 = 33,85937$ ;  $df = 2$ ;  $p < 0,001$ ).

**Таблица 1.** Частота рецидива кровотечения после ТРГЭК при ВПГ

Причина ВПГ	Кол-во	Рецидив		Сроки рецидива п/о (месяцы)				Без кровотечения	
		абс.	%	Min-max	M	$\delta$	m	абс.	%
Тромбоз воротной системы	5	2	40,0%	16-31	23,5	10,6	7,5	3	60,0%
Тромбоз воротной вены	8	4	50,0%	14-92	42,5	34,2	17,1	4	50,0%
Тромбоз спленоортального русла	35	10	28,6%	3-57	22,7	15,3	4,8	25	71,4%
Кавернозная трансформация ВВ	3	2	66,7%	11-25	18,0	9,9	7,0	1	33,3%
Тромбоз селезеночной вены	6	2	33,3%	15-23	19,0	5,7	4,0	4	66,7%
Всего	57	20	35,1%	3-92	25,9	19,6	4,4	37	64,9%

Таблица 2. Частота рецидива кровотечения после ПСШ при ВПГ

Причина ВПГ	Кол-во	Рецидив		Сроки рецидива п/о (месяцы)				Без кровотечения	
		абс.	%	Min-max	М	δ	m	абс.	%
Тромбоз воротной системы	0	0	0,0%	-	-	-	-	0	0
Тромбоз воротной вены	36	6	16,7%	11-88	47,0	28,5	11,6	30	36
Тромбоз спленопортального русла	3	2	66,7%	18-47	32,5	20,5	14,5	1	3
Кавернозная трансформация ВВ	11	1	9,1%	33	33,0	-	-	10	11
Тромбоз селезеночной вены	1	0	0,0%	-	-	-	-	1	1
Всего	51	9	17,6%	3-92	41,4	24,6	8,2	42	51

Таблица 3. Частота рецидива кровотечения после ЭВ при ВПГ

Причина ВПГ	Кол-во	Рецидив		Сроки рецидива п/о (месяцы)				Без кровотечения	
		абс.	%	Min-max	М	δ	m	абс.	%
Тромбоз воротной системы	0	0	0,0%	-	-	-	-	0	0
Тромбоз воротной вены	5	3	60,0%	6-12	8,7	3,1	1,8	2	5
Тромбоз спленопортального русла	12	8	66,7%	3-42	17,1	14,6	5,2	4	12
Кавернозная трансформация ВВ	6	4	66,7%	6-15	10,0	3,9	2,0	2	6
Тромбоз селезеночной вены	0	0	0,0%	-	-	-	-	0	0
Всего	23	15	65,2%	3-42	13,5	11,3	2,9	8	23

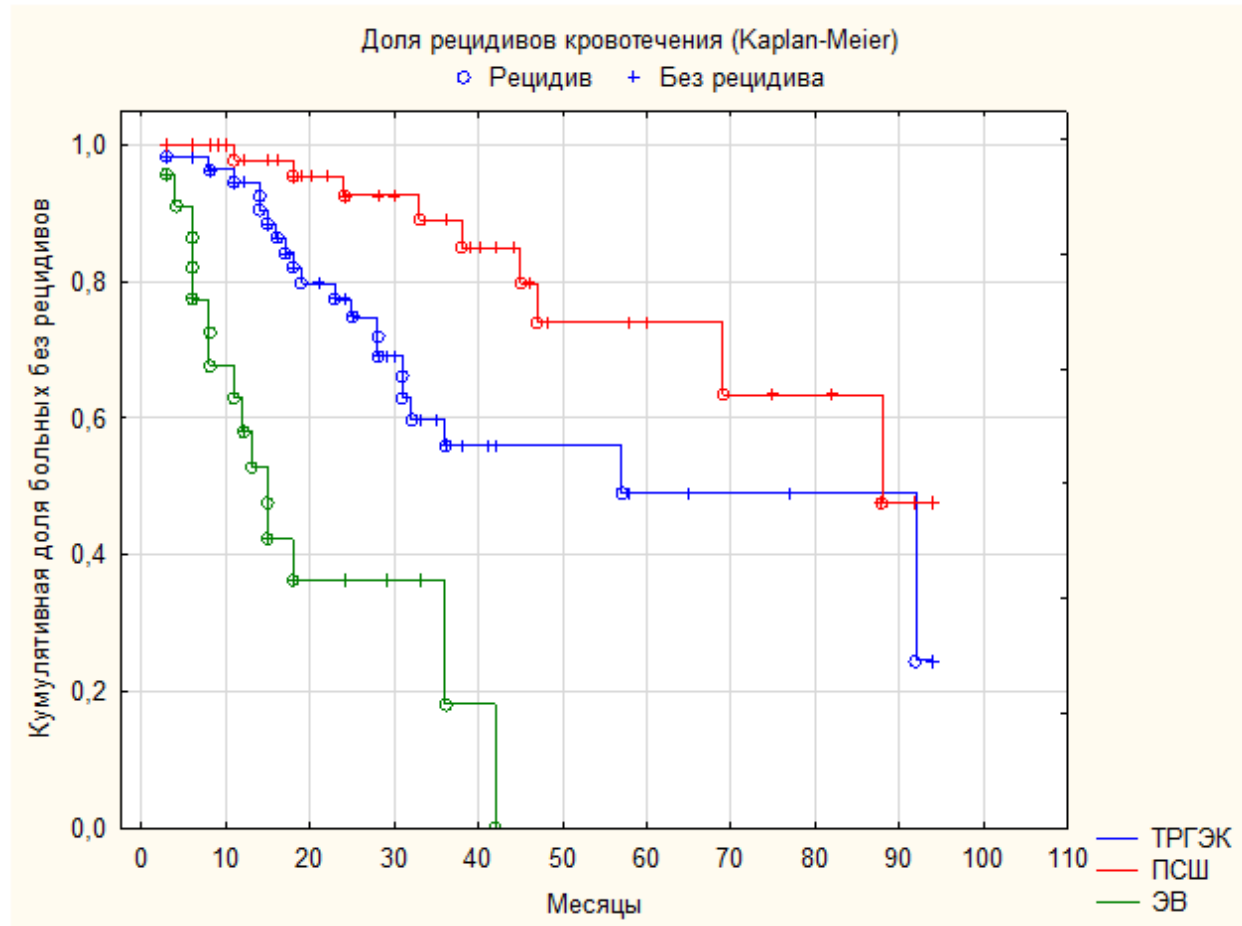


Рис. 1. Показатель свободы от рецидива кровотечений из ВРВПЖ при ВПГ после различных вмешательств

Как видно из рис. 2, показатель свободы от рецидива пищеводных кровотечений независимо от причин возникновения ВПГ, наибольшее значение имеет после ПСШ и наилучшими значениями на всех этапах наблюдения и с 5-ти летней стойкой ремиссией у 75,0% пациентов. Кумулятивная доля рецидива кровотечений у пациентов с ВПГ на фоне тромбоза воротной вены (количество наблюдений: 49, рецидив: 13 (26,53%); без рецидива: 36 (73,47%)  $\chi^2 = 15,34263$ ;  $df = 2$ ;  $p = 0,00047$ ) (рис. 3) или ее кавернозной трансформации (количество наблюдений: 20, рецидив: 7 (35,00%); без рецидива: 13 (65,00%),  $\chi^2 = 8,721781$ ;  $df = 2$ ;  $p = 0,01277$ ) (рис. 4), показывает эффективность ПСШ по сравнению с ТРГЭК и ЭВ. Несмотря на удовлетворительные показатели эффективности ПСШ при вышеуказанных нозологических формах, тем не менее при тромбозе спленопортального русла (общее количество наблюдений: 50, рецидив: 20 (40,00%); без рецидива: 30 (60,00%),  $\chi^2 = 6,504186$ ;  $df = 2$ ;  $p = 0,03871$ ) (рис. 4), показатель свободы от рецидива кровотечений из ВРВПЖ после данного вида вмешательства самых худший, с 50% рецидивом кровотечения в течении первого года после операции.

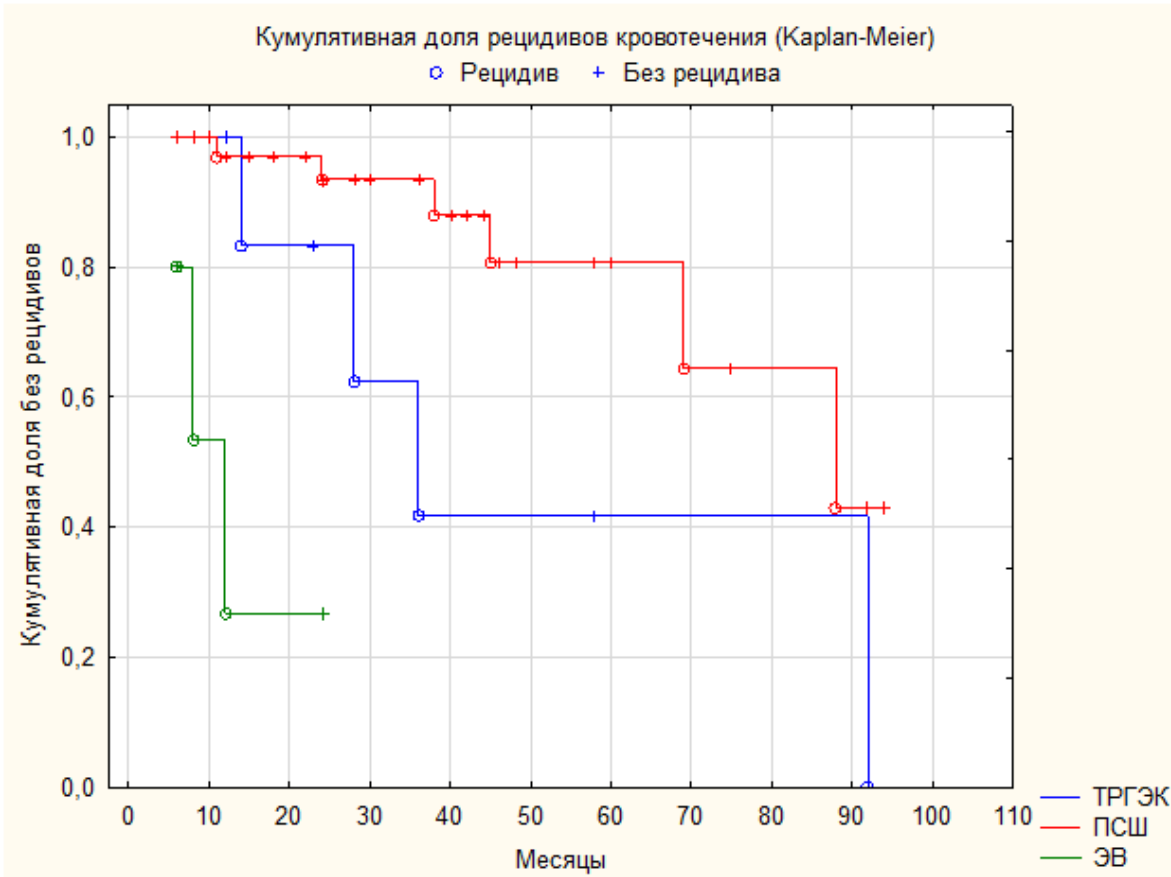


Рис. 2. Показатель свободы от рецидива кровотечений из ВРВПЖ при ВПГ на фоне тромбоза воротной вены после различных вмешательств

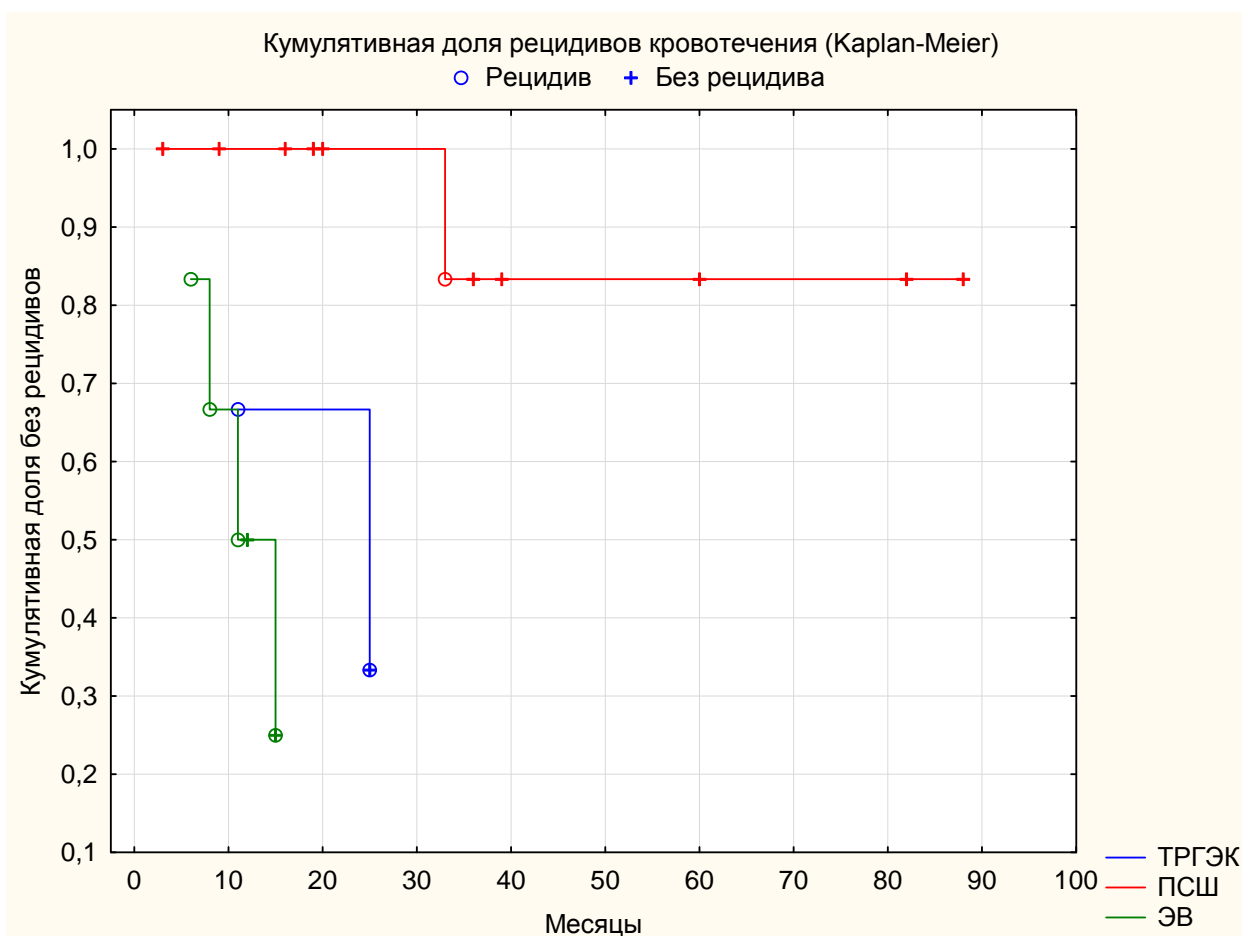


Рис. 3. Показатель свободы от рецидива кровотечений из ВРВПЖ при ВПГ на фоне кавернозной трансформации воротной вены после различных вмешательств

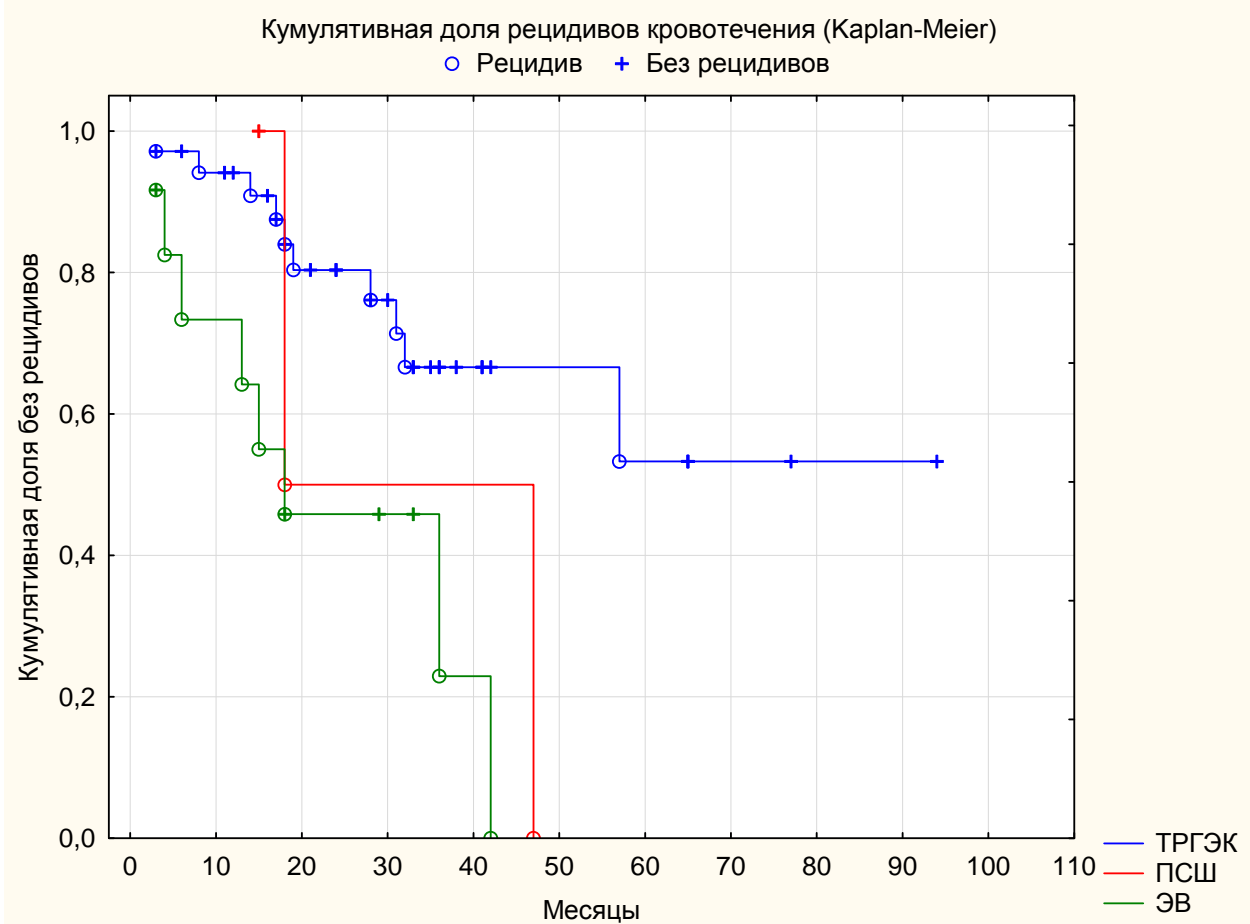


Рис. 4. Показатель свободы от рецидива кровотечений из ВРВПЖ при ВПГ на фоне тромбоза спленопортального русла после различных вмешательств

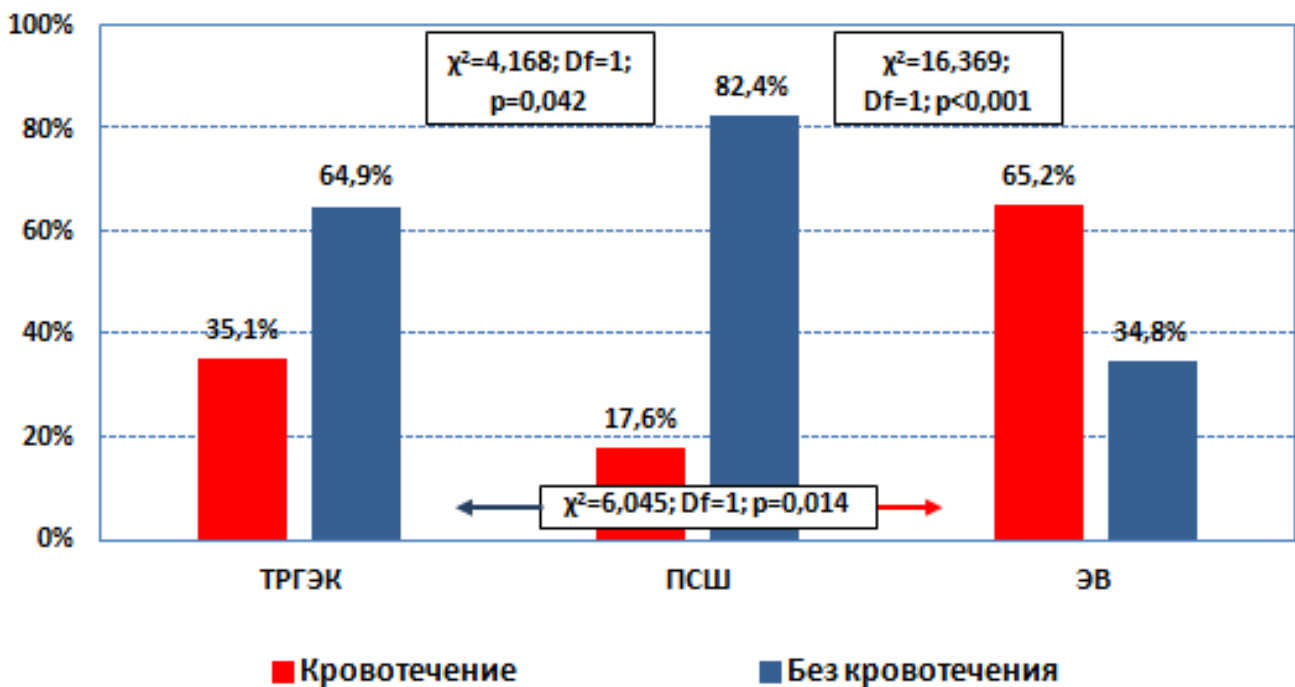


Рис. 5. Сравнительная частота рецидива кровотечений из ВРВПЖ на фоне ВПГ при различных вариантах профилактики

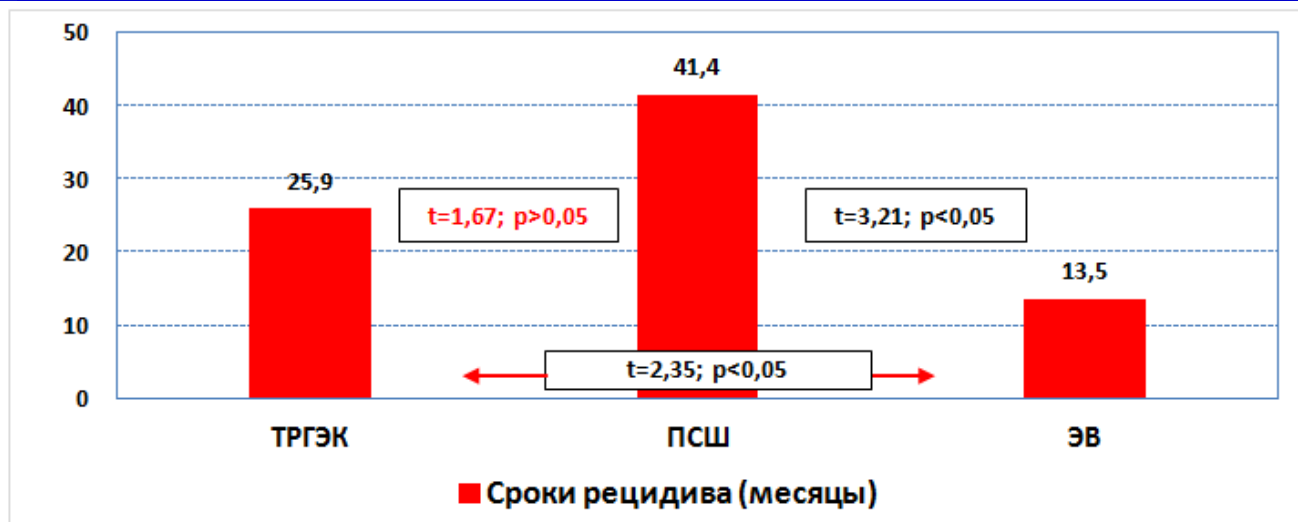


Рис. 6. Сравнительная частота рецидива кровотечений из ВРВПЖ на фоне ВПГ при различных вариантах профилактики

Подводя итоги при сравнении частота рецидива кровотечений из ВРВПЖ на фоне ВПГ при различных вариантах профилактики, что отражено на диаграммах Рис. 5 и 6, можно заключить, что наиболее эффективным вмешательством является ПСШ с показателем свободы от рецидива кровотечения у 82,4% ( $\chi^2=6,045$ ; Df=1;  $p=0,014$ ) пациентов и наиболее отдаленным сроком рецидива в пределах 41,4 месяца ( $t=2,35$ ;  $p<0,05$ ).

**Выводы.** Сравнительная частота развития рецидива кровотечений из ВРВПЖ на фоне ВПГ показала существенно низкую результативность ЭВ, при которых повторные эпизоды геморрагического синдрома развились у 65,2% пациентов в среднем через  $13,5\pm 2,9$  месяцев, тогда как ТРГЭК обеспечило в 35,1% случаев ( $\chi^2=6,045$ ; Df=1;  $p=0,014$ ) безрецидивное течение продолжительностью  $25,9\pm 4,4$  месяца ( $t=2,35$ ;  $p<0,05$ ), что по срокам достоверно не отличалось от рецидивов после ПСШ –  $41,4\pm 8,2$  месяца (к ТРГЭК -  $t=1,67$ ;  $p>0,05$  и к ЭВ -  $t=3,21$ ;  $p<0,05$ ), но значительно уступало по частоте этого осложнения при декомпрессивных операциях – 17,6% ( $\chi^2=4,168$ ; Df=1;  $p=0,042$  – к ТРГЭК и  $\chi^2=16,369$ ; Df=1;  $p<0,001$  – к ЭВ).

#### Литература:

1. Kumar A, Sharma P, Arora A. Review article: portal vein obstruction--epidemiology, pathogenesis, natural history, prognosis and treatment. Aliment Pharmacol Ther. 2015;41(3):276-92. doi: 10.1111/apt.13019.
2. Pargewar S.S, Desai S., Rajesh S. et al. Imaging and radiological interventions in extra-hepatic portal vein obstruction //World J Radiol. 2016 Jun 28;8(6):556-70. doi: 10.4329/wjr.v8.i6.556.
3. Aman Elwadhi, Sharmila B Mukherjee Extra Hepatic Portal Vein Obstruction – Unobstructed. Indian Pediatr. 2018;55(3):239-240.
4. Khanna R, Sarin S.K. Idiopathic portal hypertension and extrahepatic portal venous obstruction. Hepatol Int. 2018;12(1):148-167. doi: 10.1007/s12072-018-9844-3.
5. Sharma R, Pradhan B, Karki P, Bartaula B. Clinico-epidemiological Profile of Extra Hepatic Portal Vein Obstruction: A Tertiary Care Hospital Based Retrospective Study. Kathmandu Univ Med J (KUMJ) 2019;17(65):30-34.
6. Yogesh K. C., Vijay B. Portal vein thrombosis. J Clin Exp Hepatol. 2015;5(1):22-40. doi: 10.1016/j.jceh.2014.12.008.
7. Samant H., Asafo-Agyei K. O., Garfield K. Portal Vein Thrombosis. In: StatPearls [Internet]. Treasure Island (FL): StatPearls Publishing; 2021 Jan.2021 Feb 3.
8. Sundeep Jain, Mukesh Kalla, Adil Suleman, Alok Verma Proximal spleno-renal shunt with retro-aortic left renal vein in a patient with extra-hepatic portal vein obstruction: first case report. BMC Surg. 2017;17(1):65. doi: 10.1186/s12893-017-0262-6

#### СРАВНИТЕЛЬНЫЙ АНАЛИЗ ЧАСТОТЫ И СРОКОВ РАЗВИТИЯ РЕЦИДИВОВ КРОВОТЕЧЕНИЯ ПОСЛЕ РАЗЛИЧНЫХ ВИДОВ ВМЕШАТЕЛЬСТВ ПРИ ВНЕПЕЧЕНОЧНОЙ ПОРТАЛЬНОЙ ГИПЕРТЕНЗИИ

Исмаилов С.И., Девятов А.В., Бабаджанов А.Х., Туксанов А.И., Маткаримов Ш.У.

**Резюме.** В работе представлены результаты 131 больной с различными формами ВПГ, которым выполнены различные варианты хирургической профилактики рецидивов кровотечений из ВРВПЖ в ГУ «РСНПМЦХ имени академика В.Вахидова» за период с 2006 по 2020 гг.

**Ключевые слова:** внепеченочная портальная гипертензия, хирургическое лечение, кровотечения из варикозно расширенных вен пищевода и желудка, ближайшие и отдаленные результаты.

УДК: 616.17

## ИНТЕНСИВНАЯ ТЕРАПИЯ И ОРГАНОПРОТЕКТИВНЫЕ ТЕХНОЛОГИИ ПРИ ПОЛИОРГАННОЙ НЕДОСТАТОЧНОСТИ НА ФОНЕ ТЯЖЕЛОГО ОСТРОГО ПАНКРЕАТИТА

Исмаилов Сайдимурод Ибрагимович, Ибадов Равшан Алиевич, Ибрагимов Сардор Хамдамович, Арифжанов Анвар Шамхатович

ГУ «Республиканский специализированный научно-практический медицинский центр хирургии имени академика В.Вахидова», Республика Узбекистан, г. Ташкент

## ОҒИР ЎТКИР ПАНКРЕАТИТ ФОНИДА КЎП ОРГАНЛАР ЕТИШМОВЧИЛИГИ УЧУН ИНТЕНСИВ ТЕРАПИЯ ВА ОРГАНОПРОТЕКТИВ ТЕХНОЛОГИЯЛАР

Исмаилов Сайдимурод Ибрагимович, Ибадов Равшан Алиевич, Ибрагимов Сардор Хамдамович, Арифжанов Анвар Шамхатович

Академик В.Вохидов номидаги “Республика ихтисослашган хирургия илмий-амалий тиббиёт маркази” ДК, Ўзбекистон Республикаси, Тошкент ш.

## INTENSIVE THERAPY AND ORGANOPROTECTIVE TECHNOLOGIES FOR MULTIPLE ORGAN DYSFUNCTION SYNDROME IN SEVERE ACUTE PANCREATITIS

Ismailov Saydimurad Ibragimovich, Ibadov Ravshan Aliyevich, Ibragimov Sardor Khamdamovich, Arifjanov Anvar Shamkhatovich "Republican Specialized Scientific and Practical Medical Center for Surgery named after Academician V. Vakhidov", Republic of Uzbekistan, Tashkent

e-mail: [sh.u.matkarimov@gmail.com](mailto:sh.u.matkarimov@gmail.com)

**Резюме.** Оғир ўткир панкреатит билан оғриган 87 беморни даволаш тажрибаси кўриб чиқилади. Терапевтик ва диагностика тактикаси протоколи Marshal, APACHE II ва Ranson шкаллари бўйича клиник кўринишни кунлик умумий баҳолаш билан беморларни фаол консерватив бошқаришни, лаборатория параметрларининг ўзгариш динамикасини, инструментал тадқиқот усуллари (УТТ, КТ ва МРТ) маълумотларини таҳлил қилиш билан бирга кечиктирилган жаррохлик аралашувлардан фойдаланишни ўз ичига олади. Ишлаб чиқилган протоколни қўллаш умумий ва операциядан кейинги ўлимнинг пасайишига, тизимли асоратлар сони пасайишига ва оғир ўткир панкреатитда омон қолишининг сезиларли ўсишига олиб келди.

**Калит сўзлар:** оғир ўткир панкреатит, панкреонекроз, кўп органлар етишмовчилиги, реанимация, органопротекция.

**Abstract.** The experience of treatment of 87 patients with severe acute pancreatitis is considered. The protocol of therapeutic and diagnostic tactics included active conservative management of patients with a daily overall assessment of the clinical picture according to the Marshal, APACHE II and Ranson scales, the dynamics of laboratory changes, combined with the analysis of instrumental research data (US, CT and MRI), the use of delayed surgical interventions. The use of the developed protocol led to a decrease in overall and postoperative mortality, the number of systemic complications and a significant increase in survival in severe acute pancreatitis.

**Keywords:** severe acute pancreatitis, pancreatonecrosis, multiple organ dysfunction syndrome, intensive care, organ protection.

**Введение.** К настоящему времени ОП приобретает повсеместное распространение с неуклонным ростом заболеваемости, особенно в развитых странах мира, что выводит данную проблему в разряд остроактуальных. К примеру, по данным европейских гастроэнтерологов ОП является частой причиной неотложной госпитализации, с частотой встречаемости приблизительно 40 случаев на 100000 населения в год и за последние 45 лет наблюдается незначительное снижение смертности [1–6]. В старшей возрастной группе показатели летальности остаются высокими, особенно при деструктивных формах ТОП (40–70%) [7]. Развитие тяжелых форм ОП определяется двумя факторами, которые отражают серьезность болезни: органная недостаточность и панкреонекроз. Около половины случаев летальных исходов у больных с ТОП происходит в течение первых двух недель и в основном объясняется синдромом полиорганной недостаточности (СПОН), характеризующимся системным воспалительным ответом (ССВО), высокой частотой развития местных гнойно-некротических и системных панкреатогенных осложнений с переменной степенью дисфункции органов [2; 4; 5; 6; 8; 10]. По мнению многих авторов сложность ведения пациентов с ТОП заключается в ограниченном понимании патогенеза, неопределенностей в прогнозировании тех или иных осложнений и исхода заболевания, и выборе эффективных методов лечения [5; 11]. Решение данной проблемы предполагает существенное снижение летальности и частоты тяжелых, в первую очередь, инфекционно-септических и дыхательных осложнений этого заболевания, уменьшение продолжительности и стоимости лечения, повышение качества дальнейшей жизни пациентов. Результаты комплекса мероприятий зависят от времени начала лечения, адекватности его объема, наличия соответствующих технологий жизнеобеспечения, четкого определения показаний и противопоказаний, взаимодействия специалистов [5; 6; 9; 10]. С целью разработки оптимального алгоритма комплексного лечения ТОП, позволяющего снизить летальность и частоту осложнений, была предпринята попытка создания такого протокола в условиях ОРИТ РСНПМЦХ им. акад. В.Вахидова. Он включает в себя алгоритм коллегиально слаженных действий врача-реаниматолога и хирурга при поступлении пациента в стационар, определяет основные элементы консервативной и хирургической тактики лечения. В дальнейшем, применение данного протокола позволило достигнуть удовлетворительных результатов у 81,2% больных ТОП.

**Материал и методы.** Согласно протоколу, проведено лечение 87 пациентов с ТОП за период с 2008 по 2021 гг. Мужчин было 52 (59,8%), женщин — 35 (40,2%), средний возраст составлял 55,5 (38,0–73,0) лет. Острый деструктивный панкреатит диагностирован у 63 пациентов (72,4%), осложненные формы тяжелого деструктивного ОП — у 24 (14,6%). В работе использовали критерии диагностики и определение тяжести ОП, основанные на пунктах международной классификации Атланта-92 второго и третьего пересмотра (2012). В ходе исследования проведен ретроспективный анализ результатов интенсивной терапии пациентов с ТОП, пролечившихся в ОРИТ РСНПМЦХ им. акад. В.Вахидова за период 1998–2018 гг. определялся эффект действия проводимых мероприятий, поскольку за анализируемый период вносились изменения в стандарты (как общепринятые, так и локальные) ведения пациентов с ТОП. Основным видом лечения ТОП мы считаем интенсивную консервативную терапию, включающую ниже следующие пункты:

- инфузионная терапия в объеме не менее 40 мл/кг массы тела при соотношении коллоидных и кристаллоидных растворов 1:4;

- мультимодальное обезболивание: эпидуральная анальгезия (постоянная инфузия 0,2% раствора лидокаина со скоростью 6–12 мл/час.); нестероидные противовоспалительные средства (декскетопрофен 50 мг 3 раза в сутки); опиоидные анальгетики (промедол 1–2% до 20 мг/сут.);

- антисекреторная терапия: подавление секреции ПЖЖ (препарат выбора соматостатин 100 мкг 3 раза в сутки подкожно); подавление секреции желудка (рабепразол до 40 мг/сут. в/в); цитостатические препараты резерва, угнетающие синтез белка и, в частности, внутриклеточное образование ферментов 5-фторурацил до 500 тыс. ЕД в сутки в зависимости от тяжести ОП;

- рациональная антибактериальная профилактика и терапия ТОП: применение препаратов, которые создают максимальные концентрации в панкреатических тканях, превышающие минимальную подавляющую концентрацию для большинства возбудителей инфекции при панкреонекрозе (гиперациллин и мезлоциллин; цефалоспорины III поколения (цефотаксим, цефтазидим); фторхинолоны (офлоксацин и пefлоксацин), имипенем и метронидазол);

- детоксикация экстракорпоральными методами при отсутствии эндотоксического шока: низкочастотная ультрадиализация (при сохраняющейся олигурии менее 500 мл/сут., гиперкалиемии более 6,5 мэкв/л, скорости клубочковой фильтрации менее 20 мл/мин. и увеличении уровня креатинина);

- респираторная поддержка при развитии панкреатит-ассоциированного острого респираторного дистресс-синдрома (ОРДС). Показание к интубации — респираторный индекс (PaO<sub>2</sub>/FiO<sub>2</sub>) ниже 200. Используется принцип «безопасной ИВЛ»: пиковое давление менее 35 см вод. ст., FiO<sub>2</sub> не более 60%, дыхательный объем менее 6–8 мл/кг. Критерием адекватности служат следующие показатели: PaO<sub>2</sub>/FiO<sub>2</sub> более 300, уменьшение инфильтрации на рентгенограмме грудной клетки, увеличивающаяся в динамике статическая податливость (Cst);

- нутритивная поддержка обеспечивается парентеральным введением жировых эмульсий, аминокислот в первые 24 час. заболевания с переходом на интраеюнальное введение сбалансированных энтеральных смесей на 5–7-е сутки благоприятного течения заболевания, стараясь обеспечить получение 25–30 ккал/кг в сутки.

Показаниями к хирургическим вмешательствам являются: отсутствие эффекта от консервативной интенсивной терапии, прогрессирующее перитонеальное явление, секвестрация железы, развитие гнойных осложнений панкреатита (нагноение панкреонекроза, гнойный паранекротит, абсцесс сальниковой сумки) обычно на 7–15 сутки; возникновение аррозивных кровотечений. Лапароскопия проводится в качестве первого этапа хирургического лечения при неубедительном диагнозе панкреатита, уточнении формы заболевания, с целью удаления перитонеального экссудата, дренирования брюшной полости. При сочетании ОП с деструктивным холециститом (прогрессирующая билиарная гипертензия с гипербилирубинемией более 100 мкмоль/л) показана холецистэктомия с дренированием холедоха. Основными задачами отсроченных открытых операций являются мобилизация всех очагов некротической деструкции в забрюшинном пространстве, полноценная некрэктомия или секвестрэктомия, отграничение всех некротических зон от свободной брюшной полости, обеспечение адекватного дренирования экссудата с планированием последующего вмешательства в определенные сроки.

**Результаты исследования.** По результатам исследования была получена характеристика эпидемического процесса в статике и динамике. Были выявлены причины и ведущие тенденции заболеваемости и смертности, которые определяли ситуацию в недавнем прошлом и позволяют экстраполировать полученные данные на последующий период. Основными этиологическими формами ТОП у исследуемой группы пациентов явились: билиарный в 50,6% (n = 44), алкогольный (включая алиментарно-токсический) — 32,2% (n = 28) наблюдений, реже встречался травматический панкреатит (включая случаи после эндоскопических вмешательств) — 17,2% (n = 15) наблюдений. Среди гнойно-септических осложнений у оперированных пациентов с деструктивным ТОП в 59,2% случаев наблюдались инфицированные постнекротические кисты ПЖЖ, а также флегмона забрюшинной клетчатки, гнойный перитонит в 38,6% и 34,6% случаев, соответственно. Реже встречались: абсцессы сальниковой сумки — 27,4% случаев и панкреатогенные абсцессы — 11,5%, соответственно. При этом более 50% пациентов с ТОП имели 2 и более гнойно-септических осложнений. Наиболее неблагоприятными для прогноза системными осложнениями ТОП явились: ОРДС, ПОН, сепсис. При этом 100% летальность наблюдалась у послеоперационных больных инфицированными формами панкреонекроза с нарастанием показателей АРАСНЕ II выше 20 баллов, Ranson — выше 6. У 7 пациентов в комплексе лечебных мероприятий были применены экстракорпоральные методы детоксикации. На фоне проводимой комплексной консервативной терапии снижалась выраженность синдрома интоксикации по данным клинической картины и лабораторных методов исследования. У 33 (38%) пациентов проведены различные виды хирургических вмешательств. У 12 пациентов выполнено дренирование сальниковой сумки под УЗ-контролем, у 10 — лапароскопия, лапаротомия, дренирование сальниковой сумки и брюшной полости, у одного —



холедохолитотомия, холецистэктомия, дренирование холедоха по Керу. У 10 пациентов (из них у четырех — после выполнения малоинвазивных лечебных операций), несмотря на проводимую терапию, развились признаки септической секвестрации, потребовавшие выполнения лапаротомии, некрэктомии, секвестр- и панкреатэктомии, дренирования брюшной полости и забрюшинного пространства. Повторные оперативные вмешательства проведены 14 пациентам, из них восьми больным — повторные некро- и секвестрэктомии, шести — лапаротомия, санация брюшной полости, некро- и секвестрэктомия после малоинвазивных оперативных вмешательств. Дифференцирование стерильного и инфицированного панкреонекроза проводилось посредством бактериологического исследования экссудата. При обнаружении панкреатогенного деструктивного перитонита на первом этапе методом хирургического лечения у 6 пациентов была выбрана лапароскопическая санация и дренирование брюшной полости, которое в сочетании с комплексной интенсивной терапией привело к абортивному течению перитонита в 83,3% случаев, купированию панкреонекроза — у 59,4%. Однако в 40,6% случаев после лапароскопии наблюдалась трансформация стерильного панкреонекроза в инфицированный. У 16 пациентов в послеоперационном периоде несмотря на проводимые лечебные мероприятия, наступила смерть, причиной которой явилась прогрессирующая ПОН на фоне гнойно-септических осложнений ТОП. Летальность среди оперированных больных составила 48,5%.

Таким образом, интенсивная консервативная терапия без применения хирургических методов привела к выздоровлению 54 (62%) пациентов, из них у 69,2% изначально была диагностирована стерильная форма ОП. Общая летальность в исследуемой группе составила 18,4%. Удовлетворительные результаты достигнуты у 71 пациента (81,6%) с ОП. При анализе основных причин летальных исходов у умерших с деструктивным панкреатитом за период с 1998 по 2017 гг. установлено, что нарастающая печеночная недостаточность выявлена у 28,8% пациентов, дыхательная (ОРДС), почечная и сердечно-сосудистая недостаточность в 42,5%, 40,5% и 33,2% случаев, соответственно. Гораздо реже встречались: ДВС-синдром, который установлен в 14,2%, метаболический синдром и сепсис — в 12,8% случаев, септический (инфекционно-токсический) шок — в 9,5%, профузные аррозивные кровотечения — 8,3%, профузные гастродуоденальные кровотечения — в 3,5% случаев, соответственно. 56 (83,6%) пациентов имели более двух смертельных осложнений.

**Обсуждение.** Таким образом, обобщая проспективный и ретроспективный материал, можно сделать вывод, что одним из основных критериев, характеризующих различные формы ТОП на ранних стадиях его развития, является степень и масштаб первоначального поражения ткани ПЖЖ. Именно это определяет закономерность развития патологического процесса, позволяет прогнозировать исход, предугадать характер и сроки развития осложнений, применить стандартизированные лечебные программы с момента верификации диагноза. В течение прошедших более чем 20 лет некоторые важные моменты классификации Atlanta-92 [6] пересматривались международными группами ведущих панкреатологов мира сообразно углублению знаний о патофизиологии, морфологии, течении ОП, а также с учетом появления новых диагностических возможностей. В 2007 г. по инициативе M.G. Sarr (США) в очередной раз создана международная рабочая группа по 3-му пересмотру классификации ОП Атланта-1992. В течение 5 лет экспертами изучался международный опыт диагностики и лечения ОП в крупномасштабных исследованиях, и в 2013 г. был опубликован и рекомендован к применению текст третьего пересмотра классификации ОП [6]. Консервативное лечение ОП по-прежнему в основном симптоматическое, и в настоящее время нет конкретных лекарственных средств, которые воздействуют на причину заболевания. Выделяют два основных направления базисной терапии пациентов с ТОП. Целью первой является предупреждение конкретных осложнений, которые могут возникнуть у данного пациента, проведение поддерживающей терапии. Вторая цель — ограничить тяжесть воспаления и некроза ПЖЖ, препятствуя патогенезу ССВО [1–5]. ТОП характеризуется значительным истощением организма, и как правило протекает с явлениями острой паралитической кишечной непроходимости. В связи с этим, организация лечебного питания является важным компонентом интенсивной терапии ОП. У пациентов с ТОП поддержание ПЖЖ в состоянии покоя является обязательным, поэтому нутритивную поддержку необходимо начинать с парентерального доступа [1]. При этом минимально вводимый объем должен обеспечить положительный азотистый баланс уже в первые 72 часа от начала заболевания [2]. Раннее энтеральное питание показано после компенсации гемодинамических расстройств. Если объем энтерального питания, переносимый пациентом, недостаточен для достижения адекватной калорийности, необходимо ввести комбинированное парентеральное и энтеральное питание. Целью антибиотикопрофилактики ТОП является предотвращение суперинфекции в некротических тканях. Тактика применения антибиотиков при остром панкреатите должна предусматривать их раннее адекватное назначение, при этом следует учитывать локальные данные о госпитальной флоре. Поздняя дисфункция органа, которая чаще всего происходит между второй и третьей неделей развития ТОП, скорее всего, является следствием вторичной инфекции и перипанкреатического некроза вследствие бактериальной транслокации из ЖКТ в некротические ткани ПЖЖ [4]. Существует большое количество опубликованных исследований с сомнительными конструкциями и противоречивыми результатами, что можно объяснить включением гетерогенных пациентов, различных режимов антибиотиков и различных целей исследований [1, 9]. Несколько рандомизированных контролируемых исследований свидетельствуют об эффективности применения профилактических антибиотиков в снижении септических осложнений и смертности пациентов с некротизирующим панкреатитом [2, 3]. Американская ассоциация гастроэнтерологов рекомендует начинать антибиотикопрофилактику в случаях расширенного некроза, включающего более 30% ПЖЖ, основанном на КТ. При этом следует назначать не более чем на 14 суток, поскольку длительная терапия антибиотиками увеличивает распространенность грибковых инфекций. Роль профилактических противогрибковых средств не была полностью определена [1; 4]. Панкреатит-ассоциированный ОРДС, как одно из распространенных и ранних грозных осложнений ТОП является причиной 60% всех случаев смерти в течение первой недели заболевания [5]. Применение современных технологий респираторной поддержки с возможностью подбора оптимальных режимов вентиляции на каждом этапе интенсивной терапии

ТОП позволяет снизить количество инфекционно-воспалительных осложнений у пациентов, связанных с проведением ИВЛ.

Как правило, стерильный панкреонекроз можно вести консервативно, и при этом в большинстве случаев регистрируется низкая смертность (12%) [5; 8]. Однако инфицированные формы панкреонекроза наблюдается у 25–70% пациентов с ТОП. Более 80% случаев смерти при это связаны именно с развитием инфицированного панкреонекроза и септических осложнений [4–10]. На сегодняшний день при инфицированных формах панкреонекроза показания к хирургическому лечению не вызывают сомнений. Общепринято, что с целью предупреждения сепсиса инфицированную нежизнеспособную ткань следует удалить [2; 4; 10]. В отечественной и зарубежной литературе до сих пор продолжается дискуссия по поводу целесообразности оперативного лечения ТОП в зависимости от фазы течения, сроков выполнения и вида операции, как традиционными, так и малотравматичными способами [4; 9, 11]. Рандомизированные контролируемые исследования продемонстрировали, что эффективность отсроченной некрэктомии выше ранней [10, 11]. Также доказано, что релапаротомия увеличивает долю местных внутрибрюшных и системных органных поражений и оказывает отрицательный гемодинамический и системный воспалительный ответ, вызывая прогрессирование ПОН, неконтролируемые геморрагические осложнения и сепсис. Поэтому на современном этапе хирургические вмешательства при данной патологии следует рассматривать как вынужденные [5; 6; 9].

**Заключение.** Комплексный лечебно-диагностический протокол с полноценным применением интенсивной терапии в ранние фазы заболевания имеет большое значение в снижении вероятности инфицирования стерильного панкреонекроза и возникновения гнойных осложнений. Активно-выжидательная тактика с поэтапным применением хирургических методов лечения ТОП позволяет добиться стабилизации состояния пациентов, снижения эндогенной интоксикации, прерывания осложнений панкреонекроза, уменьшения риска и объема отсроченной открытой операции с увеличением выживаемости до 81,6% и соответствующим снижением смертности до 18,4%.

#### Литература:

1. da Costa DW, Boerma D, van Santvoort HC, Horvath KD, Werner J, Carter CR, Bollen TL, Gooszen HG, Besselink MG, Bakker OJ. Staged multidisciplinary step-up management for necrotizing pancreatitis. Br J Surg. 2014; (101): 65–79.
2. Ризаев К.С. Оптимизация диагностики и лечения острого деструктивного панкреатита: Автореферат дис. ... докт. мед. наук. — Ташкент; 2017, с. 43. [Rizaev K.S. Optimizaciya diagnostiki i lecheniya ostrogo destruktivnogo pankreatita. [Avtoferat dissertatsii] Tashkent; 2017, p. 43. (In Russ).]
3. Horvath K, Freeny P, Escallon J, Heagerty P, Comstock B, Glickerman DJ, Bulger E, Sinanan M, Langdale L, Kolokythas O, et al. Safety and efficacy of video-assisted retroperitoneal debridement for infected pancreatic collections: a multicenter, prospective, single-arm phase 2 study. Arch Surg. 2010; (145): 817–825.
4. Doctor N, Philip S, Gandhi V, Hussain M, Barreto SG. Analysis of the delayed approach to the management of infected pancreatic necrosis. World J Gastroenterol. 2011; (17): 366–371.
5. Zerem E, Imamovic G, Omerović S, Imširović B. Randomized controlled trial on sterile fluid collections management in acute pancreatitis: should they be removed? SurgEndosc. 2009; (23): 2770–2777.
6. Banks PA, Bollen TL, Dervenis C, Gooszen HG, Johnson CD, Sarr MG, Tsiotos GG, Vege SS. Classification of acute pancreatitis—2012: revision of the Atlanta classification and definitions by international consensus. Gut. 2013; (62): 102–111.
7. Wada K, Takada T, Hirata K, Mayumi T, Yoshida M, Yokoe M, Kiriya S, Hirota M, Kimura Y, Takeda K, et al. Treatment strategy for acute pancreatitis. J Hepatobiliary Pancreat Sci. 2010; (17): 79–86.
8. Cruz-Santamaria DM, Taxonera C, Giner M. Update on pathogenesis and clinical management of acute pancreatitis. World J Gastrointest Pathophysiol. 2012; (3): 60–70.
9. Hirota M, Takada T, Kitamura N, Ito T, Hirata K, Yoshida M, Mayumi T, Kataoka K, Takeda K, Sekimoto M, et al. Fundamental and intensive care of acute pancreatitis. J Hepatobiliary Pancreat Sci. 2010; (17): 45–52.
10. Kochhar R, Ahammed SK, Chakrabarti A, Ray P, Sinha SK, Dutta U, Wig JD, Singh K. Prevalence and outcome of fungal infection in patients with severe acute pancreatitis. J Gastroenterol Hepatol. 2009; (24): 743–747.
11. Freeman M et al. Interventions for necrotizing pancreatitis: summary of a multidisciplinary consensus conference. Pancreas. 2012; (41): 1176–1194.

#### **ИНТЕНСИВНАЯ ТЕРАПИЯ И ОРГАНОПРОТЕКТИВНЫЕ ТЕХНОЛОГИИ ПРИ ПОЛИОРГАННОЙ НЕДОСТАТОЧНОСТИ НА ФОНЕ ТЯЖЕЛОГО ОСТРОГО ПАНКРЕАТИТА**

Исмаилов С.И., Ибадов Р.А., Ибрагимов С.Х., Арифжанов А.Ш.

**Резюме.** Рассмотрен опыт лечения 87 пациентов с тяжелым острым панкреатитом. Протокол лечебно-диагностической тактики включал активное консервативное ведение пациентов с ежедневной общей оценкой клинической картины по шкалам Marshal, APACHE II и Ranson, динамики изменения лабораторных показателей, в сочетании с анализом данных инструментальных методов исследований (УЗИ, КТ и МРТ), применение отсроченных оперативных вмешательств. Применение разработанного протокола привело к снижению общей и послеоперационной летальности, числа системных осложнений и значительному повышению выживаемости при тяжелом остром панкреатите.

**Ключевые слова:** тяжелый острый панкреатит, панкреонекроз, полиорганная недостаточность, интенсивная терапия, органопroteкция.

УДК: 616.366-003.7:616.381-002.

## МИНИМАЛЬНО ИНВАЗИВНЫЕ ТЕХНОЛОГИИ В ЛЕЧЕНИИ ПОСТТРАВМАТИЧЕСКИХ БИЛИАРНЫХ СТРИКТУР И НАРУЖНЫХ ЖЕЛЧНЫХ СВИЩЕЙ

Кабанов Максим Юрьевич<sup>1,2</sup>, Яковлева Диана Михайловна<sup>1,3</sup>, Семенов Константин Валерьевич<sup>1,2</sup>, Суров Дмитрий Александрович<sup>3</sup>, Дегтярев Денис Борисович<sup>1</sup>, Беликова Мария Яковлевна<sup>1</sup>, Здасюк Сергей Олегович<sup>1</sup>, Садомцев Степан Евгеньевич<sup>1</sup>

1 - Санкт-Петербургское государственное бюджетное учреждение здравоохранения «Госпиталь для ветеранов войн», Российская Федерация, г. Санкт-Петербург;

2 - Северо-Западный государственный медицинский университет им. И.И. Мечникова, Российская Федерация, г. Санкт-Петербург;

3 - Федеральное государственное бюджетное военное образовательное учреждение высшего образования Военно-медицинская академия им. С.М. Кирова, Российская Федерация, г. Санкт-Петербург

## ШИКАСТЛАНИШДАН КЕЙИНГИ ЎТ ЙЎЛЛАРИНИНГ ТОРАЙШИ ВА ТАШҚИ БИЛИАР ОҚМАЛАРИНИ ДАВОЛАШДА МИНИМАЛ ИНВАЗИВ ТЕХНОЛОГИЯЛАР

Кабанов Максим Юрьевич<sup>1,2</sup>, Яковлева Диана Михайловна<sup>1,3</sup>, Семенов Константин Валерьевич<sup>1,2</sup>, Суров Дмитрий Александрович<sup>3</sup>, Дегтярев Денис Борисович<sup>1</sup>, Беликова Мария Яковлевна<sup>1</sup>, Здасюк Сергей Олегович<sup>1</sup>, Садомцев Степан Евгеньевич<sup>1</sup>

1 - Санкт-Петербург давлат бюджети соғлиқни сақлаш муассасаси «Уруш фахрийлари учун госпитал», Россия Федерацияси, Санкт-Петербург ш.;

2 - И.И. Мечников номидаги Шимолий-Гарбий давлат тиббиёт университети, Россия Федерацияси, Санкт-Петербург ш.;

3 - Олий ҳарбий тиббиёт академиясининг федерал давлат бюджети ҳарбий таълим муассасаси, Россия Федерацияси, Санкт-Петербург ш.

## MINIMALLY INVASIVE TECHNOLOGIES IN TREATMENT OF POST-TRAUMATIC BILIARY STRICTURES AND EXTERNAL BILIARY FISTULAS

Maksim Yu. Kabanov<sup>1,2</sup>, Diana M.Yakovleva<sup>1,3</sup>, Konstantin V.Sementsov<sup>1,2</sup>, Dmitriy A.Surov<sup>3</sup>, Denis B.Degtyarev<sup>1</sup>, Mariya Ya.Belikova<sup>1</sup>, Sergey O.Zdasyuk<sup>1</sup>, Stepan E. Sodomcev<sup>1</sup>

1 - St. Petersburg State Budgetary Healthcare Institution "Hospital for War Veterans", Russian Federation, Saint-Petersburg;

2 - Mechnikov North-Western State Medical University, Russian Federation, Saint-Petersburg;

3 - Federal State Budgetary Military Educational Institution of Higher Education S. M. Kirov Military Medical Academy, Russian Federation, Saint-Petersburg

e-mail: [makskabanov@gmail.com](mailto:makskabanov@gmail.com)

**Резюме.** Мақола операциядан кейинги эрта ва кечки даврда жигардан ташқари ўт йўларининг стриктуралари ва ташқи ўт йўларининг оқмалари каби оғир асоратларини тузатишга қаратилган минимал инвазив жарроҳликнинг замонавий имкониятларини кўриб чиқишга бағишланган. Бир қатор клиник кузатувлар келтирган, жумладан, умумий жигар каналининг торайиши, билиодигестив анастомозининг барқарор эмаслиги (оғирлик даражаси С), жигарнинг ўнг лобар йўлининг ишемик стриктурасини даволаш, шунингдек, стриктура фонида супрастенотик холедохолитиаз. Гепатикоёюнанастомоз. Замонавий минимал инвазив технологияларининг имкониятлари кўрсатилди: бу асоратларни даволашда анте ва ретроград. Обструктив сариқлик билан оғирган беморни даволаш тактикасини танлашда индивидуал ёндашувни қўллаш керак. Кўп тармоқли тиббиёт марказида ўз вақтида тиббий ёрдар кўрсатиш муҳим аҳамиятга эга катта тажриба ва ўт йўларининг анте ва ретроград аралашувни тенг даражада бажаришда қодир замонави ускуналар.

**Китил сўзлар:** минимал инвазив аралашувлар, тери - жигар орқали холангиостомия, ўт йўларини эндопротезлаш.

**Abstract.** The article is devoted to the consideration of modern minimally invasive surgery possibilities in correction of such serious complications of the early and late postoperative period as extrahepatic bile ducts strictures and external biliary fistulas. Several clinical observations are presented: clipping of the hepatic duct, non-consistency of biliodigestive anastomosis (severity C), treatment of the livers right lobar duct ischemic stricture, and supragenotic choledocholithiasis against the background of hepaticojunoanastomosis stricture. The possibilities of modern minimally invasive technologies: ante- and retrograde in the treatment of these complications have been demonstrated. It is necessary to use a personalized approach in choosing the tactics of treating a patient with obstructive jaundice. It is important to provide timely medical care in a multidisciplinary medical center with extensive experience and modern equipment, capable of performing both ante- and retrograde interventions on the biliary tree.

**Key words:** minimally invasive interventions, percutaneous transhepatic cholangiostomy, endoprosthesis of bile ducts.

**Актуальность.** Разработка и внедрение в повседневную хирургическую практику современного медицинского оборудования позволили изменить тактику лечения больных с заболеваниями органов гепатопанкреатобилиарной зоны (ГПДЗ), однако это изменило структуру и тяжесть послеоперационных осложнений. Частота формирования стриктур после повреждения магистральных желчных протоков составляет 10 - 30% [1-3], а несостоятельности сформированного билиодигестивного анастомоза - 8,5 – 10%, по данным некоторых авторов достигает 65% [4]. Лечение послеоперацион-

ных желчных свищей и стриктур желчных протоков представляет собой сложный раздел современной хирургии [5, 6, 7]. Это два вида тяжелых осложнений, требующих индивидуального подхода в лечении.

**Цель:** продемонстрировать возможности адекватного хирургического лечения пациентов с доброкачественными стриктурами внепеченочных желчевыводящих протоков и наружными желчными свищами посредством минимально инвазивных билиарных вмешательств.

**Материал и методы.** С 2014 по 2021 год нами было пролечено 10 пациентов с послеоперационными стриктурами внепеченочных желчевыводящих и 8 больных с наружными желчными свищами. Средний возраст больных составил 50 лет, варьировал от 24 до 83. Все больные со стриктурами внепеченочных желчевыводящих протоков ранее оперированы в различных стационарах нашего города, а также 3 пациента с наружным желчным свищом после ранее перенесенной лапароскопической холецистэктомии (ЛСХЭ) и 1 – после панкреатодуоденальной резекции (ПДР). 4 больных с желчными свищами первично оперированы в стенах нашего госпиталя: 2 по поводу рака поджелудочной железы, 1 – альвеолококкоза печени, 1 – гигантской постнекротической кисты поджелудочной железы, осложненной нагноением.

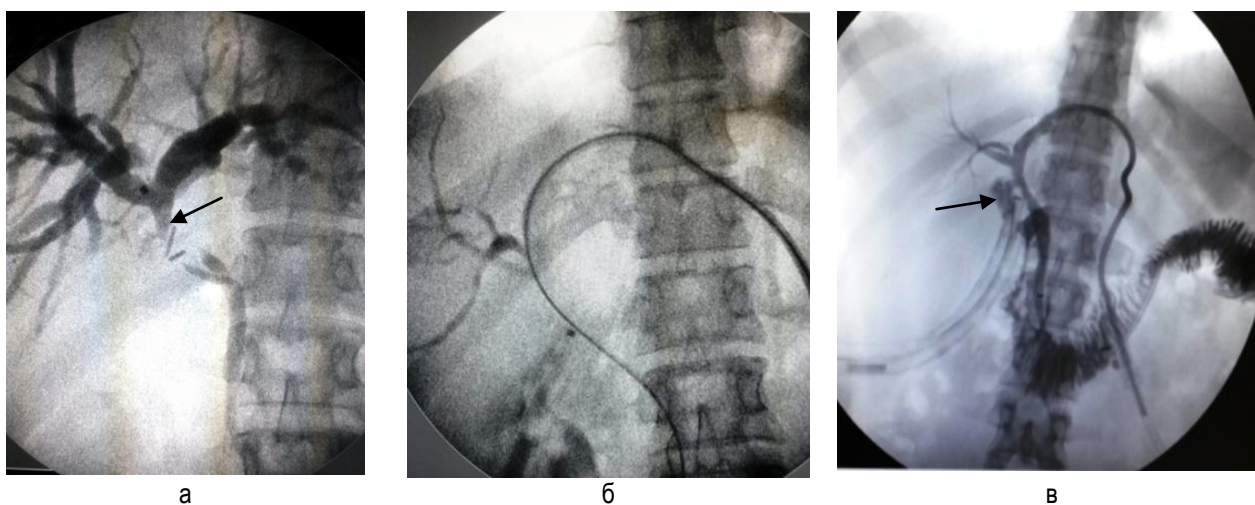
Из стриктур внепеченочных желчевыводящих протоков в 2 случаях мы столкнулись с рубцеванием холедоходуоденоанастомоза (ХДА), в 3 – гепатикоюноанастомоза (ГЕА), у 2 пациентов был клипирован общий желчный проток (ОЖП), у 1 – стриктура правого печеночного протока через 20 лет после перенесенной ЛСХЭ, у 1 – верхней трети общего печеночного протока (ОПП) после расширенной правосторонней гемигепатэктомии и у 1 – терминального отдела общего желчного протока.

Хирургическое лечение у большинства пациентов было многоэтапным: так только в 2 случаях первичным и окончательным вмешательством было формирование гепатикоюноанастомоза на сменных каркасных транспеченочных дренажах по Гетцу-Сейполу-Куриану (тип повреждения: «+2» по Э.И. Гальперину (2003 г.) и 2 класс стриктуры по Н. Bismuth (1982 г.)). Необходимо уточнить, что данный объем хирургического пособия пациентам был выбран на начальном этапе освоения минимально инвазивных технологий в 2014 – 2015 гг.

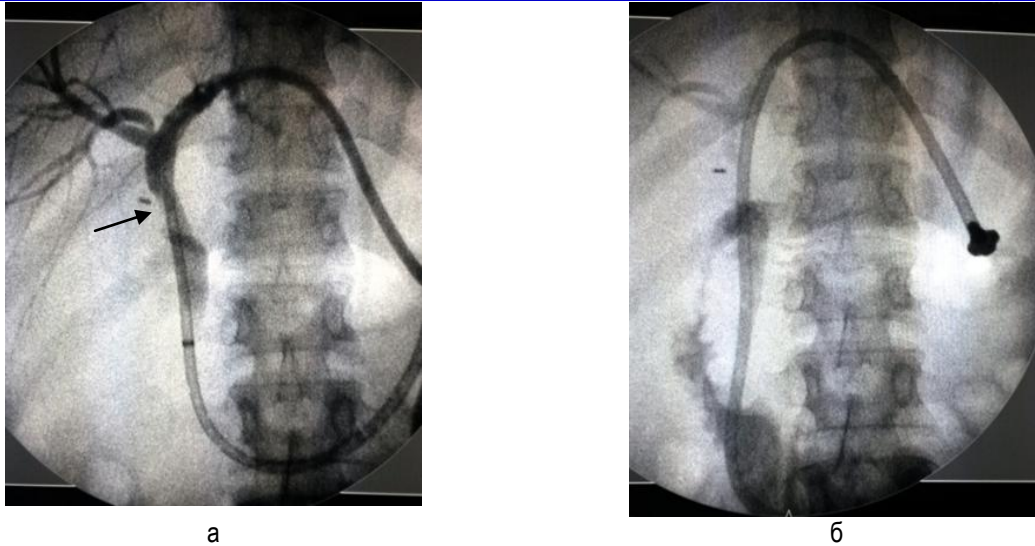14 больным в качестве первичного хирургического вмешательства выполнены антеградное наружное или наружно-внутреннее холангиодренирование, в 1 случае в сочетании с лапароскопическим удалением клипсы с общего печеночного протока (Рис. 1), 2 пациентам эндоскопическое стентирование желчных протоков.

Вторым этапом одному пациенту выполнена гепатикоюностомия с каркасным транспеченочным дренированием по поводу повреждения общего печеночного протока (тип повреждения «0»); 2 – после устранения наружного желчеистечения дренажи были удалены, 9 – эндопротезирование желчных протоков, 1 – перевод наружной холангиостомы в наружно-внутреннюю посредством применения системы SpyGlass и использования методики «rendez-vous», 2 - этапная замена эндоскопического стента, 1 – баллонная дилатация зоны стриктуры анастомоза с низведением конкрементов и 1 - чрескожная литотрипсия. У последних двух пациентов хирургическое лечение завершено эндопротезированием.

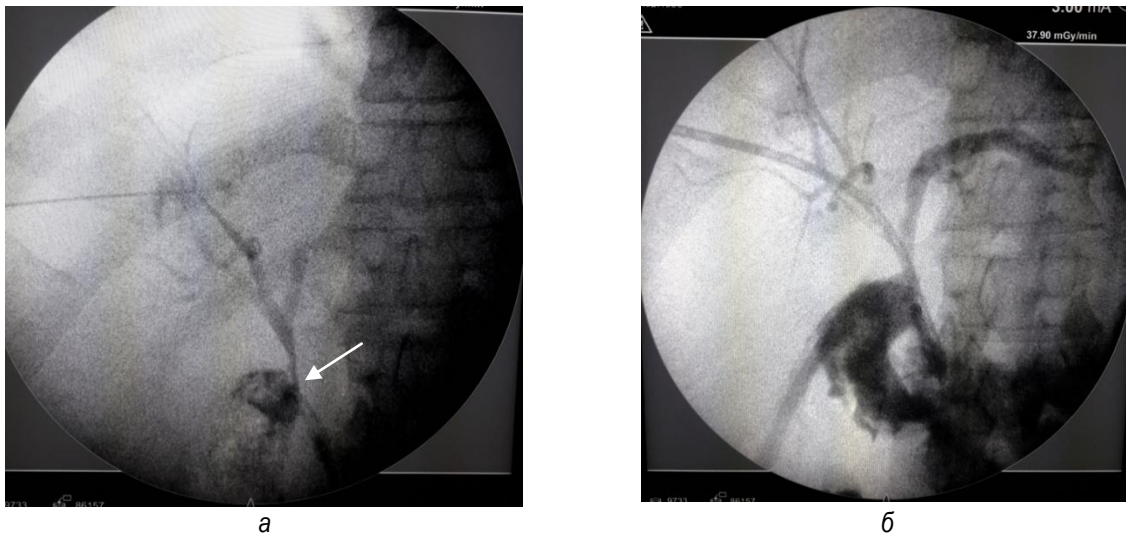
**Клиническое наблюдение 1:** Пациентка 28 лет поступила переводом в стационар на 5-е сутки после ранее перенесенной ЛСХЭ с явлениями механической желтухи. По данным УЗИ: внутрипеченочные желчные протоки расширены, свободной жидкости в брюшной полости нет. Билирубин общий 178 мкмоль/л, лейкоциты  $9,8 \times 10^9$ /л. Принято решение о выполнении антеградного холангиодренирования в качестве первого этапа лечения. Во время прямой холангиографии выявлено клипирование ОПП. Попытки низведения 0,018” проводника дистальнее клипсы без эффекта. Выполнена лапароскопия, удаление клипсы с ОПП. Далее удалось выполнить низведение тefлонового проводника в двенадцатиперстную кишку (ДПК) через зону дефекта в стенке желчного протока и установить наружно-внутреннюю холангиостому. Операция завершена дренированием подпеченочного пространства.



**Рис. 1.** Холангиограммы этапов операции у пациента с клипированным общим печеночным протоком. а – прямая холангиография, стрелка указывает на клипсу ОПП; б – этап низведения тefлонового проводника в ДПК после удаления клипсы; в – фистулография после установки наружно-внутренней холангиостомы, стрелка указывает на зону желчеистечения



**Рис. 2.** Холангиограммы через 1 месяц. а – ранее установленный холангиостомический дренаж, стрелка указывает на отсутствие экстравазации контраста в зоне повреждения ОПП; б – этап эндопротезирования желчных протоков.



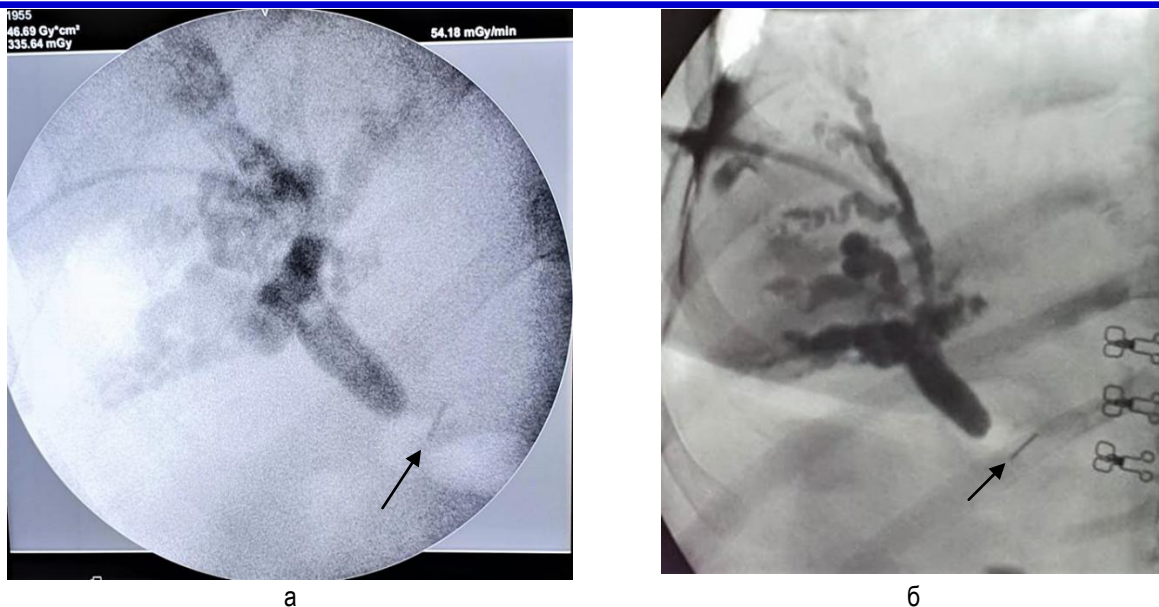**Рис. 3.** Холангиограммы этапов ЧЧНВХД. а – прямая холангиография, стрелка указывает на зону желчеистечения; б – этап установки наружно-внутренней холагистомы.

В раннем послеоперационном периоде суточный дебит желчи составлял 550-600мл. В течение недели желчеистечение прекратилось. В удовлетворительном состоянии пациентка выписана на амбулаторное лечение. Через 1 месяц больная в плановом порядке госпитализирована для этапного хирургического лечения. Выполнено эндопротезирование желчных протоков (Рис. 2). Послеоперационный период гладкий, пациентка на 3-и сутки выписана из стационара. Замена эндопротеза выполнялась по мере его обтурации. За 2 года и 8 месяцев замена выполнена дважды, далее протез удален. Пациентка находится под динамическим наблюдением более 4 лет, при контрольных обследованиях признаков стриктурирования желчных протоков не выявлено.

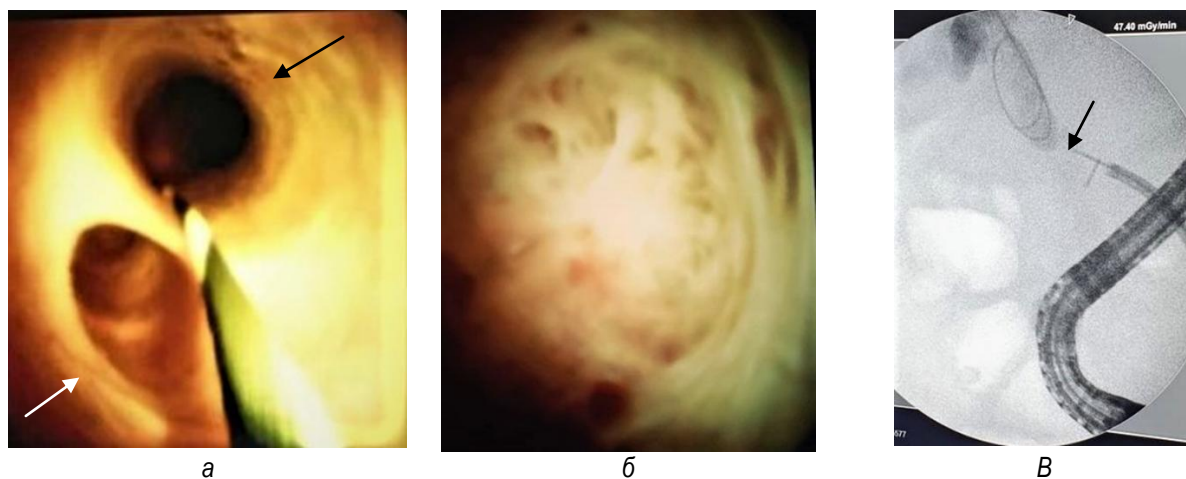
**Клиническое наблюдение 2:** У пациента 64 лет после перенесенной ПДР по поводу ЗНО головки поджелудочной железы cT2N0M0 в раннем послеоперационном периоде отмечено развитие несостоятельности ГЕА с суточным дебитом желчи и панкреатического сока до 1,7л. Состояние больного прогрессивно ухудшалось, нарастали водно-электролитные, белково-энергетические нарушения, прогрессировали мацерации кожных покровов в зоне наружного желчеистечения. Принято решение о попытке выполнения чрескожного чреспеченочного холангиодренирования (ЧЧХД) желчных протоков. Выполнено чрескожное чреспеченочное наружно-внутреннее холангиодренирование (ЧЧНВХД) зоны анастомоза (Рис. 3).

Суточные потери по подпеченочному дренажу в 1-е сутки уменьшились до 400 мл, в течение 9 дней прекратились полностью. Пациент выписан через 11 дней. На 22 сутки в амбулаторных условиях дренаж удален.

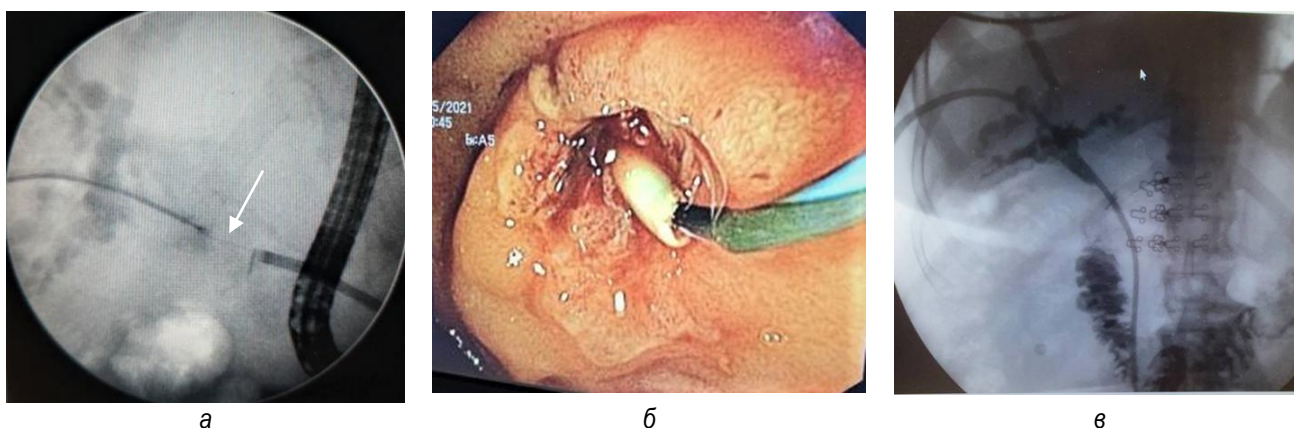
**Клиническое наблюдение 3:** Пациентка 63 лет обратилась с клиническими проявлениями рецидивирующего холангита в течение последнего года. Из анамнеза известно, что 20 лет назад перенесла ЛСХЭ, послеоперационный период гладкий. При дообследовании выявлено по данным УЗИ изолированное расширение внутрипеченочных протоков правой доли печени. По данным МСКТ установлено наличие клипсы на правом долевым протоке. Принято решение о выполнении первым этапом ЧЧХД для купирования явлений холангита (Рис. 4).



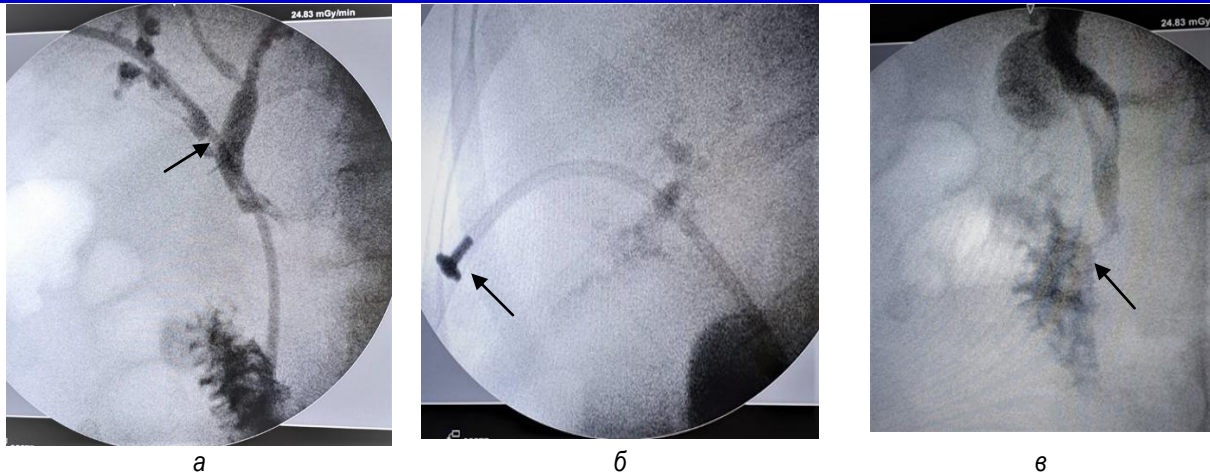
**Рис. 4.** Чрескожное чреспеченочное наружное холангиодренирование. а – контрастируются резко расширенные протоки правой доли печени с блоком поступления контрастного вещества ниже уровня клипсы; б – контрольная фистулография через 1 неделю, стрелки указывают на клипсу.



**Рис. 5.** Вид желчных протоков изнутри, под контролем системы визуализации SpyGlass и рентгеноскопии. а – визуализация просвета ОПП выше зоны впадения пузырного протока, белая стрелка указывает на просвет пузырного протока, черная – ОПП; б – рубцовая стриктура правого долевого протока вид изнутри; в – холангиограмма, черная стрелка указывает на заведенный проводник выше зоны клипсы.



**Рис. 6.** Этапы «rendez-vous». а – проводник, установленный через зону стриктуры захвачен биопсийными щипцами, стрелка указывает на проводник; б – этап бужирования зоны стриктуры по эндоскопическому гидрофильному проводнику; в – установлен ЧЧНВХД.



**Рис. 7.** Холангиограммы этапов эндопротезирования. а – фистулография через 1 месяц, стрелка указывает на зону стриктуры правого долевого протока; б – титановая заглушка, погруженная под апоневроз; в – конец эндопротеза установлен выше зоны БДС, стрелка указывает на зону БДС.

Попытки чрескожной реканализации зоны стриктуры без эффекта.

Вторым этапом было принято решение выполнить попытку реканализации посредством применения системы SpyGlass. Во время исследования установлено, что клипса расположена на культе пузырного протока, в непосредственной близости к правому долевному протоку (Рис. 5). Вероятно, при выполнении ЛСХЭ браншами клипсы была частично пережата стенка правого долевого протока, что через 20 лет явилось причиной развития рубцовой стриктуры в данной зоне.

Под контролем зрения посредством SpyGlass ретроградно через зону рубцовой стриктуры проведен гидрофильный проводник проксимальнее зоны клипсы.

По методике «rendez-vous» проводник был извлечен на переднюю брюшную стенку. Операция завершена ЧЧНВХД (Рис. 6).

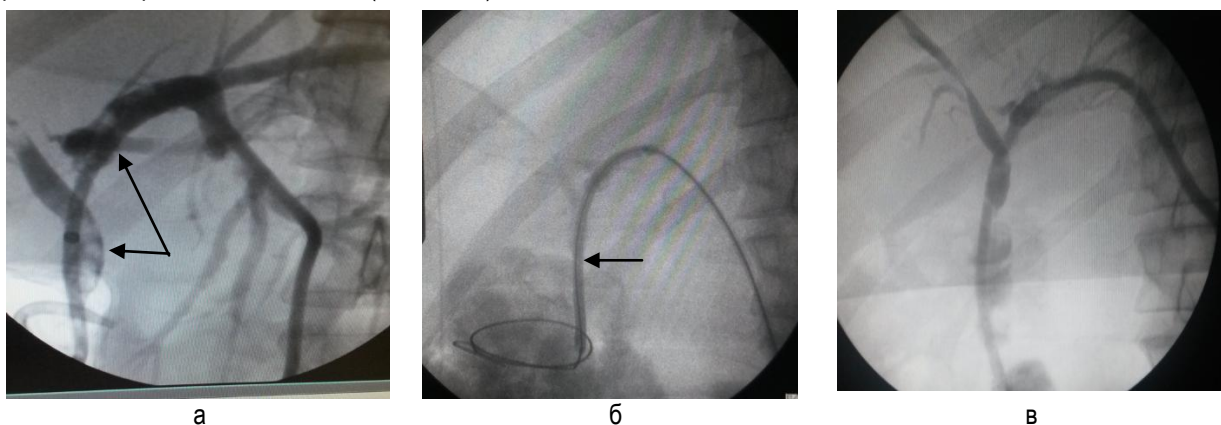
Третьим этапом через 1 месяц выполнено супрапапиллярное эндопротезирование желчных протоков (Рис. 7). В настоящее время пациентка находится под динамическим наблюдением.

**Клиническое наблюдение 4:** Пациент 46 лет был госпитализирован в экстренном порядке 09.03.15. с диагнозом: механическая желтуха, холангит. Из анамнеза известно, что пациент ранее оперирован по поводу псевдотуморозного панкреатита в 2009 году в объеме гепатикоюностомии по Ру. Состояние при поступлении расценено как средней степени тяжести.

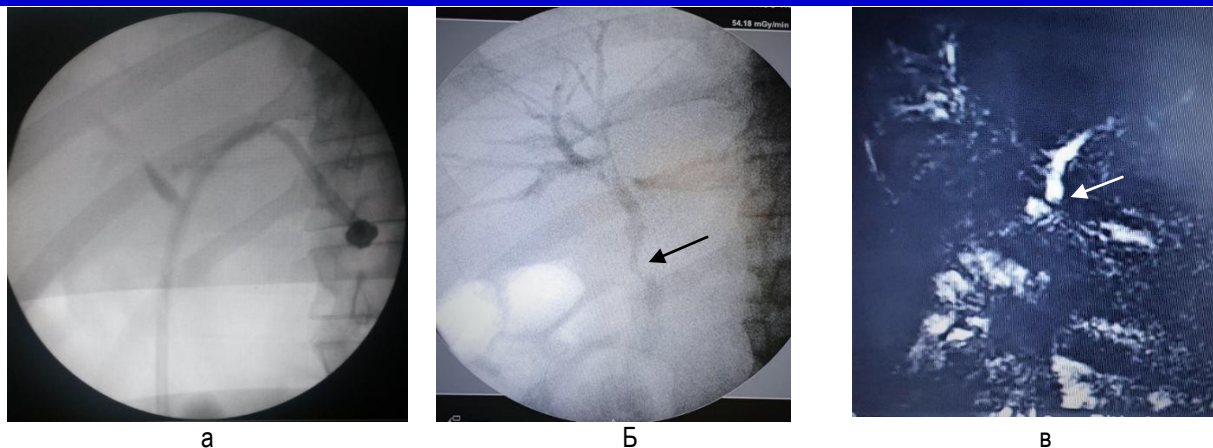
Общий билирубин 177 мкмоль/л, мочевины – 7,2 ммоль/л, глюкоза – 4,4 ммоль/л, амилаза 26,4 Ед/л, АСТ 96,2 МЕ/л, АЛТ – 80,6 МЕ/л; Hb – 104 г/л, Le –  $2,76 \times 10^9$ /л, тромбоциты  $84 \times 10^9$ /л, ПТИ 94%, МНО 1,07. По данным УЗИ брюшной полости: диффузные изменения печени и поджелудочной железы. Билиарная гипертензия (ОЖП 11мм, в терминальном отделе конкремент 8мм). Спленомегалия. МСКТ: КТ картина цирроза печени, асцит. Гепатоспленомегалия. Холедохоли-тиаз? Двухсторонний малый гидроторакс.

ФГДС: Оперированный желудок с гастроэнтероанастомозом по Бильрот II. Острые язвы анастомоза Forest III.

Первым этапом выполнено ЧЧНВХД, при котором выявлены стриктура зоны БДА и множественный супрастенотический холедохолитиаз (Рис. 8а). В стабильном состоянии с регрессирующей желтухой пациент был выписан на амбулаторное лечение. Через 1 месяц в плановом порядке выполнены баллонная дилатация стриктуры БДА с низведением конкрементов в просвет тонкой кишки (Рис. 8 б, в).



**Рис. 8.** Этапы антеградного хирургического лечения пациента со стриктурой БДА, осложненного супрастенотическим холедохолитиазом. а – этап ЧЧНВХД, стрелка указывает на множественные конкременты в просвете общего печеночного и левого долевого желчного протока; б – баллонная дилатация стриктуры ГЕА, стрелка указывает на баллон 10 x 100мм в просвете желчных протоков; в – холангиограмма после низведения конкрементов в просвет тонкой кишки.



**Рис. 9.** Этапы хирургического лечения и контрольная МРХПГ пациента со стриктурой ГЕА (продолжение). а – эндопротезирование желчных протоков, эндопротез установлен через зону стриктуры; холангиограмма после удаления эндопротеза, стрелка указывает на зону анастомоза, контраст свободно поступает в петлю тонкой кишки; в – МРХПГ через 2 года 11 месяцев после удаления эндопротеза, стрелка указывает на зону ГЕА.

Третьим этапом через 1,5 месяца выполнено эндопротезирование желчных протоков (Рис. 9а). Этапная замена эндопротеза осуществлялась 1 раз через 1 год и 5 месяцев в связи с его обтурацией. Через 2 года 11 месяцев эндопротез удален (Рис. 9б). Пациент находился под динамическим наблюдением. Через 3 года после удаления эндопротеза данных за рецидив стриктуры зоны анастомоза не выявлено (Рис 9в).

**Результаты исследования.** Интраоперационных осложнений не наблюдалось. Из послеоперационных – у 1 пациента выявлено повреждение плеврального синуса с формированием ограниченной эмпиемы плевры, что потребовало дополнительного дренирования плевральной полости; у 2 больных развился холангит после удаления эндопротеза, поверхностная инфекция мягких тканей в области хирургического вмешательства - у 1. Из 18 пациентов - 1 летальный исход, не связанный с хирургическим лечением (COVID-19).

17 пациентов в различные сроки были выписаны из стационара. Замена эндопротезов выполнялась по мере их обструкции у каждого пациента индивидуально в сроки от 6 месяцев до 1 года 7 месяцев. Окончательное их удаление осуществлялось в сроки от 2,5 лет до 3 лет и 2 месяцев. При сравнительном анализе качества жизни посредством опросника SF-36, у пациентов, которым выполнены только мининвазивные вмешательства, отмечено лучшее качество жизни в раннем послеоперационном периоде по шкалам болевого синдрома, ролевого, социального и физического функционирования, общего состояния здоровья. Для пациенток молодого возраста так же было важно отсутствие значимого косметического дефекта от выполненной операции. Все пациенты находятся под динамическим наблюдением. У одного пациента выявлен рецидив желчного свища у пациентки с альвеолококкозом печени вследствие прогрессирования заболевания. Повторных стриктур желчных протоков не выявлено. Максимальный срок наблюдения после удаления эндопротеза 4 года 7 мес.

**Обсуждение:** Лечение пациентов со стриктурами внепеченочных желчевыводящих протоков и наружными желчными свищами остается сложной задачей, требующей персонализированного подхода, наличия современного медицинского оборудования и расходного материала в арсенале лечебного учреждения, а также квалифицированных специалистов, владеющих ante- и ретроградными методами декомпрессии билиарного тракта. Перспективы дальнейшего улучшения результатов лечения данной категории пациентов связаны с созданием новых и совершенствованием имеющихся методов ранней диагностики заболеваний данной локализации, разработкой нового медицинского оборудования, позволяющих более широко применять методы минимально инвазивного хирургического лечения послеоперационных осложнений как в раннем, так и отдаленном послеоперационном периодах.

Современные минимально инвазивные операции в абдоминальной хирургии направлены на уменьшение травматичности доступа и увеличение объема оперативного пособия. Минимально инвазивное вмешательство в некоторых случаях является окончательным методом лечения, уменьшает риск послеоперационных осложнений и сокращает сроки реабилитации больного. Использование современных ante- и ретроградных технологий позволяет с успехом проводить малотравматичное лечение таких грозных осложнений раннего и позднего послеоперационных периодов как: несостоятельность билиодигестивного анастомоза, высокий кишечный свищ, стриктура желчного протока или билиодигестивного анастомоза, что улучшает непосредственные результаты лечения и качество жизни больных.

**Заключение.** Применение anteградных мининвазивных методов лечения в некоторых случаях является окончательным методом лечения, позволяющим улучшить качество жизни больных в раннем послеоперационном периоде. Использование современных anteградных и ретроградных методик является прогрессивным направлением лечения пациентов со стриктурами желчных протоков и наружными желчными свищами. Внедрение гибридных мининвазивных технологий улучшает непосредственные и отдаленные результаты лечения, в большинстве случаев их применение является многоэтапным, но окончательным методом лечения.



**Литература:**

1. Гальперин Э. И., Чевочкин А. Ю. "Свежие" повреждения желчных протоков. Хирургия. Журнал им. Н.И. Пирогова. 2010;(10):4-10. [Gal'perin É I, Chevokin A Ju. Intraoperative injuries of bile ducts. Khirurgiya. 2010;(10):4-10].
2. Гальперин Э.И., Ветшев П.С. Руководство по хирургии желчных путей. М.: Видар–М, 2006. 568 с. [Galperin EI, Vetshev PS. Rukovodstvo po khirurgii zhelchnykh putey. Moscow: Vidar-M; 2006. Russian].
3. Мальячук В.И., Пауткин Ю.Ф. Хирургия доброкачественных заболеваний внепеченочных желчных протоков. М.: «Светотон», 2002. - 220с. [Malyarchuk V.I., Pautkin YU.F. Hirurgiya dobrokachestvennykh zabolevanij vnepechenochnykh zhelchnykh protokov. M.: «Svetoton», 2002. Russian]
4. Атавов Р.С. Профилактика несостоятельности гепатикоюноанастомозов и снижение тяжести протекания этого осложнения путем декомпрессии билиарной системы наружным трансанастомозным дренажем // Автореферат к.м.н. 2019г. 72с. [Atavov R.S. Profilaktika nesostoyatel'nosti gepatikoyunoanastomozov i snizhenie tyazhesti protekaniya etogo oslozhneniya putem dekompressii biliarnoy sistemy naruzhnym transanastomoznym drenazhem // Avtoreferat k.m.n. 2019. Russian]
5. Русинов В.М., Сухоруков В.П., Булдаков В.В. Хирургическое лечение рубцовых стриктур проксимальных желчевыводящих протоков // Фундаментальные исследования. – 2011. – № 10-2. – С. 380-383 [Rusinov V.M., Sukhorukov V.P., Buldakov V.V. Surgical treatment of proximal bile ducts strictures, Kirov State Medical Academy, Health and Social Development Ministry of Russia, Kirov, 2011]
6. Артемьева Н. Н., Вишнеvский В. А., Коханенко Н. Ю. Повреждения и рубцовые стриктуры желчных протоков: рук-во для врачей / Н. Н. Артемьева, В. А. Вишнеvский, Н. Ю. Коханенко [и др.]. — Санкт-Петербург: СпецЛит, 2018. - 359 с. [Artem'eva N. N., Vishnevskij V. A., Kohanenko N. YU. Povrezhdeniya i rubcovye striktury zhelchnykh protokov: ruk-vo dlya vrachej / N. N. Artem'eva, V. A. Vishnevskij, N. YU. Kohanenko [i dr.]. — Sankt-Peterburg: SpecLit, 2018. Russian]
7. Кучин Д. М. Выбор оптимального способа формирования панкреатодигестивного анастомоза при гастропанкреатодуоденальной резекции. Диссертация на соискание учёной степени кандидата медицинских наук. Москва 2017г. 101с. [Kuchin D. M. Vybór optimal'nogo sposoba formirovaniya pankreatodigestivnogo anastomozá pri gastropankreatoduodenal'noj rezekcii. Dissertaciya na soiskanie uchyonoj stepeni kandidata medicinskih nauk. Moskva 2017. Russian]

**МИНИМАЛЬНО ИНВАЗИВНЫЕ ТЕХНОЛОГИИ В ЛЕЧЕНИИ ПОСТТРАВМАТИЧЕСКИХ БИЛИАРНЫХ СТРИКТУР И НАРУЖНЫХ ЖЕЛЧНЫХ СВИЩЕЙ**

*Кабанов М.Ю., Яковлева Д.М., Семенцов К.В., Суров Д.А., Дегтерев Д.Б., Беликова М.Я., Здасюк С.О., Садомцев С.Е.*

**Резюме.** *Статья посвящена рассмотрению современных возможностей минимально инвазивной хирургии направленных на коррекцию таких грозных осложнений в раннем и отдаленном послеоперационных периодах как стриктуры внепеченочных желчевыводящих протоков и наружные желчные свищи. Представлены несколько клинических наблюдений таких как: клипирование общего печеночного протока, несостоятельность билиодигестивного анастомоза (степень тяжести С), лечение ишемической стриктуры правого долевого протока печени, а также супрастенотического холедохолитиаза на фоне стриктуры гепатикоюноанастомоза. Продемонстрированы возможности современных мининвазивных технологий: анте- и ретроградных в лечении данных осложнений. В выборе тактики лечения пациента с механической желтухой необходимо использовать персонализированный подход. Важно своевременное оказание медицинской помощи в условиях многопрофильных медицинских центров, имеющих большой опыт и современное оборудование, обладающих возможностью выполнения как анте- так и ретроградных вмешательств на билиарном дереве в равной мере.*

**Ключевые слова:** *минимально инвазивные вмешательства, чрескожная чреспеченочная холангиостомия, эндопротезирование желчных протоков.*

УДК . 616.381-002.3-008.6.053.2.085.

## ЭНДОВИДЕОЛАПАРОСКОПИЧЕСКОЕ ЛЕЧЕНИЕ ОСТРОЙ КИШЕЧНОЙ НЕПРОХОДИМОСТИ ОСЛОЖНЕННОЙ ПЕРИТОНИТОМ

Кадиров Шавкат Номонович, Мирзаев Камол Каримович, Мусашайхов Хусан Тоджибаевич,  
Кодиров Мухаммадсохиб Шавкатович  
Андижанский Государственный медицинский институт, Республика Узбекистан, г. Андижан

## ПЕРИТОНИТ БИЛАН АСОРАТЛАНГАН УТКИР ИЧАК ТУТИЛИШНИ ЭНДОВИДЕОЛАПАРОСКОПИК ДАВОЛАШ

Кадиров Шавкат Номонович, Мирзаев Камол Каримович, Мусашайхов Хусан Тоджибаевич,  
Кодиров Мухаммадсохиб Шавкатович  
Андижон Давллат тиббиёт институти, Ўзбекистон Республикаси, Андижон ш.

## ENDOVIDEOLAPAROSCOPIC TREATMENT OF ACUTE INTESTINAL

Kadirov Shavkat Nomonovich, Mirzaev Kamol Karimovich, Musashaykhov Khusan Tojibaevich,  
Kodirov Muhammadsohib Shavkatovich  
Andijan State Medical Institute, Republic of Uzbekistan, Andijan

e-mail: [kadirovshavkat1962@gmail.com](mailto:kadirovshavkat1962@gmail.com)

**Резюме.** Перитонит билан асоратланган ўткир ичак тутулиши кўп учрайдиган хасталиклардан бўлиб, шошилинч ёрдамга мухтож ва ўлим даражаси 9,6-65,7%ни ташкил қилади. Юқоридагиларни хисобга олиб хасталикни қайталанишини, битишмаларни ҳосил бўлишини олдини олиш мақсадида замонавий даволаш усулларини қўллаш мақсад қилинди. Мақолада охириги 5 йилда ПБАЎИТ билан оғриб даволанган 59та бемор кўриб чиқилган. Уларга видеолaparоскопия кўлланилиб, битишма хисобига ҳосил бўлган ПБАЎИТ бартараф қилинган. Кейинги даврларда қайта текширилиб битишма хасталиги ҳосил бўлиш мумкинлигини олдини олишлик баён қилинган.

**Калит сўзлар:** Ўткир ичак тутулиши, перитонит.

**Abstract.** Acute commissural intestinal obstruction aggravated by peritonitis has been proved to be quite common and severe disease which requires urgent operations; death rate of this disease averages 9,6 to 65,7 %. Taking into consideration these facts the aim of this work is to decrease risk factors of disease's recurrence, to improve the level of prophylaxis of commissural intestinal obstruction aggravated by peritonitis using modern therapeutic methods. Clinical evaluation of 59 patients with commissural intestinal obstruction aggravated by peritonitis (OIOAP) who have been treated in our department for the last 5 years has been carried out in this investigation.

**Key words:** acute intestinal obstruction, peritonitis.

**Актуальность.** Острая спаечная кишечная непроходимость осложненная перитонитом довольно распространенное и тяжелое заболевание, требующее экстренного оперативного вмешательства (1,3, 4, 6, 7, 9). Вопросам совершенствования лечебно-диагностической помощи при спаечной кишечной непроходимости осложненной перитонитом посвящено много исследований, однако несмотря на постоянное совершенствование методов профилактики, диагностики и лечения, при этом заболевании, сохраняется высокая летальность, которая по данным ряда авторов, варьирует от 9,6 до 65,7 %. Частые рецидивы, неудовлетворенность его совершенствования (2, 5, 8, 11).

**Целью** работы явилось снижение риска рецидива болезни, повышение уровня профилактики спаечной кишечной непроходимости осложненной перитонитом с помощью современных методов лечения.

**Материал и методы** В хирургическом отделении клиники АндГосМИ за последние 5 лет лечилось с острой спаечной кишечной непроходимостью осложненной перитонитом 59 больных

Из них 56 (94,9%) поступили с клиникой реактивной фазы перитонита, 3 (5,1 %) с токсической фазой .

Анализ результатов обследования, проведенного у наших больных до операции, показал, что о наличии распространенного спаечного процесса свидетельствуют множественные грубые послеоперационные рубцы деформирующие переднюю стенку, в сочетании с анамнестическими, клиническими и инструментальными данными. 17 (28,8 %) нашим пациентам пришлось отказаться от видеолaparоскопического рассечения спаек (ВЛРС), санации и дренирования брюшной полости, из за высокого риска ятрогенного повреждения органов брюшной полости в условиях распространенного спаечного процесса. У этих больных в анамнезе имелись грубые келоидные рубцы на передней брюшной стенке после широкой срединной лапаротомии и операции по поводу спаечной острой кишечной непроходимости. При рентгенографии выявлены признаки спаечной болезни брюшной полости с нарушением пассажа по тонкой кишке. При ультразвуковом исследовании получены данные об отсутствии свободных участков на передней брюшной стенке для введения троакаров и наложения пневмоперитонеума, а также признаки тотального спаечного процесса в брюшной полости.

Наш, небольшой пока, опыт лапароскопических операций позволяет рекомендовать комплекс предоперационного обследования больных со спаечной болезнью, осложненной перитонитом, включающий общий анализ крови и мочи, биохимию крови, обзорную контрастную рентгенографию брюшной полости, УЗИ брюшной полости и измерение внутрибрюшного давления.

Нами проанализирована информативность, предложенных для диагностики спаечной болезни методов. При обзорной рентгенографии выполненной всем больным при поступлении, выявлялись признаки непроходимости кишечника; чаши Клойбера и пневматизация петель тонких кишок, внутрибрюшное давление измерялось способом оценки давления в мочевом пузыре через катетер Фолея подключенный к гидромонетру аппарата Вальдмана. У больных всех групп внутрибрюшное давление составило  $16,3 \pm 0,8$  мм. вод. ст, что соответствовало 1 степени внутрибрюшной гипертензии. Для диагностики спаечной болезни с нарушением кишечного пассажа, мы считаем, более целесообразным использовать в динамике ультразвуковую диагностику, которая неинвазивна и безопасна. Основная задача ультразвукового исследования – определение степени тяжести спаечной болезни брюшной полости. Благодаря УЗИ у 8 из 14 больных были намечены точки для безопасного вхождения троакара в брюшную полость. Информативность УЗИ в выявлении признаков спаечной болезни достигала 71,4 % и была несколько выше, чем обзорное рентгенологическое исследование - 60 – 68 %. Измерение внутрибрюшного давления показывает степень внутрибрюшной гипертензии и фазы перитонита. Продолжительность оперативного вмешательства зависела от выраженности спаечного процесса, опыта и навыков членов хирургической бригады. Распространенность спаечного процесса на длительность оперативного вмешательства существенно не влияла, так как внутрибрюшные сращения в основном располагались в зоне послеоперационного рубца. Разделение спаек, выявляемых в других анатомических областях, санация и дренирование брюшной полости проводилось одномоментно, чаще только острым путем, на что требовалось разное время.

В ходе выполнения видеолaparоскопического рассечения спаек (ВЛРС), санации и дренирования брюшной полости, интероперационно, у наших пациентов не было ни одного осложнения. Незначительное кровотечение, которое возникло при разделении сращений, чаще всего большого сальника, останавливалось электрокоагуляцией в биполярном и монополярном режимах. В послеоперационном периоде осложнений, связанных с кровотечениями, также не отмечалось. После завершения оперативного вмешательства для профилактики спайкообразования в брюшную полость вводились реополюглюкин 400 мл + лидаза 64 ЕД. В послеоперационном периоде, на 3 – 4 сутки в стационаре назначали электрофорез с контрастубексом, в виде геля - 5 – 7 сеансов в области послеоперационной ране. В амбулаторных условиях электрофорез с контрастубексом, на переднюю брюшную стенку, назначался в течение 15 дней, длительность сеансов на протяжении курса увеличивалась с 5 до 15 минут.

Тщательное обследование больных со спаечной болезнью, до операции позволяет выявить факторы, нарушающие пассаж. Перед операцией хирург получает информацию о распространенности спаечного процесса и его выраженности, свободных от спаек участках, на передней брюшной стенке, для безопасного вхождения в брюшную полость и степени распространенности перитонита. Комплексное обследование с включением УЗИ, измерения внутрибрюшного давления и лапароскопии позволяет выявить противопоказания к ВЛРС.

17 больным, со спаечной кишечной непроходимостью осложненной перитонитом из за некроза кишечника, была проведена лапаротомия, 3 -м больным произведена резекция некротического участка кишечника и анастомоз конец в бок инвагинационным методом .

Выполнение видеолaparоскопического рассечения спаек ,санации и дренирования брюшной полости позволило всем 42 пациентам основной группы избежать интероперационных осложнений, связанных с выполнением лапароскопической операции в условиях спаечного процесса, предупредить нарушения пассажа кишечника в послеоперационном периоде.

Наличие одной или нескольких срединных лапаротомий не являлось абсолютным противопоказанием к малоинвазивной операции.

В настоящее время лапароскопия еще не получила широкого применения в диагностике и лечении острой спаечной кишечной непроходимости осложненной перитонитом. Большинство хирургов считают ее использование в условиях параза кишечника и спаечного процесса не только нецелесообразным, но и опасным из – за возможности ятрогенного повреждения кишечника, в нашей практике во время рассечения спаек случалось повреждение стенки кишечника. Поврежденный участок в последующем ушит двухрядным швом.

Проанализировав результаты видеолaparоскопического рассечения спаек, дренирования и санации брюшной полости, мы смогли сделать следующие выводы.

1. В настоящее время к показаниям для лапароскопии являются практически все случаи острой спаечной кишечной непроходимости осложненной перитонитом в реактивной фазе.

2. Большое значение, для повышения безопасности наиболее ответственного этапа операции – первичного вхождения в брюшную полость, имеет дооперационное определение мест припаянных к передней брюшной стенке кишечных петель, что в настоящее время возможно с помощью УЗИ брюшной полости и измерение внутри- брюшной гипертензии, а также использование безопасных способов первичного вхождения в брюшную полость (в модификации Поддубного, прямой пункции тупоконечным троакарном) оптических троакаров, методики открытой лапароскопии по Hasson.

Современные возможности видеолaparоскопии, наличие соответствующих инструментов практически во всех случаях позволяют;

- своевременно установить диагноз острой кишечной непроходимости кишечника осложненной перитонитом.
- выполнить адекватный по объему, иногда весьма обширный, висцеролиз с разделением спаек, вызывающих непроходимость осложненной перитонитом.
- добиться восстановления кишечной непроходимости.
- использовать малотравматичный доступ к месту патологического очага.

- осуществить малотравматичную препаровку кишечных петель и спаек, санацию и дренирование брюшной полости.

- добиться минимума интероперационных осложнений, облегчить течение послеоперационного периода.

- уменьшить количество и тяжесть послеоперационных осложнений.

Сократить сроки госпитализации больного, быстрее восстановить его полную физическую активность.

В настоящее время, как мы подчеркивали ранее абсолютным показанием к лапароскопии являются практически все форма острой кишечной непроходимости и перитониты. Тем не менее противопоказаниями к видеолaparоскопической операции служат:

- резкое вздутие кишечника, при массивном спаечном процессе, которое можно заподозрить с учетом характера перенесенной операции и наличие рубцов на передней брюшной стенке.

- наличие «холодного» конгломерата из множеств плотно спаянных между собой петель кишечника, при поздней спаечной кишечной непроходимости.

- необратимые расстройства кровообращения в ущемленной кишке

-токсические и терминальные фазы перитонита сопровождающиеся полиорганной недостаточностью.

**Заключение.** Таким образом, выполнение видеолaparоскопического рассечения спаек и санация брюшной полости позволяет не только устранить причину развития спаечной кишечной непроходимости, но и является эффективным методом профилактики спаечной болезни, после хирургического вмешательства. Метод полностью отвечает требованиям эстетической, и косметической хирургии. Он предотвращает рецидив спайкообразования, что особенно важно больным имеющим склонность к нему. Возраст и пол больного не влияют на непосредственные и отдаленные результаты видеолaparоскопических вмешательств.

#### Литература:

1. Алтиев Б.К. Атаджанов Ш.К. Исабаев Ш.Б. Проблемы диагностики и лечения острой спаечной тонкокишечной непроходимости. Вестник экстренной медицины. 2010; №1 88 -91 .
2. Багненко С.Ф. Синенченко Г.И. Чуприс В.Г. Лапароскопическая диагностика и лечение острой спаечной тонкокишечной непроходимости. Вестн хир 2009; №1 27 – 39
3. Бебуришвили А.Г. Михин И.В. Ворбьев А.А. и др. Современные противоспаечные барьерные средства в профилактике рецидивов острой спаечной кишечной непроходимости. Эндоскоп хир 2009; №1 170 – 171.
4. Бондарев Р.В. Бондарев В.И. Пепенин А.В. Алексеев А.В. Возможность выполнения видеолaparоскопических вмешательств при острой спаечной кишечной непроходимости. 12-й Московский международный конгресс по эндоскопической хирургии М 2008; 73-74.
5. Боур А.В. Таргон Р.И. Потлог Ф.А. Дима А.Г. Выполнение эндовидеохирургических вмешательств при наличии спаечного процесса в брюшной полости. 12-й Московский международный конгресс по эндоскопической хирургии. М 2008; 79 – 81.
6. Ваккасов М.Х. Исхаков Б.Р. Исманов А.А. Рузматов А.Э. Солиев Б.Э. Видеолaparоскопия в диагностике и лечении острой спаечной тонкокишечной непроходимости. Хирургия Узбекистана 2006; №3 88 – 89.
7. Емельянов С.И. Феденко В.В. Матвеев Н.Л. Федоров А.В. Прогнозирование риска пневмоперитонеума и коррекция расстройств венозного кровотока в лапароскопической хирургии. Эндоскопхи 2017; 62-63.
8. Костюченко К.В. Возможности хирургического лечения распространенного перитонита. Вестн хир 2011; 40 – 43.
9. Cueto J. Diaz O. Rodriguez M. Weler A. The efficacy of laproscopic surgery in the diagnosis and treatment of peritonitis. Experience with 107 cases in Mtxico City // Surg. Endosc – 1997. – Vol. 11, №4 – P 366 – 370.
10. Gies W.P. Kim H.C. Use of laparoscopy in the diagnosis and treatment of patients with surgical abdominal sepsis // Surg. Endosc . 1995. – Vol. 9. № 2 . P. 178 - -182.

#### **ЭНДОВИДЕОЛАПАРОСКОПИЧЕСКОЕ ЛЕЧЕНИЕ ОСТРОЙ КИШЕЧНОЙ НЕПРОХОДИМОСТИ ОСЛОЖНЕННОЙ ПЕРИТОНИТОМ**

*Кадиров Ш.Н., Мирзаев К.К., Мусашайхов Х.Т., Кодиров М.Ш.*

*Острая спаечная кишечная непроходимость осложненная перитонитом является довольно распространенным и тяжелым заболеванием, требующим экстренного оперативного вмешательства и смертность от нее достигает от 9,6 – 65,7 %. Исходя из этих фактов поставлена цель снизить риск рецидива болезни, повысить уровень профилактики спаечной кишечной непроходимости осложненной перитонитом, путем применения современных методов лечения. В настоящем исследовании проведена клиническая оценка 59 больных со СКНОП пролеченных в нашей клинике за последние 5 лет. На основании достаточного клинического материала сделаны соответствующие выводы, указывающие на следующие факты, что лечение видеолaparоскопическим методом позволяет не только устранить причину развития спаечной кишечной непроходимости осложненной перитонитом, но является эффективным методом профилактики спаечной болезни после хирургического вмешательства. Кроме того, данный метод полностью отвечает требованиям эстетической, и косметической хирургии. Самое главное, данный метод предотвращает рецидив спайкообразования, что особенно важно больным имеющим склонность к спайкообразованию.*

**Ключевые слова:** острая кишечная непроходимость, перитонит.

УДК: 616-001.17.94-092-07-08

## ОЖГОВЫЙ СЕПСИС: ПРОФИЛАКТИКА И ИНТЕНСИВНАЯ ТЕРАПИЯ

Карабаев Худойберди Карабаевич, Ахмедов Рахматилло Фуркатович, Шоназаров Искандар Шоназарович,  
Тухтаев Фирдавс Мухиддинович  
Самаркандский Государственный медицинский институт, Республика Узбекистан, г. Самарканд

## КУЙИШ СЕПСИСИ: ПРОФИЛАКТИКАСИ ВА ИНТЕНСИВ ТЕРАПИЯСИ

Карабаев Худойберди Карабаевич, Ахмедов Рахматилло Фуркатович, Шоназаров Искандар Шоназарович,  
Тухтаев Фирдавс Мухиддинович  
Самарканд Давлат тиббиёт институти, Ўзбекистон Республикаси, Самарканд ш.

## BURN SEPSIS: PREVENTION AND INTENSIVE THERAPY

Karabaev Khudoyberdi Karabaevich, Akhmedov Rakhmatillo Furkatovich, Shonazarov Iskandar Shonazarovich,  
Tuhtaev Firdavs Mukhiddinovich  
Samarkand State Medical Institute, Republic of Uzbekistan, Samarkand

e-mail: [rahmatjon6868@mail.ru](mailto:rahmatjon6868@mail.ru)

**Резюме.** Куйишга қарши терапия натижалари эрта куйиш сепсисининг олдини олиш элементи сифатида ўрганилган. Муаллифларнинг фикрига кўра, куйиш сепсисида ва септик шокда интенсив терапиядан оқилона фойдаланиш куйиш сепсиси ва полиорган етишимовчилиги бўлган беморларда ўлим кўрсаткичини 58,5% ва 46,9% (2007-2010 йилда) дан 38,8% ва 21,45% (2011-2018 йилда) тушиди.

**Калит сўзлар:** профилактика, интенсив терапия, сепсис.

**Abstract.** The results of early anti-shock therapy were studied as an element of prevention of the development of "early" burn sepsis. According to the authors, the rational use of intensive therapy for burn sepsis and septic shock contributed to the mortality rate in severely burned patients with sepsis MOI decreased from 58.5% and 46.9% (for 2007-2010) to 38.8% and 21.45% (respectively for 2011-2018).

**Key words:** prevention, intensive therapy, sepsis.

Профилактический подход к лечению сильно обгоревших пациентов дает наилучшие результаты при лечении ожогового сепсиса [1]. Немаловажное значение имеют противозидемические меры, направленные на предотвращение контаминации ожоговых ран, дыхательных путей, желудочно-кишечного тракта тяжелообожженных нозокомиальными штаммами микроорганизмов. Решающую роль в данном случае играет укомплектованность штатами и оснащённость оборудованием, расходными материалами и перевязочными средствами специализированных ожоговых центров, что позволяет оказывать тяжелообожжённым высокотехнологичную помощь, направленную на скорейшее восстановление кожного покрова и сокращение сроков пребывания в отделениях реанимации и интенсивной терапии [8,13].

По мнению большинства зарубежных и отечественных авторов, важнейшим направлением в профилактике развития ожогового сепсиса является раннее хирургическое лечение пострадавшего, направленное на скорейшее и по возможности бескровное иссечение некротизированных тканей, которые являются не только источником контаминации микроорганизмов, но и сами по себе, еще до присоединения инфекции, служат причиной развития синдрома системного воспалительного ответа (ССВО) и полиорганной недостаточности у детей [23,24].

Своевременное начало противошоковой терапии и ее эффективность также рассматриваются как элемент профилактики развития раннего ожогового сепсиса, так как [13]:

- во-первых, позволяет в кратчайшие сроки подготовить пострадавшего к ранней некрэктомии,
- во-вторых, сократить время гипоперфузии и уменьшить выраженность гипоперфузионного-реперфузионного синдрома, лежащего в основе запуска каскада реакций ССВО и транслокации микроорганизмов в кровоток из ишемизированного кишечника [3].

Существует несколько наиболее часто используемых расчетных формул инфузионно-трансфузионной терапии ожогового шока. Наиболее эффективной, на наш взгляд, является модифицированная формула Паркланда, предполагающая введение кристаллоидных растворов из расчета 3-4 мл/кг/% ожога в первые сутки с добавлением 10-15 г альбумина на S каждый литр кристаллоидов, начиная с 12 часа инфузионной терапии. Использование перфторана в сочетании с субстратными антигипоксантами (реамберин, цитофлавин) в остром периоде ожоговой болезни позволяет редуцировать явления ССВО и существенно улучшить результаты лечения [18,25].

Единого мнения о целесообразности использования селективной деконтаминации кишечника антибактериальными препаратами в периоде ожогового шока не существует. В то же время получены убедительные данные о благотворном влиянии раннего энтерального питания, использования пре- и пробиотиков у тяжелообожженных на снижение частоты развития таких инфекционных осложнений как пневмония и сепсис [10,16,19].

Эффективная интенсивная терапия (ИТ) сепсиса возможна только при условии полноценной хирургической санации очага инфекции и адекватной антимикробной терапии. Неадекватная стартовая антимикробная терапия является независимым фактором летального исхода у больных с сепсисом [9], в том числе ожоговым [6,11,27].

У больных с критическими и сверхкритическими глубокими ожогами значительно возрастает риск развития генерализованных инфекционных осложнений ожоговой болезни. В связи с этим пострадавших с обширными глубокими ожогами более 20% поверхности тела антибактериальную терапию с целью профилактики, а затем и лечения осложнений ожоговой болезни включаем в комплексную терапию сразу же после выведения из состояния ожогового шока [15].

**Начальный этап – восстановление адекватной гемодинамики.** Цель – достижение в первые 6 часов после постановки диагноза ожогового сепсиса следующих показателей: ЦВД 8-12 мм Нг (12-15 мм Нг у пациентов на ИВЛ), среднее АД >65 мм рт. ст., диурез >0,5 мл/ кг/ч, SvO<sub>2</sub>>70%. Если в течение 6 часов интенсивной терапии целевой уровень сатурации венозной крови не достигнут, то необходимо перелить эритроцитарную массу до достижения гематокрита более 30% и/или начать инфузию добутамина (максимально 20 мкг/кг/мин) для взрослых больных, а для детей в зависимости от возраста и массы тела [4,17].

**Диагностика инфекции.** Материалы для микробиологического исследования берут до начала антибиотикотерапии. Как минимум, необходимо взять 2 посева крови (один образец – при венепункции и по одному образцу из каждого венозного катетера, если длительность катетеризации свыше 48 ч). Другие посева (моча, рана, мокрота и др.) берут в соответствии с конкретной критической ситуацией. Необходимо применить все возможные способы для поиска очага инфекции и идентификации возбудителя [14,22].

**Антибиотикотерапия.** Максимально быстро (при тяжелом ожоговом сепсисе и септическом шоке – в течение часа после постановки диагноза) должны быть назначены внутривенно антибиотики широкого спектра. Наиболее эффективными стартовыми препаратами, назначаемыми эмпирически, являются карбапенемы. Эмпирическая антибиотикотерапия проводится до идентификации патогена и определения его антибиотикочувствительности (обычно в течение 48-72 ч), после чего необходима повторная оценка клинической ситуации, возможен пересмотр антибиотикотерапии с учетом результатов микробиологических исследований. Для инфекций, вызванных *Pseudomonas spp.*, больным с нейтропенией показана комбинированная антибиотикотерапия (базовый антибиотик + аминогликозид). Все антибактериальные препараты вводятся этим больным внутривенно [2,7,11,26,30].

**Санация очага инфекции.** Необходим поиск и неотложная санация очага инфекции (ранняя некрэктомия с аутодермопластикой, удаление инфицированных сосудистых катетеров и т.д.).

**Инфузионная терапия.** Не доказано наличие преимуществ коллоидов по сравнению с кристаллоидами. «На старте» больным с гиповолемией внутривенно вводят 1000 мл кристаллоидов или 300-500 мл коллоидов в течение 30 минут; введение может быть продолжено с учетом достигнутого эффекта (повышение АД и темпа диуреза) и переносимости. Целевой уровень ЦВД – более 8 мм рт. ст. (>12 мм рт. ст. у пациентов на ИВЛ) [9,28].

**Инотропная терапия.** Пациентам с низким сердечным выбросом, несмотря на адекватную коррекцию гиповолемии, показано применение добутамина (в комбинации с вазопрессорами при наличии гипотензии) [10,20].

**Препараты крови.** Показание к переливанию эритроцитарной массы – снижение уровня гемоглобина менее 70 г/л. Целевой уровень гемоглобина – 70-90 г/л. В отсутствие других показаний не рекомендовано использование эритропозитина для коррекции анемии на фоне сепсиса. Не рекомендуется рутинное использование свежзамороженной плазмы для коррекции нарушений свертывающей системы крови [12].

**ИВЛ при остром респираторном дистресс-синдроме.** Необходимо избегать больших дыхательных объемов (>6 мл/кг), высокого давления плато (>30 см вод. ст.) – при этом допустима умеренная гиперкапния. Рекомендована вентиляция с положительным давлением в конце выдоха для предотвращения экспираторного коллапса альвеол.

У больных с острым респираторным дистресс-синдромом, требующих высоких величин FiO<sub>2</sub> и давления плато – вентиляция в положении на животе (если это не противопоказано). Дня предупреждения вентилятор-ассоциированной пневмонии головной конец кровати должен быть приподнят под углом 45° [21].

**Нутритивная поддержка.** Развитие синдрома полиорганной недостаточности при сепсисе, как правило, сопровождается проявлениями гиперметаболизма. В этой ситуации покрытие энергетических потребностей происходит за счет деструкции собственных клеточных структур (аутоканнибализм), что усугубляет имеющуюся органную дисфункцию и усиливает эндотоксикоз. Поэтому проведение искусственной питательной поддержки является крайне важным компонентом лечения и входит в комплекс обязательных лечебных мероприятий [30].

Нутритивная поддержка рассматривается в качестве метода, предотвращающего развитие тяжелого истощения (белково-энергетической недостаточности) на фоне выраженного гиперкатаболизма и гиперметаболизма, являющихся наиболее характерными метаболическими характеристиками генерализованной воспалительной реакции инфекционного происхождения [5,12]. Включение энтерального питания в комплекс интенсивной терапии предупреждает транслокацию микрофлоры из кишечника, развитие дисбактериоза, повышает функциональную активность энтероцита и защитные свойства слизистой оболочки, снижает степень эндотоксикоза и риск возникновения вторичных инфекционных осложнений. При проведении нутритивной поддержки целесообразно ориентироваться на следующие рекомендации:

- энергетическая ценность – 25-35 ккал/кг/24 ч – острая фаза;
- 35-50 ккал/кг/24 ч – фаза стабильного гиперметаболизма;
- глюкоза – менее 6 г/кг/24 ч;
- липиды – 0,5–1 г/кг/24 ч;
- белки – 1,2–2,0 г/кг/24 ч (0,20-0,35 г азота/ кг/24 ч), тщательный контроль азотистого баланса;
- витамины – стандартный суточный набор + вит. К (10 мг/24 ч) + вит. В1 и В6 (100 мг/24 ч) + вит. А, С, Е;
- микроэлементы – стандартный суточный набор + Zn (15–20 мг/24 ч + 10 мг/л при наличии жидкого стула);

- электролиты – Na<sup>+</sup>, K<sup>+</sup>, Ca соответственно балансным расчетам и концентрации в плазме + P<sub>2</sub> (>16 ммоль/24 ч) + Mg<sub>2</sub> (>200 мг/24 ч).

Раннее начало нутритивной поддержки в сроки 24-36 ч более эффективно, чем с 3-4 суток интенсивной терапии. Особенно это касается протоколов раннего и позднего начала энтерального зондового питания [6,16,26].

**Противопоказания к нутритивной поддержке:**

- рефрактерный шок (доза допамина более 15 мкг/кг/мин и сист. АД менее 90 мм рт. ст.);
- непереносимость сред для проведения нутритивной поддержки;
- тяжелая некупируемая артериальная гипоксемия;
- некорригируемая гиповолемия;
- декомпенсированный метаболический ацидоз.

**Контроль гликемии.** Важным аспектом комплексной ИТ при тяжелом ожоговом сепсисе является постоянный контроль уровня гликемии и инсулинотерапия. Высокий уровень гликемии и необходимость в инсулинотерапии являются факторами неблагоприятного исхода у больных с диагностированным сепсисом (категория доказательности С). В этой связи необходимо стремиться к поддержанию уровня гликемии в пределах 4,5–6,1 ммоль/л [7].

При уровне гликемии более 6,1 ммоль/л должна проводиться инфузия инсулина (в дозе 0,5-1 ЕД/ч) для поддержания нормогликемии (4,4-6,1 ммоль/л). Контроль концентрации глюкозы проводят каждые 1-4 ч в зависимости от клинической ситуации. При выполнении данного алгоритма регистрируется статистически значимое повышение выживаемости [13,19].

**Иммунозаместительная терапия.** Целесообразность включения внутривенных иммуноглобулинов (IgG и IgG + IgM) связана с их возможностью ограничивать избыточное действие провоспалительных цитокинов, повышать клиренс эндотоксина и стафилококкового суперантигена, устранять анемию, усиливать эффект бета-лактамов антибиотиков. Использование внутривенных иммуноглобулинов в рамках иммунозаместительной терапии тяжелого сепсиса и СШ является в настоящее время единственным реально доказанным методом иммунокоррекции при сепсисе, повышающим выживаемость. Наилучший эффект зарегистрирован при использовании комбинации IgG и IgM пентаглобин (категория доказательности А). Стандартный режим дозирования заключается во введении 3-5 мл/кг/сут в течение трех дней подряд. Наиболее оптимальные результаты получены при использовании иммуноглобулинов в раннюю фазу шока («теплый шок») и у пациентов с тяжелым сепсисом и диапазоном индекса тяжести по шкале APACHE II – 20-25 баллов.

**Профилактика тромбоза глубоких вен**

Имеющиеся данные подтверждают, что профилактика тромбоза глубоких вен существенно влияет на результаты лечения больных с сепсисом. С этой целью могут использоваться как нефракционированный гепарин, так и препараты низкомолекулярного гепарина. Главными преимуществами препаратов низкомолекулярного гепарина являются меньшая частота геморрагических осложнений, менее выраженное влияние на функцию тромбоцитов, пролонгированное действие, то есть возможность однократного введения в сутки [19].

**Профилактика образования стресс-язв желудочно-кишечного тракта.** Это направление играет существенную роль в благоприятном исходе при ведении больных с тяжелым сепсисом и септическим шоком, так как летальность у больных с кровотечениями из стресс-язв желудочно-кишечного тракта колеблется от 64 до 81%. Частота возникновения стресс-язв без проведения их профилактики у больных в критическом состоянии может достигать 52,8%. Профилактическое применение блокаторов H<sub>2</sub>-рецепторов и ингибиторов протонной помпы в два раза и более снижает риск осложнений. Основное направление профилактики и лечения – поддержание pH выше 3,5 (до 6,0). При этом эффективность ингибиторов протонной помпы выше, чем применение H<sub>2</sub>-блокаторов [2].

**Заключение.** На динамику развития системного воспалительного ответа в ранние сроки после травмы влияют не только площадь и глубина ожогов, но и инфекционный процесс. Клинические признаки ССВО у обожженных с сепсисом более выражены, чем у пострадавших с местными и дистантными инфекционными осложнениями. Его максимальные проявления совпадают по срокам с генерализацией инфекции, подтвержденной результатами микробиологических, гистоморфологических и иммунологических исследований. Ранняя диагностика сепсиса позволяет своевременно осуществлять коррекцию проводимой интенсивной терапии и улучшать результаты лечения тяжелообожженных.

Рациональное применение интенсивной терапии ожогового сепсиса и септического шока показали, что среди тяжелообожженных с сепсисом ПОН и летальность снизились соответственно с 58,5 и 46,9% (2007-2010 гг.) до 38,8 и 21,45% (2011-2018 гг.).

**Литература:**

1. Алексеев А.А., Крутиков М.Г. Сепсис в комбустиологии // Комбустиология. – 2004. – №20. – С. 57-63.
2. Алексеев А.А. Ожоговый сепсис: диагностика, профилактика, лечение: Автореф. дис. ... д-ра мед. наук. – М., 1993. – 40 с.
3. Алексеев А.А., Крутиков М.Г., Яковлев В.П. Ожоговая инфекция. Этиология, патогенез, диагностика, профилактика и лечение. – М.: Вузовская книга, 2010. – 413 с.
4. Ахмедов Р.Ф., Карабаев Х.К., Авазов А.А. и др. Ожоговый сепсис: грозное осложнение термической травмы // Инновационные технологии лечения ожогов и ран: достижения и перспективы: Всерос. симп. с междунар. участием. – М., 2018. – С. 19-21.
5. Ахмедов Р.Ф., Карабаев Х.К., Тагаев К.Р. и др. Эффективность гепатопротекторной терапии у больных с ожоговым сепсисом // Актуальные вопросы комбустиологии: Всерос. симп. с междунар. участием. – Сочи, 2019. – С. 13-14.

6. Ахмедов Р.Ф., Курбонов Н.А., Кенжамуродова К.С. Полиорганная недостаточность при ожоговом сепсисе // Биология ва тиббиёт муаммолари: Халқаро илмий журнал. – 2019. – №1,1 (108). – С. 10.
7. Ахмедов Р.Ф., Карабаев Х.К., Мухаммадиев М.Х. Современное состояние профилактики и интенсивной терапии ожогового сепсиса // Вестник Ташкентской медицинской академии – 2021. – №1. – Р. 20-25.
8. Вазина И.Р. Основные причины смерти обожженных в восьмидесятые и девяностые годы двадцатого века // Актуальные проблемы термической травмы: Материалы конф. – СПб, 2002. – С. 40-41.
9. Гельфанд Б.Р. Роль кишечника в патогенезе метаболических сдвигов при критических состояниях // Искусственное питание в неотложной хирургии. – М., 2002. – 365 с.
10. Герасимова Л.И. Метаболические нарушения и место энтерального зондового питания в их коррекции у больных с ожоговой травмой // Энтеральное зондовое питание у больных с хирургической патологией. – М., 1982. – С. 45-68.
11. Гринев М.В., Громов М.И., Комраков В.Е. Хирургический сепсис. – Санкт-Петербург; Москва, 2001. – 315 с.
12. Гузенко Б.В., Слесаренко С.В. Модифицированная прогностическая шкала оценки тяжести течения и результатов лечения тяжелой ожоговой болезни // Комбустиология. – 2004. – №20. – С. 51-52.
13. Карабаев Х.К., Фаязов А.Д. и др. Интенсивная терапия ожогового сепсиса и септического шока: Метод. рекомендация. – Самарканд, 2018. – 19 с.
14. Крутиков М.Г. Инфекция у обожженных: этиология, патогенез, диагностика, профилактика и лечение: Автореф. дис. ... д-ра мед. наук. – М., 2005. – 38 с.
15. Крылов К.М., Филиппова О.В., Шлык И.В. Роль раневой инфекции в развитии системного воспалительного ответа у пострадавших с тяжелой термической травмой // Скорая мед. помощь. – 2006. – №3. – С. 61-62.
16. Орлова О.В. Нутриционная поддержка в интенсивной терапии пострадавших с тяжелой термической травмой: Автореф. дис. ... канд. мед. наук. – СПб, 2004. – 28 с.
17. Савельев В.С., Гельфанд Б.Р. Сепсис в начале XXI века. Классификация, клинико-диагностическая концепция и лечение: Практ. руководство. – М.: Литтера, 2006. – 172 с.
18. Софронов Г.А., Крылов К.М., Шлык И.В. и др. Использование перфторана в интенсивной терапии острого периода ожоговой болезни: Пособие для врачей. – СПб, 2010. – 28 с.
19. Спиридонова Т.Г. Полиорганная дисфункция и недостаточность у обожженных: Автореф. дис. ... д-ра мед. наук. – М., 2007. – 46 с.
20. Толстов А.В., Филимонов А.А., Колсонов А.В. Предложения по классификации ожоговой генерализованной инфекции // Нижегородский мед. журн. Комбустиология. – 2004. – №4. – С. 110-111.
21. Ушакова Т.А. Адаптивные реакции у тяжелообожженных в условиях интенсивной терапии: Дис. ... д-ра мед. наук. – М., 2008. – 268 с.
22. Шафиков И.З., Фаррахов А.З., Ахмеров А.Б. и др. Видовой состав микрофлоры у больных с термическими ожогами и ожоговой болезнью // Комбустиология. – 2004. – №4. – С. 121-122.
23. Шлык И.В. Ожоговый сепсис: особенности патогенеза, прогнозирование, профилактика и лечение: Дис. ... д-ра мед. наук. – СПб, 2009. – 312 с.
24. Barges L., Chancerelle Y., Catinneau J. et al. Evaluation of serum procalcitonin concentration in the ICU following severe burn // Burns. – 2007. – Vol. 33, №10. – P. 860-864.
25. Bloemsma G.C., Dokter J., Voxma H. et al. Mortality and causes of death in a burn centre // Burns. – 2008. – Vol. 34, №8. – P. 1103-1107.
26. Cumming J., Purdue G.F., Hunt J.L. et al. Objective estimates of the incidence and consequences of multiple organ dysfunction and sepsis after burn trauma // J. Trauma. – 2001. – Vol. 50, №3. – P. 510-515.
27. Gosain A., Gamelli R.L. Role of the Gastrointestinal tract in burn sepsis // J. Burn Care Rehabil. – 2005. – Vol. 26, №1. – P. 85-91.
28. Greenhalgh D.G., Saffle S.R., Holmes S.H. American Burn association Consensus conference to define sepsis and infection in Burns: Special report // Burn Care Res. – 2007. – Vol. 28, №5. – P. 776-790.
29. Luterman A., Dacso C.C., Curren P.W. Infection in burn patients // Amer. J. Med. (NewYork). – 1986. – Vol. 81 (Suppl. IA). – P. 45-52.
30. Sheridan R.L. Infection in critically ill pediatric burn patients // Semin in Ped. Inf. Dis. – 2000. – Vol. 24, №4. – P. 307-311.

### **ОЖГОВЫЙ СЕПСИС: ПРОФИЛАКТИКА И ИНТЕНСИВНАЯ ТЕРАПИЯ**

*Карабаев Х.К., Ахмедов Р.Ф., Шоназаров И.Ш., Тухтаев Ф.М.*

**Резюме.** Проанализированы результаты ранней противошоковой терапии как элемента профилактики развития «раннего» ожогового сепсиса. По мнению авторов, рациональное применение интенсивной терапии ожогового сепсиса и септического шока способствовало у тяжелообожженных с сепсисом частота полиорганной недостаточности и летальность снизались соответственно с 58,5 и 46,9% (2007-2010 гг.) до 38,8 и 21,45% (2011-2018 гг.).

**Ключевые слова:** профилактика, интенсивная терапия, сепсис.



УДК: 616.137.83/93-005.4-089

## ОЁҚЛАР КРИТИК ИШЕМИЯСИНИ ДАВОЛАШ

Каримов Шавкат Ибрагимович, Ирناзаров Акмал Абдуллаевич, Рахмонов Собир Уринбаевич,  
Хасанов Вали Рахматуллоевич, Авлоназаров Хуршид Абдухофизович  
Тошкент тиббиёт академияси, Ўзбекистон Республикаси, Тошкент ш.

## ЛЕЧЕНИЕ КРИТИЧЕСКОЙ ИШЕМИИ НИЖНИХ КОНЕЧНОСТЕЙ

Каримов Шавкат Ибрагимович, Ирناзаров Акмал Абдуллаевич, Рахмонов Собир Уринбаевич,  
Хасанов Вали Рахматуллоевич, Авлоназаров Хуршид Абдухофизович  
Ташкентская медицинская академия, Республика Узбекистан, г. Ташкент

## TREATMENT FOR CRITICAL ISCHEMIA OF LOWER EXTREMITIES

Karimov Shavkat Ingaimovich, Irnazarov Akmal Abdullayevich, Rakhmanov Sabir Urinbayevich,  
Khasanov Vali Rakhmatulloevich, Avlonazarov Khurshid Abdukhovizovich  
Tashkent Medical Academy, Republic of Uzbekistan, Tashkent

e-mail: [ak.mal@rambler.ru](mailto:ak.mal@rambler.ru)

---

**Резюме.** Мақола оёқлар критик ишемияси бўлган беморларни жарроҳлик амалиётлари билан даволашга бағишланган. Оёқлар критик ишемияси билан касалланган ҳамда эндоваскуляр ва гибрид реконструктив амалиётлар бажарилган 84 нафар беморларни даволашда жарроҳлик амалиётлари натижалари таҳлил қилинган.

**Калит сўзлар:** оёқлар критик ишемияси, эндоваскуляр амалиётлар, гибрид амалиётлар.

**Abstract.** The paper is devoted to the surgical treatment for patients with critical ischemia of lower extremities. In this article, the results of surgical treatment of 84 patients who underwent endovascular and hybrid reconstructive surgeries were analyzed. All patients were suffering from critical ischemia of lower extremities.

**Key words:** critical ischemia of lower extremities, endovascular procedures, hybrid procedures.

---

**Тадқиқотни долзарблиги.** Ер юзи аҳолисининг тахминан 2% оёқ артерияларининг сурункали окклюзион касалликларидан азият чекомқда. Эркаклар аёлларга нисбатан 5 марта кўп азият чекадилар [1]. Сурункали оёқлар ишемияси бўлган беморларда 20-30% ҳолларда қандли диабет юзага келади, уларнинг 70-90% чекувчилар ҳисобланади, 75% ида гиперлипидемия, 30% ида артериал гипертензия мавжуд. Сурункали оёқлар ишемияси бўлган беморларда 20-25% ҳолларда оёқлар критик ишемияси ривожланади [2].

Оёқлар критик ишемияси – бу оёқлардаги дистал қон айланиши етишмовчилигини некротик ўзгаришлар билан намоён бўлишидир. Оёқлар критик ишемиясининг қайтариб бўлмас, беморларнинг жисмоний, руҳий ҳолатини туширувчи оқибати бу – ампутациядир. Ампутациядан кейинги ўлим кўрсаткичи биринчи икки йил давомида 25-30% ни, 5 йилдан кейин – 50-75% ни ташкил қилади [3, 4].

95% ҳолатларда оёқларнинг ишемияси сабаби қон томирларни атеросклеротик зарарланиши ҳисобланади. Афсуски, атеросклероз кўп ҳолларда бир неча артериал ҳавзаларни зарарловчи мураккаб тизимли касаллик ҳисобланади. Бир неча артериал ҳавзаларни атеросклеротик шикастланишлари кўп ҳолларда ёши катта ва кўшимча касалликлари бўлган инсонларда учрайди, шу сабабли реконструктив амалиётларни амалга ошириш хавфини оширади [5]. Оёқлар критик ишемияси ривожланиши бевосита бир неча артериал ҳавзаларни зарарланиши, “олиб келувчи” (ёнбош-сон сегменти) ва “олиб кетувчи” (тақим ости-болдир сегменти) йўналишлар етишмовчилиги билан боғлиқ. Жарроҳлик амалиётлари хавфини ва жароҳатлар даражасини камайтириш, шунингдек, “олиб келувчи” ва “олиб кетувчи” йўналишларни бир вақтнинг ўзида реконструкция қилиш масалалари гибрид усулларни ишлаб чиқишга олиб келди [6].

Гибрид аралашувлар анъанавий ангиохирургик ва интервенцион усулларни ўзида бирлаштиради. Оёқлар артерияларида окклюзион жараёнларни даволашда гибрид аралашувлардан фойдаланиш бир қатор афзалликларга эга. Хусусан, бу асоратларни камайтиришга ёрдам берадиган катта очик жарроҳлик аралашувларини амалга ошириш зарурлигини бекор қилади, уни амалга ошириш вақтини ва травматик оқибатларини камайтиради [7].

Шундай қилиб, юқоридагилар оёқлар критик ишемиясини даволашда беморларга кенг қамровли ва индивидуал ёндашув зарурлигини кўрсатади.

**Тадқиқотни мақсади.** Оёқлар критик ишемияси бўлган беморларни интервенцион усуллардан фойдаланиш орқали даволаш натижаларини яхшилаш.

**Беморлар ва усуллар.** Тошкент тиббиёт академияси кўп тармоқли клиникасининг қон-томир жарроҳлиги бўлимида 2016 йилдан 2021 йилгача бўлган давр мобайнида даволанган 84 нафар беморларни текшириш ва даволаш натижалари таҳлил қилинди. Тадқиқотимизга киритилган 84 беморлардан 68 (80,9%) таси эркак, 16 (19,1%) нафари аёл эди. Беморларнинг ўртача ёши  $65,3 \pm 3,4$  ёшни ташкил қилди.

Барча ҳолатларда касалликнинг сабаби атеросклероз эди. Беморларни танлаш мезонлари оёқларда ишемик яраси мавжудлиги, икки ҳафта ёки ундан кўп вақт давом этаётган тинч ҳолатидаги оғриқлар ҳамда регионар систолик босимнинг (РСБ) 40 мм сим. уст. дан пасайиши эди.

**Жадвал 1.** Қон томирларнинг окклюзион-стенотик зарарланишининг жойлашуви

Зарарланишнинг жойлашуви	n	%
Аорта-ёнбош-сон сегменти	34	40,5
Сон-тақим ости сегменти	34	40,5
Тақим ости-болдир сегменти	11	13,1
Сон-тақим ости-болдир сегменти	5	5,9

**Жадвал 2.** Жаррохлик амалиётларининг сони ва кўриниши

Гибрид амалиётлар	
Ёнбош артериясини стентлаш ва ёнбош-сон сегментидан эндартерэктомия	21
Кесишувчи сон-сон шунтлаш, ёнбош артериясини стентлаш, ёнбош-сон сегментидан эндартерэктомия	5
Юзаки сон артерияси ангиопластикаси ва ёнбош-сон сегментидан эндартерэктомия, ёнбош артериясини стентлаш билан	8
Болдир артерияси ва тақим ости артерияси ангиопластикаси, сон артерияларидан эндартерэктомия ямоқ кўйиш билан	7
Эндоваскуляр амалиётлар	
Қорин аортаси бифуркацион “Kissing” стентлаш	2
Ёнбош артериялари ангиопластикаси ва стентлаш	12
Юзаки сон артерияси ангиопластикаси	5
Юзаки сон артерияси ангиопластикаси стентлаш билан	15
Болдир ва тақим ости артерияси ангиопластикаси	9

Умумий клиник текширишлар билан бир каторда беморларда неврологик ҳолат ўрганилди, ультратовуш текширув, компьютер томографик ангиография ва рентгенконтраст ангиография ўтказилди. Буларнинг барчаси окклюзион-стенотик жараённинг даражаси ва давомийлиги, атеросклеротик пиллакчалар табиати ва морфологиясини аниқлашни ҳамда адекват даволаш стратегиясини аниқлашни имконини берди.

Оёқлар сурункали ишемияси даражасини аниқлашда биз А.В. Покровский (1979) таснифидан фойдаландик. 58 (69,04%) беморда ишемияни III босқичи, 26 (30,96%) беморда ишемияни IV босқичи аниқланди.

Барча беморларда оёқ қон томирларининг кўп қаватли зарарланишлари аниқланди (1-жадвал).

55% беморларда кўшимча касалликлар аниқланди. Жумладан, 14,3% да гипертония касаллиги, қандли диабет – 28,6%, ошқозон ва ўн икки бармоқли ичак яраси – 6,6%, сурункали буйрак етишмовчилиги – 17,1%, семизлик – 13,2% беморда аниқланди. 60% беморларда юрак ишемик касаллиги, зўриқиш стенокардияси аниқланди.

Оёқ артерияларида жаррохлик амалиётларни танлаш мезонлари ва тамойили минимал жаррохлик агрессияси билан етарли реконструктив амалиётларни, яъни гибрид ва эндоваскуляр амалиётларни бажариш эди. Эндоваскуляр усуллар ва гибрид амалиётларни бажаришда биз TASC-II халқаро консенсусининг клиник тавсияларига асосландик. Барча беморларга амалиёт олди тайёргарлик ва амалиётдан кейин стандарт консерватив терапия ўтказилган.

Мустақил шаклда эндоваскуляр даволаш усуллари 43 та беморда, гибрид амалиётлар 41 та беморда ўтказилди (2-жадвал).

Беморларни даволаш натижаларини баҳолашда Россия ангиологлари ва қон- томир жаррохларининг консенсуси (2005) томонидан тавсия этилган стандартлардан фойдаландик.

**Натижалар ва муҳокама.** Беморларни жаррохлик даволашнинг натижаларини баҳолаш қўйидаги мезонларга мувофиқ амалга оширилди: амалиёт бажарилган оёқнинг сақланиши, реконструкция соҳасининг ўтказувчанлиги, критик ишемия белгиларининг камайиши.

Критик ишемия билан касалланган 43 нафар беморда эндоваскуляр аралашув бажарилди, кўпроқ ёнбош-сон артерияси ангиопластикаси ва стентлаш бажарилди.

Гибрид амалиётлар 41 нафар беморларда амалга оширилди, бу амалиётларнинг энг катта қисми ёнбош-сон сегменти зарарланган беморларда бажарилди. Ёнбош артериясининг окклюзияси бўлган беморларда 21 ҳолатда умумий ёнбош артериясини стентлаш билан бирга умумий сон, ташқи ёнбош артериясидан очик ва халқали эндартерэктомия бажарилди. Ёнбош артерияларининг икки томонлама окклюзион-стенотик зарарланиши бўлган 5 нафар беморда ёнбош-сон сегментини проксимал қисмини стентлаш ва дистал қисмидан эндартерэктомия қилиш амалиёти бажарилди, яъни ёнбош-сон сегментининг бир томонининг ўтказувчанлиги тикланди ва операция кўшимча кесишувчи сон-сон шунтлаш билан тўлдирилди.

Амалга оширилган операция самарадорлигини баҳолашнинг муҳим мезонлари критик ишемия белгиларининг камайиши ва оёқларнинг сақланиш фоизининг кўтарилиши ҳисобланади.

Оёқ артерияларида эндоваскуляр ва гибрид амалиётлар бажарилган беморларда тинч ҳолатда оғриқнинг пасайиши ёки йўқолиши, оғриқсиз юриш масофасини ортиши, уйқусизлик, совуқ қотиш каби симптомларнинг камайиши сезиларли даражада кузатилди.

Бевосита операциядан кейинги даврда (30 кунгача) деярли барча беморларда гемодинамик яхшиланиш намоён бўлди, ўртача бу беморларда товон-елка индекси (ТЕИ) дастлабки  $0.37 \pm 0.2$  дан  $0.78 \pm 0.2$  гача ( $t=2,4$ ;  $p<0.05$ ) ортди.

**Жадвал 3. Даволаш натижаларини баҳолаш**

+3	Аҳамиятли яхшиланиш	Ишемия симптомлари йўқ, барча яралар битган, ТЕИ нормаллашган (0,9 дан юқорига кўтарилган).	<b>n=26</b>
+2	Ўртача яхшиланиш	Ишемия даражаси биттага камайган, оғриқлар катта зўриқишдан сўнг пайдо бўлади, ТЕИ нормаллашмаган, лекин 0,1 га кўтарилган.	<b>n=46</b>
+1	Минимал яхшиланиш	ТЕИ кўтарилган, лекин клиник яхшиланиш йўқ.	<b>n=9</b>
0	Ўзгаришсиз	Ишемия даражаси ва ТЕИ ўзгаришсиз.	<b>n=3</b>

Тўқиманинг кислородга тўйиниши – SpO<sub>2</sub> 82,4±1,1% гача бўлган, даволашдан кейин 94,0±1,1% гача (t=2,2; p<0,05) кўтарилди. Даволашнинг натижаларини баҳолашда беморларнинг кўпчилигида сезиларли ва ўртача яхшиланишни кузатилди (3-жадвал).

Эрта операциядан кейинги даврда (3-4-кун) 4 нафар беморда критик ишемияни регресси кузатилмади, ишемия ривожланди, шу сабабли, юқори ампутация бажарилди. Операциядан кейинги бир ой ичида 80 (95,2%) нафар беморларда реконструкция соҳасининг ўтказувчанлиги сақланиб қолди. 1 ой мобайнида ўткир миокард инфарктдан 2 нафар (2,3%) бемор вафот этди.

Беморларни даволашнинг кечки давридаги натижалари 59 та беморда операциядан кейинги 6 ойдан 36 ойгача бўлган муддатда ўрганилди. 11 (18,6%) беморда касалликнинг ривожланиши, яъни критик ишемия прогресслаши кузатилди. Шу билан бирга 2 (3,3%) беморда инсульт, 2 (3,3%) беморда ўткир миокард инфаркти ривожланган, 6 (10,1%) беморда юқори ампутациялар бажарилган. Инсульт ва миокард инфарктдан ўлим даражаси 3,3% ни ташкил этди.

Тадқиқот натижалари таҳлил қилинганда, эндоваскуляр усуллар бемор учун энг кам агрессив деган хулосага келдик. Бироқ, реваскуляризациянинг тўлиқлиги ва реконструкция соҳасининг ишлаш давомийлиги буларни қўллашда бироз шубҳали ва чекланган. "Очик" ва "эндоваскуляр" технологияларнинг афзалликларини бирлаштирган гибрид техникаси бир вақтнинг ўзида жарроҳлик даволашнинг давомийлиги ва ҳажмини оширади, бу баъзи ҳолатларда операцион ҳавф даражасига салбий таъсир кўрсатиши мумкин. Лекин усулнинг афзаллиги олиб келувчи ва олиб кетувчи йўллари бир вақтда тиклаш имкониятидир.

**Хулоса.**

Критик ишемияси мавжуд бўлган беморларнинг умумий ҳолати оғирлигини ҳисобга олган ҳолда амалиёт ҳажми ва турини танлаш индивидуал бўлиши керак.

Шу билан бирга, реконструктив амалиётларни танлашда кам агрессив усуллар билан ёндашиш устувор аҳамиятга эга, яъни гибрид ва эндоваскуляр операцияларнинг улушини ошириши керак.

Бизнинг тажриба шуни кўрсатадики, амалиёт ҳажмини ва амалиёт босқичларини тўғри танлаш, шунингдек, гибрид технологиялардан кенг фойдаланиш очик амалиётлардаги яхши натижалардан қолишмайди, асоратлар ва ўлим сони эса сезиларли даражада кам эканлиги исботланди.

**Адабиётлар:**

1. Patel M.R., Conte M.S., Cutlip D.E., et al. Evaluation and treatment of patients with lower extremity peripheral artery disease: consensus definitions from Peripheral Academic Research Consortium (PARC). J. Am. Coll. Cardiol. 2015;65:931-941.
2. Allie D.E., Hebert C.J., Lirtzman M.D., et al. Critical limb ischemia: a global epidemic. A critical analysis of current treatment unmasks the clinical and economic costs of CLI. Eur. Inter. 2005; 1: 75-84.
3. Гавриленко А.В., Кравченко А.А., Котов А.Э., Кириченко В.В. Гибридные реконструкции у больных с хронической ишемией нижних конечностей и многоуровневым поражением артерий // Ангиология и сосудистая хирургия. Том 24 №3./2018. С. 183-186.
4. Glaser J.D., Bensley R.P., Hurks R., et al. Fate of the contralateral limb after lower extremity amputation. J. Vase. Surg. 2013; 58: 1571-1577.
5. Гавриленко А.В., Кравченко А.А., Шаталова Д.В. Лечение больных с критической ишемией нижних конечностей: эндоваскулярные методы или реконструктивные операции // Ангиология и сосудистая хирургия. Том 23 №3./2017. С. 145-149.
6. Папоян С.А., Щеголев А.А., Радченко А.Н. и др. Отдаленные результаты эндоваскулярного лечения поражений поверхностной бедренной артерии типов С и D по классификации TASCII // Ангиология и сосудистая хирургия. Том 24. №1/2018. С. 73-76.
7. Киреев К.А., Фокин А.А., Роднянский Д.В. Гибридное вмешательство при атеросклеротическом поражении артерий подвздошно-бедренного сегмента // Ангиология и сосудистая хирургия. Том 24 №1./2018. С. 156-158.

**ЛЕЧЕНИЕ КРИТИЧЕСКОЙ ИШЕМИИ НИЖНИХ КОНЕЧНОСТЕЙ**

*Каримов Ш.И., Ирнараров А.А., Рахманов С.У., Хасанов В.Р., Авлоназаров Х.А.*

**Резюме.** *Статья посвящена хирургическому лечению больных с критической ишемией нижних конечностей. В статье проанализированы результаты хирургического лечения 84 пациентов, перенесших эндоваскулярные и гибридные реконструктивные операции. Все пациенты были с критической ишемией нижних конечностей.*

**Ключевые слова:** *критическая ишемия нижних конечностей, эндоваскулярные процедуры, гибридные процедуры.*

УДК: 617.51/53-089.844-001.15

## РЕЗУЛЬТАТЫ РЕКОНСТРУКТИВНО-ПЛАСТИЧЕСКИХ ОПЕРАЦИЙ ПОСЛЕОЖГОВЫХ РУБЦОВЫХ ДЕФЕКТОВ И ДЕФОРМАЦИЙ ГОЛОВЫ И ШЕИ

Каюмходжаев Абдурашид Абдусаламович., Халмуратова Мухаббат Куралбаевна, Расулов Жамшид Джурабаевич  
ГУ «Республиканский специализированный научно-практический медицинский центр хирургии имени академика В.Вахидова», Республика Узбекистан, г. Ташкент

## BOSH VA B'YIINDA KUYIISHDAN KEYINGI DEFORMACIYA VA DEFEKTLARNING REKONSTRUKTIVA-PLASTIK OPERACIYALARNING NATIJALARI

Каюмходжаев Абдурашид Абдусаламович., Халмуратова Мухаббат Куралбаевна, Расулов Жамшид Джурабаевич  
Академик В.Вохидов номидаги "Республика ихтисослашган хирургия илмий-амалий тиббиёт маркази" ДК, Ўзбекистон Республикаси, Тошкент ш.

## RESULTS OF RECONSTRUCTIVE-PLASTIC SURGERY OF POST BURN SCAR DEFECTS AND DEFORMATION OF THE HEAD AND NECK

Kayumkhodjaev Abdurashid Abdusalamovich., Khalmuratova Mukhabbat Kuralbaevna, Rasulov Jamshid Djurabaevich  
"Republican Specialized Scientific and Practical Medical Center for Surgery named after Academician V. Vakhidov",  
Republic of Uzbekistan, Tashkent

e-mail: [sh.u.matkarimov@gmail.com](mailto:sh.u.matkarimov@gmail.com)

**Резюме.** Мақолада 1995 йилдан 2021 йилгача бўлган даврда микроваскуляр анастомозлар билан қопқоқларнинг автотрансплантациясидан ўтказилган 114 беморнинг натижалари, сақланиб қолган (табиий) қон томир педикуладаги эксе-нел қопқоқли пластика, жой алмашган қопқоқли пластмасса ва еркин тери пластикаси вариантлари келтирилган.

**Калит сўзлар.** бош ва бўйин куйиши, куйишдан кейинги цисатрициал нуқсонлар, реконструктив пластик жарроҳлик, даволаш натижалари.

**Abstract.** The paper presents the results of 114 patients who underwent autotransplantation of flaps with microvascular anastomoses, options for plasty with axial flaps on a preserved (natural) vascular pedicle, plasty with displaced flaps and free skin plasty for the period from 1995 to 2021.

**Keywords.** Head and neck burns, post-burn cicatricial defects, reconstructive plastic surgery, treatment results.

**Актуальность исследования.** Диагностика и лечение травмы двенадцатиперстной кишки (ДПК), особенно забрюшинной ее части, является на данный момент самой сложнейшей и актуальной проблемой неотложной абдоминальной хирургии, трудность проблемы связана с отсутствием четкой и характерной клинической картины, и её редкость [1, 3, 17]. На сегодняшний день частота повреждения ДПК в структуре поврежденных органов брюшной полости составляет около 1,2%-2 и не превышает 10% в структуре травм органов пищеварения [2, 4, 9, 11]. Наибольшие затруднения в своевременной постановке диагноза отмечаются при повреждениях забрюшинной части ДПК, которые не диагностируются у 10-30% пострадавших [5, 7, 8, 13].

**Цель исследования.** провести анализ результатов всех видов реконструкций (с применением микрохирургических и аксиальных лоскутов) при послеожоговых рубцовых дефектах головы и шеи.

**Материал и методы исследования.** В отделении реконструктивной и пластической микрохирургии ГУ «РСНПМЦХ имени академика В. Вахидова» накоплен большой опыт применения различных вариантов пластики у больных с обширными рубцовыми послеожоговыми поражениями головы и шеи. Если рассматривать все виды пластики, то их можно разделить на четыре группы: аутоотрансплантация лоскутов с наложением микрососудистых анастомозов, варианты пластики аксиальными лоскутами на сохраненной (естественной) сосудистой ножке, пластика перемещенными лоскутами и свободная кожная пластика. С учетом того, что наиболее сложную категорию представляют пациенты с большими рубцовыми дефектами в данную работу включено две группы, у которых применены различные варианты пластики аксиальными лоскутами, а именно группа с аутоотрансплантацией лоскутов на микрососудистых анастомозах и группа с пластикой осевыми (аксиальными) лоскутами на сохраненной (естественной) сосудистой ножке. Для обеих групп пациентов в ходе накопления опыта и совершенствования некоторых тактико-технических аспектов были внедрены усовершенствованные методики для достижения улучшения хирургических и эстетических результатов пластики, оцененных в основной группе пациентов. Всего в исследование включено 114 больных, которым выполнены указанные варианты пластики за период с 1995 по 2021 гг. Согласно сформированным группам для сопоставительного анализа все пациенты разделены на группу сравнения – 51 пациент (1995-2008 гг) и основную группу – 63 больных (2009-2021 гг) (табл. 1). В основной группе у 10 пациентов произведена пластика двойными лоскутами, что увеличивает общее число реконструктивных вмешательств (исходя из числа лоскутов) до 73, в связи с чем в некоторых аналитических таблицах и графиках расчетные показатели будут определяться из числа примененных лоскутов. В частности, пластика аутоотрансплантацией на микроанастомозах выполнена у 22 больных, из которых у 3 произведена пластика двойным ТДЛ (всего 6 лоскутов у 3 больных) для реконструкции рубцового дефекта головы, а также у 2 пациентов выполнена пластика двойным ЛЛ для реконструкции дефекта шеи, что увеличило общее число трансплантированных лоскутов в основной группе до 27.

**Таблица 1.** Распределение больных по локализации дефекта и виду пластики аксиальными лоскутами

Способ пластики	Группа сравнения		Основная группа		Всего	
	абс.	%	абс.	%	абс.	%
<b>Дефекты головы</b>						
Свободная пластика аутоотрансплантатом на микрососудистых анастомозах	8	15,7%	11	17,5%	19	16,7%
Аксиальные лоскуты на сохраненной сосудистой ножке	19	37,3%	23	36,5%	42	36,8%
<b>Всего</b>	<b>27</b>	<b>52,9%</b>	<b>34</b>	<b>54,0%</b>	<b>61</b>	<b>53,5%</b>
<b>Дефекты шеи</b>						
Свободная пластика аутоотрансплантатом на микрососудистых анастомозах	11	21,6%	11	17,5%	22	19,3%
Аксиальные лоскуты на сохраненной сосудистой ножке	13	25,5%	18	28,6%	31	27,2%
<b>Всего</b>	<b>24</b>	<b>47,1%</b>	<b>29</b>	<b>46,0%</b>	<b>53</b>	<b>46,5%</b>
<b>Все дефекты головы и шеи</b>						
Свободная пластика аутоотрансплантатом на микрососудистых анастомозах	19	37,3%	22	34,9%	41	36,0%
Аксиальные лоскуты на сохраненной сосудистой ножке	32	62,7%	41	65,1%	73	64,0%
<b>Всего</b>	<b>51</b>	<b>100,0%</b>	<b>63</b>	<b>100,0%</b>	<b>114</b>	<b>100,0%</b>

**Таблица 2.** Распределение больных по зонам и характеру дефекта

Зона дефекта	Средние дефекты (50-120 см <sup>2</sup> )		Большие дефекты (>120 см <sup>2</sup> )		Всего	
	абс.	%	абс.	%	абс.	%
<b>Группа сравнения</b>						
Верхняя зона лица	6	11,8%	1	2,0%	7	13,7%
Средняя зона лица	0	0,0%	3	5,9%	3	5,9%
Нижняя зона лица	1	2,0%	2	3,9%	3	5,9%
Поражение нескольких зон лица	2	3,9%	9	17,6%	11	21,6%
Свод черепа	0	0,0%	3	5,9%	3	5,9%
Шея	6	11,8%	18	35,3%	24	47,1%
<b>Итого</b>	<b>15</b>	<b>29,4%</b>	<b>36</b>	<b>70,6%</b>	<b>51</b>	<b>100,0%</b>
<b>Основная группа</b>						
Верхняя зона лица	7	11,1%	2	3,2%	9	14,3%
Средняя зона лица	0	0,0%	2	3,2%	2	3,2%
Нижняя зона лица	2	3,2%	0	0,0%	2	3,2%
Поражение нескольких зон лица	2	3,2%	14	22,2%	16	25,4%
Свод черепа	0	0,0%	5	7,9%	5	7,9%
Шея	4	6,3%	25	39,7%	29	46,0%
<b>Итого</b>	<b>15</b>	<b>23,8%</b>	<b>48</b>	<b>76,2%</b>	<b>63</b>	<b>100,0%</b>

При пластике аксиальными лоскутами с собственным кровотоком (на естественной ножке) из 41 у 3 пациентов произведена пластика двойным ВТЛ для коррекции послеожогового рубцового процесса в области бровей и век, и у 2 пациентов выполнена пластика дефекта шеи двойным ЭЛ, что в целом увеличило число лоскутов до 51. Также в основной группе были впервые применены методики пластики сложносоставными мягкотканно-хрящевыми лоскутами поврежденных мягких тканей головы и шеи, сочетанными с дефектами хряща (нос, трахея, ушная раковина).

Во всех возрастных группах преобладали женщины - 55,6% в основной группе, и 58,8% – в группе сравнения, тогда как мужчины составили: в основной группе – 44,4%, а в группе сравнения – 41,2%. Необходимо отметить, что большинство больных в основной группе в возрасте 20-44 лет - 44,4% и в возрасте 45-59 лет - 28,6%; в группе сравнения – пациенты 20-44 лет (45,1%) и 45-59 лет (29,4%).

При распределении больных по зонам и характеру дефекта в группе сравнения преобладали средние дефекты (50-120см<sup>2</sup>) верхней зоны лица и шеи в равных количествах (11,8%), в основной группе 11,1% поражений приходилось на верхнюю зону лица и 6,3% - на шею. Большие дефекты (>120см<sup>2</sup>) шеи в группе сравнения составили 35,3%, в основной группе - 39,7% (табл. 2).

При распределении больных по локализации, функциональным нарушениям и выраженности косметического эффекта послеожоговых рубцовых деформаций мы использовали классификацию А.А.Юденича (1989). У большей части пациентов встречалась срединно-боковая односторонняя послеожоговая рубцовая деформация.

В основной группе – 118,2%, в группе сравнения – 100,0%. По функциональным нарушениям преобладали I степень (до угла 90°) и II степень (до угла 45°). В основной группе и группе сравнения I степень встречалась у 90,9% пациентов, а II степень – у 100,0% больных в основной группе и в группе сравнения у 81,8%.

Таблица 3. Сводная частота осложнений после всех видов реконструкции дефектов головы и шеи

Осложнение	Дефекты головы		Дефекты шеи		Всего	
	абс.	%	абс.	%	абс.	%
Группа сравнения						
Тромбоз микроанастомозов	3	11,1%	6	25,0%	9	17,6%
Некроз лоскута после реконструкции	1	3,7%	4	16,7%	5	9,8%
Краевой некроз лоскутов	3	11,1%	3	12,5%	6	11,8%
Подлоскутное нагноение	3	11,1%	3	12,5%	6	11,8%
Расхождение швов	3	11,1%	3	12,5%	6	11,8%
Лоскутов с осложнениями	8	29,6%	10	41,7%	18	35,3%
Больных с осложнениями	8	29,6%	10	41,7%	18	35,3%
Основная группа						
Тромбоз микроанастомозов	1	2,5%	2	6,1%	3	4,1%
Некроз лоскута после реконструкции	0	0,0%	1	3,0%	1	1,4%
Краевой некроз лоскутов	1	2,5%	1	3,0%	2	2,7%
Подлоскутное нагноение	2	5,0%	1	3,0%	3	4,1%
Расхождение швов	0	0,0%	1	3,0%	1	1,4%
Лоскутов с осложнениями	4	10,0%	3	9,1%	7	9,6%
Больных с осложнениями	4	11,8%	3	10,3%	7	11,1%

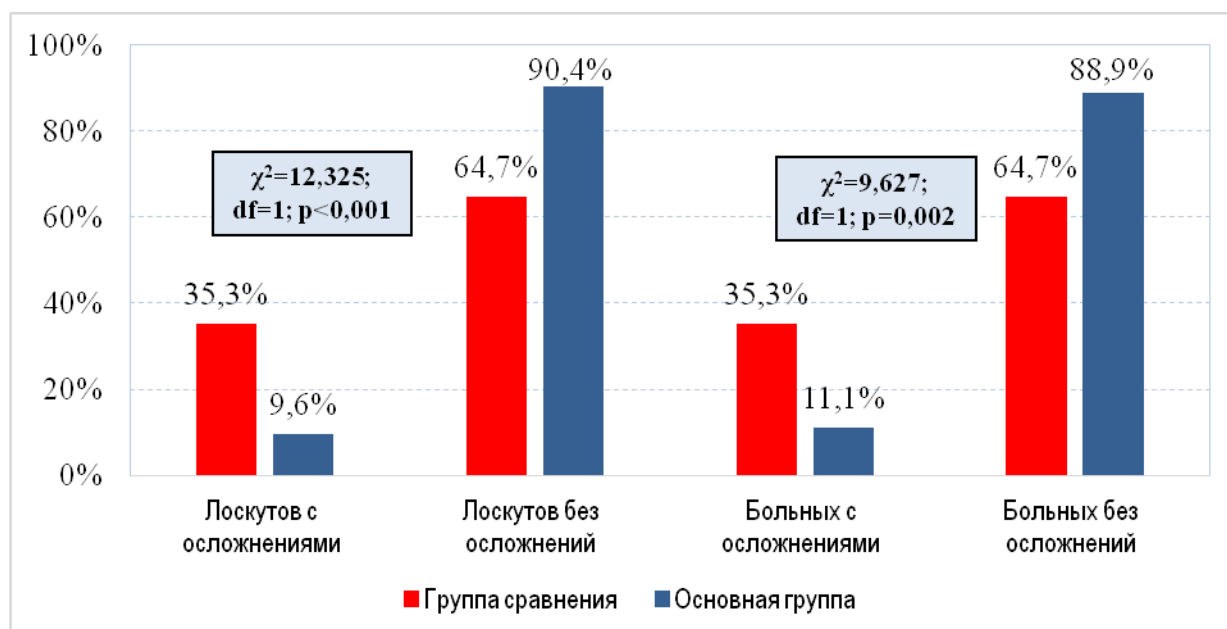


Рис. 1. Распределение доли осложненного послеоперационного течения по группам

Таблица 4. Необходимость в проведении корригирующих вмешательств (из числа лоскутов)

Локализация дефекта	Группа сравнения			Основная группа		
	n	абс.	%	n	абс.	%
После коррекции дефектов головы	27	17	63,0%	40	16	40,0%
После коррекции дефектов шеи	24	10	41,7%	33	6	18,2%
Все дефекты	51	27	52,9%	73	22	30,1%
$\chi^2$	6,533; df=1; p=0,011					

Таблица 5. Распределение больных по числу ререконструкций и этапов корригирующих операций (из числа лоскутов)

Повторные вмешательства	Группа сравнения			Основная группа		
	n	абс.	%	n	абс.	%
Ререконструкция (некроз лоскута)	51	5	9,8%	73	1	1,4%
Коррекция в 1 этап	51	7	13,7%	73	5	6,8%
Коррекция в 2 этапа	51	6	11,8%	73	1	1,4%
Без повторных вмешательств	51	33	64,7%	73	66	90,4%
$\chi^2$	15,450; df=3; p=0,002					

Выраженность косметического эффекта была резкой у 172,7% пациентов основной группы, в группе сравнения этот показатель составил 127,3%. Показания к использованию микрохирургической аутотрансплантации лоскутов при послеожоговых рубцовых деформациях и дефектах головы и шеи были следующие: глубокие средние и большие рубцовые деформации и дефекты при рубцовом поражении зон расположения потенциальных аксиальных лоскутов; обширные глубокие послеожоговые рубцовые дефекты двух смежных областей головы (свод черепа - лицевая область), шеи (передняя зона шеи с переходом на заднюю); средние и большие рубцовые дефекты с инфицированной раной, воспаление подлежащих структур (остеомиелит, хондрит); обширный инфицированный послеожоговый раневой дефект двух и более смежных областей головы, с некрозом подлежащих структур, (кортикальный слой кости, хрящ, глазное яблоко, ушная раковина), с обнажением полостей (верхне-челюстная пазуха, глазница), требующих одномоментную пластику.

Показания к использованию аксиальных лоскутов при последствиях глубоких обширных ожогов головы и шеи были следующие: средние и большие послеожоговые рубцовые дефекты головы и шеи, возможность закрытия которых местными тканями ограничена; средние и большие глубокие послеожоговые рубцовые дефекты и деформации головы и шеи при отсутствии возможности использования микрохирургических лоскутов из-за отсутствия реципиентных сосудов; открытые полости (сквозные рубцовые дефекты) черепа, верхней челюсти, шеи с большим дефектом стенки трахеи, при отсутствии реципиентных сосудов для реваскуляризации микрохирургического лоскута; при отсутствии условий к выполнению микрохирургической аутотрансплантации лоскутов (специалисты, оборудование и т.д.).

**Результаты исследования.** В таблице 3 приведена сводная частота осложнений после всех видов реконструкции дефектов головы и шеи. Наиболее часто встречаемыми осложнениями при дефекте головы и шеи в основной группе являются тромбоз микроанастомозов (4,1%), подлоскутное нагноение (4,1%), лоскуты с осложнениями (9,6%), а также большие с осложнениями (11,1%). В группе сравнения данные показатели значительно выше: тромбоз микроанастомозов (17,6%), подлоскутное нагноение – 11,8%, лоскуты и большие с осложнениями 35,3 % соответственно. К тому же в группе сравнения развивались краевой некроз лоскутов, расхождение швов (11,8%).

На рис. 1 представлены данные распределения доли осложненного послеоперационного течения по группам.

Осложнения лоскутов в группе сравнения развивались у 35,3% пациентов, в основной группе – 9,6%, тогда как лоскуты без осложнений были у 64,7% пациентов группы сравнения и у 90,4% - основной группы. В 35,3% случаев у больных группы сравнения развивались осложнения, без осложнений было у 64,7% больных. В основной группе эти показатели составили 11,1% (с осложнениями) и 88,9% (без осложнений) соответственно.

В таблице 4 рассмотрены данные о необходимости проведения регистрирующих вмешательств. У 63,0% пациентов в группе сравнения после операции дефекта головы требовалось регистрирующее вмешательство, а в основной группе - 40,0%. После коррекции дефектов шеи в сравнительной группе у 41,7% была проведена коррекция, в основной - 18,2% ( $\chi^2 = 6,533$ ;  $df=1$ ;  $p=0,011$ ).

Операция по реконструкции (некроз лоскута) в сравнительной группе проводилась у 9,8% пациентов, а в основной группе всего 1,4% пациентам потребовалось дополнительное вмешательство. Повторное вмешательство (1 этап) в группе сравнения проводилось у 13,7% пациентов, когда как в основной группе регистрирующие вмешательства потребовались только у 6,8%. Следует отметить, что в группе сравнения в 64,7% случаев повторная операция не потребовалась, а в основной группе этот показатель был намного лучше (90,4%) (табл. 5).

С учетом того, что ВТЛ применялись при поражении зоны бровей и век и не требовали закрытия других смежных зон в структуре аксиальных лоскутов сводные данные этого вида пластики приведены отдельно. Как видно из таблицы 6, операция микрохирургическими лоскутами, проводимая в 1 этап, применялась в сравнительной группе у 47,4% пациентов, а показатели основной группы были лучше (81,8%). Вмешательство в 2 этапа потребовалось в сравнительной группе 36,8% пациентам, а вмешательство в 3 этапа в сравнительной группе было проведено 15,6% пациентам. В основной группе показатель составил 9,1%, при операциях в 2 и 3 этапа. Аксиальные и дельтопекторальные и эполентные лоскуты в 3 этапа проводились в сравнительной группе у 44,0% больных, а в основной - 57,6%. 3-х этапные аксиальные височные лоскуты использовались как в сравнительной группе (100%), так и в основной (100%). Как видно на диаграмме (рис 2), частота использования операций в несколько этапов сопоставлялась в исследуемых группах. Так, больше всего проводились операции в 3 этапа, а сравнительной группе у 41,2%, в основной у 46,0%. Пятиэтапные операции в сравнительной группе проводились у 5,9%, а для пациентов основной группы - не проводились (0,0%).

**Таблица 6.** Распределение больных по числу всех этапов пластики с учетом вида примененного лоскута

Вид лоскутов	Кол-во этапов	Группа сравнения			Основная группа		
		n	абс.	%	n	абс.	%
Микрохирургические лоскуты	1	19	9	47,4%	22	18	81,8%
	2		7	36,8%		2	9,1%
	3		3	15,8%		2	9,1%
Аксиальные дельтопекторальные и эполентные лоскуты	2	25	6	24,0%	33	11	33,3%
	3		11	44,0%		19	57,6%
	4		5	20,0%		3	9,1%
	5		3	12,0%		0	0,0%
Аксиальные височные лоскуты	3	7	7	100,0%	8	8	100,0%

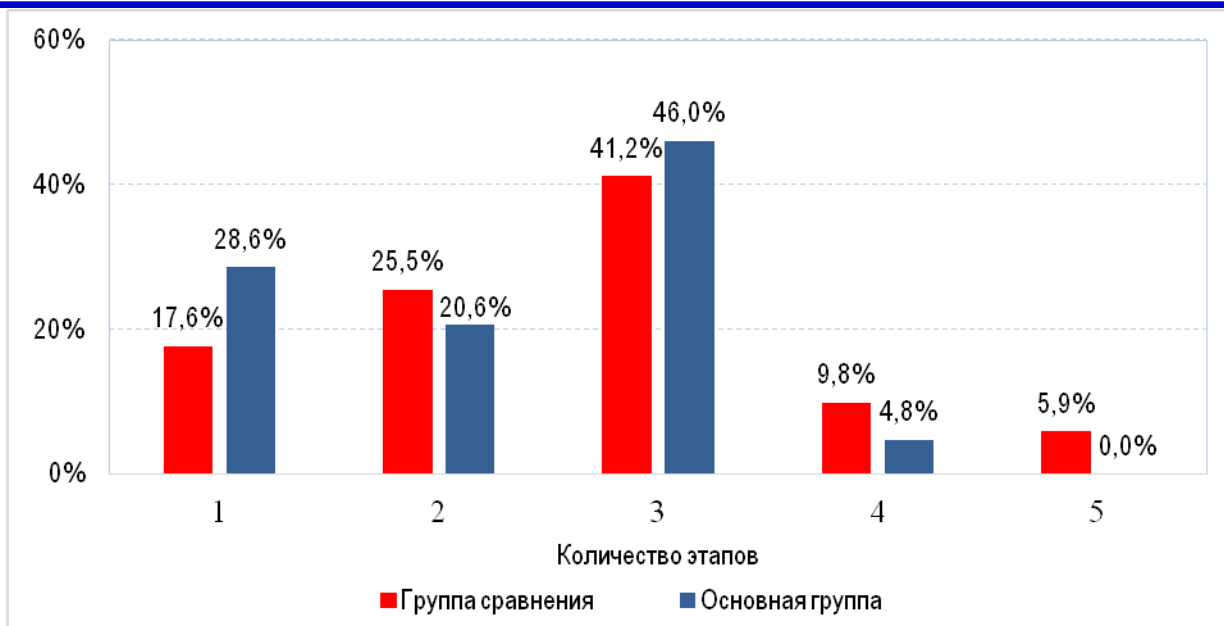


Рис. 2. Сводное распределение больных по числу всех этапов пластики

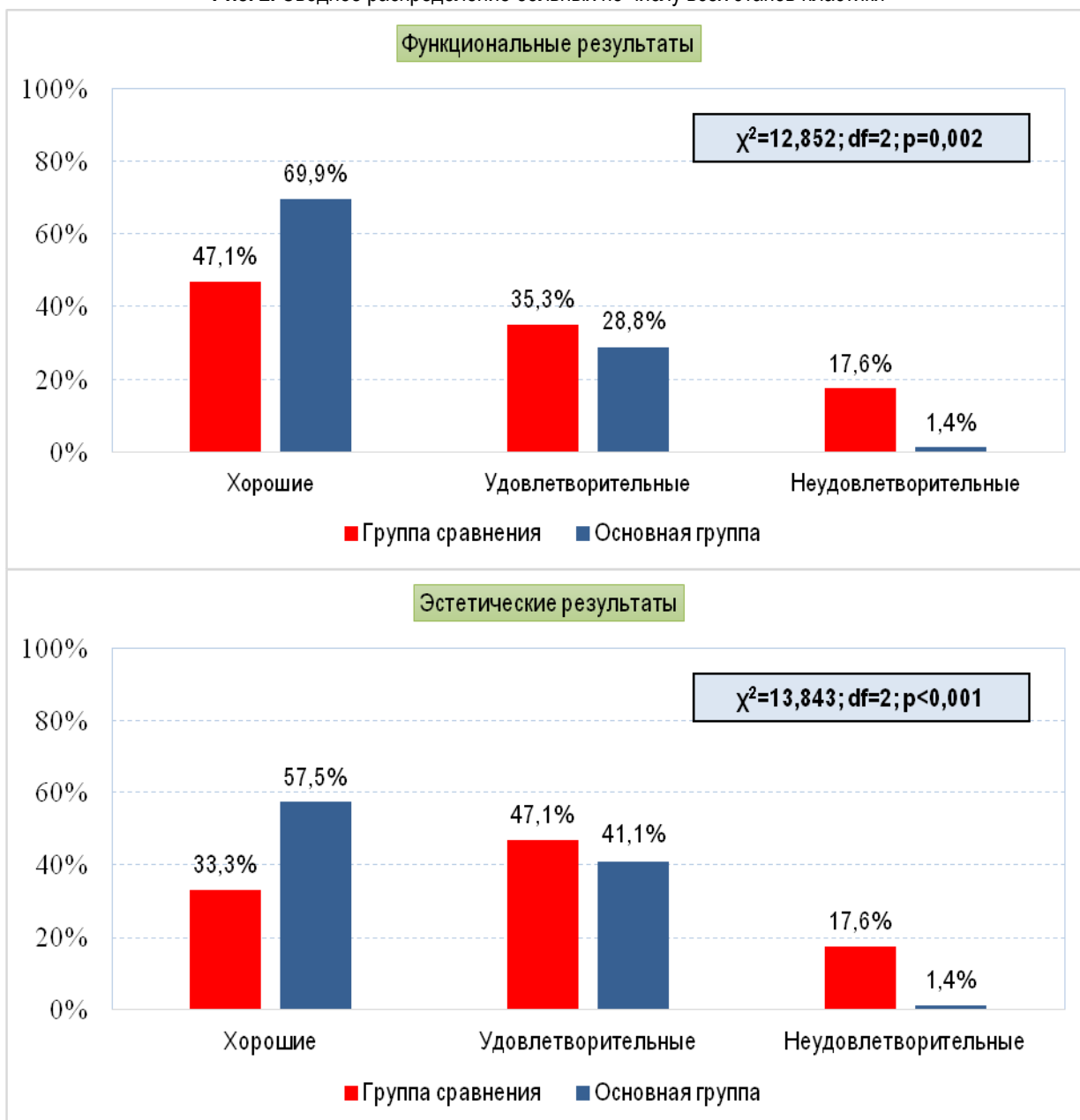


Рис. 3. Сводные отдаленные результаты пластики



Продолжительность госпитального периода для проведения всех этапов реконструкции составила в сравнения 25,2±8,0 суток, а в основной группе – 20,7±6,6 суток ( $t=3,25$ ;  $p<0,001$ ). При этом общая длительность всех этапов пластики также была меньше в основной группе больных, составив 43,9±26,6 суток против 70,2±42,3 суток в группе сравнения ( $t=3,88$ ;  $p<0,001$ )

Отдаленные результаты прослежены у всех больных. Хороший функциональный результат при дефектах головы показан как в сравнительной группе (51,9%), так и в основной (72,5%). Неудовлетворительный функциональный результат в основной группе отсутствует (0,0%). При дефектах шеи хорошие показатели наблюдались в сравнительной группе у 41,7% больных, а в основной - у 66,7%. Хороший функциональный результат при дефектах головы был представлен в основной группе у 62,5%, а в сравнительной 33,3%. Наилучший эстетический результат при дефектах головы регистрировались среди пациентов основной группы – неудовлетворительные результаты отсутствовали (0,0%).

Сводные отдаленные результаты пластики были хорошими, в функциональном значении, в основной группе – в 69,9% случаев (рис. 3), в группе сравнения значительно ниже - 47,1%, удовлетворительными: в группе сравнения – 35,3%, а в основной группе – 28,8%. Неудовлетворительные результаты наблюдались в основной группе 1,4% случаев, в группе сравнения они составили – 17,6% ( $Df=2$ ,  $p=0,002$ ,  $\chi^2=12,852$ ). Эстетические показатели сводных отдаленных результатов пластики были хорошими, в основной группе – 57,5% случаев, в группе сравнения значительно ниже - 33,3%, удовлетворительными: в группе сравнения – 47,1%, в основной группе – 41,1%. Неудовлетворительные результаты составляли в основной группе 1,4% случаев, в группе сравнения - 17,6% ( $df=2$ ,  $p<0,001$ ,  $\chi^2=13,843$ ).

Также, в ходе исследования было определено, что тактика хирургического лечения, а также показания к тому или иному виду пластики при послеожоговых рубцовых дефектах и деформациях головы и шеи зависят от следующих факторов: площадь и глубина рубцового дефекта, состояние окружающих дефект тканей; характер рубцов, а именно их зрелость, вид рубцов (нормотрофический, гипо- или гипертрофический, келоидный); состояние тканей потенциальных аксиальных лоскутов в соседних к дефекту областях; наличие инфекции, некроза (остеомиелита) тканей в области послеожогового рубцового дефекта; степень рубцовой деформации или дефекта подлежащей анатомической структуры (ушная раковина, нос, губы, веки, брови, трахея); дефицит ткани, который и обуславливает контрактуру или стягивающую деформацию шеи; степень функциональных нарушений, в зависимости от которых и будет выбрана дальнейшая тактика оперативного лечения; состояние реципиентных сосудов, используемых для ревааскуляризации микрохирургического лоскута; выраженность эстетического дефекта; подготовленность учреждения, а также наличие специалистов для выполнения того или иного способа пластики.

**Обсуждение.** Формирование аксиальных лоскутов для реконструкции рубцовых дефектов головы и шеи технически проще, не требует дополнительного оборудования и материалов; поэтому их применение предпочтительнее. Наличие достаточного количества донорских зон аксиальных лоскутов вблизи от дефектов головы и шеи, при условии их сохранности, позволяет широко их использовать для пластики в обычных хирургических отделениях, в том числе и областных многопрофильных мед. центрах.

**Выводы.** Совершенствование тактико-технических аспектов пластики послеожоговых дефектов головы и шеи различными вариантами аксиальных лоскутов позволило повысить долю неосложненного послеоперационного течения, сократить продолжительность госпитального периода и общей длительности всех этапов пластики, и в целом обеспечило снижение частоты неудовлетворительных функциональных и эстетических результатов.

#### Литература:

1. Qaisi M, Dee R, Eid I, Murphy J, Velasco Martinez IA, Fung H. Reconstruction for Complex Oromandibular Facial Defects: The Fibula Free Flap and Pectoralis Major Flap Combination. Case Rep Surg. 2019;2019:8451213.
2. Schellenberg, Morgan et al. "Surviving Nonsurvivable Injuries: Patients Who Elude the 'Lethal' Abbreviated Injury Scale (AIS) Score of Six." The Journal of surgical research. 2021; 268: 616-622. doi:10.1016/j.jss.2021.06.087.

#### РЕЗУЛЬТАТЫ РЕКОНСТРУКТИВНО-ПЛАСТИЧЕСКИХ ОПЕРАЦИЙ ПОСЛЕОЖОГОВЫХ РУБЦОВЫХ ДЕФЕКТОВ И ДЕФОРМАЦИЙ ГОЛОВЫ И ШЕИ

Каюмходжаев А.А., Халмуратова М.К., Расулов Ж.Дж.

**Резюме.** В работе представлены результаты 114 больных, которым выполнены аутотрансплантация лоскутов с наложением микрососудистых анастомозов, варианты пластики аксиальными лоскутами на сохраненной (естественной) сосудистой ножке, пластика перемещенными лоскутами и свободная кожная пластика за период с 1995 по 2021 гг.

**Ключевые слова.** Ожоги головы и шеи, послеожоговые рубцовые дефекты, реконструктивно-пластическая хирургия, результаты лечения.

UDC: 616.341-007.272-036.11-089-06-07

**SURGICAL TREATMENT OF ACUTE SMALL BOWEL OBSTRUCTION: CLINICAL AND LABORATORY PARAMETERS ASSOCIATED WITH STRANGULATION AND EARLY MORTALITY AFTER SURGERY. RETROSPECTIVE STUDY**

Kryvoruchko Igor Andreevich, Olefir Alexander Stanislavovich  
Kharkiv National Medical University, Ukraine, Kharkiv

**ИНГИЧКА ИЧАК ЎТКИР ТУТИЛИШНИ ХИРУРГИК ДАВОЛАШ: СТРАНГУЛЯЦИОН ЭГАТ ВА ОПЕРАЦИЯДАН КЕЙИНГИ ЭРТА ЎЛИМ БИЛАН БОҒЛИҚ КЛИНИК ВА ЛАБОРАТОР КЎРСАТКИЧЛАР. РЕТРОСПЕКТИВ ТАДҚИҚОТ**

Криворучко Игорь Андреевич, Олефир Александр Станиславович  
Харков Миллий Тиббиёт Университети, Украина, Харьков

**ХИРУРГИЧЕСКОЕ ЛЕЧЕНИЕ ОСТРОЙ НЕПРОХОДИМОСТИ ТОНКОЙ КИШКИ: КЛИНИЧЕСКИЕ И ЛАБОРАТОРНЫЕ ПОКАЗАТЕЛИ, СВЯЗАННЫЕ СО СТРАНГУЛЯЦИЕЙ И РАННЕЙ ЛЕТАЛЬНОСТЬЮ ПОСЛЕ ОПЕРАЦИИ. РЕТРОСПЕКТИВНОЕ ИССЛЕДОВАНИЕ**

Криворучко Игорь Андреевич, Олефир Александр Станиславович  
Харьковский Национальный Медицинский Университет, Украина, Харьков

e-mail: [ikryvoruchko60@gmail.com](mailto:ikryvoruchko60@gmail.com)

**Резюме.** Ўткир ингичка ичак тутилиши (ЎИИТ) шошилич қорин бўшлиғи жарроҳлигидаги энг қийин муаммолардан бири бўлиб қолмоқда. Материаллар ва услублар. 18-60 ёшдаги 171 нафар беморни ЎИИТ билан даволаш натижалари баҳоланди. Беморлар икки гуруҳга бўлинган: 1-чи - ижобий натижа билан (чиқарилган, n = 152), 2-чи - ёмон натижа билан (вафот этган, n = 19). Натижалар. Барча беморлар операция қилинди, ўлим даражаси 11,1% ни ташкил этди. Регидратация фонида вазопрессорларни киритишни талаб қиладиган гипотензия, перитонит белгилари, SOFA балл  $\geq 5,5$  балл қон лактат даражасида  $\geq 2,15$  ммол/л, КТ маълумотлари ингичка ичакнинг қалин ( $\geq 3$  мм) деворини кўрсатади ва ичак тутқичининг унинг қалинлашуви шаклида иштирок этиши, қорин бўшлиғида эркин суюқлик мавжудлиги ЎИИТда странгуляцияни башорат қилган ( $P < 0.001$ ). Жарроҳликдан олдин эрта ўлимнинг муҳим кўрсаткичлари ҳам тасдиқланди: сарум лактат, систолик қон босими, SOFA шкаласи бўйича беморнинг оғирлиги ва операциядан олдин перитонит мавжудлиги. Хулоса. Бешта клиник ва лаборатория кўрсаткичлари ингичка ичак тутилишини кўрсатиши ва учта параметр эрта ўлимнинг прогнози эканлиги тасдиқланди.

**Калит сўзлар:** ингичка ичакнинг ўткир тутилиши, странгуляция, ташхис, прогноз, ўлим, жарроҳлик даволаш, натижалар.

**Abstract.** Small bowel obstruction (SBO) continues being of the most difficult problems in emergency abdominal surgery. Materials and methods. The results of treatment of 171 patients aged 18-60 years with OSBO were evaluated. Patients were divided into two groups: 1<sup>st</sup> - with a positive outcome (survivors, n = 152), 2<sup>nd</sup> - with an unfavorable outcome (non-survivors, n = 19). Results. All patients were operated, the mortality was 11.1%. Hypotension, which required the introduction of vasopressors against the background of rehydration, signs of peritonitis, SOFA score  $\geq 5.5$  points at a blood lactate level  $\geq 2.15$  mmol/L, CT data indicating a large ( $\geq 3$  mm) wall of the small intestine and the involvement of the intestinal mesentery in the form of its thickening, the presence of free fluid in the abdominal cavity were predictors of strangulation in SBO ( $P < 0.001$ ). Important predictors of early mortality before surgery were also confirmed: serum lactate, systolic blood pressure, patient severity on the SOFA score, and the presence of peritonitis before surgery. Conclusion. It was confirmed that five clinical and laboratory parameters are indicative of small bowel entrapment and three parameters are predictors of early mortality.

**Key words:** acute obstruction of the small intestine, strangulation, diagnosis, prognosis, mortality, surgical treatment, results.

**Introduction.** Despite advances in medicine, acute small bowel injury in patients with small bowel obstruction (SBO) remains one of the most difficult problems in emergency abdominal surgery today. Most studies have shown that this is a heterogeneous syndrome caused by an unbalanced host response to ischemia/necrosis of the small intestine and infection, which leads to organ dysfunction, and its main manifestations are characteristic both for patients with acute adhesive intestinal obstruction and for patients with acute occlusive or, in rare cases, non-occlusive ischemia. In all these cases, perforation of the small intestine, ischemia, and necrosis of the intestinal wall due to vascular compromise in the loop of the small intestine can be observed [1, 2]. It has been reported that SBO accounts for 12% to 16% of surgical hospital admissions, and at least 300,000 surgical procedures are performed annually in the United States [3], and about 40% of cases are associated with small bowel strangulation. Meanwhile, nonviable asphyxia of the small intestine is about 16% of the SBO, which four times increases the risk of death compared to the rates in patients with viable asphyxia [4], and in patients with impaired SBO, the mortality rate is 2-10 times higher than in patients with simple SBO [5]. Well-known scores [6, 7] and many laboratory indicators [8, 9, etc.] are used for earlier diagnosis and detection of complications associated with hypoxia, ischemia, and necrosis of the small intestine in this category of patients [10, 11]. It should be noted, however, that it is often difficult to objectively predict severity based on prior information obtained from initial contact with a patient in the emergency department during the initial treatment phase before and after surgery.

**The study aimed** to evaluate some criteria for preoperative diagnosis of strangulation and significant indicators of the prognosis of short-term outcomes in patients with small bowel obstruction.

**Materials and methods.** A two-center retrospective study was conducted at the Kharkiv National Medical University, which involved 171 patients aged 18 to 60 years, hospitalized in the intensive care unit in the immediate postoperative period. The study was conducted from September 1, 2011, to November 30, 2021, with the approval of the University Ethics Committee (Ethics Committee minutes No. 5-19 of June 25, 2019).

Medical records were reviewed, including data on symptoms and signs, laboratory tests, and imaging studies. Written informed consent was obtained from each patient. The initial assessment of patients with SBO included: a history of abdominal intervention; clinical symptoms (abdominal pain, bloating, nausea, vomiting, absence of gas and bowel movements); examination data (abdominal distension with palpable loops of the small intestine, the presence of peristaltic waves, pain or symptoms of peritonitis).

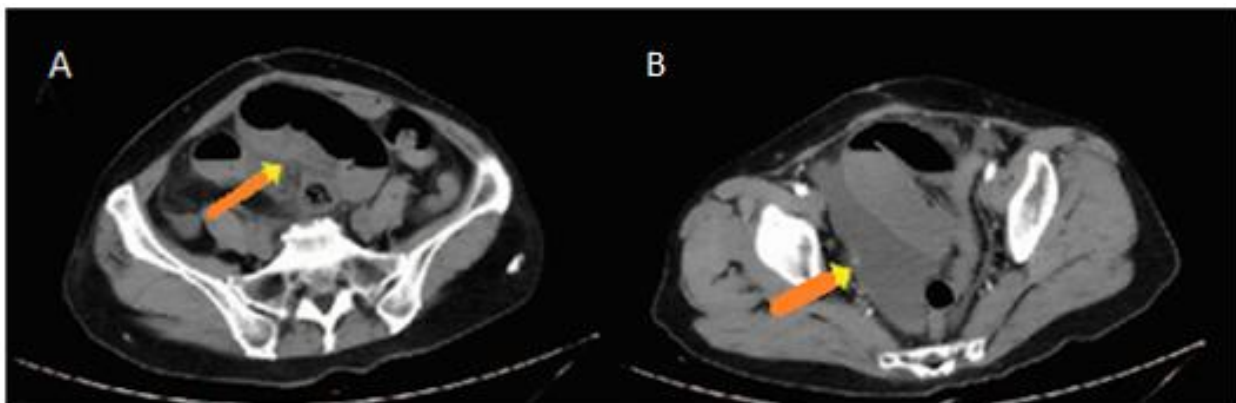
**Inclusion criteria.** The study included men and women who were admitted to the hospital with SBO. Based on some of the clinical data, the inclusion criteria for patients with SBO met one of the following conditions: simple abdominal radiograph or abdominal ultrasound showing certain multiple air-liquid levels in the small intestine, but no evidence of gas in the colon; X-ray and/or computed tomography (CT) of the abdomen, indicating SBO; confirmation of SBO during laparotomy or laparoscopy.

**Exclusion criteria.** Patients with mechanical obstruction of the colon; inguinal hernia; patients with early postoperative SBO less than 30 days after abdominal surgery; patients with ascites; comorbidity with acute myocardial infarction and stroke; severe acute pancreatitis with small bowel obstruction or necrosis; post-resuscitation disease due to the arrest of effective blood circulation and refractory shock; pregnancy; history of cancer.

When examining patients, the following data were collected: personal data (age, gender); previous operations on the abdominal organs and abdominal trauma; body mass index (BMI); laboratory examination: peripheral blood leukocyte count, platelets, hematocrit, D-dimer, lactate, C-reactive protein; In the dynamics of patient treatment, systolic blood pressure (SBP) was monitored and the following scores were calculated for each patient: Acute Physiology and Chronic Health Evaluation (APACHE) II, Sequential Organ Failure Assessment (SOFA) and the International Society of Thrombosis and Hemostasis (ISTH) scale for DIC) in MDCalc application (version 4.0.3. Build 166); data on the nature of the treatment, complications were collected and the results were assessed: short-term mortality up to 3 days and mortality within 30 days after surgery. CT parameters included: a decrease in the density of the intestinal wall, dilatation of the small intestine, the large wall of the small intestine, involvement of the mesentery in the form of its thickening (Fig. 1, A), free fluid in the abdominal cavity (Fig. 1, B), air/fluid level in small intestine and volvulus. For the prognosis, laboratory parameters were taken into account in two clinical categories: patients with reversible ischemia of the small intestine who underwent emergency laparoscopy or laparotomy, and patients with irreversible ischemia of the small intestine who underwent urgent laparotomy, which required resection of the small intestine. Complications after surgery were assessed in all operated patients according to the Clavien-Dindo classification [12].

All patients were divided into two groups: the first included patients with a positive outcome (discharged, n = 152), and the second - with an unfavorable outcome (died, n = 19).

**Statistical analysis.** Patient demographic and clinical data were compared using the Mann-Whitney sampling test for quantitative variables and Fisher's exact test for qualitative variables. Initially, statistical analyzes were performed using descriptive statistics. Comparison of data from survivors and non-survivors patients were analyzed using the normality of distributions (Shapiro-Wilk's test) of the selected indicators. Continuous data were presented as Me (Q1; Q3), where Me is the median, Q1, and Q3 is the interquartile range (IQR). Null hypotheses (H0) in statistical tests were rejected at a significance level of  $p < 0.05$ . When predicting the outcome of treatment, the greatest accuracy and adequacy from the point of view of a posteriori classification was obtained using discriminant analysis. The ability of each prognostic index and biomarker to predict mortality was analyzed using a receiver performance curve (ROC). The area under the ROC curve (AUC) and the corresponding confidence interval (CI) was used as a measure of the overall accuracy of the index, while the significance of the differences between them was assessed taking into account its 95% confidence interval. The predictive effectiveness of the models was assessed by discriminating against the AUC index. The effectiveness of the model was considered limited at  $AUC \geq 0.70$ ; good model at  $AUC \geq 0.80$  and excellent at  $AUC \geq 0.90$ . Statistical analysis was performed using the STATISTICA 13.3 EN software.



**Fig. 1.** CT image of a clinical observation of a patient with strangulated SBO: A - enlargement of the small intestine, thickening and edema of the mesentery (arrow); B - free fluid in the abdomen (arrow)

Table 1. Patients, Surgical Data and Postoperative Complications

Indicators	Results		P value
	1st group (n = 152)	2nd group (n = 19)	
Years, Me [IQR]	54 [18-58]	56 [43-60]	.132
Gender *: - men - women	68 (44.7%) 84 (55.3%)	7 (36.8%) 12 (63.2%)	.808
BMI, kg/m2, Me [IQR]	24 [22-29]	31 [24-35]	.000
Hypotension at diagnosis (SAP < 90 mm Hg), (%) *	14 (9.2%)	14 (73.7%)	.000
Fluid resuscitation before surgery, (%) *	152 (100%)	19 (100%)	.863
Vasopressors before surgery, (%) *	7 (4.6%)	12 (63,2%)	.000
Begin of surgery, (min) ** Me [IQR]	80 [60–150]	90 [60-125]	.449
Surgical approach, (%) *: - laparoscopic - laparotomy - laparoscopy + laparotomy	19 (12.5%) 119 (78.3%) 14 (9.2%)	1 (5.3%) 15 (78.9%) 3 (15.8%)	.936
Type of surgery, (%) *: - adhesiolysis, drainage - small bowel resection, anastomosis - small bowel resection, stoma formation	133 (87.5%) 13 (8.6%) 6 (3.9%)	2 (10.5%) 9 (47.4%) 8 (42.1%)	.000
Operation time (min), Me [IQR]	148 [40-170]	184 [110-190]	0.016
Intraoperative fluid administration, (%) *	152 (100%)	19 (100%)	.863
The amount of fluid injected during surgery, (mL) Me [IQR]	2350 [1500–2800]	2500 [1800-3200]	.011
Intra-abdominal complications, (%) *	29 (19.1%)	14 (73.7%)	.001
Re-laparoscopy or re-laparotomy, (%) *	4 (2.6%)	6 (31.6%)	.000
Cardiovascular dysfunction, (%) *	14 (9.2%)	15 (78.9%)	.000
Respiratory dysfunction, (%) *	7 (4.6%)	12 (63.2%)	.000
Length of hospital stay (days), Me [IQR]	11 [9–23]	3 [1-5]	.001
Clavien-Dindo classification:			NA
I	81 (47.4%)		
II	31 (18.1%)		
IIIa	19 (11.1%)		
IIIb	8 (4.7%)		
IVa	28 (16.4%)		
IVb	10 (5.8%)		

**Note:** \* Statistically significant difference by criterion  $\chi^2$ ; P - Mann-Whitney test; \*\* The operation time was defined as the start time of the operation; NA - not applicable; BMI - body mass index.

**Research results.** During the study period, 171 patients underwent emergency surgery for SBO, 14 patients (8.2%) died after surgery in the early stages (the first 72 hours) and another 5 (2.9%) - before 30 days of the postoperative period. The overall mortality rate was 11.1%. Of 171 patients, the adhesive disease was the main cause in 148 (86.5%) patients with SBO; volvulus was the cause in 23 (13.5%) patients. Small bowel ischemia developed in 48 (28.1%) patients: reversible in 12 (25%) and irreversible in 36 (75%) patients. Patient characteristics are shown in Table 1.

Patient groups did not differ significantly in sex and age, but the deceased patients had a higher BMI than the survivors ( $P = 0.000$ ). Arterial hypotension at the time of diagnosis was noted in 28 patients (16.4%) and was equally common in both groups of patients ( $P = 0.000$ ). Intravenous resuscitation was carried out at all stages of treatment of patients; it was aimed at correcting microvascular blood flow and increasing cardiac output. Additional administration of vasopressors against this background before surgery was required in 7 (4.6%) patients in the 1st and 12 (63.2%) patients in the 2nd group, despite the correction of the circulating blood volume ( $P < 0.0001$ ), although the time of onset of the disease in patients did not differ significantly. The duration of surgery in group 1 ( $P = 0.016$ ) was shorter; the type of surgery performed ( $P = 0.000$ ), the presence of intra-abdominal complications after surgery ( $P < 0.001$ ) and the need for re-laparoscopy/re-laparotomy ( $P = 0.000$ ).

**Laboratory research. Initial characteristics.** The results of the distribution of patients by changes in laboratory data and severity depending on the outcome are presented in Table 2. The scores on the SOFA and APACHE II in the surviving group were significantly higher upon admission to the hospital: on the SOFA score - 8 and APACHE II score - 21 points, respectively.

The number of patients with elevated D-dimer, CRP, and lactate levels in patients before surgery is presented in a comparative aspect in Figure 2. It was shown that only the blood lactate level was significantly lower in the surviving patients before surgery ( $P = 0.003$ ).

**Univariate analysis.** Univariate analysis of clinical and laboratory parameters, CT in patients with strangulated SBO, and preoperative early mortality prediction are presented in Tables 3, 4.

**Table 2.** Laboratory Findings and Patient Severity Assessment by Outcome

Indicators	Before surgery		P value	Via 72 hours		P value
	1st group	2nd group		1st group	2nd group	
WBC count ( $\times 10^9/l$ ), Me [IQR]	14.2 [12.1-20.4]	17.8 [13.6-21.4]	.000	14.5 [12.3-23.7]	25.8 [18.1-27.2]	.000
Platelets ( $\times 10^9/L$ ), Me [IQR]	272.2 [252.7-368.2]	284.4 [266.4-389.3]	.078	264.8 [214.4-321.7]	287.5 [228.7-315.7]	.134
Hematocrit (%), Me [IQR]	46.2 [38.8-56.1]	58.2 [40.4-58.5]	.098	39.2 [35.4-47.1]	44.6 [36.2-49.3]	.006
D-dimer ( $\mu g/L$ ), Me [IQR]	1459 [1322-1763]	1589 [1532-2147]	.055	1354 [999-1644]	2098 [1789-2678]	.000
Lactate (mmol/l), Me [IQR]	2.1 [1.4-2.8]	3.2 [2.2-5.1]	.000	1.8 [1.5-2.6]	4.8 [3.2-8.3]	.000
CRP (mg/l), Me [IQR]	86 [76-153]	183 [141-211]	.000	92 [82-162]	201 [160-213]	.000
SBP (mm Hg), Me [IQR]	115 [100-160]	80 [70-100]	.000	130 [90-155]	65 [60-100]	.000
APACHE II, Me [IQR]	11 [9-16]	21 [15-28]	.000	14 [6-15]	26 [12-32]	.000
SOFA, Me [IQR]	4 [3-9]	8 [5-11]	.000	9 [3-9]	14 [5-12]	.000
ISTH Criteria for DIC, Me [IQR]	3 [1-4]	4 [3-5]	.169	2 [1-3]	5 [3-5]	.000

**Note:** P - Mann-Whitney test; NA - not applicable; CRP – C-reactive protein; APTT - Activated Partial Thromboplastin Time; INR - International Normalized Ratio; SBP - systolic blood pressure; ISTH DIC – score of the International Society of Thrombosis and Hemostasis Specialists.

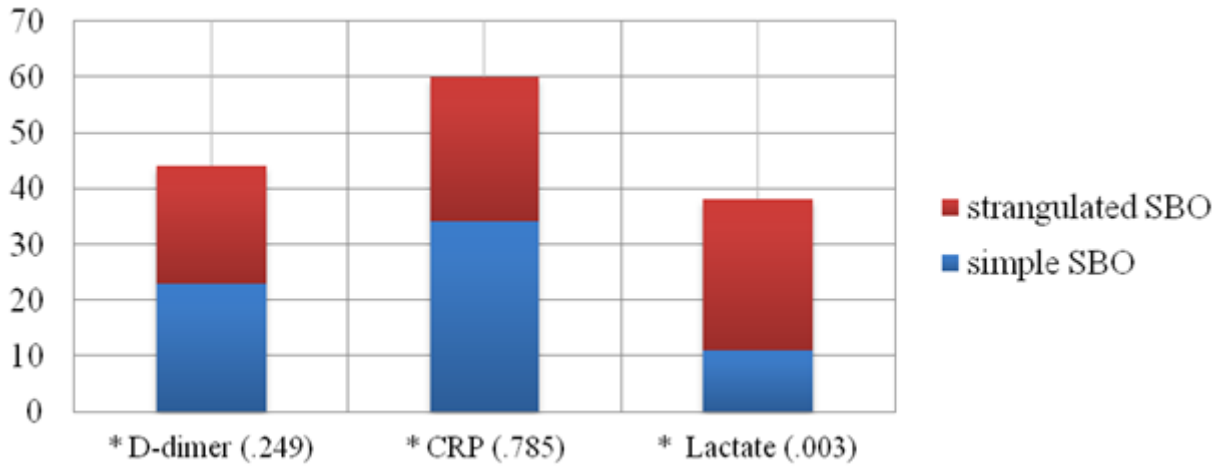


Fig. 2. Preoperative levels of D-dimer, CRP and lactate in patients with simple and strangulated SBO (\* – comparisons were made using the  $\chi^2$  test)

Table 3. Univariate Analysis for Patients with Strangulated SBO before Surgery

Variables	Regression coefficient	Odds ratio (95% CI)	P value
WBC count	0.045	0.972 (0.521–1.405)	0.879
Lactate	2.234	5.162 (3.114–10.248)	0.0014
CRP	0.771	1.721 (0.938–3.143)	0.0074
SBP	1.343	2.832 (1.316–6.443)	0.0062
APACHE II score	1.117	1.661 (1.112–4.124)	0.0081
SOFA score	1.746	3.963 (3.223–10.115)	0.0012
Previous abdominal surgery	0.525	1.391 (0.817–3.065)	0.071
Signs of peritonitis	3.116	7.123 (4.412–11.113)	0.0011
CT: large-walled small intestine $\geq 3$ mm	2.512	6.123 (3.749–9.411)	0.0013
CT: mesenteric involvement, free fluid in the abdomen	1.758	3.973 (3.764–10.345)	0.0012

Table 4. Univariate Analysis for Predicting Early Preoperative Mortality

Variables	Regression coefficient	Odds ratio (95% CI)	P value
WBC count	0.745	1.885 (0.929–3.121)	0.082
Lactate	3.121	6.371 (3.322–14.356)	0.0004
CRP	0.784	1.614 (0.841–2.994)	0.091
SBP	1.747	3.156 (1.724–8.332)	0.0024
APACHE II score	1.234	1.817 (1.457–5.151)	0.0091
SOFA score	1.835	4.278 (3.674–11.234)	0.0001
Previous abdominal surgery	0.471	1.243 (0.723–2.562)	0.071
Signs of peritonitis	3.234	8.231 (4.523–13.276)	0.0001

**Analysis of ROC curves of several biomarkers to predict early mortality.** Indicators were selected that were reliable before surgery: the predictive value of lactate and CRP levels, SBP, APACHE II, and SOFA scores for short-term mortality was assessed using the ROC method. The lactate AUC was 0.805 [95% CI 0.711-0.854], and the sensitivity and specificity were 60% and 82.1%, respectively ( $P = 0.000$ ). The AUC CRP was 0.625 [95% CI 0.511-0.721], and the sensitivity and specificity were 48.6% and 87.7%, respectively ( $P = 0.001$ ).

SBP AUC was 0.808 [95% CI 0.693-0.861], and sensitivity and specificity were 79.1% and 81.8%, respectively ( $P = 0.0001$ ). At the same time, APACHE II and SOFA scores were reliable for assessing the severity of patients, but the SOFA score was more significant before surgery (Fig. 3): its AUC was 0.848 [95% CI 0.699-0.872], and the sensitivity and specificity were 63, 3% and 85.7%, respectively ( $P = 0.0001$ ). 72 hours after surgery, the area under the ROC (AUC) curve of the D-dimer was 0.878 [95% CI 0.711-0.914], and the sensitivity and specificity were 91.2% and 95.6%, respectively ( $P = 0.0001$ ). The lactate AUC was 0.884 [95% CI 0.743-0.934], and the sensitivity and specificity were 78.2% and 91.1%, respectively ( $P = 0.0001$ ). The AUC CRP was 0.852 [95% CI 0.754-0.897], and the sensitivity and specificity were 66.7% and 90.5%, respectively ( $P = 0.001$ ). SBP AUC was 0.856 [95% CI 0.724-0.922], and sensitivity and specificity were 68.9% and 97.6%, respectively ( $P = 0.0001$ ). As the data of our study show, the APACHE II (AUC = 0.804) and SOFA (AUC = 0.801) indicators were reliable for assessing the severity of the patient's condition after surgery ( $P = 0.0001$ ).

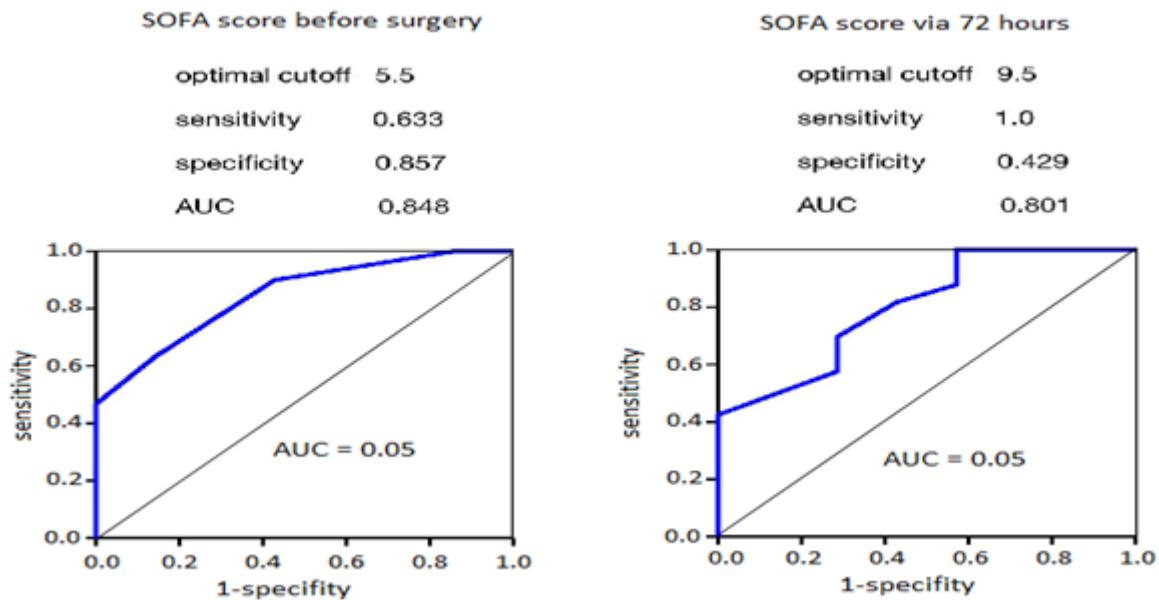


Fig. 3. Receiver operating characteristic (ROC) of the predictive model for the SOFA score. The area under the curve was 0.848 (95% CI 0.699-0.872) before surgery and 0.801 (95% CI 0.687-0.883) via 72 hours after surgery

**Discussion.** Strangulated obstruction is a life-threatening form of SBO, timely and accurate diagnosis of small intestine lesions in which it is already important. A better understanding of the pathophysiological disorders during the stages of treatment of these patients can determine the moments of a good prognosis and prevention of various complications. The main character in this pathology is closed obstruction of the affected segment of the intestine with vascular disorders as a trigger that causes reflex arterial vasospasm with secondary tissue anoxia. Then it develops into ischemia with loss of plasma and the formation of a large number of toxic substances of immune and endothelial origin, and sequestration of blood in a closed cycle causes an increase in intraluminal pressure, necrosis, and perforation with symptoms of intoxication [10, 11].

Our univariate analysis confirmed the following predictors of strangulation in SBO: hypotension, which required the introduction of vasopressors against the background of rehydration ( $P = 0.0062$ ); signs of peritonitis ( $P = 0.0011$ ); SOFA score  $\geq 5.5$  points at a blood lactate level  $\geq 2.15$  mmol/L; CT data indicating a thick ( $\geq 3$  mm) wall of the small intestine ( $P = 0.0013$ ), involvement of the mesentery in the form of its thickening, and the presence of free fluid in the abdominal cavity ( $P = 0.0012$ ). All these signs were present in 41 (85.4%) of 48 patients with small bowel ischemia before surgery and were associated with an increased risk of small bowel entrapment according to our data ( $P < 0.001$ ). In addition, the univariate analysis also confirmed that the following indicators are important predictors of early mortality: serum lactate ( $P = 0.0004$ ), the area under the curve (AUC) of which was 0.805 with a sensitivity of 60% and a specificity of 82.1% ( $P = 0.000$ ); the level of systolic blood pressure ( $P = 0.0024$ ), the AUC of which was 0.808 with a sensitivity of 79.1% and a specificity of 81.8% ( $P = 0.0001$ ); the severity of the patient before surgery on the SOFA score ( $P = 0.0001$ ), the indicators of which were more significant during this period of the study than the indicators of the APACHE II score: AUC was 0.848 with a sensitivity of 63.3% and a specificity of 85.7% ( $P = 0.0001$ ); the presence of peritonitis before surgery ( $P = 0.0001$ ). We emphasize the importance of such a combination for predicting early mortality in this category of patients since it was present in all 14 (100%) patients who died within 72 hours after surgery.

In our study, it was once again confirmed that there is no single clinical, laboratory, or radiological characteristic, which, in itself can indicate the need for surgical intervention in SBO, and the clinician must use all available information to make the right decision. The indicators used for forecasting in this study are not unique and new, but they give us valuable information that must be taken into account when diagnosing and predicting mortality in this category of patients. Patients with a clear clinical and radiological picture of SBO should be operated on after a short preoperative preparation. Be that as it may, clinicians should take into account the variables that we have analyzed since none of them is specific enough individually, but they are useful in aggregate in the preoperative judgment of the patient [13-15].

Our research has several **limitations**. First of all, this was a retrospective study, and our data was based on the medical records of patients who were treated in only two hospitals. Thus, we have not been able to completely avoid bias in the selection of data. Secondly, due to a relatively small clinical sample, the results obtained require further verification in patients with strangulation of the small intestine with its obstruction.

**Conclusion.** The study confirmed that five clinical and laboratory parameters are factors associated with small bowel strangulated during SBO, and earlier surgical intervention can reduce the incidence of irreversible vascular compromise and the development of complications after surgery. Treatment of SBO mostly depends on the surgeon, and the judgment on how long to carry out conservative treatment before surgery and whether to use laparoscopic or open approaches, if surgical intervention is necessary, should be based on the experience of the surgeon, data from clinical and laboratory parameters indicating both the severity of the patient, and the possible risk of death in the early postoperative period. Given the complexity and ambiguity of the

problem, in the future it is necessary to study the laboratory and potential factors affecting the risk of intestinal strangulation and predicting mortality in SBO in different age groups.

#### Literature:

1. Paulson EK, and W. M. Thompson WM. Review of small-bowel obstruction: the diagnosis and when to worry. Radiology 2015; 275 (2): 332–342.
2. Frager DH, and Baer JW. Role of CT in evaluating patients with small-bowel obstruction,” Seminars in Ultrasound, CT, and MR 1995; 16 (2): 127–140.
3. Maung AA, Johnson DC, Piper GL, et al. Evaluation and management of small-bowel obstruction: an eastern Association for the Surgery of Trauma practice management guideline. Journal of Trauma and Acute Care Surgery. 2012; 73 (5): 362–369.
4. Fevang BT, Fevang J, L. Stangeland L, et al. Complications and death after surgical treatment of small bowel obstruction: a 35-year institutional experience. Annals of Surgery. 2000; 231 (4): 529–537.
5. Cheadle WG, Garr EE, and Richardson JD. The importance of early diagnosis of small bowel obstruction. The American Surgeon. 1988; 54 (9): 565–569.
6. Knaus WA, Draper EA, Wagner DP, et al. APACHE II: a severity of disease classification system. Crit Care Med 1985;13:818–29.
7. Vincent JL, Moreno R, Takala J, et al. The SOFA. (Sepsis-related Organ Failure Assessment) score to describe organ dysfunction/failure. On behalf of the working group on sepsis-related problems of European society of intensive care medicine. Intensive Care Med 1996;22:707–710.
8. Anibal B-F, Fabiane A, Gonçalves M, et al. The use of APACHE II, SOFA, SAPS 3, C-reactive protein/albumin ratio, and lactate to predict mortality of surgical critically ill patients. A retrospective cohort study. Medicine: June 2019; 98 (26): p e16204/ doi: 10.1097/MD.00000000000016204.
9. Sethi A, Debbarma M, Narang N, Saxena A, Mahobia M, Tomar GS. Impact of targeted preoperative optimization on clinical outcome in emergency abdominal surgeries: A prospective randomized trial. Anesth Essays Res. 2018;12:149-154.
10. Kryvoruchko IA and Olefir OS. The Assessment of the Severity of Patients with Generalized Intra-abdominal Infection: An Emphasis on the Predictive Value of Reducing Abdominal Perfusion Pressure in the Complex Treatment of Patients. Acta Scientific Medical Sciences.2021; 5.11: 17-26.
11. Şahin M, Buluş H, Yavuz A, et al. The role of the lactate level in determining the risk rates of small bowel resection in incarcerated hernias. Ulus Travma Acil Cerrahi Derg. 2020;26(40): 593-599.
12. Dindo D, Demartines N, Clavien PA. Classification of surgical complications: a new proposal with evaluation in a cohort of 6336 patients and results of a survey. Ann Surg. 2004;240:205–213.
13. Arung W, Meurisse M, Detry O. Pathophysiology and prevention of postoperative peritoneal adhesions. World J Gastroenterol. 2011;17:4545–4553.
14. Mais V. Peritoneal adhesions after laparoscopic gastrointestinal surgery. World J Gastroenterol. 2014;20:4917–4925.
15. Chang YJ, Yan DC, Lai JY, et al. Strangulated small bowel obstruction in children. J Pediatr Surg. 2017;52:1313–1317.

#### **ХИРУРГИЧЕСКОЕ ЛЕЧЕНИЕ ОСТРОЙ НЕПРОХОДИМОСТИ ТОНКОЙ КИШКИ: КЛИНИЧЕСКИЕ И ЛАБОРАТОРНЫЕ ПОКАЗАТЕЛИ, СВЯЗАННЫЕ СО СТРАНГУЛЯЦИЕЙ И РАННЕЙ ЛЕТАЛЬНОСТЬЮ ПОСЛЕ ОПЕРАЦИИ. РЕТРОСПЕКТИВНОЕ ИССЛЕДОВАНИЕ**

Криворучко И.А., Олефир А.С.

**Резюме.** Острая непроходимость тонкой кишки (ОНТК) продолжает оставаться одной из самых сложных проблем экстренной абдоминальной хирургии. Материалы и методы. Оценены результаты лечения 171 больного 18-60 лет с ОНТК. Пациенты были разделены на две группы: 1-я - с положительным исходом (выписанные, n = 152), 2-я - с неблагоприятным исходом (умершие, n = 19). Результаты. Все больные оперированы, летальность была 11,1%. Гипотония, при которой требовалось введение вазопрессоров на фоне проведения регидратации, признаки перитонита, SOFA score  $\geq 5,5$  баллов при уровне лактата крови  $> 2,15$  ммоль/л, КТ-данные, свидетельствующие о толстой ( $\geq 3$  мм) стенке тонкой кишки и о вовлечении брыжейки кишки в виде ее утолщения, наличие свободной жидкости в брюшной полости были предикторами странгуляции при ОНТК ( $P < 0,001$ ). Важные предикторы ранней летальности до операции также подтверждены были: лактат сыворотки крови, уровень систолического артериального давления, тяжесть больного по шкале SOFA, наличие перитонита до операции. Заключение. Было подтверждено, что пять клинико-лабораторных параметров свидетельствуют об ущемлении тонкой кишки и три параметра являются предикторами ранней летальности.

**Ключевые слова:** острая непроходимость тонкой кишки, странгуляция, диагностика, прогнозирование, летальность, хирургическое лечение, результаты.



УДК: 616.37-002-089.8(07)

### ХИРУРГИЧЕСКОЕ ЛЕЧЕНИЕ ХРОНИЧЕСКОГО ПАНКРЕАТИТА У ДЕТЕЙ

Кулевич Богдан Олегович<sup>1</sup>, Разумовский Александр Юрьевич<sup>1,2</sup>, Холостова Виктория Валерьевна<sup>1,2</sup>, Митулов Зорикто Батоевич<sup>1,2</sup>, Задвернюк Александр Сергеевич<sup>2</sup>, Чумакова Галина Юрьевна<sup>2</sup>, Гордеева Екатерина Александровна<sup>2</sup>

1 - Федеральное государственное автономное образовательное учреждение высшего образования «Российский национальный исследовательский медицинский университет им. Н.И. Пирогова» Министерства здравоохранения Российской Федерации, г. Москва;

2 - Государственное бюджетное учреждение здравоохранения г. Москва «Детская городская клиническая больница им. Н.Ф.Филатова Департамента здравоохранения г. Москва», Российская Федерация, г. Москва

### БОЛАЛАРДА СУРУНКАЛИ ПАНКРЕАТИТ ЖАРРОҲЛИК ДАВОЛАШ

Кулевич Богдан Олегович<sup>1</sup>, Разумовский Александр Юрьевич<sup>1,2</sup>, Холостова Виктория Валерьевна<sup>1,2</sup>, Митулов Зорикто Батоевич<sup>1,2</sup>, Задвернюк Александр Сергеевич<sup>2</sup>, Чумакова Галина Юрьевна<sup>2</sup>, Гордеева Екатерина Александровна<sup>2</sup>

1 - Россия Федерацияси Соғлиқни сақлаш вазирлигининг "Н.И. Пирогов номидаги Россия Миллий тадқиқот тиббиёт университети" Федерал Давлат автоном Олий таълим муассасаси, Москва ш.;

2 - Москва шаҳри Соғлиқни сақлаш Давлат бюджет муассасаси "Москва шаҳри Соғлиқни сақлаш бошқармаси Н.Ф. Филатов номидаги болалар сахар клиник шифохонаси", Россия Федерацияси, Москва ш.

### SURGICAL TREATMENT OF CHRONIC PANCREATITIS IN CHILDREN

Kulevich Bogdan Olegovich<sup>1</sup>, Razumovsky Alexander Yuryevich<sup>1,2</sup>, Kholostova Victoria Valeryevna<sup>1,2</sup>, Mitupov Zorikto Batoevich<sup>1,2</sup>, Zadvernyuk Alexander Sergeevich<sup>2</sup>, Chumakova Galina Yuryevna<sup>2</sup>, Gordeeva Ekaterina Aleksandrovna<sup>2</sup>

1 - Federal State Autonomous Educational Institution of Higher Education "Russian National Research Medical University named after N.I. Pirogov" of the Ministry of Health of the Russian Federation, Moscow;

2 - State Budgetary Institution of Healthcare of Moscow "Children's City Clinical Hospital named after NF Filatova of the Moscow Department of Health", Russian Federation, Moscow

e-mail: [bogdankulevich@mail.ru](mailto:bogdankulevich@mail.ru)

**Резюме.** Мақолада Н.Ф. Филатов клиникасида сурункали панкреатит билан касалланган болаларни 2010 йилдан 2021 йилгача жарроҳлик йўли билан даволаш натижалари келтирилган. Ёш оралиғи 1 йил-18 йил, gender тақсимоли аниқланмаган. Ирсий обструктив панкреатит билан касалланган болаларни хирургик даволашнинг қиёсий характеристикаси ўтказилди. Кўп ҳолларда, беморлар бўйлама ва кўндаланг панкреатоежуностоми ўтди. Беморларда операциядан кейинги давр муаммосиз ўтди. Енг даҳшатли асорат ўлимнинг асосий сабаби бўлган арросив қонашдир.

**Калит сўзлар:** сурункали панкреатит, ирсий панкреатит, обструктив панкреатит, бўйлама панкреатоежуноанастамоз, кўндаланг панкреатоежуноанастамоз.

**Abstract.** The article presents the results of surgical treatment of children diagnosed with chronic pancreatitis in the N.F.Filatov Clinic from 2010 to 2021. The age range is 1 year - 18 years, no gender distribution was revealed. A comparative characteristic of surgical treatment of children with hereditary obstructive pancreatitis was carried out. In most cases, patients underwent longitudinal and transverse pancreatojejunostomy. The postoperative period in patients proceeded smoothly. The most formidable complication is arrosive bleeding, which is the main cause of deaths.

**Keywords:** chronic pancreatitis, hereditary pancreatitis, obstructive pancreatitis, longitudinal pancreatojejunostomosis, transverse pancreatojejunostomosis.

**Введение.** Одной из актуальных проблем детской гастроэнтерологии и хирургии органов гепатопанкреатобилиарной области является хронический панкреатит. Частота встречаемости данной патологии среди детского населения возрастает и составляет до 10 % от заболеваний органов брюшной полости (1,2).

Диагностика и лечение этой категории пациентов требует комплексного обследования с использованием современных высокочувствительных методов исследования и коллегиального участия ряда специалистов: детского хирурга, гастроэнтеролога и эндокринолога. В настоящее время алгоритм ведения этих пациентов не регламентирован, поэтому зачастую пациенты длительно получают заместительную ферментную терапию, имея показания к оперативному лечению. Кроме того, неспецифичность жалоб и клинических проявлений хронического панкреатита, нередко бессимптомное течение и первичное выявление экзо- и эндокринной недостаточности приводят к более позднему выбору оптимального метода лечения и повышают риск развития осложнений. Поэтому этапность и приемственность в исследовании и лечении детей с хроническим панкреатитом, а так же осторожность специалистов первичного звена, своевременная диагностика и разумная тактика лечения являются залогом успешного исхода заболевания.

С целью оказания специализированной высококвалифицированной консультативной, диагностической, амбулаторной и стационарной медицинской помощи в 2016 году по инициативе профессора Разумовского А.Ю. на базе Фила-

товской больницы был организован первый в России Центр лечения аномалий развития и заболеваний гепатопанкреато-билиарной системы у детей.

В статье отражен опыт диагностики и лечения хронического панкреатита у детей в Центре лечения аномалий развития и заболеваний гепатопанкреатобилиарной системы у детей на базе клиники Н.Ф.Филатова.

**Материалы и методы исследования.** Проведен ретроспективный и проспективный анализ результатов лечения детей с диагнозом хронический панкреатит в клинике им.Н.Ф.Филатова с 2010 года по 2021 гг. В исследовании использованы данные лабораторной (клинический анализ крови и мочи, биохимический анализ крови и мочи) и инструментальной (УЗИ, МРТ, МСКТ) диагностики, изучены генетические маркеры хронического панкреатита, жалобы, клиническая картина до и после оперативного лечения, осложнения в послеоперационном периоде и пути их коррекции.

К настоящему времени в центре выполнена 41 операция по поводу хронического панкреатита. Возраст пациентов составил от 1 года до 18 лет, распределения патологии по половой принадлежности не выявлено.

Проведен анализ результатов лабораторной (клинический анализ крови, биохимический анализ крови (амилаза, глюкоза, С-пептид)) и инструментальной (УЗИ (ультразвуковое исследование), МРТ (магнитно-резонансная томография), МСКТ (мультиспиральная компьютерная томография), МРХПГ (магнитно-резонансная холангиопанкреатография)), диагностики пациентов с патологией ПЖ (поджелудочной железы), проходивших лечение в ДГКБ им.Н.Ф.Филатова. Кроме того в ряде случаев были исследованы генетические маркеры панкреатита (SPINK - serine protease inhibitor Kazal type 1, CFTR - cystic fibrosis transmembrane conductance regulator, PRSS1- cationic trypsinogen) и онкомаркеры (CA - Carbohydrate antigen и CEA - Carcinoembryonic antigen).

**Результаты исследования.** В нашей клинике все дети с хроническим панкреатитом условно поделены на 2 группы в зависимости от этиологии: генетически обусловленный панкреатит и обструктивный. Это деление связано с тем, что наследственный панкреатит манифестирует раньше, имеет тяжелое течение и повышает риск развития осложнений до и после оперативного лечения (3, 4). Всего с 2010 года по 2020 прооперирован 41 пациент с ХП, из которых 16 пациентов с наследственным панкреатитом и 18 - с обструктивным. Отдельную группу составляют пациенты с посттравматическим панкреатитом (9 больных).

При развитии хронического панкреатита важную роль играют генетические факторы. Одним из начальных инициирующих событий в развитии панкреатита у детей является преждевременная внутриклеточная активация трипсиногена. Около 20% преждевременно активированного трипсина ингибируется белком, кодируемым геном SPINK1 (serine peptidase inhibitor Kazal Type 1, панкреатический секреторный ингибитор трипсина), а оставшийся трипсин расщепляется другим белком, который кодируется геном PRSS1 (cationic trypsinogen gene, ген катионного трипсиногена). Появление мутации в PRSS1 связано с повышенной восприимчивостью к активации трипсина или устойчивой активностью фермента в поджелудочной железе, и эти мутации чаще вызывают наследственный панкреатит. Различные варианты мутаций гена PRSS1, индуцируют не только неправильное свертывание и стресс эндоплазматического ретикулума, но также играют патогенную роль в развитии наследственного панкреатита у детей (5). CFTR (cystic fibrosis transmembrane conductance regulator, ген муковисцидоза) - это специальный канал, участвующий в транспортировке анионов: полная потеря его функции приводит к сгущению секрета, обструкции протоков и разрушению поджелудочной железы при муковисцидозе (6). Мутации CFTR могут вызывать нарушение экспрессии CFTR в панкреатических протоках и повышать риск развития рецидивирующего и хронического панкреатита с помощью следующих механизмов: снижение внутриклеточного pH, снижение вымывания панкреатических ферментов, более вязкой и богатой белками протоковой жидкости, камнеобразование и атрофия железы (7). Дети с вариантами PRSS1 более склонны к развитию хронического панкреатита, чем к рецидивирующему, с более ранним началом и быстрым прогрессированием до хронического панкреатита, чем у детей без мутаций (8, 9, 10).

В нашем исследовании среди детей с наследственным панкреатитом было 6 пациентов с мутацией гена PRSS1 (Cationic trypsinogen), 4 с CFTR (cystic fibrosis transmembrane conductance regulator) 4 пациентов SPINK1 (Pancreatic secretory trypsin inhibitor) и 2 пациента с SPINK1 (Pancreatic secretory trypsin inhibitor).

Распределение нозологий, приводящих к обструктивному панкреатиту в нашем исследовании следующее: Pancreatobiliary malunion (стеноз БДА, киста холедоха) 4, Pancreas divisum 3, Annular pancreas 2+3, ЖКБ, Холангиолитиаз 3, в т.ч. сочетанная билио-, дуодено-, панкреатопатия + портальная гипертензия 3.

Кроме того, у детей первопричиной развития панкреатита могут быть токсико-метаболические факторы, однако они редко встречаются только у детей с хроническим панкреатитом (11). В исследовании не встречались дети с такими формами панкреатита.

Благодаря международному исследованию INSPPIRE (INternational Study Group of Pediatric Pancreatitis: In Search for a CuRE Cohort Study, международная группа по изучению панкреатитов) у детей установлены диагностические критерии всех видов панкреатитов. Для острого панкреатита включают два любых признака из триады: боли в животе, изменения структуры поджелудочной железы, соответствующую заболеванию и подтвержденную инструментальными методами исследования, и сывороточную амилазу или липазу, в 3 и более раза превышающую норму (12).

В нашей клинике разработаны критерии для хирургической коррекции:

1. структурные изменения ПЖ - вирсунгодилатация, вирсунголитиаз
2. клинико-лабораторные изменения: рецидивирующий болевой синдром, приступ острого панкреатита в анамнезе, эндокринная недостаточность (сахарный диабет), экзокринная недостаточность, гиперферментемия;
3. вторичные поражения - тромбоз селезеночной вены, портальная гипертензия, нарушение дуоденальной проходимости;

Сочетание любого клинического признака, структурных изменений или вторичных поражений, а так же 3 и более клинических признака при неэффективности терапевтического лечения являются показаниями к хирургической коррекции хронического панкреатита.

Вторичные изменения связаны с более поздним обращением пациентов ввиду отсутствия клинических проявлений и выявлены в нашем центре у 7 исследуемых пациентов: чаще встречался фиброз ПЖ и тромбоз селезеночной вены на фоне перипанкреатического фиброза.

**Кольцевидная ПЖ.** Кольцевидная поджелудочная железа в подавляющем большинстве случаев встречается у новорожденных и не представляет трудностей в диагностике еще на антенатальном этапе, однако, около 6% этого порока в виде подковообразной железы, охватывающей 12-кишку в виде подковы, проявляется в грудном и раннем возрасте. Проявляется синдромом рвоты и гипотрофией. Учитывая неспецифический характер клинической картины наибольшее значение придается инструментальной диагностике: УЗИ, КТ и динамической контрастной дуоденографии. При рентгенографии четко определяется дефект заполнения нисходящей ветви 12-перстной кишки, через который контраст тонкой струей поступает из расширенных луковицы 12-перстной кишки и желудка. Симптом является патогномичным для этой патологии. УЗИ и КТ позволяют четко визуализировать подковообразную форму ПЖ, охватывающую с боковых и медиальной сторон нисходящую ветвь 12-перстной кишки. Особенностью данного порока развития ПЖ является частое наличие добавочного панкреатического протока и изменение нормальной конфигурации протоковой системы ПЖ, вызывающее нарушение оттока панкреатического сока и развитие хронического панкреатита.

Нами оперированы 5 детей с хроническим панкреатитом на фоне данного порока развития: 2 детей с кольцевидной ПЖ были первично оперированы по поводу острой дуоденальной непроходимости в периоде новорожденности – выполнена операция Кимура, в последующем панкреатит манифестировал в возрасте 3 и 10 лет соответственно. Трое детей впервые госпитализированы в наш центр в возрасте 3, 4 и 6 лет с клиническими проявлениями хронического панкреатита в сочетании с хронической дуоденальной непроходимостью. Этим пациентам выполнялась поперечная панкреатоюноанастомия и одному ребёнку выполнена панкреатодуоденальная резекция. В послеоперационном периоде осложнений не наблюдалось.

**Pancreas Divisum.** *Pancreas divisum* представляет собой аномалию развития ПЖ, обусловленную нарушением слияния дорсального и вентрального панкреатических зачатков. Результатом этого является раздельное дренирование двух частей ПЖ: вентральная часть головки дренируется гипоплазированным Вирсунговым протоком, открывающимся на большом дуоденальном соске секрет от дорсальной части головки, а также тела и хвоста, оттекает через Санториниев проток и малый дуоденальный сосок. Вирсунгов проток при данном пороке может быть гипоплазирован или отсутствовать вообще. *Pancreas divisum* встречается у 5-10% населения и в большинстве случаев не проявляется клинически. Однако, в ряде случаев вследствие измененного Вирсунгова протока и неадекватного оттока секрета от большей части ПЖ через Санториниев проток повышается внутрипротоковое давление в железе, что и приводит к развитию панкреатита.

Нами оперированы 3 детей с хроническим панкреатитом на фоне данного порока развития: все были первично оперированы в раннем детском возрасте с клиническими проявлениями острого панкреатита. Этим пациентам выполнялась продольная панкреатоюноанастомия. В послеоперационном периоде у данной категории пациентов осложнений не было.

**Хронический панкреатит.** В нашей клинике принят следующий алгоритм диагностики хронического панкреатита:

- 1) Лабораторная диагностика - амилаза, глюкоза, инсулин, С - пептид, билирубин, АЛТ, АСТ, ГГТ, ХЭ, эластаза 1
- 2) Генетическое исследование - PRSS1, SPINK1, CFTR
- 3) Инструментальная диагностика – УЗИ, МРХПГ, ФГДС
- 4) Онкомаркеры СА19
- 5) Консультации специалистов - эндокринолога, гастроэнтеролога
- 6) Морфологическое исследование ПЖ

Клинические проявления хронического панкреатита у детей складываются из 2-х групп симптомов: рецидивирующее течение обострений панкреатита и признаки эндо- и экзокринной недостаточности. Однако, зачастую хронический панкреатит скрывается за масками других нозологий. Например, дебют сахарного диабета в подростковом возрасте не связывается с течением панкреатита, тогда как он является признаком необратимого или частично обратимого повреждения поджелудочной железы на фоне обструктивной формы панкреатита. Кроме того, у ряда детей с диабетом при генетическом обследовании выявление гена CFTR трактуется в пользу муковисцидоза, тогда как сочетание с сахарным диабетом может свидетельствовать в пользу хронического панкреатита. У 33% исследуемых было бессимптомное течение панкреатита, диагноз установлен на основании инструментальных методов исследования и выявления осложнений. В 68% случаев детей беспокоил рецидивирующий (от 3 до 6 раз в год) болевой синдром в эпигастриальной области разной степени интенсивности в сочетании с гиперферментемией (повышение амилазы в десятки раз). 11% пациентов первично наблюдались у эндокринологов и получали терапию по поводу сахарного диабета.

Сахарный диабет встречался чаще у детей с наследственным панкреатитом, а муковисцидоз не выявлялся вообще у детей с обструктивным панкреатитом.

Вирсунголитиаз выявлен у 94,4% (17/18) детей с обструктивным панкреатитом и у 87,5% (14/16) с генетически обусловленным панкреатитом. Сочетание вирсунгодилатации и камней Вирсунгова протока чаще встречалось среди детей с обструктивным панкреатитом (соответственно 17/18 (94,4%) к 12/18 (66,7%)).

В ДГКБ им.Н.Ф.Филатова выполняются все виды оперативных вмешательств на ПЖ, многие из них были усовершенствованы и впервые применены в детской практике. Все операции можно разделить на 2 группы – резекционные (с пересечением вирсунгова протока и без) и дренирующие, включающие внутреннее и наружное дренирование протоковой системы ПЖ. Среди дренирующих чаще выполнялись продольная и поперечная панкреатоеюностомия, панкреатоцистоюностомия. Среди резекционных – секторальная и дистальная резекция поджелудочной железы, панкреатодуоденальная резекция.

Оптимальным способом хирургической коррекции хронического панкреатита является продольная панкреатоеюностомия, позволяющая удалить все конкременты и обеспечить наилучшие возможности для декомпрессии поджелудочной железы. Показанием к данному типу операции является расширение Вирсунгова протока (от 5 мм) при отсутствии воспалительного процесса в головке поджелудочной железы. Показанием к поперечной панкреатоеюностомии операции является наличие у пациента клинической картины хронического панкреатита, не поддающегося консервативной терапии при отсутствии достоверной визуализации главного панкреатического протока.

В нашем центре выполнено 28 продольных панкреатоеюноанастомозов пациентам с хроническим панкреатитом. Поперечный панкреатоеюноанастомоз использовался в лечении пациентов с первично-ацинарной формой панкреатита, при которой визуализация главного протока (ввиду невыраженной гипертензии) поджелудочной железы затруднена. В центре выполнено 3 таких оперативных вмешательства. У 2 пациентов с сопутствующей билиарной гипертензией операция была дополнена наложением билиодигестивного анастомоза.

В большинстве случаев детям с хроническим панкреатитом выполнялась продольная панкреатоеюностомия – 13 с наследственным и 15 с обструктивным хроническим панкреатитом, поперечная панкреатоеюностомия соответственно - 2 и 1.

Основные этапы продольной панкреатоеюностомии – рассечение Вирсунгова протока, экстракция конкрементов, наложение панкреато-дигестивного анастомоза. 2 пациентам с хроническим обструктивным панкреатитом и кольцевидной ПЖ, приведшей к сдавлению ДПК, вторичным изменениям и хронической дуоденальной непроходимости с обструктивным панкреатитом выполнялась панкреатодуоденальная резекция. Вследствие грубого фиброза головки ПЖ в сочетании с перипанкреатическим фиброзом 12-перстной кишки 1 пациенту с наследственным панкреатитом и холангитом выполнена ПДР. 3 пациентам с течением хронического холецистопанкреатита выполнено наложение холецистопанкреатоеюноанастомоза.

Результаты лечения в подавляющем большинстве случаев были положительными, у подавляющего большинства детей как с наследственным, так и с хроническим панкреатитом, удалось купировать проявления панкреатита, нормализовать уровень ферментов крови и предотвратить камнеобразование в железе. Снизить тяжесть проявлений сахарного диабета удалось 2 детям с наследственным панкреатитом и у 1 с обструктивным.

Наиболее непредсказуемым осложнением является аррозивное кровотечение, поскольку достоверно установить источник кровотечения не является возможным, а терапевтическая коррекция не всегда эффективна в полной мере. В нашей клинике кровотечение в послеоперационном периоде было у 2 детей с наследственным панкреатитом и 3 с обструктивным, было 2 летальных исхода вследствие аррозивного кровотечения в послеоперационном периоде.

**Заключение.** Клиническая картина хирургических заболеваний поджелудочной железы зачастую не специфична, что требует повышенной врачебной осторожности. Кроме того, всех пациентов с дебютом сахарного диабета или поздно диагностированным муковисцидозом необходимо обследовать для исключения ХП (УЗИ ОБП, МРХПГ, панкреатическая амилаза крови). Оперативное лечение как при генетически обусловленным, так и при обструктивном хроническом панкреатите, заключается в создании механизма беспрепятственного оттока панкреатического сока в кишечник. У пациентов с первичным манифестным панкреатитом даже при отсутствии признаков вирсунгодилатации и вирсунголитиаза операция панкреатоеюностомии позволяет достичь клинической ремиссии и остановить прогрессирование диабета. Продольная и поперечная панкреатоеюностомия, панкреато-дуоденальная резекция – наиболее перспективные методы лечения хронического панкреатита.

#### Литература:

1. Karolina Wejnarska, Elwira Kolodziejczyk, Katarzyna Wertheim-Tysarowska, Maciej Dadalski, Agnieszka Sobczynska-Tomaszewska, Jarosław Kierkus, Jerzy Bał, Agnieszka Magdalena Rygiel, Grzegorz Oracz, The Etiology and Clinical Course of Chronic Pancreatitis in Children With Early Onset of the Disease, *J Pediatr Gastroenterol Nutr*, 2016 Dec;63(6):665-670, DOI: 10.1097/MPG.0000000000001414
2. Бельмер С. В., Гасилина, Т. В. Панкреатиты у детей, *Лечащий врач*, 2009, №1. - с. 28-31
3. Uc A, Fishman DS Pancreatic Disorders. *Pediatr Clin North Am* 2017; 64(3):685-706, DOI: 10.1016/j.pcl.2017.01.010
4. Löhr JM, Dominguez-Munoz E, Rosendahl J, Besselink M, Mayerle J, Lerch MM, Haas S, HaPanEU/UEG Working Group United European Gastroenterology evidence-based guidelines for the diagnosis and therapy of chronic pancreatitis (HaPanEU), *United European Gastroenterol J*, 2017; p.22-27; DOI: 10.1177/2050640616684695
5. Ausilia Enea, Antonio Pizzol, Michele Pinon, Fabio Cisarò, Francesco Tandoi, Carlo Arduino, Pier Luigi Calvo, Hereditary Pancreatitis in Paediatrics: The Causative Role of p.Leu104Pro Mutation of Cationic Trypsinogen Gene Also in Young Subjects, *Gut*, 2019 Apr;68(4):767-768, DOI: 10.1136/gutjnl-2018-316443
6. Ooi CY, Durie PR Cystic fibrosis from the gastroenterologist's perspective. *Nat Rev Gastroenterol Hepatol* 2016;13(3):175-85, DOI: 10.1038/nrgastro.2015.226

7. Hegyi P, Wilschanski M, Muallem S, et al. CFTR: A New Horizon in the Pathomechanism and Treatment of Pancreatitis. *Rev Physiol Biochem Pharmacol* 2016;170(37-66), DOI: 10.1007/112\_2015\_5002
  8. Kumar S, Ooi CY, Werlin S, Abu-El-Hajja M, Barth B, Bellin MD, et al. Risk factors associated with pediatric acute recurrent and chronic pancreatitis: Lessons from INSPPIRE. *JAMA Pediatr*, 2016; 170:562-9, DOI: 10.1001/jamapediatrics.2015.4955
  9. Giefer MJ, Lowe ME, Werlin SL, Zimmerman B, Wilschanski M, Troendle D, et al. Early-onset acute recurrent and chronic pancreatitis is associated with PRSS1 or CTRC gene mutations. *J Pediatr* 2017;186:95-100, DOI: 10.1016/j.jpeds.2017.03.063
  10. Liu QY, Abu-El-Hajja M, Husain SZ, Barth B, Bellin M, Risk Factors for Rapid Progression From Acute Recurrent to Chronic Pancreatitis in Children: Report From INSPPIRE, *J Pediatr Gastroenterol Nutr.* 2019 Aug;69(2):206-211, DOI: 10.1097/MPG.0000000000002405
  11. John Pohl, Veronique Morinville, Sohail Z Husain, Aliye Uc, Toxic-Metabolic Risk Factors Are Uncommon in Pediatric Chronic Pancreatitis, *J Pediatr Gastroenterol Nutr.* 2016 Jun;62(6):e66-7, DOI: 10.1097/MPG.0000000000001156
- Garipey CE, Heyman MB, Lowe ME, Pohl JF, Werlin SL, Wilschanski M, et al. Causal evaluation of acute recurrent and chronic pancreatitis in children: Consensus from the INSPPIRE group. *J Pediatr Gastroenterol Nutr*, 2017;64:95-103, DOI: 10.1097/MPG.0000000000001446

#### **ХИРУРГИЧЕСКОЕ ЛЕЧЕНИЕ ХРОНИЧЕСКОГО ПАНКРЕАТИТА У ДЕТЕЙ**

*Кулевич Б.О., Разумовский А.Ю., Холостова В.В., Митупов З.Б., Задвернюк А.С., Чумакова Г.Ю., Гордеева Е.А.*

**Резюме.** В статье представлены результаты хирургического лечения детей с диагнозом хронический панкреатит в клинике им.Н.Ф.Филатова с 2010 года по 2021 гг. Возрастной диапазон 1 год – 18 лет, распределения по полу не было выявлено. Проведена сравнительная характеристика оперативного лечения детей с наследственным и обструктивным панкреатитом. Пациентам в большинстве случаев выполнялась продольная и поперечная панкреатоюностомия. Послеоперационный период у больных протекал гладко. Наиболее грозным осложнением является аррозивное кровотечение, которое является основной причиной летальных исходов.

**Ключевые слова:** хронический панкреатит, наследственный панкреатит, обструктивный панкреатит, продольный панкреатоюноанастомоз, поперечный панкреатоюноанастомоз.

УДК: 616.366-003.7:616.381-002

**ЖЕЛЧНЫЙ ПЕРИТОНИТ ПРИ ЖЕЛЧНОКАМЕННОЙ БОЛЕЗНИ**

Курбаниязов Зафар Бабажанович, Баратов Маннон Бахронович

Самаркандский Государственный медицинский институт, Республика Узбекистан, г. Самарканд

**ЎТ ТОШ КАСАЛЛИГИДА ЎТ-САФРОЛИ ПЕРИТОНИТ**

Курбаниязов Зафар Бабажанович, Баратов Маннон Бахронович

Самарканд Давлат тиббиёт институти, Ўзбекистон Республикаси, Самарканд ш.

**BILIOUS PERITONITIS IN GALL STONE DISEASE**

Kurbaniyazov Zafar Babajanovich, Baratov Mannon Bakhronovich

Samarkand State Medical Institute, Republic of Uzbekistan, Samarkand

e-mail: [dr\\_zafar@list.ru](mailto:dr_zafar@list.ru)

**Резюме.** Билиар перитонит билан оғриган 131 нафар беморни текшириш ва даволаш натижалари ўрганилди, бу холелитиёз билан операция қилинган барча беморларнинг 2,2 фоизини ташкил этди. Улардан 82 таси (7,1%) ўткир деструктив холециститнинг асорати сифатида перитонит билан ва 49 таси (0,8%) холелитоз операциясидан кейинги асорат сифатида перитонит билан. Перитонит билан оғриган беморлар орасида 39 (29,7%) эркаклар ва 92 (70,3%) аёллар бўлиб, жинслар нисбати 1: 2,5 ни ташкил этди. Холелитиёз билан оғриган барча операция қилинган беморларда бир хил нисбат 1: 6 ни ташкил этди, бу эркаклардаги холелитиёзнинг янада мураккаб курси ҳақидаги адабиёт маълумотларини тасдиқлайди. 60-69 ёшдаги беморлар - 41 (31,3%) ва 50-59 ёшлилар - 37 (28,2%). Беморларнинг 11 нафари (8,4 фоизи) 70-79 ёш, 5 нафари (3,9 фоизи) 80 ёшдан ошганлар, 29 нафари (22,1 фоизи) 40-49 ёш ва 8 нафари (6,1 фоизи) 30-39 ёшда.

**Калит сўзлар:** ўт тош касаллиги, сафро перитонит, даволаш.

**Abstract.** The results of examination and treatment of 131 patients with biliary peritonitis were studied, which was 2.2% of all operated patients with cholelithiasis. Of these, 82 (7.1%) with peritonitis, as a complication of acute destructive cholecystitis and 49 (0.8%) with peritonitis, as a complication after surgery for cholelithiasis. Among patients with peritonitis there were 39 (29.7%) men and 92 (70.3%) women, the gender ratio was 1: 2.5. The same ratio among all operated patients with cholelithiasis was 1: 6, which confirms the literature data on a more complex course of cholelithiasis in males. Patients aged 60-69 years prevailed - 41 (31.3%) and 50-59 years old - 37 (28.2%). 11 (8.4%) patients were 70-79 years old, 5 (3.9%) - over 80 years old, 29 (22.1%) - 40-49 years old and 8 (6.1%) - 30-39 years old.

**Key words:** cholelithiasis, biliary peritonitis, treatment.

В последние два десятилетия отмечается значительный рост числа больных с холелитиазом и его осложнениями, как деструктивный холецистит и желчный перитонит (3,5,11). Особенностью желчного перитонита является скрытость клинических проявлений, что приводит к запоздалой диагностике, увеличению частоты послеоперационных осложнений и летальности. К тому же желчный перитонит чаще всего возникает у больных пожилого и старческого возраста, что обусловлено превалярованием у них деструктивных форм острого холецистита и стертыми симптомами болезни. Желчные перитониты, возникающие в послеоперационном периоде, как осложнение холецистэктомии, также диагностируются с опозданием как вследствие стертости клиники, так и нерешительности хирургов к проведению повторных вмешательств (1,8,10).

**Целью исследования** явилось изучение причин возникновения желчного перитонита у больных холелитиазом.

**Материал исследования.** В хирургических отделениях 1-ой клиники Самаркандского государственного медицинского института за последние 20 лет в период 2001-2020 г.г. прооперировано 5849 больных с холелитиазом, из них 1167 (19,9%) с острым деструктивным холециститом. Нами отмечено значительное увеличение (в 1,9 раза) числа оперированных больных с желчнокаменной болезнью в период 2011-2020 г.г. (число операций составило 3801), нежели в период 2001-2010 г.г. (число операций 2048). При этом частота острого деструктивного холецистита в анализируемые временные промежутки составило из общего числа оперированных больных с холелитиазом 19,2% (394 больных – 2001-2010 г.г.) и 20,3% (773 больных – 2011 -2020 г.г.), т.е. примерно равное. Вместе с тем, значимо уменьшилась частота оперированных больных с перитонитом 8,4% (32) и 6,3% (49), как осложнения острого деструктивного холецистита и послеоперационным желчным перитонитом 1,1% (22 больных) и 0,7% (27 больных) соответственно.

Нами изучены результаты обследования и лечения 131 больных с желчным перитонитом, что составило 2,2% из числа всех оперированных больных с холелитиазом. Из них 82 (7,1%) с перитонитом, как осложнение острого деструктивного холецистита и 49 (0,8%) с перитонитом, как осложнение после операции по поводу холелитиаза. Среди больных с перитонитом было 39 (29,7%) мужчин и 92 (70,3%) женщин, гендерное соотношение составило 1:2,5. Это же соотношение среди всех оперированных больных с желчнокаменной болезнью составило 1:6, что подтверждает литературные данные о более сложном течении холелитиаза у лиц мужского пола. Преваляровали пациенты в возрасте 60-69 лет – 41 (31,3%) и 50-59 лет – 37 (28,2%). 11 (8,4%) пациентов были в возрасте 70-79 лет, 5 (3,9%) – в возрасте старше 80 лет, 29 (22,1%) – 40-49 лет и 8 (6,1%) – 30-39 лет.

Считается, что желчный перитонит чаще всего развивается у больных пожилого и старческого возраста, что обусловлено увеличением у них деструктивных форм острого холецистита с перитонитом, которые протекают со стертыми

симптомами заболевания. Пожилые люди, как правило имеют длительный анамнез желчнокаменной болезни и являются носителями дремлющей инфекции, значительных морфологических изменений не только в желчном пузыре, но и в печени, поджелудочной железе. Кроме того эти больные имеют тяжелые сопутствующие заболевания, которые в определенной степени требуют тщательной подготовки подобных больных для выполнения плановых оперативных вмешательств.

**Результаты исследования.** Среди 82 больных с деструктивным холециститом, осложненным желчным перитонитом, по характеру патологического процесса пропотной наблюдался у 55 (67,1%) больного, из них разлитой – у 9 (16,4%) и отграниченный – у 46 (83,6%). Прободной желчный перитонит был у 27 (32,9%) больных, из них разлитой – у 10 (37,1%) и отграниченный – у 17 (62,9%). У пациентом с прободным и пропотным желчным перитонитом при поступлении в стационар острое начало заболевания отмечено у 57 (69,5%) и постепенное нарастание – у 25 (30,5%). При госпитализации относительно удовлетворительное общее состояние отмечено у 17 (20,7%) больных, средней тяжести – у 31 (37,8%), тяжелое – у 24 (29,3%) и крайне тяжелое – у 10 (12,2%) больных.

В первые сутки заболевания поступило 31 (37,8%) больных, во вторые сутки – 22 (26,8%), на третьи – 18 (21,9%), от четырех до семи суток – 6 (7,3%) и свыше семи суток – 5 (6,1%). Таким образом можно отметить значительный процент поздней госпитализации пациентов, что объясняется поздней обращаемостью их за медицинской помощью в результате неадекватной оценки своего состояния.

По механизму истечения желчи в брюшную полость как осложнения острого деструктивного холецистита мы наблюдали две формы желчного перитонита: прободной и пропотной. Прободной желчный перитонит встречался у 27 (32,9%) больных, который проявлялся картиной острой катастрофы в брюшной полости на фоне деструкции стенки желчного пузыря. Пропотной желчный перитонит развивался на фоне деструктивного холецистита и поскольку происходило постепенное пропотевание желчи в свободную брюшную полость, перитонит протекал с малозаметными симптомами. Только при значительном накоплении желчи в брюшной полости проявлялись характерные для перитонита признаки, что послужило причиной доставки их в хирургический стационар. По нашим наблюдениям пропотной перитонит имел место у 55 (67,1%) пациента. Таким образом отмечается значительное превалирование пропотного желчного перитонита.

В развитии желчного перитонита, по мнению академика Ф.Г. Назирова и соавт. (2019), основополагающими являются:

Характер, количество и скорость излияния желчи. Реакция брюшины и организма отличаются при массивном одномоментном излиянии желчи, медленном истечении или ее пропотевании. В первом случае развивается абдоминальный шок, а при пропотевании желчи клинически это происходит незаметно (в наших наблюдениях из 27 больных с желчным прободным перитонитом 3 поступили в клинику в состоянии шока). Качество желчи также влияло на развитие патологического процесса вызываемого желчью. При эмпиеме желчного пузыря перфорация стенки не сопровождается шоком (в наших наблюдениях таких больных было 10).

Место излияния желчи — свободная или отграниченная брюшная полость. Распространение желчи по всей брюшной полости сопровождается тяжелой шоковой реакцией. При излиянии и скоплении желчи в отграниченном пространстве нет четкой картины проявления перитонита.

Состояние больного, возраст, наличие сопутствующей патологии имеет большое значение в исходе осложнений. В пожилом возрасте заболевание на начальных этапах протекает стерто, проявляясь на конечных этапах, в период присоединения осложнений и обострения сопутствующей патологии.

При анализе 49 случаев желчного перитонита, возникших после оперативных вмешательств по поводу холелитиаза, что составило 0,84% от общего количества больных (5849), оперированных в клинике с холелитиазом, за период 2001-2020 г.г., установлено, что причинами перитонита явилось: - истечение желчи из ходов Льюшка у 17 пацентов после холецистэктомии; - незамеченное повреждение и пересечение общего печеночного протока в 12 случаях; - выпадение клипс и лигатур с культи пузырного протока после холецистэктомии в 13 случаях; - истечение желчи из холедохотомного отверстия при наличии дренажа холедоха и после удаления дренажа в 7 случаях.

Из 49 пролеченных нами больных с послеоперационным желчным перитонитом у 20 отмечалось распространение желчи по всей брюшной полости, у 29 излившаяся желчь локализовалась и задерживалась только в подпеченочном пространстве. Анализ наших наблюдений свидетельствует о том, что имеются определенных трудности в ранней диагностике послеоперационных желчных перитонитов, обусловленные течением перитонита без четких клинических признаков.

**Обсуждение.** Таким образом, по данным нашей клиники за последнее десятилетие, наблюдается значительное (почти двухкратное) увеличение числа больных с холелитиазом и числа операций. При этом 19,9% больных с холелитиазом, т.е. практически каждый 5-й оперируется по поводу острого деструктивного холецистита. Из этих прооперированных 1167 больных с деструктивными формами холецистита у 82 (7,1%) наблюдался желчный перитонит, что совпадает с данными Г.Н. Гумерова и соавт. (2020) и Е.Е. Врабие (2017). При этом в первые сутки от начала заболевания обратились лишь 37,8% пациентов. Проведенные нами исследования и наблюдения позволяют отметить, что желчный перитонит, возникший как осложнение острого деструктивного калькулезного холецистита и после операций по поводу желчнокаменной болезни, сложно диагностируем на ранних этапах желчеистечения в связи со стертыми клиническими симптомами, что значительно утяжеляет состояние больных к моменту манифестации яркой клинической картины. На эти особенности клинического течения желчного перитонита указывают в своих публикациях R.Namura et al. (2016) и

В.Ф. Зубрицкий с соавт. (2017). J.F.Lock et al. (2016), V.S. Budipranama (2020) отмечают значительное число больных с пропотным желчным перитонитом, когда клиника абдоминальной катастрофы проявляется довольно поздно.

Частота желчного перитонита после операций на желчевыводящих протоках по данным В.Ф. Зубрицкого и соавт. (2017), С.В. Чернокозинкой (2021), А.Ж. Staats (2020) связано чаще всего с ятрогенными повреждениями желчных протоков и составляет 0,6-1,5%. Выше приведенные данные подтверждают необходимость своевременной плановой хирургической санации больных с холелитиазом с использованием современных эндовидеохирургических технологий.

#### Литература:

1. Акимов В.П., Баталов И.Х., Творогов Д.А., Зенкова А.В. Послеоперационный желчный перитонит: профилактика и хирургическая тактика //Перитонит от А до Я (Всероссийская школа). –2016.–С. 66-67.
2. Врание Е.Е., Ашевский В.В. Лечение желчных перитонитов// Бюллетень медицинских интернет-конференций. – Общество с ограниченной ответственностью «Наука и инновации», 2017. – Т.7.– № 5.
3. Гумерова Г.Н., Нуриева А.И., Шайхутдинова А.М., Стяжкина С.Н. Билиарный перитонит – как осложнение хронического калькулезного холецистита // Столица науки.–2020.–№ 5.–С. 25-31.
4. Зубрицкий В.Ф., Гардашов Н.Т., Голубев И.В., Масленников Д.Г., Михопулос Т.А., Осипов И.С. Послеоперационный желчный перитонит : диагностика и хирургическое лечение // Медицинский вестник МВД.–2017.–№ 3.–С. 4-11.
5. Назыров Ф.Н., Девятов А.В., Бабаджанов А.Х., Байбеков Р.Р. Повреждения абберантных желчных протоков при лапароскопической холецистэктомии // Вестник экстренной медицины. –2019.–Т.12.–№ 5.
6. Стяжкина С.Н., Сайфуллина А.Р., Загидулина С.И. Осложнения холецистита //Синергия наук. –2017.–№ 10. – С. 818-822.
7. Чернокозинка С.В., Буланова Н.М. Ятрогенные повреждения желчных протоков: диагностика тактика, лечение // Трудный пациент. –2021. –Т.19. – № 3. – С. 52-55.
8. Budipranama V.S., Meilita M. Obstructive-type jaundice without bile duct dilTtion in generized peritonitis is a specific sign of spontaneous gall bladder perforation// Case Reports in Medicine. –2020. –Т. 2020.
9. Hamura R., Haruki K., Tsutsumi J., Takayama S., Shiba H., Yanaga K. Spontaneous biliary peritonitis with common bile duct stones: report of a case //Surgical case reports. – 2016. – Т.2. – № 1. – С. 1-4.
10. Lock J.F., Eckmann C., Germer C.T. Characteristics of postoperative peritonitis // Der Chirurg; Zeitschrift fur Alle Gebiete der Operativen Medizen.– 2016. – Т.87. – № 3. – С. 52-55.
11. Staats A.J. Peritonitis // The ICU book. – CRC Press, 2020. – С. 724-730.

#### ЖЕЛЧНЫЙ ПЕРИТОНИТ ПРИ ЖЕЛЧНОКАМЕННОЙ БОЛЕЗНИ

Курбаниязов З.Б., Баратов М.Б.

**Резюме.** Изучены результаты обследования и лечения 131 больных с желчным перитонитом, что составило 2,2% из числа всех оперированных больных с холелитиазом. Из них 82 (7,1%) с перитонитом, как осложнение острого деструктивного холецистита и 49 (0,8%) с перитонитом, как осложнение после операции по поводу холелитиаза. Среди больных с перитонитом было 39 (29,7%) мужчин и 92 (70,3%) женщин, гендерное соотношение составило 1:2,5. Это же соотношение среди всех оперированных больных с желчнокаменной болезнью составило 1:6, что подтверждает литературные данные о более сложном течении холелитиаза у лиц мужского пола. Превалировали пациенты в возрасте 60-69 лет – 41 (31,3%) и 50-59 лет – 37 (28,2%). 11 (8,4%) пациентов были в возрасте 70-79 лет, 5 (3,9%) – в возрасте старше 80 лет, 29 (22,1%) – 40-49 лет и 8 (6,1%) – 30-39 лет.

**Ключевые слова:** желчекаменная болезнь, желчный перитонит, лечение.



UDC: 616.366-003.7[612.357.64]+616.71-089.81

## OPTIMIZATION OF SURGICAL TREATMENT OF PATIENTS WITH CHOLELITHIASIS COMPLICATED BY MIRIZZI SYNDROME

Kurbonov Nizom Azizovich<sup>1</sup>, Davlatov Salim Sulaymonovich<sup>2</sup>, Narzullaev Sanat Inoyatovich<sup>1</sup>, Mizamov Furkat Ochilovich<sup>1</sup>  
1 - Samarkand State Medical Institute, Republic of Uzbekistan, Samarkand;  
2 - Bukhara State Medical Institute, Republic of Uzbekistan, Bukhara

## ЎТ ТОШ КАСАЛЛИГИ МИРИЗЗИ СИНДРОМИ БИЛАН АСОРАТЛАНГАН БЕМОРЛАРДА ХИРУРГИК ДАВОЛАШНИ ОПТИМАЛЛАШТИРИШ

Курбонов Низом Азизович<sup>1</sup>, Давлатов Салим Сулаймонович<sup>2</sup>, Нарзуллаев Санат Иноятovich<sup>1</sup>, Мизамов Фуркат Очилович<sup>1</sup>  
1 – Самарқанд Давлат тиббиёт институти, Ўзбекистон Республикаси, Самарқанд ш.;  
2 - Бухоро Давлат тиббиёт институти, Ўзбекистон Республикаси, Бухоро ш.

## ОПТИМИЗАЦИЯ ХИРУРГИЧЕСКОГО ЛЕЧЕНИЯ БОЛЬНЫХ ЖЕЛЧЕКАМЕННОЙ БОЛЕЗНЬЮ, ОСЛОЖНЕННОЙ СИНДРОМОМ МИРИЗЗИ

Курбонов Низом Азизович<sup>1</sup>, Давлатов Салим Сулаймонович<sup>2</sup>, Нарзуллаев Санат Иноятovich<sup>1</sup>, Мизамов Фуркат Очилович<sup>1</sup>  
1 – Самаркандский Государственный медицинский институт; Республика Узбекистан, г. Самарканд;  
2 - Бухарский Государственный медицинский институт; Республика Узбекистан, г. Бухара

e-mail: [info@sammi.uz](mailto:info@sammi.uz)

**Резюме.** *Мирizzi синдроми ўт чиқарув йўлларининг кам учрайдиган касаллиги бўлиб, адабиётлардаги маълумотларга кўра ўт тош касаллигининг турли шакллари билан оғриган беморларнинг 0,5-5% да аниқланади. РШТЎИМ Самарқанд филиали 1 жарроҳлик бўлимида 2012 – 2020 йиллар давомида Мирizzi синдроми билан 62 нафар беморнинг текшириш ва даволаш натижалари таҳлил қилинган. Беморларнинг 69,3% уни кекса ва қари ёшдаги беморлар ташкил қилди. 62 нафар беморлар орасида аёллар 46 (74,2%) нафарни, эркаклар 16 (25,8%) нафарни ташкил қилди. Олинган натижаларнинг таҳлили шуни кўрсатадики, операциядан кейинги эрта даврда асоратларнинг умумий фоизи 14,5%ни ташкил этади. Энг оғир асорат сифатида магистрал ўт йўлларининг жароҳатлари киритилди, бизнинг кузатувимизда ушбу асорат 3,2% (2 та ҳолат)ни ташкил қилди. Иккала ҳолатда ҳам гепатикохоledох шикастланишига Кало учбурчаги элементларининг етарлича идентификация қилинмаганлиги ва гепатикохоledохнинг ўт халта йўли деб баҳоланиши сабаб бўлган. Асосий гуруҳдаги беморларда бундай хатога йўл қўйилмаган.*

**Калит сўзлар:** *Мирizzi синдроми, тасниф, ташхислаш, компьютерли томография, ретроград панкреатохоledохнография, холецистэктомия, умумий ўт йўлини дренажлаш.*

**Abstract.** *The results of examination and treatment of 62 patients with Mirizzi syndrome who were in the 1st clinic of the department of Surgery No. 1 of the Samarkand Branch of the Republican Scientific Center for Emergency Medical Aid in the period from 2012 to 2020 were analyzed. 69,3% of patients were elderly and senile. Among 62 patients, females prevailed - 46 (74,2%), and there were 16 men (25,8%). Analysis of our own results showed that the total percentage of complications in the immediate postoperative period was 14,5%. The most dangerous complications include injury to the IVS, which was in 3,2% of cases. In both cases, the GC damage was caused by insufficient identification of the Calo triangle and GC was mistaken for the cystic duct. In the main group of patients, such mistakes were not made.*

**Key words:** *Mirizzi syndrome, diagnosis, computed tomography, retrograde cholangiopancreatography, cholecystectomy, drainage of the common hepatic duct.*

**Relevance.** *Mirizzi's syndrome is a rather rare disease of the bile ducts and, according to the literature, is diagnosed in 0,5-5% of patients with various forms of cholelithiasis. Compression of the common bile duct transforms into a stricture if surgery is delayed and the disease becomes protracted, in which periods of well-being alternate with exacerbations. Over time, the walls of the gallbladder and hepaticoholedochus come closer to full contact, which is facilitated by the presence of a large stone in the Hartmann's pocket. Under the influence of its mass, the already existing trophic disorders are aggravated, perforation (bedsore) of the walls of the gallbladder and bile duct occurs, followed by the formation of a vesicocholecholeal fistula. Through this pathological message, calculi rush from the gallbladder into the lumen of the hepaticoholedochus, the diameter of the fistula increases due to the loss of tissue in the compression zone. As a result, the narrowing of the proximal hepaticoholedochus is eliminated, the gallbladder contracts in volume, its neck, Hartmann's pocket and a significant part of the body disappear. At the end, the gallbladder resembles a diverticulum-like formation communicating with the lumen of the extrahepatic bile duct through a wide fistula. The cystic duct is absent in the overwhelming majority of observations [4, 5, 7, 11, 13, 18].*

Recently, much attention has been paid to the classification of Mirizzi syndrome, methods of preoperative diagnostics, as well as various methods of surgical correction, including the use of video laparoscopic techniques. Various authors have proposed several classifications of Mirizzi syndrome. The most common classifications today are C. McSherry et al., Lai E. C. H., Lau W. Y. and T. Nagakawa et al [6, 10, 12].

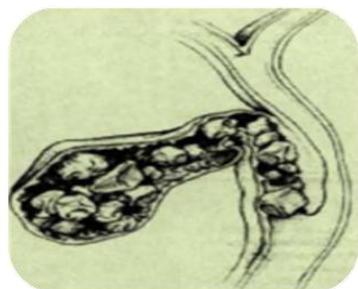Mirizzi syndrome is a difficult complication of gallstone disease to diagnose and treat. Cholecystectomy in Mirizzi syndrome often ends with intraoperative damage to the common bile duct with the formation of a defect in its wall. Mortality reaches

17%. Long-term results also remain unsatisfactory - in 20% of patients, strictures of the proximal hepaticocholedochus develop [2, 8, 14].

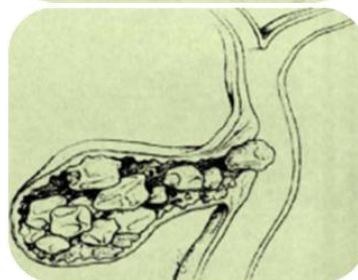Surgery for Mirizzi syndrome is very complex and is referred to in the literature as a "bile duct trap". In these situations, the gallbladder is shrunken, fibrously altered, with dense infiltration in the Calot triangle. In addition, the anatomy of the bile duct is very distorted and it is very easy to mistake the common hepatic duct for the cystic duct, which can lead to inevitable trauma to the hepatic duct [3, 15]. A calculus fixed in Hartmann's pocket, compressing the bile ducts, complicates access to the Calot triangle [1, 17, 19].

**Material and research methods.** The results of examination and treatment of 62 patients with Mirizzi syndrome who were in the department of Surgery No. 1 of the Samarkand Branch of the Republican Scientific Center for Emergency Medical Aid in the period from 2012 to 2020 were analyzed. The age of the patients ranged from 45 to 82 years. 69,3% of patients were elderly and senile. Among 62 patients, females prevailed - 46 (74,2%), and there were 16 men (25,8%).

According to the McSherry classification (1982), there were 29 (46,8%) patients with Mirizzi syndrome of type I, and 33 (53,2%) of type II. (fig. 1.).



• Type I Mirizzi syndrome - 29 (46,8%)



• Type II Mirizzi syndrome - 33 (53,2%)

Fig. 1. Mirizzi syndrome according to C. McSherry classification

All studied patients went to the hospital at different stages of the development of gallstone disease. In 7 (11,3%) patients, an acute attack of the disease was noted for the first time, mainly with type I Mirizzi syndrome. Recurrent seizures were more common in patients with type II of this syndrome (35 patients, 56,4%). Jaundice observed in 40 (64,5%) patients, in 32 (80,0%) had a transient character and only in 8 (20,0%) was persistent. We found that the development of type I Mirizzi syndrome is characterized by a prolonged acute attack, and a long course of chronic calculous cholecystitis with periodic exacerbations is more often recorded with a cholecystocholedochial fistula.

The clinical study included the collection of patient complaints, medical history and previous abdominal surgical interventions, the presence of concomitant somatic pathology, and physical examination data.

All patients underwent laboratory tests according to generally accepted methods, including general blood and urine tests. In order to clarify the functional state of the liver, a biochemical study of blood serum was carried out: determination of the level of bilirubin (the norm is 8,5-20,5  $\mu\text{mol} / \text{l}$ ), the level of ALT, AST in the blood serum was also assessed (the norm of ALT is 5-37 IU (international units), AST - 5-40 IU), alkaline phosphatase (norm - women - up to 240 U / l, men - up to 270 U / l). The total protein, bilirubin, glucose, urea, and amylase were also determined. The blood coagulation time, bleeding duration, and prothrombin index were assessed. Determined the blood group and Rh - factor.

All patients underwent electrocardiography, and in case of cardiopulmonary diseases, the function of external respiration was determined according to the usual method, and ECHO cardiography was performed.

The blood clotting time was determined by the Lee-White method, the duration of bleeding - according to Duke, the prothrombin index - according to the plasma thromboplastin time, the level of total bilirubin and by fractions, as well as blood glucose - according to Yendrashik; amylase - by the method of multiple dilutions of Wolgemut.

In addition to clinical and laboratory studies, in terms of diagnosis and differential diagnosis of Mirizzi's syndrome, ultrasound examination, fibrogastroduodenoscopy, endoscopic retrograde cholangiopancreatography, Magnetic resonance cholangiopancreatography (MRCP) were performed.

The instrumental method of first-line diagnostics was ultrasound, which had not only screening value, but also turned out to be necessary and sufficient for syndromic diagnosis. Ultrasound was performed according to examination techniques based on the interpretation of the generally accepted ultrasound criteria of the pathology under study - visualization of both reliable and indirect signs.

Endoscopic retrograde cholangiopancreatography (ERCP) was performed in 12 (19,3%) patients. Preoperative diagnosis with ERCP was made in 7 patients (58,3%). Among these patients, two were diagnosed with type I SM, and 5 - type II.

Chronic calculous cholecystitis was established in 46 (74,2%) patients, acute calculous cholecystitis - in 16 (25,8%), including acute catarrhal cholecystitis occurred in 9 patients, phlegmonous - in 5, gangrenous - in 2 patients ... Cholelithiasis was diagnosed in 36 (58.1%) patients. The majority of patients (40 or 64,5%) were hospitalized with obstructive jaundice syndrome, of which 9 (22,5%) had jaundice accompanied by acute cholangitis.

Magnetic resonance cholangiopacreatography, as a highly informative and non-invasive research method, made it possible to assess the state of the hepatobiliary system, in particular, the state of the intra- and extrahepatic ducts, the Wirsung duct. MRCP was produced on a Magnetom Avanto "Siemens" unit. It was performed by 7 patients (11,3%).

Tactical approaches to the choice of the method of surgical treatment of Mirizzi syndrome in the process of work we have undergone significant changes. Until 2012, we used the McSherry classification (1982), when the options for surgical intervention were determined depending on the type of Mirizzi syndrome. These patients in the amount of 36 (58,1%) were included in the control group.

Surgical treatment of patients with type I Mirizzi syndrome has its own technical features associated with the difficulty of removing an embedded calculus in the gallbladder neck.

Of 36 patients in the control group in the preoperative period, according to sonographic criteria, Mirizzi syndrome was detected in 22 (61,1%) patients. From the initial operation for these patients, the operation was performed with an open access. In 14 patients, Mirizzi's syndrome was detected during laparoscopy. Of these, 3 performed laparoscopic cholecystectomy without conversion. 11 patients underwent open cholecystectomy.

When using minilaparotomic cholecystectomy, the bottom of the gallbladder was opened, its contents were removed, and then the calculus wedged into the neck of the gallbladder was removed. In this way, we managed to remove the calculus and perform cholecystectomy in 10 patients with type I Mirizzi syndrome. If, even after opening the bottom of the gallbladder, we could not remove the wedged calculus, we made further opening of the wall of the gallbladder towards its neck together with Hartmann's opening, which greatly facilitated the removal of the wedged calculus in 8 cases.

In 4 patients, we combined this operation technique with drainage of the common hepatic duct according to Halstead - 3, according to Vishnevsky - 1. This was due to the presence of a combination of type I Mirizzi syndrome with obstructive jaundice in this group of patients.

Conversion during minilaparotomic cholecystectomy, when Mirizzi syndrome type II was diagnosed, was performed in 17 cases, of which 2 patients had damage to the extrahepatic bile duct. In 2 cases, the II type of Mirizzi syndrome was diagnosed in the preoperative period, the operation was performed from a wide access.

The main difficulty, both in terms of diagnosis and in terms of surgical treatment, were patients with type II Mirizzi syndrome. When diagnosing this type of syndrome, we performed: in case of a defect of no more than 1/3 of the circumference of the CBD in 13 cases, plastic of the pathological fistula with the tissues of the cystic duct after cholecystectomy and external drainage of the common bile duct; with a defect of more than 1/3 of the circumference of the CBD, reconstructive operations were performed, in 4 - HepDA and in 2 - HepEA according to Ru. Out of 4 patients, in 1 case, HepDA was applied for damage to the main bile duct during an attempt at LCE. Signs of damage to the main bile duct were additional tubular structures on the gallbladder and bile leakage into the wound.

In the process of standardization of surgical tactics in Mirizzi syndrome, it became necessary to revise the existing classifications, taking into account the level of localization of the cholecystobiliary fistula, because in the classifications A. Csendes, C.K. McSherry, T. Nagakawa and their various modifications do not present the level localization of the fistula, as well as the possibility of its location in the confluence area. In our practice, in 2 cases, we encountered complex forms of type II Mirizzi syndrome, when the cholecystobiliary fistula was localized in the confluence area with complete destruction of its anterior wall. Unfortunately, in the available literature, we have not come across a description of such complex cases of Mirizzi syndrome and, accordingly, methods of their surgical correction. In this regard, in recent years (since 2016), in order to clearly work out the tactics of treatment depending on the level of lesion of hepatic choledochus, we propose a classification of Mirizzi syndrome:

**Type I** - no fistula; there is a compression of the common bile or hepatic duct by a calculus fixed in the neck of the gallbladder or cystic duct (in our observations - 12 patients, or 46,1%);

**Type II: "+2" type** - cholecystocholedocheal: localization of the cholecystobiliary fistula distal to the confluence of the cystic duct into the common bile duct (5 patients, or 19,2%);

**" +1" type** - ductal: localization of the cholecystobiliary fistula at the level of the cystic duct with its destruction; there is a wide communication of the gallbladder with hepatic choledochus (7 patients, or 26,9%);

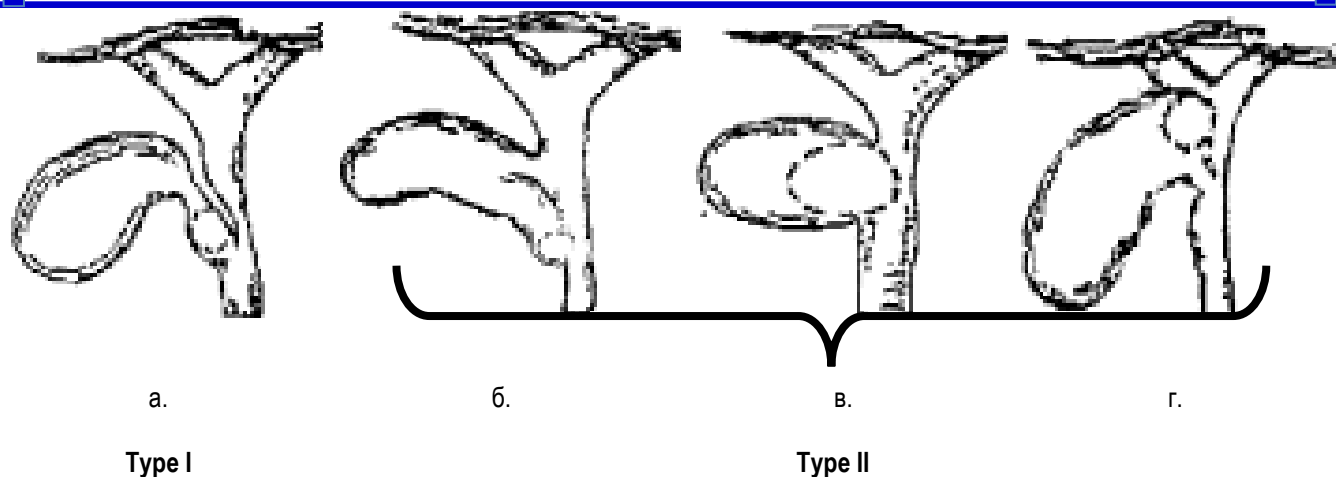
**"0" type** - confluence: localization of the cholecystobiliary fistula at the confluence level (2 patients, or 7,7%) (Fig. 2.).

The presented classification, in our opinion, is structurally simple and practical in the choice of tactical and technical solutions in Mirizzi syndrome. Patients with gallstone disease complicated by Mirizzi syndrome operated on from 2012 to 2020. constituted the main group and this group included 26 (41,9%) patients. These patients were divided into 4 subgroups. Patients of the 1st subgroup underwent LCE. In this group of patients with type I Mirizzi syndrome, surgical treatment has its own technical features associated with the difficulty of removing a wedged calculus in the gallbladder neck. So, laparoscopically, Hartmann's pocket was opened and the stone removed through its lumen, followed by cholecystectomy, which was performed in 2 cases.

If laparoscopic removal of a stone wedged into the neck of the gallbladder was impossible, we made the transition to minilaparotomic cholecystectomy in 8 cases. They made up the second subgroup of the main group of patients.

In the 3rd subgroup, patients in the amount of 14 people had a high risk of damage to the main bile ducts, while it was advisable to open the gallbladder through the bottom, remove calculi from its lumen and perform subtotal cholecystectomy with external drainage of hepatic choledochus, since they received obstructive jaundice and cholangitis.

2 patients in the fourth subgroup with "0" level of destruction of hepatic choledochus underwent a reconstructive operation. The preference was given to high biliodigestive anastomoses "side to side" on the loop of the small intestine turned off according to Roux.



**Fig. 2.** Classification of Mirizzi syndrome (identical to the terminology used for strictures of hepatic choledochus): a - Type I (compression), b - "+2" (choledochial) type, c - "+1" (ductal) type, d - "0" (confluence) type

Among 62 operated patients for cholelithiasis complicated by Mirizzi syndrome, various complications were observed in 9 (14,5%) patients.

**Research results.** Analysis of our own results showed that the total percentage of complications in the immediate postoperative period was 14,5%. The most dangerous complications include injury to the IVS, which was in 3,2% of cases. In both cases, the GC damage was caused by insufficient identification of the Calo triangle and GC was mistaken for the cystic duct. In the main group of patients, such mistakes were not made. According to our data, the failure of BDA was found in 6,4% of observations. If BDA is formed according to Roux, then the inconsistency of the biliodigestive anastomosis, as a rule, is limited to short-term incomplete external bile leakage.

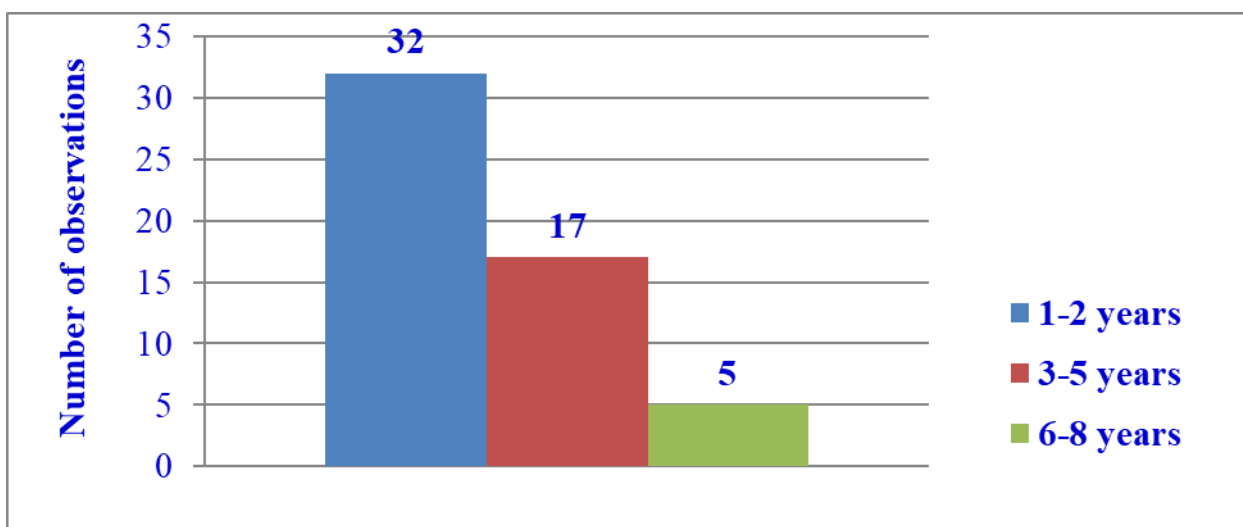
Out of 62 operated patients, the long-term results of surgical treatment were assessed in 34 (54,8%). The observation period for the patients ranged from 1 to 8 years. The average follow-up period was  $4,45 \pm 0,58$  years. In terms from 1 to 2 years, 32 patients were traced, from 3 to 5 years 17, from 6 to 8 years -5. The distribution of patients depending on the time of follow-up in the long-term postoperative period is shown in fig. 2.

From the control group, 15 (41,7%) patients were observed in the late postoperative period. Of these, complications were observed in 5 (33,3%) cases, in 4 patients after hepaticoduodenoanastomosis, reflux cholangitis was observed in the postoperative period, for which the patients were repeatedly treated conservatively.

In 1 patient, after plasty of the pathological anastomosis with the tissues of the cystic duct, a stricture of the hepatic duct developed, which required repeated reconstructive surgery, the imposition of hepaticojejunostomy according to Roux.

From the main group, 19 (73,1%) patients were observed in the late postoperative period. In this group of patients, there were no complications requiring repeated surgical interventions.

Based on the comparative results of surgical treatment of patients in both groups, a program of actions for a surgeon in cholelithiasis complicated by Mirizzi's syndrome was developed. The developed program made it possible to choose the optimal method of surgery, taking into account the individual characteristics of the organism, and to improve the results of treatment.



**Fig. 3.** The number of patients followed up at different periods of the long-term postoperative period

**Findings.** Among the instrumental methods of preoperative diagnosis of Mirizzi syndrome, the most informative and safe method is MRCP. Its sensitivity is 85,7%, and the diagnostic sensitivity of abdominal ultrasound in SM was 67,7%. The developed classification of Mirizzi's syndrome, based on the identification of 4 types depending on the level of localization of the cholecystobiliary fistula, details the clinical and pathomorphological aspects of Mirizzi's syndrome and makes it possible to standardize surgical tactics. The developed program, based on scoring in patients with Mirizzi syndrome, allows to reduce the number of postoperative complications by 3 times, avoid damage to the bile ducts, and increase the number of satisfactory results.

**Literature:**

1. Abkian E. et al. S3326 A Rare Case of Type 1 Mirizzi Syndrome //Official journal of the American College of Gastroenterology/ACG. – 2020. – Т. 115. – С. S1734.
2. Akbarov M. M. The analysis of surgical treatment of post-traumatic scar strictures Of magisterial bile ducts and biliodigestive anastomoses //Central Asian Journal of Medicine. – 2018. – Т. 2018. – №. 2. – С. 5-19.
3. Baer H. U. et al. Management of the Mirizzi syndrome and the surgical implications of cholecystcholedochal fistula //British Journal of Surgery. – 1990. – Т. 77. – №. 7. – С. 743-745.
4. Bellamlih H. et al. Mirizzi's syndrome: a rare cause of biliary tract obstruction: about a case and review of the literature //The Pan African medical journal. – 2017. – Т. 27. – С. 45-45.
5. Chen H. et al. Current trends in the management of Mirizzi Syndrome: A review of literature //Medicine. – 2018. – Т. 97. – №. 4.
6. Ergashev F. R. et al. Damage to the main bile ducts: the frequency and causes of their occurrence, risk factors, classification, diagnosis and surgical tactics (literature review) //International scientific review of the problems of natural sciences and medicine. – 2019. – P. 82-96.
7. Gafurovich N. F. et al. Analysis of the results of surgical treatment of "fresh" damage to the bile ducts //European science review. – 2018. – №. 11-12.
8. Ibrarullah M. D., Mishra T., Das A. P. Mirizzi syndrome //Indian Journal of Surgery. – 2008. – Т. 70. – №. 6. – С. 281-287.
9. Khadjibaev A., Khadjibaev F., Tilemisov S. Retrograde and percutaneous transhepatic interventions in benign mechanical jaundice //HPB. – 2019. – Т. 21. – С. S888.
10. Lai E. C. H., Lau W. Y. Mirizzi syndrome: history, present and future development //ANZ journal of surgery. – 2006. – Т. 76. – №. 4. – С. 251-257.
11. Mamontov I. N. Diagnosis and classification of Mirizzi syndrome //Klinicheskaja khirurgija. – 2020. – Т. 87. – №. 3-4. – С. 26-30.
12. Nagakawa T. et al. A new classification of Mirizzi syndrome from diagnostic and therapeutic viewpoints //Hepato-gastroenterology. – 1997. – Т. 44. – №. 13. – С. 63-67.
13. Pugaev A. V. et al. Mirizzi syndrome management (in Russian only) //Khirurgija. – 2019. – №. 3. – С. 42-47.
14. Tarasenko S. V. et al. Clinical case of endovideoscopic treatment of choledocholithiasis complicated with Mirizzi's syndrome //IP Pavlov Russian Medical Biological Herald. – 2018. – Т. 26. – №. 4. – С. 533-537.
15. Tataria R. D. et al. Mirizzi's syndrome: A scoring system for preoperative diagnosis //Saudi journal of gastroenterology: official journal of the Saudi Gastroenterology Association. – 2018. – Т. 24. – №. 5. – С. 274.
16. Vorobey A. V. et al. Surgical Treatment of Biliobiliary and Biliodigestive Fistulas //Annaly khirurgicheskoy gepatologii= Annals of HPB Surgery. – 2018. – Т. 21. – №. 3. – С. 92-100.
17. Waisberg J. et al. Benign obstruction of the common hepatic duct (Mirizzi syndrome): diagnosis and operative management //Arquivos de gastroenterologia. – 2005. – Т. 42. – №. 1. – С. 13-18.
18. Xu X. et al. Mirizzi syndrome: our experience with 27 cases in PUMC Hospital //Chinese Medical Sciences Journal. – 2013. – Т. 28. – №. 3. – С. 172-177.
19. Zhang J., Perera P., Beard R. A Case of Mirizzi Syndrome with Erosion into the Common Hepatic Duct //Journal of Gastrointestinal Surgery. – 2020. – С. 1-2.

**ОПТИМИЗАЦИЯ ХИРУРГИЧЕСКОГО ЛЕЧЕНИЯ БОЛЬНЫХ ЖЕЛЧЕКАМЕННОЙ БОЛЕЗНЬЮ, ОСЛОЖНЕННОЙ СИНДРОМОМ МИРИЗЗИ**

Курбонов Н.А., Давлатов С.С., Нарзуллаев С.И., Мизамов Ф.О.

**Резюме.** Синдром Мириizzi является довольно редким заболеванием желчевыводящих протоков и, по данным литературы, диагностируется у 0,5-5% больных с различными формами желчнокаменной болезни. Проанализированы результаты обследования и лечения 62 больных с синдромом Мириizzi, находившихся в отделении хирургии №1 Самаркандского филиала Республиканского научного центра экстренной медицинской помощи в период с 2012 по 2020 гг. Возраст больных колебался от 45 до 82 лет. 69,3% пациентов были пожилого и старческого возраста. Среди 62 больных преобладали лица женского пола – 46 (74,2%), а мужчин было 16 (25,8%). Анализ собственных результатов показал, что суммарный процент осложнений в ближайшем послеоперационном периоде составил 14,5%. К наиболее опасным осложнениям следует отнести повреждение МЖП, которая была в 3,2% случаев. В обоих случаях причиной повреждения ГХ было, недостаточная идентификация треугольника Капо и ГХ был принят за пузырьный проток. В основной группе больных подобных ошибок не допущено.

**Ключевые слова:** синдром Мириizzi, классификация, диагностика, компьютерная томография, ретроградная холангиопанкреатография, холецистэктомия, дренированием общего печеночного протока.

UDC: 616.366-003.7[612.357.64]

**MODERN METHODS OF DIAGNOSIS AND TREATMENT OF PATIENTS WITH MIRIZZI SYNDROME**Kurbonov Nizom Azizovich<sup>1</sup>, Davlatov Salim Sulaymonovich<sup>2</sup>, Mizamov Furkat Ochilovich<sup>1</sup>, Shonazarov Iskandar Shonazarovich<sup>1</sup>

1 - Samarkand State Medical Institute, Republic of Uzbekistan, Samarkand;

2 - Bukhara State Medical Institute, Republic of Uzbekistan, Bukhara

**МИРИЗЗИ СИНДРОМИ БИЛАН БЕМОЛДАРДА ЗАМОНАВИЙ ДИАГНОСТИКА ВА ДАВОЛАШ УСУЛЛАРИ**Курбонов Низом Азизович<sup>1</sup>, Давлатов Салим Сулаймонович<sup>2</sup>, Мизамов Фуркат Очилович<sup>1</sup>,Шоназаров Искандар Шоназарович<sup>1</sup>

1 – Самарқанд Давлат тиббиёт институти, Ўзбекистон Республикаси, Самарқанд ш.;

2 - Бухоро Давлат тиббиёт институти, Ўзбекистон Республикаси, Бухоро ш.

**СОВРЕМЕННЫЕ МЕТОДЫ ДИАГНОСТИКИ И ЛЕЧЕНИЯ ПАЦИЕНТОВ С СИНДРОМОМ МИРИЗЗИ**Курбонов Низом Азизович<sup>1</sup>, Давлатов Салим Сулаймонович<sup>2</sup>, Мизамов Фуркат Очилович<sup>1</sup>,Шоназаров Искандар Шоназарович<sup>1</sup>

1 – Самаркандский Государственный медицинский институт; Республика Узбекистан, г. Самарканд;

2 - Бухарский Государственный медицинский институт; Республика Узбекистан, г. Бухара

e-mail: [info@sammi.uz](mailto:info@sammi.uz)

**Резюме.** Мақолада Мириззи синдромининг замонавий диагностика ва даволаш усуллари келтирилган. Ушбу синдром хирургик даволаш усуллари танловининг кенглигига қарамасдан, бугунги кунда даволаш натижалари ҳали ҳам қониқарли бўлмаётган. Мириззи синдромининг мажбурий операция вақтида беморда интра- ва операциядан кейинги асоратлар юзага келиши хавфини оширади. Мириззи синдроми диагностикасининг қийинлиги, ўт йўли шикастланиш хавфи, кўплаб кузатувлар, ҳамда хирургик даволаш усуллари кенг турда эканлиги ушбу муаммонинг долзарблигини белгилайди. Мириззи синдроми диагностикасининг замонавий усуллари тадбиқ этилиши ва синдромнинг турига кўра оқилона хирургик тактикани ишлаб чиқиши ЎТК нинг ушбу асорати билан беморларнинг даволаш натижаларини яхшилаш имконини беради.

**Калит сўзлар:** Мириззи синдроми, ўт йўллари, диагностика, компьютерли томография, ретроград панкреатохолангиография.

**Abstract.** The article describes modern methods of diagnosis and treatment of Mirizzi Syndrome. Despite a wide range of surgical methods for treating this syndrome, the results of treatment to date remain not entirely satisfactory. The presence of Mirizzi Syndrome in a patient during surgery increases the risk of intra- and postoperative complications. Difficulties in diagnosing Mirizzi syndrome, the risk of damage to the bile duct, several observations, as well as a fairly wide range of surgical treatment methods determine the relevance of studying this problem. The introduction of modern methods for diagnosing MS and the development of rational surgical tactics, depending on the type of syndrome, will make it possible to improve the treatment of patients with this complication of gallstone disease.

**Key words:** Mirizzi syndrome, bile ducts, diagnostics, computed tomography, retrograde cholangiopancreatography.

Mirizzi syndrome (MS) is one of the least understood concepts in bile duct surgery. This is due to the rarity of this pathology. This disease occurs according to the literature, from 0,5 to 5% among all patients operated on for gallstone disease [6, 12, 13, 17]. In connection with the progress of biliary tract surgery, an increase in the incidence of cholelithiasis, interest in this problem has increased in recent years. However, there is still no consensus on the diagnosis and tactics of surgical treatment [1, 2, 7, 15]. MS is often diagnosed only during surgery, which increases the percentage of access conversion and the risk of trauma to the common bile duct [9, 18].

The main clinical manifestations of MS are pain in the right hypochondrium, jaundice and fever as a result of associated cholangitis [4, 8, 12]. It is practically difficult to isolate the clinical symptoms that distinguish this syndrome from others that occur with obstructive jaundice. Differential diagnosis is carried out with such diseases and conditions as choledocholithiasis, common bile duct cancer, gallbladder cancer, pancreatic cancer, pseudotumorous pancreatitis, compression of the common bile duct with metastatic lymph nodes, sclerosing cholangitis, etc. [3, 18]. Diagnosis of MS is developing in parallel with the progress of technical equipment in medicine. If at the origins of the description of the syndrome is only intraoperative cholangiography, now all new technologies are coming to the aid of the surgeon. Ultrasound examination (ultrasound) of the abdominal cavity is a routine method for detecting pathology of the pancreato-duodenal zone. This method is also a screening method for MS. But, according to different authors, the sensitivity of this method is quite low and varies from 4 to 46% [7, 8, 20]. Such characteristics according to the results of ultrasound, such as a shrunken gallbladder in the presence of dilated intrahepatic ducts with a normal size of the distal common bile duct, allow one to suspect SM at the initial stage of the examination [16, 20].

Methods of direct contrast enhancement of bile ducts have been the standard in preoperative diagnosis of MS for several decades. Among them, the most commonly used endoscopic retrograde cholangiopancreatography (ERCP) [1, 5, 7]. Hakim H. A. N. et al. (2020) indicate 100% sensitivity of this method in the diagnosis of Hassan R. et al. (2019) believe that the differential diagnosis between compression of the proximal part of the common bile duct and its stricture is of great importance for the choice of the scope of the operation. To exclude the tumor nature of the disease, the authors propose to use a set of techniques, consist-

ing of endoscopic papillotomy performed for diagnostic purposes, instrumental revision of the biliary tract and selective cholangiography of the deformed part of the duct. At the same time, the authors emphasize that the use of additional diagnostic techniques in general increases the invasiveness of the study, and therefore the indications for their implementation must be limited. Other methods of direct contrasting of the bile ducts, such as percutaneous transhepatic cholangiography (PTSC), cholecystocholangiography, are less relevant in the diagnosis of MS due to their higher invasiveness. In addition, when performing PTCG, difficulties arise in visualizing the distal common bile duct due to an obstacle located above [13, 14].

Despite the fact that ERCP plays a leading role in the preoperative diagnosis of SM, it should not be forgotten that approximately 6–22% of patients fail to cannulate the large duodenal papilla or achieve visualization of the entire common bile duct [1, 7]. Also, after ERCP and endoscopic retrograde papillosphincterotomy (EPST), there is a risk of severe complications such as pancreatitis, cholangitis, bleeding, and sepsis [7, 9]. And although the likelihood of them is quite low, nevertheless, the risk of performing ERCP can be life-threatening. All this forces researcher to look for new, effective and safer methods. In recent years, non-invasive methods of preoperative diagnosis of MS, such as spiral computed tomography, magnetic resonance cholangiopancreatography, have been developing [9, 12]. Nagakawa T. et al. (1997) note that computed tomography (CT) does not provide any additional information in comparison with abdominal ultrasound or ERCP [21]. Only 79% of stones that are detected in the gallbladder by ultrasound can be visualized with CT [21]. However, this research method plays a significant role in the differential diagnosis with cholangiocarcinoma, gallbladder cancer, compression of the common bile duct by metastases in the hepatic hilus [9, 20]. There is another point of view on this research method. Nagakawa T. et al. (1997) in their work noted the high sensitivity, specificity and accuracy, 93%, 98% and 94%, respectively, of spiral computed tomography after performing infusion cholangiography.

Magnetic resonance cholangiopancreatography is a new and still poorly studied method for diagnosing MS. A number of authors consider this research method as the most promising for the verification of this syndrome [9]. E.C.H. Budzinskiy S. A. et al. (2019) in their work talk about the advantages of laparoscopic ultrasound of the pancreatoduodenal region [9]. During surgery, if MS is suspected, this diagnostic method allows real-time construction of a multi-plane image of the bile ducts at different angles, but at present it remains inaccessible and insufficiently studied. In general, despite the variety of diagnostic methods, it is often not possible to diagnose MS before surgery. Such a situation during the operation can disorient the surgeon and create the danger of injury to the common bile duct, mistakenly considered to be the gallbladder or a wide cystic duct. Thus, the lack of universal preoperative methods for examining MS calls for the development of optimal diagnostic tactics. There are two main directions in the treatment of MS in modern surgery: X-ray endoscopic methods, surgical interventions. X-ray endoscopic techniques can be used as the first stage of a surgical procedure as a preoperative preparation or as an independent method of treating patients with MS in the case of a high anesthetic risk [2, 11]. Among the disadvantages of REV, the authors distinguish the following: radiation exposure to patients and staff; high cost of endoscopic and X-ray equipment; the impossibility of eliminating the narrowing of the lumen of the proximal common bile duct [2].

According to the literature, the methods of operative access and options for operations in Mirizzi syndrome vary greatly: for example, some authors attribute this syndrome to absolute contraindications to laparoscopic cholecystectomy [1, 2, 13]. Lledó J. B. et al. (2014) in a review of the literature on the use of the laparoscopic technique in MS indicates 40% conversion of access, 20% of complications, and 6% of reoperations [19]. However, there are a number of publications, the authors of which indicate the possibility of using the laparoscopic technique under certain conditions. So, Lai E. C. H., Lau W. Y. (2006) indicate the possibility of using the laparoscopic approach by an experienced surgeon only in the first type of MS [17].

The most common operation for the first type of MS is cholecystectomy, supplemented by drainage of the common bile duct [2, 17, 18]. In the presence of a biliary fistula, it is necessary to separate it with the subsequent restoration of the integrity of the common bile duct. As one of the options for closing the common bile duct defect, used by most surgeons, is the elimination of the common bile duct wall defect with a specially left part of the gallbladder. However, Waisberg J. et al. (2005) suggest that it is theoretically logical that the retained gallbladder tissue may increase the risk of developing residual choledocholithiasis [2, 10, 15].

Pugaev A. V. et al. (2019) in the presence of a cholecystobiliary fistula, it is recommended to perform plasty of the common bile duct with temporary stents. The authors explain the need for temporary stenting by the presence of long-term inflammatory changes in the area of the hepatoduodenal ligament, due to which MS can be considered as a "model of damage to the bile ducts." With significant damage to the wall of the common bile duct involved in the fistula, a number of surgeons indicate the need to form a biliodigestive anastomosis: choledocho-duodenoanastomosis, choledocho-jejunostomosis, cholecysto-choledochojejunostomosis [19, 20].

During operations for MS, there remains a high risk of developing intra- and postoperative complications [1, 2, 6]. The most common complication after surgery for MS is stricture of the common bile duct. According to Zhang J., Perera P., Beard R. (2020) of 46 patients operated on with MS, stricture of the common hepatic duct developed in 6.5%. The results of operations on the so-called lost drainage, performed in four patients with the first form of MS ("stenosing" form), Vorobey A. V. et al. (2018) is rated as positive. However, the reasons for the removal of drains from the ducts are immediately given, such as the development of jaundice, obstruction of the drains caused by the formation of small stones, the deposition of salts on the walls of the drainages and the accumulation of putty detritus, which leads to repeated attacks of cholangitis. The greatest difficulty for surgical treatment is presented by patients with significant destruction of the common bile duct wall. It is noted that the higher the degree of destruction of the common bile duct wall (III – IV type MS according to C.K. McSherry et al., 1982), the higher the level of postoperative mortality [2, 6]. In type III – IV MS, most surgeons adhere to the position of the need to apply choledochojejunostomy.

Thus, today MS is one of the complications of gallstone disease, in the diagnosis and surgical tactics of which there are a number of unresolved issues. Despite a wide range of surgical techniques for this syndrome, the results of treatment to date are

not entirely satisfactory. The presence of MS in a patient during surgery increases the risk of intra- and postoperative complications. Difficulties in diagnosing Mirizzi's syndrome, the danger of damage to the bile duct, few observations, as well as a fairly wide range of surgical treatment methods determine the relevance of studying this problem. The introduction of modern methods for diagnosing MS and the development of rational surgical tactics, depending on the type of syndrome, will make it possible to improve the treatment of patients with this complication of cholelithiasis.

#### Literature:

1. Abkian E. et al. S3326 A Rare Case of Type 1 Mirizzi Syndrome //Official journal of the American College of Gastroenterology ACG. – 2020. – Т. 115. – С. S1734.
2. Akbarov M. M. The analysis of surgical treatment of post-traumatic scar strictures Of magisterial bile ducts and biliodigestive anastomoses //Central Asian Journal of Medicine. – 2018. – Т. 2018. – №. 2. – С. 5-19.
3. Albertson M. J. Mirizzi Syndrome //Proceedings of UCLA Health. – 2019. – Т. 23.
4. Antoniou S. A., Antoniou G. A., Makridis C. Laparoscopic treatment of Mirizzi syndrome: a systematic review //Surgical endoscopy. – 2010. – Т. 24. – №. 1. – С. 33-39.
5. Baer H. U. et al. Management of the Mirizzi syndrome and the surgical implications of cholecystcholedochal fistula //British Journal of Surgery. – 1990. – Т. 77. – №. 7. – С. 743-745.
6. Bakhtiozina D. et al. The first experience of indirect peroral cholangio-pancreatoscopy using the spyglass ds system (BSC) in Russia //Endoscopy. – 2019. – Т. 51. – №. 04. – С. eP112.
7. Bellamli H. et al. Mirizzi's syndrome: a rare cause of biliary tract obstruction: about a case and review of the literature //The Pan African medical journal. – 2017. – Т. 27. – С. 45-45.
8. Beltrán M. A. Mirizzi syndrome: history, current knowledge and proposal of a simplified classification //World journal of gastroenterology: WJG. – 2012. – Т. 18. – №. 34. – С. 4639.
9. Chen H. et al. Current trends in the management of Mirizzi Syndrome: A review of literature //Medicine. – 2018. – Т. 97. – №. 4.
10. Ergashev F. R. et al. Damage to the main bile ducts: the frequency and causes of their occurrence, risk factors, classification, diagnosis and surgical tactics (literature review) //International scientific review of the problems of natural sciences and medicine. – 2019. – P. 82-96.
11. Gafurovich N. F. et al. Analysis of the results of surgical treatment of "fresh" damage to the bile ducts //European science review. – 2018. – №. 11-12.
12. Hassan R. et al. Mirizzi syndrome: a challenging diagnosis. Case report //Il Giornale di chirurgia. – 2019. – Т. 40. – №. 3. – С. 193-198.
13. Ibrarullah M. D., Mishra T., Das A. P. Mirizzi syndrome //Indian Journal of Surgery. – 2008. – Т. 70. – №. 6. – С. 281-287.
14. Khadjibaev A., Khadjibaev F., Tilemisov S. Retrograde and percutaneous transhepatic interventions in benign mechanical jaundice //HPB. – 2019. – Т. 21. – С. S888.
15. Lai E. C. H., Lau W. Y. Mirizzi syndrome: history, present and future development //ANZ journal of surgery. – 2006. – Т. 76. – №. 4. – С. 251-257.
16. Lledó J. B. et al. Update on the diagnosis and treatment of Mirizzi syndrome in laparoscopic era: our experience in 7 years //Surgical Laparoscopy Endoscopy & Percutaneous Techniques. – 2014. – Т. 24. – №. 6. – С. 495-501.
17. Mamontov I. N. Diagnosis and classification of Mirizzi syndrome //Klinicheskaja khirurgija. – 2020. – Т. 87. – №. 3-4. – С. 26-30.
18. Nagakawa T. et al. A new classification of Mirizzi syndrome from diagnostic and therapeutic viewpoints //Hepato-gastroenterology. – 1997. – Т. 44. – №. 13. – С. 63-67.
19. Pugaev A. V. et al. Mirizzi syndrome management (in Russian only) //Khirurgija. – 2019. – №. 3. – С. 42-47.
20. Tarasenko S. V. et al. Clinical case of endovideoscopic treatment of choledocholithiasis complicated with Mirizzi's syndrome //IP Pavlov Russian Medical Biological Herald. – 2018. – Т. 26. – №. 4. – С. 533-537.

#### СОВРЕМЕННЫЕ МЕТОДЫ ДИАГНОСТИКИ И ЛЕЧЕНИЯ ПАЦИЕНТОВ С СИНДРОМОМ МИРИЗЗИ

Курбонов Н.А., Давлатов С.С., Мизамов Ф.О., Шоназаров И.Ш.

**Резюме.** В статье описаны современные методы диагностики и лечения Синдрома Мириizzi. Несмотря на широкий выбор хирургических методов лечения этого синдрома, результаты лечения на сегодняшний день остаются не совсем удовлетворительными. Наличие Синдрома Мириizzi у пациента во время операции увеличивает риск интра- и послеоперационных осложнений. Трудности в диагностике синдрома Мириizzi, риск повреждения желчного протока, несколько наблюдений, а также довольно широкий спектр методов хирургического лечения определяют актуальность изучения этой проблемы. Внедрение современных методов диагностики СМ и разработка рациональной хирургической тактики в зависимости от типа синдрома дадут возможность улучшить лечение пациентов с этим осложнением ЖКБ.

**Ключевые слова:** синдром Мириizzi, желчные протоки, диагностика, компьютерная томография, ретроградная холангиопанкреатография.



УДК: 616-089.168-06:616.441-008.64

## ТЕЧЕНИЕ ГНОЙНЫХ РАН МЯГКИХ ТКАНЕЙ ПРИ ПАТОЛОГИИ ЩИТОВИДНОЙ ЖЕЛЕЗЫ НА ФОНЕ САХАРНОГО ДИАБЕТА

Курбанов Обид Махсудович, Рахимов Азизжон Яхёевич, Шаропова Малохат Сайфуллаевна  
Бухарский Государственный медицинский институт, Республика Узбекистан, г. Бухара

## ҚАЛҚОНСИМОН БЕЗНИНГ ПАТОЛОГИЯСИДА ҚАНДЛИ ДИАБЕТ ФОНИДА ЮМШОҚ ТЎҚИМАЛАРНИНГ ЙИРИНГЛИ ЯРАЛАРИНИ КЕЧИШИ

Қурбонов Обид Махсудович, Рахимов Азизжон Яхёевич, Шаропова Малохат Сайфуллаевна  
Бухоро Давлат тиббиёт институти, Ўзбекистон Республикаси, Бухоро ш.

## THE COURSE OF PURULENT WOUNDS OF SOFT TISSUES ON THE BACKGROUND OF DIABETES MELLITUS WITH PATHOLOGY OF THE THYROID GLAND

Kurbanov Obid Makhsudovich, Rakhimov Azizjon Yakheevich, Sharopova Malokhat Sayfullayevna  
Bukhara State Medical Institute, Republic of Uzbekistan, Bukhara

e-mail: [medik-aziz@mail.ru](mailto:medik-aziz@mail.ru)

**Резюме.** Тадқиқотимизнинг мақсади қандли диабет фониди ва диффуз токсик буқоқнинг комбинацияси билан юмшоқ тўқималарнинг йирингли жарроҳлик касалликларининг клиник кечиш хусусиятларини ўрганиш эди. Ўрганилаётган беморлар икки гуруҳга бўлинган: I - қандли диабет фониди юмшоқ тўқималарнинг йирингли жарроҳлик касалликлари билан оғриган беморлар; II - гуруҳ, қандли диабет ва диффуз токсик буқоқ комбинацияси фониди юмшоқ тўқималарнинг йирингли жарроҳлик касалликлари билан оғриган беморлар. Юмшоқ тўқималарнинг йирингли-некротик касалликлари билан бирга келаётган патологиялар, қандли диабет ва диффуз токсик буқоқ фониди ўтказилган тадқиқотлар яра жараёнининг қуйидаги хусусиятларини аниқлади: тананинг интоксикациясининг барча кўрсаткичлари, яраларни тозалаш ва даволаш вақти. иккинчи гуруҳ Ёзуруҳга қараганда секинроқ суръатда нормаллашди, 2 кун давомида орқага чекинди. Бундай ҳолда, ўртача ётоқ кунлари 10 1,4 кунни ташкил этди, I гуруҳ беморларида бу кўрсаткичлар 8 1,5 кунга тенг бўлган.

**Калит сўзлар:** йирингли жарроҳлик касалликлари, қандли диабет, диффуз токсик буқоқ.

**Resume.** The purpose of our study was to study the features of the clinical course of purulent surgical diseases of soft tissues against the background of diabetes mellitus and a combination of diffuse toxic goiter. The studied groups of patients are divided into two: I- group with purulent surgical diseases of soft tissues on the background of diabetes mellitus; II - group, patients with purulent surgical diseases of soft tissues on a combination of diabetes mellitus and diffuse toxic goiter. Studies of patients with purulent-necrotic soft tissue diseases based on combined pathologists, diabetes mellitus and diffuse toxic goiter, revealed the following features of treatment in the second group of intoxication of the body, the timing of purification and healing in the second group showed a tendency to standardization at a slower pace than in group I, retreating by 2 days. At the same time, the average bed days were equal to 10 1.4 days, when in group I of patients these indicators were equal to 8 1.5 days.

**Keywords:** purulent surgical diseases, diabetes mellitus, diffuse toxic goiter.

**Актуальность.** Согласно данным Международной федерации диабета (IDF), в настоящее время в мире зарегистрировано 415 млн человек, которые болеют сахарным диабетом. К 2040 г. прогнозируется рост числа людей больных диабетом до 642 млн чел (1). В связи с увеличением количества больных сахарным диабетом (СД) возможность получения достоверной информации о состоянии здоровья таких пациентов (развитие осложнений, продолжительность жизни, инвалидность и т.д.) является актуальной (2;3). Реализовать сбор и хранение информации возможно с помощью регистра «Сахарный диабет». Регистр СД – это автоматизированная информационно-аналитическая система мониторинга сахарного диабета в масштабах всей страны, которая предусматривает наблюдение за пациентом с момента его включения в регистр и динамику его лечения [5;8].

Наряду с сахарным диабетом в настоящее время заболевания щитовидной железы занимают ведущее место в структуре всех эндокринопатий (7). Прежде всего, это объясняется широтой распространенности диффузного токсического зоба в йоддефицитных районах, к которым относят обширные территории Российской Федерации, многих других государств в том числе и Узбекистана. Согласно рекомендации ВОЗ, суточная потребность в неорганическом йоде составляет 150 мкг в сутки. При недостаточном поступлении йода (меньше 50 мкг/сут), в щитовидной железе уменьшается синтез гормонов, что ведет к развитию зоба и, в конечном итоге, к гипертиреозу (4;6).

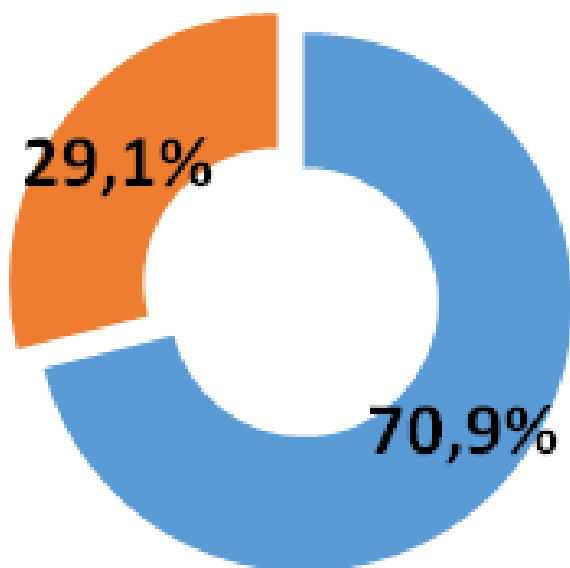
Лечение гнойных хирургических заболеваний на фоне сахарного диабета является актуальной проблемой хирургии. При сочетании грозных сопутствующих эндокринных патологий, таких как сахарный диабет и диффузный токсический зоб значительно затрудняется лечение больных с гнойными хирургическими заболеваниями мягких тканей. Многонаправленные отклонения от нормы при данной патологии в организме включающее в себя, нарушения углеводного, минерального, белкового обмена, отрицательно влияет на репаративные процессы организма, что является главным в лечении гнойных заболеваний мягких тканей.

**Цель работы:** Изучение особенностей клинического течения гнойных хирургических заболеваний мягких тканей на фоне сахарного диабета и при сочетании диффузного токсического зоба.

**Материалы и методы:** Проанализированы данные обследования и лечения 147 больных с гнойными ранами мягких тканей различной этиологии, находившихся на лечении в гнойном хирургическом отделении клинической базы Бухарского государственного медицинского института в 2011-2020 гг.

Все больные в зависимости от метода лечения были разделены на 2 группы: I – группа, больные гнойными хирургическими заболеваниями мягких тканей на фоне сахарного диабета. II – группа, больные гнойными хирургическими заболеваниями мягких тканей на фоне сочетанных патологий сахарного диабета и диффузного токсического зоба.

Из обследованных 107 больных у 76 (70,9%) имелись гнойные раны различной этиологии, а у 31 (29,1%) больных – гнойные послеоперационные раны (Рисунок 1). При поступлении у всех больных, раны были в I фазе раневого процесса.



■ Гнойные раны различной этиологии  
 ■ Гнойные послеоперационные раны

Рис. 1. Распределение больных I группы по этиологическим факторам

пептидов в сыворотке крови, pH раневого отделяемого, вычисление прогностического коэффициента (ПК) по М.Ф. Мазурику, процент уменьшения площади раневой поверхности, скорость заживления раны, бактериологическое и цитологическое исследование).

Лейкоцитарный индекс интоксикации (ЛИИ) подсчитывали согласно формуле Я.Я. Кальф-Калиф.

С целью оценки скорости заживления раны выбрали способ, предложенный Л.Н. Поповой. Суть данного способа состоит в следующем: рану покрывают обеззараженной прозрачной пленкой, на ней обозначают границы раны. Полученное изображение перемещают на миллиметровую бумагу, чтобы определить с математической точностью площадь раны. Данный способ обследования повторяют через день и высчитывают процент соотношения площади раны по отношению к предыдущему измерению раневой поверхности по формуле:

$$S = \frac{(S - S_n) \cdot 100}{S \cdot t}$$

где S – величина площади раны при предшествующем измерении;  $S_n$  – величина площади раны в настоящий момент; t – число дней между первым и последующим измерением.

Микробиологический анализ осуществлялся методом забора выделения из раны с качественным и количественным оцениванием раневой инфекции, а также ее восприимчивость к различным антибиотикам.

Цитологические отпечатки были сделаны по методу М.П. Покровского также М. С. Макарова. После извлечения от некротического покрова и фармацевтических включений выполняли 2-3 оттиска одного и того же места. Клеточный состав выражали в процентах, подсчитывая от ста и более, вплоть до 250-300 клеток в разных местах препарата, чтобы иметь четкое понятие о динамике процесса.

Прогностический коэффициент (ПК) течения раневого процесса определяли по формуле М. Ф. Мазурик (1984):

$$ПК = \frac{ОБП \text{ (общий белок плазмы)}}{ОБРО \text{ (общий белок раневого отделяемого)}}$$

Всем больным с гнойными заболеваниями мягких тканей I–II группы в день поступления производилось вскрытие гнойного очага. После некрэктомии и санации ран антисептиками – 3%-ным раствором перекиси водорода, 0,02%-ным раствором фурацилина, применением 25%-ного раствора диметилсульфоксида, для местного лечения накладывалась марлевая повязка с мазью левомеколь на водорастворимой основе. Проводилась системная антибиотикотерапия с учетом чувствительности микрофлоры, выделяемой из ран, дезинтоксикационная терапия, а также симптоматическое лечение.

Коррекция уровня сахара крови и гормонов щитовидной железы у обследованных больных проводилось совместно с эндокринологом.

**Клинико-лабораторные и инструментальные методы исследования.** Объективное оценивание течения общих и местных проявлений процесса проводили согласно субъективным показателям (характер раневого отделяемого, рассасывание инфильтрата, состояние краев раны, особенности развития грануляционной ткани и эпителизации) и по объективным признакам (температура тела, общеклинический анализ крови, лейкоцитарный индекс интоксикации, концентрация среднемолекулярных

**Таблица 1.** Динамика показателей интоксикации у больных с гнойными заболеваниями мягких тканей I группа (n=86)

Показатели	Время наблюдения				
	день поступления	3 день	5 день	7 день	9-10 день
t° тела	38,6±0,36	38,1±0,14*	37,8±0,17*	37,1±0,16	36,8±0,11*
L крови ×10 <sup>9</sup> /л	9,2±0,38	8,4±0,32*	7,6±0,26	7,2±0,22	6,8±0,28
МСМ ед	0,194±0,008	0,158±0,006**	0,144±0,005	0,134±0,005**	0,118±0,004***
ЛИИ ед	2,1±0,08	1,8±0,08*	1,6±0,06	1,5±0,04	1,2±0,05***
СОЭ мм/ч	43,1±1,76	38,2±1,46*	36,5±1,44*	29,8±1,12***	21,1±0,65***

Примечание: \* - различия относительно данных предыдущих суток значимы (\* - P<0,05, \*\* - P<0,01, \*\*\* - P<0,001)

**Таблица 2.** Динамика биохимических показателей и скорости заживления раны у больных I – группы (n=86)

Показатели	Время наблюдения				
	1 день	3 день	5 день	7 день	9-10 день
pH раневой среды	4,1±0,16	4,4±0,12	4,9±0,13***	5,8±0,19	6,9±0,26***
Процент уменьшения площади раневой поверхности	0	0,6±0,03***	1,1±0,08***	2,2±0,11***	2,9±0,16
Белок экссудата раны (г/л)	58,4±1,57	55,4±1,34	47,2±1,18***	42,9±1,19	-
Общий белок крови (г/л)	61,8±2,41	65,1±1,82	66,8±1,72	69,8±1,66	70,1±2,21
ПК по М.Ф.Мазурику	0,9±0,01	1,2±0,03**	1,4±0,04***	1,5±0,02*	-

Примечание: \* - различия относительно данных предыдущих суток значимы (\* - P<0,05, \*\* - P<0,01, \*\*\* - P<0,001)

У всех пациентов в динамике измеряли pH – метрию раневого выделения.

Уровень эндогенной интоксикации расценивали по объему (степени) среднемoleкулярных пептидов (МСМ), спектрометрией при протяженности волны 210 нм.

**Результаты и обсуждения.** Учитывая у данной группы больных с гнойными хирургическими заболеваниями мягких тканей, сопутствующей патологии сахарного диабета, всем больным с участием эндокринолога проводилась медикаментозная коррекция уровня сахара крови. Большинство больных 77 (89,5%) были II -го типа сахарного диабета, 9 (10,5%) пациентов были I - го типа сахарного диабета.

В день поступления исходной уровень сахара крови больных II группы составил в среднем 12,8±1,1ммоль/л. В процессе комплексного лечения со специфической терапией сахарного диабета с участием эндокринолога уровень сахара крови в динамике к 5-6 суткам снизилось до 7,8±0,8 ммоль/л. Инсулинотерапия проводилась с учетом индивидуальных особенностей каждого больного.

Как видно из таблицы, в первые сутки лечения температура тела больных составило в среднем 38,6±0,36°С. Содержание лейкоцитов крови было равно в среднем 9,2±0,38 × 10<sup>9</sup>/л. Объем средних молекул составил в среднем 0,194±0,008ед. Аналогично этому отмечалось повышение ЛИИ и СОЭ.

На третьи сутки лечения отмечено незначительное снижение показателей температуры тела до 38,1±0,14, количество лейкоцитов крови снизилось в среднем до 8,4±0,32×10<sup>9</sup>/л. Объем средних молекул составил в среднем 0,158±0,006 ед. Отмечалось понижение показателей ЛИИ и СОЭ до 1,8±0,08 и 38,2±1,46 соответственно.

К пятым суткам лечения у больных группы сравнения с гнойными заболеваниями мягких тканей сохранялся незначительный субфебрилитет (37,8±0,17°С). При этом по всем показателям интоксикации организма: L, МСМ, ЛИИ и СОЭ крови отмечалось их дальнейшее снижение, то есть наметилась тенденция к нормализации – 7,6±0,26×10<sup>9</sup>; 0,144±0,005; 1,6±0,06; 36,5±1,44 соответственно. К седьмым суткам лечения эти цифры, хотя и имели тенденцию к дальнейшему снижению, однако сохранялись выше нормы.

У больных, анализируемой группы (табл.2), в день поступления исходный уровень pH раневой среды был достоверно более низким (ацидоз) и составил в среднем 4,1±0,16. Белок экссудата ран был равен в среднем 58,4±1,57г/л. ПК при этом составил в среднем 0,9±0,01ед.

К третьим суткам лечения pH раневой среды составил в среднем 4,4±0,12, процент уменьшения площади раневой поверхности за сутки составил в среднем 0,6±0,03%. Белковая фракция экссудата ран была равна в среднем 55,4±1,34г/л, а в крови – 65,1±1,82 г/л, при этом ПК по Мазурику составил 1,2±0,03. К пятым суткам лечения показатель pH раневой среды имел тенденцию к сдвигу в нейтральную сторону, достигая цифры 4,9±0,13. Процент уменьшения площади раневой поверхности увеличился до 1,1±0,08% за сутки, а ПК к этому сроку составил 1,4±0,04.

К седьмым суткам ПК был равен 1,5±0,02, а раневая площадь за сутки достоверно уменьшалась на 2,2±0,11%. pH раневой среды при этом составил в среднем 5,8±0,19. Лишь к десятым суткам лечения pH раневой среды становился нейтральным. Уменьшение площади раневой поверхности за сутки стало равным 2,9±0,16 %. Прекратилось выделение экссудата из раны, что, на наш взгляд, обусловлено переходом раневого процесса от 1-й ко 2-й фазе.

Анализ уровня микробной обсемененности гнойных ран у больных данной группы выявил следующее: в момент поступления микробная обсемененность, в среднем, составило 10<sup>8</sup> мт/г, в следующие сутки после хирургической обработки раны с наложением маевой повязки ее значения составили 10<sup>5</sup> мт/г. К 7-8-м суткам комплексного лечения у этих больных степень микробной обсемененности была ниже критического уровня и составило 10<sup>2</sup> мт/г ткани.




Рис. 2. Сроки очищения и заживления раны у больных I группы сравнения с гнойно-некротическими заболеваниями (n=86)

Таблица 3. Динамика показателей интоксикации у больных с гнойными заболеваниями мягких тканей II группы (n=21)

Показатели	Время наблюдения				
	день поступления	3 день	5 день	7 день	9-10 день
t <sup>0</sup> тела	38,9±0,41	38,7±0,21*	38,0±0,18*	37,7±0,16	36,9±0,12*
L крови ×10 <sup>9</sup> /л	9,6±0,22	8,9±0,28*	8,4±0,32	7,9±0,18	6,9±0,17
МСМ ед	0,244±0,011	0,211±0,017**	0,192±0,005	0,178±0,015**	0,128±0,006***
ЛИИ ед	2,3±0,07	2,1±0,09*	1,9±0,07	1,7±0,04	1,4±0,06***
СОЭ мм/ч	48,1±1,88	42,3±1,54*	39,5±1,22*	32,7±1,18***	24,1±0,56***

Примечание: \* - различия относительно данных предыдущих суток значимы (\* - P<0,05, \*\* - P<0,01, \*\*\* - P<0,001)

Таблица 4. Динамика биохимических показателей и скорости заживления раны у больных II группы (n=21)

Показатели	Время наблюдения				
	1 день	3 день	5 день	7 день	9-10 день
pH раневой среды	4,2±0,14	4,3±0,16	4,7±0,14***	5,7±0,21	6,7±0,28***
Процент уменьшения площади раневой поверхности	0	0	0,6±0,03***	1,1±0,08***	2,2±0,11***
Белок экссудата раны (г/л)	57,9±1,33	54,3±1,38	45,2±1,16***	43,6±1,19	40,4±1,26
Общий белок крови (г/л)	59,6±1,44	59,8±1,32	60,7±1,72	61,9±2,64	63,1±2,17
ПК по М.Ф.Мазурику	0,9±0,02	1,1±0,04**	1,3±0,03***	1,4±0,04*	1,5±0,04*

Примечание: \* - различия относительно данных предыдущих суток значимы (\* - P<0,05, \*\* - P<0,01, \*\*\* - P<0,001)

Результаты анализа сроков очищения и заживления раны у больных II группы, приведенные на рисунке 5 свидетельствуют, что у больных анализируемой группы очищение ран от инфекции происходило в среднем к 8,0±0,5 суткам. К шестым суткам отмечалось рассасывание инфильтратов.

При этом начало появления грануляций, отмечено в среднем на седьмые-восьмые сутки.

Таким образом, проведенное нами исследование больных с гнойно-некротическими заболеваниями мягких тканей, выявило следующие особенности течения раневого процесса при традиционном методе лечения на фоне сахарного диабета: уровень сахара крови в день поступления в среднем составляет 12,8±1,1, переход раневого процесса к 3-ей фазе наступает на 7-8 -е сутки лечения, все эти показатели в процессе лечения при положительной динамике имеют определенную корреляцию между собой.

Большинство больных с сахарным диабетом были 19 (90,4%) II -го типа и у двух (9,6%) пациентов I - го типа сахарного диабета.

Как видно из таблицы- 3, в первые сутки лечения температура тела больных составило в среднем 38,9±0,41°С. Содержание лейкоцитов крови было равно в среднем 9,6±0,22×10<sup>9</sup>/л. Объем средних молекул составил в среднем 0,244±0,011ед. Аналогично этому отмечалось повышение ЛИИ и СОЭ.

На третьи сутки лечения отмечено незначительное снижение показателей температуры тела от 38,9±0,41 до 38,7±0,21, количество лейкоцитов крови снизилось в среднем до 8,9±0,28×10<sup>9</sup>/л. Объем средних молекул составил в среднем 0,211±0,017 ед. Отмечалось понижение показателей ЛИИ и СОЭ до 2,1±0,09и 42,3±1,54 соответственно.

К пятым суткам лечения у больных группы сравнения с гнойными заболеваниями мягких тканей сохранялся незначительный субфебрилитет (38,0±0,18°С). При этом по всем показателям интоксикации организма: L, МСМ, ЛИИ и СОЭ крови отмечалось их дальнейшее снижение, то есть наметилась тенденция к нормализации – 8,4±0,32×10<sup>9</sup>;

0,192±0,005; 1,9±0,07; 39,5±1,22 соответственно. К седьмым суткам лечения эти цифры, хотя и имели тенденцию к дальнейшему снижению, однако сохранялись выше нормы.

Следующими критериями оценки динамики раневого процесса у больных, были рН раневой среды, процент уменьшения площади раневой поверхности и показатели ПК по М.Ф.Мазурику(табл. 4). У больных, анализируемой группы, в день поступления исходный уровень рН раневой среды был достоверно более низким (ацидоз) и составил в среднем 4,2±0,14. Белок экссудата ран был равен в среднем 57,9±1,33 г/л. ПК при этом составил в среднем 0,9±0,02 ед.

К третьим суткам лечения рН раневой среды составил в среднем 4,3±0,16, уменьшения площади раневой поверхности на третье сутки не отмечилось. Белковая фракция экссудата ран была равна в среднем 54,3±1,38 г/л, а в крови – 59,8±1,32 г/л, при этом ПК по Мазурику составил 1,1±0,04. К пятым суткам лечения показатель рН раневой среды имел тенденцию к сдвигу в нейтральную сторону, достигая цифры 4,7±0,14. Процент уменьшения площади раневой поверхности увеличился до 0,6±0,03% за сутки, а ПК к этому сроку составил 1,3±0,03.

К седьмым суткам ПК был равен 1,4±0,04, а раневая площадь за сутки достоверно уменьшалась на 1,1±0,08%. рН раневой среды при этом составил в среднем 5,7±0,21. Лишь к десятым суткам лечения рН раневой среды становился нейтральным. Уменьшение площади раневой поверхности за сутки стало равным 2,2±0,11%. Прекратилось выделение экссудата из раны, что, на наш взгляд, обусловлено переходом раневого процесса от 1-й ко 2-й фазе.

Анализ уровня микробной обсемененности гнойных ран у больных II группы так же выявили: в момент поступления микробная обсемененность, в среднем, составила 10<sup>8</sup> мт/г, в следующие сутки после хирургической обработки раны с наложением маевой повязки ее значения составили 10<sup>5</sup> мт/г. К 9-м суткам комплексного лечения у этих больных степень микробной обсемененности была ниже критического уровня и составила 10<sup>2</sup> мт/г ткани.

Результаты анализа сроков очищения и заживления раны у больных II группы приведенные на рисунке 3 свидетельствуют, что у больных анализируемой группы очищение ран от инфекции происходило в среднем к 9,0±0,5 суткам. К восьмым суткам отмечалось рассасывание инфильтратов.

Исходный уровень сахара крови больных II группы был равен в среднем 13,8±1,2. В процессе лечения гнойных хирургических заболеваний мягких тканей одномоментной медикаментозной коррекцией уровня сахара крови показатели постепенно нормализовались.

Изучение показателей гормонов щитовидной железы (табл.5) у больных II– группы с гнойными заболеваниями мягких тканей на фоне сахарного диабета и диффузного токсического зоба выявили, что гормоны щитовидной железы данной группы в день поступления имели значительные отклонения от нормы. Так, снижением активности тиреотропного гормона (ТТГ), уровень гормонов щитовидной железы Т-3 и Т-4 резко возрастали. Все эти нарушения усугубляли течение раневого процесса, что проявлялось в замедлении сроков очищения раны, переход раневого процесса от первого к второй фазе.

**Заключение.** Таким образом, проведенное нами исследование больных II группы с гнойно-некротическими заболеваниями мягких тканей на фоне сочетанного заболевания сахарного диабета и диффузного токсического зоба, выявило следующие особенности течения раневого процесса: все показатели интоксикации организма, рН раневой среды больных, в день поступления были значительно отклонены от нормы чем у больных I группы.

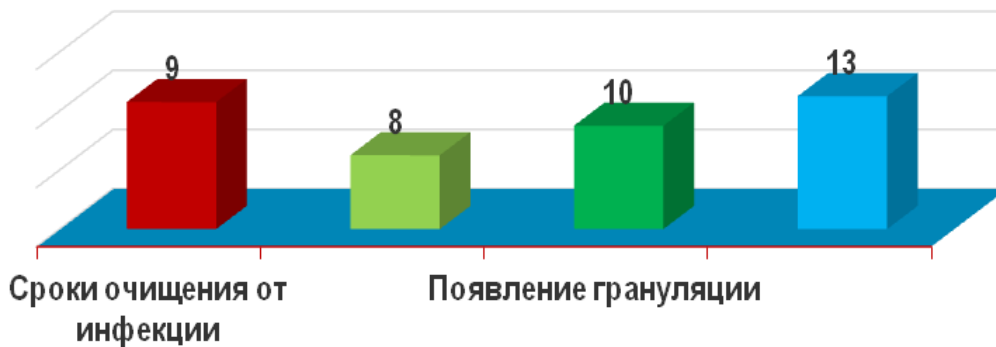


Рис. 3. Сроки очищения и заживления раны у больных II группы сравнения с гнойно-некротическими заболеваниями (n=21)

Таблица 5. Динамика показателей гормонов щитовидной железы у больных II– группы (n=21)

Показатели	Время наблюдения				
	В норме	День поступления	3 день	5 день	7 день
ТЗнмоль/л	1,5-3,8	4,1±0,17	3,95±0,15	3,88±0,11	3,54±0,11
Т4нмоль/л	90-120	138±3,45	127±4,17	121±2,15	112±4,18
ТТГмкМЕ/л	0,10-4,0	0,085±0,012	0,09±0,019	0,11±0,014	1,9±0,021

В процессе традиционного метода лечения эти показатели в динамике имели тенденцию к нормализации с медленными темпами чем у I группы отступая на 2 сутки. При этом средние койка дней составляли  $10 \pm 1,4$  дней, когда у I группы больных эти показатели были равны  $8 \pm 1,5$  дней.

Выявленная нашими исследованиями такая корреляция, между наличием сопутствующих патологий и отрицательного течения заболевания указывает необходимости акцентировать внимание к своевременной коррекции нарушений гормонального, углеводного и белкового обменов при лечении гнойных хирургических заболеваний мягких тканей на фоне сахарного диабета, диффузного токсического зоба и при их сочетании.

#### Литература:

1. АрсланбековаАбаханумЧопановна. Состояние микроциркуляции у больных с заболеваниями щитовидной железы и их коррекция: диссертация кандидата медицинских наук: 14.00.05 / АрсланбековаАбаханумЧопановна; [Место защиты: ГОУВПО "Дагестанская государственная медицинская академия"]. - Махачкала, 2008. - 127 с.: ил.
2. Ахмедов Р.М., Сафоев Б.Б. Гнойно – некротические поражения нижних конечностей.Монография. 2010.с.109.
3. Багатурия.Г.О; Комбинированные хирургические вмешательства при запущенном раке щитовидной железы. Вестник хирургии. 2009г №5с.31-34. Г.О.Багатурия.
4. Бельцевич Д.Г. и (соавторы)Проект: клинические рекомендации Российской ассоциации эндокринологов по диагностике и лечению узлового зоба (новая редакция 2015 года). Эндокринная хирургия. – 2015. - №1 – с. 15-21.
5. Богун Л.В. Инфекции у больных сахарным диабетом. журн.» Болезни и антибиотики»№1. 2009с.31-35.
6. Бутырский А.Г., Хилько С.С., Влахов А.К.,БобковО.В.,Скоромный А.Н., Фомочкин И.И., Гринческу А.Е. Диагностика и хирургическое лечение заболеваний щитовидной и паращитовидных желез. Симферополь-2018г с. 31.
7. Курбанов О.М.,Шаропова М.С., Сафоев Б.Б. Особенности течения гнойных хирургических заболеваний при ЭНДЕМИЧЕСКОМ ЗОБЕ. журн.Тиббиётда янги кун 2020. №2.с.532-535
8. Курбанов О.М. Особенности течения гнойных хирургических заболеваний при сахарном диабете. журн. Тиббиётда янги кун 2020. № 2.с.167-170.
9. Якубовский, С.В. Г.Г. Кондратенко, И.И. Попова Использование сукцинатсодержащих препаратов в комплексном лечении пациентов с диффузным токсическим зобом // УО Белорус. гос.мед. ун-та. Клиническая медицина. – 2014. – № 8. – С. 50-53.
10. Сафоев Б.Б., Рахимов А.Я. Критическая ишемия нижних конечностей и диабетическая стопа. Монография. 2019г. С.321.
11. BrixT., HansenP., KyvikR. etal. Cigarette smoking and risk of clinically overt thyroid disease a population based twin case - control study // J.Endocrinol. Invest. - 1999. - Vol.22. - №6, Suppl. - P.22.
12. Diekman, M.J. Changes in plasma low-density lipoprotein and high-density lipoprotein cholesterol in hypo- and hyperthyroid patients are related to changes in free thyroxine, not to polymorphism in LDL receptor on cholesterol ester transfer protein genes / M.J. Diekman, N. Anghelescu, E. Endert et al. // J. Clin. Endocrinol, and Metabolism. - 2000. - Vol. 85. - P. 1857-1862.
13. Rakhimov A.Ya. the modified myoplastic methods of amputation of the crus at critical ishemiya of the lower extremity at patients with the diabetes mellitus (dm). New Day in Medicine. (NDM).2020-№1 (29). P. 337-341.

#### **ТЕЧЕНИЕ ГНОЙНЫХ РАН МЯГКИХ ТКАНЕЙ ПРИ ПАТОЛОГИИ ЩИТОВИДНОЙ ЖЕЛЕЗЫ НА ФОНЕ САХАРНОГО ДИАБЕТА**

*Курбанов О.М., Рахимов А.Я., Шаропова М.С.*

**Резюме.** Целью нашего исследования явилось, изучение особенностей клинического течения гнойных хирургических заболеваний мягких тканей на фоне сахарного диабета и при сочетании диффузного токсического зоба. Исследуемые больные разделены на две группы: I – группабольные с гнойными хирургическими заболеваниями мягких тканей на фоне сахарного диабета; II – группа, больные с гнойными хирургическими заболеваниями мягких тканей на фоне сочетания сахарного диабета и диффузного токсического зоба. Исследования больных гнойно-некротическими заболеваниями мягких тканей на фоне сочетанныхпатологий, сахарного диабета и диффузного токсического зоба, выявили следующие особенности течения раневого процесса: все показатели интоксикации организма, сроки очищения и заживления раны во второй группеимели тенденцию к нормализации с медленными темпами, чем в I группе, отступая на 2 сутки. При этом среднее койка дней составляли  $10 \pm 1,4$  дней, когда у I группы больных эти показатели были равны на  $8 \pm 1,5$  дней.

**Ключевые слова:**гнойные хирургические заболевания, сахарный диабет, диффузный токсический зоб.

UDK: 616.34-007.274

**MODERN POSSIBILITIES OF EARLY DIAGNOSIS OF NECROSIS OF THE SMALL INTESTINE IN ACUTE ADHESIVE INTESTINAL OBSTRUCTION**

Lesnyi Vadim, Lesna Alina

Kharkiv National Medical University, Ukraine, Kharkiv

**ЎТКИР БИТИШМАЛИ ИЧАК ТУТИЛИШИДА ИНГИЧКА ИЧАК НЕКРОЗИ ЭРТА ДИАГНОСТИКАСИННИГ ЗАМОНАВИЙ ИМКОНИЯТЛАРИ**

Лесной Вадим, Лесная Алина

Харков Миллий Тиббиёт Университети, Украина, Харьков

**СОВРЕМЕННЫЕ ВОЗМОЖНОСТИ РАННЕЙ ДИАГНОСТИКИ НЕКРОЗА ТОНКОЙ КИШКИ ПРИ ОСТРОЙ СПАЕЧНОЙ КИШЕЧНОЙ НЕПРОХОДИМОСТИ**

Лесной Вадим, Лесная Алина

Харьковский Национальный Медицинский Университет, Украина, Харьков

e-mail: [vv.lesnyi@knmu.edu.ua](mailto:vv.lesnyi@knmu.edu.ua)

**Резюме.** Ишнинг мақсади. Ўткир битишмали ичак тутулишида ингичка ичак некрозининг эрта лаборатория, инструментал белгиларини аниқлаши. Материаллар ва услублар. Жарроҳлик бўлимида ўткир ичак тутулиши клиникаси билан касалхонага ётқизилган 45 та тиббий ёзувларнинг ретроспектив таҳлили. Барча беморлар гомеостазнинг биокимёвий, инструментал параметрларини, ингичка ичак функцияси кўрсаткичларини қиёсий таҳлил қилиш учун иккита таққосланадиган клиник гуруҳга бўлинган: асосий гуруҳ 23 (51%) беморлардан иборат бўлиб, уларда ўткир битишмали ичак тутулиши консерватив усуллар билан бартараф этилган; Таққослаш гуруҳига ингичка ичак резекцияси билан / резекциясиз жарроҳлик адгезиолиз қилинган 22 (49%) бемор киритилган. Натижалар ва муҳокама. Асосий гуруҳдаги беморларда ўткир битишмали ичак тутулиши белгиларининг регрессияси касалхонага ётқизилган пайтдан бошлаб  $21,2 \pm 2,8$  соат ичида содир бўлган. Танланган қон биокимёвий кўрсаткичларининг динамикаси 12 соатлик интервал билан баҳоланди: С-реактив оқсил -  $35,5 \pm 1,55$  мг / л ( $25,9 \pm 1,45$  мг / л); қон лактати -  $2,9 \pm 1,1$  ммол / л ( $2,1 \pm 0,95$  ммол / л); прокальцитонин -  $1,4 \pm 0,4$  нг / мл ( $1,1 \pm 0,3$  нг / мл). Таққослаш гуруҳидаги беморларда жарроҳлик даволаш учун кўрсатмалар касалхонага ётқизилган пайтдан бошлаб  $10,2 \pm 1,7$  соат ичида тақдим этилган. Танланган қон биокимёвий кўрсаткичларининг динамикаси қуйидагича эди: С-реактив оқсил -  $36,5 \pm 1,56$  мг / л ( $55,7 \pm 1,6$  мг / л)  $p < 0,05$ ; қон лактати -  $3,0 \pm 1,1$  ммол / л ( $4,2 \pm 1,1$  ммол / л)  $p < 0,05$ ; прокальцитонин -  $1,5 \pm 0,3$  нг / мл ( $2,3 \pm 0,4$  нг / мл)  $p < 0,05$ . Хулоса. Ўткир битишмали ичак тутулишида ингичка ичак сегменти некрозининг эрта биокимёвий кўрсаткичлари С-реактив оқсил, прокальцитонин, қон лактатининг ортиши динамикасининг кескин ўсишини (дастлабки қийматнинг 50% дан кўпроғини) ўз ичига олади.

**Калит сўзлар:** ўткир битишмали ичак тутулиши, ичак некрози, биокимёвий кўрсаткичлар.

**Abstract.** The goal. Detect early laboratory, instrumental signs of necrosis of the small intestine in acute adhesive intestinal obstruction. Materials and methods. A retrospective analysis of 45 medical records of inpatients hospitalized in the surgical department with a clinic of acute adhesive intestinal obstruction. All patients were divided into two comparable clinical groups for comparative analysis of biochemical, instrumental parameters of homeostasis, indicators of small bowel function: the main group consisted of 23 (51%) patients in whom acute adhesive intestinal obstruction was eliminated by conservative methods; the comparison group included 22 (49%) patients who underwent surgical adhesiolysis with resection / without resection of the small intestine. Results and discussion. In patients of the main group, the regression of symptoms of acute adhesive intestinal obstruction occurred within  $21.2 \pm 2.8$  hours from the moment of hospitalization. The dynamics of the selected blood biochemical parameters were evaluated with an interval of 12 hours: C-reactive protein -  $35.5 \pm 1.55$  mg / l ( $25.9 \pm 1.45$  mg / l); blood lactate -  $2.9 \pm 1.1$  mmol / l ( $2.1 \pm 0.95$  mmol / l); procalcitonin -  $1.4 \pm 0.4$  ng / ml ( $1.1 \pm 0.3$  ng / ml). In patients of the comparison group, the indications for surgical treatment were presented within  $10.2 \pm 1.7$  hours from the moment of hospitalization. The dynamics of the selected blood biochemical parameters was as follows: C-reactive protein -  $36.5 \pm 1.56$  mg / l ( $55.7 \pm 1.6$  mg / l)  $p < 0.05$ ; blood lactate -  $3.0 \pm 1.1$  mmol / l ( $4.2 \pm 1.1$  mmol / l)  $p < 0.05$ ; procalcitonin -  $1.5 \pm 0.3$  ng / ml ( $2.3 \pm 0.4$  ng / ml)  $p < 0.05$ . Conclusions. The early biochemical parameters of necrosis of the segment of the small intestine in acute adhesive intestinal obstruction include a sharp increase in the dynamics (more than 50% of the initial value) of C-reactive protein, procalcitonin, increased blood lactate.

**Key words:** acute adhesive intestinal obstruction, intestinal necrosis, biochemical parameters.

Introduction. According to international guidelines (Bologna guidelines for diagnosis and management of adhesive small bowel obstruction, 2017) in the absence of signs of peritonitis, strangulation intestinal obstruction in patients with acute adhesive intestinal obstruction (AAIO), non-surgical treatment may be attempted for up to 72 hours [1]. Non-surgical restoration of the passage through the gastrointestinal tract undoubtedly eliminates the operational risks of the patient, but the prolongation of the pre-operative period (late diagnosis of necrosis of the small intestine due to antispasmodics, epidural catheter) may be an unfavorable factor in increasing the number of postoperative complications or complications [2, 3].

The goal. Detect early laboratory, instrumental signs of necrosis of the small intestine in AAIO.

Materials and methods. A retrospective analysis of 45 medical records of inpatients hospitalized in the surgical department with the clinic AAIO. Gender composition of the study group: women - 35 (77.8%); the average age of patients was  $47.9 \pm 2.9$  years.

The diagnosis was verified on the basis of clinical signs: cramping or constant abdominal pain - 45 (100%) patients; nausea / vomiting - 41 (91.1%); absence of stool / gas discharge - 40 (88.9%); asymmetric anterior abdominal wall - 39 (86.7%); adhesive conglomerate detected by palpation in the abdominal cavity - 24 (53.3%); positive symptom of "splash noise" - 30 (66.7%). The duration of symptoms was: up to 12 hours - 15 (33.3%) patients; 12-24 hours - 28 (62.2%); more than 24 hours - 2 (4.5%). Number of history of surgical interventions on the abdominal cavity: 1 surgery (often appendectomy) - 11 (24.4%) patients; 2 surgical interventions - 14 (31%); more than 2 - 25 (55.6%).

All patients were divided into two comparable clinical groups for comparative analysis of biochemical, instrumental parameters of homeostasis, indicators of small bowel function: the main group consisted of 23 (51%) patients in whom AAIO was eliminated by conservative methods; the comparison group included 22 (49%) patients who underwent surgical adhesiolysis with resection / without resection of the small intestine.

The results were processed using the methods of variation statistics, the significance of differences in groups was determined by the Mann - Whitney test (pU).

Results and discussion. In patients of the main group, the regression of AAIO symptoms occurred within  $21.2 \pm 2.8$  hours from the moment of hospitalization. The dynamics of the selected blood biochemical parameters were evaluated with an interval of 12 hours: C-reactive protein -  $35.5 \pm 1.55$  mg / l ( $25.9 \pm 1.45$  mg / l); blood lactate -  $2.9 \pm 1.1$  mmol / l ( $2.1 \pm 0.95$  mmol / l); procalcitonin -  $1.4 \pm 0.4$  ng / ml ( $1.1 \pm 0.3$  ng / ml). For dynamic visualization of changes in the affected segment of the small intestine used ultrasound using a convex sensor with a frequency of 3.5 MHz with an interval of 6 hours: the thickness of the intestinal wall -  $0.4 \pm 0.1$  mm ( $0.2 \pm 0.1$  mm); the diameter of the intestinal loop is  $3.4 \pm 1.1$  mm ( $2.9 \pm 1.0$  mm). The dynamics of indicators indicates the absence of signs of ischemia of the intestinal wall and microbial translocation to the affected area.

In patients of the comparison group, the indications for surgical treatment were presented within  $10.2 \pm 1.7$  hours from the moment of hospitalization. The dynamics of the selected blood biochemical parameters was as follows: C-reactive protein -  $36.5 \pm 1.56$  mg / l ( $55.7 \pm 1.6$  mg / l) pU <0.05; blood lactate -  $3.0 \pm 1.1$  mmol / l ( $4.2 \pm 1.1$  mmol / l) pU <0.05; procalcitonin -  $1.5 \pm 0.3$  ng / ml ( $2.3 \pm 0.4$  ng / ml) pU <0.05. Ultrasound changes in the affected segment of the small intestine: intestinal wall thickness -  $0.5 \pm 0.2$  mm ( $0.8 \pm 0.1$  mm, symptom "target") pU <0.05; diameter of the intestinal loop -  $3.3 \pm 1.2$  mm ( $5.3 \pm 1.3$  mm) pU <0.05; gas in the intestinal wall / paracollar exudate was detected in 8 (17.8%) patients. Even in the absence of peritoneal symptoms, before the exacerbation of signs of SIRS (due to antispasmodics, epidural catheter, infusion therapy) was able to diagnose the progression of destructive changes in the intestinal wall, and only 2 (4.4%) patients required resection of the intestine due to irreversibility of necrotic changes.

Conclusions. The early biochemical parameters of necrosis of the segment of the small intestine in AAIO include a sharp increase in the dynamics (more than 50% of baseline) of C-reactive protein, procalcitonin, as well as an increase in blood lactate despite stable hemodynamics and satisfactory blood saturation.

Early ultrasound signs of negative dynamics: stratification, thickening of the intestinal wall more than 0.6 cm. The appearance of gas in the intestinal wall or exudate around the sign of necrosis (perforation) of the intestine.

#### Literature:

1. Di Saverio S, Coccolini F, Galati M, Smerieri N, Biffi WL, Ansaloni L, et al. Bologna guidelines for diagnosis and management of adhesive small bowel obstruction (ASBO): 2013 update of the evidence-based guidelines from the world society of emergency surgery ASBO working group. World J Emerg Surg. 2013;8(1):42.
2. Pricolo VE, Curley F. CT scan findings do not predict outcome of nonoperative management in small bowel obstruction: retrospective analysis of 108 consecutive patients. Int J Surg. 2016;27:88–91.
3. Scott JW, Olufajo OA, Brat GA, Rose JA, Zogg CK, Haider AH, et al. Use of national burden to define operative emergency general surgery. JAMA Surg. 2016;151(6):e160480.

### **СОВРЕМЕННЫЕ ВОЗМОЖНОСТИ РАННЕЙ ДИАГНОСТИКИ НЕКРОЗА ТОНКОЙ КИШКИ ПРИ ОСТРОЙ СПАЕЧНОЙ КИШЕЧНОЙ НЕПРОХОДИМОСТИ**

Лесной В., Лесная А.

**Резюме.** Цель работы. Выявить ранние лабораторные, инструментальные признаки некроза участка тонкой кишки при острой спаечной кишечной непроходимости (ОСКН). Материалы и способы. Проведен ретроспективный анализ 45 медицинских карт стационарных больных, госпитализированных в хирургическое отделение с клиникой ОСКН. Все пациенты были разделены на две клинические группы для сравнительного анализа биохимических инструментальных параметров гомеостаза, показателей жизнедеятельности тонкой кишки: основная группа состояла из 23 (51%) пациентов, у которых ОСКН была ликвидирована консервативными методами; группа сравнения включала 22 (49%) пациента, у которых был проведен хирургический адгезиолизис с резекцией / без резекции участка тонкой кишки. Результаты и обсуждение. У больных основной группы регрессирование симптомов ОСКН произошло в течение  $21,2 \pm 2,8$  часов с момента госпитализации. Динамика выбранных биохимических параметров крови оценивалась с интервалом 12 часов: С-реактивный белок –  $35,5 \pm 1,55$  мг/л ( $25,9 \pm 1,45$  мг/л); лактат крови –  $2,9 \pm 1,1$  ммоль/л ( $2,1 \pm 0,95$  ммоль/л); прокальцитонин –  $1,4 \pm 0,4$  нг/мл ( $1,1 \pm 0,3$  нг/мл). У больных группы сравнения показания для оперативного лечения были выставлены в течение  $10,2 \pm 1,7$  часов с момента госпитализации. Динамика выбранных биохимических параметров крови была следующая: С-реактивный белок –  $36,5 \pm 1,56$  мг/л ( $55,7 \pm 1,6$  мг/л) pU <0,05; лактат крови –  $3,0 \pm 1,1$  ммоль/л ( $4,2 \pm 1,1$  ммоль/л) pU < 0,05; прокальцитонин –  $1,5 \pm 0,3$  нг/мл ( $2,3 \pm 0,4$  нг/мл) pU < 0,05. Выводы. К ранним биохимическим параметрам некроза сегмента тонкой кишки при ОСКН можно отнести резкое увеличение в динамике (более 50% от начального значения) показателей С-реактивного белка, прокальцитонина, повышения лактата крови.

**Ключевые слова:** острая спаечная кишечная непроходимость, некроз участка кишки, биохимические параметры.



УДК: 611.44.013.018

## ФЕТАЛЬНАЯ АНАТОМИЧЕСКАЯ ИЗМЕНЧИВОСТЬ ЩИТОВИДНОЙ И ОКОЛОЩИТОВИДНЫХ ЖЕЛЕЗ

Лопушняк Леся Ярославовна, Гончаренко В.А., Дмитренко Р.Р.

Буковинский государственный медицинский университет, Украина, Черновцы

## ҲОМИЛАДА ҚАЛҚОНСИМОН ВА ҚАЛҚОНСИМОН ОЛДИ БЕЗЛАРИНИНГ АНАТОМИК ЎЗГАРУВЧАНЛИГИ

Лопушняк Леся Ярославовна, Гончаренко В.А., Дмитренко Р.Р.

Буковина Давлат тиббиёт университети, Украина, Черновцы

## FETAL ANATOMICAL VARIABILITY OF THYROID AND PARATHYROID GLANDS

Lopushnyak Lesya Yaroslavovna, Goncharenko V.A., Dmitrenko R.R.

Bukovinian State Medical University, Ukraine, Chernivtsi

e-mail: [lopushniak.lesia@bsmu.edu.ua](mailto:lopushniak.lesia@bsmu.edu.ua)

**Резюме.** Мақолада турли ёшдаги инсон ҳомилаларида топилган қалқонсимон ва қалқонсимон олди безларнинг ташқи шакли вариантлари келтирилган. Қалқонсимон безлар, юқори ва пастки қалқонсимон безларни топикал жойлаштиришнинг анатомик ўзгарувчанлиги ва вариантлари тўғрисидаги маълумотлар бачадон бўйни олд қисмидаги органлар ва тузилмаларнинг малформациясини диагностик манипуляция ёки жарроҳлик тузатиш учун морфологик асосдир. Тадқиқотнинг мақсади инсон ривожланишининг ҳомила даврида қалқонсимон ва қалқонсимон безларнинг анатомик ўзгарувчанлигини аниқлаш эди. Хулоса. Қалқонсимон ва қалқонсимон олди безларнинг ташқи шаклидаги ҳомиланинг сезиларли анатомик ўзгарувчанлиги аниқланди: – 4-5 ойлик ҳомилада қалқонсимон без асосан "H" ҳарфи (45,83%) ва ярим ой (16,66%) шаклида бўлади. 6-7 ойлик ҳомила асосан H шаклидаги (21,73%) ва капалак шаклидаги ассиметрик (17,38%) шаклларида ва ҳомила даври охирида, қоида тариқасида, капалак шаклида (симметрик – 17,86% ва ассиметрик) пайдо бўлади. – 14,29%, H - ўхшаш (21,43%) ва ярим ой (14,29%) орган шакллари. Қалқонсимон безнинг ноёб шакллари тўртбурчаклар, беш қисмли, унинг ҳар бир зарраси шаклидаги о'згарувчанлик, "L" ва "V" ҳарфлари шаклида, қайиқ шаклида, иккита изоляция қилинган заррачалар шаклида ва ассиметрик; – юқори қалқонсимон безлар, қоида тариқасида, овал (35,87%), чўзилган (29,35%) ва юмалоқ (17,39%) шакллар билан тавсифланади; – пастки қалқонсимон безлар юмалоқ (42,71%) ва лентикуляр (20,83%) шаклга эга.

**Калит сўзлар:** қалқонсимон без, қалқонсимон безлар, ўзгарувчанлик, ҳомила, одам, анатомия.

**Abstract.** The article presents variants of the external form of the thyroid and parathyroid glands, which were found in human fetuses of different ages. Information on anatomical variability and variants of topical placement of thyroid lobes, upper and lower parathyroid glands are the morphological basis for performing diagnostic manipulations or surgical correction of congenital malformations of organs and structures of the anterior cervical region. The aim of the study was to identify the anatomical variability of the thyroid and parathyroid glands during the fetal period of human development. Conclusions. The considerable anatomical variability of the outer form of the thyroid and parathyroid glands in the fetal period of human ontogenesis was detected. The thyroid gland of the 4-5 months fetuses has the form of letter «H» (45.83%) or the half-moon shape (16.66%), the fetuses at 6-7 months mostly had H-like (21.73%) and butterfly-like asymmetric (17.38%) forms, and by the end of fetal period typical shapes are: butterfly-like (symmetric – 17.86% and asymmetric – 14.29%), H-like (21.43%) and half-moon (14.29%). The rare forms of the thyroid glands are rectangular, five-parted with the shape variability of each of its parts, L-like and V-like, boat-shaped (two isolated asymmetric parts); superior parathyroid glands usually have oval (35.87%), elongated (29.35%) and rounded (17.39%) shapes; inferior parathyroid glands have rounded (42.71%) and lenticular (20.83%) forms.

**Keywords:** thyroid gland, parathyroid glands, variability, fetus, human being, anatomy.

**Актуальность исследования.** Рост количества врожденных пороков развития и приобретенных заболеваний органов и структур шейной области на протяжении последних десятилетий обуславливает повышенный интерес как морфологов, так и клиницистов к изучению особенностей морфогенеза и становлению топографо-анатомических взаимоотношений органов, мышц, фасциально-клеточных пространств и сосудисто-нервных образований шеи в условиях нормы и патологии [1, 2]. Особую научную ценность имеют исследования по выявлению фетальной анатомической изменчивости органов и структур, поскольку становятся морфологическими основами при выполнении диагностических и лечебных манипуляций и выборе адекватных способов оперативного лечения перинатальной патологии [3, 4]. Знание возрастных особенностей строения и топографии щитовидной и околощитовидных желез (ЩЖ и ОЩЖ) имеет важное практическое значение для разработки рациональных оперативных доступов к органам и структурам шеи [5–8].

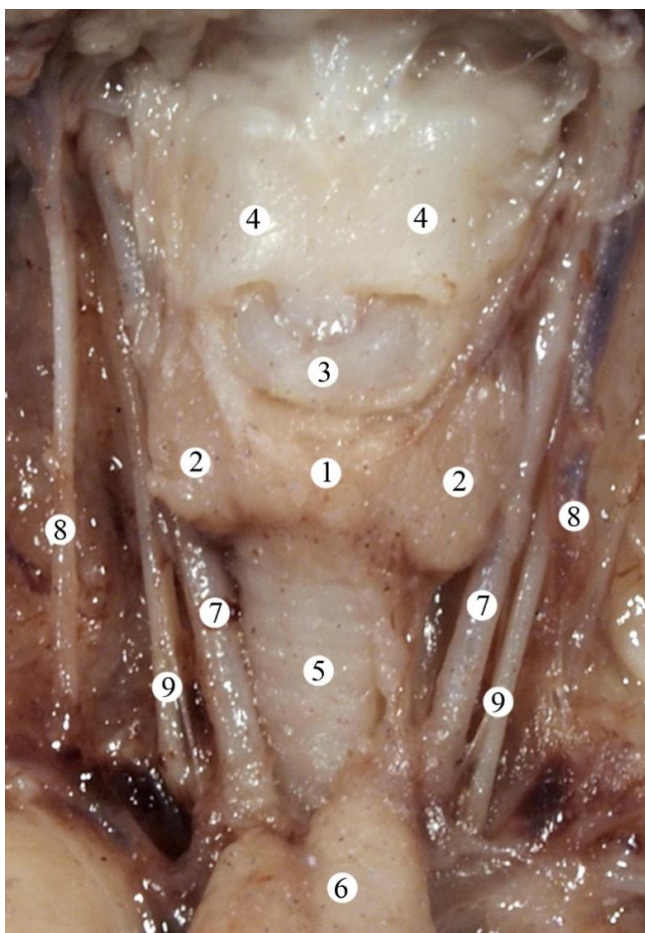
**Цель исследования.** Выявить анатомическую изменчивость щитовидной и околощитовидных желез в течение плодового периода развития человека.

**Материалы и методы исследования.** Исследование проведено на 75 препаратах плодов человека без внешних признаков анатомических отклонений или аномалий развития с помощью комплекса методов морфологического исследования. Распределение материала на возрастные группы проводили в соответствии с классификацией периодов онтогенеза человека, принятой VII Всесоюзной конференцией по проблемам возрастной морфологии, физиологии и биохимии (Москва, 1965), периодизации внутриутробного развития по Г.А. Шмидтом (1968) и с учетом «Инструкции по определению критериев перинатального периода, живорождения и мертворожденности», утвержденной приказом № 179 Минздрава Украины от 29.03.2006 г. Возраст объектов исследования определяли по сводным таблицам Б.М. Пэттена (1959), Б.П.

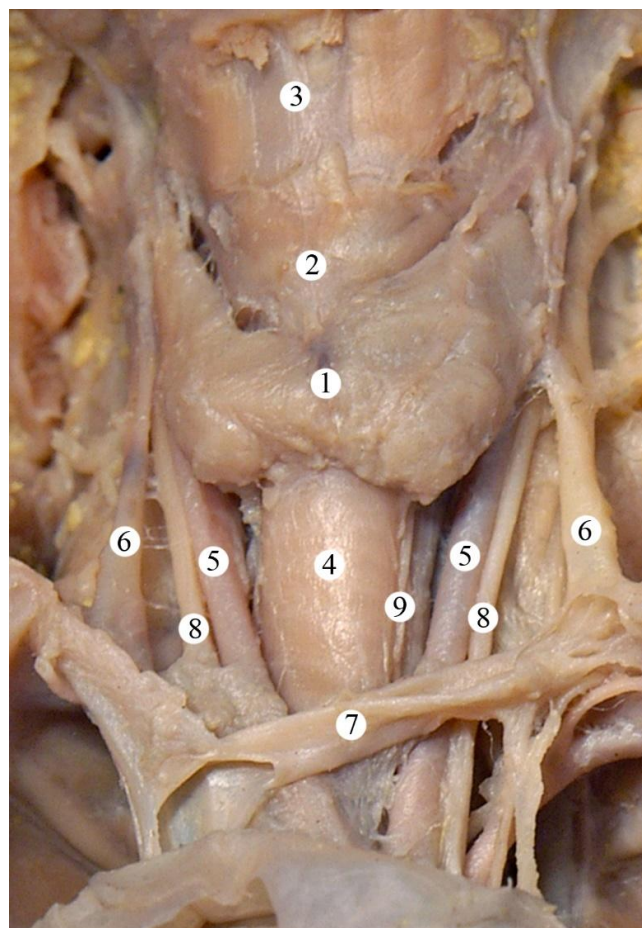
Хватова, Ю.Н. Шаповалова (1969) на основании измерения теменно-копчиковой длины (ТКД). При проведении исследования использованы препараты плодов человека из музеев кафедры анатомии человека имени М.Г. Туркевича и кафедры анатомии, клинической анатомии и оперативной хирургии Буковинского государственного медицинского университета. Препараты плодов массой более 500 г изучали непосредственно в Черновицком областном коммунальном медицинском учреждении «Патологоанатомическое бюро» согласно договору о сотрудничестве.

Методами исследования были: макромикроскопический – для выяснения формы, особенностей наружного строения щитовидной и околощитовидных желез в плодовом периоде развития человека; изготовление топографо-анатомических срезов – для исследования синтопии щитовидной и околощитовидных желез и сосудисто-нервных образований передней шейной области; компьютерное трехмерное реконструирование – для выяснения формы и пространственно-временных взаимоотношений щитовидной и околощитовидных желез, получения цифровых морфометрических данных; морфометрический – для получения количественных характеристик; статистический – для определения степени вероятности морфометрических параметров щитовидной и околощитовидных желез у плодов человека.

**Результаты.** В начале плодного периода онтогенеза (плоды 81,0-95,0 мм ТКД) форма ЩЖ приближена к H-образной. Перешеек ЩЖ четко выражен. Нижние концы правой и левой долей ЩЖ расположены более каудально относительно нижнего края перешейка (Рис. 1). У исследованных плодов 4 месяцев ЩЖ, как правило, представлена правой и левой долями, соединенными перешейком, имеет форму, напоминающую букву «Н» (70%). Перешеек без четких границ переходит в доли ЩЖ, внешняя форма которых напоминает клин, обостренный кзади и расширенный в средних отделах. На боковых долях ЩЖ определяется дорсальная грань, разделяющая их переднебоковую и внутреннюю поверхность. Доли ЩЖ почти симметричны: высота левой доли составляет  $4,1 \pm 0,15$  мм, ширина (в средней части) –  $5,2 \pm 0,13$  мм, толщина –  $3,0 \pm 0,08$  мм; высота правой доли равна  $3,5 \pm 0,11$ , ширина (в средней части) –  $4,8 \pm 0,09$ , толщина –  $3,3 \pm 0,11$  мм. Высота перешейка ЩЖ составляет  $900 \pm 25$  мкм, ширина –  $230 \pm 16$  мкм, толщина –  $340 \pm 20$  мкм. У плодов 115,0-135,0 мм ТКД ширина долей ЩЖ по сравнению с плодами 81,0-114,0 мм ТКД увеличивается в 2 раза, а толщина – почти в 4 раза. Паренхима ЩЖ имеет дольковое строение, размеры и форма которых варьибельна. В каждой дольке значительно увеличивается содержание фолликулов и коллоида.



**Рис. 1.** Органы и структуры шеи плода 85,0 мм ТКД. Фото макропрепарата. Ув. 3,5х: 1 – перешеек щитовидной железы; 2 – доля щитовидной железы; 3 – дуга перстнеобразного хряща; 4 – пластинка щитовидного хряща; 5 – шейная часть трахеи; 6 – загрудная железа; 7 – общая сонная артерия; 8 – внутренняя яремная вена; 9 – блуждающий нерв



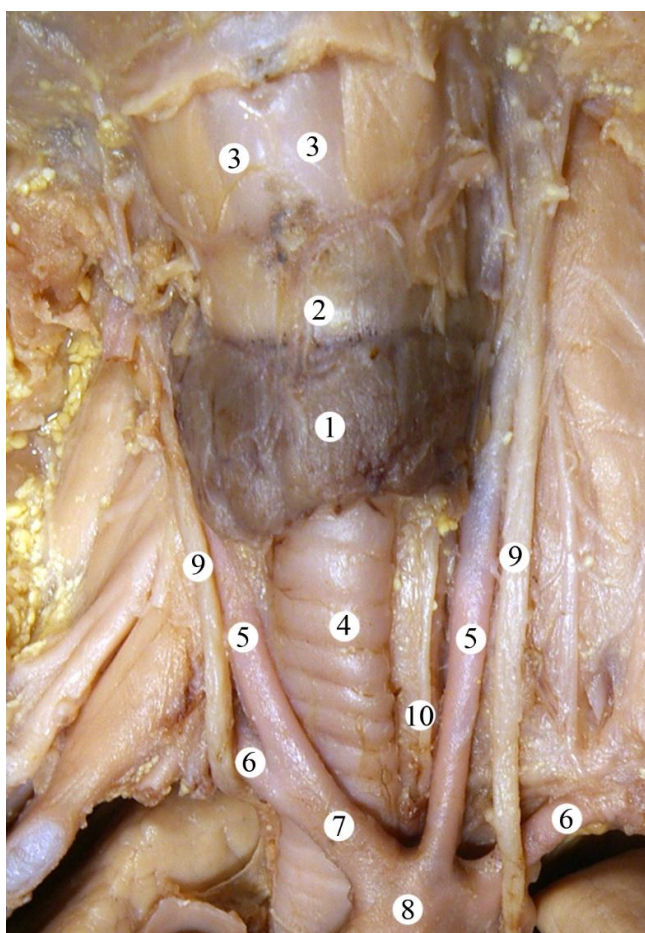
**Рис. 2.** Органы и структуры шеи плода 115 мм ТКД. Фото макропрепарата. Ув. 3,1х: 1 – щитовидная железа; 2 – дуга перстневидного хряща; 3 – щитовидный хрящ; 4 – шейная часть трахеи; 5 – общая сонная артерия; 6 – внутренняя яремная вена; 7 – плече-головная вена; 8 – блуждающий нерв; 9 – левый поворотный гортанный нерв

По периферии ЩЖ находится значительное количество сосудов крупного и среднего калибра. Кровеносные сосуды проникают внутрь органа и обеспечивают быстрый рост долей ЩЖ. ОЩЖ имеют собственную соединительнотканную капсулу и одновременно окружены рыхлой капсулой ЩЖ. В ткани ОЩЖ имеется значительное количество сосудов, проходящих в соединительнотканной строме. Паренхима ОЩЖ состоит из сплошных эпителиальных тяжей.

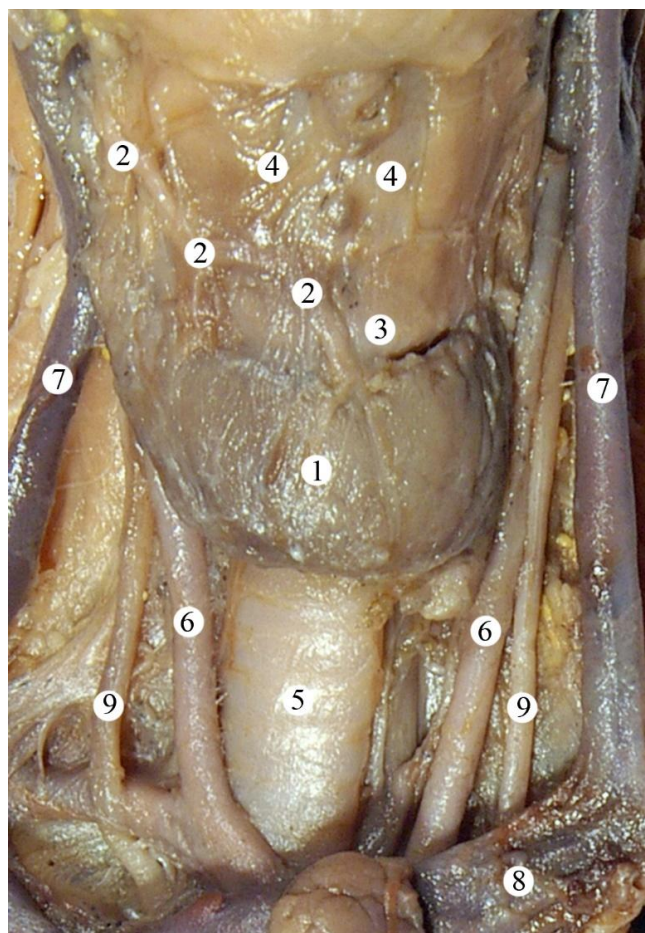
У плода 115,0 мм ТКД обнаружена бабочковидная асимметричная форма ЩЖ (10%) (Рис. 2), у плода 120,0 мм ТКД – подковообразная (10%), а у плода 130,0 мм ТКД – полулунная форма ЩЖ (10 %).

На 5-м месяце внутриутробного периода (плоды 136,0-185,0 мм ТКД) продолжается процесс роста боковых долей ЩЖ и более четкое отделение перешейка. У большинства наблюдений ЩЖ асимметрична: ее правая доля, как правило, больше левой. Верхние концы обеих долей ЩЖ вытянуты, нижние – округлены. Частицы ЩЖ растут в краниокаудальном направлении и вместе с перешейком разнообразно повторяют форму буквы «Н» (28,57%). При этом перешеек ЩЖ преимущественно соединяет нижние, реже средние отделы долей. Перешеек ЩЖ расположен под дугой перстнеобразного хряща, и примыкает к верхним трахейным хрящам.

У плодов 152,0 и 160,0 мм ТКД наблюдается расхождение и обострение верхних концов долей ЩЖ. На наш взгляд, такое изменение формы ЩЖ связано с особенностями топографии щитовидных сосудов в области верхних и нижних концов органа. Линейные размеры правой доли ЩЖ у плодов 136,0-160,0 мм ТКД преобладают над левой долей. Верхние концы долей ЩЖ прилегают к косой линии щитовидного хряща, а нижние – достигают 3-4-го трахейного хряща. Общие сонные артерии примыкают к боковым поверхностям долей ЩЖ. Дуга перстнеобразного хряща несколько выступает над перешейком. При исследовании плодов данной возрастной группы нами выявлена как вариабельность формы боковых долей и перешейка ЩЖ, так и их асимметрия. У 7,14% наблюдений форма ЩЖ бабочковидная симметричная, а у 21,43% – бабочковидная асимметричная, еще у 21,43% – полулунная форма ЩЖ. При этом наблюдается незначительный рост линейных размеров частиц ЩЖ и только в одном случае (плод 184,0 мм ТКД) имеется значительное увеличение размеров всех частей ЩЖ. У плодов 165,0 и 180,0 мм ТКД ЩЖ имеет подковообразную форму (14,28%), при этом правая нижняя ОЩЖ у плода 165,0 мм ТКД находится на 2,0 мм ниже основания правой доли ЩЖ. У плода 185,0 мм ТКД обнаружена прямоугольная форма ЩЖ (7,14%) (рис. 3).

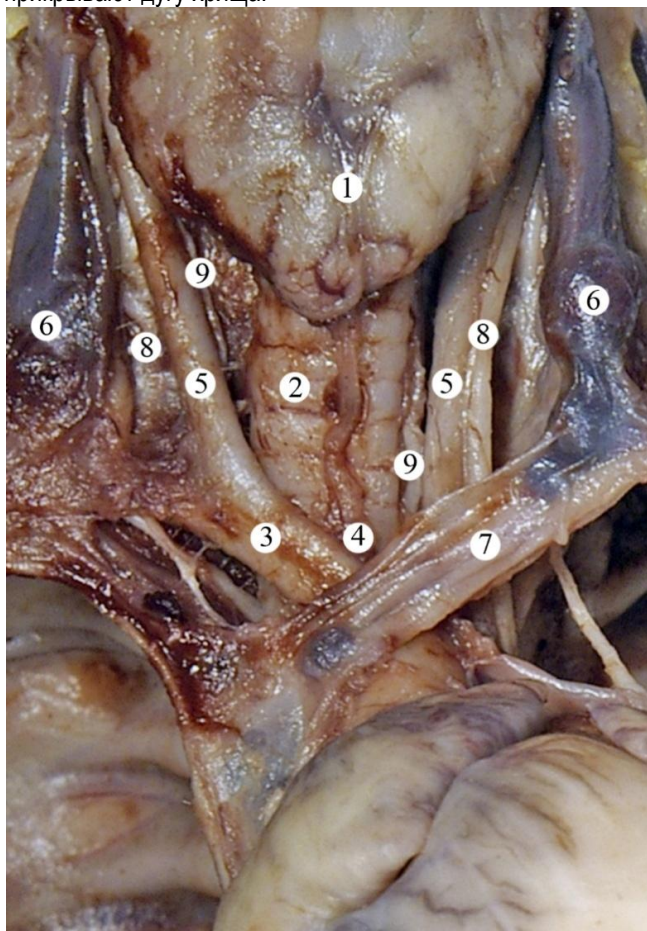


**Рис. 3.** Органы и структуры шеи плода 185 мм ТКД. Фото макропрепарата. Ув. 3,5х: 1 – щитовидная железа; 2 – дуга перстнеобразного хряща; 3 – пластинка щитовидного хряща; 4 – трахея; 5 – общая сонная артерия; 6 – подключичная артерия; 7 – плече-головной ствол; 8 – дуга аорты; 9 – блуждающий нерв; 10 – левый поворотный гортанный нерв



**Рис. 4.** Органы и структуры шеи плода 205,0 мм ТКД. Фото макропрепарата. Ув. 4,1х: 1 – щитовидная железа; 2 – верхняя щитовидная вена; 3 – дуга перстнеобразного хряща; 4 – пластинка щитовидного хряща; 5 – шейная часть трахеи; 6 – общая сонная артерия; 7 – внутренняя яремная вена; 8 – плече-головная вена; 9 – блуждающий нерв

Высота ЩЖ в средней части составляет 1,3 мм, высота в правой боковой доли – 1,4 мм, высота в левой боковой доли – 1,1 мм. У плодов 6 месяцев (186,0–230,0 мм ТКД) отмечено незначительное увеличение высоты долей ЩЖ. Высота последних колеблется от 5,3 до 7,5 мм, а у двух плодов 215,0 и 228,0 мм. ТКД достигает  $12,5 \pm 1,5$  мм. Форма ЩЖ достаточно разнообразна: подковообразная (8,33%), бабочковидная симметричная (8,33%) и асимметричная (16,67%); полуплунная (8,33%), Н-образная (25,01%), ЩЖ с выраженной пирамидной долей (16,67%), ЩЖ без перешейка (8,33%), пятидолевая с вариабельностью внешней формы каждой из ее долей (8,33%). У большинства наблюдений верхние концы долей ЩЖ заострены, а нижние – закруглены. Верхний край перешейка ЩЖ, как правило, размещается под дугой перстнеобразного хряща, а нижний его край проецируется на 2-3-й, а иногда на 4-й трахейный хрящ. Только в одном случае (плод 205,0 мм ТКД) перешеек ЩЖ находится на уровне 1-го трахейного хряща. У плодов 210,0 и 215,0 мм ТКД перешеек ЩЖ отсутствует. Нами установлены разные формы перешейка ЩЖ: в виде полукольца, узла, двойного узла, широкой или узкой пластинки. У плодов 6 месяцев форма и топография перешейка ЩЖ изменчива. У плодов 6 месяцев нами выявлены атипичные варианты наружной формы ЩЖ. Так, у плода 205,0 мм ТКД ЩЖ имеет форму в виде буквы «L» без четкой дифференцировки на правую и левую доли (рис. 4). Нижний край ЩЖ (поперечного тяжа) размещается на уровне 3-го трахейного хряща. Позади правой вертикальной части ЩЖ находится правый сосудисто-нервный пучок шеи, среднее размещение в нем занимает правая общая сонная артерия, промежуточное – правый блуждающий нерв, сбоку от которого расположена правая внутренняя яремная вена. К левой вертикальной части ЩЖ плотно примыкает левая общая сонная артерия. У плода 215,0 мм ТКД у ЩЖ имеются правая и левая доли, плотно прилегающие друг к другу и соприкасающиеся своими передними краями. Перешеек ЩЖ отсутствует. У плода 220,0 мм ТКД ЩЖ представлена правой и левой долями, которые соединены между собой перешейком. Последний расположен на уровне двух верхних трахейных хрящей. От перешейка ЩЖ отходит пирамидная доля, конусообразной формы, прилегающей к дуге перстнеобразного хряща и пластинкам щитовидного хряща. У плода 230,0 мм ТКД правая и левая доли ЩЖ размещены на передней поверхности трахеи, на уровне 1-го – 3-го трахейных хрящей. Впереди трахея покрыта предтрахейной пластинкой шейной фасции, между листьями которой расположены парные груднично-подъязычная и груднично-щитовидная мышцы. Последние представлены единичными мышечными волокнами. От правой доли ЩЖ отходит пирамидная доля. Перешеек ЩЖ находится ниже дуги перстнеобразного хряща, а правая и пирамидная доли органа прикрывают дугу хряща.



**Рис. 5.** Органы и структуры шеи плода 248,0 мм ТКД. Фото макропрепарата. Сб. 2,8х: 1 – щитовидная железа; 2 – трахея; 3 – плече-главный ствол; 4 – безымянная щитовидная артерия; 5 – общая сонная артерия; 6 – внутренняя яремная вена; 7 – плече-головная вена; 8 – блуждающий нерв; 9 – возвратный гортанный нерв

Нижний край перстнеобразного хряща расположен горизонтально, прилегает к 1-му трахейному хрящу. Латерально к правой доли ЩЖ плотно примыкает правая общая сонная артерия, а к левой доли ЩЖ – левая внутренняя яремная вена и левый блуждающий нерв. Левая нижняя ОЩЖ, овальной формы, размещается между шейной частью трахеи и левой внутренней яремной веной и находится на 3,0 мм ниже левой части ЩЖ. Высота левой нижней ПЩЖ составляет 2,0 мм, ширина – 1,4 мм. Щитовидный хрящ представлен правой и левой симметричными пластинками, четырехугольной формы, соединяющимися между собой под тупым углом. У исследованных 7-месячных плодов ЩЖ представлена разнообразными формами: бабочковидной асимметричной (18,18%), бабочковидной симметричной (9,09%), в виде буквы «Н» (18,18%), подковообразной (9,09%), ЩЖ с выраженной пирамидной долей (9,09%), ЩЖ без перешейка (9,09%), а также в трех наблюдениях – атипичной формой ЩЖ (27,28%). У плода 235,0 мм ТКД ЩЖ имеет бабочковидную асимметричную форму. От перешейка ЩЖ, в виде узла, отходит отчетливо выраженная пирамидная доля ЩЖ. Последняя прилегает к передней поверхности дуги перстнеобразного и пластинок щитовидного хрящей гортани и достигает тела подъязычной кости. У плода 248,0 мм ТКД ЩЖ имеет редкую форму, напоминающую букву «V». Верхние концы правой и левой доли ЩЖ достигают пластинок щитовидного хряща, а скругленный нижний конец прилегает к передней поверхности трахеи до уровня ее 2-го хряща. От плече-главного ствола к ЩЖ отходит безымянная щитовидная артерия (рис. 5). У плода 240,0 мм ТКД ЩЖ представлена правой и левой долями без перешейка между ними. Высота правой доли ЩЖ составляет 10,2 мм, левой – 9,2 мм. К нижнему краю правой доли ЩЖ прилегает правая нижняя ОЩЖ, высота которой составляет 3,2 мм, ширина – 1,2 мм.

Правая часть задней поверхностью тесно прилегает к началу шейной части пищевода, а передней – к боковой поверхности трахеи. Левая доля ЩЖ тесно прилегает к боковой поверхности шейной части пищевода, перстнеобразного хряща и боковой поверхности трахеи. Нижние края долей ЩЖ расположены на уровне 6-го трахеинного хряща. У плодов 8-10 месяцев наблюдается значительная вариабельность наружной формы и размеров ЩЖ. Установлены следующие разновидности формы органа: в виде буквы «Н» (21,43%), бабочковидная симметричная (17,86%), бабочковидная асимметричная (14,29%), подковообразная (10,71%), полулунная (14,29%), ЩЖ с пирамидной долей (10,71%), ладьевидная (3,57%), а также в двух наблюдениях (7,14%) в виде буквы «L» и асимметричная ЩЖ. У исследованных плодов человека 4-10 месяцев установлены следующие варианты формы верхних ОЩЖ: овальная (35,87%), удлинённая и ее разновидности (удлинённо-овальная, удлинённо-округлая, веретенообразная) (29,35%), округлая (17,39%), бобовидная (5,43%), полулунная (5,43%), чечевицеобразная (3,27%), плоская (2,17%) и в форме капли (1,09%). У плодов 255,0 мм и 260,0 мм ТКД обнаружена аплазия верхних ОЩЖ. Также, в течение плодного периода наблюдается вариабельность формы нижних ОЩЖ: округлая (42,71%), чечевицеобразная (20,83%), удлинённая (12,5%), овальная (12,5%), бобовидная (8,33%) и полулунная (3,13%).

**Выводы.** Таким образом, в течение плодного периода онтогенеза человека выявлена индивидуальная и возрастная анатомическая изменчивость щитовидной железы, что проявляется разновидностями ее внешней формы, размеров и топографии, а также вариабельностью размеров, топического размещения и количества долей органа. Установлена значительная фетальная анатомическая изменчивость внешней формы щитовидной и околощитовидных желез: – у плодов 4-5 месяцев щитовидная железа в основном имеет вид буквы «Н» (45,83%) и полулунную (16,66%) формы, у плодов 6-7 месяцев преимущественно обнаруживается Н-образная (21,73%) и бабочковидная асимметричная (17,38%) формы, а в конце плодового периода, как правило, встречается бабочковидная (симметричная – 17,86% и асимметричная – 14,29%), Н-подобная (21,43%) и полулунная (14,29%) формы органа. Редкими формами щитовидной железы прямоугольная, пятидолевая с вариабельностью формы каждой из ее долей, в виде букв «L» и «V», ладьевидная, в виде двух изолированных долей и асимметричная. Верхним околощитовидным железам, как правило, свойственна овальная (35,87%), удлинённая (29,35%) и округлая (17,39%) формы, а нижним околощитовидным железам присуща округлая (42,71%) и чечевицеобразная (20,83%) формы.

#### Литература:

1. Kikuta S., Iwanaga J., Kusakawa J., Tubbs R.S. Triangles of the neck: a review with clinical/surgical applications. *Anat. Cell Biol.* 2019. Vol. 52. P. 120-127. <https://doi.org/10.5115/acb.2019.52.2.120>
2. Зелинская Н.Б., Ларин А.С. Патология щитовидной железы у детского населения Украины. *Клиническая эндокринология и эндокринная хирургия* 2016. №3 (55). С. 76-81.
3. Nilsson M., Fagman H. Development of the thyroid gland. *Development.* 2017. Vol. 144, № 12. P. 2123–2140. doi: 10.1242/dev.145615
4. Мокрышева Н.Г., Крупинова Ю.А., Воронкова И.А. Околощитовидные железы: нормальное развитие, анатомическое и гистологическое строение. *Эндокринная хирургия.* 2018. Т. 12., №4. С. 178–187. doi: 10.14341/serg10039
5. LoPinto M., Rubio G.A., Khan Z.F., Vaghaiwalla T.M., Farra J.C., Lew J.I. Location of abnormal parathyroid glands: lessons from 810 parathyroidectomies. *J Surg Res.* 2017. Volume 207. P. 22–26. doi: 10.1016/j.jss.2016.08.045.
6. Fancy T., Gallagher D. 3rd, Hornig J.D. Surgical anatomy of the thyroid and parathyroid glands. *Otolaryngol Clin North Am.* 2010. Volume 43, Issue 2. P. 221–227. doi: 10.1016/j.otc.2010.01.001.
7. Noussios G., Anagnostis P., Natsis K. Ectopic parathyroid glands and their anatomical, clinical and surgical implications. *Exp Clin Endocrinol Diabetes.* 2012. Volume 120, Issue 10. P. 604–610. doi: 10.1055/s-0032-1327628.
8. Lappas D., Noussios G., Anagnostis P., Adamidou F., Chatzigeorgiou A., Skandalakis P. Location, number and morphology of parathyroid glands: results from a large anatomical series. *Anat Sci Int.* 2012; Volume 87, Issue 3. P. 160–164. doi: 10.1007/s12565-012-0142-1.

#### ФЕТАЛЬНАЯ АНАТОМИЧЕСКАЯ ИЗМЕНЧИВОСТЬ ЩИТОВИДНОЙ И ОКОЛОЩИТОВИДНЫХ ЖЕЛЕЗ

Лопушняк Л.Я., Гончаренко В.А., Дмитренко Р.Р.

**Резюме.** В статье приведены варианты наружной формы щитовидной и околощитовидных желез, которые были обнаружены у плодов человека 4-10 месяцев. Сведения об анатомической изменчивости и вариантах топического размещения долей щитовидной железы, верхних и нижних околощитовидных желез являются морфологической основой при выполнении диагностических манипуляций или хирургической коррекции врожденных пороков развития органов и структур передней шейной области. Целью исследования было выявить анатомическую изменчивость щитовидной и околощитовидных желез в течение плодового периода развития человека. **Выводы.** Установлена значительная фетальная анатомическая изменчивость внешней формы щитовидной и околощитовидных желез: – у плодов 4-5 месяцев щитовидная железа в основном имеет вид буквы «Н» (45,83%) и полулунную (16,66%) формы, у плодов 6-7 месяцев преимущественно обнаруживается Н-образная (21,73%) и бабочковидная асимметричная (17,38%) формы, а в конце плодового периода, как правило, встречается бабочковидная (симметричная – 17,86% и асимметричная – 14,29%), Н-подобная (21,43%) и полулунная (14,29%) формы органа. Редкими формами щитовидной железы являются прямоугольная, пятидолевая с вариабельностью формы каждой из ее долей, в виде букв «L» и «V», ладьевидная, в виде двух изолированных частей и асимметричная; – верхним околощитовидным железам, как правило, свойственна овальная (35,87%), удлинённая (29,35%) и округлая (17,39%) формы; – нижним околощитовидным железам присуща округлая (42,71%) и чечевицеобразная (20,83%) формы.

**Ключевые слова:** щитовидная железа, околощитовидные железы, изменчивость, плод, человек, анатомия.

УДК: 616.381-002-008.331.1-089

## ВЛИЯНИЕ ВНУТРИБРЮШНОГО ДАВЛЕНИЯ НА СПЛАНХНИЧЕСКИЙ КРОВОТОК У БОЛЬНЫХ С ПЕРИТОНИТОМ

Лупальцов Владимир Иванович, Ягнюк Андрей Иванович

Харьковский Национальный Медицинский Университет, Украина, г. Харьков

## ПЕРИТОНИТ БЎЛГАН БЕМОРЛАРДА ҚОРИН БЎШЛИҒИ АЪЗОЛАРИДА ҚОН АЙЛАНИШИГА ҚОРИН БЎШЛИҒИ БОСИМИНИНГ ТАЪСИРИ

Лупальцов Владимир Иванович, Ягнюк Андрей Иванович

Харков Миллий Тиббиёт Университети, Украина, Харьков ш.

## EFFECT OF INTRA-ABDOMINAL PRESSURE ON SPLANCHNIC BLOOD FLOW IN PATIENTS WITH PERITONITIS

Lupaltsov Vladimir Ivanovich, Yagnyuk Andrey Ivanovich

Kharkiv National Medical University, Ukraine, Kharkiv

e-mail: [vi.lupaltsov@knmu.edu.ua](mailto:vi.lupaltsov@knmu.edu.ua)

**Резюме.** Операциядан кейинги даврда диффуз перитонит билан оғриган 73 нафар беморда қорин бўшлиғи босимининг динамикаси унинг қорин аортасининг висцерал шохларида қон оқимига таъсирини баҳолаш билан ўрганилди. Операциядан олдинги ва кейинги даврда ултратовушли Допплер текшируви ички диаметрини, уч шохли артериянинг, талоқнинг, умумий жигар, юқори тутқич артерияларининг ҳажмли қон оқимининг тезлигини ўлчади, қаршилиқ индекси ҳисобланди. Қорин бўшлиғи босимининг энг юқори кўрсаткичлари. (4 беморда қорин бўшлиғи компартмент синдроми ривожланиши билан) III даражали перитонит билан оғриган беморларда ўткир ичак тутилишидан келиб чиққан кенг тарқалган перитонитда кузатилган. II, III даражали қорин бўшлиғи гипертензияси бўлган беморларда ултратовуш текшируви ўрганилаётган артерияларнинг дастлабки сезиларли спазмини, ҳажмли қон оқими тезлигининг пасайишини ва қаршилиқ индексининг ошишини аниқлади. Қорин бўшлиғи гипертензиясининг камайиши билан барча ўрганилган кўрсаткичлар нормага яқинлашди, аммо қорин бўшлиғи ичидаги дастлабки босим юқори бўлган беморларда динамика секин эди ва ялғизланиш жараёнининг энгиллик тезлигига боғлиқ эди. Олинган натижалар диффуз перитонит билан оғриган беморларда қорин бўшлиғи босимининг кўтарилиш даражасига боғлиқ бўлган қорин бўшлиғи аъзоларида қон оқимининг бузилиши мавжудлигини кўрсатади ва артериал мушак тонусининг ошиши ва қон оқимининг пасайиши билан ифодаланади.

**Калит сўзлар:** қорин бўшлиғи гипертензияси, перитонит, қорин бўшлиғи аъзоларида қон оқими.

**Abstract.** For 73 patients with diffuse peritonitis in the postoperative period, the dynamics of intra-abdominal pressure was studied with an assessment of its effect on blood flow in the visceral branches of the abdominal aorta. In the pre- and postoperative period, the Doppler ultrasound study measured the inner diameter, the volumetric blood flow velocity of the celiac trunk, splenic, general hepatic, superior mesenteric arteries, the resistance index was calculated. The highest indicators of intra-abdominal pressure (with the development of abdominal compartment syndrome among 4 patients) were observed for widespread peritonitis caused by acute intestinal obstruction among patients with grade III peritonitis. For patients with grade II, III intra-abdominal hypertension, an ultrasound study revealed an initial significant spasm of the studied arteries, a decrease in the volumetric blood flow velocity, and an increase in the resistance index. As intra-abdominal hypertension decreased, all the studied parameters approached the norm, but for patients with higher initial intra-abdominal pressure, the dynamics was slow and depended on the rate of relief of the inflammatory process. The results obtained indicate the presence of splanchnic blood flow disorders for patients with diffuse peritonitis, which depend on the degree of increase in intra-abdominal pressure and are expressed in an increase in the tone of the arterial bed and a decrease in blood flow to the liver and intestines.

**Key words:** intra-abdominal hypertension, peritonitis, splanchnic blood flow.

Актуальность. Одним из ключевых звеньев патогенеза распространенного перитонита (РП) является повышение внутрибрюшного давления (ВБД) при этом более чем в 5% случаев это сопровождается абдоминальным компартмент-синдромом (АКС) [1]. В настоящее время АКС трактуется как патологический симптомокомплекс ассоциирующиеся с полиорганной недостаточностью развивающейся в результате устойчивого повышения ВБД и является предиктором смертности среди тяжелобольных [1, 2]. Клинически этот синдром проявляется значительным увеличением размеров живота в сочетании с дыхательной, сердечно-сосудистой, печеночно-почечной недостаточностью, энцефалопатией [3]. В механизмах его развития важное место принадлежит нарушению спланхнического кровотока (СК) [4].

Цель работы. Изучить динамику ВБД у больных оперированных по поводу разлитого перитонита и степень его влияния на характеристики СК.

Материал и методы исследования. Проведен анализ результатов лечения 73 пациентов с РП в возрасте от 27 до 69 лет (53,2±9,2). Из них мужчин 31 (42,5%), женщин 42 (57,5%). В исследование включены случаи вторичного перитонита, причиной которого была деструкция полого органа (перфорация язв тонкой или толстой кишки, острый аппендицит, острый холецистит), острая механическая кишечная непроходимость. Серозный или серозно-фибринозный перитонеальный экссудат (по В.С. Савельеву и соавт.) отмечен у 21 (28,8%) пациента, фибринозно-гнойный или гнойный - у 52 (71,2%). Сроки госпитализации в клинику с момента заболевания составили от 4 часов до 1 суток, значение Мангеймского индекса перитонита (МИП) колебалось от 10 до 34 баллов.

Предоперационная подготовка включала инфузионную терапию, направленную на нормализацию волевических электролитных нарушений. Основными этапами оперативного вмешательства было устранение или экстерриторизация источника перитонита, санация и дренирование брюшной полости, что выполняли с лапаротомного доступа согласно общепризнанным принципам лечения перитонита. Санацию брюшной полости осуществляли дважды – сразу же после установления причины перитонита (предварительная санация) и после установки дренажей (окончательная санация). Гастроинтестинальная интубация осуществлялась в зависимости от конкретной клинической ситуации антеградно двухпросветным зондом, позволяющим осуществлять энтеральное питание.

Мониторинг ВБД до и после операции проводили через мочевого пузыря каждые 6 часов по методике Крон И.Л. (1984). Степень подъема ВБД оценивалась по J. Vurch и др. (1996) (1 степень (100-150 мм вод. ст.). 2 степень (150-250 мм вод. ст.); 3 степень – (250 мм вод. ст.). При этом АКС диагностировался при признаках органной недостаточности на фоне ВБД 3 степени.

Изучение СК в висцеральных ветвях брюшной аорты (чревный ствол (ЧМ), селезеночная артерия (СА), общая печеночная артерия (ОПА), верхняя брыжеечная артерия (ВБА)) осуществлялось в режиме цветного УЗ-доплеровского картирования и импульсно-волновом режиме (Ultima Pro 30 (Радмир, Украина) Оценивался внутренний диаметр сосуда (ВДС), объемная скорость кровотока (ОСК), индекс резистентности (ИР).

Объем обследования также включал общеклинические физикальные и лабораторные исследования (общий анализ крови, общий анализ мочи), биохимические исследования состава сыворотки крови (общий белок и его фракции, АлТ, АсТ, амилаза, глюкоза) по стандартным методикам. Статистическую обработку данных полученных результатов осуществляли с помощью программы Statistica 6.0.

Анализ и обсуждение полученных результатов. Динамика ВБД зависела от степени распространения перитонита и его тяжести. При МИП менее 21 баллов (9 пациентов) значимых отличий показателей ВБД в до-, и в послеоперационном периоде не отмечено. Послеоперационная динамика ВБД у этих больных зависела от его исходного уровня и через 6 часов после операции оно в среднем составляло  $81,2 \pm 3,8$  мм вод.ст., со снижением в последующие 24 часа до  $71,5-65,3 \pm 3,9-4,2$  мм вод.ст, что не превышает уровень нормального ВБД.

Согласно величине МИП преобладали пациенты со II степенью тяжести перитонита (33). У 10 МИП превышал 29 баллов (III степень тяжести), у большинства из которых имелись признаки тяжелого абдоминального сепсиса, а септический шок отмечен у 6 (8,2%).

При поступлении отмечалась повышение ВБД II-III степени при РП с фибринозно-гнойным или гнойным экссудом и показателями МИП более 22 баллов. После санации и дренирования брюшной полости уровень ВБД составлял -  $195,3 \pm 14,2$  мм вод.ст., через 6 часов -  $164,6 \pm 13,1$  мм вод.ст., через 12 часов  $174,7 \pm 20,5$  мм вод.ст., через 24 ч -  $159,7 \pm 17,6$  мм вод.ст. и через 48 часов –  $111,5 \pm 10,5$  мм вод.ст. У больных с III степенью ВБД на фоне пролонгированной ИВЛ в конце операции ВБД составляло  $277,1 \pm 21,3$  мм вод.ст., через 6 часов –  $236,3 \pm 16,1$  мм вод.ст., через 12 часов –  $217,1 \pm 23,3$  мм вод.ст., через 24 часа –  $201 \pm 22,1$  мм вод.ст. Тенденция к снижению отмечена уже со вторых суток –  $153,4 \pm 11,1$  мм вод.ст. Следует отметить, что наиболее высокие показатели ВБД зарегистрированы при РП на фоне длительно сохранявшегося пареза кишечника у пациентов с ОКН и III степенью тяжести перитонита, причем АКС диагностирован у 4 из них.

В зависимости от степени ВБД отмечены характерные отклонения в показателях СК при доплерографии сосудов. Следует отметить, что визуализация нижней брыжеечной артерии оказалась возможной только у 7 больных. В пяти случаях в просвете ВБА отмечались гемодинамически значимые, сужающие просвет сосуда (50% и более), атеросклеротические бляшки. Единичные атеросклеротические бляшки в устьях ОПА, СА не вызывали сужения просвета сосуда и не оказывали значительного влияния на гемодинамику.

Результаты УЗ-исследования артерий брюшной полости показали, что у пациентов с перитонитом на фоне повышения ВБД определяется значимое снижение СК за счет спазма исследуемых артерий, что обуславливало снижение ОСК и повышение ИР. При ВБД III ст нарушения спланхического кровотока были особенно выраженными, обуславливая усиленный спазм брыжеечного русла и прогрессирующий парез кишечника.

Так изменения ВДС в сторону его уменьшения (за счет спазма артерий) отмечены у всех пациентов и зависели от степени повышения ВБД. Перед операцией при повышении ВБД III степени ВДС ниже был нормы - ВБА  $5,1 \pm 0,1$  мм; СА  $3,6 \pm 0,3$  мм; ОПА  $3,9 \pm 0,3$  мм, ЧМ  $5,1 \pm 0,2$  мм; ОСК снижалась в ВБА до  $529,6 \pm 101,3$  мл/мин СА- $404,1 \pm 90,2$  мл/мин; ОПА- $383,1 \pm 69,9$  мл/мин; ЧМ  $689,1 \pm 106,1$  мл/мин; а ИР увеличивался в ВБА  $1,02 \pm 0,05$ ; СА  $-1,06 \pm 0,06$ ; ОПА- $0,96 \pm 0,04$ ; ЧМ- $0,96 \pm 0,05$ . По мере снижения на фоне лечения уровня ВБД все исследуемые показатели приближались к норме, но при исходных более высоких показателях МИП и ВБД динамика была медленнее и зависела от скорости купирования пареза кишечника и воспаления.

Параметры гемодинамики висцеральных ветвей аорты могут быть использованы как критерии прогнозирования течения РП у исследуемой категории больных потому, что именно нарушение кровотока органов брюшной полости чаще всего обуславливает развитие послеоперационных осложнений и является их предиктором [5].

Вывод. Полученные результаты свидетельствуют о наличии у больных РП нарушений СК, которые зависят от степени подъема ВБД и тяжести перитонита и отражаются в повышении тонуса артериального русла и снижении притока крови к печени и кишечнику.

**Литература:**

1. Theodossis S Papavramidis, Athanasios D Marinis, Ioannis Pliakos, Isaak Kesisoglou, Nicki Papavramidou. Abdominal compartment syndrome – Intra-abdominal hypertension: Defining, diagnosing, and managing. J Emerg Trauma Shock. 2011 Apr-Jun; 4(2): 279–291. DOI: 10.4103/0974-2700.82224
2. Valentyna M. Perova-Sharonova Andrew A. Albokrinov1, Ulbolhan A. Fesenko , Taras G. Gutor. Effect of intraabdominal hypertension on splanchnic blood flow in children with appendicular peritonitis. Journal of Anaesthesiology Clinical Pharmacology. 2021;37(3):360-365. DOI:10.4103/joacp.JOACP\_293\_19
3. Салахов Е.К., Салахов К.К. Профилактика компартмент-синдрома после абдоминальных хирургических операций. Казанский медицинский журнал. 2016;Т.97(1): 84-89
4. Самарцев В.А., Гаврилов В.А., Пушкарев Б.С. Синдром интраабдоминальной гипертензии: современное состояние проблемы. Хирургическая практика. 2020;(2):35-42. DOI: 10.38181/2223-2427-2020-2-35-42
5. Никитина Ю.М., Труханова А.И. Ультразвуковая доплеровская диагностика сосудистых заболеваний. М.: Видар; 1998.

**ВЛИЯНИЕ ВНУТРИБРЮШНОГО ДАВЛЕНИЯ НА СПЛАНХНИЧЕСКИЙ КРОВОТОК У БОЛЬНЫХ С ПЕРИТОНИТОМ**

Лупальцов В.И., Ягнюк А.И.

**Резюме.** У 73 пациентов с разлитым перитонитом в послеоперационном периоде изучена динамика внутрибрюшного давления с оценкой его влияния на кровоток в висцеральных ветвях брюшной аорты. В до- и послеоперационном периоде при УЗ-доплеровском исследовании измерялись внутренний диаметр, объемная скорость кровотока чревного ствола, селезеночной, общепеченочной, верхней брыжеечной артерий, рассчитывался индекс резистентности. Наиболее высокие показатели внутрибрюшного давления (с развитием абдоминального компартмент-синдрома у 4 пациентов) отмечено при распространенном перитоните, причиной которого была острая кишечная непроходимость у пациентов с III степенью тяжести перитонита. У пациентов на фоне внутрибрюшной гипертензии II, III степени при УЗИ определялся исходный значимый спазм исследуемых артерий, снижение объемной скорости кровотока и повышение индекса резистентности. По мере снижения внутрибрюшной гипертензии все исследуемые показатели приближались к норме, но у пациентов с исходными более высокими показателями внутрибрюшного давления динамика была медленной и зависела от скорости купирования воспалительного процесса. Полученные результаты свидетельствуют о наличии у больных разлитым перитонитом нарушений спланхического кровотока, которые зависят от степени повышения внутрибрюшного давления и выражаются в повышении тонуса артериального русла и снижении притока крови к печени и кишечнику.

**Ключевые слова:** внутрибрюшная гипертензия, перитонит, спланхический кровоток.



УДК: 616-007-053.1+315-007.254

**ПОКАЗАТЕЛИ ПЕРЕКИСНОГО ОКИСЛЕНИЯ ЛИПИДОВ В КРОВИ У ДЕТЕЙ С УРЕТЕРОГИДРОНЕФРОЗОМ ДО И ПОСЛЕ ОПЕРАЦИИ**

Мавлянов Фарход Шавкатович, Мавлянов Шавкат Хужамкулович, Баратов Уткур, Халилов Собир, Холикова Гулноз Самаркандский Государственный медицинский институт, Республика Узбекистан, г. Самарканд

**УРЕТЕРОГИДРОНЕФРОЗ БИЛАН ЧАЛАГАН БОЛАЛАРДА ОПЕРАЦИЯДАН ОЛДИН ВА КЕЙИНГИ ДАВРЛАРДА ҚОНДА ПЕРОКИДАЦИЯНИНГ КЎРСАТКИЧЛАРИ**

Мавлянов Фарход Шавкатович, Мавлянов Шавкат Хужамкулович, Баратов Уткур, Халилов Собир, Холикова Гулноз Самарканд Давлат тиббиёт институти, Ўзбекистон Республикаси, Самарканд ш.

**INDICATORS OF LIPID PEROXIDATION IN THE BLOOD IN CHILDREN WITH URETEROHYDRONEPHROSIS BEFORE AND AFTER SURGERY**

Mavlyanov Farkhod Shavkatovich, Mavlyanov Shavkat Khujamkulovich, Baratov Utkur, Khalilov Sobir, Kholikova Gulnoz Samarkand State Medical Institute, Republic of Uzbekistan, Samarkand

e-mail: [info@sammi.uz](mailto:info@sammi.uz)

**Резюме.** Обструктив уропатиянинг ривожланишидаги патологик реакцияларнинг марказий алоқаси липид пероксидациясининг интенсивлигини оширишга олиб келадиган оксидловчи портлаш деб аталади. Бўйрак ва юқори сийдик йўлларида яллиғланиш жараёнининг оғирлигини назорат қилиш учун 40 та уретероҳидронефрозли болаларда операциядан олдин ва кейин қондаги липид пероксидацияси динамикаси ўрганилди. Болаларда уретероҳидронефроз билан бўйраклардаги яллиғланиш жараёнининг фаоллашиши билан қонда малондиальдегид ва диен конъюгатларининг чиқарилиши сезиларли даражада ошади.

**Калит сўзлар:** уретероҳидронефроз, болалар, липид пероксидацияси, обструктив пиелонефрит.

**Abstract.** The central link in pathological reactions in the progression of obstructive uropathy is the so-called oxidative burst, leading to an increase in the intensity of lipid peroxidation. To control the severity of the inflammatory process in the kidney and upper urinary tract, the dynamics of lipid peroxidation in the blood was studied before and after surgery in 40 children with ureterohydronephrosis. With the activation of the inflammatory process in the kidneys with ureterohydronephrosis in children, the release of malondialdehyde and diene conjugates in the blood increases significantly.

**Key words:** ureterohydronephrosis, children, lipid peroxidation, obstructive pyelonephritis.

**Актуальность.** Врожденные пороки развития мочеточников – сравнительно частая патология. Они составляют 22% всех пороков развития мочевой системы, 4,2% среди заболевания органов мочевой системы (4,5).

Врожденные обструктивные заболевания органов мочевого выделения – патология детского возраста, ведущая к нарушению уродинамики, развитию гидронефроза и уретероҳидронефроза (УГН). Обструкция мочевой системы, способствуя развитию тяжелых форм пиелонефрита, необратимых функциональных и деструктивных изменений со стороны почек и мочевыводящих путей, приводит уже в детском возрасте к нарушению трудоспособности вплоть до глубокой инвалидности или летальному исходу (1,2,3).

Хронический пиелонефрит у детей, возникающий на фоне органической или функциональной обструкции мочевых путей, занимает одно из ведущих мест в структуре урологических заболеваний. Центральным звеном патологических реакций при прогрессировании обструктивной уропатии является так называемый оксидантный взрыв, приводящий к повышению интенсивности перекисного окисления липидов (ПОЛ). В условиях тканевой и циркуляторной гипоксии происходит нарастание продуктов липопероксидации в поврежденных тканях и токсических кислородных анионных радикалов, которые вызывают клеточную деструкцию за счет ПОЛ клеточных мембран. Имеются определенные противоречия в данных, свидетельствующих о сроках нормализации параметров ПОЛ у детей с УГН в период ремиссии после реконструктивно-пластических операций (1,2,3,4,5).

**Цель.** Изучить динамику показателей ПОЛ в крови до, и после операции у детей при УГН, для контроля выраженности воспалительного процесса в почке и верхних мочевыводящих путях.

**Материал и методы.** Изучение перекисного окисления липидов в крови проводилось в лаборатории диагностического отделения самаркандского областного детского многопрофильного медицинского центра. Перекисное окисление липидов судили по содержанию в мембранах эритроцитов диеновых конъюгат (ДК) и малонового диальдегида (МДА) по методу Стальной И.Д.. Для определения содержания ДК в мембранах эритроцитов использовали гепаринизированную кровь. После отмывания физиологическим раствором к 0,2мл отмывтых эритроцитов прибавляли 4мл смеси Блюра. Все это профильтровали и выпарили на водяной бане, получали липидный экстракт. В пробирку с полученным экстрактом вносили 5мл смеси гексан+метанол (1:5). Затем измеряли на спектрофотометре (длина волны 232, 233). Содержание ДК в пробе вычисляли по формуле:

$ДК = Дх \cdot 90,91 \text{ нмоль}/10^{12} \text{ эритроцитов.}$

Дх – показание спектрофотометра

90,91 – пересчетный коэффициент

Таблица 1. Половой состав детей с УГН

Пол детей	Обструктивный УГН		Рефлюкс УГН		Всего
	II ст	III ст	II ст	III ст	
Мальчики	5	11	5	4	25
Девочки	1	5	4	5	15
Итого	6	16	9	9	40

Таблица 2. Показатели ПОЛ в крови у детей с УГН

Количество больных	Период обследования	ДК нмоль/10 <sup>12</sup>	МДА нмоль/мг. Липидов
40 детей	До операции	7,8±0,3 *****	8,8±0,2 *****
39 детей	После операции	7,4±0,5 *****	8,3±0,4 *****
25 детей	Норма	4,5±0,2	5,8±0,2

p ≤ 0,001\*\*\*\*\*

Таблица 3. Показатели ПОЛ крови у детей с УГН в послеоперационном периоде обследования в зависимости от нормативных данных

Количество больных	Период обследования	ДК нмоль/10 <sup>12</sup>	МДА нмоль/мг. Липидов
16 детей	3-12 мес. п/о	6,9±0,3 *****	8,2±0,2 *****
12 детей	1-3 года п/о	5,7±0,3 ***	7,1±0,2 ***
11 детей	3-6 лет п/о	4,9±0,3	6,2±0,2
25 детей	Норма	4,5±0,2	5,8±0,2

p ≤ 0,010\*\*\*, p ≤ 0,001\*\*\*\*\*

Малоновый диальдегид определяли с помощью тиобарбитуровой кислоты. Используемые реактивы: 0,025М трис-НС1 буфер (рН 7,4), содержащий 0,175М хлорида калия, 17% раствор трихлоруксусной кислоты, 0,8% водные раствор 2-тиобарбитуровой кислоты (ТБК). Количество МД рассчитывали, используя величину молярного коэффициента экстинкции, и полученный результат выразили в нмолях на пробу. Молярный коэффициент экстинкции этого комплекса –  $\epsilon = 1,56 \cdot 10^5 \text{ см}^{-1} \cdot \text{М}^{-1}$  (Hunter e.a., 1963)

Переокисление липидов оценивали по содержанию в мембранах эритроцитов диеновых конъюгат и малонового диальдегида у 40 детей с уретерогидронефрозом II и III степени, половой состав больных представлен в таблице 1.

Исследование ДК и МДА производилось при поступлении в стационар до оперативного лечения и при выписке. Показатели ПОЛ были сравнены с нормативными данными, полученными у 25 здоровых детей, обследованных в диссертационной работе М.М. Ахмедовой (2001г.).

**Результаты исследования.** ПОЛ определялось с целью контроля воспалительного процесса в ВМП. Данные о содержании ПОЛ в биологических мембранах могут отражать глубину и выраженность патологического процесса.

Исследования переокисления липидов в крови выявили некоторые особенности. В зависимости от степени и причины уретерогидронефроза показатели ПОЛ у больных с УГН существенных различий не имели. Изменение данных наблюдались в зависимости от периода обследования и выраженности клиники обструктивного пиелонефрита.

При поступлении у детей с уретерогидронефрозом средние показатели ДК были 7,8±0,3 нмоль/10<sup>12</sup>, МДА – 8,8±0,2 нмоль/мг. липидов соответственно, что было значительно достоверно выше нормы P ≤ 0,001. После хирургического лечения при выписке выявлено, что содержание диеновых конъюгат было 7,4±0,5 нмоль/10<sup>12</sup> в мембранах эритроцитов и малонового диальдегида 8,3±0,4 нмоль/мг. липидов (таблица 3.7). Математический анализ полученных данных показал, что значения МДА и ДК при выписке после реконструктивно-пластических операций различных значений с дооперационными не имел.

По мере активации воспалительного процесса в почках при уретерогидронефрозе у детей, выделения в крови таких продуктов ПОЛ, как МДА и ДК, значительно возрастает.

Воспалительный процесс в зоне вновь созданного мочеточничко-пузырного соустья приводит к разрастанию соединительной ткани в зоне анастомоза. Это свою очередь ведет к рестенозу предпузырного отдела мочеточника или к нарушению замыкательной функции его устья, что является причиной рецидива ПМР. Следовательно, изучение показателей ПОЛ позволяет контролировать степень воспалительного процесса при врожденном УГН. Настоящее является немало важным фактором в результатах хирургической коррекции МПС у детей при врожденном УГН.

Степень выраженности обструктивного пиелонефрита в почках при уретерогидронефрозе в послеоперационном периоде изучалось по степени активности переокисления липидов в крови. Катамнестический период был разделен на три этапа: 3-12 месяцев после оперативного лечения - 16 больных, от 1-3 лет в послеоперационном периоде было обследовано 12 детей и 11 – от 1 до 6 лет после операции.

В катамнестический период, через 3-12 месяцев данные ПОЛ равнялись 6,9±0,3 нмоль/10<sup>12</sup> – ДК и 8,2±0,2 нмоль/мг. липидов – МДА, которые были значительно ниже дооперационных P ≤ 0,01, но оставались выше нормативных (таблица 3).

На втором этапе катамнестического обследования показатели ПОЛ оказались существенно ниже дооперационных значений, но оставались достоверно выше нормативных данных (таблица 3). При обследовании детей в период от 3 до 6 лет после хирургического лечения показатели ПОЛ с нормативными практически не различались.

**Обсуждение.** По мере активации воспалительного процесса в почках при уретерогидронефрозе у детей, выделения в крови таких продуктов ПОЛ, как МДА и ДК, значительно возрастает.

Обнаружено что при ХОП у детей, перекисные процессы в мембранах эритроцитов не нормализуются через 6-12 месяцев после операции. Выраженность указанных изменений в мембранах эритроцитов зависит от тяжести врожденной обструкции мочевых путей и максимальна у больных с тяжелыми двусторонними пороками развития ВМП. Отсутствие нормализации МДА в крови у детей с ХОП через 6-12 месяцев после операции диктует необходимость длительного диспансерного наблюдения за указанными пациентами и проведения антиоксидантной терапии после хирургического вмешательства.

**Выводы.** У детей с УГН выделение в крови таких продуктов ПОЛ как МДА и ДК, значительно возрастает. Это доказывает, что до и после операции имеется непрерывно рецидивирующий воспалительный процесс, который стихает к 3-6 годам после пластики мочеточничко-пузырного сегмента.

#### Литература:

1. Ахмедова М.М. Парциальные функции почек у детей раннего возраста с нефропатией обменного генеза при пневмонии и методы корректирующей терапии. //Автореф. дисс. ...канд. мед. наук.-К.-2001.-С.13.
2. Бобкова И.Н., Чеботарёва Н.В., Козловская Л.В., Непринцева Н.В. Система самозащиты почки: современный взгляд на механизмы, определяющие течение и исход гломерулонефрита (обзор литературы). Нефрология и диализ. 2013; 15 (3): 174– 183.Рауф
3. Орудж оглы Бегляров. Оценка состояния перекисного окисления липидов и антиоксидантной системы у детей с нефротической формой гломерулонефрита. // Казанский медицинский журнал, 2017 г., том 98, №3. С. 370-375
4. Сапаев О. К. Хирургическое лечение врожденной суправезикальной обструкции у детей // Автореф. дисс. ... док.мед.наук. Ташкент. – 2009.-С.21.
5. Хворостов И.Н., Зоркин С.Н., Смирнов И.Е. Механизмы формирования и особенности диагностики обструктивных уропатий у детей. Вопросы соврем. Педиатрии, 2005, т.4, №1, стр.62-66.

#### ПОКАЗАТЕЛИ ПЕРЕКИСНОГО ОКИСЛЕНИЯ ЛИПИДОВ В КРОВИ У ДЕТЕЙ С УРЕТЕРОГИДРОНЕФРОЗОМ ДО И ПОСЛЕ ОПЕРАЦИИ

Мавлянов Ф.Ш., Мавлянов Ш.Х., Баратов У., Халилов С., Холикова Г.

**Резюме.** Центральным звеном патологических реакций при прогрессировании обструктивной уропатии является так называемый оксидантный взрыв, приводящий к повышению интенсивности перекисного окисления липидов. Для контроля выраженности воспалительного процесса в почке и верхних мочевыводящих путях изучена динамика показателей перекисного окисления липидов в крови до, и после операции у 40 детей с уретерогидронефрозом. По мере активации воспалительного процесса в почках при уретерогидронефрозе у детей, выделения в крови малонового диальдегида и диеновых конъюгатов, значительно возрастает.

**Ключевые слова:** уретерогидронефроз, дети, перекисное окисление липидов, обструктивный пиелонефрит.

УДК: 616-001.4-003.9:615.468.6:615.849.19

## ВЛИЯНИЕ LED ИЗЛУЧЕНИЯ НА ЗАЖИВЛЕНИЕ ЭКСПЕРИМЕНТАЛЬНО-ДЕРМАТОМНЫХ РАН

Мардонов Жамшед Нормуротович, Байбеков Искандер Мухамедович

ГУ «Республиканский специализированный научно-практический медицинский центр хирургии им. акад. В. Вахидова», Республика Узбекистан, г. Ташкент

## ЭКСПЕРИМЕНТАЛ-ДЕРМАТОМ ЖАРОҲАТЛАР БИТИШИДА LED НУРЛАТИШЛАРНИНГ ТАЪСИРИ

Мардонов Жамшед Нормуротович, Байбеков Искандер Мухамедович

«Академик В. Вохидов номидаги Республика ихтисослаштирилган хирургия илмий-амалий тиббиёт маркази» ДМ, Ўзбекистон Республикаси, Тошкент ш.

## INFLUENCE OF LED RADIATION ON THE HEALING OF EXPERIMENTAL DERMATOMIC WOUNDS

Mardonov Jamshed Normurotovich, Baybekov Iskander Mukhamedovich

State Unitary Enterprise «Republican specialized scientific – practical medical center of surgery named after academician V. Vakhidov», Republic of Uzbekistan, Tashkent

e-mail: [doctor\\_jamshid@inbox.ru](mailto:doctor_jamshid@inbox.ru)

**Резюме.** Ишининг мақсади: хосил қилинган тери жароҳатлари битишига ёруғлик диодли нурлатишларнинг таъсирини ўрганиш. Материал ва методлар: Дерматом жароҳатлар оқ каламушларнинг орқа елка соҳасида хосил қилинди. Улар қўйидаги гуруҳларга: ЁД нурлатишлар ўтқазилган асосий гуруҳ – 22 та тажриба каламушлари; ЁД нурлатишлар таъсир эттирилмаган назорат гуруҳи – 20 та тажриба каламушлари ва 6 та интакт (норма) гуруҳ тажриба каламушларига бўлинди. Жароҳатлар умумий нур чиқариш қуввати 60 мВт бўлган ёруғлик диодли нурлантргичлар “Барва –Флекс –СИК” билан нурлантирилди. Жароҳатлардаги ўзгаришлар морфология методлари билан, жароҳатдаги микроциркуляция эса лазерли доплер флоуметрия аппарати “ЛАКК-01” ёки компьютер билан боғланган бир каналли анализатор “АЛТ-Восток ЛДФ-01” билан баҳоланди. Жароҳатдаги нормал ва патологик эритроцит шакллари ўзаро нисбатига баҳо берилди. Натижалар: аниқландики, ёруғлик диодли нурлатишлар тўқималарда яллиғланиш жараёнларини камайтиради, нормал ва патологик эритроцит шакллари ўзаро нисбатини меъёрлаштиради, микроциркуляцияни кучайтиради ва жароҳат битишини тезлаштиради. Хулоса: тадқиқотлар шуни кўрсатадики ёруғлик диодли нурлатишлар, жароҳатларда яллиғланишни камайтириш ва битиш тезлигига ижобий самарадор таъсир кўрсатади.

**Калит сўзлар:** жароҳат, ёруғлик диодли (LED) таъсир қилиш, эритроцитлар, микроциркуляция.

**Abstract.** Purpose: To study the influence of light emitted diode (LED) on the repairing of skin wounds erythrocytes microcirculation of tissues. Material and methods: Dermatomic wounds were reproduced on the rats backs which were divided into groups: the basic 22 rats which were influenced on laser irradiation, 20 which were not irradiated and 6 intact animals. The wounds were irradiated with a “Барва –Флекс –СИК” LED emitter; the total output power of each group of emitters was 60 mW. To assess changes in wounds, morphological methods were used; to assess microcirculation of wounds, laser Doppler flowmetry was performed using “ЛАКК-01” or “АЛТ-Восток ЛДФ-01” devices with single-channel analyzers that are connected to a computer. The ratio of normal and pathological forms of red blood cells in wounds was assessed. Results: It has been demonstrated that. LED irradiations reduces inflammatory changes in tissues, normalize the ratio of normal and pathologic erythrocytes, intensifies microcirculation that ultimately lead to accelerate wound healing. Conclusion: Pursued investigations show on effectiveness of LED on inflammation, repairing of skin.

**Key words:** wounds, LED exposure, red blood cells, microcirculation.

**Введение.** Биоэффекты светодиодного излучения - СДИ во многом схожи с довольно хорошо изученным действием низкоинтенсивного лазерного излучения – НИЛИ. Они проявляются в стимуляции регенерации, местных иммунных процессов и микроциркуляции, редукции патологических изменений. Это играет важную роль в хирургии, в аспекте ускорения заживления ран [1-4, 6-10, 12-17].

Микроциркуляция напрямую связана с формой эритроцитов: соотношением нормальных эритроцитов - дискоцитов (Д) и их патологических форм (ПФЭ) [2, 10-11].

Успехи современной хирургии во многом определяются стимуляцией репаративных процессов. Однако структурные аспекты влияния светодиодного воздействия на раны изучены недостаточно. Это определило **цель настоящего исследования:** изучить эффекты светодиодного излучения на эритроциты и микроциркуляцию и процессы заживления дерматомных ран.

**Материал и методы.** Исследования были проведены на белых крысах: основная группа - 22 животных, подвергнутых светодиодному воздействию; контрольная группа - 20 крысы, которые не подвергались облучению, а также 6 интактных крыс (норма).

С использованием комплекса морфологических методик изучен процесс заживления линейных ран кожи спины крыс после их облучения аппаратом “Барва-Флекс – СИК” - синее излучение, длина волны 470 нм, количество светодиодов 12 мощность излучения 60 мВт; инфракрасное длина волны 940, нм, количество светодиодов 12 мощность излучения 60 мВт.

Облучение проводили ежедневно по 3 мин. в течение 10 дней у экспериментальных животных, контрольной и основной групп.

Раны изучали на 3-й, 7-й и 10-й день после нанесения. Морфометрическая оценка проводилась в норме (кожа спины), на 3-й и 7-й день раневого процесса.

Для световой микроскопии ткань фиксировали в 10-12% растворе формалина на фосфатном буфере по Лили. Парафиновые срезы окрашивали гематоксилином – эозином.

В лаборатории патологической анатомии ГУ «РСНПМЦХ им. акад. Вахидова» Республики Узбекистан разработана методика изучения дискретных структур – экспресс-методика «толстой капли» (ЭМТК) для практических и научных целей. Данная методика «Способ определения форм эритроцитов» зарегистрирована в Патентном ведомстве Республики Узбекистан № МКИ 6 А 61 В 10/00, также запатентована программа «Экспресс диагностика форм эритроцитов» № ED-5-05. ЭМТК позволяет сохранить естественное состояние эритроцита и оценить соотношение дискоцитов (нормальных эритроцитов – Д) и их патологических форм – ПФЭ (Д/ПФЭ) в течение 10-15 мин. На основании этого возможен мониторинг состояния эритроцитов и оценка эффективности проводимых мероприятий.

Микроциркуляцию кожи ран оценивали с помощью лазерной доплеровской флоуметрии (ЛДФ) аппаратами «ЛАКК-01» или «АЛТ-Восток ЛДФ-01» с одноканальными анализаторами, которые сопряжены с компьютером. Источник излучения аппарата - гелий-неоновый лазер, 0,63 мкм, 25 мВт, со стандартным диагностическим зондом. Аппарат обеспечивает определение показателя капиллярного кровотока в диапазоне скоростей от 0,03 до 6 мм/с. ЛДФ - сигнал регистрирует интегральную характеристику поверхностного кровотока (параметр микроциркуляции), который равен произведению концентрации эритроцитов ( $N_s$ ) в измеряемом объеме ткани 1–1,5 мм<sup>2</sup> на величину средней скорости их движения ( $V_{cp}$ ):  $PM = N_s \cdot V_{cp}$ . Лазерное излучение к поверхности исследуемого объекта подводили с помощью трехканального светового кабеля (зонда), общий диаметр поперечного сечения которого 3 мм.

Анализатор имеет интерфейсный блок, позволяющий подключать прибор к компьютеру типа IBM любой конфигурации. В составе с компьютером аппарат позволяет получать высококачественные ЛДФ-граммы, графики анализа амплитудно-частотных характеристик. Сохраняет полученные данные в базе и позволяет проводить анализ и статистическую обработку данных [15,17].

**Результаты и обсуждение.** Проведенные исследования показали, что в ранние сроки наблюдения (3 суток) основной объём раны в контрольной группе занимают бесклеточные зоны – участки отёка, внесосудистые эритроциты и лимфоидные клетки (рис. 1, 2, 3, 4). В таблице 1 представлены относительные объёмы морфологических элементов тканей ран, экспериментальных животных основной и контрольной групп.

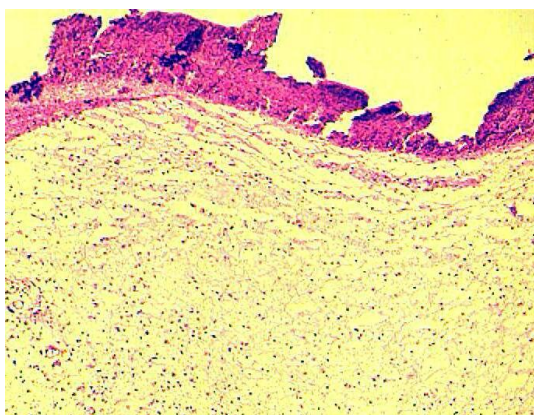


Рис. 1. Стадия травматического воспаления, доминирующие бесклеточные зоны (отек). Контроль. 1-е сутки. ГЭ. 10x10.

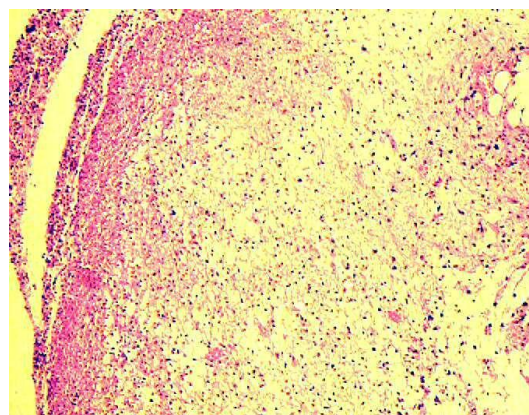


Рис 2. Стадия травматического воспаления, увеличение числа клеток. LED. 1-е сутки. ГЭ. 10x10

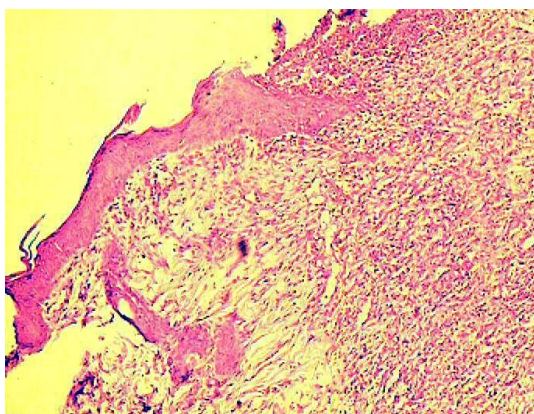


Рис 3. Стадия формирования грануляционной ткани и начало эпителизации (контроль) 3-е сутки. ГЭ. 10x10

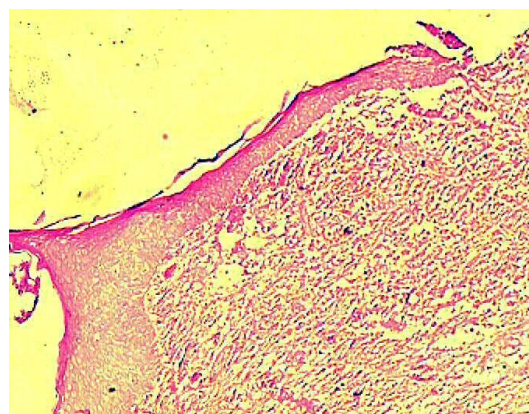


Рис 4. Стадия формирования грануляционной ткани и более выраженная эпителизация (LED) 3-е сутки. ГЭ. 10x10.

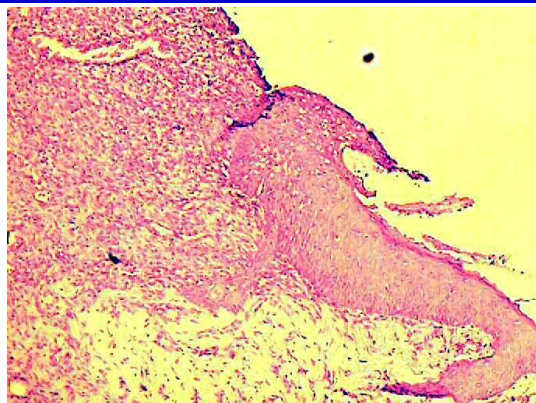


Рис 5. Стадия эпителизации (контроль) 7-е сутки. ГЭ. 10x10

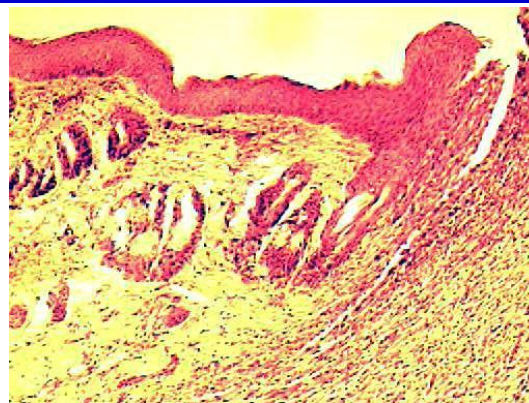


Рис 6. Стадия более выраженная эпителизация (LED) 7-е сутки. ГЭ. 10x10.

Таблица 1. Относительный объем (в %) различных структур ран при воздействии СДИ

Вид структуры	Контроль		Воздействие СДИ	
	3 сут.	7сут.	3 сут.	7 сут.
Бесклеточные зоны	38,4±0,9 P<0,01	31,1±0,9 P<0,01	*26,3±1,1 P<0,01	*19,8±0,6
Сосуды. в т.ч. эндотелиоциты	6,2±0,2	8,6±0,2	12±0,2-	10,4±0,3-
Жировые клетки	6,860,8	7,5±0,8	6,4±0,7 P<0,1	6,1,6±0,3 P<0,01
Внесосудистые эритроциты	12,2±0,7	8,1±0,7	4,8±0,6 P<0,1	*2,2±0,5 P<0,05
Нейтрофилы	8,0±0,4	6,2±0,4	*6,0±0,9 P<0,05	*4,3±0,9 P<0,05
Лимфоциты	9,0±0,4	7,9,±0,4	*4,4±0,4 P<0,05	*1,5±0,5 P<0,05
Фибробласты	1,7±0,3	2,9 ±0,3	*6,6±0,4 P<0,05	*5,4±0,6 P<0,05
Макрофаги	1,4±0,2	1,8±0,2	*2,7±0,2 P<0,1	*1,4±0,3 P<0,01
Плазмобласты и плазмоциты	6,12±0,7	6,4±0,7	*3,5±0,6P<0,01	*2,3±0,7 P<0,05
Эозинофилы	1,4±0,3	1,2±0,3	*1,5±0,2 P<0,01	*1,0±0,3 P<0,05
Лаброциты	2,1±0,4	2,6±0,4	*1,4±0,5 P<0,1	*1,1±0,4 P<0,1
Моноциты и неидентифицируемые клетки	9,9±0,5	9,1±0,5	*10,0±0,4 P<0,1	*9,4±0,5 P<0,05

Примечание: \* - достоверно по сравнению с контролем разности в парах. \*\* - использовался критерий знаков.

Таблица 2. Процентное соотношение форм эритроцитов ран при воздействии СДИ.

Форма эритроцитов	Норма	Контрольная группа		С воздействием СДИ	
	а) Кожа спины	б) Рана 3 сут.	в) Рана 7 сут.	д) Рана 3 сут.	е) Рана 7 сут.
Дискоциты	90 ±0,5	60±1 *	71 ±2,0 %*	77± 1*	82± 1*
Эхиноциты	8±0,3	10 ±0,5	9 ±1,6	7±0,4*	7± 0,1
Стоматоциты	1±0,05	12 ±0,4*	8 ±1,6	6 ±0,02*	4 ±,2%*
Эритроциты с гребнем	0,5±0,02	14±0,03*	10 ±0,1*	8±0,01*	5 ±,1%*
Необратимые формы	0,5±0,05	2±0,01*	2 ±0,1*	2±0,01*	2± 0,1

Примечания: \* - достоверно по отношению с контролем

Таблица 3. Показатели лазерной доплеровской флоуметрии ран при воздействии СДИ

Показатели микроциркуляции	Норма	Контрольная группа		С воздействием СДИ	
	а) Кожа спины	б) Кожа края раны 3 сут.	в) Кожа края раны 7 сут.	д) Кожа края раны 3 сут.	е) Кожа края раны 7сут.
AmaxCF/AmaxB (LF)	0,27±0,1	0,1±0,02*	0,20±0,01*	0,1±0,02*	0,25±0,02
AmaxHF/AmaxB (LF)	0,4±0,01	0,2±0,01*	0,2±0,07	0,3±0,08*	0,34±0,06
ИЭМ = A <sub>LF</sub> / (A <sub>CF</sub> + A <sub>HF</sub> )	2,9±0,1	1,4±0,01*	1,8±0,03*	2,4±0,04*	2,5±0,01*
M	16±0,2	8,3±0,3*	9,8±0,3*	11±0,2**	14,8±0,2*
Δ	4,0±0,3	2,2±0,2*	2,5±0,1*	3,1±0,1**	3,3±0,1*
Kv	18,6±0,5	8,6±0,5*	12±0,4*	12,2 ±1,0*	14±0,5*

Примечание: \* - достоверно по отношению к контролю

Уже через 3 сеанса лазеротерапии с использованием СДИ отмечено существенное снижение проявлений воспалительных реакций ран с формированием грануляционной ткани, увеличение относительной объемной доли микрососудов и фибробластов (рис. 4). Это сопровождается снижением относительной объемной доли внесосудистых эритроцитов, лимфоцитов и бесклеточных зон (табл. 1).

На 7 сутки в группе облучённых животных имеет место разрастание фибробластов и незначительные проявления воспалительной реакции (рис. 5, 6).

На 10 сутки наблюдается выраженная эпителизация раневого дефекта у животных, подвергнутых лазеротерапии. При этом, языки эпителия наползают на развитую грануляционную ткань с большим числом микрососудов. Прослеживается снижение относительной объёмной доли микрососудов, и фибробластов (таб. 1). Это указывает на начало стадии ремодулирования рубцовой ткани.

Проведённым изучением соотношения Д/ПФЭ в различные сроки раневого процесса и влияние на этот показатель СДИ выявлено, что в ранние сроки облучения имеет место снижение числа Д, (почти на 1/3). У необлучённых животных доля Д не достигает показателей нормы даже на 7 сутки. В ранах у контрольной группы животных наиболее резко возрастает число эритроцитов с гребнем и стоматоцитов (таб. 2).

Как видно из таб. 2, воздействие на раны СДИ приводит к тенденции нормализации соотношения Д/ПФЭ уже в ранние сроки облучения. К 7 суткам эти показатели приближаются к контролю.

Нарушение соотношения Д/ПФЭ приводит к существенным изменениям показателей микроциркуляции. Ранее нами показано [4,5], что доминирование патологических форм эритроцитов в крови сопровождается нарушением микроциркуляции не только в зоне повреждения, но и в организме в целом.

Проведённая оценка микроциркуляции интактной кожи спины и кожи в области линейных ран позволили выявить существенные различия показателей микроциркуляции.

Почти в 3 раза в зоне ран снижается значение  $A_{maxCF}/A_{maxV}$ , отражающее относительный показатель артериального компонента микроциркуляции. Показатель  $A_{maxHF}/A_{maxV}$ , отражающий венозный компонент микроциркуляции. Этот показатель возрастает через 3 суток после воздействия на раны СДИ. Индекс эффективности микроциркуляции (ИЭМ), показывающий соотношение пассивных и активных процессов в системе микроциркуляции, в зоне раневого дефекта снижается более чем в 2 раза и не достигает значений контроля и на 7 сутки.

При воздействии СДИ основные параметры, отражающие состояние микроциркуляции ран, восстанавливаются быстрее. Параметр  $\Sigma$ , отражающий статически значимые колебания скорости эритроцитов в коже у края ран, уменьшается в два раза, а при действии СДИ приближается к контрольным значениям на 7 сутки. В коже вблизи раневого дефекта отмечено снижение коэффициента вариации ( $K_v$ ), отражающего вазомоторную активность микрососудов. При действии СДИ этот показатель существенно возрастает на 7 сутки.

Стимуляция процесса заживления ран с как с помощью НИЛИ, так и СДИ была и остаётся важной проблемой с самого начала зарождения фото медицины [10, 16, 17]. Экспериментальные исследования по изучению заживления кожных ран позволяют дать визуальную оценку действию СДИ.

Ни в одном случае в группе животных с использованием СДИ не отмечалось нагноение ран.

Проведённые нами исследования влияния СДИ на состояние микроциркуляции кожи вблизи раневого дефекта и интактной выбритой кожи спины показали выраженное улучшение изученных параметров микроциркуляции. Причём это обусловлено как нормализацией соотношения Д/ПФЭ, так и непосредственным действием СДИ на микрососуды. Это также в полной мере соответствует проведёнными ранее исследованиями влияния СДИ на микроциркуляцию [2-4, 14, 15].

**Заключение.** Действие СДИ на раны, ушитые нитями капрона, морфологически проявляется в трёх взаимосвязанных эффектах:

- 1) снижении воспалительных реакций;
- 2) восстановлении соотношения нормальных эритроцитов и их патологических форм: Д/ПФЭ;
- 3) стимуляции микроциркуляции. В совокупности это приводит к ускорению заживления ран.

#### Литература:

1. Байбеков И.М., Каракозов П.Е., Мардонов Ж.Н., Бутаев А.Х. «Влияние фото воздействий на заживление ран, микроциркуляцию и взаимодействие шовного материала с биотканями». «LAP». Германия. 2020.
2. Байбеков И.М., Мавлян-Ходжаев Р.Ш., Эрстекис А.Г., Москвин С.В. Эритроциты в норме, патологии и при лазерных воздействиях. Тверь:Триада, 2008. - 256 с.
3. Байбеков И.М., Ибрагимов А.Ф., Байбеков А.И. Влияние лазерного облучения донорской крови на форму эритроцитов // Бюллетень экспериментальной биологии и медицины. – 2011. -Т. 152. - №12. - С.-703-706.
4. Байбеков И.М. Ибрагимов А.Ф., Байбек-Палмос М.И. Лазерные воздействия на кожу и эритроциты в норме и патологии. Lambert/-Saardrucken.- 2014.- 272 с.
5. Бриль Г.Е. Двойственный эффект низкоинтенсивного лазерного излучения на развитие воспалительного процесса // Лазерная медицина. - 2011. - Т.15. -Вып. 2. – С. 108-109.
6. Гейниц А.В., Москвин С.В., Азизов Г.А. Внутривенное лазерное облучение крови. – Тверь: Изд. «Триада», 2006. - 250 с.
7. Гейниц А.В., Цыганова Г.И. ГНЦ лазерной медицины - четверть века на пути создания лазерных инновационных технологий в медицине // Лазерная медицина. - 2011.- Т.15. -Вып.2. – С. 16-18.
8. Елисеенко В.И. Патологическая анатомия и патогенез лазерной раны // Лазерная медицина. – 2017. – Т. 21. - Вып. 4. - С.5-10.
9. Елисеенко В.И. 30 лет ФГБУ «ГНЦ лазерной медицины ФМБА России» // Лазерная медицина. – 2016. – Т. 20. – Вып. 3. –С. 114–115.

10. Козлов В.И. Лазерная стимуляция микроциркуляции крови // Современные достижения лазерной медицины и их применение в практическом здравоохранении: материалы научно-практической конференции 5-6 октября 2006, г. Москва. - М.: Триада, 2006. - С. 174-175.
11. Крупаткин А.И. Сидоров В.В. Лазерная доплеровская флоуметрия микроциркуляции крови. – М.: Изд. «Медицина», 2005.- 256с.
12. Москвин С.В. Основы лазерной терапии. Серия «Эффективная лазерная терапия» Т.1. -М.–Тверь: Издательство «Триада», 2016. – 896 с.
13. Hamblin M.R., Ferraresi C., Huang Y., Freitas L. Low-Level Light Therapy: Photobiomodulation SPIE PRESS. Bellingham, Washington USA, 2018. p.367.
14. Photomedicine: Advances in Clinical Practice (Edited by Yohei Tanaka) Published by ExLiEvA Copyright © 2017 p.252.
15. Simunovic Z. (Ed-r) Lasers in medicine science and praxis in medicine, surgery, dentistry and veterinary Trilogy updates with emphasis on LILT-photobiostimulation photodynamic therapy and laser acupuncture. Locarno, 2009. P. 772.
16. Tuner J., Hode L. The New Laser Therapy Hand boor Prima book. Stockholm, 2010. p. 847.
17. Wu C. S., Hu S. C., Lan C. C., Chen G. S., Chuo W.H., Yu H.S. Low-energy helium-neon laser therapy induces repigmentation and improves the abnormalities of cutaneous microcirculation in segmental-type vitiligo lesions // Kaohsiung J. Med Sci. 2008; 24(4): 180-189.

### **ВЛИЯНИЕ LED ИЗЛУЧЕНИЯ НА ЗАЖИВЛЕНИЕ ЭКСПЕРИМЕНТАЛЬНО-ДЕРМАТОМНЫХ РАН**

Мардонов Ж.Н., Байбеков И.М.

**Резюме.** Цель: Исследовать влияние воздействия светодиодного излучения на заживление кожных ран. Материал и методы: Дерматомные раны воспроизводили в области спины белых крыс, разделенных на следующие группы: основная группа - 22 животных, подвергнутых СДИ воздействию; контрольная группа - 20 крыс, которые не подвергались СДИ воздействию, а также 6 интактных крыс (норма). Раны облучали светодиодным излучателем “Барва – Флекс – СИК” общая выходная мощность каждой группы излучателей 60 мВт. Для оценки изменений ран использованы методы морфологии, для оценки микроциркуляции ран - лазерная доплеровская флоуметрия аппаратами “ЛАКК-01” или “АЛТ-Восток ЛДФ-01” с одноканальными анализаторами, которые сопряжены с компьютером. Проводили оценку соотношения нормальных и патологических форм эритроцитов в ранах. Результаты: Установлено, что светодиодное излучение снижает проявления воспалительных изменений тканей, способствует нормализации соотношения нормальных и патологических форм эритроцитов, интенсифицирует микроциркуляцию и способствует ускорению заживления ран. Заключение: Проведенные исследования указывают на эффективность светодиодного излучения для уменьшения воспаления и ускорения заживления ран.

**Ключевые слова:** раны, светодиодное воздействие, эритроциты, микроциркуляция.



УДК: 616.34-007.272-089

## ПЕРВИЧНЫЙ АНАСТОМОЗ В ТОЛСТОКИШЕЧНОЙ НЕПРОХОДИМОСТИ ОПУХОЛЕВОЙ ЭТИОЛОГИИ

Меҳмонов Шомомурод Рахмонович, Баймаков Сайфиддин Рисбаевич, Ходиев Хаммажон Сидикович, Бабакулов Шараф Хамракулович, Болтаев Шерзод Шавкатович  
Ташкентский Государственный стоматологический институт, Республика Узбекистан, г. Ташкент

## ЎСМА САБАБЛИ ЙЎҒОН ИЧАК ТУТИЛИШИДА БИРЛАМЧИ АНАСТОМОЗ

Меҳмонов Шомомурод Рахмонович, Баймаков Сайфиддин Рисбаевич, Ходиев Хаммажон Сидикович, Бабакулов Шараф Хамракулович, Болтаев Шерзод Шавкатович  
Тошкент Давлат стоматология институти, Ўзбекистон Республикаси, Тошкент ш.

## PRIMARY ANASTOMOSIS IN COLONIC OBSTRUCTION OF TUMOR ETIOLOGY

Mehmonov Shomomurod Rakhmonovich, Baymakov Sayfidin Risbaevich, Khodiev Khammajon Sidikovich, Babakulov Sharaf Khamrakulovich, Boltaev Sherzod Shavkatovich  
Tashkent State Dental Institute, Republic of Uzbekistan, Tashkent

e-mail: [bsayfiddin@yahoo.com](mailto:bsayfiddin@yahoo.com)

**Резюме.** Бутунжаҳон шошилинч жарроҳлик жамияти конференциясида йўғон ичакнинг обструктив обструкциясини даволаш бўйича консенсус қабул қилиниб, баъзи ҳолларда йўғон ичакни бирламчи анастомоз билан резекция қилиш, мълум кўрсаткичларга риоя қилиш ва уларни амалга ошириш учун махсус технологиядан фойдаланиш тавсия этилади. Шу билан бирга, ўсма келиб чиқишининг ўткир йўғон ичак тутилиши билан оғриган беморларни даволаш ичак ўтказувчалигини бузилишининг сабабини, биргаликда аниқландиган патологиянинг оғирлигини, ичак тутилишининг ривожланиш даражасини ва ичак тутилишининг ривожланиш эҳтимолини ҳисобга олган ҳолда индивидуал дифференциал ёндашувни талаб қилади.

**Калит сўзлар:** анастомоз, ичак тутилиши, йўғон ичак шиши, илеостомия.

**Abstract:** The consensus of the conference of the World Society for Emergency Surgery on the treatment of obstructive colonic obstruction recommends in some cases the use of colon resection with primary anastomosis, observing certain indications and using a special technology for their implementation. However, the treatment of patients with acute colonic obstruction of tumor genesis requires an individual differentiated approach, taking into account the cause of intestinal passage disorders, the severity of concomitant pathology, the degree of progression of intestinal obstruction and the possibility of a surgical hospital.

**Key words:** anastomosis, intestinal obstruction, colon tumor, ileostomy.

В последние годы отмечается неуклонный рост больных с опухолью толстой кишки. По данным ВОЗ, эта патология занимает третье место среди злокачественных новообразований. Несмотря на внедрение в клиническую практику современных высокоинформативных методов диагностики заболеваний ободочной кишки, удельный вес запущенных и осложненных форм опухоли этой локализации остается на высоком уровне и превышает 30% (2,3)

Среди осложнений в 15-40 % опухоли толстой кишки наиболее часто встречается обтурационная толстокишечная непроходимость, который занимает 85% всех неотложных состояний, связанных с заболеваниями ободочной кишки. Большинство таких больных оперируют в учреждениях, оказывающих экстренную хирургическую помощь. (3)

До настоящего времени остается дискуссионным, вопросы тактики, объем и методы лечебного воздействия. Оперативные вмешательства сопровождается большей частотой гнойно-воспалительных осложнений (40-80%) и значительной послеоперационной летальностью (40-55%). (Costi R et al 2014, Tekkis PP. et al 2014). В мировой популяции 309 тыс летальных исходов в год. (Эктов В.Н. 2017. Ferlau.J.et al 2010)

Консенсус конференции Всемирного общества экстренной хирургии по лечению обтурационной толстокишечной непроходимости, рекомендует в ряде случаев применять резекцию толстой кишки с первичным наложением анастомоза, соблюдая определенные показания и используя особую технологию их выполнения. Однако лечения больных с острой толстокишечной непроходимостью опухолевого генеза, требует индивидуального дифференцированного подхода с учетом причины нарушения кишечного пассажа, тяжести сопутствующей патологии, степени прогрессирования кишечной непроходимости и возможности хирургического стационара.

Подобные хирургические подходы не получили широкого распространения в практической хирургии, что делает актуальным более внимательного изучения этой проблемы.

**Цель исследования:** рассмотреть варианты хирургической тактики и изучить непосредственные результаты применения первичного анастомоза в лечении больных с острой толстокишечной непроходимостью опухолевой этиологии.

**Материалы и методы:** В основу исследования положены наблюдения за 193 больными с острой толстокишечной непроходимостью, которая за период с 2000-2018 гг находились на лечении в хирургическом отделении на базе Ташкентского Государственного Стоматологического Института. Возраст больных колебался от 19 до 88 лет. Мужчин было 117 (60,7%), женщин 76 (30,3%) Средний возраст 67,1 +/- 1,6 года. Все больные были обследованы. В результате обследования, обзорная рентгеноскопия брюшной полости, МСКТ, ирригоскопии, колоноскопии, УЗИ органов брюшной полости и толстого кишечника подтвердил диагноз острая кишечная непроходимость и после кратковременной подготовки их в экстренной или отсроченном порядке все больные оперированы.

Из 193 больных у 162 (83,9%) причиной кишечной непроходимости была опухоль толстой кишки. В остальных случаях заворот сигмовидной кишки (9,3%) спаечный процесс (4,7%), болезнь Крона (2,1%).

Из 162 больных у 31 опухоль локализовался в правой половине (в восходящем ее отделе у 26, в правом изгибе у 5), у остальных 131 больных в левой половине, в левом изгибе у 19, в нисходящем отделе у 59, в сигмовидной кишке у 48 и у 5 в ректосигмоидном отделе. Из 162 больных у 103 больных диагностировали сопутствующие патологии.

Больные чаще поступали в клинику в среднем и тяжелом состоянии. Тяжесть состояния этих больных была обусловлена двумя неблагоприятными сочетанием и наличием кишечной непроходимости и местно распространенным опухолевым процессом, а в ряде случаев и имеющегося отдаленными метастазами.

**Результаты и их обсуждения.** При правосторонней локализации толстокишечной непроходимости опухолевой этиологии у 26 произведена гемиколэктомия с наложением илеотрансверзоанастомоза «конец в бок» или «конец в конец» (у 6), у 5 больных в связи с перитонитом на фоне распада и перфорации опухоли, после тщательной санации брюшной полости произведена гемиколэктомии с илеостомия по Бруку.

У 15 больных наблюдался прорастание опухоли в забрюшинную клетчатку, в мочеточник, боковую стенку живота и увеличение пара аортальных лимфатических узлов и метастазы в печень (у 4) больных.

У всех этих больных, также, произведена радикальная операция. У 11 больных произведена расширенная гемиколэктомии с обширным забрюшинным липо-лимфоаденоэктомией, у 3 больных в перифокальный процесс был вовлечен правый мочеточник, что было резецировано в последующим мочеточник восстановлен на катетер «конец в конец». Катетер удален при помощи цистоскопа на 12 сутки У всех 11 больных операция завершена с наложением илеотрансверзоанастомоза «бок в бок». У 4 больных в результате выраженного спаечного процесса в верхнем этаже (операция холецистэктомия) произведена гемиколэктомия и операция завершена наложением илеостомы

Из 131 больных с левосторонней локализацией опухоли толстой кишки осложненной кишечной непроходимостью, У 56 больных выполнена операция Гартманна с одностольной колостомией, у 11 резекции сигмы с колоректоанастомозом «конец в конец».

У 39 больных с левосторонняя гемиколэктомия операция завершился одномоментным межкишечным анастомозом «конец в конец»

У 10 больных с опухолью левой половины осложненной кишечной непроходимостью наблюдался выраженные растяжения стенки приводящего отдела, где отмечалось продольные и поперечные разрывы серозной оболочки, в связи с чем, произведена субтотальная колэктомия с одномоментным наложением илеосигмоанастомоза или илеоректоанастомоза «конец в бок».

Все операции сопровождались назоэнтеральной и трансанальной декомпрессией. В послеоперационном периоде проведена коррекция гомеостаза, перелита электролитные, белковые препараты, препараты улучшающие реологические свойства крови.

В послеоперационном периоде умерли 26 больных, что составило 16%.

В основном летальность наблюдался у больных старше 65 лет. Причиной летальных исходов была несостоятельность межкишечного анастомоза (2), выпадение в брюшной полости илеостомы (2), колостомы (1), тромбоэмболия мезентериальных сосудов (7), продолжающиеся перитонит (7), инфаркт миокарда (7).

Анализируя причины летальности, мы отметили, что возрастной фактор, фактор времени был ведущим. При этом от появления симптомов кишечной непроходимости до операции в группе умерших был  $52,5 \pm 5,6$  часов. Вероятно, гнойная и токсическая интоксикация явились основной причиной послеоперационной гибели больных.

В послеоперационном периоде ситуация усугубляется развитием послеоперационной паралитической непроходимости кишечника, как правило, возникающей после наркоза и лапаротомии на фоне выраженных метаболических нарушений, немедленная коррекция выявленных нарушений способствует разрешению этих изменений. По этому, по нашему мнению, весьма оправдано всякое стремление к онкологическому радикализму при условии операбельности опухоли. Одним из важнейших этапов операции во многом определяющим течение послеоперационного периода и исход лечения является адекватная декомпрессия кишечника назогастроинтестинальная интубация тонкой кишки.

Антеградное очищение толстой кишки через аппендикостомию или цекостомию произведенная на операционном столе, может создать условия для одномоментной резекции соответствующего сегмента кишки с наложением первичного анастомоза включая левую половину ободочной кишки.

Антеградную декомпрессию на операционном столе осуществляли следующим образом. В начале выведены в рану слепая кишка с червеобразным отростком, у основания червеобразного отростка, на слепой кишке накладывали кисетный шов и затянули. Затем произвели аппендэктомия и через культю отростка в просвет слепой кишки вводили катетер Фолея № 18, через который частично удавалось отсосать газообразную фракцию и жидкое кишечное содержимое. После этого через катетер в просвет кишки вводили поэтапно 500мл., 700мл., 1л., физиологический раствор, для разжижения кишечного содержимого и отсосали. При этом толстая кишка уменьшается в размере и в диаметре. После этого проводили мобилизацию левой половины толстой кишки в зависимости от объема, в данном случае у 10 больных, на нижней треть сигмовидной кишки дистальнее опухоли накладывали кишечный жом, на 10-15 см, проксимальнее верхней границы опухоли накладывали кисетный шов в соответствии с диаметром вводимой в просвет кишки декомпрессионной трубки.

Мы использовали пластиковую гофрированную трубки диаметром 3,5, которую вводили в проксимальном направлении под прикрытием кишечного жома. После его снятия в начале осуществляли пассивный отток кишечного содержимого в пластиковый пакет надетый на дистальный конец декомпрессионной трубки. Затем с целью полной очистки толстой

кишки проводили ее промывания через катетер Фолея, в раствор добавляли 100мл - метрогила и 2,0 канамицина после промывания и декомпрессии толстой кишки.

После окончания ирригации, закрывали цекостому обычным методом.

После декомпрессии наблюдали частичную ретракцию стенки кишки, что позволило без особых трудностей произвести резекцию кишки и наложить первичный анастомоз «конец в конец». Для защиты анастомоза трансректально вводили газоотводную трубку на 10-15 см., выше линий швов. Осложнений связанных с анастомозом, мы не наблюдали.

**Выводы.** Таким образом, при обтурационной толстокишечной непроходимости опухолевой этиологии следует стремиться не только ликвидации осложнения, но и к выполнению первично-радикальной операции, которая выгодно отличается тем, что удаляется опухоль- как источник интоксикации и метастазирования.

При правосторонней локализации опухоли целесообразно выполнение гемиколэктомии с наложением илеотрансверзоанастомоза.

При левосторонней локализации в случае не больших изменений в стенке кишки, возможно левосторонняя гемиколэктомия с наложением анастомоза, в случае выраженных изменений стенки кишки, выполнить субтотальную колэктомию с илеостомией.

Все операции должны сопровождаться назогастроэнтеральной и трансанальной декомпрессией кишки.

#### Литература:

1. Baymakov SR, Yunusov SS, Jamilov UR, Bobokulov Sh, Boltaev Sq. Our Experience in Treatment Acute Surgical Diseases of the Abdominal Cavity in Patients with Situs Inversus Viscerum (Transposition of Internal Organs)./ Indian Journal of Forensic Medicine & Toxicology 14 (4)
2. Tekkis PP, Kinsman R, Thompson MR, Stamatakis JD. The Association of Coloproctology of Great Britain and Ireland study of large bowel obstruction caused by colorectal cancer. Ann Surg. 2004;204:7681. <https://doi.org/10.1097/01.sla>
3. С.Р. Баймаков, СЭ Мамараджабов, М Хуррамов, ХК Расулов./ Возможности использования ультразвукового исследования в диагностике острой кишечной непроходимости/ Журнал теоретической и клинической медицины, 149-152  
Хакимов М.Ш., Ашуров Ш.Э., Насритдинов У.К., Баймаков С.Р., Юнусов С.Ш. Острая обтурационная кишечная непроходимость, вызванная фитобезоарами

#### **ПЕРВИЧНЫЙ АНАСТОМОЗ В ТОЛСТОКИШЕЧНОЙ НЕПРОХОДИМОСТИ ОПУХОЛЕВОЙ ЭТИОЛОГИИ**

*Мехмонов Ш.Р., Баймаков С.Р., Ходиев Х.С., Бабакулов Ш.Х., Болтаев Ш.Ш.*

**Резюме.** Консенсус конференции Всемирного общества экстренной хирургии по лечению обтурационной толстокишечной непроходимости, рекомендует в ряде случаев применять резекцию толстой кишки с первичным наложением анастомоза, соблюдая определенные показания и используя особую технологию их выполнения. Однако лечения больных с острой толстокишечной непроходимостью опухолевого генеза, требует индивидуального дифференцированного подхода с учетом причины нарушения кишечного пассажа, тяжести сопутствующей патологии, степени прогрессирования кишечной непроходимости и возможности хирургического стационара.

**Ключевые слова:** анастомоз, кишечная непроходимость, опухоль толстой кишки, илеостома.

УДК: 616.366-089.87

**ЎТКИР ХОЛЕЦИСТИТДА МИНИ ИНВАЗИВ ЖАРРОХЛИК АРАЛАШУВЛАРИ**

Муртазаев Зафар Ибрафулович, Сайдуллаев Зайниддин Яхшибоевич, Рустамов Муродулла Исомиддинович,  
Рустамов Иноятулла Мурадулла ўғли  
Самарқанд Давлат тиббиёт институти, Ўзбекистон Республикаси, Самарқанд ш.

**МИНИИНВАЗИВНЫЕ ХИРУРГИЧЕСКИЕ ВМЕШАТЕЛЬСТВА ПРИ ОСТРОМ ХОЛЕЦИСТИТЕ**

Муртазаев Зафар Ибрафулович, Сайдуллаев Зайниддин Яхшибоевич, Рустамов Муродулла Исомиддинович,  
Рустамов Иноятулла Мурадулла ўғли  
Самарқандский Государственный медицинский институт, Республика Узбекистан, г. Самарқанд

**MINI-INVASIVE SURGERY FOR ACUTE CHOLECYSTITIS**

Murtazaev Zafar Ibratovich, Saidullaev Zainiddin Yakhshiboevich, Rustamov Murodulla Isomiddinovich,  
Rustamov Inoyatulla Muradulla ugli  
Samarkand State Medical Institute, Republic of Uzbekistan, Samarkand

e-mail: [info@sammi.uz](mailto:info@sammi.uz)

**Резюме.** Ўткир холецистит асосан кекса ёшдаги одамларда учрайди. Тош ташувчилар ёшларда кўпинча белгисиз кечади, бундай беморларнинг атиги 1-4 % сафро санжиги пайдо бўлади. Агар даволанмаса, 20% ҳолларда ўткир обструктив холецистит ривожланади. Кўпинча яллиғланиш жараёни яшин тезлигида, гангренининг шаклланиши ва ўт пуфагининг тешилиши билан давом этади ва шу билан ўлим даражаси ошади. Хозирги вақтда ўт пуфагини олиб ташлашнинг учта усули мавжуд: лапароскопик холецистэктомия; ўнг қовурға остидан "мини-кириш" дан трансректал холецистэктомия; юқори ўрта-оқ чизиқ орқали анъанавий холецистэктомия. Замоनावий ташхис қўйиш масалалари, оқилона консерватив терапия, бир ёки бошқа жаррохлик усули ва ҳажмини танлаш, операция вақтини аниқлаш, даволаш босқичлари - ҳали ҳам долзарб ҳисобланиб, диққат билан ўрганиш ва стандартлаштиришни талаб қилади.

**Калит сўзлар:** ўт тош касаллиги, ўткир холецистит, минилапаротомия, асоратларни олдини олиш.

**Abstract.** Acute calculous cholecystitis is detected in 8-13.4% of patients admitted to surgical hospitals. Acute cholecystitis prevails mainly among people of the older age group. In young people, stone bearing is often asymptomatic, only 1-4% of such patients experience bouts of biliary colic. If untreated, acute obstructive cholecystitis develops in 20% of cases. Often the inflammatory process proceeds with lightning speed, with the formation of gangrene and perforation of the gallbladder, thereby increasing the mortality rate. Currently, there are three ways to remove the gallbladder: laparoscopic cholecystectomy; transrectal cholecystectomy from the "mini-access" in the right hypochondrium; traditional cholecystectomy through the median approach. In this regard, the issues of timely diagnosis, rational conservative therapy, the choice of method and volume of one or another surgical intervention for gallstones, determining the timing of the operation, stages of treatment - are still relevant, requiring careful study and standardization.

**Key words:** gallstone disease, acute cholecystitis, minilaparotomy, prevention of complications.

**Долзарблиги.** Жаррохлик касалликлари орасида ўт тош касаллиги (ЎТК) биринчи ўринлардан бирини эгаллайди. ЎТК ва унинг мураккаб шакллари даволаш қорин бўшлиғи жаррохлигининг энг долзарб ва ўрганилаётган йўналишларидан бири бўлиб қолмоқда, чунки бу асоратларнинг тез-тез ўсиши давом этмоқда. Ўткир калькулёз холецистит жаррохлик шифохоналарига ётқизилган беморларнинг 8-13,4 % да аниқланмоқда.

Ўткир холецистит асосан кекса ёшдаги одамларда учрайди. Тош ташувчилар ёшларда кўпинча белгисиз кечади, бундай беморларнинг атиги 1-4 % сафро санжиги пайдо бўлади. Агар даволанмаса, 20% ҳолларда ўткир обструктив холецистит ривожланади. Кўпинча яллиғланиш жараёни яшин тезлигида, гангренининг шаклланиши ва ўт пуфагининг тешилиши билан давом этади ва шу билан ўлим даражаси ошади.

Ўт пуфаги деворида некробиёт жараёнларнинг пайдо бўлишининг асосий сабаби ўт пуфаги ичи босимнинг ошиши ҳисобланади. Кекса ва қари беморларда юқори ўлим кўп жиҳатдан ўткир холециститнинг, хусусан обструктив холециститнинг мураккаб шакллари тобора ортиб бораётган частотасига боғлиқ. Кекса ёшдагиларда холециститнинг асоратли шакллари ёш гуруҳларга қараганда 9 баравар кўпроқ учрайди. Шу нуқтаи назардан, холециститда операциядан кейинги ўлимнинг камайиши кўп жиҳатдан ўз вақтида ташхис қўйиш қораларига уларни пре-клиник ва клиник босқичларда тўғри талқин қилишга ва тўғри танланган даволанишга боғлиқ [1, 13, 14, 20].

Хозирги вақтда ўт пуфагини олиб ташлашнинг учта усули мавжуд: лапароскопик холецистэктомия; ўнг қовурға остидан "мини-кириш" дан трансректал холецистэктомия; юқори ўрта-оқ чизиқ орқали анъанавий холецистэктомия [3, 4].

Шу муносабат билан замоनावий ташхис қўйиш масалалари, оқилона консерватив терапия, бир ёки бошқа жаррохлик усули ва ҳажмини танлаш, операция вақтини аниқлаш, даволаш босқичлари - ҳали ҳам долзарб ҳисобланиб, диққат билан ўрганиш ва стандартлаштиришни талаб қилади.

**Тадқиқотнинг мақсади:** Ўт тош касаллиги билан беморларни жаррохлик даволаш натижаларини яхшилаш.

**Материаллар ва усуллар.** Ўткир холецистит билан оғриган 138 нафар беморни жаррохлик йўли билан даволаш натижалари таҳлил қилинди. Беморларнинг ёши 18 дан 89 гача (ўртача 58,7 ёш), аёллар кўпроқ - 117 (84,8%) ташкил этди.

Ўткир холецистит учун диагностика мезонлари Токио конференцияси тавсиясига мувофиқ аниқланди. Хавфни баҳолаш касалликнинг оғирлигини таснифлаш APACHE II тизимига (ўткир физиологияни баҳолаш ва сурункали саломатликни баҳолаш II) асосланган. Юқори хавф APACHE II шкаласи ёрдамида аниқланди 7 ёки ундан ортиқ [9, 10, 17] ва шу асосида даволаш тактикаси аниқланди.

Операциядан олдин ўткир холецистит ташхисини қўйиш клиник белгиларни баҳолаш (ўнг юқори квадрантда оғрик, Мерфи белгиси, иситма), лаборатория маълумотлари (ўрта реакцияли оксилнинг юқорилиги ва лейкоцитоз) ва ўткир холециститнинг рентгенологик белгилари (ўт пуфаги деворининг қалинлашиши, тошлар, ўт пуфагининг кенгайиши, шиш, хўппоз) га асосланган.

Ўткир холециститга клиник шубҳа бўлган барча беморларда ультратовуш текшируви асосий усули ҳисобланади. Компьютер томографияси ( $n = 25$ , 18,1% асосан оғир ёки диффуз белгилари бўлган беморларда қўлланилган) ва МРТ холангиография ( $n = 12$ , 8,7%) асосан холециститдан ташқари ўт йўлларида тош борлигига шубҳа қилинган беморларда қўлланилди.

117 беморда (84,8%) ўткир калькулёз холецистит белгилари, 9 беморда (6,5%) рентгенологик кўринадиган тошсиз ўткир холецистит аниқланган. Яллиғланиш белгиларисиз ўт пуфагидаги тошлар 12 беморда (8,7%) кузатилган. Гистопатологик текширувда 78 тасида (56,5%) ўткир холецистит, 34 тасида (24,6%) гангреноз холецистит, 26 тасида (18,9%) сурункали холециститнинг кучайиши аниқланган.

Барча беморлар бажарилган жаррохлик амалиёт турига қараб уч гуруҳга бўлинган: 1-гуруҳга 38 (27,6%) 18 ёшдан 61 ёшгача бўлган (ўртача 39,5 ёш) беморга лапароскопик холецистэктомия қилинган, 2-гуруҳга - 75 (54,3%) 26 ёшдан 86 ёшгача (ўртача 56 ёш) беморга минилапаротом холецистэктомия қилинган ва 3-да - 25 (18,1) 46 ёшдан 69 ёшгача (56,5 ёш) беморларда анъанавий лапаротомия усулида операция қилинган. 1-гуруҳда 6 (15,8%) эркаклар ва 32 (84,2%) аёллар, 2-гуруҳда - 13 (17,3%) эркаклар ва 62 (82,7%) аёллар ва 3-2 (8%) эркаклар ва 23 (92%) аёллар ташкил этди.

**Тадқиқот натижалари.** Лапароскопик холецистэктомия енгил (Grade I) 1-гуруҳдаги 25 (65,8%) ва 13 (17,3%) ўртача (Grade II) оғирликдаги беморларда ўтказилди.

Лапароскопик операциялар асосан касалхонага ётқизилгач, 24 соат ичида операциядан олдинги тайёргарликдан сўнг амалга оширилди, шу жумладан кенг спектрли антибиотикопрофилактика, инфузион терапия ва стандарт усул бўйича ўпканинг сунъий вентиляцияли умумий мувозанатли оғриксизлантириш остида ва қорин бўшлиғини дренажлаш билан яқунланади. Операциянинг ўртача давомийлиги 46,6 дақиқани ташкил этди.

Барча холатларда ўт пуфаги катталашган, таранглашган, кўпинча катта чарвига ёки унинг атрофидаги органларга ёпишган. 12 (31,6%) холатда ўт пуфагини пункция қилиниб, 30 дан 50 мл гача сафрони эвакуация қилинди. Операция пайтида 18 (47,4%) беморда ўткир обтурацион холецистит белгилари, 8 (21%) беморда ўт пуфагининг флегмонаси унинг бузилиши белгилари билан аниқланган. 36 беморга анъанавий холецистэктомия ва 2 беморга лапароскопик холецистэктомия Вишневский бўйича умумий ўт йўлини дренажлаш билан бажарилди.

Операциядан кейинги 2-3 кунларда 23 нафар бемор бўлимдан чиқарилди, бу 60,5% ни ташкил этди. Қолган 15 беморда операциядан кейинги касалхонага ётиш муддати 4 дан 6 кунгача бўлди. Беморларнинг касалхонада кечикиши қўшимча касалликлар хуружини даволашни талаб қиладиган холатлар сабаб бўлди. 4 та холатда комбинацияланган аралашувлар ўтказилди: 2 беморда лапароскопик холецистэктомия қўшимча кистэктомия, 1 та - кистовариэктомия, 1 - киндик чурраси сабабли протезли герниопластика.

Минилапаротом холецистэктомия 1-гуруҳдаги 13 (17,3%) енгил (Grade I) ва 62 (82,7%) ўртача (Grade II) оғирликдаги беморларда амалга оширилди. Холецистэктомия ўнг томонлама трансректал чизик бўйлаб амалга оширилди. Барча операциялар анъанавий ёки махсус жарохатни кенгайтирувчи ретрактор (САН) ва ўзгарувчан геометрияга эга 4-6 кузгу ёрдамида амалга оширилди. Кесимнинг ўлчами 4-7 см дан ошмади. Киришнинг ўртача ўлчами  $5,5 \pm 0,1$  смни ташкил этди. Минилапаротом операция қилинган беморларда аралашувнинг давомийлиги 40 дан 210 минутгача бўлган (ўртача  $63,8 \pm 2,2$  минут).

Холецистэктомия бўйинчасидан ёки стандарт жаррохлик техникасига мувофиқ комбинацияланган усул билан амалга оширилди. Ўт пуфаги ётоғидан қон кетиш, қоида тариқасида, коагуляция йўли билан тўхтатилади, баъзи холларда ўт пуфаги ётоғи тикилади. 2- гуруҳдаги 3 нафар беморда умумий ўт йўлини дренажлаш амалга оширилди. 2-гуруҳдаги 4 нафар (5,3%) беморда комбинацияланган операциялар бажарилди: қорин олд девори чурраларини протезлаш - 3-да. 2-гуруҳдаги 1 беморда қорин олд девори операциядан кейинги чуррасини протезлаш амалга оширилди.

Жараённинг оғир кечиши (Grade III) сабабли 25 беморда кенг анъанавий лапаротомия амалга оширилди. Буларнинг барчаси "мажбурий" лапаротомияли холецистэктомия деб аталади, бу ерда операциядан олдинги даврда ўнг қовурға ости соҳада аниқ клиник жиҳатдан инфилтратив ўзгаришлар аниқланди. Жаррохлик аралашувининг гувоҳлиги ва вақти ҳақидаги саволни ҳал қилишда биз фаол тактикага риоя қилдик.

7 (28%) бемор касалхонага ётқизилганидан кейин 12 соат ўтгач, 7 (28%) - 24 соат, 5 (20%) - 48 соат, 3 (12%) - 72 соат ва 3 (12%) - 4 ёки ундан кўп кунлардан сўнг операция қилинган. Тақдим этилган маълумотлардан кўриниб турибдики, беморларнинг 76 фоизиди операция фаол тактикага риоя қилган ҳолда дастлабки 48 соат ичида амалга оширилган. Беморларнинг умумий сонидан 8 (32%) флегмоноз, 12 (48%) гангреноз холецистит ва 5 (20%) жигар ости абсцесси кузатилди. Анъанавий ёндашувда операция давомийлиги 40-150 дақиқа (ўртача  $74,0 \pm 5,7$  дақиқа) оралиғини ташкил қилди.

Яхши натижалар 1-гуруҳдаги беморларнинг 94,7 фоизиди ва 2-гуруҳдаги беморларнинг 96 фоизиди кузатилди. Кўп холларда маҳаллий асоратлар лапаротом холецистэктомиядан - 7 (16,7%), ўт ҳалта чўлтоғи етишмовчилиги бир холатда, 2 холатда қорин бўшлиғига сафро оқиши, шулардан биттасида сафроли перитонит кузатилиб, релапаротомияга сабаб бўлиб, ўткир юрак-томир етишмовчилиги сабабли ўлим кузатилди; бир холатда қорин ичида қон кетиш туфайли

шошилич релапаротомия ўтказилди; операциядан кейинги даврда жигар ости инфилтрати 1 беморда кузатилиб, консерватив терапиядан сўнг сўрилишига мувофақ бўлди; ва 1 беморда операциядан кейинги жароҳатнинг йиринглаши кузатилди.

38 нафар беморда лапароскопик холецистэктомия ўтказилгандан сўнг 2 та (5,3%) асоратлар кузатилди, бир холатда операциядан кейинги жигар остида инфилтрат ҳосил бўлиши билан асоратланган бўлиб, консерватив йўл билан бартараф этилган бўлса, иккинчисида – жигар ости абсцесси шаклланиши билан релапаротомия билан санацияланди. 75 та минилапаротом холецистэктомиядан сўнг 3 (4%) беморда маҳаллий асоратлар кузатилди - бир холатда жигар остида инфилтрат ҳосил бўлган, иккита холатда операциядан кейинги яранинг йиринглаши кузатилган.

**Муҳокама.** Бизнинг тадқиқотимиз ўткир калькулёз холециститни даволашда лапароскопик холецистэктомиянинг мақсадга мувофиқлигини кўрсатди. Беморларимизда лапароскопик операциялар пайтида ҳеч қандай махсус асоратлар кузатилмади. Ўткир холецистит билан оғриган иккита беморда сафро оқиши содир бўлган бўлса-да, бу лапароскопик жаррохлик пайтида шикастланиш туфайли юзага келмади, чунки бу холатларнинг ҳеч бирида лапаротомия ўтказилмаган. Бироқ, эстетик хавфсизликни бузмасдан, лапаротомиядан қочиш оқилона.

Конверсиянинг асосий сабаби - оғир яллиғланишли фиброз туфайли лапароскопик жаррохлик пайтида қийинчилик кузатилади. Яллиғланиш билан боғлиқ жаррохлик қийинчиликлари касалликнинг бошланиши ва операция ўртасидаги вақт оралиғи билан боғлиқлиги кўп адабиётларда хабар қилинган [6, 7, 11, 12, 19].

Минилапаротом холецистэктомиянинг асосий афзалликлари паст инвазивликка қўшимча равишда стандарт жаррохлик техникаларидан фойдаланиш, ўт йўллари тўлиқ қайта кўриб чиқиш ва тубидан холецистэктомия қилиш имконияти, шунингдек ўт пуфағи ётоғини тикишдир. ётоққ[2].

Шунга қарамай, ўткир обструктив калькулёз холецистит билан оғриган беморларда холецистэктомиянинг ушбу вариантни амалга ошириш, шубҳасиз, алоҳида қийинчиликларни келтириб чиқаради. Шу муносабат билан, бундай вазиятларда кўплаб жаррохлар аънавий лапаротомия усулида операцияларни бажаришни афзал кўришади.

Бизнинг тадқиқотимизда калькулёз холециститнинг йирингли-деструктив шакллари бўлган беморларда кичик кесим имкониятларини баҳолаш учун лапаротомия ва минилапаротомия усулларида холецистэктомия натижаларини таққослаш амалга оширилди.

Холециститнинг шаклидан қатъий назар, минилапаротом холецистэктомиянинг яхши натижалари беморларнинг 92,0-99,3 % бир қатор муаллифлар томонидан келтирилган [3, 15 18]. Бу бизнинг беморларнинг 1 ва 2-гурuhlари (мос равишда 94,7 ва 96%) бўйича маълумотларимизга тўғри келади, бу беморларнинг ушбу мураккаб гуруҳида минилапаротом операция қилиш имкониятини кўрсатади. Ушбу операция давомида асоратларнинг умумий сони кам ва кўпинча бошқа тадқиқотчилар таъкидлаганидек, яранинг йиринглаши кузатилган [4, 16].

Минилапаротом холецистэктомиядан сўнг, уларнинг частотаси паст бўлса-да, ўт пуфағи ётоғидан ёки пуфак йўлининг чўлтоғидан сафро чиқиши, жигар ости абсцессининг шаклланиши, қон кетиши, умумий ўт йўллари шикастланиши каби асоратлар адабиётларда тасвирланган [2 5]. Биз бундай асоратларни кузатмадик.

Шундай қилиб, ушбу тадқиқотда олинган натижалар сурункали калькулёз холециститнинг хуружи, ўткир холеститит, шу жумладан ўткир флегмоноз ва гангреноз холецистит билан оғриган беморларда минилапаротом холецистэктомиянинг юқори самардорлигини кўрсатади.

Минилапаротом операциялар кўпчилик беморларда даволанишнинг яхши натижаларини олиш имконини беради, интраоперацион ва операциядан кейинги асоратларнинг кам сонини таъминлайди. Минилапаротом холецистэктомия ўт тош касаллиги билан беморларни, шу жумладан холециститнинг йирингли-деструктив шакллари бўлган беморларни жаррохлик даволашнинг тўлиқ мини инвазив усули сифатида кўриб чиқиши мумкин.

**Хулоса.** Лапароскопик холецистэктомия ўткир холециститда ишончли, хавфсиз ва фойдали муолажа билан ифодаланади. Биз ҳисоблаймизки, ўткир холециститларда лапароскопик холецистэктомия синчковлик, пухта ёндашув билан бажарилса даволашда энг яхши натижаларга эришилади.

Минилапаротом холецистэктомия ўткир холециститни жаррохлик йўли билан даволашнинг самарали ва хавфсиз усули, асоратлар, ўлим ва реабилитация қилиш муддати аънавий операциядан анча яхши.

#### Адабиётлар:

1. Каримов, Ш.И. Малоинвазивные методы в лечении острого холецистита у больных с повышенным операционным риском Текст. / Ш.И. Каримов, В.И. Ким // Эндоскопическая хирургия. 2003. - №6. - С. 35-37.
2. Кулиш В.А. Малоинвазивные хирургические вмешательства в лечении осложненного деструктивного холецистита // Эндоскопическая хирургия. 2009. – №1. – С.106-107.
3. Прудков М.И. Минилапаротомия с элементами открытой лапароскопии в хирургическом лечении калькулёзного холецистита / М.И.Прудков, А.Г. Бебуришвили, А.М. Шулутоко // Эндоскопическая хирургия - 1996. – С. 12-16.
4. Прудков М.И., Столин А.В., Кармацких А.Ю. Современные эндохирургические технологии лечения острого калькулезного холецистита. // Эндоскопическая хирургия. 2007. Т. 13. № 1. С. 68-69.
5. Шулутоко, А.М. Возможности минилапаротомии с элементами "открытой" лапароскопии в хирургическом лечении холецистохоледохолитиаза Текст. / А.М. Шулутоко, А.И. Данилов, М.О. Чантурия // Эндоскопическая хирургия. 2000. - №1. - С. 19-24.
6. Acar T, Kamer E, Acar N, Atahan K, Bağ N, Hacıyanlı M, Akgül Ö. Laparoscopic cholecystectomy in the treatment of acute cholecystitis: comparison of results between early and late cholecystectomy. Pan Afr Med J. 2017 Jan 31;26:49. doi: 10.11604/pamj.2017.26.49.8359. eCollection 2017.PMID: 28451027 Free PMC article.

7. Banz W., Gsconer T., Kandinas D., Guller J. Population analysis of 4113 patients with acute cholecystitis: determining the optimal time for laparoscopic cholecystectomy. *Ann Surg.* 2011; 254 : 964–70. DOI: 10.1097 / SLA.0b013e318228d31c. [ PubMed ] [ CrossRef ] [ Google Scholar ]
8. Bhattacharya D, Ammori BJ. Contemporary minimally invasive approaches to the management of acute cholecystitis: a review and appraisal. *Surg Laparosc Endosc Percutan Tech.* 2005 Feb;15(1):1–8. [PubMed] [Google Scholar]
9. Hirota M, Takada T, Kavarada Yu, etc. Diagnostic criteria and assessment of the severity of acute cholecystitis: Tokyo recommendations . *J Hepatobiliary Pancreatic Surgery* 2007; 14 : 78-82. 10.1007 / s00534-006-1159-4 q Free article PMC q PubMed q CrossRef q Google Scholar
10. Knaus V.A., Draper EA, Wagner D.P., Zimmerman J. E. APACHE II: a system for classifying the severity of the disease. *Crit Care Med* 1985; 13 : 818-29. 10.1097 / 00003246-198510000-00009 [ PubMed ] [ CrossRef ] [ Google Scholar ]
11. Lau H, Lo CY, Patil NG, Yuen WK. Early versus delayed-interval laparoscopic cholecystectomy for acute cholecystitis: a metaanalysis. *Surg Endosc.* 2006 Jan;20(1):82–7. [PubMed] [Google Scholar]
12. Madan AK, Aliabadi-wahle S, Tesi D, Flint L, Steinberg SM. How early is early laparoscopic treatment of acute cholecystitis? *Am J Surg.* 2002 Mar;183(3):232–6. [PubMed] [Google Scholar]
13. Masayuki O, Yukio I, Kazuhiro Y, et al. Operative Timing of Laparoscopic Cholecystectomy for Acute Cholecystitis in a Japanese Institute. *Journal of the Society Laparoendoscopic Surgery.* 2012 Jan;16(1):65–70. [PMC free article] [PubMed] [Google Scholar]
14. Skolley J. M, Mullen R, McPhillips J. Thompson AM. Mortality associated with the treatment of gallstone disease: a 10-year modern national experience. *World J Surg.* 2011; 35 : 643–7. DOI: 10.1007 / s00268-010-0908-3. [ PubMed ] [ CrossRef ] [ Google Scholar ]
15. Terho PM, Leppäniemi AK, Mentula PJ. Laparoscopic cholecystectomy for acute calculous cholecystitis: a retrospective study assessing risk factors for conversion and complications. *World J Emerg Surg.* 2016 Nov 16;11:54. [PMC free article] [PubMed] [Google Scholar]
16. Thornquist B., Vaage A, zheng, E V., Nilsson M. The severity of acute cholecystitis and the risk of iatrogenic bile duct damage during cholecystectomy, population study "case-control". *World J Surg.* 2016; 40 : 1060–7. DOI: 10.1007 / s00268-015-3365-1. [ PubMed ] [ CrossRef ] [ Google Scholar ]
17. Yamashita J., Takada T, Strasberg S.M. et al. Tokyo Committee for the Review of Recommendations of TG13: Surgical Treatment of Acute Cholecystitis. *J. Hepatobiliary Pancreat Sci,* 2013; 20 : 89-96. 10.1007 / s00534-012-0567-x [ PubMed ] [ CrossRef ] [ Google Scholar ]
18. Velázquez-Mendoza, J.D. Minilaparotomy vs. laparoscopic cholecystectomy: results of a randomized clinical trial / J.D. Velázquez-Mendoza, F.J. Villagrán-Murillo, A. González-Ojeda // *Cir Cir.* – 2012. – Mar-Apr, 80, №2. – P.115-521
19. Vevers K.P., van Westrinen H.L., Patein G.A. Laparoscopic cholecystectomy in acute cholecystitis: C-reactive protein levels combined with age predict conversion. *Surg Laparosc Endosc Percutan Tech.* 2013; 23 : 163–6. DOI: 10.1097 / SLE.0b013e31826d7fb0. [ PubMed ] [ CrossRef ] [ Google Scholar ]
20. Zhumatayev DT, Baimakhanov AN, Abdykadyrov MK, Nurmakov DA, Raimkhanov AD, Smagulov AM, Abdiyev NM. Simultaneous surgical treatment tactics of acute destructive cholecystitis combined with choledocholithiasis: A case report. *Int J Surg Case Rep.* 2020;70:230-233. doi: 10.1016/j.ijscr.2020.04.081. Epub 2020 May 12. PMID: 32422585 Free PMC article.

### МИНИИВАЗИВНЫЕ ХИРУРГИЧЕСКИЕ ВМЕШАТЕЛЬСТВА ПРИ ОСТРОМ ХОЛЕЦИСТИТЕ

Муртазаев З.И., Сайдуллаев З.Я., Рустамов М.И., Рустамов И.М.

**Резюме.** Острый калькулезный холецистит выявляется у 8-13,4% больных, госпитализируемых в хирургические стационары. Острый холецистит преобладает в основном среди людей старшей возрастной группы. У молодых лиц каменистость часто протекает бессимптомно, лишь у 1-4% таких пациентов возникают приступы желчной колики. При отсутствии лечения в 20% случаев развивается острый обтурационный холецистит. Часто воспалительный процесс протекает молниеносно, с формированием гангрены и перфорации желчного пузыря, тем самым увеличивая процент летальности. В настоящее время применяются три способа удаления желчного пузыря: лапароскопическая холецистэктомия; трансректальная холецистэктомия из «минидоступа» в правом подреберье; традиционная холецистэктомия через срединный доступ. В связи с этим, вопросы своевременной диагностики, рациональной консервативной терапии, выбора метода и объема того или иного хирургического вмешательства при ЖКБ, определения сроков операции, этапности лечения, – по-прежнему являются актуальными, требующими тщательного изучения и стандартизации.

**Ключевые слова.** желчнокаменная болезнь, острый холецистит, минилапаротомия, профилактика осложнений.

УДК: 616-002.951.21-089

### ЖИГАР ЭХИНОКОККОЗИДА ЖАРРОҲЛИК ТАКТИКАСИ

Муртазаев Зафар Ибрафулович, Шербек Улугбек Ахрарович, Байсариев Шовкат Усмонович, Шодмонов Акбар Акрамович  
Самарқанд Давлат тиббиёт институти, Ўзбекистон Республикаси, Самарқанд ш.

### ХИРУРГИЧЕСКАЯ ТАКТИКА ПРИ ЭХИНОКОККОЗЕ ПЕЧЕНИ

Муртазаев Зафар Ибрафулович, Шербек Улугбек Ахрарович, Байсариев Шовкат Усмонович, Шодмонов Акбар Акрамович  
Самаркандский Государственный медицинский институт, Республика Узбекистан, г. Самарканд

### SURGICAL TACTICS FOR LIVER ECHINOCOCCOSIS

Murtazaev Zafar Israfulovich, Sherbekov Ulugbek Akhrarovich, Baysariev Shovkat Usmonovich, Shodmonov Akbar Akramovich  
Samarkand State Medical Institute, Republic of Uzbekistan, Samarkand

e-mail: [info@sammi.uz](mailto:info@sammi.uz)

**Резюме.** Самарқанд тиббиёт институтининг умумий хирургия клиникасига кўйинги 10 йилда жигар эхинококкози касаллиги билан ётқизилган 338 нафар беморни текшириш ва даволаш натижаларини таҳлил қилдик. Беморларнинг ёши 5 дан 83 ёшгача бўлди. Беморларни ёшига қараб гуруҳларга тақсимлаш шуни кўрсатдики, беморларнинг 90,89% меҳнатга лаёқатли ёшдаги одамлар эканлиги маълум бўлди. Ҳозирги вақтда жигарнинг кўп сонли эхинококкози, касалликнинг рецидивни ёки олдин ўтказилган лапаротомиялар, касалликнинг асоратли кечиши, жигарнинг бориши қийин бўлган сегментларида кисталарнинг жойлашиши кенг юқори ўрта чизиқли лапаротомия усули билан эхинококкэктомия қилишга кўрсатма бўлади.

**Калит сўзлар:** минилапаротом эхинококкэктомия, лапароскопик эхинококкэктомия, жигар эхинококкози, альбендазол.

**Abstract.** We have analyzed the results of examination and treatment of 338 patients with liver echinococcosis who have been admitted to the General Surgery Clinic of the Samarkand Medical Institute over the past 10 years. The age of the patients ranged from 5 to 83 years. The distribution of patients into age groups showed that 90.89% of patients were people of working age. At present, we consider cases of multiple echinococcosis, recurrence of the disease or previous laparotomies, complicated course of the disease, localization of cysts in hard-to-reach segments of the liver as an indication for echinococsectomy from a wide upper midline laparotomic approach.

**Key words:** minilaparotomic echinococsectomy, laparoscopic echinococsectomy, liver echinococcosis, albendazole

**Долзарблиги.** Эхинококкоз дунёнинг кўплаб мамлакатларида жиддий тиббий муаммо бўлиб қолмоқда, бу эса ушбу давлатларда касалликнинг эндемик ҳудудлари мавжудлиги билан боғлиқ. XX аср охири XI аср бошларида МДХ олимлари эхинококкозни диагностикаси ва даволашда ката муваффақиятларга эришдилар. Турли жарроҳлик мактабларининг вакиллари паразитлар ва улар жойлашган органларига қараб, кистани абдоминализация қилишдан тортиб токи "радикал" (резекция, перцистэктомия) операцияларгача бўлган жарроҳлик амалиётларни ҳажми бўйича турфа хилликни афзал кўрадилар. Жарроҳлик амалиётларининг турлари, табиати ва ҳажми ҳақидаги баҳслар бугунги кунгача давом этмоқда. Бироқ, "радикал, идеал эхинококкэктомия" атамаларини ишлатиш эхинококкоз эмас, балки эхинококк кистасига нисбатан тўғрроқ бўлади. Бундан ташқари, касалликнинг қайталаниш частотаси жарроҳлик усулига эмас, балки кўпинча жигар ва қорин бўшлиғи бошқа органларининг бирламчи кўп ва қўшма зарарланишларидаги кисталар локализациясига боғлиқдир [1,2,3,4,8,9,11].

Сўнгги ўн йилликлар ичида жарроҳликда кўплаб касалликларни жарроҳлик йўли билан даволаш тамойиллари сезиларли даражада ўзгарди ва эндоскопик жарроҳлик техникаси ривожланди. Айнан эндохирургиянинг ривожланиши минимал инвазив аралашувларга энг радикал тарзда ўтиш имконини берди. Лапароскопик технологияларнинг шубҳасиз афзалликлари билан бирга, жигардан эхинококкэктомияни амалга оширишда рақобатдош аъъанавий усулларни сиқиб чиқаришга имкон бермайдиган маълум камчиликларга эга. Паразитар кисталар ичидаги суюқлигини эвакуация қилиш, апаразитарликни сақлаб қолиш учун қорин бўшлиғини изоляция қилиш ва жигарда қолдиқ бўшлиқни бартараф қилишда юзага келадиган қийинчиликлар соф лапароскопик технологиянинг камчиликларига ишора қилади. Лапароскопик техника ва кичик кесма орқали жарроҳлик аралашувининг комбинацияси иккала техниканинг афзалликларини сақлаб қолган ҳолда, бу камчиликларни йўқотиш имконини беради [3,4,5,6,7,10,12,13].

Бугунги кунда аъъанавий жарроҳлик операциялари ҳамда минимал инвазив усуллар эффеқтинини ошириш мақсадида даволашга жорий этилган замонавий хавфсиз антительминт препаратларнинг қўлланилишигина эхинококкознинг қайталаниш даражасини мумкин қадар пасайтиришга сабаб бўлади.

Эхинококкозни консерватив ва жарроҳлик даволаш бир-бирини тўлдирди ва қатъий индивидуал ёндашувни талаб қилади. Шуни таъкидлаш керакки, деярли барча тадқиқотчилар операциядан кейинги даврда альбендазолни қўлланилиши, касалликнинг қайталаниши сонини сезиларли даражада камайганини таъкидлашади [6, 11, 14].



**Тадқиқотнинг мақсади.** Жигар эхинококкози касаллиги билан операция қилинган беморларни жаррохлик даволаш натижаларини яхшилаш

**Материал ва методлар.** Самарқанд тиббиёт институтининг умумий хирургия клиникасига кейинги 10 йилда жигар эхинококкози касаллиги билан ётқизилган 338 нафар беморни текшириш ва даволаш натижаларини таҳлил қилдик. Беморларнинг ёши 5 дан 83 ёшгача бўлди. Беморларни ёшига қараб гуруҳларга тақсимлаш шуни кўрсатдики, беморларнинг 90,89% меҳнатга лаёқатли ёшдаги одамлар эканлиги маълум бўлди.

Беморларнинг жигарида жами 485 та киста борлиги аниқланди. Жигарни сегментар зарарланиши қуйидагича бўлди: II-III сегментларда - 65 киста; IV-V сегментларда - 81 киста; V-VI сегментларда - 95 та киста; VI-VII сегментларда - 109 киста; VII-VIII сегментларда - 135 кисталар аниқланди. Шундай қилиб, жигардаги кисталар кўпинча жигарнинг VI-VIII сегментларида жойлашганлиги (50,31%) маълум бўлди. Жигардаги кисталарнинг ўлчамлари диаметри 3 дан 20 смгача ўзгариши аниқланган: 5 смгача бўлган кисталар 92; 10 смгача кисталар – 196; 15 смгача кисталар– 165; диаметри 15 смдан ортиқ кисталар ёки 32 ҳолатда топилган йирик кисталар эканлиги аниқланган.

Жигарда касалликнинг асоратланган кечиши 115 (23,71%) беморда кузатилган. Улардан 33 (28,69%) беморд цистобилиар оқмалар, яна 79 (68,70%) беморда кистанинг йиринглаши ва 3 (2,61%) беморда қорин бўшлиғига кистанинг ёрилиши кузатилган.

Беморларнинг 338 нафари ҳам жигар эхинококкозидиагнози билан операция қилинган. Асосий гуруҳ 227 нафар бемордан иборат бўлиб, улар шартли равишда 3 гуруҳга бўлинган: биринчиси – 38 нафар (16,74%) лапароскопик операция қилинган беморлар, иккинчиси – 102 нафари (44,93% минилапаротомия билан операция қилинган, учинчиси – 87 нафари (38,33%) лапаротомия орқали операция қилинган беморлар. 111 бемор назорат гуруҳини ташкил этди, улар ҳозирги вақтда минимал инвазив жаррохлик операциялари қўлланилиши мумкин эди.

Беморларга профилактик ва даволаш мақсадларда химиотерапия ўтказилди. Жигар эхинококкози билан оғриган 107 нафар ва ўпка ва жигар эхинококкози билан оғриган 21 нафар беморга альбендазол билан химиотерапия ўтказилди. 82 (64,07%) бемор бир курсдан, жигарда кўплаб кистаси бўлган 42 (32,81%) нафар беморга ва кистани қорин бўшлиғига ёрилиши кузатилган 4 (3,12%) нафар беморга 3 курсдан ўтказилди.

**Натижа ва муҳокамалар.** Солитар асоратланмаган жигар кистаси бўлган 38 беморга апаразитизм тамойиллари га мувофиқ лапароскопик эхинококкэктомия ўтказилди. Жигар тўқималарида кистанинг окализацияси ва жойлашиши даволаш усулини режалаштириш ва танлашда муҳим аҳамиятга эга. Маълумки, операциядан олдин аъъанавий ультратовуш текшируви (УЗИ) ва компьютер томографияси (КТ) асосида эндовидеохирургик операциянинг қандай даражада бажарилишлигини баҳолаш жуда қийин. Бизнинг тактикамизнинг муҳим босқичи қорин бўшлиғини лапароскопик текшириш бўлиб, кистанинг аниқ жойлашишини ва ҳолатини баҳолагандан сўнг, шунга қараб кейинги тактикалар қўлланилади. Киста ичидаги суюқликни эвакуация қилиш ва антипаразитар эритмаларни киста бўшлиғига киритиш учун барча манипуляциялар пункцион игнага бириктирилган икки йўлли бурагични улаш орқали амалга оширилди. Киста бўшлиғига антипаразитар ишлов бериш 100% глицерин эритмаси билан амалга оширилди. Киста пункция қилиниб, ичидаги суюқлиги сўриб олингандан сўнг қолдиқ бўшлиқга антипаразитар ишлов берилиб хитин пардаси олиб ташланди. Қолдиқ бўшлиқ ревизия қилиниб, кутикуляр пардани тўлиқ олиб ташлаш ва билиар оқмаларни аниқлаш учун барча ҳолларда жигардаги қолдиқ бўшлиқнинг эндовидеоскопияси ўтказилди. Жигардаги қолдиқ бўшлиқни бартараф этиш жигар эхинококкозини оператив даволаш усулининг якуний босқичидир. Бизлар кўп ишлатган вариант, қолдиқ бўшлиқ абдоминализацияси оментопексия қилиш билан бўлди.

102 беморга минилапаротом йўл билан жигардан эхинококкэктомия бажарилди. Ушбу операцияларни бажариш учун кўрсатмалар бўлиб жигарни II, III, IV, V, VI, сегментларида жойлашган, диаметри 15 смгача бўлган яқка кисталар эди. Шу билан бирга, операциялар қолдиқ бўшлиқни капитонаж қилиш билан якунланди.

87 беморда жигардан эхинококкэктомия кенг лапаротомия усули орқали амалга оширилди. Бундан ташқари, асосий гуруҳдаги беморларга ҳам фақат юқори ўрта лапаротомия қўлланилган.

227 нафар жигар эхинококкози билан операция қилинган беморга эхинококкэктомиянинг турли вариантлари қўлланилган. Асосан операцияларнинг 5 тури қўлланилган: киста экстирпацияси (перцистэктомия), ёпиқ эхинококкэктомия, ярим ёпиқ эхинококкэктомия, очиқ эхинококкэктомия, Аскерханов бўйича оментопломбирова. Жигарнинг кўп сонли эхинококкози бор 39 (17,18%) беморда бир вақтнинг ўзида ушбу операцияларнинг 2-3 тури қўлланилган ва бу эса кисталарнинг ўзига хос хусусиятларидаги фарқлар билан боғлиқ.

Жигардаги қолдиқ бўшлиқни тўлиқ бартараф қилишдан иборат ёпиқ эхинококкэктомия турли хил вариантларда амалга оширилди. Ёпиқ эхинококкэктомия учун кўрсатмалар бўлиб яллиғланиш белгилари бўлмаган, фиброз капсуласи эгиловчан деворга эга бўлган кисталар эди. Ушбу операция 117 (51,54%) нафар беморда амалга оширилди.

Кўпинча ёпиқ эхинококкэктомия тивув пластикаси ёрдамида амалга оширилди. Фиброз бўшлиқни бартараф қилишда Дельбе бўйича капитонаж кичик ва ўрта хажмли кисталар учун кўрсатма бўлди ва 34 (29,06%) ҳолатда амалга оширилди. Ушбу усул ёрдамида қолдиқ бўшлиқни ёпишда фиброз капсула деворига кетма-кет равишда кисет чокларни қўйиш орқали бажарилди. Афсуски, фиброз капсуланинг девори ригид бўлиб, бир бирига яқинлашиши қийин ва қолдиқ бўшлиқ катта хажмли бўлганда чоклар фиброз капсула деворини кесиб юбориши туфайли бу усулни қўллаб бўлмади.

Қолдиқ бўшлиқни Ю.С.Гилевич бўйича қайтувчи чоклар билан инвагинация қилиб бартараф этиш ригид фиброз капсула мавжудлигида ва катта томирлар, ўт йўллари яқинида жойлашган эхинококк кисталарида кўрсатма бўлди ва 29 (24,80%) нафар беморда ўтказилди. 17 (14,52%) нафар беморда биз таклиф этган усул бўйича капитонаж амалга оширилди (1508-сонли рационализаторлик таклифи).

Қолдиқ бўшлиқни ёпишнинг жуда самарали ва оддий усули бу озиклантирувчи оёқчага эга катта чарви билан тўлдириш бўлиб, бу 37 (31,62%) нафар беморда амалга оширилди. Катта чарвининг кучли ривожланган репаратив хусусиятлари қолдиқ бўшлиқни тезда бартараф қилишга ёрдам берди. Катта чарвининг етарли даражада ривожланмаганида, катта хажмли бўшлиқларда, кўп сонли кисталар ва қорин бўшлиғининг чандиқли касалликларида ушбу операцияни бажариш учун тўсик бўлди.

Жигарнинг эхинококкозидан, цистобилиар оқмалар ва кисталарнинг йиринглаши билан асоратланган ҳолатларда, кўпинча ярим ёпиқ эхинококкэктомия амалга оширилди. Ушбу турдаги операция 29 (12,77%) нафар беморда амалга оширилди. Операциянинг моҳияти жигарнинг тикиб ёпилган қолдиқ бўшлиғига дренаж найлар қолдириш эди. Агар керак бўлса, операциядан кейинги даврда ушбу дренаж найлар вакуумли сўрғичга уланди.

Агар кисталар жигар дарвозасида локализацияланганда ёки жигар ичи йўлларини жароҳатлаш эҳтимоли катта бўлган вақтда очиқ эхинококкэктомия мажбурий операция усули бўлиб ҳисобланиб ва 26 (11,45%) нафар беморда бажарилди. Катта хажмли бўшлиқларнинг нафақат вертикал дренажлаш, балки контурапертура орқали горизонтал дренажлаш ва орқа ён девор орқали чиқариш ажралмаларни яхши чиқиб кетишини таъминлади.

Перицистэктомия (кистани экстирпацияси) операцияси – эхинококк кистасини фиброз капсуласи билан бирга олиб ташлаш бўлиб, кисталарнинг чекка жойлашувида ва уларнинг кальцинациясида амалга оширилди. Операция фиброз капсулани тўлиқ кесиб олиб ташлашдан иборат бўлиб, у 16 (7,06%) нафар беморда амалга оширилди.

Асоратланган жигар эхинококкози бўйича операциялар 47 (20,70%) нафар беморда амалга оширилди. 34 (72,34%) нафар беморда кистани йиринглаши сабаб ярим ёпиқ усулдаги эхинококкэктомия операцияси амалга оширилди. Эхинококкэктомия ва фиброз капсулани санациядан сўнг, жигардаги қолдиқ бўшлиқ тикув пластика ёрдамида ёпилди. Операциядан кейинги даврда облитерацияланаётган қолдиқ бўшлиқда йирингли инфекция мавжудлигини ҳисобга олган ҳолда актив вакуумли сўрғичга уланган дренаж трубкаси қолдирилди. Дренаж най орқали антисептик эритма (1% диоксидин эритмаси) билан қолдиқ бўшлиқ санация қилиб турилди. Ярим ёпиқ усулидаги эхинококкэктомиядан кейин, операциядан кейинги даврда фаол дренажларни жорий этиш операциядан кейинги асоратлар сонини сезиларли даражада камайтириш имконини берди.

13 нафар (27,66%) бемор жигар эхинококкози, асорати кистанинг ўт йўлларига ёрилиши билан операция қилинди. Кисталарнинг ўт йўлларига перфорацияси 2 хил клиник кўринишда намоён бўлди: механик сариклик ва холангитнинг клиник кўриниши билан кечган оғир шакли ва билинар-билимас бошланган ва кам белгиларга эга бўлган шакли.

Касалликнинг кам белгили шакли 8 беморда кузатилди. Беморларнинг ушбу гуруҳида цистобилиар оқманинг клиник белгилари кам ёки умуман йўқ эди. Беморлардаги ўнг қовурға остидаги оғриқ хуружлари тез ўтди ва баъзи ҳолларда энгил субиктериклик кузатилди. Баъзи беморларда эса цистобилиар оқма фақат операция вақтида аниқланди.

Касалликнинг оғир формаси 4 беморда кузатилиб клиник кўриниши кучли ривожланган симптоматика ва оғир кечиши билан ифодаланди. Барча беморларда эхинококк кистасининг ўт йўлларига ёрилиши ва ичидаги ажралмаларининг ўт йўлларига обструкцияси натижасида ривожланган механик сариклик кузатилди. Инфекцияни кўшилиши натижасида беморларда холангит клиникаси намоён бўлди. Беморларда кучли ривожланган оғриқ синдроми, интоксикация белгилари, тана ҳароратининг 39<sup>0</sup> даражага кўтарилиши кузатилди. Ўт йўлларида эхинококк кистасини ёрилишида ўтказилган операцияларнинг тактикаси ва ҳажми ўт йўлларида зарарланиш даражасига боғлиқ бўлди.

Эхинококк кисталарини ўт йўлларига ёрилган, лекин кам белгили клиникага эга 7 нафар беморда операция вақтида ва кистотомиядан сўнг кисталар ичидаги суюқлик сафро билан бўялганлиги аниқланди. Фиброз капсулалар ревизия қилинганда цистобилиар оқма борлиги аниқланди. Оқмалар сўрилмайдиган ип билан атравматик игна орқали тикилди ва барча ҳолатларда ярим ёпиқ усулда эхинококкэктомия қилинди.

Механик сариклик ва холангит билан асоратланган жигар эхинококкози мавжуд 4 нафар беморга ярим ёпиқ эхинококкэктомия билан бирга цистобилиар оқма оғзини тикиш, холецистэктомия, холедохотомия ва ўт йўлларини санация қилиш ўтказилди. Операциялар холедохни ташқи дренажлаш билан яқунланди.

Кистанинг ўт йўлларида ёрилиши билан кечган жигар эхинококкозида механик сариклик, холангит ва холедохни терминал қисмининг торайиши белгилари бор 3 нафар беморни операцияси трансепатик дренаж қўйиш билан яқунланди.

Биз 1997 йилдан бошлаб барча беморларга 30 кун давомида кунига 12 мг/кг дозада альбендазол билан химиотерапия қўллашни бошладик. Ушбу препаратнинг ижобий хусусиятларидан бири унинг токсиклиги паст бўлганлиги сабабли, уни узоқ муддатли курслар учун ишлатиш имконини беради, бу эса препаратнинг ноҳўя таъсир даражасини сезиларли пасайтиради. Альбендазолнинг таъсир механизми бета-тубулин полимеризациясини ингибиция қилиш бўлиб, бу эса гелиминт хужайраларининг цитоплазматик микротубулар тизимининг фаолиятини бузилиши, глюкоза утилизациясини тўхташи ва АТФ ҳосил бўлишининг пасайиши билан боғлиқ бўлиб, натижада паразитнинг ўлимига олиб келади.

Жигар эхинококкозига чалинган 107 нафар бемор ҳам альбендазол билан химиотерапия олди. 72 (67,29%) нафар бемор бир курсдан, жигарда кўп кистаси бўлган 32 (29,91%) нафар бемор ва кистани қорин бўшлиғига ёрилиши кузатилган 3 (2,80%) нафар бемор 3 курсдан химиотерапия олди.

Ўпка ва жигарнинг қўшма эхинококкозига чалинган 21 нафар беморга 3 та химиотерапия курси ўтказилди.

Даволаш мақсадида альбендазол 38 беморга қўлланилди. Ушбу беморлар шартли равишда 3 тоифага бўлинди: Биринчи – бирламчи кистаси бўлган 7 бемор. Иккинчиси – эхинококкознинг кўп кистаси шакли бўлган 9 нафар бемор. Учинчиси – эрта рецидив аниқланган 22 бемор.

Жигар гидатид эхинококкозини альбендазол билан даволаш самарадорлиги 58,37% дан 82,23% гачани ташкил қилди, ўртача 17,77% беморларда рецидивлар қайд этилди.

**Хулоса.** Жигар эхинококкозига лапароскопик ва минилапаратом ёндашув орқали минимал инвазив аралашувлар минимал травма бериш билан фарқланади. Минилапаратомик ёндашув орқали эхинококкэктомия жарроҳдан маълум маҳоратни, кичик яра кенгайтиргич ишлатиш ва узун шохлари бўлган инструментлардан фойдаланишни талаб қилади. Ушбу операциянинг шубҳасиз афзаллиги визуал назорат ва қорин бўшлиғи томонидан ёрқин ёритиш имкониятидир. Операцияни соф лапароскопик эхинококкэктомия билан солиштириганда техник жиҳатдан соддалиги бу операциядан кенгроқ фойдаланиш имконини берди.

Ҳозирги вақтда жигарнинг кўп сонли эхинококкози, касалликнинг рецидиви ёки олдин ўтказилган лапаротомиялар, касалликнинг асоратли кечиши, жигарнинг бориши қийин бўлган сегментларида кисталарнинг жойлашиши кенг юқори ўрта чизикли лапаротомия усули билан эхинококкэктомия қилишга кўрсатма бўлади.

Жигар эхинококкози хирургиясида орган сақловчи операцияларни бажаришга устувор аҳамият берилади. Асоратланмаган жараёнларни биз ёпиқ усулдаги эхинококкэктомия бажарилишга кўрсатма деб ҳисоблаймиз. Йиринглаган кисталар учраган ҳолатларда ярим ёпиқ усулда эхинококкэктомия операциясини ўтказдик. Перицистэктомияга кўрсатма эхинококк кисталарининг чекка жойлашуви, уларнинг кальцинацияси бўлади.

Антигельминтик дориларни ишлатмасдан беморларни самарали ва радикал даволашга эришиш қийин. Эхинококкозни химиотерапия билан биргаликда инвазив даволаш усулларининг оқилона комбинацияси, шубҳасиз, ушбу тоифадаги беморларда даволаниш натижаларини яхшилайдди.

#### Адабиётлар:

1. Аскерханов Р.П. "Хирургия эхинококкоза". Махачкала, Дагкингиздат, 1976, 372 стр.
2. Вахидов В.В. "Лечение эхинококкоза печени" // Диагностика и лечение эхинококковой болезни. - Ставрополь. 1983., стр.59-69.
3. Вишневский В.А., Кахаров М.А., Камолов М.М. Радикальные операции при эхинококкозе печени // Актуальные вопросы хирургической гепатологии: Сб. тезисов XII Международного Конгресса хирургов-гепатологов стран СНГ. – Ташкент, 2005. – стр. 106.
4. Гилевич М.Ю., Гилевич Ю.С., Порфиченко В.Н. и др. "Рецидивный и резидуальный эхинококкоз" // Хирургия 1990. №12., стр. 64-70.
5. Емельянов С.И., Хамидов М.А., Феденко В.В., Панфилов С.А.. Принцип апаразитарности при лапароскопической эхинококкэктомии печени. // Эндоскопическая хирургия. - 2000. - №4. - стр 26 – 29.
6. Каримов Ш.И., Кротов Н.Ф., Муртазаев З.И., Расулов А.Э. Современный подход к хирургическому лечению эхинококкоза печени. // Хирургия Узбекистана. 2007. - №3. –С.48-49
7. Назыров Ф.Г., Исмаилов Д.А., Леонов Ф.В. и др. "Эхинококкоз" // Ташкент, 1999. 208 стр.
8. Петровский Б.В., Милонов О.Б., Дееничкин П.Г. "Хирургия эхинококкоза" М. Медицина, 1985. – стр. 216.
9. Пулатов А.Т. "Эхинококкоз в детском возрасте" М.: Медицина, 2004. – стр. 224.
10. Bektasoglu HK, Hasbahceci M, Tasci Y, Aydogdu I, Malya FU, Kunduz E, Dolay K. Comparison of Laparoscopic and Conventional Cystotomy/Partial Cystectomy in Treatment of Liver Hydatidosis. *Biomed Res Int.* 2019 Feb 5;2019:1212404.
11. Bhutani N, Kajal P. Hepatic echinococcosis: A review. *Ann Med Surg (Lond).* 2018 Nov 2;36:99-105.
12. Georgiou GK, Lianos GD, Lazaros A, Harissis HV, Mangano A, Dionigi G, Katsios C. Surgical management of hydatid liver disease. *Int J Surg*, 2015 авг; 20: 118-22.
13. Koea J.V. Laparoscopic treatment of hepatic hydatid disease *ANZ J. Surg.*, 82 (7–8) (2012), pp. 499-504
14. Erzurumlu K., et al. The effect of albendazole on the prevention of secondary hydatidosis. *Hepatogastroenterology*, 47 (31) (2000), pp. 247-250.

#### **ХИРУРГИЧЕСКАЯ ТАКТИКА ПРИ ЭХИНОКОККОЗЕ ПЕЧЕНИ**

*Муртазаев З.И., Шербекоев У.А., Байсариев Ш.У., Шодмонов А.А.*

**Резюме.** Проанализированы результаты обследования и лечения 338 больных эхинококкозом печени, поступивших в клинику общей хирургии Самаркандского медицинского института за последние 10 лет. Возраст пациентов от 5 до 83 лет. Распределение пациентов по возрастным группам показало, что 90,89% пациентов составляли люди трудоспособного возраста. В настоящее время мы рассматриваем случаи множественного эхинококкоза, рецидивов заболевания или предыдущих лапаротомий, осложненного течения заболевания, локализации кист в труднодоступных сегментах печени как показания к эхинококкэктомии из широкого лапаротомного доступа по верхней срединной линии.

**Ключевые слова.** Минилапаратомная эхинококкэктомия, лапароскопическая эхинококкэктомия, эхинококкоз печени, альбендазол.

УДК: 616-002.42

**ПРЕДИКТОРЫ ЭНДОГЕННОЙ ИНТОКСИКАЦИИ У БОЛЬНЫХ ОСТРЫМ ПАНКРЕАТИТОМ**Мусашайхов Хусанбой Таджибаевич, Василевский Эдуард Александрович, Дадабаев Омонжон Талибжанович  
Андижанский Государственный медицинский институт, Республика Узбекистан, г.Андижан**ЎТКИР ПАНКРЕАТИТ БИЛАН ОҒРИГАН БЕМОРЛАРДА ЭНДОГЕН ИНТОКСИКАТСИЯНИ ПРЕДИКТОЛАРИ**Мусашайхов Хусанбой Таджибаевич, Василевский Эдуард Александрович, Дадабаев Омонжон Талибжанович  
Андижон Давлат тиббиёт институти, Ўзбекистон Республикаси, Андижон ш.**PREDICTORS OF WEIGHT OF AN INTERNAL INTOXICATION AT PATIENTS WITH THE SHARP PANCREATITIS**Musashaikhov Khusanboy Tadjibaevich, Vasilevsky Eduard Alexandrovich, Dadabaev Omonjon Talibzhanovich  
Andijan State Medical Institute, Republic of Uzbekistan, Andijane-mail: [ed1970doctor@mail.ru](mailto:ed1970doctor@mail.ru)

**Резюме.** Муаллифлар ўткир панкреатит билан оғриган 87 нафар беморда эндоген интоксикация индексини ўрганишди, бу тананинг интоксикациясининг оғирлигини, бемор аҳволининг оғирлигини объектив баҳолаш ва ошқозон ости безидаги морфологик ўзгаришларнинг оғирлигини башорат қилиш имконини беради. 51 нафар беморда АУ-К билан энтеросорбция комплекс даволашда қўлланилган. Эндотоксемиyani самарали равишда камайтириш, энтеросорбция ўткир панкреатитнинг боришини асосли сабабларга кўра башорат қилиш имконини берди, касалликни даволашга ижобий таъсир кўрсатди ва даволаш натижаларини сезиларли даражада яхшилади.

Калит сўзлар: ўткир панкреатит, эндоген интоксикация, энтеросорбция.

**Abstract.** The authors studied the index of endogenous intoxication in 87 patients with acute pancreatitis, which makes it possible to objectively assess the severity of intoxication of the body, the severity of the patient's condition, and suggest the severity of morphological changes in the pancreas. In 51 patients, enterosorption with AU-K was used in complex treatment. Effectively reducing endotoxemia, enterosorption made it possible to predict the course of acute pancreatitis with good reason, had a beneficial effect on the treatment of the disease and significantly improved the results of treatment.

**Key words:** acute pancreatitis, endogenous intoxication, enterosorption.

**Введение.** Тяжесть состояния больных острым панкреатитом во многом определяется выраженностью эндогенной интоксикация, вызываемой протеолитическими ферментами, продуктами липолитического некроза самой поджелудочной железы и парапанкреатической клетчатки, а также гнойного воспаления (2,3). Для оценки степени тяжести интоксикации организма наряду с другими показателями можно использовать индекс эндогенной интоксикации (ИЭИ), которой объективно отражает степень тяжести интоксикации у больных с различными воспалительными заболеваниями.

**Материалы и методы исследования.** Индекс эндогенной интоксикации вычисляли по формуле, предложенной Н.А.Беляковым (1)

$$\text{ИЭИ} = \frac{\text{ОБ}}{\text{М} + \text{АлАТ} + \text{МСМ}}$$

где ОБ- общий белок, М – мочевины, АлАТ – аланинамино-трансфераза, МСМ – молекулы средней массы.

Задачей нашего исследования явилось изучение значения ИЭИ наряду с другими гематологическими данными, клиническими признаками и изменением диастазы в крови и моче в оценке тяжести состояния больных острым панкреатитом, что позволило бы более объективно оценить различные методы лечения, эффективность дезинтоксикационной терапии и послеоперационного периода.

В качестве контроля ИЭИ изучен у 14 здоровых людей. В норме значение ИЭИ соответствовали  $11,2 \pm 0,2$  у.е. При нарастании интоксикации величина его снижается, достигая в терминальных состояниях 3 – 2 у.е.

ИЭИ определен у 87 больных острым панкреатитом при поступлении, на 3, 5,7- сутки и перед выпиской. Обнаружена прямая зависимость между тяжестью течения заболевания и величиной ИЭИ.

**Обсуждение полученных результатов.** Среди больных с отечной формой острого панкреатита, которым оперативное вмешательство не требовалось, ИЭИ при поступлении был понижен у 59 из 65 с колебаниями от 8,31у.е. до 6,74у.е. в среднем 7,65у.е. Отсутствие понижения ИЭИ у 6 больных с отечной формой заболевания связано, вероятно с тем, что при поступлении по экстренным показаниям определялся лишь общий анализ крови, лейкоцитоз, диастаза в крови и моче. Подробное же исследование проводилось на следующий день, когда боли уже уменьшались, рвота прекратилась, была проведена дезинтоксикационная терапия. Кроме того, у 2 из этих больных клиническая картина была менее выражена, они госпитализированы преимущественно с целью обследования. У них наблюдались боли в эпигастриальной области или опоясывающего характера, не было тошноты, рвоты, отмечалась болезненность в эпигастрии без напряжения передней брюшной стенки, хотя отмечалось незначительное повышение диастазы в моче.

Диастаза при поступлении у больных с отечной формой острого панкреатита была повышена у 43 больных, имевших низкий показатель ИЭИ и только у 1 с нормальным или несколько пониженным ИЭИ. Более низкому ИЭИ нередко соответствовали высокие цифры диастазы в крови и, особенно в моче. Однако прямой зависимости между показателями ИЭИ и диастазы обнаружено не было. Низкому ИЭИ соответствовала более выраженная клиническая картина острого панкреатита. ИЭИ более объективно, чем диастаза, отражал степень выраженности эндогенной интоксикации,

которая связана с поступлением в кровь не только амилазы, но и трипсина, липазы, калликреина и других ферментов, продуктов липолитического некроза и гнойного воспаления.

У всех 20 больных с геморрагической формой панкреатита ИЭИ был значительно снижен, что свидетельствует о выраженности эндогенной интоксикации. При геморрагической форме панкреатита ИЭИ колебался от 3,18у.е. до 4,92у.е, в среднем 3,86 у.е.

Наряду с резко выраженными симптомами панкреатита наблюдались цианоз лица и брюшной стенки, симптомы перитонита, тахикардия, одышка, а также выраженные биохимические изменения в крови (высокий остаточный азот, мочевины, креатинин, повышение уровня билирубина, снижение белковых фракций).

Наиболее низкие цифры ИЭИ наблюдались у 3 больных с панкреонекрозом, осложненным перитонитом, и печеночно-почечной недостаточностью. У одного из них некротический процесс был ограниченным, абсцесс небольших размеров. ИЭИ у него был 4,88у.е., у двух больных в среднем составил 3,26у.е. У них был обширный гнойно-некротический процесс, распространившийся в парапанкреатическую и забрюшинную клетчатку с кровоизлияниями и перитонитом, закончившийся летальным исходом. Изменения количества лейкоцитов в крови не всегда совпадали с изменениями ИЭИ. В таких случаях мы больше значение придавали ИЭИ, который более объективно отражал выраженность эндогенной интоксикации и позволял выявить неблагополучие в организме.

Величина ИЭИ связана со степенью выраженности морфологических изменений в поджелудочной железе, распространенностью процесса, наличием ограничения, препятствующего всасыванию в кровь токсических продуктов, наличием осложнений и других факторов, связанных с развитием эндогенной интоксикации.

В комплекс лечебных мероприятий у 51 больного острым панкреатитом мы включали энтеросорбцию с использованием сорбента АУ-К. Энтеросорбцию проводили в течение 5-7 дней в дозировке 1 гр/кг массы тела в сутки и производили прием сорбента 3 раза в день. У большинства больных после проведения такого лечения ИЭИ повышался и на 5-6 сутки нормализовался. У 3 больных, несмотря на проводимое лечение, ИЭИ продолжал снижаться в течение первых 2-3 дней. Это говорило о недостаточной дезинтоксикационной терапии или прогрессировании процесса. У этих больных суточная дозировка энтеросорбента была повышена до 1,5-2 г/кг массы тела в сутки.

За время консервативной терапии у больных с деструктивной формой острого панкреатита ИЭИ повысился у 8 больных, что было связано с образованием инфильтрата или отграничением абсцесса, а результате чего уменьшилось всасывание окислительных продуктов, а также в связи с эффективностью дезинтоксикационной терапии. Эти больные оперированы через несколько дней после поступления. Остальные больные с деструктивной формой острого панкреатита были оперированы в день поступления.

Снижение ИЭИ или отсутствие его повышения со 2-3 дня после операции являлось прогностически неблагоприятным признаком. Он был связан с прогрессированием панкреатита, развитием перитонита, печеночно-почечной недостаточности. Снижение ИЭИ или отсутствие его повышения со 2-3 дня после операции являлось прогностически неблагоприятным признаком. Он был связан с прогрессированием панкреатита, развитием перитонита, печеночно-почечной недостаточности.

**Заключение.** Таким образом, низкие показатели ИЭИ свидетельствуют о наступлении осложнений, прогрессировании процесса в поджелудочной железе или о неадекватности дезинтоксикационной терапии. Он позволяет объективно оценить степень выраженности эндогенной интоксикации организма при различных формах острого панкреатита и предположить морфологические изменения в поджелудочной железе. Энтеросорбция АУ-К оказалась эффективным и патогенетически обоснованным средством детоксикации в комплексе с консервативными и оперативными методами лечения острого панкреатита. Снижая эндотоксемию, она позволяет с большим основанием прогнозировать течение острого панкреатита, оказывает благоприятное влияние на течение заболевания и значительно улучшает результаты лечения.

#### Литература:

1. Беляков Н.А. Энтеросорбция.- Ленинград, 1991. –С.111.
2. Блахов Н.Ю., Пацай Д.И. Диагностика, прогнозирование и лечение острого панкреатита. Минск: БГМУ; 2011.
3. Куделич, О.А. Характер и особенности осложнений тяжелого острого панкреатита по результатам патоморфологических исследований / О.А. Куделич, Г.Г. Кондратенко, А.Ф. Пучков // Новости хирургии. – 2014. – Т. 22, № 3. – С. 296–305.
4. Gomatos, I. Prognostic markers in acute pancreatitis / I. Gomatos // Expert Rev. Mol Diagn. – 2014. – Vol. 14, № 3. – P. 333–346.

#### **ПРЕДИКТОРЫ ЭНДОГЕННОЙ ИНТОКСИКАЦИИ У БОЛЬНЫХ ОСТРЫМ ПАНКРЕАТИТОМ**

*Мусашайхов Х.Т., Василевский Э.А., Дадабаев О.Т.*

**Резюме.** Авторами у 87 больных острым панкреатитом изучен индекс эндогенной интоксикации, который позволяет объективно оценить степень выраженности интоксикации организма, тяжесть состояния больных, предположить степень выраженности морфологических изменений в поджелудочной железе. У 51 больного в комплексном лечении использовали энтеросорбцию с АУ-К. Эффективно снижая эндотоксемию энтеросорбция позволяла с большим основанием прогнозировать течение острого панкреатита, оказывала благоприятное влияние на лечение заболевания и значительно улучшала результаты лечения.

**Ключевые слова:** острый панкреатит, эндогенная интоксикация, энтеросорбция.

УДК: 612.357.65-616.089 – 035.2

## МИНИИНВАЗИВНЫЕ ВМЕШАТЕЛЬСТВА В ЛЕЧЕНИИ БОЛЬНЫХ МЕХАНИЧЕСКОЙ ЖЕЛТУХОЙ

Мусоев Тохир Яхяевич, Абдурахманов Мамур Мустафоевич, Абидов Уткир Октамович, Хайдаров Аваз Амонович  
Бухарский Государственный медицинский институт, Республика Узбекистан, г. Бухара

## МЕХАНИК САРИКЛИК СИНДРОМИ БУЛГАН БЕМОРЛАРДА МИНИИНВАЗИВ АРАЛАШУВЛАР

Мусоев Тохир Яхяевич, Абдурахманов Мамур Мустафоевич, Абидов Уткир Октамович, Хайдаров Аваз Амонович  
Бухоро Давлат тиббиёт институти, Ўзбекистон Республикаси, Бухоро ш.

## MINIMALLY INVASIVE INTERVENTIONS IN THE TREATMENT OF PATIENTS WITH OBSTRUCTIVE

Musoyev Tohir Yahyoevich, Abdurakhmanov Mamur Mustafaevich, Abidov Utkir Oktamovich, Haydarov Avaz Amonovich  
Bukhara State Medical Institute, Republic of Uzbekistan, Bukhara

e-mail: [utkirabidov1973@gmail.com](mailto:utkirabidov1973@gmail.com)

**Резюме.** Мақолада яхши сифатли ва ёмон сифатли этиологияга эга бўлган 2970 та механик сариклик синдроми бўлган беморлар клиник ҳолатлари ретроспектив тахлилди ўтказилган. Механик сарикликнинг яхши сифатли қисми 2251 (75,8%), ёмон сифатли қисми 719 (24,2%) беморни ташкил қилди. Механик сариклик билан муносабат қилган барча беморларга стандарт умумклиник ва биохимик тахлиллар ўтказилди. Тахлис қўйиш мақсадида УТТ, ФГДС, МРПХГ, ЭРПХГ, ЧЧХС текширишлар ўтказилди. Беморларнинг 90% ортик ҳолатларда миниинвазив жаррохлик амалиётларининг бажарилиши, даволаш эффективлигини оширди.

**Калитли сўзлар:** механик сариклик, миниинвазив аралашувлар, билиар декомпрессия.

**Abstract.** A retrospective analysis of clinical data of 2970 patients with obstructive jaundice of benign and tumor etiology was carried out. Mechanical jaundice of benign genesis was observed in 2251 (75.8%) patients, malignant - in 719 (24.2%) patients. All patients admitted with cholestasis syndrome underwent standard general clinical and biochemical analyzes. The diagnosis of obstructive jaundice was verified using ultrasound, FGDS, MRCP, and ERPHG. More than 90% of patients underwent minimally invasive surgical interventions, which made it possible to improve treatment results.

**Key words:** obstructive jaundice, minimally invasive interventions, biliary decompression.

**Актуальность.** Одной из основных и трудноразрешимых проблем хирургии, до сегодняшнего дня остается вопросы диагностики и лечения синдрома механической желтухи (МЖ). В последние годы отмечена тенденция увеличения количества больных с механической желтухой, оставаясь важной медико-социальной проблемой во всем мире [13,21,23,25,26]. Правильная и своевременная диагностика ее причины имеет большое значение, определяя дальнейшую тактику ведения больного и результаты его лечения. Так как МЖ не является самостоятельной нозологической формой, то единые статистические данные, а также поло-возрастная характеристика отсутствуют [20]. У пациентов хирургических стационаров с МЖ доля опухолевых причин составляет 25,5 - 59 %, неопухолевых - 11,6 - 74,4 % [2,7]. Причинами этого являются неуклонный рост больных с этой патологией, увеличение среди них числа лиц пожилого и старческого возраста, детей и беременных. Диагностические ошибки, возникающие в 12-38% наблюдений [7,21], приводят к печеночной недостаточности и другим тяжелым осложнениям (желудочно-кишечные кровотечения, гнойный холангит, абсцессы печени, сепсис), что в 14-27% наблюдений приводят к летальному исходу [3,9]. Доказано, что МЖ увеличивает риск неблагоприятных исходов любых операций, особенно если они производятся в условиях холангита, печеночной недостаточности (ПН), тромбо-геморрагического синдрома, полиорганной недостаточности (ПОН) [11, 9, 7]. По данным Э.И. Гальперина с соавт. [21] до 10% населения земного шара страдают данной патологией, в то время как показатель заболеваемости за каждые 10 лет увеличивается примерно в 2 раза. По данным научного прогнозирования, заболеваемость органов желчевыводящей системы вырастет в ближайшие 15 лет в мире на 30-50%, что объясняется образом жизни и характером питания, наследственными факторами [3,4,5]. Наблюдается общий процесс «омоложения» контингента больных с подпеченочным холестазом. На сегодняшний день отмечается рост летальности при механической желтухе среди лиц трудоспособного возраста [18]. Более 90% пациентов поступают в экстренном порядке на поздних сроках заболевания. За последние 10 лет произошли изменения в структуре причин механической желтухи: увеличилась доля опухолевых заболеваний, среди причин доброкачественных заболеваний лидирует холедохолитиаз, затем острый холецистит в сочетании с холедохолитиазом и острый панкреатит [8].

Более 80% пациентов со злокачественными опухолями панкреатобилиарной области, осложненными механической желтухой и холангитом, не могут быть подвергнуты радикальной операции [8,14]. Этим больным необходима помощь с гарантированной низкой летальностью, невысокой частотой осложнений и непродолжительной госпитализацией [27]. Холецистостомия, ретроградное назобилиарное и антеградное дренирование общего желчного протока (холедоха) - наиболее распространенные варианты желчеотведения у больных с желчной гипертензией [15,16]. Однако все перечисленные варианты дренирования билиарного дерева приводят к естественной потере желчи.

Независимо от причины развития МЖ при неоказании своевременной хирургической помощи гибель пациентов возникает не от основного заболевания, а от осложнений, развивающихся на фоне билиарной обструкции. Тяжесть развивающейся желтухи определяется степенью угнетения функционального состояния печени и её прогрессирующей недостаточностью [11,24,26], которая является основной причиной летальности. Гнойный холангит, ССВО, сепсис, холан-

гиогенные абсцессы печени, тромбо-геморрагический синдром, печеночная и почечная недостаточность, а также полиорганная дисфункция существенно увеличивают риск как интраоперационных, так и ранних послеоперационных осложнений [7,10,11,12] риск которых значительно увеличивается при длительности желтухи более 1 месяца [7,22].

Одним из методов улучшения результатов лечения МЖ является предварительная билиарная декомпрессия, позволяющая с минимальной травмой, избегая общей анестезии, подготовить больного к радикальной операции, что особенно касается пациентов пожилого и старческого возраста [11]. В настоящее время применяется двухэтапная тактика в лечении МЖ, это эндоскопическая папилосфинктеротомия при ЖКБ с последующей холецистэктомией, при опухолях ГБПДЗ стентирование и после радикальные операции [7,11,19,24,25,26].

В Бухарском филиале РНЦЭМП начиная с 2010 года выполняется практически весь спектр как диагностических, так и лечебных антеградных и ретроградных вмешательств, применяемых при билиарной гипертензии. Основными являются: эндоскопическая ретроградная холангиопанкреатография (ЭРХПГ), эндоскопическая папилосфинктеротомия (ЭПСТ), эндоскопическая механическая литоэкстракция, механическая литотрипсия, назобилиарное дренирование и стентирование холедоха. С 2017 года широко используется метод чрезкожно чрез печёночная холецистохолангиография (ЧЧХГ) и чрезкожно чрез печёночная холецистохолангиостомия (ЧЧХС).

**Цель исследования:** показать эффективность современных миниинвазивных технологий в улучшении результатов диагностики и лечения больных с синдромом механической желтухи.

**Материалы и методы.** Работа основана на анализе результатов лечения 2970 больных механической желтухой (МЖ), находившихся на лечении в отделениях I и II экстренной хирургии, эндоскопического кабинета при Бухарском филиале РНЦЭМП с 2010 по 2020 гг. В целом наблюдается рост числа госпитализированных (рис.1), причем более выраженный в группе больных с опухолями гепатопанкреатодуоденальной зоны (Рис.2). Больные госпитализированы в экстренном порядке. Также госпитализированы больные переведенные из онкоцентра, субфилиалов и из близлежащих областей с данной патологией. Необходимо отметить позднюю обращаемость больных в стационар. Мужчин было 1351 (46,2%), женщин - 1619 (53,8%).

Возраст больных варьировал от 18 до 90 лет, причем более 60% составили пациенты пожилого и старческого возраста, отягощенные сопутствующей патологией и высокой степенью операционного риска. Причинами механической желтухи у 75,8% (n=2251) больных были доброкачественные заболевания, у 24,2% (n=719) - злокачественные (табл.1). Отмечено увеличение частоты злокачественных новообразований гепатопанкреатодуоденальной зоны с 2010 по 2020 года (Рис.1.) Среди злокачественных новообразований характерно увеличения опухоли ПЖ в динамике (Рис.2.)

За период 2010 по 2020 года в Бухарском Филиале РНЦЭМ произведена 2964 ЭРПХГ и 2747 ЭПСТ. В начале использовался фибродуоденоскоп PENTAX - 34 K, начиная с 2020 года используется видеодуоденоскоп фирмы FUJINON. По результатам ЭРПХГ причинами механической желтухи явились: холедохолитиаз - у 1977 (в том числе и резидуальный холедохолитиаз), опухоль большого дуоденального сосочка (БДС) - у 129 больных, опухоль головки поджелудочной железы 365 и стриктуры терминального отдела холедоха - 76 больных; опухоли ворот печени, метастазы в печень из других локализаций опухолей и сужение ОЖП вследствие перихоледохеальной ЛАП - 138 больных, прорвавший эхинококковая киста печени в общий желчный проток - 126 больных, гепатикофасциола у - 3 больных, синдром Мириizzi (СМ) - у 15; киста холедоха - 3; причина не МЖ (ХАГ, ЦП и т.д) - 66 больных (немеханической природы) (табл.1.)

По данным биохимического исследования венозной крови, у этих пациентов отмечалась гипербилирубинемия в пределах от 35 до 580,3 мкмоль/л.

Эндоскопическую папилосфинктеротомия (ЭПСТ) удалось выполнить у 2747 (97%) больных. Литоэкстракцию камней из ОЖП удалось выполнить у 1842 (93,2%) больных. При невозможности удаление камней из ОЖП по причине больших размеров конкрементов, производили механическую литотрипсию. Данная методика производилась с помощью механического литотриптора фирмы MTVWESEL (Germany). Удачно данная операция выполнена у 91 больных (4,6%). Неудачи механической литотрипсии было у 44 (2,2%) больных связанные прежде всего с парапапиллярными дивертикулами и плотными камнями.

По различным причинам ЭРПХГ (невозможностью доступа к БДС, ранее произведенные резекции желудка по Бильрот II, парапапиллярные дивертикулы, и т.д.) у 42 больным произвести не удалось (табл.2).

Пройодимость желчного протока ликвидирована открытым (традиционным, при показателях билирубина ниже 100 мкмоль.л) или антеградным путем ЧЧХС (интервенционно - радиологическим путем).

При невозможности ретроградной декомпрессии билиарного тракта использовали ЧЧХГ и ЧЧХС у 44 больным.

Длительность механической желтухи составляла от 2 до 30 суток.

Среди всех пациентов в возрасте до 55 лет наиболее частой причиной механической желтухи являлся холедохолитиаз (63%), тогда как после 55 лет - злокачественные опухоли гепатопанкреатодуоденальной зоны (65%).

У 35(39,3%) больных при поступлении выявлены осложнения, сопутствующие механической желтухе. У пациентов с длительно существующей билиарной гипертензией более 2 х недель и высокими цифрами билирубина наиболее часто диагностировали печеночную недостаточность, сопровождающуюся гемокоагуляционными расстройствами и энцефалопатией.

Острый холангит как осложнение механической желтухи диагностирован у 220 (7,4%) больных, до и после декомпрессионном периоде. Для выявления вида и причины МЖ применяли неинвазивные методы - УЗИ, ФГДС, МСКТ, далее по необходимости инвазивные ЭРХПГ, ЧЧХГ.

Таблица 1. Распределение госпитализированных больных с диагнозом МЖ (в зависимости от причины механической желтухи)

Причины механической желтухи	Число больных	
	абс.	%
<b>Доброкачественные</b>	<b>2251</b>	<b>75,8%</b>
Холедохолитиаз	1977	66,6%
Ущемленный камень БДС (Из числа холедохолитиаза)	(52)	(2,6%)
Рубцовая стриктура ТОХ	76	2,6%
Прорыв эхинококковой кисты в желчные протоки	126	4,2%
Фасциолез (Гепатикофасциола)	3	0,1%
Киста холедоха	3	0,1%
(ХАГ, паренхиматозная желтуха)	66	2,2%
<b>Злокачественные</b>	<b>719</b>	<b>24,2%</b>
Опухоль большого дуоденального сосочка	129	4,3%
Опухоль желчного пузыря	87	3%
Опухоль ворот (опухоль Клатскина), метастазы в печень из других локализаций и сужения ОЖП вследствие перихоледохиальной ЛАП	138	4,6%
<b>Всего</b>	<b>2970</b>	<b>100</b>

Таблица 2. Причины и количество неудач эндоскопического вмешательства

Причина	Попытка вмешательства	количество	%
ЖКБ. Холедохолитиаз. Синдром Мирризи	Эндоскопическая механическая литоэкстракция (или литотрипсия)	13	0,4
ЖКБ. Холедохолитиаз. Изменение топика БДС в результате пара или интрадивертикулярного расположения	Эндоскопическая механическая литоэкстракция (или литотрипсия)	18	0,6
ЖКБ. Холедохолитиаз (крупный вклиненный конкремент)	Эндоскопическая механическая литоэкстракция (или литотрипсия)	6	0,2
ЖКБ. Холедохолитиаз (состояние после резекции желудка по Бильрот2)	Эндоскопическая механическая литоэкстракция (или литотрипсия)	5	0,2
<b>Итого</b>		<b>42</b>	<b>1,4</b>

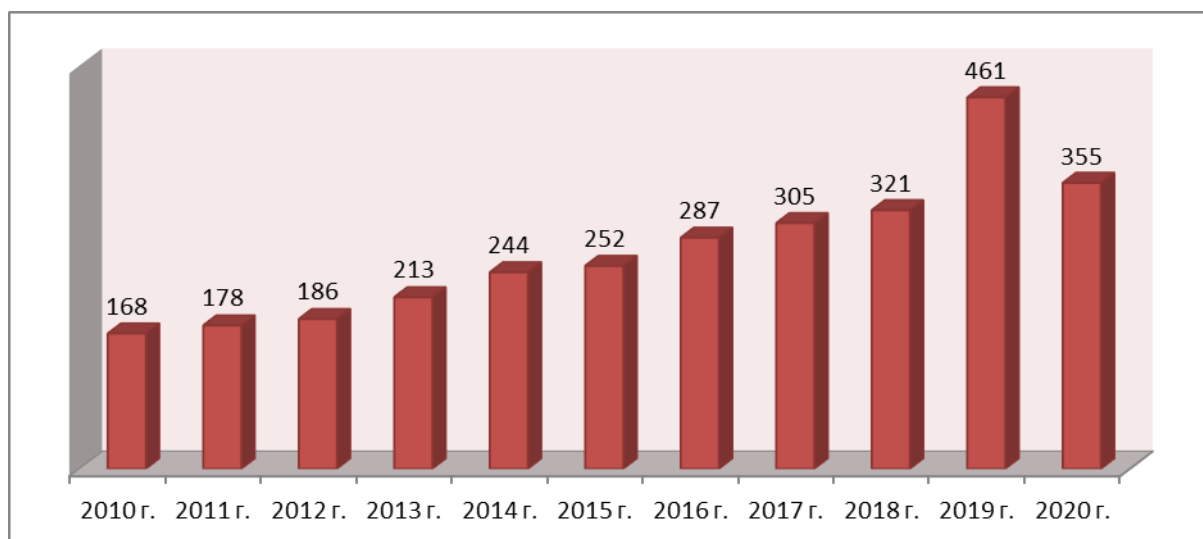


Рис. 1. Количество больных с механической желтухой n=2970

Из числа больных 220 с явлениями гнойного холангита 87(39,5%) произведено назобилиарное дренирование и санация желчного дерева растворами декосана и 20 мл (5мл.литр) раствором азонирующего натрия хлорида.

По влиянию азонирующего раствора на течение острого холангита ведется научная работа.

УЗИ было использовано как скрининговый метод у всех больных. Основными задачами исследования были определение признаков воспаления, билиарной гипертензии и причин вызвавших механическую желтуху. При недостаточной информативности УЗИ и ФГДС проводили магнито-резонансную холангиографию в режиме панкреатико-холангиографии и ЭРПХГ. Использованный диагностический комплекс позволил оценить состояние гепатобилиарной зоны, внепеченочных желчных протоков и выявить причину МЖ.



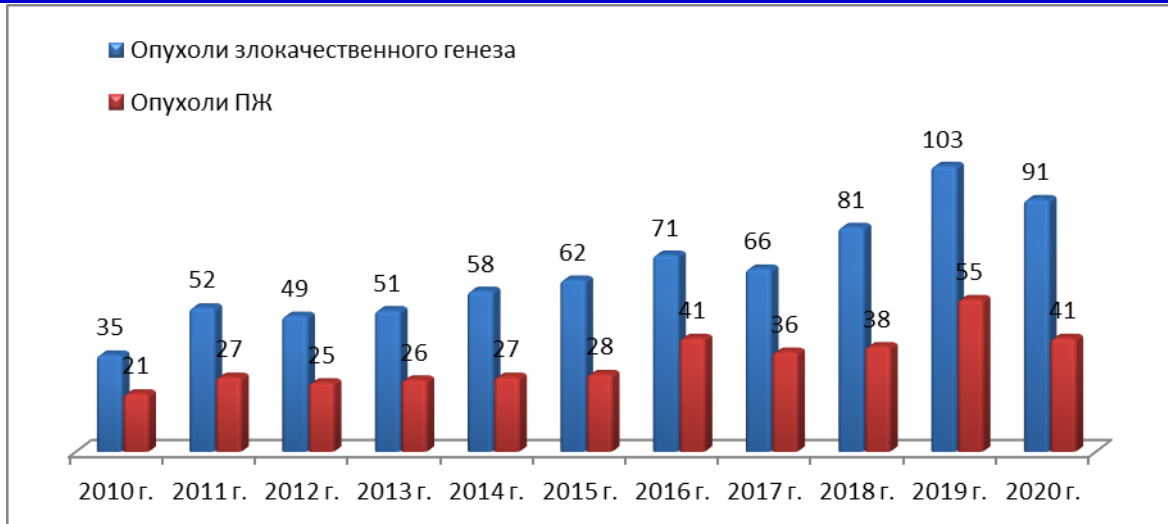


Рис. 2. Количество больных с механической желтухой злокачественного генеза (n=2970)

Таблица 3. II - этап после декомпрессивных вмешательств у больных с холедохолитиазом у больных механической желтухой

№	Виды операций	количество
1.	Лапараскопическая холецистэктомия (после ЭРПХГ и литоэкстракции).	1150 (58%)
2.	Традиционная холецистэктомия (после ЭРПХГ и литоэкстракции).	717 (36,3%)
3.	Традиционная холецистэктомия с дренированием холедоха по Пиковскому.	25 (1,3%)
4.	Традиционная холецистэктомия, холедохотомия, дренирование холедоха по Керу.	60 (3%)
5.	Традиционная холецистэктомия с дренированием холедоха по Вишневскому.	25(1,3%)
	<b>Всего</b>	<b>1977</b>

Все существующие малоинвазивные методы декомпрессии билиарной системы можно условно разделить на 2 группы: эндоскопические (ретроградные) и чрескожные (антеградные, интервенционно-радиологические).

**Результаты.** При МЖ причиной которого является холедохолитиаз использовали малоинвазивные вмешательства, первым этапом производили ЭРПХГ и ЭПСТ с последующей литоэкстракцией. Из 1977 больных холедохолитиазом удалось выполнить литоэкстракцию у 1842 (93,2%) больных. При больших размерах конкрементов выполнена механическая литотрипсия выполнена у 91 больных (4,6%). Неудачи механической литотрипсии было у 44 (2,2%) больных связанные прежде всего с парапапиллярными дивертикулами и плотными камнями. После нормализации показателей функционального состояния печени проводили второй этап лапараскопическая холецистэктомия (ЛХЭК) или традиционная холецистэктомия (ТХЭК). Выбор метода операции зависело от деструктивных изменений в стенке желчного пузыря, перитонита и наличия холангита.

У большинства больных 1150 (58%) после ликвидации холедохолитиаза выполнено ЛХЭК как второй этап операции. У больных с выраженными деструктивными изменениями стенки желчного пузыря, местного и распространенного перитонита, выполнена 717 (36,3%) ТХЭК как второй этап операции. При синдроме Мирризи, гнойном холангите, при невозможности удаления конкрементов из ОЖП эндоскопическим путем выполнены операции ТХЭК, холедохотомия и различные дренирующие операции на ОЖП. ТХЭК с дренированием холедоха по Пиковскому 25(1,3%), по Керу 60(3%), по Вишневскому 25(1,3%) (табл.3.).

При подозрении на стеноз большого сосочка двенадцатиперстной кишки (БСДК) – 76 (2,6%) больных эндоскопическую ретроградную холангиопанкреатографию, с последующей папиллосфинктеротомией. Лечебная ЭПСТ проводится во всех случаях при доброкачественных заболеваниях БСДК для восстановления проходимости протоков.

Применению УЗИ и компьютерной томографии в диагностике синдрома Мириizzi отводится роль предварительного исследования. Значительно выше оценивается роль магнитно-резонансной холангиопанкреатографии и ЭРПХГ. Предпочтение отдавали методу ЭРПХГ, что в первую очередь связано с высокими диагностическими и лечебными возможностями этого метода [24]. Как причина МЖ синдром Мириizzi выявлено у 15 (0,8%) больных из числа больных холедохолитиазом. После проведения литоэкстракции у 3 больных успешно удалены конкременты из пузыря через пузырно-холедохеальный свищ. Впоследствии у больных, которым были удалены все камни из протока и пузыря с широкой папиллосфинктеротомией, произошло сморщивание желчного пузыря, что не потребовало в дальнейшем выполнения холецистэктомии. Остальным 13 больным произведена ТХЭК с сшиванием дефекта стенки холедоха и дренированием ОЖП Т-образным дренажем.

Прорыв эхинококковых кист в желчные ходы также вызвали механическую желтуху у 126 больных. Выполнено извлечение хитиновой оболочки (с последующим оперативным лечением).

Таблица 4. Алгоритм диагностики и тактики при механической желтухе злокачественного генеза

Диагноз	Содержание и последовательность алгоритма
Стриктура желчного протока на протяжении, ятрогенные повреждения	УЗИ - ФГДС - МРХПГ - ЭРПХГ - стентирование, при невозможности - ЧЧХС - билиодигестивного анастомоза
Рак головки поджелудочной железы	УЗИ - ФГДС - РКТ - ЧЧХС - радикальная или паллиативная операция в условиях областного или республиканского онкоцентра
Рак желчного протока	УЗИ - ФГДС - МРХПГ - ЧЧХС - радикальная или паллиативная операция в условиях областного или республиканского онкоцентра
Рак БДС	УЗИ - ФГДС с биопсией - ЭРХПГ - стентирование - радикальная или паллиативная операция в условиях областного или республиканского онкоцентра

**Опухоли гепатопанкреатодуоденальной зоны.** Более 80% пациентов со злокачественными опухолями гепатопанкреатобилиарной области, осложнёнными механической желтухой и холангитом, не могут быть подвергнуты радикальной операции. Этим больным необходима помощь с гарантированной низкой летальностью и невысокой частотой осложнений [8, 14, 27].

Имеются сообщения об ухудшении состояния пациентов после восстановления желчеоттока, которое проявляется усугублением желтухи, ПН, поражением ЦНС, уменьшением количества отделяемой по дренажам желчи. Данный феномен получил название «синдром декомпрессии» (*синдром быстрой декомпрессии*) [19, 22], а его развитие связывают с перераспределением внутрипеченочного кровотока, что проявляется в снижении линейной и объёмной скорости [19].

Причина данного явления окончательно не изучена. Некоторые учёные связывают его развитие с одномоментной не дозированной билиарной декомпрессией, при которой данный синдром развивается в 71,1% случаев [22]. Для предупреждения появления подобного эффекта снижение внутрипротокового давления рекомендуется выполнять медленно путём регулировки диаметра дренирующего катетера [7, 11, 19, 22].

При проксимальном расположении опухоли в печеночных протоках, выраженной билиарной гипертензии используется чрескожное чреспеченочное дренирование (ЧЧХС). При дистальном расположении опухоли эти задачи решают, применяя эндоскопические методики. Такая тактика позволяет добиться эффективной декомпрессии желчных путей при низких показателях частоты послеоперационных осложнений и летальности.

В нашем филиале чаще всего использовался метод - ретроградной декомпрессии внутрипеченочных желчных протоков, использовались пластиковые стенты различных размеров (*F8 -12, 15см*) и удалось произвести декомпрессию, даже при проксимальных опухолях.

Вместе с тем, выполнение этой манипуляции при панкреатобилиарных опухолях часто оказывалось невозможным из-за локализации сужения (проксимальное расположение), его протяженности и плотности опухолевой ткани. В этих случаях отдавали предпочтение чрескожному чреспеченочной методике декомпрессии под рентгено-телевизионным или ультразвуковым контролем. Из 719 больных с злокачественными заболеваниями гепатопанкреатобилиарной зоны, из-за невозможности установления стентов ретроградным путем, 44 (6,1%) больным устанавливали ЧЧХС.

Из инструментальных УЗИ, МРПХГ, ЭРХПГ вместе с онкомаркером СА-19-9, дает возможность оценить распространенность процесса и успешность хирургического лечения.

Транспапиллярное эндопротезирование гепатикохоледоха выполняем в основном при опухолях панкреатобилиарной зоны и стриктурах. За исследуемый период установлено **189** пластиковых стентов. Используем стандартные пластиковые эндопротезы фирмы "Olimpus" (Япония) и "Willson-Cook" (США). Сроки функционирования таких эндопротезов - 4 - 5 месяцев.

В последние годы наложение чрескожной - чреспеченочной холецистостомы под контролем УЗИ и рентген навигации (интервенционно - радиологический метод) стало наиболее распространенным методом, позволяющим не только сразу установить характер и место обтурации желчных путей но и осуществить их декомпрессию [7, 21, 24, 25, 26].

Во время и после проведения ЭРПХГ и ЭПСТ иногда встречаются осложнения. Из анализа наших данных ЭРПХГ и ЭПСТ сопровождалась рядом осложнений. Среди осложнений отмечалось 22 (0,7%) кровотечения после ЭПСТ, оставленных консервативно, 3 вклинение корзинчатого зонда Дормиа при литозэкстракции, потребовавшее оперативного лечения. У 18 больных (0,6%) отмечался постконтрастный панкреатит потребовавший оперативного лечения у 2 больных, консервативным методом излечены 16 больных. Эффективными мерами профилактики осложнений - адекватная, эффективная премедикация и щадящая техника выполнения. Самым грозным осложнением является перфорация двенадцатиперстной кишки с развитием забрюшинной флегмоны и летальным исходом было в 1 случае (0,03%).

Анализ проведенных нами исследований позволил определить наиболее рациональную последовательность применения методов диагностики и тактики лечения опухолей гепатопанкреатодуоденальной зоны осложненной механической желтухой (табл.4.).

Таким образом, резюмируя все вышеизложенное, можно констатировать, что за последние 10 лет произошли ощутимые положительные изменения в качестве оказания квалифицированной помощи больным столь тяжелыми состояниями как МЖ и его осложнения.

**Выводы.**

1. Малоинвазивные эндоскопические и чрескожные чреспеченочные декомпрессионные вмешательства являются эффективным способом восстановления желчеоттока при обструкции билиарной системы. Эти методики позволяют достаточно быстро и эффективно ликвидировать МЖ и холангит, дают возможность проводить хирургические вмешательства в наиболее благоприятных условиях.

2. На 1-м этапе лечения у пациентов с механической желтухой целесообразно осуществлять временную декомпрессию желчных путей, как подготовку к основному (2) этапу лечения, а в иных неоперабельных случаях - и как полную замену хирургического лечения.

3. Применение малоинвазивных вмешательств у больных с механической желтухой является обязательным условием полноценной работы современного эндоскопического кабинета. Высокая эффективность эндоскопических вмешательств обеспечивается наличием высококвалифицированных специалистов и комплексным применением эндоскопических методик с помощью современных оборудований.

**Литература:**

1. Бурдюков М.С., Нечипай А.М., Юричев И.Н. и др. Новые малоинвазивные способы восстановления внутреннего желчеоттока в онкологической практике // Клин. эндоскоп. -2010. - №1. - С. 2-11.
2. Быков А.Д., Дороган Д.А. Сравнительная эффективность методов дренирования внепечёночных желчных протоков при механической желтухе // Вестн. Бурятского государственного университета. - 2009. - № 12. - С. 152-154.
3. Ветшев П.С. Механическая желтуха: причины и диагностические подходы (лекция) // Анналы хирургической гепатологии. - 2011. - Т. 16, № 3. - С. 50-57.
4. Ветшев, П.С. Миниинвазивные чрескожные технологии: история, традиции, негативные тенденции и перспективы // П.С. Ветшев, Г.Х. Мусаев, С.В. Бруслик // Анналы хирургической гепатологии. - 2014. - № 1. - С. 12-16.
5. Григорьева И.Н. Полиморфизм гена APOE и литогенность желчи у лиц с наследственной отягощенностью по ЖКБ // И.Н. Григорьева, М.А. Слободчикова, В.Н. Максимов // Материалы 10-го съезда НОГР. - М., 2010. - С. 81-82.
6. Дейкало И.М. Алгоритм диагностики и малоинвазивного лечения механической желтухи // Гепатология и гастроэнтерология. - №1. - 2018 «Тернопольский государственный медицинский университет им. И. Я. Горбачевского».- Тернополь, Украина.- Стр. 75-79.
7. Елисеев С.М, Корнилов Н.Г., Чикотеев С.П., Гумеров Р.Р. Обоснование хирургической тактики при механической желтухе (Аналитический обзор) //Бюллетень ВСНЦ СО РАМН. - 2010, - № (75) - С. 233-237.
8. Жариков Ю.О., Шевченко Т.В., Чжао А.В. Билиарная декомпрессия при опухолях проксимальных желчных протоков //ФГБУ «Институт хирургии им. А.В. Вишневского» Минздрава России.- Клиническая медицина. - № 9. - 2015. Стр11-15.
9. Захарова А.В. Усовершенствование диагностической и хирургической тактики у больных с механической желтухой // Практическая медицина.- 2013.- С. 156 - 159.
10. Земляной В.П., Непомнящая С.Л., Рыбкин А.К. Билиарная декомпрессия при механической желтухе опухолевого генеза // Практическая онкология. - 2004. - Т. 5. - № 2. - С. 85-93.
11. Каримов Ш.И., Ким В.Л., Боровский С.П., Эгамов Н.Э. и др. Сочетанные эндобилиарное и эндоваскулярные вмешательства в лечении механической желтухи, обусловленной периампуллярными опухолями //Эндоскопическая хирургия. - 2008. - № 2. - С. 10-12.
12. Касаткин В.Ф., Кит О.И., Трифионов Д.С. Опыт чрескожных желчеотводящих вмешательств у пациентов с механической желтухой опухолевой этиологии // Сибирский онкологический журнал. - 2008. - № 4 (28). - С. 51-54.
13. Коробка В.Л., С.В. Толстопятов, Даблиз Р.О., Шаповалов А.М. Билиарная декомпрессия у больных механической желтухой // «Ростовская областная клиническая больница», Ростов-на-Дону. - Инновационная медицина Кубани.- №4. - 2019. стр. 24-31.
14. Котовский А.Е., Глебов К.Г. Эндоскопическое транспапиллярное стентирование желчных протоков // Анн. хир. гепатол. - 2008. - Т. 13, №1. - С. 66-71.
15. Кулезнева Ю.В., Израйлов Р.Е., Капустин В.И. Чрескожная декомпрессия желчных протоков при механической желтухе опухолевого генеза // Москов. хир. ж. - 2010. - №2. - С. 45-51.
16. Малярчук В.И., Базилович Ф.В., Абашидзе З.Ш. и др. Предоперационное дренирование в лечении больных с опухолевой обтурацией желчных путей //Анн. хир. гепатол. - 2008. - Т. 8, №2. - С. 170.
17. Маслов И.С. Пути улучшения лечения больных механической желтухой //Маслов И.С., Шаймарданов Р.Ш., Крбков В.Н, Хисамиев И.Г. Практическая медицина. - 2014. 78 - 81стр.
18. Натальский А.А. Современные принципы диагностики и лечения синдрома механической желтухи: автореф. дис. д-ра наук. А.А. Натальсий. - Р., 2015. - 36.
19. Патютко Ю.И., Котельников А.Г., Долгушин Б.И. Методы желчеотведения при механической желтухе опухолевой природы // Вестн. РОНЦ им. Н.Н. Блохина РАМН. - 2002. - Т. 13. - № 1.- С. 34-39.
20. Пьянкова О.Б., Бусырев Ю.Б., Карпунина Т.И. Клинико-эпидемиологическая характеристика больных с синдромом механической желтухи доброкачественного генеза // Медицинский альманах. - 2009. - № 2. - С. 173-176.
21. Соколов С.В., Баязитова Г.Р., Салимгареев И.З., Логинов М.О., Мушарапов Д.Р. Эндобилиарная хирургия в комплексном лечении механической желтухи // Медицинский вестник Башкортостана. Том. - 1. - № 3 (75). - 2018. Мтр. 23-27.
22. Тарасенко С.В., Натальский А.А., Левитин А.В. Выбор метода хирургической декомпрессии при внепеченочном холестазе // Российский медико-биологический вестник им. акад. И.П. Павлова. - 2008. - № 3. - С. 118-123.

23. Федоров, В.Э. Механическая желтуха неопухолевого генеза: онография /В.Э. Федоров, А.П. Власов, И.В. Федосейкин. - М.: Наука, 2014. -233 с.
24. Хаджибаев А. М. Комплексная видеоэндоскопическая, лучевая диагностика и малоинвазивное лечение синдрома механической желтухи // Хаджибаев Ф. А., Тилемисов С. О. Эндоскопическая хирургия. 2015;21(1):7-12.
25. Хаджибаев Ф. А. Малоинвазивные рентгеноэндобилиарные вмешательства при механической желтухе опухолевого генеза // Хаджибаев Ф.А., Тилемисов С.О., Хашимов М.А., Вестник экстренной медицины, 2014, № 3 стр.-36-38.
26. Хаджибаев Ф.А. Роль и место эндобилиарных вмешательств в хирургическом лечении механической желтухи доброкачественного генеза. Ф.А Хаджибаева: Автореферат автореф. дис. д-ра. наук. 2015. - 88стр.
27. Хрусталёва М.В. Современные эндоскопические транспапиллярные методы лечения механической желтухи // Анналы НЦХ РАМН, 1997. - С. 39-42.

#### **МИНИИНВАЗИВНЫЕ ВМЕШАТЕЛЬСТВА В ЛЕЧЕНИИ БОЛЬНЫХ МЕХАНИЧЕСКОЙ ЖЕЛТУХОЙ**

Мусаев Т.Я., Абдурахманов М.М., Абидов У.О., Хайдаров А.А.

**Резюме.** Проведен ретроспективный анализ клинических данных 2970 больных механической желтухой доброкачественной и злокачественной этиологии. Механическую желтуху доброкачественного генеза наблюдали у 2251 (75,8%), злокачественного - у 719 (24,2%) больных. Всем больным, поступившим с синдромом холестаза, проводились стандартные общеклинические и биохимические анализы. Верификацию диагноза механической желтухи выполняли при помощи УЗИ, ФГДС, МРХПГ, ЭРПХГ. Более 90% больных выполнены миниинвазивные хирургические вмешательства, что позволило улучшить результаты лечения.

**Ключевые слова:** механическая желтуха, миниинвазивные вмешательства, билиарная декомпрессия.

УДК: 617.52-001.17-001.186 (075.8).

## ФАЗОВЫЙ АНАЛИЗ ЦИРКАДНОГО РИТМА ТЕМПЕРАТУРНОЙ РЕАКЦИИ В ПЕРИОД ТОКСЕМИИ ПРИ ТЯЖЕЛЫХ ОЖОГАХ У ДЕТЕЙ ПРЕДДОШКОЛЬНОГО ВОЗРАСТА

Мухитдинова Хура Нуриддиновна<sup>1</sup>, Фаязов Абдулазиз Джалилович<sup>2</sup>, Магдиев Шухрат Алишерович<sup>2</sup>, Юлдашева Саида Анваровна<sup>3</sup>, Абдусалиева Турсунот Мутановна<sup>3</sup>

- 1 - Центра развития профессиональной квалификации медицинских работников, Республика Узбекистан, г. Ташкент;
- 2 - Республиканский научный центр экстренной медицинской помощи, Республика Узбекистан, г. Ташкент;
- 3 - Детская городская клиническая больница №1, Республика Узбекистан, г. Ташкент

## ОҒИР КУЙИШ ЖАРОХАТИДА МАКТАБ ЁШИГАЧА БУЛГАН БОЛАЛАРДА ТОКСЕМИЯ ДАВРИДА ТЕМПЕРАТУРА РЕАКЦИЯСИНИНГ ЦИРКАД РИТМИ ТАХЛИЛИ

Мухитдинова Хура Нуриддиновна<sup>1</sup>, Фаязов Абдулазиз Джалилович<sup>2</sup>, Магдиев Шухрат Алишерович<sup>2</sup>, Юлдашева Саида Анваровна<sup>3</sup>, Абдусалиева Турсунот Мутановна<sup>3</sup>

- 1 - Тиббий ходимлар касбий малакасини ошириш маркази, Ўзбекистон Республикаси, Тошкент ш.;
- 2 - Республика Шошилинич тез тиббий ёрдам илмий маркази, Ўзбекистон Республикаси, Тошкент ш.;
- 3 - 1-сон шаҳар болалар клиник шифохонаси, Ўзбекистон Республикаси, Тошкент ш.

## THE ANALYSIS OF THE CIRCADIAN RHYTHM OF THE BODY TEMPERATURE REACTION IN THE TOXEMIA PHASE IN SEVERE BURN CHILDREN OF THE PRESCHOOL AGE

Mukhitdinova Khura Nuriddinova<sup>1</sup>, Fayazov Abdulaziz Jalilovich<sup>2</sup>, Magdiev Shukhrat Alisherovich<sup>2</sup>, Yuldasheva Saida Anvarovna<sup>3</sup>, Abdusalieva Tursunot Mutanovna<sup>3</sup>

- 1 - Center for the Development of Professional Qualifications of Medical Workers, Republic of Uzbekistan, Tashkent;
- 2 - Republican Scientific Center for Emergency Medical Aid, Republic of Uzbekistan, Tashkent;
- 3 - Children's City Clinical Hospital No. 1, Republic of Uzbekistan, Tashkent

e-mail: [info@tipme.uz](mailto:info@tipme.uz)

**Резюме.** Муаллифлар томонидан келтирилган мактаб ёшгача булган болалардаги оғир куйишнинг токсемия даврида температура реакциясини циркад ритмини бошқичли тахлили шуни кўрсатадики, 1,2,3 гуруҳ болаларда токсемия даврида мезор биринчи уч кунликда норма чегарасида бўлган, акрофаза ,бетофазаларида температура кўрсаткичлари субфебрил ҳолатида бўлди. Даволанишнинг биринчи кунда Куйиш жароҳатини оғирлигига қараб кунлик тана ҳароратининг кўрсаткичини тебраниш фарқи яққол ифодаланди. Куйиш касаллигининг токсемия даврида 3,1-7 ёшдаги болаларда тана ҳароратининг циркад ритмини параметрлари мезори акрофаза ва батифазада синхрон тебраниши кузатилди.

**Калит сўзлар:** Циркад ритми, тана ҳарорати, токсимия, куйиш, мактаб ёшгача.

**Abstract.** The analysis of the circadian rhythm of the body temperature reaction in the toxemia phase in severe burn children of the preschool age let us reveal, that the mesor of the circadian rhythm in children of the 1,2,3 groups was within normal limits throughout the toxemia phase. The indicator of the body temperature at the acrophase and batiphase was in the limits of subfebrile values. The more severe was burn, the bigger was an amplitude of daily body temperature oscillations at the first day of the treatment. The oscillations of the mesor indicators were synchronous at the acrophase and batiphase of the circadian rhythm of the body temperature in children 3,1-7 years old at the toxemia phase.

**Key words:** the circadian rhythm, the body temperature, toxemia, burn, preschool age.

**Актуальность.** У каждого человека свой болевой порог и способ реагирования на раздражители извне. Бывают случаи, когда превентивные меры оказываются малоэффективными. Температура может держаться в течение недели, когда любые методы борьбы с симптомом не дают желаемого результата. В связи с высоким риском развития осложнений, летальности проблема разработки эффективных своевременных коррегирующих чрезмерный системный воспалительный ответ мероприятий в период токсемии ожоговой болезни у детей остается актуальной. Наиболее значимыми часто определяющими в период токсемии являются своевременная коррекция под непрерывным контролем термометрией очень быстро развивающихся нарушений функций жизненно важных органов и неотвратимых при отсутствии быстрой своевременной медикаментозной и других видов коррекции осложнений. Деструктуризации тканей и органов, вызванные тяжелым болевым стрессом, шоком, нарушением перфузии тканей, функции малого круга кровообращения ведут к увеличению большой площади входных ворот для инфекции, усиливая воспалительную реакцию сохранившихся вокруг участков некротизированных ожогом тканей. Причем чем глубже повреждение кожных покровов, тем сильнее локальная и генерализованная воспалительная реакция со свойственным ей генерализованным нарушением мембранной стенки, сосудистой проницаемости, гиперкатаболизма.

**Цель работы.** Изучить и дать оценку результатам фазового анализа циркадного ритма температурной реакции в период токсемии при тяжелых ожогах у детей преддошкольного возраста

**Клинический материал и методы исследования.** Изучены данные исследований 24 детей в возрасте от 3,1 до 7 лет. Больные рассматривались в зависимости от тяжести и площади повреждения, возраста, длительности лечения в условиях ОРИТ. Так, количество детей находившихся в ОРИТ до 10 суток оказалось 10 (1 подгруппа), 11-20 дней – 8 детей (2 подгруппа), более 21 суток (21-54 дней – 6 детей). Оценка тяжести ожога проводилась подсчетом площади поверх-

ности поврежденной кожи и применением индекса Франка. Проведен подробный анализ достоверно значимых отклонений, межгрупповых различий исследуемых показателей. Результаты получены мониторингом с почасовой регистрацией исследуемых параметров. Данные исследований обрабатывались методом вариационной статистики с использованием программы Excel путем расчета средних арифметических величин (M) и ошибок средних (m). Для оценки достоверности различий двух величин использовали параметрический критерий Стьюдента (t). Взаимосвязь динамики исследуемых показателей определяли методом парных корреляций. Критический уровень значимости при этом принимали равным 0,05.

Интенсивная терапия с момента поступления была направлена на выведение из ожогового шока, адекватным обезболиванием и внутривенным введением кристаллоидов, волемических растворов под контролем гемодинамики, объема диуреза. Интенсивная терапия заключалась также в регулярном, каждые 8-12 часов введении кардиотонических, десенсибилизирующих, стресслимитирующих, сосудорасширяющих средств. По показаниям использовали гормоны и кровезаменители. Проводили ингаляции увлажненного кислорода, физические методы обогрева. У всех детей, использовали витамины С и группы В, жаропонижающие и гипосенсибилизирующие средства, а также препараты против стрессового повреждения желудочно-кишечного тракта, реконвалесценции, септикотоксемии и токсемии.

**Таблица 1.** Характеристика больных в возрасте 3,1-7 лет

Группы	Масса тела, кг	Возраст в годах	Рост в см	Площадь ожога 2-3А степ в %	Площадь ожога 3Б степени в %	ИФ в ед	Продолжительность лечения в стационаре	Количество суток в ОРИТ
1	15,8±1,8	4,7±0,8	99,7±5,9	37,3±14,7	3,1±4,4	42,5±15,7	25,5±10,3	8,1±1,3
2	16,6±2,4	4,0±0,1	103,5±8,3	47,9±17,1	18,1±12,2	85,1±28,7	49,9±16,9	13,1±1,9*
3	16,4±2,4	4,4±0,6	107,3±9,8	59,2±12,2	36,7±13,3*	127,5±33,3*	61,8±13,5*	27,3±3,2*

**Таблица 2.** Динамика мезора, температуры в акрофазе и батифазе циркадного ритма температуры тела в период токсемии у детей в возрасте 3,1-7 лет

Дни	Мезор			Т° С в акрофазе			Т° С в батифазе		
	1 гр	2 гр	3 гр	1 гр	2 гр	3 гр	1 гр	2 гр	3 гр
1	36,6±0,2	36,5±0,3	36,7±0,3	36,8±0,2	36,6±0,6	37,0±0,7	36,1±0,1***	35,8±0,1*	35,9±0,2***
2	36,9±0,2	36,8±0,4	36,6±0,4	37,1±0,4	37,0±0,4	36,8±0,4	36,7±0,1	36,6±0,4	36,4±0,5
3	36,9±0,2	36,9±0,3	36,7±0,3	37,1±0,3	37,0±0,3	36,8±0,5	36,7±0,1	36,8±0,2	36,6±0,3
4	37,0±0,3	37,1±0,3	37,0±0,3	37,2±0,4	37,3±0,5	37,2±0,4	36,9±0,2	36,9±0,2	36,8±0,1
5	36,9±0,2	37,0±0,2	37,0±0,3	37,1±0,2	37,2±0,3	37,3±0,4	36,8±0,2	36,8±0,2	36,8±0,1
6	37,0±0,2	36,9±0,3	36,8±0,2	37,1±0,3	37,1±0,6	37,0±0,4	36,9±0,2	36,8±0,2	36,7±0,1
7	37,1±0,3	37,1±0,3	36,9±0,3	37,2±0,4	37,2±0,3	37,1±0,6	37,0±0,2	36,9±0,2	36,8±0,3
8	37,1±0,3	37,0±0,3	37,0±0,4	37,4±0,4	37,3±0,4	37,2±0,5	36,8±0,3	36,9±0,2	36,8±0,2
9	37,0±0,2	37,1±0,3	37,0±0,3	37,4±0,3	37,4±0,6	37,1±0,4	36,8±0,3	36,8±0,2	36,9±0,2
10	36,9±0,1	37,2±0,3	37,0±0,3	37,3±0,2	37,3±0,2	37,1±0,4	36,4±0,1	37,0±0,3	36,9±0,4
11		37,1±0,2	37,0±0,4		37,3±0,3	37,3±0,8		36,9±0,1	36,8±0,2
12		37,0±0,3	37,2±0,3		37,4±0,3	37,5±0,6		36,9±0,2	37,0±0,3
13		37,1±0,2	37,3±0,3		37,3±0,4	37,5±0,4		37,0±0,2	37,1±0,2
14		37,1±0,2	37,2±0,4		37,3±0,1	37,4±0,6		36,9±0,1**	37,1±0,4
15		37,2±0,1	37,0±0,3		37,5±0,2	37,3±0,3		36,8±0,1**	36,8±0,3
16		37,2±0,2	37,3±0,5		37,6±0,2	37,5±0,8		36,9±0,2**	37,0±0,3
17			37,2±0,3			37,4±0,4			37,1±0,2
18			37,3±0,3			37,7±0,7			37,1±0,3
19			37,2±0,3			37,5±0,2			37,0±0,4
20			37,1±0,3			37,3±0,4			36,8±0,2
21			37,2±0,3			37,7±0,7			36,8±0,2
22			37,2±0,3			37,4±0,5			37,0±0,2
23			37,2±0,3			37,5±0,3			37,0±0,1
24			37,2±0,3			37,4±0,4			37,0±0,2
25			37,2±0,2			37,7±0,5			37,0±0,2
26			37,3±0,3			37,5±0,4			37,1±0,3
27			37,1±0,4			37,3±0,5			36,7±0,1
28			37,1±0,3			37,4±0,5			36,9±0,2
29			37,3±0,4			37,5±0,6			37,0±0,3
30			37,1±0,3			37,4±0,3			37,0±0,2

\*отклонение достоверно относительно показателя мезора одноименной группы

\*\* отклонение достоверно относительно показателя в акрофазе в одноименной группе

Успешно проводилась по показаниям ранняя, отсроченная хирургическая некрэктомия, профилактика коагулопатии, энергодефицитного состояния, волевических нарушений, коррекция "тахикардального синдрома".

Средний возраст детей с тяжелыми ожогами в возрастной группе от 3,1 до 7 лет колебался от 4 до 4,7 лет, рост от 99,7 до 107,3 см, масса тела 15,8 – 16,4 кг (табл.1). Существенных различий между группами и в показателе площади ожога 2-3А степени не выявлено, и составило в 1 группе  $37,3 \pm 14,7\%$ , во 2 -  $47,9 \pm 17,1\%$ , в 3 -  $59,2 \pm 12,2\%$ . Однако, обнаружено достоверно значимое различие площади ожога 3Б степени в 1 и 3 группах, которое в самой тяжелой группе детей превышало ожог 3Б степени в 1 группе в 11 раз ( $p < 0,05$ ) и было больше, чем во 2 группе в 6 раз. Показатель индекса Франка во 2 группе оказался больше, чем в первой в два раза (недостоверно из-за большого разброса показателя в группе), а в 3 группе достоверно больше, чем в первой более чем в три раза ( $p < 0,05$ ). В соответствии с тяжестью состояния длительность интенсивной терапии в условиях ОРИТ во 2 группе была больше чем в первой на 62% ( $p < 0,05$ ), в 3 группе более чем в три раза дольше ( $p < 0,05$ ), чем в первой. Соответственно тяжести состояния, продолжительность стационарной терапии в 1 группе составила  $25,5 \pm 10,3$  дней, во 2 -  $49,9 \pm 16,9$ , в 3 группе  $61,8 \pm 13,5$  суток. Таким образом, определяющими в необходимости лечения в стационаре оказались такие показатели как величина площади ожога 3Б степени, показатель индекса Франка, продолжительность интенсивной терапии в ОРИТ.

В 1 группе девочек оказалось – 6, мальчиков 4, во 2 – девочек 4, мальчиков 4, в 3 группе – девочек – 1, мальчиков – 5. Отличительной особенностью 2 и 3 групп больных оказалось, то, что в 1 группе ожог 3 б степени выявлен у 2 больных (20% больных), во 2 группе – у 5 больных (62% больных), в 3 группе у всех детей (100%), причем площадь ожога 3Б степени составляла более 15% до 70% поверхности тела.

Длительность интенсивной терапии в ОРИТ и лечения в стационаре соответствовала тяжести и глубине повреждения кожной поверхности и ИФ (таб.1).

**Результаты и их обсуждение.** Как видно из представленных в таблице 2 данных, только в 1 сутки минимальные значения температуры тела в бати́фазе были достоверно ниже среднесуточного показателя (мезора) независимо от тяжести ожоговой травмы. Кроме того показатели температуры тела в бати́фазе оказались достоверно меньше температуры в акрофазы во 2 группе на 14,15,16 сутки. Проводимые методы синдромной коррекции, противовоспалительной терапии, эффективной терапии энергодефицитного состояния, осложнений синдрома "аутоканибализма", характерного для ожоговой болезни позволили поддерживать параметры циркадного ритма максимально приближенными к физиологическим характеристикам.

Таким образом, на протяжении периода токсемии у детей дошкольного возраста 1,2,3 групп мезор в первые трое суток был в пределах нормальных показателей. Температура тела в акрофазе, бати́фазе находилась в пределах субфебрильных значений, что соответствовало своевременной комплексной интенсивной терапии. Только в первые сутки показатель температуры в бати́фазе оказался достоверно ниже показателя температуры в акрофазе.

На рис.1 представлены колебания амплитуды суточных изменений температуры. Выявлена наклонность к увеличению амплитуды суточного колебания температуры тела в 1 группе на 10 сутки. Во 2 группе детей в первые семь суток амплитуда суточного колебания температуры составила  $0,1^\circ$ , на 8 – 16 сутки постепенно увеличилась до  $0,4^\circ\text{C}$ . В 3 группе первые 10 суток амплитуда суточных колебаний составила  $0,1-0,2^\circ$ , 11-17 сутки  $0,2-0,3^\circ$ , на 20-25 сутки увеличилась до  $0,5^\circ$ , с уменьшением до  $0,2-0,3^\circ$  на 26-30 сутки.

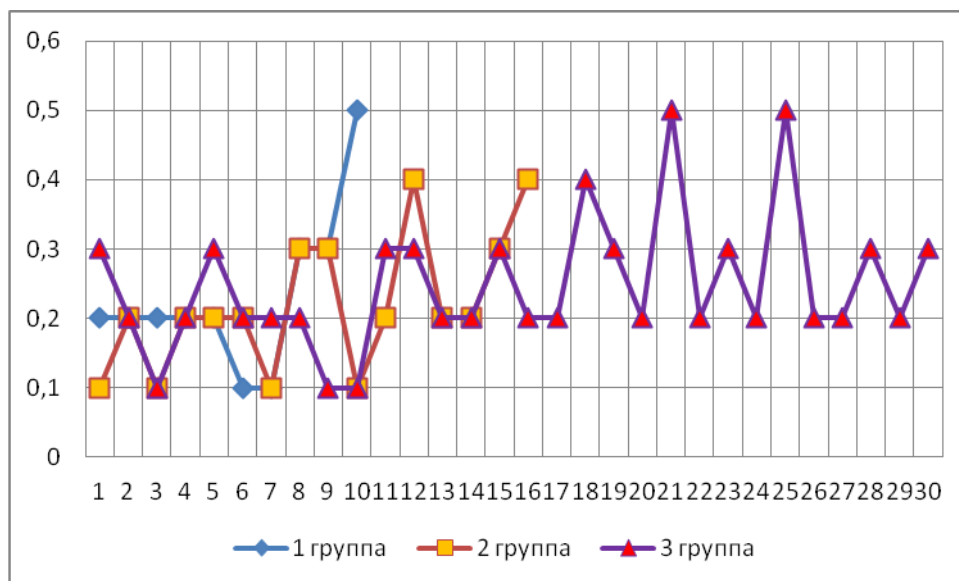


Рис.1. Изменения амплитуды суточных колебаний температуры тела в зависимости от тяжести ожоговой травмы в °C

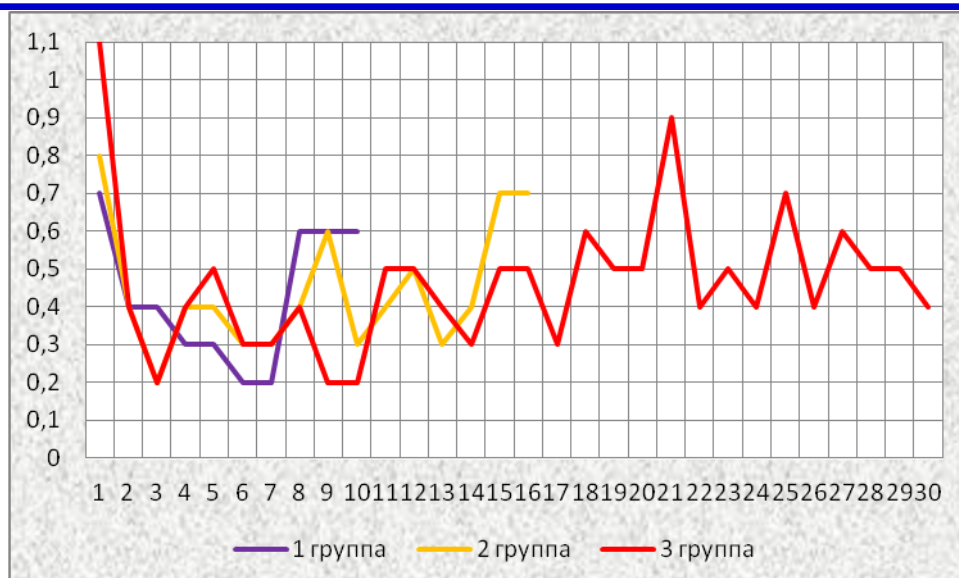


Рис. 2. Динамика суточных колебаний температуры тела в зависимости от тяжести ожога в °С

На рис.2 представлена динамика суточного размаха колебаний температуры тела. В 1 сутки минимальный суточный размах (0,7°С) выявлен в 1 группе, 0,8°С – во 2 группе, и самый большой размах 1,1°С наблюдался у детей 3 группы. То есть максимальный размах суточных перепадов температуры тела в первые сутки оказался объективным показателем, так как соответствовал тяжести ожоговой травмы. То есть чем тяжелее ожоговая травма, тем больше суточное колебание температуры тела в первые сутки лечения. В последующие 2-9 сутки существенных различий суточных колебаний температуры тела по тяжести травмы не наблюдалось. Во 2 группе наибольшее суточное колебание температуры тела выявлено на 15-16 сутки, в 3 группе на 21,25,27 сутки, что было обусловлено сохранением наклонности к гипертермической реакции в указанные дни. Последнее скорее всего было связано с присоединением осложнений, вызванных инфицированием на фоне вторичного иммунодефицитного состояния свойственного тяжелой ожоговой травме, гиперметаболизму, энергодефицитному состоянию в условиях значительного повреждения неспецифических и специфических факторов защиты.

Независимо от тяжести ожоговой травмы инверсии суточного ритма температуры тела не выявлено, то есть смещения акрофазы оказались относительно менее значительными (то есть ограничены колебаниями в пределах светового дня) в 1 группе на протяжении 80%, 2 – 93%, в 3 группе 80% длительности периода токсемии. Более значительные изменения в миграции минимальных температурных показателей батифазы выявлены в 1 группе на протяжении 10%, 2 – 31%, 3 – 20% продолжительности периода токсемии, когда минимальные показатели температуры тела должны быть ночью, а у детей с тяжелой ожоговой травмой минимальные показатели температуры тела отмечались в дневное время с наклонностью к повышению в ночные часы.

Таблица 3. Количество дней с проекцией акрофазы в дневное время суток, батифазы в ночные часы

Исследуемые группы	Количество дней с проекцией акрофазы днем	Количество суток с проекцией батифазы в ночное время
1 группа	80% (8 из 10)	10% (1 из 10)
2 группа	93% (15 из 16)	31% (5 из 16)
3 группа	80% (24 из 30)	20% (6 из 30)

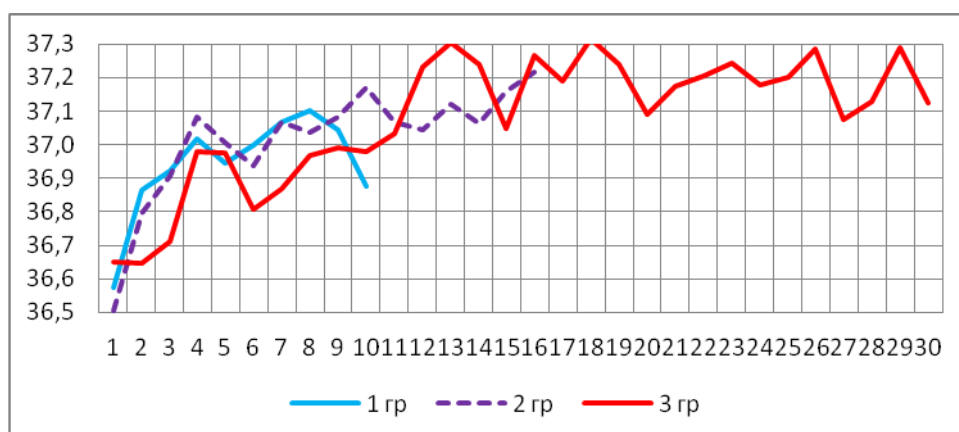


Рис. 3. Динамика мезора циркадного ритма температуры тела



**Таблица 4.** Корреляционные связи изменений мезора, акрофазы, батифазы циркадного ритма температуры тела в первой декаде периода токсемии

1 группа	2 группа	3 группа
Мезор / акроф 0,80	Мезор / акрофаза 0,95	Мезор / акрофаза 0,82
Мезор / батифаза 0,88	Мезор / батифаза 0,88	Мезор / батифаза 0,82
Акрофаза / батифаза 0,44	Акрофаза / батифаза 0,89	Акрофаза / батифаза 0,41

Как представлено на рис.3, изменения мезора циркадного ритма температуры тела носили волнообразный характер с меняющимися амплитудой и периодом волны. Так, у детей 1 группы период волны составил 5 дней, амплитуда 0,1°-0,2°С. Во 2 группе четырьмя волнами с той же амплитудой. В 3 группе проявились шесть волн с меняющимися амплитудой колебания и периодом (длиной) волны. Начиная с 11х суток увеличилась амплитуда колебаний мезора циркадного ритма температуры тела до 0,3°С. Также обнаружено, практически синхронное колебаний параметров мезора, акрофазы и батифазы циркадного ритма температуры тела у детей 3,1-7 лет (табл.4).

**Выводы.** На протяжении периода токсемии у детей 1,2,3 групп мезор циркадного ритма температуры в первые трое суток был в пределах нормальных показателей. Значения температуры тела детей дошкольного возраста в акрофазе, батифазе циркадного ритма в процессе своевременной комплексной интенсивной терапии находились в пределах субфебрильных значений. Чем тяжелее была ожоговая травма тем было больше суточное колебание температуры тела в первые сутки лечения. Обнаружено синхронное колебание параметров мезора, акрофазы и батифазы циркадного ритма температуры тела у детей 3,1-7 лет в период токсемии ожоговой болезни.

**Литература:**

1. Михин И.В., Кухтенко Ю.В. Ожоги и отморожения. – 2012
2. Деркачев В.С., Сай А.В. Ожоговая болезнь: методические рекомендации. – 2005
3. Источник: <https://www.krasotaimedicina.ru/diseases/traumatology/burn-disease>
4. <https://ozhogi.info/ozhogovaya-bolezn.html>
5. <https://umnvrach.ru/temperatura-pri-ozhogah-prichiny-povysheniya-i-chem-umenshit.html>
6. <https://ozhogi.info/temperatura-pri-ozhoge.html>

**ФАЗОВЫЙ АНАЛИЗ ЦИРКАДНОГО РИТМА ТЕМПЕРАТУРНОЙ РЕАКЦИИ В ПЕРИОД ТОКСЕМИИ ПРИ ТЯЖЕЛЫХ ОЖОГАХ У ДЕТЕЙ ПРЕДДОШКОЛЬНОГО ВОЗРАСТА**

*Мухитдинова Х.Н., Фаязов А.Дж., Магдиев Ш.А., Юлдашева С.А., Абдусалиева Т.М.*

**Резюме.** Проведенный авторами фазовый анализ циркадного ритма температурной реакции в период токсемии при тяжелых ожогах у детей дошкольного возраста позволил выявить, что на протяжении периода токсемии у детей 1,2,3 групп мезор в первые трое суток оказался в пределах нормы, показатели температуры в акрофазе, батифазе находились в пределах субфебрильных значений. Чем тяжелее была ожоговая травма, тем больше был размах суточного колебания температуры тела в первые сутки лечения. Обнаружено синхронное колебание параметров мезора, акрофазы и батифазы циркадного ритма температуры тела у детей 3,1-7 лет в период токсемии ожоговой болезни.

**Ключевые слова:** циркадный ритм, температура, токсемия, ожог, дошкольный возраст.

УДК: 617-089.844

**ХИРУРГИЧЕСКАЯ ТАКТИКА И ВОССТАНОВИТЕЛЬНЫЕ ОПЕРАЦИИ ПРИ НЕКРОТИЗИРУЮЩЕЙ ИНФЕКЦИИ МЯГКИХ ТКАНЕЙ**Набиев Музаффар Холназарович, Хидирзода Мухаммад, Иноятзода Дилшоди Нусратулло  
Таджикский Государственный медицинский университет, Республика Таджикистан, г. Душанбе**ЮМШОҚ ТЎҚИМАЛАР НЕКРОЗЛАНУВЧИ ИНФЕКЦИЯСИДА ХИРУРГИК ТАКТИКА ВА ТИКЛОВЧИ ОПЕРАЦИЯЛАР**Набиев Музаффар Холназарович, Хидирзода Мухаммад, Иноятзода Дилшоди Нусратулло  
Тоҷикистон Давлат тиббиёт университети, Тоҷикистон Республикаси, Душанбе ш.**SURGICAL TACTICS AND RECOVERY OPERATIONS AT THE NECROTIZING INFECTION OF SOFT TISSUES**Nabiev Muzaffar Kholnazarovich, Khidirzoda Muhammad, Inoyatzoda Dilshodi Nusratullo  
Tajik State Medical University, Republic of Tajikistan, Dushanbee-mail: [muzaffar.nabiev.2017@mail.ru](mailto:muzaffar.nabiev.2017@mail.ru)

**Резюме.** Мақолада 2010-2018-йилларда Душанбедаги 3-сонли Давлат тиббиёт марказининг жарроҳлик бўлимига ётқизилган 82 нафар юмшоқ тўқималарнинг некрозланувчи инфекциясининг (ЮТНИ) турли шакллари билан оғриган беморларнинг комплекс диагностикаси ва даволаш натижалари таҳлил қилинган, уларнинг 42 нафарни эркаклар (51,2%) ташкил этди, 40 нафари аёллар (48,8%). Беморларнинг ёши 28 ёшдан 84 ёшгача бўлган. Энг катта рақам 40 ёшдан 53 ёшгача бўлган беморларни ташкил этди. Улардан 32 (39,1%) нафар беморда сарамаснинг некротик шакли бўлди, 50 (60,9%) нафарида некротик фасцит ва мионекроз бор эди. 56 (68,2%) нафар беморда патологик жараён локализацияси оёқларда бўлди.

**Калит сўзлар:** некротизан инфекция, фасцит, терини эркин пайвандлаш, жарроҳлик тактикаси.

**Abstract.** In article results of complex diagnostics and treatment of 82 patients with various forms of a necrotizing infection during 2010-2018 hospitalized to surgical department of SI CMC No. 3 of Dushanbe were analyzed. There were 42 men (51,2%) and 40 women (48,8%). The age of patients varied from 30 to 84 years. The greatest number was made by patients aged from 40 up to 53 years. Among them at 32 (39,1%) patients took place a necrotic form of an ugly face, at 50 (60,9%) - necrotizing fasciitis and myonecrosis. At 56(68,2%) – patient pathological process was localized in the lower extremities.

**Keywords:** necrotizing infection, fasciitis, free skin grafting, surgical approach.

Некротизирующие инфекции мягких тканей (НИМТ) - тяжелые, быстро или молниеносно прогрессирующие инфекции мягких тканей, сопровождающиеся выраженной интоксикацией, преимущественно, поражающие фасции, мышцы или жировую клетчатку, протекающие без образования гнойного экссудата или при его несоразмерно малом, количестве. В зависимости от преобладающего морфологического субстрата, как правило, выделяют некротизирующий фасцит, миозит и целлюлит [11]. Проблема лечения хирургических инфекций мягких тканей за последние годы не только не потеряла актуальности, но и приобрела новое значение, что обусловлено, с одной стороны, неуклонным ростом числа больных с признаками вторичной иммунодепрессии, с другой - изменением структуры и свойств доминирующих микробных возбудителей [1,4,6,12]. В структуре гнойно-воспалительных заболеваний мягких тканей существуют формы хирургических инфекций, которые характеризуются прогрессирующим некрозом фациальных образований, отличающихся особой тяжестью клинического течения, сопровождаясь развитием эндотоксинемии с исходом в тяжелый сепсис и полиорганную недостаточность с летальным исходом[3,8]. К числу основных патогенетических механизмов, замедляющих течение репаративных процессов на фоне сахарного диабета, относят микробную персистенцию, накопление некротизированных тканей, локальную гипоксию, дисбаланс продукции цитокинов, протеаз и клеточных и экстрацеллюлярных компонентов, активных форм кислорода [5,9,11]. Существенную роль в нарушении процессов репарации играют подавление пролиферативного потенциала и интенсификация процессов гибели клеток в ране вследствие изменения локальной продукции и эффектов полипептидных факторов роста[6]. Среди генерализованных хирургических инфекций особый интерес представляют некротизирующий фасцит (НФ) – одна из разновидностей большой группы, хирургических инфекций мягких тканей, в патоморфологической основе которой лежит гнилостно-некротическое поражение поверхностных фасций и подкожной жировой клетчатки. Данное заболевание недостаточно изучено, представлено лишь редкими сообщениями в литературе и незнакомо большинству практических врачей[2,9]. Отсутствие специфических симптомов, сходство клинических проявлений НФ и других «банальных» госпитальных хирургических инфекций мягких тканей, а также недостаточная степень информированности врачей первого контакта о НФ зачастую являются основными причинами диагностических ошибок, поздней диагностики и запоздалого хирургического лечения, которое, учитывая «жизнеугрожающий» исход заболевания, должно быть неотложным по времени и радикальным по своему характеру. Весьма пессимистично, хотя и правдоподобно, утверждение, что ошибки в распознавании НФ и его правильной диагностике допускают не только клиницисты, но и морфологи[3,10].

**Целью исследования** является улучшение результатов диагностики и хирургического лечения некротизирующих инфекций мягких тканей.

**Материал и методы исследования.** Под нашим наблюдением находилось 82 больных с различными формами НИМТ за период 2010-2018 г.г., госпитализированных в хирургическое отделение ГУ ГМЦ №3 г. Душанбе, мужчин было

42(51,2%), женщин 40(48,8%). Возраст больных варьировал от 28 до 84 лет. Наибольшее число составили больные в возрасте от 40 до 53 лет. Среди них у 32 (39,1%) больных имело место некротическая форма рожи, у 50 (60,9%) - некротизирующий фасциит и мионекроз. У 56(68,2%) – пациента патологический процесс локализовался в области нижних конечностей. В анамнезе более чем у 90% больных выявлены сопутствующие заболевания, среди которых преобладали сахарный диабет – 85,3%, гипертоническая болезнь - 91,4%, атеросклероз и ИБС - 75,6% и анемия разной степени тяжести у 74,3% пациентов. Диагноз НИ устанавливался на основании клинических, лабораторных, инструментальных методов исследования. Для контроля эффективности лечения проводили динамическое микробиологическое и цитологическое исследования биоптатов тканей, изучали динамику течения раневого процесса по клиническим признакам. Состояние регионарной гемодинамики устанавливали по данным ультразвуковой доплерографии, степень распространенности костной деструкции по данным рентгенографии. Для оценки микрогемодинамики и тканевого обмена на этапах лечения исследовали динамику транскутанного напряжения кислорода ( $T_{cPO_2}$ ) с помощью аппарата TCM-400 фирмы «Radiometer» (Дания). Возбудитель верифицировали с помощью качественного и количественного бактериологического исследования.

Статистическая обработка выполнена с помощью прикладного пакета « Statistica 6.0» (Statssoft Inc., США). Вычисляли качественным показателем в виде долей (%), количественным показателем в виде среднего значения и его ошибки ( $M \pm m$ ). Дисперсионный анализ проводили методом Вилкоксона. Различия были статистически значимыми при  $p < 0,001$ .

**Результаты исследования.** Все больные поступали в тяжелом, запущенном состоянии и были оперированы в экстренном порядке, производились широкие некрэктомии. В комплексное лечение больных включены целенаправленная антибактериальная, дезинтоксикационная, иммуностимулирующая, сахарокорректирующая, ангиотропная, общеукрепляющая и антиоксидантная терапии, а также препараты улучшающие реологические свойства крови. По показаниям проводилась плазма-гемотрансфузия, выполнялись ежедневные двухразовые перевязки современными перевязочными материалами в зависимости от стадии раневого процесса. Почти всем больным потребовались этапные некрэктомии, в связи с развитием вторичных некрозов. В зависимости от степени вовлеченности в патологический процесс мягких тканей можно выделить следующие формы некротизирующей инфекции мягких тканей и от глубины поражения патологическим процессом [7,10]больные выделены: инфекции 1-го уровня - некротическая рожа у 32 (39,1%) больных, 2-го уровня - некротизирующий фасциит у 33-х (40,2%) больных и 3-ий уровень – мионекроз у 17 (20,7%) больных. Некротическая форма рожи в своем развитии проходит последовательный путь от неосложненных форм к осложненным. Диагностика заболевания, как правило, не представляет трудностей, а показанием к хирургическому лечению являлся некроз кожи. Клиническая картина некротизирующего фасциита ( $n=33$ ) и мионекроза ( $n=17$ ) на ранних стадиях имеют существенные отличия и характеризуются отсутствием патогномичных признаков. Характерными симптомами являлись интенсивная боль (жгущего, распирающего характера), отек на фоне незначительной гиперемии кожи. Местные проявления сопровождались выраженными признаками системной воспалительной реакции, при этом обращало на себя внимание несоответствие тяжести общего состояния больного местному статусу заболевания. Отсутствие гноя в очаге воспаления при пункции и по результатам УЗИ у 21 больного трактовался как серозная фаза воспаления, и показания к оперативному лечению не выставлялись. В последующем, прогрессирование патологического процесса приводило к вторичным изменениям - некрозу кожи, диагноз становился очевидным, однако хирургическое лечение на этой стадии нельзя считать своевременным. Результаты исследования показали, что у больных с НФ выявлены критическое повышение содержания продуктов ПОЛ в плазме крови - МДА –  $6,7 \pm 1,32$ , ДК –  $0,98 \pm 0,16$  и при распространении гнойно-септических процессов МДА достигает –  $8,62 \pm 0,72$ , ДК –  $1,74 \pm 0,08$ , что свидетельствует об одной из причин быстрого развития и распространения гнойно-септического процесса под действиями продуктов ПОЛ. Анализы проведенных исследований показали, что у больных с НФ наблюдаются повышение интенсивности процессов ПОЛ влияющих на тяжесть течения эндотоксикоза, что приводит к дефициту антиоксидантной системы.

При исследовании посевов из гнойных очагов у 42 (51,2%) больных микробные ассоциации включали от 2 до 4 видов микроорганизмов, причем смешанная (анаэробно- аэробная) инфекция диагностирована у 31 больных (45,5%), только аэробная у 27 (39,7%), в 10 (14,8%) рост микроорганизмов не обнаружена, несмотря на продолжающегося гнилостно-некротического процесса в мягких тканях. В 16 (23,5%) наблюдений микрофлора была представлена в виде монокультуры *Streptococcus haemolyticus*, *Staphylococcus aureus*, *Enterococcus*, *Proteus*. Наряду с неферментирующими бактериями встречались энтеробактерии (*E. Coli*, *Serratia marcescens*) в единичных случаях анаэробные микроорганизмы. Наиболее часто из факультативно –анаэробных микроорганизмов в ассоциациях встречались *Staphylococcus aureus* – у 59% больных, *Staphylococcus epidermidis* - у 19% из непорогенных анаэробов *Bacteroides Fragilis* - у 21%, *Peptostreptococcus spp.*- у 19% и *fusobacterium spp.*- у 12%. Наряду с хирургическими вмешательствами, одним из важных звеньев комплексного консервативного лечения являлась своевременная, адекватная антибактериальная терапия. В качестве препаратов выбора использовали фторхинолоны III-IV поколений - у 22,1% больных цефалоспорины III-IV поколения – у 33,7% гликопептиды – у 16,5% ингибиторозащищенные пенициллины – у 12,5% . У всех больных ряд антибактериальных препаратов, не обладающих спектром действия на анаэробную микрофлору дополняли метранидазолом. При септическом состоянии считаем оправданным назначение группы оксазолидинов (линезолид), карбапенемов (тиенам, менем).

Показатели летальности при этих формах НИМТ составляли 26 (31,7%) больных. Частота первичных высоких ампутаций при этом составила 14 (17,1%). Этапные, высокие ампутации конечности, после вскрытия и малых хирургических вмешательств, выполнены лишь у 6 (7,3) больных, а у 36 больных формировались обширные

постнекрэтомические дефекты, требующие пластического закрытия. В этой связи сложно переоценить актуальность ранней диагностики заболевания. Во всех сомнительных ситуациях не позволяющих исключить диагноз некротизирующей инфекции (n=11) прибегали к диагностической операции, позволяющей визуально оценить состояние мягких тканей и при необходимости перевести эту манипуляцию в разряд лечебных. Интраоперационно обнаруживались следующие данные, свидетельствующие о некротизирующей инфекции: подкожная жировая клетчатка, фасция в ране тусклые или некротизированы, пропитаны мутным экссудатом. Объем операции при этом включало в себя нанесение протяженных разрезов и мобилизации кожно –жировых лоскутов в пределах очага инфекции, некрэктомию, дренирование раны и подлоскутного пространства рыхлыми марлевыми тампонами, пропитанными растворами перекиси водорода. Этапные хирургические обработки выполнялись в интервале 12-24 ч, хирургическое лечение дополнялось комплексным консервативным. Оценка антибактериальных препаратов дала возможность получить доказательства высокой эффективности(85-100%) левофлоксацина, моксифлоксацина, клиндамицина, ванкомицина при доминировании в очаге *Staphylococcus aureus*, ванкомицина и линезолида – в случае метициллинрезистентного золотистого стафилококка (MRSA). У 15 (18,2%) больных Линезолид (100% чувствительность) явился последним рубежом защиты от MRSA в сравнении с ванкомицином. В случае инфекции, вызванной *Escherichia coli*, высокую эффективность (80-100%) проявили цефотаксим, цефтазидим, цефепим, имипенем меронем. Отмечена эффективность цефепима при выявлении *Pseudomonas aeruginosa*; амоксициллина/клавуланат, левофлоксацина, имипенема (80-100%) при обнаружении *Enterococcus Faecalis*. При превалировании в очаге поражения *Peptostreptococcus* sp. и *Bacteroides Fragilis* высокоактивными оказались с целью воздействия на анаэробную флору с высокой степенью эффективности (до 100%) применялся метронидазол.

Анализ результатов цитологического исследования показал, что в 1-е сутки после хирургического вмешательства в цитogramмах у всех больных, определялись большое количество дегенеративно-измененных, полиморфно-ядерных лейкоцитов. Количество сегментоядерных лейкоцитов достигало до 100%. По мере очищения гнойных ран от некротических масс, в цитogramмах уменьшалось количество дегенеративно-измененных, полиморфно-ядерных лейкоцитов, увеличивалось количество молодых форм нейтрофильных лейкоцитов с нормальной структурой и четкими контурами. Увеличение количества макрофагов, наличие в ранах полибластов и созревание их в профибробласты и фибробласты в более ранние сроки, являются показателем благотворного влияния комплексного лечения на течение раневого процесса. На фоне проводимого комплексного лечения больных с НИМТ мягких тканей была отмечена значительная положительная динамика раневого процесса у 16 больных. Следствием хирургического лечения некротизирующей инфекции неизбежно становились обширные послеоперационные раны, требующие пластического закрытия. При этом хирургическое лечение изначально выполнялось на фоне формирования вторичных некрозов кожи, что сопровождалось значительными потерями кожи, раневой дефект становился обширным, что зачастую позволяло закрыть его лишь с помощью свободной кожной пластики расщепленным трансплантатом из-за обширности дефекта в нескольких этапах, принципиально не позволяющим восстановить полноценный кожный покров(n=21).

У 36 (43,9%) больных осложнившаяся некрозом оставленных кожно-фасциальных лоскутов, по мере очищения ран от некротических масс и появления здоровых грануляций произведены пластические замещения дефектов тканей свободным, перфорированным, полнослойным кожным лоскутом, толщиной от 0,2 до 0,4 мм взятым с передне-наружной поверхности бедра и измеряли  $T_{spO_2}$  до пластики. У этих больных  $T_{spO_2}$  находилось в пределах 31-42 мм.рт.ст. (среднее значение  $35,8 \pm 2,4$  мм.рт.ст.). Всем больным перед аутодермопластикой брались посевы раневого отделяемого, в 100 процентах- посев роста не дал. Показателем готовности раны к кожной пластике служило наличие равномерных, зернистых, сочных и достаточно плотных некрототочащих грануляций, с умеренным отделяемым и развитой периферической эпителизацией по краям раны. После пересадки лоскут фиксировали к культю узловыми швами (Vicryl Plus 3-0). Хорошая фиксация аутодермопластиката в ране является необходимым условием его приживления. На пересаженные участки кожи и раны бедра накладывались повязки Bранолинд-N. Последующие перевязки также выполнялись с использованием Bранолинд N. Средний срок нахождения больных в стационаре после выполненной аутодермопластики - 12 суток. При этом первую перевязку больным производили через трое суток и в течении всего этого времени повязку постоянно смазывали раствором декасана. В 30 (83,3%) случаях отмечено полное приживление трансплантата, в 4 (11,1%) случаях частичное приживление и лишь у 2 (5,5%) больных произошел полный некроз трансплантата. Приживление трансплантата было возможным только в условиях скорректированного углеводного обмена и сохраненной регионарной гемодинамики, при наличии активно гранулирующей раневой поверхности. Основным противопоказанием к выполнению аутодермопластики были тяжелые общие состояния больных, вследствие декомпенсации сахарного диабета, прогрессирование его осложнений и сопутствующих заболеваний.

Высокие ампутаций у больных с некротизирующей инфекцией на нижних конечностях произведены 14 больным на уровне бедра, что составило – (17,1%). У 6 (7,3%) - больных с распространенным и прогрессирующим гнойно-некротическим поражением стопы с переходом на голень, после малых операций, произведены высокие ампутации на уровне в/3 голени. Летальность после высоких ампутации произошли у 8 (40%) из 20 больных. Общая летальность составила - 21,9%. (18-больных). Основными причинами смерти больных были острая сердечно - сосудистая недостаточность и продолжающийся эндотоксикоз.

Таким образом, некротизирующая инфекция представляет собой неспецифический воспалительный процесс в мягких тканях бактериальной этиологии, характеризующийся прогрессирующим некрозом, их быстрым распространением, трудностью диагностики на ранних стадиях развития заболевания, выраженной интоксикацией и высокой летальностью.

**Выводы:**

1. Некротизирующая инфекция мягких тканей представляет собой неспецифический воспалительный процесс в мягких тканях бактериальной этиологии, характеризующийся прогрессирующим некрозом их быстрым распространением, выраженной интоксикацией и высокой летальностью. Инфекционный процесс у больных НИ мягких тканей носит полиморфный характер, обусловленный присутствием как анаэробных, так и аэробных микроорганизмов с высшей степенью обсемененности тканей.

2. Во всех сомнительных ситуациях не позволяющих исключить диагноз некротизирующей инфекции полностью, следует прибегать к диагностической операции, позволяющей визуально оценить состояние мягких тканей и при необходимости перевести эту манипуляцию в разряд лечебных.

3. Современная антибактериальная терапия у больных с осложненным синдромом диабетической стопы базируется на необходимости комплексного подхода к этой проблеме, а именно: адекватного хирургического лечения гнойного очага, этапные некрэктомии (при необходимости), рационального назначения антибактериальных препаратов с учетом чувствительности их к микрофлоре, высеваемой из гнойного очага с цитологическим контролем раневого содержимого.

4. Результаты проведенных нами исследований показывают, что диагностика и хирургическое лечение некротизирующей инфекции мягких тканей является сложной задачей для практической хирургии. Применение оптимизированной тактики позволяет значительно снизить процент осложнения и летальностей.

**Литература:**

1. Абдуллоев Д.А., Юсупова Ш.Ю., Набиев М.Х. Дифференцированное лечение синдрома диабетической стопы, осложнённого гнойно-некротическими процессами//*Вестник Авиценна*.2014; (2):69-73.
2. Алиев С. А., Алиев Э. С., Зейналов Б. М. Гангрена Фурнье в свете современных представлений // *Хирургия*. 2014; (4): 34-39.
3. Алиев С. А., Алиев Э. С., Некротизирующий фасциит: узловые аспекты проблемы в свете современных представлений//*Вестник хирургия*. 2015;(6): 106-110.
4. Винник Ю. С Перьянова О.В Дробушевская А. И Хохлова О. Е. Результаты мониторинга состава возбудителей хирургической инфекции кожи и мягких тканей. *Мед академ журн* 2010;5: 84-85.
5. Винник Ю.С., Салмина А.Б., Дробушевская А. И Теплякова О.В. Особенности патогенеза длительно незаживающих ран// *Новости хирургии* 2011;3:101-110.
6. Винник Ю.С., Салмина А.Б., Теплякова О.В., Дробушевская А.И., Пожиленкова Е.А., Моргун А.В., Шапран М.В., Коваленко А.О. Комбинированная озонотерапия в лечении инфекционных заболеваний мягких тканей у больных сахарным диабетом// *Хирургия*;2015;(2): 63-69.
7. Гостищев В.К., Липатов К.В., Комарова Е.А. Стрептококковая инфекция в хирургии//*Хирургия*. 2015; (12): 14-17.
8. Гринёв М. В., Корольков А. Ю., Гринёв К. М., Бейбалаев К. З. Некротизирующий фасциит – клиническая модель здравоохранения: медицины критических состояний // *Вестник хирургии*. 2013; (2): 32-38.
9. Прошин А. В Состояние иммунного статуса и динамика раневого процесса у больных с осложненными формами синдрома диабетической стопы. *Вестник Новгородского государственного университета им Ярослава Мудрого* 2012;67 :74-77.
10. Sadasivan J, Maroju N.K., Balasubramaniam A. Necrotizing fasciitis. *Indian J Plast surg*. 2013;46(3): 472-478.
11. Park N.-Y., Lim Y. Short term supplementation of dietary antioxidants selectively regulates the inflammatory responses during early cutaneous wound healing in diabetic mice. *NutritionMetabolism* 2011; 8: 80-88.
12. Pastar I. Nusbaum A. G Gil. J., Patel S. B. Chen J. Interactions of methicillin resistant Staphylococcus aureus USA300 and Pseudomonas aeruginosa in polymicrobial wound infection/. *PLoS ONE* 2013 ; 8; 2:56846.

**ХИРУРГИЧЕСКАЯ ТАКТИКА И ВОССТАНОВИТЕЛЬНЫЕ ОПЕРАЦИИ ПРИ НЕКРОТИЗИРУЮЩЕЙ ИНФЕКЦИИ МЯГКИХ ТКАНЕЙ**

Набиев М.Х., Хидирзода М., Иноятзода Д.Н.

**Резюме.** В статье проанализированы результаты комплексной диагностики и лечения 82 больных с различными формами некротизирующей инфекции мягких тканей (НИМТ) за период 2010-2018 г.г., госпитализированных в хирургическое отделение ГУ ГМЦ №3 г. Душанбе, мужчин было 42(51,2%), женщин 40(48,8%). Возраст больных варьировал от 28 до 84 лет. Наибольшее число составили больные в возрасте от 40 до 53 лет. Среди них у 32 (39,1%) больных имело место некротическая форма рожи, у 50 (60,9%) - некротизирующий фасциит и мионекроз. У 56(68,2%) – пациента патологический процесс локализовался в области нижних конечностей.

**Ключевые слова:** некротизирующая инфекция, фасциит, свободная кожная пластика, хирургическая тактика.

УДК: 617-089.844

**РАЦИОНАЛЬНАЯ АНТИБАКТЕРИАЛЬНАЯ ТЕРАПИЯ В КОМПЛЕКСНОМ ЛЕЧЕНИИ БОЛЬНЫХ С ГНОЙНО-НЕКРОТИЧЕСКИМИ ОСЛОЖНЕНИЯМИ САХАРНОГО ДИАБЕТА**Набиев Музаффар Холназарович, Хидирзода Мухаммад, Иноятзода Дилшоди Нусратулло  
Таджикский Государственный медицинский университет, Республика Таджикистан, г. Душанбе**ҚАНДЛИ ДИАБЕТНИНГ ЙИРИНГЛИ – НЕКРОТИК АСОРАТИ БЎЛГАН БЕМОРЛАРНИ КОМПЛЕКС ДАВОЛАШДА РАЦИОНАЛ АНТИБАКТЕРИАЛ ЕРАПИЯ**Набиев Музаффар Холназарович, Хидирзода Мухаммад, Иноятзода Дилшоди Нусратулло  
Тоҷикистон Давлат тиббиёт университети, Тоҷикистон Республикаси, Душанбе ш.**RATIONAL ANTIBACTERIAL THERAPY IN THE COMPLEX TREATMENT OF PATIENTS WITH PURULENT-NECROTIC COMPLICATIONS OF DIABETES MELLITUS**Nabiev Muzaffar Kholnazarovich, Khidirzoda Muhammad, Inoyatzoda Dilshodi Nusratullo  
Tajik State Medical University, Republic of Tajikistan, Dushanbee-mail: [muzaffar.nabiev.2017@mail.ru](mailto:muzaffar.nabiev.2017@mail.ru)

**Резюме.** Ушбу тадқиқот 2013 йилдан 2018 йилгача бўлган даврда 3-сонли Давлат тиббиёт маркази жарроҳлик бўлимига қандли диабетнинг йирингли-некротик асоратлари билан мурожаат қилган 155 нафар беморни даволаш натижаларига асосланган. Жинсий тақсимот бўйича аёллар устунлик қилди - 88 (56,7%) нафар бемор, 67 нафар эркаклар (43,3%). Тадқиқотга киритилган шахсларнинг ёши кенг доирада - 38-74 ёшда бўлган. Касаллик аниқланган пайтдан бошлаб максимал давомийлиги йигирма бир йил эди. Беморларнинг сезиларли сони 2-типуфа диабет билан касалланган - 96,8%, 1-типуфа диабет касаллиги фақат 3,2% беморларда кузатилган. Тадқиқотнинг барча иштирокчилари иккита клиник гуруҳга бўлинган: назорат (75 бемор) ва тадқиқот (80 бемор).

**Калит сўзлар:** қандли диабет, диабетик оёқ синдроми, ампутация, йирингли асоратлар.

**Abstract.** This study is based on the results of the management of 155 patients with purulent-necrotic complications of diabetes mellitus who applied to the surgical department of the State Medical Center No. 3 for the period from 2013 to 2018. With regard to gender distribution, females prevailed - 88 (56.7%) patients, while there were 67 males (43.3%). The age of the persons included in the research was within a wide range - 38-74 years. The maximum duration of the disease from the moment of its detection was twenty one years. A significant number of patients had type 2 diabetes mellitus - 96.8%, type 1 diabetes mellitus was observed only in 3.2% of patients. All study participants were divided into two clinical groups: control (75 patients) and study (80 patients).

**Key words:** diabetes mellitus, diabetic foot syndrome, amputation, purulent complications.

**Актуальность.** В современном обществе сахарный диабет давно уже приобрёл характер пандемии. Поражая лица наиболее трудоспособного возрастного промежутка в 50 – 60 летнем возрасте, за несколько десятилетий распространённость данного эндокринного заболевания увеличилась с 130 миллионов до 366 миллионов, что составляет около 7% населения Земли. С учётом вышеизложенных данных, специалисты Всемирной диабетической Федерации полагают, что до 2030 года распространённость сахарного диабета достигнет 522 миллионов случаев, то есть затронет каждого десятого жителя планеты [1,2,3]. При этом сахарный диабет не только способен вызвать серьёзные осложнения, но и значительно отягощает течение уже имеющейся сосудистой патологии, в особенности нижних конечностей [4]. Диабетическая стопа – одно из тяжелейших осложнений сахарного диабета, обусловленное поражением нервов и сосудов нижней конечности [5,6]. При этом тяжесть заболевания не зависит от каких либо факторов, таких как возраст, пол, тип диабета. При этом частота развития столь грозного осложнения довольно высока и колеблется в пределах 4-15%[7]. В нашей Республике к 2014 году официально зарегистрировано 34853 больных сахарным диабетом, при этом у 5249 пациентов сахарный диабет выявлен впервые [8,9]. Согласно официальным статистическим данным в России в 2011 г. зарегистрировано 3,27 млн больных сахарным диабетом. Однако реальная численность в 3-4 раза превышает зарегистрированную, достигая 10 млн человек. [10,11,12,13]. Заболеваемость и смертность больных с сахарным диабетом от сердечно-сосудистых заболеваний в 5 раз выше, поражение магистральных артерий нижних конечностей в 3-5 раз чаще, а частота критической ишемии в 5 раз выше, чем в остальной популяции. Так как сахарный диабет является полиэтиологической патологией, лечение больных с данным эндокринологическим заболеванием требует привлечение комплексных мероприятий [14,15].

**Целью** настоящего исследования является изучение микробиологических аспектов развития хирургической инфекции, определение спектра антибактериальной терапии и избирательного действия антибактериальных препаратов при гнойно-некротических осложнениях сахарного диабета.

**Материалы и методы исследования.** В основу данного исследования положены результаты ведения 155 пациентов с гнойно-некротическими осложнениями сахарного диабета, обратившихся в хирургическое отделение Городской медицинский центр №3 за период с 2013 по 2018 годы. Касательно гендерного распределения преобладали лица женского пола- 88(56,7%) больных, в то время как лиц мужского пола было 67 (43,3%). Возраст лиц, включённых в исследования находился в широких пределах – 38-74 лет. Максимальная длительность заболевания от момента его выявления составляла двадцать один год. Значительная часть больных имели сахарный диабет второго типа - 96,8%, сахарный

диабет первого типа отмечался лишь у 3,2% больных. Все участники исследования были распределены на две клинические группы: контрольную (75 пациентов) и основную (80 больных). Необходимо также отметить, что пациенты поступали в клинику с выраженными клиническими признаками заболевания и уровень гипергликемии составлял от 8,8 до 20 ммоль/л, а у 84 больных гипергликемия сопровождалась уровнем глюкозурии до 4-6%. По характеру поражения больных были распределены следующим образом - осложненных форм синдрома диабетической стопы 94 (60,6%), флегмона у 26 (16,7%), карбункулы у 14 (9,0%), некротизирующая инфекция мягких тканей нижних конечностей 21(13,5%). Гнойно-некротический процесс всегда сопровождался эндотоксикозом с нарушением функции органов и систем. Больные разделены на две группы: контрольную 75 и основную 80 которые составили 155 больных. Обе группы по полу, возрасту, и тяжести сахарного диабета почти были одинаковыми. Для контроля эффективности лечения проводили динамическое микробиологическое и цитологическое исследования биоптатов тканей, изучили динамику течения раневого процесса по клиническим признакам и состояние регионарной гемодинамики по данным ультразвуковой доплерографии, степень распространенности костной деструкции по данным рентгенографии стопы. Бактериологические методы исследования состава ран с идентификацией микрофлоры проводились по методике LoebleE.(1974) в модификации Кузина М.И.(1983). Определение чувствительности микрофлоры к антибактериальным препаратам и их количественное содержание на 1 г тканей осуществлялось по общепринятым методам. Статистическая обработка выполнена с помощью прикладного пакета «Statistica 6.0» (StatsuffInc., США). Вычисляли качественным показателем в виде долей (%), количественным показателем в виде среднего значения и его ошибки ( $M \pm m$ ). Дисперсионный анализ проводили методом Вилкоксона. Различия были статистически значимыми при  $p < 0,001$ .

**Результаты исследования.** Основными причинами госпитализаций больных и обращений за хирургической помощью были прогрессирующие трофические нарушения в тканях стопы, язвы, гнойно-воспалительные и некротические процессы, вплоть до гангрены пальцев или самой стопы, дистальных отделов нижней конечности, флегмоны, некротизирующая инфекция мягких тканей нижних конечностей и карбункулы. В зависимости от степени распространения гнойно-некротического процесса, сопутствующих заболеваний больным выполняли различные методы хирургического лечения (табл. 1) и антиоксидантная терапия. В комплексное лечение больных включены целенаправленная антибактериальная, дезинтоксикационная, иммуностимулирующая, сахарокорректирующая, ангиотропная и общеукрепляющая терапии, а также препараты, улучшающие реологические свойства крови. По показаниям проводилась плазма-гемотрансфузия. При исследовании посевов из гнойных очагов от 155 больных микробные ассоциации включали от 2 до 10 видов микроорганизмов, Микробный пейзаж раны в 68,4% был представлен полимикробной ассоциативной флорой. Наиболее часто преобладали ассоциации стафилококка с грамотрицательной микрофлорой (клебсиелла, энтеробактерии). В 31,6% наблюдений микрофлора была представлена в виде монокультуры Staphylococcus, Enterococcus, Proteus (табл. 2). У больных обеих групп во всех наблюдениях лечение пациентов проводили с назначением ранней эмпирической антибактериальной терапии. Ключевым моментом в выборе стартовой эмпирической антибактериальной терапии (АБТ) является выявление факторов риска в отношении антибактериальной терапии, является выявление факторов риска в отношении присутствия полирезистентной микрофлоры наличие внутрибольничной инфекции, проведение курса антибактериальной терапии в предшествующие 3 месяца, перенесенные операции, иммунодефицитное состояние. По результатам наших исследований проведение иммуностимулирующей терапии необходимо сочетать с коррекцией углеводного обмена, купированием инфекционного процесса, критической ишемии и антикоагулянтной терапии. Только совокупность этих лечебных мероприятий способна обеспечить нормализацию иммунологических показателей и снизить риск распространения гнойно-некротического процесса и эндогенной интоксикации. Снижение функциональной активности клеточного и гуморального звеньев иммунитета у больных СД создаёт предпосылки для присоединения вторичной инфекции у больных с ОФ СДС, для которой характерно затяжное течение. Все эти пациенты, рассматриваются как пациенты с высоким риском полирезистентной микрофлоры должны получить соответствующее лечение, не зависимо от признаков бактериального воспаления. Ведущую роль в терапии ГНО СД играет оптимизация применения АБТ.

**Таблица 1.** Характер оперативных вмешательств, произведенных больным основной и контрольной группы при СДС

Характер оперативных вмешательств	Количество больных	
	Основная группа n=80	Контрольная группа n=75
I. Некрэктомия	48	62
II. Экзартикуляция пальцев стопы с последующей резекцией головок плюсневых костей	28	41
III. Вскрытие флегмоны	31	36
IV. Рассечение и иссечение карбункула		
V. Трансметатарзальные ампутации стопы	11	17
VI Высокие ампутации:		
- на уровне бедра	7	11
- на уровне голени	4	7
<b>Итого</b>	<b>118</b>	<b>156</b>

Коррекция стартовой антибактериальной терапии после получения результатов микробиологического исследования, позволяющая применять менее дорогостоящие этиотропные (целенаправленные) препараты с узким спектром действия.

Целенаправленные воздействия антибактериальной терапии на патогенную микробную флору с учетом резистентности - стратегический принцип максимально эффективного лечения ГНО СД, предупреждения антибиотикорезистентности возбудителей (табл. 3).

Коррекция эмпирической терапии на основании предварительных (окончательных) результатов микробиологического исследования с назначением целенаправленных (этиотропных) препаратов более узкого спектра действия. Исследование показало, что вопрос в отношении монотерапии и комбинации антибиотиков остается дискуссионным.

**Таблица 2.** Характер микрофлоры у больных с гнойно-некротическими осложнениями сахарного диабета

Микроорганизмы	Количества больных
Staphylococcus aureus	29
Staphylococcus aureus + Candida	7
Candida	2
E. Colli	7
Streptococcus haemolyticus	7
E. Colli + Candida	5
Enterobacter spp.	5
E. Colli + Дрожжевые грибы	6
Дрожжевые грибы	8
Staphylococcus epidermidis	5
Staphylococcus aureus + E. Coli	3
Spp. Aureginosa + E. Colli	2
Streptococcus haemolyticus + Staphylococcus epidermidis + Candida	4
Spp. Aureginosa + Staphylococcus epidermidis	3
Strep. Pyogenicus + Staphylococcus aureus + E. Coli	3
Staphylococcus epidermidis + Candida + Proteus	1
Proteus	2
Staphylococcus aureus + Proteus	3
Staphylococcus Pyogenicus	2
Streptococcus haemolyticus + Staphylococcus aureus	4
Streptococcus haemolyticus + Staphylococcus aureus + E. Coli	3
Proteus + Дрожжевые грибы	7
Staphylococcus aureus + НФГОБ + Дрожжевые грибы	6
НФГОБ + Дрожжевые грибы	6
Spp. Aureginosa	9
Streptococcus haemolyticus + Staphylococcus aureus + Klebsiella	8
Staphylococcus aureus + Klebsiella + Дрожжевые грибы	2
Spp. Aureginosa + Дрожжевые грибы	2
Enterobacterii + Дрожжевые грибы	4

**Таблица 3.** Эмпирическая антибактериальная терапия произведенных больным основной и контрольной группы при ГНО СД

Характер патологии и её сроки	Монотерапия	Комбинированная терапия
Карбункули	Пеницилины, Цефотаксим, Цефтриаксон, Цефоперазон, Ампициллин сулбактам, Левокинг, селтозидим	Ципрофлоксацин + метрогил, Цефотаксин + Аминогликозид, Цефтриаксон + Аминогликозид, Цефапирозон + Аминогликозид
Флегмоны	Цефипем, Имепенем, Мерапинем, Левокинг, селтозидим	Ципрофлоксацин + метрогил, Цефтазидим + метрогил, Селтозидим + метрогил
Синдром диабетической стопы	Цефипем, Имипинем, Мерапинем, Левокинг, селтозидим	Ципрофлоксацин + метрогил, Цефтазидим + метрогил, Цефипим + Аминогликозид или Левокинг или Азитронеа, Эмипенем или Мерапинем + Левокинг или Азитранем или метрогил, Цефопем + Ванкамицин, Эминепем или Мерапинем + Ванкамицин



**Таблица 4.** Рекомендуемые дозы антибактериальных препаратов

<b>Препараты</b>	<b>Рекомендуемые дозировки</b>
Цефаласпарнины без антисинигнойной: активности: Цефотаксим Цефтриаксон	1-2г. каждые 8 часов 1-2г. один раз в день
Антисинигнойные цефалоспорины: Цефипем Цефтазидим (селтозидим)	2г. каждые 8-12 часов 1г. каждые 8 часов
Карбопием: Эмипием Мерапием	0,5г. каждые 6 часов, 1г. через 8 часов 1г. каждые 8 часов
Эргопием	1г. в сутки
Бета-лактамы Ингибитор Бета-лактама: Пинерацилин / Газобактам Ампицилин / Сулбактам	4,5г. каждые 6 часов 3г. каждые 6 часов
Аиногликозиды: Тобромицид Амикацин	7мг/кг в сутки 20мг/кг в сутки
Антисинигнойные фторхинолоны: Левифлоксацин Ципрофлоксацин	750мг в сутки 400мг каждые 8 часов
Макролиды: Азетрениом Ванкомицин Линезомед	1-2г. каждые 6 часов 15мг/кг через 12 часов 600мг через 12 часов

В случаях полирезистентной микрофлоры и распространения гнойно-некротических осложнений предпочтение отдавали комбинированному лечению. Неотъемлемым условием успеха в лечении ГНО СД, является оптимальный режим дозирования с учётом фармацевтических особенностей и механизма действия препаратов. Рекомендуемые дозировки и режим введения, подтверждающие свою эффективность в клинических исследованиях у больных с сохранённой функцией почек, представлены в таблице 4.

При определении чувствительности к антибиотикам грамотрицательная флора наиболее чаще была чувствительна к ципрофлоксацину (80,5%), цефтриаксону (80,4%), а также к левифлоксацину (83,5%), грамположительная – меропениму (97,5%), а левифлоксацину (98,5%) и цефтриаксону (80,5%).

У больных основной группы после определения чувствительности к антибактериальными препаратами посева из глубины раны произведена катетеризация нижеэпигастральной артерии. Производится катетеризация нижеэпигастральной артерии с введением препаратов внутриаартериально. Катетеризация производится под местной анестезией, параректальным доступом ниже пупка с использованием стерильных пластиковых катетеров. В течении всего периода (до 30 дней) нахождения катетера осложнений не было. У больного производят забор 20 мл крови после отстаивания взвеси крови отделяется и удаляется плазма от глобулярной массы. Затем в пробирку добавляется стерильный физиологический раствор из расчета 1,0 мл 1,0 мл крови и центрифугируется 5 минут при скорости 3 тыс. оборотов в минуту. После чего происходит разделение ее за счет центрифугирования, где надосадочная жидкость удаляется. В оставшиеся отмытые форменные элементы (эритроциты) добавляется дистиллированная вода из расчета 0,5 мл на 1,0 мл крови для гипосмотического гемолиза эритроцитов, затем центрифугируется в течение 5 минут, что является оптимальным временем, чтобы сохранилась структура эритроцитов. В пробирку добавляется 1,0 селтозидима или цефтриаксона по чувствительности микрофлоры. Затем готовую смесь для инкубации лекарства ставят в холодильник при температуре +4°C на 20 минут, где лекарство включается в поры эритроцитарных мембран, но при более длительной экспозиции происходит разрушение эритроцита от перенасыщения его лекарственным веществом. После этого в полученную смесь добавляется 9% гипертонический раствор хлорида натрия до физиологического состояния, в зависимости от объёма приготовленной смеси добавляется 0,5 мл на 1,0 мл крови. Полученный раствор со смесью лекарства ставят для инкубации в термостат на 10-15 минут при температуре +37°C. Лишь после этого взвесь раствора эритроцитов с лекарственным веществом вводится внутриаартериально с помощью микродозного струйного насоса SN - 50 два раза в день. Больным контрольной группы вводили селтозидима или левокинг в зависимости от чувствительности микрофлоры внутривенно. Динамический микробиологический контроль на 7 и 14 сутки после операций, произведенный у больных обеих групп, показал высокую эффективность методики у больных основной группы, что подтверждалось отрицательными посевами на 14 сутки в 76,5% случаев, а в контрольной группе в 40,1% случаях.

При поступлении у больных обеих групп отмечалось повышение показателей ПОЛ (МДА) в плазме крови в два раза относительно нормальной величины. На 8-10 сутки лечения у больных основной группы содержание МДА в плазме крови составил 72,5%. Внутриаартериальная избирательная доставка антибактериальных препаратов в течение 10- дней в комплексном лечении у больных основной группы с осложненными формами синдрома диабетической стопы приводил к снижению МДА в плазме крови до 40,4%. В процессе лечения осложненных форм синдрома диабетической стопы, все-

гда стремились к снижению процессов ПОЛ. При поступлении у всех больных в ране имелись участки некротизированных и частично лизированных тканей. Сроки очищения ран от некротических тканей в основной группе составили 8-10 суток. Появление грануляции наблюдалось через 10 суток. Во вторую группу (контрольная) эти показатели соответствовали, очищение раны наблюдалось на 14-16 сутки, уменьшения отёков, гиперемии и появление признаков грануляции начало на 16-18 сутки. Клиническая эффективность внутриартериальной избирательной доставки антибактериальных препаратов в комплексной терапии пациентов наблюдали у больных основной группы по сравнению с традиционной терапией, что способствовало более выраженному снижению продуктов ПОЛ (МДА) в плазме крови. Применение комплексного лечения с применением внутриартериальной избирательной доставки антибактериальных препаратов избирательного действия с учётом характера и чувствительности возбудителя гнойной инфекции может быть использован для лечения больных с осложненными формами синдрома диабетической стопы в условиях специализированного отделения, о чём свидетельствовало уменьшение продуктов ПОЛ на 8-10 сутки лечения.

Анализ полученных данных свидетельствует, что при поступлении в стационар у 23% пациентов цитология раневого процесса носила дегенеративно - воспалительный характер. У 100% больных отмечен гнойно - некротический тип цитогаммы. У всех пациентов в цитогаммах средизагрязнённых нейтрофилов отмечалось присутствие микроорганизмов. У 38% больных цитология раневого процесса соответствовала гнойно- воспалительному типу. На 10-15 сутки проведения адекватной антибактериальной терапии цитологическая характеристика раневого процесса менялась – у 42% с переходом на воспалительный тип, у 38% на воспалительно- регенераторный. Продолжение курса внутриартериальной избирательной доставки антибактериальных препаратов у больных основной группы с воспалительным типом цитогаммы в течение 10 дней позволило изменить ее у 90% на регенераторный. В те же сроки удавалось достигнуть снижения уровня микробной контаминации в гнойном очаге до  $10^3$  - $10^4$  микробных тел в 1г ткани у 87% больных. У больных контрольной группы при внутривенное введение антибактериальных препаратов с воспалительным типом цитогаммы в течение 10 дней позволило изменить ее у 42% на регенераторный. В те же сроки удавалось достигнуть снижения уровня микробной контаминации в гнойном очаге до  $10^3$  - $10^4$  микробных тел в 1г ткани у 38% больных.

Наибольшая частота малых хирургических вмешательств у больных приходилась на этапные некрэктомии. Важно подчеркнуть, что динамика течения раневого процесса и частота выполняемых некрэктомий прямо зависела от внутриартериального введения антибактериальных препаратов. При комплексной тактике лечения с активным применением внутриартериального введения антибактериальных препаратов ускорялись регенеративные процессы в ране, а частота некрэктомий имела тенденцию к снижению у больных основной группы.

Частота первичных высоких ампутаций у больных основной группы составила 9 (11,2%) в контрольной группе составила 14 (18,6%) с ишемическими и нейроишемическими формами СДС с невозможностями хирургической коррекции кровотока в нижних конечностях из за дистальном типом поражения и частота тяжёлой сопутствующей патологии. Этапные, высокие ампутации конечности, после малых хирургических вмешательств у больных основной группы выполнены лишь у 2 больных а у контрольной группы у 4 больных. Общая летальность у больных основной группы составила 4 (5%) а у контрольной группы у 8 (10,6%) больных. Основными причинами смерти больных были острая сердечно - сосудистая недостаточность и продолжающийся эндотоксикоз.

Таким образом, инфекционный процесс у больных с гнойно-некротическими осложнениями синдрома диабетической стопы носят полиморфный характер, обусловленные присутствием как анаэробных, так и аэробных микроорганизмов с высокой степенью обсемененности тканей и предложенный нами метод лечения избирательного действия с учётом характера и чувствительности возбудителя гнойной инфекции может быть использован для лечения больных с гнойно-некротическими осложнениями сахарного диабета в условиях специализированного отделения.

#### **Выводы.**

1. Инфекционный процесс у больных с гнойно-некротическими осложнениями сахарного диабета носит полиморфный характер, обусловленный присутствием как анаэробных, так и аэробных микроорганизмов с высокой степенью обсемененности тканей.

2. Современная антибактериальная терапия у больных с гнойно-некротическими осложнениями сахарного диабета базируется на необходимости комплексного подхода к этой проблеме, а именно: адекватного хирургического лечения гнойного очага, купирования явлений критической ишемии (при необходимости), рационального назначения антибактериальных препаратов с учетом чувствительности их к микрофлоре, высеваемой из гнойного очага с цитологическим контролем раневого содержимого.

3. Метод избирательного действия лечения с учётом характера и чувствительности возбудителя гнойной инфекции может быть использован для лечения с гнойно-некротическими осложнениями сахарного диабета в условиях специализированного отделения.

#### **Литература:**

1. Биниенко М.А., Коцлова А.А., Давыденко В.В., Власов Т.Д. Использование дермального эквивалента для ускорения заживления трофических язв при синдроме диабетической стопы// *Вестник хирургии*. Том 175. 2016; (5): 63-68.
2. Дедов И. И., Шестаковой М. В., Сунцов Ю.И. Результаты реализации подпрограммы «Сахарный диабет» федеральной целевой программы «Предупреждение и борьба с социально значимыми заболеваниями 2007-2012 годы» // *Сахарный диабет*. 2013; Т. 16, (25). Спецвыпуск 2: 2-16.
3. Абдуллоев Д.А., Юсупова Ш.Ю., Набиев М.Х. Дифференцированное лечение синдрома диабетической стопы, осложнённого гнойно-некротическими процессами// *Вестник Авиценны*. 2014; (2):69-73.

4. Тухтаев Ф.М., Султанов Д.Д., Шаймонов А.Х., Гулин А.В., Саидов М.С. Современное состояние проблемы ведения больных с посттромботической болезнью нижних конечностей (обзор литературы) // Вестник Тамбовского университета. Серия: естественные и технические науки. 2017. 22(2): 368 – 374;
5. Armstrong D. G., Boulton A. J., Bus S. A. Diabetic foot ulcers and their recurrence. *New England Journal of Medicine*. 2017. 376(24), 2367-2375;
6. Markakis K., Faris A. R., Sharaf H., Faris B., Rees S., Bowling F. L. Local Antibiotic Delivery Systems: Current and Future Applications for Diabetic Foot Infections. *The international journal of lower extremity wounds*. 2018. 17(1), 14-21;
7. Храмилин В.Н. Роль местных средств в профилактике и лечении инфекционных осложнений синдрома диабетической стопы // *Хирургия*. 2011; (10):78-82.
8. Набиев М.Х., Юсупова Ш.Ю., Сайхунов К.М. Сравнительный анализ результатов комплексного оперативно-медикаментозного лечения больных с осложненными формами синдрома диабетической стопы. *Вестник Авиценны*. 2017; (2): 203-207.
9. Набиев М.Х., Абдуллоев Д.А., Хафизов Б.М. Комплексная оценка и коррекция состояния свёртывающей системы крови у больных с синдромом диабетической стопы // *Здравоохранение Таджикистана*. 2017;(3): 55-61.
10. Гавриленко А.В., Котов А.Э., Лоиков Д.А. Результаты лечения критической ишемии нижних конечностей у больных сахарным диабетом // *Анналы хир.* 2013;(6):48.
11. З. Галимов О.В., Ханов В.О., Иванов А.В. и др. Комплексный подход в терапии больных с синдромом диабетической стопы // *Хирургия*. 2014; (3):80-85.
12. Удовиченко О.В., Коротков И.Н., Герасименко О.А. Доступность и эффективность реваскуляризирующих вмешательств у амбулаторных больных с нейроишемической формой синдрома диабетической стопы // *Эндокр. хир.* 2011;(2):39-48.
13. Шумков О.А., Лобарский М.С., Алтухов И.А. и др. Реализация мультидисциплинарного подхода к лечению синдрома диабетической стопы: роль ангиохирурга // *Хирургия*. 2013;(11): 9-15.
14. Галимов О.В., Ханов В.О., Сайфуллин Р.Р. и др. Синдром диабетической стопы: принципы комплексного лечения // *Вестник хирургии*. Том 174. 2015;(5): 61-65.
13. Morbach S., Furchert H., Groblichhoff U. et. al. Long-term prognosis of diabetic foot patients and their limbs: amputation and death over the course of a decade // *Diabetes Care*. 2012; Vol. 35. (10): 2021-2027.

**РАЦИОНАЛЬНАЯ АНТИБАКТЕРИАЛЬНАЯ ТЕРАПИЯ В КОМПЛЕКСНОМ ЛЕЧЕНИИ БОЛЬНЫХ С ГНОЙНО-НЕКРОТИЧЕСКИМИ ОСЛОЖНЕНИЯМИ САХАРНОГО ДИАБЕТА**

Набиев М.Х., Хидирзода М., Иноятзода Д.Н.

**Резюме.** В основу данного исследования положены результаты ведения 155 пациентов с гнойно-некротическими осложнениями сахарного диабета, обратившихся в хирургическое отделение ГУ ГМЦ №3 за период с 2013 по 2018 годы. Касательно гендерного распределения преобладали лица женского пола - 88(56,7%) больных, в то время как лиц мужского пола было 67 (43,3%). Возраст лиц, включённых, в исследования находился в широких пределах – 38-74 лет. Максимальная длительность заболевания от момента его выявления составляла двадцать один год. Значительная часть больных имели сахарный диабет второго типа - 96,8%, сахарный диабет первого типа отмечался лишь у 3,2% больных. Все участники исследования были распределены на две клинические группы: контрольную (75 пациентов) и основную (80 больных).

**Ключевые слова:** сахарный диабет, синдром диабетической стопы, ампутация, гнойные осложнения.

УДК: 616.36-004.089

## АНАЛИЗ РЕЗУЛЬТАТОВ ПОРТОСИСТЕМНОГО ШУНТИРОВАНИЯ ПРИ ПОРТАЛЬНОЙ ГИПЕРТЕНЗИИ

Назирова Феруз.Гафурович<sup>1</sup>, Девятков Андрей Васильевич<sup>1</sup>, Рузибоев Санжар Абдусаломович<sup>2</sup>,  
Бабаджанов Азам Хасанович<sup>1</sup>

1 - ГУ «Республиканский специализированный научно-практический медицинский центр хирургии имени академика В.Вахидова», Республика Узбекистан, г. Ташкент;

2 - Самаркандский Государственный медицинский институт, Республика Узбекистан, г. Самарканд

## ПОРТАЛ ГИПЕРТЕНЗИЯДА ПОРТОТИЗИМ ШУНТЛАШ ОПЕРАЦИЯСИННИНГ НАТИЖАЛАРИ ТАХЛИЛИ

Назирова Феруз.Гафурович<sup>1</sup>, Девятков Андрей Васильевич<sup>1</sup>, Рузибоев Санжар Абдусаломович<sup>2</sup>,  
Бабаджанов Азам Хасанович<sup>1</sup>

1 - Академик В.Вохидов номидаги “Республика ихтисослашган хирургия илмий-амалий тиббиёт маркази” ДК,  
Ўзбекистон Республикаси, Тошкент ш.;

2 – Самарқанд Давлат тиббиёт институти, Ўзбекистон Республикаси, Самарқанд ш.

## ANALYSIS OF THE RESULTS OF PORTOSYSTEMIC SHUNTING FOR PORTAL HYPERTENSION

Nazyrov Feruz Gafurovich<sup>1</sup>, Devyatov Andrey Vasilievich<sup>1</sup>, Ruziboev Sanjar Abdusalomovich<sup>2</sup>, Babadjanov Azam Khasanovich<sup>1</sup>

1 - "Republican Specialized Scientific and Practical Medical Center for Surgery named after Academician V. Vakhidov",  
Republic of Uzbekistan, Tashkent;

2 - Samarkand State Medical Institute, Republic of Uzbekistan, Samarkand

e-mail: [rsa-5555@mail.ru](mailto:rsa-5555@mail.ru)

**Резюме.** Тадқиқот учун жигар циррози бўйича операция қилинган 409 та бемор танлаб олинган. Барча беморларга портосистем шунтлаш операциясининг турли вариантлари бажарилган. 476 та беморда портотизим шунтлаш операциясининг узоқ даврдаги натижалари ўрганилиб, шулардан 297 тасига дистал спленоренал анастомоз, 176 тасига марказий анастомоз қўйилган. Тахлиллар 2 та гуруҳда ўтказилди: 1 гуруҳ беморларга дистал спленоренал анастомоз, 2 гуруҳ беморларга марказий анастомоз қўйилган. Операциядан кейинги яқин даврларда приципиал асоратлардан жигар етишмовчили, яққол ифодаланган жигар энцефалопатияси, анастомоз тромбози, қизилўнғач ва меъда варикоз кенгайган веналаридан қон кетиши кузатилди. Операциядан кейинги узоқ даврда икки хил асоратлар ривожланди – жигар етишмовчилиги, ва геморрагик синдром. Операциядан кейинги узоқ даврда умумий ўлим фоизи 41,4% ни ташкил этди.

**Калит сўзлар:** жигар циррози, портальная гипертензия, қизилўнғач ва меъда варикоз кенгайган веналари варикоз кенгайиши, қизилўнғач, меъда, қон кетиш, кровотечение, портосистем шунтлаш.

**Resume.** The study included 490 patients with liver cirrhosis. All patients received various options for portosystemic shunting. Long-term outcomes were studied in 476 patients after portosystemic shunting, of which there were 297 after the distal splenorenal anastomosis, and 176 patients after the central anastomosis. The analysis was performed in 2 groups: the 1st group - the distal splenorenal anastomoses, the 2nd group - the central anastomoses. Among the principal early postoperative complications it should be noted liver failure, a pronounced form of hepatic encephalopathy, anastomotic thrombosis, bleeding from esophageal varices. The long-term period (up to 5 years) was characterized by the development of two types of complications - liver failure, and hemorrhagic syndrome. The overall mortality in the long term was 41.4%.

**Keywords:** liver cirrhosis, portal hypertension, varicose veins, esophagus, stomach, bleeding, portosystemic shunting.

**Актуальность исследования.** В отечественной хирургии портальной гипертензии (ПГ) портосистемное шунтирование (ПСШ) зарекомендовало себя как наиболее эффективный способ профилактики кровотечений из ВРВПЖ [3]. Сегодня опыт ГУ «РСНПМЦХ им.акад.В.Вахидова» является одним из самых больших в мире, уступая только калифорнийской школе.

Но снижение риска развития рецидивов геморрагического синдрома портального генеза, это только одна сторона в лечении больных с ПГ. Другим важным фактором является тяжесть течения основной патологии, то есть цирроза печени (ЦП). Именно по этому фактору в мире преимущественным методом лечения является трансплантация печени [5, 8].

В условиях отечественной системы здравоохранения радикальный вид лечения ЦП находится на этапе развития, соответственно в настоящий период декомпрессивные операции будут выполняться с той же частотой, особенно в тех случаях, когда имеется стабильное течение основной патологии и жизни пациента будет угрожать только эпизоды пищеводно-желудочных кровотечений. Основной задачей, раскрытой в этой статье, была общая оценка результатов ПСШ.

**Цель.** Провести сводный анализ результатов ближайшего и отдаленного периода после портосистемного шунтирования в зависимости от типа декомпрессии

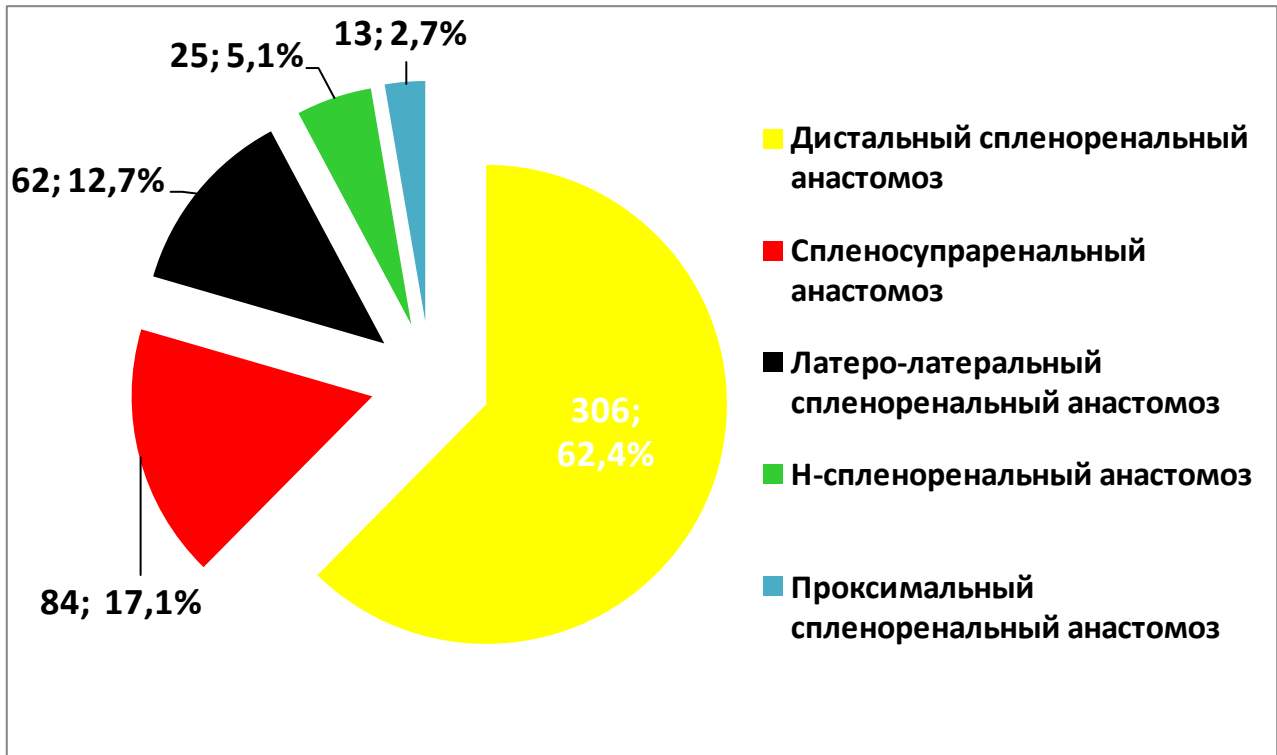


Рис 1. Виды наложенных портосистемных анастомозов у больных циррозом печени

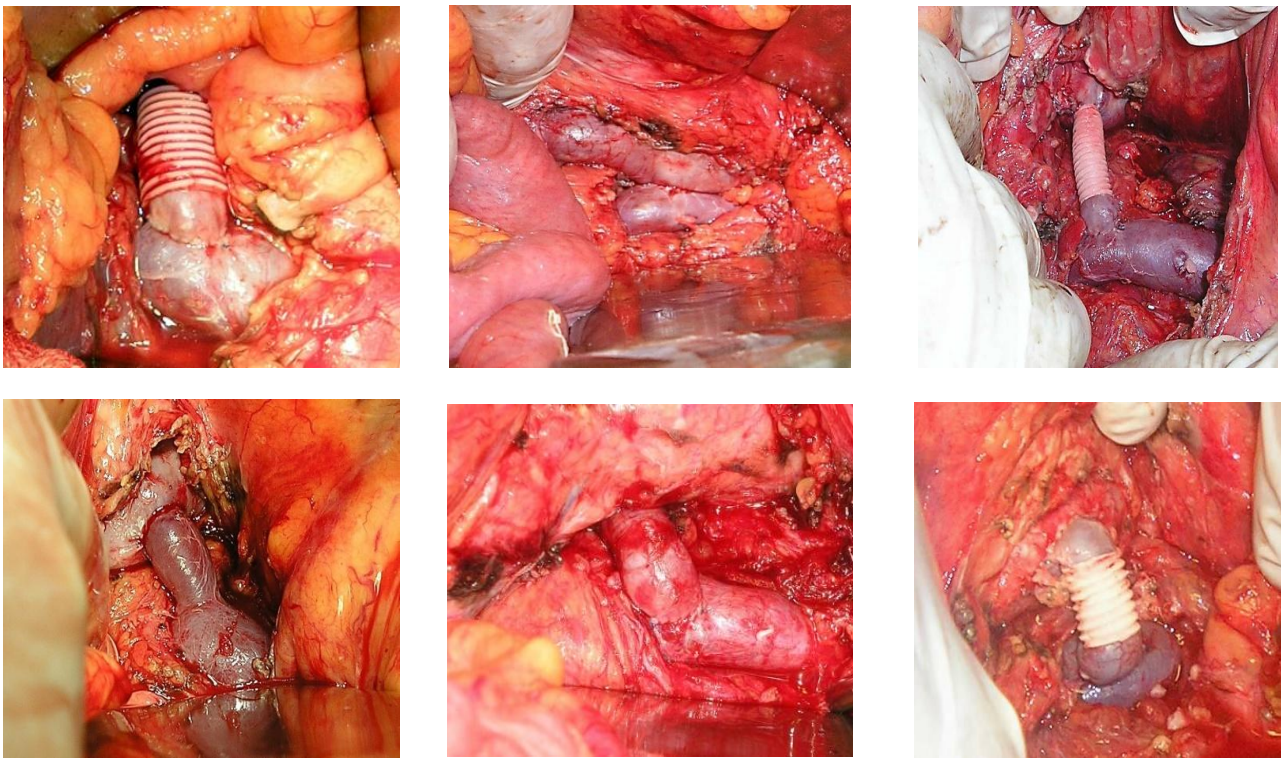


Рис. 1. Варианты портосистемного шунтирования

**Материал и методы исследования.** Работа основана на анализе проведенных исследований у 490 больных циррозом печени (ЦП), оперированных в отделении хирургии ПГ и панкреатодуоденальной зоны ГУ «Республиканский специализированный научно-практический медицинский центр хирургии имени академика В.Вахидова» за период с 2005 по 2017 гг. В выборку были включены только больные с хроническим диффузным процессом печени.

Из 490 больных – 325 были лица мужского пола (66,3%), и 165 – женского пола (33,7%). Распределение больных по возрасту произведено в соответствии с классификацией возрастных групп, принятой ВОЗ (Київ, 1963 г.). В большинстве случаев оперированы больные молодого и юношеского возраста – 423 (86,3%), мужчин было в 2 раза больше, чем женщин. Средний возраст всех больных составил  $31,4 \pm 0,5$  лет, мужчин -  $29,9 \pm 0,5$  лет и женщин  $34,4 \pm 0,9$  лет.

Таблица 2. Частота послеоперационных осложнений в ближайший период после ПСШ

Осложнения	ДСРА		Центральные ПСШ		Всего	
	Абс.	%	Абс.	%	Абс.	%
Печеночная недостаточность	22	7,20%	14	7,60%	36	7,30%
ПЭ клинически выраженная	26	8,50%	32	17,40%	58	11,80%
ПЭ латентная	123	40,20%	84	45,70%	207	42,20%
Тромбоз анастомоза	5	1,60%	2	1,10%	7	1,40%
Кровотечение из ВРВПЖ	10	3,30%	4	2,20%	14	2,90%
Нарастание асцита	38	12,40%	13	7,10%	51	10,40%
Релапаротомия	4	1,30%	2	1,10%	6	1,20%
Летальность	9	2,90%	5	2,70%	14	2,90%
Критерий $\chi^2$	18.086; Df=5; P<0.001				-	-

Таблица 3. Частота осложнений у больных ЦП в отдаленный период после ПСШ

Осложнения	ДСРА (n=297)		Центральные ПСШ (n=179)		Всего	
	Абс.	%	Абс.	%	Абс.	%
Печеночная недостаточность	181	60,9%	118	65,9%	299	62,8%
Геморрагический синдром	37	12,5%	20	11,2%	57	12,0%
Все осложнения	218	73,4%	138	77,1%	356	74,8%
Летальность	123	41,4%	82	45,8%	205	43,1%

Таблица 4. Отдаленные результаты ПСШ в анализируемых группах

Показатель		ДСРА		Центральные ПСШ		ВСЕГО	
		Абс.	%	Абс.	%	Абс.	%
Выписано и прослежено в отдаленном периоде		297	97,1%	179	97,1%	476	97,1%
Количество умерших от	печеночной недостаточности	97	32,7%	69	38,5%	166	34,9%
	кровотечения из ВРВПЖ	26	8,8%	13	7,3%	39	8,2%
Общая летальность		123	41,4%	82	45,8%	205	43,1%
Живы		174	58,6%	97	54,2%	271	56,9%

Всем больным выполнены различные варианты портосистемного шунтирования (ПСШ) (рис 1). Дистальный спленоренальный анастомоз (ДСРА) был наложен у 306 (62,4%) пациентов; спленосупраренальный анастомоз (ССРА) у 84 (17,1%), латеролатеральный спленоренальный анастомоз (ЛЛСРА) у 62 (12,7%), спленоренальный анастомоз с Н-вставкой из внутренней яремной вены справа (Н-СРА) у 25 (5,1%) и проксимальный спленоренальный анастомоз со спленэктомией (ПСРА) у 13 (2,7%) пациентов.

Отдаленные результаты изучены у 476 выписанных больных после ПСШ, из них после ДСРА было – 297, после центральных анастомозов – 176 больных. Следует еще раз отметить, что в выборку были включены только пациенты с ЦП различной этиологии.

**Результаты исследования.** С учетом выборки больных из всей группы оперированных за 2005-2017 гг, для объективного анализа первично предоставляем результаты госпитального (ближайшего) этапа после ПСШ.

Если рассматривать все осложнения, то наиболее частым была латентная форма печеночной энцефалопатии (ПЭ), при этом ее развитие было связано с двумя факторами: выполнение шунтирующей операции и сам факт большого полостного вмешательства. Следует отметить, что при выполнении стандартных рекомендаций по лечению и профилактике ПЭ, это осложнение в латентной форме не ухудшает общие результаты операции.

Среди принципиальных осложнений следует отметить печеночную недостаточность, развившуюся в 22 (7,2%) из 306 случаев после ДСРА и в 14 (7,6%) из 184 случаев после различных вариантов центрального шунтирования. Клинически выраженная форма ПЭ развилась у 26 (8,5%) и 32 (17,4%) пациентов соответственно. Тромбоз анастомоза в ближайший период после ДСРА отмечен у 5 (1,6%) больных, после центральных ПСШ у 2 (1,1%) пациентов, кровотечение из ВРВПЖ у 10 (3,3%) и 4 (2,2%) (табл. 2).

Релапаротомия с остановкой кровотечения потребовалась в 4 (1,3%) случаях после ДСРА и в 13 (7,1%) – после центральных ПСШ. Нарастание асцита отмечено у 38 (12,4%) и 13 (7,1%) больных соответственно. Летальность составила 2,9% (9 пациентов) и 2,7% (5 больных). Это связано с тем, что для каждого типа шунтирования характерны свои специфические осложнения, частота которых была различной. В частности, для ДСРА более типично нарастание асцита, тромбоз и кровотечение, тогда как для центрального ПСШ – развитие ПЭ различной степени.

Наблюдение в течение 5 лет показало, что для этой категории пациентов характерно развитие двух видов осложнений – печеночная недостаточность и геморрагический синдром. Из 297 пациентов после ДСРА явления печеночной недостаточности отмечены в 181 (60,9%) случае, из 179 больных с центральным ПСШ у 118 (65,9%), всего после всех видов шунтирования это осложнение развилось у 299 (62,8%) пациентов. В свою очередь геморрагический синдром на фоне тромбоза анастомоза, недостаточной декомпрессии воротной системы или портальной гастропатии отмечены у 37 (12,5%) больных после ДСРА и у 20 (11,2%) после центрального ПСШ, всего было 57 (12%) больных с

этим осложнением. Особо выделяем тот факт, что кровотечение могло привести к декомпенсации ЦП или наоборот, в связи с чем мы распределяли больных по ведущему фактору. Всего после ДСРА за 5 лет наблюдения эти виды осложнений развились у 218 (73,4%) пациентов, после центральных ПСШ у 138 (77,1%) (табл. 3).

Общая летальность в отдаленный период составила 41,4% (123 пациента) и 82 (45,8%), всего 205 (43,1%) больных).

В свою очередь у больных ЦП в сроки наблюдения до 5 лет после ПСШ общая частота летальности составила 43,1% (205 из 476), в том числе на фоне прогрессирующей печеночной недостаточности – 34,9% (166) (97 – 32,7% после ДСРА и 69 – 38,5% после центральных анастомозов), и геморрагического синдрома – 8,2% (39) (26 – 8,8% и 13 – 7,3% соответственно).

Срок 5 лет преодолели 174 (58,6%) больных после ДСРА и 97 (54,2%) после центральных ПСШ, всего – 271 (56,9%) (табл. 4).

**Обсуждение.** В современных условиях развития хирургической гепатологии, даже на фоне возможности радикального лечения, принципиальным вопросом остается профилактика кровотечений из ВРВПЖ.

Развитие геморрагического синдрома может наблюдаться как в стадии компенсации, так и в стадии декомпенсации ЦП. Это обстоятельство обуславливает возможность выполнения у больных с хорошим функциональным резервом печени мероприятий по профилактике кровотечений из ВРВПЖ с последующим мониторингом цирротического процесса [3,4,6,9]. Другим аспектом сохраняющейся актуальности паллиативных вмешательств является отсутствие или этап внедрения радикального лечения во многих странах мира.

В течение последних 20 лет были в определённой степени пересмотрены позиции относительно типа шунтирования при ЦП. В настоящее время целью операции наряду с достаточным декомпрессионным эффектом, является сохранение гепатопетального кровотока, что благоприятно отражается и на отдалённых результатах этих операций.

За последние годы результаты TIPS улучшены благодаря разработке новых стент-графтов с PTFE (политетрафторэтилен) покрытием [2,5,7,8]. По результатам анализа собственных результатов Rosemurgy A.S. с соавт. констатируют, что для больных функционального класса «А» и «В» хирургическое шунтирование предпочтительнее, чем TIPS, оставляя для этой методики только случаи с исходно тяжёлым (класс «С») состоянием больных [11].

Несмотря на преимущества TIPS, в своем исследовании Zervos E.E. et al., резюмируют, что при долгосрочном наблюдении все же традиционный ПСШ дает более убедительные перспективы на выживание [10].

Интересные результаты получены в рандомизированном клиническом исследовании по оценке эффективности TIPS и ПСШ как экстренных способов остановки кровотечения из ВРВПЖ, проведенных у 154 поступивших самотеком пациентов с ЦП всех степеней тяжести [12]. Лучшие результаты ПСШ были обусловлены эффективным гемостазом в 97,4% случаев, меньшей частотой ПЭ. Следует отметить, что в другом исследовании Orloff M.J. с соавт. (2010) также доказывают преимущество в остановке и профилактике рецидивов кровотечений из ВРВПЖ традиционного ПСШ по сравнению с эндоскопическими методиками [13].

Следует отметить, что накопленный различными гепатологическими школами опыт, так или иначе, обуславливает необходимость выбора способа профилактики кровотечений из ВРВПЖ с учетом преемственности к собственным результатам [1, 9].

**Выводы.** ПСШ по прежнему рассматривается как вариант выбора способа портальной декомпрессии, особенно у больных с неэффективным фармакологическим и эндоскопическим лечением, а также при отсутствии показаний для трансплантации печени. Это относится и к вторичной профилактике рецидива кровотечения у пациентов с хорошей функцией печени.

Ближайшие и отдаленные результаты во многом остаются хорошими, как по эффективности профилактики развития геморрагического синдрома, так и по показателям выживаемости.

#### Литература:

1. Дзидзава И.И. Отдаленные результаты хирургической коррекции портальной гипертензии и прогностические факторы выживаемости у больных циррозом печени: автореф. дис. ... докт. мед. наук. Санкт-Петербург, 2010. 48 с.
2. Котив Б.Н., Дзидзава И.И., Алентьев С.А., Кашкин Д.П., Онницев И.Е., Смородский А.В. Хирургическое лечение и профилактика кровотечений из варикозно расширенных вен пищевода у больных циррозом печени. Альманах института хирургии им. А.В. Вишневского. 2008; 3 (3): 41-46.
3. Назыров Ф.Г., Девятов А.В., Бабаджанов А.Х. Портосистемное шунтирование - приоритетное направление профилактики пищеводно-желудочных кровотечений в хирургии портальной гипертензии у больных циррозом печени. Анналы хирургической гепатологии. 2010; 15 (3): 36-41.
4. Назыров Ф.Г., Соколова А.С., Девятов А.В., Саяпин С.Н. Анализ состояния и перспективы развития трансформируемых зондов для остановки кровотечений из варикозно расширенных вен пищевода. Хирургия. 2010; 12: 58-64.
5. Рузибоев С.А. Печеночная энцефалопатия: Современное состояние проблемы и перспективы научных исследований // Журнал «Доктор Ахборотномаси», 2018, №4, Стр. 123-127.
6. Семенова В.В. Дифференцированный подход к хирургическому лечению больных с портальной гипертензией: автореф. ... дис. канд. мед. наук. Челябинск, 2007. 20 с.

7. Шерцингер А.Г., Жигалова С.Б., Манукьян В.Г., Цаава Д.В. Наши суждения о выборе метода лечения варикозно расширенных вен пищевода и желудка у больных с портальной гипертензией. Материалы XV Московского международного конгресса по эндоскопической хирургии. М., 2011. С. 300-302.
8. Garcia-Tsao G., Lim J. Management and treatment of patients with cirrhosis and portal hypertension: recommendations from the Department of Veterans Affairs hepatitis C resource center program and the national hepatitis C program. Am. J. Gastroenterol. 2009; 104 (7): 1802-1829.
9. Perumalswami P.V., Schiano T.D. The management of hospitalized patients with cirrhosis: the Mount Sinai experience and a guide for hospitalists. Dig. Dis. Sci. 2011; 56 (5): 1266-1281.
10. Puhl G., Gul S., Neuhaus P. Portosystemic shunt surgery between TIPS and liver transplantation. Chirurg. 2011; 82 (10): 898-905.
11. Zervos E.E., Osborne D., Agle S.C., McNally M.M., Boe B., Rose murgy A.S. Impact of hospital and surgeon volumes in the management of complicated portal hypertension: Review of a statewide database in Florida. Am. Surg. 2010; 76 (3): 263-269.
12. Rosemurgy A.S., Frohman H.A., Teta A.F., Luberice K., Ross S.B. Prosthetic H-graft portacaval shunts vs transjugular intrahepatic portasystemic stent shunts: 18-year follow-up of a randomized trial. Am. Coll. Surg. 2012; 214 (4): 445-453.
13. Orloff M.J., Vaida F., Haynes K.S., Hye R.J., Isenberg J.I., Jinich-Brook H. Randomized controlled trial of emergency transjugular intrahepatic portosystemic shunt versus emergency portacaval shunt treatment of acute bleeding esophageal varices in cirrhosis. Gastrointest. Surg. 2012; 16 (11): 2094-2111.
14. Orloff M.J., Isenberg J.I., Wheeler H.O., Haynes K.S., Jinich-Brook H., Rapier R., Vaida F., Hye R.J. Emergency portacaval shunt versus rescue portacaval shunt in a randomized controlled trial of emergency treatment of acutely bleeding esophageal varices in cirrhosis - part 3. Gastrointest. Surg. 2010; 14 (2): 1782-1795.

#### **АНАЛИЗ РЕЗУЛЬТАТОВ ПОРТОСИСТЕМНОГО ШУНТИРОВАНИЯ ПРИ ПОРТАЛЬНОЙ ГИПЕРТЕНЗИИ**

*Назиров Ф.Г., Девятов А.В., Рузибаев С.А., Бабаджанов А.Х.*

**Резюме.** В исследование включены 490 больных циррозом печени. Всем больным выполнены различные варианты портосистемного шунтирования. Отдаленные результаты изучены у 476 выписанных больных после портосистемного шунтирования., из них после дистального спленоренального анастомоза было – 297, после центральных анастомозов – 176 больных. Анализ проведен в 2 группах: 1-ая группа - дистальные спленоренальные анастомозы, 2-ая группа - центральные анастомозы. Среди принципиальных осложнений ближайшего периода следует отметить печеночную недостаточность, выраженную форму печеночной энцефалопатии, тромбоз анастомоза, кровотечение из варикозно-расширенных вен пищевода и желудка. Отдаленный период (до 5 лет) характеризовался развитием двух видов осложнений – печеночная недостаточность, и геморрагический синдром. Общая летальность в отдаленный период составила 41,4%.

**Ключевые слова:** цирроз печени, портальная гипертензия, варикозное расширение вен, пищевод, желудок, кровотечение, портосистемное шунтирование.



УДК: 616.149-008.341.1-089:616.36

## АНАЛИЗ РЕЗУЛЬТАТОВ ХИРУРГИЧЕСКОГО ЛЕЧЕНИЯ БОЛЬНЫХ С ВНЕПЕЧЕНОЧНОЙ ПОРТАЛЬНОЙ ГИПЕРТЕНЗИЕЙ

Назирова Феруз Гафурович, Исмаилов Саидимурод Ибрагимович, Девятков Андрей Васильевич, Бабаджанов Азам Хасанович, Туксанов Алишер Искандарович, Байбеков Ренат Равильевич, Маткаримов Шохжохон Улугбекович

ГУ «Республиканский специализированный научно-практический медицинский центр хирургии имени академика В.Вахидова», Республика Узбекистан, г. Ташкент

## ЖИГАРДАН ТАШҚАРИ ПОРТАЛ ГИПЕРТЕНЗИЯНИНГ ХИРУРГИК ДАВОЛАШНИНГ НАТИЖАЛАРИ ТАХЛИЛИ

Назирова Феруз Гафурович, Исмаилов Саидимурод Ибрагимович, Девятков Андрей Васильевич, Бабаджанов Азам Хасанович, Туксанов Алишер Искандарович, Байбеков Ренат Равильевич, Маткаримов Шохжохон Улугбекович

Академик В.Вохидов номидаги "Республика ихтисослашган хирургия илмий-амалий тиббиёт маркази" ДК, Ўзбекистон Республикаси, Тошкент ш.

## ANALYSIS OF THE RESULTS OF SURGICAL TREATMENT OF PATIENTS WITH EXTRAHEPATIC PORTAL HYPERTENSION

Nazirov Feruz Gafurovich, Ismailov Saidimurod Ibragimovich, Devyatov Andrey Vasilievich, Babadjanov Azam Khasanovich, Tuksanov Alisher Iskandarovich, Baibekov Renat Ravilievich, Matkarimov Shokhjakhon Ulugbekovich

"Republican Specialized Scientific and Practical Medical Center for Surgery named after Academician V. Vakhidov", Republic of Uzbekistan, Tashkent

e-mail: [sh.u.matkarimov@gmail.com](mailto:sh.u.matkarimov@gmail.com)

**Резюме.** Жигардан ташқари портал гипертензияда қизилўнғач ва ошқозон варикоз томирларидан қон кетишининг олдини олиш бўйича қўлланилган усулларнинг самарадорлиги даволашнинг бир босқичида атиги 48,1% ни ташкил қилади, энг қийин тоифалар портал тизим тромбози ва талоқ тўшаги тромбози бўлган. Бир босқичли ёки комбинацияланган жарроҳлик усулларининг натижалари 60% ҳолларда, ўз навбатида, портал венанинг каверноз трансформацияси билан бу кўрсаткич 65,0%, талоқ венасининг изоляцияланган тромбози - 71,4% ва портал вена тромбози - 73,5% ни ташкил қилади.

**Калит сўзлар:** жигардан ташқари портал гипертензия, қизилўнғач ва ошқозон варикоз томирларидан қон кетиш, жарроҳлик даволаш, натижалар, тез ва узоқ муддатли асоратлар.

**Abstract.** The effectiveness of the methods taken to prevent variceal bleeding in extrahepatic portal hypertension in one stage of treatment is only 48.1%, while the most difficult categories were thrombosis of the portal system and thrombosis of the splenoportal bed with good results of one-stage or combined surgical approaches in 60 % of cases, in turn, with cavernous transformation of the portal vein, this figure is 65.0%, isolated splenic vein thrombosis - 71.4% and portal vein thrombosis - 73.5%.

**Keywords** extrahepatic portal hypertension, variceal bleeding, surgical treatment, results, immediate and long-term complications.

**Актуальность исследования.** Внепеченочная форма портальной гипертензии (ВПГ) – синдром портальной гипертензии (ПГ), не связанный не с цирротическим и не с онкологическим поражением печеночной паренхимы, при этом включающий довольно широкий спектр заболеваний различной этиологии и патогенеза, поражающих сосудистую систему печени на различном уровне: от микроциркуляторного русла до магистральных сосудов.

До 30% тромбозов ВВ приходится именно на внепеченочный тромбоз. По данным литературы, ТВВ является причиной кровотечений из варикозных вен пищевода и желудка (ВРВПЖ) в 25-30% случаев, а в детском возрасте до 68-84% случаев.

В последние годы понимание этиопатогенеза обструкции воротной вены значительно расширилось, что привело к значительному улучшению результатов лечения, благодаря селекции пациентов и соответственно выбору наиболее оптимального способа коррекции ВПГ. В клинической практике, выбор оперативного пособия при ВПГ решается на основании проходимости спленопортального русла, которое и определяет тактику оперативного вмешательства, как радикальный способ коррекции ПГ (снижение портального давления за счет одного из вариантов портосистемного шунтирования), условно-радикальный (разобщение азиго-портального венозного коллектора) или палиативный (вариант временного эндоскопического вмешательства под средством лигирования или склеротерапии ВРВПЖ при остром кровотечении или его угрозе).

**Цель исследования.** В статье проанализированы и оценены ближайшие и отдаленные результаты различных вариантов коррекции ВПГ.

**Материал и методы.** В исследование включен 131 больной с различными формами ВПГ, которым выполнены различные варианты хирургической профилактики рецидивов кровотечений из ВРВПЖ в ГУ «РСНПМЦХ имени академика В. Вахидова» за период с 2006 по 2020 г. Пациентов мужского пола было 58,0%, тогда как женского пола 42,0%, соответст-

венно. В основном преобладали пациенты юношеского (41,2%) и молодого возраста (45,0%). Пациенты зрелого и пожилого возраста составили в совокупности всего 13,7%.

Сбор анамнеза показал, что приобретенная тромбофилия имела место у 4 (3,0%) пациентов молодого возраста у которых был подтвержден гематологический статус - повышенный уровень фактора VIII свертывания; наследственная тромбофилия связанная с мутацией гена метилентетрагидрофолатредуктазы и дефицита антитромбина отмечалась в двух (1,5%) и одном (0,76%) случаях, соответственно. Развитие ВПГ связанное с патологическим протеканием беременности отмечено у 3 (2,3%) пациенток и у 5 (3,8%) пациенток было связано с длительным приемом контрацептивных препаратов и изменением гормонального фона организма. У наибольшего количества пациентов юношеского (42/32,0%) и молодого возраста (31/23,6%) с ВПГ в анамнезе отмечен перенесенный пупочный сепсис, связанный в большинстве случаев с обменными переливаниями крови в неонатальном периоде и неправильной обработкой пуповины.

У 5 (3,8%) пациентов с ВПГ отмечены сопутствующие болезни Крона (3/2,3%) и неспецифический язвенный колит (2/1,5%), которые могли стать причиной ВПГ. Два пациента (1,5%) длительное время находились на специфическом лечении по поводу туберкулезного мезаденита. У 19 (14,5%) ВПГ интерпретировано на фоне идиопатического фиброза печени и в остальных случаях (10/7,6%) как криптогенной этиологии.

Изолированный «тромбоз воротной вены» и «тромбоз спленопортального русла» диагностирован у 49 и 50 (38,1%) пациентов соответственно. «Тромбоз воротной системы» и изолированный «тромбоз селезеночной вены», отмечен всего у 5 (3,8%) и у 7 (5,3%), соответственно. В остальных случаях имела место «кавернозная трансформация воротной вены».

Всего пациентов с тотальным ВРВПЖ было 24 (18,3%), распространение процесса в области кардии желудка отмечено у 94 (71,8%) пациентов. При этом в основном преобладали пациенты с максимальным расширением венозных вен.

Самыми часто встречающимися жалобами при плановой госпитализации пациентов с ВПГ в стационар, являлись: общая слабость, боли и тяжесть в левом подреберье, носовые кровотечения. По данным ультразвукового исследования увеличенная селезенка определялась у 119 (90,8%) больных.

**Результаты.** В таблице 1 показано распределение больных с ВПГ по частоте ближайших осложнений после различных вмешательств, из которой видно, что практически во всех случаях отсутствовало развитие печеночной недостаточности, которая является основным осложнением у больных ЦП. Однако, развитие отечно-асцитического синдрома отмечено у 4 (7,0%) пациентов после ТРГЭК, у 1 (2,0%) пациента после ПСШ и у 2-х (8,7%) после ЭВ. Такие, специфические осложнения как анастомозит (2 (3,5%)) и некроз стенки желудка (1 (1,8%)) были характерны для ТРГЭК. Бронхолегочные осложнения наблюдались среди пациентов во всех сравниваемых группах (таблица 1). Всего пациентов с осложненным течением ближайшего послеоперационного периода было 18 (13,7%), а отсутствие осложнений отмечено у 113 (86,3%) пациентов. В отдаленном периоде, основным осложнением явилось гастроэзофагеальное кровотечение из ВРВПЖ или по причине развития геморрагического гастрита (табл. 2).

Так, при распределении больных с ВПГ по частоте отдаленных осложнений или необходимости дополнительных этапов для профилактики рецидивов кровотечений из ВРВПЖ, которое представлено в таблице 2, отмечено, что рецидив кровотечения из ВРВПЖ наблюдался у 20 (35,1%) пациентов после ТРГЭК, у 9 (17,6%) пациентов после ПСШ и у 15 (65,2%) пациентов после ЭВ.

**Таблица 1.** Распределение больных с ВПГ по частоте ближайших осложнений после различных вмешательств

Осложнение	ТРГЭК		ПСШ		ЭВ		Итого	
	абс.	%	абс.	%	абс.	%	абс.	%
Печеночная недостаточность	0	0,0%	0	0,0%	0	0,0%	0	0,0%
Асцит	4	7,0%	1	2,0%	2	8,7%	7	5,3%
Геморрагический синдром и эрозивный анастомозит	2	3,5%	0	0,0%	0	0,0%	2	1,5%
Некроз стенки желудка в зоне разобщения	1	1,8%	0	0,0%	0	0,0%	1	0,8%
Бронхо-легочные	5	8,8%	2	3,9%	1	4,3%	8	6,1%
Всего больных с осложнениями	8	14,0%	3	5,9%	3	13,0%	18	13,7%
Больных без осложнений	49	86,0%	48	94,1%	20	87,0%	113	86,3%

**Таблица 2.** Распределение больных с ВПГ по частоте отдаленных осложнений или необходимости дополнительных этапов для профилактики рецидивов кровотечений из ВРВПЖ

Осложнение	ТРГЭК		ПСШ		ЭВ		Итого	
	абс.	%	абс.	%	абс.	%	абс.	%
Рецидив кровотечения из ВРВПЖ	20	35,1%	9	17,6%	15	65,2%	44	33,6%
Эрозивный гастрит с кровотечением	6	10,5%	2	3,9%	1	4,3%	9	6,9%
Дополнительные сеансы профилактического ЭЛ (без кровотечения)	9	15,8%	9	17,6%	4	17,4%	22	16,8%
Всего больных с риском или рецидивом кровотечения	31	54,4%	18	35,3%	19	82,6%	68	51,9%

Эрозивный-геморрагический гастрит отмечен у 6 (10,5%) пациентов после ТРГЭК, у 2 (3,9%) пациентов после ПСШ и у 1(4,3%) пациента после ЭВ. Более информативная детализация эффективности способа профилактики рецидивов кровотечений при ВПГ, представлена на диаграмме рис. 1. Как видно из диаграммы, эффективность лечения в один этап отмечена только у 45,6% пациентов после ТРГЭК, тогда как после ПСШ у 64,7% пациентов. Следует также отметить, несмотря на то, что ЭВ являются в основном дополнительным или пред этапным пособием, тем ни менее у 17,4% пациентов, данное вмешательство явилось окончательной процедурой. Общая эффективность, не зависимо от методики профилактики кровотечений из ВРВПЖ, в один этап отмечена только у 48,1% пациентов с ВПГ.

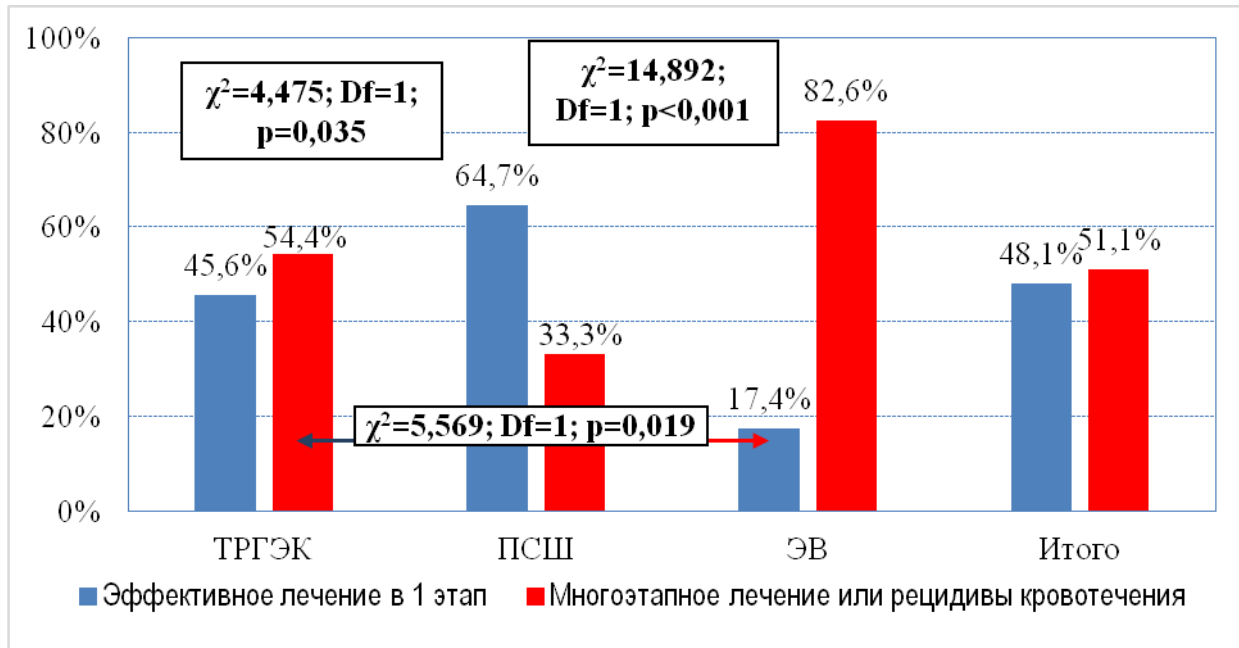
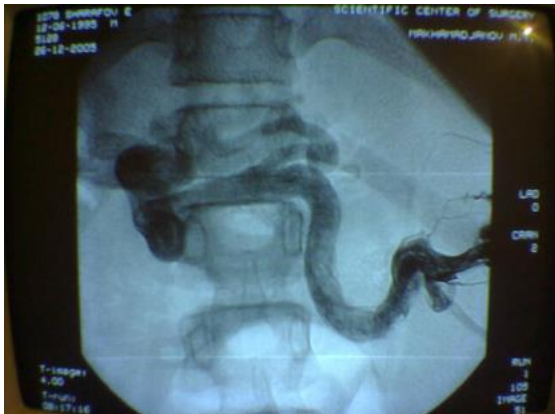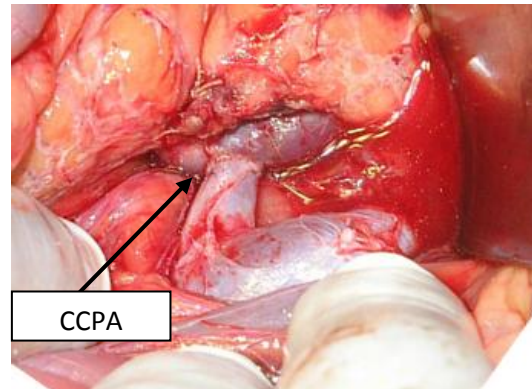


Рис. 1. Вероятность эффективной одноэтапной профилактики рецидивов кровотечений из ВРВПЖ при ВПГ

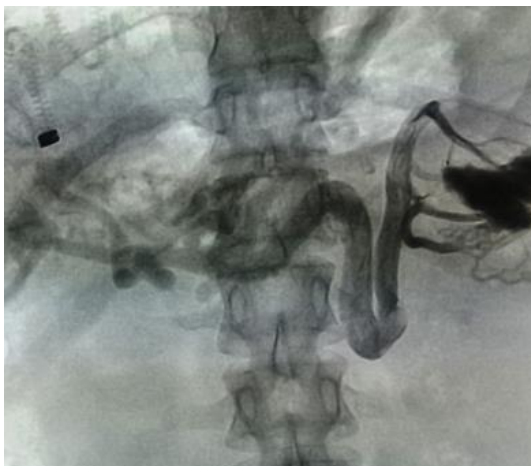


А. Спленопортограмма. ВПГ. Хороший ствол СВ

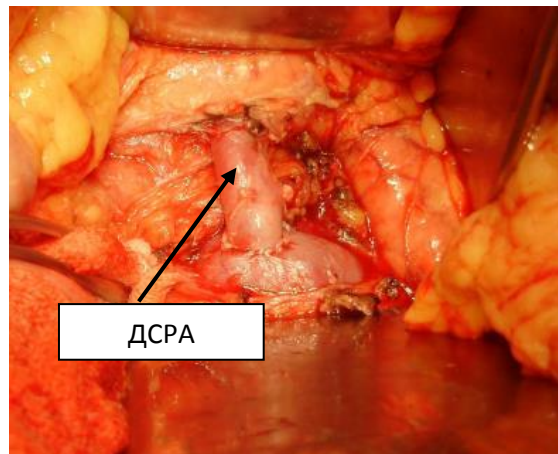


Б. Интраоперационная картина. Наложен ССРА

Рис. 2. ВПГ. Кавернозная трансформация ВВ. Наложение ССРА

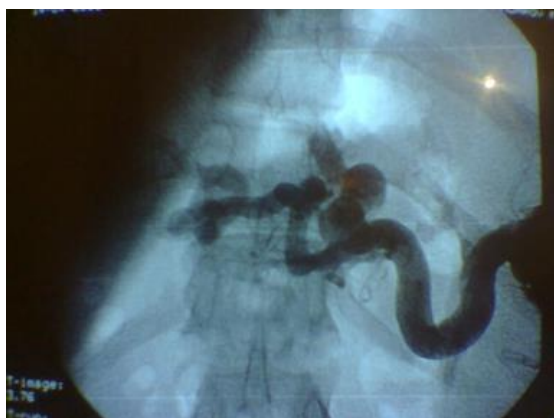

А. Спленопортограмма. Тромбоз ВВ

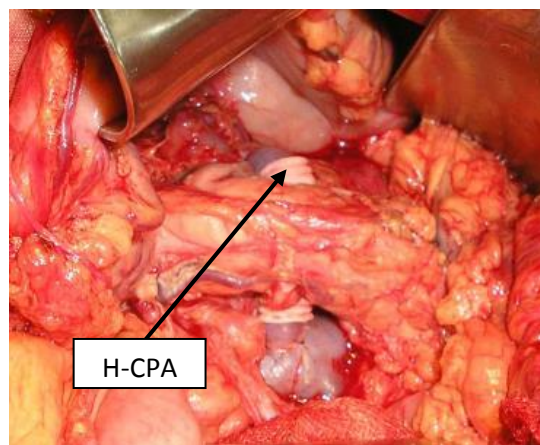


Б. Интраоперационная картина. Наложен ДСРА

Рис. 3. ВПГ. Тромбоз ВВ. Наложение ДСРА

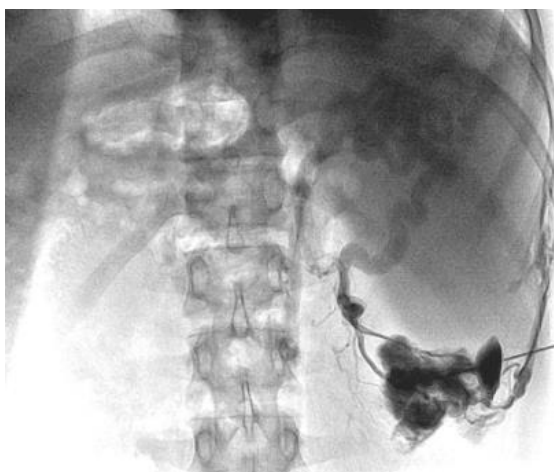


А. Спленопортограмма. Тромбоз ВВ. Хороший ствол СВ.

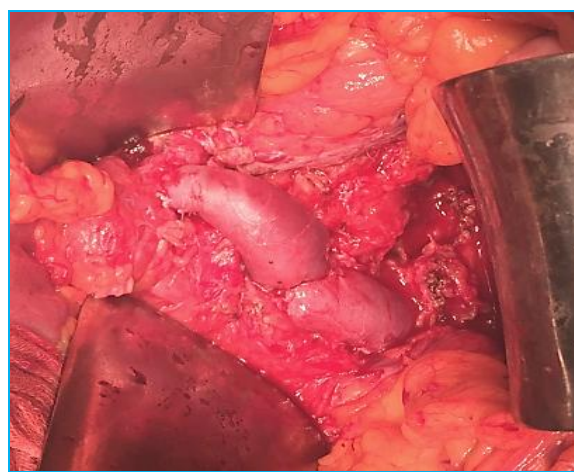


Б. Интраоперационная картина. Наложен Н-СРА со вставкой из внутренней яремной вены с ограничительной манжетой. Вставка проведена под ПЖЖ

Рис. 4. ВПГ. Тромбоз ВВ. Наложение Н-СРА



А. Спленопортография. Отсутствие ствола СВ и ВВ



Б. Наложен мезентерико-кавальный анастомоз с Н-вставкой

Рис. 5. ВПГ. Тромбоз спленопортального русла. Наложение Н-МКА

Различные варианты успешного выполнения ПСШ у больных с ВПГ приведены на рис. 2, 3, 4.

Как видно на рис. 2 (А, Б), на спленопортограмме (А) прослеживается свободно проходимый ствол селезеночной и портальной вены, что определило возможность выполнения ПСШ, в частности выполнен вариант ССРА (Б). На рис. 3 (А, Б), также на спленопортограмме (А) отмечен вариант благоприятный для выполнения ПСШ, в частности удалось анастомозировать (ДСРА) дистальный конец селезеночной вены в бок основного ствола левой почечной вены (Б).

Интересным является вариант использования правой внутренней яремной вены при условии выраженного анатомического диастаза между анастомозируемыми сосудами, что показано на рис. 4.

Одним из частых вариантов при выполнении ПСШ у пациентов с ВПГ, является использование одного из венозных брыжеечных сосудов. Так, на рис. 5 представлен клинический вариант использования брыжеечной вены с ее анастомозированием либо в нижнюю полую вену, либо в ствол левой почечной вены.

При отсутствии проходимости спленопортального русла производился ТРГЭК.

С клинической точки зрения, заслуживает внимание анализ эффективности одноэтапной профилактики рецидивов кровотечений из ВРВПЖ, в зависимости от причин развития ВПГ (таблица 4). Так, для ТРГЭК, наиболее эффективной одноэтапной профилактикой, является тромбоз спленопортального русла, с показателем в 54,3%, а для ПСШ – тромбоз воротной вены, с показателем 63,9%. Следует отметить, что небольшое количество наблюдений при ВПГ по причине изолированного тромбоза селезеночной вены, исключает возможность достоверной оценки эффективности какого-либо пособия, тем ни менее, использование мезентериального венозного притока при ПСШ, дает возможность в выполнении радикальной коррекции ПГ.

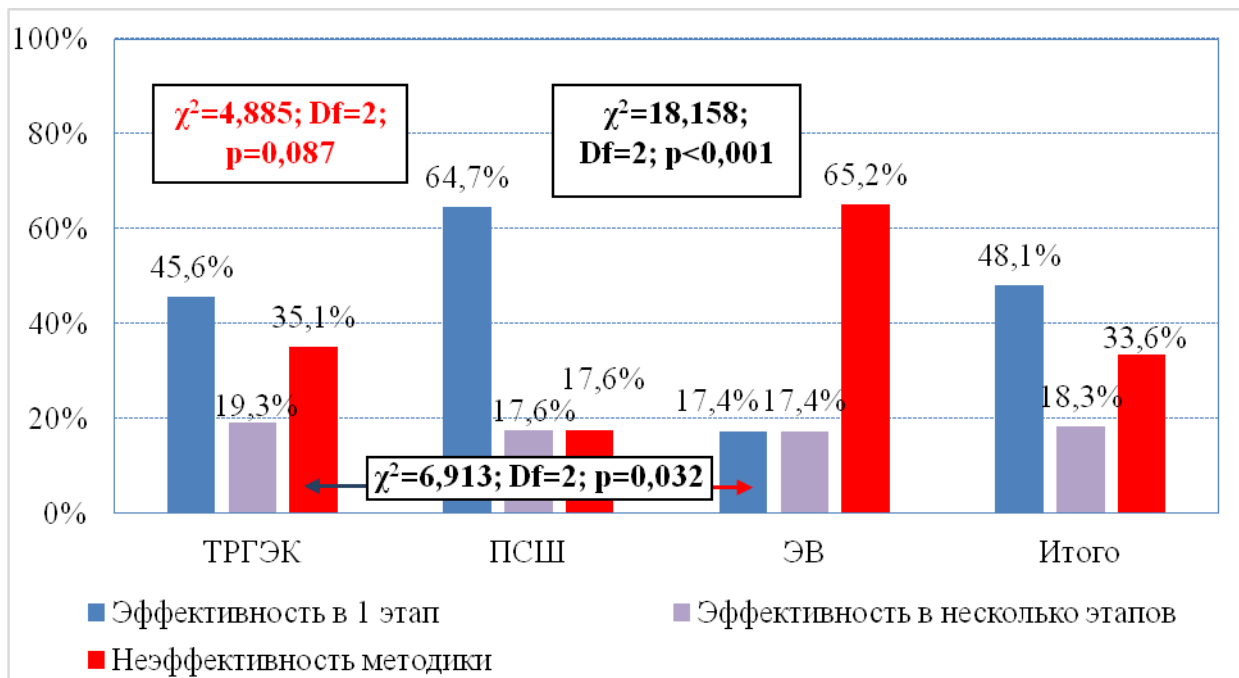
Использование многоэтапной тактики у данной категории пациентов в зависимости от причин развития ВПГ, определило, что наиболее уязвимой группой пациентов, являются пациенты с тромбозом воротной системы, которым в 40,0% случаях приходится выполнить многоэтапную коррекцию с использованием ТРГЭК (табл. 5).

**Таблица 4.** Вероятность эффективной одноэтапной профилактики рецидивов в зависимости от причины ВПГ

Причина ВПГ	ТРГЭК		ПСШ		ЭВ		Итого	
	абс.	%	абс.	%	абс.	%	абс.	%
Тромбоз воротной системы	1	20,0%	0	0,0%	0	0,0%	1	20,0%
Тромбоз воротной вены	3	37,5%	23	63,9%	1	20,0%	27	55,1%
Тромбоз спленопортального русла	19	54,3%	1	33,3%	2	16,7%	22	44,0%
Кавернозная трансформация воротной вены	1	33,3%	8	72,7%	1	16,7%	10	50,0%
Тромбоз селезеночной вены	2	33,3%	1	100%	0	0,0%	3	42,9%
Всего	26	45,6%	33	64,7%	4	17,4%	63	48,1%

**Таблица 5.** Вероятность эффективности многоэтапного подхода к профилактике рецидивов

Причина ВПГ	ТРГЭК		ПСШ		ЭВ		Итого	
	абс.	%	абс.	%	абс.	%	абс.	%
Тромбоз воротной системы	2	40,0%	0	0,0%	0	0,0%	2	40,0%
Тромбоз воротной вены	1	12,5%	7	19,4%	1	20,0%	9	18,4%
Тромбоз спленопортального русла	6	17,1%	0	0,0%	2	16,7%	8	16,0%
Кавернозная трансформация воротной вены	0	0,0%	2	18,2%	1	16,7%	3	15,0%
Тромбоз селезеночной вены	2	33,3%	0	0,0%	0	0,0%	2	28,6%
Всего	11	19,3%	9	17,6%	4	17,4%	24	18,3%



**Рис. 6.** Эффективность предпринятой тактики по профилактике рецидивов кровотечений из ВРВПЖ при ВПГ

На диаграмме рис. 6 показана эффективность от предпринятой тактики. Для ТРГЭК, одноэтапная тактика была эффективна только у 45,6% пациентов, в несколько этапов у 19,3% и не эффективной методика оценена у 35,1% пациентов с ВПГ. Наиболее эффективным пособием в один этап явилось ПСШ, с показателем 64,7%, при этом неэффективность методики оценена у 17,6%.

**Обсуждения.** Единственным вариантом лечения при тромбозе воротной системы явилось ТРГЭК, что связано с отсутствием пригодных сосудов для ПСШ и наличием распространения варикоза на желудок с формированием узлов в труднодоступных для ЭЛ зонах, при этом эффективность разобщения составила 20% (у 1 из 5), еще 40% (2) потребовались дополнительные профилактические сеансы ЭЛ;

При тромбозе ВВ одноэтапная эффективность ПСШ составила 63,9% (у 23 из 36 больных), дополнительные эндоскопические сеансы потребовались 19,4% (7) пациентов, в целом составив долю успешного лечения – 83,3% (30); при выполнении ТРГЭК эти показатели составили 37,5% (у 3 из 8), 12,5% (1) и в целом – 50% (4) соответственно; ЭВ привели к эффективному лечению только у 20% (у 1 из 5), 20% и в целом у 40% (2);

При тромбозе спленопортального русла наиболее эффективным оказалось ТРГЭК – 54,3% (у 19 из 35 больных в один этап), 17,1% (у 6 в несколько этапов) и в целом у 71,4% (25); при ПСШ отмечена одноэтапная эффективность только у 1 из 3 (33,3%) пациентов; ЭВ привели к эффективному лечению также у 33,3% (у 4 из 12), по 16,7% (2) в один и несколько этапов;

При кавернозной трансформации ВВ наиболее эффективным оказалось ПСШ – 72,7% (у 8 из 11 больных в один этап), 18,2% (у 2 в несколько этапов) и в целом у 90,9% (10); при ТРГЭК одноэтапная эффективность достигнута только у 33,3% (у 1 из 3) пациентов; ЭВ привели к эффективному лечению также у 33,3% (у 2 из 6), по 16,7% (1) в один и несколько этапов;

При тромбозе СВ выполнение ТРГЭК позволило у 66,7% (у 4 из 6) добиться хорошего результата, в один этап у 33,3% и в несколько этапов еще у 33,3% (2); ПСШ (Н-МКА) выполнено только 1 пациенту с хорошим эффектом; ЭВ при этом варианте ВПГ не производились.

После выполненного ДСРА отмечен адекватный сброс с селезеночной вены в ствол левой почечной вены, тем самым разгрузив конгломераты вен гастроэзофагеальной зоны. В тоже время через 5 лет после ТРГЭК отмечается появление новых венозных стволов в области кардиоэзофагеального перехода, что требует проведение этапного ЭВ.

**Выводы.** Совокупность всех предпринятых методов профилактики рецидивов кровотечения из ВРВПЖ при ВПГ позволила только в 48,1% случаев получить хороший результат в один этап лечения, у 16,8% потребовались дополнительные сеансы ЭВ ввиду отсутствия регресса со стороны ВРВПЖ, при этом с учетом причины формирования подпеченочного блока наиболее сложной категорией явились тромбоз воротной системы и тромбоз спленопортального русла с эффективностью одноэтапных или сочетанных хирургических подходов в 60% случаев, в свою очередь при кавернозной трансформации ВВ этот показатель составил 65,0%, изолированном тромбозе СВ – 71,4% и тромбозе ВВ – 73,5%.

В зависимости от варианта хирургической профилактики рецидивов кровотечения из ВРВПЖ при ВПГ наилучшие результаты получены при ПСШ, эффективность которого в 1 этап составила 64,7%, дополнительные эндоскопические сеансы потребовались 17,6% пациентов, в целом составив долю успешного лечения – 82,4%, однако выполнение данного вмешательства ограничено анатомическими условиями при различных вариантах подпеченочного блока (38,9%), в свою очередь при выполнении ТРГЭК эти показатели составили 45,6%, 19,3% и в целом – 64,9% соответственно (к ПСШ –  $\chi^2=4,885$ ; Df=2;  $p=0,087$ ); ЭВ привели к эффективному лечению только в целом в 34,8% случаев (к ПСШ –  $\chi^2=18,158$ ; Df=2;  $p<0,001$ ; к ТРГЭК -  $\chi^2=6,913$ ; Df=2;  $p=0,032$ ).

#### Литература:

1. Kumar A, Sharma P, Arora A. Review article: portal vein obstruction--epidemiology, pathogenesis, natural history, prognosis and treatment. Aliment Pharmacol Ther. 2015;41(3):276-92. doi: 10.1111/apt.13019.
2. Pargewar S.S, Desai S., Rajesh S. et al. Imaging and radiological interventions in extra-hepatic portal vein obstruction //World J Radiol. 2016 Jun 28;8(6):556-70. doi: 10.4329/wjr.v8.i6.556.
3. Aman Elwadhi, Sharmila B Mukherjee Extra Hepatic Portal Vein Obstruction – Unobstructed. Indian Pediatr. 2018;55(3):239-240.
4. Khanna R, Sarin S.K. Idiopathic portal hypertension and extrahepatic portal venous obstruction. Hepatol Int. 2018;12(1):148-167. doi: 10.1007/s12072-018-9844-3.
5. Sharma R, Pradhan B, Karki P, Bartaula B. Clinico-epidemiological Profile of Extra Hepatic Portal Vein Obstruction: A Tertiary Care Hospital Based Retrospective Study. Kathmandu Univ Med J (KUMJ) 2019;17(65):30-34.
6. Yogesh K. C., Vijay B. Portal vein thrombosis. J Clin Exp Hepatol. 2015;5(1):22-40. doi: 10.1016/j.jceh.2014.12.008.

#### **АНАЛИЗ РЕЗУЛЬТАТОВ ХИРУРГИЧЕСКОГО ЛЕЧЕНИЯ БОЛЬНЫХ С ВНЕПЕЧЕНОЧНОЙ ПОРТАЛЬНОЙ ГИПЕРТЕНЗИЕЙ**

*Назиров Ф.Г., Исмаилов С.И., Девятов А.В., Бабаджанов А.Х., Туксанов А.И., Байбеков Р.Р., Маткаримов Ш.У.*

**Резюме.** Эффективность предпринятых методов профилактики кровотечения из варикозно расширенных вен пищевода и желудка при внепеченочной портальной гипертензии в один этап лечения составляет только 48,1%, при этом наиболее сложными категориями явились тромбоз воротной системы и тромбоз спленоортального русла с хорошими результатами одноэтапных или сочетанных хирургических подходов в 60% случаев, в свою очередь при кавернозной трансформации воротной вены этот показатель составляет 65,0%, изолированном тромбозе селезеночной вены – 71,4% и тромбозе воротной вены – 73,5%.

**Ключевые слова:** внепеченочная портальная гипертензия, кровотечения из варикозно расширенных вен пищевода и желудка, хирургическое лечение, результаты, ближайшие и отдаленные осложнения.

УДК: 616.381-007.43-089.

## РОЛЬ И МЕСТО ПОЛИМЕРНЫХ ИМПЛАНТАТОВ В ГЕРНИОПЛАСТИКЕ

Норов Фируз Хакбердиевич, Хамдамов Бахтиёр Зарифович, Хамдамов Илхом Бахтиёрович,  
Хамдамов Алишер Бахтиёрович  
Бухарский Государственный медицинский институт, Республика Узбекистан, г. Бухара

## ЧУРРАЛАРНИ ДАВОЛАШДА ПОЛИМЕРЛИ ИМПЛАНТАТЛАР ЎРНИ ВА АҲАМИЯТИ

Норов Фируз Хакбердиевич, Хамдамов Бахтиёр Зарифович, Хамдамов Илхом Бахтиёрович,  
Хамдамов Алишер Бахтиёрович  
Бухоро Давлат тиббиёт институти, Ўзбекистон Республикаси, Бухоро ш.

## THE ROLE AND LOCATION OF POLIMER IMPLANTS IN HERNIOPLASTY

Norov Firuz Khaqberdiyevich, Khamdamov Bakhtiyor Zarifovich, Khamdamov Ilkhom Bakhtiyorovich,  
Khamdamov Alisher Bakhtiyorovich  
Bukhara State Medical Institute, Republic of Uzbekistan, Bukhara

e-mail: [dr.hamdamov@mail.ru](mailto:dr.hamdamov@mail.ru)

**Резюме.** Қорин олд девори чурраларини даволашнинг самарали усулларини амалиётга қўллашнинг эволюцион жараёнларини ўрганиш шуни кўрсатдики, ўтган асрнинг 60-70 йилларида қўлланилган синтетик материаллар: капрон, лавсан, тефлонлар аксарият ҳолларда жароҳат томонидан асоратларни юзага келишига сабаб бўлган. Бугунги кунда полипропилен тўрларини қўллаш асносида чурраларни аллопротезлаш амалиётининг самарадорлигини кескин ошишига сабаб бўлди. Полипропилен тўрлари ёрдамида операциядан кейинги чурраларни даволашда апоневроз устидан ва мушак остидан фиксацияни амалга ошириш клиник амалиёт натижаларини яхшиланишига олиб келди, чурранинг қайталаниши ва бошқа асоратлари кузатилмай қолди. Аллопротезловчи усулни ҳар бир беморга нисбатан индивидуал тарзда танлаш зарурлиги уқтирилади.

**Калит сўзлар:** вентрал чурра, аллогерниопротезлаш, полипропилен, операция усули.

**Abstract.** The evolution of surgical treatment of postoperative ventral hernias is associated with the widespread introduction of modern alloplastic materials into clinical practice, which has significantly improved postoperative results. At the same time, the article presents data on the use of various synthetic materials and the results of their application in an evolutionary order. Modern alloproteizable materials, in particular polypropylene, are inert, do not cause any reactions, and the percentage of recurrent abdominal hernias is low. The most rational is the supraponeurotic and submuscular fixation of the prosthesis. A comprehensive comprehensive analysis of the results of the treatment of hernias makes it possible to choose the right method of treatment of patients.

**Key words:** ventral hernia, allogeneic prosthetics, polypropylene, method of operation.

**Актуальность исследования.** После операции на органах брюшной полости по поводу различных заболеваний и повреждений могут развиваться послеоперационные грыжи (ПГ). Удельный вес ПГ неуклонно возрастает и составляет 26% в общей массе грыженосителей (11). Несмотря на значительные количества хирургических методов коррекции в герниологии, частота рецидивов грыж достаточно большая и составляет по данным разных авторов от 10 до 60% (3,7,8,9). Основными причинами повторного появления грыж служат большие размеры грыжевых ворот, погрешности в оперативной технике, послеоперационные осложнения со стороны раны, легких, неадекватная реабилитация больных в послеоперационном периоде.

Эволюция хирургического лечения послеоперационных вентральных грыж (ПОВГ) связана с широким внедрением современных аллопластических материалов, что значительно улучшило послеоперационные результаты (2).

Важнейший этап развития пластической хирургии грыж живота связан с синтезом высокомолекулярных полимеров. Б.В.Петровский (1964) на 8-м пленуме правления Всесоюзного научного общества хирургов, подчеркивая актуальность использования полимеров в медицине, отметил, что этот метод дал нам в руки мощное средство, расширяющие показания к целому ряду до сего времени недоступных и неизлечимых заболеваний, и способы гарантирующие от рецидива заболеваний. Период 1960-1970 гг. характеризуется широким распространением способов операций при грыжах с использованием синтетических материалов с которыми связывали большие надежды. Внедрению метода в хирургическую практику способствовала его относительная простота, а также стремление хирургов улучшить отдаленные результаты операционного лечения грыж различной локализации. Современные полимеры обладают большой прочностью, эластичностью, достаточной биологической и химической инертностью, не токсичны, легко стерилизуются. За сравнительно короткий период был накоплен значительный опыт реконструктивных операций при послеоперационных и рецидивных грыжах с использованием синтетических материалов, который на первых порах показали эффективность и перспективность метода (2,4). Наибольшее распространение получили поливинилалкоголь, капрон, лавсан, паралон; за рубежом – нейлон, перлон, айвалон, тефлон, марлекс, терилен. Синтетическими материалами чересчур увлеклись клиницисты. Расширение показаний к протезированию брюшной стенки при простых грыжах, использование в качестве протеза случайных полимерных материалов, нередко предназначенных для технических целей, отрицательно сказалось на клинических результатах. Постепенно синтетические материалы стали реже применяться при пластике грыжевых дефектов, что связано было большим количеством послеоперационных осложнений в раннем послеоперационном периоде. Это, преж-

де всего чаще образованием сером в подкожной основе (15,16) инфильтратов и нагноений, длительно не заживающих свищей (3,5). Нередки случаи нагнаивания путем длительной секвестрации трансплантатов (12). Чрезвычайно настораживают сообщения отечественных и зарубежных хирургов о канцерогенности пластмасс при их длительной имплантации (14,19,20).

Отрицательные результаты применения синтетических материалов явилось стимулом для дальнейших экспериментальных работ по подбору полимеров и поисков наиболее оптимальной структуры протеза. Особо следует отметить работы Т.Т.Дауровой и соавторов (1977) в результате их исследований установлена, что трикотажные безузельковые сетки из лавсанового фторлонового волокна наиболее полно отвечают требованиям, предъявляемым к синтетическим пластическим материалам. Они сочетают химическую и биологическую инертность с механической прочностью, не токсичны, не оказывают аллергического или канцерогенного воздействия. Данные протезы, помещенные в ткани брюшной стенки, вызывают развитие местного асептического воспаления, которое заканчивается формированием фиброзной ткани. Лавсановые и фторлоновые сетки способны длительно сохранять в организме первоначальную прочность, что особенно важно для протезов предназначенных укреплять неполноценные в анатомо-функцио-нальном отношении ткани брюшной стенки при грыжах. Это свойство выгодно отличает фторлоновые и лавсановые стенки от капронов. Последние рассасываются в тканях организма, а поэтому могут быть использованы только для временного укрепления тканей, создавая благоприятные условия для формирования соединительнотканного рубца после успешно выполненной аутопластики. Применение синтетических материалов противопоказаны в условиях инфекции. В тех же случаях, когда после произведенной пластики возникает нагноение, трансплантат следует удалить, так как он будет препятствовать заживлению раны.

Таким образом, все пластические материалы, применяемые для лечения сложных дефектов брюшной стенки, обладают теми или иными недостатками. Однако изучение отдаленных результатов свидетельствует о том, что с их помощью удается резко снизить количество рецидивов, что имеет большое практическое значение и оправдывает дальнейшие поиски в этом направлении.

Сегодня разработаны и внедрены в медицинскую практику новые типы полимерных сетчатых материалов. Наиболее распространенным среди них является полипропилен (1). Он применяется в виде сеток, которые имеют «вязаную» структуру и состоит из монофильных волокон.

В ряде статей посвященных проблеме лечения больших послеоперационных вентральных грыж, анализируется опыт применения ненатяжных способов герниопластики: над апоневрозом – «onlay»; ретромускулярно «sublay»; в виде заплаты «inlay» (6,13).

При методике onlay аллопротез укладывается над апоневрозом и фиксируется к нему по периметру грыжевых ворот с отступом от края не менее чем на 1,5-2,5 см. Преимуществом этого способа является то, что он технически наиболее прост и при этом нет контакта сетки с органами брюшной полости (3).

Однако многие авторы сообщают об относительно высокой вероятности возникновения рецидивов ПОВГ, частота которых по данным разных авторов колеблется от 6 до 50% (10,17). Это объясняется тем, что при установке протеза on lay способом, имплантат непосредственно контактирует с подкожно жировой клетчаткой (ПЖК). При мобилизации подкожно жировой клетчатки от апоневроза на большое расстояние (на 5-6 см в каждую сторону) повреждаются пути лимфоотока и образуется полость где скапливается жидкость, в результате чего образуются серомы, гематомы (18).

Методику sub lay впервые предложили Stoppa и Rives еще в 1973 году. Протез при этом способе располагается между мышцами и апоневротическими тканями позади мышц на расстоянии 5-6 см от края дефекта и обеспечивает достаточный контакт с тканями предупреждая чрезмерного сморщивания протеза. Применение данной методики позволяет провести реконструкцию дефекта ПБС и восстановить физиологическую ее функцию. Но при этой методике часто возникает трудности связанные с изоляцией внутренних органов от имплантата. Частота рецидивов при sublay методике по данным литературы составляет 12 %, а частота ретенционных послеоперационных осложнений колеблется от 20 до 45,8% (13).

«Inlay» методика предполагает закрытие грыжевого дефекта ПБС непосредственно сетчатым имплантом по окружности в виде заплаты. Сетчатый эндопротез располагается под апоневрозом, края дефекта над сеткой не соединяются. При этом грыжевой мешок по передбрюшинной клетчатке отделяют от апоневроза с созданием «кармана» на расстоянии 3-4 см от края грыжевых ворот. Это техника полностью отвечает требованиям ненатяжной пластики и сохраняет прежний объем брюшной полости. Но, тем не менее, при данной методике не всегда удается полностью изолировать петли кишечника от сетчатого имплантата брюшиной или сальником и впоследствии возникают не желательные осложнения. По данным разных авторов частота рецидивов при in lay пластики составляет 3-44 % (17).

Кроме выше указанных способов аллогерниопластики существуют и комбинированные методы. Это определенная совокупность способов герниопластики, которая, как правило, используется при вентральных грыжах значительного размера, а также при высоком риске развития внутрибрюшной гипертензии и включает перемещение собственных тканей пациента (отдельных участков прямых мышц живота или апоневроза наружной\_косой мышцы) и имплантацию эндопротеза (7,17,19).

Среди факторов риска развития послеоперационных вентральных грыж особое место занимают генетические. Наличие мутаций генов коллагена COL1, COL3, матричной металлопротеиназы MMP19 увеличивает риск к грыжеобразованию. С середины XX века установлена тесная связь грыже-образования и некоторых наследственных



дисплазий соединительной ткани (синдром Марфана, синдром Элиса Данло, синдром незавершенного остеогенеза и др.) (2,20).

К сожалению, широкое внедрение методов аллогерниопластики не привело к существенному улучшению показателей частоты послеоперационных осложнений - снижение частоты рецидивов достигается путем увеличения местных осложнений (1,4,9). К числу последних относят серомы, нагноение, мешомы, связанные с миграцией сетки, дисфункция мышц передней брюшной стенки, в том числе обусловленная фиброзной контрактурой. Особое место в структуре послеоперационных осложнений занимает абдоминальный компартмент-синдром (10,19).

Профилактика абдоминального компартмент – синдрома (АКС), связанного с вправлением в брюшную полость большого объема органов, которые содержатся в грыжевом мешке, является одной из основных проблем герниопластики. (7,9,10).

Клинические симптомы, которые наблюдаются при АКС, неспецифичны, что может привести к ошибочному диагнозу, и соответственно – к ошибкам в выборе лечебной тактики. Высокое ЦВД или ДЗЛА на фоне гиповолемии и тахикардии, снижение сатурации и резкая одышка, олигурия или ухудшения сознания могут толковаться специалистами, как проявления полиорганной недостаточности септического, постравматического, кардиального или постгеморрагического генеза. В связи с этим большое внимание уделяется мониторингу внутрибрюшного давления (ВБД) считают, что нормальная величина ВБД зависит от индекса массы тела (11).

Тяжесть АКС зависит от скорости нарастания и величины внутри-брюшной гипертензии, а также состояния гемодинамики, дыхания и других функций. Обычно синдром развивается на протяжении нескольких часов [Морозов Д.А., 2011]. Пороговая величина ВБД, которая приводит к развитию АКС остается предметом дискуссий, но без сомнения частота АКС пропорциональна росту ВБД выше 10 мм рт. ст. При ВБД > 35 мм рт. ст АКС наблюдается у всех людей и без хирургического лечения приводит к летальному результату в 100 процентах случаев (4,5).

Сегодня единственным эффективным методом лечения, которое выполняется немедленно после диагностики АКС, является хирургическая декомпрессия брюшной полости, причем по жизненным показателями ее даже рекомендуют выполнять в палате интенсивной терапии (17). После лапаротомной декомпрессии или при подозрении на АКС в послеоперационном периоде фасция не ушивается. Выполняется ее временная пластика специальными абсорбирующими сетками или заплатами (Gore-Tex, Marlex, Prolene и т.д.) с целью увеличить размер брюшной полости и уменьшить ВБД. Сегодня в мире выработаны принципы диагностики и лечения АКС, легшие в основу соответствующих клинических руководств.

Потребность в расширении объема оперативного вмешательства для подготовки субфасциального пространства приводит к увеличению частоты послеоперационных кровотечений и гематом. Кроме того, применение аллопластических материалов ведет к увеличению частоты сером, который требует установки нескольких дренажей. В большинстве исследований нет указаний на повышение частоты инфекционных осложнений, но есть отдельные работы, которые указывают на риск развития поздних абсцессов после таких операций.

Возникновение хронической серомы при аллопластике связано с недостаточной биосовместимостью используемого материала (15,16). Основным недостатком onlay техники является прямой контакт протеза (частичный или полный) со средой при ревизии раны, что может вызвать нарушение ее заживления. Бактериальное загрязнение протеза приводит к раневой инфекции и развитию подострых осложнений заживления раны.

Авторы используют технику, которая оценивает число осложнений со стороны раны после оперативного вмешательства между 4 % и 26 % и позволяет оценивать частоту удаления протезов в интервале от 0 % и 2.5 % (18).

Для профилактики сером предлагается также использовать внутри-брюшинную технику. В этом случае устраняется контакт между сеткой и подкожной жировой клетчаткой. В тоже время контакт сетки с кишечником может привести к развитию спаечного процесса и свищей.

Кроме того, при использовании техники «onlay» фиксация сетки является менее надежной чем при «sublay» методике. С этим связывают несколько большее число осложнений, в основном нагноений (7,8)

Таким образом, проведенный анализ литературных данных показывает, что в настоящее время в отношении выбора оптимальной тактики оперативного лечения пациентов с послеоперационными грыжами нет единого подхода. Все авторы единодушны во мнении о целесообразности использования аллопластических материалов для герниопластики, однако выбор метода оперативного вмешательства по-прежнему определяется субъективными предпочтениями хирурга. Только комплексный всесторонний анализ результатов лечения грыж по новым и традиционным методикам даёт возможность правильного выбора способа лечения больных.

#### Литература:

1. Ахмедов Р.М., Мирходжаев И.А. «Успехи и проблемы протезной герниопластики» Бухара, 2018, 243 с.
2. Борисов А.Е. «Эволюция технологии применения синтетических имплантатов в герниологии» Вестник хирургии им.И.И.Грекова, 2011, т.170, №2, с.88-90.
3. Егиев В.Н., Шурыгин С.Н. «Оценка результатов пластики брюшной стенки «тяжелыми» и «легкими» полипропиленовыми эндопротезами при лечении послеоперационных вентральных грыж», Московский хирургический журнал, 2012, №2, с.20-23.
4. Комилов С.О. «Клиника и хирургическое лечение вентральных грыж у гериатрических больных» автореф. дисс.к.м.н., 1987, Москва.

5. Комилов С.О., Мирходжаев И.А. «Профилактика тромбозных осложнений при операциях больших вентральных грыж» Вестник науки и образования, 2020, №24 (102), с.58-63.
6. Мешкова Т.А., Васильев С.В. «Оценка способов размещения полипропиленовых сеток при аллопластики вентральных грыж», Вестник хирургии им.И.И.Грекова, 2007, т.166, №2, с.78-81.
7. Мирходжаев И.А., Хакимов М.Ш., Хамдамов И.Б., Хамдамов Б.З. «Эволюция использования полимерных имплантатов для герниопластики» Новый день в медицине. 2021, №2 (34) с.107-111.
8. Мирходжаев И.А., Комилов С.О. «Современные подходы к лечению паховых грыж» Проблемы биологии и медицины, 2018, №2, с.72-75.
9. Мирходжаев И.А., Хамдамов Б.З. «Ненатяжная герниопластика» Бухара, 2019, 218 с.
10. Морозов Д.А. «Синдром интраабдоминальной гипертензии» Вестник хирургии им.И.И.Грекова, 2011, т.170, №1, с.97-101.
11. Парфентьева Н.Д. «Функциональная пластика послеоперационных вентральных грыж» 2017, 138 с.
12. Паршинов В.В. «Протезирующая пластика брюшной стенки в лечении вентральных и послеоперационных грыж: классификация, терминология и технические аспекты» 2015, т.7, №2, с.138-152.
13. Рагимов В.А. «Сравнительные аспекты ненатяжной и традиционной мето-дики герниопластики при вентральных грыжах» «Доктор Ру», 2015, №2, с.50-53;
14. Тимурбулатов М.В. «Послеоперационные вентральные грыжи: современное состояние проблемы» Медицинский вестник Башкортостана, 2013, т.8, №5, с.101-107.
15. Фелештинский Я.П. «Послеоперационная грыжа живота» 2012, 200 с.
16. Фелештинский Я.П. «Профилактика раневых осложнений при герниопластики больших и огромных послеоперационных вентральных грыж с использованием дренажной системы» Анналы хирургии, 2005, №4, с.63-65.
17. Шапошников В.И. «Лечение гигантских послеоперационных грыж живота» Хирургия, 2000, №12, с.30-33.
18. Юрасов А.В. «Современная концепция хирургического лечения больших с послеоперационными грыжами передней брюшной стенки» Вестник экспериментальной и клинической хирургии, 2014, т.7, №4, с.405-413.
19. Norov Firuz Khakberdiyevich, Muazzamov Bobir Bahodirovich. «A new technology of treatment in patients with complex ventral hernias» Vol 10 Issue 01, Jan 2021 ISSN 2456-5083 Page 240.
20. Norov F.Kh., Khakimov M.Sh., Khamdamov B.Z., Muazzamov B.B., Khamdamov I.B. «Ways of prevention and treatment of hernias of the anterior abdominal wall evolution of the use of polymer implants for hernioplasty». Europe's journal of psychology 2021, Vol. 17(3): 70-74.

#### **РОЛЬ И МЕСТО ПОЛИМЕРНЫХ ИМПЛАНТАТОВ В ГЕРНИОПЛАСТИКЕ**

*Норов Ф.Х., Хамдамов Б.З., Хамдамов И.Б., Хамдамов А.Б.*

**Резюме.** Эволюция хирургического лечения послеоперационных вентральных грыж связана с широким внедрением в клиническую практику современных аллопластических материалов, что значительно улучшило послеоперационные результаты. Вместе с тем в статье в эволюционном порядке приводятся данные по использованию различных синтетических материалов, результаты их применения. Современные аллопротезируемые материалы в частности полипропилен инертен, не вызывает каких-либо реакций, низок процент рецидивирования грыж живота. Наиболее рациональным является надалоневротическая и субмускулярная фиксация протеза. Комплексный всесторонний анализ результатов лечения грыж даёт возможность правильного выбора способа лечения больных.

**Ключевые слова:** вентральная грыжа, аллогерниопротезирование, полипропилен, способ операции.

УДК: 617.5

## 48-ЛЕТНИЙ АНАЛИЗ ПРОВЕДЕННЫХ ОПЕРАЦИЙ ПРИ ЯЗВЕННОЙ БОЛЕЗНИ ЖЕЛУДКА И ДВЕНАДЦАТИПЕРСТНОЙ КИШКИ

Нуритдинов Арифжон Талибович, Касымов Адхам Лутфуллаевич, Пакирдинов Алишер Сайфитдинович  
Андижанский Государственный медицинский институт, Республика Узбекистан, г. Андижан

## ОШҚОЗОН ВА ЎН ИККИ БАРМОҚЛИ ИЧАК КАСАЛЛИКЛАРИДА ЎТКАЗИЛГАН ЖАРРОҲЛИК ОПЕРАЦИЯЛАРНИНГ 48 ЙИЛЛИК ТАҲЛИЛИ

Нуритдинов Арифжон Талибович, Касымов Адхам Лутфуллаевич, Пакирдинов Алишер Сайфитдинович  
Андижон Давлат тиббиёт институти, Ўзбекистон Республикаси, Андижон ш.

## 48-YEAR ANALYSIS OF THE SURGERY PERFORMED IN PURPOSE OF THE STOMACH AND DUEDENUM

Nuritdinov Arifjon Talibovich., Kasymov Adham Lutfullaevich, Pakirdinov Alisher Sayfitdinovich  
Andijan State Medical Institute, Republic of Uzbekistan, Andijan

e-mail: [Kasymov56@scientifictext.ru](mailto:Kasymov56@scientifictext.ru)

**Резюме.** Ошқозонни ва ўн икки бармоқли ичак яра касаллигини жарроҳлик йўли билан даволаш қорин бўшлиғи жарроҳлигининг долзарб ва интенсив ривожланаётган муаммоларидан бири бўлиб қолмоқда. Сўнги йилларда турли турдаги жарроҳлик аралашувлардан сўнг асоратлар ривожланишининг патогенезини чуқур ўрганиш ва уларнинг олдини олиш ва даволашга патогенетик асосланган ёндашув тенденцияси кузатилди. Ушбу илмий мақола муаллифлари АДТИ жарроҳлик клиникаларида ўн икки бармоқли ичак ва ошқозон яраси билан оғриган 1813 нафар беморни даволаш тажрибасини таҳлил қилади. Ҳар хил турдаги ошқозон резектсияси ва ваготомиядан кейинги эрта операциядан кейинги асоратлар таҳлил қилинади. Муаллифлар асорат ва ўлим даражаси ошқозон операциясидан кейин содир бўлганлигини аниқладилар: ошқозон резекциясидан кейин 5,3% ва 1,1% ва ваготомия - мос равишда 10,1% ва 0,4%. Операциядан олдинги тайёргарлик ва беморларни операциядан кейинги даволаш билан бу асоратларнинг комплекс муваффақиятли олдини олиш ва даволаш амалга ошириш керак.

**Калит сўзлар:** яра касаллиги, жарроҳлик даволаш, асоратлар.

**Abstract.** Surgical treatment of DU and stomach continues to be one of the urgent and intensively developed problems of abdominal surgery. In recent years, there has been a tendency towards an in-depth study of the pathogenesis of the development of complications after various types of surgical interventions and a pathogenetically grounded approach to their prevention and treatment. The authors of this scientific article analyze the experience of treatment of 1813 patients with duodenal ulcer and stomach operated in surgical clinics of the ASMI. The early postoperative complications after various types of gastric resection and vagotomy are analyzed. The authors found that complications and mortality occurred after gastric surgery: after gastric resection 5.3% and 1.1% and vagotomy - 10.1% and 0.4%, respectively. It is necessary to carry out a comprehensive successful prevention and treatment of these complications with rational preoperative preparation and postoperative management of patients.

**Key words:** duodenal and stomach ulcer, surgical treatment, complications.

**Введение:** Согласно данным литературы ежегодно ЯБ поражает до 5 миллиона человек во всем мире и, несмотря на общую тенденцию снижения частоты заболеваемости, ЯБ остается распространенной патологией ЖКТ, сопровождающейся грозными последствиями [Bertleff 2010, Lan 2011]. По данным I. IV. Wadie (2011) ЯБ присутствует примерно у 4% населения земли, поражая людей наиболее активного творческого возраста [Wadie 2011]. Несмотря на многолетние исследования этой патологии на фоне открывшихся за последние десятилетия фармакологических хирургических возможностей, лечение ЯБ, по-прежнему относится к наиболее сложным проблемам современной гастроэнтерологии и абдоминальной хирургии. Так, в своих исследованиях K. Thorsen (2013) сообщает, что в 10%-20% случаях у пациентов с ЯБ встречаются острые хирургические осложнения, приводящие к значительной послеоперационной летальности, которая варьирует от 10% до 40%. Наиболее частыми критически значимыми и тяжелыми осложнениями выступают кровотечения (2%-10%) и прободная язва (2%-14%) [Lee 2017, Zavosnti 2017]. Проблема хирургического лечения осложненных форм ЯБДПК не теряет свою актуальность [Dote 2019]. На сегодняшний день применяют как органосохраняющие, так и резекционные методы операций при лечении осложнений пилородуоденальных язв.

И хотя осложнения наблюдаются реже после ваготомии, но такие как гастростаз и диарея встречаются довольно часто. Желудочный стаз в послеоперационном периоде встречается в 17,8% после СтВ и СПВ и гораздо реже встречаются при сочетании этих операций с дренирующими желудок операций в 9,5% случаев [6, 7]. Рецидивные и пептические язвы после ваготомии составляют от 2,2% до 30,4% случаев [3, 13] и в среднем 10-12%. Диарея чаще проявляется после СтВ и пилоропластики (16,9%), чем после СПВ и пилоропластики (10,3%). После различных способов ваготомии исследователи [1] отмечают, что от 9,1% до 13,6% случаев возникают моторно-эвакуаторные нарушения: гастростаз, гастроплегия, атония желудка и анастомозит. Сравнительно частым поставаготомическим осложнением представляется диарея встречающееся в 4,1% - 24% случаев [9] и дисфагия 5,1% - 30,0%, гастростаз встречается в 3 — 10% случаев [10].

Таким образом, анализируя данные литературы необходимо отметить, что хирургическое лечение ЯБДПК и желудка является одной из важных проблем желудочной хирургии, однако результаты как резекционных так и органосохра-

няющих операций не всегда являются удовлетворительными. И в этой связи продолжают поиски оперативных и консервативных методов лечения этой патологии.

**Цель исследования:** Изучить и анализировать опыт хирургического лечения ЯБДПК и желудка в хирургических клиниках АндГосМИ за период с ноября 1973 года по июль 2021 года.

**Материал методы исследования:** Нами проведены клинические исследования и обследование 1813 больных ЯБДПК и желудка находившихся на стационарном лечении в хирургических клиниках АндГосМИ за период с 1973 по 2021 годы. Клинический диагноз с определением степени тяжести устанавливался на основании общепринятых клинических, лабораторных, эндоскопических и рентгенологических исследований. В оценке состояния больных также применялись специальные методики позволяющие судить о состоянии морфофункционального моторно-эвакуаторного статуса.

**Результаты и их обсуждения:** В течение названного периода оперировано 1813 больных страдающих ЯБДПК и желудка, из них мужчин было 1461 (80,6%) и женщин 352 (19,4%). Распределение их по возрасту и полу представлено в таблице 1.

Наибольшую группу составили лица в возрасте от 21 до 50 лет (82,6%) и значительно реже были оперированы пациенты до 20 лет и старше 60 лет (соответственно 3,5% и 5,7%). При анализе давности заболевания обращает на себя внимание большой диапазон колебаний (от 6 месяцев до 30 лет), но наибольшей удельный вес составили больные страдавшие язвенной болезнью от 3 до 10 лет (74,4%) (табл. 2).

Следует отметить, что почти все больные поступали на оперативное лечение после длительного и многократного стационарного, либо амбулаторного и санаторно-курортного лечения, а 39 пациентов (2,1%) ранее были оперированы по поводу перфоративной язвы, а у 65 (3,6%) в анамнезе имело место профузное гастродуоденальное кровотечение. При анализе локализации язв отмечено наиболее частое их расположение на передней стенке у 1418 (78,2%) и на задней у 395 (21,8%) и у 27 человек (1,5%) выявлены две язвы на передней и задней стенке (зеркальные язвы), у 19 (0,7%) была двойная локализация язвы (одна язва в желудке и вторая ДПК). Оперативное вмешательство осуществлялось в основном при осложненных формах ЯБ и наиболее часто при стенозировании (657 человек-36,2%) степень которого дана в таблице 3.

**Таблица 1.** Распределение больных ЯБДПК и желудка по полу и возрасту

Пол и возраст	мужчины		женщины		Всего	
	Абс.	%	Абс.	%	Абс.	%
До 20 лет	54	85,7	9	14,3	63	3,5
От 21 до 30 лет	378	86,5	59	13,5	437	24,1
От 31 до 40 лет	489	76,6	149	23,4	638	35,2
От 41 до 50 лет	348	82,3	75	17,7	423	23,3
От 51 до 60 лет	120	80,5	29	19,5	149	8,2
От 61 до 70 лет	60	73,2	22	16,8	82	4,5
От 71 до 80 лет	12	57,1	9	42,9	21	1,2
Итого	1461	80,6	352	19,4	1813	100

**Таблица 2.** Распределение больных ЯБДПК и желудка в зависимости от длительности заболевания

Давность заболевания	Всего	
	Абс. число	%
От 6 месяцев до 1 года	27	1,5
От 1 до 3 лет	54	3,0
От 3 до 5 лет	494	27,2
От 5 до 8 лет	563	31,1
От 8 до 10 лет	291	16,1
От 10 до 15 лет	171	9,4
От 15 до 20 лет	127	7,0
От 20 до 30 лет	86	4,7
Итого	1813	100

**Таблица 3.** Распределение больных ЯБДПК и желудка в зависимости от степени стеноза

Степень стеноза	Всего	
	Абс. число	%
Формирующееся	75	11,3
Компенсированный	179	27,3
Субкомпенсированный	242	36,9
Декомпенсированный	161	24,5
Итого	657	100

**Таблица 4.** Распределение больных ЯБДПК и желудка в зависимости от пенетрации язв.

Пенетрация язвы в	Всего	
	Абс. число	%
Поджелудочную железу	126	24,2
Почечно-дуоденальную связку	172	33,1
Желчный пузырь	43	8,3
Малый сальник	134	25,8
Печень	45	8,6
Итого	520	100

**Таблица 5.** Распределение больных по виду оперативного лечения при язвенной болезни ЯБДПК и желудка

Виды резекции	Абс.	%
Резекция Бильрот I	667	64,8
Резекция Бильрот II	299	29,0
Операция РУ	6	0,6
Резекция по Хачиеву	58	5,6
Итого	1030	100

**Таблица 6.** Распределение больных ЯБДПК перенесших различные варианты ваготомии

Виды ваготомии	Виды дренирующих операции								Итого
	Без др.	ГДА	ГЭА	Иссечение	Гейнека Микулича	Антрум-эктомия	БI	БII	
Селективно-проксимальная	52	223	21	49	-	-	-	-	345
Селективная	-	3	-	1	7	-	48	3	62
Комбинированная	2	24	4	15	-	-	-	-	45
Трункулярная	3	86	70	48	7	6	-	-	220
Итого	57	336	95	113	14	6	48	3	672

Причем у 31 больных имело место гастрогенная тетания обусловленная декомпенсированным стенозом. Также довольно тяжелым и частым было осложнение ЯБ пенетрацией, которая выявлена у 126 больных (24,2%) в поджелудочную железу в печеночно-дуоденальную связку у 172 (33,1%) малый сальник у 134 (25,8%) в печень у 45 (8,6%) и у 43 (8,3%) в желчный пузырь и реже в другие органы (табл. 4).

У 45 (2,5%) больного имело место сочетание осложнений ЯБДПК и желудка (стенозирование + пенетрация стенозирование + кровотечение), что существенно влияло на течение послеоперационного периода. При изучении характера и частоты сопутствующей терапевтической патологии у больных ЯБДПК и желудка выявлены патологии со стороны сердечно-сосудистой системы у 92 человек, что составило 2,8% случаев, органов дыхания у 63 (3,4%), печени и желчевыводящих путей и у 48 (2,6%), поджелудочной железы у 51 (2,8%), почки и мочевыводящих путей у 35 (1,9%), кишечника у 22 (1,2%) и прочие у 14 (0,8%). При анализе клинического материала мы выделили две группы больных: в первую вошли лица, которым выполнено 1030 резекция желудка и во вторую лица, которым различные варианты ваготомий (672 человек). Характер выполненных операций представлены в таблице 5 и 6.

У 10 больных был диагностирован злокачественная опухоль желудка и в связи с этим выполнялась операция гастрэктомия. Следует также отметить, больным с язвенной болезнью ДПК осложненной декомпенсированным стенозом после соответствующей предоперационной подготовки и особенно у 89 лиц пожилого и старческого возраста с сопутствующими заболеваниями ограничивались только лишь наложением ГЭА с энтероэнтеростомией (Браунское соустье). У 12 лиц выполнялись операции иссечения язвы ДПК с пилородуоденопластикой, когда у больных не было осложнения язвенной болезни (стеноз, пенетрация и кровотечения).

В целом в 63% случаев нами при язвенной болезни двенадцатиперстной кишки выполнялись резекции желудка, а в 37% различные варианты ваготомии. В послеоперационном периоде мы рассматривали результаты оперативного лечения 1813 оперированных больных по поводу ЯБДПК и желудка. Характер и частота послеоперационных осложнений в ближайшие сроки даны в таблице 7.

За указанный период при выполнении операции на желудке в связи с язвенной болезнью принимали участие 23 сотрудников кафедры госпитальной и факультетской хирургии, а также врачи ординаторы хирургического отделения, занимающихся на протяжении многих лет проблемой диагностики и лечения данной патологии.

Из 1813 больных резекция желудка была произведена у 1030 больных, а различные варианты ваготомии у 672 пациентов. Следует отметить, что в раннем послеоперационном периоде осложнения после резекции желудка наблюдались у 55 человек, что составило 5,3% случаев. После различных вариантов ваготомии осложнения в раннем периоде после операций возникли у 68 больных, что составило 10,1% случаев. В целом из 1813 оперированных наиболее часто возникал гастростаз желудка (у 15 человек), анастомозиты (у 25 человек), панкреатиты (у 24 человек) и сравнительно реже наблюдались другие осложнения.

Таблица 7. Частота послеоперационных осложнений в раннем периоде после резекции желудка и ваготомии

Характер осложнений	Резекция желудка		Ваготомия	
	Кол-во осложнений	Летальность	Кол-во осложнений	Летальность
Анастомозит	10	-	15	-
Несостоятельность культи ДПК	16	5	-	-
Панкреатит	11	2	13	2
Гастростаз	1	-	14	-
Диарея	-	-	12	-
Желудочное кровотечение	2	1	5	-
Дисфагия	-	-	4	-
Абсцессы брюшной полости	3	1	-	-
Перитонит	9	2	3	-
Кишечная непроходимость	3	-	2	1
Незажившая язва	-	-	14	-
Итого	55 (5,3%)	11 (1,1%)	68 (10,1%)	3 (0,4%)

Мы обсуждали ранние послеоперационные осложнения, которые развиваются обычно в первые две недели после оперативного вмешательства. Наиболее часто возникал анастомозит после резекции желудка у 10 больных, но это осложнение удалось ликвидировать консервативными мерами. Постоянное зондирование желудка в течении 4-5 дней, промывания желудка, как правило, купировали клинические проявления анастомозита и восстанавливалась эвакуация из желудка. Довольно грозным осложнением был панкреатит, который наблюдался у 11 пациентов в раннем периоде после резекции желудка оперированных по поводу пенетрирующих и стенозирующих язв, когда обработка культи технически была трудной. Это осложнение не имело специфических признаков, диагностика его была затруднена, в результате чего повторное оперативное вмешательство у 2 больных было запоздалым. При этом осложнении использовали ингибиторы ферментов поджелудочной железы, вводили не менее двух антибиотиков в максимальной дозировке, осуществляли постоянную декомпрессию культи желудка и дезинтоксикационную терапию и благодаря этому у 9 пациентов удалось ликвидировать явления панкреатита. У 2 больных наблюдались признаки желудочного кровотечения, которое было обусловлено нетщательным прошиванием всех слоев желудочно-кишечного соустья. Он был повторно оперирован и в результате которой удалось достичь остановки кровотечения. Еще у одной больной в результате проведения интенсивной терапии удалось ликвидировать признаки желудочного кровотечения, однако на 7 сутки после операции в связи с нарастанием признаков острой сердечно-сосудистой недостаточности наступило летальность. У 3 больных в ранние сроки (6-7 сутки) появились признаки динамической кишечной непроходимости, которое удалось ликвидировать консервативными мерами. Несостоятельность швов культи ДПК возникли у 16 оперированных. Это осложнение возникало, как правило, на 4-5 сутки после операции и значительно усугубляло состояние больных, а у 5 в следствии прогрессирования перитонита явились причиной смерти. Все больные были повторно оперированы, брюшная полость дренирована, проводилась массивная противовоспалительная и дезинтоксикационная терапия, однако не у всех удалось добиться выздоровления. У 9 больных в раннем послеоперационном периоде развился перитонит на фоне несостоятельности швов культи ДПК, а у 3 больных возникли также абсцессы брюшной полости, что требовало ранней релапаратомии.

У 31 больных в ближайшем послеоперационном периоде после резекции желудка отмечены также осложнения общего характера. К ним мы отнесли инфильтраты и нагноения раны, а также бронхолегочные осложнения – это бронхиты и послеоперационные пневмонии. У 7 из 31 больных наблюдались послеоперационные инфильтраты ран брюшной стенки. После проведенного лечения у 4 больных инфильтрат рассосался, а у 3 отмечено нагноение раны и заживление вторичным натяжением. Бронхолегочные осложнения в виде обострения бронхита наблюдались у 18, и пневмонии отмечены у 6 больных.

В целом, после резекции желудка осложнения возникли у 55 из 1030 оперированных, что составило 5,3%.

В следующей группе, 672 больным выполнены различные варианты ваготомии и у 68 пациентов имело место осложнения, что составляло-10,1% случаев. И хотя в этой группе также высокий процент осложнений, но по количеству осложнения отличались от больных, которым выполнялось резекции желудка. Здесь осложнения были менее тяжелыми. Наиболее часто в данной группе больных в ранние сроки после ваготомии возникал анастомозит у 15 больных, но благодаря консервативных мер удалось ликвидировать признаки нарушения эвакуации из желудка. Здесь также явления панкреатита наблюдались у 13 больных и в связи с проведением постоянной декомпрессии желудка, назначением ингибиторов поджелудочной железы в комплексе с антибактериальной и дезинтоксикационной терапии удалось ликвидировать явления панкреатита. Однако у 2 больных эти проводимые консервативные меры не увенчались успехом, явления панкреатита прогрессировались и в связи с присоединением пневмонии и острой сердечно-сосудистой недостаточности явились причиной летальности. Желудочный стаз возник у 14 больных, но здесь также нам удалось восстановить моторно-эвакуаторную функцию желудка благодаря медикаментозной коррекции. Диарея развилась у 12 больных, которые были ликвидированы к моменту выписки больных из стационара. В раннем послеоперационном периоде желудочное кровотечение развилось у 5 больных и в результате консервативной терапии удалось добиться остановки кровотечения. Наиболее грозным осложнением был перитонит у 3 больных, а в результате предпринятой ранней релапаратомии с са-

нацией и дренированием брюшной полости удалось предотвратить летальность. Причиной перитонита явились несостоятельность швов ГДА у 2, еще у одного больного несостоятельность швов ГЭА. Дисфагия возникла у 4 больных и эти проявления на фоне консервативной терапии исчезли через 2-3 недели после операции. Явления острой кишечной непроходимости наблюдались у 2 больных, а у одной явилась причиной летальности. В отдаленном периоде после ваготомии незажившие язвы возникли у 14 больных. Осложнения общего характера в данной группе больных диагностированы у 15 больных, из них бронхолегочные осложнения отмечены у 9, инфильтраты раны – у 4 больных, и нагноение раны – у 2. Всем больным проводилось соответствующее лечение.

В целом, после различных вариантов ваготомии у 68 больных возникли ранние осложнения, что составило – 10,1%, а летальность у 3 (0,4%).

**Заключение.** Таким образом, анализ результатов хирургического лечения ЯБДПК и желудка показало, что после выполненных резекции желудка и ваготомии с общепринятым ведением послеоперационного периода возникающие осложнения и летальность: после резекции желудка 5,3% и 1,1% и ваготомии- 10,1% и 0,4% соответственно.

В целом, необходимо нужно проводить комплексную успешную профилактику и лечение этих осложнений, которая должна определяться обоснованным решением вопросов рациональной предоперационной подготовки и послеоперационного ведения больных.

#### Литература:

1. Булгаков Г. А. Хирургическое лечение патологических синдромов после операции на желудке при язвенной болезни. // Мат. IV междунар. конгресса гастроэнтерологов. Ташкент. 2000. - С. 105.
2. Зиганшин Р. В., Петелин В. Л., Зубарев С. С. Сравнительная оценка непосредственных результатов резекции желудка по Бильрот II при различных способах формирования гастроанастомоза. // Вестник хирургии.. 1995. т. 154,- №3. - С. 43-45.
3. Ибадов И.Ю., Мехманов А.М., Махмудов И. Хирургическое лечение рецидивных и пептических язв после СПВ. // Вест. хирур. 1990. - N11. - С. 47-48.
4. Ивашкин В.Т. Отношение гастроэнтеролога хирургическому лечению язвенной болезни. Сборник тез. "Актуальные вопросы современной хирургии". Москва. 2000. - С. 139-140.
5. Кириллов Ю.Б., Аристархов В.Т., Кошелев М.С., Хашумов М. В. Органосохраняющие операции лечения язвенной болезни двенадцатиперстной кишки пилородуоденального канала плановой хирургии. Сборник тезисов "Актуальные вопросы современной хирургии". Москва. 2000. - С. 153-154.
6. Крылов Н.Н., Кузин М.И. К методике оценки результатов операции на желудке. 2000.- N2.- // Хирургия. С. 17-20.
7. Нурмухамедов Р.М., Нишанов Ф.Н. Диагностика лечение рецидивов язвенной болезни после селективной проксимальной ваготомии. //Хирургия. 1989. 10. с. 26-29.
8. Чечурин Н.С. Лечение больных с язвенным гастродуоденальным кровотечением при тяжелых сопутствующих заболеваниях. // Вестник хирургии. 1999. - - С. 73- 77.
9. Herington J.L., Davidson J., Shumway S. Proximal gastric vagotomy. Follow - up of 109 patients for 6-13 years // Ann. Surg. 1987; 204; 108-113.
10. Lee Cl., Tu т.С., Wu CH. et al. One-week londose triple therapy is effective im treating. Helicobacter pylori infected patients with bleeding peptic u1cers //J. Formos Med. Assos- 1998-Vol.97, M11 -P.733-7.
11. Lee S. Jlda M., Koo T. Long-Term follow-up of 2529patients wir gastric and duodenal ulcer: Survivol rate and of dealk //Castroenterology 1988 causes Vol.94. P. 381-386
12. Paimela H. Hallikainen, Scheinin T.H. The prognostic significance of radiologically determined gastris emptying time before proximal gastric vagotomy //Acta Cnir. Scand. 1986. Vol. 152. p.611-615.
13. Recognizing peptic ulcer disease. Keys to clinical and laboratory diagnosis /Gastrad. Med. 1999. vol. 105 - P. 113-11.
14. Soule J.C. Les indications therapeutiques dans leclere duodenal et gastrique von conpligue en dehars du syndrome de Zollinger-Ellison // Chirurgic. 1981. Vol.10. N 7. P.546-556.

#### 48-ЛЕТНИЙ АНАЛИЗ ПРОВЕДЕННЫХ ОПЕРАЦИЙ ПРИ ЯЗВЕННОЙ БОЛЕЗНИ ЖЕЛУДКА И ДВЕНАДЦАТИПЕРСТНОЙ КИШКИ

Нуритдинов А.Т., Касымов А.Л., Пакирдинов А.С.

**Резюме.** Хирургическое лечение ЯБДПК и желудка продолжает оставаться одной из актуальных и интенсивно разрабатываемых проблем абдоминальной хирургии. В последние годы наметилась тенденция к углубленному изучению патогенеза развития осложнений после различных видов оперативных вмешательств и патогенетически обоснованный подход к их профилактике и лечению. Авторами данной научной статьи анализируется опыт лечения 1813 больных с ЯБДПК и желудка оперированных в хирургических клиниках АГМИ. Анализируется ранние послеоперационные осложнения, возникшие после различных видов резекции желудка и ваготомии. Авторами установлено, что после операции на желудке возникли осложнения и летальность: после резекции желудка 5,3% и 1,1% и ваготомии- 10,1% и 0,4% соответственно. Следует проводить комплексную успешную профилактику и лечение этих осложнений с рациональной предоперационной подготовкой и послеоперационным ведением больных.

**Ключевые слова:** язвенная болезнь, хирургическое лечение, осложнение.

УДК: 61-616 08 039.72

**НОЗОКОМИАЛЬНАЯ ПНЕВМОНИЯ У ТЯЖЕЛООБОЖЖЕННЫХ**

Орлова Ольга Викторовна, Крылов Павел Константинович, Мануковский Вадим Анатольевич  
ГБУ «СПб НИИ скорой помощи им И.И. Джанелидзе», Российская Федерация, г. Санкт-Петербург;  
Северо-Западный государственный медицинский университет имени И. И. Мечникова,  
Российская Федерация, г. Санкт-Петербург

**КУЧЛИ КУЙГАН БЕМОРЛАРДА НОЗОКОМИАЛ ПНЕВМОНИЯ**

Орлова Ольга Викторовна, Крылов Павел Константинович, Мануковский Вадим Анатольевич  
Давлат бюджети муассасаси «Санкт-Петербург И.И. Джанелидзе номидаги тез тиббий ёрдам илмий-тадқиқот институти»,  
Россия Федерацияси, Санкт-Петербург ш.;

И.И. Мечников номидаги Шимолий-Фарбий давлат тиббиёт университети, Россия Федерацияси, Санкт-Петербург ш.

**NOSOCOMIAL PNEUMONIA IN SEVERELY BURNED PATIENTS**

Orlova Olga Viktorovna, Krylov Pavel Konstantinovich, Manukovsky Vadim Anatolievich  
State Budgetary Institution «St. Petersburg Research Institute of Emergency Medicine named after I.I. Janelidze»,  
Russian Federation, St. Petersburg;  
North-Western State Medical University named after I.I. Mechnikov, Russian Federation, St. Petersburg

e-mail: [olgaviktes@yandex.ru](mailto:olgaviktes@yandex.ru)

**Резюме.** Пневмония жарроҳлик профилидаги интензив терапия ва реаниматсия бўлимларида, шу жумладан оғир куйишлар билан оғриган беморларда энг кўп учрайдиган юқумли асоратдир. Нозокомиал инфекцияларнинг умумий тузилишида шифохона пневмонияси 13-18% ни ташкил қилади, реаниматсия бўлимларида эса беморларнинг 30% да ривожланади, шунинг учун эрта ташхис қўйиш, даволаш ва ушбу асоратнинг олдини олиш интензив терапиянинг муҳим таркибий қисмидир.

**Калим сўзлар:** пневмония, юқумли асоратлар, куйиш жароҳати, куйиш касаллиги.

**Abstract.** Pneumonia is the most frequent infectious complication of patients in intensive care and intensive care units of a surgical profile, including those with severe burns. In the general structure of nosocomial infections, hospital pneumonia accounts for 13 to 18%, and in intensive care units develop in 30% of patients, therefore, early diagnosis, treatment and prevention of this complication is an important component of intensive care.

**Key words:** pneumonia, infectious complications, burn injury, burn disease.

**Введение.** Одним из компонентов, характеризующих «индекс здоровья нации», является уровень инфекционной заболеваемости в стране, в том числе заболеваемости нозокомиальными инфекциями. Данный показатель отражает качество оказываемой медицинской помощи населению и является одной из значимых составляющих экономического ущерба в практическом здравоохранении. Проблема госпитальных инфекций и инфекционного контроля в ЛПУ в целом и в ОРИТ в частности является приоритетной в здравоохранении, поскольку нозокомиальные инфекционные осложнения сопровождаются высокой летальностью и значительным увеличением экономической составляющей лечения [1]. Распространению инфекций в ОРИТ способствуют тяжесть состояния больных, их возраст и наличие сопутствующей патологии, недостаточная укомплектованность кадрами, оборудованием и расходными материалами, нарушения стратегии применения антимикробных препаратов и резистентность микроорганизмов.

Инфекции дыхательной системы – трахеобронхит и пневмония – осложняют течение ожоговой болезни примерно у 35% пострадавших. Наиболее часто пневмония формируется у пациентов с термоингаляционной травмой, особенно при поражении дыхательных путей II и III степени тяжести. Кроме синдрома ингаляционной травмы, к факторам риска развития инфекционных осложнений дыхательной системы относятся неингаляционные поражения легких при ожоговом шоке вследствие гемодинамических нарушений, развития реперфузионного синдрома и искажения нейрорегуляции дыхания [2]. Нельзя исключить также и иммуносупрессивное влияние травмы в результате подавления механизмов местной резистентности слизистой оболочки трахеобронхиального дерева.

Таким образом профилактика инфекционных осложнений дыхательных путей является актуальным направлением интенсивной терапии тяжелообожженных.

**Цель.** Улучшить результаты лечения путем изучения частоты, структуры, этиологии нозокомиальной пневмонии и разработки методов профилактики развития этого осложнения у тяжелообожженных.

**Материал и методы.** Материалом исследования послужили результаты обследования и лечения 267 пострадавших с тяжелой ожоговой травмой, госпитализированных в ОРИТ ожогового профиля СПб НИИ СП им. И.И. Джанелидзе с 01.09.2019 по 31.08.2021 гг. В исследование были включены пациенты с обширными термическими ожогами, среди которых преобладали ожоги горячими жидкостями (52%) и ожоги пламенем (48%). 58% пациентов с ожогами пламенем имели ингаляционное поражение дыхательных путей различной степени тяжести. Большинство пациентов были мужчины (72%) трудоспособного возраста 46 (18;68) лет. Средняя площадь общего ожогового поражения составила 43(20;68)% поверхности тела, глубокого 21 (15;50)% поверхности тела.



Методы исследования включали общеклинический осмотр, определение площади и глубины поражения, диагностику ингаляционной травмы, а также лабораторный (клинический, биохимический анализы крови, общий анализ мочи, коагулограмма, газовый состав крови) и инструментальный (ЭКГ, рентгенография органов грудной клетки, фибробронхоскопия) мониторинг. Основным субстратом для микробиологического исследования у пострадавших с ожогами являлся бронхо-альвеолярный лаваж, забор которого проводили у всех пациентов на ИВЛ 1 раз в 10 дней. Диагностику пневмонии проводили по критериям Российских национальных рекомендаций по лечению нозокомиальной пневмонии у взрослых и с помощью международной шкалы Clinical Pulmonary Infection Score (CPIS) [3].

Таким образом, основными диагностическими индикаторами пневмонии являлись следующие показатели: температура более 38°C, лейкоцитоз более  $12 \times 10^9/\text{л}$ , изменение характера мокроты на гнойный, увеличение количества мокроты, появление влажных хрипов, ухудшение показателей оксигенации, появление новых инфильтратов в легких, их консолидация и микробиологические критерии (эндотрахеальный аспират  $\geq 1 \times 10^5$ ; бронхоальвеолярный лаваж  $\geq 1 \times 10^4$  КОЕ).

Для лечения использовали антибактериальную терапию с учетом полученных микробиологических данных и респираторную поддержку с соблюдением концепции «безопасной» ИВЛ. Одновременно применяли мероприятия для снижения риска прогрессирования вентилятор-ассоциированной пневмонии: всем пациентам проводили санацию трахео-бронхиального дерева стандартными аспирационными системами, кинетическую терапию (изменение положения пациента), снижение орофарингеальной колонизации путем обработки ротовой полости водными антисептиками (хлоргексидином), подавление желудочной секреции соляной кислоты препаратами группы ингибиторов протонной помпы, протокол отлучения от ИВЛ. У части больных (17 тяжелообожженных) дополнительно использовали для санации трахео-бронхиального дерева закрытые аспирационные системы и проводили микроаспирацию секрета из надманжеточного пространства.

**Результаты.** Пневмония диагностировалась у трети тяжелообожженных, преимущественно находящихся на искусственной вентиляции легких. У большинства пациентов (90%) нозокомиальная вентилятор-ассоциированная пневмония развивалась в первые 10 суток после травмы. Длительность течения вентилятор-ассоциированной пневмонии составила  $15 \pm 3$  суток.

В структуре нозокомиальных пневмоний у тяжелообожженных преобладают двусторонние поражения (рис 1).

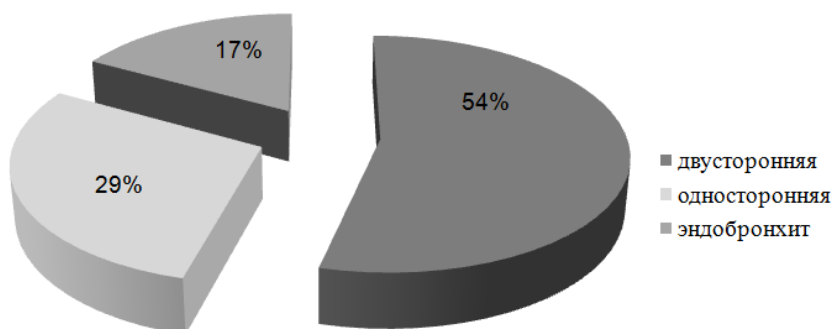


Рис. 1. Структура нозологических форм пневмонии у тяжелообожженных

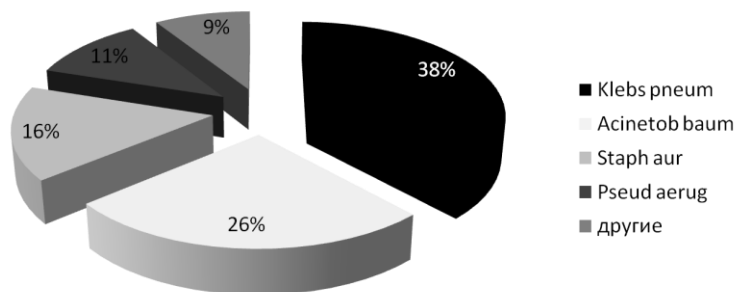


Рис. 2. Возбудители нозокомиальной пневмонии у тяжелообожженных газообмена и при  $\text{FiO}_2$  менее 50%. Общее время на ИВЛ составило  $18 \pm 3$  суток.

В группе с применением дополнительно закрытых аспирационных систем и микроаспирацией секрета из надманжеточного пространства в структуре пневмонии преобладали односторонние поражения (79%), сумма баллов по шкале CPIS составила  $7 \pm 1$  балл, длительность пребывания на ИВЛ  $13 \pm 2$  суток, а длительность течения вентилятор-ассоциированной пневмонии составила  $12 \pm 3$  суток.

При диагностировании пневмонии проводилось бактериологическое исследование трахео-бронхиального лаважа. Среди возбудителей нозокомиальной пневмонии у пострадавших с ожогами преобладали грамотрицательные микроорганизмы: *Klebsiella pneumoniae* 38% (30;42), *Acinetobacter baumannii* 26% (19;30), *Staphylococcus aureus* и *Pseudomonas aeruginosa* выделялись менее чем в 20% случаев (рис 2). В виде ассоциаций микроорганизмы встречались в 30% случаев.

При проведении оценки по шкале инфекции легких Clinical Pulmonary Infection Score (CPIS) обращали внимание в первую очередь на изменение характера и количества мокроты, индекс оксигенации и рентгенологическую картину, так как лихорадка и лейкоцитоз у тяжелообожженных определяются особенностями течения раневого ожогового процесса. Среднее количество баллов при оценке по этой шкале в изучаемой группе составило  $9 \pm 1$  балл.

Протокол отлучения от ИВЛ проводился всем пациентам при условии нормальных параметров гемодинамики и

**Обсуждение.** В лечении нозокомиальной пневмонии основную роль играют антибактериальная и респираторная терапия. При назначении антимикробной терапии необходимо проводить комплексную оценку состояния пациента, с учетом тяжести и периода ожоговой травмы, выраженности иммунодефицита, сопутствующей патологии и микробиологического мониторинга.

Профилактические мероприятия должны быть направлены на строгое соблюдение правил асептики и антисептики, качественное проведение мероприятий по уходу за реанимационным больным – за кожным покровом, ротовой полостью, носоглоткой, чистка зубов, осуществление санации трахео-бронхиального дерева с использованием закрытых аспирационных систем, проведение санации надманжеточного пространства, контроль за дыхательными контурами, влагосборниками, фильтрами. Необходимо регулярно применять протокол отлучения от ИВЛ и мероприятия ранней реабилитации. Комплексный подход к профилактике и лечению нозокомиальных пневмоний позволяет снизить частоту возникновения и повлиять на тяжесть течения этого осложнения у пострадавших с ожоговой болезнью.

**Заключение.** Программа профилактики нозокомиальной пневмонии основана на понимании факторов риска и включает комплекс взаимосвязанных мероприятий организационного, технического и медицинского характера, усиливающих антиинфекционную защиту самого пациента и снижающих вероятность контаминации и инфицирования. Относительно простые подходы и манипуляции способны существенно уменьшить риск развития инфекций легких. Они должны быть направлены на строгое соблюдение правил асептики и антисептики в первую очередь в отношении обработки рук персонала; качественное проведение мероприятий по уходу за реанимационным больным — за кожным покровом, ротовую полостью, носоглоткой.

#### Литература:

1. Нозокомиальная пневмония у взрослых: Российские национальные рекомендации / под ред. акад. РАН Б.Р. Гельфанда. 2-е изд., перераб. и доп. М.: ООО «Издательство «Медицинское информационное агентство», 2016. 176 с.
2. Климов А.Г. Искусственное поддержание газообмена у пострадавших с термической травмой в период ожогового шока автореферат дисс д м н , Санкт-Петербург, 2008г.
3. Кузовлев А.Н., Мороз В.В. Нозокомиальная пневмония —принципы ранней диагностики и профилактики // Вестник интенсивной терапии имени А.И. Салтанова. 2019. № 2. С. 40–47.
4. Игнатенко О.В., Быков А.О., Тюрин И.Н., Гельфанд Е.Б., Проценко Д.Н. Оценка эффективности протокола профилактики развития нозокомиальной пневмонии, связанной с искусственной вентиляцией легких // Вестник интенсивной терапии имени А.И. Салтанова. 2018. № 3. С. 39–45.
5. Коржова Н.В. Особенности нозокомиальных пневмоний в реанимационном отделении // Амурский медицинский журнал. 2017. № 1 (17). С. 23–28.
6. Паначева Л.А. Профилактика нозокомиальной пневмонии В условиях отделения реанимации и интенсивной терапии: обзор литературы // Пермский медицинский журнал. 2020. Т. XXXVII, № 4. С. 62–70.
7. Torres A., Niederman M.S., Chastre J., Ewig S., Fernandez U., Vandellos P., Hanberger H., Kollef M., Li Bassi G., Luna C.M., Martin U., Loeches I., Paiva J.A., Read R.C., Rigau D., Timsit J.F., Welte T., Wunderink R. International ERS/ESICM/ESCMID/ALAT guidelines for the management of hospital acquired pneumonia and ventilator associated pneumonia: Guidelines for the management of hospital acquired pneumonia (HAP)/ventilator associated pneumonia (VAP) of the European Respiratory Society (ERS), European Society of Intensive Care Medicine (ESICM), European Society of Clinical Microbiology and Infectious Diseases (ESCMID) and Asociación Latinoamericana del Tórax (ALAT) // Eur. Respir. J. 2017. Vol. 50 (3). P. 1700582.

#### НОЗОКОМИАЛЬНАЯ ПНЕВМОНИЯ У ТЯЖЕЛООБОЖЖЕННЫХ

Орлова О.В., Крылов П.К., Мануковский В.А.

**Резюме.** Пневмония является наиболее частым инфекционным осложнением пациентов в отделениях реанимации и интенсивной терапии хирургического профиля, в том числе и у тяжелообожженных. В общей структуре внутрибольничных инфекций госпитальные пневмонии составляют от 13 до 18%, а в отделениях реанимации развиваются у 30% пациентов, поэтому ранняя диагностика, лечение и профилактика этого осложнения является важной составляющей интенсивной терапии.

**Ключевые слова:** пневмония, инфекционные осложнения, ожоговая травма, ожоговая болезнь.

УДК: 616.36-951.21-936.65-089

**ОСОБЕННОСТИ ХИРУРГИЧЕСКОГО ЛЕЧЕНИЯ ЭХИНОКОККОЗА ПЕЧЕНИ ТРУДНОЙ ЛОКАЛИЗАЦИИ**

Отакузиев Ахмадилло Зокирович, Усмонов Умиджон Донақўзиевич, Қосимов Сарварбек, Комолов Нодирбек  
Андижанский Государственный медицинский институт, Республика Узбекистан, г. Андижан

**ҚИЙИН ЖОЙЛАШГАН ЖИГАР ЭХИНОКОККОЗИНИ ЖАРРОХЛИК МУОЛАЖАСИ ХУСУСИЯТЛАРИ**

Отакузиев Ахмадилло Зокирович, Усмонов Умиджон Донақўзиевич, Қосимов Сарварбек, Комолов Нодирбек  
Андижон Давлат тиббиёт институти, Ўзбекистон Республикаси, Андижон ш.

**FEATURES OF SURGICAL TREATMENT OF LIVER ECHINOCOCCOSIS OF DIFFICULT LOCALIZATION**

Otakuziev Ahmadillo Zokirovich, Usmonov Umidjon Donaquzievich, Kosimov Sarvarbek, Komolov Nodirbek  
Andijan State Medical Institute, Republic of Uzbekistan, Andijan

e-mail : [malik4449@mail.ru](mailto:malik4449@mail.ru)

**Резюме.** Муаллифлар диафрагма ости жойлашувдаги жигар эхинококкози билан касалланган 125 та беморни жаррохлик даволаш натижаларини тахлил қилганлар. Жигарнинг ўнг бўлаги зарарланиши 84 та (67,2%) беморда аниқланган. Шу билан бирга эхинококк кисталарининг энг кўп локализацияси 56 та (44,8%) беморда жигарни VIII сегментида қайд этилди. Жигарнинг чап бўлаги зарарланиши 26 та (20,8%) беморда аниқланган бўлса, булардан 10 та (8%) беморда жигарнинг II сегменти ва кичик тос бўшлиғи зарарланиши, 16 та беморда I сегмент зарарланиши аниқланган. Хар иккала бўлакнинг (VIII-I-II) сегменталари зарарланиши 15 та (12%) ҳолатда ташхис қўйилган. Муаллифларниг таъкидлашича, оптимал жаррохлик йўлини танлаш, жигарнинг орқа юзасида адекват ташрих ўтказиш имконини беради ва шу билан биргаликда муаллифлар аъзоларни сақлаш ташрихларини биринчи ўринга қўяди.

**Калит сўзлар:** диафрагма ости жигар эхинококкози, қийин жойлашув, қолдиқ бўшлиққа ишлов бериш.

**Abstract.** The authors analyzed the results of surgical treatment of 125 patients with echinococcosis of the liver of the subphrenic surface. The lesion of the right lobe was diagnosed in 84 (67.2%) patients. At the same time, the most frequent localization of EC was noted in segment VIII - 56 (44.8%). The left lobe of the liver was affected in 26 (20.8%) patients, while the lesion of the II segment and the small pelvis in 10 (8%), the lesion of the I segment was diagnosed in 16 patients. The defeat of both lobes (VIII-I-II) of the segments was diagnosed in 15 (12%) cases. The authors conclude that the optimal surgical access makes it possible to carry out an adequate operation on the posterior surface of the liver and consider performing organ-preserving operations a priority.

**Key words:** subphrenic echinococcosis of the liver, difficult localization, treatment of the residual cavity.

**Актуальность.** Эхинококкоз, являющийся тяжелым паразитарным заболеванием, продолжает оставаться серьезной социально-медицинской проблемой во многих странах мира [1,3,7,9,10,13,15]. Распространение паразита происходит не только среди людей, занимающихся животноводством, но и среди городского населения, что связано в значительной степени с санитарным состоянием и санитарной культурой населения [1,2,5,6,8,13,15]. Одним из часто встречаемых локализаций эхинококковых кист (ЭК) является VII, VIII и II сегменты печени, что ввиду локализации во время вмешательства создает свои технические трудности [4,8,13,14]. Поддиафрагмальный эхинококкоз печени является самым трудным для диагностики, трудно поддается обзору, что приводит к затруднениям во время операции [4,12].

Трудность оперативного лечения данной локализации эхинококковых кист обусловлены, прежде всего, сложностью топографо-анатомического расположения, более часто встречающимися осложненными формами по сравнению с другой локализацией паразитарных кист печени [1,3,9,12].

**Цель работы.** Улучшить результаты оперативного лечения эхинококкоза печени трудной (поддиафрагмальной) локализации локализации.

**Материалы и методы.** За последние годы в клинике общей хирургии АндГосМИ выполнено 125 оперативных вмешательств по поводу эхинококкоза печени поддиафрагмальной локализации. Возраст больных колебался от 16 до 70 лет.

В установлении правильного диагноза большое значение имеет комплексное обследование больных, основанная на выявлении жалоб, данных клинического осмотра, включая клинические анализы крови и мочи, биохимических в сочетании ультразвукового исследования (УЗИ) и мультиспиральной компьютерной томографии (МСКТ). В случае затруднения установления диагноза применяли диагностическую лапароскопию. Применение комплексного метода обследования больных с поддиафрагмальными эхинококковыми кистами (ЭК) позволило нам в 96,1% случаях правильно поставить диагноз до операции.

Данные объективного исследования позволяют заподозрить эхинококкоз поддиафрагмального пространства – при перкуссии определяется высокое стояние диафрагмы и на этом участке дыхание резко ослаблено или совсем не прослушивается и при пальпации живота определяется увеличенная, умеренно болезненная печень.

Клинические проявления эхинококкоза поддиафрагмального пространства были довольно многообразными. Наиболее часто больные отмечали тяжесть в правом подреберье - 112 чел., боли - 108 чел. При этом боли были не только в правом подреберье, но и в грудной клетке и усиливающиеся при глубоком вдохе, быстрой ходьбе и физической нагрузке.

Из поддиафрагмальных сегментов поражение правой доли диагностировано у 84 (67,2%) больных. При этом, наиболее частая локализация ЭК отмечалась в VIII сегменте - 56 (44,8%). Из 84 больных поражение VII-VIII и большого сальника у 13 (10,4%), у 2 (1,6%) из них кисты локализовались в селезенке, у 15 (12%) диагностировали диссеминацию в большой и малый сальник.

Левая доля печени была поражена у 26 (20,8%) больных, при этом поражение II сегмента и малого таза у 10 (8%), поражение I сегмента диагностировано у 16 больных.

Поражение обеих долей (VIII-I-II) сегментов диагностированы в 15 (12%) случаях. Причем у 21 (16,8%) больного было две и более кист.

Наиболее частыми осложнениями явились обызвествление (10,4%) и нагноение (4,8%), а также сочетание нагноения паразитарной кисты с обызвествления ее стенки (4%).

**Результаты.** Выбор оптимального хирургического доступа и метода оперативного вмешательства определяли индивидуально в зависимости от состояния больного, характера изменений паразитарной кисты, от расположения эхинококковой кисты и наличие осложнений, которое обеспечивало адекватное проведение операции.

Все 125 больных, были подвергнуты к оперативному лечению, у которых выполнены различные варианты эхинококкэктомии.

Мы в основном придерживались тактики щадящих и органосохраняющих методов операции.

Оптимальным доступом является торако-абдоминальный, позволяющий хорошо исследовать полость фиброзной капсулы, ушить желчные свищи и ушить полость. Но этот доступ более травматичный, поэтому мы в своей работе использовали его всего 2 раза. Показанием к этому доступу служило высокое стояние диафрагмы и обширные сращения между диафрагмой и кистой и наличие 2 и более кист.

Доступы в правом подреберье с рассечением связок печени в большинстве случаев обеспечивали смещение печени вниз и киста становится хорошо видимой, но при наличии сращений, особенно плотных, отделить кисту от диафрагмы бывает затруднительно и всегда есть угроза повреждения диафрагмы и, кроме того, даже без повреждения диафрагмы у таких больных в послеоперационном периоде возникает реактивный плеврит.

Удаление паразитарной кисты целиком при поддиафрагмальной ее расположении всегда чревато возникновением обильного кровотечения, поэтому такое вмешательство мы применяли в исключительных случаях.

Из разреза в правом подреберье параллельно реберной дуге, т.е. косой правый подреберный доступ, с сохранением прямой мышцы живота оперировано 23 (18,4%) больных.

Этот доступ не так удобен, как торакоабдоминальный доступ, но менее травматичен, так как не производится вскрытие плевральной полости и дает возможность удаление эхинококковых кист не только из поддиафрагмальной области правой и левой долей печени, но и одновременно выполнить эхинококкэктомию из брюшной полости.

У 64 больных (51,2%) выполнен верхнесрединный разрез с рассечением круглой и серповидной связок печени, который обеспечивал оптимальный доступ к кистам VII-VIII. В настоящее время показанием к эхинококкэктомии из широкого верхнесрединного лапаротомного доступа считаем случаи множественного эхинококкоза, рецидива болезни или ранее перенесенные лапаротомии, осложненное течение болезни, локализация кист в труднодоступных сегментах печени.

В 18 (14,4%) случаях при поражении сегментов печени и органов малого таза выполнен отдельный доступ (верхне-нижнесрединный, над и ниже пупком остается по 5 см брюшной стенки) или же отдельный (косой правоподреберный + нижнесрединный). (Рац. пред. №4364 от 30.09.2019 г и №115 от 07.03) удаление кист из печени сочеталось с эхинококкэктомией из брюшной полости.

При одновременном поражении VIII-I-II сегментов печени и селезенки, для создания адекватной экспозиции к поддиафрагмальной поверхности печени и задним ее сегментам, предпочтение отдается верхнесрединному разрезу с использованием ретрактора Сигала примененный у 20 (16%) больных.

Наибольшие трудности возникали при ликвидации полости фиброзной капсулы. В основном использованы 4 типов операций: закрытая – у 25, открытая – у 33, полузакрытая - 22, при множественном поражении ЭК в печени и органах брюшной полости, нами применялись сочетание различных способов ликвидации эхинококковых кист, т.е. комбинированные методы операций – у 29 (%) больных, когда число паразитарных кист было два и более. При краевом расположении ЭК независимо от её диаметра выполняли ИЭЭ в виде вылущивания ФК – у 8; краевую резекцию с удалением ФК – у 6 и гемигепатэктомию при поражении всей или почти всей доли печени- у 2.

Следующей мерой улучшения результатов оперативного лечения эхинококкоза с поддиафрагмальной локализацией кист был метод ликвидации полости фиброзной капсулы, суть которого заключалась в следующем: при больших и осложненных ЭК были использованы дренирование по типу «проточной системы» для промывания антисептиками и своевременного извлечения экссудата, а также сквозное дренирование двух близко расположенных ОП (удостоверение на рац. предложение № №45 от 18.05.2009).

Каким бы методом мы не ликвидировали полость фиброзной капсулы, мы всегда дренировали поддиафрагмальное пространство одним либо двумя дренажами. Это предотвращало развитие нагноения в этой области и обеспечивало хороший отток отделяемого.

Таким образом, в большинстве случаев мы стремились выполнить эхинококкэктомию с ликвидацией остаточной полости одним из методов. Дренирование остаточной полости производили чаще всего при нагноении паразитарной кисты и при гигантских ЭК.

Антипаразитарный принцип эхинококкэктомии включал обезвреживание зародышевых элементов паразитарной кисти. В практике нашей клиники разработан и внедрен новый комплексный метод антипаразитарной обработки остаточных полостей (№ IAP 04368 ПВРУз).

Комплексную обработку остаточной полости проводили во всех случаях после удаления хитиновой оболочки: последовательно обрабатывали 2%-ным формалином, горячим фурациллином (70<sup>0</sup>-75<sup>0</sup>С), 96% спиртом, 5%-ной йодной настойкой и при доступности и при малых (4-5см) размерах эхинококковых кист, производили электрокоагуляцию внутренней поверхности фиброзной капсулы для полной ликвидации сколексов и ацефалоцитов. При применении указанных агентов в предлагаемом сочетании получен выраженный клинический эффект, что объяснимо синергизмом их действия, а снижение времени их экспозиции до безопасного с точки зрения токсичности, обуславливает отсутствие повреждающего действия на ткань печени.

Для контроля полноты удаления остатков паразита и выявления желчных свищей во всех случаях проводили тщательный осмотр полости фиброзной капсулы. Для подтверждения эффективности комплексной обработки остаточной полости на предмет уничтожения бактериальной флоры и сколексов эхинококка нами проведены исследования материалов, взятых со стенок фиброзной капсулы (во время операции) и выделяемой жидкости из дренажных трубок (после операции) расположенных в остаточных полостях.

Для профилактики токсического воздействия применяемых препаратов в до и послеоперационном периодах проводили десенсибилизирующую и кислородную терапию, вводили препараты, улучшающие тканевой обмен (панангин, рибоксин) и обладающие гепатотропным эффектом, витаминотерапии (С и В, эссенциале или гепамерц). Все это проводили на фоне коррекции волевых и обменных нарушений. При наличии анемии проводили трансфузию эритроцитарных масс, а при гипопротемии – плазмы или альбумина и иммунокоррекция- иммуностимулирующими препаратами (иммуномодулин, иммуноглобулин, протефлазид).

Не менее весомыми причинами, указывающими на соблюдение подобной тактики лечения, явилось то, что сравнительный анализ структуры рецидивов и диссеминаций эхинококкоза после собственных операций и первичных операций, выполненных за пределами нашего учреждения, показал, что при повторных операциях у больных из других учреждений преобладало множественное сочетанное поражение печени и органов брюшной полости. В связи, с чем в последующем нами решено проведение профилактической химиотерапии (ПХТ) во всех случаях эхинококкового поражения печени и органов брюшной полости. С 2005 года ПХТ рекомендована всем оперированным больным по поводу эхинококкоза печени.

В до - и послеоперационном периодах всем больным проводили антипаразитарную терапию препаратом «Альбендазол» по разработанной в клинике схеме (удостоверение на рац. предложение №942): по 12 мг/кг 2 раза в день в дооперационном периоде, а в послеоперационном - начиная с 3-х суток - по 10 мг/кг в день в течение 28 дней в сочетании с препаратом «ГепаМерц», который вводили за 1 час до операции, во время операции и сразу после ее окончания, для профилактики печеночной недостаточности в послеоперационном периоде. Химиотерапия альбендазолом, также сочеталась применением метронидазола, фуразолидона и иммуностимуляторов.

В послеоперационном периоде мы большое внимание уделяли УЗИ плевральной и брюшной полости, которое осуществляли через день-два, так как при поддиафрагмальной локализации кист очень часто возникает плеврит и если своевременно не осуществить пункцию, то может возникнуть эмпиема плевры, лечение которой требует длительного времени. При выявлении выпота в плевральной полости обязательно выполняли пункцию с аспирацией содержимого и последующим введением антибиотиков.

Послеоперационные осложнения наблюдались у 8 (6,4%) больных: нагноение остаточной полости - 1, поддиафрагмальный абсцесс - 1, желчный свищ - 1, нагноение послеоперационной раны - 2. У 1 больного выявлен рецидив эхинококкоза печени.

К моменту выписки, более выраженные положительные сдвиги в гемодинамике были выражены у больных с поддиафрагмальной локализацией в сравнении с гемодинамикой больных с расположением кист в других сегментах. На наш взгляд, это обусловлено тем, что использование разработанных нами методов ликвидации полости не ведут к деформации ткани печени, а следовательно и сосудов, и желчных путей.

Мы проследили за сроками пребывания больных в стационаре. Больные с неосложненным эхинококкозом поддиафрагмального пространства печени находились в стационаре от 7 до 52 дней и средний койко-день составил 13,93±1,14, а при осложненном (нагноение) – 14,03±0,84, различия эти недостоверны. Это обусловлено тем, что если при неосложненном эхинококкозе после операции у больных возникали осложнения, то они более длительно лечились в стационаре и, наоборот, при осложненном эхинококкозе, если после операции не было осложнений, то они выписывались в более ранние сроки.

#### **Выводы.**

1. Поддиафрагмальная локализация эхинококкоза печени отличается большим многообразием симптомов заболевания, проявление которых зависит от размеров кист и наличия осложнений и все же на фоне общих симптомов (слабость, утомляемость, снижение аппетита, потеря веса тела) для 7-8 сегментов печени характерна боль в правом подреберье, усиливающаяся при глубоком вдохе, кашле, физической нагрузке, и высокое стояние диафрагмы, определяемое перкуссией, а для 1 и 2 сегментов более характерна боль в эпигастрии.

2. Оптимальный хирургический доступ дает возможность проведения адекватной операции на задней поверхности печени. Использование раздельного доступа создает наилучшие условия для оперативного вмешательства при множественных поддиафрагмальных кистах печени и органов брюшной полости.

4. Считаем, что при выполнении эхинококкэктомии необходимо учитывать такие моменты операции, как в отношении к фиброзной капсуле, с оставлением последней, частичным или тотальным ее удалением; а также отношение к остаточной полости, когда производится ликвидация ее одним из способов или адекватное дренирование при соответствующих показаниях.

#### Литература:

1. Абдуллоев и др. Гигантская эхинококковая киста брюшной полости // Эндоскопическая хирургия. - М., 2016. – Т.22. - №1. - С. 64-66.
2. Акилов Х.А., Ортиков Б.Я., Акбаров И.М. Диагностика и хирургическое лечение эхинококкоза редких локализаций // Хирургия Узбекистана 2008. - №3 -С.7.
3. Анваров Х. Э. Особенности диагностики и хирургического лечения эхинококкоза печени и его осложнений: научное издание // Вестник экстренной медицины. - Ташкент, 2017. - Том 10 №1. - С. 97-103.
4. Айтназаров М. С. Особенности клиники, диагностики и оперативного лечения эхинококкоза печени поддиафрагмальной локализации: Автореф. дис. канд. мед. наук. – Бишкек. - 2008. - 21 с.
5. Велиева Т.А. Проблемы диагностики и лечения эхинококкоза. ScienceRise. 2015. Т. 5. № 4 (10). С. 8-11.
6. Нишанов Х. Т. и др. Выбор способа хирургического лечения эхинококкоза печени: научное издание // Вестник экстренной медицины. - Ташкент, 2017. - Том X N2. - С. 31-35.
7. Хахимов М. Ш. и др. Выбор тактики при хирургическом лечении эхинококкоза печени: научное издание // Вестник Ташкентской Медицинской Академии / Министерство здравоохранения Республики Узбекистан, Ташкентская Медицинская Академия. - Ташкент: Ташкентская Медицинская Академия. - 2019. - N 2. - С. 127-131.
8. Касыев Н.Б., Айтназаров М.С., Нурбекова А.Н. Современные подходы к лечению эхинококкоза печени. Вестник КГМА им. И.К. Ахунбаева. 2016. № 3. С. 68-71.
9. Мирходжаев И.А., Иноятлов Х.Х., Норов Ф.Х. Оптимизация методов хирургического лечения множественного и рецидивных форм эхинококкоза печени. Биология и интегративная медицина. 2016. № 1. С. 20-27.
10. Назыров Ф. Г., Икрамов А.И.и др. Пункционный метод лечения эхинококкоза печени - за и против : научное издание // Материалы XXII международного Конгресса Ассоциации гепатопанкреатобилиарных хирургов стран СНГ "Актуальные проблемы гепатопанкреатобилиарной хирургии"(7-9 сентября 2015г.). - Ташкент, 2015. - С. 125-126
11. Панфилов К.А. Выбор способа хирургического лечения гидатидного эхинококкоза печени // Афтореф. дис.канд. мед.наук Самара. - 2019. - 24 с.
12. Собиров А.Д. Клиника, диагностика и хирургическое лечение поддиафрагмального эхинококкоза печени // Афтореф. дис.канд. мед.наук Душанбе - 2015. - 24 с.
13. Шевченко Ю.Л., Назыров Ф.Г. Хирургия эхинококкоза / М.: Издательство «Династия», - 2016. - 288 с.: ил.
14. Amarir FE, Saadi A, Marcotty T, Rhalem A, Oukessou M, Sahibi H, Obtel M, Bouslikhane M, Sadak A, Kirschvink N. Butt A, Khan JA.

#### ОСОБЕННОСТИ ХИРУРГИЧЕСКОГО ЛЕЧЕНИЯ ЭХИНОКОККОЗА ПЕЧЕНИ ТРУДНОЙ ЛОКАЛИЗАЦИИ

Отакузиев А.З., Усмонов У.Д., Косимов С., Комолов Н.

**Резюме.** Авторы проанализировали результаты хирургического лечения 125 больных эхинококкозом печени поддиафрагмальной поверхности. Поражение правой доли диагностировано у 84 (67,2%) больных. При этом, наиболее частая локализация ЭК отмечалась в VIII сегменте - 56 (44,8%). Левая доля печени была поражена у 26 (20,8%) больных, при этом поражение II сегмента и малого таза у 10 (8%), поражение I сегмента диагностировано у 16 больных. Поражение обеих долей (VIII-I-II) сегментов диагностированы в 15 (12%) случаях. Авторы делают заключения, что оптимальный хирургический доступ дает возможность проведения адекватной операции на задней поверхности печени и приоритетным считают выполнение органосохраняющих операций.

**Ключевые слова:** поддиафрагмальный эхинококкоз печени, трудная локализация, обработка остаточной полости.

УДК: 616-085

## ИННОВАЦИОННЫЕ ПОДХОДЫ К ПРОФИЛАКТИКЕ И ЛЕЧЕНИЮ ГАСТРОДУОДЕНАЛЬНЫХ ЯЗВ У ДОЛГОЖИТЕЛЕЙ ФЕРГАНСКОЙ ДОЛИНЫ

Пакирдинов Алишер Сайфитдинович, Мадазимов Мадаминжон Муминович, Джумабаев Эркин Саткулович, Нуритдинов Арифжон Талибович, Гофуров Зоҳид Каримович, Киличев Махмуджон Рафикович, Суюнов Дилмурод Муминович  
Андижанский Государственный медицинский институт, Республика Узбекистан, г. Андижан

## ФАРҒОНА ВОДИЙСИНИНГ УЗОҚ УМР КЎРУВЧИ АҲОЛИСИДА ГАСТРОДУОДЕНАЛ ЯРАЛАР ПРОФИЛАКТИКАСИ ВА ДАВОЛАШДА ИННОВАЦИОН ЁНДАШУВЛАР

Пакирдинов Алишер Сайфитдинович, Мадазимов Мадаминжон Муминович, Джумабаев Эркин Саткулович, Нуритдинов Арифжон Талибович, Гофуров Зоҳид Каримович, Киличев Махмуджон Рафикович, Суюнов Дилмурод Муминович  
Андижон Давлат тиббиёт институти, Ўзбекистон Республикаси, Андижон ш.

## INNOVATIVE APPROACHES TO PREVENTION AND TREATMENT OF GASTRODUODENAL ULCERS IN LONG-LIVERS OF THE FERGHANA VALLEY

Pakirdinov Alisher Sayfitdinovich, Madazimov Madaminjon Muminovich, Djumabaev Erkin Satkulovich, Nuritdinov Arifjon Talibovich, Gofurov Zokhid Karimovich, Kilichev Mahmudjon Rafikovich, Suyunov Dilmurod Muminovich  
Andijan State Medical Institute, Republic of Uzbekistan, Andijan

e-mail: [info@adti.uz](mailto:info@adti.uz)

**Резюме.** Ўтган аср тиббиётда гастроэнтерологияни ҳақли равишда ўз ичига олган янги йўналишларнинг шаклланиши билан ажралиб турди. Шу билан бирга, бизнинг билимларимизни кенгайтириш ва чуқурлаштириш табиий равишда келгуси асрда ҳал қилинадиган янги вазифаларни шакллантиришга олиб келди. Кекса ёшдаги соматик патология касалликларнинг патогенезини табиий қариш жараёнларида қатламланиши билан боғлиқ бўлган ўзига хос хусусиятларга эга. Ошқозон яраси замонавий геронтология ва гериатриянинг долзарб муаммоларидан биридир. Ошқозон яра касаллиги ўта мураккаб тиббий илмий муаммо бўлиб, у ҳали тўлиқ ҳал қилинмаган. Ошқозон яраси касаллиги кенг тарқалган ички касалликлардан биридир. Ошқозон яраси касаллигининг тарқалиши муаммоси ҳозирда энг кўп муҳокама қилинадиган масалалардан биридир. Ушбу мақолада ҳар хил ёш гуруҳидаги беморларнинг турли хил эпидемиологик, клиник таркибий қисмларига қараб муаммо ҳолати таҳлили келтирилган.

**Калит сўзлар:** яра касаллиги, клиник эпидемиология, узоқ умр кўрувчи,, узоқ умр кўрувчилар гуруҳи.

**Abstract.** The past century was marked by the formation of new areas in medicine, to which gastroenterology can rightfully be attributed. At the same time, the expansion and deepening of our knowledge naturally led to the formulation of new tasks that will be solved in the coming century. Somatic pathology in old age has its own characteristics associated with the layering of the pathogenesis of diseases on the natural aging processes. Peptic ulcer is one of the urgent problems of modern gerontology and geriatrics. Peptic ulcer disease is an extremely complex medical scientific problem that has not yet been fully resolved. Peptic ulcer disease is one of the widespread internal diseases. The problem of the prevalence of peptic ulcer disease is currently one of the most discussed. This article presents an analysis of the state of the problem depending on various epidemiological, clinical components in patients of different age groups.

**Key words:** peptic ulcer, clinical epidemiology, long-liver, age groups.

**Актуальность.** Гастродуоденальные язвы (ГДЯ) встречаются у лиц разного возраста, в частности, у долгожителей, перешагнувших 90-летний рубеж [2,4]. Но ГДЯ не подвергались специальным эпидемиологическим исследованиям, почти не изучены, ограничивались только результатами клинических и морфологических сведений. Результаты сведений распространения факторов опасности ГДЯ не соответствуют действительности, указываются более низкие показатели, чем в реальной частоте (только эпидемиологические исследования могут это гарантировать) [5]. Поэтому исследование ГДЯ и разработка инновационных алгоритмов и технологий, особенно у долгожителей, а также разработка инновационных алгоритмов и технологий их профилактики является актуальной научной проблемой и рекомендуется как необходимая практика в хирургии на международном уровне[1,6].

Язвенная болезнь утвердилась в медицине в 30-е годы прошлого века как “Чикагская семерка” и вошла в группу распространенных и традиционных психолого–соматических болезней, имеющих опасные последствия (F.Alexander, 1930 г) и до сегодняшнего дня сохраняет этот статус, продолжая быть во врачебном лексиконе как многофакторная болезнь, умеющая противостоять и требующая непрерывного развития профилактических инноваций [3]. Особенно ГДЯ являются беззащитной зоной для возникающих на их фоне различных болезней (язвенный колит, нейродермит, бронхиальная астма, артериальная гипертензия, гиперфункция щитовидной железы, ревматоидный артрит). По причине трёх групп этиологических факторов: - конституционально наследственный, психогенный и органический (преморбидные органические патологии) болезни данной зоны считаются гастродуоденальными язвами. Изучение, оценивание и создание системы противоположной индивидуальной профилактики или усовершенствование “личных заслуг” в отдельных популяциях является актуальной задачей.

У долгожителей, в частности в Узбекистане, эта научная область является практически не изученной, следует усилить внимание к данной проблеме, что, в свою очередь поможет не только устранить нежелательные медицинские последствия, но и поднимет авторитет нашей страны на мировом уровне.

Выделяют следующие основные факторы опасности при возникновении ГДЯ: лекарства против нестероидного воспаления (ЛПНВ), инфицирование *Helicobacter pylori*, курение, употребление алкоголя, горькая (острая) пища, преморбидные болезни (преульцероз) и длительное течение хронических неинфекционных заболеваний (цирроз печени, обструктивное хроническое заболевание легких -ОХЗЛ, хроническая болезнь почек ХБП) [3,5].

Генетические факторы, социальное обучение и социальное состояние, культура, перенесенный социальный стресс, травмы, инфекции, терапевтическая и психиатрическая коморбидность также представлены как этиологические факторы, частично изучены в исследованиях.

Доказано, что ГДЯ является моно болезнью, встречается в орфочастоте и может проявляться совместно с другими болезнями гепатопанкреатодуоденальной зоны и системными заболеваниями других органов (ишемическая болезнь сердца, артериальная гипертензия, хронические респираторные болезни и сахарный диабет).

В частности, у пожилых людей может протекать с образованием полииморбидного фона, в следствии чего развиваются опасные осложнения (перфорация, кровотечение, малигнизация, пилоростеноз)[7].

Несмотря на это эпидемиологические пути этих состояний, своевременное их выявление. До нозологическая профилактика и принципы безопасности быстрого лечения в должной мере не изучены и по нашим характерным анализам в популяции долгожителей в общем не выявлены или не разработаны

Согласно существующим многолетним исследованиям, язвенная болезнь и преульцерозные состояния выявлены в результате клиническо-эпидемиологических рекомендаций в основном, у подростков, трудоспособных людях и лицах пожилого возраста:

- 1) за последние 70 лет заболеваемость ГДЯ всегда снижена;
- 2) каждый год у 200 000-400 000 населения продолжают выявляться ГДЯ;
- 3) на лечение уходит а 3-4 млрд долларов в год;
- 4) Несмотря на приоритетную роль *Helicobacter pylori* в возникновении ГДЯ (начиная с1980 годов) основную роль в их формировании играют факторы риска или сейчас придерживаются этого мнения [6,7].

В высокоразвитых странах также язвенная болезнь встречается у 1,8% населения, одинаково заболевают и мужчины и женщины, по результатам клинических исследований у 20-50% больных существует сравнительная семейная предрасположенность к ГДЯ. (Джон Нобель, 2005). В этом плане существуют неясности в популяции долгожителей, есть потребность и необходимость в реальном оценивании эпидемиологической ситуации с ГДЯ в Узбекистане.

Выявление ГДЯ с другими кислотными заболеваниями составляет 40-50%, часто вызывает серьёзные осложнения и приводит к инвалидизации [4], требует рассмотрения стратегии к анцерпревенции. ГДЯ и состояние преульцероза в популяции вызывает ускорение канцерогенезного каскада. Со стороны исследователей начала применяться эпидемиологическая аксиома.

В двух случаях состояний преульцероза из 100, связанных с *H.pylori* возникает рак желудка и согласно мониторингу за 2014 год предраковых изменений желудка, в национальных рекомендациях рекомендовано увеличить число эндоскопических исследований (схема эндоскопической канцерпревенции), то есть практики профилактической защиты:

- 1) хронического гастрита III-IV степени один раз в год;
- 2) II-III степени или при персистенции один раз каждые 3года;
- 3) при отсутствии факторов риска и наличии у близких родственников рака желудка - каждые 5 лет;
- 4) на O этапе, при отсутствии *H. Pylori* эндоскопическое исследование не требуется [5].

ЛПНВ – ассоциированная гастропатия (ЛПНВ а ГП) и ГДЯ (ЛПНВ и ГДЯ) широко распространены и доказано, что в ближайшем будущем будут расти и приведут к патологии из-за в увеличения осложнений. Основной причиной этого является все более множественное и активное применение в клинической практике препаратов против нестероидного воспаления. Каждый день в мире свыше 30млн. людей принимают ЛПНВ как обезболивающее, противовоспалительное и анти агрегатное средство. [1].Тенденция применения этих препаратов каждые 10 лет возрастает в 2-3 раза, в один год их число достигло 300 и самая большая опасность состоит в том, что лишь 1/3 часть этих препаратов назначают врачи, остальную часть люди принимают самостоятельно.[6]. Результатом этого бесконтрольного применения ЛПНВ а ГП является возникновение ГДЯ, повышается степень осложнений и угроза для жизни среди населения[7]: после 6 недель применения возникает гастродуоденопатия у 70% людей [3]; у каждого четвертого и пятого человека появляется язва, в некоторых странах около 107 тысяч людей попадают в больницы и у 16500 людей опасные осложнения приводят к смерти; при приеме препаратов в течении недели у100% людей развиваются эндоскопические симптомы острого гастрита, возникают “немые” язвы”, манифестируются тяжелым гастродуоденальным кровотечением или перфорацией [5].

Лекарства противно стероидного воспаления оказывают непосредственное ульцерозное влияние на слизистую оболочку или проявляют нежелательный эффект посредством путем через ингибицию циклооксигеназы (ЦОГ). Закономерность возникновения неприемлемого отрицательного эффекта наблюдается во всех регионах желудочно – кишечного тракта, но самая большая степень поражения наблюдается в гастродуоденальной зоне (из-за высокой плотности простагландинов) [Shabrov A.V. et al., 2013; Пахомова И.Г и др., 2014].



Учитывая все это, профилактика и создание стратегии ранней диагностики ГДЯ, введение в практику на мировом уровне инновационных технологий, в частности, в Узбекистане, является ведущим научным направлением. А среди популяции долгожителей, особенно в Узбекистане является и совершенно не изученной областью.

На сегодняшний день задачи скрининга и профилактики ГДЯ утверждены как самые актуальные темы. Ибо ранняя диагностика и профилактика болезни у долгожителей или высокая степень оказания эффективной медицинской помощи связаны с важным интегральным и независимым показателем.

Усовершенствование профилактики и методов лечения позволило увеличить продолжительность жизни при неинфекционных хронических заболеваниях, что, в свою очередь, привело к увеличению числа больных с коморбидными патологиями. [4,6,7]. Это состояние, то есть полипатия (подверженность многим болезням) классифицируется с изменением клинических проявлений ГДЯ и требует индивидуализации профилактик о лечебной практики, профилактики полипрагмазии без уменьшения лечебного эффекта и поиска эпидемиолого – патогенетических механизмов сокращения отрицательного воздействия применяемой терапии. [3]. В клинической практике частое появление и стремительное осложнение ГДЯ наблюдается не только под воздействием факторов риска, но и возникает на фоне других патологий (артрозы, артриты, дорсопатии, остеопорозы и др.) [6]. Изучение таких коморбидных течений требует изучения особенностей населения и “эпидемиологического маршрута” в данной популяции, а также имеет диагностическое, профилактическое, прогностическое и терапевтическое значение в регионах и областях. Но сущность и региональные особенности коморбидных ГДЯ в эпидемиологических исследованиях мало изучены, а в группах долгожителей Узбекистана совсем не изучены.

С учетом выше указанных фактов касаются актуальных задач и научных проблем вокруг ГДЯ была запланирована эта диссертация.

**Цель исследования** - изучение клинических – эпидемиологических особенностей гастродуоденальных язв в популяции долгожителей и разработка у совершенствованной инновационной технологии профилактики.

**Материалы и методы исследования** - исследование будет проводится в Андижанской области, которая полностью отражает в себе условия Ферганской долины. Одновременное эпидемиологическое исследование будет организовано при применении рекомендации Всемирной Организации Здравоохранения (ВОЗ) .

**Результаты исследование и обсуждение** - исследование будет проводиться в три этапа.

1-этап изучение образа жизни и поведения: опрос на отсутствие хронических – инфекционных болезней (болезни сердечно – сосудистой системы, рак, хронические респираторные болезни, сахарный, остеопороз, психические расстройства) злоупотребление сигаретами (наслаем) и алкоголем, употребление овощей, фруктов, соли, физическая активность.

2- этап: физический осмотр: измерение физических параметров (рост, вес, окружность талии, окружность бедер), артериальное давление и частота пульса.

3- этап определение биохимических показателей (наличия в крови холестерина, сахара, железа, мочевины) и проведение фармакоэпидемиологического мониторинга.

При анализе и оценивании полученных результатов будет использована специальная программа (Bios tat и Excel), критерии Стьюдент-Фишер. Будет выполнено статистическое оценивание рекомендованное Пирсоном  $\chi^2$  квадрат ( $X^2$ ) для оценивания вариационного эмпирического ряда ( $W$ ) и определение разницы между степенями вероятностей ( $W^1$ ).

Будут применены стандартизированные, унифицированные, анкетированные, биохимические и инструментальные методы. Объектом исследования будут лица выше 90 лет, свыше 500 мужчин и женщин будут привлечены к исследованию, они будут отобраны с обеспечением репрезентативности: 1) будут отобраны и полностью проверены долгожители по итогам списка голосования на последних выборах; 2) Все долгожители из всех городов и районов Андижанской области пройдут комплексный осмотр на дому, с ними будет установлена постоянная связь посредством мобильных телефонов, будет проводится непрерывная профилактическая работа; 3) суть исследования будет доведена до сведения каждого участника, будет проводится подготовка и испытательная проверка, после чего будет проводится проверка по полной программе; 4) для выявления факторов риска ГДЯ и их оценивания будет использована анкета ВОЗ “Stepp ВОЗ”. (прилагается).

При оценивании будет использоваться классификация ГДЯ по П.Я.Григорьеву (1986). Кроме общеклинических исследований (анамнез, физикальные исследования), эзофагогастродуоденоскопия (по специальным показаниям) и будет поставлен диагноз на основе ультразвукового исследования. При постановке диагноза будут учитываться гериатрические особенности, будут применены клинические и анкетированные методы, применена анкета ВОЗ(Stepp ВОЗ). Будут использованы сведения о клинических симптомах и физикальных исследованиях. Для диагностики и оценивания степени кровотечения язв будут применены лабораторные методы исследования (определение гемоглобина, гематокрита, гемокоагуляции и исследование кала на наличие элементов крови).

Будет изучена классификация кровотечения из язвы по критериям И.И. Затевахина и др. (1997й): клиническая характеристика кровотечения (эпизоды коллапса при сильных кровотечениях или в анамнезе); эндоскопическая характеристика гемостаза (тромбированная язва, язва, покрытая сгустком крови, любое кровотечение, остановленное при эндоскопии); эндоскопическая характеристика язвы (желудочная язва больше 1,3см в диаметре или язва 12 перстной кишки больше 0,8см.) при наборе 2 или 3 баллов ставится диагноз кровотечения из язвы (Кахаров А.А., 2007).

Эндогенные, экзогенные, инфекционные факторы риска ГДЯ и сопутствующие заболевания будут выявлены и оценены согласно критериям ВОЗ. (ВОЗ, 1999). В качестве факторов риска будут изучены следующие аспекты: ЛПНВ, курение, употребление алкоголя, употребление острой пищи, преморбидные заболевания, другие хронические болезни (

цирроз печени, ОХЗЛ,ХБП), генетические факторы, социальное положение, социальный стресс, травмы, терапевтическая и психиатрическая коморбидность.

Общеизвестные методы профилактики острых гастродуоденальных кровотечений у больных с соматической патологией многопрофильного стационара не позволяют говорить об эффективности и надёжности этих традиционных способов. Об этом свидетельствуют большая частота возникновения симптоматических эрозий и язв гастродуоденальной зоны, высокий процент геморрагических осложнений, диктующие необходимость проведения эндоскопического и хирургического лечения, высокая летальность.

#### Литература:

1. Коренева О.Н. Ингибиторы протонной помпы: цель сообразность применения с профилактической целью у кардиологических пациентов / О.Н. Коренева, О.М. Данкина, Б.Т. Иванкин // Российские Медицинские Вести. – 2013. – Т. XVIII, № 4. – С. 1-5.
2. Костюченко Л.Н. Острые желудочно-кишечные кровотечения / Л.Н.Костюченко // Эффективная фармакотерапия. – 2013. – № 31. – С. 42-48.
3. Тверитнева Л.Ф. Диагностика, лечение и профилактика гастродуоденальных кровотечений: автореф. дис. ... д-ра мед. наук / Л.Ф. Тверитнева.– Москва, 2009. – 50 с.
4. Якимова С.С. Влияние нестероидных противовоспалительных препаратов на состояние верхних отделов желудочно-кишечного тракта / С.С. Якимова //Consilium medicum. – 2011. – Т. 13, № 8. – С. 12-20
5. Stollman N., Metz D.C. Pathophysiology and prophylaxis of stress ulcer in intensive care unit patients / N. Stollman, D.C. Metz // J. Crit. Care. – 2015. – Vol.20, № 1. –P. 35-45.
6. Venerito M. Interaction of Helicobacter pylori infection and nonsteroidalantiinflammatory drugs in gastric and duodenal ulcers / M. Venerito, P. Malfertheiner //Helicobacter. – 2010. – Vol. 15, № 4. – P. 239-250.
7. Yang Y.X. Prevention and treatment of stress ulcers in critically ill patients / Y.X.Yang, J.D. Levis // Semin. Gastrointest. Dis. – 2003. – Vol. 14, № 1. – P. 11-19

#### **ИННОВАЦИОННЫЕ ПОДХОДЫ К ПРОФИЛАКТИКЕ И ЛЕЧЕНИЮ ГАСТРОДУОДЕНАЛЬНЫХ ЯЗВ У ДОЛГОЖИТЕЛЕЙ ФЕРГАНСКОЙ ДОЛИНЫ**

Пакирдинов А.С., Мадазимов М.М., Джумабаев Э.С., Нуритдинов А.Т., Гофуров З.К., Киличев М.Р., Суюнов Д.М.

**Резюме.** *Минувшее столетие ознаменовалось формированием новых областей в медицине, к которым с полным правом можно отнести гастроэнтерологию. Вместе с тем расширение и углубление наших знаний закономерно привели к постановке новых задач, которые будут решены в наступившем столетии. Соматическая патология в пожилом возрасте имеет свои особенности, связанные с наложением патогенеза заболеваний на естественные процессы старения. Одной из актуальных проблем современной геронтологии и гериатрии является язвенная болезнь. Язвенная болезнь представляет собой чрезвычайно сложную медицинскую научную проблему, которая и в настоящее время до конца ещё не решена. Язвенная болезнь относится к числу широко распространенных внутренних заболеваний. Проблема распространенности язвенной болезни является в настоящее время одной из наиболее обсуждаемых. В настоящей статье представлен анализ состояния проблемы в зависимости от различных эпидемиологических, клинических составляющих у пациентов различных возрастных групп.*

**Ключевые слова:** язвенная болезнь, клиническая эпидемиология, долгожитель, возрастные группы.

УДК: 616.441-089.87

## ХИРУРГИЯ ВЫСОКИХ ТЕХНОЛОГИЙ В ТИРЕОИДОЛОГИИ

Рахметова Малика Рахимовна

Ургенчский филиал Ташкентской медицинской академии, Республика Узбекистан, г. Ургенч

## ТИРЕОИДОЛОГИЯДА ЮҚОРИ ТЕХНОЛОГИЯЛИ ЖАРРОҲЛИК

Рахметова Малика Рахимовна

Тошкент тиббиёт академияси, Ургенч филиали, Ўзбекистон Республикаси, Ургенч ш.

## HIGH TECHNOLOGY SURGERY IN THYROIDOLOGY

Rakhmetova Malika Rahimovna

Urganch branch of Tashkent Medical Academy, Republic of Uzbekistan, Urganch

e-mail: [doctor.malika.rakhmetova@gmail.com](mailto:doctor.malika.rakhmetova@gmail.com)

**Резюме.** Буқоқ касаллиги билан оғриган 46 нафар бемор дифференциал - диагностик стандарт усул бўйича текширилди, жарроҳлик амалиётидан олдинги ва кейинги ҳолати таҳлил қилинди. Натижалар. ҚБ пайпаслаганда: тугунли буқоқ (ТБ) 12нафар (26,1%) беморда, ёйма буқоқ (ЁБ) - 28 (60,9%), абберант буқоқ (АБ) - 2 (4,34%), аутоимун тиреоидит (АИТ) 4 нафар (8,7%) беморда аниқланди. Ультратовуш текширувида эса 35(76.1%) нафар беморда тугунли буқоқ, 2 нафар (4.34%)да - диффуз буқоқ; биттасида (2.17%) Ридел фиброматоз буқоқи аниқланди, яна биттасида (2.17%) эса малигнизациядан шубҳа қилинди. АИТ 6 нафар (13%) беморда ташхисланди. Гормонал текширувлар. Қонда умумий Т4 гормоннинг ошиши 7 нафар(15,2%), умумий Т3 - 5 (10,9%), ТТГ - 4 нафар(8,7%) беморда; пасайиши эса 6 (13%), 4 (8,7%) ва 8 нафар (17,4%) беморда кузатилди. ҚБ биопсия натижалари: атипик хужайралар 4нафар (8,7%) беморда топилди. Инновацион диагностика буқоқ билан оғриган беморларга аниқ ташхис қўйиб даволашни энг қулай тактикасини танлашга имкон беради ва шунинг билан жарроҳлик амалиётидан кейинги асоратларни минималлаштириш имконини беради. Хулоса. ҚБни ултратовуш текшируви пайпаслагандан кўра аниқ ташхис қўйишда самаралидир. Инновацион диагностика усуллари ҚБ патологиясини ташхислаш ва энг қулай жарроҳлик йўлини танлашда имкон беради. Натижада беморнинг жарроҳлик амалиётидан кейинги турмуш сифати яхшиланади. Юқори технологияли жарроҳлик амалиётидан кейинги асоратларни ва асосиз операцияларни сонини камайтиради. Демак тиреоидологиядаги инновацион усулларнинг асосий мақсади ҳар бир жарроҳга аниқ усулни, бемор учун эса индивидуал ёндошувни танлаш имконини беради.

**Калит сузлар:** юқори технологиялар, тиреоидология, тугунли буқоқ, диагностик ва даволаш инновацион усуллари

**Abstract.** 46 patients with goiter were examined according to the standard method of differential diagnostic search for goiter, their condition was analyzed before and after surgery. Results: palpation of the thyroid gland found: nodular goiter (NG) - in 12 (26.1%) patients, diffuse goiter (DG) - in 28 (60.9%), aberrant goiter (AG) - in 2 (4.34 %), autoimmune thyroiditis (AIT) - in 4 (8.7%) patients. Ultrasound of the thyroid gland: in 35(76.1%) patients ultrasound was detected NG, in 2(4.34%) patients was detected DG; in one (2.17%) patient with AG was detected Riedel fibromatous goiter, in the other (2.17%) patient was detected suspicion for malignancy, AIT was detected in 6(13%) patients. Hormonal research: an increase of the level of total T4 was detected in 7 (15.2%) patients, total T3 was detected in 5 (10.9%) patients, TSH was detected in 4 (8.7%) patients; an decrease of the level of thyroid hormones was detected in 6 (13%), 4 (8.7%) and 8 (17.4%) patients, respectively. Thyroid biopsy results: atypical cells were found in 4 (8.7%) patients. Thorough innovative diagnostics made it possible to choose the most correct tactics for managing a patient with goiter and to minimize postoperative consequences. Conclusions. Palpation of the thyroid gland does not make it possible to fully diagnose and choose the correct treatment tactics. Innovative diagnostic methods allow a timely and differentiated approach to the management of a patient with thyroid pathology. High-tech surgery improves the quality of diagnosis and treatment, as well as the postoperative quality of life of the patient; reduces the number of unnecessary operations. The main goal of introducing innovations in thyroidology is to ensure that each surgeon has a choice, and then each patient can count on an individual approach.

**Key words:** high technologies, thyroidology, nodular goiter, innovative methods of diagnosis and treatment.

**Актуальность.** Для современной тиреоидологии характерно стремительное развитие и пополнение знаний о щитовидной железе (ЩЖ) новыми, порой противоречащими друг другу постулатами. Особенно дискуссионными вопросы оперативного лечения узлового зоба. Узловые образования ЩЖ являются весьма распространенной эндокринной патологией, которой страдают до 40% населения [1]; термин объединяет различные по морфологии объемные образования ЩЖ (1 см и более). По данным мировой литературы [2], в структуре такого собирательного понятия, как «узловой зоб», 40–60% составляет узловой коллоидный, в разной степени пролиферирующий зоб, 10–15% – гипертрофическая форма аутоиммунного тиреоидита, 5–10% – аденомы щитовидной железы, 3–5% – кисты, 1–10% наблюдений – рак щитовидной железы.

**Материалы и методы.** Эндокринологом и хирургом совместно обследованы 46 пациентов с патологией ЩЖ в возрасте от 30 до 70 лет; средний возраст обследованных - 47 лет. Все пациенты были обследованы по стандартной методике дифференциально-диагностического поиска при узловом зобе [3]. Проведен клинический осмотр, пальпация ЩЖ, УЗИ ЩЖ, тонкоигольная аспирационная биопсия (ТАПБ), определение уровня тиреоидных гормонов в крови. Сцинтигра-

фия ЩЖ назначена пациентам с повышенной функцией ЩЖ, а компьютерная томография шеи - при подозрении на малигнизацию, загрудинное распространение узлов. По результатам обследований для каждого больного выбрана индивидуальная тактика лечения. Полученные результаты соотнесены с данными литературы [4].

**Результаты и их обсуждение.** Пальпация ЩЖ позволила дифференцировать больных следующим образом: узловой зоб - у 12(26,1%) пациентов, диффузный зоб - у 28(60,9%), аберрантный зоб – у 2(4,34%), аутоиммунный тиреоидит (АИТ) – у 4(8,7%). Проведенное УЗИ привело к иной диагностической интерпретации: у 35(76,1%) больных выявлен узловой зоб, у 2(4,34%) - диффузный, у одного (2,17%) больного с АЗ - фиброматозный зоб Риделя, у другого (2,17%) - подозрение на малигнизацию. Воспаление ЩЖ диагностировано у 6(13%) больных; последующее исследование гормонов ЩЖ и антител подтвердило аутоиммунный воспалительный процесс. Коллоидный зоб был наиболее распространен у лиц пожилого возраста; узловой коллоидный зоб часто рассматривается у них как «возрастная трансформация щитовидной железы»[5]. Как видим, УЗИ вносит существенные дополнения в диагностику узлового зоба.

Определение с помощью радиоиммунологических методов уровня тиреоидных гормонов в сыворотке крови выявило следующее: повышение уровня общего Т4 – у 7(15,2%), общего Т3 - у 5(10,9%), ТТГ – у 4(8,7%). Понижение этих гормонов выявлено у 6(13%), 4(8,7%) и 8(17,4%) пациентов, соответственно. Повышение содержания тиреоглобулина в сыворотке крови используют в диагностике тиреотоксикоза, воспалительных заболеваний и повреждений, рецидивов или метастазов дифференцированного рака щитовидной железы[6]. Всем пациентам с подозрением на вышеперечисленную патологию обследовали антитела к тиреоглобулину (АТ ТГ) и тиреоидной пероксидазе (АТ ТПО). У всех 6(13%) больных АИТ обнаружен повышенный титр АТ ТГ и АТ ТПО. Результаты ТАПБ ЩЖ: у обоих больных с первоначальным диагнозом «аберрантный зоб» выявлены атипичные клетки, они выявлены и у 2 больных с первоначальным диагнозом «узловой зоб», всего у 8,7%. Проведенное обследование позволило наметить дифференцированный подход к пациентам. Радионуклидное сканирование (РНС) щитовидной железы, основанное на определении пространственного распределения I<sup>131</sup> в железе, позволяет определить контуры железы и ее размеры, выявить узловые образования с разной степенью поглощения изотопа (автономную аденому, опухоль, кисты, аберрантную тиреоидную ткань, функционирующие метастазы рака щитовидной железы). Двое больных с подозрением на рак направлены в Республиканский онкологический центр, где диагноз был подтвержден РНС; проведено оперативное лечение зоба с последующим наблюдением онколога. Определение уровня тиреокальцитонина, являющегося одним из важнейших критериев диагностики медуллярного рака щитовидной железы, С-клеточной гиперплазии, а также своевременного выявления рецидива рака ЩЖ после проведенного радикального лечения, был рекомендован пациентам после проведения первоначального курса терапии. Лечение больных раком щитовидной железы до операции и в послеоперационном периоде проводилось в тесном сотрудничестве хирурга, онколога, радиолога, эндокринолога, врача поликлиники. Больным предписано находиться под наблюдением для своевременной коррекции возникающих нарушений, обнаружения рецидивов заболевания. Ультразвуковое исследование с энергетическим доплеровским картированием позволяет четко планировать объем оперативного вмешательства и предотвращать возможные осложнения. В случае необходимости, во время операции пациентам проводится интраоперационное ультразвуковое исследование щитовидной железы с использованием мобильного УЗИ-сканера. Все операции на щитовидной железе проводятся с обязательной визуализацией возвратных гортанных нервов, с применением интраоперационного мониторинга функции гортанных нервов. Операции, выполненные с применением современных медицинских технологий, позволяют сократить сроки лечения и пребывания пациента в стационаре до 2-3 суток[7].

Пожилым пациентам с коллоидным зобом назначено консервативное лечение. Больным с маленькими узлами (до 9-10мм) без нарушения функции ЩЖ лечение не требуется; им рекомендовано динамическое наблюдение: исследование крови на гормоны ЩЖ и УЗИ шеи. Оперативное лечение было рекомендовано пациентам, у которых узлы оказывали давление на окружающие органы, при загрудинной локализации узлов и повышении уровня гормонов ЩЖ. Из-за высокого риска развития злокачественного поражения, инвазивного роста, трудностей исключения малигнизации до операции у больного с диагностированным фиброзным тиреоидитом выполнена тотальная тиреоидэктомия. Из 6 случаев АИТ, у троих(6,5%) больных, с длительным анамнезом болезни обнаружено понижение Т3, Т4 и повышение ТТГ. При тщательном исследовании анамнеза у них выяснилось, что жалобы, связанные с ЩЖ, усилились после перенесенной Ковид инфекции[8]. У 3(6,5%) больных после тиреоидэктомии наблюдалось понижение уровня Т3, Т4 в крови и повышение ТТГ; им назначена коррекция заместительной гормонотерапии и дальнейшее динамическое наблюдение; повторное исследование (через месяц) показало нормализацию у них уровня гормонов ЩЖ. У прооперированных пациентов, в отношении которых имелась онкологическая настороженность, последующее развитие гипотиреоза не считается осложнением операции. Другие послеоперационные осложнения (кровотечение с образованием гематомы, парез или паралич голосовых связок в результате повреждения возвратного гортанного нерва, гипопаратиреоз транзиторного или постоянного характера, тиреотоксический криз, трахеомалация), все реже встречающиеся благодаря улучшению качества и техники выполнения операций, в нашем исследовании не наблюдались.

По данным литературы[1], существуют методы лечения, позволяющие устранить проблемы, связанные с узлами щитовидной железы, без операции - это малоинвазивные методы или методы внутритканевой деструкции узлов. Внутритканевые методы направлены на разрушение узлов внутри ткани щитовидной железы и проводятся под ультразвуковым контролем. Основной задачей при проведении подобного лечения является разрушение узлов без повреждения окружающей их здоровой ткани. Среди методов деструкции наиболее часто используется этаноловая склеротерапия – введение в ткань узлов 96% этилового спирта. Существуют и другие малоинвазивные методы лечения, основанные на воздействии физических факторов. К настоящему времени наибольший эффект отмечен от применения лазера (лазериндуцированная термотерапия) и модифицированного электромагнитного поля (радиочастотная термодеструкция). Показа-

ниями к малоинвазивным методам лечения являются одиночные узлы в щитовидной железе, повышено функционирующие, вызывающие у пациента жалобы или косметический дефект. Эти методы чаще используются у пожилых пациентов[5], имеющих противопоказания для оперативного лечения. Применение методов внутритканевой деструкции не показано пациентам с множественными узлами щитовидной железы и отсутствием противопоказаний к операции. По данным обзора литературы[4], ведущие клиники России успешно применяют интерстициальную лазерную фотокоагуляцию (ИЛФ), значительно уменьшающую объем узловых образований. ИЛФ посредством введения в центральную зону узлового образования ЩЖ пункционной иглы с имеющимся внутри световодом может рассматриваться как альтернатива хирургическому вмешательству при узловом коллоидном зобе у пациентов с высоким операционным риском, при наличии относительных показаний к операции в виде больших размеров узла (более 4 мл) и настоятельном желании пациентов, обусловленном косметическим дефектом. Медицинская школа USC Endocrine Surgery впервые в мире применила новую гибридную процедуру с использованием трансаральной и субментальной техники оперативного лечения зоба. Ориентиры дальнейшего развития тиреологии: Совершенствование методик предоперационной диагностики злокачественных опухолей с использованием толстоигольной биопсии, иммуногистохимических методов; увеличение количества эндоскопических операций; дальнейшая разработка комбинированных малоинвазивных методов лечения узлового токсического и нетоксического зоба; малоинвазивная видеоассистированная парциальная тиреоидэктомия через аксиллярный и трансмаммарный доступы.

**Выводы.** Проведенная исследовательская работа, а также данные литературных источников позволяют сделать вывод о том, что хирургия высоких технологий улучшает качество диагностики и лечения тиреоидной патологии, а также послеоперационное качество жизни пациента; уменьшает количество необоснованных операций на ЩЖ.

Появившиеся новые диагностические методы позволили более дифференцированно подходить к ведению пациента с тиреоидной патологией и оперативному лечению зоба. Маленькие узлы размером менее 1 см определяются при УЗИ; узлы размером больше 1см требуют обязательной тонкоигольной аспирационной биопсии; наличие доброкачественного узла не является абсолютным показанием к оперативному лечению. Среди узлов, обнаруженных в щитовидной железе, злокачественную природу имели образования в 8,7% случаев.

Вне всякого сомнения, инновации необходимы в хирургии, однако использование их должно быть оправдано. Основная цель введения инноваций в тиреологию заключается в том, чтобы у хирурга был выбор лечения, и тогда каждый пациент может рассчитывать на индивидуальный подход.

#### Литература:

1. Чернышова Т.В., Лукьяченко Д.В., Петунина Н.А. Альтшулер Н.Э. Современные методы лечения узлового зоба. Эффективная фармакотерапия. Эндокринология. 2011.2: 34.
2. Лебедева Д.В., Ильичёва Е.А., Григорьев Е.Г. Современные методы лечения диффузного токсического зоба. Сибирский медицинский журнал. 2019. 3: 28-35.
3. Дедов И. И. Клинические рекомендации Российской ассоциации эндокринологов по диагностике и лечению узлового зоба / И. И. Дедов, Г. А. Мельниченко, В. В. Фадеев // Проблемы эндокринологии. — 2005. — Т. 51, № 5. - С. 40-42.
4. Карпов Щ.Э., Ветшев П.С., Левчук А.Л. Интеграция инновационных технологий и мультидисциплинарного подхода в хирургическую практику. Вестник национального медико-хирургического Центра им Н.И. Пирогова». 2016. 3(11):3-7.
5. Ю. В. Кухтенко, А. М. Шулутко, В. И. Семиков, О. А. Косивцов, И. В. Мухин, Л. А. Рясков. Структура заболеваний щитовидной железы у пациентов различных возрастных групп. Вестник ВолгГМУ. 2016. Вып. 3(59): 130-135.
6. Здор В.В. Взаимосвязь гормональной и цитокиновой регуляции при аутоиммунном тиреоидите. Клиническая и экспериментальная тиреология. 2017;13(2):45-56.
7. Татьяна Гурьянова Хирургия высоких технологий должна быть более доступной. <http://www.aif.ru/health/article/31470>. Рахметова М.Р. Постковидные тиреоидиты Фармакология ва фармакотерапиянинг долзарб муаммолари . 2021:239-240.

#### ХИРУРГИЯ ВЫСОКИХ ТЕХНОЛОГИЙ В ТИРЕОИДОЛОГИИ

Рахметова М.Р.

**Резюме.** Обследовано 46 пациентов с зобом по стандартной методике дифференциально-диагностического поиска при зобе, проведен анализ состояния их до и после операции. Результаты: при пальпации ЩЖ выявлено: узловой зоб (УЗ) - у 12 (26,1%) пациентов, диффузный зоб (ДЗ) - у 28(60,9%), aberrантный зоб (АЗ) - у 2(4,34%), аутоиммунный тиреоидит (АИТ) - у 4(8,7%). При УЗИ ЩЖ: у 35(76,1%) больных выявлен УЗ, у 2(4,34%) - ДЗ; у одного (2,17%) больного с АЗ - фиброматозный зоб Риделя, у другого(2,17%)-подозрение на малигнизацию, АИТ- у 6(13%) больных. Гормональное исследование: повышение уровня общего Т4 - у 7(15,2%), общего Т3 - у 5(10,9%), ТТГ - у 4(8,7%); понижение - у 6(13%), 4(8,7%) и 8(17,4%) пациентов, соответственно. Результаты биопсии ЩЖ: у 4(8,7%) больных выявлены атипичные клетки. Тщательное инновационное диагностирование позволило выбрать наиболее верную тактику ведения больного зобом и минимизировать послеоперационные последствия. Выводы. Пальпация ЩЖ не даёт возможности полноценно диагностировать и выбрать правильную тактику лечения. Инновационные диагностические методы позволяют своевременно и дифференцированно подходить к ведению пациента с тиреоидной патологией. Хирургия высоких технологий улучшает качество диагностики и лечения, а также послеоперационное качество жизни пациента; уменьшает количество необоснованных операций. Основная цель введения инноваций в тиреологию заключается в том, чтобы у каждого хирурга был выбор, и тогда каждый пациент может рассчитывать на индивидуальный подход.

**Ключевые слова:** высокие технологии, тиреология, узловой зоб инновационные методы диагностики и лечения.

УДК: 616.36-004/022.089

**АНАЛИЗ ОТДАЛЕННЫХ РЕЗУЛЬТАТОВ ПОРТОСИСТЕМНОГО ШУНТИРОВАНИЯ В ЗАВИСИМОСТИ ОТ ЭТИОЛОГИИ ЦИРРОЗА ПЕЧЕНИ**Рузибоев Санжар Абдусаломович<sup>2</sup>, Девятков Андрей Васильевич<sup>1</sup>, Бабаджанов Азам Хасанович<sup>1</sup>

1 - ГУ «Республиканский специализированный научно-практический медицинский центр хирургии имени академика В.Вахидова», Республика Узбекистан, г. Ташкент;

2 - Самаркандский Государственный медицинский институт, Республика Узбекистан, г. Самарканд

**ЖИГАР ЦИРРОЗИНИНГ ЭТИОЛОГИЯСИГА ҚАРАБ ПОРТОТИЗИМ ШУНТЛАШ ОПЕРАЦИЯСИНИНГ УЗОҚ НАТИЖАЛАРИ ТАҲЛИЛИ**Рузибоев Санжар Абдусаломович<sup>2</sup>, Девятков Андрей Васильевич<sup>1</sup>, Бабаджанов Азам Хасанович<sup>1</sup>

1 - Академик В.Вахидов номидаги «Республика ихтисослашган хирургия илмий-амалий тиббиёт маркази» ДК, Ўзбекистон Республикаси, Тошкент ш.;

2 - Самарқанд Давлат тиббиёт институти, Ўзбекистон Республикаси, Самарқанд ш.

**RESEARCH OF THE LONG-TERM OUTCOMES OF PORTOSYSTEMIC SHUNTING DEPENDING ON THE ETIOLOGY OF LIVER CIRRHOSIS**Ruziboev Sanjar Abdusalomovich<sup>2</sup>, Devyatov Andrey Vasilievich<sup>1</sup>, Babadjanov Azam Khasanovich<sup>1</sup>

1 - "Republican Specialized Scientific and Practical Medical Center for Surgery named after Academician V. Vakhidov", Republic of Uzbekistan, Tashkent;

2 - Samarkand State Medical Institute, Republic of Uzbekistan, Samarkand

e-mail: [rsa-5555@mail.ru](mailto:rsa-5555@mail.ru)

**Резюме.** Тадқиқот учун ДТ «академик В.Вахидов номидаги «РИХИАТМ» да 2014-2019 йилларда жигар циррози бўйича операция қилинган 109 та беморлар танлаб олинган. Вирусли гепатит В, В+Д, ва С билан 72 та бемор ташкил қилди. Операциядан кейинги даврнинг кечишини таққослаш учун тадқиқотга алкогольли цирроз билан (n=21) ва идиопатик формадаги цирроз билан (n=16) беморлар киртилди. Гепатит В фонидagi цирроз билан портотизим шунтлаш операциясида кейинги 5 йил давомида 32 бемордан 10 таси (31,3%), HBV ва HDV формадаги гепатитли цирроздан эса 26 та бемордан 18 таси (69,2%), HCV формадан цирроздан 14 та дан 4 таси (28,6%), алкогольлидан 21 тадан 7 таси (33,3%), идиопатик формада 16 тадан 4 таси (25%) вафот этган. Кузатувлардаги барча турдаги циррозларда операциядан кейин 5 йилдан сўнг 66 та бемор (60,5%) тирик бўлган, ўлим фоизи 39,4% ни (109 тадан 43 та) ни ташкил этди.

**Калит сўзлар:** жигар циррози, портал гипертензия, портосистем шунтлаш.

**Abstract.** The study selected 109 patients with cirrhosis of the liver, operated by the RSSPMCS named after acad. V.Vakhidov in 2014-2019. With hepatitis B, B + D and C - 72 patients. To compare the features of the course of the late postoperative period, the study included patients with alcoholic cirrhosis of the liver (n = 21) and idiopathic form (n = 16). In hepatitis B liver cirrhosis within 5 years after portosystemic shunting, 10 out of 32 (31.3%) patients died, in HBV and HDV cirrhosis - 18 out of 26 (69.2%), HCV - 4 out of 14 (28, 6%), alcoholic - 7 out of 21 (33.3%) and idiopathic - 4 out of 16 (25%) patients. A total of 66 (60.6%) patients were alive in all species in terms of 5 years of follow-up after surgery, the mortality rate was 39.4% (43 of 109 patients).

**Keywords:** liver cirrhosis, portal hypertension, portosystemic shunting.

**Актуальность исследования** В ближайшие десятилетия число пациентов страдающих ЦП увеличится более чем на 60%, что обусловлено широким распространением гепатотропных интоксикаций и вирусных поражений органа [1, 3]. В прогнозе выживаемости больных циррозом печени (ЦП) и портальной гипертензией (ПГ) определенное значение имеет этиология развития заболевания.

Самым тяжелым типом вирусного гепатита является хронический вирус гепатита «В» (HBV). Ежегодно в мире от осложнений HBV-цирроза и гепатоцеллюлярного рака на фоне HBV умирает около 1 миллиона человек [5, 7, 9].

Для гепатита «С» характерен очень высокий процент (до 75-80%) развития хронической инфекции, при этом в 20-35% случаев в течение 10-30 лет развивается цирроз и гепатоцеллюлярная карцинома. Следует отметить, что доля верифицированного гепатита «С» среди населения, в том числе и в развитых странах, остается низкой – менее 20% [4, 10, 11].

На фоне растущей тенденции к росту числа больных ЦП различной этиологии особое значение этой проблеме придает высокий уровень смертности и инвалидизации населения [2, 4, 8, 13]. По данным ВОЗ, за последние 20 лет показатель смертности от ЦП возрос с 10 до 20 человек на 100000 населения в год. На сегодняшний день ЦП как причина смерти занимает 10-е место и является одной из основных причин смерти у лиц наиболее трудоспособного возраста 35-55 лет [6, 12].

**Цель исследования.** Общая оценка результатов портосистемного шунтирования (ПСШ) при ЦП с ПГ в зависимости от этиологического фактора.

**Материал и методы исследования.** Для наиболее объективной картины по течению отдаленного периода после ПСШ мы отобрали группу из 109 больных ЦП (2014-2019 гг.), у которых помимо контрольного осмотра осуществлялась диагностика течения основного процесса.

В частности, в подавляющем большинстве случаев этиологией развития ЦП был вирусный гепатит, мы включили в этот анализ 72 пациента с гепатитами В, В+Д и С, у которых после ПСШ проведена противовирусная терапия. Также для сравнения особенностей течения отдаленного послеоперационного периода включены пациенты с алкогольным ЦП – 21 пациент и идиопатической формой (установить причины не удалось) – 16 больных. Исследование больных проводилось на всех этапах хирургического лечения, а также в сроки 3-6-12-36-60 и более месяцев после операции с обязательным амбулаторным обследованием и анкетированием или госпитализацией.

**Результаты исследования.** При ЦП на фоне гепатита В в течение 5 лет после ПСШ умерло 10 из 32 (31,3%) пациентов, при HBV и HDV циррозе – 18 из 26 (69,2%), HCV ЦП – 4 из 14 (28,6%), алкогольном ЦП – 7 из 21 (33,3%) и идиопатическом ЦП – 4 из 16 (25%) пациентов.

Следует отметить, что при вирусном ЦП прогрессирование основного процесса зависело от нескольких факторов, включая вид вирусной инфекции, эффективность противовирусной терапии, вероятность развития геморрагического синдрома и тяжесть состояния на момент операции, когда даже эффективная противовирусная терапия не позволила стабилизировать процесс и, по-видимому, прогрессирование ЦП было связано уже с аутоиммунным компонентом. При алкогольном ЦП течение послеоперационного периода после ПСШ зависело от фактора прекращения употребления алкоголя и, также как и при вирусной инфекции, от риска рецидива геморрагического синдрома и тяжести состояния на момент операции. Идиопатическая форма характеризовалась только вероятностью рецидива геморрагического синдрома и тяжестью на момент операции.

В структуре летальности при HBV ЦП на долю печеночной недостаточности пришлось 21,9% (7 из 32) случаев, геморрагического синдрома – 9,4% (3), при HBV и HDV циррозе эти показатели составили 53,8% (14 из 26) и 15,4% (4) соответственно, при HCV ЦП – 21,4% (3 из 14) и 7,1% (1), при алкогольном ЦП – 23,8% (5 из 21) и 9,5% (2) и при идиопатическом ЦП – 12,5% (2 из 16) и 12,5% (2) (табл. 1).

Всего по всем видам ЦП в сроки 5 лет наблюдения после ПСШ было живо 66 (60,6%) пациентов, летальность составила 39,4% (43 из 109 больных).

**Таблица 1.** Частота летальности от печеночной недостаточности и геморрагического синдрома в отдаленный период после ПСШ в зависимости от этиологии ЦП

Прослежено в отдаленном периоде		Количество умерших от				Живы	
		печеночной недостаточности		геморрагического синдрома			
Причина ЦП	кол-во больных	Абс.	%	Абс.	%	Абс.	%
Гепатит В	32	7	21,9%	3	9,4%	22	68,7%
Гепатит В и Д	26	14	53,8%	4	15,4%	8	30,8%
Гепатит С	14	3	21,4%	1	7,1%	10	71,4%
Алкогольный ЦП	21	5	23,8%	2	9,5%	14	66,7%
Идиопатический	16	2	12,5%	2	12,5%	12	75,0%
Всего	109	31	28,4%	12	11,0%	66	60,6%

**Таблица 2.** Эффективность противовирусной терапии у больных ЦП после ПСШ

Этиология ЦП	Противовирусная терапия			
	эффективна		неэффективна	
	абс.	%	абс.	%
Гепатит В	18	56,3%	14	43,8%
Гепатит В и Д	3	11,5%	23	88,5%
Гепатит С	12	85,7%	2	14,3%
Всего	33	45,8%	39	54,2%

**Таблица 3.** Частота летальности в отдаленные сроки после ПСШ при прогрессировании ЦП

Прослежено в отдаленном периоде		Количество умерших от				Живы	
		печеночной недост-сти		геморрагического синдрома			
Причина ЦП	кол-во больных	Абс.	%	Абс.	%	Абс.	%
Гепатит В	17	7	41,2%	2	11,8%	8	47,1%
Гепатит В и Д	22	14	63,6%	3	13,6%	5	22,7%
Гепатит С	5	3	60,0%	0	0,0%	2	40,0%
Алкогольный ЦП	9	3	33,3%	0	0,0%	6	66,7%
Идиопатический	4	2	50,0%	1	25,0%	1	25,0%
Всего	57	29	50,9%	6	10,5%	22	38,6%

Отдельно приводим результаты по особенностям течения вирусного ЦП в зависимости от эффективности противовирусной терапии. Для этиотропного лечения HBV ЦП использовался Энтекавир по 500 мг в сутки в течение 2-5 лет; для HBV и HDV цирроза также Энтекавир и 5 случаях в комплексе применен пегилированный интерферон (Пегинтрон) в дозе 80-120 мкг в форме шприц ручки подкожно 1 раз в неделю в течение 3-12 месяцев (в 3 из 5 случаев препарат отменялся ввиду выраженного побочного эффекта). HCV лечили стандартно (начиная с 2014 года), комбинацией Софосбувир 400 мг + Ледипасвир 90 мг или Даклатасвир 60 мг однократно в течение 3-х месяцев.

Эффективность проведенной противовирусной терапии составила 56,3% (18) при гепатите В, 85,7% (12) – при гепатите С и только 11,5% (3) при сочетании гепатита В с D-вирусом. Общая эффективность составила 45,8% (33 больных) (табл. 2).

Среди причин летальности при стабильном течении ЦП после ПСШ в 11,5% (6 из 52) случаев был геморрагический синдром, в частности при HBV этиологии – 6,7% (1 из 15), при HBV и HDV – 25% (1 из 4), HCV – 11,1% (1 из 9), алкогольном ЦП – 16,7% (2 из 12) и идиопатическом ЦП – 8,3% (1 из 12). В свою очередь только в 2 случаях при алкогольном ЦП летальность была обусловлена прогрессированием патологического процесса на фоне продолжения злоупотребления алкоголем – 3,8% (2 из всех 52 стабильных ЦП).

Среди причин летальности при прогрессирующем течении ЦП после ПСШ в 10,5% (6 из 57) случаев был геморрагический синдром, в частности при HBV этиологии – 11,8% (2 из 17), при HBV и HDV – 13,6% (3 из 22), HCV и алкогольном ЦП – 0 и идиопатическом ЦП – 25% (1 из 4). В свою очередь от печеночной недостаточности умерло 50,9% пациентов (29 из 57), при HBV этиологии – 41,2% (7 из 17), при HBV и HDV – 63,6% (14 из 22), HCV – 60% (3 из 5), алкогольном ЦП – 33,3% (3 из 9) и идиопатическом ЦП – 50% (2 из 4) (табл. 3).

Таким образом, в зависимости от этиологии ЦП, в отдаленные сроки после ПСШ, стабильное компенсированное течение основного патологического процесса определено при идиопатическом ЦП в 75% (12 из 16) случаев, при HCV-этиологии – 64,3% (9 из 14), алкогольном ЦП – 57,1% (12 из 21), HBV-этиологии – 46,9% (15 из 32) и только 15,4% (4 из 26) – при HBV и HDV-этиологии, в целом у 47,7% (52 из 109) больных, в свою очередь, частота летальности в этой группе составила 15,4% (8 из 52), в том числе на фоне геморрагического синдрома – 11,5% (6 из 52) и злоупотребления алкоголем – 3,8% (2 из 52).

Прогрессирование ЦП в отдаленные сроки после ПСШ определено в 52,3% (57 из 109) случаев с показателем летальности к 5 годам наблюдения – 61,4% (35 из 57) (на фоне печеночной недостаточности – 50,9% (29) и геморрагического синдрома – 10,5% (6)), в свою очередь HBV циррозе прогрессирование патологического процесса выявлено в 53,1% (17 из 32) случаев с уровнем летальности – 52,9% (9 из 17), HBV и HDV-ЦП – 84,6% (22 из 26) и 77,3% (17 из 22) соответственно, при HCV-ЦП – 35,7% (5 из 14) и 60% (3 из 5), при алкогольном ЦП – 42,9% (9 из 21) и 33,3% (3 из 9) и идиопатическом ЦП – 25% (4 из 16) и 75% (1 из 4).

**Обсуждение.** При ЦП вирусной этиологии после выполнения ПСШ с целью повышения возможности стабилизации патологического процесса применение этиотропной противовирусной терапии по стандартным терапевтическим схемам оказывается эффективным у 56,3% пациентов с HBV циррозом, 85,7% – при HCV-этиологии и только 11,5% при циррозе HBV и HDV-этиологии. Что позволяет улучшить показатель стабильного течения патологического процесса с 20,5% до 60,6%.

**Выводы.** Регулярное контрольное обследование и проведение курсов специфической консервативной терапии ЦП с ПГ после ПСШ является основополагающим для ранней верификации прогрессирующей печеночной недостаточности.

#### Литература:

1. Гусев 2001; Гусев Д.А. Клинико-лабораторная и морфологическая характеристика манифестных форм микст-гепатита В+С у лиц молодого возраста.: Автореф. дис. ... канд. мед. наук. - Санкт-Петербург. 2001. 20 с.
2. Сернов С.П., Лифшиц В.Б., Скворцов Ю.И. с соавт. Актуальные проблемы прогнозирования алкогольной болезни печени. Саратовский научно-медицинский журнал. 2010;1(6):94-100.
3. Ferenci P. Hepatic encephalopathy. *Gastroenterology Report*. 2017; 5(2): 138–147.
4. Garcia-Tsao G., Lim J. Management and treatment of patients with cirrhosis and portal hypertension: recommendations from the department of veterans affairs hepatitis C resource center program and the national hepatitis C program. *American Journal of Gastroenterology*, 2009; 104(7):1802–1829.
5. Ghany MG, Strader DB, Thomas DL, Seeff LB. American Association for the Study of Liver Diseases. Diagnosis, management, and treatment of hepatitis C: an update. *Hepatology*, 2009; 49:1335-1374.
6. Liaw YF, Chang TT, Wu SS et al. Long-term entecavir therapy results in reversal of fibrosis/cirrhosis and continued histologic improvement in patients with HBeAg(+) and (–) chronic hepatitis B: results from studies ETV-022, – 027 and – 901. *Hepatology*. 2008; 48(1): 706A.
7. Merchante N, Rivero-Juárez A, Téllez F et al. Liver stiffness predicts clinical outcome in human immunodeficiency virus hepatitis C virus-coinfected patients with compensated liver cirrhosis. *Hepatology*. 2012; 56(1):228-238.
8. Mochida S, Takaguchi K, Yokosuka O et al. Long term efficacy, safety and resistance analyses of entecavir treatment in Japanese nucleoside-naïve patients with chronic hepatitis B. *Hepatology*. 2008;48(2):262.
9. O’Leary JG, Davis GL. Hepatitis C. In: Feldman M, Friedman LS, Brandt LJ, eds. *Sleisenger and Fordtran’s Gastrointestinal and Liver Disease*. 9th ed. Philadelphia, Pa: Saunders Elsevier, 2010. - chap 79.
10. Rosen HR. Clinical practice. Chronic hepatitis C infection. *N. Engl. J. Med*. 2011; 364(25): 2429-38.



11. Schiff ER, Lee SS, Chao YC, et al.: Long-term treatment with entecavir induces reversal of advanced fibrosis or cirrhosis in patients with chronic hepatitis B. Clin. Gastroenterol. Hepatol. 2011;9: 274-6.
12. Schuppan D, Afdhal NH. Liver cirrhosis. Lancet. 2008; 371(9615):838–851.
13. Sohrabpour AA, Mohamadnejad M, Malekzadeh R. Review article: the reversibility of cirrhosis. Aliment. Pharmacol. Ther. 2012; 36: 824-32.

**АНАЛИЗ ОТДАЛЕННЫХ РЕЗУЛЬТАТОВ ПОРТОСИСТЕМНОГО ШУНТИРОВАНИЯ В ЗАВИСИМОСТИ ОТ ЭТИОЛОГИИ ЦИРРОЗА ПЕЧЕНИ**

Рузибоев С.А., Девятков А.В., Бабаджанов А.Х.

**Резюме.** Для наиболее объективной картины по течению отдаленного периода после ПСШ мы отобрали группу из 109 больных ЦП (2014-2019 гг.). Мы включили в этот анализ 72 пациента с гепатитами В, В+Д и С, у которых после ПСШ проведена противовирусная терапия. Также для сравнения особенностей течения отдаленного послеоперационного периода включены пациенты с алкогольным ЦП – 21 пациент и идиопатической формой – 16 больных. При ЦП на фоне гепатита В в течение 5 лет после ПСШ умерло 10 из 32 (31,3%) пациентов, при HBV и HDV циррозе – 18 из 26 (69,2%), HCV ЦП – 4 из 14 (28,6%), алкогольном ЦП – 7 из 21 (33,3%) и идиопатическом ЦП – 4 из 16 (25%) пациентов. Всего по всем видам ЦП в сроки 5 лет наблюдения после ПСШ было живо 66 (60,6%) пациентов, летальность составила 39,4% (43 из 109 больных).

**Ключевые слова:** цирроз печени, портальная гипертензия, портосистемное шунтирование.

УДК: 616-001.17.616-005.6

**ВЛИЯНИЕ КОНСЕРВАТИВНОГО И ХИРУРГИЧЕСКОГО МЕТОДА ЛЕЧЕНИЯ ГЛУБОКОГО ОЖОГА КОЖИ НА СИСТЕМУ СВЕРТЫВАНИЯ КРОВИ**

Рузибоев Санжар Абдусаломович, Юнусов Ойбек Тўраевич

Самаркандский Государственный медицинский институт, Республика Узбекистан, г. Самарканд

**ТЕРИНИНГ ЧУҚУР КУЙИШИНИ КОНСЕРВАТИВ ВА ОПЕРАТИВ ДАВОЛАШНИНГ ҚОННИНГ ИВИШ ТИЗИМИГА ТАЪСИРИ**

Рузибоев Санжар Абдусаломович, Юнусов Ойбек Тўраевич

Самарқанд Давлат тиббиёт институти, Ўзбекистон Республикаси, Самарқанд ш.

**INFLUENCE OF CONSERVATIVE AND SURGICAL METHOD FOR TREATMENT OF DEEP BURN OF THE SKIN ON THE BLOOD COLLECTION SYSTEM**

Ruziboev Sanjar Abdusalomovich, Yunusov Oybek Turaevich

Samarkand State Medical Institute, Republic of Uzbekistan, Samarkand

e-mail: [rsa-5555@mail.ru](mailto:rsa-5555@mail.ru)

**Резюме.** Термик шикастланишларда целлюлоза ҳосилалари асосидаги поликомполит полимердан фойдаланиш методикасини ишлаб чиқдик. Биз 3-даражали куйишлар билан оғриган беморларда некрэктомия ва тери трансплантациясида қон кетишини тўхтатиш учун Гепроселдан фойдаландик. Тадқиқотлар шуни кўрсатдики, куйган жараларни даволашни тезлаштиришда некрэктомия ва аутодермопластика қилиш учун оптимал давр куйишдан кейин 3 кун ўтгач, инфекция жараёни энг кам намён бўлган вақт ҳисобланади. Гемостатик плёнка қўлланилгандан сўнг, қон кетиши бутунлай тўхтади ва унга ёпиштирилган плёнка туфайли яра юзаси ялтироқ кўринишга эга бўлди. Яра нуқсонни ёпилганда, тери чўлтоғининг ярага яхши ёпишиши қайд этилди, бу назорат гуруҳидаги ёпишқоқликдан сезиларли даражада яхшиланди.

**Калит сўзлар:** чуқур куйишлар, эрта некрэктомия ва аутодермопластика.

**Abstract.** We have developed a technique for using a polycomposite polymer based on cellulose derivatives for thermal injuries. We used Heprocel to stop bleeding during necrectomy and skin graft alloplasty in patients with grade 3 burns. Studies have shown that to accelerate the healing of burn wounds and conduct necrectomy with dermoplasty, the optimal period is 3 days after the burn, when the infection process is least pronounced. After the application of the hemostatic film, the bleeding completely stopped and the wound surface took on a shiny appearance due to the film adhered to it. When the wound defect was closed, good adhesion of the skin flap to the underlying wound was noted, which significantly exceeded the adhesion in the control group.

**Key words:** Extensive deep burns, early necrectomy and autodermoplasty.

**Актуальность исследования.** У пострадавших с тяжелыми ожогами нарушения гемостаза проявляются ДВС синдрома. При этом, по мнению В.Г. Лычева (1993), ДВС-синдром либо вообще не распознаётся, либо диагностируется в стадии клинической манифестации, которая проявляется геморрагией и/или дисфункцией органов. Существует несколько форм ДВС-синдрома: молниеносная, острая, подострая, хроническая, рецидивирующая, латентная. Для раннего периода ожоговой болезни характерна острая форма [1; 4; 5]. Ранняя некрэктомия способствует улучшению общего состояния вследствие удаления некрозов, которые являются субстратом развития интоксикации и сепсиса. Раннее хирургическое лечение также ускоряет выздоровление пострадавших, с лучшими функциональными и косметическими отдалёнными результатами лечения вследствие меньшего развития рубцовой ткани, в отличие от этапного хирургического лечения. При сокращении сроков лечения уменьшается необходимость назначения антибактериальной терапии [2; 5; 8; 10]. Увеличение объема операций в ожоговых отделениях требует совершенствования методов периоперационной подготовки больных с глубокими ожогами. Некрэктомии и аутодермопластики сопровождаются кровопотерей, составляющей 0,5-1,5 мл/см<sup>2</sup> раневой поверхности, расстройствами гемостаза и микроциркуляции, а подготовка кожного ауто трансплантата требует взятия кожного лоскута значительной площади, что приводит к увеличению кровопотери [6; 8; 10; ]. При этом важно проведение адекватной инфузионной подготовки и гемотрансфузионной поддержки во все периоды ожоговой болезни. Вместе с тем объем инфузий и гемотрансфузий определяется эмпирически, схематично. В связи с этим при глубоких ожогах по-прежнему актуально совершенствование методов подготовки ожоговых ран и больных к оперативному вмешательству, проведение сбалансированной инфузионной и гемотрансфузионной терапии, сокращения и восполнения кровопотери и дезинтоксикации при аутодермопластики [1; 2; 3; 9].

**Цель исследования.** Оценка эффективности применения отечественного гемостатического имплантата «Гепроцел» у тяжелообожженных.

**Материал и методы исследования.** В основу работы положен анализ результатов лечения 35 пострадавших с термическими поражениями (10 женщин и 25 мужчин) в возрасте от 15 до 55 лет, находившихся на лечении в отделении комбустиологии Самаркандского филиала РНЦЭМП в период 2017-2019 гг. В большинстве наблюдений причиной травмы являлось пламя (23 случаев), также наблюдались ожоги кипятком (9 случаев), контактные ожоги (3 случая). Общая площадь поражения у пациентов составляла от 5 до 20% поверхности тела, а глубокого ожога IIIб-IV степени до 10%. Всем пациентам выполняли раннюю некрэктомию до здоровых тканей с появлением капиллярного кровотечения с одновре-

менной аутодермопластикой. Гемостаз осуществляли гемостатическим порошком из производных целлюлозы препаратом «Гепроцел» 10 мг порошка 1 раз в день в течении 3 суток.

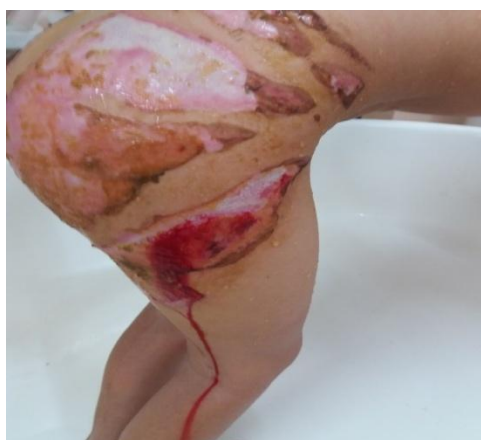**Результаты исследования.** Клиническая оценка включала следующие критерии: количество и характер отделяемого; кровоточивость ран; сроки эпителизации донорских участков, пересаженных аутодермотрансплантатов; полноту эпителизации; выраженность раневой боли. Оперативное вмешательство 35 пациентам с глубокими ожогами заключалось в применении гемостатического препарата Гепроцел для остановки кровотечения после иссечения некротизированной кожи и подкожных структур.

Наши исследования показали, что ранняя хирургическая некрэктомия и взятие расщеплённых аутодермотрансплантатов с донорских участков сопровождается кровопотерей (6-10 мл крови на площади 100 см<sup>2</sup>), а сразу после применения гемостатического порошка «Гепроцел» кровотечение полностью прекращается и раневая поверхность принимает блестящий вид из-за адгезированной к ней пленки. Болевые ощущения были незначительными. При закрытии раневого дефекта донорским аутолоскутом отмечена хорошая адгезия кожного лоскута к подлежащей ране.

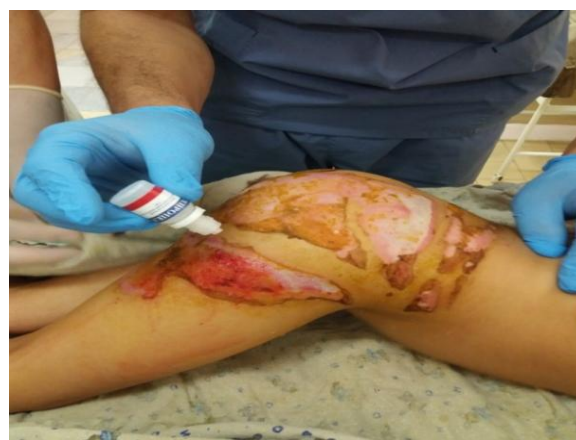При осмотре на следующие сутки признаков некроза кожного трансплантата не отмечено. Донорская рана также чистая, признаков инфицирования и болевых ощущений нет. На 3 сутки после операции у больных имела место положительная динамика заживления кожного трансплантата. Отделяемого из раны нет. На донорском участке признаков воспаления и инфицирования раны нет. На 7 сутки после трансплантации кожи имеет место практически полное приживление трансплантата кожи, линия шва в виде четкой тонкой линии, без признаков покраснения или инфильтрации. Трансплантат кожи мягкий, эластичный, бледно-розового цвета. Признаков инфицирования не отмечено. Донорский участок полностью эпителизировался, остался тонкий эластичный рубец без признаков гипертрофии и воспаления, безболезненный. На 12 сутки наступило полное приживление аутодермотрансплантата кожи с полным восстановлением дефекта с незначительной контракцией области дефекта.

Таким образом, у пациентов применение пленочной формы гемостатика «Гепроцел» после некрэктомии с последующей аутодермопластикой во всех случаях способствовало полному заживлению донорских участков на 7 сутки, и полное приживление аутодермотрансплантата кожи с полным восстановлением дефекта – к 12 суткам после операции.

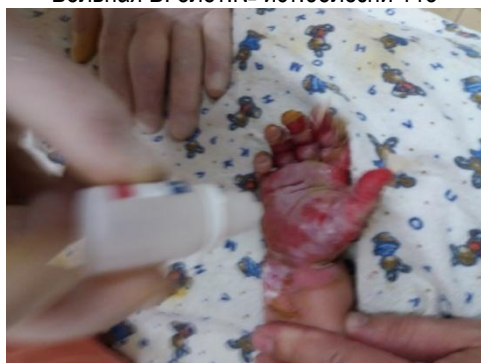**Обсуждение.** На основании полученных данных можно сделать следующее заключение. Применение препарата Гепроцел во время аутодермопластики после ранней некрэктомии обеспечивает полный гемостаз и снижение выраженности раневой боли. Местное однократное нанесение на рану после некрэктомии гемостатического препарата Гепроцел при аутодермопластике способствует быстрой адгезии трансплантата, обеспечивает скорое и полное приживление кожных лоскутов.



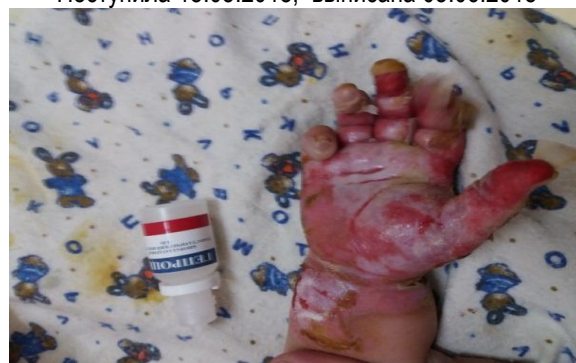Больная В. 8 лет. № ист. болезни 118



Поступила 18.05.2018, выписана 05.06.2018



Больной Р. 2 года. № ист. болезни 121



Поступил 10.05.2018, выписана 25.05.2018

**Рис. 1.** Результат местного использования гемостатического препарата «Гепроцел»

**Выводы.** Таким образом, адекватно проведенная во время операции местная гемостатическая терапия может предотвратить кровопотерю, тем самым улучшить результаты лечения данного контингента больных. В этом плане перспективным является использование местного гемостатического средства «Гепроцел».

Применение Гепроцела позволяет проведение ранней некрэктомии с одновременной или отсроченной аутодермопластикой, появляются возможности для изменения хода ожоговой болезни и прерывания ее течения, сокращается время восстановления целостности кожных покровов, длительность стационарного лечения, число инфекционных осложнений и летальных исходов.

#### Литература:

1. Альфонсов В.В., Альфонсова Е.В. Механизмы развития морфологического эквивалента ДВС-синдрома // Тромбоз, гемостаз и реология. -2010.-№1.- с. 44-51.
2. Войновский Е.А., Мензул В.А., Руденко Т.Г. и соавт. Система лечения ожоговых ран в собственной жидкой среде: монография //– М. –2015. – с. 272. Дуткевич И.Г., Сухомлина Е.Н., Селивянов Е.А. Основы клинической Гемостазиология: Краткое руководство. СПб. ООО ИПК "Коста". 2010. – с. 144.
3. Евтеев А.А., Тюрников Ю.И. О субдермальных некрэктомиях окаймляющим разрезом при «пограничных» поражениях в функционально активных и косметически значимых зонах // Сб. тез. III съезда комбустиологов России. – М. 2010. – с. 203.
4. Исмаилов Б.А., Садыков Р.А. Эффективность гемостатического импланта Гепроцел при паренхиматозном кровотечении из печени в эксперименте // Хирургия Узбекистана. 2018. - №3 (79). – с. 13-14.
5. Карабаев Х.К., Хахимов Э.А., Даминов Ф.А. и др. Интенсивная протившоковая терапия тяжелообожженным на догоспитальном этапе // Медицина 2019.-Том 12.-№3.– с. 49.
6. Липатов В.А., Ершов М.П., Сотников К.А., Ушанов А.А., Новикова Н.В., Константинова Ю.Е. Современные тенденции применения локальных аппликационных кровоостанавливающих средств. Науч электрон ЖУРН «Innova». 2016. – №2. – с. 64-67.
7. Назиров Ф.Г., Садыков Р.А., Сарымсаков А.А., / Гепроцел – новый гемостатический имплантат для хирургии печени. //Хирургия Узбекистана, 2016г.№ 1. С. 61 – 68
8. Садыков Р.А., Исмаилов Б.А., Ким О.В. "Новое пленочное покрытие из производных целлюлозы для местного гемостаза" Новости хирургии Том 27 № 3 2019. – с. 256-262.
9. Скворцов Ю.Р., Максютя В.А., Гайдаш А.А. и соавт. Влияние раневых покрытий «Ксенодерм» и «Аскина калгитроль АГ» на структуру грануляционной ткани в предимплантационном периоде при глубоких ожогах // Вопр. травматол. и ортопед.– 2012. – № 2 (3). – с. 128.
10. Худойбергенов Ш.Н., Эшонходжаев О.Д., Ирисов О.Т. и др. Экспериментальное обоснование эффективности аэро и гемостатического импланта "Гепроцел" в хирургии легких // Хирургия Узбекистана. 2018. №4. – с. 35-43.
11. Эрназаров Х.И., Турсуметов А.А., Садыков Р.А. Оценка эффективности биопокрытий в лечении ожогов в эксперименте // Мат. 4-го съезда врачей неотложной медицины, Москва 19-20 октября 2018 г. Москва НПО ВНИИ СП им. Н.В. Склифосовского ДЗМ. 2018. – с. 111-112.

#### **ВЛИЯНИЕ КОНСЕРВАТИВНОГО И ХИРУРГИЧЕСКОГО МЕТОДА ЛЕЧЕНИЯ ГЛУБОКОГО ОЖОГА КОЖИ НА СИСТЕМУ СВЕРТЫВАНИЯ КРОВИ**

Рузибоев С.А., Юнусов О.Т.

**Резюме.** *Нами разработана методика применения поликомпозиционного полимера на основе производных целлюлозы при термических поражениях. Мы применили Гепроцел для остановки кровотечений при некрэктомии и аллопластики кожного лоскута у больных с 3-й степенью ожога. Проведенные исследования показали, что для ускорения заживления ожоговых ран и проведения некрэктомии с дермопластикой оптимальным сроком является 3 суток после ожога, когда процесс инфицирования наименее выражен. После применения гемостатической пленки кровотечение полностью прекращалось и раневая поверхность принимала блестящий вид из-за адгезированной к ней пленки. При закрытии раневого дефекта отмечена хорошая адгезия кожного лоскута к подлежащей ране, которая достоверно превышала адгезию в группе контроля.*

**Ключевые слова:** *Обширные глубокие ожоги, ранняя некрэктомия и аутодермопластика.*

УДК: 616.348-002-09

## НОСПЕЦИФИК ЯРАЛИ КОЛИТНИ КОНСЕРВАТИВ ВА ЖАРРОҲЛИК УСУЛЛАРИДА ДАВОЛАШ НАТИЖАЛАЛАРИНИ РЕТРОСПЕКТИВ ТАҲЛИЛИ ҚИЛИШ

Рузиев Ахтам Эргашович<sup>1</sup>, Эгамов Юлдашали Сулаймонович<sup>2</sup>, Ҳайдаров Сарварбек Адхамович<sup>2</sup>

1 - Бухоро Давлат тиббиёт институти, Ўзбекистон Республикаси, Бухоро ш.;

2 - Андижон Давлат тиббиёт институти, Ўзбекистон Республикаси, Андижон ш.

## РЕТРОСПЕКТИВНЫЙ АНАЛИЗ РЕЗУЛЬТАТОВ КОНСЕРВАТИВНОГО И ХИРУРГИЧЕСКОГО МЕТОДОВ ЛЕЧЕНИЯ НЕСПЕЦИФИЧЕСКОГО ЯЗВЕННОГО КОЛИТА

Рузиев Ахтам Эргашович<sup>1</sup>, Эгамов Юлдашали Сулаймонович<sup>2</sup>, Ҳайдаров Сарварбек Адхамович<sup>2</sup>

1 - Бухарский Государственный медицинский институт, Республика Узбекистан, г. Бухара;

2 - Андижанский Государственный медицинский институт, Республика Узбекистан, г. Андижан

## RETROSPECTIVE ANALYSIS OF THE RESULTS OF CONSERVATIVE AND SURGICAL METHODS FOR TREATMENT OF NON-SPECIFIC ULTRA COLITIS

Ruziev Akhtam Ergashovich<sup>1</sup>, Egamov Yuldashali Sulaimonovich<sup>2</sup>, Kaidarov Sarvarbek Adkhamovich<sup>2</sup>

1 - Bukhara State Medical Institute, Republic of Uzbekistan, Bukhara;

2 - Andijan State Medical Institute, Republic of Uzbekistan, Andijan

e-mail: [ruzievahtam@gmail.com](mailto:ruzievahtam@gmail.com)

**Резюме.** Мақолада 10 йил давомида носпецифик ярали колитни ташхислаш, консерватив ва жарроҳлик усулларида даволаш натижалари тақдим этилган. Носпецифик ярали колит билан 959 нафар беморларнинг консерватив ва жарроҳлик усулларида даволаш натижалари ретроспектив таҳлил қилинди.

**Калит сўзлар:** носпецифик ярали колит, даволаш усуллари, лимфотроп терапия.

**Abstract.** The paper presents the results of diagnostics, conservative and surgical methods of treatment of ulcerative colitis for 10 years. A retrospective analysis of the results of conservative and surgical methods of treatment of 959 patients with ulcerative colitis was carried out.

**Key words:** ulcerative colitis, treatment methods, lymphotropic therapy.

**Кириш.** Носпецифик ярали колит (НЯК) замонавий гастроэнтерология ва абдоминал хирургиянинг энг муҳим муаммоларидан биридир. Аҳолининг касалланиш даражаси, ногиронликнинг доимий ошиб бориши, шунингдек, 20-40 ёшдаги меҳнатга лаёқатли аҳоли ўртасида касалликнинг кўп тарқалиши ушбу патологик жараённинг сезиларли ижтимоий аҳамиятга эга қилади [8; 9; 10]. НЯК – тўғри ичак ва йўғон ичакнинг шиллик қаватида ярали деструктив ўзгаришлар билан кечадиган, йўғон ичак торайиши, перфорацияси, қон кетиши, псевдополипоз, дистрофия, кахексия каби асоратланишларга сабаб бўладиган аутоиммун сурункали яллиғланиш касаллигидир [13].

Жаҳон соғлиқни сақлаш ташкилоти маълумотларига кўра, НЯК билан касалланиш 100 минг аҳолига 50-80 кишини ташкил қилади [5]. Бунда ўлим ҳолатининг энг юқори кўрсаткичи касалликнинг дастлабки йилида, яъни ўта оғир яшин тезлигида кечувчи кўринишида ва 10 йилдан кейин эса колоректал рак – йўғон ичак саратони ривожланиши тўғрисида кузатилади [7]. Касалликнинг дастлабки босқичларида даво чоралари консерватив усулга қаратилган [11]. НЯКни этиологияси ва патогенези ноаниқ бўлишига қарамай, бу йўналишларда маълум ютуқларга эришилган. Ушбу ютуқлар НЯКни даволашда янги воситаларни яратишга ёрдам беради. Бу янги терапевтик стратегиялар далилларга таянадиган тиббиётнинг тамойилларига асосланади [15].

НЯК терапиясининг самардорлигини ошириш ва унинг ремиссия босқичининг давомийлигини узайтириш замонавий гастроэнтерологиянинг долзарб вазифаларидан бири ҳисобланади. Анъанавий медикаментоз терапия белгиланган вазифаларни тўлалигича ҳал қила олмайди. Бундан ташқари, иммунитетнинг турли бўғинларини пасайтиришга қаратилган воситалардан фойдаланиш бир қатор ножўя таъсирларга ҳам эга бўлади [1; 3; 14].

Сўнгги ўн йилликлар давомида НЯК билан касалланган беморларга хирургик ёрдам кўрсатиш бўйича қарашлар сезиларли даражадаги эволюцион ривожланишга олиб келди [2; 12]. Ҳозирги кунда режали операциялардан кейинги даврда эрта асоратланишлар 10% гача, шошилиш операциялардан кейин эса 60% ни ва бунда ўлим ҳолати 12-50% ни ташкил этади [4; 10].

Шунга қарамасдан, яллиғланиш жараёни динамикасини ва турли хилдаги даволаш усулларини, шу жумладан операциядан кейинги даврдаги даволаш натижаларини объектив баҳолай оладиган, далилларга асосланган тиббиёт нуқтаи назаридан ишончли бўлган морфологик меъзонлар ҳалигача етарли даражада ишлаб чиқарилмаган [6].

Ушбу муаммоларнинг ҳал қилинмаганлиги НЯКни даволашда мукамал усуллардан фойдаланиш долзарблигини таъкид қилади.

**Тадқиқотнинг мақсади:** НЯКни стационар шароитда консерватив ва хирургик усулларда даволашнинг натижаларини қиёсий баҳолаш.

**Тадқиқот материаллари ва усуллари.** 2010 -2020 йилларда Андижао давлат тиббиёт институти клиникасида НЯК билан касалланган беморларни консерватив ва хирургик усулларда даволаш натижалари ретроспектив таҳлил қилинди. Тадқиқотга жалб қилинган барча беморлар икки гуруҳга ажратилди. Биринчи гуруҳга консерватив даволанганлар, иккинчи гуруҳга эса жарроҳлик амалиёти ўтказилган беморлар киритилди (1-жадвал).

Илмий тадқиқот ишида иштирок этган барча беморларни таҳлил қилиш жараёнида уларнинг жинси ва ёшига эътибор қаратилди, бу кўрсаткичлар статистик маълумотлар жумласидан муҳим ўрин эгаллайди. Шуларга асосан жадвал шакллантирилди (2-жадвал). Ушбу таҳлил натижалари шуни кўрсатадики, беморларнинг асосий қисмини меҳнатга лаёқатли бўлган ёшдагилар ва кичик фоиз устунлик билан аёллар ташкил қилади.

Клиникага ётқизилган барча беморлар ягона дастур асосида: умум клиник, эндоскопик, рентгенологик, морфологик, микробиологик ва умумий лаборатория тадқиқотлари бўйича текширилди. Дастлабки тайёргарликдан кейин, эндоскопик текширувлар АОНУА VLS 150-1фиброколоноскопи (Хитой) ёрдамида ўтказилди. Ушбу усул НЯК билан касалланган беморларга диагноз қўйиш ва даволаш тактикасини аниқлашда ётачки бўлиб ҳисобланади. Шу сабабдан барча беморларга фиброколоноскопия ва ректоромоноскопия текширувлари ўтказилди. 27 та беморда НЯКнинг оғир кечувчи даражаси борлиги сабабли эндоскопик текширув ректоромоноскопия усули билан чекланди, чунки бунда йўғон ичак деворидаги чуқур яраларнинг перфорация бериш эҳтимоли юқори бўлади. НЯК намён қилувчи симптомларга эътибор қаратилди: шиллиқ қават шиши, гиперемияси, қон томир тасвирининг бўлмаслиги, контактли қон кетиши, шиллиқ қаватда эрозиялар, яралар ва фибринли шилимшиқ мавжудлиги ва яна псевдополиплар, қонайдиган грануляция.

Ярали нуксонларни баҳолашда уларнинг характерли хусусиятлари инобатга олинди: юмалоқлик ва юлдузча шакллилик. Касалликнинг оғир кечувчи шаклларида йўғон ичакнинг шиллиқ қавати тўлиқ шикастланиб, ичак юзаси қонайдиган кенг яралар билан қопланган. Яраларнинг туби кўпинча шиллиқ қаватда, баъзан шиллиқ ости қаватида, оғир шаклда кечувчи айрим ҳолларда эса мушак қавати ва хатто сероз қавати кириб боради.

Ирригоскопия (графия) вақтида қуйидагиларга эътибор берилди: гаустрациянинг йўқолиши, контурларнинг силлиқланиши, яралар борлиги, шиш, кўш контур, псевдополипоз, шиллиқ қават бурмаларининг бўйламасига қайта жойлашиши, эркин шилимшиқ мавжудлигига. Йўғон ичак барий сульфат суспензиясидан бўшагандан сўнг, бўйлама ва дағал кўндаланг бурмалар, яралар, гаустрация йўқолиши билан борадиган яллиғланган полиплар аниқланди.

**Жадвал 1.** 2010-2020 йилларда НЯК диагнози билан стационар шароитда даволанган беморларнинг касаллик тарихи таҳлили (n = 959)

№	Даволаш усули		Беморлар сони	Беморлар умумий сонига нисбатан %
1	Консерватив даво		798	83,2
2	Хирургик даво	Бирламчи операциялар (геиколэктомия, колэктомия)	120	12,5
		Қўшимча операциялар (колостома, илеостома, цекостомани бартараф қилиш)	41	4,3
3	Жами:		959	100

**Жадвал 2.** Беморларни жинси ва ёши бўйича тақсимланиши (n = 959)

Бемор ёши	Беморлар сони		Жами беморлар	
	эркаклар	аёллар	умумий сони	% кўрсаткичи
16-20	76	79	155	16,2
21-30	102	107	209	21,8
31-40	121	125	246	25,7
41-50	89	96	185	19,2
51-60	37	39	76	7,9
61-70	38	41	79	8,2
>70	4	5	9	1,0
Жами:	467	492	959	100

**Жадвал 3.** НЯКни касаллик фаоллиги бўйича таснифи (мослаштирилган Truelove-Witts мезонлари)

Кўрсаткичлар	Енгил	Ўртача	Оғир
Қон аралаш ахлат, қунига	< 4	≥4	≥6
Томир уриши (1дақиқада)	<90	<90	>90
Бадан ҳарорати °С	<37,5	<37,8	>37,8
Гемоглобин, г/л	>11,5	>10,5	<10,5
ЭЧТ, мм/с	<20	<30	>30
СРО, мг/л	Меъёрий	<30	>30

**Жадвал 4.** 2010-2020 йилларда НЯК билан операция қилинган беморларнинг касаллик тарихи таҳлили (n = 161)

Операция тури	Беморлар сони	Операция қилинган беморлар умумий сонига нисбатан %	Беморлар умумий сонига нисбатан %
Чап томонлама гемиколэктомия	57	35,4	7,1
Ўнг томонлама гемиколэктомия	5	3,1	0,6
Субтотал колэктомия	36	22,4	4,5
Тотал колэктомия	19	11,8	2,4
Қўшимча (колостома, илеостома, цекостомани бартараф қилиш)	44	27,3	5,5
Жами беморлар	161	100	21,1

**Жадвал 5.** Операциядан кейинги даврда ичак томонидан кузатилган асоратланишлар

Асоратланишлар	Асосий гуруҳ Операция=63		Назорат гуруҳи Операция=56	
	сон	%	сон	%
Анастомоз чоки етишмовчилиги	1	1,6	2	3,6
Эрта чандикли ичак тутилиши	1	1,6	1	1,8
Ичак оқмаси	0	0	1	1,8
Кишечные свищи	1	1,6	3	5,4
Функционал ичак етишмовчилиги	0	0	1	1,8
Қорин бўшлиғи абсцесси	1	1,6	2	3,6
Всего:	4	6,4	11	18,0

НЯК оғир кечувчи шаклининг кўзгаллиши даврида, шунингдек қорин бўшлиғида эркин газни аниқланиши, ичакнинг токсик кенгайиши ва ичак тутилишини диагностикасида қорин бўшлиғини умумий рентгенологияси ўтказилган.

Консерватив даво чораларини танлашда носпецифик ярали колитнинг оғирлик даражаси мослаштирилган Truelove-Witts мезонлари бўйича аниқланди (3-жадвал).

Диагноз ва умумий ҳолат аниқлангандан сўнг, биринчи гуруҳга киритилган барча беморлар (n = 798) жараённинг фаоллигини тўхтатиш, касалликнинг қайталаниши ва ривожланишини олдини олиш, шунингдек асоратланишларнинг олдини олишга қаратилган консерватив даво мақсадида қуйидаги дорилар гуруҳлари: 5-аминосалицилат кислотаси (сульфасалазин, месалазин(5-АСК)), кортикостероидлар, иммуносупрессорлар, фолий кислотаси, В гуруҳ витаминлари, шунингдек симптоматик дори воситалари (спазмолитиклар – папаверин, дротаверин, платифиллин; лоперамид; метоклопрамид; витамин К, этамзилат, транексам) ва пробиотиклар (линекс, хилак-форте) буюрилди.

Даволаш сут маҳсулотлари, янги ҳўл мева, сабзавотлар, консервалар ва оқсиллар, ёғлар, углеводлар ва витаминларнинг мувозанатли парҳезидан ташқари диетотерапия фонида амалга оширилди. Беморларни овқатланиши кунига 4-5 мартагача, кичик порцияларда бўлиб, озиқ-овқатлар механик ва кимёвий жиҳатдан тежамкор эди.

НЯКнинг оғир кечувчи шаклини комплекс даволаш фонида касалликнинг барча асосий белгиларини доимий мониторинги ўтказилди. Агар даволаш пайтида ҳатто ичак сипмтоматикасининг бироз барқарорлашиши кузатилган бўлса (ич кетиши сони кўпаймаса, гемоглобин ва эритроцитлар кўрсаткичи ёмонлашмаса), аммо интоксикация белгилари ва метаболит ўзгаришлар ижобий динамикани (тахикардия, лейкоцитоз, ЭЧТ юқорилиги, гипоальбуминемия давом этса) кўрсатмаслигининг барчаси гормонал резистентлик ҳисобланиб, консерватив давонинг самарасизлигидан далолат беради деб ҳисобланади.

Консерватив давонинг самарасизлиги туфайли операцияга кўрсатмаси бўлган беморлар (n = 161) иккинчи гуруҳга киритилди. Бу беморлар операция қилинди. Операцияга бўлган кўрсатмаларга қарашлар турлича бўлиб, баъзилар буни комплекс терапия фонида 2-3 ҳафтача вақт давомида клиник ва лаборатория маълумотларининг ижобий динамикаси бўлмаганлиги деб билишса, бошқалар эса бу даволаш даврини нисбий билиб, баъзан беморларни эртароқ операция қилиш, яъни индивидуал ёндошув керак деб билишади.

Биз беморлардаги операция турини клиник-морфологик тадқиқотлар, шунингдек ичак шиллик қаватидаги яра ва эрозияларнинг маҳаллий локализацияси асосида танладик (4-жадвал).

**Натижалар ва уларнинг муҳокамаси.** НЯКни стационар шароитида консерватив ва хирургик усулларда даволашнинг ретроспектив таҳлили шуни кўрсатадики, 47,5 % ҳолларда ушбу касалликнинг энг юқори чўккиси 20-40 ёш гуруҳига тўғри келади, бу эса ижтимоий жиҳатдан энг фаол ҳисобланади. Биздаги ушбу маълумотлар куплаб жаҳон адабиётларида кўрсатилган муаллифларнинг маълумотлари билан деярли тўғри келади. Консерватив терапия НЯКни даволашда асосий ўрин эгалласада, у тадқиқотларимизда у 79,9 % ни, жарроҳлик аралашуви эса консерватив даво самарасиз бўлганида амалга оширилиб, 21,1 % ни ташкил қилди. Бу кўрсаткич жаҳон адабиётларида келтирилган кўрсаткичлар билан деярли бир хил, яъни уларда 10-20 %ни ташкил қилиши айтилган. Олинган маълумотлардан шуни аниқлаш мумкинки, сурункали ҳолатнинг узок давом этиши беморлар аҳволининг оғирлашувига ва кўпчилик ҳолларда бемор ҳаётига таҳдид соладиган асоратларга сабаб бўлади.

Бундан ташқари, 10 йилдан ортиқ вақт давомида НЯК билан касалланган беморларда яра малигнизацияга учраб, саратон касаллигини келтириб чиқаради. Бу тахмин ҳам бизнинг тадқиқотларимизда иштирок этган 7 нафар беморда кузатилди ва ўз тасдиғини топди.

Барча операция қилинган беморларнинг, кўшимча операциялардан (колостома, илеостома, цекостомани бартараф қилиш) ташқари, касаллик тарихини таҳлил қилишда уларни иккита гуруҳга бўлиб ўргандик. Асосий гуруҳга (n = 63) операциядан кейинги даврда даволаш комплексига кўшимча эндомезентериал лимотерапия қўлланилди. Назорат гуруҳидаги беморларга (n = 56) эса операциядан кейин фақат аъъанавий даволаш усули қўлланилди.

Таҳлил давомида операциядан кейинги даврда ушбу муолажаларнинг натижалари ҳам ўрганилди.

Операциядан кейинги давр комплекс даволашда эндомезентериал лимфотроп терапияни асосий гуруҳ беморларида қўллаш натижалари шуни кўрсатдики, ичак томонидан бўладиган асоратланишлар 6,4 % га сезиларли даражада камайиб, назорат гуруҳидаги беморларда бу кўрсаткич – 18,0 % ни ташкил қилди (5-жадвал).

Операция қилинган беморлар орасида 2 та ҳолатда ўлимга олиб келадиган натижа қайд этилган, бунинг сабаби юрак-қон тизимидаги оғир даражали соматик ҳамроҳ касаллик ва кахексиянинг оғир даражаси билан ярадан профуз қон кетиши бўлиб ҳисобланади.

#### Хулосалар:

1. Носпецифик ярали колитни даволашнинг консерватив ва хирургик усулларини ретроспектив таҳлил қилиш натижаларига кўра, бу касаллик кўп ҳолларда ижтимоий жихатдан фаол бўлган меҳнатга қобилиятли ёшда, айниқса хотин-қизларда кузатилади.

2. НЯК учун режалаштириладиган операцияга кўрсатмалар: муракаб консерватив давога қарамай касалликнинг тез-тез такрорланиши, касалликнинг маҳаллий ва умумий асоратлари, гормонал резистентлик, касалликнинг узоқ кечиши билан кузатиладиган ичак эпителийсининг юқори ва ўрта даражадаги дисплазияси.

3. Биз НЯКни хирургик усулда даволашда ҳар бир беморга индивидуал ёндашувни таклиф қиламиз ва қўллаб-қувватлаймиз. Ўз вақтида бажарилган операция усули ўлим ҳолатини камайтиради, даволаш натижаларини, прогнозни ва бемор ҳаёт тарзини яхшилайдди.

4. Операциядан кейинги даврда комплекс даволашда лимфотроп терапияни орқали беморларнинг умумий ҳолатида сезиларли яхшиланишлар бўлиши ва асоратланишларнинг камайганлиги қайд этилди.

#### Адабиётлар:

1. Адлер Г. Болезнь Крона и язвенный колит. М.: ГЭОТАР-МЕД, 2001. 500 с.
2. Асанин Ю.Ю. и др. Индекс Масеевича: Новый подход к оценке клинико-эндоскопической активности язвенного колита. Гастроэнтерология, 2004. № 1. С. 14–16.
3. Белоусова Е.А. Язвенный колит и болезнь Крона. Тверь: Триада, 2002. 128 с.
4. Воробьев Г.И. Хирургическое лечение осложнений неспецифического язвенного колита. Российский журнал гастроэнтерологии, гепатологии, колопроктологии, 2003. Т. 13, № 1. С. 73–80.
5. Ивашкин В.Т. Рациональная фармакотерапия заболеваний органов пищеварения: рук.для практ.врачей. М: Литтерра, 2007. 1056 с.
6. Каншина О.А. Неспецифический язвенный колит у детей (и взрослых). М.: Биоинформсервис, 2002. 212 с.
7. Осиков М.В., Симонян Е.В., Бакеева А.Е., Костина А.А. Экспериментальное моделирование болезни Крона и язвенного колита. Современные проблемы науки и образования, 2016. № 4.
8. Совалкин В.И. Биологическая терапия воспалительных заболеваний кишечника. Экспериментальная и клиническая гастроэнтерология, 2010. № 3. С. 83–84.
9. Эгамов Ю.С., Рузиев А.Э. Значение эндомезентериальной лимфатической терапии в комплексном лечении неспецифического язвенного колита в послеоперационном периоде. Журнал Проблемы биологии и медицины, 2019. № 3 (111). С. 163–167.
10. Циммерман Я.С. Классификация основных гастроэнтерологических заболеваний и синдромов. Пермь: ПГМА, 2012. 416 с.
11. Aratari A., Papi C., Clemente V., Moretti A., Luchetti R., Koch M., Capurso L., Caprilli R. Colectomy rate in acute severe ulcerative colitis in the infliximab era. Dig. Liver Dis., 2008, No. 40, pp. 821–826.
12. Gassull M., Esteve M. Steroid unresponsiveness in inflammatory bowel disease. Advanced therapy of inflammatory bowel disease (ed. by Bayless T.M., Hanauer S.B.). London: B.C. Decker, 2001, pp. 133–137.
13. Langan R.C., Gotsch P.B., Krafczyk M.A. et al. Ulcerative colitis: diagnosis and treatment. Am. Fam. Physician, 2007, No. 76 (9), pp. 1323–1330.
14. Sanborn W.J. Inflamm. Bowel Dis, 2005, No. 5, (1), pp. 48–63.

#### РЕТРОСПЕКТИВНЫЙ АНАЛИЗ РЕЗУЛЬТАТОВ КОНСЕРВАТИВНОГО И ХИРУРГИЧЕСКОГО МЕТОДОВ ЛЕЧЕНИЯ НЕСПЕЦИФИЧЕСКОГО ЯЗВЕННОГО КОЛИТА

Рузиев А.Э., Эгамов Ю.С., Хайдаров С.А.

**Резюме.** В работе представлены результаты диагностики, консервативный и хирургический методов лечения неспецифического язвенного колита за 10 лет. Проведен ретроспективный анализ результатов консервативного и хирургического методов лечения 959 больных с неспецифическим язвенным колитом.

**Ключевые слова:** язвенный колит, методы лечения, лимфотропная терапия.



UDC: 611.322.013-053.15

## MORPHOGENESIS OF PHARYNGEAL TONSILS IN THE FETAL STAGE OF HUMAN ONTOGENESIS

Rusnak Vitalii Florovich, Gerasym Lalita Mykolayivna, Halahdyna Alla Avelevna  
Bukovina State Medical University, Ukraine, Chernivtsi

## ОДАМ ОНТОГЕНЕЗИ ҲОМИЛА ДАВРИДА ХАЛҚУМ БОДОМСИМОН БЕЗЛАРИНИНГ МОРФОГЕНЕЗИ

Руснак Виталий Флорович, Герасим Лалита Николаевна, Галагыдина Алла Авелевна  
Буковина Давлат тиббиёт университети, Украина, Черновци ш.

## МОРФОГЕНЕЗ ГЛОТОЧНЫХ МИНДАЛИН В ПЛОДОВОМ ПЕРИОДЕ ОНТОГЕНЕЗА ЧЕЛОВЕКА

Руснак Виталий Флорович, Герасим Лалита Николаевна, Галагыдина Алла Авелевна  
Буковинский Государственный медицинский университет, Украина, г. Черновцы

e-mail: [vitaliyrusnak@bsmu.edu.ua](mailto:vitaliyrusnak@bsmu.edu.ua)

**Резюме.** Морфологик тадқиқот усуллари асосида инсон онтогенезининг ҳомила давридаги фарингеал бодомсимон безларнинг структуравий хусусиятлари ўрганилди ва изчил таҳлил қилинди. Бодомсимон безларнинг скелетопияси оғиз бўшлиғи, халқум, танглай, халқум билан чамбарчас боғлиқ. Аниқланишича, ҳомила даврида фарингеал бодомсимонларнинг умумий шаклланиш динамикасида фарингеал бодомсимон ҳосил бўлиши узунасига бурмалар (узунлиги 124 дан 356 мкм гача) ва кичик, чуқур бўлмаган чуқурлар шаклида кузатилади. Улар. ҳомила ривожланишининг ўнинчи ойи охирида халқум бодомсимон без узунлиги  $10,96 \pm 0,28$  мм ва кенглиги  $8,15 \pm 0,24$  мм ни ташкил этади. Бодомсимон без чуқурчаларининг чуқурлиги  $4,54 \pm 0,07$  мм ни ташкил этади.

**Калит сўзлар:** бодомсимон без, халқум, ривожланиш, ҳомила даври, одам.

**Abstract.** On the basis of the morphological research methods, the structural features of the pharyngeal tonsils in the fetal period of human ontogenesis were studied and consistently analyzed. Skeletopia of the tonsils is closely related to the oral cavity, laryngis, palate, pharynx. It was found that in the dynamics of the general formation of the pharyngeal tonsils in the fetal period, the formation of the pharyngeal tonsil is observed in the form of longitudinal folds (from 124 to 356  $\mu$ m in length) and small, not deep grooves between them. At the end of the tenth month of intrauterine development, the pharyngeal tonsil is  $10.96 \pm 0.28$  mm long and  $8.15 \pm 0.24$  mm wide. The length of the amygdale is  $4.54 \pm 0.07$  mm.

**Key words:** tonsils, pharynx, development, fetal period, human.

**Introduction.** It is indisputable that the onset of various anomalies, that occur in clinical practice, can only be explained by a clear understanding of the embryonic process of the origin and the interaction of certain organs and structures, which requires a thorough study of normal and pathological development of the fetus for the further development of algorithms and antenatal aspects of health protection [1,2]. From the internal gill furrows, lined with endoderm of the pharyngeal intestine, in the second month of embryonic development is the bookmark of some organs, including the tonsils. Each of these furrows expands ventrally and dorsally. The first and second furrows open together into a wider lateral process of the pharyngeal intestine, and the third and fourth furrows develop lateral to the pharynx [3]. The palatine tonsil develops from the dorsal fold of the second internal gill furrow, which turns into a tonsillar fossa. As a result of mesenchymal hyperplasia, a tubercle is formed at the bottom of the dorsal parts of the oral cavity, which re-enters the tonsillar fossa [4]. In the third month of orthogenesis, a fold is formed in the tonsillar sinus, which is divided into upper and lower tonsillar nooks. The amygdala is covered with endodermal epithelium of the pharyngeal intestine [5]. From the endodermal epithelium, as well as from the base and walls of both corners into the mesenchyme of the tonsillar tab, epithelial processes grow from which tonsillar crypts develop. In the third month of ontogenesis, lymphocytes appear, in the sixth month, the formation of lymphatic follicles is observed [6].

**Objective.** Investigate the structure of the pharyngeal tonsils in the fetal period of human ontogenesis.

**Material and methods.** The research was conducted on specimens of 14 fetas of human using histological, macro-, microscopic methods, plastic and graphic reconstructions and morphometry.

**Results and discussion.** At the beginning of the fetal period, in fetus of 92.0 - 95.0 mm crown-rump length (CRL), the pharyngeal tonsil in the form of longitudinal folds (length from 124  $\mu$ m to 356  $\mu$ m) and small and shallow grooves between them are noted macroscopically for the first time. In the vast majority of cases, they depart from the posterior part of the medial grooves and from the transverse grooves - located between the posterior wall of the pharynx and the actual vault. In most cases, they are directed in parallel and only in some cases from the posterior wall of the pharynx to the lateral parts of its vault.

At the end of the fourth month of fetal development, the length of the pharyngeal tonsil is  $7.22 \pm 0.18$  mm, and the width is  $5.68 \pm 0.20$  mm.

Between the palatine and palatine pharyngeal arches there are deepening of the mucous membrane of the lateral walls of the pharynx, which have the form of dimples - tonsil cavities, having a length at the end of the fourth month of  $2.68 \pm 0.13$  mm. At the bottom of these depths, in fetuses 92.0 - 95.0 mm CRL (fourth month of fetal development) macroscopically revealed two tabs of the right and left palatine tonsils -  $2.17 \pm 0.06$  mm long and  $0.87 \pm 0, 12$  mm. At the sixteenth week of embryonic development in the fetus 131.0 - 134.0 mm CRL, on the surface of the tonsils open one or two mouths of the tonsil crypts, which have the form of grooves and dots.

At the end of the fifth month of embryonic development, with the growth of the palatine lingual and palatine pharyngeal arches, the tonsil cavities become clearer - at the bottom of which the palatine tonsils continue to grow, which can be in the form of plates, bumps, rolls. The length of the tonsils reaches  $3.54 \pm 0.18$  mm, the length of the tonsils -  $3.08 \pm 0.07$  mm, width -  $1.35 \pm 0.09$  mm.

The length of the pharyngeal tonsil in the sixth month of fetal development reaches  $9.70 \pm 0.12$  mm, width  $7.51 \pm 0.24$  mm. The size of tonsil deepening increases to  $3,80 \pm 0,19$  mm. The length of the palatine tonsils is  $3.47 \pm 0.06$  mm, width -  $1.59 \pm 0.07$  mm.

In the fetuses of the seventh month of fetal development, in the pharyngeal tonsils, the bumps and grooves, which were previously on the surface of the folds of the tonsils, pass to the posterior lips of the pharyngeal openings of the ear canals. On some drugs, where the transition is quite clear, there is a kind of half-ring of lymphoid tissue in the nasal pharynx. The number of small grooves and bumps with dotted holes increases to 11 - 13. The number of folds ranges from 10 to 20. With morphometry of the pharyngeal tonsil of the seventh month of fetal development, the length reaches  $10.51 \pm 0.24$  mm, width  $7.62 \pm 0, 25$  mm. The length of the tonsil cavities is  $4.05 \pm 0.15$  mm, the length of the palatine tonsils increases to  $3.56 \pm 0.04$  mm, width  $1.72 \pm 0.05$  mm. On the outer surface of the tonsils in the form of triangular depressions open 6 - 7 mouths of the tonsil crypts.

During the eighth - tenth month of fetal development of 284 - 376 mm CRL the macroscopic structure of pharyngeal tonsils practically does not change, there is only an increase in absolute size. The number of folds of the mucous membrane in the area of the pharyngeal tonsil varies from 12 to 22. The number of small grooves and bumps with dotted holes increases to 17-19. The length of the pharyngeal tonsil in the fetus of the eighth month of fetal development is  $10.66 \pm 0.29$  mm, width -  $7.78 \pm 0.25$  mm. The tonsil cavities have a size of  $4.15 \pm 1.10$  mm. The palatine tonsils are  $4.21 \pm 0.07$  mm long and  $2.26 \pm 0.04$  mm wide.

At the end of the tenth month of fetal development, the pharyngeal tonsil corresponds to  $10.96 \pm 0.28$  mm in length and  $8.15 \pm 0.24$  mm in width. The length of the tonsils is  $4.54 \pm 0.07$  mm, the palatine tonsils increase in length to  $4.65 \pm 0.06$  mm, in width - to  $2.58 \pm 0.05$  mm. On the outer surface of the tonsils open 7 - 8 mouths of tonsil crypts in the form of dotted, triangular depressions.

**Conclusion.** During the fourth - tenth month of fetal development, the length of the pharyngeal tonsil increases from  $7.22 \pm 0.18$  mm to  $10.96 \pm 0.28$  mm, the width increases from  $5.68 \pm 0.20$  mm to  $8.15 \pm 0.24$  mm. In the fourth month of fetal development, two tabs of the right and left palatine tonsils are detected macroscopically -  $2.17 \pm 0.06$  mm long and  $0.87 \pm 0.12$  mm wide. By the end of the tenth month, their length is up to  $4.65 \pm 0.06$  mm, width - up to  $2.58 \pm 0.05$  mm. At the sixteenth week of embryonic development in fetuses 131.0 - 134.0 mm CRL, on the surface of the tonsils open one or two mouths of tonsil crypts, having the form of grooves and dots, at the end of the tenth month of fetal development on the outer surface of the tonsils open 7 - 8 the mouth of the tonsil crypts in the form of dotted, triangular depressions.

#### Literature:

1. Popeljuk O.-M.V. In: Okolokulak ES, editor. Razvitiye hrjashhej gortani cheloveka v predplodnom periode. Sb. trudov Mezhdunar. nauch.-prakt. konf. posv. 50-letiju kaf. anatomii cheloveka GrGMU. Aktual'nye voprosy morfologii. Grodno; 2008.
2. Doklad o sostojanii zdavoohranenija v mire. Sovmestnaja rabota na blago zdorov'ja. VOOZ; 2006. 1-19.
3. Golovatsky A.S., Cherkasov V.G., Sapin M.R. Human anatomy. Vinnytsia: A new book. 2011; Vol.2. 373 p.
4. Ryzhkova T.A. Microbiological characteristics of the microflora of the tonsils, Corynebacterium diphtheriae and features between interbacterial relations under aerobic and microaerophilic conditions: author's ref. dis. for science. degree of Cand. honey. Science: special. 03.00.07. - "Microbiology". Kharkiv. 2009; 20 p.
5. Khasanov S.A., Babakanov G.K., Khasanov M.S., Moshkov S.A. Improving the diagnosis and surgical treatment of adenoids in children. Bulletin of otorhinolaryngology. 2008; (1). 55-56.
6. Pogueva T.V., Melnikov O.F., Yampolskaya E.E., Sapozhnikova IM. Substantiation of the relevance of the study of the combined pathology of the lymphognotic ring and the dental system in children. ZHUNT. 2012; (3). 173-174.

#### МОРФОГЕНЕЗ ГЛОТОЧНЫХ МИНДАЛИН В ПЛОДОВОМ ПЕРИОДЕ ОНТОГЕНЕЗА ЧЕЛОВЕКА

Руснак В.Ф., Герасим Л.Н., Галагдина А.А.

**Резюме.** На основании проведенных морфологических методов исследования изучены и последовательно проанализированы особенности строения глоточных миндалин в плодном периоде онтогенеза человека. Скелетотопия миндалин тесно связана с полостью рта, зевом, небом, глоткой. Установлено, что в динамике общего формирования глоточных миндалин в плодном периоде наблюдается закладка глоточной миндалины в виде продольных складок (длиной от 124 до 356 мкм) и мелких, не глубоких бороздок между ними. В конце десятого месяца внутриутробного развития глоточная миндалина в длину соответствует  $10,96 \pm 0,28$  мм, а в ширину –  $8,15 \pm 0,24$  мм. Длина миндалиновых углублений составляет  $4,54 \pm 0,07$  мм.

**Ключевые слова:** миндалина, глотка, развитие, плодный период, человек.

УДК: 616.367-003.7-089

**ОЦЕНКА ЭФФЕКТИВНОСТИ ЛАПАРОСКОПИЧЕСКОЙ ХОЛЕЦИСТЭКТОМИИ В ЛЕЧЕНИИ ОСТРОГО КАЛЬКУЛЕЗНОГО ХОЛЕЦИСТИТА С ЦИРРОЗОМ ПЕЧЕНИ**

Саидов Икром Кокилович

Бухарский Государственный медицинский институт, Республика Узбекистан, г. Бухара

**ЖИГАР ЦИРРОЗИ БИЛАН БИРГАЛИКДА КЕЧУВЧИ ЎТКИР ТОШЛИ ХОЛЕЦИСТИТНИ ДАВОЛАШДА ЛАПАРОСКОПИК ХОЛЕЦИСТЭКТОМИЯ УСУЛИ САМАРАДОРЛИГИНИ БАҲОЛАШ**

Саидов Икром Кокилович

Бухоро Давлат тиббиёт институти, Ўзбекистон Республикаси, Бухоро ш.

**ESTIMATION OF THE EFFECTIVENESS OF LAPAROSCOPIC CHOLECISTEKTOMIA IN THE TREATMENT OF ACUTE CALCULAR CHOLECYSTITIS WITH LIVER CYRROSIS**

Saidov Ikrom Kokilovich

Bukhara State Medical Institute, Republic of Uzbekistan, Bukhara

e-mail: [urakov@mail.ru](mailto:urakov@mail.ru)

**Резюме.** Ушбу мақолада ўткир холециститни диффуз жигар касаллиги билан биргаликда даволаш кўриб чиқилади, негаки ушбу касаллик бугунги кунда кенг тарқалганлиги, асоратлари ва ўз вақтида таъхис қўйишнинг мураккаблиги туфайли тиббиётнинг долзарб муаммоларидан бири бўлиб қолмоқда. Мақолада 67 нафар беморнинг даволашгача ва даволашдан кейинги натижалари келтирилган. Барча 67 нафар беморлар икки гуруҳга бўлинган. Жигар циррози ва ўткир калкулез холецистит билан касалланганлар лапароскопик усулда операция қилинган, барча беморлар қониқарли аҳволда шифохонага чиқарилган. Жигар циррози ва холедохолитиазис ўткир калкулёз холецистит билан оғриган беморларда ёки умумий ўт йўлини эндоскопик тозалашдан сўнг турли хил жарроҳлик муолажалари натижаларини таҳлил қилиш орқали беморларнинг ушбу гуруҳига лапароскопик холецистэктомияни тавсия қилиш имконини берди.

**Калит сўзлар:** ўткир калкулез холецистит, жигар циррози, холецистэктомия, портал гипертензия.

**Abstract.** This article discusses the treatment of acute cholecystitis in combination with diffuse liver disease, which today is one of the problems of medicine due to its prevalence, complications and the complexity of timely diagnosis. The article presents the results of treatment of 67 patients before and after treatment. All 67 patients were divided into two groups. All patients with liver cirrhosis and acute calculous cholecystitis, operated on by the laparoscopic method, were discharged in satisfactory condition. The analysis of the results of various surgical procedures in patients with liver cirrhosis and acute calculous cholecystitis without choledocholithiasis or after endoscopic debridement of the common bile duct allows us to recommend laparoscopic cholecystectomy for this group of patients.

**Key words:** acute calculous cholecystitis, liver cirrhosis, cholecystectomy, portal hypertension.

Актуальность исследования: Калькулезный холецистит (КХ) является одним из наиболее распространенных заболеваний органов брюшной полости, занимая третье место в общей структуре заболеваний, после сердечно-сосудистых заболеваний и циррозом печени [8]. Необходимо подчеркнуть, что при КХ в печени наблюдаются различной степени выраженности морфологические изменения, которые в различные периоды после операции сопровождаются нарушениями функции печени [2, 15]. Особые трудности лечебно-диагностического плана возникают в случаях сочетания КХ с диффузными заболеваниями печени [16]. При неадекватной предоперационной коррекции ее морфофункциональных нарушений или чрезмерного расширения объема хирургического вмешательства, послеоперационные осложнения и летальность существенно возрастают и достигают 18–23%, и чаще всего она обусловлена прогрессирующей печеночной недостаточностью и местными осложнениями, обусловленными желчеистечением и кровотечением из ложа желчного пузыря [1, 3, 13].

На сегодняшний день, вопросы хирургической тактики в отношении объема и своевременности оперативного вмешательства у больных циррозом печени (ЦП) с сочетанной патологией остаются малоизученными, а имеющие единичные публикации по этой проблеме – дискуссионными [6, 11].

Сопоставляя величину корреляции многих факторов прогноза с исходами операций на желчных путях у больных циррозом печени, ряд исследователей пришли к выводу о значительной достоверности прогноза на основе градаций Чайлда [4, 5, 9, 10].

Автор отмечает, что при циррозе печени любые операции, по поводу основного или же сопутствующего заболевания, сопровождаются высоким риском осложнений и смерти [14]. По данным автора, операционная летальность при циррозе печени составляет 30%. В группах больных А, В и С по Чайлду операционная летальность составляет, соответственно, 10, 31 и 76% [7].

Однако, большинство больных поступают в хирургический стационар по причине осложненного течения наиболее распространенных ургентных абдоминальных заболеваний, зачастую не подозревая о сопутствующем диффузном поражении печени, который в большинстве своем является интраоперационной находкой [7, 9, 12, 14].

Таким образом, на сегодняшний день, целый ряд вопросов по проблемам патогенеза, диагностики и лечения желчекаменная болезнь (ЖКБ) у пациентов с диффузными воспалительными заболеваниями печени не имеет ответа, а суждения по некоторым проблемам носят весьма противоречивый характер и требуют дополнительного изучения.

Цель исследования: Определение оптимальной хирургической тактики при сочетании острого калькулезного холецистита с циррозом печени.

Материал и методы исследования: Мы представляем ретроспективный анализ результатов обследования и лечения 67 больных, находившихся с 2014-2020 года в Бухарском филиале РНЦЭМП МЗ РУз по поводу острого калькулёзного холецистита (ОКХ) с сопутствующим циррозом печени (ЦП). Из них 63 (94%) больных подвергнуты оперативному лечению и 4 (6%) больных выписаны после купирования острого приступа в связи с тяжестью состояния, обусловленного ЦП с портальной гипертензией (ПГ) (2 больных) и отказом от хирургического вмешательства 2 больных. Следует отметить, что из последних 4 больных у 2 имелся холедохолитиаз, который был разрешен при помощи эндоскопической папиллосфинктеротомией (ЭПСТ).

Для разработки эффективной и рациональной хирургической тактики мы провели ретроспективный анализ результатов оперативного лечения больных ОКХ с ЦП и ОКХ без ЦП. Больные разделены на следующие группы: I группа – пациенты, которым произведена лапароскопическая холецистэктомия (ЛХЭК) (33 больных), II – традиционная холецистэктомия (ТХЭК) (30 больных). Результаты исследования и обсуждение: В I группе все больные оперированы в срочном порядке, при этом ЦП без ПГ диагностирован у 14 больных, ЦП с ПГ в стадии компенсации - у 10, субкомпенсации - у 6, и декомпенсации - у 3. Варикозной расширенной вен пищевода (ВРВП) и желудка обнаружены у 13 больных: I степени - у 7, II степени - у 5 и III степени - у 1 больного. Функциональное состояние печени у этой группы больных при поступлении оценено следующим образом: класс «А» - у 21 больных и класс «В» - у 12 больных. У 9 больных при поступлении диагностирован синдром желтухи. У 7 х последних больных произведена эндоскопическая ретроградная панкреатохолангиография (ЭРПХГ), при которой у 5 больных обнаружены камни общего желчного протока и у 2 - холедохолитиаза не выявлено, т.к. желтуха имела паренхиматозную природу. Больные с холедохолитиазом оперированы после эндоскопической санации холедоха (ЭСХ) и купирования желтухи. С активацией цирротического процесса в печени оперированы после курса консервативной терапии и нормализации биохимических показателей крови 2 больных. После проведения предоперационной подготовки в этой группе больных у 4 больных с функциональным классом «В» отмечалось улучшение функциональных показателей печени и общего состояния, а повторный лабораторный мониторинг позволил перевести этих пациентов в группу класса «А».

Во время операции лишь у 2 больного отмечалось обильное кровотечение из ложа желчного пузыря, которое было остановлено коагуляционным способом. В послеоперационном периоде у 1 больного после ЭПСТ, эвакуации камней и последующей ЛХЭК отмечалась активация цирротического процесса, которая купирована и больной выписана в относительно удовлетворительном состоянии. Следует отметить, что эта больной была оперирована с функциональным статусом класса «В». С целью профилактики пищеводного кровотечения 2 больным с ВРВП пищевода в послеоперационном периоде выполнены сеансы эндоскопической склеротерапии (ЭСТ) варикозных вен. Склеротерапия завершена успешно и больная выписана. Все больные ЦП и ОКХ, оперированные лапароскопическим методом были выписаны в удовлетворительном состоянии. Следующую II группу составили 30 больных ОКХ с ЦП, которым произведена традиционная холецистэктомия. В экстренном порядке оперировано 13 и в срочном - 17 больных. ЦП без ПГ диагностирован у 11 больных этой группы, ПГ в стадии компенсации у 15 больных, субкомпенсации - у 13 и стадии декомпенсации у 2 больных. Функциональный класс «А» диагностирован у 16 больных, класс «В» - у 12 и класс «С» - у 2 больных. У 8 больных диагностировано ВРВП пищевода: I степени – у 5 больных, II – у 2 и III степени – у 1 больного.

При поступлении у 3 больного отмечались признаки холедохолитиаза, который был подтвержден при ЭРПХГ, произведена эндоскопическая папиллосфинктеротомия (ЭПСТ) с эвакуацией конкремента в кишечник. В последующем, после купирования приступа и улучшения биохимических показателей, больному произведена ЭСТ и еще через 4 суток холецистэктомия. Послеоперационный период протекал гладко и больной выписан в удовлетворительном состоянии. Частота различных осложнений и летальность в этой группе больных приведены в таблице 1.

Как показал анализ, с ухудшением функционального статуса печени увеличивается количество осложнений и летальность. Наиболее тяжелые осложнения, такие как печеночная недостаточность и кровотечение из ВРВП пищевода чаще отмечались у больных с функциональным классом «В» и «С».

**Таблица 1.** Осложнения и летальность после ТХЭК у больных с ОКХ и ЦП (n=30)

Осложнения	Функциональный класс			Всего (%) n = 30
	«А» n = 16	«В» n = 12	«С» n = 2	
Печеночная недостаточность	2 (12,5%)	4 (33%)	2 (100%)	8 (27%)
Кровотечение из ВРВП	-	1 (8%)	-	1 (3%)
Нагноение раны	1(6%)	1 (8%)	-	2 (7%)
Асцит-перитонит	-	1 (8%)	-	1 (3%)
Летальность	-	2 (17%)	1 (50%)	3 (10%)

**Таблица 2.** Осложнения и летальность после ЛХЭК и ТХЭК.

Вид операции	Функциональный класс						Всего (%)	
	«А»		«В»		«С»		Осл	Лет
	Осл.	Лет.	Осл.	Лет.	Осл.	Лет.		
ЛХЭК (I группа) n=33	-	-	1	-	-	-	1 (3%)	-
	n=21		n =12				n=33	
ТХЭК (II группа) n=30	2	-	4	2	2	1	8 (27%)	3 (10%)
	n=16		n=12		n=2		n=30	

Примечание: Осл. – осложнения. Лет. – летальность

Так, активация цирротического процесса с развитием печеночной недостаточности отмечалась у 12,5% оперированных больных с функциональным классом «А», у 33% с классом «В» и у 100% больных – с классом «С». В послеоперационном периоде от развившихся осложнений умерло 3 больных с функциональным классом «В» и «С». Летальность после ТХЭК составила 10%.

Полученные данные позволяют с определенной уверенностью предположить, что эффективная декомпрессия желчных путей, даже в отсутствие холедохолитиаза у больных ЦП, препятствует прогрессированию печеночной недостаточности и улучшает ближайшие результаты хирургического лечения больных ОКХ и ЦП.

**Выводы:**

1. Проведенный анализ результатов различных хирургических пособий у больных ЦП и ОКХ без холедохолитиаза или после эндоскопической санации холедоха позволяет рекомендовать лапароскопическую тактику лечения данной группы пациентов:

2. Острый воспалительный процесс в желчном пузыре ухудшает функциональное состояние печени; вызывает снижение метаболических функций и усиление активности патологического процесса в печени.

3. У больных ЦП с простыми формами ОКХ без холедохолитиаза или после эндоскопической санации холедоха наиболее оптимальным оперативным вмешательством является ЛХЭК.

4. Оперативное лечение КХ у больных ЦП с функциональным классом «С» представляет крайне высокий риск. У этих больных перспективны малоинвазивные вмешательства (ЛХЭК).

**Literature:**

1. Алтыев Б. К., Рахимов О. У., Асамов Х. Х. Диагностика и лечение внутрибрюшных осложнений в хирургии желчных путей //Вестник экстренной медицины. – 2012. – №. 4. – С. 73-78.
2. Гальперин Э. И., Чевокин А. Ю., Игнатюк В. Г., Котовский А. Е. Послеоперационные билиарные осложнения при резекциях печени. Хирургия //Журнал им. Н.И. Пирогова. – 2011. – Т. 1. – С. 12-17.
3. Горский В. А., Мишин В. Ю., Зрянин А. М. Дополнительные возможности гемостаза при лапароскопической холецистэктомии //Сборник научных трудов «Современные технологии – диагностики и лечения хирургических заболеваний», ГУВД Москвы, М. 2010. – С. 51-53.
4. Дядык А. И. и др. Цирроз печени //Новости медицины и фармации. – 2013. – №. 5. – С. 24-31.
5. Малаханов В.А., Селиверстов П.В., Гумеров Р.Р. «Нарушение проходимости желчевыводящих путей». Сибирский медицинский журнал (Иркутск). – 2016. – №. 8. – С. 5-9.
6. Митушева Э. И. и др. Изменения в органах гепатопанкреатобилиарной системы и качество жизни пациентов после холецистэктомии //Казанский медицинский журнал. – 2015. – Т. 96. – №. 3. – С. 348-353.
7. Назыров Ф.Г., Уроков Ш.Т. Особенности лечебно-диагностической тактики у больных циррозом печени, сочетанным с абдоминальной хирургической патологией. Диссер. докт мед наук. Ташкент. 2006. С.187.
8. Призенцов А. А., Лобанков В. М., Скуратов А. Г. Желчнокаменная болезнь: состояние проблемы //Проблемы здоровья и экологии. – 2012. – №. 3 (33). – С. 39-44
9. Уроков Ш.Т., Абидов У.У. «Синдром механической желтухи» Бухоро. «Дурдона» 2020.
10. Уроков Ш.Т., Эшонов О.Ш. «Абдоминал жаррохлик касалликларининг кечишида жигар функционал холатининг ахамияти». Бухоро. «Дурдона» 2019.
11. Успенский Ю. П. и др. Желчнокаменная болезнь и метаболический синдром: до и после холецистэктомии //Лечащий врач. – 2019. – №. 8. – С. 32.
12. Фомин А. М. и др. Оценка эффективности плазмосорбции (Liver Support) при печеночной недостаточности у больных с механической желтухой //Альманах клинической медицины. – 2015. – №. 40. – С. 101-108.
13. Хатьков И. Е. и др. Новые малоинвазивные методы лечения больных острым холециститом //Эндоскопическая хирургия. – 2012. – Т. 18. – №. 1. – С. 3-8.
14. Шерлок Ш. Дж. Дули. Заболевания печени и желчных путей: Практическое руководство.: Перевод с английского./Под редакцией ЗГ Апросиной, НА Мухина. – 2002. – 860 с.
15. Lledó J. B. et al. Laparoscopic cholecystectomy and liver cirrhosis //Surgical Laparoscopy Endoscopy & Percutaneous Techniques. – 2011. – Т. 21. – №. 6. – С. 391-395.
9. Ueno D. et al. Emergent laparoscopic cholecystectomy for acute acalculous cholecystitis revisited //Surgery today. – 2016. – Т. 46. – №. 3. – С. 309-312.

**ОЦЕНКА ЭФФЕКТИВНОСТИ ЛАПАРОСКОПИЧЕСКОЙ ХОЛЕЦИСТЭКТОМИИ В ЛЕЧЕНИИ ОСТРОГО КАЛЬКУЛЕЗНОГО ХОЛЕЦИСТИТА С ЦИРРОЗОМ ПЕЧЕНИ**

Саидов И.К.

**Резюме.** В данной статье рассматривается лечение острого холецистита в сочетании с диффузным заболеванием печени, которое на сегодняшний день является одной из проблем медицины из-за своей распространенности, осложнений и сложности своевременной диагностики. В статье представлены результаты лечения 67 пациентов до и после лечения. Все 67 пациенты были разделены на две группы. Все больные циррозом печени и острым калькулёзным холециститом, оперированные лапароскопическим методом были выписаны в удовлетворительном состоянии. Проведенный анализ результатов различных хирургических пособий у больных циррозом печени и острым калькулёзным холециститом без холедохолитиаза или после эндоскопической санации холедоха позволяет рекомендовать данной группы пациентов лапароскопическую холецистэктомию.

**Ключевые слова:** острый калькулёзный холецистит, цирроз печени, холецистэктомия, портальная гипертензия.

УДК: 616-001.17

**ТАКТИКА ПРОФИЛАКТИКИ И КОРРЕКЦИИ ГИПЕРНАТРИЕМИИ У ПАЦИЕНТОВ С ТЯЖЕЛОЙ ОЖОГОВОЙ ТРАВМОЙ**Саматов Игорь Юрьевич<sup>1,2</sup>, Востриков Дмитрий Николаевич<sup>2</sup>, Дудин Вадим Иванович<sup>2</sup>, Коновалов Денис Петрович<sup>2</sup>, Межин Александр Валерьевич<sup>2</sup>, Селиверстов Роман Игоревич<sup>2</sup>, Верещагин Евгений Иванович<sup>1</sup>

1 - Новосибирский государственный медицинский университет, Российская Федерация, г. Новосибирск;

2 - Государственная Новосибирская областная клиническая больница, Российская Федерация, г. Новосибирск

**ОҒИР КУЙИШ ТРАВМАСИ БЎЛГАН БЕМОРЛАРДА ГИПЕРНАТРИЕМИЯ ОЛДИНИ ОЛИШ ВА КОРРЕКЦИЯСИ ТАКТИКАСИ**Саматов Игорь Юрьевич<sup>1,2</sup>, Востриков Дмитрий Николаевич<sup>2</sup>, Дудин Вадим Иванович<sup>2</sup>, Коновалов Денис Петрович<sup>2</sup>, Межин Александр Валерьевич<sup>2</sup>, Селиверстов Роман Игоревич<sup>2</sup>, Верещагин Евгений Иванович<sup>1</sup>

1 – Новосибирск давлат тиббиёт университети, Россия Федерацияси, Новосибирск ш.;

2 – Новосибирск Давлат клиник шифохонаси, Россия Федерацияси, Новосибирск ш.

**TACTICS OF PREVENTION AND CORRECTION OF HYPERNATREMIA IN PATIENTS WITH SEVERE BURN TRAUMA**Samatov Igor Yurievich<sup>1,2</sup>, Vostrikov Dmitry Nikolaevich<sup>2</sup>, Dudin Vadim Ivanovich<sup>2</sup>, Konovalov Denis Petrovich<sup>2</sup>, Mejin Alexander Valerievich<sup>2</sup>, Seliverstov Roman Igorevich<sup>2</sup>, Vereshchagin Evgeny Ivanovich<sup>1</sup>

1 - Novosibirsk State Medical University, Russian Federation, Novosibirsk;

2 - State Novosibirsk Regional Clinical Hospital, Russian Federation, Novosibirsk

e-mail: [eivv1961@gmail.com](mailto:eivv1961@gmail.com)

**Резюме.** Гипернатремия, септик асоратлар билан бирга, оғир куйиш жароҳати бўлган беморларда тез-тез учрайдиган асоратдир. Ишнинг мақсади гипернатремия ривожланишининг сабабларини аниқлаш ва унинг олдини олиш ва тузатиш тактикасини ишлаб чиқиш эди. Кузатув тадқиқотида 2015 йилдан 2021 йилгача бўлган даврда Новосибирск вилоят клиник шифохонасига куйиш жароҳати бўйича реанимация ва интенсив терапия бўлимига ётқизилган 122 катта ёшли бемор киритилган. с  $S_{\text{ожогов}}$  II-III ст. >40% билан. Қон плазмасидаги контсентрациялар  $Na_{\text{плазма}} > 150$  ммоль/л. гипернатремия сифатида қабул қилинган. Беморларнинг 27 фоизида шикастланган пайтдан 3-6 кун ўтгач қайд этилган. Қон зардобидаги алдостерон контсентрациясининг учинчи кунга келиб дастлабки кўрсаткичларга нисбатан сезиларли даражада ошиши, шунингдек, критик гипоалбуминемия (албумин < 20 г / л) ва гипернатремиянинг кейинги ривожланиши ўртасидаги боғлиқлик қайд этилди. Плазма  $Na_{\text{плазма}} > 145$  ммоль/л. бўлганда гипернатремиянинг профилактикаси бошланди. Гипоалбуминемияни тузатиш амалга оширилди, кўшимча энтерал регидратация ва спиронолактон буюрилди. 150 ммоль / л дан юқори плазма контсентрациясида фуросемиднинг кичик дозалари узлуксиз инфузия билан қўлланилган, мувозанатли изотоник полиион эритмалар билан томир ичига регидрация қилинган ва албумин эритмаси берилиши давом эттирилган. Плазма  $Na_{\text{плазма}} > 160$  ммоль/л. бўлса, буйракни алмаштириш терапияси бошланди. Гипернатремиянинг олдини олиш ва тузатиш учун ушбу схемадан фойдаланиш куйиш шикастланишининг ўткир даврида у билан боғлиқ ўлимни 3 баравар камайтиришга имкон берди.

**Калит сўзлар:** куйиш шикастланиши, гипернатремия, алдостерон, албумин, интенсив терапия, регидратация, буйракни алмаштириш терапияси.

**Abstract.** Hypernatremia along with septic sequale are frequent complications in patients with severe burn trauma. The aim of this work was to clarify the causes of hypernatremia and develop tactics for its prevention and correction. The observational study included 122 adult patients hospitalized in the ICU of burn injury of GNOCB from 2015 to 2021 with burns II-III degree >40%. Hypernatremia was defined as serum Na >150 mmol/l, it was registered in 27% of patients within three to six days from the moment of trauma. There was a multifold increase in serum aldosterone concentration by the third day compared to baseline values, as well as an association between critical hypoalbuminemia (albumin < 20 g/l) and subsequent development of hypernatremia. Prevention of hypernatremia began with serum Na >145 mmol/l. Preventive measures included correction of hypoalbuminemia, additional enteral rehydration and administration of spironolactone. When the serum Na concentration raised above 150 mmol/L, treatment consisted of small doses of furosemide by continuous infusion, intravenous rehydration with balanced isotonic polyionic solutions and continued administration of albumin solution. As the serum Na raised >160 mmol/L, renal replacement therapy was initiated. The use of this scheme for prevention and correction of hypernatremia allowed for a three-fold reduction in mortality associated with it in the acute period of burn injury.

**Key words:** burn trauma, hypernatremia, aldosterone, albumin, intensive care, rehydration, renal replacement therapy.

**Введение.** Известно, что гипернатриемия (ГН) у реанимационных пациентов является независимым фактором риска смерти [12-14]. У ожоговых пациентов ГН наряду с септическими проблемами является частым и опасным осложнением и считается самостоятельным фактором клеточного и тканевого повреждения [1, 3-4], достоверно увеличивающего летальность [5-11], которая может достигать 60% [7]. Частота развития ГН у пациентов с  $S_{\text{ожогов}}$   $30 \pm 13\%$  достигала 37,5%, регистрировалась на  $5,0 \pm 1,4$  сутки и продолжалась  $4,6 \pm 2,7$  дней [3,6,9]. Средний уровень  $Na_{\text{плазмы}}$  в исследовании [10] составил 168,2 ммоль/л у пациентов с  $S_{\text{ожогов}} > 40\%$  поверхности тела, а развитие ГН регистрировалось на  $6,0 \pm 3,1$  сутки от момента травмы. Среди причин развития ГН отмечают: необходимость использования больших объемов кристаллоидных, особенно несбалансированных, растворов в периоде ожогового шока, продолжающуюся плазмопотерю, испарение воды с ран, секвестрацию жидкости в «третье пространство», синдром «капиллярной утечки», необходимость управления гидробалансом и выведение лишней жидкости с помощью применения диуретиков, активацию ренин-ангиотензин-альдостероновой системы и развитие «вторичного гиперальдостеронизма» [1, 3-10]. Фуросемид вызывает выведение и жидкости, и натрия, однако после прекращения его действия экскреция натрия значительно снижается даже ниже исходного уровня (эффект «рикошета»). Между тем, клинические наблюдения свидетельствуют, что именно малые

дозы фуросемида при постоянном внутривенном введении обеспечивают стабильный натрийуретический эффект без развития синдрома «рикошета». Таким образом, необходимо было оценить эффект малых доз фуросемида при постоянном введении на скорость экскреции натрия при ГН. В связи с этим, требуется уточнение роли альдостерона в развитии данного осложнения и эффективности применения спиронолактона в профилактике и коррекции гипернатриемии. При рассмотрении механизмов развития ГН у критических больных необходимо изучить ее связь с изменениями концентрации альбумина сыворотки крови. Известно, что поддержание осмотического давления плазмы крови осуществляется преимущественно механизмами обмена натрия и воды, тогда как онкотическое давление крови составляет лишь малую часть от общего осмотического давления. Однако, именно онкотическое давление, обусловленное в основном альбумином, определяет эффективность транскапиллярного переноса и микроциркуляции. Можно предположить, что при критическом снижении уровня альбумина включаются механизмы поддержания осмотического давления крови за счет ретенции натрия. Таким образом, требуются ответы на следующие вопросы: является ли ГН следствием повышения концентрации альдостерона, вызванного ожоговым шоком, какова клиническая эффективность стимуляции натрийуреза в терапии ГН и связано ли развитие ГН с гипоальбуминемией у пациентов с тяжелой ожоговой травмой.

**Материал и методы.** В ретроспективное исследование включено 122 взрослых пациента с тяжелой ожоговой травмой, госпитализированных в ОРИТ ожоговой травмы Государственной Новосибирской областной клинической больницы в период с 2015 г. по 2021 г. Работа одобрена локальным этическим комитетом и соответствует «Правилам клинической практики в РФ» (Приказ МЗ РФ от 19.06.2003 №266). Критерии включения: возраст 18-65 лет, общая площадь ожогов II-III степени > 40%, индекс тяжести поражения > 90 условных единиц, нахождение в ОРИТ ожоговой травмы более 7 суток. Наличие сопутствующих заболеваний в стадии декомпенсации и хронической диализ-зависимой почечной недостаточности являлись критериями исключения. Гипернатриемией принимался уровень  $Na_{\text{плазмы}} > 150$  ммоль/л. Интенсивная терапия острого периода ожоговой травмы проводилась согласно национальным клиническим рекомендациям [2]. Коррекция гипоальбуминемии проводилась 5-10% растворами альбумина со второй половины первых ожоговых суток при концентрации альбумина крови менее 30 г/л. Профилактика и коррекция гипернатриемии проводилась с помощью дополнительной энтеральной регидратации за счет питьевой воды при сохранной функции желудочно-кишечного тракта (до 20-30 мл/кг/сутки), либо внутривенным назначением дополнительной инфузии за счет сбалансированных кристаллоидных полиионных растворов при развитии гастро-интестинальной дисфункции, спиронолактона (200-300 мг/сутки) и фуросемида (80-120 мг/сутки) внутривенно через перфузор. При неэффективности данных мероприятий и дальнейшем росте  $Na_{\text{плазмы}} > 160$  ммоль/л инициировалась заместительная почечная терапия. Приоритет отдавался продленным методикам, учитывая необходимость медленного снижения концентрации натрия во избежание развития отека мозга – не более, чем на 0,5 ммоль/час, или на 10-12 ммоль/л/сутки. Оптимальной модальностью, с учетом высокого клиренса электролитов за счет диффузии через мембрану гемофильтра и одновременной потребности в удалении среднемолекулярных субстанций, являлась постоянная вено-венозная гемодиализация. Допускалось применение постоянной вено-венозной гемодиализации и продленного низкопоточного гемодиализа. Ультрафильтрация для негативного водного баланса назначалась в зависимости от степени гипергидратации со средней скоростью 1–3 мл/кг/час. Общая доза замещения составляла 35–45 мл/кг/час. Применялись гемофильтры UltraFlux AV, бикарбонатный субституат. Продленная антикоагуляция достигалась инфузией гепарина до целевого увеличения АЧТВ в 1,8–2,0 раза от нормы. Принципиально было инициировать заместительную почечную терапию как можно раньше, не дожидаясь роста концентрации  $Na_{\text{плазмы}}$  до критических значений и манифестации сопряженных органных расстройств.

**Результаты.** Гипернатриемия регистрировалась у  $1/3$  пациентов на 3-6 сутки после получения тяжелой ожоговой травмы, что согласуется с данными других авторов [3, 6-10]. С целью уточнения роли альдостерона в развитии ГН была определена динамика его концентрация в сыворотке крови иммунохимическим методом в первые пять суток от момента травмы. Отмечено многократное ее увеличение к третьим суткам: с  $(35 \pm 12)$  пг/мл до  $(240 \pm 34)$  пг/мл ( $p < 0,05$ ), что логично обосновывает применение спиронолактона в больших дозах (до 300 мг/сутки) для профилактики и коррекции ГН. При изучении связи гипоальбуминемии с последующим развитием ГН отмечено, что при снижении концентрации альбумина в первые 48 часов после термической травмы ниже 20 г/л последняя регистрировалась в большинстве случаев. При назначении малых доз фуросемида в виде внутривенной инфузии (1-1,5 мг/кг/сутки, или 80-120 мг/сутки) натриемия снижалась в среднем на 6-8 ммоль/л/сутки, тогда как темп мочеотделения и скорость клубочковой фильтрации оставались без значимых изменений, а эффект «рикошета» не был отмечен. Данная терапевтическая схема позволила купировать ГН при развитии у  $2/3$  пациентов, а у  $1/3$  пациентов для ее коррекции была инициирована заместительная почечная терапия. Анализ летальности у тяжелых ожоговых пациентов с гипернатриемией показал, что в срок до 14 суток, когда в механизме танатогенеза именно ГН может играть значимую роль при развитии сопряженных с ней органных расстройств, умерло 23% пациентов, что значительно меньше данных по летальности при развитии гипернатриемии, представленных другими авторами [3, 6, 7, 9, 11].

**Клинический пример.** Пациент Н., 47 лет, поступил в ОРИТ ожоговой травмы с диагнозом: Ожог пламенем II-III степени S-65% (глубоких-55%). Термоингаляционная травма 2 степени. Ожоговый шок 3 степени. Индекс тяжести поражения 215 условных единиц. С целью максимальной индивидуализации противошоковая терапия проводилась под контролем центральной гемодинамики с помощью транспульмональной термодилуции по технологии PiCCOplus. Проводилась посиндромная интенсивная противошоковая терапия: заместительная респираторная поддержка, инфузионная терапия сбалансированными кристаллоидными растворами. С конца первых суток начата дотация 10% раствора альбумина до 800 мл/сутки. Объем регидратации в первые ожоговые сутки составил  $3,3 \text{ мл} \times S_{\text{ожогов}} (\text{до } 50\%) \times \text{идеальную массу тела}$ . Учитывая резко сниженные показатели контрактильности и гемодинамическую нестабильность была назначена

инотропная поддержка добутамином и вазопрессорная норадреналином. Несмотря на адекватную дотацию альбумина, уже на вторые сутки после достижения гемодилюции регистрировалась критическая гипоальбуминемия (17,2 г/л), а на третьи сутки отмечалось дальнейшее снижение его концентрации до 16,2 г/л. Тенденция к росту уровня  $Na_{\text{плазмы}}$  свыше 150 ммоль/л отмечена с третьих суток (150,5 ммоль/л) с дальнейшим ростом через сутки до 154,8 ммоль/л-158,7 ммоль/л. Дополнительно к спиронолактону (300 мг/сутки) и питьевой воде в назогастральный зонд (30 мл/кг/сутки) была назначена внутривенная инфузия фуросемида (120 мг/сутки), дотация 10% раствора альбумина до 600-800 мл/сутки продолжилась. Учитывая ухудшение легочной функции ( $PaO_2/FiO_2$  280, индекс внесосудистой воды легких 9-11 мл/кг), нарастание показателей азотемии при сохранной мочевыделительной функции почек (креатинин 391,8 мкмоль/л, мочевины 21,3 ммоль/л) и тенденцию к повышению  $Na_{\text{плазмы}}$  по совокупности относительных почечных и внепочечных показателей была инициирована заместительная почечная терапия в режиме продленной венозной гемодиализации, продолжительность которой составила трое суток. Уже через сутки на фоне проводимых мероприятий  $Na_{\text{плазмы}}$  составил 148,4 ммоль/л, а в последующие дни 144,5 ммоль/л и 142,2 ммоль/л соответственно. На фоне снижения уровня  $Na_{\text{плазмы}}$  была уменьшена потребность в объемной нагрузке жидкостью, нормализовались показатели легочной функции, пациент был переведен во вспомогательный режим вентиляции, была снижена доза прессорной поддержки, а к седьмым суткам он был подготовлен к активной хирургической тактике: было выполнено четыре этапных некрэктомии, начался процесс восстановления кожного покрова с помощью аутодермопластик на фоне общей стабилизации состояния и регресса симптомов полиорганной недостаточности. Данный клинический пример демонстрирует комбинированное использование терапевтического протокола профилактики/коррекции ГН, эффективности которого при сверхкритическом ожоговом поражении оказалось недостаточно, что потребовало по совокупности показаний инициации постоянной заместительной почечной терапии. По нашим данным такая схема коррекции ГН применяется у трети тяжелых пациентов, причем, инициировать экстракорпоральные методики необходимо как можно раньше, не дожидаясь манифестации и декомпенсации органных/метаболических нарушений.

**Обсуждение.** Связь гипоальбуминемии с последующим развитием ретенции натрия и гипернатриемии обусловлена важным значением онкотического давления в транскапиллярном обмене и микроциркуляции. Снижение уровня альбумина менее 20 г/л признается мало совместимым с жизнью в связи с прогрессированием тканевой гипергидратации и гипоксии. Использование альбумина при тяжелой ожоговой травме по мнению многих авторов устраняет «ползущие отеки», достоверно снижает потребность в инфузионной нагрузке, вазопрессорной поддержке, уменьшает сроки искусственной вентиляции легких, и, как следствие, снижает вероятность летального исхода [15-17]. Эти данные согласуются с полученными нами результатами, учитывая повреждающее действие гипернатриемии и манифестацию органных нарушений в случае невозможности ее купирования. Целесообразно использование 5-10% раствора альбумина уже в первые сутки после травмы до достижения целевого его значения в сыворотке крови более 30 г/л. При продленном внутривенном введении в малых дозах фуросемид наиболее эффективно и безопасно реализует свой натрийуретический эффект, тогда как при большом назначении есть риск развития эффекта «рикошета», когда натрийурез может резко снизиться. При оценке путей профилактики и коррекции ГН у больных в критическом состоянии необходимо руководствоваться фундаментальными принципами водно-солевого обмена, согласно которым быстрое межклеточное перемещение воды способно вызвать клеточное повреждение. Поэтому снижение  $Na_{\text{плазмы}}$  рекомендовано не быстрее, чем на 0,5 ммоль/л/час во избежание развития отека мозга. Достоверное увеличение концентрации альдостерона по сравнению с исходной нормой к третьим суткам следует рассматривать как одну из причин развития ГН. Кроме того, следует учитывать и другие эффекты альдостерона, а именно активацию системной воспалительной реакции и его участие в развитии синдрома полиорганной недостаточности [18]. Поэтому раннее назначение спиронолактона для профилактики и коррекции ГН, безусловно, оправдано. Следует отметить, что наилучший эффект отмечен при одновременном использовании дополнительной регидратации (ликвидация дефицита свободной воды), фуросемида (обеспечение натрийуреза) и спиронолактона (блокация альдостерона). У наиболее тяжелых ожоговых пациентов терапевтического протокола профилактики и коррекции ГН обычно бывает недостаточно, поэтому важно как можно раньше обращать внимание на повышение  $Na_{\text{плазмы}}$  и не дожидаясь манифестации органных расстройств, принимать решение в пользу инициации заместительной почечной терапии, отдавая предпочтение продленным технологиям.

#### Выводы

1. Снижение концентрации альбумина сыворотки крови менее 30 г/л увеличивает риск развития ГН у больных с тяжелой ожоговой травмой, а при его снижении менее 20 г/л в первые двое суток гипернатриемия развивается в абсолютном большинстве случаев.
2. Достоверное увеличение концентрации альдостерона в сыворотке крови по сравнению с его исходным значением отмечается к третьим суткам после травмы, что указывает на значимую роль «вторичного гиперальдостеронизма» в развитии ГН и обосновывает назначение спиронолактона в больших дозах (до 300 мг/сутки) как конкурентного антагониста альдостерона для профилактики и коррекции ГН.
3. Внутривенное постоянное введение малых доз фуросемида (1-1,5 мг/кг/сутки) позволяет добиться устойчивого натрийуретического действия без развития эффекта «рикошета».
4. Комбинированное применение дополнительной регидратации (предпочтительнее энтеральной), а при выраженной гастро-интестинальной дисфункции за счет внутривенного назначения сбалансированных солевых изотонических растворов, спиронолактона (200-300 мг/сутки) и пролонгированного введения малых доз фуросемида (1-1,5 мг/кг/сутки) позволило у больных с тяжелой ожоговой травмой купировать гипернатриемию ( $Na_{\text{плазмы}} > 150$  ммоль/л) в  $2/3$  случаев.



5. В комплексе с своевременным использованием заместительных методов почечной терапии (в 1/3 случаев) данная схема позволяет эффективно устранить критическую гипернатриемию, нивелировать развитие органических нарушений и снизить летальность в у пациентов в остром периоде при тяжелой ожоговой травме.

**Литература:**

1. Ушакова Т. А. Гиперосмоляный синдром при ожоговой травме / Т. А. Ушакова, А. А. Алексеев // Лабораторная диагностика. – 2015. – № 6. – С. 44–48.
  2. Ожоги термические и химические. Ожоги солнечные. Ожоги дыхательных путей: национальные клинические рекомендации. – М., 2021. – 179 с.
  3. Namdar T. Progressive fluid removal can avoid electrolyte disorders in severely burned patients / T. Namdar, P. Stollwerck, F. Stang [et al.] // Ger. Med. Sci. – 2011. – Vol. 57 (3). – P. 30–49. DOI: 10.3205/000136
  4. Adroque H. Hyponatremia / H. Adroque, N. Madias // N. Engl. J. Med. – 2009. – Vol. 20. – P. 1493–1499. Stewart J. Hyponatremias and survival in adult burn patients: a retrospective analysis / J. Stewart, B. Morrow, M. Tilley [et al.] // Am. J. Nephrol. – 2013. – Vol. 37 (1). – P. 59–64. DOI: 10.1159/000346206
  5. Namdar T. Increased mortality in hypernatremic burned patients / T. Namdar, F. Siemers, P. Stollwerck [et al.] // Ger. Med. Sci. – 2010. – Vol. 8. – Doc. 11. DOI: 10.3205/000100
  6. Lam N. Risk factors and outcome of hypernatremia amongst severe adult burn patients / N. Lum, N. Minh // Ann. Burns Fire Disasters. – 2018. – Vol. 31 (4). – P. 271–277.
  7. Joergensen D. Acute Hyponatremias – a dangerous and overlooked clinical problem // D. Joergensen, K. Tazmini, D. Jacobsen. // Scand. J. Trauma Resusc. Emerg. Med. – 2019. – Vol. 27. – P. 58. DOI: 10.1186/s13049-019-0633-3
  8. Namdar T. Impact of hypernatremia on burn wound healing: results of an exploratory, retrospective study / T. Namdar, P. I. Stollwerck, F. H. Strang [et al.] // Ostomy Wound Manage. – 2011. – Vol. 57 (3). – P. 30–4.
  9. Huang Ch. Treatment of acute hypernatremia in severely burned patients using continuous veno-venous hemofiltration with gradient sodium replacement fluid: a report of nine cases / Ch. Huang, P. Zhang, R. Du [et al.] // Intensive Care Med. – 2013. – Vol. 39. – P. 1495–1496. DOI: 10.1007/s00134-013-2933-9
  10. Sen S. Sodium variability is associated with increased mortality in severe burn injury / S. Sen, N. Tran, B. Chan [et al.] // Burns Trauma. – 2017. – Vol. 5. – P. 34. DOI: 10.1186/s41038-017-0098-4
  11. Sam R. Understanding hypernatremia / R. Sam, I. Feizi // Am. J. Nephrol. – 2012. – Vol. 36 (1) – P. 97–104. Linder G. Hyponatremia in the critically ill patients / G. Lindner, G.-C. Funk // Crit Crit. Care. – 2013. – Vol. 216. – P. 211–20. Sarahian S. Hypervolemic hypernatremia is the most common type of hypernatremia in the intensive care unit / S. Sarahian, M. M. Pouria, T. S. Ing, R. Sam // Int. Urol. Nephrol. – 2015. – Vol. 47 (11). – P. 1817–21. DOI: 10.1007/s11255-015-1103-0
  12. Lawrence A. Colloid administration normalizes resuscitation ratio and ameliorates "fluid creep" / A. Lawrence, A. Faraklas, H. Watkins [et al.] // J Burn Care Res – Jan-Feb 2010. – 31(1):40-7. doi: 10.1097/BCR.0b013e3181cb8c72
  13. Yu Y. Expert consensus on the use of human serum albumin in critically ill patients / Y. Yu, J. Liu, B. Hu, R. Wang [et al.] // Chin Med J (Engl) – 2021. – Jul 20; 134(14): 1639–1654. doi: 10.1097/CM9.0000000000001661
  14. Park S. Early albumin use improves mortality in difficult to resuscitate burn patients / S. Park, M. Hemmila, W. Wahl // J Trauma Acute Care Surg – 2012. – Nov; 73(5):1294-7. doi: 10.1097/TA.0b013e31827019b1
- Xiao H.-B. Kaempferol inhibits the production of ROS to modulate OPN-αvβ3 integrin pathway in HUVECs / H.-B. Xiao, X.-Y. Lu, Z.-K. Liu, Z.-F. Luo // J. Physiol. Biochem. – 2016. – Vol. 72 (2). – P. 303–13. DOI: 10.1007/s13105-016-0479-3

**ТАКТИКА ПРОФИЛАКТИКИ И КОРРЕКЦИИ ГИПЕРНАТРИЕМИИ У ПАЦИЕНТОВ С ТЯЖЕЛОЙ ОЖГОВОЙ ТРАВМОЙ**

Саматов И.Ю., Востриков Д.Н., Дудин В.И., Коновалов Д.П., Межин А.В., Селиверстов Р.И., Верецагин Е.И.

**Резюме.** Гипернатриемия наряду с септическими осложнениями является частым осложнением у больных с тяжелой ожоговой травмой. Целью работы было уточнение причин развития гипернатриемии и разработка тактики ее профилактики и коррекции. В наблюдательное исследование включено 122 взрослых пациента, госпитализированных в ОПИТ ожоговой травмы ГНОКБ с 2015 по 2021 г.г. с  $S_{\text{ожогов}}$  II-III ст. >40%. Гипернатриемией принимался уровень  $Na_{\text{плазма}} > 150$  ммоль/л. Регистрировалась она у 27% пациентов на 3-6 сутки от момента травмы. Отмечено многократное достоверное увеличение концентрации альдостерона в сыворотке крови к третьим суткам по сравнению с исходными значениями, а также связь между критической гипоальбуминемией (альбумин < 20 г/л) и последующим развитием гипернатриемии. Профилактика гипернатриемии начиналась при  $Na_{\text{плазма}} > 145$  ммоль/л. Проводилась коррекция гипоальбуминемии, назначалась дополнительная энтеральная регидратация, спиронолактон. При концентрации  $Na_{\text{плазма}} > 150$  ммоль/л применялись малые дозы фуросемида путем постоянной инфузии, использовалась внутривенная регидратация сбалансированными изотоническими полиионными растворами, продолжалась дотация раствора альбумина. При  $Na_{\text{плазма}} > 160$  ммоль/л инициировалась заместительная почечная терапия. Использование данной схемы профилактики и коррекции гипернатриемии позволило снизить ассоциированную с ней летальность в остром периоде ожоговой травмы в 3 раза.

**Ключевые слова:** ожоговая травма, гипернатриемия, альдостерон, альбумин, интенсивная терапия, регидратация, заместительная почечная терапия.

УДК: 616.381-002 616

## УСОВЕРШЕНСТВОВАНАЯ КЛАССИФИКАЦИЯ СТАДИЙ РАСПРОСТРАНЕННОГО ПЕРИТОНИТА

Сараев Алишер Рахматуллоевич

Таджикский Государственный медицинский университет, Республика Таджикистан, г. Душанбе

## ТАРҚАЛГАН ПЕРИТОНИТ БОСҚИЧЛАРИНИНГ ТАКОМИЛЛАШТИРИЛГАН ТАСНИФИ

Сараев Алишер Рахматуллоевич

Тожикистон Давлат тиббиёт университети, Тожикистон Республикаси, Душанбе ш.

## IMPROVED CLASSIFICATION OF STAGES OF GENERALIZED PERITONITIS

Saraev Alisher Rakhmatulloevich

Tajik State Medical University, Republic of Tajikistan, Dushanb

e-mail: [dr.saraev@mail.ru](mailto:dr.saraev@mail.ru)

**Резюме.** Умумий перитонит билан оғирган 160 бемор 3 гуруҳда бўлинган: 1-гуруҳ – эндоген интоксикация ( $n = 95$ ), 2 гуруҳ – абдоминал сепсиси ( $n = 46$ ), 3 гуруҳ – септик шок ( $n = 19$ ). Беморларни гуруҳларда бўлиш APACHE II, SOFA ва MPI мезонлари бўйича, шунингдек, пресепсин яллиғланиш белгилари ва ўсимта некрози омил қўрсаткичларини ҳисобда олган ҳолда амалга оширилди. Беморларни даволаш натижалари жарроҳликдан кейинги асоратларнинг миқдори, касалхонада ва интенсив терапия бўлимида қолиш муддати, касалхонада ўлим даражаси билан баҳоланди. Салбий оқибатларга олиб келадиган хавф омиллари бўйича беморлар гуруҳларининг қиёсий маълумотлари уларнинг абдоминал сепсисининг асоратига қараб ўзгаришини кўрсатади. Тарқалган перитонитнинг клиник босқичларининг тақомиллаштирилган таснифи беморларни оғирлик даражасига кўра ўрта гуруҳга бўлишни таъминлайди: эндоген интоксикация, абдоминал сепсиси ва септик шок, бу перитонит босқичларини тасниф қилиш учун асос бўлиб хизмат қилди, бу оддий ва қабул вақтида беморнинг аҳволининг оғирлигини объектив баҳолаш, беморларнинг ушбу оғир тоифаси учун оптимал даволаш тактикасини танлаш имконини беради.

**Калит сўзлар:** перитонитнинг таснифи, абдоминал сепсиси, септик шок.

**Abstract.** 160 patients with generalized peritonitis were divided into 3 groups: group 1 - with endogenous intoxication ( $n = 95$ ), group 2 - with abdominal sepsis ( $n = 46$ ), group 3 - with septic shock ( $n = 19$ ). The division of patients into groups was carried out according to the criteria of APACHE II, SOFA and MPI scales, as well as taking into account the indicators of inflammation markers presepsin and tumor necrosis factor. The results of treatment of patients were assessed by the incidence of postoperative complications, length of hospital stay and on ICU, hospital mortality. Comparative data of groups of patients according to the risk factors for an unfavorable outcome indicate their change according to the severity of abdominal sepsis. The improved classification of the clinical stages of advanced peritonitis provides a stratification of patients according to the severity into three groups: endogenous intoxication, abdominal sepsis and septic shock, which served as the basis for the gradation of the stages of peritonitis, which is simple and allows an objective assessment of the severity of the patient's condition at the time of admission, to choose the optimal treatment tactics for this severe category of patients.

**Key words:** classification of peritonitis, abdominal sepsis, septic shock.

**Актуальность исследования.** Течение распространенного перитонита характеризуется сменой стадий, патофизиологические нюансы каждой стадии имеют значение для индивидуализации подхода к выбору хирургической тактики и комплекса мер интенсивной терапии [1, 2]. Существовали различные подходы в систематизации этих стадий, в которых были попытки учитывать и фактор времени, и патофизиологические особенности организма и функциональное состояние желудочно-кишечного тракта, и степень выраженности эндогенной интоксикации и т.д. [3].

На просторах СНГ чаще используется до сих пор классификация К.С.Симоняна по стадиям — реактивная (до 24 часов), токсическая (24-72 часа) и терминальная (более 72 часов). Практический опыт показал, что строго увязать изменения в организме при перитоните с установленными временными рамками нереально. Названия стадий далеко не всегда соответствуют временным пределам и не совсем истинно отражают действительную клиническую ситуацию [1, 4]. Известно, что в зависимости от таких факторов, как характер патологического содержимого в брюшной полости, вирулентность возбудителя, наличие сопутствующих заболеваний и сопротивляемость больного, стадии перитонита могут значительно растягиваться либо напротив сокращаться до минимума как при молниеносном сепсисе, в течение первых суток [5, 6].

Назрела необходимость пересмотра стадийности распространенного перитонита. Существующие классификации условны и не способны разрешить дискуссионные разногласия. Классификация стадий перитонита должна быть компактной, удобной в применении и ориентированной на решение самой важной практической задачи: обеспечения дифференцированного подхода к выбору оптимальной лечебной тактики [7, 8].

**Цель исследования:** Изучить эффективность усовершенствованной классификации стадий распространенного перитонита.

**Материал и методы исследования.** Нами проанализированы истории болезни 160 больных с заболеваниями органов брюшной полости, осложнившихся распространенным перитонитом, лечившихся в хирургических отделениях Государственного учреждения «Центр скорой медицинской помощи» г.Душанбе за период с февраля 2014 по декабрь

2018 года. Возраст больных варьировал с 16 до 76 лет, с средним возрастом  $37,8 \pm 1,3$  года. Мужчин было 104 (65%), женщин – 56(35%).

Причинами распространенного перитонита служили перфорация полого органа – 83 (51,9%), острая кишечная непроходимость – 25 (15,6%), деструктивный аппендицит – 28 (17,5%), деструктивный холецистит – 2 (1,2%), панкреонекроз – 7 (4,4%), перфорация кишечника – 9 (5,6%), другая патология – 6 (3,8%).

Первоначально все пациенты были распределены на группы соответственно стадиям распространенного перитонита согласно классификации К.С.Симоняна. Также больные группировались и обследовались в соответствии с предлагаемой классификацией стадий развития распространенного перитонита. Лабораторные параметры, клиническая картина и степень тяжести состояния каждого пациента оценивались в каждой из этих групп с последующим сравнением результатов.

Проводилась регистрация результатов обследования больных в том числе клинико-лабораторные показатели. У всех пациентов течение распространенного перитонита было тяжёлым. Разделение больных по наличию или отсутствию у них синдрома системной воспалительной реакции (ССВР) и синдрома полиорганной недостаточности (СПОН) осуществлено по критериям интегральных шкал оценки тяжести состояния APACHE II, SOFA и MPI (Мангеймский перитонеальный индекс) а также с учётом показателей маркеров воспаления пресепсина и фактора некроза опухоли (ФНО- $\alpha$ ). Все больные с ССВР со дня госпитализации были разделены на 3 группы: 1 группа – с эндогенной интоксикацией (n=95), 2 группа – с абдоминальным сепсисом (n=46), 3 группа – с септическим шоком (n=19). Результаты лечения больных оценивались по частоте развившихся послеоперационных осложнений, продолжительности пребывания в стационаре и в ОРИТ, госпитальной летальности.

Для полученных данных рассчитывалось среднее значение параметра со стандартной ошибкой. Статистическая значимость различий между величинами рассчитывалась по H-критерию Крускала-Уоллиса и по U-критерию Манна-Уитни.

**Результаты исследования.** В клинике нами усовершенствована классификация распространенного перитонита по стадиям её развития

I стадия – эндогенной интоксикации

II стадия – абдоминального сепсиса (присоединяется со 2-4-х суток)

III стадия – септического шока (присоединяется с 3-7-х суток).

В таблице 1 приведены клинико-лабораторные признаки каждой стадии распространенного перитонита и соответствующая им патоморфологическая картина брюшной полости.

**Таблица 1.** Клинико-лабораторные и патоморфологические признаки распространенного перитонита.

Стадия	Клинико-лабораторные признаки	Морфологические изменения брюшины (наиболее вероятные)
Эндогенной интоксикации	Общее состояние больного средней тяжести или тяжелое. На фоне болевого синдрома и обезвоживания нарастает вялость, адинамичность, возможно эйфория а в последующем и токсическая энцефалопатия – скорое присоединение признаков ССВР, характеризующиеся двумя или более из следующих признаков: - температура тела $>38$ С или $<36$ °С - ЧСС $>90$ /мин - ЧД $>20$ /мин - РаСО <sub>2</sub> $<32$ мм рт.ст. - лейкоциты крови $>12 \times 10^9$ или $<4 \times 10^9$ или незрелых форм $>10\%$	Отек, гиперемия, в брюшной полости мутный выпот.
Абдоминального сепсиса	Общее состояние больного тяжелое. Наличие трех или более признаков ССВР, ассоциирующийся с органной дисфункцией, дисметаболизмом, ионным дисбалансом, нарушением тканевой перфузии, артериальной гипотонией Возможно снижение систолического АД менее 90 мм рт. ст. у "нормотоников" или на 40 мм рт. ст. и более от "рабочего" АД у лиц с артериальной гипертензией при условии отсутствия других причин. Гипотония устраняется в короткий срок с помощью инфузии.	Брюшина резко отечна, гиперемирована, петли кишечника расширены с субсерозными кровоизлияниями и петехиями, брюшная полость содержит гнойный выпот с фибринозными наложениями на кишечных петлях.
Септического шока	Общее состояние больного крайне тяжелое. Сочетание типичных симптомов сепсиса со СПОН, с тканевой и органной гипоперфузией, артериальной гипотонией, сохраняющейся несмотря на адекватную инфузию и применение инотропной и сосудистой поддержки а также с глубокими изменениями дыхания и метаболизма, с повышением уровня лактата крови $>2$ ммол/л, диспротеинемией.	Брюшина тусклая, отёчная инфильтрированная. В брюшной полости гнойный выпот с каловым запахом, грубые фибринозные наложения, межпетлевые гнойники и сращения в области эктазированных кишечных петель.

Таблица 2. Сравнительное распределение больных с распространенным перитонитом по стадиям.

Стадии	Больные (n=160)		Стадии
I ЭИ	114 (71,3%)	5 (3,1%)	Реактивная I
II АС	37 (23,1%)	129 (80,6%)	Токсическая II
III СШ	9 (5,6%)	26 (16,3%)	Терминальная III

Таблица 3. Сравнительные показатели по группам в зависимости от факторов риска неблагоприятного исхода ( $M \pm m$ ,  $p$ )

Показатели	Группа 1	Группа 2	Группа 3	$p$
	ЭИ (n=95)	АС (n=46)	СШ (n=19)	
APACHE II (баллы)	13,8±0,5	16,1±0,4 $p_1 < 0,001$	18,5±0,5 $p_1 < 0,001$ $p_2 < 0,001$	<0,001
Мангеймский индекс перитонита (баллы)	22,0 [20,0; 22,0]	25,0 [24,0; 25,0] $p_1 = 0,000$	25,0 [24,0; 28,0] $p_1 = 0,000$ $p_2 > 0,05$	=0,000
SOFA (баллы)	3,3±0,2	3,7±0,1 $p_1 < 0,01$	4,2±0,1 $p_1 < 0,001$ $p_2 < 0,001$	<0,001
Пресепсин (пг/мл)	355,6±8,6	783,4±24,0 $p_1 < 0,001$	1587,7±70,5 $p_1 < 0,001$ $p_2 < 0,001$	<0,001
Фактор некроза опухоли- $\alpha$ (пг/мл)	105,5±1,9	853,3±17,6 $p_1 = 0,000$	24,5±6,8 $p_1 = 0,000$ $p_2 = 0,000$	=0,000
Умершие	–	–	12	

Примечание:  $p$  – статистическая значимость различий показателей между группами (по  $H$ -критерию Крускала-Уоллиса);  $p_1$  – статистическая значимость различий показателей в сравнении с этими же показателями в 1 группе;  $p_2$  – статистическая значимость различий показателей в сравнении с этими же показателями во 2 группе ( $p_1, p_2$  – по  $U$ -критерию Манна-Уитни).

Таблица 4. Сравнительная оценка результатов лечения больных в зависимости от стадии распространенного перитонита ( $M \pm m$ ,  $p$ )

Показатели	Группа 1 ЭИ (n=95)	Группа 2 АС (n=46)	Группа 3 СШ (n=19)	Всего (n=160)
Послеоперационные осложнения, %	13,6±3,6	35,1±6,1*	41,9±7,1**	23,9±2,9
Продолжительность пребывания в ОРИТ, сут.	5,1±0,4	5,9±0,4*	6,5±0,9	5,7±0,4
Продолжительность пребывания в стационаре, сут.	19,2±0,8	25,9±2,2*	13,8±1,9**	19,7±1,6
Летальность в стационаре, %			63,2	7,5

Примечание: статистическая значимость различий ( $p < 0,01$ ): \* – между 2 и 1, \*\* – между 3 и 1 группами.

Сравнительное распределение пациентов с распространенным перитонитом по стадиям в соответствии с классификацией по Симоняну К.С. и вновь предлагаемой представлен в таблице 2.

С целью установления соответствия каждой стадии заболевания степени тяжести состояния больных с распространенным перитонитом, нами проанализированы клиничко-лабораторные данные. Были выбраны параметры, как правило имеющие отношения к факторам неблагоприятного исхода (баллы по APACHE II, SOFA и MPI, пресепсин и ФНО- $\alpha$ ). Нами проведена оценка групп больных по указанным факторам риска развития летального исхода (табл.3).

В ходе анализа результатов клинических исследований по стадиям эндогенной интоксикации, абдоминального сепсиса и септического шока выявились следующие данные: APACHE II 13,8±0,5 – 16,1±0,4 – 18,5±0,5; МПИ 22 – 25 – 25; SOFA 3,3±0,2 – 3,7±0,1 – 4,2±0,1; Пресепсин (пг/мл) 355,6±8,6 – 783,4±24,0 – 1587,7±70,5; ФНО- $\alpha$  (пг/мл) 105,5±1,9 – 853,3±17,6 – 24,5±6,8; Послеоперационные осложнения (%) 13,6±3,6 – 35,1±6,1 – 41,9±7,1; Длительность пребывания в стационаре (сут) 19,2±0,8 – 25,9±2,2 – 13,8±1,9;

Умерших 12 больных, что составило 63,2% – и все в стадии септического шока. Статистический анализ полученных результатов показал, что анализируемые группы по большинству из этих показателей имеют статистически значимые различия ( $p < 0,001$ ), что справедливо и к балльной составляющей каждой оценочной системы.

Для определения различий в результатах лечения между группами проведена сравнительная оценка частоты послеоперационных осложнений, продолжительности пребывания в стационаре и в ОРИТ, смертности (табл.4).

**Обсуждение.** После введения в клиническую практику понятия об абдоминальном сепсисе классификация распространённого перитонита по тяжести претерпела значительные изменения (В.С. Савельев и соавт., 1999).

Взамен градации распространённого перитонита по тяжести в зависимости от фазы его патогенеза (реактивной, токсической или терминальной) в последние годы утверждается иная градация по фазам:

- перитонит с отсутствием признаков сепсиса
- абдоминальный сепсис
- тяжёлый абдоминальный сепсис
- септический (инфекционно-токсический) шок

Абдоминальный сепсис, а в дальнейшем и септический шок при распространённом перитоните развивается на фоне токсемии, которая сопровождает перитонит с началом его развития [9,10]. «Реактивная стадия» по Симоняну К. С. предполагает предшествующую токсической стадии, хотя практически все патофизиологические процессы в этой стадии обусловлены действием токсинов и медиаторов различной природы, то есть, и в этой стадии приходится констатировать о наличии эндогенной интоксикации. При развитии абдоминального сепсиса прогрессирует синдром энтеральной недостаточности, считающийся триггером развития синдрома полиорганной недостаточности (СПОН) с тяжёлыми патофизиологическими нарушениями, требующими тем не менее равнозначных мер интенсивной терапии как при начальных стадиях сепсиса, так и при тяжёлом сепсисе. Условное объединение этих стадий в одну облегчает процесс принятия оперативных решений в выборе оптимальной тактики лечения, поскольку в стадии абдоминального сепсиса, когда СПОН только начинает прогрессировать, профилактические меры и мероприятия по борьбе с СПОН и в качественном и в количественном отношении – практически идентичны, что исключает надобность деления стадии для относительно непродолжительного интервала времени. Это также согласуется с выводами 3-го международного консенсуса определений для сепсиса и септического шока (Сепсис-3) достигнутого в 2016 году [11,12].

Таким образом, предлагаемая нами градация стадий распространённого перитонита выглядит следующим образом:

- I стадия – эндогенной интоксикации
- II стадия – абдоминального сепсиса (присоединяется со 2-4-х суток)
- III стадия – септического шока (присоединяется с 3-7-х суток).

Преимущество усовершенствованной классификации (табл.1) состоит не только в том, что степень тяжести больного в каждой стадии стыкуется с патогенезом перитонита, но и в существовании возможности дифференцированного подхода к выбору оптимальной хирургической тактики и объема интенсивной терапии.

Данные таблицы 2 указывают на то, что в соответствии с градацией стадий по К.С.Симоняну чаще всего, в сущности, больные поступают в токсической фазе перитонита (частично стадии I и II по предлагаемой классификации), ибо реактивная стадия чаще подразумевается, поскольку в практике хирурга встречается редко. Выделение же терминальной стадии как конечной, как правило, не целесообразно, так как по существу она должна означать финал заболевания, т.е. крайнюю запущенность перитонита, что, конечно, не является правилом и не отражает истинной статистики перитонита.

Среди госпитальных факторов риска развития неблагоприятного исхода чаще используемые для прогнозирования особо выделяются количественные показатели по оценочным системам в баллах, учитывающие и клинико-лабораторные показатели. В нашем исследовании нами использованы универсальные шкалы APACHE II и SOFA, а также шкала непосредственно по перитонитам MPI. Общим достоинством указанных оценочных систем является их объективность и высокая чувствительность в оценке степени тяжести заболевания и прогноза его исхода, что было проверено и подтверждено в проведенных рандомизированных контролируемых исследованиях (Linder M. M., 1987, Фёдоров В.Д., 2000).

Сравнительные данные групп больных с распространённым перитонитом соответственно факторам риска неблагоприятного исхода, приведенных в таблице 3 и 4, свидетельствуют об их изменении соответственно степени тяжести абдоминального сепсиса.

Оценка результатов основных методов лечения сравниваемых групп больных показал, что не все различия между группами статистически значимы, однако они проявляют свойства последовательного повышения значений параметров в соответствии с тяжестью абдоминального сепсиса.

Исключением была длительность пребывания на койке больных в стадии септического шока. Очевидно это связано с высоким уровнем летальности данной категории больных в раннем послеоперационном периоде, особенно в первые трое суток пребывания в стационаре. Риск неблагоприятного исхода лечения больных в стадии септического шока весьма высок во всех случаях их госпитализации в ОРИТ. По результатам наших исследований летальность в группе больных с септическим шоком составила 63,2%.

**Выводы.** Таким образом усовершенствованная классификация клинических стадий распространённого перитонита обеспечивает стратификацию больных по степени тяжести на три группы: эндогенной интоксикации, абдоминального сепсиса и септического шока. Предлагаемая градация стадий перитонита отличается простотой и позволяет дать объективную оценку тяжести состояния больного на момент поступления, выбрать оптимальную тактику лечения данной тяжелой категории больных.

## Литература:

1. Таха Х.Д., Аллниази А., Амаханов А.К., Инютин А.С. Особенности течения синдрома энтеральной недостаточности на фоне острой абдоминальной патологии. Пермский медицинский журнал. 2015; 3(32):29-33.
2. O'Leary D.P., Myers E., O'Brien O., Andrews E., McCourt M., Redmond H.P. Persistent perforation in non-faeculent diverticular peritonitis--incidence and clinical significance. J Gastrointest Surg. 2013 Feb;17(2):369-73. doi: 10.1007/s11605-012-2025-0. Epub 2012 Sep 26.
3. Даминова Н.М., Газиёв З.Х., Назаров М.Б. Этиопатогенез, классификация, диагностика и лечение послеоперационного перитонита. Здравоохранение Таджикистана. 2016;4 (331):65-74.
4. Юсупов Ш.А., Шамсиев А.М., Атакулов Ж.О., Джалолов Д.А. Оценка интенсивности синдрома эндогенной интоксикации у детей с распространенным аппендикулярным перитонитом. Медицинский альманах. 2019;5-6(61):57-61.
5. Иванов Ю.В., Истомин Н.П., Соловьев Н.А. Проблема перитонита на современном этапе развития медицины. Клиническая практика. 2011; 3(7):71-78.
6. Совцов С.А. Новая классификация острого перитонита. Инфекции в хирургии. 2018; 1-2 (16):110-114.
7. Муминов С., Курбонов К.М., Расулов Н.А., Каюмов А.А. Усовершенствование классификации желчного перитонита. Вестник последипломного образования в сфере здравоохранения. 2015; 2: 33-37.
8. Membrilla-Fernández E., Sancho-Insenser J.J., Girvent-Montllor M., Álvarez-Lerma F., Sitges-Serra A.; Secondary Peritonitis Spanish Study Group. Effect of initial empiric antibiotic therapy combined with control of the infection focus on the prognosis of patients with secondary peritonitis. Surg Infect (Larchmt). 2014 Dec;15(6):806-14. doi: 10.1089/sur.2013.240.
9. Пасечник И.Н., Скобелев Е.И., Крылов В.В., Сальников П.С., Вершинина М.Г., Блохина Н.В., Мещеряков А.А. Абдоминальный сепсис и окислительный стресс. Хирургия. Журнал им. Н.И. Пирогова. 2015;12:18-23.
10. Саенко Л.С., Тюрин И.Н., Прямыков А.Д., Гельфанд Б.Р. Показания к проведению экстракорпоральной детоксикации у больных с абдоминальным сепсисом. Анналы хирургии. 2015;1:12-20.
11. Руднов В. А., Кулабухов В. В. Сепсис-3: обновленные ключевые положения, потенциальные проблемы и дальнейшие практические шаги. Вестник анестезиологии и реаниматологии 2016;4(13):4-10.
12. Vincent J. L., Opal S. M., Marshall J. C. et al. Sepsis definitions: time for change // Lancet. 2013; 381 (9868):774–775.

**УСОВЕРШЕНСТВОВАННАЯ КЛАССИФИКАЦИЯ СТАДИЙ РАСПРОСТРАНЕННОГО ПЕРИТОНИТА**

Сараев А.Р.

**Резюме.** 160 больных с распространенным перитонитом были разделены на 3 группы: 1 группа – с эндогенной интоксикацией (n=95), 2 группа – с абдоминальным сепсисом (n=46), 3 группа – с септическим шоком (n=19). Разделение больных на группы осуществлено по критериям шкал APACHE II, SOFA и MPI а также с учётом показателей маркеров воспаления пресепсина и фактора некроза опухоли. Результаты лечения больных оценивались по частоте развившихся послеоперационных осложнений, продолжительности пребывания в стационаре и в отделении реанимации и интенсивной терапии (ОРИТ), госпитальной летальности. Сравнительные данные групп больных соответственно факторам риска неблагоприятного исхода свидетельствуют об их изменении соответственно степени тяжести абдоминального сепсиса. Усовершенствованная классификация клинических стадий распространенного перитонита обеспечивает стратификацию больных по степени тяжести на три группы: эндогенной интоксикации, абдоминального сепсиса и септического шока, что и послужило основой градации стадий перитонита, которая отличается простотой и позволяет дать объективную оценку тяжести состояния больного на момент поступления, выбрать оптимальную тактику лечения данной тяжелой категории больных.

**Ключевые слова:** классификация перитонита, абдоминальный сепсис, септический шок.

УДК: 617.58-005.4-036.11-06:616.379-008.64]-089.8

**ОПРЕДЕЛЕНИЕ АНТИМИКРОБНОЙ АКТИВНОСТИ IN VITRO ДЕКАСАНА, ФУРАЦИЛЛИНА И ХЛОРГЕКСИДИНА БИГЛЮКОНАТА В ОТНОШЕНИИ ГОСПИТАЛЬНЫХ ШТАММОВ S. AUREUS, E. COLI, KLEBSIELLA spp., P. MELANINOGENICA, ВЫДЕЛЕННЫХ ИЗ ЛОЖА КАМБАЛОВИДНОЙ МЫШЦЫ**

Сафоев Бакодир Барноевич, Рахимов Азизжон Яхёевич

Бухарский Государственный медицинский институт, Республика Узбекистан, г. Бухара;

**КАМБАЛАСИМОН МУШАГИНИНГ ЁТОҒИДАН АЖРАТИЛГАН С. АУРЕУС, Э. СОЛИ, КЛЕБСИЕЛЛА СПП, П. МЕЛАНИНОГЕНИСА ШИФОХОНА ШТАММЛАРИГА ҚАРШИ ДЕСАСАН, ФУРАСИЛЛИН ВА ЧЛОРҒЕХИДИН БИГЛУСОНАТНИНГ ИН ВИТРОДА АНТИМИКРОБИК ФАОЛЛИГИНИ АНИҚЛАШ**

Сафоев Бакодир Барноевич, Рахимов Азизжон Яхёевич

Бухоро Давлат тиббиёт институти, Ўзбекистон Республикаси, Бухоро ш.

**DETERMINATION OF ANTIMICROBIAL ACTIVITY IN VITRO OF DECASAN, FURACILLIN AND CHLORHEXIDINE BIGLUCONATE AGAINST HOSPITAL STRAINS OF S. AUREUS, E. COLI, KLEBSIELLA spp., P. MELANINOGENICA ISOLATED FROM THE BED OF THE SOLEUS MUSCLE**

Safoev Bakodir Barnoyevich, Rakhimov Azizjon Yakhoevich

Bukhara State Medical Institute, Republic of Uzbekistan, Bukhara

e-mail: [safoyevb@mail.ru](mailto:safoyevb@mail.ru)

**Резюме.** 2017-2019 даврида Россия Федерациясининг Соғлиқни сақлаш вазирлиги А.В. Вишневецкий номидаги жарроҳлик Миллий тадқиқот маркази жарохатлар ва жарохат инфекцияси бўлимида болдир ампутациясини оʻтказган 38 ҚД билан хасталанган беморларнинг касаллик тарихи таҳлили амалга оширилди. Барча ўрганилаётган беморлардан операция давомида биологик материаллар олинган ва антисептиклар десасан, члорҒехидин биглусонате ва фурациллин қиёсий антимикробиял фаолияти С. ауреус, Э. соли, Клебсиелла спп, П. меланиногениса штаммларига қарши ўрганилди.. Олинган натижалар таҳлили шуни кўрсатдики, 0.02% декасан эритмаси шифохона аероб ва анаероб штаммдаги микроорганизмларига нисбатан юқори антимикробик фаолиятни намойиш этади.

**Калит сўзлар:** критик ишемия, қандли диабет, диабетик оёқ синдроми, оёқ ампутацияси, микробларга қарши фаолият, декасан.

**Abstract.** A prospective analysis of the case histories of 38 DM patients who underwent lower leg amputation in the Department of Wounds and wound infection at the A.V. Vishnevsky National Research Center for Surgery of the Ministry of Health of the Russian Federation during 2017-2019 was carried out. All the studied patients were taken biological material during the operation and the comparative antimicrobial activity of the antiseptics decasan, chlorhexidine bigluconate and furacillin was studied against strains of S. aureus, E. Coli, Klebsiella spp., P. melaninogenica. The analysis of the obtained results revealed that 0.02% decasan solution exhibits high antimicrobial activity in relation to aerobic and anaerobic hospital strains of microorganisms.

**Key words:** critical ischemia, diabetes mellitus, diabetic foot syndrome, limb amputation, antimicrobial activity, decasan.

**Актуальность.** Заболевание периферических артерий представляет собой распространенное проявление системного атеросклероза, связанное с высоким риском развития сердечно-сосудистых осложнений и смертельных исходов и ведущее к существенному ограничению физической активности больных и снижению качества их жизни [8]. Сахарный диабет (СД) является фактором риска развития заболеваний периферических артерий. Пациенты с СД подвержены более высокому риску развития заболеваний периферических артерий (ЗПА) по сравнению с общей популяцией [1,7,11]. По данным эпидемиологических исследований распространенность ЗПА в группе пациентов с СД достигает от 8 до 40% [2].

Распространенность КИНК составляет 500-1000 случаев на 1 млн. населения в год (около 150 тыс. случаев в год) [3,14]. Риск развития КИНК у пациентов с СД в 10-20 раз выше по сравнению с пациентами без диабета [2,7]. Так же у 70% ЗПА протекают бессимптомно в связи с наличием диабетической полинейропатии [4,12].

К большому сожалению, частота ампутаций при критической ишемии нижних конечностей не имеет тенденции к снижению и выполняется у 25% больных с облитерирующими заболеваниями сосудов [5,16]. Нуждаемость в высокой ампутации достигает уровня 52–95% в течение 3 лет от начала развития КИНК [6,13] и сопровождается общей смертностью от 10–40% до 71% [9] в течение ближайших 2–3 лет. По данным ряда авторов летальность в периоперационном периоде после ампутаций колеблется от 15 до 43,7%, а в некоторых возрастных категориях превышает 50% [10]. Высокий процент смертности обусловлен в первую очередь гнойно-некротическими и сердечно-сосудистыми осложнениями, возникающими после ампутаций [5,15]. Так, число послеоперационных гнойно-некротических осложнений со стороны ампутационной культы конечности достигает угрожающих размеров – 20–65% [2,11]. Даже высокая ампутация на уровне верхней трети или средней трети бедра сопровождается чрезвычайно высоким уровнем гнойно-некротических осложнений, которые, в свою очередь, существенно увеличивают послеоперационную летальность, длительность стационарного и последующего амбулаторного лечения и связанные с этим материальные затраты [2,10].

В настоящее время не существует единой эффективной системы прогнозирования клинического течения послеоперационного периода у пациентов, перенесших ампутации нижних конечностей [3,4].

Все приведенные данные свидетельствуют о нерешенности этой проблемы и целесообразности дальнейшей разработки новых тактических подходов к лечению этой категории больных для снижения частоты инвалидизации, летальности и послеоперационных осложнений.

**Цель исследования** - улучшение результатов хирургического лечения больных с критической ишемией нижних конечностей при СД путем определения антимикробной активности антисептических растворов декасана, фурациллина и хлоргексидина биглюконата в отношении госпитальных штаммов *S. aureus*, *E. coli*, *Klebsiella spp.*, *P. melaninogenica*, выделенных из ложа камбаловидной мышцы.

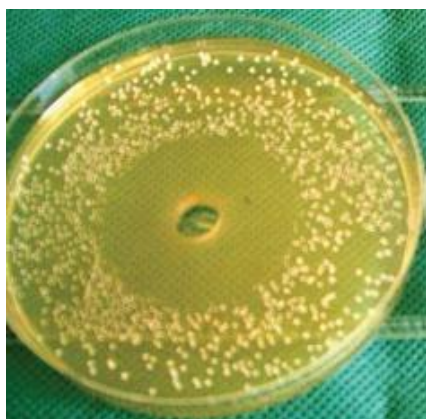
**Материалы и методы.** В эксперименте изучен бактерицидный эффект декасана в сравнение с антисептическими растворами фурациллина и хлоргексидина биглюконата.

Учитывая, что при бактериологическом исследовании ложа камбаловидной мышцы у больных в группе сравнения в большинстве случаев из аэробных микроорганизмов выявлен *S. aureus* изучение проводили относительно этого микроорганизма.

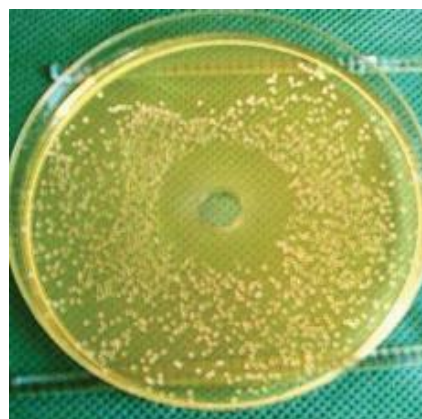
**Таблица 1.** Сравнительная антимикробная активность антисептических растворов к аэробным микроорганизмам

Микроорганизмы	Зона задержки роста микроорганизмов (мм)		
	Фурациллин	Хлоргексидин	Декасан
<i>S. aureus</i>	17,7±0,36	36,4±0,87	45,2±0,56
<i>E. coli</i>	18,1±0,43	35,8±1,50	43,4±0,41
<i>Klebsiella spp.</i>	12,5±0,47	40,6±0,52	47,9±0,60

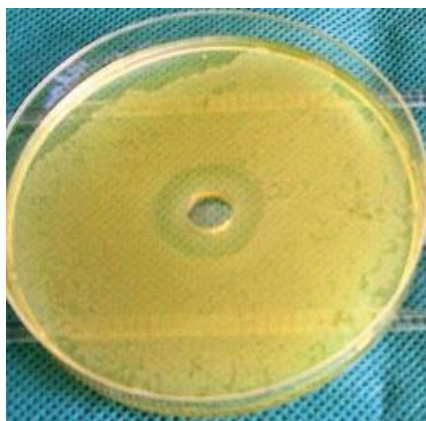
Примечание: при зоне задержки роста менее 10 мм - препарат неактивен.



**Рис. 1.** Зона задержки роста *S. Aureus* к раствору декасан, 45 мм



**Рис. 2.** Зона задержки роста *S. Aureus* к раствору хлоргексидин, 36 мм



**Рис. 3.** Зона задержки роста *S. aureus* к раствору, фурациллина 17 мм

Определение антимикробной активности декасана в отношении госпитальных микроорганизмов проводили в лаборатории микробиологии на базе Бухарского государственного медицинского института согласно «Методическим рекомендациям по экспериментальному (доклиническому) изучению лекарственных препаратов для местного лечения гнойных ран» [Доценко и др., 1989г]. В качестве плотной питательной среды использовали агар Мюллера-Хинтона, который применяется в международной практике для определения антибиотикочувствительности микроорганизмов. В качестве тест-культур использовали клинические штаммы грамположительных и грамотрицательных микроорганизмов, выделенных от больных отделения гнойной хирургии, перенесших ампутацию на уровне в/3 голени и госпитализированных по поводу

критической ишемии нижних конечностей на фоне сахарного диабета. Микробная взвесь суточной культуры микробов готовилась по стандарту мутности и соответствовала  $10^8$  КОЕ в 1 мл взвеси. В исследовании проводилось сравнительное изучение антимикробной активности Декасана с антисептическими растворами, широко используемыми в хирургической практике для местного лечения гнойных ран: хлоргексидина биглюконата и фурациллина. Активность антисептиков была изучена по отношению к наиболее часто выделяемым возбудителям гнойно-воспалительных процессов у хирургических больных. Среди грамположительных микроорганизмов это был *S. aureus*, грамотрицательная флора была представлена следующими видами бактерий: *E. coli*, *Klebsiella spp.*, из группы анаэробных бактерий – *P. melaninogenica*. Общее число штаммов 40, по 10 штаммов в каждой группе. Диаметр зон задержки роста измеряли с точностью до 1 мм, пользуясь кронциркулем.



Оценка антимикробной активности проводилась по следующим критериям:

- зона задержки роста диаметром до 10 мм или ее отсутствие указывает на то, что микроорганизмы не чувствительны к внесенному в лунку препарату;
- зона задержки роста диаметром 11–16 мм указывает на малую чувствительность культуры;
- зона задержки роста диаметром 17–20 мм рассматривается как показатель чувствительности микроорганизмов;
- зона задержки роста диаметром выше 20 мм свидетельствует о высокой чувствительности микробов. Данные исследований представлены в таблице 1.

Анализируя полученные результаты, можно отметить, что антисептик Декасан обладает высокой антимикробной активностью по отношению к *S. aureus*, *E. coli*, *Klebsiella spp.*, т.е. и к грамположительным и грамотрицательным микроорганизмам (рис. 1, 2, 3). Все виды тестируемых микроорганизмов оказались чувствительными к Декасану.

Зона задержки роста 45,2 мм соответствует минимальной ингибирующей концентрации антисептика  $5,65 \pm 0,29$  мкг/мл (метод серийных разведений). Преимущество антимикробной активности декасана в отношении *S. aureus* выявили в сравнении с препаратами фурациллина и хлоргексидином биглюконатом.

Бактерицидное действие хлоргексидина и фурациллина на *S. Aureus* было ниже чем у декасана в 3,24 и 4,5 раза, а действие хлоргексидина и фурациллина на штаммы *E. coli* в 1,34 и 4,58, *Klebsiella spp.* в 1,53 и 3,95 раза ниже декасана соответственно ( $p < 0,001$ ).

Таким образом, экспериментальные исследования, позволили выявить, что 0,02% раствор декасана обладают более высокой эффективностью, чем хлоргексидин и фурациллин в отношении штаммов *S. aureus*, *E. coli*, *Klebsiella spp.*, выделенных из ложа камбаловидной мышцы больных, перенесших ампутацию на уровне в/3 голени по поводу СДС с критической ишемией нижних конечностей.

Сравнительное изучение антимикробной активности декасана, фурациллина и хлоргексидина по отношению к *P. melaninogenica* проводилось путем забора биологического материала из ложа камбаловидной мышцы у больных СДС с критической ишемией нижней конечности для определения качественного и количественного состава раневой микрофлоры и её чувствительности к антисептикам декасан, фурациллин, хлоргексидина. Для выделения анаэробных бактерий, мы использовали метод предложенный В.И.Кочеровцом и соавт. (1996). Исходным материалом для микробиологических исследований служил экссудат из ложа камбаловидной мышцы больных СДС с критической ишемией нижней конечности. Чашки с посевами помещали в микроанаэробат отечественного производства МК-752, который заполняли трехкомпонентной газовой смесью (азот – 80%, углекислый газ – 10% и водород – 10%).

Чувствительность анаэробных бактерий определяли методом стандартных лунок в агаре в анаэробных условиях. Питательные среды охлаждали до 40°C, заражали их соответствующей тест-культурой и разливали по 20 мл в чашки Петри затем подсушивали в термостате в течение 30 мин при 37°C. В лунку засеянной среды помещали исследуемый антисептик. Выдерживали чашки в течение 1 ч при комнатной температуре для устранения колебаний во времени между внесением антисептика и началом термостатирования. Затем чашки инкубировали в термостате при  $(36 \pm 1)^\circ\text{C}$  в течение 48 ч. По истечении срока инкубации измеряли зоны ингибирования роста тест-штаммов.

Как было выше отмечено, в большинстве случаев при бактериологическом исследовании ложа камбаловидной мышцы у больных группы сравнения из анаэробов чаще всего выделялась *P. melaninogenica* поэтому активность антисептиков определяли именно к этому микроорганизму. Данные исследований представлены в таблице 3.

Анализируя полученные результаты, можно отметить, что антисептик Декасан обладает высокой антимикробной активностью по отношению к *P. melaninogenica*. Фурациллин не активен в отношении анаэробов, хлоргексидин менее активен, чем Декасан, который проявил самую высокую активность.

Бактерицидное действие хлоргексидина и фурациллина на *P. melaninogenica* было ниже, чем у декасана в 2,24 и 6,54 раза соответственно. Минимальная ингибирующая концентрация антисептика Декасан значительно ниже ( $7,85 \pm 0,95$  мкг/мл), чем у фурациллина и хлоргексидина, что указывает на более высокую антимикробную активность.

**Таблица 2.** Сравнительная активность антисептиков декасана, хлоргексидина биглюконата и фурациллина в отношении штаммов *S. aureus*, *E. Coli*, *Klebsiella spp.*, выделенных из ложа камбаловидной мышцы (МИК)

МИК*, Антисептических растворов	Фурациллин	Хлоргексидина биглюконат	Декасан
<i>S. aureus</i>	$25,49 \pm 2,03$	$18,32 \pm 1,21$	$5,65 \pm 0,29$
<i>E. coli</i>	$42,1 \pm 1,73$	$12,3 \pm 1,45$	$9,2 \pm 1,45$
<i>Klebsiella spp.</i>	$40,7 \pm 2,64$	$15,8 \pm 1,04$	$10,3 \pm 1,14$

Примечание: \* — минимальная ингибирующая концентрация, мкг/мл

**Таблица 3.** Сравнительная антимикробная активность антисептических растворов по отношению к *P. melaninogenica*

Микроорганизм	Зона задержки роста микроорганизмов (мм)		
	Фурациллин	Хлоргексидин	Декасан
<i>P. melaninogenica</i>	$5,7 \pm 0,29$	$38,9 \pm 0,92$	$46,2 \pm 0,73$

**Таблица 4.** Сравнительная активность антисептиков декасана, хлоргексидина биглюконата и фурациллина в отношении анаэробного штамма *P.melaninogenica* (МИК)

МИК* Антисептических растворов	Фурациллин	Хлоргексидина биглюконат	Декасан
<i>P.melaninogenica</i>	51,4±1,76	17,6±2,01	7,85 ± 0,95

Примечание: \* — минимальная ингибирующая концентрация, мкг/мл

**Таблица 5.** Сравнительная антимикробная активность антисептических растворов на аэробные и анаэробные микроорганизмы

Микроорганизмы	Зона задержки роста микроорганизмов (мм)		
	Фурациллин	Хлоргексидин	Декасан
<i>S. aureus</i>	17,7±0,36	36,4±0,87	45,2±0,56
<i>E. coli</i>	18,1±0,43	35,8±1,50	43,4±0,41
<i>Klebsiella spp.</i>	12,5±0,47	40,6±0,52	47,9±0,60
<i>P.melaninogenica</i>	5,7±0,29	38,9±0,92	46,2±0,73

**Таблица 6.** Сравнительная активность антисептиков декасана, хлоргексидина биглюконата и фурациллина в отношении штаммов *S. aureus*, *E. Coli*, *Klebsiella spp.*, выделенных из ложа камбаловидной мышцы.

МИК* Антисептических растворов	Фурациллин	Хлоргексидина биглюконат	Декасан
<i>S. aureus</i>	25,49±2,03	18,32±1,21	5,65±0,29
<i>E. coli</i>	42,1±1,73	12,3±1,45	9,2±1,45
<i>Klebsiella spp.</i>	40,7±2,64	15,8±1,04	10,3±1,14
<i>P.melaninogenica</i>	51,4±1,76	17,6±2,01	7,85 ± 0,95

Примечание: \* — минимальная ингибирующая концентрация, мкг/мл

Таким образом, экспериментальные исследования, проведенные *in vitro*, показали, что 0.02% раствор декасана проявляет высокую антимикробную активность по отношению к аэробным и анаэробным госпитальным штаммам микроорганизмов, выделенным из ложа камбаловидной мышцы больных, перенёсших ампутации на уровне в/3 голени по поводу СДС с критической ишемией нижних конечностей. Полученные результаты стали основанием для выбора 0,02% раствора декасана, как основного средства санации ложа камбаловидной мышцы во время операции и в послеоперационном периоде с целью профилактики нагноений ран.

**Выводы:**

1. При критических ишемиях нижних конечностей ампутация на уровне голени по Митиш-Светухину является оптимальным методом.
2. Проведение анализа микрофлор камбаловидной мышцы и ложа раны способствует корректного подхода при выборе антибактериальной терапии и антисептических растворов для санации ложа раны.
3. Экспериментальные исследования, показали, что 0.02% раствор декасана проявляет высокую антимикробную активность по отношению к аэробным и анаэробным госпитальным штаммам микроорганизмов.
4. При ампутациях нижней конечности ниже коленного сустава санация ложа раны современными антисептическими растворами значительно снижает послеоперационные гнойные осложнения.

**Литература:**

1. Анциферов, М. Б. Синдром диабетической стопы / М. Б. Анциферов, Г. Р. Галстян, И. И. Дедов, А. Ю. Токмакова // Сахарный диабет. – 2001. – № 2.
2. Васильченко, Е.М. Функциональные результаты первичного протезирования конечности после ампутации бедра или голени у пациентов с заболеваниями сосудов /Е.М. Васильченко, Г.К. Золоев, С. Г. Королев //Медикосоц. экспертиза и реабил. – 2010. – № 1. – С. 1316
3. Гришин, И. Н. Синдром диабетической стопы / И. Н. Гришин, Н. Н. Чур // – Минск: Товарищество Хата, 2000. – 171с.
4. Дибиров, М.Д. Роль реконструктивных сосудистых операций у больных диабетической ангиопатией [Текст] / М.Д. Дибиров, Б.С. Брискин, Ф.Ф. Хамитов [и др.] // Хирургия. - 2009. – 2. – С. 59–63.
5. Митиш, В. А. Гнойно-некротические поражения нейроишемической формы синдрома диабетической стопы. Новые возможности комплексного хирургического лечения / В. А. Митиш, И. А. Ерошкин, А. В. Ерошенко // Эндокринная хирургия. – 2008. – № 1. – С. 24–29
6. Савельев, В.С. Критическая ишемия нижних конечностей /В.С. Савельев, В.М. Кошкин. – М., 1997. – 160 с.
7. Сафоев Б.Б., Рахимов А.Я., Шаропова М.С. Микробиологическая оценка ткани мышц голени при ампутации у больных критической ишемией нижней конечности. Новый день в медицине. (NDM).2018-№2(22). Стр 46-50.
8. Сафоев Б.Б., Рахимов А.Я.. Критическая ишемия нижних конечностей и диабетическая стопа Бухара 2018г.
9. Янушко, В. А. Критическая ишемия нижних конечностей / В. А. Янушко, Д. В. Исачкин, Д. В. Турлюк, П. А. Ладыгин. – Минск: Бизнессофсет, 2014. – 232с.
10. Ebskov, L.B. Level of Amputation Following Failed Arterial Reconstruction Compared to Primary Amputation – a Metaanalysis /L.B. Ebskov, K. Hindso, P. Holstein //Eur. J. Vasc. Endovasc. Surg. – 1999. – V. 17, N 1. – P. 3540.

11. Five Day Antibiotic Prophylaxis for Major Lower Limb Amputation Reduces Wound Infection Rates and the Length of In-hospital Stay /U. Sadat, A. Chaudhuri, P.D. Hayes et al. //Eur. J. Vasc. Endovasc. Surg. – 2008. – V. 35, N 1. – P. 7578.
12. Mitish V.A., Safojev B.B., Rakhimov A.Ya. Application by transcutaneous oximetry for determination of level of amputation of the crus at critical ischemia of the lower extremities at patients with diabetes European journal of pharmaceutical and medical research. ejpmr, 2019,6(9), p.100-103. SJIF Impact Factor 4.897
13. McIntosh, J. Antibiotic Prophylaxis for the Prevention of infection after Major Limb Amputation /J. McIntosh, J.J. Earnshaw //Eur. J. Vasc. Endovasc.Surg. – 2009. – V. 37, N 6. – P. 696703.
14. Rakhimov A.Ya. Qurbonov O.M., Sagdullayeva G.U. Safojev B.B., Latipov O.Z. Transcutaneous oximetry as the choice of the research for determination of level of amputation of the crus at critical ischemia of the lower extremities at patients with the diabetes mellitus. Asian Journal of Multidimensional Research. AJMR, Vol 8, Issue 12, December 2019, p. 120-125. Impact Factor: SJIF 2018 = 6.053
15. Rakhimov A.Ya. the modified myoplastic methods of amputation of the crus at critical ishemiya of the lower extremity at patients with the diabetes mellitus (dm). New Day in Medicine. (NDM).2020-№1 (29). P. 337-341.
16. Weigelt J.A.Diabetic foot infections: diagnosis and management // Surg. Infect. (Larchmt.). — 2010 — Vol. 11. — P. 295–298

**ОПРЕДЕЛЕНИЕ АНТИМИКРОБНОЙ АКТИВНОСТИ IN VITRO ДЕКАСАНА, ФУРАЦИЛЛИНА И ХЛОРГЕКСИДИНА БИГЛЮКОНАТА В ОТНОШЕНИИ ГОСПИТАЛЬНЫХ ШТАММОВ S. AUREUS, E.COLI, KLEBSIELLA spp., P. MELANINOGENICA, ВЫДЕЛЕННЫХ ИЗ ЛОЖА КАМБАЛОВИДНОЙ МЫШЦЫ**

Сафоев Б.Б., Рахимов А.Я.

**Резюме.** Проведен проспективный анализ историй болезни 38 больных СД перенесших ампутацию голени в отделении ран и раневой инфекции при Национальном исследовательском центре хирургии имени А.В. Вишневского Минздрава РФ на протяжении 2017-2019гг. Всем исследуемым больным во время операции проводилось забор биологического материала и изучена сравнительная антимикробная активность антисептиков декасана, хлоргексидина биглюконата и фурациллина в отношении штаммов S. aureus, E. Coli, Klebsiella spp., P.melaninogenica. Анализ полученных результатов выявил, что 0.02% раствор декасана проявляет высокую антимикробную активность по отношению к аэробным и анаэробным госпитальным штаммам микроорганизмов.

**Ключевые слова:** критическая ишемия, сахарный диабет, синдром диабетической стопы, ампутация конечности, антимикробная активность, декасан.

УДК: 616-002.31

## МЕХАНИЗМЫ ДЕЙСТВИЯ ЭЛЕКТРОАКТИВИРОВАННЫХ ВОДНЫХ РАСТВОРОВ И ИХ ПРИМЕНЕНИЕ В ГНОЙНОЙ ХИРУРГИИ

Сафоев Бакодир Барноевич<sup>1</sup>, Рахматов Шухрат Шарофович<sup>2</sup>

1 - Бухарский Государственный медицинский институт, Республика Узбекистан, г. Бухара;

2 - Бухарское городское медицинское объединение, Республика Узбекистан, г. Бухара

## ЭЛЕКТРАКТИВЛАНГАН СУВЛИ ЭРИТМАЛАРНИНГ ТАЪСИР МЕХАНИЗМИ ВА УЛАРНИ ЙИРИНГЛИ ХИРУРГИЯДА ҚЎЛЛАНИЛИШИ

Сафоев Бакодир Барноевич<sup>1</sup>, Рахматов Шухрат Шарофович<sup>2</sup>

1 - Бухоро Давлат тиббиёт институти, Ўзбекистон Республикаси, Бухоро ш.;

2 - Бухоро шаҳар тиббиёт бирлашмаси, Ўзбекистон Республикаси, Бухоро ш.

## MECHANISMS OF ACTION OF ELECTROACTIVATED AQUEOUS SOLUTIONS AND THEIR APPLICATION IN PURULENT SURGERY

Safоеv Bakodir Barnoyevich<sup>1</sup>, Rakhmatov Shukhrat Sharofovich<sup>2</sup>

1 - Bukhara State Medical Institute, Republic of Uzbekistan, Bukhara

2 - Bukhara City Medical Association, Republic of Uzbekistan, Bukhara

e-mail: [safoyevb@mail.ru](mailto:safoyevb@mail.ru)

**Резюме.** Мақолада 2018 -2021 йилларда Бухоро шаҳар тиббиёт бирлашмаси № 6 сон оилавий поликлиникасида юмшоқ тўқималар йирингли касалликларининг яраларини амбулатор шароитда даволанган 130 та беморларни даволаниш натижалари тахлил қилинди.

**Калит сўзлар:** Йирингли яра, электроактивланган эритма.

**Abstract.** The paper presents the results of treatment of purulent wounds in 130 patients with surgical soft tissue infections in the period from 2018 to 2021 at the clinical base of the Bukhara State Medical Institute - family polyclinic No. 6 of the Bukhara City Medical Association.

**Key words:** Purulent wound, Electroactivated solution.

**Актуальность.** Количество больных с острыми гнойными инфекциями мягких тканей (ОГИ) составляет среди всех хирургических больных 30 -35 %. В последнее время тяжесть клинических проявлений ОГИ возрастает, увеличивается количество распространенных форм. По мнению большинства исследователей, это вызвано повышением агрессивности возбудителя, снижением эффективности антибактериальных средств, увеличением популяции людей с несовершенным иммунным ответом. Проблема имеет не только клиническое, но и существенное социальное значение в связи с большим числом пациентов трудоспособного возраста и длительными сроками их лечения.

Очень эффективно показали себя ЭВР в хирургии. В настоящее время ЭВР являются средством выбора в местном лечении гнойных инфекционных процессов - карбункулов, абсцессов, флегмон, панарициев, остеомиелита и хорошим профилактическим средством в "чистой" хирургии. Раствор ЭВР применяется в виде орошений, инстилляций, промываний, смачивания повязок и тампонов для ускорения заживления ран. Процедуры проводились в течение 3-7 дней при обработке ран 1-2 раз в день [1,2].

Сравнительная оценка результатов показала эффективность применения электроактивированных водных растворов в местном лечении острой гнойной хирургической инфекции по сравнению с традиционно применяемыми препаратами. Методика лечения гнойной хирургической инфекции с использованием электроактивированных водных растворов является экономически мало затратной и сокращает сроки лечения больных с острой гнойной хирургической инфекцией. [3].

**Целью исследования:** было определения эффективности применения электроактивированных растворов при лечении гнойных заболеваний мягких тканей в амбулаторных условиях.

**Материалы и методы.** В период с 2018 по 2021 года в клинической базе Бухарского государственного медицинского института – семейной поликлиники № 6 Бухарского городского медицинского объединения было обследовано 130 больные с неосложнёнными формами гнойных заболеваний мягких тканей: фурункул. абсцесс, флегмона, нагноившаяся атерома, нагноившаяся гематома, панариций, паропроктит, гидроаденит - всего 127 (68,3%), а с послеоперационными гнойными ранами 59 (31,7,3%). I- контрольную группу составили 62 (47,7%) больных которым применялись традиционные методы лечения: санация раны с антисептиками и мазь левомеколь под повязки. II-группу составили 68(52,3%) больных, которым использовано местная санация и повязки смоченным с электроактивированными растворами. Как основной критерий оценки результатов лечения различных групп были изучены параметры воспаления: боли в ране, пери фокальный отек, гиперемия кожи в области раны; динамика раневого процесса: гнойное отделяемое из раны, наличие некротической ткани и фибрина; сроки развития грануляций ткани и появление эпителизации, заживления раны и средняя продолжительность койка дня.

**Результаты и их обсуждение.** При применении ЭВР в местном лечении гнойных ран у второй группы больных, другие антисептические и антибактериальные средства не использовались в местном лечении, а в общем лечении применялся антибиотик перорально.

Характерной особенностью препарата являлся его анальгезирующий эффект - все больные отмечали быстрое исчезновение болевых ощущений. Применение препарата ЭВР-К ускоряло регенеративные процессы, что проявлялось в более быстром появлении грануляционной ткани, полном заживлении и сокращении амбулаторного лечения.

Таким образом, нами проведенное исследование показали: применение Электроактивированных растворов при местном лечении гнойных ран является эффективным методом по сравнению с применением традиционного метода. При этом переход первой фазы раневого процесса к второму, а также сроки очищения и заживления раны сокращается в среднем 1,5-2 суткам, что в свою очередь сокращает сроки амбулаторного лечения и имеет экономическая эффективность.

**Выводы:**

1. Электроактивированный водный раствор обладает: бактерицидными, иммунокорректирующими, детоксицирующими свойствами, стимулирует процессы окислительного фосфорилирования и тканевого дыхания, является стимулятором репаративной и физиологической регенерации.

2. Местное применение электроактивированного водного раствора при лечении гнойных ран ускоряют сроки очищения и заживления раны в среднем на 1,5-2 сутки.

3. Электроактивированный водный раствор можно использовать в широкой клинической практике при лечении гнойных ран мягких тканей, в том числе в амбулаторных условиях.

**Литература:**

1. Гридин А.А. Раствор анолита в лечении гнойных ран /А.А.Грилин //Новые технологии в биологии и медицине. Материалы межрегиональной научно-практической конференции молодых ученых. - Воронеж, 2004. -С.95-97.
2. Кошелев П.И. Лечение гнойных ран с применением анолита и католита / П.И.Кошелев, К.М.Резников, ААГридин// Системный анализ и управление в биомедицинских системах. - М, 2005. - Т.4, №1. -С.54-56.
3. Алексеевнина В. В., Лебедев А. А., Олифирова О. С. Электроактивированные растворы в лечении гнойной хирургической инфекции // ПМ. 2013. №2 (67).

**МЕХАНИЗМЫ ДЕЙСТВИЯ ЭЛЕКТРОАКТИВИРОВАННЫХ ВОДНЫХ РАСТВОРОВ И ИХ ПРИМЕНЕНИЕ В ГНОЙНОЙ ХИРУРГИИ**

Сафоев Б.Б., Рахматов Ш.Ш.

**Резюме.** В работе представлены результаты лечения гнойных ран у 130 больных с хирургическими инфекциями мягких тканей в период с 2018 по 2021 года в клинической базе Бухарского государственного медицинского института – семейной поликлиники № 6 Бухарского городского медицинского объединения.

**Ключевые слова:** Гнойная рана, Электроактивированный раствор.

UDC: 616.345-006-072.1

**EARLY ENDOSCOPIC DIAGNOSIS OF COLONIC NEOPLASMS**Sydorчук Ruslan Ihorovych, Khomko Oleh Yosypovych, Sydorчук Larysa Petrivna  
Bukovinian State Medical University, Ukraine, Chernivtsi**ЙЎҒОН ИЧАК ЎСМАЛАРИНИ ЭРТА ЭНДОСКОПИК ДИАГНОСТИКАСИ**Сидорчук Руслан Игоревич, Хомко Олег Иосифович, Сидорчук Лариса Петровна  
Буковина Давлат тиббиёт университети, Украина, Черновци**РАННЯЯ ЭНДОСКОПИЧЕСКАЯ ДИАГНОСТИКА НОВООБРАЗОВАНИЙ ТОЛСТОГО КИШЕЧНИКА**Сидорчук Руслан Игоревич, Хомко Олег Иосифович, Сидорчук Лариса Петровна  
Буковинский государственный медицинский университет, Украина, Черновцы

**Резюме.** Тадқиқотнинг мақсади - фотодинамик диагностика усули ёрдамида йўғон ичак шиллиқ қаватидаги апластик ўзгаришларни эрта эндоскопик текшириш сифатини яхшилаш. Материаллар ва усуллар. Тадқиқот 2817 видеокOLONOSКОПИЯ асосида амалга оширилди; 1206 ҳолатда биопсия олинди, бу эндоскопик текширувлар умумий сонининг 43% ни ташкил қилади. Йўғон ичак ўсмалари билан оғриган 72 бемор (44 эркак ва 28 аёл) фотодинамик диагностика усулидан фойдаланган ҳолда видеокOLONOSКОПИЯ текширувдан ўтказилди. Натижалар. Йўғон ичак ўсмалари билан оғриган 72 нафар (44 эркак ва 28 аёл) беморни фотодинамик диагностика усулида эндоскопик текшириш натижалари келтирилган. Фотодинамик диагностика усули йўғон ичакнинг ўзгармаган шиллиқ қаватининг ( $\lambda_{max} = 535-565$  нм) ва морфологик атипик ҳужайраларнинг фотосенсибилизатсия қилувчи флоресансининг ( $\lambda_{max} = 595-640$  нм) характеристикаси аутофлуоресценц спектрларидаги фарқларга асосланган. Хулоса. Фотодинамик диагностикадан фойдаланиш йўғон ичакнинг шиллиқ қаватидаги ўсма жараёнларини текширишнинг аниқлиги, сезгирлиги ва ўзига хослигини мос равишда 97,1%, 94,9% ва 94,2% гача, эндоскопик ва патогистологик мос келиш частотасини 95,2% мос келишига имкон берди.

**Калит сўзлар:** йўғон ичак, саратон, неоплазма, диагностика, эндоскопия.

**Abstract.** The aim of the study is to improve the quality of early endoscopic verification of aplastic changes of the colonic mucosa by use of the photodynamic diagnosis method. Material and methods: The study is based on 2817 videocolonoscopies; biopsies were taken in 1206 cases, representing 43% of the total number of endoscopic examinations. In 72 patients (44 males and 28 female) with neoplasia of the colon videocolonoscopy examination using the photodynamic diagnostics method was performed. Results: The results of endoscopic examination using the method of photodynamic diagnosis of 72 patients (44 male and 28 female) with neoplasia of the colon are presented. The method of photodynamic diagnostics is based on the differences of the autofluorescence spectra, which is characteristic for the unchanged mucous membrane of the colon ( $\lambda_{max} = 535-565$  nm) and induced by the photosensitizer of fluorescence of morphologically atypical cells ( $\lambda_{max} = 595-640$  nm). Conclusions: The use of photodynamic diagnostics allowed to increase the accuracy, sensitivity and specificity of neoplastic processes of the colonic mucosa verification to 97.1%, 94.9% and 94.2%, accordingly, and the frequency of coincidence of endoscopic and pathohistological diagnoses 95.2%.

**Keywords:** colon, cancer, neoplasm, diagnosis, endoscopy.

About 600,000 new cases of colorectal cancer are registered worldwide annually. In the general structure of all malignancies, the colorectal cancer possesses the fourth place in terms of morbidity and mortality with the average incidence (standardized indicator) of 13.0 cases per 100,000 population. Moreover, 44.5% of patients are diagnosed in advanced disease stages. Morphologically, the diagnosis was confirmed in 81.7%, with positive histologic findings in 78.5% of patients. About 20-35% of patients die of colorectal cancer during less than one year [11]. The issue of colorectal lesions diagnostics in the early stages of disease remains relevant in modern coloproctology, considering the incidence of colorectal cancer, the presence of complications in treated patients and mortality rates among patients with this pathology [2,3,6], though screening techniques significantly improved the situation. Endoscopic verification of the pathological process is the "gold standard" in the diagnosis of pre-malignant diseases and malignant neoplasms of the colon [3-5]. Only a visual assessment of pathological changes of the intestinal mucosa in the early stages, even by an experienced endoscopic specialist can't be considered sufficiently informative considering the minimal or unclear macroscopic changes in the structure of pathologically affected epithelium [7]. On the other hand, endoscopic sampling of biopsy material from pathologically affected mucosa just under visual control has similar disadvantages, especially with spread mucosal processes [11]. This is because, quite often, neoplastic cells have a small and multifocal mosaic type of localization within the pathologic area of the mucosa detected by endoscopist [11].

Mentioned above stimulates clinicians and researchers to find possible ways and techniques that make it possible to increase the recognition value of endoscopic diagnostics of precancerous diseases and malignant neoplasms of the colon in the early stages of development of the pathological process [1]. Use of new physical approaches like laser-confocal endoscopy or chromoendoscopic techniques opens new horizons in colorectal diagnostics [8]. Among them, use of fluorescent media for colorectal endoscopies is one of the promising.

The aim of the study is to improve the quality of early endoscopic verification of aplastic changes of the colonic mucosa by the use of the photodynamic diagnostics method.

Material and methods. In total, 2817 videocolonoscopies were performed during 2016-2019. Biopsies were taken in 1206 cases, representing 43% of the total number of endoscopic examinations. In 72 patients (44 males and 28 female) with neoplasia of the colon videocolonoscopy examination using the photodynamic diagnostics method was performed.

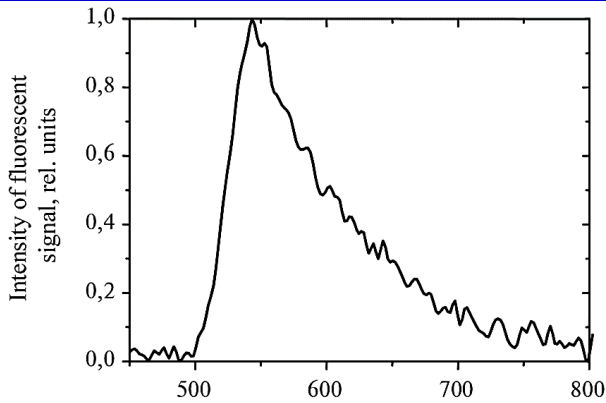


Fig. 1. Diagram of the fluorescence spectrum of the normal colonic mucosa

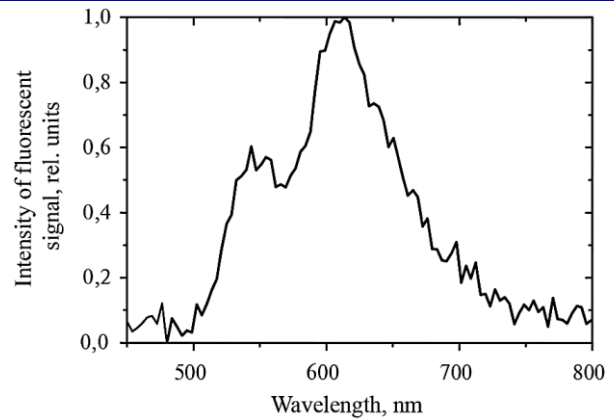


Fig. 2. Diagram of the fluorescence spectrum of the morphologically atypical cells

The mean age of the patients was  $59.3 \pm 10.2$  years. According to The Paris endoscopic classification of superficial neoplastic lesions: esophagus, stomach and colon [10], 11 patients (15%) had a 0-Is type of neoplasia, 18 (25%) had 0-Ip, in 16 patients (22%) – 0-Isp. Non- polypoid neoplasms of type 0-IIa took place in 6 patients (8%), 0-IIb – in 2 (3%). LST-G (0-IIa+Is) neoplasms were diagnosed in 2 patients (3%), LST-NG (0-IIa) in 3 (4%). Type I polypoid cancers were found in 14 patients (20%).

The method of photodynamic diagnostics (FDD) is based on the differences of the autofluorescence spectra, which are characteristic for the unaltered colonic mucosa ( $\lambda_{\max}=535-565$  nm) (fig. 1) and the induced fluorescence of morphologically atypical cells with photosensitizer ( $\lambda_{\max}=595-640$  nm) (fig. 2).

For the photodynamic diagnostics we used the fluorescence diagnostics system SFD.M16-1S.2 manufactured by the Ukrainian National Technical University and hypericin photosensitizer medium.

The advantages of use of the photosensitizing medium are as follows:

- Oral administration of photosensitizer.
- Colonoscopy within 8-12 hours after the administration of the drug.
- The biological half-life of the drug is about 24 hours.
- The absence of the need for "shadow exposure" of the patient (staying in a darkened room) in the period after receiving a photosensitizer, that allows performing of examination in an outpatient conditions.

The advantages of use of fluorescent diagnostics system SFD.M16-1S.2 are:

- Optical radiation supply, excitation of fluorescence and collection of fluorescent signal through standard optical fibers that are compatible with the instrumental channel of serial endoscopes.
- The registration period of the fluorescence spectrum from the study area does not exceed 1-2 seconds, that does not fundamentally affect the total duration of traditional endoscopic examination.

Endoscopic examination was performed within 8-12 hours after patients receive two capsules of 8 mg hypericin. Its pharmacological action is based on the photosensitizing properties of hypericins, which selectively accumulate only in the dysplastic, metaplastic and tumor cells of the gastrointestinal mucosa and are retained in them during 4-12 hours after ingestion of the drug [2]. During the video colonoscopy, the nature of the suspected pathologically affected mucosal area was visually assessed. From areas that had photosensitizer-induced fluorescence characteristics for morphologically affected cells biopsy material was taken.

For comparison, three groups of patients, comparative by age and nature of pathological changes of the colonic mucosa, whose biopsy material was collected only on the basis of visual assessment of the nature of pathological changes (28 patients), using the method of chromoendoscopy with indigocarmine solution (23 patients), and for assessment of neoplastic changes' nature in the colonic mucosa by narrow band imaging (NBI) videocolonoscopy 32 patients were involved into the study.

In all cases, the final verification of neoplastic changes in the biopsy material of the colonic mucosa was performed by certified pathologist. Evaluation of the results of the study was made by comparing the data of the visual and morphological nature of pathological changes, namely the presence of dysplasia of different severity, metaplasia or malignant cells in biopsy material, obtained in the researched and control groups of patients, and calculation of statistical indicators, as sensitivity, specificity and accuracy of appropriate diagnostic methods.

**Results.** The nature of pathology presented in patients of comparison groups is shown in tab. 1. Analyzing the findings, it should be noted, that endoscopic diagnostic techniques based on the use of a chromoendoscopy or NBI mode colonoscopy have a fundamental disadvantage of dependence of the result, as with conventional endoscopy, on the experience and professionalism of the physician performing the endoscopic examination.

In contrast, the method of photodynamic diagnostics enables real-time differentiation of the unchanged and pathologically affected areas of the gastrointestinal mucosa more objectively, and, accordingly, to detect neoplastic processes on the early stages reliably and in time, with the decision of further treatment. In this case, the degree of dysplastic changes of tumor has a direct dependence on the intensity of the fluorescent signal from the pathological area, which may be an additional factor in verifying the focus with the maximal pathological changes in the mucosa.

**Table 1.** The nature of neoplastic changes of the colonic mucosa in studied patients

Type of neoplasia	Colonoscopy, standard	Colonoscopy with chromoendoscopy	Colonoscopy in NBI mode	Colonoscopy with FDD	Total
0-Is	3 (11%)	3 (13%)	3 (9%)	11 (15%)	20 (13%)
0-Ip	5 (18%)	2 (9%)	6 (19%)	18 (25%)	31 (20%)
0-Isp	7 (25%)	4 (17%)	5 (16%)	16 (22%)	32 (21%)
0-IIa	2 (7%)	2 (9%)	4 (13%)	6 (8%)	14 (9%)
0-IIb	2 (7%)	2 (9%)	2 (6%)	2 (3%)	8 (5%)
LST-G	2 (7%)	1 (4%)	2 (6%)	2 (3%)	7 (4%)
LST-NG	0 (0%)	1 (4%)	1 (3%)	3 (4%)	5 (3%)
Cancer I	7 (25%)	8 (35%)	9 (28%)	14 (20%)	38 (25%)
Total	28 (100%)	23 (100%)	32 (100%)	72 (100%)	155 (100%)

**Table 2.** Comparative characteristics of methods for early diagnostics of aplastic processes in colon

Variable	Colonoscopy, standard	Colonoscopy with chromoendoscopy	Colonoscopy in NBI mode	Colonoscopy with FDD
Accuracy	71.4%	87.5%	93.7%	97.1%
Sensitivity	72.1%	89.7%	90.6%	94.9%
Specificity	65.7%	81.3%	83.7%	94.2%
Frequency of endoscopic and histological data congruence	68.5%	83.4%	87.3%	95.2%

The statistics obtained during the study is shown in tab. II.

**Discussion.** Early diagnosis of colonic lesion is an important, though difficult issue [1, 6]. This study shows benefits of the endoscopic photodynamic diagnostics of colonic lesions. While this method shows multiple benefits compared to standard endoscopy of confocal endomicroscopy [11], several short comes and limitations were revealed, similar to previously published papers [5, 8]. Among the disadvantages of the photodynamic diagnostics method revealed during the study are the possibilities of influencing the quality of the fluorescence signal of the blood in the lumen of the intestine and the influence on the intensity and quality of the signal at a distance from the mucosa at which the fiber is located. The latter should be not more than within a few millimeters.

The technique of photodynamic diagnostics made it possible, during endoscopic examination in real time, to collect biopsy material precisely from focuses in which dysplastic, metaplastic or malignant cells are localized, even in the mosaic location within the pathological focus of the colonic mucosa for the further pathohistological examination of biopsies. The results indicate that photodynamic diagnostics can be considered as a highly informative screening method for early verification of neoplastic changes of the colonic mucosa.

**Conclusions.** The use of proposed photodynamic diagnostics allows to increase the accuracy, sensitivity and specificity of verification of neoplastic processes of the colonic mucosa to 97.1%, 94.9% and 94.2%, respectively. Photodynamic diagnostics is a modern, highly informative screening method of early endoscopic detection of aplastic colonic processes with the frequency of coincidence of endoscopic and pathohistological diagnoses 95.2%.

#### Literature:

1. Ko BM. Colon cancer screening with image-enhanced endoscopy. *Clin endoscopy*. 2014; 47(6): 504-508.
2. Leddin DJ, Enns R, Hilsden R, Plourde V, Rabeneck L, Sadowski DC, et al. Canadian Association of Gastroenterology position statement on screening individuals at average risk for developing colorectal cancer: 2010. *Can J Gastroenterol*. 2010; 24(12): 705-714. 4
3. Li L, Ou Y, Yue H, Sun H, Chen P, Liu S, He F, Peng Q, Deng S. Comparison of the detection of colorectal lesions in different endoscopic modalities: A network meta-analysis and systematic review. *Exp Ther Med*. 2019; 18(1): 154-162. 6
4. Picot J, Rose M, Cooper K, Pickett K, Lord J, Harris P, Whyte S, Böhning D, Shepherd J. Virtual chromoendoscopy for the real-time assessment of colorectal polyps in vivo: a systematic review and economic evaluation. *Health Technol Assess*. 2017; 21(79): 1-308. 7
5. Ramsoekh D, Haringsma J, Poley JW, van Putten P, van Dekken H, Steyerberg EW, van Leerdam ME, Kuipers EJ. A back-to-back comparison of white light video endoscopy with autofluorescence endoscopy for adenoma detection in high-risk subjects. *Gut*. 2010; 59(6): 785-793. 5
6. Ro TH, Mathew MA, Misra S. Value of screening endoscopy in evaluation of esophageal, gastric and colon cancers. *WJ Gastroenterol*. 2015; 21(33): 9693-9706. 3
7. Ro TH, Mathew MA, Misra S. Value of screening endoscopy in evaluation of esophageal, gastric and colon cancers. *WJ Gastroenterol*. 2015; 21(33): 9693-9706. 8



8. Singh M, Nabavi E, Zhou Y, Gallina ME, Zhao H, Ruenraroengsak P, Porter AE, Ma D, Cass A, Hanna GB, Elson DS. Laparoscopic fluorescence image-guided photothermal therapy enhances cancer diagnosis and treatment. *Nanotheranostics*. 2019; 3(1): 89-102. 10
9. Sydorчук RI. Laser polarimetry of conjunctive biotissues. *Proceedings of SPIE (Coherent Optics of ordered and random media II)*. 2001; 4705: 194-202. 9
10. The Paris endoscopic classification of superficial neoplastic lesions: esophagus, stomach, and colon. *Gastrointestinal Endoscopy*. 2003; 58(6, Suppl): S3-S43. 11
11. World cancer research fund. American Institute for Cancer Research. Colorectal cancer statistics, 2020. Available from: <https://www.wcrf.org/dietandcancer/cancer-trends/colorectal-cancer-statistics> , 2020. 1

### **РАННЯЯ ЭНДОСКОПИЧЕСКАЯ ДИАГНОСТИКА НОВООБРАЗОВАНИЙ ТОЛСТОГО КИШЕЧНИКА**

Сидорчук Р.И., Хомко О.И., Сидорчук Л.П.

**Резюме.** Цель исследования - улучшить качество ранней эндоскопической верификации апластических изменений слизистой оболочки толстой кишки с помощью метода фотодинамической диагностики. **Материал и методы.** Исследование выполнено на основе 2817 видеоколоноскопий; биоптаты были взяты в 1206 случаях, что составляет 43% от общего числа эндоскопических исследований. 72 пациентам (44 мужчины и 28 женщин) с новообразованиями толстой кишки проведено видеоколоноскопическое исследование методом фотодинамической диагностики. **Результаты.** Представлены результаты эндоскопического обследования методом фотодинамической диагностики 72 пациентов (44 мужчины и 28 женщин) с новообразованием толстой кишки. Метод фотодинамической диагностики основан на различиях спектров аутофлуоресценции, характерных для неизменной слизистой оболочки толстой кишки ( $\lambda_{max} = 535-565$  нм) и индуцированной фотосенсибилизатором флуоресценции морфологически атипичных клеток ( $\lambda_{max} = 595-640$  нм). **Выводы.** Использование фотодинамической диагностики позволило повысить точность, чувствительность и специфичность верификации опухолевых процессов слизистой оболочки толстой кишки до 97,1%, 94,9% и 94,2% соответственно, а частоту совпадения эндоскопического и патогистологического диагнозов - 95,2%.

**Ключевые слова:** толстая кишка, рак, новообразование, диагностика, эндоскопия.

УДК: 616.33/34-005.1-08:616-072.1

**ВОЗМОЖНОСТИ ЭНДОСКОПИЧЕСКОГО ГЕМОСТАЗА ПУТЕМ ВЫПОЛНЕНИЯ ОДНОБАЛЛОННОЙ ЭНТЕРОСКОПИИ В «ОТКЛЮЧЕННОМ» ЖЕЛУДКЕ И ДВЕНАДЦАТИПЕРСТНОЙ КИШКИ, ПОСЛЕ ВЫПОЛНЕННОЙ БАРИАТРИЧЕСКОЙ ОПЕРАЦИИ ЖЕЛУДОЧНОГО ШУНТИРОВАНИЯ**

Соловьева Мария Олеговна, Великоречин Андрей Сергеевич, Дворянкин Дмитрий Владимирович  
ФГБУ «Всероссийский центр экстренной и радиационной медицины имени А.М. Никифорова МЧС России»,  
Российская Федерация, г. Санкт-Петербург

**МЕЪДАНИ ШУНТЛАШ БАРИАТРИК ОПЕРАЦИЯДАН СЎНГ “ИШЛАМАЙДИГАН” МЕЪДАДА БИР БАЛЛОНЛИ ЭНТЕРОСКОПИЯ БАЖАРИШ ЙЎЛИ БИЛАН ЭНДОСКОПИК ГЕМОСТАЗНИНГ ИМКОНЯТЛАРИ**

Соловьева Мария Олеговна, Великоречин Андрей Сергеевич, Дворянкин Дмитрий Владимирович  
ФДБМ “Россия ФХВ А.М. Никифоров номидаги Бутунроссия шошилинич ва радиацион тиббиёт маркази”,  
Россия Федерацияси, Санкт-Петербург ш.

**BLEEDING AFTER GASTRIC BYPASS SURGERY. THE POSSIBILITY OF USING BALLOON ENTEROSCOPY IN THE POSTOPERATIVE PERIOD**

Solovyeva Mariya Olegovna, Velikorechin Andrey Sergeevich, Dvorjankin Dmitry Vladimirovich  
The Federal State Budgetary Institute «The Nikiforov Russian Center of Emergency and Radiation Medicine»,  
Russian Federation, Saint-Petersburg

e-mail: [dworjankin2@yandex.ru](mailto:dworjankin2@yandex.ru)

**Резюме.** Кечки операциядан кейинги даврда қон кетишининг катта кўпчилигида юқори гастроинтестинал қон кетишининг клиник кўриниши интралуминалдир. Барча бариатрик аралашувлар орасида бу асоратнинг ривожланиши кўпинча меъдани шунтлаш операциясидан кейин кузатилади. Бундай қон кетишининг энг кўп сабаби ошқозон яраси бўлганлиги сабабли, даволашнинг дастлабки босқичларида протон помпаси ингибиторлари билан консерватив терапия оқланади. ЭГДФС “кичик ошқозон” да локализация қилинган қон кетиш яраларини даволашда танлаб олинган усул бўлиб, 80% ҳолларда “кичик ошқозон” ёки гастроэнтероанастомоз ҳудудида қон кетишини тўхтатиш мумкин. Ошқозон бўшлиғида ёки ингичка ичакнинг узилган ҳалқасида қон кетиш манбасини локализация қилиш ҳолатларида энг прогрессив эндоскопик муолажаларни қўллаш керак. Ушбу усуллардан бири баллон энтероскопиясидир, гарчи унинг манбаи билиопанкреетик шохда жойлашган қон кетишини даволашда самарадорлиги жуда ўзгарувчан ва асосан мутахассиснинг техник маҳоратига, ажратилган ичак ҳалқасининг узунлигига боғлиқ. Қорин бўшлиғидаги битишма жараёнининг ривожланганлиги. Мақолада меъдани шунтлаш операциясидан кейин ўн икки бармоқ ичак ярасидан қон кетиш учун энтероскопиядан фойдаланиш тажрибаси келтирилган.

**Калит сўзлар:** меъдани шунтлаш, операциядан кейинги қон кетиш, ошқозон-ичакдан қон кетиш, битта баллонли энтероскопия, ўн икки бармоқ ичак яраси.

**Abstract.** In the majority of cases bleeding in the later stages of the postoperative period are intraluminal, with clinical manifestations of high gastrointestinal bleeding. Among all bariatric procedures, the development of this complication is more common after Roux-en-Y gastric bypass. As the most likely cause of such bleeding is peptic ulcer, conservative therapy with proton pump inhibitors is justified in the initial stages of treatment. Upper endoscopy is the treatment of choice for bleeding ulcers, localized in the pouch, 80% of bleeding in the pouch or in the gastroenteroanastomosis can be stopped in this way. In cases of localization of bleeding in the remnant stomach or duodenum and small intestine, is necessary to use more advanced endoscopic procedures. One such technique is balloon enteroscopy, although its efficacy in the treatment of bleeding is variable and depends mainly on the specialist's skills, length of intestinal loop, the severity of adhesions in the abdominal cavity. The article describes the experience of the use of enteroscopy for bleeding duodenal ulcer after Roux-en-Y gastric bypass.

**Key words:** Roux-en-Y gastric bypass, postoperative bleeding, gastrointestinal bleeding, balloon enteroscopy, peptic ulcer.

**Актуальность.** Желудочное шунтирование (ЖШ) является эффективным методом хирургического лечения ожирения и по праву занимает одну из лидирующих позиций среди выполняемых бариатрических операций. Как и любое другое хирургическое вмешательство, ЖШ не лишено возможных осложнений, многие из которых могут представлять непосредственную угрозу для жизни пациента. Одним из таких осложнений является кровотечение в послеоперационном периоде. По данным ряда источников, оно возникает у 1-4% (С. Rabi – 2011, А. Dick – 2010, N. T. Nguyen – 2004, Siddique S. S – 2014.) прооперированных пациентов, и риск кровотечения в послеоперационном периоде после лапароскопической операции несколько выше, чем при открытом подходе - 1,9% против 0,6% (P. A. Acquafresca – 2015, N. T. Nguyen – 2004, Sharma A. A – 2015, Subhani M., – 2012). Послеоперационные кровотечения можно разделить на ранние (до 30-х суток послеоперационного периода) и поздние (с 30-х суток послеоперационного периода). Также по характеру кровотечения могут быть внутрипросветные и внутрибрюшные. Последние не имеют каких-либо принципиальных особенностей, отличающих их от таковых при других видах хирургических вмешательств на органах брюшной полости. Внутрипросветные кровотечения, напротив, заслуживают особого внимания. Это связано с тем, что измененные анатомические взаимоотношения вызывают существенные затруднения в верификации источника кровотечения и определяют в некоторых случаях принципиально иную диагностическую тактику среди пациентов данной группы. Вдобавок госпитализация этих

пациентов часто осуществляется по экстренным показаниям в стационары, работающие в режиме скорой помощи, где хирурги, рутинно не сталкивающиеся с выполнением бариатрических вмешательств, часто не имеют достаточно четкого представления о технических аспектах выполненной операции. Все вышеперечисленное определяет актуальность обсуждения диагностической тактики у пациентов после желудочного шунтирования при подозрении у них гастроинтестинального кровотечения.

**Клинический случай.** Пациенту С., 44 года, в одной из клиник Санкт-Петербурга в октябре 2014 года было выполнено лапароскопическое желудочное шунтирование. Исходный ИМТ – 43 кг/м<sup>2</sup>, СД 2-го типа в стадии субкомпенсации на фоне пероральных сахароснижающих средств. В течение года наблюдения %EWL составил 81%. СД 2-го типа в стадии компенсации без приема препаратов (HbA1 – 4,9%). 23.01.2016 поступил в один из хирургических стационаров города с клиникой желудочно-кишечного кровотечения. Предъявлял жалобы на слабость, головокружение, имел место эпизод потери сознания после акта дефекации, в связи с чем была вызвана бригада скорой помощи. В течение недели до этого отмечал стул черного цвета, значения этому не придавал. При поступлении в стационар гемоглобин – 88 г/л, эритроциты – 2,81 x 10<sup>12</sup>, гематокрит – 25,3%. Выполнена ФГДС – незначительно выраженный анастомозит без признаков кровотечения или стеноза. При колоноскопии осмотрена вся толстая кишка: слизистая бледная, сосудистый рисунок обедненный в прямой кишке. Патологические образования не определяются. Заключение: эндоскопические признаки анемии слизистой толстой кишки. Внутренний геморрой вне обострения. В стационаре проводилась гемостатическая, гастропротекторная терапия, переливание компонентов крови. Данных за продолжающееся кровотечение не выявлено. 29.01.2016 в стабильном состоянии переведен в Клинику МЧС России для уточнения источника кровотечения. В клинике 02.02.2016 под общей анестезией с ИВЛ выполнена энтероскопия аппаратом Olympus SIF-Q180: культи желудка небольших размеров, расправляется воздухом, слизистая розовая. Гастроэнтероанастомоз эластичен, свободно проходим, с ровными стенками. Алиментарная петля тонкой кишки – без патологии. На расстоянии больше 1 м от гастроэнтероанастомоза – энтероанастомоз «бок в бок», свободно проходимый, с ровными стенками. В дистальном направлении тонкая кашка осмотрена на 2,5 м – патологии не выявлено. В проксимальном направлении осмотрены тонкая, двенадцатиперстная кишка, неизменная культи желудка. По передней стенке луковицы двенадцатиперстной кишки – рубцующаяся язва 1,0 см без признаков кровотечения. Пациент выписан на следующий день в удовлетворительном состоянии под наблюдением гастроэнтеролога. Проведен курс противоязвенной терапии. За время дальнейшего наблюдения рецидивов кровотечения не было.

**Обсуждение.** По данным литературы, среди всех кровотечений после ЖШ ранние занимают от 53 до 73,7% (С. Rabl – 2011, Н. М. Heneghan – 2012). Как правило, это внутрибрюшные кровотечения, возникающие в течение первых 24 часов послеоперационного периода. Наиболее часто источник таких кровотечений обнаруживается в области степлерного шва. В 40% это линия шва в оставшейся культе желудка, в 30% – в области гастроэнтероанастомоза, в 30% – в области еюно-еюнального соустья. Значительно реже источниками служат ятрогенные повреждения печени, селезенки или троакарные раны. Поздние кровотечения в подавляющем большинстве случаев внутрипросветные (Н. М. Heneghan – 2012, Р. А. Acquafresca – 2015). Они могут возникать через несколько месяцев и даже лет после операции. Чаще всего источником их служат язвы в области гастроэнтероанастомоза или же отключенного желудка и двенадцатиперстной кишки (С. Rabl – 2011, Н. М. Heneghan – 2012, Siddique S. S. – 2014, Subhani M. – 2012), как в выше перечисленном случае. Язвы возникают примерно у 20% пациентов в позднем послеоперационном периоде (Kumar N. – 2013, Siddique S. S. – 2014). Патология их возникновения до конца не изучена и, скорее всего, обусловлена многими факторами, такими как ишемия, воздействие соляной кислоты, реакция на инородные тела (швы, скрепки), а также натяжение тканей в области сформированных анастомозов (Н. М. Heneghan – 2012, Siddique S. S. – 2014).

Выбор тактики при лечении пациентов с гастроинтестинальными кровотечениями во многом будет зависеть от характера и сроков клинических проявлений. Возникновение кровотечения в течение первых 6 часов после операции, сопровождающееся снижением гематокрита, обычно свидетельствует о продолжающемся кровотечении и, как правило, требует неотложного хирургического вмешательства. Напротив, гастроинтестинальные кровотечения, возникающие спустя 48 часов после операции без существенных изменений гематокрита, обычно не требуют активных хирургических манипуляций (Р. А. Acquafresca – 2015, N. T. Nguyen – 2004).

Характер клинических проявлений гастроинтестинальных кровотечений будет определять активность лечебно-диагностических мероприятий, которые могут ограничиться только лишь применением ингибиторов протонной помпы и динамическим наблюдением, либо включать в себя трансфузии гемокомпонентов, применение диагностических и лечебных эндоскопий, а также активных хирургических вмешательств (С. Rabl – 2011, Н. М. Heneghan – 2012).

Не вызывает сомнений целесообразность применения ФГДС на начальных этапах диагностики гастроинтестинальных кровотечений. При этом возможно выполнение эндоскопического гемостаза и эвакуация свертков крови при обнаружении источника кровотечения в области «малого желудка» или гастроэнтероанастомоза. Однако если источник кровотечения не верифицирован при ФГДС, могут возникнуть трудности в определении дальнейшей тактики. Кровотокающие язвы, локализованные в отключенном желудке, двенадцатиперстной кишке, а также в области межкишечного анастомоза недоступны для визуализации при обычной ФГДС. Для таких случаев предложено несколько различных лечебно-диагностических методов: применение детского колоноскопа, заведенного ретроградно через еюно-еюноанастомоз (M. Zerey – 2008, Н. М. Heneghan – 2012), сцинтиграфия с мечеными эритроцитами Tc 99m (M. Zerey – 2008, Kitamura R. K. – 2015, A. Mehran – 2003), ангиография (M. Zerey – 2008, Sharma A. – 2015), перкутанная или лапароскопическая гастростомия с последующим введением в желудок эндоскопа или бронхоскопа (M. Zerey – 2008, С. Rabl – 2011, Н. М. Heneghan – 2012, Kitamura R. K. – 2015), одно- или двухбаллонная энтероскопия (С. Rabl – 2011, Kitamura R. K. – 2015,

Siddique S. S. – 2014). Особое внимание следует обратить на последние два метода благодаря наименьшей инвазивности, высокой диагностической ценности и возможности выполнения лечебных манипуляций, применение энтероскопии оправдано в случаях, когда при обычной ФГДС источник кровотечения выявить не удастся (Kitamura R. K. – 2015, Sharma A. – 2015). Однако метод требует дорогостоящего оборудования, опытных эндоскопистов и должен выполняться с обязательным привлечением бариатрического хирурга. К тому же применение его ограничено при массивных кровотечениях, сопровождающихся нестабильной гемодинамикой. В таких случаях, по мнению многих авторов, целесообразно выполнить гастротомию открытым или лапароскопическим доступом с дальнейшей гастродуоденоскопией отключенной петли (M. Zerey – 2008, C. Rabi – 2011, A. Dick – 2010, Kitamura R. K. – 2015).

**Выводы.** Тактика лечения пациентов после ЖШ при подозрении на желудочно-кишечное кровотечение должна определяться прежде всего выраженностью гемодинамических нарушений, обусловленных кровопотерей. Применение эзофаго-гастродуоденоскопии оправдано на начальных этапах диагностики у пациентов с признаками гастроинтестинальных кровотечений. При быстром нарастании симптомов кровопотери, при отсутствии источника кровотечения на ФГДС показано в экстренном порядке выполнение лапароскопической либо открытой гастротомии с последующим трансгастральным эндоскопическим исследованием с использованием стерильного оборудования. В трудных диагностических случаях при отсутствии признаков продолжающегося интенсивного кровотечения и стабильной гемодинамике целесообразен перевод таких пациентов в стационары, имеющие опыт проведения бариатрических операций, техническое оснащение и подготовленный персонал для выполнения передовых эндоскопических манипуляций. Энтероскопия в руках опытного эндоскописта позволяет верифицировать источник кровотечения в отключенном желудке и билиопанкреатической петле, осуществить остановку кровотечения и избежать выполнения более инвазивных хирургических вмешательств.

### **ВОЗМОЖНОСТИ ЭНДΟΣКОПИЧЕСКОГО ГЕМОСТАЗА ПУТЕМ ВЫПОЛНЕНИЯ ОДНОБАЛЛОННОЙ ЭНТЕРОСКОПИИ В «ОТКЛЮЧЕННОМ» ЖЕЛУДКЕ И ДВЕНАДЦАТИПЕРСТНОЙ КИШКИ, ПОСЛЕ ВЫПОЛНЕННОЙ БАРИАТРИЧЕСКОЙ ОПЕРАЦИИ ЖЕЛУДОЧНОГО ШУНТИРОВАНИЯ**

Соловьева М.О., Великоречин А.С., Дворянкин Д.В.

**Резюме.** В подавляющем большинстве кровотечения в поздние сроки послеоперационного периода являются внутрископическими, с клиническими проявлениями высоких желудочно-кишечных кровотечений. Среди всех бариатрических вмешательств развитие данного осложнения чаще наблюдается после выполнения желудочного шунтирования. Поскольку наиболее вероятной причиной таких кровотечений является язвенная болезнь, консервативная терапия ингибиторами протонной помпы оправдана на начальных этапах лечения. ФГДС является методом выбора при лечении кровоточащих язв, локализованных в «малом желудке», при этом удается остановить кровотечение в «малом желудке» или в области гастроэнтероанастомоза в 80% случаев. В случаях локализации источника кровотечения в культе желудка или отключенной петле тонкой кишки необходимо применение наиболее прогрессивных эндоскопических процедур. Одной из таких методик является баллонная энтероскопия, хотя ее эффективность в лечении кровотечения, источник которого локализован в билиопанкреатической ветке, крайне переменчива и зависит главным образом от технических навыков специалиста, длины отключенной кишечной петли, выраженности спаечного процесса в брюшной полости. В статье представлен опыт использования энтероскопии при кровотечении из язвы двенадцатиперстной кишки после желудочного шунтирования.

**Ключевые слова:** желудочное шунтирование, послеоперационные кровотечения, гастроинтестинальные кровотечения, однобаллонная энтероскопия, пептическая язва двенадцатиперстной кишки.

УДК: 617.55-001-089-06:616.94-071-097

**КЛИНИКО – ИМУНОЛОГИЧЕСКАЯ ХАРАКТЕРИСТИКА ТЕЧЕНИЯ АБДОМИНАЛЬНОГО СЕПСИСА У БОЛЬНЫХ С ОСТРОЙ ХИРУРГИЧЕСКОЙ ПАТОЛОГИЕЙ И ТРАВМОЙ ОРГАНОВ БРЮШНОЙ ПОЛОСТИ**

Соловей Юрий Николаевич, Полевой Виктор Павлович. Соловей Николай Николаевич  
Буковинский Государственный медицинский университет, Украина, г. Черновцы

**ЎТКИР ХИРУРГИК ПАТОЛОГИЯ ВА ҚОРИН БЎШЛИҒИ АЪЗОЛАРИ ТРАВМАСИ БЎЛГАН БЕМОРЛАРДА АБДОМИНАЛ СЕПСИС КЕЧИШИНИНГ КЛИНИК – ИМУНОЛОГИК ХАРАКТЕРИСТИКАСИ**

Соловей Юрий Николаевич, Полевой Виктор Павлович. Соловей Николай Николаевич  
Буковина Давлат тиббиёт университети, Украина, Черновци ш.

**CLINICAL - IMMUNOLOGICAL CHARACTERISTICS OF THE COURSE OF ABDOMINAL SEPSIS IN PATIENTS WITH ACUTE SURGICAL PATHOLOGY AND INJURY OF THE ABDOMINAL CAVITY ORGANS**

Solovey Yuriy Nikolaevich, Polevoy Viktor Pavlovich. Solovey Nikolay Nikolaevich  
Bukovina State Medical University, Ukraine, Chernivtsi

e-mail: [aspirant-surgeon@ukr.net](mailto:aspirant-surgeon@ukr.net)

**Резюме.** Мақолада қорин бўшлиғи сепсисининг кечиши, шунингдек, ўткир йирингли перитонит (ҰЙП) ва травмадан кейинги йирингли перитонит (ТКЙП) билан оғриган беморларнинг иммун ҳолати ва микрофлорасининг хусусиятлари ҳақида замонавий маълумотлар келтирилган. Тадқиқот гуруҳлари беморлари иммуномодуляр дори-дармонларга жавобнинг хилма-хиллигини кўрсатадиган аниқ клиник фарқларни, этиологик ва иммунологик хусусиятларни кўрсатди деган хулосага келди. Ўз навбатида, бу қорин бўшлиғидаги асоратларнинг йирингли-септик табиати фониди қорин бўшлиғи сепсисининг кечишини ҳисобга олган ҳолда, уларнинг дифференциал мақсади мезонларини аниқлаш зарурлигини тақозо этади.

**Калит сўзлар:** қорин сепсиси, микрофлора, иммунитет ҳолати.

**Abstract.** The paper presents current data on the course of abdominal sepsis, as well as the characteristics of the immune status and microflora in patients with acute purulent peritonitis and posttraumatic purulent peritonitis. It is concluded that the patients of the study groups showed pronounced clinical differences, etiological and immunological features that suggest a diverse response to immunomodulating drugs. In turn, this dictates the need to identify the criteria for their differentiated purpose, taking into account the course of abdominal sepsis against the background of purulent-septic nature of complications in the abdominal cavity.

**Keywords:** abdominal sepsis, microflora, immune status.

**Актуальность исследования.** Актуальным является изучение послеоперационных инфекционных процессов в брюшной полости в виде различных осложнений заболеваний и травм, в развитии которых большая роль принадлежит девитализированным органам и висцеральным тканевым структурам с колонизирующимися в них микроорганизмами, порой недоступными действию антибиотиков и антисептиков [1, 4, 6, 9].

Дисфункция иммунной системы может развиваться и углубляться в процессе реализации любой неадекватной стратегии реагирования организма на воздействие инфекционного возбудителя. Неадекватность может проявляться избыточностью защитных реакций организма при реализации ССВР и/или их недостаточностью при общей иммунодепрессии [2, 7,].

**Целью исследования** было изучение результатов течения абдоминального сепсиса, а также характеристика иммунного статуса и микрофлоры у больных с острым гнойным перитонитом (ОГП) и посттравматическим гнойным перитонитом (ПТГП).

**Материал и методы.** Обследовано 48 больных, находившихся на лечении в клинике хирургического отделения №2 ОКУ «Больницы скорой медицинской помощи» г. Черновцы, среди которых рассмотрены три группы: у 19 (39, 58 %) больных диагностирован абдоминальный сепсис, у 17 (35, 41 %) - острый гнойный перитонит и у 12 (25,00 %) – острый посттравматический перитонит. Следует подчеркнуть, что исследуемые группы пациентов с хирургическими инфекциями при различном характере воспалительного процесса брюшной полости значительно отличались по таким клиническим показателям, как продолжительность гипертермии в послеоперационном периоде, срокам госпитализации, среднему числу операций, проведенных одному пациенту, а также исходам лечения. В работе использовались общепринятые методы оценки цитокинового профиля сыворотки крови и бактериологического контроля.

Полученные данные обработаны методом вариационной статистики с использованием критерия Стьюдента. Для выбора наиболее информативных показателей использован корреляционный, системный многофакторный и регрессивный анализ [3, 8].

Таблица 1. Иммунный статус при абдоминальном сепсисе у пациентов с гнойно-воспалительными заболеваниями

Показатели иммунограммы	Показатели нормы	Заболевания		
		Острый гнойный перитонит, n = 17	Посттравматический перитонит, n = 12	Абдоминальный сепсис, n = 19
Лейкоциты, $\times 10^9/\text{л}$	5,23 $\pm$ 0,23	6,69 $\pm$ 0,26*	5,24 $\pm$ 0,13	8,12 $\pm$ 0,25*
Лимфоциты, %	28,00 $\pm$ 0,90	27,56 $\pm$ 0,92	39,02 $\pm$ 0,75*	17,23 $\pm$ 0,58*
Лимфоциты, $\times 10^9/\text{л}$	1,89 $\pm$ 0,10	1,77 $\pm$ 0,08	1,96 $\pm$ 0,05	1,34 $\pm$ 0,05*
Иммуноглобулин G, г/л	13,75 $\pm$ 0,68	11,47 $\pm$ 0,45*	14,93 $\pm$ 0,37	18,76 $\pm$ 0,61*
Иммуноглобулин A, г/л	2,45 $\pm$ 0,17	2,36 $\pm$ 0,09	3,14 $\pm$ 0,11*	3,47 $\pm$ 0,13*
Иммуноглобулин M, г/л	1,87 $\pm$ 0,15	1,62 $\pm$ 0,09	1,82 $\pm$ 0,06	1,70 $\pm$ 0,09
ЦИК, у.е.	32,83 $\pm$ 4,09	46,00 $\pm$ 2,33*	52,33 $\pm$ 1,44*	76,19 $\pm$ 1,56*
Акт. комплемента, ЕД.СН50	65,00 $\pm$ 1,80	74,41 $\pm$ 2,86*	77,12 $\pm$ 1,46*	76,77 $\pm$ 2,82*
Фагоцитарный индекс, %	57,98 $\pm$ 3,06	51,06 $\pm$ 1,05*	53,33 $\pm$ 0,90	51,53 $\pm$ 1,11
CD3 <sup>+</sup> , %	65,93 $\pm$ 1,05	47,91 $\pm$ 1,66*	45,28 $\pm$ 1,14*	64,95 $\pm$ 1,01
CD3 <sup>+</sup> $\times 10^7/\text{л}$	1,17 $\pm$ 0,08	0,80 $\pm$ 0,04*	0,84 $\pm$ 0,03*	0,88 $\pm$ 0,04*
CD4 <sup>+</sup> , %	39,65 $\pm$ 1,12	31,85 $\pm$ 0,56*	31,91 $\pm$ 0,43*	32,51 $\pm$ 0,53*
CD4 <sup>+</sup> , $\times 10^7/\text{л}$	0,70 $\pm$ 0,05	0,57 $\pm$ 0,03*	0,62 $\pm$ 0,02	0,44 $\pm$ 0,02*
CD8 <sup>+</sup> , %	28,15 $\pm$ 1,52	22,58 $\pm$ 0,57*	17,23 $\pm$ 0,30*	20,74 $\pm$ 0,53*
CD8 <sup>+</sup> , $\times 10^7/\text{л}$	0,47 $\pm$ 0,02	0,41 $\pm$ 0,02*	0,33 $\pm$ 0,01*	0,28 $\pm$ 0,01*
CD16 <sup>+</sup> , %	12,11 $\pm$ 1,19	10,85 $\pm$ 0,41	7,73 $\pm$ 0,20*	7,40 $\pm$ 0,34*
CD16 <sup>+</sup> , $\times 10^7/\text{л}$	0,24 $\pm$ 0,03	0,19 $\pm$ 0,01	0,15 $\pm$ 0,01*	0,10 $\pm$ 0,01*
CD22 <sup>+</sup> , %	13,13 $\pm$ 0,77	13,35 $\pm$ 0,71	10,96 $\pm$ 0,45*	12,46 $\pm$ 0,48
CD22 <sup>+</sup> , $\times 10^7/\text{л}$	0,24 $\pm$ 0,02	0,23 $\pm$ 0,02	0,21 $\pm$ 0,01	0,17 $\pm$ 0,01*
HLA-DR <sup>+</sup> , %	25,36 $\pm$ 1,15	25,65 $\pm$ 0,72	35,79 $\pm$ 0,59*	19,15 $\pm$ 0,37*
HLA-DR <sup>+</sup> , $\times 10^7/\text{л}$	0,49 $\pm$ 0,04	0,43 $\pm$ 0,02	0,69 $\pm$ 0,02*	0,26 $\pm$ 0,01*

Примечание: \* - в сравнении со значениями нормы различие статистически значимо  $P < 0,05$ )

**Результаты и их обсуждение.** Иммуный статус пациентов с АС на фоне острого гнойного перитонита (ОГП) характеризовался: статистически значимым относительно показателей нормы увеличением содержания лейкоцитов ( $6,69 \pm 0,26 \times 10^9/\text{л}$ ), комплемента ( $74,41 \pm 2,86$  ед.), увеличением содержания в крови ЦИК ( $46,00 \pm 2,33$  у.е.), снижением концентрации в крови IgG ( $11,47 \pm 0,45$  г/л), фагоцитарного индекса ( $51,06 \pm 1,05\%$ ), снижением содержания CD3<sup>+</sup> ( $47,91 \pm 1,66\%$ ), CD3<sup>+</sup> ( $0,80 \pm 0,04 \times 10^7/\text{л}$ ), CD4<sup>+</sup> ( $31,85 \pm 0,56\%$ ), CD4<sup>+</sup> ( $0,57 \pm 0,03 \times 10^7/\text{л}$ ), CD8<sup>+</sup> ( $22,58 \pm 0,57\%$ ), CD8<sup>+</sup> ( $0,41 \pm 0,02 \times 10^7/\text{л}$ ) лимфоцитов (табл. 1).

Установлено, что у больных с ОГП иммуный статус характеризовался выраженными иммунологическими признаками воспаления (нейтрофильный лейкоцитоз, возрастание содержания ЦИК). В то же время у пациентов этой группы выявляются признаки иммунодефицита, в виде, количественной; и функциональной недостаточности в Т- и В-звеньях иммунной системы (пониженное содержание всех определявшихся популяций и субпопуляций лимфоцитов, гипогаммаглобулинемия), снижение фагоцитарной активности. При этом, однако, следует учитывать вероятность связи снижения содержания в циркулирующей крови иммуноцитов и иммуноглобулинов за счет перераспределения, то есть с возможностью их миграции в очаг острого воспалительного процесса.

Иммуный статус пациентов с ПТПГ характеризовался отсутствием в периферической крови нейтрофильного лейкоцитоза ( $5,24 \pm 0,13 \times 10^9/\text{л}$ ), наличием статистически значимого (относительно показателей нормы) увеличения содержания лимфоцитов ( $39,02 \pm 0,75\%$ ), HLA-DR<sup>+</sup> ( $35,79 \pm 0,59\%$  и  $0,69 \pm 0,02 \times 10^7/\text{л}$ ) лимфоцитов, концентрации IgA ( $3,14 \pm 0,11$  г/л), содержания ЦИК ( $52,33 \pm 1,44$  у.е.). Как и при ОГП, у больных с ПТПГ отмечалось статистически значимое снижение содержания в крови CD3<sup>+</sup> ( $45,28 \pm 1,14\%$  и  $0,84 \pm 0,03 \times 10^7/\text{л}$ ), CD4<sup>+</sup> ( $31,91 \pm 0,43\%$ ), CD8<sup>+</sup> ( $17,23 \pm 0,30\%$  и  $0,33 \pm 0,01 \times 10^7/\text{л}$ ), CD16<sup>+</sup> ( $7,73 \pm 0,20\%$  и  $0,15 \pm 0,01 \times 10^7/\text{л}$ ) и CD22<sup>+</sup> ( $10,96 \pm 0,45\%$ ) лимфоцитов.

Для иммуного статуса пациентов с АС был характерен более выраженный (относительно больных с другим характером воспалительного процесса) лейкоцитоз ( $8,12 \pm 0,25 \times 10^9/\text{л}$ ), обусловленный увеличением в крови количества полиморфноядерных лейкоцитов при статистически значимой лимфопении относительно показателей нормы ( $17,23 \pm 0,58\%$  и  $1,34 \times 10^9/\text{л}$ ). Данная лимфопения обусловлена статистически значимым снижением содержания лимфоцитарных популяций и субпопуляций: CD3<sup>+</sup> ( $0,88 \pm 0,04 \times 10^7/\text{л}$ ), CD4<sup>+</sup> ( $32,51 \pm 0,53\%$  и  $0,44 \pm 0,02 \times 10^7/\text{л}$ ), CD8<sup>+</sup> ( $20,74 \pm 0,53\%$  и  $0,28 \pm 0,01 \times 10^7/\text{л}$ ), CD16<sup>+</sup> ( $7,40 \pm 0,34\%$  и  $0,10 \pm 0,01 \times 10^7/\text{л}$ ), CD22<sup>+</sup> ( $0,17 \pm 0,01 \times 10^7/\text{л}$ ) и HLA-DR<sup>+</sup> ( $19,15 \pm 0,37\%$  и  $0,26 \pm 0,01 \times 10^7/\text{л}$ ) лимфоцитов. При этом отмечено статистически значимое повышение содержания в крови IgG ( $18,76 \pm 0,61$  г/л), IgA ( $3,47 \pm 0,13$  г/л) и ЦИК ( $76,19 \pm 1,56$  у.е.), а также несколько более высокая по сравнению с нормой активность комплемента ( $76,77 \pm 2,82$  СН<sub>50</sub>).

Анализируя характер изменений иммуного статуса в данной группе больных можно констатировать, что они соответствуют типичным изменениям при наличии септического процесса в острой фазе заболевания. Однако иммунологические изменения при сепсисе в сравнении с таковыми при других характерах гнойно-воспалительного процесса в брюш-

ной полости выражены в большей степени как в реакции на наличие воспалительного процесса - степени активации иммунного ответа, так и в глубине иммунной недостаточности.

При сравнении между собой иммунограмм групп пациентов с АС и различным характером гнойно-воспалительного процесса в брюшной полости выявлены следующие закономерности. Наиболее общими иммунологическими проявлениями у больных разными видами гнойно-септических инфекций в брюшной полости явились следующие изменения: наличие некоторых признаков развития в организме воспалительной реакции - повышение уровня активации в крови комплемента и содержания ЦИК, наличие признаков иммунодефицитного состояния в виде сниженного содержания всех тестированных в работе популяций и субпопуляций зрелых периферических лимфоцитов.

Полученные результаты представляются закономерным итогом разнообразия изменений реактивности разных звеньев иммунной системы, которые могут как приводить к возникновению, так и быть следствием развития гнойно-воспалительных осложнений в брюшной полости. В то же время в исследуемых группах больных выявлялся ряд иммунологических признаков, типических для каждого варианта инфекции.

Так, в группе пациентов с острой системной инфекцией в виде АС выделены следующие особенности иммунного статуса: наиболее выраженный нейтрофильный лейкоцитоз ( $8,12 \pm 0,25 \times 10^9/\text{л}$ ) при максимальной лимфопении ( $17,23 \pm 0,58\%$  и  $1,34 \pm 0,05\%$ ), наиболее высокое содержание в крови IgG ( $18,76 \pm 0,61 \text{ г/л}$ ) и ЦИК ( $76,19 \pm 1,56 \text{ у.е.}$ ) и резко сниженное содержание  $\text{CD4}^+$  ( $0,44 \pm 0,02 \times 10^7/\text{л}$ ),  $\text{CD8}^+$  ( $0,28 \pm 0,01 \times 10^7/\text{л}$ ), HLA-DR+ ( $19,15 \pm 0,37\%$  и  $0,26 \pm 0,01 \times 10^7/\text{л}$ ) лимфоцитов и числа циркулирующих естественных киллеров -  $\text{CD16}^+$ -лимфоцитов ( $7,40 \pm 0,34\%$  и  $0,10 \pm 0,01 \times 10^7/\text{л}$ ).

Для больных с ОГП в сравнении с септическими больными был характерен менее выраженный лейкоцитоз ( $6,69 \pm 0,26 \times 10^9/\text{л}$ ) без статистически значимой лимфопении ( $27,56 \pm 0,92\%$  и  $1,77 \pm 0,08 \times 10^9/\text{л}$ ). У пациентов данной клинической группы уровни циркулирующих IgG ( $11,47 \pm 0,45 \text{ г/л}$ ), IgM ( $1,62 \pm 0,09 \text{ г/л}$ ), IgA ( $2,36 \pm 0,09 \text{ г/л}$ ), ЦИК ( $46,00 \pm 2,33 \text{ у.е.}$ ), показатель комплементарной активности и фагоцитарный индекс были наиболее низкими. Среди сравниваемых групп у больных с ОГП отмечалось менее выраженное снижение содержания  $\text{CD8}^+$  ( $22,58 \pm 0,57\%$  и  $0,41 \pm 0,02 \times 10^7/\text{л}$ ),  $\text{CD16}^+$  ( $10,85 \pm 0,41\%$  и  $0,19 \pm 0,01 \times 10^7/\text{л}$ ) и  $\text{CD22}^+$  ( $13,35 \pm 0,71\%$  и  $0,23 \pm 0,02 \times 10^7/\text{л}$ ) лимфоцитов.

В группе больных с ПТПП при обострении процесса в отличие от пациентов с другим характером гнойно-септических осложнений отсутствовал нейтрофильный лейкоцитоз, имелось выраженное увеличение содержания лимфоцитов ( $39,02 \pm 0,75\%$  и  $1,96 \pm 0,05 \times 10^7/\text{л}$ ). Концентрация в крови IgG, IgA, ЦИК,  $\text{CD3}^+$  ( $0,84 \pm 0,03 \times 10^7/\text{л}$ ) лимфоцитов в данной группе была выше, чем в группе с острыми локальными инфекциями; концентрация в крови IgM, комплементарная активность, содержание  $\text{CD4}^+$  ( $0,62 \pm 0,02 \times 10^7/\text{л}$ ), HLA-DR+ ( $35,79 \pm 0,59\%$  и  $0,69 \pm 0,02 \times 10^7/\text{л}$ ) лимфоцитов, показатель фагоцитарного индекса были наибольшими, а уровень  $\text{CD3}^+$  ( $45,28 \pm 1,04\%$ ),  $\text{CD8}^+$  ( $17,23 \pm 0,30\%$ ),  $\text{CD22}^+$  ( $10,96 \pm 0,45\%$ ) лимфоцитов были наименьшими в сравниваемых группах.

Из полученных материалов следует, что выявленные отклонения в иммунограммах у пациентов с АС на фоне гнойно-септических осложнений обусловлены как активацией одних звеньев иммунной системы, так и недостаточностью других звеньев или признаками их ареактивности, что диктует необходимость применения иммуномодулирующей терапии в комплексе лечения указанных гнойно-септических осложнений в брюшной полости. При этом показатели иммунного статуса пациентов с различной продолжительностью и распространенностью гнойно-воспалительного процесса брюшной полости существенно отличались между собой. Это предполагало разнообразный характер ответа на иммуномодулирующие препараты у пациентов различных клинических групп и диктовало необходимость выявления клинико-иммунологических критериев к дифференцированному назначению иммуномодуляторов и контролю эффективности их применения.

При микробиологическом обследовании биологического материала больных с АС на фоне гнойно-воспалительных осложнений брюшной полости возбудители инфекций из очагов поражения и крови были выделены и идентифицированы в 86,1 % наблюдений. При острых гнойно-воспалительных процессах культуры микробов-возбудителей из очага заболевания были получены в 90,7 % случаях. Из них в 32,7 % возбудитель выделялся в виде монокультуры, в 67,3 % выявлялись микробные ассоциации. При локальных хронических гнойно-воспалительных заболеваниях результат бактериологического посева из очага заболевания получен в 68,9 % наблюдений. В 87,5 % имела место моно-инфекция, в 12,5 % - микст-инфекция.

При наличии у пациентов АС были получены культуры возбудителей из очагов инфекции и крови в 88,9 % наблюдений. В 42,2 % высевался один возбудитель, в 57,8 % в очагах поражения отмечена микст-инфекция. Следует подчеркнуть, что, спектр возбудителей при гнойно-септических осложнениях в зависимости от характера процесса в брюшной полости существенно различался. Так, при гнойно-воспалительных осложнениях в виде ПТПП чаще, чем у пациентов с другим характером воспалительного процесса в брюшной полости, в качестве возбудителей выступали бактерии рода *Staphylococcus* (преимущественно *S. aureus*) - 45,0 %, *Pseudomonas aeruginosa* (16,0 %), бактерии рода *Serratia* (8,5 %) и *Proteus* (7,0 %); реже - *Esherichia coli* (5,6 %), бактерии рода *Enterobacter* (2,8 %) и *Acinetobacter* (4,2 %), *Enterococcus*.

При острых гнойно-воспалительных осложнениях брюшной полости спектр микробов, высеянных из очага инфекции, характеризовался наименьшей частотой выявления *Pseudomonas aeruginosa* (5,6 %) и бактерий рода *Staphylococcus* (6,5 %) и максимальной частотой выявления *Esherichia coli* (36,4 %), бактерий рода *Streptococcus* (5,6 %) и *Klebsiella* (4,6 %) в сравнении с пациентами с другими характерами воспалительного процесса. Отличительной чертой характера бактериологических посевов при острых системных гнойно-воспалительных заболеваниях - абдоминальном сепсисе - являлась меньшая частота выявления бактерий рода *Streptococcus* (1,6 %), *Serratia* (1,6 %) и *Proteus* (1,6 %) и большая частота выявления, чем при других характерах воспалительного процесса, бактерий рода *Enterococcus* (20,3 %), *Enterobacter* (17,2 %) и *Acinetobacter* (7,8 %).

**Выводы.** Таким образом, полученные нами данные согласуются с имеющимися представлениями о характере иммунного реагирования при гнойно-воспалительном процессе бактериальной этиологии в брюшной полости, проявляющимся отсутствием активации миелопоэза на фоне умеренно выраженного лимфоцитоза, и увеличением среди лимфоцитов числа активированных (HLA-DR+) клеток, которым сопутствовала иммунологическая недостаточность, в основном, в Т-звене иммунной системы, всех популяций и определявшихся субпопуляций иммуноцитов.

Выраженные клинические отличия, этиологические и иммунологические особенности, выявленные у пациентов различных клинических исследуемых групп предполагают разнообразный характер ответа на иммуномодулирующие препараты и диктуют необходимость выявления критериев к их дифференцированному назначению с учетом гнойно-септического характера осложнений в брюшной полости.

#### Литература:

1. Десятерик ВІ, Польовий ВР. Внутрішньоочеревинна інфекція та перитоніт. /монографія/ - Чернівці: Медуніверситет, 2019. – 218 с.
2. Польовий ВР, Бойко ВВ, Сидорчук РІ. Перитоніт – одвічна проблема невідкладної хірургії. /монографія/ - Чернівці: Медуніверситет. -2012. – 376 с.
3. Фомін ПД, Сидорчук РІ. Абдомінальний сепсис. Сучасні медичні технології. 2009;4: 60-68.
4. Гринчук АФ. Комплексна діагностика і прогнозування перебігу гострого перитоніту. Art of Medicine. 2018; 4 (8): 52-54.
5. Гринчук ФВ. Нова шкала для оцінювання комор бідності в невідкладній абдомінальній хірургії. Art of Medicine. 2018; 4 (8): 55-57.
6. Pacelli F, Doglietto GB, Alfieri S. Prognosis in intra-abdominal infections. Multivariate analysis on 604 patients. Arch. Surg. 1996; Vol.131, 6: 641-645.
7. Paetz J, Arlt B, Erz K. Data quality aspects of a database for abdominal septic shock patients. Comput. Methods Programs Biomed. 2004; Vol. 75, 1: 23-30.
8. Paetz J. Finding optimal decision scores by evolutionary strategies. Artif. Intell. Med. 2004; Vol. 32, 2: 85-95.
9. Vincent JL, Moreno R, Takala J. The sepsis-related organ failure assessment (SOFA) score to describe organ dysfunction/failure. Intens. Care Med. 1996;Vol. 22: 707-710.

#### **КЛИНИКО – ИМУНОЛОГИЧЕСКАЯ ХАРАКТЕРИСТИКА ТЕЧЕНИЯ АБДОМИНАЛЬНОГО СЕПСИСА У БОЛЬНЫХ С ОСТРОЙ ХИРУРГИЧЕСКОЙ ПАТОЛОГИЕЙ И ТРАВМОЙ ОРГАНОВ БРЮШНОЙ ПОЛОСТИ**

*Соловей Ю.Н., Полевой В.П., Соловей Н.Н.*

**Резюме.** В работе приведены современные данные о течении абдоминального сепсиса, а также характеристика иммунного статуса и микрофлоры у больных на фоне острого гнойного перитонита (ОГП) и посттравматического гнойного перитонита (ПТПГ). Сделаны выводы о том, что у пациентов исследуемых групп выявлены выраженные клинические отличия, этиологические и иммунологические особенности, которые предполагают разнообразный характер ответа на иммуномодулирующие препараты. В свою очередь это диктует необходимость выявления критериев к их дифференцированному назначению с учетом течения абдоминального сепсиса на фоне гнойно-септического характера осложнений в брюшной полости.

**Ключевые слова:** абдоминальный сепсис, микрофлора, иммунный статус.



УДК: 616.995.121

## ИННОВАЦИОННЫЙ МЕТОД ОБРАБОТКИ ОСТАТОЧНЫХ ПОЛОСТЕЙ ПОСЛЕ ЭХИНОКОККЭКТОМИИ ПЕЧЕНИ

Тоиров Абдухомуит Сувонович<sup>1</sup>, Хамдамов Бахтиёр Зарифович<sup>2</sup>, Бабажанов Ахмаджон Султанбаевич<sup>1</sup>

1 – Самаркандский Государственный медицинский институт, Республика Узбекистан, г. Самарканд;

2 - Бухарский Государственный медицинский институт, Республика Узбекистан, г. Бухара

## ЖИГАРНИНГ ЭХИНОКОККЭКТОМИЯСИДАН КЕЙИНГИ ҚОЛДИҚ БЎШЛИҚЛАРНИ ДАВОЛАШНИНГ ИННОВАЦИОН УСУЛИ

Тоиров Абдухомуит Сувонович<sup>1</sup>, Хамдамов Бахтиёр Зарифович<sup>2</sup>, Бабажанов Ахмаджон Султанбаевич<sup>1</sup>

1 – Самарқанд Давлат тиббиёт институти, Ўзбекистон Республикаси, Самарқанд ш.;

2 - Бухоро Давлат тиббиёт институти, Ўзбекистон Республикаси, Бухоро ш.

## AN INNOVATIVE METHOD FOR THE TREATMENT OF RESIDUAL CAVITIES AFTER ECHINOCOCCECTOMY OF THE LIVER

Toirov Abdukhomit Suvonovich<sup>1</sup>, Hamdamov Bakhtiyor Zarifovich<sup>2</sup>, Babajanov Akhmadjon Sultanbaevich<sup>1</sup>

1 - Samarkand State Medical Institute, Republic of Uzbekistan, Samarkand;

2 - Bukhara State Medical Institute, Republic of Uzbekistan, Bukhara

e-mail: [toiroy1945@mail.ru](mailto:toiroy1945@mail.ru)

**Резюме.** Жигар эхинококкози билан беморларни хирургик даволашда қолдиқ бўшлиқларга турли усуллар билан ишлов берилиши натижалари тахлил қилинди. Олинган тадқиқот маълумотлари бизни эхинококкэктомиядан кейинги қолдиқ бўшлиқларни даволашда лазерли фотодинамик терапиядан фойдаланиш эхинококк микробларнинг барча турларига аниқ ҳалокатли таъсирини кўрсатади деган хулосага келишимизга имкон берди. Операциядан кейинги асоратлар ва касалликнинг қайталанишини олдини олиш мақсадида жигарнинг турли қисмларида эхинококк жойлашишига қарамасдан жаррохлик амалиётига кенг қўллаш имконини беради.

**Калим сўзлар:** жигар эхинококкози, қолдиқ бўшлиқ, даволаш.

**Abstract.** The results of surgical treatment of patients with liver echinococcosis by various methods of antiparasitic treatment of the residual cavity have been analyzed. The obtained research data made it possible to conclude that the use of laser photodynamic therapy in the treatment of residual cavities after echinococcectomy from the liver reveals its pronounced destructive effect on all types of germ elements of echinococcus and a relatively harmless effect on the macroorganism during intraoperative use, provides the possibility of widespread use of this method in the practice of surgery of echinococcosis different localization, in order to prevent postoperative complications and relapses of the disease.

**Key words:** liver echinococcosis, residual cavity, treatment.

**Актуальность:** Будучи тяжелым паразитарным заболеванием, эхинококкоз в настоящее время продолжает оставаться серьезной медицинской проблемой во многих странах мира, так как характеризуется значительным числом больных и существованием эндемических районов (2,3,13). Для большинства стран азиатского региона эхинококкоз является краевой патологией, в том числе и для Узбекистана, который является одним из эндемических очагов эхинококковой болезни, где уровень заболеваемости составляет до 10 человек на 1000 населения не имеет тенденции к снижению (4,7). На сегодняшний день эхинококкоз называют гельминтологическим раком XXI века, что и определило стратегию ВОЗ и Международного эпизоотического бюро по включению последнего в список заболеваний, требующих первоочередной ликвидации (1,5,10).

Несмотря на значительные достижения в хирургии печени, внедрение новых технических средств при выполнении операций, в ближайшем послеоперационном периоде при ЭП часто (10-24% случаев) имеют место типичные осложнения в виде нагноения остаточной полости (ОП) в печени, формирования наружного гнойного и желчного свищей (2,3,9). В связи с этим совершенствование методов диагностики ЭП и его осложнений, а также технических приемов, способных снизить частоту специфических осложнений после эхинококкэктомий, имеет важное значение в лечении больных с данной патологией (1,6,8). Следует учитывать, что наряду с внедрением новых хирургических методов большое значение в лечении больных эхинококкозом придается использованию эффективных гермицидов во время операции при противопаразитарной обработке ОП кисты (11,12,14).

**Цель исследования:** Улучшение результатов хирургического лечения путём применения лазерной фотодинамической терапии как метода обработки остаточных полостей после эхинококкэктомии печени.

**Материал и методы.** Проанализированы результаты хирургического лечения 124 больных с различными формами эхинококкоза печени, пролеченных в Бухарском областном многопрофильном медицинском центре и городском медицинском объединении Самарканда. Возрастной диапазон исследованных больных составил от 29 до 75 лет. Доминирующее число больных составляли женщины – 75 (60,48%) больных, мужчины составили меньшее количество – 49 (39,52%) пациентов. Основной контингент среди заболевших эхинококкозом печени представляли лица наиболее трудоспособного возраста, от 29 до 60 лет. Паразитарные кисты локализовались преимущественно в правой доле печени, что составляло 81 (65,32%) случай, в левой доле – 27 (21,77%), поражение обеих долей выявлено в 16 (12,90%).

Характерным для клинического течения эхинококкоза печени было многообразие симптоматики, которая в значительной степени зависела от фазы развития паразита, размера и локализации кист, характера осложнений.

Осложненные формы эхинококкоза печени были выявлены у 45 (36,29%) больного. Из них, в 41 (91,11%) наблюдениях осложнения были связаны с нагноением кисты. Перфорация эхинококковой кисты печени в желчные протоки с развитием механической желтухи была выявлена у 2 (4,45%) пациента. Сдавление желчных путей двумя эхинококковыми кистами с развитием механической желтухи отмечали в 2 (4,45%) случае.

В установлении правильного диагноза эхинококкоза печени и выбора адекватного метода операции, наряду с клинико-лабораторными данными, основную роль играли инструментальные методы (ультразвуковые, рентгенологические, компьютерная томография, лапароскопия) исследования.

Ультразвуковое исследование органов брюшной полости и забрюшинного пространства выполнялось всем больным как основной метод для определения локализации, глубины, размеров паразитарных кист, состояния крупных сосудов и желчных протоков печени как в дооперационном, так и в послеоперационном периодах.

Введение в клиническую практику компьютерной томографии, позволило выявить очень тонкие структурные изменения, взаимосвязь с окружающими органами, характер поражения эхинококковой кисты, не прибегая к инвазивным методам исследования. В сомнительных случаях, компьютерная томография, позволяла выявить глубоко расположенные эхинококковые кисты печени.

Все исследованные больные в зависимости от проведенной интраоперационной обработки остаточных полостей после эхинококкэктомии из печени, были разделены на 2 группы: контрольную и основную.

В контрольную группу были включены 61 (49,19%) больных, которым после эхинококкэктомии в обработке остаточных полостей был использован традиционный метод обработки 80-100% глицерином.

Для этого, после тщательного отграничения операционного поля или паразитарной кисты от окружающих органов производится пункционная аспирация эхинококковой жидкости иглой большего диаметра, снабженной боковыми отверстиями и соединенной к электроотсосу. После эвакуации паразитарной жидкости, вскрывается фиброзная капсула, удаляются дочерние пузыри и хитиновая оболочка с помощью щипцов и специальной ложки, затем производится двукратная антипаразитарная обработка остаточной полости раствором глицерина с его экспозицией в остаточной полости в течении 3-5 минут.

Основную группу составили 63 (50,81%) пациентов, в обработке остаточных полостей которых был использован метод лазерной фотодинамической терапии с помощью фотосенсибилизатора 0,05% раствора метилен синего.

Сущность метода заключалась в следующем: после удаления паразитарной жидкости и рассечения фиброзной капсулы, удаляли хитиновую оболочку и дочерние пузыри, затем производили обработку остаточных полостей фотосенсибилизатором 0,05% раствором метилен сини с экспозицией в течении 5-7 минут. Далее остаточную полость облучали с помощью аппарата АЛТ Восток Модель 03 в течении 5 минут.

Основным требованием к применяемому методу обработки остаточной полости было создание необходимой фотохимической реакции влияющего на паразитарный процесс при минимальном повреждающем действии на клеточные мембраны тканевых структур организма, в частности печени.

Фотодинамическая терапия (ФДТ) является одним из самых перспективных методов лечения пациентов с гнойно-некротическими заболеваниями. По мнению ряда авторов – это направление является ведущим, которое требует тщательного и дальнейшего развития. Суть метода состоит в том, что многие биологические объекты (опухолевые клетки, микробы, паразиты) накапливают определённые красители-фотосенсибилизаторы, в результате чего они становятся чувствительными к воздействию энергии света, а также низкоинтенсивного лазерного излучения соответствующей длины волны. В сенсibilизированных тканях и клетках развивается фотохимическая реакция с выделением синглетного кислорода, свободных радикалов и высокоактивных биологических объектов, губительно действующих, в частности, на опухолевые клетки, микроорганизмы, паразиты и т.п. В последние годы появились научные публикации, посвященные применению ФДТ для лечения гнойных ран и фотодинамического воздействия на остаточную полость после эхинококкэктомии печени, в которых отмечены преимущества ФДТ по сравнению с традиционными методами обработки остаточных полостей. Нужно подчеркнуть, что эффект при фотодинамической терапии лимитируется зоной лазерного облучения сенсibilизированных тканей, что позволяет избегать побочных эффектов, наблюдаемых при применении традиционных методов.

Для изучения морфологического состояния остаточных полостей, как до, так и после непосредственной их обработки антипаразитарными агентами, проводился ряд экспериментальных исследований. В частности, нами изучались морфологическое состояние фиброзной оболочки и перикистозной печеночной ткани.

При экспериментальных исследованиях был проведен сравнительный анализ применения ряда антипаразитарных препаратов (спиртовой раствор йода, глицерин) и метод фотодинамической терапии раствором метилен сини при интраоперационной обработке остаточных полостей после эхинококкэктомии для профилактики рецидива эхинококковой болезни и нагноения остаточных полостей. В отличие от фотодинамической терапии, другие средства имели те или иные недостатки, о чём свидетельствуют как показатели длительности экспозиции, так и высокий процент рецидивов и нагноений остаточных полостей печени. Фотодинамическая терапия оказалась высокоэффективной с противопаразитарным действием методом, которая уже начиная с 5 минуты её выполнения вызывала гибель протосколексов, а губительное действие на ацефалосты наблюдалось через 150-180 секунд (2,5-3 минуты). Гистологические исследования показали что при применении метода фотодинамической терапии в остаточной полости печени обнаруживались лишь погибшие про-

тосколексы, причём структурных изменений вблизи фиброзной капсулы до и после проведения сеанса ФДТ не выявлено. Вышеуказанные послужили основанием для применения фотодинамической терапии в клинической практике.

**Результаты и их обсуждение:** Анализ результатов лечения больных контрольной группы, которым антипаразитарная обработка остаточных полостей выполнялась по традиционной (общепринятой) методике с использованием для этой цели 80-100% глицерина. При этом у 61 больных контрольной группы поражение правой доли печени отмечено у 42 (68,85%) пациентов, левой у 13 (21,31%) и билобарное поражение у 7 (11,47%).

Неосложненные формы эхинококкоза печени контрольной группы больных выявлены у 39 (63,93%), а осложненные – у 22 (36,07%). Наиболее частыми осложнениями гидатидозного ЭП явились нагноение паразитарных кист, отмечавшихся у 21 (34,42%) больных, перфорация в желчные пути наблюдалась у 1 (1,63%) пациента, у которого наблюдалось явления механической желтухи, выраженные признаки холемии, интоксикации и печеночной недостаточности, что отражалось на показателях функционального состояния печени.

Оперативная техника у всех больных завершалась обязательной обработкой ОП с последующей их ликвидацией.

После пункции кисты с эвакуацией из нее жидкости и вскрытии фиброзной капсулы удалялись дочерние пузыри и хитиновая оболочка. Обязательным интраоперационным моментом была двукратная обработка ОП раствором 80-100% глицерина с экспозицией его в полости в течении 5 минут.

При ликвидации ОП в печени предпочтение отдавалось закрытому способу эхинококкэктомии. При осложненных формах эхинококка печени применяли полукрытый способ, путем вставления в полость дренажной трубки. Нужно подчеркнуть, что выбор способа ликвидации ОП был дифференцированным, в зависимости от локализации, размеров, количества паразитарных кист и характера их осложнений.

При неосложненных эхинококковых кистах в целях ликвидации ОП использован вариант капитонажа по Дельбе с оставлением в полости дренажной трубки, также применены метод инвагинации и оментопластики, у 4 больных была произведена эхинококкэктомия в сочетании с парциальной цистоперикистэктомией (ЦПЭ) и абдоминализацией остаточной полости.

Из общего числа послеоперационных осложнений специфические - наблюдались у 15 (24,59%) пациентов. Со стороны ОП одними из тяжелых являются билиарные осложнения, которые влияют на сроки наличия ОП и длительность сроков дренаженосительства. После радикальных оперативных вмешательств указанные осложнения отмечены у 4 (6,55%) пациентов в виде наличия желчных свищей в ОП с желчеистечением, которые во всех наблюдениях ликвидировались самостоятельно без проведения дополнительных лечебных мероприятий, в сроки  $-32,5 \pm 5,5$  дней.

Нагноение ОП отмечалось у 11 (18,03%) пациентов. Этой категории больных проводили чрескожное дренирование ОП под контролем УЗИ с последующей их санацией антисептиками. В дальнейшем им была назначена антибактериальная терапия. Поступление содержимого ОП из дренажной трубки сохранялась в течение 2-3 месяцев. В целом сроки полной ликвидации ОП соответствовали примерно  $42,5 \pm 15,5$  дням.

Рецидив заболевания наблюдалось у 7 (11,47%) больных, возникновение рецидивов заболевания, возможно, было обусловлено неадекватной интраоперационной обработкой ОП, низкой антипаразитарной активностью используемого агента, диссеминацией эхинококковой жидкости во время первичной операции, при несоблюдении принципов апаразитарности и антипаразитарности.

Как было выше указано основную группу составили 63 пациента, у которых в обработке остаточных полостей был использован метод лазерной фотодинамической терапии.

Учитывая запланированные исследования, в настоящую группу включены пациенты исключительно с эхинококкозом печени. С осложненным течением заболевания поступили 23 (36,5%) больных, с неосложненным – 40 (63,49%). Клиническая картина заболевания протекала аналогично контрольной группе. В момент поступления больные предъявляли те же жалобы, а объективные данные были соответствующими. У 54 (85,71%) больных был диагностирован первичный эхинококкоз печени, у 9 (14,29%) - рецидивный.

Наиболее чаще эхинококковые кисты располагались в правой доле печени – 39 (61,9%) больных, поражение левой доли наблюдалось у 14 (22,2%) пациентов, причем у 7 (11,1%) пациентов отмечено поражение обеих долей.

В раннем послеоперационном периоде у больных основной группы осложнения наблюдались у 6 (9,52%) больных, при этом лишь в 2 (3,17%) случаях она осложнилась нагноением. Желчестаз в ОП отмечен в 4 (6,34%) случаях, который самоликвидировался в течении  $11,5 \pm 3,5$  дней.

Полная регенерация остаточных полостей наблюдалась в 49 (77,78%) случаях, независимо от проведенного способа эхинококкэктомии. Среднее пребывание больных в стационаре составляло  $15,5 \pm 3,5$  дней.

У больных с нагноением остаточной полости длительное время отмечалось поступление из дренажной трубки гнойного отделяемого, у которых регулярно проводилось динамическое наблюдение за состоянием ОП методом УЗИ, при котором отмечали полную регенерацию ОП без каких-либо существенных осложнений. При исследовании больных в сроки от 1 до 2-х месяцев отмечалось выделение густых масс из дренажной трубки в течении 28-32 дней. Остаточная полость при этом сохранялась, хотя размеры при УЗИ значительно уменьшились. Дренажные трубки удалялись после уменьшения ОП до 1,0 см в диаметре и прекращения выделений из дренажной трубки.

Исследования показали, что применение лазерной фотодинамической терапии для метода обработки остаточных полостей позволило уменьшить число специфических, осложнений, что значительно влияет на исход оперативного лечения. Можно утверждать, что наиболее благоприятное течение послеоперационного периода отмечается у основной группы больных, которым в обработке ОП был метод лазерной фотодинамической терапии с использованием фотосенсибилизатора 0,05% раствора метилен синего. Отдаленные результаты лечения эхинококкоза печени изучены у 43

больных основной группы, путем анкетного опроса, приглашением их для амбулаторного обследования в течении 2-3 лет. При этом рецидив заболевания наблюдался у 1 (2,32%) пациента.

Таким образом, полученные данные исследований позволили заключить, что применение метода лазерной фотодинамической терапии в обработке остаточных полостей после эхинококкэктомии из печени выявляет его выраженное губительное действие на все типы зародышевых элементов эхинококка и относительно безвредное воздействие его на макроорганизм при интраоперационном применении обеспечивает возможность широкого использования этого метода в практике хирургии эхинококкоза различной локализации, с целью профилактики послеоперационных осложнений и рецидивов заболевания.

**Выводы:**

1. При традиционных методах антипаразитарной обработки остаточных полостей после эхинококкэктомии печени наблюдается высокий процент 24,59% специфических послеоперационных осложнений, при этом нагноение остаточных полостей составляет 18,03% случаев, а сроки полной ликвидации остаточных полостей 42,5±15,5 дней.

2. Применение метода лазерной фотодинамической терапии при интраоперационной обработке остаточных полостей после эхинококкэктомии привело к резкому снижению специфических осложнений до 9,52% при этом нагноение остаточных полостей снизилось до 3,17% а рецидив заболевания уменьшился с 11,47% до 2,32% случаев соответственно.

**Литература:**

1. Абдиев Т.А., Вахабов Т.А., Журавлева Н.А. и др. Прогноз изменения ситуации по эхинококкозу среди населения в Узбекистане // Медицинская паразитология и паразитарные болезни. - 2000. - №3. - С.53-54.
2. Аглабергенов А.Т., Алиев М.М., Байбеков И.М. и др. Профилактика рецидива множественного эхинококкоза печени у детей // Вестник хирургии им. И.И. Грекова. - 2001. - №6. - Т.160. - С. 47-50.
3. Ахмедов Р.М., Мирходжаев И.А., Шарипов У.Б., Хамдамов Б.З. Миниинвазивные вмешательства при эхинококкозе печени // Анналы хирургической гепатологии. – 2010. – №3. - Т. 15. – С. 99-104.
4. Ахмедов Р.М., Хамдамов Б.З., Мирходжаев И.А., Очилов У.Б. Хирургия осложнённого эхинококкоза. – 2016. Бухара.
5. Даминова Н.М., Курбонов К.М. Ранние послеоперационные осложнения при эхинококкозе печени// Вестник хирургии имени И.И. Грекова. - 2008. - Т.167. - № 5. - С.68-70.
6. Икрамов А.И. Комплексная лучевая диагностика и выбор метода хирургического лечения эхинококкоза легких и печени.: Автореф. докт. мед.наук. - Ташкент. 2003. – 33 с.
7. Каримов Ш.И., Кротов Н.Ф., Беркинов У.Б. и др. Малоинвазивные вмешательства в хирургии эхинококкоза// Хирургия Узбекистана. - 2007. - №2. - С. 6-9.
8. Каюмов Т.Х., Нурмухамедов Б.М., Шарипов Ю.Ю. Новое в профилактике рецидива и нагноения остаточных полостей после эхинококкэктомии печени// Медицинский журнал Узбекистана. – 2010. - №3. – С. 17-18.
9. Назыров Ф.Г., Акилов Х.А., Девятов А.В. и др. Частота и причины рецидивного и резидуального эхинококкоза печени и брюшной полости// Хирургия Узбекистана. - 2003. - №1. - С.24- 27.
10. Сапаев Д.Ш., Рузибаев Р.Ю., Якубов Ф.Р. Современная комплексная диагностика и хирургическое лечение осложненных форм эхинококкоза печени // Вестник хирургии имени И.И. Грекова. – Санкт - Петербург, 2018. – №4(177).– С. 19-23.
11. Хамдамов Б.З., Тешаев Ш.Ж. и др. Оценка эффективности лазерной фотодинамической терапии при обработке остаточных полостей после эхинококкэктомии печени // Биология ва тиббиёт муаммолари. -2015.-№3 (84).- С.104-107.
12. Tabain I, Sviben M, Ljubin-Sternak S.et all. Seroprevalence of Echinococcusgranulosus infection in Croatian patients with cystic liver disease // Helminthology. – 2010. – P.1-4.
13. Sapaev D.Sh., R.Yu.Ruzibaev, B.N.Kuryazov, F.R.Yakubov. Problems of diagnostics, treatment and prevention of multiple hydatid echinococcosis of the liver // Vestnik of Saint Petersburg university. Medicine. – Sankt - Peterburg, 2019. – No 1 (14). – pp. 42 – 48.
14. Varbobitis IC., Pappas G., Karageorgopoulos DE.et all. Decreasing trends of ultrasonographic prevalence of cystic echinococcosis in a rural Greek area //Clin. Microbiol. Infect. Dis. –2010. – №3. – P. 9.

**ИННОВАЦИОННЫЙ МЕТОД ОБРАБОТКИ ОСТАТОЧНЫХ ПОЛОСТЕЙ ПОСЛЕ ЭХИНОКОККЭКТОМИИ ПЕЧЕНИ**

*Тоиров А.С., Хамдамов Б.З., Бабажанов А.С.*

**Резюме.** Проанализированы результаты хирургического лечения больных эхинококкозом печени различными способами антипаразитарной обработки остаточной полости. Полученные данные исследований позволили заключить, что применение лазерной фотодинамической терапии в обработке остаточных полостей после эхинококкэктомии из печени выявляет его выраженное губительное действие на все типы зародышевых элементов эхинококка и относительно безвредное воздействие на макроорганизм при интраоперационном применении, обеспечивает возможность широкого использования этого метода в практике хирургии эхинококкоза различной локализации, с целью профилактики послеоперационных осложнений и рецидивов заболевания.

**Ключевые слова:** эхинококкоз печени, остаточная полость, лечение.

УДК: 616 001.

## НАШ ОПЫТ КОНСЕРВАТИВНОГО ЛЕЧЕНИЯ ПОВРЕЖДЕНИЯ СЕЛЕЗЕНКИ ПРИ ЗАКРЫТОЙ ТРАВМЕ ЖИВОТА

Умедов Хушвақт Алишерович, Мустафакулов Ишназар Бойназарович, Карабаев Худойберди Карабаевич,  
Мизамов Фуркат Очилович  
Самаркандский Государственный медицинский институт, Республика Узбекистан, г. Самарканд

## ЌОРИНИНГ ЁПИЌ ШИКАСТЛАНИШЛАРИДА ТАЛОЌ ЖАРОХАТЛАРИНИ КОНСЕРВАТИВ ДАВОЛАШ УСУЛИ

Умедов Хушвақт Алишерович, Мустафакулов Ишназар Бойназарович, Карабаев Худойберди Карабаевич,  
Мизамов Фуркат Очилович  
Самарқанд Давлат тиббиёт институти, Ўзбекистон Республикаси, Самарқанд ш.

## OUR EXPERIENCE IN CONSERVATIVE TREATMENT OF SPLEEN INJURY IN CLOSED ABDOMINAL TRAUMA

Umedov Khushvaqt Alisherovich, Mustafakulov Ishnazar Boynazarovich, Karabaev Khudoyberdi Karabaevich,  
Mizamov Furkat Ochilovich  
Samarkand State Medical Institute, Republic of Uzbekistan, Samarkand

e-mail: [furkatmizamov@mail.ru](mailto:furkatmizamov@mail.ru)

**Резюме.** Қорин бўшлиғининг қўшма травмасида консерватив гемостатик терапия ўтказилган талоқ шикастланиши билан 25 пациент назоратда бўлди. Ушбу пациентларда бош травмаси 8 (32,0%), кўкрак қафаси 10 (40,0%), тос ва оёқ-қўллар - 7 (28,0%) ҳолатларда қўшилиб келиши кузатилди. Эркаклар 19 (76,0%), аёллар 6 (24,0%) ташкил этди. Талоқ қўшма травмасининг сабаблари: юқоридан тушиб кетиш - 13 (52,0%) беморда, автомобил травмаси эса - 12 (48,0%) пациентларда аниқланди. Талоқ травмаси олингандан сўнг беморларни шифохонага ётқизилиш вақтлари: 1 соатгача – 18 (72,0%), 1 соатдан 3 соатгача – 7 (28%) пациентлар ташкил этди. Ушбу категориядаги беморларга консерватив даволашни танлашдаги асосий мезон бўлиб беморлардаги гемодинамик кўрсаткичларнинг стабиллиги ҳисобга олинди. Барча пациентларга шифохонага ётқизиладиган вақти умумклиник текширишлардан ташқари қорин бўшлиғи аъзоларини УТТ ва динамикада қайта ҳар 6-8 соатда, қорин бўшлиғини мультиспирал компьютер томографияси (МСКТ), қорин бўшлиғи ва бошқа анатомик соҳаларни шикастланганлигини эътиборга олган ҳолда обзор рентгеноскопия ва коагулограмма ўтказилди.

**Калит сўзлар:** талоқ шикастланиши, қорин бўшлиғи аъзолари қўшма травмаси, консерватив даволаш.

**Abstract.** Under our supervision, there were 25 victims with spleen injury with concomitant abdominal trauma, who underwent conservative hemostatic therapy. They were combined with a skull injury in 8 (32.0%) cases, chest - in 10 (40.0%), pelvis and extremities - in 7 (28.0%) cases. There were 19 men (76.0%), women - 6 (24.0%). The main criterion for the choice of conservative treatment of patients was the presence of stable hemodynamics. All patients on admission, in addition to clinical examination, underwent ultrasound every 6-8 hours in dynamics, multispiral computed tomography (MSCT) of the abdominal cavity, plain X-ray of the abdominal cavity and other anatomical areas by localization, general blood and urine analysis, coagulogram.

**Key words:** injury to the spleen, concomitant injury of the abdominal organs, conservative treatment.

**Актуальность.** Селезенке принадлежит ряд важных функций, основные из которых – участие в кроветворении, иммунном статусе организма и важная роль в системе гемостаза [2, 5]. В частности, после спленэктомии происходит изменение основных показателей сосудисто-тромбоцитарного звена гемостаза: увеличение количества тромбоцитов и их функциональной активности, в том числе адгезивной способности, нарушается реакция высвобождения тромбоцитарных факторов, снижается индекс ретракции [7]. Изменения прослеживаются и в коагуляционном звене системы гемостаза: происходит укорочение активированного парциального тромбопластинового времени, увеличивается концентрация фибриногена, угнетается фибринолиз. Все это приводит к развитию тромботических осложнений [8].

Доказано участие селезенки в иммунном статусе организма. Селезенка относится к периферическим лимфоидным органам [3,4]. В ней концентрируются супрессорные, хелперные лимфоциты и часть эффекторных клеток, а также происходит процесс активного антителообразования и продукция гуморальных медиаторов иммунитета [4]. В селезенке содержится приблизительно 35 % Т-лимфоцитов и около 65 % В-лимфоцитов [3, 6]. В ней протекают оба этапа дифференцировки антителообразующих клеток из костномозговых предшественников, в то время как для Т-лимфоцитов антиген-независимый этап дифференцировки из костномозговых предшественников осуществляется в тимусе, а антигензависимый – в селезенке [10]. Сложное строение лимфатических фолликулов селезенки, включающих тимусзависимые, тимуснезависимые и макрофагальные элементы, создает благоприятные условия в органе для кооперации клеток в иммунном ответе [1,6,12]. Несомненно, что удаление селезенки приводит к изменению иммунного статуса организма и развитию инфекционных осложнений, особенно вызванных условно-патогенной микрофлорой.

Кроме того, спленэктомия приводит к развитию тяжелых гнойно-септических осложнений, как в ближайшем, так и в отдаленном послеоперационном периоде. Известно, что в ближайшем послеоперационном периоде после спленэктомии количество послеоперационных осложнений достигает 30% [12,13,14]. При этом летальность составляет 16-30% [11].

С целью предотвращения развития осложнений и сохранения основных функций органа в настоящее время предложены различные виды органосохраняющих операций, при невозможности их применения – аутолиентрансплантация фрагментов поврежденной селезенки [9].

В настоящее время, с развитием и совершенствованием лапароскопической техники и визуализирующей аппаратуры появилась новая возможность в диагностике и консервативном лечении повреждений селезенки [14,15,16]. Но скудность работ в периодической литературе, посвященных изучению неоперативного лечения повреждений селезенки для сохранения органа, настоятельно требует проведения научных исследований в этом направлении.

**Целью исследования** явилось улучшение результатов комплексного лечения при повреждениях селезенки при закрытой травме живота.

**Материал и методы.** Под нашим наблюдением находилось 25 пострадавших с повреждением селезенки при сочетанной травме живота, которым проведена консервативная гемостатическая терапия. Они сочетались с травмой черепа в 8 (32,0%) наблюдениях, груди – в 10 (40,0%), таза и конечностей – в 7 (28,0%) случаях. Из них мужчин было 19 (76,0%), женщин – 6 (24,0%), средний возраст составил  $29,5 \pm 1,5$  лет. Причины сочетанной травмы селезенки были: падение с высоты – 13 (52,0%) больных, автомобильная травма – у 12 (48,0%) пациентов. Сроки госпитализации больных с травмой селезенки от момента травмы: до 1 часа – 18 (72,0%), с 1 до 3 часов – 7 (28%) пострадавших.

Основным критерием для выбора консервативного лечения больных явилось наличие стабильной гемодинамики. Всем больным при поступлении, кроме клинического обследования выполняли УЗИ каждые 6-8 часов в динамике, мультиспиральную компьютерную томографию (МСКТ) брюшной полости, обзорную рентгенограмму брюшной полости и других анатомических областей по локализации, общий анализ крови и мочи, коагулограмму.

При поисках жидкости при УЗИ исследовали наиболее низко расположенные участки живота во всех проекциях. Жидкость визуализировалась в виде анэхогенной зоны. Небольшие количества жидкости собиралась у женщин в позадиматочном пространстве (в пространстве Дугласа), у мужчин – в гепаторенальном углублении (в кармане Моррисона).

В дальнейшем тактику ведения определяли в зависимости от тяжести состояния пациента, объема гемоперитонеума, интенсивности кровопотери (ОЦК), гемодинамических показателей (ЦВД, ЧСС, диурез).

**Результаты исследования и обсуждение.** У всех больных с травмой селезенки при поступлении в стационар отмечены четкие признаки внутрибрюшинного кровотечения: боль в животе, коллапс, положительные симптомы Керра, Элекера «Ваньки-встаньки», Куленкамфа. При УЗИ исследовании объем гемоперитонеума составлял у 15 больных от 200 до 350 мл, у 9 – от 350 мл до 500 мл, а у 1 – более 1200 мл. Последнему была произведена удаление крови видеолапароскопическим путем с благоприятным исходом.

Всем больным потребовалось переливание криопреципитата соответствующей группы крови в среднем по  $3,5 \pm 0,3$  дозы, 16 больным – свежезамороженной плазмы по  $350,0 \pm 55,8$  мл каждому пациенту и 9 больным  $250 \pm 35,0$  мл донорской эритроцитарной массы. К 7 дню лечения при УЗИ и МСКТ свободной жидкости в брюшной полости не выявлено. По мере накопления опыта нами были определены критерии консервативного лечения: отсутствие признаков продолжающегося внутрибрюшинного кровотечения; стабильные гемодинамические показатели (АД, ЦВД, ЧСС) на фоне проводимой инфузионной и гемостатической терапии; количество излившейся в брюшную полость крови до 400-500 мл (<10% ОЦК); отсутствие признаков перитонита и повреждения других органов живота.

Применяемые нами методы консервативного адекватного гемостаза при повреждениях селезенки были эффективны в 93,3% наблюдений. Осложнения и летальных исходов в связи с применением консервативной терапии и видеолапароскопической техники не было.

**Выводы.** Неоперативное лечение повреждений селезенки относится к рискованным мероприятием и требует хорошего оснащения визуализирующей аппаратурой лечебного учреждения, а также возможности постоянного мониторинга за больным.

Лечебная видеолапароскопия может стать альтернативной лапаротомии, что позволяет снизить частоту послеоперационных осложнений.

#### Литература:

1. Акстилович, И.С. Селезеночная артерия и ее топографоанатомические взаимоотношения с поджелудочной железой / И.С. Акстилович, И.Г. Жук // Актуальные вопросы оперативной хирургии и топографической анатомии: материалы междунауч.-практ. конф., посвящ. 50- летию каф. оперативной хирургии и топографической анатомии / ред. кол.: Ю. М. Киселевский (отв. ред) [и др.]. – Гродно, 2011. – С. 7–9.
2. Каган И.И. Современные аспекты клинической анатомии. – Оренбург, 2012. – 108 с.
3. Масляков, В.В. Влияние выбранной операции при травме селезенки на качество жизни оперированных пациентов в отдаленном послеоперационном периоде / В.В. Масляков // Фундаментальные исследования. – 2010. – № 6. – С. 70–75.
4. Масляков, В.В. Травма селезенки: основные факторы, определяющие возможность выполнения органосохраняющих операций / В.В. Масляков, Ю.Г. Шапкин, Ю.В. Чалык // Эндоскопическая хирургия. – 2011. – Т. 17, № 1. – С. 3–5.
5. Маховский, В.В. Состояние проблемы и пути оптимизации органосохраняющей тактики в хирургии селезенки / В.В. Маховский // Вопр. реконстр. и пласт. хирургии. – 2014. – Т. 17, № 3 (50). – С. 42–55.
6. Органосохраняющий метод хирургического лечения разрыва селезенки при закрытой травме живота / А.Н. Алимов [и др.] // Хирургия. Журнал им. Н.И. Пирогова. – 2013. – № 9. – С. 39–43. 309 101.
7. Органосохраняющий метод в хирургическом лечении повреждений селезенки / А.И. Хрипун [и др.] // Хирургия. Журнал им. Н.И. Пирогова. – 2014. – № 1. – С. 34–38.
8. Путеводитель по лучевой диагностике органов брюшной полости / Под ред. Г.Е. Труфанов, В.В. Рязанова, А.С. Грищенко. – СПб.: Медкнига «ЭЛБИ-СПб» 2014. – 432 с.

9. Применение фибрин-коллагеновой субстанции при повреждении селезенки / В.А. Горский [и др.] // Хирургия. Журнал им. Н.И. Пирогова. – 310 2013. – № 12. – С. 73–77.
10. Торстен Б. Атлас секционной анатомии человека на примере КТ- и МРТ-срезов.: в 3 т. / Б. Торстен Б. Мёллер, Э. Райф. Пер. с англ., Под общ. Ред. Г.Е.Труфанова, Н.В.Марченко. – 2-е изд. – М.: МЕД пресс-информ, 2013. т. 2: Внутренние органы. – 2013. – 262 с.
11. Ультразвуковая диагностика заболеваний внутренних органов и поверхностно расположенных структур / Под ред. Сандрикова В.А., Фисенко Е.П. 1-е издание. – М.: ООО «Фирма СТОМ», 2013. – 288 с.
12. Шай А.М. Количественная характеристика артериального и венозного русла селезенки / А.М. Шай, О.К. Зенин, Р.В. Басий, В.С. Ковальчук // «Актуальные вопросы морфологии»: труды междунар. научной конф., посв. 100-летию со дня рождения проф. Б.З. Перлина, сентябрь 2012 г. – Кишинев, 2012. – С. 391–394.
13. Силаев М.А. Удаление селезенки при спленомегалии у гематологических больных // Хирургия. Журнал им. Н.И. Пирогова. – 2012. – № 8. – С. 55–59.
14. Andersson R., Gustavsson T., Alwmark A Splenic artery ligation for traumatic rupture of the spleen. // Acta Chir. Scand. – 2015. – № 151(8). – P. 709–710.
15. Backus C.L., Park A.E., Matthews B.D. Mini-laparoscopic splenectomy //J. Laparoendosc. Adv. Surg. – Tech. A. – 2000 Oct. – № 10(5). – P. 259–262.
16. Bongard F.S., Lim R.C. Surgery of the Traumatized Spleen. // World J. Surg. – 2015. – № 9(6). – P. 391–397.

### **НАШ ОПЫТ КОНСЕРВАТИВНОГО ЛЕЧЕНИЯ ПОВРЕЖДЕНИЯ СЕЛЕЗЕНКИ ПРИ ЗАКРЫТОЙ ТРАВМЕ ЖИВОТА**

Умедов Х.А., Мустафакулов И.Б., Карабаев Х.К., Мизамов Ф.О.

**Резюме.** Под нашим наблюдением находилось 25 пострадавших с повреждением селезенки при сочетанной травме живота, которым проведена консервативная гемостатическая терапия. Они сочетались с травмой черепа в 8 (32,0%) наблюдениях, груди – в 10 (40,0%), таза и конечностей – в 7 (28,0%) случаях. Из них мужчин было 19 (76,0%), женщин – 6 (24,0%), средний возраст составил  $29,5 \pm 1,5$  лет. Причины сочетанной травмы селезенки были: падение с высоты – 13 (52,0%) больных, автомобильная травма – у 12 (48,0%) пациентов. Сроки госпитализации больных с травмой селезенки от момента травмы: до 1 часа – 18 (72,0%), с 1 до 3 часов – 7 (28%) пострадавших. Основным критерием для выбора консервативного лечения больных явилось наличие стабильной гемодинамики. Всем больным при поступлении, кроме клинического обследования выполняли УЗИ каждые 6-8 часов в динамике, мультиспиральную компьютерную томографию (МСКТ) брюшной полости, обзорную рентгенограмму брюшной полости и других анатомических областей по локализации, общий анализ крови и мочи, коагулограмму.

**Ключевые слова:** повреждение селезенки, сочетанная травма органов живота, консервативное лечение.

УДК: 616-001-617.55-07-089

**ОЦЕНКА ЭФФЕКТИВНОСТИ МНОГОЭТАПНОЙ ХИРУРГИЧЕСКОЙ ТАКТИКИ ПРИ ТЯЖЕЛЫХ ПОВРЕЖДЕНИЯХ ПЕЧЕНИ**

Умедов Хушвакт Алишерович, Мустафакулов Ишназар Бойназарович, Карабаев Худойберди Карабаевич,  
Мизамов Фуркат Очилович  
Самаркандский Государственный медицинский институт, Республика Узбекистан, г. Самарканд

**ЖИГАРНИНГ ОҒИР ШИКАСТЛАНИШЛАРИДА КЎП БОСҚИЧЛИ ХИРУРГИК УСУЛНИНГ САМАРАДОРЛИГИНИ БАҲОЛАШ**

Умедов Хушвакт Алишерович, Мустафакулов Ишназар Бойназарович, Карабаев Худойберди Карабаевич,  
Мизамов Фуркат Очилович  
Самарканд Давлат тиббиёт институти, Ўзбекистон Республикаси, Самарканд ш.

**EVALUATION OF THE EFFECTIVENESS OF MULTI-STAGE SURGICAL TACTICS FOR LIVER DAMAGE**

Umedov Khushvaqt Alisherovich, Mustafakulov Ishnazar Boynazarovich, Karabaev Khudoyberdi Karabaevich,  
Mizamov Furkat Ochilovich  
Samarkand State Medical Institute, Republic of Uzbekistan, Samarkand

e-mail: [furkatmizamov@mail.ru](mailto:furkatmizamov@mail.ru)

**Резюме.** Жигарнинг травматик шикастланишларида «damage control» каби хирургик тактикани қўллаш билан 2009-2019 йй РШТЎИМСФ 130 бемор операция қилинган. Шундан Е.Мооре бўйича жигарнинг IV ва V даражаси оғир травмаси 19 (14,61%) пациентда қайд этилган. Жигарнинг ушбу даражаси шикастланишларида ISS шкаласи бўйича ўртача шикастланиш даражаси 34 баллини ташкил этди (17-76). Йўқотилган қоннинг ўртача миқдори 2850 мл бўлган (1750-3850 мл). Барча пациентларга кўп босқичли марлили тампонада (плёнка) - лапаротомия бажарилди, 1 беморда операцияларнинг ўртача сони 2,7 (2-5), жигар жароҳатини тикиш тампонада билан (13), кенг гепатотомия ва қон томирларни боғлаш (3), атипик резекция (2), магистрал қон томирларни боғлаш тампонада билан (1) пациентларга ўтказилди. Реанимация бўлимида ўртача ётиш 13 кунни (3-16), клиникада эса 25 (3-28) кунни ташкил қилган. Асосан йирингли-септик асоратлар ва полиорган этишмовчилигида ўлим кўрсаткичи 26,3% (5 дан19), ни ташкил этди. Қорин бўшлиғи аъзолари ўткир патологиясида «damage control» стратегиясини қўллаш ҳисобига ўлимни 26,3% гача камайтиришга эришилди.

**Калит сўзлар:** қориннинг ёпиқ травмаси, жигар травмаси, «damage control».

**Abstract.** In 2009–2019, 130 patients with liver injury were operated on at the SFRNCEMP using the “damage control” method. Of these, 19 (14.61%) suffered from severe liver injuries of IV and V degrees of damage according to E. Moore. The average assessment of the severity of injuries on the ISS scale was 34 points (17-76), according to E. Moore IV and V degrees of injury. The average blood loss was 2850 ml (1750-3850 ml). All patients underwent multistage laparotomy with gauze (film) tamponade, the average number of operations per person 2.7 (2-5), suturing of the liver wound with tamponade (13), extensive hepatotomy and vascular ligation (3), atypical resection (2), suturing of large great vessels with taponade (1). The average bed / day in the intensive care unit is 13 (3-16), and the average bed / days in the clinic is 25 (3-28). Mortality was 26.3% (5 out of 19). This method helped to reduce the mortality rate for severe liver injury by 26.3%.

**Key words:** closed abdominal trauma, liver injury, "damage control".

**Актуальность.** Травматические повреждения печени по тяжести течения, сложности диагностики и лечения, высокой летальности обоснованно считаются наиболее опасными среди травм органов брюшной полости. Частота повреждений печени при закрытой травме живота колеблется от 20 до 46,9% [2,3,11], при проникающих ранениях – от 57%, до 86,4% наблюдений [12,17].

По литературным данным послеоперационная летальность при закрытой травме живота с повреждением печени составляет 30,4%, при колото-резанных ранах органа – от 4 до 10,5%, при сочетанной травме погибает 39,3% пострадавших [1,5,14,15,21,22].

При современной сочетанной травме пострадавшие, у которых степень тяжести повреждений по шкале ISS соответствует IV и V степени (по Е.Мооре, 1986), характеризуются высокой летальностью, достигающей 40-80%. Высокие показатели летальности связаны с сочетанностью повреждений, шоком, кровопотерей, усугубляющихся в раннем послеоперационном периоде развитием «abdominal compartment syndrome», а в последующем – гнойно-септических осложнений [4,6,7,8,13,16,17].

Традиционная хирургическая тактика при изолированных и сочетанных травмах лечения включает лапаротомию с коррекцией имеющихся повреждений органов живота и грудной полостей. Однако, при массивных повреждениях внутренних органов, сочетающихся часто с повреждением крупных сосудов, полная коррекция всех повреждений занимает большое количество времени, что сказывается на исход лечения [9,10,11,12,18,19,20].

Первоначально стратегия «damage control» (M.Rotondo 1993) использовалась для хирургического лечения раненых с политравмой. Данная методика состояла из трёх этапов [22]:

Первый - неотложное, незамедлительное оперативное вмешательство для остановки активного кровотечения и профилактики инфицирования брюшной полости.



Второй - выполнение совокупной интенсивной противошоковой терапии при наличии реанимационной палаты для быстрой реабилитации организма.

Третий - в течение 48-72 ч после ранения окончательное решение о хирургическом лечении.

**Цель исследования** – оценить эффективность метода «damage control» при тяжелых повреждениях печени.

**Материалы и методы.** В отделениях экстренной хирургии СФРНЦЭМП за 2009–2019 гг оперировано 130 пострадавших с травмой печени.

Из них у 19 (14,61%) пострадавших с тяжелыми травмами печени IV и V степени повреждения по E.Moore. Эффективность многоэтапной тактики оценивалась по уровню летальности и числу гнойно-септических осложнений.

Были изучены результаты хирургического лечения 19 больных с массивными повреждениями печени, в возрасте от 17 до 50 лет. Средний возраст 26 лет. Из их числа 11 мужчин, 8 женщин. Средняя оценка степени тяжести ранений по шкале ISS была 34 балла (17-76), по E.Moore IV и V степени травмы. Средняя величина кровопотери составила 2850 мл (1750-3850 мл). Всем больным была проведена многоэтапная лапаротомия с марлевой (пленкой) тампонадой, среднее число операций на 1 человека 2,7 (2-5), ушивание раны печени с тампонадой (13), обширная гепатотомия и перевязка сосудов (3), атипичная резекция (2), прошивание крупных магистральных сосудов с тампонадой (1). Средний койка/день в отделении реанимации – 13 (3-16), а средний койка/дней в клинике 25 (3-28). Летальность составила 26,3% (5 из 19), в основном гнойно-септические осложнения и полиорганная недостаточность.

Кроме того было проведено корреляционное изучение: 41 больных с острой абдоминальной патологией, лечившихся по системе «damage control» (прерванная операция), 30 больных (контрольная группа, схожая по основной нозологии, по времени госпитализации, сопутствующей нозологией, по возрасту) велись методикой «early total care» (одновременное произведение полного объема оперативного вмешательства вне зависимости от вида нозологии и первичного состояния больного).

Для понимания степени тяжести больного и правомерности ведения больных в режиме «damage control» была спроектирована шкала (каждый показатель оценивался от 1 до 4 баллов) нозологии больного:

< 9 баллов – отсутствуют показания для применения методики «damage control»,

10-16 баллов – недвусмысленные показания для «damage control».

Эмпиризм в принятии решения допустим для соседних значений алгоритма 8-9 баллов.

В шкале тяжести были приняты во внимание данные показатели: давность болезни, источник перитонита, тип воспалительно-разрушительных процессов в брюшной полости, при мезентериально-сосудистой тромбозе была учтена степень некроза кишечника, при острой непроходимости кишечника – происхождение непроходимости, в обстоятельствах инфицированного панкреонекроза – генерализация и месторасположение процесса, было принято во внимание наличие шока при политравме с повреждением органов брюшной полости и др.

Несомненно, что немаловажным и решающим моментом этой тактики является выполнение не единого оперативного вмешательства, а 2-х и более по показаниям.

**Результаты и обсуждение.** Показатель летальности в основной группе пациентов с методикой «damage control» был 19,5% (умерло 8 из 41 больных). Данный коэффициент в сравнительной группе с методикой «early total care» составил 53,3% (умерло 16 из 30 больных).

Изучение первых шагов этой тактики и полученные конечные данные явились определяющим фактором для создания собственной шкалы с целью учёта оперативного риска, а также дальнейшего прогноза болезни на основании физиологического состояния больного. Был учтён: возраст больного, величина артериального давления (мм рт. ст), частота сердечных сокращений (уд\мин), Hb (гемоглобин) г\л, Калий (ммоль\л), Натрий (ммоль\л), мочевины (ммоль\л), лейкоциты, ЭКГ, состояние сердечно-сосудистой и дыхательной систем, температура и кислотность. Все показатели были оценены в баллах (от 1 до 4 в зависимости от степени их девиации):

1-10 – компенсированное состояние (прогноз для жизни благоприятный)

11-29 – субкомпенсированное состояние (пограничное состояние)

30-44 – декомпенсированное состояние (прогноз для жизни неблагоприятный)

Предложенный алгоритм, который основан на нумерационных критериях, исключает эмпиризм при выборе метода лечения с тяжелыми травмами печени у нестабильных пострадавших с риском развития коагулопатии и полиорганной недостаточности, даёт возможность с высокой точностью определять показания к «damage control», использовать данную методику в нужное время, заранее узнавать и предотвратить допустимые осложнения, а также предсказать исход болезни. Стратегия, которая была предложена выше, объединяет сильные стороны запрограммированной релапаротомии и стандартной методики «damage control» для повреждений. Поэтапное оперативное лечение предоставляет шанс полностью использовать модернизированное реанимационное посиндромное лечение, а также протезирование функций органов с целью борьбы с системной воспалительной реакцией, которая не поддаётся лекарственной и физиотерапевтическому стимулированию парезом кишки. Применение данной стратегии уменьшило смертность – с 53,3% до 19,5 %.

**Выводы:**

1. Многоэтапная хирургическая тактика «damage control» при изолированных и сочетанных тяжелых повреждениях печени является эффективным методом у нестабильных пострадавших с риском развития коагулопатии и полиорганной недостаточности.

2. Использование методики «damage control» помогло уменьшить частоту смертности от острой патологии органов брюшной полости с 53,3% до 19,5 %.

## Литература:

1. Азизов М.Ж. Состояние и пути профилактики дорожно-транспортного травматизма в Республике Узбекистан // Вестник экстренной медицины. - 2010. - №2. - с. 7.
2. Гавришук Я.В., Кажанов И.В., Тулупов А.Н. и др. Минимально инвазивное лечение пострадавшей с повреждением селезенки // Вестник хирургии им. И.И.Грекова, 2019.-N 4.-С.58-60.
3. Ибрагимов Ф.И. Особенности тактики лечения при сочетанных травмах живота и таза // Хирургия, 2018.-N 10.-С.34-38.
4. Икрамов А.И., Хаджибаев А.М. Организация экстренной медицинской помощи травматологическим больным в Республике Узбекистан // Вестник экстренной медицины. - 2010. - №2. - с. 6.
5. Интенсивная терапия. Под ред. Академика РАН Б.Р.Гельфанда, проф. И.Б. Заболотских. 2-е издание, переработанное и дополненное. Издат. Группа «ГЭОТАР - Медиа», 2019.-с.643-650.
6. Корита В.Р., Сидоренко М.Г. Повреждения 12-перстной кишки при травме живота // Врач скорой помощи, 2018.-N 3.-С.28-31.
7. Клевно В.А., Максимов А.В. Клинико-морфологический анализ ошибочной диагностики травмы грудной клетки и живота // Вятский медицинский вестник, 2019.-N 3.-С.31-35.
8. Лебедев А.Г., Ярцев П.А., Македонская Т.П. и др. Закрытая травма живота с повреждением кишечника // Хирургия, 2019.-N 5.-С.82-87.
9. Малков И.С., Филиппов В.А., Коробков В.Н. и др. Диагностические аспекты закрытых повреждений живота // Казанский медицинский журнал, 2016.- № 6.-С.892-897.
10. Масляков В.В., Барсуков В.Г., Чередник А.А. Непосредственные результаты лечения закрытых травм печени, полученных вследствие дорожно-транспортных происшествий // Вестник медицинского института Реавиз, 2016.- № 4.-С.45-51.
11. Масляков В.В., Барсуков В.Г., Урядов С.Е. и др. Роль и место тактики damage control при ранениях живота // Вестник медицинского института Реавиз, 2019.- № 5.-С.128-136.
12. Мустафакулов И.Б., Тиялков А.Б., Карабаев Х.К., Мизамов Ф.О. Закрытая сочетанная травма живота. Мет. рекомендации. Самарканд – 2019
13. Самохвалов И.М., Бельских А.Н., Гаврилин С.В. и др. Тяжелая сочетанная закрытая травма живота: особенности реаниматологической тактики // Вестник анестезиологии и реаниматологии, 2018.-N 4.-С.53-60.
14. Файзулина Р.Р. Оптимизация диагностики тупой травмы живота/ Р.Р. Файзулина, О.Б. Нузова, Е.О. Бобылева // The Journal of scientific articles "Health and Education Millennium". - 2017. -Vol. 19, № 5. - С. 9-11.
15. Хаджибаев А.М., Валиев Э.Ю., Усманов Х.Х. Современные положения оказания хирургического пособия пострадавшим с сочетанными травмами // Вестник экстренной медицины. - 2010. - №2. - с.25.
16. Хаджибаев А.М., Ахмедов Ю.М., Карабаев Х.К. др. Выбор лечебно-диагностической тактики при закрытой сочетанной абдоминальной травме // В сб. «Современная военно-полевая хирургия повреждений». Санкт-Петербург, 2011, с. 175.
17. Hsu C-P, Wang S-Y, Hsu Y-P, et al. Risk factors for liver abscess formation in patients with blunt hepatic injury after nonoperative management. // Eur J Trauma Emerg Surg. 2014;40(5):547-552.
18. Jung K, Kim Y, Neo Y, et al. Management of severe blunt liver injuries by applying the damage control strategies with packing-oriented surgery: experiences at a single institution in Korea. // Hepato gastro enterology. 2015;62(138):410-416.
19. Kaltenborn A, Reichert B, Bourg CM, et al. Long-term outcome analysis of liver transplantation for severe hepatic trauma. // J Trauma Acute Care Surg. 2013;75(5):864-869.
20. Kennedy R, Brevard SB, Bosarge P, et al. Mesh wrapping for severe hepatic injury: a beneficial option in the trauma surgeon's armamentarium. // Am J Surg. 2015;209(3):515-520.
21. Mehta N, Babu S, Venugopal K. An experience with blunt abdominal trauma: evaluation, management and outcome. // ClinPract. 2014;4(2):599.
22. Mustafakulov I.B. et al. Aetiology and outcome of combined closed trauma of the abdomen according to the date of Samar-kand hospital // Journal of Surgery, 2013; 1 (5): 73-76.

**ОЦЕНКА ЭФФЕКТИВНОСТИ МНОГОЭТАПНОЙ ХИРУРГИЧЕСКОЙ ТАКТИКИ ПРИ ТЯЖЕЛЫХ ПОВРЕЖДЕНИЯХ ПЕЧЕНИ**

Умедов Х.А., Мустафакулов И.Б., Карабаев Х.К., Мизамов Ф.О.

**Резюме.** Предложена активная хирургическая тактика, как «damage control» при тяжелых травматических повреждениях печени в СФРНЦЭМП и за 2009–2019 гг оперировано 130 пострадавших. Из них у 19 (14,61%) пострадавших с тяжелыми травмами печени IV и V степени повреждения по E.Moore. Средняя оценка степени тяжести ранений по шкале ISS была 34 балла (17-76), по E.Moore IV и V степени травмы. Средняя величина кровопотери составила 2850 мл (1750-3850 мл). Всем больным была проведена многоэтапная лапаротомия с марлевой (пленкой) тампонадой, среднее число операций на 1 человека 2,7 (2-5), ушивание раны печени с тампонадой (13), обширная гепатотомия и перевязка сосудов (3), атипичная резекция (2), прошивание крупных магистральных сосудов с тапонадой (1). Средний койка/день в отделении реанимации – 13 (3-16), а средний койка/дней в клинике 25 (3-28). Летальность составила 26,3% (5 из 19). Использование данной методики помогло уменьшить частоту смертности при тяжелой травме печени на 26,3%.

**Ключевые слова:** закрытая травма живота, травма печени, «damage control».

UDC: 616.36-004:616-089.168

## ANALYSIS OF UNSATISFACTORY RESULTS OF LAPAROSCOPIC CHOLECYSTECTOMY IN PATIENTS WITH CIRRHOSIS OF THE LIVER

Urakov Shuhrat Tukhtayevich<sup>1</sup>, Saidov Ikrom Kokilovich<sup>2</sup>

1 - Bukhara State Medical Institute, Republic of Uzbekistan, Bukhara;

2 - Bukhara branch of the Republican Scientific Center for emergency medical care. Republic of Uzbekistan, Bukhara

## ЖИГАР ЦИРРОЗИ БЎЛГАН БЕМОЛДАРДА ЛАПАРОСКОПИК ХОЛЕЦИСТЭКТОМИЯНИНГ ҚОНИҚАРСИЗ НАТИЖАЛАРИНИ ТАҲЛИЛ ҚИЛИШ

Ўроқов Шухрат Тўхтаевич<sup>1</sup>, Саидов Икром Кокилович<sup>2</sup>

1 - Бухоро Давлат тиббиёт институти, Ўзбекистон Республикаси, Бухоро ш.;

2 - Республика шошилинч тиббий ёрдам илмий маркази Бухоро филиали, Ўзбекистон Республикаси, Бухоро ш.

## АНАЛИЗ НЕУДОВЛЕТВОРИТЕЛЬНЫХ РЕЗУЛЬТАТОВ ЛАПАРОСКОПИЧЕСКОЙ ХОЛЕЦИСТЭКТОМИИ У ПАЦИЕНТОВ С ЦИРРОЗОМ ПЕЧЕНИ

Ураков Шухрат Тухтаевич<sup>1</sup>, Саидов Икром Кокилович<sup>2</sup>

1 - Бухарский Государственный медицинский институт, Республика Узбекистан, г. Бухара;

2 - Бухарский филиал Республиканского научного центра неотложной медицинской помощи, Республика Узбекистан, г. Бухара

e-mail: [urakov@mail.ru](mailto:urakov@mail.ru).

**Резюме.** Жигар сиррози билан оғ'риган беморларда лапароскопик холетсистектомиянинг қониқарсиз натижаларини таҳлил қилиш. Мақолада асоратланган ўт тош касаллиги билан оғ'риган 168 нафар беморнинг жигар сиррози мавжудлиги ёки йўқлигига қараб даволаш натижалари таҳлил қилинган. 76 (45,23%) беморларда ўт тош касаллиги ва бирга юрвучи жигар сиррози асоратланган, 92 (54,77%) беморда жигар сиррозисиз асоратланган ўт тош касаллиги. Жигар сиррозининг босқичи Чилд-Пуех тизими ёрдамида баҳоланди. А гуруҳда сиррози босқичида лапароскопик ёки ан'анавий очиқ холетсистектомия жуда хавфсиз эканлиги ва асоратлар хавфини жигар сиррози бўлмаган беморлардаги хавф билан солиштириш мумкинлиги аниқланди. Б ва С гуруҳларда жигар сиррози билан оғ'риган беморларда шошилинч жарроҳлик аралашувлар операциядан кейинги ва операциядан кейинги асоратлар ва о'лим хавфининг ошиши билан боғ'лиқ.

**Калит сўзлар.** Жигар циррози, лапароскопик холецистэктомия, қониқарсиз натижа.

**Abstract.** Analysis of unsatisfactory results of laparoscopic cholecystectomy in patients with cirrhosis of the liver. In the work the analysis of the results of the treatment of 168 patients with complicated cholelithiasis, depending on presence or absence of cirrhosis of the liver has been carried out. In 76 (45.23%) patients, cholelithiasis and concomitant cirrhosis of the liver were complicated, in 92 (54.77%) - complicated cholelithiasis without cirrhosis of the liver. The stage of liver cirrhosis was assessed by the Child-Pugh system. In Group A, it was found that laparoscopic or conventional open cholecystectomy at the stage of cirrhosis is very safe and the risk of complications can be compared with the risk in patients without cirrhosis of the liver. Emergency surgical interventions in patients with cirrhosis of the liver in Groups B and C are associated with an increased risk of complications and death after surgery.

**Key words.** Liver cirrhosis, laparoscopic cholecystectomy, unsatisfactory results.

Despite considerable experience in performing laparoscopic cholecystectomy (LCE) in patients with complicated cholelithiasis, liver cirrhosis remains one of the main factors that have a negative impact on the intra- and postoperative period [1,2,3,4]. The frequency of detection of cholelithiasis in patients with cirrhosis of the liver exceeds that in the general population by more than two times, and is 9.5-13.7% [5,6,7]. According to several studies, mortality during urgent operations on abdominal organs in patients with cirrhosis of the liver can reach 45% [8,9,10]. The lack of clear recommendations on the management of such patients and the few attempts to predict risks and analyze the causes of unsatisfactory results give a wide discussion to this problem and determine the relevance of the study.

**The purpose of this study** was a comparative evaluation of the results of laparoscopic cholecystectomy in patients with complicated gallstone disease in the presence and absence of cirrhotic liver transformation.

**Materials and methods of research.** The results of complex surgical treatment of 168 patients who were in the center of minimally invasive surgery were analyzed, comparable in gender, age, main and for the period from 2019 to 2021. The criteria for selecting patients were: complicated gallstone disease, the presence of cirrhosis of the liver (established both before admission to the hospital and during the therapeutic and diagnostic process), the absence of an oncological history and open surgical interventions on abdominal organs. All patients at the diagnostic stage underwent standard laboratory tests (with an emphasis on indicators of mesenchymal cell cytolysis), ultrasound, elastography, esophagogastroduodenoscopy. Cholangiography conducted according to indications. All patients were divided into two groups, comparable in gender, age, major and concomitant pathologies. The main comparison group (76 (45.23%) patients) included patients with complicated cholelithiasis and concomitant cirrhosis of the liver, the control group (92 (54.77%) patients) included patients with complicated cholelithiasis without cirrhosis of the liver. The stage of liver cirrhosis in all patients was assessed using the Child-Turcotte-Pugh system (Table 1).

**Table 1.** Stages of liver cirrhosis by Child-Turcotte-Pugh

Stages of cirrhosis	Number of patients, n (%)
Child A	39(51,32%)
Child B	35(46,05%)
Child C	2(2,63%)

**Table 2.** The main clinical manifestations in the observed patients

List of clinical manifestations	Main group (n=64)			Control group (n=88)
	Child A	Child B	Child C	
Pain Cider	39(100%)	33(94,3%)	2(100%)	85(92,3%)
Mesenchymal cell cytolysis syndrome	35(89,7%)	35(100%)	2(100%)	26(28,3%)
Catabolism	3(7,7%)	9(25,7%)	2(100%)	3(3,2%)
Hypoproteinemia	5(12,8%)	35(100%)	2(100%)	6(14,3%)
Coagulopathy	6(15,3%)	32(91,4%)	2(100%)	2(2,2%)
Portal hypertension	7(17,9%)	33(94,3%)	2(100%)	-

**Table 3.** Type of surgical intervention in patients of both groups

List of surgical interventions	Control group (n=88)	Main group (n=64)
Laparoscopic cholecystectomy (LCE)	88	64
Conversion cholecystectomy		2
LHE+choledocholithotomy	3	
Endoscopic papillotomy with lithoextraction + LHE		6
Conversion cholecystectomy with suturing of the cholecystocholedocheal fistula	1	

**Table 4.** List of complications during treatment (%)

Perioperative complications	Main group n	Control Group n
1. Intra-, postoperative bleeding (from LV, ports)	0(0)	6 (7,8)
2. Development CPON	0	
3. Purulent-septic complications:		1 (1,3)
- Subhepatic abscess	-	1(1,3)
- Liver abscess	-	1(1,3)
- Suppuration of the wound	-	10(11,3)
4. Refractory ascites	1 (1,08)	(11,8)
5. Postoperative cholera	2 (2,17)	6
6. Postoperative pneumonia		

The main clinical manifestations in the observed patients were pain syndrome (159 patients), ascites (29 patients), syndromes expressed mesenchymal cell cytolysis (increased bilirubin (98), Alt, AST (98) –in 98 patients) and catabolism (increased levels of creatinine and urea (18 patients) phenomena liver failure (toxic-cal encephalopathy (4 patients), hypoproteinemia (48), holeremic coagulopathy (42), the phenomenon of portal hypertension (42 patients) (table. 2).

Treatment was started with conservative symptomatic pathogenetically based therapy with mandatory antibacterial, anti-inflammatory, detoxification, substitution and hepatoprotective components. Abortive course and regression of the disease were achieved in 3 patients (Child B - 2, Child C-1). The rest of the patients underwent various surgical interventions due to the progression of the inflammatory process and the increase in endogenous intoxication, the spectrum of which is presented in Table 3.

As can be seen from Table 3, the results of treatment of patients in the main group were as follows: 88 patients underwent laparoscopic cholecystectomy (LCE), 3 patients underwent LCE with choledocholithotomy, 1 patient completed cholecystectomy after conversion with suturing of the cholecystocholedocheal fistula (Mirizzi syndrome type 2 according to Csendes). In the control group, 64 patients underwent LCE (Child A - 39, Child B - 25), and 2 patients underwent cholecystectomy after conversion due to severe varicose hepatoduodenal ligament and intraoperative bleeding (Child B). Another 6 patients with diagnosed choledocholithiasis underwent endoscopic papillotomy with lithoextraction and subsequent laparoscopic cholecystectomy (Child B - 6). Four patients of the same group, with the clinic of acute calculous cholecystitis, it was decided to apply a conservative type of treatment, against which 1 patient had a fatal outcome as a result of multiple organ failure (Child C), and 3 other patients regressed and the patients were discharged from the hospital (Child C- 1, Child B -2). During the treatment, some complications were observed, which are presented in Table 4.

Thus, having analyzed the causes of complications and adverse outcomes in patients with cirrhosis of the liver, we have formed the main prognostic predictors of complications: 1. Stage of cirrhosis of Child B and Child C; 2. Ascites; 3. Bleeding from varicose veins (esophagus); 4. Toxic encephalopathy; 5. Elevated creatinine levels.

**Conclusions.** 1. Urgent surgical intervention and determination of all risks of carrying out operations for complicated cholelithiasis. patients with cirrhosis of the liver are associated with an increased risk of intra and postoperative complications and mortality.

2. Cholecystectomy by laparoscopic or traditional open method at the stage of cirrhosis of Child A is quite safe, and the risk of complications is comparable to the risks in patients without cirrhosis of the liver.

3. Patients with cirrhosis of the liver in the stages of Child B and Child C should receive treatment in conditions of increased creatinine levels. specialized medical institutions.

**Literature:**

1. Bloch R.S. Cholecystectomy in patients with cirrhosis. A surgical challenge / R.S. Bloch, R.D. Allaben, A.J. Walt // Arch Surg. – 2012. – Vol. 120. – P. 669-672.
2. Genzini T. Cholelithiasis in cirrhotic patients. (Analysis of cholelithiasis among patients with liver cirrhosis in São Paulo, Brazil) / T. Genzini, M.P. de Mi-randa // Arq Gastroenter. – 2016. – Vol. 33. –P. 52-59.
3. Laparoscopic cholecystectomy and cirrhosis: pa-tient selection and technical concideration / Rafael S. Pin-heiro, Daniel R. Waisberg, Quirino Lai [et al.] // Ann. Laparosc. Endosc. Surgery. – 2017. – Vol. 2. – P. 35.
4. Laparoscopic cholecystectomy and liver cirrhosis J.B. Lledó, J.C. Ibañez, L.G. Mayor [et al.] // Surg. La-parosc. Endosc. Percutan Tech. – 2013. – Vol. 21. – P. 391-395.
5. Laparoscopic cholecystectomy in cirrhotic patients / L.A. D'Albuquerque, M.P. de Miranda, T. Genzini [et al.] // Surg. Laparosc Endosc. – 2015. – Vol. 5. –P. 272-276.
6. Laparoscopic or open cholecystectomy in cir-rhosis: a systematic review of outcomes and meta-ana-lysis of randomized trials / J.M. Laurence, P.D. Tran, A.J. Richardson [et al.] // HPB (Oxford). – 2012. – Vol. 14. – P. 153-161.
7. Laparoscopic versus open cholecystectomy in cirrhotic patients: a prospective randomized study / S. El-Awadi, A. El-Nakeeb, T. Youssef [et al.] / Int J. Surg. – 2014. – Vol. 7. – P. 66-69.
8. Laparoscopic versus open cholecystectomy in patients with liver cirrhosis: a prospective, randomized study / M.A.,Hamad M. Thabet, A. Badawy [et al.] // J. Laparoendosc Adv. Surg. Tech. A. – 2012. – Vol. 20. –405-409.
10. Liver cirrhosis in patients undergoing laparotomy for trauma: effect on outcomes / D. Demetriades, C. Constantinou, A. Salim [et al.] // J. Am. Coll. Surg. – 2014. – Vol. 199. – P. 538-542.
11. Machado N.O. Laparoscopic Cholecystectomy in Cirrhotics / N.O. Machado // JSLS. – 2012. – Vol. 16. – P. 392-400.

**АНАЛИЗ НЕУДОВЛЕТВОРИТЕЛЬНЫХ РЕЗУЛЬТАТОВ ЛАПАРОСКОПИЧЕСКОЙ ХОЛЕЦИСТЭКТОМИИ У ПАЦИЕНТОВ С ЦИРРОЗОМ ПЕЧЕНИ**

Ураков Ш.Т., Саидов И.К.

**Резюме.** Анализ неудовлетворительных результатов лапароскопической холецистэктомии у пациентов с циррозом печени. В работе проведен анализ результатов лечения 168 больных осложненным желчекаменным заболеванием в зависимости от наличия или отсутствия цирроза печени. У 76 (45,23%) больных желчекаменная болезнь и сопутствующий цирроз печени были осложненными, у 92 (54,77%) - осложненным желчнокаменным заболеванием без цирроза печени. Стадия цирроза печени оценивалась по системе Чайлд-Пью. В группе А было установлено, что лапароскопическая или обычная открытая холецистэктомия на стадии цирроза печени очень безопасна, и риск осложнений можно сравнить с риском у пациентов без цирроза печени. Экстренные хирургические вмешательства у пациентов с циррозом печени в группах В и С связаны с повышенным риском осложнений и смерти после операции.

**Ключевые слова.** Цирроз печени, лапароскопическая холецистэктомия, неудовлетворительные результаты.

УДК: 616-001.21(07)

## НЕКОТОРЫЕ MORFOLOGICHESKIE OSNOVY STRESSA OJOGOVOY TRAVMY

Фаязов Абдулазиз Джалилович<sup>1</sup>, Дехканов Тошпулат Дехканович<sup>2</sup>, Ахмедов Адхам Ибодуллаевич<sup>2</sup>

1 - Республиканский научный центр экстренной медицинской помощи, Республика Узбекистан, г. Ташкент;

2 - Самаркандский Государственный медицинский институт, Республика Узбекистан, г. Самарканд

## KUYYISH JAROXATI STRESSINING AYRIM MORFOLOGIK ASOSLARI

Фаязов Абдулазиз Джалилович<sup>1</sup>, Дехканов Тошпулат Дехканович<sup>2</sup>, Ахмедов Адхам Ибодуллаевич<sup>2</sup>

1 - Республика шошилич тиббий ёрдам илмий маркази, Ўзбекистон республикаси, Тошкент ш.;

2 – Самарқанд Давлат тиббиёт институти, Ўзбекистон республикаси, Самарқанд ш.

## SOME MORPHOLOGICAL BASES OF BURN STRESS

Fayazov Abdulaziz Jalilovich<sup>1</sup>, Dehkanov Toshpulat Dehkanovich<sup>2</sup>, Akhmedov Adham Ibodullaevich<sup>2</sup>

1 - Republican Scientific Center for Emergency Medical Aid, Republic of Uzbekistan, Tashkent;

2 - Samarkand State Medical Institute, Republic of Uzbekistan, Samarkand

e-mail: [Aiaxmedov@mail.ru](mailto:Aiaxmedov@mail.ru)

**Резюме.** Гистохимик, люминесцент-гистохимик ва махсус услубларда ўн икки бармоқ ичакнинг стресс моноаминлар (катехоламинлар ва серотонин) тугувчи тузилмалари ва регионал орқа мия нерв тугунларининг морфологияси экспериментал термик жароҳат шароитида ўрганилган. Бунда адренергик нерв толаларининг варикоз ўзгаришлари ва ўн икки бармоқ ичак диффуз эндокрин аппаратининг очиқ типдаги эндокриноцитлари цитоплазмасида катехоламинлар ва серотониннинг миқдорий тинкториал ўзгариши ва орқа мия нерв тугунлари нейронларида ретроград ўзгаришлар пайдо бўлиши аниқланган.

**Калит сўзлар:** ўн икки бармоқ ичак, катехоламинлар, серотонин, орқа мия нерв тугунлари.

**Abstract.** Histochemical, luminescent-histochemical and special methods were used to study duodenal structures containing stress monoamines (catecholamines and serotonin) and the morphology of regional spinal nodes under conditions of experimental thermal injury. Varicose changes in adrenergic nerve fibers and quantitative tinctorial changes in catecholamines and serotonin in the cytoplasm of endocrinocytes of the open type of the diffuse endocrine apparatus of the duodenum and retrograde changes in the neurons of the spinal nerve nodes were revealed.

**Key words:** duodenum, catecholamines, serotonin, spinal ganglia.

Одним из методов идентификации эндокринных клеток открытого типа и адренергических нервных структур является изучение флюоресценции содержащихся в них моноаминов. В составе биологических структур содержатся моноамины, которые при воздействии на них некоторыми веществами дают цветную флюоресценцию и, изучая конфигурации и локализации этих свечений под люминесцентным микроскопом, можно судить о морфологии этих моноаминсодержащих структур. Интенсивность этих свечений зависит от количественного содержания люминесцирующего моноамина в составе тех или иных морфологических структур, а цвет свечения от вида моноамина. При содержании комплексомоноаминов, оттенок свечения зависит от их количественного соотношения. Следовательно изучая степень свечения этих моноаминов можно судить о функциональных и патологических изменениях этих структур. Имеются исследования последних лет посвященные морфологии диффузной эндокринной системы [5] и нейрогуморальной регуляции функций ворсинок двенадцатиперстной кишки. Однако комплексное изучение этих двух регуляторных пептидов значительно отстаёт от требований сегодняшнего дня. Исходя из этого, нами изучена морфология адренергических (симпатических) нервных структур и флюоресцирующие клетки диффузной эндокринной системы (эндокриноциты открытого типа) двенадцатиперстной кишки. Любой адаптационно-трофический процесс в норме и в патологии происходит с участием кровеносных сосудов, функциональная деятельность которых зависит от их нервного аппарата. Следовательно, биогенные амины клеток открытого типа APUD-системы и медиаторы симпатической нервной системы (катехоламины) как структуры, содержащие стрессовые моноамины, также являются полноправными участниками регуляции реакции организма на экстремальные факторы в общем при ожоговой травме в частности. Изучение морфологии [5,6,7] и клинических аспектов [2,3] адренергических (симпатических, моноаминергических) нервных структур внутренних органов и сосудов продолжается в 21 веке. Также существуют исследования участия симпатической нервной системы в патологии ангиогенеза [8].

Выявление морфологических изменений внутренних органов при сильных ожогах – одна из актуальных проблем. Изучение их, особенно в органах пищеварительного тракта, расширяют патогенетические представления о происхождении и профилактики патологических изменений вследствие острых стрессов. Процесс стресса сопровождается увеличением в организме катехоламинов (адреналина, норадреналина) и серотонина, что влияет на деятельность органов и их сосудов. С этой точки зрения изучение люминесцентно-гистохимических и тинкториальных свойств этих моноаминов в структурах стенки двенадцатиперстной кишки актуально. Также изучение морфологии моноаминергических (адренергических и серотонинергических) нервных структур и эндокринных клеток открытого типа, расположенных в эпителии слизистой оболочки и содержащих эти моноамины, которые регулируют их функциональную активность, и реактивных изме-

нений их в ответ на экстремальные воздействия является актуальным вопросом, решение которого в определенной степени поможет выяснению патогенеза ожогового стресса. Учитывая, что адреналин и норадреналин являются медиаторами симпатической нервной системы, а серотонин регулирует активность гладкой мышечной ткани внутренних органов, очевидно, что оценка их люминесцентно-гистохимических изменений является одной из актуальных проблем современной морфологии. Есть исследования, посвященные морфологии внутренних органов в ответ на термическую травму. Однако морфология этих регуляторных структур при экспериментальной термической травме почти не изучена. Морфология эндокриноцитов открытого типа, содержащих этих же моноаминов также изучена недостаточно. Было обнаружено, что клетки открытого типа диффузной эндокринной системы составляют «систему первичного реагирования, оповещения и защиты» организма [4]. Было отмечено, что достигая поверхности (эндокриноциты открытого типа) слизистой оболочки и полости пищеварительного тракта, эти структуры, которые изначально испытывают изменения хеморецепции и хеморецептивные эффекты на внутренней поверхности и участвуют во всех функциональных и патологических процессах этих органов. Это лишним раз подчеркивает патогенетическую актуальность изучения их морфологии в свете выяснения роли значения термического стресса при ожоговой болезни.

**Цель исследования.** Изучить морфологию структур гастродуоденальной зоны, содержащих стрессовые моноамины, при экспериментальной ожоговой травме.

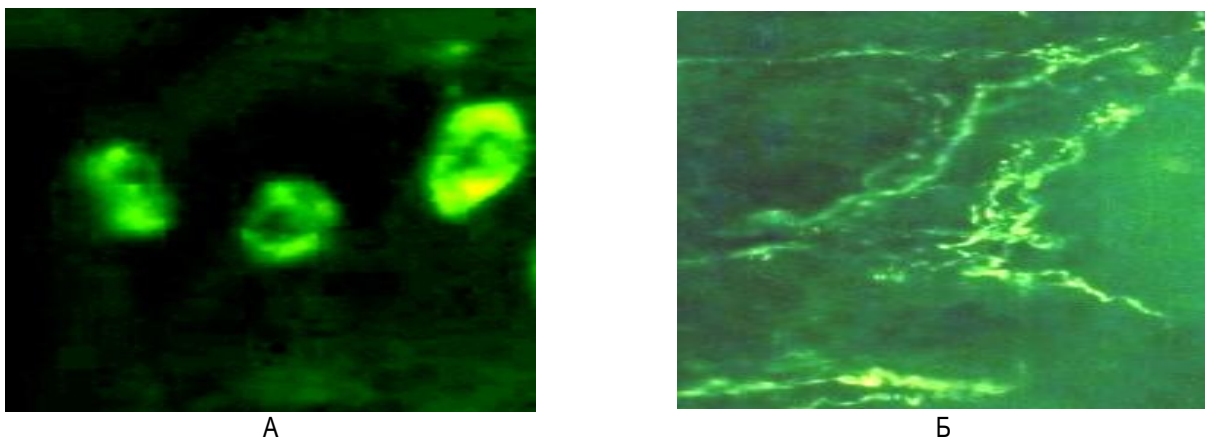
**Материалы и методы исследования.** Исследования проведены на 15 кроликах, 3 из них составили контрольную группу. Ожоговые травмы моделировали у 12 кроликов [1]. Эксперименты проводились под анестезией нембуталом при строгим соблюдением правил биоэтики. 6 кроликов были умерщвлены через 5 дней после эксперимента, а 6 кроликов были умерщвлены через 10 дней. Эвтаназию также проводили под анестезией нембуталом в соответствии с правилами биоэтики. Первые фрагменты полученного материала замораживали в криостате (без фиксации), из них делали гистотопографические срезы, которых обрабатывали раствором глиоксильной кислоты по методу В.Н.Швалева и Н.И.Жучковой. Препараты, обработанные глиоксильной кислотой, изучали под люминесцентным микроскопом ЛЮМАМ-И2с использованием фильтров ФС-1-4 и ФС-1-6 и фотографировали в темном фоне на пленку РФ-3 (рентгенофлуоресцентная). Электронную версию черно-белых изображений обрабатывали по компьютерной программе Microsoft Office Manager для тинкториальной реконструкции цвета свечения структур под люминесцентным микроскопом.

**Результаты исследования.** В составе эпителия слизистой оболочки двенадцатиперстной кишки были выявлены эндокриноциты, относящиеся к ее диффузной (дисперсной) эндокринной системе, расположенные одиночно между эпителиальными клетками. Широкая базальная часть этих клеток расположена на одноименной мембране. Ядро округлой формы расположено в центре клетки. Наши люминесцентно-гистохимические исследования также показали, что секреты этих клеток содержат катехоламины (адреналин и норадреналин) и серотонин, которые относятся к стрессовым моноаминам. Чем выше количество катехоламинов в секрете клеток, тем интенсивнее изумрудно-зеленое свечение, и чем выше количество серотонина, тем ярче желтый оттенок свечения. Наши исследования показали, что соотношение эндокриноцитов открытого типа в эпителии двенадцатиперстной кишки в некоторой степени варьирует в зависимости от активности клеток. При просмотре под люминесцентным микроскопом цитоплазма этих клеток демонстрирует неоднородную флуоресценцию. Участки, содержащие адреналин, зеленые, а участки, содержащие серотонин, желтоватые (рис. 1А). Второй структурой, содержащей выше упомянутые моноамины в стенке кишечника, оказались адренергические нервные структуры в сосудистой стенке (рис. 1Б).

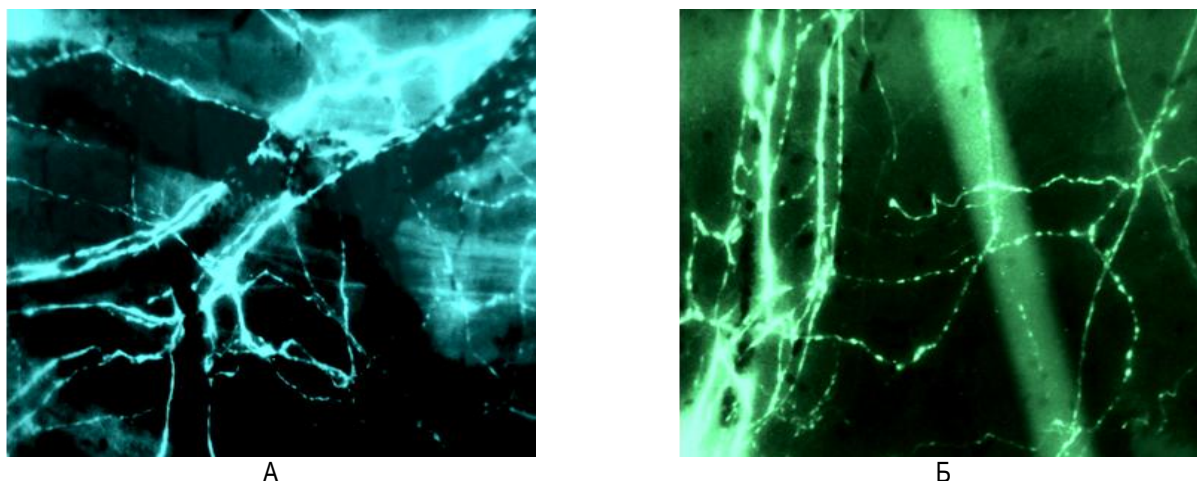
Эти нервные волокна также светятся изумрудно-зеленым цветом из-за содержания в них катехоламинов. Они расположены, в основном вдоль стенки артерий кишечника и имеют вид светящегося зеленого футляра в периваскулярной оболочке, которая окружает их снаружи (рис.2).

На поперечных срезах артерий было замечено, что эти адренергические волокна образуют внутривенное сплетение, расположенное в их мышечной оболочке.

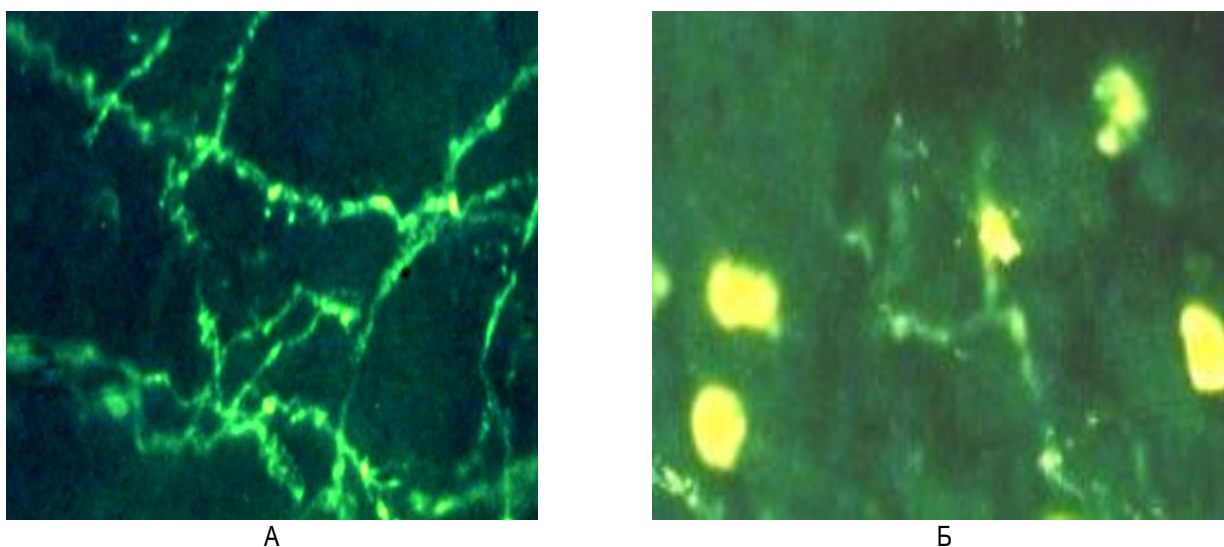
На 5-е сутки после экспериментальной термической травмы в основном происходят реактивные изменения в стрессовых моноаминсодержащих структурах двенадцатиперстной кишки.



**Рис. 1.** Эндокринные клетки открытого типа (А) и периваскулярные адренергические нервные волокна (Б) двенадцатиперстной кишки. Способ обработки раствором глиоксильной кислоты. Об.20, голал 5.



**Рис. 2.** Периваскулярное сплетение и отдельные адренергические нервные волокна в стенке двенадцатиперстной кишки. Метод обработки раствором глиоксиловой кислоты. Об.20, гомаль 5.



**Рис. 3.** 10-й день после экспериментального термического ожога. Адренергические нервные волокна с варикозными вздутиями (А) и эндокринные клетки открытого типа, содержащие больше серотонина (Б) в стенке двенадцатиперстной кишки кролика. Метод обработки раствором глиоксиловой кислоты. Об.20. гомал 5

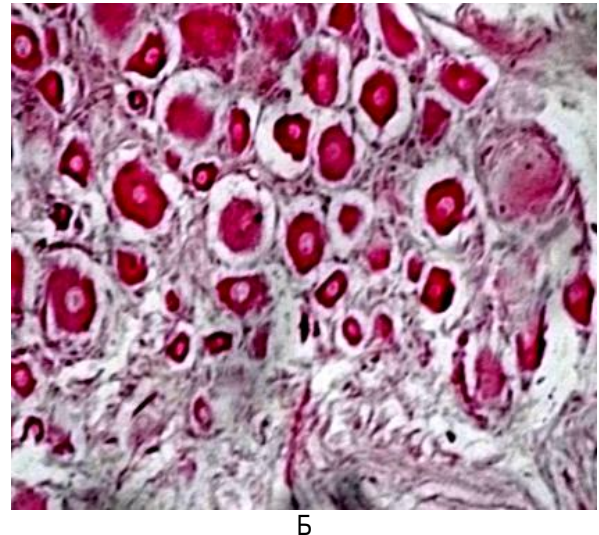
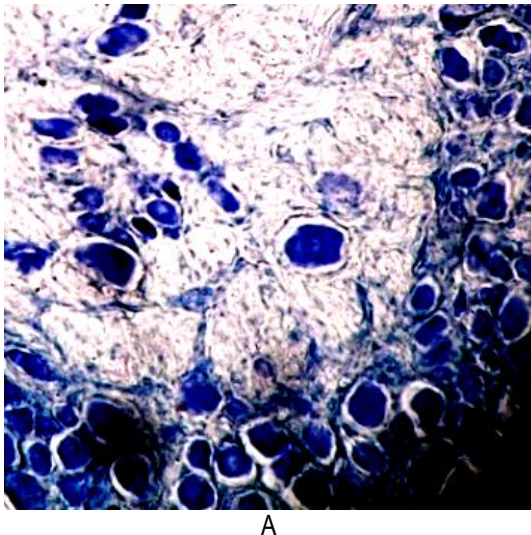
В частности, в результате блока экструзии в открытых эндокринных клетках секрет накапливается в цитоплазме всех клеток, расположенных в эпителии, что увеличивает степень люминесценции и импрегнации. В адренергических нервных волокнах вокруг артерий сияние медиаторов увеличивается, и в результате нарушения распределения медиаторов увеличивается количество и размер интенсивно светящихся варикозных вздутий.

К 10 дню после термической травмы наблюдается общая дегрануляция эндокринных клеток, вокруг которых появляется множество гранул, тинкториальные свойства которых соответствуют секреторным гранулам в цитоплазме и практически неотличимы от них по свечению. Некоторые гранулы связаны с цитоплазмой клетки тонкой ножкой. Можно предположить, что это отделяющиеся секреторные гранулы из клетки. Мы наблюдали, что секреция эндокриноцитов открытого типа в основном происходит из их базальной части.

Феномен базальной дегрануляции приводит к гипотезе о том, что информация о хеморецепции полученная эндокринными клетками открытого типа, может передаваться на нервные структуры с помощью биогенных аминов, потому что там, где в эпителии много клеток открытого типа, под базальной мембраной находится много адренергических нервных волокон и наоборот. Через 10 дней после экспериментального термического воздействия степень сияния адренергического периваскулярного сплетения немного уменьшается, а размер и количество варикозных расширений нервных волокон увеличиваются в размере (рис. 3А). В цитоплазме эндокринных клеток серотонин увеличивается, и их цитоплазме усиливается желтый оттенок свечения (рис. 3 Б).

Для изучения морфологических основ болевого стресса нами изучена морфология 9-10 грудных спинномозговых узлов, участвующих в рецепторной иннервации двенадцатиперстной кишки. При ожоговой травме происходят ретроградные изменения тел чувствительных нейронов этих узлов, которое выражается в виде пикнотических изменений и тинкториальных изменений тигроидного вещества (рис.4).





**Рис. 4.** Морфологические изменения тел нейронов региональных спинномозговых узлов на 10 сутки после экспериментальной ожоговой травмы. Пикноз и хроматофилия (А), пиронинофилия и пикнотические изменения (Б). А- окраска по Ниссля; Б- окраска по Браше. Об.20, ок.12К.

Вокруг тел этих нейронов появляются светлое кольцо вследствие пикнотического изменения. Определенное количество нейронов подвергается пиронинофилии.

**Заключение.** Таким образом, болевой стресс при экспериментальной термической травме вызывает морфологические и люминесцентно-гистохимические изменения в регуляторных структурах стенки двенадцатиперстной кишки, содержащие стрессовые моноамины (адренергические нервные структуры кровеносных сосудов и эндокринные клетки открытого типа), а также ретроградное изменение тел рецепторных нейронов спинномозговых узлов, участвующих в чувствительной иннервации кишки. Эти морфологические изменения в комплексе могут привести к нарушению функциональной деятельности кишечника и появлению в нем патологических изменений.

#### Литература:

1. Глуткин А.В., Чилимцев А.М., Способ моделирования глубокого термического ожога у крысят. Материалы научно-практ. интернет-конф.-Минск: БГМУ.2012.-С.136-140.
2. Рыбаков А.Г, Иванов Н.М. Состояние адренергической и холинергической иннервации желудка при язвенной болезни//Морфология - 2006. №2. - С. 129.
3. Шустова Т.И., Юрков А.Ю., Самотокин М.Б. Адренергическая и холинергическая иннервация глоточной миндалины у детей с хроническим аденоидитом// Морфология.-2016.- № 2.-С.16-20.
4. Яглов В.В.Актуальные проблемы биологии диффузной эндокринной системы // Архив .анатом. гист. и эмбриол.-1989.- № 1.- С.14-29
5. Damon D.H., Teriele J.A., Marko S.B. Vascular-derived artemin: a determinant of vascular sympathetic innervation? Am JPhysiol Heart Circ Physiol., 2007. Jul; 293(1):H266-73
6. Fujii H., Takatori S., Zamami Y., Hashikawa-Hobara N., Miyake N., Tangsucharit P., Mio M., Kawasaki H. Adrenergic stimulation-released 5-HT stored in adrenergic nerves inhibits CGRPergic nerve-mediated vasodilatation in rat mesenteric resistance arteries. Br J Pharmacol., 2012. Aug; 166(7):2084-94.
7. Pan L., Tang J., Liu H., Cheng B. Sympathetic nerves: How do they affect angiogenesis, particularly during wound healin of soft tissues? ClinHemorheolMicrocirc., 2016; 62(2):181-91.
8. Hondermarck H., Jobling P. The Sympathetic Nervous System Drives Tumor Angiogenesis. TrendsCancer.2018. Feb; 4(2):93-94.

#### **НЕКОТОРЫЕ МОРФОЛОГИЧЕСКИЕ ОСНОВЫ СТРЕССА ОЖГОВОЙ ТРАВМЫ**

Фаязов А.Дж., Дехканов Т.Д., Ахмедов А.И.

**Резюме.** Гистохимическими, люминесцентно-гистохимическими и специальными методами изучали структуры двенадцатиперстной кишки, содержащие стрессовые моноамины (катехоламины и серотонин), и морфологию региональных спинномозговых узлов в условиях экспериментальной термической травмы. Выявлены варикозные изменения адренергических нервных волокон и количественные тинкториальные изменения катехоламинов и серотонина в цитоплазме эндокриноцитов открытого типа диффузного эндокринного аппарата двенадцатиперстной кишки и ретроградные изменения нейронов спинномозговых нервных узлов.

**Ключевые слова:** двенадцатиперстная кишка, катехоламины, серотонин, спинномозговые нервные узлы.

УДК: 616-001-617.55-07-089

**ЗНАЧЕНИЯ ВНУТРИБРЮШНОГО ДАВЛЕНИЯ ПРИ СОЧЕТАННЫХ ПОВРЕЖДЕНИЯХ АБДОМИНАЛЬНЫХ ОРГАНОВ**Хаджибаев Абдухаким Муминович<sup>1</sup>, Мустафакулов Ишназар Бойназарович<sup>2</sup>, Карабаев Худойберди Карабаевич<sup>2</sup>, Мизамов Фуркат Очилович<sup>2</sup>

1 - Центра повышения квалификации медицинских работников, Республика Узбекистан, г. Ташкент;

2 - Самаркандский Государственный медицинский институт, Республика Узбекистан, г. Самарканд

**ҚОРИН БЎШЛИҒИ АЪЗОЛАРИНИНГ ҚЎШМА ШИКАСТЛАНИШЛАРИДА ҚОРИНИЧИ БОСИМИНИНГ АҲАМИЯТИ**Хаджибаев Абдухаким Муминович<sup>1</sup>, Мустафакулов Ишназар Бойназарович<sup>2</sup>, Карабаев Худойберди Карабаевич<sup>2</sup>, Мизамов Фуркат Очилович<sup>2</sup>

1 - Тиббиёт ходимларининг касбий малакасини ривожлантириш маркази, Ўзбекистон Республикаси, Тошкент ш.

2 - Самарқанд Давлат тиббиёт институти, Ўзбекистон Республикаси, Самарқанд ш.

**INTRA-ABDOMINAL PRESSURE VALUES FOR COMBINED INJURIES OF THE ABDOMINAL ORGANS**Khadjibaev Abdukhakim Muminovich<sup>1</sup>, Mustafakulov Ishnazar Boynazarovich<sup>2</sup>, Karabaev Khudoiberdi Karabaevich<sup>2</sup>, Mizamov Furkat Ochilovich<sup>2</sup>

1 - Center for advanced training of medical workers, Republic of Uzbekistan, Tashkent;

2 - Samarkand State Medical Institute, Republic of Uzbekistan, Samarkand

e-mail: [info@sammi.uz](mailto:info@sammi.uz)

**Резюме.** Қорин бўшлиғи аъзолари ёпиқ травмаси билан беморларда ИАГ синдроми ривожланишини ўз вақтида башоратлаш учун ҚИБ миқдорини мониторинг қилиш зарур. ҚИБ синдроми қўшма абдоминал травма билан шикастланганларда ривожланади ва нисбатан юқори ўлим суръати билан характерланади. SOFA у APACHE II ( $p < 0,05$ ) шкаласи бўйича беморлар аҳолининг оғирлиги ва полиорган етишмовчилиги ривожланиш картинасини суръати билан ҚИГ, АПД ўртасида статистик аҳамиятга эга ўзаро боғлиқлик мавжудлиги аниқланган. Қорин бўшлиғи ёпиқ травмаси билан шикастланганда ҚИБ кескин ошиши ва узоқ вақт давомида сақланиб туриши декомпрессияни амалга ошириш учун фаол хирургик тактикани қўллашга кўрсатма бўлиб ҳисобланади. Қорин бўшлиғини декомпрессия қилиш тўғрисидаги қарор ҚИБ мониторинги асосида ривожланган полиорган етишмовчилигининг клиник картинаси ҳисобга олган ҳолда қабул қилинади.

**Калит сўзлар:** синдром интраоперацион гипертензия синдроми (ИОГС), қориничи гипертензияси, қорин бўшлиғи аъзолари ёпиқ травмаси, полиорган етишмовчилиги (ПОЕ).

**Abstract.** For timely prediction of the development of AHI syndrome in patients with closed abdominal trauma, it is necessary to monitor the IAP level. IAH syndrome develops in patients with concomitant abdominal trauma and is characterized by relatively high mortality rates. A statistically significant correlation was established between the level of AHI, APD, the frequency of development of a picture of multiple organ failure and the severity of the patient's condition according to the SOFA and APACHE II scales ( $p < 0.05$ ). A sudden increase and persistence of a high IAP level for a long time in patients with a closed abdominal trauma is an indication for the use of active surgical tactics to perform decompression. The decision to decompress the abdominal cavity is made on the basis of IAP monitoring, taking into account the clinical picture of developing multiple organ failure.

**Key words:** intraoperative hypertension syndrome (SIAG), intraperitoneal hypertension, closed abdominal trauma, multiple organ failure (MOF).

**Актуальность.** Основной причиной летальных исходов при закрытой травме живота является развитие полиорганной недостаточности [1]. В патогенезе полиорганной недостаточности важное место занимает синдром интраабдоминальной гипертензии (ИАГ) [10,11,12]. Известно, что нарастание ИАГ способствует повышению показателя летальности, в первую очередь у крайне тяжёлых больных [5,6]. Центральным звеном в патогенетическом лечении синдрома ИАГ выступает хирургическое пособие. В связи с вышесказанным в данном исследовании выполнен анализ влияния различных способов хирургического лечения на изменение показателя внутрибрюшного давления (ВБД) в послеоперационном периоде [2,3,4].

«Золотым стандартом» опосредованного измерения интраабдоминальной гипертензии является применение мочевого пузыря. Так как стенка мочевого пузыря является хорошо растяжимой и эластичной при объеме, не более чем 25 мл, он выступает в качестве пассивной мембраны и до подлинного показывает интраабдоминальное давление [6,7,8,9].

**Целью исследования** являлось своевременное прогнозирование развития синдрома ИАГ у пострадавших с закрытой травмой живота.

**Материал и методы исследования:** Всем больным с закрытой травмой живота выполняли измерение внутрибрюшного давления и абдоминального перфузионного давления (АПД), для чего использовали уретральный катетер, подключенный к водному манометру аппарата Вальдмана. При этом ВБД исследовали каждые 6 часов. Расчёт АПД производился путём вычитания от показателя среднего артериального давления (САД) показателя ВБД. САД определяли по следующей формуле:  $САД = (2 * \text{диастолическое АД} + \text{систолическое АД}) / 3$ .

Система классификации была разработана Всемирным обществом по изучению абдоминального компартмент-синдрома для ИАГ. Классификация ИАГ по степеням выглядит следующим образом:

- I степень: ИАД 12–15 мм рт. ст.;
- II степень: ИАД 16–20 мм рт. ст.;
- III степень: ИАД 21–25 мм рт. ст.;
- IV степень: ИАД > 25 мм рт. ст.

Нормальным АПД является уровень 60 мм рт.ст. или выше.

В зависимости от методики завершения оперативного вмешательства все больные были разделены на следующие группы. I группа соответствовала большим контрольной группы, включавшей 208 пациентов, у которых лапаротомия завершена традиционным ушиванием раны наглухо с дренированием брюшной полости. II группа (основная) была разделена на 2 подгруппы: первая подгруппа (IIa) включила 152 пациента, у которых лапаротомия завершалась временным закрытием операционной раны; вторая подгруппа (IIб) включала 87 пациентов, операционную рану которых по завершении операции не ушивали и накладывали лапаростому. Все рассматриваемые группы больных были сопоставимы по полу, возрасту и по тяжести состояния согласно шкалы APACHE II и шкалы по определению тяжести повреждения (ISS).

**Результаты исследования и обсуждение.** ИАГ I степени отмечена у 271 (56,7%) пациентов, II степени – у 167 (35,0%), III степени – у 28 (5,8%) и IV степень – у 12 (2,5%) больных. У пострадавших с сочетанной абдоминальной травмой отмечено понижение показателя АПД ниже 80 мм рт. ст. в 70,3% случаях, при этом уровень АПД менее 65 мм рт. ст. был отмечен в 28,9% случаев.

Во всех группах пострадавших с сочетанной абдоминальной травмой в послеоперационном периоде нами был проведен анализ результатов исследования динамики АПД и ВБД.

В первые сутки послеоперационного периода у пострадавших I группы (традиционная тактика, рис.1) отмечалась ИАГ второй степени с критическим нарастанием уровня внутрибрюшного давления к 4 суткам (20,9±3,8 мм рт. ст.). При этом значения АПД оставались низкими, достигая минимальных значений (62,8±8,7 мм рт. ст.) также к 3 суткам послеоперационного периода. В динамике на фоне лечения на первой неделе в 58,7% случаях отмечалось постепенное снижение ВБГ и нормализация показателей АПД, а у 94 (45,2%) пострадавших развились различные осложнения (несостоятельность межкишечного анастомоза, эквентрация органов брюшной полости, осумкованные гнойники брюшной полости, гастродуоденальные кровотечения, ранняя спаечная непроходимость), которые явились причиной выполнения повторной операции.

В подгруппах IIa и IIб группы (damage control surgery, рис. 2 и 3) в начальные сутки послеоперационного периода наблюдалось статистически достоверное снижение ВБД: до 10,9±7,8 мм рт. ст. в подгруппе IIa и до 7,8± 3,5 мм рт. ст. в подгруппе IIб (p>0,05). Отмечается улучшение показателей АПД – до 77,5±5,8 мм рт. ст. и 84,5±4,2 мм рт. ст. соответственно (p>0,05), что показывает улучшение процессов микроциркуляции у пострадавших основной группы.

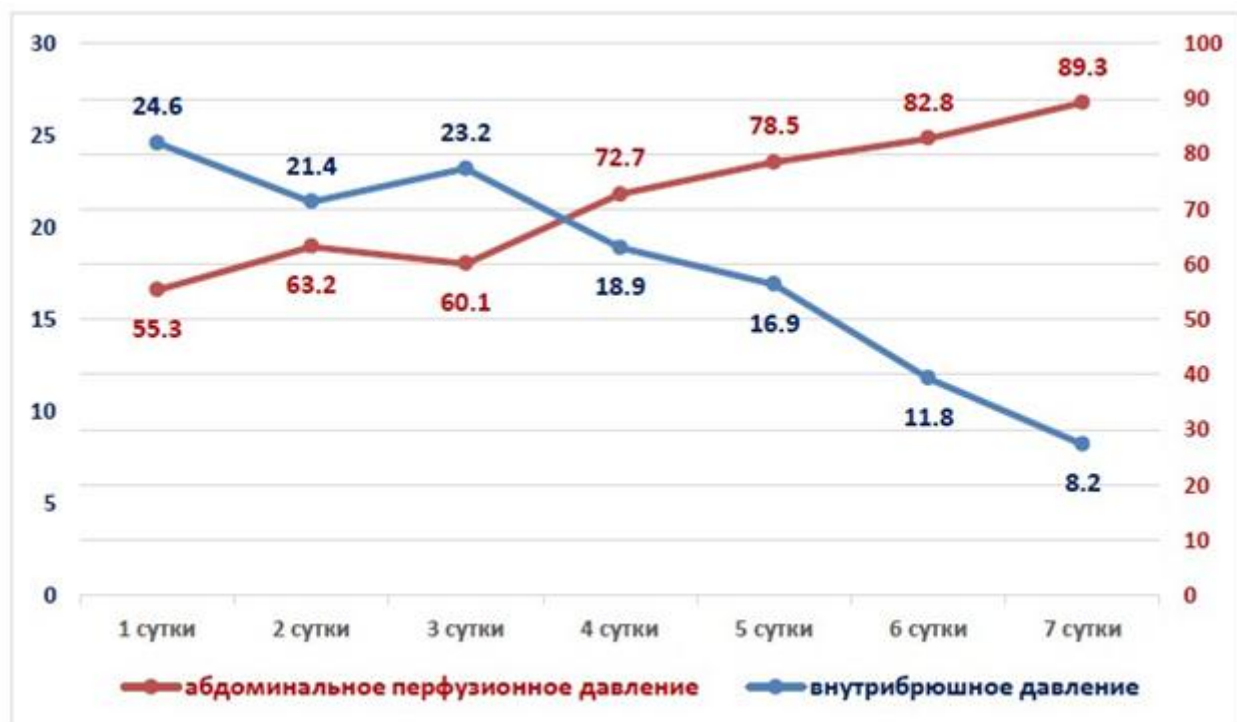


Рис. 1. Изменение показателей абдоминального перфузионного давления и внутрибрюшного давления у больных контрольной группы

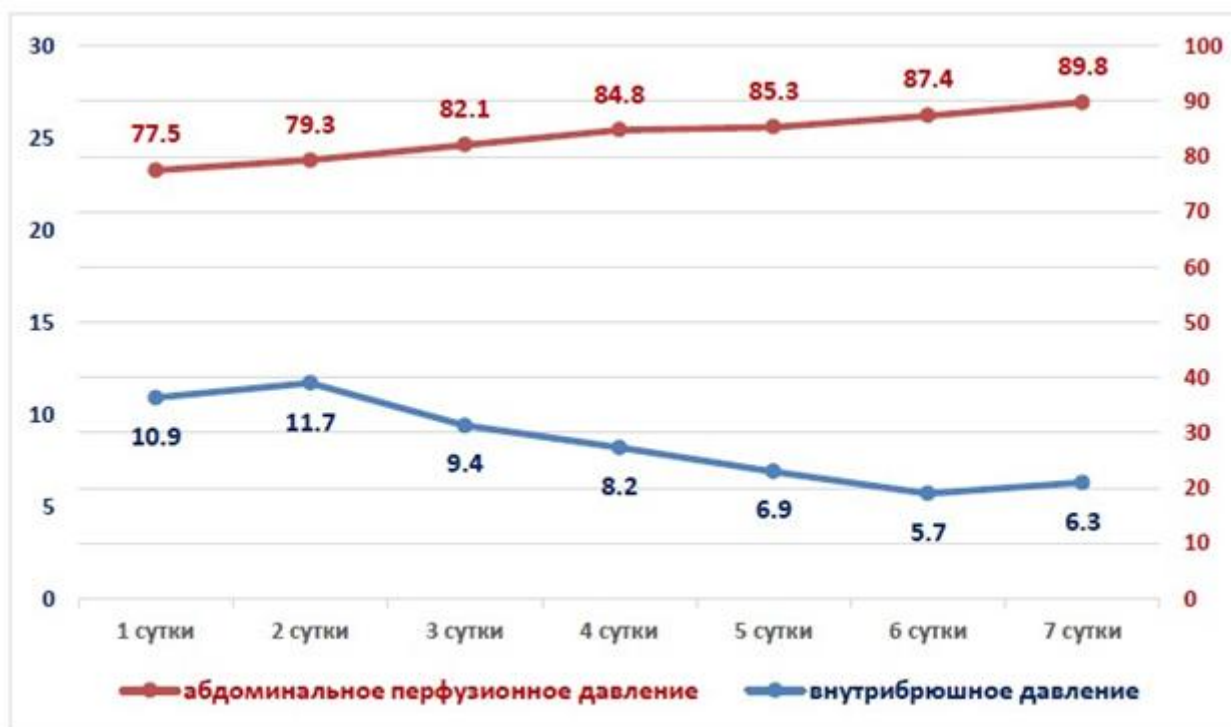

Рис. 2. Изменение показателей абдоминального перфузионного давления и внутрибрюшного давления у больных основной группы (damage control surgery) с временным закрытием передней брюшной стенки

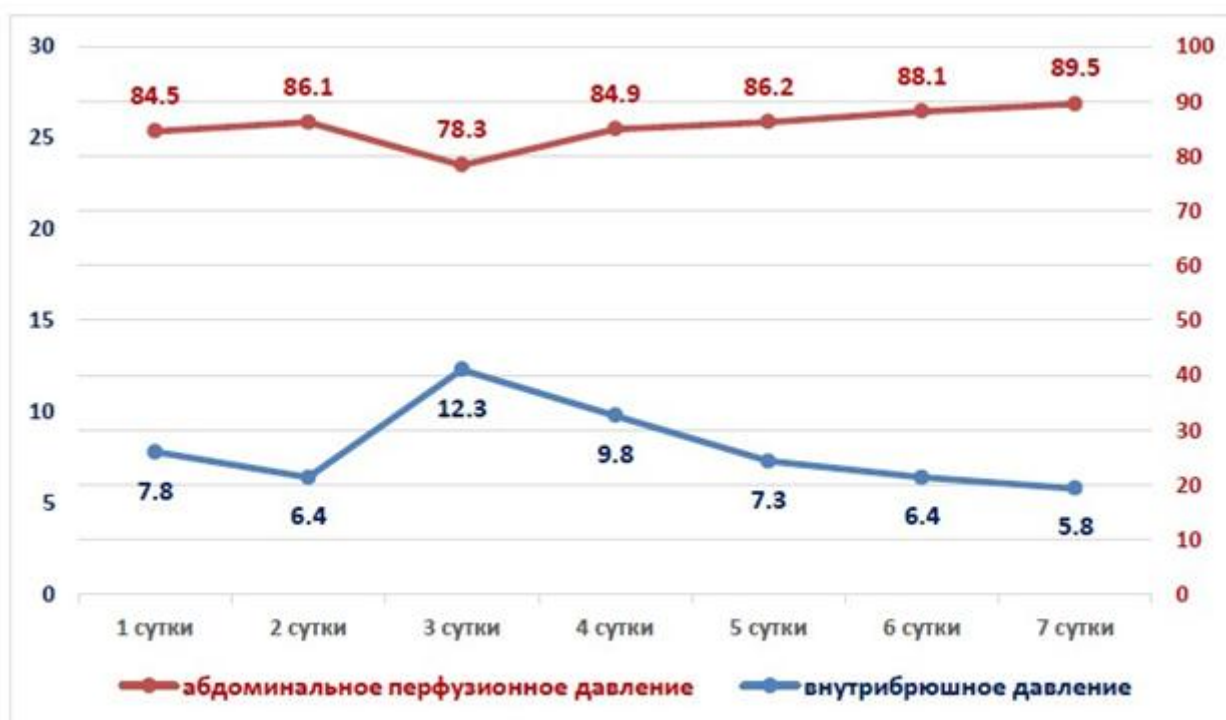

Рис. 3. Изменение показателей абдоминального перфузионного давления и внутрибрюшного давления у больных основной группы (damage control surgery) с наложением лапаростомы

Причем повышение показателя ВБД в IIa подгруппе больных на 3-и сутки послеоперационного периода до  $12,3 \pm 3,7$  мм рт. ст. не должно вводит в заблуждение, так как это зависело от второго этапа хирургической тактики и окончательным закрытием операционной раны.

Частоту развития полиорганной недостаточности по критериям и оценку по шкале SOFA сравнили на вторые сутки послеоперационного периода, так как именно в этот период времени выявлено наиболее значимое различие в показателях ВБД между I и IIa, и I с IIб группами (табл.1).

**Таблица 1.** Полиорганная недостаточность и оценка по шкале SOFA у пострадавших на 2-е сутки послеоперационного периода

Группы Системы	Группа I, n=208	Подгруппа IIa, n=152	Подгруппа IIб, n=87
Сердечно-сосудистая система	22,5%*	55,6%	33,3%
Мочевыделительная система	45%*	22,2%	22,2%
Дыхательная система	85%	100%	63,0%
Печень	-	-	
Свертывающая система	10%	22,2%	3,7%
Метаболическая дисфункция	32,5%*	11,1%	7,40%
ЦНС	87,5%	77,8%	17,4%
SOFA, балл	7,3±1,8*	3,4±1,5	3,7±1,8

\*–достоверные различия между I и IIa, I и IIб подгруппами пациентов.

Большое число встречаемости острой мозговой недостаточности во всех группах объясняется характером травмы, то есть абдоминальные травмы практически всегда сочетались с краниocereбральной, которая явилась причиной неврологического дефицита по шкале комы Глазго. Проявления печеночных нарушений не были отмечены ни в одном из случаев, а нарушения коагулирующей системы тоже встречались редко и достоверно не отличались среди групп. Но тем не менее, в первой группе достоверно больше было пациентов с нарушениями в сердечно-сосудистой, мочевыделительной, и нарушениями в системе метаболизма. Данная группа пациентов действительно больше нуждалась в проведении в инотропной терапии. Результат оценки по шкале SOFA показал истинно больший балл в тяжести органических нарушения в первой группе.

Частота общей смертности у пациентов с абдоминальными повреждениями при сочетанной травме тяжелой степени была 67,8%. Умерших среди пациентов первой группы было 119 из 208 (57,21%), во II группе – 88 из 270 (32,59%). Отличия между IIa и IIб подгруппами не являются достоверными ( $p < 0,05$ ). Однако, отличия в показателях I и IIa, I и IIб подгруппами достоверны ( $p < 0,05$ ).

Абсолютно у всех пациентов с разными показателями ВБД во время поступления в ОПИТ были изучены результаты лечения. Усреднённый показатель ВБД у тех больных, которые выжили составил  $8,5 \pm 3,2$  мм рт.ст., а у умерших пациентов  $-24,2 \pm 1,8$  мм рт.ст. ( $p < 0,05$ ). Но в этом случае была отмечена закономерная динамика возрастания уровня смертности с повышением показателя ВБД.

При анализе зависимости между показателями ИАГ, АПД, частотой развития полиорганной недостаточности и общей тяжестью состояния пострадавших была подтверждена статистически значимая корреляционная связь между величиной ВБД и тяжестью состояния больных по шкалам SOFA и APACHE II ( $p < 0,05$ ). Повышение уровня ВБД соответствовало ухудшению тяжести состояния пострадавших по шкалам SOFA и APACHE II, что нашло подтверждение в прогрессе клинической картины полиорганной недостаточности.

**Выводы.** Таким образом, для своевременного прогнозирования развития синдрома ИАГ у пострадавших с закрытой травмой живота необходимо выполнять мониторинг уровня ВБД. Синдром ВБГ развивается у пострадавших с сочетанной абдоминальной травмой и характеризуется сравнительно высокими показателями летальности. Установлена статистически значимая корреляционная связь между уровнем ИАГ, АПД, частотой развития картины полиорганной недостаточности и тяжестью состояния больных по шкалам SOFA и APACHE II ( $p < 0,05$ ). Внезапное возрастание и сохранение высокого уровня ВБД в течение продолжительного времени у пострадавших с закрытой травмой живота является показанием к применению активной хирургической тактики для выполнения декомпрессии. Решение о декомпрессии брюшной полости принимается на основании мониторинга ВБД с учетом клинической картины развивающейся полиорганной недостаточности.

#### Литература:

1. Абакумов М.М., Лебедев Н.В., Малярчук В.И. Повреждения живота при сочетанной травме// М.: Медицина, 2005, 156 с.
2. Алтыев Б.К., Жабборов Ж.И. Диагностика и лечение больных с синдромом внутрибрюшной гипертензии в ургентной хирургии// Хирургия Узбекистана – 2018. 3. –с.5-6.
3. Валиев Э.Ю. Некоторые положения использования медицинских терминов при механических повреждениях // Вестник экстренной медицины. – 2010. - №2. – с. 8-9.
4. Гельфанд Б.Р., Проценко Д.Н., Игнатенко О.В., Ярошецкий А.И. Синдром интраабдоминальной гипертензии (Обзор литературы) // Consilium medicum, 2005. - 7 (1).
5. Гельфанд Б.Р., Проценко Д.Н., Игнатенко О.В. и др. Синдром интраабдоминальной гипертензии у хирургических больных: состояние проблемы в 2007 // Инфекции в хирургии. - Т.5. - 2007. - №3. - С. 20-29.
6. Губайдуллин Р.Р. Нарушения в системе транспорта кислорода и пути их коррекции у больных с внутрибрюшной гипертензией // Дис....д-ра мед.наук. - М., 2005.
7. Казаков В.А., Апарцин К.А. Внутрибрюшная гипертензия у больных с острой хирургической патологией и сочетанной травмой живота / В сб. «Травмы мирного и военного времени». Москва-Краснодар-Анапа, 2005. – с. 27.

8. Мустафакулов И.Б., Тиялков А.Б., Карабаев Х.К., Мизамов Ф.О. и др. Закрытая сочетанная травма живота. Мет.рекомендации. Самарканд – 2019. – 85 с.
9. Хаджибаев А.М., Ахмедов Ю.М., Карабаев Х.К. и др. Активно-выжидательная тактика при лечении повреждений печени и селезенки при сочетанной травме живота // Материалы Всероссийской научной конференции «Современная военно-полевая хирургия и хирургия повреждений» с международным участием. 13-14 октября 2011 г. Санкт-Петербург. – с.173-174.
10. Хаджибаев А.М., Ахмедов Ю.М., Карабаев Х.К. и др. Наш опыт диагностики и лечения торакоабдоминальных ранений // Материалы Всероссийской научной конференции «Современная военно-полевая хирургия и хирургия повреждений» с международным участием. 13-14 октября 2011 г. Санкт-Петербург. – с.174-175.
11. Хаджибаев А.М., Ахмедов Ю.М., Карабаев Х.К. и др. Выбор лечебно-диагностической тактики при закрытой сочетанной абдоминальной травме // Материалы Всероссийской научной конференции «Современная военно-полевая хирургия и хирургия повреждений» с международным участием. 13-14 октября 2011 г. Санкт-Петербург. – с. 175.
12. Хаджибаев А.М., Карабаев Х.К., Ахмедов Ю.М., и др. Эффективность «Damagecontrol surgery» как метод гемостаза при тяжелых повреждениях печени // Материалы Всероссийской научной конференции «Современная военно-полевая хирургия и хирургия повреждений» с международным участием. 13-14 октября 2011 г. Санкт-Петербург. – с. 178.
13. Хаджибаев А, М., Мустафакулов И.Б. Современное состояние и нерешенные проблемные вопросы диагностики и тактики лечения тяжелых повреждений живота при сочетанной травме // Журнал «Вестник экстренной медицины», 2011. - №4. – С. 77-81.
14. Хаджибаев А, М., Мустафакулов И.Б. Интегральные системы оценки тяжести состояния пострадавших с тяжелой сочетанной травмой живота // Журнал «Вестник экстренной медицины», 2012. - №2. – С. 73-78.
15. Хаджибаев А.М., Мустафакулов И.Б., Мавлянов Ф.Ш. Наш опыт хирургического лечения повреждений желудка при сочетанной травме // Клінічнаанатомія та оперативна хірургія – Т. 15, № 1(55) – 2016.С. – 71-73.
16. Cheatham M.L., Jvatory R.R., Malbrain M.L. et al. Options and challenges or the future // Abdominal Compartment Syndrome. Landes Bio-science, Georgetown, 2006; p. 295-300.
17. Cheatham M.L., Malbrain M. Abdominal perfusion pressure // Abdominal Compartment Syndrome. Landes Bioscience, Georgetown, 2006; p. 69-81.
18. Cheatham M.L., Malbrain M.L.N.G., Kirkpatrick A. Results from the international conference of experts on intra-abdominal hypertension and abdominal compartment syndrome. II. Recommendations // Intensive Care Med 2007, 33:951-62.
19. Malbrain M.L. Jones F. Intra-abdominal pressure measurement technigues // Abdominal Compartment Syndrome. Landes Bioscience, Georgetown, 2006. - P.19-68.
20. Mustafakulov I.B. et al. Intra-abdominal Hypertension at Combined Injuries of the Abdominal Organs//American Journal of Medicine and Medical Sciences 2019, 9(12): 499-502.

#### **ЗНАЧЕНИЯ ВНУТРИБРЮШНОГО ДАВЛЕНИЯ ПРИ СОЧЕТАННЫХ ПОВРЕЖДЕНИЯХ АБДОМИНАЛЬНЫХ ОРГАНОВ**

*Хаджибаев А.М., Мустафакулов И.Б., Карабаев Х.К., Мизамов Ф.О.*

*Для своевременного прогнозирования развития синдрома ИАГ у пострадавших с закрытой травмой живота необходимо выполнять мониторинг уровня ВБД. Синдром ВБГ развивается у пострадавших с сочетанной абдоминальной травмой и характеризуется сравнительно высокими показателями летальности. Установлена статистически значимая корреляционная связь между уровнем ИАГ, АПД, частотой развития картины полиорганной недостаточности и тяжестью состояния больных по шкалам SOFA и APACHE II ( $p < 0,05$ ). Внезапное возрастание и сохранение высокого уровня ВБД в течение продолжительного времени у пострадавших с закрытой травмой живота является показанием к применению активной хирургической тактики для выполнения декомпрессии. Решение о декомпрессии брюшной полости принимается на основании мониторинга ВБД с учетом клинической картины развивающейся полиорганной недостаточности.*

**Ключевые слова:** *синдром интраоперационной гипертензии (СИАГ), внутрибрюшинная гипертензия, закрытая травма органов живота, полиорганная недостаточность (ПОН).*

УДК: 616-001-617.55-07-089

## ПОВРЕЖДЕНИЕ ОРГАНОВ БРЮШНОЙ ПОЛОСТИ ПРИ СОЧЕТАННОЙ ТРАВМЕ

Хаджибаев Абдухаким Муминович<sup>1</sup>, Мустафакулов Ишназар Бойназарович<sup>2</sup>, Мизамов Фуркат Очилович<sup>2</sup>, Умедов Хушвакт Алишерович<sup>2</sup>

1 - Центра повышения квалификации медицинских работников, Республика Узбекистан, г. Ташкент;

2 – Самаркандский Государственный медицинский институт, Республика Узбекистан, г. Самарканд

## ҚЎШМА ЖАРОҲАТЛАНИШЛАРДА ҚОРИН БЎШЛИҒИ АЪЗОЛАРИНИНГ ШИКАСТЛАНИШИ

Хаджибаев Абдухаким Муминович<sup>1</sup>, Мустафакулов Ишназар Бойназарович<sup>2</sup>, Мизамов Фуркат Очилович<sup>2</sup>, Умедов Хушвакт Алишерович<sup>2</sup>

1 – Тиббиёт ходимларининг касбий малакасини ривожлантириш маркази, Ўзбекистон Республикаси, Тошкент ш.

2 – Самарқанд Давлат тиббиёт институти, Ўзбекистон Республикаси, Самарқанд ш.

## INJURY TO THE ABDOMINAL ORGANS DUE TO CONCOMITANT INJURY

Khadjibaev Abdukhakim Muminovich<sup>1</sup>, Mustafakulov Ishnazar Boynazarovich<sup>2</sup>, Mizamov Furkat Ochilovich<sup>2</sup>, Umedov Khushvaqt Alisherovich<sup>2</sup>

1 - Center for advanced training of medical workers, Republic of Uzbekistan, Tashkent;

2 - Samarkand State Medical Institute, Republic of Uzbekistan, Samarkand

e-mail: [info@sammi.uz](mailto:info@sammi.uz)

**Резюме.** Мақолада қорин бўшлиғи аъзоларининг оғир қўшма травмаларида даволаш ва уларни башорат қилиш на-тижаларини ўрганиш ҳақида замонавий адабиётларда таҳлили келтирилган. Муаллифлар томонидан мамлакатимизда ва чет эл муаллифлари чоп этган асосий адабиётлар шарҳи ёритилган.

**Калит сўзлар:** қорин бўшлиғи аъзоларининг оғир қўшма травмаларида даволаш ва уларни башорат қилиш, қорин бўшлиғи аъзоларининг шикастланиши, қўшма травма.

**Abstract.** The article presents the results of studying the modern literature on the diagnosis and treatment of severe concomitant abdominal trauma and their prediction. The authors provide the main literature data of domestic and foreign authors in recent years.

**Key words:** diagnosis and treatment of severe concomitant abdominal trauma and their prediction, damage to the abdominal organs, concomitant injury.

Актуальность. На долю повреждений органов брюшной полости приходится от 1,5 до 36,5% травм мирного времени, но их частота и тяжесть продолжают нарастать. По данным Тулупова А.Н. (2015), при тяжелой сочетанной травме повреждения органов брюшной полости имеются почти у 30% пострадавших. Такая травма из-за тяжести повреждений внутренних органов и трудностей диагностики характеризуется высокой частотой осложнений и летальностью, которая, по данным различных авторов, составляет от 25 до 65%. По сведениям Шапота Ю.Б. (1990) и Афолина А.А. (1998), при изолированной травме одного органа брюшной полости летальность колеблется от 5,1 до 20,4%, а при сочетанной – от 18,3 до 64% [5,6,10,11,].

Закрытые травмы живота сопровождаются большим числом осложнений и высокой летальностью из-за трудностей диагностики и частого сочетания с повреждениями других органов и систем [19]. Особой проблемой является диагностика и лечение сочетанной закрытой травмы органов брюшной полости, сопровождающейся шоком. Госпитальная летальность при данном варианте патологии составляет от 17,3 до 72,7% [18]. К примеру, за последние 5 лет летальность от ДТП в России увеличилась на 65%, и число погибших, достигает 33-35 тыс. человек в год [2,3,8,9,15].

В литературе встречается несколько терминов, определяющих множественные повреждения различных областей тела при тяжелой травме. В отечественной литературе наиболее часто применяется термин тяжелая сочетанная травма (ТСТ). Однако в большой медицинской энциклопедии (1983) имеется следующее определение: политравма – одновременное повреждение нескольких анатомических областей у одного пострадавшего.

Сочетанными повреждениями являются одновременные повреждения нескольких различных систем или органов. ТСТ как модель экстремального состояния – это повреждение двух и более анатомических областей тела. Сочетанная травма, под которой мы понимаем одновременное повреждение двух и более из семи анатомических областей тела, является сложной многофакторной и тяжелой формой повреждения, проявляется многочисленными патологическими синдромами, сопровождается частой сменой доминирующего фактора, большим числом осложнений и высокой летальностью. В диагнозе авторы рекомендуют указывать ведущее повреждение. Таким образом, анализ научной литературы свидетельствует, что выбор объема оперативного вмешательства у пострадавших с тяжелой сочетанной травмой живота на фоне травматического и геморрагического шока, по-прежнему остается не решенной проблемой.

Целью исследования. Является улучшение результатов хирургического лечения повреждения органов брюшной полости при сочетанной травме путем совершенствования и внедрения новых способов диагностики и рациональной хирургической тактики в зависимости от тяжести травмы.

Материалы и методы. Лечение пострадавших тяжелым сочетанными травмами живота осуществлялось в условиях круглосуточной неотложной хирургической помощи в Самаркандском филиале РНЦЭМП.

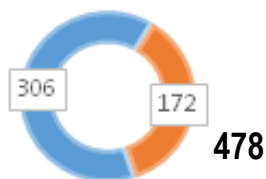
За период с 2009-2019 гг. в Самаркандский филиал РНЦЭМП поступило 2645 пострадавших с сочетанной травмой органов брюшной полости и забрюшинного пространства, из этого числа было прооперировано с сочетанной абдоминальной травмой 447 (16,9%) пострадавших.

Наши исследование состояло из двух этапов – ретроспективного, в основу которого легли результаты изучения историй болезни 208 пациентов с шокогенной механической травмой и проспективного, основанного на анализе результатов лечения 270 тяжелобольных, госпитализированных с сочетанной травмой.

Критериями включения в исследования послужили следующие установки: 1) шокогенная сочетанная механическая травма органов брюшной полости; 2) возраст пострадавших от 18 до 89 лет. Критериями исключения считали: 1) клинически значимая сопутствующая патология (онкологические болезни и хронические заболевания в декомпенсированной стадии на момент поступления); 2) комбинированная травма тяжёлой степени.

В исследование были включены 478 больных в возрасте от 18 до 89 лет, среди них - 306 мужчин (64,0%) и 172 женщины (36,0%) – рис.1.

Сортировка пострадавших с абдоминальными повреждениями в случаях сочетанной травмы по гендерному признаку в контрольной и основной группах иллюстрирована на рис.2.



■ Мужчины ■ Женщины

Рис. 1. Распределение пострадавших по полу

Средний возраст госпитализированных больных составил  $33,8 \pm 13,4$  лет, причем наибольшую часть из них составляли лица трудоспособного возраста, что также подчеркивает актуальность изучаемой проблемы (рис.3).

Как видно из рисунка 5 за 10-летний период количество пострадавших, госпитализированных в СФРНЦЭМП, увеличилось в 6 раз. Подавляющее большинство доставлены бригадами скорой медицинской помощи – 416 (87%), которым уже на месте происшествия была оказана соответствующая помощь, направленная на поддержание витальных функций организма и профилактику развития жизнеугрожающих состояний. Однако, 62 пострадавших (13%) поступило самотёком, без оказания необходимой помощи (рис.4.).

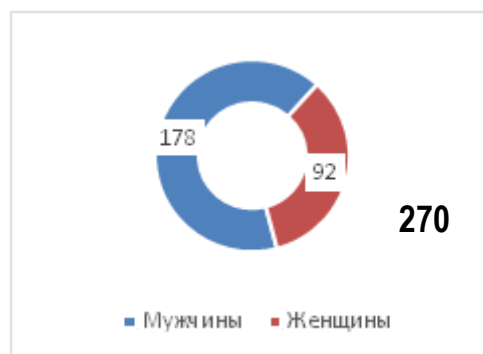
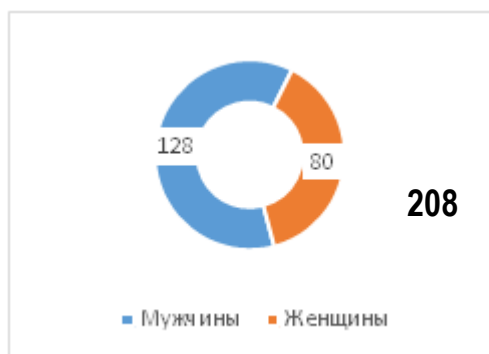


Рис. 2. Распределение пострадавших по возрасту контрольной и основной групп




Рис. 3. Распределение пострадавших по возрасту

Среди 478 пострадавших – прооперировано 447 (93,5%). Из них летальный исход наблюдался у контрольной группы – из 208 у 119 (57,21%), а у основной группы – из 270 – 88 (32,59%) – рис.6. 31 (11,48%) пострадавшим с абдоминальными повреждениями (печени у 25 и селезенки у 6) при наличии сочетанной травмы была проведена консервативная терапия.



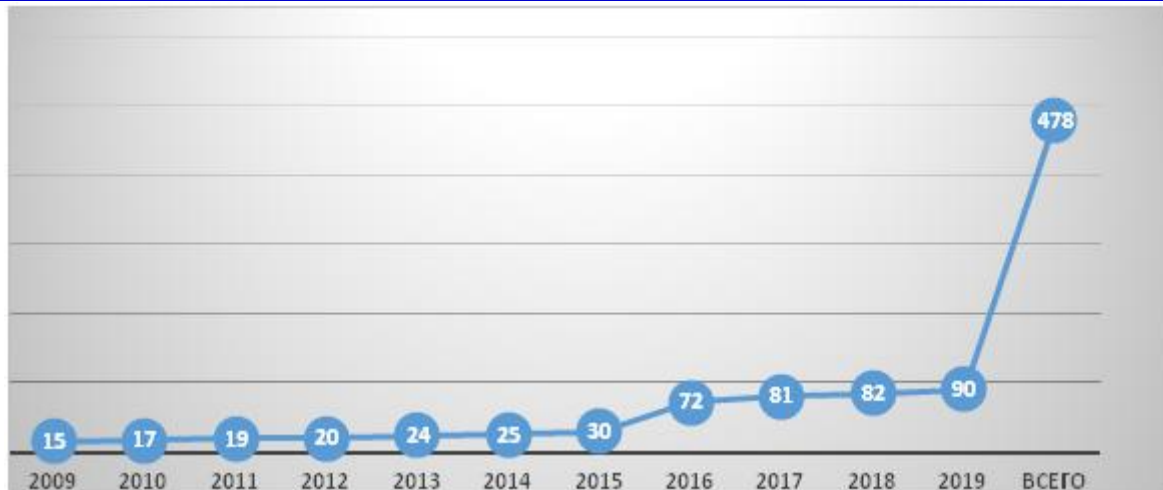

Рис. 4. Динамика поступления пострадавших с сочетанной травмой

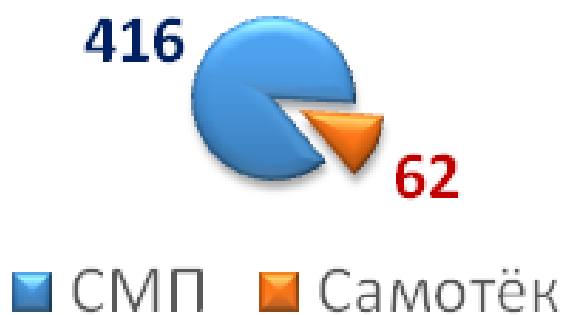

Рис.5. Пути госпитализации пострадавших с сочетанной травмой

Причиной травмы в большинстве случаев было дорожно-транспортное происшествие (n=358 – 74,89%), у 51 (10,67%) пострадавших причиной поступления травма в результате нанесения ударов в область живота, у 61 (12,76%) кататравма (рис.7).

Алкогольное опьянение наблюдали у 257 (53,77%) пострадавших.

Степень тяжести шока оценивалась при помощи индекса Алговера-Грубера (индекс шока).

Сортировка пострадавших по степени геморрагического шока представлена в таблице 1. Данные таблицы свидетельствуют о том, что 478 (100%) подвергшихся обследованию пациентов поступили в состоянии геморрагического шока (I, II, III и IV степени).

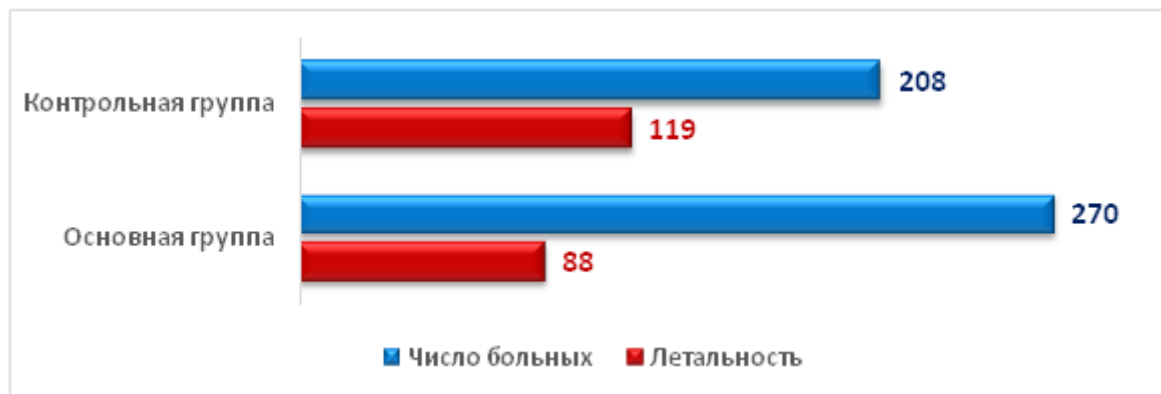

Рис.6. Летальность в основной и контрольной группах

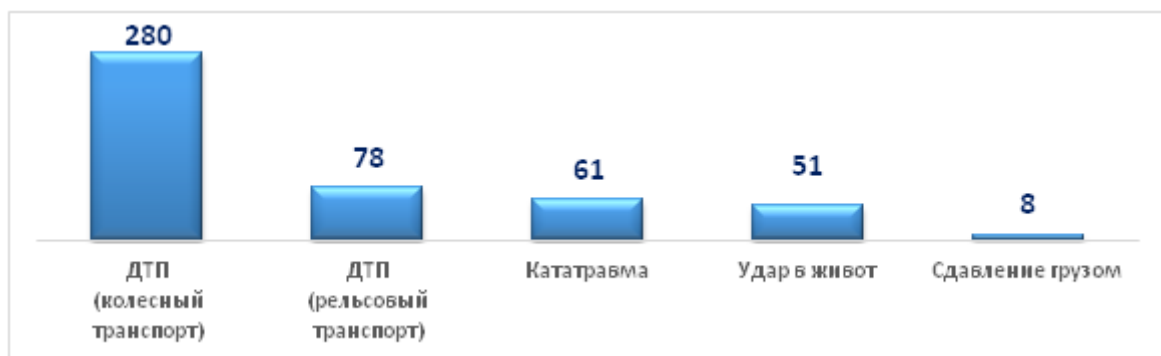
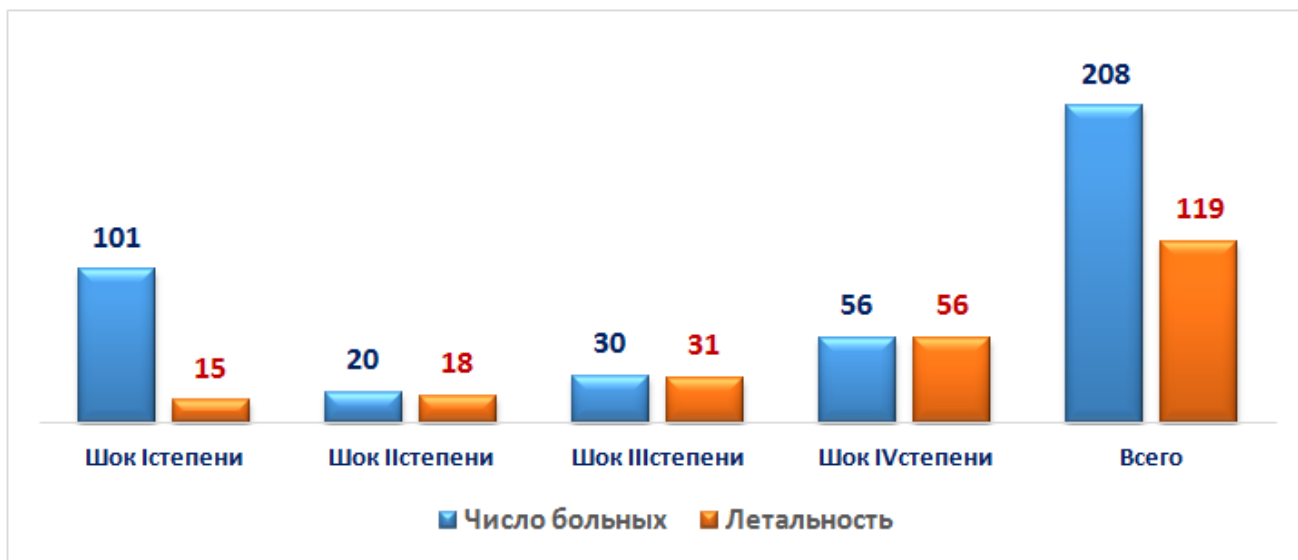

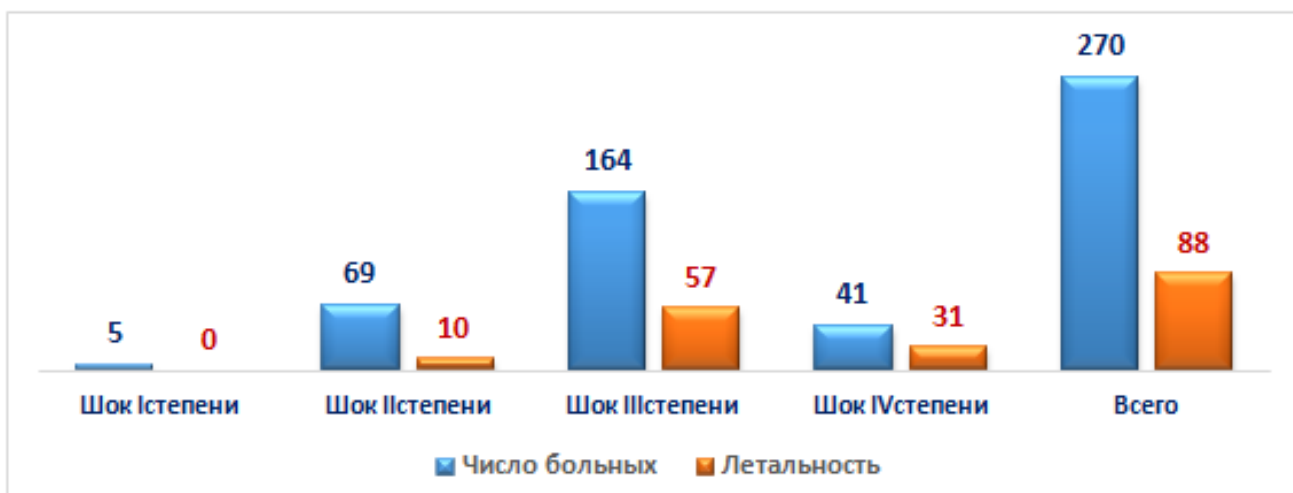Рис. 7. Распределение больных по виду и механизму травмы

**Таблица 1.** Сортировка пострадавших с сочетанной травмой органов брюшной полости по степени тяжести геморрагического шока при поступлении

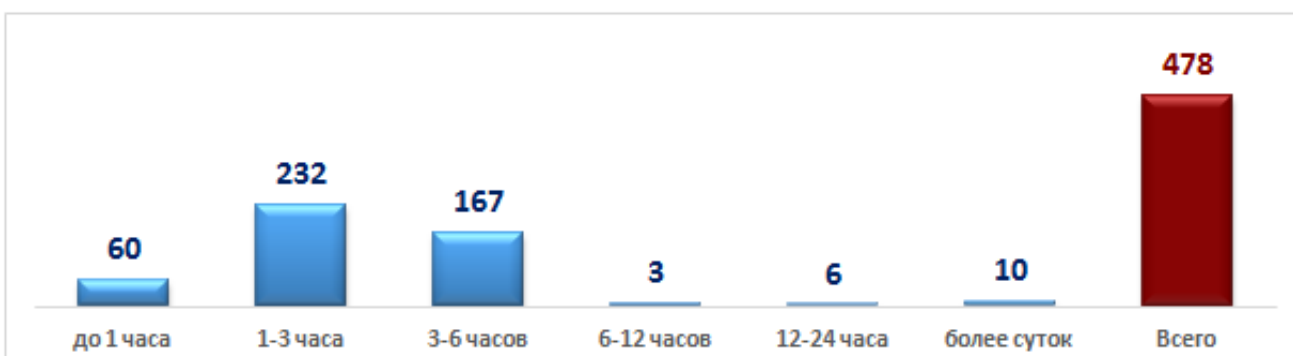Индекс Алговера-Грубера	Степени шока	Кол-во пострадавших, n=478		Всего умерли	
		I гр.	II гр.	I гр.	II гр.
До 1,0	I	101	5	15	-
От 1,0 до 1,5	II	20	60	18	10
От 1,5 до 2,0	III	31	164	30	57
От 2,1 и выше	IV	56	41	56	21
Всего:		208	270	119 (57,21%)	88 (32,59%)



**Рис. 8.** Зависимость показателя летальности от степени шока в контрольной группе, n=208



**Рис. 9.** Зависимость показателя летальности от степени шока в основной группе, n=270



**Рис. 10.** Распределение пострадавших по срокам госпитализации

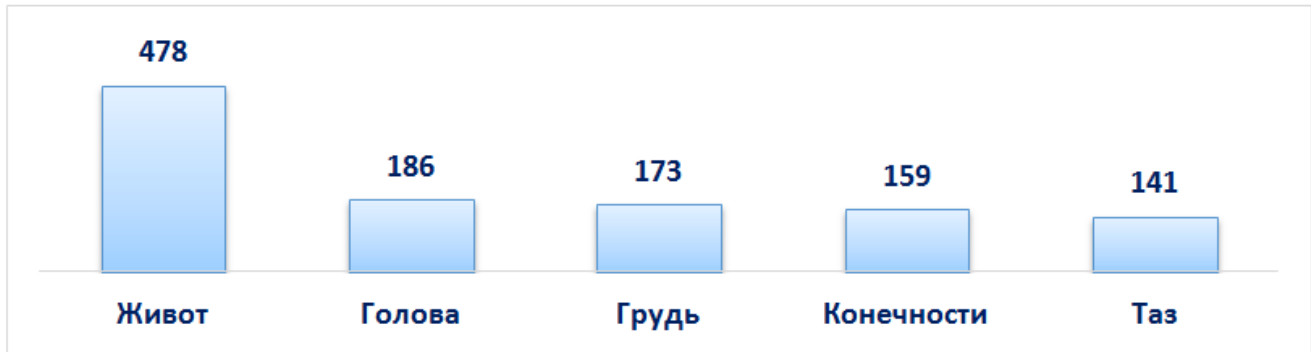


Рис. 11. Частота повреждения различных анатомических областей

Следует обратить внимание на тот факт, что в контрольной группе даже при развитии геморрагического шока I степени отмечались случаи летального исхода; при развитии геморрагического шока II, III и IV степени отмечалась практически 100% летальность (рис.8).

При применении усовершенствованной хирургической тактики в основной группе летальность значительно снизилась, причем при геморрагическом шоке I степени не отмечался летальный исход, а при шоке IV степени 49% пострадавших выжили (рис.9).

В нижеприведенном рисунке 10. показаны сроки госпитализации пострадавших в стационар с момента получения травмы. Большая часть пациентов была госпитализирована до 3 часов начиная с момента получения травмы (n=292, 61,1%). Причем в первый час после травмы – только 60 (12,55%) пациентов.

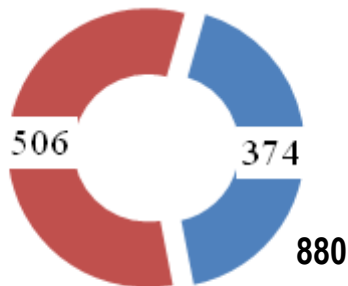
Нами также проанализирована частота повреждения различных анатомических областей тела у пострадавших с сочетанной травмой (рис. 11). Наибольшую группу составили повреждения головы и конечностей (62,0% и 58,9%, соответственно), повреждения органов грудной клетки – 40,5%, позвоночника – 27,2%, костей таза и мочеполовых органов – 22,9%, органов брюшной полости – 21,2%.

Среди 478 пациентов с сочетанной абдоминальной травмой в 261случаях (54,6%) преобладающим повреждением была абдоминальная травма, в 131случаях (27,4%) – черепно-мозговая (ЧМТ), у 60 больных (12,5%) – травмы груди и в 26 (5,5%) случаях выявлены сочетанные повреждения.

Наиболее часто абдоминальные травмы имели сочетания с ЧМТ и травмой грудной клетки (n=271; 56,7% наблюдений).

Важно отметить, что в 94,1% случаях были выявлены травмы двух и более анатомических областей.

Суммарное число травм органов брюшной полости и забрюшинного пространства, выявленных у 478 пациентов – 880. Среди абдоминальных повреждений преимущественно встречались травмы паренхиматозных органов (рис.12).



- Травмы полых органов
- Травмы паренхиматозных органов

Рис. 12. Структура абдоминальных повреждений у пострадавших

Повреждение паренхиматозных органов (506) брюшной полости и забрюшинного пространства преобладали над повреждениями полых органов (374) брюшной полости (рис.13).

Кроме этого, у 275 больных были экстраабдоминальные повреждения (рис.14), которые характеризовались повреждением скелета, мягких тканей и органов грудной клетки.

Результаты и обсуждения. В данных наблюдениях нами были отмечены два преобладающих синдрома: синдром развивающегося перитонита и синдром внутрибрюшного кровотечения. Синдром развивающегося перитонита встречался при повреждениях полых органов.

Синдром внутрибрюшного кровотечения наблюдался в случае повреждения паренхиматозных органов или кровеносных сосудов брыжейки и сальника, забрюшинного пространства. При этом характерны были изменения гемодинамики, а также уменьшение ряда гематологических показателей (гемоглобина, гематокрита,

числа эритроцитов), олигурия и лейкоцитоз при разрывах селезенки (у 167).

Мы придерживаемся нижеследующей лечебной тактики: при отчетливой клинике внутрибрюшного кровотечения и острого перитонита - экстренная операция (у 232 больных). В случае отсутствия уверенности в наличии внутрибрюшного кровотечения и перитонита, совместно с противошоковой терапией проводятся такие диагностические методы, как плевральная пункция (у 31), лапароцентез (у 40), лапароскопия (у 127), R-графия: черепа (у 51), таза (у 30), позвоночника (у 37), ретроградная цистография (у 15), УЗИ (у 201) и компьютерной томографии (у 40 больных).

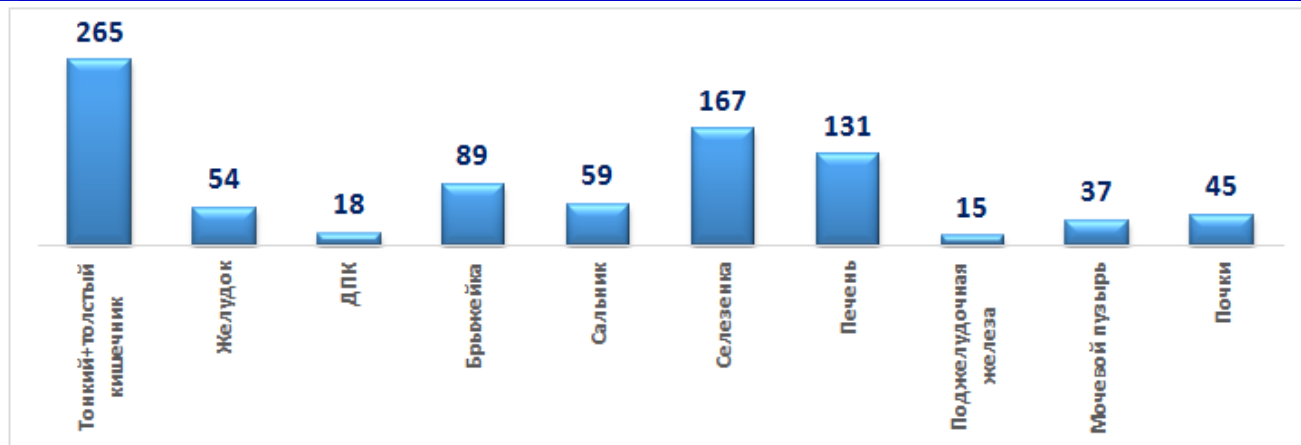


Рис.13. Повреждение органов брюшной полости и забрюшинного пространства при сочетанной травме

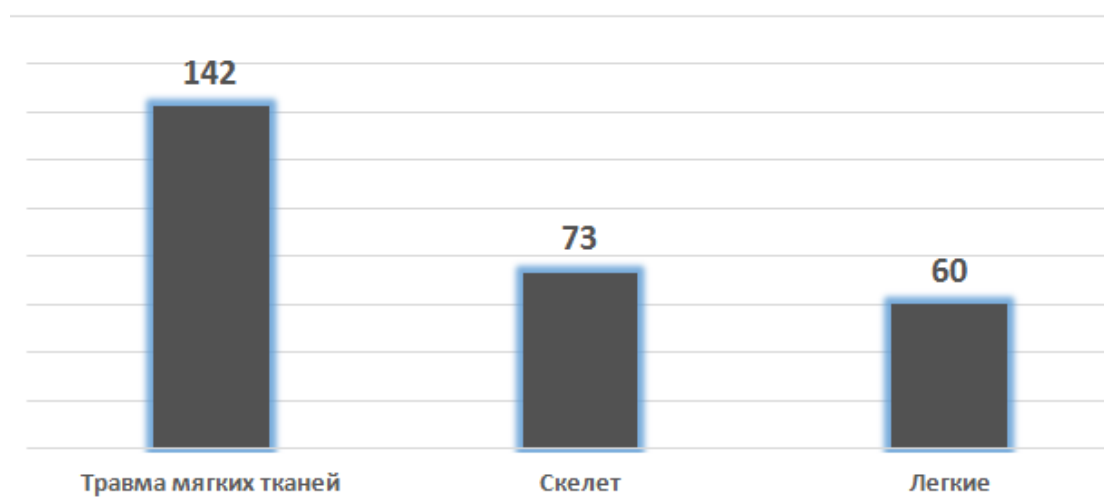


Рис. 14. Экстраабдоминальные повреждения при сочетанной травме

Наиболее частыми при сочетанной абдоминальной травме явилось повреждение паренхиматозных органов в сочетании с повреждением кишечника, мочевого пузыря, почки. При этом принимался во внимание тот факт, что, травма печени, селезенки, почки, обширные ретроперитонеальные гематомы чаще наблюдались с повреждением грудной клетки, таза и позвоночника. При поступлении симптомы внутреннего кровотечения отмечены у 250 (52,3%) больных и 48 (10,0%) пациентов с симптомами перитонита.

Выводы. Основной причиной летальных исходов среди 478 больных явилась сочетание повреждений у 127 пострадавших (26,56%), а также развитие осложнений. Среди больных с повреждениями органов брюшной полости, они наблюдались у 80 (16,73%) в послеоперационном периоде.

#### Литература:

1. Абакумов М.М., Лебедев Н.В., Малярчук В.И. Повреждения живота при сочетанной травме// М.: Медицина, 2005, 156 с.
2. Азизов М.Ж. Состояние и пути профилактики дорожно-транспортного травматизма в Республике Узбекистан // Вестник экстренной медицины. – 2010. - №2. – с. 7.
3. Азимов А.А., Маликов Ю.Р., Сафаров Н.Н. и др. Значение лапароскопической диагностики в определении тактики лечения при травмах брюшной полости // Вестник экстренной медицины. – 2013. - №3. – с. 45
4. Александров В.В., Маскин С.С., Иголкина Л.А. и др. Перспективы использования локального криогемостаза при травмах печени и селезенки // Кубанский научный медицинский вестник. - 2013. - № 7. -С. 45-51.
5. Алтыев Б.К., Жабборов Ж.И. Диагностика и лечение больных с синдромом внутрибрюшной гипертензии в urgentной хирургии// Хирургия Узбекистана – 2018. 3. –с.5-6.
6. Альперович Б.И. Хирургия печени: практическое руководство / Б.И. Альперович. - М.: ГЭОТАР-Медиа, 2010. - 352 с.
7. Антонов В.А., Багдасарова Е.А., Абаган А.Э. Роль лапароскопии в диагностике и лечении торакоабдоминальных ранений //Международный хирургический конгресс «Новые технологии в хирургии» Сборник трудов. Ростов-на-Дону. – 2005. – С. 8 – 9.
8. Апацин К.А., Зайцев А.П., Новожилов А.В. и др. Мониторинг травматизма: торакоабдоминальные повреждения //Международный хирургический конгресс «Новые технологии в хирургии» Сборник трудов. Ростов-на-Дону. – 2005. – С. 9.

9. Багненко С.Ф., Селезнев С.Ф., Шапот Ю.Б. Теоретические предпосылки и рациональные приемы прогнозирования течения и исходов шокогенных травм // Интегральная оценка и прогнозирование экстренной медицине / Мат.научн.конф., посвященной 70-летию проф. Ю.Н.Цибина - СПб, 2001. – С. 11-17.
10. Багненко С.Ф., Чикин А.Е. Основные принципы организации оказания помощи пострадавшим с ранениями и повреждениями печени и поджелудочной железы // Анналы хирургической гепатологии. - 2009. - №4. - С. 96-101.
11. Багненко С.Ф., Тулупов А.Н., Балабанова О.В. Видеоторакоскопия при ранениях и закрытых травмах груди // Научная конференция с международным участием, посвященная 200-летию со дня рождения Н.И. Пирогова. СПб. ВМА им С.М. Кирова. – 2010. – С. 114.
12. Хаджибаев А.М., Валиев Э.Ю., Усманов Х.Х. Современные положения оказания хирургического пособия пострадавшим с сочетанными травмами // Вестник экстренной медицины. – 2010. - №2. – с.25.
13. Хаджибаев А.М., Мустафакулов И.Б., Мавлянов Ф.Ш. Наш опыт хирургического лечения повреждений желудка при сочетанной травме // Клінічна анатомія та оперативна хірургія – Т. 15, № 1(55) – 2016.С. – 71-73.
14. Хаджибаев А, М., Мустафакулов И.Б. Современное состояние и нерешенные проблемные вопросы диагностики и тактики лечения тяжелых повреждений живота при сочетанной травме // Журнал «Вестник экстренной медицины», 2011. - №4. – С. 77-81.
15. Мустафакулов И.Б., Тияжков А.Б., Карабаев Х.К., Мизамов Ф.О. Закрытая сочетанная травма живота. Мет.рекомандації. Самарканд – 2019. – 85 с.
16. Malbrain M.L. Jones F. Intra-abdominal pressure measurement techniques // Abdominal Compartment Syndrome. Landes Bioscience, Georgetown, 2006.- P.19-68.
17. Mustafakulov I.B. et al. Aetiology and outcome of combined closed trauma of the abdomen according to the date of Samarkand hospital // Journal of Surgery, 2013; 1 (5): 73-76.
18. Mustafakulov I.B. et al. Intra-abdominal Hypertension at Combined Injuries of the Abdominal Organs//American Journal of Medicine and Medical Sciences 2019, 9(12): 499-502
19. Mustafakulov I. B. et al. Severe combined abdominal trauma //Journal of critical reviews.2020, 7(11), 2214-2221
20. Tiwari A., Myint F., Hamilton G. Recognition and management of abdominal compartment syndrome in the United Kingdom // Intensive Care Med 2006; 32:906-9.

#### **ПОВРЕЖДЕНИЕ ОРГАНОВ БРЮШНОЙ ПОЛОСТИ ПРИ СОЧЕТАННОЙ ТРАВМЕ**

*Хаджибаев А.М., Мустафакулов И.Б., Мизамов Ф.О., Умедов Х.А.*

*В статье представлены результаты изучения современной литературы о диагностике и лечении тяжелой сочетанной травмы живота и их прогнозирование. Авторами приведены основные литературные данные отечественных и зарубежных авторов за последние годы.*

**Ключевые слова:** *диагностика и лечение тяжелой сочетанной травмы живота и их прогнозирование, повреждение органов брюшной полости, сочетанная травма.*

УДК: 616.361:616.381-089-085

**СПОСОБЫ КОРРЕКЦИИ ПОВРЕЖДЕНИЙ ЖЕЛЧНЫХ ПРОТОКОВ ПОСЛЕ ХОЛЕЦИСТЭКТОМИИ**

Хаджибаев Абдухаким Муминович., Пулатов Махмуджон Муратджон угли., Махамдаминов Абдунаби Ганиевич,  
Набиев Абдукаххор Абдужалилович., Халилов Абдурахим Собитович  
Республиканский научный центр экстренной медицинской помощи, Республика Узбекистан, г. Ташкент

**ХОЛЕЦИСТЭКТОМИЯДАН СЎНГИ ЎТ ЙЎЛЛАРИ ЖАРОХАТЛАРИНИНГ КОРРЕКЦИЯ УСУЛЛАРИ**

Хаджибаев Абдухаким Муминович., Пулатов Махмуджон Муратджон угли., Махамдаминов Абдунаби Ганиевич,  
Набиев Абдукаххор Абдужалилович., Халилов Абдурахим Собитович  
Республика шошилич тиббий ёрдам илмий маркази, Ўзбекистон Республикаси, Тошкент ш.

**METHODS FOR CORRECTING DAMAGE TO THE BILE DUCTS AFTER CHOLECYSTECTOMY**

Khadjibaev Abudukhakim Muminovich, Pulatov Mahmudjon Muratjan ugli, Makhmadaminov Abdunabi Ganievich,  
Nabiev Abdukakhkhor Abdujalilovich, Khalilov Abdurakhim Sobitovich  
Republican Scientific Center for Emergency Medical Aid, Republic of Uzbekistan, Tashkent

e-mail: [nabiev.abdukakhkhar@mail.ru](mailto:nabiev.abdukakhkhar@mail.ru)

**Резюме.** Ушбу мақола хозирги замон шошилич билиар жаррохлигининг актуал муаммоларидан бири бўлган холецистэктомиядан сўнги ўт йўллари жароҳатларининг коррекцияси масалаларига бағишланган. Муаллифлар 68 та бу каби жароҳатлар билан беморларнинг даволаш натижаларини қиёсий тахлилини ўтказиш натижасида қуйидаги хулосаларга келдилар. Холецистэктомиядан сўнги ўт йўллари жароҳатларини жаррохлик даволаш тактикаси клиник, лаборатор ва махсус текширувлар натижалари асосида белгиланади. Ушбу жароҳатларни даволашда реконструктив-тиклаш операцияларидан ҳамда замонавий эндобилиар усуллардан фойдаланилади. Реконструктив-тиклаш операциялар вақтида турли анастомозларни қўйилишида металл каркаслардан фойдаланиш операциядан сўнги даврда асоратларнинг камайишига олиб келади ва даволаниш натижаларини яхшилайдди.

**Калит сўзлар:** ўт йўллари, жароҳатлар, даволаш.

**Abstract.** This article is devoted to the urgent problem of modern emergency biliary surgery - intraoperative injuries of the bile ducts after cholecystectomy. At the same time, the authors, by analyzing the results of repeated interventions in 68 patients with intraoperative injuries of the intraoperative tract after cholecystectomy, established that the surgical tactics in this category of patients is determined on the basis of a comprehensive examination, which includes general clinical, laboratory and special instrumental research methods. Surgical treatment of intraoperative IVS injuries in these patients is carried out by traditional restorative and reconstructive operations and modern endobiliary interventions, the timing and volume of which depends on the characteristics of the nature of the established complication. The imposition of various anastomoses during restorative and reconstructive operations using a metal frame significantly reduces the risk of their postoperative narrowing and insufficiency of sutures, formed anastomoses and, accordingly, improves treatment results.

**Key words:** bile ducts, damage, treatment.

**Актуальность темы.** Среди ранних внутрибрюшных осложнений после различных вариантов холецистэктомии (ХЭК) одно из ведущих место занимают ятрогенные повреждения внепеченочных желчных протоков (ВЖП). Ежедневно количество последних увеличивается, так как после традиционных вмешательств частота повреждений ВЖП составляет 0,1-0,5%, после лапароскопических операций – 0,3-3% [3, 7, 9, 10].

Хирургические вмешательства при этой патологии в большинстве своем представляют большие сложности, а результаты их не всегда удовлетворяют хирургов и пациентов. Рубцовые стриктуры после повторных операций на желчных путях развиваются в отдаленном периоде у 20-30% больных, а летальность достигает 8-40%. Коварство интраоперационных повреждений ВЖП заключается еще и в том, что до 90% эти травмы остаются незамеченными во время первой операции [1, 4, 6, 8].

К большому сожалению, до настоящего времени у специалистов нет единого мнения в вопросах продолжительности и объема предоперационной подготовки больных, оптимальной техники проведения восстановительных и реконструктивных вмешательств, способах отведения желчи, особенно при высоких повреждениях ВЖП, определения показаний к наложению билиодигестивных анастомозов и транспеченочного дренирования желчных путей [2, 5, 9, 10].

В связи с этим **целью** данного исследования явилось улучшение результатов лечения интраоперационных повреждений внепеченочных желчных протоков путем применения современных способов диагностики и хирургической коррекции.

**Материал и методы исследования.** Данная работа основана на анализе результатов повторных вмешательств у 68 больных с интраоперационными повреждениями ВЖП после холецистэктомии находившихся в отделе экстренной хирургии РНЦЭМП МЗ РУз за период с 2001 по 2020 гг.. Женщин было 46 (68,5%), мужчин 22 (31,5%). Возраст больных в среднем составлял 52,4 лет.

**Таблица 1.** Варианты первичных ХЭК и виды интраоперационных повреждений ВЖП у обследованных больных (n=68)

Вид повреждения / операции	ТХЭ, %	ЛХЭ, %	МХЭ, %	Всего, %
Пересечение/или прошивание холедоха	4 (5,9)	14 (20,6)	2 (2,9)	20 (29,4)
Перевязка холедоха	14 (20,6)	-	2 (3,0)	16 (23,5)
<i>пристеночное</i>	8 (11,8)	-	1(1,5)	9 (13,2)
<i>полное</i>	6 (8,8)	-	1(1,5)	7 (10,3)
Клипирование холедоха	-	18 (26,5)	-	18 (26,5)
Дефект стенки холедоха	3 (4,4)	9 (13,2)	2 (2,9)	14 (20,6)
Всего	21 (30,9)	41 (60,3)	6 (8,8)	68 (100,0)

Всем больным с интраоперационными повреждениями ВЖП после ХЭК проводили комплексное обследование, включающее в себя выполнение общеклинических, лабораторных и специальных инструментальных методов исследования. Общеклинические и лабораторные методы исследования позволяли оценить общее состояние больных, клиническую выраженность имеющихся симптомов интраоперационных повреждений ВЖП, показателей центральной гемодинамики, микроциркуляции и на их основе определить степень оперативно-анестезиологического риска.

Специальные инструментальные методы исследования подразумевали использование таких современных диагностических технологий как ультразвуковое исследование (УЗИ) печени и желчных путей, эндоскопической ретроградной панкреатохолангиографии (ЭРПХГ), чрескожной чреспеченочной холангиографии (ЧЧХГ), фистулографии, МРТ-холангиографии (МРХПГ). Кроме того, во время повторных операций производили интраоперационную холангиоскопию и холангиографию. Подобное комплексное обследование позволяло нам правильно определить хирургическую тактику лечения имеющихся интраоперационных повреждений ВЖП.

**Полученные результаты исследований..** В табл. 1 приведены данные о вариантах первичных ХЭК и видах интраоперационных повреждений ВЖП у обследованных больных.

Из данных табл. 1 явствует, что больше всего подобных осложнений было в группе больных, подвергнутых ЛХЭ (41). После ТХЭ (21) и МХЭ (6) они наблюдались несколько реже. Интраоперационные повреждения ВЖП после ХЭК носили разнообразный характер. Так, при обследовании у 20 больных выявлены пересечение и прошивание гепатикохоледоха на уровне пузырного протока, у 16 – пристеночная (9) или полная (7) его перевязка, у 18 – клипирование на уровне пузырного протока, у 14 – дефекты гепатикохоледоха.

Повреждения ВЖП сопровождалось следующими основными клиническими симптомами: желтуха – у 21 (29,4%) больного, холангит – у 10 (14,9%), желчный перитонит – у 13 (19,4%), наружный желчный свищ – у 15 (22,9%) и подпеченочный абсцесс – у 9 (13,4%), при этом у 25 (37,5%) больных встречалось сочетание 2 и более симптомов.

Надо отметить, что для коррекции имеющихся интраоперационных повреждений ВЖП после ХЭК у обследованных больных мы наряду с восстановительными и реконструктивными операциями на желчных путях путем традиционной лапаротомии, использовали возможности современных эндобилиарных вмешательств.

В табл. 2. представлены данные о видах восстановительных и реконструктивных операций, а также и эндобилиарных вмешательств, примененных нами для коррекции имеющихся интраоперационных повреждений ВЖП у обследованных больных.

Из данных табл. 2. наглядно видно, что, эндобилиарные вмешательства всего нами применены у 34 обследованных больных в качестве первого этапа хирургической коррекции интраоперационных повреждений ВЖП сопровождающихся клиникой механической желтухи (21), гнойного холангита (10) и наружного желчного свища (3).

При этом в качестве основного эндобилиарного вмешательства нами рассматривалась ЭРПХГ с эндоскопической папиллосфинктеротомией (ЭПСТ) и назобилиарным дренированием (НБД) которая была выполнена у 24 (23,6%) пациентов. У 2 (1,9%) больных в связи с опухолевым поражением БДС ЭПСТ дополнялось проведением эндобилиарного стентирования. При безуспешности попытки канюлирования БДС у 8 пациентов с интраоперационными повреждениями ВЖП нами успешно применен другой метод эндобилиарного вмешательства в виде ЧЧХГ и ЧЧХС.

У 68 больных с интраоперационными повреждениями ВЖП, в качестве второго окончательного этапа, были произведены различные виды восстановительных и реконструктивных операций на желчных путях. В основном (46) эти операции нами осуществлялись в отсроченном порядке. Однако у 22 больных с повреждениями холедоха восстановительные операции нами были выполнены по экстренным и срочным показаниям.

При этом восстановительные операции всего были выполнены у 22 пациентов. Так, пассаж желчи в кишечник у 12 больных был восстановлен швом на Т-образном дренаже между поврежденными концами гепатикохоледоха. Восстановление гепатикохоледоха и дренирование холедоха было осуществлено по Вишневскому у 2, по Пиковскому у 5, а у 3 пациентов был наложен билиобилиарный анастомоз (ББА) конец в конец с использованием металлического кольца.

Реконструктивные же операции, заключающиеся в создании различных типов анастомозов, проведены у 46 пациентов. Холедохо-, гепатикодуоденоанастомоз (ХДА, ГДА) применен у 11 пациентов, гепатико(холедохо)энтероанастомоз (ГЭА, ХЭА) на выключенной петли по Ру – у 6, ГЭА/ХЭА с межкишечным анастомозом по Брауну – у 6, ГЭА/ХЭА по Ру или по Брауну на металлическом каркасе – у 12.

Таблица 2. Восстановительные и реконструктивные операции, эндобилиарные вмешательства примененные при интраоперационных повреждениях ВЖП после ХЭК (n=102)

Виды открытых операций	А.ч.	%
<b>Эндобилиарные вмешательства</b>	<b>34</b>	<b>33,3</b>
- ЭРПХГ + ЭПСТ +НБД	24	23,6
- ЭПСТ + эндобилиарное стентирование	2	1,9
- ЧЧХГ и ЧЧХС	8	7,8
<b>Восстановительные операции:</b>	<b>22</b>	<b>21,6</b>
- восстановление гепатикохоледоха на дренаже Пиковского	5	4,9
- восстановление гепатикохоледоха на дренаже Кера	12	11,8
- восстановление гепатикохоледоха, на дренаже Вишневецкого	2	1,95
-ББА конец в конец с использованием металлического кольца	3	2,95
<b>Реконструктивные операции:</b>	<b>46</b>	<b>45,1</b>
- ХДА, ГДА	11	10,7
- ХЭА, ГЭА на выключенной петле по Ру тощей кишки	6	5,95
- ХЭА, ГЭА с межкишечным анастомозом по Брауну	6	5,95
- ХЭА, ГЭА по Ру на металлическом каркасе	6	5,95
- ХЭА, ГЭА с ЭЭА по Брауну на металлическом каркасе	6	5,95
- би ГЭА по Ру на STD	2	1,95
- три ГЭА по Ру на STD	2	1,95
- ГЭА на ТПД по Прадеру-Смиту	2	1,95
- три, би ГЭА по Ру на металлическом каркасе	2	1,95
- погружной фистулоэнтероанастомоз с межкишечным анастомозом по Брауну на металлическом каркасе	3	2,8
<b>Всего</b>	<b>102</b>	<b>100,0</b>

При более высоких поражениях гепатикохоледоха выполнено три, би ГЭА на выключенной петле по Ру тощей кишки на металлическом каркасе у 5 пациентов. При проксимальных стриктурах для надежного формирования анастомоза использовали наружные и сквозные сменные дренажи (4), транспеченочный дренаж по Прадеру-Смиту (2). Эти дренажи длительно (до 2 лет) сохранялись в просвете анастомоза, при необходимости их заменяли (сменные дренажи) на другие.

У больных с интраоперационными повреждениями ВЖП среднее количество койко-дней составило 12,4+1,4. Всего в послеоперационном периоде умерли 4 (5,9%) больных. Причиной смерти послужили несостоятельность швов анастомоза и продолжающийся перитонит (2), печеночно-почечная недостаточность на фоне тяжелой интоксикации при гнойном холангите и сепсиса (1) и ТЭЛА (1).

**Обсуждение полученных результатов.** Интраоперационные повреждения ВЖП – как послеоперационное осложнение различных вариантов ХЭК, несомненно, является актуальной проблемой современной экстренной билиарной хирургии. В связи с этим вопросы улучшения своевременной диагностики и проведения адекватной коррекции, данных осложнений всегда остаются в центре внимания специалистов занимающихся билиарными заболеваниями [3, 7, 9, 10].

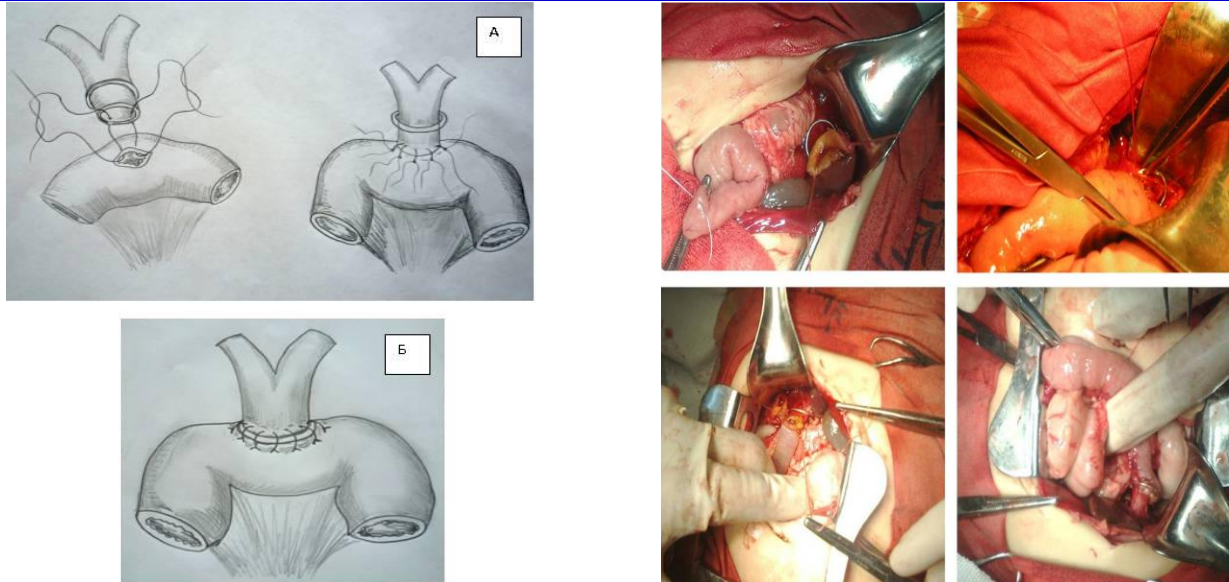
Данное исследование посвящено проведению детального анализа результатов диагностики и лечения 68 больных с интраоперационными повреждениями ВЖП после различных вариантов ХЭК. Для коррекции интраоперационных повреждений ВЖП наряду с традиционными восстановительными и реконструктивными операциями, в качестве первого этапа коррекции, нами были широко использованы лечебные возможности эндобилиарных вмешательств.

При этом касательно восстановительных и реконструктивных операций интраоперационных повреждений ВЖП надо отметить, что с целью улучшения результатов лечения этих больных, при наложении различных анастомозов мы широко использовали возможности металлических каркасов в виде титановых колец (рис. 1).



Рис. 1. Титановое кольцо, используемое для каркаса билиобилиарных и билиодигестивных анастомозов





**Рис. 2.** Формирование (а) и завершающий этап формирования билиодигестивного анастомоза с фиксированным наружным каркасом (б).

Всего у 20 больных при формировании билиобилиарных и билиодигестивных анастомозов использовали металлические каркасы различного диаметра (рис. 2).

Основные преимущества анастомозов, наложенных на металлическом каркасе при восстановительных и реконструктивных операциях, на наш взгляд, заключались в следующем:

- металлическое кольцо заметно не усложняет технику наложения анастомозов; оно изготовлено из биологически инертного материала, не вызывает воспалительной, пролиферативной и рубцовой реакции тканей в зоне анастомоза;
- находясь вне просвета ВЖП, металлическое кольцо непосредственно не соприкасается с желчью, не подвергается инкрустации и обтурации;
- является средством дополнительного укрепления линии анастомоза, что значительно снижает риск недостаточности швов соустья;
- механически препятствует рубцовому стягиванию анастомоза и в послеоперационном периоде предупреждает развитие стеноза анастомозов.

**Заключение.** Суммируя проведенный анализ и обсуждение результатов исследования можно заключить, что вопросы диагностики и эффективного лечения интраоперационных повреждений ВЖП после ХЭК до настоящего времени остаются актуальными и требуют дальнейшей разработки.

Хирургическая тактика у данной категории больных определяется на основе проведения комплексного обследования включающее в себя общеклинические, лабораторные и специальные инструментальные методы исследования.

Оперативное лечение интраоперационных повреждений ВЖП у этих больных осуществляется традиционными восстановительно-реконструктивными операциями и современными эндобилиарными вмешательствами, сроки и объем которых зависит от особенностей характера установленного осложнения.

Наложение различных анастомозов во время проведения восстановительно-реконструктивных операций с использованием металлического каркаса значительно снижает риск развития их послеоперационного сужения и недостаточности швов, сформированных соустьев и соответственно улучшает результаты лечения.

#### Литература:

1. Делибалтов К.И. Диагностика и хирургическое лечение ятрогенного повреждения внепеченочных желчных протоков: Дис. ...канд. мед. наук. Ставрополь, 2011.
2. Королёв М.П. Комбинированное ante- и ретроградное восстановление непрерывности общего печеночного протока после сочетанного ятрогенного повреждения // Вестник хирургии им. И.И.Грекова. - СПб., 2016. - Том 175. - N2. - С. 105-107.
3. Назыров Ф.Г., Акбаров М.М. Современная стратегия лечения ятрогенных повреждений внепеченочных желчных путей и наружных желчных свищей: научное издание // Хирургия Узбекистана. - Ташкент, 2014. - Том 63- N3. - С. 41
4. Назыров Ф.Г., Акбаров М.М., Девятов А.В., Нишанов М.Ш., Сайдазимов Е.М. Хирургическое лечение больных со «свежими» повреждениями магистральных желчных протоков //Актуальные проблемы гепатопанкреатобилиарной хирургии: Тез. докл. 21-го Междунар. конгресса гепатопанкреатобилиарных хирургов стран СНГ. – ГОРОД, 2014.
5. Якубов Э.А., Эргашев Н.Ш. Реконструктивные операции внепеченочных желчных протоков при некоторых формах кист холедоха у детей //Журнал теоретической и клинической медицины. - Ташкент, 2016. - N6. - С. 88-92.
6. Agarwal N. Endoscopic management of postoperative bile leaks / N. Agarwal, B.C. Sharma, S. Garg, R. Kumar, S.K. Sarin //Hepatobiliary-Pancreat-Dis-Int. 2016 May; 5(2): 273-7.

7. Assaban M. Mangafodipir trisodium-enhanced magnetic resonance cholangiography for detection of bile leaks / M. Assaban, C. Aube, J. Lebigot, C. Ridereau-Zins, A. Hamy, C. Caron //J-Radiol. 2016 Jan; 87(1): 41-7.
8. Balmadrid B., Kozarek R. Prevention and management of adverse events of endoscopic retrograde cholangiopancreatography //Gastrointest. En-dosc. Clin. North Amer. – 2013. – Vol. 23, №2. – P. 385-403.
9. Becker B.A., Chin E., Mervis E., Anderson C.L., Oshita M.H., Fox J.C. Emergency biliary sonography: utility of common bile duct measurement in the diagnosis of cholecystitis and choledocholithiasis // J. Emerg. Med. – 2014. – Vol. 46, №1. – P. 54-60.
- Katsinelos P., Lazaraki G. Risk factors for therapeutic ERCP-related complications: an analysis of 2,715 cases performed by a single endoscopist // Ann. Gastroenterol. – 2014. – Vol. 27, №1. – P. 65-72.

#### **СПОСОБЫ КОРРЕКЦИИ ПОВРЕЖДЕНИЙ ЖЕЛЧНЫХ ПРОТОКОВ ПОСЛЕ ХОЛЕЦИСТЭКТОМИИ**

Хаджибаев А.М., Пулатов М.М., Махамдаминов А.Г., Набиев А.А., Халилов А.С.

**Резюме.** Данная статья посвящена актуальной проблеме современной экстренной билиарной хирургии – интраоперационных повреждений желчных протоков после холецистэктомий. При этом авторы путем анализа результатов повторных вмешательств у 68 больных с интраоперационными повреждениями ВЖП после холецистэктомий установили, что хирургическая тактика у данной категории больных определяется на основе проведения комплексного обследования включающее в себя общеклинические, лабораторные и специальные инструментальные методы исследования. Оперативное лечение интраоперационных повреждений ВЖП у этих больных осуществляется традиционными восстановительно-реконструктивными операциями и современными эндобилиарными вмешательствами, сроки и объем которых зависит от особенностей характера установленного осложнения. Наложение различных анастомозов во время проведения восстановительно-реконструктивных операций с использованием металлического каркаса значительно снижает риск развития их послеоперационного сужения и недостаточности швов, сформированных соустьев и соответственно улучшает результаты лечения.

**Ключевые слова:** желчные протоки, повреждения, лечение.

УДК: 616.12-005.4:616.33/34-005.1-07-089

## ПРОГНОЗИРОВАНИЕ КАТЕГОРИИ ТЯЖЕСТИ ТЕЧЕНИЯ ЯЗВЕННЫХ КРОВОТЕЧЕНИЙ СОЧЕТАЮЩИХСЯ С РАЗЛИЧНЫМИ ФОРМАМИ ИБС

Хаджибаев Абдухаким Муминович, Рахимов Расулбек Ибрагимович, Махаммадаминов Абдунаби Ганиевич, Набиев Абдукаххор Абдужалилович, Халилов Абдурахим Собитович  
Республиканский научный центр экстренной медицинской помощи, Республика Узбекистан, г. Ташкент

## ЮРАК ИШЕМИК КАСАЛЛИГИ ХАМРОХЛИГИДА КУЗАТИЛАДИГАН ЯРАДАН ҚОН КЕТИШИ ХОЛАТИ ОВИРЛИГИ КАТЕГОРИЯСИНИ БАШОРАТЛАШ

Хаджибаев Абдухаким Муминович, Рахимов Расулбек Ибрагимович, Махаммадаминов Абдунаби Ганиевич, Набиев Абдукаххор Абдужалилович, Халилов Абдурахим Собитович  
Республика шошилинич тиббий ёрдам илмий маркази, Ўзбекистон Республикаси, Тошкент ш.

## PREDICTING THE CATEGORY OF THE SEVERITY OF THE COURSE OF ULCERATIVE BLEEDING COMBINED WITH VARIOUS FORMS OF ISCHEMIC HEART DISEASE

Khadjibaev Abudukhakim Muminovich, Rakhimov Rasulbek Ibragimovich, Makhmadaminov Abdunabi Ganievich, Nabiev Abdukakhkhor Abdujalilovich, Khalilov Abdurakhim Sobitovich  
Republican Scientific Center for Emergency Medical Aid, Republic of Uzbekistan, Tashkent

e-mail: [nabiev.abdukakhkhar@mail.ru](mailto:nabiev.abdukakhkhar@mail.ru)

**Резюме.** Ушбу мақола юрак ишемик касаллиги хамрохлигида кузатиладиган ярадан қон кетиши билан бўлган беморларнинг аҳолини объектив баҳолаш йўлларига бағишланган. Бу вазифани ечими муаллифлар томонидан асосида ушбу қўшма касаллаклари кечуви оғирлигини башоратлаш интеграл балл шкаласини яратиш йўли билан амалга оширилган. Бунинг учун муаллифлар турли предикторларнинг ретроспектив тахлили ўтказишган. Ўтказилган проспектив текширувлар муаллифлар томонидан тавсия қилинган юрак ишемик касаллиги хамрохлигида кузатиладиган ярадан қон кетиши ҳолати оғирлиги категориясини башоратлаш интеграл баллар шкаласи юқори сезгирлик (ўртача 85,7%), спецификлик (ўртача 77,3%) ҳамда умумий аниқлик (ўртача 80,1%) кўрсаткичлари билан ажралиб туришини кўрсатди.

**Калит сўзлар:** ярали қон кетиш, юрак ишемик касаллиги, коронар етишмовчилик, башоратлаш, ҳолатнинг оғирлиги.

**Abstract.** Articles by Khadzhibaev A.M. and others. "Predicting the category of the severity of the course of ulcerative bleeding combined with various forms of ischemic heart disease" This article is devoted to the issues of an objective assessment of the severity of the course of ulcerative bleeding combined with various forms of ischemic heart disease. To solve this problem, the authors, on the basis of a retrospective analysis of various predictors, developed an integral point scale for predicting the category of severity of the course of these combined pathologies. Prospective studies have shown that the proposed by the authors integral scale for the prognosis of the category of severity of the course of IHD with coronary artery disease is characterized by high sensitivity (on average 85.7%), specificity (on average 77.3%) and overall accuracy (on average 80.1%).

**Key words:** ulcerative bleeding, ischemic heart disease, coronary insufficiency, prognosis, severity of the condition.

**Актуальность исследования.** Значительные успехи, достигнутые в лечении больных, страдающих кровотечениями из язв желудка и двенадцатиперстной кишки, благодаря внедрению современных диагностических технологий, новых противоязвенных препаратов позволило снизить летальность в среднем до 10%, что подтверждаются многочисленными отечественными и зарубежными публикациями [4, 7, 10]. Однако необходимо отметить, что эти показатели относятся в основном к пациентам среднего и молодого возраста. У больных старшей возрастной группы, имеющих большое число сопутствующих заболеваний, проблема лечения язвенных кровотечений далека от своего разрешения. Среди сопутствующих заболеваний, на фоне которых ЯГДК протекают особенно тяжело, особое место занимают ишемические заболевания сердца (ИБС), в современной версии, включающие в себя нестабильную стенокардию, острый коронарный синдром (ОКС) с подъемом и без подъема ST, а также острый инфаркт миокарда [3, 5, 6, 9]. В случаях сочетанного развития этих нозологий наблюдается взаимоотягощающее влияние одного патологического процесса на другой, что обуславливает высокую летальность, составляющую от 37 до 70% при консервативном и до 90% при оперативном лечении подобных больных [1, 2, 8]. Совершенно очевидным является, что оказание эффективной экстренной медицинской помощи подобным больным предполагает оценку тяжести их общего состояния путем прогнозирования категории тяжести течения имеющих сочетанных патологий [2, 3, 9, 10].

Вместе с тем хотя данное положение признается практически всеми литературными авторами, однако до настоящего времени окончательно не разработаны четкие критерии оценки тяжести сочетанного течения ЯГДК и различных форм ИБС. Имеющиеся же в литературе критерии к большому сожалению носят разрозненный характер и в основном базируются на гемодинамических показателях, что не дает возможность всесторонней, более целостной оценки состояния подобных больных.

В связи с этим **целью** настоящего исследования явилась разработка интегральной балльной шкалы прогнозирования категории тяжести течения язвенных гастродуоденальных кровотечений в сочетании с различными формами ИБС.

Таблица 1. Достоверность и вероятность развития тяжелого течения ЯГДК с ИБС при наличии исследуемых факторов (n=248)

Анализируемые признаки	Всего больных	Данные критерии были		$\chi^2$	Баллы
		При нетяжелом течении ЯГДК с ИБС (n=117)	При тяжелом течении ЯГДК с ИБС (n=131)		
Возраст, лет	248				
46-55		31	57	7,82	1
56-65		24	57	14,86	2
66-75		17	62	31,05	3
Сознание	248				
ясное		32	56	6,40	1
оглушение, сопор		22	59	19,34	2
кома		19	60	24,88	3
Систолическое АД, мм рт.ст.	248				
70-82 или 90-105		29	59	11,07	1
55-69 или 106-120		23	58	17,03	2
<55 или >120		20	59	22,23	3
Пульс, в 1 мин	248				
100-119 или 141-150		30	58	9,37	1
70-99 или 151-169		25	56	12,85	2
<70 или >170		18	61	27,68	3
Частота дыхания в 1 мин	248				
25-34 или 49-55		28	60	12,91	1
15-24 или 56-60		21	60	21,80	2
<15 или >60		16	63	33,72	3
Количество Hb (мг/л)	248				
85 - 141;		27	61	14,89	1
60 - 85;		20	61	24,41	2
менее >60		15	64	36,97	3
Тромбоциты (тыс.)	248				
160-130		28	60	12,93	1
130-100		24	58	17,53	2
<100		18	61	27,68	3
Гематокрит крови (%)	248				
до 35,0		32	56	6,40	1
до 25,0		22	59	19,34	2
ниже 25,0		19	60	24,88	3
ПТИ крови (%)	248				
80-50		31	57	7,82	1
50-30		24	57	14,86	2
<30		17	62	31,05	3
ФБ "А" крови (ммоль/л)	248				
4,0-3,5		30	58	9,37	1
3,5-3,0		20	61	24,41	2
ниже < 3,0		18	61	27,38	3
Мочевина крови, ммоль/л	248				
7,0-28,0		28	60	12,91	1
28,0- 35,0		24	58	15,88	2
выше >35,0		20	59	22,23	3
Индекс Альговера	248				
1,0-1,5		32	56	6,40	1
1,5-2,0		21	60	21,80	2
больше >2,0		16	63	33,72	3
Гемостаз по Форрест	248				
F 2С		29	59	11,07	1
F 2В		22	59	19,34	2
F 2А		15	64	36,97	3
Объем кровопотери (мл)	248				
до 500,0		31	57	7,82	1
500,0-1000,0		19	62	27,16	2
больше >1000,0		16	63	33,72	3
Степень изменений миокарда	248				
ишемия миокарда		28	60	12,91	1
повреждение миокарда		21	60	21,80	2
некроз миокарда		16	63	33,72	3
Показатель ФВ (%)	248				
50-60		27	61	14,89	1
35-50		21	60	21,80	2
ниже <35		15	64	35,44	3
Показатель УО (мл)	248				
до 60,0		32	56	6,40	1
40,0-60,0		21	60	21,80	2
ниже <40,0		16	63	33,72	3

Таблица 2. Модифицированная шкала прогноза категории тяжести течения ЯГДК с ИБС

Параметр	Анализируемый признак	Баллы и соответствующие им числовые значения показателей						
		3	2	1	0	1	2	3
X1	Возраст, лет				<45	46-55	56-65	66-75
X2	Сознание				ясное	оглушение	сопор	кома
X3	Пульс, в 1 мин	< 40	40-54	55-69	70-109	110-139	140-179	> 179
X4	Систолическое АД, мм рт. ст.	<40	40-54	55-79	80-149	150-179	180-189	>189
X5	Частота дыхания в 1 мин	< 6	6-9	10-11	12-24	25-34	35-49	> 49
X6	Количество Hb (мг/л)				141-150	85 - 141	60 - 85	< 60
X7	Тромбоциты (тыс.)				260-250	250-180	180-140	> 140
X8	Гематокрит крови, (%)	> 60	60-54	54-45	45-42	42-35	35-25	< 25
X9	ПТИ крови ( %)				100-80	80-50	50-30	< 30
X10	ФБ А крови (ммоль/л)					4,0-3,5	3,5-3,0	< 3,0
X11	Мочевина крови (ммоль/л)			<3,49	3,50-7,4	7,50-28,9	29-35,9	36-54,9
X12	Индекс Альговера				1,0	1,0-1,5	1,5-2,0	>2,0
X13	Гемостаз по Форрест					F 2C	F 2B	F 2A
X14	Объем кровопотери (мл)					≤ 500,0	500,0-1000,0	>1000,0
X15	Степень поражения миокарда					ишемия	повреждение	некроз
X16	Показатель ФВ (%)					50-60	35-50	<35
X17	Показатель УО (мл)					> 60,0	40,0-60,0	< 40,0

**Материал и методы исследования.** Решение данной задачи нами было осуществлено путем модификации и адаптации к ЯГДК с ИБС известной шкалы SAPS. При этом были проведены ретроспективные исследования по определению прогностической значимости и статистической достоверности эмпирически выбранных антропометрических, клинических, инструментальных и лабораторных показателей риска развития и оценки тяжести течения ЯГДК с ИБС.

Статистический анализ проводился отдельно в группах пациентов, у которых не наблюдалось развития тяжелого течения ЯГДК с ИБС (117 больных), и в группе пациентов, у которых отмечалось развитие тяжелого течения (131 больных). Нами рассчитывались значения  $\chi^2$  для каждого из выбранных показателей. Критическое значение последнего составляло 3,84. Превышение рассчитанных показателей  $\chi^2$  данного критического значения оценивалось нами как свидетельство статистической достоверности данного показателя ( $P <$ ).

**Полученные результаты.** В итоге всех проведенных нами соответствующих расчетов прогностически значимыми и статистически достоверными оказались такие показатели как: возраст, систолическое артериальное давление, пульс в 1 минуту, частота дыхания в 1 минуту, сознание, ВСК крови, содержание гемоглобина, тромбоцитов, протромбина, мочевины в крови, показатель гематокрита крови, объем кровопотери, индекс Альговера, степень гемостаза по Форресту, степень ишемии миокарда, показатели ФВ, УО (табл. 1). После выделения вышеуказанных показателей нам предстояло установить правила прогноза категории тяжести течения ЯГДК с ИБС при наличии конкретного показателя. Для этого нами каждому показателю в зависимости, во первых от степени его выраженности, во вторых от степени его достоверности (значение  $\chi^2$ ) присваивался прогностический балл от 1 до 3. При этом мы строго придерживались того правила, что чем больше степень выраженности и соответственно значение  $\chi^2$ , тем выше балл получал тот или иной показатель. В результате этого нами была получена новая модифицированная интегральная шкала прогноза категории тяжести течения ЯГДК с ИБС, которая приведена в табл. 2. В дальнейшем баллы суммировались и на основании полученной суммы баллов нами разработаны градации прогноза категории тяжести течения ЯГДК с ИБС: от 17,0 до 26,8 баллов (I категория тяжести), от 26,9 до 35,7 (II категория), от 35,8 до 51,0 (III категория).

**Обсуждение полученных результатов.** Проведенные нами проспективные исследования по выявлению эффективности данной шкалы прогноза категории тяжести течения ЯГДК с ИБС у обследованных 62 пациентов позволили заключить, что имеется более 80% - ное совпадение предварительного определения категории тяжести и окончательного диагноза. Данное положение послужило первичным основанием для предположения о надежности и адекватности предложенной нами интегральной шкалы прогноза. Однако для еще большего соответствия, категории тяжести течения ЯГДК с ИБС по разработанной нами интегральной шкале, принципам доказательной медицины нами проведен расчет их «чувствительности» и «специфичности». При этом под понятием «чувствительности» подразумевали долю больных с тяжестью заболевания, у которых диагностический тест положителен, а «специфичности» - долю больных с тяжестью заболевания, у которых диагностический тест отрицателен (по Р.Флетчер «Клиническая эпидемиология»). Полученные результаты приведены в табл.3.

Как видно из представленных данных табл. 3. предложенная нами интегральная шкала прогноза категории тяжести течения ЯГДК с ИБС отличается высокими показателями чувствительности (в среднем 85,7%), специфичности (в среднем 77,3%) и общей точности (в среднем 80,1%).

**Таблица 3.** Показатели «чувствительности» и «специфичности» шкалы прогноза категории тяжести течения ЯГДК с ИБС у больных основной группы

Совпадение результатов шкалы оценки и исходов	1-категория тяжести		2-категория тяжести		3-категория тяжести	
	Есть	Нет	Есть	Нет	Есть	Нет
Положительный (совпадение)	a= 52	b=11	a=53	b=11	a=51	b=12
Отрицательный (несовпадение)	c=10	d=4	c=9	d=3	c=11	d=5
Чувствительность (Se) = $a/(a+c)$	83,9%		85,5%		82,2%	
Специфичность (Sp) = $b/(b+d)$	73,3%		78,6%		80,0%	
Общая точность (Ac)= $(a+b)/(a+c+b+d)$	81,8%		82,05%		76,7%	

На разработанную интегральную шкалу прогнозирования категории тяжести течения ЯГДК с ИБС нами получено рационализаторское удостоверение № 00114 от 11.01.2020 года от Ташкентского института усовершенствования врачей.

**Заключение.** Таким образом, проведение ретроспективных исследований по определению прогностической значимости и статистической достоверности эмпирически выбранных антропометрических, клинических, инструментальных и лабораторных показателей позволило нам разработать интегральную шкалу прогнозирования категории тяжести течения ЯГДК при сочетании с различными формами ИБС.

Предложенная нами новая интегральная шкала прогнозирования категории тяжести течения ЯГДК при сочетании с различными формами ИБС обладает высокими показателями чувствительности, специфичности и вполне соответствует требованиям практической экстренной хирургии.

В связи с этим ее широкое применение позволит объективировать оценку тяжести течения ЯГДК при сочетании с различными формами ИБС, что соответственно приведет к улучшению результатов лечения у данных больных.

#### Литература:

- Ивашкин В.Т., Шептулин А.А., Маев И.В., Баранская Е.А., Трух-манов А.С., Лапина Т.Л. и др. Клинические рекомендации Российской гастроэнтерологической ассоциации по диагностике и лечению язвенной болезни //Российский журнал гастроэнтерологии, гепатологии, колопроктологии. -2016. -№ 26(6). -С.40-54.
- Искаков Б.С., Сейтбеков В.И., Лапин А.М., Кенжебаев И.Д., Махуаюнов А.Е. Оценка риска гастродуоденального кровотечения у больных острым инфарктом миокарда //Вестник Казахского Национального медицинского университета. -2013 . -№ 4 (2) - С.145-149
- Мандель И.А. Тактика прогнозирования и профилактики гастродуоденальных кровотечений в коронарной хирургии (клиническое исследование): Автореферат дисс. ... к.м.н. - Новосибирск, 2014 - 25 с.
- Сайфиддинова М.А., Рахимова М.Э., Разиков А.А. Особенности течения ишемической болезни сердца в сочетании с патологией гастродуоденальной зоны (обзор литературы). // Биология и интегративная медицина 2016 - № 6 -С.98-117
- Ступин В.А., Силуянов С.В., Собиров М.А. Прогнозирования неблагоприятных исходов при язвенных гастродуоденальных кровотечениях //Материалы XI съезда хирургов РФ - Волгоград, 2011. - С. 696.
- Ступин В.А., Собиров М.А. Прогностическое значение маркеров оксидантного стресса у больных с язвенными гастродуоденальными кровотечениями //Российский журнал Гастроэнтерологии, Гепатологии, Колопроктологии — М.: 2012. Приложение № 40. - С.42
- Хусенов Б.А. Выбор метода гемостаза при желудочно-кишечных кровотечениях у больных пожилого и старческого возраста в условиях полиморбидности: Автореферат дисс. ... к.м.н. - СПб 2015 – 22 с.
- Rassaf T., Hamm C.W. Coronary heart disease - what is of importance after coronary intervention? // Dtsch Med Wochenschr. 2011, 136(5):190-3.
- Tomishima K., Sato S., Amano N., Murata A., Tsuzura H., Sato S., Kanemitsu Y., Shimada Y., Iijima K., Genda T., Wada R., Nagahara A. A case of ischemic gastroduodenal disease in a patient who was receiving hemodialysis treatment that was managed by conservative treatment. //Clin. J. Gastroenterol. 2018, V.11(5): P.386-390.
- Uemura N, Sugano K, Hiraishi H, Shimada K, Goto S, Uchiyama S, et al. Risk factor profiles, drug usage, and prevalence of aspirin-associated gastroduodenal injuries among high-risk cardiovascular Japanese patients: The results from the MAGIC study. J Gastroenterol. - 2014. - №49. - P.14-24.

#### **ПРОГНОЗИРОВАНИЕ КАТЕГОРИИ ТЯЖЕСТИ ТЕЧЕНИЯ ЯЗВЕННЫХ КРОВОТЕЧЕНИЙ СОЧЕТАЮЩИХСЯ С РАЗЛИЧНЫМИ ФОРМАМИ ИБС**

*Хаджибаев А.М., Рахимов Р.И., Махаматаминов А.Г., Набиев А.А., Халилов А.С.*

**Резюме.** Данная статья посвящена вопросам объективной оценки тяжести течения язвенных кровотечений сочетающихся с различными формами ИБС. Для решения данной задачи авторами на основании проведенного ретроспективного анализа различных предикторов была разработана интегральная балльная шкала прогнозирования категории тяжести течения этих сочетанных патологий. Проведенные проспективные исследования показали, что предложенная авторами интегральная шкала прогноза категории тяжести течения ЯГДК с ИБС отличается высокими показателями чувствительности (в среднем 85,7%), специфичности (в среднем 77,3%) и общей точности (в среднем 80,1%).

**Ключевые слова:** язвенные кровотечения, ишемическая болезнь сердца, коронарная недостаточность, прогнозирование, тяжесть состояния.

УДК: 617.54/55-001.45

## ПРИМЕНЕНИЕ ЭНДОВИДЕОХИРУРГИЧЕСКОЙ ТЕХНИКИ В ДИАГНОСТИКЕ И ЛЕЧЕНИИ ТОРАКОАБДОМИНАЛЬНЫХ РАНЕНИЙ

Хаджибаев Абдухаким Муминович<sup>1</sup>, Шукуров Бобир Ибрагимович<sup>1</sup>, Элмуродов Каримали Садинович<sup>2</sup>, Элмуродов Голибжон Каршиевич<sup>3</sup>, Мансуров Тулкин Тургунович<sup>3</sup>

1 – Республиканский научный центр экстренной медицинской помощи, Республика Узбекистан, г. Ташкент;

2 – Каршинский филиал Республиканского научного центра экстренной медицинской помощи, Республика Узбекистан, г. Карши;

3 – Самаркандский филиал Республиканского научного центра экстренной медицинской помощи, Республика Узбекистан, г. Самарканд

## ТОРАКОАБДОМИНАЛ ЖАРОҲАТЛАР ДИАГНОСТИКАСИ ВА ДАВОЛАШДА ЭНДОВИДЕОХИРУРГИК ТЕХНИКАНИ ҚЎЛЛАШ

Хаджибаев Абдухаким Муминович<sup>1</sup>, Шукуров Бобир Ибрагимович<sup>2</sup>, Элмуродов Каримали Садинович<sup>2</sup>, Элмуродов Голибжон Каршиевич<sup>3</sup>, Мансуров Тулкин Тургунович<sup>3</sup>

1 - Республика шошилич тиббий ёрдам илмий маркази, Ўзбекистон Республикаси, Тошкент ш.;

2 - Республика шошилич тиббий ёрдам илмий маркази Қарши филиали, Ўзбекистон Республикаси, Қарши ш.;

3 - Республика шошилич тиббий ёрдам илмий маркази Самарқанд филиали, Ўзбекистон Республикаси, Самарқанд ш.

## APPLICATION OF ENDOVIDEOSURGICAL TECHNIQUE IN THE DIAGNOSIS AND TREATMENT OF THORACOABDOMINAL WOUNDS

Khajhibaev Abdukhakim Muminovich<sup>1</sup>, Shukurov Bobir Ibragimovich<sup>2</sup>, Elmurodov Karimali Sadinovich<sup>2</sup>, Elmurodov Golibjon Karshievich<sup>3</sup>, Mansurov Tulkin Turgunovich<sup>3</sup>

1 - Republican Scientific Center for Emergency Medical Aid, Republic of Uzbekistan, Tashkent;

2 - Karshi branch of the Republican Scientific Center for Emergency Medical Aid, Republic of Uzbekistan, Karshi;

3 - Samarkand branch of the Republican Scientific Center for Emergency Medical Aid, Republic of Uzbekistan, Samarkand

e-mail: [uzmedicine@mail.ru](mailto:uzmedicine@mail.ru)

**Резюме.** Мақсад: Шошилич тиббий ёрдам хизматининг бош муассасаси бўлмиш Республика шошилич тиббий ёрдам илмий марказининг торакоабдоминал жароҳатларни диагностика қилиш ва хирургик даволашдаги 15 йиллик тажрибасини таҳлил қилиш. Беморлар: РШТЎИМга 2004-2018 йилларда ётқизилган диафрагма жароҳатлари бўлган 271 нафар беморни хирургик даволаш натижалари ўрганилган. Эраклар 231 (85,2%) нафарни, аёллар 40 (14,8%) беморни ташкил қилди. Беморларнинг ўртача ёши  $32,0 \pm 12,7$  на тенг эди. Натижалар: Видеоэндохирургик техникани қўллаш натижасида 79,5% ҳолатда плевра бўшлиғи ичидаги барча шикастланишларни эндохирургик усулда бартараф қилишга, иккала қўшни бўшлиқлар (кўкрак ва қорин бўшлиқлари)даги очиқ амалиётлар миқдорини 18,1%гача камайтиришга имкон берди. Диафрагма жароҳатланишларида иккала қўшни бўшлиқда эндовидеохирургик амалиётларни қўллаш билан чегараланиш имкони бўлган ҳолатларда амалиётдан сўнги клиник аҳамиятга эга бўлган асоратлар кузатилмади. Гибрид ёндашувларни қўллаган ҳолатларда эса очиқ операцияларга нисбатан амалиётдан сўнги специфик асоратлар частотаси 2 баробар, нонспецифик асоратлар сони 6 марта, ўлим кўрсаткичи 2,6 баробар камайдди. Диафрагма жароҳатини тикиш учун хирургик кесимни танлашда кенг торакотомия/лапаротомияга кўрсатмалар борлиги ёки йўқлиги эътиборга олиниши зарур, чунки диафрагма дефектини очиқ амалиётда тикиш техник жиҳатдан қулайроқ ва ишончлироқдир. Эндовидеохирургик техникани қўллаган ҳолатларда эса диафрагма дефектини торакоскопия орқали тикиш қулайроқдир.

**Калит сўзлар:** диафрагма жароҳатлари, диагностика, видеоторакоскопия, видеолапароскопия.

**Abstract.** Aim: Systematization of the 15-year experience of the head institution of the emergency medical service of the Republic of Uzbekistan - the Republican Scientific Center of Emergency Medical Aid - for the diagnosis and surgical treatment of thoracoabdominal injuries. Patients: The results of surgical treatment of 271 victims with injuries of the diaphragm hospitalized in the RSCEMP from 2004 to 2018 were studied. There were 231 men (85.2%) and 40 women (14.8%). The average age of victims was  $32.0 \pm 12.7$  years. Results: Video thoracoscopy for injuries of the diaphragm allows to eliminate all intrapleural complications of trauma by the endosurgical method in 79.5% of cases. The use of video endosurgical equipment at the stages of surgical treatment for thoracoabdominal injuries reduces the number of open surgeries in both adjacent cavities to 18.1%. With injuries of the diaphragm in those cases when it is possible to limit the use of endovideosurgical interventions in both adjacent cavities, clinically significant postoperative complications are not observed. When using hybrid interventions, the frequency of specific postoperative complications is reduced by 2 times, non-specific almost by 6 times, mortality - by 2.6 times compared with the group of open surgical interventions. When choosing a surgical access to the wound closure of the diaphragm, it is necessary to take into account the presence of indications for a wide thoracotomy and / or laparotomy, since the closure of a diaphragm defect is technically easier and safer to perform with an open operation. When using endovideosurgical technique, the defect of the diaphragm is more convenient to suture during thoracoscopy.

**Key words:** diaphragm wound, diagnostics, video-assisted thoracoscopy, video laparoscopy.

Торакоабдоминальные ранения представляют собой особую группу проникающих ранений грудной клетки и живота, сопровождающиеся повреждением диафрагмы. Частота повреждения диафрагмы в мирное время составляет 10-50% от числа пострадавших с проникающими ранениями грудной клетки, и характеризуются высокими показателями летальности [1,2,4].

Нарушение герметичности грудной клетки и брюшной полости, сочетанное повреждение органов этих полостей, развитие внутриплеврального напряжения за счет смещения органов брюшной полости в плевральную полость (так называемого висцероторакса), сопровождающихся большой кровопотерей и шоковым состоянием больных, крайне усложняет процесс диагностики и выбора тактики хирургического лечения этой категории пострадавших [4].

Цель. Систематизация 15-летнего опыта головного учреждения службы экстренной медицинской помощи Республики Узбекистан – Республиканского научного центра экстренной медицинской помощи – по диагностике и хирургическому лечению торакоабдоминальных ранений.

Пациенты. Изучены результаты хирургического лечения 271 пострадавших с ранениями диафрагмы, в том числе 242 (89,3%) – с торакоабдоминальными и 29 (10,7%) – абдоминоторакальными ранениями, госпитализированных в РНЦЭМП в период с 2004 по 2018 года. Одиночное ранение торакоабдоминальной зоны констатировано у 206 (76,0%), множественные ранения – у 65 (24,0%) пациентов. В два раза чаще ранению подвергалась левая половина груди и живота, чем их правая половина – 174 (64,2%) против 87 (32,1%) случаев. У 10 (3,7%) больных имели место множественные ранения грудной клетки с двух сторон, при этом ранение обеих половин диафрагмы диагностировано у 3 пострадавших, повреждение только левой половины – у 4 и только правой половины – у 3 (табл. 1).

Мужчин было 231 (85,2%), женщин – 40 (14,8%). Средний возраст пострадавших – 32,0±12,7 лет.

У абсолютного большинства больных (250; 92,3%) обстоятельство получения ранения имело криминальный характер, у 13 (4,8%) повреждение получено в быту, у 6 (2,2%) – в производстве, у 2 (0,7%) – вследствие суицида. Только в одном случае мы имели дело с огнестрельным ранением, у всех остальных пострадавших были колото-резанные ранения.

Как известно, ранения диафрагмы относятся к категории тяжелых сочетанных травм с вовлечением двух смежных областей – грудной клетки и брюшной полости, а иногда – и органов забрюшинного пространства. Общее состояние более половины (153; 56,5%) пострадавших было тяжелым (122), крайне тяжелым (24) и агональным (7), и только у 118 (43,5%) раненных общее состояние при поступлении в клинику было расценено как средней тяжести. В состоянии травматического шока поступили 138 (50,9%) больных, в том числе у 36 (13,3%) констатирован шок III и IV степеней, у которых, как известно, крайне усложнен процесс диагностики и выбора тактики хирургического лечения.

Изучены диагностические возможности рентгенографии, ультразвукового исследования, лечебно-диагностические возможности видеоторакоскопии и видеолапароскопии.

Результаты и обсуждение. На рентгенограммах грудной клетки, что удалось выполнить у 259 (95,6%) больных, ни в одном случае мы не смогли выявить патогномоничный для повреждений диафрагмы симптом – пролабирование органов брюшной полости в плевральную полость. Достоверные рентгенологические признаки проникающего ранения груди выявлены у 158 (61,0%) обследованных больных, в том числе гемоторакс – у 117 (45,2%), гемопневмоторакс – у 29 (11,2%) и пневмоторакс – у 12 (4,6%). Кроме того, у 18 (6,9%) пострадавших имели место такие косвенные признаки проникновения раневого канала в плевральную полость, как подкожная эмфизема (15; 5,8%) и внутрилегочная гематома (3; 1,2%). Рентгенологический признак проникновения ранения в брюшную полость – свободный газ под куполами диафрагмы в 17 (6,6%) случаях (табл. 2).

**Таблица 1.** Множественность и сторона поражения при ранениях диафрагмы

Характер ранения	Сторона поражения						Всего	
	справа		слева		2-сторонние			
	абс.	%	абс.	%	абс.	%	абс.	%
Одиночные	71	26,2	135	49,8	-	-	206	76,0
Множественные	16	5,9	39	14,4	10	3,7	65	24,0
Всего	87	32,1	174	64,2	10	3,7	271	100,0

**Таблица 2.** Рентгенологические признаки повреждений, n=259

		Рентгенологический признак		абс.	%
А	Пролабирование органов брюшной полости			-	-
	Гемоторакс			117	45,2
	Гемопневмоторакс			29	11,2
	Подкожная эмфизема			15	5,8
	Пневмоторакс			12	4,6
	Внутрилегочная гематома			3	1,2
Б	Свободный газ в брюшной полости			17	6,6

Примечание: А) Рентгенологические признаки повреждения со стороны грудной клетки; Б) со стороны брюшной полости.



**Таблица 3.** Сонографические признаки повреждений, n=252.

		УЗ-признак	абс.	%
А		Свободная жидкость в плевральной полости	122	48,4
		Свободная жидкость в брюшной полости	103	40,9
Б		Неровность контура и увеличение размеров паренхиматозного органа	15	6,0
		Неровность контуров поджелудочной железы и свободная жидкость в сальниковой сумке	10	4,0

Примечание: А) со стороны грудной клетки; Б) со стороны брюшной полости.

**Таблица 4.** Частота выявления клинично-инструментальных признаков повреждения органов груди и живота у больных с ранениями диафрагмы, n=271

		Признак	абс.	%
А		Пневмоторакс	12	4,4
		Дышащая рана	14	5,2
		Гемопневмоторакс	29	10,7
		Подкожная эмфизема	37	13,7
		Гемоторакс	117	43,2
Б		Макрогематурия	4	1,5
		С-м Щеткина-Блюмберга	27	10,0
		Пневмоперитонеум	32	11,8
		Выпадение в рану органа	34	12,5
		Напряжение брюшной стенки	63	23,2
		Гемоперитонеум	103	38,0

Примечание: А) со стороны грудной клетки; Б) со стороны брюшной полости.

**Таблица 5.** Характер первичного хирургического доступа у больных с торакоабдоминальными ранениями, n=271

Характер первичного хирургического доступа	Число больных		Конверсия	
	Абс.	%	Абс.	%
Торакальный этап, n=271				
Торакоскопия	225	83,0	36	16,0
первым этапом	171	63,1	35	20,5
после абдоминального этапа	54	19,9	1	1,9
Торакотомия (без первичной торакоскопии)	46	17,0		
первым этапом	40	14,8		
после абдоминального этапа	6	2,2		
Абдоминальный этап, n=269 (99,3%)				
Лапароскопия	106	39,1	21	19,8
первым этапом	11	4,1	7	63,6
после торакального этапа	95	35,1	14	14,7
Лапаротомия (без первичной лапароскопии)	163	60,1		
первым этапом	49	18,1		
после торакального этапа	114	42,1		

Другим методов обязательного инициального обследования больных с ранениями груди и живота является УЗИ, что выполнено у 252 (93,0%) пациентов. Как и при рентгенологическом исследовании, ультразвуковое обследование пострадавших с ранениями диафрагмы также ни в одном случае не смогла выявить прямые признаки ранения – дефект в контуре диафрагмы. Информативность УЗИ в выявлении косвенных признаков ранения диафрагмы также существенно ограничены – только у 103 (40,9%) обследованных из 252 при трансабдоминальной сонографии удалось визуализировать признаки гемоперитонеума, в том числе у 15 (6,0%) они сочетались с УЗ-признаками повреждения печени (6) и селезенки (9), а также у 10 (4,0%) – поджелудочной железы (табл. 3). У остальных 149 (59,1%) больных эхопризнаки повреждений не были выявлены.

УЗИ плевральных полостей также ограничены в своей информативности, как и сонография брюшной полости: только у 122 (48,4%) больных была констатировано наличие гемоторакса (свободной жидкости) в плевральной полости с поврежденной стороны, а сам дефект диафрагмы в таких случаях не выявлялись. Протокол сонографии органов грудной клетки у больных с ранениями груди должен включать обязательный осмотр полости сердечной сорочки – в наших наблюдениях у больных с торакоабдоминальными ранениями мы не обнаружили эхопризнаки гемоперикарда, хотя ранение сердца (6 случаев) и перикарда без повреждения сердца (еще 6 случаев) имели место у 12 больных, но у них в момент поступления в клинику были явные клинично-рентгенологические признаки внутриплеврального кровотечения, в связи с чем экстренная торакотомия была выполнена без предварительного УЗИ.

Клинико-инструментальные признаки повреждений органов грудной клетки и живота у больных с торакоабдоминальными ранениями проявляются в достаточно ограниченном числе случаев (табл. 4). Так, признаки внутреннего кровотечения в виде гемоторакса/гемопневмоторакса (117/29) и гемоперитонеума (103) выявляли в 53,9% и 38,0% случаях соответственно. Значительно реже диагностировали подкожную эмфизему (37; 13,7%), «дышащую рану» (14; 5,2%) и пневмоторакс (12; 4,4%), а со стороны живота – выпадение в рану сальника или кишки (34; 12,5%), пневмоперитонеум (32; 11,8%) и макрогематурию, что считаются признаками проникновения раневого канала в плевральную и/или брюшную и/или забрюшинную клетчатку, но не являются прямыми признаками ранения диафрагмы.

Достаточно низкая частота проявления клинико-инструментальных признаков повреждения органов груди и живота, не превышающая 43,2%, побудило нас к расширению показаний к видеоэндоскопическим методом диагностики (видеоторакоскопии и видеолапароскопии). На сегодня у больных с торакоабдоминальными и абдоминалоторакальными ранениями показания к видеоторакоскопии достаточно широкие, тогда как видеолапароскопию применяем по более строгим показаниям. В наших наблюдениях видеоторакоскопия всего применена у 225 (83,0%) пациентов, видеолапароскопия – у 106 (39,1%), а первичная широкая торакотомия и лапаротомия в 46 (17,0%) и 163 (60,1%) случаях, соответственно (табл. 5).

Видеолапароскопию мы применяли, как правило, вторым этапом после видеоторакоскопии или торакотомии с уже подтвержденным ранением диафрагмы при условии стабильных показателей гемодинамики. Показаниями к эндоскопической ревизии органов брюшной полости у этой категории больных являются отсутствие клинико-инструментальных данных повреждения внутренних органов, одиночные ранения в подреберных областях и по реберному краю, в эпигастрии. В последние годы мы расширили показания к видеолапароскопии у больных с ранениями диафрагмы и верхнего этажа передней брюшной стенки – метод используется в том числе у лиц с гемоперитонеумом объемом до 400 мл. У больных с ранениями диафрагмы при наличии гемоперитонеума большего объема, при наличии признаков повреждения полого органа, при множественных ранениях живота, а также у пострадавших, ранее перенесших лапаротомию выполняем широкую лапаротомию.

Достаточно строгое соблюдение указанных показаний и противопоказаний позволяют существенно снизить необходимость в выполнении травматичных широких хирургических доступов и заметно ограничить случаи конверсии. У больных с ранениями диафрагмы показатель конверсии при видеоторакоскопии составляет 16,0%, а при видеолапароскопии – 19,8% (табл. 5).

Определяющее значение в выборе тактики хирургического лечения больных с торакоабдоминальными ранениями и очередности торакального и абдоминального этапов вмешательства имеет доминирование повреждения органов грудной клетки или брюшной полости. Так, если преобладают признаки повреждения органов грудной клетки (большой объем гемоторакса по сравнению с объемом гемоперитонеума, наличие признаков ранения сердца, перикарда, напряженного пневмоторакса), вмешательство начинали с торакального этапа. А при преобладании признаков внутрибрюшного кровотечения, первым этапом прибегали к широкой лапаротомии. При равных условиях предпочтением отдаем торакальному этапу. У больных с проникающими ранениями живота (абдоминалоторакальными ранениями), если при рентгеноскопии грудной клетки и УЗИ отсутствуют признаки гемо- и пневмоторакса, гемоперикарда, вмешательство начинали, естественно, с видеолапароскопии (таковых больных было всего 11 (4,1%), а во всех остальных случаях видеолапароскопию применяли вторым этапом (табл. 5)).

В наших наблюдениях у абсолютного большинства больных – у 211 (80,1%) пациентов – вмешательство начинали с торакального этапа, в том числе у 171 (63,1%) с видеоторакоскопии и у 40 (14,8%) с широкой торакотомии. Доминирование повреждения со стороны органов грудной клетки, само по себе, не является противопоказанием к применению первичной видеоторакоскопии. Показатель конверсии в этих условиях составляет всего 20,5% (35 случая из 171), и, соответственно, в 136 (79,5%) случаях применение видеоторакоскопии первым этапом у больных с доминированием повреждения груди позволила устранить все внутриплевральные осложнения ранения эндохирургическим способом, не прибегая к широкой торакотомии (табл. 5).

Лечебно-диагностические возможности эндовидеохирургической техники еще больше проявляются при применении их вторым этапом в смежной анатомической полости с недоминирующим повреждением, когда показатель конверсии при видеоторакоскопии не превышает 1,9%, а при видеолапароскопии, использованной вторым этапом – 14,7%. Тем не менее, мы с большой осторожностью относимся к первичному применению видеолапароскопии у больных с доминированием признаков повреждения со стороны органов брюшной полости. Все 11 (4,1%) случаев выполнения видеолапароскопии первым этапом относятся к случаям проникающих ранений живота (абдоминалоторакальные ранения) с объемом гемоперитонеума менее 400 мл и при отсутствии признаков повреждения полых органов.

Наше стремление к расширению показаний к применению видеоэндоскопической техники у больных с ранениями диафрагмы мотивировано двумя основными моментами:

Торакоабдоминальные ранения характеризуется проникновением раневого канала как минимум в два смежные полости – грудную и брюшную, и, соответственно, требуют ревизии обеих полостей. Поэтапное использование для этих целей двух широких хирургических доступов является дополнительной серьезной травмой для раненного человека. В связи с этим обоснованное применение видеоэндохирургической техники, несомненно, представляется оправданным.

Данные литературы и наш собственный опыт хирургического лечения больных с открытыми и закрытыми травмами груди и живота свидетельствует, что частота эксплоративных (по сути – напрасных) торакотомий и лапаротомий достигает 25-30%. Поэтому, применение (по строгим, четко определенным показаниям) видеоэндохирургической ревизии

органов грудной и брюшной полостей должны способствовать снижению частоты выполнения напрасных широких хирургических доступов.

С этой точки зрения представляется примечательным тот факт, что в наших наблюдениях у 55 (20,3%) больных с торакоабдоминальными ранениями нам удалось провести полноценную ревизию и полное устранение внутриполостных осложнений травмы в обеих смежных полостях, в том числе и ушивание дефекта диафрагмы, миниинвазивным видеоэндохирургическим способом (табл. 6). Кроме того, еще у 165 (60,9%) пострадавших применена, так называемая, гибридная технология, когда в одной полости все вмешательства осуществлены эндоскопическими методами, а в другом – открытым способом. Число открытых операций в обеих смежных полостях удалось снизить до 49 (18,1%).

При торакоскопической ревизии удается отчетливо визуализировать все отделы ипсилатеральной половины диафрагмы, что практически исключает вероятность диагностической ошибки. Рутинная видеоэндохирургическая техника со стандартным набором инструментов позволяет также оценить объем гемоторакса (выявлен у 198 (88,7%) больных) и успешно санировать плевральную полость, в том числе при наличии свернувшегося гемоторакса произвести фрагментацию сгустков крови и их удаление через тубус троакара, а также – осуществлять эндоскопический гемостаз, выявить повреждение легкого (58; 25,8%) и перикарда (13; 1,3%) (рис. 1).

Видеолапароскопия использована нами у 106 (39,1%) больных, при которой также хорошо поддается осмотру нижняя поверхность диафрагмы и зона его ранения – удалось визуализировать у 99 (93,4%) обследованных (рис. 2). К эндохирургическому ушиванию диафрагмы со стороны брюшной полости, которое использовано у 4 (2,3%) больных, прибегали при условии, если вмешательство начато с диагностической лапароскопии. Если при этом предполагается торакоскопия вторым этапом, то ушивание раны диафрагмы со стороны брюшной полости не производили, так как технически проще эта процедура выполняется чрезплевральным доступом (рис. 3). Во время лапароскопической ревизии органов брюшной полости дефект диафрагмы временно тампонируют пряжью сальника с целью прекращения сброса воздуха в плевральную полость. Следует помнить, что на фоне ИВЛ и при наличии плеврального дренажа риск развития напряженного карбокситоракса минимальный.

Гемоперитонеум выявлен у 79 (74,5%) пациентов, повреждения печени – у 42 (39,6%), селезенки – у 21 (19,8%), большого сальника – у 19 (17,9%), полых органов – у 9 (8,5%). Во всех случаях применения видеолапароскопии у больных с абдоминалоторакальными ранениями (23; 21,7%) удалось визуализировать внутреннее отверстие раневого канала брюшной стенки.

**Таблица 6.** Характер и этапы вмешательства у больных с торакоабдоминальными ранениями, n=271

Характер и этапы вмешательства	Абс.	%
<b>Эндохирургические вмешательства в обеих смежных полостях</b>		
торакоскопия+лапароскопия	53	19,6
лапароскопия+торакоскопия	2	0,7
Всего	55	20,3
<b>Гибридные вмешательства (эндохирургические операции в одной и открытые в другой смежной полости)</b>		
торакоскопия+лапароскопия+лапаротомия	13	4,8
торакоскопия+лапаротомия	71	26,2
торакоскопия+торакотомия+лапароскопия	17	6,3
торакотомия+лапароскопия	11	4,1
лапаротомия+торакоскопия	45	16,6
лапароскопия+лапаротомия+торакоскопия	6	2,2
лапароскопия+торакотомия	2	0,7
Всего	165	60,9
<b>Открытые операции в обеих смежных полостях</b>		
торакоскопия+торакотомия+лапаротомия	15	5,5
торакотомия+лапаротомия	28	10,3
лапаротомия+торакоскопия+торакотомия	1	0,4
торакоскопия+торакотомия+лапароскопия+лапаротомия	1	0,4
Лапароскопия+лапаротомия+торакотомия	1	0,4
Лапаротомия+торакотомия	3	1,1
Всего	49	18,1
<b>Только трансторакотомные вмешательства*</b>		
торакоскопия+торакотомия	1	0,4
Торакотомия	1	0,4
Всего	2	0,7

\* – в 2 случаях вмешательства ограничились торакальным этапом: в 1 случае поверхностное ранение правой доли печени и дефект диафрагмы ушиты через торакотомный доступ, в другом случае наступила остановка сердца и летальный исход на торакальном этапе операции у пострадавшего с ранением сердца.

Из 42 (39,6%) больных с ранениями печени, поверхностные раны органа диагностированы у 27 (25,5%) больных, видеоэндохирургическая техника у них позволила успешно выполнить эндоскопический гемостаз. Глубокие раны печени являются показанием к конверсии. К широкой лапаротомии прибегаем также при выявлении повреждений полых органов (9; 8,5%) распространенного перитонита (7; 6,6%). В 1 (0,9%) случае диагностирована поверхностное ранение поджелудочной железы без повреждения главного панкреатического протока и без продолжающегося кровотечения – выполнено дренирование сальниковой сумки.

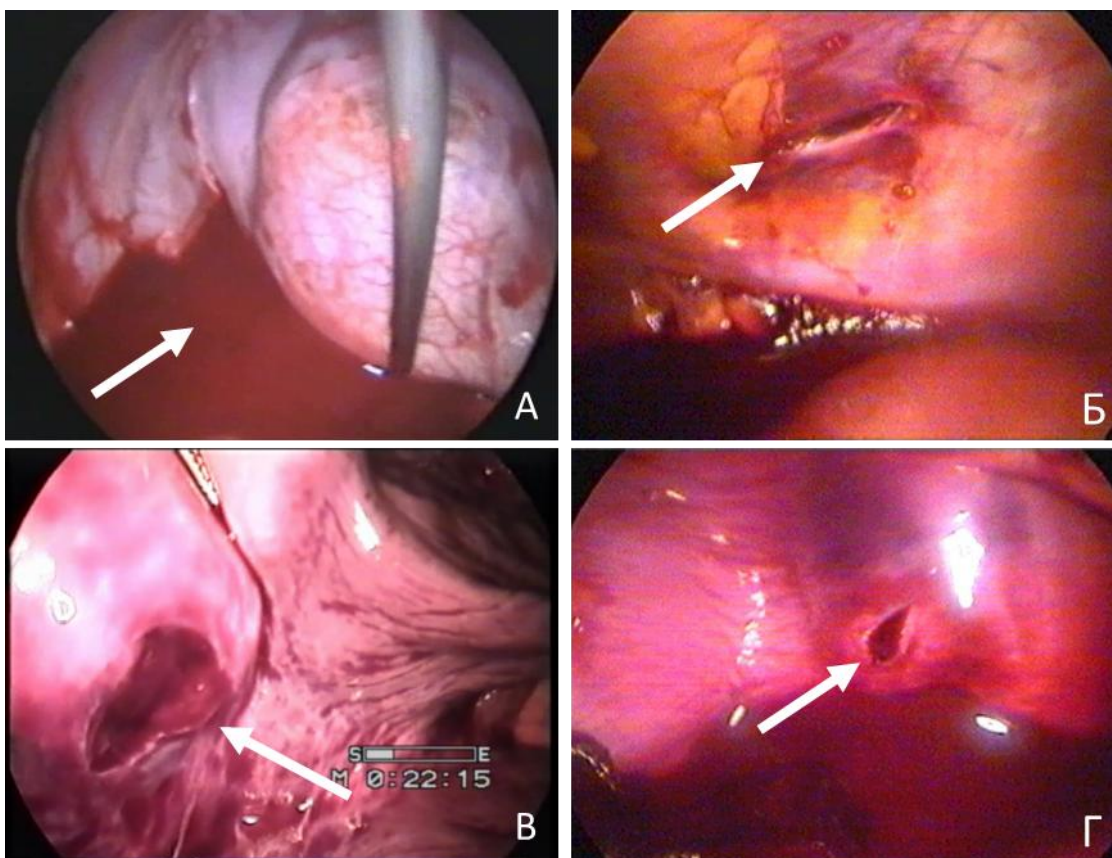


Рис. 1. Видеоторакокопическая диагностика при торакоабдоминальных ранениях: А) гемоторакс, Б) ранение париетальной плевры, В) ранение легкого, Г) ранение диафрагмы

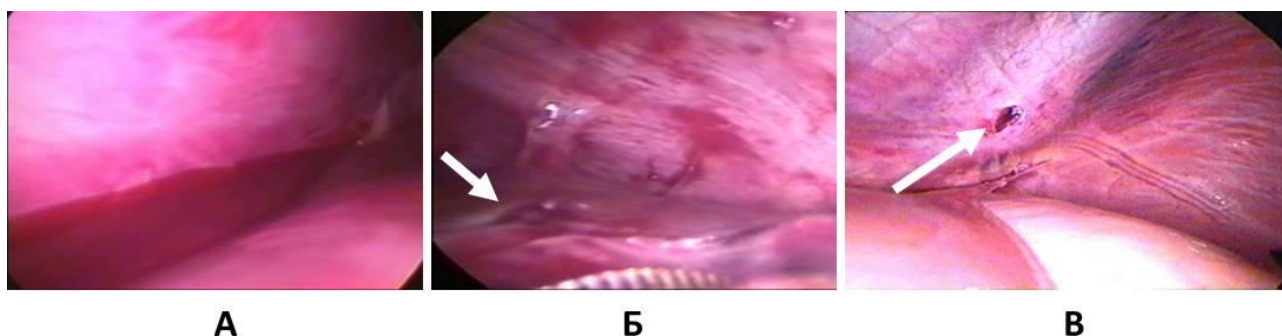


Рис. 2. Видеолапароскопическая диагностика при ранениях диафрагмы: А) гемоперитонеум, Б) ранение печени, В) ранение диафрагмы.

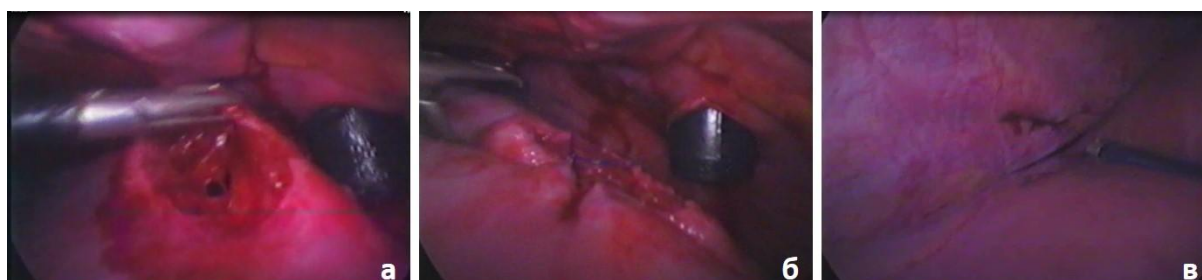


Рис. 3. Торакокопическое ушивание ранения диафрагмы: а) общий вид раны диафрагмы; б) вид после торакокопического ушивания; в) вид ушитой раны при лапароскопии

**Таблица 7.** Хирургический доступ к ушиванию дефекта диафрагмы, n=270\*

Хирургический доступ	абс.	%
Лапаротомное ушивание	124	45,9
Торакоскопическое ушивание	79	29,3
Торакотомное ушивание	59	21,9
Лапароскопическое ушивание	8	3,0

\* - в 1 случае больной умер на операционном столе от массивной кровопотери из ранения сердца, в связи с чем ушивание дефекта диафрагмы не выполнено.

**Таблица 8.** Число послеоперационных осложнений при различном характере вмешательств, абс. (%)

Характер осложнения	Характер вмешательства		
	Эндохирургические, n=55	Гибридные, n=165	Открытые, n=51
<b>Специфические осложнения</b>			
Нагноение раны	-	18 (10,9)	12 (23,5)
Эмпиема плевры	-	3 (1,8)	2 (3,9)
Кровотечение	-	1 (0,6)	-
Перитонит	-	-	2 (3,9)
Поддиафрагмальный абсцесс	-	3 (1,8)	-
Всего	-	25 (15,2)	16 (31,4)
<b>Неспецифические осложнения</b>			
Пневмония	-	11 (6,7)	20 (39,2)
ТЭЛА	-	-	1 (2,0)
ОИМ	-	1 (0,6)	-
Всего	-	12 (7,3)	21 (41,2)
Умерло	-	10 (6,1)	8 (15,7)

Примечание: в открытые операции включены 2 пациента, которым выполнены только торакотомные вмешательства.

При выборе хирургического доступа к ушиванию раны диафрагмы мы учитывали наличие показаний к широкой торакотомии и/или лапаротомии, так как ушивание дефекта диафрагмы технически проще и надежнее осуществлять при открытой операции. Так как соотношение торакотомии и лапаротомии в наших наблюдениях составляет 82/184, мы чаще использовали лапаротомный доступ (124; 45,9%) для ушивания дефекта диафрагмы (табл. 7). При применении эндовидеохирургической техники дефект диафрагмы удобнее ушивать при торакоскопии, что выполнено в 79 (29,3%) случаях.

Частота послеоперационных осложнений прямо коррелирует с тяжестью травмы и объемом выполненных хирургических вмешательств. В тех случаях, когда тяжесть и характер травмы позволяли ограничиться применением эндовидеохирургических вмешательств в обеих смежных полостях, мы не отмечали клинически значимых ранних послеоперационных осложнений и летального исхода (табл. 8). В тех случаях, когда удавалось использовать гибридные вмешательства, частота специфических послеоперационных осложнений были меньше в 2 раза (15,2% против 31,4%), неспецифических почти в 6 раз (7,3% против 41,2%), летальности – в 2,6 раза (6,1% против 15,7%) ниже по сравнению с группой открытых хирургических вмешательств. Общая послеоперационная летальность у больных с ранениями диафрагмы составила 6,6% (умерло 18 пострадавших).

**Выводы:**

1. При торакоабдоминальных ранениях прямой рентгенографический и ультразвуковой признак повреждения диафрагмы – пролабирание органов брюшной полости в плевральную полость – выявляется крайне редко, поэтому основным показанием для выполнения хирургического вмешательства должны служить рентгенологические и ультразвуковые признаки проникновения ранения в полость грудной клетки и/или брюшную полость.

2. Определяющее значение в выборе тактики хирургического лечения больных с повреждениями диафрагмы и очередности торакального и абдоминального этапов вмешательства имеет доминирование повреждения органов грудной клетки или брюшной полости. При равных условиях предпочтение необходимо отдавать торакальному этапу.

3. Видеоторакоскопия при ранениях диафрагмы позволяет устранить все внутриплевральные осложнения травмы эндовидеохирургическим способом в 79,5% случаях. Возможности эндовидеохирургической техники еще больше проявляются при применении в смежной анатомической полости с недоминирующим повреждением, когда показатель конверсии при видеоторакоскопии не превышает 1,9%, а при видеолапароскопии – 14,7%. Применение видеэндовидеохирургической техники на этапах хирургического лечения при торакоабдоминальных ранениях позволяет уменьшить число открытых операций в обеих смежных полостях до 18,1%.

4. При ранениях диафрагмы в тех случаях, когда удается ограничиться применением эндовидеохирургических вмешательств в обеих смежных полостях, не отмечается клинически значимые послеоперационные осложнения. При использовании гибридных вмешательств, частота специфических послеоперационных осложнений снижается в 2 раза, неспецифических почти в 6 раз, летальности – в 2,6 раза по сравнению с группой открытых хирургических вмешательств.

5. При выборе хирургического доступа к ушиванию раны диафрагмы необходимо учитывать наличие показаний к широкой торакотомии и/или лапаротомии, так как ушивание дефекта диафрагмы технически проще и надежнее

осуществлять при открытой операции. При применении эндовидеохирургической техники дефект диафрагмы удобнее ушивать при торакокопии.

#### Литература:

1. Кукушкин А.В. Торакоабдоминальные ранения. Вестник Ивановской медицинской академии 2011; 16(1): 39-45.
2. Топчиев М.А., Плеханов В.И., Колегова А.С., Алибеков Р.С. Лечение торакоабдоминальных ранений. Acta Biomedica Scientifica 2011; 4-2: 194-196.
3. Хаджибаев А.М., Алтыев Б.К., Шукуров Б.И., Кучкаров О.О., Хакимов А.Т. Диагностика и выбор тактики хирургического лечения разрывов диафрагмы. Вестн экстр мед 2018; 11(4): 13-20.
4. Zantut L.F., Ivatury R.R., Smith R.S., Kawahara N.T., Porter J.M., Fry W.R. et al. Diagnostic and therapeutic laparoscopy for penetrating abdominal trauma: a multicenter experience. J Trauma 1997; 42: 825–831.

#### **ПРИМЕНЕНИЕ ЭНДОВИДЕОХИРУРГИЧЕСКОЙ ТЕХНИКИ В ДИАГНОСТИКЕ И ЛЕЧЕНИИ ТОРАКОАБДОМИНАЛЬНЫХ РАНЕНИЙ**

Хаджибаев А.М. Шукуров Б.И., Элмуродов К.С., Элмуратов Г.К., Мансуров Т.Т.

**Резюме.** Цель: Систематизация 15-летнего опыта головного учреждения службы экстренной медицинской помощи Республики Узбекистан – Республиканского научного центра экстренной медицинской помощи – по диагностике и хирургическому лечению торакоабдоминальных ранений. Пациенты: Изучены результаты хирургического лечения 271 пострадавших с ранениями диафрагмы, госпитализированных в РНЦЭМП в период с 2004 по 2018 года. Мужчин было 231 (85,2%), женщин – 40 (14,8%). Средний возраст пострадавших –  $32,0 \pm 12,7$  лет. Результаты: Применение видеэндохирургической техники позволило устранить все внутриплевральные осложнения травмы эндохирургическим способом в 79,5% случаях, уменьшить число открытых операций в обеих смежных полостях (грудной и брюшной) до 18,1%. При ранениях диафрагмы в тех случаях, когда удастся ограничиться применением эндовидеохирургических вмешательств в обеих смежных полостях, не отмечается клинически значимые послеоперационные осложнения. При использовании гибридных вмешательств, частота специфических послеоперационных осложнений снижается в 2 раза, неспецифических почти в 6 раз, летальности – в 2,6 раза по сравнению с группой открытых хирургических вмешательств. При выборе хирургического доступа к ушиванию раны диафрагмы необходимо учитывать наличие показаний к широкой торакотомии и/или лапаротомии, так как ушивание дефекта диафрагмы технически проще и надежнее осуществлять при открытой операции. При применении эндовидеохирургической техники дефект диафрагмы удобнее ушивать при торакокопии.

**Ключевые слова:** ранение диафрагмы, диагностика, видеоторакокопия, видеолапароскопия.

УДК: 616.37-001-08

## ДИАГНОСТИКА И ЛЕЧЕНИЕ ТРАВМАТИЧЕСКИХ ПОВРЕЖДЕНИЙ ПОДЖЕЛУДОЧНОЙ ЖЕЛЕЗЫ

Хаджибаев Фарход Абдухакимович<sup>1</sup>, Атаджанов Шухрат Комилович<sup>1</sup>, Карабаев Худойберди Карабаевич<sup>2</sup>, Мустафаев Ахрор Лукманович<sup>1</sup>

1 – Республиканский научный центр экстренной медицинской помощи, Республика Узбекистан, г. Ташкент;

2 – Самаркандский Государственный медицинский институт, Республика Узбекистан, г. Самарканд

## ОШҚОЗОН ОСТИ БЕЗИ ТРАВМАТИК ШИКАСТЛАНИШИДА ДИАГНОСТИКА ВА ДАВОЛАШ ТАКТИКАСИ

Хаджибаев Фарход Абдухакимович<sup>1</sup>, Атаджанов Шухрат Комилович<sup>1</sup>, Карабаев Худойберди Карабаевич<sup>2</sup>, Мустафаев Ахрор Лукманович<sup>1</sup>

1 - Республика шошилич тиббий ёрдам илмий маркази, Ўзбекистон Республикаси, Тошкент ш.;

2 – Самарқанд Давлат тиббиёт институти, Ўзбекистон Республикаси, Тошкент ш.

## DIAGNOSTICS AND TREATMENT OF TRAUMATIC INJURIES OF THE PANCREAS

Farkhod A. Khadjibaev<sup>1</sup>, Shuhrat K. Atadjanov<sup>1</sup>, Hudoyberdi K. Karabaev<sup>2</sup>, Akhror L. Mustafae<sup>1</sup>

1 - Republican research center of the emergency medicine, Republic of Uzbekistan, Tashkent;

2 - Samarkand State Medical Institute, Republic of Uzbekistan, Samarkand

e-mail: [uzmedicine@mail.ru](mailto:uzmedicine@mail.ru)

**Резюме.** Мақолада ошқозон ости беши зарарланган 70 нафар беморни даволаш натижалари тахлили келтирилган. Ошқозон ости беши шикастланишининг асосий клиник кўринишларининг характерлари берилган, у билан боғлиқ шикастланишлар диагностикасининг мураккаблиги кўрсатилган. Нозмалум холатларида муалифлар МСКТ, МРТ ва лапароскопиядан фойдаланишни тавсия этадилар. Ошқозон ости беши шикастланган беморларни жаррохлик даволаш тактикаси унинг шикастланиш даражасига боғлиқ. Шундай қилиб, без лат еганида капсулага зарар етказмаган вақтларида ва кичик субкапсуляр гематомаларида чарви халтасини дренажлаш билан чекланади. Қон кетиш бўлса, прецизион гемостазни амалга оширилиб чарви халтасини ва қорин бўшлигини дренажлаш билан жароҳлик амалиёти тугатилади. Ошқозон ости безининг тўлиқ ёрилиш бўлса, унинг дистал резекцияси спленэктомия билан амалга оширилади. Операциядан кейинги даврида 12 ўлим аниқланди. Ўлим даражаси (17,1%). 6 нафар ўлимнинг асосий сабаблари оғир деструктив посттравматик панкреатит, 5 беморда оғир травматик ва гиповолемик шок билан жароҳатланган, 1 нафарда- паранкреатит ва перитонит билан бирга келадиган шикастланишларнинг кўплаб асоратлари.

**Калит сўзлари:** ошқозон ости беши ёпик травмаси, диагностикаси, даволаш тактикаси.

**Abstract.** The article presents an analysis of the results of treatment of 70 patients with damage to the pancreas. The characteristics of the main clinical manifestations of trauma to the pancreas are given, the complexity of diagnostics of its associated injuries is shown. In unclear cases, the authors recommend using MSCT, MRI and laparoscopy. The tactics of surgical treatment of patients with trauma to the pancreas depended on the degree of its damage. So, with a bruised gland without damage to the capsule, as well as with small subcapsular hematomas, drainage of the omental bursa was limited. In case of bleeding, precision hemostasis was performed with drainage of the omental bursa and abdominal cavity. In case of complete ruptures of the pancreas, its distal resection with splenectomy was performed. In the postoperative period, 12 victims died. The mortality rate was (17.1%). The main causes of death in 6 were severe destructive post-traumatic pancreatitis, 5 patients had injuries with severe traumatic and hypovolemic shock, 1 - parapancreatitis and peritonitis, multiple complications of concomitant injuries

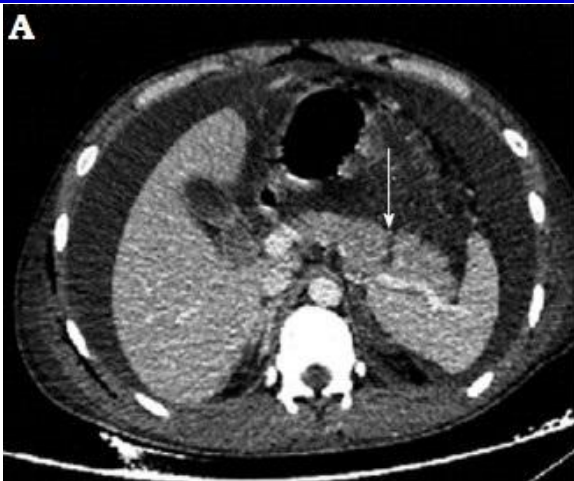**Key words:** closed trauma of the pancreas, diagnosis, treatment tactics.

**Введение.** Травма поджелудочной железы встречается редко по сравнению с другими повреждениями органов брюшной полости, но представляет собой сложную клиническую проблему из-за стертых начальных симптомов и отсутствия специфических клинических признаков, что приводят к поздней диагностике и задержке оперативного лечения. Частота травм поджелудочной железы варьируется от 0,2% до 12% травм органов брюшной полости [1,2,3,4,5].

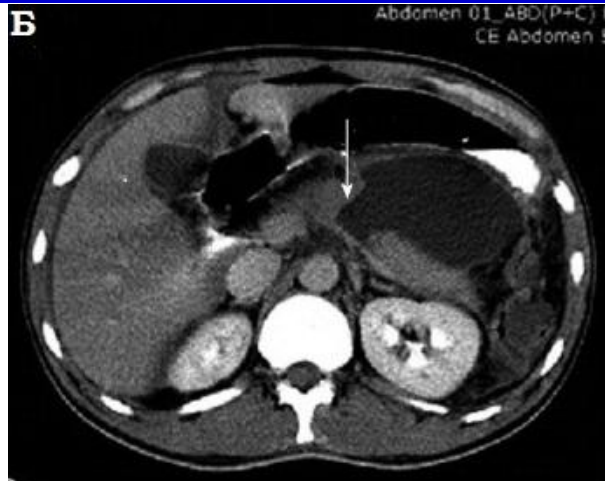
Дорожно-транспортные аварии являются причиной примерно 75–85% тупых травм двенадцатиперстной кишки и поджелудочной железы. Механизм обычно возникает из-за раздавливания фиксированных забрюшинных органов между позвоночником и рулевым колесом [6,7].

Первоначальное обследование и диагностика пациентов с травмами поджелудочной железы должны соответствовать общим принципам тактики для всех пациентов с травмами с визуализацией и мониторингом в соответствии с клинической картиной и показателями жизненно важных функций [8].

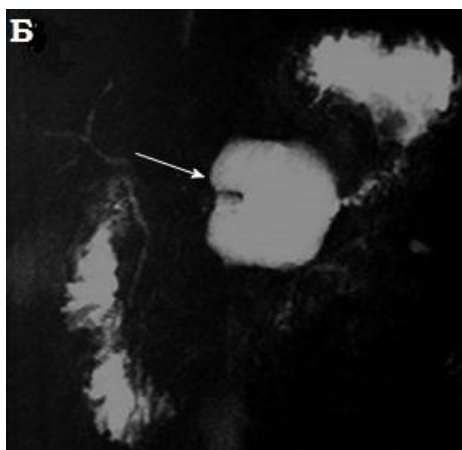
Симптомы ППЖ неспецифичны и часто замаскированы травмой других органов, поэтому клиническая диагностика состояния сложна. Роль амилаземии в диагностике ППЖ неясна. D. Ротока и соавт. [9] считают, что этот показатель не обладает достаточной чувствительностью и специфичностью. Следует подчеркнуть, что гипермилаземия возникает не ранее чем через 3 ч после травмы. УЗИ брюшной полости и забрюшинного пространства в диагностике ППЖ характеризуется невысокой чувствительностью (44,4%) [10].



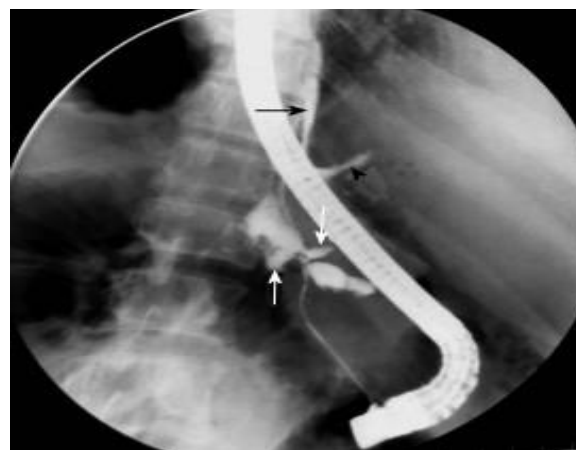**Рис. 1.** МСКТ картина (гетерогенность тела и хвоста поджелудочной железы с поперечным линейным разрывом в дистальной части тела поджелудочной железы (белая стрелка)



**Рис.2.** МСКТ картина (разрыв паренхимы проксимальной части тела поджелудочной железы (не исключается травма протока) со скоплением большого количества жидкости спереди от неё (белая стрелка)



**Рис. 3.** МРХПГ. Травматический панкреатит. Гетерогенная поджелудочная железа и перипанкреатическая клетчатка. Главный панкреатический проток расширен в области тела и хвоста. Дольчатая ложная киста на передней поверхности тела поджелудочной железы (белая стрелка)



**Рис. 4.** РПХГ. Травматический панкреатит. Визуализируется разрыв главного панкреатического протока, контраст заполняет выпячивание, вероятно формирующуюся псевдокисту (белая стрелка). Затёки контраста видны в забрюшинном пространстве и один из них достигает средостение (черная стрелка)

К прямым компьютерно-томографическим признакам ППЖ относят интенсивное кровотечение из ПЖ, ее гематому или разрыв, локальное или диффузное увеличение органа или его отек, понижение накопление контрастного вещества (рис 1 и 2). Косвенными признаками ППЖ считают жидкостные скопления в забрюшинном пространстве, отек парапанкреатической клетчатки, утолщение переднего листка почечной фасции, воспалительные изменения парапанкреатической клетчатки или брыжейки, жидкость в сальниковой сумке, рядом с поперечной ободочной кишкой, верхней брыжеечной артерией или селезеночной веной, свободную жидкость в брюшной полости [11].

Наличие признаков повреждения ПЖ является показанием к другим методам обследования – МРПХГ и ЭРХПГ. Чувствительность МРПХГ в диагностике ППЖ составила 92,8%, в диагностике разрыва панкреатического протока – 91,7% [12].

Для большинства пациентов со стабильной гемодинамикой при поступлении первоначальная визуализация выполняется либо с помощью ультразвукового исследования, либо, как правило, с помощью МСКТ, которые имеют низкую чувствительность при повреждении поджелудочной железы – в пределах 40–60% [13,14].

Выявление повреждения протока поджелудочной железы с помощью компьютерной томографии также варьировало, с чувствительностью от 52% до 54%, со специфичностью от 90% до 95%. Считается, что использование магнитно-резонансной холангиопанкреатографии (МРПХГ) увеличивает диагностическую достоверность повреждения протока поджелудочной железы [15]. Однако и МРХПГ, и ЭРХПГ имеют более высокую чувствительность (приближающуюся к 100%), и каждый из них имеет свои собственные показания при подозрении на повреждение поджелудочной железы и нарушение протока [16,17]. МРХПГ имеет то преимущество, что является неинвазивным и является первым выбором у стабильного пациента с подозрением на повреждение поджелудочной железы и для диагностики любого повреждения протока поджелудочной железы (рис. 3).



Таблица 1. Распределение больных по механизму травмы поджелудочной железы.

Причины травмы	Количество пациентов	%
ДТП	25	35,7%
Падение с высоты	23	32,8%
Бытовая травма	11	15,7%
Криминальная травма	8	11,4%
Спортивная травма	2	2,8%
Производственная травма	1	1,4%
Итого	70	100%

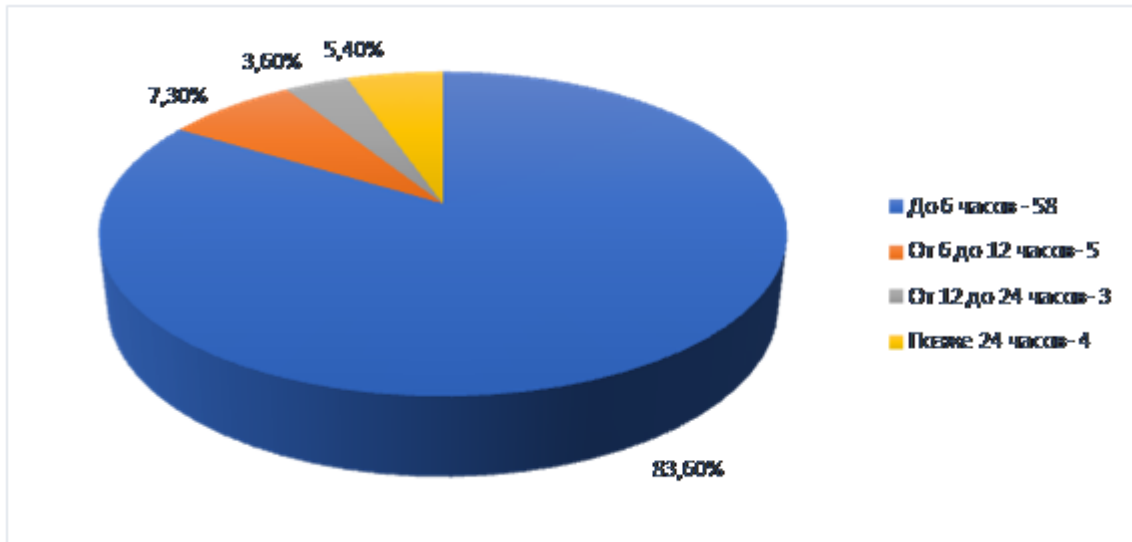


Рис.5. Время от получения травмы

Внутри паренхиматозная гематома может вызвать компрессию протока (что проявляется в виде не визуализации протока на снимке). Для дифференциации от истинного разрыва протока может потребоваться ЭРХПГ, которая демонстрирует экстрavasации контраста из-за повреждений бокового или основного протока (рис 4).

Несмотря на то, что ЭРХПГ является инвазивным методом, он остается «эталонным стандартом», а также имеет то преимущество, что улучшает лечение за счет введения стента в качестве начальной временной попытки лечения у стабильных пациентов.

**Цель исследования:** являлась оптимизация выбора методов диагностики и оперативного вмешательства при травматических повреждениях поджелудочной железы.

**Материал и методы:** Нами проанализированы результаты лечения 70 пострадавших с повреждениями поджелудочной железы, находившиеся на лечении в хирургических отделениях РНЦЭМП МЗ РУз. и его филиалах с 2010-2021 г. Мужчин было 64 (91,4%), женщин - 6 (8,6%) в возрасте от 18 до 57 лет. Распределение больных по механизму травмы приведен в табл. 1.

Изолированные повреждения поджелудочной железы наблюдались у 20 (29%), множественные — у 32 (45%), сочетанные — у 18 (26%) пострадавших.

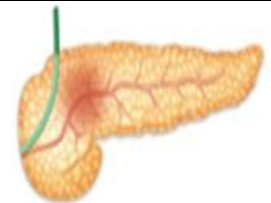
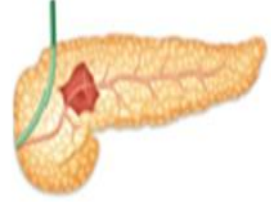



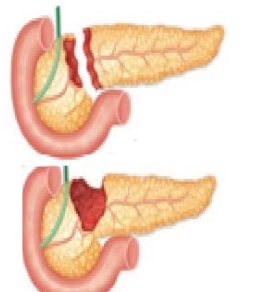

У всех пострадавших травма поджелудочной железы сочеталась с повреждением других органов и систем (печень, селезенка, желудок, тонкий и толстый кишечник, забрюшинная гематома, травма головного и спинного мозга, повреждение груди).

Большинство пациентов были доставлены бригадой СМП 36 (51,4%) пострадавших, самотеком 34 (48,5%). Время от получения травмы представлены в рис. 5.

Повреждение головки поджелудочной железы имело место у 27 (23,5%) пострадавших, тела — у 59 (51,3%), хвоста — у 29 (25,2%) пострадавших.

Всем пострадавшим проводилось экстренное комплексное клиничко-лабораторное и инструментальное обследование. Было использовано стандартное исследование общего и биохимического анализа крови, общего анализа мочи, обзорная рентгенография грудной и брюшной полостей, ультразвуковое исследование брюшной полости и забрюшинного пространства. Компьютерная томография, МРТ, лапароскопия проводилась с учетом тяжести состояния пострадавшего. Свободная жидкость в брюшной полости по данным УЗИ была выявлена в 80,5% наблюдений закрытых повреждений поджелудочной железы. Мультиспиральная компьютерная томография (МСКТ) была выполнена лишь 7 пациентам. Данное исследование осуществлено пострадавшим, находящимся в стабильном состоянии при отсутствии каких-либо выявленных патологических изменений со стороны органов брюшной полости по результатам УЗИ. Лишь в 4 случаях были выявлены косвенные изменения со стороны ПЖ — у 2 пациентов с закрытой травмой живота неизвестной давности с постравматическими кистами ПЖ.

Таблица 2. Классификация тяжести повреждений поджелудочной железы, AAST

Степень тяжести травмы	Характер травмы	Описание травмы	Абсолютное число пациентов	%
I	 Гематома	Тяжелый ушиб без повреждения панкреатического протока или потери ткани	10	18,2%
	 Разрыв	Тяжелый разрыв без повреждения протока или потери ткани		
II	 Гематома	Включает более 1 части	34	48,5%
	 Разрыв	Разрыв <50% окружности		
III	 Разрыв	Дистальный разрыв или повреждение паренхимы с повреждением протока	20	28,5%
IV	 Разрыв	Проксимальный (справа от верхней брыжеечной вены) разрыв или повреждение паренхимы	6	10,9%
V	 Разрыв	Массивное разможнение и разрыв головки поджелудочной железы	-	-
Итого			70	100%

Примечание: при множественных травмах поджелудочной железы тяжесть повышается на одну степень.

Показаниями к лапароскопии у 27 (38,5%) пострадавших с закрытой травмой поджелудочной железы явились признаки несоответствия клинической картины с данными лабораторных и неинвазивных инструментальных методов, нарушение сознания, признаки обширных повреждений на передней брюшной стенке, тяжелая сочетанная травма. При диагностической лапароскопии во всех случаях были выявлены либо непосредственные повреждения органов брюшной полости, либо их косвенные признаки в виде гемоперитонеума. Также во всех случаях было принято решение о конверсии доступа.

**Результаты и обсуждение.** У всех пациентов развился острый посттравматический панкреатит, обусловленный общими (травматический и постгеморагический шок) и местными изменениями. При механическом повреждении местные

изменения в поджелудочной железе обусловлены травматическим некрозом паренхимы, вторичной деструкцией в результате повреждения сосудов и повреждением протоков с поступлением активного панкреатического секрета.

Для оценки тяжести повреждения поджелудочной железы в нашем исследовании мы использовали классификацию тяжести повреждений поджелудочной железы, AAST [18] (см. табл.2).

Клиническая картина травмы поджелудочной железы характеризовалась явлениями травматического шока у 27 больных, внутреннего кровотечения – 18 и перитонита – у 10. Повышение уровня амилазы в крови и моче при поступлении отмечалось в 21 (30,6%) случае, увеличение амилазы в крови и моче через 3 более часов наблюдалось у 49 (61,4%) пострадавших.

В зависимости от характера и локализации применяли следующие виды оперативного лечения травм поджелудочной железы, основанные на адекватном дренировании зоны повреждения; удалении нежизнеспособных тканей железы; восстановлению пассажа или рационального отведения панкреатического сока;

- Лапароскопическая ревизия, панкреатоскопия, санация и дренирование сальниковой сумки и брюшной полости. 6 (8,5%);(Рис 6 и 7).

-гемостаз, рациональное дренирование зоны повреждения -39 (55,7%) больных; (Рис 7 и 8).

-вскрытие и опорожнение забрюшинных гематом -22 (31,4%) больных;

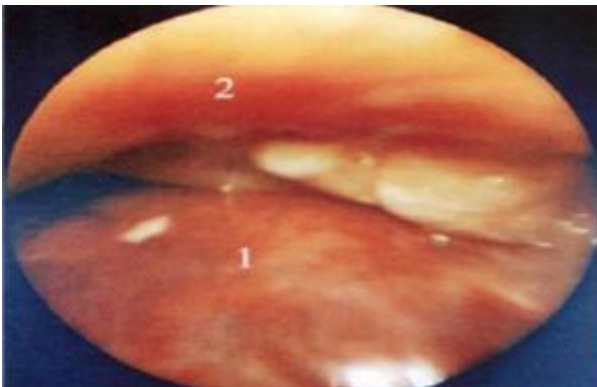
-левосторонняя резекция поджелудочной железы и отключение двенадцатиперстной кишки -3 (4,2%) больных.

Наибольшая частота посттравматического панкреатита отмечалась у пациентов с III- IV степенью повреждения ПЖ (90,5% и 89,6% соответственно).

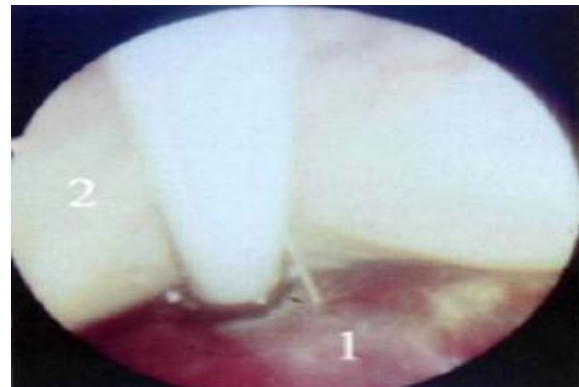Close J.E. et al. [19]. предложили шкалу прогноза неблагоприятного исхода от травм поджелудочной железы (PIMS) в качестве составной оценки результатов, основанной на 5 переменных и обнаружил в целом хороший прогноз (AUC 0,84) в серии из 473 пациентов с повреждениями поджелудочной железы (см. табл. 3).

По нашим данным по шкале неблагоприятного исхода от травм поджелудочной железы (PIMS) пациенты распределились следующим образом (см. табл. 4).

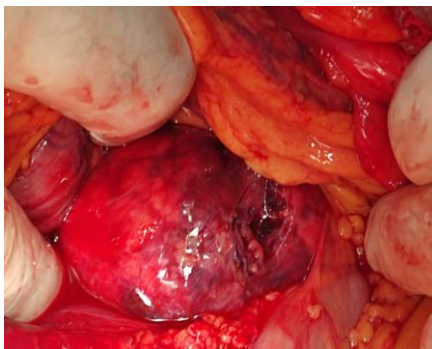
Из 70 пострадавших с доминирующим повреждением поджелудочной железы умерли 12 (17,1%). По нашим данным по шкале PIMS при легкой степени тяжести летальных исходов не было. В группе со средней степенью тяжести умерло 4 пациента (13,3%), при тяжелой степени тяжести умерло 8 пациентов, что составило 40%. Основными причинами летальных исходов у 6 был тяжелый деструктивный посттравматический панкреатит, у 5 пострадавших были травмы с тяжёлым травматическим и гиповолемическим шоком, у 1 -парапанкреатит и перитонит, множественные осложнения сочетанных повреждений, груди, головного мозга.



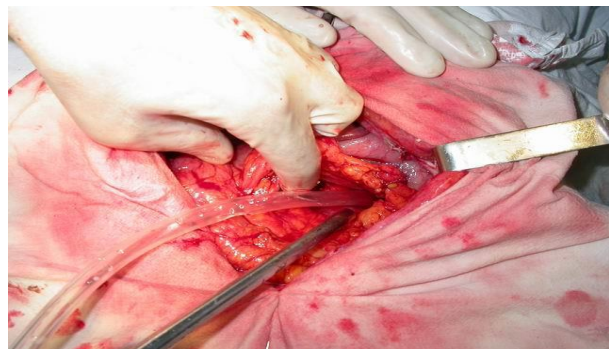
**Рис. 6.** Лапароскопическая картина Ушиб ПЖ. (AAST I степени) 1 - поджелудочная железа утолщена, дольчатость отсутствует, диффузная геморрагическая имбибиция тканей железы; 2 - задняя стенка желудка.



**Рис. 7.** Лапароскопическое дренирование сальниковой сумки при ушибе ПЖ. 1 - поджелудочная железа с явлениями геморрагической имбибиции тканей, дольчатость отсутствует; 2 – задняя стенка желудка



**Рис. 8.** Интраоперационная картина разрыва поджелудочной железы в области тела (AAST II степени).



**Рис. 9.** Интраоперационная картина. Дренирование сальниковой сумки

Таблица 3 Подсчет баллов по шкале летальности от травм поджелудочной железы (PIMS)

№	Критерии	Баллы
1.	Возраст больше 55 лет	5
2.	Шок	5
3.	Повреждение крупных сосудов поджелудочной железы	2
4.	Количество сочетанных травм живота:	
	нет	0
	1	1
	2	2
5	Оценка AAST OIS	3
		4
		5
		6

## Летальность в зависимости от степени тяжести

№	Степень тяжести	Оценка PIMS, в баллах	Летальность, %
1.	Легкая	0-4	Низкая, меньше 1%
2.	Средняя	5-9	Средняя, 15-17%
3.	Тяжелая	10-20	Высокая, 50%

Таблица 4. Распределение пациентов по шкале неблагоприятного исхода от травм поджелудочной железы PIMS

Степень тяжести	Оценка PIMS, в баллах	Летальность, %	Количество пациентов	%
Легкая	0-4	Низкая, меньше 1%	20	28,5%
Средняя	5-9	Средняя, 15-17%	30	43%
Тяжелая	10-20	Высокая, 50%	20	28,5%
Общее количество пациентов			70	100%

## Выводы:

-Редкость повреждений поджелудочной железы, особенность анатомического расположения органа, отсутствие патогномичных признаков, частое сочетание с повреждениями других органов значительно затрудняет диагностику повреждений поджелудочной железы.

-Каких-либо патогномичных клинических симптомов, указывающих на травматическое повреждение поджелудочной железы, нет. При закрытых её повреждениях преобладают симптомы общего характера и боли в эпигастральной области, при ранениях – боли в области раны. Чувствительность УЗИ в дооперационной диагностике повреждения поджелудочной железы составляет – 3,6%, КТ – 14,3%.

-Эндовизуальные технологии в большинстве случаев позволяют выявить лишь косвенные признаки повреждения внутренних органов при закрытой травме живота, но их использование, безусловно, важно, т.к. позволяет сокращать сроки обследования и уточняет показания к лапароскопическим или открытым вмешательствам.

- Дифференцированный подход к выбору оперативной тактики основывается на степени повреждения железы и состоянии пострадавшего. У большинства пострадавших с травмами I-II степени достаточно ограничиться дренированием брюшной полости и сальниковой сумки. При III степени повреждения поджелудочной железы возможно выполнение дистальной резекции, а при V степени – панкреатодуоденальной резекции. Показания к тампонированию возникают редко, исключительно в рамках лечебной тактики «Damage control».

## Литература:

- 1.Ермолов А.С., Благовестнов Д.А., Иванов П.А. и др. Хирургия повреждений поджелудочной железы. //Хирургия. Журнал им. Н.И. Пирогова. -2015; -№10-С.9-15.
2. Малков И.С., Игнатъев Н.М. Диагностика и тактика хирургического лечения пострадавших с травмой поджелудочной железы. //Хирургия, -2016,-№8, -С. 80-82.
3. Норкузиев Ф.Н., Туляганов Д.Б., Таджибаев М.П. и др. Диагностика и тактика хирургического лечения повреждений поджелудочной железы в условиях неотложной медицины. // Материалы 4-го съезда врачей неотложной медицины. Москва, НПО ВМ, -2018.-С.89-90.
4. Хаджибаев А.М., Тияляков А.Б., Убайдуллаев Б.С. Алгоритм хирургического лечения при сочетанной кататравме. //Вестник экстренной медицины -2017, -№1, С.11-18.
5. Heuer M.,Hussmann B., et al .Pancreatic injury in 284 patients with severe abdominal trauma: outcome, course, and treatment algorithm The Trauma Registry of the DGU.Langensbeck Arch. Surg., 396 (2011), pp.1067-1076.

6. Хаджибаев А.М., Шарипова В.Х., Султанов П.К. и др. Современные взгляды на диагностику и лечение сочетанных повреждений органов груди и живота у больных с политравмой. //Вестник ТМА. -2020, -№6, С.67-74.
7. Scollay J.M., Yip V.S., Garden O.J., et al A population-based study of pancreatic trauma in Scotland World J Surg, 30 (2006), pp. 2136-2141.
8. Englum R., Gulack B.C., Rice H.E., et al. Management of blunt pancreatic trauma in children: review of the National Trauma Data Bank. J Pediatr Surg, 51 (2016), pp. 1526-1531.
9. Potoka D, Gaines B, Leppaniemi A, et al. Management of blunt pancreatic trauma: what's new? Eur J Trauma Emerg Surg. 2015;41(3):pp.239-250. doi: 10.1007/s00068-015-0510-3.
10. Sato M, Yoshii H. Reevaluation of ultrasonography for solid-organ injury in blunt abdominal trauma. J Ultrasound Med. 2004;23(12): pp.1583-1596.
11. Melamud K., LeBedis C.A., Soto J.A.. Imaging of pancreatic and duodenal trauma. Radiol Clin N Am, 53 (2015), pp. 757-771.
12. Panda A, Kumar A, Gamanagatti S, et al.. Evaluation of diagnostic utility of multidetector computed tomography and magnetic resonance imaging in blunt pancreatic trauma: a prospective study. Acta Radiologica. 2014;56(4): pp. 387-396. doi: 10.1177/0284185114529949
13. Chinnery E., Krige E., Kotze U.K., et al Surgical management and outcome of civilian gunshot injuries to the pancreas. Br J Surg, 99 (2012), pp. 140-148.
14. Norton R., Kobusingye O. Injuries. N Engl J Med, 368 (2013), pp. 1723-1730.
15. Advanced trauma life support (ATLS(R)): the ninth edition. J Trauma Acute Care Surg, 74 (2013), pp. 1363-1366.
16. Bates D.D., LeBedis C.A., Soto J.A, et al Use of magnetic resonance in pancreaticobiliary emergencies. Magn. Reson Imag Clin N Am, 24 (2016), pp. 433-448
17. Melamud K., LeBedis C.A., Soto J.A.. Imaging of pancreatic and duodenal trauma. Radiol Clin N Am, 53 (2015), pp. 757-771.
18. Moore E.E., Cogbill T.H., Malangoni M.A, et al. Organ injury scaling, II: pancreas, duodenum, small bowel, colon, and rectum. J Trauma, 30 (1990), pp. 1427-1429.
19. Close J.E. Krige R.T. Spence P.H. et al Development and validation of a pancreatic injury mortality score (PIMS) based on 473 consecutive patients treated at a level 1 trauma center. Pancreatology, 17(2017), pp. 592-598.

### **ДИАГНОСТИКА И ЛЕЧЕНИЕ ТРАВМАТИЧЕСКИХ ПОВРЕЖДЕНИЙ ПОДЖЕЛУДОЧНОЙ ЖЕЛЕЗЫ**

*Хаджибаев Ф.А., Атаджанов Ш.К., Карабаев Х.К., Мустафаев А.Л.*

**Резюме.** В статье представлен анализ результатов лечения 70 пострадавших с повреждением поджелудочной железы. Дана характеристика основных клинических проявлений травмы поджелудочной железы, показана сложность диагностики ее сочетанных повреждений. В неясных случаях авторы рекомендуют использовать МСКТ, МРТ и лапароскопию. Тактика хирургического лечения пострадавших с травмой поджелудочной железы зависела от степени ее повреждения. Так, при ушибе железы без повреждений капсулы, а также при небольших подкапсульных гематомах ограничивались дренированием сальниковой сумки. При кровотечениях выполняли прецизионный гемостаз с дренированием сальниковой сумки и брюшной полости. При полных разрывах поджелудочной железы выполняли ее дистальную резекцию со спленэктомией. В послеоперационном периоде умерло 12 пострадавших. Летальность составила (17,1%). Основными причинами летальных исходов у 6 был тяжелый деструктивный посттравматический панкреатит, у 5 пострадавших были травмы с тяжелым травматическим и гиповолемическим шоком, у 1 - парапанкреатит и перитонит, множественные осложнения сочетанных повреждений, груди, головного мозга.

**Ключевые слова:** закрытая травма поджелудочной железы, диагностика, тактика лечения.

УДК: 616.33/34 - 005.1 - 08 - 072.1

## 10-ЛЕТНИЙ ОПЫТ ПРИМЕНЕНИЯ МЕТОДОВ ЭНДОСКОПИЧЕСКОГО ГЕМОСТАЗА ПРИ ГАСТРОДУОДЕНАЛЬНЫХ КРОВОТЕЧЕНИЯХ

Хаджибаев Фарход Абдухакимович<sup>1</sup>, Ешмуратов Алишер Балтабаевич<sup>1,2</sup>, Мирзакулов Акмал Гафуржанович<sup>1</sup>, Хашимов Миркамол Ахмеджанович<sup>1,2</sup>

1 – Республиканский научный центр экстренной медицинской помощи, Республика Узбекистан, г. Ташкент;

2 - Центр развития профессиональной квалификации медицинских работников, Республика Узбекистан, г. Ташкент

## ГАСТРОДУОДЕНАЛ ЯРАЛАРДАН ҚОН КЕТИШИДА ЭНДОСКОПИК ГЕМОСТАЗ УСУЛЛАРИНИНГ 10-ЙИЛЛИК ТАЖРИБАСИ

Хаджибаев Фарход Абдухакимович<sup>1</sup>, Ешмуратов Алишер Балтабаевич<sup>1,2</sup>, Мирзакулов Акмал Гафуржанович<sup>1</sup>, Хашимов Миркамол Ахмеджанович<sup>1,2</sup>

1 - Республика шошилич тиббий ёрдам илмий маркази, Ўзбекистон Республикаси, Тошкент ш.;

2 - Тиббиёт ходимларининг касбий малакасини ривожлантириш маркази, Ўзбекистон Республикаси, Тошкент ш.

## 10 YEARS EXPERIENCE OF METHODS ENDOSCOPIC HEMOSTASIS FOR GASTRODUODENAL BLEEDING

Khadjibaev Farkhod Abdukhakimovich<sup>1</sup>, Eshmuratov Alisher Baltabaevich<sup>1,2</sup>, Mirzakulov Akmal Gafurzhonovich<sup>1</sup>, Khashimov Mirkamol Akhmedzhanovich<sup>1,2</sup>

1 - Republican research center of the emergency medicine, Republic of Uzbekistan, Tashkent;

2 - Center for the development of professional qualification of medical workers, Republic of Uzbekistan, Tashkent

e-mail: [alisher1203@gmail.com](mailto:alisher1203@gmail.com)

**Резюме.** Мақсад. Гастроудоденал яралардан қон кетган беморларда эндоскопик гемостаз усулларининг самаралигини таҳлил қилиш. Материал ва услублар. 2010 йилдан 2020 йилгача бўлган даврда РШТЎИМ шошилич жаррохлик бўлимига ётқизилган 3327 гастроудоденал яралардан қон кетган беморларни даволаш натижалари таҳлил ўтказилди. Улардан 2249 эркак ва 1078 аёл бўлган. Қон кетишининг эндоскопик манзараси қуйидагича: Forrest IA 87, Forrest IB 262, Forrest IIA 782, Forrest IIB 1332, Forrest IIC 599 ва Forrest III 265. Беморларга қуйидаги эндоскопик гемостаз усуллари қўлланилди: инъекцион усуллар, аргонплазма коагуляция, клипса қўйиш амалиёти. Натижалар. Эндоскопик гемостазнинг энг самарали усули ва қайта қон кетишини профилактикаси учун аргонплазма коагуляциясини инъекцион усуллари билан биргаликда қўлланилиши хисобланади. Ярадан фаол қон кетиши кузатилганда эндоскопик гемостазнинг самарасизлиги ҳамда стационарда консерватив даволаш фониди қайта қон кетиши кузатилиши жаррохлик даволашга кўрсатма хисобланди.

**Калит сўзлар.** гастроудоденал ярадан қон кетиши, эндоскопик гемостаз, аргонплазма коагуляция, қайта қонаш, хирургик гемостаз.

**Abstract.** Aim: Analysis of the effectiveness of endoscopic hemostasis methods in patients with ulcerative gastroduodenal bleeding. Material and methods: There were analyzed the results of treatment of 3327 patients with ulcerative gastroduodenal bleeding hospitalized in the Department of Emergency Surgery of the Republican Research Center for Emergency Medicine from 2010 to 2020. There were 2249 men, 1078 women. The endoscopic picture of bleeding was as follows: according to Forrest IA in 87, IB in 262, IIA in 782, IIB in 1332, IIC in 599 and III in 265 patients. The patients used the methods of endoscopic hemostasis: injection methods, argon plasma coagulation, clipping. Results: The most effective methods of endoscopic hemostasis and prevention of recurrent bleeding are argon plasma coagulation in combination with injection methods. The ineffectiveness of endoscopic hemostasis with active bleeding from an ulcer upon admission and recurrent bleeding against the background of conservative treatment in a hospital were indications for surgical treatment.

**Key words:** gastroduodenal ulcer bleeding, endoscopic hemostasis, argon plasma coagulation, recurrent bleeding.

**Актуальность исследования.** Гастроудоденальные кровотечения (ГДК) язвенной этиологии характеризуются высокой частотой развития, на них приходится большинство от числа всех кровотечений из верхних отделов желудочно-кишечного тракта. Для язвенных кровотечений характерна стойкая тенденция к росту, причём эта динамика прослеживается как среди трудоспособной группы населения, так и у пациентов пожилого и старческого возраста [1].

Прогресс в тактике лечения язвенной болезни в начале XXI века во многом обусловлен широким применением новых групп противоязвенных препаратов. Однако, показатель смертности не имеет существенной тенденции к снижению и обусловлен, в первую очередь, наличием больных пожилого и старческого возраста, имеющих тяжёлый коморбидный фон [2,3].

Выбор лечебно-диагностической тактики в каждом конкретном случае определяется общим состоянием больного, результатами эндоскопической картины, степенью и длительностью кровопотери, локализацией и характеристикой источника кровотечения. Рецидив кровотечения является неблагоприятным осложнением, развивающийся в 10-30% случаях после успешного эндоскопического гемостаза при первичном осмотре, причём рецидив кровотечения в 5 раз увеличивает показатель летальности. Риск рецидива кровотечения имеет наибольшую частоту в течение первых 3 суток после первичного эндоскопического гемостаза[4].

Классификация Forrest J.A. является одной из определяющих звеньев в различных лечебно-диагностических алгоритмах [5]. Риск рецидива кровотечения при первичной эндоскопической картине по Forrest II колеблется в пределах 50-85%, при Forrest III – меньше 5%. Удаление ступка и применение различных видов эндоскопического гемостаза может существенно снизить риск рецидива кровотечения до 3,5раз[6,7].

При безуспешности методов эндоскопического гемостаза у больных с язвенными ГДК выполняются хирургические вмешательства [8]. Рецидив кровотечения может являться абсолютным показанием к неотложной операции [9]. Однако, согласно данным литературы, повторный эндоскопический гемостаз не менее эффективен, нежели оперативное лечение в экстренном порядке, так как эндоскопические подходы сопровождаются меньшим числом осложнений и низкими показателями летальности. Поэтому определение показаний к хирургическому лечению должно исходить из возможностей клиники и наличия соответствующих специалистов, владеющих всеми доступными методами эндоскопического гемостаза[10].

**Цель исследования.** Анализ эффективности методов эндоскопического гемостаза у больных с язвенными гастродуоденальными кровотечениями.

**Материал и методы исследования.** Ретроспективно произведен анализ результатов лечения 3327 больных, которые находились на стационарном лечении в отделе экстренной хирургии РНЦЭМП с 2010 по 2020гг. с язвенными гастродуоденальными кровотечениями. Мужчин было 2249, женщин было 1078. Всем пациентам в момент госпитализации выполнялась ЭГДФС для определения локализации и характера источника кровотечения. В основном пациенты поступали в стационар с остановившимся кровотечением: F-IIA(782), F-IIB (1332), F-IIC (599), F-III (265), активное продолжающееся кровотечение диагностировано у 349 больных: F-IA (87), F-IB(262).

**Результаты исследования и обсуждение.** За 10-летний период функционирования отдела экстренной хирургии РНЦЭМП госпитализировано 4762 больных с гастродуоденальными язвами. В 616 случаях имело место острая язва, в 2711случаях – хроническая язва.

Динамика госпитализации больных с язвенной патологией за последние 10 лет имеет тенденцию к росту: в 2010 году госпитализировано 641 больной, в 2019 году – 806 больных (рис.1). При этом данные за 2020год не должны вводить в заблуждение, так как сравнительное уменьшение числа обращений не говорит об уменьшении количества больных с ГДЯ.

Ввиду ограничительных мероприятий при пандемии, больные с ГДЯ обращались по линии СМП по дислокации и количеству обращений самотеком уменьшилось.

Тактика ведения больных с ГДК претерпела существенные изменения. С увеличением числа населения страны на 18% увеличилась и нагрузка на систему здравоохранения, в том числе отмечается возрастание обращаемости больных с ГДЯ на 26%, а больных с ГДК на 24% (рис.2).

По прошествии указанного периода более шире стали использовать методы эндоскопического гемостаза как альтернативу хирургическим операциям, также изменилась структура используемых методов.

Эффективность применяемой тактики можно оценить снижением числа рецидивов кровотечения, а также существенным снижением числа оперируемых больных с ГДК.

У 3327 больных имелась картина гастродуоденального кровотечения, причём из общего числа госпитализированных больных с язвенной болезнью в 69,9% случаях отмечалось осложнение в виде кровотечений (рис.3).

Чуть больше половины госпитализированных больных с гастродуоденальными кровотечениями, доставлена в нашу клинику самотеком (63,2%). Доля госпитализированных по линии скорой помощи была 33,9% (рис.4).

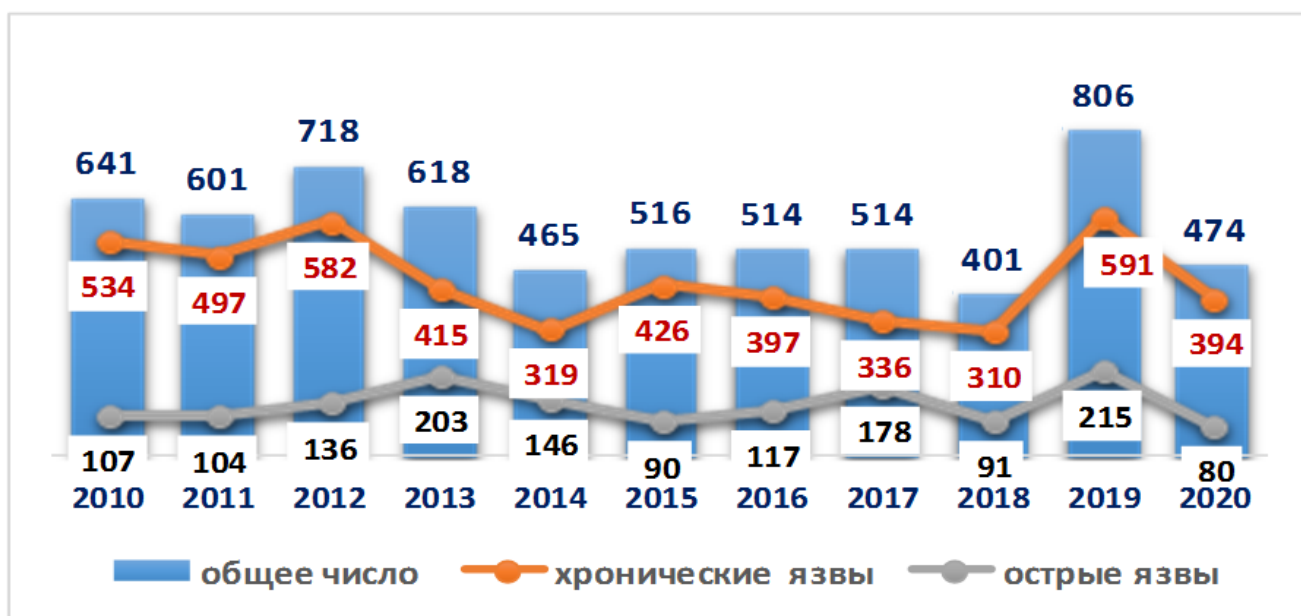

Рис. 1. Динамика госпитализации больных с ГДЯ

## 2010 год

Численность населения Узбекистана (чел)	28,56 млн
Госпитализация больных с ГДЯ в РНЦЭМП (чел в год)	641
Госпитализация больных с ГДК в РНЦЭМП (чел в год)	433
Методы эндоскопического гемостаза	Диатермокоагуляция, обкалывание (этанол)
Частота рецидивов кровотечения	12%
Число оперированных больных при неэффективности эндоскопического гемостаза	32

## 2019 год

Численность населения Узбекистана (чел)	33,58 млн (↑)
Госпитализация больных с ГДЯ в РНЦЭМП (чел в год)	806 (↑)
Госпитализация больных с ГДК в РНЦЭМП (чел в год)	536 (↑)
Методы эндоскопического гемостаза	АПК+обкалывание, клипирование
Частота рецидивов кровотечения	4% (↓)
Число оперированных больных при неэффективности эндоскопического гемостаза	11 (↓)

Рис. 2. Основные показатели больных с ГДК за 2010 и 2019гг.

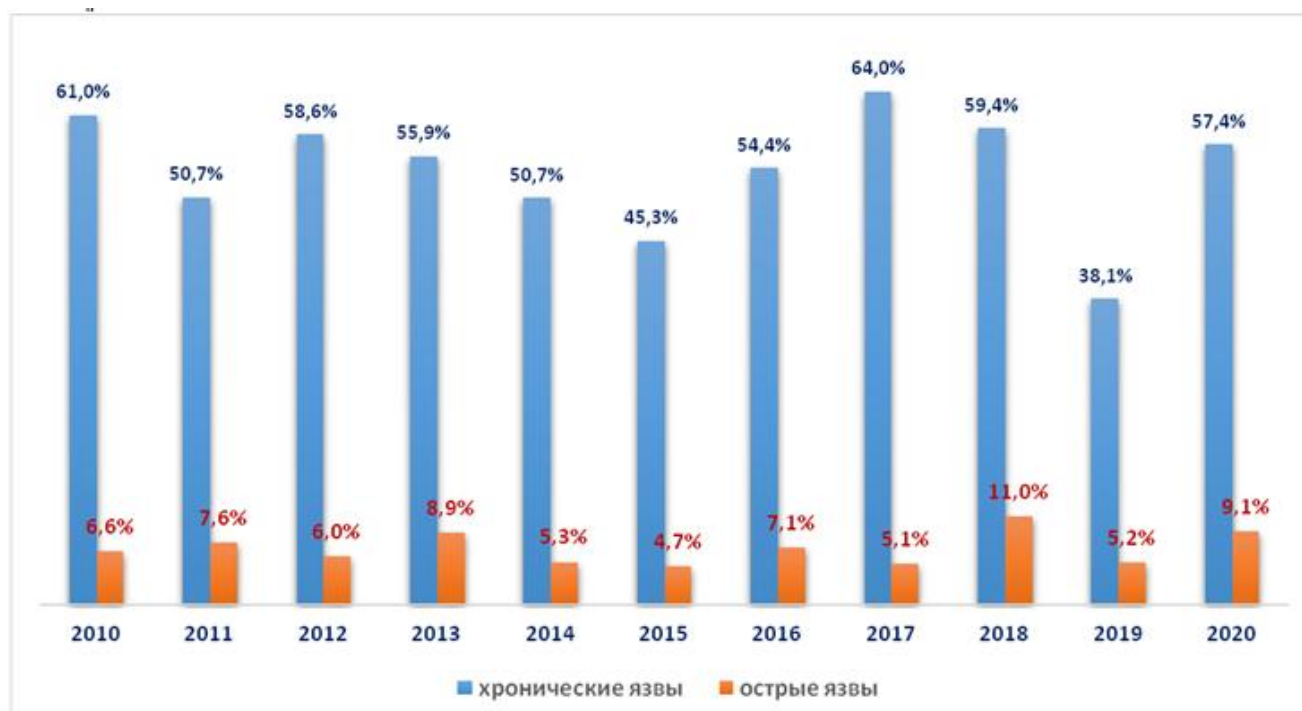


Рис.3. Динамика гастродуоденальных язв, осложненных кровотечением

Согласно общепринятой классификации ВОЗ наши больные по возрастам были распределены следующим образом (рис.5).

Согласно рис.5. следует отметить, что большая часть больных относилась к трудоспособной группе населения, что ещё раз подчёркивает социальную и экономическую значимость проблемы гастродуоденальных язвенных кровотечений. Причём если рассматривать структуру заболеваний, то для кровотечений из хронических язв двенадцатиперстной кишки лидирующим является молодой возраст (19-44года), а для кровотечений из хронических язв желудка – средний и пожилой возраст (45-59 лет и 60-74года). Интересна тенденция кровотечений из острых гастродуоденальных язв, пик



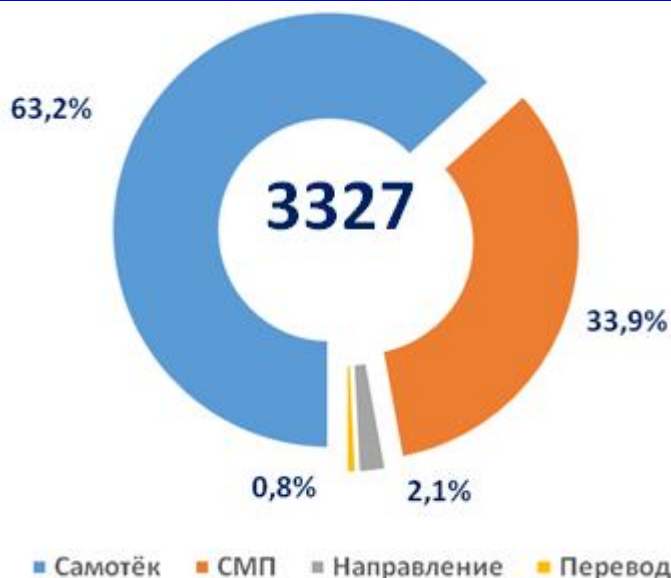

Рис. 4. Пути госпитализации больных с гастродуоденальными кровотечениями

которых приходится на средний возраст (45-59лет), что вероятно связано с активным приёмом лекарственных препаратов по поводу различных сопутствующих заболеваний, в том числе сердечно-сосудистых, при сохранении кислотопродуцирующей активности желудка. А именно эти факторы являются предикторами для развития острых язв и последующем кровотечении из последних.

По локализации хроническая язва луковицы ДПК преимущественно встречалась по передней стенке, реже – по задней стенке. Хроническая язва желудка наиболее часто локализовалась в области угла желудка, реже – в области тела желудка.

Для острых язв желудка и ДПК была характерна следующая локализация: кардия и субкардия желудка – 7%, тело желудка – 46%, антральный отдел желудка – 21,5%, луковица и постбульбарный отдел ДПК – 25,5% (рис.6).

87 больных поступили с активным струйным артериальным кровотечением (F-1A), у 262 – вялое активное кровотечение (F-1B) – рис.7.

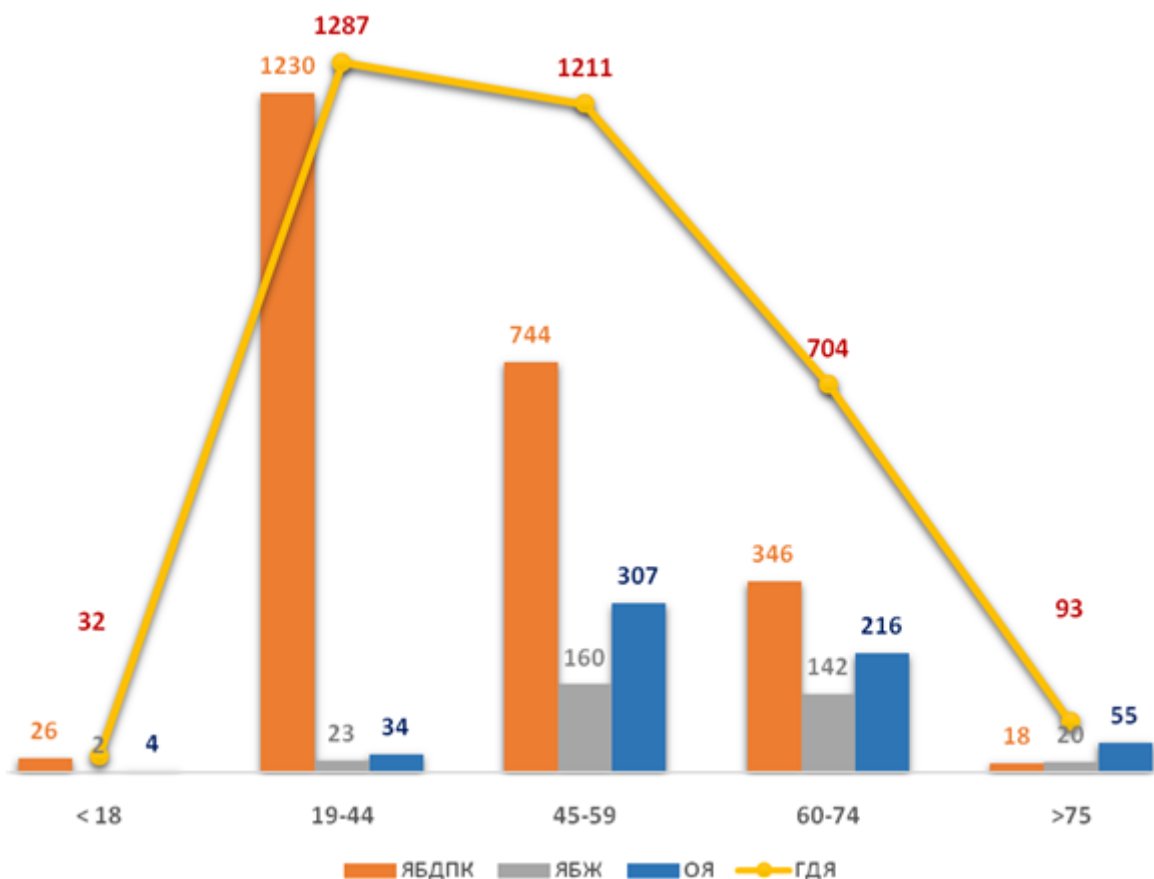


Рис. 5. Распределение по возрасту больных с гастродуоденальными кровотечениями

У 2978 пациентов при первичной эндоскопии выявлены признаки состоявшегося (остановившегося) кровотечения со следующими стигмами: F-2A в 782 случаях; F-2B – в 1332; F-2C – в 599; F-3 – в 265 (рис.8).

У 2646 (79,5%) больных с гастродуоденальными кровотечениями имелась картина постгеморрагической анемии различной степени выраженности:

- у 903 (27,1%) больных имело место легкая степень,
- у 1104 (33,2%) – средняя степень,
- у 639 (19,2%) – тяжелая степень (рис.9).

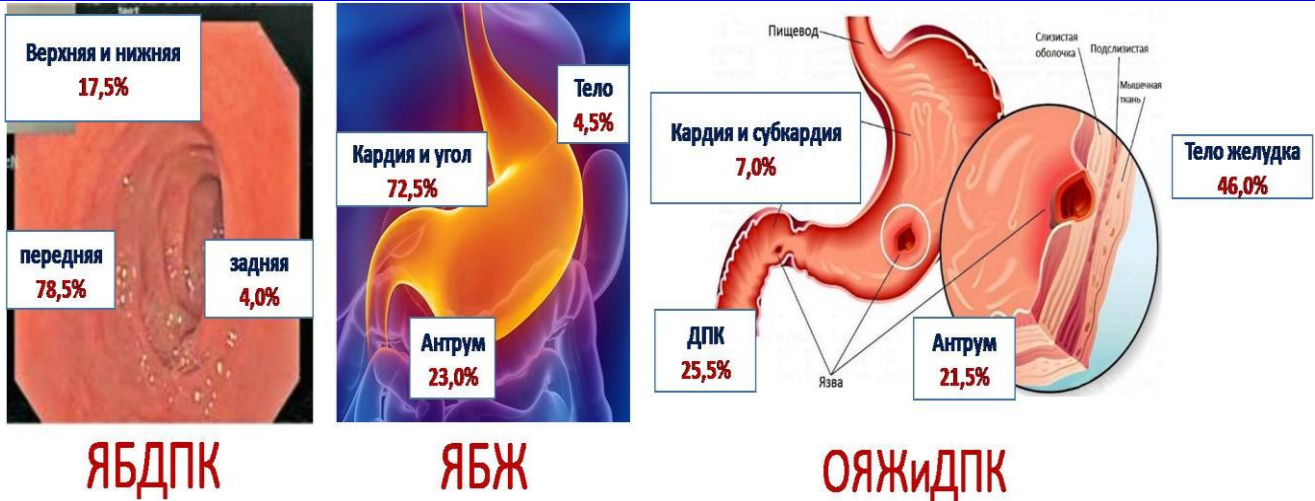


Рис. 6. Локализация гастродуоденальных язв

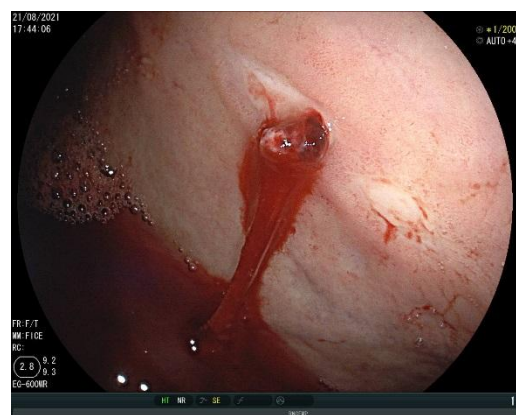
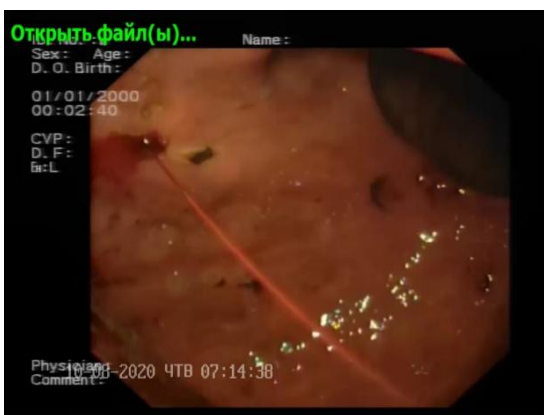
Рис.7. Активное продолжающееся кровотечение: Forrest IA-струйное, пульсирующее, артериальное кровотечение (active bleeding, spurting hemorrhage); Forrest IB-венозное, вялое кровотечение(oozing hemorrhage)

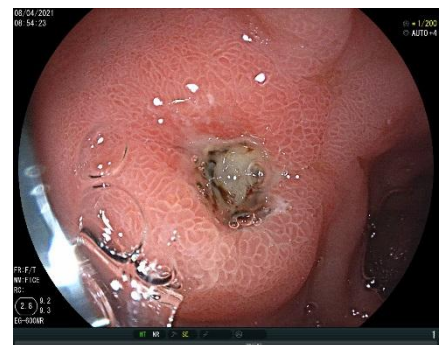
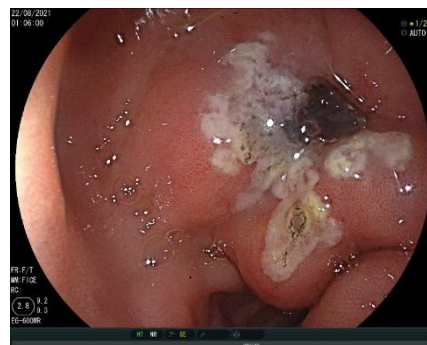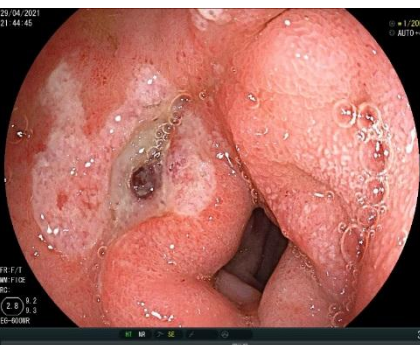


Рис. 8. Остановившееся кровотечение: Forrest IIA - видимый тромбированный сосуд (visible vessel); Forrest IIB - фиксированный тромб или сгусток (adherent clot); Forrest IIC - геморрагическое пропитывание дна язвы (black base)

При тяжелой степени анемии проводилась заместительная терапия путем гемотрансфузии. С гемостатической и заместительной целью по строгим показаниям выполнялась плазматрансфузия и переливание криопреципитата.

Больные с риском рецидива кровотечения, помимо гемостатической терапии, получали патогенетически обоснованное противоязвенное консервативное лечение, которое включало комплексную терапию, направленную на снижение секреции желудка (ингибиторы протонной помпы, H-гистаминоблокаторы), обволакивающую терапию и антихеликобактерную терапию.

Эндоскопический гемостаз был выполнен в 4748 случаях, причём в некоторых случаях была необходимость выполнения повторных вмешательств.

Эндоскопический гемостаз нами был использован при активном продолжающемся кровотечении (Forrest IA и Forrest IB), а также в случаях остановившегося кровотечения, когда был высоким риск рецидива (Forrest IIA и Forrest IIB) – рис.10.

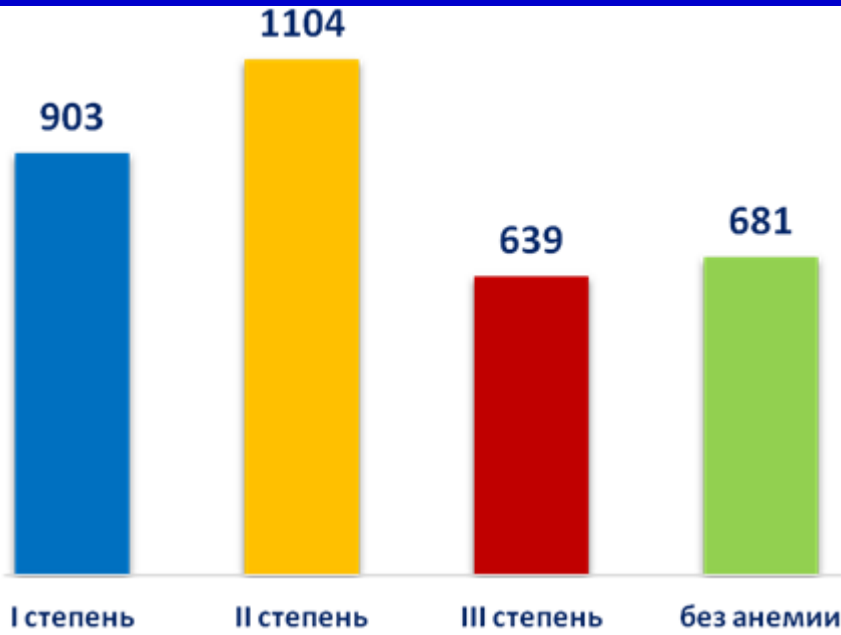


Рис.9. Степень анемии у больных с ГДК

Учитывая не высокую эффективность метода и сравнительно частые эпизоды рецидивов в виду наличия эффекта прилипания электрода с коагуляционной зоной – от диатермокоагуляции решено было отказаться и с 2010года этот метод не используется. Частота рецидива кровотечения от диатермокоагуляции наблюдалась у 12% пациентов.

В случаях картины состоявшейся геморрагии по Forrest IIC и Forrest III- методов эндоскопического гемостаза не применяли, данные больные госпитализировались в случаях тяжелой постгеморрагической анемии, наличии декомпенсированных заболеваний: наряду с противоязвенным лечением данной категории больным проводилась заместительная и симптоматическая терапия.

Среди методов эндоскопического гемостаза использованы следующие (табл.1): инъекционные методы гемостаза, аргоноплазменная коагуляция, эндоклипирование и комбинацию вышеуказанных методов.

Причём в начальные годы нашей работы применялись методы диатермокоагуляции и обкалывание 70% раствора этанола (рис.11).

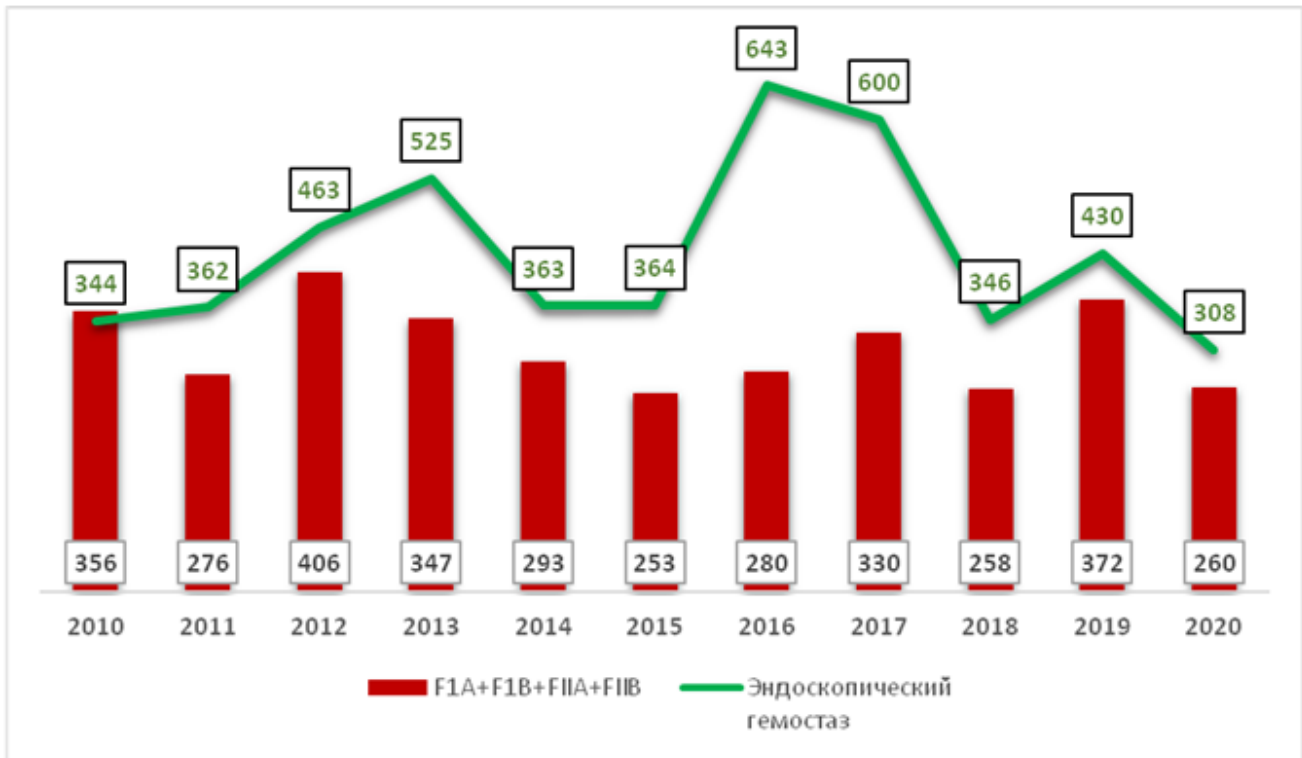


Рис. 10. Динамика применения эндоскопического гемостаза у больных с продолжающимся (IA и IB) и остановившимся кровотечением (IIA и IIB)

Таблица 1. Методы эндоскопического гемостаза

№	Вид эндоскопического гемостаза	Годы использования	Количество применения
1	Инъекционный метод	2010-наст.время	3235
2	Аргоноплазменная коагуляция	2010-наст.время	1504
3	Клипирование кровоточащего сосуда	2019-наст.время	9

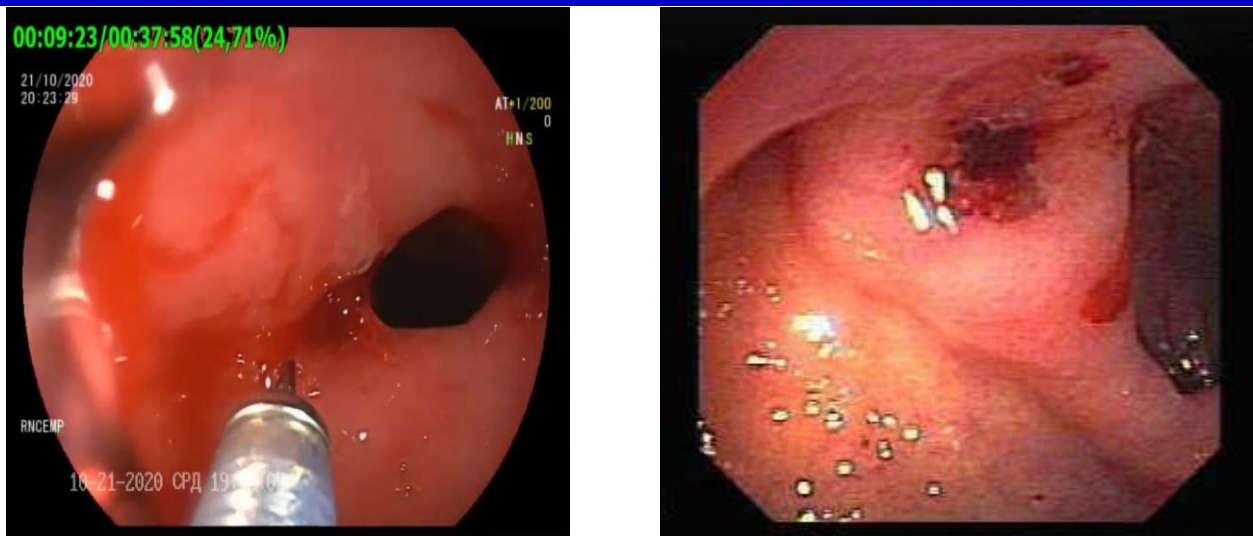


Рис. 11. Инъекционный метод эндоскопического гемостаза (обкальвание). А) Кратер язвы с участком кровотечения F-IIb. Б) Вид язвенного кратера после обкальвания (кровотечение отсутствует)

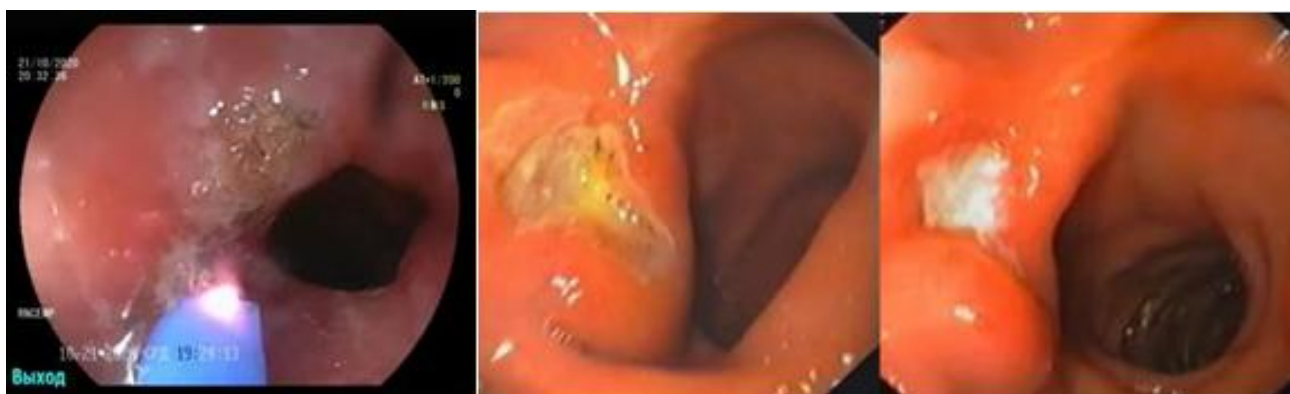

Рис. 12. Аргонплазменная коагуляция. А) АПК источника кровотечения. Б) Вид язвенного кратера F-IIc после АПК (через 12ч.). В) Вид язвенного кратера F-III после АПК (через 48ч.)

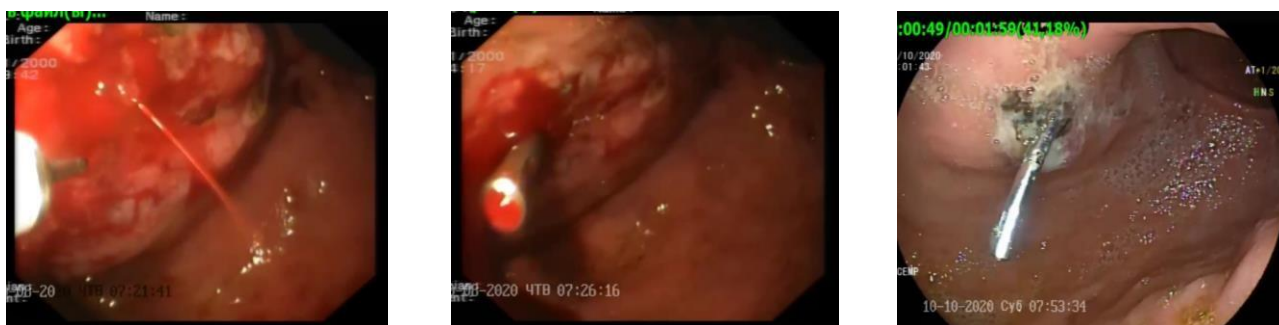

Рис. 13. Метод клипирования кровоточащего сосуда при язвенном кровотечении: А) Хроническая язва желудка, осложненная кровотечением по Forrest IA. Б) Кровотечение остановлено после клипирования. В) Вид окончательного гемостаза через 24 часа

С 2010 года активно начали применять метод аргонплазменной коагуляции, который показал высокую эффективность как в плане гемостаза, так и профилактики рецидива (рис.12). Рецидив кровотечения после изолированного применения АПК отмечен у 6% пациента. Кроме того, с 2013 года в качестве инъекционного раствора стали применять 35% раствор этанола и 0,18% раствора адреналина на 3% гипертоническом растворе.

Отделение также обладает опытом применения клипирования кровоточащего сосуда при активном артериальном кровотечении (Forrest IA), которое зарекомендовало себя как наиболее эффективный способ эндоскопического гемостаза. С 2019 года данный метод применён у 9 больных (рис.13). Рецидивов кровотечения не отмечалось.

Комбинированное применение указанных способов показало высокую эффективность: так при сочетании обкальвания 35% раствором этанола с последующей АПК рецидив возник у 4% пациентов.

Всем больным, поступившим с клинической картиной кровотечения из верхних отделов желудочно-кишечного тракта, выполняется ЭГДФС, на основании которого устанавливается источник кровотечения, а также его тип по Forrest. В случаях активного продолжающегося кровотечения и остановившегося кровотечения, но с сохраняющимся высоким

риском рецидива, применяются методы эндоскопического гемостаза. Если эффекта нет, то указанные больные подлежат оперативному лечению в экстренном порядке. В случаях, когда гемостаз достигнут – больным проводится эндоскопический мониторинг с динамическим исследованием. При сохранении риска рецидива кровотечения – больные подлежат оперативному лечению в срочном порядке. При благоприятном течении, а именно достижении полного эндоскопического гемостаза, в том числе при наличии картины Forrest IIC и III – больные подлежат выписке с рекомендациями получения амбулаторной противоязвенной терапии и при необходимости оперативное лечение в плановом порядке.

После проведенного комплексного курса гемостатической и противоязвенной терапии больные в удовлетворительном состоянии выписаны на амбулаторное лечение. Рекомендовано продолжать противоязвенное лечение на протяжении 4 недель с последующим динамическим эндоскопическим исследованием. В случае отсутствия положительной динамики в заживлении хронических ГДЯ ставился вопрос об оперативном лечении в плановом порядке.

#### **Выводы.**

1. Совершенствование методов эндоскопического гемостаза и комбинированное их использование являются перспективными направлениями в улучшении результатов лечения гастродуоденальных кровотечений.

2. В 88,6 % случаев кровотечения из ГДЯ удается остановить путем применения комплексной консервативной гемостатической и противоязвенной терапии в сочетании с различными методами эндоскопического гемостаза.

3. Среди методов эндоскопического гемостаза наиболее эффективными в плане остановки кровотечения и профилактики рецидива являются комбинированные методы эндоскопического гемостаза сочетание аргоноплазменной коагуляции с инъекционными методами.

#### **Литература:**

1. Ермолов А.С., Тверитнева Л.Ф., Тетерин Ю.С. Современные методы эндоскопического гемостаза в лечении язвенных гастродуоденальных кровотечений (обзор литературы). Медицинский алфавит. 2017;3.29(326):41-46.
2. Усов В.В., Обиденникова Т.Н., Тыртышная О.В. и соавт. Опыт лечения больных с ГДК. Вопросы науки и образования. 2019;4 (49):160-164.
3. Давыдкин В.И., Кияйкина О.М., Медвежонкова А.Ю. Консервативная терапия гастродуоденальных кровотечений при острых повреждениях слизистой желудка. Научное обозрение. Медицинские науки. 2017;(6):19-23.
4. Saftamares Orbis P., Chan FKL. Endoscopic management of nonvariceal upper gastrointestinal bleeding. Best Pract Res Clin Gastroenterol. 2019;42-43:101608. doi:10.1016/j.bpg. 2019.04.001. Epub 2019 Apr 17. PMID: 31785733.
5. Mangiavillano B. Upper gastrointestinal active bleeding ulcers: review of literature on the results of endoscopic techniques and our experience with Hemospray. ScandJ.Gastroenterol. 2014;49(11):1290-1295. doi:10.3109/00365521.2014.946080. Epub 2014 Sep 2. PMID: 25180549.
6. Антошкина П.В., Захаренков И.А. Оценка эффективности методов эндоскопического гемостаза при язвенных желудочно-кишечных кровотечениях. Смоленский медицинский альманах. 2015;1:53.
7. Chiu P.W. Endoscopic Management of Peptic Ulcer Bleeding: Recent Advances. ClinEndosc. 2019;52(5):416-418. doi:10.5946/ce.2018.182. Epub 2019 Aug 13. PMID: 31405266; PMCID: PMC6785411.
8. Качмазова А.В., Гиоева З.А. Клинико-эндоскопическая оценка желудочно-кишечных кровотечений язвенной этиологии. Norwegian Journal of Development of the International Science. 2020;(39):2.
9. Mönkemüller K., Soehendra N. Endoscopic treatments for gastrointestinal bleeding: a story of cleverness and success. Endoscopy. 2019;51(1):5-6. doi:10.1055/a-0790-8509. Epub 2018 Dec 20. PMID: 30572358.
10. Wilkins T., Wheeler B., Carpenter M. Upper Gastrointestinal Bleeding in Adults: Evaluation and Management. Am Fam Physician. 2020;101(5):294-300. Erratum in: Am Fam Physician. 2021 Jan 15;103(2):70. PMID: 32109037.

#### **10-ЛЕТНИЙ ОПЫТ ПРИМЕНЕНИЯ МЕТОДОВ ЭНДОСКОПИЧЕСКОГО ГЕМОСТАЗА ПРИ ГАСТРОДУОДЕНАЛЬНЫХ КРОВОТЕЧЕНИЯХ**

Хаджибаев Ф.А., Ешмуратов А.Б., Мирзакулов А.Г., Хашимов М.А.

**Резюме.** Цель. Анализ эффективности методов эндоскопического гемостаза у больных с язвенными гастродуоденальными кровотечениями. Материал и методы. Выполнен анализ результатов лечения 3327 больных, госпитализированных в отдел экстренной хирургии РНЦЭМП с 2010 по 2020 гг. с язвенными гастродуоденальными кровотечениями. Мужчин было 2249, женщин было 1078. Эндоскопическая картина кровотечения была следующей: по Forrest IA у 87, IB у 262, IIA у 782, IIB – у 1332, IIC – у 599 и III – у 265 больных. Больным применялись методы эндоскопического гемостаза: инъекционные методы, аргоноплазменная коагуляция, клипирование. Результаты. Наиболее эффективными методами эндоскопического гемостаза и профилактики рецидива кровотечения являются аргоноплазменная коагуляция в сочетании с инъекционными способами. Неэффективность эндоскопического гемостаза при активном кровотечении из язвы при поступлении и рецидив кровотечения на фоне консервативного лечения в стационаре явились показанием к хирургическому лечению.

**Ключевые слова:** гастродуоденальные язвенные кровотечения, эндоскопический гемостаз, аргоноплазменная коагуляция, рецидив кровотечения.

УДК: 616.346.2-002.1-072.1-07-08

**РОЛЬ И МЕСТО ВИДЕОЛАПАРОСКОПИИ В ДИАГНОСТИКЕ И ЛЕЧЕНИИ БОЛЬНЫХ С АТИПИЧНЫМИ И РЕДКИМИ ФОРМАМИ ОСТРОГО АППЕНДИЦИТА**Хаджибаев Фарход Абдухакимович<sup>1,2</sup>, Каримов Даврон Рустам угли<sup>1</sup>, Мадиев Равшан Зоирович<sup>1,2</sup>

1 – Республиканский научный центр экстренной медицинской помощи, Республика Узбекистан, г. Ташкент;

2 – Центр развития профессиональной квалификации медицинских работников, Республика Узбекистан, г. Ташкент

**ЎТҚИР АППЕНДИЦИТНИНГ АТИПИК ВА КАМДАН-КАМ УЧРАЙДИГАН ШАКЛЛАРИ БИЛАН ОҒРИГАН БЕМОЛЛАРНИ ДИАГНОСТИКА ВА ДАВОЛАШДА ВИДЕОЛАПАРОСКОПИЯНИНГ ЎРНИ**Хаджибаев Фарход Абдухакимович<sup>1,2</sup>, Каримов Даврон Рустам угли<sup>1</sup>, Мадиев Равшан Зоирович<sup>1,2</sup>

1 - Республика шошилич тиббий ёрдам илмий маркази, Ўзбекистон Республикаси, Тошкент ш.;

2 - Тиббиёт ходимларининг касбий малакасини ривожлантириш маркази, Ўзбекистон Республикаси, Тошкент ш.

**THE ROLE AND PLACE OF VIDEOLAPAROSCOPY IN DIAGNOSTICS AND TREATMENT OF PATIENTS WITH ATYPICAL AND RARE FORMS OF ACUTE APPENDICITIS**Khadjibaev Farkhod Abdukhakimovich<sup>1,2</sup>, Karimov Davron Rustam ugli<sup>1</sup>, Madiev Ravshan Zoirovich<sup>1,2</sup>

1 - Republican research center of the emergency medicine, Republic of Uzbekistan, Tashkent;

2 - Center for the development of professional qualification of medical workers, Republic of Uzbekistan, Tashkent

e-mail: [dr.karimov84@gmail.com](mailto:dr.karimov84@gmail.com)

**Резюме.** Ўткир аппендицит - қорин бўшлиғининг энг кенг тарқалган шошилич патологияси. Дунёда аҳолининг тахминан 7 фоизи бутун ҳаёти давомида ўткир аппендицит (УА) билан касалланади. Турли муаллифларнинг фикрига кўра, УА да ўлим даражаси 0,05% дан 0,7% гача, касалликнинг оғир шакллари билан 4,3-6,8% га этади, ва касалликнинг кекса ёшдаги гуруҳларида эса у 15% гача этади. ЛА пайтида аппендиксининг чўлтоғини чўктириш операциянинг асосий этапларидан биридир, чунки бу босқични нотўғри бажариш бир қатор асоратларни келтириб чиқариши мумкин. Масалан чувалчангсимон ўсимта (ЧЎ) чўлтоғини этишмовчилиги, операциядан кейинги оқма, коагулятсион тифлит, перитонит ва сепсис. Ф. Готз томонидан таклиф қилинган лигатура усули жарроҳлар орасида энг кенг тарқалган, ишончли ва машҳурдир. Бундай асоратлар сонини камайтириш мақсадида Ўзбекистон Республикаси Соғлиқни сақлаш вазирлиги Республика шошилич тиббий ёрдам илмий марказида янги ЛА усули ишлаб чиқилди. Бундай ҳолда, чувалчангсимон ўсимта чўлтоғига 1-2 лигатура қўйилади, сўнгра қайчи билан ундан 7-8 мм юқорига сероз-мушак қатламининг айлана бўлиниши амалга оширилади, кесилган сероз-мушак қатлами силжийди. Чувалчангсимон ўсимтанинг шиллиқ-мушкул қаватини чўлтоғга иложи борича яқинроқ кесиб, чувалчангсимон ўсимта олиб ташланади. Ёд эритмаси билан ишлов берилади. Сўнгра муфта шаклида силжиган сероз-мушак қатлами тўғриланади ва чувалчангсимон ўсимта шиллиқ қавати титан қисқичлари ёрдамида марказда яширинади. Муаллифларнинг фикрига кўра, лапароскопик аппендектомия пайтида аппендикс чўлтоғини даволашнинг тавсия этилган усулининг ишончилиги 500 дан ортиқ ЛА тажрибаси билан тасдиқланган.

Калит сўзлар: ўткир аппендицит, диагностика, даволаш тактикаси, видеолапароскопия.

**Abstract.** Acute appendicitis is the most common urgent abdominal pathology. In the world, about 7% of the population fall ill with acute appendicitis (AA) throughout their life. According to different authors, mortality in AA varies from 0.05% to 0.7%, with complicated forms of the disease it reaches 4.3–6.8%. and in sick older age groups it reaches 15%. During LA, the treatment of the stump of the appendix is one of the key moments of the operation, since the incorrect execution of this stage can entail a number of complications, such as failure of the appendix stump, postoperative fistula, coagulation typhlitis, peritonitis and sepsis. The ligature method proposed by F. Gotz is the most common, reliable and popular among surgeons. It is easier and faster to perform, it causes less trauma to the dome of the cecum and shortens the duration of the operation. In order to reduce the number of such complications, a new LAE method has been developed at the Republican Scientific Center for Emergency Medical Aid of the Ministry of Health of the Republic of Uzbekistan. In this case, 1-2 ligatures are applied to the stump of the appendix, then 7-8 mm above it with scissors, a circular dissection of the serous-muscular layer is performed, the cut-off serous-muscular layer is displaced in the form of a "roller" towards the dome of the cecum. By cutting off the mucous-submucosal layer of the appendix as close as possible to the ligature of the stump, the process is removed. The stump is treated with iodine solution. The stump is treated with iodine solution. Further, the serous-muscular layer of the stump, displaced in the form of a coupling, is straightened, thereby the mucous membrane of the stump of the appendix is hidden in the center by additional riveting with titanium clips. According to the authors, the reliability of the proposed method of treating the stump of the appendix during laparoscopic appendectomy was confirmed by the experience of more than 500 LA.

**Key words:** acute appendicitis, diagnostics, treatment tactics, video laparoscopy.

Острый аппендицит самая распространённая urgentная патология брюшной полости. В мире около 7% населения в течении всей своей жизни заболевают острым аппендицитом (ОА) [1].

Из всех пациентов, обращающихся в хирургический приёмный покой с болями внизу живота у 7–10% выявляется острый аппендицит [2] и в 35-40% случаях экстренные абдоминальные операции выполняются по поводу ОА. [3,4].

Летальность при ОА по данным разных авторов варьирует от 0,05% до 0,7%, при осложнённых формах заболевания достигает 4,3–6,8 % [5], а у больных старших возрастных групп доходит до 15% [6].

Диагностика ОА не вызывает затруднений при классических симптомах и признаках, когда червеобразный отросток расположен в правой подвздошной области на собственной брыжейке (70% пациентов). [7]. В остальных (20-30%) наблюдениях клиническая картина ОА имеет атипичное течение [8]. Именно при атипичном течении острого аппендицита хирурги чаще всего допускают диагностические и тактические ошибки, которые приводят к увеличению количества деструктивных и осложненных форм заболевания (32,6-43%) и послеоперационных осложнений (4,2-16,2 %) [9], растет также число «напрасных» аппендэктомий (35-40%) [10]

Атипичная клиническая картина заболевания связана не только с атипичным и редким расположением ЧО в брюшной полости, но и «контактным» воспалением органов к которым он прилежит [11]. Специфических клинических симптомов характерных для атипичных и редких форм ОА не существуют [12].

В сложных клинических ситуациях лапароскопия является основным методом инвазивной диагностики ОА [13,10,14,15]. Оно полностью отвечает современным требованиям: установить диагноз, определить форму ОА и избежать ненужной операции при отсутствии воспаления в ЧО [16]. Как правило, подобные случаи наблюдаются при атипичных и редких формах ОА, у детей, у женщин фертильного возраста, а также у лиц пожилого и старческого возраста [17].

Видеолапароскопия (ВЛС) при подозрении на ОА у 70-80% больных позволяет подтвердить диагноз, у 20-35% исключить, у 20-30% обнаруживаются другие альтернативные и сопутствующие заболевания, протекающие под маской ОА [18]. По данным специалистов чувствительность, специфичность и общая точность диагностическая лапароскопия (ДЛ) составляет 92,0-99,5%, 92,1-98,7% и 92,0-98,3% соответственно. При наличии современного эндовидеохирургического оборудования и инструментария диагностическая точность лапароскопии в руках квалифицированного специалиста достигает 100% [19,20].

ВЛС при диагностике ОА не безупречный метод. Имеется ряд противопоказаний к проведению ВЛС, такие как инвазивность вмешательства и риски общего обезболивания, пожилой возраст пациентов с сопутствующими сердечно-легочными патологиями [21], спаечная болезнь брюшной полости, патология свертывающей системы крови, которые сдерживают хирургов от повсеместного применения метода. Трудности организации экстренной эндовидеохирургической помощи, а также отсутствие соответствующего оборудования и квалифицированных кадров на местах также ограничивают её применение [22].

Тем не менее, все специалисты солидарны в том, что для проведения лапароскопии должны быть строгие показания и риск исследования не должен превышать риск оперативного вмешательства. Рутинное применение ДЛ увеличивает процент (28,5%-59%) напрасных диагностических лапароскопий или конверсий на лапаротомию (14-20%) [4,6, 22].

Поэтому многие исследователи сегодня уже не оспаривают целесообразность применения ДЛ после отрицательных результатов клинико-лабораторной и неинвазивной (УЗИ, КТ, МРТ) инструментальной диагностики ОА, т.е. ДЛ является окончательным шагом в диагностическом алгоритме [23,17].

Главными аргументами выбора метода ЛАЭ явились: малотравматичность вмешательства (особенно у пожилых людей и больных с ожирением), меньшая частота послеоперационных осложнений (острая кишечная непроходимость, инфекционные раневые осложнения), минимальное образование спаек в брюшной полости, меньший уровень послеоперационной боли, более быстрое восстановление после операции и отличный косметический эффект [24].

Тем не менее, существуют ряд противопоказаний к выполнению аппендэктомии лапароскопическим методом, это распространенный гнойный перитонит, плотный аппендикулярный инфильтрат, перфорация у основания ЧО, тифлит, которая требует наложения погружных швов, выраженный грубый спаечный процесс в илеоцекальной зоне с угрозой повреждения кишечника и кровотечения, технические сложности выполнения аппендэктомии, связанные с ретроперитонеальным либо ретроцекальным расположением деструктивно – измененного ЧО, а также беременность в 2-3 триместре [25]. Указанные противопоказания и являются показанием к конверсии на лапаротомию. По данным литературы, при ВЛС конверсия на лапаротомию требуется в 2,3-15,4% случаях. [20].

Вопрос о возможности видеолапароскопических вмешательств у больных с периаппендикулярным абсцессом (ПАА) является предметом дискуссии среди хирургов. Противники малоинвазивных вмешательств считают, что при создании пневмоперитонеума имеется большая вероятность прорыва абсцесса в брюшную полость [26].

В отличие от аппендикулярного абсцесса периаппендикулярный абсцесс имеет более сложное анатомическое взаимоотношение с соседними органами, связанное с атипичным расположением червеобразного отростка. При этом, по мнению Mentula P. (2015) лапаротомия при ПАА является травматичным вмешательством, во время которой в 10% случаях отмечается повреждение кишечника, заканчивающееся резекцией органа. Поэтому при ПАА операцией выбора по мнению автора должно быть лапароскопическое дренирование абсцесса и аппендэктомия [27].

Как и ОАЭ, ЛАЭ не лишен недостатков. По данным А.В.Клевцевича (2012 г), к осложнениям ЛАЭ относятся повреждение связанное с наложением пневмоперитонеума (подкожная эмфизема, эмфизема большого сальника, брыжейки тонкой или толстой кишки, забрюшинного пространства (0,7% случаев), кровотечение в брюшную полость (из сосудов передней брюшной стенки, брыжеечных сосудов, аорты, подвздошных артерий и нижней полой вены) (0,6% случаев), перфорации полых органов (желудка, тонкой и толстой кишки) (в 0,3% случаев), острая сердечно-сосудистая недостаточность – в 0,03% наблюдений, а также кровотечение из а. appendicularis, ампутация ЧО при наложении эндолигатуры, электрохирургический ожог купола слепой кишки, электротравма внутренних органов и др. [28]. Послеоперационные гнойно-воспалительные осложнения в брюшной полости намного чаще (2,8-7,4%) [29] развиваются после ЛАЭ, нежели после ОАЭ (1,9-5,4%). По данным других авторов, общее количество послеоперационных осложнений при ЛАЭ не превышает данный показатель при ОАЭ: 1,9-5,4 % против 1,5-5,2% [30].

Методика лапароскопической аппендэктомии в 1987 году предложена немецким хирургом F. Gotz и хорошо освещена во всех специальных учебниках [31].

Во время ЛАЭ обработка культи червеобразного отростка является одним из ключевых моментов операции, так как неправильное выполнение данного этапа может повлечь за собой ряд осложнений, такие как несостоятельность культи ЧО, послеоперационный свищ, коагуляционный тифлит, перитонит и сепсис. Лигатурный способ, предложенный F. Gotz наиболее распространённый, надёжный и популярный среди хирургов. Его проще и быстрее выполнить, при нём меньше травмируется купол слепой кишки и сокращается продолжительность операции.

Однако существует точка зрения, что при применении лигатурного метода не исключается развитие в послеоперационном периоде несостоятельности культи ЧО, коагуляционного тифлита, спаек и абсцессов в области купола слепой кишки. С целью снижения количество подобных осложнений в Республиканском научном центре экстренной медицинской помощи Министерства Здравоохранения Республики Узбекистан разработан новый метод ЛАЭ. При этом на культю ЧО накладывают 1-2 лигатуры, затем на 7-8 мм выше неё ножницами производят кольцевое рассечение серозно-мышечного слоя, отсеченный серозно-мышечный слой смещают в виде «валика» в сторону купола слепой кишки. Путём отсечения слизисто-подслизистого слоя ЧО максимально близко к лигатуре культи отросток удаляют. Культю обрабатывают раствором йода. Далее смещенный в виде муфты серозно-мышечный слой культи расправляют, тем самым слизистая культи червеобразного отростка укрывается в центре путём дополнительного клипирования титановыми клипсами (Рис.1-4). По данным авторов, надёжность предложенного способа обработки культи аппендикса при лапароскопической аппендэктомии подтверждена опытом проведения более 500 ЛАЭ [32].

Использование клипс, эндостеплеров, полипропиленовых клипс Hem-O-Lok (HOL), эндопетель, [33] и полимерных зажимов по сравнению с лигатурным методом явных преимуществ не имеют, лишь позволяют на несколько минут сократить время операции [34,35,36]. Очевидно, что в виду дороговизны и малодоступности их применение в практической медицине ограничено.

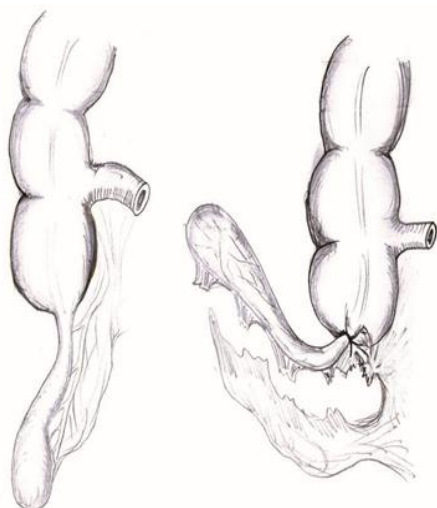


Рис.1. Коагуляция и отсечение брыжейки ЧО

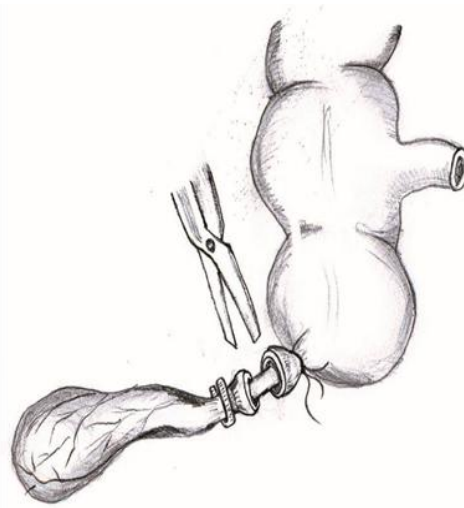


Рис.2. Рассечение серозно-мышечного слоя ЧО



Рис.3. Пересечение слизисто - подслизистого слоя ЧО

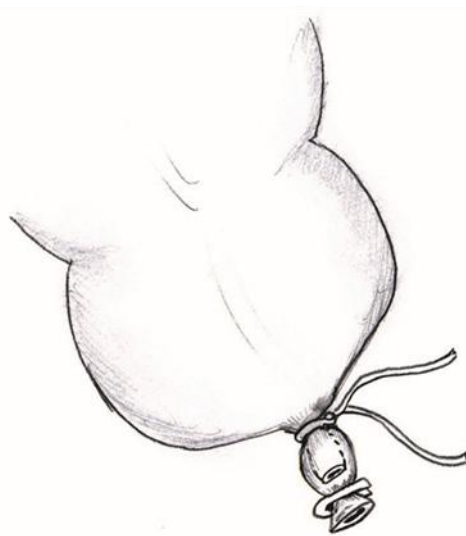


Рис. 4. Укрытие культи ЧО путем клипирования



На сегодняшний день по поводу удаления неизмененного на вид ЧО при выполнении ВЛС в литературе нет рекомендаций высокого уровня, основанных на доказательствах [23].

Интраоперационное макроскопическое различие между нормальным и воспаленным ЧО во время ВЛС представляет собой дилемму для хирурга.

По данным Phillips A.W. (2009) и Gomes C.A. (2015) при удалении ЧО с нормальным внешним видом частота гистологического выявления патологически измененного аппендикса составляет от 19% до 40%. Поэтому, зарубежные авторы в указанных случаях [37,38,39], а также при наличии в просвете ЧО феколитов [40] рекомендуют выполнять ЛАЭ.

Таким образом, в настоящее время лапароскопия является «золотым стандартом» в диагностике и лечении различных форм острого аппендицита. Широкое и дифференцированное его использование в диагностике и лечении ОА позволяет добиться отличных результатов лечения. Лапароскопическая аппендэктомия по методу РНЦЭМП является технически простым, эффективным и безопасным методом малоинвазивного хирургического лечения острого аппендицита, в том числе при их атипичной локализации.

#### Литература:

1. Bhangu A, Søreide K, Di Saverio S, et al. Acute appendicitis: modern understanding of pathogenesis, diagnosis, and management. *Lancet*. 2015;386:1278–87.
2. Cervellin G, Mora R, Ticinesi A, et al. Epidemiology and outcomes of acute abdominal pain in a large urban Emergency Department: retrospective analysis of 5,340 cases. *Ann Transl Med*. 2016;4:362.
3. Касимов Р.Р., Мухин А.С., Елфимов Д.А. и др. Лечебно-диагностический алгоритм при остром аппендиците у военнослужащих // *Новости хирургии*. – 2014. – № 1. – Т. 22. – С. 89-95.
4. Совцов, С. А. Острый аппендицит: спорные вопросы / С. А. Совцов // *Хирургия*. – 2002. – № 1. – С. 59-61.
5. Flum DR. Acute Appendicitis — Appendectomy or the “Antibiotics First” Strategy. *N Engl J Med*. 2015;372:1937–43
6. Багненко С.Ф. Роль и место диагностической лапароскопии в лечении больных с острым аппендицитом / С.Ф. Багненко, Г.И. Синенченко, П.А. Дубикайтис // *Скорая медицинская помощь*. - 2004. - Т.%. - №3. - С. 15-16.
7. Тишкова Н.В. Современные возможности неинвазивной диагностики острого аппендицита и его осложнений. *Медицинские новости* « 1, 2016. С 18-22
8. Безуглая О.И. Особенности диагностики и принципы лечения больных с острым аппендицитом / О. И. Безуглая, П. П. Бондаренко, Е. С. Выселкова // *Междунар. журн. приклад. и фундам. исслед.* – 2016. – № 11-4. – С. 605-607.
9. Воробьев Н.В. Клинический анализ частоты и структуры расхождения диагнозов «острый аппендицит» на догоспитальном и госпитальном этапах / Н. В. Воробьев, П. В. Кибанов // *Проблемы соврем. науки и образования*. – 2017. – № 18 (100). – С. 82-84.
10. Andersson M.N., Rubér M., Ekerfelt C. Can new inflammatory markers improve the diagnosis of acute appendicitis? // *World J. of Surg*. 2014. Vol. 38, № 11. P. 2777–2783.
11. Совцов С. А. Острый аппендицит. Клиника диагностика, лечение. Учебное пособие – Челябинск, 2016. - С. 28
12. Крылов, Н. Ультразвуковое исследование и компьютерная томография в диагностике острого аппендицита / Н. Крылов, А. Самохвалов // *Врач*. - 2016. - № 12. - С. 39-41
13. Alvarado, A. A practical score for the early diagnosis of acute appendicitis // *Ann. Emerg. Med.* - 1986. - Vol. 15. - P. 557–564.
14. Johnson T.G., Hope W.W. Laparoscopic approaches in general surgery: is there anything new? // *Technolog. Advances in Surg., Trauma and Critical Care*. Springer New York, 2015. P. 363–375.
15. Jørgensen A.B. No circadian variation in surgeons' ability to diagnose acute appendicitis // *J. of surg. education*. 2016. Vol. 73, № 2. P. 275–280.
16. Ермолов А.С, Самсонов В.Т., Гуляев А.А и др. // *Видеолапароскопические и морфологические параллели в диагностике различных форм острого аппендицита*. *Хирургия* 2, 2016. С 19-23
17. Кучкаров Э.В. Оптимизация лечебно-диагностической тактики у больных острым аппендицитом. Дисс.кан.мед наук. Ставрополь - 2019
18. Podda M, Gerardi C, Cillara N, et al. Antibiotic treatment and appendectomy for uncomplicated acute appendicitis in adults and children: a systematic review and meta-analysis. *Ann Surg*. 2019;270:1028–40.
19. Махтиев, Б. М. Диагностическая лапароскопия в дифференциальной диагностике у пациентов с подозрением на острый аппендицит / Б. М. Махтиев // *Актуал. проблемы эксперим. и клин. медицины : материалы 75-й открытой науч.-практ. конф. молодых ученых и студентов ВолгГМУ с междунар. участием*. – Волгоград, 2017. – С. 160-161.
20. Сажин А.В. Анализ результатов лапароскопической аппендэктомий. *Российский медицинский журнал*. № 5. 2010. С.16-18.
21. Федорова К. Е. Оптимизация лапароскопического хирургического доступа в лечении острого аппендицита у женщин : автореф. дис. ...канд. мед. наук / К. Е. Федорова. – Уфа, 2012. – 25 с.
22. Хаджибаев А.М. Роль лапароскопии в диагностике и лечении острых хирургических заболеваний и травм органов брюшной полости / А.М. Хаджибаев, Ш.К. Атаджанов, У.Р. Арипов // *Вестник хирургии*. - 2006. - № 3. - С.58-60.
23. Di Saverio et al. / *Diagnosis and treatment of acute appendicitis: 2020 update of the WSES Jerusalem guidelines / World Journal of Emergency Surgery* // (2020) 15:27
24. Burke L.M., Bashir M.R., Miller F.H. et al. // *Am. J.Obstetr. Gynecol.* – 2015. – №6. – P.76–82.
25. Чарышкин А.Л., Яковлев С.А. Проблемы диагностики и лечения острого аппендицита // *Ульяновский медико-биолог. журнал*. 2015. № 1. - С. 92–100.

26. Левитский В.Д. Лапароскопическая аппендэктомия: медицинские и социально-экономические аспекты В. Д. Левитский // Эндоскопическая хирургия. – 2011. – № 1. – С. 55–61
27. Mentula P, Sammalkorpi H, Leppäniemi A. Laparoscopic surgery or conservative treatment for appendiceal abscess in adults? A randomized controlled trial. Ann Surg. 2015;262:237–42.
28. Клевцевич А. В. Значение лапароскопии в профилактике напрасных лапаротомий / А. В. Клевцевич, В. Г. Федоров // Духовное и врачебное наследие Святителя Луки (Войно-Ясенецкого): сб. материалов 4-й Междунар. науч.-практ. конф. – Купавна, 2012. – С. 201–205.
29. Колесников Д. Л. Антибиотикопрофилактика при остром аппендиците : автореф. дис. ...канд. мед. наук / Д. Л. Колесников. – Новгород, 2013. – 25 с
30. Кукош М.В. Эффективность профилактического применения антибиотиков при хирургическом лечении острого аппендицита / М. В. Кукош [и др.]// Тез. докл. VII Успенских чтений : научнопрактич. конф. с международным участием. – Тверь, 2012. – С. 30.
31. Gotz F. Modified laparoscopic appendectomy in surgery / F. Gotz, A. Pier, C. Bacher // Surg. Endosc. – 1990. – Vol. 4. – P. 6 – 9.
32. Хаджибаев А.М, Арипов У.Р. Способ лапароскопической аппендэктомии // Вестник экстренной медицины, 2013, № 1. С 72-74.165.
33. Amitai MM, Katorza E, Guranda L, et al. Role of emergency magnetic resonance imaging for the workup of suspected appendicitis in pregnant women. Isr Med Assoc J. 2016;18:600–4.
34. Knight SR, Ibrahim A, Makaram N, et al. The use of polymeric clips in securing the appendiceal stump during laparoscopic appendectomy: a systematic review. Eur J Trauma Emerg Surg. 2019;45:665–70.
35. Gaitán HG, Reveiz L, Farquhar C. Cochrane Collaboration, ed. Cochrane Database of Systematic Reviews. Chichester: Wiley. p. CD007683.
36. Mannu GS, Sudul MK, Bettencourt-Silva JH, et al. Closure methods of the appendix stump for complications during laparoscopic appendectomy. Cochrane Database Syst Rev. 2017;11:CD006437.
37. Phillips AW, Jones AE, Sargen K. Should the macroscopically normal appendix be removed during laparoscopy for acute right iliac fossa pain when no other explanatory pathology is found? Surg Laparosc Endosc Percutan Tech. 2009;19:392–4.
38. Yilmaz M, Akbulut S, Kutluturk K, Sahin N, Arabaci E, Ara C, Yilmaz S. Unusual histopathological findings in appendectomy specimens from patients with suspected acute appendicitis. World JGastroenterol. 2013;19(25):4015-4022/
39. Strong S, Blencowe N, Bhangu A. How good are surgeons at identifying appendicitis? Results from a multi-centre cohort study. Int J Surg. 2015;15:107–12.
40. Tartaglia D, Bertolucci A, Galatioto C, et al. Incidental appendectomy? Microscopy tells another story: A retrospective cohort study in patients presenting acute right lower quadrant abdominal pain. Int J Surg. 2016;28:149–52.

### **РОЛЬ И МЕСТО ВИДЕОЛАПАРОСКОПИИ В ДИАГНОСТИКЕ И ЛЕЧЕНИИ БОЛЬНЫХ С АТИПИЧНЫМИ И РЕДКИМИ ФОРМАМИ ОСТРОГО АППЕНДИЦИТА**

Хаджибаев Ф.А., Каримов Д.Р., Мадиев Р.З.

*Резюме. Острый аппендицит самая распространённая ургентная патология брюшной полости. В мире около 7% населения в течении всей своей жизни заболевают острым аппендицитом (ОА) Летальность при ОА по данным разных авторов варьирует от 0,05% до 0,7%, при осложнённых формах заболевания достигает 4,3–6,8 %, а у больных старших возрастных групп доходит до 15%. Во время ЛАЭ обработка культи червеобразного отростка является одним из ключевых моментов операции, так как неправильное выполнение данного этапа может повлечь за собой ряд осложнений, такие как несостоятельность культи ЧО, послеоперационный свищ, коагуляционный тифлит, перитонит и сепсис. Лигатурный способ, предложенный F. Gotz наиболее распространённый, надёжный и популярный среди хирургов. Его проще и быстрее выполнить, при нём меньше травмируется купол слепой кишки и сокращается продолжительность операции. С целью снижения количества подобных осложнений в Республиканском научном центре экстренной медицинской помощи Министерства Здравоохранения Республики Узбекистан разработан новый метод ЛАЭ. При этом на культю ЧО накладывают 1-2 лигатуры, затем на 7-8 мм выше неё ножницами производят кольцевое рассечение серозно-мышечного слоя, отсеченный серозно-мышечный слой смещают в виде «валика» в сторону купола слепой кишки. Путём отсечения слизисто-подслизистого слоя ЧО максимально близко к лигатуре культи отросток удаляют. Культю обрабатывают раствором йода. Далее смещенный в виде муфты серозно-мышечный слой культи расправляют, тем самым слизистая культи червеобразного отростка укрывается в центре путём дополнительного клепирования титановыми клипсами. По данным авторов, надёжность предложенного способа обработки культи аппендикса при лапароскопической аппендэктомии подтверждена опытом проведения более 500 ЛАЭ.*

**Ключевые слова:** острый аппендицит, диагностика, тактика лечения, видеолапароскопия.

УДК 616.381-002-0.53.2:577.15

## ВОЗМОЖНОСТИ ВИДЕОЭНДОХИРУРГИЧЕСКОЙ ТЕХНИКИ В ДИАГНОСТИКЕ И ЛЕЧЕНИИ РАЗРЫВОВ ДИАФРАГМЫ

Хаджибаев Фарход Абдухакимович<sup>1</sup>, Элмуратов Голибжон Каршиевич<sup>2</sup>, Алтыев, Базарбай Курбанович<sup>1</sup>, Шукуров Бобир Ибрагимович<sup>1</sup>, Кучкаров Ойбек Одилжанович<sup>1</sup>, Мансуров Тулкин Тургунович<sup>2</sup>

1 – Республиканский научный центр экстренной медицинской помощи, Республика Узбекистан, г. Ташкент;

2 – Самаркандский филиал Республиканского научного центра экстренной медицинской помощи, Республика Узбекистан, г. Самарканд

## ДИАФРАГМА ЁРИЛИШНИНГ ДИАГНОСТИКАСИ ВА ДАВОЛАШДА ВИДЕОЭНДОХИРУРГИК ТЕХНИКАНИНГ ИМКОНИАТЛАРИ

Хаджибаев Фарход Абдухакимович<sup>1</sup>, Элмуратов Голибжон Каршиевич<sup>2</sup>, Алтыев, Базарбай Курбанович<sup>1</sup>, Шукуров Бобир Ибрагимович<sup>1</sup>, Кучкаров Ойбек Одилжанович<sup>1</sup>, Мансуров Тулкин Тургунович<sup>2</sup>

1 - Республика шошилич тиббий ёрдам илмий маркази, Ўзбекистон Республикаси, Тошкент ш.;

2 - Республика шошилич тиббий ёрдам илмий маркази Самарқанд филиали, Ўзбекистон Республикаси, Самарқанд ш.

## POSSIBILITIES OF THE VIDEOENDOSURGICAL TECHNIQUE IN THE DIAGNOSIS AND TREATMENT OF DIAPHRAGM RUPTURES

Khadjibaev Farhod Abdukhakimovich<sup>1</sup>, Elmuradov Golibjon Karshievich<sup>2</sup>, Altyev Bazarbai Kurbanovich<sup>1</sup>, Shukurov Bobir Ibragimovich<sup>1</sup>, Kuchkarov Oybek Odiljanovich<sup>1</sup>, Mansurov Tulkun Turgunovich<sup>2</sup>

1 - Republican Scientific Center for Emergency Medical Aid, Republic of Uzbekistan, Tashkent;

2 - Samarkand branch of the Republican Scientific Center for Emergency Medical Aid, Republic of Uzbekistan, Samarkand

e-mail: [uzmedicine@mail.ru](mailto:uzmedicine@mail.ru)

**Резюме.** РШТЎИМда 2003-2017 йилларда диафрагма ёрилиши бўлган 62 нафар беморни хирургик даволаш натижалари ўрганилган. Диафрагма ёпиқ шикастланишларининг сабаблари таркибида юқори кинетик шикастланишлар, жумладан йўл-транспорт ҳодисаси (77,4%) ва кататраума (17,7%) салмоқли жой эгаллаши кўрсатилган. Диафрагма ёрилишлари турли аъзо ва тизимларнинг кўплаб ва қўшма шикастланишларининг миқдори юқори (98,4%) бўлиши билан фарқланади ва улар ичида қовурғалар (77,4%) ҳамда скелетнинг бошқа суяклари (56,5%) синиши, шунингдек бош мия травмаси (54,8%) кўпроқ учрайди. Диафрагма ёрилишининг рентгенологик белгиси (висцероторакс) беморларнинг атиги 45,2%да учрайди. Диафрагма шикастланишларини ўз вақтида аниқлашга кўкрак қафаси ва қориннинг МСКТсига, шошилич видеоторакоскопия ва видеолaparоскопияга кўрсатмаларни кенгайтириш ёрдам бериши таъкидланган. Диафрагманинг ёпиқ шикастланишлари бўлган беморларни хирургик даволаш босқичларида эндовидеохирургик техникани қўллаш 83,9% ҳолатларда катта хирургик кесимлар миқдорини камайтириш имконини берди, бу эса операциядан кейинги даврнинг кечилишига ва касаллик натижасига яхши таъсир қилди.

**Калит сўзлар:** ёпиқ шикастланиш, диафрагма ёрилиши, диагностика, хирургик даволаш.

**Abstract.** Retrospective analysis and results of surgical management of diaphragm ruptures in 62 patients in RRCEM for the period of 2003-2017 are discussed. The data analysis showed that the main reason for diaphragm ruptures were high kinetic traumas such as motor vehicle accidents (74,4%) and altitude traumas (17,7%). Diaphragm ruptures almost in every case (98,4%) were accompanied by other types of traumas and injuries where rib fractures, fractures of other bones and traumatic brain injuries were most abundant at the rate of 77,4%, 56,5% and 54,8% respectively. X-ray sing of rupture of diaphragm, presence of abdominal organs in the chest cavity, was present in only 45,2% of patients. Computed tomography of chest and abdomen, thoracoscopic and laparoscopic procedures greatly enhance the early diagnosis of diaphragm ruptures. Utilizing of endovideosurgical methods in management of closed diaphragm traumas resulted in minimization of major surgical interventions in 83,9% of patients, which influenced positively on postoperative recovery.

**Key words:** blunt trauma, diaphragm rupture, diagnosis, surgical treatment.

Лечение пострадавших с повреждениями диафрагмы при закрытой травме груди и живота продолжает оставаться нерешенной проблемой неотложной хирургии как мирного, так и военного времени. Это определяется не только тяжестью травмы, обуславливающей одномоментное нарушение герметичности грудной и брюшной полостей, но и большой частотой диагностических и лечебно-тактических ошибок, значительным числом осложнений и высокой летальностью [1,3,5]. Трудность своевременной диагностики данной патологии обусловлена полисимптомностью клинической картины в зависимости от характера повреждения различных органов, тяжестью состояния пострадавших, отсутствием специфических признаков повреждения диафрагмы, сочетанным повреждением органов грудной и брюшной полостей, нарушением их герметичности [2,4].

**Цель.** Уточнить основные критерии выбора тактики хирургического лечения и очередности торакального и абдоминального этапов вмешательства при разрывах диафрагмы у больных с закрытой травмой.

**Материал и методы.** Изучены результаты хирургического лечения 62 больных с разрывами диафрагмы, находившихся в РНЦЭМП в период с 2003 по 2017 года. Мужчин было 50 (80,6%), женщин – 12 (19,4%). Возраст больных колебался от 19 до 67 лет (средний возраст – 40,4±12,5 лет). Только 4 (6,5%) пострадавших были пожилого возраста, все остальные – молодого (39; 62,9%) и среднего (19; 30,6%) возраста.

Пострадавшим при поступлении наряду с реанимационными мероприятиями осуществлялось инструментальное обследование. Обязательными методами диагностики у этой категории пациентов являются полипозиционная рентгенография и ультразвукография органов грудной клетки и живота, которые выполнены практически всем пострадавшим. При выявлении рентгенологических и УЗ-признаков пролабирования в плевральную полость полого органа, обследование в единичных случаях дополнили ЭГДФС (2 случая) и контрастной эзофагогастрографией (2 случая), которые позволили удостовериться в диагнозе. При закрытых травмах груди и живота в последние годы активно используем возможности МСКТ, которая используется нами как протокольный метод инициального обследования у больных с политравмой и сочетанной травмой. У этой категории пострадавших основным показанием к исследованию являются черепно-мозговая травма с клинко-сонографическими признаками дислокации головного мозга и позвоночная травма с клиникой сдавления спинного мозга. В таких случаях, после стабилизации гемодинамических показателей, используем протокол МСКТ обследования всего тела: головного мозга, шейных позвонков, грудной клетки, брюшной полости и малого таза.

**Результаты и обсуждение.** Разрывы диафрагмы в большинстве случаев сопровождаются или же являются следствием перелома ребер со стороны поражения. Так, в наших наблюдениях из 62 пострадавших с закрытой травмой груди и/или живота у 45 (72,6%) больных был диагностирован перелом ребер со стороны поражения (рис. 1). При этом только у 9 (14,5%) больных выявлен перелом только одного ребра, а у остальных 36 (58,1%) пациентов имело место множественные переломы ребер. Следует отметить, что вне зависимости от наличия или отсутствия перелома ребер, а также от числа переломанных ребер, закрытые разрывы диафрагмы являются характерными для высококинетических видов травмы – у 59 (95,2%) больных травма получена вследствие ДТП и высотной травмы, а у остальных 3 (4,8%) пострадавших имело место криминальная травма в виде избиения. Во всех 17 (27,4%) случаях разрыва диафрагмы без перелома ребер была диагностирована сочетанная и политравма. Таким образом, в патогенезе закрытых травм груди решающее значение имеют два основных фактора: 1) воздействие высокоэнергетической травмы с резким повышением внутрибрюшного давления; 2) непосредственное повреждение органа острыми концами отломков ребер. При разрыве по первому сценарию чаще повреждается наиболее тонкий участок диафрагмы – ее сухожильная часть, а при повреждении острыми концами ребер – ее мышечная часть.

Так, в наших наблюдениях у 35 (56,5%) больных диагностирован разрыв сухожильной части диафрагмы, в том числе у 28 (45,2%) пострадавших – в пределах собственно сухожильного центра, а у 7 (11,3%) – с переходом на мышечную часть (табл. 1). Соотношение частоты разрывов левого и правого куполов диафрагмы составляет  $\approx 2:1$  (41 (66,1%) против 21 (33,9%) случаев). Некоторая меньшая подверженность правого купола диафрагмы к разрывам объясняется защитной ролью печени, закрывающей снизу всю правую половину грудобрюшинной преграды. Так как разрывы диафрагмы практически всегда ассоциируются с высокоэнергетическими травмами, эта категория пострадавших характеризуется высокой частотой сочетанного повреждения органов сопредельных полостей и других систем, что крайне усложняет процесс ранней диагностики всех имеющихся повреждений и выбора тактики лечения.

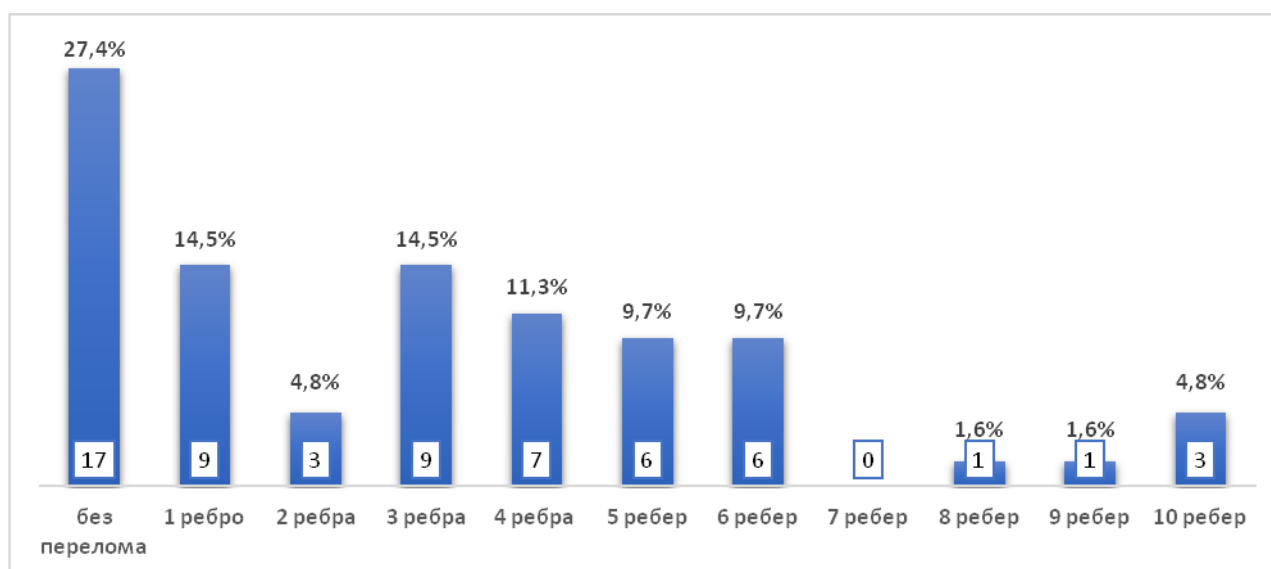


Рис. 1. Распределение больных с закрытой травмой груди в зависимости от числа переломанных ребер со стороны разрыва диафрагмы.

Таблица 1. Локализация разрывов диафрагмы, абс. (%)

Локализация разрыва	Справа	Слева	Всего
Мышечная часть	10	17	27 (43,5)
Сухожильная часть	9	19	28 (45,2)
Мышечная и сухожильная часть	2	5	7 (11,3)
Всего	21 (33,9)	41 (66,1)	62

В наших наблюдениях только у одной женщины из 62 пострадавших как казуистика имел место изолированный разрыв диафрагмы, а во всех остальных случаях было констатировано сочетанное повреждение, среди которых преобладали переломы ребер (48 (77,4%) больных) и других костей скелета (35; 56,5%), а также ЧМТ (34; 54,8%). Интересно заметить, что примерно с одинаковой частотой подвергаются повреждению прилегающие к диафрагме органы: разрывы печени выявлены у 18 (29,0%) больных, селезенки – у 17 (27,4%), легкого – у 15 (24,2%) и почек – также у 15 (24,2%). Нередко – в 9 (14,5%) случаях – диагностировали разрыв полых органов брюшной полости: в 5 – разрыв тонкой кишки, в 3 – желудка и в 1 случае – толстой кишки. Повреждение мочевыводящих путей (уретры и мочевого пузыря) диагностировано у 7 (12,1%) больных, как правило, эти повреждения развивались при травмах с переломами костей таза (табл. 2).

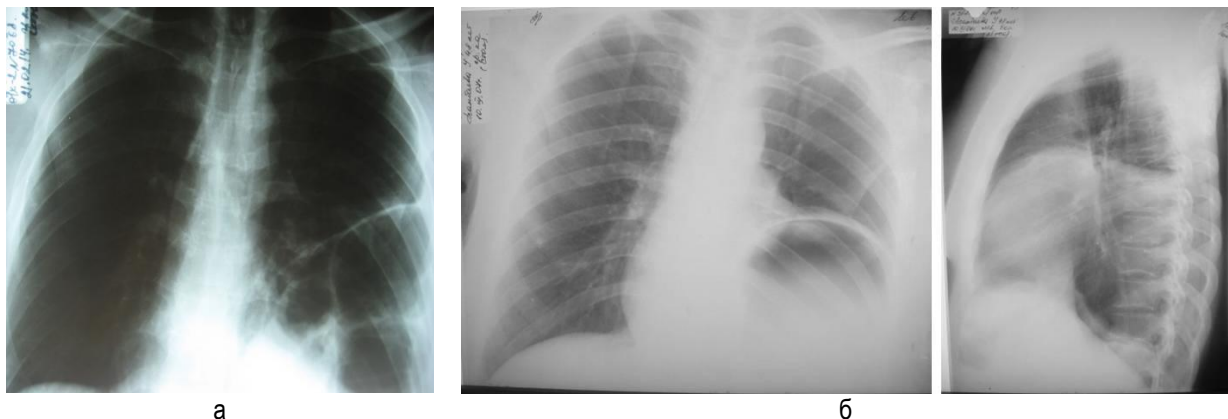
Прямой рентгенологический признак разрыва диафрагмы – пролабирование органов брюшной полости в плевральную полость – имел место только у 28 (45,2%) пострадавших, причем у всех из них было левостороннее повреждение (рис. 2, 3). У остальных больных выявляли другие признаки травмы груди, напрямую не указывающие на наличие повреждения диафрагмы, в том числе переломы ребер – у 48 (77,4%), гемоторакс, гемопневмоторакс и пневмоторакс – у 32 (51,6%), ушиб легкого – у 12 (19,4%) и подкожную эмфизему – у 25 (40,3%).

Что же касается прямых ультразвуковых признаков повреждения диафрагмы, то к таковым у больных с закрытыми травмами груди и живота мы относим визуализацию её дефекта (рис. 3) и выявление эхопризнаков органов брюшной полости в плевральной, что было констатировано только у 5 (8,1%) и 8 (12,9%) больных соответственно. Косвенными ультразвуковыми симптомами разрыва диафрагмы являются высокое стояние диафрагмы (выявлено у 7 (11,3%)), наличие свободной жидкости в плевральной (39; 62,9%) и брюшной (26; 41,9%) полости, смещение средостения (4; 6,5%).

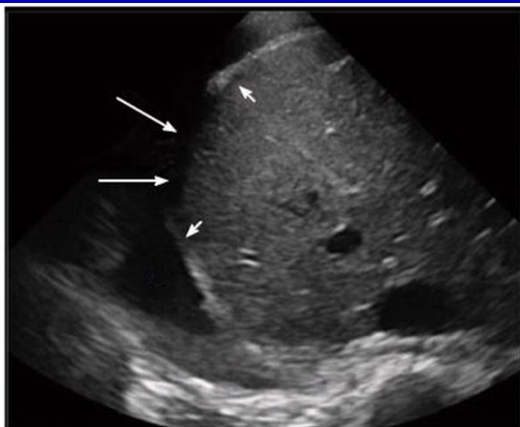
По поводу политравмы МСКТ грудной клетки и живота всего выполнена 171 больному, у которых признаки разрыва диафрагмы констатированы в 16 (3,5%) случаях. В последующем повреждение диафрагмы интраоперационно было подтверждено у 15 из них, в том числе разрыв левого купола выявлен у 11 (73,3%), правого – у 4 (26,7%). В 1 случае заключение МСКТ исследования о вероятности повреждения диафрагмы не нашло подтверждения во время диагностической торакоскопии.

**Таблица 2.** Частота сочетанного повреждения различных органов и систем у больных с разрывами диафрагмы

Характер сочетанного повреждения	Число больных	
	абс.	%
Переломы ребер	48	77,4
Переломы других костей скелета	35	56,5
ЧМТ	34	54,8
Разрыв печени	18	29,0
Разрыв селезенки	17	27,4
Разрыв легкого	15	24,2
Травма почек	15	24,2
Разрыв полых органов	9	14,5
тонкая кишка	5	8,1
желудок	3	4,8
толстая кишка	1	1,6
Разрыв уретры	4	6,9
Разрыв мочевого пузыря	3	5,2



**Рис. 2.** Разрыв диафрагмы слева: а) в левой плевральной полости прослеживаются петли кишки, содержащие газ; б) отмечается пролабирование желудка в левую плевральную полость

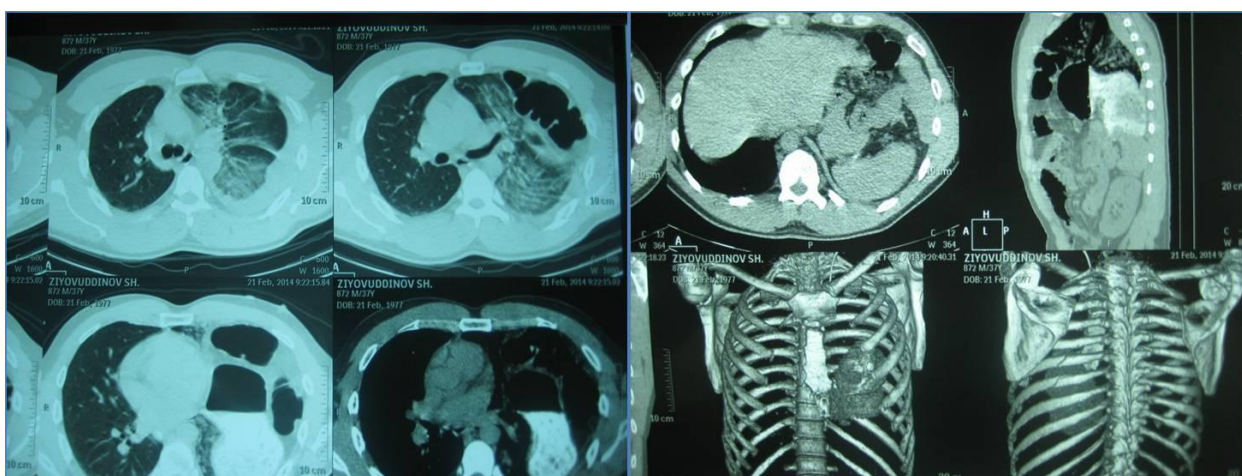


**Рис. 3.** УЗ-признаки разрыва диафрагмы: дефект контура правого купола диафрагмы (указана стрелками), который четко визуализируется на фоне акустического окна, образованного гемотораксом

У всех 15 больных на МСКТ-срезах мы отмечали наличие дефекта контура диафрагмы, что неизбежно сопровождалось признаками диафрагмальной грыжи различного размера (рис. 4).

Кроме того, с помощью МСКТ были выявлены также сочетанные переломы костей таза у 9 из 15 больных и гемоперитонеум у 9. При сканировании грудной клетки удалось обнаружить гемоторакс у 8 и переломы ребер у 7. МСКТ признаки сочетанной ЧМТ обнаружены у 3 пациентов (табл. 3).

Явные признаки повреждения диафрагмы в виде дислокации брюшных органов в плевральную полость на первичных рентгенограммах и на МСКТ выявлены только у 20 (32,3%) пациентов, а у остальных 42 (67,7%) больных или отсутствовали клиничко-рентгенологические признаки повреждения диафрагмы или же имели место только его косвенные признаки, а факт разрыва констатировано или подтверждено при торакоскопии (24), лапароскопии (15) и



**Рис. 4.** МСКТ грудной клетки: признаки пролабирования органов брюшной полости в левую плевральную полость. Гемоторакс слева. Перелом 6-7 ребер слева. Смещение средостения вправо. Ушиб левого легкого.

**Таблица 3.** Сочетанные повреждения, выявленные при МСКТ всего тела у больных с разрывами диафрагмы, n=15

Сочетанное повреждение	Абс.	%
Переломы костей таза	9	60,0
Гемоперитонеум	9	60,0
Гемоторакс	8	53,3
Переломы ребер	7	46,7
Ушиб легкого	5	33,3
ЧМТ	3	20,0

**Таблица 4.** Частота предоперационной диагностики разрывов диафрагмы, n=62

Результат	абс.	%
Диагностирован до операции	20	32,3
Интраоперационная находка:	42	67,7
при торакоскопии	24	57,1
при лапароскопии	15	35,7
при лапаротомии	3	7,1

лапаротомии (3) (табл. 4).

Данное обстоятельство еще раз подчеркивает важность расширения показаний к видеоторакоскопии и лапароскопии у больных с косвенными признаками повреждения диафрагмы или у пострадавших с высокоэнергетическими травмами груди и живота.

Практически у всех больных с закрытыми повреждениями диафрагмы (у 61 (98,4%) пациентов) на этапах хирургического лечения была применена эндовидеохирургическая техника, в том числе у 60 (96,8%) – видеоторакоскопия и у 21 (33,9%) – видеолапароскопия (табл. 5).

Таблица 5. Характер первичного хирургического доступа у больных с разрывами диафрагмы, n=62

Характер первичного хирургического доступа	Число больных		Конверсия	
	Абс.	%	Абс.	%
Торакальный этап				
Торакоскопия	60	96,8	11	18,3
первым этапом	29	48,3	10	34,5
после абдоминального этапа	31	51,7	1	3,2
Торакотомия (без первичной торакоскопии)	2	3,2		
первым этапом	2	100		
после абдоминального этапа	-	-		
Абдоминальный этап				
Лапароскопия	21	33,9	8	38,1
первым этапом	8	38,1	7	87,5
после торакального этапа	13	61,9	1	7,7
Лапаротомия (без первичной лапароскопии)	40	64,5		
первым этапом	23	57,5		
после торакального этапа	17	42,5		

При выборе очередности вмешательства на грудной клетке или в брюшной полости, главным образом, учитывали объем гемоторакса и гемоперитонеума. Так, если преобладали признаки кровотечения из органов грудной клетки, то вмешательство начинали с торакоскопии (29) или торакотомии (2), а если превалировал гемоперитонеум и/или имели место явные признаки висцероторакса (пролабирования органов брюшной полости в плевральную полость) первым этапом прибегали к видеолапароскопии (8) или лапаротомии (23). В наших наблюдениях соотношение числа выполненных первым этапом торакальных и абдоминальных вмешательств составило 31/31 (табл. 5).

При этом показаниями к видеоторакоскопии были рентгенологические и/или МСКТ-признаки пневмоторакса, малого и среднего гемоторакса, а противопоказаниями – наличие признаков большого гемоторакса, висцероторакса, повреждения трахеи и главных бронхов. Показаниями к выполнению видеолапароскопии служили УЗ- и МСКТ-признаки гемоперитонеума до 400 мл, повреждения печени и селезенки, противопоказаниями – гемоперитонеум более 400 мл, признаки повреждения полых органов, явные признаки висцероторакса.

При соблюдении указанных условий к применению видеоэндохирургической техники частота конверсии после торакоскопии не превышает 18,3%, а после лапароскопии – 38,1%. Как правило, конверсия к широкому хирургическому доступу возникала при эндовидеохирургической ревизии, выполненной первым этапом в смежной полости с доминирующим объемом кровотечения. Так, если частота конверсии при выполнении видеоторакоскопии первым этапом составляла 34,5%, то при выполнении этого вмешательства вторым этапом этот показатель был равен 3,2%. Аналогичное соотношение наблюдалось и при выполнении видеолапароскопии – соответственно 87,5% и 7,7% (табл. 5).

При выявлении явных клинических, рентгенологических и УЗИ признаков разрыва диафрагмы с перемещением органов брюшной полости в плевральную полость прибегаем к первичной верхнесрединной лапаротомии (выполнена у 23 (37,1%) больных (табл. 5 и 6), которая позволяет низвести пролабированные в плевральную полость органы и оценить их состояние на предмет наличия повреждений и жизнеспособности. У 1 (1,6%) пострадавшего с рентгенологической картиной субтотального затемнения левого легочного поля (большой гемоторакс?) и перелома 3-го ребра слева первым этапом выполнена широкая торакотомия, а разрыв диафрагмы был диагностирован интраоперационно. В данном случае хирургам не удалось вправить пролабированные органы обратно в брюшную полость, более того в составе дислоцированных вверх органов была и селезенка с признаками ее разрыва, в связи с чем пришлось прибегнуть ко второму широкому хирургическому доступу – верхнесрединной лапаротомии.

Всего открытые операции в обеих смежных полостях выполнены у 10 (16,1%) пострадавших (в том числе у 1 пациента ревизия поддиафрагмального пространства справа выполнена через дефект диафрагмы при широкой торакотомии справа (рис. 5)) (табл. 6). Еще у 10 (16,1%) больных все лечебно-диагностические вмешательства в обеих смежных полостях удалось выполнить с помощью эндовидеохирургической техники, не прибегая к открытым операциям. У 42 (67,7%) больных была применена гибридная технология, когда в одном из смежных полостей все диагностические и лечебные процедуры были выполнены эндохирургическим способом, а в другой полости – открытым методом. Таким образом, всего у 52 (83,9%) пострадавших с закрытыми повреждениями диафрагмы применение эндовидеохирургической техники на этапах хирургического лечения позволило сократить число широких хирургических доступов, которые для этой категории пациентов являются дополнительной травмой, потенциально усугубляющей тяжесть травматической болезни. Диагностическая торакоскопия всего применена у 60 (96,8%) больных по поводу травм груди с признаками гемоторакса, пневмоторакса и разрыва диафрагмы без висцероторакса (табл. 6). Как известно, чувствительность торакоскопии в выявлении разрывов диафрагмы достигает 100% – в наших наблюдениях всегда удавалось визуализировать практически все отделы диафрагмы и выявить ее дефект (рис. 6). Диагностическая лапароскопия (рис. 7) применена у 21 (33,9%) больного, в т.ч. у 8 первым этапом и у 13 – вторым этапом после вмешательств на грудной клетке (табл. 5).

В хирургии разрывов диафрагмы наиболее дискуссионным остается вопрос выбора оптимального хирургического доступа для ушивания дефекта диафрагмы.

Таблица 6. Характер и этапы вмешательства у больных с разрывами диафрагмы, n=62

Характер и этапы вмешательства	Абс.	%
Эндохирургические вмешательства в обеих смежных полостях		
торакоскопия+лапароскопия	9	14,5
лапароскопия+торакоскопия	1	1,6
Всего	10	16,1
Гибридные вмешательства (эндохирургические в одной и открытые операции в другой смежной полости)		
торакоскопия+лапароскопия+лапаротомия	1	1,6
торакоскопия+лапаротомия	9	14,5
торакоскопия+торакотомия+лапароскопия	2	3,2
торакотомия+лапароскопия	1	1,6
лапаротомия+торакоскопия	22	35,5
лапароскопия+лапаротомия+торакоскопия	7	11,3
Всего	42	67,7
Открытые операции в обеих смежных полостях*		
торакоскопия+торакотомия*	1	1,6
торакоскопия+торакотомия+лапаротомия	7	11,3
торакотомия+лапаротомия	1	1,6
лапаротомия+торакоскопия+торакотомия	1	1,6
Всего	10	16,1

\* – в 1 случае с повреждением правого купола диафрагмы лапаротомия и лапароскопия не выполнены, хирург ограничился ревизией поддиафрагмального пространства через дефект диафрагмы (рис. 5).

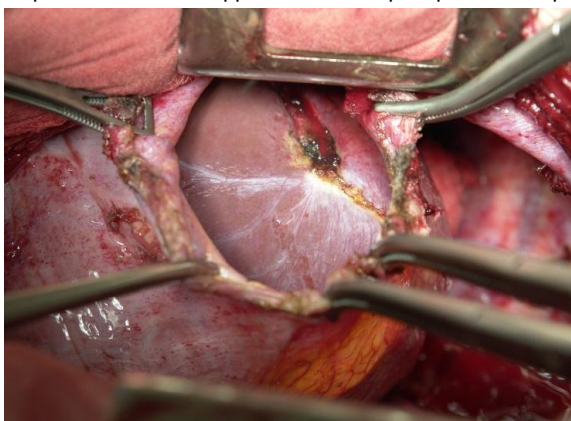


Рис. 5. Ревизия поддиафрагмального пространства и гемостаз разрыва печени через дефект диафрагмы при торакотомии

Хирургами используются торакотомный, лапаротомный и комбинированный доступы исходя из собственных предпочтений. Мы считаем, если имеет место явные признаки дислокации органов брюшной полости в плевральную полость, то необходимо выполнить лапаротомию, так как при торакотомии не всегда удается низвести дислоцированные органы обратно в брюшную полость и крайне сложно полноценно оценить их жизнеспособность. Этот подход использован нами у 43 (69,4%) больных (рис. 8). Во всех остальных случаях характер доступа зависело от результатов торакоскопии и лапароскопии.

Так, в наших наблюдениях у 18 (29,0%) больных по результатам видеоторакоскопии хирурги сочли возможным ушивание дефекта диафрагмы трансторакальным доступом, в том числе у 10 (16,1%) пациентов удалось

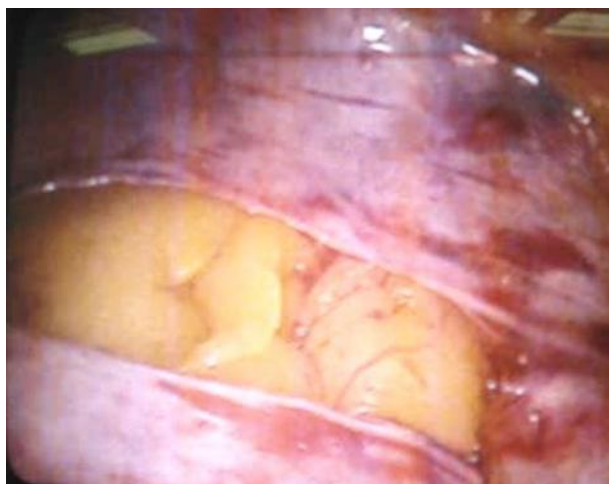

Рис. 6. Торакоскопическая картина разрыва левого купола диафрагмы.

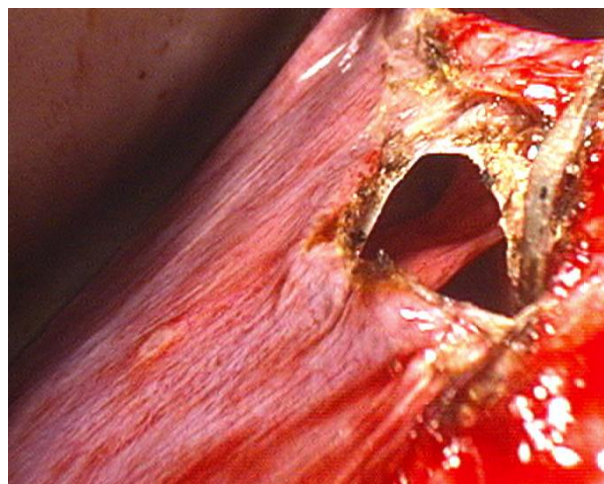


Рис. 7. Лапароскопическая картина разрыва левого купола диафрагмы.

выполнить торакоскопическое ушивание (табл. 7). Еще в одном случае выполнено лапароскопическое ушивание разрыва диафрагмы.

Применение видеондхирургической техники на этапах хирургического лечения больных с закрытыми повреждениями диафрагмы, кроме решения диагностических задач и эндоскопического ушивания дефектов диафрагмы (табл. 7),



позволяет, в ряде случаев, миниинвазивным способом устранить внутриполостные осложнения травмы (табл. 8). В частности, лечебные возможности видеоторакоскопии и видеолапароскопии наиболее хорошо проявляются при кровотечениях из поверхностных разрывов печени (эндохирургический гемостаз удалось у 6 (33,3%) больных с этим осложнением), из межреберных артерий и раневого канала брюшной стенки (9; 34,6%), удалении свернувшегося гемоторакса (20; 95,2%), ушивании разрыва легкого (5; 33,3%), всегда удается адекватно санировать и дренировать плевральную и брюшную полость.

В тех случаях, когда у больных с закрытыми повреждениями диафрагмы удавалось ограничиться применением эндовидеохирургической техники в обеих смежных полостях, существенно реже развивались как специфические, так и неспецифические послеоперационные осложнения (табл. 9). Так, в группе эндохирургических вмешательств в раннем послеоперационном периоде отмечены только один случай внутриплеврального кровотечения из межреберных артерий, потребовавшей торакотомии, и один случай пневмонии, купированной медикаментозной терапией, тогда как в группах гибридных и открытых вмешательств частота специфических осложнений превышала в 2 раза, а неспецифических – в 4,8-7,0 раза. У пострадавших, у которых удалось успешно применить лечебно-диагностические возможности торакоскопии и лапароскопии в обеих смежных полостях, мы не отмечали летального исхода. В тоже время, в группе больных, у которых хирурги были вынуждены прибегнуть к открытым вмешательствам, частота летальности составляет от 26,2% (при гибридных вмешательствах) до 40,0% (при открытых операциях на обеих полостях).

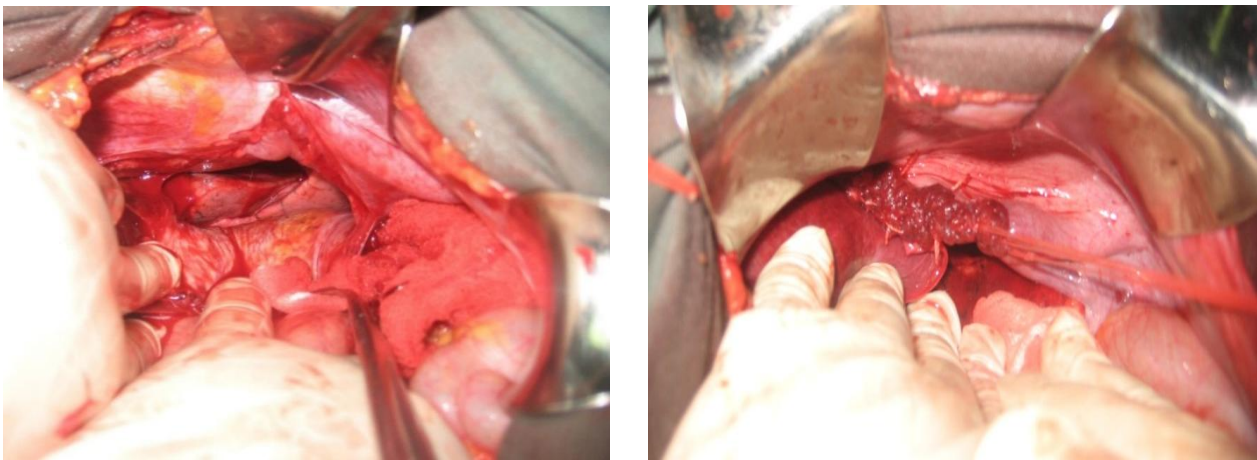


Рис. 8. Ушивание дефекта диафрагмы лапаротомным доступом.

Таблица 7. Хирургический доступ к ушиванию дефекта диафрагмы, n=62

Хирургический доступ	абс.	%
Лапаротомное ушивание	43	69,4
Торакоскопическое ушивание	10	16,1
Торакотомное ушивание	8	12,9
Лапароскопическое ушивание	1	1,6

Таблица 8. Характер лечебных хирургических процедур, выполненных при торакальном и абдоминальном этапах вмешательства

Хирургическая процедура	Хирургический доступ, абс. (%)			
	Торакоскопия	Торакотомия	Лапароскопия	Лапаротомия
Коагуляция/ушивание разрыва печени, n=18	-	1 (5,6)	6 (33,3)	11 (61,1)
Спленэктомия, n=17	-	-	-	17 (100)
Ушивание полого органа, n=9	-	-	-	9 (100)
Ушивание мочевого пузыря, n=3	-	-	-	3* (100)
Ушивание и/или коагуляция кровоточащего сосуда, n=26	7 (26,9)	17 (65,4)	2 (7,7)	-
Удаление свернувшегося гемоторакса, n=21	20 (95,2)	1 (4,8)	-	-
Ушивание разрыва легкого, n=15	5 (33,3)	10 (66,7)	-	-
Санация и дренирование плевральной и/или брюшной полости, n=62/61**	49 (79,0)	13 (21,0)	13 (21,3)	48 (78,7)

\* - в одном случае ушита внебрюшинная часть мочевого пузыря надлобковым доступом после завершения диагностической лапароскопии.

\*\* - в одном случае ревизия правого поддиафрагмального пространства и коагуляция надрыва печени выполнена через дефект диафрагмы при торакотомии без последующего выполнения абдоминального этапа вмешательства.

**Таблица 9.** Характер и частота послеоперационных осложнений в зависимости от хирургического доступа к смежным полостям у больных с разрывами диафрагмы

Характер осложнения	Число осложнений, абс. (%)		
	Эндохирургические, n=10	Гибридные, n=42	Открытые, n=10
<b>Специфические осложнения</b>			
Нагноение раны	-	4 (9,5)	1
Эмпиема плевры	-	3 (7,1)	1
Кровотечение	1	1 (2,4)	-
Перитонит	-	1 (2,4)	-
Всего	1 (10)	9 (21,4)	2 (20)
<b>Неспецифические осложнения</b>			
Пневмония	1	8 (19,0)	2
ТЭЛА	-	1 (2,4)	1
Некупированный шок, ОССН	-	10 (23,8)	4
ОИМ	-	1 (2,4)	-
Всего	1	20 (47,6)	7
Умерло	-	11 (26,2)	4 (40)

**Заключение.** В структуре причин закрытых повреждений диафрагмы существенно преобладают высококинетические виды травм – ДТП (77,4%) и высотная травма (17,7%). Разрывы диафрагмы характеризуются высокой частотой (98,4%) множественных и сочетанных повреждений различных органов и систем, среди которых преобладают переломы ребер (77,4%) и других костей скелета (56,5%), а также ЧМТ (54,8%). Рентгенологический признак разрыва диафрагмы (висцероторакс) выявляется только у 45,2% пострадавших. Своевременной диагностике повреждений диафрагмы способствует расширение показаний к МСКТ грудной клетки и живота, экстренной видеоторакокопии и видеолапароскопии. Применение эндовидеохирургической техники на этапах хирургического лечения у пострадавших с закрытыми повреждениями диафрагмы в 83,9% случаях позволяет сократить число широких хирургических доступов, что благоприятно влияет на течение послеоперационного периода и исход заболевания.

#### Литература:

1. Абакумов М.М., Лебедев Н.В., Мальячук В.И. Повреждения живота при сочетанной травме. М Медицина 2005; 176.
  2. Алиев С.А., Байрамов Н.Ю., Алиев Э.С. Особенности диагностики и тактики хирургического лечения разрывов диафрагмы при закрытой сочетанной травме груди и живота. Вестн хир им. ИИ Грекова 2014; 173(4): 66-72.
  3. Кубачев К.Г., Кукушкин А.В. Повреждения диафрагмы при открытой и закрытой торакоабдоминальной травме. Сибирский медицинский журнал (Иркутск) 2009; 91(8): 145-149.
  4. Флорикян А.К. Хирургия повреждений груди. Харьков Основа 1998; 437.
- Хаджибаев А.М., Алтыев Б.К., Шукуров Б.И., Кучкаров О.О. Хирургическая тактика при разрывах диафрагмы. Вестник экстренной медицины 2014; 4: 5-8.

#### **ВОЗМОЖНОСТИ ВИДЕОЭНДОХИРУРГИЧЕСКОЙ ТЕХНИКИ В ДИАГНОСТИКЕ И ЛЕЧЕНИИ РАЗРЫВОВ ДИАФРАГМЫ**

Хаджибаев Ф.А., Элмурадов Г.К., Алтыев Б.К., Шукуров Б.И., Кучкаров О.О., Мансуров Т.Т.

**Резюме.** Изучены результаты хирургического лечения 62 больных с разрывами диафрагмы, находившихся в РНЦЭМП в период с 2003 по 2019 года. Показано, что в структуре причин закрытых повреждений диафрагмы существенно преобладают высококинетические виды травм – ДТП (77,4%) и высотная травма (17,7%). Разрывы диафрагмы характеризуются высокой частотой (98,4%) множественных и сочетанных повреждений различных органов и систем, среди которых преобладают переломы ребер (77,4%) и других костей скелета (56,5%), а также ЧМТ (54,8%). Рентгенологический признак разрыва диафрагмы (висцероторакс) выявляется только у 45,2% пострадавших. Своевременной диагностике повреждений диафрагмы способствует расширение показаний к МСКТ грудной клетки и живота, экстренной видеоторакокопии и видеолапароскопии. Применение эндовидеохирургической техники на этапах хирургического лечения у пострадавших с закрытыми повреждениями диафрагмы в 83,9% случаях позволяет сократить число широких хирургических доступов, что благоприятно влияет на течение послеоперационного периода и исход заболевания.

**Ключевые слова:** закрытая травма, разрыв диафрагмы, диагностика, хирургическое лечение.

УДК:616.34-007.274/089.

## ОСОБЕННОСТИ ДИАГНОСТИКИ ОСТРОЙ КИШЕЧНОЙ НЕПРОХОДИМОСТИ

Хаджибаев Фарход Абдухакимович<sup>1</sup>, Мансуров Тулкин Тургунович<sup>2</sup>, Элмурадов Голибжон Каршиевич<sup>2</sup>

1 – Республиканский научный центр экстренной медицинской помощи, Республика Узбекистан, г. Ташкент;

2 – Самаркандский филиал Республиканского научного центра экстренной медицинской помощи, Республика Узбекистан, г. Самарканд

## ЎТКИР ИЧАК ТУТИЛИШНИНГ ДИАГНОСТИКАСИ ЎЗИГА ХОСЛИГИ

Хаджибаев Фарход Абдухакимович<sup>1</sup>, Мансуров Тулкин Тургунович<sup>2</sup>, Элмурадов Голибжон Каршиевич<sup>2</sup>

1 - Республика шошилич тиббий ёрдам илмий маркази, Ўзбекистон Республикаси, Тошкент ш.;

2 - Республика шошилич тиббий ёрдам илмий маркази Самарқанд филиали, Ўзбекистон Республикаси, Самарқанд ш.

## FEATURES OF DIAGNOSTICS OF ACUTE INTESTINAL OBSTRUCTION

Khadjibaev Farhod Abdukhakimovich<sup>1</sup>, Mansurov Tulkin Turgunovich<sup>2</sup>, Elmuradov Golibjon Karshievich<sup>2</sup>

1 - Republican Scientific Center for Emergency Medical Aid, Republic of Uzbekistan, Tashkent;

2 - Samarkand branch of the Republican Scientific Center for Emergency Medical Aid, Republic of Uzbekistan, Samarkand

e-mail: [uzmedicine@mail.ru](mailto:uzmedicine@mail.ru)

**Резюме.** Ўткир ичак тутилиши (ЎИТ) белгилари бўлган беморларни текшириш усуллари батафсил ёритилган. ЎИТ диагностикасида рентгенологик текшириш усуллари асосий ўрин эгаллайди. Ошқозон- ичак тизимини рентгенологик текширишнинг аниқлиги ичакка рентгенконтраст модда юборилганда анча ошади. Ультратовуш текшируви (УТТ)нинг сезувчанлиги 69–98 фоизни ташкил қилади ва бу кўрсаткич ингичка ичак ва йўзон ичакнинг ўнг ярми тутилишида энг юқори бўлади. Вена орқали контрастлаш билан бажарилган компьютер томографиянинг диагностика аниқлиги ман-зарали рентгенография ва УТТнинг аниқлигидан сезиларли даражада юқори туради. Болаларда ва ҳомиладор аёлларда компьютер томографияга альтернатива сифатида магнит-резонанс томо-графия қўлланилади. Колоноскопиянинг аҳамияти фақат йўзон ичак тутилиши диагностикаси билан чегараланган.

**Калит сўзлар:** ўткир ичак тутилиши, диагностика, рентгенография, сонография, компьютер то-мографияси, магнит-резонанс томография, колоноскопия.

**Abstract.** Methods of examination of patients with signs of acute intestinal obstruction (AIO) are described. In the diagnosis of AIO, the leading role belongs to X-ray examination. The accuracy of X-ray examination of the gastrointestinal tract (GIT) is significantly increased when a radiopaque contrast agent is injected into the intestinal lumen. Ultrasound sensitivity ranges from 69–98% and is maximal in case of obstruction of the small and right half of the large intestine. The diagnostic accuracy of computed tomography with intravenous contrast significantly exceeds the accuracy of plain radiography and ultrasound of the abdominal cavity. In children and pregnant women with AIO, magnetic resonance imaging is used as an alternative to computed tomography. The role of colonoscopy is limited to the diagnosis of colon obstruction.

**Keywords:** acute intestinal obstruction, diagnostics, radiography, sonography, computed tomography, magnetic resonance imaging, colonoscopy.

Общепризнано, что своевременная и точная диагностика причины, уровня и тяжести поражения при ОКН определяет результаты лечения [1, 6, 14]. У лиц, оперированных позже 24 ч с момента начала заболевания, летальность может достигать более 30% [11]. Более того, в 8,5–24,4% случаев отмечаются расхождения между дооперационным диагнозом и интраоперационными находками [5]. При этом первостепенное значение в неудовлетворительных результатах хирургического лечения этой патологии играет погрешность в точной клинической и объективной диагностике [9]. На сегодня в диагностике ОКН ведущая роль принадлежит рентгенологическому исследованию, которое в подавляющем большинстве случаев позволяет подтвердить или исключить ее наличие, определить причину, уровень и характер поражения ЖКТ [13, 15].

На сегодня в диагностике ОКН ведущая роль принадлежит рентгенологическому исследованию, которое в подавляющем большинстве случаев позволяет подтвердить или исключить ее наличие, определить причину, уровень и характер поражения ЖКТ [13, 15].

Рентгенография брюшной полости является инициальным методом инструментального обследования больных с подозрением на ОКН. При тонкокишечной непроходимости обзорная рентгенография позволяет получить явные признаки илеуса у 50–60% больных, еще у 20–30% пациентов выявляются косвенные признаки заболевания, и только в 10–20% случаев исследование оказывается неинформативным [29, 30].

Van Randen A. с соавт. показали [51], что чувствительность рентгенографии брюшной полости в выявлении признаков ОКН была значительно выше по сравнению с оценкой только клинических проявлений заболевания: 74% против 57% соответственно ( $p < 0,01$ ). Однако прогностическая ценность положительного результата указанных методов достоверно не отличалась среди них. В другом исследовании, где оценивалась диагностическая ценность рентгенографии, у 140 больных с подозрением на толстокишечную непроходимость чувствительность метода составила 84%, а специфичность – 72% [24].

Точность рентгенологического исследования ЖКТ существенно повышается при введении в просвет кишечника рентгенконтрастного вещества. Самым ранним и распространенным методом был способ пассажа по кишечнику водной взвеси сульфата бария, предложенный в 1911 г. Г. Шварцем. В настоящее время этот метод используется значительно реже ввиду недостаточной информативности, большой длительности, сравнительно высокой лучевой нагрузки [5] и риска закупорки суженного участка кишки отвердевшим контрастным веществом [2].

На сегодня наибольшее распространение получает способ пассажа водорастворимого контрастного вещества, который широко используется у больных с подозрением на спаечную тонкокишечную непроходимость [16, 21, 23]. При этом, если контрастное вещество не достигает толстой кишки на рентген-снимках, выполненных через 24 часа после введения препарата, то ставится вопрос о необходимости хирургического вмешательства [49]. Многочисленные исследования показали, что использование водорастворимых контрастных препаратов при ОКН позволяет точно определить показания к хирургическому лечению [21, 23, 26, 36].

Введение водорастворимых контрастных веществ при спаечной непроходимости тонкой кишки считается безопасным методом, однако опубликованы единичные сообщения о случаях развития аспирационной пневмонии и отека легких после их применения. С целью профилактики указанных осложнений авторами рекомендуется прием контрастного вещества после полного опорожнения желудка с помощью назогастрального зонда. Другой потенциальный побочный эффект пассажа водорастворимых контрастных веществ через ЖКТ обусловлен высокой осмолярностью этих препаратов, что может еще больше усугубить обезвоживание пациента с тонкокишечной непроходимостью, увеличивая секвестрацию жидкости в просвете кишечника. Этот фактор особенно ярко выражен у детей раннего возраста и пожилых пациентов, у которых потеря плазматической жидкости может быть достаточной, чтобы вызвать гиповолемическое состояние [34].

Опубликованы сообщения о редких случаях анафилактических реакций после приема пероральных контрастных веществ [27]. Рекомендуется проявлять осторожность при назначении пассажа контрастного препарата у больных с высоким риском гастропатии [31].

Рекомендуемая доза контрастного вещества составляет 50–150 мл перорально или через назогастральный зонд, которую можно вводить одномоментно в начале процесса динамического наблюдения и лечения, а также в процессе проведения первоначального традиционного консервативного лечения в течение 48 часов. Практика введения водорастворимого контраста в процессе проводимой консервативной терапии способствует снижению риска как аспирационной пневмонии, так и обезвоживания, так как препарат принимается пациентом после проведенной адекватной регидратации [27].

У больных с подозрением на толстокишечную непроходимость чаще используют ирригографию с водной взвесью сульфата бария [10]. Диагностическая точность ирригографии при острой толстокишечной непроходимости составляет 40–60% [5], что обусловлено трудностями получения полипозиционных снимков, плохой подготовкой кишечника в экстренных ситуациях.

У больных в стабильном состоянии имеется возможность проведения ирригографии по общепринятой методике с двойным контрастированием после адекватной подготовки кишечника [3]. Информативность первичного двойного контрастирования повышается в условиях искусственной гипотонии кишечника и достигает при толстокишечной непроходимости 89,6–98%, а при ирригографии с водорастворимым контрастом чувствительность метода составляет 96%, специфичность – 98% [21]. Однако метод не позволяет четко дифференцировать различные причины непроходимости толстой кишки.

Тяжелое состояние пациента, нестабильная гемодинамика, наличие признаков перфорации полого органа являются противопоказаниями к проведению рентгеноконтрастных исследований. Кроме того, при толстокишечной непроходимости прохождение взвеси сульфата бария проксимальнее от участка обструкции может усугубить течение патологического процесса [47]. При проведении УЗИ или КТ следует иметь в виду, что наличие в просвете кишечника остатков взвеси сульфата бария может исказить результаты исследования [21].

У этой категории пациентов практикуется также пневмоколонография, когда в качестве контрастного вещества используется только введение воздуха, но этот метод считается недостаточно информативным [5].

Некоторые специалисты высказывают мнение, что использование контрастирования кишечника в рентгенодиагностике ОКН не всегда оправданно и лишь увеличивает продолжительность процесса диагностики и лучевую нагрузку на пациента [21], поэтому рекомендуют применять этот метод по ограниченным показаниям [12].

В диагностике ОКН в настоящее время всешире стали использовать ультразвуковое исследование (УЗИ), которое отличается простотой, доступностью, относительно дешевизной, неинвазивностью, эффективностью и не связано с лучевой нагрузкой, позволяет оценивать перистальтику кишечника в режиме реального времени [20]. В зависимости от уровня обструкции кишечника чувствительность метода колеблется в пределах 69–98% и является максимальной при острой механической непроходимости тонкой и правой половины толстой кишки. На чувствительность УЗ отрицательно влияет степень пневматоза кишечника, которая сильно возрастает при ОКН и, тем самым, препятствует адекватной визуализации левой половины толстой кишки, а также ожирение и рубцы после ранее перенесенных операций в брюшной полости [7, 33].

Ультразвуковыми признаками обструкции тонкой кишки являются расширение петель кишечника со значительным снижением или отсутствием их перистальтической активности [8, 41]. В диагностике тонкокишечной непроходимости сонография проявляет чувствительность в 90% и специфичность также 96% [48].

УЗИ крайне редко позволяет визуализировать опухоли кишки менее 3–4 см в диаметре, так как экзогенность злокачественных новообразований и стенки кишки отличаются незначительно [38]. При предварительном введении в просвет толстой кишки специальных диагностических смесей информативность УЗИ в выявлении опухолей диаметром менее 3 см и поражающие менее 1/2 окружности толстой кишки может достигать 86%, однако этот метод не нашел широкого распространения ввиду трудоемкости длительности проведения исследования, плохой переносимости пациентами [45].

Качество визуализации непроходимости толстой кишки с помощью ультразвука практически не уступает компьютерной томографии, однако последняя имеет явные преимущества по сравнению с УЗИ в уточнении причины как тонкокишечной, так и толстокишечной непроходимости [32, 47]. Однако ультразвуковое исследование является более информативным по сравнению с обзорной рентгенографией брюшной полости в диагностике толстокишечной непроходимости [25]. Достоинством УЗИ по сравнению с классическими рентгенологическими методами является возможность исследования кровотока в стенке кишки с использованием дуплексного сканирования и цветового доплеровского картирования.

Кроме того, при УЗИ в ряде случаев удается визуализировать имеющиеся метастазы в паренхиматозных органах, забрюшинных и висцеральных лимфатических узлов [37]. При комбинированном применении трансабдоминального, трансректального, трансвагинального и эндоскопического УЗ-методов чувствительность метода в выявлении метастазов в печень может достигать 80%, однако в диагностике метастазов в лимфатические узлы этот показатель не превышает 32% [43, 52]. По данным Balthazar E.J. et al., с помощью УЗИ довольно редко (не более 35,7% случаев) удается установить этиологию ОКН [17]. Необходимо учитывать, что УЗИ является так называемым операторозависимым методом исследования, поэтому результаты обследования и их интерпретация достаточно существенно зависят от опыта специалиста и ряда других субъективных факторов [44].

Таким образом, применение различных методов УЗИ позволяет заподозрить или подтвердить наличие ОКН, в ряде случаев оценить уровень и предположить причину поражения, выявить метастатическое поражение лимфатических узлов и паренхиматозных органов, но тем не менее требует подтверждения другими методами исследования, в частности с помощью компьютерной томографии. Диагностическая точность компьютерной томографии с внутривенным контрастированием заметно превосходит точность обзорной рентгенографии и УЗИ брюшной полости. В дополнение к более высокой чувствительности и специфичности немаловажным преимуществом компьютерной томографии считается ее способность предоставить информацию об основной причине кишечной непроходимости или же выявлять альтернативную патологию при исключении ОКН. Компьютерная томография способствует более точному выбору тактики ведения пациента и более рациональному планированию объема и характера предстоящей операции [29].

При МСКТ-исследовании у больных с подозрением на тонкокишечную непроходимость нет необходимости в пероральном введении контрастного вещества, так как внутривенная жидкость и газ, уже присутствующие в расширенных петлях кишечника, являются отличными контрастными веществами [4]. При наличии сомнения относительно наличия толстокишечной непроходимости диагностике способствует МСКТ-колонография с трансанальным введением водорастворимого контрастного вещества [35, 40, 42].

Компьютерная томография также может точно определить стадию опухолевой непроходимости кишечника и выявить развившиеся осложнения, такие как перфорация кишечника и перитонит [22]. При определении тактики лечения у больных с ОКН важное значение имеет своевременное выявление ишемии и некроза кишки, особенно при спаечной тонкокишечной непроходимости и завороте сигмовидной кишки. Компьютерная томография позволяет достаточно точно оценить состояние стенки кишечника, ее сосудов, брыжейки и сальника. Чувствительность МСКТ варьируется от 75 до 100%, а специфичность – от 61 до 93% [43].

У больных с клиникой ОКН сложную задачу представляет диагностика внутренних ущемленных грыж из-за отсутствия их характерных клинических признаков [50]. Точная предоперационная диагностика таких внутренних грыж возможна только с помощью компьютерной томографии [28].

С целью минимизации воздействия ионизирующего излучения у детей и беременных женщин с ОКН в качестве действенной альтернативы компьютерной томографии используют магнитно-резонансную томографию [19], которая в проспективном исследовании продемонстрировала чувствительность 95% и специфичность 100% [18].

При подозрении на ОКН роль колоноскопии ограничивается диагностикой непроходимости толстой кишки. Методику применяют с целью исключения других причин толстокишечной непроходимости, получения биопсийного материала при подозрении на злокачественное новообразование, когда неотложная операция не показана или планируется выполнение эндоскопической установки стента [39]. При выполнении колоноскопии необходимо стремиться к инсuffляции углекислого газа, который является более лучшей альтернативой по сравнению с инсuffляцией обычного воздуха, при котором, как известно, отмечаются длительное вздутие живота, возникновение болей и дискомфорта в животе. Кроме того, CO<sub>2</sub> всасывается из толстой кишки в 150 раз быстрее, чем воздух, и снижает риск ишемии кишечника, что приводит к уменьшению спазмов и болей [46].

**Заключение.** В диагностике ОКН ведущая роль принадлежит рентгенологическому исследованию. Точность рентгенологического исследования желудочно-кишечного тракта (ЖКТ) существенно повышается при введении в просвет кишечника рентгенконтрастного вещества. Чувствительность УЗИ колеблется в пределах 69–98% и является максимальной при непроходимости тонкой и правой половины толстой кишки. Диагностическая точность компьютерной томографии с внутривенным контрастированием заметно превосходит точность обзорной рентгенографии и УЗИ брюшной

полости. У детей и беременных женщин с ОКН в качестве альтернативы компьютерной томографии используют магнитно-резонансную томографию. Роль колоноскопии ограничивается диагностикой непроходимости толстой кишки.

#### Литература:

1. Булатов Н.Н. Лучевая диагностика обтурационной непроходимости ободочной кишки: Дис. ... д-ра мед. наук. М.; 2003.
2. Демерчан Е.А. Особенности диагностики и тактики при толстокишечной непроходимости. В кн. Общая и неотложная хирургия. Киев: Здоровья; 2003.
3. Демерчан Е.А. Особенности диагностики и тактики при толстокишечной непроходимости. В кн. Общая и неотложная хирургия. Киев: Здоровья; 2003.
4. Козлова Ю. А., Мумладзе Р. Б., Олимпиев М.Ю. Роль рентгеновской компьютерной томографии в диагностике кишечной непроходимости. *Анналы хирургии* 2013; 4:5–11.
5. Королюк И.П., Поляруш Н.Ф. Современные рентгеноконтрастные методы исследования в диагностике спаечной деформации тонкой кишки. *Медицинская визуализация* 2005; 2:73–78.
6. Кузнецов Н.А., Родоман Г.В., Харитонов С.В. Новые возможности в диагностике острой кишечной непроходимости. В кн. Сборник научных трудов к 60-летию ГКБ №13 «Актуальные вопросы практической медицины». М РГМУ; 2007.
7. Кушнеров А.И. Ультразвуковое исследование в диагностике тонкокишечной непроходимости. *Новости лучевой диагностики*. 2002; 1–2:32–34.
8. Легостаева Т.Б., Кириллова Н.Ю. Ультразвуковая диагностика острой тонкокишечной непроходимости. *Радиол практ* 2002; 2:17–21.
9. Маринчек Б., Донделиджер Р.Ф. Неотложная радиология: нетравматические неотложные состояния. Вертячих Н.Г., Синицин В.Е. (пер. с англ.). Синицин В.Е. (ред.). М Видар 2009:173–206.
10. Портной Л.М. Место современной традиционной рентгенологии в диагностике опухолей толстой кишки: Метод пособие для врачей. М 2000.
11. Толузов Э.Г. Рак толстой кишки, осложненный кишечной непроходимостью: Дис. ... д-ра мед. наук. М 1990.
12. Тотиков В.З, Калицова М.В., Амриллаева В.М. Лечебно-диагностическая программа при острой спаечной обтурационной тонкокишечной непроходимости. *Хирургия* 2006; 2:38–43.
13. Хабаева М.Т., Гаглоева Д.Р. Возможности рентгенологического метода в дифференциальной диагностике острой спаечной кишечной непроходимости. *Norwegian Journal of Development of the International Science* 2020; 39(2):38–40.
14. Хаджибаев А.М., Мадиев Р.З., Халилов А.С. Дифференцированный подход к использованию назоэнтеральной интубации при острой кишечной непроходимости и перитоните. *Вестн экстр мед* 2015; 54–59.
15. Шотемор Ш.Ш., Пурижанский И.И., Шевялова Т.В., Булатов Н.Н., Перельман В.М., Прохоров А.В., Рожкова Н.И., Рыбакова М.К. Путеводитель по диагностическим изображениям: Справочник практического врача. М Советский спорт 2001.
16. Abbas S., Bissett I.P., Parry B.R. Oral water soluble contrast for the management of adhesive small bowel obstruction. *Cochrane Data-base Syst Rev*. 2007; (3):CD004651.
17. Balthazar E.J., Megibow A.J., Hulnik D., Naidich D.P. Carcinoma of the colon: detection and preoperative staging by CT. *AJR*. 1988; 150:301–306.
18. Beall D.P., Fortman B.J., Lawler B.C., Regan F. Imaging bowel obstruction: a comparison between fast magnetic resonance imaging and helical computed tomography. *Clin Radiol*. 2002; 57(8):719–724.
19. Beddy P., Keogan M.T., Sala E., Griffin N. Magnetic resonance imaging for the evaluation of acute abdominal pain in pregnancy. *Semin Ultrasound CT MR*. 2010; 31(5):433–441.
20. Boniface K.S., King J., LeSaux M., Haciski S., Shokoohi H. Diagnostic accuracy and time-saving effects of point-of-care ultrasonography in patients with small bowel obstruction: A prospective study. *Ann Emerg Med* 2020; 75(2):246–256.
21. Branco B.C., Barmparas G., Schnuriger B., Inaba K., Chan L.S., Demetriades D. Systematic re-view and meta-analysis of the diagnostic and therapeutic role of water-soluble contrast agent in adhesive small bowel obstruction. *Br J Surg*. 2010; 97(4):470–478.
22. Brown C.V. Small bowel and colon perforation. *Surg Clin North Am*. 2014; 94(2):471–475.
23. Ceresoli M., Coccolini F., Catena F. et al. Water-soluble contrast agent in adhesive small bowel obstruction: a systematic review and meta-analysis of diagnostic and therapeutic value. *Am J Surg*. 2016; 211(6):1114–1125.
24. Chapman A.H., McNamara M., Porter G. The acute contrast enema in suspected large bowel obstruction: value and technique. *Clin Radiol*. 1992; 46(4):273–278.
25. Chen S.C., Yen Z.S., Wang H.P., Lin F.Y., Hsu C.Y., Chen W.J. Ultrasonography is superior to plain radiography in the diagnosis of pneumoperitoneum. *Br J Surg*. 2002; 89(3):351–354.
26. Di Saverio S., Catena F., Ansaloni L., Gavioli M., Valentino M., Pinna A.D. Water-soluble contrast medium (gastrografin) value in adhesive small intestine obstruction (ASIO): a prospective, randomized, controlled, clinical trial. *World J Surg*. 2008; 32(10):2293–2304.
27. Di Saverio S., Coccolini F., Galati M. et al. Bologna guidelines for diagnosis and management of adhesive small bowel obstruction (ASBO): 2013 update of the evidence-based guidelines from the world society of emergency surgery ASBO working group. *World J Emerg Surg*. 2013; 8(1):42.
28. Doishita S., Takeshita T., Uchima Y. et al. Internal hernias in the era of multidetector CT:

- correlation imaging and surgical findings. Radiographics. 2016; 36(1):88–106.
29. Frager D. Intestinal obstruction role of CT. Gastroenterol Clin N Am. 2002; 31(3):777–799.
30. Gans S.L., Stoker J., Boermeester M.A. Plain abdominal radiography in acute abdominal pain; past, present, and future. Int J Gen Med. 2012; 5:525–533.
31. Guy S., Al Askari M. Haemorrhagic gastritis following Gastrografin administration for adhesive small bowel obstruction: a case report of a rare outcome. Int J Surg Case Rep. 2017; 33:51–54.
32. Hollerweger A., Wüstner M., Dirks K. Bowel obstruction: sonographic evaluation. Ultraschall Med. 2015; 36(3):216–235.
33. Hollerweger A., Maconi G., Ripolles T. et al. Gastrointestinal Ultrasound (GIUS) in Intestinal Emergencies—An EFSUMB Position Paper. 2020; 646–657.
34. <https://www.acr.org/Clinical-Resources/Contrast-Manual>.
35. Jaffe T., Thompson W.M. Large-bowel obstruction in the adult: classic radiographic and CT findings, etiology, and mimics. Radiology. 2015; 275(3):651–663.
36. Keenan J.E., Turley R.S., McCoy C.C., Migaly J., Shapiro M.L., Scarborough J.E. Trials of nonoperative management exceeding 3 days are associated with increased morbidity in patients undergoing surgery for uncomplicated adhesive small bowel obstruction. J Trauma Acute Care Surg. 2014; 76(6):1367–1372.
37. Lim J.H. Intestinal obstruction. In: Maconi G., Porro G.B. (eds). Ultrasound of the gastrointestinal tract. Berlin, Germany: Springer Verlag. 2007: 27–34.
38. Lin Y.C., Yu Y.C., Huang Y.T. et al. Diagnostic accuracy of ultrasound for small bowel obstruction: A systematic review and meta-analysis. Eur J Radiol 2021; 136:109565.
39. Markogiannakis H., Messaris E., Dardamakis D. et al. Acute mechanical bowel obstruction: clinical presentation, etiology, management and outcome. World J Gastroenterol. 2007; 13(3):432–437.
40. Millet I., Taourel P., Ruyet A., Molinari N. Value of CT findings to predict surgical ischemia in small bowel obstruction: a systematic review and meta-analysis. Eur Radiol. 2015; 25(6):1823–1835.
- Ogata M., Mateer J.R., Condon R.E. Prospective evaluation of abdominal sonography for the diagnosis of bowel obstruction. Ann Surg. 1996; 223:237–241.
41. O'Malley R.G., Al-Hawary M.M., Kaza R.K., Wasnik A.P., Platt J.F., Francis I.R. MDCT findings in small bowel obstruction: implications of the cause and presence of complications on treatment decisions. Abdom Imaging. 2015; 40(7):2248–2262.
42. Paulson E.K., Thompson W.M. Review of small-bowel obstruction: the diagnosis and when to worry. Radiology. 2015; 275(2):332–342.
43. Peiris D., Wills M. Imaging of the small bowel: a review of current practice. British Journal of Hospital Medicine. 2020; 81(9):1–10.
44. Pérez M.J.M., García E.B., Bonilla J.A.M. Bowel ultrasound: Examination techniques and normal and pathologic patterns. Radiologia (English Edition). 2020; 62(6):517–527.
45. Sajid M.S., Caswell J., Bhatti M.I., Sains P., Baig M.K., Miles W.F. Carbon dioxide insufflation vs conventional air insufflation for colonoscopy: a systematic review and meta-analysis of published randomized controlled trials. Color Dis. 2015; 17:111–123.
46. Suri S., Gupta S., Sudhakar P.J., Venkataramu N.K., Sood B., Wig J.D. Comparative evaluation of plain films, ultrasound and CT in the diagnosis of intestinal obstruction. Acta Radiol. 1999; 40(4):422–428.
47. Taylor M.R., Lalani N. Adult small bowel obstruction. Acad Emerg Med. 2013; 20:528–544.
48. Ten Broek R.P.G., Krielen P., Di Saverio S. et al. Bologna guidelines for diagnosis and management of adhesive small bowel obstruction (ASBO): 2017 update of the evidence-based guidelines from the world society of emergency surgery ASBO working group. World J Emerg Surg. 2018; 19(13):24.
49. Turenkov A., Kelley K.M., Boustany M. Internal hernia as cause of small bowel obstruction without history of gastrointestinal surgery. Am Surg. 2018; 84(7):e231–e233.
50. Van Randen A., Laméris W., Luitse J.S. et al.; OPTIMA study group. The role of plain radiographs in patients with acute abdominal pain at the ED. Am J Emerg Med 2011; 29(6):582–589.
- Yu K., Zhang X., Zhang Z. et al. Surgical and Conservative Management of Malignant Bowel Obstruction: Outcome and Prognostic Factors. Cancer Management and Research. 2020; 12:7797.

### ОСОБЕННОСТИ ДИАГНОСТИКИ ОСТРОЙ КИШЕЧНОЙ НЕПРОХОДИМОСТИ

Хаджибаев Ф.А., Мансуров Т.Т., Элмурадов Г.К.

**Резюме.** Описаны методы обследования больных с признаками острой кишечной непроходимости (ОКН). В диагностике ОКН ведущая роль принадлежит рентгенологическому исследованию. Точность рентгенологического исследования желудочно-кишечного тракта существенно повышается при введении в просвет кишечника рентгенконтрастного вещества. Чувствительность УЗИ колеблется в пределах 69–98% и является максимальной при непроходимости тонкой и правой половины толстой кишки. Диагностическая точность компьютерной томографии с внутривенным контрастированием заметно превосходит точность обзорной рентгенографии и УЗИ брюшной полости. У детей и беременных женщин с ОКН в качестве альтернативы компьютерной томографии используют магнитно-резонансную томографию. Роль колоноскопии ограничивается диагностикой непроходимости толстой кишки.

**Ключевые слова:** острая кишечная непроходимость, диагностика, рентгенография, сонография, компьютерная томография, магнитно-резонансная томография, колоноскопия.

УДК: 616.367-089: 616.36/37-002: 616.37-006-089

**ПУТИ СНИЖЕНИЯ ОСЛОЖНЕНИЙ ПОСЛЕ РЕТРОГРАДНЫХ ЭНДОБИЛИАРНЫХ ВМЕШАТЕЛЬСТВ**

Хакимов Мурод Шавкатович, Беркинов Улугбек Базарбаевич, Маткулиев Уткирбек Исмаилович,  
Асанов Б.П., Асатуллаев Ж.Р., Файзуллаев Б.Б., Шоназаров Ж.И.  
Ташкентская медицинская академия, Республика Узбекистан, г. Ташкент

**РЕТРОГРАД ЭНДОБИЛИАР АРАЛАШУВЛАРДАН КЕЙИН АСОРАТЛАРНИ КАМАЙТИРИШ ЙЎЛЛАРИ**

Хакимов Мурод Шавкатович, Беркинов Улугбек Базарбаевич, Маткулиев Уткирбек Исмаилович,  
Асанов Б.П., Асатуллаев Ж.Р., Файзуллаев Б.Б., Шоназаров Ж.И.  
Тошкент тиббиёт академияси, Ўзбекистон Республикаси, Тошкент ш.

**WAYS TO REDUCE COMPLICATIONS AFTER RETROGRADE ENDOBILIARY INTERVENTIONS**

Khakimov Murod Shavkatovich, Berkinov Ulugbek Bazarbaevich, Matkuliev Utkirbek Ismailovich,  
Asanov B.P., Asatullaev J.R., Faizullaev B.B., Shonazarov J.I.  
Tashkent Medical Academy, Republic of Uzbekistan, Tashkent

e-mail: [murad\\_72@mail.ru](mailto:murad_72@mail.ru)

**Резюме.** Мақолада 778 ретроград эндобилиар аралашувдан (РЭА) ўтказилган 530 нафар беморни даволаш натижалари таҳлил қилинган. Даволаш тактикасига қараб, барча беморлар икки даврга бўлинган: биринчи (дастлабки) - 2010 йилдан 2015 йилгача. Ушбу даврда 238 беморга 359 РЭА, иккинчи давр - 2015 йилдан 2021 йилгача. Ушбу даврда 292 беморга 419 РЭА ўтказилди. Тадқиқотнинг мақсади ушбу муолажани амалга оширишнинг тактик ёндашувларини такомиллаштириш орқали РЭАнинг клиник натижаларини яхшилаш эди. Биринчи даврда РЭАдан кейинги асоратлар сони 6,9% ни ташкил этди. Биринчи даврда беморларни даволашнинг қониқарсиз натижаларини танқидий таҳлил қилиш РЭАни бажариш тактикасини такомиллаштиришга имкон берди, бу эса асоратларнинг миқдорини 3,6% гача камайтиришга имконини яратди.

**Калитли сўзлар:** постманипуляцион панкреатит, ретроград эндобилиар аралашув.

**Abstract.** The article analyzes the results of treatment of 530 patients who underwent 778 retrograde endobiliary interventions (REI). Depending on the treatment tactics, all patients were divided into two periods: the first (initial) - from 2010 to 2015. During this period, 238 patients underwent 359 REI, the second period - from 2015 to 2021. During this period, 292 patients underwent 419 REI. The aim of the study was to improve the clinical results of REI by improving tactical approaches to performing this manipulation. In the first period, the number of complications after REI was 6.9%. A critical analysis of the unsatisfactory results of treatment of patients in the first period made it possible to make a number of improvements in the tactics of performing REI, which made it possible to reduce the frequency of complications to 3.6%.

**Key words:** post-manipulation pancreatitis, retrograde endobiliary intervention.

**Актуальность.** После успешно выполненных первой эндоскопической ретроградной холангиопанкреатикографии (ЭРПХГ) и эндоскопической папиллосфинктеротомии (ЭПСТ), число таких вмешательств из года в год имеет только возрастающий характер. Наряду с этим проблема профилактики осложнений этих вмешательств остается актуальной и в настоящее время, несмотря на накопленный опыт, мастерство выполняющего. По данным ряда авторов, несмотря на внедрение новых моделей дуоденоскопов и инструментов, накопленный опыт, частота осложнений после ретроградных эндобилиарных вмешательств (РЭВ) остается стабильной на уровне 0,8–20%, а уровень смертности – 1,5–2% [1, 10, 11].

Осложнения, развивающиеся после РЭВ, вызывают большую тревогу, так как они связаны с высоким риском возникновения опасных для жизни состояний, даже смерти, инвалидности пациента, длительной госпитализации и, следовательно, больших материальных затрат. По мнению большинства исследователей, частыми осложнениями после РЭВ являются острый панкреатит, кровотечение, перфорация стенки двенадцатиперстной кишки, вклинение корзинки эндоскопа в общий желчный проток и холангит [2, 4, 5, 7]. ЭРПХГ–индуцированный (постманипуляционный) панкреатит, преобладая среди всех осложнений после РЭВ, встречается в 0,8–18,7% случаев (в среднем в 5% случаев) [3, 9, 12]. Вторым по частоте осложнением после РЭВ является кровотечение из папиллотомной раны. Встречается оно в 0,6–14,5% случаев, при летальности 0,03% [6]. Одно из редких, но опасных осложнений РЭВ – ретродуоденальная перфорация. Частота перфорации ретродуоденальной стенки по данным литературы составляет 1,3%, а летальность – 0,1–18% [1, 5, 6]. Как отмечают многие исследователи, ретродуоденальная перфорация наблюдается в случаях, когда возникает необходимость продолжить разрез выше важной анатомической отметки – первой поперечной складки, а также когда 2/3 режущей струны папиллотомы находится в общем желчном протоке при высокочастотной диатермокоагуляции продольной складки. Еще одно осложнение, которое следует отметить – это то, что во многих публикациях считается осложнением эндоскопической литэкстракции и встречающееся в 5–20% случаев, – вклинение корзинки в общий желчный проток, требующее открытого хирургического вмешательства [3, 4, 8]. Завершает группу часто встречаемых осложнений холангит. Он встречается в 1–3% случаях и приводит к развитию внутрипеченочных абсцессов и сепсиса. Причины развития такого воспалительного процесса в желчевыводящих путях: неполное очищение желчных протоков, особенно на фоне механической желтухи; неправильное обращение с эндоскопами и инструментами. Клинические признаки холангита, как правило, развиваются в течение первых 24 часов после операции [5, 10].

Ключевые направления профилактики и уменьшения осложнений РЭВ включают разработку рациональной методики ЭРПХГ с учетом факторов риска, активное наблюдение за состоянием пациента после операции и комплексную медикаментозную профилактику.



**Цель исследования:** улучшение клинических результатов РЭВ путем совершенствования тактических подходов к выполнению данной манипуляции.

**Материалы и методы.** В многопрофильной клинике Ташкентской медицинской академии за период с 2010 по 2021 г. 530 пациентам с желчнокаменной болезнью в возрасте от 19 до 79 лет выполнено 778 РЭВ (папиллосфинктеротомия, литотрипсия, литоэкстракция, стентирование общего желчного протока и протока поджелудочной железы, удаление дислоцированных стентов). Мужчин было 157 (29,6%), женщин – 373 (70,4%). У 380 (71,6%) из них заболевание осложнилось механической желтухой. Для сравнительного анализа различных осложнений РЭВ мы разделили период нашей активности на 2 этапа: первый (начальный) – с 2010 по 2015 годы (за этот период 238 пациентам было выполнено 359 РЭВ); второй период – с 2015 по 2021 годы (за этот период 292 больным выполнено 419 РЭВ). Основной целью разделения на эти этапы явилась оценка введенных профилактических и лечебных мероприятий, направленных на уменьшение осложнений РЭВ. В периоды сравнения механическая желтуха встречалась с одинаковой частотой. Перед РЭВ пациентам проводилось ультразвуковое исследование органов брюшной полости, эзофагогастродуоденоскопия, магнитно-резонансная томография (МРТ), электрокардиография, рентгенография грудной клетки, общий анализ крови и мочи, коагулограмма. Для проведения РЭВ использовался дуоденоскоп «Pentax», инструментальный канал которого был диаметром 4,2 мм. МРТ-холангиография в основном выполнялась пациентам, вошедшим во второй этап, на томографе General Electric (США) / Optima MR450w.

**Результаты.** Осложнения после 778 РЭВ в целом наблюдались в 40 (5,1%) случаях, из которых 3 (0,4%) закончились летальным исходом (табл. 1). Как видно из табл. 1, наиболее частым осложнением РЭВ являлся острый панкреатит, который возник в 18 (2,3%) случаях, приведший из них в 3 (0,4%) наблюдениях к панкреонекрозу.

В первом периоде количество осложнений после РЭВ составило 25 (6,9%), а во втором периоде они возникли в 15 (3,6%) случаях (табл. 2). Как видно из таблицы 2, число осложнений после РЭВ в разные периоды активности было разным, такие осложнения, как кровотечение, острый панкреатит, холангит, во 2 этапе уменьшились в среднем в 2 раза по сравнению с первым. Единственный показатель с отрицательной динамикой – миграция стента в общий желчный проток. В первую очередь это связано с тем, что стентирование желчных протоков на первом этапе практически не производилось, а на втором этапе деятельности мы расширили показания к ее выполнению. Следует отметить, что по мере увеличения нашего опыта установки стентов в общий желчный проток такие осложнения в последнее время практически перестали встречаться.

Анализируя осложнения, возникшие в первый период деятельности, можно сказать, что они были вызваны:

- частым прямым контрастированием желчных протоков из-за отсутствия высокоинформативного бесконтрастного метода диагностики (МРТ-холангиография);
- частым введением канюли или папиллотома в главный проток поджелудочной железы без аспирационной пробы и, в дальнейшем, отсутствием мер профилактики развития панкреатита;
- неуспешной канюляции холедоха и выполнения папиллотомии после неоднократной канюляции вирсунгово протока;
- использованием таких методов, как инфилтративный гемостаз или коагуляция кровоточащих сосудов, которые неоправданно были агрессивны при первичном и вторичном кровотечении;
- супрапапиллярной папиллотомией после неоднократной неудачной канюляции ампулы большого дуоденального соска, приводящая к ее травме;
- использованием игольчатого папиллотома для ЭПСТ;
- выполнением одномоментной быстрой ЭПСТ, что увеличивает риск развития кровотечения и острого панкреатита.

**Таблица 1.** Частота и виды осложнений после РЭВ

Виды	Количество (%)
Кровотечение	14 (1,8%)
Острый панкреатит в том числе панкреонекроз	18 (2,3%) 3 (0,4%)
Перфорация задней стенки 12 перстной кишки	1 (0,1%)
Холангит	4 (0,5%)
Миграция стента	3 (0,4%)
<b>ВСЕГО</b>	<b>40 (5,1%)</b>

**Таблица 2.** Сравнительный анализ осложнений после РЭВ в разные периоды

Виды осложнений	1 этап	2 этап	Всего
Кровотечение	10	4	14
Острый панкреатит в том числе панкреонекроз	12 2	6 1	18 3
Перфорация задней стенки 12 перстной кишки	1	0	1
Холангит	3	1	4
Миграция стента	0	3	3

В этот период предоперационная подготовка с целью подавления ферментативной активности поджелудочной железы и адекватная подготовка кишечника к вмешательству не проводились. Продолжительность ЭРПХГ была от 15 до 45 мин, и в среднем продолжалась  $26,3 \pm 8,5$  мин, что связано с желанием во чтобы то ни стало получить эффект от вмешательства. Также было отмечено стремление к одномоментному разрешению клинических проявлений механической желтухи, что достигалось увеличением длины разреза папиллотомии. А это, в свою очередь, еще больше увеличивало количество осложнений, таких как кровотечение и холангит. На этом этапе именно одной из причин летального исхода стало кровотечение, а другой – панкреонекроз.

Во втором периоде (2015–2021 гг.) снижение количества осложнений после РЭВ связываем в первую очередь с внедрением в клиническую практику МРТ–холангиографии. Последняя, вместе с дуоденоскопией стали стандартным алгоритмом в предоперационной диагностике пациентов с панкреатобилиарной патологией. До проведения РЭВ перед этими вмешательствами были поставлены следующие задачи:

- оценка состояния и особенностей изменения внутри – и внепеченочных желчных путей, поджелудочной железы;
- выявление анатомических особенностей зоны операционного поля.

Широкое внедрение МРТ–холангиографии в практику привело к сокращению необходимости выполнения ЭРПХГ, прежде всего в диагностических целях, а это, в свою очередь, снизило число вызываемых ею осложнений. Кроме того, данное исследование позволило нам до проведения РЭВ избежать ненужного контрастирования билиарного дерева. Однако следует отметить, что МРТ–холангиография – сложный метод диагностики, требующий от врача–специалиста грамотной интерпретации результатов.

Используя МРТ–холангиографию с целью диагностики генеза желтухи, в 5 случаях при подозрении на холедохолитиаз был выявлен отечный панкреатит, изменивший тактику нашего лечения с положительным эффектом.

В 2015–2021 годы мы расширили показания к практике стентирования желчных протоков, особенно в случаях, когда есть трудности с их канюляцией (после резекции желудка по Бильрот II, при расположении большого дуоденального соска внутри дивертикула). При выполнении стентирования желчных протоков в данный период из 78 пациентов лишь в 1 (1,3%) случае развился постманипуляционный панкреатит.

В этот же период внедрено и успешно завершено комплексное лечение 8 пациентов с желчнокаменной болезнью и папиллостенозом III степени. В 5 случаях из них стеноз желчных протоков был устранен путем антеградной чрескожной чреспеченочной баллонной дилатации. В остальных 3 случаях стеноз был устранен путем выполнения папиллотомии путем введения контраста через антеградный катетер. Впоследствии им была выполнена успешная лапароскопическая холецистэктомия.

Изменилась тактика и при кровотечениях из папиллотомной раны 1 и 2 степени. В таких ситуациях остановки кровотечения добивались путем внутримышечного введения 4,0 мл дицинона, а также орошением верхних краев папиллотомной раны холодным раствором этилового спирта с 15 минутной экспозицией. В 90% случаев выжидательная тактика была оправдана и в дальнейшем позволяла продолжить вмешательство. Если кровотечение продолжалось и в области большого дуоденального соска формировалась гематома, выполняли инфильтрацию подслизистого слоя сосудосуживающими средствами, а также стентирование желчных протоков. Кроме того, у пациентов с механической желтухой старались заранее выявить изменения в системе свертывания крови для предотвращения возможных кровотечений. При выявлении изменений проводилась предоперационная гемостатическая терапия.

Мы старались не проводить транспапиллярные вмешательства большим с гнойным холангитом. В таких случаях проводилась длительная реабилитация путем дренирования желчных протоков антеградным методом.

В случаях развития клиники острого постманипуляционного панкреатита на следующий же день выполняли экстренное стентирование главного панкреатического протока. Проведенное профилактическое стентирование главного протока поджелудочной железы, которое осуществлено при прогнозировании возможного развития постманипуляционного панкреатита в 42 наблюдениях, способствовало тому, что острый панкреатит развился лишь у 9 пациентов. Поздняя установка стента в 1 случае не предотвратило развитие панкреонекроза, который привел к летальному исходу.

В последнее время стентирование главного панкреатического протока проводим во всех случаях, когда высок риск развития панкреатита. Такими случаями считаем:

- во время РЭВ, когда канюля или папиллотом попадает в главный панкреатический проток и развивается резкий болевой синдром, особенно у женщин с симптомами папиллостеноза, расположенного в пределах дивертикула большого дуоденального соска;
- когда барьер между общим желчным протоком и протоком поджелудочной железы тонкий.

При наличии крупных камней (от 15 до 20 мм в диаметре), как правило, одиночных, мы ввели практику лапароскопическую холедохолитотомию. Перед операцией мы старались выполнить папиллосфинктеротомию и по возможности антеградное дренирование желчных протоков. Операция успешно выполнена 12 пациентам. Конверсий на открытое вмешательство не было.

Следует отметить, что в последнее время, ни при каких обстоятельствах для борьбы с осложнениями РЭВ не потребовалось открытого хирургического вмешательства. Случаи мигрирующих стентов были успешно удалены эндоскопически.

**Обсуждение полученных результатов.** Широкое применение эндоскопических ретроградных вмешательств позволило снизить улучшить результаты лечения больных с осложнениями ЖКБ и снизить послеоперационную летальность. На сегодняшний день сложно представить себе лечение больных с холедохолитиазом или стриктурами желчных протоков без применения малоинвазивных вмешательств. Несмотря на совершенствование техники выполнения эндо-

скопических ретроградных вмешательств, накопления опыта по профилактике осложнений, сохраняется риск развития осложнений.

По данным литературы [1, 2], частота кровотечения составляет 0,6-14%, ретродуоденальной перфорации - 0,1-1%. К наиболее распространенным осложнениям следует отнести острый панкреатит, встречающийся, по данным Европейской ассоциации гастроинтестинальной эндоскопии [4], в 4,5% случаев. При этом смертность от панкреатита остается достаточно высокой – 3%.

В наших наблюдениях острый панкреатит развился в 18 (2,3%) случаях, приведший из них в 3 (0,4%) наблюдениях к панкреонекрозу. Общее количество осложнений составило 6,9%.

Комплексная профилактика осложнений у больных, наиболее подверженных риску развития острого постманипуляционного панкреатита, позволяет существенно снизить частоту его развития [4-6]. Для проведения комплексного лечения острого панкреатита предпринимаются попытки стентирования ГПП в первые часы с момента развития острого панкреатита после ретроградных эндобилиарных вмешательств, что довольно широко обсуждается в современной литературе [7-9].

В наших наблюдениях проведение профилактических мероприятий и стентирования главного панкреатического протока позволили снизить частоту осложнений до 3,6%.

Анализ осложнений РЭВ, характерных в различные периоды деятельности, показывает их нисходящую динамику. Наш анализ показал, что для обеспечения безопасности транспапиллярных вмешательств необходимо неукоснительное соблюдение всех вышеуказанных профилактических и лечебно-тактических мер.

#### Литература:

1. Дерябина Е.А., Братникова Г.И., Васильев А.В. Повышение безопасности лечебных эндоскопических ретроградных холангиопанкреатографий у больных с доброкачественными обструктивными заболеваниями желчевыводящих путей // Мед. визуализация. 2010. № 2. С. 73–80.
2. Габриэль С.А., Дурлештер В.М., Дынько В.Ю., Гольфанд В.В. Эндоскопические чреспапиллярные вмешательства в диагностике и лечении больных с заболеваниями органов панкреатобилиарной зоны. Хирургия. 2015;1:30–34.
3. Шаповальянц С.Г., Федоров Е.Д., Будзинский С.А., Котиева А.Ю. Стентирование протока поджелудочной железы в лечении острого панкреатита после эндоскопических транспапиллярных вмешательств. Анналы хирургической гепатологии. 2014;19(1):17–28.
4. Anderson M.A., Fisher L., Jain R. et al. Complications of ERCP. ASGE Standards of Practice Committee // Gastrointest. Endosc. 2012. Vol. 75, N 3. P. 467–473.
5. Andriulli A, Loperfido S, Napolitano G, et al. Incidence rates of post-ERCP complications: a systematic survey of prospective studies. Am J Gastroenterol. 2007;102(8):1781–1788.
6. Barkay O, Khashab M, Al-Haddad M, Fogel EL. Minimizing complications in pancreaticobiliary endoscopy. Curr Gastroenterol Rep. 2009;11(2):134–141.
7. Colton JB, Curran CC. Quality indicators, including complications, of ERCP in a community setting: a prospective study. Gastrointest Endosc. 2009;70(3):457–467.
8. Complications of ERCP (The Standards of Practice Committee of the American Society for Gastrointestinal Endoscopy). Gastrointest Endosc. 2012; 75(3):467–473.
9. Dumonceau JM, Andriulli A, Deviere J. European Society of Gastrointestinal Endoscopy (ESGE) Guideline: prophylaxis of post-ERCP pancreatitis. Endoscopy. 2010;42(6):503–515.
10. Kapral C, Duller C, Wewalka F. Case volume and outcome of endoscopic retrograde cholangiopancreatography: results of a nationwide Austrian benchmarking project. Endoscopy. 2008;40(8):625–630.
11. Kahaleh M., Freeman M. Prevention and management of post-endoscopic retrograde cholangiopancreatography complications // Clin. Endosc. 2012. Vol. 45. P. 305–312.
12. Saritas U, Ustundag Y, Baron TH, Turk. J, Saritas U Prevention of post-ERCP pancreatitis. Gastroenterology. 2011;22(5):449–463.

#### ПУТИ СНИЖЕНИЯ ОСЛОЖНЕНИЙ ПОСЛЕ РЕТРОГРАДНЫХ ЭНДОБИЛИАРНЫХ ВМЕШАТЕЛЬСТВ

Хакимов, М.Ш., Беркинов У.Б., Маткулиев У.И., Асанов Б.П., Асатуллаев Ж.Р., Файзуллаев Б.Б., Шоназаров Ж.И.

В статье анализируются результаты лечения 530 больных, которым выполнены 778 ретроградных эндобилиарных вмешательств. В зависимости от лечебной тактики все пациенты были распределены на два периода: первый (начальный) – с 2010 по 2015 годы. В этот период 238 больным было выполнено 359 РЭВ, второй период – с 2015 по 2021 годы. За этот период 292 пациентам выполнено 419 РЭВ. Целью исследования явилось улучшение клинических результатов РЭВ путем совершенствования тактических подходов к выполнению данной манипуляции. В первом периоде количество осложнений после РЭВ составил 6,9%. Проведенный критический анализ неудовлетворительных результатов лечения больных в первом периоде позволил внести ряд совершенствований в тактику выполнения РЭВ, что позволили снизить частоту осложнений до 3,6%.

**Ключевые слова:** постманипуляционный панкреатит, ретроградное эндобилиарное вмешательство.

УДК: 616.5-001.17-616-001-07-084

### ПОЛИОРГАНАЯ НЕДОСТАТОЧНОСТЬ - ГРОЗНОЕ ОСЛОЖНЕНИЕ ОЖГОВОЙ БОЛЕЗНИ

Хакимов Эркин Абдихалилович<sup>1</sup>, Карабаев Худойберди Карабаевич<sup>2</sup>, Хайитов Лазиз Миллионерович<sup>2</sup>, Ярмагов Комил Эркинович<sup>1</sup>, Мурадова Раиля Рустамовна<sup>2</sup>, Хайдаров Мусомиддин Мухаммадиевич<sup>2</sup>

1 - Республиканский научный центр экстренной медицинской помощи Самаркандского филиала, Республика Узбекистан, г. Самарканд;

2 - Самаркандский Государственный медицинский институт, Республика Узбекистан, г. Самарканд

### ПОЛИОРГАН ЕТИШМОВЧИЛИК КУЙИШ КАСАЛЛИГИНИНГ ОВИР АСОРАТИ

Хакимов Эркин Абдихалилович<sup>1</sup>, Карабаев Худойберди Карабаевич<sup>2</sup>, Хайитов Лазиз Миллионерович<sup>2</sup>, Ярмагов Комил Эркинович<sup>1</sup>, Мурадова Раиля Рустамовна<sup>2</sup>, Хайдаров Мусомиддин Мухаммадиевич<sup>2</sup>

1 - Республика шошилич тиббий ёрдам илмий маркази Самарқанд филиали, Ўзбекистон Республикаси, Самарқанд ш.

2 - Самарқанд давлат медицина институти, Ўзбекистон Республикаси, Самарқанд ш.

### MULTIPLE ORGAN FAILURE A FORMIDABLE COMPLICATION OF BURN DISEASE

Khakimov Erkin Abdikhaliovich<sup>1</sup>, Karabaev Khudoiberdi Karabaevich<sup>2</sup>, Khayitov Laziz Millionerovich<sup>2</sup>,

Yarmatov Komil Erkinovich<sup>1</sup>, Muradova Railya Rustamovna<sup>2</sup>, Khaidarov Musomiddin Mukhammadievich<sup>2</sup>

1 - Republican Scientific Center for Emergency Medical Aid of the Samarkand Branch,

Republic of Uzbekistan, Samarkand;

2 - Samarkand State Medical Institute, Republic of Uzbekistan, Samarkand

e-mail: [info@sammi.uz](mailto:info@sammi.uz)

**Резюме.** Куйиш жароҳати муҳим тиббий ва иқтисодий муаммо бўлиб қолмоқда. Куйиш билан оғриган беморларнинг асоратлари ва ўлим даражаси юқори. Ушбу мақолада кўп орган етишмовчилиги бўлган беморларни ташхислаш ва даволаш кўриб чиқилади, бундай беморларни ташхислаш ва даволашда оптималлаштириш усуллари кўрсатилган. Бундан ташқари, патогенезнинг баъзи жиҳатлари ёритилган ва кўп аъзолар етишмовчилигини ташхислаш ва даволашнинг юқори технологияли усуллари кўриб чиқилади.

**Калим сўзлар:** полиорган етишмовчилиги, интензив терапия, ўлим кўрсаткичи, асоратлар, профилактика.

**Abstract.** Burn injury remains a significant medical and economic problem. Burn patients have a high complication rate and a high mortality rate. In this paper, the diagnosis and treatment of patients with multiple organ failure is considered, methods of optimization in the diagnosis and treatment of such patients are indicated. In addition, some aspects of pathogenesis are highlighted, and high-tech methods of diagnosis and treatment of multiple organ failure are considered.

**Key words:** multiple organ failure, intensive care, mortality, complications, prevention.

**Актуальность.** В доступной отечественной и зарубежной литературе развитие синдрома полиорганной недостаточности у тяжелообожженных практически не освещено. Известно, что течение ожоговой болезни сопровождается полиорганными нарушениями, однако до конца не изучены их патогенез, структура, особенности клинических и морфологических проявлений. Ряд авторов полагают, что ожоговую болезнь следует считать моделью синдрома системного воспалительного ответа, развивающегося в результате тяжелой травмы или инфекции. Согласно этой теории, гиперпродукция провоспалительных цитокинов фагоцитами инициирует развитие комплекса патофизиологических нарушений, сопровождающихся деструкцией тканей и органов, приводящих к полиорганной дисфункции или недостаточности. Следовательно, до настоящего времени не изучена значимость системного воспалительного ответа в патогенезе ожоговой болезни и развитии полиорганных нарушений, не определены основные методы его профилактики и коррекции.

**Цель исследования.** Улучшить результаты лечения обожженных путем профилактики и коррекции синдрома полиорганной недостаточности.

**Материал и методы.** Объектом исследования явились 643 пострадавших с глубокими ожогами, проходивших лечение в Самаркандском филиале РНЦЭМП с 2008 по 2018 г., в возрасте от 18 до 74 лет. Все наблюдаемые больные в зависимости от используемого метода лечения были разделены на 2 группы. Контрольную группу составили 313 (48,67%) больных, лечившихся в ожоговом отделении Самаркандского филиала РНЦЭМП за период 2008-2012 гг., где им в комплексном лечении проводилась традиционная противошоковая инфузионно-трансфузионная терапия и общепринятое лечение по стадиям ожоговой болезни. Основную группу составили 330 (51,33%) пациентов с этой же патологией, поступившие в ожоговое отделение Самаркандского филиала РНЦЭМП за период 2013-2018 гг., где им проводилась усовершенствованная нами методика противошоковой инфузионно-трансфузионной терапии с инотропной и органопротекторной поддержкой в зависимости от нарушений функции жизненно важных органов и ранняя активная хирургическая тактика. Пострадавшим проводились клинические, инструментальные (рентгенография, УЗИ, ЭГДФС) и лабораторные (клинический и биохимический анализ крови, коагулограмма) исследования. Также изучалась гистология аутопсийного материала, бактериология ожоговых ран и крови и др.

**Результаты исследования и их обсуждение.** Подавляющее большинство пострадавших (539; 83,83%) поступили в ожоговое отделение Самаркандского филиала РНЦЭМП уже в первые 6 часов после получения термической трав-

мы. Запоздалое поступление больных (104; 16,17%) отмечалось из ближайших районов, где первая медицинская помощь им была оказана в условиях хирургических отделений ЦРБ.

Среди этиологических причин ожогового поражения преобладало пламя (461; 71,7%), чем объясняется большое число больных с глубокими ожогами. Ожоги кипятком и горячими жидкостями были у 140 больных (21,77%), сандаловые ожоги – у 22 пациентов (3,42%), электроожоги – у 15 больных (2,33%), контактные – у 5 (0,78%). 625 (97,2%) больных имели глубокие ожоги III-IV степени свыше 10% поверхности тела (п. т.), а у 18 (2,8%) больных глубокие ожоги занимали до 10% п. т. В соответствии с прогностическим индексом Франка (ИФ) пострадавшие были распределены на 4 группы: I группа – ИФ <30 ед. – 36 больных (5,59%).

II – ИФ 30-60 ед. – 412 (64,07%), III – ИФ 61-90 ед. – 53 (8,24%), IV – ИФ >90 ед. – 142 (22,08%). Обожженные с благоприятным прогнозом (ИФ до 60 ед.) составили 69,67%, с сомнительным и неблагоприятным (ИФ свыше 60 ед.) – 30,32%. Наиболее часто ожоги локализовались в области туловища и конечностей (32,5% больных), головы и конечностей (27,22%), туловища (14,62%). Множественная локализация наблюдалась у 126 (19,59%) больных, получивших ожоги пламенем или кипятком. Сочетанную с ожогом кожи ингаляционную травму имели 87 больных (13,53%). Обычно у них имело место тяжелое течение ожогового шока. Особой разницы по локализации ожоговых ран по группам не было. На основании ретроспективного анализа 150 историй болезни умерших обожженных изучена структура синдрома полиорганной недостаточности по клиническим данным и результатам 145 судебно-медицинских исследований трупа, а также проанализированы гистологические исследования аутопсийного материала органов 52 пациентов, умерших от полиорганной недостаточности (в I группе – у 15, во II группе – у 37). Исследования, проведенные в контрольной группе больных, показали, что 185 (59,1%) пострадавших поступили в Самаркандский филиал РНЦЭМП в стадии ожогового шока, а 128 (40,9%) – в стадии острой ожоговой токсемии. 217 (69,32%) больных (из 313) мы наблюдали и лечили в стадии септикотоксемии.

Изучение частоты органно-системных поражений у контрольной группы больных с ожоговым шоком показало, что ПОН выявлялся у всех (100%) обожженных. При этом в большинстве случаев – 296 (94,57%) выявлялось сочетание дисфункции трех и более органов и систем.

У 51 (27,57%) больного с ожоговым шоком и синдромом ПОН выявлялся поражение центральной нервной системы (ЦНС) в виде энцефалопатии. Недостаточность ЦНС у больных этой группы проявлялась в большинстве случаев в виде интоксикационного делирия или нарушений сознания (возбуждение, заторможенность, сопор, кома).

С одинаково высокой частотой у обожженных развивались поражения респираторной системы – в 55 (29,72%) случаев и желудочно-кишечного тракта (ЖКТ) – в 50 (27,03%) случаев, приводящие к гипоксии, нарушению метаболических процессов и водно-электролитного обмена, имеющие первостепенное значение в развитии тяжелого течения ожогового шока.

Следующим по частоте были поражения сердечно-сосудистой системы (ССС), которые выявлялись у 56 (70,89%) больных. Обычно они появлялись на ранних стадиях ожогового шока и имели гипоксически-метаболический генез. У 54 (29,19%) больных развивался синдром почечной и у 42 (22,7%) – печеночной недостаточности. Наиболее значимым синдромом в разгар развития ПОН является синдром кишечной недостаточности (СКН).

Функциональная недостаточность органов ЖКТ, по нашим клиническим наблюдениям, выражалась токсическим парезом желудка и кишечника, образованием острых эрозий или язв пищевода, желудка, 12-типерстной кишки и тонкого кишечника, нередко осложненных развитием кровотечения (в 12-ти случаях). Все это подтверждало ранее указанные многочисленными авторами мнения о том, что кишечная трубка в условиях ожогового шока является часто поражаемым «органом-мишенью». Наиболее рано реагируя на ишемию, кишечник, помимо ожоговой раны, представлял собой дополнительные «входные ворота» для инфекции. Проведенный анализ проявлений кишечной дисфункции у больных контрольной группы с тяжелой термической травмой позволил выделить 4 ведущих симптома СКН: многократную рвоту (46,33%), развитие стрессовых язв Курлинга (19,49%), парез желудочно-кишечного тракта с появлением «застойного» отделяемого из желудка (24,6%) и многократный жидкий стул (11,18%).

В процессе проведения исследования нами выявлена закономерность: с увеличением длительности шока растет и тяжесть нарушений со стороны ЖКТ. Менее длительный шок, как правило, сопровождался многократной рвотой, в то время как продолжительный шок являлся причиной формирования стрессовых язв Курлинга с кровотечениями из них и стойким парезом кишечника, отсутствием возможности орального и энтерального питания (в 12-ти случаях). Следовательно, у данного контингента больных, тяжесть термической травмы является ведущим фактором в развитии ожогового шока и нарушений со стороны жизненно важных органов и систем (ПОН); продолжительность течения ожогового шока и ПОН во многом являются определяющими исход лечения. Наличие кишечной дисфункции, в свою очередь, может свидетельствовать о тяжелом течении ожоговой болезни.

Синдром полиорганной недостаточности включал поражение от 2 до 7 систем и органов, при этом количество вовлеченных органов возрастало с увеличением тяжести ожоговой травмы. Вовлечение 2-4-ех систем и органов имели место у 250 (79,87%) больных, признаки поражения 5-7-ми систем и органов встречались значительно реже – у 63 (20,12%). При этом у больных одновременно регистрировали как признаки дисфункции, так и признаки недостаточности, отражающие диффузные дистрофические и деструктивные изменения органов на фоне системного воспалительного ответа (ССВО), приводящие к нарушениям функции, выраженным в разной степени. Летальность резко возрастала при вовлечении 4-5-ти систем органов, при этом недостаточность функции имела место только у 3-4-ех органов. 185 больных контрольной группы, поступившим в стадии ожогового шока, комплексное лечение начинали с проведения традиционной противошоковой инфузионно-трансфузионной терапии по формуле Эванса. Основой лечения пострадавших в со-

стоянии ожогового шока, мы, как и многочисленные исследователи, считали проведение адекватной инфузионно-трансфузионной терапии, именно в первые сутки поступления больных.

Необходимо отметить, что рецепты для инфузионной терапии, предложенные различными авторами, не являются точными, обязательными. Основанные обычно на эмпирических предположениях, эти рецепты предназначены для «общего руководства» в начале лечения.

В структуре летальных исходов у данного контингента больных наиболее часто выявлялись: недостаточность дыхательной функции (88,89%), сердечно-сосудистой системы (77,78%), ЦНС (66,67%), реже - почечная недостаточность (33,34%) и недостаточность ЖКТ (22,23%), при этом развитие необратимой полиорганной недостаточности наиболее часто инициировали недостаточность дыхательной системы и ЖКТ (массивные кровотечения). Проведенный анализ результатов лечения ожогового шока у больных контрольной группы показал, что, используя традиционные (общеизвестные) методы противошоковой инфузионно-трансфузионной терапии, нам не удалось вывести из шока и ликвидировать ПОН у 9 (11,39%) пострадавших, в результате которой наступал летальный исход.

Исходя из этого, возникла острая необходимость усовершенствования имеющихся в арсенале комбустиологов противошоковой инфузионно-трансфузионной терапии с использованием новых лекарственных препаратов инотропной и органопротекторной поддержки.

**Результаты хирургического лечения пострадавших контрольной группы.** 227 из 313 выживших больных контрольной группы с глубокими ожогами IIIБ-IV степени нуждались в выполнении оперативного вмешательства в дальнейшем. Из-за тяжелого состояния обожженных (выраженности проявлений ПОН), оперативное лечение было проведено в среднем на  $26,5 \pm 1,0$  сутки с момента поступления больных в стационар.

Общая площадь ожогов у оперированных пациентов составила от 2 до 40% поверхности тела, а площадь глубоких ожогов III-Б и IV степени – от 3 до 30% поверхности тела.

Из 227 у 81 (35,68%) больных аутодермопластика (АДП) выполнена в 1-ый этап, а у 146 (64,32%) больных – во 2-ой этап. Средняя площадь щадящих некрэктомий составила  $11,7 \pm 0,7\%$ .

Проведенный анализ послеоперационных осложнений и летальности в контрольной группе больных, которым производились консервативная подготовка ожоговой поверхности и хирургические вмешательства (227 пациентов) свидетельствовал о том, что одним из наиболее частых осложнений остаются гнойно-инфекционные осложнения, среди которых первое место занимает пневмония. Последняя в 23,0% случаев носила очаговый характер, в 2,4% случаев имела склонность к абсцедированию.

В 11,86% случаев возникшие в раннем послеоперационном периоде септические осложнения закончились развитием сепсиса. У 8,47% больных возникли гнойно-инфекционные осложнения со стороны раны.

У 86 (27,47%) пострадавших контрольной группы в результате нарастания ПОН наступил летальный исход. Неудовлетворенность полученными результатами лечения в контрольной группе больных побудила нас к более детальному изучению патогенеза развития ожогового шока с определением наиболее важных критериев оценки состояния больных. Наряду с этим, возникла острая необходимость поиска и разработки более совершенных схем инфузионно-трансфузионной терапии, способствующая адекватной коррекции этого тяжелого состояния ПОН, для проведения более раннего оперативного вмешательства.

Все пострадавшие основной группы поступили в стадии ожогового шока. Им проводилась противошоковая инфузионно-трансфузионная терапия и предоперационная подготовка в стадии шока и токсемии по усовершенствованной методике, и ранняя активная хирургическая тактика.

В процессе изучения патогенеза развития ожогового шока у 330 больных основной группы мы попытались на основании клинико-лабораторных показателей определить ряд объективных критериев, опираясь на которые можно было бы более конкретно оценить тяжесть состояния пострадавших и разработать оптимальный вариант инфузионно-трансфузионной терапии с целью коррекции выявленных нарушений. К ним отнесли нижеследующие показатели: частота сердечных сокращений (ЧСС), АД, ЦВД, микроциркуляция, температура ( $t^{\circ}$ ) тела, диурез, наличие ПОН, уровень гемоглобина, гематокрита и т.д.

Полученные данные были подвергнуты статистической обработке, благодаря которой, определены степени тяжести ожогового шока (легкий, тяжелый и крайне тяжелый) у данного контингента больных, а также установлены нормативные величины и доверительные интервалы каждого из приведенных выше критериев.

Ведущими клинико-физиологическими признаками ожогового шока были: гиповолемия, гемоконцентрация и олигоанурия. Под воздействием термических факторов и ожогового шока у данного контингента больных развивались: повышение проницаемости сосудистых мембран (синдром «капиллярной утечки»), спазм микрососудов и ухудшение коагуляционных и реологических свойств крови (ДВС-синдром), замедление и прекращение кровотока в микроциркуляторном русле (синдром депонирования и секвестрирования крови). Ответственные за эти изменения факторы воспаления и проницаемости: гистамин, кинины, серотонин, свободные радикалы, простагландины, липазы, эндопероксидазы и др. оказывались существенно повышенными. Это ухудшало течение и прогноз заболевания.

Проведенный нами мониторинг изучаемых клинико-лабораторных показателей с очевидностью показал, что наиболее демонстративными в плане оценки тяжести ожогового шока и эффективности лечения легко определяемыми являются: гематокрит крови (определяемый через каждые 8 часов), почасовой диурез, кислотно-основное состояние крови (определяемый через 6-8 часов), артериальное давление и центральное венозное давление (ежечасно). Использование этих объективных диагностических критериев в клинической практике позволило нам осуществлять более адекватный подбор необходимой схемы противошоковой инфузионно-трансфузионной терапии, позволяющей не только выводить

больных из этого тяжелого состояния с коррекцией имеющейся ПОН, но и сократить срок пребывания данного контингента в реанимационном отделении (на 2-3 дня).

Важным звеном в этой цепи патогенетической терапии является выбор оптимального состава и необходимого количества проводимой противошоковой инфузионной терапии для их лечения. У больных основной группы для подсчета объема и качественного состава инфузий в периоде ожогового шока нами использована усовершенствованная формула Паркланда. При этом 2/3 этого объема переливали уже в первые 8 часов после травмы. Кристаллоиды составили 2/3–1/2 указанного объема, коллоидные препараты соответственно 1/3–1/2, в зависимости от степени тяжести шока. В состав противошоковой инфузионно-трансфузионной терапии также входило в/венное введение глюкозо-новокаиновой смеси (0,25%-ный раствор новокаина и 5%-ный раствор глюкозы в соотношении 1:1), 150-200 мл. На 2-е сутки ожогового шока объем внутривенных инфузий уменьшали в 2 раза, на 3-и сутки – до 1/3 от первоначально установленного объема. Для осуществления этого правила всем обожженным в среднетяжелом и тяжелом ожоговом шоке производили катетеризацию центральной вены. В дальнейшем объем, и темп введения лечебных средств корректировался на основании показателей диуреза, гематокрита, гемоглобина, пульса и центрального венозного и артериального давления в динамике.

Введение белковых коллоидных растворов начинали спустя 12-16 часов после начала инфузионной терапии, когда наступает некоторое уравнивание внутри- и внесосудистого секторов. Наибольший эффект обеспечивала нативная плазма, которая имеет все белковые фракции и влияет на осмотическое и онкотическое свойства крови. Растворы альбумина использовали, когда уменьшалось нарушение проницаемости сосудистой стенки и прекращалось нарастание отека в зоне ожога. Темп инфузии белковых препаратов рассчитывали из расчета 1-2 мл/кг/час. С целью улучшения реологических свойств крови назначали безбелковые средне- и низкомолекулярные коллоидные растворы в объеме 400-800 мл со скоростью 2 мл/кг/час.

При тяжелом ожоговом шоке, при поздно начатой терапии бывает невозможно поддерживать артериальное давление выше 90 мм рт. ст. введением кристаллоидов и коллоидов в расчетных количествах. В таких случаях мы считали нецелесообразно увеличивать объем вводимых жидкостей, так как это может привести к увеличению интерстициальной и внутриклеточной жидкости, миокардиальной недостаточности, на что указывали высокие значения ЦВД, а применить препараты инотропного действия (допамин в дозе 5-10 мкг/кг/мин). В этой дозировке допамин улучшает сократимость миокарда и увеличивает сердечный выброс. В дозировке 1-3 мкг/кг/мин он способствует улучшению перфузии почек.

Помимо адекватного обезболивания в процессе инфузии считали необходимым вводить также 6%-ный раствор витамина В1 – 1,0; 2,5%-ный раствор витамина В6 – 1,0; раствор витамина В12 – 200 мкг.

С целью потенцирования обезболивания в качестве энергоносителя и профилактики жировой эмболии, пневмонии 77 больным назначали в/венно алкоголь по 20-30 мл 33% спирта 3 раза в день.

Широко использовали витаминотерапию: витамин С – по 20 мл 5%-ного раствора 2-3 раза в сут.; витамин В1, В6 – по 5 мл 2,5%-ного раствора тиамин хлорида и 1%-ного раствора пиридоксин гидрохлорида 2 раза в сут.; витамин В12 – по 200 мкг 1 раз в сут.; рибоксин – по 10 мл 2%-ного раствора 3-4 раза в сут.; При ретроспективном анализе сложилось впечатление, что для нормализации ОЦК и выведения из шока у большинства больных нет необходимости, учитывая эффективность стабизола, рефортана, реосорбилакта, сукцинасола, волюстина и реополиглюкина, прибегать к трансфузиям препаратов крови. На сегодня трансфузии препаратов крови, по-видимому, целесообразны лишь при крайне тяжелом шоке, вызванном обширной ожоговой травмой с кровопотерей, выраженной анемией, расстройствами гемостаза с гипотонией, не купируемой полиглюкином, препаратами ГЭК, вазопрессорами и гормонами.

Для улучшения деятельности сердечно-сосудистой системы при миокардиальной недостаточности (ЦВД>12 см вод.ст., признаки отека легких) использовали сердечные гликозиды, гормоны.

Благоприятное влияние на микроциркуляцию при олигурии у 81 больного оказывало в/венное введение 2,4%-ного раствора эуфиллина с 20%-ным раствором глюкозы на фоне адекватной инфузионной терапии.

В борьбе с уменьшением сосудистой проницаемости и плазмопотери в нашей практике особое внимание уделяли препаратам ГЭК и введению новокаина в/венно (0,125%-ный раствор, 250-300 мл). Внутривенное введение слабого раствора новокаина не только уменьшает сосудистую проницаемость, но и улучшает микроциркуляцию.

Следует отметить, что у 32 больных с глубокими ожогами 30-45% поверхности тела, несмотря на нормализацию ОЦК, оставались упорными гипотония и обильная плазмопотеря (рефрактерный шок). В этих случаях мы применяли введение преднизолона в/вен-но и капельное введение допамина. У 39 больных с олигурией на фоне инфузионной терапии и восполнения ОЦК применялись осмотические диуретики: маннитол (1 г сухого вещества на 1 кг массы) в/венно в 15-30%-ном растворе с последующим переходом на петлевые диуретики (лазикс 3-5 мг/кг в сутки). Обнаружено, что чем раньше применялись диуретики, тем выраженнее был их эффект. Как показали наши исследования, при тяжелом шоке у больных развивается метаболический ацидоз. При проведении комплексной терапии обязательно учитывались эти сдвиги. Введение буферных растворов лучше производить на фоне восполнения гиповолемии и уменьшения спазма периферических сосудов после переливания 0,125%-ного раствора новокаина и 2,4%-ного раствора эуфиллина, так как восстановление периферического кровотока приводит к «вымыванию» из тканей в кровь новых порций недоокисленных продуктов клеточного обмена с усугублением ацидоза.

Во всех случаях мы считали необходимым оксигенотерапию. Коррекция электролитных нарушений производилась с учетом тяжести течения ожогового шока и веса больных. При этом необходимо учитывать суточную потребность натрия и потери его в зависимости от веса больного.

Учитывая, что в первые сутки при ожоговом шоке обнаруживается гиперкалиемия (по нашим данным  $6,9 \pm 0,05$  ммоль/л), компоненты крови переливали на вторые сутки после травмы, чтобы не усугублять гиперкалиемию.

У 88 больных с обширными ожогами с целью улучшения обмена веществ применялась кокарбоксилаза по 10-15 мг в/венно. Для предупреждения прогрессирующего распада тканей 82 больным применяли ингибитор протеаз – контрикал (200-300Ед на 1 кг массы в сутки) или гордокс 100000-200000 КИЕ в сутки капельно в/венно. Резюмируя вышеизложенное, следует отметить, что наши исследования позволили разработать следующую рабочую схему инфузионной терапии ожогового шока легкой, тяжелой и крайне тяжелой степени.

Так, инфузионная терапия ожогового шока легкой степени у больных должна проводиться в течение 48 часов после травмы. На вторые сутки общее количество вводимых сред можно снизить на 1/3. Если в первые сутки предпочтение отдается кристаллоидным растворам, то в конце первых суток и на вторые сутки, в связи с плазмотерией из ожоговой раны, соотношение кристаллоидных, коллоидных и бессолевых растворов становятся равномерным (1:1:1).

При более тяжелых степенях ожогового шока инфузионная терапия должна проводиться не менее 3-х суток после получения травмы. Как правило, на вторые и третьи сутки после травмы объем жидкости может быть снижен на 1/3, по сравнению с первыми сутками. Так, если соотношение кристаллоидных, коллоидных и бессолевых растворов на первые сутки составляет 2:1:1, на вторые и третьи сутки – 1:1:1.

Исследования показали, что рекомендуемая нами схема инфузионной терапии, включающая введение кристаллоидных, коллоидных и бессолевых растворов обеспечивает адекватную коррекцию нарушений электролитного баланса, имеющих место при шоке, что было доказано клинико-лабораторными исследованиями.

Динамика клинико-лабораторных показателей протившоковой инфузионно-трансфузионной терапии у больных основной группы в процессе лечения показала, что количество эритроцитов, начиная с 1-ых суток до выхода из состояния шока (2-3-е сутки) уменьшается ( $5, 0 \pm 100 \times 10^{12}/л$ ), что связано с умеренной гемодилюцией после проведенной инфузионно-трансфузионной терапии. ЦВД ко вторым суткам с момента травмы было  $8, 83 \pm 2, 53$  см вод. ст., то есть данный показатель нормализовался. Также отмечено повышение общего белка ( $59, 5 \pm 1, 5$  г/л) и альбуминов ( $52, 1 \pm 0, 1$  %) на 3-е сутки лечения. Показатели общего ( $4, 5 \pm 0, 8$  ммоль/л) и свободного ( $2, 95 \pm 0, 3$  ммоль/л) холестерина на вторые сутки лечения в 2 раза превышали начальные цифры, что свидетельствовало о восстановлении функции печени, а также обмена веществ.

Таким образом, результаты исследования подтвердили, что инфузионно-трансфузионная терапия по усовершенствованной формуле Паркланда была эффективной. В процессе лечения это проявилось стабилизацией ЦВД ( $9, 16 \pm 1, 98$ ,  $p < 0,05$ ), нормализацией артериального давления и лабораторных показателей. 65 пострадавших основной группы получали в составе интенсивной терапии - энтеральную смесь Зонд III. В качестве средств для данного варианта искусственного питания наиболее эффективной является энтеральная смесь – Зонд III, составленная в Самаркандском филиале РНЦЭМП. Мы применяли периодическое (сеансовое) питание по 4-6 ч с перерывами на 2-3 ч от 2-х до 2,5 л ежедневно, в течение 7-9 дней. Каких-либо осложнений энтерального питания не наблюдали.

Изучение частоты органно-системных повреждений у наблюдаемых больных с ожоговым шоком показало, что ПОН, как и у пострадавших контрольной группы, встречалась у всех обожженных больных - 330 (100%), в 161 (48,78%) случае выявлено сочетание дисфункции трех и более органов и систем. У 32 (9,69%) обожженных отмечены поражения респираторной системы, у 104 (31,51%) выявлялось поражение центральной нервной системы в виде синдрома энцефалопатии со снижением баллов по шкале Глазго до 10-11, у 34 (10,3%) – поражение ЖКТ, которое выражалось токсическим парезом желудка и кишечника. У 49 (14,84%) больных выявлялся синдром поражения сердечно-сосудистой системы, у 85 (25,75%) – синдром почечной и у 64 (19,39%) -печеночной недостаточности.

Необходимо отметить, что в последнее время нам удалось добиться снижения числа такого серьезного осложнения ожогового шока как стрессовые язвы. Курлинга, что связано с внедрением комплексной органопротекторной терапии в сочетании с полноценным обезболиванием, нормализацией волеимических и реологических показателей и, что наиболее существенно, – с назначением с первых часов травмы H2-блокаторов гистаминовых рецепторов.

**Результаты активной хирургической тактики у пострадавших основной группы.** Протившоковая инфузионно-трансфузионная терапия по усовершенствованной методике способствовала более раннему выведению больных из ожогового шока (I группа –  $26,6 \pm 1,1$ ; II группа –  $20,2 \pm 0,92$ ;  $p < 0,05$ ), следовательно, выполнению оперативных вмешательств в более ранние сроки [7], что, в свою очередь, явилось профилактикой ПОН.

В ходе исследования выполнено 88 некротомий, 191 ранняя хирургическая некрэктомия и 75 отсроченных некрэктомий 330 пациентам. Одномоментно РХН производилась на площади от 9 до 15% поверхности тела, средняя площадь составила  $12,5 \pm 0,5$ % п. т. Закрытие всех глубоких дефектов за 1 этап было осуществлено у 192 (72,18%) пациентов. У 74 пациентов РХН осуществлялось в 2 этапа (27,82%). Площадь глубоких ожогов в данной группе составляла от 9 до 35% п. т. Одновременное РХН и аутопластическое закрытие ран выполнено 167 (86,97%) больным. Лизис аутотрансплантатов был отмечен у 9 больных. Сравнение клинических и лабораторных показателей с ранее оперированными больными (до 2013 года) выявило, что активная хирургическая тактика приводит к более быстрому и значительному снижению интоксикации, и общей воспалительной реакции, нормализации метаболизма и восстановлению показателей гомеостаза. Средний срок пребывания больных составил  $32,2 \pm 1,0$  дня. Летальность составила 19,39% (64 человека). У всех умерших больных имелись поражения 3-5-ти органов в различных комбинациях.

Приведенные результаты свидетельствуют о несомненном эффекте усовершенствованных методов лечения ожоговой болезни и раннего оперативного вмешательства у больных с тяжёлыми термическими поражениями. Важнейшее значение приобретают мероприятия по предупреждению развития синдрома ПОН у тяжелообожженных. Это комплексная интенсивная трансфузионная терапия, комбинированная антибиотикотерапия, органопротекторная терапия, коррекция отягощенного преморбидного фона и нутриционная поддержка в профилактике ПОН у обожженных.



**Выводы.**

1. Ведущим в профилактике и терапии ПОН является хирургическое лечение. Это: некротомия, множественная микроперфорация сухого струпа, некрэктомия с одномоментной аутодермопластикой. Именно ожоговая рана служит источником сепсиса и синдрома ПОН, что является патогенетически обоснованным вариантом оперативного лечения.
2. Применение ранних некрэктомий с аутодермопластикой у тяжелообожженных позволило значительно снизить число ПОН с 94,2 до 60,9%, а летальности с 27,47 до 19,39%, привело к сокращению сроков пребывания больных в стационаре от 42,5±1,3 до 33,3±1,3 к/дней.

**Литература:**

1. Алексеев А.А., Крутиков М.Г., Шлык И.В. и др. Диагностика и лечение ожогового шока: клинические рекомендации. Общероссийская общественная организация «Объединение комбустиологов «Мир без ожогов». Москва, 2014. 17 с. [Alekseev A.A., Krutikov M.G., Shlyk I.V. et al. Diagnosis and treatment of burn shock: clinical guidelines. All-Russian public organization «Association of combustiologists «World without burns». Moscow, 2014. 17 p. (In Russ.).
2. Ермолов А.С., Смирнов С.В., Герасимова Л.И. и др. Синдром полиорганной недостаточности у обожженных: проблемы диагностики, профилактики и лечения. Комбустиология. 2003;1:71-76. [Ermolov S.V., Smirnov S.V., Gerasimova L.I. et al. Polyorgan failure Syndrome in burned patients: problems of diagnosis, prevention and treatment. Kombustiologiya. 2003;1:71-76. (In Russ.).
3. Крылов К.М., Шлык В.И., Пивоварова Л.П., Орлова О.В. Ожоговый шок. Патогенез и лечение шока различной этиологии: руководство для врачей. Санкт-Петербург, 2010. с. 320-360. [Krylov K.M., Shlyk V.I., Pivovarova L.P., Orlova O.V. Burn shock In the book Pathogenesis and treatment of shock of various etiologies: manual for doctors. St. Petersburg, 2010. pp. 320-360. (In Russ.).
4. Жилинский Е.В. Способы прогнозирования сепсиса при ожоговой болезни. Сб. научных трудов V Съезда комбустиологов России «Термические поражения и их последствия», Москва (31 октября – 3 ноября), 2017. с. 74-75. [Zhilinsky E. V. methods of predicting sepsis in burn disease. Sat. proceedings of the V Congress of combustiologists of Russia «Thermal lesions and their consequences», Moscow (October 31 –November 3), 2017. p. 74-75. (In Russ.).
5. Спиридонова Т.Г., Смирнов С.В. Системный воспалительный ответ и полиорганная дисфункция и недостаточность у обожженных. Сб. научных трудов I Съезда комбустиологов России «Мир без ожогов», Москва, 17-21 октября, 2005. С. 98-99. [Spiridonova T.G., Smirnov S.V. Systemic inflammatory response and multiple organ dysfunction and insufficiency in burned. Man. scientific works of The I Congress of combustiologists of Russia «world without burns», Moscow, October 17-21, 2005. p. 98-99. (In Russ.).
6. Таран А.К. Синдром полиорганной недостаточности у обожженных - проблемы клинической диагностики и лечения. Сб. научных трудов I Съезда комбустиологов России «Мир без ожогов», Москва, 17-21 октября, 2005. С. 102-103. [Taran A.V. The Syndrome of multi - organ insufficiency in the burned-problems of clinical diagnosis and treatment. Sat. scientific works of The I Congress of combustiologists of Russia «world without burns», Moscow, October 17-21, 2005. pp. 102-103. (In Russ.).
7. Вагнер Д.О., Крылов К.М., Солошенко В.В. Результаты раннего хирургического лечения пострадавших с обширными глубокими ожогами. Сб. научных трудов V Съезда комбустиологов России «Термические поражения и их последствия», Москва (31 октября – 3 ноября), 2017. с. 41-42. [Wagner D.O., Krylov K.M., Soloshenko V.V. Results of early surgical treatment of victims with extensive deep burns. Sb. proceedings of the V Congress of combustiologists of Russia «Thermal lesions and their consequences», Moscow (October 31 –November 3), 2017. p. 41-42. (In Russ.).

**ПОЛИОРГАННАЯ НЕДОСТАТОЧНОСТЬ - ГРОЗНОЕ ОСЛОЖНЕНИЕ ОЖГОВОЙ БОЛЕЗНИ**

*Хакимов Э.А., Карабаев Х.К., Хайитов Л.М., Ярамов К.Э., Мурадова Р.Р., Хайдаров М.М.*

**Резюме.** Ожоговая травма остается существенной проблемой медицинского и экономического характера. Пациенты с ожоговой болезнью имеют высокую частоту осложнений и высокую летальность. В данной работе рассматривается диагностика и лечения больных с полиорганная недостаточность, указаны методы оптимизации в диагностики и лечения таких больных. Кроме того, освещены некоторые моменты патогенеза, и рассмотрены высокотехнологические методы диагностики и лечения полиорганная недостаточность.

**Ключевые слова:** полиорганная недостаточность, интенсивная терапия, летальность, осложнения, профилактика.

УДК: 616-001.17-616-001.36-07-084

**ТЕРМОИНГАЛЯЦИОННАЯ ТРАВМА**

Хакимов Эркин Абдихалилович<sup>1</sup>, Карабаев Худойберди Карабаевич<sup>2</sup>, Хайитов Лазиз Миллионерович<sup>2</sup>, Ярмагов Комил Эркинвич<sup>1</sup>, Мурадова Раиля Рустамовна<sup>2</sup>, Хайдаров Мусомиддин Мухаммадиевич<sup>2</sup>

1 - Республиканский научный центр экстренной медицинской помощи Самаркандского филиала, Республика Узбекистан, г. Самарканд;

2 - Самаркандский Государственный медицинский институт, Республика Узбекистан, г. Самарканд

**ТЕРМОИНГАЛЯЦИОН ТРАВМА**

Хакимов Эркин Абдихалилович<sup>1</sup>, Карабаев Худойберди Карабаевич<sup>2</sup>, Хайитов Лазиз Миллионерович<sup>2</sup>, Ярмагов Комил Эркинвич<sup>1</sup>, Мурадова Раиля Рустамовна<sup>2</sup>, Хайдаров Мусомиддин Мухаммадиевич<sup>2</sup>

1 - Республика шошилиш тиббий ёрдам илмий маркази Самарканд филиали, Узбекистон Республикаси, Самарканд ш.

2 - Самарканд давлат медицина институти, Ўзбекистон Республикаси, Самарканд ш.

**THERMAL INHALATION INJURY**

Khakimov Erkin Abdikhaliyovich<sup>1</sup>, Karabaev Khudoiberdi Karabaevich<sup>2</sup>, Khayitov Laziz Millionerovich<sup>2</sup>,

Yarmatov Komil Erkinovich<sup>1</sup>, Muradova Railya Rustamovna<sup>2</sup>, Khaidarov Musomiddin Mukhammadievich<sup>2</sup>

1 - Republican Scientific Center for Emergency Medical Aid of the Samarkand Branch,

Republic of Uzbekistan, Samarkand;

2 - Samarkand State Medical Institute, Republic of Uzbekistan, Samarkand

e-mail: [info@sammi.uz](mailto:info@sammi.uz)

**Резюме.** Тери куйишидан ташқари, ингаляцион шикастланиш ва углерод оксиди билан заҳарланиш кўп факторли шикастланишларга киради ва оғир куйган деб таснифланади. Ушбу мақолада термоингаляцион травма бўлган беморларни ташхислаш ва даволаш кўриб чиқиладди, бундай беморларни ташхислаш ва даволашда оптималлаштириш усуллари кўрсатилган. Бундан ташқари, патогенезнинг баъзи жиҳатлари ёритилган ва даволашнинг юқори технологияли диагностика усуллари кўриб чиқиладди.

**Калим сўзлар:** термоингаляцион травма, интензив терапия, фибробронхоскопия, куйиш касаллиги.

**Abstract.** Victims with multifactorial lesions, who, in addition to skin burns, have inhalation damage, general overheating and carbon monoxide poisoning, belong to the category of the most severely burned. This paper discusses the diagnosis and treatment of patients with thermal inhalation trauma, indicates optimization methods in the diagnosis and treatment of such patients. In addition, some aspects of pathogenesis are highlighted, and high-tech diagnostic methods of treatment are considered.

**Key words:** thermal inhalation injury, intensive care, fibrobronchoscopy, burn disease.

**Актуальность исследования.** Пострадавшие с многофакторными поражениями, у которых, помимо ожога кожи, имеются ингаляционное поражение, общее перегревание и отравление окисью углерода, относятся к категории наиболее тяжелообожженных [1,2,3,5,11]. Актуальность её изучения связана с тяжестью клинического течения, частотой инфекционных осложнений и главное высокой летальностью, составляющей 20-30% от общей летальности. При сочетании термоингаляционной травмы с обширными ожогами летальность, по данным разных авторов, составляет 33,3-82,2% [6,7,8,9,14].

Термоингаляционная травма рассматривается как дополнительная ожоговая рана, которая охватывает все отделы респираторного тракта, увеличивает общую площадь ожоговой поверхности и является одним из наиболее существенных факторов, отягчающих течение ожоговой болезни [10,13]. При сочетании термоингаляционная травма с обширными ожогами кожных покровов частое развитие гнойных осложнений со стороны легких и трахеобронхиального дерева ведет к дополнительной бактериальной токсемии, что утяжеляет состояние пациентов [13,14]. В раннем периоде термоингаляционная травма часто развивается бронхоспазм, отек легких, респираторный дистресс-синдром, смертность при котором достигает 40-70%. В связи с этим актуальность изучения термоингаляционной травмы не теряет своего значения.

**Целью исследования** является улучшение диагностики и оценка эффективности комплексной интенсивной протившоковой терапии при термоингаляционных травмах.

**Материал и методы.** Были использованы данные о 110 пострадавших с термоингаляционной травмой, проходивших лечение в ожоговом отделении с 2000 по 2019 гг. Причиной поражения дыхательных путей у больных явились вдыхание дыма и продуктов горения. При этом следует отметить, что все 110 человек имели ожоги кожи и поражения дыхательных путей. Все пострадавшие были разделены на две группы в зависимости от метода лечения: 41 пострадавших составили I группу леченных 2000-2010 гг., а 69 больных вошли во II группу леченных 2011-2019 гг., они были сопоставимы по площади глубокого ожога, возраста и пола.

**Результаты.** Если 2000-2010 гг. накапливался и обобщался клинический материал, изучался гомеостаз, разрабатывались методы диагностики и лечения, проводилось внедрение их в практику, то в последующие годы (2011-2019 гг.) мы имели возможности существенно усовершенствовать разработанные методы протившоковой терапии.

**Таблица 1.** Распределение пострадавших по степени тяжести отравления угарным газом

Степень отравления СО	Концентрация СОНв, в %	I группа		II группа	
		n	%	n	%
Нет отравления	–	20	28,98	2	7,40*
1 степень	17,5±2,5	41	59,42	10	37,03*
2 степень	43,7±4,0	8	11,60	15	55,55*

Примечание: \* – Различие между признаками статистически достоверно (P<0,05).

Значительно был расширен арсенал лекарственных средств для общего и местного лечения пострадавших, в полный комплекс лечебных мероприятий шире стали применяться инфузии гипертонического (7-10%) раствора хлорида натрия в объеме 80-120 мл под контролем уровня натрия в крови (не допуская натриемии более 160 ммоль/л). Для профилактики стрессовых язв с первых часов травмы Н2-блокаторов гистаминовых рецепторов (пирензипин, квамател и др.). У 15 больных с термоингаляционная травма в первые 8-10 часов имелся угроза развития отека легких, требующей ИВЛ. Этим больным в комплекс интенсивной инфузионно-трансфузионной терапии включали и глюкокортикостероиды.

Общепризнано, что повреждающее действие на дыхательные пути и легкие оказывают не только термические факторы, но и химические вещества, образующиеся при сгорании синтетических материалов. Копоть, токсические газы и пары, наряду с горячим воздухом, проникают в нижние отделы дыхательных путей и вызывают не только местные воспалительно-некротические изменения, но и общую интоксикацию. Наиболее часто в токсически значимых концентрациях на организм человека воздействуют такие вещества, как цианистый водород, угарный газ, нитрил акриловой кислоты (Фаязов А.Д. с соавт., 2012).

Значительное воздействие на дыхательные пути окиси углерода (СО), являющейся самым распространенным компонентом дыма, служит причиной практически всех смертных случаев во время пожара. Окись углерода представляет собой газ без запаха и цвета, обладающий сильным сродством к гемоглобину, и, вытесняя из него кислород (О<sub>2</sub>), вызывает асфиксию. Соединяясь, СО и гемоглобин образуют карбоксигемоглобин (СОНв), который не может переносить О<sub>2</sub>. Поскольку сродство СО к гемоглобину в 250 раз выше, чем у О<sub>2</sub>, способность крови переносить О<sub>2</sub> сильно уменьшается и кривая диссоциации кислорода к гемоглобину заметно смещается влево.

По данным В.С. Иличкина (1993) сродство к гемоглобину СО выше в 200-300 раз чем у кислорода. Вдыхание смеси с концентрацией СО 0,2-1% смертельно в течение 3-60 минут. СО блокирует транспорт кислорода, вызывает тканевую гипоксию. При концентрации НвСО 60% развиваются конвульсии, кома и характеризуется высокой смертностью.

Высокое сродство СО к железу обеспечивает его реакцию с тканевыми дыхательными ферментами, содержащими двухвалентное железо, что приводит к нарушению тканевого дыхания и тканевой гипоксии. В связи с этим отравление окисью углерода приводит к тяжелой церебральной гипоксии, а также ишемии миокарда.

Клиническая картина отравления СО зависит от концентрации карбоксигемоглобина в крови. При 10-30% концентрации карбоксигемоглобина возникает спутанность сознания, головная боль, головокружение, шум в ушах, вялость, тахикардия, тахипноэ. При 30-60% концентрации сознание утрачено, возможна рвота, кожные покровы синюшно-багровые, зрачки расширены, артериальное давление повышено. Увеличение концентрации карбоксигемоглобина до 60-80% приводит к развитию судорог, окраска кожных покровов приобретает алый цвет, отмечаются парезы и параличи, нарушения ритма сердца, инспираторная одышка и остановка дыхания. При исследовании венозной крови на содержание карбоксигемоглобина выявлено, что во второй группе достоверно чаще встречались отравления угарным газом более тяжелой степени. Хотя уровень карбоксигемоглобина, определяемой на госпитальном этапе, не всегда соответствует степени тяжести ингаляционной травмы, выявленный факт отражает зависимость тяжести поражения дыхательных путей от экспозиции повреждающего фактора (в данном случае продуктов горения), от длительности пребывания в задымленном помещении.

Таким образом, причинами гипоксии (гипоксической, тканевой, циркуляторной) в первые часы после травмы служат отравление окисью углерода, цианидами, ожоговый шок, дыхательная недостаточность на фоне отека гортани, обструкции дыхательных путей продуктами горения, фибрином и десквамированным бронхиальным эпителием, синдром острого повреждения легких. Впоследствии причиной гипоксии становится дыхательная недостаточность, развившаяся на фоне гнойных осложнений со стороны органов дыхания, сепсиса.

При фибробронхоскопии эндоскопом BF-IT-10 фирмы «Olimpus» (Япония) у 62 больных было обнаружено клинические признаки термоингаляционная травма. По степени выраженности видимых изменений оказалось возможным выделить легкое, средней степени и тяжелое термоингаляционная травма.

По форме поражения трахеобронхиального дерева (ТБД) выделяли катаральную (у 9), эрозивную (у 24) и язвенно-некротическую (у 29), которые соответствовали легкой, средней и тяжелой степени тяжести термоингаляционная травма или I, II, III степени поражения (рис. 1, 2).

Всего проведено 107 фибробронхоскопий, из них в первые 3 сутки 73% всех ФБС. При поступлении пострадавшим по возможности проводили ФБС в первые 6 часов от момента травмы, именно тогда при санации легко удаляется копоти (у 18 больных). фибробронхоскопия проводилась 1 раз в сутки 24 больным со средней тяжестью поражения ТБД, в 2-3 раза в сутки 29 больным с тяжелыми поражениями ТБД.

Как правило, во время фибробронхоскопия проводилась санация трахеобронхиального дерева от копоти (у 18), обротовавшегося струпа (у 19), мокроты (у 62).

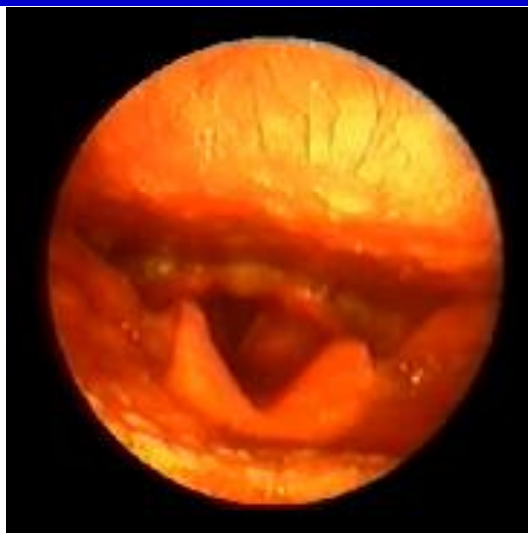

Рис. 1. Эндофото голосовых связок – зияние голосовых связок, по краям фибриновый налет, эрозии

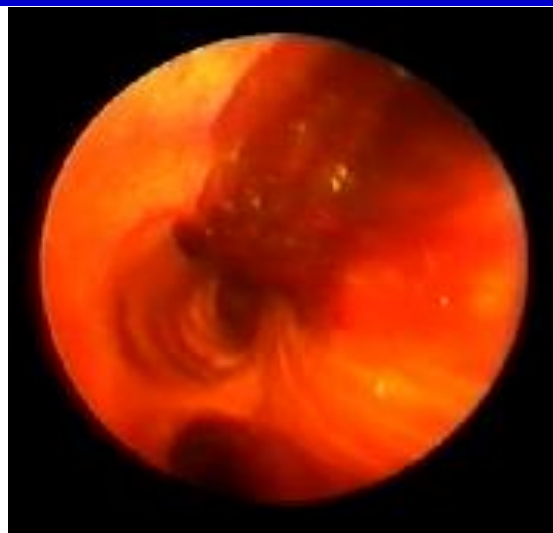


Рис. 2. Эндофото трахеи с картиной – фибриновый налет, легкая кровоточивость

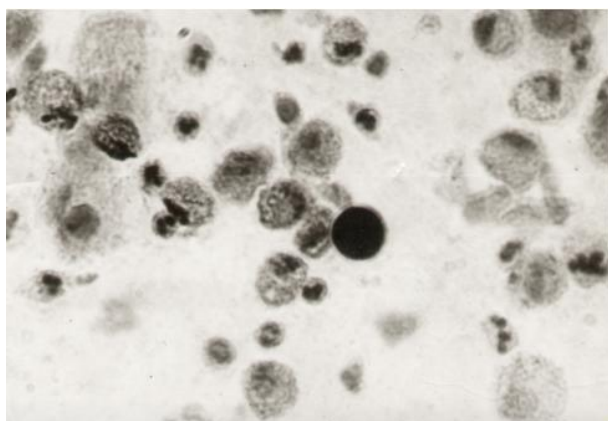


Рис. 3. На снимке видны макрофаги, полиморфноядерные и палочко-ядерные нейтрофилы, лимфоциты.

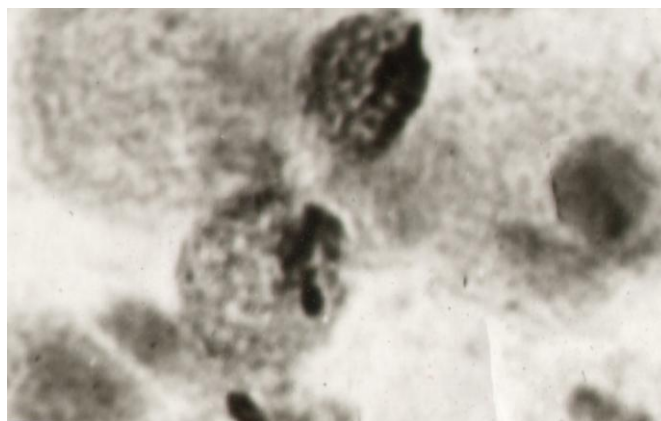


Рис. 4. На снимке – макрофаги и полиморфноядерные нейтрофилы

Лечебную фибробронхоскопия выполняли под местной анестезией 2% раствором лидокаина (тримекаина) при самостоятельном дыхании у 53 пациентов и через интубационной трубку у 9 больных на фоне ИВЛ.

Для эндобронхиального лечения термоингаляционная травма и их осложнений применяли лаваж бронхов с последующим цитологическим исследованием: изотонический раствор натрия хлорида, раствор Рингер-Локка, 0,25% раствор новокаина, раствор фурацилина 1:5000, 0,5 % раствор диоксидина, 0,5% раствор метрогила и 0,5% раствор прополиса. Кроме того, инстилляциии муколитиков и антибактериальных препаратов. При этом введение некротических препаратов проводилась с осторожностью (у 11 больных), в связи с опасностью асфиксии отторгнувшимися некротическими массами (рис. 3, 4).

Всем больным проводилась оксигенотерапия, ингаляции муколитиков, антибиотиков и кортикостероидов – по показаниям с помощью ультразвука; до 6-8 раз в сутки в течение 5-7 дней в зависимости от тяжести поражения ТБД.

При тяжелой термоингаляционная травма в сочетании с поражением кожных покровов инфузионно-трансфузионная терапия проводилась в объеме 50%, от расчетного при ожоговой болезни. При этом предпочтение отдавалось препаратом с достаточно высоким онкотическим давлением, концентрированным р-ром глюкозы, р-ром декстранов, белковым препаратом.

При термоингаляционная травма II-III степени (у 53) обязательным было применение гепарина в обычных дозировках, а также симптоматическая терапия, направленная на купирование бронхоспазма и улучшение дренажной функции трахионибранхиальная дерева.

Всем пострадавшим проводилась ранняя профилактика инфекционных осложнений антибиотиками широкого спектра, с последующим переходом на антибиотик в соответствии с полученными результатами посевов сред на чувствительность.

Для оценки эффективности лечебных фибробронхоскопия провели сравнительный анализ летальности в репрезентативных группах больных.

2000-2010 гг., когда фибробронхоскопия не применялось летальность обожженных с термоингаляционная травма составила  $21,19 \pm 1,0\%$  ( $p < 0,05$ ), а в 2011-2019 гг. –  $11,59 \pm 0,9\%$  ( $p < 0,05$ ).

Таким образом, внедрение в клиническую практику диагностической и лечебной ФБС позволило снизить летальность обожженных с термоингаляционной травмой на 13,19%.

Нами разработан алгоритм обследования и порядка оказания помощи таким пострадавшим в очаге поражения, во время эвакуации и лечения в условиях ожогового отделения Самаркандского филиала РНЦЭМП.

Важным этапом диагностики термоингаляционной травмы является определение тяжести поражения дыхательных путей. Критериями термоингаляционной травмы являются: жалобы на боль в горле, чувство першения в глотке, затрудненное дыхание, осиплость и потеря голоса, боль в грудной клетке, сухой кашель, наличие мокроты с примесью копти, а также выявление опаленных волос в носовых ходах, поражения слизистой оболочки носа, гиперемия и отёк, эрозивно-язвенные поражения полости рта, глотки, надгортанника, гортани, следы копти, которые позволяют установить диагноз термоингаляционной травмы и определить показания для фибробронхоскопии.

При первичном осмотре комбустиолога и ЛОР врача термоингаляционная травма были выявлены у 45 пострадавших. У 42 из них произведена первичная фибробронхоскопия в первые 6 часов после травмы, у остальных – в течение следующих 24 часов. При средней и тяжелой степени поражения трахеобронхиального дерева фибробронхоскопия проводилась ежедневно на протяжении 3-5 дней, а далее по показаниям. Трём больным при крайне тяжелом термоингаляционном поражении ФБС проводили 2 раза в сутки.

Инфузионно-трансфузионная терапия при термоингаляционной травме с поражениями кожных покровов (69 человек – II группа) проводилась в объёме от расчетного при ожоговом шоке (схема А.А. Evans, 1952), с учетом того, что предпочтение отдавалось препаратам с достаточно высоким онкотическим давлением – концентрированным р-рам глюкозы, р-рам декстранов, белковым препаратам.

С целью предотвращения отека слизистой дыхательных путей показаны также ингаляции: раствор гидрокарбоната натрия, эуфиллин 2,4%-10 мл, адреналин 0,1%-1,0 мл. При проведении инфузионной терапии в первые 8-12 ч после травмы мы придерживаемся бесколлоидной схемы, так как коллоиды способствуют аккумуляции воды в легких (С.В. Goodwin et al., 1983).

На основании анализа результатов проведенных клинических исследований изучена диагностическая и лечебно-профилактическая эффективность фибробронхоскопии у 62 тяжелообожженных в сочетании с термоингаляционной травмой. Применение ФБС позволяет точно определить степень, глубину (гиперемия, отек, эрозии), распространенность ингаляционного поражения (гортань, трахея, бронхи), что создает возможность разработать критерии оценки изменений для патогенетического обоснования и определения тактики лечения, её эффективность с учетом последующих осложнений.

В этой связи представилось целесообразным оценить эффективность лечения в 2-х группах больных с термоингаляционной травмой. Сравнительные данные анализа показали, что течение термоингаляционной травмы осложнялось развитием некротического трахеобронхита у 10 (4,4%) больных I группы и у 7 (10,1%) больных II группы, пневмония имела место соответственно у 8 (19,5%) и у 7 (10,1%), острая дыхательная недостаточность – у 20 (48,8%) и у 8 (11,6%), летальный исход – у 9 (21,19%) и у 8 (11,59%) больных. Характерно, что большинство больных (8 из 9) I группы погибли от острой дыхательной недостаточности в первые сутки после травмы, в то время как из 8 погибших II группы, в первые сутки травмы умер всего лишь 1 больной.

Нормализация диуреза (температура диуреза 50 мл/ч и более), стабилизация гемодинамики (нормализация артериального давления, пульса, положительное значение ЦВД), снижение гемоконцентрации, повышение температуры тела не менее чем на 1<sup>0</sup>С от нормы, симптомы бледного пятна менее 1 сек, прекращение диспептических расстройств и усвоение выпитой жидкости являются показателями адекватности лечения и выхода больного из состояния ожогового шока.

Лечение больных с термоингаляционной травмой должно быть направлено на восстановление бронхиальной проходимости, нормализацию микроциркуляции в легких и профилактику воспалительных осложнений. При поступлении пострадавшим одновременно с ФБС проводился лаваж с санацией трахеобронхиального дерева. При этом удаляется большое количество копти, десквамированного эпителия, образовавшихся корочек, налёта фибрина, мокроты и другого отделяемого в просвете трахеобронхиального дерева. Проводится инстиляция муколитиков, антибиотиков, бронхолитиков, что делает эту процедуру незаменимым мероприятием при лечении термоингаляционной травмы различной степени тяжести. При этом учитывалась выраженность и распространённость гиперемии и отёка слизистой оболочки трахеобронхиального дерева, наличие эрозий, продуктов горения, фибрина, характера и количества отделяемого, а также степени отёка, бронхоспазма и обтурации секретом. Большое значение в лечении больных с термоингаляционной травмой имеют ингаляции кортикостероидов, антибиотиков, отхаркивающих препаратов. Кроме того, все больные при сочетании ТИТ с поражением кожных покровов получали стандартное лечение: инфузионно-трансфузионную терапию в обычных дозировках или с уменьшением на 15-25% расчётных доз по формуле Эванса в нашей модификации с предпочтением коллоидным растворам с высоким онкотическим давлением, антибиотики широкого спектра действия, гепарин, глюкокортикостероиды, эуфиллин.

**Выводы.** Своевременная объективная оценка тяжести термоингаляционной травмы и возможности развития трахеобронхиальных и легочных осложнений является важным компонентом в диагностике и лечении больных с термической травмой, и помогает прогнозировать течение ожоговой болезни и назначить адекватную интенсивную терапию. Используемый нами алгоритм диагностики и лечения термоингаляционной травмы у больных позволил сократить сроки лечения больных на 10,6-2,7 койко/дня и уменьшить летальность при термических травмах с 21,19±1,0% в 2001 г. до 11,59±0,9% в 2019 г., легочные осложнения в данной группе – 4,3 раза.

## Литература:

1. Багненко С.Ф., Крылов К.М., Шилов В.В. и др. Организация помощи пострадавшим тяжелой комбинированной травмой при массовом поступлении // Сб. научных трудов III съезда комбустиологов России. Москва, 2010; 10-12.
2. Боечко С.К., Сперанский И.И., Трофимова Е.Н., Гуцин И.В. Термоингаляционное поражение при взрывной шахтной травме: диагностика и лечение. // Сб. научных трудов II съезда комбустиологов России. Москва, 2-5 июня 2008 г. – с. 77-78.
3. Дегтярев Д.Б., Королева Э.Г., Паламарчук Г.Ф., Шлык И.В. Организация работы эндоскопической службы при массовом поступлении пострадавших с комбинированной термоингаляционной травмой. // Сб. научных трудов III съезда комбустиологов России. Москва, 2010; 16-17.
4. Иличкин В.С. Токсичность продуктов горения полимерных материалов. // СПб: «Химия», 1993. – 131 с.
5. Крутиков К.Г., Старков Ю.Г., Домарев Л.В. и др. Ингаляционная травма. // Сб. научных трудов III съезда комбустиологов России. Москва, 2010; 101-102.
6. Новиков М.А., Коростелев М.Ю., Угневенко М.И. Особенности бронхоскопической картины и тактики лечения при комбинированном поражении дыхательных путей на фоне ожоговой травмы. // Сб. научных трудов III съезда комбустиологов России. Москва, 2010; 116-117.
7. Скворцов Ю.Р., Шапов И.Ф., Веневитинов Н.О., Тарасенко М.Ю. Организация бронхоскопической помощи при массовом поступлении обожженных из очага техногенной катастрофы мирного времени. // Сб. научных трудов III съезда комбустиологов России. Москва, 2010; 34-35.
8. Титов А.С., Скворцов Ю.Р., Тарасенко М.Ю. Оценка механизмов нарушения дыхательной функции обожженных с термоингаляционной травмой. // Сб. научных трудов III съезда комбустиологов России. Москва, 2010; 139-141.
9. Турсунов Б.С., Мустафакулов И.Б., Карабаев Х.К. Патоморфологические изменения в органах больных при термоингаляционной травме // Сб. научных трудов I съезда комбустиологов России. Москва, 2005; с. 209-210.
10. Фаязов А.Д., Камиллов У.Р., Абдуллаев У.Х. Особенности течения ожоговой болезни у обожженных с термоингаляционным поражением // Мат. 1-го съезда врачей неотложной медицины России. Москва, 2012; с. 85.
11. Cancio L.C. Airway management and smoke inhalation injury in the burn patient // Clin. Plast. Surg., 2009; 36(4): 555-567.
12. Evans A.J. Experience of the burns unit. // Brit. Med. J. – 1952. – 5018. – p. 547-551.
13. Mall M.A. Role of cilia, mucus, and airway surface liquid in mucociliary dysfunction: lessons from mouse models. // J Aerosol Med Pulm Drug Deliv 2008; 21(1): 13-24.
14. Mlcak R.P., Suman O.E., Herndon D.N. Respiratory management of inhalation injury. // Burns, 2007; 33: 2-13.

**ТЕРМОИНГАЛЯЦИОННАЯ ТРАВМА**

Хакимов Э.А., Карабаев Х.К., Хайитов Л.М., Ярмагов К.Э., Мурадова Р.Р., Хайдаров М.М.

**Резюме.** Пострадавшие с многофакторными поражениями, у которых, помимо ожога кожи, имеются ингаляционное поражение, общее перегревание и отравление окисью углерода, относятся к категории наиболее тяжелообожженных. В данной работе рассматривается диагностика и лечения больных с термоингаляционной травмой, указаны методы оптимизации в диагностике и лечении таких больных. Кроме того, освещены некоторые моменты патогенеза, и рассмотрены высокотехнологические методы диагностики лечения.

**Ключевые слова:** Термоингаляцион травма, интенсивная терапия, фибробронхоскопия, ожоговая болезнь.

УДК. 616-001.17-616.1-08

## ЭНДОБРОНХИАЛЬНАЯ КОМПЛЕКСНАЯ ТЕРАПИЯ У БОЛЬНЫХ ТЕРМОИНГАЛЯЦИОННОЙ ТРАВМОЙ

Хакимов Эркин Абдихалилович<sup>1</sup>, Карабаев Худойберди Карабаевич<sup>2</sup>, Хайитов Лазиз Милонерович<sup>2</sup>, Ярмагов Комил Эркинович<sup>1</sup>, Мурадова Раиля Рустамовна<sup>2</sup>, Хайдаров Мусомиддин Мухаммадиевич<sup>2</sup>

1 - Республиканский научный центр экстренной медицинской помощи Самаркандского филиала, Республика Узбекистан, г. Самарканд;

2 - Самаркандский Государственный медицинский институт, Республика Узбекистан, г. Самарканд

## ТЕРМОИНГАЛЯЦИОН ТРАВМАСИ БОР БЕМОРЛАРДА ЭНДОБРОНХИАЛ КОМПЛЕКС ТЕРАПИЯ ЎТКАЗИШ

Хакимов Эркин Абдихалилович<sup>1</sup>, Карабаев Худойберди Карабаевич<sup>2</sup>, Хайитов Лазиз Милонерович<sup>2</sup>, Ярмагов Комил Эркинович<sup>1</sup>, Мурадова Раиля Рустамовна<sup>2</sup>, Хайдаров Мусомиддин Мухаммадиевич<sup>2</sup>

1 - Республика шошилиш тиббий ёрдам илмий маркази Самарканд филиали, Узбекистон Республикаси, Самарканд ш.

2 - Самарканд давлат медицина институти, Ўзбекистон Республикаси, Самарканд ш.

## ENDOBRONCHIAL OF COMPLEX THERAPY AT PATIENTS WITH THE THERMOINHALATION TRAUMA

Khakimov Erkin Abdikhaliovich<sup>1</sup>, Karabaev Khudoiberdi Karabaevich<sup>2</sup>, Khayitov Laziz Milionerovich<sup>2</sup>, Yarmatov Komil Erkinovich<sup>1</sup>, Muradova Railya Rustamovna<sup>2</sup>, Khaidarov Musomiddin Mukhammadievich<sup>2</sup>

1 - Republican Scientific Center for Emergency Medical Aid of the Samarkand Branch, Republic of Uzbekistan, Samarkand;

2 - Samarkand State Medical Institute, Republic of Uzbekistan, Samarkand

e-mail: [info@sammi.uz](mailto:info@sammi.uz)

---

**Резюме.** Куйиш жароҳати муҳим тиббий ва иқтисодий муаммо бўлиб қолмоқда. Куйиш билан оғриган беморларнинг асоратлари ва ўлим даражаси юқори. Ушбу мақолада термоингаляцион травма бўлган беморларни ташхислаш ва даволаш кўриб чиқилади, бундай беморларни ташхислаш ва даволашда оптималлаштириш усуллари кўрсатилган. Бундан ташқари, патогенезнинг баъзи жиҳатлари ёритилган ва юқори технологияли диагностика усуллари кўриб чиқилади.

**Калит сўзлар:** термоингаляцион травма, интенсив терапия, фибробронхоскопия, куйиш касаллиғи.

**Abstract.** Burn injury remains a significant medical and economic problem. Burn patients have a high complication rate and a high mortality rate. This paper discusses the diagnosis and treatment of patients with thermal inhalation trauma, indicates optimization methods in the diagnosis and treatment of such patients. In addition, some aspects of pathogenesis are highlighted, and high-tech diagnostic methods are considered.

**Key words:** thermal inhalation injury, intensive care, fibrobronchoscopy, burn disease.

---

**Актуальность исследования.** Ожоговая травма остается существенной проблемой медицинского и экономического характера. Пациенты с ожоговой болезнью имеют высокую частоту осложнений и высокую летальность. Более того лечение ожоговых больных достаточно дорогостоящее, требует длительной госпитализации, реабилитации и последующей коррекции рубцов.

Традиционными предикторами неблагоприятного исхода у пациентов с тяжелой ожоговой травмой являются возраст, наличие термоингаляционной травмы, критическая площадь ожоговой раны [1,8]. К сожалению, вероятность смерти у пациентов с тяжелой ожоговой травмой остается высокой [1,2,4,9]. К традиционным предикторам неблагоприятного исхода при тяжелой термической травме на современном этапе добавляются лабораторные показатели (тромбоцитопения, низкий гематокрит, гипоальбуминемия). На исход травмы оказывает влияние развитие инфекционных осложнений, несвоевременное и неэффективное оказание медицинской помощи [2,10].

Площадь ожогов является основным предиктором исхода термического повреждения. С возрастанием площади ожогов вероятность выживания пациента пропорционально уменьшается [2,6,11]. Площадь ожогов определяет тяжесть ожогового шока, выраженность синдрома системного воспалительного ответа (ССВО) и гиперметаболизма, риск развития сепсиса.

Несмотря на снижение смертности среди пациентов с изолированными дермальными ожогами, сочетание термоингаляционной травмы (ТИТ) и дермальных ожогов ассоциирована с высокой летальностью – 25-50%, в развивающихся странах смертность составляет от 45% до 78% [2,3,6]. Тяжелая термоингаляционная травма остается строгим предиктором фатального исхода даже при активной дыхательной поддержке и применении санационных бронхоскопий. Вдыхание горячих газов, дымов, сажи, токсичных аэрозолей при пожаре приводит к повышению проницаемости легочных капилляров, возникновению интерстициального отека легких [4,5]. У пациентов с тяжелой ожоговой травмой и термоингаляционной травмой значительно чаще развиваются острый респираторный дистресс-синдром (ОРДС), пневмониты, особенно на фоне проведения противошоковой инфузионной терапии при тяжелой ожоговой травме [7].

Возраст – важный и критический фактор, определяющий исход ожоговой травмы. Пожилые пациенты старше 60 лет с тяжелой ожоговой травмой имеют более высокую частоту осложнений, более длительную госпитализацию и высокий уровень смертности. Пожилые пациенты с общей площадью обожженной поверхности более 40% погибают полно-

стью. Смертность в группе пациентов с площадью ожога менее 20% составляет менее 5,5%, а при ожоге более 20% смертность составляет 75% [2,4,7].

Тяжелая ожоговая травма приводит к активации как провоспалительных, так и противовоспалительных механизмов. С возрастом увеличивается продукция провоспалительных цитокинов, и при термической травме у пожилых пациентов провоспалительный ответ преобладает над противовоспалительным [3]. У пожилых пациентов гиперметаболизм возникает даже при площади ожога менее 20% поверхности тела. Гиперметаболический ответ у пожилых пациентов имеет более длительный и выраженный характер. К тому же метаболические нарушения усиливаются развивающейся гипергликемией и инсулинорезистентностью. Продолжительный гиперметаболический синдром у пожилых пациентов приводит к быстрому истощению и способствует развитию полиорганной недостаточности. Ожоговые раны у пожилых пациентов заживают медленнее из-за возрастных нарушений ангиогенеза и синтеза коллагена в дерме. Отсутствие полноценного матрикса и питания для кератиноцитов замедляют эпителизацию раны. Пожилые пациенты с площадью ожоговых ран более 30% более восприимчивы к инфекциям – чаще возникает раневая инфекция, пневмонии, дисфункция иммунной системы, длительное наличие ран повышает риск возникновения сепсиса.

Пожилые пациенты имеют более выраженный преморбидный фон и получение тяжелой ожоговой травмы значительно увеличивает риск органических дисфункций – ОРДС, острая почечная недостаточность, диастолическая сердечная недостаточность, которые обуславливают высокую вероятность неблагоприятного исхода [8].

Значительно возрастает риск смерти при тяжелой ожоговой травме при сочетании основных предикторов неблагоприятного исхода. Летальность в группах пожилых пациентов с тяжелой ожоговой травмой и ТИТ превосходит в 8-10 раз, чем в группах пациентов молодого возраста, или без термоингаляционного повреждения. Таким образом, неблагоприятным для прогноза при ожоговой болезни является возраст более 60 лет, площадь ожоговой поверхности более 40% поверхности тела и наличие термоингаляционной травмы. При наличии одного фактора смертность варьируется от 3% до 9,9%, при двух факторов – 33-48%, а при трех фатальный исход наблюдается в 90,5% случаев [2,6].

С этой позиции возникает интерес выявление прогностически значимых критериев, позволяющих корректировать лечение, отслеживать эффективность лечебных мероприятий и бороться за жизнь пациента до конца.

Проблема выявления предикторов основных причин смерти (шока аноксии мозга, дыхательной, почечной недостаточности, синдрома полиорганной недостаточности, сепсиса, тромбозмобилических осложнений) в различные стадии ожоговой болезни и создания интегральной системы динамических предикторов, которые позволили бы быстро отслеживать неблагоприятные изменения в состоянии ожогового больного и динамически их корректировать, остается актуальной.

**Целью исследования** – является оценка эффективности эндобронхиального лечения в комплексной терапии при термоингаляционных травмах.

**Материал и методы исследования.** Были использованы данные о 94 пострадавших с термоингаляционной травмой (ТИТ). Причиной поражения дыхательных путей у больных явилась вдыхание дыма и продуктов горения. При этом следует отметить, что все 94 человек имели ожоги и поражения дыхательных путей. Все пострадавшие были разделены на две группы в зависимости от метода лечения.

41 пострадавших составили I-ю группу леченных 2001-2011 гг., а 53 больных вошли во II-ю группу леченных за 2011-2019 гг., они были сопоставимы по площади глубокого ожога, возраста и пола.

**Результаты исследований.** Если 2001-2011 гг. накапливался и обобщался клинический материал, изучался гемоостаз, разрабатывались методы диагностики и лечения, проводилось внедрение их в практику, этим больным тогда эндобронхиальное лечение не проводилось, то в последующие годы (2011-2019 гг.) мы имели возможности существенно усовершенствовать разработанные методы интенсивной терапии с эндобронхиальным лечением. Значительно был расширен арсенал лекарственных средства для общего и местного лечения пострадавших, в полный комплекс лечебных мероприятий шире стали применяться инфузии гипертонического (7-10%) раствора хлорида натрия в объеме 80-120 мл под контролем уровня натрия в крови (не допуская натриемии более 160 ммоль/л). Для профилактики стрессовых язв использовали H<sub>2</sub>-блокатор гистаминовых рецепторов (пирензипин, квамател и др.). У 15 больных с ТИТ в первые 8-10 часов имелся угроза развития отека легких, требующей ИВЛ. Этим больным в комплекс интенсивной инфузионно-трансфузионной терапии включали и глюкокортикостероиды.

С целью предотвращения отека слизистой дыхательных путей больным II-группы проводили ингаляции: 2% раствор натрия гидрокарбоната, эуфиллин 2,4%-10 мл, адреналин 0,1%-1,0 мл, 0,5% раствор прополиса. При проведении инфузионной терапии им в первые 8-12 ч после травмы придерживаемся бесколлоидной схемы, так как коллоиды способствуют аккумуляции воды в легких (C.W. Goodwin et al., 1983).

На основании анализа результатов проведенных клинических исследований изучена диагностическая и лечебно-профилактическая эффективность фибробронхоскопии (ФБС) у 16 тяжелообожженных в сочетании с ТИТ. Всего проведена 53 ФБС, из них первые 3 суток 73% всех ФБС. Для эндобронхиального лечения целью промывания бронхов использовали изотонический раствор натрия хлорида, раствор Рингера-Локка, 0,25% раствор новокаина, 0,5% раствор диоксидина, 0,5% раствор метрогила и 0,5% раствор прополиса.

В этой связи представилось целесообразным оценить эффективность лечения в 2-х группах больных с ТИТ. Сравнительные данные анализа показали следующее.

Течение ТИТ осложнялось развитием некротического трахео-бронхита у 11 (26,8%) больных 1 группы и у 6 (11,3%) больных 2 группы, пневмония имело место соответственно у 8 (15,1%) и у 5 (9,4%), острая дыхательная недостаточность – у 16 (30,2%) и у 11 (20,7%), летальный исход – у 10 (18,9%) и у 5 (9,4%) больных. Характерно, что большинство боль-



ных (8 из 10) 1 группы погибали от острой дыхательной недостаточности в первые сутки после травмы, в то время как из 2 группы, в первые сутки травмы умерло всего лишь 1 (из 5) больной.

**Выводы.** Лечебная ФБС в комплексе общего лечения тяжелообожженных с респираторной поддержкой, адекватной инфузионно-трансфузионной, медикаментозной и антибактериальной терапией, способствует уменьшению осложнений и летальности более чем в 2 раза.

#### Литература:

1. Дегтярев Д.Б., Королева Э.Г., Паламарчук Г.Ф., Шлык И.В. Организация работы эндоскопической службы при массовом поступлении пострадавших с комбинированной термоингаляционной травмой. // Сб. научных трудов III съезда комбустиологов России. Москва 2010; 16-17.
  2. Крутиков М.Г., Старков Ю.Г., Домарев Л.В. Ингаляционная травма. // Сб. науч.тр. 3-го съезда комбустиологов России. Москва 2010; 101-102.
  3. Новоселов В.И., Мубаракшина Э.К., Янш В.А. Роль антиоксидантных систем в регенерации эпителия трахеи после термического ожога верхних дыхательных путей. // Пульмонология, 2008; 6: 80-83.
  4. Скворцов Ю.Р., Шпаков И.Ф., Веневитинов Н.О., Тарасенко М.Ю. Организация бронхоскопической помощи при массовом поступлении обожженных из очага техногенной катастрофы мирного времени. // Сб. науч. тр. 3-го съезда комбустиологов России. Москва 2010; 34-35.
  5. Старков Ю.Г., Солодина Е.Н., Ларионов И.Ю. Роль бронхоскопии в диагностике и лечении термоингаляционной травмы. // Сб. науч. тр. I Съезда комбустиологов России «Мир без ожогов», Москва (17-21 октября), 2005. - с.206-207.
  6. Титов А.С., Скворцов Ю.Р., Тарасенко М.Ю. Оценка механизмов нарушения дыхательной функции обожженных с термоингаляционной травмой. // Сб. науч. тр. 3-го съезда комбустиологов России. Москва 2010; 139-141.
  7. Фаязов А.Д., Камиллов У.Р., Абдуллаев У.Х. Особенности течения ожоговой болезни у обожженных с термоингаляционным поражением. // Мат. 1-го съезда врачей неотложной медицины России. Москва 2012; 85.
  8. Хаджибаев А.М., Фаязов А.Д., Камиллов У.Р. Особенности течения ожоговой болезни у обожженных с термоингаляционной травмой. // Мед. журнал Узбекистана, 2011; 5: 8-11.
  9. Cancio L.C. Airway management and smoke inhalation injury in the burn patient. // Clin Plast Surg 2009; 36(4): 555-567.
  10. Mall M.A. Role of cilia, mucus, and airway surface liquid in mucociliary dysfunction: lessons from mouse models. // J Aerosol Med Pulm Drug Deliv 2008; 21(1): 13-24.
- Mlcak R.P., Suman O.E., Herndon D.N. // Respiratory management of inhalation injury. Burns 2007; 33: 2-13.

#### **ЭНДОБРОНХИАЛЬНАЯ КОМПЛЕКСНАЯ ТЕРАПИЯ У БОЛЬНЫХ ТЕРМОИНГАЛЯЦИОННОЙ ТРАВМОЙ**

*Хакимов Э.А., Карабаев Х.К., Хайитов Л.М., Ярматов К.Э., Мурадова Р.Р., Хайдаров М.М.*

**Резюме.** Ожоговая травма остается существенной проблемой медицинского и экономического характера. Пациенты с ожоговой болезнью имеют высокую частоту осложнений и высокую летальность. В данной работе рассматривается диагностика и лечения больных с термоингаляционной травмой, указаны методы оптимизации в диагностике и лечении таких больных. Кроме того, освещены некоторые моменты патогенеза, и рассмотрены высокотехнологические методы диагностики.

**Ключевые слова:** Термоингаляцион травма, интенсивная терапия, фибробронхоскопия, ожоговая болезнь.

УДК: 617(076.3)=111

## ЭФФЕКТИВНОСТЬ ЭНДОВИЗУАЛЬНОЙ АППЕНДЕКТОМИИ У ДЕТЕЙ

Халилов Собир, Мавлянов Фарход Шавкатович, Мавлянов Шавкат Хужамкулович, Баратов Уткур, Холикова Гулноз Самаркандский Государственный медицинский институт, Республика Узбекистан, г. Самарканд

## БОЛАЛАРДА ЭНДОВИЗУАЛ АППЕНДЕКТОМИЯНИНГ САМАРАДОРЛИГИ

Халилов Собир, Мавлянов Фарход Шавкатович, Мавлянов Шавкат Хужамкулович, Баратов Уткур, Холикова Гулноз Самарканд Давлат тиббиёт институти, Ўзбекистон Республикаси, Самарканд ш.

## THE EFFECTIVENESS OF ENDOVISULIC APPENDECTOMY IN CHILDREN

Khalilov Sobir, Mavlyanov Farkhod Shavkatovich, Mavlyanov Shavkat Khujamkulovich, Baratov Utkur, Kholikova Gulnoz Samarkand State Medical Institute, Republic of Uzbekistan, Samarkand

e-mail: [info@sammi.uz](mailto:info@sammi.uz)

**Резюме.** Жарроҳлик, жумладан, болалар хирургияси ривожланишининг ҳозирги босқичи кундалик амалиётга турли минимал инвазив эндовизуал технологияларининг кенг жорий этилиши билан таъсифланади. 1 ёшдан 18 ёшгача бўлган 277 нафар болада ўткир аппендицит касаллиги билан оғриган болаларни даволашда лапароскопик аппендектомия амалга оширилди. Лапароскопик операциялардан фойдаланиш боланинг танасининг функцияларини эрта тиклашга, унинг жисмоний фаоллигини тиклашга ва касалхонада қолиш муддатини қисқартиришга ёрдам беради.

**Калит сўзлар.** Аппендектомия, болалар, лапароскопия, ўткир аппендицит.

**Abstract.** The current stage in the development of surgery, including pediatric surgery, is characterized by the widespread introduction of a variety of minimally invasive endosurgical technologies into everyday practice. Laparoscopic appendectomy in the treatment of children with acute diseases of the appendix was performed in 277 children aged 1 to 18 years. The use of laparoscopic operations contributes to an earlier restoration of the functions of the child's body, the resumption of his physical activity and a reduction in the length of hospital stay.

**Keywords.** Appendectomy, children, laparoscopy, acute appendicitis.

**Актуальность.** Вопросы лечения острого аппендицита и аппендикулярного перитонита в детском возрасте остаются актуальными [1–4]. В медицинской литературе обсуждаются различные тактические подходы и к классификационной оценке распространенности процесса, и к хирургической тактике [5]. Характер и число послеоперационных осложнений при хирургическом лечении больных с острым аппендицитом и перитонитом варьирует в пределах 12–15%, что свидетельствует в ряде случаев о трудностях своевременной диагностики и лечения данного заболевания. Совершенствование методов диагностики и лечения острого аппендицита и перитонита путем внедрения современных технологий – первоочередная задача, стоящая перед детскими хирургами. При остром аппендиците и перитоните операцией выбора является лапароскопическая аппендэктомия [6–8].

**Цель.** Провести сравнительный анализ результатов лечения острого аппендицита у детей в зависимости от вида операции и морфологического изменения отростка.

**Материал и методы.** У 277 больных в возрастном диапазоне от 1 года до 18 лет проведен анализ результатов диагностики и хирургического лечения с использованием методов эндохирургии. Дети находились на обследовании и лечении в отделении хирургии Самаркандского областного многопрофильного медицинского центра за период с 2017 по 2021 годы.

Для оценки эффективности методики проводимого оперативного вмешательства оценивали следующие показатели: длительность оперативного вмешательства; нормализацию температуры тела; необходимость медикаментозной стимуляции кишечника; время восстановления перистальтики кишечника; время активизации больного; объем интраоперационной кровопотери; сроки госпитализации; необходимость и сроки пребывания в отделении интенсивной терапии; необходимость и длительность применения анальгетиков; число и тяжесть интра- и послеоперационных осложнений; косметический дефект после оперативного вмешательства; необходимость повторных оперативных вмешательств; число конверсий.

В качестве операционного инструментария использован стандартный комплект эндовидеохирургического оборудования фирмы «Karl Storz».

Все виды лапароскопии выполнялись в экстренном порядке. Родители пациентов информировались о предполагаемой лапароскопической операции с подробным описанием как преимуществ метода, так и возможных осложнений.

**Результаты.** Проведено морфологическое исследование удаленных червеобразных отростков. Острый катаральный аппендицит был у 8 больных (2,8%), флегмонозный - у 207 больных (74,7%), гангренозный – 16 больных (5,8%) гангренозно-перфоративный аппендицит с перитонитом – у 46 больных, который составил 16,7 %. При выполнении аппендэктомии лапароскопическим доступом в 208 случаях (86,7%) использована петля Редера из нерассасывающегося шовного материала, в остальных случаях (32) применено клипирование основания червеобразного отростка титановой клипсой

Общее количество случаев конверсии составило 37 (13,3 %).

Причины конверсий:

1. Интраоперационные осложнения при аппендикулярном абсцессе – у 6 больных, при «прорезывании» лигатуры, наложенной на основание отростка при выраженных явлениях тифлита – у 3 больных.

2. Остальные случаи конверсии (28 пациента) были следствием обоснованно принятого хирургом решения о переходе на открытую операцию в условиях не совсем понятной анатомической ситуации или при недостаточном опыте выполнения лапароскопических операций.

Прослежено резкое сокращение количества конверсий по мере накопления хирургами опыта проведения лапароскопических операций, в том числе в сложных условиях перитонита. В конечном итоге (с 2-го года исследования), количество конверсий стало составлять единичные случаи в год — при самых тяжелых клинических ситуациях.

Больным с флегмонозным и гангренозным аппендицитом без перфорации или осложненным местным перитонитом мы не проводили медикаментозную терапию, включая антибактериальную и дезинтоксикационную терапию. Больные с разлитым аппендикулярным перитонитом рассматривались как пациенты с абдоминальным сепсисом. Программа лечения таких больных в послеоперационном периоде включала инфузионную, детоксикационную, антибактериальную, а также симптоматическую терапию с учетом имевшихся у больных сопутствующих заболеваний.

После лапароскопической аппендэктомии 186 больных (67,1 %) больных к концу первых суток перестали жаловаться на боль. Большинство больных начинали ходить через 8-10 часов после операции. Самостоятельный стул у большинства пациентов был отмечен на 2-3 сутки после оперативного вмешательства. Послеоперационные осложнения в виде межкишечного абсцесса и абсцесса дугласового пространства были отмечены у 6 больных (2,1%) с гангренозно-перфоративным аппендицитом, осложненным разлитым гнойным перитонитом.

Средняя продолжительность госпитализации больных после лапароскопических операций сократилась до 1,5 суток.

**Заключение.** Лапароскопия – объективный метод оценки распространенности воспалительного процесса и возможности аппендэктомии при сформированных периаппендикулярных абсцессах. Эндовидеохирургическое вмешательство при перитоните аппендикулярного генеза является эффективным методом, обеспечивающим полное удаление экссудата из всех, в том числе и из наиболее труднодоступных отделов живота, позволяющим выполнить полноценную санацию брюшной полости и произвести адекватное ее дренирование.

#### Литература:

1. Дронов А.Ф., Поддубный И.В., Котловский В.И. Эндоскопическая хирургия у детей (Под ред. Ю.Ф. Исакова, А.Ф. Дронова). – М.: Гэотармед, 2002, 404 с.
2. Долецкий С.Я., Щитинин В.Е., Арапова А.В. Осложненный аппендицит у детей. – Л.: Медицина, 1982, 192 с.
3. Карасева О.В., Капустин В.А., Брянцев А.В. Лапароскопические операции при абсцедирующих формах аппендикулярного перитонита у детей // Детская хирургия, 2005, №3, с. 25–29.
4. Щитинин В.Е., Пыков М.И., Галкина Я.А. и др. Возможности эхографии при лечении аппендикулярного перитонита у детей // Ультразвуковая диагностика, 2000, №3, с. 52–55.
5. Щитинин В.Е., Коровин С.А., Дворовенко Е.В. Хирургическая тактика при аппендикулярном перитоните у детей // Детская хирургия, 2000, № 4, с. 13–15.
6. Blackburn F.S.C., Clark J., et al. Laparoscopic and conventional appendectomy in children: outcomes in English hospitals between 1996 and 2006. *Pediatr Surg Int* 2008; 24: 1223–7.
7. Iqbal C.W., Ostlie D.J. The Minimally Invasive Approach to Appendectomy: Is Less Better? *Eur J Pediatr Surg* 2012; 22: 201–6.
8. Holcomb III G.W., Shawn D. St. Peter. Current Management of Complicated Appendicitis in Children. *Eur J Pediatr Surg* 2012; 22: 207–12

#### **ЭФФЕКТИВНОСТЬ ЭНДОВИЗУАЛЬНОЙ АППЕНДЭКТОМИИ У ДЕТЕЙ**

*Халилов С., Мавлянов Ф.Ш., Мавлянов Ш.Х., Баратов У., Холикова Г.*

**Резюме.** Современный этап развития хирургии, в том числе детской, характеризуется широким внедрением разнообразных минимально инвазивных эндохирургических технологий в повседневную практику. Лапароскопическая аппендэктомия при лечении детей с острыми заболеваниями червеобразного отростка была выполнена 277 детям в возрасте от 1 года до 18 лет. Применение лапароскопических операций способствует более раннему восстановлению функций организма ребенка, возобновлению его физической активности и сокращению сроков пребывания в стационаре.

**Ключевые слова.** Аппендэктомия, дети, лапароскопия, острый аппендицит.

УДК: 616.381-072.1.366-089.87-053.9

**ЦИТОКИНОВЫЙ ПРОФИЛЬ КРОВИ ПРИ ДЕСТРУКТИВНЫХ ФОРМАХ ОСТРОГО КАЛЬКУЛЕЗНОГО ХОЛЕЦИСТИТА**Хамдамов Бахтиёр Зарифович, Мусоев Тохир Яхёевич, Хайдаров Фаррух Нуриддинович, Хамдамов Алишер Бахтиёрович  
Бухарский Государственный медицинский институт, Республика Узбекистан, г. Бухара**ЎТКИР ДЕСТРУКТИВ КАЛЬКУЛЁЗ ХОЛЕЦИСТИТДА ҚОН ТАРКИБИДАГИ ЦИТОКИНЛАРНИНГ ЎЗГАРИШИ**Хамдамов Бахтиёр Зарифович, Мусоев Тохир Яхёевич, Хайдаров Фаррух Нуриддинович, Хамдамов Алишер Бахтиёрович  
Бухоро Давлат тиббиёт институти, Ўзбекистон Республикаси, Бухоро ш.**CYTOKINE PROFILE OF BLOOD IN DESTRUCTIVE FORMS OF ACUTE CALCULOUS CHOLECYSTITIS**Hamdamov Bakhtiyor Zarifovich, Musoev Tohir Yakhoevich, Khaidarov Farrukh Nuriddinovich, Hamdamov Alisher Bakhtiyorovich  
Bukhara State Medical Institute, Republic of Uzbekistan, Bukharae-mail: [dr.hamdamov@mail.ru](mailto:dr.hamdamov@mail.ru)

**Резюме.** Ўткир калькулёз холециститнинг деструктив формаларида операциягача ва операциядан кейинги даврларда цитокинлар даражасининг (IL-1, IL-4, IL-6, IL-8, IL-10 и ФНО-а) ўзгаришини аниқлаш натижаларига асосланиб уларнинг сифат ва сон ўзгаришларини бевосита ялпиғлашиш ва уларга қарши цитокинларнинг қондаги миқдорига боғлиқ равишда бўлиши аниқланди. Ўт қопидаги деструктив ўзгаришлар организмдаги моноцитар-макрофагал реакциянинг антигенлик тизим стимуляцияси, лимфоид ҳужайра элементларининг кучайиши билан кечади. Ушбу ўзгаришлар деструктив калькулёз холециститда ўз навбатида адаптив ҳимоя-мослашув реакциясини белгиловчи омил бўлувчи цитокинларнинг тдаражасини ўзгаришига сабаб бўлади. Шунинг учун ўткир деструктив калькулёз холециститни ташхислаш ва комплекс даволашда қондаги цитокинларнинг ўзгаришини аниқлаш муҳим прогностик аҳамият касб этади.

**Калит сўзлар:** ўткир деструктив холецистит, деструкция, цитокинлар миқдори.

**Abstract.** Study of cytokine levels (IL-1, IL-4, IL-6, IL-8, IL-10 and TNF-a) in patients with destructive forms of acute calculous cholecystitis before and after surgical treatment, it revealed qualitative and quantitative changes in the dynamics of pro and anti-inflammatory cytokines in the blood, reflecting pathogenetic patterns of regulation of the processes of destruction, damage and protection of gallbladder tissues, expressed in increased antigenic stimulation of monocyte-macrophage, lymphoid cell elements, indicating in the destructive process the development of a systemic inflammatory response syndrome and the formation of adaptive protective and adaptive reactions on the part of the cytokine system, which can be used in the diagnosis of predicting the outcomes of complex treatment of acute calculous cholecystitis.

**Keywords:** acute calculous cholecystitis, destructive forms, cytokine levels.

**Актуальность исследования.** Согласно отчету Всемирной организации гастроэнтерологов и эндоскопистов (OMGE), точность диагностики причин боли в животе к началу XXI века составляла лишь 50%, промежуток времени между появлением боли в животе и верификацией диагноза (1,30,36). У половины пациентов после первичного обследования причина боли так и оставалась невыясненной, а частота отрицательного результата диагностической лапаротомии достигала 60% (Glasgow RE, Mulvihill SJ. Abdominal pain, including the acute abdomen. Sleisenger & Fordtrans's Gastrointestinal and Liver Disease. Philadelphia-London-Toronto-Monreal-Sydney-Tokyo 2003; 1:80-90).

Необходимо отметить, что по данным Бойко Д.Н. (2007) количество гериатрических больных при этом достигает 60-78% от общего числа пациентов. Генерализованное системное воспаление у этой группы протекает наиболее тяжело. Ведущей для этого возраста абдоминальной хирургической патологией является острый деструктивный холецистит (3,10,13,17,18,19). Учитывая особенности патофизиологических нарушений лиц старшего возраста, развивающихся в процессе жизнедеятельности, а также в результате воспалительного процесса, сопутствующую соматическую патологию, определяющих специфическую клиническую картину заболевания, изучение особенностей цитокинового статуса у лиц данной групп больных достаточно актуальная проблема в абдоминальной хирургии (4,5,7,8). Необходимо отметить, что нередко (до 31%) деструктивных процессов при острых формах холецистита в желчном пузыре протекают латентно и диагностируются при уже развившихся осложнениях (16,33). Для оценки функционального состояния печени, желчных путей в клинической лабораторной диагностике применяется достаточно много биохимических тестов и маркеров. Успехи лечения больных острым холециститом зависят от точности диагностики патологических изменений стенки желчного пузыря, которые определяют тактику лечения и срочность выполнения оперативного вмешательства. Поэтому, углубленное изучение патогенеза острого холецистита (ОХ) и его осложнений требует поиска новых методов оценки изменения гомеостаза при этих заболеваниях (27). Между тем, своевременные методы диагностики могут помочь в установлении четких критериев (факторов риска деструктивного холецистита) для проведения оперативного вмешательства.

Необходимо отметить, что в клинике хирургических заболеваний динамика цитокинового статуса имеет большое значение. Прежде всего это касается диагностической значимости уровня цитокинов, связанного с динамикой заболевания и проводимой хирургическим лечением. В тоже время, диагностическая значимость оценки цитокинов очень тесно связана с их ролью в своевременной диагностике заболеваний, так как, деструктивные процессы при остром холецистите в желчном пузыре протекают латентно и диагностируются при уже развившихся осложнениях (6,9,11,15). В последнее время, доказано роль цитокинов в прогрессировании процесса воспаления и в вовлечении в патологический процесс

новых участков ткани. Эти регуляторные пептиды, продуцируемые клетками организма, увеличиваются для защиты и регуляции деструктивных процессов при повреждении тканей. Доказано, что действие цитокинов обусловлено вовлечением в процесс системы гормонов, как местного, так и общего действия. Цитокины также принимают участие в формировании неспецифической защиты: воспаление, адгезия, хемотаксис, миграция лейкоцитов, фагоцитоз, цитотоксичность, пролиферация клеток, регенерация тканей (12,14,28,37). Кроме того, интерлейкин-1 стимулирует секрецию гепатоцитами сывороточных амилоидов А и Р, С-реактивного белка, гаптоглобина,  $\alpha_1$ -антитрипсина, церулоплазмينا. IL-1 участвует в регуляции температуры тела. Глюкокортикостероиды и простагландины снижают активность IL-1 (2,12,,20). В зависимости от конкретных условий цитокины могут стимулировать, либо ингибировать указанные процессы, действовать как синергисты или антагонисты (31,32,34). Пальма первенства здесь принадлежит цитокинам, которые продуцируются Th1- и Th2- субпопуляциями лимфоцитов-хелперов, отвечающими за формирование клонов иммунокомпетентных клеток, различающихся по своей эффекторной функции: Th1 – за активность макрофагов, Т-киллеров, НК-клеток, Th2 – за антителообразующие клетки (21,22,23,24). Надо принимать во внимание некую условность такого разделения, связанную с плейотропностью эффектов большинства цитокинов (25,26,29,35).

**Цель исследования:** изучение динамики цитокиновой системы крови у пациентов с деструктивными формами острого калькулезного холецистита до и после операции.

#### **Материал и методы исследования.**

Для проведения данного исследования после постановки диагноза были обследованы 61 пациент с острой формой калькулезного холецистита, из них 40 -женщин, 21 -мужчин составило основную группу. Пациенты были разделены на 2 возрастные группы; I-группа (38) пациенты до 65 лет, II группа (23) пациенты старше 65 лет. В качестве контроля исследовалась сыворотка 15 добровольцев в возрасте от 50 до 70 лет, не страдающих желчнокаменной болезнью и не имеющих на момент исследования клинических проявлений каких-либо воспалительных процессов, без учета возраста и пола. До суточная госпитализация имела место у 48,6 % больных, причем большая часть из них (62,3 %) поступили до 12 часов от начала заболевания. При этом общий процент поздней госпитализации (после 12 часов) составил 69,2 % в основной группе, что не могло не отразиться на частоте развития осложненных форм заболевания. Всем больным при поступлении в стационар и, при необходимости, в динамике выполнялось ультразвуковое исследование органов брюшной полости на аппаратах «Esaote - MyLab™X6» (Италия) или «Mindray M5» (Китай) при помощи конвексными датчиками с частотой 3,5 МГц, 7,5 МГц. Производилась оценка состояния печени, желчного пузыря, внепеченочных желчных ходов и поджелудочной железы. По данным ультразвукового исследования, (УЗИ) калькулезный холецистит выявлен у 100 % больных, холедохолитиаз имел место в 19,7 % случаев. Распределение больных в зависимости от формы воспаления желчного пузыря и наличия экстравезикальных осложнений показало существенные различия структуры патологии в сравниваемых группах. Так, катаральный холецистит у больных встречался в 3,8 раза реже, чем деструктивный холецистит, при отсутствии внепузырных осложнений. Наиболее часто сопутствующая патология представляла сочетание артериальной гипертензии и ишемической болезни сердца с сахарным диабетом и ожирением. Наличие патологии двух и более органов или систем отмечено у 95% больных основной группы, что не могло не повлиять на особенности клинического течения основного заболевания и прогноз у пациентов различных возрастных категорий. Из общеклинических данных исследовали показатели периферической крови (эритроциты, гемоглобин, лейкоциты, лейкоцитарная формула). Из числа классических биохимических показателей определяли уровень белка, протромбинового индекса, мочевины, креатинина, билирубина, щелочной фосфатазы, содержание калия и натрия. Все исследования проводились при поступлении в стационар и в первые сутки послеоперационного периода. Всем больным вне зависимости от тяжести состояния после короткой предоперационной подготовки в экстренном и экстренно отсроченном порядке выполняли холецистэктомию. Холецистэктомию выполняли лапароскопически, через лапаротомный и минилапаротомный доступ. Цитокиновый статус у пациентов был изучен в сыворотке крови больных с калькулёзным холециститом до и после операции и добровольцев (контрольная группа). В сыворотке крови определяли содержание про и противовоспалительных цитокинов (IL-1, IL-4, IL-6, IL-8, IL-10 и ФНО- $\alpha$ ). Концентрацию цитокинов определяли методом ИФА с использованием коммерческих наборов ЗАО «Вектор-Бест». Математическую обработку полученных результатов проводили методом параметрической статистики на персональном компьютере с использованием программы «Statistica 6.0» что включало описательную статистику, оценку достоверности различий по Стьюденту и корреляционный анализ с оценкой достоверности коэффициентов корреляции. При оценке достоверности отличий использовалось значение  $p < 0,05$ .

**Результаты исследований и их обсуждение:** Результаты проведенного исследования показали, что клиническая картина острого холецистита в пожилом и старческом возрасте при сравнение больными более молодого возраста характеризуется повышением частоты системной воспалительной реакции и полиорганной недостаточности. Согласно полученным данным, клинические показатели всей группы больных заметно отличались от нормальных значений. У пациентов наблюдались тахикардия, увеличение частоты дыхания, гипертермия, снижение диуреза, что является клиническим проявлением синдрома системной воспалительной реакции. На момент поступления больных в стационар при отсутствии деструкции в желчном пузыре, наличие системной воспалительной реакции установлено в 43,7% случаев, в то же время при наличии деструкции этот показатель достигал 84,1%. По сравнению с больными более молодого возраста, удельный вес системной воспалительной реакции в данной возрастной группе повышался более чем на 28%. Как известно, наличие иммунного воспаления в организме, опасно нарушением цитокинового баланса, разной степени выраженности. При воспалении последовательно секретируются такие цитокины, как фактор некроза опухолей  $\alpha$  (ФНО), интерлейкин-1 и ИЛ-6. Затем ИЛ-6 начинает подавлять секрецию ФНО и интерлейкин ИЛ-1, активировать продукцию печенью белков острой фазы воспаления и стимулировать гипоталамо-гипофизарно-надпочечниковую систему, что способствует

регуляции воспалительного процесса. Среди цитокинов, интерлейкин-1 (провоспалительный и гипертермический), обладает широким спектром иммунологической, неиммунологической активности и синергически усиливающий синтез ИЛ-2, ИЛ-3, ИЛ-4, ИЛ-6, ИЛ-7, ИЛ-10, ИЛ-12. Способность при иммунном ответе и воспалительной реакции стимулировать активность лимфоцитов и лейкоцитов является наиболее значимым свойством ИЛ-1. В проведенных нами исследованиях выявлено, что у больных с деструктивными формами острого калькулезного холецистита в сыворотке крови отмечается гиперпродукция ИЛ-1 $\alpha$  относительно показателей группы сравнения. С нашей точки зрения, увеличение содержания ИЛ-1 $\alpha$  в крови обусловлено формированием и развитием активных иммунных процессов при деструктивных формах острого калькулезного холецистита. В данной ситуации, он активирует практически все типы клеток, участвующих в формировании локальной воспалительной реакции, включая фибробласты, эндотелий, резидентные макрофаги и все типы лейкоцитов крови.

Как видно из представленных результатов исследований, представленной в таблице 1. свидетельствовали о повышении в крови концентраций ИЛ-1 $\alpha$  у пациентов 1 группы в среднем в 1,8 раза и пациентов 2 группы - в 2,3 раза при сравнении с показателями здоровых пациентов. Следовательно, выявленный нами факт увеличения содержания в крови ИЛ-1 $\alpha$  у пациентов 1 и особенно 2 группы свидетельствует о развитии хронического воспалительного процесса и позволяет использовать динамику изменения их содержания в крови у пациентов с деструктивными формами острого калькулезного холецистита как объективный критерий риска развития воспалительных и деструктивных процессов.

К числу провоспалительных цитокинов «первого поколения» наряду с ИЛ-1 относится и ИЛ-6. ИЛ-6 можно рассматривать и как провоспалительный, и как противовоспалительный цитокин. Как указано в литературных источниках, ИЛ-6 вырабатывается не только клетками иммунной системы и вспомогательными клетками, обладающими иммунной функцией (моноцитами, макрофагами, лимфоцитами, эндотелиоцитами, астроцитами и клетками микроглии), но также многими клетками, не имеющими прямого отношения к иммунной системе (остеобластами, клетками стромы костного мозга, кератиноцитами, синовиальными клетками, хондроцитами, эпителиоцитами тонкой кишки, клетками Лейдига в яичках, фолликулярно-звездчатыми клетками гипофиза, клетками стромы эндометрия, клетками трофобласта и гладкими мышечными клетками кровеносных сосудов). Полученные нами данные свидетельствовали об увеличении содержания в крови пациентов 1 группы провоспалительного цитокина ИЛ-6 в 3,7 раза, а в 2 группе при сравнении с группой здоровых пациентов в 4,5 раза. Индукторами выработки ИЛ-6 являются фактор некроза опухоли (ФНО- $\alpha$ ) и ИЛ-1, уровень которого в крови, как нами указывалось выше, значительно возрастает у пациентов 1 и 2 группы. Касаясь значимости выявленного нами увеличения содержания ИЛ-6 в крови у обследуемых пациентов, следует отметить, что указанный цитокин оказывает системное действие на организм в виде активации В-лимфоцитов и гуморальных иммунных реакций, стимуляции синтеза острофазных белков гепатоцитами, усиливает гемопоэз. Особое место среди провоспалительных цитокинов занимает цитокин - фактор некроза опухоли (ФНО), обладающий способностью стимулировать продукцию других провоспалительных цитокинов, активировать В-зависимые и Т-зависимые иммунные реакции. Также, фактор некроза опухоли альфа (TNF- $\alpha$ ) повышает проницаемость капилляров, повреждает эндотелий сосудов, вызывает гиперкоагуляцию, активирует систему комплемента с последующей аккумуляцией нейтрофилов и внутрисосудистым тромбообразованием. Проведенные нами исследования свидетельствовали о значительном повышении в крови уровня ФНО- $\alpha$  у пациентов 1 группы в 3,3 раза, тогда как у больных 2 группы - 4,1 против показателей здоровых лиц. Согласно данным литературы, развитие выраженного вазодилатирующего эффекта ФНО- $\alpha$  при данной патологии является прогностически неблагоприятным признаком, а в ряде случаев в сочетании ФНО с возрастанием ИЛ-1 в крови свидетельствует о возможном развитии эндогенной интоксикации. Также сравнительный анализ результатов показал, что TNF- $\alpha$  определяется в наивысших концентрациях при деструктивных формах воспаления.

Известно, что ИЛ-8 относится к категории цитокинов «второго поколения», обладает свойствами хемокина, является фактором активации нейтрофилов и моноцитов. Результаты проведенных нами исследований свидетельствовали о возрастании уровня ИЛ-8 в крови пациентов 1 группы в 2,5 раза, тогда как у больных 2 группы она превысила показатели группы сравнения в 1,5 раза. Согласно данным литературы, повышение уровня ИЛ-8 в крови, как правило, ассоциируется с развитием острого или хронического воспалительного процесса. К числу противовоспалительных цитокинов относится ИЛ-4 и ИЛ-10. Как видно из представленных результатов исследований, показатели противовоспалительных интерлейкинов имели однотипный характер, т.е. имели тенденцию к снижению, что указывало на превалирование воспалительного характера изменений и, следовательно, интоксикации.

**Таблица 1.** Сравнительная оценка содержания цитокинов в крови у пациентов с деструктивными формами острого калькулезного холецистита

Показатели	Контрольная группа (n =15)	Пациенты до операции	
		I-группы (n =38)	II-группы (n =23)
ФНО $\alpha$ пг/мл	6,23 $\pm$ 0,52	20,54 $\pm$ 1,89*	25,46 $\pm$ 3,52*
ИЛ-1 $\alpha$ пг/мл	8,54 $\pm$ 0,67	24,13 $\pm$ 1,74*	30,96 $\pm$ 2,54*
ИЛ-4 пг/мл	1,21 $\pm$ 0,13	1,06 $\pm$ 0,09	0,89 $\pm$ 0,05
ИЛ-6 пг/мл	9,78 $\pm$ 0,76	36,21 $\pm$ 3,11*	44,18 $\pm$ 3,07*
ИЛ-8 пг/мл	1,74 $\pm$ 0,12	4,26 $\pm$ 0,35*	2,68 $\pm$ 0,21*
ИЛ-10 пг/мл	12,41 $\pm$ 1,19	7,03 $\pm$ 0,61*	4,73 $\pm$ 0,37*

Примечание: \* - достоверность различий (P < 0,05)

Следующей задачей нашего исследования явилось изучение уровня цитокинов в крови в динамике, т.е. на 1 и 3 сутки после хирургического вмешательства у пациентов с гнойно-деструктивной формой острого калькулезного холецистита. Как видно из представленных результатов исследований (таблица 2.) деструктивная форма острого калькулезного холецистита, как было указано выше приводит к дисбалансу уровня цитокинов в крови, в частности повышению активности провоспалительных цитокинов и снижение уровня противовоспалительных цитокинов при сравнении с показателями здоровых лиц. Известно, что IL-1 $\alpha$  - индуцибельный белок, синтезируется в ответ на инфицирование или повреждение тканей при взаимодействии антигенов с группой «Toll-like» рецепторов, в тоже время индуцирует продукцию таких цитокинов, как IL-2, IL-4, IL-6, IL-10 и др. Как видно из представленных результатов исследований, после хирургической операции на 1 сутки у больных 1 группы отмечено повышение концентрации IL-1 в 1,4, у больных 2 группы- 1,1 раза. Схожая динамика наблюдалась относительно фактора некроза опухоли. Так на 1 сутки после операции у больных 1 группы наблюдалось повышение данного цитокина на 21%, у больных 2 группы на 6% относительно исходных до операционных значений. Видимо, с первого дня после операции в зоне послеоперационного шва в ткани повышается содержание серотонина как нейромедиатора, затем как медиатора воспаления совместно с повышением концентрации провоспалительных цитокинов TNF $\alpha$ , IL-1 $\beta$  в сыворотке крови. В данной ситуации некоторые цитокины служат базисными единицами информации. При этом, ИЛ-4 и ИЛ-10 ограничивает распространенность и интенсивность воспаления, ингибирует синтез макрофагами провоспалительных цитокинов IL-1, ФНО, а также стимулирует фибробласты, Т- и В-лимфоциты.

Через сутки после операции возрастание уровня IL-6 в сыворотке крови у данного контингента пациентов, с одной стороны, манифестирует в развитии воспалительного процесса инфекционно-аллергической природы, а с другой - обуславливает развитие комплекса защитно-приспособительных реакций за счет активации специфических и неспецифических механизмов резистентности. Согласно данным литературы, повышение уровня IL-8, как правило, ассоциируется с развитием острого или хронического воспалительного процесса. Как видно из приведенных результатов исследований, концентрация IL-8 в сыворотке крови у пациентов после операции на 1 сутки повышено в 1 группе в 2 раза, во 2 группе в среднем на 12% при сравнении с показателями исходных групп. Поскольку этот интерлейкин за своей иммунобиологической функцией является хемоаттрактантом для нейтрофильных гранулоцитов, то его значительное повышение при этих формах острого воспаления указывает на значительную роль активации неспецифического иммунитета в процессах саногенеза при остром воспалении.

Анализ полученных результатов исследований, относительно противовоспалительных цитокинов (IL-4, IL-10) показал на однотипность изменений их концентрации у пациентов 2 групп после оперативного вмешательства, в частности, уровень ИЛ-4 в сыворотке крови в 1 группе повышалось на 13%, во 2 группе на 40%, уровень ИЛ-10- в 1 группе- на 16%, во 2 группе- на 8% относительно исходных показателей.

Интересная динамика отмечено на 3 сутки после операции больных с деструктивными формами острого калькулезного холецистита. Как видно из представленных результатов исследований (таблица 3), концентрация ФНО в сыворотке крови снизилась у пациентов 1 группы на 55%, тогда как во 2 группе больных- на 34%. В данной ситуации, наблюдается снижение иммунной реакции и естественно эндогенной интоксикации.

**Таблица 2.** Сравнительная оценка содержания цитокинов в сыворотке крови у пациентов с деструктивными формами острого калькулезного холецистита до и после операции

Показатели	Пациенты 1-группы(n=17)		Пациенты 2-группы(n=38)	
	1 сутки до и после операции			
	до	после	до	после
ФНО $\alpha$ пг/мл	20,54 $\pm$ 1,89	26,12 $\pm$ 2,03	25,46 $\pm$ 3,52	26,91 $\pm$ 2,11
IL-1 $\alpha$ пг/мл	24,13 $\pm$ 1,74	33,68 $\pm$ 2,41	30,96 $\pm$ 2,54	34,68 $\pm$ 2,66
IL-4 пг/мл	1,06 $\pm$ 0,09	1,98 $\pm$ 0,12	0,89 $\pm$ 0,05	1,24 $\pm$ 0,14
IL-6 пг/мл	36,21 $\pm$ 3,11	48,14 $\pm$ 3,54	44,18 $\pm$ 3,07	49,23 $\pm$ 4,12
IL-8 пг/мл	4,26 $\pm$ 0,35	8,31 $\pm$ 0,54	2,68 $\pm$ 0,21	3,01 $\pm$ 0,27
IL-10 пг/мл	7,03 $\pm$ 0,61	8,12 $\pm$ 0,71	4,73 $\pm$ 0,37	5,09 $\pm$ 0,45

Примечание: \* - достоверность различий P < 0,05

**Таблица 3.** Сравнительная оценка содержания цитокинов в сыворотке крови у пациентов с деструктивными формами острого калькулезного холецистита до и после операции

Показатели	Пациенты 1-группы(n=17)		Пациенты 2-группы(n=38)	
	3 сутки до и после операции			
	до	после	до	после
ФНО $\alpha$ пг/мл	20,54 $\pm$ 1,89	9,31 $\pm$ 0,52	25,46 $\pm$ 3,52	16,78 $\pm$ 1,13
IL-1 $\alpha$ пг/мл	24,13 $\pm$ 1,74	12,24 $\pm$ 0,67	30,96 $\pm$ 2,54	18,54 $\pm$ 1,24
IL-4 пг/мл	1,06 $\pm$ 0,09	1,19 $\pm$ 0,08	0,89 $\pm$ 0,05	1,11 $\pm$ 0,12
IL-6 пг/мл	36,21 $\pm$ 3,11	15,23 $\pm$ 1,32	44,18 $\pm$ 3,07	28,13 $\pm$ 2,02
IL-8 пг/мл	4,26 $\pm$ 0,35	2,04 $\pm$ 0,15	2,68 $\pm$ 0,21	1,93 $\pm$ 0,14
IL-10 пг/мл	7,03 $\pm$ 0,61	11,38 $\pm$ 1,12	4,73 $\pm$ 0,37	8,69 $\pm$ 0,87

Примечание: \* - достоверность различий P < 0,05

Как было указано выше, ФНО обладает способностью стимулировать продукцию провоспалительных цитокинов. Снижение его уровня сопровождалось уменьшением содержания изучаемых цитокинов (ИЛ-1, ИЛ-6 и ИЛ-8) в сыворотке крови на 3 сутки после операции у обследуемых пациентов. Противоположная динамика отмечено относительно противовоспалительных цитокинов - ИЛ-4 и ИЛ-10, которые имели тенденцию к повышению в среднем от 12 до 30%.

Таким образом, наблюдаемая динамика повышения уровня цитокинов в сыворотке крови у больных с деструктивными формами острого калькулезного холецистита до операции, вследствие нарушения цитокинового баланса, разной степени выраженности инициирует и регулируют деструктивные, повреждающие и защитные, процессы в тканях. После хирургического вмешательства, на 1 и особенно на 3 сутки имела иную динамику, выражающиеся в снижение уровня провоспалительных цитокинов и повышение противовоспалительных цитокинов в сыворотке крови у обследуемых пациентов различного возраста.

#### Выводы:

1. Манифестирующим признаком деструктивных форм острого калькулезного холецистита у пациентов является сочетанное увеличение в крови провоспалительных цитокинов-ИЛ-1P, IL-6, IL-8, ФНО-а и снижение противовоспалительных цитокинов ИЛ-4 и ИЛ-10. Деструктивные изменения в первичном хирургическом очаге, без гнойных осложнений (перитонит, абсцесс, холангит и их сочетания) сопровождаются синдромом системной воспалительной реакции и выражается в увеличение уровня ФНО в сыворотке крови.

2. Возрастание уровня ИЛ-1 в, IL-6, IL- 8, ФНО-а в крови свидетельствует об усилении антигенной стимуляции моноцитарно-макрофагальных, лимфоидных клеточных элементов, эндотелиоцитов, фибробластов различных органов и тканей, указывает на развитие синдрома системного воспалительного ответа и формирование адаптивных защитно-приспособительных реакций и реакций дезадаптации со стороны цитокиновой системы у обследуемых пациентов.

3. На основании результатов динамического наблюдения уровня цитокинов в процессе хирургического лечения выявлены качественные и количественные особенности их продукции, отражающие патогенетические закономерности процесса, что может быть использовано в диагностике прогнозирования до операционных осложнений и лечении послеоперационных осложнений при деструктивных формах острого калькулезного холецистита.

#### Литература:

- Андерсен Л., Норгард А., Беннедсен М. Клеточный иммунный ответ на инфекцию *H. pylori*. В кн.: *Helicobacter pylori: революция в гастроэнтерологии*. - М., 1999. - С. 46–53.
- Васильева Г.И., Иванова И.А., Тюкавкина С.Ю. Кооперативное взаимодействие моно- и полинуклеарных фагоцитов, опосредованное моно- и нейтрофилокинами // *Иммунология*. - 2000. - №5 - С.11-17.
- Гаджиев Дж.Н., Гусейналиев А.Г. Оценка цитокинового профиля у больных острым калькулёзным холециститом// *Вестник СПбГУ. Сер.11.2012. Вып.3. –С.103-107.*
- Демьянов А.В., Котов А.Ю., Симбирцев А. С. Диагностическая ценность исследования уровней цитокинов в клинической практике // *Цитокины и воспаление*. - 2003. - Т. 2. - № 3 - С. 20 -35.
- Ковальчук Л.В., Сайгитов Р.Т. Хемокины - новое семейство цитокинов, регулирующих миграцию лейкоцитов // *Журнал микробиологии, эпидемиологии, иммунологии*. - 2000. - № 1. - С.90-94.
- Козлов В.А. Гранулоцитарный колониестимулирующий фактор: физиологическая активность, патофизиологические и терапевтические проблемы // *Цитокины и воспаление*. - 2004. - Т 3, № 2. - С.3-15.
- Жукова Е.Н. Сывороточный интерлейкин 8 в различные периоды течения хронического рецидивирующего панкреатита и его участие в патогенезе заболевания// *Росс. гастроэнтерол. журн.* - 2000.- № 1.- С. 15–18.
- Кондрашина Э.А., Калинина Н.М., Давыдова Н.И., Барановский А.Ю., Кондрашин А.С. Особенности цитокинового профиля у пациентов с хроническим *H. pylori*-ассоциированным гастритом и язвенной болезнью// *Цитокины и воспаление*.- 2002.- т. 1.- № 4.- С. 3–11.
- Лавренова Г.В., Симбирцев А.С., Тараканова Е.Н. Определение уровней цитокинов сыворотки крови у больных // *Материалы XVII съезда оториноларингологов России*. - Н. Новгород, 2006. - С. 299.
- Лазебник Л.Б., Царегородцева Т.М., Серова Т.И. и соавт. Цитокины и цитокинотерапия при болезнях органов пищеварения// *Тер. арх.* - 2004.- № 4.- С. 69–72.
- Ляшенко А.А., Уваров В.Ю. К вопросу о систематизации цитокинов // *Успехи соврем. биологии*. - 2001. - Т. 121, № 6. - С.589-603.
- Логинов А.С., Царегородцева Т.М., Серова Т.И. и соавт. Интерлейкины при хроническом вирусном гепатите// *Тер. арх.* - 2001.- № 2.- С. 17–20.
- Малафеева Э.В., Уткин А.К, Романова М.И. Иммунный статус у больных с острым холециститом старческого возраста // *Сборник научных работ «Актуальные вопросы хирургии и клинической анатомии», посвященный 100-летию со дня рождения профессора ТА Зайцевой - Ярославль, 2005 - С 44-45*
- Майборода А.А., Кирдей Е.Г., Семинский И.Ж., Цибель Б.Н. Иммунный ответ, воспаление: Учебное пособие по общей патологии. - М.: МЕДпресс-информ, 2006. - 112 с.
- Павленко В.В. Интерлейкин-1b и регенераторная активность слизистой оболочки толстого кишечника при язвенном колите// *Рос. журн. гастроэнтер., гепатол., колопроктол.* - 2002.- т. XII.- № 5.- С. 58.
- Рыбачков В.В., Романова М.И., Дубровина Д.Е. Клинические аспекты желчнокаменной болезни у больных старческого возраста // *Материалы Всероссийской научно-практической конференции «Актуальные вопросы диагностики и хирургического лечения заболеваний органов брюшной полости» - Санкт-Петербург, 2005 -С 47-52.*



17. Рыбачков В.В., Руднев Н.Е., Романова М.И. Особенности выбора хирургической тактики при желчнокаменной болезни у пациентов старческого возраста // Материалы пленума проблемной комиссии «Неотложная хирургия». - Москва-Пятигорск, 2005 - С. 56-58
18. Рыбачков В.В., Романова М.И. Особенности хирургической тактики при желчнокаменной болезни у пациентов старческого возраста // Материалы Всероссийской конференции «Избранные вопросы хирургии, травматологии и ортопедии» - Петрозаводск, 2005 - С 43-45
19. Рыбачков В.В., Романова М.И., Руднев Н.Е. Хирургическая тактика при желчнокаменной болезни у пациентов старческого возраста // Материалы Всероссийской конференции хирургов - Махачкала, 2005 -С 183.
20. Рыдловская А.В., Симбирцев А.С. Функциональный полиморфизм гена TFN и патология // Цитокины и воспаление. - 2005. - Т. 4, № 3. - С.4-10.
21. Старикова Э.А., Амчиславский Е.И., Соколов Д.И. и др. Изменения поверхностного фенотипа эндотелиальных клеток под влиянием провоспалительных и противовоспалительных цитокинов // Медицинская иммунология. - 2003. - Т. 5, № 1-2. - С.39-48.
22. Титов В.Н. Роль макрофагов в становлении воспаления, действие интерлейкина-1, интерлейкина-6 и активность гипоталамо-гипофизарной системы // Клиническая лабораторная диагностика. - 2003. - № 12. - С.3-10.
23. Тотоян А.А. Роль хемокинов и их рецепторов в иммунорегуляции// Иммунология. - 2001. - № 5. - С.7-12.
24. Фрейдлин И. С. Интерлейкин-12 - ключевой цитокин иммунорегуляции // Иммунология. - 1999. - № 4. -
25. Фрейдлин И.С. Паракринные и аутокринные механизмы цитокиновой иммунорегуляции // Иммунология. - 2001. - № 5. - С.4-7.
26. Хаитов Р.М. Иммунология: учебник для студентов медицинских вузов. - М.: ГЕОТАР-Медиа, 2006. - 320с. - [с. 56 - 64].
27. Хаитов Р.М., Игнатъева Г.А., Сидорович И.Г. Иммунология. Норма и патология. Учебник. - 3-е изд., М., Медицина, 2010. - 752 с.
28. Хамдамов Б.З., Хамдамов И.Б., Газиев К.У., Дехонов А.Т. Иммуноцитокинный профиль больных синдромом диабетической стопы при критической ишемии нижних конечностей. Биология ва тиббиёт муаммолари. 2021. №2 (127). – С.149-156.
29. Шичкин В.П. Патогенетическое значение цитокинов и перспективы цитокиновой/антицитокиновой терапии // Иммунология. - 1998. - № 2. - С.9-13.
30. Черешнев В.А., Гусев Е.И. Иммунология воспаления: роль цитокинов// Мед. иммунология. - 2001.- т. 3.- № 3.- С. 361–368.
31. Царегородцева Т.М., Серова Т.И. Цитокины в гастроэнтерологии.- М.: Анахарсис, 2003.- 96 с.
32. Царегородцева Т.М., Винокурова Л.В., Живаева Н.С. Цитокиновый статус при хроническом панкреатите алкогольной и билиарной этиологии// Тер. арх.- 2006.- № 2.- С. 57–60.
33. Шерлок Ш., Дулли Дж. Заболевания печени и желчных путей. М.: Медицина, 1999.- С. 92–95.
34. Шичкин В.П. Патогенетическое значение цитокинов и перспективы цитокиновой/антицитокиновой терапии// Иммунология.- 1998.- № 2.- С. 9–13.
35. Sandborn W.J., Hanauer S.B. Infliximab in the treatment of Chron`'s Disease// Am.J. Gastroenterol. - 2002.- v. 97.- № 12.- P. 2962–2972.
36. Khamdamov B.Z. Indicators of immunocytokine status in purulent-necrotic lesions of the lower extremities in patients with diabetes mellitus. American Journal of Medicine and Medical Sciences, 2020 10 (7): 473-478 DOI: 10.5923/j.20201001.08
37. Hamdamov B. Z., Musoev T. Y., Khaidarov F. N., Gaziev K. U. Dynamics of cytokine blood profile at destructive forms of acute calculous cholecystitis. Europe's Journal of Psychology (EJOP) 2021, Vol. 17(3), 93-101

#### **ЦИТОКИНОВЫЙ ПРОФИЛЬ КРОВИ ПРИ ДЕСТРУКТИВНЫХ ФОРМАХ ОСТРОГО КАЛЬКУЛЁЗНОГО ХОЛЕЦИСТИТА**

*Хамдамов Б.З., Мусоев Т.Я., Хайдаров Ф.Н., Хамдамов А.Б.*

**Резюме.** Изучение уровня цитокинов (IL-1, IL-4, IL-6, IL-8, IL-10 и ФНО-α) у пациентов деструктивными формами острого калькулёзного холецистита до и после хирургического лечения, выявило качественные и количественные изменения в динамике про и противовоспалительных цитокинов в крови, отражающие патогенетические закономерности регулирования процессов деструкции, повреждения и защиты тканей желчного пузыря, выражаясь в усилении антигенной стимуляции моноцитарно-макрофагальных, лимфоидных клеточных элементов, указывающие при деструктивном процессе на развитие синдрома системного воспалительного ответа и формирование адаптивных защитно-приспособительных реакций со стороны цитокиновой системы, что может быть использовано в диагностике прогнозирования исходов комплексного лечения острого калькулёзного холецистита.

**Ключевые слова:** острый калькулёзный холецистит, деструктивные формы, уровень цитокинов.

UDC: 61:7A.06+615.825.1+615.83

**PRE-PLANNED PREOPERATIVE ADAPTATION MECHANISM**Khomko Oleh Yosypovych, Sydorчук Ruslan Ihorovych, Sydorчук Larysa Petrivna  
Bukovinian State Medical University, Ukraine, Chernivtsi**ОПЕРАЦИЯДАН ОЛДИНГИ МОСЛАШУВНИНГ ТАХМИНИЙ МЕХАНИЗМИ**Хомко Олег Иосифович, Сидорчук Руслан Игоревич, Сидорчук Лариса Петровна  
Буковина Давлат тиббиёт университети, Украина, Черновци**ПРЕДВАРИТЕЛЬНЫЙ МЕХАНИЗМ ПРЕОПЕРАЦИОННОЙ АДАПТАЦИИ**Хомко Олег Иосифович, Сидорчук Руслан Игоревич, Сидорчук Лариса Петровна  
Буковинский государственный медицинский университет, Украина, Черновцыe-mail: [Homko.oleg@bsmu.edu.ua](mailto:Homko.oleg@bsmu.edu.ua)

**Резюме.** Ушбу тадқиқотнинг мақсади - назорат остида нафас олиш (НОНО) билан махсус машқларнинг операциядан олдинги даврда инсон мослашуви механизмларига таъсирини аниқлаш. Материаллар ва усуллар: Мослашувчан реакцияларни аниқлаш учун нафас олиш машқларининг ўзгартирилган усули қўлланилди. 48 нафар соғлом ва амалда соғлом одамда (ўртача ёши  $23,15 \pm 1,23$  йил), субмаксимал  $PWC_{170}$  НОНО фонида амалга оширилди. НОНО асосий симпатик ва парасимпатик асаб тизимларининг мувозанатига ва асосий тана тизимларининг (ўпка, юрак-қон томир, асабий) асосий функционал ҳолатига қараб индивидуал равишда буюрилади. Олинган натижалар: НОНО билан биргаликда субмаксимал машқдан ( $PWC_{170}$ ) сўнг, тадқиқот гуруҳининг 91,66% мослашиш реакциясини кўрсатди (назоратга қараганда 12,49% кўпроқ). 4,17% тинч фаоллашув реакциясига эга (назоратга нисбатан 12,49% past) ва 4,17% машғулот реакциясига эга эди. Хулоса: НОНО организмнинг мослашиш қобилиятини ва анаэроб метаболизм даражасини сезиларли даражада яхшилайди. Бу операциядан олдин беморларда ўзига хос бўлмаган қаршиликнинг сезиларли даражада ошишига олиб келиши мумкин.

**Калит сўзлар:** жарроҳлик, назорат остида нафас олиш билан махсус машқлар, мослашиш, профилактика.

**Abstract.** The aim of this study is to define the influence of the special controlled breathing exercises (SCBE) on the human adaptation mechanisms pre-operatively. Material and methods: Modified breathing exercising method was used for adaptation reactions identification. 48 healthy and practically healthy persons (mean age  $23.15 \pm 1.23$  yrs) underwent submaximal  $PWC_{170}$  on the background of the SCBE. SCBE were administered individually, depending on the basic sympathetic and parasympathetic nervous systems balance and basic functional state of the main organism's systems (pulmonary, cardiovascular, nervous). Results: After the submaximal load ( $PWC_{170}$ ) combined with SCBE in 91.66% of research group reaction of increased adaptation was observed (12.49% more than in control). In 4.17% – reaction of calm activation (12.49% lower than in control) and in 4.17% training reaction was found. Conclusions: SCBE reliably improve adaptive abilities of the organism and the level of the anaerobic energy producing. This may result in significant increase of non-specific resistance of the pre-surgery patients.

**Key words:** surgery, special controlled breathing exercises, adaptation, prophylaxis.

Introduction. The understanding of operation as classical stress factor is evenly coming from early 60th [1,2,4,7]. Operational injury comes in so many variegated forms that it is no small wonder that response to injury may also be quite variable. There are, however, several non-specific immune, endocrine, metabolic and neural changes that are common to many kinds of injuries. Actually, there is no doubt of the central and intrinsic nervous systems role in development of various stress reactions during and after operation. Many methods are currently used in order to stimulate patients' preoperative adaptation, including medications, psycho- and physiotherapy [2,3].

The aim of this study is to define the influence of the special controlled breathing exercises (SCBE) [5] on the human adaptation mechanisms.

Material and methods. Modified breathing exercising [6] method was used for adaptation reactions identification. While main stress adaptation mechanisms are common and non-specific it was possible to use the Physical Working Capacity test ( $PWC_{170}$ ) as a stress model. 48 healthy and practically healthy persons (mean age  $23.15 \pm 1.23$  yrs) underwent submaximal  $PWC_{170}$  on the background of the SCBE. SCBE were administered individually, depending on the basic sympathetic and parasympathetic nervous systems balance and basic functional state of the main organisms systems (pulmonary, cardiovascular, nervous). The acquired adaptation reactions were determined by means of analyzing the blood cells formula before and after the stress underwention ( $PWC_{170}$ ). Optionally certain adaptation reactions were defined. Results were statistically evaluated in MS Excel software package.

Results and discussion. Main results are presented in table 1. After the stress factor ( $PWC_{170}$ ) underwention on the background of the SCBE following changes occurred: erythrocytes level grew from  $4.11 \pm 0.08 \cdot 10^{12}/l$  to  $4.47 \pm 0.06 \cdot 10^{12}/l$ . Hemoglobin level raised from  $133.4 \pm 1.6$  g/l to  $142.54 \pm 1.36$  g/l. Leukocytes, eosinophils and lymphocytes respectively grew from  $6.24 \pm 0.48 \cdot 10^9/l$  to  $7.46 \pm 0.30 \cdot 10^9/l$ , from  $2.15 \pm 0.09\%$  to  $3.04 \pm 0.45\%$ , from  $40.28 \pm 1.46\%$  to  $49.16 \pm 1.85\%$ . Lymphocytes/segmented neutrophils index increased from  $0.76 \pm 0.08$  to  $1.08 \pm 0.90$ , whilst monocytes grew from  $2.20 \pm 0.29\%$  to  $2.87 \pm 0.38\%$ . Segmented and stab neutrophils levels decreased from  $56.33 \pm 1.05\%$  to  $43.33 \pm 1.84\%$  and from  $2.48 \pm 0.20\%$  to  $1.42 \pm 0.19\%$  respectively.

**Table 1.** Clinical blood measures before and after the stress (PWC<sub>170</sub>) in control group (without SCBE) and study group (with SCBE)

#	Variable	Before PWC <sub>170</sub>	After PWC <sub>170</sub>
1	Erythrocytes (10 <sup>12</sup> /l)	4.13 ± 0.05*	4.35 ± 0.06*
		4.11 ± 0.08**	4.47 ± 0.06**□
2	Hemoglobin (g/l)	134 ± 1.79*	139 ± 1.70*
		133.4 ± 1.60**	142 ± 1.36**□
3	Color index	0.96 ± 0.01*	0.94 ± 0.01*
		0.96 ± 0.01**	0.92 ± 0.01**
4	Leucocytes (10 <sup>9</sup> /l)	6.21 ± 0.29*	7.12 ± 0.30*□
		6.24 ± 0.48**	7.46 ± 0.20**□
5	Eosinophis (%)	2.17 ± 0.24*	2.54 ± 0.29*
		2.15 ± 0.09**	3.04 ± 0.45**□
6	Band neutrophils (%)	2.54 ± 0.18*	1.75 ± 0.26*□
		2.48 ± 0.20**	1.42 ± 0.19**□
7	Segmented neutrophils (%)	55.41 ± 1.10*	48.8 ± 1.55*
		56.33 ± 1.05**	43.33 ± 1.84**□
8	Lymphocytes (%)	40.33 ± 1.90*	43.92 ± 1.68*
		40.28 ± 1.46**	49.16 ± 1.85**□
9	Lymphocytes / Segmented neutrophils	0.78 ± 0.07*	0.94 ± 0.06*
		0.76 ± 0.08**	1.08 ± 0.09**□
10	Monocytes (%)	2.16 ± 0.23*	2.83 ± 0.35*□
		2.20 ± 0.29**	2.87 ± 0.38**□
11	ESR (mm/hr)	2.75 ± 0.25*	2.85 ± 0.28*
		2.54 ± 0.31**	2.50 ± 0.20**

\* - control group; \*\* - research group; □ - significant differences between groups (P<0.05).

After the submaximal load (PWC<sub>170</sub>) combined with SCBE in 91.66% of research group reaction of increased adaptation was observed (12.49% more than in control). In 4.17% – reaction of calm activation (12.49% lower than in control) and in 4.17% training reaction was found.

**Conclusions:** SCBE reliably improve adaptive abilities of the organism and the level of the anaerobic energy producing. This may result in significant increase of non-specific resistance of the pre-surgery patients.

**Literature:**

- Bursten B., Russ JJ. Preoperative Physiological State and Corticosteroid Levels of Surgical Patients. *Psychosom. Med.* 1967;27:1-309.
- Louis RM. Del Guercio. Physiologic Monitoring of the Surgical Patients. In: S.I. Schwartz, Shires G.T., Spencer F.C., Storer E.H. *Principles of Surgery.* 1984;1-2: 525-547.
- Lunde J., Ford C. Surgery trauma and immune suppression involving the mechanisms. *Ann Surg.* 1983;197(14):434-438.
- Roitt I. Essential immunology. *London: Blackwell Scientific Publ.* 1994: 427p. 4
- Sydorchuk L.P., Sydorchuk R.I., Sydorchuk I.I. Application of measured hypercapnic-hypoxic breathing protocols in rehabilitation of hypertensive-asthmatic female patients. *American Journal of Hypertension.* 2004;17(5):33.
- Sydorchuk LP., Sydorchuk II., Sydorchuk RI. Application of measured hypercapnic-hypoxic breathing protocols in rehabilitation of asthmatic patients with essential hypertension. *Abstract Book of the XXII Congress of the European Academy of Allergology and Clinical Immunology.* 2003: 133-134.
- Watkins J., Salo M. Trauma, Stress and Immunity. *Anaesthesia and Surgery.* 1992: 15(7):34-38.

**ПРЕДВАРИТЕЛЬНЫЙ МЕХАНИЗМ ПРЕДОПЕРАЦИОННОЙ АДАПТАЦИИ**

Хомко О.И., Сидорчук Р.И., Сидорчук Л.П.

**Резюме.** Целью данного исследования является определение влияния специальных упражнений с контролируемым дыханием (СУКД) на механизмы адаптации человека в предоперационном периоде. **Материал и методы:** Для выявления адаптационных реакций использовали модифицированный метод дыхательной гимнастики. У 48 здоровых и практически здоровых лиц (средний возраст 23,15 ± 1,23 года) была проведена субмаксимальная PWC<sub>170</sub> на фоне СУКД. СУКД назначали индивидуально, в зависимости от баланса основной симпатической и парасимпатической нервных систем, и базисного функционального состояния основных систем организма (легочной, сердечно-сосудистой, нервной). **Полученные результаты:** После субмаксимальной нагрузки (PWC<sub>170</sub>) в сочетании с СУКД у 91,66% в исследовательской группе наблюдалась реакция повышенной адаптации (на 12,49% больше, чем в контроле). У 4,17% – реакция спокойной активации (на 12,49% ниже, чем в контроле) и у 4,17% – тренировочная реакция. **Выводы:** СУКД достоверно улучшают адаптационные возможности организма и уровень анаэробного метаболизма. Это может привести к значительному увеличению неспецифической резистентности у пациентов до операции.

**Ключевые слова:** хирургия, специальные упражнения с контролируемым дыханием, адаптация, профилактика.

УДК: 616.7:617(082)

## ОСОБЕННОСТИ РЕНТГЕНО-ЛУЧЕВОЙ ДИАГНОСТИКИ И ЛЕЧЕНИЯ КИСТ БЕЙКЕРА

Худайбердиев Комил Турсунович, Мамадалиев Аббос Бахтиёрович, Турсунов Кудрат Кобилжонович  
Андижанский Государственный медицинский институт, Республика Узбекистан, г. Андижан

## БЕЙКЕР КИСТАЛАРИНИ РЕНТГЕН ТАШХИСЛАШ ХУСУСИЯТЛАРИ

Худайбердиев Комил Турсунович, Мамадалиев Аббос Бахтиёрович, Турсунов Кудрат Кобилжонович  
Андижон Давлат тиббиёт институти, Ўзбекистон Республикаси, Андижон ш.

## FEATURES OF X-RAY DIAGNOSTIC OF BAYKER'S CIST

Khudaiberdiev Komil Tursunovich, Mamadaliev Abbos Bakhtiyorovich, Tursunov Kudrat Kobiljonovich  
Andijan State Medical Institute, Republic of Uzbekistan, Andijan

e-mail: [info@adti.uz](mailto:info@adti.uz)

**Резюме.** Ушбу мақолада биз тизза чуқурчаси ости кисталарини ташхислаш ва даволаш бўйича ўз тажрибамизни кўриб чиқдик. Тадқиқотга Бейкер кистаси билан касалланган 96 беморнинг материаллари ва маълумотлари киритилган. Мақолада ушбу патология ташхисланган беморларда ўтказилган турли хил клиник ва инструментал текширув усулларининг афзалликлари, камчиликлари, шунингдек, айрим хусусиятлари муҳокама қилинади.

**Калит сўзлар:** Бейкер кистаси, диагностика, даволаш, артроскопия, магнит-резонанс томография.

**Abstract.** In this article, we reviewed our own experience in the diagnosis and treatment of popliteal fossa cysts. The study included materials and data from 96 patients with Baker's cyst. The article discusses the advantages, disadvantages, as well as some features of various methods of clinical and instrumental examination of patients with this pathology.

**Key words:** Baker's cyst, diagnosis, treatment, arthroscopy, magnetic resonance imaging.

**Введение.** Подкожные кисты Бейкера образуются из синовиальных сумок коленного сустава и представляют собой объемные образования в задней поверхности коленного сустава. Киста содержит жидкость, имеет синовиальную оболочку и обычно связана с коленным суставом или смежной сумкой [4].

По данным некоторых авторов вероятность развития кист подкожной области при различных патологических процессах в коленном суставе составляет от 4 до 20%. При травматических повреждениях и дегенеративных изменениях внутрисуставных структур коленного сустава 4-83% [5].

Основными причинами формирования кисты являются наличие соустья между полостью коленного сустава и сумкой подколенной области, наличие синовиальной складки, определяющей односторонний ток синовиальной жидкости [1]. Применяемые в данное время МРТ и УЗИ коленного сустава значительно расширили возможности диагностики патологических изменений в коленном суставе и окружающих его мягких тканях, включая и кисты подколенной области [3].

Применение артроскопии при диагностике и лечении повреждений и заболеваний коленного сустава легли в основу нового направления в лечении подколенных кист. Однако до настоящего времени имеются разноречивые данные о диагностической эффективности различных методов визуализации кист подколенной области, не разработаны точные критерии оценки, на основании которых следует применять тот или иной способ оперативного лечения, нет четко сформулированных показаний к применению данных методик [2].

**Материал и методы исследования.** Настоящая работа основана на комплексном клинко-инструментальном исследовании 96 пациентов с кистой Бейкера в отделении спортивной травмы РСНПМЦТО за в период 2010-2020 гг. Возраст больных варьировал от 23 до 67 лет (средний возраст  $41 \pm 1,2$  года). В половом аспекте распределение было следующим: мужчин 37 (38,5%), женщин – 59 (61,5%).

У 46 больных (26 мужчин и 20 женщин) определен разрыв заднего рога медиального мениска. У 50 больных (20 мужчин и 30 женщин) диагностировано дегенеративное изменение менисков и менискоз вместе с кистами Бейкера коленного сустава.

В данной работе использованы следующие методы исследования: клинические, УЗИ и МРТ коленного сустава. Всем больным проведена артроскопическая диагностика и дебридинг коленного сустава и кисты Бейкера.

Клинические жалобы и симптомы подколенных кист обычно сочетались с жалобами и симптомами, свидетельствующими о наличии у больного заболевания или внутрисуставного повреждения структур коленного сустава.

Из 96 больных у 87 наблюдались дискомфорт и боль по задней поверхности коленного сустава, особенно при физической нагрузке. У 57 больных отмечались постоянные или периодические боли в коленном суставе и локальная болезненность в области суставной щели. У 26 больных выявлено ограничение движений в коленном суставе. У 71 пациента киста подколенной области представляла собой опухолевидное образование продолговато-округлой формы, тугоэластичной консистенции, слабо болезненное при пальпации, размерами от 4 до 16 см. средний размер кист составил 4-10 см у 60% больных. У 25 пациентов киста выявлена по результатам лучевых методов исследования.

Верификация диагноза осуществлялась на основании данных инструментальных методов исследования. Рентгенография коленного сустава проводилась для исключения травматических повреждений, костной патологии. Исследования

ние проводилось всем больным, в результате чего у 39 больных обнаружены признаки деформирующего артроза I-II стадии. Ультразвуковое исследование коленного сустава выполнено 71 больному. Этот метод обследования является простым и доступным для больного, выполняется как метод скрининга и диагностики для подтверждения наличия кисты, её анатомического строения, проведения дифдиагностики, уточнения размеров выявления связи между кистой и полостью коленного сустава, получения объективной информации о повреждениях внутрисуставных структур коленного сустава.

**Результаты и их обсуждение.** Результаты УЗИ коленного сустава больных были следующими: характерные признаки деформирующего артроза выявлены у 33 больных, повреждение менисков и внутрисуставных связей отмечено у 27 больных, внутрисуставной выпот выявлен у 32 пациентов. Киста подколенной ямки выявлена у 96 больных, из них у 89% она локализована в заднемедиальном отделе, 8,2% в латеральном отделе, в 2,7% наблюдений киста располагалась в среднем отделе. У 87% больных киста была однокамерная, у 13% киста имела многокамерное строение. Особое внимание уделялось обнаружению шейки кисты. Однако шейка кисты была хорошо видна у 34 больных. У остальных больных не удалось уверенно отметить и визуализировать шейку кисты. По нашему мнению низкая разрешающая способность УЗИ не давала возможность визуализации шейки кисты Бейкера. Для получения детальной информации МРТ выполнено 96 пациентам. МРТ проводилась для получения обзора и объемного изображения коленного сустава с целью оценки топографического расположения соустья и особенностей строения подколенной кисты, а также для подтверждения разрывов внутрисуставных структур обнаруженных на УЗИ. Результаты МРТ исследования оценивались T<sub>1</sub> и T<sub>2</sub> взвешенных изображениях. Результаты МРТ были следующими: из 96 пациентов с выявленной кистой Бейкера внутрисуставной выпот обнаружен у 45 больных, деформирующий гонартроз различной степени развития у 52 больных, повреждения менисков и связок обнаружены у 37 пациентов. У 87% больных киста имела однокамерное строение. Шейка кисты и соустье с полостью сустава обнаружено у всех больных.

Сопоставляя результаты рентгено-лучевых исследований можно сделать определенные выводы:

1. Эти исследования дополняют друг друга
2. Рентгенологическое и УЗ исследования можно осуществлять без специальной подготовки больного в амбулаторных условиях, что сокращает сроки обследования и дает основание направить больного к специалисту.
3. МРТ-исследование при наличии кисты Бейкера является обязательным. На сегодняшний день МРТ-диагностика кисты подколенной ямки является единственным достоверным методом для выявления причин и устранения их в патогенезе образования кист подколенной ямки.

На основании результатов проведенных исследований всем 96 больным проведено хирургическое лечение методом артроскопии. Ближайшие результаты лечения изучены в срок от 3 до 6 месяцев. У всех больных отмечается положительный результат. К положительному клиническому результату отнесли рассасывание кисты Бейкера, уменьшение болей, умеренный синовит.

#### **Выводы:**

1. Наряду с УЗИ диагностикой, обязательным считается проведение МРТ исследования коленного сустава, что позволяет в полной мере, безошибочно оценить состояние коленного сустава, размер, структуру кисты и локализацию соустья между кистой и полостью коленного сустава, что позволяет предупредить повторное возникновение.
2. Для предупреждения рецидива кисты Бейкера целесообразным считается артроскопическое лечение, которое является малотравматичным и высокоэффективным, а также позволяет визуально контролировать и устранить причины возникновения кист подколенной ямки.

#### **Литература:**

1. Шушарин А.Г., Половинка М.П., Морозов В.В. Новый способ лечения синовита и кисты Бейкера у пациентов с ревматоидным артритом. // Международный журнал прикладных и фундаментальных исследований. 2012;(4):61-62.
2. Bandinelli F., Fedi R., Generini S. et al. Longitudinal ultrasound and clinical follow-up of Baker's cysts injection with steroids in knee osteoarthritis. Clin. Rheumatol. 2012; 31(4):727-31.
3. Dihlmann W. (1987) Osteoarthrosis and Arthritis (Synovitis) of the Hip. In: Heuck F.H.W., Donner M.W. (eds) Radiology Today. Radiology Today (A Multinational Series), vol 4. Springer, Berlin, Heidelberg. [https://doi.org/10.1007/978-3-642-71285-2\\_17](https://doi.org/10.1007/978-3-642-71285-2_17)
4. Rupp S., Seil R., Jochum P., Kohn D. Popliteal cysts in adults. Prevalence, associated intraarticular lesions, and results after arthroscopic treatment. Am. J. Sports Med. 2012;(30):112-115.
5. Snir N., Hamula M., T. Wolfson, Sherman O. Popliteal cyst excision using open posterior approach after arthroscopic partial medial meniscectomy. Arthroscopy Techn. 2013; 2(3): 295-298.

#### **ОСОБЕННОСТИ РЕНТГЕНО-ЛУЧЕВОЙ ДИАГНОСТИКИ И ЛЕЧЕНИЯ КИСТ БЕЙКЕРА**

*Худайбердиев К.Т., Мамадалиев А.Б., Турсунов К.К.*

**Резюме.** В данной статье нами рассмотрен собственный опыт диагностики и лечения кист подколенной ямки. Исследование включало материалы и данные по 96 пациентам с кистой Бейкера. В статье рассмотрены преимущества, недостатки, а также некоторые особенности различных методов клинко-инструментального обследования пациентов с данной патологией.

**Ключевые слова:** киста Бейкера, диагностика, лечение, артроскопия, магнитно-резонансная томография.

УДК: 616.379-008.64

**ОПТИМИЗАЦИЯ КОМПЛЕКСНОГО ЛЕЧЕНИЯ ГНОЙНО-НЕКРОТИЧЕСКИХ ОСЛОЖНЕНИЙ СИНДРОМА ДИАБЕТИЧЕСКОЙ СТОПЫ**

Худайназаров Уткир Раббимович, Абдуллаев Сайфулла Абдуллаевич, Бабажанов Ахмаджон Султанбаевич, Хамидов Фируз Уткирович

Самаркандский государственный медицинский институт, Республика Узбекистан, г. Самарканд;

Самаркандское городское медицинское объединение, Республика Узбекистан, г. Самарканд

**ДИАБЕТИК ОЁҚ-ПАНЖА СИНДРОМИНИГ ЙИРИНГЛИ-НЕКРОТИК АСОРАТЛАРИНИ КОМПЛЕКС ДАВОЛАНИШИНИ ОПТИМАЛЛАШТИРИШ**

Худайназаров Уткир Раббимович, Абдуллаев Сайфулла Абдуллаевич, Бабажанов Ахмаджон Султанбаевич, Хамидов Фируз Уткирович

Самарканд Давлат тиббиёт институти, Ўзбекистон Республикаси, Самарқанд ш.;

Самарқанд шаҳар тиббиёт бирлашмаси, Ўзбекистон Республикаси, Самарқанд ш.

**OPTIMIZATION OF COMPLEX TREATMENT OF PURULENT-NECROTIC COMPLICATIONS OF DIABETIC FOOT SYNDROME**

Khudaynazarov Utkir Rabbimovich, Abdullaev Sayfulla Abdullaevich, Babajanov Akhmadjon Sultanbaevich,

Khamidov Firuz Utkirovich

Samarkand State Medical Institute, Republic of Uzbekistan, Samarkand;

Samarkand city medical association, Republic of Uzbekistan, Samarkand

e-mail: [Davlat\\_dj96@mail.ru](mailto:Davlat_dj96@mail.ru)

**Резюме.** Долзарблиги. Тиббиёт фанининг ривожланишига қарамай, қандли диабетда хирургик инфекция муаммоси долзарб муаммо бўлиб қолмоқда. Ҳозирги кунда дунёда қандли диабетга чалинган 500 млн. киши ҳаста. Бизнинг тадқиқотимизда диабетик оёқ синдромининг йирингли-некротик асоратлари бўлган беморларни даволаш натижаларини ўрганилди. Тадқиқот материалларида 180 нафар бемор диабетик оёқ синдромининг йирингли-некротик асоратлари билан 2012 йилдан 2020 йилгача бўлган даврда Самарқанд тиббиёт бирлашмаси бўлимига ётқизилди. Даволаш натижалари шуни кўрсатдики: "юқори" ампутиациялар ва пастки қайта ампутиациялар сони камайди, ва оёқ гангреноз ўзгаришлар хавфи янада камайди. Тадқиқот мақсади: Диабетик оёқ синдромининг йирингли-некротик асоратларини комплекс даволаш натижаларини оптималлаш. Тадқиқот материаллари ва усуллари. Самарқанд тиббиёт бирлашмасининг йирингли хирургия бўлимида 2012-2020 йилларда диабетик оёқ синдромининг йирингли-некротик асоратлари (асосий гуруҳ) бўлган 180 нафар бемор даволанди, улар даволаш самарадорлигини ошириш учун ишлаб чиқилган диагностик алгоритмдан фойдаландилар, шунингдек, маҳаллий даво сифатида асербин эритмаси ва яра жараёни учун вакуум экстрактордан фойдаландилар. Натижалари. Асербин эритмаси ва вакуум экстрактор билан дезинфекцияланган жароҳатни хирургик даволаш яра жараёни фазаларининг давомийлигини  $18 \pm 2$  кунга қисқартирди ва "юқори" ампутиациялар сонини 34% га, қайта ампутиациялар сонини эса 10 мартагача камайтирди. Хулосалар. Диабетик оёқ-панжа синдромининг турли шаклларини ташхислаш ва жарроҳлик даволашни танлаш учун тавсия этилган алгоритм оёқдаги гангреноз ўзгаришларнинг кейинги ривожланиш хавфини камайтиришга ва қўллаб-қувватловчи ва функционал ампутиациялардан сақлаб қолишга имкон берди. Микробилал интоксикацияни камайтириш ва операциядан кейинги ўлимни камайтириш учун прогностик омиллардир.

**Калит сўзлар:** қандли диабет, диабетик оёқ-панжа, йирингли-некротик асорат, некротомия, ампутиация, вакуум-экстрактор.

**Abstract.** Relevance. Despite the development of medical science, the problem of surgical infection in diabetes mellitus remains an urgent problem. Currently, there are about 500 million people with diabetes in the world. Our study examines the results of treatment of patients with purulent-necrotic complications of diabetic foot syndrome. The material of the study was 180 patients with purulent-necrotic complications of diabetic foot syndrome hospitalized in the department of the Samarkand Medical Association in the period from 2012 to 2020. The study showed a clear effect of treatment: the number of "high" amputations and re-amputations of the lower extremities decreased, and the risk of further progression of gangrenous changes in the foot decreased. Purpose of the research: Improve the results of complex treatment of purulent-necrotic complications of diabetic foot syndrome. Materials and methods of the research. In the department of purulent surgery of the Samarkand Medical Association in the period from 2012 to 2020, 180 patients with purulent-necrotic complications of diabetic foot syndrome (the main group) were treated, who used the developed diagnostic algorithm to improve the effectiveness of treatment, and also used Acerbin solution and a vacuum extractor for the wound process as a local treatment. Results. Surgical treatment of the wound, supplemented with sanitization with Acerbin solution and vacuum extractor, reduces the duration of the phases of the wound process by  $18 \pm 2$  days, and reduces the number of "high" amputations by 34%, and the number of re — amputations by 10 times. Conclusions. The proposed algorithm for the diagnosis and choice of surgical treatment of various forms of diabetic foot syndrome allowed to reduce the risk of further progression of gangrenous changes in the foot and to preserve the supporting and functional limb. Reduction of microbial intoxication and correction of glycemia are prognostic factors for reducing postoperative mortality.

**Keywords:** diabetes mellitus, diabetic foot, purulent-necrotic complication, necrectomy, amputation, vacuum-extractor.

Международная федерация диабета (IDF) признала, что темпы роста диабета в будущем начнут опережать способность национальных систем здравоохранения справиться с этим социально значимым заболеванием.

Каждые 30 секунд в мире пациенту с диабетом ампутируют нижнюю конечность. До 70 % всех ампутаций на земном шаре связаны с диабетом. Каждые 8 из 10 ампутаций ног у больных сахарным диабетом выполняются из-за язв. Около 85 % таких операций можно было бы предотвратить при надлежащем лечении и осведомленности пациентов.

При синдроме диабетической стопы создаются благоприятные условия для развития и прогрессирования хирургической инфекции.

Развитие гнойно-некротического процесса у пациентов с синдромом диабетической стопы (СДС) составляет 40-70 % показаний ко всем нетравматичным ампутациям нижних конечностей.

Несмотря на достижения медицины в этом направлении, появление новых высокотехнологичных диагностических возможностей, высокоэффективных лекарственных средств, постоянное совершенствование хирургического оборудования, с каждым годом наблюдается увеличение числа пациентов с гнойно-некротическими формами синдрома диабетической стопы.

Улучшение результатов хирургического лечения данного контингента пациентов основано на максимально возможном сохранении опорной функции пораженной конечности на основе дифференцированного подхода к методам лечения. Одним из важных факторов, определяющих отдаленные результаты, является правильная тактика местного лечения пациентов.

**Цель исследования:** Улучшить результаты комплексного лечения гнойно-некротических осложнений синдрома диабетической стопы.

**Материалы и методы исследования.** В отделении гнойной хирургии Самаркандской городской медицинской ассоциации в период с 2012 по 2020 год было пролечено 180 пациентов с гнойно-некротическими осложнениями синдрома диабетической стопы (основная группа), которые использовали разработанный диагностический алгоритм для повышения эффективности лечения, а также использовали раствор Ацербина и вакуум-экстрактор для раневого процесса в качестве местного лечения.

В исследование была включена контрольная группа из 40 пациентов с гнойно-некротическими осложнениями синдрома диабетической стопы, которым проводилось только хирургическое лечение с последующим применением местных средств в зависимости от фазы раневого процесса. Анализ данных в этой группе был проведен на основе ретроспективного изучения историй болезни и оценки долгосрочных результатов лечения с помощью последующих обследований и телефонных интервью. Среди пациентов группы сравнения было 25 (63 %) мужчин и 15 (37 %) женщин. Средний возраст составил  $67,3 \pm 10,3$  года.

Исследуемая группа состояла из 85 (47 %) мужчин и 95 (53 %) женщин. По возрастным группам пациенты распределены следующим образом: до 40 лет - 5 %, от 40 до 50 лет - 19 %, от 60 до 70 лет - 57 %, старше 70 лет - 19 %. Преобладали пациенты с сахарным диабетом II типа (82,3 %). Продолжительность течения сахарного диабета в большинстве случаев составляла от 10 до 15 лет. В 82,5 % случаев пациенты были госпитализированы с декомпенсированным сахарным диабетом. 60 % пациентов были госпитализированы по неотложным показаниям с тяжелой степенью интоксикации, что потребовало срочного выбора уровня ампутации нижней конечности. У 9 % пациентов сахарный диабет был выявлен впервые. По форме синдрома диабетической стопы пациенты распределились следующим образом: ишемическая форма СДС - 41 % пациентов, нейроишемическая форма СДС - 40 %, нейропатическая форма СДС - 19 % пациентов (таблица 1).

У пациентов основной группы в пределах стопы развились гнойно-деструктивные изменения (более чем в 90 % случаев). Операции "малого" объема с сохранением опорной функции стопы составили 91 % (вскрытие и дренирование флегмоны, абсцессов пальцев стопы, хирургическое лечение с некрэктомией, ампутация пальцев стопы - 93,5%, ампутация дистального отдела стопы - 12,3 %).

Одному пациенту потребовалось повторное хирургическое вмешательство в объеме ампутации на уровне бедра. 12 (9 %) пациентов получили "высокие" ампутации на уровне голени (2 пациента) и бедра (10 пациентов). После первоначальных "высоких" ампутаций в 1 случае было выполнено повторное хирургическое вмешательство (реампутация на уровне бедра). Умер 1 пациент (0,8 %), поступивший с сухой гангрой стопы и декомпенсированным сахарным диабетом с терминальной стадией хронической почечной недостаточности. Краткое изложение сравнительных данных представлено в таблице 1.

По степени тяжести патологического процесса в области стопы пациенты делятся на степени: I-II степень - у 10 % и 11 % пациентов, III-V степень - у 90 % и 89 % пациентов в основной и контрольной группах соответственно (согласно классификации Ф.У.Вагнера, 1979).

**Методы обследования:** Благодаря общепринятому междисциплинарному подходу все пациенты были осмотрены эндокринологом для подтверждения формы сахарного диабета, его тяжести и тяжести, необходимости назначения инъекционных форм инсулина и корректировки дозы инсулина; офтальмологом для исключения пролиферативной ретинопатии и кровоизлияний в сетчатку; неврологом для выявления формы и локализации нейропатии; терапевтом и кардиологом для подбора (коррекции) терапии при имеющихся сопутствующих заболеваниях; сосудистый хирург для определения возможности и вида реконструктивной сосудистой хирургии и нефролог для определения показаний к заместительной терапии.

Таблица 1. Перечень "первичных" операций у пациентов с синдромом диабетической стопы

Название хирургического вмешательства	Исследуемая группа	
	Основная группа (n=180)	Контрольная группа (n=40)
Рассечение и дренирование флегмоны, хирургическое лечение гнойной раны	70 (48%)	12 (30%)
Ампутация пальцев	46 (31,5%)	9 (24%)
Трансметатарзальные ампутации стопы	18(12%)	1 (3%)
Ампутация на уровне голени	2(1,5%)	-
Ампутация на уровне бедра	10(7%)	17(43%)
Количество первичных операций	146	57
Количество повторных "высоких" ампутаций	1 (0,8%)	3(8%)
Количество поэтапных хирургических вмешательств	81 (48,5%)	12 (22%)
Всего операций	228	54
Средняя продолжительность стационарного лечения, сутки, M+t	26±12,3	44±15,5
Период ремиссии (до следующей операции, месяцы, M±t)	9±2,1	4±1,2

**Лабораторные методы:** Всем поступившим пациентам были проведены следующие лабораторные исследования: клинический анализ крови с лейкоцитарной формулой, общий анализ мочи, биохимический анализ крови (глюкоза, общий белок, креатинин, билирубин, холестерин, электролиты), суточные колебания сахара, гликозилированный гемоглобин. Клинический анализ крови и биохимическое исследование) были проведены на а. Оценивали систему свертывания крови (тромбоциты, фибриноген, время свертывания).

Ультразвуковое исследование сосудов нижних конечностей. В В-режиме USDS оценивались следующие параметры: проходимость сосуда, что позволяло судить о степени однородности эхонегативного образования, расположенного между эхопозитивными пластинами - стенками сосуда, что соответствует свободному просвету; величина пульсации и сосудистая стенка - измерение диаметра артерии в фазе систолы и диастолы с последующим вычислением соотношения диаметров - индекса пульсации.; состояние сосудистой стенки - толщина комплекса интима-медиа, экзогенность и внешний вид внутренней поверхности. При использовании спектрального режима оценивалась форма доплеровской кривой, по которой определялся тип кровотока в исследуемом сосуде (основной, основной измененный, коллатеральный).

Магнитно-резонансная ангиография (МРА) сосудов нижних конечностей. Исследование проводилось с использованием двух высокочастотных поверхностных катушек: для нижних конечностей и для живота и таза. Для контрастирования сосудов использовались как аналогичные, так и однополярные парамагнитные контрастные вещества в средней дозировке 0,15 ммоль/кг (общий объем 10-20 мл). Использование полуполярных контрастных агентов было предпочтительным, так как больший объем болюса позволял продлить время контрастирования сосудов и, соответственно, увеличить время сбора информации. Стенозы классифицировались по пятибалльной шкале, разработанной для других сосудистых областей и адаптированной для контрастной МРА артерий нижних конечностей: I - нормальное (отсутствие стеноза, уменьшение просвета на 019%); II - гемодинамически незначимое поражение (стеноз 20-49%); III - гемодинамически значимое поражение (стеноз 50-74%); IV - критический стеноз; V - окклюзия.

В основной группе для реабилитации ран использовали раствор Ацербина, вакуум-экстрактор. Способ позволяет очистить рану от некротических тканей и провести ее дезинфекцию.

При воздействии на раневую поверхность раствором Ацербина наблюдалось рассечение и отторжение некроза без повреждения неизмененных окружающих тканей. Санация гнойно-некротических ран раствором Ацербина и вакуум-экстрактором применялась при лечении всех 180 пациентов основной группы). Раствор Ацербина и вакуум-экстрактор использовались как в качестве самостоятельного метода лечения у пациентов с I—II степенью тяжести патологического процесса (25 % пациентов), так и в сочетании с оперативной помощью (некрэктомия, "малые ампутации") у пациентов с III-"V" степенью по классификации Вагнера.

Микробиоценоз раны у пациентов в подавляющем большинстве случаев характеризовался полимикробным характером с ассоциацией аэробов и анаэробов. Бактериологические исследования показали, что в материале, взятом из глубоких гнойных очагов стопы, смешанная аэробно-анаэробная флора присутствовала в 21 % случаев. Ассоциации микроорганизмов в гнойном очаге носили поливалентный характер и включали от 2 до 5 видов аэробных, факультативно-анаэробных и облигатно-анаэробных неспорообразующих бактерий (табл. 2). У всех пациентов контрольной группы до хирургического лечения из биоптатов были выделены микроорганизмы в количестве более 10<sup>6</sup> КОЕ/г ткани. Результаты прививок у пациентов основной группы до операции, по сравнению с контрольной группой, существенно не отличались.



Таблица 2. Качественные характеристики микробного биоценоза

Показатели	Группы пациентов	
	Основная группа (n=30)	Контрольная группа (n=30)
Частота микробных ассоциаций, %	53	46
Частота высева анаэробных микроорганизмов, %	21	15
Среднее число видов ассоциации	2,5±1,4	3,1±1,5
Частота MIZA, %	5,5	4,7

Таблица 3. Динамика микробной обсемененности ран, CFU/g

Сроки посева	Группы пациентов	
	Основная группа (n=30)	Контрольная группа (n=30)
Перед операцией	(3,4±0,03)×10 <sup>7</sup>	(3,7±0,03)×10 <sup>7</sup>
После операции	(1,2±0,01)×10 <sup>5</sup>	(2,8±0,03)×10 <sup>6</sup> *
На 7-й день	(2,2±0,05)×10 <sup>4</sup>	(2,1±0,04)×10 <sup>6</sup> *
На 12-й день	(2,5±0,03)×10 <sup>4</sup>	(1,6±0,02)×10 <sup>5</sup> *

Примечание: \* - p<0,05

После хирургической обработки санированием раны раствором ацербина и вакуум-экстрактором выявлено снижение этого показателя по сравнению с контролем: (1,2±0,01)×10<sup>5</sup> КОЕ/г и (2,8±0,03)×10<sup>6</sup> КОЕ/г соответственно. Изучение результатов бактериологических культур на 7-й день лечения показало, что повторное применение раствора Ацербина способствовало снижению контаминации раны до (2,2±0,05) ×10<sup>4</sup> КОЕ/г, в то время как в контрольной группе наблюдался застой воспалительного процесса. На 12-й день, во время перехода ко 2-й фазе раневого процесса, микрофлора из ран была выделена у 32 % пациентов основной группы, и у большинства из них загрязнение тканей было ниже критического уровня загрязнения, что указывало на снижение микробной обсемененности раны и возможность выполнения одного из видов закрытия раны. В контрольной группе 66 % пациентов с преобладающим содержанием грамотрицательной флоры имели положительный результат посева (таблица 3). Таким образом, использование раствора ацербина и вакуумного экстрактора позволяет за короткое время снизить микробную обсемененность ран.

В результате хирургического лечения, заключавшегося в санировании гнойных очагов раствором ацербина и вакуум-экстрактором, удалось добиться снижения микробной обсемененности (в 20 % случаев - до отсутствия роста микрофлоры), что позволило выполнить одновременную пересадку кожи. Применение данного метода у пациентов основной группы привело к более быстрому переходу воспалительной фазы раневого процесса в репаративную, которая характеризовалась появлением сочных грануляций в ранах на 6-7-е сутки, уменьшением площади раны, появлением краевой и островковой эпителизации к 10-12-м суткам после операции.

Применение поэтапных некрэктомий раствором ацербина и вакуум-экстрактором в сочетании с нейротропной и сосудистой терапией позволило сократить количество повторных ампутаций и сохранить опорную функцию стопы.

#### Выводы.

1. Хирургическая обработка раны, дополненная дезинфекцией раствором ацербина и вакуум-экстрактором, сокращает продолжительность фаз раневого процесса на 18±2 дня и уменьшает количество "высоких" ампутаций на 34%, а количество повторных ампутаций в 10 раз.

2. Предложенный алгоритм диагностики и выбора хирургического лечения различных форм синдрома диабетической стопы позволил снизить риск дальнейшего прогрессирования гангренозных изменений стопы и сохранить опорную и функциональную конечность. Снижение микробной интоксикации и коррекция гликемии являются прогностическими факторами снижения послеоперационной смертности.

#### Литература:

- Троицкая Н. И. и др. Оптимизация хирургической тактики при синдроме диабетической стопы //Актуальные проблемы медицины. – 2020. – Т. 43. – №. 2.
- Сахарюк А. П. и др. Оптимизация лечения пациентов с синдромом диабетической стопы //Современная наука: актуальные проблемы теории и практики. Серия: Естественные и технические науки. – 2020. – №. 10. – С. 167-170.
- Сонис А. Г. и др. Оптимизация местного лечения раневых дефектов у пациентов с синдромом диабетической стопы //Международный научно-исследовательский журнал. – 2017. – №. 2-2 (56).
- Курлаев П. П., Гриценко В. А., Белозерцева Ю. П. Совершенствование подходов к антибактериальной терапии гнойно-некротических осложнений синдрома диабетической стопы //Бюллетень Оренбургского научного центра УрО РАН. – 2019. – №. 3.
- Петрова В. В., Смирнов Г. А., Аржелас М. Н. Роль ангиосомально-ориентированного метода эндоваскулярных реваскуляризации в комплексном лечении синдрома диабетической стопы //Раны и раневые инфекции. Журнал имени профессора БМ Костюченка. – 2020. – Т. 7. – №. 1. – С. 36-45.
- Abdullaev, S.A., & Djalolov, D. A. (2020). Features of the course of Fournier's disease in diabetes mellitus. Science in the Modern World: Development Priorities, (1), 9-11.
- Kurbanov, E.Yu., Akhmedov, A.I., Babazhanov, A.S., Togaev, K.R., & Toirov, A. S. (2018). DIAGNOSIS AND

TREATMENT OF PURULENT-NECROTIC COMPLICATIONS IN PATIENTS WITH DIABETES MELLITUS. In Youth and Medical Science in the twenty-first century (pp. 418-419).

8. Abdullaev Sayfulla Abdullaevich , Babajanov Axmadjan Sultanbayevich , Kurbanov Erkin Yusufovich , Toirov Abduxomid Suvonkulovich , Abdullaeva Lola Sayfullaevna , Djalolov Davlatshokh Abduvokhidovich , Problems of Sepsis Diagnostic and Treatment in Diabetes Mellitus, *American Journal of Medicine and Medical Sciences*, Vol. 10 No. 3, 2020, pp. 175-178. doi: 10.5923/j.ajmms.20201003.09.

9. Sayfulla Abdullaev, Abdukhomid Toirov Adkham Akhmedov, Davlatshokh Djalolov. (2020). PROBLEMS OF SURGICAL TACTICS FOR THE TREATMENT OF DIABETIC FOOT SYNDROME. *International Journal of Advanced Science and Technology*, 29(05), 1836 - 1838. Retrieved from <http://sersc.org/journals/index.php/IJAST/article/view/10340>

10. Sunderkötter, C., & Becker, K. (2015). Frequent bacterial skin and soft tissue infections: diagnostic signs and treatment. *JDDG: Journal der Deutschen Dermatologischen Gesellschaft*, 13(6), 501-526.

11. Briskin, B. S., Dibirov, M. D., Khamitov, F. F., Proshin, A. V., & Ial, I. (2007). Purulent and necrotic complications of diabetic foot syndrome and their reflection in ICD-10 and standards of insurance medicine. *Khirurgiya*, (1), 49-54.

12. Zhelib, M. D., Godlevsky, A. I., Goncharenko, O. V., Formanchuk, T. V., & Formanchuk, A. M. (2017). COMPLEX TREATMENT OF PURULENT-NECROTIC COMPLICATIONS IN THE PATIENTS, SUFFERING DIABETIC FOOT SYNDROME, USING NEGATIVE TRESSURE AND CAPICOR PREPARATION. *Klinichna khirurgiya*, (1), 19-21.

### ОПТИМИЗАЦИЯ КОМПЛЕКСНОГО ЛЕЧЕНИЯ ГНОЙНО-НЕКРОТИЧЕСКИХ ОСЛОЖНЕНИЙ СИНДРОМА ДИАБЕТИЧЕСКОЙ СТОПЫ

Худайназаров У.Р., Абдуллаев С.А., Бабажанов А.С., Хамидов Ф.У.

**Резюме.** Актуальность. Несмотря на развитие медицинской науки, проблема хирургической инфекции при сахарном диабете остается актуальной проблемой. В настоящее время в мире насчитывается около 500 миллионов людей, страдающих диабетом. В нашем исследовании рассматриваются результаты лечения пациентов с гнойно-некротическими осложнениями синдрома диабетической стопы. Материалом исследования послужили 180 пациентов с гнойно-некротическими осложнениями синдрома диабетической стопы, госпитализированных в отделение Самаркандской медицинской ассоциации в период с 2012 по 2020 год. Исследование показало явный эффект лечения: уменьшилось количество "высоких" ампутаций и повторных ампутаций нижних конечностей, снизился риск дальнейшего прогрессирования гангренозных изменений в стопе. Цель исследования: Улучшить результаты комплексного лечения гнойно-некротических осложнений синдрома диабетической стопы. Материалы и методы исследования. В отделении гнойной хирургии Самаркандской медицинской ассоциации в период с 2012 по 2020 год было пролечено 180 пациентов с гнойно-некротическими осложнениями синдрома диабетической стопы (основная группа), которые использовали разработанный диагностический алгоритм для повышения эффективности лечения, а также использовали раствор Ацербина и вакуум-экстрактор для раневого процесса в качестве местного лечения. Результаты. Хирургическая обработка раны, дополненная дезинфекцией раствором Ацербина и вакуум-экстрактором, сокращает продолжительность фаз раневого процесса на  $18 \pm 2$  дня и уменьшает количество "высоких" ампутаций на 34%, а количество повторных ампутаций в 10 раз. Выводы. Предложенный алгоритм диагностики и выбора хирургического лечения различных форм синдрома диабетической стопы позволил снизить риск дальнейшего прогрессирования гангренозных изменений стопы и сохранить опорную и функциональную конечность. Снижение микробной интоксикации и коррекция гликемии являются прогностическими факторами снижения послеоперационной смертности.

**Ключевые слова:** сахарный диабет, диабетическая стопа, гнойно-некротическое осложнение, некрэктомия, ампутация, вакуум-экстрактор.

УДК: 616.366-003.7-089.15

## УСОВЕРШЕНСТВОВАННЫЙ СПОСОБ ХОЛЕЦИСТЭКТОМИИ ИЗ МИНИЛАПАРОТОМНОГО ДОСТУПА С ПОВЫШЕННЫМ ОПЕРАЦИОННЫМ РИСКОМ

Хужабаев Сафарбой Тухтабаевич, Дусияров Мухаммад Мукумбаевич, Шакулов Азизбек Муродуллоевич, Рустамов Иноятулла Мурадullaевич

Самаркандский государственный медицинский институт, Республика Узбекистан, г. Самарканд

## ЮҚОРИ ОПЕРАЦИОН ХАВФ БИЛАН БЎЛГАН ХОЛЕЦИСТЭКТОМИЯЛАРДА МИНИЛАПАРОТОМИЯНИНГ ТАКОМИЛЛАШТИРИШ УСУЛИ

Хужабаев Сафарбой Тухтабаевич, Дусияров Мухаммад Мукумбаевич, Шакулов Азизбек Муродуллоевич, Рустамов Иноятулла Мурадullaевич

Самарканд давлат тиббиёт институти, Ўзбекистон Республикаси, Самарканд ш.

## ADVANCED METHOD OF CHOLECYSTECTOMY FROM MINILAPAROTOMIC ACCESS WITH INCREASED OPERATIONAL RISK

Khujabaev Safarboy Tukhtabaevich, Dusiyarov Mukhammad Mukumbaevich, Shakulov Azizbek Murodulloevich, Rustamov Inoyatulla Muradullaevich

Samarkand State Medical Institute, Republic of Uzbekistan, Samarkand

e-mail: [shakulovaziz@gmail.com](mailto:shakulovaziz@gmail.com)

**Резюме.** Ўткир холецистит асосан кекса ёшдаги одамларда учрайди. Тош ташувчилар ёшларда кўпинча белгисиз кечади, бундай беморларнинг атиги 1-4% сафро санжиғи пайдо бўлади. Агар даволанмаса, 20% ҳолларда ўткир обструктив холецистит ривожланади. Кўпинча яллиғланиш жараёни яшин тезлигида, гангренининг шаклланиши ва ўт пуфагининг тешилиши билан давом этади ва шу билан ўлим даражаси ошади. Ҳозирги вақтда ўт пуфагини олиб ташлашнинг учта усули мавжуд: лапароскопик холецистэктомия; ўнг қовурға остидан "мини-қириш" дан трансректал холецистэктомия; юқори ўрта-оқ чизиқ орқали анъанавий холецистэктомия. Замонавий ташхис қўйиш масалалари, оқилона консерватив терапия, бир ёки бошқа жаррохлик усули ва ҳажмини танлаш, операция вақтини аниқлаш, даволаш босқичлари - ҳали ҳам долзарб ҳисобланиб, диққат билан ўрганиш ва стандартлаштиришни талаб қилади.

**Калит сўзлар:** ўт тош касаллиги, ўткир холецистит, минилапаротомия, асоратларни олдини олиш.

**Abstract.** Acute calculous cholecystitis is detected in 8-13.4% of patients admitted to surgical hospitals. Acute cholecystitis prevails mainly among people of the older age group. In young people, stone bearing is often asymptomatic, only 1-4% of such patients experience bouts of biliary colic. If untreated, acute obstructive cholecystitis develops in 20% of cases. Often the inflammatory process proceeds with lightning speed, with the formation of gangrene and perforation of the gallbladder, thereby increasing the mortality rate. Currently, there are three ways to remove the gallbladder: laparoscopic cholecystectomy; transrectal cholecystectomy from the "mini-access" in the right hypochondrium; traditional cholecystectomy through the median approach. In this regard, the issues of timely diagnosis, rational conservative therapy, the choice of method and volume of one or another surgical intervention for gallstones, determining the timing of the operation, stages of treatment - are still relevant, requiring careful study and standardization.

**Key words:** gallstone disease, acute cholecystitis, minilaparotomy, prevention of complications.

**Актуальность проблемы.** На протяжении многих лет медицина изучает проблему желчнокаменной болезни. Достижения в ее диагностике и лечении очевидны. Вместе с тем, несмотря на высокий уровень современной медицины, число больных с осложненными формами этого заболевания, к сожалению, не уменьшается. А это в свою очередь, приводит к нежелательным исходам хирургического лечения желчнокаменной болезни.

Ограниченность выполнения лапароскопических операций, в таких случаях как спаечный процесс в верхнем этаже брюшной полости, при выраженности функциональных расстройств сердечно-сосудистой системы и дыхательной систем, при выявлении воспалительного инфильтрата, по мнению ряда авторов, определяет актуальность более широкого применения мини-доступов для холецистэктомии. Перечисленные вышеуказанные достоинства минилапаротомной холецистэктомии возможно позволили бы ее рекомендовать как метод выбора холецистэктомии у больных с повышенным операционным риском.

Вышеперечисленные вопросы определяют актуальность данной проблемы и диктуют необходимость проведения более глубоких исследований в этом направлении.

**Цель исследования.** Изучить усовершенствованный способ холецистэктомии из минилапаротомного доступа повышенным операционным риском.

**Материалы и методы исследования.** В основу настоящей работы положены результаты обследования и лечения 967 больных с хроническом калькулезном холециститом в период с 2015 по 2020 годы, находившихся на лечении в хирургическом отделении 1-клиники Самаркандского медицинского института.

С целью выбора метода холецистэктомии у больных хроническим калькулезным холециститом с повышенным операционным риском проанализированы результаты лечения 296 больных данной категории. У них в 23 случаях вы-

полнена открытая холецистэктомия, в 46 – лапароскопическая холецистэктомия, в 227 – минилапаротомная холецистэктомия.

Все эти больные были распределены по полу и возрасту согласно классификации возрастных групп, принятой в г.Киеве (1962г.) на региональном семинаре всемирной организации здравоохранения.

В возрасте до 60 лет оперировано 87 (29,4%) больных, 209 (70,6%) пациентов были старше 60 лет. При этом средний возраст больных составил  $64,5 \pm 3,5$  лет, а возраст их колебался от 45 до 85 лет. Заслуживает внимания то, что в основном хронический калькулезный холецистит наблюдали у женщин – 214 (72,3%) больных, а мужчин было 82 (27,7%).

Заболевания сердечно-сосудистой системы встречались почти у каждого больного с повышенным операционным риском. Заболевания органов дыхания отмечены у 87 (29,3%) больных, а сахарный диабет у 29 (9,8%). Без сомнения, наличие столь множества заболеваний выводило их в группу повышенного операционного риска.

Всем больным определялись степень операционного риска по классификации Гологорского В.А. При этом было выявлено, что у всех пациентов определены 4 степени операционно - анестезиологического риска.

**Результаты исследования.** Из числа обследуемых больных для сравнительной оценки степени травматичности каждого из используемых трех видов доступа и выполненных оперативных вмешательств, у 97 пациентов нами изучено состояние стрессорных гормонов. Так, стрессорные гормоны изучены в 11 (11,3%) случаях при выполнении открытой холецистэктомии, 42 (43,2%) - лапароскопической холецистэктомии и 44 (45,5%) - минилапаротомной холецистэктомии.

Нами произведен анализ результатов лечения 227 больных с хроническим калькулезным холециститом, которым применены минилапаротомная холецистэктомия. При этом хотелось бы отметить, что применение этой методики у данного контингента больных мы разделили на 2 этапа: 1 этап (подгруппа «А»), когда применена стандартная минилапаротомная холецистэктомия по методике М.И. Прудкова с применением оборудования «Миниассистент» у 104 больных с 2015 по 2017 годы; 2 этап (подгруппа «Б»), когда применена усовершенствованная нами методика минилапаротомной холецистэктомии у 123 больных с 2018 по 2020 годы.

**Обсуждение.** В целом, по нашим данным, при оценке непосредственных результатов операций из минилапаротомного доступа установлено, что они вполне благоприятны: во время выполнения минилапаротомной холецистэктомии осложнения отмечались у 3 больных. В послеоперационном периоде еще в 9 (3,9%) случаях нами отмечены различные осложнения.

К специфическим осложнениям, выявленные у 4 (1,7%) пациентов, мы отнесли те, которые непосредственно связаны с выполнением минилапаротомной холецистэктомии: желчеистечение по дренажу из подпеченочного пространства и обострение хронического панкреатита. При этом ни в одном из этих случаев не потребовалось релапаротомия.

В ближайшем послеоперационном периоде у 215 (94,7%) из выписанных больных наступило выздоровление, у 12 (5,2%) - значительное улучшение (прекращение болевых приступов при сохранении тяжести в правом подреберье).

При выполнении стандартной минилапаротомной холецистэктомии по М.И. Прудкову тракция за дно желчного пузыря и выведение ее в рану значительно ухудшало визуализацию области шейки желчного пузыря и гепатодуоденальной связки, что приводило к удлинению продолжительности операции.

Поэтому при выполнении минилапаротомной холецистэктомии у больных в подгруппе «Б» использованы усовершенствованный нами новый технический прием, который значительно облегчает выполнение операции.

Так, после произведения минилапаротомии, через дополнительный прокол на передней брюшной стенке, латеральнее минилапаротомной раны, в месте предполагаемой контрапертуры для установки дренажной трубки вводится мягкой зажим с длинными браншами. Зажимом захватывается шейка желчного пузыря и осуществляется тракция латерально-вверх. При этом хирург отчетливо видит область шейки желчного пузыря, гепатодуоденальную связку и двенадцатиперстную кишку, которая при выполнении «трудной» холецистэктомии особенно необходима. После пересечения пузырного протока и артерии желчный пузырь удаляется из минилапаротомной раны. Дренажная трубка устанавливается в подпеченочную область и выводится наружу из ранее наложенного прокола на передней брюшной стенке.

Так средняя продолжительность минилапаротомной холецистэктомии по усовершенствованной методике, выполненная у больных подгруппы «Б», составила  $36 \pm 3,1$  мин, причем у большинства пациентов (81,7%) она не превышала 40 мин.

Таким образом, как показало проведенное исследование, операцией выбора при хроническом калькулезном холецистите у больных с повышенным операционным риском должна стать минилапаротомная холецистэктомия. При этом применение усовершенствованного варианта минилапаротомной холецистэктомии способствовало достоверно понизить число послеоперационных осложнений с 5% до 0,5% случаев.

#### **Выводы:**

1. Выполнение открытой или лапароскопической холецистэктомии у больных с хроническим калькулезным холециститом с повышенным операционным риском сопряжено рядом осложнений со стороны сердечно-сосудистой и дыхательной систем, достигающих соответственно до 23,5% и 15%.

2. Оценка уровня стрессорных гормонов при операциях на желчных путях показала, что операции из минилапаротомного доступа по степени хирургической агрессии могут быть отнесены к малоинвазивным.

3. Уровень «стрессорных» гормонов прямо пропорционально длительности операции – чем продолжительнее операция, тем больше агрессии относительно его среднего значения.

4. Минилапаротомная холецистэктомия по М.И. Прудкову у больных с хроническим калькулезным холециститом с повышенным операционным риском эффективна при любой категории тяжести операции, при этом уровень осложнений составляет 6,4% и, как правило, она связана с выполнением «трудной» холецистэктомии.

5. Применение усовершенствованной минилапаротомной холецистэктомии, особенно при «трудной» холецистэктомии, позволяет снизить уровень осложнений до 0,5%.

**Литература:**

1. Атаджанов Ш.К. Пути снижения осложнений лапароскопической холецистэктомии при остром холецистите //Хирургия. 2007. - № 12. - С. 26-29, с. 28.
2. Аталиев А.Е., Мадаминов Р.М., Ступин В.В., Рахимов Б.К. Межмышечный косой минидоступ при патологии желчного пузыря. //Третий конгресс ассоциации хирургов имени Н.И. Пирогова. 2003. С. 35-37.
3. Бысторов С.А., Жуков Б.Н., Бизярин В.О. Мининвазивные операции в лечении желчнокаменной болезни у пациентов с повышенным операционным риском. Хирургия. 2010; 7: 55.
4. Бебуришвили А.Г., Прудков М.И., Совцов С.А., Сажин А.В., Шулуто А.М., Натрошвили А.Г. Национальные клинические рекомендации «Острый холецистит». Приняты на XII Съезде хирургов России «Актуальные вопросы хирургии», 2015. 20 с.
5. Ботабаев С.И., Кудербаев М. Т., Омарбеков А.Ж. Мининвазивная хирургия желчнокаменной болезни. Преимущества и недостатки // Медицина. - 2010. - № 1. - С. 7-10.
6. Усенко А. Ю., Ярешко В. Г., Ничитайло М. Е., Михеев, Ю. А. Андреевцев С.А. TG13: обновленные Токийские клинические рекомендации по лечению острого холангита и холецистита // Клична мрурпя. 2015. № 10 . С.5-10.
7. Раимжанова А.Б. Сравнительная оценка различных способов холецистэктомий // Наука и здравоохранение. 2016, №1. С.40-53.
8. Совцов С.А., Прилепина Е.В. Холецистит у больных высокого риска // Журнал им. Н.И. Пирогова. 2013. №12. С.18-23.
9. Старков Ю.Г., Шишин К.В., Солоднина Е.Н., Алексеев К.И. Лапароскопическая холецистэктомия через гастроскоп - первый шаг на пути к транслюминальной эндоскопической хирургии (NOTES) //Хирургия. - 2008. - № 5. - С. 70-72.
10. Токин А.Н., Чистяков А.А., Мамалыгина Л.А., Желябин Д.Г., Осокин Г.Ю. Лапароскопическая холецистэктомия у больных с острым холециститом //Хирургия. - 2008. - № 11. - С.26-30.
11. Шулуто А.М., Прудков М.И., Тимебулатов В.М., Ветшев П.С., Бебуришвили А.Г., Гарипов Р.М., Агаджанов В.Г. и др. Минилапаротомные технологии при желчекаменной болезни: системный подход или хирургическая эквilibристика? // Анналы хирургической гепатологии. 2012. Т. 17. № 2. С. 34-4.
12. Brooks K.R., Scarborough J.E., Vaslef S.N., Shapiro M.L. No need to wait: An analysis of the timing of cholecystectomy during admission for acute cholecystitis using the American College of Surgeons National Surgical Quality Improvement Program database // J Trauma Acute Care Surg. 2013; 74(1):167-73. 173-4.
13. Johner A., Haymakers A., Wiseman S.M. Cost utility of early versus delayed laparoscopic cholecystectomy for acute cholecystitis // Surg Endosc. 2013; 27(1):256-62.
14. Kiewiet J.J., Leeuwenburgh M.M., Bipat S, Bossuyt P.M., Stoker J., Boermeester M.A. A systematic review and meta-Analysis of diagnostic performance of imaging in acute cholecystitis // Radiology. 2012; 264: 708-20.
15. Zafar S.N., Obirize A., Adesibikan B., Cornwell E.E., Fullum T.M., Tran D.D. Optimal Time for Early Laparoscopic Cholecystectomy for Acute Cholecystitis. JAMA. 2015; 150(2):129-36.
16. Qazi A.R., Solangi R.A., Shah P.S., Memon G.A. Reasons for conversion from laparoscopic to open cholecystectomy // Medical Forum Monthly. 2010;21:3. 13-17.
17. Yamashita Y., Takada T., Strasberg S.M., Pitt H.A., Gouma D.J., Garden O.J., et al. TG13 surgical management of acute cholecystitis. J Hepatobiliary Pancreat Sci. 2013;20:89-96.
18. Giger U., Michel J.M., Vonlanthen R. et al. Laparoscopic cholecystectomy in acute cholecystitis: indication, technique, risk and outcome //Langenbecks. Arch Surg. - 2005. - Vol. 390. - P. 373-380.

**УСОВЕРШЕНСТВОВАННЫЙ СПОСОБ ХОЛЕЦИСТЭКТОМИИ ИЗ МИНИЛАПАРОТОМНОГО ДОСТУПА С ПОВЫШЕННЫМ ОПЕРАЦИОННЫМ РИСКОМ**

Хужабаев С.Т., Дусяров М.М., Шакулов А.М., Рустамов И.М.

**Резюме.** Острый калькулезный холецистит выявляется у 8-13,4% больных, госпитализируемых в хирургические стационары. Острый холецистит преобладает в основном среди людей старшей возрастной группы. У молодых лиц камненосительство часто протекает бессимптомно, лишь у 1-4% таких пациентов возникают приступы желчной колики. При отсутствии лечения в 20% случаев развивается острый обтурационный холецистит. Часто воспалительный процесс протекает молниеносно, с формированием гангрены и перфорации желчного пузыря, тем самым увеличивая процент летальности. В настоящее время применяются три способа удаления желчного пузыря: лапароскопическая холецистэктомия; трансректальная холецистэктомия из «минидоступа» в правом подреберье; традиционная холецистэктомия через срединный доступ. В связи с этим, вопросы своевременной диагностики, рациональной консервативной терапии, выбора метода и объема того или иного хирургического вмешательства при ЖКБ, определения сроков операции, этапности лечения, – по-прежнему являются актуальными, требующими тщательного изучения и стандартизации.

**Ключевые слова:** желчнокаменная болезнь, острый холецистит, минилапаротомия, профилактика осложнений.

УДК: 616-001.17-617.586-089.

**ОПЕРАТИВНОЕ ЛЕЧЕНИЕ ПОСЛЕОЖГОВЫХ РУБЦОВЫХ ДЕФОРМАЦИИ ГОЛЕНОСТОПНОГО СУСТАВА И СТОПЫ**

Шакиров Бобир Магруппович, Нарзуллаев Санат Иноятovich, Мизамов Фуркат Очилович, Элмурадов Ақтамхон Самарқандский Государственный медицинский институт, Республика Узбекистан, г. Самарқанд

**БОЛДИРТОВОН ВА ОЁҚ КАФТИНИ КУЙИШДАН СЎНГИ ЧАНДИҚЛИ ДЕФОРМАЦИЯЛАРИНИ ОПЕРАТИВ ДАВОЛАШ**

Шакиров Бобир Магруппович, Нарзуллаев Санат Иноятovich, Мизамов Фуркат Очилович, Элмурадов Ақтамхон Самарқанд Давлат тиббиёт институти, Ўзбекистон Республикаси, Самарқанд ш.

**SURGICAL TREATMENT OF POST BURN CONTRACTURE AND DEFORMITIES FOOT AND ANKLE JOINT**

Shakirov Bobir Magrupovich, Narzullaev Sanat Inoyatovich, Mizamov Furkat Ochilovich, Elmurodov Aktamkhon Samarkand State Medical Institute, Republic of Uzbekistan, Samarkand

e-mail: [baburshakirov@yahoo.com](mailto:baburshakirov@yahoo.com)

**Резюме.** Ушбу илмий тадқиқотда 66 беморда 82 ҳолатда болдиртовон ва оёқ кафтини куйишдан сўнги контрактура ва деформацияларини текшириш ва даволаш натижалари таҳлил қилинган. Болдиртовон бўғими чандиқли контрактурасини чандиқларни жойлашуви ва тарқалганлигига ҳамда терининг шикастланганлигига боғлиқ ҳолда операция усулини танлаш имкониятини берувчи анатомик принциплари классификацияси ишлаб чиқилган.

**Калит сўзлар:** болдиртовон бўғими куйишининг оқибатлари, тикловчи операциялар.

**Abstract.** In work are analyzed results of the examination and treatments 66 patients, having 82 post-burns deformation and contracture foot and ankle joint. It is designed anatomical principle to categorizations contracture foot and ankle joint, allowing use the methods an operation different depending on localizations and spreading scar, as well as presence undamaged skin.

**Key words:** consequences of burns of the ankle joint, restorative operations.

**Актуальность.** Частота деформации голеностопного сустава среди всех последствий ожогов колеблется в пределах от 3,8 до 40,4% [1, 2]. Ожоги стоп по данным различных авторов [3] занимают 4-5-е место в распределении по локализации. В доступной нам литературе [4,5] отмечается, что наиболее частыми причинами термической травмы стопы оказались: горячая вода, пламя, различные вещества, используемые в высокотемпературных производственных процессах, сандал. Частое поражение глубокими ожогами в Центральной Азии связано с тем, в холодное время года для отопления все ещё используют "сандал". Сандаловые ожоги ("калечащие ожоги") характеризуются наиболее тяжёлым, глубоким поражением ткани, даже обугливанием дистальных отделов нижних конечностей [6, 7].

Послеожоговые деформации голеностопного сустава возникают в результате как глубоких ожогов, так и относительно поверхностных II-IIIА степени. Однако их эпидемиология и особенности хирургического пособия, профилактики и лечения функциональных и косметических нарушений, влияние их на качество жизни до настоящего времени мало изучены, несмотря на высокий процент инвалидизации [8, 9].

Вопрос хирургического лечения данных деформаций до настоящего времени окончательно не решен: нет единого мнения о методах пластического закрытия дефектов.

Целью исследования является улучшение результатов диагностики и лечения послеожоговых деформаций и контрактур голеностопного сустава и стопы.

Материалы и методы. В основу работы положены результаты обследования и лечения 66 больных, имевших 82 послеожоговых деформаций и контрактур голеностопного сустава. Контрактуры I-II степени было в 22 случаях, III степени - в 43, IV-в 17. Выраженные костно-суставные изменения отмечены у 28 больных, у которых отмечены изменение формы и отставание в росте костей области голеностопа с вальгустной или варустной их деформацией.

Возраст пациентов до 14 лет было 29 (43,94%), свыше 14 лет - 37 (56,06%).

Основные виды последствий ожогов голеностопного сустава представлены табл. 1.

Изолированные контрактуры голеностопного сустава. Рубцовые стяжения разнообразны, что обусловлено локализацией рубцов. По анатомическому принципу мы выделили тыльные разгибательные (9), боковые (5), подошвенная сгибательные (7), и тотальная (5) контрактуры голеностопного сустава.

**Таблица 1.** Основные виды последствий ожогов голеностопного сустава.

Виды поражения	Кол-во	%
I. Изолированные контрактуры голеностопного сустава:	26	100
1. Тыльная разгибательная контрактура	9	34,62
2. Боковые контрактуры	5	19,23
3. Подошвенная сгибательная контрактура	7	26,92
4. Тотальные контрактуры	5	19,23
II. Распространённые контрактуры голеностопного сустава	56	100

Вид пластической операции определяли локализации и распространение рубцов, степень контрактуры и наличие рядом расположенной неповрежденной кожи. Под нашим наблюдением находились 9 пациентов с тыльно-разгибательными контрактурами. В 5 случаях выкраивали остроконечные лоскуты по типу простой или множественной Z-пластики. В лоскуты включали всю подкожную клетчатку. При значительном приведении стопы к голени лучшими возможностями для создания из местных тканей активной зоны (между лодыжками) обладает пластика трапецевидными лоскутами в чистом виде или в сочетании со свободной пересадкой кожи (в 4 наблюдениях). Трапецевидные лоскуты можно выкраивать из здоровой кожи, рассечь рубцовую полосу в проекции сгиба сустава и устранить стяжение, сшив концы лоскутов между собой.

В 5 наблюдениях, рубцы были расположены на боковой поверхности сустава, рубцовый стяж выступал по переднему краю одной из лодыжек формируя краевую контрактуру. В таких условиях лучшим методом являлась лоскутная пластика. При этом разрезом продольно отделяли рубцовый листок от здоровой кожи и рассекали рубцы по направлению к лодыжке, и дальше, обходя её в виде развилки. Напротив образовавшейся раны выкраивали из здоровых тканей кожно-жировой лоскут, и им закрывали рану в зоне рубца.

Подошвенные сгибательные контрактуры встречались в 7 наблюдениях. Келоидные рубцы у 3 больного поражали зону пяточного сухожилия, у 4 – глубокие ожоги вызвали дефект тканей в указанной зоне с изъязвлением рубцов. В таких случаях при дефекте тканей с части поврежденного пяточного сухожилия нами применена пластика L-образным лоскутом с латеральной поверхности голени и стопы. При этом над сухожилием иссекали рубцы с язвой. На латеральной стороне дистальной трети голени и стопы, непосредственно рядом с раной выкраивали кожно-жировой лоскут, им закрывали рану и пяточное сухожилие с трех сторон. На рану откуда взят лоскут проводили свободную пересадку кожи.

При тотальных контрактурах рубцы циркулярно сковывают сустав, вызывая резкое ограничение движения (у 5 пациентов). Эти контрактуры являются самыми тяжёлыми. Известно, что где больше стяжение, в ту сторону значительнее искривление стопы. При этом обычно запаса рубцов по ширине практически не бывает, поэтому операцией выбора, хотя и вынужденной, является иссечение рубцов до полного устранения контрактуры и восстановление естественного положения стопы со свободной пересадкой расщепленной кожи. В результате из неё вырастает кожный покров, обеспечивающий хороший функциональный и косметический исход пластики.

Распространённые контрактуры голеностопного сустава. Мы выделили изолированное поражение голеностопного сустава и распространением рубцов на пальцы стоп. При изолированных поражениях в основном рубцы представляли собой толстый грубый массив, выворачивающий стопу. Хирургическое лечение ограниченной умеренной деформации голеностопного сустава (14 случаях) заключается в том, что мягкие рубцы и трансплантаты оставляли, на небольшом протяжении мобилизовали их, грубые же рубцы частично или полностью иссекали. На образовавшуюся рану производили лоскутную, свободную или комбинированную пластику.

В 17 случаях распространённых рубцах с подвывихами пальцев и сращением значительно затруднилось ношение обуви. При таких случаях патологические ткани иссекали до уровня плюсне фаланговых суставов, постепенно их переводили в положение подошвенного сгибания под углом от 60 до 90° в плюснефаланговых суставах. Для удержания пальцев в положении достигнутой коррекции чрескостно и чрессуставно проводили спицы Киршнера через I палец, а на остальных пальцах, в зависимости от возраста пациента либо спицы, либо инъекционные иглы. Образующиеся раневые дефекты более 2/3 тыла стопы через 24-48 часов закрывали расщепленной кожным трансплантатом 0,3-0,4 мм.

У 5 больных, имевших контрактуры голеностопного сустава IV степени одноэтапно формировали два стебля Филатова. Таким методом удавалось преодолеть артрогенные контрактуры, устранить костные изменения.

12 больных наблюдались рубцовые стяжения от голеностопного сустава или по одной из боковых поверхностей и сопровождалась развитием костно-суставных изменений, вальгустной, или варустной деформаций, нарушением формирования и роста костей стопы. Это требовало применения всего комплекса ортопедических мероприятий.

После иссечения рубцов проводили реддрессацию стопы, если её не удавалось вывести до угла 90° по отношению к голени и в плоскости закрытую или открытую остеотомию костей стопы на уровне наибольшего развития деформации, стопу ставили в правильное положение, накладывали окончательную гипсовую повязку в положении гиперкоррекции. Путём отсроченной кожной пластики закрывали образовавшиеся раны.

Также учитывая наличие запаса тканей на подошвенной поверхности стопы, была разработана и применена методика комбинированной кожной пластики (в 8 случаях). После иссечения рубцовых массивов в области тыльной поверхности голеностопного сустава на подошвенной поверхности выкраивается кожно-подкожная лента в поперечном направлении к стопе с питающими ножками на уровне плюсне фаланговых суставов. Кожно-жировая лента переводится над пальцами на тыльную поверхность стопы и укладывается в поперечном направлении, закрывая область плюснефаланговых суставов. Рана на подошвенной поверхности ушивается без натяжения. Остающиеся раны стопы закрывали путём свободной пересадки кожи.

Результаты исследования и обсуждение. Нами изучены отдаленные результаты лечения больных после устранения контрактур и деформаций голеностопного сустава в сроки до 10 лет.

Как видно из таблицы 2, в 68,29% случаев контрактура голеностопного сустава устранены полностью, в 19,51% случаев наступило улучшение, 12,2% случаев не добились улучшения. Не удовлетворительный результат достигнут из-за глубоких дефектов тканей, необратимых костно-суставных изменений, позднего обращения за помощью или послеоперационных осложнений. Изъяснение кожных трансплантатов, пересаженных на поверхности, мы не отмечали.

Таблица 2. Отдаленные результаты лечения больных с контрактурами и деформациями области голеностопного сустава.

Виды поражения	Всего больных	Хорошие		Улучшение		Без изменения	
		число	%	число	%	число	%
I. Изолированные контрактуры	26	18	69,23	7	26,92	1	3,85
1. тыльная	9	8	88,89	1	11,11	-	-
2. боковые	5	3	60,0	2	40,0	-	-
3. подошвенная	7	6	85,71	1	14,29	-	-
4. тотальные	5	2	40,0	2	40,0	1	20,0
II. Распространённая контрактура голеностопного сустава	56	38	67,86	9	16,07	9	16,07
Всего	82	56	68,29	16	19,51	10	12,2

Ожоговые деформации голеностопного сустава, оперативное лечение которых составляет суть хирургической реабилитации, имеет ряд характерных особенностей (10). Прежде всего, они многообразны, поскольку не всегда являются результатом поражения только кожного покрова, часто в процесс вовлечены в разной мере расположенные глубже ткани. Во-вторых, им свойственна множественность, то есть у одного и того же больного могут быть одновременно деформации разных локализаций, что связано с распространением по площади имевшихся глубоких ожогов. Обширность поражения - третья, свойственная ожоговым деформациям черта. Нередко вокруг возникшего сращения имеется на значительном площади протяжении только измененный рубцами кожный покров, иногда рубцовые изменения распространяются в глубину, что существенно ограничивают использование местных тканей при операциях.

Больной, перенесший ожоги в области голеностопного сустава, должен находиться под непрерывным наблюдением, если имеются стягивающие рубцы и существует угроза замедленного роста поврежденной конечности и развития вторичных костно-суставных изменений. Чем тяжелее контрактура, тем раньше показана операция. Всё это обеспечивается проведением строгой диспансеризации.

Анализ последствий ожогов и их динамика у больных в связи с ростом организма позволило определить контингенты лиц, которые подлежат реабилитации:

- все, имевшие ограниченные глубокие ожоги голеностопного сустава.
- все, имевшие глубокие ожоги или ожоги IIIa степени в области голеностопного сустава.
- все, получившие глубокие ожоги, даже если при выписке у них отсутствует нарушения функции опорно-двигательного аппарата, а утрата кожных покровов была в области голеностопного сустава.

Выводы. Накопленный опыт свидетельствует о том, что дети перечисленные выше категорий подлежат диспансеризации на протяжении многих лет-до окончания роста (18-19 лет), даже при отсутствии у них первичных ожоговых деформации в области голеностопного сустава (11,12). Причиной тому является закономерность, что в процессе роста детей рост рубцов отстаёт. Нестягивающие рубцы и рубцовые поля не оказывающие в период выписки из стационара и в ближайшие два-три года влияния на голеностопный сустав, через 5-6 лет, а иногда и позже могут превратиться в стягивающие, ограничивать движения, изъязвляется, стать источником формирования тяжёлых вторичных деформаций, вплоть до развития вывихов, подвывихов. Конечность отстаёт в росте, кости её искривляются, что нарушает форму и функции конечностей. Важное место в реабилитации в области голеностопного сустава принадлежит центром реабилитации, где проводится ЛФК, лечение ультразвуком, кеналогом, радоном и другие медикаментозные (пирогенал, лидаза, триамцинолона ацетонид), физические (ультразвук, магнитные волны, компрессия), бальнеологические (радоновые и сероводородные ванны и орошения).

#### Литература:

1. Азолов В.В., Дмитриев Г.И., Жегалов В.А. и др. Этапы реабилитации тяжелообожженных // Мат. межд. конф. «Актуальные проблемы термической травмы». Санкт-Петербург, 27-29 июня 2002 г. – С. 405-406.
2. Бархударова Н.Р., Бурков И.В., Трусов А.В. Лечение детей с послеожоговыми рубцовыми контрактурами суставов верхних и нижних конечностей // Сб. научных трудов II Съезда комбустиологов России «Мир без ожогов», Москва, 2-5 июня 2008 г. – С. 182-183.
3. Юденич А.А., Михайлов И.А., Сарыгин П.В. Оперативные лечения послеожоговых рубцовых деформации голеностопного сустава и стопы Материалы международной конференции «Актуальные проблемы термической травмы» посвященное 70 летию НИИ. Санкт Петербург, 2002. стр.461-462
4. Дмитриев Г.Н. Реконструктивно- восстановительная хирургия последствий ожогов. Материалы международного конгресса « Комбустиология на рубеже веков» Москва, 9-12 октябрь, 2002 стр.192-193.
5. Дмитриев Г.И., Короткова Н.Л., Арефьев И.Ю. и др. Хирургическое лечение послеожоговых деформаций и контрактур в системе реабилитации обожженных // Сб. научных трудов II Съезда комбустиологов России «Мир без ожогов», Москва, 2-5 июня 2008 г. – С. 189-190.
6. Скворцов Д.В. Клиническая концепция анализа патологической походки // Вестник травматологии и ортопедии им. Н. Н. Приорова. - 2000. - №2. - С.59-63.



7. Шакиров Б.М., Исмати О.Ф., Тагаев К.Р., Марданов Л.Л. Пластическая корригирующая операции послеожоговых контрактур и деформаций голеностопного сустава. Журнал Анналы пластической, реконструктивной и эстетической хирургии. - Москва. 2006, №4 с. 155-156.
8. Grishkevich V.M., Ankle dorsiflexion postburn scar contractures: Anatomy and reconstructive techniques. // J. BURNS 2012 Feb;38(6): P. 882-888.
9. Hendon D.N. Total burn care // 5nd edition, W.B. Saunders; 2017, p.860
10. Shakirov B.M. Sandal Burns and Their Treatment in Children // J. Burn Care Rehabilitation (USA). November/December 2004. –Vol.25. – N6. – P.501–505.
11. Shakirov B.M. Tursunov B.S. Treatment of severe foot burns in children. Burns 2005; Vol.31, №7: 901-905.
12. Sakirov B.M. Plastic operation with post burn contractures and deformities of foot and ankle joint. Abstract book. The 17th congress of the International Society for burn Injuries, Australia, 2014; P-97.

**ОПЕРАТИВНОЕ ЛЕЧЕНИЕ ПОСЛЕОЖОГОВЫХ РУБЦОВЫХ ДЕФОРМАЦИИ ГОЛЕНОСТОПНОГО СУСТАВА И СТОПЫ**

*Шакиров Б.М., Нарзуллаев С.И., Мизамов Ф.О., Элмурадов А.*

**Резюме.** В работе проанализированы результаты обследования и лечения 66 больных, имевших 82 послеожоговых деформаций и контрактур голеностопного сустава. Разработан анатомический принцип классификации рубцовых контрактур голеностопного сустава, позволяющий применять методы операций дифференцированно в зависимости от локализации и распространения рубцов, а также наличия неповрежденной кожи.

**Ключевые слова:** последствия ожогов голеностопного сустава, восстановительные операции.

УДК 616-001.17-617.586-089.

**ХИРУРГИЧЕСКАЯ РЕАБИЛИТАЦИЯ ПОСТРАДАВШИХ ОТ САНДАЛОВЫХ ОЖОГОВ**

Шакиров Бобир Магруппович, Мустафакулов Ишназар Бойназарович, Хакимов Эркин Абдухалилович, Раджабов Уктам Абдурахманович, Авазов Абдурахим Абдурахманович, Хурсанов Ёкуб Эркин угли Самаркандский Государственный медицинский институт, Республика Узбекистан, г. Самарканд

**САНДАЛДА КУЙГАН БЕМОРЛАРНИ ХИРУРГИК РЕАБИЛИТАЦИЯСИ**

Шакиров Бобир Магруппович, Мустафакулов Ишназар Бойназарович, Хакимов Эркин Абдухалилович, Раджабов Уктам Абдурахманович, Авазов Абдурахим Абдурахманович, Хурсанов Ёкуб Эркин угли Самарканд Давлат тиббиёт институти, Ўзбекистон Республикаси, Самарқанд ш.

**SURGICAL REHABILITATION OF SANDAL BURNS**

Shakirov Babur Magrupovich, Mustafakulov Ishnazar Boinazarovich, Khakimov Erkin Abdukhalilovich, Radjabov Uktam Abdurakhmanovich, Avazov Abdurakhim Abdurakhmanovich, Khursanov Ekub Erkin ugli Samarkand State Midical Institute, Republic of Uzbekistan, Samarkand

e-mail: [baburshakirov@yahoo.com](mailto:baburshakirov@yahoo.com)

**Резюме.** Самарали, аммо потенциал хавфли иситиш тизими бўлган сандал бугунги кунда ҳам Марказий Осиёнинг айрим қисмларида қўлланилади. Сандал иситиш тизими орқали куйиш бўлса, одатда нафақат тери, балки унинг остидаги тўқималар ҳам шикастланади: тери ости ёғ, фасция, мушаклар ва ҳатто суяклар. Кучли куйишлар ва уларнинг оқибатларини умумий ва маҳаллий даволашнинг асосий усулларига замонавий некротомия, некрэктомия ва пластик жарроҳлик, автотрансплантациялар киради. Ушбу даволаш некротик тўқималарни рад этишни тезлаштириш, ярани эрта аутодермопластик жарроҳлик учун тайёрлаш, куйишдан кейинги контрактуларни камайтириш учун ишлатилади.

**Калит сўзлар:** куйиш, хирургик даволаш.

**Abstract.** An effective but potentially dangerous heating system, sandal is still used in some regions of Middle Asia. In the case of sandal burns of the foot, it usually is not only skin that is injured but also underlying tissues: subcutaneous fat, fasciae, muscles, and even bones. The main methods of total and local treatment of severe burns and their consequences included modern necrotomy, necrectomy and plastic surgery, auto graft plastic surgery. This treatment is used to accelerate the rejection of necrotic tissue, to prepare the wound for early autodermplastic surgery to decrease the post burn contractures.

**Key words:** burns, surgical treatment.

**Введение.** В последние годы травмы занимают первое место в мире среди причин смертности населения, опередив сердечно-сосудистые и онкологические заболевания (1). На протяжении последних трёх 10-летий частота ожогов во всём мире непрерывно возрастает. По данным Всемирной организаций здравоохранения термические поражения занимают третье место среди прочих травм (2). Это объясняется с высокой энерговооружённостью современного производства, транспорта, широким использованием токов высокого напряжения агрессивных химических жидкостей и взрывоопасных газов (3).

Частое поражение глубокими ожогами (4,5) в Центральной Азии связано с тем, в холодное время года для отопления все ещё используют “сандал”. Сандаловые ожоги (“калечащие ожоги”) характеризуются наиболее тяжёлым, глубоким поражением ткани, даже обугливанием дистальных отделов нижних конечностей. Наиболее тяжёлые деформации возникают именно после «сандаловых».

Даже в наши дни, в отдельных регионах пользуются традиционно этим видом отопления для согревания нижней части тела.

Для сандала, посреди комнаты делается углубление до 40-50 см, размерами 55 на 60 см, в центре которого кладутся раскалённые угли. Над этой ямой с горящими углями устанавливается четырёхугольный стол, последний накрывается тёплым большим одеялом, концы которого ложатся на пол. Люди различного возраста в холодную погоду садятся вокруг стола - “сандала”, а ноги помещают под одеяло, когда ведутся беседы, чаепитие, еда. В редких случаях в холодную погоду вместе с взрослыми сидят и дети. Дети, особенно ползункового возраста, оставленные без присмотра заползают под одеяло и падают в угли, в результате чего получают глубокие ожоги конечностей, которые впоследствии приводят к тяжёлым осложнениям, в виде контрактур и деформаций конечностей (6-9).

Поэтому сандаловые ожоги всегда были и продолжают оставаться одной из наиболее актуальных проблем, не только теоретической, но научно-практической деятельности хирурга, комбустиолога, ортопеда и травматолога.

**Материал и методы.** Под нашим наблюдением с сандаловыми ожогами в комбустиологическом отделении СФ РНЦЭМП и межобластного ожогового центра города Самарканда находились на лечении 112 обожженных, в возрасте от 7 месяцев до 71 лет. С глубокими ожогами до 5% поверхности тела было госпитализировано 43 больных, с ожогами до 10% поверхности тела – 56, и более 10% поверхности тела - 13 больных.

83 (74,1%) больных поступили в состоянии шока, а остальные 29 (25,9, %) поступили в стадии токсемии.

**Результаты и обсуждение.** Для местного консервативного лечения больных с сандаловыми ожогами применяли в зависимости от фазы раневого процесса: высушивание некротических тканей с применением марлевых влажно-высыхающих повязок с растворами антисептиков (йодовидон, йодопирон, бетадин) или повязок с многокомпонентными мазями на водорастворимой основе. Среди многочисленных эффективных методов общего и местного лечения глубоких ожогов можно выделить: некротомию, некрэктомию, с целью отторжения омертвевших тканей используются протеолитические ферменты (трипсин, химотрипсин), бактериальные ферменты (стрептокиназа, коллагеназа, террилитин и др.) и

аутодермопластику. Одним из ранних оперативных вмешательств у больных с глубокими ожогами стопы является некротомия. Нами было произведено 29 некротомий. Некротомии проводились на 1-3 сутки с момента травмы с целью профилактики компартмент-синдрома. Для подготовки раны к аутодермопластике нами были произведены ранние некрэктомии. Ранняя некрэктомия - операция, выполненная до развития в ране признаков воспаления (как правило – первые 5 суток после получения ожога). Оно было произведено 17 больным. Отсроченная хирургическая некрэктомия – операция, выполненная на фоне воспалительных явлений в области раны - у 31 больного через 7-9 дней после ожога на площади не превышающий 5% поверхности тела. В остальных случаях нами было произведено этапная хирургическая некрэктомия, показаниями которой являлись обширные глубокие ожоги поверхности тела. Впервые 5 суток после травмы по первичным показаниям произведено 18 экзартикуляции и ампутации пальцев стоп. У всех больных экзартикуляциям предшествовали некро-фасцитомии, выполненные с декомпрессивной и диагностической целью. Показанием к первичным экзартикуляциям служили обугливания или мумификации пальцев стоп. Свободную кожную пластику мы проводили в основном на гранулирующую рану, когда рана была полностью готова для аутодермопластического закрытия. Считается, что хорошо подготовленная для оперативного лечения раневая поверхность должна быть ярко розового цвета, не отёчной, сочной, малокровоточащей, покрытой тонким слоем нежной мелкозернистой грануляционной тканью, без фиброзно-гнойных и некротических налётов и отсутствием воспалительных явлений кожи по периферии раны, а также с минимальным количеством микрофлоры. Лоскуты брали электродерматомом. Ширина лоскута составляла от 3 до 5 см, длина зависела от расположения донорских участков, толщина составляла 0,2-0,3мм. При площади, превышающей 6-8% ожога между лоскутами, наложенными на рану, оставляли промежутки в 2-3см, которые в дальнейшем закрывались за счёт роста эпителия с лоскутом кожи. Это позволяло значительно увеличить площадь ран. Когда раневая поверхность не превышала 5-8% поверхности тела, тогда между лоскутами промежутков не оставляли. Первую аутодермопластику проводили в зависимости от площади ран через 3 недели после травмы. Повторную пластику осуществляли через 1 неделю после первой операции при условии гладкого течения заживления ран донорских участков. Из 112 больных с сандаловыми ожогами у 89 рана зажила после первой аутодермопластики. Повторная аутодермопластика было произведено у 23 больных, у них общая площадь ожога превышало более 10% поверхности тела. В послеоперационном периоде у 11 больных отмечался лизис кожных лоскутов. Основной причиной лизиса явились образовавшиеся под ними гематомы, что потребовало дополнительной кожной пластики.

**Выводы.** Таким образом, в течение 10 лет в ожоговом отделении Самаркандского филиала РНЦЭМП и межобластного ожогового центра города Самарканда в лечении глубоких сандаловых ожогов стопы наблюдаются определённые успехи, связанные с организацией специализированной помощи, которые направлены на ускорении отторжения некротической ткани для подготовки к аутодермопластике и снижению послеожоговых контрактур и деформаций. Несмотря на проводимые беседы, лекции, ещё отсутствует стройная профилактика сандаловых ожогов. Отсутствует научная популярная литература, посвященная этому виду патологии в республиках Средней Азии. Незрела необходимость широко осветить тяжесть данной патологии, это не только муки и страдания больного, трудности оказания медицинской помощи, но и социальной и материальной ущерб обществу.

#### Литература:

1. Турсунов Б.С., Шакиров Б.М., Карабаев Х.К. и др. Хирургическое лечение сандаловых ожогов стоп и их последствий. // Научные труды Московской мед. академии им. И.М.Сеченова. Москва, 1999, Ч.1, с. 187–189.
  2. Карабаев Х.К., Фаязов А.Д., Хакимов Э.А., Шакиров Б.М., Тагаев К.Р. Ампутации после термической травмы // Вопросы травматологии и ортопедии (6-8 июня 2012 г., г. Нижний Новгород). – 2012. – с. 62.
  3. Hendon D.N. Total burn care // 5nd edition, W.B. Saunders; 2017, p.860
  4. Fayazov A.D. et al., State and ways of improvement of combustiological aid in the system emergency medicine of Uzbekistan. Journal European Science Review., 2016, N. 3-4. p. 203-206.
  5. Jeschke M., LP Kamolz, F Sjöberg, Handbook of burns. 2012, vol. 1: Acute burn care.
  6. Shakirov V.M. Sandal Burns and Their Treatment in Children. // J. Burn Care Rehabilitation (USA). November/December 2004. -Vol.25. - N6. - P.501-505.
  7. Shakirov V.M., B.S. Tursunov, K.R. Tagaev Treatment of sandal burns in children// British Trauma Society. Annual Clinical Meetings, October 12-13 2006.
  8. Shakirov V.M., Tursunov B.S., Karabaev H.K., Tagaev K.R. Sandal Burns of the Foot in Children //APBC the 6th Asia Pacific Burns Congress. Seoul Korea с. FP-65, June 3-5 2007.
- Sakirov V.M. Sandal burns. Abstract book. The 14th congress of the International Society for burn Injuries, Canada, 2008; -211.

#### **ХИРУРГИЧЕСКАЯ РЕАБИЛИТАЦИЯ ПОСТРАДАВШИХ ОТ САНДАЛОВЫХ ОЖОГОВ**

*Шакиров Б.М., Мустафакулов И.Б., Хакимов Э.А., Раджабов У.А., Авазов А.А., Хурсанов Ё.Э.*

**Резюме.** Эффективная, но потенциально опасная система отопления, сандал до сих пор используется в некоторых регионах Средней Азии. В случае сандаловых ожогов стопы обычно травмируется не только кожа, но и подлежащие ткани: подкожно-жировая клетчатка, фасции, мышцы и даже кости. К основным методам тотального и местного лечения тяжелых ожогов и их последствий относятся современная некротомия, некрэктомия и пластическая хирургия, пластика ауто-трансплантата. Это лечение используется для ускорения отторжения некротической ткани, для подготовки раны к ранней аутодермопластической операции, чтобы уменьшить послеожоговые контрактуры.

**Ключевые слова:** ожоги, хирургическое лечение.

УДК: 617-089.844

## ОСОБЕННОСТИ ДИАГНОСТИКИ И ТАКТИКИ ХИРУРГИЧЕСКОГО ЛЕЧЕНИЯ КИСТ И ОПУХОЛЕПОДОБНЫХ ОБРАЗОВАНИЙ ЯИЧНИКОВ

Шамсиев Азамат Мухитдинович, Асатулаев Акмаль Фархатович, Шамсиев Жамшид Азаматович,  
Юсупов Шухрат Абдурасулович  
Самаркандский Государственный медицинский институт, Республика Узбекистан, г. Самарканд

## ТУХУМДОНЛАР КИСТАСИ ВА ЎСМАСИМОН ҲОСИЛАЛАРИНИ ДИАГНОСТИКАСИ ВА ХИРУРГИК ДАВОЛАШ ТАКТИКАСИНИНГ ХУСУСИЯТЛАРИ

Шамсиев Азамат Мухитдинович, Асатулаев Акмаль Фархатович, Шамсиев Жамшид Азаматович,  
Юсупов Шухрат Абдурасулович  
Самарканд Давлат тиббиёт институти, Ўзбекистон Республикаси, Самарқанд ш.

## PECULIARITIES OF DIAGNOSTICS AND TACTICS OF SURGICAL TREATMENT OF CYSTES AND TUMOR-LIKE OVARIAN OVARIANS

Shamsiev Azamat Mukhitdinovich, Asatulaev Akmal Farhatovich, Shamsiev Jamshid Azamatovich,  
Yusupov Shukhrat Abdurasulovich  
Samarkand State Medical Institute, Republic of Uzbekistan, Samarkand

e-mail: [info@sammi.uz](mailto:info@sammi.uz)

**Резюме.** Мақолада сўнги бир неча йил ичида тухумдонларнинг яхши ўсмалар ва ўсимтага ўхшаш шаклланиши муаммоси бўйича кўплаб мамлакатларнинг натижалари жамланган. Муаллифлар ушбу ёъналишда 136 та ҳолат бўйича ўзларининг тадқиқотларини ўтказдилар, таххис қўйишда юзага келадиган асосий қийинчиликларни аниқладилар ва тухумдонлар ҳосил бўлганда жарроҳлик тактикасини оптималлаштириш тухумдонлар заҳирасини сақлаб қолишини аниқладилар, бу муаммо бугунги кунда оптимални танлашда долзарбдир. даволаш тактикасига ёндашув.

**Калим сўзлар:** тухумдонлар, диагностика, даволаш.

**Abstract.** The article summarizes the results of many countries over the past few years on the problem of benign tumors and tumor-like formations of the ovaries. The authors conducted their own study of 136 cases in this direction, outlined the main difficulties arising in the diagnosis and found that the optimization of surgical tactics in the presence of ovarian formations will preserve the ovarian reserve, this problem is relevant today when choosing the optimal approach to treatment tactics.

**Key words:** ovaries, diagnosis, treatment.

**Актуальность.** На сегодняшний день опухоли яичников занимают одно из лидирующих мест в структуре всех опухолевидных образований репродуктивной системы, составляя 6—11%, а за последние десять лет наблюдается их рост до 9—25%. Патология со стороны яичников очень часто приводит к неотложным состояниям, которые заслуживают особого внимания, поскольку могут приводить к необратимым расстройствам функции женских половых органов [1].

Доброкачественные опухоли и опухолеподобные образования яичников у пациенток в репродуктивном возрасте встречаются в 19—25% случаев, а в структуре ургентной патологии — от 8,5 до 27,3%. Лидирующее место среди них занимают опухолевидные новообразования яичников (50—60% случаев). [2; 3; 4; 5]. Что касается кистозных образований яичников, то они являются актуальной проблемой в медицине, так как составляют высокую частоту встречаемости данной патологии. В последние годы отмечается значительный рост процента с кистозными образованиями яичников, которые обусловлены увеличением количества оперативных вмешательств (кесарева сечения, оперативного лечения бесплодия), значительным распространением внутриматочной контрацепции и воспалительных заболеваний органов малого таза, увеличением количества аборт у нерожавших женщин, возрастанием числа первых поздних родов среди женского населения.

Данные патологии представляют высокий научный интерес и требуют особого внимания, в связи с высоким риском их озлокачествления, затруднительной диагностики и нередко неудовлетворительными результатами лечения.

За последнее время в литературе [6;7] появилось большое количество сообщений об обнаружении доброкачественных опухолей и опухолевидных образований яичников у детей и подростков в возрасте от рождения до 18 лет.

**Цель исследования:** Изучить особенности диагностики и лечения кист и опухолеподобных образований яичников.

**Материалы и методы исследования:** В исследование включены ретроспективные данные 136 больных, находившихся на лечении в клинике Самаркандского государственного медицинского института №2, за период с 2000 по 2021 года включительно. Изучению подвергались истории болезней, данные операционных журналов и амбулаторных карт, результаты дополнительных и лабораторных методов исследования. Полученные данные подвергли компьютерному количественному анализу в программе Microsoft Office, Excel и т.д.

**Результаты исследования:** Нами были проанализированы данные 136 больных с диагнозами кисты и опухолеподобные образования яичников. Из них в ургентном порядке поступило 106 (77,9%) больных и 30 (22,1%) в плановом. Особенности клинической картины течения опухолей и опухолевидных образований яичников у детей и подростков в

первую очередь связано с анатомо-физиологическими особенностями организма (небольшие размеры костного таза и матки, расположение матки и яичников высоко в брюшной полости), что приводит к отсутствию патогномичных симптомов и чаще всего отличается бессимптомным течением. Наиболее яркую клиническую картину можно увидеть лишь в случае возникновения осложнений, таких как разрыв кисты или перекручивание ножки образования яичника. У детей перекручивание возникает намного чаще, чем у взрослых, что обусловлено более высокой растяжимостью связочного аппарата придатков матки и подвижностью новообразования [6]. По данным наших исследований, наблюдались такие осложнения как апоплексия (разрыв) яичника 69 (50%) случаев, перекручивание ножки образования 5 (3,6%) и перекручивание с некрозом 4 (2,9%) случая. Вышеуказанные случаи осложнения наблюдались в возрасте до 18 лет у 127 (93%) пациенток. В симптоматике наиболее частые жалобы на боли в подвздошной области чаще справа, тошноту, рвоту, повышение температуры тела. В большинстве случаев наблюдался положительный симптом Щеткина-Блюмберга, напряжение мышц брюшной стенки, положительные перитонеальные симптомы. Данная симптоматика проявлялась клиникой острого живота что, в первую очередь приводила к затруднению диагностики и в большинстве случаев протекало под маской клиники острого аппендицита.

Дискутабельным остаётся вопрос разнообразия клинического течения опухолей яичников у девочек и подростков, так как патогномичных симптомов для данной патологии, не существует [8]. Соответственно своевременная диагностика представляет значительные трудности.

При неосложненном течении опухолей и опухолевидных образований яичников у 58 (43,5%) пациенток, из жалоб как правило, отмечалась тазовая боль, нарушение ритма менструаций и/или увеличение размера живота. Боль проявлялась как малоинтенсивная и ноющая, так и сильная, приступообразная. Она чаще всего локализовалась внизу живота над лонем и в подвздошно-паховой области с иррадиацией в область поясницы, из анамнеза усиливалась при физической нагрузке, активных движениях во время игр или на уроках физкультуры. У 4 (2,9%) пациенток наблюдались большие объемные образования и проявлялось нарушением мочеиспускания и дефекации.

Современным этапом диагностики яичниковых образований у девочек следует считать лапароскопию. Которая удачно сочетается в себе возможности как более детальной диагностики характера и местоположения образования, так и удаления его эндоскопическим путем.

Такие осложнения как разрыв или перекрут ножки кисты или опухолеподобного образования яичника, формируя синдром «острого живота», являются основным показанием к оперативному лечению, что, разумеется, в последующем влияет на репродуктивный потенциал женщины [9;10].

При анализе полученных результатов, 106 (77,9% случаев) пациенток были доставлены в urgentном порядке. Оперативное лечение проводилось в первые сутки, а также в первые часы с момента поступления.

При экстренных, так и в плановых случаях, у молодых нерожавших женщин крайне важен правильный органосохраняющий выбор операций на яичниках [1].

Из сообщений многих авторов при выборе тактики лечения кист и опухолевидных образований яичников у детей и подростков следует придерживаться основных двух тактик. Первая из них выжидательная при неосложненных формах, она заключается в динамическом ультразвуковом наблюдении в течение 6 мес. Если новообразование яичников не исчезает самостоятельно, необходимо прибегать ко второму методу лечения - оперативному. При этом необходимо придерживаться принципа максимальной органосохраняющей операции [2;3;4;6;8;9].

Обзор мировой литературы показывает, что результаты проведенных многочисленных исследований в области изменения функциональной активности яичников после оперативного вмешательства с использованием разных методов гемостаза остаются дискутабельными. Любое оперативное вмешательство на яичниках приводит к снижению овариального резерва. Нужно отметить, что вопрос о функциональном состоянии яичников после лигатурного гемостаза или разных типов электрокоагуляции окончательно не изучен.

Оптимизация хирургической тактики при наличии образований яичников, является актуальной проблемой на сегодняшний день.

**Заключение.** Таким образом, кисты и опухолевидные образования яичников представляют собой актуальную проблему. В первую очередь это обусловлено диагностическими трудностями, связанными с отсутствием характерных жалоб, бессимптомностью течения и сложностью гинекологического обследования особенно в детском возрасте, что приводит к поздней диагностике, отсутствию правильного и своевременного лечения и как следствие к возникновению осложнений, нередко отрицательно сказывающихся на репродуктивной функции в дальнейшем.

Анатомо-топографические и анатомо-физиологические особенности детского организма и поздняя правильная диагностика становятся причиной развития осложнений опухолей и опухолевидных образований яичников.

Оптимизация хирургической тактики при наличии образований яичников, позволит сохранить овариальный резерв, данная проблема является актуальной на сегодняшний день при подборе оптимального подхода к тактике лечения.

#### Литература:

1. Гасымова Д.М., Рухляда Н.Н. Состояние репродуктивной системы у женщин после хирургических вмешательств на яичниках // Забайкальский медицинский вестник. - 2014. - № 3. - С.117-126.
2. Давыдов А.И., Чабан О.В. Возможности и перспективы применения плазменной хирургии нового поколения при операциях на яичниках // Вопросы гинекологии, акушерства и перинатологии. - 2012. - №2(11). - С.51-57;
3. Краснопольская К.В., Попов А.А., Киракосян К.Э. Лечение бесплодия при эндометриодных кистах// Проблемы репродукции. - 2012. - №5. - С.37-40.

4. Меджидова К.К., Алиева Х.Г., Гасанова М.А. Лечение кист яичника. // Проблемы репродукции.-2014.-№5.-С.35-38.
5. Клинышкова Т.В., Перфильева О.Н., Фролова Н.Б. Дифференцированная лечебная тактика ведения пациенток с эндометриодными кистами и бесплодием// Лечащий врач.-2015.-№8.-С.71-75;
6. Ульрих Е.А., Урманчеева А.Ф., Кутушева Г.Ф. Опухоли яичника (клиника, диагностика и лечение). СПб.: Н-Л. 2012.-С.5-19.;
7. Сибирская Е.В., Адамян Л.В., Яцык С.П., Гераськина С.Г. Абдоминальный болевой синдром у девочек при опухолях и опухолевидных образованиях придатков матки.// Российский педиатрический журнал.-2015.-№5.-С.54-59;
8. Адамян Л.В., Колтунов И.Е., Сибирская Е.В., Шарков С.М., Короткова С.А., Моксякова Е.Г., Мовсеян Э.Х. Особенности дифференциальной диагностики опухолей яичников у девочек// Детская хирургия.-2018.-№22(4).-С.205-207.
9. Гасимова Д.М., Рухляда Н.Н. Овариальный резерв после urgentных гинекологических операций у женщин с осложнениями доброкачественных и опухолеподобных образований яичников.// Проблемы репродукции-2.-2017.-С.27-32
10. Каримов З.Д., Исмаилов Ф.Т., Хусонджаева М.Т., Азимова Ф.М. Стратегия и тактика лечения опухолевидных образований яичников в urgentной гинекологии.// Акушерство и гинекология.-2012.-№5.-С.93-96

#### **ОСОБЕННОСТИ ДИАГНОСТИКИ И ТАКТИКИ ХИРУРГИЧЕСКОГО ЛЕЧЕНИЯ КИСТ И ОПУХОЛЕПОДОБНЫХ ОБРАЗОВАНИЙ ЯИЧНИКОВ**

*Шамсиев А.М., Асатулаев А.Ф., Шамсиев Ж.А., Юусупов Ш.А.*

**Резюме.** В статье приводятся обобщенные результаты многих стран за последние несколько лет по проблеме доброкачественных опухолей и опухолеподобных образований яичников. Авторами проведено собственное исследование 136 случаев в этом направлении, изложены основные трудности, возникающие при диагностике и установлено, что оптимизация хирургической тактики при наличии образований яичников, позволит сохранить овариальный резерв, данная проблема является актуальной на сегодняшний день при подборе оптимального подхода к тактике лечения.

**Ключевые слова:** яичники, диагностика, лечение.

УДК: 61:005.745(06)

## ПРИМЕНЕНИЕ ВИДЕОЛАРИНГОСКОПИИ ПРИ ИНОРОДНЫХ ТЕЛАХ ГОРТАНИ И ВЕРХНЕГО ОТДЕЛА ПИЩЕВАРИТЕЛЬНОГО ТРАКТА У ДЕТЕЙ

Шамсиев Жамшид Азаматович, Рузиев Жасур Аслидинович, Бабаяров Каршибой Раббимович,  
Дусяров Жалолiddин Тоирович  
Самаркандский Государственный медицинский институт, Республика Узбекистан, г. Самарканд

## HIQILDOQ VA YUQORI OVQAT XAZM QILISH TRAKTINING ET JISMLARI GUMON QILINGAN XOLATLARDA VIDEO LARINGOSKOPIYADAN FOYDALANISH SAMARADORLIGINI BAHO LA SH

Шамсиев Жамшид Азаматович, Рузиев Жасур Аслидинович, Бабаяров Каршибой Раббимович,  
Дусяров Жалолiddин Тоирович  
Самарканд Давлат тиббиёт институти, Ўзбекистон Республикаси, Самарканд ш.

## APPLICATION OF VIDEO LARYNGOSCOPY FOR FOREIGN BODIES OF THE LARYNX AND UPPER DIGESTIVE TRACT IN CHILDREN

Shamsiev Jamshid Azamatovich, Ruziev Jasur Aslidinovich, Babayarov Karshiboy Rabbimovich, Dusyarov Jaloliddin Toirovich  
Samarkand State Medical Institute, Republic of Uzbekistan, Samarkand

e-mail: [zafarebox@mail.ru](mailto:zafarebox@mail.ru)

**Резюме.** Хиқилдоқ ва юқори овқат ҳазм қилиш трактидаги ёт жисмлар камроқ учрайди. Ишнинг мақсади хиқилдоқ ва юқори овқат ҳазм қилиш трактининг ёт жисмлари гумон қилинган шошилиш ҳолатларда видео ларингоскопиядан фойдаланиш самарадорлигини баҳолаш эди. 2016-2020 йилларда Самарқанд давлат тиббиёт институти 2-клиникаси торакал жарроҳлик бўлимида даволанган беморларнинг анамнезини ретроспектив таҳлил қилиш ўтказилди. Шу билан бирга, 500 нафар бемор ИТ-нинг нафас ёълларига шубҳа билан касалхонага ётқизилди. Фавқулудда видео ларингоскопияси томоқнинг ИТ диагностикаси ва даволаш ва қизилўнғачнинг биринчи физиологик торайиши бўлиши мумкин.

**Калит сўзлар:** Хиқилдоқ ва юқори овқат ҳазм қилиш трактининг бегона жисмлари, тўғридан-тўғри видео ларингоскопия, болалар.

**Abstract.** Foreign bodies in the larynx and upper digestive tract are less common. The aim of the work was to evaluate the effectiveness of using video laryngoscopy in emergency cases with suspected foreign bodies of the larynx and upper digestive tract. A retrospective analysis of the medical history of patients who were treated in the department of thoracic surgery of the 2nd clinic of the Samarkand State Medical Institute in the period 2016-2020 was carried out. At the same time, 500 patients with suspected respiratory tract IT were hospitalized. Emergency videolaryngoscopy may be the choice for diagnosis and treatment of IT of the pharynx and first physiological narrowing of the esophagus.

**Key words:** Foreign bodies of the larynx and upper digestive tract, direct video laryngoscopy, children.

**Актуальность.** Инородные тела (ИТ) гортани и верхнего отдела пищеварительного тракта встречаются реже, чем в нижележащих отделах дыхательных и пищеварительного тракта. Вызывая быстрое развитие стеноза гортани и признаками острого дисфагии, они представляют большую угрозу для жизни ребенка.

Широкая распространенность случаев попадания инородных тел в гортань в детском возрасте обусловлена как ее анатомо-физиологическими особенностями, так и недоразвитием защитных механизмов детей, особенно недоношенных [1, 3]. Самым характерным и опасным симптомом ИТ гортани является стеноз. Его причина — не только механическое препятствие при больших размерах инородного тела, но и рефлексорный спазм мышц гортани в случае мелкого инородного тела. Как правило, первый приступ удушья, развивающийся после попадания ИТ в гортань, является наиболее тяжелым и обычно сопровождается покраснением или цианозом лица. Иногда ИТ, застрявшее в гортани, меняет свое положение. В таких случаях отмечается чередование одышки с периодами покоя. Другим постоянным симптомом является нарушение голосовой функции вплоть до афонии. Но в тех случаях, когда ИТ застревает не между складками, а в подголосовом отделе, этого симптома может и не быть. Расстройство голосовой функции бывает кратковременным или длительным. Первое нередко появляется в результате перенапряжения голосовых складок во время начального периода и вскоре проходит. При длительной стойкой охриплости, наступившей вслед за аспирацией, более вероятно, что ИТ находится в гортани, механически препятствуя фонации, либо уже травмировало элементы гортани. Если в первом случае обычно наблюдается резкая степень афонии, то во втором — речь идет об умеренном расстройстве голосовой функции, сопровождающейся огрублением голоса или небольшой охриплостью. Еще одним частым симптомом ИТ гортани является кашель, носящий резко выраженный приступообразный характер, и иногда не прекращающийся ни днем, ни ночью. В некоторых случаях кашель сопровождается рвотой, свистом и кровохарканьем [2, 5, 8].

Попадание ИТ верхнего отдела пищеварительного тракта (ПТ) в основном случается у детей возрастом до 5 лет, чаще — детей до 2-х лет. Инородные тела в глотку и пищевод попадают по причине детского любопытства. Маленькие дети глотают почти все, что могут положить в рот, чаще всего — предметы, находящиеся непосредственно рядом с ними, когда они ползают по полу это бывают обычно булавки, небольшие детали женских украшений, пуговицы, монеты, игрушки, все виды металлических изделий, ключи, семечки, батарейки. На втором году жизни дети быстро начинают перемещаться и осваивать недоступные им ранее территории и предметы, некоторые из которых строго должны находиться

в недоступном для детей месте. Даже у детей уже школьного возраста могут попасть в пищевод мелкие игрушки (детали от «киндер-сюрприза», колпачки от ручек, мелкие части игрушек и др.), гвозди, батарейки, скрепки и т.д. Иногда этому способствует падение или шлепок по спине. Кусочек кости рыбы или курицы может быть проглочен ребенком любого возраста. От размера и формы инородного тела зависит: застрянет оно в глотке, пищеводе или пройдет в желудок. ИТ глотки обычно локализуется в рото- и гортаноглотке, куда попадают с пищей, иногда при манипуляциях во рту (мелкие части игрушек, монета, заколочка и др.). Самым частым ИТ глотки является рыбья кость, которая вонзается в рыхлую ткань небных, язычной миндалин, в валлекулы корня языка. Реже ИТ (монета, мясная кость) фиксируются в грушевидных карманах [4, 6].

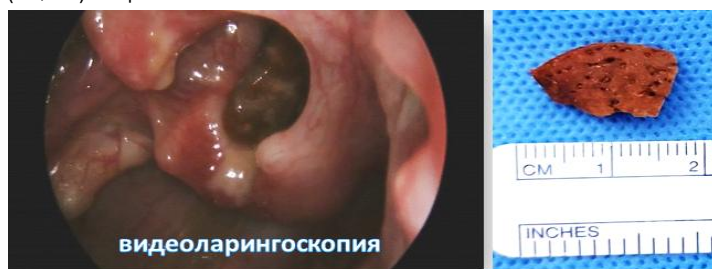Клиническая картина зависит от вида, величины, формы и локализации ИТ в дыхательных и ПТ. Чаще симптомы включают кашель приступообразного характера, резкое удушье на фоне полного здоровья ребенка, хриплое дыхание, дисфагию (нарушение глотания), одиофагию (боль при глотании), боль в грудной клетке. При крупном ИТ, вызывающем полную обструкцию (противодействие нормальному функционированию) верхних отделов дыхательного или пищеварительного тракта, наблюдается обильное слюнотечение и срыгивания.

Очень опасно, если в качестве ИТ оказалась плоская и круглая батарейка. Батарейка, окисляясь и выделяя агрессивные вещества, может наносить повреждения за счет химического ожога. В этом месте могут формироваться язвы и возникать угрожающие жизни осложнения. Маленькие дисковые батарейки особо опасны в пищеводе, где они могут быстро вызывать коликационный некроз (химический ожог при воздействии щелочи на слизистую пищевода) и перфорацию (разрыв пищевода). Поэтому, чем быстрее ребенок будет доставлен в стационар, тем лучше. Самостоятельное удаление ИТ из дыхательных путей и из пищевода практически невозможно. Некоторые, конечно, пробуют перевернуть ребенка вниз головой, надеясь, что ИТ выпадет под действием силы тяжести (и в очень редких случаях это помогает). Однако ребенка, следует максимально быстро доставить в хирургическое отделение, где ИТ извлекут с помощью специальных инструментов [7].

**Цель работы:** оценить эффективность применения в экстренных случаях видеоларингоскопии при подозрении на ИТ гортани и верхнего отдела пищеварительного тракта.

**Материалы и методы.** Был проведен ретроспективный анализ истории болезни пациентов, находившихся на лечении в отделении торакальной хирургии 2-клинике Самаркандского Государственного медицинского института (СамГМИ) в период 2016 по 2020 гг. При этом было госпитализировано 500 пациентов с подозрением на ИТ дыхательных путей. С диагностической и лечебной целью 440 (88 %) пациентам применена прямая видеоларингоскопия и ригидная трахеобронхоскопия аппаратом Фриделя.

**Результаты и их обсуждение.** Роль рентгенологического исследования в диагностике ИТ общепризнана. Диагноз не вызвал сомнений при рентгенконтрастных инородных телах. В остальных случаях для диагностики основывались на косвенных признаках ИТ или осложнениях, развившихся в связи с аспирацией и пребыванием инородного предмета. При инородных телах гортани, всем пациентам произведено видеоларингоскопия (Рис. 1) с удалением ИТ и было произведено диагностическая бронхоскопия. Больные получали антибиотикотерапию (по показанию), небулайзерную терапию и симптоматическая терапия. Диагноз ИТ дыхательных путей подтвердился у 376 (75,2%) пациентов. Самопроизвольное отхождение ИТ отмечалось у 31 (8,24%) пациентов, локализацию ИТ в дыхательных путях при этом установить не удалось. Пациентов из города было 104 (20,8%), из сельской местности - 396 (79,2%). Мальчиков было 315 (63,0%), девочек - 185 (37,0%). Чаще всего аспирация ИТ отмечалась у детей в возрастной категории от года до 3-х лет 297 (59,4%). Инородные тела органической природы диагностированы у 319 (84,8%) детей. Соответственно не органических ИТ было у 57 (15,2%) пациентов.



**Рис. 1.** Видеоларингоскопия. Инородное тело гортани – кусок скорлупы миндаля

Локализация инородных тел была следующей: 15 (4,35 %) в гортани, у 21 (6,1%) в трахее, правый главный бронх – 189 (54,8%), слева у 90 (26,1%) больных, у 18 (5,2%) больных на уровне обоих главных бронхов. У 12 (3,5%) пациентов отмечались локализации ИТ на уровне трахеи и правого главного бронха (рис. 2).

Все 15 пациенты с инородными телами гортани поступали в стационар в первые сутки аспирации ИТ и были госпитализированы в отделение реанимации и интенсивной терапии.

Больные на первые сутки после удаления ИТ были переведены в общую палату и среднее пребывание больных в стационаре составило 7 дней.

В период с 2016 по 2020 года во 2 клинике СамМИ пролечено 96 больных с инородными телами пищевода. Дети были в возрасте от 6 месяцев до 16 лет: до 1 года было 18 (18,7 %) больных, от 1 до 3 лет – 29 (30,0%), от 4 до 7 лет 38 (39,5%), от 8 до 16 лет – 11 (11,3%) детей. Мальчиков было 58 (60,4%), девочек – 38 (39,6%). Локализация инородных тел в пищеводе зависит от величины, формы и характера его поверхности, возможности перемещаться по пищеводу. Инородные тела пищевода находились на I физиологическом сужении у 48 больных (50,0%), II физиологическом сужении у 28 (16,6%), в III физиологическом сужении у 20 больных (8,3%) (рис. 3).



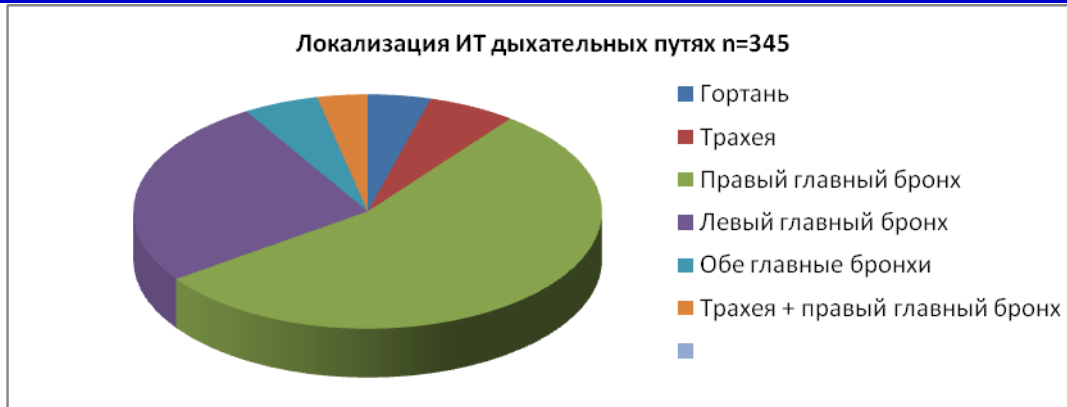

Рис. 2. Локализация инородного тело дыхательных путей

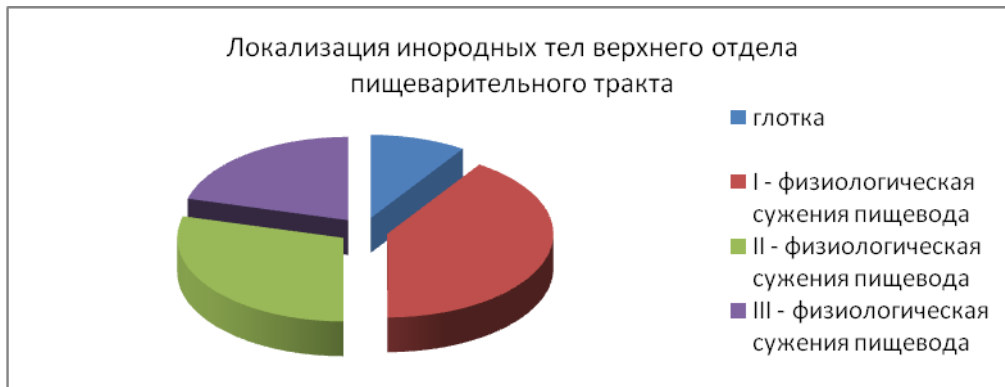


Рис. 3. Локализация инородных тел верхнего отдела пищеварительного тракта

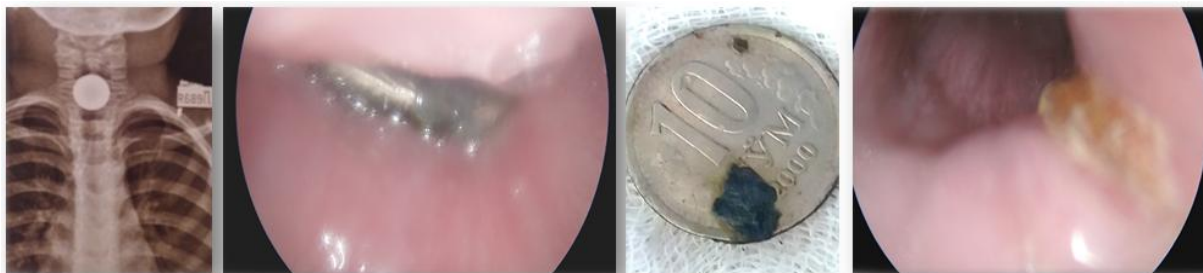

Рис. 4. Инородное тело первого физиологического сужение пищевода – монета

Органических инородных тел было 24(25%) и неорганических инородных тел составило 72(75) случаев (рис. 4). Основными органическими инородными телами было косточки, кусочки костей, кусочки яблоко. При этом из неорганических ИТ основная масса было монеты в 36(37,5%) случаях, фрагменты пластмассовых игрушек, открытая булавка, шуруп, детские заколки, замочки от молнии и батарейки игрушек было в 10(10,4%) случаях. Основными клиническими симптомами были обильное слюноотделения, срыгивание, полуоткрытый рот - симптом Зарицкого. В старшем возрасте к этому присоединялись боли при глотании в груди или между лопатками. В диагностике инородных тел пищевода у детей учитывались анамнестические данные, результаты клинко-рентгенологических обследований и наиболее информативным являлась прямая видеоларингоскопия и эзофагоскопия с удалением инородного тела.

Из всех 96 больных с инородными телами пищевода в 66 (68,75%) случае произведено удаление инородного тела пищевода путем экстренной эзофагоскопии, в 12 (12,5%) случаях инородное тело было протолкнуто в желудок, в дальнейшем наблюдалось самостоятельное его отхождение с каловыми массами. 18(18,75%) больным при локализации инородного тело на уровне первого физиологического сужении пищевода было произведено экстренная прямая видеоларингоскопия без применения миорелаксантов, с седацией пропофолом удалены инородные тело.

**Заключение.** ИТ гортани, хотя и встречаются реже, чем в нижележащих путях, представляют большую угрозу для жизни ребенка вследствие различной степени стеноза. Такие дети обычно поступают в ближайшие сроки после аспирации. Анамнестические указания на аспирацию ИТ совсем не обязательно служат свидетельством того, что оно находится в дыхательных путях. Диагноз ИТ гортани ставится на основании анамнеза, клинических симптомов и дополнительных методов исследования. В настоящее время главным вспомогательным методом диагностики аспирированных инородных тел является рентгенологическое исследование (при рентген контрастных ИТ) и метод прямой видеоларингоскопии. Ларингоскопия имеет важное дифференциально-диагностическое значение, так как обнаружение других заболеваний во многих случаях позволяет исключить наличие в гортани ИТ. Поэтому непрямая ларингоскопия должна производиться при

подозрении на ИТ у всех больных, у которых она технически выполнима. Если зеркальный осмотр гортани провести не удастся, то при подозрении на ИТ гортани необходимо осуществлять прямую ларингоскопию.

Таким образом, ранняя диагностика и направление больных с ИТ верхнего отдела пищеварительного тракта в специализированное отделение, способствует оказанию своевременной квалифицированной помощи, снижению числа воспалительных процессов и тяжелых осложнений. Также метод экстренной видеоларингоскопии может быть выбором для диагностики и лечения при ИТ глотки и первого физиологического сужения пищевода. В остальных случаях производится эзофагогастроскопия.

#### Литература:

1. Блохин Б.М., Макрушин И.М. Инородные тела дыхательных путей у детей // Лечебное дело. 3. 2007. С. 3-8.
2. Калмыков Е.Л., Файзиев З.Ш., Файзиев Х.З. Инородные тела трахеи и бронхов // Новости хирургии. Том 24, № 3. 2016.С. 303-308.
3. Ж.А. Шамсиев, Ж.А. Рузиев. Диагностика и лечение инородных тел дыхательных путей у детей. Вестник экстренной медицины, 2020, том 13, № 4. С. 45-49.
4. Стальмахович А.В., Шацких Е.В., Сапухин Э.В. Опыт диагностики и лечения инородных тел трахеобронхиального дерева у детей // Сибирский медицинский журнал, 2010, № 4. С. 107-109.
5. Шамсиев Ж.А., Рузиев Ж.А. Анализ оказания медицинской помощи детям с инородными телами дыхательных путей. Проблемы биологии и медицины. 2020, №3. С. 133-136.
6. Кажина В.А., Ключко А.И., Сергиенко В.К., Якубцевич Р.Э., Омельченко Н.В., Сергиенко Е.И., Кажина П.В. Удаление инородных тел из трахеобронхиального дерева у детей гродненской области: 10-летний опыт ригидной бронхоскопии с видеовизуализацией //Журнал Гродненского государственного медицинского университета №4, 2015. С. 108-113.
7. F. Brkic, S. Umihanic, H. Altumbabic, et al., Death because of foreign body aspiration in children, Med. Arch. 72 (2018) 220–223, <https://doi.org/10.5455/medarh.2018.72.220-223>.
8. K. Johnson, M. Linnaus, D. Notrica, Airway foreign bodies in pediatric patients: anatomic location of foreign body affects complications and outcomes, Pediatr. Surg. Int. 33 (2017) 59–64.

#### **ПРИМЕНЕНИЕ ВИДЕОЛАРИНГОСКОПИИ ПРИ ИНОРОДНЫХ ТЕЛАХ ГОРТАНИ И ВЕРХНЕГО ОТДЕЛА ПИЩЕВАРИТЕЛЬНОГО ТРАКТА У ДЕТЕЙ**

*Шамсиев Ж.А., Рузиев Ж.А., Бабаяров К.Р., Дусяров Ж.Т.*

**Резюме.** Инородные тела гортани и верхнего отдела пищеварительного тракта встречаются реже. Целью работы явилось оценка эффективности применения в экстренных случаях видеоларингоскопии при подозрении на инородные тела гортани и верхнего отдела пищеварительного тракта. Был проведен ретроспективный анализ истории болезни пациентов, находившихся на лечении в отделении торакальной хирургии 2-клинике Самаркандского Государственного медицинского института в период 2016 по 2020 гг. При этом было госпитализировано 500 пациентов с подозрением на ИТ дыхательных путей. Метод экстренной видеоларингоскопии может быть выбором для диагностики и лечения при ИТ глотки и первого физиологического сужения пищевода.

**Ключевые слова:** Инородные тела гортани и верхнего отдела пищеварительного тракта, прямая видеоларингоскопия, дети.

УДК: 612.822.3+612.821-005

## ДИАГНОСТИКА И ЭНДОХИРУРГИЧЕСКОЕ ЛЕЧЕНИЕ ОПУХОЛЕВИДНЫХ НОВООБРАЗОВАНИЙ ЯИЧНИКОВ У ДЕВОЧЕК

Шамсиев Жамшид Азаматович, Иброхимова Гулноза Илхомовна, Махмудов Зафар Мамаджанович, Данияров Эркин Суюнович  
Самаркандский Государственный медицинский институт, Республика Узбекистан, г. Самарканд

## ЌИЗЛАРДА ТУХУМДОН ЎСМАЛАРИНИ ДИАГНОСТИКАСИ ВА ЭНДОХИРУРГИК ДАВОСИ

Шамсиев Жамшид Азаматович, Иброхимова Гулноза Илхомовна, Махмудов Зафар Мамаджанович, Данияров Эркин Суюнович  
Самарканд Давлат тиббиёт институти, Ўзбекистон Республикаси, Самарканд ш.

## DIAGNOSTICS AND ENDOSURGICAL TREATMENT OF OVARIAN TUMOR IN GIRLS

Shamsiev Jamshid Azamatovich, Ibrokhimova Gulnoza Ilkhomovna, Makhmudov Zafar Mamadzhanovich, Daniyarov Erkin Suyunovich  
Samarkand State Medical Institute, Republic of Uzbekistan, Samarkand

e-mail: [zafarebox@mail.ru](mailto:zafarebox@mail.ru)

**Резюме.** Болалар ва ўсмирлардаги тухумдонлар бўйича операцияларнинг узоқ муддатли натижаларини ўрганар экан, бир қатор муаллифлар ҳайз кўришдан олдин (12-14 ёшда) ўтказилган операция кейинги ҳайз кўриш функциясига салбий таъсир кўрсатишини таъкидлайдилар. 18 ёшгача бўлган 37 нафар қизда тухумдонлар шаклланишининг клиник кўриниши, диагностикаси, патоморфологик тузлиши ва узоқ муддатли лапароскопик текширув натижалари таҳлил қилинди. Барча беморларга лапароскопик арашув фақат онкологик жараёнга шубҳа бўлмаса, ўтказилди. Беморларни узоқ муддатли кузатиш натижалари жуда қулай, бу тўлиқ клиник соғайиши юқори фоиздан далолат беради (77,6%).

**Калим сўзлар:** Тухумдон ўсмалари, лапароскопия, қизлар.

**Abstract.** Studying the long-term results of operations on the ovaries in children and adolescents, a number of authors note that surgery performed before menarche (at the age of 12-14 years) has a negative effect on further menstrual function. Clinical presentation, diagnosis, pathomorphological structure and long-term results of laparoscopic examination of ovarian formations in 37 girls under 18 years of age were analyzed. All patients underwent laparoscopic intervention only if there was no suspicion of an oncological process. Long-term results of observation of patients are quite favorable, as evidenced by the high percentage of complete clinical recovery (77.6%).

**Key words:** Ovarian neoplasms, laparoscopy, girls.

**Актуальность.** Проблема диагностики и лечения опухолевидных образований яичников сложна и чрезвычайно актуальна в связи с ростом частоты заболевания, а также тяжестью вызываемых ими нарушений репродуктивной и других систем организма [1, 4, 7, 8].

По данным различных авторов, в структуре гинекологической заболеваемости детского и юношеского возраста встречаемость опухолевидных образований яичников колеблется до 5,2%. По мнению многих авторов наиболее часто яичниковые образования встречаются в пубертатном возрасте. У девочек чаще, чем у взрослых, имеет место бессимптомное течение заболевания. Из-за отсутствия болевого синдрома больные обращаются к специалисту слишком поздно, когда опухолевидное образование яичника достигает больших размеров и может уже определяться при пальпации живота. УЗИ позволяет диагностировать яичниковые образования малых размеров и проводить динамическое наблюдение за их развитием. Немаловажны и дополнительные, позволяющие уточнить характер образования, методы исследования, такие как определение онкомаркеров, рентгенологическое исследование желудка и кишечника, лимфография [2, 5].

Изучая отдаленные результаты операций на яичниках у детей и подростков, ряд авторов отмечают, что оперативное вмешательство, проведенное перед менархе (в возрасте 12 - 14 лет), оказывает негативное влияние на дальнейшую менструальную функцию, а степень нарушения функциональной активности яичников находится в прямой зависимости от объема произведенной операции и стороны поражения. Тем не менее в литературе последних лет мы не встретили обобщенных данных о тактике ведения послеоперационного периода у девочек, оперированных в связи с яичниковыми образованиями. При оперативном вмешательстве предпочтение отдавалось максимально щадящему яичники методу удаления яичниковых образований лапароскопическим путем [3, 6].

**Цель исследования:** Оптимизация диагностики и лечения опухолевидных образований яичников у девочек.

**Материалы и методы исследования.** Были проанализированы клиника, диагностика, патоморфологическая структура и отдаленные результаты лапароскопического исследования яичниковых образований у 37 девочек до 18 лет, находившихся на лечении во 2-клинике Самаркандского государственного медицинского института.

Число больных с новообразованиями яичников заметно увеличивается у девочек в период полового созревания. Так, 91,8% девочек с яичниковыми образованиями находились в возрасте от 12 до 16 лет. По морфологическому строению опухолевидные образования яичников распределялись следующим образом. Опухолевидные образования обнару-

жены у 15 (40,5%) пациенток, а именно: параовариальная киста - у 6 больных, фолликулярная киста - у 3, киста желтого тела - у 2, эндометриоидная киста - у 1, воспалительные образования с вовлечением яичника - у 2.

Следует отметить отсутствие четкой связи между размерами образования и степенью клинических проявлений, хотя образования более 3 см в диаметре чаще вызвали болезненные ощущения. В то же время мы наблюдали бессимптомное течение заболевания у пациенток при наличии у них объемных образований более 7 см в диаметре. При диагностике объемных образований в полости малого таза у детей и подростков помимо анализа клинко-anamnestических данных производится ректоабдоминальное исследование, позволяющее определить консистенцию, характер поверхности образования, степень его подвижности и чувствительность, однако данный метод исследования не позволяет выявить кисты яичников малых размеров. Поэтому одно из ведущих мест в диагностике объемных образований в полости малого таза занимает ультразвуковое исследование (УЗИ), посредством которого можно обнаружить яичниковое образование малых размеров и наблюдать за динамикой развития или регресса ретенционных кист яичников. Так, ряду девочек с подозрением на наличие фолликулярной кисты или кисты желтого тела производилось УЗИ в динамике, ежемесячно 2 - 3 мес подряд. У большинства из них яичниковое образование за это время исчезло, что со всей очевидностью указывало на его ретенционный характер и позволило избежать необоснованного оперативного вмешательства. В ряде случаев УЗИ позволяет оценить и характер образования. В нашем исследовании информативность эхографии составила 84%, так что расхождение предоперационного диагноза с хирургическим имело место в 16% случаев. Неточность диагностики в основном относилась к неверной трактовке характера образований. Например, эхографическая картина ретенционной кисты расценивалась как картина эндометриоидной, дермоидной или параовариальной кисты, дермоидной кисты - как цистаденомы. Следующим этапом диагностики яичниковых образований у девочек следует считать лапароскопию. Последняя удачно сочетается в себе как возможностью более детальной диагностики характера и местоположения образования, так и возможности удаления его эндоскопическим путем.

**Результаты исследования и их обсуждение.** В результате мы основывались к следующему алгоритму обследования девочек с яичниковыми образованиями:

- Сбор семейного анамнеза, оценка жалоб и менструальной функции
- Общеклиническое и ректоабдоминальное обследование УЗИ органов малого таза
- Определение онкомаркеров, в том числе СА-125 (при недостаточной подвижности образования, его плотной консистенции и увеличении размеров второго яичника)
- Лапароскопия с оперативным вылушением кисты яичника или резекцией яичника в пределах здоровых тканей.
- При подозрении на злокачественность процесса - взятие внутрибрюшной жидкости на цитологию, брыжеечного лимфоузла на биопсию, удаление пораженного яичника, резекция сальника.

Всем пациенткам лапароскопическое вмешательство производилось только при отсутствии подозрений на наличие онкологического процесса. В сомнительных случаях перед операцией определялся онкомаркер СА-125. Все операции выполнялись типичным путем. Определенные технические трудности возникали при эвакуации из брюшной полости образований более 10 см в диаметре, а также при наличии у больных спаечного процесса III-IV степени в брюшной полости и малом тазу. Из прооперированных лапароскопическим доступом 37 пациенток у двух мы наблюдали перекрут яичникового образования с частичным нарушением питания. Отечный, синюшного цвета яичник занимал собой все позадиаточное пространство. После разделения спаек, удаления кисты и восстановления нормального анатомического положения была произведена овариопексия к задней стенке матки. В раннем послеоперационном периоде проводилась антибактериальная терапия, начатая во время операции, дезинтоксикационная терапия, включавшая в себя 5 сеансов плазмафереза. При последующем наблюдении отмечено постепенное уменьшение размеров яичника, по данным динамического эхографического исследования, и достижение им нормального объема спустя 2 мес после операции. В течение последующих 8 мес боли не возобновлялись, нарушений менструального цикла отмечено не было.

Отдаленные результаты операций были проанализированы у всех 37 пациенток. Короткий срок наблюдения за 5 девушками не позволил сделать выводы о состоянии их репродуктивной системы. Через 0,5 - 4 года после операции клиническое выздоровление отмечено у 29 (78,4%) девушек, нарушение менструального цикла наблюдалось у 2 (5,4%) больных, что потребовало проведения регулирующей менструальный цикл терапии. У 11 (19%) пациенток в первые 6 мес после операции наблюдалось возобновление болей в нижних отделах живота и при контрольном обследовании выявлен воспалительный процесс в придатках матки. Этим девушкам, как правило, было достаточно проведения одного курса противовоспалительной терапии для купирования клинической симптоматики заболевания.

**Выводы.** Таким образом, опухолевидные образования яичников составляют 5,2% в структуре гинекологической заболеваемости девочек и девушек до 18 лет. Совершенно очевидно повышение частоты яичниковых новообразований в пубертатном возрасте, причем пик заболеваемости отмечается в возрасте от 12 до 15 лет, т. е. тогда, когда устанавливаются гипоталамо-гипофизарно-яичниковые взаимоотношения и усиливается гонадотропная стимуляция яичников. Видимо, эта гормональная ситуация способствует росту новообразований в яичнике.

Диагностика объемных образований яичников складывается из оценки клинко-anamnestических данных, ректоабдоминального обследования, УЗИ, при необходимости - определения уровня онкомаркеров, лапароскопического исследования.

Из всех перечисленных методов исследования лапароскопия является наиболее информативной, позволяя одновременно с диагностикой производить оперативное лечение, а морфологическое исследование удаленного образования устанавливает окончательный диагноз. Отдаленные результаты наблюдений за прооперированными пациентами достаточно благоприятны, о чем свидетельствует высокий процент полного клинического выздоровления (77,6%). Как показы-

вают наш опыт, наиболее часто в дополнительной противовоспалительной терапии в послеоперационном периоде нуждаются больные с опухолевидными образованиями яичников.

**Литература:**

1. Адамян Л. В. и др. Доброкачественные опухоли и опухолевидные образования яичников у детей и подростков (обзор литературы) //Проблемы репродукции. – 2016. – Т. 22. – №. 2. – С. 73-77.
2. Адамян Л. В. и др. Ошибки в лечении девочек и девушек с новообразованиями яичников //Problemy Reproduktsii. – 2017. – Т. 23. – №. 5.
3. Дьяконова Е. Ю. и др. Лапароскопическая хирургия при острой гинекологической патологии у девочек //Российский педиатрический журнал. – 2018. – Т. 21. – №. 4.
4. Гольденберг И. Г. и др. Тактика ведения девочек с объемными образованиями яичников //Репродуктивное здоровье детей и подростков. – 2016. – №. 3 (68).
5. Гребёнкин Б. Е., Палакян Л. П. Малоинвазивные методы лечения больных с опухолевидными образованиями яичников //Пермский медицинский журнал. – 2008. – Т. 25. – №. 1.
6. Коровин С. А. и др. Экстренная лапароскопия в диагностике и лечении детей с объемными образованиями брюшной полости (клинические наблюдения) //Медицинский совет. – 2016. – №. 7.
7. Коровин С. А. и др. Лапароскопические вмешательства у девочек с перекрутами придатков матки //Российский вестник детской хирургии, анестезиологии и реаниматологии. – 2016. – Т. 6. – №. 2.
8. Каримов З. Д. и др. Итоговые результаты лечения опухолевидных образований яичников в ургентной гинекологии //Вестник экстренной медицины. – 2011. – №. 4.

**ДИАГНОСТИКА И ЭНДОХИРУРГИЧЕСКОЕ ЛЕЧЕНИЕ ОПУХОЛЕВИДНЫХ НОВООБРАЗОВАНИЙ ЯИЧНИКОВ У ДЕВОЧЕК**

*Шамсиев Ж.А., Иброхимова Г.И., Махмудов З.М., Данияров Э.С.*

**Резюме.** Изучая отдаленные результаты операций на яичниках у детей и подростков, ряд авторов отмечают, что оперативное вмешательство, проведенное перед менархе (в возрасте 12 - 14 лет), оказывает негативное влияние на дальнейшую менструальную функцию. Были проанализированы клиника, диагностика, патоморфологическая структура и отдаленные результаты лапароскопического исследования яичниковых образований у 37 девочек до 18 лет. Всем пациенткам лапароскопическое вмешательство производилось только при отсутствии подозрений на наличие онкологического процесса. Отдаленные результаты наблюдений за пациентами достаточно благоприятны, о чем свидетельствует высокий процент полного клинического выздоровления (77,6%)

**Ключевые слова:** Новообразования яичников, лапароскопия, девочки.

УДК: 616-006.311.03-053.2-03

## ВЫБОР МЕТОДА ЛЕЧЕНИЯ ГЕАНГИОМ У ДЕТЕЙ

Шамсиев Жамшид Азаматович, Ибрагимов Отабек Абилевич, Махмудов Зафар Мамаджанович,  
Данияров Эркин Суюнович  
Самаркандский Государственный медицинский институт, Республика Узбекистан, г. Самарканд

## БОЛАЛАРДА ГЕАНГИОМАЛАРНИ ДАВОЛАШ УСУЛИНИ ТАНЛАШ

Шамсиев Жамшид Азаматович, Ибрагимов Отабек Абилевич, Махмудов Зафар Мамаджанович,  
Данияров Эркин Суюнович  
Самарканд Давлат тиббиёт институти, Ўзбекистон Республикаси, Самарқанд ш.

## CHOICE OF METHOD OF TREATMENT OF HEMANGIOMA IN CHILDREN

Shamsiev Jamshid Azamatovich, Ibragimov Otabek Abilevich, Makhmudov Zafar Mamadzhanovich,  
Daniyarov Erkin Suyunovich  
Samarkand State Medical Institute, Republic of Uzbekistan, Samarkand

e-mail: [zafarebox@mail.ru](mailto:zafarebox@mail.ru)

**Резюме.** Бизнинг ишмизнинг мақсади болаларда юз ва жағ соҳасида жойлашган гемангиомаларни даволаш учун оптимал ва хавфсиз усулни аниқлаш эди. Ушбу мақсадга эришиш учун биз чақалоқ даврдан 18 ёшгача бўлган 547 болани текширдик ва даволадик. Уғил болалар 231 (42%) бўлган, қизлар эса - 316 (58%). 547 беморнинг 221 тасида (40,4%) гемангиома юз ва жағ соҳасида жойлашган. Жарроҳлик муолажасидан сўнг қўпол косметик асоратларнинг олдини олиш учун биз ушбу гуруҳдаги беморларга консерватив даво усулида пропранолол дору воситасини оғиз орқали юбориш шаклида боланинг тана вазнининг  $2 (\pm 0,5)$  мг/кг миқдорига, 1-2 йил бўлган даврида беморларнинг индивидуал хусусиятларини ҳисобга олган ҳолда бир кунда 2-3 марта ичган. Ўртача кузатув вақти 17 (10-24) ойни ташкил этди ва кўпчилик беморларда 9 ойдан кейин гемангиома бўйш интенсивлигининг сезиларли пасайиши кузатилди. 43 беморда 1 йилдан кейин яхшиланиши туфайли даволаниш тугалланди, аммо етти таси пропранолол дозасини оширишни талаб қилди (тана вазнига 2,5 мг / кг гача) ва ўсимтанинг ўсиб бориши сабабли учта бемор операция қилинди. 153 бемор пропранолол билан даволанишни ўсимтани регрессияси турли босқичларида давом эттиради.

**Калит сўзлар:** Болалардаги юз ва жағ соҳасида жойлашган гемангиомалари, туғма қон томир ўсмаси, пропранолол, болалар хирургияси.

**Abstract.** The aim of our work was to determine the optimal and safe method for treating hemangiomas of the maxillofacial region in children. To achieve this goal, we examined and treated 547 children, aged from the neonatal period to 18 years. Boys were 231 (42%), girls - 316 (58%). In 221 (40.4%) of 547 patients, hemangiomas were located in the maxillofacial region. For the prevention of gross cosmetic defects after surgical treatment, we applied conservative treatment to this group of patients in the form of oral administration of pro-pranolol at the rate of  $2 (\pm 0.5)$  mg / kg of the child's body weight in 2-3 doses, taking into account the individual characteristics of patients during 1-2 years old. The average follow-up time was 17 (10-24) months and in most patients after 9 months a significant decrease in the intensity of hemangioma staining was observed. In 43 patients, due to improvement after 1 year, treatment was completed, but seven required an increase in the dose of propranolol (up to 2.5 mg / kg body weight), and three patients underwent surgery due to progressive tumor growth. 153 patients continue treatment with propranolol at different stages of regression.

**Key words:** Hemangiomas of the maxillofacial region in children, congenital vascular tumor, propranolol, pediatric surgery.

**Актуальность.** Гемангиомы являются следствием нарушения развития сосудов в эмбриональный период и составляют более 50% от всех опухолей детского возраста. По сведениям части авторов, она встречается в 1,1–2,6 % случаев [1], по другим данным — в 4–10 % [2]. Отмечается преимущественно у девочек, недоношенных и маловесных детей. Гемангиомы являются доброкачественными сосудистыми аномалиями и представляют собой опухоли, исходящие из гиперплазированного эндотелия. При этом не менее 10 % гемангиом несут деструктивный характер [3, 5, 7, 8]. Несмотря на свою доброкачественность, гемангиомы отличаются быстрым прогрессирующим ростом. Разрастаясь, они разрушают окружающие ткани, а также наносят ребенку значительный косметический ущерб. При локализации гемангиом на веках, ушной раковине, носу, а также на слизистой ротовой полости, верхних дыхательных путей помимо косметических проблем могут возникать и физиологические – нарушения функций особо важных органов как, зрение, слух и дыхание. Процесс течения гемангиом достаточно сложный и требует постоянного наблюдения за их состоянием. [10,11]

Чаще всего гемангиомы располагаются на коже и в подкожной клетчатке и имеют вид пятен размером от нескольких миллиметров до десятков сантиметров, цвет которых может быть различным – от розового до багрово-синюшного. Иногда опухоль видна уже с момента рождения, а иногда появляется позднее – как правило, в первом полугодии жизни [4, 6].

Несмотря на накопленный опыт лечения гемангиом единая лечебная тактика до сих пор не выбрана. Многообразие их форм, локализаций и распространенности диктуют необходимость постоянного поиска эффективных

методов лечения, особенно это касается челюстно-лицевой области так, как хирургическое лечение этой области приводит к грубым косметическим дефектам.

**Цель работы:** определить оптимальный и безопасный метод лечения гемангиом челюстно-лицевой области у детей.

**Материал и методы.** Проведен анализ лечения больных с гемангиомами, во 2-клиники Самаркандского Государственного Медицинского института за период с 2014 по 2018 гг. В основу клинического исследования положены результаты наблюдений 547 пациентов с разными формами гемангиом. В возрасте до 1 года пролечено 316 (57,8%) ребенка, 1 - 3 лет - 143 (26,1%), 4 - 7 лет - 52 (9,5%), 8 - 18 лет 36 (6,6%). Из них мальчиков было 231 (42%), девочек – 316 (58%).

По локализации гемангиом больные распределились следующим образом: на туловище у 118 (21,6%) больных, нижних конечностях - у 109 (19,9%), на лице – у 113 (20,7%), верхних конечностях – у 46 (8,4%), волосистой части головы – у 115 (21%), шее – 46 (8,4%) пациентов. Из этих больных осложненные формы ангиом мы наблюдали у 26 (5%) пациентов: в том числе изъязвления – 11 (2,1%), кровотечения – 8 (1,5%), сочетание кровотечения и изъязвления – 7 (1,4%). Капиллярные гемангиомы встречались у 87 (16%) больных, кавернозные у 376 (69%) больных. Комбинированная гемангиома представляет собой сочетание капиллярной и кавернозной, наблюдалось у 84 (15%) больных.

При расположении гемангиомы на поверхности кожи диагностика обычно не представляла трудности. Если же новообразование возникало в более глубоких тканях, например, в мышцах, мы использовали дополнительные методы исследования – УЗИ и ангиография. В очень редких случаях мы были вынуждены прибегать к биопсии.

**Результаты и их обсуждения.** Все методы лечения гемангиом можно разделить на две группы – консервативные и оперативные (хирургические). Больные были распределены на три группы в зависимости от формы, локализации, размеров гемангиом и методов лечения.

*Первая группа:* составили 73 больных с размером гемангиомы менее 1 см<sup>2</sup> и преобладала капиллярная форма. Этой группе проводилась склерозирующая терапия преднизолоном в дозировке 2 мг/кг, 2 раза в общем количестве до 10 раз. Рецидив отмечался у 2 (2,7%) больных, которым гемангиома удалена хирургическим методом.

*Вторая группа:* 253 больных с размерами гемангиом более 1 см<sup>2</sup>, с различной локализацией в основном кавернозные и смешанной формы в основном располагающиеся на туловище и конечностях. Этим больным проводилось хирургическое иссечение. Рецидив отмечен у 9 (3,6%) больных, которые устранены повторным хирургическим вмешательством и применением пропранолола.

*Третья группа:* составила 221 больных с размерами гемангиом более 1 см<sup>2</sup> расположенные в области лица: вокруг глаз, губ, носа, уха, которым оперативное вмешательство могло привести к грубым косметическим дефектам. Этим больным проводилось консервативное лечение в виде перорального приема пропранолола из расчета 2 (±0,5) мг/кг массы тела ребенка в 2-3 приема с учетом индивидуальных особенностей пациентов в течении 1-2 лет. Пропранолол-лекарственное средство, неселективный бета-адреноблокатор. Антагонист 5-НТ1А-рецепторов. Препарат используется для лечения высокого кровяного давления, ряда видов нерегулярных сердечных сокращений, тиреотоксикоза, капиллярных гемангиом, тревожности при работе и эссенциальных треморов. Степень биотрансформации пропранолола существенно различается у разных больных, в связи с чем при назначении одной и той же дозы препарата можно получить концентрации, отличающиеся друг от друга.

Перед началом лечения проводилось подробное описание локального статуса и фотографирование. После назначения терапии в течение 5 дней локальный статус оценивался ежедневно, далее - 1 раз в 3 недели в течении 1-2 лет.

Для определения безопасности терапии больным до назначения пропранолола проводилась электрокардиография с оценкой частоты сердечных сокращений и атриовентрикулярной проводимости. В течение первых 5 дней лечения, частота сердечных сокращений измерялась ежедневно, а на пятый день проводилась повторная электрокардиография (далее - ежемесячно). У больных старше 3-х лет осуществляли также мониторинг артериального давления и оценку функции внешнего дыхания. При развитии брадикардии, атриовентрикулярных блокад II-III степеней, артериальной гипотонии и явлений бронхообструкции терапия прекращалась. Лечение прекращено у 9 больных, в связи с побочными эффектами (брадикардия и АВ-блокада).

Результаты оценивались по прекращению роста, уменьшению размеров, плотности и яркости окраски гемангиоми, а также по заживлению трофических расстройств на поверхности опухоли и отсутствию отрицательной клинической динамики.

Среднее время наблюдения составило 17 (10-24) месяцев и у большинства пациентов после 9 месяцев наблюдалось значительное снижение интенсивности окраски гемангиомы. Общая переносимость препарата была хорошей, гемодинамических изменений отмечено не было. В целом неблагоприятные явления во время лечения пропранололом очень незначительны по сравнению с серьезными побочными эффектами других препаратов. У 43 больных в связи с улучшением через 1 год лечение закончено, но семерым потребовалось повышение дозы пропранолола (до 2,5 мг/кг массы тела), а троим проведено оперативное вмешательство в связи с прогрессирующим ростом опухоли. У шестерых пациентов, прошедших курс лечения, через 3 мес. после прекращения терапии был зафиксирован небольшой повторный рост и потемнение гиперплазии. Это были дети старше 1 года. Им было назначено лечение пропранололом ещё на 1 год с положительной динамикой. Обычно рецидивы гемангиом протекают легко, и пациенты хорошо реагируют на повторную терапию. 17 больных из 221, которые обратились в возрасте старше 2-х лет, в течении 1 года изменение со стороны гемангиомы не отмечалось и им намечено оперативное удаление с последующим повторным курсом пропранололом.

153 больным продолжается лечение пропранололом на разных стадиях регрессии, однако скорость регрессии

различна.

Результаты применения пропранолола при лечении гемангиомы на протяжении 3 лет показали, что препарат эффективен, достаточно безопасен, легко доступен. Преимуществом этого препарата являются: широко направленный механизм действия, приостановка не только роста, но и сокращение размеров опухоли, первые признаки улучшения (изменение цвета и плотности опухоли) уже в первые сутки лечения, поддающиеся повторному лечению рецидивы, меньшее количество и легкость побочных эффектов. Выраженный терапевтический эффект пропранолола в отношении роста гемангиом может быть обусловлен: сужением сосудов, ингибированием ангиогенеза и индукцией апоптоза. Все они могут быть задействованными во всех стадиях лечения: ранней (изменение цвета поверхности гемангиом), промежуточной (прекращение роста гемангиомы) и поздней (регрессия опухоли).

**Заключение.** Таким образом выбор правильной тактики лечения гемангиом у детей является основным элементом положительных результатов лечения данного контингента больных. Применение пропранолола оправдана, когда имеется риск появления косметических дефектов после хирургических вмешательств на лице и шее.

#### Литература:

1. Аномалии развития сосудов: терминология, классификация / И.С. Васильев, И.А. Абушкин, И.А. Диомидов [и др.] // Вестник ЮУрГУ. Серия «Образование, здравоохранение, физическая культура». — 2013. — Т. 13, № 3. — С. 66-68.
2. Гемангиомы у детей: патогенез, клиника, лечение с помощью низких температур и СВЧ-электромагнитного поля / В.В. Шафранов, Е.Н. Борхунова, И.Е. Галибин [и др.] // Пластическая хирургия и косметология. — 2013. — № 2. — С. 265-284.
12. Диагностика и лечение обширных комбинированных гемангиом и гемангиом сложной анатомической локализации у детей / Е.В. Кожевников, Н.В. Маркина, В.А. Кожевников [и др.] // Детская хирургия. — 2009. — № 6. — С. 31-34.
3. Диагностика и клиничко-морфологическая характеристика гиперплазии кровеносных сосудов у детей в челюстно-лицевой области / В.В. Рогинский, Л.О. Кузьменков, О.П. Близняков [и др.] // Стоматология. — 2012. — Спец. выпуск. — С. 17-27.
4. Диагностика образований из кровеносных сосудов челюстно-лицевой области и шеи у детей / В.В. Рогинский, А.Г. Надточий, А.С. Григорян [и др.] // Стоматология детского возраста и профилактика. — 2010. — Т. 9, № 1. — С. 56-61.
5. Маркина Н.В. Лечение обширных комбинированных гемангиом и гемангиом сложной анатомической локализации у детей с применением метода одномоментного склерозирования и криодеструкции: Автореф. дис... канд. мед. наук: спец. 14.00.25 «детская хирургия» / Н.В. Маркина. — Омск, 2009. — 22 с.
6. Некоторые аспекты патогенеза сосудистых поражений челюстно-лицевой области у детей по данным компьютерной капилляроскопии и морфологии / Ф.Н. Мустафина, Е.К. Кречина, В.В. Рогинский [и др.] // Стоматология. — 2012. — Спец. выпуск. — С. 27-32.
7. Пащенко Ю.В. Гемангиомы у детей: современные тенденции и перспективные направления лечения / Ю.В. Пащенко, В.П. Вивчарук, К.Ю. Пащенко // Медицина неотложных состояний. — 2011. — № 6(37). — С. 13-19.
8. Пороки развития сосудов и доброкачественные опухоли / А.В. Гераськин, В.В. Шафранов, Ю.Ф. Исакова [и др.] // Детская хирургия: национальное руководство. — М.: ГЭОТАР-Медиа, 2009. — С. 1042-1063.
9. Почему «детская и врожденная гемангиомы» не являются сосудистой опухолью / А.Г. Надточий, В.В. Рогинский, А.С. Григорян [и др.] // Стоматология. — 2012. — Спец. выпуск. — С. 11-17.
10. Boscolo E. Vasculogenesis in Infantile Hemangioma / E. Boscolo, J. Bischoff // Angiogenesis. — 2009. — Vol. 12, № 2. — P. 197-207.
3. Head and neck vascular anomalies in children / F.M. Tucci, G.C. De Vincentiis, E. Sitzia [et al.] // Int. J. Pediatr. Otorhinolaryngol. — 2009. — Vol. 73(Suppl. 1). — P. 71-76.
11. Kunzi-Rapp K. Topical propranolol therapy for infantile hemangiomas / K. Kunzi-Rapp // Pediatr. Dermatol. — 2012. — Vol. 29, № 2. — P. 154-159.

#### ВЫБОР МЕТОДА ЛЕЧЕНИЯ ГЕМАНГИОМ У ДЕТЕЙ

Шамсиев Ж.А., Ибрагимов О.А., Махмудов З.М., Данияров Э.С.

**Резюме.** Целью нашей работы явилось определение оптимального и безопасного метода лечения гемангиом челюстно-лицевой области у детей. Для выполнения этой цели нами было обследовано и пролечено 547 детей, в возрасте от периода новорожденности до 18 лет. Мальчиков было 231 (42%), девочек – 316 (58%). У 221 (40,4%) из 547 пациентов, гемангиомы располагались в челюстно-лицевой области. Для профилактики грубых косметических дефектов после оперативных лечений, этой группе больных мы применили консервативное лечение в виде перорального приема пропранолола из расчета 2 ( $\pm 0.5$ ) мг/кг массы тела ребенка в 2-3 приема с учетом индивидуальных особенностей пациентов в течении 1-2 лет. Среднее время наблюдения составило 17 (10-24) месяцев и у большинства пациентов после 9 месяцев наблюдалось значительное снижение интенсивности окраски гемангиомы. У 43 больных в связи с улучшением через 1 год лечение закончено, но семерым потребовалось повышение дозы пропранолола (до 2,5 мг/кг массы тела), а троим проведено оперативное вмешательство в связи с прогрессивным ростом опухоли. 153 больным продолжается лечение пропранололом на разных стадиях регрессии.

**Ключевые слова:** Гемангиомы челюстно-лицевой области у детей, врожденная сосудистая опухоль, пропранолол, детская хирургия.



УДК: 616.351+618.5-007.253-089

## ЗНАЧЕНИЕ ИНДИВИДУАЛЬНОГО ПОДХОДА В ВЫБОРЕ ТАКТИКИ ЛЕЧЕНИЯ РЕКТОВАГИНАЛЬНЫХ СВИЩЕЙ

Шеркулов Кодир Усмонкулович, Раджабов Жасур Пардабоевич, Рахмонкулов Акбар Акмал угли,  
Турдалиев Бобурмирзо Икромжон угли  
Самаркандский Государственный медицинский институт, Республика Узбекистан, г. Самарканд

## РЕКТАВАГИНАЛ ОҚМАЛАРНИ ДАВОЛАШ ТАКТИКАСИНИ ТАНЛАШДА ИНДИВИДУАЛ ЁНДОШУВНИНГ АҲАМИЯТИ

Шеркулов Кодир Усмонкулович, Раджабов Жасур Пардабоевич, Рахмонкулов Акбар Акмал угли,  
Турдалиев Бобурмирзо Икромжон угли  
Самарканд Давлат тиббиёт институти, Ўзбекистон Республикаси, Самарканд ш.

## THE VALUE OF AN INDIVIDUAL APPROACH IN THE CHOICE OF TREATMENT TACTICS OF RECTOVAGINAL FISTULA

Sherkulov Kodir Usmonkulovich, Radjabov Jasur Pardaboevich, Rakhmonkulov Akbar Akmal ugli,  
Turdaliev Boburmirzo Ikromjon ugli  
Samarkand State Medical Institute, Republic of Uzbekistan, Samarkand

e-mail: [info@sammi.uz](mailto:info@sammi.uz)

**Резюме.** Мақсад: Ректовагинал оқмалар билан оғриган беморларни даволаш натижаларини яхшилаш. Материаллар ва усуллар: ректовагинал оқма билан оғриган 23 беморни жарроҳлик даволаш натижалари баҳоланди. Жарроҳлик аралашу-вининг икки тоифаси қўлланилди. 11 беморда фистулалар кесилди, сўнгра сфинктеролеваторопластика компонентларини ишлатмасдан жарроҳлик ярасини маҳкам ёпиштириш орқали қатлам-қатлам қўйди. Қолган 12 беморда операция сегментар проктопластика, олдинги сфинктеролеваторопластикани амалга оширгандан сўнг мобилизатсия қилинган шиллиқ-субмукозал қопқоқ билан қин деворининг пластик жарроҳлик амалиёти билан тўлдирилди. Натижалар: беморларнинг биринчи гуруҳида касалликнинг 1 марта такрорланиши қайд этилган. Беморларнинг иккинчи гуруҳида релапслар кузатилмади. Хулоса: олдинги сфинктеролеваторопластика билан тўлдирилган ректовагинал оқманинг радикал экзизияси техникасидан фойдаланиш ректовагинал септумнинг қатламли тузлилишини тиклаш орқали операциядан кейинги асоратлар ва касалликнинг қайталаниши сонини камайтиришнинг энг истиқболли усули ҳисобланади.

**Калит сўзлар:** ректовагинал оқма, ректовагинал септум, релапс, олдинги сфинктеролеваторопластика.

**Abstract.** Purpose: to improve the results of treatment in patients with recto-vaginal fistulas by individual justification of selection the method and formation of differential diagnostic and treatment algorithm. Materials and methods: results of surgical treatment 23 patients with rectovaginal fistulas have been evaluated. Applied two categories of surgical procedures: 11 patients underwent excision of the fistula, followed by stratified suturing wound tight without of components sfinkterolevatoroplasty. 12 patients supplemented operation performing segmental proctoplasty, plastic vaginal wall mobilized mucous and submucosal graft after anterior sfinkterolevatoroplasty. Results: two cases of recurrence were registered in the first group occurring. In the second group was not registered any recurrences. Summary: the use of radical excision techniques of rectovaginal fistula, supplemented anterior sfinkterolevatoroplasty is the most promising way to significantly reduce the number of postoperative complications and recurrence of the disease by restoring the layered structure of the rectovaginal septum.

**Keywords:** rectovaginal fistula, rectovaginal septum, recurrence, anterior sfinkterolevatoroplasty.

**Введение.** Прямокишечно-влагалищные свищи являются одной из трудных и до конца не решенных проблем колопроктологии, тазовой хирургии, гинекологии и урологии. Предложены разнообразные методы хирургического лечения ректовагинальных свищей. Несмотря на это, удельный вес рецидивов заболевания и послеоперационных осложнений остается высоким. Основной причиной этого является отсутствие индивидуального подхода к определению способа хирургического лечения ректовагинальных свищей, что побуждает к поиску более новых хирургических технологий и разработке алгоритмов лечения. Из всех генитальных свищей наиболее часто (49,3% наблюдений) встречаются кишечно-генитальные. Удельный вес ректовагинальных свищей составляет 59,1%. Наиболее часто встречаются фистулы низкого и среднего уровней. Ректовагинальные свищи являются сложной социальной проблемой, вызывают дезадаптацию, ведут к тяжелым моральным и физическим страданиям пациентки, ставят ее в сложное взаимоотношение с семьей и окружающими. Рассматриваемые патологические состояния способны приводить к возникновению расстройств, связанных с недержанием газов и кала, зачастую свищи развиваются на фоне аноректальной хронической патологии, осложняющейся гнойной инфекцией. Заболевание при длительном непрерывном течении отличается сложностью хирургического лечения и высоким риском развития послеоперационных рецидивов. Наиболее часто ректовагинальные свищи возникают у больных молодого и трудоспособного возраста. Чаще всего производящим фактором возникновения ректогенитальных свищей являются патологические роды, отличающиеся затяжным характером с длительным безводным промежутком, возникновение разрывов промежности после родов и другие послеродовые травмы. При этом свищи характеризуются низкой локализацией, губовидным строением, рубцовым поражением тканей промежности. В таких случаях, нередко развивается недостаточность анального сфинктера. Прорыв гнойника во влагалище при остром парапроктите, осложнения воспалительных заболеваний кишечника, таких как болезнь Крона, дивертикулярная болезнь, а также травмы ректовагинальной перегородки и операции на органах малого таза также могут послужить причиной развития прямокишечно-

влагалищных свищей. Непроизвольное выделение кала и газов, попадание их во влагалище вызывают мацерацию и раздражение кожи перианальной области и слизистой влагалища. Дополнительные трудности в сложившуюся ситуацию вносит и упорное, порой безуспешное лечение вагинита, поддерживаемого постоянным обсеменением кишечной микрофлорой. При наличии постоянной высокопатогенной бактериальной инфекции в области влагалища часто происходит обострение воспалительных заболеваний и со стороны мочевыводящих путей. У 25% больных, вследствие травматических повреждений (разрывы в родах, перенесенные операции), длительно текущего гнойного процесса в ректовагинальной перегородке развивается различной степени недостаточность сфинктеров прямой кишки, обусловленная дефектом анального сфинктера по передней полуокружности. Не можете найти то что вам нужно? Попробуйте наш сервис подбора литературы. В зависимости от причины возникновения ректовагинального свища заболевание имеет различные топографо-анатомические особенности, что требует дифференцированного подхода в выборе методов лечения. Единственный метод радикального излечения ректовагинальных свищей — хирургический. Несмотря на то, что в настоящее время предложено более 100 способов операций, число рецидивов составляет 10-40%. Основными причинами раннего рецидива являются нагноения ран, неправильный выбор метода операции, технические трудности, обусловленные локализацией свища, деструкцией, рубцовой трансформацией и массивным поражением тканей промежности. После многочисленных операций в ректовагинальной перегородке и промежности формируются обширные морфологические изменения, представленные рубцовыми деформациями. Современные исследования показали важность индивидуального выбора метода операции у каждой пациентки. Однако унифицированных и адаптированных алгоритмов выбора хирургической тактики, учитывающих такие факторы, как этиология свища, его синтопия, положение и ход относительно края заднего прохода, промежности, взаимоотношение дефекта или свищевого хода с мышечным аппаратом прямокишечного жома, выраженность рубцового перипроцесса, функциональное состояние запирательного аппарата прямой кишки на сегодняшний день не создано. Большинство авторов пытаются создать один, универсальный метод лечения всех форм прямокишечно-влагалищных свищей. В этой связи оптимизация лечебной тактики при ректовагинальных свищах остается весьма актуальной проблемой современной проктологии. Для оптимизации хирургического лечения больных с ректовагинальными свищами необходимо четко определить тактические подходы и способы технического выполнения этапов операции, которые должны быть строго индивидуализированы с учетом клинических и объективных проявлений заболевания. Проводимые исследования позволят уменьшить число послеоперационных рецидивов и неудовлетворительных исходов лечения до минимума.

**Цель исследования** — улучшение результатов лечения больных с ректовагинальными свищами.

**Материалы и методы.** Проведена оценка непосредственных и отдаленных результатов хирургического лечения 23 пациенток с ректовагинальными свищами различной степени сложности, находившихся на лечении в 1-клинике СамМИ Колопроктологическом отделении с 2015 по 2020 гг. Сроки послеоперационного мониторинга составляли не менее 6 месяцев. Все больные — первично поступившие в клинику СамМИ доминирующим этиопатогенетическим фактором была родовая травма, разрыв промежности в родах II-III ст. с последующим инфицированием из просвета прямой кишки, в двух наблюдениях имело место самопроизвольное дренирование острого парапроктита в просвет влагалища. Пациенты исследуемых групп поступили в клинику со сформированными ректовагинальными свищами, для радикального оперативного лечения. Пациенткам, в первую очередь проводили осмотр гинеколога, влагалищное исследование для исключения сопутствующей органической патологии и оценку состояния микрофлоры влагалища. Больным выполнялся стандартный комплекс объективных исследований: пальцевое исследование прямой кишки, вагинальное и бимануальное исследование, при котором определяли длину анального канала, локализацию внутреннего отверстия, его размеры, высоту, наличие воспалительного инфильтрата, рубцовой деформации дистального отдела прямой кишки, обычно возникающие вследствие перенесенной травмы или проведенных ранее оперативных вмешательств. Также оценивался функциональный статус внутреннего и компонентов наружного сфинктера. Диагностический алгоритм инструментальных методов исследования включал в себя ано- и ректоскопию, аноректальную комплексную манометрию и профилометрию, фистулографию, эндоректальное и вагинальное УЗИ. При исследовании сложных, рецидивных свищей и последствий тяжелых разрывов промежности дополнительно выполняли проктографию, спиральную или магнитно-резонансную томографию (для оценки топографии свища и при необходимости исключения сопутствующей хирургической или онкологической патологии), при грубых рубцовых деформациях — электромиографию. В рамках дооперационного периода больным выполнен стандартный комплекс лабораторных обследований. Проводилась оценка количественного и качественного состава патогенной микрофлоры влагалища и прямой кишки для коррекции антибактериальной терапии в послеоперационном периоде, что особенно учитывалось для больных с рецидивными ректовагинальными свищами. Предоперационная подготовка пациенток заключалась в санации влагалища антисептиками, при возможности проводилась санация (промывание) свищевого хода растворами антисептиков. Применены две категории оперативных вмешательств, которые представляются наиболее патогенетически обоснованными. Распределение больных на группы проведено с учетом принципов стратификационной рандомизации, включающих максимальное сходство определяющих послеоперационный прогноз качественных признаков. Так, во вторую группу клинических наблюдений (основная группа) включены исключительно пациентки, перенесшие разрыв промежности в родах III ст., острый парапроктит, а также больные с опущением и релаксацией тазового дна, то есть когорта пациенток с наихудшим послеоперационным прогнозом при выполнении стандартных вмешательств. Обязательным компонентом обеих групп являлось радикальное иссечение ректовагинальных свищей. В контрольной группе девяти пациенткам проведено иссечение свищей с ушиванием внутреннего отверстия в прямой кишке или закрытием его слизисто-подслизистым лоскутом с последующим послойным ушиванием операционной раны наглухо и пластикой стенки влагалища собственной слизистой без использования компонентов сфинктероплеват-

ропласти-ки. У остальных восьми пациенток (основная группа) примененная операция модифицирована за счет выполнения сегментарной проктопластики зоны внутреннего свищевого отверстия в прямой кишке П-образным перемещенным полнослойным лоскутом стенки кишки, фиксированным швами по периметру раны стенки кишки, а дефект стенки влагалища «укрыт» мобилизованным слизисто-подслизистым лоскутом после выполнения предварительной передней сфинктеролеваторопластики (подобно операциям при ректоцеле) с ушиванием передних порций мышц, поднимающих задний проход и созданием фасциально-мышечной прослойки в ректовагинальной перегородке в зоне иссеченного свища. Использование синтетических пластических материалов (полипропиленовые сетки и аллопластические материалы), как то описано во многих отечественных и зарубежных исследованиях, в данных группах больных не применялось ввиду высокого удельного веса нагноения ран, септических осложнений, возникающих вследствие использования пластических материалов при хронической гнойной инфекции. Даже при отсутствии рецидивов у данной категории больных осложнениями могут являться грубые рубцовые деформации промежности, дисфункция мышечного аппарата промежности и тазового дна, диспареунии.

**Результаты и их обсуждение.** В послеоперационном периоде создавались наиболее благоприятные условия для заживления раны и быстрого восстановления больных, а именно режим, диета, коррекция общих и местных нарушений, перевязки. Начиная с первых суток после оперативного вмешательства пациенткам выполнялись ежедневные перевязки, во время которых производилось спринцевание влагалища растворами антисептиков. Проведен сравнительный анализ результатов хирургического лечения больных ректовагинальными свищами. Среди пациенток, которым выполнено иссечение свища с послойным ушиванием операционной раны наглухо и пластикой стенки влагалища собственной слизистой без использования компонентов сфинктеролеваторопластики (сроки заживления ран составляли до 20 дней), зарегистрировано 1 рецидива заболевания, возникших через 1-1,5 месяца после операции, связанных с отсутствием адекватного разобщения между стенками влагалища и прямой кишки, инфицированием раны, прорезыванием швов. Для профилактики гнойно-септических осложнений больным проводилась антибактериальная терапия, длительность которой у данной группы пациенток составила от 7 до 10 дней. Купирование послеоперационного умеренно выраженного болевого синдрома, осуществляемое ненаркотическими анальгетиками, выполнялось в течение 3-6 дней. В группе больных, которым выполнено иссечение ректовагинального свища с сегментарной проктопластикой, передней сфинктеролеваторопластикой и пластикой стенки влагалища мобилизованным слизисто-подслизистым лоскутом (сроки заживления составили до 15 дней), рецидивов заболевания не зарегистрировано. Однако в одном наблюдении после применения комбинированной методики отмечено инфильтративное воспаление в послеоперационной ране с прорезыванием швов, не повлекшее за собой развитие рецидива, купированное консервативными методами в течение двух недель. Длительность антибактериальной терапии составила 5-7 дней. Купирование болевого синдрома проводилось до 6 суток, в более поздние сроки продолжающейся потребности в парентеральном введении анальгетиков не было. По результатам анализов, при стандартном течении послеоперационного периода у больных обеих групп данных за наличие значимых воспалительных реакций не отмечалось (лейкоцитоз на превышал  $9,3 \times 10^9/\text{л}$ , сдвиг лейкоцитарной формулы влево был минимален - палочкоядерных не более 10%, лимфопении не было). Исключение составили наблюдения с рецидивами и пациентки с инфильтративными изменениями раны в раннем послеоперационном периоде, что проявилось умеренным лейкоцитозом. У данной больной отмечалось повышение температуры до субфебрильных цифр. На фоне проводимой терапии данные проявления были ликвидированы в течение трёх суток. Отметим, что у пациентки, с выявленными впоследствии рецидивами ректовагинальных свищей все же отмечались воспалительные сдвигив лабораторных тестах (на 5-е и 7-е сутки после операции, максимальный лейкоцитоз составлял  $12,5 \times 10^9/\text{л}$ ). В совокупности с данными объективного физикального контроля мы трактуем это как ранние «предвестники» рецидивов, вероятными причинами которых считаем микроабсцедирование инфильтратов, нагноение гематомы ректовагинальной перегородки в зоне операционных ран и негерметичность швов прямой кишки. В сроки от 6 до 12 месяцев 11 больным, которым выполнено иссечение ректовагинального свища с применением модифицированной методики проведены контрольные эндоректальные ультразвуковые исследования, которые показали положительную динамику изменений - отсутствие диастаза между леваторами, разрешение воспалительного инфильтрата соответствие толщины ректовагинальной перегородки нормальным показателям.

Таким образом, в результате исследования были определены значимые преимущества и перспективность предложенного способа с использованием передней сфинктеролеваторопластики. Предложенная методика позволяет послойно восстановить структуру ректовагинальной перегородки, препятствуя распространению инфекции из просвета прямой кишки на ректовагинальную перегородку и во влагалище, тем самым являясь необходимым этапом профилактики послеоперационных осложнений и рецидивов заболевания, о чем свидетельствуют непосредственные и отдаленные результаты исследования. Уменьшение сроков заживления послеоперационной раны, длительности применения антибактериальной терапии, меньшая потребность в использовании обезболивающих и противовоспалительных средств, также показывают перспективность предложенного способа.

**Выводы.** Проведенные исследования показали, что использование методики радикального иссечения ректовагинального свища, дополненной сегментарной проктопластикой, передней сфинктеролеваторопластикой и пластикой стенки влагалища мобилизованным слизисто-подслизистым лоскутом (с его боковым перемещением) является наиболее перспективным способом, позволяющим значительно уменьшить число послеоперационных осложнений и рецидивов заболевания. Разобщение стенок ректовагинальной перегородки, создание между ними фасциально-мышечной прослойки за счет передней сфинктеролеваторопластики обеспечивает восстановление анатомических структур промежности и тазового дна, препятствуя распространению инфекционного процесса из просвета прямой кишки в ректовагинальную перегородку и во влагалище. Полученные во второй клинической группе стабильные положительные результаты, под-

черкивают правильность выбранной тактики, поскольку именно эти пациентки исходно имели наибольший риск развития осложнений и послеоперационных рецидивов заболевания. Данный способ способствует уменьшению болевого синдрома, восстановлению функциональных характеристик прямой кишки и ее запирающего аппарата, о чем свидетельствуют полученные нами непосредственные и отдаленные результаты. Метод отличается хорошим косметическим эффектом. Практическое внедрение разработанной и патогенетически обоснованной модифицированной методики операции позволит уменьшить продолжительность пребывания больных в стационаре за счет ранней реабилитации и уменьшения числа послеоперационных осложнений. Уменьшение рецидивов заболевания позволяет сократить число повторных госпитализаций больных, что подчеркивает социальную и экономическую эффективность предложенного метода. Отдельные хирургические приемы при выполнении мобилизации лоскута стенки влагалища и пластического этапа операции нуждаются в техническом анализе и совершенствовании по мере набора материала, что требует дальнейших исследований, однако уже сейчас преимущества метода убедительны.

#### Литература:

1. Воробьев Г.И. Основы колопроктологии. - М., 2006. - 432с.
2. Van der Hagen S., Baeten C., Soeters P. B., van Gemert W Long-term outcome following mucosal advancement flap for high perianal fistulas and fistulotomy for low perianal fistulas. //Colorectal Dis.-2006. -V 21. - P. 784-790.
3. Мусаев Х.Н. Хирургическое лечение прямокишечно-влагалищных свищей. Хирургия, 2009.-N 9.-С.55-58.
4. Краснопольский В.И., Буянова С.Н., Щукина Н.А. Этиология, диагностика и основные хирургические принципы лечения кишечно-генитальных свищей //Акуш. и гин. - 2001.- №9. -С.21-23
5. Додица А.Н. Лечение больных с неполными внутренними, коловагинальными свищами, после сфинктеросохраняющих операций на прямой кишке: Дис. канд. Мед.наук. - М., 1998. - 122с.
6. Ommer A, Herold A., Berg E. S3-Leitlinie: RectovaginalFisteln (ohneM.Crohn) // Coloproctology. - 2012. - Vol. 34. - P. 211 - 246.
7. Holtmann M., Neurath M. Anti-TNF strategies in stenosing and fistulizing Crohn's disease //Colorect. Dis.-2005. -V. 20. -P. 1-8.
8. Смирнов В.Е., Лаврешин П.М., Муравьев А.В., Гобеджишвили В.К., Линченко В.И. Хирургическая тактика в лечении больных с ректовагинальными свищами. //Материалы Всероссийской конференции заведующих кафедрами общей хирургии ВУЗов РФ, Ростов-на-Дону, 2001.
9. Проценко В.М. Хирургическое лечение толстокишечно-влагалищных свищей: Дис. д-ра мед.наук. - М., 1990. - 267с.
10. Шельгин Ю.А., Благодарный Л.А. справочник по колопроктологии. - М.: Литтерра, 2012. - 608с.

#### **ЗНАЧЕНИЕ ИНДИВИДУАЛЬНОГО ПОДХОДА В ВЫБОРЕ ТАКТИКИ ЛЕЧЕНИЯ РЕКТОВАГИНАЛЬНЫХ СВИЩЕЙ**

*Шеркулов К.У., Раджабов Ж.П., Рахмонкулов А.А., Турдалиев Б.И.*

**Резюме.** Цель: улучшение результатов лечения больных с ректовагинальными свищами. Материалы и методы: проведена оценка результатов хирургического лечения 23 пациенток с ректовагинальными свищами. Применены две категории оперативных вмешательств. 11 пациенткам проведено иссечение свищей с последующим послойным ушиванием операционной раны наглухо без использования компонентов сфинктеролевавторопластики. У остальных 12 пациенток операция дополнена выполнением сегментарной проктопластики, пластики стенки влагалища мобилизованным слизистоподслизистым лоскутом после выполнения передней сфинктеролевавторопластики. Результаты: в первой группе больных зарегистрировано 1 рецидива заболевания. Во второй группе больных рецидивов отмечено не было. Заключение: использование методики радикального иссечения ректовагинального свища, дополненной передней сфинктеролевавторопластикой, является наиболее перспективным способом, позволяющим уменьшить число послеоперационных осложнений и рецидивов заболевания за счет восстановления послойного строения ректовагинальной перегородки.

**Ключевые слова:** ректовагинальный свищ, ректовагинальная перегородка, рецидив, передняя сфинктеролевавторопластика.

УДК 616.37-002-036.11-06:612.329.019.941

## ВЛИЯНИЕ ИНТРААБДОМИНАЛЬНОЙ ГИПЕРТЕНЗИИ У ПАЦИЕНТОВ С ТЯЖЕЛЫМ ОСТРЫМ ПАНКРЕАТИТОМ

Шоназаров Искандар Шоназарович<sup>1</sup>, Курбонов Низом Азизович<sup>1</sup>, Ахмедов Рахматилло Фуркатович<sup>1</sup>, Ахмедов Шухрат Хайрулло угли<sup>2</sup>, Шоназарова Ситора Искандаровна<sup>1</sup>

1 - Самаркандский государственный медицинский институт, Республика Узбекистан, г. Самарканд;

2 - Самаркандский филиал Республиканского научного центра экстренной медицинской помощи, Республика Узбекистан, г. Самарканд

## ОЎИР ЎТКИР ПАНКРЕАТИТ БИЛАН ОЎРИГАН БЕМОЛДАРДА ИНТРААБДОМИНАЛ ГИПЕРТЕНЗИЯ ТАЪСИРИ

Шоназаров Искандар Шоназарович<sup>1</sup>, Курбонов Низом Азизович<sup>1</sup>, Ахмедов Рахматилло Фуркатович<sup>1</sup>, Ахмедов Шухрат Хайрулло ўгли<sup>2</sup>, Шоназарова Ситора Искандаровна<sup>1</sup>

1 - Самарканд Давлат тиббиёт институти, Ўзбекистон Республикаси, Самарканд ш.;

2 - Республика шошилинич тиббий ёрдам илмий маркази Самарканд филиали, Ўзбекистон Республикаси, Самарканд ш.

## EFFECT OF INTRAABDOMINAL HYPERTENSION IN PATIENTS WITH SEVERE ACUTE PANCREATITIS

Shonazarov Iskandar Shonazarovich<sup>1</sup>, Kurbonov Nizom Azizovich<sup>1</sup>, Akhmedov Rahmatillo Furkatovich<sup>1</sup>, Akhmedov Shukhrat Khayrullo ugli<sup>2</sup>, Shonazarova Sitora Iskandarovna<sup>1</sup>

1 - Samarkand State Medical Institute, Republic of Uzbekistan, Samarkand;

2 - Samarkand branch of the Republican Scientific Center of Emergency Medical Care, Republic of Uzbekistan, Samarkand

e-mail: [davlat\\_dj96@mail.ru](mailto:davlat_dj96@mail.ru)

**Резюме.** Долзарблиги. Оғир ўткир панкреатит билан оғриган беморларда интраабдоминал гипертензия синдроми ўрганилган, лекин унинг клиник таъсири ноаниқ қолмоқда. Шунинг учун биз қорин бўшлиғи гипертензиясининг ривожланиши билан боғлиқ беморларнинг омилларини, интраабдоминал гипертензия билан боғлиқ органлар етишмовчилигининг частотасини ва энтерал овқатланишнинг касаллик жараёнига таъсирини ўргандик. Тадқиқот мақсади: Беморларда қорин бўшлиғи гипертензиясининг ривожланиши билан боғлиқ омилларни ўрганиш. Материаллар: Ушбу мақола 4 йил давомида оғир ўткир панкреатит билан оғриган беморлар ўрганилди. Интраабдоминал гипертензия частотаси (қорин бўшлиғи босими = 15 мм.с.м.уст) аниқланди. Реанимация пайтида орган дисфункциясининг ривожланиши, шунингдек реанимация бўлимида даволаш натижалари қайд этилди. Бундан ташқари, биз қаттиқ ўткир панкреатит ва интраабдоминал гипертония билан оғриган беморларда орган етишмовчилиги частотасини ўрганилди. Хулоса: Қабул қилинган пайтдан бошлаб биринчи 24 соатда бошланган гастроинтестинал функцияни эрта энтерал овқатланиш орқали қўллаб-қувватлаш тартиби кислород баланси, сув-электролитлар ва осмотик гомеостазнинг мақбул кўрсаткичларига эришиш билан интраабдоминал гипертензия дастлабки босқичларининг намёнларини бартараф этишга қодир.

**Калит сўзлар:** ўткир панкреатит, интраабдоминал гипертензия, энтерал овқатланиш.

**Abstract.** Relevance. Intraabdominal hypertension syndrome has been described in patients with severe acute pancreatitis, but its clinical effect remains unclear. Therefore, we studied the factors of patients associated with the development of intra-abdominal hypertension, the frequency of organ failure associated with intraabdominal hypertension and the effect of enteral nutrition on the course of the disease. The purpose of the research: To study the factors associated with the development of intra-abdominal hypertension in patients. Materials: This article examines patients admitted to the intensive care unit with severe acute pancreatitis for 4 years. The frequency of intraabdominal hypertension (intra-abdominal pressure = 15 mmHg) was determined. The development of organ dysfunction during the stay in the intensive care unit, as well as the duration of stay in the intensive care unit and the results were recorded. In addition, we studied the frequency of organ failure in patients with severe acute pancreatitis and intraabdominal hypertension. Conclusions: The regime of support of gastrointestinal function by early enteral nutrition, initiated in the first 24 hours from the moment of admission, is able to neutralize the manifestations of the initial stages of intraabdominal hypertension with the achievement of acceptable indicators of oxygen balance, water-electrolyte and osmotic homeostasis.

**Keywords:** acute pancreatitis, intraabdominal hypertension, enteral nutrition.

**Актуальность.** Некоторые недавние исследования предполагают, что внутрибрюшная гипертензия (ВБГ) часто встречается у пациентов с тяжелым острым панкреатитом. Клиническая значимость этого остается неясной, хотя Пупелис и др. обнаружили связь между повышенным внутрибрюшным давлением (ВБД; выше 25 мм рт.ст.) и стойкой последующей дисфункцией органов.

**Цель исследования:** Изучить факторы, связанных с развитием внутрибрюшной гипертензии у пациентов.

**Материалы и методы исследования.** Нами было изучено все пациенты, госпитализированные по поводу тяжелого острого панкреатита в отделение интенсивной терапии в Самаркандском филиале Республиканского Научного центра экстренной медицинской помощи в период с 2016 г. по март 2020 г. Тяжелый острый панкреатит был диагностирован в соответствии с критериями, описанными Международным симпозиумом по острому панкреатиту. Пациенты, которые были направлены из других больниц позднее, чем через 7 дней после начала тяжелого острого панкреатита, были исключены.

Собранные дооперационные данные включали возраст, пол, этиологию тяжелого острого панкреатита, уровень С-реактивного белка и оценку острых физиологических расстройств и хронических нарушений здоровья (APACHE II) при поступлении и С-реактивный белок через 48 ч после поступления.

Значения внутрибрюшного давления измерялись каждые 8 ч, когда внутрибрюшное давление было ниже 15 мм рт.ст., и каждые 4 ч, когда оно превышало 15 мм рт.ст. Внутрибрюшное давление измеряли трансвезикальным путем, как описано Sheatham et al., после закапывания 50 мл физиологического раствора в мочевого пузыря. Измерения внутрибрюшного давления были произведены у пациентов при поступлении, когда на компьютерной томографии присутствовали множественные скопления внутрибрюшной жидкости или когда имелось клиническое подозрение на внутрибрюшную гипертензию. Эти клинические показания включали олигурию, гипоксию, вздутие живота и сильную боль в животе. Регистрировалась частота внутрибрюшной гипертензии (определяемой как внутрибрюшное давление >15 мм рт.ст.), а также максимальное значение внутрибрюшного давления, полученное во время пребывания в отделении интенсивной терапии, и продолжительность уровней внутрибрюшного давления >15 мм рт.ст.

44 пациента были госпитализированы в отделение интенсивной терапии из-за тяжелого острого панкреатита в течение периода исследования. Средний возраст составил 57 лет, и 27 из них были мужчинами (61 %). Этиологией острого панкреатита были камни желчных путей у 19 пациентов, употребление алкоголя у 12, гиперлипидемия у 4 и травма у 2. У 7 пациентов причину панкреатита определить не удалось. Средний балл APACHE II составил 18.

Измерения внутрибрюшного давления были получены у 27 пациентов, но у остальных 17 пациентов внутрибрюшное давление не измерялось. Из 27 пациентов у 21 развилась внутрибрюшная гипертензия (78 %). У 12 пациентов внутрибрюшного давления измеряли с первого дня поступления в отделение интенсивной терапии. У этих 12 пациентов внутрибрюшная гипертензия развилась в среднем через 1 день после поступления в больницу, а среднее внутрибрюшное давление увеличилось с 16 на 1-й день до 22 мм рт.ст. на следующий день и оставалось повышенным. Наблюдалась тенденция к значимой разнице между средними значениями внутрибрюшного давления в течение первой недели приема ( $p = 0,12$ )

Максимальное внутрибрюшное давление у пациентов с внутрибрюшной гипертензией составляло в среднем 27 мм рт.ст. У пациентов, которым не проводилась абдоминальная декомпрессия ( $n=17$ ), внутрибрюшная гипертензия сохранялась в течение медианы 6 дней (межквартильный интервал 3-8). Максимальное внутрибрюшное давление достоверно коррелировало с показателем APACHE II (коэффициент корреляции 0,60,  $p < 0,002$ ).

При однофакторном анализе баллы APACHE II при поступлении были выше у пациентов, у которых развилась внутрибрюшная гипертензия. Возраст, пол, причина панкреатита и уровни С-реактивного белка через 48 ч существенно не различались между двумя группами. Некроз поджелудочной железы был задокументирован у всех, кроме одного пациента, у которого развилась ВБГ в то время, как только у трех пациентов без ВБГ был панкреонекроз; у остальных трех пациентов был отек поджелудочной железы и скопления перипанкреатической жидкости, которые наблюдались на компьютерной томографии.

Частота органной дисфункции была выше у пациентов с внутрибрюшной гипертензией по сравнению с пациентами без внутрибрюшной гипертензии (таблица 1). Тринадцать пациентов с внутрибрюшной гипертензией получали заместительную почечную терапию по сравнению с пациентами без внутрибрюшной гипертензии.

Оценка потребности в нутриентах и метаболический мониторинг осуществлялись согласно рекомендациям ESPEN, 2000. В стандарт инфузионной терапии включали инфузию тетракрахмалов. При констатации абдоминальном компартамент-синдроме избегали назначения «агрессивных» инфузионных режимов, при невозможности — большие исключались из исследования.

**Таблица 1.** Характеристики пациентов с и без внутрибрюшной гипертензии во время пребывания в отделении интенсивной терапии ( $n = 27$ )

Характеристика	ВБГ ( $n = 21$ )	Без ВБГ ( $n = 6$ )	$p$
Возраст	53 (45-68)	46 (26-76)	0.629
Мужской пол	15 (71%)	4 (67%)	1.000
Показатель APACHE II	21 (15-28)	10 (8-11)	0.005
Желчный	7 (33%)	4 (67%)	
Алкоголь	8 (38%)	2 (33%)	
Гиперлипидемия	3 (14%)	0 (0%)	
Травма	1 (5%)	0 (0%)	
Неизвестной этиологии	2 (10%)	0 (0%)	
Уровень С-реактивного белка через 48 ч после поступления (mg/dL)	34 (19-40)	34 (26-39)	0.521
Некроз поджелудочной железы	20 (95%)	3 (50%)	0.025
Хирургическое лечение	9 (43%)	0 (0%)	0.070
Infected pancreatic necrosis	5 (24%)	0 (0%)	0.555
Легочная недостаточность	20 (95%)	2 (33%)	0.004
Сердечно-сосудистая недостаточность	19 (91%)	1 (17%)	0.001
Почечная недостаточность	18 (86%)	1 (17%)	0.004

**Результаты исследования и обсуждение.** Частота внутрибрюшной гипертензии составила 51% среди пациентов, поступивших в отделение интенсивной терапии из-за тяжелого острого панкреатита. При мониторинге внутрибрюшного давления пациентов, частота достигла 78 %, но это может быть завышенной оценкой, поскольку измерение внутрибрюшного давления не проводилось регулярно и основывалось на клиническом подозрении на внутрибрюшную гипертензию. Кроме того, внутрибрюшная гипертензия развилась на ранних стадиях заболевания; у большинства пациентов, у которых мониторинг внутрибрюшного давления проводился со дня поступления, внутрибрюшная гипертензия развилась в течение 24 ч после поступления в отделение интенсивной терапии.

Хотя разница во внутрибрюшном давлении в течение первой недели была незначительной, по-видимому, существует три временных интервала на ранних стадиях заболевания. На 1-й день внутрибрюшное давление уже было повышено, а затем оно увеличилось до максимального уровня на 2-й день и оставалось повышенным до четвертого дня после поступления. Так, внутрибрюшная гипертензия у пациентов с тяжелым острым панкреатитом является ранним событием.

Максимальные значения внутрибрюшного давления были значительно выше порога в 15 мм.рт.ст., используемого для определения внутрибрюшной гипертензии, и у некоторых пациентов достигали от 25 до 40 мм рт.ст., включая четырех пациентов, которым была проведена абдоминальная декомпрессия по поводу абдоминального компартмент синдрома. Эти высокие значения внутрибрюшного давления могут быть объяснением высокой частоты органной недостаточности у этих пациентов, поскольку у всех пациентов с внутрибрюшной гипертензией развилась по крайней мере одна органная недостаточность, а у большинства - две или более.

У пациентов с тяжелым острым панкреатитом развивается внутрибрюшная гипертензия по нескольким причинам. Воспаление поджелудочной железы или забрюшинного пространства является наиболее очевидной причиной на ранних стадиях заболевания. Агрессивная реанимация инфузией увеличит объем внутрибрюшной полости, что приводит, в частности, к генерализованному и висцеральному отеку в первые дни тяжелого заболевания. Кроме того, паралитическая кишечная непроходимость и перипанкреатические острые скопления жидкости также могут повышать внутрибрюшное давление.

Судя по оценкам пациентов APACHE II, чем тяжелее заболевание, тем выше вероятность развития внутрибрюшной гипертензии. Но внутрибрюшная гипертензия сама по себе может быть ранним предиктором тяжелого заболевания, поскольку повышенное внутрибрюшное давление, по-видимому, возникает на ранних стадиях заболевания. Внутрибрюшная гипертензия может даже способствовать тяжести заболевания у пациентов с тяжелым острым панкреатитом, но точную роль еще предстоит определить. Повышенное внутрибрюшное давление вызывает гипоперфузию кишечника даже при уровнях от 8 до 12 мм рт.ст. В условиях тяжелого острого панкреатита перфузия поджелудочной железы также может быть нарушена, и, возможно, внутрибрюшная гипертензия может способствовать развитию гипоперфузии поджелудочной железы и, в конечном итоге, панкреонекроза. Наблюдение повышенной бактериальной транслокации у пациентов с внутрибрюшной гипертензией и синдромом абдоминального отделения может также применяться к пациентам с тяжелым острым панкреатитом.

На фоне проведения ранней энтеральной нутритивной поддержки: показатель баллов по SOFA достоверно ниже в сравнении с 1й группой на 2—3и сутки, достоверно увеличивался индекс оксигенации на 3и сутки, снижался показатель внутрибрюшной гипертензии до контрольных значений. Увеличение индекса оксигенации коррелировало со снижением уровня вне сосудистой воды организма.

Следует отметить, что эффективность использования ранней энтеральной алиментации (согласно проведенных ранее исследований) ассоциируется со снижением частоты инфекционных осложнений, уменьшением длительности вентиллятор зависимости и снижением летальности в самых разнообразных группах критических больных.

**Выводы.** Тяжесть заболевания предрасполагает к внутрибрюшной гипертензии у пациентов с тяжелым острым панкреатитом. Частота встречаемости внутрибрюшной гипертензии высока, и внутрибрюшная гипертензия у большинства пациентов связана с дисфункцией органов.

Режим поддержки функции ЖКТ путем раннего энтерального питания, инициированный в первые 24 часа с момента поступления, способен нивелировать проявления начальных стадий интраабдоминальной гипертензии с достижением допустимых показателей кислородного баланса, водно-электролитного и осмотического гомеостаза.

#### Литература:

1. Анищенко В. В. и др. Предикторы раннего хирургического вмешательства у больных тяжёлым острым панкреатитом //Acta Biomedica Scientifica. – 2017. – Т. 2. – №. 6 (118).
2. Белик Б. М. и др. Выбор тактики лечения у больных тяжёлым острым панкреатитом с учетом фактора внутрибрюшной гипертензии //Журнал им. НВ Склифосовского Неотложная медицинская помощь. – 2020. – Т. 9. – №. 3.
3. Ельский И. К., Ширшов И. В., Медведев А. В. Особенности оценки тяжести острого некротического панкреатита и их прогностическое значение //Вестник неотложной и восстановительной хирургии. – 2017. – Т. 2. – №. 2-3. – С. 238-242.
4. Отдельнов Л. А., Мухин А. С. Абдоминальный компартмент-синдром при тяжелом остром панкреатите (обзор литературы) //Вестник хирургии имени ИИ Грекова. – 2020. – Т. 179. – №. 2.
5. Самарцев В. А., Гаврилов В. А., Пушкарев Б. С. Синдром интраабдоминальной гипертензии: современное состояние проблемы //Хирургическая практика. – 2020. – №. 2. – С. 35-42.

6. Akhmedov S. K. et al. Значение раннего энтерального питания у больных с синдромом интраабдоминальной гипертензии при тяжелом остром панкреатите //Иновационное развитие: потенциал науки и современного образования. – 2020. – С. 274-276.
7. Berberich A. J. et al. Conservative management in hypertriglyceridemia-associated pancreatitis //Journal of internal medicine. – 2019. – Т. 286. – №. 6. – С. 644-650.
8. Kurdia K. C. et al. Early intra-abdominal hypertension: A reliable bedside prognostic marker for severe acute pancreatitis //JGH Open. – 2020. – Т. 4. – №. 6. – С. 1091-1095.
9. Zhan X. et al. Elevated intracellular trypsin exacerbates acute pancreatitis and chronic pancreatitis in mice //American Journal of Physiology-Gastrointestinal and Liver Physiology. – 2019. – Т. 316. – №. 6. – С. G816-G825.
10. Smit M. et al. Abdominal compartment syndrome and intra-abdominal ischemia in patients with severe acute pancreatitis //World journal of surgery. – 2016. – Т. 40. – №. 6. – С. 1454-1461.

#### **ВЛИЯНИЕ ИНТРААБДОМИНАЛЬНОЙ ГИПЕРТЕНЗИИ У ПАЦИЕНТОВ С ТЯЖЕЛЫМ ОСТРЫМ ПАНКРЕАТИТОМ**

*Шоназаров И.Ш., Курбонов Н.А., Ахмедов Р.Ф., Ахмедов Ш.Х., Шоназарова С.И.*

**Резюме.** Актуальность. Синдром интраабдоминальной гипертензии был описан у пациентов с тяжелым острым панкреатитом, но его клиническое влияние остается неясным. Поэтому мы изучили факторы пациентов, связанные с развитием внутрибрюшной гипертензии, частоту органной недостаточности, связанной с интраабдоминальной гипертензией и влияние энтерального питания на течение заболевания. Цель исследования: Изучить факторы, связанных с развитием внутрибрюшной гипертензии у пациентов. Материалы: В данной статье изучены пациенты, поступившие в отделение интенсивной терапии с тяжелым острым панкреатитом в течение 4 лет. Определена частота интраабдоминальной гипертензией (внутрибрюшное давление  $\geq 15$  мм.рт.ст.). Было зарегистрировано развитие органной дисфункции во время пребывания в отделении интенсивной терапии, а также продолжительность пребывания в отделении интенсивной терапии и результаты. Кроме того, мы изучили частоту органной недостаточности у пациентов с тяжелым острым панкреатитом и интраабдоминальной гипертензией. Выводы: Режим поддержки функции ЖКТ путем раннего энтерального питания, иницированный в первые 24 часа с момента поступления, способен нивелировать проявления начальных стадий интраабдоминальной гипертензии с достижением допустимых показателей кислородного баланса, водно-электролитного и осмотического гомеостаза.

**Ключевые слова:** острый панкреатит, интраабдоминальная гипертензия, энтеральное питание.



УДК: 616.34-007.272: 616-71

## ЛАПАРОСКОПИЧЕСКОЕ ЛЕЧЕНИЕ ОСТРОЙ СПАЕЧНОЙ ТОНКОКИШЕЧНОЙ НЕПРОХОДИМОСТИ

Шоназаров Искандар Шоназарович<sup>1</sup>, Нарзуллаев Санъат Иноятovich<sup>1</sup>, Ачилов Мирзакарим Темирович<sup>1</sup>, Мизамов Фуркат Очилович<sup>1</sup>, Камолидинов Суннатиллохон Азаматхон угли<sup>2</sup>

1 - Самаркандский государственный медицинский институт, Республика Узбекистан, г. Самарканд;

2 - Самаркандский филиал Республиканского научного центра экстренной медицинской помощи, Республика Узбекистан, г. Самарканд

## ЎТКИР БИТИШМАЛИ ЙЎҒОН ИЧАК ТУТИЛИШИНИ ЛАПАРОСКОПИК УСУЛДА ДАВОЛАШ

Шоназаров Искандар Шоназарович<sup>1</sup>, Нарзуллаев Санъат Иноятovich<sup>1</sup>, Ачилов Мирзакарим Темирович<sup>1</sup>, Мизамов Фуркат Очилович<sup>1</sup>, Камолидинов Суннатиллохон Азаматхон угли<sup>2</sup>

1 - Самарканд Давлат тиббиёт институти, Ўзбекистон Республикаси, Самарканд ш.;

2 - Республика шошилинич тиббий ёрдам илмий маркази Самарканд филиали, Ўзбекистон Республикаси, Самарканд ш.

## LAPAROSCOPIC TREATMENT OF ACUTE ADHESIVE SMALL BOWEL OBSTRUCTION

Shonazarov Iskandar Shonazarovich<sup>1</sup>, Narzullaev Sanat Inoyatovich<sup>1</sup>, Achilov Mirzakarim Temirovich<sup>1</sup>, Mizamov Furkat Ochilovich<sup>1</sup>, Kamolidinov Sunnatillohon Azamathon ugli<sup>2</sup>

1 - Samarkand State Medical Institute, Republic of Uzbekistan, Samarkand;

2 - Samarkand branch of the Republican Scientific Center of Emergency Medical Care, Republic of Uzbekistan, Samarkand

e-mail: [davlat\\_dj96@mail.ru](mailto:davlat_dj96@mail.ru)

**Резюме.** Долзарблиги: Операциядан кейинги чандиқлар барча ўткир ингичка ичак тутилишининг 75% уни ташкил этади. Очиқ хирургик адгезиолиз учун стандарт лапароскопик усул машҳурлик қозонмоқда. Биз лапароскопик усулни чандиқли ингичка ичак тутилиши учун мақбул танлов ва индивидуал беморларда лапаротомиядан кўра яхшироқ натижа беради, деб ҳисоблаймиз. Тадқиқот мақсади: Чандиқли ингичка ичак тутилишини даволашда лапароскопик усулнинг потенциал афзалликларини баҳолаш. Материаллар: Январ 2018-дан май 2021-га қадар ингичка ичакнинг чандиқли тутилиши сабабли барча хирургик операциялар маълумотлар бўйича ретроспектив анализ ўтказилди. Лапаротомия ва Лапароскопик усулларни таққослашда операциядан кейинги натижалар таҳлил қилинди. Даволаш анализи ўтказилди. Натижалар: Тадқиқот натижалари шуни кўрсатадики, чандиқли ингичка ичак тутилиши лапароскопик даволаниши операциядан кейинги натижалар, паст касалланиш, PQO камайиши, ва қисқа муддатли касалхонада қолиш билан боғлиқ. Хулоса: Чандиқли ингичка ичак тутилиши лапароскопик даволаш самарали ва хавфсиздир. Лапароскопик усул операциядан кейинги натижаларни ва функционал қайта тиклашни яхшилади.

**Калит сўзлар:** Спайки, тонкая кишка, кишечная непроходимость, лапароскопия.

**Abstract.** Relevance: Postoperative adhesions account for 75% of all acute small bowel obstruction. Although open surgery is considered the standard approach for adhesiolysis, the laparoscopic approach is gaining popularity. We suggest that the laparoscopic approach is an acceptable choice for adhesive obstruction of the small intestine and provides better results than the open approach in individual patients. The purpose of the research: Evaluation of the potential advantages of the laparoscopic approach in the treatment of adhesive obstruction of the small intestine. Materials: A retrospective study was conducted using data from a prospectively maintained database of all patients undergoing surgical treatment for adhesive obstruction of the small intestine from January 2018 to May 2021. Postoperative results were analyzed when comparing open and laparoscopic approaches. A treatment analysis was carried out. Results: The results of our study show that the laparoscopic method of treatment of adhesive obstruction of the small intestine is associated with favorable postoperative outcomes, lower morbidity, less PQO and shorter hospital stay, especially for individual patients with simple adhesions. Conclusions: Laparoscopic treatment of adhesive obstruction of the small intestine is feasible, effective and safe. The laparoscopic method improves postoperative results and functional recovery, and it should be taken into account in patients with suspected simple adhesions. Patient selection is the strongest key factor for success.

**Keywords:** Adhesions, small intestine, intestinal obstruction, laparoscopy.

**Актуальность.** Послеоперационные спайки являются наиболее распространенной причиной острой непроходимости тонкой кишки, что составляет 75 % всех случаев. Примерно в 50 % случаев потребуются хирургическое лечение, предпочтительным подходом является лапаротомия. Заболеваемость и смертность от адгезиолиза остаются значительными, с показателями около 14-45 и 4 % соответственно. Лапароскопический метод продемонстрировал преимущества в других неотложных и факультативных ситуациях, предлагая более низкую заболеваемость, меньшую послеоперационную боль и более короткое пребывание в больнице, даже при спаечной непроходимости тонкой кишки (спаечная непроходимость тонкой кишки). Тем не менее, лапаротомия по-прежнему считается стандартным хирургическим подходом в большинстве центров.

**Цель исследования.** Оценить влияние лапароскопического подхода на послеоперационные результаты у нашей серии пациентов, последовательно прооперированных по поводу спаечной непроходимости тонкой кишки.

**Материалы и методы.** Было проведено ретроспективное исследование с использованием данных из перспективно поддерживаемой базы данных пациентов, которым была проведена лапароскопическая или открытая операция по поводу спаечной непроходимости тонкой кишки (включая внутренние грыжи) в нашем центре с января 2016 по май 2021 года. Для анализа рассматривались только срочные операции. В соответствии с протоколом нашего центра, при подозрении на спаечную непроходимость тонкой кишки устанавливается назогастральная трубка.

Если предполагаемый диагноз спаек подтверждается клиническими и рентгенологическими данными, после опорожнения желудка пациентам с предыдущими операциями на брюшной полости вводят 100 мл водорастворимого контраста внутрь. Те, у кого оральный контраст не достиг толстой кишки в течение 24 ч, рассматривались как неудача консервативного лечения, и показано хирургическое вмешательство. Пациенты, у которых причиной непроходимости не была спаечная непроходимость тонкой кишки (первичное или вторичное новообразование, желчнокаменная непроходимость, безоар, стеноз после лучевой терапии), были исключены, а также препятствия, вызванные любым типом грыжи брюшной стенки.

Анализировались следующие переменные: а) дооперационный период: возраст, пол, оценка Американского общества анестезиологов (ASA), количество предыдущих операций на брюшной полости; б) интраоперационный период: опыт хирурга в продвинутой лапароскопии, хирургический подход, конверсия, время операции, результаты интраоперации, интраоперационная травма; в) послеоперационный период: заболеваемость, смертность, начало приема внутрь, повторная операция, продолжительность пребывания в больнице, повторные госпитализации и качественные результаты. Послеоперационные осложнения оценивались в соответствии с классификацией Клавье-Диндо. Простая адгезия была определена как одна четко определенная одиночная адгезия, явно вызывающая непроходимость кишечника. В противном случае спайки классифицировались как сложные. Опыт в продвинутой лапароскопии рассматривался для тех хирургов, которые имеют опыт более чем в 50 желудочно-кишечных, бариатрических, колоректальных или продвинутых лапароскопических процедурах гепато-билио-поджелудочной железы и опыт в наложении внутрикорпоральных швов. Любой вспомогательный разрез или лапаротомия считались преобразованием независимо от его длины. Послеоперационные осложнения регистрировались во время госпитализации и до 30 дней после выписки. Смертность оценивалась в стационаре или на 30-й день после операции. Результаты качества были измерены с использованием переменной результатов низкого качества (PQO). PQO рассматривался, когда у пациента было: серьезное осложнение (Клавье-Диндо IIIb-V) или незначительное осложнение (II и IIIa), но с длительным пребыванием в больнице более 15 дней и/или повторной госпитализацией в течение 30 дней после выписки. Выбор хирургического подхода определялся отдельными хирургами в соответствии с их личными критериями и навыками лапароскопии. Гемодинамическая нестабильность, подозрение на ишемию кишечника, явно напряженный живот и пациенты с медицинскими противопоказаниями для пневмоперитонеума считались противопоказаниями для лапароскопического подхода.

**Статистический анализ.** Был проведен анализ лечения, в ходе которого все преобразования были включены в лапароскопическую группу. Значимые переменные в двумерном анализе были включены в многомерный анализ с помощью логистической регрессии. Результаты выражаются в виде  $n$  (%), средних значений  $\pm$  стандартного отклонения (SD) или в виде медианы (IQR). Значение  $p$  менее 0,05 считалось значимым.

**Результаты.** В общей сложности 85 пациентам была проведена хирургическая операция по поводу спаечной непроходимости тонкой кишки, 25 (29,4 %) - лапароскопией и 60 (70,6 %) - открытым доступом. В таблице 1 показаны исходные предоперационные характеристики пациента для всей выборки и для подгрупп. Пациенты, перенесшие лапаротомию, были значительно старше, перенесли больше предыдущих операций на брюшной полости и имели более высокую оценку ASA.

В таблице 2 показаны интраоперационные и послеоперационные переменные. Около 50 % всех случаев спаечной непроходимости тонкой кишки были вызваны сложными спайками. 21 % пациентов потребовалась резекция кишечника, что было более частым в открытой группе ( $p = 0,014$ ). Однако тип адгезии не был связан с необходимостью резекции кишечника ( $p = 0,743$ ). 21 из 262 пациентов потребовалась повторная операция. В таблице 3 показаны причины повторной операции как для лапароскопической, так и для открытой групп.

Десяти пациента (38,5 %) переведены из-за:

- технических трудностей у 7;
- необходимости обширной резекции кишечника у 2;
- интраоперационной травмы кишечника у 1.

**Таблица 1.** Исходные демографические данные пациента и краткое изложение предоперационных данных

	Пациенты N = 85	Лапароскопия n = 25	Открытым доступом n = 60	p
Возраст	66.06 $\pm$ 18.7	59.36 $\pm$ 18.7	68.9 $\pm$ 18	<0.001
Женский пол	44 (51.7)	13 (52.0)	31 (51.8)	0.954
Предыдущая операция на брюшной полости	73 (85.9)	20 (80.0)	53 (88.3)	0.053
Количество предыдущих операций на брюшной полости	1.87 $\pm$ 1.6	1.4 $\pm$ 1.2	2.07 $\pm$ 1.7	0.001
Предыдущее размещение сетки	23 (27.0)	5 (20.0)	18 (30.0)	0.095
ASA				
I	7 (8.2)	4 (16.0)	3 (5.0)	< 0.001
II	32 (37.6)	13 (52.0)	19 (31.7)	
III	37 (43.5)	6 (24.0)	31 (51.7)	
IV	8 (9.4)	1 (4.0)	7 (11.7)	

Таблица 2. Предоперационные данные, осложнения и послеоперационные переменные

	Пациенты N = 85	Лапароскопия n=25	Открытым доступом n = 60	p
Продвинутые навыки лапароскопии	23 (27.0)	15 (60.0)	8 (13.0)	<0.001
Интраоперационные результаты				0.001
Одиночные спайки или внутренняя грыжа	42 (49.3)	17 (68.0)	25 (41.7)	
Сложные спайки	43 (50.8)	8 (32.0)	35 (58.7)	
Продолжительность операции	39,17 ± 19,6	33,05 ± 15,4	41,9 ± 20,8	0.004
Интраоперационная травма	9 (10.7)	2 (7.7)	7 (12)	0.307
Послеоперационные осложнения				< 0.001
Не было	33 (39.3)	14 (56.4)	19 (32.1)	
Было	51 (60.7)	11 (43.6)	40 (67.9)	
Клавьен-Диндо				
I-II-IIIa	36 (43.1)	9 (35.9)	27 (46.2)	0.102
IIIb-IV-V	15 (17.6)	2 (7.7)	13 (21.7)	
Смертность	6 (6.5)	1 (4.0)	5 (8.7)	0.026
Повторная операция	7 (8)	2 (6.4)	5 (8.7)	0.533
Результаты низкого качества (PQO)	28 (33.1)	4 (16.7)	24 (40.1)	< 0.001
Продолжительность пребывания в больнице	9 (5-15)	5 (3-10)	11 (7-17)	< 0.001
30-дневная операционная повторная госпитализация	6 (7)	1 (3.9)	5 (8.4)	0.201

Таблица 3. Причины повторной операции в лапароскопической и открытой группах

Причины	Лапароскопия n = 2	Лапоротомия n = 5
Кровотечение	1 (a)(b)	2 (a) (c)
Слабость анастомоза	-	1(a)
Ранний рецидив спаек	1	2

Не было обнаружено различий в возрасте, ASA или количестве предыдущих операций. Были обнаружены значительные различия в коэффициенте конверсии среди специалистов и неспециалистов в лапароскопическом методе (26,1 % против 56,1 %;  $p = 0,007$ ), но это не было связано с меньшим количеством повторных операций (8,7 % против 3,1%;  $p = 0,643$ ) и меньше осложнений (41,3 против 46,9 %;  $p = 0,626$ ) соответственно.

Двое (6,5 %) пациентов умерли. Хотя существенных различий обнаружено не было, смертность была выше у пациентов со сложными спайками (9 % против 3,9 %;  $p = 0,091$ ) и резекцией кишечника (10,9 % против 5,3 %;  $p = 0,213$ ). Средний возраст 2 умерших пациентов составил 80,5 лет.

В таблице 4 показано ИЛИ для каждой переменной для общих осложнений в двумерном и многомерном анализе. Открытый подход представил OR = 2,74 (95 % ДИ 1,59-4,72;  $p < 0,001$ ) в двумерном анализе, однако в многомерном анализе он не достиг статистической значимости (OR = 1,58; 95 % ДИ 0,78-3,22;  $p = 0,204$ ) из-за увеличения осложнений у обращенных пациентов (OR = 21,66; 95 % ДИ 6,5-72,15;  $p < 0,001$ ). В многофакторном анализе возраст, необходимость резекции кишечника и наличие сложных спаек были связаны с увеличением числа осложнений.

По сравнению с открытым подходом в этой подгруппе лапароскопия показала значительно меньшую заболеваемость, меньший PQO и меньшую продолжительность пребывания в больнице. В многомерном анализе (таблица 5) открытый подход стал независимым фактором увеличения числа осложнений. Напротив, среди пациентов со сложными спайками и/или тех пациентов, которым требовалась резекция кишечника, мы не обнаружили различий в повторной операции (12,9 % против 8,6 %;  $p = 0,495$ ), осложнениях (67,7 % против 72,7 %;  $p = 0,586$ ) и PQO (29 % против 44,1 %;  $p = 0,127$ ) между лапароскопической и открытой группами соответственно. Также не было различий во времени операции ( $p = 0,926$ ), приеме внутрь ( $p = 0,371$ ) и пребывании в больнице ( $p = 0,079$ ).

**Обсуждение.** Результаты нашего исследования показывают, что лапароскопический метод лечения спаечной непроходимости тонкой кишки связан с благоприятными послеоперационными исходами, более низкой заболеваемостью, меньшим количеством PQO и более коротким сроком пребывания в больнице, особенно для отдельных пациентов с простыми спайками. Количество и тип предыдущих операций и повреждение брюшины считаются важными факторами риска, участвующими в патогенезе адгезии. Некоторые исследования также связывают размер лапоротомии с образованием новых спаек и количественно оценивают распространенность послеоперационных спаек до 93 %. Исследование, в котором сравнивались две группы из 85 пациентов, перенесших лапароскопическую и открытую колоректальную хирургию, не выявило различий в поступлениях по поводу кишечной непроходимости (9 % против 13 %), но сообщило о более высоких показателях к операции при открытом подходе при наличии (2 % против 8 %;  $p = 0,006$ ). Аналогичным образом, по данным автора Бернса и др. из 187 148 пациентов перенесли колоректальную хирургию, 3,5 % потребовался адгезиолиз в течение трех лет после операции. В этом исследовании пациенты, которым был выполнен лапароскопический доступ, имели более низкий процент повторных госпитализаций и меньшую потребность в повторной операции по поводу спаек (OR = 0,8;  $p < 0,001$ ); в соответствии с другими исследованиями. Поэтому лапоротомия при лечении спаечной непроходимости

тонкой кишки сама по себе является фактором развития новых эпизодов спаечной непроходимости тонкой кишки и теоретически не представляется лучшим вариантом.

С тех пор как Bastug сообщил о первой лапароскопической адгезии в 1991 году, лапароскопический подход продемонстрировал свою осуществимость и безопасность. Послеоперационная заболеваемость колеблется от 4 до 40 % в зависимости от серии. В систематическом обзоре 13 728 пациентов Wiggins и др., обнаружили снижение общей заболеваемости после лапароскопии (OR = 0,34;  $p = 0,0001$ ), и другие авторы подтвердили эти результаты. В нашем исследовании мы обнаружили снижение общей заболеваемости с 67,9 до 43,6 % в лапароскопической группе. Хотя оба показателя выше, чем сообщалось ранее, мы подчеркиваем, что 82,4 % осложнений в лапароскопической группе и 2 % осложнений в открытой группе были незначительными (Клавьен-Диндо I-II). Частота повторных операций составила 6,4 и 8,7 % для лапароскопического и открытого доступа соответственно, что было аналогично данным, представленным в других исследованиях. Классификация Клавьена-Диндо может недооценивать или переоценивать осложнения, независимо от количества осложнений или их влияния на продолжительность пребывания в больнице. По этой причине в переменной PQO мы совместно проанализировали основные осложнения, длительное пребывание в больнице и повторные госпитализации, чтобы оценить, какая группа показала худшие результаты в целом. Лапароскопический метод показал лучшие послеоперационные результаты, поэтому, по-видимому, имеет значение не только количество и степень осложнений, но и в случае возникновения осложнений они, по-видимому, оказывают меньшее клиническое воздействие.

В отличие от большинства опубликованных исследований, наше исследование выявило более низкую частоту перфорации при лапароскопии, возможно, из-за более высокого процента сложных спаек при открытой хирургии (58,7 % против 32,1 %) или низкого порога для открытой конверсии, рекомендованного руководящими принципами. Наши результаты показывают, что лапароскопия является безопасным методом, который не увеличивает интраоперационный риск энтеротомии.

Некоторые исследования показывают, что успех лапароскопии зависит от: раннего лечения (<24 ч после поступления в отделение неотложной помощи), диаметра петель кишечника <4 см, максимум двух предыдущих операций, отсутствия предыдущих лапаротомий по средней линии, спаек с одной полосой и опыта хирурга. Опыт хирурга в области продвинутой лапароскопии был решающим фактором в преобразовании в нашем исследовании. Одним из наших основных моментов, о котором уже сообщалось, является рост заболеваемости и смертности, связанных с обращением.

**Таблица 4.** Двумерный и логистический регрессионный анализ общих осложнений

	Двумерный		Многомерный Лапароскопия против лапаротомии	
	OR (95% CI)	P	OR (95% CI)	P
Метод лечения				
Лапароскопия	1		1	
Открытый доступ	2.74 (1.59-4.72)	< 0.001	1.58 (0.78-3.22)	0.204
Полностью лапароскопический	1			
Открытый доступ	9.18 (4.17-20.19)	< 0.001		
Переведенные	21.66 (6.5-72.15)	< 0.001		
Возраст	1.03 (1.02-1.05)	< 0.001	1.03 (1-1.04)	0.002
Мужской пол	0.94 (0.57-1.55)	0.828	0.99 (0.56-1.74)	0.987
Количество предыдущих операций на брюшной полости	1.32 (1.09-1.61)	0.005	1.13 (0.92-1.38)	0.237
ASA	2.17 (1.52-3.1)	< 0.001	1.25 (0.81-1.92)	0.311
Резекция кишечника	2.48 (1.26-4.9)	0.009	2.2 (1-4.7)	0.044
Сложные спайки	2.54 (1.52-4.23)	< 0.001	2 (1.1-3.6)	0.021
Продвинутые навыки лапароскопии	0.7 (0.4-1.22)	0.212	1.18 (0.58-2.41)	0.647

**Таблица 5.** Множественный регрессионный анализ одиночных спаек и/или внутренней грыжи без резекции кишечника для общих осложнений

Метод лечения	Многомерный Лапароскопия против открытого доступа	
	OR (95% CI)	P
Лапароскопия	1	
Открытый доступ	2.89 (1.1-7.6)	0.033
Возраст	1.03 (1-1.1)	0.034
Мужской пол	0.9 (0.4-2.2)	0.827
Количество предыдущих операций на брюшной полости	1.07 (0.7-1.5)	0.734
ASA	1.6 (0.8-3.3)	0.203
Продвинутые навыки лапароскопии	1.28 (0.5-3.6)	0.631

В нашем исследовании частота осложнений составила 83,3 % у обращенных пациентов, хотя 80 % были легкими осложнениями. Это может быть объяснено более высокой частотой сложных спаек и резекции кишечника в переведенной группе. Поскольку большинство перевода связано с техническими трудностями и невозможностью определить причину непроходимости, логично предположить, что пациенты с одиночными спайками и/или внутренними грыжами без необходимости резекции будут идеальными кандидатами для лапароскопии. Коэффициент конверсии для пациентов с простыми спайками снизился до 23,4 %. Более того, в нашем исследовании лапароскопия не продемонстрировала улучшения результатов у пациентов со сложной и/или резекцией кишечника.

Несмотря на эти ограничения, мы считаем, что полученные результаты достаточно надежны, чтобы подтвердить преимущества лапароскопического подхода при спаечной непроходимости тонкой кишки, особенно у отдельных пациентов с простыми спайками и при выполнении хирургами, квалифицированными в передовых лапароскопических операциях.

**Выводы.** Лапароскопический метод при спаечной обструкции тонкой кишки и/или внутренних грыжах был связан с лучшими послеоперационными результатами, более качественными результатами и более короткой продолжительностью пребывания в больнице, чем открытый подход, особенно у отдельных пациентов с простыми спайками. Отбор пациентов является самым сильным ключевым фактором для достижения успеха.

#### Литература:

1. Антонян С. Ж. и др. Лапароскопический метод в хирургическом лечении спаечной тонкокишечной непроходимости //Доказательная гастроэнтерология. – 2019. – Т. 8. – №. 2. – С. 5-11.
2. Малков И. С. и др. Острая спаечная тонкокишечная непроходимость: лапаротомия или лапароскопия//Казанский медицинский журнал.–2018.–Т.99.–№3.
3. Шкердина М. И., Антонян С. Ж., Жариков Ю. О. Аспекты лапароскопического лечения больных спаечной тонкокишечной непроходимостью (обзор литературы) //Вестник хирургии имени ИИ Грекова. – 2020. – Т. 179. – №. 2.
4. Тарасенко С. В. и др. Лапароскопический доступ при лечении спаечной тонкокишечной непроходимости //Вестник хирургии имени ИИ Грекова. – 2018. – Т. 177. – №. 2.
5. O'Connor DB, Winter DC. The role of laparoscopy in the management of acute small-bowel obstruction: a review of over 2,000 cases. Surg Endosc. 2012;26:12-7.
6. Mancini GJ, Petroski GF, Lin W-C, Sporn E, Miedema BW, Thaler K Nationwide impact of laparoscopic lysis of adhesions in the management of intestinal obstruction in the US. J Am Coll Surg. 2008;207:520-6.
7. Khaikin M, Schneidereit N, Cera S, Sands D, Efron J, Weiss EG, Nogueras JJ, Vernava AM 3rd, Wexner SD. Laparoscopic vs. open surgery for acute adhesive small-bowel obstruction: patients' outcome and cost-effectiveness. Surg Endosc. 2007;21:742-6.
8. Li M-Z, Lian L, Xiao L, Wu W, He Y, Song X. Laparoscopic versus open adhesiolysis in patients with adhesive small bowel obstruction: a systematic review and meta-analysis. Am J Surg. 2012;204:779-86.
9. Poves I, Sebastian Valverde E, Puig Companyo S, Dorcaratto D, Membrilla E, Pons MJ, Grande L. Results of a laparoscopic approach for the treatment of acute small bowel obstruction due to adhesions and internal hernias. Cir Esp. 2014;92:336-40.
10. Ghosheh B, Salameh JR. Laparoscopic approach to acute small bowel obstruction: review of 1061 cases. Surg Endosc. 2007;21:1945-9.
11. Wiggins T, Markar SR, Harris A. Laparoscopic adhesiolysis for acute small bowel obstruction: systematic review and pooled analysis. Surg Endosc. 2015;29:3432-42.
12. Suter M, Zermatten P, Halkic N, Martinet O, Bettschart V. Laparoscopic management of mechanical small bowel obstruction: are there predictors of success or failure? Surg Endosc. 2000;14:478-83.

#### **ЛАПАРОСКОПИЧЕСКОЕ ЛЕЧЕНИЕ ОСТРОЙ СПАЕЧНОЙ ТОНКОКИШЕЧНОЙ НЕПРОХОДИМОСТИ**

*Шоназаров И.Ш., Нарзуллаев С.И., Ачилов М.Т., Мизамов Ф.О., Камолитдинов С.А.*

**Резюме.** Актуальность: Послеоперационные спайки составляют 75 % всех острых непроходимостей тонкой кишки. Хотя открытая хирургия считается стандартным подходом для адгезиолизиса, лапароскопический подход набирает популярность. Мы предполагаем, что лапароскопический подход является приемлемым выбором при спаечной непроходимости тонкой кишки и обеспечивает лучшие результаты, чем открытый подход у отдельных пациентов. Цель исследования: Оценка потенциальных преимуществ лапароскопического подхода при лечении спаечной непроходимости тонкой кишки. Материалы: Было проведено ретроспективное исследование с использованием данных из перспективно поддерживаемой базы данных всех пациентов, проходивших хирургическое лечение по поводу спаечной непроходимости тонкой кишки с января 2018 по май 2021 года. Были проанализированы послеоперационные результаты при сравнении открытого и лапароскопического подходов. Был проведен анализ лечения. Результаты: Результаты нашего исследования показывают, что лапароскопический метод лечения спаечной непроходимости тонкой кишки связан с благоприятными послеоперационными исходами, более низкой заболеваемостью, меньшим количеством PQO и более коротким сроком пребывания в больнице, особенно для отдельных пациентов с простыми спайками. Выводы: Лапароскопическое лечение спаечной непроходимости тонкой кишки осуществимо, эффективно и безопасно. Лапароскопический метод улучшает послеоперационные результаты и функциональное восстановление, и его следует учитывать у пациентов, у которых подозреваются простые спайки. Отбор пациентов является самым сильным ключевым фактором для достижения успеха.

**Ключевые слова:** Спайки, тонкая кишка, кишечная непроходимость, лапароскопия.

УДК: 616.366-003.7-089.15

## DISORDERS OF THE HEMOSTASIS SYSTEM IN THE STAGE OF BURN SHOCK IN PATIENTS WITH BURN INJURIES

Yunusov Oybek Turaevich, Khujabaev Safarboy Tukhtabaevich, Dusiyarov Mukhammad Mukumbaevich, Shakulov Azizbek Muroduloevich, Rustamov Inoyatulla Muradullaevich  
Samarkand State Medical Institute, Republic of Uzbekistan, Samarkand

## КУЙИШ КАСАЛЛИГИ БИЛАН ОҒРИГАН БЕМОРЛАРДА КУЙИШ ШОКИ ДАРАЖАСИДА ГЕМОСТАЗ СИСТЕМАСИНИНГ БУЗИЛИШИ

Юнусов Ойбек Тураевич, Хужабаев Сафарбой Тухтабаевич, Дусияров Мухаммад Мукумбаевич, Шакулов Азизбек Муродуллоевич, Рустамов Иноятулла Мурадуллоевич  
Самарқанд Давлат тиббиёт институти, Ўзбекистон Республикаси, Самарқанд ш.

## НАРУШЕНИЯ СИСТЕМЫ ГЕМОСТАЗА НА СТАДИИ ОЖОГОВОГО ШОКА У БОЛЬНЫХ С ОЖОГОВЫМИ ТРАВМАМИ

Юнусов Ойбек Тураевич, Хужабаев Сафарбой Тухтабаевич, Дусияров Мухаммад Мукумбаевич, Шакулов Азизбек Муродуллоевич, Рустамов Иноятулла Мурадуллоевич  
Самарқандский Государственный медицинский институт, Республика Узбекистан, г. Самарқанд

e-mail: [info@sammi.uz](mailto:info@sammi.uz)

**Резюме.** Термик шикастланиш жиддий тиббий, ижтимоий ва иқтисодий муаммодир. Оғир ва кимё саноатининг ривожланиши, шунингдек, электр энергиясининг кундалик ҳаётда ва саноатда кенг қўлланилиши куйиш жароҳатларининг сезиларли даражада ошишига ёрдам беради. Мақсад. Куйиш жароҳатлари бўлса, куйиш шок босқичида гемостаз тизимидаги бузилишларни ўрганишдан иборат. Тадқиқот объекти Республика шошилинч тиббий ёрдам илмий маркази Самарқанд филиали кобустиология бўлимига 2016-2019 йиллар давомида ётқизилган беморлар бўлди. тана юзаси 95 (112 та асосий гуруҳдан). Беморларнинг ёши 18 дан 75 ёшгача, ўртача ёши  $54,3 \pm 0,7$  ни ташкил етди. 142 (65,43%) ераклар ва 75 (34,56%) аёллар. Коагуляция тизимида ёмон ривожланган ўсиш кузатилди (гепаринга толерантлик  $253,4 \pm 21,3$  сония, тромботест -  $4,06 \pm 0,2$  даража), ПТИ  $87,6 \pm 3,1\%$  га камайди ( $P < 0,05$ ). фибринолитик фаолликнинг доимий пасайиши кузатилди. Шу билан бирга, фибринолитик фаолликнинг кескин пасайиши кузатилди, бу  $6,58 \pm 0,69\%$  ни ташкил етди ( $P < 0,05$ ). Хулоса. Барча беморлар касалхонага ётқизилганда, сув-туз балансини, кислота-ишқор балансини яхшилаш ва гомеостазни бузиш учун кенг қамровли шокга қарши чоралар қўриш керак.

**Калит сўзлар:** Диссеминацияланган томир трансфүзёну (ДСС) - синдром, айланма қон ҳажми (СБВ), тикланиш вақти, антитромбин, протромбин индекси, куйиш жароҳати.

**Abstract.** Thermal injury is a serious medical, social and economic problem. The development of the heavy and chemical industries, as well as the widespread use of electricity in everyday life and industry, will contribute to a significant increase in burn injuries. Purpose. In case of burn injuries, the burn consists in the study of disorders in the hemostasis system in the shock phase. The object of the study was patients admitted to the department of combustiology of the Samarkand branch of the Republican Scientific Center for Emergency Medical Aid in the period from 2016 to 2019. In the phase of burn shock with deep burns from 10 to 35% of the body surface 95 (out of 112 main groups). The age of the patients ranged from 18 to 75 years, the average age was  $54.3 \pm 0.7$ . There were 142 (65.43%) men and 75 (34.56%) women. There was a poorly developed increase in the coagulation system (tolerance to heparin  $253.4 \pm 21.3$  seconds, thrombotest -  $4.06 \pm 0.2$  degrees), PTI decreased to  $87.6 \pm 3.1\%$  ( $R < 0.05$ ). there was a constant decrease in fibrinolytic activity. However, a sharp decrease in fibrinolytic activity was observed, amounting to  $6.58 \pm 0.69\%$  ( $P < 0.05$ ). Conclusions. When all patients are hospitalized, comprehensive anti-shock measures should be taken to improve the water-salt balance, acid-base balance and disruption of homeostasis.

**Keywords:** Disseminated vascular transfusion (DCS) - syndrome, circulating blood volume (CBV), recovery time, antithrombin, prothrombin index, burn injury.

**Relevance.** Any injury triggers the process of blood clotting, but thermal injuries, represented by shock, lead to abrupt changes in all coagulation systems. [1,2,3,5,6]. Any damage to the vascular wall, "blood damage", on the one hand, leads to different levels of plasma loss, on the other - can be considered physiological, and then pathological changes in the hemostasis system can lead to spontaneous death of the organism. Legitimate severe and common complications of massive injury include acute disseminated vascular hardening syndrome. Hemostasis disorder in patients with severe burns is manifested by QDTQ-syndrome. [4,7,8,9,10,11]. Disseminated vascular hemorrhage (DV) - the syndrome is not completely detectable, or is detected at the stage of giving a clear clinical picture, such as hemorrhage and / or organ dysfunction. There are several forms of QDTQ-syndrome: severe, acute, acute, chronic, recurrent, latent. The acute form is characterized by an acute period of burns.

**The aim of the study was to study** the disturbances in the hemostasis system during the burn shock phase in patients with burn injuries.

**Materials and methods.** The research is based on the analysis of the results of treatment of 35 victims (37 women and 68 men) aged 18 to 75 years, treated in the combustiology department of the Samarkand branch of the Republican Scientific Center for Emergency Care. the mean age of the patients was 39 years. In most of the observations, the cause of the injury was a flame, burning with boiling water, and contact burns were also observed.

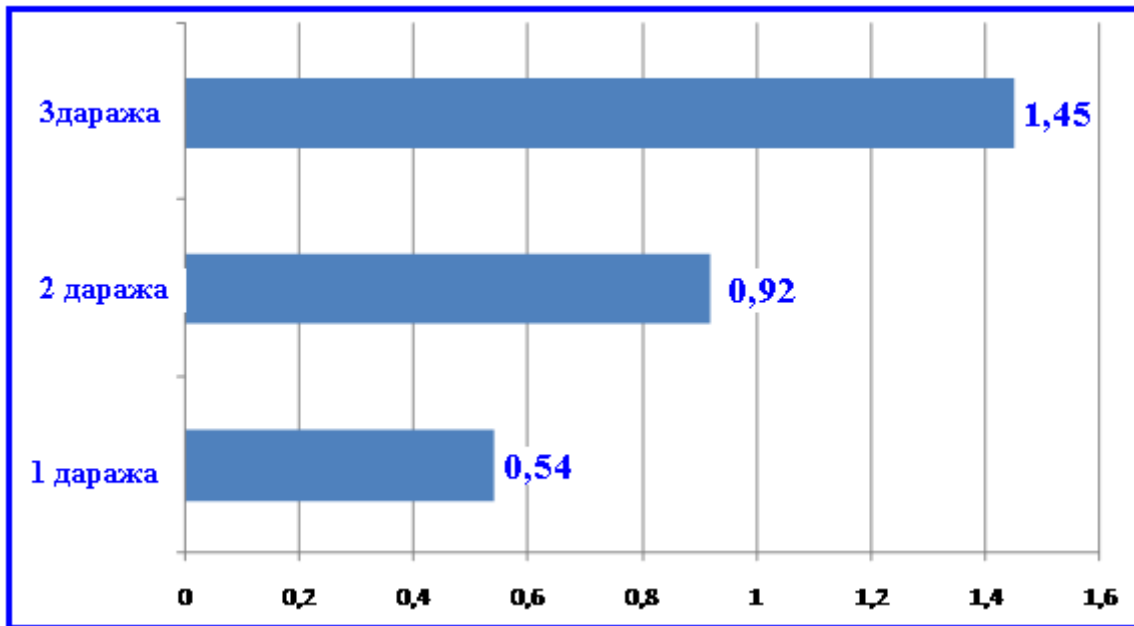


Fig. 1. Correlation of burn shock levels in patients with deep burns with the Algovier index.

In patients, the total area of injury ranged from 20 to 40% of body surface area (mainly burns of the extremities, as well as chest, neck, and face), and deep burns of grade III B- IV accounted for up to 20%. All patients underwent necrectomy into healthy tissue with simultaneous autodermoplasty with capillary bleeding. Hemostasis was performed with hemostatic powder obtained from cellulose derivatives with the drug "Geprotzel". The drug was applied 10 mg of powder once a day on the surface of the wound for 3 days. The clinical evaluation included the following criteria: quantity and nature of discharge; bleeding wounds; time of epithelialization of donor sites, transplanted autodermotransplants; completeness of epithelialization; the severity of the wound pain. Surgical interventions in 105 patients with deep burns included the use of a hemostatic drug to stop necrotic skin and subcutaneous structures after excision.

**Results.** At the time of hospitalization of patients with AHH deficiency, we differentiated 3 levels of burn shock. The majority of patients (49; 51.6%) had a baseline AQH deficiency (due to plasma loss) of 20 to 30%, which corresponded to grade II burn shock. In contrast, 29 (30.5%) patients were diagnosed with grade I and 17 (17.9%) with grade III. We studied the Algovier index, which is directly related to the level of plasma loss in addition to AQH deficiency at the time of hospitalization (Fig. 1). Based on the data obtained, the Algovier index for severe plasma loss was characterized by an increase in the patient from 0.54 in grade 1 to 1.45 in grade 3 plasma loss. Hence, these data suggest that there are deeper changes in the homeostasis system in patients with severe burn shock.

Based on this, we studied changes in the structure of AQH. At the same time, the data on AQH were analyzed in order to accurately reflect on the real changes and the possibilities of correction therapy during the hospitalization of the patient in the phase of burn shock. The results were evaluated from a comparative perspective with the control group indicators. A study of the condition of AQH and its components has shown that the extent to which changes in it develop is directly proportional to the degree of burn shock. In hospitalized patients with deep burns, a clear statistical decrease in total AQH values from  $67.5 \pm 0.4$  ml / kg to  $53.9 \pm 0.4$  ml / kg, respectively, was found in I- and III-degree shock. The AQH deficit ranged from  $22.0 \pm 0.3\%$  in grade I,  $32.9 \pm 0.7\%$  in grade II, and  $32.9 \pm 0.7\%$  in grade III, respectively, according to the severity of the burn shock.

Table 1. Changes in the structure of AQH in patients with burn shock (n = 95)

AQH gradations	Shock levels after necrectomy and ADP				Shock levels after necrectomy and ADP			
	control	I-д.	II-д.	III-д.	control	I-д.	II-д.	III-д.
AQH, ml / kg	74,1± 0,3	67,5± 0,4*	61,5± 0,5*	53,9± 0,4*	77,1± 0,3	72,0± 0,2	70,4± 0,42*	66,2± 0,4*
AQH deficit,%	5,2± 0,1	10,9± 0,4*	22,0± 0,3*	32,9± 0,7*	4,4± 0,5	4,3± 0,1	10,2± 0,3*	12,7± 0,3*
APH, ml / kg	40,4± 0,5	36,2± 0,2*	33,1± 0,2*	28,4± 0,2*	42,3± 0,3	38,3± 0,2	37,9± 0,1*	34,7± 0,2*
GH, ml / kg	33,7± 0,2	31,3± 0,3*	28,4± 0,2*	26,5± 0,3*	34,8± 0,2	33,7± 0,3*	32,1± 0,4*	31,5± 0,2*
AQH, g / l	3,3± 0,1	2,83± 0,16*	2,54± 0,02*	2,28± 0,04*	3,7± 0,05	3,0± 0,01*	2,92± 0,2*	2,79± 0,01*
AGH, g / l	10,4± 0,2	9,8± 0,1*	8,3± 0,1*	6,9± 0,1*	12,3± 0,1	10,1± 0,09*	9,7± 0,05*	8,9± 0,04*

Note: \* - the degree of accuracy of the results is  $R < 0.05$ .

**Table 2.** Disorders of the blood coagulation system in patients with burn shock (n = 95)

Coagulogram indicators	Shock Levels			Control Group
	I Level	II Level	III Level	
PTI,%	92,3±1,5	94,6±3,8*	87,6±3,1*	90,2±1,0
Fibrinogen, g / l	2,68±0,3*	2,92±0,29*	2,15±0,25*	3,4±0,2
Trombotest, st.	4,34±0,14*	4,4±0,2*	4,06±0,2*	5,0±0,1
Hematocrit%	49,9±1,1	53,1±1,4*	60,4±2,1*	44,0±0,8
Recovery time, sec.	82,1±2,9*	87,4±3,8*	89,4±3,2*	74,0±3,2
Tolerance to heparin, sec.	283,8±8,8	256,3±11,8*	253,4±21,3*	290±7,4
Fibrinolysis,%	10,7±0,27*	8,09±0,42*	6,58±0,69*	15,4±0,6

Note: \* - the degree of accuracy of the results is  $R < 0.05$ .

AQH structural indicators from control group indicators did not differ significantly in patients with grade I shock, although there was a statistical difference between them. These changes are most pronounced in patients with group II-III degree of shock. This is evidenced by a decrease in circulating plasma volume (APH) and globular blood volume (QGH) from  $28.4 \pm 0.2$  ml / kg and  $26.5 \pm 0.3$  ml / kg, respectively, in patients with Sh-level shock. However, a decrease in circulating protein volume (AOH) was observed from  $3.3 \pm 0.1$  g / l to  $2.28 \pm 0.04$  g / l ( $R < 0.05$ ) (Table 1).

We studied changes in the blood coagulation system and fibrinolytic activity in 95 patients depending on the severity of the burn shock (Table 2). It should be noted that treatment tactics aimed at the correction of homeostasis disorders and a significant improvement in AQH indicators after anti-shock therapy were observed. Such a positive trend is more characteristic of patients with grade II and III burn shock. Decreases in AHH deficiency in patients with grade I- and II were observed from  $4.3 \pm 0.1\%$  and  $10.2 \pm 0.3\%$  ( $R < 0.05$ ), respectively. The positive trend was mainly observed in the increase in APH and GH values, at a mild level of  $38.3 \pm 0.2$  ml / kg and  $33.7 \pm 0.3$  ml / kg, respectively, and at a moderate level of shock at  $37.9 \pm 0.1$  ml / kg. and  $32.1 \pm 0.4$  ml / kg. However, despite the positive dynamics of the indicators, in patients in the severe group of shock, even after the conducted treatment measures, the AQH showed poor indicators. Therefore, AQH deficiency was  $12.7 \pm 0.3\%$  in the shock phase in this contingent of patients. However, APH ( $34.7 \pm 0.2$  md / kg,  $r < 0.05$ ), AGH ( $8.9 \pm 0.04$  g / l,  $R < 0.05$ ), and GH ( $31.5 \pm 0$ ), 2 ml / kg,  $R < 0.05$ ) maintained statistically low values.

It should be noted that treatment tactics aimed at the correction of homeostasis disorders and a significant improvement in AQH indicators after anti-shock therapy were observed. Such a positive trend is more characteristic of patients with grade II and III burn shock. Decreases in AHH deficiency in patients with grade I- and II were observed from  $4.3 \pm 0.1\%$  and  $10.2 \pm 0.3\%$  ( $R < 0.05$ ), respectively. The positive trend was mainly observed in the increase in APH and GH values, at a mild level of  $38.3 \pm 0.2$  ml / kg and  $33.7 \pm 0.3$  ml / kg, respectively, and at a moderate level of shock at  $37.9 \pm 0.1$  ml / kg. and  $32.1 \pm 0.4$  ml / kg. However, despite the positive dynamics of the indicators, in patients in the severe group of shock, even after the conducted treatment measures, the AQH showed poor indicators. Therefore, AQH deficiency was  $12.7 \pm 0.3\%$  in the shock phase in this contingent of patients. However, APH ( $34.7 \pm 0.2$  md / kg,  $r < 0.05$ ), AGH ( $8.9 \pm 0.04$  g / l,  $R < 0.05$ ), and GH ( $31.5 \pm 0$ ), 2 ml / kg,  $R < 0.05$ ) maintained statistically low values. It should be noted that treatment tactics aimed at the correction of homeostasis disorders and a significant improvement in AQH indicators after anti-shock therapy were observed. Such a positive trend is more characteristic of patients with grade II and III burn shock. Decreases in AHH deficiency in patients with grade I- and II were observed from  $4.3 \pm 0.1\%$  and  $10.2 \pm 0.3\%$  ( $R < 0.05$ ), respectively. The positive trend was mainly observed in the increase in APH and GH values, at a mild level of  $38.3 \pm 0.2$  ml / kg and  $33.7 \pm 0.3$  ml / kg, respectively, and at a moderate level of shock at  $37.9 \pm 0.1$  ml / kg. and  $32.1 \pm 0.4$  ml / kg. However, despite the positive dynamics of the indicators, in patients in the severe group of shock, even after the conducted treatment measures, the AQH showed poor indicators. Therefore, AQH deficiency was  $12.7 \pm 0.3\%$  in the shock phase in this contingent of patients. However, APH ( $34.7 \pm 0.2$  md / kg,  $r < 0.05$ ), AGH ( $8.9 \pm 0.04$  g / l,  $R < 0.05$ ), and GH ( $31.5 \pm 0$ ), 2 ml / kg,  $R < 0.05$ ) maintained statistically low values. Fibrinolysis is statistically undoubtedly reduced to  $8.09 \pm 0.42\%$  ( $R < 0.05$ ), while changes in hematocrit to  $53.1 \pm 1.4$  are expected due to intensive loss of blood form elements and hemoconcentration. Similar changes were observed mainly in patients with severe burn shock with deep burns of more than 30% (19 patients) of the body surface. However, the amount of lost plasma was much deeper due to the higher volume. There was a weakly developed increase in the coagulation system (tolerance to heparin was  $253.4 \pm 21.3$  sec, thrombotest -  $4.06 \pm 0.2$  degrees), and PTI decreased to  $87.6 \pm 3.1\%$  ( $R < 0.05$ ). a continuous decrease in fibrinolytic activity was observed. However, a profound decrease in fibrinolytic activity was observed, which was  $6.58 \pm 0.69\%$  ( $R < 0.05$ ). A critical increase in hematocrit was observed to  $60.4 \pm 2.1\%$  ( $R < 0.05$ ).

**Conclusion.** In view of the above, comprehensive anti-shock measures should be taken to improve water-salt balance, acid-base balance and homeostasis disorders when all patients are hospitalized.

#### Literature:

1. Jilinskiy E.V., Tsvirko V.N. DVS-syndrome with heartburn. // Materials conf. s mejd. uchastiem "Modern aspects of the treatment of thermal disorders and the development of various etiologies." K 70-letiyu kombustologicheskoy slujby Respubliki Belarus i 50-letiyu Respublikanskogo ojogovogo tsentra. - Minsk, 2018. - p. 60-61.
2. Ismailov B.A., Sadykov R.A. Effectiveness of hemostatic implants Geprotsetel in parenchymal hemorrhage from the liver in the experiment // Surgery of Uzbekistan, 2018. - №3 (79). - s. 13-14.



3. Karabaev B.X., Fayazov A.D., Tagaev K.R., Khakimov E.A., Nurboev E.O., Yunusov O.T. prophylaxis of thromboembolic complications in patients of old age and old age before and after autodermplasty // Emergency medical information. - Tashkent. - 2016. - №9 (2). –S.202.
4. Krylov K.M., Shlyk I.V., Pivovarova L.P., Orlova O.V. / Ojogovyy shock. Pathogenesis and treatment of shock of various etiologies. Rukovodstvo dlya vrachey. St. Petersburg, 2010. - p. 320-360.
5. Khakimov EA, Karabaev HK, Tagaev KR, Yunusov OT, Karabaev NB, Pathomorphology of pancreatic necrosis in patients with inflammatory sepsis // Surgery of Uzbekistan. - Tashkent. - 2018. - №3 (79) - С. 166.
6. Yunusov O.T., Karabaev X.K., Khakimov E.A., Daminov F.A. Study of hemostasis systems in patients with traumatic heart disease and DVS-syndrome // Surgery of Uzbekistan. - Tashkent. - 2018. - №3 (79) - С. 167-168.
7. Yunusov O.T., Karabaev X.K., Tagaev K.R., Rustamov M.I. DVS-syndrome in obojjennyx: sovremenny vzglyad na problemu // Problems of biology and medicine. –Samarkand. - 2018. №3 (102). –S. 108-112.
8. Yunusov O.T., Sadykov R.A., Karabaev X.K., Tagaev K.R., Saydullaev Z.Ya. Evaluation of the effectiveness of local preemineniya hemostaticeskogo means "Geprotsel" in the treatment of patients with deep ojogami // Problems of biology and medicine. –Samarkand. - 2019. №2 (109). –S. 158-160. (14.00.00, № 19).
9. Yunusov OT, Baykulov A., Rakhmonov F., Nakhbayev The effect of plasma therapy on the general circulation of blood in patients with extensive deep burns // Novateur publications international journal of innovations in engineering research and technology [IJERT] ISSN: 2394 -3696. Volume 7, issue 4, arp-2020. Impact Factor 5,558.
10. Yunusov O.T. State of Hemostasis System at Exposure of the Thermal Agent during Shock and Toxaemia // International Journal of Psychosocial Rehabilitation Vol. 24, Issue 04, 2020 ISSN: 1475-7192. Scopus-based journal.
11. Yunusov O.T., Daminov F.A., Karabaev H.K. Efficiency of Heprocel in Treatment of Patients with Deep Burns. American Journal of Medicine and Medical Sciences 2020, 10 (8): 624-626.

#### **НАРУШЕНИЯ СИСТЕМЫ ГЕМОСТАЗА НА СТАДИИ ОЖОГОВОГО ШОКА У БОЛЬНЫХ С ОЖОГОВЫМИ ТРАВМАМИ**

*Юнусов О.Т., Хужабаяев С.Т., Дусяяров М.М., Шакулов А.М., Рустамов И.М.*

**Резюме.** Термическая травма - серьезная медицинская, социальная и экономическая проблема. Развитие тяжелой и химической промышленности, а также широкое использование электричества в повседневной жизни и промышленности будут способствовать значительному увеличению ожоговых травм. Цель. При ожоговых поражениях ожог заключается в исследовании нарушений системы гемостаза в фазе шока. Объектом исследования явились пациенты, поступившие в отделение комбустиологии Самаркандского филиала Республиканского научного центра экстренной медицинской помощи в период с 2016 по 2019 годы. В фазе ожогового шока с глубокими ожогами от 10 до 35% поверхность тела 95 (из 112 основных групп). Возраст пациентов составлял от 18 до 75 лет, средний возраст -  $54,3 \pm 0,7$ . Мужчин было 142 (65,43%), женщин - 75 (34,56%). Отмечено слабо развитое повышение свертывающей системы (толерантность к гепарину  $253,4 \pm 21,3$  сек, тромботесту -  $4,06 \pm 0,2$  градуса), ПТИ снизился до  $87,6 \pm 3,1\%$  ( $R < 0,05$ ). отмечалось постоянное снижение фибринолитической активности. Однако наблюдалось резкое снижение фибринолитической активности, составившее  $6,58 \pm 0,69\%$  ( $P < 0,05$ ). Выводы. При госпитализации всех пациентов необходимо принять комплексные противошоковые меры для улучшения водно-солевого баланса, кислотно-щелочного баланса и нарушения гомеостаза.

**Ключевые слова:** синдром диссеминированного сосудистого переливания (DCS), объем циркулирующей крови (CBV), время восстановления, антитромбин, протромбиновый индекс, ожоговая травма.

УДК: 616.366-007.253

**ДИАГНОСТИКА И ХИРУРГИЧЕСКАЯ КОРРЕКЦИЯ СИНДРОМА МИРИЗЗИ**Янгиев Бахтияр Ахмедович<sup>1</sup>, Ачилов Мирзакарим Темирович<sup>2</sup>, Шоназаров Искандар Шоназарович<sup>2</sup>, Мизамов Фуркат Очилович<sup>2</sup>, Рузиев Панжи Набиевич<sup>1</sup>

1 - Самаркандский филиал Республиканского научного центра экстренной медицинской помощи, Республика Узбекистан, г. Самарканд;

2 – Самаркандский Государственный медицинский институт, Республика Узбекистан, г. Самарканд

**МИРИЗЗИ СИНДРОМИ ДИАГНОСТИКАСИ ВА ХИРУРГИК КОРРЕКЦИЯСИ**Янгиев Бахтияр Ахмедович<sup>1</sup>, Ачилов Мирзакарим Темирович<sup>2</sup>, Шоназаров Искандар Шоназарович<sup>2</sup>, Мизамов Фуркат Очилович<sup>2</sup>, Рузиев Панжи Набиевич<sup>1</sup>

1 - Республика шошилич тиббий ёрдам илмий маркази Самарқанд филиали, Ўзбекистон Республикаси, Самарқанд ш.;

2 – Самарқанд Давлат тиббиёт институти, Ўзбекистон Республикаси, Самарқанд ш.

**DIAGNOSTICS AND SURGICAL CORRECTION OF MIRIZZI SYNDROME**Yangiev Bakhtiyar Akhmedovich<sup>1</sup>, Achilov Mirzakarim Temirovich<sup>2</sup>, Shonazarov Iskandar Shonazarovich<sup>2</sup>, Mizamov Furkat Ochilovich<sup>2</sup>, Ruziev Panji Nabievich<sup>1</sup>

1 - Samarkand branch of the Republican Scientific Center for Emergency Medical Aid, Republic of Uzbekistan, Samarkand;

2 – Samarkand State Medical Institute, Republic of Uzbekistan, Samarkand

e-mail [achilov.mirzokarim@bk.uz](mailto:achilov.mirzokarim@bk.uz)

**Резюме.** Мақолада Мириizzi синдроми билан 57 пациентда хирургик даволаш жараёнини клиник тажрибаси ёритилган. Барча беморлар стандарт асосида текширишлардан ўтказилган, айниқса УТТ хулосаси (43,2%) ва эндоскопик ретроград холангиопанкреатография (РХПГ) (40,2%) текширишларига алоҳида эътибор берилган. Операция вақти ушбу асортга гуъмон бўлган тақдирда интраоперацион холангиография (ИОХГ) бажарилган. Беморлар асосан лапароскопик йўл орқали операция қилинган. Мириizzi синдромининг II типига жараённинг мураккаблигини ҳисобга олган ҳолда минилапаротом холецистэктомия билан ИОХГ ни бажаришни афзалроқ кўрдик, ҳамда кўрсатма бўлганда холедохни антисептик эритмалар билан санация қилдик. Операциянинг сўнги босқичларида ташқи Т-симон шаклда дренажланди ёки Ру бўйича гепатикоёюноанастомоз шакллантирилди.

**Калит сўзлар:** калькулез холецистит, Мириizzi синдроми, эндоскопик ретроград холангиопанкреатография (РХПГ), интраоперацион холангиография (ИОХГ), холецистэктомия, гепатикоёюноанастомоз.

**Abstract.** The article presents the clinical experience of surgical treatment of 57 patients with Mirizzi syndrome. All patients were examined according to the standard, with particular emphasis on ultrasound findings (43.2%) and endoscopic retrograde cholangiopancreatography (RCH) (40.2%). During operations, intraoperative cholangiography (IOHG) was performed if such complications were suspected. Most patients are operated on laparoscopically. In Mirizzi syndrome type I, due to the complexity, we preferred minilaparotomic cholecystectomy with IOHG, and also sanitized the lumen of the choledochus with antiseptic solutions when indicated. In the final stage of the operation was done with external drainage T-drainage or formed hepatico jejunostomy by Roux.

**Key words:** calculous cholecystitis, mirizzi syndrome, endoscopic retrograde cholangiopancreatography (ERCPG), intraoperative cholangiography (IOHG), cholecystectomy, hepaticojejunostomy.

**Актуальность.** Синдром Мириizzi (СМ) это одно из наименее изученных и сложных понятий в абдоминальной хирургии. Это связано с редкостью данной патологии. По данным разных авторов, СМ встречается от 0,5 до 5 % среди всех пациентов, оперированных по поводу желчнокаменной болезни (ЖКБ).

Из-за быстрого развития техники и преобладанием опыта в миниинвазивной хирургии все более уменьшается число противопоказаний и расширяется возможности миниинвазивных оперативных вмешательств. При изучении синдрома Мириizzi большое внимание выделяется к классификациям, предоперационной диагностике и различным методам хирургической коррекции, в основном с использованием миниинвазивных технологий. Основным фактором, лежащим в их основе, является наличие или отсутствие фистулы между желчным пузырем и желчевыводящими путями. Такая классификация очень важна для хирургов, особенно в современных условиях эпохи лапароскопических холецистэктомий.

**Цель исследования:** улучшить результатов хирургического лечения пациентов с ЖКБ осложненной синдромом Мириizzi.

**Материалы и методы исследования.** В период с 2015 по 2019 г. нами было прооперировано 5077 пациентов с различными формами ЖКБ. Из них у 57 пациентов диагностировано синдром Мириizzi. Пациенты данной категории разделены на 2 группы. Основную группу составили 25 пациентов, у которых холецистэктомия произведена миниинвазивным способом. Оценка результатов УЗИ в предоперационном периоде, позволила выявить синдрома Мириizzi в 24 случаях. При оценке результатов ЭРХПГ при выявлении данного осложнения считали характерное наружное сдавление холедоха, либо наличие холецистохоледохеального свища, которое выявлено в 15 пациентов. При распределении пациентов и формировании диагноза мы использовали классификацию по Mc Sherry (1982).

По анамнезу у 18 больных были приступы механической желтухи. По стандарту всем этим пациентам произведена ЭРХПГ. Верификация диагноза произвели, конечно, и по результатам ИОХГ, которая выполнялась через надсеченный

пузырный проток до проведения холецистэктомии. На основании данных УЗИ и ЭРХПГ, а также интраоперационных данных, определено дальнейшая оперативная тактика. Окончательный диагноз, конечно, было подтверждено интраоперационно, причем окончательным методом диагностики мы считали ИОХГ, которое в нашем исследовании получили 100% эффективности.

**Результаты исследования и обсуждение:** У пациентов с острыми калькулезными холециститатми осложненными с синдромом Мириizzi, I типа мы выполняли лапароскопическую холецистэктомию. У 16 пациентов с осложнением II типа синдрома Мириizzi (сформированным холецистохоледохоальным (или билио-билиарным) свищом) выполнено минилапаротомная холецистэктомия с ИОХГ и санацией холедоха антисептическими растворами. Операцию заканчивали пластикой холедоха с установлением T-образного наружного дренажа (по Керу). Такая тактика выполнено в 7 случаев, при котором дефект был не более чем на 1/3 окружности общего желчного протока. В остальных 9 случаях, которое, выявлено что размер дефекта холедоха более чем на 1/3 окружности, производили конверсию на лапаротомию, путем расширения минилапаротомной раны. При этом в 2 случаях сформирована холедоходуоденоанастомоз по Юрашу-Виноградову и 7 пациентам произведено гепатикоюноанастомоз на выключенной петле тонкой кишки по Ру.

При оценке отдаленных результатов выполненных операций наилучшие и более благоприятные результаты получены у больных, с которыми производилось выполнение гепатикоюноанастомоза с анастомозом по Ру. У пациентов, с синдромом Мириizzi I типа, которым выполнялась лапароскопическая и минилапаротомная холецистэктомия, не отмечалось никаких послеоперационных осложнений. Летальных исходов не было. Перспективным направлением дальнейших исследований является широкое внедрение полностью лапароскопических методик для лечения данной патологии.

**Выводы.** При наличии воспалительного инфильтрата и невозможности лапароскопического оперативного вмешательства необходима конверсия на минилапаротомную холецистэктомию. При подозрении на синдром Мириizzi II типа холецистэктомию рекомендуется начинать из минилапаротомного доступа. В случае выявления дефекта холедоха более чем на 1/3 окружности рекомендуется переход на лапаротомию путем расширения минилапаротомной раны и предпочтение следует отдавать холецистэктомии с дренированием холедоха либо гепатикоюноанастомозу по Ру.

#### Литература:

1. Аммосов А.Б., Дмитриев В.В., Гужва А.В. // Эндоскопическая хирургия. 2003. № 1. С. 20-22
2. Алимов Ж.И., Ахмедов Г.К., Бабажанов А.С. - Синдром Мириizzi: диагностика и выбор оперативной тактики. Материалы XV конференции «Современные проблемы и перспективные направления инновационного развития науки» 24.04.2020 г. г.Душанбе. стр. 122.
3. Гальперин Э.И. Синдром Мириizzi: особенности диагностики и лечение // Анналы хирургической гепатологии. 2006. № 3. С. 7-10.
4. Коханенко Н.Ю. Глебова А.В. Диагностика и лечение синдрома Мириizzi.// Фундаментальные исследования. – 2013. – № 12 (часть 3) – С. 573-576
5. Ревякин В.И., Селиваненко А.В. // Эндоскопическая хирургия. 2001. № 1. С. 48-49. 5. Стрекаловский В.П., Старков Ю.Г., Гришин Н.А. и др. // Эндоскоп. хирургия. 2001. № 1. С. 28-31.
6. Савельев В.С., Ревякин В.И. Синдром Мириizzi. Диагностика и лечение. М.: Медицина, 2003. 12 с. 4. Майстренко Н.А. Современные возможности диагностики синдрома Мириizzi (сообщение 1) // Вестник хирургии. 2009. № 2. С. 27-33.
7. Тарасенко С.В. Клинический случай эндовидеоскопического лечения холедохолитиаза, осложненного синдромом мириizzi. /, О.В. Зайцев, Д.О. Тюленев, А.А. Копейкин// Российский медико-биологический вестник имени академика И.П. Павлова. 2018. Т. 26. №4. С. 533-537.

#### **ДИАГНОСТИКА И ХИРУРГИЧЕСКАЯ КОРРЕКЦИЯ СИНДРОМА МИРИZZИ**

*Янгиев Б.А., Ачилов М.Т., Шоназаров И.Ш., Мизамов Ф.О., Рузиев П.Н.*

**Резюме.** В статье представлено клинический опыт хирургического лечения 57 пациентов с синдромом Мириizzi. Все пациенты исследованы по стандарту, особенно акцентировались на заключениях УЗИ (43,2%) и эндоскопической ретроградной холангиопанкреатографии (РХПГ) (40,2%). Во время операциях при подозрении на таких осложнениях выполнялась интраоперационная холангиография (ИОХГ). В основном больные оперированы лапароскопическим путем. При синдроме Мириizzi II типа из-за сложности мы предпочитали минилапаротомную холецистэктомию с ИОХГ, а также, при показаниях санировали просвет холедоха антисептическими растворами. В конечном этапе операцию заканчивали с наружным дренированием T-образном дренажом или сформировали гепатикоюноанастомоз по Ру.

**Ключевые слова:** калькулезный холецистит, синдром Мириizzi, эндоскопическая ретроградная холангиопанкреатография (РХПГ), интраоперационная холангиография (ИОХГ), холецистэктомия, гепатикоюноанастомоз.

УДК: 616-089-33-002.44.41

**ГАСТРЭКТОМИЯ ПРИ ЖЕЛУДОЧНЫХ КРОВОТЕЧЕНИЯХ**Янгиев Бахтияр Ахмедович<sup>1</sup>, Ачилов Мирзакарим Темирович<sup>2</sup>, Шоназаров Искандар Шоназарович<sup>2</sup>, Мизамов Фуркат Очилович<sup>2</sup>, Рузиев Панжи Набиевич<sup>1</sup>

1 - Самаркандский филиал Республиканского научного центра экстренной медицинской помощи, Республика Узбекистан, г. Самарканд;

2 – Самаркандский Государственный медицинский институт, Республика Узбекистан, г. Самарканд

**МЕЪДАДАН ҚОН КЕТИШЛАРДА ГАСТРЭКТОМИЯ**Янгиев Бахтияр Ахмедович<sup>1</sup>, Ачилов Мирзакарим Темирович<sup>2</sup>, Шоназаров Искандар Шоназарович<sup>2</sup>, Мизамов Фуркат Очилович<sup>2</sup>, Рузиев Панжи Набиевич<sup>1</sup>

1 - Республика шошилич тиббий ёрдам илмий маркази Самарқанд филиали, Ўзбекистон Республикаси, Самарқанд ш.;

2 – Самарқанд Давлат тиббиёт институти, Ўзбекистон Республикаси, Самарқанд ш.

**GASTRECTOMY FOR GASTRIC BLEEDING**Yangiev Bakhtiyar Akhmedovich<sup>1</sup>, Achilov Mirzakarim Temirovich<sup>2</sup>, Shonazarov Iskandar Shonazarovich<sup>2</sup>, Mizamov Furkat Ochilovich<sup>2</sup>, Ruziev Panji Nabievich<sup>1</sup>

1 - Samarkand branch of the Republican Scientific Center for Emergency Medical Aid, Republic of Uzbekistan, Samarkand;

2 – Samarkand State Medical Institute, Republic of Uzbekistan, Samarkand

e-mail [achilov.mirzokarim@bk.ru](mailto:achilov.mirzokarim@bk.ru)

**Резюме.** Ушбу мақолада меъда ярасининг энг оғир асоратлари бўлмиш малигнизация ва қон кетиш кабилар ҳақида фикрлар ёритилган. Ушбу асоратларни бир вақтнинг ўзида учраши пациентлар аҳволини янада оғирлаштиради ва бу вақтда хирург бемор ҳаётини сақлаб қолиш учун, ҳаттоки, гастрэктомия каби охириги чорани қўллашга мажбур бўлади.

**Ключевые слова:** яра малигнизацияси, қон кетиш, гастрэктомия, қизилўнғач-ичак анастомозини етишмовчилиги.

**Abstract.** The article deals with the formidable complications of stomach ulcers: malignancy and bleeding. The simultaneous development of these complications aggravates the severity of the patient's condition and the surgeon is forced to use the most extreme possibilities, even the use of gastrectomy to save the patient's life.

**Key words:** ulcer malignancy, bleeding, gastrectomy, leakage of the esophageal-intestinal anastomosis (RCA).

**Актуальность.** Рак желудка является одним из самых распространенных онкологических заболеваний в мире и в республике Узбекистан, занимая второе место по частоте встречаемости. Гастрэктомия – одна из основных операций в арсенале хирургического лечения рака желудка. Операции, заканчиваемые формированием пищеводных анастомозов, считаются наиболее трудными, а одной из основных причин послеоперационной летальности остается их несостоятельность. До 60–80 % больных поступает на лечение с запущенными формами заболевания и наличием тяжелых осложнений. В ряде случаев приходится выполнять вынужденную гастрэктомию у больных с перитонитом, развивающимся на фоне перфораций опухолей желудка, а также на высоте профузного кровотечения, что встречается более чем у 15% больных с онкологическими заболеваниями желудка. Несостоятельность пищеводно-кишечного анастомоза (ПКА) после гастрэктомии развивается у 6-11% пациентов и сопровождается высокой летальностью, которая приближается к 100%. Среди них, наиболее тяжёлыми и опасные для жизни пациентов являются острые желудочные кровотечения (ОЖК), при котором иногда хирург должен заканчивать операцию гастрэктомией.

Гастрэктомия – чрезвычайно сложное и опасное оперативное вмешательство, которая даже в плановой хирургии может развиваться большое количество послеоперационных осложнений и после такого вмешательства летальность может достигать до 20%.

Для сохранения в процессе пищеварения двенадцатиперстной кишки после гастрэктомии предложены различные варианты «вставок» с использованием тонкой кишки

Кроме тонкокишечных вставок, авторы используют илеоцекальный сегмент, различные участки слепой кишки, поперечно-ободочную кишку, левую половину ободочной кишки. Однако, подобные оперативные вмешательства более трудоёмки и, соответственно, более травматичны, сопровождаются рефлюксом содержимого двенадцатиперстной кишки, имеют высокий процент послеоперационных осложнений.

Большинство хирургов выполняют пищеводно-тонкокишечные анастомозы. Пищеводно-тонкокишечные анастомозы можно разделить на три группы: 1) эзофагоюноанастомоз на длинной петле с межкишечным соустьем по Брауну; 2) эзофагоюноанастомоз с межкишечным соустьем по Ру; 3) анастомозы с созданием тонко-, толстокишечного резервуара.

Результаты гастрэктомиий в значительной степени зависят от выбора метода формирования пищеводно-кишечного анастомоза. До настоящего времени предложены многочисленные методы формирования данного анастомоза, однако ни один из них не гарантирует от опасных осложнений, особенно, как несостоятельность швов пищеводно-кишечного анастомоза.

По мнению ряда авторов [2, 6, 8], основными причинами являются натяжение и расстройства кровообращения в сшиваемых органах, недостаточный учёт особенностей анатомического строения стенки пищевода, пересечение пищевода в зоне опухолевой или воспалительной инфильтрации, плохую адаптацию краёв пищевода и кишки.

Инвагинационный пищеводно-тонкокишечный анастомоз по Давыдову: сформированный на расстоянии 30-40 см от Трейтцевой связки у брыжеечного края тощей кишки накладывают 2 серозно-мышечных шва. На противобрыжеечном краю и на задней стенке пищевода накладывают 3 серозно-мышечных шва. Вскрывают просвет кишки и наложим внутренний ряд. Двумя кулисными серозно-мышечными швами инвагинируют внутренний ряд швов в отводящий отдел кишки. Последним швом завершают инвагинацию, прикрывая переднюю стенку соустья приводящей петлей. При использовании ручного способа была достигнута благодаря более правильному выбору варианта формирования ПКА, прежде всего, инвагинационного кулисного способа по модификации М.И. Давыдова позволяет снизить частоту несостоятельности ПКА до 0,49%. При воспалении тканей попытка ушить дефекта в области расхождения швов ПКА, неэффективны, и даже может привести к расширению дефекта. При таких осложнениях, особенно при развитии перитонеальных признаков, показано произвести релапаротомию, с помощью назоеюнального зонда провести декомпрессию ПКА и двенадцатиперстную кишку, с последующей постоянной аспирацией через этот зонд кишечного содержимого, дренирование зоны пищеводного соустья, левого поддиафрагмального пространства, подпеченочной области, правой и левой подвздошной области, полости малого таза, наложение еюностомы по Майдлю, декомпрессия тонкой кишки путем ретроградной ее интубации, парэнтеральное питание, применение антибиотиков широкого спектра действия, введение жидкостей, переливание плазмы и др.

**Цель исследования** – улучшение результатов хирургического лечения больных с острыми желудочными кровотечениями.

**Материал и методы.** За последние годы в хирургических отделениях в Самаркандского филиала Республиканского научного центра экстренной медицинской помощи, г. Самарканда Республики Узбекистан. Была выполнена гастрэктомия 7 больным по поводу ОЖК. Среди них было 5 (71,4%) мужчин и 2 (28,6%) женщин. Возраст больных варьировал от 39 до 67 лет. Для определения желудочных язв мы применяли классификацию по Jonson. В 2 наблюдениях причиной ОЖК являлась гигантская каллёзная язва кардиального отдела желудка, в 1 – малигнизирование язвы в субкардии, в 2 –язвенно-инфильтративная форма рака тела желудка, в 2 случаях язвенно-инфильтративная форма рака желудка прорастала в брыжейку поперечно-ободочной кишки.

При оценки кровотечения использовали эндоскопическую классификацию по Forest, при этом у 6 пациентов выявлено артериальное кровотечение (F1a), а у одного пациента венозное кровотечение из двух гигантских «целующих» малигнизированных язв желудка (F1b).

**Результаты и их обсуждение.** При поступлении в центр все пациенты были в тяжёлом состоянии, обусловленное выраженной кровопотерей. Комплексная консервативная терапия с применением компонентов крови оказалась временно эффективной у 5 больных. А в 2 наблюдениях консервативные и эндоскопические методы были неэффективными. На наш взгляд, резистентность к консервативной терапии и эндоскопическому гемостазу была обусловлена тем, что источником профузного желудочного кровотечения являлись крупные ветви левой желудочной и панкреато-дуоденальной артерий.

На высоте профузного желудочного кровотечения экстренные оперативные вмешательства произвели 2 больным из 7. При этом все они были прооперированы в первые 1-3 часа от начала профузного желудочного кровотечения, после неудавшейся попытки эндоскопического гемостаза, остальным пациентам произведено оперативное лечение в ближайшие 2 суток после временного консервативного и эндоскопического гемостаза. Операции у этих пациентов выполняли в более спокойной обстановке, после определённой предоперационной подготовки. Следует отметить, что 2 пациенты были прооперированы в отсроченном порядке, при установленном диагнозе аденокарциномы отказались от перевода в онкологический центр. Комбинированная гастрэктомия с резекцией брыжейки поперечно-ободочной кишки при прорастающем раке желудка выполнена в двух случаях (рис.1).

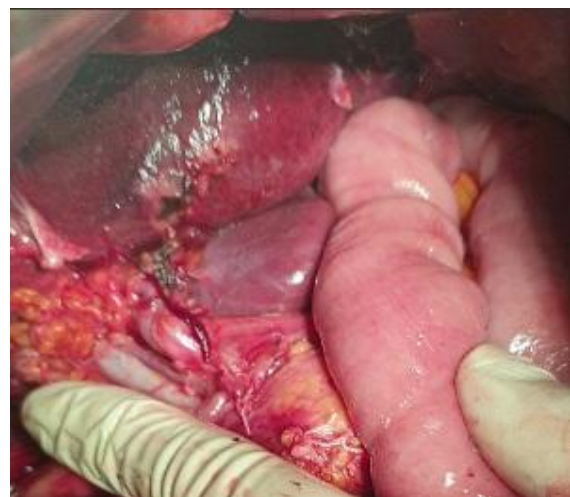
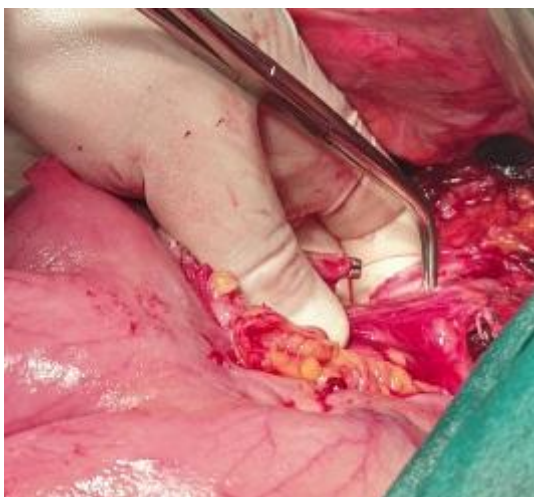
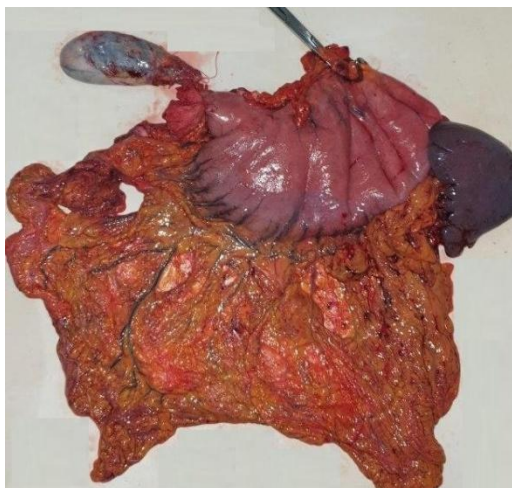Рис 1. Этапы операции



**Рис. 2.** Макропрепарат после операции расширенной гастрэктомии

сопутствующих заболеваний. Удаление назоюнонального зонда, осуществляли среднем на 5-7 послеоперационные дни. Оральное питание (прием жидкости, питательные смеси и др.) разрешили на 5-8 дни.

Таким образом, при патологии кардиоэзофагеальной зоны, осложнённой профузными желудочными кровотечениями, по показаниям возможно выполнение неотложных гастрэктомий.

#### **Выводы:**

1. При кровоточащем раке желудка оперативная тактика должно быть направлено на устранение его источника даже при прорастании опухоли в соседние органы.

2. Гастрэктомия при кровоточащем раке желудка может быть выполнена с соблюдением всех современных онкологических принципов, в том числе и по усовершенствованной методике.

#### **Литература:**

1. Аксель Е.М. Злокачественные новообразования желудочно-кишечного тракта: основные статистические показатели и тенденции / Е.М. Аксель, М.И. Давыдов, Т.И. Ушаков // Современная онкология. - 2001. -Т.3. -№4. -С.141-145.
2. Бабажанов А.С. Анализ результатов хирургической тактики при язвенных гастродуоденальных кровотечениях / Бабажанов А.С., Тоиров А.С., Ахмедов А.И., Ахмедов Г.К., Тухтаев Ж.К., Юлдашев Ф.Ш., Жалолов С.И. // Материалы XXXIV Международной научно-практической интернет-конференции «Тенденции и перспективы развития науки и образования в условиях глобализации»30.03.2018 г. стр. 563-567.
3. Давыдов М.И. Рак желудка: что определяет стандарты хирургического лечения / М.И.Давыдов, М.Д. Тер-Ованесов, А.Н. Адихакимов, В.А. Марчук // Практическая онкология. -2001. -№3.- С. 18-22
4. Давыдов М.М. Одномоментная эзофагогастрэктомия в онкологии. Вестник Московского онкологического общества. 2011;1:2-7.
5. Черноусов А.Ф., Богопольский П.М., Курбанов Ф.С. Хирургия пищевода. Руководство для врачей. М.: Медицина; 2000. Чернявский А.А. Хирургия рака желудка и пищеводно-желудочного перехода / А.А. Чернявский, Н.А. Лавров // Нижний Новгород. -2008. -359с.

#### **ГАСТРЭКТОМИЯ ПРИ ЖЕЛУДОЧНЫХ КРОВОТЕЧЕНИЯХ**

Янгиев Б.А., Ачилов М.Т., Шоназаров И.Ш., Мизамов Ф.О., Рузиев П.Н.

**Резюме.** В статье идет речь о грозных осложнениях язвы желудка: малигнизации и кровотечениями. Одновременное развитие этих осложнений усугубляет тяжести состояния пациентов и хирург вынужден использовать самые крайние возможности, даже применение гастрэктомии для сохранении жизни пациента.

**Ключевые слова:** малигнизация язвы, кровотечение, гастрэктомия, несостоятельность пищеводно-кишечного анастомоза (ПКА).

УДК: 615.038

**ВЛИЯНИЯ 25%-НОГО РАСТВОРА ДИМЕТИЛСУЛЬФОКСИДА И ИХ СОЧЕТАННОГО ПРИМЕНЕНИЯ УФО РАНИ НА РЕЗИСТЕНТНОСТИ МИКРОФЛОРЫ ГНОЙНЫХ РАН**

Ярикулов Шухрат Шокирович, Сафоев Бакодир Барноевич  
Бухарский Государственный медицинский институт, Республика Узбекистан, г. Бухара;

**ДИМЕТИЛСУЛЬФОКСИДНИНГ 25% ЭРИТМАСИ ҲАМДА УЛТРАБИНАФША НУРЛАРНИ БИРГАЛИКДА ҚўЛЛАНГАНДА ЖАРОҲАТЛАР МИКРОФЛОРАСИНИНГ РЕЗИСТЕНТЛИГИГА ТАЪСИРИ**

Ярикулов Шухрат Шокирович, Сафоев Бакодир Барноевич  
Бухоро Давлат тиббиёт институти, Ўзбекистон Республикаси, Бухоро ш.

**INFLUENCE OF A 25% SOLUTION OF DIMETHYL SULFOXIDE AND THEIR COMBINED USE OF ULTRAVIOLET IRRADIATION OF THE WOUND ON THE RESISTANCE OF THE MICROFLORA OF PURULENT WOUNDS**

Yarikulov Shukhrat Shokirovich, Safoev Bakhodir Barnoevich  
Bukhara State Medical Institute, Republic of Uzbekistan, Bukhara

e-mail: [safoyevb@mail.ru](mailto:safoyevb@mail.ru)

**Резюме.** 2018-2020-йилларда Бухоро давлат институти клиник базасининг йирингли жароҳлик бўлимида даволанган турли этиологияли юмшоқ тўқималарнинг йирингли жароҳатлари билан оғриган 62 нафар беморларни текшириш ва даволаш натижаларлари таҳлил қилинди.

*Калит сўзлар:* йирингли жароҳат, резистентлик, диметилсульфоксид, ультрабинафша нурланиш.

**Abstract.** The data of examination and treatment of 62 patients with purulent wounds of soft tissues of various etiology, who were treated in the purulent surgical department of the clinical base of the Bukhara State Institute in 2018-2020, were analyzed.

*Key words:* purulent wound, resistance, dimethyl sulfoxide.

**Актуальность.** Несмотря разработки новой технологии в диагностики и лечения острая раневая инфекция до сегодняшнего дня остаётся актуальной проблемой в хирургии [5, 8, 9]. Увеличиваются экономические расходы в лечении пациентов с раневой инфекцией, что существенно подрывает госбюджет хирургического стационара [3, 4, 9]. В настоящее время лечение раневой инфекции базируется на использовании антимикробных препаратов. Но болезнетворные бактерии, имеющее большую значимость в этиологии гнойной хирургической патологии, имеют значительную вирулентность, обладают биоизменчивостью и антибиотикорезистентностью. Существующие на данный момент доступные антибактерицидные вещества не дают должного результативного влияния [2, 4, 9]. Несмотря на то, что в медицинской литературе минувших лет существуют сведения о противомикробном воздействии УФО ране, который еще стимулирует и способствует регенерации пораженных тканей, увеличивает микроциркуляцию и ревитализацию раневых тканей, уменьшает болевые ощущения, данные о применении этого метода в сочетании с химическими препаратами местной антибиотикотерапии с учетом влияния физических и химических методов к резистентности микрофлоры отсутствуют.

**Цель исследования.** Изучения влияние физико-химических методов к резистентности микрофлоры с применением 25% раствора диметилсульфоксида и УФО рани.

**Материал и методы.** Проанализированы данные обследования и лечения 62 больных с гнойными ранами мягких тканей различной этиологии, находившихся на лечении в гнойном хирургическом отделении клинической базы Бухарского государственного института в 2018-2020 гг. У обследованных пациентам день поступления в экстренном порядке выполнена операция вскрытия гнойного очага и санация гнойной полости антисептическим 3% раствором перекиси водорода, после высушивания производилась санация химическим раствором 25%-ного диметилсульфоксида с последующим наложением мази левомеколь и асептическими марлевыми повязки с 25%-ным раствором диметилсульфоксида. С первого дня из выделения рани проводились как качественная и количественная исследования микрофлоры так и определяли ежедневна динамика чувствительности к антибиотикам. В процессе лечения проводилась этапная выбор антибиотиков для местного и общего применения. Все больные в зависимости от метода лечения были разделены на 2 группы: I – группа сравнения и II – основная. I – группа составили 27 (43,5%) больных получивших местного лечения - аппликации с 25% раствором диметилсульфоксида, у 35 больных с гнойными заболеваниями мягких тканей II-группы проводилась дополнительная воздействия ран УФО в двух биодозах по методу Дальфелда-Горбачева при помощи устройства ОКН-11 (табл. 1). Всем больным I и II группы в динамике лечения определялись резистентности микрофлоры. В процессе лечения с учетом динамика изменения резистентности микрофлоры при необходимости проводилась этапная выбор антибиотиков для местного и общего применения.

**Таблица 1.** Распределение больных в зависимости от вида лечебных мероприятий

Группы больных с ранами мягких тканей	Метод лечения: после хирургической обработки
I группа (n=27)	25% раствор диметилсульфоксид
II группа (n=35)	25% раствор диметилсульфоксид +УФО рани

Все больные были распределены по полу и возрасту согласно классификации возрастных групп, принятой на региональном семинаре Всемирной Организацией Здравоохранения в Киеве в 1963 году. Из обследования больных 34 (54,8%) составили мужского пола и 28 (45,2%) пациентов были женщины в возрасте от 18 до 79 лет (средний возраст составил  $49,7 \pm 2,6$  лет). Большинство больных (80%) находились в наиболее трудоспособном возрасте (от 20 до 50 лет). Площадь гнойных ран у пациентов основной и контрольной групп составила в среднем  $37,8 \pm 10,26$  см<sup>2</sup>.

Из 62 обследованных больных 35 (56,4%) пациентов имели гнойные раны после различных гнойных хирургических заболеваний мягких тканей, такие как флегмона, абсцесс, нагноившаяся гематома, панариций, пролежень, гнойный свищ, а 27 (43,6%) - гнойные послеоперационные раны.

**Методика проведения санации раны 25%-ном раствором диметилсульфоксида.** Следуют отметить ране проведенные исследования сотрудниками нашей кафедры было доказано что 25%-ной концентрации диметилсульфоксида является оптимальной дозы в отношении бактерицидных свойства раствора. Исходя из этого мы решили изучить влияния на резистентности микрофлоры именно 25%-ной концентрация раствора диметилсульфоксида [3, 5, 9].

Сразу после хирургического обрабатывания острогнойного заболевания делали санацию 25%-ным раствором диметилсульфоксида и наложением на поверхность раны смоченных этим же раствором марлевых салфеток. После выполнения всех этих этапов рана тампонируется такой же марлевой салфеткой с 25%-ным раствором диметилсульфоксида. Поверх проводилась фиксация асептическими марлевыми повязками один раз в день.

**Методика проведения УФО раны.** Местное УФО раны у обследования больных производилось с помощью стандартных аппаратов ОКН-11 и УФО-Б, со следующими техническими характеристиками:

Для удобства эксплуатации аппарат УФО-Б снабжен таймером, позволяющим регулировать экспозицию с точностью до 1 секунды.

При дозировке УФ лучей нами был использован метод Дальфельда-Горбачева, который, на наш взгляд, является наиболее оптимальным, простым из многочисленно известных методов способом дозировки УФО при его применении в медицинской практике.

Методика основана на учете следующих критериев:

- кожной эритемы
- времени облучения
- расстояния от источника облучения до патологического очага.

Определение биодозы производили биодозиметром Горбачева, в области живота, с расстояния 50 см. Интенсивность УФ излучения обратно пропорциональна квадрату расстояния от источника. Поэтому, если принять интенсивность излучения при 50 см за единицу, то при 100 см она будет равна  $\frac{1}{4}$ , при 70 см –  $\frac{1}{2}$ , а при 35 см – 2 биодозы.

Объективное оценивание течения общих и местных проявлений процесса проводили согласно субъективным показателям (характер раневого отделяемого, рассасывание инфильтрата, состояние краев раны, особенности развития грануляционной ткани и эпителизации) и по объективным признакам (температура тела, общеклинический анализ крови, лейкоцитарный индекс интоксикации, концентрация среднемолекулярных пептидов в сыворотке крови,

Резистентности микрофлоры к антибиотикам определяли диско-диффузионный методом (ДДМ). Которая основана на способности АБП диффундировать из пропитанных ими бумажных дисков в питательную среду, угнетая рост микроорганизмов, посеянных на поверхности агара.

**Результат и обсуждения.** Результаты исследования I-группа больных выявили следующее:

Одним из характерных критериев оценки раневого процесса было определение уровня микробной обсемененности, выявление видового состава микрофлоры и сроков очищения раны. В большинстве случаев у пациентов высевался патогенный стафилококк, из 27 больных у 9 (33,3 %) в виде монокультуры и у 18 (66,7%) в ассоциациях. Частоте выявляемости протей было - 16 наблюдений. Далее следовали энтерококки, обнаруженные в 14 наблюдениях, В 10 (13,9%) случаях присутствовала кишечный палочка. стрептококки в 6 наблюдениях, синегнойная палочка высевана у 2 (2,8%) пациентов. Данное исследование показало, что микробиологический состав ран достаточно разнообразен, несмотря на преобладание отдельных возбудителей. Спектр устойчивости микроорганизмов к антибактериальным препаратам значительно варьирует, что указывает на отсутствие универсального антибактериального препарата. Динамический контроль уровня микробной обсемененности гнойных ран у больных данной группы выявил что в момент поступления микробная обсемененность, в среднем, составила  $10^8$  мт/г, в следующие сутки после хирургической обработки раны с наложением маевой повязки ее значения составили  $10^5$  мт/г.

Проведенная изучения динамика чувствительности микрофлоры из выделения гнойных ран позволили выявить ряд интересных моментов, а именно: при лечения гнойных ран с применениями раствором диметилсульфоксида отмечался рост чувствительности к антибиотикам в динамике увеличивается количества антибиотиков, которым микрофлора чувствительный. В процессе лечения появляется чувствительность микрофлоры новый антибиотикам, которым до лечения не было чувствительность.

При этом в процессе лечения к 8-9 суткам сопровождалось максимальной увеличением чувствительность патогенных микробов (табл. 2). Как видно из таблица № 2 микрофлоры из выделений гнойных ран в день поступления из 15-ти антибиотиков лишь 26,7% отмечались чувствительность. К третий суткам лечения чувствительность к антибиотикам выросло до 40%, к 4, 5, 6, 7, 8 и 9 суткам отмечались дальнейшее увеличение количество чувствительности к антибиотикам микрофлоры так 53,3%, 73,3%, 73,3%, 80%, соответственно.

Максимальный пик ожидаемых результатов был достигнут начиная с 8-9 суткам лечения. Проведенная изучения динамика чувствительности микрофлоры из выделения гнойных ран II-группы больных выявили следующей особенностью



сти, а именно: при лечении гнойных ран сочетанным применением 25%- ном раствором диметилсульфоксидом и УФО раны в двух биодозах отмечался динамический рост чувствительности к антибиотикам в процессе лечения. В динамике увеличивается количества антибиотиков, которым микрофлора чувствительный. В процессе лечения как у предыдущей группы появляется чувствительность микрофлоры новым антибиотикам, которым в день поступления не было чувствительность. В отличие от I-группы максимальный пик ожидаемых результатов был достигнута начиная с 6-7 суткам лечения опережая 1-2 сутки от контрольной группы (табл. 3).

При этом в процессе лечения к 6-7 суткам сопровождалось максимальной увеличением чувствительность патогенных микробов. Как видно из таблица 3 микрофлоры из выделении гнойных ран в день поступления II группы больных из 15-ти антибиотиков лишь 20 % отмечались чувствительность.

На вторые суткам лечения чувствительность к антибиотикам выросло до 33,3%, к 3, 4, 5 и 6, суткам отмечались дальнейшее увеличения количество чувствительности к антибиотикам микрофлоры так 46,7%, 60%, 73,3%, 80%, 86,7% соответственно. Средняя продолжительность лечения больных в II группы составила в среднем — 4,5+0,6 дней.

**Таблица 2.** Размеры зон задержки роста в среде АГВ возбудители после воздействия антибиотиков на фоне лечения раствором 25% диметилсульфоксида.

Антибиотики	Сутки лечения									
	1-сутки	2-сутки	3-сутки	4-сутки	5-сутки	6-сутки	7-сутки	8-сутки	9-сутки	10-сутки
Оксациллин	R	R	R	R	I	I	S	S	S	S
Цефазолин	I	I	S	S	S	S	S	S	S	S
Цефуроксим	R	I	I	S	S	S	S	S	S	S
Цефотаксим	S	S	S	S	S	S	S	S	S	S
Гентамицин	R	R	R	R	R	R	R	R	R	R
Левомецетин	R	R	R	R	R	R	R	R	R	R
Рифампицин	I	I	S	S	S	S	S	S	S	S
Эритромицин	R	R	R	I	I	I	S	S	S	S
Тетрациклин	R	R	R	R	R	R	R	R	R	R
Ципрофлоксацин	R	R	R	R	R	R	R	R	R	R
Амикацин	R	R	R	I	S	S	S	S	S	S
Цефалерозон	S	S	S	S	S	S	S	S	S	S
Моксофлоксацин	I	S	S	S	S	S	S	S	S	S
Бензилпенициллин	R	R	R	R	R	R	R	R	R	R
Ампициллин	R	R	R	R	R	R	R	I	I	I
Чувствительност в %	4 (26,7%)	4 (26,7%)	6 (40%)	<b>8 (53,3%)</b>	<b>9 (60%)</b>	<b>11 (73,3)</b>	12 (80%)	12 (80%)	12 (80%)	12 (80%)

Примечание: R- резистентный (<10мм); I- умеренно чувствительный(10-19мм); S- чувствительный (20>мм)

**Таблица 3.** Размеры зон задержки роста в среде АГВ возбудители после воздействия антибиотиков на фоне лечения сочетанным применением 25%- ном раствором диметилсульфоксидом и УФО раны.

Антибиотики	Сутки лечения									
	1-сутки	2-сутки	3-сутки	4-сутки	5-сутки	6-сутки	7-сутки	8-сутки	9-сутки	10-сутки
Оксациллин	R	R	R	R	I	I	S	S	S	S
Цефазолин	I	I	S	S	S	S	S	S	S	S
Цефуроксим	R	I	I	S	S	S	S	S	S	S
Цефотаксим	S	S	S	S	S	S	S	S	S	S
Гентамицин	R	R	R	R	R	R	R	R	I	I
Левомецетин	R	R	R	R	R	R	R	R	I	I
Рифампицин	I	I	S	S	S	S	S	S	S	S
Эритромицин	R	R	R	I	I	I	S	S	S	S
Тетрациклин	R	R	R	R	R	R	R	R	I	I
Ципрофлоксацин	R	R	R	R	R	R	R	R	I	I
Амикацин	R	R	R	I	S	S	S	S	S	S
Цефалерозон	S	S	S	S	S	S	S	S	S	S
Моксофлоксацин	I	S	S	S	S	S	S	S	S	S
Бензилпенициллин	R	R	R	R	R	R	R	R	I	I
Ампициллин	R	R	R	R	R	R	R	R	I	I
Чувствительност в %	<b>4 (26,7%)</b>	<b>4 (26,7%)</b>	<b>6 (40%)</b>	<b>8 (53,3%)</b>	<b>9 (60%)</b>	<b>11 (73,3)</b>	12 (80%)	13 (86,7%)	13 (86,7%)	13 (86,7%)

Примечание: R- резистентный (<10мм); I- умеренно чувствительный(10-19мм); S- чувствительный (20>мм)

**Обсуждение.** Таким образом проведенный нами исследования II В подгруппы выявляли следующее главный особенности:

- начиная с третьей сутки лечения применением 25%-ной диметилсульфоксида отмечается увеличения число чувствительности к антибиотикам микрофлоры рани. При этом максимальной эффективности достигается к 8-9 суткам лечения. Все это могут влиять как в качество лечения, так и экономического эффекта.

-применения физико-химических в сочетании 25% раствора диметилсульфоксида и УФО рани, начиная второй сутки появилась чувствительности микрофлоры к новым антибиотикам котором в день поступления микрофлоры проявили не чувствительность. Начиная с третьей сутки лечения появилась динамика увеличения число антибиотиков, котором чувствительный микрофлоры. При сочетанном применения процент появления чувствительности микрофлоры к антибиотикам в процессе лечения имели высокий темп, чем их отдельный применения достигая пик показателей уже к 5-6 суткам лечения. Чувствительность микрофлоры к антибиотикам достигла от 73,3% до 80%.

Данная ситуация клиницистом создаёт возможность по ходу лечения подберат или изменит антибиотиков для общего и местного применения.

**Выводы:**

1. Применения 25 % раствор диметилсульфоксида с целью антисептического раствора при лечения гнойных ран, одномоментно подавляет резистентности микрофлоры.

2. При лечения гнойных ран применения раствора 25% диметилсульфоксида микрофлоры, начиная третий сутки проявляет чувствительность к новым антибиотикам.

При сочетания физико-химических методов с применением с 25 % раствора диметилсульфоксида и УФО рани в двух биодозах (по Дальфельдо-Горбачова) усиливается подавления резистентности микрофлоры к антибиотикам.

**Литература:**

1. Ярикулов Ш.Ш. Влияние различных концентраций раствора диметилсульфоксида на чувствительности к антибиотикам патогенных микроорганизмов в эксперименте. Тиббиётда янги кун. Бухоро. - №4 – 33 - 2020. – С. 153 - 156, (14.00.00; № 22)

2. Сафоев Б.Б., Ярикулов Ш.Ш. Подавление резистентности микрофлоры под воздействием раствора диметилсульфоксида при лечении гнойно-хирургических заболеваний мягких тканей. Проблемы биологии и медицины. Самарканд. – 2021. - №2 - 127. - С. - 125-130. (14.00.00; №19)

3. Болтаев Т.Ш., Сафоев Б.Б., Ярикулов Ш.Ш., Хасанов А.Қ. Сочетанное применение раствора демиксида и местного УФО раны при лечениях гнойных заболеваний мягких тканей // Тиббиётда янги кун. Бухоро. – 2018, -№2(22). – С. 124-133 (14.00.00; № 22)

4. Ярикулов Ш.Ш., Хасанов А.К., Мухаммадиев И.Ш., Пути снижения резистентности микрофлоры к антибиотикам при лечения гнойных ран. // Тиббиётда янги кун. Бухоро – 2020, -№3(31). – С. 156-161(14.00.00; № 22)

5. Safojev Bakhodir Barnoyevich, Yarikulov Shukhrat Shokirovich, Boltayev Timur Shavkatovich. Influence of different concentrations of dimethylsulfoxide solution on antibiotic sensitivity of pathogenic microorganisms in experiment (In Vitro) European Journal of Molecular & Clinical Medicine. Great Britain. 2020, Volume 7, Issue 3, P. - 5194-5198 (14.00.00; Scopus)

6. Safojev Baqodir Barnoyevich., Yarikulov Shuxrat Shokirovich. The influence of different doses of ultraviolet rays on the resistance of pathogenic microorganisms in experiment (in vitro) // Journal NX - A Multidisciplinary Peer Reviewed Journal. Maharashtra India. - 2021. - Vol 7. - №. 06. - P. 285–290.

**ВЛИЯНИЯ 25%-НОГО РАСТВОРА ДИМЕТИЛСУЛЬФОКСИДА И ИХ СОЧЕТАННОГО ПРИМЕНЕНИЯ УФО РАНИ НА РЕЗИСТЕНТНОСТИ МИКРОФЛОРЫ ГНОЙНЫХ РАН**

Ярикулов Ш.Ш., Сафоев Б.Б.

**Резюме:** Проанализированы данные обследования и лечения 62 больных с гнойными ранами мягких тканей различной этиологии, лечившихся в гнойно-хирургическом отделении клинической базы Бухарского государственного института в 2018-2020 годах.

**Ключевые слова:** гнойная рана, резистентность, диметилсульфоксид.

RENAL REPLACEMENT THERAPY FOR ACUTE KIDNEY INJURY IN BURN PATIENTS.  
CURRENT CONTROVERSIES.

Athina Lavrentieva

Burn ICU, A-ICU Department, Papanikolaou Hospital, Thessaloniki, Greece

Acute kidney injury (AKI) is a common complication in critically ill burn patients admitted to the Intensive Care Unit (ICU) and is associated with a number of serious adverse outcomes including increased length of stay, development of chronic kidney disease, and increased mortality risk.

A recent systematic review and meta-analysis study revealed that AKI occurs in 38% of burn patients admitted to the burn ICU, with 12% of all patients receiving renal replacement therapy (RRT). Although the prognosis of patients with severe burns and AKI has improved significantly the mortality rate remains high (up to 45%).

Acute kidney injury in burn patients is a heterogeneous condition ranging from mild impairment of kidney function to the need of renal replacement therapy. Unifying the diagnostic standards of AKI in order to provide consistency to prevention and treatment measures is a current priority in critical care nephrology research agenda. Consensus definitions of AKI, including the risk, injury, failure, loss of function, end-stage renal disease (RIFLE), the AKI Network (AKIN), and the Kidney Disease: Improving Global Outcomes (KDIGO) criteria, all rely on an acute rise in serum creatinine (SCr) levels and/or a decline in urinary output over a given time interval. In the recent years, there has been significant progress in the validation of acute kidney injury biomarkers involved in the early detection of AKI, stratification into risk groups for AKI progression, and need for renal replacement therapy.

However, the clinical decision-making process related to RRT management for critically ill burn patients with AKI is complex and has not been sufficiently standardized. This is certainly related to the complicated multifactorial pathogenesis of the syndrome, inconsistencies in the diagnosis, and high variability in management of acute kidney injury across different ICU departments. Currently, management of AKI is considered to be supportive, mainly focusing on maintaining hemodynamic stability, optimizing fluid balance, maintaining acid/base and electrolyte control, and avoiding the use of nephrotoxic drugs. Acute kidney injury in critically ill patients often precipitates the use of renal replacement therapy (RRT); however, there are several unresolved issues in terms of RRT dose and timing. Specific choice of renal replacement therapy modality for critically ill patients with AKI remains highly controversial, influenced by not only a patient's clinical condition but also the knowledge, experience, and equipment availability of both the prescribing clinician and institution.

A systematic review of Folkestad et al. included 33 observational studies comprising 8200 burn patients, reveals that AKI occurs in approximately 38% of critically ill burn patients admitted to the ICU, with use of RRT in 12% of all patients. There is a marked paucity of data from Burn ICU's concerning the diagnostic and therapeutic approach to AKI, the optimal way that RRT should be delivered, particularly with respect to modality (convective versus diffusive methods), the timing of initiation and modality of RRT, as well as the prescribed dose and the criteria for discontinuation of renal replacement therapy.

Available data suggest that in many ICUs intensivists have final responsibility for all aspects of care in patients with AKI, including the initiation and management of renal replacement therapy. Opinions on whether to consult a nephrologist for every patient with AKI in the ICU may differ. The respective arguments concentrate on the specific role of the intensivist, the different organizational models of the ICU, the scale and diversity of the problem, and the post-discharge "legacy" of AKI. Transfer of knowledge between the ICU and nephrology specialists, e.g., during daily rounds, will undoubtedly improve the quality of care.

Worldwide, RRT can be provided as peritoneal dialysis, intermittent haemodialysis (IHD), prolonged intermittent hybrid forms of RRT, combining the advantages of CRRT and IHD (sustained low-efficiency dialysis (SLED), extended daily dialysis (EDD)), and continuous renal replacement therapy (CRRT), which includes continuous veno-venous haemofiltration (CVVH), continuous veno-venous haemodialysis (CVVHD) and continuous veno-venous haemodiafiltration (CVVHDF). Coupled plasma filtration adsorption (CPFA) has been studied in recent years in the hope of maximizing the effect of renal replacement therapy in modulating the exaggerated host inflammatory response in sepsis. Several ICUs adopted CPFA in septic burn patients with promising results. However, these strategies are not widely utilized in practice and the evidence to support their use at this stage is considered of low level. CRRT is considered as an important treatment modality for critically ill patients. Numerous publications have provided conclusions that the modality of RRT, either continuous or intermittent, do not affect survival and recovery of kidney function.

The specific choice of renal replacement modality for critically ill patients with AKI remains controversial; the decision is often influenced by not only a patient's clinical condition but also by the knowledge and experience of both the clinician involved in the decision-making process and the availability of resources. The existing variation in clinical utilization/application of RRT is believed to be more pronounced in the developing world, in which resource constraints, costs, and physician acceptance are important considerations.

Although the indications for RRT (volume overload, severe metabolic acidosis and electrolyte abnormalities, uremic symptoms) are well established, they are subject to wide interpretation. In many patients, RRT is initiated in the setting of persistent or progressive AKI in the absence of these criteria. The optimal timing for initiation of RRT in AKI remains also uncertain. Recently published studies involving critically ill patients with severe acute kidney injury found no significant difference with regard to mortality between an accelerated and a standard or delayed strategy for the initiation of renal-replacement therapy. A recent multinational, randomized, controlled trial (STARRT-AKI), including critically ill patients with severe acute kidney injury, randomly assigned patients to receive an accelerated strategy of renal-replacement therapy (within 12 hours after the patient had met eligibility criteria) or a standard strategy (in which RRT was discouraged unless conventional indications developed or acute kidney injury persisted for >72 hours). *This study demonstrated that patients in the accelerated strategy group had a shorter ICU stay, but*

there was no evidence of between-group differences in the number of ventilator-free days, vasoactive-free days, or ICU-free days at 28 day or in mortality risk at 90 days. Earlier initiation of AKI allows for early optimization of volume status, early correction of acid-base and electrolyte abnormalities, control of uremia; however, these potential benefits of early starting need to be balanced with considerable risks and burdens associated with RRT, including vascular access, hemodynamic consequences of RRT, resource utilization as well as with the concerns that early RRT may impair subsequent recovery of kidney function. Recently published data show that when severe acute kidney injury is not accompanied by one of the clinical complications the benefits of renal replacement therapy remain unclear. Statements from the recent Kidney Disease: Improving Global Outcomes (KDIGO) conference on controversies confirm the need to better define and classify acute kidney disease.

There is wide variation in clinical practice regarding timing of discontinuation of renal replacement therapy in patients with acute kidney injury. The current KDIGO guidelines recommend discontinuing RRT when it is no longer required, either because intrinsic kidney function has recovered to the point that it is adequate to meet patient needs, or because RRT is no longer consistent with the goals of care. Experts suggest not using diuretics to enhance kidney function recovery, or to reduce the duration or frequency of RRT (grade of recommendation 2B). Prolonged, unnecessary RRT treatment can contribute to length of stay, overall hospital costs, and risk of complications associated with RRT. In addition, prolonged RRT can paradoxically lengthen the time for which the patient remains dialysis dependent. The importance of frequent and careful clinical assessment while considering discontinuation of RRT for AKI patients has been emphasized by many investigators.

In conclusion. Acute kidney injury is a common complication in critically ill burn patients admitted to the Intensive Care Unit and is associated with a number of serious adverse outcomes

The majority of burn specialists use specific consensus classifications to detect acute kidney injury

Continuous renal replacement therapy appeared to be the most preferred option, while the expertise to deliver a particular modality and resources availability play a significant role in modality selection.

Acute kidney injury management standardization and education of specialists involving in the management of kidney injury should be considered as the fundamental aspects of harmonizing treatment approaches and improve outcome of burn patients worldwide.

### NUTRITIONAL SUPPORT IN BURN ICU PATIENTS

Tsartsaraki Olga, Papadopoulou Sofia, Nikolaidou Irini, Lavrentieva Athina.  
Papanikolaou Hospital, Burn ICU, Thessaloniki Greece

**Introduction.** Patients with burn disease are often subject to a prolonged hypermetabolic rate, with plasma catecholamines, cortisol, and the body's inflammatory response increasing 10 to 20-fold. This response leads to increased catabolism, loss of muscle mass and severe cachexia. Inadequate replacement of increased energy needs can lead to reduced wound healing, severe infections, multiorgan failure and death. Therefore, intensive nutritional support is essential for the weakening of hypermetabolism, the most complete and shorter wound healing, the minimization of catastrophic catabolism and consequently the reduction of morbidity and mortality. The purpose of this study was to determine the role, importance and content of nutritional support for patients with burn disease, as well as the recording of nutrition in the Intensive Care Unit of Burns of the General Hospital of Thessaloniki "G. Papanikolaou".

**Method.** The databases used were Medline, Cochrane Library, Pubmed, Cinahl and Embase. There was no time limit to increase the information. The search language was English and the articles were translated into English. This study included data of 26 patients with burn injury admitted to the Burn Unit of the General Hospital Papanicolaou, Greece.

**Results.** 26 patients completed the study. Patients differed in age, burn size, occurrence of inspiratory injury, number of calories and proteins received, duration of hospitalization, ventilator support days, and SOFA score. Nutritional support was started in all 26 patients within the first 12 hours after admission, which contributed to reduced nutritional deficit during early postburn period. The administration of enteral nutrition led to a better outcome in relation to the patients who were fed with mixed enteral and parenteral nutrition with reduction of the hospitalization days, reduction of the duration of mechanical ventilation. The most important barriers to not achieving the nutritional goal proved to be the presence of inhaled injury, intolerance, gastroparesis, surgeries, increased SOFA score and septic shock.

**Conclusions.** The early enteral feeding of the burns in the Intensive Care Unit led to a better nutritional and metabolic response and ultimately to an improved outcome of the patient.

### OPTIMIZATION OF SURGICAL TREATMENT OF PATIENTS WITH COMPLICATED FORMS OF DIABETIC FOOT

Hamdamov B.Z., Davlatov S.S.

Bukhara State Medical Institute. Bukhara, Uzbekistan.

**Introduction.** Diabetic foot syndrome (DFS) is currently considered the most severe of all late complications of diabetes mellitus (DM). Diabetic foot ulcers, gangrene and amputations cause significant damage to health, reduce quality of life and come with significant economic costs. Late diagnosis, inadequate treatment, and the lack of an integrated approach lead to a high number of unnecessary amputations in patients with DFS.

**The aim of this work** is to improve the results of surgical treatment of patients with purulent complications of DFS.

**Material and methods.** In the department of purulent surgery of the Bukhara regional multidisciplinary hospital from 2015 to 2020 143 patients with lesions of the feet that developed on the background of diabetes were treated. All patients were treated in accordance with the generally accepted treatment. The main group consisted of 71 patients, whose treatment was carried out taking into account and targeted correction of multiple organ dysfunction (MOD). The comparison group consisted of 72 patients treated according to traditional methods. Patients are presented with various forms of SDS: neuropathic form - in 45 patients, ischemic - in 8 and mixed form - in 102 patients. In terms of the depth of destructive changes (F.W. Wagner), 16 patients had superficial ulcers, deep ulcers - 31 with the development of abscesses, phlegmon and possible addition of osteomyelitis - 35 with gangrene of the foot or an individual toe - 74. Patients underwent surgical interventions of various sizes: excision of foot ulcers and opening of phlegmon - in 78, amputation of toes and resection of the bones of the foot - in 44, amputation of the thigh - in 11, amputation of the lower leg - in 7, amputation of the foot - in 3, repeated necrectomies - at 128. Catheterization of the inferior epigastric artery for selective administration of drugs was performed in 43 patients. The frequency distribution (with checking the statistical significance) of the relationship between the obtained gradations in points and the result of treatment was analyzed.

**Results.** In the main group, the number of "large" amputations decreased to 6 in comparison with the control group 9 with an increase in the number of organ-preserving operations. Postoperative systemic complications in the main group occurred in 9 patients, in the comparison group in 17 patients the duration of hospital stay was reduced to  $(18.2 \pm 2.7)$  days compared to the comparison group  $(23.5 \pm 7.4)$  days. In the comparison group, the mortality rate of 3 patients was stated, in the main group there were no lethal outcomes.

**Conclusion.** The use of the proposed scale for assessing the severity of the condition of patients with complicated forms of DFS makes it possible to more correctly determine the volume and timing of surgery, assess the effectiveness of preoperative preparation, and improve the results of surgical treatment in this group of patients.

### BURN SHOCK IN PEDIATRIC AFTER THERMAL INJURY AND MULTIPLE ORGAN FAILURE SYNDROMES

Haydarov M.M., Siddikov O.A., Muradova R.R., Melikova D.U., Ashurova N.

Samarkand State Medical Institute, Republican Research Emergency Medical Center, Samarkand, Uzbekistan

**Introduction.** Burn injury is a leading cause of unintentional death and injury in children until 14 years of age. While many of these injuries are minor and can be treated as outpatients, approximately 5% are considered moderate to severe injuries and require hospitalization. It is generally believed that burns larger than 15% total body surface area (TBSA) lead to the initiation of the systemic inflammatory response syndrome requiring IV fluid resuscitation to prevent burn shock and death, while smaller burns are able to be treated with oral rehydration alone. Prompt resuscitation is critical in pediatric patients due to their small circulating blood volumes. Delays in resuscitation, even as short as 30 min, due to difficulty with IV access or failure to recognize size or severity of the burn can result in increased rates of complications such as acute renal failure, increased hospital length of stay, and increased mortality. The basic principles of resuscitation are the same in adults and children; however, children are not simply "little adults". They have unique physiologic needs that must be adequately addressed to successfully care for burn-injured children. In this review, we will discuss the history of fluid resuscitation, current resuscitation practices, and future directions of resuscitation for the pediatric burn population.

**Material and methods.** The course and treatment of 56 patients with burn shock have been analyzed. All of them were treated in Samarkand branch of RSCUMA during the period of 2013- 2018. With the purpose of investigation all patients with burn shock were subdivided into 2 groups. The first (control) group included 23 pediatric patients and was treated according to traditional antishock infusion-transfusion therapy without inotropic. The second (basic) group included 33 pediatric patients with burn shock and underwent a complex, antishock infusion-transfusion therapy with employment of inotropic and organoprotective therapy depending on dysfunction of vitals and systems. All patients with burn shock underwent general clinical examinations of: cardiovascular and respiratory systems, functions of the liver, kidneys and gastrointestinal tract for revealing of polyorgan insufficiency (POI). Clinical analyses of blood and urine were carried out. Taking into account the traumas of this type, careful control of arterial pressure level in dynamics, temperature reaction, respiratory and pulse rate, measuring of hourly and daily diuresis were of particular significance. The most severe disturbances in the shock period are observed in cardio respiratory system of patients with burns. Thermal inhalation injury severity can be determined not so much by airway burns but by toxic inhalation damage to the lungs and whole body with high toxic gaseous and vaporized chemical components of smoke. Impairments of central hemodynamic due to extra and intracardial distress are characteristic for acute period of burn trauma first of all. There is traditional orientation in combustiologic practice on routine criteria in shock diagnosis – RSS, AP, Allgover index and clinical estimation of the victim's condition. The study of body systems impairments in the observed patients with burn shock s that POI occurred in all patients with burns – 56 (100%), with this in the majority of cases – 44 combinations of three and more organs and systems dysfunctions was revealed. In 28 (50%) patients with POI syndrome and burn shock, damage of central nervous system as encephalopathy syndrome, (ES) was revealed; it proves its principle role in regulation of vital function of the body. High capability of the central nervous system, for injuries develops in patients with burns the conditions for dysfunctions and then decompositions of the systems providing vital activity in the body and further development of POI syndrome in patients with burn shock. (excitation, inhibition, sopor, coma). With the same high frequency impairment of respiratory system (56,1%) and gastrointestinal tract (43,4%) developed in patients with burns, resulting in hypoxia, impairment of metabolic processes and water – electrolyte metabolism which are most significant in development of severe course in burn shock. High incidence of abnormalities in the central nervous

system, respiratory system and GIT in the structure of polyorgan insufficiency syndrome proves a response of the patient's body of the same type to the effect of the burn trauma. Syndrome of impairment of cardiovascular system usually developing in early stages of burn shock were revealed in more than half (50, 4%) patients and it had hypoxic – metabolic genesis. Syndrome of renal inefficiency developed in (42, 3%) patients and hepatic insufficiency in (24, 2%) patients. The most actual in POI peak is syndrome of intestinal insufficiency (SII). Insufficiency of GIT organs was marked by toxic paresis of the stomach and intestine, development of acute erosions and ulcers of the esophagus, stomach, duodenum, small intestine often complicated by bleeding. The feature of the burn trauma is complete or partial anorexia that resulted in cachexy in a short period in early stages of combustiology development and developing hyper metabolism caused unhealing, for a long time, injuries and stable course of polyorgan dysfunction. Analyses of intestinal dysfunction manifestations in patients with severe thermic trauma made it possible to separate 4 main symptoms: repeated vomiting, development of Kurlings stress ulcers, gastrointestinal tracts paresis with appearance of congestive discharge from the stomach and repeated watery stool.

**Conclusions.** The above – mentioned material prove high spread POI in pediatric patients with burns, that requires complex, purposeful conservative (local and general) and surgical treatment for its reduction and prevention of unfavorable results.

### SURGICAL TREATMENT OF CHILDREN WITH DEEP BURNS

Shakirov B.M., Hakimov E.A., Mustafakulov I.B., Avazov A.A. Hursanov Yo. E.  
Samarkand State Medical Institute, Burn department of RCSUMA, Samarkand, Uzbekistan.

**Introduction.** Uzbekistan has recently seen an increase in pediatric deep injuries. In Central Asia deep burns are widespread, because many people, especially children, walk barefoot in summer, and because the heated sandal is still used for keeping warm in winter. Characteristics of sandal burns include not only skin injuries of various depths but also injuries to underlying tissues: subcutaneous fat, fasciae, muscles, and even bones.

**Methods.** Over the 9-year period, 192 patients with deep burns when the skin will not regenerate and tendons, muscles and bones were not injured (full thickness burn) were treated in the RSCUMA, Samarkand, Uzbekistan. Most of them were children under 3 years of age who fell into sandal heaters. In the cases, the sandal burns caused especially deep and severe injuries of tissue because of the immediate contact with burning agent. There were many hot ashes burns and asphalt burns. The following features characterized the pathogenesis of deep burns. First, sandal burns were caused by direct contact between skin and thermal agent. Second, in all cases, edema of the soft tissues of the feet developed during the first 24-48 h after thermal burns. To prevent this, the patients with recent burns were treated with necrotomy. Chemotherapeutic materials were placed on the wound surface to accelerate rejection of the necrotic tissues. Necrectomy was performed as early as 7 to 9 days after the burn incident if the burned surface area, did not exceed 5% to 7% of the patient's total body surface area. We normally placed skin grafts on granulation tissue, when a wound was completely ready for auto graft closure.

**Results.** Of all patients, 73,9 % were healed after the first autodermoplastic surgery. The second autodermoplastic surgery was performed 26,1 % of the patients because the transplanted skin dissolved in some places.

**Conclusion.** This effective treatment is used to accelerate the rejection of necrotic tissue, to prepare the wound for early autodermoplastic surgery, to decrease the post-burn contractures/deformities, and also to shorten hospital stay for the patients.

### РОЛЬ НЕИНВАЗИВНЫХ МЕТОДОВ ДИАГНОСТИКИ ПРИ ВЫБОРЕ ХИРУРГИЧЕСКОГО ЛЕЧЕНИЕ У ПАЦИЕНТОВ С ФИЗИОЛОГИЕЙ ЕДИНСТВЕННОГО ЖЕЛУДОЧКА СЕРДЦА

Абралов Х.К., Акбархонов Б.Ж., Бердиев К.Б., Холмуратов А.А., Кобилжонов Б.Х.  
ГУ «РСНПМЦХ имени академика В.Вахидова»

**Введение.** Единственный желудочек сердца (ЕЖС) – это врожденные дефекты сердца, охватывающие большой спектр анатомических нарушений, которые требуют последовательных стадий хирургических вмешательств. Врожденные пороки сердца (ВПС) с гемодинамикой ЕЖС характеризуются большим разнообразием анатомических форм, дву-приточный левый и правый желудочек, атрезия митрального или трикуспидального клапана, несбалансированную формы атриовентрикулярной коммуникации (АВК), аномалии Эбштейна не сбалансированные формы, ЕЖС в сочетании с синдромом гетеротаксии. Для диагностики разных форм функционально ЕЖС из неинвазивных методов исследование служат эхокардиография и мультислайсная компьютерная томография (МСКТ). Для оценки малого круга кровообращения (МКК) используют ratio McGoop, index Nakata. Индекс Nakata-отношение суммы диаметров правой и левой легочных артерий, измеренных проксимальнее начало отхождение долевых ветвей, к площади поверхности тела. Индекс McGoop-отношение суммы диаметров правой и левой легочных артерий к диаметру нисходящей аорты на уровне диафрагмы, измеренных в систолу. По развитию МКК у больных с ФЕЖС выполняются паллиативные вмешательства или гемодинамическая коррекция порока.

**Цель исследования:** Роль неинвазивных методов диагностики при выборе хирургического лечение у пациентов с ФЕЖС.

**Материал и методы.** В отделении хирургии врожденных пороков сердца ГУ «РСНПМЦХ им. акад. В. Вахидова» за период с 2010 по 2020 гг. обследованы 40 больных с ФЕЖС. Возраст пациентов на момент включения в исследование

составлял от 1 года до 17 лет (в среднем  $6,5 \pm 3,2$  лет). Вес пациентов варьировал от 9 кг до 69 кг (в среднем  $23,2 \pm 15,1$  кг). Площадь поверхности тела (Sm) находилась в интервале от 0,39 м<sup>2</sup> до 2,69 м<sup>2</sup> (в среднем  $0,96 \pm 0,43$  м<sup>2</sup>). Лица мужского пола составили 21 (52,5%) пациентов, женского 19 (47,5%) при соотношении полов (1,1:1). индекс Nakata варьировал от 90,2 мм<sup>2</sup>/мм<sup>2</sup> до 345,02 мм<sup>2</sup>/мм<sup>2</sup> (в среднем  $179,3 \pm 56,7$  мм<sup>2</sup>/мм<sup>2</sup>). Индекс McGoone варьировал от 1,05 мм<sup>2</sup>/мм<sup>2</sup> до 3,0 мм<sup>2</sup>/мм<sup>2</sup> (в среднем  $2,1 \pm 0,49$  мм<sup>2</sup>/мм<sup>2</sup>). Давление в легочной артерии находилась в интервале от 10,9 мм.рт.ст. до 120,0 мм.рт.ст. (в среднем  $23,5 \pm 21,1$  мм.рт.ст.).

**Результаты.** Из числа 40 больным гемодинамическая коррекция (ГК) выполнена у 23 (57,5%). При выполнении ГК кроме индексов Nakata и McGoone, придерживались к критериям Choussat 1977г., у 11 (27,5%) пациентов выполнена МАА. У 6 (15,0%) больных учитывая высокую степень легочной гипертензии была противопоказана гемодинамическая и анатомическая коррекция. У больных имеющих индекс McGoone  $1,8 \pm 0,5$ , индекс Nakata  $209 \pm 37,4$  была выполнена гемодинамическая коррекция. Пациенты имеющих индекс McGoone  $1,05 \pm 0,6$ , индекс Nakata  $90,2 \pm 56,7$  был наложен МАА. Летальность составила 1 (2,5 %) больной. Летальный случай связан с тромбозом кавопупьмонального анастомоза.

**Заключение.** Проведенный анализ результатов хирургического лечения у пациентов с ФЕЖС, для определения тактики выбора метода хирургического вмешательства можно рекомендовать использование неинвазивных методов диагностики (сочетание МСКТ с контрастированием и эхокардиографии) на равна с инвазивными способами диагностики у больных с физиологией ЕЖС.

### ОПЫТ ХИРУРГИЧЕСКОЙ КОРРЕКЦИИ ПРИ ТОТАЛЬНОМ АНОМАЛЬНОМ ДРЕНАЖЕ ЛЕГОЧНЫХ ВЕН С ВЫСОКОЙ ЛЕГОЧНОЙ ГИПЕРТЕНЗИЕЙ

Абралов Х.К., Холмуратов А.А., Муратов У.А., Бердиев К.Б., Акбархонов Б.Ж., Кобулжонов Б.Х., Тургунов Б.А.  
ГУ «РСНПМЦХ имени академика В.Вахидова»

По данным мировой статистики к 2017г. тотальный аномальный дренаж легочных вен встречается в среднем у 133 новорожденных на 10 тыс. населения, что составляет 1,33%. При ТАДЛВ ранняя хирургическая коррекция является обязательной и срочной, для предотвращения необратимых изменений, связанных с высокой легочной гипертензией.

**Цель:** представить результаты хирургической коррекции тотального аномального дренажа легочных вен.

**Материал и методы.** За период от 2013 по 2017г. в РСНПМЦ им. акад. В. Вахидова было прооперировано 20 больных с ВПС, ТАДЛВ. Это составило 32% от всех ТАДЛВ. Возраст пациентов варьировал от 1 месяца до 3-х лет (средний возраст 11 мес), с 3 кг до 12 кг (средний вес 6,4 кг). Имеется опыт хирургического лечения у больных от 3-х до 17 лет, единичные случаи 21 и 24-х летнего возраста (в весовой категории от 13 до 54 кг). По встречаемости значительно преобладали пациенты мужского пола (85%). У 14-и пациентов была выявлена супракардиальная форма ТАДЛВ (70%), кардиальная у 5 (25%), смешенная форма у одного больного (5%). При супракардиальной форме, в 11 случаях была проведена коррекция ТАДЛВ по Кули, одна операция Бансона, одна коррекция по Герсони. У одного пациента, в 30 дневном возрасте, по жизненным показаниям, в экстренном порядке была выполнена баллонная атриосептостомия. При кардиальных формах ТАДЛВ, пациентам сделана пластика ДМПП с передислокацией устьев ЛВ в ЛП. Все операции проводились в условиях искусственного кровообращения. У 3-х пациентов наблюдалось сочетание ТАДЛВ с другими ВПС: открытый артериальный проток (n=2), инфундибулярный и клапанный стеноз легочной артерии (n=1). 55% больных были осложнены высокой легочной гипертензией, 40% умеренной.

**Результаты:** В 85%-х случаев, непосредственные результаты операций расценены как благоприятные. На раннем послеоперационном этапе у одного больного наблюдалось повреждение диафрагмального нерва, устраненное пликацией диафрагмы. Летальность на госпитальном этапе наблюдалась у двух пациентов. Причиной летальности в одном случае послужила возникшая коагулопатия, некоррегированная препаратами и приведшая к ОССН, ОПН. В другом случае, у пациента в послеоперационном периоде появилась электрическая несостоятельность ритма, с переходом в фибрилляцию желудочков.

**Вывод:** Ранняя и своевременная хирургическая коррекция, при ТАДЛВ, способствует благоприятным результатам.

### РЕЗУЛЬТАТЫ МЕТОДОВ ДИАГНОСТИКИ И ЛЕЧЕНИЯ СОЧЕТАННОЙ ЗАКРЫТОЙ ТРАВМЫ ЖИВОТА

Авазов А.А., Мустафакулов И.Б., Умедов Х.А., Рузиев П.Н., Жуманов Х.А.  
Самаркандский Государственный медицинский институт,  
Самаркандский филиал РНЦЭМП, Республика Узбекистан.

**Цель.** Улучшить результаты лечения больных с сочетанными повреждениями живота, используя эндоскопические методы.

**Материалы и методы.** Нами проанализированы результаты лечения 257 пострадавших с сочетанной травмой живота и органов брюшинного пространства. Видеолапароскопия выполнена 85 пациентам, в том числе 68 пострадавшим, у которых возникли возможности оказания помощи эндохирургическими способами при выполнении диагностической видеолапароскопии—как элемент исследования, или вслед за ней. Наиболее частыми сочетанными повреждениями

живота были: ЧМТ – 41,3%, повреждения грудной клетки – 36,5%, травма опорно-двигательного аппарата – 30,3%, костей таза – 21,7%, позвоночника – 3,7%, мочевыделительных органов (почки, мочевой пузырь) – 1,9%.

Шок легкой степени (I-II) сопутствовал сочетанным повреждениям живота у половины пострадавших – 50,8%. У 24,8% была картина тяжелого шока без угрозы для жизни пострадавших, а 15,9% поступающих в отделение больных находились в критическом состоянии крайне тяжелой степени шока с угрозой для жизни. Картина шока по состоянию центральной гемодинамики и функции жизненно важных органов не имела место только у 8,8% пострадавших.

Предложен алгоритм диагностических и лечебных действий при гемоперитонеуме у больных с сочетанной травмой живота и забрюшинного пространства. При поступлении выполняется УЗИ или КТ в зависимости от выявленного количества жидкости, определяется дальнейшая лечебная тактика.

**Результаты.** У 46,5% больных после видеолапароскопии не потребовались оперативные вмешательства, так как повреждений внутренних органов не обнаружено (32,5%), или они были незначительные (14,0%) и не нуждались в хирургической коррекции (повреждения брюшины, сальника и связок, ушибы органов брюшной полости). Эндохирургические операции выполнены 29,9% пациентам. После диагностической видеолапароскопии или в результате конверсии (11,1%) открытые операции выполнены у 28,7% человек – это были массивные разрушения печени (16,2%), селезенки (20,7%), брыжейки (16,2%), желудка (5,3%), двенадцатиперстной кишки (6,5%), поджелудочной железы (4,0%), тонкой кишки (17,0%), толстого кишечника (10,0%), диафрагмы (4,0%).

**Выводы.** Эндоскопические методы позволяют визуализировать зону повреждений, выявить наличие гемоперитонеума и оценить его объем, обнаружить прямые или косвенные признаки повреждений внутренних органов, определить тактику лечения, подтвердить или опровергнуть доминирующий характер абдоминальной травмы, выполнить эндохирургическую операцию.

## ДОСТИЖЕНИЯ ЭНДОВИДЕОХИРУРГИИ В УРГЕНТНОЙ АБДОМИНАЛЬНОЙ ХИРУРГИИ ДЕТСКОГО ВОЗРАСТА

Акилов Х.А.<sup>1,2</sup>, Примов Ф.Ш.<sup>1,2</sup>, Хидоятов Ж.С.<sup>1,2</sup>, Тиловов Б.Н.<sup>1,2</sup>

Центр развития профессиональной квалификации медицинских работников<sup>1</sup>

Республиканский научный центр экстренной медицинской помощи<sup>2</sup>

В отделении детской хирургии РНЦЭМП всего за 2010 по 2020 гг. выполнено 1240 лапароскопии детям с 5 мес до 18 лет с диагнозом «острый живот» и детям с травмами живота. Среди всех лапароскопических операций, выполненных по поводу острого аппендицита, был у 710 детей, всех случаях произведена лапароскопическая аппендэктомия без конверсии. У 102 дети оперированы по поводу перфоративного аппендицит-перитонита. В последних наблюдениях конверсия потребовалась только у 18 пациентов. По поводу диагностической лапароскопии с диагнозом «Острый живот» у 97 случаях оказалось возможным ограничиться диагностической или лечебной лапароскопией. Наибольшие трудности возникали в дифференциальной диагностике первичного перитонита (8 детей) и гинекологической патологии (11 детей). Различные виды непроходимости стали следствием по частоте причиной диагностических затруднений. У 18 случаях произведена лапароскопическая дивертикулэктомия. Открытая операция выполнена 18 детям: в 8 случаях – по поводу деструкции дивертикула Меккеля с широким основанием операция завершена с видеоассистированием.

У 43 больных произведена лапароскопическое ушивание перфорации язвы двенадцатиперстной кишки, всех случаях наложена экстракорпоральный шов. Дети оперированы с кишечной непроходимости в 45 случаях. Из них у 28 случаях произведена лапароскопическая дезинвагинация кишечника и у 27 случаях по поводу спаечной кишечной непроходимости. Лапароскопия особенно играет большую роль в ургентной детской гинекологии в течение 10 лет произведена 71 лапароскопических операции у девочек 61 случаях произведена Удаление кисты яичника по поводу разрыва кисты осложненным кровотечением, у 7 случаях перекут кисты яичника, у 2 случаях 17 летние девочки оперированы с диагнозом Внематочной беременности.

Возможности клинической диагностики у детей с травмами всегда ограничены, особенно при наличии шока. Основоплагающим при оказании помощи травмированным детям является мониторинг гемодинамических показателей. Показанием к лапароскопии служит наличие свободной крови в брюшной полости, неуверенность в остановке кровотечения при стабильной гемодинамике больного. Во время 154 лапароскопий, выполненных по поводу травм, были диагностированы повреждения селезенки (61), печени (38) и тонкой кишки (21), повреждение сальника и брыжейки тонкой кишки 14 случаях, у 18 больных выявлено повреждение поджелудочной железы. Из них 31 случаях произведена лапароскопическая коагуляция селезенки из них 21 случаях с использованием гемостатических губок. 8 случаях произведена коагуляция повреждение печени, 8 случаях лапароскопическое ушивание печени. По поводу повреждение поджелудочной железы 8 случаях операция завершена лапароскопическим путем.

Таким образом, лапароскопические методы безопасны, высокоинформативны и необходимы в детских специализированных хирургических стационарах. На современном этапе невозможно себе представить полноценное оказание помощи детям с ургентной хирургической патологией без применения данных методов. Использование эндохирургической техники позволяет значительно снизить число эксплоративных лапаротомий в сложных случаях. Видеолапароскопия позволяет не только уточнить диагноз, но и произвести ряд лечебных мероприятий, в том числе и остановку кровотечения у больных с травмами. Меньшая травматичность лапароскопии по сравнению с традиционными операциями по-



звolyает уменьшить сроки госпитализации, в том числе и пребывание в отделении реанимации, способствует ранней активизации больных и уменьшению количества осложнений.

## РОЛЬ ЭНДОВИДЕОХИРУРГИИ В ДИАГНОСТИКЕ И ЛЕЧЕНИИ ОСТРЫХ ПРОЦЕССОВ И ТРАВМ БРЮШНОЙ ПОЛОСТИ У ДЕТЕЙ

Акилов Х.А., Примов Ф.Ш., Хидоятов Ж.С., Тилолов Б.Н.

Центр развития профессиональной квалификации медицинских работников (г. Ташкент)

Республиканский научный центр экстренной медицинской помощи (г. Ташкент)

Лапароскопия за последние несколько лет стала одним из основных методов диагностики и лечения у детей с острыми процессами в брюшной полости и повреждениями внутренних органов. Причем объем операций, выполняемых из лапароскопического доступа, расширяется с каждым годом, и даже спаечная кишечная непроходимость, ранее считавшаяся противопоказанием к лапароскопическим манипуляциям, все чаще может быть разрешена без открытого оперативного вмешательства. В отделении детской хирургии РНЦЭМП всего за 2015 по 2020 г. выполнено 115 диагностических лапароскопий детям с 1 года до 18 лет с диагнозом «острый живот» и 94 детям с травмами живота. Боль в животе – одна из самых частых причин обращения к детскому хирургу. Во многих случаях дифференциальная диагностика затруднена малым возрастом ребенка, невозможностью сбора анамнеза, негативным отношением детей младшего возраста к осмотру, стертостью клинических симптомов, наличием сопутствующей патологии.

Основными тактическими принципами при дифференциальной диагностике болей в животе в детском возрасте остаются комплексная оценка клинико-лабораторных данных и динамическое наблюдение. Дополнительные методы исследования, включая эндоскопические, сонографические и рентгенологические, также позволяют выявить многие заболевания, сопровождающиеся абдоминалгией. Но все равно остается ряд больных, у которых не удается верифицировать диагноз без проведения лапароскопического вмешательства. Среди 115 лапароскопий, выполненных по поводу болей в животе, диагноз острого аппендицита был подтвержден у 70 детей, всех случаях произведена лапароскопическая аппендэктомия, у 45 выявлена другая патология. В последних наблюдениях конверсия потребовалась только у 18 пациентов, то есть в 97 случаях оказалось возможным ограничиться диагностической или лечебной лапароскопией. Наибольшие трудности возникали в дифференциальной диагностике первичного перитонита (8 детей) и гинекологической патологии (11 детей). Различные виды непроходимости стали следующей по частоте причиной диагностических затруднений. У 8 случаев произведена лапароскопическая дивертикулэктомия. У 18 больных произведена лапароскопическая ушивание перфорации язвы двенадцатиперстной кишки. Открытая операция выполнена 18 детям: в 8 случаях – по поводу деструкции дивертикула Меккеля с широким основанием операция завершена с видеоассистированием, в 15 случаях – по поводу острой кишечной непроходимости. В 1 случае 4 месячный ребенок госпитализирован с клиникой кишечной непроходимости, при исследовании пассажа контраста по ЖКТ имела место его задержка, ребенок взят на лапароскопию, выявлен деструктивный аппендицит и разлитой перитонит. Возможности клинической диагностики у детей с травмами всегда ограничены, особенно при наличии шока. Из-за малого возраста контакт бывает затруднен, ребенок после перенесенного стресса всегда негативно настроен, часто имеются сложности локализации болей, сбора анамнеза.

В основе тактических действий детского хирурга лежит определенная последовательность действий, основанная на информации, полученной в основном после объективного осмотра, а также лабораторных и инструментальных данных. Основопологающим при оказании помощи травмированным детям является мониторинг гемодинамических показателей. При стабильных их показателях в комплекс лабораторно-инструментальных исследований следует включать обзорную рентгенографию, а в случае отсутствия признаков повреждения полого органа – ультразвуковое исследование. Показанием к лапароскопии служит наличие свободной крови в брюшной полости, неуверенность в остановке кровотечения при стабильной гемодинамике больного. Во время 94 лапароскопий, выполненных по поводу травм, были диагностированы повреждения селезенки (41), печени (18) и тонкой кишки (12), повреждение сальника и брыжейки тонкой кишки 11 случаях, у 12 больных выявлено повреждение поджелудочной железы. Из них 21 случаях произведена лапароскопическая коагуляция селезенки из них 14 случаях с использованием гемостатических губок. 8 случаях произведена коагуляция повреждение печени, 2 случаях лапароскопическое ушивание печени. По поводу повреждение поджелудочной железы 8 случаях операция завершена лапароскопическим путем.

Таким образом, лапароскопические методы безопасны, высокоинформативны и необходимы в детских специализированных хирургических стационарах. На современном этапе невозможно себе представить полноценное оказание помощи детям с urgentной хирургической патологией без применения данных методов. Использование эндохирургической техники позволяет значительно снизить число эксплоративных лапаротомий в сложных случаях. Видеолапароскопия позволяет не только уточнить диагноз, но и произвести ряд лечебных мероприятий, в том числе и остановку кровотечения у больных с травмами. В случае открытых ранений живота лапароскопия показана при невозможности ревизии раневого канала на всем протяжении для определения характера повреждения. Меньшая травматичность лапароскопии по сравнению с традиционными операциями позволяет уменьшить количество анальгетиков, сроки госпитализации, в том числе и пребывание в отделении реанимации, способствует ранней активизации больных и уменьшению количества осложнений.

**ОСТРЫЙ ПАНКРЕАТИТ КАК ОСЛОЖНЕНИЕ ВРОЖДЕННОЙ КИСТОЗНОЙ ТРАНСФОРМАЦИИ ХОЛЕДОХА У ДЕТЕЙ.**

Акилов Х.А., Матякубов Х.Н., Урманов Н.Т.

Республиканский научный центр экстренной медицинской помощи. МЗ РУз.

**Актуальность.** Врожденная кистозная трансформация холедоха (ВКТХ) – одна из редких аномалий развития билиарного тракта, встречающаяся в различных отделах желчевыводящей системы: от тончайших внутريدольковых протоков, до интрапанкреатической части общего желчного протока. По данным различных авторов, среди всех врожденных пороков развития у детей пороки развития желчевыводящих путей составляют от 6 до 8%. Наличие, у ряда больных с ВКТХ аномального панкреатикобилиарного соединения (АПБС) может способствовать развитию панкреатобилиарного рефлюкса и острого панкреатита.

**Цель.** Определить у детей с ВКТХ частоту и анатомические причины возникновения острого панкреатита.

**Материалы и методы.** Работа основана на анализе результатов диагностики и лечения 74 пациентов с кистозной трансформацией холедоха (ВКТХ) наблюдавшихся нами в отделениях детской хирургии РНЦЭМП за период с 2005 по 2021 годы.

Острый панкреатит был отмечен у 28 (37,8%) больных. Из них у 16 (57,2%) детей имелся выраженный болевой синдром с высокими уровнями амилазы, при ультразвуковом исследовании (УЗИ) отмечены характерные для панкреатита изменения. В 12 (42,8%) случаев болевой синдром был выражен умеренно, амилаза повышена незначительно, а на УЗИ имелись реактивные изменения поджелудочной железы. В группе детей с острым панкреатитом у 16 (57,2%) острый панкреатит развился на фоне билиарной обструкции. Результаты и обсуждение: При анализе клинических данных было установлено, что острый панкреатит развивался чаще в группе детей старшего возраста – 28 (37,8%). Применение в группе детей с острым панкреатитом инструментальных методов исследования, таких как УЗИ, магнитно-резонансная холангио-панкреатография, эндоскопическая ретроградная холангиография и чрескожная, чреспеченочная холангиография показали, что веретенообразная форма ВКТХ I-типа по классификация Т. Todani имела у 28 (37,8%) детей и АПБС – у 16 (57,2%).

**Заключение.** Таким образом, у детей с ВКТХ острый панкреатит значительно чаще развивается в старшем возрасте при наличии веретенообразных кист и аномального панкреатикобилиарного соединения.

**МЕСТО ВИДЕОЛАПАРОСКОПИИ ПРИ ДИАГНОСТИКЕ И ЛЕЧЕНИИ ПЕРЕКРУТА САЛЬНИКОВЫХ ПОДВЕСОК ТОЛСТОЙ КИШКИ**

Алижанов А.А., Исхаков Б.Р., Исхаков Н.Б.

Наманганский филиал РНЦЭМП

**Введение.** Перекрут и некроз сальниковых отростков (appendices epiploicae) ободочной кишки относится к редким заболеваниям и встречается у 0,09-0,3% пациентов с острыми хирургическими заболеваниями органов брюшной полости, а среди острых хирургических заболеваний толстой кишки – до 2% (Хаджибаев Ф.А., 2017г.). В литературе встречаются лишь единичные описания случаев диагностики и лечения данной патологии, также редко приводится анализ наблюдений пациентов (Шаповальянц С.Г., 2011 г, Муканов С.М., 2011г.).

**Целью данной работы** являлось улучшение результатов лечения и диагностики СПТК с применением лапароскопических технологий.

**Материал и методы.** С 2000 по 2020гг. в Наманганском филиале РНЦЭМП находились 37 больных с перекрутом сальниковых подвесок толстой кишки (СПТК).

По возрастному фактору больные распределены следующим образом: до 19 лет 3 (8,1%), от 19 до 44 лет – 29 (78,4%), от 45 до 59 лет - 5 (13,5%) больных. Мужчин было 30 (81,1%), женщин – 7 (18,9%). У 23 (62,2%) пациентов имелось место ожирение второй и у 2 (5,4%) - третьей степени. Лица трудоспособного возраста составили большинство. Все больные поступали по экстренным показаниям с предварительными диагнозами: острый аппендицит, перитонит неясной этиологии, перфорация кишечника, мочекаменная болезнь и перфоративная язва 12 – перстной кишки. Сроки поступления больных с патологией СПТК составляли от 4 до 48 часов. Сроки с момента поступления до операции составило от 30 мин до 6 часов. При поступлении больных с целью дополнительной диагностики, помимо лабораторных данных, проводились рентгенологическое исследование брюшной полости, фиброгастроскопия, экстренное ультразвуковое исследование (УЗИ) брюшной полости и малого таза.

**Результаты.** Всем больным была произведена диагностическая лапароскопия, где была использована аппаратура фирмы “Karl Storz”. При диагностической лапароскопии выявлен заворот СПТК у 3 (8,1%), воспаление с формированием абсцесса – у 5 (13,5%) больных и некроз – 29 (78,4%) больных. Операция проводилась после лапароскопической диагностики из трех проколов. При секторальном осмотре брюшной полости были диагностированы сопутствующие хронические патологии, как хронический гепатит, цирроз печени и патологии придатков матки у 5 пациентов. Во всех случаях не было необходимости вводить дополнительные троакары. При выполнении сочетанных операций (рассечение спайки) доступ обычно не расширяли. Основание (ножку) СПТК уряда больных поэтапно коагулировали с последующими пересечениями ножницами, у отдельных больных проводили лигирование ножки. СПТК локализовались в сигмовидной кишке у 31(83,8%) больных, ободочной кишке у 4 (10,8%) и в слепой кишке – у 2 (5,4%). Средняя длительность операции составляла 30–50 минут. У 5 больных с абсцессами после вскрытия (отслоением сальника от передней брюшной стенки) вы-

полняли некрэктомию СПТК с локальной санацией. По показаниям дренировали полости малого таза и левого бокового канала силиконовой трубкой через троакар введенного в левой подвздошной области. Конверсия осуществляли у одного больного (2,7%) с СПТК осложненной абсцессом левой подвздошной области в связи с подозрением на некроз стенки сигмовидной кишки. При лапаротомии одной из стенок абсцесса (пиогенная оболочка) являлась место гнойно-расправленной сальниковая подвеска сигмовидной кишки. Ложа абсцесса тампонировали с мазью левомеколь с дополнительным дренированием левого бокового канала. Больным назначили анальгетики и по показаниям антибиотики в таблетках до 5 дней. Дренажные трубки удаляли на 2-3 сутки после УЗИ. Продолжительность пребывания больных в стационаре после операции от до 5 суток. Интраоперационных и ранних послеоперационных осложнений не наблюдалось.

**Заключение.** Лапароскопия является высокоинформативным, безопасным, объективным методом диагностики и лечения больных с СПТК. Завершить операции лапароскопическим способом удалось у 97,3% пациентов. Ранняя госпитализация и своевременно начатое эндоскопическое лечение больных с патологией сальниковой подвески толстой кишки обеспечивают сокращение длительности операции, сроков послеоперационного лечения, а также дает хороший фармакоэкономический и косметический эффект особенно у тучных пациентов.

### ВОЗМОЖНОСТИ ЛАПАРОСКОПИЧЕСКИ АССИСТИРОВАННОЙ ОПЕРАЦИИ ПРИ ДИВЕРТИКУЛИТЕ МЕККЕЛЯ ОСЛОЖНЕННОЙ КРОВОТЕЧЕНИЕМ

Алижанов А.А., Исхаков Б.Р., Исхаков Н.Б.  
Наманганский филиал РНЦЭМП

**Введение.** Дивертикул Меккеля (ДМ) является наиболее частой врожденной аномалией ЖКТ и ее встречаемость в популяции составляет 2 %. Осложнения при ДМ, представляющие риск для жизни, встречаются в 4-6% случаев. Так, частота кровотечения у детей до 2-х лет составляет 64,7%, тогда как в возрасте старше 8 лет – 25%. (Schoenwolf G.C., Larsen W.J.. 2009.).

Кровотечения обуславливаются эктопией слизистой оболочки желудка или клеток поджелудочной железы в дивертикуле, в этих участках происходит секреция соляной кислоты или щелочного панкреатического сока, что приводит к образованию язв слизистой оболочки подвздошной кишки (Higaki S, 2001.). Смертность при ДМ составляет 2,5-15,0% (Тимербулатов М.Т. 2017г.).

**Цель:** ознакомить практикующих хирургов клиническим случаем дивертикула Меккеля, осложнённого кровотечением.

**Материалы и методы.** Больной Т.У., 15 лет, поступил в Наманганский филиал РНЦЭМП с жалобами на резкую слабость, на жидкий стул с примесью крови. Из анамнеза выяснилось, что 4 дня больной находился в частной проктологической клинике «Ж.Эркин», где обследован и исключен геморрой.

При поступлении состояние тяжёлое, положение пассивное. Кожа и видимые слизистые бледные. Артериальное давление 100/60 мм рт. ст. пульс 100 в минуту. Живот мягкий, безболезненный во всех отделах. Перистальтика кишечника активная. Симптомы раздражения брюшины отрицательные. Печень, почки не пальпируются. Установлен желудочный зонд. По желудочному зонду - в промывных водах примеси крови нет. Ректальный осмотр: на перчатке кал с примесью крови вишневого цвета. Экстренно выполнены фиброгастродуоденоскопия (ФГДС) и фиброколоноскопия (ФКС): источник кровотечения не обнаружен. Показатели лабораторных анализов при поступлении: (Hb 51 г/л, эритроциты -  $2,01 \times 10^{12}/л$ , Ц.п -0,6, лейкоциты -  $5,8 \times 10^9/л$ , П-3%, С- 64%, Лимф -26%, Моноциты -6%. Эозинофилы-1%, СОЭ- 6 мм/ч, Общий белок – 54,2г/л, мочевины в крови - 7,2 Ммоль/л, креатинин - 74,48 мкмоль/л, креатинин - 74,48 мкмоль/л, сахар в крови 6,4 Ммоль/л, билирубин в крови: общий - 19,8, АЛТ-0,8. Диастаза в крови 16 ед. Коагулограмма: время рекальцификации -76 сек, тромботест 5- степени, этанол тест - отр, фибриноген 1,44-г/л, Нт 24%). Удельный вес мочи -1020. Белок -авс, Лейк -3-4, эр 1-0 в п/зр.

Проведена инфузионная, гемостатическая терапия. Перелито 1500 мл свежезамороженной плазмы, 1350 мл эритроцитарной массы. Состояние больного стабилизировалось, гемодинамика в пределах 110-120/65-70 мм рт.ст. Через 24 часа появились признаки продолжающегося кровотечения. Повторно проведены ФГДС и ФКС - источник кровотечения не обнаружен. Учитывая неэффективность консервативной терапии, продолжающееся кровотечение, нарастание анемии (Hb 30г/л, Эритроциты –  $1,01 \times 10^{12}/л$ ) выставлены показания к оперативному вмешательству. Через 24 часа с момента поступления больной взят на диагностическую лапароскопию.

Первый троакар введен супраумликально, для манипуляции 5мм и 10мм через обеих подвздошной области. На диагностическом этапе лапароскопии: в брюшной полости около 200 мл серозного экссудата. При ревизии: толстая кишка на всем протяжении умеренно раздута, увеличена в диаметре на всем протяжении до 8-10 см, в просвете кровь, газы. Тощая кишка в спавшемся состоянии, терминальный отдел подвздошной кишки расширен, содержит кровь. При дальнейшей ревизии в 1,0 м от илеоцекального угла обнаружен дивертикул подвздошной кишки размером 4×2,5 см с широким основанием, дистальнее дивертикула на всем протяжении в просвете тонкой кишки кровь, проксимальнее дивертикула в тонкой кишке на протяжении 50 см кровь, выше тонкая кишка в спавшемся состоянии. Решено произвести лапароскопически ассистированная дивертикулэктомия. Троакарная рана расширена до 3,5 см и выведен дивертикул в рану. Вскрыт ДМ: в просвете темная кровь со сгустками, на верхушке со стороны слизистой просвет изъязвлен и обнаружен венозный сосуд до 2-3 мм в диаметре. Проведено экстраперитонеальное клиновидное иссечение дивертикула Меккеля.

**Послеоперационный диагноз:** Дивертикул Меккеля, осложнённый дивертикулитом и кишечным кровотечением. Постгеморрагическая анемия тяжёлой степени. Полиорганная недостаточность. Больной на 6 сутки после операции выписан домой в удовлетворительном состоянии. При выписке: Нв 82г/л, Эритроциты –  $2,95 \times 10^{12}/л$ .

**Заключение.** При наличии продолжающегося кровотечения из желудочно-кишечного тракта, когда при ФГДС и ФКС не выявлены источники кровотечения, на первый план выходит диагноз «Дивертикул Меккеля подвздошной кишки, осложнённый кровотечением». Диагноз «Дивертикул Меккеля» редко диагностируется при отсутствии осложнений. Одним из популярных методов диагностирования дивертикулита Меккеля является диагностическая лапароскопия. Этот клинический случай ещё раз доказывает, что у взрослых диагноз дивертикул Меккеля должен рассматриваться при появлении кровотечения из желудочно-кишечного тракта.

## МЕСТО ВИДЕОЛАПАРОСКОПИИ ПРИ ПАНКРЕАТОГЕННОМ ПЕРИТОНИТЕ

Алижанов А.А., Исхаков Б.Р., Устабаев Х.Х., Исхаков Н.Б.

Наманганский филиал РНЦЭМП, г. Наманган. Узбекистан.

За последние 10 лет нами в комплексном лечении 52 больных с деструктивным панкреатитом (ДП) была включена методика видеолaparоскопической санации (ВЛС) брюшной полости + внутриаортальная антибактериальная терапия. У всех больных во время лапароскопии установлен ДП, в том числе у 21 – субтотальное поражение тела и хвостовой части поджелудочной железы (ПЖ) с крупноочаговым геморрагическим некрозом парапанкреальной клетчатки, у 12 – жировой некроз преимущественно головки и тела ПЖ с массивной инфильтрацией и имбибицией гепатодуоденальной связки, паранефральной и параколической клетчаток, у 19 – мелкоочаговый и смешанный некроз тела и хвостовой части ПЖ с инфильтрацией и имбибицией корня брыжейки поперечно-ободочной кишки и парапанкреальной клетчатки. В процессе ВЛС у 30 больных (первая группа) выполнялся ряд вмешательств: аспирация экссудата и санация антисептиками, подведение дренажных трубок в количестве от 3 до 5 в отлогие места брюшной полости; новокаиновая блокада корня брыжейки поперечно-ободочной кишки, парапанкреальной клетчатки и круглой связки печени, санация и дренирование сальниковой сумки (СС) (14), лапароскопическая холецистостомия при наличии билиарной гипертензии (3), лапароскопическая холецистэктомия (ЛХЭ) при деструкции желчного пузыря (4), ЛХЭ с наружным дренированием холедоха через культю пузырного протока (2), переход на лапаротомию и удаление некротизированных участков ПЖ (7). У 22 (вторая группа) во время ВЛС устанавливается распространение панкреонекроза, осуществляется активная аспирация ферментативного выпота, санация и дренирование отлогих мест брюшной полости для проведения перитонеального лаважа и по показаниям холецистостомия или ЛХЭ с декомпрессией билиарных протоков. При этом ни в одном случае не проводились активные вмешательства в зоне патологического процесса (вскрытие, дренирование и тампонирование СС, некрэктомиа из ПЖ, забрюшинной клетчатки (ЗБК) и т.д.). Однократная ВЛС выполнена 10 пациентам, двухкратная – 6, трехкратная – 4, четырехкратная – 2. У больных первой группы (30) ВЛС и внутриаортальная катетерная терапия оказалось эффективной, и позволила добиться купирования воспалительного процесса у 23 (76,7%). У 7 (23,3%) – произошло инфицирование зон некроза ПЖ и ЗБК. Этим пациентам выполнялись традиционные «открытые» операции в программируемом режиме. Умерло после операции 4 (13,3%) больных. У пациентов второй группы (22) мы не наблюдали прогрессирования панкреонекроза и забрюшинной секвестрации.

Следует отметить, что такая тактика оказалась эффективной у всех больных второй группы. Осложнений и летального исхода не отмечалось. По нашему мнению, такие результаты у больных второй группы связаны именно с минимальным объемом вмешательств в зоне некротических очагов ПЖ и ЗБК.

Таким образом, полученные результаты позволяют считать, что даже диагностированный при поступлении деструктивный панкреатит не всегда является показанием к неотложной операции. Применение передовой технологии – видеолaparоскопической санации и базисной патогенетической терапии приведет к реальному снижению летальности у этой тяжелой категории больных.

## СРАВНИТЕЛЬНЫЕ РЕЗУЛЬТАТЫ ЛЕЧЕНИЯ БОЛЬНЫХ С ПОВРЕЖДЕНИЕМ ДВЕНАДЦАТИПЕРСТНОЙ КИШКИ ПРИ РАЗЛИЧНОЙ ХИРУРГИЧЕСКОЙ ТАКТИКЕ

Рузибоев Санжар Абдусаломович., Амонов Худойберди Равшанович

Самаркандский Государственный медицинский институт,

Самаркандский филиал Республиканского научного центра экстренной медицинской помощи. Узбекистан.

**Материал и методы исследования.** Работа основана на анализе проведенных исследований у 82 больных с различными механическими повреждениями двенадцатиперстной кишки, находившихся на обследовании и лечении в Самаркандском, Сурхандарьинском, Кашкадарьинском, Джизакском филиале Республиканского научного центра экстренной медицинской помощи за период с 2000 по 2020 гг. Повреждения ДПК в 5 (6,1%) наблюдениях были в результате падения с высоты (кататравма); подавляющее большинство травм ДПК имели в 63 (77%) случаях - автомобильные происшествия; в 4 (4,9%) - производственные травмы, и суицидные попытки - в 2 (2,4%) наблюдениях, ятрогенное повреждение

возникло в 3 (3,6%) наблюдениях, избиение - у 5 (6,1) больных. Повреждения нисходящего отдела ДПК выявлены в 54 (66%) случаях, ниже-горизонтальной части - в 11 (13,4%) случаях, выше-горизонтальной части ДПК - в 17 (20,7%) наблюдениях. I (контрольную) группу составили 34 (41,4%) пациента, которым была использована традиционная методика лечения, согласно разработанного в клинике протокола, рассчитанная на наложении первичного шва на повреждении ДПК с дренированием брюшной полости. II (основную) группу составили 48 (58,6%) пациента, которым первичный шов раны ДПК дополняли назогастродуоденальной декомпрессией и проведением зонда для питания, при повреждениях более 1/2 окружности ДПК первичный шов дополнялся дренирующей желудок операцией, дивертикулизация ДПК, закрытие раны ДПК, антрумэктомия, гастроеюностомия, дуоденостомия, дренирование общего желчного протока.

**Результаты исследования.** В результате анализа хирургического лечения пациентов с травмами ДПК были получены следующие данные: В послеоперационном периоде на 1-е и 3-ие сутки в обеих группах отмечались признаки интоксикации: тахикардия, субфебрильная лихорадка, умеренное повышение ЛИИ. На 6-е и 9-е сутки все показатели во II группе были ниже. Анализ полученных данных показывает, что во II группе после хирургического лечения травм ДПК симптомы интоксикации и улучшение самочувствия больных наступают быстрее, чем в I группе.

**Выводы.** Окончательное решение об объеме операции необходимо принимать непосредственно во время проведения операции, учитывая множество факторов, таких как тяжесть состояния больного, объем и степень повреждения других органов, возможная необходимость программированных санаций.

### АНАЛИЗ РЕЗУЛЬТАТОВ ЛЕЧЕНИЯ ПОВРЕЖДЕНИЙ ДВЕНАДЦАТИПЕРСТНОЙ КИШКИ

Амонов Худойберди Равшанович., Рузибоев Санжар Абдусаломович.

Самаркандский Государственный медицинский институт,

Самаркандский филиал Республиканского научного центра экстренной медицинской помощи. Узбекистан.

**Материал и методы исследования.** Фундаментом работы послужили результаты обследования и лечения более 82 больных с различными механическими повреждениями двенадцатиперстной кишки, находившихся на обследовании и лечении в Самаркандском, Сурхандарьинском, Кашкадарьинском, Джизакском филиале Республиканского научного центра экстренной медицинской помощи за период с 2000 по 2020 гг.

Повреждения ДПК в 5 (6,1%) наблюдениях были в результате падения с высоты (кататравма); подавляющее большинство травм ДПК имели в 63 (77%) случаях - автодорожные происшествия; в 4 (4,9%) - производственные травмы, и суицидные попытки - в 2 (2,4%) наблюдениях, ятрогенное повреждение возникло в 3 (3,6%) наблюдениях, избиение - у 5 (6,1) больных. В первые 6 часов с момента травмы в стационар были доставлены 55 (67%) из 82 пострадавших. В сроки от 6 до 24 часов поступили 17 (20,7%) пострадавших. Позже 24 часов было госпитализировано 10 (12,2%) пострадавших. Повреждения нисходящего отдела ДПК выявлены в 54 (66%) случаях, ниже-горизонтальной части - в 11 (13,4%) случаях, выше-горизонтальной части ДПК - в 17 (20,7%) наблюдениях. При поступлении в стационар всем больным выполняли клинический и биохимический анализы крови, рентгенологическое исследование, ЭКГ, УЗИ органов брюшной полости и забрюшинного пространства и диагностическую лапароскопию, а при необходимости компьютерную или мультиспиральную компьютерную томографию.

**Результаты исследования.** В первой группе первичным швом раны ограничились у 21 (61,7%) пациентов. Первичный шов был дополнен холецистостомией в 6 (17,6%) наблюдениях. Во второй группе первичный шов ДПК дополняли холецистостомией и дренированием сальниковой сумки. Осуществляли назогастродуоденальную декомпрессию на активной аспирации и установку интестинального зонда для питания за связкой Трейтца - во всех наблюдениях. Так же осуществляли формирование обходного гастроэнтероанастомоза с Брауновским соустьем при ранении более 1/2 окружности ДПК у 33 (68,7%) пациентов. В 2 (5,8%) случае в I группе была выполнена резекция 2/3 желудка по Бильрот-П в модификации Гофмейстера-Финстерера с холецистостомией.

**Выводы.** Эффективной мерой профилактики несостоятельности швов и травматического панкреатита служат декомпрессия через зонд с постоянной аспирацией дуоденального содержимого в послеоперационном периоде. В ранние сроки после травмы наложение дуоденоюноанастомоза по нашему мнению является наиболее лучшим. В поздние сроки после травмы наложение дуоденостомии на протяжении с отключением ДПК и с дренирующими операциями желудка дали хорошие результаты.

### ЭНДОВИЗУАЛЬНЫЕ ТЕХНОЛОГИИ В ДИАГНОСТИКЕ И ЛЕЧЕНИИ ПОВРЕЖДЕНИЯ ПОДЖЕЛУДОЧНОЙ ЖЕЛЕЗЫ ПРИ ЗАКРЫТОЙ ТРАВМЕ ЖИВОТА

Атаджанов Ш.К., Мустафаев А.Л., Карабаев Х.К.

РНЦЭМП. Республиканский научный центр экстренной медицинской помощи.

СамГМУ. Самаркандский государственный медицинский университет.

**Актуальность.** Появление и внедрение лапароскопических технологий в хирургию ПЖ на первоначальных этапах позволяло надеяться на улучшение результатов лечения пациентов с различной ее патологией. Однако следует признать, что на практике метод не получил быстрого распространения. Даже в ряде крупных специализированных центров до настоящего времени сохраняется избирательный подход к применению мини-инвазивного метода. Результаты

такого лечения не всегда выглядят обнадеживающими, что нередко обусловлено недостаточно накопленным опытом или попыткой

использовать лапароскопические операции в условиях низкотоковых центров (Ammori B.J. et al., 2006; Briggs et al., 2009; Croome K.R. et al., 2014).

**Цель настоящей работы проанализировать результаты выполнения различных лапароскопических вмешательств при закрытой травме живота с повреждением поджелудочной железы.**

**Материалы и методы.** Нами обследовано и оперировано 22 больных с посттравматическим деструктивным панкреатитом. Все больные поступили с клиникой деструктивного панкреатита по экстренным показаниям. Женщин было 8 (36,3%), мужчин – 14 (63,7%). Возраст больных варьировал от 28 до 75 лет. У всех пациентов имела место яркая клиническая картина острого панкреатита, во всех случаях был выявлен травматический генез поражения поджелудочной железы. У 10 (45,5%) пациентов диагностирован геморрагический панкреонекроз, у 8 (36,4%) смешанный, а у 4 (18,1%) – жировой. У 12 (54,5%) имелись признаки ферментативного перитонита, в 15 (68,2%) случаях зарегистрирована ферментативная парапанкреатическая флегмона.

**Результаты.** Видеолапароскопические операции включали дренирование брюшной полости и сальниковой сумки у 5 (22,7%) больных, абдоминализацию поджелудочной железы с дренированием парапанкреатической клетчатки у 17 (77,3%). Хорошие результаты достигнуты у 10 (45,4%) пациентов с полным обратным развитием процесса в поджелудочной железе, в то же время, несмотря на проведенную абдоминализацию и интенсивную антибактериальную терапию деструктивный процесс в поджелудочной железе и забрюшинной клетчатке прогрессировал у 7 (31,8%) больных, что явилось показанием для проведения лапаротомии и широкого дренирования сальниковой сумки и забрюшинного пространства. Одна больная (5,5%) несмотря на проведенную интенсивную терапию и санационные релапаротомии умерла на 21 сутки лечения от сепсиса. В 4 (18,2%) случаях у больных сформировались панкреатогенные абсцессы и инфицированные псевдокисты поджелудочной железы, потребовавшие открытого оперативного вмешательства и дренирования данных полостных образований.

**Выводы.** Лапароскопические операции в хирургии пж сопровождаются минимальной кровопотерей, отсутствием осложнений со стороны ран, а также более быстрой активизацией и реабилитацией пациентов. внедрение протокола ускоренного восстановления (fast-track) позволяет сократить продолжительность послеоперационного периода и наметить пути минимизации затрат. соблюдение необходимых условий внедрения лапароскопических технологий в специализированных клиниках должно улучшить результаты хирургического лечения пациентов с заболеваниями пж.

## СОВЕРШЕНСТВОВАНИЕ ТАКТИЧЕСКИХ ПОДХОДОВ В ХИРУРГИИ ТРАВМ СЕЛЕЗЕНКИ

Ашуров Ш.Э., Хакимов М.Ш., Жуманазаров А.У., Каримов М.Р.

Ташкентская медицинская академия

**Цель исследования:** улучшение результатов лечения больных с посттравматическими повреждениями селезенки путем совершенствования тактических и технических подходов при абдоминальных травмах.

**Материал исследования.** Анализ подвергнуты результаты обследования и лечения 119 пациентов с травмами селезенки. Все больные были распределены на две группы: контрольная группа – 64 пациентов, поступившие за период с 2011 по 2015 годы и основная – 55 больных, находившихся на стационарном лечении в 2016-2021 годы. Подобное деление было связано с различными подходами к лечебной тактике. Тяжесть травм селезенки оценивалась по классификации американской ассоциации хирургов-травматологов (AAST). В анализируемую группу включены пациенты только с изолированными повреждениями селезенки и с повреждениями внутренних органов брюшной полости и забрюшинного пространства. Больные с политравмами (грудная клетка, конечности, черепно-мозговая травма) не включены.

**Результаты исследования.** Нами усовершенствованы подходы в хирургическом лечении травматических повреждений селезенки.

Впервые при травмах селезенки был использована клеевая аппликация цианокрылатным клеем как при открытых операциях, так и при выполнении лапароскопических вмешательств. Методика осуществлялась следующим образом. В шприц набираем 2 мл физиологического раствора и смешиваем с цианокрылатным клеем в соотношении 1:2 и проводим аппликацию зоны травмы селезенки путем орошения данного участка. Благодаря тому, что цианокрылатный клей отличается высоким уровнем сцепления с самыми разнообразными поверхностями, в течение 10-15 секунд на раневой поверхности селезенки образуется плотная пленка из клея, которая позволяет достичь надежного гемостаза. При выполнении лапароскопической операции через 5 мм троакар вводится 5 мм силиконовый дренаж, который подводится к зоне травмы селезенки и через просвет специального силиконового дренажа диаметром 2 мм вводится цианокрылатный клей. При этом герметичность 5 мм дренажа обеспечивается путем ее obturации специально расширенным участком на конце 2 мм дренажа.

Нами предложена система прогнозирования возможности двухмоментного разрыва селезенки. Критериями риска были: градиент артериального давления при поступлении и на фоне лечения более 30 мм.рт.ст.; внутрибрюшное давление более 20 мм.рт.ст. (3 степень абдоминальной гипертензии по данным всемирного сообщества по изучению синдрома интраабдоминальной гипертензии (World Society of the Abdominal Compartment Syndrome); коэффициент отношения пиковой систолической скорости кровотока (см/с) к индексу периферического сопротивления более 200. При прогнозировании двухмоментного разрыва селезенки предлагалась активная хирургическая тактика. При стабильном состоянии

пациентов при 2 и 3 степенях повреждения селезенки с лечебной целью производилась хроническая эмболизация селезеночной артерии; при 4 и 5 степенях в предоперационном периоде с целью предупреждения массивной интраоперационной кровопотери выполнялась острая эмболизация селезеночной артерии. Предложен оптимальный лечебный алгоритм при травмах селезенки с учетом общего состояния больного, изолированности поражения, степени травмы, где наряду с указанными выше разработками нашли широкое применение диагностическая лапароскопия и лапароскопические методы гемостаза, использована по показаниям тактика damage control surgery. Проведенные исследования позволили снизить частоту хирургических осложнений с 20,3 до 12,7%, общих осложнений – с 12,5 до 10,9%, летальности – с 9,4 до 5,5%.

**Заключение.** Усовершенствованный подход к выбору метода лечения травм селезенки в зависимости от общего состояния больного, изолированности поражения, степени травмы позволяет дифференцированно подходить к выбору метода лечения и улучшить их результаты.

### РОЛЬ БРОНХОСКОПИИ ПРИ ТЕРМОИНГАЛЯЦИОННОЙ ТРАВМЕ У ДЕТЕЙ

Ашурова Н. Карабаев Х.К., Шакиров Б.М., Хакимов Э.А., Мустафакулов И.Б.  
Самаркандский Государственный медицинский институт

Самаркандский филиал РНЦЭМП

**Актуальность.** Термоингаляционная травма - комбинированное повреждение дыхательных путей, возникающее при вдыхании горячего воздуха, пара, дыма и летучих токсических химических соединений, образующихся в процессе горения различных природных и синтетических материалов. По данным литературы, поражение дыхательных путей встречается примерно в 30 % случаев тяжелой ожоговой травмы, существенно влияет на течение ожоговой болезни и значительно ухудшает прогноз. Летальность у этой группы пострадавших составляет 33–82 %.

**Материалы.** В ожоговом отделении РНЦЭМП диагноз термоингаляционного поражения дыхательных путей эндоскопически подтвержден у 28 детей. Во всех случаях поражения дыхательных путей сочетались с ожогами кожи от до 90 %. При подозрении на термоингаляционное поражение выполнялась диагностическая фибробронхоскопия в первые сутки после травмы или в первые сутки после перевода из других стационаров. Осмотр проводился фибробронхоскопами диаметром 2,8 мм и 4,9 мм через интубационную трубку под общей анестезией. При первичном осмотре определялась степень тяжести поражения и составлялся план динамического эндоскопического наблюдения. У 11 (39,3%) детей диагностирован ожог верхних дыхательных путей легкой и средней степени тяжести. 17 (60,7%) ребенка получили ожог нижних дыхательных путей. Среди пострадавших мальчики составили 18 человек (64,3 %), девочки- 10 человек (35,7 %).

**Методы и результаты.** Показаниями для проведения бронхоскопии являются: данные анамнеза (нахождение пострадавшего в зоне пожара или в задымленном помещении), локализация ожогов на лице, шее, грудной клетке, опаление волосков наружных носовых ходов, бровей, волосистой части головы, наличие копоти на языке, в ротовой полости, на задней стенке глотки и в носовых ходах, осиплости голоса, копоть в мокроте, одышка, жалобы на затрудненное дыхание, признаки нарастающей гипоксемии с метаболическим ацидозом. Бронхоскопии проводились ежедневно до полной санации копоти, а в дальнейшем ежедневно или через день в зависимости от характера эндобронхита (катарального, фибринозного, гнойного), количества секрета и данных рентгенологического исследования (наличие признаков гиповентиляции, ателектазов). Важной составляющей в лечении детей с термоингаляционной травмой является ингаляционная терапия. В комплексе с эндоскопическими санациями с первых суток дети получали ингаляции увлажненного кислорода, ингаляции с физраствором, беродуалом, лазолваном или флуимуцилом-антибиотиком (при гнойном эндобронхите), а также пульмикорт в возрастных дозировках. Пациенты, находящиеся на ИВЛ, получали ингаляции через дыхательный контур, после экстубации ингаляции продолжались через небулайзер.

**Выводы.** Бронхоскопия позволяет диагностировать наличие термоингаляционной травмы, определить распространенность и тяжесть поражения, а также провести лечебные манипуляции.

### ЛАПАРОСКОПИЧЕСКОЕ ЛЕЧЕНИЕ ОСТРОЙ СПАЕЧНОЙ ТОНКОКИШЕЧНОЙ НЕПРОХОДИМОСТИ

Аюбов Б.М.

Бухарский филиал РНЦЭМП

Диагностика и лечение острой спаечной тонкокишечной непроходимости в настоящее время продолжает оставаться актуальной и трудноразрешимой проблемой в неотложной абдоминальной хирургии.

В хирургических отделениях Бухарского филиала РНЦЭМП с 2015 по 2020 гг. оперировано 340 больных с острой кишечной непроходимостью. Из них у 76 пациентов выполнена лапароскопия. Показаниями для использования диагностической лапароскопии при острой тонкокишечной непроходимости являлись: небольшой срок от начала заболевания, клиника острой кишечной непроходимости как при наличии, так и при отсутствии рентгенологического подтверждения, даже без наличия в анамнезе хирургических вмешательств на органах брюшной полости, забрюшинного пространства или малого таза. Основными причинами отказа от применения лапароскопических вмешательств в лечении острой спаечной тонкокишечной непроходимости были: 1) множественные послеоперационные рубцы передней брюшной стен-

ки; 2) перитонит; 3) тяжелая кардиальная патология; 4) выраженное расширение (более 4 см) петель тонкой кишки на всем протяжении (в этом случае необходимо проводить тотальную интубацию тонкой кишки); 5) воспалительные конгломераты петель тонкой кишки по результатам ультразвуковых или рентгенологических методов диагностики. Также, критериями исключения для использования видеолaparоскопических методов были пациенты, перенесшие большие объемы оперативных вмешательств: после гнойных осложнений панкреонекроза, распространенного калового перитонита, онкологических операций, многократных рецидивных спаечных кишечных непроходимостей. Выполнение лапароскопических вмешательств в этих случаях неоправданно, так как требуется более тщательная ревизия брюшной полости именно через лапаротомный доступ, а возможности инструментальной лапароскопической ревизии в свою очередь значительно ограничены. Диагностический алгоритм при подозрении на острую тонкокишечную непроходимость включал: клинический осмотр; динамические полипозиционные рентгенологические исследования органов брюшной полости, в том числе рентгеноконтрастные (пассаж бария); ультразвуковые исследования органов брюшной полости. До операции пациентов осматривал анестезиолог, терапевт и по показаниям кардиолог. Производилась оценка соматического статуса и возможность выполнения лапароскопии. При положительном решении о выполнении лапароскопии, с помощью ультразвукового исследования брюшной полости определяли безопасную точку введения первого троакара, либо же использовался метод «открытого» введения троакара. При диагностической лапароскопии у 7 пациентов диагноз острой тонкокишечной непроходимости был снят. Клиническая картина в данных случаях была обусловлена другими причинами: динамической кишечной непроходимостью (3), острой обтурационной толстокишечной непроходимостью (2), мезентериальным тромбозом (2). Острая спаечная тонкокишечная непроходимость устранена видеолaparоскопическим методом у 64 (84,2%) пациентов. У 42 больных причиной спаечной непроходимости были единичные штрэнги, которые без значительных трудностей рассекали и удаляли с помощью диссектора или с помощью ножниц. У 15 пациентов были разделены спайки между петлями тонкой кишки, и в 7 случаях было ликвидировано узлообразование. Достоверными признаками жизнеспособности кишки и эффективности рассечения спайки считали уменьшение диаметра кишечных петель, появление четкой перистальтики, физиологической окраски, отчетливой пульсации в сосудах брыжейки тонкого кишечника. Продолжительность операции составила от 30 до 90 минут. Интраоперационных осложнений при разрешении спаечной непроходимости лапароскопическим методом не отмечено. Послеоперационный период протекал гладко. Пациенты получали инфузионную, спазмолитическую, антибактериальную терапию, прокинетики. Все больные были активизированы в 1 сутки послеоперационного периода. Осложнений, рецидивов, летальных исходов не наблюдалось. В среднем больные, оперированные лапароскопически, провели в стационаре 5 койко-дней.

## СТРУКТУРА НЕОПРИРОВАННЫХ ПОРОКОВ СЕРДЦА У ДЕТЕЙ, ПРОЖИВАЮЩИХ В ЗОНЕ ПРИАРАЛЬЯ

Бабаджанова Фания Рашидовна

Ургенский филиал Ташкентской медицинской академии, Ургенч, Узбекистан.

**Актуальность:** На сегодняшний день кардиохирургическая отрасль идет стримительным ростом и развитием достигая высокие достижения, но несмотря на такой тем развития имеется значительный летальных исход детей от врожденных пороков сердца. По последним данным базовой причиной смертности от врожденных пороков сердечных пороков сердца считается поздняя диагностика и несвоевременная хирургическая вмешательство заболевания.

**Цель исследования:** изучить структуру заболеваемости и особенности течения врожденных пороков сердца у детей раннего и дошкольного возраста в зоне Приаралья.

**Материалы и методы исследований:** нами было проведено клинко-анамнестической ретроспективный анализ детей, находившийся на стационарном лечении, не оперированных с диагнозом врожденный порок сердца за последние 5 лет. Данные были собраны применением компьютерных программ Microsoft Excel 2010, Statistica v.10.0., а также была проведена статистическая обработка результатов.

**Результаты исследования:** По нашим данным каждый год в зоне Приаралья приблизительно у 100 детей диагностируют врожденный порок сердца из них ежегодно госпитализируются около 200 чаще в возрасте до 3х лет. 65%больных детей обратились за стационарной помощью впервые, из них 54% в основном составляли дети первого года жизни. В структуре врожденных пороков сердца основное место по встречаемости занимало дефект межжелудочковой перегородки, второе- дефект межпередсердной перегородки, третье- тетрадо Фалло. Из осложнений заболевания хроническая сердечная недостаточность (ХСН) регистрировалась у 83% больных детей, которая чаще всего диагностировалась как 2 стадия ХСН (71%).В 1/5 случаев наблюдалась легочная гипертензия различной степени тяжести и выраженности. Проведенный анализ из места проживания детей с сердечными пороками в зоне Приаралья говорит, о том, что за стационарной помощью дети обращаются чаще из районов Ханки, Ургенч, Хазараспа и Багата из-за наибольшей плотностью населения и значительно увеличенного среди населения близкородственных браков.

**Выводы:** Заболеваемость врожденных пороков сердца у детей раннего и дошкольного возраста, проживающих в зоне Приаралья имеет глобальное значение в связи с широкой распространённостью и доминированием среди других пороков развития у детей в данном регионе.



## ДИАГНОСТИЧЕСКИЕ ВОЗМОЖНОСТИ КАЛИПЕРОМЕТРИИ У НОВОРОЖДЕННЫХ С ХИРУРГИЧЕСКОЙ ПАТОЛОГИЕЙ

Баратов У., Турсунов С., Мавлянов Ф., Мавлянов Ш., Холикова Г.

Самаркандский государственный медицинский институт

Самаркандский областной детский многопрофильный медицинский центр

**Актуальность.** Тенденция к увеличению популяции детей с врожденными пороками развития, требующих хирургической коррекции в первую неделю жизни, становится проблемой. Недостаток нутриентов у новорожденных детей с хирургической патологией приводит к дефициту энергии, который выражается в виде - белково-энергетической недостаточности. Выявление факторов риска, оценка и необходимая коррекция нутритивного статуса в дооперационном периоде в настоящее время в алгоритм обследования детей с данной патологией в нашей стране не включены. Стандартные антропометрические показатели (масса, рост, окружность грудной клетки) могут не претерпевать существенных изменений при нутритивных нарушениях, обусловленных дисгармоничностью соотношения мышечного, костного и жирового компонентов состава тела. Диагностика таких нарушений возможна только при использовании специальных методов исследования. Так, для дифференцированной количественной оценки выраженности жирового компонента может быть использован метод калиперометрии, который заключается в измерении толщины кожножировых складок на определенных участках тела при помощи специальных устройств – калиперов. Диагностические возможности калиперометрии в оценке нутритивного статуса детей подтверждены многоцентровыми исследованиями ВОЗ. Указанные положения определили цель данного исследования – изучить диагностические возможности оценки жирового компонента массы тела у новорожденных детей с хирургической патологией.

**Материал и методы.** В исследование были включены 123 новорожденных. Мальчиков было 60, девочек – 63. Отбор детей проводился по клиническим и рентгенологическим признакам различных видов врожденной кишечной непроходимости. Измерения толщины кожных складок проводили на правой стороне тела с помощью пружинного полуавтоматического калипера FatTrack (Accu-Measure, USA). Измерения выполняли в 5 стандартных точках: в области груди, над трицепсом плеча (по середине между акромиальным и локтевым отростками) при опущенной и расслабленной руке, на расстоянии 2 см от нижнего угла лопатки, над гребнем подвздошной кости, на середине передней поверхности бедра. Для снижения вероятности технических ошибок все измерения проводил один человек при помощи одного прибора. Фиксировали абсолютные значения толщины складок.

**Результаты.** При сопоставлении результатов калиперометрии у мальчиков и девочек было отмечено, что значения толщины кожно-жировых складок у девочек достоверно не отличаются от соответствующих значений у мальчиков. Результаты измерения были следующими: значения калипера в области груди в среднем равнялись 48,68, над трицепсом плеча – 47,95, у угла лопатки – 48,42, над гребнем подвздошной кости – 48,48 и на середине поверхности бедра – 46,86. Средний вес составил – 2912 грамм, рост – 48,63 см.

**Обсуждение.** В связи с отсутствием на практике единого подхода к оценке расстройств питания, своевременной коррекции у новорожденных детей с хирургическими заболеваниями в периоперационном периоде настоящая работа актуальна для педиатрии, детской хирургии. Более значимой проблемой следует считать сложности, возникающие при интерпретации результатов калиперометрии, обусловленные в первую очередь отсутствием единых нормативов, полученных с помощью современных портативных калиперов у детей периода новорожденности.

**Заключение.** В ходе исследования было доказано, что калиперометрия, выполняемая с помощью портативных полуавтоматических калиперов, является объективным и доступным методом количественной оценки жирового компонента массы тела. Факторы: масса тела при рождении, оценка жирового компонента массы тела у новорожденных детей с хирургической патологией, - позволяют прогнозировать течение послеоперационного периода и являются целевыми ориентирами интенсивной терапии критических состояний.

## ОПЫТ ПРИМЕНЕНИЯ КРЕМА СИЛКЕР НА РЕПАРАТИВНЫЕ ПРОЦЕССЫ В ОЖОГОВЫХ РАНАХ

Бекмуратов А.Я., Бейсенов Б.Б., Жораев Р.Н.

ГКП на ПХВ АМКБ «Алматинская многопрофильная клиническая больница», отделение травматологии

Благодаря скачку прогресса в хирургии и фармакологии, номенклатура лекарственных препаратов, предназначенных для местного консервативного лечения ожоговых ран, неуклонно расширяется. Арсенал ранозаживляющих средств насчитывает несколько сот позиций. Широкий ассортимент обусловлен как отсутствием эффективного препарата, устраивающего большинство практических хирургов, так и тем обстоятельством, что универсального препарата, пригодного для использования во все фазы раневого процесса не существует. Местное лечение ожоговых ран проводят с учетом стадии и фазы течения раневого процесса, при этом последовательно используют разнообразные лекарственные формы препаратов с разным механизмом действия. Исходом неадекватного консервативного лечения поверхностных ожогов нередко является формирование рубцов патологического вида. Разработка и усовершенствование методов местного медикаментозного лечения ожогов является одной из наиболее актуальных задач комбустиологии. Данные литературы свидетельствуют, что позитивное влияние на течение раневого процесса оказывает сульфадиазин серебра. Препараты на его основе оказывают противовоспалительное и антисептическое действие (бактерицидный эффект по отноше-

нию к широкому спектру микроорганизмов, грибов, вирусов), стимулируют обменные процессы в клетках, их пролиферацию и дифференциацию. Одним из таких препаратов, включенных в СК Фармация являются препараты на основе серебра. Препарат представляет собой мазь на гидрофильной основе, в 50 г которой содержится 1 г сульфадиазина серебра.

**Материалы и методы.** Опыт клинического применения крема Силкер основано на результатах наблюдения и лечения 34 обожженных, находившихся на лечении в отделениях травматологии ГКП на ПХВ АМКБ, ЦРБ Талгар. В период с октября 2019 г- по октябрь 2021гг 66% участников исследования были мужчины, 34% - женщины. Ожоги были вызваны пламенем или горячей водой - соответственно, 59 и 40% случаев. Основную часть пострадавших составляли пациенты средней степени тяжести. Все пациенты были доставлены в ожоговый центр в пределах от 24 ч до 3-х суток после получения травмы. Критериями включения в исследование были возраст от 18 до 60 лет, общая площадь ожогов более 10% поверхности тела, адекватная противошоковая терапия на госпитальном этапе, исключения - заведомо прогностически благоприятный или неблагоприятный исход ожоговой болезни (индекс тяжести поражения менее 30 и более 120 ед.); сахарный диабет, онкологические заболевания, тяжелые соматические заболевания; иммунодефицит, комбинированное или многофакторное поражение. Препараты применяли для лечения дермальных ожогов IIIa-б –IV степени. Сульфадиазин серебра накладывали на раны после туалета ожоговых поверхностей, по возможности не позднее первых суток после ожога. При ожогах II степени удаляли обрывки эпидермиса и загрязняющие раны частицы, рану промывали раствором антисептика, после чего накладывали покрытие или мазь. При ожогах пламенем III степени с тонким струпом для механической очистки ран использовали 3 % раствор пероксида водорода, затем их выслушивали салфетками и обрабатывали раствором антисептика (хлоргексидина). При ожогах кипятком III степени обожженную дерму пероксидом водорода не обрабатывали, использовали только растворы антисептика (в связи с опасностью химического ожога поврежденной дермы). В динамике изучали сроки очищения ран от омертвевших тканей, изменение характера раневого отделяемого, сроки окончательной эпителизации ожогов. Во время перевязок, выполняемых через день, проводили фотодиагностирование ран. Изучали ряд лабораторных показателей (общий клинический и биохимический анализы крови). Из ран брали мазки-отпечатки для цитологического, а в ряде случаев – биоптаты для гистологического исследований. Статистическая обработка включала определение достоверности различий между выборками, используя t-критерий Стьюдента.

**Результаты и обсуждения.** В ходе наблюдения установили, что у пациентов на фоне лечения сульфадиазина серебра (крем Силкер) очищение ран от омертвевших тканей происходило в течение 11-14 суток. По истечению этого срока обнажались жизнеспособные сосочки дермы. Последующее лечение не сопровождалось какими-либо осложнениями и завершалась эпителизацией. Эпителизация участка ожога II степени происходила в течение 6-7 суток. При поражении кожи на уровне сосочков дермы раны заживали в течение 14-15 суток, а в случае поражения на уровне сетчатого слоя дермы - в течение 17–18 суток. В ряде случаев участки раны, где при первичном осмотре был диагностирован глубокий ожог, проведена операция аутодермопластика на 20-24 сутки, после проведенного оперативного лечения заживали самостоятельно. Как правило, эпителизация завершалась в течение 27 суток после травмы.

**Выводы.** Крем с сульфадиазином серебра может быть эффективно использован для лечения ожогов II-IIIa-б степени, в том числе дистальных отделов конечности во влажной воздушной среде. Эффективность местного применения крема Силкер превышает таковую у многокомпонентных кремов мазей на водорастворимой основе. Использование Крема Силкер целесообразно и с экономической точки зрения, так как снижает общие расходы на курс лечения. Крем Силкер 50гр выходит выгоднее, при одинаковой цене аналогичной мазей и кремомо объемом 30 гр.

## РЕТРОГРАД ЭНДОБИЛИАР АМАЛИЁТЛАРИДАН КЕЙИНГИ АСОРАТЛАРНИ КАМАЙТИРИШ ЙЎЛЛАРИ

Беркинов У.Б., Хакимов М.Ш., Маткулиев У.И., Асанов Б.П.  
Тошкент тиббиёт академияси

**Долзарблиги.** Бугунги кунда панкреатобилиар соҳасини ташхислаш ва даволашда ретроград эндоскопик амалиётлар (РЭА) қўлланилиши кенгдир, баъзи ҳолларда эса бу усул “олтин стандарт” ҳисобланади. Муқаррар равишда бундай ҳолда РЭА ўзига хос асоратлар билан бирга келиши мумкин, уларнинг айримларида ҳатто ўлим ҳолати юзага келиши мумкин.

**Мақсад.** РЭАдан кейинги асоратларни, профилактика ва даволаш чораларни жорий этилганлигини ҳисобга олган ҳолда, таҳлил қилиш.

**Материал ва усуллар.** 778та РЭА бажарилган 530 ўт тош касаллиги билан беморни даволаш натижалари таҳлил қилинган. Ушбу амалиётлардан кейин 40 (5,1%) ҳолатда турли хил асоратлар ривожланиб улар 3 (0,4%) ҳолатда ўлимга олиб келган. РЭА бажаришда киритилган даволаш ва профилактик тадбирларни самарадорлигини баҳолаш учун фаолият давримизни 2 босқичга бўлдик: 1 босқич - 2010 - 2015 йй; 2-босқич – 2016- 2021 йй.

**Натижалар.** Фаолиятнинг биринчи даврида юзага келган асоратларни таҳлил қилганда уларга бир неча диагностик, техник ва тактик хатолар сабабчи бўлганлиги аниқланди. Жумладан меъда ости безининг энзиматик фаоллигини камайтириш ва ичакни етарли даражада бўшаштириш учун операциядан олдинги тайёргарлик тўлиқ кўрилмаган. ЭРПХГни албатта бажариш мақсади қўйилгани ҳисобидан, амалиёт давомийлиги ўртача  $56 \pm 8,5$  мин ташкил этган. Ундан ташқари папиллотомия кесмаси узунлигининг ошиши билан обструктив сариқликнинг клиник кўринишини бир босқичли ҳал этиш истаги қайд этилган, бу эса ўз навбатида қон кетиш ва холангит каби асоратлар сонини янада

ошириб юборган. Ушбу даврда қайт этилган ўлимларни сабабидан бири қон кетиш бўлган бўлса, иккинчисиники - панкреонекроздир. Иккинчи даврда постманипуляцион асоратлар сонининг камайишига МРТ-холангиографиянинг клиник амалиётга киритилиши катта ҳисса қўшди, у дуоденоскопия билан биргаликда панкреатобилиар патологияси бўлган беморларни операциядан олдинги ташхислаш учун стандарт алгоритмга айланди. Кейингиси - ўт йўллари стентлаш амалиётига, айниқса уларни кануляция қилишда қийналишлар бўлган ҳолатларда кўрсатмаларни кенгайттирдик. Худди шу даврда 3чи даражали папиллостенози бор беморда «рантдеву» усули ишлатилди. Биринчи ва иккинчи даражали папиллотом кесмаларидан қон кетиш бўлганида муносабат ҳам ўзгарган: уларга аксарият ҳолларда актив тактика ишлатилмади. Йирингли холангитда эса ўт йўллари антеград усули орқали дренажаб узоқ муддатли санация бажарганмиз. Ўткир постманипуляцион панкреатит клиникасида амалиётни 2-кундан асосий панкреатик йўлини шошилиш стентлаш амалга ошириш йўлга қўйилди. Фаолиятнинг 2-босқичида ишлаб чиқилган чора-тадбирлар асоратларни 6,9% дан 3,6% гача камайитиришга имкон берди.

**Хулоса.** Фаолият даврларига ҳос бўлган постманипуляцион асоратларнинг таҳлили уларни пасайиш динамикасини кўрсатади. Таҳлилимиз РЭАнинг хавфсизлигини таъминлаш учун профилактика ва даволаш чораларини албатта бажариш лозимлигини кўрсатиб берди.

## ОСЛОЖНЕНИЯ ЭНДОСКОПИЧЕСКИХ ТРАНСПАПИЛЛЯРНЫХ ВМЕШАТЕЛЬСТВ ПРИ ЛЕЧЕНИИ МЕХАНИЧЕСКОЙ ЖЕЛТУХИ НЕОПУХОЛЕВОГО ГЕНЕЗА

Беркинов У.Б., Хакимов М.Ш., Матқулиев У.И., Асанов Б.П., Файзулаев Б.Б., Шоназаров Ж.И.  
Ташкентская медицинская академия

**Актуальность.** Эндоскопические ретроградные транспапиллярные вмешательства (ЭТВ) широко применяются в повседневной практике в диагностике и лечении различных заболеваний органов панкреатобилиарной зоны, при ряде из них являясь «золотым стандартом». При этом ЭТВ неизбежно сопутствуют определенные специфические осложнения, в ряде наблюдений приводящие к летальному исходу.

**Цель:** провести анализ осложнений ЭТВ при механической желтухе неопухоловой этиологии.

**Материал и методы.** В основу исследования положены результаты ретроспективного анализа историй болезни 778 больных ЖКБ, осложненной механической желтухой (МЖ), госпитализированных в отделение экстренной хирургии многопрофильной клиники ТМА, в период с 2010 по 2021 г. Средний возраст больных составил 44,1±3,7 года. Ретроградная холангиопанкреатография (РХПГ) без лечебных манипуляций выполнена 52 (6,7%) пациентам. У остальных РХПГ дополнено эндоскопической папиллосфинктеротомией (ЭПСТ) в связи с холедохолитиазом - у 630 (81%) и стенозом большого дуоденального сосочка (БДС) - у 96 (19%).

**Результаты.** Общая частота возникших осложнений составила 5,4%, а летальность - 0,3%. Кровотечение из зоны папиллотомии развилось в 14 (1,8%) случаях. Кровотечение легкой степени было у 6 (52,9%) больных, средней степени - у 5 (29,4%), а тяжелой - у 3 (17,7%). При подозрении на кровотечение из зоны папиллотомии у всех больных выполняли повторную дуоденоскопию. При продолжающемся кровотечении осуществлен эндоскопический гемостаз, путем инфильтрации раствора адреналина, что позволило добиться хорошего результата в 6 наблюдениях. В 1 случае из-за неэффективности эндоскопического гемостаза выполнено хирургическое вмешательство. Острый постманипуляционный панкреатит (ОПМП) развился в 18 (2,3%) случаях. Клиническая манифестация ОПМП была отмечена в течение 12 часов после первичных ЭТВ в 12 (66,7%) наблюдениях, через 12-24 часа - в 4 (22,2%) случаях, а более чем через 1 сутки - в 2 (11,1%). При этом степень тяжести развившегося ОПМП была расценена как легкая в 5 (27,8%) наблюдениях, как средняя - в 9 (50%) и как тяжелая - в 4 (22,2%). У 13 больных ОПМП был купирован консервативными методами, у 5 пациентов развился панкреонекроз. В 3 случаях панкреонекроз привел к полиорганной недостаточности, которая стала причиной летальных исходов.

Холангит развился в 4 (0,5%) случаях. При развитии постманипуляционного холангита проводили либо назобилиарное, либо чрескожное чреспеченочное дренирование холедоха. Консервативная терапия была эффективна в 3 случаях. В 1 случае отмечен летальный исход из-за развившегося сепсиса.

В 3 (0,4%) случаях наблюдали вклинение корзинки Dormia в желчный проток при попытке удаления крупного камня. Больные были оперированы. Им выполнена холедохотомия, удаление конкремента с холецистэктомией и наружное дренирование холедоха.

В 1(0,1%) случае отмечена ретродуоденальная перфорация, связанная с выполнением ЭПСТ. Своевременная интраоперационная диагностика перфорации позволила своевременно выполнить хирургическое вмешательство и тем самым избежать летального исхода.

**Заключение.** ЭТВ имеют ряд серьезных, а иногда и фатальных осложнений, в первую очередь, таких как ОПМП, перфорация и кровотечение. Своевременная диагностика осложнений и применение: при кровотечении щадящих методов гемостаза, при ОПМП - стентирования панкреатического протока, позволяют добиться их эффективности в 97% случаях.

## ПУТИ УЛУЧШЕНИЯ РЕЗУЛЬТАТОВ ЛАПАРОСКОПИЧЕСКОЙ ФУНДОПЛИКАЦИИ ПО НИССЕНУ ПРИ ГРЫЖАХ ПИЩЕВОДНОГО ОТВЕРСТИЯ ДИАФРАГМЫ

Беркинов У.Б., Саттаров О.Т. Эрматов Б.Р., Комилжонов Ж.Н.  
Ташкентская медицинская академия

**Актуальность.** Для оперативного лечения грыжи пищеводного отверстия диафрагмы (ГПОД) все чаще используются малоинвазивные методики. Преимущества таких вмешательств, как и многих других малоинвазивных вмешательств, очевидны. Однако, как отмечают многие исследователи, частое выполнение ЛФП при ГПОД породило ряд нерешенных проблем, связанных с рецидивом заболевания, развитием дисфагии и других осложнений в послеоперационном периоде. Кроме того, необходимо отметить, что техника выполнения ЛФП не рутинна, а требует от хирурга высокой квалификации владения навыкам эндоскопической хирургии.

**Цель исследования:** определение оптимальных зон введения троакаров при выполнении ЛФП по Ниссену с учетом телосложения пациентов.

**Материал и методы исследования.** Анализ подвергнуты результаты обследования 96 больных с ГПОД находившихся на стационарном лечении в многопрофильной клинике Ташкентской медицинской академии в период с 2015 по 2021 годы, которым выполнена ЛФП по Ниссену.

Все пациенты были распределены на две клинические группы. В контрольную группу вошли 36 больных, которым выполнена стандартная ЛФП по Ниссену. В основной группе 60 больным при выполнении ЛФП точки введения троакаров определены согласно расчетам компьютерной программы, разработанной нами.

Среди оперированных пациентов у 20 была аксиальная ГПОД (тип I), у 33 - параэзофагеальная (тип II), у 35 - смешанная (тип III), у 8 – большая ГПОД (IV тип). Женщин было 57(58,3%), мужчин – 39(41,7%). Средний возраст составил  $55,2 \pm 4,6$  лет. Средний ИМТ составил у них  $32,2 \pm 2,5$  кг/см<sup>2</sup>. В контрольной и основной группах число пациентов с нормостеническим телосложением было соответственно 15 и 24, с астеническим - 8 и 10, гиперстеническим – 13 и 26. В основной группе точки введения инструментов для ЛФП зависели от типа телосложения пациентов, которые были определены на основе разработанной нами программы – «Программа «Hernioplasty.exe» расчета параметров введения инструментов при лапароскопической герниопластике».

**Результаты и обсуждения.** В контрольной группе длительность ЛФП у больных с нормостеническим и астеническим телосложением была в среднем  $100 \pm 12,4$  минут, при гиперстеническом -  $115 \pm 17,3$  мин. В 4 (25%) случаях у больных с гиперстеническим телосложением интраоперационно были переустановлены троакары. В послеоперационном периоде наблюдались следующие осложнения: серома раны – у 2 (12%) пациентов, дисфагия – у 2 (12%), которые были разрешены консервативными методами.

На основании определения оптимальных точек введения троакаров в основной группе при нормостеническом и астеническом телосложении длительность ЛФП была в среднем  $82 \pm 7,3$  мин, при гиперстеническом – в среднем  $100 \pm 9,1$  мин.

Таким образом, эффективность разработанной нами программы при ЛФП определяется тем, что уменьшается частота интра- и послеоперационных осложнений – тем самым укорачиваются длительность операции и послеоперационное пребывание в стационаре, особенно, у больных с морбидным ожирением.

## РЕЗУЛЬТАТЫ И ОСЛОЖНЕНИЯ ПОСЛЕ ПОРТОСИСТЕМНОГО ШУНТИРОВАНИЯ У БОЛЬНЫХ С ВНЕПЕЧЕНОЧНОЙ ПОРТАЛЬНОЙ ГИПЕРТЕНЗИЕЙ

Девятов А.В., Бабаджанов А.Х., Омонов О.А.

Республиканский специализированный научно-практический медицинский центр хирургии  
имени академика В.Вахидова

**Цель исследования:** определить прогностическое значение факторных признаков и их ассоциаций на эффективность портосистемного шунтирования у больных с внепеченочной портальной гипертензией.

**Материал и методы.** В исследование включен 51 больной с различными формами внепеченочной портальной гипертензии, которым выполнено портосистемное шунтирование в ГУ «РСНПМЦХ имени академика В.Вахидова» за период с 2006 по 2020 гг. В основном преобладали пациенты юношеского (41,2%) и молодого возраста (45,0%). Вариантами портосистемного шунтирования явились: наложение дистального спленоренального анастомоза, выполненный у 16 (12,2%) пациентов; спленосупраренального анастомоза – у 14 (10,7%); латеролатеральный спленоренальный анастомоз – у 5 (3,8%); проксимальный спленоренальный анастомоз – у 2 (1,5%); H-образный спленоренальный анастомоз – у 4 (3,1%).

**Результаты.** Наличие пристеночных тромбов явилось причиной резвившегося в последующем тромбоза у 3 (42,9%) пациентов и не был обнаружен у 3 (8,8%) пациентов с тромбозом шунта; прямой ход СВ был обнаружен у 1 (25,0%) пациента с тромбозом шунта и не обнаружен у 5 (13,5%); выраженный перифлебит отмечен у 2 (66,7%) пациентов с тромбозом, а у 4 (10,5%) пациентов с тромбозом не выявлен; диаметр анастомоза менее 10 и до 10 мм как признаки тромбоза шунта отмечен у 1 (33,3%) и 2 (40%) пациентов, соответственно, а у 5 (13,2%) и у 4 (11,1%) пациентов с тромбозом, соответственно, эти признаки не определены.

Всего пациентов с признаками риска тромбоза было 20, из которых у 5 (25,0%) имел место тромбоз СРА, а у 6 (30,0%) и у 9 (45,0%) пациентов отмечена частичная декомпрессия и адекватная декомпрессия, соответственно. При

этом, у 21 пациента не отмечено ни одного фактора риска, однако, в одном случае (4,8%) диагностирован тромбоз шунта и в одном случае (4,8%) – частичная декомпрессия, тогда как адекватная декомпрессия имела место у 19 (90,5%) пациентов.

Следует отметить, что при наличии одного признака, тромбоз анастомоза диагностирован у 1 (14,3%) пациента, при наличии двух признаков также у 1 (16,7%) пациента, а при 3-х признаков и более – у 3 (25,0%).

При проведении факторного анализа в выявлении признаков риска тромбоза при использовании для ПСШ ствола верхней брыжеечной вены, отмечены такие же предикторы, приводящие к тромбозу шунта. Так, например, наличие пристеночного тромба явилось причиной тромбоза у 2 (66,7%) пациентов и в одном случае (33,3%) сопровождалось частичной декомпрессией; выраженный перифлебит также явился фактором риска тромбоза у 2-х (66,7%) пациентов и в одном случае (33,3%) сопровождался частичной декомпрессией и т.д. Следует отметить, что практически все факторы риска при использовании ствола ВБВ приводят к высокому проценту тромбоза шунта, а при наличии тромбоцитоза и к 100%.

Детализация причинно-следственной связи развития тромбоза шунта также позволила определить влияние ассоциации признаков риска на частоту данного осложнения или частичной декомпрессии при МРА.

Всего пациентов с признаками риска тромбоза было 8, из которых у 3 (37,5%) имел место тромбоз МРА, а у 2 (25,0%) и у 3 (37,5%) пациентов отмечена частичная декомпрессия и адекватная декомпрессия, соответственно. При этом, у 2 пациента не отмечено ни одного фактора риска, и во всех случаях имела место адекватная декомпрессия мезентерального венозного бассейна.

Следует отметить, что у всех пациентов с тромбозом или частичной декомпрессией имело место наличие двух или трех признаков риска. Так, тромбоз анастомоза диагностирован у 1 (50,0%) и 2 (66,7%) пациентов с наличием 2-х и 3-х признаков риска соответственно.

Рассматривая влияние ассоциации признаков риска на частоту тромбоза шунта или частичной декомпрессии при любом из вариантов ПСШ, можно отметить, что всего пациентов с признаками риска тромбоза было 28 пациентов, из которых у 8 (28,6%) имел место тромбоз ПСШ, а у 8 (28,6%) и у 12 (42,9%) пациентов отмечена частичная декомпрессия и адекватная декомпрессия, соответственно. При этом, у 23 пациента не отмечено ни одного фактора риска, однако, в одном случае (4,3%) диагностирован тромбоз шунта и в одном случае (4,3%) – частичная декомпрессия, тогда как адекватная декомпрессия портолиенального бассейна имела место у 21 (91,3%) пациента. Следует отметить, что при наличии одного признака, тромбоз анастомоза диагностирован у 1 (10,0%) пациента и частичная декомпрессия также у 1 (10,0%), при наличии двух признаков у 2 (25,0%) пациента, а при 3-х признаков и более – у 5 (50,0%).

Структурный анализ причин развития тромбоза анастомоза у больных с внепеченочной формой ПГ позволил выделить четыре группы факторов риска при использовании селезеночной вены (СВ) и ВБВ: анатомические особенности основных сосудов портальной системы; особенности формирования коллатерального кровообращения; локальные или системные предикторы вероятности тромбоза анастомоза; технические аспекты шунтирования:

Такой фактор как, «анатомические особенности основных сосудов портальной системы» явился причиной тромбоза в 5 (41,7%) случаях и в 5 (41,7%) случаях причиной частичной декомпрессии; «особенности формирования коллатерального кровообращения» явились причиной тромбоза в 3 (33,3%) случаях и в 3 (33,3%) случаях - частичной декомпрессии; «локальные или системные предикторы вероятности тромбоза анастомоза» явились причиной тромбоза в 8 (61,5%) случаях и в 5 (38,5%) случаях причиной частичной декомпрессии; «технические аспекты шунтирования» явились причиной тромбоза в 3 (42,9%) случаях и в 3 (42,9%) случаях причиной частичной декомпрессии. Рассматривая влияние выше выделенных специфических факторов и их ассоциации на частоту тромбоза шунта или частичной декомпрессии при всех вариантах ПСШ можно определить, что при наличии одного признака, тромбоз анастомоза наступил у 2 (11,8%) пациентов ( $p=0,047$ ), при наличии двух признаков у 1 (16,7%) пациента ( $p=0,006$ ), а при 3-х признаков и более – у 5 (100,0%) пациентов ( $p<0,001$ ).

**Заключение.** Факторами риска развития тромбоза портосистемного анастомоза у больных с внепеченочной формой портальной гипертензии являются анатомические особенности основных сосудов воротной системы, коллатерального кровообращения, локальные или системные предикторы, а также технические аспекты шунтирования. Детализация причинно-следственной связи развития тромбоза шунта позволила определить влияние ассоциации признаков риска на частоту данного осложнения или частичной декомпрессии при СРА.

## ОБЕЗБОЛИВАНИЕ ПРИ ПРОГРАММИРУЕМОЙ ЛАПАРОСКОПИЧЕСКОЙ САНАЦИИ БРЮШНОЙ ПОЛОСТИ У БОЛЬНЫХ С ПОСЛЕОПЕРАЦИОННЫМ ПЕРИТОНИТОМ

Жаббаров Б.Р., Исхаков Б.Р., Кулдашев Д.Т., Исхаков Н.Б., Ёкубжонов У.Х.  
Наманганский филиал РНЦЭМП

С 2000 по 2020 гг. в Наманганском филиале РНЦЭМП программная видеолaparоскопическая санация брюшной полости (ПВЛС) по поводу послеоперационного перитонита (ПОП) была выполнена 145 пациентам, в возрасте от 14 до 77 лет.

У 17 пациентов на диагностическом этапе лапароскопии выявлен серозный, серозно-фибринозный экссудат в количестве от 100 до 500 мл. У этой категории больных был исключен диагноз, прогрессирующий ПОП и лапароскопия завершена аспирацией экссудата, дренированием соответствующих областей брюшной полости.

Однократная видеолaparоскопическая санация проводили 116 больным, двукратная – 20, трехкратно – 6, четырехкратно – 3.

Продолжительность санационной лапароскопии варьировалась от 20 до 35 минут.

Выбор метода анестезии и достижения её адекватности, осуществляли на основе оценки тяжести состояния больных по Майгеймскому перитонеальному индексу (МПИ).

Всем больным была применена внутривенная калипсолово-сибазоновая анестезия при спонтанном дыхании. Для премедикации использовали внутримышечным введением 0,01 мг/кг атропина, 0,3 мг/кг димедрола и 0,3 мг/кг промедола. Индукция в наркоз осуществлялась внутривенным введением сибазона (10мг) и калипсола (2 мг/кг).

Поддержание общей анестезии достигнуто фракционным введением калипсола (1/2 первоначальной дозы) с интервалом 10-15 мин.

Оценка адекватности общей анестезии осуществлялась на основании комплекса клинических и клинико-физиологических данных: систолического и диастолического артериального давления, частоты сердечных сокращений, центрального венозного давления, ЭКГ и контроль диуреза.

После индукционных доз калипсола и сибазона отмечалось повышение систолического и диастолического артериального давления на 10-15 мм.рт.ст., которое удерживалось и на всем этапе санации. Частота сердечных сокращений после индукции возросла на 8-10 ударов в минуту, и она оставалась стабильной, не превышая исходного уровня на всем этапе ПВЛС.

Для адекватной санации брюшной полости переход на релaparотомию (лапаротомию после лапароскопических операций) осуществлен у 14 (10,2%) больных. Этим больным был применен интубационный наркоз с применением мышечных релаксантов.

Таким образом, полученные данные позволяют считать, что внутривенная калипсолово-сибазоновая анестезия является управляемой и обеспечивает основные компоненты анестезиологической защиты при программных видеолaparоскопических санациях брюшной полости.

## СЛУЧАЙ ПУНКЦИОННОГО МЕТОДА ЛЕЧЕНИЯ АБСЦЕССА ПЕЧЕНИ ПРИ ДЕСТРУКТИВНОМ АППЕНДИЦИТЕ, ОСЛОЖНЕННОМ ПИЛЕФЛЕБИТОМ

Жалилов А. О., Алижанов А. А., Исхаков Б. Р., Исхаков Н. Б.  
Наманганский филиал РНЦЭМП. Узбекистан.

**Описание случая.** Больная У.М., 55 лет (и/б № 17392/5129), 12 октября 2018 г. поступила в Наманганский филиал РНЦЭМП с жалобами на тупые боли в правой подреберной области, тошноту, рвоту, повышение температуры тела до 39-40°C, озноб, сухость во рту и прогрессирующую общую слабость.

**Из анамнеза:** 7.09.2018 г. в Наманганском филиале РНЦЭМП перенесла операцию аппендэктомии с тампонируванием и дренированием брюшной полости по поводу острого гангренозно-перфоративного аппендицита, тифлита, осложненного местным гнойно-каловым перитонитом. Послеоперационная рана зажила вторичным натяжением. На 18-е сутки после операции (2-е сутки после выписки из стационара) у больной появились тупые боли в верхнем этаже живота, повышение температуры тела с ознобом, присоединились тошнота и рвота, прогрессирующая слабость. Из-за ухудшения состояния здоровья обратилась к нам.

**Объективно:** общее состояние больной при поступлении тяжелое. Жалуется на боли в правом подреберье, повышение температуры тела до 39-40°C с ознобом, тошноту, одышку, общую слабость. Кожные покровы желтоватой окраски. Склеры иктеричны. Частота дыхания 22 в 1 мин. В легких аускультативно выслушивается ослабленное везикулярное дыхание. Перкуторно отмечается легочной звук. Тоны сердца ритмичные, глухие, АД 130/70 мм рт.ст., пульс 120 в минуту. Язык суховат, обложен белым налетом. Живот симметричный, умеренно вздут, правая половина пассивно участвует в акте дыхания. Пальпация в правой подреберной области болезненная. Симптом Щеткина-Блюмберга отрицательный. Печень выступает из реберной дуги на 4-5 см, селезенка не пальпируется. Выслушивается вялая перистальтика кишечника. В динамике отмечается уменьшение количества мочи, темно-желтого цвета.

УЗИ №16235 (от 12.10.2018 г.): печень резко увеличена, правая доля 190 мм, левая доля 98 мм, внутривенные протоки не расширены, на проекции 4-5-6-7-8 сегментов отмечается жидкость содержащее образование (с гиперэхогенными массами) неправильной формы, с неровными, нечеткими контурами размерами 181x160 мм. Желчный пузырь 85x43 мм, просвет эхопрозрачен, холедох 5 мм, воротная вена 7 мм, нижняя полая вена 16 мм. Селезенка не увеличена. В правой плевральной полости небольшое количество жидкости. Вывод: объемное образование печени (абсцесс печени). Гидроторакс справа.

Общий анализ крови: Нв 88 г/л; э. 3,31x10<sup>12</sup>/л; цв. пок. 0,8%; л. 10,2x10<sup>9</sup>/л; п. 4%; с. 70%; лимф. 16%; мон. 8%; СОЭ 11 мм/ч. МСКТ №1683 от 13.10.2018 г. на проекции 4-5-6-7-8 сегментов печени отмечается полость, содержащая субстрат плотностью от +5,0 до +55,0 ед. Н с наличием пузырьков воздуха. Контур четкие, неровные. Вывод: жидкостное образование 4-5-6-7-8 сегментов печени, правосторонний выпотной плеврит.

После консилиума был установлен следующий диагноз: Основной: Абсцесс печени (бактериальный). Состояние после аппендэктомии (35-е сутки) по поводу острого гангренозно-перфоративного аппендицита, тифлита. Осложнение: Сепсис. Септический шок II ст. Острая печеночно-почечная недостаточность. Сопутствующий: Правосторонний экссудативный плеврит.

По решению консилиума под местной анестезией выполнено пункционное дренирование абсцесса печени под контролем ЭОП. Введен катетер 8 fr. по передней аксиллярной линии на уровне X-XI межреберья справа в полость гнойника 6-7 сегментов печени и одномоментно выпущено 550 мл густого зловонного гноя с детритом. Далее по передней аксиллярной линии в IX-X межреберье справа на уровне 7-8 сегментов печени, установлен второй дренаж 10 fr. для проточного и фракционного лаважа полости абсцесса печени.

За сутки после дренирования полости абсцесса по дренажу выделилась 850 мл гноя с ихорозным запахом. В дальнейшем в течение 7 дней проводился проточный лаваж полости абсцесса антисептиками (фурацилин, декасан в количестве 200 мл и 400 мл, с последующем введением через дренаж подогретой до 38<sup>o</sup>C мази левомеколь).

При контрольном УЗИ: На проекции 7 сегмента печени визуализируется гиперэхогенная зона размерами 34x26 мм с дорсальным усилением эхогенности (место абсцесса).

На 15-е сутки после операции больная выписана на амбулаторное лечение по месту жительства в удовлетворительном состоянии. При контрольном осмотре через 3 года состояние удовлетворительное. Жалоб не предъявляет.

**Заключение.** Применение в лечении абсцессов печени малоинвазивных вмешательств под контролем ЭОП высокоэффективно, позволяет достичь полного выздоровления этой тяжелой категории больных без применения традиционного хирургического вмешательства.

## РЕЗУЛЬТАТЫ ХИРУРГИЧЕСКОГО ЛЕЧЕНИЯ ЗАБОЛЕВАНИЙ ЩИТОВИДНОЙ ЖЕЛЕЗЫ

Зайниев А.Ф.

Самаркандский государственный медицинский институт

**Цель исследования.** Провести факторный анализ результатов хирургического лечения доброкачественных заболеваний щитовидной железы.

**Материалы исследования.** Проведен факторный анализ результатов хирургического лечения 278 больных образованиями щитовидной железы, которые госпитализировались в отделение хирургии клиники СамМИ с 2010 по 2021 год. Сроки оперативного вмешательства зависели от функционального состояния щитовидной железы. 48 (17,1%) пациентов подверглись оперативному лечению после снятия тиреотоксикоза до эутиреоза (34) и гипотиреоза (14) в течении от 2 до 9 месяцев. 230 (81,8%) больным с эу- и гипотиреоидным статусом оперативные вмешательства были выполнены сразу. Объем оперативного вмешательства зависел от патоморфологической формы зоба. Тотальная тиреоидэктомия была выполнена 7 (2,5%) пациентам при диффузно токсическом зобе и злокачественной опухоли левой доли щитовидной железы, соответственно у 5 и 2 больных. Субтотальная резекция щитовидной железы была выполнена 81 (28,8%) больному с диффузным и смешанным зобом. У большинства больных объем оперативного вмешательства ограничился на одной доли щитовидной железы, их составило 190 (67,6%) пациентов. Технические сложности были у 47 больных увеличением щитовидной железы IV – V степени (по О.В. Николаеву) с гиперстеническим телосложением, где длительность операции превышал на 1 – 1,5 часа.

**Результаты.** Проанализированы следующие факторы, которые повлияли на результат операции: опыт хирурга, телосложение больного, функциональное состояние, патоморфологическая форма и степень увеличения щитовидной железы. Транзиторный парез возвратного нерва и гипопаратиреоз наблюдали у 5 (1,8%) и у 3 (1,1%) больных соответственно. У 1 (0,3%) больного неадекватно скорректированного гипертиреоидного статуса до операции произошел тиреотоксический криз в раннем послеоперационном периоде, который благоприятно купировался консервативно. В отдаленном послеоперационном периоде удалось проследить 193 из 278 пациентов, что составило 69,4%. Сроки наблюдения больных после операции было от 1 года до 5 лет. Согласно полученным результатам было выявлено, что в состоянии эутиреоза находились 174 больных, легкая степень гипотиреоза обнаружена у 6, средней степени тяжести гипотиреоз у 8, гипотиреоз тяжелой степени обнаружен у 5 больных (2,6%). Следует отметить, что тяжелая степень послеоперационного гипотиреоза наблюдалась в группе больных, которым производилась тотальная тиреоидэктомия по поводу злокачественной опухоли щитовидной железы (2) и диффузного токсического зоба (3). У 2 (0,7%) больных гиперстеников с узловыми образованиями щитовидной железы IV–V степени наблюдали рецидив узлового зоба в течении 3 лет.

**Вывод.** Частота осложнений на щитовидной железе вовремя операции или в раннем послеоперационном периоде напрямую связано с опытом хирурга, количеством операции выполняемых им в год.

## ОСЛОЖНЕНИЯ ВО ВРЕМЯ ПРОВЕДЕНИЯ НУТРИТИВНОЙ ПОДДЕРЖКИ В ОТДЕЛЕНИИ РЕАНИМАЦИИ ПРИ ТЯЖЕЛОЙ ЧЕРЕПНО-МОЗГОВОЙ ТРАВМЕ

Заманов Ю.Р., Нарзуллаев С.И., Мизамов Ф.О., Садинова Ю.С.

Самаркандский Государственный медицинский институт

Самаркандский филиал РНЦЭМП

**Актуальность.** Проблема нутритивной недостаточности у больных с тяжёлыми церебральными поражениями является одной из значимых, что обусловлено: массовостью распространения, в том числе среди лиц молодого и среднего возраста; появлением инфекционных и трофических расстройств, в том числе и в виде нейротрофических наруше-

ний – пневмоний, пролежней, полинейропатий. Высокой летальностью и инвалидизацией больных, тяжестью последствий со стойкой или продолжительной временной утратой трудоспособности, что экономически чрезвычайно обременительно для семьи, общества и государства в целом.

По данным Детройтского Госпитала Неотложной Помощи более 20% больных с тяжелой ЧМТ (3-8 баллов по шкале Глазго) демонстрировали отрицательный азотистый баланс более 30 грамм в сутки в течении первых 7-10 дней после травмы, те каждый день теряли 180 грамм белка. Всем пациентам, не имеющим возможности обеспечить необходимые белково-энергетические потребности естественным путем, более 3 дней должно быть назначено искусственное питание. Питание нейрохирургического пациента в отделении реанимации и интенсивной терапии является неотъемлемой частью комплекса лечебных мероприятий направленных на восстановление основных жизненных функций пациента. Питательная смесь (ПС) – это специализированный, адаптированный для пациента продукт питания, может быть как в жидком виде, так и в виде порошка для приготовления.

**Целью исследования** явилось изучить осложнения энтерального питания применяемого в интенсивной терапии больных с тяжелой ЧМТ

**Материалы и методы.** Нами изучены применение различных питательных смесей по уровню осмолярности у 46 больных в нейрореанимационном отделении СФРНЦЭМП.

Низкоосмолярные питательные смеси – смеси с осмолярностью ниже осмолярности плазмы. Изоосмолярные питательные смеси – смеси с осмолярностью, близкой к осмолярности плазмы или несколько выше ее. Гиперосмолярные питательные смеси – смеси с осмолярностью выше осмолярности плазмы.

Специализированные ПС – как правило, стандартные и могут иметь различный калорический коэффициент. «Золотым» стандартом определения энергетических потребностей нейрохирургического пациента в ОРИТ является метод непрямой калориметрии (НК). НК определяет уровень энергетических затрат покоя (ЭЗП). Для нейрореанимационного пациента уровень ЭЗП равен его энергетическим потребностям.

Не имея возможности проведения непрямой калориметрии и/или стартовом расчете, мы руководствовались следующими дозировками:

Потребность в энергии для нейрохирургического пациента в ОРИТ – 25 ккал/кг/сут, в течение первых 3 суток от момента поступления в ОРИТ. Затем – 30 ккал/кг/сут.

Потери белка и азотистого баланса и/или стартовом расчете мы руководствовались следующими дозировками:

Потребность в белке для нейрохирургического пациента в ОРИТ – 1,5-2,0 г/кг/сут.

Гипералиментация, равно как и гипоалиментация для нейро-хирургических пациентов в остром периоде тяжелого заболевания может приводить к нежелательным последствиям, и усугублять факторы риска вторичного повреждения головного мозга. Наиболее часто встречаемые осложнения при искусственном энтеральном питании у нейрореанимационных больных: тошнота и рвота, диарея, запоры, регургитация, непроходимость зонда, образование пролежней, некроз и перфорация органа, смещение и миграция зонда, метаболические осложнения, пневмония, пролежни.

**Результаты и их обсуждение.** Под нашим наблюдением находились 46 больных с тяжелой изолированной черепно-мозговой травмой, у которых проводилось искусственное энтеральное питание в течение длительных сроков от 10 до 18 суток и у которых возникали различные осложнения связанные с питанием. Чаще применялись изоосмолярные смеси. Из 46 больных тошнота и рвота наблюдались у 12 человек, диарея у 6 больных. Запоры отмечались у 4, регургитация у 7. У остальных больных чаще всего развивались смещение и миграция зонда и метаболические расстройства. При обследовании больных в нейрореанимации выявлено, что пневмония возникла у 55% пациентов на 11 сутки при начале нутритивной поддержки на 2 сутки, а в другой группе, с отсроченным началом нутритивной поддержки, получавших неадекватное энтеральное питание – у 100% больных.

**Выводы.** Проведение своевременного искусственного питания, при соблюдении всех правил является профилактикой осложнений как со стороны желудочно-кишечного тракта, так и прочих органов и систем у больных с тяжелой черепно-мозговой травмой.

## КОРРЕКЦИЯ ЭНДОГЕННОЙ ИНТОКСИКАЦИИ У БОЛЬНЫХ С ОСТРЫМ РАЗЛИТЫМ ПЕРИТОНИТОМ

Ибрагимов Н.К., Красненкова М.Б., Комилжонов Ж.Н.  
Ташкентская медицинская академия.

«Интоксикация» - это одно из наиболее часто встречаемых в клинической практике состояний, с которым сталкиваются врачи в гнойно – септической хирургии. Несмотря на столь широкую распространенность этого патологического процесса, его строгие научные очертания не в полной мере сформулированы и по сей день. Это обусловлено многими объективными причинами: разнообразие токсических факторов, полиморфизм симптомов интоксикации, особенности взаимодействия между процессами токсинопродукции и интоксикации в условиях организма и др. Об актуальности данной проблемы свидетельствует и высокая частота отрицательных эффектов лечения, и высокая летальность, которая, конечно же, не может удовлетворить клиницистов.

**Цель исследования:** изучение механизма распределения эндотоксинов в биосредах организма больных с ОРП, процессов их генерализации, депонирования, элиминации и разработка наиболее эффективных способов интра - и экстракорпоральной детоксикации.



**Материалы и методы исследования.** В отделении реанимации многопрофильной клиники ташкентской Медицинской Академии были обследованы 36 больных с ОРП. Возраст больных – 20 – 74 лет; 27 мужчин и – 9 женщин. основными причинами были: острый аппендицит, перфоративная язва желудка и 12 – перстной кишки. –14 из них нуждались в пролонгированной ИВЛ в течение 28 – 96 часов из-за выраженной эндогенной интоксикации, явного неадекватного спонтанного дыхания. Из – за дисфункции органов и систем, вызванной эндотоксикозом, пациентам в составе комплексной терапии осуществляли еще и экстракорпоральную детоксикацию помощью гемосорбции с предварительной мобилизацией токсинов методом волемической коррекции. В качестве основного средства ИТ мы использовали препараты «Ресорбилакт» и «Сорбилакт», содержащие сорбитол. в дозе 2 – 4 мл/кг/сут, которые вводились поочередно в/в капельно со скоростью 60 – 80 кап/мин.

**Результаты и обсуждения.** Принцип малообъемной инфузионной терапии, т.е. терапии основанной в первую очередь на перераспределении эндогенной жидкости без введения значительных объемов эндогенного «растворителя», соответствовал нашим целям – вымывание токсинов из интерстиции в сосудистое русло и элиминация их с помощью экстракорпоральных методов детоксикации. Мы установили, что при показателях МСМ, превышающих 0,6 мг/мл, ВПЖП <5 мин. и ДК> 35% у больных ОРП и выраженным синдромом интоксикации с большей степенью выраженности будет нарушено функциональное состояние печени токсического генеза. Это подтверждалось декомпенсированным респираторным ацидозом, гипоксемией, значительными гемодинамическими нарушениями, синдромом печеночно – почечной недостаточности. Комплексная терапия улучшала практически все клинико-биохимические показатели крови к 5 суткам, а к 7 суткам они приближались к нормальным значениям. к 5 – ым суткам улучшалась концентрация общего белка крови показатель А/Г = 1,1±0,05, Результаты исследования позволили разработать наиболее эффективные способы мобилизации токсинов и улучшить результаты экстракорпоральных методов детоксикации (гемосорбции). Это все достигается путем определения оптимальных объемов, режимов и техники проведения предсорбционной инфузионной подготовки, с учетом влияния последних как на степень эндогенной интоксикации, так и на состояние ЦГ у больных с гнойно-септическими осложнениями в хирургии.

### ОСТРЫЙ ПЕРИКАРДИТ У ПАЦИЕНТОВ С НЕСПЕЦИФИЧЕСКИМ АОРТОАРТЕРИТОМ И ПЕРЕНЕСЕННЫМ COVID-19

Ирназаров А.А.<sup>1</sup>, Юлбарисов А.А.<sup>2</sup>, Алиджанов Х.К.<sup>2</sup>, Цай В.Э.<sup>1,2</sup>, Нурматов Д.Х.<sup>2</sup>, Джураева Э.Р.<sup>1</sup>.

1 - Ташкентская медицинская академия,

2 - Республиканский специализированный центр хирургической ангионеврологии.

**Актуальность.** Перикардит является редким сердечно-сосудистым осложнением коронавирусной инфекции (COVID-19). В недавних отчетах о случаях заболевания описаны тяжелые последствия перикардита, включая тампонаду сердца, которые развиваются в течение нескольких дней после появления первых симптомов COVID-19. Мы представим 3 случая перикардита, развившихся у больных с неспецифическим аортоартериитом (НАА).

**Материал и методы.** Произведен ретроспективный анализ данных диагностики и лечения 3 пациентов с НАА (в среднем 30,8±4,4 года, женского пола) с коронавирусной инфекцией и двусторонней полисегментарной пневмонией среднетяжелого течения (стадии 1 - 2, оценка тяжести по данным компьютерной томографии). Диагноз COVID-19 установлен на основании типичной клинической картины и положительного результата исследования нозофарингеальных мазков методом полимеразной цепной реакции. Все больные до поступления к нам получали лечение в различных стационарах, перепрофилированных для лечения больных с COVID-19. Все 3 пациентки в течение длительного времени (в среднем 8±2,3 года) находились на диспансерном наблюдении по поводу НАА брахиоцефальных артерий и получали иммуносупрессивную терапию: 2 больные – метилпреднизолон в дозе 10мг/сут; 1 больная - метотрексат – 10 мг – раз в неделю.

**Результаты.** При поступлении в Республиканский специализированный центр хирургической ангионеврологии больные жаловались на постоянную тупую боль в груди, отдающую в левую лопатку и позиционный дискомфорт в груди, описываемые как усиление одышки в положении лежа на спине и уменьшение в вертикальном положении.

У всех трех больных при физикальном обследовании АД и пульс оставались в пределах нормы. При аускультации выявлен шум трения перикарда на верхушке сердца. Лабораторное обследование выявило повышенные уровни С-реактивного белка (21,3±4,5 мг/дл) и умеренный лейкоцитоз. Лабораторное обследование также выявило, что уровень маркера повреждения кардиомиоцитов - уровень высокочувствительного тропонина I <10,0 пг/мл - оставался в пределах нормы. На ЭКГ отмечался зубец S в I отведении, отрицательный зубец T в III отведении и отсутствие признаков элевации сегмента ST. При обзорной рентгенографии грудной клетки отмечались кардиомегалия и тупой реберно-диафрагмальный угол. На трансторакальной эхокардиографии было выявлено умеренное снижение систолической функции левого желудочка (ЛЖ) с расчетной фракцией выброса (ФВ) 50±4,5 %, а также задний перикардальный выпот шириной до 5 мм. На компьютерной томографии грудной клетки отмечался выпот в перикард и утолщение стенки перикарда.

Состояние больных было расценено как среднетяжелое, а также в связи с отсутствием тампонады сердца больным была начата консервативная терапия:

-Противовоспалительная терапия - метилпреднизолон в дозе 20 мг/сут, а также нестероидные противовоспалительные средства - селективные ингибиторы ЦОГ – 2;

- Калийсберегающие диуретики;
- Кардиотоническая терапия - креатин фосфат натрия в дозе 1г/сут.

Кроме того в связи с наличием НАА больные получали антикоагулянтную и двойную антиагрегантную терапию препаратами ацетилсалициловой кислоты и клопидогреля в дозе 75 мг/сут.

Больные в удовлетворительном состоянии были выписаны на  $10 \pm 2$  сутки. На момент выписки обзорная рентгенография грудной клетки показала нормальный размер сердца и острый реберно-диафрагмальный угол.

**Выводы.** Аутоиммунные и инфекционные заболевания тесно связаны между собой. Многими авторами предполагалось, что за инфекцией SARS-CoV-2 может последовать вспышка аутоиммунных и аутовоспалительных заболеваний. Кроме того, агрессивный иммунный ответ, наблюдаемый при SARS-CoV-2, опосредуется цитокинами, которые являются лекарственными мишенями при НАА, и, таким образом, были предложены аналогичные препараты для контроля чрезмерных воспалительных реакций. Наконец, общим моментом между инфекциями и аутоиммунными заболеваниями является повышенная восприимчивость пациентов с НАА к инфекции, в том числе и вирусной, а также потенциально измененное течение инфекции из-за иммуномодулирующего лечения.

## ОСОБЕННОСТИ ТЕЧЕНИЯ ТРОМБОЗОВ АРТЕРИЙ НИЖНИХ КОНЕЧНОСТЕЙ У БОЛЬНЫХ, ПЕРЕНЕСШИХ COVID-19

Ирназаров А.А., Асраров У.А., Матмуратов Ж.К.  
Ташкентская медицинская академия

**Цель исследования.** Изучить особенности течения тромбозов артерий нижних конечностей у больных, перенесших COVID-19.

**Материал и методы.** В многопрофильной клинике Ташкентской Медицинской Академии за период с мая 2020 по июнь 2021 года на стационарном лечении находились 114 пациентов тромбозом артерий нижних конечностей, которые были разделены на 2 группы. В основную группу вошли 53 (46,5%) больных, которые перенесли коронавирусную инфекцию в среднем за 2 месяца до госпитализации, тогда как в группе сравнения был 61 (53,5%) пациент, не перенесших COVID-19.

Средний возраст больных с тромбозами составлял  $57,8 \pm 4,1$  лет, преобладали больные мужского пола (60,5%). В алгоритм обследования этих больных, помимо рутинных методов исследования, были включены ЭхоКГ, дуплексное сканирование конечностей, мультислайсная компьютерно-томографическая ангиография.

По уровню поражения в основной группе у 35 (66%) отмечается тромбоз в подвздошно-бедренном сегменте; а в бедренно-подколенном сегменте тромбоз был выявлен у 18 (34%) больных. В группе сравнения тромбоз в подвздошно-бедренном сегменте отмечается у 41 (67,2%); а в бедренно-подколенном сегменте у 20 (32,8%) больных.

По степени острой ишемии (классификация В.С. Савельева) в основной группе у 22 (41,5%) пациентов была выявлена II-A степень, у 19 (35,8%) больных – II-B, в 12 (22,7%) случаях – III-A. При этом у 36 (67,9%) больных с артериальными тромбозами были выявлены атеросклеротические поражения тромбированных артерий, из которых у 22 (41,5%) стеноз являлся гемодинамически значимым.

В группе сравнения у 28 (45,9%) была выявлена II-A степень, у 26 (42,6%) больных – II-B, в 7 (11,5%) случаях – III-A степени ишемии. И атеросклеротические поражения выявлены у 35 (57,4%) этих больных, гемодинамически значимый стеноз из них у 20 (32,8%).

**Результат.** У больных, не перенесших COVID-19, в 33 (54,1%) случаях тромбэктомии были дополнены передней и задней фасциотомиями, в 18 (29,5%) случаях – эндартерэктомией. При изучении данных коагулограмм отмечается увеличение показателей ВСК от  $226''-238''$  до  $247''-270''$  (отклонение в среднем 11,4%); АЧТВ - 24-31 (отклонение в среднем 29,2%); МНО - 0,7-1,5 (отклонение в среднем 114,3%); D-димера - 1,8-3,4 мкг FEO/мл (отклонение в среднем 88,8%); уменьшение фибриногена - 475-383мг% (отклонение в среднем 24%). ПТИ 147-120% (отклонение 22,5%). Из них у 1 (1,6%) произведена ампутация конечности из-за прогрессирования ишемии.

У перенесших коронавирусную инфекцию из произведенных тромбэктомий в 31 (58,5%) случае операции на нижних конечностях были дополнены передней и задней фасциотомиями, в 12 (22,6%) случаях – эндартерэктомией. При изучении данных коагулограмм отмечается увеличение показателей ВСК от  $223''-242''$  до  $240''-280''$  (отклонение в среднем 11,7%); АЧТВ - 23-35 (отклонение в среднем 123,8%); МНО - 0,6-1,6 (отклонение в среднем 166,6%); D-димера - 2,1-4,7 мкг FEO/мл (отклонение в среднем 88,8%) уменьшение фибриногена - 482-377мг% (отклонение в среднем 27,8%). ПТИ 145-112% (отклонение 29,5%).

Несмотря на проводимую антикоагулянтную терапию и положительную динамику данных коагулограммы, у 7 (13,2%) больных основной группы отмечалось развитие ретромбоза. Следует отметить, что дозировка антикоагулянтов (гепарин, низкомолекулярный гепарин) больным, перенесших Covid-19 была на 25-40% выше. Из них у 4 (7,5%) произведена высокая ампутация конечности из-за прогрессирования ишемии. В течение 3 месяцев после перенесенных вмешательств у 3 (5,6%) больных отмечается развитие инфаркт миокарда с летальным исходом.

**Выводы.** Пандемия Covid-19 и связанный с ним тромбоз артерий нижних конечностей заставляет по-новому взглянуть на данную патологию. Артериальный тромбоз развивается как у тех пациентов, имеющих атеросклеротические поражения, так и у тех, кто не страдает стенозическим поражением. Несмотря на применяемую антикоагулянтную терапию и положительные сдвиги коагулограмм, ишемия имеет злокачественное течение, в связи с чем, количество прове-

денных ампутаций в процентном отношении высокое. Отсутствие единой общепринятой схемы антикоагулянтной терапии, состояние свертывающей системы больных, перенесших COVID-19, и малоизученный отдаленный результат лечения диктует о необходимости тщательного изучения этого вопроса.

### СТРУКТУРНЫЙ АНАЛИЗ ОСЛОЖНЕНИЙ ЭКСТИРПАЦИИ ПИЩЕВОДА С ОДНОМОМЕНТНОЙ ЭЗОФАГОПЛАСТИКОЙ ПРИ ХИРУРГИЧЕСКОМ ЛЕЧЕНИИ АХАЛАЗИИ КАРДИИ III-IV СТАДИИ

Исмаилов С.И., Лигай Р.Е., Бабажанов А.С., Цой А.О., Хаджибаев Ж.А., Омонов Р.Р., <sup>1</sup>Бабажанов К.Б., Файзуллаев О.А., Абдукаримов А.Д.

ГУ «РСНПМЦХ им. акад. В.Вахидова», Ташкент, Узбекистан

<sup>1</sup>ТМА Ургенчский филиал, Хорезм, Узбекистан

**Актуальность:** Экстирпация пищевода остается одной из сложнейших операций в торакоабдоминальной хирургии, которую отличают травматичность, длительность, высокий риск интра- и послеоперационных осложнений. Главным преимуществом экстирпации пищевода является полное удаление патологически измененного органа – пищевода. В мировой литературе встречаются единичные сообщения об опыте применения экстирпации пищевода у больных с ахалазией кардии, которую можно считать единственным радикальным методом хирургического лечения данной категории пациентов.

**Цель.** Изучить структуру осложнений экстирпации пищевода с одномоментной эзофагопластикой при хирургическом лечении запущенных стадий ахалазии кардии.

**Материал и методы:** В отделении хирургии пищевода и желудка ГУ «РСНПМЦХ имени академика В.Вахидова» по поводу запущенных стадий ахалазии кардии было выполнено 28 экстирпаций пищевода. Мужчин было 18(64,2%) и женщин 10(35,8%). Возраст больных колебался от 11 до 62 лет. Ахалазия кардии III стадии была у 4(14,3%) и IV стадии у 24(85,7%) больных. Показаниями к экстирпации пищевода у наших больных были: неэффективность дилатации, т.е. непосредственно неудовлетворительный результат, когда после неоднократных (5-7) сеансов клинического эффекта пациенты не отмечают – у 8(28,6%); невозможность проведения дилататора в желудок, которая оценивается на основании комплексного обследования и подтверждается при попытках проведения дилататора, когда риск повреждения пищевода превышает ожидаемый клинический эффект – у 17(60,7%); стенозирующий рефлюкс-эзофагит нижней трети грудного отдела пищевода на фоне ранее перенесенной эзофагокардиомиотомии – 3(10,7%).

Абдомино-цервикальный доступ использован у 27 и торако-абдомино-цервикальный доступ у 1 пациентки, в связи с наличием эхинококкоза правого легкого, в связи с чем выполнена симультанная операция. В выборе способа эзофагопластики отдаем предпочтение использованию изоперистальтической желудочной трубки из большой кривизны желудка, которая использована у 24 больных. Только у 4 пациентов для создания трансплантата использована левая половина толстой кишки в связи с невозможностью гастропластики.

**Результаты и обсуждение:** Осложнения экстирпации пищевода у больных с запущенными стадиями ахалазии кардии разделяем на интраоперационные, ближайшие и отдаленные послеоперационные. Интраоперационные осложнения: кровотечение из средостения у 5(17,8%), которое остановлено тампонированием средостения; повреждение медиастинальной плевры у 14(50%), что потребовало дополнительного дренирования плевральных полостей; повреждение левого возвратного нерва у 4(6,3%), что обуславливало временную потерю голоса и нарушение акта глотания, которые нормализовались в течении первых 6 месяцев после операции на фоне проводимой терапии у ЛОР специалистов. В ближайшем послеоперационном периоде наблюдались следующие осложнения: бронхо-легочные осложнения – у 5(17,8%) больных: пневмония у 2, экссудативный плеврит – у 3; специфические осложнения – у 1(3,6%) больно наступила недостаточность эзофагогастроанастомоза. Все осложнения купированы консервативными мероприятиями. Летальных исходов не наблюдали. В отдаленном периоде в сроках от 6 месяцев до 20 лет обследованы все 28 пациентов. Только в 2(7,2%) случаях диагностировано рубцовое сужение эзофагогастроанастомоза, что потребовало неоднократных курсов бужирования и дилатации с хорошим клиническим эффектом.

**Заключение:** Экстирпация пищевода является патогенетически обоснованным вмешательством у больных с запущенными стадиями ахалазии кардии, однако учитывая сложность и травматичность вмешательства, сопряжена с риском развития ряда осложнений.

### СЛУЧАЙ ПРОРЫВА ЭХИНОКОККОВОЙ КИСТЫ СЕЛЕЗЕНКИ В ЖЕЛУДОК

Исхаков Б. Р., Исхаков Н.Б., Робиддинов Ш.Б., Робиддинов Ж.Б., Кариев М.С.

Наманганский филиал РНЦЭМП

Нагноение эхинококковых кист является одним из тяжелых осложнений эхинококковой болезни. По литературным данным это осложнение встречается в 12-47% случаев. В литературе описаны случаи прорыва эхинококковой кисты печени в брюшную полость, желчные ходы, плевральную полость, толстую кишку, желудок. (Н. Дееничин, М.Ю.Гилевич и др. 1990). В доступной литературе мы не нашли описания случаев прорыва нагноившегося эхинококкокоза селезенки в желудок, диагностированный во время эзофагогастродуоденоскопии.

Приводим наше наблюдение. Больной С., 54г. 27.05.2018 г. поступил в хирургическое отделение с жалобами на боли в левом подреберье, повышение температуры тела до 38<sup>0</sup>, отрыжку, слабость. Кожа и видимые слизистые обычной окраски. В легких везикулярное дыхание. Тоны сердца чистые. А/Д- 110/70 мм. рт. ст. Пульс 80 ударов в 1 минуту. Живот мягкий, болезнен в левом подреберье и эпигастрии. Печень не увеличена. Селезенка выступает из под края левой реберной дуги на 3 см. Нв - 110 г/л, Эр- 3,9X10<sup>12</sup>/л, лейкоциты - 9,8X10<sup>9</sup>/л Эозинофилы - 3, П/я - 2, СОЭ-30 мм/ч, ПТИ-100%, мочевины крови - 6,2 ммоль/л, билирубин-прямой-1,7 мкм/л, непрямо - 5,7 мкм/л, АЛТ-0,4, АСТ- 0,2мкм/л. Сахар крови- 6,2 ммоль/л. При рентгеноконтрастном исследовании в области дна желудка выявлено округлое образование - дефект наполнения размерами 5х5см. Вывод: Сдавление дна желудка извне. При эзофагогастродуоденоскопии на дне желудка ближе к большой кривизне определяется подвижное, тонкостенное, поддатливое при инструментальной пальпации полусферовидное образование беловато-серого цвета размерами 5х6х5 см. В просвете образования - жидкость. Тело желудка и луковица 12- перстной кишки без изменений. Вывод: Инородное тело желудка?, возможно прорыв эхинококковой кисты с пролабированием хитиновой оболочки в полость желудка. На 2-е сутки в стационаре у больного была рвота со зловонным запахом, после чего боли в левом подреберье резко уменьшились, температура тела снизилась, состояние улучшилось. При повторной ФЭГДС от 28.05.2018 г. В области дна желудка ближе к задней стенке имеется дефект размером около 2 см, ведущий в гигантских размеров полость, последняя содержит некротические массы и гной со зловонным запахом. 01.06.2018 г. больной с диагнозом: Прорыв нагноившейся эхинококковой кисты в желудок взят на операционный стол. Под интубационным наркозом произведена верхнесрединная лапаротомия. К ране предлежит умеренно увеличенная, темно вишневого цвета левая доля печени. Дно желудка растянуто, окутано большим сальником, куда подпаяна увеличенная до 25х20 см селезенка, также интимно окутаная сальником с образованием конгломерата. Сальник выделен острым и тупым путём от селезенки и желудка, при этом установлено, что имеется эхинококковая киста верхнего полюса селезенки размерами 20х15 см. При пункции добыто около 500,0 густого гноя со зловонным запахом. Полость вскрыта, удалена хитиновая оболочка. Обработка остаточной полости йодом, спиртом. Свободная часть фиброзной капсулы кисты иссечена, при этом обнаружен свищ между данной полостью и дном желудка, который ушит узловыми швами. Полость кисты и левый боковой канал дренированы силиконовыми трубками. Швы на лапаротомную рану. Диагноз после операции: Нагноившийся гигантский эхинококк селезенки с прорывом в желудок. В послеоперационном периоде получал антибактериальную, дезинтоксикационную и общеукрепляющую терапию. Выписан с дренажной трубкой остаточной полости, которая удалена через один месяц, после предварительного ультразвукового исследования. Осмотрен через 10 мес. Жалоб не предъявляет. При контрольном УЗИ селезенка 12х8х6 см, полостных образований не обнаружено.

**Заключение.** Правильно собранный анамнез и своевременное, адекватное хирургическое вмешательство с послеоперационным ведением улучшает результаты лечения у этой тяжелой категории больных.

## МЕСТО ВИДЕОТОРАКОСКОПИИ ПРИ ТОРАКОАБДОМИНАЛЬНЫХ ТРАВМАХ

Исхаков Б.Р., Худойбердиев Б.А., Исхаков Н.Б., Робиддинов Б.С.  
Наманганский филиал РНЦЭМП

Нами за период с 2002 по 2020 гг. выполнена лечебно-диагностическая видеоторакоскопия 430 пострадавшим с травмами груди, из них 320 (74,4%) мужчин и 110 (25,2%) женщин в возрасте от 14 до 66 лет. Все пострадавшие с травмой грудной клетки обследованы рентгенологически. Показанием к экстренной видеоторакоскопии явилось наличие малых и средних гемопневмотораксов. Использовалось торакоскопическое оборудование фирмы «Karl Storz».

Изолированное повреждение грудной клетки выявлено у 126 пострадавших, у 148 больных закрытая травма груди сочеталась с черепно-мозговой травмой различной степени, у 42 с повреждением органов брюшной полости, у 62 - с переломами костей конечностей и с осложненным переломом грудного позвонка - у 12.

У 72 (16,7%) больных с множественными переломами ребер, осложненными кровотечением из межреберных сосудов, гемостаз достигнут клипированием межреберных сосудов и биполярной диатермокоагуляцией. У 54 (12,5%) больных с повреждением висцеральной плевры и небольшими разрывами паренхимы легких гемостаз достигнут наложением эндостов. Поверхностный разрыв плевры без признаков активного кровотечения наблюдался у 84 (19,5%) больных. Переломы ребер без повреждения плевры диагностированы у 43 (10,0%) пострадавших. Ушиб и гематома легких отмечены у 75 (17,4%), органов средостения 25 (5,8%) больных. Во всех случаях плевральная полость дренирована. Причиной конверсии (переход к торакотомии) у 22 (5,1%) пострадавших явился разрыв легких с продолжающимся кровотечением.

Интраоперационное осложнение в виде кровотечения из межреберных вен в месте введения торакопорта наблюдалось у 3 пациента, у которого гемостаз достигнут биполярной диатермокоагуляцией.

Умерло 12 (2,8%) больных от причин, не связанных с торакоскопией (открытая черепно-мозговая травма + переломы ребер и тяжелая сочетанная травма, ушиб легкого и органов средостения + перелом грудного позвонка).

Таким образом, применение видеоторакоскопии в ургентной торакальной хирургии позволило уменьшить процент диагностических ошибок и сократить время установления диагноза. Использование видеоторакоскопии при политравмах меняет тактику лечения пациентов и в большинстве случаев является альтернативой торакотомии.

## ВИДЕОЛАПАРОСКОПИЧЕСКИЕ ОПЕРАЦИИ ПРИ ТРУБНОЙ БЕРЕМЕННОСТИ

Исхаков Б.Р., Рахманова Р.С., Исхаков Н.Б., Жамалов Ж.Б.  
Наманганский филиал РНЦЭМП.

Частота внематочной беременности имеет стойкую тенденцию к росту во многих странах мира, в Российской Федерации она составляет от 1,3 до 6,0% от общего числа больных в гинекологических стационарах, а в структуре причин материнской смертности занимает 7,4% (Шаршова О.А., 2012г.).

С 2010 по 2000 гг. в Наманганском филиале РНЦЭМП с подозрением на внематочную беременность на стационарном лечении находились 2214 больных. Традиционным способом - лапаротомным доступом в экстренном порядке оперированы 1649 (74,4%) больных. Показанием к экстренной операции были: постгеморрагический шок, перенесенные операции на брюшной полости. У 565 (25,6%) больных была выполнена диагностическая лапароскопия. На диагностическом этапе лапароскопии, эктопическая беременность исключена у 48 (8,4%) больных (выявлены: острый аппендицит, сальпингиты, склерокистоз яичников, разрыв кисты яичника, эндометриоз яичника). Выявленные при лапароскопии: брюшная беременность (4), при локализации трубной беременности на интерсициальной части (5), прорвавшейся трубная беременность с гемоперитонеумом более 700 мл (32), выраженный спаечный процесс малого таза из-за перенесенных воспалительных заболеваний придатков матки (12) являлись показанием к переходу лапаротомии. При прогрессирующей трубной беременности по типу трубного аборта с гемоперитонеумом до 500мл была выполнена лапароскопическая тубэктомия у 186 (33,0%) больных. У 78 (13,8%) больных была выявлена прогрессирующая трубная беременность без гемоперитонеума и выполнена лапароскопическая тубэктомия. Польный трубный аборт с гемоперитонеумом диагностирован у 27 (4,8%) женщин. Этим пациентам была выполнена лапароскопическая ревизия маточно-проямокишечного пространства, удаление плодного яйца в виде темно-вишневого кусочка ткани, санация и дренирование полости малого таза. Малый гемоперитонеум (до 500 мл) у 46 (8,2%) больных с прорвавшейся трубной беременностью не являлись к лапароскопической тубэктомии. Лапароскопическая тубэктомия была выполнена у 91 (16,1%) женщин с застарелой внематочной беременностью. Симультанные лапароскопические операции тубэктомия сочетались с кистэктомией (16), сальпингостомией, сальпингонеостомией (16) у 32 (5,6%) женщин. Мы наблюдали 4 (0,7%) случая органосохраняющего хирургического лечения трубной беременности (лапароскопическая туботомия, выдавливание плодного яйца («Милкинг») с наложением атравматического шва на раны). В послеоперационном периоде у всех больных проводилась антибактериальная терапия. Осложнений связанные с использованием лапароскопической техники не наблюдали. Койко-дни у женщин перенесших лапароскопические операции не превышали 3-4 дня.

Таким образом, выбором метода хирургической коррекции внематочной беременности должна быть оперативная лапароскопия. Современное развитие малоинвазивной хирургии позволяет все операции на маточных трубах производить во время лапароскопии. По данным литературы и наших клинических наблюдений при трубной беременности возможно выполнение органосохраняющих операций с сохранением репродуктивной функции.

## ПРЕИМУЩЕСТВА ЛАПАРОСКОПИЧЕСКОЙ АППЕНДЭКТОМИИ

Исхаков Н.Б., Исхаков Б.Р., Алижанов А.А.  
Наманганский филиал РНЦЭМП

В экстренной хирургии диагностика и лечение острого аппендицита была и остается одной из актуальных проблем. Применение лапароскопии позволило выйти на новый уровень в диагностики различных форм острого аппендицита и своевременно решить вопрос оперативного лечения в наиболее трудных диагностических случаях.

За последние 10 лет в Наманганском филиале РНЦЭМП по поводу острого аппендицита оперированы 9818 пациентов, из них 1663 больным выполнена лапароскопическая аппендэктомия, что составило 16,9%. Из 1663 больных, оперированных по поводу острого аппендицита лапароскопическим способом мужчин, было 701 (42,2%) и женщин - 962 (57,8%) в возрасте от 5 до 67 лет. Пациенты детского и подросткового возраста составили 24,3% (404 больных). При изучении пути госпитализации выявлено, что 673 (40,5%) больных доставлены скорой помощью, 907 (54,5%) самотеком и направлением из поликлиники – 83 (5%).

До 6 часов поступили 404 (24,3%) больных, в течение 7-24 часов 934 (56,2%) и более 24 часов - 325 (19,5%). Аппендэктомия завершена лапароскопическим способом у 1447 (87%) пациентов, переход на традиционный способ осуществлен у 179 (10,7%), на средне срединную лапаротомию у 37 (2,3%). Причинами конверсии явились: ретроцекальное, ретроперитонеальное расположение червеобразного отростка, распространенный перитонит, периаппендикулярный абсцесс. По характеру воспалительных изменений: катаральный аппендицит выявлен у 97 (5,8%) больных, флегмонозный - 1151 (69,2%), гангренозный - 262 (15,8%). Периаппендикулярный абсцесс диагностирован у 20 (1,2%) пациентов и эмпиема червеобразного отростка у 133 (7,9%).

Внедрение диагностической лапароскопии и лапароскопических операций позволило сократить количество не обоснованных операций. Как правило все лапароскопические аппендэктомии выполнялись после подтверждения диагноза в ходе диагностической лапароскопии. Нами была использована лапароскопическая стойка фирмы «Karl Storz» и «Norman». Лапароскопическая аппендэктомия осуществлялась под внутривенным наркозом. Интубационный наркоз при-

меняли при переходе на лапаротомию. Первый 10мм. троакар для лапароскопа вводили супраумбиликально. Вторым 10 мм. троакар для удаления червеобразного отростка вводили по точке Мак-Бурнея справа. Третьим 5мм. троакар для манипулятора вводили пункцией левой подвздошной области. Продолжительность операции составило от 20 минут до 35. Санировали брюшную полость физиологическим раствором или раствором фурацилина с применением ирригаспиратора «БРЮСАН». Полость малого таза и правой подвздошной области дренировали только при диффузных перитонитах через 10 мм. троакар справа. Интраперитонеальный способ обработки брыжейки и культи червеобразного отростка лигатурным способом использовали у детей. Экстраперитонеальная обработка брыжейки и культи червеобразного отростка погружным способом применена у большинства пациентов. На диагностическом этапе лапароскопии при доступном к обзору червеобразного отростка применяли только один 10мм. троакар.

Особенностью лапароскопически дополненной аппендэктомии (ЛДА) являлось - расширение троакарной раны с париетальной брюшиной до 1,5-2см, и извлечение отростка в рану. Атипичное расположение червеобразного отростка при мобильной слепой кишки выявлены у 5 пациентов, у всех операция завершена лапароскопическим способом с дополнительным введением 10 мм. троакара через эпигастральной, левой и правой подреберных областей. Релапароскопия для диагностики послеоперационных внутрибрюшных осложнений и санации при продолжающихся перитонитах была применена у 18 (1,1%) пациентов. Осложнений после лапароскопической аппендэктомии наблюдали у 128 (7,7%) больных. В 24 случаях (1,4%) произошло нагноение операционной раны, в 36 (2,2%) имел место инфильтрат в ране. Летальных исходов после лапароскопической аппендэктомии не было. Средний койко-день составил 2,8 дня.

Таким образом, экстренная лапароскопия позволяет своевременно верифицировать диагноз острого аппендицита и произвести адекватное видеолапароскопическое вмешательство, которое обладает несомненным преимуществом перед традиционными операциями. (Малая травматичность фармако-экономический и косметический эффект). Считаем, что лапароскопически дополненная аппендэктомия может применяться в лечении острого аппендицита.

#### СЛУЧАЙ УСПЕШНОГО ЛЕЧЕНИЯ ТРАВМАТИЧЕСКОГО РАЗРЫВА ПЕЧЕНИ У БОЛЬНОГО С ГЕМОФИЛИЕЙ "А".

Исхаков Н. Б., Алижанов А. А., Исхаков Б. Р.  
Наманганский филиал РНЦЭМП

Занимая главенствующее место среди травм органов брюшной полости, повреждения печени отличаются особой тяжестью клинического течения, причем по числу диагностических ошибок они занимают одно из первых мест (*Шапошников Ю.Г. и др. 1996*).

Описания травматического разрыва печени у больного, страдающего гемофилией, в доступной литературе мы не нашли. Приводим наше наблюдение и выписку из истории болезни.

Пострадавший А.Ю., 29 лет, поступил в филиал РНЦЭМП 09.12.2018 г, через 1 час с момента получения производственной травмы (удар по животу деревянной палкой, вылетевшей из пилорамы). Жалобы на боли в правой половине живота, головокружение, общую слабость. Из анамнеза известно, что больной страдает гемофилией "А", в 2-х летном возрасте после циркумцизии по поводу трудно останавливаемого кровотечения лечился в НИИ гематологии и переливания крови. С тех пор периодически отмечает кровотечения из носа и десен, кровоподтеки и обширные гематомы на теле после получения малейшей травмы. Сестра больного тоже страдала гемофилией, умерла от метрорагии. Объективно: Состояние тяжелое. Положение вынужденное, лежит на правом боку, ноги поджаты к животу. Среднего питания, телосложение правильное. Кожные покровы, слизистые бледные. ЧДД 24 раза в 1 мин. Дыхание везикулярное, хрипов нет. Пульс 100 уд/мин. АД 90/60 мм.рт.ст. Язык влажный. Живот не вздут, отстает в акте дыхания, асимметричен за счет припухлости, багрово-синюшного цвета в правом верхнем квадранте размерами 10х10 см. Пальпаторно отмечает резкую болезненность в этой области, остальные отделы живота безболезненны. Симптомов раздражения брюшины нет. Определяется притупление перкуторного звука в отлогих местах живота. Перистальтика кишечника выслушивается. Области почек симметричны, безболезненны. При катетеризации мочевого пузыря получено 200 мл светлой мочи. При УЗИ контуры печени неровные, под правым куполом диафрагмы и печенью, между петлями тонкой кишки определяется свободная жидкость. Заключение: разрыв печени, гемоперитонеум. Анализ крови: Гемоглобин 62 г/л, эритроциты  $2,3 \times 10^{12}/л$ , Лейкоциты  $6 \times 10^9/л$ , п./я-3, с/я-74, Лимф. - 22, Мон.-1, СОЭ 9 мм/ч. Время свертывания крови по Ли-Уайту более 8 мин., мочевины крови 6,4 моль./л, протромбин 82%, гематокрит 23%. Диагноз: Закрытая травма живота. Разрыв печени? Внутрибрюшное кровотечение, тяжелой степени, анемия. Гемофилия "А". После проведенных противошоковых мероприятий, через 1 час после поступления, под наркозом выполнена лапароскопия. В брюшной полости до 600 мл крови со сгустками. Введены дополнительные троакары в эпигастрии и правом подреберье. После удаления крови и сгустков при ревизии выявлены звездчатый разрыв в проекции передне-верхнего отдела 1У-У сегмента печени 4х3 см, глубиной до 1,5см, вся рана прикрыта сгустками крови, активного кровотечения не отмечается. В У1-сегменте печени имеется под капсульная гематома размером 4х3х2 см, прикрытая сгустками крови, и под ней отмечается кровотечение слабой интенсивности. В области портальных ворот печени обнаружен надрыв брюшины гепатодуоденальной связки с капиллярным кровотечением. Выполнена электрокоагуляция ран печени шаровидным электродом и в режиме "спрей" коагуляции до образования сплошного струпа на раневой поверхности. К ране печени подведен большой сальник и фиксирован к серповидной связке. Произведена тщательная санация брюшной полости. Осмотрены желудок, 12-перстная кишка, селезенка, петли тонких и толстых кишок, повреждений не было обнаружено. К местам разрыва печени, в поддиафрагмальное и подпеченоч-

ное пространство, полость малого таза подведены дренажные трубки. Ликвидирован пневмоперитонеум. Швы на раны. В послеоперационном периоде больной получал инфузионно-гемостатическую терапию, переливание одногруппной крови (750 мл), криопреципитата, замороженной плазмы, антибактериальную терапию. Кровотечение не повторялось. Послеоперационное течение гладкое. Дренажи из брюшной полости удалены на 5-6 сутки. Анализ крови: Гемоглобин 78 г/л, эритроциты  $3,4 \times 10^{12}/л$ , Лейкоциты  $6,4 \times 10^9/л$ , п./я-5, с/я-68, Лимф.-22, Мон.-1, СОЭ-3 мм/ч. Время свертывания крови по Ли-Уайту более 3-4 мин., тромбоциты  $128,0 \times 10^9/л$ , гематокрит 38%. Выписан домой в удовлетворительном состоянии. Больной осмотрен через 1,5 года после операции. Жалоб не предъявляет. Работает по прежней специальности. При УЗИ печень без патологических изменений. Правая доля 12,2 см, левая 6,2 см, селезенка 10,2x6,4 см. Анализ крови в пределах нормы.

Таким образом, лапароскопия с эндовидеоподдержкой при изолированной травме печени позволяет не только установить правильный диагноз, но и дает возможность выполнения лечебных манипуляций, которые могут быть окончательными, и позволяют значительно снизить тяжесть хирургической агрессии у пострадавших с заболеваниями крови - гемофилией.

## ЭФФЕКТИВНОСТЬ ПРИМЕНЕНИЯ ПОЛИМЕРОВ В МЕСТНОМ ЛЕЧЕНИИ ОЖОГОВЫХ РАН В ЭКСПЕРИМЕНТЕ

Камилов У.Р.<sup>1</sup>, Фаязов А.Д.<sup>1</sup>, Убайдуллаева В.У.<sup>1</sup>, Юнусов Х.Э.<sup>2</sup>  
Республиканский центр экстренной медицинской помощи<sup>1</sup>  
Институт химии и физики полимеров АНРУз<sup>2</sup>

Ожоговая травма остается существенной проблемой медицинского и экономического характера. Ежегодно в мире около шести миллионов пациентов с ожоговой травмой обращаются за медицинской помощью. Летальность от ожогов в целом колеблется от 2,3% до 3,6%. При этом 85-90% - это люди трудоспособного возраста и дети. Одним из определяющих факторов в успехе лечения является правильный выбор средств для местного лечения при ожогах. Развитие нанотехнологий открывает новые возможности в создании современных раневых покрытий. Ведутся разработки биодegradуемых полимерных матриц на основе биополимеров для создания эквивалента кожи. В РНЦЭМП проведено экспериментальное исследование по изучению эффективности применения в местном лечении ожоговых ран полимерной пленки из карбоксиметилцеллюлозы (Ag-KMЦ) со стабилизированными наночастицами серебра в различных концентрациях (0,00216%, 0,00324%, 0,00432% и 0,00648%), который разработан в Институте химии и физики полимеров АНРУз. Объектом исследования явились 75 белых крыс обоего пола, массой 150-230 гр., которые разделены на 5 групп. Всем крысам под общим обезболиванием произведено моделирование термического ожога путем прикладывания стеклянной мензурки наполненной кипятком и находящейся в водяной бане, на предварительно депилированную кожу в области спины. Диаметр дна мензурки составил 3,5 см., экспозиция -10-12 секунд. При этом отмечалось формирование термических ожогов II-IIIАБ степени. На обожженную поверхность в зависимости от метода лечения накладывали Ag-KMЦ с содержанием наночастиц серебра в различных концентрациях, либо мазь на водорастворимой основе левомеколь. Через день производились перевязки. В среднем на 9-14 сутки производилась некрэктомия. Толщина пленок Ag-KMЦ равнялась 40-50 микронам. Течение раневого процесса оценивалось как визуально во время перевязок, так и морфометрией. Для морфологического исследования взятие материала производилось с центральной и периферической (пограничной) участков патологических изменений. Для изучения динамики происходящих изменений взятие материала производили на 7-, 15- и 30-сутки. В конце эксперимента под эфирным наркозом производили забой животных с взятием крови для изучения показателей. В группе исследования с применением мази левомеколь сроки эпителизации раны занимали  $37,2 \pm 0,7$  суток. В группе с применением полимерной пленки с наночастицами серебра в различных концентрациях этот показатель выглядел следующим образом: в группе с концентрацией наночастиц серебра 0,00216% -  $28,8 \pm 1,3$ , 0,00324% -  $30,4 \pm 1,2$ , 0,00432% -  $32,2 \pm 0,25$ , 0,00648% -  $29,8 \pm 1,5$ . Относительно короткие сроки полной эпителизации отмечены в группах с наименьшим и наибольшим содержанием наночастиц серебра, что на наш взгляд требует дальнейшего изучения. Как показали морфологические исследования, на 7-сутки клинико-морфологическая картина мало чем отличалась в обеих группах, значимая разница в течение раневого процесса зафиксирована на 15-30-сутки. Использование в местном лечении полимерной пленки с наночастицами серебра стимулировало начало регенераторных процессов в более ранние сроки, которое выражалось в активном формировании грануляционной ткани к 15-суткам, с переходом ее в соединительную ткань к 30-суткам. В то же время, в группе с применением мази левомеколь процессы регенерации значительно запаздывали в связи с вялотекущими воспалительными процессами. Такие показатели периферической крови, как число эритроцитов, тромбоцитов, лейкоцитов, уровень гемоглобина, общего белка сыворотки крови и альбумина в обеих обследованных группах не имели достоверных различий ( $p > 0,05$ ) и находились на уровне референсных значений. Показатели аминотрансфераз в обеих группах оказались повышенными от референсных значений (АСТ -  $42,0 \pm 3,0$ , АЛТ -  $58,0 \pm 2,0$ ). Однако выраженность этих изменений в группе с применением мази левомеколь составил 3,6 (АСТ) и 1,5 раза (АЛТ), тогда как значение АСТ в группе крыс с применением Ag-KMЦ составил 2,3 раза выше нормы, а уровень АЛТ находился в пределах нормальных показателей. Это свидетельствует о более выраженной дисфункции печени, почек, сердца и мышечной ткани при использовании в местном лечении ожоговых ран мази левомеколь, относительно группы животных с применением в местном лечении ожоговых ран полимерной пленки из карбоксиметилцеллюлозы с наночастицами серебра.

Таким образом, проведенные исследования позволяют сопоставить результаты лечения при различных подходах к местному лечению ожоговых ран в эксперименте. При традиционном методе лечения ожоговых ран с использованием мази на водорастворимой основе левомеколь отмечается более затяжное течение раневого процесса, чем при применении полимерной пленки с наночастицами серебра. Исследование доказывает, что применение полимерного покрытия позволяет сократить сроки восстановительного процесса, являясь наиболее физиологически приемлемым для закрытия раневой поверхности, достигая своим применением основной цели – активизации регенерации и снижения вторичных воспалительных процессов.

## ЗНАЧЕНИЯ И РОЛЬ ВИДЕОЛАПАРОСКОПИИ В ДИАГНОСТИКЕ И ЛЕЧЕНИИ ПОСЛЕОПЕРАЦИОННОГО ПЕРИТОНИТА

Карабаев Х.К., Хайдаров Г.А., Усаров Т.А., Усанов Ж.Р., Рахматов У.Б.  
Самаркандский Государственный медицинский институт,  
Самаркандский филиал РНЦЭМП.

**Цель.** Изучить диагностические и лечебные возможности видеолaparоскопии при послеоперационном перитоните.

**Материалы и методы.** Мы располагаем опытом лечения больных с послеоперационным перитонитом (ПОП), которые были оперированы у нас по поводу различных urgentных заболеваний органов брюшной полости. За последние 2 года (2020-2021 гг.) мы наблюдали 27 больных с ПОП. Мужчин было 19, женщин – 8. Возраст больных колебался от 20 до 84 лет. С целью диагностики и определения дальнейшей тактики лечения у 8 больных с ПОП была применена видеолaparоскопия. При подозрении на возникновение послеоперационных осложнений лапароскопию проводили в случаях, когда было подозрение катастрофы со стороны органов брюшной полости. До операции всем больным с ПОП выполнена обзорная рентгеноскопия и УЗИ органов брюшной полости.

**Результаты.** Местный ПОП имел место у 2 (25,0%) больных, диффузный – у 5 (62,5%) и разлитой – у 1 (12,5%) больных. Источником перитонита у 1 больной явился продолжающийся перитонит после ушивания перфоративной язвы 12-перстной кишки, у 1 – прорыв поддиафрагмального абсцесса в брюшную полость, сформировавшегося после ушивания перфоративной язвы 12-перстной кишки, у 2 больных – продолжающийся аппендикулярный перитонит, у 3 больных – желчный перитонит на почве несостоятельности культи пузырного протока, а у 1 пациента – асцит-перитонит, развившийся после операции. После выполненных операций на органах брюшной полости тревожными признаками считали: плохой сон, ощущение нехватки воздуха, тошноту, вздутие и распирание в области живота, усиление чувства общей слабости, раздражительность, озноб, нарастающую жажду и др. Сухость во рту, сухой язык выявили у 25 больных с ПОП, в 4 наблюдениях язык был покрыт грязным сухим налетом. У 25 больных в начальной стадии ПОП отмечали тахикардию; у 20 из них тахикардия некоторое время была единственным симптомом ПОП и не сопровождалась другими объективными данными, позволявшими предположить наличие несостоятельности швов; лишь через 1-2 суток наряду с тахикардией выявились симптомы, характерные для перитонита. Снижение артериального давления наблюдали у 5 больных, находящихся в терминальной стадии разлитого ПОП. Выявлению локальной болезненности в соответствующей области «катастрофы» в брюшной полости придавали особое значение в диагностике ПОП. При этом учитывали возраст больного и степень реактивности организма, конституциональный тип, характер операции, ее травматичность, примененные после операции обезболивающие препараты, спазмолитики и т.д. При выявлении характерных симптомов ПОП целесообразно прислушиваться к мнению хирургов, не принимавших участия в операции у данного больного. Это можно объяснить тем, что оперирующему хирургу психологически трудно взять за основу при постановке диагноза ПОП весьма неустойчивые и малоубедительные симптомы, говорящие об указанных выше осложнениях, тем более что эти симптомы в той или иной степени характерны для обычного течения послеоперационного периода. После релапаротомии умерли 3 (11,1%) больных.

**Выводы.** Своевременная диагностика ПОП и сегодня представляет определенные трудности, так как жалобы больных и выявляемые симптомы ПОП в той или иной степени характерны для течения послеоперационного периода. Преимуществами эндоскопического метода операции при ПОП перед традиционным является более точное определение распространенности перитонита на этапе диагностики, малая травматичность вмешательства, включая этап санации брюшной полости.

## ОСЛОЖНЕНИЯ И ИСХОДЫ ПРИ СОЧЕТАННЫХ ПОВРЕЖДЕНИЯХ ЖИВОТА

Карабаев Х.К., Мустафакулов И.Б., Умедов Х.А., Абдуллаев С.А., Мирзаев Ж.Н.  
Самаркандский Государственный медицинский институт,  
Самаркандский филиал РНЦЭМП

**Целью исследования** является улучшение диагностики и оптимизация тактики лечения послеоперационных осложнений при повреждениях внутренних органов.

**Материалы и методы.** Нами проанализированы 98 больных с травмами живота по Самаркандскому филиалу РНЦЭМП за последние 2 года. Из них у 60 (61,2%) больных имелись закрытые повреждения, а у 38 (38,8%) открытые.



Мужчин было 59 (60,2%), женщин – 39 (39,8%). Возраст больных: до 20 лет было 20 (20,4%), 21-30 лет – 35 (35,7%), 31-40 лет – 20 (20,4%), 41-50 лет – 9 (9,2%), 51-60 лет – 12 (12,3%), старше 60 лет – 2 (2,0%). Среди травм живота причины бытового характера были в 18 (18,3%) случаях, автоаварии – в 41 (41,8%) случаях, умышленные – в 19 (19,3%) случаях. 67 (68,3%) больных поступили в состоянии алкогольного опьянения. В 46 (76,7%) случаях отмечено повреждение внутренних органов: паренхиматозных у 8, полых органов – у 38 больных. Открытые повреждения живота наблюдались у 38 (38,8%) больных. Из них – у 5 (13,2%) непроникающие ранения, а у 33 (86,8%) – проникающие в брюшную полость. В 33 случаях повреждения внутренних органов: полых в 24, паренхиматозных – 9 раз. Результаты. Абсолютным признаком проникающего ранения живота явились эвентрация органов: в 11 случаях сальника и в 3 случаев – петель тонкой кишки. Проникающее ранение, выявленные при первичной хирургической обработке ран (у 24) и эвентрация органов (у 14), является абсолютным показанием к экстренной лапаротомии, так же и наличие свободного газа и жидкости при закрытых травмах органов брюшной полости. Таким образом, из 98 больных с травмами органов брюшной полости в 14 случаях проведено консервативное лечение, в 84 случаях – оперативное лечение. В сроках до 3х часов – 72 (85,7%), до 6 часов – 8 (9,5%), до 12 часов 4 (4,8%) больных. Выявлена следующая частота повреждений внутренних органов: тонкой кишки – у 30 больных, брыжейки – у 22, печени – у 9, толстой кишки, желудка и селезенки - у 8, двенадцатиперстной кишки – у 7, поджелудочной железы – у 1, мочевого пузыря и желчного пузыря – у 1. Всего 98 повреждений. Множественные повреждения органов были у 21 больного. Повреждений органов брюшной полости не было в 5 случаях. При повреждении селезенки проводилась спленэктомия (у 6 больных) и ушивание ран (у 2 больных), при повреждениях печени – щадящая органосохраняющая операция (у 9 больных). У 1 больного наложено двухствольная энтеростома при терминальной стадии разлитого перитонита. У 3 больных произведена санационная релапаротомия в сроки от 48 до 72 часов после первой операции.

**Выводы.** Летальность после операции была равной 4,0% (4 случая).

### МАЛОИНВАЗИВНЫЕ МЕТОДЫ В ЛЕЧЕНИИ КИСТ ПОДЖЕЛУДОЧНОЙ ЖЕЛЕЗЫ

Кариев М.С., Алижанов А.А., Исхаков Б.Р., Исхаков Н.Б., Робиддинов Ш.Б., Робиддинов Ж.Б.  
Наманганский филиал РНЦЭМП

**Цель** – улучшение результатов лечения кистозных образований поджелудочной железы с применением малоинвазивных методик.

**Материалы и методы.** В течении 2001-2020 г.г. в Наманганском филиале Республиканского научного центра экстренной медицинской помощи (РНЦЭМП) находились 62 больных с кистами поджелудочной железы (ПЖЖ) в возрасте от 18 до 82 лет. Мужчин было 40 (64,5%) и женщин – 22 (35,5%). Постнекротическая киста ПЖЖ выявлена у 33 (55,1%) больных, посттравматическая у 25 (41,8%), цистаденома у 1 (1,7%) и цистаденокарцинома – у 1 (1,7%). Киста располагалась в области головки ПЖЖ у 22 (35,5%) больных, тела у 25 (40,3%), хвоста – у 15 (24,2%). Солитарная киста выявлена у 47 (75,8%), множественные и многокамерные – у 15 (24,2%) больных. Диаметр кист варьировался от 5 до 25см. Сформированная киста обнаружена у 36 (58,1%) больных, несформированное органическое скопление жидкости без четкой капсулы у 26 (41,9%). Осложнение нагноением кист выявлено у 31, кровоизлиянием в полости кисты у 12, перфорация в брюшную полость – у 5, в желудок – у 1, в двенадцатиперстную кишку (ДПК) – у 1 больного.

**Результаты.** В целях дифференциальной диагностики у 1 больного при предположении о наличии цистаденомы проведена тонкоигольная аспирационная биопсия, диагноз подтвержден цитологическим исследованием. С нагноением содержимое кисты ПЖЖ чрескожное пункционное дренирование (ЧПД) под контролем УЗИ выполнено у 42 больных. Рецидив кисты отмечены у 2 больных, по поводу чего повторно произведены ЧПД под контролем УЗИ. При контрастном исследовании на 6-7-е сутки после ЧПД связь кисты с протоком ПЖЖ не обнаружена. Традиционным методом были оперированы 20 больных. При осложнении кровотечением в полость кисты, у 1 пациента выполнено удаление гнойно-некротических масс, секвестров и гематом, перевязку кровоточащего сосуда, наружное проточно-аспирационное дренирование остаточной полости. При спонтанном прорыве кисты ПЖЖ в просвет желудка (1) проводили активную назогастральную аспирацию и консервативное лечение. У 1 больного при прорыве кисты в брюшную полость произведено санация и наружное дренирование кисты, дренирование брюшной полости. Одному пациенту с псевдокистой ПЖЖ, вследствие хронического панкреатита и вирусного гепатита, была выполнена эндоскопическая папиллосфинктеросунготомия с последующем наложением цистоеюноанастомоза на петле, выключенной по Ру, в сочетании с холецистэктомией и наружным дренированием общего желчного протока. Цистоеюноанастомоз по Ру произведено у 9 и цистоеюноанастомоз по Брауну - у 3 больных. Наружный панкреатический свищ закрылся самостоятельно у 2 больного. После наружного дренирования остаточной полости кисты ПЖЖ рецидив отмечен у 2 больных, стойкий наружный панкреатический свищ образовался у 2 больных. Этим больным в последующим был выполнен фистулоэнтероанастомоз.

**Заключение.** Методом выбора в лечении несформированной и осложненной кисты ПЖЖ является чрескожное пункционное дренирование под контролем УЗИ и МСКТ. Больным с осложненной кистой ПЖЖ требуется индивидуальный подход при выборе тактики лечения, что определяет исход заболевания. В большинстве наблюдений наружное дренирование и комплексная консервативная терапия, при невозможности выполнения хирургического вмешательства могут стать окончательным способом лечения. При наличии неосложненной сформированной кисты ПЖЖ предпочтение отдается выполнению операции внутреннего дренирования (цистоеюноанастомоз по Ру или Брауну).

## ОЦЕНКА И ПРОГНОЗИРОВАНИЕ ПОЛИОРГАННОЙ НЕДОСТАТОЧНОСТИ У ПАЦИЕНТОВ В ОРИТ

Красненкова М.Б., Ибрагимов Н.К.  
Ташкентская медицинская академия

Развитие синдрома полиорганной недостаточности (СПОН) среди пациентов в критическом состоянии увеличивает вероятность летального исхода. Шкалы SOFA и MODS - наиболее часто используемые системы оценки СПОН у пациентов в ОРИТ. Оба инструмента прогнозирования включают 6 компонентов, оценивающих сердечно-сосудистую, респираторную и нервную системы, коагуляцию, функции почек и печени.

**Цель нашего исследования** – выявление случаев СПОН на основании шкал SOFA и MODS, а также определение связи смерти и неблагоприятного неврологического результата с каждым из компонентов этих шкал у пациентов с тяжелой черепно-мозговой травмой (ТЧМТ).

**Материалы и методы.** В описательно-аналитическое исследование включены 34 пациента с ТЧМТ, которые находились в отделении реанимации ТМА. Средний возраст составил  $35 \pm 7$  лет, 26 из них были мужчинами. Средняя продолжительность пребывания в ОРИТ составляла  $16 \pm 5$  дней. Во время исследования 7 пациентов скончались. Оценка APACHE II была рассчитана для всех пациентов в течение первых 24 ч после поступления в ОРИТ. Шкалы SOFA и MODS оценивались ежедневно для всех пациентов. Шкала исходов Глазго (ШИГ) была дихотомизирована на благоприятный исход (ШИГ - 4, 5) и неблагоприятный исход (ШИГ - 1, 2, 3).

**Результаты и их обсуждение.** 85,3% имели дисфункцию сердечно-сосудистой системы на основе шкалы SOFA. Из них у 78,8% имелась сердечно-сосудистая дисфункция, а у 21,1% пациентов - сердечно-сосудистая недостаточность (ССН). Все пациенты с ССН, выявленной на основе шкалы SOFA, и 14,3% пациентов с сердечно-сосудистой дисфункцией, умерли. Аналогичные результаты показывают связь между MODS - определенной недостаточностью сердечно-сосудистой системы и смертностью в ОРИТ. ССН, определяемая обоими инструментами, была существенно связана со смертностью ( $p < 0,05$ ), и является хорошим предиктором смертности (дискриминантная функция для SOFA = 32,6%, для MODS: 23,9%). Дыхательная недостаточность, сопровождающая тяжелую ЧМТ, является не только результатом симпатической гиперактивности, повышенной вазоконстрикции и проницаемости сосудов. Она также обусловлена нейровоспалительными каскадами, ведущими к выбросу цитокинов и агрегации нейтрофилов с последующей эндотелиальной дисфункцией, которые также играют роль и в развитии сердечно-легочной недостаточности. Дисфункция миокарда, нейрогенный отек легких также являются следствием высокого уровня выработки катехоламинов и токсического аднергического эффекта после нейрогенного повреждения.

**Выводы:** Высокий уровень случаев СПОН у пациентов с ЧМТ требует применения прогностических систем оценки с хорошей дискриминацией и калибровкой со всеми компонентами. Регулярное использование этих систем помогает клиницистам корректировать лечение и проводить раннюю профилактику развития этих осложнений.

## ЛАПАРОСКОПИЧЕСКИЙ АДГЕЗИОЛИЗИС ПРИ ЛЕЧЕНИИ ОСТРОЙ СПАЕЧНОЙ КИШЕЧНОЙ НЕПРОХОДИМОСТИ

Мансуров Т.Т., Янгиев Б.А.  
Самаркандский филиал РНЦЭМП

**Введение.** Неуклонный рост числа операций на органах брюшной полости и расширение их объема закономерно сопровождается прогрессивным увеличением количества больных с острой кишечной непроходимостью (ОКН). Именно спаечная болезнь является основной причиной кишечной непроходимости в развитых странах, а в развивающихся странах удельный вес ОКН стоит примерно на одном уровне с ущемленной грыжей в структуре этиологии этого заболевания (Malik A.M. et al., 2010; Agodirin O. et al., 2013; Eren T. et al., 2015). В последние десятилетия была показана роль травмы брюшины, инфекции и наличия инородных тел в развитии спаечного процесса брюшной полости, предложено и испытано много различных методов профилактики спайкообразования. Тем не менее, на сегодняшний день нет четкого алгоритма, регламентирующего диагностические и лечебные мероприятия с применением лапароскопических технологий.

**Цель исследования:** улучшить результаты диагностики и хирургического лечения больных с острой спаечной кишечной непроходимостью путем внедрения современных эндовидеохирургических технологий в клиническую практику.

**Материалы и методы:** Был проведен анализ результатов хирургического лечения 762 больных с острой кишечной непроходимостью, оперированных в Самаркандском филиале РНЦЭМП за период с 2010 по 2019 гг.. Соотношение мужчин и женщин было примерно 1 к 1 – 399 (52,4%) против 363 (47,6%), соответственно. Средний возраст пациентов составил  $45,8 \pm 18,1$  лет с диапазоном от 16 до 92 лет. В структуре ОКН абсолютно преобладала спаечная кишечная непроходимость, которая диагностирована у 640 (84,0%) пациентов. Значительно реже встречались обтурационная ОКН, имевшая место у 93 (12,2%) больных, а также заворот долихоосигмы и различные формы инвагинации (в 29 (3,8%) случаях). Из общего числа оперированных больных ( $n=762$ ) первично открытым вмешательствам были подвергнуты 529 (69,4%) пациентов. В 233 (30,6%) случаях хирургическое вмешательство начинали с применения лапароскопической тех-

ники, в том числе у 192 (25,2) больных – И1при спаечной кишечной непроходимости, у 31 (4,1%) – при обтурационной ОКН и у 10 (1,3%) – при завороте и инвагинации.

**Результаты:** По поводу спаечной ОКН в основной группе из 80 больных оперировано 34 (42,5%) мужчин и 46 (57,5%) женщин. Возраст больных составил 18<sup>^</sup>88, средний 50,8±1,8 лет. В зависимости от объема проведенного хирургического вмешательства, эта категория больных разделена на 3 группы: лапароскопический адгезиолизис - 63 (78,7 %), лапароскопически-ассистированный адгезиолизис-10 (12,5 %) и конверсия - 7 (8,8 %). Существенных отличий в процессе реабилитации пациентов, оперированных лапароскопически и лапароскопически-ассистированно, в нашем исследовании не выявлено. Средний койко-день после лапароскопических и лапароскопически-ассистированных операций составил 3<sup>^</sup>17, средний 7,7±0,2суток, а после конверсий - 10<sup>^</sup>15, средний 13,0±2,6 дней.

**Выводы:** Лапароскопический адгезиолизис и лапароскопически-ассистированный адгезиолизис является безопасным методом оперативного лечения спаечной кишечной непроходимости.

## ТОРАКОСКОПИЯ ПРИ ЛЕЧЕНИИ ПАЦИЕНТОВ С ЗАКРЫТОЙ ТРАВМОЙ ГРУДНОЙ КЛЕТКИ

Мизамов Ф.О., Кулиев Й.У., Жабборов З.И., Эргашев А.Ф., Артикбаев М.Х.

Самаркандский Государственный медицинский институт,  
Самаркандский филиал РНЦЭМП.

**Цель:** обобщить возможности использования торакоскопии в лечении пациентов с закрытой травмой грудной клетки.

**Материалы и методы.** Данное проспективное исследование проведено на анализе оперативных вмешательств и течения послеоперационного периода у 45 пациентов с тяжелой травмой грудной клетки. Возраст больных от 18 до 65 лет. 30 пациентов оперировано с использованием эндохирургии, у 5 – произведена торакотомия, 15 пациентам проводился торакоцентез и дренирование плевральной полости. У 7 пациентов последовательно проводилась двухсторонняя торакоскопия. Показанием для проведения торакоскопии служила осложненная травма груди: окончательные переломы ребер, гемо-, пневмоторакс, медиастинальная эмфизема, необходимость исключения повреждения диафрагмы и органов средостения. При торакоскопическом вмешательстве удалось выявить источник кровотечения и устройство его: коагуляция сосудов грудной стенки, периферических отделов легкого, клипирование внутренней грудной артерии. Кровотечение из магистральных сосудов требует перехода к открытому вмешательству. При медиастинальной гематоме и эмфиземе производим торакоскопическую медиастиномию с ревизией и выявление источника кровотечения. У пациентов с выявленным повреждением диафрагмы при стабильном состоянии возможно проведение эндоскопического шва диафрагмы, но следующим этапом выполняется лапароскопия, что позволяет выявить и в ряде случаев эндоскопически устранить повреждение органов брюшной полости. При повреждении реберного каркаса с формированием реберной створки эффективно выполнение стабилизации переломов спицами и проведение лигатур для наружного вытяжения под контролем торакоскопии. Производилось удаление инородных тел и острых отломков ребер.

**Результаты.** В группе пациентов с эндохирургическими вмешательствами снижение тяжести состояния происходило в 2-3 раза быстрее, чем у оперированных открыто. Повторных вмешательств в группе оперированных торакоскопически не было, при торакоцентезе с дренированием 3 пациентов были оперированы по поводу свернувшегося гемоторакса.

**Выводы.** Использование эндовидеохирургии в лечении пациентов с закрытой травмой грудной клетки позволяет снизить травматичность вмешательства, облегчить течение послеоперационного периода, уменьшить количество осложнений.

## ПРИМЕНЕНИЕ ТРАНЕКСАМОВОЙ КИСЛОТЫ (САНГЕРЫ) В ЛЕЧЕНИИ ЯЗВЕННЫХ КРОВОТЕЧЕНИЙ

Мизамов Ф.О., Заманов Ю.Р., Нарзуллаев С.И., Хидиров М.С.

Самаркандский государственный медицинский институт  
Самаркандский филиал РНЦЭМП

**Актуальность.** Желудочное кровотечение является актуальной проблемой гастроэнтерологии, поскольку его распространенность растет, и, несмотря на постоянное совершенствование методов эндоскопического, медикаментозного гемостаза и ранней диагностики, летальность сохраняется высокой – около 9%. Консервативный гемостаз включает переливание препаратов крови, плазмы, введение фибриногена, аминокaproновой кислоты, хлористого кальция, викасола, атропина, а также пероральный прием аминокaproновой кислоты. Консервативное лечение может быть проведено пациентам группы высокого риска (пожилой возраст, тяжелая сопутствующая патология), а также при легкой и средней степени тяжести кровотечения. Показаниями к проведению хирургического лечения являются тяжелая степень кровотечения независимо от типа язвы, сочетание с другими осложнениями язвенной болезни (пенетрацией, пилородуоденальным стенозом), повторные и не останавливающиеся под влиянием консервативных методов гемостаза кровотечения. Конкретный выбор операции определяется локализацией язвы и индивидуальными особенностями. Может быть выполнена резекция желудка по Бильрот I или II, иссечение, ушивание язвы желудка, прошивание сосудов dna язвенного дефекта, возможно сочетание с ваготомией. Транексамовая кислота является

конкурентным (при высоких концентрациях - неконкурентным) ингибитором активации профибринолизина (плазминогена) и его превращения в фибринолизин (плазмин). Антифибринолитическая активность транексамовой кислоты *in vitro* примерно в 10 раз превосходит активность аминокaproновой кислоты, что обусловлено более прочной связью с рецептором молекулы плазминогена.

**Целью исследования** являлось изучение эффективности применения транексамовой кислоты и ее аналога препарата сангеры для консервативного лечения язвенных кровотечений.

**Материалы и методы.** Изучены результаты применения сангеры в консервативном лечении у 34 больных с язвенными кровотечениями, поступившими в ОРИТ СФРНЦЭМП. Для контроля проведено ретроспективное изучение 23 историй болезни больных с этим диагнозом не получавших сангеру. Транексамовая кислота обладает местным и системным гемостатическим действием при кровотечениях, связанных с повышением фибринолиза. За счёт подавления образования кининов и других активных пептидов, участвующих в аллергических и воспалительных реакциях, транексамовая кислота обладает также противовоспалительным и противоаллергическим действием. Транексамовая кислота в концентрации 1 мг/мл не влияет на агрегацию тромбоцитов *in vitro*, в концентрации до 10 мг/мл крови не влияет на количество тромбоцитов, время свёртывания крови и различные факторы свёртывания крови в цельной крови или цитратной крови здорового человека. В то же время, транексамовая кислота как в концентрации 1 мг/мл, так и 10 мг/мл крови удлиняет тромбиновое время.

**Результаты и их обсуждение.** Использование транексамовой кислоты позволяет достоверно снизить частоту и объём трансфузий компонентов крови. Эффективна для профилактики и лечения массивной кровопотери. Сокращает потребность в переливании крови по нашим данным и данным литературы почти в 2 раза. Крайне низкий риск тромботических осложнений. Сочетается с профилактическим применением низкомолекулярного гепарина. Клиническая эффективность транексамовой кислоты в 10-20 раз выше аминокaproновой кислоты и этамзилата означает что, продолжительность антифибринолитического действия в плазме крови транексамовой кислоты составляет 8 ч, тогда как аминокaproновой - всего 1,5 ч. Транексамовая кислота при тромбозах в анамнезе или повышенном риске образования тромбов применяется совместно с гепарином. При тромбозах в анамнезе или повышенном риске образования тромбов транексамовая кислота применялась совместно с гепарином. В последние годы мы широко внедряли в схему консервативного лечения язвенных кровотечений транексамовую кислоту (сангеру). Препарат вводили внутривенно капельно или струйно медленно (скорость – 1 мл/мин) из расчета 10 мг/кг массы тела в изотоническом растворе натрия хлорида или глюкозы. При необходимости инъекцию повторяли.

**Выводы.** В результате применения в схеме консервативного лечения язвенных кровотечений транексамовой кислоты (сангеры) кровотечение останавливалось уже в первые сутки пребывания больных в стационаре, что подтверждалось контрольной ЭГДС.

## ХИРУРГИЧЕСКАЯ ТАКТИКА ПРИ ЗАКРЫТЫХ ПОВРЕЖДЕНИЯХ ПОДЖЕЛУДОЧНОЙ ЖЕЛЕЗЫ

Мустафаев А.Л., Атаджанов Ш.К.

РНЦЭМП Республиканский научный центр экстренной медицинской помощи.

**Актуальность:** Повреждения поджелудочной железы относятся к числу относительно нечастых, но, как правило, сложных для диагностики и тяжело протекающих повреждений. Они встречаются у 1-8% пострадавших с травмой живота (Агаханова К.Т., соавт. 2018 г). Обычно в сочетании с повреждениями других органов. Летальность при изолированной травме поджелудочной железы высокая - от 17,5 до 32,3%, а при сочетанных повреждениях она достигает 40-57% (Степанов Е.В. соавт. 2018 г; O.J.Gardenet.al., 2013). Своевременная диагностика и лечение пострадавших с травмами ПЖ является актуальной проблемой хирургии повреждений ( Хаджибавев А.М. соавт. 2020 г; S. Dave 2020).

**Цель исследования.** Обобщить опыт хирургического лечения травм поджелудочной железы при закрытой травме живота.

**Материалы и методы.** Нами проанализировано 70 случаев повреждений поджелудочной железы за 2010-2020 гг. в РНЦЭМП и Самаркандском филиале РНЦЭМП. Мужчин было 64 (91,4%), женщин - 6 (8,6%) в возрасте от 18 до 58 лет. Среди причин травм поджелудочной железы первое место занимала автотранспортная травма, второе — падение с высоты, третье — бытовая и спортивная травма. У всех пострадавших травма поджелудочной железы сочеталась с повреждениями других органов и систем (печень, селезенка, желудок, тонкого и толстого кишечника, забрюшинная гематома, травма головного и спинного мозга, повреждение груди и др.). По линии СМП было доставлено 36- 51,4%, самотеком 33- 47,1%, перевод с другого ЛПУ 1 -1,4%. В первые 6 часов с момента получения травмы поступило 58 (83,6%) пострадавших, от 6 до 12 часов — 5 (7,3%), от 12 до 24 часов — 3 (3,6%), позже 24 часов — 4 (5,4%).

Всем пострадавшим проводилось экстренное комплексное клиничко-лабораторное и инструментальное обследование. Было использовано стандартное исследование общего и биохимического анализа крови, общего анализа мочи, обзорная рентгенография грудной и брюшной полостей, ультразвуковое исследование плевральной и брюшной полости и забрюшинного пространства. Большое значение для верификации диагноза имели инструментальные методы исследования (УЗИ, МСКТ, МРТ, лапароскопия).

Тяжесть повреждения ПЖ определялась по шкале Органных повреждений Американской ассоциации хирургии травмы (AAST), которая в настоящее время широко распространена и используется практическими хирургами.

По тяжести повреждения у наших больных мы различаем:

I степень – небольшая контузия без повреждения протока или поверхностный разрыв без повреждения протока – у 37 (52,8 %) больных;

II степень – значительная контузия без повреждения протока и утраты ткани или большой разрыв без повреждения протока или утраты ткани – у 28 (40 %) пациентов;

III степень – дистальное пересечение или повреждение паренхимы/протока – у 4 (5,8 %) пострадавших;

IV степень – проксимальное пересечение или повреждение паренхимы, включая ампулу – у 1 (1,4%) больных.

V степень – массивное разрушение головки поджелудочной железы- не наблюдалось.

Клиническая картина травмы поджелудочной железы характеризуется явлениями травматического шока (у 16), внутреннего кровотечения (у 44) и перитонита (у 10 больных).

В зависимости от характера и локализации повреждения применяли следующие виды оперативного лечения травм ПЖ:

- Прецизионный гемостаз 7 (15%).
- Вскрытие субкапсулярной гематомы ПЖ у 2-(2,8%).
- Резекция тела и хвоста ПЖ у 1-(1,4%).
- Вскрытие сальниковой сумки с дренированием брюшной полости у 42-(60%).
- Вскрытие сальниковой сумки с дренированием и тампонированием у 15-(21,4%).
- Дренирование кисты ПЖ у 3-(4,2%).

Послеоперационные осложнения встречались в 26 случаях (37,2%). Наиболее частым осложнением травм ПЖ явился посттравматический панкреатит- 24,2%, панкреонекроз имел место 5,7% случаев. Также из гнойно-септических осложнений следует отметить имевшее место абсцессы брюшной полости и сальниковой сумки, а также флегмону забрюшинного пространства (2,8%) случаев. Из 70 пострадавших с повреждением поджелудочной железы умерли 12 (17,1%). Основными причинами летальных исходов у 6 был тяжелый деструктивный посттравматический панкреатит, у 4 пострадавших были травмы с тяжёлым травматическим и гиповолемическим шоком, у 2- парапанкреатит и перитонит, множественные осложнения сочетанных повреждений, груди, головного мозга. Необходимо подчеркнуть, что все варианты повреждений поджелудочной железы требуют проведения антисекреторной, антиферментной, антибактериальной и дезинтоксикационной терапии.

**Выводы.** Редкость повреждений поджелудочной железы, особенность анатомического расположения органа, отсутствие патогномичных признаков, частое сочетание с повреждениями других органов значительно затрудняет диагностику повреждений поджелудочной железы. Эндовизуальные технологии в большинстве случаев позволяют выявить лишь косвенные признаки повреждения внутренних органов при закрытой травме живота, но их использование, безусловно, важно, т.к. позволяет сокращать сроки обследования и уточняет показания к лапароскопическим или открытым вмешательствам. Интраоперационная ревизия сальниковой сумки остается единственным достоверным способом выявления повреждений поджелудочной железы. Необходимо подчеркнуть, что при всех повреждениях поджелудочной железы необходимо проводить антисекреторную, антиферментную, антибактериальную и дезинтоксикационную терапию.

## ВИДЕОЛАПАРОСКОПИЧЕСКИХ ВМЕШАТЕЛЬСТВ В КОМПЛЕКСНОМ ЛЕЧЕНИИ БОЛЬНЫХ С ДЕСТРУКТИВНЫМ ПАНКРЕАТИТОМ

Мустафаев А.Л., Элмуродов А.Н., Жулбеков К.И., Шомуродов Х.Р., Мирахмедов Ж.А.  
Самаркандский государственный медицинский институт,  
Самаркандский филиал РНЦЭМП.

**Целью исследования** послужило изучение результатов видеолaparоскопических вмешательств при деструктивном панкреатите.

**Материалы и методы.** Нами обследовано и оперировано 22больных с деструктивным панкреатитом. Все больные поступили с клиникой деструктивного панкреатита по экстренным показаниям. Женщин было 8 (36,3%), мужчин – 14 (63,7%). Возраст больных варьировал от 28 до 75 лет. У всех пациентов имела место яркая клиническая картина острого панкреатита, во всех случаях был выявлен алиментарный генез поражения поджелудочной железы. У 10 (45,5%) пациентов диагностирован геморрагический панкреонекроз, у 8 (36,4%) смешанный, а у 4 (18,1%) –жировой. У 12(54,5%) имелись признаки ферментативного перитонита, в 15(68,2%) случаях зарегистрирована ферментативная парапанкреатическая флегмона.

**Результаты.** Видеолaparоскопические операции включали дренирование брюшной полости и сальниковой сумки у 5 (22,7%) больных, абдоминализацию поджелудочной железы с дренированием парапанкреатической клетчатки у 17 (77,3%). Хорошие результаты достигнуты у 10 (45,4%) пациентов с полным обратным развитием процесса в поджелудочной железе, в то же время, несмотря на проведенную абдоминализацию и интенсивную антибактериальную терапию деструктивный процесс в поджелудочной железе и забрюшинной клетчатке прогрессировал у 7 (31,8%) больных, что явилось показанием для проведения лапаротомии и широкого дренирования сальниковой сумки и забрюшинного пространства. Одна больная (5,5%) несмотря на проведенную интенсивную терапию и санационные релапаротомии умерла на 21 сутки лечения от сепсиса. В 4(18,2%) случаях у больных сформировались панкреатогенные абсцессы и инфицированные псевдокисты поджелудочной железы, потребовавшие открытого оперативного вмешательства и дренирования данных полостных образований.

**Выводы.** Применение ранних видеолaparоскопических вмешательств в комплексном лечении больных со стерильным панкреонекрозом позволяет в ряде случаев достигнуть abortивного течения воспалительного процесса в поджелудочной железе и парапанкреатической клетчатке. В тоже время видеолaparоскопическая абдоминализация поджелудочной железы, к сожалению, далеко не всегда предотвращает инфицирование и прогрессирование панкреонекроза и зачастую является последующего более радикального лечения.

### DAMAGE CONTROL - ПРИ ТЯЖЕЛЫХ ПОВРЕЖДЕНИЯХ ПЕЧЕНИ

Мустафакулов И.Б., Карабаев Х.К., Умедов Х.А., Исломов Н.К., Хайдаров Н.Б.  
Самаркандский государственный медицинский институт,  
Самаркандский филиал РНЦЭМП.

**Цель исследования** – оценить клинический опыт применения многоэтапной хирургической активной тактики лечения пострадавших с тяжелыми повреждениями печени.

**Материалы и методы.** В отделении хирургии Самаркандского филиала РНЦЭМП за 2011-2021 гг. оперировано 131 пострадавших с травмой печени. Из них у 20 (15,3%) пострадавших с тяжелыми травмами печени IV и V степени повреждения по E. Moore. Эффективность многоэтапной тактики оценивалась по уровню летальности и числу гнойно-септических осложнений.

**Результаты.** Были проанализированы результаты хирургического лечения 20 пациентов с массивными травмами печени, в возрасте от 17 до 50 лет, средний возраст 26 лет. Мужчин было 12, женщин – 8. Средняя оценка степени тяжести повреждения по шкале ISS составила 34 балла (17-76), по E. Moore IV и V степени повреждения. Средняя величина кровопотери составила 2850 мл (1750-3850 мл). Все пациенты перенесли многоэтапную лапаротомию с марлевой (пленкой) тампонадой, среднее число операций на 1 человека 3 (2-5), ушивание раны печени с тампонадой (14), обширная гепатотомия и перевязка сосудов (3), атипичная резекция (2), прошивание крупных магистральных сосудов с тампонадой (1). Средний койко/день в отделении реанимации – 13 (3-16), средний койко/дней в клинике 25 (3-28). Летальность составила 25,0% (5 из 20), в основном гнойно-септические осложнения и полиорганная недостаточность. Повреждения печени, при которых применялась многоэтапная хирургическая тактика типа «damage control», мы квалифицировали следующим образом.

1-й вариант – тупая травма живота с изолированным массивным повреждением печени и кровопотерей более 2-х литров (у 11 больных).

2-й вариант – проникающие сквозные ранения печени с повреждением магистральных сосудов (у 4).

3-й вариант – сочетанные массивные повреждения полых и паренхиматозных органов брюшной полости (у 5).

Критерии к применению многоэтапного лечения тяжелой категории пострадавших явилось наличие 3-х из 5 признаков:

1 – интероперационная гемотрансфузия 2 более литров;

2 – нестабильность пострадавшего;

3 – гипотермия ( $t^0$  в пищеводе  $\leq 34^0C$ );

4 – развитие ДВС-синдрома;

5 – повреждения печени и других органов с массивным кровотечением.

**Выводы.** Многоэтапная хирургическая тактика «damage control» при изолированных и сочетанных тяжелых повреждениях печени является эффективным методом у нестабильных пострадавших с риском развития коагулопатии и полиорганной недостаточности. Необходимым компонентом на завершающем этапе хирургического вмешательства является интестинальная декомпрессия с целью проведения энтерального зондового питания для коррекции гиперметаболизма и профилактики вторичных системных осложнений, связанных с возникающей энтеральной недостаточности.

### ЭФФЕКТИВНОСТЬ РЕИНФУЗИИ КРОВИ ПРИ ОСТРОЙ МАССИВНОЙ КРОВОПОТЕРИ

Мустафакулов И.Б., Умедов Х.А., Даминов Ф.А., Мардонов В.Н., Шомуродов Х.А.  
Самаркандский государственный медицинский институт,  
Самаркандский филиал РНЦЭМП.

**Цель.** Оценить эффективности реинфузии крови при повреждениях органов брюшной полости.

**Материалы и методы.** Обследовано 111 больных, которые находились на стационарном лечении и оперированы в Самаркандском филиале РНЦЭМП по поводу травм и ранений органов живота с 2011 по 2021 годы. У этой категории пострадавших имело место острая внутриполостная кровопотеря и постгеморрагических гемоциркуляторный шок различной степени. Лица с ранениями органов различной брюшной полости составили чуть более две трети всех пострадавших. Причем, у них удельный вес гемоперитонеума III степени составляет 67,5%, кровопотери I степени имело место у лишь 11% пострадавших. При лапаротомиях максимальное количество собранной и реинфузированной крови составил 2,5 л, а минимальное не превышал 0,5 л. В подавляющем большинстве случаев (55%) переливалась 0,5-1,0 л крови. Всего реинфузировано 48650 мл крови. При острой кровопотери I степени было возвращено организму более 50% потерянной крови, при II степени – реинфузировано в среднем 72% излившейся крови, тогда как при III степени – в среднем 82%

крови. Среднее пребывание больных на койке составили от  $14\pm 3$  до  $25\pm 6$  дней. Нами прослежены сроки нормализации гемодинамики и гемограммы после реинфузии крови в зависимости от степени острой кровопотери: 10 пострадавших с I степенью, 45 - со II степенью, 47 - с III степенью кровопотери. У больных I степенью кровопотери после реинфузии ( $250\pm 20$  мл) гемодинамики у них стабилизировалась в сроки  $25\pm 10$  мин., то есть на операционном столе, гемограмма восстановилась к концу 3-4 суток. Тогда, как у больных II и III степени кровопотери, которым удалось вернуть организму от  $750\pm 25$  мл до 1050 мл, соответственно гемодинамические показатели через 3 часа и гемограммы стабилизировались в сроки 5-8 дней после операции. Осложнений после реинфузии крови не было ни в одном случае.

**Выводы.** Реинфузия крови является простым, безопасным, доступным и эффективным методом коррекции острой массивной кровопотери и гемоциркуляторного шока.

## ПНЕВМОНИЯ У БОЛЬНЫХ С ТЯЖЕЛОЙ ЧЕРЕПНО-МОЗГОВОЙ ТРАВМОЙ

Нарзуллаев С.И., Заманов Ю.Р., Мизамов Ф.О., Садинова Ю.С.

Самаркандский государственный медицинский институт

Самаркандский филиал РНЦЭМП

**Актуальность.** Риск развития пневмонии при черепно-мозговой травме значительно выше, чем при многих других тяжелых заболеваниях, травмах, критических состояниях. Высокая частота пневмонии при тяжелых формах ЧМТ обусловлена, появляющимся практически с первых суток, глубоким угнетением сознания, центральными нарушениями дыхания, глотания и гемодинамическими изменениями кровотока в легких.

**Цель исследования** изучить факторы риска развития пневмонии при ЧМТ, определить влияние этих факторов. К ним относятся возраст старше 65 лет, тяжелый неврологический дефицит обширное поражение в бассейне средней мозговой артерии, оценка по шкале ком Глазго 9 и менее баллов, нарушения глотания, дизартрия, афазия, ХОБЛ, использование блокаторов H<sub>2</sub>-гистаминовых рецепторов, курение, ожирение, гипергликемия, несбалансированное питание, уремия. В то же время нельзя исключить воздействие других факторов риска НП, связанных с особенностями тактики ведения пациентов с ЧМТ в конкретном лечебном учреждении. Необходимо выявление таких факторов для создания эффективной системы профилактики НП (нозокомиальной пневмонии) в остром периоде ЧМТ.

**Материалы и методы.** Изучены клинические данные 18 случаев развития пневмонии у больных с тяжелой черепно-мозговой травмой леченных в нейрореанимационном отделении Самаркандского филиала РНЦЭМП.

**Результаты и их обсуждение.** В большинстве случаев пневмония у пациентов с тяжелой черепно-мозговой травмой носит характер нозокомиальной и нередко связана с проведением ИВЛ. К НП относят случаи инфекционного поражения легких, развившегося не ранее, чем через 48 часов после поступления больного в лечебное учреждение НПивл - это воспалительное поражение легких, развившееся не ранее чем через 48 часов от момента интубации трахеи и начала проведения ИВЛ, при отсутствии признаков легочной инфекции на момент интубации. Таким образом, развитие пневмонии при ЧМТ, как и развитие НП у пациентов с другой патологией, имеет сходные патогенетические механизмы. Однако возникновение НП на фоне ЧМТ имеет ряд особенностей, которые обуславливают специфические меры профилактики, диагностики и лечения данного осложнения. Установлено, что основным патогенетическим механизмом развития НП, в том числе НПивл, при тяжелой ЧМТ относят: аспирацию микроорганизмов из содержимого ротоглотки, прямое заражение дыхательных путей от персонала ОРИТ, аспирация содержимого пищевода/желудка, ингаляция загрязненной микроорганизмами кислородно-воздушной смеси, передачу инфекции гематогенным путем из отдаленных очагов и экзогенное проникновение из инфицированного участка. Аспирация микроорганизмов из содержимого ротоглотки - это главный путь попадания бактерий в легкие. Пациенты уже через 24 часа после госпитализации имеют высокую обсемененность ротовой полости и ротоглотки грам отрицательными микроорганизмами. Особенно это относится к больным, находящимся в ОРИТ. Попадание секрета ротоглотки в подскладочное пространство ведет к контаминации нижних дыхательных путей (НДП) и развитию НП, в том числе НПивл. Этот механизм подтверждается данными о том, что у большинства интубированных пациентов микрофлора полости рта и легких совпадают. Хотя интубированные пациенты имеют приблизительно одинаковый риск развития НПивл, многие авторы утверждают, что у больных с неврологической патологией защита дыхательных путей снижена в большей степени, что делает их более склонными к аспирации. Прямое заражение дыхательных путей от персонала ОРИТ. В среде ОРИТ нет недостатка в патогенных микроорганизмах. При неадекватном соблюдении правил асептики и антисептики руки и одежда медперсонала, пыль, воздух, растворы, содержащие микроорганизмы, могут стать источником контаминации НДП пациента. Аспирация содержимого пищевода/желудка. Данный механизм развития НП считается менее частым в сравнении с аспирацией содержимого ротоглотки. В большом количестве работ показано, что клинически значимая аспирация содержимого желудка/пищевода обычно случается у больных, которые имеют один или более следующих факторов: угнетение уровня сознания, дисфагия любого происхождения, наличие эндотрахеальной трубки, трахеостомы, постоянного назогастрального или назоинтестинального зонда, постоянное введение питательной смеси без контроля остаточного желудочного содержимого. Постоянный зонд может увеличивать степень колонизации носоглотки, служить причиной рефлюкса содержимого желудка, а также способствовать миграции бактерий из желудка в верхние дыхательные пути. Влияние всех этих факторов возрастает в тех случаях, когда больные продолжительное время лежат на спине, поскольку такое положение приводит к усилению рефлюкса желудочного содержимого и аспирации его в легкие. Контаминация растворов для энтерального питания, применение H<sub>2</sub>-блокаторов и ингибиторов протонной помпы могут являться причиной колонизации желудка, что подтверждено в многочисленных ра-

ботах Некоторые многозарядные дыхательные устройства могут подвергаться контаминации и служить источником формирования микробного аэрозоля. Патогенная микрофлора может накапливаться в конденсате дыхательного контура пациента и поступать в легкие при вдохе, если не используются бактериальные фильтры. Кроме того, при аспирации содержимого трахеи, бактерии могут попадать в НДП с оборудования, внутренней поверхности интубационной трубки (смещение биопленок), рук медперсонала.

**Выводы.** Воздействие факторов риска НП, связанных с особенностями тактики ведения пациентов с ЧМТ в конкретном лечебном учреждении требует соблюдения всех правил и норм ведения больных для профилактики внутрибольничной пневмонии. Необходимо выявление таких факторов риска для создания эффективной системы профилактики НП (нозокомиальной пневмонии) в остром периоде ЧМТ.

## МЕСТО ВИДЕОЛАПАРОСКОПИИ В ЛЕЧЕНИИ ОСЛОЖНЕНИЙ ВНУТРИМАТОЧНОЙ КОНТРАЦЕПЦИИ

Рахманова Р.М., Исхаков Б.Р., Исхаков Н. Б.

Наманганский филиал РНЦЭМП

Преимущества внутриматочной контрацепции наряду с другими методами (барьерная, гормональная, химическая и др.) очевидны. Но при введении внутриматочной спирали (ВМС) могут наблюдаться осложнения, такие как эндометрит, гиперполименорея. Одним из серьезных осложнений является перфорация матки с выходом спирали за ее пределы. Данное тяжелое последствие наблюдается у 0,003–0,8 % пациенток, что по данным ВОЗ соответствует одному случаю на 150–9000 введений. Частота развития перфорации матки зависит от множества факторов: материала, из которого изготовлено ВМС, формы, индивидуальных анатомических особенностей матки каждой пациентки, соблюдения техники и оптимальных сроков введения внутриматочного устройства. Типичным местом перфорации является дно матки, стенка шейки и угол между шейкой и телом матки. (Купина А.Д. –2019).

**Целью исследования** являются улучшение результатов лечения больных с экспульсией ВМС в брюшную полость путем использования эндовидеотехники.

**Материал и методы.** С 2000 по 2020гг. В Наманганском филиале РНЦЭМП находились 54 женщины с экспульсией ВМС в брюшную полость. По возрастному фактору пострадавшие распределены следующим образом: до 19 лет 11 (20,4%), от 19 до 44 лет –32 (59,2%), от 45 до 59 лет 11 (20,4%) больных. Лица трудоспособного возраста составили 79,3%. Введение ВМС производилось в различных медицинских учреждениях и удалений которых не было. Больные были направлены к нам из поликлиники и РМО в связи болями внизу живота, кровотечением, аномальными выделениями из влагалища, лихорадкой. Больные поступили в сроки от 10 дней до 3-х месяцев с момента установления ВМС. При поступлении больным проводили комплексные обследования: рентгеноскопия и УЗИ органов малого таза, общеклинические и биохимические анализы крови, ПТИ, свертываемости крови и т.д. Для операции использовали лапароскопическая стойка фирмы «Karl Storz». В большинстве случаев для удаления ВМС из брюшной полости использовали один 5мм. троакар через прокол левой подвздошной области. У больных с абсцессами, инфильтратами малого таза дополнительно применяли второй 10мм. троакар проколом правой подвздошной области. После удаления инородного тела (ВМС) по показаниям санировали полости малого таза и дренировали последнее силиконовой трубкой. На диагностическом этапе лапароскопии были выявлены: перфорация дна матки у 6 (11,1%) (поступивших в сроки до 5-7 суток с момента установления ВМС), тубоовариальный абсцесс у 18 (33,3%), абсцесс большого сальника 5 (9,3%), инфильтрат Дугласово пространство у 20 (37%), пельвиоперитонит и свободное нахождение ВМС в малом тазу – у 4 (7,4%) больных. У 1 (1,9%) пациентки ВМС в брюшной полости не был найден. При интраоперационной рентгеноскопии инородное тело (ВМС) оказалась в мочевом пузыре, который удален цистоскопически. Осложнений связанные с лапароскопией и удалением ВМС не наблюдали. Больным назначили анальгетики на 1 суток, по показаниям антибиотики в таблетках до 5 дней. Дренажные трубки удаляли на 2-3 сутки после УЗИ. Средний койко-день составил – 1,5 суток.

**Заключение.** Внутриматочные устройства являются одними из самых популярных и эффективных способов контрацепции. Однако при использовании ВМС повышается риск развития инфекционно-воспалительных заболеваний органов малого таза и в редких случаях возможна перфорация матки с миграцией ВМС в малый таз, свободную брюшную полость, мочевой пузырь с образованием утеровезикальных свищей. Таким образом, несмотря на достаточно редкие случаи развития перфорации матки, транслокации внутриматочного устройства, гнойных тубоовариальных псевдоопухолей, пельвиоперитонита и других инфекционно-воспалительных заболеваний органов малого таза, врачу акушеру-гинекологу необходимо помнить о возможности возникновения данных негативных последствий использования ВМС.

## ВИДЕОЛАПАРОСКОПИЧЕСКИЕ ОПЕРАЦИИ ПРИ ОСЛОЖНЕННЫХ КИСТАХ ЯИЧНИКОВ

Рахманова Р.С., Исхаков Б.Р., Исхаков Н.Б.,

Наманганский филиал РНЦЭМП

Нами в течение последних 20 лет в отделении экстренной гинекологии Наманганского филиала РНЦЭМП были, выполнены 6411 оперативные вмешательства по поводу осложненных кист яичников. Возраст пациентов колебалось от 10 до 50 лет. При наличии рубцов на передней брюшной стенке после лапаротомических операций, у больных осложненными кистами яичников и с признаками массивного внутрибрюшного кровотечения в брюшную полость выбрали тради-



ционный способ операции у 3590 (56,0%) больных, лапароскопический способ - у 2821 (44,0%). Нами была использована лапароскопическая стойка фирмы "Karl Storz". Первый 10мм. троакар для лапароскопа вводили супраумбиликально. Второй 10 мм. троакар вводили по точке Мак-Бурнея справа. Третий 5мм. троакар для манипулятора вводили пункцией левой подвздошной области. При эндохирургическом лечении осложненных кист с гемоперитонеумом осуществлялась в основном эвакуация крови с последующей санацией брюшной полости растворами антисептиков с применением ирригоаспиратора «БРЮСАН». По поводу осложнений, кисты разрывом с гемоперитонеумом до 500 мл– лапароскопическая кистэктомия (перицистэктомия, вылушивание слизистой оболочкой кисты - энуклеация) была выполнена у 2099 (74,4%) больных. При многокамерных кистах яичников осложненных, разрывом 245 (8,7%;) была выполнена кистовариоэктомия. Симультанная двухсторонняя кистэктомия из яичников была выполнена у 104 (3,7%) пациенток. При нагноившихся дермоидных кистах яичников у 94 (3,3%) женщин во избежание разрыва и инфицировании брюшной полости выполняли кистэктомия – лапароскопически ассистированный способом или использовали контейнеры для безопасного извлечения. При перекути ножки придатков матки с некрозом последних 79 (2,8%) пациентам была выполнена лапароскопическая аднексэктомия. При эндометриоидных кистах яичников с кровоизлияниями в брюшную полость 28 (1,0%) пациентам кистэктомия сочетались с диатемкоагуляцией эндометриоидных очагов. Симультанная лапароскопическая кистэктомия яичников с со стерилизацией маточных труб выполнена у 172 (6,1%) женщин. Массивные спайки в малом тазе, большой гемоперитонеум объемом более 500 мл, большие размеры кисты яичников более 15 см являлись показанием конверсии у 68 больных. Ввиду возможности рецидива кисты на другом яичнике, мы по возможности стремимся, сохранить даже минимальные участки ткани оперируемого органа. Перед тем как извлечь удаленную кисту из брюшной полости, мы погружаем ее в латексный или резиновый мешок соответствующего объема. Края мешки выводятся через прокол 10-и мм троакара тем самым ограничивая брюшную полость и ткани передней брюшной стенки от контакта с содержимого (нагноившихся) дермоидной кисты. Для уменьшения размеров кисты мы производили вскрытие капсулы непосредственно в полости мешка. Максимальный размер удаленный нами кисты составлял 15 см в диаметре. Ретенция промывной жидкости (7) и внутрибрюшное кровотечение (3) ранняя спаечная непроходимость (4) у больных после лапаротомических операций явились показанием к реоперации - лапароскопической санации брюшной полости, разъединением спаек с повторным дренированием полости малого таза (0,4%). Осложнения, связанные с применением лапароскопической техники не наблюдали. Осложнений нагноением и инфильтратом лапаротомической раны наблюдали у 14 больных. Средний койко-день составил – 3,4 дня у больных оперированных лапароскопическим способом и 6,5 дня у больных перенесших лапаротомический доступ операции. Таким образом, лапароскопический способ оперативного вмешательства по поводу осложненных кист яичников является более бережным, щадящим по сравнению с лапаротомическим доступом. Пациентки после лапароскопических операций активны, не испытывают болевых ощущений. Лапароскопический способ операции способствует значительному снижению количества послеоперационных осложнений. У такого контингента женщин наступает ранняя трудоспособность и социальная реабилитация.

### ЛАПАРОСКОПИЧЕСКИЕ ОПЕРАЦИИ У БОЛЬНЫХ С ГНОЙНЫМ ПЕЛЬВИОПЕРИТОНИТОМ

Рахманова Р.С., Исхаков Б.Р., Исхаков Н.Б.  
Наманганский филиал РНЦЭМП.

За последние 20 лет в Наманганском филиале РНЦЭМП с гнойным пельвиоперитонитом на стационарном лечении находились 2967 больных. Пациентки в фертильном возрасте были 2947 (99,3%), в детском и подростковом возрасте -20 (0,7%). Больные поступили скорой помощью - 673 (22,7%), направлением поликлиники - 312 (10,5%) и самостоятельно – 1982 (66,8%). Больные с момента поступления в стационар были оперированы в сроке до 6 часов 964, до 12 - 24часов -278, в сроке более 24 ч - 22. Консервативное лечение получали 1703 (57,4%) больных. Оперативному лечению подвергались 1264 (42,6%) больных. Лапароскопический способ операции применен у 1028 (84,7%), лапаротомный – 42 (%), пункционный (катетеризация малого таза через пункции заднего свода с применением антисептиков, антибактериальной терапией) – 192 (%), релaparоскопия -2 (%). Нами была использована лапароскопическая стойка фирмы "Karl Storz". Первый 10мм. троакар для лапароскопа вводили супраумбиликально. Второй 10 мм. троакар вводили по точке Мак-Бурнея справа. Третий 5мм. троакар для манипулятора вводили пункцией левой подвздошной области. При эндохирургическом лечении пельвиоперитонитов осуществлялась в основном эвакуация патологического выпота с последующей санацией брюшной полости растворами антисептиков с применением ирригоаспиратора «БРЮСАН», тубэктомия выполнена у 32 пациенток старшего репродуктивного возраста при наличии пиосальпинксов. Двухсторонняя тубэктомия была выполнена у 7 пациентов, имеющих 3 и более детей, согласием родственников. Полость малого таза дренировали при диффузных перитонитах через 10 мм. троакар справа. Продолжительность операции составило от 15 минут до 45. Второе поступление больных перенесших лапароскопическую санацию брюшной полости по поводу пельвиоперитонита в течение года были 21, при лапароскопии отмечен пиосальпинкс пиоовар, им была выполнена лапароскопическая аднексэктомия (12). В 10 случаях выполнены органосохраняющие вмешательства с сохранением труб и по возможности тканей яичников. Осложнения в виде продолжающего перитонита наблюдали у одной пациентки, прооперированной пельвиоперитонитом лапаротомным доступом. Реоперация - лапароскопическая санация, повторным дренированием малого таза, последующей антибактериальной терапией была достаточной для выздоровления больной. В послеоперационном периоде у всех больных проводилась антибактериальная и дезинтоксикационная терапия. Средний койко-день составил – 3,1 дня у больных оперированных лапароскопическим способом и 5,7 дня у больных перенесших лапаротомный доступ

операции. Таким образом, использование эндовизуальных технологий в лечении пельвиоперитонита у женщин детородного возраста позволяет адекватно корригировать имеющуюся патологию, способствует значительному снижению количества послеоперационных осложнений и уменьшению продолжительности временной нетрудоспособности. Даёт хороший фармакоэкономический и косметический эффект.

## ВИДЕОЛАПАРОСКОПИЯ В ДИАГНОСТИКЕ И ЛЕЧЕНИИ ПОВРЕЖДЕНИЙ ПАРЕНХИМАТОЗНЫХ ОРГАНОВ ПРИ ЗАКРЫТОЙ ТРАВМЕ ЖИВОТА У ДЕТЕЙ

Робиддинов Б.С., Алижанов А.А., Исхаков Б. Р., Исхаков Н. Б., Хужамбердиев И.Р.  
Наманганский филиал РНЦЭМП

В Наманганском филиале РНЦЭМП за последние 15 лет находились 88 ребенка с подозрением на повреждения органов брюшной полости и забрюшинного пространства (ЗБП) при закрытой травме живота. Мальчиков было 65 (73,9%), девочек – 23 (26,1%) в возрасте от 3 до 16 лет. В первые часы от полученной травмы поступило 49 (55,7%) детей, до 3 часов – 30 (34,1%), до 6 часов и более – 9 (10,2%). При изучении характера травмы преобладали травмы, полученные при падении с высоты – 29 (33%), при дорожно-транспортном происшествии – 51 (57,9%) и в результате удара тупым предметом – 8 (9,1%). У всех больных со скрытой клинической картиной травмы органов брюшной полости, с неопределённой ультразвуковой картиной и подозрением на повреждение внутренних органов, органов ЗБП выполнена диагностическая лапароскопия. У 18 (20,4%) детей на этапах диагностической лапароскопии выявлены: повреждения печени (10), почек с забрюшинной гематомой (5) и повреждения поджелудочной железы (3), которые явились показанием к переходу на лапаротомию. У трех больных с повреждением поджелудочной железы из-за развития посттравматического панкреатита, были выполнены ревизия, гемостаз ушибленной раны поджелудочной железы (ПЖЖ), санация и дренирование сальниковой сумки с формированием оментобурсостомы. Двухкратная программная ревизия, санация, некрсеквестрэктомия ПЖЖ, тампонадой мазью левомекола выполнена у двух детей, трехкратная – у 1, с последующем переходом на закрытия способ лечения. Для фракционного лаважа сальниковой сумки использовали раствор декосана. У 11 (12,5%) пострадавших во время диагностической лапароскопии обнаружены разрывы селезенки с гемоперитонеумом более 300,0 мл, потребовавшие перехода на лапаротомию. При этом ушивание дефекта селезенки с тампонадой прядью большого сальника выполнены 3 пострадавшим, спленэктомия - 8. Процент конверсии составил -32,9%. У 38 (43,2%) больных с внутрибрюшным кровотечением до 200 мл выявлены: надрывы капсулы и поверхностные разрывы селезенки глубиной до 0,5 см., фиксированными сгустками крови без продолжающегося кровотечения. Этим больным операция была завершена биполярной диатермокоагуляцией раны, санацией и дренированием брюшной полости. У 13 (14,8%) отмечены гематома брыжейки тонкой кишки, ненатянутая забрюшинная гематома с сохранением целостности брюшины. У 8 (9,1%) пострадавших при диагностической лапароскопии признаков повреждения органов брюшной полости не выявлены. В нашем случае у 59 (67,1%) пострадавших лечебно-диагностическая лапароскопия позволила избежать лапаротомию, что дало ограничиться лапароскопической санацией и дренированием брюшной полости. Таким образом, видеолaparоскопия является методом скрининга в комплексной диагностике повреждений органов брюшной полости и забрюшинного пространства, и позволяет не только решить весь спектр диагностических и тактических задач, но и производить окончательную остановку кровотечения с эндохирургическим сохранением органа.

## ЛАПАРОСКОПИЧЕСКОЕ УШИВАНИЕ ПЕРФОРАТИВНЫХ ГАСТРОДУОДЕНАЛЬНЫХ ЯЗВ

Робиддинов Б.С., Исхаков Б. Р., Алижанов А.А., Исхаков Н.Б.  
Наманганский филиал РНЦЭМП

За период с 2000 по 2020 гг. в Наманганском филиале РНЦЭМП были прооперированы 1562 больных с прободными гастродуоденальными язвами в возрасте от 10 до 60 лет. Традиционное лапаротомное ушивание перфоративной гастродуоденальной язвы проведено у 1330 (85,4%) больных, лапароскопический способ применен у — 232 (17,4%). Из -232 больных оперированных лапароскопическим способом мужчин было 209 (90,1%), женщин – 23 (9,9%). Сроки с момента перфорации до операции составило от 3,5 до 12 часов. Перфоративная язва локализовалась в луковице двенадцатиперстной кишки у 227 (97,8%), в желудке – 5 (2,2%) больных. У всех больных перфоративное отверстие локализовалось на передней стенке луковицы двенадцатиперстной кишки либо в области привратника. Размеры дефекта в пределах от 4 до 8 мм. с язвенно-инфильтративным валом вокруг до 10-15 мм. У поступивших больных в сроки от 6 до 12 часов выявлены: местный перитонит у 50, неограниченный местный - 56, диффузный - 25. Характер перитонеального экссудата был фибринозным, фибринозно-желчным в количестве от 300 до 1200 мл. У 14 (6,0%) больных прикрытое круглой связкой печени, желчным пузырем перфорация дуоденальных язв, поступивших в сроке более 12 часов, (с отрицательными рентгенологическими признаками свободного газа и отсутствием свободной жидкости в брюшной полости при УЗИ) диагноз установлен при диагностической лапароскопии. Нами была использована лапароскопическая стойка фирмы “Karl Storz”. Ушивание перфоративного отверстия выполнялось атравматической иглой, расправляя её так, чтобы она могла пройти через адаптер 10/5мм. Использовали в основном капрон 3/0. Для достижения герметичности у 22 (9,5%) больных потребовалось, наложит 2 узловых шва. В 14 (6,0%) случаях для ушивания дефекта язвы нами применена спиралевидная игла Малкова. В остальных наблюдениях накладывали один

ряд узловых швов с тампонадой прядью большого сальника. Узел формировали интракорпорально. Продолжительность операции составило от 30 минут до 60. Санация брюшной полости производилась с применением ирригоаспиратора. Трубчатый контрольный дренаж в подпеченочное пространство оставляли на 1–3 суток, малый таз дренировали только при диффузных перитонитах через 10 мм. троакар слева. Консервативная противоязвенная терапия, включающая, антисекреторные и антихеликобактерные препараты начиналась в раннем послеоперационном периоде. Назогастральный зонд удаляли и начинали принимать жидкую пищу с 3 суток. Конверсионная лапаротомия выполнена у 22 (9,5%) пациентов прикрытыми перформативными дуоденальными язвами поступивших в сроке более 12 часов с сопутствующими патологиями (сахарный диабет, перфорация распадающего рака желудка, преклонный возраст). Релапароскопия проведена у 4 больных в 3 и 7 сутки после операции с продолжающимся перитонитом и ранней послеоперационной спаечной кишечной непроходимостью. Релапароскопия была завершена у 3 пациентов лапароскопической санацией брюшной полости с повторным дренированием соответствующих областей брюшной полости и рассечением спаек, восстановлением проходимости кишечника. С несостоятельности швов ушитой язвы двенадцатиперстной кишки распространенным гнойным перитонитом у одного пациента была выполнена конверсионная лапаротомия. Послеоперационные осложнения в группе больных предпринятой к лапароскопическому ушиванию наблюдалось у 7 (3,01%) пациентов, в группе оперированных традиционным способом у 56 (4,2%). Умерли после лапароскопических операций 3 (1,3%) больных, после традиционных операций 52 (3,9%). Причиной летальности больных: продолжающаяся перитонит, трансмуральный инфаркт миокарда осложненной левожелудочковой недостаточностью, полиорганная недостаточность на фоне сахарного диабета и инсульт. Средний койко-день после лапароскопического ушивания гастродуоденальных язв составил 4,3, тогда как при лапаротомном ушивании – 7,5. Таким образом, видеолапароскопическая техника способствует своевременной диагностике прикрытых и атипично протекающих прободных гастродуоденальных язв и может занять основное место в лечении неосложненных перфоративных пилородуоденальных язв.

#### ТРОМБОЭМБОЛИИ ЛЕГОЧНОЙ АРТЕРИИ – ГРОЗНОЕ ОСЛОЖНЕНИЯ ПРИ ТЕРМИЧЕСКОЙ ТРАВМЕ

Рузибоев С.А., Шакиров Б.М., Авазов А.А., Хайдаров Н.Б., Салохиддинов М.С.  
Самаркандский государственный медицинский институт

Самаркандский филиал РНЦЭМП

**Актуальность.** Тромбоэмболия легочной артерии (ТЭЛА) является третьей по частоте причиной смерти населения от сердечно-сосудистых заболеваний после инфаркта миокарда и инсульта (В.С. Савельев с соавт., 2015).

**Цель исследования:** изучение параметров системы гемостаза у обожженных с подозрением на ТЭЛА и их зависимость от тяжести поражения.

**Материалы и методы.** Нами было изучена частота ТЭЛА у 105 больных с различными по тяжести и локализации ожогами, в возрасте от 60 до 92 лет. Среди умерших (59) от ожогов, ТЭЛА выявлено у 15 больных (25,4%) и у 10 (16,9%) послужила непосредственно причиной летального исхода.

**Результаты.** Диагноз ТЭЛА был установлен на основании характерных клинических (диспноэ, боли в груди или синкопэ, кашель, кровохарканье, тахикардия), а также рентгенологических и электрокардиографических данных. У 4 больных тромбоэмболия развилась на фоне ишемической болезни сердца (ИБС) и постинфарктного кардиосклероза и у 2 – на фоне митрального порока сердца. Исследования показали, что к основным факторам риска относятся: глубокие ожоги свыше 25% поверхности тела (у 81); пожилой возраст больных (у 65); перенесенный инфаркт миокарда и геморрагический инсульт (у 28); глубокие ожоги нижних конечностей (у 78); частые пункции и катетеризации центральных вен (у 37); развитии гиперкоагуляции, выявляемое в предэмболическом периоде. Нами разработана комплексная лечебная программа по профилактике ТЭЛА, в которую включили: антикоагулянты, низкомолекулярные декстраны, никотиновую кислоту, трентал, аспирин, тромбо-АС. Основой профилактики венозных тромбозов у этой категории больных являются их ранняя активизация и эластическая компрессия нижних конечностей (предпочтительнее использовать с этой целью специальные эластические гольфы и чулки, обеспечивающие максимальное давление на уровне лодыжек с постепенным его снижением в проксимальном направлении) и гепаринотерапия. При лечении тяжелообожженных с установленным диагнозом проводилась консервативная терапия, включающая антикоагулянты и тромболитики, а также симптоматические средства. При этом большое значение придавалось выявлению источников эмболизации. В результате внедрения в комплексную терапию летальность от ТЭЛА у тяжелообожженных снизилась от 16,9% (1999-2008 гг.) до 3,7% (2009-2019 гг.).

**Вывод.** Выявление факторов риска развития ТЭЛА благоприятствует решению вопросов диагностики, лечения, профилактики и снижению летальности.

## РАННИЕ РАДИОЛОГИЧЕСКИЕ ПРИЗНАКИ ТРОМБОЗА КАВЕРНОЗНОГО СИНУСА У БОЛЬНЫХ ПЕРЕНЕСЩИХ COVID-19

Рустамова Д.А.<sup>2</sup>, Боймурадов Ш.А.<sup>1,2</sup>, Бобамуратова Д.Т.<sup>1,2</sup>, Курбанов Ё.Х.<sup>2</sup>, Умаров Р.<sup>3</sup>

<sup>1</sup> Ташкентская медицинская академия.

<sup>2</sup> Многопрофильная клиника Ташкентской медицинской академии.

<sup>3</sup> Ташкентский институт усовершенствования врачей.

Известно, что при COVID-19 повышается свёртывания крови, процесс тромбообразования является причиной асептического тромбоза кавернозного синуса. К заболеваниям, наиболее часто ассоциированным с инфекционным тромбозом, относятся инфекции в глазничной области, мастоидит, воспалительные заболевания среднего уха и лица, менингит. Клиническая картина тромбоза мозговых и лицевых сосудов достаточно вариабельна, что создает дополнительные трудности для его диагностики. Нарушение гемодинамики и образовавшиеся тромбы ведет к ишемическими, атрофическому и далее некротическому изменений соответствующий области снабжения.

**Цель.** Выявление изменений тромбоза кавернозного синуса у больных перенесших covid-19.

**Материалы и методы исследования:** В многопрофильной клинике Ташкентской медицинской академии и в клинике “Профмедсервис” проведено у 176 пациентов с диагнозом: тромбоз кавернозного синуса, остеомиелит верхней челюсти. Средний возраст пациентов составил  $57 \pm 2,8$  лет, из них 26 мужчин (57,8%) и 19 женщин (42,2%). Всем больным был проведен МСКТ/МРТ головного мозга с ангиографией (MRT GE Optima 1,5 тесла, США).

**Результаты.** Клинические проявления тромбоза мозговых вен и венозных синусов зависят от локализации тромбоза, скорости его развития и характера основного заболевания. Визуализация помогает идентифицировать тромбоз либо посредством прямой визуализации тромба / дефекта наполнения кавернозного синуса, либо с помощью косвенных признаков, включая проптоз, расширение дренирующих притоков и аномальное усиление твердой мозговой оболочки, что хорошо продемонстрировано в исследованиях с контрастированием. По данным МСКТ/МРТ-ангиографического анализа отмечалось, тромбоз глазных вен сужение внутренней сонной артерии в зоне кавернозного синуса поражённой стороне случаев. Кроме того, поражение орбиты, которое обозначается аномальной плотностью орбитального жира интенсивностью сигнала, хорошо обозначается наряду с другими особенностями, такими как сужение сонной артерии, усиление стенки сонной артерии и другие внутривенные аномалии, такие как церебральный инфаркт, эмпиема, менингит, церебрит и абсцесс. КТ / МРТ с контрастным усилением, показывает наличие гетерогенных и асимметричных дефектов наполнения, тромбоза притоков, синусов твердой мозговой оболочки и вен головного мозга, что важно знать, поскольку множественные тромбозы являются обычно ассоциируется с этим состоянием. Это важно при принятии решения о необходимости антикоагуляции и хирургического лечения. При МРТ в стандартных режимах можно выявить признаки венозного тромбоза: повышение интенсивности сигнала от измененного синуса (наиболее кавернозный синус, редко нижний пещеристый и сигмовидный), венозные синусы асимметричны. При проведении МР-веносинографии выявляются снижение сигнала от кровотока по поражённой стороне, а также компенсаторное усиление сигнала от кровотока, расширение сосудов по противоположной стороне. При тромбозе венозных синусов повышается венозное давление, в результате чего нарушается абсорбция цереброспинальной жидкости, развивается интракраниальная гипертензия. Для тяжелых нарушений венозного кровообращения характерны головная боль, рвота, отек дисков зрительных нервов, фокальные и генерализованные судороги, прогрессирующее угнетение сознания. Однако при раннем распознавании процесса клиническая картина может быть менее выраженной. Ранние и наиболее частыми симптомом тромбоза мозговых вен и венозных синусов является внезапная интенсивная головная боль, которая, как правило, бывает диффузной (в 92% случаев) и плохо купируется анальгетиками. Она необычна для больного как по своему характеру, так и по интенсивности. Головная боль может сопровождаться тошнотой и рвотой, а также очаговыми неврологическими симптомами, в т. ч. нарушением функций, особенно III, IV, 1- и 2 й ветвь V, VI, иногда VII пар черепных нервов.

**Заключение:** МСКТ и МРТ-контрастная ангиография - информативный метод определения состояния кровоснабжения и место тромба в сосуде. При лечении тромбоза кавернозного и других синусов необходимо восстановить заблокированную проницаемость сосудов, усиленная антикоагуляционная терапия с целью профилактики потери зрения, остеонекроза, и других осложнений.

## МАРКЕРОВ ЭНДОТЕЛИАЛЬНОЙ ДИСФУНКЦИИ ПРИ ГАСТРОДУОДЕНАЛЬНЫХ ОСЛОЖНЕНИЯХ У ТЯЖЕЛОБОЖЖЕННЫХ

Фаязов А.Д., Бабажанов А.С., Хакимов Э.А., Ахмедов А.И.

РЦЭМП Республики Узбекистана,

Самаркандский государственный медицинский институт.

В этиопатогенезе формирования локального язвенного дефекта в желудке и двенадцатиперстной кишке значимую роль играет *Helicobacter (H.) pylori*, который способствует возникновению и продолжительному течению воспалительного процесса, нарушению микроциркуляции, секреторной и регенераторной дисфункций слизистой оболочки гастродуоденальной зоны. Для эффективной регенерации ткани требуется улучшение кровоснабжения. Пусковым механиз-

мом ангиогенеза является фактор роста эндотелия сосудов (vascular endothelial growth factor - VEGF), который оказывает влияние на возникновение и выживание незрелых кровеносных сосудов путем стимулирования роста и пролиферации эндотелиоцитов сосудов.

**Цель работы:** исследовать изменения сывороточных концентраций фактора роста эндотелия сосудов у больных термической травмой, осложненной гастродуоденальным кровотечением, в зависимости от инфицирования *H. pylori*.

**Материалы и методы исследования.** Были исследованы 28 пациентов, которые лечились в ожоговом отделении Самаркандского городского медицинского объединения в период 2019 - 2020 гг. В качестве сравнительной (1-ой) группы мы включили 21 практически здоровых добровольцев в возрасте 20-46 лет; основную (2-ю) группу составили 28 пациентов с ожогами, получавшие стационарное лечение. Во 2-ой группе больных осложнилась острая патология со стороны ЖКТ. У 19 (67,8%) больных осложнения в виде острых язв или обострения хронической язвы, у 9 (32,2%) эрозии, проявившиеся желудочно-кишечным кровотечением. Язвенный анамнез был у 2-х пациентов. У 3-х пациентов (10,7 %) кровотечение возникло в период ожогового шока, у 9 (32,2 %) в период ожоговой токсемии. Площадь ожогового поражения составляла  $48,2 \pm 6,0$  % поверхности тела, из них площадь глубокого ожога была -  $20,0 \pm 2,5$  %. Средний возраст больных составил  $52,2 \pm 4,6$  года. Степень кровопотери при гастродуоденальном кровотечении делили по классификации А. И. Горбашко как легкую, среднюю или тяжелую. Всем пациентам при эзофагогастродуоденоскопии (ЭФГДС) проводили забор материала при прицельной биопсии доставляли в патогистологическую и микробиологическую лаборатории для дальнейшего исследования. Обнаружение *H. pylori* в биоптатах проводилось при помощи тест-системы ХЕЛПИЛ® (Бланк) (ООО «АМА», Россия). Микроскопическим методом (окраска препарата по Романовскому-Гимзе) исследовали степень контаминации биоптатов *Helicobacter pylori*. Иммуноферментным анализом центрифугированной сыворотки крови исследовали количество фактора роста эндотелия сосудов с использованием тест-системы ЗАО «Вектор-Бест» (Россия). Фирмой-производителем рекомендовано считать нормальный уровень VEGF в интервале 10-246 пг/мл.

**Результаты и обсуждение.** 66,7% больных предъявляли жалобы на рвоту с примесью крови. Вздутие и урчание в животе наблюдалось у 40%, жалобы на слабость - 100% и головокружение - 96,7%. У 70% пациентов наблюдалось черный стул. При объективном обследовании у всех больных язык был обложен белым налетом. При ЭФГДС язвенный дефект в желудке определялся в 30%, в двенадцатиперстной кишке – в 70% случаев. При ХЕЛПИЛ-тесте уреазопозитивные биоптаты у здоровых добровольцев, наблюдались у 32% обследованных, во 2-й группе – у 71,4%. Микроскопия мазков-отпечатков биоптатов показала аналогичные результаты по выявлению *Helicobacter pylori*. У больных 2-ой группы сывороточный уровень VEGF в среднем составил  $364,8 \pm 12,8$  пг/мл, превышая на 1,4 раза значения здоровых добровольцев 1-ой группы и зависел от локализации язвенного дефекта: при язвенной болезни желудка –  $394,2 \pm 11,4$  пг/мл, при язвенной болезни двенадцатиперстной кишки –  $332,2 \pm 12,1$  пг/мл. У больных с гастродуоденальным кровотечением VEGF составило  $462,4 \pm 13,2$  пг/мл. Примечательно наличие статистических различий уровня VEGF у неинфицированных и инфицированных хеликобактериями как больных, так и здоровых лиц, что свидетельствует о патогенетической роли данного факта в индукции воспалительного процесса и ангиогенеза. Наблюдаемую взаимосвязь уровня VEGF в сыворотке крови можно объяснить активацией продукции цитокина в условиях тканевой гипоксии, интерпретировать как механизм, направленный на восстановление микроциркуляторного русла, способствующий улучшению репаративных процессов в слизистой оболочке и ускорению эпителизации язвенных дефектов у больных. В то же время, значительное повышение VEGF, особенно на фоне атрофии, дефекта слизистой оболочки и хеликобактерий, может ускорить процессы неоангиогенеза.

**Выводы.** При тяжелой ожоговой травме наблюдается развитие гастродуоденальных осложнений, сопровождающиеся значительной дисфункцией эндотелия. Особенно у пациентов с гастродуоденальным кровотечением, количество фактора роста эндотелия сосудов зависит от локализации язвенного дефекта, степени тяжести кровотечения и инфицирования *H. pylori*, тем самым проявляя свою диагностическую ценность. Можно предположить, что эта закономерность носит сложный характер и, в частности может зависеть от степени компенсации или декомпенсации функциональных возможностей эндотелия, а также других факторов, что может послужить объектом будущих исследований.

## ПРИМЕНЕНИЕ СИНТЕТИЧЕСКИХ РАНЕВЫХ ПОКРЫТИЙ В МЕСТНОМ ЛЕЧЕНИИ У ПОСТРАДАВШИХ С ОЖоговой ТРАВМОЙ

Фаязов А.Д., Рузимуратов Д.А.

Республиканский научный центр экстренной медицинской помощи МЗ РУз

Термические и электротермические поражения у тяжелообожженных пострадавших в настоящее время являются одним из наиболее часто встречающихся видов травм, связанных с различными бытовыми факторами. Сроки восстановления кожного покрова у этих контингентов пострадавших с ожоговой травмой во многом определяют течение и исход ожоговой болезни. При этом, важное значение имеет выбор средств, применяемых в местном лечении ожоговых ран.

Как известно, стартовым пунктом развития гнойно-септических осложнений ожоговой болезни является микробная колонизация ожоговой раны с последующей инвазией в подлежащие ткани. Известно, что ожоговая рана при поверхностных ожогах заживает в течении 8-22 суток, однако развитие местных гнойных осложнений способствует значительному удлинению этих сроков. Поэтому, местное консервативное лечение ожоговых ран является

неотъемлемой частью комплекса лечебных мероприятий при ожогах. Ее основными задачами является купирование местного воспаления, которая способствует эпителизации ран в оптимальные сроки, или предоперационная подготовка при глубоких ожогах.

Из вышеизложенного следует вывод, что одним из предопределяющих факторов в успехе лечение является правильный выбор средств для местного лечения при ожогах. Основными требованиями к повязкам относятся: способствовать к оттоку раневого отделяемого, не препятствовать тканевому дыханию, позволять производит безболезненные перевязки.

В отделении комбустиологии Республиканского Научного Центра Экстренной Медицинской Помощи по 2016-2021 годам для местного лечения термических, химических и электротермических ожоговых ран у 68 больных использованы синтетические раневые покрытия производства ЗАО «Новые Перевязочные Материалы» (Россия). Были применены следующие разновидности временных раневых покрытий: Воскопран с диоксицином, Парапран с лидокаином, химотрипсином, хлоргексицином, Полипран с лидокаином.

При применении вышеуказанных раневых покрытий мы ориентировались на ингредиенты, содержащиеся в них. Так, Парапран с лидокаином, Полипран с лидокаином с целью обезболивания был использован в ранние сроки (1-2 сутки) после травмы. Воскопран с диоксицином, Парапран с хлоргексицином были использованы с целью местной антибактериальной и противовоспалительной терапии, усиления местных регенераторных процессов поверхностных и пограничных ожогов в более поздние сроки. Парапран с химотрипсином использован после проведения операции некрэктомиа на участках глубоких ожогов с целью ускорения формирования грануляционной ткани и последующего проведения аутодермопластики.

При применении раневых покрытий нами отмечено снижение интенсивности болевого синдрома, уменьшение раневых потерь, ускоренные сроки эпителизации поверхностных ожогов, ускоренное очищение участков глубоких ожогов, что позволила в оптимальные сроки произвести пластическое закрытие дефектов кожи при обширности площади поражения.

Хорошая фиксационная способность их к раневой поверхности, стертое течение периода раневого воспаления, уменьшение сроков образования сухого струпа на ожоговых ранах способствовало более ранней активизации больного.

Сочетание сетчатой структуры тканевой основы (полиамид) перевязочного материала с пропиткой препаратами, обладающими анестезирующей и антибактериальной активностью, стимулирующими репаративные процессы, позволяет сократить сроки заживления поверхностных ожогов, ускорить сроки формирования грануляций на участках глубоких ожогов.

Таким образом, применение раневых покрытий у тяжелообожженных являются эффективным средством для местного лечения ожоговых ран, имеет преимущества в снижении кратности и травматичности перевязок, хорошей противомикробной защитой, а также в подготовке гранулирующих ран к аутодермопластике.

## ОПТИМИЗАЦИЯ ПРОФИЛАКТИКИ И ЛЕЧЕНИЯ ОСТРЫХ ГАСТРОДУОДЕНАЛЬНЫХ КРОВОТЕЧЕНИЙ У ТЯЖЕЛООБОЖЖЕННЫХ

Фаязов А.Д., Хакимов Э.А., Раджабов У.А., Ахмедов А.И., Джалолов Д.А.  
РНЦЭМП Республики Узбекистана  
Самаркандский государственный медицинский институт.

Гастродуоденальные осложнения встречаются при термических травмах 15-25%. Наиболее частым осложнением острых гастродуоденальных язв у тяжелообожженных является кровотечение. При этом следует отметить, что после термических травм летальность при кровотечениях из острых гастродуоденальных язв остается высокой и достигает 25-75%.

**Цель исследования:** провести комплексный анализ результатов лечения больных с кровотечением из острых гастродуоденальных язв у тяжелообожженных.

**Материалы и методы.** В ожоговом отделении Самаркандского городского медицинского объединения у тяжелообожженных в течение последних 10 лет вылечены 80 больных с кровотечением из острых гастродуоденальных язв. Средний возраст больных составил  $51 \pm 16$  лет, из них 46,4% было старше 60 лет. По локализации острых язвенных поражений: у 16 (20%) больных - в двенадцатиперстной кишке (ДК), у 41 (51,25%) - в желудке, у 23 (28,75%) - множественные язвы в желудке и ДК.

**Результаты.** Факторами риска развития послеоперационных острых язв являлись: коагулопатии, длительная (более 48 часов) искусственная вентиляция легких; развитие выраженной органной дисфункции; ДВС-синдром; артериальная гипотензия и шок; алкоголизм; длительная назогастральная интубация и лечение глюкокортикоидами. Все факторы являются абсолютным показанием для проведения профилактики язв желудка. Срок выполнения повторной ЭФГДС зависит от надежности выполненного первичного гемостаза, что в среднем составляет 1-3 дней. Первичный эндоскопический гемостаз был успешен у всех 12 пациентов с активным кровотечением. В группе высокого риска рецидива проводился эндоскопический контроль гемостаза, контрольную ЭФГДС выполняли через 1-3 суток после первичного обследования. При каждой ЭФГДС оценивали качество гемостаза, риск рецидива кровотечения и проводили профилактику кровотечения. Все пациенты получали стандартизованную консервативную терапию: внутривенное болюсное введение ингибиторов протонной помпы с последующей непрерывной инфузией после эндоскопического гемостаза в течение 72

часов, (пантопрозол, контролок болюсно 40 мг и по 8мг/час непрерывно). С 3х суток перевели на пероральные формы ингибиторов протонной помпы.

Рецидив кровотечения после первичного эндогемостаза отмечен у 2 пациентов (2,5%), все они были из группы высокого риска. При этом отмечено, что у всех пациентов рецидив кровотечения возник на фоне нарастания органной недостаточности. Повторный эндогемостаз был эффективен у 1 больного. Двое больных в связи с неэффективностью консервативной терапии и повторного эндогемостаза, оперированы. У всех пациентов с рецидивом кровотечения, острые язвы были множественными и локализовались в желудке. Объем хирургического вмешательства: гастротомия с прошиванием язв. В анализируемой группе умерло 3 больных (3,75%). Из 2 оперированных умер один. Основная причина летального исхода - прогрессирующее полиорганное недостаточности.

**Выводы.** Лечение больных с кровотечением из острых гастродуоденальных язв у тяжелообожженных, является актуальной проблемой хирургии. Учитывая, что они являются вторичными, для них наиболее справедливо положение о том, что проще эту патологию предупредить, чем лечить ее с момента проявления.

Профилактика возникновения и последующих рецидивов кровотечения из острых язв у тяжелообожженных пациентов заключается, прежде всего, в проведении адекватной антисекреторной терапии и лечении органной недостаточности.

## СОВРЕМЕННЫЕ ПРИНЦИПЫ ЛЕЧЕНИЯ ТЯЖЕЛООБОЖЖЕННЫХ С СОЧЕТАННЫМИ И КОМБИНИРОВАННЫМИ ПОРАЖЕНИЯМИ

Фаязов А.Д., Туляганов Д.Б., Камиллов У.Р., Абдуллаев У.Х.  
Республиканский научный центр экстренной медицинской помощи МЗ РУз

Сочетанные и комбинированные термические поражения относятся к одному из наиболее тяжелых видов травматизма. Патологический процесс, развивающийся при этом, представляет собой не просто сумму двух и более повреждений, а реакцию целостного организма.

В отделении комбустиологии РНЦЭМП МЗРУз за период 2008-2020гг. пролечено 402 обожженных с термоингаляционной травмой, в том числе 186 пострадавших с комбинацией ожога кожи, термоингаляционной травмой и отравлением угарным газом. У 158 обожженных было диагностировано черепно-мозговая травма, у 28 – переломы крупных костей. Также, пролечено 281 обожженных, поражающим агентом которых было электрическая энергия и пламя вольтовой дуги.

Необходимо отметить, что до настоящего времени в клинической комбустиологии общепринятый взгляд на особенности патогенеза и клинического течения сочетанного и комбинированного ожогового поражения не полностью раскрывают всей сущности происходящих в организме изменений, их механизма и взаимосвязей. Соответственно, нет единого общепринятого стандарта оказания медицинской помощи этим пациентам.

При комбинированных механических повреждениях клинический симптомокомплекс зависит от многих факторов: преимущественного повреждения тех или иных внутренних органов, степени выраженности кровопотери, площади и глубины ожога.

Наличие подобного вида поражения обуславливает развитие шока, происхождение которой, имеет смешанный характер. Несмотря на это, развивающийся травматический и ожоговый шоки имеют общий патогенетическую цепь – гиповолемия, централизация кровообращения с нарушением микроциркуляции, гипоксия тканей и метаболические нарушения. Противошоковая терапия при этом проводится с учетом вида поражения: при сочетании ожога с черепно-мозговой травмой инфузионная терапия сочетается с дегидратационной терапией; при сочетании ожога кожного покрова и травмы органов брюшной полости жидкости вводятся только парентерально; при термоингаляционной травме инфузионная терапия проводится параллельно с мероприятиями, направленными на лечение дыхательной недостаточности (противоотечная терапия, антигипоксанты, небулайзерная терапия, санация трахеобронхиального дерева).

Проявление дыхательной дисфункции разной степени выраженности отмечается при любом сочетании механической травмы и ожогового поражения, особенно в сочетании с термохимическим поражением дыхательных путей продуктами горения.

По нашему мнению, основные принципы оказания медицинской помощи тяжелообожженным с сочетанными и комбинированными поражениями должны включать: восстановление проходимости дыхательных путей, коррекция дыхательных расстройств, стабилизация гемодинамики, водно-электролитных нарушений, необходимого хирургического вмешательства, энергетического и пластического обеспечения пострадавшего.

Таким образом, у тяжелообожженных с сочетанными и комбинированными поражениями положительные результаты лечения возможны при учете особенностей патогенеза заболеваний и четком соблюдении принципов оказания медицинской помощи.

СПОСОБ ПРОГНОЗИРОВАНИЯ ТЯЖЕСТИ ТЕЧЕНИЯ СОЧЕТАННЫХ ТРАВМ ЖИВОТА  
ДЛЯ РАЗЛИЧНЫХ ВОЗРАСТНЫХ ГРУПП БОЛЬНЫХХаджибаев А.М., Джурраев Ж.А., Махамадаминов А.Г., Халилов А.С.  
(РНЦЭМП и ЦРПКМР МЗ РУз)

**Актуальность:** Важное значение в выборе тактики лечения у больных с сочетанными травмами живота имеет объективная оценка тяжести их состояния. Оно осуществляется с помощью различных шкал, наиболее известными среди которых являются ISS (Injury Severity Score) - индекс тяжести травмы, RTS (Revised Trauma Score) - пересмотренная шкала травмы, SAPS - упрощенная шкала оценки физиологических расстройств. К сожалению, в этих шкалах во первых отсутствует ранжирование тяжести сочетанных травм для различных возрастных групп, во вторых применяющаяся в них балльная система оценок выбранных предикторов не выражают прогностического их "веса" в оценке тяжести течения имеющихся сочетанных травм.

**Цель работы:** Разработать интегральную шкалу прогнозирования тяжести течения сочетанных травм живота для различных возрастных групп больных, путем проведения ретроспективных исследований предикторов риска развития тяжелого течения сочетанных абдоминальных травм с установлением их степени значимости.

**Материалы и методы:** Статистический анализ проводился отдельно в группах пациентов, у которых не наблюдалось тяжелого течения сочетанных абдоминальных травм и в группе пациентов, у которых отмечалось тяжелое течение последних: у детей (от 0 до 18 лет), взрослых (от 19 до 60 лет) и пожилых (свыше 60 лет) больных. Нами рассчитывались значения  $\chi^2$  для каждого из выбранных показателей. Критическое значение последнего составляло 3,84. Превышение рассчитанных показателей  $\chi^2$  данного критического значения оценивалось нами как свидетельство статистической достоверности данного показателя ( $P < 0,01$ ). Степень прогностической значимости нами устанавливалась путем расчета соответствующего коэффициента для каждого достоверного предиктора в отдельности. После этого полученные прогностические коэффициенты суммировались в каждой группе пациентов в отдельности. На основании полученной суммы нами были разработаны градации прогноза категории тяжести течения сочетанных травм живота для каждой исследовательской группы.

**Результаты.** Проведенные проспективные исследования у 72 пациентов позволили заключить, что предложенные нами интегральные шкалы прогноза вероятности тяжелого течения САТ в различных возрастных группах больных отличаются высокими показателями чувствительности (в среднем 82,5%), специфичности (в среднем 74,3%) и общей точности (в среднем 78,4%).

На основании этих данных можно заключить, что предложенные нами интегральные шкалы прогноза вероятности тяжелого течения САТ в различных возрастных группах больных позволяют достоверно прогнозировать риск тяжелого течения сочетанных травм живота.

На разработанные интегральные шкалы прогноза вероятности тяжелого течения САТ в различных возрастных группах больных нами получено удостоверение ЦРПКМР МЗ РУз на рационализаторское предложение № 00127 от 21.10.2021 года.

**Заключение.** Данное обстоятельство, несомненно, оптимизирует лечебно-диагностический процесс и существенно улучшает результаты лечения этого тяжелого контингента ургентных больных, что выражается в уменьшении количества послеоперационных осложнений, снижении летальности и уменьшении дней пребывания больных в стационаре.

РОЛЬ МАЛОИНВАЗИВНЫХ ОПЕРАТИВНЫХ ВМЕШАТЕЛЬСТВ В РАННЕЙ ДИАГНОСТИКЕ ПОВРЕЖДЕНИЙ  
ОРГАНОВ БРЮШНОЙ ПОЛОСТИ ПРИ СОЧЕТАННЫХ ТРАВМАХ У ДЕТЕЙХаджибаев А.М., Джурраев Ж.А., Султанов П.К., Урманов Н.Т.  
Республиканский научный центр экстренной медицинской помощи

**Актуальность:** В связи с интенсивной урбанизацией, автоматизацией и механизацией производства, высотным строительством, увеличением автомобильного парка и скоростей средств передвижения, природными и антропогенными катастрофами, боевыми действиями в последнее десятилетие в индустриально развитых странах мира отмечается увеличение числа пострадавших с тяжелой сочетанной травмой (СТ). Только за последние два-три десятилетия число случаев СТ увеличилось в несколько раз и достигло 17,5-28,0% от всех больных травматологических стационаров

**Цель работы.** Оценить роль малоинвазивных оперативных вмешательств в ранней диагностике повреждений органов брюшной полости при сочетанной травме у детей.

**Материалы и методы.** За последние 10 лет (2010-2019гг) в Республиканском Научном Центре Экстренной Медицинской Помощи госпитализировано 118 детей в возрасте до 18 лет с СТ живота. Из них 83 (70,3%) составили мальчики и 36 (29,6%) - девочки. Среди детей с СТ живота сочетание 6-и анатомических областей выявлены в 6 (5%) случаях; 5-и областей - 8 (6,8%); 4-х областей - 18 (15,2 %); 3-х областей - 46 (39%) и 2-х областей - 40 (33,9%). Наиболее частые травмы живота сочетались с травмой головы - 104 (88%) случая, грудной клетки - 31(29,8%), конечностей - 16 (13,6%), позвоночника - 2 (1,7%) и таза - 1(0,84%). Из 118 госпитализированных (62%) детей обратились в течение 1 часа с момента получения травмы, 18 (10%) - 2 часов, 9 (5%) - 5 часов и 18 (10%) - более 5 часов. Тяжесть полученной травмы оценивали по шкале ISS. Оценка тяжести травмы показала, что среди них преобладали повреждения критической степени - 31 (26,3%) больной, тяжелой 63 (53,4%) и средней степени 24 (20,3%). Среди детей с сочетанной травмой 64 (54,2%) посту-



пили в сознании, 14 (11,9%) – в состоянии оглушения, 7 (5,9%) – в сопорозном состоянии, 33 (28%) – в различной степени комы.

**Результаты.** Среди 118 детей с СТ живота в 90 (76,3%) случаях проведено УЗИ исследование органов брюшной полости, в 5 (4,2%) случаях произведена экстренная операция без предварительного УЗИ исследования, 23 (19,5%) – умерли во время противошоковых мероприятий при поступлении до проведения УЗИ.

Полипозиционную рентгенографию проводили по стандартным методикам, при этом в 99 (83,9%) случаях была проведена одновременная обзорная рентгенография черепа, позвоночника, груди и живота (включая латерографию), таза и конечностей (по показаниям). Из общего количества исследований у 54 (53,5%) больных на рентгенологическом исследовании выявлялись различные костно-травматические повреждения конечности, у 6 (5,94%) пострадавших выявлены переломы ребер и у 39 (39,4%) детей на рентгене патологии не выявлено.

МСКТ является неинвазивным методом, обеспечивающий ценную дополнительную информацию об обширности, количестве и степени повреждений при сочетанных травмах. МСКТ была выполнена 46 (39%) больным. При этом МСКТ головы и шей произведено в 42 (91,3%), грудной клетки – 4 (8,7%), живота – 12 (26%), таза – 2 (4,3%).

Окончательным методом в диагностике повреждений органов живота явилась лапароскопия, которая позволила избежать напрасных лапаротомий. Диагностическая лапароскопия была выполнена в 45 (38,1%) случаях больных с УЗИ данными наличия свободной жидкости в брюшной полости. Из них в 6 (5,1%) случаях повреждений органов живота не было выявлено, у 4 (3,4%) больных операция завершилась лапароскопически путем коагуляции небольших разрывов паренхиматозных органов и санацией брюшной полости: в 1 (0,8%) случае произведена лапароскопическое ушивание разрыва печени, в 3 (2,5) – диатермокоагуляция разрывов селезенки. Диагностическая лапароскопия у 35 (29,7%) детей выявила наличие большого количества крови вследствие глубоких повреждений печени и селезенки с активным кровотечением, в связи с чем у них была произведена конверсия на лапаротомию. В 30 (25,4%) случаях сразу была проведена лапаротомия в связи с большим количеством свободной жидкости на УЗИ и нестабильной гемодинамических показателей, среди которых в 23 (19,5%) случаях операция завершилась коагуляцией и ушиванием повреждений печени, в 32 (27,1%) – спленэктомией.

**Заключение.** Малоинвазивные хирургические методы дала возможность во время диагностировать патологии брюшной полости и избежать отрицательной лапаротомии. В 73,3% случаев сочетанных травм диагностическая и лечебная лапароскопия позволила завершить операцию лапароскопически без напрасных лапаротомий. Однако вследствие диагностирования обширных повреждений органов брюшной полости с активным кровотечением и наличием большого количества свободной крови в брюшной полости в 26,0% случаев произведена конверсия на лапаротомию.

## ЛАПАРОСКОПИЧЕСКОЕ ЛЕЧЕНИЕ ХОЛЕЦИСТО-БИЛИАРНЫХ СВИЩЕЙ

Хаджибаев Ф.А., Гуломов Ф.К., Алиджанов Ф.Б., Махамадаминов А.Г.  
(ЦРПМРМ и РНЦЭМП МЗ РУз)

Работа основана на анализе случаев лапароскопического лечения 18 пациентов синдромом Мириizzi с холецистобилиарными свищами, находившихся в отделениях экстренной хирургии РНЦЭМП 2017-2020 гг. Мужчин было – 8, женщин – 10. Средний возраст составлял 52,2 года.

Больным проводили общеклинические, лабораторные и специальные инструментальные исследования для определения общего состояния больных, наличия сопутствующих заболеваний и степени оперативно-анестезиологического риска. Среди специальных инструментальных исследований наиболее важными нам представлялись эндобилиарные вмешательства в виде эндоскопической ретроградной холангиопанкреатографии с папилосфинктеротомией (ЭРХПГ, ЭПСТ), чрескожно-чреспеченочной холангиографии и стомии (ЧЧХГ, ЧЧХС), а также МРТ-холангиография.

У всех обследованных больных при поступлении наблюдались явления механической желтухи, а у 6 (33,3%) она сочеталась с клиникой гнойного холангита. В связи с этим процесс лечения больных начинали с выполнения эндобилиарных вмешательств на холедохе. При этом у 6 больных (33,3%) лапароскопические вмешательства были выполнены после ЭПСТ, у 10 пациентов (55,6%) после ЧЧХС, а у 2 (11,1%) после ЭПСТ и ЧЧХС.

Всем больным выполнялась лапароскопическая субтотальная холецистэктомия с сохранением верхней стенки шейки желчного пузыря, прилегающей к свищу и формированием из нее лоскута для закрытия имеющегося пузырно-холедохеального свища.

В 11 (61,1%) случаях холедохолитозэкстракция была произведена через имеющийся свищ, далее выполнено дренирование холедоха по Керу через свищ с окутыванием дренажа в виде муфты прилегающей к свищу оставшейся стенкой желчного пузыря.

В 6 (33,3%) случаях в связи с большими размерами конкремента холедоха холедохолитозэкстракцию через образовавшийся дефект пузырно-холедохеального свища не представлялось возможным. В связи с этим у этих пациентов была выполнена холедохотомия над конкрементом в поперечном направлении с удалением конкремента и дренированием холедоха по Керу через холедохотомный разрез, а пластику свища осуществляли лоскутом стенки желчного пузыря.

Полноценность литоэкстракции проверено путем интраоперационной холедохоскопии у 15 (83,3%) пациентов перед дренированием холедоха, а у 3 (16,7%) больных выполнена интраоперационная холангиография через дренаж холедоха.

В 1 (5,6%) случае была произведена конверсия на лапаротомию, причиной которого являлась низкое расположение конкремента в ретродуоденальной части холедоха, который был установлен интраоперационной холангиографией. Что невозможно было удалить лапароскопическим способом.

В послеоперационном периоде у больных подвергнутых лапароскопическим вмешательствам неспецифических осложнений не наблюдалось. У одного больного наблюдалось специфическое осложнение в виде резидуального холедохолитиаза, который на 5 сутки после операции был корригирован путем выполнения ЭРПХГ с ЭПСТ и удаления конкремента из холедоха.

Таким образом, современные методы эндобилиарной и лучевой диагностики увеличивают точность и качество распознавания синдрома Мириззи с холецистобилиарными свищами и создают возможности для их коррекции применения малоинвазивных операций. При этом операцией выбора у этих больных явилась лапароскопическая субтотальная холецистэктомия, дренирование общего желчного протока по Керу и пластика свища с формированием по типу «пузырного протока».

## АНАЛИЗ РЕЗУЛЬТАТОВ ДИАГНОСТИКИ И ЛЕЧЕНИЯ РАНЕНИЙ СЕРДЦА МИРНОГО ВРЕМЕНИ

Хаджибаев Ф.А., Мирсидиков М.А., Махаматаминов А.Г., Халилов А.С.  
(РНЦЭМП и ЦРПКМР МЗ РУз)

Целью данного исследования явился анализ результатов диагностики и лечения ранений сердца мирного времени. За 20 лет функционирования республиканского научного центра экстренной медицинской помощи (РНЦЭМП) в хирургический отдел было госпитализировано 72 больных с ранениями сердца. Больные с ранениями сердца преимущественно входили в категорию молодого трудоспособного населения (76,4%), мужчины преобладали над женщинами (88,9%). Для ранений сердца важное значение имеет оказание помощи в ранние сроки с момента получения травмы. Так, наибольшее количество больных поступали в промежуток «золотого часа» (69,4%), также необходимо отметить, что большая часть больных поступала по линии СМП (69,0%).

Несмотря на успехи современной хирургии сердца, к сожалению, показатели летальности остаются на высоком уровне. Причины высокой летальности при ранениях сердца: трудность распознавания характера повреждения, отсутствие информативных методов определения тяжести различных осложнений, а также возможность развития осложнений в ближайшем послеоперационном периоде в виде перикардита, плеврита, ишемии миокарда, нагноения послеоперационной раны.

В наших наблюдениях в 87,5% случаях ранения приходились на «сердечную» зону, в 51 случае раны были слева, в 12 – справа. В 6 случаях ранения были множественными и наблюдались с обеих сторон. Среди проникающих ранений сердца локализация по отделам была следующей: в 23 случаях – отмечалось ранение ЛЖ, в 11 случаях – ЛП, в 8 случаях – ПЖ, в 4 случаях – ПП. В 26 случаях ранения были не проникающими в полость сердца и ограничивались ранением перикарда.

Помимо изолированных ранений сердца отмечаются сочетанные повреждения, как близлежащих органов грудной клетки, так и других полостей, что существенно влияет на тяжесть общего состояния больных и объем планируемых оперативных вмешательств. Наиболее часто встречались повреждения легких (10), среди редких сочетанных повреждений отмечались повреждения тонкой кишки (1) и левой почки (1). Существенным фактором, влияющим на показатели летальности, является объем кровопотери. В 58,3% случаях объем кровопотери не превышал 500 мл, в 6 случаях – был более 2 литров. При ранениях сердца были использованы лабораторные (общеклинические, коагулограмма, электролиты и КЩС крови, кардиоспецифические ферменты) и инструментальные (рентгенография груди, Эхо-КГ, ЭКГ, МСКТ, ВТС) методы исследования.

К основным принципам оказания экстренной медицинской помощи больным с ранениями сердца относились экстренная диагностика в операционно-шоковом зале, борьба с геморрагическим шоком и анемией, оперативное лечение. Оперативное лечение нами осуществлялось традиционными (переднебоковая торакотомия в IV-V межреберье) у 58 больных и малоинвазивными (ВТС) вмешательствами – у 14. При этом в 50 случаях было произведено ушивание ран сердца, в 12 случаях ран сердца и легких, в 6 случаях ран сердца и сосудов, в 2 случаях сердца и диафрагмы. По одному случаю нами было произведено ушивание ран сердца, кишечника и левой почки. Оперативные вмешательства завершались выкраиванием «окна» на перикарде, санацией и дренированием плевральной и брюшной полостей.

В послеоперационном периоде наблюдались 14 неспецифических осложнения в виде пневмонии (10), инфаркта миокарда (5) и ТЭЛА (2). Кроме того у 11 больных отмечались специфические осложнения: нагноение п/о ран (4), аррозивного кровотечения (3), тромбоза сосудов (2), ОССН (2). Послеоперационная летальность составила 19,4%.

Таким образом, в улучшении результатов лечения больных с ранениями сердца важное значение имеет своевременная диагностика повреждения сердца еще на догоспитальном этапе оказания экстренной медицинской помощи. При подозрении на наличие ранения сердца, расположении раны в «сердечной зоне» и стабильной гемодинамике обязательным является использование ВТС. При нестабильной гемодинамике с явными признаками ранения сердца операцией выбора является широкая левосторонняя переднебоковая торакотомия и ушивание раны сердца.

## ЛЕЧЕНИЯ ОСТРОЙ СПАЕЧНОЙ КИШЕЧНОЙ НЕПРОХОДИМОСТИ МИНИИНВАЗИВНЫМИ СПОСОБАМИ

Хайдаров Г.А., Жулбеков К.И., Саттаров Ш.Х., Саттаров А.Х., Рахимов И.К.  
Самаркандский государственный медицинский институт,  
Самаркандский филиал РНЦЭМП

**Цель.** Изучить возможности лапароскопического адгезиолизиса в хирургическом лечении острой спаечной кишечной непроходимости.

**Материалы и методы.** В Самаркандском филиале выполнено 37 операций лапароскопического адгезиолизиса, что составило 25% из 148 операций по поводу острой спаечной кишечной непроходимости за 2011-2021гг. операция проводится под эндотрахеальным наркозом. Доступ осуществляется после наложения карбоксиперитонеума через иглу Вереша, введенную на расстоянии 5-7 см от послеоперационного рубца по среднеключичной линии ниже реберной дуги на 4 см во избежание повреждения кишечника. Затем в той же точке вводится смотровой троакар в удобных для манипуляций местах. Осмотр кишечника начинается со спавшихся петель, что уменьшает возможность повреждения его стенки. У большинства больных причиной непроходимости были единичные шнуровидные спайки. Рассечение спаек проводится при хорошей их визуализации на расстоянии не менее 1 см от стенки кишки. Короткие (менее 2 см) шнуровидные изолированные спайки (штранги), содержащие сосуды, пересекаем ножницами между наложенными лигатурами или клипсами, без применения коагуляции во избежание термического повреждения близлежащего органа. Ограниченные по площади плоскостные сращения анатомически точно разделяем ножницами при полной их визуализации и осторожной тракции кишечника, отступая не менее 0,5 см от его стенки, без применения электрокоагуляции. При наличии в брюшной полости обширных (III-IV степень) грубых сращений, занимающих более 1-2 анатомических областей, или при обнаружении конгломератов спаянных кишечных петель, а также при труднодоступных спайках ввиду наличия значительно раздутых петель кишечника – переходим к лапаротомии. Длительность операции составила от 20 до 175 минут (в среднем 60 минут).

**Результаты.** Летальных исходов после лапароскопического адгезиолизиса не было. У 1 больного имело место кровотечение из пересеченной спайки, остановленное при повторной лапароскопии. Послеоперационный период составил от 2 до 12 суток (в среднем 6,8 дня).

**Выводы:** 1. Для лапароскопического адгезиолизиса следует отбирать больных с картиной механической кишечной непроходимости без признаков перитонита, выраженного метеоризма и тяжелого эндотоксикоза, без повторных абдоминальных операций.

2. Преимуществами этого вида вмешательства являются малая травматичность, раннее восстановление перистальтики кишечника, ранняя активация больных с уменьшением риска развития спаечной болезни брюшной полости.

3. При лапароскопическом адгезиолизисе в послеоперационном периоде отсутствует необходимость в наркотических анальгетиках и антибиотиках, уменьшается число послеоперационных осложнений, сокращаются сроки госпитализации.

## ДИАГНОСТИЧЕСКАЯ ЛАПАРОСКОПИЯ ПРИ ЗАБРЮШИННЫХ ГЕМАТОМАХ

Хайдаров Г.А., Мизамов Ф.А., Усаров Т.А., Нормаматов Б.П., Жураев М.А.  
Самаркандский государственный медицинский институт,  
Самаркандский филиал РНЦЭМП.

**Цель.** Улучшить результаты диагностики и определить тактику лечения забрюшинных гематом при травмах органов живота.

**Материалы и методы.** В 2011-2021 гг. в хирургических отделениях Самаркандского филиала РНЦЭМП оперировано 2329 пострадавших с закрытыми (1389 пациентов) и открытыми (940 больных) травмами живота. Повреждения внутрибрюшинных органов сочетались с забрюшинными гематомами и травмами забрюшинных органов у 185 больных (у 101 при закрытых травмах, у 84 – при открытых ранениях). При ультразвуковом исследовании, выполненном при поступлении 45 больным, свободная жидкость в брюшной полости обнаружена у 37 при 3 ложноотрицательных и 5 ложноположительных результатах. Забрюшинная клетчатка и органы брюшной полости и забрюшинного пространства осмотрены у 34 из 45 пострадавших. Забрюшинная гематома (ЗГ) визуализирована только у 6 (13,3%), во всех наблюдениях это были паранефральные ЗГ. Обнаружить паравазальные ЗГ не удалось ни разу.

**Результаты.** Как показали наши наблюдения, клиника забрюшинной гематомы зависит от количества излившейся крови и характера повреждения костей и внутренних органов. При небольших гематомах (у 17 больных) на первое место выступают симптомы поражения внутренних органов, при больших – картина шока, внутреннего кровотечения, симптомы раздражения брюшины и парез кишечника (у 85). Истинная причина тяжелого состояния пострадавших иногда остается длительное время (до 48-72 ч) нераспознанной и нередко приводит к неоправданному оперативному вмешательству (у 11).

Из 908 наблюдаемых нами пострадавших с сочетанной травмой живота мы провели анализ течения и исходов ЗГ у 125 (13,8%) пациентов. У подавляющего большинства больных причиной забрюшинного кровоизлияния были переломы костей таза (у 80), значительно реже повреждения позвоночника (у 21), почек (у 19), крупных сосудов брюшной полости и забрюшинного пространства (у 5). При колото-резанных ранениях массивные ЗГ были верифицированы у 46 раненых. Мы наблюдали 22 пострадавших с разрывами забрюшинного отдела двенадцатиперстной кишки с одновремен-

ным повреждением поджелудочной железы (у 15), печени (у 5) и тонкой кишки и брыжейки (у 17). Эти травмы отличались наибольшей тяжестью, множественными разрывами кишечника, брыжейки, других органов, сопровождались костными повреждениями (таза, конечности, черепа, позвоночника). Лечение зависит от причины: при переломе костей таза и ушибах поясничной области – борьба с шоком и кровопотерей; при верификации повреждения внутреннего органа – лапаротомия и ревизия забрюшинного пространства. В трудных клинических случаях (72) мы проводили диагностическую лапароскопию, что позволило избежать диагностических ошибок, распознать разрыв печени (у 16 больных), селезенки (у 23 пациентов), и тонкого кишечника (у 4) и своевременно выполнить операцию, у 17 больных удалось избежать лапаротомии.

Как показал наш опыт, неосложненные забрюшинные гематомы вскрывать не целесообразно, потому что устранить кровотечение из костей таза невозможно. Нарастание забрюшинной гематомы при повреждениях почек (у 4 больных) и магистральных сосудов (у 3 пациентов) требовал ревизии забрюшинного пространства и успешно ликвидировать источник кровотечения.

**Выводы.** Ретроперитонеальные гематомы сопровождали наиболее тяжелые сочетанные травмы внутрибрюшинных и забрюшинных органов. Так, из 1185 оперированных больных по поводу травм органов брюшной полости умерли 101 (8,5%), а из 185 пострадавших с множественными повреждениями внутри- и забрюшинных органов, сопровождавшимися ретроперитонеальными гематомами, умерли 42 (22,7%).

### ВЫБОР СПОСОБА АЛЛОГЕРНИОПЛАСТИКИ ПРИ ГРЫЖАХ ПЕРЕДНЕЙ БРЮШНОЙ СТЕНКИ

Хакимов М.Ш., Саттаров О.Т., Муаззамов Б.Б., Норов Ф.Х., Урманова Н.М., Хамдамов И.Б.

Ташкентская медицинская академия

**Цель исследования:** улучшить результаты лечения больных с ущемленными послеоперационными грыжами путем обоснования дифференцированного подхода к выбору аллометериала.

**Материал и методы исследований.** Анализ подвергнуты результаты обследования и лечение 311 пациентов с послеоперационными вентральными грыжами в возрасте от 21 до 69 лет. В зависимости от тактики лечения все пациенты были распределены на две группы: контрольную (172 больных), которым выполнена традиционная аллопластика и основную (139 пациентов), которым выбор алломатериала осуществлен по разработанными нами требованиям.

**Результаты исследования.** Нами сгруппированы и усовершенствована классификация используемых аллопротезов в зависимости от их физических данных и возможных реакций мягких тканей на их имплантацию.

I тип. Легкие крупнопористые (до 3 мм) полностью рассасывающиеся или частично рассасывающиеся облегченные монофиламентные сетки (50-70 г/м<sup>2</sup>). Большой размер пор и монофиламентные волокна способствуют формированию гибкого рубца, который не нарушает физиологическую подвижность передней брюшной стенки. Менее выраженная реакция тканей обеспечивает минимальный процент сморщивания сетки (пример, Ультрапро). II тип. Монолитные сетки с размерами микропор 500-100 нм. Сверхгладкая поверхность (шероховатость менее 50 нм). Точная периодическая структура элементов для адекватного прорастания тканей, нет риска инфицирования (пример, Реперен). III тип. Легкие (70 г/м<sup>2</sup>) крупнопористые (более 3 мм) нерассасывающиеся полипропиленовые или политетрафторэтиленовые сетки. Обеспечивает прорастание через поры соединительной ткани, сосудов, способствует формированию надежного «протезного» апоневроза. Хорошая проницаемость через поры белковоподобных веществ способствует быстрой фибринозной фиксации сетки к тканям, в результате чего снижается риск образования «мертвых пространств», сером, нет необходимости в удалении сетки при нагноении (пример, Ковиден, Оптомеш, Экофлон).

IV тип. Тяжелые (100 г/м<sup>2</sup>) мелкопористые (размер пор 1 мм) нерассасывающиеся полипропиленовые сетки. Мононити не резорбируются. Мелкопористость структуры обеспечивает гибкость и неразволокняемость. Небольшой диаметр пор ограничивает процессы пролиферации и васкуляризации, поэтому сетка более медленно прорастает соединительной тканью (пример, проленовые стеки компании «Джонсон и Джонсон»).

Нами разработана система распределения пациентов с грыжами по степени гистосовместимости алломатериалов, согласно которому мы определяем следующие параметры: Коэффициент соотношения показателя фактор некроза альфа к интерлейкину 4. Значение коэффициента до 1,0 оценивается в 1 балл, 1,1 – 2,0 – 2 балл, 2,1 – 3,0 – 3 балла и выше 3,1 – 4 балла. Изменение уровня оксипролина плазмы после скарификации в области послеоперационного рубца (в %). Если показатель после скарификации не изменяется, это оценивается в 1 балл, если повышение до 10% - 2 балла, повышение от 10 до 20% - 3 балла и повышение более 20% - 4 балла. Характер рубца. Если рубец от хирургической раны, зажившей без осложнений, в идеальном состоянии, ровный, нитевидный, практически однородный по цвету и плотности с окружающими тканями, это оценивается в 1 балл; плотный, неровный рубец, часто выполненный белесой либо багровой тканью, но его размеры не выходят за пределы раны и не выступает над кожей – 2 балла; плотный, багровый, выступающий над окружающими покровами рубец – 3 балла и келоидный рубец – 4 балла. Нами проведены морфологические исследования по изучению гистосовместимости вышеуказанных четырех типов сеток. В зависимости от полученных результатов мы пришли к заключению, что при гистосовместимости алломатериалов 1 степени (по разработанной нами системе до 3 баллов) необходимо использовать сетки IV типа; при 2 степени гистосовместимости (4-5 балла) – III тип алломатериала; при 3 степени (6-7 баллов) – II тип алломатериала и при 3 степени гистосовместимости (8 баллов и выше) – I тип сеток. Проведенные исследования позволили снизить частоту раневых осложнений с 16,3 до 7,2%, частоту

наложения вторичных швов с 4,1 до 1,4%, вероятность отторжения трансплантата с 1,7 до 0% частоту заживления вторичным натяжением с 5,8 до 1,4%.

**Заключение.** Дифференцированный подход к выбору алломатериала в зависимости от степени гистосовместимости позволяет улучшить результаты лечения больных с послеоперационными вентральными грыжами и повысить качество жизни пациентов.

## НОВЫЕ ПОДХОДЫ В ОЦЕНКЕ ИНТЕНСИВНОСТИ ПИЩЕВОДНЫХ КРОВОТЕЧЕНИЙ

Хакимов М.Ш., Маткулиев У.И., Ашуров Ш.Э., Каримов М.Р., Кодирова Г.Р.

Ташкентская медицинская академия

В настоящее время существует ряд классификаций оценки степени варикозного расширения вен (ВРВ) пищевода. Наиболее чаще на просторах постсоветского пространства используется классификация, предложенная Шерцингером А.Г. (1986); в странах Европы широкое применение нашла классификация ВРВ пищевода N.Soehendra, K.Binmoeller (1997); в Америке широко используется классификация Американской ассоциации по изучению болезней печени (AASLD) или Бавенская классификация ВРВ пищевода (Baveno classification of esophageal varices). Существующие на сегодняшний день классификации степеней ВРВ пищевода основаны лишь на размерах вен или характера структурных изменений в них. Однако, ни одна из вышеуказанных классификаций не определяет степень интенсивности кровотечения из ВРВ пищевода, что в конечном итоге не позволяет выбрать адекватную лечебную тактику.

**Цель исследования:** разработать классификацию оценки интенсивности пищеводных кровотечений и предложить оптимальную лечебную тактику.

**Результаты исследований.** Нами предложена классификация степени интенсивности кровотечения из ВРВ пищевода и желудка. Тактика лечения зависела от локализации ВРВ.

1 степень. Характеристика. Активное венозное кровотечение. Из-за высокого портального давления струя бьет на противоположную стенку пищевода или кровь быстро закрывает камеру эндоскопа или вообще невозможно определить источник из-за интенсивности кровотечения.

Тактика лечения: при GOV1 показано установка Блекмора с последующем лигированием ВРВ пищевода при стабилизации состояния пациента через 24-48 часов; при GOV2 также необходимо установка Блекмора с последующем лигированием ВРВ пищевода при стабилизации состояния пациента через 24-48 часов, при распространении ВРВ в область дна желудка – клеевая облитерация цианокрилатом или ретроградное лигирование; при IGV1 – целесообразно проведение клеевой облитерации или ретроградное лигирование; при IGV2 – рационально проведение клеевой облитерации. Неэффективность эндоскопических методов гемостаза является показанием к открытой операции разобщения гастроэзофагеального коллектора.

2 степень. Характеристика. Просачивание крови или капельное кровотечение. Тактика лечения: при GOV1 необходимо выполнение склеротерапии и лигирования ВРВ пищевода; при GOV2 – склеротерапия и лигирование ВРВ пищевода, при распространении ВРВ в область дна желудка – ретроградное лигирование; при IGV1 - проведение ретроградного лигирования; при IGV2 - проведение клеевой облитерации или лигирование нейлоновыми лигатурами. При выполнении манипуляции нередко сгустки крови мешают выполнению манипуляции. В этих случаях нами предложена методика выполнения эндоскопического исследования, которая заключается в том, что ножной конец стола опускается, а головной конец приводится в полувертикальное положение, что способствует низведению сгустков в просвет желудка, что позволяет завершить манипуляцию. 3 степень. Характеристика. ВРВ покрыта свежими тромбами, кровотечения нет (это наблюдается у пациентов в течение суток после кровотечения). Тактика лечения. При выполнении эндоскопической манипуляции наличие тромба не позволяет адекватно оценить границы кровотока участка ВРВ. Для этого необходимо выполнить промывание через эндоскоп данного участка и после промывания тромбов осуществлять манипуляцию. При GOV1 необходимо выполнение лигирования ВРВ пищевода; при GOV2 – лигирование ВРВ пищевода, при распространении ВРВ в область дна желудка – ретроградное лигирование; при IGV1 - проведение ретроградного лигирования; при IGV2 - проведение лигирования нейлоновыми лигатурами. 4 степень. Характеристика. Симптом белого соска (появляется в течение 2-7 суток после кровотечения после выпадения тромба из источника кровотечения ВРВ).

Тактика лечения. Выполнение мероприятий, направленных на профилактику рецидива кровотечений, не требующей специальной подготовки (типа установка зонда Блекмора, промывание зоны источника кровотечения). Объем вмешательства аналогичен, как и при предыдущей степени кровотечения: при GOV1 необходимо выполнение лигирования ВРВ пищевода; при GOV2 – лигирование ВРВ пищевода, при распространении ВРВ в область дна желудка – ретроградное лигирование; при IGV1 - проведение ретроградного лигирования; при IGV2 - проведение лигирования нейлоновыми лигатурами.

**Заключение.** Предложенная нами классификация позволяет объективно оценить интенсивность пищеводных кровотечений, а предложенная лечебная тактика способствует выбору надежного способа гемостаза.

ОСОБЕННОСТИ ЛЕЧЕБНОЙ ТАКТИКИ ПРИ ОСТРОМ КАЛЬКУЛЕЗНОМ ХОЛЕЦИСТИТЕ  
В ПОСТКОВИДНОМ ПЕРИОДЕХахимов М.Ш., Рахманов С.У., Имамов А.А., Муродов А.М., Каримов Р.А.  
Ташкентская медицинская академия,

**Цель работы:** Улучшить результаты лечения пациентов с острым калькулезным холециститом, перенесших в анамнезе коронавирусную инфекцию, путем усовершенствования лечебного алгоритма и разработки новых тактических подходов при определении объемов оперативного вмешательства.

**Материалы и методы.** Анализу подвергнуты результаты обследования и лечения 62 больных с острым калькулезным холециститом в возрасте от 45 до 75 лет, находившихся на стационарном лечении в многопрофильной клинике ТМА в 2020 году. Пациенты были разделены на две группы: основную (24 больных) и контрольную (38 пациентов). В контрольной группе применена стандартная тактика лечения острого холецистита; в основной группе, учитывая недостатки лечения при традиционном подходе, использована усовершенствованная тактика. У всех больных в анализах был отрицательный показатель IgM и положительный IgG. Всем пациентам основной группы в плановом порядке произведена МСКТ грудной клетки. При определении тактики лечения больных (операбельность, выбор вида хирургического вмешательства и его объем) мы учитывали степень поражения желчного пузыря, клинико – лабораторные данные, результаты МСКТ грудной клетки, наличие и тяжесть сопутствующих заболеваний.

**Полученные результаты.** У 7 (29,2%) больных контрольной группы, при отрицательной динамике на фоне консервативной терапии, была произведена холецистэктомия. Однако, в послеоперационном периоде у 3 (12,5%) пациентов отмечалось резкое снижение сатурации и после экстубации были вынуждены перевести больных на SPAP режим, в котором они находились до 12 дней. Из-за нарастания бронхолегочных осложнений в 1 (4,2%) наблюдениях отмечался летальный исход. Данное обстоятельство способствовало пересмотру тактики ведения больных в пользу малоинвазивных, менее агрессивных вмешательств и отказа от травматичных, объемных радикальных хирургических вмешательств в раннем постковидном состоянии. Учитывая этот факт, в основной группе, при отсутствии эффекта от консервативной терапии, предпочтение отдавали наложению чрескожной чреспеченочной холецистостомы (ЧЧХЦС). 6 (15,8%) больным основной группы, у которых отмечалась отрицательная динамика, была произведена ЧЧХЦС. Бронхолегочных осложнений в данной группе не наблюдалось, в 1 (2,6%) случае отмечался тромбоз глубоких вен нижних конечностей на фоне сопутствующей варикозной болезни нижних конечностей. Летальных исходов не наблюдалось. Лечение осложнений проводилось консервативно, все больные были выписаны в удовлетворительном состоянии.

**Заключение.** При неэффективности консервативной терапии у больных в раннем постковидном периоде целесообразно предпочтение отдавать наложению ЧЧХЦС независимо от степени операционного риска. Радикальные хирургические вмешательства необходимо выполнять в более позднем сроке (спустя более 3 месяцев) после перенесенной коронавирусной инфекции. ЧЧХЦС является более эффективным и безопасным методом лечения, которое приобрело все большее значение в нынешней острой фазе пандемии. Эта стратегия потенциально будет принята во внимание на будущих этапах, когда сосуществование с вирусом потребует от нас ответных действий еще более действенным образом.

## ЭНДОСКОПИЧЕСКИЙ ГЕМОСТАЗ ПРИ ЖЕЛУДОЧНО-КИШЕЧНЫХ КРОВОТЕЧЕНИЯХ У ОБОЖЖЕННЫХ

Хахимов Э.А., Рузибоев С.А., Даминов Ф.А., Авазов А.А., Шамсиддинов Ё.Т.  
Самаркандский государственный медицинский институт,  
Самаркандский филиал РНЦЭМП.

**Цель.** Улучшение результатов лечения эрозивно-язвенных поражений и желудочно-кишечного кровотечения у тяжелообожженных.

**Материалы и методы.** С целью подавления желудочной секреции мы применяли анацидные препараты у 106 больных: у 17 (16,0%) – блокатор m1-холинорецепторов (гастроцепин), у 87 (82,1%) – блокаторы H<sub>2</sub>-рецепторов гистамина (циметидин, ранитидин, гистодил, зантак, квамател), и у 2 (1,8%) пациентов – блокаторы протонной помпы (омез). У всех больных анацидную терапию продолжали до окончания клинических признаков синдрома СВО. Схема органотекторной терапии включала также антацидные или комбинированные защитные препараты (алмагель, маалокс, вентер).

**Результаты.** У 94% больных терапия анацидными препаратами была эффективна в профилактике массивных кровотечений. На любом этапе лечения обожженных при выявлении клинических или эндоскопических признаков кровотечения из острой язвы, риска его развития (тромб-сгусток, сосуд-столбик), отрицательной динамики в состоянии острых изъязвлений (расширение или углубление острой язвы), особенно у больных с язвенным анамнезом (группа риска), внутривенноприменяли ингибиторы протонной помпы для полного подавления желудочной секреции до ликвидации угрозы массивного кровотечения (под контролем ЭГДФС). С целью стимуляции ангиогенеза и регенерации слизистой оболочки ЖКТ мы у небольшой группы тяжелых больных (12 пациентов) с 3 суток после травмы применили препарат солкосерил по 5 мл внутривенно 2 раза в день. Клиническая эффективность проявилась отсутствием у больных тяжелых деструктивных поражений ЖКТ. В наших наблюдениях массивное желудочно-кишечное кровотечение (ЖКК) потребовавшее эндоскопической остановки, развилось на фоне анацидной терапии у 9 больных и у одного пациента, переведенного из субфилиала на 8 сутки, без применения анацидных препаратов. С целью остановки продолжающегося артериального

кровотечения у 7 больных и с целью профилактики рецидива кровотечения у 3 больных была выполнена эндоскопическая инфильтрация 70% спирта (2.5-5 мл) и раствора адреналина 0,1% 1-2 мл из 3-5 точек в окружности острой язвы или под сгусток. Гемостаз был эффективен у 5 из 7 больных с продолжающимся кровотечением и в 3 случаях угрозы рецидива. 2 больных были оперированы в связи с неэффективностью эндоскопического гемостаза и продолжающимся кровотечением. Им произведено прошивание кровотокающего сосуда в дне острой язвы желудка (1) и 12-перстной кишки (1). У одного больного после остановки кровотечения наступила перфорация острой язвы 12-перстной кишки, также потребовавшая оперативного лечения. Таким образом, у 10 больных развилось массивное кровотечение из острой язвы, требовавшее эндоскопической остановки кровотечения, профилактического обкалывания сосуда в дне язвы при угрозе рецидива кровотечения или хирургического вмешательства.

**Выводы.** Методом выбора при развитии массивного кровотечения у обожженных является эндоскопическая остановка на фоне комплексной гемостатической, заместительной и ангиопротекторной терапии. При невозможности или неэффективности остановки кровотечения следует производить лапаротомию с гастро- или дуоденотомией и прошиванием кровотокающего сосуда в язве, а при перфорации острой язвы – ее ушивание, поскольку язвы у обожженных являются острыми и не приводят к развитию язвенной болезни, а гиперхлоргидрия носит временный стимулированный характер и по окончании острого периода ожоговой болезни желудочная секреция переходит в исходное состояние.

## УСОВЕРШЕНСТВОВАННЫЙ СПОСОБ ХОЛЕЦИСТЭКТОМИИ ИЗ МИНИЛАПАРОТОМНОГО ДОСТУПА

Хамидова М.Н.

Самаркандский государственный медицинский институт.

**Актуальность.** Радикальным способом лечения желчнокаменной болезни является хирургический, при котором производится холецистэктомия. Холецистэктомия в настоящее время в ведущих клиниках выполняется как лапароскопическим способом, так и из минилапаротомного доступа.

Холецистэктомия из минилапаротомного доступа показана у пациентов с тяжёлыми сопутствующими заболеваниями (наличие противопоказаний к наложению пневмоперитонеума) и инфильтративно – спаечном процессе в перивезикальной области.

Для проведения минилапаротомной холецистэктомии применяется общепризнанная техника, предложенная М.И. Прудковым (1993).

**Материал и методы исследования.** В клинике применяются все три основные технологии, оперирования различных форм ЖКБ: традиционная ХЭ произведена у 156 пациентов. ЛХЭ – 724, ХЭ из минидоступа – 162. Пациенты, у которых в клинике был использован минилапаротомный доступ, были в возрасте от 18 до 72 лет (средний возраст составил  $53,16 \pm 14,19$  лет), среди них было: женщин - 91 (89,2%), мужчин - 11 (10,8%). Чаще всего (41,8%) показания к минилапаротомной холецистэктомии возникали у пациентов с выраженными сердечно – сосудистыми нарушениями, когда было опасно повышение внутрибрюшного давления при искусственном перитонеуме, а также 42,2% – при обострении воспалительного процесса в желчном пузыре (длительностью более 48 часов), либо хронической эмпиемой желчного пузыря пере везикулярными инфильтратами и абсцессами, что до операции определены по данным УЗИ.

**Результаты и обсуждение.** Разрез передней брюшной стенки выполняли отступая на 2 поперечных пальца вправо от срединной линии от реберной дуги вертикально вниз длиной до 5 см. После рассечения кожи и подкожно жировой клетчатки вертикально вскрывалась передняя стенка влагалища прямой мышцы, затем волокна прямой мышцы живота расслаиваются влево и вправо, после чего разрезается задняя стенка влагалища последней и брюшины. Важным этапом операции является установка крючков-зеркал. Возможность изменять угол наклона погружной части ретрактора и закрепить ее в заданном положении позволяет при длине разреза брюшной стенки 3-5 см зону адекватного осмотра доступного для манипуляции в подпеченочном пространстве достаточную для выполнения ХЭ и вмешательства на протоках. При этом необходимо войти в брюшную полость правее круглой связки печени. Для уменьшения глубины раны брюшина фиксировалась к коже отдельными узловыми швами по середине краев и углам раны. После правильной установки системы крючков, салфеток и световода, хирург отчетливо видит нижнюю поверхность правой доли печени, желчный пузырь, а при его отведении - гепатодуоденальную связку и 12 перстную кишку. Через дополнительный прокол на передней брюшной стенке латеральнее минилапаротомной раны в месте предполагаемой контрапертуры для установки дренажной трубки вводится мягкий зажим с длинными браншами. Зажимом захватывается шейка желчного пузыря и осуществляется тракция латерально-вверх. При этом хирург отчетливо видит область шейки желчного пузыря, гепатодуоденальную связку и двенадцатиперстную кишку. Проведению манипуляций, для пересечения пузырного протока и артерии, не мешают другие инструменты (обычно это 2 зажима типа Люэра, которым захватывается дно и шейка желчного пузыря). После пересечения пузырного протока и артерии желчный пузырь удаляется из минилапаротомной раны. Дренажная трубка устанавливается в подпеченочной области и выводится наружу из ранее наложенного прокола на передней брюшной стенке. Предлагаемый способ имеет ряд преимуществ: 1) обеспечивается адекватная визуализация области шейки желчного пузыря; 2) обеспечивается безопасное пересечение пузырного протока и артерии; 3) снижается риск повреждения внепеченочных желчных путей; 4) сокращается продолжительность операции; 5) снижается число интра- и послеоперационных осложнений; 6) выполнение этапа ХЭ отличается от традиционной необходимостью «дистанционно» оперирования, невозможностью ввести руку в брюшную полость.

**Выводы.** У 95 больных ХЭ производилась от шейки, 67 при технических сложностях манипуляции в области ворот печени, обусловленных выраженными спаечно-инфильтративными изменениями выполняли ХЭ от дна. У 21 пациента прибегали к предварительной опорожнению желчного пузыря и при этом большие конкременты отодвигались ко дну пузыря или удалялись, что облегчалось.

## РЕЗУЛЬТАТЫ ЛАПАРОСКОПИЧЕСКОЙ РУКАВНОЙ РЕЗЕКЦИИ ЖЕЛУДКА В ЛЕЧЕНИИ БОЛЬНЫХ МОРБИДНЫМ ОЖИРЕНИЕМ

Хашимов Ш.Х., Садилов Н.С., Кабулов Т.М., Ташкенбаев Ф.Р., Зарипов А.А.  
ГУ "Республиканский специализированный научно-практический медицинский центр хирургии имени академика В.Вахидова"

Лапароскопическая рукавная резекция желудка (ЛПРЖ) известна с 1997 года. В последние годы она приобрела популярность в Европе, Америке благодаря хорошим непосредственным результатам в плане снижения веса. Операция обеспечивает потенциальные преимущества перед известными ретриктивными операциями на желудке не имеет недостатков мальабсорбтивных операций. Вместе с тем даже в экономически развитых странах к настоящему времени не изучены результаты ЛПРЖ в сроки свыше 5 лет; нет консенсуса по оптимальной технике операции и показаниям к ней. Данные о выполнении эндовизуальных бариатрических вмешательств при морбидном ожирении (МО), ближайших и отдаленных результатах ЛПРЖ на значительной серии наблюдений в Республике Узбекистан в настоящее время не опубликованы.

**Материалы и методы.** С 2015 по 2020 годы в отделении эндовизуальной хирургии ГУ "РСНПМЦХ им. акад. В.Вахидова" выполнено 120 ЛПРЖ больным с МО в возрасте от 28 до 68 лет, соотношение мужчины/женщины - 25/95, средняя масса тела -  $136,9 \pm 28,42$  кг (от 110 до 236 кг), средний ИМТ -  $42,4 \pm 6,1$  кг/м<sup>2</sup> (от 30,1 до 59,5 кг/м<sup>2</sup>). В восьми случаях одновременно выполнялась лапароскопическая холецистэктомия по поводу желчекаменной болезни; 12 (10%) пациента страдали сахарным диабетом 2 типа, 33 (41,5%) - гипертонической болезнью II ст.

**Результаты и их обсуждение.** Средняя продолжительность операции составила  $125 \pm 41$  минут, медиана - 100 минут, медиана числа использованных кассет - 5. Средний объем резецированной части желудка -  $1062 \pm 74$  мл, медиана - 930 мл. В послеоперационном периоде у 3 пациентов были осложнения: у 2 - кровотечение из степлерной линии, у 1 - большое кровотечение из постоперационной раны. Ранние послеоперационные осложнения были своевременно диагностированы и всем пациентом на 1-ые сутки после операции было выполнено релапароскопия, остановка кровотечения. Больные выписаны на 4-5 сутки после операции. После выписки пациенты продолжали получать антитромботическую терапию в профилактических дозах в течение 1 мес.; ингибиторы протонной помпы и антисекреторные препараты в течение 1 мес. С учетом международных рекомендаций, пациентам, перенесшим бариатрическую операцию, назначали витаминно-минеральную поддержку. Алгоритм послеоперационного наблюдения соответствует общепринятому: каждые 3 мес. в течение первого года; каждые полгода в течение второго года, далее - ежегодно. Лабораторный контроль (общий анализ крови и мочи, биохимический анализ крови) - составная часть послеоперационного наблюдения - осуществляется в те же сроки. Результаты снижения массы тела отслежены в 3-месячном периоде у 12 пациентов, в 6-месячном - у 38, в 9-месячном - у 44 пациентов и в 2-летнем послеоперационном периоде - у 2 пациентов. Через три месяца после операции средняя абсолютная потеря массы тела (МТ) составила  $26,2 \pm 7,5$  кг, медиана - 22 кг; среднее снижение избыточного веса (%СИБ) -  $34,4 \pm 6,8\%$ , медиана - 36,2%; через полгода средняя МТ -  $32 \pm 5$  кг, медиана - 34 кг; среднее %СИБ -  $42,1 \pm 6\%$ , медиана - 44,4%; через 9 месяцев МТ -  $32 \pm 9,2$  кг, медиана - 32 кг, среднее %СИБ -  $48,6 \pm 6\%$ , медиана - 48,3% и к двум годам наблюдения потеря избыточной массы у 26 больных составила более 50%. У пациентов с сахарным диабетом уровень гликемии нормализовался, в настоящее время они не принимают никаких препаратов (до операции 50% пациентов принимали гипогликемические препараты). Все пациенты отмечали облегчение течения коморбидных заболеваний либо полное исчезновение их симптомов.

**Выводы.** ЛПРЖ является эффективным и безопасным методом лечения МО и связанного с ним сахарного диабета 2 типа и других заболеваний. Проведение ЛПРЖ способствует эффективной убыли веса, улучшению качества жизни пациентов с МО.

## ДИАГНОСТИЧЕСКИЕ ВОЗМОЖНОСТИ ЛАПАРОСКОПИИ ПРИ ЭКСТРЕННОЙ ХИРУРГИИ ОРГАНОВ БРЮШНОЙ ПОЛОСТИ

Ҳайитов А.А. Ҳайитов А.К.  
Сурхандарьинской филиал РНЦЭМП.

В течение последних 3 лет проведен анализ в Сф РНЦЭМП 70 больных, которым произведено лапароскопическое вмешательство на органах брюшной полости, из них 45 лапароскопическая холецистэктомия, 5 аппендэктомия, 2 перекрут кисты яичника, 2 внематочная беременность и особое место уделено 16 больным с политравмой, поступившим в экстренном порядке. Из них 14 с закрытыми травмами живота, сочетанной с переломами опорно двигательного аппарата и черепно мозговыми травмами и двое с открытой травмой, которым было проведено диагностическое лапароскопическое исследование. Из 16 больных 12 мужчин и 4 женщины. Возраст от 7 до 70 лет.



Причина травмы: автотравма 11 больных, мототравмы 1, сочетанные травмы (абдоминальные с ЗЧМТ) - 2, падение с высоты - 2 и т.д. поступление в стационар с травмами до двух часов – 8 больных, до 6 часов 4 больных, после 6 часов 4 больных. Клиника при политравмах с повреждением нескольких анатомических областей очень скудна. Так как перелом опорно двигательных аппаратов, черепно мозговая травма и алкогольное опьянение притупляют клинику заболевания, и затрудняет диагностику повреждений внутренних органов. Именно, в таких случаях необходима лапароскопия, достоверность которых достигает 98%.

Из 16 больных при лапароскопии обнаружено: разрыв печени + разрыв брыжейки 6 больных, разрыв селезенки 2, забрюшинная гематома + селезенка 2, повреждение желудка + кишечника + мочевого пузыря 1, сочетанный повреждение 5 больных. Всем больным оказано экстренная медицинская помощь по стандарту. После стандартного обследования 13 больным проведена диагностическая лапароскопия под общим обезболиванием и 3-м под местной анестезией. Во время лапароскопии 2 больным после “сухой пункции” оставлена дренажная трубка, из низ у одного после применения противошокового мероприятия выделилось кровянистые выделения, произведено лапаротомия.

Таким образом, применения лапароскопической исследования в сочетанных травмах снижает риск напрасных лапаротомий, уменьшается период госпитализации, снижается уровень летальности и послеоперационных осложнений.

### ТАКТИКА ЛЕЧЕНИЯ БОЛЬНЫХ С ПОЛИПАМИ ЭНДОМЕТРИЯ

Шавкатова Г.Ш.

Самаркандский государственный медицинский институт

Полипы эндометрия являются одним из вариантов гиперпластических процессов слизистой тела матки и наиболее часто встречаются в репродуктивном и пременопаузальном периодах, реже - в пубертатном возрасте и постменопаузе. Полипы с признаками выраженной пролиферации железистого эпителия в основном наблюдаются у женщин старше 45 лет. Данная патология приводит к временной нетрудоспособности женщин в наиболее активный период жизни (35-55 лет). Кроме того, отдельные виды полипов эндометрия (аденоматозные и полипы с очаговым аденоматозом) так же, как и атипичная гиперплазия, относятся к предраку слизистой тела матки. Представлены результаты обследования и лечения 168 пациенток с полипами эндометрия. Возраст женщин колебался от 28 до 68 лет и в среднем равнялся  $49,1 \pm 2,5$  года, из них 71 (42,3%) были в репродуктивном возрасте, 97 (57,7%) – в пери- и постменопаузальном. Длительность постменопаузы составляла от 1 года до 16 лет. У 88,4% пациенток полипы были одиночными, у 11,6% - множественными. При гистологическом исследовании удаленных полипов выявлены следующие формы: железистые полипы – у 61 (36,3%) больных, железисто-фиброзные – у 42 (25,0%), фиброзные – у 65 (38,7%). Железистые полипы чаще встречались у женщин детородного возраста, железисто-фиброзные и фиброзные – в пери- и в постменопаузе. Отдаленные результаты гистероскопической полипэктомии (от 1 года до 3 лет) прослежены у 98 пациенток, из них репродуктивного возраста – у 42 (42,9%), перименопаузы – у 29 (29,6%), постменопаузы – у 27 (27,5%). В динамике проводилось УЗИ эндометрия, вагинальный осмотр, в репродуктивном и пременопаузальном возрастах оценивался характер менструальной функции. После гистероскопической операции 47 (48,0%) пациенток из 98 получали гормональную терапию от 3 до 6 месяцев различными препаратами, из них репродуктивного возраста – 30 (63,8%), перименопаузы – 17 (36,2%). Это больные, у которых железистые и железисто-фиброзные полипы диагностированы на фоне гиперплазии эндометрия. Остальным 51 (52,0%) женщинам гормональное лечение не проводилось. Отдаленные результаты показали, что у 71 (72,4%) из 98 больных с различными полипами эндометрия после гистероскопической полипэктомии наступило клиническое выздоровление, из них у 38 (53,5%), получавших гормонотерапию, и у 33 (46,5%), не получавших. Рецидивы полипов эндометрия в основном возникали в сочетании с гинекологической патологией (миома матки, аденомиоз), что явилось результатом проведения у 9 из 17 гистерэктомии. У больных с полипами эндометрия гистероскопия является методом выбора диагностики и лечения. Данный метод позволяет не только выявить эндометриальные полипы, но и определить их характер, локализацию, осуществить контроль за их удалением как механическим методом, так и электрохирургическим. Наилучшие результаты гормонотерапии получены при сочетании железистых полипов эндометрия в репродуктивном и перименопаузальном возрастах. При рецидивирующих полипах эндометрия тактика лечения зависит от его гистологической формы и возраста пациентки. Методами выбора являются гистерэктомия, электрохирургический метод и гормонотерапия.

### ОСОБЕННОСТИ ЛЕЧЕНИЕ ГЛУБОКИХ ОЖГОВЫХ РАН КОНЕЧНОСТЕЙ ВО ВЛАЖНОЙ СРЕДЕ

Шакиров Б.М., Авазов А.А., Хакимов Э.А., Раджабов У.А., Умедов Х.

Самаркандский государственный медицинский институт.

Самаркандский филиал РНЦЭМП

**Актуальность.** Ожоги являются одним из наиболее распространенных и тяжёлых видов травмы с массивным повреждением тканей. Последствия ожогов нередко приводят к стойкой рубцовой деформации кожи и мягких тканей, контрактурам суставов и деформациям. В последнее время произошла активное замещение тактики ведения ожоговых ран под сухим струпом на технологии лечения в более физиологичных условиях. Одним из таких условий является создание влажной среде на поверхности раны.

Целями настоящего исследования являются изучить особенности течения раневого процесса во влажной

среде с использованием кремов, содержащих сульфадиазин серебра оптимизации сроков, способов и объема оперативного вмешательства.

**Материал и методы** составили 31 больных с ограниченными глубокими ожогами конечностей. Площадь ограниченных глубоких ожогов составила от 3 до 6% поверхности тела. В I группу (основную) были включены 31 больных, поступивших в первые трое суток от момента получения травмы. Им после осуществления туалета ожоговых ран стопы на поражённые участки наносили крем дермазин, после чего стопу помещали в одноразовые полиэтиленовые пакеты большого размера и фиксировали их бинтами показали, что у больных первой группы вскоре после помещения стопы в пакеты внутри них возникал так называемый "парниковый эффект". Уже на 2-е сутки после начала лечения на поверхности ран обнаруживали толстый слой фибрина. Рана выглядела неопрятно. Фибрин ежедневно удаляли, на раневые поверхности вновь наносили крем и помещали конечности в полиэтиленовые пакеты. Такого рода лечение проводили в течение 7-10 суток, как правило, до момента прекращения истечения раневого экссудата. После этого лечение ран проводили повязками с раствором бетадина. Во II группу были включены 30 больных, поступивших в первые трое суток от момента получения травмы и получивших традиционное лечение. Им на обожжённую поверхность накладывали различные антисептические растворы и мази.

**Результат.** Сравнительный анализ ближайших результатов лечения больных показал, что в I группе отмечено сокращение сроков лечения на 12-14 дней по отношению с пациентами II группы. После восстановления кожного покрова и выписки из ожогового отделения больным рекомендовали ношение лонгет в течение 3-4 месяцев с периодическим снятием их в течение дня для лечебной гимнастики и массажа.

**Выводы.** Таким образом, результаты лечения ожоговых ран в условиях влажной среды способствует быстрому очищению глубоких ожоговых ран стопы, сокращению сроков лечения и уменьшению послеоперационных осложнений.

## РОЛЬ ОБЕЗБОЛИВАНИЯ ОБОЖЖЕННЫХ ПОЖИЛОГО И СТАРЧЕСКОГО ВОЗРАСТА

Шакиров Б.М., Хакимов Э.А., Эшмирзаев Б.М., Садуллаева М.А., Донабоев О.Ж.

Самаркандский государственный медицинский институт

Самаркандский филиал РНЦЭМП

**Актуальность.** Ожоговая болезнь у пожилых развивается даже при ограниченных (3-5% поверхности тела) по площади поражениях, ее течение часто усугубляется сопутствующей патологией (у 98%). Все это представляет большие трудности при оказании первой врачебной помощи, оказание противошоковой терапии, оперативного лечения и выбора анестезиологического пособия (К.М.Крылов с соавт., 2011).

**Материалы и методы.** Анализ характера оказания первой помощи у 110 больных старше 60 лет показал, что для уменьшения чувства боли наиболее часто осуществляются следующие мероприятия: охлаждение обожженных участков тела водой, снегом, льдом (у 17 больных); употребление алкоголя внутрь (у 21); приём обезболивающих таблеток (у 30); аппликация на раны растворов анальгетиков (у 11); внутримышечное и внутривенное введение наркотических и ненаркотических анальгетиков (у 97 больных).

**Результаты.** Для оказания помощи у пожилых морфин применяют относительно редко. Его введение может привести к угнетению моторики желудочно-кишечного тракта. Чаще всего врачи "скорой помощи" для обезболивания часто (до 95%) применяют промедол, значительно уступающий по своей анальгетической активности морфину, фентанилу и морadolu. Анестезиологические пособия проводились в условиях ожогового шока (различной степени тяжести), выраженного болевого синдрома, гиповолемии, гипопроteinемии, нарушения гомеостаза и т.д., на фоне противошоковой терапии; обострения сопутствующих хронических заболеваний: язва 12-ти перстной кишки и желудка, сахарный диабет, ИБС, перенесенные инфаркты миокарда, перенесенные острые нарушения мозгового кровообращения, бронхиальная астма и др. Большая часть (85%) анестезиологических пособий оказывались в условиях минимального наличия следящей и контролирующей аппаратуры (кардиомониторы и др). Нами проанализирован опыт оперативного лечения и вид анестезии у пострадавших старше 60-ти лет. Средний возраст пациентов составил  $75 \pm 2,5$  лет (от 60 до 87 лет). Ранние некрэктомии с последующей аутодермопластикой, экзартикуляции и ампутации (у 12) были выполнены у 167 пострадавших. Показанием для подобных вмешательств были глубокие (IIIБ - IV степени), ограниченные по площади ожоги (от 2 до 10%), которые локализовались на туловище, верхних и нижних конечностях.

При оперативном лечении обожженных старше 60-ти лет риск анестезии нередко повышает риск хирургического вмешательства. Сопутствующая соматическая патология, реальная угроза декомпенсации состояния в ходе оперативного лечения требует соблюдения основных принципов проведения анестезии: достаточность анальгезии, адекватность вентиляции (искусственной либо спонтанной). Наиболее распространенной методикой анестезии при аутодермотрансплантации является внутривенный наркоз с использованием кетамина, атарактиков, барбитуратов. Многокомпонентные внутривенные анестезиологические пособия: кетамин+ реланиум+ дроперидол+ баралгин+ трамал составили 95% всех наркозов, при любых локализациях, площади и глубины термического поражения. Катетеризация центральных вен выполнялась 100% случаях ожогового шока.

**Выводы.** Все виды анестезиологического пособия проводятся строго индивидуально, в тесном взаимодействии комбустиолога и анестезиолога.

ОБОСНОВАНИЕ ХИРУРГИЧЕСКОГО ЛЕЧЕНИЯ ПРЯМОКИШЕЧНО-ВЛАГАЛИЩНЫХ СВИЩЕЙ.

Шахриёрова С.О., Даминова М.Н., Уктамова Д.Н.  
Самаркандский государственный медицинский институт

**Актуальность.** Несмотря на определенные успехи в современной проктологии, хирургическое лечение прямокишечно-влагалищных свищей остается актуальной проблемой. До 70% заболевших составляют лица от 22 до 62 лет, т.е. трудоспособности возраста, что определяет социальную, медицинскую и экономическую значимость проблемы. Из весьма значительного перечня болезней дистального отдела толстой кишки выделяется группа заболеваний и патологических состояний промежности, где основным этиологическим фактором которых служат травматические роды. Эта проблема длительное время не привлекала должного внимания исследователей, что объяснялось редкостью заболеваний. Повреждения промежности в родах, по данным разных исследователей, составляют от 7 до 74 %.

**Цель исследования.** Целью исследования является улучшение результатов хирургического лечения больных с прямокишечно-влагалищными свищами.

**Материалы и методы.** Под нашим наблюдением в отделении проктологии клиники № 1 СамМИ с 2015 по 2021г. находились 33 женщины в возрасте 22-62 лет с прямокишечно-влагалищными свищами. В возрасте до 20 лет были 3 пациентки, от 20 до 30 лет – 15, от 30 до 40 лет – 12, от 40 лет старше – 3 пациентки.

Основной причиной возникновения прямокишечно-влагалищных свищей явилось родовые травмы ректовагинальной перегородки и связанные с ними разрывы промежности различной степени. Диагностический алгоритм у всех больных включал проведение пальцевого исследования прямой кишки, сфинктерометрию, ректороманоскопию, ирригографию, изучение состояния мышечно-фасциального аппарата тазового дна и анального рефлекса. Распределение больных в зависимости от сложности прямокишечно-влагалищных свищей осуществляли согласно классификации, предложенной В.Д.Федоровым и соавт. прямокишечно-влагалищные свищи 1 степени сложности отмечены у 11 (33,3%) больных с диаметром свищевого отверстия в прямой кишки менее 0,5 см и отсутствием явлений недостаточности сфинктера заднего прохода.

Прямокишечно-влагалищные свищи II степени сложности наблюдали у 19 (57,0%) больных. Диаметр свищевого отверстия в ПК составлял 0,5-2,5 см. У этих больных отмечалась недостаточность сфинктера заднего прохода. Из 19 больных чрессфинктерный свищ был у 7, экстрасфинктерный – у 10, интрасфинктерный – у 2. ПВС III степени имелся у 3 (9,7%) больных, ранее оперированных в других общехирургических стационарах, кроме рецидива свища, у них развились явления анальной инконтиненции. При этом I степень недержания отмечена у 11, II степень – у 19, III степень у 3 больных.

**Результаты.** Все больные с прямокишечно-влагалищными свищами были оперированы после адекватной предоперационной подготовки. Одним из основных показателей предоперационной подготовки, кроме целенаправленной коррекции сопутствующих заболеваний, явилось восстановление I-II степени чистоты влагалища и уменьшение обсемененности патогенной микрофлоры. Операции выполняли под спинальной анестезией. Выбор объема и метода оперативного вмешательства определяли индивидуально с учетом уровня локализации свищевого хода к волокнам сфинктера заднего прохода (т.е. степени сложности ПВС), распространенности рубцовых изменений, наличия или отсутствия гнойных полостей и затеков в окружающих тканях, а также функционального состояния запирающего аппарата прямой кишки. Мы, как и другие авторы, являемся сторонниками одномоментных радикальных операций.

Оперативный доступ выбирали в зависимости от степени деформации промежности. Применяли как промежностный (21% больных), так и влагалищный (у 10%) доступы. Операцией выбора у всех больных считали полулунное иссечение свищевого хода с низведением слизистой, которое дополнено передней сфинктероплеватопластикой при наличии недостаточности сфинктера заднего прохода и в случае отсутствия гнойного процесса в окружающих тканях. В послеоперационном периоде для обработки раны использовали инфракрасный луч для профилактики гнойных осложнений и рубцовой стриктуры анального отверстия. Проводили комплекс мероприятий, направленных на восстановление функции сфинктера. Применяли лечебную физкультуру с целью укрепления запирающего аппарата ПК и медикаментозную стимуляцию анального сфинктера. Рецидивы свища возникли у 2 больных с высокой локализацией ПВС, оперативные вмешательства у которых сопровождались значительными техническими трудностями из-за выраженных рубцово-воспалительных изменений в зоне ректовагинальной перегородки и окружающих тканей.

**Выводы.** Таким образом, дифференцированный выбор объема и метода хирургического вмешательства, совершенствованием способов оперативной коррекции ректовагинальных свищей и оптимизация ведения послеоперационного периода позволяют улучшить результаты лечения больных.

**МЕТОДЫ ЛЕЧЕНИЯ ЭПИТЕЛИАЛЬНО-КОПЧИКОВОГО ХОДА**

Шеркулов К.У., Раджабов Ж.П., Рахмонкулов А.А., Турдалиев Б.И.  
Самаркандский государственный медицинский институт

**Актуальность.** Причинами таких свищей в большинстве случаев являются инфицирование и хроническое воспаление узкого, выстланного обычным кожным эпителием канала (хода) в дистальной части межъягодичной складки, открывающегося наружу одним или реже несколькими точечными отверстиями вблизи края заднего прохода, между ним и верхушкой копчика. Среди пациентов колопроктолога иногда встречаются больные с постоянно функционирующими

или рецидивирующими гнойными свищами крестцово-копчиковой области. Этот ход представляет собой врожденную аномалию кожи, связанную с неполной редукцией мышечных и соединительных структур каудального отдела - эпителиально-копчиковый ход.

**Цель исследования.** Тактика хирургического лечения эпителиально - копчикового хода.

**Материалы и методы.** В колопроктологическом отделении в клинике СамМИ с 2016 по 2020 гг. прошли оперативное лечение 45 больных эпителиально-копчиковым ходом хронической формой течения. Все прошли радикальное лечение. Хирургическая тактика, лечения эпителиально-копчикового хода практически унифицирована. Она сводится к иссечению патологического отдела с подшиванием ко дну раны. 7 больным (16%) наложены глухие матрасные швы. Послеоперационные осложнения из этой группы больных возникли у 1 больных (14%). После этих осложнений стали применять полуоткрытый метод оперативного лечения с учетом анатомических параметров и степени сложности формы заболевания. К наиболее неблагоприятной группе относили больных с высокой конфигурацией ягодиц, острым углом межъягодичного углубления, длиной по протяженности складки. Для этой группы больных применяли разработанный и модифицированный способ хирургического лечения врачами клиники СамМИ. После иссечения патологического очага в пределах здоровой ткани дополнительно иссекали клиновидный лоскут подкожно-жировой клетчатки с обеих сторон раны с таким расчетом, чтобы обеспечить достаточную мобильность смещаемых ко дну кожных краев. Рану ушивали возвратными швами, на каждую половину отдельно, с таким расчетом, что после затягивания всех швов оставалась узкая рана, не более 0,2 см. В этой группе оперированы 38 пациента (84%). Осложнение наблюдали у 4 больных. Остальных 34 человека оперировали с частичным иссечением клиновидного лоскута подкожно жировой клетчатки, подшиванием ко дну раны. Осложнения наблюдали у 2 больного.

**Вывод.** Таким образом, индивидуальный подход к выбору операции в зависимости от топографической особенности крестцово-копчиковой области, наряду с применением комплекса мероприятий по профилактике осложнений при долечивании позволяет добиться хороших результатов выздоровления.

### ПРОФИЛАКТИКА ДИНАМИЧЕСКОЙ КИШЕЧНОЙ НЕПРОХОДИМОСТИ ПРИ ОСТРОМ РАЗЛИТОМ ПЕРИТОНИТЕ

Эгамов Ю.С.

Андижанский государственный медицинский институт

При остром перитоните у животных наступает выраженная интоксикация организма, и особенно, изменения в функции желудочно-кишечного тракта, в виде паралитической кишечной непроходимости. По мере развития перитонита снижается лимфообразование, отмечается отек органов брюшной полости, лимфотропный стаз. При таком состоянии более эффективным является введение различных препаратов в лимфатическую систему.

Последние 15 лет в хирургических отделениях клиники Андижанского Государственного медицинского института находились под наблюдением и лечились 124 больных с острым перитонитом различными этиологическими факторами. У 130 больных с острым перитонитом применена лимфотропная антибиотикотерапия через брыжейку тонкой кишки (40 больных - контрольной группы) которые получили традиционный метод лечения. Во время операции, после устранения источника перитонита больным основной группы произвели санацию брюшной полости и ликвидацию источника инфекции, между серозными листками брыжейки тонкой кишки устанавливается микроирригатор и фиксируется к брыжейке. Другой конец катетера выводится из брюшной полости через отдельный разрез и сразу же вводится 0,5%-20 мл новокаина для контроля герметичности установки катетера. Лимфотропная терапия через микроирригатор начинается на операционном столе. Лимфатическая терапия включает в себя лимфостимуляцию и лимфотропное введение антибактериальных препаратов. В качестве лимфостимуляторов была использована глюкоза - новокаиновая смесь в соотношении 1:1 в дозе 4 мл/ кг массы тела больного с добавлением лидазы (0,5 ЕД/кг), гепарина (80 ЕД/кг, с учетом свертываемости крови больного) и маннита (2,5мл/кг).

В послеоперационном периоде через катетер, установленный в брыжейку кишки, капельно, сразу после проведения лимфостимуляции начинали введение антибиотика в обычной - разовой дозе. Лимфатическая терапия, в зависимости от тяжести заболевания и от состояния больного, проводилась однократно, редко двукратно в сутки в течение 3-5 дней. Критерием для оценки эффективности проводимой терапии были объективные и субъективные данные состояния больного, результаты лабораторных и инструментальных исследований. При проведении в послеоперационном периоде эндомезентериальной лимфотропной терапии (у 130 больных) антибиотиками по сравнению с традиционными способами лечения (у 40 больных) острого перитонита осложненного динамической кишечной непроходимостью, лейкоцитоз в крови на 4 сутки достоверно снижается, а в - контрольной группе больных - на 6 сутки после лечения, СОЭ уменьшается на 4 сутки при лечении лимфатическим путем, а в группе больных с традиционными способами лечения - на 6 сутки. Кроме этого, большое внимание было обращено на восстановление функции желудочно-кишечного тракта в послеоперационном периоде. Признаком функционирования желудочно-кишечного тракта является объем аспирированной жидкости из желудка в послеоперационном периоде. При проведении лимфотропной терапии через брыжейку тонкой кишки у больных в послеоперационном периоде на 2 сутки лечения выслушивается перистальтика кишечника, а на 3 сутки отмечается самостоятельное отхождение газов и нормализация стула. В контрольной группе больных только на 3 сутки лечения появляются перистальтические шумы, и на 4-5 сутки восстанавливается функциональная способность желудочно-кишечного тракта. При аспирации желудочного содержимого, в послеоперационном периоде отмечено уменьшение его объема при восстановлении функциональной активности пищеварительного тракта.

В результате проводимой лимфотропной терапии количество выделяемой жидкости из брюшной полости достоверно снижалось по сравнению с контрольной группой, начиная со 2х суток лечения, что свидетельствует о раннем восстановлении в послеоперационном периоде функции желудочно-кишечного тракта. При таком способе лечения также отмечено сокращение расходов, - особенно в связи со снижением дозы и кратности введения антибиотиков. Одновременно с улучшением состояния больных и нормализацией показателей достигается уменьшение частоты различных осложнений заболевания и снижение летальности в послеоперационном периоде. В комплексном лечении острого разлитого перитонита применение лимфатической терапии через брыжейку кишечника является патогенитически обоснованным методом терапии и существенно улучшает функцию желудочно - кишечного тракта в послеоперационном периоде, уменьшает осложнения заболевания и сокращает среднее пребывание больных  $6,5 \pm 1,2$  в стационаре. Достоверно снижает осложнения основного заболевания, способствует раннему восстановлению функции желудочно-кишечного тракта, уменьшению числа послеоперационной динамической непроходимости и снижению вероятности образования спаечной кишечной непроходимости в послеоперационном отдаленном периоде заболевания.

Таким образом, в комплексной послеоперационной профилактике и лечении динамической кишечной непроходимости при остром перитоните лимфатическая терапия через брыжейку тонкой кишки является наиболее эффективным способом лечения.

### ТРАВМА ТОНКОГО И ТОЛСТОГО КИШЕЧНИКА ПРИ АБДОМИНАЛЬНОЙ ПОВРЕЖДЕНИЯ

Элмуродов А.Н., Умедов Х.А., Нормаматов Б.П., Жабборов К.Х., Панжиев Ш.Т

Самаркандский государственный медицинский институт

Самаркандский филиал РНЦЭМП

**Актуальность.** Закрытые повреждения тонкой кишки является наиболее частым и встречается в 22,3-37,8%, а ободочная кишка 4-17%. Они возникают при кататравмы, при ушибе сдавлении грудной клетки, при переломах костей таза и скелета (М.Ф. Черкасов с соавт., 2005; И.Б. Мустафакулов с соавт., 2015).

**Цель работы** выработать оптимальную тактику диагностики и лечения повреждений кишечника.

**Материал и методы.** За период с 2011 по 2021 годы в Самаркандском филиале РНЦЭМП оперировано 265 больных с различными повреждениями кишечника. Мужчин было 207 (78,1%), женщин – 58 (21,9%). У 145 (54,7%) больных имелось повреждение тонкой и толстой кишок, а у 120 (45,3%) – повреждения кишечника сочетались с травмой других органов брюшной полости.

**Результаты.** Правильный дооперационный диагноз повреждения кишечника или сочетанных повреждений кишечника и других органов брюшной полости был установлен у 207 (78,1%) из 265. В сомнительных случаях широко пользовались лапароцентезом и лапароскопией, чувствительность которой составила 95-97%. Всех больных с повреждениями живота обязательно госпитализировали.

Предоперационная подготовка должна быть кратковременной (не более 1-2 часов) и интенсивной. У тяжелых больных с разлитым перитонитом она может продолжаться до 4-6 часов и должна быть направлена на восстановление макро- и микрогемодинамики. Однако при сочетанных повреждениях кишечника и печени или селезенки операция оказывается наиболее эффективным методом борьбы с шоком и перитонитом. Оперировали под комбинированной анестезией с искусственной вентиляцией легких. Методом выбора считаем срединную лапаротомию. После лапаротомии особое внимание уделяем обследованию органов брюшной полости, проводя его в определенной последовательности. При наличии крови в брюшной полости, в первую очередь, находили источник кровотечения и останавливали его. Чаще всего повреждение кишки обнаруживали сразу. В 147 (55,5%) случаях повреждения тонкой кишки были множественными, поэтому хирурги не должны удовлетворяться находкой одного повреждения и тщательно осмотреть весь кишечник. Ушивания места разрыва тонкой кишки выполнено у 236 (89,1%). Резекция поврежденного участка кишечника протяженностью от 30 см до 90 см сделана у 29 пациентов (10,9%). На заключительном этапе операции проводили тщательный туалет брюшной полости и назоинтестинальная интубация кишечника. Дренажи оставляли по показаниям. В послеоперационном периоде основное внимание уделяли профилактике и лечению перитонита. Летальность составила 10,9% (29 сл.). Причиной смерти у больных были: множественные и сочетанные повреждения (череп, груди), прогрессирующий перитонит в связи с поздним обращением и поздно начатым лечением, а также пневмония.

**Выводы.** Постоянный ретроспективный анализ результатов лечения, аутопсии и судебно-медицинских экспертиз позволит снизить летальность при травмах живота с повреждением кишечника.

## ВОЗМОЖНОСТЬ ПРИМЕНЕНИЯ ЛАПАРОСКОПИИ ДЛЯ РАННЕЙ ДИАГНОСТИКИ ОСТРОЙ ТОСЛСТОКИШЕЧНОЙ НЕПРОХОДИМОСТИ ОПУХОЛЕВОГО ГЕНЕЗА

Янгиев Б.А., Мансуров Т.Т.  
Самаркандский филиал РНЦЭМП

**Введение.** Острая кишечная непроходимость (ОКН), по праву считается одним из важнейших проблем экстренной хирургии с частотой заболеваемости примерно в 5 случаях на 100 тысяч населения. Наряду с высокими показателями заболеваемости, ОКН отличается также тревожными цифрами летальности, составляющие порядка 9–13%, а при тяжелых случаях может достигать 50–70% (В.А.Гольбрайх с соавт., 2017; Ф.Ш.Ахметзянов с соавт., 2018)

По данным Института здоровья и медицинской статистики Министерства Здравоохранения Республики Узбекистан, ежегодно в стране по поводу острой кишечной непроходимости оперируются более 3-3,5 тыс. больных, а послеоперационная летальность в разные годы колеблется от 5,7 до 7,4% (А.М.Хаджибаев с соавт., 2014). С учетом высоких показателей частоты, послеоперационных осложнений и летальности можно констатировать, что проблемы ОКН сохраняют свою актуальность в современной хирургии.

**Цель исследования:** улучшить результаты диагностики и хирургического лечения больных с острой толстокишечной непроходимостью опухолевого генеза путем внедрения современных эндовидеохирургических технологий в клиническую практику.

**Материалы и методы:** Был проведен анализ результатов хирургического лечения 762 больных с острой кишечной непроходимостью, оперированных в Самаркандском филиале РНЦЭМП за период с 2010 по 2019 гг.. Соотношение мужчин и женщин было примерно 1 к 1 – 399 (52,4%) против 363 (47,6%), соответственно. Средний возраст пациентов составил 45,8±18,1 лет с диапазоном от 16 до 92 лет. В структуре ОКН абсолютно преобладала спаечная кишечная непроходимость, которая диагностирована у 640 (84,0%) пациентов. Значительно реже встречались обтурационная ОКН, имевшая место у 93 (12,2%) больных, а также заворот долихосигмы и различные формы инвагинации (в 29 (3,8%) случаях). Из общего числа оперированных больных (n=762) первично открытым вмешательствам были подвергнуты 529 (69,4%) пациентов. В 233 (30,6%) случаях хирургическое вмешательство начинали с применения лапароскопической техники, в том числе у 192 (25,2) больных – при спаечной кишечной непроходимости, у 31 (4,1%) – при обтурационной ОКН и у 10 (1,3%) – при завороте и инвагинации.

**Результаты и выводы:** По поводу раковой обтурации толстой кишки оперировано 50 пациентов. Возраст больных составил 40^86, средний - 65,9±1,4 лет. Мужчин было 17 (34%), женщин - 33 (66%). У больных с обтурационной ОКН в основной группе использована лапароскопия с диагностической или лечебной целью. При лапароскопии была установлена локализация опухоли толстой кишки. Объем операции зависел от интраоперационной находки. При опухолях правого фланка (слепая, восходящая ободочная, печеночный угол и поражение правой половины поперечно-ободочной кишки), после установления диагноза при лапароскопии, выполнена лапаротомия. 12 (24,0%) пациентам проведена правосторонняя и правосторонняя расширенная гемиколэктомия. Главной задачей эндовидеохирургического вмешательства была ранняя диагностика ОКН.

## РЕЗУЛЬТАТЫ ЛЕЧЕНИЯ БОЛЬНЫХ С ПЕРФОРАТИВНЫМИ ЯЗВАМИ ЭНДОВИДЕОХИРУРГИЧЕСКИМ МЕТОДОМ

Янгиев Б.А., Рузибоев Ш.Ж., Хурсанов Ё.Э., Бобокулов А.У.Туксонов С.Н.  
Самаркандский государственный медицинский институт, Самаркандский филиал РНЦЭМП.

**Цель.** Оценить эффективность применения и обосновать методику эндовидеохирургических операций в лечении больных с перфорацией язв желудка и двенадцатиперстной кишки.

**Материалы и методы.** Лапароскопическая операция ушивания перфоративных язв выполнена у 75 пациентов (47 мужчин и 28 женщин), в возрасте от 18 до 80 лет. При диагностической лапароскопии устанавливался диагноз с определением возможности ушивания перфорации с использованием эндовидеохирургической технологии. Ушивание производилось с помощью двухрядного шва рассасывающим материалом с последующим укреплением линии швов прядью большого сальника на ножке. Герметичность швов оценивалась пробой с раздуванием желудка через назогастральный зонд. Осуществлялась тщательная санация брюшной полости с помощью лаважа антисептическими растворами. Операция завершалась дренированием брюшной полости с использованием 2-4 дренажей.

**Результаты.** При операции ограниченный перитонит обнаружен у 16 (21,3%) больных, распространенный перитонит имел место у 59 (78,7%) больных. Техника лапароскопического ушивания перфоративной язвы не представляется очень сложной. Ушивание следует производить атравматичным шовным материалом, подбирая размер иглы, соответствующий диаметру перфоративного отверстия. Узлы завязываются интракорпорально. Трудности ушивания могут быть обусловлены локализацией перфоративного отверстия. Наиболее просто оно осуществляется при локализации язвы на передней стенке луковицы 12-перстной кишки или желудка. При этом удается надежно на достаточном расстоянии от краев перфоративного отверстия наложить швы без натяжения. Если имеются сомнения в надежности швов можно применить ряд мер, направленных на их устранение. В частности, целесообразно использование биологической тампонады перфоративного отверстия сальником. При расположении перфоративного отверстия у малой кривизны наложение эндодожов затруднено из-за ограниченной подвижности стенок. Если перфоративное отверстие находится на самой малой

кривизне, следует отказаться от лапароскопического ушивания (4 случая конверсий из 67). В послеоперационном периоде больных проводили антибактериальную терапию. Дренажи из брюшной полости извлекали через 12-14 часов, после ультразвукового исследования. В первые сутки после операции все больные не испытывали выраженных болей и могли ходить в пределах хирургического отделения. Осложнений и летальности во время операции и в послеоперационном периоде не отмечено. Средний койко/день – 6.

**Выводы.** Отличные отдаленные результаты со сроками наблюдения от 1 года до 3,5 лет по модифицированной системе A.H.ViSick отмечены у 65,5% пациентов. Хорошие результаты получены в 29, 7% случаев и удовлетворительные – в 4,8%.

## ТАКТИКА ХИРУРГА ПРИ ЛЕЧЕНИИ ПОСЛЕОПЕРАЦИОННЫХ ВНУТРИБРЮШНЫХ ОСЛОЖНЕНИЙ В УРГЕНТНОЙ ХИРУРГИИ

Янгиев Б.А., Жулбеков К.И., Хурсанов Ё.Э., Эшмирзаев Б.М., Норбеков А.У.  
Самаркандский государственный медицинский институт  
Самаркандский филиал РНЦЭМП.

**Цель.** Изучить диагностические и лечебные возможности видеолапароскопии.

**Материал и методы.** Мы располагаем опытом лечения больных с ПОП, которые были оперированы у нас по поводу различных urgentных заболеваний органов брюшной полости. За последние 2 года мы наблюдали 27 больных с ПОП. Лиц мужского пола было 19, женского - 8. Возраст больных колебался от 20 до 84 лет. С целью диагностики и лечения дальнейшей тактики лечения у 8 больных с ПОП было применена видеолапароскопия.

**Результаты.** Местный ПОП имел место у 2 (25,0%) больных, диффузный - у 5 (62,5%) и разлитой - у 1 (12,5%) больных. Источником перитонита у 1 больной являлся продолжающийся перитонит после ушивания перфоративной язвы 12-перстной кишки, у 1 – прорыв поддиафрагмального абсцесса в брюшную полость, сформировавшегося после ушивания перфоративной язвы 12-перстной кишки, у 2 больных продолжающийся аппендикулярный перитонит, у 3 больных желчный перитонит на почве несостоятельности культи пузырного протока, а у 1 пациента – асцит перитонит, развившийся после операции.

После выполненных операций на органах брюшной полости первым тревожным признакам следует отнести ухудшение самочувствия больного: плохой сон, ощущение нехватки воздуха, тошнота, вздутие и распирание в области живота, усиление чувства общей слабости, раздражительность, озноб, нарастающая жажда и др. Сухость во рту, сухой язык выявили у 25 больных с ПОП, в 4 наблюдениях язык был покрыт грязным сухим налетом. У 25 больных в начальной стадии ПОП отмечали тахикардию; у 20 из них тахикардия некоторое время была единственным симптомом ПОП и не сопровождалась другими объективными данными, позволявшими предположить наличие несостоятельности швов; лишь через 1-2 сутки наряду с тахикардией выявились симптомы, характерны для перитонита. Снижение артериального давления наблюдали у 5 больных, находящихся в терминальной стадии разлитого ПОП.

Выявлению локальной болезненности в соответствующей области «катастрофы» в брюшной полости придавали особое значение в диагностике ПОП. При этом учитывали возраст больного и степень реактивности организма, конституциональный тип, характер операции, ее травматичность, применявшиеся после операции обезболивающие препараты, спазмолитики и т.д.

До операции из 27 больных с ПОП у 19 (70,4%) было выполнена обзорная рентгеноскопия органов брюшной полости; у 3 больных было обнаружено наличие свободного газа под диафрагмой и у 18 больных вздутие и парез кишечника.

УЗИ брюшной полости проводили 27 больным, в 18 (66,6%) наблюдениях выявляли свободную жидкость брюшной полости; у 16 (59,3%) из 27 больных с ПОП отметили вздутие кишечника и отсутствие перистальтики.

**Выводы.** После релапаротомии умерли 3 (11,1%) больных.