

TOSHKENT TIBBIYOT AKADEMIYASI

M.H.HAMIDOVA, Z.Q.BOLTAYEVA

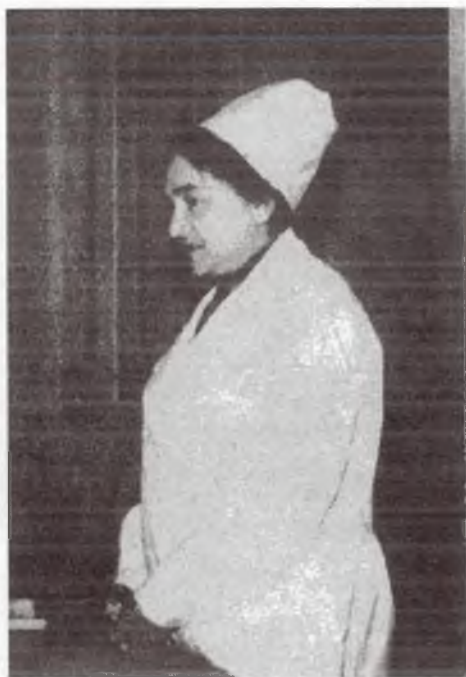KO‘Z KASALLIKLARI

**O‘zbekiston Respublikasi Oliy va o‘rta maxsus ta’lim
vazirligi tibbiyot oliy o‘quv yurtlari talabalari
uchun darslik sifatida tasdiqlagan**

**TOSHKENT-2006
ZAR-QALAM**

M.H.Hamidova - tibbiyot fanlari doktori, professor
Z.Q. Boltayeva - tibbiyot fanlari nomzodi, dotsent

2006 – yil, homiylar va shifokorlar yilining ilk manaviy tuhfalaridan biri bo‘lmish – lotin alifbosida yozilgan «Ko‘z kasalliklari» darslik kitobining bosmadan chiqishi munosabati bilan mualliflar rasman homiylik qilgan «Sihat va Farogat» davolash diagnostika markazi rahbariga chuqur minnatdorchilik bildiradilar. Kitobning asosiy qo‘llanma sifatida ishlab chiqarilishiga yordam bergan muassasa rahbarlari va xodimlariga ham samimiy tashakkur izhor etadilar.



**Professor
Muhtaram Hamidova**

SO‘Z BOSHI

1996 yilda birinchi marta o‘zbek tilida chop ettirilgan «Ko‘z kasalliklari» darslik kitobi O‘zbekiston Respublikasi tibbiyot institutlarining talabalari, pedagoglari va amaliy shifokorlar uchun ham oftal'mologiyadan asosiy qo‘llanma bo‘lib keldi.

2005 yildan boshlab barcha Oliy va o‘rta maxsus o‘quv yurtlari darsliklarining lotin alifbosiga o‘tishi munosabati bilan va ko‘z kasalliklari darsligining o‘tgan 8-9 yil davomidagi o‘qish jarayonida muvaffaqiyat bilan foydalanilganini hisobga olib, uni qayta ishlab, lotin alifbosida yozib chiqarildi.

Bu darslik mualliflarning ko‘p yillik klinik-amaliy tajriba, ilmiy va pedagogik bilimlariga asoslanib yozilgan. Bunda ko‘rish a‘zosining klinik anatomiyasi va ontogenezidan boshlab, uning fiziologik va patofiziologik jarayonlari, hozirgi zamon membranologiya nazariyasi va ko‘zning ko‘rish mexanizmi esa kibernetika yo‘nalishida ham tahlil qilingan.

Bu kitob XIII bobdan iborat bo‘lib, I bobdagi ko‘zning ontogenezi eng so‘nggi ilmiy asoslangan materiallar va yangi foto, rangli mikrofotolar bilan boyitilgan. Ayrim boblar tahrir qilinib, eski darsliklardan farqli o‘laroq, yangicha uslubda yozilgan.

II bobda ko‘zning ko‘rish faoliyatini vujudga keltiruvchi, morfo-fiziologik jarayon, o‘z vaqtida Ibn Sino tanqid qilib yozgan — «Nurlarning ta’siri faqat ko‘z gavharigagina emas, balki asosan to‘r pardaga va uning gavhar bilan hamkorligiga bog‘liq»ligi haqida ma’lumot berilgan.

Ko‘zning markaziy – ko‘rish o‘tkirlikini tekshirish uchun G.Snellenning 1862 yilda tuzgan dastlabki jadvali aslida XV asrda Ulug‘bek akademiyasida birinchi marta ishlab chiqilgan o‘nli kasrlar arifmetikasiga asoslanib tuzilganligi ham aniqlab yozilgan.

IV bobda ko‘zi kasallangan bemor va uni tekshirish usullari ikki davrga bo‘lib yozilgan va I-dan poliklinikadagi oftal'mologlarning ish sharoitini hisobga olib, anamnez, boshqa eng oddiy usullarni qo‘llash bilan birga, har bir bemorni diqqat-e’tibor bilan kuzatish, ya’ni bemorning individual ko‘rinishiga ahamiyat berish tavsiya qilingan. Bular ko‘zdagi jarohat va kasalliklarning patogenezini aniqlashga yordam beradi. 2-dan statsionarda bemorlarni yana bir qator qo‘shimcha maxsus metod va

asboblar bilan tekshirish davomida asosiy tashxis qo'yish va tegishli dori-darmon va jarrohlik usullari bilan davolashda muhim ko'rsatma berilib, zaruriy jadvalar ham ilova qilingan.

V bobda ko'rish a'zosining yallig'lanish patologiyasi va VI bobda esa, uning distrofik patologiyasi ayrim-ayrim o'rin olgan. Chunki bu ikki xil patologiyaning klinik ko'rinishi ko'pincha bir-biriga juda o'xshashligi diagnostik xatolarga yo'l qo'yilishiga va bemorni noto'g'ri davolash va o'rinsiz jarrohlik usullarni qo'llashga sabab bo'lishi mo'kin. Ko'zning umumiy ma'lum kasalliklari: katarakta, glaukoma, g'ilyalik va boshqalardan tashqari X bob ko'ruv a'zosining bir necha xil o'smalarini tekshirish, tashxislash va davolashning yangi usullariga bag'ishlangan. Ko'rish a'zosining shikastlanishi, oftal'mologiyada tez yordam va oftal'mologik ekspertizaga oid to'liq materiallar XI bobda berilgan.

Shu qatorda mualliflar Markaziy Osiyoda oftal'mologiyaning tarixini birinchi marta tilga olib, XII bobni shu mavzuga bag'ishlaganlar.

Oftal'mologiya tarixi 1920 yilda O'zbekiston Milliy Universitetida tashkil topgan tibbiyot fakul'tetining ish boshlashi bilan undagi yirik olimlar yordamida mahalliy kadrlardan vrachlar etishib chiqqani va ularning tashkilotchilik faoliyati bilan Samarqand, Andijon, Tojikiston, Turkmaniston va Qozog'iston tibbiyot institutlarida ham ko'z kasalliklari kafedralari ochilib, ish boshlagani haqida qisqacha ma'lumot berilgan.

Shu munosabat bilan qit'aning juda issiq iqlimida ko'p tarqalgan o'tkir va surunkali ko'z kasalliklarini davolashni tashkil qilib, tibbiy yordam amalga oshirila boshlaganligining tarixi keltirilgan.

XIII bobda ko'z kasalliklarini davolash muammolari haqida qisqacha ma'lumot berib, ularni qo'llashda zamonaviy yangi fikrlarni o'rganib, unumli foydalanishga ko'rsatmalar berilgan.

I BOB

KO'RUV A'ZOSINING KLINIK ANATOMIYASI VA ONTOGENEZI

Ko'ruv analizatori – odam markaziy nerv sistemasining tashqi muhitdan oladigan ma'lumotlarini qabul qiluvchi besh analizatoridan eng muhimi hisoblanadi. Chunki u inson ma'naviy hayotini boyitadigan tashqi muhitning xilma-xil ko'rinishlari va to'rt faslning o'ziga xos go'zalliklarini ko'rish bilan kishiga farax bag'ishlaydigan mo'jizadir.

Ko'ruv analizatorining afzalligi shundaki, u miyaning eshitish, ta'm, hid cezish kabi qator analizatorlari vazifasini ham mukammallashtirishga yordam beradi. Birov bir choynakni – o'zi juda katta, rangi to'q qizil, o'rtasida bir dasta ko'k, yashil, sariq rangli gullar solingan deb ta'riflaganda gapni eshitib turgan odamning ko'z oldida shu choynak namoyon bo'lishi yoki pishib turgan olchaga ko'z tushganda og'izdan co'lak oqishi bunga misol bo'la oladi.

Ko'ruv analizatorining anatomik tuzilishi va uning bajaradigan o'ziga xos vazifalari juda murakkabdir. Mazkur analizatorning murakkab tuzilishini, vazifalarini yaxshi o'rganib olgan talabagina ko'z kasalliklari patogenezi, klinikasini to'g'ri tushunadi, unga to'g'ri diagnoz qo'yadi va davolash rejasini to'g'ri tuzadi.

Ko'ruv analizatori uch katta qismdan iborat:

Analizatorning **birinchi periferik qismi**, ko'z soqqasi (bulbus oculi) dir. Uning ichki qavati – to'r pardaning asosiy vazifasi tashqi muhitdan nurlar orqali tushgan tasvirni aks ettirib sezish va qabul qilib olishdir.

Analizatorning **ikkinchi qismi**, tasvirni yetkazib berish qismi-ko'ruv nervi (n.opticus), nervning yarim kesishgan joyi (chiasma n. Optici) va ko'ruv yo'li (tractus n.optici)dir. Bular qabul qilingan boshlang'ich tasvirni bosh miyaning po'stloq osti va po'stloq ko'ruv markaziga yetkazib berish vazifasini bajaradi.

Analizatorning **uchinchi qismi** esa, bosh miya po'stloq osti markazi va ko'rishning miya po'stlog'ida joylashgan asosiy markazdan iborat. Bosh miya po'stloq osti markazi tashqi tizzasimon tana (corpus

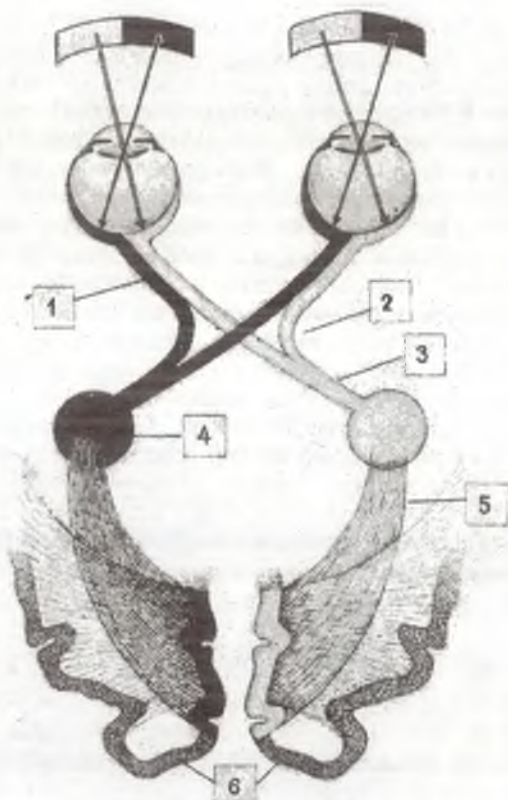
geniculatum laterale), to'rt tepalik tana (corpus quadrigemina) ning ustki ikki tepasi (colliculus superior) va ko'ruv bo'rtig'i yostig'i (pulvinar talammi optici) dan iborat. Ye. J.Tron (1950) tashqi tizzasimon tanani birinchi po'stloq osti ko'ruv markazi va uning ko'proq qismi sariq dog'dagi ikki ko'z bilan baravar ko'rish proyeksiyasiga mansub markazi deb atagan.

Ko'ruv analizatorining *markazi* – bosh miyaning po'stloq qismi esa bo'lagidagi fissura calcarina atrofida 17, 18, 19, 37 va 39 maydonchalarida joylashgan. Ye. P.Kononova (1926), N.N.Filimonov (1949), Brodman (1909).

Ko'ruv analizatorining har bir qismi o'ziga xos vazifani bajaradi, ya'ni ko'z retseptor sifatida tashqi muhitdan kelgan axborotni qabul qiladi. Ko'ruv nervi yo'llari qabul qilingan axborotni markazga yetkazadi. Ko'ruv analizatorining po'stloq osti markazi esa uni tartibga solib, miya po'stlog'idagi turli maydonchalarga yo'naltiradi. Miya po'stlog'idagi ko'ruv markaziga yetib borgan axborot, ya'ni *boshlang'ich tasvir* fikrlash qobiliyati bo'lgan markazda namoyon bo'ladi. (1-rasm). Bunda ko'rish jarayoni to'la-to'kis yetilib, butunlik kasb etadi. Bunday murakkab jarayonning hosil bo'lishida ko'ruv nerv sistemasidagi efferent – markazga intiluvchi va afferent – markazdan qochuvchi sezish tolalarining ham hissasi katta. Shu tariqa ko'ruv analizatorining uch qismi bir butun sistemani tashkil etadi. Demak, inson ko'zining ko'rish qobiliyati, uning susayishi yoki butunlay yo'qolishi haqida gap borar ekan, mutaxassis mana shu bir butun ko'ruv sistemasini ko'z oldiga keltirishi kerak. Shundagina kasallikning qaysi bo'limda joylashganini va sababini tekshirib aniqlash mumkin.

Ko'ruv analizatorining bunday murakkab tuzilishini o'z o'tkazuvchanlik kuchiga ega bo'lgan bir necha *axborot qismidan iborat kibernetik aloqa sistemasiga o'xshatish* mumkin. Bunda ko'z to'r pardasidagi 130 mln tayoqchasimon va 7 mln kolbachasimon nerv hujayralarini – retseptorlarni axborot qabul qilib oladigan *birinchi qism* desak, ko'ruv nervi sistemasi nerv tolalari va hujayralar sitoplazmasini *ikkinchi qism* va ko'ruv analizatorining po'stloq osti va miya po'stlog'idagi markazini *uchinchi qism* deyish mumkin.

Ilmiy asoslangan tajribalardan ma'lum bo'ldiki, ko'z to'r pardasi qabul qilib olgan axborot (informatsiya) ko'ruv nervi kanali orqali markazga boradigan axborotdan anchagina *ko'proq ekan*. Ko'z to'r pardasi tashqi muhitdagi obraz – tasvirni juda tez – bir zumda qabul qilib oladi, chunki ko'ruv analizatori sistemasida operativ eslab qolish qobiliyati bor va u 0,27 soniyaga teng. Ko'ruv analizatorining birinchi qismi qabul qilib olish bilan, ikkinchi qismi o'tkazib yuborish qobiliyatining tezligi bilan hammasi bo'lib soniyaning 20-70 ulushiga



1-rasm. Ko'ruv analizatorining sxemasi.

1-ko'ruv nervi; 2-xiazma; 3-ko'ruv nervi yo'li; 4-po'stloq osti ko'ruv markazi; 5-Gratsiole tutami; 6-ko'ruv analizatorining po'stloq qismi.

teng. Ko'ruv analizatorining ma'lumotni qabul qilish qobiliyati ko'zning birinchi – retseptor sohasi sathida, analizatorning uchinchi - miya po'stlog'i sathidagiga nisbatan ancha kuchli. Chunki ikkinchi qismning markazga yo'naltirish tezligi kamaya borib, 1 soniyada uning bir necha o'ndan bir qismi qoladi, xolos. Demak, ko'ruv analizatorini ikki sathli axborot sistemasi shaklida tasvir etib, uning keng sathi to'r parda sohasida va tor sathi miya po'stlog'ining ko'ruv markazi sohasida deyish mumkin (1-rasm).

Ko'zga tushgan tashqi muhit tasvirining to'r parda sathida ayrim-ayrim elementlari o'zlashtirilsa, bosh miya po'stlog'ining ko'rish

maydoni sathiga borganda ular jipslashib va yig'ilib bir butun shaklda o'zlashtiriladi. Ko'rish jarayonining bunday shakllanishi uchun to'r pardaga tushgan nurlarning yoritish kuchi 3-5 kvant (foton) dan kam bo'lmasligi kerak. To'r pardaga tushgan nurlarning tarqalishi tayoqchasimon va kolbasimon hujayralarda elektr potensialini qo'zg'atadi va faollashtiradi. Retseptorda paydo bo'lgan ko'ruv signallari to'r pardaning ichki qavatlariga yo'naladi. To'r parda qatlamlaridagi har bir tugunchasi (ganglioz hujayra) bilan ulangan bir necha tayoqchasimon va kolbasimon hujayralarga qancha ko'p yorug'lik tushsa, tok kuchini yo'naltirish kanali bo'lmish ko'ruv nervi tolalariga shuncha ko'p quvvat beradi. Ko'ruv nervi sistemasidagi impulslarning ko'pligi va tezligi signalning *intensivlik kodi* hisoblanadi. Shu tartibda signallar bosh miya po'stlog'i osti va po'stlog'idagi markazga yo'naltiriladi.

Ko'ruv analizatorining periferik qismi – *ko'z soqqasi va ko'ruv nervi insonning ko'rish a'zosi deb ataladi.* Uning normal va patologik holatlarini ko'z mutaxassislari – oftalmologlar o'rganadilar. Analizatorining ko'z kosasidan chiqib ketgan II va III markaziy qismlarining normal va patologik holati bilan nevrolog, nevropatolog va neyroxirurglar shug'ullanadilar.

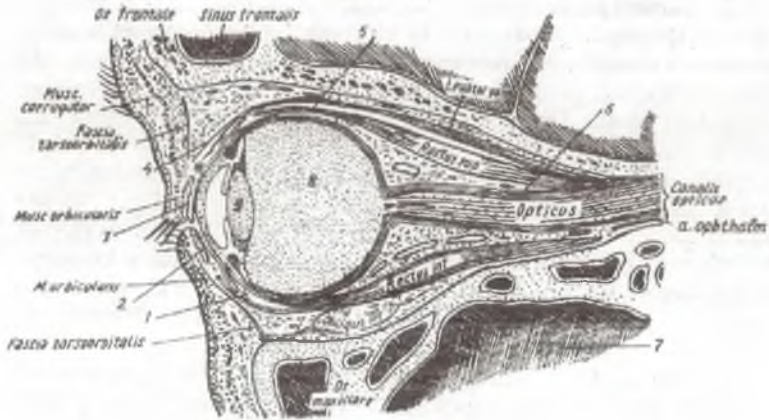
KO'RISH A'ZOSI

Ko'rish a'zosi ikkita katta qismdan: *asosiy qism* – ko'z soqqasi va ko'ruv nervi hamda *yordamchi qism* – qovoqlar, ko'z yoshi a'zolari, ko'zni harakatga keltiruvchi tashqi muskullar, ko'z kosasi (orbita) dan iborat (2-rasm).

Ko'z soqqasi. Shakli asosan dumaloq, lekin uning oldi sathi bilan orqa sathini tutashirib turgan o'qi (24 mm), ko'ndalang qism (23,6 mm) va vertikal balandligi (23,3 mm) ga nisbatan uzunroqdir. Ko'z soqqasi uch qavat parda va ichida uch xil suyuq hamda quyuq qismlardan tashkil topgan. Qavatlarining birinchisi – fibroz parda, ikkinchisi tomirli (qon tomirga boy) va uchinchisi to'r pardadir (3-rasm rangli).

Ko'zning ichida suvsimon suyuqlik (humor aquosus), ko'z gavhari (lens crystallina) va shishasimon tana (corpus vitreum) bor.

1. Fibroz parda. Ko'zning eng tashqi qavati bo'lib, ikki qismdan iborat, uning 1/6 qismi – *shox parda* (corneae) va qolgan 5/6 qismi – *oqsil parda* (sclera) dir. Fibroz parda juda jips tuzilgan, mustahkam biriktiruvchi to'qimadan iborat bo'lib, qalinligi ko'ruv nervi kanali atrofida 1,2-1,5 mm, ekvatorida 0,6 mm, chakka va burun tomonda 0,3 mm va uning eng ichki yupqa 1/3 qismi g'alvirsimon pardacha



2-rasm. Ko'rish a'zosining vertikal kesimi.

1-Krauze qo'shim'cha bezchalari; 2-pastki tog'ay; 3-yuqori tog'ay Meybomiy bezlari bilan; 4- levator muskulining payi va ostidagi Myuller tolalari; 5-yuqori to'g'ri muskulning payi; 6-ko'ruv nervining qattiq, to'rsimon va yumshoq pardalari; 7-Gaymor bo'shlig'i; 8-shishasimon tana; 9-ko'z gavhari Sinn boylamlari bilan.

bo'lib, 2/3 tashqi qismi esa ko'ruv nervi tashqi qattiq pardasiga qo'shilib ketadi. Fibroz parda qalin bo'lgani uchun ko'z soqqasining shaklini, ko'z ichi bosimini o'rta miyona holatda saqlab, ko'zning ichki nozik pardalarini turli tashqi ta'sirotlardan himoya qilib turadi.

a) *oqsil parda.* Ko'z tirqishi masofasida shox parda atrofida skleraning ozgina qismi ikkita uchburchak shaklida oppoq bo'lib ko'rinib turadi, qalinligi 1,2 mm. Ko'z soqqasi orqa qutbining qisman yon tomonida oqsil pardaning ichki qismi g'alvirga o'xshash (lamina crybrosa) ko'p teshikli yupqa pardaga aylanadi. Bu teshiklardan ko'ruv nervi tolalari chiqib, ko'z kosasi bo'shlig'iga o'tib ketadi.

b) *shox parda (corneae)* shakli yarim sharsimon – bo'rtiq, qon tomirdan mustasno, juda tiniq, musaffo va yuzi yaltiroqdir. Uning oqsil pardaga o'tar chegarasi – eni 1-2 mm ga teng yarim tiniq (aralash tarkibli) chiziq limbdir. Shox parda orqali ko'zga nur tushadi va u nurlarni sindirishga moslashgandir. Shox parda o'ta sezgir nerv tolalari bilan to'liq ta'minlangan. Shuning uchun unga tashqi muhitdan kichkina zarracha tegsa ham keskin ta'sirlanib og'riq sezadi va ko'zdan yosh oqadi, qovoqlar yumilib qisiladi.

2. Tomirli parda (tunica vasculosa, tractus uvealis) uch qismdan iborat: a) *rangdor parda* (iris), b) kipriksimon tana (corpus ciliaris), v) *xususiy tomirli parda* (chorioidea). Rangdor *tomirli pardaning oldi qismi bo'lib*, ko'zga turli havo rang, ko'kimtir, to'q jigarrang va qora rang (tus) beradi. Doira shaklidagi vertikal –12 va gorizontal 12,5 mm ga teng. Uning qoq o'rtasida yumaloq kichkina bo'shliqli teshik-qorachiq (pupilla) joylashgan. *Kipriksimon* tana –eni 8 mm dan iborat qalin tasma shaklida bo'lib, oqsil parda ostida joylashgan. Uning rangi qora va yuzasi ko'p miqdordagi kipriksimon ingichka bo'rtiqchalardan iborat. Kipriksimon tananing orqa qismi kungirali chiziq orqali xususiy tomirli pardaga o'tib ketadi. *Xususiy tomirli pardada* pigment hujayralari juda ko'p. Uning orqa markaziy qismi ko'ruv nervi tashqi pardasi yaqinida tugallanadi.

3. To'r parda (tunica nevrosa seu retina) ko'z soqqasining eng ichki qavati bo'lib, juda yupqa, yarim tiniq to'rsimon tuzilishga ega. Bu parda ko'z tomirli qavati ichki sathini bekitib yotadi. To'r pardaning o'ziga xos maxsus tuzilgan ikki katta qismi bo'lib, uning *birinchisi* – 2/3 qismi – *markaziy optik qismi* ko'rish vazifasini bajaruvchi nerv hujayralaridan tashkil topgan. *Optik qismi* juda yupqa, tiniq, naffis va nozik, uning markaziy tomoni ko'z tubining g'alvirsimon plastinka atrofiga borib yopishgan bo'lsa, ikkinchi periferik tomoni kipriksimon tananing tomirli pardaga o'tishidagi kungirali chiziqqa yopishadi. Shu yerga yetib kelganda morfologik tuzilishi o'zgarishi munosabati *bilan ikkinchi* – ko'rishga moslanmagan – ko'rmaydigan (nooptok) qismga aylanadi. Bu qism oldinga surilib, kipriksimon tana va rangdor pardaning orqa sathini bekitib, qorachiqning chetki qirrasidagi ikki varaqli qora pigmentli hoshiyasini tashkil etadi.

Ko'rish impul'sini to'r pardadan markazga yetkazuvchi yo'l to'r neyronli bo'lib, ulardan uchtasining hujayralari to'r pardada joylashgan. *Birinchi* neyron to'r pardaning tayoqchasimon va kolbasimon hujayralari (fotoretseptorlari)dir, *ikkinchisi* – ikki o'siqli (bipolyar) hujayralar bo'lib, *uchinchi* neyron ganglioz multipolyar hujayralar, ularning akson (nerv tolalari) dan tashkil topgan Ko'ruv nervi (n.opticus), shu nerv kanali orqali kalla ichiga kiradi va turk egari sohasida yarim kesishma (chiasma) hosil qilib, ko'rish traktiga aylanadi. U qarama-qarshi tomon yarim sharlarida joylashgan po'stloq osti ko'rish markazlari: to'rt do'mboqning yuqori do'mboqlari, talamusning pulvinar qismi va lateral tizzasimon tanalariga yetib boradi, bu yerdan boshlangan *to'rtinchi neyron* o'simtalari Gratsiole tutamini tashkil etadi. Shu Gratsiole tutami orqali ko'ruv informatsiyasi ensa sohasida joylashgan po'stloq markaziga yetib boradi.

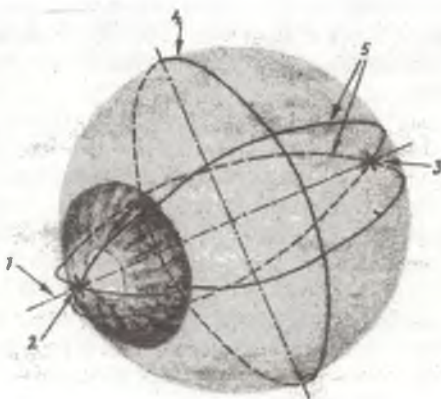
Tegishli morfologik tuzilishi bilan ajralib turadigan uch qavatdan iborat ko'z soqqasining o'rtasi kovak bo'lib (3-rasm rangli), uning ham o'ziga xos qismlari, o'ziga yarasha shakli va murakkab tuzilishi bor. Bular ko'zning oldi va orqa kamerasiga joylashgan suvsimon suyuqlik (humor aquosus), ko'z gavhari (lens crystallina) va shishasimon tana (corpus vitreus) dir. Uning oldi sathidagi likopchasimon chuqurlik (fossa patellaris)dan ko'z gavhari joy olgan. Shishasimon tana esa ko'z soqqasining orqa qismi bo'shlig'ini to'ldirib turadi. Bu qismlarning tuzilishi, joylashgan o'rni va bajaradigan vazifalari ko'z soqqasining pardalari bilan bevosita bog'langan. Homilada ko'z soqqasining tashkil topish davrida ko'zning ektodermal shox pardasi o'z sferik shaklini topadi. Tomirli parda esa biroz keyinroq shakllanadi. Uning oldi rangdor pardasi bo'rtiq bo'lmay, tekis gardish shaklini oladi. Bu ikki pardaning qavatma-qavat yotib, o'zaro bir-biriga yaqinlashib ulangan joyi – limbning ostiga tog'ri keladi va ular o'rta qismning oralig'ida 2,5-3,0 mm li masofa – ko'zning oldi kamerasi (camera anterior bulbi) paydo bo'ladi. Orqa kamera esa rangdor parda bilan ko'z gavharini bir-biridan ajratib turgan juda tor bo'shliqdir. Orqa kameraning (camera posterior bulbi) chuqur yoki sayozligi ko'z gavharining holatiga bog'liq, ya'ni u qalinlashganda bo'shliq torayadi, aks holda kengayadi. Ko'z gavhari esa ikki sathi bo'rtiq linzani eslatadi. Oldi va orqa kamerani ko'z ichi suyuqligi to'ldirib turadi. Ko'z ichi suyuqligi kipriksimon tanada doimo bir xil miqdorda, bir me'yorda ishlanib chiqilib va bir yo'sinda so'rilib, orqa kameradan oldi kameraga o'tib ketadi.

Ko'z soqqasi yumaloq bo'lib, oldi sathi shox pardadan tashkil topganligi uchun biroz bo'rtiqroq.

Ko'z tashqi va ichki pardalarida paydo bo'ladigan patologik o'zgarishlar o'mi, katta-kichikligini aniqlash uchun bir xil mo'ljal bo'lishi lozim. Buning uchun ba'zi geografik atamalardan foydalaniladi. Masalan, ko'z soqqasining oldi va orqa qutblari, ekvatori, meridianlari, shartli koordinat chiziqlari va boshqalar (4-rasm).

Ko'zning oldin qutbi shox pardaning qoq o'rtasiga, orqa qutbi esa sariq dog' sohasiga to'g'ri keladi. Bu ikki qutb o'rtasida, ularni ulab yotgan chiziq bo'lishini tasavvur etilsa, uni ko'z o'qi deb ataladi. Ko'z o'qining uzunligi har kimda har xil bo'ladi. Bu ko'pchilik odamlarda o'rta hisobda 22,3 mm dan 27,4 mmga teng. Bu ko'z soqqasining shakli, katta-kichikligiga bog'liq.

Ko'zning frontal yo'nalishdagi eng katta aylana (belbog'simon) gardishi uning ekvatori deb ataladi. U limbdan 10-12 mm narida bo'ladi. Ko'z soqqasining oldi va orqa qutbi ustidan aylanib o'tkaziladigan chiziqlar uning meridianlari deyiladi.



4-rasm. Ko'z soqqasining turli anatomik oriyentirlari.
 1-sagqital o'qi; 2,3-ko'zning oldi va orqa qutblari; 4-ekvator;
 5-ko'z soqqasining meridianlari.

Soat sathidagiga o'xshash – 12 bilan 6 orasida yotadigan vertikal, 3 bilan 9 orasida yotadigan gorizontal chiziqlar, avvalo ko'z sathini yuqori va pastki segmentlarga va chiziqlarning kesishuvi uni yuqori burun-pastki burun va yuqori chakka – pastki chakka tomon kvadranlarga bo'ladi. Masalan, yallig'langan bir nuqtani tasvirlaganda soat 9 da limbdan 2 mm ichkarida, kattaligi 3-4 mm, rangi sariq-qizg'ish, cho'qqisi 1mm balandlikda deb yozilsa, buni o'qigan talaba va shifokor ko'z oldida patologik nuqta gavdalanadi. Ko'zda paydo bo'lgan o'zgarishlarni aniq belgilashda koordinatlarning amaliy ahamiyati bor. Ayniqsa, ko'z shikastlanishini ambulatoriyada ko'rgan vrach bemorni stasionarga yuborganda bunday belgilarni ko'rib yozishi juda foyda beradi.

KO'ZNING YORDAMCHI QISMLARI

1. **Qovoqlar** (palpebrae). Yuqori va pastki qovoqlar qon tomirlar va nervlar bilan yaxshi ta'minlangani sababli juda harakatchanlikka moslashgan. Bu ko'zning muhofazasi uchun juda muhimdir. Qovoqlar ko'z tirqishi (rima palpebrarum)ni tashkil etadi (5-rasm).

Ko'z tirqishi bodomsimon shaklda bolib, uning tashqi chakka tomoni o'tkirburchakli, ichki burun tomoni yassiroqdir. Qovoqlarning ichki va ko'z soqqasining tashqi sathini shilliq parda – kon'yunktiva qoplab, ko'z tirqishi qopchiqchasini dori tomizishga moslagan. Kon'yunktiva juda yupqa, tiniq bo'lib, u epiteliy va o'z shaxsiy to'qimalaridan iborat. Epiteliysi ko'p qavatli polimorf

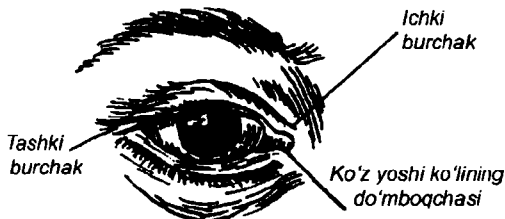
hujayralardan, ko'z soqqasi ustiga borganda ko'p qavatli yapaloq – yassi hujayralar shakliga o'tadi va shox parda ustini ham qoplaydi. Shaxsiy qavati tarkibida kollagen, argirofil moddalar bor.

2. **Ko'z yoshi a'zolari** – yosh ishlab chiqaradigan – ko'z yoshi bezi (glandulae lacrymalis) va yosh oqib chiqadigan yo'llari – ko'z yoshi nuqtalari va naychalari, xaltasi (saccus lacrymalis) va ko'z yoshi-burun yo'lidan iborat bo'lib, pravardi yosh – burun pastki bo'shlig'iga oqib tushadi.

3. **Ko'zni harakatga keltiruvchi** 6 ta tashqi ko'ndalang-targ'il muskullaridan 4 tasi to'g'ri yo'lli (m.rectus), ikkitasi egri yo'lli (m.obliquus)lardir. Bu muskullar ko'zni yuqori-past, o'ng-chap va hamma tomonga qarash harakatini ta'minlaydi.

4. **Ko'z kosasi** (orbita) - odam bosh suyagining yuz sathidagi bir juft piramida shakliga o'xshagan bo'shliqdir. Uning yuqori tor uchi orqa miya tomon va pastki keng tubi oldi kallaning yuz tomoniga ochilgan. Orbitaning to'rt devori va ularning g'alvirsimon, peshona va gaymorov yon bo'shliqlari bor. Ko'z kosasining oldi qismida ko'z soqqasi, ko'z yoshi bezi va uning xaltasi joylashgan. Orqa yarmisida esa ko'zni harakatga keltiruvchi muskullar, qon tomirlar va nervlar o'rin olgandir (6-rasm).

Ko'ruv a'zosi anatomia-fiziologik tuzulishining davomi mavzuga tegishli ayrim-ayrim boblarda to'liq yozilgan.



5-rasm. Ko'z tiriqishi.

KO'RISH A'ZOSINING UMUMIY QON AYLANISH SISTEMASI VA QON BILAN TA'MINLANISHI

Ko'rish a'zosi yirik va ko'p tolali bir dona – ko'z arteriyasi (a. ophthalmica) bilan ta'minlanadi. Bu arteriya miyaning ichki uyqu arteriyasidan chiqib, ko'rish nervi kanali orqali ko'z kosasiga kiradi (6-rasm). Ko'z kosasi ichida u ko'rish nervi va ko'zning yuqori to'g'ri muskuli orasidan o'tadi va ko'rish nervi yonidan bukilib, ko'z

kosasining medial devoriga biroz yaqinlashgach shoxlana boshlaydi. Uning yirik shoxlari: to'r pardaning markaziy arteriyasi, kipriksimon arteriyalar, ko'z yoshi bezi arteriyasi, ko'z kosasi ustki arteriyasi, ko'z muskullari arteriyalaridir.

Ko'z soqqasining qon bilan ta'minlanishi to'r pardaning markaziy arteriyasi, kipriksimon arteriyasining orqa qisqa va uzun tolalari va uning oldi tolalari hisobidan bo'ladi.

1. To'r pardaning markaziy arteriyasi (a.centralis retina) boshqa arteriyalar bilan anastomoz bermaydigan mustaqil arteriyadir va ko'z kosasi ichida ko'z arteriyasidan ajralib chiqqach ko'rish nervining yonidan yurib, ko'z soqqasiga 10-12 mm qolganda nervning pardalarini teshib o'tib, uning qoq o'rtasiga joylashib olib, nerv diskining o'rtasidan ko'z ichiga kiradi va shoxlanib ikki yuqori va past tolalarga, yana burun, chakka tolalariga ham bo'linadi va tolachalar beradi. Chakka tomondagi tolachalar sariq dog' sohasini aylanib, o'rab yotadi va boshqa tolalar pardaning (IX varaq) nerv tolalari varag'ida shoxlanib, ularning kapilyarlari tashqi retikulyar varaqni ham ta'minlaydi.



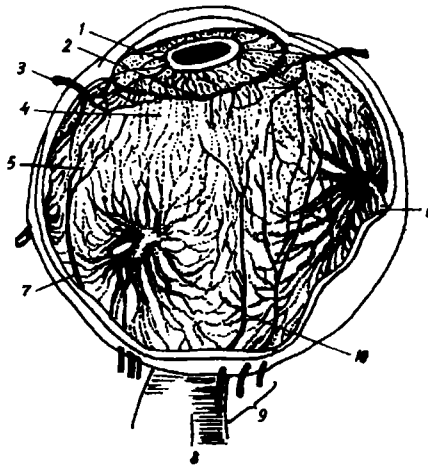
6-rasm. Ko'z soqqasi va orbitaning arterial qon aylanish sxemasi. (yuqoridan ko'rinishi).

1-ko'z arteriyasi; 2-to'r pardaning markaziy arteriyasi; 3-orqa qisqa siliar arteriyalari; 4-orqa uzun siliar arteriyalari; 5-muskul arteriyalari; 6-oldi siliar arteriyalari; 7-rangdor pardaning katta arterial qon aylanish doirasi.

2. Ko'z arteriyasining orqa kalta va uzun siliar arteriyalari (a. ciliaris posterior brevis et longus) skleradagi ko'rish nervi o'tadigan kanalining tegishli atrofidagi emissariyalar orqali o'tib, ko'z soqqasining ichiga kiradi (7-rasm).

a) 6 tadan 12 tagacha bo'ladigan orqa kalta siliar tolalar shu joyning o'zida xoriodeyaga kirib, uni ta'minlaydi va undagi uchchala qon tomir varaqlarini ham tashkil qiladi (7-rasm).

b) Ikkita orqa uzun siliar tolalar esa burun va chakka tomondan supraxoriodeya bo'shlig'iga kirib, oldinga yurib, kipriksimon tananing oldi sathida har biri yana ikkiga bo'linib, ular o'zaro anastomozlanib, rangdor parda atrofidan gir aylanib, uning katta qon aylanish gardishini tashkil qiladi. Katta gardishdan chiqqan tolachalar rangdor parda mezoderma varag'ida radial yo'nalishda yurib, qorachiqqa yaqinlashgach kichkina qon tomir gardishini tashkil qiladi. Bular rangdor pardaning katta va kichik qon aylanish gardishi deyiladi.



7-rasm. Tomirli pardaning qon tomirlari.

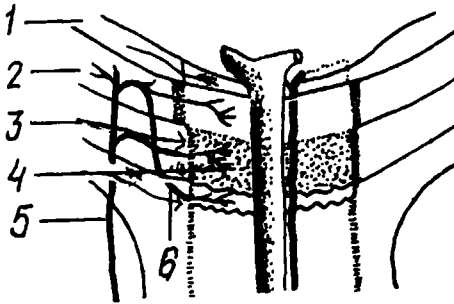
1-rangdor pardaning kichik qon aylanish doirasi; 2-uning katta qon aylanish doirasi; 3-oldi silindr arteriyalar; 4-kipriksimon tana; 5-xususiy tomirli parda; 6-girdohsimon venalar; 7-orqa uzun siliar arteriya; 8-ko'ruv nervi; 9,10-orqa qisqa siliar arteriyalar.

c) rangdor parda qon aylanish gardishiga ko'zning to'rt muskullari tarkibida yurib kelgan oldi kipriksimon arteriyalar ham qo'shiladi. Bu katta- kichik qon aylanish gardishlarining umumiy tolalari kipriksimon tana va rangdor pardalarni qon bilan to'liq ta'minlaydi. Shuning uchun rangdor parda yallig'lansa, ko'p vaqt o'tmay kipriksimon tana ham, keyinchalik xoriodeya ham kasallanadi.

Irisning oldi sathiga naqsh bergan radial chiziqchalar ham undagi fibrillar bilan bir qatorda qon tomirlar mayda tolalarining katta gardishidan kichik gardishga yurgan izidan tashkil topgan. Old kipriksimon arteriyalar tolachalari limb sohasi, uning atrofidagi episklera va kon'yunktivani ham qon bilan ta'minlaydi.

3. Ko'ruv nervining qon aylanish sistemasi juda murakkabdir. Ko'ruv nervi diskining qon tomirlari: orqa siliar arteriya, diskning chakka tomonidagi xorioideya arteriya tolalari va to'r pardaning markaziy arteriyasi tolalaridan iborat.

Ko'ruv nervning diskdan chiqqan oldi qismi: orqa siliar arteriya va nervning o'z arteriyasi tolalari bilan, uning ikkinchi g'alvirsimon pardacha orqasidagi qismi esa nervning yumshoq (pia mater) pardasi qon tomirlari bilan ta'minlanadi va bu joyda yana nervning o'z aksial qon tomirlari sistemasi ham bor (8-rasm).



8-rasm. Ko'ruv nervi diskining tuzilishi va qon aylanish sistemasi.

1-to'r parda; 2-xorioideya;
3-sklera; 4-g'alvirsimon
plastinka; 5-orqa qisqa siliar
arteriya; 6-uning qaytuvchi
shoxonasi.

Ko'ruv nervi qon aylanish sistemasidagi bunday ko'p miqdordagi turlicha tizimli qon tomirlar o'zaro anastomoz berishi ham mumkin.

Ko'ruv nervining bunday murakkab qon aylanish sistemasi ko'z qon tomirlar patologiyasi masalasining amaliy oftalmologiyada juda dolzarbligidan dalolat beradi. Uning qaysi bir tolasi zararlanmasim, ko'zning ko'rish qobiliyatini pasaytiradi. Uning klinik oftalmologik ko'rinishi turlicha bo'lib, ularni tekshirish, diagnozlash va differentsial diagnozlash juda mushkul va mas'uliyatli bo'ladi. Ko'zning ikkinchi qavati – qon tomirga boy pardaning hamma qismi venoz qonining yig'ilib oqib chiqishi 4-6 ayrim girdobli venalar (v.v.vorticosaee) orqali bo'ladi. Bu venalar ko'zdan biroz qiyshiq yo'nalishda yurib ekvatorga yaqin joyda oqsil pardani teshib chiqib ketadi (7-rasm).

4. Oldi kipriksimon arteriya (a.ciliaris anterior) ikkinchi darajali tolalar bo'lib, ular (rami muscularis a. ophthalmica) dan chiqib, qon tomirga boy qavatdan tashqari limb atrofi qon tomirlar sistemasini ham tashkil qiladi. Limb atrofidagi qon tomirlar sistemasi shoh pardadagi

modda almashinuvini ta'minlaydi. Shilliq pardani ham shu oldi siliar arteriyasi ta'minlaydi.

5. Ko'z yoshi va g'alvirsimon bo'shliq arteriyasi (a.lacrimalis et ethmoidalis) ko'z yoshi bezi, ko'z yoshi xaltachasi va qovoqlarni ta'minlaydi. Yuqori qovoqda bu ikki arteriyaning tolalari o'zaro birlashib, ikkita ayrim-ayrim qon tomirlari yoyini (arcus tarsalis superior et inferior) tashkil etadi, pastki qovoqda esa tomir yoyi bittadir.

Qovoqlarda va shilliq pardada ko'z arteriyasi sistemasi tashqi uyqu arteriyasi mayda tolalari bilan anastomoz beradi. Qovoqlarning vena qon tomirlari yuz va ko'z kosasi venalariga borib tushadi. Yuqori qovoqning limfasi quloq oldi limfa beziga va pastki qovoq limfasi iyak osti beziga oqib tushadi.

Ko'z kosasi va qovoqlarda yiringli yallig'lanish jarayoni paydo bo'lganda infeksiya vena anastomozlar orqali o'tib, miya bo'shlig'i (sinus cavernosus) da tromboz bersa, inson hayoti uchun juda katta xavfni vujudga keltiradi.

HOMILA DAVRIDA KO'RISH A'ZOSINING TASHKIL TOPISHI VA TAKOMILI

Odam ko'zining homilada tashkil topishi, shakllanib takomilga yetishini o'rganish ko'plab tug'ma ko'z kasalliklarining oldini olishga imkon beradi. Ushbu muhim mavzuga talaba va yosh shifokorlar e'tiborini jalb etish maqsadida quyidagi ilmiy asoslangan bir qator dalillarni keltiramiz.

Ko'rish a'zosining embrional tashkil topishi va taraqqiyoti davrida dastlab ko'z kurtagidagi bo'lg'usi to'r parda va uning pigmentli epiteliysi bosh miyaning ektonevral qatlamidan vujudga keladi. Embrion rivoji davrining ikkinchi haftasida, miya naychasi bekilishidan oldin, uning orqa medular qatlamida ikkita o'ymacha paydo bo'ladi. Bu embrion miya pufakchasining yon burchaklaridagi bir tomoni ochiq (tug'ma tirqishli) ko'z pufakchasidir (9-rasm).

3-4 hafta davomida rivojlanayotgan ko'z pufakchasidan ko'z qadahchasining tashkil topishi gavharning shakllanishi bilan bog'liq. Bu ibtidoiy ko'z pufakchasi ustki ektodermal qatlamining borgan sari gavhardan ajralishi orqali paydo bo'ladigan ko'z qadahchasining chuqurlashishi bilan ifodalanadi.



9-rasm. 3-4 haftalik embrion:
 1-tiniq vulta, 2-embriionning boshi,
 3-ko'z pufakchasi,
 4-embriionning tanasi



10-rasm. 3-4 hattalik embrionning ko'zi
 1-Ko'z gavhari, 2-To'r pardaning ichki qavati, 3-To'r pardaning tashqi qavati, 4. Embrional bo'shliq.

Ko'z qadahchasining paydo bo'lish jarayoni ko'z kurtagiga xos dinamik shakllanish va undagi boshqaruv mexanizimga bog'liq bo'lib, bu epiteliyning mezenxima bilan o'zaro munosabati va undagi ayrim fizika-kimyoviy jarayonlarga asoslanadi. Ko'z kurtagining pufakcha va qadahchaga o'xshash shakli bu eng ibtidoiy boshlang'ich evolyutsion jarayon bo'lib, inson ko'zi evolyutsiyasi davrida ham hech o'zgarmay qolaveradi.

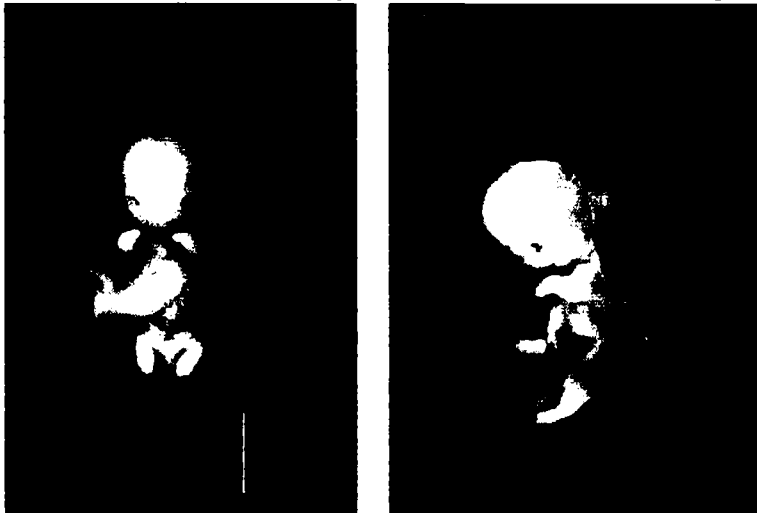
Ko'z qadahchasi shakllangandan so'ng, to'rtinchi haftaning oxirida bo'lg'usi ko'z soqqasining tashqi va ichki - ikkita ektodermal

qatlami paydo bo'ladi-ki, bu to'r parda va pigmentli epiteleyning kurtagidir. Shu davrda ko'z qadahchasining oldi qismida shox parda paydo bo'la boshlaydi. U juda yupqa, shakli biroz bo'rtiq ektodermal qatlamlardan iborat. Ko'z gavharining esa ichki tuzilishi zich, shakli dumaloq bo'ladi (10-rasm).

Demak, to'rt haftali embrionda ko'z qadahchasi faqat ikki qatlamlardan tashqi pigmentli epiteliy va ichki to'r pardaning kurtagidan iborat bo'ladi. Pigmentli epiteliy juda yupqa, nozik va sitoplazmasi pigment donachalariga boydir. Ikkinchi varaq to'r pardaning o'z nevrал to'qimasi ko'z qadahchasining bo'shlig'iga o'tar joyi tug'ma tirqishga kelib to'xtaydi (10-rasm, rangli).

Ko'zning paydo bo'lishi va rivojida birinchi bo'lib to'r parda takomil topadi. Chunki, ko'zning ko'rish faoliyatida to'r pardaning bajaradigan vazifasi asosiy o'rinni egallaydi.

5-6 haftalik embrion yuz sathining ko'z qismida yuqori va pastki ikkita yarim oy shaklidagi yupqa va nozik teri burmachasi - qovoqlar kurtagi paydo bo'lgan. Shox pardaning shakli esa yanada bo'rtgan, ko'z gavhari ektonevradan ajragan, shishasimon tana paydo bo'la boshlagan va uning o'rtasida gialoid arteriya o'rini olib, gavharning orqasida qon tomir qobiqchasi tashkil topa boshlagan. Pigmentli epiteliy biroz qalinlashgan, zich pigment donachalaridan tashkil topgan. To'r parda esa besh qavatdan iborat (11, 12-rasm, rangli).



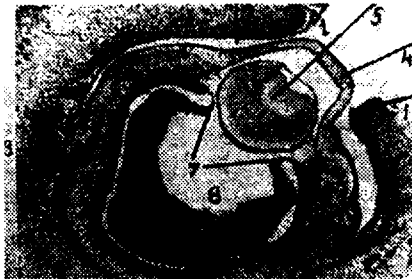
11-rasm. 5-6 haftalik embrionning umumiy fas va profil ko'rinishi.

To'rt haftalik embrion ko'zi to'r pardasining o'z to'qimasi ikki qavatli bo'lsa, 6-7 haftalikda u besh qavatga yetgan. Ko'z qadahchasing tug'ma tirqishi paydo bo'lib, u glial hujayralari va o'sib kelayotgan bir qism nerv tolalari bilan to'la boshlagan (13-rasm, rangli).

7-8 haftalik embrionning ko'z soqqasi ancha tabiiylashgan. Qovoqlarning faqat orbital qismi paydo bo'la boshlagani tufayli, ko'z tirqishi yarim ochiq va konyunktival bo'shliq ko'zga tashlanib, ko'z yoshi bezlari ham yuz ocha boshlagan (14-rasm, rangli).



14-rasm. 7-8 haftalik embrionning boshi.



15-rasm. 7-8 haftalik embrionning ko'zi.

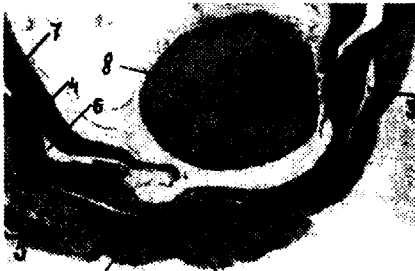1-yuqori va pastki qovoqlar. 2-ko'z tirqishi. 3-ko'z yoshi bezining kurtagi. 4-shox parda. 5-gavhar. 6-tukomillashayotgan sklera va xorioideya. 7-pigmentli epiteliy bilan to'r pardaning birikkan joyi. 8-shishasimon tana.

Shox pardaning epiteliysi va boshqa varaqlari vujudga kelgan. Oqsil parda ham tashkil topa boshlagan. Qontomirga boy pardaning faqat xoriokapilyar varag'i shakllangan. Gavhar dumaloq bo'lib, o'z o'rniga joylashgan. Shishasimon tana qoq o'rtasidan gavharning orqasigacha o'tgan gyaloid arteriya tolalari gavharning orqa betini tomiri qobiqqa o'xshab o'rab olgan. Ko'zning old kamerasi paydo bo'la boshlagan. Bo'lajak xorioideya o'rnida yotgan mezadermadan bo'lajak rangli parda (iris)ning hali yetilmagan tolalari o'sib kela boshlagan va gavhar qopchasining chetiga birikkan, (14, 15-rasm)

9-10- haftalik embrionda qovoqlar oralig'idagi ko'z tirqishi, ko'z yoshi bezlari takomillashgan. Ko'z soqqasi biroz cho'zinchoqroq - dumaloq shakl ola boshlagan. Shox pardaning shakli va shaffofligi mukammallashgan, kipriksimon tana va rangdor pardaning kurtagi gavharga qarab o'sgan. shuning uchun old kamera biroz chuqurlashgan. Gavharning orqa sathini o'rab olgan tomirli qopcha yupqalashgan va siyraklashgan. Gavharning oldi qobig'i juda aniq tus olgan. tez rivojlanib kelayotgan to'r parda esa olti varaqdan iborat. (16, 17-rasm).



16-rasm. 9-10 haftalik embrion ko'z soqqasining; *a-fas, b-profil ko'rinishi.*



17-rasm. 9-10 haftalik embrion ko'zi.

1-qovoqlar. 2-shox parda. 3-sklera. 4-xorioideya. 5-rangdor parda va cilial tananing kurtagi. 6-pigmentli epiteliy. 7-to'r parda. 8-gavhar.

11-12 haftalik embrion ko'z soqqasining shakli va ko'rinishi yaxshi takomillashgan (18, 19, 20-rasm). Shox parda shaffof va bo'rtiq. Rangdor parda o'rtasida qorachiq paydo bo'lgan. Oqsil pardaning tolalari vujudga kelgan. Rangdor parda, kipriksimon tana va xorioideyalar ham deyarli takomillashgan, xorioideyada o'rta va katta yo'g'onlikdagi qon tomirlar varag'i vujudga kelgan. To'r parda esa yetti varaqli.

Demak, homiladorlik davrining ikkinchi oyidan uchunchi oyiga qadar ko'z soqqasining hamma o'lchamlari o'rta arifmetik hisobda uch martagacha kattalashadi va ko'z soqqasining gorizontall o'qi vertikal o'qidan uzunroq bo'lgan.

13-14 haftalik (3,5 oylik) homilada ko'z qovoqlari kattalashib, ko'z tirqishi yaxshi shakllangan. Ko'zning to'g'ri yo'lli tor't muskuli

18-rasm. 11-12
haftalik embrion
ko'zining umumiy
ko'rinishi.

*1-ko'z soqqasi.
2-ko'ruv nervi.*



19-rasm. 11-12
haftalik embrion
ko'zining old
qismi.

*1-sklera. 2-shox
parda. 3-old kamera.
4-rangdor parda va
siliar tana.
5-ko'z gavlari.*



20-rasm. 11-12 haftalik embrion ko'zining to'r pardasi.

*1-qadahsimon va tayvoqchasimon hujayralar varag'i. 2-tashqi chegara
membranasi. 3-tashqi donador varaq. 4-shiveyich varag'i.
5-ichki yadroli varaq. 6-nerv tolalari varag'i. 7-ichki chegara membranasi.*

ham ko'rina boshlagan. Shox va rangdor pardalar mukammallashgan. Ko'zning old kamerasi chuqurlashgan, lekin uning burchagidagi mikrotuzilma noma'lum. Kipriksimon tana, xususiyl tomirli parda (xorioideya)lar ancha takomillashgan. Gavharning bir qatorli epiteliysi oldi kapsulaning ichki yuzasini qoplagan, lekin gioloideyaning kichik qoldiqlari bor, xolos.

15-16 hafta (4 oylik)dan boshlab 38-40 hafta (9-10 oylik) gacha ko'zning hamma qismlari to'liq shakllanib bo'ladi. Bu davrda ko'zdagi tug'ma arteriya butunlay so'rilib ketadi, ayniqsa:

19-20 haftalik (5 oylik) homila ko'zining rangdor pardasida qorachiqning sfinktor va dilyatator muskulchalari, Shlemm kanali va uning yonidagi qon tomirlar, trebekulalar paydo bo'lgan. To'r parda esa to'qqiz varaqdan iborat:

23-24 haftalik (6 oylik) homiladagi bola ko'zining shox va rangdor pardasi to'liq rivojlangan.

27-28 haftalik (7 oylik) homiladagi bola ko'zining rangdor pardasi va xorioideyasi xromatoforlar pigmenti hali paydo bo'lmagan. To'r pardada to'qqiz varaq to'liq rivojlangan.

31-32 haftalik (8 oylik) homiladagi bola ko'zida qovoqlar takomillashib, kipriklar paydo bo'lgan. Ko'z oldi kamerasing trabekulasi kollagen va elastik tolalardan iborat, ular orasidagi tirqish va endoteliyl yaqqol ko'rinadi. Rangdor pardadagi sfinkter va dilatatorlar ko'proq rivoj topgan, uning stromasida hali pigment yo'q. Kipriksimon tana yaxshi shakllangan, uning tolalari, meridional va aylana muskullari, tomirli pardasi ham yaxshi rivojlangan. Undagi shishasimon tiniq Brux plastinkasi ko'z tubining markaziy qismida yaxshiroq rivoj topgan.

40 haftalik (9-10 oylik) bolada ko'zning hamma qismlari to'liq takomillashgan. Uning trabekulyar zonasi Shlemm kanali yaxshi takomil topgan. Gavharning orqa sathidagi embrional tomirning pardasi butunlay so'rilib ketgan. Xorioideyada pigment ko'payib, uning hamma besh vara'gi mukammallashgan. Oqsil pardada ham anchagina qalin to'qima tolalar yaxshi rivojlangan. To'r pardaning hamma (to'qqiz) varag'i-oliyl darajali nerv hujayralari va nerv tolalari morfologik juda aniq shaklga kirib, to'la takomil topgan. Pigment epiteliysi borgan sari yupqalashib, ko'p varaqlidan bir qator yupqa epiteliylga o'tib, to'r pardaning xususiyl varaqlari bilan bir qatordan joy olgan.

Ma'lumki, yangi tug'ilgan chaqaloqlarda ko'pincha ko'z rangi biroz ochroq bo'lib, uch-to'rt oydan keyin u to'qroq tus oladi. Bu ko'z pardalaridagi pigmentning quyosh nuri ta'sirida rang olishidan darak beradi.

Ko'z takomili qonuniyatining yuqorida bayon etilgan ilmiyl asoslangan dalillaridan ma'lum bo'ladi-ki, ko'z anatomik-optik

elementlarining taxassuslashuvi jarayonida birinchi navbatda ko'zning retseptor apparati - to'r parda va pigment epiteliysi tashkil topadi, undan so'ng uning optik sistemasi - shox parda, gavhar va shishasimon tana, undan so'ng nihoyat ko'zning qon tomirga boy qavati hamda oqsil pardasi paydo bo'ladi.

To'r parda asosiy varaqlarining birlamchi taxassuslashuvi homilaning 6-7 oyi davomida vujudga keladi. Shuning uchun 7 oylik yetilmay tug'ilgan bolalarning ko'zi ham hayotga moslashib yaxshi ko'ra oladi. Variatsion statistik usulda hisoblangan ilmiy ma'lumotlar shuni ko'rsatadi-ki, ko'z soqqasining jadal o'sib takomillashishi prenatal antogenezning birinchi o'ridan uchinchi oyi davomida 3-3,5 martaga teng bo'ladi. Undan keyin o'sish intensivligi pasayadi va ko'z soqqasining xuddi shu darajadagi 3-3,5 marta o'sishi keyingi 7 oy, ya'ni uchinchidan o'ninchi oygacha bo'lgan davrga tog'ri keladi. Homiladorlik davrida ko'z soqqasining umumiy o'sib kattalashuvi uning boshlang'ichiga nisbatan 11-12 martaga teng. Demak, homiladorlik davrining, ayniqsa dastlabki uch oyi davomida va keyin ham ayol yaxshi ovqatlanib, yaxshi dam olib, turli xafagarchiliklar yoki kasalliklar (og'ir shamollash, gripp, angina)dan saqlanishi zarur. Bu homiladagi bola ko'zini turli tug'ma kasalliklardan saqlash va ularning oldini olishga imkon beradi.

Yosh ayol homiladorlikning 4-10 oyi davomida yuqorida aytilgan yoki turli surunkali kasalliklarga yo'liqqanda ham ko'z soqqasining ichki pardalarida nuqson paydo bo'lishi mumkin. Demak, homilador ayollar uchun profilaktik choralar to'g'risida doim o'ylash va madadkor bo'lish kerak. Bunga hozirgi ona va bola sog'lig'ini saqlash to'g'risidagi qoidalarini bajarish talabga muvofiq bo'ladi va juda muhimdir.

KO'RISH A'ZOSINING ODAM YOSHIGA DOIR O'ZGARISHLARI

Bola tug'ilganda hali juda to'liq yetilmagan, endi ochiladigan guldek nozik bo'ladi. Bu hol tabiiy albatta, chunki insonning haqiqiy hayoti u yorug' dunyoga kelgandan so'ng boshlanadi. Bunga misol tariqasida shuni aytish mumkin-ki, 40 haftalik (9 oylik) homiladagi normal bola ko'zning to'r pardasidagina hamma 10 morfologik qavatlar mukammal tashkil topgan bo'ladi. Lekin mazkur chaqaloq ko'zini 2-3 oylik bola ko'zi to'r pardasining morfologik tuzilishiga solishtirib ko'rilganda, bundagi to'r pardaning hamma qavatlari juda aniq, yanada ravshan va yaqqol ko'rinadi. Bu esa 2-3 oylik bolaning ko'zi hayot vaqtida – tashqi muhit sharoitida ko'ziga tushgan yorug'

nurlar ta'sirida, ko'zidagi nerv tolalari va hujayralarning quyoshdan nur olib jilolanganidan darak beradi. Demak, inson ko'zi yorug'lik nuri bilan adekvatdir.

Ko'zning ko'rish faoliyati bolaning turli yoshida turlicha bo'ladi. Chunki, ko'rish analizatorining distal qismi - ko'z soqqasi juda erta, homila davridayoq va bola tug'ilishi oldidan takomillashib, ko'rish vazifasini bajaraveradi. Ammo analizatorning markaziy qismi - bosh miya po'stloq osti va po'stloq qismining faoliyati juda kech rivojlanadi. Ya'ni, bolada odamlarni tanish, ularni eslab qolish, buyumlarni farqlash, ranglarni ajratish qobiliyati faqat bolaning 2-3 yoshidan keyin asta-sekin davom etib, u 7-8 yoshga to'lganda ko'rish faoliyati to'liq bo'ladi. Agar 3-4 yoshli bolaga barmoqlarimizni ko'rsatsak u hammasini sanab berolmaydi. 5-6 yoshli bola ham jadvaldagi belgilarni eslay olmaydi. Bu holat patologiya emas, balki bola yoshiga xos xususiyatdir. 7-8 yoshli bola o'sha belgilarni to'la o'qib berishi mumkin. Shu kabi ko'zning ranglarni ajrata olish qobiliyati ham boyagi yoshdagi sog'lom bolalarda asta-sekin rivojlangan bo'ladi. O'smirlar va yoshlarda miyaning hamma analizatorlari singari ko'z ham a'lo darajada ko'rib, o'z vazifasini normal darajada bajaradi.

Tashqi muhitda yashash odam organizmining har bir a'zosisga o'z tegishli ta'sirini ko'rsatadi. Bundan ma'lum bo'ladi-ki, yangi tug'ilgan bola organizmi - yuzi, ko'zi, qulog'i va boshqa a'zolari tashqi muhitdagi turli nurlar, havoning issiq-sovuqligi ta'siri ostida etiladi. U oydan-oyga, yildan-yilga mavjud muhitga moslashib, rivojlanadi, o'sadi va ulg'ayadi. O'z me'yorida o'sib kelayotgan chaqaloqning qovoq terisi, qovoqlari, kipriklari va ko'zlari ham nafis hamda bejirim bo'ladi. Kipriklar ko'payadi, qoshlar qorayadi, qovoqlar ham o'sib, kengayib ko'zlarga chiroy beradi.

Yillar osha organizmda va ko'rish a'zolarida muhit hamda ba'zan balog'atga yetish ta'sirida turli o'zgarishlar yuzaga keladi. Eng avvalo, yuz va qovoqlar terisida, ko'zning shilliq pardasida yengilgina qizarish paydo bo'lishi mumkin. Ba'zida terida turli donachalar, husnbuzarlar paydo bo'lishi kabi o'zgarishlar yuz beradi. Ma'lum bir yoshda (balog'at yoshidagi yigit va qizlarda) bo'yga o'sish (akseliratsiya) sodir bo'ladi-ki, buning ta'sirida ba'zi o'smirlarda ko'z soqqasi o'qining ham uzayishi, uning nur singdirish faoliyatining kuchayishi, miopiya paydo bo'lishiga sabab bo'ladi. Bu ko'z gavharining qalinlashuvi va shaklining o'zgaruvchanligidan vujudga keladi.

Yosh bola ko'zining gavhari esa normada juda yumshoq, dumaloq va juda ham tiniq bo'ladi. Odatda 18-20 yoshlarda gavharda yadro (o'zak) paydo bo'ladi va bu yadro qalinlasha borib, inson 40 yoshlarga borganda o'z yumshoqligini butunlay yo'qotadi

va uning qisqarib-kengayish harakati ham susayib, ko'zning yaqindan ko'rish qobiliyati asta-sekin kuchsizlanadi. Odam yozish, chizish va tikish kabi ishlarni bajarishda qiynala boshlaydi. Shuning uchun unda yaqindan ko'rish uchun ko'zoynak taqishga ehtiyoj paydo bo'ladi. Ko'zning va gavhar vazifasining bu dinamik o'zgarishi presbiopiya deyiladi. Bu inson hayotidagi fiziologik jarayondir. Bu jarayon ko'zning uzoqni yaxshi - normal ko'rishiga salbiy ta'sir qilmaydi. Sog'lom ko'zlarning uzoqni ko'rish faoliyati 40 yoshdan keyin ham a'lo darajada saqlanib qolaveradi.

50-55 yoshli odam qovoq terisida ham nozik ajinlar, turli xil nuqtalar, donachalar, hatto ksantalezma va nevuslar paydo bo'lishi mumkin. Ko'z shilliq pardasida esa nevus, pingvekula va pterigium ham tashkil topadi. Shox pardada limbning kengayishi - qarilik yoyi (arkus senilis-gerantokson) yuz berishi mumkin. Ko'pincha bu o'zgarishlar, tashqi muhit ta'sirini hisobga olmaganda, ovqatlanish tartibi va me'yoriga, shaxsiy gigiyena qoidalariga e'tibor bermaslik natijasida yuzaga keladi. Odam 65-70 yoshdan oshganda qovoq terisida ajinlar ko'payib, hatto qovoqlar biroz salqiydi. Pastki qovoq qirralari ichkariga yoki tashqariga burilishi mumkin. Ko'z yoshi a'zolarining faoliyati va tonusi ham susayadi. Ko'z yoshi biroz quyiladi va hajmi kamayadi. Ko'z yoshl nuqtalari torayib, ular ham tashqariga yoki ichkariga surilishi mumkin. Shu sababdan qariyalar mayda ish bajarganda yoki ko'proq kitob o'qiganda ko'zlari toliqib qizaradi va achishadi. Ko'z kosasining ichi (tubi)dagi yog' to'qimasi ham siyraklashadi va ko'z soqqasi biroz ichkariga botadi (enoftalm). Ko'zni harakatga keltiruvchi tashqi muskullarning ham kuchi kamayib, vazifasi susayadi.

Ko'z shox pardasining yengil endotelial-epitelial distrofiyasi paydo bo'lishi mumkin. Limb oldi yoki tashqari qismida oq ingichka (2-3 mm) distrofik aylana halqa paydo bo'lishi mumkin. Rangdor parda biroz yupqalashadi, unda ham depigment nuqtalar paydo bo'lib, bunday o'zgarishlar yosh o'tgan sayin ko'payaverishi mumkin. Ko'z qorachig'i torayib, qota boradi. Ko'z gavhari qarilik tufayli zararlanganda haqiqiy loyqalanish vujudga kelib, qarilik kataraktasi paydo bo'ladi. Shishasimon tananing distrofiyasida ko'zga juda mayda nuqtalar, chiziqchalar ko'rinadi.

Xorioideya va to'r parda varaqlarida ham, ayniqsa xoriondeya qon tomirlari devorining fibrozi natijasida, ularda torayish kuzatilib, xoriokapilyar varag'i va shishasimon plastinka Brux membranasing boshqa juda nozik sezilmas distrofiyasi paydo bo'ladi. Shuningdek, to'r pardaning tashqi to'rt retseptor varaqlari: pigment epiteliysi, qadahchasimon va tayoqchasimon hujayralar varag'i, tashqi chegara membranasi va tashqi yadro varaqlarida ham

qarilik alomatlari paydo bo'lib, yosh oshgan sari ko'zning ko'rish faoliyati susayaveradi.

Ko'rish a'zolarining yuqorida yozilgan inson qarishi bilan bog'liq o'zgarishlari hammada ham bir xil tartibda bo'lavermaydi. Ora-sira uchraydigan bu keksalik bilan bog'liq kasalliklar hozirgi vaqtda kamroq paydo bo'lishi mumkin, chunki tibbiyotdagi profilaktika masalasi dolzarb masala bo'lib, uni tatbiq qilish har kunlik ish tartibiga kiritilgandir.

Shu asosda inson ko'zining ko'rish qobiliyatini asrash uchun har bir kishj yoshi va umumiy ahvolidan kelib chiqib, sog'lom turmush tarzini tatbiq qilishi, faol hayot kechirishi, to'g'ri ovqatlanishi, vaqtda dam olishi va shifokorlar ko'rigidan o'tib turishi lozim. Ayniqsa, jismoniy mehnatni me'yorida bajarib, asab tizimini toliqishdan asrashi kerak. Toza havoda ko'proq yurish, jismoniy tarbiya va yengil mehnat qilish maqsadga muvofiq bo'ladi. Qolaversa, bunda irsiy holatning ahamiyati ham kattadir.

II BOB

KO'ZNING KO'RISH FAOLIYATI

Inson markaziy nerv sistemasining 5 analizatorlaridan biri va eng muhimi ko'ruv analizatoridir. Kundalik hayotda insonning aql-idroki bilan bajariladigan har bir faoliyati, ya'ni u juda mayda va nozik hunarmi, og'ir jismoniy ishmi yoki ijodiy mashg'ulotmi – bularning barchasi ko'ruv analizatorining qatnashuvi tufayli bajariladi.

Ko'ruv analizatori yordamida inson yorug' dunyoni, quyoshning yaraqlab chiqishini, uning tabiiy go'zalliklarini ko'rishga muassar bo'ladi. Osmo'ning moviyliqi, ona yerning ko'm-ko'kligi, uning turli rangdagi gullar bilan bezanganligini ko'rib kishi zavqlanadi, rohatlanadi, suyunadi. Shuning uchun ham shoirlar, faylasuflar, notiqalar inson ko'zini ulug'laydilar, maqtaydilar.

Mashhur fizik Gelmgols ko'zni quyidagicha madh etadi: «Odam sezuvchi a'zolaridan biri bo'lmish ko'z tabiatning insonga bergan ajoyib bir ixtisosi va eng yaxshi in'omidir». Bunday maqtovlarga sazovor bo'lgan ko'z ko'rish analizatorining distal-periferik qismini tashkil etadi. Ko'z, birinchidan, insonga husn bag'ishlaydi. Ko'zning katta-kichikligi, rangi va jilosi kishiga go'zallik baxsh etadi. Ko'zning bajaradigan faoliyati – ko'ruv, bu yana ko'proq hayotiy ahamiyatga molikdir.

Ko'z yorug'lik nuri bilan moslashgandir. Quyoshning yorug' nuri ko'zlarimizni yaraqlatadi. Shuning uchun ham nemis shoiri Gyote: «Ko'zlarimiz bo'lmasa ravshan, quyoshning fayzidan kim olur bahra», deb yozgan. Shu yorug' nurlarning faoliyati ko'zlarimizda borliq shaklini aks ettirib, bosh miyaga yetkazgach, dunyo mo'jizalarini to'la-to'kis ko'rishga muassar bo'lamiz.

Ko'zning ko'rish faoliyati 5 xil bo'ladi: 1. Ko'zning yorug'likni sezish faoliyati; 2. Ranglarni sezish faoliyati; ularni to'q yoki och rangliligini sezish; 3. Markaziy ko'rish, ko'zning kunduz kuni ko'rish faoliyati yoki narsalarni va ular orasidagi masofani ajrata bilish qobiliyati; 4. Atrof (periferiya)ni ko'rish, qorong'ida va g'ira-shirada ko'rish faoliyati; 5. Binokulyar ko'rish – ikkala ko'zning hamkorlikda baravar ko'rishidir.

KO'ZNING YORUG'LIK SEZISH FAOLIYATI

Ko'zning yorug'lik sezish faoliyati – bu ko'zning yorug'lik kuchi me'yorini, uning kam va ko'p yoritilishi farqini sezish qobiliyatidir. Kuchli yoritilishni qabul qilish vazifasini to'r parda qadahsimon hujayralari bajaradi. Bu ko'proq fotopik – kunduzgi yorug'likka mansubdir. Bu ko'rish darajasining balandligi va turli ranglarni ham yaxshi ajrata bilish bilan ifodalanadi.

To'r parda tayoqchasimon hujayralari esa kamroq yoritilgan mezopik ko'rish sharoitiga moslashgan. Bu sharoitda ko'zning markaziy ko'rish qobiliyati past bo'lib, ranglarni ham ajrata olmaydi. Tayoqchasimon hujayralar kechasi qorong'ida skotopik ko'rishga ham moslashgan. Shuning uchun to'r parda markazi sariq dog'dan o'rin olgan qadahsimon hujayralar markaziy ko'rish va ranglarni ajrata bilishga, markaz atrofida tarqoq yoyilib joylashgan, tayoqchasimon hujayralar atrof -muhit maydonini va kechqurun g'ira-shira, yoki to'liq qorong'ida ko'rishga moslashgan.

Demak, ko'zning ko'rish faoliyatining asosi yorug' nurlar bilan chambarchas bog'liq ekan. Bundan quyidagi savol kelib chiqadi. *Yorug'likning o'zi nima?* Yorug'lik elektromagnit to'lqinlari nur shaklida va ayrim-ayrim porsiya energiya – kvant va foton sifatida bo'ladi. Kunduzgi yorug'lik – bu uzunligi 380 nm dan 760 nm ga teng bo'lgan elektromagnit to'lqinlaridir. Shu uzunlikdagi elektromagnit to'lqinlari yig'indisi kunduzgi oppoq yorug'likni tashkil etadi.

Turli ranglar-chi, ularni qanday tushunish kerak? Borliqdagi narsalardan elektromagnit to'lqinlari boshqa-boshqa, turli (kombinatsiya) qo'shma holatda ko'zga tushib, o'z aksini topsa, unda ranglar seziladi.

Ko'zga tushgan nurlar to'r pardadagi eng nozik nerv hujayralari – qadahsimon va tayoqchasimon hujayralarni qo'zg'atib, ularning sezgirligini o'zgartiradi. Ko'z sezgirligini qo'zg'aydigan eng kam (minimal) yorug'lik (2-3 foton) darajasi sezgirlik bo'sag'asi (porogi) deyiladi.

Ko'zning ikkita yoritilgan buyum yorug'ligining eng kam farqini seza bilish qobiliyati – yorug'likni ajrata bilish bo'sag'asi deyiladi. Ko'zning bunday juda oddiy darajadagi ko'rish o'tkirligini turli asboblar yordamida tekshiriladi. Masalan, ko'z to'r pardasi markazi va uning atrofining nur sezish qobiliyatining kuchayish yoki o'sish darajasi Belostotskiy asbobi yordamida aniqlanadi.

Ko'zning g'ira-shira qorong'ida nur seza bilish qobiliyati Vishnevskiy-Kravkov asbobida aniqlanadi. Bunday tekshirishlarning klinikada normani patologiyadan ajratish uchun va kasb tanlash uchun ahamiyati kattadir. Ko'zning turli darajadagi yorug'likni sezishga yoki qorong'ilikka moslana olishi – adaptatsiya deyiladi. Bu adaptometrda tekshiriladi. Ko'zning qorong'ida nur sezish qobiliyatining kamayishi – generalopiya deyiladi.

Ko'zning nur sezish qobiliyati – bu uning evolyutsiya jihatidan eng eski faoliyatidir. Bu qobiliyat eng oddiy yer yoki yomg'ir chualchangida birinchi paydo bo'lgan. Uning teri epidermisida ayrim nur sezuvchi hujayralar joylashgan bo'lib, ular faqat qorong'idan so'ng yorug'lik paydo bo'lganini seza oladi. Evolyutsiya pog'onalarining chualchangdan keyingisi mollyuskada esa nur sezuvchi hujayralarning bir to'dasi xaltachaga joylashganga o'xshab egasi tanasiga botib yotgan bo'ladi. Mollyuska yorug'likning paydo bo'lishinigina emas, balki uning qay tomondan tushayotganini ham sezadi.

Ko'zning rivojlanishi va uning ko'rish faoliyatining tashkil topishi jonivorning qaysi sharoitda yashashiga ham bog'liqdir. Masalan, okean chuqurligida o'rnmashgan baliq ko'zining shox pardasi bo'rtiq emas, qavariqdir, bu holat suv ta'siridan saqlanish uchun moslashgan va ularning ko'z quvvati juda kam nurni sezish qobiliyatiga ega. Ular ko'zi to'r pardasida esa faqat tayoqchasimon hujayralar bo'lib, ular soni har 1 mm da 25 mln ga tengdir. Shuning uchun ularda nur sezish qobiliyati juda kuchli. Odam ko'zi to'r pardasida esa tayoqchasimon hujayralar miqdori 1 mm ga faqat 2 mln ga tengdir.

Yer ustida yashovchi jonivorlarning ko'ziga havodan nurlar o'tadi, shuning uchun bu sharoitda yashovchi parrandalar ko'zining shox pardasi shu sharoitga moslashgan bo'rtiq shaklda bo'lib, nur sindirishga ham moslashgan. Ko'pchilik parrandalarning ko'zi to'r pardasida asosan qadahsimon hujayralar bor. Shuning uchun ular kunduzi yaxshi ko'rib, kechasi ko'rmaydi. Boyqush ko'zida esa faqat tayoqchasimon hujayralar borligi uchun kunduz kuni ko'rish faoliyatidan mahrumdir va uning ko'zi faqat qorong'ida ko'rishga moslashgan.

Ko'zning bu oddiy faoliyati, ya'ni nur sezish faoliyati odam ko'zining eng qadimiy qobiliyati bo'lib, u juda uzoq vaqt davomida evolyutsion rivojlanib, odamda to o'lguncha saqlanadi va ko'z ichi pardalari kasallanib ko'rish juda pasayganda ham, bu nur sezish qobiliyati oxirgi navbatda so'nadi.

Inson ko'zi ko'rish qobiliyatining bunday oliy darajadaliqi uning uzoq asrlar davomidagi evolyutsion taraqqiyotiga va insonning hayotidagi murakkab va ko'p qirrali faoliyatining doimiy dinamik rivojlanishining ta'siriga bog'liq.

KO'ZNING RANGLARNI SEZISH FAOLIYATI

Ko'zning ranglarni sezishi turli ranglar jilosi va ularning och yoki to'q ekanligini ajrata bilish faoliyatidir. Bu qobiliyat to'r parda sariq

dog'i sohasidagi qadahsimon hujayralar faoliyatiga taalluqlidir. Ko'z rang sezish faoliyatining evolyutsiyasi imkoni boricha tekshirilib, bu qobiliyatning suyakli baliqlarda, amfibiyalarda (qurbaqa), toshbaqa, kaltakesaklarda va ko'pgina parrandalarda borligi aniqlangan. Quyov va sichqonlarda esa bu qobiliyat yo'q. Odamga o'xshagan maymunlardan shimpanze, martishka ko'zida rang sezish qobiliyati xuddi odamdagiday rivojlangan. Ranglar spektri – butun ko'zga ko'rinadigan elektromagnit to'lqinlari majmuasidir. Ranglar gammasi – ranglarning qizilidan to'binafshagacha bo'lgan 7 xil rang qatoridir.

M.V.Lomonosov 1756 yilda ko'zning rang ko'rish faoliyati uch xil komponentga – qizil, yashil va zangori ranglarga bog'liqligini dunyoda birinchi bo'lib kashf etgan va e'lon qilgan. Agar ko'zda shu uch xil rang komponenti bo'lsa, u tabiatda uchraydigan hamma ranglar spektrini yaxshi ko'ra oladi. Shu nazariyani 1802 yilda T. Yung va 1850 yilda Gelmgolslar ham taklif qilganlar.

Ranglar gammasi to'liq qatorini Nyuton 7 qismdan iborat aylana shaklida tasvir etgan. Bu qizil, zarg'aldoq, sariq, yashil, moviy, zangori va binafsha ranglardir. Bulardan qizil – eng uzun to'lqinli (760 nm), zarg'aldoq (589 nm), sariq (580 nm) va eng kichkina to'lqinli binafsha (390 nm) rangdir. Inson ko'zining rang ajratish qobiliyati turli sharoitda 302 nm dan to'950 nm uzunligidagi to'lqinli ranglarni ko'rib ajratishga qodir va 800 xil ko'rinishdagi ranglar aralashmasi jilosini ajrata olishi mumkin. Bu juda baland darajadagi sezgirlikdir.

Ko'zlarda rang sezishning 3 komponenti rivoj topgan bo'lsa, ko'zlar hamma ranglarni yaxshi ajrata oladi va bunday odamlar trixromat deyiladi. Agar ko'zda ikki komponentni ajratish qobiliyati bo'lib, bir rangni ajrata olmasa, faqat 2 rangni ko'rsa, dixromat deyiladi. Agar ko'zi hech qanday rangni ajrata olmasa, axromat deyiladi. Bunday odamlar ko'zi butun borliqni oq-qora rangda qabul qiladi.

Ko'zdagi rangni qabul qiluvchi uch komponentdan qizili o'z vazifasini bajara olmasa, protanopiya¹ deyiladi. Yashili ishlamay qolsa, deyternopiya² deyiladi va zangorisi yo'qolsa, tritanopiya³ deyiladi.

Ko'z rang sezish qobiliyati tug'ma pasayishini birinchi marta Dalton aniqlab yozib, tasvir etgan. Ko'z tug'ma rang sezish qobiliyati butunlay yo'qolgan (Achromatorsia totalis) va u qisman pasaygan bo'lsa, Achromatorsia portialis deyiladi.

¹ Protanopiya – protas – birinchi rangni; anopia – ko'rmaslik.

² Deiteranopiya – deiteros – ikkinchi rangni ko'rmaslik.

³ Tritanopia – tritos – uchinchi rangni ko'rmaslik.

Ko'zlarning tug'ma nur sezish faoliyati butunlay rivoj topmaganda to'liq axromatopsiya paydo bo'lib, bunday odamlarga muhit tashqi ko'rinish manzaralari rangsiz – oq, kulrang bo'lib ko'rinadi.

Bunday bolalar ko'zining ko'rishi juda past, yani 0,1 yoki undan ham kam bo'lishi mumkin. Ko'rish maydonini tekshirganda markaziy va periferik nuqsonlar topiladi. Agar tug'ma rang ko'rish patologiyasi – axromatopsiya qisman bo'lsa, ko'zda qizil va ko'k ranglarni ajratish qobiliyati o'zgargan bo'ladi. Ko'zning rang sezish anomaliyasi ko'pincha o'g'il bolalar va erkaklarda 4-8 %, ayollarda esa 0,5% uchraydi.

Ko'zning rang sezish faoliyatini turli jadval va usullar – Shtilling – Ishixara jadvallari bilan ham tekshiriladi. Bizning mintaqada bu tekshirish asosan Ye.B.Rabkin polixromatik pigment jadvali yordamida bajariladi (21-rasm a,b rangli).

Trixromaziyaning anomaliyasi 3 xil bo'ladi:

1. Protanomaliya – qizil rangni sezishning sustlashishi.
2. Deyteranomaliya – yashil rangni sezishning sustlashishi.
3. Tritanomaliya – zangori rangni sezishning susayishi, yani ko'zlarning rang ajratishning qisman yo'qolishi.

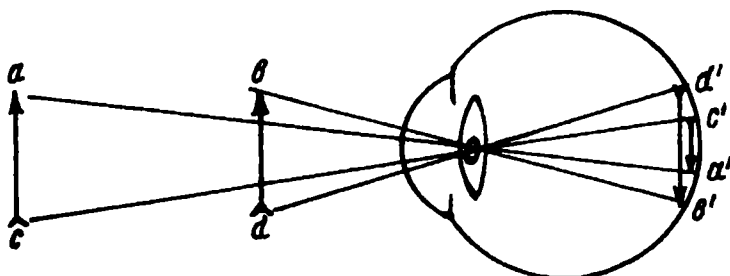
Ko'z rang ko'rish faoliyati komponentlaridan birortasi ishlamay qolsa, unda boshqa komponentlarining hamma vazifasi o'zgaradi va ko'zning rang sezish qobiliyati buziladi. Bu ko'pincha tug'ma yoki turli surunkali kasalliklar natijasida bo'ladi. Ko'z rang sezish faoliyatining hayot davomida orttirilgan patologiyasida ko'zga narsalar qizil rangda ko'rinishi eritropsiya, sariq rangda ko'rinishi -ksantopsiya, yashil rangda - xloropsiya va ko'k rangda- sianopsiya deyiladi. Oldingi ikkitasi kataraktani olib tashlagandan keyin, va keyingi ikkitasi – turli zaharlanish va intoksikatsiya paydo bo'ladi.

Ko'zlarning sezib ajrata biladigan turli ranglari o'ziga xos toza rang spektri to'liqlinining uzunligi bilan xarakterlanadi. Har bir rangning oq, to'q rangli bo'lib ko'rinishi uning tarkibidagi o'ziga xos toza rang spektrining ko'p-ozligiga bog'liq. O'sha rangda o'ziga xos toza rang spektri kam bo'lsa, u och rang bo'ladi, ko'p bo'lsa, to'q rangli bo'ladi. Ko'zning bunday ranglarni sezish va ularning turli to'q va och rangligi, turli tovlanishdagi jilosini ajrata bilish faoliyatining hayotda amaliy ahamiyati juda katta. Ko'zi ranglarni ajrata olmaydigan odamning mehnat faoliyati anchagina cheklangan bo'ladi. Chunki u odam tibbiyot sohasida ishlay olmaydi, haydovchi, to'quvchi bo'la olmaydi va hokazo. Shuning uchun bolalarga yoshligidan turli rangli narsalarni ko'rasatib, iloji boricha o'rgatish lozim.

KO'ZNING MARKAZIY KO'RUVI – KO'RISH O'TKIRLIGI

Ko'rish o'tkirligi – ko'zning oralig'i nihoyatda kam bo'lgan 2 ta yoritilgan nuqtani uzoqdan qarab ajratib ko'ra bilish qobiliyatidir. Yoki ko'rish o'tkirligi – ikkita yoritilgan nuqta o'rtasidagi nihoyatda kam masofada ikkita nuqta shaklini alohida ko'ra bilish qobiliyatidir. Ko'ruv o'tkirligini ta'riflash uchun ko'rish burchagini bilish kerak.

Faraz qilaylik, oldimizda bizdan ma'lum bir masofa narida ikkita yoritilgan nuqta a va c bor. Bu nuqtalarning to'r pardadagi aksini aniqlash uchun shu nuqtalardan boshlab to'g'ri chiziq chizib (22-rasm), ularning ko'zdagi tugunli nuqtadan to'g'ri pardada kesishadigan joyigacha olib borish kerak. Tugunli nuqta – gavhardan joy olgan nuqta bo'lib, bundan nurlar sinmay o'tadi, a va c ning to'r pardadagi aksi a' , c' ga teng bo'ladi. a va c ko'zdan qancha uzoqda bo'lsa, a' va c' ning oralig'i shuncha kam bo'ladi. a va c dan chiqqan nurlarning tugunli nuqta θ ga borib hosil qilgan burchagi $a'\theta c'$ ko'ruv burchagi deyilib, u qancha kichik bo'lsa $a'\theta c'$ burchagi ham shuncha kichik va bir-biriga teng bo'ladi. Bunday ko'zlarning ko'rish faoliyati aksincha, shuncha kuchli va ko'ruv o'tkirligi shuncha yuqori bo'ladi.

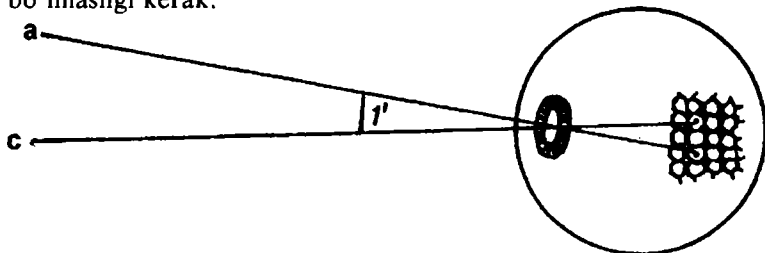


22-rasm. Ko'ruv burchagi katta-kichikligi ob'yektning yaqin yoki olisligiga bog'liqligi.

Agar ko'z a va c ga emas, ulardan ko'ra yaqinroq turgan b va d ga qarab turgan bo'lsa, unda tugunli nuqta θ bilan oralig'i yaqinroq bo'lgani uchun ugol burchagi $a\theta c$ burchagidan kattaroq bo'ladi. Shu paydo bo'lgan burchaklar ko'ruv burchagi deyiladi. Ko'ruv burchagining katta-kichikligi ko'rish o'tkirligi bilan teskari munosabatda bo'ladi. 1674 yilda Guk Ulug'bek teleskopi asosida tuzilgan teleskopidan foydalanib, osmonda bir-biriga yaqin turgan ikki yulduzni oddiy ko'z bilan ayrim-ayrim ko'ra bilgan ko'rish burchagini 1 burchak daqiqaga teng degan. 1909 yilda Neapolda –

xalqaro kongressda bu birlik (1,0) ko'ruv burchagining bir daqiqaga tengligi (xalqaro etalon) sifatida tasdiqlangan. Ilmiy asoslangan tekshiruvlarga qaraganda ko'pchilik odamlar ko'zining ikki nuqtani aniq ko'rish burchagi 1 daqiqaga teng bo'ladi. Lekin ko'zning ko'ruv burchagi 0,5 daqiqaga teng odamlar ham bor. Ularda ko'rish o'tkirligi 2,0 ga teng bo'ladi. 1 daqiqaga teng ko'rish burchagining aks mutanosib ifodasi ko'rishning 100% ga teng – normal ko'rish mezoni sifatida qabul qilingan. Bu ko'zning ko'rish holati ham xalqaro miqyosida tasdiqlangan normal etalondir.

Ko'z to'r pardasi sariq dog'idagi 1 daqiqaga teng bo'lgan ko'rish burchagi 0,004 m dan salgina ko'proq uzunlikka ega bo'ladi. Tashqi muhitdagi borliqdan ko'zga tushgan parallel nurlar asosan to'r pardadagi qadahsimon hujayralarda o'z aksini topadi va ko'rish jarayoni uchun ularning o'zaro munosabatining ahamiyati kattadir. Har bir qadahsimon hujayra o'ziga mustaqil yorug'lik sezadigan element hisoblanadi va uning qaysi qismiga nur tushsa, qo'zg'alish faqat o'sha hujayra miqyosida bo'ladi, xolos. Hatto yonma-yon yotgan ikki qadahsimon hujayraga parallel nurlar tushsa ham, bu faqatgina bir yaltirash chizig'i paydo bo'lishi bilan tugaydi. Chunki ular o'rtasida bo'shliq yo'q. Fiziologik qonunga binoan ikkita ayrim-ayrim yorug'lik qo'zg'alishining paydo bo'lishi uchun retseptorlarga tushadigan ikki parallel nur oralig'ida bir qo'zg'alimgan retseptor bo'lishi kerak. Nurlar uning ikki yonidagi ikki retseptorga tushgandagina elektr potensial qo'zg'alishi paydo bo'lishi mumkin (23-rasm). Shuning uchun agar parallel nurlar keltirilgan nuqtalar aksi orasida bitta qo'zg'alimgan bo'sh qadahsimon hujayrani oralab ikki yonidagi hujayralarga tushsa, unda elektr potensial qo'zgalishi paydo bo'ladi. Chunki ular orasida qo'zg'alimgan hujayra bor, ya'ni ko'zga aksi tushgan ikki nuqtaning ayrim-ayrim yaqqol ko'rinishi uchun ularning aksi orasidagi masofa bir qadahsimon hujayraning ko'ndalangidan kam bo'lmasligi kerak.



23-rasm. Ko'ruv burchagi 1 daqiqaga teng bo'lganda qadahsimon hujayralarning qo'zg'alishi

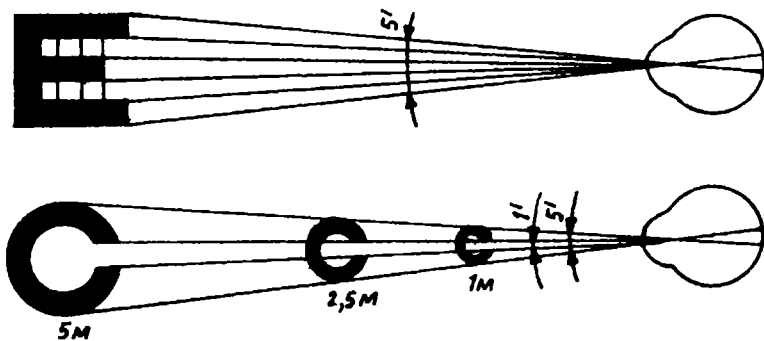
(a,c –ayrim-ayrim ko'rinadigan nuqtalar).

Inson ko'zi to'r pardasi qadahsimon hujayralarning ko'ndalangi o'rta hisobda 0,003 mm ga teng. Bu 1 daqiqaga teng bo'lgan ko'ruv burchagiga qariyb barobar keladi. Agar ko'ruv burchagining eng kichik holati 1 daqiqadan kam bo'lsa, unda qadahsimon hujayralarning ko'ndalangi 0,003 mm dan kamroq deb o'ylash mumkin. Umuman odamlarda sariq dog'dagi qadahsimon hujayralar ko'ndalangi 0,02 dan to 0,0045 mm gacha bo'lishi mumkin. Sariq dog'dan sal chetroqdagi hujayralarga tushgan nur nuqtalari aksi anchagina katta ko'rish burchagidan aniq ko'rinadi va bu masofa markazdan yana uzoqlashgan sari ko'rish burchagi ham kattalashaveradi. Shu tartibda sariq dog'dan 10° nariga nurlar tushsa, ko'rish 0,02 ga teng bo'ladi. Shuning uchun ko'zning sariq dog'i zararlansa, markaziy ko'rish o'tkirligi juda pasayib ketadi.

Ko'zning markaziy ko'ruv faoliyatini tekshirish uchun turli harf va belgilardan jadvallar tuzilgan. Bunday jadvallarning dastlabkisi Snellen jadvalidir. Ko'zning markaziy ko'rish quvvati darajasini tekshirish uchun G.Snellenning 1862 yilda tuzgan jadvali XV asrda Samarqand Ulug'bek akademiyasida birinchi marta ishlab chiqilgan o'nli kasrlar arifmetikasiga asoslangan (24-rasm). O'nli kasrlar arifmetikasi bo'yicha jadvaldan 5 metr narida turib yuqoridan pastga o'qiladigan belgilarning o'qilgan har biri pastki qatorlar 1/10 ga ko'payib, 10-chi qatorning ko'z ko'rish quvvati 1,0, ya'ni 100% ga teng bo'ladi. U jadvalni shunday tuzganki, harflar joylashgan to'rtburchak kvadratlar sathi ma'lum bir masofadan 5 daqiqaga teng ko'ruv burchagi bilan ko'rinishi kerak. Harflarning o'z shakl chiziqlari va chiziq oraliqlari esa kvadratning kengligi va uzunligiga nisbatan 5 marta kichikroq bo'lib, o'sha masofadan bu harflar 1 daqiqaga teng ko'ruv burchagi ostida ko'rinadi. Bu jadvalda 10-qator optotip harf va belgilar bo'lib, ular birinchi qatordan to oxirgi qatorgacha ko'rinadi va ko'zga tushgan nurlarning burchagi 1 daqiqaga teng bo'lsa, birinchi qator optotiplarning har bir qismi 50 m masofadan ko'zga yaxshi ko'rinib, ko'rish 1,0 ga teng bo'ladi. Snellen tuzgan jadvaldagi turli optotiplar kattaligi yuqoridan pastga tomon kichraya borishi yuqorida yozganimiz arifmetik o'nlar progressiyasiga asoslangan bo'lib, bu ko'zning ko'rish o'tkirligi osha borishidan darak beradi. Jadvaldagi harflar terilgan har bir qator yoniga ularning 1 daqiqali ko'ruv burchagi ostida normada aniq ko'rinadigan masofa uzunligi yozilgan. Agar tekshirilayotgan kishi jadvaldagi yoniga 50 m yozilgan qatorni 5 m masofadan o'qisa, uning ko'rish o'tkirligi 0,1 ga teng bo'ladi. Snellen formulasi asosida

$$Vis = \frac{d}{D} = \frac{5m}{50m} = 0,1$$

Bu yerda Visus-ko'rish o'tkirligi; d-bemor o'qiy oladigan masofa: D-o'sha optotipning chiziqlari l' burchagida ko'rinadigan masofa (norma).



24-rasm. Snellen va Landolt optotiplarining tuzilish tartibi.












$D=50,0$	Ш Б	$V=0,1$	$D=50,0$	○ ○	$V=0,1$
$D=25,0$	М Н К	$V=0,2$	$D=25,0$	○ ○ ○	$V=0,2$
$D=16,67$	Ы М Б Ш	$V=0,3$	$D=16,67$	○ ○ ○ ○	$V=0,3$
$D=12,5$	Б Ы Н К М	$V=0,4$	$D=12,5$	○ ○ ○ ○ ○	$V=0,4$
$D=10,0$	И Н Ш М К	$V=0,5$	$D=10,0$	○ ○ ○ ○ ○	$V=0,5$
$D=8,33$	Н Ш Ы И К Б	$V=0,6$	$D=8,33$	○ ○ ○ ○ ○ ○	$V=0,6$
$D=7,14$	Ш И Н Б К Ы	$V=0,7$	$D=7,14$	○ ○ ○ ○ ○ ○ ○	$V=0,7$
$D=6,25$	К Н Ш М Ы Б И	$V=0,8$	$D=6,25$	○ ○ ○ ○ ○ ○ ○	$V=0,8$
$D=5,55$	Б К Ш М И Ы Н	$V=0,9$	$D=5,55$	○ ○ ○ ○ ○ ○ ○	$V=0,9$
$D=5,0$	И К И Б М Ш Ы Б	$V=1,0$	$D=5,0$	○ ○ ○ ○ ○ ○ ○	$V=1,0$
$D=3,33$	И К И Ы Б	$V=1,5$	$D=3,33$	○ ○ ○ ○ ○ ○ ○	$V=1,5$
$D=2,5$	И	$V=2,0$	$D=2,5$	○	$V=2,0$

25-rasm. Ko'rish o'tkirligini tekshirish uchun jadvallar.

Snellen jadvali « \square » shakliga o'xshash 3 qirrali ilgichlardan tuzilgan. Landolt savodsizlar uchun gardishga o'xshash aylana shaklli optotiplar yaratgan. Landolt gardishlari millatlararo optotip sifatida qabul qilingan. Golovin va Sivtsevlar ham taxminan bir xil ko'rinadigan rus alifbosi va Landolt optotiplari bilan arifmetik progressiyadagi jadval yaratishgan. Bu jadval hozir ham muvaffaqiyat bilan ishlatiladi (25-rasm).

E.M.Orlova (1956) yosh bolalar ko'rishini tekshirish uchun alohida jadval tuzgan. Bu jadval Snellening o'nlik tartibi sistemasiga asoslangan. Jadvalda hammasi bo'lib 10 ta belgi bor, bular: yulduzcha, zambrug', mashina, halqacha, samolyot, otcha, archa, xo'rozcha, mototsikl va filcha shaklidagi belgilardir (26-rasm).

Kattalar jadvali 1 m 20 sm, bolalar jadvali esa 80 sm balandlikda osilishi va ularga 100 lyuksdagi yorug'lik 40 vattli tiniq lampochkadan berilishi kerak. Tekshiriluvchi shaxs birinchi qatorni 5 m masofadan o'qib bera olmasa, uni shu qatorni o'qib berguncha jadvalga yaqinlashtiriladi va ko'rish o'tkirligini Snellen formulasi bo'yicha hisoblab topiladi. Hozirgi kunda ko'rish o'tkirligini tekshirish uchun ko'pincha avtomatlashtirilgan optotip proektorlar (foropterlar) yaratilgan.

	$V=0,4 \quad D=125$	
	$V=0,1 \quad D=50,0$	$V=0,5 \quad D=180$
		
	$V=0,1 \quad D=500$	$V=0,6 \quad D=833$
		
		$V=0,7 \quad D=7,14$
	$V=0,15 \quad D=33,3$	$V=0,8 \quad D=6,25$
		
	$V=0,2 \quad D=25,4$	$V=0,9 \quad D=5,55$
		
	$V=0,3 \quad D=16,67$	$V=1,0 \quad D=3,0$
		

26-rasm. Orlova jadvali.

Ma'lumki, ko'z kasallanganda ko'rish o'tkirligi anchagina pasayishi mumkin. Bunda ko'zning buyumlarni ko'rish qobiliyati yo'qolib, faqat nur sezishi saqlanib qoladi. Bu holda nur sezish qobiliyati to'g'ri (visus=pr. certa) yoki noto'g'ri (visus=pr. incerta) bo'lishi mumkin. Nur sezish qobiliyati mutloq yo'qolganda ko'rish o'tkirligi (visus=0) – nolga teng deyiladi, bu ko'z ko'rish nerv apparatining zararlanganidan va bunga optik-rekonstruktiv jarrohliklarning natija bermasligidan dalolat beradi.

Ko'rish o'tkirligini ob'ektiv uslub bilan tekshirish uchun opto-kinetik nistagm (OKN) usuli ishlatiladi. Bu usul ko'zni turli masofadagi katta-kichik test-ob'ektlar harakatini kuzatib ko'rgach beixtiyor qimirlab harakatlanishini aniqlashga asoslangan.

Ko'rish o'tkirligini tekshirish uchun odam jadvaldan 5 m nariga o'tkaziladi. Tekshirilayotgan ko'zni normal ochib, qismasdan qarash kerak. Ikkinchi ko'zni esa to'sish bilan bекitish zarur. Agar yosh bola kuchukchani ko'rsatganda adashib filcha desa, bu katta xato bo'lmaydi. Ko'zning ko'rish o'tkirligini bunday tekshirish klinika sharoitida ko'z kasalliklarini aniqlash, ularni prognozlash uchun, hayotda esa kasb tanlash va ekspertiza o'tkazish uchun kerak bo'ladi.

KO'RISH MAYDONI (PERIFERIK KO'RISH, ATROFNI KO'RISH)

Ko'ruv maydoni ko'zlardan birining bir nuqtaga qarab turib atrofidagi keng masofani ko'ra bilish qobiliyati yoki ko'zning o'sha maydondagi jami nuqtalar yig'indisini bir vaqtda qabul qila bilish faoliyatidir.

Ko'rish maydonining masofasi ko'zning periferik ko'rish faoliyatiga bog'liq va bunday vazifani to'r pardadagi tayoqscha-simon hujayralari bajaradi.

Ko'zning ko'rish maydonini tekshirish usullari turlicha. Buning eng oddiysi nazorat usuli bo'lib, bunda shifokor o'z ko'zining normal ko'rish maydoni bilan tekshiriluvchi sub'ekt ko'rish maydonini solishtirib o'rganadi. Bunda yoruq'dan yuz o'girib o'tirgan tekshiriluvchi bilan shifokor 1 m oraliqda qarama-qarshi yoki ro'para o'tirib, ko'zlarining har biri ayrim-ayrim tekshiriladi. Tekshiriluvchining o'ng ko'zi tekshirilayotganda shifokor chap ko'zining ko'rish maydoni bilan va uning chap ko'zi tekshirilayotganda shifokorning o'ng ko'zi ko'rish maydoni bilan solishtiriladi. Bunda shifokorning ko'rsatkich barmog'i yoki uning qo'lidagi ko'rsatkich ob'ekt o'ng, chap, yuqori va pastki tomondan asta-sekin markaz tomonga surilib ko'rsatiladi. Agar tekshiriluvchi bilan shifokor ob'ektning maydonda




27-rasm. Ko'rish maydonini kontrol usulida tekshirish.

paydo bo'lganini bir vaqtda sezib ko'rsa, natija to'g'ri hisoblanadi (27-rasm). Shifokor ko'zining ko'rish maydoni normada bo'lsa, ular ikkalasining ob'ektni bir xil masofadan ko'rishdan uning me'yorida ekanligi ma'lum bo'ladi. Bu usul juda oddiy va o'rnidan tura olmaydigan og'ir kasallar ko'zini tekshirish uchun qulaydir. Tekshirish natijalari normal bo'lganda ham, o'zgargan holatlarni ham ancha to'g'ri ko'rsatadi. Ko'zning ko'rish maydonini tekshirish uchun ilgari zamonlardan buyon turli asboblarni kashf etilib, foydalanilgan. Purkine 1825 yilda birinchi asbob perimetrlarni taklif etib, 1855 yilda Grefe uni amalda qo'llagan. 1857 yilda Ferster, 1868 yilda Shultse bu asboblarni mukammallashtirgan. Hozirgi zamonda perimetrlarning tuzilishi va sifati juda yaxshi ishlangan proyeksion perimetr⁴, Goldmanning sferik perimetri va perigraflar bor (28, 29-rasm).

Keyingi perimetrlarning ish tartibi avtomatlashtirilgan va ularni amaliyotda ishlatish osonlashtirilgan. Ilgaridan amaliyotda ko'p ishlatilib kelingan Ferster perimetri yoyining qoq o'rtasiga oppoq nuqta (0) joylashtirilgan. Bu yarim oy yoyining markazi asbobning temir tanasiga nisbatan aylanish imkoniyatiga moslab biriktirilgan. Ko'rish maydoni tekshirilganda chegarasi qaysi meridianda va qaysi nuqtada ekanligini orqasida yozib qo'yilgan. «0» dan «90» gacha bo'lgan graduslarga qarab aniqlanadi. Asbobning moslashuv qismida engakni qo'yib tekshirilayotgan ko'zni markazdagi oq belgiga

⁴ Perimetr – peri – atrof, masofa; metreo – o'lchash.



28-rasm. Proyeksion perimetriya.

to'ppa-to'g'ri qarash imkoniyati yaratilgan. Tekshirish uchun ishlatiladigan oq ob'ekt diametri 3; 5; 10 mm lidir. Lekin qizil, yashil, zangori rangli ob'ektlar 1-3 mm bo'lishi kerak. Hozirgi zamon oftalmologiyasini Ferster perimetri to'liq ta'minlamaydi. Shuning uchun ko'z klinikasi va statsionarlarida avtomatlashtirilgan perimetrlar kasallarni tekshirib aniq tashxis qo'yish, prognozlash yo'lida muvaffaqiyat bilan ishlatiladi. Perimetrlar yordamida ko'rish maydonining proyeksiyasi tekis sathda emas, balki ko'z pardalari shakliga o'xshab moslashgan yarim oy shaklidagi sathda oq va turli rangli ob'ekt bilan tekshiriladi.

Ferster perimetri va uning ixcham stol ustiga qo'yib ishlatiladigan turining qimmatlari shundaki, u og'ir emas, kichkina va uni istalgan tomonga olib qo'yish va olib yurish mumkin. Lekin uning kamchiligi – yoritish asbobi yo'q, kichik nuqsonlarni aniqlab topish juda qiyin. Yangi asboblardagi diafragma va yorug'lik filtrlari aniq me'yorda nurni susaytirish va kuchaytirish yoki turli rangdagi ob'ektlardan foydalanish imkoniyatini beradi. Shu asosda ko'rish maydonini faqat sifatli emas, hatto miqdoriy hisobda aniqlash ham mumkin.

Sferik perimetrlarning yana bir afzalligi shundaki, uning yoritish kuchini o'zgartirib kunduzgi (fotopik), g'ira-shira vaqtdagi (mezopik) yoki qorong'ilikda (skotopik) ko'rishga moslashtirib maydonni tekshirish mumkin. Bunda tekshirish natijalarini hisobga olishning moslashtirilgani, ishini yengillashtirib vaqtni tejaydi.

Perimetriya – ko‘rish maydoni chegaralarini tekshirish usulidir. Bu qorong‘i uyda bajarilib, asbob tekshiriluvchining bo‘yiga moslanib, uning bog‘lanmagan ko‘zi yoy o‘rtasidagi oq ob‘ektning ro‘parasida, kasalning engagi tirgakka joylashtiriladi. Ko‘rish maydoni oq rangli ob‘ekt bilan tekshirilganda ob‘ekt 3 mm li. uchrashi mumkin bo‘lgan nuqsonlarni aniqlash uchun 1 mm li bo‘ladi. Agar kasal ko‘zining nur sezish qobiliyati kamaygan bo‘lsa, ob‘ektni bir oz yoritib kattalashtirish ham mumkin (5; 10 mm gacha).


Ko‘rish maydonini ranglar bilan tekshirish uchun 1-3 mm li ob‘ekt ishlatiladi. Odatda tekshiruvchi rangli ob‘ektlarni bir soniyada 2-3 sm tezlikda atrofdan markazga yurgizadi. Bunday tekshirish 8-12 meridianda 30-40 oralig‘ida aylantirib bajarilganda tekshirish juda aniq bo‘lib, nuqsonlar oson topiladi. Tekshirishning turli kattalikdagi va har xil rangdagi ob‘ekt bilan ketma-ket bajarilishi moslashtirilgan hisoblanib, bu miqdoriy yoki kvantativ tekshirish deyiladi. Bu usul juda sezgir bo‘lgani uchun ko‘zning turli kasalliklarida boshlang‘ich davrida qo‘llanilsa, yangi paydo bo‘lgan o‘zgarishlarni ko‘rsatib beradi va tashxis qo‘yishga yordam beradi.

Ko‘rish maydonini rangli ob‘ektlar bilan tekshirganda, ularni periferiyadan markazga yurgizishdagi ranglari tovlanishlarini bilib, chegarasini o‘sha tekshirilayotgan ranglarni kasal aniq ko‘rib aytgandagi shkaladan hisoblash kerak. Chunki ko‘rish maydonining eng periferiyasida axromatik zona bor va o‘sha joydan ko‘rsatilgan turli rangli ob‘ekt kulrang bo‘lib ko‘rinadi va keyinchalik markazga surilgan sari o‘zgarib oxirida o‘z haqiqiy rangiga o‘tadi. Masalan, qizil ob‘ekt avval kulrang, so‘ngra sariq, keyin zarg‘aldoq va oxirida o‘z qizil tusini oladi. Zangori rang esa kulrangdan havorangga, so‘ngra asta-sekin zangoriga o‘tadi.

Ko‘rish maydonidagi ranglarning tovlanish faolligi avvalo zangoriga, keyin sariqqa, so‘ngra qizilga va oxirida ko‘k rangga aylanib paydo bo‘ladi. Avtomatlashtirilgan perimetrlar kompyuter asosida ishlatiladi.

Avtomatlashtirilgan perimetrlarning grafik blankalari bor. Bu blankalarda ko‘rish maydonining chizma shakli bo‘lib, bu markaziy nuqtalardan 10° oralab chizilgan aylanalar va ularga nisbatan chizilgan meridional yo‘llaridir.

Bu grafiklarda o‘ng ko‘zning ko‘rish maydoni sxemasi o‘ng tomonga va chap ko‘zniki chap tomonga joylashtirilgan va oq, turli rangdagi ko‘rish maydonining normal chegaralari yaqqol ko‘rinib turadi. Tekshirganda haqiqiy normal ko‘rish maydonini aniqlab olish uchun xonada shovqin bo‘lmasligi, shifokor juda osoyishta harakat qilishi va normal yorug‘lik bo‘lishi zarur. Bunda ob‘ektlar rangi va katta-kichikligining ham ahamiyati bor (30-rasm, rangli).



0



6

31-rasm. a kampimetr,
b ko'r dog'ni kampimetrda tekshirish payti.

Oftalmologik kasalliklarni aniqlash, tashxis qo'yish va prognozlash uchun ko'rish maydoni holatining amaliy ahamiyati kattadir. Ko'rish maydonini juda aniq tekshirish uning 8 yo'nalishida bajariladi va uning normal chegaralari quyidagicha: chakka tomoni – 90, chakka pastki tomoni – 90, chakka yuqori tomoni – 70, pastki – 60, burun tomoni – 60, burun yuqori tomoni – 55, burun past tomonga 50, yuqori tomonga – 55.

Ko'rish maydoni kengligini 8° yo'nalishda tekshirib topilgan sonlarni yig'ib, qo'shib hisoblab $-90+90+60+60+50+55+55+70=530^\circ$ normani aniqlash mumkin. Bu umumiy yig'ilgan sondan kam bo'lsa, qaytadan tekshirib toraygan meridianini aniqlash kerak.

Kampimetriya⁵ – ko'rish maydonining markaziy qismini, undagi ko'rish nuqsonlarini tekis sathga solib, tekshirish usuli.

Bu usul yordamida ko'rish maydonidagi ko'r dog'ning chegaralari, shakli hamda ko'rish maydonidagi markaziy va periferik nuqson (skotoma) larni aniqlash mumkin.

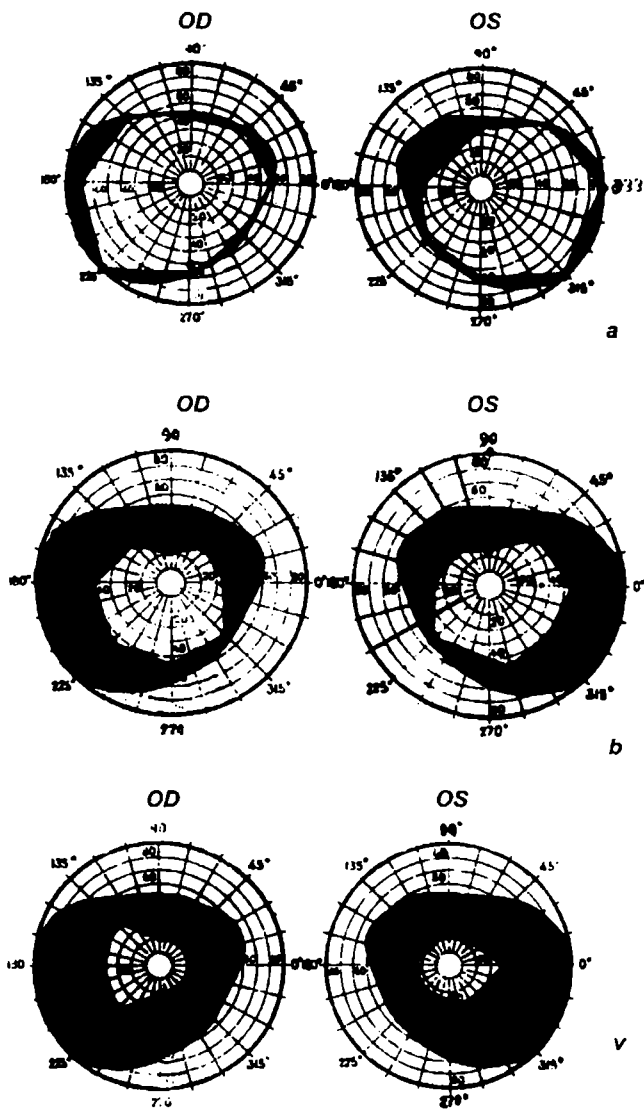
Kampimetr – o'rtasi oq nishonali yaltiramaydigan qora matodan yasaladi (31-rasm). Bunda ham perimetr bilan tekshirilganidek, kasal yorug' nur tushib turgan tomonga orqasini o'girib, kampimetrda 1 m narida engagini oq markaziy nuqtaga moslab yasalgan tirgakka qo'yib o'tiradi. Tekshiruvchi qo'lidagi qora sim uchiga birlashtirilgan 1,5 yoki 10 mm li oq ko'rsatkichni chapdan, o'ngdan, yuqoridan, pastdan va boshqa tomonlardan markazga tomon sekin yurg'uzib tekshiradi. Aniqlangan chegara nuqtalar bo'r bilan chiziladi va shunda ko'rsatkich ko'rinmay qolgan joyi – skotomaning shakli va uning katta-kichikligi ma'lum bo'ladi.

Skotomalar⁶ fiziologik va patologik bo'ladi. Ko'z tubidagi ko'ruv nervi diskining ko'rish maydonidagi aksi- fiziologik skotoma – ko'r dog'dir. U ko'rish maydonining chakka tomonida markaziy nuqtadan 12-18 sm narida joylashgan bo'lib ko'rinadi. Normada uning o'lchami – vertikal kattaligi 8-9 va gorizontal kattaligi 5-8 ga teng. Tekshirish vaqtida shu ko'r dog'dan boshlanib, 30°-40° masofada paydo bo'ladigan tasmasimon dog'lar – angioskotomalar deyiladi. Chunki ular to'r pardada yotgan qon tomirlarning soyasidir. Ko'rish maydonida bunday fiziologik dog' tekshirilganda kattaligi normadan ko'p chiqsa, patologiyadan darak beradi. Glaukoma boshlanishida, diskning turg'unlik patologiyasi boshlanishida va keyin ham bu ko'r dog'ning maydoni normadan kattalashadi.

Ko'rish maydonining patologik o'zgarishlari ikki xil bo'ladi. Birinchi xili ko'rish maydoni chegaralarining torayishi va ikkinchisi

⁵ Campimetria – campus – maydon, masofa: metro-o'lchash.

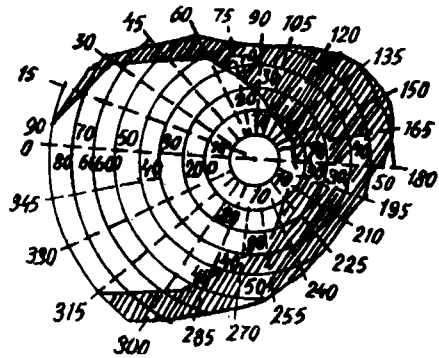
⁶ Skotoma– skotos – qora dog'.



32-rasm.

*a. Ko'rish maydonining konsentrik torayishi (boshlanishi),
b (davomi), v- ko'rish maydonining keskin konsentrik torayishi.*

33-rasm. Ko'rish maydonining sektoral torayishi

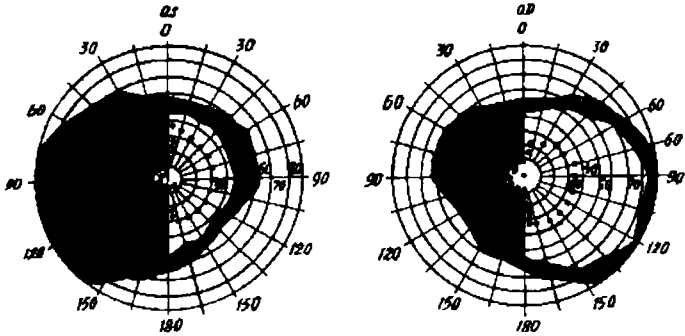


bu maydonda turli shakl va ko'rinishdagi nuqsonlarning paydo bo'lishidir. Ko'rish maydoni masofasining torayishi kontsentrik ko'rinishda, ya'ni atrofdan markazga qarab torayishidir (32a, b-rasm). Boshlanishda bu chetlardan markazga suriladi va bora-bora ko'payib, o'rta torgina masofa qoladi (32 v-rasm). Kontsentrik torayish ko'ruv nervining yallig'lanishi, atrofida, to'r pardaning pigmentli distrofiyasida bo'ladi. Tutqanoq, asab-psixik kasallikka muhtalo bo'lgan odamlarda yoki vasvasa, jazavali odamlarda qattiq ruhiy qo'zg'alish paytida ham ko'rish maydoni muvaqqat kontsentrik torayadi. Bunday bemorlarga turli klinik ob'ektiv simptomlar (ko'rish diskining holati, anamnez) ga asoslanib tashxis qo'yiladi.

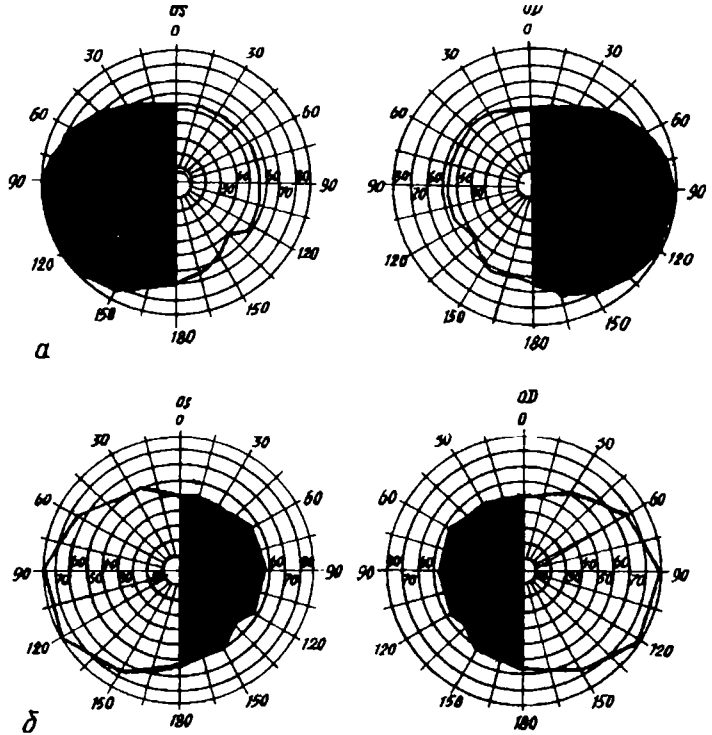
Ko'rish maydonining torayishi sektor ko'rinishda ham bo'ladi (33-rasm). Bu glaukomaning boshlanishidagi ko'rish maydonining burun, burun yuqori va burun pastki tomonida 10° - 20° - ga torayishidir. Bora-bora kasallikning oxirida bu hamma tomondan torayib, kontsentrik ko'rinishga o'tadi.

Ko'rish maydonining qoq yarmi ishdan chiqishi gemianopsiya deyiladi. Gemianopsiya ikkala ko'zning bir tomoni - chap yoki o'ng tomondagi yarmida bo'lsa, gomonim gemianopsiya deyiladi (34-rasm). Bunda ko'rish maydonining torayishi bir ko'zning burun tomoniga to'g'ri kelsa, ikkinchi ko'zning chakka tomoniga to'g'ri keladi. Bu xiazma orqasida patologik shish paydo bo'lganda ko'ruv traktlarining biriga tegishli o'zgarishdan vujudga keladi. Geteronim gemianopsiyada ikkala ko'z ko'rish maydonining yo chakka, yoki burun tomoni ishdan chiqqan bo'ladi. Bu holat xiazma qismida patologiya paydo bo'lganda vujudga keladi.

Ko'rish maydoni yarmining ishdan chiqib ko'rmay qolishi gemianopsiya, ikkala chakka tomonda bo'lsa, bitemporal gemianopsiya deyilib, bu xiazmaning old o'rta qismidagi kesishgan bog'ichlar patologiyasidan bo'ladi (34-rasm).

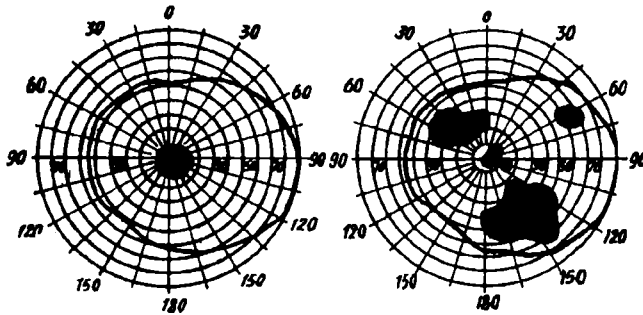


34-rasm. Gomonim gemianopsiyasi (markaziy ko'rish saqlangan).



35-rasm.

*Geteron. n gemianopsiyasi, bitemporal shakli,
b - binazal shakli.*



36-rasm. Turli shakldagi skotomalar.

Binazal gemianopsiya esa xiazmadagi kesishmagan nerv bog'ichlarining ishdan chiqishidan vujudga keladi. Bunga ichki uyqu arteriyalarining sklerozi yoki cheklangan shishning tazyiqi sabab bo'ladi. Ko'rish maydonining bunday torayishi va o'zgarishlarining har biri ko'ruv nervi tizimining turli qismida bo'ladigan patologik o'zgarishlardan darak beradi (35-rasm, a).

Ko'rish maydonida cheklangan nuqson (skotoma)lar ham paydo bo'lishi mumkin. Bunday turli dumaloq, oval, yoy shaklidagi nuqsonlar ko'rish maydonining markazi, markaziy nuqta va chetki qismlarda ayrim periferik cheklangan holda bo'ladi (35-rasm, b). Agar ularning paydo bo'lishini bemor o'zi sezib ahamiyat bersa, bu musbat skotoma deyiladi. Agar uni bemor sezmay, faqat shifokor kampimetriya qilib aniqlagan bo'lsa, bu manfiy nuqson deyiladi (36-rasm).

Agar nuqson paydo bo'lgan joyda bemor hech narsani ko'rolmasa – bu absolyut (mutloq) nuqson deyiladi. Shu joyda bemor buyumlar shaklini farqlasa-yu, lekin u narsa noaniq bo'lsa, bu nisbiy nuqson deyiladi.

IKKI KO'ZNING HAMKORLIKDA BAROBAR KO'RISH FAOLIYATI

Odatda insonning ikki ko'zidan har biri ayrim-ayrim ko'rishi ham mumkin va bu monokulyar⁷ ko'rish bo'ladi. Lekin ko'zlar ikkita bo'lgani uchun ular birgalikda ishlashga moslashgan va bu binokulyar⁸ ko'rish deyiladi. **Binokulyar ko'rish** – bir narsani ikkالا

⁷ Mono – bir (1) oculus – ko'z

⁸ Bin - ikki - oculus – ko'z

ko'zning hamkorlikda baravar ko'rishidir. Baravar ko'rish tashqi muhitdagi bir dona narsaning ikki ko'zga tushgan ikki baravar tasvirini miya po'stlog'i ko'rish markazining ishtirokida qovushtirib, jipslashtirib birga ko'rishdir.

Ko'rish analizatori retseptorlari – ko'zlarning hamkorlikda baravar ko'rish faoliyati, inson ko'rish qobiliyatining evolyutsion so'nggi va oliy darajadagi faoliyatidir. Shuning uchun analizatorning bu so'nggi faoliyati bir murakkab mexanizm sifatida markaziy nerv sistemasining nazorati ostida bajariladi.

Inson uchun ko'rish analizatori bu fazilatining ahamiyati juda katta. Baravar hamkorlikda ko'rish tashqi muhitdagi narsalar shaklini aniq va tiniq ko'rishga yordam beradi. Ko'zlarning ko'rish o'tkirligi oshadi, ko'rish maydoni kengayadi, narsalar, mavjudot oralig'idagi bo'shliq masofasi aniq fahmlanadi va ularning bir-biriga nisbatan o'zaro harakatidagi masofa – streskopik hodisalar ham tezda aniqlanadi.

Ko'zlarning baravar ko'rish faoliyati odamlarda kech paydo bo'lgani uchun yangi tug'ilgan bolalarda uning faqat anatomik poydevorigina bo'ladi. Baravar ko'rishning shakl topishi chaqaloqning 5-6 haftalik davriga to'g'ri keladi. Bolaning uch oylik davrida ikki ko'z to'r pardasi sariq dog'ida o'z aksini topib, paydo bo'lgan tasvirning o'zaro jipslashib, yagona ko'rinish jarayoni vujudga keladi va fuzion refleksi paydo bo'la boshlaydi. Bolaning 6 oylik o'sish davrida yurib turgan odam va harakatdagi bir narsa ketidan uzoq qarab qolishi va ko'zlarining konvergensiyaga moslashuvi rivojlanadi. Ko'zlar stereoskopik ko'rish q'obilyatining paydo bo'lishi bolaning 6-8 oylik davriga to'g'ri keladi va uning rivoji 7-8 yoshgacha davom etib, 14-15 yoshda mukammal yetilgan bo'ladi.

Ikkala ko'zning hamkorlikda baravar ko'rish faoliyati ularning ko'rish o'tkirligi kamida 0,3-0,4 ga teng bo'lgandagina bajarilishi mumkin. Ko'zni harakatga keltiruvchi muskullar va ko'z tubidagi ichki pardalar ham normal holatda bo'lishi kerak. Hamkorlikda baravar ko'rishning juda muhim qismi – stereoskopik ko'rish ko'ruv analizatori faoliyati evolyutsiyasining eng yuqori pog'onasidir. Stereoskopik ko'rishning muvaffaqiyatli bajarilishi uchun ko'z to'r pardasidagi tasvir aniq shakllangan bo'lishi va ikki ko'zdagi tasvirning shakli ko'z soqqasining shakli, katta-kichikligi bir xil bo'lishi, to'r parda, ko'rish nervi sistemasi va ko'rish markazlarining ko'rish vazifasi bexato bo'lishi va hatto markaziy nerv sistemasi 12 juft nervlarining faoliyati o'zaro normal munosabatda bo'lishi ham shart.

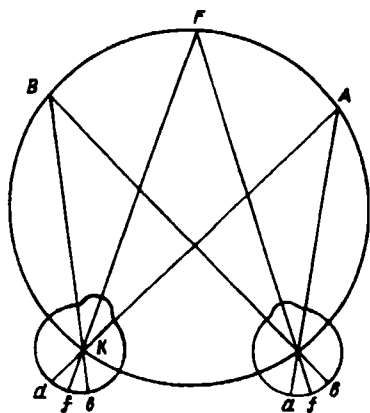
Ko'zlarning hamkorlikda baravar ko'rishi va stereoskopik ko'rishi anchagina kech paydo bo'lgani uchun ular juda mustahkam

emasligi bilan farqlanadi. Yosh bolada qattiq qo'rqish, turli quvvatsizlantiradigan kasalliklar yoki o'yinchoqlarni bola ko'ziga yaqin osib qo'yish kabi hodisalar zararli bo'lib, bu murakkab jarayonning rivojini buzishi mumkin.


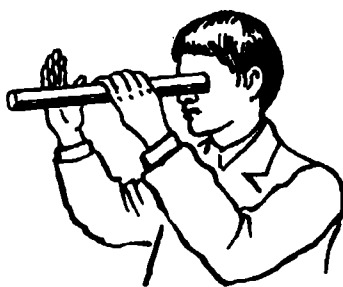
Ko'zlarning baravar ko'rish jarayonida ikki tasvir aksining shakli ikki ko'zdagi bir aniq ma'lum joyida – to'r pardasining korrespondent nuqtasida joylashgan bo'lsa va ulardan borgan impulslar ko'rish markazining bir xildagi joyiga tushsa, shundagina ular jipslashib bir dona bo'lib ko'rinadi.

Korrespondent nuqtalar sariq dog' o'rtasidagi chuqurchaga nisbatan ikki ko'zning aniq bir xil meridianida va markaziy chuqurchadan bir xildagi oraliqda joylashgan nuqtalardir.

To'r pardadagi boshqa nuqtalar bir xil bo'lmaydi, shuning uchun ular disparat nuqtalar deyiladi (37-rasm). Ko'zlarning hamkorlikdagi baravar ko'rishi faqat korrespondent nuqtalarning vazifasiga bog'liq bo'lmay, balki bu jarayonda markaziy nerv sistemasi ishining ahamiyati ham katta. Alkogol ichib qattiq mast bo'lgan odamda ko'zlarning normal holati o'zgarmagan holda ham ularning hamkorlikda baravar ko'rish faoliyati buzilib, ikkilanish paydo bo'ladi. Buning sababi ko'rish markazining alkogol intoksikatsiyasidan karaxtlanishidir.



37-rasm. To'r pardaning korrespondent (f) va disparat (a,v) nuqtalari.



38-rasm. Sokolov usuli.

Ko'zlarning hamkorlikda baravar ko'rish faoliyati ko'rish o'tkirligini kuchaytirish bilan birga, odamlar va narsalarning yurish harakati vaqtida ular orasidagi bo'shliqni tezlik bilan aniq ko'rishlarini ham ta'minlaydi. Ko'zlarning bu qobiliyati shofyorlar, uchuvchilar va mikroxirurglar uchun zarur.

Baravar ko'rishni tekshirish usullari:

1. Sokolov usuli – qo'l kaftida teshik ko'rinishi. Bir ko'z diametri 2-5 sm ga teng bo'lgan nay (buni daftardan yasash mumkin) orqali qarab, ikkinchi ochiq ko'z tomondan qo'l kaftining nayga ko'ndalangiga tegizib turib qaraganda, ko'zlarning hamkorlikdagi baravar ko'rish normal munosabatda bo'lgani uchun nay bo'shlig'i qo'l kaftidagi teshikka o'xshab ko'rinadi (38-rasm).

2. Juvoldo'zsimon katta ignalar yordamida tekshirish usuli – tekshiriluvchi sub'ekt chap qo'lida ignani yoki qalamni vertikal holda ushlab turib, o'ng qo'lidagi igna uchini birinchining uchi bilan jiplashtirishi kerak. Ignaning joyiga qo'yilishi binokulyar ko'rish qobiliyati yaxshiligini ko'rsatadi.

3. Qalam yordamida tekshirish usuli. Ko'zlardan birining oldida burundan 4-5 sm narida o'qilishi lozim bo'lgan matnni ushlab turib, undan 10-15 sm oraliqda qalamni tikka ushlab turilsa, faqat baravar ko'rish yordamida harflarni o'qish mumkin.

Ko'zlar baravar ko'rish buzilishining asosiy oqibatlaridan biri g'ilaylikdir. Baravar ko'rish faoliyatining patologiyasi haqida g'ilaylikka bag'ishlangan bobda yana ma'lumot beriladi (IX bob).

III BOB

KO'Z REFRAKTSIYASI VA AKKOMODATSIYASI

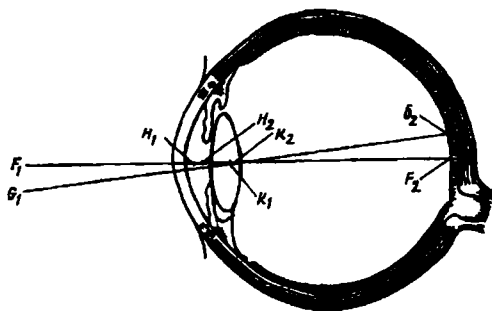
Fizikada refraksiya⁹ deganda nurlarning biror linza yoki qator qo'yilgan bir nechta linzalardan o'tib sinishi tushuniladi.

Oftalmologiyada ham ko'zning tuzilishi linzalar sistemasiga o'xshaydi. Shox parda, ko'zning oldingi kamera suyuqligi, ko'z gavhari va shishasimon tanalar - ko'zning optik sistemasidir. Tashqi muhitdagi buyumlar va borliqdan ko'zga tushgan nurlar nur sindiruvchi qismlardan sinib o'tadi va ko'z refraksiyasini vujudga keltiradi. Ko'z refraksiyasining tashkil topishi uchun musaffo va tiniq shox pardadan to to'r pardagacha yotgan masofada hech qanday loyqalanish, chandiqlanish bo'lmasligi kerak. Ko'zga tushgan nurlar ketma-ket sinib o'z yo'nalishlarini o'zgartirib, bir nuqtaga yig'ilishi kerak. Ko'zga ko'rinib turgan buyum aksini keltirayotgan nurlar ko'zning to'rt nur sindiruvchi sathi: shox pardaning oldingi va orqa sathi, gavharning oldingi va orqa sathidan o'tib, ularning har biri nurlarning birlamchi yo'nalishini o'zgartirish natijasida ko'z optik sistemasida fokus (F) yoki o'sha buyumning haqiqiy shaklini kichraygan teskari aksini sariq dog'da vujudga keltiradi. Bu jarayon ko'z optik sistemasining umumiy nur sindirish qobiliyati uning **fizik refraksiyasi** deyiladi. Ko'zning fizik refraksiyasining kuchi 52 dan 71 dptr gacha bo'lib, o'rta hisobda 60 dptr. Shularga asoslanib, refraksiyaning klinik ta'rifi quyidagicha bo'lishi mumkin.

Klinik refraksiya bu ko'z optik sistemasining ko'z soqqasi uzunligiga parallel yurgan nurlarni sindirib, buyumlar aksini to'r pardada ifoda etishga qaratilgan anatomik-fiziologik holatdir. Bunda ko'z optik sistemasi bosh fokusining to'r pardaga nisbati hisobga olinadi. Bu jarayonning normal bajarilishi uchun ko'z soqqasi o'qining uzunligi va uning nur sindirish sistemasining kuchi

⁹ Refraktsiya – nurlarni sindirish.

bir-biriga mos kelishi shart. Ko'zning optik o'qi (uzunligi) ham nur sindiruvchi sathlar qiyosining markazidan o'tadigan chiziqdir (39-rasm).



39-rasm. Ko'zning optik sistemasi.

F₁-oldingi fokus; F₂-orqa fokus; H₁-birinchi bosh nuqta; H₂-ikkinchi bosh nuqta; K₁-birinchi tugunli nuqta; K₂-ikkinchi tugunli nuqta; F₁-F₂-ko'zning optik o'qi; G₁G₂-ko'ruv o'qi.

Cheksiz uzoqdagi buyumlardan ko'z o'qiga parallel tushadigan nurlar qaysi joyda sinib fokus tashkil qilsa, o'sha joyda bosh fokus paydo bo'ladi. Bosh nur sindiruvchi sath bilan bosh fokus oralig'idagi masofa bosh fokus masofasi deyiladi. Fokus masofasi sistemaning optik kuchini xarakterlaydi. Ko'z optik sistemasining nur sindirish kuchi qancha ko'p bo'lsa, uning fokus uzunligi shuncha qisqa, ya'ni teskari nisbatda bo'ladi.

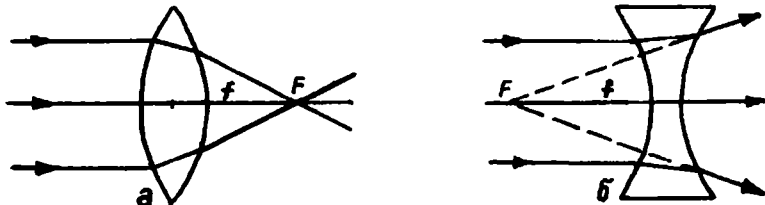
Ko'z optik sistemasini ta'riflash uchun shox parda (bosh sath) va gavharning oldi va orqa sathi, shox parda va gavhar qalinligini, ko'zning oldi kamerasi chuqurligini, ko'z anatomik o'qi uzunligini va umuman ko'z tiniq a'zolari nur sindirish ko'rsatkichlari darajasini bilish kerak. Bu hozir optik apparatlar –oftalmometr va ultratovush (exobiometriya usuli) yordamida aniqlanadi. Qadim zamonlarda ko'z optik sistemasi nur sindirish kuchlarini yig'ib hisoblash uchun Gulshtrand (1899 y.) sxematik ko'z ixtiro qilgan. Bunda 6 ta nur sindirish sathi: shox pardaning oldi va orqa sathi, gavharning old sathi, gavhar yadrosining oldi va orqa sathi va gavharning orqa sathi hisobga olingan.

Gulshtrand sxematik ko'zning nur sindirish kuchi 58,64 dptr. Undan shox pardaga 43,05 dptr va gavharning akkomodatsiyadan holi holatidagi kuchiga 19,11 dptr teng bo'lgan. Bu bir oz murakkab bo'lgani uchun keyinchalik soddalashtirilgan ko'z ishlab chiqarilgan.

Soddalashtirilgan ko'z – bu ko'z sxematik murakkab sistemasini oddiy optik sistemaga aylantirilgan optik ko'z modelidir. Bunda o'rtacha hisob bilan bir butunga aylantirilgan nur sindirish ko'rsatkichining bitta nur sindirish sathi va bitta bosh fokusi bor. Eng yaxshi ishlangani Verbitskiyning soddalashtirilgan ko'zi bo'lib, uning nur sindirish ko'rsatkichi 1,4 nur sindiruvchi sathi qiyosining radiusi 6,8 mm va to'r parda sathining radiusi 10,2 mm. Ko'zning uzunligi 23,4 mm va hisoblangan.

Ilgari sxematik va soddalashtirilgan ko'zlar asosida topilgan sonlardan klinika uchun zarur bo'lgan hollarda foydalanilgan. Hozirgi vaqtda esa ko'zning turli optik – rekonstruktiv mikroxirurgiyasidan oldin radial keratomiyasi, keratomilyoz, keratofakiya, sun'iy gavhar qo'yish kabi mikroxirurgiyani bexato bajarish uchun yangi-yangi apparatlardan foydalaniladi.

Linzalar. Linza yuzlarining egriligi holati va uning nur sindirish qobiliyatiga qarab nur yig'uvchi bo'rtiq linza (convex) va nurlarni yoyuvchi botiq linza (concave) deyiladi. Linzaga yoki linzalar sistemasiga tushadigan parallel nurlar ulardan sinib o'tgach, fokus (F) nuqtasida yig'iladi. Nur yig'uvchi (+) musbat linzalarning fokusi haqiqiy F bo'lib, nurlarni yoyuvchi (-) manfiy linzalarning esa fokusi teskari soxta (mavhum)dir. Birinchisi linzaning nur yig'ish darajasi, ikkinchisi esa linzaning nurlarini yoyib yuborish darajasining ko'rsatkichi bo'ladi (40-rasm).



40-rasm. Yig'uvchi (a) va yoyuvchi (b) sferik linzalardan nurlarning sinib o'tish sxemasi.

Optik linza yoki linzalar sistemasining kuchini uning nur singdirish bosh (asosiy) sathidan to bosh fokusgacha bo'lgan masofa aniqlaydi. Shu masofa, ya'ni fokus uzunligi qancha kam bo'lsa, nur singdirish kuchi shuncha ko'p bo'ladi. Bu kuchni aniqlaydigan mezon dioptriya (dptr) deyiladi. Dioptriya¹⁰ – bu fokus uzunligi 1 m ga teng bo'lgan linzaning nur sindirish kuchidir. Turli boshqa linzalarning nur sindirish kuchi 1 dptr dan qancha ko'p yoki oz bo'lsa, ularning fokus

¹⁰ Dioptriya - D (linzaning nur sindirish kuchi birligi).

uzunligi ham 1 metrdan shuncha kam, yo ko'p bo'ladi. Linzalarning kuchi quyidagi formula asosida aniqlanadi:

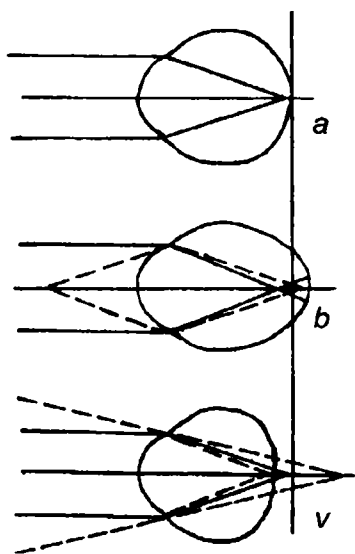
$$D = \frac{1}{F} \text{ yoki } F = \frac{1}{D}$$

Bunda D - linzaning nur sindirish kuchi (dioptriyada), F - linzaning fokus uzunligi (metrda).

Inson ko'zi nur sindiruvchi qavatlarining o'rtacha optik kuchi hammasi bo'lib 60,0 dptr ga teng. Unda o'rta hisobda 40,0 dptr shox pardaga, 16-18 dptr gavharga tegishlidir. Oldingi kamera suyuqligi

va shishasimon tanalarning nur sindirishi juda kam 1,5-2,0 dptr.

Klinik amaliyotda refraksiya butunlay boshqacha xususiyatga ega bo'ladi. Bunda ko'z optik sistemasi nur sindirish kuchining mutloq mohiyatini emas, balki bu sistema bosh fokus uzunligining ko'z o'qi uzunligi bilan o'zaro kelishib tenglashuvining ahamiyati bor. Nurlar sinib, fokus sariq dog'ning qoq o'rtasida paydo bo'lishi yoki ayrim odamlarda u sariq dog'dan oldinroqda, ayrimlarda esa, uning orqasiga to'g'ri kelishi ham mumkin. Shu munosabat bilan klinik refraksiyaning turli ko'rinishi ko'zning anatomik va fiziologik holatiga bog'liq. Ko'z o'qining uzunligi va uning nur sindirish qobiliyatining kuchi mos kelib, bosh fokus to'r pardada paydo bo'lsa, bu mutanosib refraksiya – **emmetropiya**¹¹ deyiladi. Bunda ko'zga juda uzoqda turgan buyumlardan parallel nurlar tushib fokusni to'r pardada



41-rasm. Ko'zning turli klinik refraksiyasida nurlarning sinib, fokus paydo qilishi.

*a-emmetropiya; b-miopiya;
v-gipermetropiya.*

¹¹ Emmetros-mutanosib, ops-ko'rish.

paydo qiladi va ko'z shunga moslashgan bo'ladi (41-rasm). Agar bu holatning aksi bo'lib, parallel nurlarning bosh fokusi noto'g'ri joylashsa, bu nomutanosib refraktsiya – ametropiya¹² deyiladi. Ametropiya turlicha bo'lib, parallel nurlarning bosh fokusi parda oldida joylashsa, miopiya¹³; ya'ni yaqindan ko'rish deyiladi. Ametropiyaning bu turi eng kuchli refraktsiya. Shuning uchun buni tuzatishga manfiy linzalar ishlatiladi (42-rasm). Refraktsiya bu turining yaqindan ko'rish deb nomlanishiga sabab shuki, bunda ko'rinadigan buyumlar ko'zning oldida (yaqinda) bo'ladi va ulardan yoyma nurlar tarqalib to'r pardada yig'iladi. Yaqindan ko'rish qanchalik kuchli bo'lsa, ko'zning yaxshi ko'rib turgan nuqtasi shunchalik unga yaqin yotadi. Masalan, yaqindan ko'rish 1,0 dptr ga teng bo'lsa, ko'z 1 m masofada yotgan nuqtaga moslanadi, agar u 10,0 dptr bo'lsa, masofasi hammasi bo'lib 10 sm ga teng bo'ladi. Bu holat akkomodatsiya¹⁴ da qatnashmagan ko'zning tinch turgan vaqtiga to'g'ri keladi.

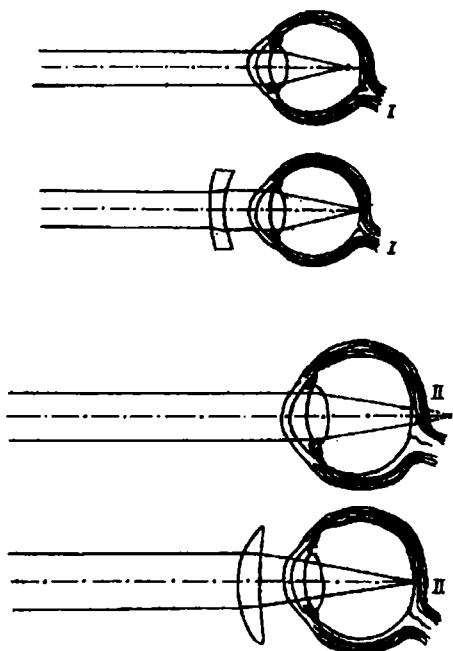
Ametropiyaning ikkinchi turi - gipermetropiya¹⁵ – emmetropiyaga nisbatan kuchsiz refraktsiyadir. Bunda nur sindirish kuchi kam bo'ladi, shuning uchun parallel nurlar bosh fokusi to'r parda orqasiga o'tib ketadi, chunki fokus masofasi ko'z optik o'qidan uzunroq bo'ladi. Shu fokus masofasi uzun (ko'p) bo'lganligi uchun bu refraktsiya giper so'zi bilan ifodalanib – gipermetropiya deyiladi. (42-rasm). Buning o'zi salbiy kuchsiz refraktsiya hisoblanadi va uni tekislash uchun ijobiy nur sindirish qobiliyatiga ega bo'lgan bo'rtiq sferik linza qo'llaniladi. Bunday odamlar, ayniqsa yoshlikda akkomodatsiya normal bo'lganda uzoqni unchalik qiynalmay ko'rishadi. Ko'zda gipermetropiyaning kuchli darajasi bo'lsa, nafaqat yaqindan va hatto uzoqdan ko'rish ham juda qiyin bo'ladi, chunki fokus ko'z ichida paydo bo'lmaydi. Gipermetropiya refraktsiyali odamning to'r pardasida faqat yig'iluvchi nurlar fokuslanishi mumkin. Lekin tabiatda yig'iluvchi nurlar tutami paydo qiladigan nuqta yo'q, shuning uchun bunday refraktsiyani tuzatish faqat yig'iluvchi linzalar qo'llash bilan bajariladi. Demak, gipermetropik ko'zga tushgan parallel nurlar ko'z ichida emas, balki ko'z orqasida fokus paydo qiladi deb taxmin qilinadi. Shu nuqtaning joylashgan o'rni gipermetropiya refraktsiyali ko'zning geometrik optikasini xarakterlaydi.

¹² Ametropia – a – inkor; metro va ops - ko'rish.

¹³ Miopiya – mio-qisish, opis-ko'rish, ko'zni qisib qarash demakdir.

¹⁴ Accomodatio – moslanish.

¹⁵ Gipermetropiya - Hypermetropia hyper, metros –haddan oshiq, ops-ko'rish.



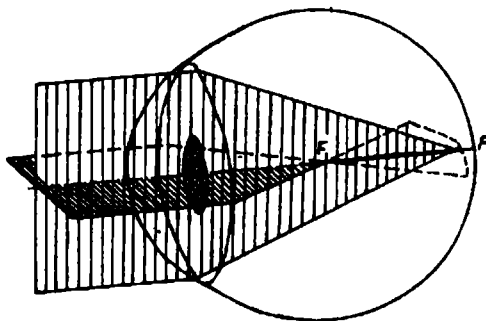
42-rasm. Miopiya (I) va gipermetropiyani (II) korreksiyalash.

Gipermetropiyaning darajasi qanchalik ko'p bo'lsa, nurlarning to'rt pardada fokus hosil qilishi uchun ular shunchalik ko'p yig'ilishi kerak. Shunda, biz faraz qilgan nuqta (shu ko'z optik holatining ko'rsatkichi) gipermetropiya darajasi kamaygan sayin ko'zga yaqinroq surilaveradi, biroq, miopiyaga o'xshab surilish oldidan orqaga emas, balki orqadan oldinga qarab bo'ladi. Ko'z akkomodatsiyasi ishlamaganda aniq-ravshan ko'rinadigan nuqtaning masofasi uning optik holatini xarakterlaydi va ko'zning klinik refraksiyasi mezoni hisoblanadi. Agar bu nuqta juda uzoq bo'lsa, refraksiya nolga teng bo'ladi. Agar ko'zning oldida 33 sm masofada bo'lsa, unda miopiya 3,0 dptr ga teng va ko'z orqasidagi 33 sm da bo'lsa, bu gipermetropiya 3,0 dptr ga teng bo'ladi.

Ko'zning optik holatini bilish uchun ko'z pardasida tashkil topgan buyum shaklini hosil qiladigan nurlar holatiga ham ahamiyat beriladi. Emmetropiya refraksiyali ko'zlar parallel nurlarga, miopiya refraksiyali ko'zlar yoyiladigan nurlarga va gipermetropiyali ko'zlar yig'iladigan nurlarga moslashgan bo'ladi.

Ametropiyani bartaraf etish uchun ko'zoynak shishalar tanlab olinadi: miop ko'zlariga botiq linzalar, gipermetrop uchun bo'rtiq linzalar kerak, emmetropga esa, hech qanday linza kerak emas.

Agar ko'z optik sistemasi sathning turli – vertikal, gorizontal yoki boshqa egri yo'nalishdagi meridianlarda nur sindirish bir xil emas, boshqa-boshqa kuchga ega bo'lsa, bu ammetropiyaning uchinchi xili – astigmatizm¹⁶ deyiladi. Bunga ko'pincha shox parda sathi va kamdan-kam gavhar ikki perpendikulyar meridiani qiyaligi radiusining bir xil emasligi sabab bo'ladi. Shunda fokal chiziq, ya'ni ko'zda ikkita fokus paydo bo'ladi (43-rasm). Bunda paydo bo'lgan fokuslardan biri to'r pardada bo'lsa, ikkinchisi uning oldida yoki orqasida bo'lishiga qarab oddiy miopiya astigmatizmi yoki oddiy gipermetropiya astigmatizmi deyiladi. Oddiyligi shundaki, F ning bir normal to'r pardada, ya'ni shu meridianda – emmitropiya refraktsiyasidir. Vertikal yo'nalishdagi nur sindirishi gorizontalidagidan kuchliroq bo'lsa, to'g'ri astigmatizm, buning aksi – gorizontaldagi vertikalidan kuchliroq bo'lsa teskari astigmatizm deyiladi. Agar ko'zda turli kuchga ega bo'lgan bir xil refraktsiya bo'lsa, unda chiziq fokusi to'r pardaga nisbatan oldindan yoki orqadan ayrim-ayrim ikkita masofada joylashgan bo'ladi va bu miopik (M) yoki gipermetropik (H) murakkab astigmatizmi deyiladi. Agar bir ko'zda miopiya va gipermetropiya – ikki xil refraktsiya bo'lsa, chiziq fokularining biri to'r parda oldida, ikkinchisi uning orqasida bo'ladi, bunda aralash astigmatizm deyiladi. Astigmatizmi tekislash uchun nur yig'uvchi va nur yoyuvchi silindr linzalar ishlatiladi. Bunday silindr ko'zoynak yasash uchun shishadan yasalgan bir butun quyma silindrning bo'rtiq sathidan uzunasiga uning bir qismi kesib olinsa, bo'rtiq ko'zoynak yasaladi. Demak,



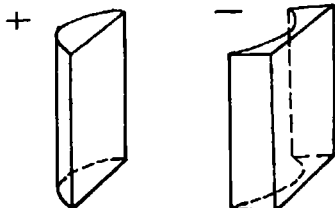
43-rasm. Oddiy miopik astigmatizimli ko'zda nurlarning sinib fokus paydo qilishi.

¹⁶ Astigmatizm a-yo'q inkor va stigma-nuqta; nurlar bir nuqtada yig'ilmaydi.

sathi bo'rtiq silindr (yig'uvchi) linza quyma shisha devoridan kesib olinadi va botiq yuzali silindr shisha esa, o'sha butun silindr shaklidagi shisha devoriga qo'yib yasalgan bo'ladi. Silindr ko'z oynaklar nurni bir o'qida sindiradi. Silindr ko'zoynak shishalarning o'qiga parallel tushgan nurlar sinmaydi. Agar nurlar silindr o'qiga perpendikulyar (ko'ndalang) tushsa sindiriladi.

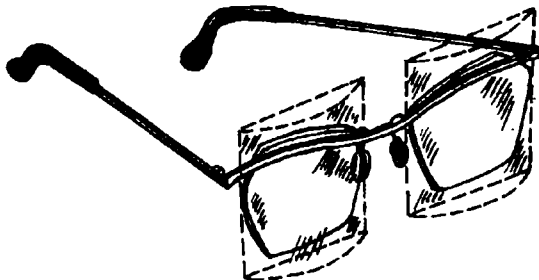
Silindr ko'zoynak shishalarning ham bo'rtig'iga (+) va botig'iga (-) belgi qo'yiladi (44-rasm) va ular ko'z nur sindirish sathi meridianlaridan bittasini tekislashga moslashadi. Silindr linzalar nur sindirmaydigan o'qining belgisi tekislanadigan meridianga ko'ndalang qo'yilishi kerak (45-rasm).

E.J. Tron 1-dan ko'z o'qi uzunligi normasi 22,4-27,3 mm dan uzun yoki kalta bo'lishi sababli paydo bo'ladigan ko'z o'qi ametropiyasi 30% ni, ko'z nur sindirish qobiliyatining normasi 52,6-64,2 dptr dan kuchli, yoki kuchsizligidan bo'ladigan 2-dan dioptrik ametropiya-3,4% va bu ikki omillarning bir-biriga moslashmaganligidan paydo bo'ladigan aralash ametropiya 5,6% bo'ladi. Ularning o'zaro moslashuvidan tashkil topadigan ammetropiya 61% ni tashkil etishi tekshirishlarda aniqlangan. Bulardan 30% ni tashkil etgan birinchi va 3,4%ni tashkil etgan ikkinchi ametropiyaning kelib chiqishi ko'zlarning tug'ma yetilmaganligidan bo'lar ekan.



44-rasm. Bo'rtiq va botiq silindrik linzalar.

45-rasm. Silindrik linzali ko'zoynak.



Uchinchisi 61% ligi esa, shu ikki omilning mezonini normada bo'lishiga qaramay, ularning o'zaro moslasha olmay, ametropiya vujudga keltirgan bo'lsa ham, lekin bu ametropiya normaning yangi varianti hisoblanadi.

Akkomodatsiya. Kishi hayoti uchun ko'z uzoq va yaqin masofadan ko'ra bilishining ahamiyati kattadir. Bu vazifani ko'zdagi fiziologik mexanizm – akkomodatsiya bajaradi. Akkomodatsiya ko'zning uzoq va yaqinda turgan narsalarni aniq ko'ra bilish uchun moslashuvdir. Akkomodatsiya yordamida to'r pardada uzoqdagi yoki yaqindagi narsalar shakli o'z aksini topadi. Bu jarayon ko'z nurini sindirish qobiliyatining turlanishi, gavhar sathi qiyasining o'zgaruvchanligi natijasida vujudga keladi. Gavhar sathi qiyasining o'zgaruvchanligi uning elastikligiga bog'liq bo'lib, buni kipriksimon tanadagi muskulchalarning faol qisqarishi vujudga keltiradi.

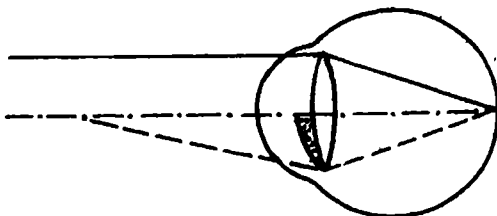
Akkomodatsiya mexanizmi: kipriksimon tana muskullari qisqarganda, gavharga yopishgan Sini bog'lamchalari bo'shashib, gavhar qopchasining tarangligi kamayadi, shuning uchun uning oldi yuzasi do'ppayib, gavhar qalinlashib, nur sindirish kuchi ko'payadi va shu munosabat bilan yaqinda joylashgan buyumlar aksi to'r pardaga tushadi. Akkomodatsiya doira muskullari bo'shashganda esa shu hodisaning aksi bo'lib, qopcha o'z holiga qaytib va bir oz bo'shaydi, gavhar yupqalashadi, bunda to'r pardaga uzoqda joylashgan buyumlarning aksi tushadi (46-a, -b rasm).

Akkomodatsiya paytidagi ko'zdagi o'zgarishlar:

1. Ko'z gavharining shakli o'zgarib oldi sathining o'rtasi (markazi) ko'proq do'ppayib chiqadi, orqa sathida bunday o'zgarish juda kam bo'ladi.
2. Gavhar qalinlashgach ko'zning oldi kamerasi sayozlanadi.
3. Bog'ichlar bo'shashganligi sababli gavhar o'z vazni hisobiga bir oz pastroqqa suriladi.
4. Ko'z qorachig'i torayadi va yaqindagi narsalar shakli aniq va ravshan ko'rinadi.

Ko'zni harakatga keltiruvchi nerv tolalari hisobidan kipriksimon tanadagi doira muskullari qisqaradi va narsalarni yaqindan ko'rish

46-rasm. a.
Akkomodatsiya
mexanizmining
sxemasi.



uchun gavharning nur sindirish qobiliyati kuchayadi, kipriksimon tanadagi radial muskul tolalari qisqarganda uzoqdagi narsalarni ko'rish uchun refraktsiya, aksincha, kuchsizlanadi. Akkomodatsiyaning bu klassik nazariyasini Gelmgolts yaratgan.

Akkomodatsiyaning o'zgarishlari. Presbiopiya – bu akkomodatsiyaning inson yoshi 40 ga yaqinlashganda paydo bo'ladigan o'zgarishi, ya'ni akkomodatsiyaning susayishidir. Kishi yoshi ulg'aygan sari ko'z gavhari elastikligining kamayib borishi natijasida ilgari ko'zga eng yaqindan ham yaqqol ko'rinib turgan nuqtaning asta-sekin uzoqlashib borishidir. Natijada o'qish-yozish yoki bichish-tikishdek mayda mashg'ulotlarni bajarish qiyinlashib, ko'zoynak taqishga ehtiyoj paydo bo'ladi.

Akkomodatsiya spazmi – ko'pincha ko'z refraktsiyaning zo'rayib ketishi, ko'zning to'satdan faqat yaqindan ko'radigan bo'lib qolishi, uning uzoqdan ko'rish faoliyatining susayishi bilan ifodalanadi. Spazmda ko'zning faqat yaqindan ko'radigan bo'lib qolishi, ko'pincha yoshlarda kipriksimon tanadagi tegishli muskulchalarning normadan ortiq qisqarib (yoshlar juda ko'p kitob o'qiganda yoki yozganda) toliqishi natijasida ko'z gavharining nur sindirish kuchi oshadi. Bu holat kipriksimon tanadagi antagonist radial muskulchalar vazifasini susayishiga ham qisman bog'liq bo'ladi. Shu munosabat bilan gavhar qiyasining kattalashuvi ko'zning uzoqdan ko'rishiga ham salbiy ta'sir qiladi. Refraktsiyaga faol qatnashadigan inson ko'zi akkomodativ apparatiga faqat qarilik emas, balki turli toksinlar, endokrin va nerv omillari, farmakologik moddalar ham yomon ta'sir qilishi mumkin.

Normada akkomodatsiya turlicha bo'ladi: a) mutloq akkomodatsiya – bu ikki ko'zdan birining ayrim (mustaqil) akkomodatsiyasidir. Mutloq akkomodatsiya bir ko'zning biror narsa shaklini aniq ko'rish uchun jami akkomodativ kuchini sarflab, tatbiq qilishdir. Bir nuqtaga ikki ko'z bilan qaralganda odatda ko'zlar ko'rish o'qi o'sha nuqtaga qo'shilish uchun bir-biriga yaqinlashadi. Bu jarayon konvergensiya deyiladi. Ikki ko'z bilan nuqtaga qarash uchun sarflangan akkomodatsiya; b) nisbiy akkomodatsiya deyiladi. Nisbiy akkomodatsiya kuchi absolyut akkomodatsiya kuchidan kamroq bo'ladi, chunki bunga konvergensiya xalaqit berib, biror ko'z akkomodatsiyasi ham to'liq bo'lmaydi. Ayrim bir ko'zning konvergensiyadan holi akkomodatsiyasi kuchliroq bo'ladi. Ko'zning yaqindan ko'rish (P) va uzoqdan ko'rish (R) nuqtalari bor.

Ko'zning eng yaqin (akkomodatsiya avjida) aniq ko'rinadigan nuqtasini aniqlash uchun tekshiriluvchi odamga portativ jadval to'rtinchi qatoridagi harflar ko'rsatiladi va uni ko'ziga yaqinlashtirib, P nuqtasi ko'zdan qaysi masofada joylashganligi topiladi.

Bu masofa 0,1 m (10 sm) ga teng bo'lsa, shu nuqtaga qaraganda sarflanadigan akkomodatsiya kuchi (1:0,1 m) 10 dptr ga teng bo'ladi.

Ko'zning uzoqdan ko'rish nuqtasi R normada, ya'ni emmetropiyada cheksizlikda joylashgan bo'ladi. Chunki akkomodatsiya bo'shshganda uzoqdan tushgan parallel nurlar to'r pardada yig'iladi, demak, shu nuqtaga qarab turganda sarflanadigan akkomodatsiya kuchi (1:~) 0 dptr ga teng bo'ladi (skiaskopiya usuli bilan tekshiriladi).

Akkomodatsiya hajmi deganda biz ko'zning moslanish jarayonidagi ko'z gavhari nur sindirish qobiliyatining maksimum darajasida kuchayishini tushunamiz. Akkomodatsiya hajmi har bir ko'zda ayrim-ayrim dioptriya hisobida quyidagi formula asosida aniqlanadi $A = P (+R)$. Bu formuladagi A- akkomodatsiyaning hajmi, P- ko'zning yaqindan aniq ko'rinadigan va R- uzoqdan aniq ko'rinadigan nuqtalarga moslashib turgan holatidagi klinik refraksiyasi.

Bizning misolimizda akkomodatsiya hajmi $A = 10 \text{ dptr} - 0 \text{ dptr} = 10 \text{ dptr}$ ga teng bo'ladi.

Yaqindan ko'rish nuqtasi qancha yaqin bo'lsa, unga shuncha kop akkomodatsiya sarflanadi va shu tufayli konvergentsiya ham zo'rayishi kerak. Demak, ko'z konvergentsiyasining zo'rayish darajasi akkomodatsiyaning kuchi bilan teng bo'ladi. Emmetroplarning ko'zi konvergentsiyasining nuqtasi ko'zdan 1 m oraliqda bo'lsa, uning akkomodatsiya kuchi 1 dptr ga teng bo'ladi. Mioplarda konvergentsiya kuchsiz, chunki ularning ko'zlari o'zi akkomodatsiyasiz yaqindan juda yaxshi ko'radi, gipermetroplarda esa konvergentsiyaga ehtiyoj kuchli, chunki ular ko'zning fokusi to'r pardaga tushishi uchun akkomodatsiya doimiy ravishda ishlab turishi kerak.

Ko'z refraksiyasining paydo bo'lishi va rivojlanishi. Ko'z refraksiyasi homila davrida ona qornida sog'lom o'sib kelayotgan bola markaziy nerv sistemasi va uning ko'z kurtagining to'g'ri takomillashib, ko'zning har bir pardasi va ichki qismlarining mutanosib o'sib, bola tug'ilishidan oldin ko'z murakkab vazifasini bajarishga tayyor bo'lishiga bog'liq. Ko'z refraksiyasi – uning nur sindirish qobiliyati, chaqaloqlar tug'ilib ko'zini ochib qaraydigan bo'lganda, ularning ko'ziga nur tushgandagina boshlanadi. Bu davrda chaqaloqning ko'zi kichkinagina, yumshoq va mutloq yetilib rivojlangan bo'ladi. Uning shox pardasi va gavhari nur sindirishga moslashgan bo'lgani uchun chaqaloq ko'zi optik sistemasining nur sindirish kuchi 80,0 dptr ga teng bo'ladi, lekin ko'zning anatomik o'qi uzunligi kichkina – 18,5 mm bo'lgani uchun asosiy fokusi ko'z soqqasidan tashqarida, uning orqasida bo'ladi. Shuning uchun chaqaloqlarning ko'pchiligida gipermetropiya bo'ladi.

Bola organizmi o'sish davrida bu refraksiya asta-sekin kuchayib emmetropiyaga o'tadi. Lekin ba'zi bir bolalarda gipermetropiya umrining oxirigacha qoladi. Yosh bola va o'smirlar o'z ko'zida kamchilik borligini bilmaydi, chunki bu vaqtda ularning akkomodatsiya apparati yaxshi ishlaydi. Bolalarning qolgan bir qismi ko'ziga tashqi muhit ta'sir qilishi munosabati bilan yaqindan ko'radigan ham bo'ladi. Bu odatda bolalarning maktabda o'qish davriga to'g'ri keladi. Bunda akkomodatsiya muskullarning ko'proq qisqarishi (spazmi), yoki ko'pincha yaqindan o'qish, yozish va boshqa ishlarni bajarganda ko'z gavharining nur sindirish qobiliyatiga zo'r kelaverganidan, u doimiy holatiga aylanishi mumkin.

E.S.Avetisov miopiyaning paydo bo'lib o'sishi, bola organizmidagi umumiy tug'ma holsizlikdan, maktabda o'qish davrida ko'zga zo'r kelishi, ko'zning toliqishi, ko'z akkomodatsiyasi va konvergentsiyasining ortiqcha harakatidan unda spazm paydo bo'lishi yoki irsiyatga bog'liq holda bola ko'zida akkomodatsiya mexanizmining homila davridayoq kuchsiz taxassuslashgani sabab bo'ladi deb hisoblaydi. Bolaning ko'zi yaqin masofaga moslashib zo'riqqanida uning o'qi uzunligi normadan oshib ketadi va bu keyinchalik oqshil parda va ko'zning boshqa qismlarida patologiya paydo bo'lishiga olib keladi. *Avetisov bunday dinamik jarayonning o'zgarishi kipriksimon tana holatiga bog'liq bo'lgani uchun, aynan akkomodatsiyani ko'z refraksiyasining regulyator nazoratchisi deb ataydi.* Bunda kipriksimon tanadagi qon tomirlarda qon aylanishi (ergografiyadan bilinadi) normal holatda bo'lsa, akkomodatsiya ham yaxshi bo'lib, emmetropiya vujudga keladi. Agar qon aylanishi buzilgan bo'lsa, akkomodatsiya kuchsiz bo'lib, miopiya va aksincha, akkomodatsiya kuchli bo'lsa, gipermetropiya bo'ladi.

Shu tariqa E.S.Avetisov nazariyasi bo'yicha miopiyaning patogeneza quydagi uch faktorning ahamiyati bor:

1. Irsiy faktor
2. Akkomodatsiya susayishi
3. Sklera to'qimasi tarkibining o'zgarishi, mustahkamligi va elastik xususiyatlarining pasayishi.

Miopiyaning sabablari va klinikasi ham turlicha bo'lishi mumkin. Maktab o'quvchilarining hammasida miopiya bo'lavermaydi va o'sha bolalarning bir qismida paydo bo'lgan 2-3 dptri miopiyaning hammasi ham kasallik hisoblanmaydi, uning bir qismi ko'pincha o'zgar olmaydi va o'smaydi. Bir xilda turib kishi yoshi oshgandan (40 yoshdan keyin) kamayaveradi.

Optik apparatning tug'ma nuqsoni va anomaliyalari juda kam uchraydi. Bunga faqat tug'ma miopiyaning pog'onalari, anizometriyaning 2,0 dptr dan kuchlisi va astigmatizmning 3,0 dptr dan kuchlisi kiradi.

Bola tug'ilgandan paydo bo'lib o'saveradigan miopiya tug'ma miopiya – kasallik hisoblanadi.

Gipermetropiya yoshlarda yashirin holatda ham bo'ladi. Ular ko'zida kipriksimon tanadagi muskulchalar ham. Sini bog'lamlari ham, gavhar va boshqa qismlar ham yosh, yumshoq va ishchan bo'lgani uchun buni akkomodatsiya tekislab turadi. Lekin gipermetropiya 3,0 dptr dan ko'p bo'lsa, 20 yoshlardan keyin kitob o'qish paytida, mayda ish qilgan paytida ko'zi tinib qiynalib qoladi. Shunda ko'z vrachi yashirin gipermetropiyani aniqlab, ko'zoynak taqishni tavsiya qilishi kerak.

Odatda inson hayotining 18-20 yoshlaridan boshlab ko'z gavharida yadro tashkil topib, uning yumshoqligi, elastikligi kamayaveradi, 40 yoshdan keyin akkomodatsiya susayib, uning hajmi ham kamayadi va presbiopiya vujudga keladi.

Emmetroplap ko'zi uzoqdan ko'rish nuqtasini akkomodatsiyasiz holatda ham ko'radi va uzoqdan kelgan nurlarni sindirib, to'r pardada yig'ib fokus hosil qila oladi va bu masofa cheksizdir. Lekin yaqindan ko'rish nuqtasini emmetrop akkomodatsiya yordamida ko'radi. Kishi yoshi oshgan sari yaqindan ko'rish nuqtasi ko'zdan uzoqlashaveradi, chunki gavhar shaklining o'zgarish qobiliyati kamayadi. Bu jarayonning dinamikasi 1-jadvalda berilgan.

1-jadval

Emmetroplarda yosh oshgan sari akkomodatsiya hajmi o'zgarishi

Tekshiriluvchining yoshi	Yaqindan ko'rish nuqtasining masofasi	Akkomodatsiyaning hajmi
10 yosh	7 sm	14,0 dptr
15 yosh	8,3 sm	12,0 dptr
20 yosh	10,0 sm	10,0 dptr
25 yosh	12,5 sm	8,0 dptr
35 yosh	17 sm	6,0 dptr
45 yosh	33 sm	3,0 dptr

Inson yoshi oshgan sari akkomodatsiya kuchining kamayishi – *presbiopiya* fiziologik jarayondir. Buni tuzatish uchun ko'zoynak tavsiya qilinadi.

Demak, 40 yoshdan keyin ko'zoynak kuchi har 5 yilga 0,5 dptr, yoki 10 yilga 1,0 dptr dan qo'shilaveradi.

2- jadval

**Presbiopiyani tuzatish emmetroplarga tavsiya etiladigan
Ko'zoynakning kuchi**

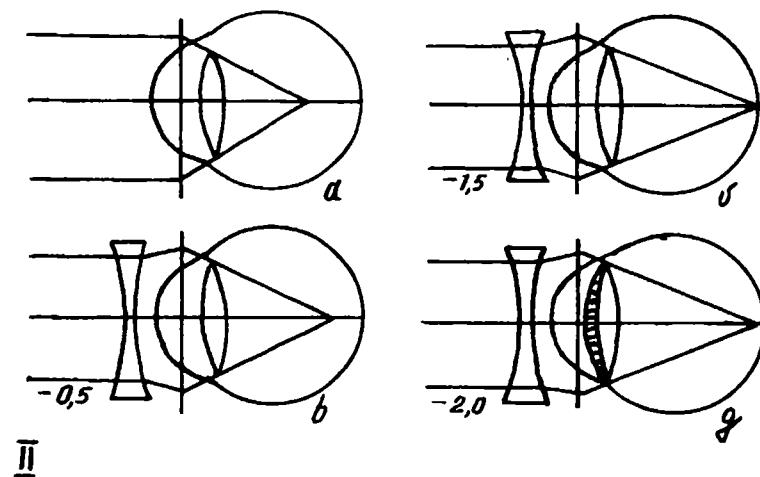
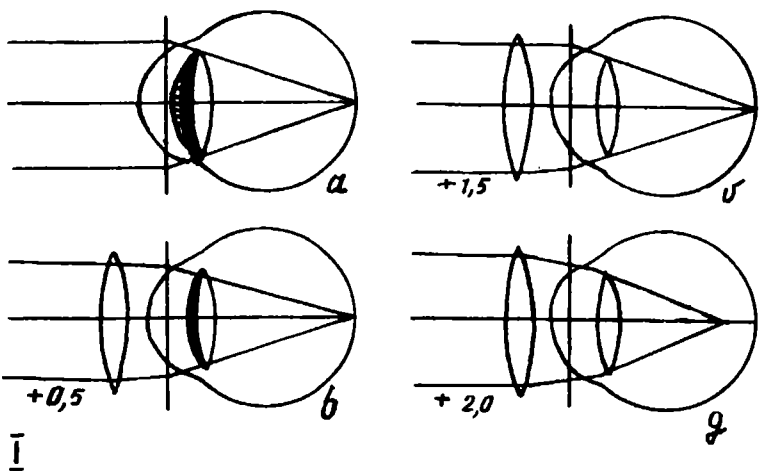
Tekshiriluvchining yoshi	Yaqindan ko'rish uchun beriladigan ko'zoynakning kuchi
40 yosh	+ 1,0 Dptr
45 yosh	+ 1,5 Dptr
50 yosh	+ 2,0 Dptr
55 yosh	+ 2,5 Dptr
60 yosh	+ 3,0 Dptr

Ko'z refraksiyasini tekshirish usullari. Ko'z klinik refraksiyasini sub'ektiv va ob'ektiv usullar yordamida tekshiriladi.

1. *Sub'ektiv usul* ko'zoynak tanlash, ya'ni bu usul bilan refraksiyani tekshirganda tekshiriladigan odamga jadvaldagi harflarni ko'rsatib, uning ko'rish o'tkirligi darajasi aniqlanadi va keyin ko'ziga oynak linzalar qo'yib qanday ko'rayotganligini undan so'rab aniqlanadi. Demak, tekshiruvchi vrach tekshiriluvchining javobiga asoslanib, uning refraksiyasi va ko'rish darajasi mezonini sub'ektiv aniqlaydi (47-rasm).



47-rasm. Ko'zoynak tanlashda sinov ko'zoynak gardishlarini taqib oldin chap ko'z bekitilib, o'ng ko'z tekshiriladi.




48-rasm. Ko'zoynak tanlash printsiplari.

I-gipermetropiya, II-miopiya.

Ushbu usul bilan tekshirilganda, dastlab eng kuchsiz musbat linza (+0,5 dptr) qo'yiladi. Ko'z uzoqni ko'rishini yaxshilash uchun nurlarni yoyadigan (-) linza muvaffaqiyatli qo'llansa miopiyadan, agar nur yig'uvchi (+) linzalar qo'l kelsa – gipermetropiyadan darak beradi.

Tekshiriluvchi odam qarshisidagi 5 metr masofada osilgan jadval harflarini o'qiydi. Oldin ko'zining ko'rish o'tkirligi aniqlanadi, so'ngra unga tekshirish uchun ishlatiladigan sinov ko'zoynak gardishlari taqiladi va qo'yiladigan linza uning markaziga moslashtiriladi. Odatda tekshirish o'ng ko'zdan boshlanib, chap ko'z metall yoki plastmassadan yasalgan plastinka bilan bekitiladi. Tekshirishning o'ng ko'zdan boshlash zarurligi ishlatilgan linzalar nomerlarini eslab qolish, diagnozni to'g'ri qo'yish va ko'zoynakni to'g'ri tanlash uchun kerak. Tekshirilayotgan o'ng ko'z oldiga linzalar yig'indisi qutisidan linza olib, ketma-ket qo'yib ko'riladi va ko'zning ko'rish darajasi tekshiriladi. Tekshirilayotgan ko'z refraksiyasini aniqlash uchun +0,5 dptr li linza qo'yilganda uning ko'rish yomonlashsa, unda emmetropiya yoki kuchsiz miopiya bo'ladi (48-rasm). Agar bir oz ravshanroq ko'rsa gipermetropiya bo'ladi va tekshirish yana davom ettirilib, 1,0 dptr, 2,0 dptr va boshqalar qo'yilib, ko'ziga mos keladigan ko'zoynak tanlanadi. Agar tekshiriluvchiga -0,5 dptr linza qo'yilganda uning uzoqdan ko'rish bir oz yaxshilansa miopiya deyiladi.



49-rasm. Skiaskopik linzalar taxtachalari.

Unda -1,0-2,0 dptr va boshqa linzalar qo'yilgan sari uning ko'rish yaxshilanaverib 100 foizga yaqin yetsa, oxirgi linza ko'zoynak uchun yozib beriladi.

Agar ko'zning uzoqdan ko'rishini sferik linzalar yaxshilamasa, unda silindr linzalar qo'llab astigmatizmni aniqlash va tuzatish lozim.


2. Ob'ektiv usullar. Ko'z refraksiyasini juda aniq va to'g'ri hisoblash uchun sub'ektiv usul bilan bir qatorda ob'ektiv usulda va asboblari yordamida ham tekshiriladi Ob'ektiv usulning amalda juda ko'p ishlatiladigani skiaskopiya¹⁷ – oftalmoskop va linzalar taxtachasi yordamida bajariladi (49-rasm). Bu usul ko'zga tushirilgan nur soyasini kuzatishga asoslangan. Qorong'i uyda tekshiriluvchi odam lampadan o'ng tomonga o'tkazilib, lampa orqaroqqa surib qo'yiladi.

¹⁷ Skia – soya(ni), scopeo-ko'rish yoki soya ko'rinishini tekshirish.

So'ngra shifokor 10 ta teshigiga (+) yoki (-) belgili sferik shisha linzalar qo'yilgan ikkita uzun taxtachani bitta-bittadan ishlatib ko'radi (50-rasm). Buning uchun shifokor oldin o'ng qo'lidagi oftalmoskop yordamida ko'zga nur tushirib, oftalmoskopni tepagapastga, o'ngga-chapga burib ko'rganda, qorachiq yaltirab unga tushgan nur yig'indisi oftalmoskop buralgan tomonga yoki unga teskari tomonga yuradi, nurning ketidan soya paydo bo'ladi (51-rasm). Bu holat tekshiruvchiga juda yaxshi ko'rinadi va to'g'ri hisoblash uchun u tekshiriluvchi odamdan rosa 1 metr masofada o'tirgan bo'lishi kerak. Tekshirish vaqtida tekshiriluvchi shifokorning ro'parasidagi qulog'ining yonidan uzoqqa qarab tursa, masalan, agar o'ng ko'z tekshiriladigan bo'lsa, shifokorning chap qulog'i yonidan yoki chap ko'z tekshirilayotganda, uning o'ng qulog'i yonidan uzoqzoqlarga qarashi kerak. Bunda nur yig'indisi oftalmoskop harakatiga teskari yursa, emmetropiya yoki gipermetropiya nazarda tutiladi. Aksincha, oftalmoskop harakati ketidan yursa, unda miopiya nazarda tutiladi. Birinchi varianti (+) linzali taxtachani shifokor chap qo'liga olib, uning 1,0 dptr li linzasini tekshiriladigan ko'z ro'parasiga qo'yib tekshirishni davom ettiradi, ya'ni ikkinchi (+2,0 dptr), uchinchi (+3,0 dptr) linzalar orqali tekshirishni davom ettiraveradi. Bunda nurlar hamon teskariga yuraverishi mumkin. Tekshirish davomida birorta linzadan nurlar yurishi ko'rinmay qolsa, ya'ni qorachiq bir xilda yaltirab tursa, shu holda qoldiriladi va bu tekshiriladigan odam ko'zining refraktsiyasi hisoblanadi. Masalan, taxtachada shu linza yonida +5,0 yozilgan bo'lsa, unda ko'rish o'tkirligi 5,0 dptr li sferik ko'zoynak bilan tekshiriladi. Agar ko'z +5,5 dptr yoki +6,0 dptr da yana yaxshiroq ko'rsa, shunday kuchliroq ko'zoynak yozib beriladi.

Ikkinchi variantda qorachiqni yorituvchi nurlar oftalmoskop harakat qilgan tomonga, uning izidan yursa, bunda (-) linzali taxtachani olib, ko'zga qo'yib tekshirish davom ettiriladi. 1, 2, 3 va boshqa linzalar ham nurlar yurishini o'zgartirmasa, demak miopiya ancha kuchli hisoblanadi. Aytaylik, - 5,0 dptr ga borganda nurlar yurishi to'xtab, qorachiq bir xil yorug'likni ko'rsatsa, shu linza tekshirilgan ko'zning refraktsiyasini ko'rsatadi, lekin undan keyingi

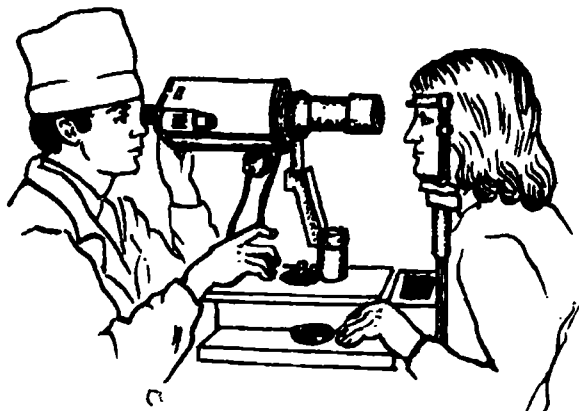
51-rasm. Skiaskopiya jarayonida qorachiqda paydo bo'ladigan soyaning ko'rinishi.



linzani qo'yib qaraganda nurlar teskariga yura boshlaydi. Buni olib tashlab ko'zoynak 5,0 dptr qilib yozib beriladi.

Ko'zi yaxshi ko'rib turgan odam refraktsiyasini tekshirish uchun birinchi (-) linza orqali qaraganda, ilgari oftalmoskop harakatiga teskari yurgan nurlar tezda o'z yo'lini o'zgartirib oftalmoskop harakat qilgan tomonga o'tsa, demak bu linza ko'zga ortiqcha, u ko'z refraktsiyasini normal holatini emmetropiyadan miopiyaga aylantirgan bo'ladi. Demak, bu ko'zga linza kerak emas. Uning bosh fokusi o'z joyi – to'r pardada turgan bo'ladi. 1,0 dptr li linza fokusni o'rnidan qo'zg'atib, uni to'r pardadan ancha oldinga surib, ko'z refraktsiyasini sun'iy miopiyaga aylantirgan bo'ladi. Shuning uchun uni hisobga olinmaydi. Agar shu odam ko'zini (+) linza orqali qaralganda nurlar teskari yuraversa, bu linza ham ko'zga ortiqcha. Chunki, u fokusni to'r pardadan tashqariga olib chiqib, gipermetropiya beradi. Demak, emmetrop ko'ziga hech qanday linza kerak emas.

Refraktometriya – refraktometr asboblari yordamida ko'zning klinik refraktsiyasini aniqlash usuli.




52-rasm. Refraktometriya usuli.

Ko'zning turli klinik refraktsiyasida yoritilgan chiziqlarning o'zaro joylashuvi 53-rasmida ko'rsatilgan.

Hozirgi zamonda ko'z refraktsiyasini aniqlash uchun kompyuter boshqaradigan turli avtomatik refraktometrlar ishlab chiqilgan. Bunday refraktometrlar yordamida akkomodatsiya avtomatik ravishda bo'shashtiriladi va tekshirish kengaytirilmagan qorachiq orqali ham va yana tezgina 2-3 daqiqa davomida bajariladi. Bunda klinik refraktsiyani ko'zning hamma meridianlarida aniqlab, tayyor retsept yozma ravishda printerda chiqariladi.

Eng oddiy Gartinger refraktometrida (52-rasm) esa qorachiq orqali o'tgan nurlar to'rt pardaga vertikal va gorizontal yo'nalishdagi yoritilgan chiziqlar shaklida tushiriladi. Vertikal chiziqlar refraksiyani, gorizontalni esa astigmatizmning asosiy meridianlarini aniqlash uchun mo'ljallangan.



53-rasm. Turli refraksiyalarga xos yoritilgan chiziqlarning o'zaro joylashuvi.

1-emmetropiya; 2-miopiya, 3-gipermetropiya; 4-astigmatizm.

Shox pardaning nur sindirish kuchi, qavariqlik radiusi, astigmatizm xarakteri va darajasi ham shu oftalmometr yordamida aniqlanadi (54-rasm).

Umuman sub'ektiv va ob'ektiv usullar sifat jihatdan bir-biridan qolishmaydi, ular bir-birini boyitib, haqiqiy korreksiya aniqlanadi.

Ko'z refraksiyasi turlarining klinikasi. Emmetropiyada, odatda parallel nurlar sinib, to'rt pardada fokus paydo qiladi va bunday ko'zning ko'rish darajasi juda yuqori, yuz foizga teng bo'ladi. Ko'z juda uzoqda turgan nuqtani ko'rishga moslashgan bo'ladi. Emmetroplar yaqinni ham yaxshi ko'radilar, unga akkomodatsiya yordam beradi. Emmetrop (Emm.) ko'zlarning anatomik tuzilishi ko'z optik kuchini tashkil etadigan omillar bilan bir-biriga moslashib olgan, kombinatsiyasi qulayligi tufayli parallel nurlar fokusini to'rt

pardaga tushiradi. Lekin bu mexanizm har bir kishi ko'zida o'ziga xos individual holatdagi emmetropiya bo'lib, u yaxshi ko'rish darajasini ta'minlaydi. Ayrim odamlarda -0.5 dptr yaqindan ko'rish (miopiya) yoki $+0,5$ dptr uzoqdan ko'rish (gipermetropiya) bo'lishi ham mumkin. Lekin ularning ko'zi shunga moslashgani uchun ko'rishlari yaxshi, $1,0$ ga teng bo'lishi ham mumkin. Bu patologiya emas, balki biologik holat hisoblanadi.

Gipermetropiya (H) da parallel nurlar fokusi to'r pardada emas, to'r pardaning orqasida deb faraz qilinadi va bunday ko'zning bosh fokusi to'r parda orqasida, manfiy muhitda joylashgan deb hisoblanadi. Gipermetropik ko'zda nurlar to'r pardada bosh fokus hosil qilishi uchun ularning yo'nalishi yig'ma bo'lishi kerak, lekin tabiatda yig'ma nurlar uchramagani uchun gipermetropik ko'zlarning ahvoli tang bo'ladi, chunki ular na yaqinni va na uzoqni yaxshi ko'ra olmadilar. Lekin bunday ko'zlar akkomodatsiya yordamida yaqin-uzoqni ko'rish uchun moslashadi. Shu tariqa ular o'zining nur sindirish qobiliyatini kuchaytirib to'r parda fokus yoki ko'rinadigan narsa shaklini paydo qilishga muvaffaq bo'la oladi va durustroq ko'rishga moslashadi.

Gipermetropiya – ko'z nur sindirish kuchining kamligidan yoki ko'z soqqasi o'qining kaltaligidan vujudga keladi. Aniqrog'i, shu ikki omilning bir-biriga moslashmaganligi bunga sabab bo'ladi. Gipermetropiyani klinik xarakterlash uchun uni yuqorida yozilgan usullar bilan tekshiriladi.

O'smir va yoshlarda ko'z gipermetropiyasini to'liq aniqlash mumkin emas, chunki ularda akkomodatsiya kuchli. Shuning uchun bu holda gipermetropiya ikki xilga bo'linadi, shirin (H.latenta) va yaqqol ko'rinadigan (H. manifesta) gipermetropiya. Yaqqol qismini (+) belgili linzalar berib, ular ko'rishini yaxshilanadi. Yashirin qismini aniqlash esa qiyin. Odamning yoshi oshgan sari u ko'proq seziladi va bor gipermetropiya ko'payaveradi. Ularning har ikkalasi qo'shilib hisoblansa, to'liq gipermetropiya (H.totalis) deyiladi. To'liq gipermetropiya darajasini yoshlarda aniqlash uchun, oldin ko'z qorachig'ini kengaytirmay, keyin atropin bilan kengaytirib tekshiriladi. Bunda ularning farqi bilinadi. Yoshlarda H ning yashirin qismi $3,0$ dptr gacha bo'lsa, ularning ko'rish qobiliyati yomon bo'lmaydi, 40 yoshga yaqinlashgach akkomodatsiya bo'shshib yashirin gipermetropiya yaqqol gipermetropiyaga o'tib, ko'rish darajasi pasayadi va ko'zoynak taqishga zarurat paydo bo'ladi. Agar yoshlarda yashirin gipermetropiya o'z vaqtida aniqlanib, ular ko'zoynakdan foydalanmasa ko'zlari charchaydi va o'qiganda harflar yaxshi ko'rinmaydi. Akkomodativ muskulchalar charchashidan ko'zda og'riq va bosh og'rig'i paydo bo'ladi. Bunday

holatni akkomodativ astenopiya¹⁸ deb ataladi. Bunday odamlar ish paytida vaqti-vaqti bilan charchaydi, u yoq bu yoqqa va uzoq-uzoqlarga qarab, bir oz dam olganda akkomodatsiyaning charchashi ham kamayadi.

Agar yosh bolalarda gipermetropiya kuchli bo'lsa, ular o'z vaqtida ko'zoynakdan foydalanmasa hamda akkomodatsiyaga zo'r kelsa, kuchli akkomodatsiya ketida konvergentsiya ham zo'rayib, ko'zlar yig'iluvchi g'ilaylikka uchraydi.

Gipermetropiya uch darajaga bo'linadi: birinchi darajasi 2,0 dptr gacha, ikkinchi darajasi 2,0 dan 5,) dptr gacha va uchinchi darajasi 5,0 dptr dan oshib ketishidir. Uchinchi darajadagi gipermetropiyali odamlarda ko'z soqqasi biroz kichikroq, qorachig'i biroz torroq va oldingi kamerasi me'yoridan sayozroq, shox parda gardishi ham kichikroq bo'lishi mumkin. Ularning ko'z tubini tekshirishganda ko'rish nervi diskning rangi biroz qizg'ishroq, chegarasi noaniqroq, qon tomirlari biroz kengaygan bo'lib, bu hol nevritni eslatishi mumkin. Lekin bu gipermetropiyaga xos soxta nevritdir. Buni tafovut qilish uchun refraktsiyani tekshirib, korrektsiyalash zarur. Ko'rish qobiliyati yaxshilanib, ko'rish maydoni oq va rangli ob'ektlar bilan tekshirganda normal holatda bo'lsa, demak bu nevrit emas, balki kuchli gipermetropiyaga taalluqli bo'ladi. Shu masalada ko'pincha yosh shifokorlar yanglishishlari mumkin.

Miopiya ko'zning yaqindan ko'rish refraktsiyasi. Miopiya¹⁹ ko'zga tushgan parallel nurlarning to'r pardaga yetib bormay sinib, ko'zning ichida fokus paydo qilishi bilan xarakterlanadi. Bu ko'zning eng kuchli refraktsiyasidir. Mioplar ko'zning uzoqdan ko'rish nuqtasi ularning ko'zi oldida uning yaqinidagi turli masofada joylashgan bo'ladi. Miopiyaing klinik holati ham uch darajaga bo'linadi: birinchi, eng past darajasi M-3,0 dptr gacha, ikkinchi o'rta darajasi 3,0 dptr dan to 6,0 dptr gacha va uchinchi, yuqori (kuchli) darajasi M-6,0 dptr dan yuqori bo'ladi. Inson ko'zi turli holatiga qarab uning yaqindan ko'rish refraktsiyasi ma'lum darajadan o'smasligi ham mumkin. Masalan, maktab o'quvchilarida paydo bo'ladigan miopiya ba'zida uchinchi, beshinchi sinfga borganda bir nuqtada to'xtab qoladi. Ba'zan esa maktabda ko'zga zo'r keladigan mashg'ulot tugagach, miopiya hech o'smaydi ham. Bunday holat avj olmaydigan statsionar miopiya deyiladi. Agar miopiya o'smirlik davrining oxirigacha asta-sekin o'sib, bir nuqtada to'xtamasa, bu avj oladigan miopiya deyiladi. Bu ko'z refraktsiyasining anomaliyasidan darak beradi va ko'z uzoqni yaxshi ko'rolmaydi. Bu holda tegishli

¹⁸ Astenopia A-inkor, stenos- kuch, ko'rish jarayonining holsizlanishi.

¹⁹ Miopiya – mio-qisish, opsis-ko'rish, ko'zni qisib qarash demakdir.

korreksiya qilinsa, ko'rish yaxshilanadi va hech qanday asorat qolmaydi.

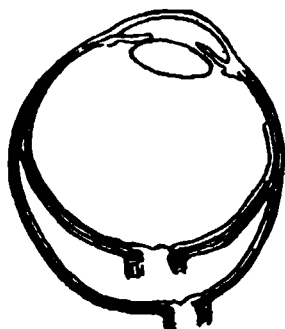
Ba'zida organizmdagi irsiy va turli patofiziologik o'zgarishlar sababli miopiya yildan-yilga to'xtovsiz o'sib, oshib, juda yuqori daraja –20-40,0 dptr gacha yetishi mumkin bo'lgan. Bunday yuqori darajali miopiya turli kasalliklar oqibatida yuz bergan miopiya deyiladi. Bu holda ko'zda turli organik o'zgarishlar va asoratlarni paydo bo'ladi va nihoyat ko'z ojizlanib, odam nogiron bo'lib qoladi. Chunki miopiyaning o'sishi, ko'z pardalarining o'zgarishi, ko'z soqqasi o'qining cho'zilishiga bog'liq. Agar ko'z o'qi uzunligi 0,3 mm ga cho'zilaversa miopiya 1,0 dptr dan ko'payaveradi. Ko'z o'qining bu tariqa o'zgaraverishi asosan ko'z soqqasining orqa yarmida jiddiy va og'ir patologik o'zgarishlar beradi (55-rasm).

Miopiyada ko'zning yaqindan ko'rinadigan nuqtasi ko'zga juda yaqin yotadi. Bunda akkomodatsiya hajmi juda kam bo'ladi. Miopiyasi 2,5-3,0 dptr gacha bo'lgan odamlar ko'zining uzoqdan ko'rish nuqtasi ham yaqinda yotgani uchun ular o'qiganda ko'zoynakka muhtojlik bo'lmaydi. Lekin miopiya 3,0 dptr dan ko'p bo'lganda ko'zlarning ko'rish o'qlari yaqinlashuvidan kovergentsiya ko'proq ishlagani uchun ko'zning burun tomondagi to'g'ri muskullariga zo'r kelib, muskul astenopiyasi paydo bo'ladi. Shunday ko'zlar tez charchaydi, ularda oz-moz og'riq va bosh og'rig'i paydo bo'ladi. Bunda konvergentsiya zo'r bo'lganidan muskullar charchashi natijasida ko'zlardan biri konvergentsiyani rad etib, chakka tomonga og'ib ketadi va bora-bora ko'zlarning chakka tomonga qaragan yoyuvchi g'ilayligi paydo bo'ladi.

Miopiyaning uchinchi, yuqori darajasida ko'z soqqasi o'qining juda uzayib ketgani bir qarashdayoq ko'rinadi. Chunki bunda ob'ektiv tekshirganda ko'z biroz kattalashgan bo'ladi, tirqishi ham kengroq bo'lib, ko'zning oldingi kamerasi chuqurroq va qorachiq odatdagidan sal kengroq bo'ladi. Ko'z soqqasining orqa segmenti bir oz cho'zilib kattalashganda, ko'zning tubidagi ko'rish nervi diskining chakka tomoni ham biroz oqargan yoki sarg'ish bo'lib, mayda-mayda pigmentli yarim oy shaklidagi (o'roqsimon) tasma paydo bo'ladi. Buni miopik konus yoki stafiloma deyiladi (56-rasm). Bu ko'rish nervi diski yonidagi oqsil pardaning chakka tomonga cho'zilganidan, bir qismi ko'rinishidan vujudga keladi. Buning kengligi turlicha bo'ladi. Bunday distrofik jarayonda sariq dog' ham zararlansa, unda ko'rish o'tkirligi kamayaveradi. O'sha atrofda mayda-mayda nuqtasimon qon quyilishi mumkin. Bunda sariq dog'da asta-sekin Fuks²⁰ dog'i vujudga keladi.

²⁰ Fuks dog'i – to'r pardadagi markaziy distrofik to'q sarg'ish dog'

Mioplarning shikoyatlari – ular uzoqdan yomon ko'radilar, muskul astenopiyasi bo'ladi, ko'zga mayda-mayda nuqtalar, dog'lar ko'rinadi. Bora-bora ko'zning yaqinni ko'rishi ham yomonlashadi. Demak, miopiyaning o'sishi juda asta-sekin davom etib, bola organizmi normal o'sib rivojlangach to'xtasa, bu avj olmaydigan turi bo'lib, bu refraksiyasining anomaliyasi deyiladi. Bunda miopiya to'liq, yaxshi korrektsiyalanadi va davolashni ham talab qilmaydi. Ko'z zo'riqib ishlaganda vaqtincha avj oladigan miopiya ham qo'rqinchli emas, lekin to'xtovsiz avj olib boradigan miopiya xavfli kasallik bo'lib, u ko'zni nogiron qiladigan sabablardan biridir.



55-rasm. Emmetrop ko'z qavatlari tub qismining uzayishi oqibatida miopiya vujudga kelgan.

Yuqorida bayon qilingan fikrlardan bola ko'zi o'sib ulg'aygandan so'ng miopiyaning paydo bo'lishi, bu ko'z akkomodatsiyasining kam quvvatligi, konvergentsiyaning charchashi va ko'z soqqasi orqa segmentining cho'zilishiga bog'liq, degan xulosa chiqadi. E.S. Avetisov nazariyasi bo'yicha, akkomodativ muskullarning kam quvvatligi tufayli ko'z soqqasi cho'ziladi va miopiya kuchayaveradi.

Miopiyaning asoratlari. Ko'z ichki pardalarida kichik-kichik yuza tirqishchalar, mayda-mayda pigmentlar, periferik va markaziy xorioretinal distrofiya, mayda qon quyilishi, to'r parda markazida Fuks dog'i va keyinchalik ko'ruv nervi yoni va atrofiida stafiloma va hatto to'r pardaning ko'chishi, g'ilaylik, katarakta, shishasimon tanada qon quyilishi va uning tola-tola loyqalanishi paydo bo'ladi. Bu o'zgarishlar aylana va meridional muskullarning qisqarishi natijasida kipriksimon tananing oldinga surilib, ketidan ichki pardalar ham tortilishi natijasida sodir bo'ladi. Yuqori darajali miopiyada uzoq davom etadigan tortilishdan ichki pardalar zo'riqib, yuqorida yozilgan chuqur o'zgarishlarga sabab bo'ladi.

Miopiyaning davolash. Miopiyaning davolash ko'zoynak tanlab berishdan boshlanadi. Buning uchun botiq (-) belgili ko'zoynak linzalaridan foydalaniladi.

Miopiyaning eng dastlabki, kam darajasini to'liq ta'minlaydigan linzali ko'zoynak berish kerak. Bunday ko'zoynakni bolalar uzoqni yaxshi ko'rish uchun taqadi. Xat o'qish, yozishni esa ko'zoynaksiz bajaradi. Miopiyaning o'rta va kuchli darajasini tuzatishda esa kishi

uzoqni ko'rish uchun to'liq korrektsiya qilish talab etiladi. Lekin yaqindan o'qish, yozish uchun o'rta hisobda, undan 1,0 dan 3,0 dptr gacha kamroq ko'zoynak yozib berish kerak. Demak, miopiyaning o'rta va kuchli darajasi ikki juft ko'zoynak bilan tuzatiladi. Bu ko'zdagi kuchsiz akkomodatsiya muskullarini zo'riqtirmaslik, ular vazifasini yengillashtirish va ko'zning ko'rish funksiyasiga madad berishga xizmat qiladi.

Miopiyaning dori-darmonlar bilan har bir odamni individual davolash lozim. Maktab yoshidagi bolalar va o'smirlarda miopiyaning davolash ko'zni kamroq zo'riqtirish yoki bolalarning maktabdagi darslarda va uyda dars tayyorlash paytida ishlashi uchun normal gigiyena sharoitlarini ta'minlashga bog'liq. Ularning tavsiya qilingan ko'zoynakdan to'g'ri foydalanishini nazorat qilish, bo'yiga mos keladigan partaga o'tkazish, uyida esa dars tayyorlash uchun loyiq stol va stuldan yorug'lik yaxshi tushib turadigan alohida joy ajratib berish kerak. *Ular dars tayyorlab o'tirganda qad-qomatini tikka tutib o'tirishga, daftar-kitobni ma'lum masofada ushlushga o'rganishi*, har yarim yoki bir soat dars tayyorlagach, 10-15 daqiqa ko'zga dam berib, uzoq-uzoqlarga qarashga odatlanishi kerak. Bunday bolalarning normal ovqatlanishini ta'minlash, ta'til vaqtida yaxshi dam olishiga sharoit yaratib berish lozim. Taqib yurgan ko'zoynagini yarim yoki bir yilda bir tekshirtirib, kerak bo'lsa yangilash kerak. Yil sayin o'sib kuchayadigan yuqori darajali, avj oladigan miopiyaning davolash uchun bola poliklinikaning ko'z kabinetida hisob turishi zarur. Ularning ko'zi vaqti-vaqtida tekshirib turiladi, ko'zga mashqlar va dori-darmonlar tayinlanadi. Bunday bolalar og'ir jismoniy ishlardan ozod qilinadi.

Konservativ usul bilan davolash uchun bunday bolalarning butun organizmini tekshirib, topilib tashxislangan o'zgarishlarni tuzatish uchun umumiy foydali dorilar- galidor 0,05x2, nigeksin 0,25x2 va ko'zga tomizish uchun dorilar qo'llaniladi. Agar bola umumiy organizmida organik kasalliklar topilmasa, unda miopiyaning o'zini tuzatish uchun quvvat beruvchi dorilardan vitamin C, vitamin B ning turli xili, vitamin A, PP, nikotin kislotasi, glyukoza, ATF, FiBS, aloe beriladi. Miopiyaning kuchli darajasida ko'z o'qining uzayib, uning pardalari (ayniqsa oqsil pardasi) cho'zilishi natijasida ko'p asoratlar paydo bo'lgani va ko'rish darajasining pasayaverishi turli jarrohlik usullarini qo'llashni talab qiladi.

Progressiv miopiya ko'z soqqasi pardalari cho'zilishini kamaytirish va to'xtatish uchun plastik operatsiyalar qo'llaniladi. Bu birinchidan liofillangan odam ko'zi sklerasidan tasma yoki sintetik tasmalarni ko'z orqa qutbiga o'tkazib tortib tikiladi yoki ko'z orqa qutbi tenon bo'shlig'iga suyuq va tez qotadigan polimer

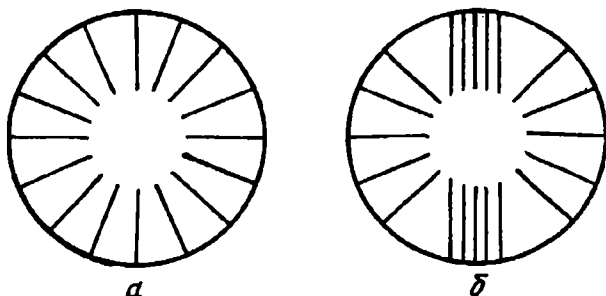
yuboriladi. Biroz vaqt o'tgach, miop ko'zning sklerasida mayda chandiqlar paydo bo'lib, u qalinlashadi va ko'zning cho'zilib kattalashuvi to'xtatiladi.

Miop ko'zning nur sindirish kuchini kamaytirish uchun keratomilyoz operatsiyasini qo'llash mumkin. Bunda miopiyasi kuchliroq ko'z shox pardasining qoq o'rtasidan aniq qilib oz-moz qismini mikrotom yordamida qirib, u salgina yupqalashtirildan, so'ng qolgan qismi o'z o'rniga qo'yib tikiladi. Bu operatsiya juda yengil o'tadi. Bir, ikki kundan so'ng ko'z tinchlanib, ko'rish hisoblab mo'ljalangan darajaga ko'tariladi.

Yana bir yangi operatsiya radikal keratotomiyada shox parda qoq o'rtasida emas, uning atrofida juda nozik olmos pichoqcha bilan bir nechta juda yuza radial chiziqlar chiziladi. Radial chiziqlar miqdori miop ko'z nur sindirish kuchining darajasiga qarab, har sub'ektda har xil bo'ladi. Bu operatsiyalar miop ko'z nur sindirish kuchini kamaytirib, uning bosh fokusini uzoqlashtirib ko'rishni yaxshilaydi. Bu ikki mikroxiirurgik operatsiya o'smaydigan (barqaror) miopiyani tuzatish uchun qo'llaniladi (57-rasm).

Miopiyaning oldini olish (profilaktikasi). Miopiyaning oldini olish uchun inson bolasi dunyoga kelishidan oldin homilador ayolni xotinqizlar tibbiy maslahatxonasida ish boshlab, ularning ko'zini, o'zini tekshirish kerak. Ayolda miopiya bo'lsa yoki biror surunkali kasallik topilsa, tezlik bilan davolash zarur.

Bola tug'ilgach, tug'ruqxonada uning ko'zini oftalmolog tekshirishi shart. Agar miopiya aniqlansa, u bolalar tibbiyot maslahatxonasidan boshlab bog'chada, maktabda oftalmolog nazoratida bo'lishi tegishli davo choralar ko'rilishi va miopiyani zo'rayishidan saqlash lozim. Bunda ko'z gigiyenasiga rioya qilinadi, tegishli ko'zoynaklar tavsiya qilinadi, kerak bo'lsa turli konservativ va operativ davolash usullari qo'llaniladi.



57-rasm. Radial keratotomiyasining sxemasi:

a-miopiyada; *b*-astigmatizmida.

Anizometriya²¹ – ikkala ko‘z refraktsiyasining bir xil emasligidir. Bunga ikkala ko‘z o‘qining uzun va qisqaligi turlicha bo‘lishi sabab bo‘ladi. Ko‘zlar refraktsiyasining farqi juda kam bo‘lsa, odam uni sezmaydi. Agar refraktsiyaning farqi 2,0 dptr yoki undan ko‘p bo‘lsa, unda ikkala ko‘z bilan normal ko‘rishga putur yetadi va bunday ko‘zlarni korrektsiyalash ham qiyin bo‘ladi, chunki ko‘z to‘r pardasidagi tasvir bir xil o‘lchamda bo‘lmaydi. Bu holat anizeykoniya²² deyiladi. Bunda ikkala ko‘zdagi turli tasvirlar bir-biriga mos kelmaydi, birlasha olmaydi va yagona aniq tasvir paydo bo‘lmaydi.

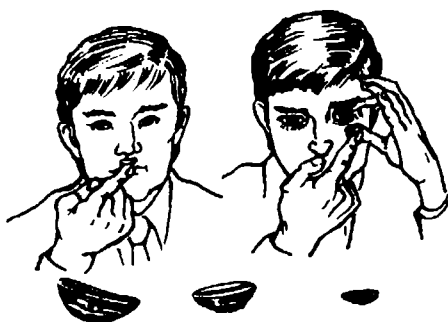Anizometriyani bartaraf etish uchun hozir qo‘llaniladigan kontakt linzalar juda qo‘l keladi. Kontakt linzalar ko‘z shox pardasi ustiga qo‘yiladi. Shox parda bilan kontakt linza orasida yig‘iladigan ko‘z yoshi ko‘zni undan ta’sirlanib bezovta bo‘lishidan saqlaydi (58-rasm).

Kontakt linzalar gidrofil plastnassadan yasalsa, ular yumshoq bo‘lib ko‘zga yaxshi yopishib turadi. Hozirgi vaqtda ular juda sifatli materialdan yasalmog‘da. Shuning uchun laboratoriyalarda kontakt ko‘zoynak linzalar har bir kishining individual holatiga qarab tayyorlab beriladi. Agar anizometriyani odatdagi ko‘zoynak shishalar yordamida korrektsiyalashga to‘g‘ri kelsa, unda birinchi linza avvalo ko‘rishi yaxshiroq ko‘zga qo‘yilib, so‘ngra ikkinchi ko‘zga undan farqi 2,0 dptr dan ko‘p bo‘lmagan linza qo‘yiladi.


Keyingi vaqtlarda kuchli darajadagi anizometriyani korrektsiya qilish uchun V.P.Filatov nomidagi ilmiy tekshirish institutida yangi anizeykonik ko‘zoynaklar ixtiro qilingan. U nur yig‘uvchi va nur yoyadigan linzalarning bir o‘qqa moslab qo‘yilgan yig‘indisidan iborat. Bu teleskop ko‘zoynakka o‘xshaydi va narsalarni kattaroq ko‘rsatib, ko‘rishni yaxishlaydi (59-rasm).

²¹ Anisometropia – anisos –baravar bo‘lmagan, metron-mezon, ops-ko‘rish.

²² Anisoeconia –anisos-baravar bo‘lmagan, eycon-tasvir.



58-rasm. Kontakt linzalarni ornatish mexanizmi.



59-rasm. Izeykonik ko'zoynak.

IV BOB.

KO'RISH A'ZOSINI TEKSHIRISH USULLARI

Ko'rish a'zolarini tekshirish usullarini qo'llashni ikki davrga bo'lish mumkin: birinchi davrda umumiy oftalmologik tekshirish usullari qo'llaniladi. Bu bemorning oftalmolog qabuliga yoki statsionarga kirib kelishidan, uning ko'zi xastaligi haqidagi shikoyatlarini eshitish, kasallik tarixi (anamnesis morbi), hayot tarixini (anamnesis vitae) va umumiy organizmi holatini aniqlash, ko'zlarini qarab tekshirib dastlabki tashxis qo'yish va zarur doridarmonlarni buyurishgacha bo'lgan davrda qo'llanilgan usulardir. Bularga shifokorning bemorni ko'zdan kechirishi, uning ko'zini yonidan nur tushirib qarashi, shox parda sezuvchanligini tekshirishi, ko'rish o'tkirligini tekshirishi, biomikroskopiya, ko'z ichiga nur yuborib qarash, ko'z ichi bosimini o'lchash va zarur bo'lsa, ko'pincha, refraktometriya va oftalmoskopiyadan foydalanish usullari kiradi.

Bemorlarni tekshirishning ikkinchi davrida klinik diagnoz qo'yish uchun va agar ko'zdagi patologiya juda og'ir va murakkab bo'lsa, yana qo'shimcha bir qator spetsifik tekshirish usullari: rangli perimetriya, oftalmoxromoskopiya, gonioskopiya, tsikloskopiya, tonografiya, exobiometriya, ekzoftalmometriya, diafanoskopiya, oftalmodinamometriya, angiografiyalar qo'llanilib, bular asbob-uskunalar yordamida bajariladi.

Shifokorning yana bir vazifasi bemor qabulxonaga kirib kelishidan boshlab, uni diqqat-e'tibor bilan kuzatish, uning qaddibastiga, qadam tashlashi, nigohiga ahamiyat berishi kerak. Shunda bemorning engashib yurishi, oqsoqlanishi, ozg'in yoki juda semizligi, uning rangi-ro'yi, yuzidagi turli xil toshma, yara yoki chandiqlari borligi ko'zga tashlanadi. Bular ko'z kasalligining patogenezini aniqlashga yordam berishi mumkin.

Bemor bosh suyagining shakli boshqacha, juda katta yoki kichkina, ko'z kosalarining simmetriyasi o'zgargan biri katta, ikkinchisi kichik, ko'z soqqasi noto'g'ri joylashib, chaqchaygan ko'z, yoki buqa ko'z

bo'lsa, bu turli umumiy surunkali kasalliklar – toksoplazmoz, sil, zahm, bod, jigar, buyrak, alkogolizm va boshqa kasalliklardan darak berishi mumkin. Chaqchaygan ko'z qalqonsimon bezning patologiyasidan, buqa ko'z esa, ko'z kosasida o'sma, o'tkir yallig'lanish borligidan yoki qon quyilganidan bo'lishi mumkin.

Agar bemorning ko'zlari kam harakat, boqishi tikka yoki sal tepaga-yuqoriga yo'nalgan bo'lsa, bu ko'rish o'tkirligining juda pasayganligidan, yoki u ko'zini yaxshi ocholmay, yorug' nurga qaray olmasa, bu ko'zining o'tkir yallig'langanidan darak beradi. Bemorning pastki jag'i ostida yoki bo'ynidagi chandiq ko'pincha tuberkulyozga uchragan va u ko'z pardalari yallig'lanishiga sabab bo'ladi.

Bemor shifokorning yoniga kelib o'tirgach, avvalo uning ijtimoiy ahvolini aniqlash, so'ngra shikoyatlarini diqqat bilan tinglamoq zarur. Uning nutqi va muomalasiga ham ahamiyat berish kerak. Agar u ko'zim birdan og'rib qoldi, achishdi, qizardi, yoshlandi desa ko'z pardalarining yallig'langani, ko'zimga kecha qum tushdi yoki sim tegib ketdi desa, bu ko'zning shikastlanib yallig'langanidan darak beradi. Bemor 2-3 oydan beri ko'zim xira yoki ko'p narsalarga ko'zim o'tmayapti yoki ko'zim butunlay ko'rmay qoldi, lekin hech qizargani ham og'rigani ham yo'q desa, bu ochiq burchakli glaukoma, ko'rish nervi atrofiyasi, to'r parda distrofiyasidan, yoki 3-4 haftadan beri ko'zimga mayda-mayda nuqtalar yaltirab ko'rinadi desa, bu donachalar xorioidit, xorioretinitdan, yoki ko'zimda bir nuqta paydo bo'lgan, qancha artsam ham ketmaydi yoki shu ko'zim bilan qaraganda elektr lampasi ikkita ko'rinadi desa, bu qarilik kataraktasi boshlanayotganidan darak beradi.

Agar bemor ba'zida charchaganimda yuragim o'ynab, ko'zlarim jimirlashadi va ko'zimdan chaqmoq chaqqandagiga o'xshash chiziq va burchakli siniq chiziqlar paydo bo'ladi desa, bu qon bosim ko'tarilganidan, bosh miya ko'ruv nervi va ko'z ichki pardalari qon tomirlarining spazmga uchraganidan dalolat beradi.

Odatda ko'z kasalliklari bo'yicha mutaxassislar har bir bemorga uning javoblariga asoslanib ko'z xastaligi tarixini ham aniqlash uchun quyidagi aniq savollarni beradilar:

1. Ko'zingiz qachon kasallana boshladi, bu birinchi xastalanishimi yoki ilgari ham og'rganmi?

2. Ko'zingizning xastaligi nimadan boshlandi, o'sha birinchi marta nimani sezdingiz va uni o'zingiz nima sababdan deb bilasiz?

3. Vrachga ko'rindingizmi, qayerda davolandingiz va qanday dorilardan tomizdingiz, sizga ko'zoynak tavsiya qilinganmi, yana boshqa dorilarni ham ishlatganmisiz, ko'zingiz operatsiya qilinganmi, qayerda qilingan degan savollarga mukammal va qoniqarli javoblar olinishi kerak.

4. Sizni yana nimalar bezovta qiladi, qanday kasalliklar sizni bezovta qiladi, masalan, nafasingiz qismaydimi, yo'talmaysizmi, yuragingiz o'ynamaydimi, ovqat hazm qilishingiz qanday kabi savollar berib umumiy kasallik anamezini ham aniqlash zarur. Spirtli ichimliklar, tamaki chekasizmi va narkotik moddalar iste'mol qilasizmi, qancha miqdorda va qachondan beri, oilangiz tinchmi, ishxonangizda muhit qanday degan savollar ham beriladi – olingan javoblarni qunt bilan tahlil qilib, xulosa chiqariladi.

5. Kasallikning irsiyotga aloqasini aniqlash uchun bemorning buva-buvisi, ota-onasida shunday kasallik bo'lganmi, bor bo'lsa qanday o'tganligini aniqlash zarur. Ularda nasldan berilishi mumkin bo'lgan sil, zaxm, rak, OITS va boshqa kasalliklar bo'lganmi-yo'qligi surishtiriladi.

6. Shundan so'ng bemorning shaxsiy anamneziga o'tib, uning bolaligida kechirgan yuqumli xastaliklari va keyinchalik ehtimol yuqtirgan jinsiy kasalliklari to'g'risida ma'lumot olish zarur. Unig xotini yoki erining salomatligi, bolalari bormi, agar bo'lsa nechtaligi va ularning salomatlik holati ham aniqlanadi.

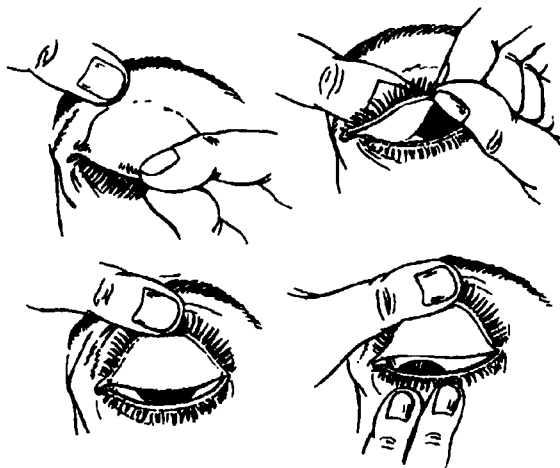
7. So'ngra talabalar umumiy terapiya kafedrasida o'qib o'rgangan bilim va malakalarini ishga solib, organizmning umumiy holati – yurak, qon tomirlar, asab sistemasi, nafas yo'llari, ovqatlanish sistemasi, jigar, buyrak, siydik yo'llari sistemasini tekshiradilar, fonendoskop bilan eshitib ko'radilar, qo'l bilan palpatsiya qilib, tekshiruv natijalarini qisqacha yozib qo'yiladi.

8. Poliklinikadagi ko'z kasalliklari vrachi esa bu ma'lumotlarni boshqa xonalarga yuborib konsultatsiya qilish bilan aniq xulosa chiqaradi. Bunday umumiy tekshirishlar inson organizmining bir butun sistemadan iboratligi va undagi a'zolarining bir-biri bilan uzviy bog'langanligini nazarda tutib, umumiy kasalliklarning ko'zning nozik qon tomirlarida o'zgarishlar keltirib chiqarish sabablarini aniqlash maqsadida bajariladi. Vrachning bemorni sinchiklab tekshirishi unda qoniqish hissini hosil qiladi va shifokorga ishonch va minnatdorchilik tuyg'usi paydo bo'lib, dardi yengillashadi.

Talabalarining bemor ko'zini bevosita tekshirishi odatda qorong'i uйда lampa va asbob-uskunalar yordamida ma'lum tartib bilan bajariladi.

Oddiy ko'z bilan qarash usuli. Bunda vrach bemorning qovoqlari, ularning terisi, kiprikli qirralari holatini diqqat bilan tekshiradi. Ko'z qovoqlarining simmetrik harakati, ularning shilliq pardasi tekshiriladi

Pastki qovoq shilliq pardasini ko'zdan kechirish uchun ikki qo'l panjasini bemor chakkasiga tegizib turib, bosh barmoqlar bilan pastki qovoq terisi pastga tortiladi. Shu payt bemorning ko'zlari yuqoriga



60-rasm. Qovoq shilliq pardasini ag'darib ko'rish usuli.

qarashi kerak. Bunda shilliq parda sathi yaxshi ko'rinadi. Yuqori qovoq shilliq pardasini ko'rish uchun shifokor chap qo'lini bemor peshonasiga tegizib turib, bosh barmog'i bilan yuqori qovoq terisini yuqoriga bir oz bosibroq tortadi va o'ng qo'lining bosh va ko'rsatkich barmog'i bilan shu qovoqning chakka qismidan ushlab turib ag'daradi va shu zahoti chap qo'lining bosh barmog'ini tezda ag'darilgan qovoq shilliq pardasiga bosib, uning ichki qismlari sathini ham tekshiradi. Qovoqlar shilliq pardasini yaxshi tekshirish uchun - yondan **nur tushirib qarash usuli** qo'llaniladi. Bunda 13,0 dptr li lupa, chap tomonda turgan lampalarni bemor ko'zi bilan bir tekislikda ushlab, yig'ilgan nur dastasi shu'lasini tegishli qismga moslab yaxshi yoritib qaraladi (61-ras̄m, rangli).

So'ngra ko'z yoshi a'zolari, ko'z yoshi bezining zonasi, ko'z yoshi ko'li, uning yo'li – o'tish nuqtalari va ko'z yoshi xaltasining ustki terisi ko'zdan kechiriladi va yana qo'lining bosh barmog'i bilan bosib ham tekshiriladi. Shundan keyin ko'z kosalarining kattakichikligidagi farqni, qirralarining tekis va og'riqsizligini ikkala qo'l bosh barmog'i bilan burun tomondan chakka tomonga asta surib silab qaraladi.

Keyin ikkala ko'z soqqasining holati, shakli, joylashuvi, kattakichikligi va ularning bir xilligi tekshiriladi. Ko'z oqsil pardasining tiniqligi va tekisligini yaxshi aniqlash uchun shox pardaning to'rt xususiyati (shaffofligi, tiniqligi, qon tomirlari yo'qligi va shakli), normal holatini aniqlash uchun, **yon tomondan nur tushirib qarash**

usuli qo'llaniladi. Shox pardaning beshinchi xususiyati – sezuvchanligini esa steril paxtadan ingichka ip burab, uning uchini shox pardaga tekkizib yoki tegishli asbob bilan aniqlanadi.

Ko'z oldi kamerasing chuqurligi (2,5-3,0 mm), uning suyuqligi, tiniqligini ham yuqoridagi nur tushirish usuli va 20,0 dptr li lupa bilan qaraladi. Bu usul **uchinchi kombinatsiyalangan (qo'shma) usul** deyiladi.

Rangdor pardaning rangu-jilosi (naqshlari), qorachiqning kengligi (3.0 mm), uning ko'zga tushgan nurga javoban torayishi va kengayishi ham shu usullar bilan tekshiriladi. Shox parda, rangdor parda va hatto gavharni tekshirishning yana bir aniq usuli tirqishli lampa bilan ko'rish – **biomikroskopiyadir**.

Bunda gavhar musaffo va tiniq bo'lsa, qorachiq qop-qoraligicha qoladi. Agar u loyqalana boshlagan bo'lsa, qorachiqning qora rangi o'zgarib, unda nim kulrang nuqtalar, chiziqlar paydo bo'ladi. Gavhar loyqalanganligini yaxshiroq ko'rib aniqlash uchun qo'llaniladigan yana bir usul – **nur yurgizib tekshirish** deyiladi. Nur yurgizib tekshirganda normada qorachiqning rangi qizil tusda bo'ladi. Agar gavqarda loyqalanish bo'lsa, qizil rang zaminida qora nuqta yoki qora chiziqlar ko'rinadi.

Ko'zning ko'rish o'tkirligini va ko'z refraktsiyasini tekshirishga moslashgan usullarning ta'rifi «Ko'zning ko'rish faoliyati», «Refraktsiya va akkomodatsiya» degan mavzularda batafsil yoritilgan.

Ko'z ichi bosimini eng oddiy usul – ikki qo'l barmoqlari yordamida ham tekshiriladi. Ikki ko'rsatkich barmoq bilan navbatma-navbat



62-rasm. Ko'z ichi bosimini barmoqlar bilan paypaslab ko'rish usuli.

ko'z soqqasini biroz bosib, uning elastiklik darajasi aniqlanadi, bu bosim tenzio nomi bilan ifodalaniib, normasi T, normadan balandroq bo'lsa T+1, T+2, T+3 yoki, aksincha, bosim past bo'lsa, shu belgilar (-) bilan T-1, T-2, T-3 ko'rinishida ifoda etiladi. Ko'z ichi bosimi tonometr bilan ham o'lchanadi va aniq sonlar bilan belgilanadi. (62-rasm)

Oftalmoskopiya – bu ko'zning ichki pardalari holatini yoki ko'z tubini tekshirish usulidir.

Ko'z soqqasining to'rt tomonga harakatini tekshirishning ham ahamiyati katta. Bunda talab o'ng qo'l ko'rsatkich barmog'ini bir chakkadan ikkinchi chakka tomonga va yuqoridan past tomonga, pastdan yuqoriga yurg'izib ko'rsatib, ko'z tashqi muskullarining to'g'ri harakatini aniqlaydi.

Ko'zni tekshirish usullaridan olingan ma'lumotlar, ya'ni ko'zning umumiy holatini quyidagi tartib bilan yoziladi (3-jadval).

3-jadval

Ko'z holatining me'yori (N)

№	Ko'zni tekshirish	O'ng ko'z	Chap ko'z
1.	Qovoqlar, shilliq parda, ko'z yoshi yo'llari	Qovoqlar terisi yupqa, qirralari, kipriklar normada. Shilliq parda yupqa, pushti rang, ko'z yoshi ko'li, nuqtalari va ko'z yoshi xaltasining holati normada	Qovoqlar terisi yupqa, qirralari, kipriklar normada. Shilliq parda yupqa, pushti rang, ko'z yoshi yo'li nuqtalari va ko'z yoshi xaltasining holati normada
2.	Ko'z kosasi	Qirralari o'zgarmagan, paypaslaganda og'ri-maydi	Qirralari o'zgarmagan, paypaslaganda og'ri-maydi
3.	Ko'z soqqasi (kattaligi, shakli, ko'z kosasida joylashuvi)	Kattaligi, shakli o'zgarmagan, to'g'ri joylashgan	Kattaligi, shakli o'zgarmagan, to'g'ri joylashgan
4.	Oqsil parda (rangi)	Oppoq, tekis	Oppoq va tekis
5.	Shox parda (shakli, shaffofligi, tiniqligi, sezgirligi, tomirsizligi)	Sferik shaklli, shaffof, tiniq, qon tomirsiz, sezgirligi saqlangan	Sferik shaklli, shaffof, tiniq, qon tomirsiz, sezgirligi saqlangan
6.	Oldi kamera (chuqurligi, suyuqligi holati)	Chuqurligi normada (3,0 mm), suyuqligi tiniq	Chuqurligi normada (3,0 mm), suyuqligi tiniq
7.	Rangdor parda (rangi, qorachiq harakati, uning kattaligi va rangi)	Rangi, naqshi, o'zgarmagan, qorachiqning kattaligi, rangi tim qora, normada	Rangi, naqshi, o'zgarmagan, qorachiqning kattaligi, rangi tim qora normada

8.	Gavhar	Tiniq	Tiniq
9.	Ko'rish o'tkirligi	oynaksiz 1.0 oynak bilan —	1.0 —
10.	Ko'rish maydoni	Normada	Normada
11.	Refraksiya	Emmetropiya	Emmetropiya
12.	Ko'z ichi bosimi	Normada (barmoq bilan bosib tekshirganda)	Normada (barmoq bilan bosib tekshirganda)
13.	Oftalmoskop bilan tekshirish	Ko'ruv nervi diski oqpushti, chegarasi aniq, qon tomirlar ingichkayo'g'onligi va o'zaro munosabati normada. Sariq dog' va ko'z tubining atrofi o'zgarmagan	Ko'ruv nervi diski oqpushti, chegarasi aniq, qon tomirlar ingichkayo'g'onligi va o'zaro munosabati normada. Sariq dog' va ko'z tubining atrofi o'zgarmagan
14.	Ko'z tashqi mu-shaklari harakatini tekshirish	Ko'z soqqalari harakati hamma tomonga saqlangan	Ko'z soqqalari harakati hamma tomonga saqlangan


Shu ko'rsatilgan tizimda ko'zning umumiy normal holati yozib chiqilgan. Bemorlar ko'zini tekshirganda talabalar patologiyani aniqlash maqsadida o'zlashtirib olgan bilimlarini sinab ko'radilar va olgan ma'lumotlarini shu tartibda yozib chiqadilar.

Eslatib o'tilgan usullar yordamida ko'rish a'zosini ma'lum bir tizim bilan tekshirib bo'lgach, aniqlangan o'zgarishlarga asoslanib, dastlabki (taxminiy) tashxis qo'yiladi.

Ko'ruv a'zosini tekshirish usullarining ikkinchi bosqichi ko'pincha statsionar sharoitida bo'ladi. Bunda ko'z kasalliklarini obdon va aniq tekshirish 1-2 kun ichida bajariladi va har bir bemorning ko'z simptomlariga qarab klinik tashxisni aniqlash uchun qo'shimcha tekshirishlar murakkab asboblarga yordamida o'tkaziladi. Quyidagi bir qator tekshirish usullarining texnikasi bilan tanishtiramiz.

Shox parda sezuvchanligini tekshirish usuli. Shox parda sezgirligi sterillangan paxtadan ingichka ipcha yasab, bemor ko'zini katta ochib turganda shox pardaning o'rtasiga, keyin uning chetlaridagi to'rt nuqtaga tegizib ko'riladi va uning sezgirlik darajasi aniqlanadi (63-rasm). Shox parda sezuvchanligi u yallig'langan juda zo'rayib, bemor hatto ko'zini ocholmay qoladi. Ko'zning surunkali distrofik patologiyasida, yoki, ayniqsa, shox parda uchuqli (virusdan) yallig'langanda uning sezgirligi pasayib, hatto u butunlay sezmay qolishi ham mumkin.

Biomikroskopiya. Ko'z soqqasining oldi qismi va ko'z tubini tirqishi lampa (biomikroskop) yordamida tekshiish usuliga biomikroskopiya deyiladi. Tirqishli lampa kuchli yorug'lik manbai va binokulyar mikroskopdan tuzilgan bo'lib, tirik ko'zdagi to'qimalarni 5 dan 60 martagacha kattalashtirib ko'rishga imkon beradi. Tirqishli lampadan yorug'lik nurini ko'zga 4 xil usulda yuborish mumkin:



63-rasm. Biomikroskopiya usuli.

1. Yorug'likni ko'zga

to'g'ridan-to'g'ri tushirib, ko'zdagi turli xil xiralanishlar darajasi aniqlanadi.

2. Yorug'likni ko'zga ma'lum bir burchak ostida tushirib, yoritilgan joy atrofidagi to'qimalar ko'riladi.

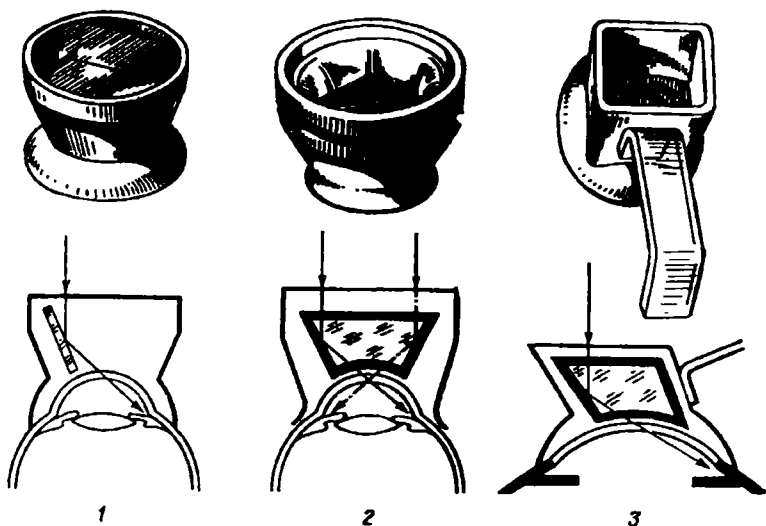
3. Yorug'likni to'g'ri diafanik yo'naltirib, ularni ko'z to'qimalarida aks ettirib, qaytarilgan nurlar yordamida tekshiriladi.

4. Yorug'lik nurini ma'lum bir burchak ostida diafanik yo'naltirib tekshiriladi (63-rasm, rangli).

Yuqoridagi usullarni qo'llaganda ko'z to'qimalaridagi eng nozik qismlar va ulardagi o'zgarishlar aniqlanadi. Tirqishli lampada maxsus toraytirgich-kengaytirgich (diafragma) va rangli filtrlar bor bo'lib, ular yordamida ko'zga tushayotgan yorug'lik nurini ko'paytirish yoki kamaytirish va turli ranglarni berish mumkin. Yorug'lik nuri yordamida ko'z to'qimalarining optik kesimi hosil qilinadi. Bu esa shox parda, gavharning qalinligini, oldingi kamera chuqurligini aniqlashga imkon beradi hamda ko'z to'qimalaridagi patologik o'zgarishlarni yaxshiroq ko'rishni ta'minlaydi. Bundan tashqari, qo'shimcha Grubi va Goldman optik linzalarini qo'llab ko'z tubi va oldi kamera burchagi va kipriksimon tana orqa sathini ham tekshirish mumkin.

Gonioskopiya – ko'z oldi kamerasi burchagini goniolinza va tirqishli lampa yordamida tekshirish usuli.

Oldingi kamera burchagi shox parda chekkasidagi yarim tiniq qismi – limb ostida joylashgan va u tashqaridan oddiy ko'z bilan qaraganda ko'rinmaydi. Shuning uchun oldingi kamera burchagi mikrotuzilishini ko'rish uchun Van-Boyningen, Krasnov, Goldman gonioskoplari ishlatiladi. Bu gonioskoplar murakkab joylashtirilgan shisha va linzalar tizimidan iborat. Tekshirish paytida goniolinza instillyatsion anesteziyalangan ko'zning shox pardasi yuzasiga



64-rasm. Gonioskoplar.

1-Goldmanning uch oynali gonioskopi; 2-Van-Boyningen gonioskopi;
3-M. M. Krasnov gonioskopi.



65-rasm. Goldman uch oynali gonioskopi bilan gonioskopiya, sikloskopiya va oftalmoskopiya qilish.

moslashtirib qo'yilib, tirqishli lampadan bunga tushirilgan 45° yo'nalishda kamera burchagi tomon yurgiziladi va burchakning mikrostrukturasi biomikroskop orqali kuzatiladi va ular tasviri 15-20 marta kattaroq bo'lib ko'rinadi (64, 65-rasm).

Oldi kamera buchagida shox parda gumbazi ostida quyidagi zonalar aniqlanadi:

1. Oq rangli nozik Shvalbe oldi chegara doirasi.
2. Korneasklera trabekulalari.
3. Skleradagi vena bo'shlig'i-Shlemm kanali.
4. Oq rangli nozik shvalbe orqa chegara doirasi (kipriksimon tananing skleraga birikkan joyi).
5. To'q kulrang kipriksimon tananing oldingi qismi.
6. Rangdor pardaning o'zak zonasi (66-rasm, rangli).

Gonioskopiya usuli bilan klinika uchun juda muhim bo'lgan oldi kamera burchagi shakli va uning kengligi ham aniqlanadi. Bunday tekshirishlar natijasida birlamchi glaukomaning ochiq yoki yoyiq burchakliligi ma'lum bo'ladi. Burchakda paydo bo'lishi mumkin bo'lgan qon quyilishi, mayda yot jismlar va mayda o'smachalarni ham ko'rib tashxislash mumkin. Shu tariqa tekshirish natijalari davolash choralarini aniqlashga ham imkon beradi.

Biomikrosikloskopiya – kipriksimon tanani Goldman gonioskopi va biomikroskop yordamida tekshirish usuli. Mikrotsikloskopiya yordamida 1) kipriksimon tananing bo'rtiqchali va 2) to'r hamda tomirli pardalarning eng chekka qismlarini ko'rish mumkin. Bu usul bilan kipriksimon tanaga tushgan yot jism, yangi paydo bo'lgan o'sma, yallig'lanish va distrofiya nuqtalarini ko'rib diagnoz qo'yiladi.

Nur yurgizib tekshirish usuli. Ko'z nur sindiruvchi qismlarini tekshirishga moslashtirilgan usuldir. Chap tomonda bemordan sal orqaroqqa joylashtirilgan lampadan oftalmoskop yordamida nur olib, tekshiriluvchi ko'ziga yuborib oftalmoskop orqali qaraladi. Kasalning ko'z qarashi qaysi tomonga yo'nalishidan qat'iy nazar, uning tubidan o'z aksini topib qaytgan nurlar hisobidan, qorachiq qip-qizil tus oladi va bu «ko'z tubining refleksi» deyiladi. Agar ko'z ichidagi nur sindiruvchi qismlar tiniq bo'lmasa, bu qizil refleks rangi ochroq bo'ladi yoki qisman ko'rinadi, yoki butunlay ko'rinmasligi ham mumkin. Agar ularda qisman xiralanish bo'lsa, unda qizil refleks zaminida qora nuqta yoki chiziqlar ko'rinadi. Faqat shishasimon tanada paydo bo'lgan nuqta, chiziqlar uchun ko'z bir nuqtaga qarab turganda ham ularning suzib yurishi xarakterlidir, gavharda esa aksincha bo'ladi.

Oftalmoskopiya - ko'z tubini tekshirib to'r parda, tomirli parda va ko'z ko'ruv nervi diskining holatini maxsus asbob – oftalmoskop yordamida o'rganish usulidir (67-68-rasmlar).



67- rasm. O'tuvchi nurlar yordamida tekshirish usuli.


Oftalmoskopiya usulini o'rganishdan oldin ko'z tubining normal holati bilan, oftalmoskop va uning paydo bo'lish tarixi bilan qisqacha tanishib chiqish maqsadga muvofiqdir.

Ma'lumki, ko'z tubini ikkita asosiy qavat – to'r parda va tomirli parda tashkil etadi. Normada oftalmoskopiya yordamida faqat to'r pardaning qismlari aniq ko'rinadi, patologiyada esa, tomirli pardadagi o'zgarishlar ham namoyon bo'ladi.

Normada ko'z tubining asosan uch qismi bor. Uning birinchisi – ko'rish nervi diski – dumaloq, rangi och-pushti va chegaralari aniqdir. Diskning o'rtasidagi to'r parda markaziy arteriyasi kirib, to'r pardada shoxlanadi va markaziy vena shoxlari ham yonma-yon yotadi, shu arteriya va vena tomirlari kalibrining o'zaro nisbatan 2:3 bo'ladi. Ikkinchisi – sariq dog', bu ko'z tubining o'rtasiga joylashgan, rangi biroz kul rang sarg'ish bo'lib, o'rtasida pushti rang markaziy chuqurchasi bor. Bu yerda asosan kolbachasimon hujayralar bo'lib, normada qon tomirlar yo'q. Uchinchi qismi – bu ko'z tubining cheti- atrofi tekis qizil rangli va qon tomirlar shoxlari yoyilgan qismidir (69-rasm, rangli). Ko'z tubini tekshirishda oftalmoskopning ahamiyati katta. Buning eng sodda xilini 1850 yilda Gelmgolts ixtiro qilib, oftalmologiyaning ikkinchi «yorug'lik» yoki «nurli» davrini boshlab bergan. Chunki qadim zamonlardan – oftalmoskop ixtiro qilingan davrgacha oftalmologlar ko'z tubini ko'rolmaganlar. Shu sababli u davr «qorong'i davr» deyilgan.

Shifokor odatda ko'z tubini oftalmoskop yordamida tekshirishni ko'rish nervi diskidan boshlab, so'ngra sariq dog' va nihoyat to'r parda chetlarini qarab yozib chiqadi.

Oftalmoskopiyaning ikkita usuli bo'lib, birinchisi teskari oftalmoskopiya va ikkinchisi to'g'ri oftalmoskopiya deyiladi. Hozirgi zamonda takomillashtirilgan elektr oftalmoskop, binokilli oftalmoskop va oftalmoxromoskoplar bor.



68-rasm. Oftalmoskop va lupalar.

Oftalmoskopiya qorong'i uyda bajariladi. Elektr lampa bemor o'tirgan joydan sal orqaroqqa, chap tomonga qo'yiladi. Shifokor bemorning ro'parasida 50-60 sm masofada o'tiradi. U oftalmoskopni o'ng qo'lida ushlab, uni o'ng ko'z kosasi yuqori qirrasiga biroz tegizib turib 13 dptr lupani bemor peshonasiga asta tirab turgan chap qo'lining bosh va ko'rsatkich barmog'i bilan ushlab qorachiq orqali ko'zga nur tushiradi. Shu yig'ilib o'tayotgan nurlar yig'indisining ko'zdan qaytib chiqayotgan bir qismi oftalmoskop bilan linza o'rtasida lupadan 7-8 sm berida sinib, ko'z tubi bir qismining tasviri havoda turganga o'xshab ko'rinadi. Lupa nurlarni sindirgani tufayli bu tasvir teskari (ag'darilgan) holatda ko'rinadi, bunda ko'ringan diskning yuqori qismi pastda, pastki qismi yuqorida ko'rinadi. Shuning uchun bu usul teskari oftalmoskopiya deb nom olgan. Tajribasi kam yosh mutaxassislar, talabalar buni unutilib qo'yishlari va tasvirni lupa orqasidan qidirishlari ham mumkin. Aslida tasvirni lupadan 7-8 sm berida izlash kerak (70-a, -b, rasm).



70-rasm. a. Teskari oftalmoskopiyanı bajarish.
Professor M.H. Hamidova bemorni ko'zdan kechirayapti.

To'g'ri oftalmoskopiyada ham bemor va shifokorning munosabati ilgorigidek bo'ladi. Lekin shifokor oftalmoskop bilan ko'zga nur tushirganda uning yo'liga linzani qo'ymaydi. Bu usul uchun bemorning qorachig'i kengaytirilgan bo'lishi shart, chunki bunda shifokor o'z oftalmoskopi bilan juda yaqin turib, xuddi qulfni tirqishidan uy ichiga qaraganga o'xshab, qorachiq orqali ko'z tubini qaraydi va ko'ringan qismlar teskari emas, to'g'ri holatda ko'rinadi. Bu usulning noqulayligi shundaki, bunda qorachiqni kengaytirish hamma bemorlarga to'g'ri kelavermaydi. Hozir amaliyotda binokulyar oftalmoskop ishlatilmoqda. Bu oftalmoskopdagi qator qo'yilgan +15, +26, +20, +30 dptr li (+) linzalar o'z maydonida ko'z tubi butun sathini bir butun ko'rishga va uning mayda qismlarini ham ko'rishga yordam beradi. To'g'ri oftalmoskopiya usuli bilan ko'z tubi detallarini juda aniq ko'rish mumkin. Buning uchun qo'l elektrik oftalmoskopidan foydalaniladi. Buni ham kengaytirilgan qorachiq orqali juda yaqindan bemorning o'ng ko'zini shifokor o'z o'ng ko'zi bilan va uning chap ko'zini esa shifokor chap ko'zi bilan qaraydi. Odatdagi elektr oftalmoskop bilan to'g'ri oftalmoskopiya qilinganda ko'z tubining detallari 13-16 marta katta ko'rinadi. Buning yana bir o'ng'ayligi shundaki, bunda Revole bosib aylantirilsa bo'ladigan qator (+) li (-) li turli kuchdagi linzalar payda bo'lib, bu shifokor refraktsiyasiga moslanish imkoniyatini beradi (71-rasm rangli).

To'g'ri oftalmoskopiyaning fundus linza va yoki tirqishli lampaning Grube linzasi orqali ham bajarish mumkin.

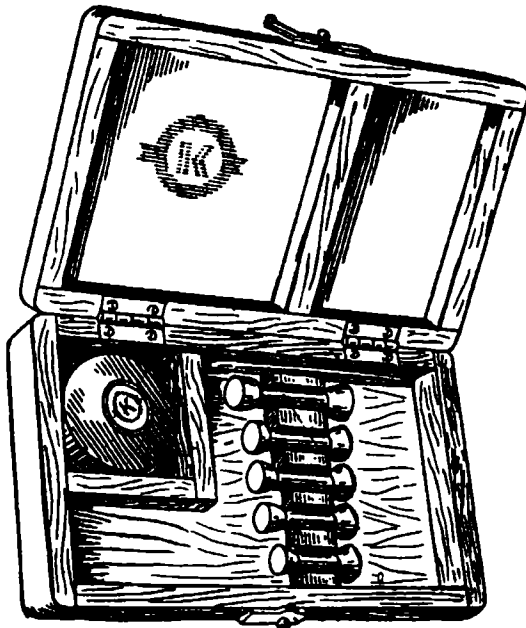
Teskari va to'g'ri oftalmoskopiyaning har ikkalasi ham amalda muvaffaqiyat bilan qo'llaniladi va ular bir-birini to'ldiradi.

Oftalmoxromoskopiya usulini A.M.Vodovozov ixtiro etgan. Bunda ko'z tubidagi nozik tuzilma turli spektrdagi nurlar yig'indisi yordamida tekshiriladi. Bu to'g'ri elektr oftalmoskopi bo'lib, bir qancha rangli filtrlar bilan ta'minlangan. Shuning uchun ko'z tubidagi detallar qizil, zangori, sariq, ko'k, zarg'aldoq tusga kirib ko'rinadi. Bu usul ko'z ichki pardalari va ko'ruv nervining turli og'ir kasalliklariga tashxis va ayniqsa differentsial diagnoz qo'yishga yordam beradi.

Tonometriya - ko'z ichi bosimini aniqlash. Ko'z ichi bosimini aniqlash turli usullar bilan bajariladi. Ko'z ichi bosimini o'lchashning eng oddiy va oson usuli uni palpatsiya qilib (paypaslab) aniqlashdir. Buning uchun ko'z yuqori qovog'i ustidan ikki qo'lning ko'rsatkich barmoqlari bilan navbatma-navbat flyuktuatsiyadagi kabi yengil bosiladi. Birinchi navbatda bemorning sog'lom ko'zini tekshirib, so'ngra ikkinchi ko'zi tekshiriladi. Palpatsiya usuli bilan aniqlanganda ko'z ichi bosimi – **KIB** (Tensio) ning belgilari qo'yiladi: T norma, T+1 biroz ko'tarilgan, T+2 – ko'proq yoki birmuncha

ko'tarilgan, T+3-juda ko'tarilgan yoki ko'z toshdek qattiq. Ko'z ichi bosimining pasayishi ham shunga o'xshab, T-1, T-2, T-3 (ko'zning yumshoq bo'lgani) ni tekshirib yoziladi.

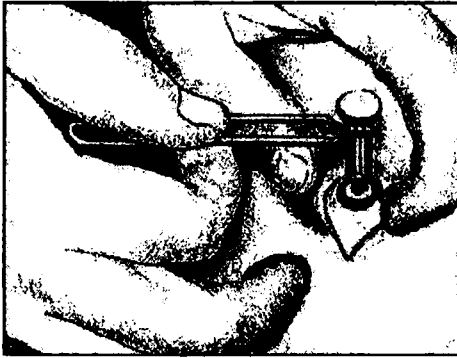
Ko'z ichi bosimini tonometr bilan simob ustunchasining mm larda o'lchanadi (1 mm s.u. -1,33 gektopaskalga teng). Bu usul ko'z soqqasi shaklining turli tazyiq ostida o'zgarishi (yassilanishi, bosilishi) ga asoslangan. Buning uchun ko'pincha ko'zga ma'lum og'irlikdagi tonometrlar qo'yib olinadi (72-rasm).



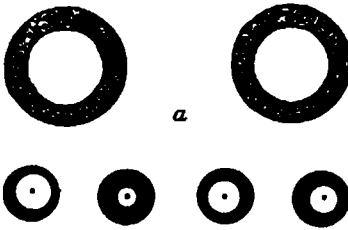
72- rasm. Filatov-Kalfa elastotonometri.

Buning uchun ko'z shaklining yassilanishi (applanatsiya) asosida tuzilgan Maklakov tonometri (73-rasm) ishlatiladi, uning og'irligi 10,0 g. Bu tonometr hozirgi vaqtda Filatov va Kalfa elastotonometri tarkibida ham ishlatiladi. Elastotonometrlar 5,0; 7,5; 10,0 va 15,0 g li bo'lib, maxsus moslashtirilgan metal dastachaga qo'yiladi, uning kerakli og'irlikdagi sathi ma'lum bo'yoq (glitserinda critilgan kollargol) bilan bo'yaladi, chhtiyotlik bilan shox parda markaziga qo'yib olinadi.

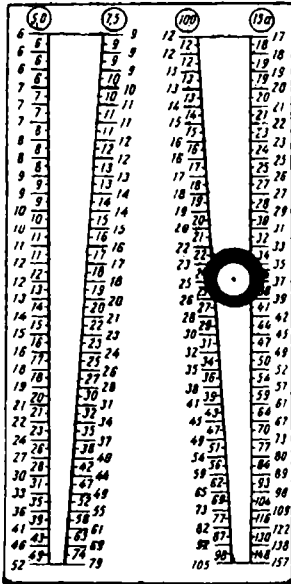
Ko'zga og'riqsizlantiradigan vosita - dikainning 0,5% critmasi tomizilgach, kasal o'rindiqqa yotqizilib tonometriya bajariladi.



73-rasm. Maklakov tonometri bilan ko'z ichi bosimini o'lchash.



Tonometr tazyiqi ostida shox parda biroz yassilanib tonometr sathidagi bo'yoqni o'ziga oladi. Tonometr sathida esa bo'yog'i yo'qolgan shox parda markazining izi qoladiki, buning katta yo kichikligi ko'z ichi bosimining past yoki balandligidan darak beradi. U qancha kichik bo'lsa, bosim shuncha baland bo'ladi. Uning spirt surtilgan qog'ozga ko'chirilgan nusxasi va ko'rsatkichlari tonogramma deyiladi. Shu to'garakchanning diametri KIBning miqdori ko'rsatilgan polyak nomogrammasi yordamida o'lchanadi. Tonometr bilan o'lchangan KIB ko'zning tonometr bosimi Pt deyiladi. Chunki ko'z bosimini o'lchash jarayonida tonometrning tazyiqi bosimni biroz ko'taradi. Ko'z tonometrik bosimi Pt normasining yuqori chegarasi simob ustuni hisobida 27 mm ga barobar, lekin bu odamlarda turlicha, individual bo'lishi mumkin. (74-a, -b rasm).



74-rasm. a-tonogramma; b-Polyak nomogrammasi yordamida o'lchash.

Ko'z ichki bosimini aniqlashning yangi usuli – kontaktsiz tonometriya (74 c-rasm rangli).Apparatning ish prinsipi shundan iboratki, undan chiqqan havo oqimi shox parda yuzasini bosganda, shox pardaning boshlang'ich xolati bilan bosilgan xolatining farqini komp'yuter sorslishtiradi va KIB darajasini hisoblab monitor ekranida ko'rsatadi.

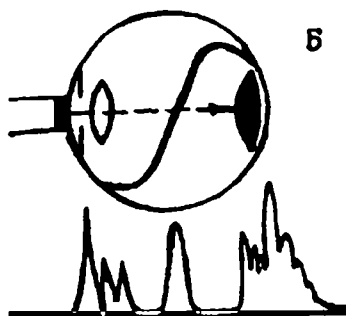
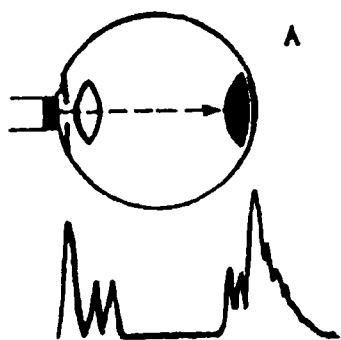
Bu komp'yuterlashtirilgan yangi usulni ijobiy tomonlari quydagicha:

1. KIB kontaktsiz, ya'ni shox pardaning yuzasiga tegmay aniqlanadi.
2. Og'riqsizlaniradigan moddalar ishlatilmaydi (anestetiklar).
3. KIBni o'lgachanda bemor uchun komfort holati ta'minlangan bo'ladi.
4. KIB ko'rsatkich raqamlarini komp'yuter maxsus qog'ozda bosib (chop etib) chikarib beradi.

5. Skrining usuli bilan 40 yoshdan oshgan aholining KIBi tekshirilganda bu tezkor kontaktsiz amaliyot juda qulay keladi.

Ko'z ichi bosimini tekshirishning yana bir usuli – bu KIBni bir necha kun (3-4 kun) davomida ertalab va kechqurun o'lgach chizma tuzishdan iborat. Bunda normada KIBning ertalabki va kechqurungi soni va ikkala ko'zda topilgan sonning farqi 5 mm dan yuqori bo'lmasligi kerak. Shu belgilarning farqi 5 mm dan oshib ketsa, ko'z ichi bosimining boshqaruv jarayoni buzilgan bo'ladi, hatto uning eng yuqori bosim ko'rsatkichi normada bo'lgan taqdirda ham glaukomaga shubha tug'iladi.

Tonografiya. Ko'z gidrokinamikasini aniqlash asosan A.P.Nesterovning oddiylashtirilgan tonografiya usuli bilan bajariladi. Buning uchun ko'z ichi bosimi avvalo 5,0 g li tonometr bilan haqiqiy bosim Po o'lgach aniqlanadi. So'ngra KIB yana ikki marta 15,0 g li tonometr bilan o'lganishshi kerak. Bu ko'z ichi suyuqligining o'z tabiiy yo'llaridan oqib chiqish dinamikasi, uning miqdori, tonometr bilan ko'zga biroz tazyiq berishda ko'z ichi bosimini o'lgach usuli grafik ko'rinishida ifodalanadi. Ko'z ichi bosimini 3 daqiqali tazyiqdan keyin va yana bir marta o'lgach tonografiyaning asosiy ikki ko'rsatkichi aniqlanadi. Dastlabki 3 daqiqada tonometr bilan ko'z ichi bosimi o'lgachanda ko'z ichi suyuqligining oqib chiqishi tezlashib, ma'lum miqdorda chiqib ketadi va shuning uchun bosim ham biroz pasayadi. Shundan so'ng ikki asosiy ko'rsatkich – ko'z ichi suyuqligining oqib chiqish koeffitsiyenti C va uning bir daqiqali normal hajmi F aniqlanadi. C koeffitsiyenti 1 daqiqada 1 mm s.u. tazyiqi ostida necha kub mm suyuqlik oqib chiqishi hajmini ko'rsatsa, F-1 daqiqada ishlanib chiqiladigan ko'z ichi suyuqligining miqdorini ko'rsatadi.



76-rasm. Ko'zning
exogrammasi.

*a-normada, b-to'y parda
ko'chganda*

Sog'lom odamlarda $C=0,14-0,6$ mm 1 daqiqada yo'l s.u. tazyiqi hisobida va F esa, o'rta hisobda $1,9-2,2$ mm 1 daqiqada bo'lib, odatda o'rta yoshdagi normal odamda bu $4,0-4,5$ mm gacha bo'ladi. P- haqiqiy ko'z ichi bosimi bo'lib, normada simob ustuni hisobida 10- 21 mm ga teng.

Flyuorestsein sinamasi. Ko'zga ko'kimtir rangli eritma (flyuorestsein eritmasi) tomizilib, darhol yuvib tashlansa, muguz parda epiteliysining tilingan – yorilgan joyi ko'kka bo'yaladi. Bu muguz va shilliq pardalar nuqsonini aniqlash usulidir.

Exobiometriya. Ko'z soqqasi diametrini, ko'z ichki qismlari normal tuzilishi va patologik holatini ultratovush yordamida aniqlash usuli (75-rasm rangli). Bu usul exooftalmograf yordamida ijro etiladi va u ko'z pardalari, uning ichidagi qismlardan keladigan signallar vaqtini aniqlashga asoslangan. Shu vaqtni va ultratovush tarqalish tezligini aniqlagach,




77-rasm. Ekzoftalmo-
metriya.

signal bergan ob'ektning qanday chuqurlikda ekanligi exogrammasi ma'lum bo'ladi. Avtomatik tekshirish vaqtida ekranda har qaysi qismdan kelgan «choqqilar» ko'rinib turadi (76-rasm). Ikki chetki (oldi va orqa) cho'qqi orasidagi masofa ko'z soqqasining uzunligini ko'rsatadi. Ko'z ichida patologik o'zgarishlar (o'sma, shish, to'r parda ko'chishi, yot jism yoki qon) bo'lsa, ulardan tegishli «cho'qqilar» paydo bo'ladi.

Ekzoftalmometriya. Chaqchayib chiqqan ko'z soqqasi bo'rtish darajasini va ikkinchi normal ko'zdan farqini ekzoftalmometr yordamida o'lchash usuli. Ekzoftalmometr-millimetr chiziqlar chizilgan metall tayoqchaga nurlarni 45° daraja sindiradigan ikkita oynakli prizma birlashtirilgan asbob. Shu birlashtirilgan prizmaning tashqi pastki oyoqchalari ko'z kosa-si chakka tomon qirrasiga perpendikulyar (tik) qo'yilib tekshirilganda, uning to'parasidan qarab turgan vrachga prizma oldingi sathidagi shkalada ko'zning oldingi qiyasi ko'rinib, shox parda markazi balandligining necha millimetriga tengligi namoyon bo'ladi. Bu usul yordamida ekzoftalm-ko'zning chaqchayib chiqishi yoki enoftalm – ko'zning biroz botibroq turishi va ularning bir-biridan farqi aniqlanadi. Shox parda choqqisining balandligi normada 13-18 mm orasida bo'ladi (77-rasm).

Oftalmodinometriya. Bu maxsus tekshirish usuli bo'lib, to'r parda markaziy arteriyasidagi qon bosimini aniqlashdir. Usulni qo'llash yo'li: oftalmoskopiya paytida ko'z soqqasini maxsus asbob – oftalmodinometr (78-rasm) bilan bosib ko'z ichi bosimi sun'iy ravishda oshiriladi, bunda avval to'r parda markaziy arteriyasida tomir urishi (puls) paydo bo'ladi – bu diastolik bosimini ko'rsatadi; ko'z ichi bosimini sun'iy ravishda yanada oshirganda, tomir urishi yo'qoladi – bu sistolik bosimdir. Diastolik va sistolik bosim darajasi oftalmodinometr shkalasiga qarab aniqlanadi. Umumiy va ko'zdagi mahalliy qon tomirlar patologiyasini tekshirish va davolashda bu usul katta ahamiyotga ega.

Diafanoskopiya. Bu sklera orqali yoritib tekshirish usuli. Ma'lumki, ko'zni oftalmoskop bilan tekshirganda bir bog'ich nur yig'indisi ko'z qorachig'i orqali uning tubigacha tushiriladi. Shunga



78-rasm.

Oftalmodinometr.

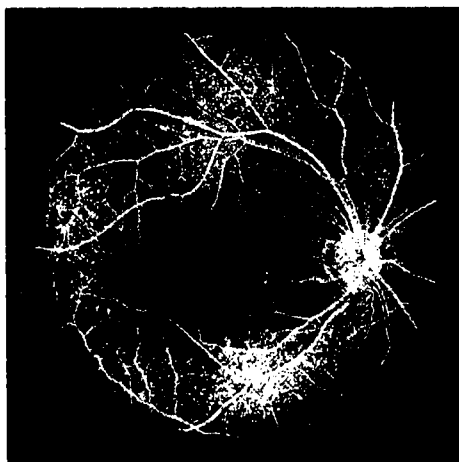


79-rasm.
Diafanoskop.

o'xshash bir bog'ich kuchli nur yig'indisini sklera orqali ham ko'zga tushirish mumkin. Shu maqsadga sklera lampasi, ya'ni lyuminatsion diafanoskopiyadan foydalaniladi. Bu asbobdan sklera orqali ko'zga nur tushirganda, qorachiq qizil tus oladi. Bu usul ko'zni turli tomondan yoritish (translyuminatsiya) va qorachiqda qorong'i (dog') paydo bo'lishiga assoslangan. Eng oddiy translyuminator – bu sklera lampasidir. Buning uchuni ko'z soqqasi shilliq pardasiga yoki qovoqlarga qo'yib qaraladi va ko'z ichida paydo bo'lgan o'sma, shish yoki yot jism quyilib yotgan qon va boshqalar aniqlanadi. Tekshirish qorong'i uyda instillyatsion og'riqsizlantirish ostida bajariladi. Keyingi yillarda bu usulni «sovuq nur» dan foydalanib bajarish mumkin. Bunda tolali – optik nur tushiruvchi asbob ulangan translyuminator yordamida tekshiriladi. Agar asbob uchi nuri skleraning ma'lum bir joyiga qo'yilganda qorachiqning qizilligi kamaysa yoki butunlay yo'qolsa, shu joyda o'sma borligi aniqlanadi. Shu asbobning nurli uchi shox pardaga qo'yilib tekshirilganda oqsil parda, kipriksimon tana va oldi kamera burchagi yaxshi ko'rinadi va ularda paydo bo'lgan o'zgarishlar ham topiladi (79-rasm).

Flyuorestsent angiografiyasi. Ko'z ichki pardalari qon tomirlarida kontrast suyuqliklar suratini olish usuli. Bunda flyuorestsening pole yoki monoxromatik nurlar ta'sirida yarqirab ko'rinishi ko'z tubidagi o'zgarishlarni aniqlashga yordam beradi (80-rasm).

Bemorning tirsak venasiga flyuorestsain natriy tuzining eritmasi yuboriladi. Bu bo'yoq qon oqimi bilan tarqalib 9-10 soniya davomida ko'zga yetib boradi. Uning ko'z tubidagi qon tomirlarda paydo bo'lishini retinofot orqali qarab aniqlanadi va ko'z tubining bir qator surati olinadi, 2-4 daqiqa to'r parda arteriyalari, kapillyarlari va venalarining to'lishuvi aniq ko'rinadi. Agar to'r parda va tomirli pardada yallig'lanish, o'sma, shish yoki qand kasalligi patologiyasi bor bo'lsa, bu qon tomirlarda, ularning har biriga xos o'zgarishlar namoyon bo'ladi. Shuning uchun bu usul kasallik sabablarini aniqlashda qo'llaniladi.



80-rasm. Flyuorostsentsent angiografiyasi (normada).

Elektroretinografiya (ERG). Bu juda kuchli impulsli lampa yordamida daqiqali vaqt davomida to'rt pardaning elektr potensialini tekshiruv grafik usulidir. Tekshiruv maxsus apparat elektrodning energiyasi ko'z ustiga qo'yilgan kontakt linza orqali ko'rgach, grafik yozuv paydo bo'lishi bilan xarakterlanadi. Shu tariqa ko'z to'rt pardasini kuchli impulsli yorug'lik tutami bilan yoritganda paydo bo'ladigan to'rt potensial sezgirlik reaksiyasi uning kolbasimon, tayoqchasimon va tashqi yadro varaqlarida vujudga keladi.

Elektrookulografiya (EOG). Sezgirlik potensialining pigment epiteliysi va fotoretseptorlardan vujudga kelishi ham aniqlangan. Bu usul yordamida to'rt pardada patologik jarayonning joylashgan nuqtasi, uning tarqalish masofasi, patologiyaning og'ir yoki yengil o'tish darajasi, differentsial diagnozlash va prognozlash uchun zarur bo'ladigan patologiyaning o'sish dinamikasini aniqlash mumkin. Lekin, aytib o'tish kerakki, bu to'rt pardaning elektrofizilogik potensialini tekshirish usullari – elektroretinografiya va elektrookulografiyalar – bu funktsional tekshirish usullaridir.

V BOB

KO'RISH A'ZOSI ASOSIY VA YORDAMCHI QISMLARINING YALLIG'LANISH PATOLOGIYASI

QOVOQLAR (PALPEBRAE, BLEPHARON)

Yuqori va pastki qovoqlar ko'zni va uning pardalarini tashqi muhitning turli xil ta'sirotlaridan himoya qiladi.

Qovoqlarning qatlam tarkibi to'rt xil to'qimadan iborat.

1. Teri to'qimasi juda yupqa va silliqdir. Unda mayda- mayda tuk va nozik burmachalar bor. Teri ostida siyrak biriktiruvchi to'qima bor bo'lib, unda yog' to'qimasi nihoyatda kam bo'ladi yoki bo'lmaydi.

2. Muskullar qavati ikkita muskuldan iborat:

a) qovoqlarning aylanma muskuli – m.orbicularis oculi;

b) yuqori qovoqni ko'taruvchi – m.levator palpebrae.

Qovoqlar aylanma muskulining orbital va palpebral qismlari bor. Orbital qismi – pars orbitalis-ning tolalari ko'z kosasining burun tomon devoridan – undagi yuqori jag' suyagining peshona qismidan boshlanib, orbita qirralari bo'ylab bir aylanib kelib shu boshlangan joyiga yopishadi (81-rasm, rangli).

Muskulning qovoq qismi pars palpebralis aylana shaklida emas, yarim oy shaklida orbitaning burun va chakka tomon devorlari o'rtasida yotadi. Shu muskul tolalaridan bir qismi qovoqlar ichki birikmasi yopishgan yuqori jag' suyagi peshona shoxchasining oldingi qismi va ko'z yoshi suyagining oldi shonasidan boshlanib, shu burun tomon burchagi ichkarirog'iga borgach ikkiga bo'linadi. Oldi tolalari ikkala qovoq tog'ayining burun tomon uchiga yopishadi. Orqa fibroz tolalari ichki burchakdan bir oz orqaga chekinib ko'z yoshi suyagining orqa shonasiga yopishadi va shu tariqa birikmaning oldi-orqa tolalari bilan ko'z yoshi suyakchasi

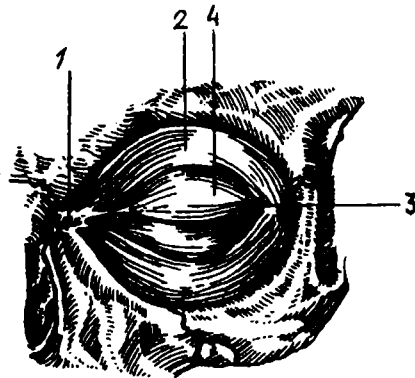
oralig'ida fibroz bo'shliq paydo bo'ladiki, unda ko'z yoshi xaltasi joylashadi.

Burun tomon burchak birikmasining ortki tolalaridan boshlangan qovoq aylana muskuli tolalarining bir qismi ko'z yoshi xaltasi ustidan o'tib, ko'z yoshi suyakchasiga yopishadi. Shu muskul tolalari m.Horneri deyilib, qovoqlarning ochilib-yopilish jarayonida bu muskulcha yosh xaltasi devorini tortib, o'zining qisqarishi va bo'shishi bilan xaltani kengaytirib-toraytirib nasos jarayonini vujudga keltirib, ko'z yoshining yosh nuqtalari va naychalari orqali xaltaga tushuviga va uning kanalga oqib ketishiga moslashtiradi.

Ko'z aylanma muskulining qovoq qismidan paydo bo'ladigan yana bir necha tolalari qovoq qirrasasi bo'ylab yotadi. Bular qisqarganda kipriklar ildizi va meybomiy bezlari mahsuloti chiqib ketadigan yo'li naychalarining vazifasi yaxshilanib, ravn bajariladi. Bu muskul – m.Riolani – nomi bilan atalib, ko'zni qattiq yumganda qovoqlarni bir-biriga yaxshi jipslashtiradi (82-rasm).

Yuqori qovoqning mushak qatlamida qovoqni ko'taradigan muskul m.levator palpebrae tolalari joylashgan bo'ladi. Bu muskul ko'z kosasi cho'qqisidan boshlanib, yuqori devori bo'ylab kelib uch qismga bo'linadi: biri qovoq terisiga, ikkinsichi – tog'ayning yuqori qirrasiga va uchinchi – shilliq pardaning o'tuvchi burmali qismiga birikadi. Bu muskul ko'zni harakatlantiruvchi nerv n.oculnоторius bilan ta'minlanadi, lekin muskulning tog'ayga yopishgan qismi silliq muskul tolalariga aylangan, uni Myuller mushagi deyiladi va u bo'ynidagi simpatik nerv tolalaridan quvvat olib harakatlanadi. Simpatik nerv tolalari zararlangan Myuller muskulining qisqarish, qobiliyati yo'qoladi va yuqori qovoq biroz osilibroq qolib, ko'z tirqishi salgina torayib, ikkinchi ko'zdan farqlanadi.

Ko'z kosasi qirralari bilan qovoqlar tog'aylarining orasida tarzo-orbital fastsiya joylashgan. Bu fastsiya ko'z kosasidagi yog' to'qimasini, payti kelganda ko'zni ham biroz bosib, o'z o'rni da saqlab turadi. Fastsiyada tirtiq joyi bo'lsa, unda yog' to'qima-



82-rasm. Ko'zning aylana muskuli.

- 1-qovoqlarning ichki bitikmasi;
- 2-muskulning orbital qismi;
- 3-qovoqlarning tashqi bitikmasi;
- 4-muskulning qovoq qismi.

larining bir qismi tashqariga chiqib, churra hosil qilib, qovoq shakli va holatini o'zgartiradi. Buni yog' to'qimadan bo'lgan – ptosis adiposa deyiladi.

Qovoqlar qirrasini, uning oldingi va orqa chetlari (margo anteroir et posterior) orasidagi intermarginal sohasi ingichka tasmani eslatadi. Qovoqlar qirrasining oldingi qovurg'asi yonida bir necha qator kipriklar o'sib chiqqan bo'ladi. Qovoqlar qirrasining ikki qovurg'asi o'rtasidagi tasmaning qoq o'rtasida meybomiy bezlarining moy chiqaradigan yo'llari bir qator nuqta – nuqtaga o'xshab ochiladi. Qovoqlar shilliq pardasi tomonidan qaraganda bu bezlarning yo'llari ko'ndalang yotgan qator oq-sarg'ish chiziqlar shaklida ko'rinadi.

Qovoqlar qirrasining intermarginal sohasidagi shilliq to'qima yarim teriga aylanadi. Shuning uchun shilliq parda kasallanganda ham, qovoq terisi kasallanganda ham qovoq qirrasini qizaradi va shishadi.

3. «Tog'ay» zich biriktiruvchi to'qimadan iborat juda mustahkam plastinka bo'lib, qattiqligi tog'ayga o'xshagani uchun tarsus palpebrae deyiladi, lekin haqiqiy tog'ay hujayralari bu yerda yo'q. Bu plastinka ichida qovoq qirrasiga ko'ndalang yotgan naysimon bezlar (grandulus tarsalis) bor, ularni meybomiy bezlari deb ataladi. Bu meybomiy bezlari ichida ularning yog'simon sekretini kipriklar ildizlarini moylab, yumshatib, qovoqlar yumilganda ularni yaxshi jipslashtirishga yordam beradi.

Yuqori va pastki qovoqlarning tog'ay plastinkalari chakka va burun tomondan bir-biri bilan bog'lamchalar orqali birikkan (lig.palpebrale mediale et laterale), bu birikmalardan bir xil tolalar chiqib, ular ko'z kosasi devorlariga yopishgan bo'ladi. Shuning uchun tog'aylar bilan biriktiruvchi to'qimalar birgalikda «tog'ay» - qovoq karkasini tashkil etib, qovoqlar va ko'z tiriqishiga o'zgarimas holat va ko'rinish beradi. Qovoqlar ko'zni turli manfiy ta'sirotlar: shikastlanish, mayda yot jismlar, changdan saqlaydi. Uyqu paytida ko'zni yaxshi bekitib, orom beradi. Qoshlar esa terni burun va chakka tomonga oqizib, ko'zga tushishidan saqlaydi.

4. Shilliq qavati – conjunctiva palpebralis pastki va yuqori qovoqlarning ichki sathini bekitib, yopishib yotadi.

Qovoqlarning fiziologiyasi:

1. Ko'zni tashqi muhit salbiy ta'sirlaridan himoya qiladi.
2. Qovoqlar mijja qoqqanda shox pardani bir yo'sinda ko'z yoshi bilan ho'llab turadi.
3. Kipriklar ko'zga chang, terni o'tishidan saqlaydi.
4. Meybomiy bezlarining mahsuloti kipriklar ildizini moylab turadi.

QOVOQLARNING YALLIG'LANISH PATOLOGIYASI

Qovoqlarning tuzilishi, tashqi ko'rinishi, ularning bajaradigan vazifalariga moslashgan bo'lib, ular morfologik jihatdan to'rt xil varaqlardan tashkil topgan. Teri varag'i o'ziga xos nafisligi, tashqi ko'rinishi bilan farqlanadi. Unda teri osti yog'i nihoyatda kam rivojlangan, siyrakdir. Shunga binoan turli tashqi va ichki ta'sirlar natijasida qovoq terisi juda tez shishadi. Shish yallig'li (ekzogen) va yallig'siz (oddiy) bo'ladi. Yallig'li shish tashqi (ekzogen) muhitning ta'siri, infeksiyalar, ari yoki chivin chaqishi natijasida teri qizaradi, yalpisiga shishadi, og'irlashganday bo'ladi, issig'i chiqib, qo'l tekkanda og'riydi. Ko'z tirqishi torayadi yoki bekiladi. Ko'pincha qovoqlarning bunday yallig'li shishuvi gomichcha, chipqon, saramas yoki ko'zlardan birining ichki pardalari qattiq yallig'langanda ham paydo bo'ladi. Qovoqlar terisi shishuvining ikkinchi turi – yallig'siz odiy shish deyilib, bu asta-sekin boshlanib, bemor ertalab uyqusidan turganda qovoqlarning biroz og'irlashganini yoki ularning odatdagidan ko'proq bosib turganini sezadi, lekin hech qanday achishuv, og'riq sezmaydi, faqat qovoqlar terisining oqaribroq, bo'rtibroq turganini ko'radi. Ko'pincha bu hodisa bemorni shifokorga murojaat etishga majbur etadi va shu munosabat bilan bemor tekshirilganda yallig'lanishsiz paydo bo'lgan bu shish buyrak kasalligi yoki yurak faoliyatining pasayganligidan darak beradi.

Ba'zan tashqi muhitning biror agenti ta'sirida qovoqlar shishishi mumkin. Agar bu shish bemor organizmi sezuvchanligining oshgani natijasida bo'lsa (Kvinke shishi), u faqat yuqori qovoqda to'satdan paydo bo'lib, tez orada qaytadi yoki kipriklar bo'yalganda allergiya paydo bo'lsa, ikkala qovoq ham juda qattiq shishib, qizaradi va ko'zlar ochilmay qoladi.

Qovoq terisi yallig'li shishini ketkazish uchun uning asosiy sababini aniqlab davolash zarur. Organizmdagi sensibilizatsiya natijasidagi shishni ketkazish uchun desensibilizatsiya qiladigan dorilar qo'llaniladi.

Qovoq abtsessi. Bu qovoqlarning yiringli yallig'lanishidir. Bunda qovoq teri osti to'qimasining ma'lum bir qismida cheklangan yiringli gazak paydo bo'ladi. Bunday gazak to'satdan vujudga kelib, juda tez o'sib avj oladi. Qovoq terisi qizaradi, shishadi, taranglashadi, issig'i chiqib og'riydi. Agar uning boshlang'ich davrida to'g'ri davolanmasa, 2-3 kundan keyin qovoqning shishi zo'rayib yiring paydo bo'ladi va ko'payib flegmonaga aylanadi (83-rasm rangli). Uni qo'l barmog'i bilan bosib tekshirilganda chayqalish (flyuktuatsiya) seziladi. Qovoq terisi tobora yupqalashib sarg'ish tus

oladi, o'z-o'zidan yorilib yiring chiqadi va bemor yengil tortadi. Agar o'zicha yorilmasa, albatta jarrohlik usuli bilan kesib yiringni chiqariladi va kuchli antibiotiklardan beriladi. Aks holda, yallig'lanish jarayoni atrofdagi a'zolarga (ko'z kosasi, bo'yin bezlariga) o'tadi. Bemorning ahvoli og'irlashib, isitmasi juda ko'tarilib ketadi, boshi og'riydi, ishtahasi bo'lmaydi, umumiy lohaslik vujudga keladi. Agar infeksiya ko'z kosasidan venalar orqali miya bo'shlig'iga o'tsa, bemorning hayoti xavf ostida qoladi. Bunga infeksiya qo'zg'atuvchi streptokokk, stafilokokk, pnevmokokk va boshqalarning yuzaki yaralanish (tirnash, tirnoq bilan qashish) natijasida teriga kirib joylashuvi yoki boshqa yiringli yallig'lanish (angina, saramas)ning qon orqali o'tishi sabab bo'ladi.

Davolash. Avvalo kasallik boshlanishi bilan ko'zga dezinfeksiya qiladigan dori tomizish, UVCH va sollyuks lampa bilan 10-15 minut isitish lozim. Agar buning nafi bo'lmasa, unda jarrohlik usuli bilan ochib, yiringini chiqarib, osh tuzining 10% li eritmasiga botirilgan turunda qo'yish zarur. Kuchli antibiotik – linkomitsin, seporinlardan biri bilan katta dozada in'ektsiya qilinadi. Aspirin, vitaminlardan beriladi.

Gomijcha (Hordeolum) qovoqlar kiprikli qirrasining terisi ostidagi yog' bezchalarining yiringli yallig'lanishi. Ko'pincha yuqori qovoq qirrasining muayyan bir nuqtasida cheklangan qizarish paydo bo'lib, avval uning tortilganga o'xshash biroz yoqimsiz ta'siri seziladi. 20-24 soatdan so'ng bu joyda shish paydo bo'lib, terisi taranglashadi, qizarish zo'rayadi va og'riq paydo bo'ladi, qovoq og'irlashib biroz osilib qoladi, ko'z ham biroz qizaradi va yaxshi ochilmay qoladi (84-rasm rangli). Yallig'lanish borgan sari zo'rayib, 2-3 kundan keyin yiring paydo bo'ladi va gomichchaning o'rtasida nayzaga o'xshab sarg'ayib ko'rinadi. Ba'zida jarayonning 3-4 kunida o'zi yorilib, yiring chiqib ketadi.

Gomichcha organizm quvvatsizlangan turli surunkali kasalliklar (qand kasalligi, kamqonlik, gastrit, gastroenterit, gepatit) natijasida modda almashinuvining buzilishi, avitaminozga uchragan odamlarda ularning ko'z tirqishidagi infeksiyaning zo'rayib ustun kelishi natijasida paydo bo'ladi va ko'pincha qayta-qayta chiqaveradi.

Shuning uchun davolash ko'zga dori tomizish (penitsillin, albutsid, levomitsetin) va bemordagi umumiy kasallikni aniqlab, tegishli umumiy davolashdan iborat. Lekin gomichchada quruq isitish usullari – ko'k, qizil lampochkalar, UVCH, albutsid hamda penitsillin eritmalarini 3-4 kun davomida tomchi va poroshogini ikki marta (kechasi uxlash oldidan va ertalab) sepish juda yaxshi ta'sir qilib, uni tuzatadi.

Bular shilliq parda orqali so'rilib, infeksiyani yo'qotadi. Agar shu usullarni qo'llamay bemor o'zicha gomichchani siqib chiqarsa,

unda infeksiya qonga o'tib venalar orqali ko'z kosasi yoki miya kosasi ichiga kirib juda og'ir asoratlar berishi va kishi hayotiga ham putur yetkazishi mumkin.

Meybomiit (Meibomiitis) - qovoq tog'ayi ichidagi meybomiy bezlarining yallig'lanishi. Bunda yuqori qovoqning o'rtasida chegaralangan qip-qizil kichik yallig'lanish paydo bo'lib, u juda kattalashib yiringlagach qattiq og'riq beradi. Bemor ko'zini ocholmaydi. Buni ko'pincha gomichchaga o'xshatadilar, lekin bu o'z o'rni va ko'rinishi bilan farqlanadi. Ko'pincha 2-3 kundan keyin yo teri, yoki shilliq parda tomonidan yoriladi va shundagina bemor yengil tortadi. Agar yorilmasa jarrohlik usuli bilan teri orqali kesib, yiring chiqarilishi zarur.

Davolash usullari gomichchanikidan farq qilmaydi.

Blefarit (Blepharitis) - qovoqlar kiprikli qirrasining yallig'lanishi. Blefarit anchagina ko'p tarqalgan kasallik bo'lib, surunkali davom etadi. Klinik ko'rinishi uch xil:

1. Oddiy blefarit, bunda qovoqlar kiprikli qirrasining terisi biroz qizaradi, achishib qichishadi. Qovoqlarning chakka tomon birikmasi oldida ko'pikka o'xshash chiqindi paydo bo'ladi. O'qish, yozish paytida ko'z tez charchaydi.

2. Po'stloqchali blefarit (Blepharitis squamosa), bunda qovoqlar qirrasidan borgan sari ko'proq qizaradi, biroz shishadi, terisidan kepakka o'xshash oq-kulrang bo'lakchalar ko'chaveradi va yana ko'proq achishib qichishadi. Kepakchalarni o'rnidan qo'zg'atganda ular ostidagi terining yana yupqalashib qizargani ma'lum bo'ladi. Chang, shamol, yorug' nur ko'zga salbiy ta'sir etib bezovta qiladi (85-rasm rangli).

3. Yarali blefarit (Blepharitis ulcerosa), kipriklar ildizi atrofida sarg'ish yiring paydo bo'lib, ularni bir-biriga yopishtiradi, yiring qotadi. Uni o'rnidan ko'chirganda kipriklar ham o'rnidan ko'chib chiqadi, qonaydi va juda og'riydi. Yiringlagan kiprik qopchig'i va bezchalari o'rnida mayda-mayda chandiqlar paydo bo'lib, qovoqlar qirrasini holatini o'zgartirib, kipriklarning noto'g'ri joylashuviga va ularning ichiga buralishiga olib borishi va hatto kipriklar butunlay tushib ketishi ham mumkin.

Yarali blefarit juda uzoq davom etadi. Qovoqlarning bunday og'ir surunkali kasalligi ko'pincha yoshlarning balog'atga yetish davrida teri moy bezchalari faoliyatining o'zgarishi natijasida, ulardagi bezchalardan chiqadigan loyqa sekret ko'z yoshi bilan aralashib ko'pikka o'xshash chiqindining paydo bo'lishiga sabab bo'ladi.

Yoshlar organizmining balog'at davrida holsizlanishi oshqozon-ichaklarining surunkali kasalliklari, vitamin va boshqa modda almashinuvining buzilishi, kamqonlik, gijja va allergik kasalliklar ham sabab bo'ladi. Tashqi muhitdagi chang, tutun, kimyoviy

moddalar ham ta'sir etadi. Eng asosiy sabablardan yana biri – ko'z refraksiyasining nomutanosibligi – gipermetropiya, astigmatizm da o'z vaqtida tegishli ko'zoynak taqmay yurib, ko'z va qovoqlarning ortiqcha zo'riqishidir. Shuning uchun blefaritni davolash birinchi navbatda unga sabab bo'lgan nuqsonlarni topib tuzatishdan iborat. Bu tegishli ko'zoynak taqish, umumiy kasalliklarni aniqlab davolash va tashqi muhit salbiy ta'siridan saqlanishdir. Blefarit boshlanishida kipriklar ildizini mustahkamlash, yog' bezchalari vazifasini yaxshilash, ya'ni u yerda qon aylanishini yaxshilash uchun 1-2 hafta davomida massaj qilib, antibiotiklarning poroshok va malhamlarini ishlatish zarur. Massajdan so'ng 10% li brilliant yashilli eritmasi qovoq qirralariga surtiladi.

Yarali blefaritni davolash kon'yunktiva bo'shlig'idan (ekma, posev) olib, unda bor mikroorganizmlarni aniqlab, tegishli antibiotiklar ishlatishdan iborat. Kortikosteroidlarni ko'zga tomizish mumkin.

Xalazion (Chalasion) – bu surunkali proliferativ yallig'lanishdir. Meybomiy bezchalari mahsuloti oqib chiqib ketadigan yo'llarning bekilib qolishi sabab bo'ladi. Bunda asta-sekinlik bilan proliferativ yallig'lanish vujudga keladi va qovoqning o'rta «tog'ay» varag'ida mayda tuguncha paydo bo'lib, u borgan sari kattalashib no'xatday bo'ladi, tugunchani palpatsiya usuli bilan tekshirganda bemor hech og'riq sezmaydi, uning qovoq tog'ayiga yopishganligi aniqlanadi. Uning ustidagi terisi o'zgarmagan, yopishmagan bo'lib, qo'l tekkizganda hech og'rimaydi (86-rasm rangli).

Davolash ko'zga dezinfektsiyalovchi dori- so'riltiruvchi dori tomizish, UVCH berishdan boshlanadi. Agar so'rilmay, kattalashaversa, jarrohlik usulida olib tashlanadi.

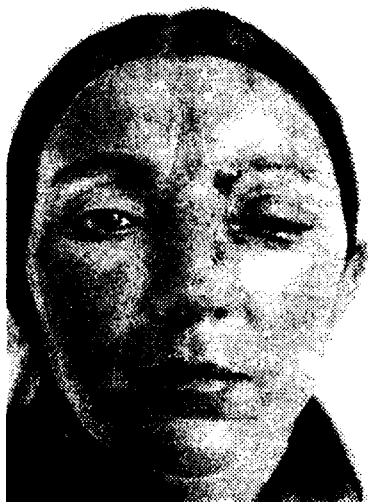Saramas (Erysipelas) o'tkir yuqumli kasallik. Qovoq terisiga yuz terisidan o'tadi. Bunda o'ziga xos chizma bilan chegaralangan qip-qizil shish paydo bo'ladi, yallig'lanish belgilari vujudga kelib, ba'zida pufakcha paydo bo'ladi yoki nekroz beradi va organizmni zaharlab og'ir ahvolga soladi.

Davolash asosan streptokokka qarshi joyli va umumiy dori qo'llash usulida olib boriladi. Kuchli antibiotiklarning katta dozasi dan va sulfanilamidlardan parenteral yuborib, qovoqlar va ko'zga ularning malhamidan qo'yish zarur. Bu dorilarning quruq poroshogidan ertalab va kechqurun yaraga ikki marta sepib davolash yaxshiroq naf beradi. Kortikosteroid va virusga qarshi dorilardan ham berish kerak. Qovoqlarning kamdan-kam uchraydigan yana bir og'ir kasalligi – uchuq patologiyasidir – **Herpes Symlex, herpes Zoster**.

Birinchi (herpes simplex) qovoq terisida pufakchalar paydo bo'lishi va ularning tez orada yorilib, qattiq og'riq bilan eroziya berishi, so'ngra bitib ketishi bilan o'tadi.

Ikkinchisi (herpes Zoster) esa ko'pincha yuqori qovoq va uning atrofida nervus ophthalmicus ta'minlaydigan yuzning faqat yarmiga yoyilib, qattiq og'riq bilan paydo bo'ladi (87-rasm), pufakchalarning xiralaniib yiringlab pustulaga aylanishi, yorilishi, o'rnida chandiqlar qolishi bilan xarakterlanadi. Bu herpes Zoster ophthalmica ko'pincha ko'z pardalariga ham o'tib uzoq davom etadi, qiyinchilik bilan tuzalgach, uzoq vaqt davomida shu joyda giposteziya qoldiradi.

Qovoqlar terisining bunday turli-tuman yallig'li kasalliklarining qisqacha ta'rifi umumiy vrachga tashxis qo'yish va ko'z mutaxassisiga bemorni davolani-shi uchun o'z vaqtida kechiktir-may yuborishiga yordam beradi.



87-rasm. Gcrpes zoster va gerpetik keratit.

KON'YUNKTIVA (CONJUNCTIVA)

Ko'z shilliq pardasi kon'yunktivadir. Bu parda pastki va yuqori qovoqlarning ichki sathini bekitib, yopishib yotadi. U qovoqlarning kiprikli qirrasidan boshlanadi va uch qismdan iborat. Bu qovoq qismi va o'tuvchi burmali hamda ko'z soqqasi sathini bekitadigan qismlardir. Qovoq shilliq pardasi – kon'yunktiva palpebralis–ning tog'ay sathini bekitib yotgan qismi juda yupqa. Uning o'tuvchi burmali qismi anchagina qalin. Chunki bu qismda adenoid varaq, qadahsimon hujayralar, qo'shimcha Krauze ko'z yosh bezchalari bor. Qovoqlar sathidan ko'z soqqasi sathiga o'tar joyida burma bo'lib, u chuqur ariqchaga o'xshaydi, uni o'tuvchi burma– fornix conjunctivae – deyiladi. Ko'z soqqasi sathiga o'tgach, yupqagina shilliq parda –conjunctiva bulbi – deyiladi.

Gistologik jihatdan kon'yunktiva epiteliy va o'z shaxsiy to'qimasidan tashkil topgan. Epiteliy qovoqlar qirrasiga yaqin joyda silindir hujayralar, o'tar qismida tsilindr va kubsimon, ko'z soqqasi sathida esa kubsimon va ko'proq yassi hujayralardan iborat. Bu epiteliy ko'p qavatli yassi hujayralar sifatida limb sohasida shox pardaning ustiga ham o'tadi.

KON'YUNKTIVANING YALLIG'LANISH PATALOGIYASI

Qovoqlar shilliq pardasi kon'yunktivaning yallig'lanishi kon'yunktivit (Conjunctivitis) deyiladi. Kon'yunktivlar o'tkir kechadigan va surunkali xilda bo'ladi. Ularning paydo bo'lish sabablari juda ko'p va turlicha bo'lib, quyidagi 4-jadvalda keltirilgan.

4-jadval

Kon'yunktivlar tasnifi

Etiologik nomlari	O'tkir kon'yunktivlar	Surunkali kon'yunktivlar
Bakterial	Epidemik Kox-Uiks Gonokokkli Difteriyali Pseudodifteriyali Pnevmonokok va streptokokli	Angulyar blefaro- kon'yunktivit
Virusli	Epidemik adenovirusli keratokon'yunktivit	Traxoma Paratraxoma
Allergik	Bahor kon'yunktiviti, fliktenali (silallergik), dorilar ta'siridan va pollinoz kon'yunktiv- vitlari	Follikulyoz Follikulyar kon'yunktivlar
Artefitsial va kasbga aloqador kon'yunktiv- vitlar	Fizik va kimyoviy omillar (termik va nur ta'siridan bo'ladigan kon'yunktivlar)	Kataral kon'yunktivit

Shu jadvalda berilgan kon'yunktivlarning vujudga kelish sabablariga qaramay, umumiy belgilari bir-biriga o'xshaydi. Masalan, bemorlar o'z ko'zlarida sanchiq sezadi, yot jism tushgandagi kabi sezgi bo'ladi, yoshlanish va qovoqlar qirrasining yopishuvi kabi noqulayliklarni sezadilar. Ko'pincha ko'z soqqasi kon'yunktivasining qon tomirlari kengayadi. Bu kon'yunktival in'ektsiya deyiladi. Mikroblar, viruslar va allergiya ta'siridan paydo bo'ladigan kon'yunktivlarning o'z belgilari ham bor.

O'TKIR KON'YUNKTIVITLAR

Bu kon'yunktivlarni qo'zg'atuvchi agentlar turlicha bo'lsa ham bir xil belgilari o'zaro o'xshab turadi.

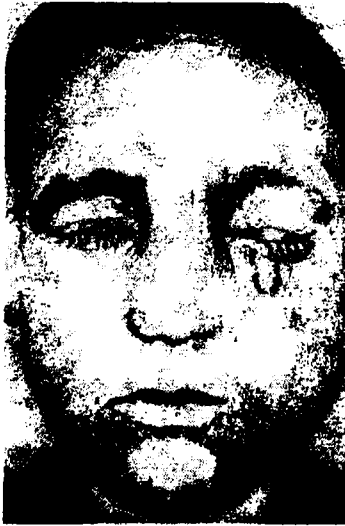O'tkir epidemik kon'yunktivitini Kox va Uiks diplobatsillasi vujudga keltiradi. Bu kasallik ko'proq Markaziy Osiyo va tropik iqlimli yerlarda uchraydi. Bizning iqlimda bu kon'yunktivit aprel-may oylaridan boshlanib, orada anchagina kamayib, yana avgust-sentyabrda respublikaning chekka viloyatlarida paydo bo'lib, xuruj qilishi mumkin, chunki u oylarda havo juda issiq bo'lib, issiqda terlash, chang vaqtida qo'l yuvmaslik, umumiy sochiq, yostiq jildi va yana pashshalar orqali yuqib odamdan-odamga o'tavergan. Ayniqsa, ko'proq bolalar va qariyalar kasallanishi mumkin. Bu kon'yunktivit avval bir ko'zda boshlanib, keyin tezgina ikkinchi ko'zga o'tadi. Kasallikning uch asosiy klinik belgisi bor (88-rasm).

1. Shilliq parda juda ko'p qizarib, shishib, qalinlashadi. Ko'z soqqasi kon'yunktivasi ham shunchalik shishadiki, u ikkala qovoq orasida qisilganda, uning qon tomirlari torayib, rangi oqaradi. Shuning uchun shox pardadan burun va quloq tomonda u ikkita rangi oqargan uchburchak sifatida ko'rinadi. Ikkinchi simptomi – 10-12 soatdan so'ng ko'zdan juda ko'p quyruq yiring chiqa boshlaydi va uchinchi simptomi ko'z yuqori segmenti kon'yunktivasi ustida mayda-mayda qon quyuladi. Qovoqlar ham shishadi. Bemorning organizmi quvvatsiz bo'lsa, uning umumiy ahvoli og'irlashib isitmasi ko'tariladi. A'zoyi badani og'rib lohaslanadi. Shu belgilarni ko'rgan umumiy vrach tashxis qo'ya oladi. Chunki bu kasalning yana bir belgisi bemor ertalab uyqudan turganda uning qovoqlari qotib, yiring bilan yopishib qolgan uchun u ko'zini ocholmagani ham o'ziga xos belgi bo'ladi.

2. Bemor o'z vaqtida davolanmasa kasallik 2-4 haftagacha cho'zilib, uning ko'z shox pardasi zararlanib yaralanish asoratini berib, ko'rlikka olib borishi mumkin. Bemor batsilla tashuvchi bo'lib qolishi mumkin. Bu kasalga Ibn Sino Osiyo oftalmiyasi deb nom bergan.

Hozirgi vaqtda Respublikamizda sog'liqni saqlash islohlanib butun shahar- qishloqlarda oliy darajali kadrlar yangi davolanish binolari, asboblari bilan ta'minlangan. Shuning uchun yuqorida yozilgan kon'yunktivitlar juda ham kam uchrashi mumkin.

Gonoblenoreya (Gonoblenorrhoeae) ko'pincha chaqaloqlarda va katta odamlarda ham uchrashi mumkin. (89-rasm, rangli) Chaqaloqlar tug'ilish paytida kasal onadan Neisser gonokokkini yuqtiradi va 2-3 kundan so'ng uning ko'zi qizaradi, qovoqlari qattiq shishadi va ko'zidan qizg'ish yuvindi (go'sht ivindisiga o'xshash) suyuqlik chiqa boshlaydi, uning qovoqlari qattiq shishgandan ko'kimtir tus oladi va juda taranglashib ochilmay qoladi. Ularning ikkala ko'z shilliq pardasi ham qizarib shishadi va tez qonaydigan bo'ladi. Shu vaqtda chaqaloqning ahvoli nihoyatda og'ir, isitmasi



88-rasm. Kox-Uiks o'tkir kon'yunktiviti.

baland, emmaydi, uxlamay g'ingshib chiqadi. 3-4 kundan keyin qovoqning shishi kamayib, u yumshab salqib qoladi va ko'zdan juda ko'p sarg'ish, quyuc yiring chiqaveradi. Ba'zida bunday shish shox pardaga tazyiq berib, unda modda almashinuvini buzadi, epiteliysi yiring bilan tiralib, xiralanadi va hattoki yaralanishi ham mumkin. Bu yara bitib tuzalgan taqdirda shox pardada chandiq paydo bo'lib, ko'z ko'rmay qoladi yoki uning o'rtasida paydo bo'ladigan sap-sariq yiringli yara yorilib, infektsiya ko'zning ichiga ham kiradi. Bunda ko'z ichki pardalari yallig'lanib, endoftalmit panoftalmitga aylanishi mumkin.

Yosh bolalarda ham klinik

ko'rinish shu tariqa bo'lib, yana og'irroq bo'lishi mumkin. Katta odamlar ko'ziga infektsiya ularning gigiyenaga ahamiyat bermaganidan o'tadi. Bular esa bu kasallikdan yana ko'proq qiynalishadi. Ko'pincha ularda isitma ko'tariladi, butun a'zoi badani og'rib, yuragi ham zararlanadi, qo'l-oyoqlari qattiq og'riydi.

Ko'z zararlanishi klinikasi oldingilarnikiga o'xshasa ham, lekin og'irroq o'tib, shox pardada chandiq yoki u yorilib ko'z puchayib qolishi mumkin. Tashxis qo'yish kasal ko'zining klinik ko'rinishi va bakteriologik tekshirib gonokokkni aniqlash asosida bo'ladi. Davolash ko'zni marganets tuzi eritmasi, furatsillinning eritmasi bilan har soatla yuvish, ko'zga penitsillinning (500000:1,0 g) eritmasini, 30% sulfatsil natriy eritmasini tez-tez tomizish, kechalari esa ularning quruq poroshogini bir marta sepaverish bilan davolanadi. Chaqaloq, yurib bola va kattalarga parenteral penitsillin, linkomitsin va boshqalarning katta dozasi qo'llash kerak va umuman bosh og'rig'i, isitmani tushiruvchi dorilar, vitaminlar beriladi.

Ko'zning bu og'ir kasalligi qancha erta aniqlanib, davolash tezlik bilan boshlansa, asorat kam bo'ladi.

Profilaktika uchun hozirgi vaqtda yangi tug'ilgan bola ko'ziga tezlik bilan 20% natriy sulfatsidi yoki penitsillinning (50000:1,0 ml) eritmasidan tomizish zarur. Homilador ayollarni esa ayollar

maslahatxonasida obdon tekshirib davoalsh shart. (Umuman profilaktika keng qo'llanganidan bu kasallik hozir juda kam uchraydi).

Difteriya kon'yunktiviti – Leffler batsilasi qo'zg'atadi. Ko'pincha u ko'zga tomoq, burundan o'tadi. Isitma ko'tarilishi va atrof limfa bezlarining og'rib kattalashuvi qatorida qovoqlar shishib qizaradi, taranglashib og'riydi. Ko'z tirqishidan kulrang loyqalangan ingichka ipchalari bor suyuqlik chiqadi. Qovoq qirralari va shilliq pardasining ko'rinishi mumkin bo'lgan qismiga o'ziga xos kulrang-ko'kimsir qalin qavat yopishgan bo'ladi. (90-rasm. rangli) Bu qavatni ozgina yulib olinganda, uning o'rnidagi qip-qizil shilliq parda qonay boshlaydi va borib-borib shu joylarda nekroz paydo bo'lib, ostida yiring yig'ilgan bo'ladi va bu 2-3 haftadan keyin chandiqlanish bilan tugaydi, simblefaron ham paydo bo'ladi. Qattiq shishgan qovoqlar ostidagi shox pardada modda almashinuvining buzilishi va toksinlarning ta'sirida yallig'lanish paydo bo'ladi. Bunga dona-dona infiltrat va tiralish o'rni paydo bo'lishi xos. Ba'zida shox pardadagi yara yorilib, endoftalmit, panoftalmit natijasida ko'z nobud bo'ladi.

To'g'ri tashxis qo'yish uchun bemorning tomog'i, burnini ham tekshirish, ko'zning zararlanish klinikasiga katta ahamiyat berib, kasalning asosiy belgisi, kulrang ko'kimsir karakni (parda) tekshirish va uni boshqa – pnevmokokk va virusli kon'yunktivitga ham xos bo'lgan yupqa, oqish karakka solishtirib ko'rish zarur. Umuman difteriya va uning kon'yunktiviti hozir juda kam uchraydi, chunki bu kasalga qarshi asosan hamma yosh bolalar emlanadi.

Davolashda asosan difteriyaga qarshi zardobdan Bezredkousuli bilan 6000-12000 TB yuboriladi. Qolgani oldingi yallig'li kon'yunktivitlarga qo'llangan usul bilan bajariladi.

O'tkir yuqumli kon'yunktivitlardan biri **streptokokk, stafilokokk va pnevmokokklar** orqali vujudga keladiganidir. Bunday kon'yunktivitlar o'rtacha o'tkir boshlanib, bir oz surunkali davom etadi. Bemor ko'zidan oz-moz qichishish va noma'lum xalaqit sezadi. Ko'z tirqishining burun tomonida bir nuqta yo sarg'ish yoki kulrang axlat ko'rinadi. Kon'yunktia bir oz qizargan bo'ladi. Agar qo'zg'atuvchisi pnevmokokk bo'lsa, unda ustki qovoqning bir oz qizargan shillig'i ustida oqish yupqa parda-plenka paydo bo'ladi, uni juda yengil ajratib olish mumkin, chandiqlik qoldirmaydi va qonamaydi. Shu xususiyatlari bilan difteriyadan farqlanadi.

Davolash uchun yuqorida yozilgan tomchi dorilardan 8-10 kun 3 martadan tomzilatadi.

O'tkir virusli kon'yunktivitlar. Bular hamma o'tkir kon'yunktivitlar uchun xos simptomlardan tashqari yana bir necha o'ziga xos belgilar bilan ham xarakterlanadi.

1. Juda o'tkir va tez yuqadi.
2. Qovoq va ko'z soqqasi shilliq pardasida infiltrat va follikulalar paydo bo'ladi.
3. Shox pardada ham ko'pincha mayda va yuza joylashgan infiltrat bo'lishi va uning sezgirligi susayishi mumkin.
4. Ko'pincha quloq oldi limfa bezlari kattalashadi va paypaslaganda og'riydi.
5. Qovoqlar tirqishi chiqindisining juda kamligidir.

Adenovirusli kon'yunktivit (faringokon'yunktivit). Bu kon'yunktivitining uch xil belgisi bor. Bu et uvishib, isitma chiqishi, faringit va yiringsiz follikulli kon'yunktivitlardir. Bu kasallikning 3,5 va 7 serotip adenoviruslar kontakt va havo-tomchi yo'li orqali yuqtiradi va 7-8 kunlik inkubatsion davridan keyin kasallik boshlanadi. Bemorning issig'i ko'tariladi, tumov belgilari bo'ladi, iyak osti bezlari kattalashadi. Orada isitma bir normaga tushib, yana qayta ko'tariladi va kon'yunktivitham boshlanib, avvalo bir ko'zda, so'ngra 2-3 kun orasida, ikkinchisiga o'tadi. Qovoqlar shishadi va ozgina shilimshiq va shilimshiq aralash yiring paydo bo'ladi. Ular kataral pardali va follikulli bo'ladi (91-rasm, rangli).

Katar ko'rinishidagi turi ko'proq uchrab, kon'yunktivaning qovoq va ko'z soqqasi sathiga o'tadigan joylarida bir oz shish va qizarish bo'ladi va ozroq shilimshiq-yiringli suyuqlik chiqib yengil o'tishi bilan xarakterlanadi. Bu 5-6 kun davom etib, bemor 10-15 kunda tuzalib ketadi.

Pardali ko'rinishi anchagina kamroq uchraydi. Pardachasi nozik, oq-kulrang bo'lib, tortganda o'rnidan beozor ko'chaveradi. Difteriyadan farqli o'laroq rangi ko'kimtir bo'lmaydi. Lekin ba'zida bir oz qonashi mumkin. Bunda shox pardada mayda-mayda nuqta shaklidagi infiltrat paydo bo'ladi-yu, tez so'rilib ketadi.

Folikulli ko'rinishida kon'yunktivaning tog'ay va ko'z soqqasiga o'tadigan joyida follikulalar paydo bo'ladi. Ko'pincha bu follikullar mayda-mayda bo'lib, qovoq kon'yunktivasining bir oz qizarib shishgan ichki va tashqi burchagida joylashadi. Ba'zida esa kattakatta yarim tiniq, yaxnasimon follikullar kon'yunktivada va uning ko'z soqqasiga o'tar joyida ko'p bo'ladi. Lekin buning traxomadan farqi shundaki, bunda follikulalar qizg'ish va chetlari aniq ma'lum qirrali bo'ladi va traxomali bemorda isitma, tumov bo'lmaydi.

Epidemik (virusli) keratokon'yunktivni juda kontagioz - 8 serotip virus qo'zg'atadi. Inkubatsion davridavomli. Ko'pincha katta odamlarga yuqadi. Odamdan odamga umumiy ishlatiladigan buyumlar, zararlangan ko'z tomchisi va tomizgichlari, qo'lini sovunlab yuvmagan tibbiy hamshiralalar va boshqalar orqali yuqib, butun bir oila a'zolari yoki turli ishchilar jamoasi kasallanadi.

Kasallik tumovga o'xshab sovuq tushgan faslda tez vaqt ichida boshlanib, bemorlar o'z ko'zida halaqit, yoshlanish, qizarish sezadi, ozroq shilimshiq-yiring chiqadi.

Sinchiklab tekshirganda bundan oldingi kon'yunktivitdagiga o'xshash o'zgarishlar topiladi. Bunda pastki qovoq shilliq pardasida va uning ko'z soqqasiga o'tar joyida ko'p mayda-mayda, tiniq va qizg'ish follikullar paydo bo'ladi. Ba'zida juda nozik pardacha bo'lishi mumkin va ko'zda ozgina yiringsiz chiqindi bo'ladi. Quloq oldi va iyak osti limfa bezlari kattalashadi, og'riydi. Bemorning boshi og'riydi, uyqusizlik bo'lishi mumkin. Biron haftadan so'ng umumiy ahvoli yashilanib, shox pardada ko'p tarqalgan, tartibsiz joylashgan ko'p sonli mayda-mayda xiralanish nuqtalari paydo bo'lishi, ko'z yoshi oqishi, ko'z qamashuvi bilan boshlanadi. Shox pardaning sezgirligi kamayadi. Bu holat 1-2 hafta davom etib, 7-8 haftadan keyin asoratlarsiz tuzalib ketadi va immunitet qoldiradi.

Viruslarga qarshi dorilar florenalning 0,1% li eritmasi 4-5 marta, uning 0,5% l malhamidan kuniga 2-3 marta, 0,1-0,2% oksalin eritmasi va uning 0,25% malhami quyiladi. Poludannin 4% eritmasidan 2-3 martadan tomiziladi. Bemorga umumiy quvvat beradigan vitaminlar, aloedan 10-15 kun berish mumkin.

Davolash viruslarga qarshi dorilarni ko'zga tomizishdan va antibiotiklar, vitaminlarni qo'llashdan iborat.

Profilaktikasi shu kon'yunktivitni yuqtirgan kasallarni va u bilan birga bo'lgan odamlarni boshqalardan ajratish, ularni davolash uchun ishlatiladigan asbob-uskunalarini ayrim saqlab, obdon sterillash lozim. Tibbiy xodimlar shaxsiy gigiyena qoidalariga juda qattiq e'tibor berishlari zarur.

SURUNKALI KON'YUNKTIVITLAR

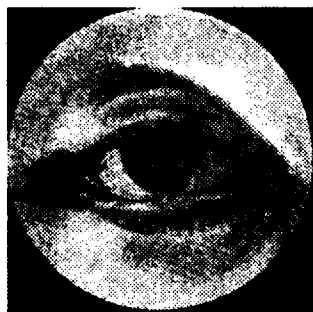Angulyar blefarokon'yunktivit - ko'z shilliq pardasi, qovoqlarning chakka tomondagi burchaklari terisi va kiprikli qirrasining surunkali yalliq'lanishi. Ko'proq erkaklarda uchraydi va yillab davom etishi mumkin. Buni Moraks va Aksenfeldlar topgan diplobatsilla qo'zg'atadi. Odatda ko'z juda achishadi, qichishadi va bemor chiday olmay qashiganda qovoqlar chakka tomon burchagi terisida mayda-mayda yorilish va ishqalanish paydo bo'ladi. Shu burchakda qaymoqqa o'xshagan oppoq modda paydo bo'lib, u paxta bilan artganda ipga o'xshab cho'ziladi. O'z vaqtida aniqlab davolanmasa, kasallik oylab, yillab davom etib, natijada qovoq kiprikli qirralari ham qizaradi, shishadi. Davolashda antibiotik va sulfanilamidlar kor qilmaydi. Rux sulfatining 0,5-1,0% eritmasidan boshlang'ich davrida tomizilsa kasallik tuzaladi (92-rasm).

Traxoma – kon'yunktiva va shox pardaning surunkali yuqumli yallig'lanishi. Buni Galbershtedter va Provachek topgan virus rikketsiyalar qo'zg'atadi. Klinikasi kon'yunktivaning infiltratsiyasi, chuqur joylashgan follikullar va nihoyat ularning chidiqlanishi bilan tavsiflanadi. Traxoma boshlanishi yuqori qovoqning ko'zga o'tar qismida kon'yunktivaning qalinlashuvi (profiliferatsiya), qizarish va uning ichkarirog'ida chuqur joylashgan katta-katta oq kulrang follikullar paydo bo'lishi bilan xarakterli. Bora-bora bu o'zgarishlar, ayniqsa follikullar juda ko'payib qovoq shillig'i usti juda notekis bo'ladi. Shuning uchun greklar bu xastalikka g'adir-budur – trachoma degan nom berganlar.

Traxoma Shimoliy Afrika. Yaqin Shimoliy-Sharq, Janubiy Afrikada juda ko'p tarqalgan edi.

Kasallikning boshlanishidanoq shox pardada pannus (parda) – yuza joylashgan qon tomirli o'ziga xos 3 xil yallig'lanish paydo bo'ladi: 1) tomirli (pannus vasculosus), kasallik davrida zo'rayadigan 2) yupqa (pannus tenius) va 3) muskulli (pannus crassus) shaklida chandiqli qoldiradi. Shox pardani xiralashtirib ko'rishga xalaqit beradi. Pannus har bir bemorda har xil bo'ladi. Bu uning individual himoya kuchiga bog'liq. Traxoma faqat kontakt vaqtida yuqadi va bunga sanitariya-gigiyena qoidalariga rioya qilmaslik sabab bo'ladi. Inkubatsiya davri 14 kun. Ko'pincha bemorlar traxoma boshlanganini sezmaydilar. Lekin ba'zida ular qovoqlari og'irlashganini, bir narsa xalaqit berganini sezadilar.

Klinikasining 4 davri bor. Traxoma I-yuqori qovoqning kon'yunktivasi infiltratsiyadan shishadi va 4-5 tagacha va keyinchalik juda ko'p chuqur o'rnatilgan follikullar paydo bo'ladi. Ikkinchi davri. Trachoma II-follikullarning bir qismi yorilib, yoki surilib, o'rni chandiqli qoladi. Shox parda yuqori yarmida qon tomirli

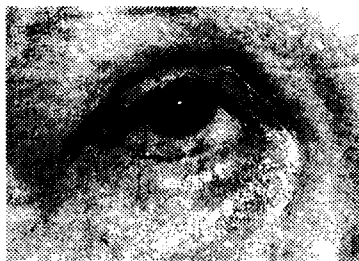

92-rasm. Angulyar blefarokon'yunktiviti

ng'pannus bo'lishi mumkin. Uchinchi davri Trachoma III- bunda follikullar miqdori va infiltratsiya kamayib, ko'pincha chandiqlar va pannus zo'rayadi. To'rtinchi davri Trachoma IV-da follikullar va infiltratsiya yo'qolib faqat oqishroq chandiqlar qoladi.

Traxomaning asoratlari uning eng yuqumli III davridan boshlanib, shox pardada yara paydo bo'lishi, iridoktsiklit, banal infeksiyadan kon'yunktivit, dakroiotsistit va boshqalar.

Traxomaning oqibatlari ildiz ostida chandiqlanish natijasida kipriklarning noto'g'ri o'sishi (Trichiasis), shilliq varaqning keng chandiqlanishidan qovoq qirrasining ichkariga buralishi (Ehtropion) (93-rasm), qovoq shilliq varag'ining ko'z nikiga yopishuvi (Sumblepharon), ko'z yoshi bezi yo'lining chandiqdan bekilishi natijasida ko'z shilliq varag'i va shox pardaning qaqrashi (Xerosis conjunctivae et corneae) natijasida ko'z ko'r



93-rasm. Pastki qovoqning ichkariga buralishi. Yuqori qovoq kipriklarining noto'g'ri o'sishi.

bo'lib qoladi. Ilgari traxoma kasalligi boshlanganidan 30-40 yilgacha davom etib, ko'z, qovoqlarni betartib va badbashara holga keltirgan, chunki u vaqtlarda XX asrning boshida na ko'z mutaxassislari, na dori-darmon va na ko'z shifoxonasi bo'lmagan. Shuning uchun traxoma ko'z ojizligining asosiy sabablaridan biri bo'lgan.

1960 yillargacha umumiy va majburiy, hattoki pulsiz davolash, tez-tez tekshirib oldini olish tufayli traxomani yoppasiga yo'q qilishga erishildi.

Traxomani davolash uchun BSST ekspertlari tetratsiklin va eritromitsinning 1% li eritmasi va malhamini tavsiya qilganlar. Bu dorilar bemor ko'ziga 3-4 oy davomida tomiziladi, ertalab va kechqurun malhami qo'yiladi. 2-3 kundan so'ng ular naf beradi, shuningdek eritromitsin ham qo'llaniladi. Agar shunda ham butunlay tozalanmasa, unda follandikullarni ma'lum usul bilan siqib chiqarib, etazol yoki albutsidni talqonsimon sepib davolash mumkin. Bemor dorilarni batartib qabul qilsa, traxomani 6-8 oy ichida davolash mumkin. IV davrga o'tgandan keyin ham uning takrorlanishiga qarshi tomchi va malham bilan davolab, so'ngra 3 yil vrach nazoratida tekshirib turiladi. Mamlakatimizda traxoma bo'lgan kasallarni 100% ro'yxatga olish, statsionarda davolash, pulsiz dori-darmonlar berish, qaytalanishining oldini olish tufayli u yoppasiga yo'q qilindi.

Profilaktika uchun aholini sanitariya-gigiyena bilimlarini oshirish, hamma oilalarni vaqti-vaqtida tekshirib turish, ularning turmush sharoitlarini yaxshilash zarur bo'lgan.

Paratraxoma – bu okulourogenital (oculourogenitalis) sindromning ko'zda paydo bo'ladigan simptomlariga asoslangan qovoqlarda paydo bo'ladigan follandikullar traxomadagiga o'xshaydi, lekin bunda ular yuqori qovoqda emas, asosan pastki qovoq shilliq pardasining ko'zga o'tar qismida joylashadi va hech qachon chandiqlanmaydi va og'ir oqibatlari ham bo'lmaydi.

Paratraxomani ham Chlamydia halprovia vujudga keltiradi. Bu kasallik ilgari havza kon'yunktiviti deyilar edi. Chunki ko'pincha havzalarda cho'milgan yoshlarda 2-3 kundan keyin paydo bo'lar edi.

Davolash ko'zga dezinfektsiyalovchi dorilardan avval 8-10 martagacha 1-2 tomchidan tomiziladi, so'ngra bir oz kamaytirib 5-3 martagacha tushiriladi. Penitsillin, kanamitsin, etazol talqonidan kechqurun yotish oldidan va ertalab sepiladi. Bu juda yaxshi ta'sir qilib, kasallik tez tuzaladi. Traxoma oqibatlaridan trixiazni Sapejko usuli bilan operatsiya qilinadi. Noto'g'ri o'sgan kipriklar ildizini tozalab, qovoqning kiprikli va kipriksiz chiziqlari o'rtasini kesib, shu joyni kengaytirib bajariladi. Shu sohaga bemor pastki labidan olingan shilliq parda qiyig'i qo'yib tikiladi.

Entropionni tuzatish yuqori qovoq terisini qirrasidan 2 mm narida kesib, tog'ayni tozalab, undan uzun uchburchak shaklida olib tashlab, tikiladi. Pastki qovoq (entropion) ichiga burilganda uning terisidan tasma olib tashlanadi, terisini tikkanda muskul ham qo'shib tikiladi.

Surunkali kataral kon'yunktivit bo'lgan bemorning ko'zlari achishadi, qum tiqilganday bo'ladi, kitob o'qiganda tez charchash sezadi. Kon'yunktiva bir oz qizaradi, yuza joylashgan follikullar paydo bo'ladi, lekin ko'zdan shilimshiq juda kam chiqadi.

Sabablari: atrof-muhitdagi chang, tutun, gazlarga nisbatan sezgirlikning oshganligi, ko'z yoshi yo'llarida burun bo'shlig'i va uning atrofidagi bo'shliqlarda, meybomiy bezlarida infeksiya borligi va modda almashinuvi, ovqat hazm qilishning buzilishi hisobga olinadi. Ba'zida astigmatizmning o'z vaqtida ko'zoynak bilan ta'minlanmaganining ham ahamiyati bor. Bunday bemorlarni obdon tekshirilib, kasallik sababini aniqlab davolash zarur. Chunki sababi aniqlanmagan bunday bemor oylab, yillab qiynalishi mumkin.

Allergik va autoimmun kon'yunktivitlar. Paydo bo'lish sabablari 2 xil: tashqi muhit omillari (ekzogen) va organizmdagi modda almashinuvida paydo bo'ladigan nomutanosib jarayonlar yoki infeksiya toksinlari ta'siri (endogen) dir. Kishi nerv sistemasi va ichki a'zolaridagi sezgirlikning oshib ketishi ularga javoban patoformologik o'zgarishlar berib, klinik patologiyani keltirib chiqaradi.

Ekzogen bahor kon'yunktiviti – ilk bahorda o'ta sezuvchanlikdan boshlanadi. Bunga quyoshning ultrabinafsha nurlar sochishi, havoda chang paydo bo'lishi yoki ilk bahor ko'katlari sababchi ekanligi taxmin qilinadi. Bizning iqlimimizda ko'pincha yosh va o'spirin o'g'il bolalarda paydo bo'ladi. Odatda ko'zni yorug' nur bezovta qiladi, ko'zlar qichishadi, yoshlanadi, yumilishga moyil bo'ladi (94-rasm, a). Ochib qaralganda yuqori qovoq tog'ayi ustidagi shilliq qavat



94-rasm.

*a-bahor kon'yunktivitiga uchragan bemor.
b-bahor katarining kon'yunktiva formasi.*

qalinlashib, unda burda-burda oq pushtiroq do'mboqchalar paydo bo'ladi. Ular follikulni eslatadiyu, lekin tuzilishi aniq chegaralangan, bir oz yassi, katta-kichik va tartibli joylashgani qayroq tosh terilgan yo'lni eslatadi (94-rasm,b). Shunday o'zgarish shox pardada limbing atrofi va burun tomonida ham paydo bo'lishi mumkin. Kasallik uzoq (balog'atga yetguncha) davom etib, har bahor va yozda xuruj qiladi. Bemor qonida askorbin kislotasining ancha kamayishi aniqlangan. Shu vitaminlar va allergiyaga qarshi dorilar qo'llaniladi.

Pollinoz (Pollen- gul changi) kon'yunktiviti bahorda o'simliklar, daraxtlar gullagan davrida boshlanadi. To'satdan ko'zlarda juda kuchli achishish, qichishish paydo bo'ladi, ko'z yoshlanishi, ochilmay qolishi, ko'pincha aksirish, yo'talish va ko'z-burundan yosh va suv kelishi kuzatiladi. Har yil bahorda va yozda turli o'simlik bargi va guhdan shamol bilan uchadigan hid va chang – to'zonlar shunday allergiyaga sabab bo'ladi.

Antibiotiklarga allergiya. Ko'zga antibiotiklardan birining eritmasi tomizilsa yoki poroshogi quyilsa, kon'yunktiva qip-qizarib, pastki qovoq kon'yunktivasi shishadi, follikullar paydo bo'ladi, qovoqlar terisi qizaradi. Ko'z yoshlanadi, achishib qichishadi. Juda kamdan-kam, ayniqsa bolalarda shu holat atropin yoki dionin tomchisi tomizilganda ham bo'ladi. Bunda ko'zga kortikosteroid tomchilaridan tez-tez tomiziladi. Kaltsiy glyukonati ichiriladi.

Endogen sabab. Tuberkulyozga allergiya (fliktenali kon'yunktivit). O'pkasi va boshqa a'zolari turberkulyoz bo'lgan odamning qonida toksinlar paydo bo'lib, shular ko'zga ichki-auto allergen sifatida ta'sir qiladi. Bu holat ayniqsa uzoq og'rib, yaxshi davolanmagan bemorlarda bo'ladi. Ko'pincha yosh bolalar va o'smirlarda uchraydi. Avval bir ko'z zararlanib to'satdan yoshlanaveradi, sanchiydi, yoruqqa qaray olmay, qovoqlari qisilib bemor yuzini bekitib o'tiradi. U ko'zini ochib qaraganda kon'yunktivasida bir necha katta-kichik tugunchalar paydo bo'lgani kuzatiladi. Bu fliktena, pufakcha emas, balki proliferativ gigant limfotsit va epitelial hujayralardan paydo bo'lgan yallig'langan tugunchalaridir. Ko'zning haqiqiy tuberkulyozdan farqi shundaki, bunda bemor ko'zida tuberkulyoz tayoqchalari topilmaydi va kazeoz parchalanishi bo'lmaydi. Shuning uchun bu yuqumli emas, lekin uzoq davom etib tugunchalar yorilib bemorni qiynaydi. Hozirgi vaqtda tuberkulyozga qarshi choralar hamma tomonlama keng yo'lga qo'yilib, dispanserlar soni oshganligi va to'g'ri davolash tufayli bu kasalliklar bilan ko'zning kasallanish soni kamaytirilgan.

Follikulyoz – 3-4 yoshli bolalarda uchraydi. Bola ko'zining salgina qizargan, lekin shishmagan (infiltratsiyasiz) kon'yunktivasida mayda-mayda qizg'ish donachalar paydo bo'ladi. Bu donachalar ko'zni juda ta'sirlantirmaydi, lekin ozgina qichishtiradi, xolos. Bunga ko'pincha bola ichaklarida paydo bo'ladigan gijja sabab bo'ladi (95-rasm, rangli).

KO'Z YOSHI A'ZOLARI

Ko'z yoshi a'zolari – yosh ishlab chiqaradigan va uni oqizib chiqaradigan qismdan iborat.

Ko'z yoshi bezi – glandula lacrimalis ko'z kosasi yuqori devori chakka tomon qirrasida ostidagi chuqurcha (fossa glandulae lacrimalis) da joylashgan. Bu bez orbital va palpebral qismlardan iborat. Bezning orbital qismida ishlab chiqariladigan ko'z yoshi palpebral qismiga tushib, so'ngra 10-12 yosh chiqaruvchi naychalar orqali oqib, keyin kon'yunktiva bo'shimchasi chakka tomoniga tushadi va shu joydagi Krauze nomli qo'shimcha ko'z yoshi bezlaridan ham ishlanib chiqqan ko'z yoshi bilan qo'shilib, ko'z soqqasining ustidan o'tib, pastki qovoqning qirrasida bo'ylab yo'nalib, burun tomonga o'tadi va ko'z yoshi ko'li (lacus lacrymalis) da yig'iladi. Ko'z yoshining tarkibida 97,8% suv, 1,8% tuz va juda kam miqdorda oqsil, yog' moddasi va mukopolisaxaridlar, shuningdek lizotsim degan ferment bor. Bu ferment fagotsitoz vazifasini bajarib, ko'z tozaligini saqlaydi (96-rasm).

96-rasm. Ko'z yoshi a'zolari.

1,2- ko'z yoshi bezining yuqori va pastki qismi; 3-sklera; 4-yuqori va pastki ko'z yoshi nuqtalari; 5-yuqori va pastki ko'z yoshi kanalchalari; 6- ko'z yoshi xaltasi; 7- ko'z yoshi-burun kanali; 8- pastki hurun yo'li.



Ko'z yoshi oqib chiqadigan yo'llar qovoqlarning burun tomon burchagidagi ko'z yoshi ko'liga botib yotgan qovoqlar qirrasidagi ko'z yoshi nuqtalari (punctum lacrymalis) dan boshlanadi. Bu nuqtalar orqali ko'z yoshi kanalchalari – canaliculi lacrymalis ga o'tib, ba'zida ikkala kanalcha birga, ba'zida esa ayrim-ayrim holatda ko'z kosasi burun tomon devorining pastidagi chuqurchaga joylashgan ko'z yoshi xaltasiga tushadi (98-rasm). Ko'z yoshi xaltasining uzunligi 10-12 mm, kengligi 3-4 mm, hajmi esa 0,7 mm va bosimi 7-10 mm simob ustuniga teng va turli anatomik variantlari ham bo'lishi mumkin. Ko'z yoshi xaltasidan yosh suyak ichidagi yo'l (ductus nasolacrymalis) ga o'tib burunning pastki yo'liga tushadi. Suyak ichidagi kanal ayollarda erkaklardagiga nisbatan tor bo'lgani uchun ko'z yoshi xaltasining yiringli yallig'lanishi ayollarda ko'proq uchraydi.

Qovoq aylana muskulining alohida bir qismi (m.Horneri) ko'z yosh yo'llari, kanallari, ko'z yoshi xaltasining kengayib-torayishiga yordam beradi. Shuning uchun ko'z yoshi hech qanday qiyinchiliksiz o'z yo'llaridan oqib o'tib, burunga bemalol tushaveradi. Ko'z yoshi ko'z sathini doim ho'llab turib, uni qaqrab qolishdan saqlaydi. Ko'zni mayda jismlardan tozalab, yuvib chiqaradi. Ko'zni bir oz sovuqdan ham saqlaydi. Ko'z yoshi yo'lining biror joyida to'siq paydo bo'lganda ko'z doim yoshlanib kishini juda qiynab qo'yadi.

KO'Z YOSHI BEZI VA KO'Z YOSHI YO'LLARINING YALLIG'LANISHI


Ko'z yoshi bezi va ko'z yoshi yo'llarining yallig'lanishi ko'pincha surunkali bo'ladi. Mikroblar, bakteriya, virus va zamburug'lar ta'siri ostida vujudga keladi. Bularga organizmning umumiy surunkali kasalliklari va ko'z yoshi yo'llarining torayishi sabab bo'ladi.

Ko'z yoshi bezining (kamdan-kam uchraydigan) o'tkir yallig'lanishi – dakrioadenit (dacrioadenitis acuta) organizmning zotiljam, so'zak, qattiq shamollash va grippdan quvvatsizlangan odam yoki yosh bolalarda tepkidan bo'lishi mumkin. Bunda yuqori qovoq chakka tomonining uchdan bir qismida qizarish, juda og'riqli shish paydo bo'ladi. Badanning umumiy qaqshashi, isitmaning ko'tarilishi, bosh og'rishi bilan boshlanadi. Yuqori qovoqning shakli o'zgarib, qalinlashadi, kattalashadi, ko'z soqqasini o'z o'rnidan biroz siljitib bekritadi. Laboratoriya tekshirishlari qondagi (SOE, leykotsitoz, limfotsitoz) o'zgarishlari uchrashi mumkin bo'lmagan, faqat klinikasi o'xshash o'smadan farqlab yallig'lanish tashxisini qo'yishga yordam beradi. Yallig'lanishga qarshi davolash ko'zga va umumiy antibiotiklar, sulfanilamidlar, issiq qo'llash bilan o'tkazilib, 3-4 haftadan keyin tuzaladi.

Ko'z yoshi bezining surunkali yallig'lanishi esa (dasrioadenitis chronica) juda kam uchraydigan, asta-sekin boshlanib, umumiy quvvatsizlik, bezning kattalashuvi, shishuvi bilan davom etadi. Sabablari – asosan tuberkulyoz, zaxm va boshqalar. Klinik-laboratoriya tekshirishlari (Mantu va Vasserman reaksiyalari) qilinadi. Davolash kasallikning kelib chiqish sababiga asoslanib umumiy dori-darmon qo'llash va simptomatik usul bilan bo'ladi. Agar ko'z yoshi bezi yallig'lanishi so'lak bezlari yallig'lanishi bilan bir vaqtda va ikki tomonlama bo'lsa, uni sistemali Nikulich kasali deyiladi.


Ko'z yoshi yo'llarining yallig'lanishi

Bunday bemorlarning asosiy shikoyati ko'zdan yosh oqishidir. Asosan sovuqqa chiqqanda, shamol va chang bo'lganda ko'z yoshi oqishi zo'rayadi, ko'zdan to'xtamay yosh oqib turishi ko'z soqqasini ham, pastki qovoq terisini ham biroz qizartiradi, achishtirib bezovta qiladi. Sababi quyidagi usullar yordamida aniqlanadi. Bunday bemorlarning ko'ziga 3% li kollargol tomizib qaraganda ko'z yoshi nuqtasining so'rib olish qobiliyati saqlangan bo'lsa, bir-ikki daqiqadan so'ng ko'zdagi bo'yoq - kollargol so'rilgan bo'ladi, demak kollargol ko'z yoshi nuqtasi va kanalchalari orqali ko'z yoshi xaltasiga o'tgan bo'ladi. Agar kollargol ko'z yoshi nuqtasidan tez so'rilib ketmasa natija aksincha bo'ladi. Bu kanallarni tekshirish usuli



97-rasm. a-ko'z yoshi yo'llarini yuvish, b-pastki ko'z yoshi nuqtasini zondlash.


1-zondni nuqtaga qo'yish; 2-zondni kanalga kiritish.



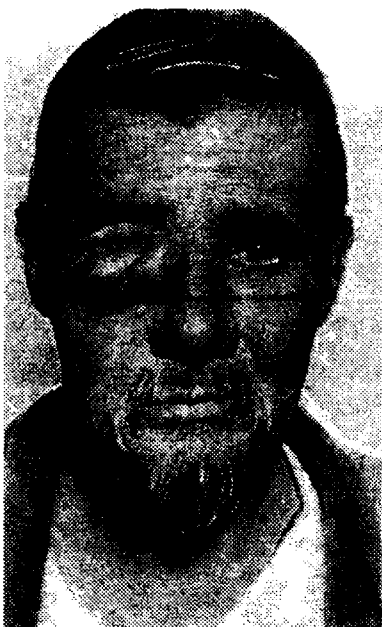deyiladi. Agar ko'zga kollargol tomizish bilan birga burunga qisqich bilan qaynatilgan paxtadan tiqib tekshirilsa, unda 3-4 daqiqadan so'ng paxtada bo'yoq (kollargol) paydo bo'lishi kerak, agar aksincha bo'lsa, ko'z yoshi sistemasi bekiilib qolganidan darak beradi. Shu usul yordamida butun ko'z yoshi oqib chiqish sistemasining ishi aniqlanadi. Ko'z yoshi oqib chiqish yo'llarini klinik usul bilan yaxshiroq aniqlash uchun odatda shpirtsiga dori olib, uning ingichka va biroz to'mtoqlangan ignasi ko'z yoshi nuqtasidan kanalchaga yuborilib yuviladi (97-rasm, a).

Agar yo'l ochiq bo'lsa, engashib o'tirgan bemorning burnidan dori oqib chiqadi. Agar o'tmasa yoki chala o'tsa, unda shu nuqta orqali kontrast dori (yodolipol) yuborib rentgen surati olinadi va shunga qarab oftalmolog jarrohlik rejasini tuzadi.

Ko'z yoshi nuqtasining torayishi – uning qayrilib noto'g'ri joylashuvi (qariyalarda) yoki chandiqlanishdan bo'ladi, u yallig'langanda ko'z yoshi oqib nuqta qizaradi, shishadi. Oftalmolog shu usulga moslashtirilgan 4-5 ta turli yo'g'onlikdagi ignalar – zondlar yordamida ko'z yoshi nuqtasini kengaytiradi (97-rasm, b), yoki dori-darmon berib yoki operatsiya qilib davolaydi.



98-rasm. Surunkali dakriotsistit.

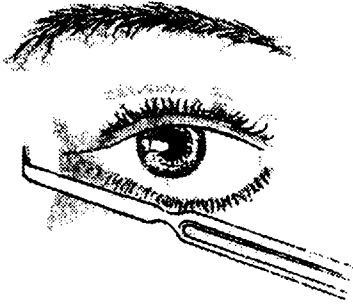


99-rasm. Hidrops.

Ko'z yoshi kanalining torayishi esa, uning o'rtasida yoki ichki uchida bo'lishi mumkin. Uning hammasi torayishi ham mumkin. Bunda dori-darmon bilan birga 3-4 ta o'ziga mos zondlar bilan kengaytiriladi yoki kon'yunktivada dakriotsistotomiya operatsiyasi qilinadi.

Ko'z yoshi xaltasining yallig'lanishi – dakriotsistit (dacriocystitis), bemorning ko'zidan faqat yosh emas, yiring ham chiqadi. Ko'z tirqishining burun tomonidagi yuqori va pastki qovoqlar birikmasi ostida yumshoq, og'riqsiz shish paydo bo'ladi (98-rasm). Ko'z yoshi xaltasi shaklidagi bu shish bosilganda ko'z yoshi nuqtalaridan shilimshiq yoki yiring aralash ko'z yoshi chiqadi. Ko'z yoshi xaltasining bunday surunkali yallig'lanishi ko'pincha ayollarda ko'z yoshi-burun kanalining erkaklarnikiga nisbatan torligidan va ko'pincha shamollash kabi sabablardan yo'li to'silib qolishidan bo'ladi. Kanal ichida yoshning o'tmay to'xtab qolishi, undagi shilliq pardaning zararlanishi va infektsiya paydo bo'lib, yallig'lanishi asta-sekin avj olib dakriotsistit vujudga keladi. Ko'z yoshi xaltasi tobora kengayib, kattalashib, devorining yupqalashganidan u teri ostidan ko'kimtir bo'lib ko'rinadi, bu holat ko'z yoshi xaltasining istisqosi (hydrops) deyiladi (99-rasm). Pastki nuqta orqali shprits bilan dori yuborib yuvilganda suyuqlik burunga

tushmay, yuqori nuqtadan qaytib chiqadi, surunkali yiringli dakriotsistit bo'lganda yiring doim ko'z tirqishiga chiqib turgani uchun undagi mikroblar (streptokokk, stafilokokk va pnevmokokk) ko'z shox pardasiga zarar yetkazib, unda yara paydo qilishi mumkin. Shuning uchun yiringli dakriotsistit erta aniqlanib, operatsiya usuli bilan davolanishi kerak.



100-rasm. Ko'z yoshi xaltasi flegmonasi va uni yorish.

Kattalar dakriotsistorinostomiyasi og'ir operatsiya.

Bunda ko'z yoshi xaltasi ustidagi terini kesib, undagi yumshoq to'qimalarni chetga surib, qovoqlar bitishmasi kesilib, ostidagi suyak tozalanadi. Suyakdan 2,5 sm li qismi olib tashlanadi. Operatsiyaning asosiy prinsipi – ko'z yoshi xaltasi bilan burun yuqori bo'shlig'i o'rtasida yo'l ochib, ko'z yoshini to'ppa-to'g'ri burunga tushishi ta'minlanadi. 60 yoshdan oshgan odamlarda esa, shox pardani yiringli yallig'lanishdan saqlash uchun yiringli ko'z yoshi xaltasi olib tashlanadi, chunki qarilarda suyakni arralash og'ir va xavflidir (100-rasm).

Ko'z yoshi xaltasining flegmonasi (phlegmona sacci lacrimalis). Bu o'tkir yiringli peridakriotsistitdir. Bu infeksiyaning yosh xaltasidan atrofdagi to'qimalarga o'tishi natijasida paydo bo'ladigan shiddatli flegmonoz yallig'lanishidir. Bunda o'tkir yallig'lanishning asosiy belgilari: shish, qizarishlar qovoqlarga, burun va iyakning tegishli shu tomoniga o'tib ketadi. Bemorning isitmasi ko'tariladi, boshi og'riydi, umumiy lohaslik paydo bo'ladi. 2-3 kundan keyin yo flegmonaning o'zi yoriladi, yoki uni oftalmolog stasionarda ochib yiringini chiqarishi, kerakli dori-darmon bilan davolashi zarur. 3-4 oydan keyin dakriotsistorinostomiya operatsiyasini qilish mumkin.

Chaqaloqlarda dakriotsistit (darioycystitis neonatorum) kamdan-kam uchraydi. Bunga ko'z yoshining burun yo'li pastki qismida, odatda, tug'ilishdan oldin so'rilib ketishi kerak bo'lgan nozik membrananing o'z vaqtida so'rilmay qolishi sabab bo'ladi. Bola tug'ilgach 2-3 kun davomida ko'zlari yoshlanib, yiringlagani ma'lum bo'ladi. Umumiy klinik belgilar kattalar dakriotsistiti belgilaridan farq qilmaydi. Chaqaloqlar dakriotsistiti ham o'z vaqtida davolanmasa, flegmonaga aylanishi mumkin. Davolashning birinchi

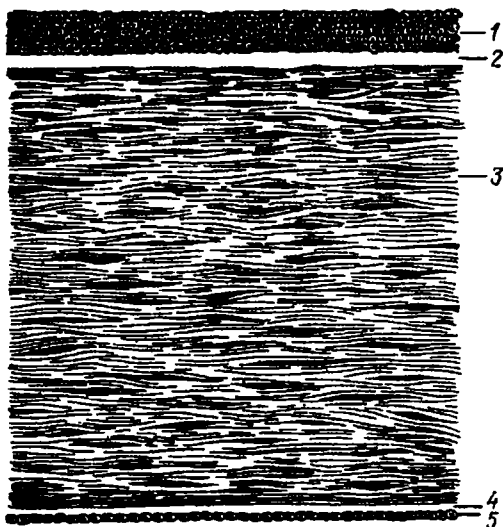
qismi – ko‘z yoshi xaltasini massaj qilinadi. Buning uchun ko‘z tirqishi burun tomoni burchagini shifokor barmoqlari bilan asta-sekin yuqoridan pastga tomon silaydi. Bunda xaltadagi ko‘z yoshi ko‘z-burun kanali orqali uning pastki qismidagi membranaga tazyiq beradi va natijada u yorilishi mumkin. 2-3 kun davomida qilingan massaj usuli yordam bermasa, unda ikkinchi usul bola ko‘z yoshi yuqori nuqtasini zond bilan bekitib pastkisidan shpripsdan dezinfektsiya qiladigan dorini katta bosim bilan yuborish kerak. Bunda suv o‘z vaqtida so‘rilib ketmagan mambranani teshib chiqishi mumkin.

SHOX PARDA (CORNEA)

Shox parda normada juda tiniq, tekis, musaffo, sathi yaltiroqdir. Uning qalinligi gumbazcha qoq o‘rtasida 0,8 mm, atrofida 1,2 mm. Shakli bir oz bo‘rtiq gumbazchaga o‘xshagan bo‘lib, juda sezgir, chunki unda sezuv nervi tolalari juda ko‘p, ular uzun tsiliar nerv tolalaridan chiqib, limbga 2-4 mm qolgan joyda oqsil pardani teshib, parda atrofida yotib uning oldingi IG‘3 epiteliy osti qismida tolalanadi. O‘rta varaqlarida ular kam tarqalgan. Bu nerv tolalari shox pardaga kirishdan oldin o‘z miyelin po‘stini tashlaydi. Shuning uchun nerv tolalari tiniq bo‘lib, ko‘zning ko‘rishiga xalaqit bermaydi. Shox pardada simpatik nerv tolachalari ham bor, ular modda almashinuvini faollashtiradi. Bu pardada qon tomirlar yo‘q, lekin uning tiniqligi tarkibidagi o‘rta oraliq moddasining 75% suvdan iboratligi va unda protein, nukleotid va kollagen fibrilla va vitaminlar holatiga bog‘liq. Shox pardaning oqsil pardaga o‘tish chegarasi limb (lumbus) deyiladi. Limb kengligi 1 mm, yuqori va pastki segmenti 2 mm ga teng, oq yarim tiniq, halqasinimon chiziq shaklida bo‘lib, uning ichki tolalari shox pardadan, ustki tolalari esa keyinroq paydo bo‘lgan oqsil parda tolalaridan tashkil topgan. Shox pardaning limb bilan chegaralanishi xuddi ko‘zoynakka oyna shisha qo‘yganga o‘xshab turadi.

Limb sohasida ichkaridan oqsil parda, shox parda va shilliq pardalar qavatma-qavat yotgani sababli turli patologik jarayonlar paydo bo‘lishiga imkon beradi: bahor kon‘yunktiviti, papilloma, melanoblastoma, rak va b. Limb atrofida yuza va chuqur joylashgan ikkita mayda arteriya va vena chigallari bor. Ular limb atrofida tomirlar xalqasini vujudga keltiradi. Shox pardani ko‘ndalangiga kesib mikroskop ostida qaraganda uning gistologik 5 varaqdan iboratligi ma‘lum bo‘ladi (101-rasm). 1) Epiteliy. U ko‘p tutrli shaklli rasta-rasta terilgan silindsimon, kubsimon, hujayralar va juda ko‘p qismi yassi, regeneratsiyaga moyil 5-6 qator epitelial hujayralardan iborat bo‘lib, u ko‘z shilliq pardasidan

o'tgan va himoya vazifasini ham bajaradi. 2) Boumen varag'i – bir xil tuzilgan, shaklsiz va juda tiniq, oldingi chegara membranasi bo'lib, limbga yaqinlashgan sariyupqalashib, 1 mm qolganda keskin tugaydi. 3) shox pardaning xususiy tuqimasi, u shox parda varaqlari orasida eng qalini bo'lib, juda nozik, bir-biriga moslashib chatishgan biriktiruvchi to'qima bo'laklari yoki pardalaridan va muguz hujayralardan iborat. Shu orada bitta-yarimta «adashgan» fibroblast va limfoid hujayralar ham uchrab, bular himoya vazifasini bajaradi. 4) destsemet membranasi kuchli nur sindirish qobiliyatiga ega, juda yupqa, lekin chidamli, elastik kollagendan tashkil topgan orqa chegara membranadir. Bu membrana kimyoviy moddalar, mikroblar va mayda qon tomirlarning ichkariga o'tishiga qarshilik ko'rsatish xususiyatiga ega. Shox parda yiringli yallig'langanda bu membrana bir oz ta'sirlansa ham, lekin yiringlamaydi va irimaydi hamda tezda o'z normal holiga qayta oladi. Shox pardaning limbga yaqin joylarida bu membrana bir oz qalinlashib va mayda-mayda shoxlanib, ko'zning oldingi kamera burchagi trabekulasining tashkil topishida qatnashadi. 5) endotelii yoki chegara epiteli varag'i – bir qavat tizilgan yassi, olti burchakli gliyadan tashkil topgan prizma shaklidagi hujayralar. Endoteliiyning asosiy vazifasi – ko'z oldi kamerasi suyuqligi bilan shox parda orasidagi normal modda almashinuvini ta'minlash va shox parda tiniqligini himoya qilishdan iborat. Bu xususiyat shox pardada paydo bo'ladigan chandiqlarni olib tashlash, uning o'rniga boshqa sog'lom ko'zdan olinganini qo'yish kersetomiya operatsiyasining muvaffaqiyatli chiqishida ham rol o'ynaydi, chunki bunda antitelolar yangi o'tkazilgan laxtkchani o'zlashtirilishiga va yaxshi joylashishiga kersetomiyada kesilgan chiziqlarni normal bitishiga ham ta'sir o'tkaza olmaydi. Endotelii ko'z oldi kamerasi btsurchagi mikrostrukturasining tashkil topishida qatnashib, har bir trabekula tolalarini o'rab oladi. Shox parda old va orqa membranalarning moddalar almashinuvini tanlab o'tkazish xususiyati - ko'zdagi normal gidrodinamikani ta'minlaydi. Shox pardada qon tomirlar yo'q bo'lgani uchun uning atrofidagi mayda-mayda arterial va vena kapilyarlar diffuziya yo'li bilan shox pardani oziqlantiradi. Shox pardadagi asosiy moddalar almashuvi jarayoni ko'z oldi kamerasi suyuqligi hisobiga bo'ladi. Shox parda va uning ayniqsa tashqi varaqlarida sezuv nervi tolalari juda ko'p. Bu tolalari bosh miya uch tarmoq nervi n. trigeminus ning eng mayda tolachalari bo'lgani uchun, parda o'zining juda sezgirliги bilan boshqa qismlaridan farqlanib turadi. Shox pardada simpatik nerv tolalari ham bo'lib, ular pardaning oziqlanish jarayonini ta'minlaydi.



101-rasm. Shox parda.

1-epiteliy; 2-Boumen oldingi chegara membranasi, 3-xususiy shox parda to'qimasi; 4-destsemet orqa chegara membranasi; 5-endoteliy.

SHOX PARDANING YALLIG'LANISH PATOLOGIYASI

Ma'lumki, normada shox pardaning 5 xil asosiy belgilari bor: bu tiniqlik, yaltiroqlik, shaklining bo'rtliqligi, o'ta sezgirlik va qon tomirlari yo'qligidir. Patologiyada esa loyqalanish, xiralanish, shakl bo'rtligining ko'payishi yo kamayishi, sezgirlikning zo'rayishi yo pasayishi va keraksiz qon tomirlar paydo bo'lishi kuzatiladi. Bu belgilar kasallikning paydo bo'lish sabablariga ko'ra turli ko'rinishda bo'ladi. Yallig'lanish asosan mikroblar – streptokokk, pnevmokokk, stafilokokk, ba'zida viruslar va zamburug'larning ta'siri ostida paydo bo'ladi. Tashqi muhitdagi ekzogen ta'sirlar va turli endogen surunkali umumiy kasalliklar (tuberkulyoz, zaxm, toksoplazmoz, gerpes va revmatizmlar) keratitlarni paydo qiladi. Bular qisman o'tkir tarzda, ba'zan esa sezilmay asta-sekin boshlanadi. Qanday boshlanishidan qat'iy nazar, shox pardada infiltrat paydo bo'ladi. Infiltrat turlicha – yuza yoki chuqur joylashgan bo'ladi, u mayda-mayda yoki katta bo'ladi. Uning rangi nim tiniq kulrang, nim tiniq qizg'ish, sarg'ish yoki kulrang – sarg'ish pufakcha, do'mboqcha, tugunchaga o'xshash yoki yapaloq bo'lishi mumkin. 2-3 kundan keyin shox parda epiteliysi ycmirilsa, uning yaltiroqligi yo'qoladi, sezgirligi ko'pincha kuchayadi. Yangi paydo bo'lgan qon tomirlar esa infiltrat



102-rasm. Keratokonus
(keratitdan keyin).

joylashuviga qaraganda yuza, chuqur bo'ladi. Shox parda shakli ko'pincha yakunlovchi davrda o'zgaradi, ya'ni uzoq davom etganda yallig'lanishi uni biroz yassilaydi (applanatio cornea). Qalin, dag'al chandiq paydo bo'lsa, uni bo'rttirishi mumkin. Shox parda qiyasining radiusi juda kattalashib, uning shakli sharsimon (keratoconus) bo'lishi mumkin. Shox parda shaklining tug'ma o'zgarishlari shundan iboratki, u juda kattalashib ketsa – megalocornea va aksincha, kichrayib ketsa – microcornea deyiladi. Bunday o'zgarishlar asosan bolalar va o'smirlarda, ayniqsa shimoliy hududlarda yuz beradi. Bunga modda

almashinuvining birlamchi distrofiyasi sabab bo'ladi.

Surunkali ichki a'zolar tuberkulyozida, toksinlar ta'sirida bir ko'z shox pardasi yengil keratoglobus, yuzagina nuqtali xiralalanish bilan namoyon bo'lgan (102-rasm). Yaqindan ko'rish tug'ma miopiyaning yuqori darajasida ham keratoglobus vujudga kelishi mumkin.

Shox pardaning yallig'lanish patologiyasi to'satdan o'tkir boshlanishi va asta-sekin sezilmay surunkali bo'lishi mumkin. O'tkir keratitlarning boshlanishi yorug'likka qaray olmaslik, noma'lum narsa halaqit berishi, ko'zning yoshlanishi, qovoqlarning qisilishi (blefarospazm) va shox parda atrofidagi halqali qon tomirlarning reaktiv kengayishi – perikorneal in'ektsiyalar paydo bo'lishi bilan xarakterlanadi. Bu belgilar yig'indisi **shox parda sindromi** deyiladi. Sekin boshlanadigan surunkali keratitlar esa ko'pincha yengil perikorneal in'ektsiya va yoshlanish bilan yuzaga chiqadi.

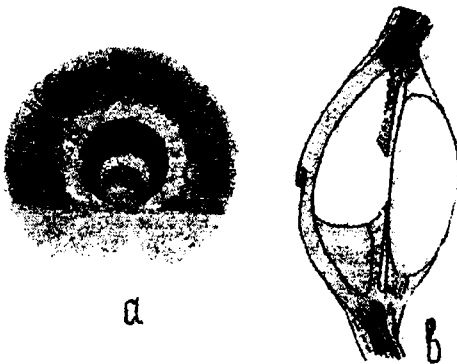
Shox parda yallig'lanishi (keratitis) ning turli ko'rinishlarini bir tizimga solish uchun prof. P.F.Arhangelskiy o'z tasnifini tavsiya qilgan. Bu shifokorlar uchun juda qulay, chunki bunda kasallikning ko'zga ko'rinib turgan belgilariga qarab tashxis qo'yiladi. Biz bu tasnifni bir oz kengaytirdik (M.Hamidova) (5-jadval).

Keratitislar

I. Yarali keratitislar		II. Yarasiz keratitislar
Ia. Yiringli	Ib. Yiringiz	Chuqur joylashgan yarasiz tuberkulyoz keratiti
Atrofdan joylashgan yuzalarali keratit	Uchuq yarali keratit	Chuqur joylashgan yarasiz zaxm keratiti
Suriluvchi (emaklovchi) yara	Eroziyal	Chuqur joylashgan yarasiz toksoplazmoz keratiti
Gonoblehnoreya yarali keratit	Virus yarali keratit	Chuqur joylashgan yarasiz epidemik virusli keratit
Qorachechak yarali keratit	Zamburug' yarali keratit	
Difteriya yarali keratit	Keratopatiya yarasi	


YARALI YIRINGLI KERATITLAR

Ko'z shox pardasi chetlarida yuzalar joylashadigan yarali keratit ko'pincha qari odamlarda, uzoq davom etadigan surunkali kon'yunktivitdan keyin paydo bo'ladi. Shox pardaning limbga yaqin qismida 1-2 mm kattalikdagi infiltratlar paydo bo'lib, keyin ular yarachalarga aylanadi. Bularning juda yuzalar joylashgan kon'yunktivit yoki blefarit ta'sirida vujudga kelganidan darak beradi. Bunga kokk infeksiya va boshqalar sabab bo'ladi.



103-rasm.

a, b. Shox pardaning suriluvchi yarasi, qipopion



3-rasm. Ko'z soqqasi (sagittal kesimi)

1-kipriksimon tana; 2-orqa kamera; 3-rangdor parda; 4-gavhar; 5-shox parda; 6-sklera; 7-yuqori to'g'ri yo'lli muskul; 8-xorioideya; 9-to'r parda; 10-shishasimon tana; 11-ko'ruv nervi.




12-rasm. 5-6 haftalik embrionning ko'zi:

1-yuqori qovoq. 2-shox parda. 3-gavhar. 4-gialoid arteriya gavharning qon tomirli qobig'i bilan. 5-to'r parda. 6-pigmentii epiteliy.



13-rasm. 6-7 haftalik embrionning ko'zi.

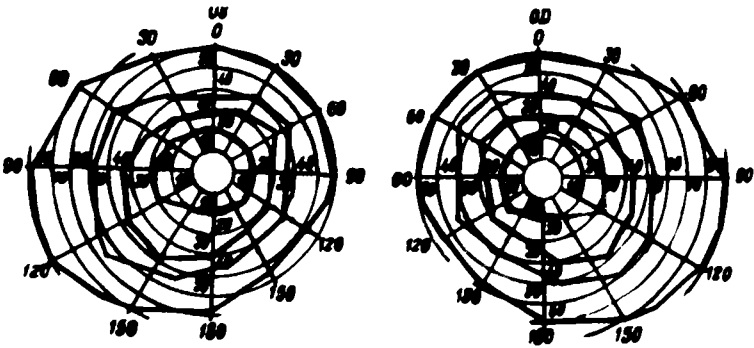
1-xoriokapilyar qavat. 2-pigmentli epiteliy. 3-to'r pardaning barcha besh qavati. 4-ko'rish nervining boshlang'ich ko'rinishi (glial tolalar va nerv tolalari). 5-o'rtada gyaloid arteriyaning qoldiqlari.



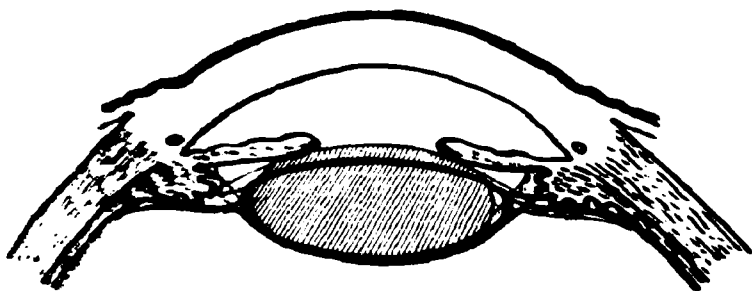
21-rasm a, b. Ye.B.Rabkin polixromatik pigment jadvalidan namunalar.



29-rasm. Sferik perimetr.



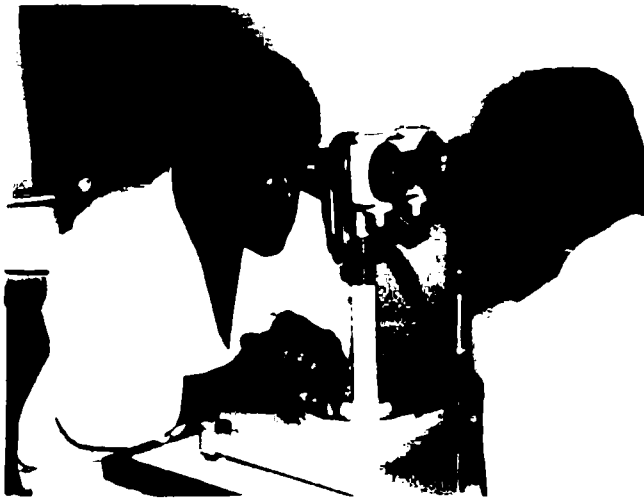
30-rasm. Ko'rish maydonining normal chegaralari.



46-rasm. b.



50-rasm. Skiaskopiya usuli.



54-rasm. Oftalmometriya usuli.



56-rasm. Ko'z tubida miopik konus ko'rinishi.



61-rasm. Ko'zni yon tomondan yoritib ko'rish usuli.




64-rasm. Biomikroskopiya usuli.



66-rasm. Ko'z oldi kamerasi burchagining gistologik va gonioskopik ko'rinishlari.

1 shox parda; 2- Shval'be chegara xalqasi; 3- korneoskleral trabekulalar; 4- Shlemm kanali; 5- skleral shpora; 6 - kipriksimon tananing oldi qismi; 7- taraqsimon bitishma; 8 - rangdor parda; 9 - sklera; 10 -gavhar.




69 -rasm. Ko'z tubining normal tuzilishi.



70-rasm. b. Teskari oftalmoskopiyanı bajarısh.



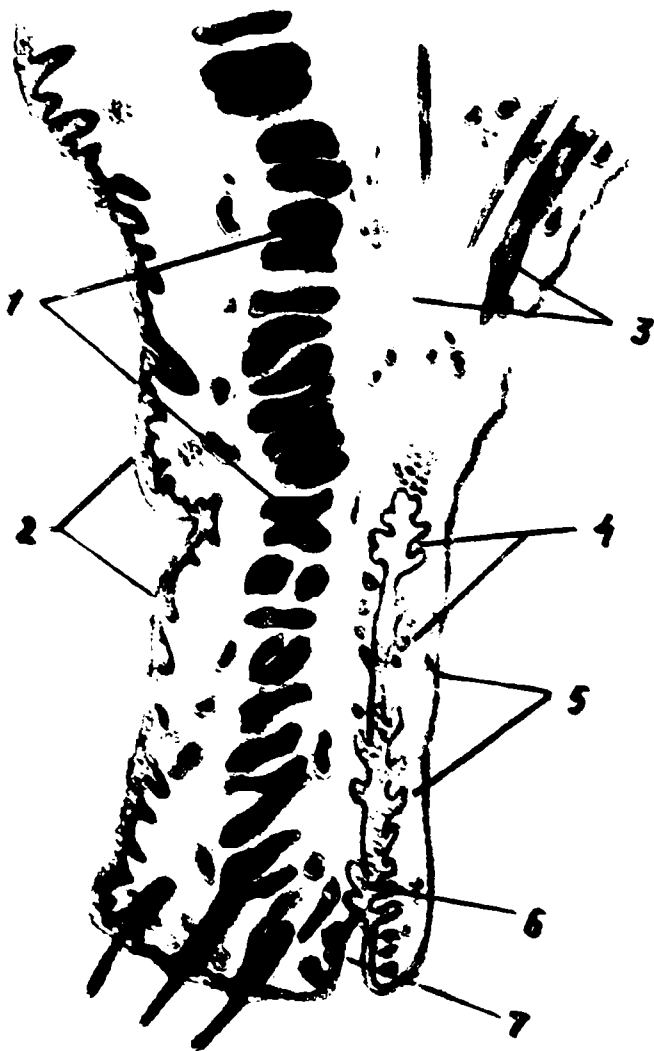
71-rasm. To'g'ri oftalmoskopiya
(elektr oftalmoskop bilan)



74-rasm. c. Kontaktsiz tonometriya

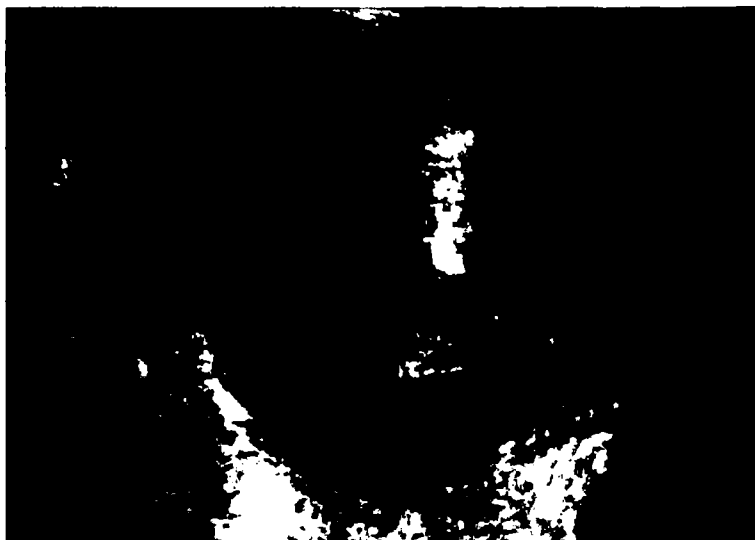

75-rasm. Exobiometriya usuli.



81-rasm. Qovoqning saggital kesimi

*1-qovoqning aylanma muskuli; 2-qovoqning terisi;
3-yuqori qovoqni ko'taruvchi muskul; 4-qovoq tog'ayi; 5-tog'ay usti
konjunktivasi; 6- Meybomiy bezlari; 7-Meybomiy bezining yo'llari.*



83-rasm. Qovoq
abstsessi.



84-rasm. Gomijja.



85-rasm.
Tangachasimon
blefarit

86-rasm. Xalazion.



89-rasm.
Gonoblenoreya



90-rasm. Difteriya
kon'yunktiviti





91- rasm. O'tkir virusli kon'yunktivit



95-rasm. Follikulyoz

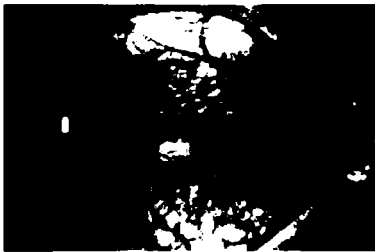

106- rasm. Zamburug'li kon'yunktivit



Getchinson tishlari.


110-rasm. Chuqur zaxm yarasiz keratiti.




111-rasm. Tugunchali episklerit.



112-rasm. Sklerit.




118-rasm. Tarqalgan ochoqli xorioretiniti.




122-rasm. Ko'ruv nervi diskining yallig'lanishi – papillit.

a




b




123-rasm. a. Ko'ruv nervining yallig'lanishi: disk giperimiyasi, shishi, kengaygan tomirlar, **b.** Retrobul'bar nevitdan keyingi atrofiya

a




b




124- rasm. Ko'ruv nervining ikkilamchi (a) va birlamchi (b) atrofiyasi



129-rasm. I
Ksantelazma



130-rasm. Qarilarda
qovoqning ichga
buralishi.



135-rasm. Rangdor pardaning progressiv mezodermal distrofiyasi



133-rasm. a-b Pterygium I, II.



1


2

3


137-rasm. Gipertoniya kasalligida ko'z tubidagi arteriya, venalarning o'zaro munosabati.

b-gipertonik angioskleroz 1. Salyus-Gumm I; Salyus-Gumm II, 3. Salyus-Gumm III.

a



b




136-rasm. a-Gipertoniya angiopatiyasi,
b-Gipertoniya angisklerozi




138-rasm. Gipertoniya retinopiyasi



139-rasm. Buyrak kasalligida paydo bolgan retinopatiya



140-rasm. Homilador yosh ayollardagi retinopatiya




142-rasm. b.

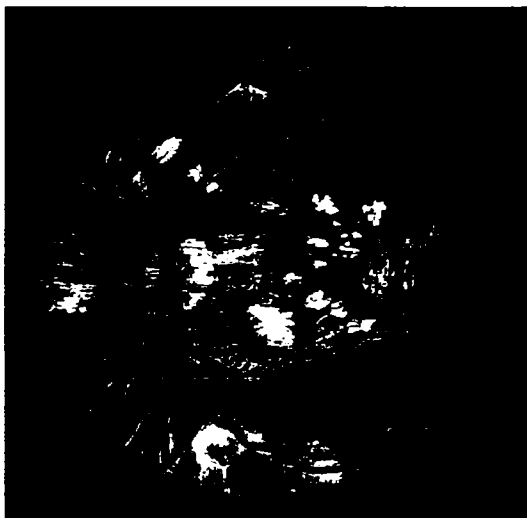
To'r parda markaziy arteriyasining emboliasi.



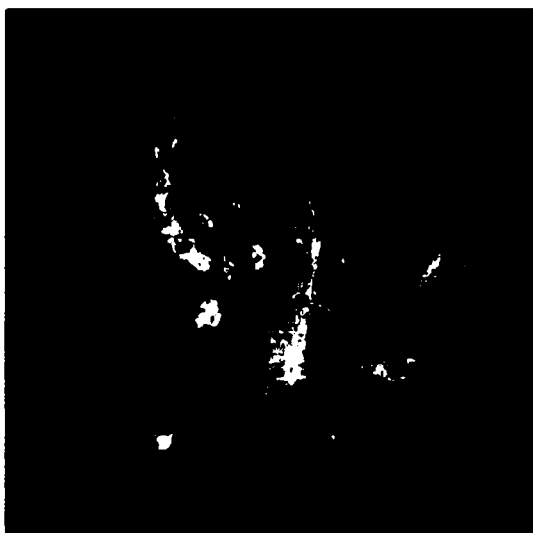143-rasm. Markaziy vena trombozi



144-rasm. Yuqori chakka tolasining trombozi.



a



b

145-rasm. **a.** Diabetosklerotik retinopatiya,
b. Proliferativ retinopatiya




a

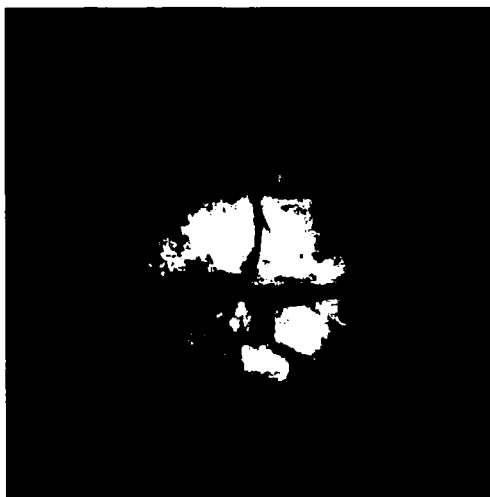

b

146-rasm. a.b. To'r pardaning yirtilib o'rnidan ko'chishining turli variantlari.



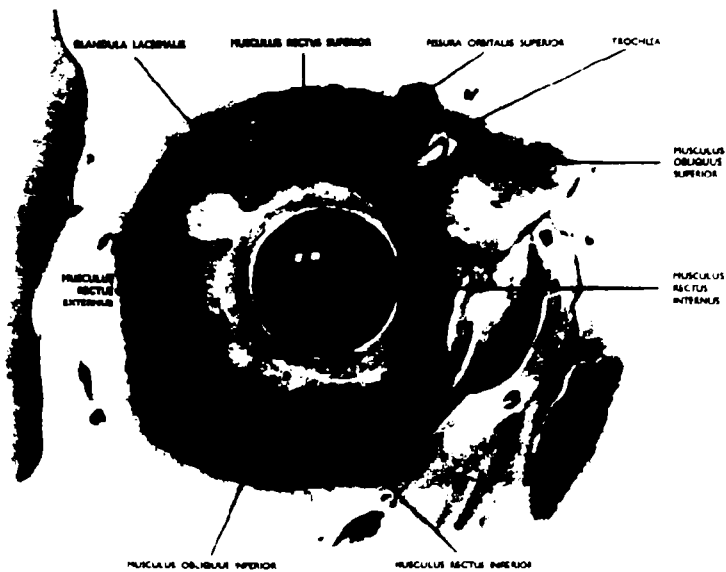
147-rasm. Ko'ruv nervi diskining turg'unlik shishi



148-rasm. Ko'ruv nervi diskining turg'unlik shishining atrofiyaga o'tishi



164-rasm. Rangdor parda stromasining rubeozi va o'choqli distrofiyasi



165-rasm. c



184-rasm. c. Qovoqning shikastlanishidagi og'ir jarohatlanishi



192-rasm. a-ko'zdagi ikki yot jismning biri rangdor parda sathida, b-ikkinchisi kamera burchagida.

Antiseptik tomchi va malhamlardan tuzaladi. Og'ir asorat bermaydi.

Shox pardaning suriluvchi yarasi (ulcus cornea serpens).

Bu shox pardaning og'ir yallig'li yaralanishi. Odatda to'satdan ko'zda kuchli sanchish, yoshlanish va og'riq bilan shox pardaning o'rtasida dumaloq sarg'ish-kulrang infiltrat paydo bo'lishi bilan boshlanadi. Uning satnidagi epiteliy bir oz notekis bo'ladi. Infiltrat tezda yorilib, yara paydo bo'ladi. Yara atrofida shox parda xiralanadi. Asosiy belgilari shundan iboratki, yaraning ko'z tirqishi yo'nalishidagi bir tomoni anchagina chuqurlashib, sap-sariq yiring boylaydi va tobora chuqurlashib 1-2 kun ichida pardaning tiniq tomoniga surilib ketaveradi. Yaraning ikkinchi, regressiv tomoni esa yiringdan tozalanadi va epiteliysi paydo bo'ladi. Yallig'lanish jarayoni kuchayib yiring tez orada ko'z ichiga tomon ham suriladi.

Ko'z oldi kamerasi yiring-gipopion (hypopion) paydo bo'lishi bilan birga, undagi suyuqlik ham yiringli loyqalanadi (103-rasm, a, b). Rangdor parda yallig'lanishi mumkin.

Yara borgan sari chuqurlashib ko'pincha yoriladi va rangdor parda undan qisilib chiqadi. Gipopion ko'payib va quyuqlashib, butun kamera yiringga to'ladi. Suriluvchi yara tez fursatda aniqlanib statsionarda davolansa, shox pardada oq chandiqla (Leucoma cornea) paydo bo'lishi bilan chegaralanadi. Hozirgi vaqtda bu kasallik kam uchraydi va u kuchli antibiotiklar (linkomitsin, gentamitsin, tseporin, kefalgin va boshqalar) dan birining kukuni yaraga kechqurun yotish oldidan sepilsa, uning novokaindagi eritmasi kon'yunktiva ostiga har kuni 50000 TB 3 yuborilsa va ko'zga tez-tez tomizilsa, sulfanilamid tabletkalaridan bemorga (1 tabx3) ichirilsa kasallik tuzaladi, chunki bu yarani qo'zg'atuvchi pnevmokokk, streptokokk, stafilokokk, hatto Moraks-Aksenfeld diplobatsillalari bu kuchli antibiotiklar ta'siriga dosh berolmaydi.

Tashxisni o'z vaqtida qo'ya olish g'oyat muhim vazifa.



104-rasm. Panofalmit.

Yuqoridagi infeksiyalar ko'pincha yozda va kuzda shox parda epiteliysining juda kichik, hatto bemor uchun sezilmagan tiralib zararlanishi natijasida, uni yallig'lantiradi. Bunday holat ayniqsa quruvchilarda, tosh va marmar bilan ishlovchilarda va o'rmonchilarda, shuningdek surunkali yiringli dakriotsistit bilan og'rib yurganlarda uchrashi mumkin.

Kasallikning oldini olish uchun shaxsiy gigiyenaga amal qilish, qo'lni sovunlab ko'zga tegizmaslik, ishchilarni ehtiyotkorlikka o'rgatish, oftalmolog ko'zga tushgan mayda yot jismni olib tashlagach, kuchli dezinfektsiyalovchi dorilar tomizish zarur. Shox pardaning suriluvchi yarasi o'z vaqtida davolanmasa, u oylab davom etib yara yorilishi, rangdor parda bilan yopishib ko'zda katta chandiqli oq (leucoma corneae adherens) paydo qilishi mumkin. Ayni vaqtda infeksiya ichkariga surilib endoftalmit (ichki pardalar yallig'lanishi) va panoftalmit (yalpisiga yallig'lanish) (104-rasm) va ftizis (phtisis) berib, ko'z bujmayib qoladi. Natijada bemor ojiz bo'lib qoladi.

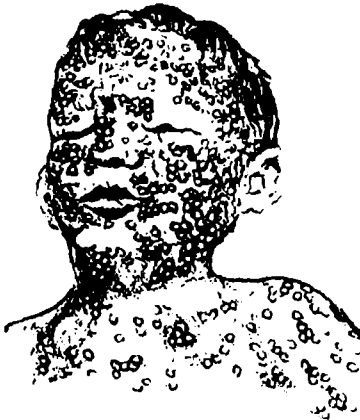
Shox pardaning gonoblenoreyali yiringli yarasi chaqaloqlarda, odatda blenoreya kon'yunktiviti paytida, yiring shox parda epiteliysini mayin tirnashi natijasida (matseratsiya) ko'pincha uning qoq o'rtasida paydo bo'ladi. Gonokokk juda toksinli bo'lgani uchun chaqaloqning murg'ak organizmini bo'shashtiradi va shu sababli yara juda tez kattalashib, shox pardani yemirib yuboradi va ko'z teshilib oqib, keyinchalik juda katta chandiqli paydo qiladi. Katta odamlarda esa kon'yunktivaning shishuvi va blefarospazm natijasida shox pardani ta'minlovchi qon tomirlari torayib, uning limbga yaqin qismida yarachalar paydo bo'ladi va bemor davolanib, tuzalgach yarachalar o'rnida gir aylana shaklidagi oq paydo bo'ladi.

Tekshirganda shu yara yiringidan gonokokk topiladi, chunki katta yoshdagi odamlarda jinsiy gonoblenoreya bo'lganda ularning ehtiyotsizligi va gigiyenaga rioya qilmasligi oqibatida, ularda og'ir kon'yunktivit boshlanadi.

Davolash umumiy sulfanilamid va antibiotiklarni qo'llash, ko'zni furatsilin eritmasi bilan tez-tez yuvish, penitsillin, levomitsetin eritmalaridan tomizish va penitsillinning quruq poroshogidan sepush, malham qo'yish bilan olib boriladi.

Shox pardaning difteriyadan yallig'lanish klinikasining umumiy belgilari shundan iboratki, qovoqlar shishadi, yiring chiqishidan tashqari difteriya toksinlari qizarib shishgan qovoq kon'yunktivasi ustini to'q kul rang ko'kimtir nekroz parda bilan qoplaydi, bu parda zich yopishgan bo'lib, ajratganda qattiq qonaydi. Shunday parda bemorning tomog'ida, burnida ham bo'lishi mumkin.

Shox pardada infiltratlar paydo bo'lib, yoriladi, yaralanadi, nekroz paydo bo'ladi va qalin chandiqli qoldiradi. Ko'pincha yaralar



105-rasm. Qorachechakka uchragan bemor (loxman bo'yicha).

yorilib, ko'z puchayib qoladi. Bemorning umumiy ahvoli og'ir bo'lib, isitmasi chiqadi, boshi og'riydi, yaqindagi limfa bezlari kattalashib og'riydi. Bunday og'ir ahvol profilaktikadan o'tmagan (zardob olmagan) bolalarda bo'ladi. Hozirgi vaqtda bu kasallik juda kamdan-kam uchraydi yoki butunlay uchramaydi.

Davolash antibiotiklar, difteriyaga qarshi zardobni sxema bilan qo'llash va ko'zga simptomati dorilardan tomizishdan iborat.

Qorachechakdan paydo bo'ladigan shox parda yarasi limb oldida bir nechta yiringli pufakchalarga o'xshagan infiltratlar

paydo qilib, ular tez orada ko'payib, shox pardada yara hosil qiladi, u yoriladi va chandiqlik qoldirib, ikkala ko'zni ojizlikka olib boradi. Hozirgi vaqtda mamlakatimizda chechak va uning oqibatlarini emlash yordamida yo'qotilgan (105-rasm).

Difteriya va chechakning umumiy og'ir kasallik ekanligini va ko'zga beradigan asoratlarini nazarda tutib, bu kasalliklarga qarshi emlashni o'z vaqtida qat'iy reja bilan bajarish zarur.

Zamburug'li keratitlar (Keratomycesis) keyingi yillarda antibiotik va kortikosteroidlar ko'p qo'llanishining natijasidir. Zamburug'lar ko'z tirqishiga tashqaridan shaxsiy gigiyenaga rioya qilmaslik oqibatida (turli zamburug'lar Candida, Fusarium, Aspergillus), sabzavot va mevalardan (uzum, anor) ham tushishi mumkin. Ular shox parda markazida joylashib yara hosil qiladi (Ulcus cornea mycotica seu keratitis mycotica ulcerativa). *Kulrang sarg'ish yoki kulrang, do'ppayib turgan infiltrat aniq chegaralangan dumaloq shaklda bo'lib, quruqroq sathi o'rtasidan yorilib, yaraga aylanadi. Tomirli parda ta'sirlanib gipopion paydo bo'ladi.* Suriluvchi yaradan farqi shundaki, bunda yallig'lanish jarayoni juda sekin kechadi. Progressiv va regressiv qirralari bo'lmaydi. Antibiotiklar hech foyda bermaydi. Aniq tashxis bakteriologik tekshiruvdan so'ng qo'yiladi (106-rasm, rangli).

Davolash. Yodning spirtidagi 5% eritmasidan surtish, nistatinning 3000 TB 1,0 g eritmasi, levorinning 200 TB 1,0 g eritmasini tomizish, 3% nistatin malhami, levorinning 5% malhamini 3 mahaldan ko'zga



107-rasm. a. Og'ir keratit oqibatida o'ng ko'zdagi to'luq chandiq, b. Operatsiyadan keyin o'ng ko'zda transplantant yarim tiniq; chap ko'zda tiniq.

qo'yish yordam beradi. Trixolizin tabletkasi (50000 TB) 3 mahal beriladi.

Keratit va shox pardaning turli yaralaridan so'ng paydo bo'ladigan oq shandiqlarni operatsiya qilish mumkin. Chunki ular ko'zni ko'rish xususiyatidan mahrum qiladilar. Bu muammoni hal qilish akademiklar V.P.Filatov va N.A.Puehkovskayalar tomonidan mukammal ishlab chiqilgan. V.P.Filatov shox parda chandig'ini markazidan qisman qavatma-qavat 3-4 m va 3-4 mm hamma varag'larini tamomila olib tashlab, o'rniga murdadan olingan va konservatsiya qilingan shox pardadan qo'yib, ko'zning ko'rish qobiliyatini tiklagan, shuningdek chandiqli shox pardaning qoq o'rtasiga sun'iysini qo'yishga muvaffaq bo'lgan. Bu operatsiyalar klinikamizda ham amalga oshirilgan (107-rasm).

YARALI YIRINGSIZ KERATITLAR

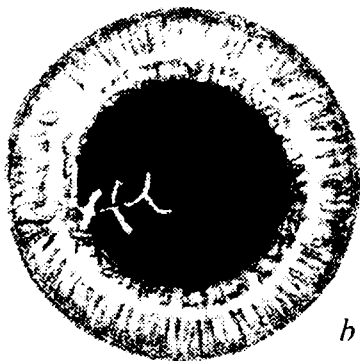
Gerpesli keratitlar (keratitis herpetica). Gerpesni vujudga keltiradigan virus 1912 yilda aniqlangan. Bu virus insonning bolalik

davridayoq onadan umumiy qoshiq bilan ovqatlantirilganda, bolani o'pib erkalashdan so'lak orqali o'tadi va bir umrga qoladi. 90% odamlarda bu virus organizm to'qimalaridagi hujayra protoplazmasida joylashib olib, hech qanday belgi bermay yotadi va kuchli titrli antitelolar hosil qiladi. Bu virusning faollashuviga turli shamollash kasalliklari, tomoq og'rig'i yoki ko'zning yuza shikastlanishi va boshqalar sabab bo'ladi.

Virus birinchi marta ko'zga tushganda 7-8 kundan keyin keratit paydo bo'ladi. Epiteliyda yara paydo bo'lishi natijasida birlamchi va yuza joylashgan keratit, qovoq chetlarida herpes pufakchalari paydo bo'ladi va atrofdagi limfa bezlari kattalashadi. Shox parda epiteliysi shishadi, mayda-mayda yarim tiniq herpes pufakchalari va yarachalari daraxt shoxchasiga o'xshaydigan (108-a,b-rasm) shaklni oladi va ko'zda xiralanish paydo bo'ladi. Ba'zida aftoz stomatit kuzatilishi ham mumkin va kasallik 18-20 kungacha davom etadi. Shox pardaning sezgirligi yo'qoladi, chunki virus neyrotrop, nerv



a



b

108-rasm.

*a-daraxtsimon keratitga
uchragan bemorning, kozi
b-daraxtsimon keratit.*

tolalarini zararlaydi. Belgilari juda xarakterli bo'lgani uchun umumiy shifokor ham tashxis qo'yishi mumkin. Yaxshi davolanmasa ko'p marta qaytariladi va shox parda chetlarida yiringsiz yarachalar paydo bo'ladi.

Yuqorida aytilgan yuza keratitlar bilan birga *chuqur joylashgan virusli keratitlar* ham bo'ladi. Bu oldingi klinik ko'rinishdan farq qilib, shox parda o'rta qavatlarida joylashgan yara kulrang doira shakliga o'tadi. Atrofidagi epiteliy shishadi, destsemet varag'ida qator chiziqchalar bo'ladi, qon tomirlar vujudga kelmaydi. Rangdor parda va kipriksimon tana ham yallig'lanib, gerpetik keratoidotsiklitga aylanadi.

Davolash viruslarga qarshi qaratilib ko'zga florenalning 0,1% li eritmasi, 0,5% malhami, oksalinning 0,1% eritmasi, 0,25% malhami, bonafton, interferon kabilardan foydalaniladi. Qorachiqni atropin bilan kengaytirish, issiq muolajalar qilish kerak. Umumiy vrach yo'llanma berib, oftalmologga yuborishi va bemor ko'z shifoxonasida davolanishi lozim. Gerpesli keratit shu ikkala turining yana bir necha xil ko'rinishlari (metagerpetik, shox parda chetida bo'ladigan yarali, diskka o'xshash chuqur keratit va chuqur gipopionli yarali keratit) bo'ladi.

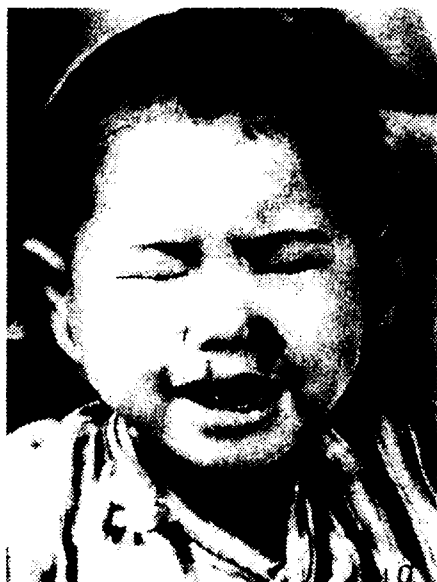
Tuberkulyozli allergik (fliktenali²³) keratit (keratitis tuberculosa allergica).

Asosan yosh bolalar va o'smirlarda ko'z shox pardasining allergik yallig'lanishidir. Bunda tuberkulyoz tayoqchalari ko'zda topilmaydi, lekin bemorning boshqa a'zolarida tuberkulyoz xastaligi bo'lganda, organizmdagi toksinlarga ko'zning allergik sezgirliги oshib keratit vujudga keladi.

Kasllikning boshlanishida ko'z bir oz yoshlanib yorug'likka qaray olmay qoladi. Shox pardaning limbga yaqin qismi, ba'zan markaz epiteliysi ostida mayda-mayda yallig'li yarim tiniq kulrang, yoki bitta-ikkita kattaroq tugunchalar paydo bo'ladi. Bemorning umumiy ahvoli juda og'ir bo'lmasa, tugunchalar 4-5 kunda so'rilib ketadi, lekin ko'pincha ular yorilib, yemirilish paydo bo'ladi, unda bolalarda ko'zning sezgirliги yanada oshib ketadi, qovoqlari qisilib ochilmay qoladi (109-rasm, a), perikorneal in'ektsiya kuchayadi. Yarachalar atrofida qon tomirlar paydo bo'lib, ko'zning tuzalishiga imkon beradi.

Agar bola umuman holsizlangan bo'lsa, unda fliktenalar, ayniqsa limb yaqinidagi tugunchalar tezgina yemirilib, ancha chuqur joylashgan infiltratli yarachalar paydo bo'ladi, ular qattiq sanchiq va og'riq bilan paydo bo'ladi. Chuqurroq yallig'langan shox parda

²³ Fliktena – pufakcha, to'g'rirog'i – tuguncha.



109-rasm.

*a-ikkala ko'zi tuberkulyoz
allergik keratitli bolaning
ko'rinishi, b-fliktentali
kerato-kon'yunktivit.*

yoriladi va rangdor parda tashqariga chiqib qoladi, natijada shox pardada rangdor parda bilan yopishgan chandiq paydo bo'ladi. Bu ko'pincha qaytalanadi.

Agar yarali fliktentalarga boshqa infektsiya (pnevmonokokk) qo'shilsa, u limbdan qarama-qarshi tomonga bir tutam qon tomirlarni sudrab suriladi. Bu sayohatchi yoki tutamli keratit (Keratitits fascicularis) (109-rasm, b) deyiladi. Uzoq davom etib so'rilib bo'lgandan so'ng shox pardada ko'ndalang yotgan oq chandiqli tasma paydo bo'ladi. Odatda tuberkulyoz allergik keratiti bo'lgan bolalar yorug'likka qaray olmay, ko'zlari yoshlanadi, qovoqlari qisilib shishadi va tiraladi. Bunday bolalarning 86 foizida Pirke va Mantu sinamasi musbat bo'ladi.

Davolash umumiy spetsifik dorilardan peg os va parenteral usullarda qo'llaniladi. Ko'zga albutsidning 30% eritmasi, levomitsetinning 3% eritmasi, atropinning 1% eritmasi, safrodeksning 0,1% deksametazon tomchilari, 1% li tetratsiklin malhami ishlatiladi. Filatov biostimulyatorlarini qo'llash mumkin.

Shox pardaning eroziyalı tiralishi, uning yallig'lanib shishuvi natijasida ham paydo bo'lishi mumkin. Bunda shox pardaning markazi yoki markazga yaqin joyidagi epiteliysi ko'chadi va o'rni ochilib qoladi, natijada kuchli shox parda sindromi yuzaga keladi.

Bu yiringsiz yarani aniqlash uchun ko'zga flyuorestseinning 1% eritmasidan 1 tomchi tomizib, distillangan suv bilan chayish kerak. Eroziya o'rni ko'kimtir tusga kiradi, biomikroskopiyada ham eroziya juda yaxshi ko'rinadi. Davolash dezinfektsiya qiladigan va epiteliylanishga yordam beradigan dorilarni va vitamin A, B, C larni qo'llashdan iborat.

YARASIZ CHUQUR KERATITILAR

Chuqur joylashgan yarasiz tuberkulyoz keratiti – bu ikkilamchi tuberkulyoz bo'lib, organizmning boshqa a'zolaridan qon orqali o'tadi yoki kon'yunktiva, sklera, tomirli pardalarning biridan shox pardaga o'tadi. Klinikasi chuqur joylashgan (parenxima) qon tomirli keratit manzarasini beradi. Yallig'lanish jarayoni o'tkir va kuchli bo'lmaydi. Avval shox pardaning yallig'lanishi bir ko'zda boshlanib, o'sib ko'payaveradi. Shox pardada keyinchalik qon tomirlar paydo bo'lib, chuqur va yuza joylashadi. Borib-borib shox pardaning hamma ichki varaqlari loyqalanadi. 6-8 oygacha davom etadi va qalininga qon tomirli chandiq qoldiradi. Keyin ikkinchi ko'z ham kasallanadi. Agar tuberkulyoz shox pardaga skleradan o'tsa, unda skleroz keratit vujudga kelib, limbnning bir qismidan va keyinchalik butun limb atrofidan shox pardaga qon tomirlari aralash skleraning o'ziga o'xshash oppoq xiralalanish surilib o'tadi. Qon tomirlari juda kam bo'ladi va hech qachon yaraga aylanmaydi.

Diagnoz qo'yish uchun bemorning umumiy ahvolini (o'pkasi, bronxlari, limfa bezlari, qoni) qunt bilan tekshirish, tuberkulyozni aniqlash uchun laboratoriya tekshirishlarini o'tkazish kerak. Shuni ta'kidlash kerakki, yallig'lanish jarayoni tez-tez va qayta-qayta o'tkir tusga kirib, qaytarilib turadi. Bunda shox parda sindromi ham namoyon bo'ladi.

Chuqur joylashgan (parenxima) zaxmli yarasiz keratit. Shox pardaning chuqur xususiy varag'ida infiltratsiya limb tomonidan boshlanib, sektor yoki alanga shaklida markazga suriladi va qalinlashadi. Yallig'lanish jarayoni avj olganda (4-6 hafta davomida) shox pardaning hammasi loyqalanib epiteliysi ham ichkaridan bir oz xiralashadi. Limb tomonidan shox pardaning xususiy varag'iga qon tomirlar tutam-tutam bo'lib kirib keladi, lekin ayrim tomirlarning shakli va chegaralari infiltratsiya sababli aniq ko'rinmaydi. Yuza joylashgan qon tomirlar ham kamdan-kam shoxlanib ko'rinadi. So'ngra infiltratning so'rilishi ham chetdan, limb tomonidan boshlanib, tiniqlik asta-sekin markazga o'taveradi, lekin markazdagi infiltrat so'rilmay anchagacha (1-2 yil) saqlanib qoladi va oppoq bo'lib turadi. Kamdan-kam hollarda

parda butunlay tiniq bo'lishi mumkin. Ko'pincha xiralanishni qon tomirlar devorini biomikroskopiya qilganda ko'rish mumkin. Aksariyat yallig'lanish jarayoni tomirli pardaga o'tib, bemor ahvolini og'irlashtiradi. Ko'pincha ikkinchi ko'z ham kasallanadi. Zaxm chuqur joylashgan keratiti uzoq (6 oydan 1 yilgacha) davom etadi, lekin uning prognozi yomon bo'lmaydi. Ko'rish o'tkirligi 0,1-0,5 va hatto 1,0 gacha tiklanishi mumkin (110-rasm, rangli).

Tug'ma zaxm bilan kasallanish 8-9 yoshli bolalarda ham, 30 yoshdagi odamlarda ham uchrashi mumkin.

Patogenezi. Bu oq spiroxeta toksinlariga sensibillangan shox pardaning allergik reaksiyasidan bo'ladi. Shox pardada spiroxetalarning o'zi hozirgacha topilmagan. Vasserman musbat reaksiyasidan tashqari, bunday kasallarda Getchinson triadasi – (uchligi) – Getchinson tishlari va karlikligi bo'ladi.

Davolash spetsifik olib boriladi. Venerolog bilan birga ko'zga dezinfektsiyalovchi va so'rib oladigan dorilar tayinlanadi.

Yuqumli epidemik virusli keratokon'yunktivit boshlanishidan 5-7 kun o'tgach ko'zning kuchli yoshlanishi va yorug'likka qaray olmaslik kuzatiladi, shox pardada juda ko'p mayda-mayda, tartibsiz chuqur va joylashgan xiralanish nuqtalari paydo bo'ladi. Ular shox parda stromasining oldingi qismida, epiteliy ostida joylashgan bo'lib, hech qachon yara hosil qilmaydi. Yallig'lanish 2-3 oygacha surunkali davom etib, chandiq qoldirmay so'rilib ketadi. Bu chuqur joylashgan, yaralanmaydigan virusli keratitdir.

Chuqur herpesli (parenxima) keratiti

Shox parda optik qismining o'rta yoki eng ichki varaqlarida tanga (disk) shimon shakldagi qalin diffuz loyqalanish paydo bo'ladi. Shakliga ko'ra buni **disk shaklidagi keratit** deyiladi. Yallig'lanish jarayoni kuchayib, ba'zan susayadi, juda uzoq - bir necha oylab davom etib, nihoyat ko'zga qalin chandiq - oq tushadi. Ko'zning qizarishi, yoshlanishi butunlay yo'qolib, ko'z bezovta qilmasligi mumkin. Lekin turli sabablar – shamollash, charchash singari hollarda qaytalanib turadi. Herpesli keratitning bu turi hech qachon yara hosil qilmaydi.

SKLERA

Oqsil parda absolyut notiniq, oq rangli parda bo'lgani uchun, «oqsil» parda nomini olgan. Oqsil parda uch varaqdan iboart bo'lib, uning birinchisi – xususiy, qalinroq qismi – sklera, ikkinchisi – oqsil parda usti varag'i – episklera yupqa va nozikroqdir va uchinchisi – ichki varag'i ham qalin emas va bir oz qo'ng'iroq rangga ega. Shuning uchun oqsil pardaning qo'ng'ir varag'i deyiladi. Oqsil parda ko'zning

eng qalin, mustahkam va himoya qavatidir. Oqsil parda qalin biriktiruvchi to'qimadan tashkil topgani va unda qon tomirlar juda kam bo'lgani uchun yallig'lanish jarayonlari (infiltratlanish, yemirilish va chandiqlanishlar deyarli ko'p uchramaydi).

Oqsil pardaning patologiyasi

Episklerit. Bu yallig'lanishning asosiy sabablari – tuberkulyoz, kollagenit, zaxm, toksoplazmoz, yengil shikastlanish va boshqalardir. Episklerit boshlanganda bemor ko'ziga bir narsa xalaqit berganday bo'ladi, kuchsiz og'riq sezadi. Ko'zning tashqari limbidan 3-4 mm narida tashqi segmentida uncha chegaralanmagan do'ppaygan shish va qizarish paydo bo'ladi. Qizarish va shish ko'payib og'riq kuchayadi (111-rasm rangli).

Episkleritning yana bir belgisi ko'z segmentida, chakka yoki burun tomon atrofida binafsha rang giperemiya paydo bo'ladi, shox parda atrofiga suriladi. Yallig'lanish jarayoni tuzalib bitgach, o'rni to'q kulrang bo'lib ko'rinadi. Ko'pincha sababi sil kasali bo'lgani uchun qayta-qayta qo'zg'alishi mumkin. Shuning uchun uni muntazam davolash zarur.

Skleritning o'zi juda kamdan-kam uchraydi. Bunda yallig'lanish ancha shiddatli bo'lib, sklerada bir yoki bir nechta infiltrat, shish va giperemiya paydo bo'ladi. Ko'pincha yallig'lanish shox parda va tomirli pardaga ham o'tib, bu o'zgarishlar bemor ahvolini og'irlashtiradi. Bu ko'pincha kollagenoz revmatizmidan bo'lishi ham mumkin. Tez-tez qaytarilib, katta organik o'zgarishlarga sabab bo'ladi va ko'zni xiralashtiradi. Episklerit va skleritning klinik ko'rinishini bilgan umumiy yoki oilaviy vrach bemorni tezlik bilan oftalmologga yuborishi zarur (112-rasm rangli).

TOMIRLI PARDA

Tomirli pardaning **birinchi qismi rangdor parda** (iris) dir. Rangdor parda ikki varaqdan iborat bo'lib, oldingisi mezodermal va ikkinchisi ektodermaldir. Rangdor pardaning oldingi sathida bir qancha chuqurcha va kavakchalar hamda devorchalar bor (lacuna, crypta) bo'lib, ular pardaga o'ziga xos ko'rinish va jilo beradi (113-rasm). Bu chuqurchalar pardaning ustki mezodermal varag'ida joylashgan va undagi fibrill tolalar hamda qon tomirlarning yo'nalish izidan tashkil topgan. Ko'z rangining to'q va och ko'kimtir, havorang va boshqachaligi shu pardadagi pigment hujayralaridagi xromatoforlar – melanin miqdoriga bog'liq. Pigment hujayralarida melanin ko'p bo'lsa, ko'z rangi to'q, oz bo'lsa ochroq rangli bo'ladi. Qorachiqni o'rab yotgan

muskul tolalari (m. Sphincter pupilla) ham shu mezodermal varaqda joylashgan bo'lib, ular qisqarganda qorachiq torayadi. Rangdor pardaning orqa sathini epiteliy varag'i tashkil etadi. Bu varaq bilan mezoderma varag'i o'rtasida radial (m. Dilator pupilla) muskul tolalari joylashgan bo'lib, ular qisqarganda ko'z qorachig'i kengayadi. Rangdor pardaning oldingi mezodermal varag'ida stroma va ko'p pigment hujayralari borki, bular o'zaro chatishib rangdor pardaning tashqi pigment chegara membranasini tashkil etadi. Uning orqa sathida – ekzoderma varag'ida esa qorachiqni kengaytiruvchi radial nozik muskul tolalaridan tashqari, pigment qavati ham bo'lib, u qorachiq qirrasini o'rab olib, uning pigmentli qora jiyagini tashkil etadi. Qorachiqning qirra cheti atrofidan 1,5 mm ichkarida bo'rtiqroq, qalinligi 0,4 mm ga teng tasmachani eslatadigan doira bor. Qorachiq atrofidagi yuqorida ta'riflangan bo'rtiqroq doira uning oldingi sathini mayda va yirik naqshli ikkita doira qismga ajratadi. Bular qorachiq atrofi va kipriksimon tana zonalari deyiladi. Ko'zga yog'du tekshirganda bu zonalardan biri mayda-mayda chiziqli va ikkinchisi yirik shaklli bo'lib, yaqqol ko'rinib turadi. Ular normal holatining o'zgarishi rangdor pardaning turli kasalliklariga tashxis qo'yishda katta ahamiyatga ega.

Hozirgi zamon iridodiagnostika usuli nuqtai nazaridan qaraganda rangdor pardadagi pigment dog'lari mayda-mayda chiziq va shakllarning o'zgarishi va o'zgacha joylashishi faqatgina ko'z kasalliklarini emas, balki butun tanada paydo bo'ladigan patologik o'zgarishlarni aniqlashga imkon beradi. Qorachiq kengayganda rangdor pardaning kipriksimon tana oldi zonasida bir necha qator gardishga o'xshash burmachalar paydo bo'ladi. Qorachiq torayganda esa burmachalar tekislanib, o'rni aylana tasmaga o'xshab turadi. Rangdor pardaning eng yuqqa 0,2 mm ga teng joyining kipriksimon tanaga o'tishi chegara qismidir. Ko'zga tushadigan yorug' nurlarni rangdor parda qorachig'i o'zining torayish va



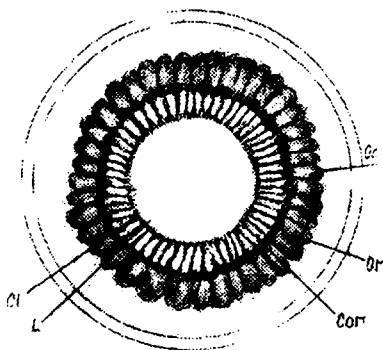
113-rasm. Rangdor parda.

kengayish xususiyati bilan nazorat qiladi, shuning uchun rangdor pardani ko'zning tabiiy diafragmasi deb ataladi. Rangdor parda sezuvchi nerv tolalari n. Trigemi dan, vazomotor tolalari tsiliar tugunning simpatik nerv shoxchalaridan va harakatga keltiruvchi n.oculomotoriusdandir.

Ikkinchi kismi – kipriksimon tana (corpus ciliaris) – ko'z soqqasi gardishi, oqsil parda qavati ichidagi bir butun halqa kengligi 8 mm – (burun tomoni 5,8 mm, chakka tomoni kengligi 6,7 mm) tasmaga o'xshab yotadi (114-rasm). Tomirli qavatning oldi qismi rangdor parda bilan orqa qismi xorioideyalar oralig'ida kipriksimon tana joylashgan. U shu pardaning eng qalin qismi bo'lib, rangdor parda bilan chegaralangan joyining qalinligi 2 mm ga teng, chunki shu yerda uning muskulchasi m. Ciliaris joylashgan. Uning xorioideyaga o'tish chizig'i (ora serrata) esa kungiralidir. Kipriksimon tana sathi ikki xil tuzilishga ega. Uning rangdor pardaga yaqin – oldingi qismining ichki sathi ko'z ichiga bo'rtibroq chiqqan kiprikka o'xshash tolalardan tuzilgan (processus ciliaris) juda ko'p tolali (70 ga yaqin) tasmani eslatadi. Buni odatda kipriksimon chambarak (corena ciliaris) deyiladi. Tananing orqa, xorioideyaga o'tish qismi bora-bora tekislanib yupqa gardish (orbiculus ciliaris) deb ataladi. Kipriksimon tanani meridian yo'nalishida kesib qaraganda uchburchakli kesma paydo bo'ladi. Uchburchakning birinchi – ustki sathi oldingi – rangdor parda o'zagi tomonga, ikkinchisi – orqa sathi xorioideyaga va uchinchi – to'ntoq sathi esa ko'z gavhari tomonga qaragan bo'ladi. Kipriksimon tananing chambaragi ko'z gavharini o'rab olgan. Ular orasida kengligi o'zgarib turadigan gavhar atrofi bo'shlig'i (sratium circum lentale) bor. Kipriksimon tananing oldingi sathidan boshlanadigan boylamchalar – Sinn boylamchalari (ligamentum Zinni) ko'z gavhari ekvatorining orqa sathiga, uning orqa qismidan boshlanadigan boylamchalar gavhar ekvatorining oldingi sathiga borib birikadi. Natijada gavhar atrofida bir-biri bilan kesishgan TSinn boylamchalari orasida Kloket kanali (spatium Cloketi) paydo bo'ladiki, bunda kipriksimon tanadan chiqqan suyuqlik – ko'z ichi suyuqligi girdoblanib oqadi. Kipriksimon tanada ham birinchi- mezodermal varagi bo'lib, u «adashgan» to'qima, muskul tolalari va juda ko'p qon tomirlarga ega. Uning ikkinchi (pigmentli) ektodermal varagi va to'rt pardaning o'rtasi – optik qismidan rangdor pardaga qarab yo'nalgan va ularning orqa sathini yopgan ikkinchi ektodermal epitelial qismlari bor.

Demak, kipriksimon tanada ham, rangdor pardada ham ektodermal varaq bir juftdan. Rangdor pardada esa ikkita ektodermal va epitelial pigmentli varaqlar juda ko'p pigmentli hamda qop-qora bo'lgani uchun nur o'tkazmaydi va ko'z ichki pardalariga haddan tashqari ko'p yorug' nurlar o'tishidan saqlaydi.

Kipriksimon tanadagi mayin silliq muskullar uch xil – meridional, radial va tsirkulyar yo'nalishlidir. Meridional tolalar qisqarganda xorioideyani oldinga tortadi va bu m.chorioidea deyiladi. Radial tolalar esa oqsil parda o'siqchasidan kipriksimon tana kiprikli va kipriksiz gardishlariga borib birikadi. Tsirkulyar tolalar esa ayrim-ayrim bog'ichlar shaklida kiprikli qismda joylashgan. Kipriksimon tanada uch xil yo'nalgan muskullar to'plami ayrim-ayrim qisqarib akkomodativ



114-rasm. Kipriksimon tana.
Os-ora serrata; or-orbicularis ciliaris;
cor-corona ciliaris; L-gavharning orqa
sathi va yulduzsimon CL-gavhar atrofi
bo'shlig'i.

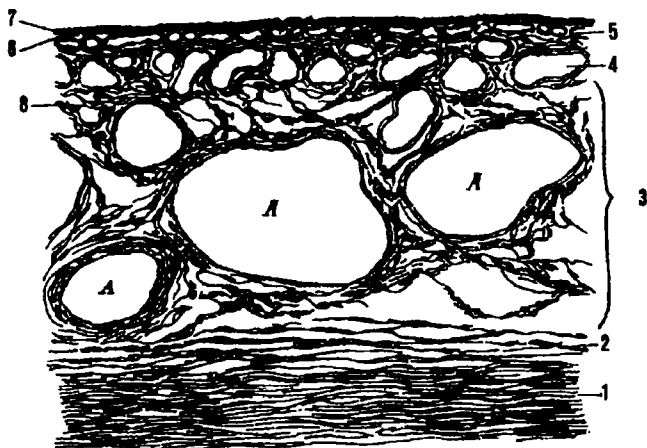
vazifani bajaradi. Kipriksimon tananing muskulli qatlami ostida tomirli qatlam o'rin olgan. Bunda qon tomirlardan tashqari siyrak birlashtiruvchi to'qima, elastik tolalar va pigment hujayralari ko'p.

Ko'zning orqa qutbidan tomirli parda bilan oqsil parda orasidagi nozik bo'shlig'i spatium suprachorioideadan kipriksimon tananing uzun arteriyasi o'tib kelib, kipriksimon tananing oldingi limbga yaqin yotgan arteriyasi bilan anastomozlab, rangdor pardaning kipriksimon tanaga o'tish joyida ularning katta qon aylanish doirasini tashkil qiladi. Doiraning tolalari kipriksimon tana kiprikli qismini qon tomirlar bilan boyitadi. Bu esa kipriksimon tananing ko'z ichi suyuqligi ishlab chiqarishiga katta imkoniyat beradi. Kipriksimon tanadagi muskullar akkomodatsiya jarayonini ta'minlash, uning kiprik epiteliysi ko'z ichi suyuqligi ishlanishini ta'minlaydi.

Kipriksimon tanadagi qon tomirli qatlam ostida juda yupqa shaklsiz, asosiy qatlam joylashgan, uning ostida esa pigmentli epiteliy va undan keyin pigmentsiz epiteliy qavatlar qatma-qat bo'lib yotadi. Keyingi ikki-pigmentli va pigmentsiz qavatlar biri-pigmentsiz to'rt pardaning ko'rmaydigan (optik emas) qismidir. Kipriksimon tanada nerv tolalari chigali yotadi. Uning sezuv nervi tolachalari uch tarmoqli nervning birinchi tolasidan, qon tomirlarni kengaytirib-toraytirib turuvchi va radial muskullarni harakatlantiruvchi tolalar esa simpatik nerv tolasidagi va aylana muskullarni harakatlantiruvchi tolalar – ko'zni harakatlantiruvchi nerv (n.oculomotorius) tolalaridandir.

Uchinchi qism - xorioideya (chorioidea) – tomirli pardaning eng orqa qismi bo'lib, u oqsil pardaning ichki sathiga suyanib yotadi.

Qalinligi 0,2-0,4 mm ga teng. Uning sathi kungirali chiziqdan to ko'ruv nervi diski qirrasigacha bo'lgan masofaga teng va faqat shu ikki o'rinda oqsil pardaga yopishgan bo'ladi. Xorioideya gistologik 5 qatlamdan iborat (115-rasm).



115-rasm. Xususi tomirli parda.

1-sklera; 2-supraxorioideya; 3-katta diametrli tomirlar qavati;
4- o'rta diametrli tomirlar qavati; 5-xoriokapillyarlar; 6-Brux
membranasi; 7-pigmentli epiteliy; 8-pigmentli hujayralari.

1. Supraxorioideya - qon tomirlarning ustki qatlami juda yupqa endoteliy bilan qoplangan ko'p tolali pigment hujayralari bilan ta'minlangan biriktiruvchi to'qimadan iborat.

2. Yirik diametrli arteriya va vena qon tomirlar qatlami.

3. O'rta diametrli arteriya va vena qon tomirlar qatlami.

4. Mayda - xoriokapillyar qon tomirlar qatlami.

5. Brux membranasi - shishasimon tiniq, silliq va nafis parda, xoriokapillyar varag'i bilan to'r parda pigment epiteliysi orasida yotgan membrana.

Xorioideya to'r pardaning optik qismi bilan jipslashib yotadi. Xorioideyada sezuv nerv tolalari yo'q. Ko'zning orqa qutbidagi siliar arteriyasi qon tomirlarning 6-8 ta orqa qisqa tolalari xorioideya qatllariga kirib, bir-biri bilan anastomozlangan holda uni arteriya qoni bilan ta'minlaydi. Xorioideya bilan to'r pardaning hamkorligi ko'zning ko'rish jarayonini yaxshilaydi, chunki xorioideyaning eng ichki xoriokapillyar qatlami to'r pardani qon bilan ta'minlab, unda moddalar almashinuvini tartibga solib turadi.

TOMIRLI PARDANING YALLIG'LANISH PATOLOGIYASI

Iridotsiklitlar. Ko'z tomirli qavatning rangli pardasi (iris) yallig'langanda iritis, kipriksimon tana (corpus ciliaris) yallig'langanda ciclitis va uning xususiy qismi (chorioidea) yallig'langanda chorioiditis deyiladi. Ko'z soqqasi tomirli pardasining dastlabki ikki qismining tomirlari yagona va ta'minlanishi umumiy bo'lgani uchun ko'pincha o'tkir va tez boshlanadigan irit, 2-3 kun orasida siklit ham boshlanib, iridotsiklit paydo bo'ladi, lekin yallig'lanish jarayoni uning uchinchi qismi – xorioideyaga tezlik bilan o'tmaydi, chunki u boshqa qon tomirlar sistemasidan ta'minlanadi. Keyinchalik yallig'lanish unga ham o'tganda iridociclohcrioiditis deyiladi. Ilgari ko'z soqqasining tashqi qavati sklerani olib tashlab qaraganda ko'z ko'ruv nerviga osilib turgan bir dona qora tut (uvea) ni eslatgani uchun tomirli parda (uvea) deyilgan, iridotsikloxorioiditni qisqaroq qilib panuveitis deyilgan. Iridotsiklitni oldi uveit, xorioiditni orqa uveit ham deyilgan. Panuveitning sabablari ko'pincha **endogen** sil, toksoplazmoz, zaxm, revmatizm, uchuq, gripp, allergiya, immun va autoimmun jarayonlardir. Shu munosabat bilan ko'zga tushgan infeksiyalar tomirli parda ichiga asta-sekin anafilaktik ta'sir o'tkazib surunkali uveitga sabab bo'ladi. Aseptik iridotsiklitlar ham bo'lib, ular keratitlar ta'siri ostida vujudga keladi. Masalan, loyqalangan ko'z gavhari membranasi orqali siqadigan fakolitik toksinlar ta'siridan paydo bo'ladigan surunkali iridotsiklit autoimun iridotsiklit hisoblanadi.

Ekzogen sababar. – viruslar, ko'z shikastlanganda paydo bo'ladigan banal infeksiyalar (strepto-stafilo-pnevmonokokklar) o'tkir iridotsiklitga olib keladi. Bunda paydo bo'ladigan yallig'lanish jarayoni ekssudatli, fibrinli, yiringli va gemorragik bo'lishi mumkin.

Iridotsiklitlarning klinik belgilari – ko'zning yorug'likka qaray olmasligi, ko'zda sanchiq turishi, uning yoshlanishi, ko'z tirqishining refleks sababli qisilib torayishi, perikorneal va aralash in'ektsiyalarning paydo bo'lishidadir. Shuningdek, rangdor parda rang-tusi va naqshlari jilosining o'zgarishi, qorachiqning torayishi bilan namoyon bo'ladi. Bunda klinik simptomlarning asosida yallig'lanishning 5 klassik belgilar yotadi: og'riq, giperemiya (qizarish), shish paydo bo'lishi, ko'z issiqlik darajasining ko'tarilishi va iris faol faoliyatining yo'qolishidir. Shu belgilar sababli to'qroq noaniq rang, ko'k rang va qo'y ko'z rangli irislar zanglagan buyumga o'xshash qizg'ish sariq tus oladi. Paydo bo'lgan shish esa iris jiloli naqshlarni yo'q qiladi va qorachiqning osongina kengayish-torayish faoliyatini susaytiradi va bora-bora so'ndiradi. Natijada torayib qolgan qorachiqning qirralari (infiltrat

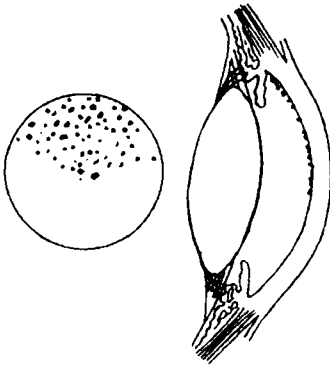

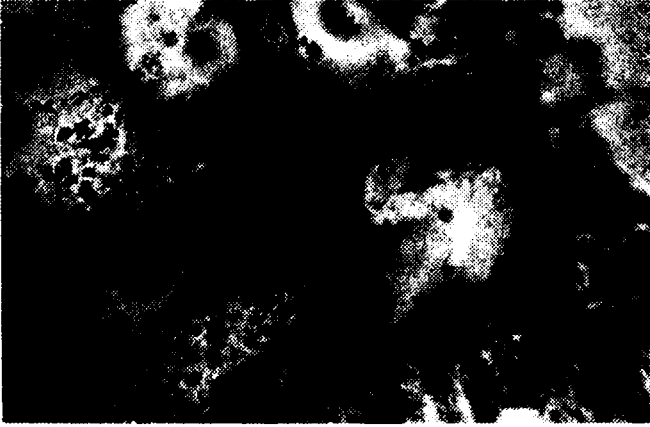
sababli) gavhar oldi sathi membranasiga nuqta-nuqta shaklida yopishib sinexiya (synechia) beradi.

Agar iriodotsiklit sil yoki toksoplazmozdan bo'lsa, keng va chuqur plastik yopishiqlarni uzib, qorachiqni kengaytirish uchun ko'zga atropin tomiziladi, ba'zan sinexiyalardan bir-ikkitasi uzilmasa, qorachiqning shakli buzilib, uning markaziga nisbatan qop-qora ingichka nayzachaga yoki nayza tortganga o'xshab qoladi. Yallig'lanish zo'raygan sari qorachiq qirrasining hammasi yopishib, aylana sinexiya (seclusio), ekssudatsiya yana ko'paygach, qorachiq qizg'ish-sariq rangga kirib, ekssudat bilan butunlay bekiladi. Bu oclusio pupillae deyiladi. Natijada ko'z ichi suyuqligi o'tish yo'llari bekilib, ko'z bosimi ko'tariladi, rangdor parda qorachiq atrofida bir oz do'ppayib (iris bombe) iris bombaga o'xshab do'ppayib qoladi va ikkilamchi glaukoma paydo bo'ladi. Ba'zan ko'z oldi kamerasi tubida qon ko'rinishi mumkin.

Yallig'lanish irisdan kipriksimon tanaga o'tganini ko'zning *lo'qillab og'riy boshlaganidan bilinadi*. Bu og'riq kechasi juda zo'rayib bemorni juda bezovta qiladi. Atrofdagi qon tomirlar aralash in'ektsiyasi qalinlashib binafsha rang tus oladi. Ko'zni palpatsiya bilan tekshirganda bemor qattiq og'riq sezadi. Ko'z ichi bosimini esa normadan pastga tushgan bo'ladi. Shox pardaning orqa sathida cho'kma donachalar (precipitat) paydo bo'lib, ularning maydaroq, yengilroqlari yuqoriroqda (markazga yaqin) va yirikroq, og'irroqlari pastroqda (limbga yaqin) qator terilib yotib (116-rasm), o'tkir cho'qqili uchburchak shaklidagi o'ziga xos ko'rinishni beradi. Sil va toksoplazmozli iridotsiklitda bu cho'kma donachalar yirik va to'laroq sarg'ish tusli bo'ladi. Revmatizm sababli iridotsiklitda esa bu donachalar maydaroq, yuqqaroq va ba'zan pigmentli bo'ladi. Ko'z oldi kamerasida steril (mikrobsiz) yiring- gipopion (hypopion) paydo bo'ladi.

Yuqorida yozilgan simptomlar yig'indisi asosida iridotsiklit diagnozi qo'yiladi. Bunday bemorlar zudlik bilan statsionarga joylashtirilib, to'liq klinik laboratoriya tekshiruvlari o'tkazilishi lozim. Kasallik kelib chiqishining asosiy sababi aniqlangach, umumiy dori-darmon va ko'zga tegishli dorilar: dezinfektsiyalovchi, so'riltiruvchi dorilar bilan bir qatorda, qorachiqni kengaytiruvchi atropin, skopolaminning 1 foizli eritmasidan qorachiqni tezroq va yaxshiroq kengaytirish uchun tomiziladi.


Umuman *ekssudativ - yopishqoq (plastik) iridotsiklitlar* **tuberkulyozga** taalluqli bo'lib, bunda odatda surunkali o'tadigan yallig'lanish tezlik bilan ichkariga surilib, to'liq panuveitga aylanadi. Agar tuberkulyoz iridotsikliti organizmida umumiy immuniteti bor bemorda paydo bo'lsa, u asta-sekin rivojlanib rangdor pardada



116-rasm.
1-Preseptalar,
a-ting ma foksoyl' moz'
b-foksoyl' zmalir

tuguncha (116-rasm) va juda quyuq katta-katta priyetsipitlar bilan ko'rinish beradi. Tugunchalar qizg'ish-sariq bo'lib, ular atrofida diffuz shish ham paydo bo'ladi. Bir hafta – 10 kun ichida ular so'rilib ketib, o'rnda va atrofida yana yangilari chiqaveradi va shu tariqa surunkali uzoq davom etaveradi. Lekin sil iridotsiklitinin ikkala xilida ham qalin pretseptatlar, ekssudat bo'lib, yopishqoqlik (sinexiya, seklyuziolar) kuchli bo'ladi. Ikkala ko'z ham navbatma-navbat kasallanaveradi. Bunda to'g'ri diagnoz qo'yish va davolash ishlarini puxta olib borish zarur. Ko'z kasalliklarining og'ir o'tishini va o'z vaqtida to'g'ri davolanmasa odamni ojizlikka olib borishini inobatga olib, respublikamizning hamma viloyatlari va hududlarida tuberkulyoz dispanserlari faoliyat ko'rsatib kelayapti.

Toksoplazmoz iridotsiklitlari ko'pincha toksoplazmozning hayotda yuqtirilgan turi bilan kasallangan odamlarda ham uchraydi. Toksoplazmalar qonga yoki ko'zga tushganda shox parda, rangdor parda va kipriksimon tananing o'tkir yallig'lanishi, ko'zda yoshlanish, og'riq berish va perikorneal in'ektsiya bilan boshlanib, rangdor pardadagi tugunchalar yoki diffuz yopishqoq yallig'lanish tezlik bilan kipriksimon tanaga o'tadi va proliferativ jarayon boshlanadi va juda og'ir davom etadi. Cho'kma donachalar yuzaga kelib, ko'kimtir sarg'ish ekssudat qorachiqni bekitib qo'yadi va ikkilamchi glaukoma kelib chiqadi. Ba'zan yiring shishasimon tanaga o'tib endoftalmit yoki panoftalmit berib, 3-4 hafta ichida ko'z xira tortib qoladi. Yallig'lanish jarayoni shu tariqa surunkali davom etib, ikkinchi ko'zni ham kasalga chalintiradi. Bunday bemorlarning ko'z ichi suyuqligidan toksoplazmani topish mumkin. Ko'z yaqin atrofidagi limfa bezlari dag'allanib kattalashadi va og'riqli bo'ladi. Diagnoz, differentsial diagnoz qo'yish uchun anamnezning ham roli katta. Bemorning qaynamagan sut iste'mol qilishi, pishmagan qiymadan tatib ko'rishi, qushxonada ishlashi yoki kasal mol, kuchuk, mushukni boqishi, shaxsiy gigiyenaga e'tibor bermasligi va boshqalar bu kasallikni yuqtirishga sabab bo'ladi (117-rasm, a,b).



117-rasm, a-papulali zaxm iriti, b-gummali zaxm iriti.

Diagnozni aniqlash uchun laboratoriya usullaridan RSK, teri ichiga toksoplazmoz zardobini yuborish, allergik reaksiyasi ham yordam beradi. To'g'ri tashxis qo'yib davolash qancha erta boshlansa, u shunchalik ta'sirchan bo'ladi.

Ko'z toksoplazmozini davolash usulining o'ziga xos tomonlari bor: bunda xloridin (tindurin) ning 0,025 mg ni 5 kun davomida kuniga 2 mahal va sulfadimezinni 0,5 yoki 1,0 g dan 7 kun davomida kuniga 4 mahaldan ichirish zarur. Davolashning bir kursi 3-4 shunday tsikldan iborat, tsikllar orasi esa 10-15 kun bo'ladi. Aminoxinolni 0,1-0,5 g dan 3 mahal va sulfadimezinni 0,5 g dan 3-4 mahal ichiriladi. Bunda ham tsikllar 7-8 kun oralatib 2-3 marta qaytariladi. Agar birorta bemorda shu dorilarga nisbatan sezgirlik (allergiya) oshgan bo'lsa, unda tsiklni ma'lum vaqtga to'xtatib, keyin davom ettirish yoki tsikl oralarini uzaytirish tavsiya etiladi. Ko'zga simptomatik dorilardan etazol yoki norsulfazolning 1% li eritmasidan elektroforez, Filatov to'qima stimulyatorlaridan ham sanchib qo'llash mumkin.

Zaxm – sifilisdan paydo bo'ladigan iridotsiklitlar zaxmning ikkinchi davrida rangdor parda qorachig'i poyasidan kengaygan qon tomirlarning chegaralangan qizg'ish manbai (ochag) paydo bo'lib, 4-5 kundan so'ng ular so'rilib ko'rinmay ketadi. Shuningdek bir oz qizarib shishgan rangdor pardaning shu joyida papula paydo bo'lishi mumkin. Bu kichkina sarg'ish-qizil shish shaklida bo'ladi. Ba'zida tsiliar gardishi ham bir necha shunga o'xshash papulalar paydo bo'lishi mumkin. Qorachiqning qirradi va yonidagi stromasi gavharga yopishib, plastik sinexiyalar paydo qiladi. Papulalar so'rilgach, o'rnida atrofik mayda dog'lar qoladi. Kipriksimon tana ham yaliq'langanda odatdagi simptomlardan tashqari shishasimon tanada havodagi changga o'xshash mayda-mayda nuqtachalar paydo bo'lganday xiralanish vujudga keladi. Ko'ruv nervi diski ham qizaradi.

Zaxmning uchinchi davrida rangdor parda, tsiliar gardishi ichki betida sarg'ishroq bir shish – gumma ro'yobga keladi (117-rasm,b). Gummaning boshlanishi kipriksimon tananing tekis poyasidan bo'lib, uni hozirgi vaqtda tsikloskopiya yordamida endigina paydo bo'lganidayoq Goldman linzasi yordamida ko'rib diagnoz qo'yish mumkin. Yallig'lanish fibroz eksudatli bo'lib, gummaning nekrozlanib parchalangan massasi gipopion shaklida paydo bo'ladi.

Rematizm iridotsikliti o'tkir yallig'lanish bilan boshlanib, o'ziga xos klinik simptomlari bilan davom etadi. Sinexiyalar qorachiqning pigment jiyagi bilangina chegaralanib qoladi xolos. Oldi kamera suyuqligi xiralanadi va qorachiqda jelatinga o'xshagan fibroz eksudat paydo bo'ladi.

Rangdor parda juda kam o'zgaradi. Ko'pincha ikki ko'zda bo'ladi va 5-6 hafta davom etib, so'ngra tuzaladi. Lekin havо o'zgarganda, shamollaganda qayta-qayta retsidiv berib davom etishi mumkin.

Virusli iridotsiklitlar – uchuqli yoki gripp virusidan paydo bo'lib, asta-sekin boshlanib, seroz yallig'lanish sifatida surunkali davom etadi. O'zi kam uchraydi, vaqtida davolansa asoratsiz kechadi.

Xorioiditlar

Xorioiditlarning klinik ko'rinishi ko'pincha tugunchali va kamdan-kam diffuz yallig'lanish sifatida bo'ladi. Ko'proq uchraydigan surunkali tugunchali xorioiditlar xorioideyadagi yirik-yirik qon tomirlarida oqib turgan qon dinamikasining juda sekin va sust harakati sababli bemorning boshqa a'zolarida paydo bo'lgan kasalliklarning mikroblari (sil tayoqchalari, toksoplazmalar, spiroxetalar) ularda cho'kib qolib, yallig'lanish boshlanadi. Shu tartibda ko'zda tugunchali yoki ko'zga tushgan strepto-, stafilo- va boshqa kokklar esa diffuz yallig'lanishni qo'zg'atadi.

Tugunchali xorioiditlarning boshlanishi ko'pincha sezilmaydi. Chunki ular boshlanishda xorioideyaning markazida emas, uning atrof chegara qismida paydo bo'lib, ba'zida «uchqun» va «chaqmoq» simptomini beradi, ko'zning ko'rish faoliyatiga ta'sir qilmaydi. Vaqt o'tib, ular ko'payvergach markazda ham tugunchalar paydo bo'lgandan so'ng ular ko'rishga xalaqit bergandan keyingina bemor uni payqaydi va oftalmologga murojaat qiladi. Shuning uchun har bir umumiy vrach yoki hamshira bunday surunkali bemorlarni o'z nazoratiga olib tekchirib, suhbatlar o'tkazib turishi kerak.

Tugunchali xorioiditning uch asosiy simptomi bor: 1) *ba'zida bemor ko'zi oldida yaltiragan nuqtacha yoki uchqun, chaqmoqqa o'xshab ko'rinadi.* Bu holat fotopsiya deyiladi. Bunda to'r parda ostida bir oz do'ppayib turgan tugunchalar (118-rasm) ustida yotgan to'r pardaning kolbasimon va tayoqchasimon hujayralarining nur sezish quvvati qo'zg'alishidan uchqun seziladi, 2) *tashqi muhitdagi ko'zga ko'rinib turgan normal chiziqlar siniqqa o'xshab harflar esa qiyshiq-qing'ir bo'lib ko'rinadi.* Bu holat metamorfopsiya²⁴ deyiladi. Yallig'lanish jarayonining toksinlari to'r pardadagi fotoretseptorlar hujayralariga ta'sir qilib, funktsiyasini pasaytiradi. 3) *Bunda bemorning ko'zi kechqurun g'ira-shira qorong'ilik paytida yomon ko'radigan bo'ladi.* Bu uchinchi simptom *gемeralopiya* – shabko'rlik deyiladi.

Yallig'lanish tugunchalari markaziy qismda paydo bo'lsa, ko'zning ko'rish yomonlashadi. Bunday holatda xorioretinit

²⁴ Metamorphopsia-metamorfoza - o'zgarish, ops-ko'rinish.

vujudga kelgan bo'ladi. Bunda bemor ko'zi tubini oftalmoskop bilan qaraganda xorioretinal tugunchalar sarg'ish – kulrang bo'lib, ular atrofida to'r parda bir oz shishganidan tugunchalarning chekka qirralari aniq ko'rinmaydi, atrofdagi qon tomirlarning ayrim yo'nalishlari ham shish tufayli yaxshi ko'rinmay qoladi (118-rasm). Shishasimon tananing tugunchalariga yaqin qismi nozik diffuzlanadi. Vaqt o'tgach tugunchalar eskirib kulrang tus oladi, chetlari aniq ko'rinadigan bo'ladi. Ular atrofida pigment paydo bo'ladi. Xorioideya bilan retinaning topografik jihatdan juda yaqin jipslashib joylashgani tufayli, ko'pincha patologik jarayonlar biridan ikkinchisiga o'tadi va klinik ko'rinishiga asoslanib, xorioretinit nomini oladi.

Tug'ma zaxm xorioretinitda to'r parda *sariq dog'i atrofida mayda-mayda oq va qora nuqtalar paydo bo'ladi*. Bu ko'rinish tuz bilan qora murchni aralashtirib sepib qo'yganga o'xshab turgani uchun bolalarda tug'ma zaxmning «tuz va murch» simptomi deyiladi.

Tuberkulyozning disseminlangani boshqa a'zoldan tarqalgan ko'zning tubiga tarqalgan xorioretinitda esa yallig'lanish *dog'lari turlicha kattalikda bo'lib, ular ham boshlanayotganda qizg'ish-kulrang, o'rtasi bir oz shishgan, chetlari notekis bo'ladi*. Yallig'lanish qaytgach infiltratlar so'rilib, ular atrofi oq sarg'ish, oppoq cheti tekis bo'lgani uchun ustidan qon tomirlar to'ppa-to'g'ri sinmay o'tadigan bo'ladi. Bunday disseminlangan xorioretinitlar asosan 30-40 yoshlar orasidagi ayollarda



119-rasm.

a-kriminal abortdan yuqqun ikkula ko'zning metastatik oftalmiyasi, b-septik endoftalmiitning patomorfologiyasi.

bo'ladi. Ba'zida esa bu tuberkulyozning yagona zohiriy belgisi bo'lib turadi va bemorning butun hayoti davomida infiltratlar qayta-qayta paydo bo'lib, to'r parda ko'rish faoliyatiga putur yetkazadi.

O'tkir xorioretinitlar

O'tkir xorioretinitlar mikroblarning organizmdagi boshqa bir og'ir o'tkir yallig'langan a'zodan qon orqali ko'zga tushishi natijasida paydo bo'ladi. Shuning uchun bu o'tkir, shiddatli, «*metastazlik oftalmiya*» deyiladi. Bu yallig'lanish *yiringli bo'lib*, odatda bemorning umumiy ahvoli og'ir, isitmasi baland bo'ladi, zotiljam, yiringli osteomiyelit, *endometrit*, tomoq, tish va boshqalar yallig'lanishi natijasida yuqadi. Bunda kokk infeksiyalar tomirli yoki to'r parda qon tomirlarida o'rashib ko'zda tez rivojlanadigan yallig'lanishni qo'zg'atadi. Panuveit, panoftalmit (ko'z hamma qavatlarining yallig'lanishi)ni berib, shishasimon tanada abstsess bo'ladi, ko'z butunlay ojiz bo'lib, atrofiyaga uchrab (119-rasm) kichrayib qoladi.

Bunday metastaz bilan bo'ladigan panuveitlar odatda juda kam – taxminan 12000:1 nisbatda uchrashi mumkin.

Uveitlarning paydo bo'lish sabablariga qarab, simptomatik yallig'lanish boshlanishi bilan juda tez dori-darmonlar berib davolansa, bemor kamdan-kam tuzaladi. Bunda kuchli antibiotiklar, kortikosteroidlardan tizim bilan parabolbar yuborib, Filatov zardoblaridan foydalanish zarur. Og'ir o'tgan uveitlar oqibatda katarakta, ikkilamchi glaukoma va ko'z pardalarida chandiq paydo bo'lishi natijasida og'ir asoratlar – to'r pardaning o'z o'rnidan siljib ko'chishi (ablatio retinae), ko'rish nervining yallig'lanishi paydo bo'ladi. Shuning uchun umumiy vrach uveitning simptomlarini yaxshi bilib olib, o'z tajribasida uchraydigan bunday bemorlarni tezlik bilan oftalmologga yuborishi zarur.

TO'R PARDA (RETINA)

To'r pardaning optik qismi tomirli parda ustida yotib, uning ichki sathini bekitadi. Ichki tomondan shishasimon tana, tashqi tomondan pigmentli epiteliy hujayralarining mahkam jipslashganligi, ko'z ichki pardalari va ayniqsa to'r pardaning o'z o'rnidan siljmay turishiga imkon beradi, shu tariqa to'r pardaning o'rnidan ko'chishi (ablatio retinae) dek og'ir holatdan asraydi. Lekin keksa kishilarda yoki ko'zida refraksiyaning yaqindan ko'rish holati yuqori darajaga va hatto patologiyaga borib yetgan bo'lsa, unda shishasimon tana ham biroz suyuladi va yupqalashgan to'r pardada yirtiq - tirqish paydo bo'lib, u to'r pardaning o'rnidan ko'chishiga olib keladi. To'r pardani oftalmoskop yordamida nur yuborib, kengaytirilgan qorachiq orqah qaralsa, ko'ruv nervi diski va undan 4 mm markazroqda ko'z

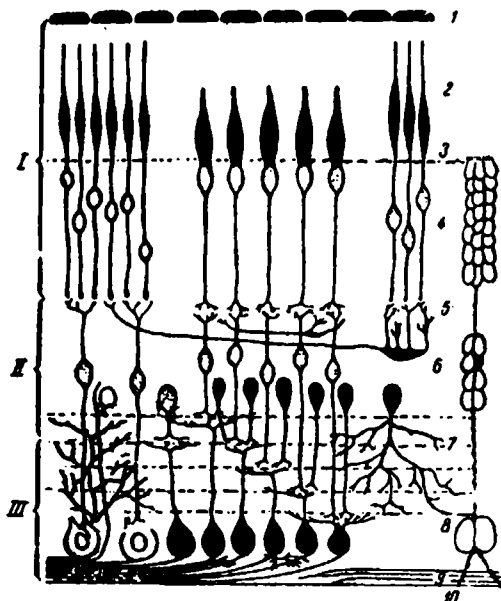
tubining o'rtarog'ida joylashgan to'q-sarg'ish pigmentli sariq dog'ni hamda ular atrofidagi normal to'r pardani ko'rish mumkin. To'r parda disk atrofi qismining qalinligi 0,4 mm, sariq dog' qismining qalinligi 0,1-0,05 mm va eng chetki qismi – kungura chiziq atrofining qalinligi ham 0,1 mm ga teng.

To'r parda murakkab tuzilgan bo'lib, tashqi tomoni tomirli pardaga, ichkari tomoni esa bevosita shishasimon tanaga tegib turadi. To'r pardada ko'ruvchi bo'lim (pars optica retinae) va «ko'r» bo'lim (pars saeca retinae)lar bor. Ko'ruvchi bo'limning «ko'r» bo'limga o'tish qismi kungirasimon chiziq (ora serrata) ustiga to'g'ri keladi.

To'r parda optik qismining nozik gistologik tuzilishiga kelsak, unda 10 qavat tafovut qilinadi.

1) pigmentli epiteliy, 2) tayoqcha va kolbachasimon hujayralar varag'i, 3) tashqi glial-chegara membrana, 4) tashqi donachali varaq, 5) tashqi to'rsimon varaq, 6) ichki donachali varaq, 7) ichki to'rsimon varaq, 8) ko'p tolali ganglioz varaq, 9) nerv tolalari varag'i, 10) ichki glial chegara membrana (120-rasm).

To'r pardaning sariq dog' sohasi 10 qavatdan emas, faqat boshlang'ich 1, 2, 3, 4 varaqlardan, ya'ni uning neyroepiteliysi yoki retseptor varaqlaridan iborat. Shuning uchun u atrofdagilarga nisbatan yupqaroq, sariq dog'ning o'rasi biroz chuqurroq bo'lib, uni markaziy chuqurcha



120-rasm.
To'r pardaning
sxematik tuzilishi.

- 1-neyron;
- 2-II-neyron;
- 3- III-neyron;
- 1-10 varaqlari.

(fovea centralis) deyiladi.

I. Pigmentli epiteliy bir qator tizilib yotgan pigmentli donachalardan tuzilgan 6 qirrali prizmasimon hujayralardan iborat. Undagi pigment fustsin deb ataladi. Pigmentli epiteliy to'rt pardaning o'z tug'ma varag'i bo'lishiga qaramay, tomirli parda bilan mustahkam birikkan bo'lib, ajratganda u bilan qoladi (120-rasm).

II. Pigmentli epiteliydan keyingi varaqdagi tayoqchasimon va kolbachasimon hujayralar fotoretseptorlar deyiladi, chunki ular yuqori darajada yorug'likni sezish qobiliyatiga ega. Tayoqchasimon hujayralar juda ingichka bo'lgani uchun silindr shaklini eslatadi. Kolbachasimon hujayralar esa konusga o'xshaydi va tayoqchasimon hujayralarga nisbatan qalinroq bo'ladi. 7 mln. kolbachasimon hujayra sariq dog' sohasida joylashgan bo'lib, 130 mln tayoqchasimon hujayralar esa uning atrofida yotadi. Tayoqchasimon hujayralar to'rt pardadagi sariq dog'dan uzoqlashgan sari ko'payaveradi va uning atrofini butunlay egallab yotadi. Kolbachasimon hujayralar kunduz kuni ko'rish, ko'zning markaziy ko'rish va turli ranglarni ajrata olish qobiliyatiga ega. Tayoqchasimon hujayralar esa kun kech bo'lib, g'ira-shira yorug'da ko'zga quvvat berib, uning qorong'ida narsalar shaklini ajrata bilishini ta'minlaydi.

III. Tashqari chegara membrana juda nafis, nozik va shaffofdir. U Myuller tolalari qoldiqlaridan tashkil topgan.

IV. Tashqi donachali varaq tayoqchasimon va kolbachasimon hujayralarning yadrolaridan paydo bo'lgan. Mana shu dastlabki to'rt varaq ko'z fotoretseptori deyiladi.

V. Tashqi to'rsimon varaq birinchi neyron, ya'ni tayoqchasimon va kolbachasimon hujayralarning, ikkinchi neyron, ya'ni ikki qutbli hujayralar bilan to'qnashib vujudga keladi. Bu varaq sohasida bir-biriga ulangan ikkita neyrondagi impulslar uchrashib, ularning o'zaro harakati, ya'ni o'tkazuvchanlik potentsiali paydo bo'ladi.

VI. Ichki donachali varaq 2 qutbli neyronning tola va yadrolaridan tashkil topgan. Bu hujayralar ikki tolali bo'lib, bir tolasi orqaga – tayoqchasimon va kolbachasimon fotosensor hujayralarning sinaptik qismiga, ikkinchi tolaning uchi ichkariroq yotgan ko'p tolali ganglioz hujayralar sinaps qismlari tomonga yo'nalib, bunday orqaga yo'nalgan har bir tola sariq dog'dan keladigan kolbachasimon hujayralarning har biri bilan ayrim-ayrim ulanib, tayoqchasimon hujayralarning 3-4 tasi bilan sinaptik ulanadi.

VII. Ichki to'rsimon varaqda 2 qutbli va ko'p tolali ganglioz hujayralarning sinaptik tolalari uchrashadi.

VIII. Ko'p tolali ganglioz varaq hujayralari katta-katta yadro va protoplazmali, bir akson va ko'p tolali dendritdan iborat.

Bu varaq hujayralarining aksonlari IX varaq nerv tolalari varag'ini tashkil etib, to'r pardaning butun sathidan kelgan bu tolalar bir joyga yig'iladi va ko'ruv nervining ko'z soqqasi ichidagi qismini tashkil qiladi. Ko'z ichi to'ridagi bu joy ko'ruv nervi diski nomini olgan.

X varaq ichki chegara membrana – bu ham juda nafis, tiniq va shaffofdir.

To'r pardada uch neyron va ularning tola, yadrolari, kolbachasimon, tayoqchasimon hujayralaridan tashqari, chegara membranalar, neyroglia va o'rta vositachi modda gorizonta va amakrin hujayralar bor.

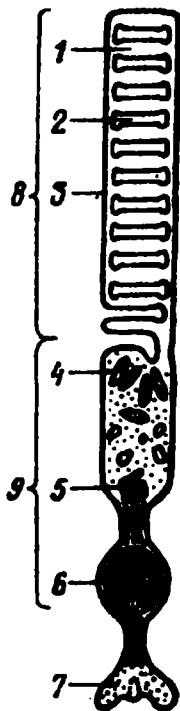
To'r pardaning bunday murakkab tuzilishini o'ganishdan maqsad ko'p yillar davomida olimlarni qiziqtirib kelgan bir muammodir. U ko'z ko'rish jarayonining mo'jizali siridir. Bu to'g'rida ko'pdan-ko'p ilmiy izlanishlar qilinib, gipotezalar taklif etilgan. Lekin hozirgi vaqtda ko'rish jarayoni muammosi elektron mikroskoplar yordamida yechilib, membrana nazariyasi asosida talqin topgan.

Bunda kolbachasimon va tayoqchasimon hujayralardagi faol moddalar almashinuvi jarayoni, ulardagi tashqi membranalar va ularning pigmentli epiteliy bilan munosabati ustida izlanish olib borilgan. Kolbachasimon va tayoqchasimon hujayralarning tashqi segmentlarida ko'ndalang yotgan juda ko'p disklar ustma-ust bir to'p bo'lib terilib turganligi ma'lum bo'lgan. Har bir tayoqchasimon hujayra tolasida tashqi segmentida disklar oralig'i, 1 diskning o'z bo'shlig'i va ularni o'rab turgan tashqi hujayra membranasi bor. Faol ko'rish jarayoni asosan hujayralarning tashqi segmentidagi disklar zonasida vujudga keladi (121-rasm). Bunda asosiy molekulyar komponentlarni oqsil, ko'rish pigmenti va fosfolipidlar tashkil etadi.

Disk membranasi oqsil, qand, lipid molekullaridan tashkil topib, ular sintezi shu

121-rasm. Tayoqchasimon hujayra.

1-disklar oralig'i; 2-diskning o'z bo'shlig'i; 3-hujayra membranasi; 4-mitoxondriyalar; 5-Golji apparati; 6-hujayra yadrosi; 7-presinaptik uchi; 8-tashqi segmenti; 9-ichki segmenti.



retseptor hujayralari ichida bo'ladi. Kolbachasimon va tayoqchasimon hujayralarda plazmatik membranalarning difuzion yangilanish jarayoni eskirgan molekulalarning yangisi bilan almashinuvi hisobiga ro'y beradi. O'sha bazal disklar doimo yangilanib, eskilari sinib-yorilib, pigmentli epiteliy hujayralari tomonidan yutib, yemirilib yuboriladi. Fotoretseptorlardan yorug'lik nuri signalni qabul qilib, hujayraning tashqi membranasiga o'tkazib beradigan hujayra ichi mediatori Sa ionlari deb faraz qilinadi.

Yorug'lik nuri hujayra membranasining o'tkazuvchanlik qobiliyatini oshirib, hujayralarda giperpolyarizatsiya jarayonini vujudga keltirib, ularning fotoretseptorlik potentsialini qo'zg'atadi. Ko'rish aktining qo'zg'alishi va uning adaptatsiyasi fotoretseptorlar tashqi segmentidagi tsiklik nekleotidlarga bog'liq.

To'r pardadagi 3 neyron birlamchi ko'rish jarayonini vujudga keltiradi. Bunda to'r pardaning birinchi varag'i pigmentli epiteliy tashqi muhit ta'sirini, xuddi ekranga o'xshab, o'zida aks ettirganday bo'ladi. Pigmentli epiteliyning ichkari – shishasimon tana tomonga emas, tashqariga tomirli pardaning xoriokapilyar varag'i tomonga qarab jiplashib yotishi uning o'zida va tayoqchasimon hamda kolbachasimon hujayralarda moddalar almashinuvini ta'minlaydi. Kolbachasimon va tayoqchasimon hujayralar tashqi segmentida bo'ylama joylashgan ko'psonli disklar bo'lib, ular ustunchaga o'xshab terilib turadi. Bu disklar qalinligi 20-25 nm yoki 200-250 angstromga teng. Disklar juda yupqa bo'lsa ham, lekin har bir diskda bir necha qavat lipid, muopolisaxarid va oqsil moddalari, pigmentlar bir-biriga moslashib joylashgan bo'ladi. Bu disklardagi ko'rish pigmentlari yordamida nurlar hujayralarga o'tib, ularda nerv qo'zg'alishini vujudga keltiradi. Ko'rish pigmentlari – xromoproteinlar murakkab to'q rangli oqsillardan iborat. Tayoqchasimon hujayralar pigmenti – rodopsin, kolbachasimon hujayralar pigmenti yodopsin va xromoproteidlarda yorug'likni qabul qiluvchi xromatoforlar, ya'ni retinol molekulasi va oqsil bor. Xromatofor «A» vitamin aldegidi bo'lib, u yorug' nurlarni qabul qilishda faol qatnashadi. Yorug'lik energiyasi kimyoviy reaksiyaning energiyasiga o'tib, ko'ruv nervi hujayralarining qo'zg'alish manbai hisoblanadi. Tayoqchasimon hujayralar qorong'ida ko'rishga moslashgan hujayralardir. Shuning uchun ular da nur sezish xususiyati juda zo'r. Ularga hatto 1 kandel (foton) nur energiyasi 5 m VT potentsial qo'zg'alishga olib boradi. Bundan ma'lum bo'ladiki, hujayralarda energiya zonasining ko'pligiga ular tarkibida ATF ning borligi sabab bo'ladi.

To'r pardaning turli kasalliklarga chalinishiga yangi disklar biogenezi mexanizmining va eskirgan diskarning pigmentli epiteliy tomonidan fagotsitozining buzilishi sabab bo'ladi.

TO'R PARDANING YALLIG'LANISH PATOLOGIYASI

To'r parda zaxmi markaziy retinifi To'r parda ichki varaqlarining yallig'lanishi zaxm kasalligining ikkinchi davrida paydo bo'ladi. Bunda sariq dog'da yupqagina oppoq loyqalanig paydo bo'lib, ko'rish nervi diskini ham qamrab oladi. Uning qirralari noaniq bo'lib, mayda-mayda qon quyiladi. Shishasimon tana markaziy qismi ichki sathida nozik, juda mayda, purkalgan changni eslatadigan loyqalanish paydo bo'ladi. Bu o'zgarish sariq dog' va disk ustini to'sib, ular oftalmoskopiyada arang ko'rinadi. Zaxmi tezlik bilan spetsifik tizimda davolaganda bu so'rilib ketib, ko'zning ko'rish qobiliyati yaxshilanadi.

To'r pardaning sil periflebiti – ko'pincha o'smirlarda paydo bo'lib, navbatma-navbat ikkala ko'zni ham qamrab oladi. Ko'zning tubida markaziy vena shoxlaridan birining devori yo'nalishida nozik shish paydo bo'lib, uning normal ko'rinishini buzib, to'sib turadi.

Shu tomirlarning kalibri o'zgarib, bir joyda u kengayadi va yana bir joyda torayadi va qon yurishi qiyinlashgach, anastomozlar paydo bo'ladi. Shu atrofda mayda yoki yirik hajmda qon quyiladi. Bu esa «to'r pardada qon quyilgan» degan noto'g'ri diagnoz qo'yishga olib boradi. Lekin qon bir oz so'rilgach, venaning o'zgargani ko'zga ko'rinadi.

Klinik tekshirish va laboratoriya tekshiruvlari, qayta-qayta qon quyilishiga to'g'ri tashxis qo'yib, tuberkulyozni davolashga imkon beradi. Tez davolanmasa qon quyilishlar proliferatsiya berib, oftalmoskopiya qilganda oq kulrang chiziqlar – proliferatsiya chiziqlari ko'rinadi va proliferativ retinit yuzaga keladi. Bunda biriktiruvchi to'qima tolalari tortishib, to'r pardaning o'rnidan ko'chishiga sabab bo'ladi. Toksinlar ta'sirida sariq dog'da shish paydo bo'lib, «yulduz» simptomini beradi. Tezlik bilan diagnoz qo'yilib uzoq muddat davolansa, uni bartaraf etish mumkin.

Umumiy shifokor bemorda o'pka sili va boshqa a'zolar silini kuzatganda, uning ko'zini tekshirtirib turishi kerak. Shunda bu kasallikning oldi olinadi. Davolash tizim tubdispanser klinikasi sharoitida uzoq davom etadi.

KO'RUV NERVI (N.OPTICUS)

Bu nerv to'r pardaning sakkizinchi varag'i tashkil qilgan ko'p tolali ganglioz hujayralarning akson to'qqizinchi nerv tolalaridan tashkil topadi. Bu akson nerv tolalar to'r parda sathining hamma

tomonidan yig'ilib kelib, oqsil pardadagi dumaloq teshikchanning ichki g'alvirsimon sathidan o'tadigan joyida ko'ruv nervi diskini hosil qilishidan oldin miyelin pardasi bilan qoplanadi²⁵ Shuning uchun diskning rangi oq pushtiroqdir. Atrofdan keladigan aksion tolalar ko'ruv nervi o'tadigan teshikcha gir atrofdan kelib tushganda ular o'rtasida yuzagina chuqurcha – bo'shliq paydo bo'ladi. Bu normal holat bo'lib uni fiziologik chuqurcha (ekskavatsiya) deb ataladi. Vujudga kelgan ko'ruv nervi diski (papill n. Optic) dan 12-15° nariroqda – chakka tomonda sariq dog' (macula lutea) joylashgan. Sariq dog' zonasidagi keluvchi tolalar disk chakka tomoni sathining uchdan bir qismini tashkil etadi.

Ko'ruv nervi diski bilan sariq dog' o'rtasida yotgan nerv tolalari papilla-makulyar tolalar bog'ichi deyiladi. Bu tolalar ko'zning markaziy ko'rishga moslashgan kolbachasimon hujayralari bilan to'qnashgan bo'ladi. Shuning uchun ko'rish maydonining holatida, ko'rish jarayonida bu tolalar hissasi muhim ahamiyatga ega.

To'r parda sathining burun, yuqori va pastki choraklaridan kelgan tolalar ko'proq tayoqchasimon hujayralar bilan munosabatda bo'ladi. Diskning chakka tomonini tashkil etgan papilla-makulyar tolalar nervning chakka tomonini, ko'z soqqasidan chiqqach, bu tolalar uning chakka tomonining 2/5 qismini tashkil qilib, 10-12 mm markaz tomon yurgach papillo-makulyar bog'ich nervning o'rtasiga o'tadi. Shu joyda to'r pardaning markaziy arteriyasi nervning qoq o'rtasiga o'tib, ko'z soqqasi tomonga yurib, diskning o'rtasidan to'r parda sathiga chiqadi. Ko'ruv nervi ko'z soqqasidan chiqib ketgach, ko'ruv nervi bog'ichining qoq o'rta qismiga borib ko'z kosasi devoridagi teshik (foramen opticum) va uning yo'lagi (canalis opticus) dan bosh miyaning o'rta bo'shlig'iga o'tib ketadi.

Ko'ruv nervi ko'z soqqasining ichida tashkil topib, uning oqsil pardasi teshigidan endigina chiqqan qismidan bosh miyadagiga o'xshash uch xil parda bilan o'raladi (pia mater, arachnoidea, dura mater). Bu nervning ko'z kosasi ichidagi qismi (pars orbitalis) deyiladi.

Ko'z kosasi cho'qqisidagi suyaklarni qoplab yotgan parda – suyak ustki pardasi – ko'ruv nervi kanali (canalis n. optici) ichiga kirib, ko'ruv nervining kanal ichi qismi (pars canalicularis) ni o'rab yotadi. Shu parda kalla suyagi ichiga kirib, nervning miya ichi qismi (pars cranialis) ni o'rab, miyaning tashqi pardasi (dura mater)ni ham tashkil etadi. Diskdan 12 mm ichkarida, ko'ruv nervining kanal ichidagi qismida esa papilla makulyar tolalar chetda biroz chekka va pastki devorga yaqin yotib, nervning markaziy o'rta qismini ko'z arteriyasi (a. ophthalmica) ni tashkil etadi.

²⁵ Miyelin qoplamagan nerv tolalari, odatda, juda tiniq va rangsiz bo'ladi.

Ko'ruv nervining yuqorida bayon etilgan to'rt qismini bilish nerv turli kasalliklarga chalingan hollarda uning kasallanish sabablarini to'g'ri talqin qilish uchun juda zarur. Bular yallig'lanishning pastdan, ko'z ichidan yoki yuqoridan – miya ichidan boshlanganini tegishli belgilari bilan aniqlashga yordam beradi.

Ko'ruv nervining umumiy uzunligi 4,5 sm bo'lib, ko'z kosasi ichidagi qismi 4,0 sm ga teng. Ko'z soqqasining orqa sathi bilan ko'z kosasining tubi devori oralig'i esa 3,5 sm ga teng. Ko'ruv nervining shakli S harfiga o'xshagani uchun uning uzunasiga 0,5 sm ortiqchasi yashirib yotad. Bu holat ko'z kosasida yallig'lanish yoki shish paydo bo'lib, to'qimalar hajmi biroz kattalashganda nervni zararlanishdan saqlash uchun qo'l keladi.

Ko'ruv nervining kalla ichidagi qismi inson boshi qattiq shikastlanganda ezilishi yoki qari odamlarda kanal ichida nerv bilan yonma-yon yotgan ko'ruv arteriyasi sklerozga uchrab, uning devori qalinlashgandan qisilib qolib ezilishi mumkin. Bunday patologik holatni tashxislash klinik anatomiyani yaxshi bilgan mutaxassis uchun uncha qiyin bo'lmaydi.

Ikkala ko'z ko'ruv nervining kalla suyagi ichidagi qismining medial yarmi bir-biri bilan kesishib o'tib, xiazma (chiasma n. optici)ni vujudga keltiradi. Xiazma tarkibida har bir nervning to'r parda burun (medial) tomonidan chiqqan ichki yarmi kesishib, o'ngdan chapga, chapdan o'ngga ketadi. Uning tashqi (lateral) chakka tomoni tolalari esa kesishmasdan o'z yo'li bilan ikki yoqqa ketaveradi. Shundan so'ng ko'ruv nervi yo'llari (tractus n. optici) boshlanib, uning o'ng tomondagisi o'ng ko'zdan kelayotgan lateral chakka tolalari va chap ko'z nervining kesishgan tolalaridan, chap tomondagi yo'llari esa lateral chakka tolalari bilan o'ng ko'zning kesishgan tolalaridan iborat bo'ladi. Ikkala ko'z ko'ruv nervining yo'llari ikki yoqdagi birinchi po'stloq osti markaziga borib, undan to'rtinchi neyron hisoblangan Gratsiolle tolalari orqali miya po'stlog'i ko'rish markazi maydoni (lobus occipitalis) ga o'tib joylashadi. Ko'rish nervi sistemasining qaysi bir qismida o'zgarish borligi ko'rish maydonini tekshirganda topiladigan o'sha qismiga xos nuqsonlardan ma'lum bo'ladi. Ko'rish maydonida tegishli torayish yoki nuqsonni ko'rgan oftalmolog va nevropatolog shunga qarab paydo bo'lgan kasallikning barcha belgilarini yig'ib, tashxis qo'yishi oson bo'ladi.

KO'RUV NERVNING YALLIG'LANISH PATOLOGIYASI – NEVRITLAR

Ko'ruv nervining yallig'lanishi – *nevritlar* (neuritis n. optici) 2 xil klinik ko'rinishda bo'ladi. Birinchisi ko'ruv nervi diskining

yallig'lanishi (papillonevritis) da ko'zning tubida oftalmoskopik o'zgarishlar yaqqol ko'rinib turadi. Ikkinchisi – retrobulbar nevridda esa ko'z tubida oftalmoskopik o'zgarishlar bo'lmaydi va patologik jarayon asosan nervning ko'z kosasi ichida joylashgan qismida kuzatiladi va bunda nervning markaziy aksial tolalari tutami zararlanadi va diskning atrofiyasiga olib boradi.

Papillit ko'ruv nervi diskining bir oz shishuvi, qirralarining noaniqligi, arteriya va ayniqsa venalarning kengayishi, diskning normadagi o'ziga xos oq pushti tiniqligi yo'qolib, bir oz notekis qizarishi bilan ifodalanadi. Ba'zida mayda-mayda qizil va oq nuqtalar (gemorragiya va plazmoragiya) paydo bo'lishi mumkin (122-rasm, rangli).

Papillonevrit ko'zning ko'rish faoliyati – markaziy ko'ruvning tez pasayishi va ko'ruv maydonining konsentrik torayishi (32-rasm, v) bilan xarakterlanadi. Papillit boshlangan kunlarda ko'ruv maydonida absolyut va nisbiy, markaziy va periferik skotomalar paydo bo'ladi. Keyinchalik bu skotomalar qo'shilib ketib, ko'rish maydonining konsentrik torayishi rivojlanadi. Shuning uchun avvaliga bemor ko'zi oldida tuman paydo bo'lganidan, keyinchalik ko'rish qobiliyatining pasayganidan shikoyat qiladi.

Yallig'lanish jarayoni juda kuchli bo'lsa, ko'zning rang sezish faoliyati, ayniqsa qizil rangga juda pasayadi va qisqa vaqt ichida ko'z ko'rmay qoladi. Bunday murakkab bemorlarni tekshirib, tezlik bilan tashxis qo'yish uchun rangli perimetriyadan va kampimetriyadan foydalanish zarur.

Papillonevritning paydo bo'lishi o'tkir iridotsiklit, uveit, etmoidit, sellulitlar bilan bog'liq. Nevritning **retrobulbar** – ikkinchi xilida diskning oftalmoskopiyada ko'rinishi normadan farq qilmaydi, lekin ko'rish maydonida katta absolyut markaziy skotoma – nuqson paydo bo'lgani (36-rasm) va ko'z xiralashgani sababli bemor shifokorga borishga majbur bo'ladi. Shifokor, ayniqsa yosh oftalmologlar oftalmoskop yordamida diskni normal holatda ko'rib, bemor shikoyatiga ishonmay, uni qaytarib yuboradilar. Shunday vaqtda bemordan yana bir shikoyat «ko'zimni qimirlatib, u yoq, bu yoqqa qaraganimda ichkariroqda – ko'z orqasida og'riq sezaman» deganiga ahamiyat berish yoki buni so'rab aniqlash kerak. Tashxis va differentsial tashxis qo'yish uchun buning ahamiyati katta. Bemorda nevrit **o'tkir** va **tez** boshlanganda markaziy skotoma juda tez kengayib, bir necha kundan keyin butunlay ko'rmay qoladi. Keyinchalik diskda ham salgina qizarish paydo bo'lib, qirralari bir oz noaniq bo'lishi ham mumkin.

Agar nevrit **surunkali** bo'lsa, ko'zning ko'rish astasekin pasayadi va ko'rishning juda pasayganidan bemor ancha kech xabar topadi.

Kasallikning bunday o'tishi surunkali umumiy xastaliklar – tarqalgan skleroz, sil va boshqa sabablardan bo'lishi mumkin.

Retrobulbar nevrिटdan so'ng ko'ruv nervida pastga suriladigan atrofiya paydo bo'ladi. Papillo-makulyar tolalar distrofik zararlangani uchun diskning chakka tomondagi 1/3 qismi ko'proq oqaradi va bu **qisman atrofiya** deyiladi (123-rasm, rangli).

Retrobulbar nevrिट zaharlovchi moddalar ta'sirida ham bo'ladi. Bu metil spirtini yoki u aralashgan suyuqliklar iste'mol qilinsa, tamaki chekish va alkogolli ichimliklar ta'sirida bo'lishi mumkin. Metil spirtidan bemorda ko'ngil aynishi, qusish boshlanishi, hushdan ketish, koma kabi og'ir holatlar bilan bir qatorda ikkala ko'z butunlay ko'rmay qolishi mumkin. Oftalmoskopiyada ko'ruv nervining diski oppoq oqarib, bir oz yupqalashgan bo'ladi, qon tomirlari haddan tashqari torayadi, qirralari aniq ko'rinib turadi. Bu holat ko'ruv nervining **birlamchi atrofiyasi** deyiladi (124-rasm, b, rangli).

Nevritning patogenezida ko'pincha entsefalit, meningit, optikoxiazmal araxnoidit bo'lgan odamlarda yallig'lanish miyaning yumshoq pardasidan nerv tolalariga o'tadi. Bosh miyaning yuqorida bayon etilgan kasalliklari ko'pincha tarqalgan skleroz, sil, toksoplazmoz, gripp, diabet va boshqalar ta'sirida vujudga kelib, ko'zga ham o'tadi. Shuning uchun umumiy shifokor bunday surunkali nerv va somatik kasallarni davolab yurganda, ularning ko'z xastaligiga qilgan shikoyatlariga alohida ahamiyat berishi, bunda nevrिटlarni nazardan soqit qilmasligi kerak. Ko'ruv nervi yallig'lanishidan so'ng aksariyat bemorlar butunlay ojiz bo'lib qoladilar. Lekin ba'zan ayrim bemorlarda nerv tolalaridan bir qismi kamroq zararlangan yoki uning nerv tolalari emas, pardalari ko'proq zararlangan bo'lsa, bunday bemorda markaziy ko'rish pasayib (0,1-0,2), ko'rish maydoni ham markazdan 20-30° gacha qolishi mumkin. Bu holat bemorning erta va yaxshi davolanishiga ham bog'liq (32-rasm, v).

Ko'ruv nervining atrofiyasi ikki xil bo'ladi. Papillonevrिटdan so'nggi atrofiya yuqoriga suriladigan, retrobulbar nevrिटdan keyingi atrofiya *pastga tushadigan atrofiya* deyiladi. Bular nerv yallig'lanishidan so'nggi **ikkilamchi atrofiya**dir. Toksinlar va zaharlovchi moddalar ta'sirida bo'ladigan atrofiya – **birlamchi atrofiya** deyiladi (124-rasm, a,b, rangli).

Optikoxiazmal araxnoidit. Optikoxiazmal araxnoidit – xiazma sohasining o'zida ayrim joylashgan yallig'lanishdir. Ko'pincha umumiy kasalliklar (tuberkulyoz, toksoplazmoz, kuchli virus, yopiq shikastalnish) dan so'ng bemor qattiq bosh og'rig'i va ikkala ko'zining xiralaniq qolganligidan shikoyat qiladi. Tekshirilganda ko'rish maydonida nisbiy va absolyut skotomalar paydo bo'ladi.

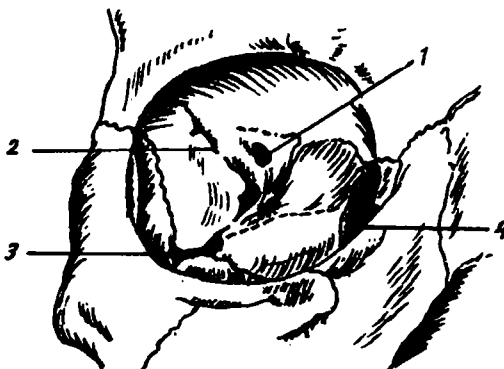
Ko'rish maydoni torayadi, kasallikning davom etishi ikki yoqlama retrobulbar nevrit yoki o'smani eslatadi. Vaqtida tashxis qo'yib davolanmasa, bemorni ojizlikka olib boradi. Tashxis qo'yish va davolashda nevropatolog bilan oftalmolog hamkorlikda ish olib borishlari darkor.

Nevritni davolash uchun zudlik bilan kuchli antibiotiklarning katta dozasini parenteral yoki tomirlar ichiga yuborish, sulfanilamidlardan ham ichirish, kortikosteroidlarni ham qo'llash zarur. Patologiyaning etiologiyasi aniqlangach sil, toksoplazmoz, zaxmga qarshi o'ziga xos spetsifik sxema bilan dori-darmonlar berish zarur. Vitamin C, B guruhi, nikotin kislotasi, ATF ham beriladi, Filatov dorisidan davolashning oxirgi davrida so'riltiruvchi sifatida foydalaniladi. Lozim topilsa chandiqlarni yo'qotish uchun nerv pardalarida operatsiyalar qilinadi.

KO'Z KOSASI (ORBITA)

Ko'z kosasi (orbita) ning patologiyasi o'zinig turli-tumanligi, murakkabligi va og'ir jarohatlanishi bilan xarakterlanadi. Ko'z kosasida paydo bo'ladigan turli kasalliklar mexanizimini, paydo bo'lish sabablari va kechib o'tish yo'llarini yaxshi anglash uchun orbitaning anatomik-topografik xususiyatlariga e'tibor berish lozim.

Orbita chuqur kosaga o'xshagan bo'lib, shakli to'rt burchakli piramidani eslatadi. Uning torayib borgan yuqori uchi orqaga va burun tomonga bir oz yonlanib turib – bosh miya tomonga va keng tubi oldinga – kallaning yuz sathi tomoniga joylashgan (125-rasm).



125-rasm. Ko'z kosasi.

1-ko'ruv nervi teshigi; 2-orbitaning yuqori tirqishi; 3-pastki tirqishi;
4-ko'z yoshi xaltasi joylashadigan chuqurcha.

Orbitaning to'rt devoridan: tashqarigi – chakka tomondagisi yanoq suyagi, qisman peshona suyagi va miya tubi asosiy suyagining katta kanotidan tashkil topgan.

Yuqori devori – peshona suyagi va asosiy suyakning kichik qanotidan iborat. Yuqori devorning burun tomonidagi 1/3 qismining qirradan ichkarirog'ida peshona bo'shlig'i (sinys frontalis) joylashgan bo'ladi. Bu bo'shliq bolalarda 4 yoshdan keyin tashkil topib, yosh oshgan sari kattalashib, yuqori devorning 1/3 va hatto 1/2 qismini egallashi mumkin. Binobarin, shu yuqori devor orqali peshona bo'shlig'idan ko'z kosasining ichiga yallig'lanish jarayoni va turli o'smalar ham o'tishi mumkin.

Ayni vaqtda orbitaning **yuqori devori** bosh miya suyagining oldingi bo'shlig'i bilan chegaralanadi. Orbita shikastlanganda infeksiya miyaga ham o'tishi mumkin, bu esa juda xavflidir.

Ichki devor – ko'z yoshi suyagi, asosiy suyakning oldingi qismi va g'alvirsimon suyakning yupqa- qog'ozga o'xshash varag'idan tuzilgan. Orbitaning bu ichki – burun tomondagi devori juda yupqa bo'lib, g'alvirsimon bo'shliqdan orbitani chegaralaydi. Bu yaqinlik amaliyotda anchagina xavfli, chunki flegmona, periostit yoki o'smalar zardobi ham bu bo'shliqdan patologiyani qog'ozsimon yupqa chegara devoridagi qon tomirlar va nervlar o'tadigan mayda teshikchalardan ko'z kosasiga o'tkazishi mumkin.

Pastki devor – yupqa jag', yanoq va tanglay suyagining ko'z kosasidagi shoxchasida yig'ilgan. Bu pastki devor ham yupqa, lekin burun tomondagisiga nisbatan bir oz qalinroqdir. Pastksi devor gaymor bo'shlig'ining yuqorisi – tomi vazifasini bajaradi. Gaymor bo'shlig'ida paydo bo'ladigan yallig'lanish va turli o'sma va shishlar ko'z kosasiga o'tishi mumkin. Ko'pincha ko'z kosasi operatsiyalari vaqtida bu devorning yemirilib ketganligi eng kichik barmog'imiz – jimjiloq bilan tekshirganda seziladi.

Ko'z kosasining frontal uzunligi 4 dan 5 sm gacha bo'ladi. Ko'z kosasiga kiraverishdagi gorizontaal chiziq 4 sm, uning vertikal – 3,5 sm dir. Novokain blokadasi, retrobulbar in'ektsiyalarini bajaruvchi oftalmolog uchun, retrobulbar anesteziya va operatsiyalarni bajaruvchi oftalmoxirurg uchun bu o'lvohlarni bilish amaliy ahamiyatga egadir.

Bunday in'eksion ignalar uzunligi 3,5-4,0 sm dan ko'p bo'lmasligi lozim. Shundagina orbitadagi qon tomirlar, ko'ruv nervi va boshqa yumshoq to'qimalarni shikastlanishdan saqlash mumkin. Ko'z kosasining tashqi chakka tomoni va pastki qirralari boshqa ikkala qirrasidan ko'ra ichkariroqda joylashgani uchun operatsiyalar shu tomondan boshlanadi. Orbita oldi qirralari va yuqori chakka tomondagi qirralar qalinroq bo'lgani uchun ular ko'z soqqasini turli tashqi

shikastlanishlardan saqlanishga yordam beradi. Ichkari tomondan ko'zni burun ham himoya qiladi. Ko'z kosasining eng yuqori cho'qqisida aylana shaklidagi, diametri 4-6 mm kenglikdagi teshik – foramtn opticus bor. Bu 8-9 mm li nerv o'tadigan suyak ichi kanalining boshlang'ich joyidir. Bu kanaldan ko'ruv nervi miya bo'shlig'iga, a. ophthalmica esa ko'z kosasiga o'tadi.

Ko'z kosasi cho'qqisida yana ikkita tirqish bo'lib, **yuqorigisi (fissura orbitalis superior)** – bosh miya asosiy suyagi tanasi, katta va kichik qanotlari orasida joylashgan. Bu tirqish orbitani bosh miya o'rta bo'shlig'i – *sinus cavernosus* bilan tutashtiradi va shu tirqishdan uch boshli nerv (n. trigeminus) ning birinchi tolasi – n. ophthalmicus va ko'zni harakatga keltiruvchi nervlar (oculomotorius, abducens, trochlears) ko'z kosasiga, v. Ophthalmicus esa miya bo'shlig'idagi sinus cavernosusga o'tadi. Shuning uchun ko'z kosasi yuqori tirqishi sohasidagi shikastlanishlar, shish va o'smalar paydo bo'lishi yuqori tirqish simptomokompleksi bilan xarakterlanadi. Bunda ko'z pardalarining sezgirligi, ko'z soqqasining to'rt tomonga harakatlanishi yo'qolgani, qorachiq va ko'z vena tomirlarining juda kengaygani yaqqol ko'rinadi. Ko'z soqqasi chaqchayib, ekzoftalm paydo bo'ladi.

Ko'z kosasining pastki tirqishi (fissura orbitalis inferior) orbitaning tashqi – chakka tomon devori bilan pastki devori orasida, ya'ni asosiy suyak katta qanotining pastki qirrasida va uning tanasi o'rtasida joylashgan. Bu torgina tirqish zich va qalingina biriktiruvchi to'qima bilan bekilgan bo'lib, unga silliq muskul tolalari – orbitaning Myuller muskuli chatishib yotgan bo'ladi. Bu silliq muskulcha simpatik nerv tolasi bilan ta'minlangan.

Ko'z kosasi ichki burun devorining yuqori qismida ko'z yoshi suyagi bilan g'alvirsimon suyak yopishgan joyda yaqin ikki guruh kichik teshikchalar borki, ular orqali ko'z kosasidan g'alvirsimon bo'shliqqa yoki, aksincha, g'alvirsimon bo'shliqdan orbitaga qon tomirlar, nerv tolalari o'tadi. Shu tirqishlar orqali infektsiya u yoqqa ham, bu yoqqa ham o'tishi mumkin.

Orbitaning yuqori va tashqi chakka devorlari orasida yuzagina chuqurchada ko'z yoshi bezi sayoz joylashgan. Orbitaning yuqori ichki burchagi devorining ichkarirog'iga xalq shaklidagi blok (trochlea) joylashgan bo'lib, undan yuqori qiyshiq muskulning payti o'tadi va bu ko'zning pastki-tashqi tomonga harakatini ta'minlaydi.

Ko'z kosasi ichki devorining oldingi pastki qismidagi chuqurchada ko'z yoshi xaltasi joylashgan. Ko'z yoshi xaltasidan ko'z yoshi pastga – gaymor bo'shlig'i ichki devori ichidagi chuqur joylashgan ko'z yoshi-burun kanali orqali burunning pastki chig'anog'iga tushadi. Ko'z kosasining hamma devorlari yupqagina, lekin zich biriktiruvchi to'qima

parda (periost) bilan o'ralgan. Bu pardaning oldingi uchi yuz periostidan boshlanib, orbitaning qirralariga va yuqori uchi ko'ruv nervi kanali tashqi qirrasiga yopishib, kanal devorini ham qoplaydi. Pardaning o'rta qismi yopishmagan holda yotadi.

Tenon qobig'i – zich tuzilgan yupqa fibroz to'qimadir. U ko'z kosasini ikki bo'limga ajratadi. Tenon qobig'i chuqur xaltaga o'xshagan shaklda bo'lib, uning ichida ko'z soqqasi joylashgan.

Tenon qobig'ining orqa qirradi ko'ruv nervi kanali teshigining atrofiga va oldingi kengaygan qirradi tolalari oldinga surilib, episklera va ko'z soqqasi kon'yunktivasi bilan chirmashib ketadi. Bu parda bilan ko'z soqqasi oralig'ida juda tor tirqish – tenon bo'shlig'i (spatium tenoni) deyiladi. Bu bo'shliqda soddagina tuzilgan juda nozik biriktiruvchi to'qimasi bor.

Tenon kapsulasi ancha yupqa biriktiruvchi to'qimadan iborat bo'lib, u ko'z kosasi bo'shlig'ini ikkita – oldingi va orqa qismlarga bo'ladi. Oldingi qismda ko'z soqqasi va ko'z yoshi xaltasi, orqa qismida esa ko'zning tashqi mushaklari, ko'ruv nervi, qon tomirlar va ular orasida yog' to'qimasi yotadi.

Ko'z kosasiga tegishli yana bir fastsiya – tarzoorbital fastsiyasi deyiladi. Bu fastsiya ko'z kosasi oldi gir aylana qirralaridan boshlanib, yuqori qovoq tog'ayining yuqori qirralariga va pastki qovoq tog'ayining pastki qirrasiga kelib yopishadi. Shuning uchun bu fastsiya tarzoorbital fastsiya deyiladi. Ko'zni yumib, qovoqlar jipslashganda bu fastsiya orbitaning oldingi chegarasi vazifasini bajaradi.

Tenon kapsulasi orbita qirralari sohasida tarzoorbital fastsiyasi bilan ulanib ketadi.

Tenon bo'shlig'i esa bir tomondan perivaskulyar bo'shliqlar orqali ko'zning supraxorioidal bo'shlig'i va ikkinchi tomondan ko'ruv nervining perinevral oralig'i bilan ulangan bo'lgani uchun ko'z ichi suyuligining oqib chiqish jarayoniga yordam beradi.

Umuman ko'z kosasi ichida uchta asosiy bo'shliq bor: 1) periferik bo'shliq - suyak bilan muskullar oralig'i, 2) tsentral bo'shliq - muskullar bilan ko'ruv nervi oralig'i, 3) tenon bo'shlig'i – sklera bilan kapsula oralig'idir. Shuning uchun yallig'lanish jarayoni, shish va o'smalarning paydo bo'lish mexanizmini va birlamchi boshlangan o'rmini aniqlash juda murakkabdir.

Hozirgi vaqtda bu muammo turli yangi usullar – kompyuter tomografiyasi, ultratovush, angiografiya va boshqalar yordamida yechiladi.

Ko'z kosasining qon tomirlari – a.opthalmica ning tolalaridan: ko'z yoshi arteriyasi, ko'z kosasi ustki arteriyasi, muskullar arteriyasi, «g'alvirsimon» arteriyalar va frontal arteriyalardir. Venalar ham

shunday nom bilan ataladi. Nervlar – sezgir nervlar uchlamchi nervning I va II tolalaridan, harakatga keltiruvchi nervlar, ochulomotorius, abducens, trochlearis va facialis lardir.

Ko'z soqqasi ko'rish faoliyatining mukammal bajarilishi uchun ko'z kosasining yordami kattadir, chunki ko'z kosasi ko'z soqqasi va uning yordamchi qismlarini o'z ichida bexatar saqlaydi. Masalan, ikkala ko'z kosasi vazifalarining mutanosibliği – ko'z soqqalarining normal holatda hamkorlik qilishi uchun sharoit yaratadi. Jumladan, ko'z soqqalarining o'z o'rnida normal o'rnashishi, ya'ni ikkala ko'zning orbitada bir oz ko'tarilib turishi, bir xil balandlikda yonmayon turishi, *birinchidan*, orbitadagi qon tomirlarining qon bilan to'lishuvi va ular bosimining me'yoridan oshmay turishiga, *ikkinchidan*, ko'z orqasidagi orbita yog' to'qimasining normal holatiga va uchinchidan undagi ko'z tashqi qiyshiq muskullarining tonusiga bog'liq bo'lsa, ko'zlarning o'z o'rnidan oldinga surilib chaqchayib chiqishidan *saqlab turish – tarzoorbital fastsiya*, to'rtta to'g'ri yo'lli targ'il ko'z tashqi muskullari tonusi va *qovoqlarning ko'zga beradigan normal tazyiqiga bog'liqdir*.

Turli sabablar: yallig'lanish, o'smalar paydo bo'lishi, tug'ma nuqsonlar kabi holatlar natijasida yuqorida yozilgan orbitaning normal vazifalari buzilganda uning o'ziga xos simptomlari: 1) **ekzoftalm** paydo bo'lishi mumkin. **Ekzoftalمنىng** paydo bo'lishiga unda qon quyilishi, suyak giperostozi (toksoplazmozdan), simpatik nerv sistemasi tonusining ko'tarilishi (Bazed kasali), shikastlanishlar sabab bo'ladi. Ekzoftalm oldinga qaragan yoki yonlama – ko'z soqqasining o'ngga, chapga og'gan ekzoftalmi bo'lishi mumkin. Agar orbitada paydo bo'ladigan yallig'lanish shishi, quyilgan qon yoki o'sma uning to'g'ri yo'lli muskullari voronkasi ichida bo'lsa, **to'g'ri ekzoftalm**, agar ular orbita devorlaridan biri tomonidan paydo bo'lganda, **yonlama ekzoftalm** deyiladi.

Yonlama ekzoftalmda ko'z soqqasi o'ng yoki chap tomonga itarilib, qiyshaygan bo'lsa, unda ko'zga narsalar qo'shaloq ko'rinadi. Agar ekzoftalm kuchli bo'lsa, ko'z soqqalarining harakati ancha cheklanadi.

2) **enoftalm** – ko'z soqqasining ichkariroqqa botishi. Bu ko'z kosasi ichi to'qimasining atrofiyasi (qarilikda), orbitaning shikastlanib yorilishidan vujudga keladi.

3) Simpatik nerv tolasining parezi yoki falaji natijasida paydo bo'ladigan **enoftalm** – bu yuza enoftalm bo'lib, ko'pincha bunga *parallel ko'z tirqishining torayishi va mioz* (qorachiqning torayishi) qo'shiladi. Bu esa simpatik nerv tolalari bilan ta'minlanuvchi orbitadagi silliq tolali muskullarning, qovoqni ko'taruvchi muskul yuqori tog'ayiga yopishadigan qismining zararlangan natijasidir. Bu simptomlar yig'indisi – **Gorner simptomokompleksi deyiladi**.

4) Ekzoftalm va enoftalmni aniqlash uchun ko'zlarning to'g'ri joylashishi, simmetriyasini, ularning to'rt tomonga qarash harakati hajmini tekshirish kerak. Ekzoftalmometriyani qo'llash ham zarur.

KO'Z KOSASINING PATOLOGIYASI

Ko'z kosasining yallig'lanish patologiyasiga periostit, sellulit, tenonit, orbita venalari trombozi va boshqalar kiradi. Bu kasalliklarning paydo bo'lishiga turli infektsiyalar – tuberkulyoz tayoqchalari, steptokokk, stafilokokk, yiringlatuvchi batsilla – bacilla viridans, ichaklarning o'ziga xos batsillasi – bac. coli lar sabab bo'lishi mumkin. Bu infektsiyalar organizmning boshqa a'zolaridagi kasalliklar: o'pka, tomoq kasalliklari, tish og'rig'i, oshqozon-ichak kasalliklari, teri yaralari, suyak yallig'lanishi orqali tarqalib, qon oqimi bilan orbitaga tushishi yoki ko'z soqqasi, burun atrofi sinuslarining yallig'lanish kasalliklaridan o'tishi mumkin. Shuning uchun umumiy amaliy vrachlarning aholini profilaktik tekshiruvlardan o'tkazib turishlari maqsadga muvofiqdir.

Periostit – (periostitis orbitalis) ko'pincha orbita suyagi qirralari periostining yallig'lanishi bilan xarakterlanadi. Ilgari tuberkulyoz periostiti ko'proq bolalarda paydo bo'lar edi. Bu jarayon yanoq suyagini zararlantirib, so'ngra orbita suyaklariga o'tar edi. Bunda orbitaning chakka qirrasining terisi qizaradi, og'riydi va tezlik bilan abscess paydo bo'lib, yiringga to'ladi va chakka-pastki qirradan yorib chiqadi. Yiring oqib chiqqan joyni ushlab ko'rilganda suyak qirralari notekisligi – sekvestr seziladi. Bunda tezlik bilan uni ochib, qirib, yiringni chiqarib, dori-darmon bilan davolanmasa, kuchli chandiq paydo bo'ladi, patki qovoq tortilib ochilib qolib ektropion²⁶ ro'y beradi.

Zaxmda esa ko'pincha orbitaning yuqori qirradi zararlanib, og'riq va shish paydo bo'ladi. U yorilib yemirilib yaralangandan keyin bemor shifokorga keladi. Bunday hollarda laboratoriya tekshirishlarida RW va Mantu reaksiyalari musbat bo'ladi. Davolash spetsifik usullar bilan bajariladi. Hozirgi vaqtda ko'pincha orbita periostiti bolalarda shikastlanish natijasida vujudga keladi.

Qattiq zarb bilan tekkan narsa ta'sirida orbita qirradi og'riq, shish va periostning qalinlashuvi seziladi. Bu shishlar 3-4 kunda kamayib qaytmasa, rentgen bilan tekshirish kerak. Birinchi kunlarda so'riltiradigan dorilar qo'llash, yallig'lanishga qarshi dori ichirish va in'ektsiyalar qilish kerak.

Orbitaning yuqori va burun tomon qirralarida periostit ular

²⁶ Ektropion qovoqning tashqariga buralishi.

yonidagi frontal, etmoidal bo'shliqlardan o'tib og'riq, qizarish, shish beradi. Agar sinuslarda yiringli yallig'lanish bo'lsa, orbita qirrasini ham absess bo'lib shishadi va yoriladi. Maxsus asbob bilan tekshirilganda fistula yo'li sinusga boradi. Bunda diagnoz qo'yish va davolash quloq-tomoq shifokorlari bilan birgalikda bajariladi.

Orbita ichki devorlari periostiti – bemorni anchagina qiyin ahvolga soladi. Bunda ekzoftalm paydo bo'lib, ko'z soqqasi qarama-qarshi tomonga qiyshayib og'adi. Ko'z shilliq pardasi shishib xemoz beradi. Bemor qattiq og'riq va lohaslik sezadi.

Agar yallig'lanish orbitaning yuqori tirqishiga yaqin bo'lsa, yuqori tirqish simptomokompleksi paydo bo'ladi va tez vaqt ichida aniqlanadi. Agar u tez va to'g'ri usullar bilan davolanmasa infeksiya venalar orqali miya pardalari yoki bo'shliqlariga o'tib, bemor og'ir ahvolga tushadi. Qattiq bosh og'rig'i, ko'ngil aynishi, qusish, isitma ko'tarilishi, hushsizlik, qattiq lohaslanish kuzatilib, bemorni o'limgacha olib borishi mumkin. Shuning uchun bunday kasalliklarga alohida ahamiyat berib, vaqtida tezkorlik bilan tomoq-burun mutaxassisi, nevropatolog bilan birgalikda davolash rejasini tuzib chiqish zarur.

Orbita flegmonasi – ko'z kosasi ichi to'qimasining yallig'lanishi (cellulitis orbitalis). Bunda bemor qattiq og'riq sezadi, eti uvishib, isitmani ko'tarilib ketadi (126-rasm).

Klinikasi. Qovoqlar qizarib kon'yunktiva shishib ketadi, agar flegmonaga o'tib ketsa ekzoftalm paydo bo'ladi, bemor ko'zini qimirlata olmay u yoq bu yoqqa qaray olmaydi. Ko'z soqqasining harakati chegaralanadi, yallig'lanish ko'ruv nerviga o'tib nevririt beradi, ko'zning ko'rishi pasayadi. Bemor ertaroq shifokorga ko'rinib, davolanmasa, yallig'lanish miya pardalariga o'tib, og'ir umumiy holat beradi va o'limga sabab bo'ladi.

Davolash flegmona, katta ekzoftalm, hemoz bo'lganda orbitaning tashqi-pastki qirrasini ostidan kesib, orbitotomiya qilib, yiringni chiqarish, bo'shliqni kuchli antibiotiklarning quyuq eritmasi bilan yuvib, turunda qo'yish va linkomitsin, tseporin, tsefamizindan katta dozada sxema bilan in'ektsiya qilish zarur. Isitmani tushiradigan, yurakni quvvatlantiradigan dorilar, sulfanilamidlar va vitaminlar berish lozim.

Tenonit – tenon kapsulasining yallig'lanishi (tenonitis). Bu kasallik kam uchraydi. Buning sabablaridan biri revmatizmning keskin xuruji, ba'zida og'ir gripp, shikastlanish va boshqalardir.

Klinikasidagi eng xarakterli simptom – kasallangan ko'z harakatlanib qimirlaganda bemor o'tkir va keskin sanchiqli og'riq sezadi, ko'z soqqasi ustida biror yuk turganga o'xshash og'irlik sezadi.



127-rasm. Tenonit.

Ob'ektiv holatida – tez orada ekzoftalm, kon'yunktivaning kuchli shishuvi – xemoz paydo bo'ladi. Diplopiya paydo bo'lishi mumkin. Ko'pincha 2-3 kundan keyin ikkinchi sog'lom ko'zda ham shu simptomlar paydo bo'lishi mumkin (127-rasm). Amaliy shifokor, yuqorida yozilgan simptomlarga yaxshi ahamiyat berishi va o'z vaqtida diagnoz qo'yib, bemorni stasionarga yuborishi zarur. Unda klinika va laboratoriya analizlariga asoslanib, etiologik davolash usullari qo'llaniladi. **Davolash** birinchi navbatda 10-15 daqiqa quruq issiq (sollyuks lampasi) berish, ko'zni bog'lab qo'yish va levomitsetin, albutsidlarni ham bir oz isitib tez-tez tomizib turish kerak. Albutsidning poroshogini ertalab va kechqurun (uxlash oldidan) ko'zga sepish yaxshi natija beradi.

Orbita venalari trombozi

Orbita venalarining trombozi o'zining sub'ektiv va ob'ektiv simptomlari bilan orbita flegmonasini eslatadi. Bunda ham og'riq, shish, qizarish, xemoz, ekzoftalm paydo bo'lishi mumkin. Lekin buning o'ziga xos simptomlari – **trombozga uchragan venaning** qovoq ichki qavatlarida og'riqli qattiq zich shnurga o'xshab yotishi, *ko'ruv nervining yallig'lanishi, markaziy venaning trombozi bilan farqlanadi.*

Yuz terisi va ayniqsa yuqori lab terisida chipqon, saramas bo'lganda infeksiya yuz venasi shoxchalaridan orbitaga o'tib, tromboz berishi mumkin. Ba'zida tromboz miya venalaridan orbitaga o'tishi ham mumkin. Lekin tromboz orbitadan miyaga o'tganda uni o'z vaqtida aniqlab, davolanmasa kasallik bemorni halok qilishi mumkin.

Shuning uchun infeksiyalarga qarshi olib boriladigan tadbirlarni og'ishmay bajarish, shaxsiy va umumiy gigiyenaga rioya qilishning ahamiyatini aholiga qayta-qayta tushuntirish va bunday kasalliklarning oldini olish zarur vazifalardan biridir.

Davolash usullari orbita flegmonasini davolashdan kam farq qiladi-yu, agar yallig'lanishni keltirib chiqargan infeksiya bakteriologik aniqlansa, masalan, tuberkulyozda spetsifik sxema bilan davolanadi.

Umumiy kasalliklardan endokrin bezlar patologiyasi ham orbitaga zarar yetkazishi mumkin.

Qalqonsimon bezning Basedov kasallida ikkala ko'zning kuchli ekzoftalmi bo'lishi mumkin. Bunda ko'z shox pardasi qovoqlar bilan bekilmay qolishi, keratit bo'lishi mumkin. Buning ekzoftalmdan tashqari yana uchta o'ziga xos simptomlari bor: **Grefe simptomi** – ko'zlar ochiq turganda yuqori limb ustida sklera ingichka oq tasmaga o'xshab ko'rinish turadi, chunki yuqori qovoq shox parda ustiga surila olish qobiliyatini yo'qotadi. **Mebius simptomi** – ko'zlarining konvergentsiya qobiliyati pasayib ketadi. **Shtelvag** simptomi- mijja qoqishning juda siyraklashuvi, ko'z tirqishining yaxshi yumilmasligidan bo'ladi (128-rasm).



128-rasm. Tireotoksikozda ikki tomonlama ekzoftalm.

Davolash asosiy kasallikka qarshi qaratilishi kerak, ko'zga tomchi dorilar va malhamlar qo'llash lozim.

Orbitada qon aylanishining buzilishi natijasida paydo bo'ladigan ekzoftalm – pulsatsiya qiladigan ekzoftalm **exophthalmus pulsans** deyiladi. Bu patologiyaning ham asosiy simptomi ekzoftalm bo'lib, bunda ko'z soqqasi pulsga o'xshab ritm bilan lo'qillab turadi. Qo'l kaftini ko'zga qo'yib turilganda bu yaxshi seziladi. Bu lo'qillash hushtakka o'xshagan tovush bilan o'tib, hatto bemorning o'ziga ham eshitiladi, ko'z ichi bosimi ko'tariladi, ko'z tubidagi vena tomirlari kengayadi. Bu holat qari va skleroz kasalligiga yo'liqqan odamlarda ichki uyqu arteriyasining g'orsimon bo'shliqqa yorilishi natijasida yuzaga keladi. Bunda arteriyaning anevrizmasi va shikastlanishlari ham sabab bo'ladi. Odatda hushtakli ekzoftalm bir tomonlama bo'ladi. Bunda ko'ruv nervining asta-sekin atrofiyaga uchrashi yoki ikkilamchi glaukomadan ko'z butunlay ko'rmay qoladi.

VI BOB

KO'RISH A'ZOSINING DISTROFIK PATOLOGIYASI

Ko'zda gidrodinamikaning va modda almashinuvining buzilishi uning nozik to'qimalari membranasi vazifasini o'zgartiradi, natijada distrofiya paydo bo'ladi yoki noma'lum tug'ma sabablarga ko'ra ko'zdagi ba'zi bir to'qimalarning tuzilishi o'z me'yoridan chiqib ketadi. Shuning natijasida yoki biror yallig'li kasalliklardan so'ng paydo bo'ladigan to'qimalarning faoliyati yo'qolib, kichrayib qolib butunlay halok bo'lishi atrofiya deyiladi. Umuman distrofik jarayonlar turli-tuman bo'lib, ularning sabablari ham har xil bo'ladi. Lekin to'qimalarning bunday o'zgarish patogenezi ulardagi hujayra tuzilishi, biokimyoviy tarkibi va genetik tizim – buzilishidan bo'ladi.

QOVOQLARNING DISTROFIK O'ZGARISHLARI

Qovoq terisida distrofik va abiotrofik o'zgarishlar kam uchraydi.

Ksantelazma (Xantelasma) bizning iqlimda yashovchilarda ko'p uchraydi. Yoshi keksaygan odamlarda xolesterinning ko'payishi natijasida ko'pincha yuqori, ba'zan pastki qovoqlar teri osti to'qimasida yig'ilib, teri ustida sap-sariq, turli shakldagi yapaloq va qalin dog'lar- ksantelazma paydo bo'lib ko'payaveradi. Klinik ko'rinishi o'ziga xos, qovoqning qosh ostidagi terisi ustida ko'ndalang bo'lib, ochiq sariq rangli tasma-tasma bo'lib yotadi. Shuning uchun tashxis qo'yish qiyin emas, chunki qovoq terisining bir uchidan kichkina bo'lib boshlanib, 1-2 yil davomida asta-sekin o'sib kattalashadi. Jarrohlik usuli bilan olib tashlanib, bemorga tegishli parhez ovqatlar tavsiya qilinadi (129-I rasm, rangli).

Blefaroxalazis (Blepharochalasis). Distrofiya yoki abiotrofiya natijasida yuqori qovoqning terisi ko'pincha yupqalashib, ba'zan sal qalinlashib mayda vena qon tomirlariga boyib, kiprik ustidan (ayniqsa chakka tomondan) osilib qoladi. Buning birinchi varianti



129-rasm. II

a-blefaroxalazis (operatsiyadan oldin), b-operatsiyadan keyin.

qariyalarda va ikkinchi varianti yoshlarda kamdan-kam uchrab turadi. Bu patologiyaning kelib chiqish sabablari ko'p bayon etilgan. Ba'zi mualliflar buni o'sma deb operatsiya qilib davolashdan boshl tortishgan. Lekin hozirgi vaqtda yangi usullar bilan qilinadigan operatsiyalar yaxshi natija bermoqda (129 II-rasm).

Blefarofimoz (Blepharohimos) ko'z tirqishi chakka tomonidagi birikmasining yangi teri qavati bilan bekilishi natijasida ko'z tirqishi sohasining torayishi. Ko'pincha tug'ma sabablardan va kattalarda esa surunkali kon'yunktivitdan keyingi distrofiya natijasida vujudga keladi. Bu patologiyani bartarat etish uchun kantoplastika operatsiyasi qilinadi. Qovoqlar tashqi birikmasini qaychi bilan kesib, shilliq parda bilan terisini jipslab, uchta joyidan uch boylam ip bilan tikiladi.

QOVOQLAR NERVI VA MUSKULLARI PATOLOGIYASI

Qovoqlarni harakatga keltiruvchi ikki muskul - qovoqlar aylana muskuli (m.orbicularis) va yuqori qovoqni ko'taradigan muskul (m.levator palpebre) larning patologiyasi, ularni ta'minlovchi nerv (n. Facialis, n. oculomotorius) tolalarining parezi va falaji sababli vujudga keladi.

Qovoqlar aylana muskulining falaji ularning yumilmasligi - **lagoftalm** (lagoftalmus) bilan namoyon bo'ladi. Bunda qovoqlar yumilmaygina qolmay, hattoki ko'z tirqishining kengayishi va pastki qovoqlarning biroz osilishi ham vujudga keladi. Bu esa ko'z yoshi nuqtasini ko'z yoshi ko'lidan uzoqlashtirib uning oqib turishiga olib boradi va qovoq terisida ishqalanish va bichilish paydo bo'ladi. Shox parda ham qaqrab yallig'lanadi. Falaj ko'pincha yuz mimika muskullariga ta'sir etib, o'sha tomondagi og'iz burchagining biroz osilishi, burun va lablar burmasining tekislanishiga olib boradi. Agar yuz nervining falaj emas, parezi bo'lsa, ko'z yumilgandek bo'ladi-yu, lekin qovoqlar jipslasha olmaydi.

Ko'zning yumilib ochilish refleksi va pastki qovoq tarangligi hamda ko'z yoshi oqishi ancha kamayadi.

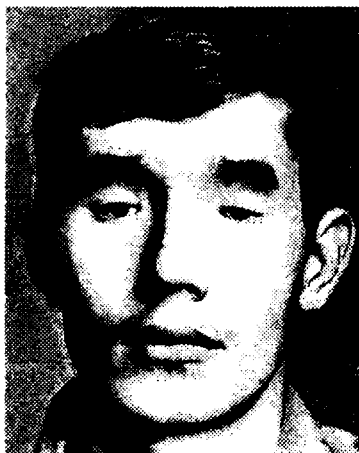Bunda yuz nervi yallig'langanda nevropatolog bilan, u shikastlanganda neyroxirurg bilan birgalikda davolanadi. Falaj va parezni davolashda fizioterapiya qo'llaniladi. Profilaktika uchun ko'zga tomchi, kechqurun ko'proq malham qo'yilib, shox parda saqlanadi yoki qovoqlarni o'zaro yaqinlashtirib tikish (blepharoraphia) operatsiyasi qilinadi.

Ko'z aylana muskulining spazmi – muskulning (klonus) to'xtamay qisqarish va spazmida tez va kuchli mijja qoqish (blepharoclonus) paydo bo'lib, taranganish (blepharospasm) da qovoqlar to'liq yumilib ochilmaydi. Bu holat kuchli elektr va boshqa nurlarning ta'siri ostida bo'ladi. Bunda ko'zga 1% li dikain eritmasini tomizib, bemor ahvolini yengillashtiriladi va simptomatik davo qilinadi.

Qovoq kiprikli qirrasiga yaqin joylashgan muskul (**m.Riolani**)ning spazmi pastki qovoq qirrasining ichiga qayrilishi bilan xarakterlanadi (130-rasm). Ko'pincha keksa odamlarda bo'ladi, davolash operativ usulda.

Ptoz – yuqori qovoqning salqib qolishidir. Bu miogen, simpatik nerv tolasining jarohati, falajlik, qarilik va tug'ma sabablariga ko'ra vujudga keladi. Ko'pincha levatorning falaji yoki parezi natijasidir. Ptozdan ko'z tirqishi butunlay bekilsa – *to'liq ptoz* yoki uning bir qismi bekilsa – *noto'liq ptoz* deyiladi. Tug'ma ptoz doim ikki tomonlama (131-rasm), keyin paydo bo'lgan ptoz ko'pincha bir tomonlama bo'ladi (132-rasm). Davolash operativ usulda.

Levatorning spazmi – uning taranganib qisqarish refleksi sabablaridan isteriya yoki gipertireozdan bo'lishi mumkin. Bunda yuqori qovoq qirrasini bilan limb oralig'idan oqsil parda biroz ko'rinib turadi. Bemor pastga qaraganda u yana kengayadi, asosan ikki tomonlama bo'ladi. Psixiatr yoki endokrinolog davolaydi.



131-rasm. Tug'ma ptoz.



132-rasm. Hayot davomida
orttirilgan ptoz.

KON'YUNKTIVANING DISTROFIK ATOLOGIYASI

Kon'yunktiva epiteliysi va xususiy qatlamining nihoyatda murakkab tuzilganligi, ayniqsa undagi epiteliyning polimorfligi va xususiy qatlami retikulyar to'qimasidagi glikogen va argirofil moddalarning turli kasallik va toksinlardan zararlanib, tarkibi va sifatining buzilishi natijasida distrofiya va abiotrofiya vujudga keladi. Kon'yunktivada bo'ladigan distrofik va abiotrofik o'zgarishlarning turlari:

Qanotsimon parda (Pterygium). Ko'z tiriqishida ko'rinadigan uchburchak shaklidagi distrofik o'zgargan kon'yunktivaning ko'pincha burun tomonidan, juda kamdan-kam chakka tomonidan shox pardaga surilib keladigan qismi qanotga o'xshagan bo'ladi (133-rasm). Shox pardadagi bir oz oqargan va yupqaroq qismi uning **boshi** va sklera ustidagi qalinroq va kengroq qismi uning **tanasi** deyiladi. Pterigium ko'z husnini buzadi va shox parda ustki varaqlari bo'ylab uning o'rtasigacha o'sib borganda ko'rishni juda pasaytiradi. Iqlimimizda ko'p uchraydi. Ko'proq qariyalarda shamol, chang ta'siri ostida va quruvchilar, yer qazuvchilarda kuzatiladi. Davolanish uchun qancha erta operatsiya qilinsa, shuncha yaxshi bo'ladi.

Pingvekula (Pinguecula). Shox pardaning burun, ba'zida chakka tomoniga yaqin joyda kichkina sarg'ish dog' paydo bo'ladi. Bu kon'yunktiva to'qimasining gialindan qalinlashuvidir. Ko'pincha qariyalarda yoki tashqi muhitning ta'siridan ham bo'ladi. O'smadan farqlash kerak. Davolash-klinik va laboratoriya tekshiruvlaridan so'ng maqsadga muvofiq bajariladi.

SKLERANING DISTROFIK PATOLOGIYASI

Stafiloma – skleraning ayrim bir qismida to‘q kulrang shishga o‘xshash bo‘rtiq paydo bo‘lishidir. Bu ko‘z soqqasining orqa sathida – ko‘rish nervi yonida bo‘lsa, bu miopiyadan, oldingi sathida bo‘lsa tomirli pardaning surunkali tugunchali yallig‘lanishidan so‘ng paydo bo‘ladigan mayda stafiloma, ya‘ni limb tashqari atrofining bir kichik joyida o‘rnashgan to‘q kulrang bo‘rtiqchadir.

Yosh bolalar sklerasida **diffuz distrofik o‘zgarish** paydo bo‘lganda sklera yupqalashadi va havorang tus oladi. Chunki yupqa sklera ostidan tomirli pardaning to‘q rangi yarim ko‘rinish beradi. Bu bolalarda ektodermal patologiyaning bir simptomi hisoblanadi.

SHOX PARDA TROFIKASI BUZILISHI NATIJASIDA PAYDO BO‘LADIGAN KEROTOPATIYALAR

Shox pardada modda almashinuvi normal holati (trofikasi)ning buzilishi turli sabablarga ko‘ra vujudga keladi. Bunga vitaminlar, mineral moddalar, uglevodlar yoki fermentlarning yetishmasligi sabab bo‘ladi, Bunday birlamchi distrofik keratitlar umumiy surunkali yallig‘lanish kasalliklaridan keyin og‘ir ahvolga tushgan, quvvatsizlangan bola va qari bemorlarda ham bo‘ladi.

Surunkali tuberkulyoz bronxo-adenit kasalligi uzoq davom etganda shox pardaning ichki varaqlarida mayda-mayda oppoq, distrofik nuqtalar paydo bo‘ladi. Shox pardaning diametri kattalashib, *megalokorneo* ko‘rinishini beradi. Klinik va laboratoriya tekshirishlaridan so‘ng sil kasalligi tasdiqlanib, umumiy va simptomatik davol qilingandan keyin shox parda o‘z normal holiga qaytadi. Vitaminlar juda foyda beradi (134-rasm).

Tug‘ma toksoplazmozda esa shox pardada ikkilamchi distrofiya paydo bo‘ladi. Bemor bola tug‘ilgandayoq ikkala ko‘zining shox pardasi yalpisiga distrofik holatda xiralangan, oppoq dekaltsinatsiya kuzatiladi.



134-rasm. Shox pardaning mayda nuqtali distrofiyasi.

Neyroparalitik keratit – (Keratitis neuroparalitica)ning asosiy sababi shikastlanish, miyaning operatsiyalari natijasida uch shoxli nerv birinchi tarmog‘ining zararlanishidir. Shox pardani ta‘minlaydigan nerv tolachalarining falaji uning trofikasini butunlay izdan chiqarishi natijasida birlamchi distrofiya – **keratopatiya** vujudga keladi. Ko‘zda og‘riq seziladi, lekin yoshlanish, yorug‘likdan qo‘rqish bo‘lmaydi, chunki shox pardaning sezgirligi butunlay yo‘qolgan bo‘ladi. Shox parda epiteliysi shishadi va ajralib chiqib eroziya paydo bo‘ladi va o‘rtasida yapaloq yiringsiz yara paydo bo‘ladi. Tomirli parda zararlanib gipopion vujudga keladi. Yaraga infeksiya qo‘shilsa, yiringlab yorilib, ko‘z puchayib qoladi. Davolash kasallikning asosiy sababiga qarshi qaratilishi zarur.

Ko‘z tirqishi yumilmasligidan paydo bo‘ladigan keratit (**Keratitis lagophthalmo**). Lagoftalmning paydo bo‘lishida yuz nervining falaji va qovoqlarning termik, mexanik zararlanishi ham sabab bo‘ladi. Qovoqlarning yumilmasligidan shox parda **pastki segmentida** infiltrat paydo bo‘lib, chuqurlashaveradi. Ko‘z yoshlanadi, ochilib qolgan ko‘z yorug‘likka qaray olmaydi. Bunga ochilib qolgan shox pardaning quruqshab qolishi, epiteliysida to‘liq vazifasining pasayishi va to‘qimalarda proteaza aktivligining oshishi sabab bo‘ladi.

Davolash. Ko‘z shox pardasi ustiga ko‘proq malham qo‘yib bog‘lash, ikkala qovoqni o‘zaro jipslashtirib tikib qo‘yish ozmi-ko‘pmi foyda beradi. Lekin qovoqlarni normal holatga qaytarish uchun turli usullarni qo‘llab, nevropatolog bilan birgalikda davolash kerak.

Avitaminoz keratopatiyalari. Shox pardaning biokimyoviy tarkibi juda murakkab bo‘lib, unda 81,1 % suv, 18% kollagen, 0,5% oqsil (albumin, globulin) va 0,5% lipidlar bilan birga vitamin C, A, B₁, B₆, ATF va boshqalar juda ko‘p miqdorda saqlanadi. Turli ichki sabablarga ko‘ra shox pardada vitamin A, C va boshqalar miqdori kamaysa yoki bo‘lmay qolsa, unda qaqrab qolishga, yaqin holat paydo bo‘lib, ikkala ko‘z shox pardasi epiteliysida va ichki varaqlarida kulrang mayda-mayda yupqa dog‘lar vujudga keladi.

Agar vitamin A juda yetishmay qolsa, shox pardada g‘ubor paydo bo‘lib, uning o‘rta qismida kulrang pulakchalar vujudga keladi. Tezlik bilan davolanmasa, g‘ubor va pulakchalar ko‘payib, shox parda markazi qalinlashadi, uning sferik shakli yo‘qola boshlab, sadafga o‘xshab oqaradi, qaqraydi. Ko‘rish qobiliyati butunlay yo‘qotiladi. Davolash statsionarda olib boriladi.

Kertomalyatsiya – shox pardaning yemirilishi uzoq kasallanib yurgan distrofik yosh (1-3 yoshdagi) bolalarda to‘satdan boshlanib, tez orada shox parda loyqalanib, kulrang tus olib yumshaydi va 1-2 kun ichida o‘z shaklini yo‘qotib, yapaloqlanib ko‘chib tushaveradi

va yemirilib ketadi. Keratomalyatsiyaga uchragan ko'zni davolab bo'lmaydi, u yorilib, so'ngra puchayib qoladi. Hozirgi vaqtda bunday og'ir hodisalar bizda uchramaydi.

Keratopatiya termini keyingi 20-30 yil davomida ishlatilmoqda. Bu mikroxiirurgiya, ayniqsa ko'zga turli sun'iy linzalar qo'yishning oqibatlari qatoriga kiradi. Keratopatiya – bu distrofiya bo'lib, shox parda epiteliysining shishuvi, unda mayda-mayda burmachalar va keyinchalik pufakchalar paydo bo'lishi bilan xarakterlanadi. Bu distrofik jarayon zo'rayaversiya epitelial-endotelial degeneratsiya (EED) ga o'tib ketadi. Buni bullez (po'rsildoq) keratit ham deyiladi. Bemorni qattiq og'riq bezovta qiladi va ko'rish juda pasayadi.

Davolashda geliy-neon lazeri ishlatiladi, ko'zga yumshoq kontakt linza qo'yiladi, lekin shox pardaning o'rta qismini yoki hammasini olib tashlab, yangisini ko'chirib o'tkazgan yaxshiroq.

TOMIRLI PARDANING DISTROFIK PATOLOGIYASI

Ko'z pardalarida yuzaga keladigan distrofik o'zgarishlar unda bo'ladigan yallig'lanish patologiyasiga nisbatan kamroq uchraydi. Shox pardaning distrofik patologiyasi- **keratopatiya**, tomirli pardaniki –**uveopatiya** deb nomlanishi keyingi 20-25 yil davomida qo'llana boshlandi.

To'r pardaning distrofiya patologiyasi esa M.L.Krasnov tomonidan retinopatiya deb atalgan. Ko'z soqqasining deyarli hamma pardalariga nisbatan qo'llanadigan bu terminning *asosida modda almashinuvining buzilishi yotadi*. Ko'z to'qimalarida modda almashinuvining buzilishi aterosklerozdan, qarilikdan, immun va autoimmun reaksiyalarning o'zgarishidan va irsiy nuqsonlar, ya'ni hujayralarning noto'g'ri shakllanib rivojlanishi va hozircha noma'lum boshqa sabablardan bo'ladi.

Tomirli pardaning distrofiyasi – uveopatiya, birinchidan, rangdor pardaning asta-sekin yupqalashuvi, rangi o'chib bir oz oqarishi, juda mayda cho'kmalar (peritsipitatlar) paydo bo'lishi, lekin perikorneal in'ektsiya va og'riqning bo'lmasligi bilan xarakterlanadi. Kipriksimon tana distrofiyasi natijasida *ko'z ichi suyuqligi kamayadi, ko'z ichi bosimi bir oz pasayadi*. Agar distrofiya jarayonida ko'z ichi bosimi ko'tarilsa, bu ikkilamchi glaukomadan darak beradi. Chunki bunga oldi kamera burchagi va sklera ichidagi vena tolachalari bo'shlig'ining distrofiyasi sabab bo'lib, natijada kamera burchagi parchalanib chiqqan mayda-mayda pigment donachalari bilan to'lib, suyuqlikning oqib chiqish yo'li bekiladi, yoki sklera ichidagi mayda vena tolachalaridan ham suyuqlikning oqib chiqishi qiyinlashadi.

Rangdor parda progressiv mezodermal distrofiyasining klinikasi quyidagicha: bu irisning asta-sekin yupqalashuvi, undagi mezodermal varaqning yemirilishi bo'lib, bora-bora ektodermal varaqning teshilishi bilan tugaydi (135-rasm, rangli). Qorachiq o'rtadan bir oz chetroqqa (ektopiya) suriladi, uning pigmentli jiyagi tashqariga buriladi, sinexiya va oldi kamera burchagida ham chandiqliklar paydo bo'ladi, natijada ko'z ichi bosimi ko'tariladi. Oqibatda ko'ruv nervining atrofiyasidan ko'z ojiz bo'lib qoladi. Etiologiyasi aniqlanmagan.

Glaukomasiklik kriz – bu ko'z ichi bosimining juda ko'tarilib ketishi, shox pardaning shishuvi, yirik-yirik cho'kma donachalarning paydo bo'lishi, qorachiqning kengayishi bilan ifodalanadi. Bunday holat avvaliga 1-2 kun davom etib, keyin ko'z normal holga qaytadi. Keyinchalik esa bu sindrom uzoqroq (6-7 kun) davom etishi mumkin. Davolanish stasionar sharoitida tekshirishlar asosida va allergiyaga qarshi olib boriladi.

Fuks sindromi – rangdor pardaning gipoplaziyasi (yaxshi rivoj topmaganligi), umumiy yallig'lanish belgilarisiz mayda-mayda cho'kma donachalarning paydo bo'lishi, katarakta va shishasimon tananing donachali distrofiyasi, kipriksimon tananing surunkali distrofiyasi kabi simptomlar bilan ifodalanadi. Bunday surunkali jarayon natijasida ko'z ichi suyuqligining trabekulyar zonadan oqib o'tish yo'li bekilib, ikkilamchi glaukoma paydo bo'lib, bora-bora ko'rish pasayadi va ko'z ojiz bo'lib qoladi. Fuks sindromi juda kam uchraydi.

Ko'zning bunday turli distrofik kasalliklarini davolash uchun modda almashinuvini yaxshilaydigan dorilardan foydalanish zarur. Bular vitaminlar, kofermentlar, qon tomirlarni kengaytiruvchi biostimulyator, antilipid, angioprotektor dorilar va antikoagulyant, anabolik stimulyatorlardir. Masalan, geparinning gipoksiyani kamaytiradigan, qon tomirlarini kengaytiradigan, lipid va boshqa tarkibiy qismlarni so'rtiradigan qobiliyati bor, lekin uni kichik dozada qo'llash kerak. Bu doza 5000 TB bo'lib, bir marta muskul ichiga yuborilsa bas.

Distrofiya oqibatida paydo bo'ladigan ikkilamchi glaukoma va kataraktani jarrohlik usuli bilan davolanadi.

Qarilarda tomirli parda qon tomirlari devorining fibroz hisobidan fiziologik qalinlashuvi va BRUX membranasida ham distrofik o'zgarishlar paydo bo'lishi va uning ham picha qalinlashuvi undagi tiniqlik va ayniqsa membrana yaltiroqligini, o'tkazuvchanlik xususiyatini kamaytiradi.

Shuning uchun 70-80 yoshga kirgan odamlarda tomirlar patologiyasi bo'lmagan taqdirda ham ko'zning markaziy va periferik ko'rish faoliyati pasayadi. Bu ko'zning normal qarilik ko'rish faoliyati hisoblanadi.

TO'R PARDANING DISTROFIK PATOLOGIYASI

Ko'z inson markaziy nerv sistemasi va hatto butun organizmning asosiy qismlaridan biridir. I.P.Pavlovning ilmiy asoslangan nazariyasiga ko'ra tirik organizm butun bir murakkab va mukammal sistemadan iborat, binobarin organizmning qaysi bir a'zosi yoki qismida patologiya paydo bo'lsa, u organizmning boshqa bo'limlariga ham salbiy ta'sir qilishi muqarrar. Masalan, qon tomirlar patologiyasi gipertoniya, ateroskleroz, qand kasalligi va boshqalar ko'zga ham, undagi mayda va yirik qon tomirlarga ham zarar yetkazadi. Chunki ko'zda, ayniqsa uning ichki pardalari – to'r parda, tomirli parda va kipriksimon tanalaridagi yirik qon tomirlarining shoxlanib-shoxlanib nihoyasiga yetadigan oxirgi tomirlari, arteriola, prekapillyar va kapillyarlar borki, ularning ichki bo'shliqlari juda tor va ulardan hatto eritrotsit ham bir oz bukilib o'tadi. Shuning uchun patologiyada bu oxirgi tolalar juda tez zararlanadi.

Shundan ma'lum bo'ladiki, yuqorida yozilgan umumiy qon tomir kasalliklarini o'rganish bilan bir qatorda ular ta'sirida ko'zda va nerv sistemasida paydo bo'ladigan patologik o'zgarishlardan ham xabardor bo'lish shart.

Gipertoniya va ateroskleroz kasalliklari asosan to'r va tomirli pardada o'zgarishlar beradi. Bu o'zgarishlar M.L.Krasnov tasnifi asosida: gipertonik angiopatiya, gipertonik angioskleroz, gipertonik retinopatiya va nihoyat ng'gipertonik neyretinopatiyaga bo'linadi.

Gipertoniya angiopatiyasi – to'r pardadagi arteriya qon tomirlarining torayishi, venalarning kengayishi va ularda yangi tolalar paydo bo'lishi bilan xarakterlanadi (136-rasm, a, rangli). Ko'pincha Gvist simptomi ham paydo bo'ladi. To'r pardadagi bu o'zgarishlarning klinikasi har bir gipertonik kasalda har xil o'tadi. Ulardan birida umumiy kasallik boshlangach 4-5 oy orasida, boshqa bir xil bemorlarda asta-sekin bir-ikki yil orasida to'r parda tomirlarida o'zgarishlar paydo bo'ladi. Agar umumiy kasallik tezda davolanib qaytarilsa, ko'zning ham ko'rish qobiliyati tiklanishi mumkin.

Gipertonik angioskleroz – bunda toraygan arteriya qon tomirlari devori qalinlashgani tufayli ularda ustidagi yorug'ni aks ettirish refleksi – yorug'lik refleksi, ya'ni oftalmoskopiya vaqtida qon tomir ustida paydo bo'ladigan ingichka nurli chiziq normadagiga nisbatan kengayadi.

Tomirlar ichi bo'shlig'ining qonni o'tkazuvchanlik qobiliyati kamayib, ular yon-atrofida tomirlar devoridan suzib chiqqan plazmoragiya va mayda-mayda gemorragiyalar paydo bo'ladi. Tomir

devorining lipidli qalinlashuvi va qon yurishining kamayishi, ularga sarg'ish tus berib, mis simchalariga o'xshab qolgan uchun «mis simchalar» simptomi nomini olgan. Skleroz kuchaygan sari tomirlar devoridagi lipidlar qotib va boshqa turli xil tuzlar yopishgan mayda tomirlar devori yana ham qalinlashadi va bo'shlig'i qisman bekiilib qoladi, ular oq simchalarga o'xshab qolgani uchun «kumush simchalar» simptomi nomi berilgan (136-rasm, b, rangli).

Ateroskleroz va gipertoniya kasalligi uzoq davom etishi natijasida, ayniqsa qari odamlarda arteriya tomirlari devori qalinlashadi, ularning venalari bilan kesishib o'tgan joylarida venalar bosilib, ezilib, bukila boshlaydi (137-rasm, rangli). Bu Salyus va Gun simptomi deyiladi. Bu simptomning uch darajasi bor: Salyus I simptomida arteriya tazyiqi ostida ular kesishgan joyda vena biroz bukilib, sal ingichkalashadi.

Salyus II simptomida venaning arteriya bilan kesishishidan u oldin yo'gga o'xshash bukila boshlaydi va ancha ingichkalashadi.

Salyus III simptomida esa kesishgan joyda vena shunchalik bukiladiki, uning ikki tomoni juda ingichkalashib, o'rtadagi «kesilgan» joy hatto ko'rinmay qoladi, lekin haqiqatda vena kesilmaydi, faqat biroz botadi. Ko'z tubining bunday o'zgarishlari ko'pincha arterial bosimning juda ko'tarilgani va umumiy gipertoniya kasalligi ikkinchi davrining turg'un holatiga to'g'ri keladi (137-rasm, 1,2,3 rangli).

Gipertoniya retinopatiyasi – to'r pardada ham organik o'zgarishlar paydo bo'lishi bilan xarakterlanadi. Bunda arteriyalar juda toraygan, venalar kengaygan bo'lib, organizmda modda almashinuvining qattiq buzilganidan tomirlar devori yonida oq-sariq tasmasimon loyqalanish yuz beradi, nerv diski atrofida to'r pardaning shishganidan uning qirralari ko'rinmay qoladi. Qon tomirlar atrofida bitta-yarimta oq-sarg'ish o'choqlar paydo bo'ladi va yana ko'payaveradi. Ko'z tubidagi bunday o'zgarishlar gipertoniyaning III davriga to'g'ri keladi (138-rasm, rangli).

Lekin, bu hamma bemorlarda bir xil bo'lavermaydi. Ko'z tubining o'zgarishlari bir xil bemorda juda erta boshlanib, tinmay o'zgaraveradi va boshqa bir xilida ancha kech boshlanib, uzoq vaqt davomida asta-sekin zo'rayishi mumkin. Bu inson organizmi tolerantligiga bog'liq. Gipertoniya neyretinopatiyasi deyiladi. Bunda yuqorida yozilgan o'zgarishlar zaminida ko'ruv nervi diski to'qimalarida shish, disk qirralarning noaniqligi, uning biroz qizarishi, arteriyalarning torayishi va ularning goho disk atrofidagi shishgan to'r pardaga botib, ko'rinmay qolishi va yana paydo bo'lishi kuzatiladi. Kamdan-kam diskda dona-dona qon quyilishi ham

mumkin. Umuman bunday o'zgarishlar bemorda ko'rish faoliyatining ancha pasayishi, ko'rish maydonining torayishiga olib boradi.

Gipertoniya va ateroskleroz kasalliklari yoshlarda kamdan-kam, o'rta yosh odamlarda va asosan keksalarda (60-74) uchraydi.

Yoshlarda esa qon bosimining ko'tarilib ketishi buyragi xastalanganda, ba'zida noma'lum sabablardan va yosh homilador ayollarda bo'ladi. *Buyragi kasallangan odamlarda qon bosimining balandligi* umumiy modda almashinuvining obdon buzilishi zaminida bo'lib, *bu gipertoniya - ikkilamchi gipertoniya hisoblanadi*. Bu holatda ham ko'z patologiyaga sezgirlik xususiyatini amalda ko'rsatadi.

Buyrak kasalligida to'r parda arteriyalari spazm asosida juda torayadi. Dastlabki vaqtlarda ko'z tubining chetlaridagi juda toraygan prekapillyarlari yonida mayda-mayda quyilgan qon nuqtalari paydo bo'ladi.

Bu ko'pincha oftalmologning birinchi bo'lib buyrak kasalligini aniqlashiga imkon beradi. Keyinchalik qon tomirlar atrofida bittayarimta oq paxtasimon laxtalar paydo bo'ladi. Ko'ruv nervi diskida ham shish va qirralarining noaniqligi, turli katta-kichiklikdagi plazmorrhagiya va gemorrhagiya paydo bo'ladi. Sariq dog' sohasi ham pushtirang o'zgarib, avvaliga biroz shishadi va bu shish markaziy chuqurchaga nisbatan sarg'ish radial tolalar shaklida ko'rinadi. Agar buyrak kasali tezlik bilan davolanmasa, bu o'zgarishlar zo'raya borib, ko'rish nervi diskida atrofiya berib, u yuqalashib, oqish rang oladi, sariq dog'dagi pushtirang sarg'ish radial chiziqlar ham yuqalashib, aniq shakl olib, oppoq radial chiziqli yulduzsimon tusga kiradi. Bu o'zgarish - yulduzsimon bo'lgani uchun «yulduz simptomi» deyiladi. Bunday og'ir o'zgarishlar bosh miya va boshqa organlarda ham paydo bo'lib, bular bemor hayotiga qattiq tahdid soladi (139-rasm, rangli).

Homilador yosh ayollarning bir qismida homiladorlikning birinchi yarmida gistoziy paydo bo'lib, ularning qon bosimi ko'tarilishi, siydigida oqsil paydo bo'lishi va oyoqlari, tanasiga shish kelishi mumkin. Bunday yosh ayollarning ko'z tubida ham arteriya qon tomirlari spazm natijasida torayadi, lekin skleroz bo'lmagani uchun aterosklerozli bemorlardagiga o'xshab, qon tomirlar devori qalinlashmaydi; spazm natijasida to'r pardadagi kolloid va mukopolisaxariddan tashkil topgan nerv tolalari va qon kapilyarlari orasidagi oraliq moddalar, kislorod va kerakli moddalar yetishmay shishadi, qalinlashib, xiralanadi. Shuning uchun toksikozga uchragan ayollar ko'zida qora nuqtalar va dokani eslatadigan tuman paydo bo'ladi. Bunday bemorlar tezlik bilan statsionarga joylashtirilib davolansa, ahvoli yaxshilanadi (140-rasm, rangli).



Agar homiladorligida toksikozga uchragan yosh ayol bolaligida skarlatina yoki buyrak kasalini o'tkazgan bo'lsa, unda yuqorida yozilgan buyrak kasaliga uchragan odamlar ko'zida bo'ladigan o'zgarishlar homilador ayolning ko'zida ham paydo bo'ladi. Bu esa ayolning umumiy holati og'irlashuvi, qon bosimining juda ko'tarilib va siydikda oqsil va boshqa tarkibiy qismlar ko'payib ketishi zaminida bo'lib ko'z tubida – ko'rish nervi diski va atrofidagi shish, paxtasimon laxtalar paydo bo'ladi. Bunda oraliq modda xiralanihidan tashqari, nerv tolalarida ham modda almashinuvi buzilib, ko'rish pasayaveradi. Bu ko'rsatkichlar homiladorlikni to'xtatib, bolani tushirishga da'vat etadi. Agar bunday qilinmasa, ko'z tubidagi aytib o'tilgan o'zgarishlar ko'payib, mayda-mayda qon nuqtalari paydo bo'ladi va «yulduz simptomi» ham ro'yobga chiqadi, ko'zning ko'rish faoliyati juda pasayib, hatto u ko'rmay qoladi. Keyinchalik kishi hayotiga ham zomin bo'ladi.

To'r pardaning pigmentli distrofiyasi

To'r pardaning pigmentli distrofiyasi tug'ma kasallik bo'lib, uning paydo bo'lishiga ota-onaning yaqin qarindoshligi sabab bo'ladi. Pigmentli distrofiyalik 4-5 yoshga kirgan bola ko'zlarining qorong'ida ko'rmasligi ma'lum bo'ladi. Bu kasallikning sub'ektiv belgilari: 1) *gemerolopiya* – qorong'ida ko'rmaslik, 2) *fotopsiya* ba'zida ko'zga yaltiroq nur chaqmoqqa o'xshab ko'rinishidir, 3) *metomorpsiya* – turli giziqlarning siniq ko'rishi. Bu simptomlar to'r pardaning birinchi – tashqi varag'i- pigment epiteliysi va ikkinchi – tayoqcha va qadahcha varaqlarida modda almashinuvi buzilganidan, o'zgargan pigment hujayralari, nerv hujayralari o'rnavini o'zgartirgani uchun, ular normal vazifasining buzilishidan darak beradi.

Ob'ektiv simptomlari – ko'zning tubida (gistologik tekshiruv paytida mikroskop ostida ko'rinadigan qop-qora suyak hujayralariga o'xshash) pigment o'choqlari paydo bo'ladi. Boshlanishda bu pigment tolalari ko'z tubining ekvator sohasida sarg'ish to'r parda sathida, belboqqa o'xshab joylashgan (141-rasm). Bu ko'zning ko'rish maydonida halqa shaklidagi nuqsonni beradi. Pigmentatsiya – pigment epiteliysi hisobidan bo'lgani uchun bora-bora to'r parda rangsizlanadi va uning ostidagi qon tomirlar ko'rinadigan bo'ladi. Ko'ruv nervi diski ham biroz rangsizlanadi va keyinchalik sarg'ish tus olib mumni eslatadi. Shuning uchun bu simptom ko'ruv nervining mumga o'xshash atrofiyasi deyiladi.

Bemor 35-40 yoshlarga kirganda uning ko'rish maydoni *konsentrik* juda torayib, naycha orqali qaragandek bo'lib ko'rinadi. Markaziy ko'rish ham pasayib, bemor 50-55 yoshlarga borganda, ko'zi butunlay ko'rmay qoladi. Bunday bemorlar doim shifokor



141-rasm. To'r pardaning pigmentli distrofiyasi.

nazorati ostida bo'lib, yangi-yangi dorilar bilan davolanib yurishi kerak.

Ateroskleroz va gipertoniya kasalligining salbiy ta'sirida to'r parda qon tomirlari yana bir og'ir patologiyaga uchrashi mumkin. Bu to'r parda arteriyasi qon tomirlari bo'shlig'ining to'satdan keskin bekilib qolish patologiyasidir. Bu holat ikki ko'rinishda bo'ladi: arteriya tomirlari va ular tolalarining keskin bekilib qolishidan iborat. To'r parda markaziy arteriyasi va uning yirik tolalarida qon yurib turishining to'satdan keskin to'xtab qolishi uch xil sababdan yuzaga keladi:

- 1) tomirning qattiq spazmi
- 2) tromboz jarayoni

3) tomirda embol paydo bo'lishidir (142-rasm, a).

1) *Tomirlarning qattiq spazmi* odatda faol vazomotor reaktivlari, ruhiy holati ancha tez o'zgaruvchi va salga hayajonlanadigan yoki intoksikatsiyaga uchragan yoshlarda paydo bo'lib, bu organik o'zgarishdan emas, balki funktsiyaning zo'rayishidan vujudga keladi va bemorga 15-30 daqiqa orasida shifokor tez yordam berib, validol, nitroglitserin, no-shpa, papverin, atropinni 0,1 %, 1,0 ml retrobulbar yuborsa, spazm tarqalib ketishi mumkin.

2) **Tromboz** yoshi keksaygan (60 dan 74 gacha) yoki qari (75 dan oshgan) odamlarda ateroskleroz natijasida sodir bo'ladi.

3) **Emboliya** esa, ko'proq yosh, turli surunkali yallig'lanish kasalligiga (sil, revmatizm, septik endokardit, sepsis, tepki) duchor bo'lgan odamlarda bo'lib, ularga tezlik bilan yordam berib, tomirlarni kengaytiruvchi dorilar va qonni suyultiruvchi dorilar (ditsinon, trental, dikumarin)ni qo'llaganda ham kamdan-kam kor qilishi mumkin. Chunki embolning o'rnashgan joyidan surib yuborish amrimaholdir. Shuning natijasida to'r parda arteriyasi yoki uning shoxlaridan birining bekilib qolishi va undan qon o'tmay qolishi ko'zning to'satdan ko'rmay qolishi yoki ko'rishning juda pasayishi, ko'rish maydonining torayishi bilan ifodalanadi.

142-rasm,
 7 arteriya
 tomirlaridan
 birining to'satdan
 keskin bekilishida
 uning spazmi (1),
 trombozi (2),
 emboliasining
 sxematik tasviri.



a

Qarilarda bunday og'ir hodisa **arteriya trombozi** ko'pincha ertalab, o'rnidan turib yuvinayotgan paytida yoki boshqa vaziyatda gemodinamikaning gorizontal holatdan vertikalga moslanishi vaqtida sodir bo'ladi. Bu vaqtda bemorning boshi og'rib, u bir oz holsizlangan bo'lishi mumkin.

Shifokor oftalmoskop bilan qaraganda ko'z tubida arteriya tolalarining juda torayganidan ingichka ipga o'xshab qolgani, to'r pardaning oppoq bo'lib xiralangani va shu tufayli sariq dog' markaziy chuqurchasining to'q qizil tus olib, yaxshi tozalanmagan to'q qizil olcha danagiga o'xshab turgani juda yaqqol ko'rinib turadi. Bu «olcha danagi» simptomi deb ataladi. Agar bu simptom juda avj olib, hatto binafsha rangiga o'tsa, bu tomirli parda xoriokapilyarlar varag'ida ham qonning quyilganidan darak beradi va prognoz yomon bo'ladi (142-rasm, b).

Bu holatda to'r pardaga arteriya qoni juda kam tushgani sababli venalar ham bir oz torayadi, ko'ruv nervi diskining rangi ham ishemiya bo'lgani uchun bir oz oqaradi.

Agar tromboz markaziy arteriyaning biror tolasida (ayniqsa, ko'pincha uning yuqori chakka tomon tolasini) bo'lsa, yuqorida aytilgan ko'z tubining klinik o'zgarishlari shu tola shoxchalari yoyilgan zonada bo'lib, unda ko'zning markaziy ko'rish kuchi uncha kamaymaydi.

To'r parda markaziy arteriyasi va uning biror shoxida qon yurishining to'satdan to'xtab qolishi **tromboz natijasida** bo'lganda to'r pardada nuqta-nuqta qon quyilishi mumkin, bu tomirlardagi organik o'zgarishlardan darak beradi. Kamdan-kam bemorlardan birining ko'zi to'r pardasida silioretinal yoki optikoretinal tolalar bor bo'lsa, ular anastomozni zararlanmagan qismdan qon sariq dog'ga o'tib, bemor ko'zi ko'rishini bir oz yaxshilashga yordam beradi. Amaliy tekshirishlarga asoslanib aytish mumkinki, bunday kasallar ko'rish qobiliyatini yosh bemorlarda, tomirlar sklerozi kuchli bo'lmagan katta

yoshdagi odamlarda yaxshilash mumkin. Chunki agar kuchli skleroz bo'lsa, u xoriokapillyar varag'i qon tomirlarini ham qamrab olib, ko'rish markaziy chuqurchasi vazifasining ham juda kamayishiga yoki yo'qolishiga olib boradi. Buning boisi shundaki, kolbasimon hujayralar asosan sariq dog' markaziga joylashgan bo'ladi.

Odatda umumiy kasalliklar ta'sirida organizmi kuchsizlangan bemorlar ko'zi markaziy arteriyasi yoki uning tolalaridan biriga qon oqimi bilan tushgan embol ham yana og'irroq o'zgarishlar beradi. Surunkali revmatizmdan zararlangan yurak klapanidan tushgan bo'lakcha, boshqa a'zo trombozidan uzilib tushgan tromb bo'lakchasi, tomirlar ateromatozi bo'lakchasi, xolesterin quyqasi, lipid va boshqalar embol sifatida «xizmat» qilgan bo'lishi mumkin. Bunday bemorga tezlik bilan qon tomirlarni kengaytiradigan dorilarni ketma-ket berilganda shu embolli tomir kengayib, xolesterin quyqasi parchalanib o'tib ketishi yoki juda mayda embol o'rnidan surilishi mumkin. Lekin bunday natija juda kamdan-kam, tomir devori patologik kam o'zgartirgan bemorlardagina bo'lishi mumkin. Ammo ko'pincha markaziy arteriya va uning to'lasiga tushgan embolning oqibati o'sha ko'zni ko'r qiladi yoki qisman ko'rmaydigan qilib qo'yadi.

To'r parda tomirlarining o'tkir- to'satdan bekiilib qolishi patologiyasi patogeneti mexanizmining birinchi ko'rinishi – bu uzoq davom etgan ateroskleroz yoki gipertoniya kasalligi natijasida ko'z tomirlaridan birining devorida ayrim o'choq bo'lib yopishgan lipidlarning reaktiv sklerotik qalinlashuvi, elasto-fibrozning o'sishi, oqsillanishi, gialinoz va nekroz berishidir. Tromboz ko'pincha arteriya bilan venaning kesishib o'tgan joyida bo'ladi.

Yoshlarda ko'z vena tomirlarida embol va tromboz bo'lishi vena devorlaridagi yallig'lanish – flebitdan, unda koagulyatsiyaga moyillikdan ro'y beradi.

Qand kasalida lipidlar almashinuvining buzilishi ham bunga sabab bo'lishi mumkin. Organizmdagi turli qon tomirlar patologiyasi natijasida ko'z ichki pardalarida paydo bo'ladigan o'zgarishlar turli-tuman ko'rinishda bo'lib, ularning patogenezi ancha murakkabdir. Bular to'r parda va tomirli pardadagi qon tomirlar yo'nalishi va ularning zararlanish holati bilan chambarchas bog'liqdir.

Ma'lumki, to'r pardaning markaziy arteriyasi uning barcha varaqlarini qon bilan ta'minlaydi. Markaziy arteriyaning devoridagi muskul va ayniqsa elastik qavati g'alvirsimon plastinkadan o'tgach yuqalalanib borib, u bir va ikki marta shoxlanganidan so'ng, elastik qavat butunlay yo'qoladi va keyingi shoxchalar arteriolaga aylanadi. Diskdan chiqib kelgan asosiy yirikroq tolalar va shu qatordagi venalar uning 9 varag'idagi juda yuza yotgan nerv tolalari (aksonlar) qatorida bo'ladi. Bu tolalar yana ikkiga bo'linaverib, prekapillyar

arteriolalariga aylanadi. Qon tomir patologiyasi natijasida zararlangan bu tolalardan perdiaepedesin qon chiqib, preretinal nuqta-nuqta qon quyilish sodir bo'ladi.

Chakka tomondagi tolaning mayda shoxchalari va ko'ruv nervi arteriyasidan chiqqan mayda shoxchalar makulyar markaziy chuqurchasi – fove centralisni qalin chatishma bilan o'rab yotadi. Natijada o'rtadagi 0,4 mm li sariq dog' markaziy chuqurchasi qon tomirsiz qoladi va uni (undagi qadahsimon hujayralarni) qon bilan ta'minlash tomirli parda xoriokapillyar varag'i zimmasiga tushadi. Qon tomirlarining bunday topografik tuzilishi patologiyada paydo bo'ladigan qon quyilishi, eksudatli donacha paydo bo'lishi yoki distroflk o'zgarishlar klinik ko'rinishi mexanizmini bilib olishga yordam beradi. Markaziy chuqurchada qon quyilishi esa xoriokapillyar varag'i qon tomirlari holatidan xabar beradi.

Markaziy chuqurcha sariq dog' chet atrofi zonasidagi arteriolalar va venul tolalar radial yo'nalishda joylashgan. Bu esa patologiyadagi «yulduz simptomi» paydo bo'lish mexanizmini yoritib beradi.

To'r parda neyroepiteliysi (tashqi to'rt varaq - retseptor varaqlar) va pigmentli epiteliysi –6 dan 12 tagacha orqa qisqa siliar arteriyalar tolalaridan doim to'liq qon bilan ta'minlanib va unda qon aylanib turgan xoriokapillyar varaqdan ta'minlanadi.

To'r pardaning (ichki 6 varag'i) qismida ikkita kapillyar tolalari tizimi bor. Buning birinchisi 9 nerv (akson) tolalari varag'ida yuzaroq joylashgan va 2-si, uning 6-ichki yadroli va 5 tashqi pleksiform varaqlari orasidan ichkariroqda joylashgan. Bu kapillyarlar sohasida quyilgan qon donacha-donacha yoki noaniq to'rsimon shakl oladi. Bu ichkariroqqa joylashgan kapillyarlar tizimi to'r pardaning markaziy qismidan uning chet atrofiga surilgan sari qisqara-qisqara kamayadi va chekkalari butunlay yo'qolib ketadi.

Bu holat to'r parda atrofida trofikasining noto'liq bo'lishiga sabab bo'ladi. Patologiyada ora serrataga yaqin joylashgan to'r parda yupqalashgan holatda bo'lib, unda distrofik bo'shliqlar paydo bo'ladi. To'r pardaning ora Serratadan uzilishi to'r parda o'rnidan ko'chishi kabi og'ir kasallikka ham sabab bo'ladi.

To'r parda markaziy venasining trombozi. Markaziy vena trombozi, odatda yoshi o'tgan va qari odamlarda uchraydi. Chunki bu yoshdagi odamlarning ko'pchiligida qon bosimi normadan baland, ko'pincha ateroskleroz paydo bo'lishi mumkin. Yoshlarda esa, tromboz kamdan-kam, turli yallig'lanish kasalliklarida: sil periflebiti, revmatizmning vena qon tomirlariga salbiy ta'siridan vujudga kelishi mumkin.

Boshlanishida bemor ko'zlaridan birining ko'rishi pasayadi, lekin ko'z butunlay ko'rmaydigan darajaga bormaydi.

Agar tromboz markaziy venaning shox tomirida bo'lsa, bemor ko'rishning anchagina qiyinlashganini sezadi. Tromboz boshlanishidan oldin, ko'pincha ertalab bemorda shu ko'zning ko'rishi tumanlashadi va asta-sekin pasayadi. Shifokor oftalmoskopiya qilganda ko'rish nervi diski va uning atrofida to'r parda ham bir oz shishganini aniqlaydi, vena atrofida mayda-mayda nuqta va chiziqqa o'xshash qon quyiladi. Arteriyalar torayadi, lekin ko'rish keskin pasaymaydi.

Tromboz markaziy venaning o'zida bo'lsa, ko'rish ancha pasayadi, lekin butunlay yo'qolmaydi. Ko'z tubining markazi to'q-qizil rang oladi. Venalar kengayib, to'q qizil jigarrang bo'ladi va ular yo'nalishida spiralga o'xshash burilish paydo bo'ladi. Vena tolalari ora-sira, shishga botib, bir oz ko'rinmay qolib va yana kamroq shishgan qismida ko'rinish beradi. Tromboz juda kamdan-kam ikkala ko'zda bir vaqtda bo'ladi. Ko'pincha oldin bir ko'zda, so'ngra ikkinchi ko'zda bo'lishi mumkin (143-rasm, rangli).

Vena shox tomiri trombozining asosiy klinik ko'rinishlari shundan iboratki, ko'z tubi markazida **bosilib ezilgan pomidorga** o'xshash qalin qon quyilgani ko'zga tashlanadi. Ko'ruv nervi shaklini ajratib bo'lmaydi, chunki uning ustini hamma yoqqa alangaga o'xshab qanot yozgan qon qoplab yotadi. Sariq dog' ham bir oz dimiqib kattalashadi va markaziy skotoma paydo bo'ladi (143-rasm, rangli).

Agar markaziy vena katta (ko'pincha chakka, yoki yuqori chakka tomondagi) tolasining trombozi bo'lsa, bunda qon quyilgan kvadrat bir qoyali qizil alanga shaklini oladi (144-rasm, rangli), vena tolachalari kengayib, yonida oq kulrang nuqtalarga o'xshagan plazmorrhagiya paydo bo'ladi. Ko'zning ko'rish faoliyati shox tomir tromboziga nisbatan kamroq pasayadi. Ilmiy tekshirishlar natijasi shuni ko'rsatdiki, gipertoniya va aterosklerozga uchragan bemorlar ob-havo omilining ta'sirida qon quyilishi sababli yoki qarilikda yosh to'g'ri kelmaydigan og'ir yumushlarni bajarishlari oqibatida tomirlari qattiq zararlanadi. Bemor organizmida shu kasalga moyillik bo'lsa, tromboz avval bir ko'zda, so'ngra ikkinchi ko'zda yoki bir ko'zning o'zida qayta-qayta takrorlanishi mumkin. Bunda parhez ovqatlanishning ahamiyati katta. Yog'liq, sho'r va achchiq taomlarni iste'mol qilmaslik, kechqurun yengil ovqatlar bilan qanoatlanish, asab sistemasini ehtiyot qilish tavsiya etiladi.

Yuqorida aytib o'tilgan sabablar va parhezga rioya qilmaslik oqibatida qonda trombositlar agregatsiyasi paydo bo'lib, ular tromblar shakllanishiga va qonda koagulyatsiya jarayonlarining oshib ketishiga olib keladi.

Ko'zida tromboemboliya va qattiq spazm paydo bo'lgan bemorlarga tezlik bilan birinchi tibbiy yordam ko'rsatib, so'ngra ularni markaziy tez yordam ko'z shifoxonasiga joylashtirish kerak.

Amaliy shifokorlar o'zlari davolab yurgan gipertonik va aterosklerozga uchragan bemorlarning «ko'zim to'satdan ko'rmay qoldi» yoki «bir ko'zimning ko'rishi juda pasayib ketdi», deb shikoyat qilganlarida yuqorida tasvirlangan belgilarga asoslanib, taxminiy tashxis qo'yishlari va ularga validol, nitroglitserinlardan berib, oftalmologga yuborishlari zarur.

Endokrinologik kasalliklarda bo'ladigan qon tomirlar patologiyasidan amaliyotda juda ko'p uchraydigan qand kasalligining ko'rish a'zosiga ta'siri va unda ro'y beradigan o'zgarishlar anchagina murakkabdir.

Bunday **tomirlar patologiyasida** ko'z soqqasining hamma qavatlari va varaqlariga zarar yetadi. Bunda qovoqlar terisida venalarning varikoz kengayishi, ksantoma (xolesterinning ko'payishi natijasida). Govmichcha, xalazion va blefarit, blefarokon'yunktivitdan boshlab, ko'z kon'yunktivasi kapillyarining limb sohasidagi uchli vena kapillyarlarining varikoz kengayishi mikroanevrizmalargacha jiddiy o'zgarishlar paydo bo'ladi. Kapillyarlarining varikoz kengayishi diagnostik belgi bo'lib, parda tomirlari o'zgarishi holatidan va ularning prognozidan beradigan omil hisoblanadi.

Shox pardadagi keratopatiya, epitelial keratodistrofiyalarning bir qismi qandli diabet zaminida bo'lib, bu metabolik o'zgarishlar natijasidagi patologik polinevropatiyadandir.

Rangdor pardaning sfinkteri va pigment varag'i orasida yangi paydo bo'lib joy oladigan mayda vena tomirlarga «**rubeoz**» deb nom berilgan. Uzoq davom etadigan qandli diabet natijasida paydo bo'ladigan bunday rubeoz oldi kamera burchagiga ham o'tib, ko'z ichi bosimining oshishiga sabab bo'ladi.

Og'ir va uzoq davom etadigan diabet zaminida asta-sekin boshlanib, davom etadigan plastik iridotsiklit ham ro'yobga kelishi mumkin. Natijada bu trabekulalarda oqsilli lipidli o'zgarishlar va iris orqa pigment varag'ining tez parchalanishi natijasida goniosinexiya va tashqi pigmentlar paydo bo'lishiga sabab bo'ladi. **Bu** ikkilamchi glaukomani vujudga keltiradi (144-rasm rangli).

Qand kasalligi zaminida **gavharning** loyqalanishi asosan yoshlarda (30-35 yoshli bemorlarda) to'satdan paydo bo'lishi bemor qonida qandning juda ko'payib ketib, yana birdaniga keskin kamayishi natijasida sodir bo'ladi. Loyqalanish gavhar tarkibidagi orqa va oldi kapsulalar yonidagi ajralish (bo'linish) zonasida paydo bo'lib, biomikroskopiyada qora va kulrang paxta tolasini eslatadi.

Bunda kapsula ostida vakuolalar, suvli tirqishlar ham paydo bo'ladi. Qarilarda esa diabet kataraktasi odatdagi kataraktadan farqlanmaydi. Faqat ular kapsula ostidan boshlanmaydi, lekin tez rivojlanib yetiladi, rubeoz ham bo'ladi.

Og'ir qand kasalligi bilan uzoq vaqt og'rigan bemorlar ko'zining shishasimon tanasiga qon quyiladi va uni dori-darmon bilan so'riltirish juda qiyin, ko'pincha qon o'rniga yupqa nozik qavat paydo bo'lib, atrofga proliferatsiya beradi va rubeoz hosil bo'ladi.

Shishasimon tana fibril tizimining suyuqlanishi, parchalanishi, unda xolesterin moddalarining asteroid tanachalari sekin davom etadigan irit, iridotsiklit va distrofiya natijasi bo'lib, suyulgan shishasimon tanada kulrang-oqish va sarg'ish mayda-mayda siljib turadigan dumaloq kiritma paydo bo'ladi. Bunday bemorlar qonida xolesterin ko'payib ketgan bo'ladi. Ba'zan bu ko'zning tubida joylashgan shishasimon tananing o'rnidan ko'chishi, uning qalinlashib, xiralanishi, to'r parda va ko'rish nervi sohasida yangi qon tomirchalar paydo bo'lishi, ular devori o'tkazuvchanligining buzilishi natijasida proteinlarning shishasimon tanaga o'tishidan bo'ladi.

Qand kasalligining to'r pardaga ta'siri natijasida og'ir klinik o'zgarishlar va ko'rish faoliyatining pasayishi yuzaga keladi. Bunday o'zgarishlar birinchi navbatda to'r pardaning vena qon tomirlariga ta'sir etadi.

Qand kasalligining to'r pardaga ta'siridan paydo bo'ladigan patologik o'zgarishlar klinikasi tasnifi uch davrga bo'linadi:

1. To'r parda diabetik angiopatiyasi.
2. Diabetik retinopatiyasi.
3. Diabetik proliferativ retinopatiya.

Diabetik angiopatiya davridagi o'zgarishlar faqat vena qon tomirlariga taalluqli, ya'ni ular kengayishi spiralga o'xshab buralishi, kattaroq venalarda anevrizma, mayda venulalarda mikroanevrizma paydo bo'lishidan iborat.

Anevrizmalar paydo bo'lishi kalibri o'zgargan turli venalar va venulalarda tromb paydo bo'lishidan bo'ladi va yangi tomirlar ham shakllanadi. To'r parda qand kasalligidan zararlanishining ikkinchi **diabetik retinopatiyasi** davrida faqat qon tomirlarda emas, to'r pardaning o'zida ham organik o'zgarishlar ro'y beradi. Bu o'zgarishlar turli ko'rinishdagi qon quyilishlar, shish paydo bo'lishidan iborat. Qon to'r parda markaziga yoki katta-katta venalar atrofiga quyiladi. Ularning dumaloq yoki chiziqli tolachalar shaklida bo'lishi to'r parda varaqlarida yuza yoki chuqur yotgan varaqlar venularidan chiqqanligidan darak beradi (145-rasm, a, b, rangli).

Kasallik natijasida qonda xolesterinning yoki siydikda oqsilning ko'payishi to'r parda markazida sarg'ish yoki oqish, to'g'ri yoki noto'g'ri chegaralangan o'choqlar paydo bo'lishiga sabab bo'ladi. To'r pardaning shu zonalarida kul rang-sarg'ish shish paydo bo'ladi. Bunday o'zgarishlar ko'zning ko'rish faoliyatini pasaytiradi va ko'rish maydonini ham toraytirishi mumkin (145-rasm, rangli).

Proliferativ diabetik retinopatiya. Bu uchinchi davrda to'r parda va shishasimon tanada paydo bo'ladigan qon quyilishi, og'ir davom etgan kasallik oqibatida bo'ladi. U qonning so'rilmay qolishi va uning shaklli elementlari va boshqa tarkibiy qismlari – glia, biriktiruvchi to'qima ipchalarini hosil qilishi tufayli proliferatsiyaga va yangi mayda-mayda qon tomirchalari paydo bo'lishiga olib keladi. Proliferatsiya natijasida paydo bo'lgan biriktiruvchi to'qima iplari to'r parda ichki chegara membranasini sathi yoki shishasimon tana sathiga o'tib, juda nozik neovaskulalarni ko'paytiradi va pirovardida ulardan ham qayta-qayta qon quyilib, proliferatsiyani zo'raytirib, qalinlashtiradi, ko'z ko'rish faoliyatini juda ham pasaytiradi. Proliferatsiyadan paydo bo'lgan biriktiruvchi to'qimalar taranglashib, retraksiyon tortilish natijasida to'r pardada teshik va yirtiq paydo bo'lib, ulardan parda ostiga suyuqlik o'tib, retinani o'rnidan ko'chirib (ablatio retinae), uning pigment varag'idan ajratadi. Bu esa juda og'ir asoratdir. Agar diabetik angioretinopatiya odatdagicha rivojlanmay, unda patologik jarayon juda tezlashib, 1-3 yil ichida proliferatsiyaga o'tib ketsa, bu xavfli angioretinopatiya deyiladi (145-rasm, b, rangli).

Ba'zi bir xil ateroskleroz yoki gipertoniya bemorlarda qand kasalligi ham qo'shilsa, ularning ko'zi tubidagi o'zgarishlarga qand kasalligining klinik belgilari ham qo'shilib murakkablashadi.

Diabet angioretinopatiyasini davolash usullari. Qand kasalligini davolash uchun har xil insulinlar qo'llaniladi. Bular ta'siri qisqa vaqt davom etadigan insulin yoki ta'siri uzoq vaqt davom etadigan ruxinsulin va boshqalardir. Organizmda shu insulin yetishmasligi natijasida uglevod, lipidlar, oqsil almashinuvi va umuman modda almashinuvining buzilishi natijasida ko'pchina ko'zda, birinchi navbatda ko'z vena tomirlarida organik o'zgarishlar paydo bo'lib, so'ngra ko'z qavatlarida ham turli xil patologik elementlar yig'indisi vujudga keladi. Shularni hisobga olib, diabet angioretinopatiyasini davolashda lipidlar almashinuvini tartibga soladigan bemor qonida xolesterin, B-lipoproteidlarni kamaytiradigan misklerondan kuniga 2 kapsuladan 3 mahal ovqatdan oldin 3-4 oy davomida ichirish, prodektin tabletkasidan

kuniga 3 mahal 3-4 oy davomida ichirish lozim. Oqsil moddasi almashinuvini yaxshilash uchun retabolilning yog'dagi 5% li eritmasini (50mg) har 10 kunda 1 ml dan muskullarga yuborish tavsiya qilinadi.

Retabolil bemor qonida qand, xolesterin va B-lipoproteidlar miqdorini kamaytiradi, minerallar almashinuvini yaxshilaydi.

Uglevod almashinuvini tartibga solib, to'qimalardagi modda almashinuvini yaxshilash uchun askorbin kislotasining 5% li eritmasidan 2 ml dan 20-25 marta yuborish kerak.

Qon tomirlar devorining o'tkazuvchanligini yaxshilash uchun kuniga 2 tabletkadan 2 marta 0,25 g doksium va 1 tabletkadan kuniga 2 mahal 0,25 g ditsenonni 1-2 oy davomida ichirish kerak.

Fermentlardan fibrinolizin, lidaza esa ko'zga quyilgan qonni suyultiradi. Qon tomirlarni kengaytirish uchun galidor, trental, komplamin tabletkalaridan biologik jarayonlarni yaxshilash uchun vitamin B gruppasidan – vitamin B₁, B₆, B₁₂, vitamin PP va boshqalar 1 yilda bir marta 1-1,5 oy davomida qo'llaniladi.

Hozirgi vaqtda argon lazeri diabet angioretiropatiasiga qarshi qo'llaniladigan ilg'or davolash usuli hisoblanadi. Bu angioretiropatiyadagi mikroanevrizmalarga, proliferativ retinopatiyaning hali unchalik qalinlashmagan, biriktiruvchi to'qima darajasiga bormagan darajasi vaqtda umumiy dori-darmon bilan bir qatorda qo'llash mumkin, aks holda faqat retractsiyani kuchaytiradi.

To'r pardaning o'rnidan ko'chish patologiyasi (Ablatio retina).

Bu patologiya paydo bo'lish sabablariga ko'ra birlamchi va ikkilamchi bo'ladi.

Birlamchi patologiyasining paydo bo'lishi to'r pardaning pigment epiteliysidan ajralib ko'chishi, ular orasida bo'shliq paydo bo'lib, u yerda suv yig'ilishi bilan xarakterlanadi.

To'r pardaning birlamchi seroz ablatsiyasining boshlanishidan oldin bemorning ko'zi oldida yorug' nuqtalarning jimirlashi, yaltirashi (fotopsiya) kuzatiladi. Bu ayniqsa ko'rish maydonining bir oz vaqt o'tgach uning pastki burun tomonidan qorong'ilik yoki qora parda surilib kelganga o'xshab turadi.

Oftalmoskop bilan qaraganda ko'z tubining yuqori chakka tomon segmentida to'r pardaning o'rnidan ko'chgani ko'rinib turadi. Buning rangi o'zgaragan bo'lsa ham, bu to'r pardaning o'z o'rnida yotgan qismidan biroz ko'tarilib turgani ko'zga tashlanadi, shu joydan qon tomirlar biroz spiralga o'xshash buralganroq, ular rangi to'qroq, hatto qorayib ko'rinadi. 2-3 kun vaqt o'tgach o'rnidan ko'chib bo'rtib turgan to'r pardaning rangi och kul rang yoki kulrang

bo'ladi. U katta-katta burmali bo'lib, burmalari shishasimon tana sohasiga o'tib turadi va mayda-mayda burmachalar ham o'zgargan qon tomirlar qatorida yotadi. Ko'z soqqasi u yoq- bu yoqqa qarab qimirlaganda ko'chgan to'r parda silkinadi va bora-bora u ostida yotgan suyuqlik bilan birga ko'z tubining pastiga suriladi (146-rasm, a,b,v.g, rangli).

To'r parda o'rnidan ko'chishining sababi uning biror joyining teshilishidir. Teshiklar kattaligi 2-3 dan 10-12 mm gacha. Teshiklar turlicha bo'ladi. Birinchisi aylana yoki oval shaklda bo'lib, uning qirrasining bir tomoni to'r pardadan yulingani, lekin uzilmagani uchun klapanga o'xshab turadi. Bu qopqoqli teshik deyiladi. Ikkinchisi esa aylana yoki boshqa chiziq, yo oval shakldagi to'g'ri teshik bo'lib, chetlari keskin ko'rinib turadi.

Uchinchisi esa to'r pardaning ora cerratadan uzilishidir. Bu odatda yarim oy shaklida bo'ladi. To'r pardaning teshilgan joyi qip-qizil bo'ladi, chunki u yerda xorioideyaning qon tomirlaridagi qonning qizil rangi ko'rinadi. Birinchi va ikkinchi teshiklar har doim o'sha o'rnidan ko'chgan to'r parda sathida bo'ladi, lekin biroz vaqt o'tib, u suyuqlik pastga surilgandan keyin, qaytib o'z o'rniga yetgan qismidan topiladi.

Kasallikning boshlanishida ko'rish maydonining parda ko'chgan segmentiga qarshi tomonidan torayish paydo bo'ladi.

Ko'zning qorong'iga moslanish qobiliyati, sariq va havo rangni ajrata bilish qobiliyati, markaziy ko'rish qobiliyati ham bir oz pasayadi. Ko'chish jarayoni sariq dog' sohasiga ta'sir qilgandagina ko'rish anchagina pasayadi, lekin bemor uzoq vaqt davolanmay yurganda pardaning hammasi o'rnidan ko'chsa, ko'z butunlay ko'rmay qoladi.

Bunda bora-bora ko'zda og'ir oqibatlar – katarakta, ikkilanchi glaukoma paydo bo'lib, og'riq beradi.

Etiologiyasida yaqindan ko'rishning yuqori darajasi natijasida ko'z o'qi uzunlashib, to'r parda tortilishi uning yupqalashuvi, distrofiyasiga olib boradi va yirtiq paydo bo'ladi. Bu sabab 60-65 foiz hollarda uchraydi. Shunga o'xshash mexanizm qari odamlar ko'zida ham bo'lib, to'r parda chetlari yupqalashib, distrofik nuqtalar paydo bo'ladi va yoriladi.

Bundan tashqari, ko'z shikastlanish kontuziyasi, umumiy organizmning kontuziyasi ham sabab bo'la oladi. Lekin hamma sabablar asosi to'r pardadagi distrofik o'zgarishlardir. Demak, to'r pardaning o'z o'rnidan ko'chishi asosan undagi distrofiyadan bo'ladi. Davolashda operatsiya usuli qo'llaniladi.

KO'RUV NERVNING DISTROFIK PATOLOGIYASI

Ko'ruv nervining ishemik optikopatiyasi. Ko'ruv nervi va uning diskida paydo bo'ladigan ishemik optikopatiya asosan yoshi ulg'aygan va qari odamlardagi arterioskleroz, qand kasalligi, qon bosimining ko'tarilishi natijasida ko'ruv nervi va uni ta'minlaydigan arteriya va arteriolalardan birida qonning dimlanib qolishi hisobidan vujudga keladi. Ko'ruv nervi diskining prelaminar qismi siliar arteriya tolalaridan ta'minlanadi. Ba'zida bu tolalar skleraning disk atrofi qismida yarim aylana shaklida joylashgan bo'lib, bu Sinn-Galler halqasi nomi bilan atalgan. Sinn-Galler qon tarmog'i, orqa siliar arteriyasi, nerv yumshoq pardasining arteriyasida bo'ladigan o'zgarishlar ham shular qatoriga kiradi. Natijada nerv pardalari, ularning o'zaro chatishgan tolalari xastalanib, lamina cribrosa ham o'zgaradi va qalinlashadi.

Shuning uchun ishemik optikopatiyaning boshlanishi va klinik manzarasi turli xil bo'lib, bemorning ko'rish faoliyati – markaziy va periferik ko'rish ham turli darajada va ko'rinishda bo'ladi. Gohida to'satdan nervning keskin ishemik sindromi sifatida boshlanib, juda tez rivojlanadi va to'siq nervni qon bilan ta'minlaydigan asosiy tarmoqda bo'lsa ko'rishni juda pasaytirib, atrofiya darajasiga olib boradi va ko'z butunlay ko'rmay qoladi.

Ba'zida optikopatiyaning asta-sekin boshlanishi oldidan bemor holsizlanadi, uxlay olmaydi, boshi og'riydi. Bu holat qattiq charchash, ruhiy shikastlanish, emotsional zo'riqish va hayajonlanish oqibatida bo'ladi. Bunda ko'zda tuman yoki nuqtalar jimirlashuvi seziladi, ko'rish asta-sekin pasayadi. Ichki **karotid** (a.carotis interna) yoki ko'z arteriyasi (a.ophthalmica) zararlanganda ham klinik patologiya to'satdan keskin boshlanib, disk gistomorfologik to'qimalarining shishuvi va unda mayda-mayda qon quyilishi vujudga keladi. Bunda papillo-makulyar nerv tutami aksonlarining bir qismidagi gipoksiya natijasida ko'zning ko'ruv maydoni markazida va markazi atrofida skotomalar paydo bo'ladi, lekin boshlanishda ko'zning markaziy ko'rish faoliyati butunlay yo'qolmaydi.

Ko'ruv nervining ishemik optikopatiyasi diskning sezilar-sezilmas juda nozik qalqishi va ba'zida esa anchagina shishuvi arteriyalarning torayishi va boshqa hollarda esa diskning faqat yarmisining yoki undan ham kichikroq qismining shishuvi va oqarishi bilan xarakterlanadi. Ko'ruv maydonida ham shularga tegishli nuqsonlar paydo bo'ladi. Bunday turli-tuman klinik o'zgarishlar nerv yoki diskni ta'minlovchi qaysi bir arteriya yoki arteriolaning zararlangani – patologik o'choqning joylashgan o'rniga bog'liq. Turli

kapillyarlarda qonning yurishmay qolishi kislorod va boshqa moddalar almashinuvining buzilishiga olib boradi. Shuning uchun ko'rish maydonida sektorli torayish, markazda, markaz atrofida paydo bo'ladigan nuqsonlarning shakli har xil bo'ladi, lekin ko'zning markaziy ko'rish faoliyati saqlanadi. Umumiy oilaviy vrach o'zi nazorat qilib turadigan qari odamlar yuqorida aytilgan simptomlarga shikoyat qilganlarida tezlik bilan oftalmolog konsultatsiyasini tashkil qilib, bemorni statsionarga joylashtirishi kerak.

Chakka tomirlari arteriti bo'lganda bir vaqtning o'zida ikkala ko'z ham ko'rmay qolishi mumkin. Bunday holatni **ishemik optikovaskulyar sindrom** deyiladi. Ko'ruv nervining turli qismi va uning diski juda ko'p har xil arteriyalar tolalari bilan ta'minlangan (anatomiyasiga qarang). Shuning uchun nerv ishemik optikopatiyasini aniqlash uchun tekshirishlar faqat stasionar sharoitida nevropatolog, terapevt bilan hamkorlikda klinik va laboratoriya tekshirishlari natijasiga asoslanib bajariladi. Bunda bemorning sub'ektiv shikoyatlari, ob'ektiv klinik simptomlari yig'indisi optikopatiyaning turli ko'rinishlarini ko'ruv nervi nevitidan va unda suyuqlik dimlanishi natijasidagi shishdan farqlab, differentsial tashxis qo'yishga yordam beradi.

Ko'ruv nervi diskining turg'unlik shishi. Diskning turg'unlik shishuvi – **Aedema n.optici** ko'z ichi suyuqligining nerv atrofidagi perinevral bo'shliqlardan oqib chiqa olmasligi (retentsial o'zgarishi) dan kelib chiqadi. Bu asosan miyaning bir qismida o'sma paydo bo'lishi, unda turli yallig'lanish kasalliklari (abtsess, meningit, araxnoidit), miyaga qon quyilishi va shikastlanish oqibatida o'sha yerda turli chandiqlar paydo bo'lishidan bosh miya suyagi ichining bosini ko'tarilishi sababli vujudga keladi. Natijada miya tashqi pardasining burmasi nervni gir atrofidan bosib, yo'lini to'sadi va suyuqlik surilib oqib, miyaning uchinchi bo'shlig'iga o'tolmay qoladi.

Miya ichi bosimining ko'tarilishidan bemor dastlabki kunlarda biroz bosh og'rig'ini sezadi va shu shikoyat bilan shifokorlarga, nevropatologga murojaat qiladi.

Nevropatolog konsultatsiyaga kelgan bemorni tekshirganda uning ko'rishi, ko'rish maydoni o'zgarmagan bo'ladi. Uning ko'z tubini oftalmoskop bilan tekshirganda esa ikkala ko'zda ham diskning atrofida sezilar-sezilmas yupqa shish borligini, venalarning biroz kengayganligini ko'radi. Mana shu qarashda shifokorning sinchkovligi va qayta-qayta nevropatologga to'g'ri fikr berishining ahamiyati katta. Bunda oftalmolog bemorni dinamikada har 1 oyda bir qarashi zarur. Shundagina bemor bosh og'rig'i zo'rayganini va patologiya rivojlangan sari diskda shish kuchaygani, ularning yo'nalishida burmalar paydo bo'lgani va venaning bir qismi shishga

botib, ko'rinmay yana ko'ringani diskning biroz kattalashganini, sal-pal bo'rtibroq turganini ko'radi. Keyinchalik gemorragiya va plazmoragiya ham paydo bo'lishi mumkin (147-rasm, rangli).

Agar bu patologiyaning asosiy sababi tezlik bilan aniqlanib, davolanmasa unda disk yana kattalashib, zamburuqqa o'xshab shishib chiqadi, venalar yana ko'proq kengayadi, qon tomirlarning yo'nalishi tepaga surilib chiqayotgan «ilonga» o'xshab ko'tariladi. Disk biroz qizarib, kulrang pushtiroq tus oladi va diskning qirralari mutlaqo ko'rinmay qoladi, chunki uning o'zi va atrofidagi to'r parda ham tuzukkina shishadi. Shunday holat davolanmay uzoq davom etsa, disk oqaradi, tomirlar torayadi, shishlar qaytadi, nihoyat diskning qirralari yupqalashadi-yu, lekin notekisligicha qolaveradi va natijada ko'ruv nervining atrofiyasi vujudga keladi. Bu ikkilamchi atrofiya deyiladi.

Demak, ko'ruv nervining bunday turg'un shishuvining oqibatida uning tolalarida distrofiya paydo bo'lishi va oqibat natijada diskning ikkilamchi atrofiyasi bilan tugaydi.

Nerv turg'unlik shishini uning **nevritidan** farq qilish kerak, chunki patologiya boshlangan vaqtlarda bularda bir xil o'xshash belgilar bo'ladi. Disk qirrasining biroz bo'rtib turishi, disk rangining qizg'ishligi, venalarning kengayishi va boshqalar. Lekin nerv turg'unligida avvaliga ko'rish qobiliyati o'zgarmaydi, nevritda esa tezlik bilan ko'zning ko'rishi pasayadi. Keyinchalik nerv turg'unligining klassik belgilari paydo bo'lib, shish ko'payadi, venalar yana kengayib arteriyalar torayadi. Disk zamburuqqa o'xshab bo'rtib chiqadi va to'qroq kulrang tus oladi. Nevritda esa disk boshqa shishmaydi, giperemiya saqlanadi va asta-sekin rangi oqaradi (148-rasm rangli).

Davolash oftalmologning neyroxirurg bilan birga hamkorligida olib boriladi. Bunda miyadagi shishni olib tashlash, miyani dekompresslash operatsiyasini bajarish kerak. Yallig'lanishni kuchli antibiotiklar bilan davolash va osmoterapiya ham biroz foyda beradi.

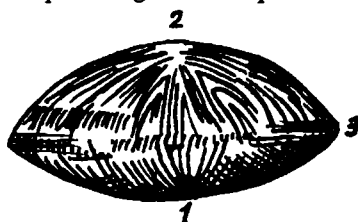
VII BOB.

KO'Z GAVHARINING PATOLOGIYASI

Ko'z gavhari (Lens cristallina) aylana shaklidagi, ikki sathi bo'rtiq linzani eslatadi. Ko'z gavhari qorachiqning orqasida joylashgan bo'lib, kipriksimon tanadan chiqib, ko'p sonli juda nozik sinn boylamlari uning ekvatoriga kelib yopishadi va o'z o'rnida ushlab turadi.

Gavharning oldi va orqa sathi va o'ziga xos oldingi va orqa kapsulasi bor. Ularning bir-biriga o'tish chegarasi ekvator deyiladi. Gavhar ikki sathining qoq o'rtasi, uning oldi va orqa qutbi hisoblanadi. Bu qutblar o'rtasidan o'tadigan chiziq gavharning o'qi deb ataladi (149-rasm).

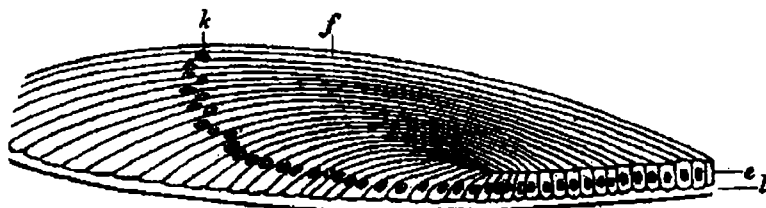
Ko'z gavhari katta odamlarda bolalardagiga nisbatan bir oz sarg'ishroq, lekin juda tiniq va musaffo bo'lgani uchun o'zidan yorug' nurlarni o'tkazadi va ularni 18-20 dptr gacha sindirish qobiliyatiga ega. Ko'z gavharining qalinligi 3,5 mm ga, diametri 9-10 mm ga teng. Gavharning qobig'i juda nafis va elastik bo'lib, uning ichida tolalar, yadro va kortikal qatlamlar joylashgan. Gavhar kapsulasining elastikligi ko'rish jarayonida uning qabariqligining ko'payishi, kamayishi va qalinligining o'zgarishiga imkon beradi. Uning bu xususiyati ko'z akkomodatsiyasiga mansubdir. Ko'z gavhari oldi qobig'ining ichki sathi bir qavat silindrsimon epiteliy bilan qoplangan. Bu epiteliy hujayralari betartib joylashgan bo'ladi. Faqat uning ekvator qismida bu hujayralar bir qator bo'lib, tartib



149-rasm. Ko'z gavhari.

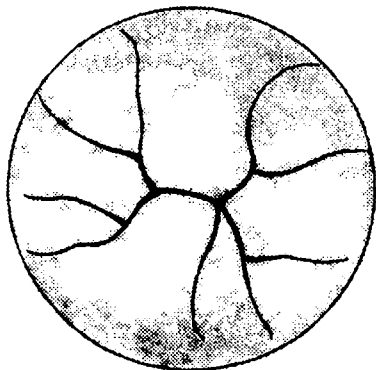
1-oldi qutbi; 2-ekvator; 3-orqa qutbi.

bilan joylashadi (150-151-rasmlar). Insonning butun umri davomida asta-sekin har bir hujayraning silindr shakli buzilib, ular bo'yiga cho'zilib, biroz bukilgan uzun tolalarga aylanib gavhar o'rtasiga o'taveradi va u yerda ezilib, suvsizlanib, juda ingichkalashib qotib qolishi natijasida, kishi 18-20 yoshga to'lganda bu yadro shakllanib qota boshlaydi.



150-rasm. Gavhar epiteliy hujayralarining o'sib, tolalarga aylanishi.

L-gavhar kapsulasi; e-epiteliy hujayralari; k-yadro; f-tolalar.



151-rasm. Gavhar orqa sathining yulduzsimon choki.

Natijada gavhar qalinlashib, shaklining harakatdagi o'zgaruvchanligi kamayib, ko'zning normal yaqindan ko'rish qobiliyati pasayib boradi. Mayda yozilgan harfni o'qiy olmay, ninaga ip o'tkaza olmaydi. Bu holat ko'z qariligi (Presbyopia) deyiladi. Ko'z gavharida qon tomirlar yo'q. Shuning uchun unda moddalar almashuvi ko'z ichi suyuqligidagi eng sifatli moddalar hisobidan bo'ladi. Patologiyada ko'z gavhari faqat loyqalanishi mumkin.

Ko'z gavhari kipriksimon tana bilan birga ko'z ichidagi diafragmani tashkil qiladi. Bu diafragma ko'z bo'shlig'ini bir-biriga teng bo'lmagan, oldingisi kichikroq va orqadagisi kattaroq ikki qismga bo'ladi.

Gavhar ko'zning xususiy qon tomirsiz qismlaridan biri bo'lgani uchun unda modda almashinuvi asosan ko'z ichi suyuqligi hisobidan bo'ladi. Qon tomirsiz gavharda yallig'lanish jarayoni va o'sma-shish ham bo'lmaydi. Gavharning patologiyasi uning juda murakkab bioximiyaviy tarkibidagi modda almashinuvida oz bo'lsada o'zgarishlar paydo bo'lganda vujudga keladi. Gavharning ko'p qismini suv tashkil etib, chaqaloq va juda yosh bolalarda u 73%, katta odamlarda 60-65% dir. Yuqori sifatli oqsil moddasi (α -kristallin, albumin, β -kristallin) gavhar hajmining 35%, umumiy oqsili 17%, lipidlar (xolesterin, letsitin) 2% ni tashkil etadi. Minerallardan temir,

sulfatlar, fosfatlar bor. Oksidlanishni aktivlashtiruvchi tarkibiy qismlar -xloridlar – K, Ca, Na va magniy, mis, rux ham bor. Normada askorbin kislotasi inson yoshiga qarab 44,2% dan 4,2% gacha bo'ladi. Glyutation, riboflavin, ATF lar gavharda ko'p bo'ladi, lekin yosh oshgan sari unda suv, askorbin kislotasi, glyutation, riboflavinlar kamayaveradi. Lipidlardan esa letsitin kamayib, xolesterin ko'payadi, Na, Ca, fosfor ko'payib, K kamayadi. Kislorod va vodorodning kontsentratsiyasi glyutation, sistein, glitsinning aktivligiga bog'liq. Modda almashinuvida ularni roli katta.

Demak, ko'z gavhari o'z tuzilishi, murakkab tarkibi va juda nozik fizik-kimyoviy xossalari bilan xarakterlanadi. Bunday muhim jarayonning normal kechishi yosh va sog'lom odamlarda bo'ladi. Lekin 60 yoshdan so'ng borgan sari organizmda fizik-kimyoviy o'zgarishlar vujudga keladi va ayniqsa, organizmning umumiy kasalliklari natijasida gavharda patologiya paydo bo'lsa, uning normal tarkibida loyqalanish vujudga keladi. Gavharning loyqalanishi katarakta deyiladi. Ko'z gavhari loyqalanib katarakta bo'lganda qorachiq och kulrang tus oladi.

Abu Ali Ibn Sino ko'z anatomiyasini o'rganib, ko'z gavharining tuzilishi va ko'z uchun ahamiyatini tasvirlagan. Ko'p asrlardan buyon gavhar va uning patologiyasi olimlarning diqqat markazida bo'lishiga qaramay hozirgi paytgacha kataraktaning patogenezini haqida juda aniq bir ma'lumot yo'q.

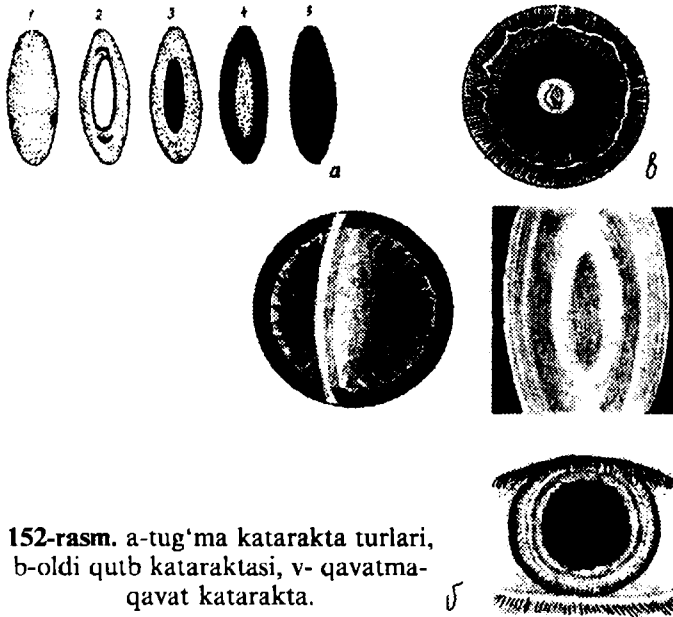
Oxirgi ma'lumotlarga ko'ra yapon olimi Ogino (1957) katarakta xinon moddalarining ta'siridan paydo bo'ladi degan. 1979 yilda esa, Piri va van Geyningen katarakta paydo bo'lgan ko'zda xinon moddasini topmagan. Keyingi vaqtlarda olib borilgan ilmiy ishlarda kataraktaning paydo bo'lish sabablari membranologiya nuqtai nazaridan qaraladi. Shu asosda, kataraktaning boshlanishi gavhar kapsulasidagi va gavhar tolalari membranasidagi lipidlarning oksidlanishi jadallanish mahsulotining ta'siridan kelib chiqishi aniqlangan. Chunki normal gavharda perekis oksidlanishining bir qism mahsulotlari paydo bo'ladi-yu, lekin bu ko'zning o'zidagi antioksidant mexanizmi moddalari tizimi tomonidan zararsizlantirilaveradi. Biror nojo'ya sabab (qattiq hayajon, vitamin va fermentlarning, oqsil yoki mineral moddalarning almashinuvi yoki ular o'zaro munosabatining o'zgarishi) ta'siri ostida gavhardagi antioksidantlar tizimining buzilishidan, lipidlarning perekis oksidlanishi mahsulotlari yig'ilib qolib, gavharga salbiy ta'sir ko'rsatib, katarakta boshlanishiga sabab bo'ladi. Shuning uchun bemor ko'zida katarakta endigina boshlangan davrda antioksidantlar – askorbin kislotasi, riboflavin, vitamin B, ATF, glyukozalardan qo'llab-davolansa patologik jarayonni to'xtatish mumkin.

Kataraktalar tug'ma va hayotda orttirilgan bo'ladi.

TUG'MA KATARAKTALAR

Tug'ma kataraktalarda loyqalanishning qaysi qismga taalluqligiga qarab, oldi va orqa qutb kataraktasi (*Cataracta polaris ant. et posterior*), kortikal katarakta (*Cataracta corticalis*), qavatmaqavat (*cataracta zonularis*), qobiq kataraktasi (*cataracta capsularis*) va to'liq katarakta (*cataracta totalis*) deyiladi (152-rasm). Tug'ma kataraktaning o'ziga xos 3 asosiy belgisi bor: 1. Ikkala ko'zda bir vaqtda paydo bo'ladi. 2. Konsistentsiyasi yumshoq bo'ladi. 3. Loyqalanish avj olmay bir xilda turadi.

1. *Oldi va orqa qutb kataraktasi* gavharning oldi va orqa qutbi markazida ochko'kimitir nuqtaga o'xshab turadi. Oldi qutb kataraktasi ko'zning ilk embrional davrida uning umumiy ektodermadan ajralish jarayoni paytidagi patologiyadir. Orqa qutb kataraktasi esa, shishasimon tana arteriyasi (a. hyaloidea) ning homiladagi bola tug'ilguncha so'rilib ketishi lozim bo'lgan jarayon qandaydir sabab bilan o'z vaqtidan kechroq tugaganida paydo bo'ladi. Bu ikki ko'rinishdagi qutb kataraktasi kichkina (2-3 mm) bo'lgani uchun ko'zning ko'rishi ham 4-5 qatorga teng bo'ladi va uni operatsiya qilishga ehtiyoj qolmaydi (152-rasm, a,b.).



152-rasm. a-tug'ma katarakta turlari, b-oldi qutb kataraktasi, v- qavatmaqavat katarakta.

2. *Kortikal katarakta* – embrional yadro atrofida loyqalanish paydo bo'lishidan vujudga keladi, bunda gavhar o'rtasida ko'kimsimon tus olib, diffuz loyqalanish bo'ladi. Ko'zning ko'rish pasayadi, operatsiya lozim bo'ladi.

3. *Qavatma-qavat zonulyar katarakta* – gavhar markazidagi tiniq yadro va uning atrofidagi tiniq kortikal qismi orasida bir necha notiniq qavatlar oralab yotadi. Bu holat qorachiqni kengaytirib, nur yordamida qaralganda juda yaxshi ko'rinadi. Agar notiniq qavatlarda loyqalanish qalin bo'lsa, ko'zning ko'rish qobiliyati ham ancha pasayadi. Bunday bemorlarda gavharining o'rtasida loyqalanish yuqaroq bo'lgani uchun u qizg'ishroq va chetlari (ekvatorida) esa loyqalanish qalinroq bo'lgani va ekvator qirrasidan 5-6 ta arra tishi shaklidagi ayrim-ayrim bo'rtiqchalar chiqib turgani o'ziga xos ko'rinish beradi. Bu bo'rtiqchalar gavhar ekvatorining ustiga minib turgan «suvoriyni» eslatadi. Yonidan yoritib qaralganda bu shakllar och va to'q kulrang bo'lib ko'rinadi, o'tuvchi nurlarda tekshirilganda bular qizil refleksi fonida qora bo'lib ko'rinadi. Bu kataraktada ekvator sohasidagi loyqalanish qalinroq bo'lgani uchun u qoraroq, o'rtasi yuqaroq bo'lgani uchun qizg'ishroq ko'rinib, teshik kulchani ham eslatadi.

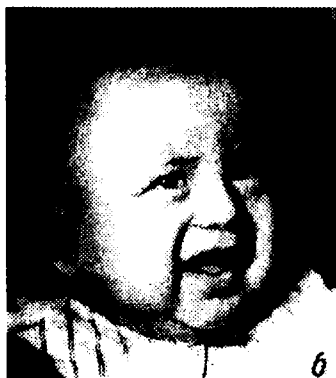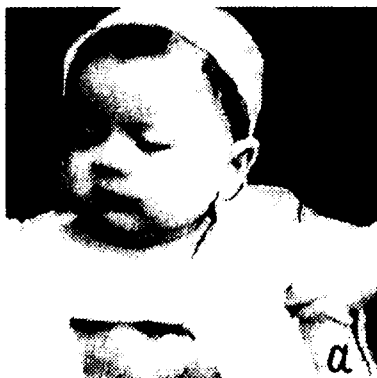4. Homila davrida gavharda modda almashinuvining buzilishiga, ayniqsa kaltsiy tuzlarining yetishmasligi sabab bo'ladi. Bunday bolalarda raxit, spazmofiliya va tishlar patologiyasi ham bo'ladi. Bolaning ko'rish qobiliyati juda past bo'lsa, operatsiya qilib loyqalangan massalar so'rilib tashlanib, unga kontakt linza yoki ko'z ichiga linza qo'yish tavsiya etiladi.

5. Kortikal²⁷ diffuz kataraktada gavharining hamma kortikal qismi bir xilda loyqalanadi. Yonidan yorug'lik tushirib qaralganda qorachiq oq ko'kimsimon tusda ko'rinadi. Gavhar notiniq bo'lgani uchun nur yurgizib ko'rib bo'lmaydi. Ko'zning ko'rish juda pasayib, faqat yorug'ni ko'radi xolos. Shuning uchun kataraktaning bu turi qancha vaqtli operatsiya qilinsa, shuncha natijali bo'ladi, chunki bunday ko'z uzoq vaqt ko'rmay yurganda to'rtinchi yildagi hujayralarning faoliyatsizligidan ko'rish qobiliyati susayib ambliopiya olib boradi (153-rasm).

HAYOT DAVOMIDA ORTTIRILGAN KATARAKTALAR

Hayot davomida orttirilgan kataraktalarning juda ko'p uchraydigani qarilik kataraktasi (*Cataracta senilis*) dir. Bundan

²⁷ Kortikal – kora, ya'ni yadro atrofi qobig'i degan so'zdan olingan.



153-rasm. a-8 oylik boladagi tug'ma to'liq katarakta (operatsiyadan oldin), b-shu bolaning o'zi operatsiyadan keyin.


tashqari, asoratli katarakta (*cataracta complicata*) turli umumiy kasalliklardan keyin paydo bo'ladi, shikastlanish kataraktasi (*cataracta traumatica*), ko'zga zarb tegishidan paydo bo'ladigan katarakta, nurlar ta'siridan yuzaga keladigan (ultrabinafsha, infraqizil, rentgen) katarakta va ikkilamchi kataraktalar (*cataracta secundaria*) bor.

Hayotda orttirilgan kataraktalar avval bir ko'zda, keyin ikkinchi ko'zda paydo bo'ladi. Qarilik kataraktasida loyqalanish ko'pincha gavharning po'stlog'ida paydo bo'lib, kulrang kataraktasi (*Cataracta corticalis*) deyiladi. Loyqalanish yadrodan boshlanadigan (*Cataracta nuclearis*) yadro kataraktasi kamroq uchraydi.


Qarilik kataraktasining 4 klinik davri bor: 1. Boshlang'ich katarakta (*Cataracta incipiens*). 2. Yetilmagan katarakta (*Cataracta nondum matura*). 3. Yetilgan katarakta (*Cataracta matura*). 4. O'ta pishgan katarakta (*Cataracta hypermatura*) (154-rasm, a,b,v,g). Qarilik kataraktasining gavhar kortikal qismidan boshlanadigan turi birinchi davrda loyqalanish gavharning periferik ekvatoriga, kortikal qavatning oldi yoki orqa xaltasiga yaqin qismdan juda nozik nuqta yoki chiziqlar shaklida boshlanadi va radial yo'nalish olib, gavharning oldi yoki orqa qutbida, keng tomoni esa ekvator tomonda yotadi. Bular qorachiq kengaytirilganda yonidan nur tushirib qaralganda oq kulrang nuqta va chiziq'larga o'xshab ko'rinadi. Nur yurgizib qaralganda esa, qizg'ish sahda qora tus olib ko'rinadi. Loyqalanish juda kamdan-kam qorachiq markazda – yadro oldi, yo orqasi, kortikal qavatlaridan birida paydo bo'ladi. Bunda diffuz oq kulrang bo'lib ko'rinadi. Loyqalanishning ekvatoridan boshlanadigan variantida ko'zning ko'rishi uzoq vaqtgacha o'zgarmaydi, ikkinchi yadro variantida esa ko'rish tez pasayadi va bemor

154-rasm. Qarilik kataraktasi.


□ - *po'stloqdagi boshlang'ich katarakta,*
b - *po'stloqdagi yetilmagan katarakta,*
v - *po'stloqdagi yetilgan katarakta, g-yadro*
qarilik kataraktasi.



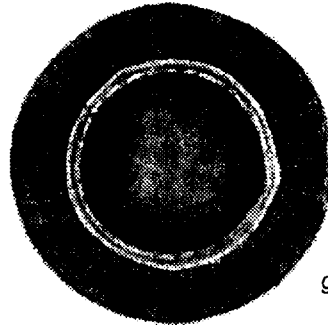
a



b



v



g

ko'zi oldida yengil tuman paydo bo'ladi. Hozirgi vaqtda gavharda loyqalanishning birinchi variantini ko'rgan oftalmolog tezlik bilan uni ro'yxatga olib, konservativ davolashni boshlashi zarur. Bemorga boshlang'ich katarakta to'g'risida ma'lumot berib, unga profilaktikaning ahamiyatini tushuntirib bersa va bemor erta davolana boshlasa natija yaxshi bo'ladi. Hatto qarilik kataraktasining oldini olish uchun 40 yoshdan oshgan odamlarda ambulator profilaktik tekshirishlarni o'tkazish mumkin.

Ma'lum vaqt o'tgach har bir bemorning immun holatiga qarab (2-4 yil ichida) kataraktaning birinchi boshlang'ich davridagi

o'zgarishlar ma'lum darajaga yetgach, uning ikkinchi davri pishmagan davriga o'tadi. Loyqalangan chiziq - tolalar qalinlashib, bir-biri bilan aralashib qorachiq zonasiga yetib keladi va ular biroz shishadi, yadro atrofiga tarqaladi va ko'rishni pasaytiradi. Tolalarning shishuvi gavhar membranasining ko'z ichi suyuqligidan suvni ko'proq gavhar tarkibiga o'tkazib suvlanishidan bo'ladi. Bu 2-davr – pishmagan kataraktaning klinik simptomlari, birinchidan, oldi kamera chuqurligining kichrayishi, ikkinchidan, gavharning hamma tola (kortikal qavati)larining to'liq loyqalanmagani munosabati bilan yonidan nur tushirib qaraganda, qorachiq qirrasida o'roqsimon soya paydo bo'lishi, uchinchidan, ko'rishning anchagina pasayishidir. Ko'rish 0,1-0,2 ga teng bo'lishi mumkin.

3-davr kataraktaning pishgan, yetilgan davri (cataracta matura) deyiladi. Bu davrda gavhar membranasini o'tkazuvchanligi teskari, tashqi tomonga yurib o'tib, undan suv qisman chiqib ketishi natijasida gavharning hajmi biroz kichrayib, boshlang'ich davridagi o'z holiga qaytadi. Shuning uchun oldi kamera yana normal holiga keladi. Gavharning to'liq loyqalanganidan rangdor pardaga oid qorachiq qirrasida yonidagi o'roqsimon soya ham yo'qoladi. Ko'zning buyumlar shaklini ajrata bilish qobiliyati ham (gavhar to'liq loyqalanganidan) yo'qolib, ko'zning faqat yorug'lik sezish qobiliyatigina saqlanadi. Odatda katarakta operatsiyasi gavharning to'liq loyqalanish davriga to'g'ri kelsa, massalar va yadrolarini gavhar qobig'idan yuvib oson ajratib olsa bo'ladi.

4-davr kataraktaning o'ta pishib yetilgan davri (cataracta hypermatura) deyiladi. Bunda, birinchidan, loyqalangan tolalar aralashib bir xil loyqalangan massa kulrang tusga kiradi. Ikkinchidan, gavhar kichrayib, oldi kamera chuqurlashadi. Uchinchidan, ko'z soqqasi harakatlanganda rangdor parda (gavhar kichrayganidan) shamolda eshik pardasiga o'xshab silkinib qimirlaydigan bo'ladi. Bu iridodonesis deyiladi. Ko'z kichraygan yadro yoni atrofidan ko'ra boshlaydi. Bu katarakta o'ta pishgan davri klinik simptomlari o'zgarishining birinchi variantidir.

2-variantida esa gavhar suvlanib, tolalarining to'la loyqalanishidan so'ng kortikal moddalar suyuqlanib, oppoq sutga o'xshab qoladi. Uning yadrosi pastga cho'kib tushib, ko'z qimirlaganda oq suyuqlik ichida sarg'ish yadro har yoqqa siljib yuradi. O'ta pishib yetilgan kataraktaning bu ikkinchi varianti oppoq, suyuq bo'lgani uchun «**sut kataraktasi**» deyiladi. Buni birinchi marta Morgan yozib chiqqani uchun Morgan kataraktasi deyiladi.

Katarakataga muhtalo bo'lgan bemorlar ko'zi gavharning kortikal moddalarida loyqalanib paydo bo'lgan nayzalarning markazgacha o'sgan ingichka uchlari qorachiq qirrasidan o'rtaga

picha o'tganda seza boshlaydilar. Ular ko'ziga bir narsa halaqit berayotgani uchun uni qayta-qayta artib, bu noxush sezgidan qutulmoqchi bo'ladilar. Lekin iloj bo'lmagach, oftalmologga murojaat qiladilar. Oftalmolog odatdagi tekshirish usullarini qo'llab, sinchiklab tekshiradi va boshlang'ich katarakta tashxisini qo'yib, bemorni ro'yxatga oladi va davolash usullari rejasini bemorga tushuntiradi.

Kataraktaning *ikkinchi davrida esa* bemorlar odatda ko'zoynaklarsiz yaqindan ko'radigan bo'lganiga hayron bo'lib, oftalmologga xursandchilik bilan xabar qiladilar. Vrach bemorga qarilik kataraktasiga uchraganini tushuntirib dori-darmonlar tayinlaydi. Nima uchun kataraktaning 2-davrida bemor yaqindan ko'radigan bo'ladi? Chunki uning ko'z gavhari suvlanib qalinlashib fokusi qisqarganidan miopiya paydo bo'ladi. Kataraktaning ikkinchi davrida loyqalanish gavharning hamma joyida bir xil bo'lmaydi va nur sindirish qobiliyati ham turlicha bo'ladi. Shuning uchun monokulyar poliopiyani, ya'ni bir ko'z bilan qaraganda lampaning 2-3 ta bo'lib ko'rishga tushuna olmay bemor yana mutaxassisga boradi.

3-davrda esa, bemor ko'zida xiralaniş zo'rayib ketadi va buyumlar shaklini ajrata olmay qoladi. Yaqin odamlarini ham, ularning qosh-ko'zini ham ajrata olmay qolgach juda hayajonlanadi. Bemor bundan iztirob chekadi, ko'pincha qattiq ta'sirlanib, hatto qon bosimi ko'tariladi. Ayniqsa, agar ikkinchi ko'zda ham katarakta boshlanib xiralangan bo'lsa, xafsalasiz bemor davolanishga uncha shoshilmasdan «*ikkinchi ko'zim ko'ryapti-ku*» deb yuraversa, 4-davr boshlangach, yadro atrofi yupqalashib so'rilgach, kataraktali ko'rmaydigan ko'z ko'ra boshlaydi. Unda bemor suyunib, biroz qiyshiqroq qarab «*mana ko'zim ko'ryapti*» deb yurishi ham mumkin edi.

Lekin hozirgi vaqtda respublikamizning hamma viloyat, shahar va tumanlarida yaxshi jihozlangan ko'z shifoxonalari, ko'z kasalliklari kabinetlarida malakali shifokorlar ishlab turibdi. Agar bemorlar ko'z kasalliklari boshlanishi bilan kechikmay o'z vaqtida ularga murojaat qilsalar bunday xastaliklardan forig' bo'ladilar. Kortikald kataraktaning gavhar ekvatoridan boshlanib, uzoq davom etib, ko'rishga tez vaqt ichida xalaqit bermasligidan bemorlar kechroq xabar topadilar. Shuning uchun 40-50 yoshdan oshgan odamlarni profilaktik nazoratdan o'tkazishni tashkil qilishning ahamiyati katta.

Patologiya oqibatida paydo bo'ladigan katarakta

Turli kasalliklar natijasida paydo bo'ladigan kataraktalar **asorat kataraktasi** (catarakta complicata) deyiladi. Bunday kataraktalar, birinchidan, ko'z soqqasida bo'ladigan uveit, uveapatiyalar, glaukoma, to'r pardaning siljishi, yuqori darajali miopiyalar

oqibatida bo'lsa, ikkinchidan, umumiy kasalliklarda - qand kasali, ateroskleroz, gipertoniya oqibatida ham paydo bo'ladi. Ko'z ichida paydo bo'lgan patologiya oqibatidagi kataraktalarda loyqalanish gavhar orqa qobig'ining qutbi ostidagi kortikal qavatlarida paydo bo'lib, uning atrofi qalinroq, tovoqchaga o'xshash shakl oladi. Shuning uchun buni chashkasimon katarakta deyiladi. Ba'zan bu o'zgarish uzoq vaqtgacha shunday qolaveradi, lekin ko'pincha loyqalanish ko'payib, to'liq kataraktaga o'tadi va rangi to'q sariq bo'ladi. Bu jarayon qarilik kataraktasiga nisbatan ancha tez o'tadi.

Qand kasalligi kataraktasi catarakta diabetica farq qilinadi. Loyqalanish ikkala ko'zda boshlanib, gavharning oldingi va orqa qobiqqa juda yaqin yotgan massalarida nuqta, tola va hatto vakuola shaklida bo'ladi va tez avj olib ketib, ko'zning ko'rishini pasaytiradi. Yadro ham xiralanib, katarakta sarg'ish tus oladi. Diabet kataraktasining oldini olish uchun endokrinolog-oftalmolog hamma diabetli kasallar ko'zini reja bilan batafsil tekshirib yurib, uning boshlang'ich belgilarini topgandan so'ng, bemorni to'liq (umumiy kasallikni ham, ko'zini ham) davolasa, bu jarayonni qaytarish ham mumkin. Bunda umumiy dorilardan tashqari, ko'zga senkatalin, katalin, kataxrom, vitafakorl va antioksidant dorilarda tashkil topgan aralashma va kislorodning in'ektsiyalari bilan davolashda natija yaxshi bo'ladi. Agar konservativ davolashning vaqti o'tgan bo'lsa, unda jarrohlik usuli qo'llaniladi. Operatsiyadan oldin bemorni klinik va laboratoriya usullari bilan obdon tekshirish zarur. Bu operatsiyaning asoratlari: qon quyilishi, chandiq paydo bo'lishlardan saqlaydi.

Diabet kataraktasi ham ateroskleroz, gipertoniya oqibatida bo'ladigan kataraktalar ham anchagina tez rivojlanishi bilan ajralib turadi.

Qarilik kataraktasining boshlanishidagi patomorfologik o'zgarishlar gavharning bir oz suvlanishi natijasida kapsula ostidagi qavatlarida vakuolalar paydo bo'lishi, gavhar tolalari oraliqlarida suv yig'ilib, ularni bir-biridan qavatlarga ajratib oralarida suvli tirqishlar paydo bo'lishi bilan xarakterlanadi. Keyinchalik gavhar tolalari ham parchalanib, loyqalangan detrit paydo bo'ladi. Bora-bora suvlanish va suvli tirqishlar ko'payib, modda almashinuvi butunlay izdan chiqqandan keyin loyqalangan tolalar parchalanadi, tirqish va vakuolalar loyqalangan detrit bilan to'lib, umumiy parchalanishdan gavhar butunlay xiralanadi. Bunday patoformologik jarayonning qarilik kataraktasidagi dinamikasi ko'pincha asta-sekin 4-6 yil davom etadi. Qand kasalligi, ateroskleroz va gipertoniya sababli paydo bo'lgan kataraktada turli umumiy patologiya bo'lgani uchun, bu jarayon ancha tez rivojlanib, 1-3 yil

davomida ko'zni o'zlikka olib boradi. Qavatlanish ham ko'payib, gavharning butun qobiq qismiga tarqaladi.

Shikastlanish kataraktasi.

Shikastlanish kataraktasi (cataracta traumatica) ko'z shikastlangan paytda gavhar qobig'ida juda kichkina bir teshik paydo bo'lgan taqdirda ham u fibrin bilan bekilib, shu joydan kichkina oq nuqta shaklidagi loyqalanish hosil bo'ladi. Agar shikastlanish paytida gavharga kattaroq zarb yetib, unda yorilish kattaroq - chuqurroq bo'lsa, unda oldi kamera suyuqligining ta'siri natijasida gavhar tolalari shishadi va loyqalanadi. Loyqalanishning borgan sari ko'payishi bilan kortikal moddalarning hammasi loyqalanib shishadi, qobiqning yorilgan joyidan oldi kameraga itarilib chiqib so'rilaveradi. Yosh bolalar gavharida yadro bo'lmagani uchun uning massalari so'rila-so'rila faqat qobig'i qoladi. Buni **pardasimon katarakta** deyiladi. Kattalarda esa so'rilish jarayoni qiyin bo'ladi va yadro, uning atrofidagi massalar so'rilmay qoladi. Agar ko'z shikastlanishi rangdor parda va kipriksimon tanada yallig'lanish qo'zg'atgan bo'lsa, unda ko'zning ahvoli og'irlashadi. Ba'zan shikastlanish ko'zning oz-moz zarb yeyishi bilan chegaralansa (engil kontuziya) loyqalanish kuchli bo'lmay, biroz vaqtdan keyin so'rilib ketishi ham mumkin. Ko'z qattiq shikastlanib gavhar kuchli loyqalanganda uni jarrohlik usuli bilan davolanadi. Nurlar ta'sirida ham katarakta hosil bo'ladi.

Nur kataraktasi

Nur kataraktasi gavhar tolalarining distrofik buzilishidan iborat. Bunday distrofik-destruktiv o'zgarish ultrabinafsha, infraqizil, rentgen radiy nurlarining ko'zga, aniqrog'i ko'z gavharining ekvator qismiga ta'siri natijasida paydo bo'ladi. Bunday nurlarning ko'zga ta'siri atom elektrostantsiyasi, radiatsiyada, kimyoda, qishloq xo'jaligida, biologiya va tibbiyotda foydalanilgan ehtiyot choralariga va texnik xavfsizligiga rioya qilmaslik natijasida sodir bo'lishi mumkin. Nurning quvvati 2500 g ga teng yoki undan ko'proq bo'lsa, gavhardagi epiteliy hujayralarning trofik funktsiyasi buzilib, degeneratsiyaga uchrashidan katarakta paydo bo'ladi. Bunday kataraktani konservativ usul bilan davolash mumkin emas. Ularni faqat operatsiya qilishga to'g'ri keladi. Agar gavhar nurlarning kamroq dozasi (ko'pi bilan 1000 g gacha)dan ta'sir olgan bo'lsa, unda hujayralar ham ta'sirlanadi. Bunday hollarda zararlanishni konservativ usullar bilan davolasa bo'ladi.

Nur kataraktasi klinikasi. Gavhar orqa qutbi kapsula osti tolalari nurlangandan keyin 3-5 oy o'tgach katarakta boshlanadi. Bunda destruktiv jarayonning avj olishi 5 davrga bo'linadi. 1. Gavhar

markaziy orqa kortikal qavatlarida loyqalanish nuqtalari va vakuolalar paydo bo'ladi. Ko'zning ko'rish faoliyati o'zgarmaydi. 2. Loyqalanish nuqtalari, vakuolalar ko'payib metallga o'xshash yaltiroq disk shaklini oladi. Ko'rish biroz pasayib 0,7-0,8 ga teng bo'ladi. 3. Bu davrda loyqalanish chetlari uning markaziga nisbatan ancha qalinlashib, o'rtasi biroz yupqalanib tovoqchani eslatadi. Ko'rish anchagina pasayadi.

4. Oldingi qobiq ostida ham ko'p loyqalanish nuqtalari, vakuolalar paydo bo'lib, uning qirralari nozik to'r bilan o'ralgan shakldagi katta bir diskka aylanadi.

5. Nur kataraktasining o'ziga xos klinikasi boshqacha bo'lib o'zgaradi, lekin uni umumiy kataraktadan ajratib bo'lmaydi.


Umumiy vrachlar va oftalmologlarning nur kataraktasining paydo bo'lish va o'sish dinamikasidagi bunday o'zgarishlarni bilib olib, nurni ishlatadigan va uning ko'zga ta'sir qilishi mumkin bo'lgan korxonalar mehnat jamoasi o'rtasida profilaktik ishlarni olib borishlari asosiy vazifalardan biri hisoblanadi.

GAVHARNI TEKSHIRISH USULLARI

Ko'z gavharini tekshirish usullaridan biri biomikroskopiyaning ahamiyati kattadir. Chunki biomikroskopiya usuli (tirqishli lampa) bilan biz tirik odam ko'zi qavatlarining mikro tuzilishini yaqqol ko'ra olamiz. Bu usul ko'z gavharining yosh odamlardagi holatini va qari odamlar ko'zidagi o'ziga xos turli o'zgarishlarni ko'rib tahlil qilishga imkon beradi. Ko'z gavharining holati yoshga qarab dinamik o'zgarishda bo'ladi.

Odatda yosh odamlarda ko'z gavharini yonidan nur tushirib tekshirilganda, qorachiq tim qora rangli va oftalmoskop bilan nur yurgizib qaralganda qorachiq qip-qizil rangli bo'ladi. Qaralarda esa bunday emas, chunki ular ko'z gavharining yadrosi ko'pincha sklerozga uchragan bo'ladi. Shuning uchun yonidan nur tushirib qaralganda qorachiq qop-qora emas, kulrangnamo bo'lib ko'rinadi va kataraktani eslatadi. Lekin oftalmoskop bilan nur yurgizib qaralganda yoki tirqishli lampa bilan qaralganda qorachiq qip-qizil bo'laveradi, chunki gavhardagi skleroz bu katarakta emas, faqat sklerozdir. Shuning uchun gavharning bu holatiga «**yolg'on katarakta**» deb nom berilgan. Gavharning sklerozlangan yadrosi yonidan nur tushirib qaralganda yadro nurning bir qismini o'tkazib yuborib, yana bir qismini o'zidan aks ettirib chiqaradi va shuning uchun u kulrang tusli ko'rinish beradi.

Gavharni biomikroskopik usulda tirqishli lampa bilan tekshirilganda, ko'zga yuborilgan bir tutam kuchli nur unig qoq o'rtasidan kesib, ikkita optik bo'limga ajratadi. Bu bo'linish, birinchidan, gavhar normal tuzilishidagi eng mayda detallarni ko'rib ajratishga, ikkinchidan, unda patologik holatda paydo bo'ladigan juda mayda o'zgarishlarni ajratib olishga imkon beradi. Ushbu usulda gavhar konsistentsiyasining o'zgarishini, ya'ni undagi qobiqdan yadroga keskin o'tish chegarasidagi farqni va uning optik bo'linishidan paydo bo'lgan bir necha bo'linish zonalarini yaqqol ko'rish mumkin. Gavharning optik bo'linishi bir necha zonalaridan iborat: gavharning qoq o'rtasidagi juda kam yoritilgan bir qismining ikki yonidagi juda yaxshi yoritilgan ikkita bir xil yarimoy shaklidagi zonalar bor (155-rasm). Bu zonalarda gavhar embrional choklari ham yaxshi ko'rinadi. Ulardan keyingi ikkita kam yoritilgan zonalar (4,7) emborional yadroning periferik sathlaridir. Bo'linishdagi bu to'rt sath bolaning tug'ilishidan oldinroq tashkil topadi. Bulardan keyingi yanada yaxshi yoritilgan ikki zona (3,8) gavharning inson yoshi oshgan sari yetiladigan sathlardir. Bular bolaning 10 yasharligidan paydo bo'ladi va



155-rasm. Gavharning optik kesimi.

bunda gavharning yulduz shaklidagi choklari yaxshi shakllangan bo'ladi. Yosh oshgan sari bu zonalar yorug'likni ko'proq aks ettiradigan bo'ladi. Yana ikkita sath (2 va 9) bor, bular gavharning bo'linish zonolari deyiladi. Bu zona qarilarda uncha aniq ko'rinmaydi. Oxirgisi (1 va 10) gavhar zonalarining oldi va orqa sathidir.

Biomikroskop yordamida bajariladigan turli yoritish usullari qo'llanilganda bu sathlar ustida shudringga o'xshash bir jilo ko'rinadi. Bu gavharning tolalari yoki qisman kapsula epiteliysining tuzilishi tasviridir.

SHISHASIMON TANA DISTROFIYASI

Shishasimon tanada qon tomirlar bo'lmagani uning trofikasi tomirli parda, kipriksimon tananing mahsuloti, ko'z ichi suyuqligi hisobidan bo'ladi. Shishasimon tana ko'z soqqasi orqa yarmi bo'shlig'ini to'ldirib, o'zining tashqi chegara membranasi bilan to'r parda va gavharga juda yaqin yotadi. Ko'pincha ko'z ichki pardalarining turli sabablardan paydo bo'ladigan patologik o'zgarishlari ta'siridan zararlanadi.

Shishasimon tana distrofiyasi uning tarkibida biokimyoviy o'zgarishlar, undagi oqsil moddalar va gialuron kislotasining normal nisbati buzilishidan bo'lishi mumkin. Natijada diffuziya jarayoni ham jadallashib, shishasimon tana bir oz suyuqlanish va ko'zning doimiy turli harakatlaridan chayqalib, undagi fibrillarning loyqalanishi vujudga kelishi mumkin. Bu o'zgarishlar bir necha xil patologik klinik ko'rinish beradi.

Ko'pincha shishasimon tanada ipga o'xshash distrofiya paydo bo'ladi. Bunga fibrillar strukturasi buzilishi va xiralanishi sabab bo'ladi. Bu rangi oqish kulrang, harakatdagi ipga o'xshash tolalarning bir-biri bilan chatishgan bog'ichini eslatadi. Ko'pincha miopiyaning yuqori darajasi va surunkali revmouveitlar buning sababchisi hisoblanadi.

Yana bir ko'rinishi – shishasimon tanada mayda-mayda pigment donachalarining paydo bo'lishidir. Bunga surunkali xorioidit va xorioretinopatiyalar olib keladi.

Shishasimon tanada kristallga o'xshash yaltirab tovlanuvchi mayda donachalarning paydo bo'lishi eng kam uchraydigan patologiyadir. Bu ko'zda tilla yo kumush zarrachalari paydo bo'lganga o'xshab ko'rinadi. Buni odatda «kumush yoki tilla yomg'iri» simptomi deyiladi. Oftalmoskop bilan nur yurgizib qaralganda bu qorong'i osmonda uchib yurgan yulduzlarga ham

o'xshaydi. Sabablari – ateroskleroz, qand kasalligida xolesterinning ko'payib ketishi deb tahmin qilinadi.

Boshlang'ich kataraktani, shishasimon tana patologiyasini ham **konservativ** usul bilan davolash uchun sistein ko'z tomchisi va fonoforez qo'llanadi.

Larionov metiluratsil, riboflavin, insulin. ATFlar aralashmasidan ko'zga tomizishni tavsiya qilgan. Taufon ham ko'z tomichisi, fonoforez va parabolbar usul bilan qo'llaniladi.

Keyingi 20-25 yillar davomida xorijiy dorilar-vitayodural (Frantsiya), vitafakol, oftankataxrom (Finlyandiya), katalin, senkatalinlar (Yaponiya) ko'zga tomizish uchun qo'llanib kelgan.

Professor M.Hamidova taklifi bilan tajribadan o'tkazilib, yuzlab bemorlarga ishlatilgan usul shundan iboratki, o'z tarkibida antioksidantlar saqlagan: 1-5% askorbin kislotasi, 2-1% riboflavin mononukleotid, 3-0,1% ATF, 4-0,2% metionin va 20% li glyukoza, 2%li novokain asosidagi aralashma maxsus usul bilan kon'yunktiva ostiga in'ektsiya qilinadi.

Birinchi in'ektsiyaga 0,5 ml.dan glyukoza va novokain solingan shpritsga o'sha dorilarning 1,2,3,4 laridan bir tomchidan tomizib, tezlik bilan ko'zga in'ektsiya qilinadi. Shu tariqa ikkinchi in'ektsiyaga yuqorida yozilgan 4 doridan 2 tomchidan, uchinchiga –3 tomchidan, to'rtinchi-4 va beshinchiga-5 tomchidan 0,5 ml glyukoza va 0,5 ml novokain aralashmasi solingan shpritsga solib, kunora in'ektsiya qilinadi. Davolash kursi 10 ta in'ektsiyadan iborat. 6 - dan to 10-in'ektsiyagacha 5 tomchidan olib kunora yuborilib davom ettiriladi. Metodni kunora qo'llanishning sababi – u ko'z kon'yunktivasiga kislorod yuborish bilan almashinadi. Birinchi kuni antioksidant aralashmasi, ikkinchi kuni kisloroddan 0,3 (moshday) va uchinchi kuni aralashma, to'rtinchi kuni – kislorod va hokazo, umuman ikkala in'ektsiya 10 tadan bo'ladi. Davolashning bu usuli ambulatoriya sharoitida yangi paydo bo'lgan boshlang'ich kataraktali bemorlarda qo'llaniladi (5-jadval).

Askorbin kislotasi-yaxshi antioksidant, riboflavin yoki riboflavin-monoukneotid (koferment) gavhardagi sifatli oqsil bilan aralashib, birgalikda peroksid oksidlanishni nazorat qiladigan fermentga qo'shiladi. Metionin – o'ta qimmatli aminokislota, vitaminlar va fermentlar ta'sir kuchini faollashtiradi va gavhardagi peroksid oksidlanish mahsulotlarini me'yordan ortiq oksidlanishdan saqlaydi. Glyukoza esa juda yengil hazm bo'ladigan ovqat moddasi sifatida energiya balansini to'ldirib kuchaytiradi, novokain og'riqsizlantiradi, ko'z to'qimalaridagi qon tomirlarni kengaytiradi va bir oz dezinfektsiyalaydi. Ko'zga 0,5% rux sulfati eritmasidan ham tomiziladi.

**Boshlang'ich katarakta
Poliklinika uchun karta blanki**

1. Tekshirilgan kun _____
2. Familiyasi, ismi, otasining ismi _____
3. Jinsi: ayol _____ erkak _____
4. Ehtimoliy yosh guruhlari 40-45; 46-50; 56-60; 61-65;
66-70; 71-75; 76-80; 81-85;
86-90; 91-95; 96-100.
5. Ijtimoiy ahvoli ishchi, dehqon, xizmatchi _____
6. Mehnat sharoitlari Qoniqarli, qoniqarsiz _____
7. Turmush sharoitlari Qoniqarli, qoniqarsiz, zaxlik, zich
yashaydi _____
8. Sport bilan shug'ullanadimi Ha, yo'q _____
9. Ovqatlanish xususiyatlari Yog'liq, nomuntazam, ko'p ovqat
yeydi, ovqatni kechki soatlarda yeydi,
konserva, sariyog', tuxum _____
10. Irsiyat Buvisi (va), buvasi (va), onasi, otasi,
uka (lari), opa-singil (lari), tog'a(lari),
xola(lari) _____
11. Zararli odatlari Ichkilik ichishi, chekish, giyohvand
moddalar iste'mol qilishi, nos chekishi
12. Kasalligini nimadan deb biladi Umumiy kasalliklar, kuchli his-
hayajonlar, uzoq vaqt g'am-g'ussa
chekish, qattiq charchash
13. Kasallik qachon boshlangan 2-4 hafta, 1-6 oy, 7 oy-1 yil, 1,5-2 yil,
2,5-3 yil, 3,5-4 yil, 4,5-5 yil, 5,5-6 yil,
7-8 yil, 9-10 yil va bundan ko'p yil

VIII BOB

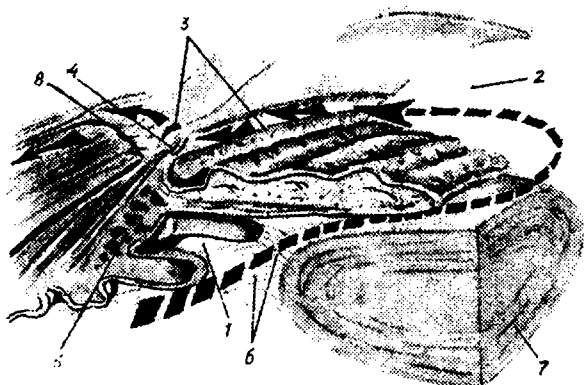
GLAUKOMA – NAZLA

Glaukoma – yunon «Glaukos» soʻzidan olingan boʻlib, **yashil rang** demakdir. Gippokrat bu kasallik xurujida, bemor koʻzi qorachigʻining rangiga qarab, unda koʻkimtir rangni koʻrib, bu kasallikka glaukoma nomini bergan. Shu sababli Markaziy Osiyoda aholi bu kasallikni «koʻk suv» deb atab kelgan. Hozirgi vaqtda bunday taʼrifning faqat tarixiy ahamiyati bor, xolos. Umuman glaukoma etiologiyasi, patogenezi va klinik koʻrinishlariga qarab bir necha xilga boʻlingan:

- 1) tugʻma glaukoma;
- 2) birlamchi glaukoma;
- 3) ikkilamchi glaukoma.

Glaukomalarning belgilaridan eng asosiysi – koʻz ichi bosimining koʻtarilishidir. Koʻz ichida bosimning mudom koʻtarilib turishi koʻzning koʻrish faoliyatini pasaytirib yuboradi. Xoʻsh shunday ekan, koʻz ichi bosimi oʻzi nima va uning koʻtarilish sabablari nimadan iborat?

Koʻz ichi bosimi – bu koʻz soqqasi ichki qismlari (kamera suyuqligi, gavhar, shishasimon tanalar) va qonning koʻz ichidagi tomirlari devoriga beradigan tazyiqning bir qismi va skleraga yetkazadigan umumiy tazyiqdan iborat. Lekin bu omillardan eng asosiysi koʻz ichi suyuqligi bilan skleraning oʻzaro munosabatlaridir. Chunki koʻz ichi suyuqligi doim harakatda boʻlib, baʼzida oʻzgarishi ham mumkin. Demak, koʻz ichi bosimining holati birinchi navbatda koʻz ichi suyuqligining hajmi va koʻz soqqasi tashqi qavati – skleraning elastikligiga bogʻliq. Koʻz ichi suyuqligi kipriksimon tanada ishlab chiqilib, koʻzning orqa kamerasi va undan qorachiq orqali oldi kamerasiga oʻtadi va asta-sekin harakatlanib, aylanib, surilib shu kamera burchagi (156-rasm) korneoskleral trabekula (0.5-2 mkm li) tirqishlari va Shlemm kanalining (juda koʻp mayda-mayda tirqishchalari) ichki devoridan soʻrilib (oqib chiqish yoʻlining birinchi zvenosidan oʻtib), kanalning orqa devori ichidagi vena chatishma kollektorlari va limfa kollektorlari (oqib chiqish yoʻlining eng oxirgi qismi) orqali koʻzdan chiqib ketadi.



156-rasm. Ko'z suyuqligining oqib chiqish sxemasi.

*1-orqa kamera; 2-oldi kamera; 3-Shlemm kanali;
4-trabekulalar to'qimasi; 5-kipriksimon tana; 6-Sinn boylamlari;
7-gavhar; 8-sklera ichi venalar chigali.*

Oldi kamera burchagining mikrostrukturasi normada 6 xil ko'rinishda bo'ladi.

1. Shvalbe oldi chegara xalqasi.
2. Korneoskleral trabekulalar zonasi.
3. Shlemm kanali zonasi.
4. Shvalbe orqa chegara halqasi.
5. Kipriksimon tananing oldingi qismi.
6. Rangdor parda o'zagi.

Normada oldi kamera burchagining umumiy kengligi uch xil variantda bo'lishi mumkin: birinchisi-keng burchak, ikkinchisi-o'rta kenglikdagi burchak va uchinchisi-tor burchakli bo'lib, bu 20% odamlarda uchraydi-yu, lekin ularda ham suyuqlikning oqib chiqishi va ko'z ichi bosimi normal holatda bo'ladi.

Trabekulalar – bu ko'p hujrali xonani eslatadigan tirqishchalar tizimidan iborat. Shu murakkab tizimning suyuqlikni to'ppa-to'g'ri tez, betartib oqib o'tib ketaverishiga yo'l qo'ymaydigan funktsional ahamiyati kattadir. Bu suyuqlikni muntazam, sokin va sekin so'rilib o'tishiga moslaydi. Shuning uchun ko'z ichi suyuqligining yig'ilib to'planishi, gidrodinamik oqib chiqishi juda aniq muvozanatlanagan bo'ladi. Uning rezervuari ko'zning oldi va orqa kamerasi bo'lib, hajmi 200-300 mm³. Demak, ko'zning drenaj sistemasi trabekulalar, sklera sinusi (Shlemm kanali), sklera tarkibidagi va undan chiqib ketadigan 18-30 vena kollektorlaridan

iborat. Ko'z ichi suyuqligining drenaj sistemadan o'tib ketishiga qarshilik ko'rsatadigan ichki kuch ham bor. Bu kuch qonning butun ko'z ichi tomirlari sistemasidan oqib o'tishga to'g'ri keladigan ichki qarshilikdan 100000 marta ko'proq deb faraz qilsa bo'ladi. Bu holat ko'z ichi bosimining zarur muvozanatini ta'minlaydi. Lekin ko'z ichi bosimining normal holati (past yoki balandligi) dastavval, asosan ko'zning tashqi qavati –skleraning elastiklik xususiyati va ko'z ichidagi qismlarining katta-kichikligiga bog'liq. Birlamchi glaukomada ko'z qavatlari tarangligi (rigidligi) ko'z ichi suyuqligi o'zgaruvchanlik holatiga nisbatan barqarordir. Shuning uchun A.P.Nesterov ko'z ichi bosimi (P) ni ko'z hajmi funktsiyasi deb ham ta'riflaydi va binobarin ko'z ichi bosimining o'zgarishi (P) ko'z hajmining o'zgarishi (V) ga bog'liq - $P \propto V$. Ko'z soqqasi hajmining o'zgarishi ikkita sababga bog'liq bo'ladi – bu ko'z ichidagi tomirlarning qon bilan to'lish holati va ko'z ichi suyuqligining hajmidir. Ko'z qon tomirlarida qonning hajmi kamroq bo'lsa, ko'z ichi bosimi ham biroz pasayadi va suyuqlikning oqib chiqish tezligi ham shunga yarasha biroz kamayadi. Bunday ko'z qon tomirlarida qonning siyraklanishi ko'z gidrodinamikasini nazorat qiladigan mexanizmning vazifasiga ham ta'sir qilishi mumkin. Normada qari odamlar ko'z ichi bosimining yoshlarnikiga nisbatan bir oz pastligi ularda ko'z gidrodinamikasining yoshlarnikiga nisbatan kamligidan bo'ladi.

Ma'lumki, ko'z ichi bosimi Maklakov tonometri bilan o'lchanadi. Uni o'lchagan vaqtda 10 g li tonometrning ko'z soqqasiga bir oz tazyiq berishidan bosim ham ko'tariladi va shu keyingi bosimni ko'zning tonometrik bosimi (P) deyilib, normada u simob ustuni hisobida 15-16 mm dan 26 mm gacha bo'ladi. Markaziy Osiyo issiq iqlimi sharoitida bosim shimoldagiga nisbatan 2-3 mm ga pastroq bo'ladi. Ko'z soqqasiga tazyiq bermay 5 g li tonometr bilan o'lchanadigan bosim haqiqiy ko'z ichi bosimi (P_0) deyiladi va u 9-20 mm simob ustuni hisobida bo'ladi.

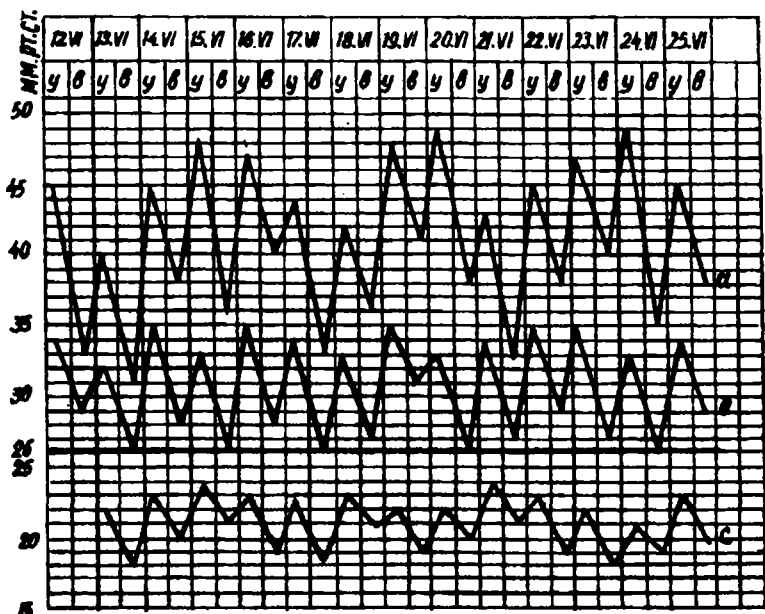
Ko'z ichi suyuqligining drenaj sistemasi orqali so'rilib oqib chiqish jarayoni ko'z gidrodinamikasi deyiladi. Ko'z gidrodinamikasi tonografiya usuli bilan aniqlanadi. Tonografiyada quyidagi ko'rsatkichlardan foydalaniladi. Ko'z ichi bosimi bilan episkleral venalar bosimi orasidagi farqi ($P_0 - P_v$) – ko'z ichi suyuqligining oqib chiqish bosimi deyiladi. Bu bosim suyuqlikning ko'z drenaj sistemasidan oqib chiqishiga yordam beradi.

Ko'z ichi suyuqligining mm hisobida bir daqiqa ichida oqib chiqish tezligi uning daqiqali hajmi (F) deyiladi. Ko'z ichi bosimi barqaror holatda F uning ishlanib chiqish tezligini ham xarakterlaydi. Ko'zdan oqib chiqayotgan suyuqlikning bir daqiqada simob ustuni

hisobida 1 mm bosimi bilan mm dagi hajmining miqdor ko'rsatkichi uning oqib chiqish osonligining koeffitsiyenti (C) deyiladi. Gidrodinamikani aniqlash uchun ishlatiladigan tonografiya usulida bu ko'rsatkichlarning o'zaro munosabati quyidagicha bo'ladi:

$$P_o - P_v = \frac{F}{C}$$

Bunda suyuqlikning ko'zdan oqib chiqish bosimi ($P_o - P_v$) uning ko'zdan oqib chiqish tezligi (F) bilan to'g'ri mutanosib, lekin uning oqib chiqish osonligi (C) bilan teskari mutanosib bo'ladi. Bu yerda P_v q 10 mm s.u. ga teng; P_o 5 g li tonometr bilan aniqlanadi; C tonografiya usuli bilan aniqlanadi; ma'lum bo'lgan miqdorlarni ishlatib F ni aniqlash mumkin. Tonografiya natijasida topilgan ko'rsatkichlar normasi quyidagicha: P_o simob ustuni hisobida 9-22 mm va o'rtachasi 16 mm ga teng, qariyalarda esa bundan pastroq bo'ladi. Ko'z ichi bosimi ertalab kechqurungiga nisbatan 2-3 mm balandroq bo'ladi. Ko'z ichi bosimining bunday to'liqinli 2-3 mm ga



157-rasm. Ko'z ichi bosimining sutkalik to'liqinli o'zgarish turlari.
a, v - glaukoma; s - norma.

o'zgarishini ko'z ichi bosimining sutkalik fiziologik to'liqlik o'zgarishi deyiladi (157-rasm). C- suyuqlikning ko'zdan surilib chiqish osonligi koeffitsiyenti – simob ustuni hisobida 1 mm ga teng bosimga nisbatan 1 daqiqa vaqt ichida o'rtacha 0,20-0,60 mm³ hajmda chiqishidir.

F-kamera suyuqligining daqiqali hajmi, ya'ni suyuqlikning 1 daqiqada mm da ishlanib chiqarilishi va ko'zdan surilib chiqib ketish tezligi –1,9 dan 2,2 mm³ gacha va ko'pi bilan u 1 daqiqada 5,0 mm³ ga teng bo'ladi.

Shu ko'rsatkichlarga qarab ko'zning gidrodinamika holati va boshqa klinik ko'rsatkichiga qarab ko'zning gidrodinamika holati va boshqa klinik simptomlarini tekshirish bilan birga glaukoma bor yoki yo'qligini aniqlash mumkin.

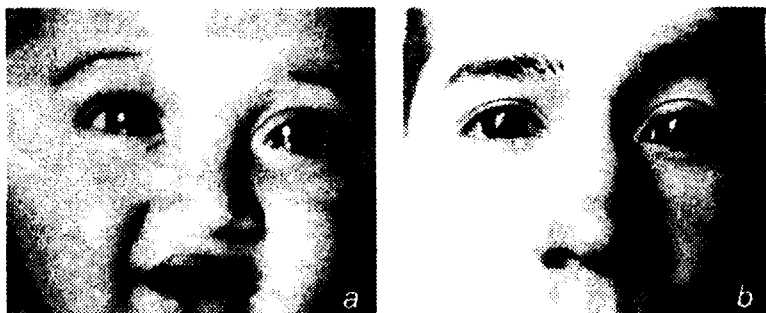
TUG'MA GLAUKOMA

Tug'ma glaukoma (Hydrophthalm – ko'z soqqasida ortiqcha suyuqlik yig'ilishi) juda og'ir, nasldan-naslga o'tuvchi ko'z kasalliklaridan bo'lib, bu kasallik kechikib aniqlanganda bolalarni maktab yoshiga yetmasdan butkul ko'rlikka olib kelishi mumkin. Agar u homila davrida boshlangan bo'lsa, patologik jarayon yana ham og'irroq o'tadi. Shuning uchun tug'ma glaukoma belgilarini ko'pchilik vrach-mutaxassislar yaxshi o'rganishlari maqsadga muvofiqdir (ayniqsa akusher-ginekolog, mikropediatr, umumiy ixtisoslikdagi shifokorlar). Kasallik o'rta hisobda 100 ta tug'ilgan bolalardan bittasida uchraydi, ko'pincha ikkala ko'z zararlanadi. Agar yangi tug'ilgan bolalar sinchkovlik bilan ko'zdan kechirilsa 90 foiz hollarda tug'ma glaukomaning tug'ruqxonada aniqlash mumkin.

Kasallik zaminida oldi kamera burchagining embrional to'qima Barkan membranasi bilan berkilib qolishi hamda trabekulalar va Shlemm kanalining embriogenezda noto'g'ri shakllanishi yotadi (158-rasm). Natijada ko'z drenaj sistemasining o'tkazuvchanligi buziladi va tug'ma glaukomaning asosiy belgilari paydo bo'ladi. Bular quyidagilardir: ko'z ichi bosimining ko'tarilishi, ko'zning bir oz yoshlanishi, shox parda diametrlarining kattalanishi, oldi kameraning chuqurlanishi, qorachiqning kengayishi, ko'ruv nervi diskida patologik ekskavatsiya paydo bo'lishi, ko'rish maydonining torayishi va ko'rish o'tkirligining pasayishi (159-rasm).



158-rasm. Trabekulani yopib turgan Barkan membranasi.

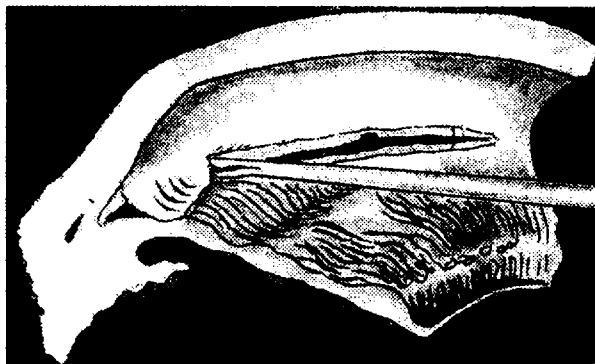


159-rasm. a-tug'ma glaukoma, b-o'smirlar glaukomasi (18 yoshli bola), gidroftalm, gorizontaal nistagm, megalokorneya, yuqori darajadagi miopiya.

Yangi tug'ilgan bolalarda shu belgilarning birortasi kuzatilsa, shifokor bu bolaning ko'rish a'zosini mukammal tekshirib chiqishi va darhol oftalmologga yuborishi lozim. Tug'ma glaukoma aniqlangandan so'ng davolash muolajalarini tezlik bilan amalga oshirish kerak.

Kasallikning asosiy davolash usuli jarrohlik yo'li bilan amalga oshiriladi (160-rasm). Jarrohlik usuli bilan davolashning mohiyati trabekulalar yo'lini tozalab olish (goniotomiya) yoki oldi kamera burchagidan suyuqlik sizilib o'tishi uchun sun'iy tirqishchalar (goniopunktura) ochishdir. Keyingi yillarda mikrojarrohlikning rivojlanishi natijasida trabekulalarning o'zida jarrohlik operatsiyalari bajarilmoqda (trabekulotomiya).

O'z vaqtida jarrohlik yo'li bilan davolangan bolalarning 75 foizida ko'rish faoliyatini saqlab qolish mumkin.



160-rasm. Goniotomiya.

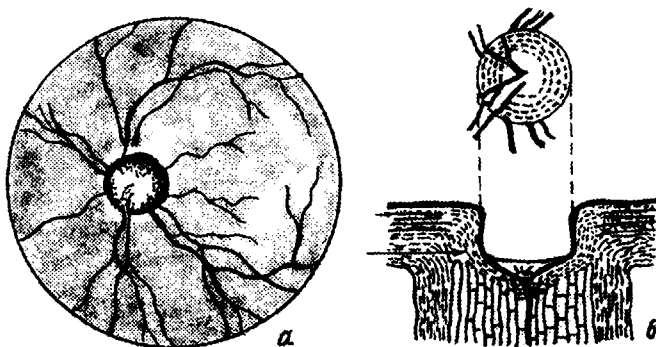
BIRLAMCHI GLAUKOMA

Birlamchi glaukoma – ko‘z kasalliklari ichida eng ko‘p uchraydigan hamda ko‘rlikka olib keladigan xastaliklardan biridir. Ko‘pgina ilmiy tekshirish natijalariga ko‘ra, birlamchi glaukoma yoshi 40 dan oshgan kishilarning 0,5-1,5 foizida uchraydi. Lekin ba‘zi tekshirishlar natijalariga ko‘ra 6-7 foizgacha uchrashi ham mumkin. Xastalik asosan yoshi ulg‘aygan kishilarda uchrab, barcha ko‘z ojizligi sabablarining 10-12 foizini tashkil qiladi. Birlamchi glaukomaning kelib chiqish sabablari bir qancha omillarga bog‘liqdir.

Kalfaning nazariyasi bo‘yicha, birlamchi glaukomaning patogenezida 4 zveno bor: birinchi zveno-ko‘z ichki pardalaridagi baroretseptorlarda, ikkinchi zveno-orqa miya va cho‘zinchoq miyada joylashgan, uchinchi zveno miyaning gipotalamus sohasida va to‘rtinchisi – bosh miya po‘stlog‘ida tugallanadi.

Bulardan tashqari, birlamchi glaukomaning etiologiyasi har kimda har xil bo‘lishining ham ahamiyati kattadir. Ko‘pincha bu hol bemor markaziy nerv sistemasining holatiga bog‘liq, chunki g‘am-g‘ussa, tashvish, hayajonlanish va xavotirlanish g‘oyat zararli. Patologiyaning irsiy yo‘l bilan ota-onadan o‘tishi, noto‘g‘ri ovqatlanish (juda yog‘liq yoki tuzlangan go‘shni uzoq vaqt davomida iste‘mol qilish, sho‘r, achchiq taomlar, alkogolli ichimliklarni iste‘mol qilish) zararlidir. Bu kasallikning patogenezida ko‘z soqqasi ichida paydo bo‘ladigan o‘zgarishlarga – oldi kamera burchagining turli sabablar bilan bekilishi, Shlemm kanalida organik o‘zgarishlar, distrofik o‘zgarishlarning trabekula va sklera ichidagi tomirlarda ham paydo bo‘lishi va ko‘z ichi suyuqligi o‘tish yo‘lining to‘silishidan iborat.

V V.Volkov birlamchi glaukomaning genezida qon tomirlar va giperbolik omillarning roli katta deydi. Ko'ruv nervi diski ekskavatsiya qismidagi nerv aksonlarida distrofik vezikula va vakuolalar paydo bo'lishini, diskning bukilishini, undagi membranada metabolik va destruktiv o'zgarishlar ro'y berishini ta'kidlaydi. Uning fikricha, ko'ruv nervida distrofik o'zgarishlar to'r pardadagidan oldinroq paydo bo'ladi (161-rasm).



161-rasm. Glaukoma ko'ruv nervi disking ekskavatsiyasi.
a-oftalmoskopik ko'rinishi; *b*-sxematik ko'rinishi.

Birlamchi glaukomaning kelib chiqish sabablari bir qancha omillarga ham bog'liqdir. Bu omillarning asosiylari quyidagilardir.

1. Ko'z soqqasining individual anatomik tuzilish xususiyatlari.
2. Ko'z soqqasining qavatlarida yosh o'tishi bilan kuzatiladigan o'zgarishlarning kishilarda turlicha bo'lishi, ayniqsa drenaj sistema to'qimalarida.

3. Keksa kishilarda modda almashinuvi buzilishining bir tekisda kuzatilmaligi.

4. Kishi organizmining nerv va endokrin sistemalari hamda genetik omillarning roli ham ahamiyatga egadir. Shunday qilib, birlamchi glaukoma ko'p omilli sababga ega, kelib chiqishi murakkab kasallikdir.

Birlamchi glaukoma asosan 2 xil klinik shaklda kuzatiladi. Ochiq burchakli va yopiq burchakli glaukoma. Ba'zan ikkala shaklining birga qo'shilib kelgan aralash burchakli glaukoma ham uchrab turadi.

1. Ochiq burchakli glaukoma.

Ochiq burchakli glaukomaning kelib chiqishida yuqorida ko'rsatilgan omillardan asosan drenaj sistemasi faoliyatining asta-sekin buzilishi kuzatiladi. Bunga sabab drenaj sistemasi qismlarida

distrofik va degenerativ o'zgarishlar vujudga kelishidir. Ptohistologik tekshirishlar shuni ko'rsatdiki, agar kasallik boshlanishida trabekulalar devorlari qalinlanishi, trabekulalararo tirqish va Shlemm kanalining torayishlari kuzatilsa, kasallik rivojlanishi bilan trabekulalar orasidagi tirqishlar butunlay bekilishi va Shlemm kanalining bitib ketishini ko'rish mumkin.

Keyingi yillarda ochiq burchakli glaukomaning paydo bo'lishida Shlemm kanali funktsional blokiga katta ahamiyat berilmoqda.

Shlemm kanalining funktsional bloki deganda, trabekulalardan iborat bo'lgan membrananing (yosh oshgan sayin) suyuqlik o'tkazuvchanligi kamayishi natijasida ko'z oldi bo'shlig'i bosimi Shlemm kanali ichki bosimidan ortib ketishi va natijada trabekulalar oqsil parda sinusi tomonga siljib, Shlemm kanali tirqishini toraytirib qo'yishi tushuniladi.

Ochiq burchakli glaukoma trabekulalar Shlemm kanali tomonga shu darajada siljishi mumkinki, natijada oqsil parda sinusining ba'zi bo'laklari batamom berkilib qoladi. Oqsil parda sinusining funktsional bloki natijasida drenaj sistemasining suyuqlik o'tkazuvchanligi kamayadi va ko'z ichi bosimining oshishi kuzatiladi. Bunday holatga ko'z soqqasining **anatomik moyilligi** albatta ta'sir qiladi.

Anatomik moyillikdan tashqari, ko'z soqqasida vujudga kelgan glaukomaning sabablari, chunonchi trabekulalarning distrofik o'zgarishlari ham katta ahamiyatga ega.

Shunday qilib, ochiq burchakli glaukoma kasalligi paydo bo'lishida ko'z soqqasining anatomik moyilligi, drenaj qismidagi distrofik o'zgarishlar rol o'ynaydi.

Ochiq burchakli glaukomaning kelib chiqishi va rivojlanishi o'ziga xos klinik ko'rinishga egadir. Kasallik boshlang'ich davrida deyarli hech qanday belgilar bo'lmaydi, faqatgina 10-15% bemorlar glaukomaning ilk belgilarini ma'lum vaqtlarda (bosim oshgan vaqtida) sezadilar va bunga ahamiyat beradilar. Bu belgilar vaqti-vaqti bilan paydo bo'lib, bemorlarning quyidagi shikoyatlarida ma'lum bo'ladi: ko'z soqqasida to'liqlik hissi, bosh og'rig'i, ko'z oldi xiralanishi va juda kamdan-kam hollarda yorug'lik manbaiga tikilib qaraganda uning atrofida rangli kamalak chambari paydo bo'lishi. Lekin ko'pincha bemorlarning aksariyati bu belgilarga ahamiyat bermaydilar va kasallik rivojlanib, ko'rish o'tkirligi pasayishi yuz bergandagina oftalmolog-shifokorga murojaat qiladilar.

Ko'z soqqasini ob'ektiv tekshirish natijalari ham ochiq burchakli glaukomaning ob'ektiv belgilarga boy emasligidan dalolat beradi. Diqqatga sazovor belgilardan biri «kobra» belgisi bo'lib, bu belgi ko'z bosimining oshishi natijasida oldingi kipriksimon tana

arteriyalarining oqsil parda to'qimasiga kirish qismi kengayishi tufayli paydo bo'ladi. Arteriyalarning kengaygan qismi kobra boshiga o'xshash bo'lgani uchun bu belgi shunday nom olgan. Kasallikning navbatdagi belgilari rangdor pardada kuzatiladi. Bu belgilar rangdor parda to'qimasining distrofiyasi hamda qorachiq pigmentli qirrasining ma'lum qismlarida buzilishidan bo'ladi. Lekin shuni aytib o'tish kerakki, yuqorida ko'rsatilgan belgilar glaukoma kasalligiga uchramagan yoshi ulg'aygan kishilarda ham kuzatilishi mumkin. Shuning uchun ochiq burchakli glaukomaning eng ko'p ahamiyatga molik belgisi ko'z ichi bosimining oshishidir. Ammo bu belgi ham doimo ko'zga tashlanmasdan, kundalik ko'z ichi bosimini o'lchash natijasida aniqlanishi mumkin.

Birlamchi glaukomaning mutloq belgilariga ko'ruv nervi diski ekskavatsiyasi va ko'rish maydonida nuqson paydo bo'lishi va uning torayishi kiradi. Ko'ruv nervi diskining ekskavatsiyasi kasallik rivojlanishi natijasida ko'ruv nervining atrofiyasiga olib keladi.

Glaukomaning bu belgilari, afsuski, kasallik birmuncha rivojlangandan keyin paydo bo'ladi. Bu belgilar paydo bo'lgandan so'ng kasallik tez rivojlana boshlaydi, agar vaqtida va to'g'ri davolash olib borilmasa bemorning ko'zi ma'lum vaqtdan so'ng ko'r bo'lib qolishi mumkin.

Shunday qilib, ochiq burchakli glaukoma klinikasida asosiy rol o'ynaydigan belgilar quyidagilardan iborat: ko'z ichi bosimining oshishi, ko'rish maydonining torayishi hamda ko'ruv nervi diski ekskavatsiyasi. Ana shu asosiy belgilar rivojlanishi natijasida ko'ruv faoliyati asta-sekin buzilib, ko'zning butunlay ko'rmay qolishiga olib keladi. Glaukomadan ko'r bo'lgan ko'zning tashqi ko'rinishi deyarli sog'lom ko'z soqqasidan farq qilmaydi.

Odatda ochiq burchakli glaukoma 90 foiz hollarda ikkala ko'zda uchraydi, lekin kasallikning rivojlanishi bir ko'zda ko'proq, ikkinchisida esa kamroq kuzatilishi mumkin. Ochiq burchakli glaukomaning tashxis qilish yuqorida ko'rsatib o'tilgan asosiy belgilarni aniqlashdan iborat bo'ladi.

Ko'z ichi bosimi ko'tarilishini aniqlashda uni o'lchashning o'zi natija bermasligi mumkin. Shuning uchun glaukoma kasalligiga gumon qilinganda 7-8 kun davomida sutkalik bosimni o'lchab turish darkor. Sutkalik bosimni o'lchashda vaqti-vaqti bilan ko'z ichi bosimining oshib turishi glaukoma kasalligi borligidan dalolat beradi. Kasallikning mavjudligini tonografik ko'rsatkichlarga, ya'ni drenaj qismida suyuqlik o'tkazuvchanligining buzilishiga (kamayishiga) asoslanib tasdiqlash mumkin.

Agar bosim oshishi bilan birga ko'zning suyuqlik o'tkazuvchanligi normal holatda bo'lsa, bu holda glaukomaning tashxis

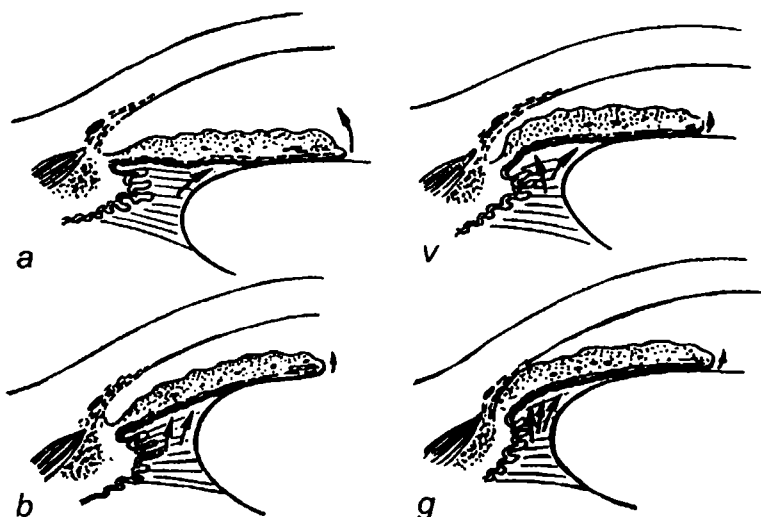
qilishda ba'zi bir boshqa sinov usullaridan foydalanish mumkin. Bunday sinovlardan biri «suyuqlik ichish» sinovi bo'lib, u quyidagicha bajariladi. Bemorga och qoringa 0,5 -l l suv ichiriladi. Sinovdan avval va suv ichirilgandan so'ng 15, 30 va 45 daqiqadan keyin ko'z bosimi o'lchanadi. Agar ko'z bosimini oxirgi o'lchash birinchi o'lchashdan simob ustuni hisobida 5 mm yoki undan ko'proq farq qilsa, bemorda glaukoma kasalligi bor degan xulosaga kelish mumkin.

Yana bir tashxis usuli «pilokarpinli sinov» bo'lib, bemor ko'ziga 1% pilokarpin eritmasi tomiziladi. Agar sinovdan bosimni oldingi o'lchash keyingi o'lchashdan simob ustuni hisobida 5 mm ga yoki ko'proqqa farq qilsa, sinov musbat deb hisoblanadi.

Amaliyotda ochiq burchakli glaukomaning aniqlashda tajribasiz shifokorlar bu kasallikni katarakta kasalligi bilan adashtirib xato qilish hollari ham uchrab turadi. Darhaqiqat, bu ikkala kasallik kishilarda yosh ulg'ayganda kuzatilib, boshlang'ich davrida shikoyatlar juda o'xshash bo'ladi. Ko'zda hech qanday tashqi o'zgarishlar paydo bo'lmay, asta-sekin ko'rish o'tkirligining og'riqsiz pasayishi kuzatiladi. Shuning uchun yoshi o'tgan kishilar mana shunday shikoyatlar bilan murojaat qilganda umumiy shifokor va oftalmolog juda sinchiklab tekshirish ishlarini bajarishlari kerak. Bu holda glaukomaning katarakta kasalligida uchramaydigan belgilariga ahamiyat berish zarur. Ko'ruv diskining ekskavatsiyasi, ko'rish maydonining torayishiga, yuqorida ko'rsatib o'tilgan bosim oshishi hamda suyuqlik o'tkazuvchanligining buzilishi belgilari glaukoma kasalligidan dalolat beradi.

2. Yopiq burchakli glaukoma, umuman olganda, ochiq burchakli glaukomadan ko'p farq qilmaydi. Faqatgina kelib chiqish sabablarida farq bo'lib, kasallik klinikasida «yopiq burchakli glaukomaning o'tkir xuruji» bo'lishi bilan farqlanadi.

Yopiq burchakli glaukomaning kelib chiqishida asosan anatomik moyillik rol o'ynaydi, ya'ni oldi kamera burchagining rangdor parda ildiz qismi (o'zagi) bilan berkilib qolishi kuzatiladi. Bunga qorachiqning funktsional bloki sabab bo'ladi. Qorachiq bloki deganda gavhar bilan rangdor pardaning yondosh joylashganligi natijasida orqa kameradan oldi kameraga suyuqlik o'tishi qiyinlashib, ortiqcha suyuqlik rangdor pardaning oldinga bo'rtib chiqishiga majbur qilishi va o'zak qismi bilan oldi kamera burchagini to'sib qo'yishi ko'zda tutiladi (162-rasm). Buning natijasida ko'zda bosimning oshishi kuzatiladi. Bunday holat vaqti-vaqti bilan kuzatilib turishi natijasida rangdor parda va oldi kamera burchagining oqsil parda qismi orasida yopishmalar paydo bo'la boshlaydi va kasallik surunkali turga aylanadi.



162-rasm. Ko'z qorachig'i blokining rivojlanish sxemasi.

Yopiq burchakli glaukomaning boshlanishi va surunkali turining klinik ko'rinishi ochiq burchakli glaukomadan birmuncha farq qiladi.

Yopiq burchakli glaukomaning o'ziga xos klinik ko'rinishida o'tkir xuruj kuzatiladi. Glaukomaning o'tkir xuruji asosida qorachiqning yuqorida ko'rsatib o'tilgan funktsional bloki yotadi. O'tkir xuruj keskin paydo bo'lib, uning boshlanishiga bemorning uzoq vaqt qorong'ilikda bo'lishi, qo'rqishi, ko'z qorachig'ining doridarmonlar bilan kengaytirilishi va boshqalar sabab bo'lishi mumkin.

Bemordagi o'tkir xurujning birinchi belgisi qattiq og'riq bo'lib, bu og'riq ko'zni va boshning shu tomondagi yarmini qamrab oladi, ko'z oldi qorong'ilashib, yorug'lik manbaiga qaralganda kamalak rangli chambar paydo bo'ladi. Ko'z qizaradi, bosim ko'rilganda ikkinchi sog'lom ko'zga nisbatan qattiqroq bo'ladi. Kasal ko'zning ko'rish faoliyati pasayadi, shox pardada xiralanish nuqtalari paydo bo'ladi. Oldi kamera sayozlanadi, qorachiq kengayadi, yorug'lik tushirilganda reaksiya bermaydi-toraymaydi. Bemorning ko'ngli aynib, qayt qilgisi keladi. Ba'zan bemorning qayt qilishi shifokorning adashishiga sabab bo'lib, uning oshqozonini chayish hodisalari bo'lishi ham mumkin. Bunday xato kasallikning kechikishiga, ko'zning ahvoli yomonlanishiga olib boradi. Shuning uchun shifokorlar glaukoma xuruji belgilarini, uni tashxis qilishni va

differentzial diagnostikasini yaxshi bilishlari kerak. Glaukomaning yangi tasnifi 1975 yilda qabul qilingan (6-jadval).

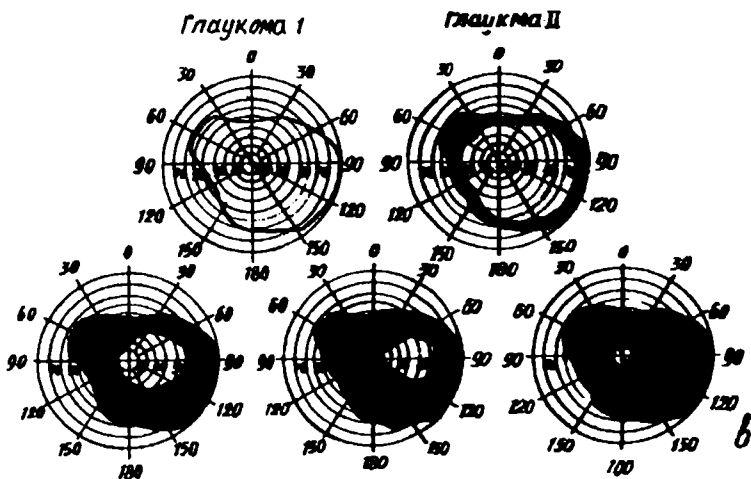
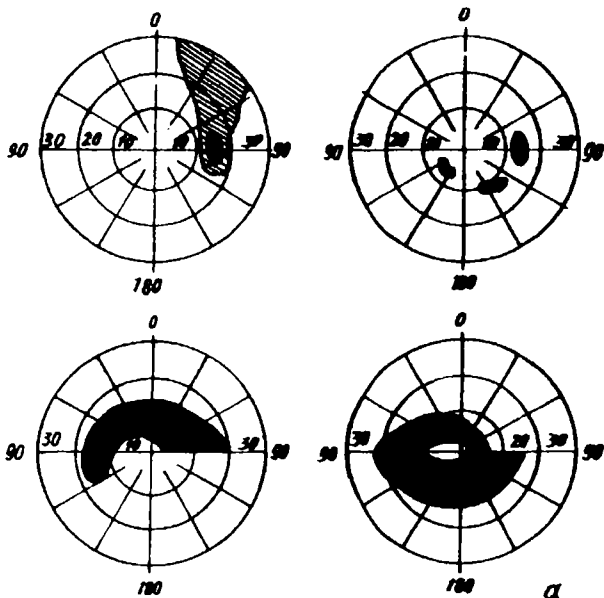
6-jadval

Birlamchi glaukoma tasnifi

Klinik ko'rinishi (shakli)	Bosqichi	Ko'z ichi bosimi holati	Ko'zning ko'rish dinamikasi
Yopiq burchakli	Boshlang'ich (I)	Normal (a)	Barqaror (stabil)
	Rivojlangan (II)	O'rtacha ko'tarilgan (b)	
Ochiq burchakli	O'ta rivojlangan (III)	Yuqori (c)	Barqarormas (nostabil)
Aralash shakli	Terminal (IV)	Glaukomaning keskin xuruji	
Glaukomaga taxmin qilish			

Glaukoma surunkali yoki xuruj qilish bilan davom etadi. Uning dinamikasi oldi kamera burchagining ochiq yoki berkligiga bog'liq. Glaukomaning klinik ko'rinishi gonioskopiya yordamida aniqlanib, klinikasining yopiq burchakli, ochiq burchakli yoki aralash ko'rishdaligi aniqlanadi. Aralash ko'rinishi bemorning bir ko'zida oldiniga ochiq burchakli, so'ng yopiq burchak ko'rinishi belgilaridan topiladi.

Yopiq burchakli glaukomaning boshlanishida ko'rishning oz-moz xiralaniishi, yonib turgan chiroqqa qaralganda uning atrofida kamalaksimon doiralari 15-30 daqiqagacha yoki soatlab ko'rinishi mumkin. Bemorning umumiy ahvoli ham biroz lanj yoki charchoqlik sezganday bo'lib, dam olgisi keladi. Bir oz uxlab turgach o'ziga kelib, bu holat esidan chiqsa, bu yana biror narsadan xafa bo'lgach, tashvishlangach qaytarilishi mumkin. Shunda tezlik bilan shifokorga murojaat qilib, KIBni tekshirsa, u normadan ko'tarilgan bo'ladi. Ko'rish maydonida ham nuqsonlar yoki yuqori va past-burun tomonidan 5-10 ga torayish topilsa (163-rasm), bu boshlang'ich glaukomadan darak beradi. Ko'zning tubida nervning diski ham bir oz qizargan va venalari picha kengaygan bo'ladi. Kampimetr fiziologik ko'r dog' masofasining ham biroz kattalashganidan darak beradi. Konservativ davolash erta boshlanib, kasallikning sabablari aniqlanib, ularga qarshi tegishli choralar ko'rilsa va bemor dispanser nazorat ostiga olinsa, natijasi yaxshi bo'ladi.



163-rasm. Glaukomada ko'rish maydonining o'zgarishlari.
a-paratsentral skotomalar; *b*-bosqichlarga xos torayib borishi.

Agar shu paytda kasallik aniqlanib davolanmasa, KIB doim yuqoriligicha qoladi, ko'rish maydoni burun tomonidan 10-15° gacha torayaveradi, diskda ham ekskavatsiya paydo bo'ladi, markaziy ko'rish ham pasayaveradi. Buni glaukomaning rivojlangan II bosqichi deyiladi. Ko'z episkleral venalari kengayib, «kobra» belgisi paydo bo'ladi, shox parda tiniqligi ham kamayib, oldi kamera torayadi, qorachig'i kengayganicha turadi.

Glaukomaning o'ta rivojlangan III bosqichida ko'ruv maydoni konsentrik markazdan 10-15 qolib juda torayadi (163-rasm), markaziy ko'rish juda pasayadi (0,1-0,2), ekskavatsiya chuqurlashib, diskning rangi to'q kul rang tus oladi. Rangdor pardada atrofik dog'lar paydo bo'lib, u yuqalashib, rangsizlanadi. IV bosqichda yuqorida yozilgan barcha simptomlar zo'rayib, ko'z ko'rmay qoladi (164-rasm, rangli).

Ko'z ichi bosimining normasi (a) simob ustuni hisobida 16-26 mm dan bir oz ko'tarilgan, (v) pog'onasida u 27 dan 32 mm gacha boradi va juda yuqori (s) pog'onasida u 33 mm dan ham oshib ketadi. Kasallikning xurujida u simob ustuni hisobida 50-60 mm gacha ko'tariladi.

Ko'zning ko'rish dinamikasining kompensatsiyali barqaror holati uzoq vaqt nazorat davomida (6 oy ichida) ko'rish maydoni toraymagani va ekskavatsiya paydo bo'lib zo'raymagani bilan xarakterlanadi. Agar kuruv maydoni 10 – 15 ga torayib, ko'z ichi diskida ekskavatsiya paydo bo'lib, u chuqurlashganday bo'lsa, bu beqaror holat deyiladi.

Glaukomaning taxmin qilish tegishli simptomlarning borligini aniqlash uchun tezlik bilan hamma usullarni qo'llash zarur.

Ochiq burchakli glaukomaning davolashda miotiklar bilan birga adrenomimetik dorilardan 0,1% li adrenalini, 1% li mezatonlar tomchi va applikasiya ko'rinishida qo'llaniladi, simpatikotrop dorilardan 0,125-0,25% li klotofelin va adrenoblokatorlardan 0,25-0,5% li timolol yoki arutinol tomchilarini tomizish ham yaxshi natija beradi.

Ko'z ichi suyuqligining ishlanib chiqishini susaytirish uchun diakarb yoki fonuritdan, 125-250 mg ni bir kunda 1-4 marta ichirish mumkin.

Xuruj vaqtida ko'z ichi bosimini tushirish faqatgina ko'zga dori tomizish bilan chegaralanmay, umumiy dori-darmonlardan 25% magnezium sulfati eritmasidan, glitserinning yarim stakan suvdagi 1:1 eritmasidan 50-70 g, og'riqsizlantirish uchun analgin, dimedrol tabletkalaridan ichirish, glyukozaning 40% eritmasidan, askorbin kislotasi, «B» vitaminlaridan ham foydalaniladi. Chakkaga zuluk solish va bemor oyoqlarini issiq suvga solib o'tirish ham bosimni kamaytiradi.

Birlamchi glaukomaning yopiq burchakli turini dori-darmonlar bilan davolash ko'z ichi suyuqligining oqib chiqishini yaxshilash uchun qo'llaniladi. Yopiq burchakli glaukomaning davolashda ko'zga xolinomimetik guruhga mansub dorilardan 1-4% pilokarpin, 0,5-1% karboxolin, 2-5% atseklidin, 0,01% arminlardan tomiziladi.

Xolinomimetik dori —pilokarpin gidroxloridning 1% eritmasidan kuniga 2-3 martadan 6 martagacha tomiziladi. Bu dori qorachiqni toraytirib, oldi kamera burchagini kengaytiradi va vena qon tomirlarini kengaytirib, bosimni pasaytiradi.

Antixolinesteraz miotiklardan fosfororganik preparatlar – ezerinning 0,25% li, prozerinning 0,5% li, fosfakol 0,2% li va 0,1-1% li tosmilen eritmalaridan ham 6 martagacha pilokarpin bilan bir vaqtda tomiziladi. Bu dorilar pilokarpin ta'sirini kuchaytirib, qorachiqni yanada ko'proq toraytiradi, bosimni tushiradi.

Birlamchi glaukomaga yo'liqqan odamlarni davolash bilan bir qatorda ularning hayot va mehnat rejimiga rioya qilishini tushuntirish lozim. Avvalo nerv sistemasini ehtiyot qilish, mehnat bilan dam olishni to'g'ri tashkil etish, parhez ovqatlanish (sho'r, achchiq, juda yog'liq, qovurilgan go'shlarni yemaslik), spirtli ichimliklar ichmaslik, qorong'i uyda o'tirmaslik, tandir va o'choq issig'idan uzoq yurish, qora ko'zoynak tutmaslik, aksincha, ko'proq yorug'likdan foydalanish kerak. Suv, choyni (yaxshisi ko'k choyni) sutkasiga bir litrgacha ichish, kofe ichmaslik kerak. Sut-qatiq, ho'l meva, oshqovoq, karam, lavlagilarni ko'proq iste'mol qilib, qabziyatdan saqlanish zarur.

Birlamchi glaukomaning oldini olish uchun ko'z kabinetlarida 40 yoshdan oshgan odamlarni muntazam tekshirib turish lozim. Buni har xil tumandagi oftalmologlar o'zlariga birlashtirilgan fuqarolarni ro'yxat bilan chaqirtirib, bunday tekshirishlarni tashkil qilishlari lozim.

IKKILAMCHI GLAUKOMA

Ikkilamchi glaukoma ko'zda turli organik o'zgarishlar paydo bo'lishi natijasida vujudga keladi. Bu organik o'zgarishlar iridotsiklit natijasi – oldi va orqa kamera orasidagi yo'l-qorachiqning bekilishi, kataraktada gavharning shishib ketishi oqibatida ko'z ichi hajmining kattalashuvi, shuningdek ko'z ichida o'smalar paydo bo'lishi- yu ko'p miqdorda qon quyilishi va boshqalar ko'z ichi bosimini oshiradi va ikkilamchi glaukoma yuzaga keladi. Yuqorida ko'rsatilgan sabablardan kelib chiqqan ikkilamchi glaukomaning klinik ko'rinishi bir-biriga o'xshaydi. Bosim ko'tarilgach, ko'zda va boshning shu yarmida og'riq paydo bo'ladi. Ko'z kon'yunktivasidagi qon tomirlar kengayib, ayniqsa venalar, ko'z qizaradi. Shox pardada xiralanish nuqtalari paydo bo'ladi, oldi kamera torayadi va ba'zan esa kengayadi. Ko'z soqqasining ichida shish va boshqalar paydo bo'lib, bosimni oshirgan hollarda qorachiq kengayadi va u o'zgarish reaksiyasini yo'qotadi. Ko'zning ichki pardalarida ta'sirlanish natijasida yallig'lanish paydo bo'lishi mumkin. Shuning uchun ikkilamchi glaukomali bemor ko'zini klinik metodlar bilan aniqlab, bosimni tushirish uchun yallig'lanishga qarshi tomchi va umumiy dorilar

beriladi. Ko'zning umumiy ahvoli yaxshilangach, jarrohlik usullari qo'llaniladi. Ko'z ichida o'sma paydo bo'lgan ikkilamchi glaukomada o'smaning o'zini davolash kechiktirilgan bo'lib, oqibatda ko'z soqqasini olib tashlashga to'g'ri keladi.

Ikkilamchi glaukomaning birlamchisidan farqlab ajratish ba'zi hollarda qiyinroq bo'ladi. Buning uchun birlamchi glaukoma simptomlarini yaxshi bilib olib, differentsial tashxis qilish zarur (7-jadval).

7-jadval

Ko'zning ko'p uchraydigan, qizarib og'riydigan kasalliklarining glukomadan differentsial tashxisi

Belgilari	O'tkir kon'yunktivit	O'tkir iridotsiklit	Glaukomaning xuruji
Ko'z soqqasi qon tomirlarining kengayishi	Kon'yunktiva y u z a tomirlarining kengayishi	Siliar-chuqur yotgan tomirlarning kengayishi	Ko'z soqqasining hamma aralash tomirlarining kuchli, turg'un kengayishi
Bemorlarning shikoyatlari	Ko'zga qum tiqilish hissi, sanchiq va qovoqlar qirrasining yopishuvi	Ko'z soqqasida og'riq va kechalari lo'qillagan og'riq	Ko'z va boshning yarmida og'riq
Ko'zning ko'rish faoliyati	O'zgarmagan	Ba'zan salgina pasayadi	Juda pasayadi
Qorachiq		Toraygan	Kengaygan
Ko'zda chiqindilar paydo bo'lishi	O'zgarmagan Shilimshiqdan to'yiringgacha bo'ladi	Chiqindi paydo bo'lmaydi	Chiqindilar paydo bo'lmaydi
Shox parda	Tiniq	Tiniq yoki pret-sipitatlar	Shox parda epiteliysi shishgan, sal xira, nuqtanuqta xiralangan
Oldi kamera	Normada	Normada yoki salgina chuqurlashgan	Juda sayoz
Rangdor parda	Normada	Rangi o'zgargan, jilosi yo'qolgan	Rangi to'qroq qizg'ish, atrofik nuqtalar bor
Ko'z ichi bosimi	Normada	Normada yoki sal pasaygan, yoki pasaygan	Juda ko'tarilgan ko'z soqqasi qattiqlashgan

IX BOB.

G'ILAYLIK. KO'ZNI HARAKATGA KELTIRUVCHI A'ZOLAR PATOLOGIYASI

Oftalmologiyada bunday patologiya ko'z soqqasining noto'g'ri o'rnashishi, ko'zning burun va chakka tomonga harakatlanishi, konvergentsiya²⁸ va divergentsiya²⁹ jarayonining o'zgarishi, hamda ko'z soqqasi harakatining cheklanishidan iborat. Bu patologiya odatda g'ilaylikka olib boradi va bunda ko'zlardan biri o'rtadagi ko'rinib turgan nuqtadan yonlanib uzoqlashadi. Natijada ko'zlarning hamkorlikda baravar ko'rishdek asosiy vazifasi buziladi.

Baravar ko'rishning buzilishi g'ilaylikning asosiy belgisi hisoblanadi, bu tashxis qo'yishda katta rol o'ynaydi.

G'ilaylik (Strabismus) – ko'z soqqasining qiyshiq o'rnashuvi. Bunda bir ko'z qorachig'i ko'rilayotgan narsaga tikilgan, ikkinchisi esa o'sha narsadan burun yoki chakka tomonga og'gan bo'ladi. Ba'zan ikkala ko'z bir vaqtda burun yoki chakka tomonga og'adi, kamdankam ko'zlardan biri pastga yoki yuqoriga og'ishi ham mumkin. Bunday g'ilayliklarning birinchi ko'rinishida gorizontaal, ikkinchi ko'rinishda esa vertikal yo'nalishdagi diplopiya³⁰ (narsaning ikkita ko'rinishi) paydo bo'ladi, bu g'ilaylikning asosiy belgilaridan biridir.

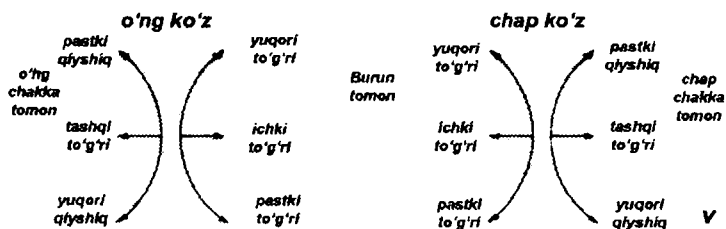
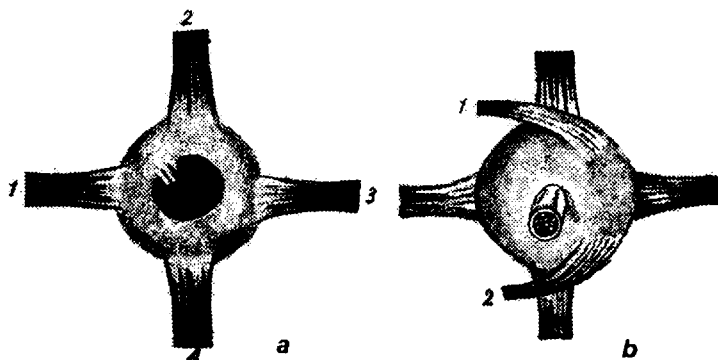
Ko'zlar g'ilayligi qaysi sabablarga asoslangan va uning qanday ko'rinishlari borligini bilishdan oldin, ko'z tashqi muskullari vazifasining rivojida paydo bo'ladigan turli holatlarga to'xtab o'tish zarur.

Ma'lumki, ko'z soqqasini harakatlantiruvchi, unga har tomonga qarash va keng masofani ko'rish imkoniyatini beradigan oltita muskul bor. To'rttasi – burun tomonga (ichki), chakka tomonga (tashqi), yuqori va pastki tomonga yo'nalgan (m.m.recti interna, externa, superior, inferior) va ikkitasi – yuqori va pastki qiyshiq (m.m.

²⁸ Convergere- ko'zlarni burib yaqinlashtirib bir nuqtaga qaratish.

²⁹ Divergere-bir nuqtaga qaragan ko'zlarni yonga burib ajratish, yonlatish.

³⁰ Diplopia –diplos-ikkita, ops-ko'rish.



165-rasm. Ko'z soqqasini harakatlantiruvchi muskullar

a. To'rtta to'g'ri mushaklarning

ko'zga birikadigan joylari. 1-tashqi muskul; 2-yuqori muskul; 3-ichki muskul; 4-pastki muskul; b. ikkita qiyshiq muskulning ko'zga birikadigan joyi; 1-yuqori qiyshiq muskul; 2-pastki qiyshiq muskul, v. ko'z tashqi muskullarining harakatlanish tartibi:

obliqua superior et inferior) lardir. Bular ko'z soqqasining tashqi muskullari deyiladi (165-rasm, a,b,v).

Bu muskullarning normal birlikdagi harakati o'zining aylanish nuqtasi (ko'z o'qining qoq o'rtasidan salgina yuqoriroqda joylashgan nuqta) atrofida sodir bo'ladi. Tashqi muskullarning birgalikda, o'zaro kelishib, mutanosib ishlashi ko'zlarning ko'rish vazifasini yaxshi bajarishga imkon beradi (165-rasm).

Shu asosda ko'z tashqi muskullari mutanosib harakatlanib, ko'zlar uzoqqa nazar tashlagan paytida ularning ko'rish chiziqlari³¹ parallellashib, ko'zlar yaqiniga tikilganda esa ularning ko'rish nuqtasi

³¹ Ko'ruv chizig'i yoki ko'rish o'qi ko'zga ko'rinib turgan ob'ektni ko'z tugunli nuqtasidan o'tib, sariq dog' bilan ulaydigan chiziqdir.

yaqinlashib, hattoki ikkala ko'zdan biri biroz sun'iy og'ibroq yonlashgan taqdirda ham chiziqlar kesishib, bir nuqtada joylashib tura oladi. Tashqi muskullar hamkorligining bu holati ortoforiya³² (ortophoria) deyiladi. Bunda ko'zlar ko'z kosasi va qovoqlarga nisbatan qoq o'rtada joylashganicha turadi, shox pardaning markazi ham ko'z tirqishining o'rtasida bo'ladi va ikkala ko'zning ko'rish o'qi parallel yotib, uzoqqa nishon oladi. Lekin muskullarning bunday ideal hamkorligi hamma odamlarda bir xil bo'lavermaydi. Ba'zan muskullarning hamkorligi biroz buzilganda ulardan biri hamkorlikdan chiqib (bir ko'zni oldini taxtacha bilan to'sganda ham buni kuzatish mumkin) o'sha ko'z qaysidir boshqa tomonga biroz og'ishi mumkin. Bunday holat geteroforiya³³ (heterophoria) yoki yashirin g'ilyalik (Strabismus latentia) deyiladi.

Odatda ikki ko'zning normal hamkorligida bu nuqson bilinmaydi. Chunki ko'zlarning hamkorlikda ko'rish qobiliyati fuzion³⁴ harakatni vujudga keltirib, ko'rish chiziqlarini to'g'ri holatda saqlab turadi.

Bir narsaga qarab turgan odanning ko'zlaridan biri to'silib qolsa (yoki taxtacha bilan), ko'pincha uning ko'rish o'qi tashqariga og'ishi mumkin, bu ekzoforiya (exophoria), o'qning ichkariga og'ishi ezoforiya (esophoria), juda kamdan-kam hollarda yuqoriga og'ishi giperforiya (hyperphoria) va pastga og'ishi gipoforiya (hypophoria) deb ataladi.

Ko'z g'ilyaligining bu og'ir darajasi graduslar yordamida aniqlanadi. Ko'z ezofofriyaga o'tganda, uning uzoqdagi narsadan yaqinga qaraganda og'ish darajasi normadan ortiqroq bo'ladi.

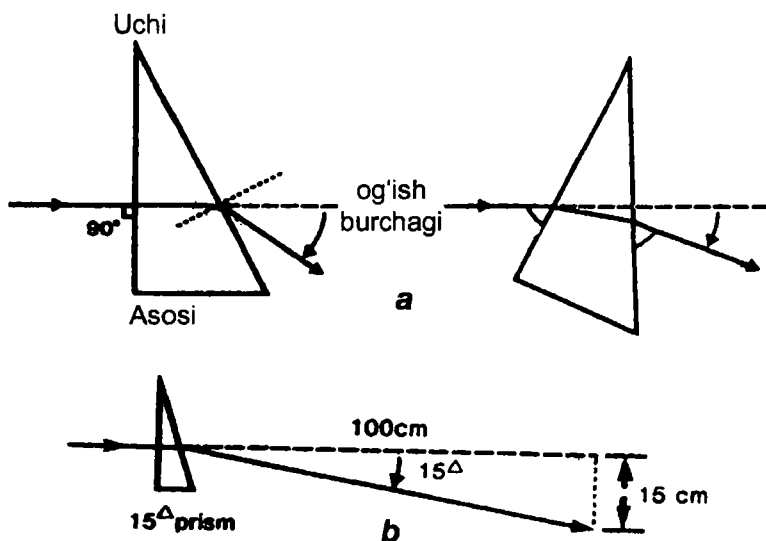
Agar ko'zlarda geteroforiya (yashirin g'ilyalikning) darajasi 5 ga teng yoki undan ko'p bo'lsa, fuzya refleksiga talab ko'payadi va asta-sekin ko'z charchab, astenopiya³⁵ holati paydo bo'ladi. Bunday astenopiya holati ba'zida toksinli zararlanishlar zaminida ham vujudga kelsa, ko'zlarning fuzion refleksi faoliyati yetishmay qolib, yashirin g'ilyalik haqiqiy g'ilyalikka o'tib, ko'zlarning o'zaro hamkorligi – barvar ko'rishga putur yetadi va diplopiya paydo bo'ladi. Bunday holat boshlanishida kasallik hisoblanmaydi. Shuning uchun geteroforiyani dori-darmon bilan to'g'rilab bo'lmaydi, lekin fuzyani mashq qilish yo'li bilan rivojlantirib, ko'zdagi noqulay hislarni kamaytirib, uning kompensator holatini yaxshilash mumkin. Bu yo'l foyda bermasa, unda ancha zo'raygan geteroforiyani prizma shishali

³² Optoforiia-ortos-to'ppa-to'g'riga; phoria-intilish. Ko'zning to'ppa-to'g'riga intilishi.

³³ Heterophia-heteros-noto'g'ri, boshqacha, phoria-intilish.

³⁴ Fuzion-tutash harakat.

³⁵ Astenopia-o'rishning quvvatsizlanishi a-inkor, stenos-kuch, ops-ko'rish.



166-rasm. a. Prizma shishaning nur sindirish kuchini aniqlash, minimal og'ish burchagi, b-prizma shishaning kuchi prizmalı dioptriyada o'lchanadi.

ko'zoynaklardan foydalanib, ko'rishni yaxshilash mumkin. Buni bir yoki ikkala ko'zga ko'pi bilan 3-6 prizma dioptriyali prizmaning qalin tomonini geteroforiya sodir bo'lgan tomon qarshisi, ya'ni burun tomonga moslab qo'yib tuzatiladi. Shu tariqa noto'g'ri yo'nalayotgan nurlarni prizma yordamida g'ilay ko'zning ko'rish o'qi yo'lga o'tkaziladi va buyumlarning aksi sariq dog'ga tushiriladi.

Prizma ko'zoynaklarni konvergenstiyaning tug'ma sustligida yoki uning butunlay taraqqiy topmagan holatida ham qo'llash mumkin. Prizmaning qalin qirradi burun tomonga qo'yilib, nurlarning yondoshishini yaqinlashtirib, ko'zning ko'rinishi yaxshilanadi (166-rasm).

Yashirin g'ilaylik (geteroforiya)da ko'zlar bir nuqtaga qadalmay beixtiyor turganda, ulardan biri biroz chetlanadi. Bu holat ko'z tashqi muskullari vazifasi mutanosibligining sustlanishi sababli vujudga keladi, lekin ko'pincha ko'zlarning hamkorlikda baravar ko'rish faoliyati saqlanadi va bu yashirin g'ilaylikni tekislab, zo'rayishdan saqlaydi. Agar ko'zlarning baravar ko'rish qiyinlashsa, unda prizma shishali ko'zoynak taqish tavsiya qilinadi.

G'ilaylikning yana bir turi – **soxta g'ilaylik**; bunda ko'zning optik o'qi (shox parda markazi bilan gavhar o'rtasida joylashgan tugunli nuqta orasidagi o'q) bilan ko'rish o'qi (sariq dog' o'rtasidagi

markaziy chuqurchadan kelib, tugunli nuqtadan o'tgan va ko'z ko'rib turgan nuqta o'rtasida yotgan chiziq) o'rtasida doimo 3-4 ga teng burchak paydo bo'ladi. Agar shu burchak kattalashib, 10 gacha borsa, shox parda sathining markazlari o'rtadan bir oz chetlashib, ko'zlar g'ilayga o'xshashi mumkin, lekin bunday ko'zlarda baravar ko'rish faoliyati saqlangan bo'lsa, g'ilaylik va narsalarning ikkita bo'lib ko'rinishi kuzatilmaydi. Shuning uchun bu g'ilaydik soxta deyilib, haqiqiy, yaqqol ko'rinib turgan g'ilaylikdan farqlanadi.

G'ilaylikning yana bir asosiy turi – aniq ifodalangan g'ilaylik bo'lib, u hamkorlikdagi g'ilaylik (Strabismus cancomitans) va falajlik g'ilayligi (Strabismus paraliticus) deb ataladi.

Hamkorlikdagi g'ilaylik – bu ikkilamchi darajali nuqson bo'lib, uning asosiy sabablari – baravar ko'rishning yo'qligi yoki unga putur yetishidir. Ikki ko'z ko'rish o'tkirligida katta farq bo'lsa, ularda hamkorlik bo'lmaydi. Shunga o'xshash bir ko'zda kuchli ambliopiya³⁶ bo'lsa ham, baravar ko'rishga imkon bo'lmaydi. Lekin hamkorlikdagi g'ilaylik ikkala ko'zning ko'rish o'tkirligi yaxshi bo'lgan taqdirda ham bo'lishi mumkin. Bunda markaziy nerv sistemasi ko'ruv qismining moslashtirish faoliyati buzilishi birlamchi sabab bo'ladi. Hamkorlik g'ilayligida baravar ko'rish bo'lmagan taqdirda to'g'ri qarab turgan ko'zlardan biri tasvirni ko'rmaydi. Shuning uchun ikkala ko'zning sariq dog'dagi tasvir aksi qovusholmaydi, lekin bu neytrallanib sezilmaydi, ko'z po'stloq markazi tazyig'i ostida o'tib ketaveradi. Ko'zlar bir narsaga qarab turgan vaqtda ulardan biri ko'rmaydigan bo'lsa, u ikkinchi – ko'radigan ko'zi qabul qilib olgan tasvirni sezib ko'rolmaydi, chunki ko'rmaydigan ko'zda qabul qilish uchun stimuly – baravar ko'rish bo'lmaydi. Shuning uchun hamkorlikdagi g'ilaylikning asosiy sababi, unda baravar ko'rishning yo'qligidir.

Demak, ko'zning tashqi muskullari anatomik to'liq tashkil topganiga qaramay, ko'zlarda baravar ko'rish faoliyati bo'lmaganligi ulardan birining o'z normal joylashgan o'rta holatidan yaqqol yonga og'ib, hamkorlik g'ilayligi holatiga o'tkazadi.

Agar ko'zning tashqi muskullari normal taraqqiy topgan bo'lsa, baravar ko'rish asosida ko'zlar uzoqqa nazar tashlaganda, ikkala ko'zning har biri o'zaro shunday moslashadiki, ularning ko'rish o'qlari paralellashib, orasida paydo bo'lishi mumkin bo'lgan burchak «O» ga teng bo'ladi. Ko'zlar o'qining bunday parallel yo'nalishi, ular qaysi tomonga nazar tashlashiga qaramay, qat'iylik bilan saqlanaveradi. Ko'zlar yaqin turgan narsaga qarab tasvirni ikki ko'z bilan qabul qilishi uchun zarur bo'lgan konvergenstmiya paydo bo'ladi.

³⁶ Amblyopia – ko's ko'rish qobiliyatining pasayishi.

Ko'zning tashqi muskullari anomal rivojlangan bo'lib, g'ilyaylikka tortsa, unda ko'zlardan biri (tasvirni ilg'ab olgan ko'z) to'g'ri joylashib, ikkinchisi o'z normal holatidan boshqa tomonga og'ib, tegishli g'ilyaylikni vujudga keltiradi.

Ko'zning bu g'ilyaylik holatida ko'rish chiziqlari orasida tegishli burchak paydo bo'lib, u mustahkamlanib, keyinchalik doim saqlanib qoladi. Bu holatda bemorni g'ilyay ko'zi bilan bir narsaga to'g'ri qarab, uning shaklini ilg'ab olishga majbur qilinsa, uning ikkinchi ko'zi darhol qiyshiq o'rnashib olib (ikkilamchi qiyshayish), birinchi qiyshaygan ko'z yonlanish burchagiga teng burchak paydo qiladi. Shuning uchun g'ilyaylikning bu turi – hamkor g'ilyaylik nomini olgan va u falaj g'ilyayliklardan farq qiladi.

Hamkor g'ilyaylikning asosiy belgilari:

1) ko'zlarning birlamchi va ikkilamchi yonlanish burchagining tengligi;

2) narsalarning ikkita ko'rinmasligi (g'ilyay ko'zdagi tasvir aksining neytrallanishi tufayli);

3) ko'z soqqasi harakatining ayrim-ayrim tekshirganda hammama tomonga saqlanishi.

Ko'zlarning og'ish burchagini aniqlash uchun bir nuqtani ko'zlarga (ularga navbatma-navbat bekitib) ko'rsatib tekshiriladi. Bemorning nuqtaga qarab turgan sog' ko'zi bekitilsa, uning g'ilyay ko'zi o'rtaga surilib o'tib, to'g'ri turadi. Sog' ko'z esa g'ilyay ko'zi og'adigan yoqqa og'ib, g'ilyaylanadi va bu og'ishda ikkilamchi og'ish burchagi birinchi (g'ilyay ko'z og'ish burchagi) ga teng bo'ladi.



Ko'zlarning yonga og'ishi asosida paydo bo'ladigan qovushib yaqinlashuvi hamkor g'ilyaylik va bir-biridan uzoqlashadigan tarqaluvchi hamkor g'ilyaylik paydo bo'ladi. Ba`zida vertikal yo`nalishda yuqoriga va pastga og'adigan g'ilyaylik ham ro'y berishi mumkin (167-rasm).

167-rasm. Qovushib yaqinlashuvchi hamkor g'ilyaylik.

Agar ko'zlar qarab turgan nuqtadan har doim bir ko'z yonga og'ib tursa monolateral g'ilyaylik (168-rasm), ko'zlardan hali biri, hali ikkinchisi almashinib og'ib tursa, alternativ g'ilyaylik deb ataladi. G'ilyaylik paydo bo'lish mexanizmiga ko'ra ham bir necha xil bo'ladi. Ko'z akkomodatsiyasining

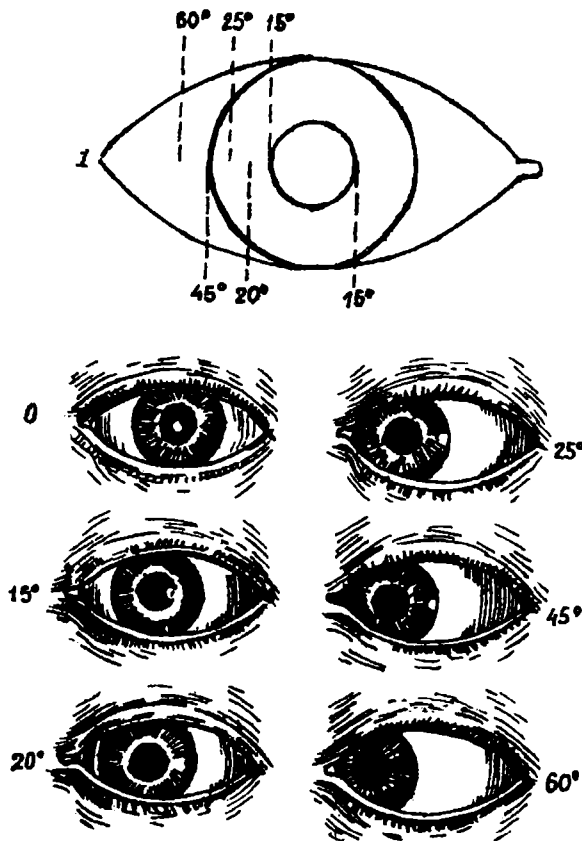


168-rasm. a-O'ng ko'zning monolateral g'ilyligi,
b-operatsiyadan keyin.

o'zgarishi, ya'ni uning ikki ko'zning har birida turli sifatda bo'lishi yoki akkomodatsiya bilan konvergentsiyaning noto'g'ri munosabatida bo'lishidagi bunday g'ilylik akkomodatsion g'ilylik deyiladi. Bu yo tug'ma yoki bolalar 2-3 yoshga to'lganda, ya'ni ularda akkomodatsiya jarayoni endi paydo bo'lgandagina tashkil topa boshlaydi.

Akkomodatsiya bilan konvergentsiya munosabati normada 1:1 ga to'g'ri kelishi kerak. Bu akkomodatsiyaning bir dioptriyasiga konvergentsiyaning bir metr burchagiga to'g'ri keladi demakdir. Metr burchak degani bu bir metr narida turgan narsani ko'rish uchun zarur bo'lgan ko'rish o'qining yondoshish burchagidir. Bu holat emmetropiya refraktsiyasiga mos, lekin bolalar ko'zida ko'pincha gipermetropiya kuzatiladi. Shuning uchun akkomodatsiya jarayonining rivojlanishi qiyin bo'ladi. Bolaning ko'zida gipermetropiyaning yuqori darajasi bo'lsa, akkomodatsiya ham zo'rayib ketib, konvergentsiyani ham o'ziga moslashtiradi, agar miopiya bo'lsa, akkomodatsiya bo'shashib, unda konvergentsiya ham yetarli bo'lmaydi, sust bo'ladi. Bunda ko'zlarning hamkorligi o'ng'aysizlashadi va baravar ko'rish jarayoni qiyinlashuvi natijasida ko'zlardan biridagi tasvir aksining paydo bo'lishi sustlashaveradi, ametropiyasi ham kuchayib va uncha yaxshi ko'rolmaydigan ko'zdan tasvir miya po'stlog'i markazida o'z aksini topolmaydi.

Yig'uvchi hamkor g'ilylik bunda ikkala ko'z burun tomonga yondoshib og'adi, sababi ko'zlar refraktsiyasining kuchliligi, yuqori darajali gipermetropiya jarayonida akkomodatsiyaning va



169-rasm. G'ilyalik burchagini Girshberg usulida aniqlash.

konvergentsiyaning zo'rayib ketishidir. Va yana ko'zlardan biridagi ambliopiya ham sabab bo'ladi.

Ko'zning og'ish (optik va ko'ruv chiziqlari o'rtasidagi burchak paydo qilish) burchagi darajasi graduslar bilan o'lchanadi. Uni perimetr, sinoptofor bilan aniqlash ham mumkin. Lekin g'ilyalik ko'zning yonbosh burchagini eng qulay usul –Girshberg usuli (169-rasm) bilan quyidagicha aniqlanadi. Tekshirish elektr lampasi va oftalmoskop yordamida bajariladi. Tekshiriluvchi odam ikkala ko'zi bilan shifokor ushlab turgan oftalmoskopga qaraydi. Oftalmoskopdan tushgan nur sog'lom ko'z qorachig'ining o'rtasiga tushib, nurlu nuqta hosil qiladi. Ikkinchi - g'ilyalik ko'zga tushirilgan

nur esa normal (3-3,5 mm) qorachiqning markaziga emas, qirrasiga tushsa – burchak 15, qorachiq qirrasiga bilan limb o'rtasiga tushsa – 25-30, limbning o'ziga tushsa – 45 va limbdan tashqariga (skleraga) tushsa – 60 ga teng bo'ladi.

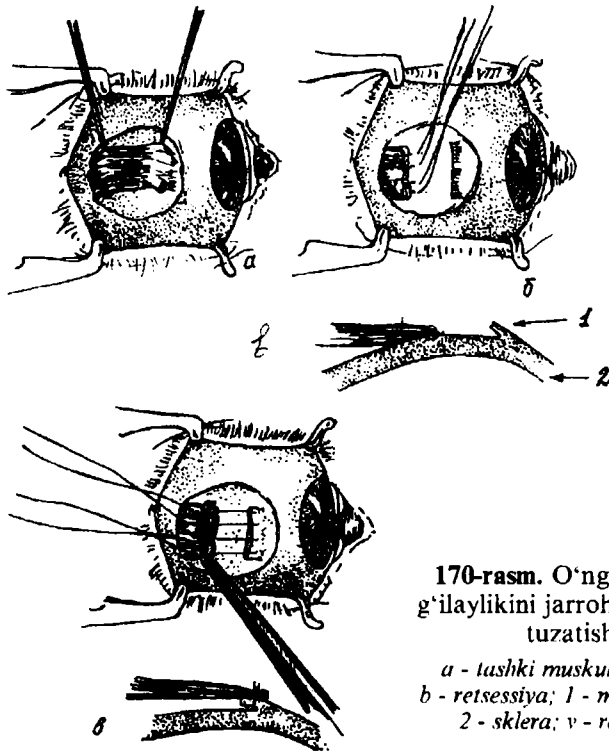
Tarqaluvchi hamkor g'ilyalik – bunda ko'zlar ikki chakka tomonga yondoshib og'adi. Eng birinchi sababi ko'z yaqindan ko'rish refraksiyasining kuchli darajasidir. Ko'pincha o'smirlarda kuzatiladi, kattalarda esa baravar ko'rishning (afakiya, to'r parda va ko'ruv nervi distrofiyasi tufayli ko'rishning juda pasayib ketishi) buzilishi natijasida paydo bo'ladi.

Konservativ davolash usullarining eng birinchisi to'liq kuchli ko'zoynak yozib berishdir. Ikkinchi o'rinda pleoptik usullar bilan g'ilya ko'z ambliopiyasini davolash va uchinchi o'rinda ortoptik davolash usuli – ko'z gimnastikasi yordamida muskullar funksiyasini yaxshilab, neytrallangan ko'zni uyg'otish turidir.

Yig'uvchi va tarqaluvchi hamkor g'ilyalik xillarini jarrohlik usuli bilan davolash quyidagicha olib boriladi. Jarrohlik usuli bilan davolash uchun g'ilya ko'zlarning og'ish burchagini aniqlash kerak, burchagi 9-10 dan oshgan o'ng ko'zdagi yig'uvchi g'ilyalikni tuzatish uchun tashqi to'g'ri muskulni qisqartirib (prorafiya), unga kuch berib, ichki (burun tomon) to'g'ri muskulni bo'shashtirib (sklera ustida o'lchab) limbga yaqin joydan uzoqqa ulab tikiladi. Shu bilan ko'zning ikki antagonist muskullaridan birini kuchaytirib, ikkinchisini bo'shashtiriladi va ko'z soqqasini o'z o'rniga qaytariladi (170-rasm). Avetisov hamkor g'ilyalikda jarrohlikni ikkala ko'zda bir vaqtda qilishni tavsiya etadi.

Jarrohlik yo'li bilan davolashning eng birinchi muvaffaqiyati yuz kosmetikasining yaxshilanishidir. Lekin ikkala ko'zning hamkorlikda baravar ko'rishini tiklash uchun keyinchalik uzoq vaqt konservativ – ortoptik davolash usullarini qo'llab, ambliopiyani ham biroz tuzatishga to'g'ri keladi, bemor va uning ota-onasidan sabr-toqat talab etiladi. Ba'zan ikkinchi, uchinchi marta operatsiya qilishga ham to'g'ri keladi.

Hamkor g'ilyalikni davolash usuli printsiplaridan biri – baravar ko'rishni tiklashdir. Buning uchun g'ilyalikni to'g'rilash, ambliopiyani davolash, fuziyani jonlashtirish, g'ilyalikning oldini olish yoki iloji boricha uni davolashni vaqtliroq boshlash lozim. Doim taqib yurish uchun ko'zoynak yozib berish kerak. G'ilyalikning sababi akkomodatsiya o'zgarishi bo'lganda, shu ko'zoynak juda yordam beradi, ba'zida tuzatadi. Bunday bolalar nazorat ostiga olinib, ko'zoynakni vaqti-vaqti bilan tekshirish va loyiq topilsa, o'zgartirish zarur. G'ilyalik akkomodatsiyadan bo'lmagan taqdirda ham loyiq ko'zoynak taqish tavsiya qilinganda g'ilyalik to'g'rilanmasa ham, ko'zlarning ko'rish o'tkirligi yaxshilanib foyda beradi.



170-rasm. O'ng ko'zdagi g'ilyalikni jarrohlik usulida tuzatish.

*a - tashki muskulni ochish;
b - retsessiya; 1 - mushak payi;
2 - sklera; v - rezeksiya*

G'ilyalikni tuzatish uchun sferik, silindrik va qo'shma ko'zoynakdan tashqari, prizma shishali ko'zoynak ham buyuriladi. Prizma shisha nurlarni o'z asosi qalin tomoniga bukib yo'naltirib, g'ilyalik burchagini kamaytirib yoki tekislab, tasvirni sariq dog'ga moslaydi. Bunda prizmaning qalin tomoni ko'z yonlanib qiyshaygan tomonga qarama-qarshi qo'yilishi kerak.

G'ilyalikni tuzatishda to'g'ri va loyiq ko'zoynak hamda baravar ko'rishni ortoptik davolash usuli ham foyda beradi.

Ambliopiya – bu retseptor va ko'ruv nervi yo'llarining anatomik o'zgarishlarisiz, ko'rish o'tkirligining pasayishidir. Bunga ilk bolalik davrida, ko'z markaziy ko'rishining takomillanish vaqtida, to'r parda sariq dog'ida tasvir aksining juda noaniq shakl topishi yoki ko'z optik tizimida biror o'zgarish natijasida tasvirning shakl topmasligi sabab bo'ladi. Bunda markaziy ko'ruv funksiyasi to'la taraqqiy topmaydi, hatto keyinchalik sabablar bartaraf etilganda ham ko'rish darajasi ko'tarilmay, shundoqligicha qolaveradi. Ko'rish markazi

qabul qilolmagach, nurlar **boshqa o'shanga** yaqin joyda yig'ilib, parafoveal yoki paramakulyar yig'ilish nuqtasini topadi. Bu yangi nuqталarga tushgan tasvir aksi o'z qonuniy haqqini ololmaydi, ko'rish ko'tarilishiga imkon bo'lmaydi.

Ambliopiyaga tashxis qo'yish uchun sariq dog' markazini sinchiklab tekshirib, Goldman linzasi yordamida organik o'zgarishlar yo'qligini bilish, ko'zning ko'rish o'tkirligini obdon tekshirish, korrektsiyani ham aniq o'rganish zarur.

Sabablari – ko'z refraktsiyasi kuchli o'zgarib, o'z vaqtida koreksiya topmay, refraktsion ambliopiya paydo bo'ladi. Ko'z optik tizimida loyqalanish (tug'ma uzoq saqlangan katarakta va boshqalar) ham ambliopiyaga sabab bo'ladi, bunga obskuratsion ambliopiya deb nom berilgan.

Ambliopiyani **davolash**, asosan uning refraktsion kelib chiqishini tuzatishga yo'naltiriladi. Bunda bolalar bir yoki ikkala ko'ziga to'g'ri keladigan to'liq korrektsiya berib, uni o'rgatib, so'ng yaxshiroq ko'radigan ko'zidagi oynakka qog'oz qo'yib ob'ektiv (occlusio), ikkinchi ambliopiyali ko'zini ishlatib yurishi kerak. Bu yaxshi ko'radigan ko'ziga esa penalizatsiya, ya'ni jarima solish tariqasida atropin tomizib, uni yaqindan ko'rish faoliyatini pasaytiradigan oynak qo'yib, uzoqdan ko'rish qobiliyatini saqlash demakdir.

Bunda ambliopik ko'zni majburan ishlatish yo'li bilan uning ko'rish faoliyatini yaxshilanadi. To'rt yashar va undan kichkina, ko'zi ambliopiyali bolalar ko'proq penalizatsiyaga moslashadi. Agar ambliopiya to'r pardada tasvir aksi noto'g'ri joylashgani sababli paydo bo'lgan bo'lsa, uni markazdan tashqaridagi noto'g'ri nuqtani kuchli yorug'lik nurlari to'plamini ko'zga tushirish yordamida, nurlantirish bilan yo'q qilib, markaziy nuqtani jonlantirish va ko'z tashqi muskullarini mashq qildirish usullari bilan ko'rishni yaxshilash lozim.

Obskuratsion ambliopiyani davolash jarrohlikdan boshlanib, so'ng operatsiyadan qolgan loyqalangan qismlarni tiniq holga keltirish uchun konservativ fizioterapiya davolash usullari qo'llaniladi.

Falaj g'ilaylik – ko'zni harakatga keltiruvchi har bir muskulning faol faoliyatini ta'minlaydigan qo'zg'atuvchi nervlardan birining chala (parez) yoki to'liq falajlanishi natijasida falaj g'ilaylik vujudga keladi. Nerv yallig'lanishi (neuritis) shikastlanish, turli o'smalar yoki umumiy surunkali kasalliklar tufayli qon quyilishi va chandiq paydo bo'lishi kabi kasalliklar oqibatida falajlanishi mumkin. Bu g'ilaylik, birinchidan, ko'z soqqasining falajlikka uchragan muskuli tomonga yo'nalish harakatining butunlay yo'qolishi, ikkinchidan, ko'z to'g'ri turish holatini yo'qotib, butunlay qiyshayib, ularning og'ish burchagi o'zgarishi, ikkilamchi burchak birlamchidan kattaroq bo'lishi va uchinchidan ko'zlarning bunday turlicha joylashuv holati tufayli ularning baravar ko'rish faoliyati buzilishi oqibatida vujudga keladi.

Diplopiya ko'zlardan biri ko'rib turgan narsa aksini g'ilay ko'z to'r pardasi markaziga emas, boshqa dispartat nuqtaga tushgani sababli paydo bo'ladi. Bu tasvir aksining sog' ko'zning korrespondent nuqtasida va g'ilay ko'z dispartat nuqtasida paydo bo'lishi notekisligi oqibatida diplopiya bemorni og'ir noqulay holga solib bezovta qiladi. Hatto u bir ko'zni yumib yuradigan bo'lib qoladi. Bora-bora ko'zlar faoliyatini o'zaro mutanosibligi kamayib, miyaning ko'rish markazidan keladigan impulslar ham chalkashib, falaj g'ilay ko'zga keladigan salbiy tasvir aksi impulslari uning ko'rish faoliyatiga putur yetkazadi va oqibatda baravar ko'rish ham, ikkilanish ham yo'qolib ketadi. Yuqorida keltirilgan belgilarga asoslanib, g'ilaylikning bu ko'rinishi chala yoki to'liq falajlanishdan ekani aniqlansa ham, uning asosiy sababini bilish nevropatolog, neyroxirurg, onkologlar bilan birga kengroq tekshirishni talab qiladi. Chunki uni davolashda sababni aniqlash, chandiqlarni kesish, o'smalarni olib tashalsh kabi chora-tadbirlar ko'riladi.

Falaj g'ilaylikning asosiy sababi aniqlanib, tegishli choralar ko'rilgach, ko'zni to'g'ri joylashtirish uchun dori-darmonlar, fizioterapiya buyuriladi, bular yaxshi naf bermasa, jarrohlik usullari qo'llaniladi. Bunda falajlangan muskulni jonlantirib, qo'shma usullardan foydalaniladi, ya'ni burun tomon to'g'ri muskul falajini tuzatish uchun yuqori to'g'ri muskulning uchdan birining pastki uchini kesib, burun tomon to'g'ri muskuliga qo'shib tikib, falaj muskulga quvvat beriladi.

Nistagm. Ko'z tashqi muskullarining qisqarish natijasida ko'z soqqasining beixtiyor tebranish harakati nistagm deyiladi.

Ko'z soqqalarining bunday bexosdan gorizontal, ba'zan vertikal chayqalib turishi va kamdan-kam gir aylanib beixtiyor harakatlanishiga bosh miya yoki ko'ruv a'zosi sohasidagi turli o'zgarishlar sabab bo'ladi.

Nistagmning yana bir juda kam uchraydigan turi – ko'zning tebranishi yoki turtkilanish harakatidir. Uning tez-tez fazali harakati ikkita bir yo'nalishdagi (sinergist) muskullarning yonlanib harakat qilishiga taalluqli bo'lsa, asta-sekin harakatlanishi qarama-qarshi joylashgan (antagonist) muskullar harakatiga taalluqlidir.

Nistagmning asosiy turi – optik nistagm odatda ko'zlarining ko'rish o'tkirligi juda pasaygan ambliopiya, albinoz, yaqindan ko'rishning yuqori darajasi, ko'z optik tizimining kuchli xiralanishi, ko'ruv nervi atrofiyaga uchragan odamlarda bo'ladi.

Optik nistagm tashqi muhit aksining ko'z sariq dog'i sohasida joylasha olmaganidan va bu jarayon uchun ko'zda stimulyo'qligidan vujudga keladi.

Optik nistagmni tuzatish juda qiyin edi. Lekin Avetisov taklif qilgan yangi usul yaxshi naf bermoqda.

X BOB.

KO'RUV A'ZOSINING O'SMALARI

Hozirgi vaqtda ko'ruv a'zosida paydo bo'ladigan o'smalarning asosiy alomatlari hisobga olingan holda klinika amaliyoti uchun qulay tasnif tuzilgan bo'lib, u quyidagi guruhlariga bo'linadi:

A - qovoq, kon'yunktiva, shox parda va ko'z yoshi a'zolarining o'smalari.

B – ko'z ichida paydo bo'ladigan o'smalar.

V – ko'z kosasida paydo bo'ladigan o'smalar.

«A» guruhida ko'proq epitelial o'smalar, «B» guruhida katta yoshdagilarda uchraydigan pigmentli o'smalar, bolalarda esa to'r parda o'smasi, «V» guruhida yumshoq to'qimaning o'smalari uchraydi. O'smalarning klinik ko'rinishi, o'sish jarayoni va xavfli yoki xavfsizligiga asoslanib ikki xil: xavfli va xavfsiz o'smalarga bo'linadi.

Xavfsiz o'smalar asta-sekin rivojlanadi, metastaz bermaydi va qaytalanmaydi. Xavfli o'smalar keskin ravishda rivojlanib boradi, infiltrativ o'sish xususiyatiga ega bo'lib, rivojlanishning so'nggi bosqichida metastaz beradi. Ko'ruv a'zosining barcha o'sma kasalliklari ichida xavfli o'smalar xavfsiz o'smalarga nisbatan ko'proq uchraydi.

O'zbekistonda ko'ruv a'zosining o'smasi bilan og'riganlarning 0,7 dan 1,7 gacha foizini ko'ruv a'zosining xavfli o'smasiga chalingan bemorlar tashkil qiladi. Respublikamizda bu kasallik har 100000 aholi hisobiga bir yilda 1,6 da 2,3% gacha to'g'ri keladi va ayniqsa, shahar aholisi qishloq aholisiga nisbatan ikki marta ko'proq og'riydi. Ko'ruv a'zosining xavfli o'smasi bilan kasallanish, qishloq xo'jaligida foydalaniladigan kimyoviy moddalar bilan ifloslangan suv havzalari yonida yashaygan aholi orasida ko'proq uchraydi.

Boshqa xorijiy mamlakatlardagi kabi O'zbekistonda uchraydigan hamma onkoofthalmologik kasalliklarning 91,2 foizini kon'yunktiva va qovoq terisining xavfli o'smalari, 5,1 foizini ko'zning ichki qismlari o'smalari, 3,7 foizini ko'z kosasi o'smalari tashkil qiladi.

Bolalarda esa, ko'ruv a'zosi o'smalari bilan kasallanish ko'rsatkichlari mutlaqo boshqacha. O'zbekistondagi bolalar orasida uchraydigan xavfli o'smalarning asosiy qismini ko'zning ichki qismi

o'smalari egallaydi. Bularidan asosan retinoblastoma (69,4%), undan keyin teri va ko'z kosasi o'smalari (12,1%) va kon'yunktiva o'smalari (6,4%) kuzatiladi. Respublikamizda chaqaloqlarda uchraydigan retinoblastoma bilan kasallanish boshqa mamlakatlarga qaraganda 2 barobar yuqori ekanligi ham ma'lum.

KATTALAR KO'RUV A'ZOSINING O'SMALARI

Qovoqning xavfsiz o'smalari.

Qovoqda uchraydigan xavfsiz o'smalar - qariyalarda so'galsimon toshmalar, nevusning har xil turlari, gemangioma va boshqalardir.


Qariyalarning so'galsimon toshmali yoki qariyal keratoakantomasi yoki seboreya so'gali. Intermarginal va kiprik qirralari hamda pastki qovoq terisidan joy oladi. So'galsimon toshmalarning klinik ko'rinishi sariq rangli, ko'tarilib turadigan noto'g'ri shaklga ega bo'ladi. Odatda o'sma harakatlanuvchan, uning tagligi esa atrofdagi sog'lom to'qimalardan yaxshi ajralib turadi. Ba'zi hollarda o'sma juda kattalashib ketishi va oyoqchasiga osilib qolishi mumkin. O'sma asta-sekin o'sadi. Qovoqda kam uchraydigan virus keltirib chiqaradigan so'gallardan bo'lgan shu qarilik so'gali shakli va markazdan tarqaluvchi radiar yo'lli so'rg'ichlari yo'qligi bilan farq qiladi.

Nevuslar. Bu melanotsitlarning to'planib qolishidan paydo bo'ladi. Hamma yoshdagi kishilarda uchraydi, homiladorlik davrida va keksalik yillarida nevuslar ko'payishi mumkin. Nevuslar kamdan-kam xavfli turga o'tishi mumkin, lekin ular ko'pincha xavfsiz melanomalar rivojlanishiga olib keladi. Nevuslarning klinik ko'rinishi har xil bo'lishi mumkin. Ular yassi, so'galsimon, gumbazsimon, papillamatoz, polipoid va sochli ko'rinishlarga ega bo'ladi. Nevuslarning o'lchamlari har xil va rangdorligi quyidagicha: qatlam-qatlam qora rangdan och jigar ranggacha va hatto pigmentsiz bo'lib, diametri bir necha millimetrdan boshlab, kattagina hajmgacha bo'lishi mumkin.

Lipoma – yog' hujayralari vakuolalaridan tuzilgan, odatdagi yog' to'qimalaridan farq qilmaydi. Lipoma yumshoq ko'rinishga ega, og'riqsiz tugunchalari aniq chegaralangan va asta-sekin o'sadi.

Gemangioma – har xil ko'rinishdagi tomirlar o'smasi bo'lib, och-qizil rangdan to'q-binafsha ranglarga ega bo'lgan shakllari farq qilinadi. Ular qovoq terisining ustki va chuqur qavatlarida ham joylashishi mumkin (171-rasm). Yuqori qovoq muskuli qavatida joylashganda ptoz bo'lishiga sabab bo'lishi mumkin. 30 foiz hollarda qovoq va ko'z kosasining birgalikda zararlanishi kuzatiladi.

Gemangioma arterial qon tomirlaridan ham rivojlanishi mumkin. Bu arterial gemangiomalar kesilgan taqdirda kuchli qon ketish asoratlari sodir bo'ladi. Arterial gemangiomalar pulsatsiya berib turish xususiyatiga ega. bu holat venoz gemangiomalarda kuzatilmaydi.



171-rasm. Pastki qovoq gemangiomasi.

Qovoqning xavfli o'smalari

Bularga qovoq terisi raki, tarzal yog' bezlarining adenokartsinomasi, meybomiy bezlari va kiprik ildizlari yog' bezlari (Tseys bezlari) adenokartsinomasi, xavfli melanomalar kiradi.

Qovoq terisi raki tugunli va yarali ko'rinishlarda rivojlanadi. Kasallikning tugunli turi terida uncha katta bo'lmagan qattiq tugun shaklida boshlanadi (172-rasm), uning usti qalin shoxsimon qavat bilan qoplangan bo'ladi, agar bu qavatni olib tashlansa namlangan yuza ochilib qoladi. Boshlang'ich bosqichlarida o'smalar hajmi 3-4 mm dan oshmaydigan paytda, qovoq terisi rakini faqat klinik belgilariga qarab tashxislanadi, lekin kattalashgach gistologik tekshiruvlar zarur bo'ladi.

Meybomiy bezining adenokartsinomasi yoki meybomiy bezlar raki – uncha ko'p uchramaydi, lekin tez o'sishi bilan farqlanadi, boshlang'ich bosqichida bu o'smani oddiy xolyaziondan mutlaqo ajratib bo'lmaydi, ular juda o'xshash bo'ladi. Shuning uchun oftalmologlar xolyazionni jarrohlik yo'li bilan olib tashlagandan keyin patogistologik tekshiruv o'tkazish zarur. Jarrohlik materiali tekshirishga berilmaganda ha'zi bir diagnostik xatolarga yo'l qo'yiladi. Bunda

kasallikning oxirgi bosqichi juda og'ir kechadi va o'lim bilan tugaydi.

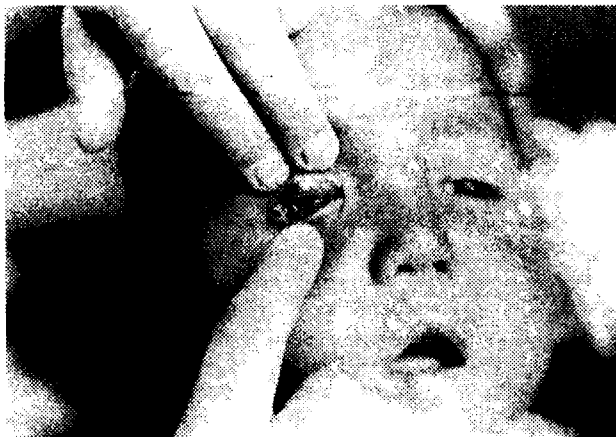Kiprik follikulalari yog' bezlarining (Tseys bezlari) adenokartsionomasi yoki Seys bezlari raki. Seys bezlari adenokartsinomasi rivojlangan hollarda morfologik belgilariga qarab tashxis qo'yish mumkin. Bu o'sma ko'pincha mikroskopik ko'rinishi bilan xolyazion, meybomiy bezlari adenokartsionomasini eslatadi.

Qovoq terisining xavfli melanomasi odatda birinchi navbatda nevuslar pigmentatsiyasining buzilishidan paydo bo'ladi. Nevuslarning faollashuvi jarohat yoki insolyatsiya tufayli rivojlanib ketishi mumkin. Bu hollarda

oldindan mavjud bo'lgan nevuslar g'adir-budur bo'lib qoladi, o'lchami kattalashadi va rangi o'zgaradi. ba'zan yangidan paydo bo'lgan tomirlar va teleangioktazlar hosil bo'lishi mumkin.



172-rasm. Pastki qovoqning tugunli raki.



173-rasm. Papilloma.

Kon'yunktivaning xavfsiz o'smalari

Papilloma – kon'yunktiva yuzasi ustidan ko'tarilib turuvchi o'sma bo'lib, ko'proq limb sohasida joylashadi. Papilloma silliq va g'adirbudur yuzali kulrang oqish, pushti rangli so'rg'ichlar holida bo'lishi mumkin (173-rasm). Bularga kon'yunktivaning oziqlantiruvchi tomirlari kelib tushadi va osonlikcha qo'shilib ketadi, bular keng asosli yoki oyoqchali bo'lishi mumkin.

Fibroma yallig'lanishdan qolgan asorat, teshib o'tgan yara natijasida jarohatdan keyin yoki hech qanday sababsiz paydo bo'lishi mumkin. O'sma oqish rangli, tomirsiz, zich, qattiq aniq ajralib turuvchi chegaraga ega, kon'yunktiva yuzasi ustidan ko'tarilib chiqadi.

Nevus – och havo rangdan to qop-qora ranglardagi ko'rinishda bo'lishi mumkin, bir-biridan shakli va o'lchami har xilligi bilan farq qiladi, aniq chegaraga ega. Odatda kon'yunktiva yuzasidan ajralib chiqmaydi, oziqlantiruvchi tomirga ega. Yallig'lanish natijasida o'lchami jihatidan kattalasha boradi va fibrinoz qoplam bilan qoplanadi.

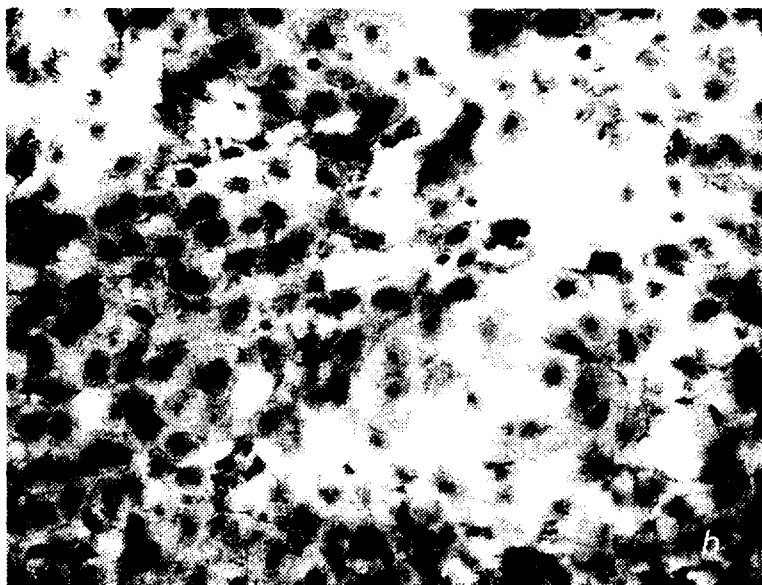
Kon'yunktivaning xavfli o'smalari

Bularga rak, xavfli melanoma va boshqalar kiradi. **Kon'yunktivaning raki** – odatda ko'z soqqasi kon'yunktivasidan, ko'pincha limbdan boshlanadi. Kichik tiniqroq oq pushti rangli tuguncha asta-sekin kattalashaveradi, aniq chegarali bo'ladi (174-rasm). Uning ustki yuzasi notekis pallachalar ko'rinishida bo'lgani uchun papillomatozni eslatadi. Pterigiunga ham o'xshashi mumkin, lekin tez rivojlanishi va qalinligi, ustining notekisligi bilan farqlanadi. Unda kengaygan qon tomir ko'p bo'ladi. O'sma kattalashgan sari shox parda ustini yopib yotadi va uning chuqur varag'lariga o'tadi.

Paydo bo'lish sabablari to'liq aniqlanmagan, lekin insolyatsiya, chang va ehtimol noma'lum viruslarning hissasi bordir.

Xavfli melanoma – ko'proq xavfsiz melanomalar asosida hosil bo'ladi, yassi diffuzli pigmentatsiyaga ega yoki kon'yunktiva nevisidan o'sma tez rivojlanadi.

O'sma odatda limb sohasida, ko'z yoshi go'shtchasi yoki ko'z soqqasi kon'yunktivasida uning yuzasidan ko'tarilib turadi. Oziqlantiruvchi tomirlari kengaygan va o'sma ichiga o'sib kirib ektazyali kapillyarlar to'rini hosil qiladi. Ayrim hollarda o'sma hujayralari pigmentatsiyaning tarqalib ketgan bo'lakchalari kabi ko'rinishda bo'ladi. Limb sohasida joylashgan melanomalar ko'pincha shox parda tomon o'sadi, lekin ichiga kirmaydi. Bunday joylashishda qovoq kon'yunktivasining melanomaga tegib turgan joyida kontakt pigmentatsiyasi paydo bo'lishi mumkin. Qovoq melanomalari oxirgi fazalarida regional limfa tugunlariga metastaz beradi (175-rasm).



174-rasm. a-ko'z soqqasi kon'yunktivaining papillyoz raki, b-kon'yunchaptiva papillyoz rakining patogistologik kesimi.



175-rasm. Yuqori qovoq kon'yunktivasining xavfli melanomasi.

Ko'z yoshi a'zolarining o'smalari

Ko'z yoshi xaltasining xavfsiz o'smalari xavfli o'smalarga nisbatan juda kam uchraydi.

Ko'z yoshi xaltachasining xavfli o'smalari- rak, sarkoma va melanoma.

Dakriotsistitlardagiga o'xshab bularning klinik belgilari ham yosh oqishning hosil bo'lishi bilan namoyon bo'ladi. Biroq bunda yiring bilan birga qonsimon va kuchsiz pigmentli ajratma paydo bo'ladi. O'smaning tez o'sishi diqqatni o'ziga jalb qiladi, metastaz beradi, yanglishib dakriotsistorinostomiya o'tkazilganda bu ayniqsa seziladi.

Ko'z ichi o'smalari, kipiriksimon tana va rangdor pardaning o'smalari. **Xavfsiz o'smalar** – bularga nevus, leyomioma, kista, qorachiq mushagining miomasi kiradi va odatda juda kam uchraydi.

Nevus – rangdor pardada giperpigmentatsiya holida mayda dog'lar ko'rinishida bo'ladi. Nevusning chegarasi aniq, markaziy qismi burmali, ba'zan zinasimon ko'rinishda bo'ladi. Nevusning markazida rangdor pardaning strukturasi ko'rinmaydi.

Leyomioma – tashxis qo'yishda katta qiyinchiliklar tug'dirishi tufayli uni ko'proq melanomaga o'xshatishadi. Klinik ko'rinishi pushtirang o'smani eslatadi. O'sma ko'zning oldi va orqa kamerasiga tarqalib ketishi mumkin, oldi kamera burchagini qoplab oladi. Siliar

tanadan o'sib chiqadigan leyomioma ko'plab teleangioektazyadan iborat bo'lib, shuning uchun qon quyilishlar bilan kechadi. O'sma yuzasi g'adir-budur bo'lib, endofit o'sish xususiyatiga ega. Noto'g'ri operatsiya qilingan vaqtlarda bu o'sma operatsiya o'rni bo'ylab o'sib ketishi mumkin.

Kista – rangdor parda va siliar tanada paydo bo'lib, ular rivojlanishining nuqsoni yoki jarrohlik ishalmi amalga oshirilayotganda ehtiyotsizlik tufayli yuzaga kelishi mumkin. Qorachiq atrofida kistaning paydo bo'lishi tug'ma rivojlanish nuqsoni yoki dori bilan davolashning asoratidir. Odatda rangdor parda kistasi rangsiz tuzilma, suyuqlik bilan to'lgan chegarali bo'lib, rangdor parda to'qimalarini surib yuboradi va uning ko'rinishini o'zgartiradi.

Qorachiq mushaklarining miomasi. O'sma ko'proq qorachiq sfinkterining pastki qismida va rangdor pardaning siliar belbog'ida joylashadi. U asta-sekin ekzofit tusda o'sadi. O'sma pushti va pigmentlashgan to'q rangli ko'rinishga egadir. O'sma yuzasi notekis, g'adir-budur, unda yangidan paydo bo'lgan tomirlar keng tarqalishi mumkin. O'smaning joylashishiga qarab rangdor pardaning atrofiyasi, uning radiar tomirlarida dimlanish hodisalari yuz beradi, ba'zan o'sma qorachiq shaklini o'zgartirib yuboradi, rangdor pardaning rangi o'zgarishi mumkin.

Rangdor parda va siliar tananing xavfli o'smalari

Melanoma – rangdor parda va siliar tananing asosiy va eng ko'p uchraydigan xavfli o'smalaridan biri melanomadir. Uning 10 foizi nevus va tug'ma dog'lardan kelib chiqishi mumkin. O'sish darajasi shunchalik yuqoriki, 3-4 oyning ichida kattalashib, oldi kameraning burchagiga o'sib kirganligi seziladi hamda emissariy bo'ylab o'sishi mumkin. Melanoma pigmentli o'sma, yuzaga ko'tarilib chiqib sog'lom to'qimaning o'rnini egallaydi, noaniq chegaralidir. Kasalga chalingan va normal to'qimalar chegarasida pigment infiltratsiyasi bo'lib, uning sochilib ketishi bo'ladi. O'smada kuchsiz va kuchli pigmentlashgan sohalar almashinib ketadi. Siliar o'sma rivojlangan kasallik belgilari tez bilinadi, lekin uning boshlang'ich bosqichini bemor sezmaydi. Keyinchalik oldi kamera burchagida yoki orqa kamerada, yoki shishasimon tanada o'smaning tugunlari paydo bo'ladi. Gavhar xiralashib ikkilamchi glaukoma belgilar paydo bo'lishi mumkin. Jigar, o'pka va ba'zan limfa tugunlariga metastaz beradi.

Siliar tana melanomasi – ko'pincha xorioidea va rangdor parda atrofiga o'sib kirgan holda uchraydi. O'smaning tarqalishi uning birlamchi tugunining joylashishiga bog'liq. Melanoma siliar

tananing kiprikli qismidan chiqsa, oldi kameraga qarab o'sadi (176-rasm). U siliar tananing tomirlaridan chiqsa, unda oldi kamera burchagiga va rangli pardaga qarab o'sadi. Boshlanish davrida melanoma uncha bilinmaydi. O'sma oldi kamera burchagiga tarqalgandan boshlab rangdor pardada burmacha hosil bo'ladi va u shishib qolib, melanoma markaziga to'planib boradi, shunda kameraning bir tekisda emasligi namoyon bo'ladi. O'smaning yuzasi notekis, g'adir-budur, lekin tomirlari kam bo'ladi.

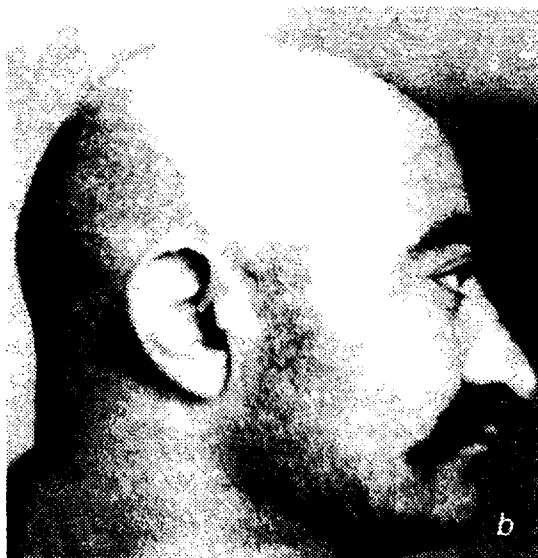



176-rasm. Siliar tananing xavfli melanomasi.

Xoriodea o'smalari

Xoriodeaning xavfsiz o'smasi – nevus ko'pincha uning orqa qismida joylashadi va xavfli melanomani keltirib chiqarishi mumkin. Oftalmoskopik usul bilan tekshirilganda nevus har xil kattalik va shaklga ega bo'lgan to'q yoki qop-qora rangli, aniq chegarali dog' bo'lib ko'rinadi, atrof yuzalariga nisbatan ko'tarilib turishi mumkin. Bitta yoki bir nechta dog'lar bo'lishi mumkin, ba'zan ular qo'shilib ketgan bo'ladi.

Araxnoendotelioma yoki **meningioma** – ko'pincha inson hayotining ikkinchi yarmida uchraydi. Odatda ko'ruv nervi diski yukstapapilyar zonasida joylashadi. U asosan zamburug'simon shaklda bo'lib, yangi hosil bo'lgan tomirlarga boy bo'ladi. Oftalmoskopik tekshirganda o'sma boshda pushti yoki kulrangli tugun shaklida, ko'ruv nerviga yopishgan bo'lib, biroz ko'tarilib turadi va asta-sekin o'sadi.



177-rasm. a-ko'z kosasining xavfsiz fibromasi,
b-jarrohlikdan keyin.

Xavfli o'smalar. Melanoma uveal traktining eng ko'p uchraydigan o'smasidir. Melanoma odatda 40 yoshdan keyin, xorioideaning markaziy va markaz atrofi sohalarida paydo bo'ladi. Tez o'sib rivojlanadi. Oftalmoskopik tekshiruvda melanoma to'q qora rangdan qo'ng'ir-qora ranggacha va aniq chegaraga ega bo'ladi. O'smaning tazyiqi va toksinlari ta'sirida oynasimon plastinka parchalanadi va o'sma subretinal bo'shliqqa kiradi. To'r parda o'sma cho'qqisi ustida yupqalashib qoladi va uni o'sma moddalari teshib o'tadi. Keyinchalik bu to'r pardaning ikkilamchi o'rnidan ko'chishiga olib keladi. Ikkilmchi glaukomadan va o'smaning o'zi ko'z soqqasidan tashqariga teshib chiqadi, ko'pincha jigarga metastaz beradi. Xorioideaning pigmentsiz xavfli melanomasi kam uchraydi.

To'r parda o'smalari. To'r pardaning xavfsiz o'smalari va xavfli o'smalari ham katta yoshdagi odamlarda juda kam uchraydi.

Ko'z kosasining o'smalari

Ko'z kosasi ko'p miqdorda har xil to'qimalarga ega. Bular inson organizmida uchraydigan o'smalarning rivojlanishiga asos bo'ladi. Ko'z kosasida o'sma rivojlanishining odatdagi belgisi ekzoftalmdir, devor oldida o'sma bo'lsa, ekzoftalm unga qarshi tomonga qarab o'sadi.

Ko'z kosasi xavfsiz o'smalari. **Gemangioma** – ko'z kosasida uchraydigan birlamchi o'smalarning 30 foizini tashkil qiladi. Ko'p mualliflar gemangiomalarning rivojlanish sababini ortiqcha anomal tomirlar tizimi to'planishida deb bilishadi. Gemangiomalarning yuzaki, kapillyarli, ratsemoz (sershox) va kavernozi shaklida bo'lishi mumkin. Kavernozi gemangioma bo'lsa, ko'z kosasi o'qi bo'ylab yo'nalgan, yoki yonlama ekzoftalm paydo bo'ladi. O'sma juda sekin o'sadi, shuning uchun ham ekzoftalm uzoq vaqt jadallashmasligi mumkin. Odatda bunday hollarda ko'z soqqasining harakati chegaralanib qoladi, shuningdek diskning turg'unlik shishi kelib chiqadi va bu ko'ruv nervi atrofiyasiga olib keladi. Kapillyar, ratsemoz va gipertrofik gemangiomalarning ko'pincha yosh bolalarda uchraydi.

Fibroma – odatda hayotning ikkinchi yarmida paydo bo'ladi. O'sma orbita chuqurligida devor yonida joylashib, ko'pincha kattalashib, ko'z kosasining suyak qirrasigacha boradi (177-rasm). Paypaslab ko'rilganda shishning kam harakatliligi, qattiqligi va og'riqsizligi aniqlanadi. Fibroma ko'pincha qobiq ichida o'sadi. Ba'zan juda kattalashib ketib, ko'ruv nervi va ko'z olmasiga tazyiq berishi mumkin, bunda tetraplegiyani, diskning dimlanib qolishini va keyinchalik ko'ruv nervi atrofiyasini keltirib chiqaradi.

Nevrinoma yoki shvannoma – periferik yoki siliar nervlarning shvann qobiqlaridan rivojlanib, asta-sekin o'sadi, qattiq og'riq bilan, ekzoftalm, ba'zida shox parda sezuvchanligi yo'qolishi bilan farqlanadi. Qisqa vaqt ichida ko'ruv nervi diskining dimlanishi va



178-rasm. Ko'z yoshi bezining xavfsiz adenomasi.

tiqligi jihatdan suyak bilan bir xil, juda sekin o'sishi mumkin. Tashxisi jihatdan ba'zi qiyinchiliklarni e'tiborga olmasak, klinik ko'rinishi juda o'ziga xosdir.

Ko'z yoshi bezining adenomasi – ko'z kosasining kam uchraydigan o'smalari qatoriga kiradi. O'sma ko'z yoshi bezining pastki qismida paydo bo'lib rivojlanadi (178-rasm). Klinik jihatdan ko'z tirqishining torayishi va yonlama ekzoftalm bilan xarakterlanadi. Paypaslab ko'rilganda, ko'z kosasining tashqari –yuqori choragida og'riqsiz, tomirsiz, cho'ziluvchan o'sma aniqlanadi va u sekin o'sadi.

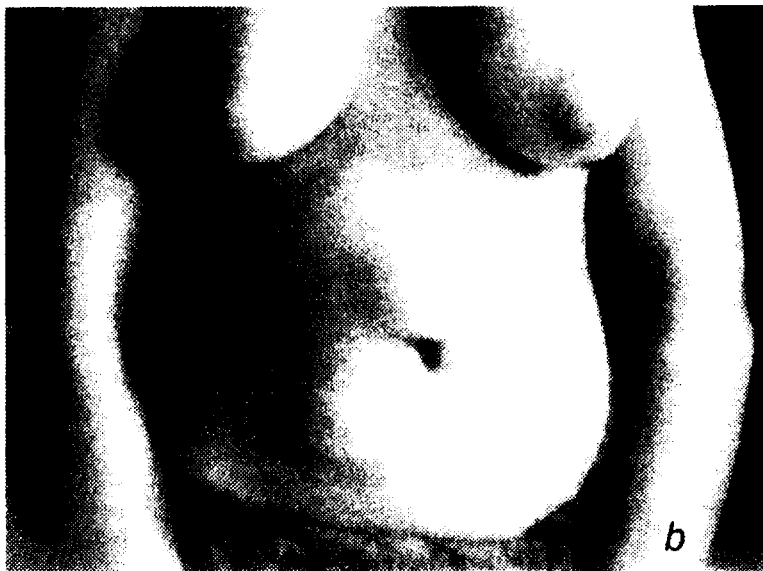
Ko'z kosasining xavfli o'smalari muayyan belgilar majmui bilan xarakterlanadi. Bularga ekzoftalm, diplopiya, qovoq shishuvi kiradi. Bu belgilar o'smaning to'xtovsiz o'sishi natijasida kuchayib ketadi. Og'riq paydo bo'ladi. Ko'z kosasidagi birlamchi xavfli o'smalarning paydo bo'lish jarayoni bilan bog'liqdir. Demak, tomirlari aniosarkomalar, mushaklardan – miosarkomalar, yog' to'qimalaridan – liposarkoma, nerv to'qimalaridan – neyrosarkomalar va boshqalar rivojlanadi (179-rasm). Ko'z kosasining birlamchi xavfli melanomasi juda kam bo'ladi. Ko'z kosasining birlamchi rakini faqat embrional rak deb qarash mumkin. Ko'z kosasining xavfli o'smalari

uning atrofiyasi kelib chiqishi mumkin. O'smaning yupqa qobig'i bor, shuning uchun uni noradikal olib tashlaganda retsidiv berishi ham mumkin.

Meningioma – kulrangli o'sma ko'ruv nervi yoki ko'z kosasining boshqa nervlari-ning qobiqlaridan paydo bo'ladi. Ekzoftalm, qovoqning tez shishib ketishi, ko'ruv nervi diskining turg'unlik shishi va keyinchalik uning atrofilanishi kabi klinik belgilarini ko'rish mumkin, asta-sekin o'sadi va ko'z kosasidan tashqariga, asosan kalla suyagi bo'shlig'iga ko'ruv nervi kanali orqali tarqalishi ham mumkin.

Osteoma – ko'z kosasi-ning devorlari suyaklaridan o'sib chiqadi, juda kam uchraydigan o'smadir. Qat-

179-rasm.
a-ko'z kosasining
birlamchi
limfosarkomasi,
b-limfosarkoma
metastazlari.



hajm jihatdan o'sib, hayot uchun kerakli to'qimalarni me'yoridagi funksiyasini buzib qo'yadi, zaharli ta'sir ko'rsatadi va nihoyat tezda metastaz beradi, o'z vaqtida davolanmaslik bemorning o'limiga olib boradi.

BOLALAR KO'RUV A'ZOSINING O'SMALARI

O'zbekiston Respublikasi onkologiya ilmiy markazi ko'z kasalliklari bo'limidagi kasal bolalarning 2,4 foizini qovoq o'smalari, 5,7 foizini kon'yunktiva o'smalari tashkil qiladi. Xavfsiz o'smalar – 35,9 foiz, xavfli o'smalar – 51,5 foizdir.

Bolalarda xavfsiz o'smalar kattalardagi kabi gemangioma, dermoid kista, nevus, neyrofibroma va boshqa ko'rinishlarda bo'ladi. Asta-sekin o'sishi, qobig'i borligi (kapillyar va retsemoz gemangiomalardan tashqari), metastaz bermasligi kabi belgilar xavfsiz o'smalarni birlashtiruvchi o'ziga xos belgilar bo'lib hisoblanadi.

Bolalarda ko'pincha bu o'smalar tug'ma asosli bo'ladi, masalan, gemangioma va dermoid kista embrional davrida yuzaga keluvchi o'smalar qatoriga kiradi. Gemangioma va neyrofibrinomalarning ba'zi bir xillari qovoq terisi, kon'yunktiva, ko'z kosasi va ko'z soqqasini o'z ichiga olgan holda bolaning tug'ili-shida yoki hayotining birinchi oylarida aniqlanadi. Ko'pincha yuzning yarmiga tarqaladi, keng gemangiomalari aniqlanadi. Bunday gemangiomalari tizimli kasalliklarining, ya'ni Styurj-Weber sindromi ko'rinishida bo'lishi mumkin. Bolalarda ko'proq lipodermoid, angioli-poma kabi o'smalar patogistologik jihatdan qo'shilgan holda uchraydi. Fibroma, lipoma juda kam uchraydi. Ko'z ichida uchraydigan xavfsiz



180-rasm. 11-yashar qizda qovoq to'qimalaridan paydo bo'lgan fibroma.

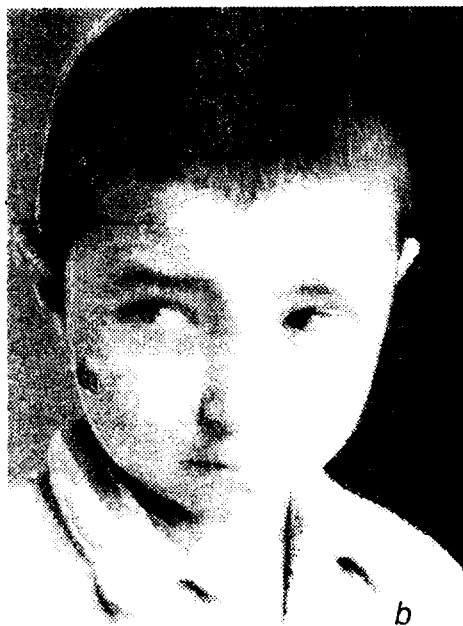o'smalardan rangdor pardaning va tomirli pardaning nevusi uchraydi. Orbitada bolalarning hayoti uchun xavfli bo'lgan xavfsiz o'smalardan ko'z nervining gliomasi va kavernali gemangioma eng ko'p uchraydi, ular ko'ruv kanali orqali kalla bo'shlig'iga tarqalib, og'ir oqibatlar beradi (180-rasm).

Bolalarda xavfli o'smalar. Bolalarda qovoqning, kon'yunktivaning va shox pardaning xavfli o'smalari kam uchraydi. Sarkoma maktabgacha bo'lgan, ba'zan kattaroq yoshdagi bolalarda kuzatiladi. Fibroma va angiosarkoma farqlanadi, bular ko'proq yuqori qovoqdan, o'smaning tuguni paydo bo'ladigan joydan rivojlanadi, tez kattalashib boradi. Qovoq shishgan, ko'kimtir rangda bo'ladi va ptozni keltirib chiqaradi. Keyinroq u ko'z kosasiga o'sib kirib metastaz beradi.

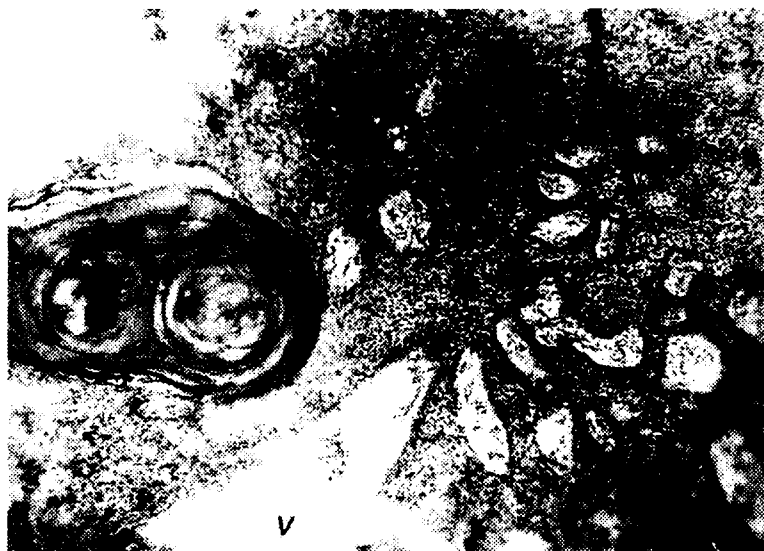Qovoq terisi va kon'yunktivaning raki bolalarda juda kam uchraydi (181-rasm). O'zbekistonda qovoq terisi va kon'yunktiva raki bilan birga pigmentli kseroderma har 100000 bolaga 0,1-0,2 ko'rsatkichlarni tashkil qiladi. Kasallikning ko'p pigmentlangan joylarining ba'zi bir qismlarida atrofiyaga uchragan terining ochiq yuzalarida malignizatsiya bo'ladi va kattalashib, tezda yaraga aylanadi. Kasallik uzoq davom etishi (181-rasm, b) va jadal sur'atda kechishi bilan farqlanadi. Qovoq terisi va kon'yunktiva raki pigmentli kseroderma (181-rasm, v) tufayli kasallikning oxirgi bosqichlarida metastaz beradi.

Bolalarda ko'z ichidagi xavfli o'smalar 2 yoshgacha, asosan retinoblastoma ko'rinishida uchraydi, ko'z ichidagi melanoma kam uchraydi.

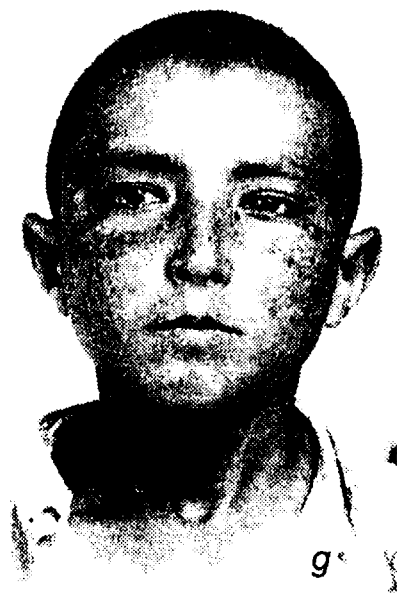
Retinoblastoma yagona xavfli o'sma bo'lib, bevosita to'rt pardadan hosil bo'ladi. O'g'il bolalar va qizlar bu kasallikka bir xil chalinadilar, ko'proq 30-35 foiz retinoblastoma ikki ko'zda ketma-ket paydo bo'ladi. Ikkinchi ko'zning zararlanganligi keyinroq, ya'ni birinchi ko'z kasallangandan so'ng bir necha oydan keyin aniqlanadi. Bir tomonlama yoki ikki tomonlama retinoblastoma 13 juft xromosomalarning patologik o'zgarishi natijasida kelib chiqadi. Sog'lom ota-onadan tug'ilgan bo'lsa-da retinoblastoma kasalligiga chalingan boladan keyingi tug'ilgan bolalarda shu kasallik bilan og'rish ehtimoli 6-15 foiz yuqori bo'lishi mumkin. Agar oilada bir necha bolalar retinoblastoma bilan og'rikan bo'lsa, u holda bu ko'rsatkich 50 foizdan hatto 70 foizgacha ko'tariladi. O'zbekistonda hanuz qarindoshlar o'rtasidagi nikoh ko'p bo'lganligi sababli bu kasallik ko'payib bormoqda, bunga esa atrof-muhitning ifloslanishi ham salbiy ta'sir ko'rsatmoqda. Shuning natijasida retinoblastoma bilan kasallanish boshqa davlatlarga nisbatan ikki marta ko'proqdir.



181-rasm. a-8 yashar bolada kon'yunktivaning limb sohasidan boshlangan raki (chap ko'zda), b-jarrohlikdan kevin. O'ng yuzida malignizatsiya paydo bo'lgan. v-elekr pichoqcha bilan olib tashlangan rakning patogistologik tuzilishi. O'ziga xos «rozetkasi» ko'rinib turibdi, g-4 yildan keyin chap ko'z kon'yunktivasida retsdiv bergan va pigmentatsiya paydo bo'lgan.



Retinoblastoma patologik tuzilishi bo'yicha nevroektodermal o'sma bo'lib, to'r pardaning embrional nerv hujayralaridan o'sib chiqadi. O'smalarning gistogeneci oxirigacha aniqlanmagan, o'lar to'r pardaning duch kelgan joyida rivojlanishi mumkin. Xavfliroq shakldagi retinoblastoma va kamroq tajovuzkor retinotsitomalar farqlanadi. O'sayotgan paytida yangidan hosil bo'lgan tomirlar rivojlanadi. Qon bilan ta'minlashning yetishmovchiligi, shuningdek stromalarning yo'qligiga qaramay, o'sma hujayralari ko'z soqqasining ichiga va uning tashqarisiga oson tarqaladi. Retinoblastomalarning



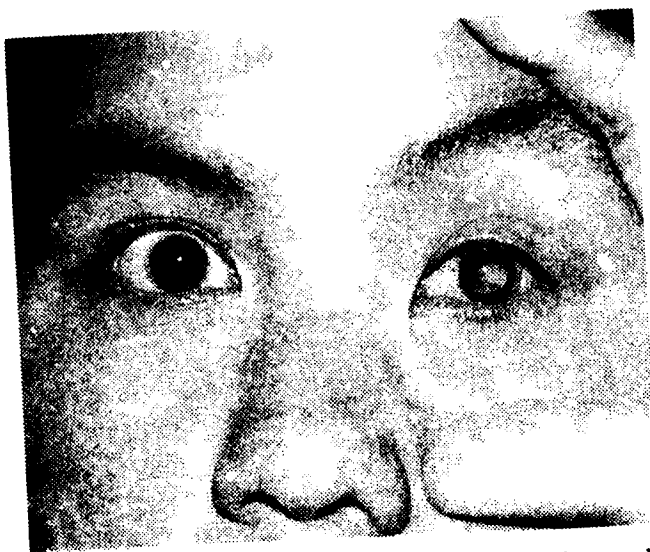asosiy xususiyatlaridan biri – o‘smaning nekroz o‘chog‘ida kaltsiy tuzlarining yig‘ilib qolishidir.

Retinoblastomalarning klinik belgilari to‘r pardadagi bitta yoki bir nechta kulrang o‘choqlarning bo‘lishi va o‘sishi natijasida, shishasimon tanaga kirib borishi va u yerda bitta asosiy tugunga qo‘shilib ketishi bilan tavsiflanadi, uning yuza qismi tekis yoki g‘adir- budur, rangi ko‘kimsir sarg‘ish bo‘lib, nur ta‘sirida yaltirab, mushuk ko‘zini eslatadi (182-rasm). To‘r pardaning ikkilamchi o‘rnidan ko‘chishi, ikkilamchi glaukoma, ko‘zga qon quyilishi o‘smaning rangini o‘zgartirishi mumkin. Retinoblastomalarning ko‘payishi keyinchalik ekstrabulbar o‘sishga olib boradi (183-rasm) va quloq oldi, jag‘ osti va bo‘yin limfa tugunlariga metastaz beradi. O‘sma hujayralarining bosh suyagi ichiga, pastki naysimon suyaklarga va boshqa a‘zolarga limfo- va gematogen yo‘l bilan tarqalishi ham bundan istisno emas.

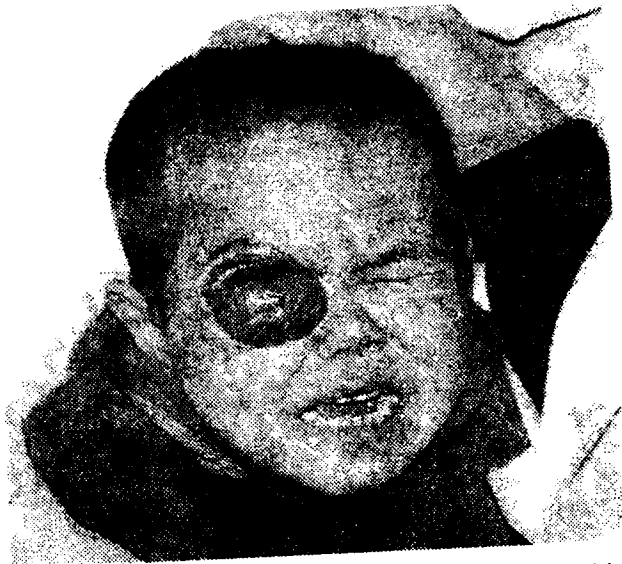Ko‘ruv a‘zosi o‘smalarini aniqlash – klinik jihatdan xavfli o‘smalarni xavfsiz o‘smalardan farq qilinmasligi hamda xavfli o‘smani yallig‘lanishlardan ajratish bir necha qiyinchiliklarni keltirib chiqaradi. Masalan, xolyazionning klinik kechishi adenokartsiomadani, rivojlanuvchi nevuslarni melanomadani, pterigiumni kon‘yunktiva rakining bir nechta shakllaridan farqlash qiyin bo‘ladi. Ayniqsa ko‘z ichidagi o‘smalarni ko‘proq o‘rnidan ko‘chgan to‘r parda yoki yallig‘li ikkilamchi glaukomadan farqlash qiyin bo‘ladi. Hatto ko‘z kosasining exinokokk kasalligi bo‘lib, uni exotomogrammada aniqlangan bo‘lsa ham o‘smadan farqlash qiyin.

O‘sma to‘qimalarini majburiy ravishda verifikatsiya qilish bo‘yicha amaldagi talablar o‘ta adolatli ishdir. Xavfli o‘smalarning har xil turlarini davolash turli usullarni talab qilishi fikrimizni yana bir bor tasdiqlaydi. Shunday qilib, bugungi kunda o‘sma kasalliklarini aniqlashda diagnostika usullarining mavjudligiga qaramay, ularni patomorfologik usulda tekshirish majburiydir. Odatda biopsiyaning ikki xili: ekstsion va punktsion turidan foydalaniladi.

Ko‘z ichidagi va ko‘z kosasidagi o‘smalarning tashxisi uchun ko‘ruv o‘tkirli va ko‘z ichidagi bosimni aniqlashdan tashqari biomikroskopiya, oftalmoskopiya, diafanoskopiya, bir o‘lchamli va ikki o‘lchamli exografiya, rengenografiya har xil ko‘rinishlari, radiofosfor tekshirish, flyuorestsens angiografiya, kontrastli arterio- yoki venografiya, termografiya, kompyuterli tomografiya va nihoyat o‘sma to‘qimalarini morfologik o‘rganishdan foydalaniladi. Bu usullarni qo‘llanishga oid ko‘rsatmalar va qarshi ko‘rsatmalar, ularning afzallik va kamchilik tomonlari bo‘ladi. U yoki bu ko‘rinishdagi tashxisot usullaridan foydalanish o‘smaning qayerda



182-rasm. Retinoblastomaning boshlang'ich davri – mushuk ko'ziga o'xshab yaltirashi.



183-rasm. Retinoblastomaning ekstrabulbar o'sishi.

joylashganligiga, tavsifiga va tarqalganligiga bog'liq bo'ladi. Kattaligi 1 sm dan katta bo'lmagan vizual joylashgan o'smalarni tekshirishdan oldin ko'zning funktsional holati tekshirilib, o'sma biomikroskopda ko'riladi. Undan keyin o'sma to'qimalari patogistoyoki patotsitologik usul bilan o'rganiladi. Boshqa pigmentlashgan o'smalardagi kabi, bu holatda ham 32 P sinama usulidan foydalaniladi. Ko'z ichidagi o'smalarda oftalmologik tekshirish bilan bir qatorda diafanoskopiya, bir o'lchamli va ikki o'lchamli exooftalmografiya va 32 P sinamalaridan ham foydalaniladi. Bunday hollarda kattalarning jigari, albatta izotoplik skanerlash usulida ham tekshiriladi.

KO'RISH A'ZOSI O'SMALARINI TEKSHIRISH USULLARI

1. **Radiofosfor tekshirish** (RFT yoki 32 P sinamasi). Bu usul bilan patologik qism hamda nazorat qilinayotgan sog'lom simmetrik qismlardagi beta nurlanishni radiometriya yordamida o'lchanadi. Radiopreparatlar eritma ko'rinishida kasalga og'iz orqali (per os) beriladi. Radiometriya tekshirishning oxirgi 5 kuni ichida o'tkaziladi.

2. **Flyuoretsent angiografiya** – bu maxsus apparat retinofot bilan turli vaqt oralig'ida bo'yovchi flyuoretsentni vena ichiga yuborgandan keyin o'tkaziladi, bunda tasvirlar qora-oq ko'rinishda bo'ladi. O'sma to'qimalarida bo'yovchi moddalar sog'lom to'qimalardagiga nisbatan ko'proq yig'iladi.

3. **Kontrast arterio- yoki venografiya** – rentgenologik tekshirish usullaridan biri bo'lib, bu vena ichiga yoki arteriya ichiga rentgenokontrast moddalarni yuborish natijasida, masalan, verografni yuborilib rentgen suratlar olinadi, bunda tomirlarning yo'lida kontrastning yig'ilishi o'smalarni aniqlashga yordam beradi.

4. **Termografiya** – teri yuzasidagi issiqlik, ya'ni infraqizil nurlanish qayd etiladi. Uning ko'rsatkichlari ekranga tushiriladi yoki, maxsus qog'ozga rasmga tushiriladi, bunda issiq qismlari oq dog', sovuq qismlari qora dog' shaklida bo'ladi. Har xil yuza qismlarda haroratning raqamli ko'rsatkichlarining farqi o'zgarishi mumkin. Termografiya har xil rangli bo'lishi mumkin.

5. **Kompyuterli tomografiya** – ilm-fanning so'nggi yutuqlaridan biri hisoblanib, bu usul yordamida muayyan chuqurlikdagi kesmaga asoslanib, yumshoq va suyak to'qimalaridagi o'smaning hajmi, chuqurligi, qattiq-yumshoqligi aniqlanadi.

6. O'sma to'qimalarini **patomorfologik tekshirish** usuli-surtma holda sitologik jihatdan tekshiriladi hamda aniq klinikadagi to'qimaning kesimi oldindan maxsus dorilar bilan qayta ishlanadi va buyum oynachasiga mahkamlanadi, keyin hujayra tuzilishi darajasida o'rganiladi.

KATTALAR VA BOLALARDA KO'RUV A'ZOLARI O'SMALARINI DAVOLASH

Ko'ruv a'zolari o'smalarini davolash, o'sma to'qimasining patogistologik tuzilishiga bog'liq bo'ladi. Xavfsiz va joylashgan sohasini buzuvchi o'smalar hamda ko'z ichidagi o'smalar jarrohlik yo'li bilan olib tashlanadi. Kon'yunktiva va qovoq terisining kapillyar va ratsemoz gemangiomasini, shuningdek ko'ruv nervining gliomasini har xil ko'rinishdagi nurlari yordamida konservativ davolash mumkin, bu o'smaning joylashishiga, qalinligiga va yuzasiga bog'liq bo'ladi.

Shunday qilib, 1 sm qalinlikdagi o'sma bilan zararlanishni hisobga olgan holda, ko'zga ko'rinadigan o'smalar yaqin fokusli rentgen nurlari bilan davolanadi. Ko'ruv nervining gliomasini jarrohlik yo'li bilan davolash qo'llanilmaganda uni telegamma yordamida davolash usuli bilan nurlantiriladi (TGT). Xavfli o'smalar sinchiklab tekshirishni talab qiladi. Agar bemorning anamnezida o'smaning tez o'sishi hamda buning klinik jihatdan xavfli ekanligi asoslansa, u vaqtda oldindan 2-3 marta nurlantirish seanslari o'tkaziladi va undan keyin punktsion yoki ekstsion biopsiyaga kirishiladi. Hozirgi vaqtda har qanday sohada joylashgan xavfli o'smalarni davolash kompleks olib boriladigan bo'lgan. Bularga jarrohlik usuli, nur berish kimyoviy davolash usuli, kriodestruksiya, foto- va lazerkoagulyatsiya kiradi.

Jarrohlik usuli – onkooftalmologiyada oddiy jarrohlik usuli makro- va maxsus mikroskop ostida jarrohlik amalini bajarishdan iboratdir.

Nur bilan davolash – ikki xil ko'rinishda bo'ladi: beta-applikatsiya va distantsion rentgen davolash, telegamma davolash, proton tutamlari bilan davolash. Shuningdek betatronidan foydalaniladi, bu elektron davolashni qo'llab oldindan belgilangan chuqurlikda yuqori konsentratsiyali energiyani hosil qiladi.

Beta-applikatsion davolash – ko'z bilan ko'rinadigan yerda joylashgan 5 mm gacha o'lchamga ega bo'lgan o'smalarni, shuningdek ko'z ichidagi yuzasi 5 mm gacha bo'lgan va balandligi 3 mm gacha bo'lgan o'smalarni davolashda foydalaniladi.

Odatda, tarkibida strontsiy –itriy mavjud metalli ko‘z applikatorlari qo‘llaniladi. Bu usulning afzallik tomoni shundan iboratki, ko‘zning tevarak atrofidagi sog‘lom to‘qimalarga zarar yetkazmasdan katta miqdorda nur ta‘sirini ko‘rsatish mumkin, shuningdek kobalt va ruteniy applikatorlaridan ham foydalaniladi.

Kimyoviy davolash – mustaqil usul sifatidagi davolash bo‘lib, bundan kompleks davo qilingandan 3-4 oydan so‘ng, kasallikning turg‘un remissiyasini saqlash uchun foydalaniladi. Sitostatik ta‘sir qiladigan moddalar qo‘llaniladi – prospidin, fopurin, siklofosfan, shuningdek vinkristin, adrioblastin, krminomitsin, mushak, vena ichi va arteriya ichiga, subkon‘yunktival va retrobulbar kiritiladi.

Kriodestruksiya usuli – o‘sma to‘qimalarini yemirish uchun past haroratdan foydalanishdan iborat. Sovuq agent sifatida suyuq azot, ba‘zan karbonat angidrid gazi (uglekislo‘y gaz) qovoq terisi, kon‘yunktiva shox parda o‘smalariga ta‘sir qilish uchun foydalaniladi. Ko‘z ichidagi va ko‘z kosasidagi o‘smalarda kriodestruksiya faqat jarrohlik amaliyotida, o‘smaning yuzasi ochilgan vaqtda foydalaniladi. Ko‘z ichidagi o‘smalarni muzlatish ko‘zning oq pardasi orqali o‘smaning joylashgan o‘rniga tushirish bilan o‘tkaziladi, ba‘zi hollarda kriodestruksiya o‘smada foto- va lazerkoagulyatsiya kimyoviy nur berib davolash birga qo‘shib olib boriladi.

Fotokoagulyatsiya usuli – o‘smalarning o‘lchami 6-8 mm gacha borganda va yuzasi 4-5 mm gacha bo‘lganda tavsiya qilinadi. Fotokoagulyatsiya ham boshqa konservativ davolash usullari bilan kompleks qilib olib boriladi. Xususan, nur bilan davolash va kimyoviy usul qo‘shiladi.

Lazer bilan nurlatish usuli – onkoofthalmologiyada keng tarqalgan usuldir. O‘zbekistonda birinchi bo‘lib, lazer O‘zbekiston Respublikasi Onkologiya ilmiy markazining ko‘z kasalliklari bo‘limida 1978 yilda ko‘ruv organlarining o‘smalarini davolashda foydalanilgan. Lazerning afzallik tomoni nurlatish fokusidagi haroratning yuqoriligi, tevarak atrofdagi to‘qimalarga nisbatan perifokal reaksiyalarning yo‘qligi, bir nafar bemorda takroriy qo‘llash mumkinligi, usulning iqtisodiy samaradorligi hamda ko‘p hollarda nurlatishning ambulator yo‘li bilan o‘tkazilishi va nihoyat davolashning boshqa usullari bilan qo‘shib olib borish mumkin. Ko‘ruv a‘zosining turli o‘smalarini konservativ davolashdan tashqari, ko‘pincha jarrohlikning makro- va mikroxirurgik usullari ham qo‘llaniladi va bu qo‘shma usul ko‘pincha yaxshi natija beradi.

XI BOB

KO'RUV A'ZOSINING SHIKASTLANISHI, OFTALMOLOGIYADA TEZ YORDAM VA OFTALMOLOGIK EKSPERTIZA

Ko'ruv a'zosining va ayniqsa ko'z soqqasining shikastlanishi inson uchun og'ir musibatdir, chunki ko'zning nozik pardalaridan qaysi biri, qay darajada shikastlanmasin, bu birinchidan, katta noqulaylik, qattiq og'riq beradi va ruhiy ozor yetkazadi. Ikkinchidan, bu har xil ko'rinishda yomon asorat qoldirib, ko'pincha ko'zni o'zlik darajasiga olib boradi. Bunday noxush hodisalar ko'zi shikastlangan kishining mehnat faoliyatiga salbiy ta'sir qilib, uning oilasi va u xizmat qiladigan jamoaning ish unumiga ham zarar yetkazadi. Shuning uchun ko'z shikastlanishining oldini olish, shikastlanish sodir bo'lganda tezlik bilan birinchi yordam ko'rsatib, bemorni ko'z tez yordam markazi mutaxassisiga yuborishni tashkil qilish barcha tibbiyot xodimlarining muqaddas vazifasi hisoblanadi.

Ko'ruv a'zosining shikastlanishi ozor topgan o'rniga qarab 2 ga bo'linadi: 1) Ko'zning yordamchi qismlari - qovoqlar, kon'yunktiva, ko'z yoshi a'zolari va ko'z kosasining shikastlanishi; 2) Ko'z soqqasi va ko'ruv nervining shikastlanishidir.

Ko'ruv a'zosi shikastlanishining sodir bo'lgan joyi va undagi mavjud ahvolga qarab sanoatda, qishloq xo'jaligida, uy va ko'cha sharoitida, bolalar o'rtasida va jangovor holatlarda yuz bergan shikastlanishlarga bo'linadi.

Mexanik shikastlanish to'mtoq buyumlar ta'sirida, urilganda sodir bo'ladi, yaralanish o'tkir uchli buyumlar ta'sirida yuzaga keladi. **Termik (issiq)** va **kimyoviy o'yuvchi moddalar** ta'sirida ko'z va uning yordamchi qismlari kuyishi mumkin. Kimyoviy moddalar ichida **ishqoriy xususiyatga ega** bo'lganlari **kislotalar nisbatan kuchliroq** va chuqurroq kuydiradi. **Elektrooftalmiya** – ko'zning **ultrabinafsha nurlar** ta'sirida kuyishi – bu muhofaza oynak taqmay elektr payvandlashga tikilib qaralganda, qorli tog'da quyoshli kunda muhofaza oynak taqmay yurilganda yuz berishi mumkin. Shuningdek **rentgen, radiy** va **lazer nurlari**

ta'sirida ko'z gavharining xiralanishi nur ta'siridan yuz beradigan katarakta kuzatiladi.

Toksik moddalar – zaharli kimyoviy moddalar (pestitsidlar, gerbitsidlar va tarkibida qo'rg'oshin tutuvchi moddalar)ning ko'zga bevosita tushishi, kon'yunktiva va shox pardasining yallig'lanishiga sabab bo'ladi.

Ko'rish a'zosining qaysi bir qismi shikastlanishidan qat'iy nazar, umumiy shifokor bunday bemorni tezlik bilan ko'rib, birinchi yordam berishi zarur. Birinchi yordam berish uchun ko'rish a'zosining hamma qismini tekshirish quyidagicha bajarilishi kerak. Avvalo qovoqlar terisi, uning rangi, butunligiga, ularning qirralariga va harakatlanishiga ahamiyat berish kerak. Agar qovoqlar juda yoshlanib ochilmasa, ularni zo'rlab ochish mumkin emas. Agar bemor ko'zini bemalol ocha olsa, unda ham qo'l tekkizmay ko'z soqqasi kon'yunktivasini, oqsil va shox pardani qarash zarur. Bunda oldi kamera chuqurligini, qorachiqning yoruuqqa reaksiyasini, kengligini, rangini aniqlash mumkin.

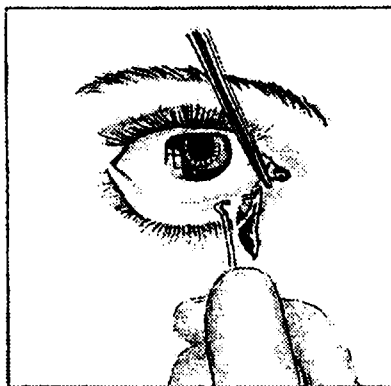
Shikastlanish sabablarini sinchiklab o'rganish katta ahamiyatga ega: ko'zning qachon, qanday ishda, nimadan shikastlanganini bilish shart, yordam ko'rsatilganmi, shunday bo'lsa, qanday yordam ekanligini, bemor hushdan ketganmi, ko'zi va burnidan qon ketganmi va h.k.ni aniqlash kerak.

Shikastlangan ko'zni tekshirishdan oldin qovoqlarni qon ivindilaridan ehtiyotlik bilan tozalash, qon quyilish, qovoqlar sohasida paypaslaganda g'ijirlash (krepitatsiya) bor-yo'qligini aniqlash, ko'zning orbitada joylanishiga ahamiyat berish zarur. Bemorning umumiy holatini ham hisobga olish zarur, chunki kalla suyagi shikastlanganda umumiy miya belgilari – ko'ngil aynishi, qusishi, hushdan ketish kabilar ro'y berishi mumkin. Bemorga qoqsholga qarshi zardob yoki anatoksin yuboriladi, og'riq qoldiruvich dori ichiriladi, ko'ziga steril bog'lam qo'yib, tez yordam mashinasidan zudlik bilan ko'z shifoxonasiga yuboriladi. To'g'ri ko'rsatilgan birinchi yordam kasallikning kechishiga va oqibatiga – davolash natijalariga yaxshi ta'sir etadi.

KO'Z YORDAMCHI QISMLARINING SHIKASTLANISHI

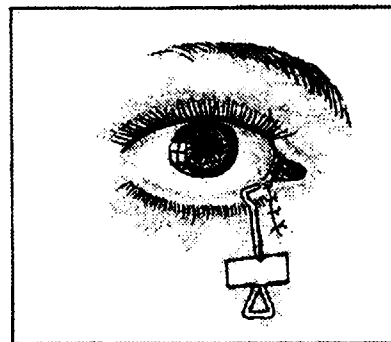
Qovoqlarning yuza joylashgani, qon tomirlarga boyligi va qovoq terisi ostida yog' qatlami bo'lmasligi sababli, ularning **shikastlanish klinikasining o'ziga xos xususiyatlari bor. To'mtoq buyumlar ta'sirida (kontuziya)** qovoq terisi tiralishi, shishishi, teri ostiga qon

quyilishi mumkin. Bu shikastlanishning yengil darajasi hisoblanadi. O'rtacha og'irlikdagi kontuziyada qovoq chetlarining yirtilishi (184-rasm), ichki va tashqi birikkan joyidan uzilishi kuzatiladi. Qovoqlar burun tomondan uzilganda ko'z yoshi naychasi – kanalchasi ham uziladi. Kontuziyaning kuchli va o'ta kuchli darajasida qovoqlar og'ir shikastlanib, ular ezilishi, majaqlanishi mumkin.



a

O'tkir uchli buyumlar ta'sirida qovoq terisi yoki qovoqlar hamma qavatlarining to'la kesilishi ham kuzatiladi (185-rasm).



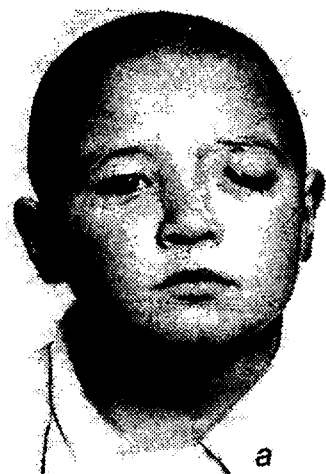b

Bemor qovog'ining butunligi buzilganda, birlamchi jarrohlik ishlovi berish zarur. Bunda bemor husnini buzmaslik va qovoq faoliyatini to'liq saqlab qolishga intilish zarur. Qovoqning faqat terisi yirtilganda yoki u yuza kesilganda oddiy chok qo'yish va qovoq qirrasining barcha qavatlari jarohatlanganda 8-simon chok qo'yish zarur. Bemorga qoqsholga qarshi zardob yoki anatoksin yuborishni unutmash kerak.

184-rasm. a-yorilgan ko'z yoshi kanaliga Polyak zondini kiritish, b-jarohat tikilgan.

KO'Z KOSASINING SHIKASTLANISHI

Ko'z kosasi shikastlanishining ham yengil, o'rtacha og'irlikdagi va juda og'ir darajalari farq qilinadi. Ba'zan ko'z kosasi shikastlanganda atrofidagi a'zolar: yuz, burun bo'shliqlari, hatto kalla-miya birgalikda shikastlanishi mumkin. Ayniqsa, o'q otish qurollari ta'sirida juda og'ir va murakkab shikastlanishlar sodir bo'ladi.



185 –rasm. a- yuqori qovoqning noto'g'ri bitgan chandig'i, b-pastki qovoqning tashqariga ag'darilib chiqishi, v-plastik operatsiya bilan tuzatilgan o'sha bemor

Ko'z kosasining burun tomon devoridagi g'alvirsimon suyak shikastlanganda, *qovoq terisi ostiga havo kirib, shu sohu paypaslanganda, g'ichirlaydi* krepatatsiya, shu bilan bir qatorda ko'z yoshi qopchasi yirtilishi – ezilishi mumkin. Ko'z kosasi yuqori devori shikastlanganda, singanda ko'z yoshi bezi shikastlanadi. Umuman ko'z kosasi devorining shikastlanishi frontal, gaymor va etmoidal bo'shliqlarning yorilishi – ochilishi orbital emfizemasini yuzaga keltiradi. Ko'z soqqasi ortiga qon quyilishi va orbital emfizemada



186-rasm. Ikkala ko'zning yot jismdan teshib o'tgan jarohatlanishi va gemoftalm

ko'zning bo'rtib chiqishi *ekzoftalm* va ko'z harakatining biroz buzilishi kuzatiladi.

Ko'z kosasining suyaklari sinib, ular biroz tarqalsa, ko'z soqqasi botib ko'rinadi *enoftalm*. Ba'zan kuchli zarba ta'sirida ko'z soqqasi tashqariga chiqib, osilib turishi, hatto uzilib ketishini ham kuzatish mumkin. Ko'z kosasi suyaklari singanda, ko'ruv nervining jarohatlanishi, yirtilishi, uzilishi kuzatiladi, bunda albatta ko'zning ko'rish faoliyati birdan yo'qoladi.

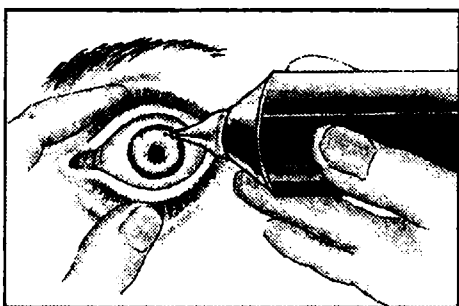
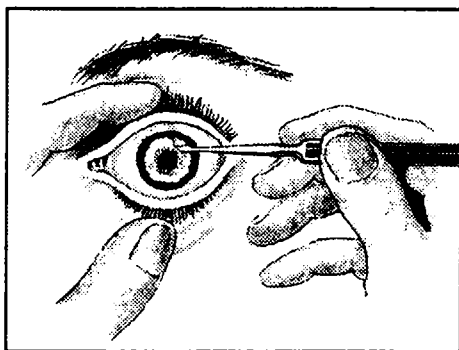
Bunday shikastlanishlarda ko'z kosasi *rentgen suratini olib*, neyroxirurg, stomatolog va quloq mutaxassisi vrachlari bilan hamkorlikda tez yordam davolash ishlari olib boriladi.

KO'Z SOQQASINING SHIKASTLANISHI

Ko'z soqqasi to'mtoq buyumlar bilan shikastlanganda: shox parda shishuvi, yuza varaqlari yorilishi – yirtilishi, ko'z oldi kamerasiga qon quyilishi gifema, ko'z ichki mushaklarining falajlanishi, rangdor pardada qorachiq chetlarining yirtilishi va to'r pardada chegaralangan shishlar paydo bo'lishi mumkin. Bunday shikastlanishlar o'rta og'irlikdagi kontuziya hisobidan bo'ladi.

Og'ir darajadagi kontuziyada shox parda mag'ziga qon kirishi, oqsil parda va rangdor pardaning yirtilishi va uzilishi, gavharning xiralanishi, joyidan biroz yoki to'liq chiqishi mumkin. Gemoftalm – shishasimon tanaga qon quyilishi, tomirli parda yirtilishi, to'r pardaga qon quyilishi, uning yirtilib joyidan ko'chishi, ko'ruv nervining shikastlanishini kuzatish mumkin (186-rasm).

Bunday bemorlarga birinchi yordam yuqorida aytilganidek, ko'zga steril bog'lama qo'yib, markaziy tez yordam ko'z shifoxonasiga



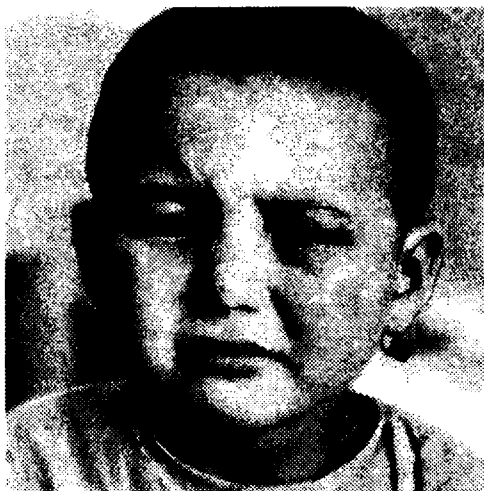187-rasm. a-shox parda yuza varag'idan yot jismni nayzasimon igna bilan olib tashlash, b-shox pardadan yot jismni qo'l magniti bilan olib tashlash.

tezlik bilan yuborishdan iborat. U yerda ko'zning rentgen surati olinib, ko'zga dezinfektsiya tomchilari tomiziladi, kerak bo'lsa birlamchi jarrohlik ishlovi berib, bemorga vikasol, kaltsiy, sulfanilamid dorilarini ichirish, muskul orasiga antibiotiklar yuborib, ko'z holatiga qarab miotik yoki midriatiklar tomizib turiladi. Keyinchalik fibrinolizin, kallolizin qo'llanish mumkin.

Ko'zning mayda yot jismlardan shikastlanishi

Ko'zga yot jismlar tushib, qovoq kon'yunktivasiga, oqsil parda kon'yunktivasiga va shox parda sathiga joylanishi mumkin. Bunda bemor: «ko'zimga hozir bir narsa tushdi», degan shikoyat bilan shifokorga murojaat qiladi, ko'ziga qum tiqilgandek og'riq sezadi, ko'zi yoshlanib, yaxshi ocholmaydi. Qovoqlarni ag'darib yondan yoritib yoki tirqishli lampa yordamida ko'rilganda, kon'yunktiva o'tuvchi burmasida yoki shox parda yuzasida yot jism borligini ko'rish mumkin. Inkoniyaat bo'lgan taqdirda, ko'zga 0,5% li dikain eritnasi tomizilib, steril nam paxta tayoqchasi bilan artib chiqariladi. Agar yot jism to'qimalar ichiga chuqurroq kirgan bo'lsa, maxsus igna yoki oddiy shprits ignasi yoki magnet yordamida (187-rasm) chiqarib olinadi va ko'zga 30% li

188-rasm. chap Shox pardaning teshib kirgan yaralanishi. Rangdor parda, shishasimon tananing chiqib ketishi.



sulfatsil natriy eritmasi yoki 0,25% li levomitsetin tomchisi tomizib turiladi. Agar shox pardadan yot jism olinganda *eroziya* paydo bo'lsa, 1% li antibiotik malhami ham qo'yilib, ko'zni 2 soatga bog'lab qo'yiladi. Agar ko'z qamashsa, yoshlansa va og'riq kuchaysa, bemorni yotib davolanish uchun shifoxonaga yuboriladi.

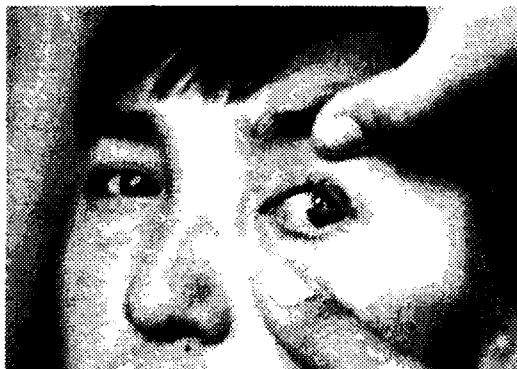Ko'z soqqasining teshib kirgan yarasi

Ko'z soqqasining teshib kirgan yarasida teshilish shox pardada, limbda va oqsil parda sklerada joylashishi mumkin. Jarohatlovchi jism ko'zni teshib kirib, ikkinchi joydan teshib chiqishi yoki ko'z ichida yot jism qolishi mumkin. Teshib kirgan yot jism metall yoki metall bo'lmasligi mumkin. Ko'z ichiga kirgan metall jismlar magnit tortuvchi (temir va u aralashgan birikmalar) va magnitga tortilmaydigan (mis, alyuminiy, qo'rg'oshin va shisha bo'lagi) bo'lishi mumkin.

Bu yot jismining qanday moddadan ekanligini aniqlash ko'z ichidan yot jismini olib tashlash usulini tanlash katta ahamiyatga molik.

Ko'z soqqasining teshib kirgan yarasi 3 mm dan kichik bo'lib, shox parda chetida yoki oqsil pardada joylashgan bo'lsa, yara to'liq yopishgan holda, yaraga ko'z ichki pardalari taqalgan bo'lmasa, bir so'z bilan aytganda, yara oddiy va chok qo'yishni talab etmasa, bunday yaralarni *yengil darajaga kiritish mumkin*.

Teshib kirgan yara shox parda markazida joylashsa yoki murakkab, asoratli bo'lsa, yaraning o'lchami 5 mm gacha, ko'z ichki pardalari yaraga taqalib turgan bo'lsa, uni *o'rta daraja og'irlikdagi yara* deb hisoblash zarur (188-rasm).



189-rasm. Shox pardaning shikastlanishi.
Jarohatda rangdor parda va kataraktal massalar qisilib chiqqan.
Jarrohlikdan keyingi chandiq.

Og'ir darajasida yara uzunligi 5 mm dan ko'p, yaraga ko'z ichki pardalari qisilgan, shishasimon tana qisman tashqariga chiqqan, ko'z oldi qismida magnit tortmas yot jism yoki ko'z ichkarisida magnit tortadigan metall yot jism borligini kuzatish mumkin. Gavharning shikastlanishi va ko'zda yiringli jarayon avj olishi ham uning og'ir darajasidan dalolat beradi (189-rasm).

Yara juda katta bo'lib, shishasimon tananing ko'p qismi tashqariga chiqib ketib, ko'ruv nervi va sariq dog' sohasiga magnit tortuvchi yoki kimyoviy faol yot jism kirishi yoki gavhar tashqariga chiqib ketishi, shishasimon tanaga cho'kishi, to'r parda joyidan ko'chishi, to'liq gemoftalm va yoki endoftalmit rivojlanishi o'ta og'ir yaralanish hisoblanib, ko'zning a'zo sifatida yo'qolishi bilan yakunlanishi mumkin.

Ko'zi shikastlanib, uning ichiga yot jism tushgan bemor, ko'zi xiralashganidan yoki ko'rmay qolganidan, ko'zi qizarib yoshlanishidan, yorug'ga qarohnasligidan shikoyat qilishi mumkin. Tegishli usullar bilan ko'zni tekshirganimizda, qovoqlar salqiganini, kon'yunktiva qizarganini (in'ektsiya), ko'z oldi kamerasida qon borligini, ba'zan gavhar xiralashganini, ko'z tubidan keluvchi refleks yo'qolganini ko'rishimiz mumkin.

Ko'zning teshib yaralanishining aniq *ishonchli va yordamchi belgilari* bor. Ishonchli belgilari: yaraning ochilib turishi, yaraga ko'z ichki pardalari yoki gavhar tolalari va qobig'ining qisilib qolishi, rangdor pardada teshik paydo bo'lishi shubha qoldirmaydi. *Yordamchi belgilari:* ko'z bosimining pasayishi (gipotoniya), ko'z

oldi kamerasining sayozlashib yoki chuqurlashib ketishi, qorachiqling cho'ziq shaklga kirishidan iborat.

Ko'z soqqasini teshib kirgan, unda yot jism bor-yo'qligini aniqlash uchun bunday bemorlarda ko'z kosasining rentgen suratini olish shart. Agar rentgen suratida ko'z soqqasida yot jism soyasi aniqlansa, unda yasalangan ko'zga 0,5% li dikain eritmasi tomizilib, ko'zga Baltin indikatoriy kiydiriladi. Bunda shox parda indikatorning katta teshigida bo'lishi va indikator qo'rg'oshinli nuqtalari soat 3, 6, 9, 12 ga to'g'rilanib, oldindan va yonboshdan ikkita rentgen surati olinadi.

Maxsus jadval yordamida yot jismning ko'zning qaysi meridianida, ko'zning anatomik o'qidan qancha uzoqlikda va limbdan necha mm chuqurlikda joylashgani aniqlanadi. Yot jismning ko'z ichida yoki tashqarisida joylashganini aniqlash qiyin bo'lgan taqdirda, qo'shimcha Abalixin-Pivovarov usulida rentgen surati olinadi. Ko'z oldi qismida joylashgan juda mayda yot jism zarralarini aniqlashda Fogt usuli qo'llaniladi, bunda rentgen suratiga ko'z kosasi suyaklari tushmaydi. Hozir yangi aparatlar ham bor.

Agar ko'zni teshib kiruvchi yara katta bo'lsa va ko'zga Baltin indikatoriy kiydirilganda, ko'z ichki moddalarining chiqib ketish xavfi paydo bo'lsa, unda limbning 3-9, 6-12 meridianlariga bariy qorishmasidan nuqta qo'yilib, so'ngra ko'z kosasining rentgen surati olinadi. Yot jism turgan joyni, yuqorida aytilganidek, maxsus jadval yordamida aniqlanadi.

Agar bemor ko'zidagi yarada, ko'z ichida yot jism topilmasa, yaraga zich tugunchali chok qo'yib berkitiladi, chokning ipi ipak, kapron, alkon yoki supramiddan tayyorlangan bo'lishi mumkin.

Ko'zdagi yot jism ko'zning *oldi qismida*, ya'ni *ko'z oldi kamerasida, rangdor parda sathida*, gavhar yuzasida bo'lsa, (192-rasm, b, c) bunday yot jismlarni *teshib kirgan yarasi orqali*, agar iloji bo'lmasa, yaraga chok qo'yib, yot jism joylashgan nuqta ustidan shox parda yoki limbni kesib ochib, u olib tashlanadi. Ko'z soqqasi ichki – orqa qismida joylashgan yot jismlar diaskleral usul bilan sklerani kesib ochib, olib tashlanadi. Bunda agar yot jism magnitga tortiluvchi bo'lsa, doimiy magnit yordamida, magnitga tortilmaydigan metall va boshqa yot jismlar ko'z pintsetlari-qisqichlari yordamida olib tashlanadi.

Ko'zga jarrohlik ishlovi berishda yaraga qisilib qolgan, sog' va yallig'lanmagan ko'z ichki pardalari antibiotik eritmasi bilan chayilib, o'z joyiga kiritib qo'yiladi, agar yaraga qisilgan parda yallig'langan yoki nekrozga uchragan bo'lsa, uni kesib tashlab, yaraga chok qo'yiladi.

Jarrohlik ishlovi berishdan so'ng, ko'zga dezinfeksion tomchi tomiziladi, bemorga umumiy kuchli antibiotiklar qo'llaniladi. Bu

tadbirlar yiringli jarayonning oldini olishga qaratilgan bo'ladi. Agar yara shox parda markazida bo'lsa, qorachiqni kengaytirish uchun atropin, chet qismida bo'lsa uni toraytirish uchun pilokarpin tomizilib, ko'zga doka bog'lam qo'yiladi. Bemor 3-5 kun o'rinda yotishi zarur. Shox pardaga qo'yilgan ipak chok 12-14 kundan so'ng olinadi, kapron va supramid iplari ko'zni qitiqlamasa uzoqroq qoldiriladi.

Ko'zning teshib kirgan yarasida, po'stlog'i teshilgan gavharning moddalari qisilganda fakogen iridotsiklit bo'lishi mumkin. Yiring hosil qiluvchi mikroblar ko'z ichida rivojlanishi, tomirli pardaning diffuz yallig'lanishi – uveit, agar jarayon zo'rayib borsa, endoftalmit – ko'z ichki pardalarining yiringli yallig'lanishi va nihoyat, ko'z hamma qavatlarining yiringli yallig'lanishiga – panofalmitga olib boradi. Bu asorat juda og'ir bo'lib, ko'z o'jiz bo'lishiga sabab bo'ladi. **Panofalmitda** qovoqlar shishib, shox pardaga yiring singib, oqsil parda ustidan kon'yunktiva gumbazsimon shishib, qovoqlar orasiga qisilib qoladi. Ko'zdagi og'riq keskin zo'rayib, bemor umumiy holsizlanadi va boshi qattiq og'riydi. Panofalmitni davolash natija bermay, yiringli yallig'lanish bartaraf bo'lmasa, og'riq azobli bo'lsa, jarrohlik usuli – evitseratsiya – ko'z ichidagi barcha parda moddalari qirib olib tashlanadi. Ko'z yiringdan forig' bo'lgach, o'rniga sun'iy ko'z (protez) qo'yiladi (190-rasm).



190-rasm. Sun'iy ko'zning orqa va oldi ko'rinishi.

Ko'zni teshib kirgan yarada, ko'z ichiga kirgan metall zarralarini chiqarib bo'lmasa, ko'zda begona kserogen, *sideroz* – *temir oksidi yoki xalkoz* mis zarralar rivojlanib, ko'z ichki pardalariga oksid zarralari o'tirib ko'z faoliyatini buzadi. Agar ko'zga daraxt shoxchalarining bo'laklari kirgan bo'lsa, u o'zidan efir moylari chiqarib, ko'z oldi kamerada qora kistalar va tugunchalar hosil qilib, ko'z faoliyatini ishdan chiqaradi.

Qo'rg'oshin esa to'r pardada distrofik o'zgarishlarni yuzaga keltiradi. *Alyumin, qum, oyna siniqlari* kimyoviy zararsiz bo'lgani uchun ko'zga zarar yetkazmaydi, faqat shu yot jismlar ko'z nozik pardalarini yoki nerv tolalarini bevosita bosib yoki tirnab tursa, og'riq va boshqa zahmat yetkazishi mumkin.

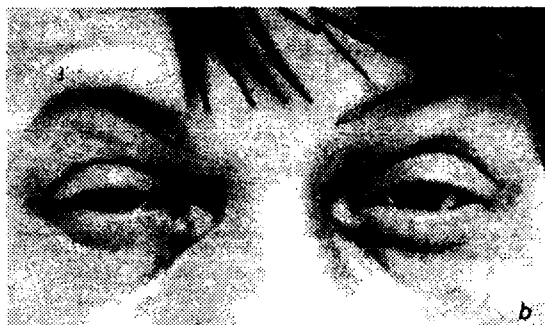Ko'zida sideroz rivojlangan bemorlarni davolashda 5% li unitiol kon'yunktiva ostiga yuborib turiladi. Xalkozda ko'zga qo'shimcha 5-10% li tiosulfat natriy bir kunda 4 marta tomizib turiladi hamda ko'zga doimiy tok yordamida ionizatsiya muolajasi qo'llaniladi.

Og'ir asoratlardan yana biri ko'zning simpatik yallig'lanishidir. Simpatik yallig'lanish ikkinchi sog' ko'zning to'satdan serroz, plastik iridotsiklit, panuveit yoki ko'ruv nervining o'tkir nevriti shaklida kechadi. Bunday asorat paydo bo'lishining yagona sababi birinchi shikastlangan ko'zning teshilib, og'ir jarohatlanishi bo'lib, barcha davolash tadbirlari to'liq o'tkazilishiga qaramay, jarohatlangan ko'z *bosimining pasayishi ku'rish o'tkirligining yo'qolib, og'rig'i kuchayib, yaralangan ko'z og'irlashib horsa*, bu juda xavfli bo'ladi. Bunday yaralangan og'ir ahvoldagi ko'zni o'z vaqtida olib tashlansa, sog' ko'zni simpatik yallig'lanishdan asrab qolinadi. *Simpatik yallig'lanishning sababi, yaralangan ko'z to'qimalarida allergenlar hosil bo'lib, sog' ko'zda auto-allergik javob tariqasida yallig'lanish yuzaga keladi.* Simpatik yallig'langan ko'zga midriatik (atropin, adrenalin) va kortikosteroid (gidrokortizon, deksan, deksazon va b.) moddalar tomizilib, kon'yunktiva ostiga yoki ko'z soqqasi atrofiga yuboriladi, umumiy keng ta'sirga ega antibiotiklar, urotropin, kaltsiy xloridi, vitaminlar buyuriladi. Yallig'lanish belgilari kamayganda shimdiruvchi vositalar: dionin, papain, fibrinolizin, aloe ekstrakti qo'llash tavsiya etiladi. Simptatik yallig'lanish hozirgi vaqtlarda juda kam uchrashi mumkin. Foyda bermasa, simpatikkazni oz vaqtida olib tashlash kerak.

KO'Z SOQQASI VA UNING YORDAMCHI QISMLARINING KUYISHI

Ko'z va uning yordamchi qismlari kuyishi termik (issiq) vositalar va kimyoviy o'yuvchi moddalar (kislotalar), ham erituvchi (ishqoriy) moddalar ta'sirida vujudga keladi (191-rasm). Bunda faqat qovoq terisigina emas, balki kon'yunktiva va hatto shox pardagina jarohatlanib qolmay, ko'pincha yuz terisi ham kuyishi mumkin.

Ko'pincha kimyoviy moddalardan ohak, qog'oz yelimi, karbid, kaliy permanganat, kir sodasi, sirka, novshadil spirti kabilar kuyishga sabab bo'ladi.



191-rasm.
a- ko'zning
ishqordan
kuyishi,
b-davolash
davomidagi
holati.

Kuyish darajasi ta'sir etuvchi moddaning quyuuq-suyuqligiga va ta'sirining davomiyligiga bog'liq. Kuyish to'rt bosqichda bo'ladi:


I bosqichda - qovoq terisi qizaradi, kon'yunktiva oldin oqarib, so'ngra qizaradi. Shox pardada eroziya va sezuvchanlikning pasayishi kuzatiladi. Ko'zdan yallig'li suyuqlik ajraladi.

II bosqichda - qovoq terisida shish, qizarish va pufakchalar hosil bo'ladi. Kimyoviy kuyishda kon'yunktiva oqarib, ba'zi qismiga qon quyiladi, xemoz va nekrozli sohalari kuzatiladi. Shox parda xiralashib, tirqishli lampada ko'rilganda destsemet qavatining g'ijimlanganini ko'rish mumkin.

III bosqichda to'qimalarda nekroz paydo bo'ladi, shox parda chinnisimon oqarib xiralanadi, xususi qavatida nekroz sohalari kuzatiladi.

IV o'ta og'ir bosqichda to'qimalarning to'liq nekrozi (o'lishi), shox pardaning erib ketishi, oldi kamerada yiring to'planishi (gipopion), agar ikkilamchi infektsiya qo'shilsa endoftalmit, panoftalmit bo'lishi mumkin.

Ko'z yengil darajada kuyganda ambulatoriyada davolanadi. Ko'zga dezinfektsion va moyli tomchilar tomiziladi. Ko'z kimyoviy moddalar ta'sirida kuyganda birinchi tez yordam ko'rsatiladi. Bunda



192-rasm. 4 yashar bolada karbiddan kuyishning III darajasi.
6 yashar bolada kuyishning II darajasi.

suvning kuchli oqimi (favvoracha, rezina ballon, choynak) yordamida uzoq vaqt davomida chayish kerak, so'ngra ko'zga 0,5% li dikain tomizib, qovoqlarni ag'darib, kimyoviy modda qoldiqlari tozalanadi. Kimyoviy moddalar kuydirish kuchini cheklash maqsadida, ishqoriy xususiyatli moddadan kuyganda, 2-4% li borat kislotasi bilan chayish, ishqoriy moddaning ko'z chuqur qavatlariga o'tishidan saqlaydi. *Ko'z kislotadan kuyganda ishqoriy modda bilan chayish faqat zarar keltiradi.* Anilin bo'yog'idan kuyganda askorbin kislotasining 5% li eritmasida chayish va kon'yunktiva ostiga yuborish, kuyish holatini ancha yaxshilaydi. Kaliy permanganatdan kuyganda 10% li tiosulfat natriy eritmasida chayishi yaxshi natija beradi.

Ko'z o'rta va og'ir darajada kuyganda (192-rasm) shifoxonada davolanadi. Ko'zga 30% li sulfatsil natriy yoki 0,25% li levomitsetin, vitamin tomchilari, 0,01% li sitral eritmasi, 1% li xinin tomchilari 3-6 marta tomizib turiladi. Ko'zga glyukozaning 40% li eritmasi, 1% li tetratsiklin malhami tomizish va quyish zarur. Keyinroq ultratovush, kortikosteroidlar qo'llaniladi, birona asorat yuzaga kelsa, uni ham davolash mumkin.

Ko'zning og'ir darajali kuyishida nekrozga uchragan to'qima qismlari o'miga sog' to'qima kon'yunktiva yoki pastki lab shilliq

pardasi, shox parda o'rniga tiniq shox parda ko'chirib o'tkaziladi.

Ko'zning nur ta'sirida kuyishi

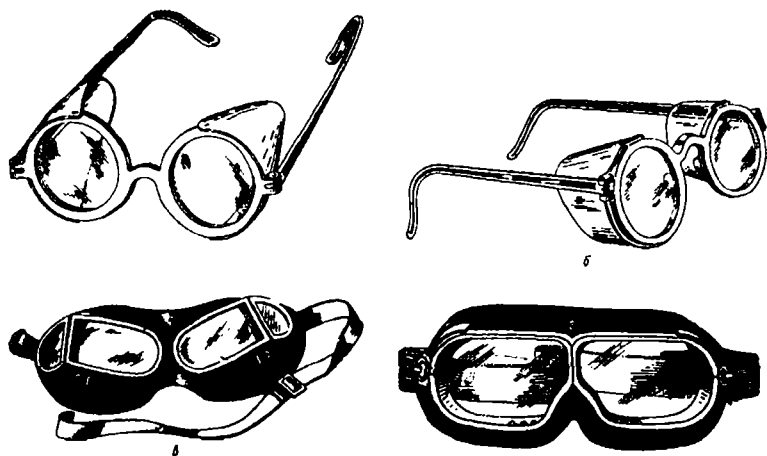
Ma'dan eritishda, kvarts lampasi, rentgen nuri, radioaktiv nurlanish va elektr payvandlashda ko'zni saqlovchi – muhofaza oynaklaridan foydalanilmasa, ko'z ultrabinafsha nur ta'sirida kuyadi. Quyoshli kunda oppoq qorga uzoq tikilganda, quyosh kuygan kunida unga uzoq vaqt ko'z uzmay qaraganda ham ko'zning to'r pardasi kuyishi mumkin. Shundan 6-8 soat o'tgach, ko'z yoshlanib, qizarib, qamashib, og'rib ochilmay qoladi, ba'zan shox pardada yuza xiralanish kuzatiladi, ko'rish pasayadi. Lazer nuri ta'sir etganda yuqoridagi belgilarlardan tashqari, rangdor parda, to'r pardaning shikastlanishi – to'qimalarning buzilishi va unga qon quyilishi kuzatiladi.

Davolash uchun ko'zga 0,25%-0,5% li dikain eritmasi, moyli tomchilar tomizish va quyoshdan saqlovchi qora oynak taqish tavsiya etiladi. Rangdor va to'r parda kuyganda ko'rish pasayadi, bemor ko'z shifoxonasida davolanishi zarur.

Ko'zning ortig'cha nuzlanishini oldini olish. Ko'ruv organi bunday shikastlanishining oldini olishda sanoat korxonalarida ishlash uchun, kadrlarning ko'rish faoliyatini hisobga olib tanlash, ish vaqtida texnika xavfsizligiga to'la rioya qilish zarur. Ishchi va xizmatchilarni ishga kirishdan oldin, texnika xavfsizligi qoidalari bilan to'liq tanishtirish kerak. Korxonalarda ish joyini yaxshi yoritish, ozoda saqlash, tutun va changdan forig' qilish hamda shaxsiy (193-rasm) va umumiy muhofaza vositalaridan unumli foydalanish zarur. Ishchi va xizmatchilarning ko'zini muntazam ko'rikdan o'tkazib turish kerak. Bolalar o'rtasida tarbiyani kuchaytirish, zararli va xavfli o'yinlarni ta'qiqlash va uyushgan foydali o'yinlarni yo'lga qo'yish ko'zni shikastlanishdan saqlaydigan asosiy vazifa hisoblanadi.

OFTALMOLOGIYADA TEZ YORDAM

Ko'ruv a'zosi shikastlangan, kuygan va ko'zi turli patologik holatlarga uchragan odamlarga tez yordam ko'rsatuvchi shifokorlar ikki guruhga bo'linadi. **Birinchi guruhga** poliklinikada ishlovchi oftalmologlar bilan bir qatorda boshqa jami mutaxassislar (terapevt, xirurg, stomatolog, nevropatolog) va umumiy oilaviy vrachlar kiradi. Ikkinchi guruhga esa ko'z tez yordam stasionarida ishlovchi katta klinik tajribali oftalmolog va oftalamomikroxirurglar kiradi. Birinchi guruhdagi mutaxassislar shoshilinch holatda murojaat qiladigan, ko'zi to'satdan jarohatlangan kasallarning hammasini so'zsiz qabul qilib, birinchi yordanni berishlari va u agar og'ir darajada bo'lsa, tezlik bilan transport tashkil qilib, ularni tegishli ko'z tez yordam



193-rasm. Himoya ko'zoynaklar.

shifoxonalariga joylashtirishlari kerak.

Birinchi shoshilinch yordam nimalardan iborat va u qanday bemorlarga ko'rsatiladi? Bu savolga tezlik bilan aniq javob topish uchun jadval tuzilgan. (8-jadval).

Jadvalning 1-2-3 bandlariga kiradigan bemorlarni tegishli birinchi bosqichdagi tez yordamdan so'ng uylariga jo'natish mumkin.

Baxtsiz hodisalardan ko'ruv a'zosining kuyishi faol kimyoviy moddalar – kislotalar yoki ishqoriy aralashmalardan yuz bergan bo'lsa, juda tezlik bilan suvning rezina ballon yoki favvorachasiga kuchli va ingichka tez oqimi bilan uzoq vaqt davomida qovoqlarini qo'l bilan (zo'rlab bo'lsa ham) ochib yuvish kerak hamda mayda-mayda yot jismlarni olib tashlash, tozalash ham zarur. Agar kuyish kislotadan bo'lsa, iste'mol sodasining 2 foizli eritmasi bilan ham anchagina yuvib, so'ngra ikkala kuygan ko'ziga glyukozaning 40 foizli eritmasidan tomizib statsionarga yuborish zarur. Glyukoza to'qimalardan kimyoviy moddalarni so'rib chiqarib, unda modda almashinuvini yaxshilaydi. Elektrooftalmiya va termik kuyganda ham glyukoza juda foydalidir. Qilingan yordamdan ko'chirma yozib berish tavsiya qilinadi (Averbax).

Kelgan bemorning ko'z yoshi xaltasi ustida qizarish va ko'z kosasida og'riq va shish topilsa, bo'lajak abses va flegmonaning oldini olish uchun ularni ham tezlik bilan oftalmologga yuborish kerak.

Oftalmologiyada tez yordam berishning yana bir muhim qismi, bu faqatgina ko'zning yordamchi qismlari va uning tashqi

pardalarida bo'ladigan o'tkir patologiyalarni aniqlashgina emas, balki kon'yuktivit, iridotsiklit va glaukomaning xuruji klinik simptomlarini ajrata bilish va bu kasalliklarga to'g'ri tashxis qo'yib, birinchi tez yordamni ham sifatli bajarishdir (8-jadval).

Bu farqni talabalar oftalmologiyadan mashg'ulot tsiklini o'tgan davrlarida yaxshi aniqlab, eslab qolishlari zarur. Bu o'rinda ko'zi og'rib, qizarib, yoshlanib kelgan bemorning ko'rish faoliyatiga ham ahamiyat berish kerak.

Glaukoma xurujida ko'zning ko'rish faoliyati pasayadi, kon'yuktivasida vena qon tomirlari kengayadi, shox parda biroz xiralashadi, qorachiq kengayadi, ko'z ichi bosimi juda baland ko'tariladi va boshning shu yarmisida ham og'riq bo'ladi. Bunday bemorga umumiy og'riqsizlantirish uchun analgin, ko'z ichi bosimini tushurish uchun pilokarpinning 1 foizli eritmasidan tez-tez tomizish kerak. So'ngra tezluk bilan stasionarga yuboriladi. Statsionarda bir tabletkadan diakarb beriladi va glitserinning suv bilan barobar eritmasidan 1 kg vaznda 1 gramm hisobidan ichiriladi.

Oftalmologik tez yordam ko'rsatish usullari

8-jadval

	Shikastlanish va xurujlar	Klinik simptomlari	Qullaniladigan usullar, dorilar va boshqa choralar
1.	Shilliq va shox pardaga mayda yot jismlar tushganida	Ko'zda sanchiq, yoshlanish paydo bo'lganda	Dikainning 0,5 % li eritmasidan tomizilib, steril doka paxta yoki uchi yapaloqroq igna bilan uni olib tashlab, 0,25 % li levomitsetin yoki penitsillinning 1gr. TB. 10 ml suvda eritilib tomiziladi, shundan keyin yana 3 kun tomizish tavsiya qilinadi.
2.	Elektrooftalmiyada	Qovoqlarning qattiq spazmi, ko'zlarning qizarishi, shox parda xiralanish nuqtalari bo'ladi	Dikainning 0,5% li eritmaidan tomizish, ko'zni ochib 40% li glyukozadan qayta-qayta tomizib, levomitsetin yoki penitsillin eritmasidan uch kun davolamida tomizish tavsiya qilinadi.
3.	Qovoqlar jarohtatlanishining yengil darajasi	Terisi shishgan, qizargan, tirnalgan, qon quyilgan bo'ladi	Brilliant ko'ki eritmasidan surtiladi yoki steril doka bilan tozalash, dezinfektsiya uchun malham surtish, antibiotik talqonidan sepib bog'lash kerak.

□	Shikastlanish va xurujlar	Klinik simptomlari	Qullaniladigan usullar, dorilar va boshqa choralar
4.	Qovoqlar yoki ko'zsoqqasi kuchli jarohatlanish darajasida	Terisi yirtilgan, shilingan, uzilgan, ko'z soqqasining pardalari qizarib, yirtilib, teshilib jarohatlangan va shox parda sindromi paydo bo'lganda	Ko'zni steril doka bilan bog'lab qoqsholga qarshi zardeb yuborib, tez yordam navbatchi statsionarga yuborishni tashkil qilish zarur.
5.	Ko'z soqqasi kontuziyasining I,II,III darajalarida	Tazyiqdan ko'z qizarib shox parda shikastlanadi, ko'rish xiralashadi, yoshlanadi, KIB pasayadi, blefarospazm bo'ladi	Bemor ko'zlarini binokulyar bog'lash va tezlik bilan statsionarga tibbiy yordam mashinasida yuborish zarur.
6.	a) qovoqlar va b) ko'z soqqasi kimyoviy aktiv kislota, ishqoriy aralashmalardan kuyganda	a) qovoqlar qizargan, shishganda; b) ko'z soqqasi kuyib, qizarib, yoshlanadi, blefarospazm bo'ladi	a) etil spirtining 50% li eritmasiga dokani ho'llab, terini yopish (10-15 daqiqa), so'ngra toza asal bilan chaplab surtish va tomizish (20-30 daqiqa) va statsionarga yuborish, b) ko'zga kislota tushganda suv bilan va iste'mol sodasining 2% li eritmasi bilan 10-15 daqiqa yuvish. Ishqor aralashmasi tushganda ham suv bilan yuqoridagiday yuvish zarur, so'ngra ikkala ko'zga ham glyukozaning 40% li eritmasidan 2-3 marta tomizish va statsionarga yuborish kerak.
7.	a) anilin bo'yoqlaridan kuyganda, b) ko'zga kaliy permanganat kristali tushganda	Ko'z qizaradi, yoshlanadi, qovoqlar qisiladi. Shox pardada eroziya paydo bo'ladi	a) 5-10 daqiqa askorbin kislotasining 5% li eritmasidan tomizish, b) tiosulfatning 10% li eritmasidan tomizish zarur.
8.	Kuchli issiq (termik) kuyish bo'lsa	Teri qizaradi, epiteyliyi ko'chadi, shishadi. Ko'z qizaradi, shox parda xiralanadi	Teriga spirt bilan asal surkash kerak. Ko'zga dikainning 0,5% li eritmasidan tomizib, yot jismlar bo'lsa olib tashlab, 40% li glyukoza-dan o'sha tartibda tomizish tavsiya qilinadi.

□	Shikastlanish va xuruflar	Klinik simptomlari	Qullaniladigan usullar, dorilar va boshqa choralar
9.	O'tkir yiringli kon'yunktivit	Gipermiya, kuchli shish, blefarospazm, yiring (ko'p miqdorda) va shilliq pardada qon nuqtalari paydo bo'lishi mumkin	Furatsilinning 1:5000 eritmasi yoki kaliy permanganat eritmasi bilan yaxshilab yuvib, yiringdan tozalab, penitsillin eritmasidan har soatda tomizishni va kukunini 1 marta sepush tavsiya qilish.
10.	Glaukomaning xuruji	Venalar kengayishi, shox parda yuza (shabnamga o'xshab) xiralanishi, qorachiqning kengayishi, KIBning balandligi	Pilokarpinning 1% li eritmasidan tez-tez tomizish, diakarb. analgin ichirib, statsionarga yuborish kerak.

Agar o'tkir iridotsiklit bo'lsa, bunda perikorneal in'ektsiya bo'ladi, ko'z yorug'ga qaray olmaydi, blefarospazm ro'y beradi va ko'zni ochganda o'tkir sanchiq seziladi. Qorachiq toraygan bo'ladi va ko'z ichi bosimi past bo'lishi mumkin. Bunday bemor ko'ziga qorachiqni kengaytiradigan, shu bilan bir qatorda KIBni ko'taradigan dori – atropinning 1 foizli eritmasidan tomiziladi va ko'zni bog'lab, buni ham statsionarga yuboriladi. Agar ilgari qon bosimi ko'tarilib yurgan o'rta yoshdagi yoki qari bemor: «ko'zim ertalab birdaniga to'satdan ko'rmay qoldi», deb arz qilsa, bu to'r parda markaziy arteriyasi yoki ko'ruv nervi arteriyalaridan birining to'satdan bekilib, to'silib qolganidan darak beradi. Bunday bemorga tezlik bilan validol, ichish uchun galidor, nikoshpan tabletkasidan berib, statsionarga yuborish zarur.

Agar bemor spirtli ichimlik deb adashib metil spirtini ichgan bo'lsa, unda birinchidan, uning oshqozoni qayta-qayta yuvib, chayqab tashlanadi. So'ngra tili ostiga validol, nitroglitserin tashlash va galidor, eufillingning tabletkasidan ichirib, atropinning 0,1 foizli eritmasidan 1,0 retrobulbor yuborish zarur.

Agar bemorda miopiyaning yuqori darajasi bo'lsa va u «ko'zimu to'satdan jimirlashdi va hozir narsalarning yarmini ko'rmayapman», desa bu to'r pardaning (biror zarb ostida) teshilganidan va uning o'z o'rnidan ko'chganidan darak beradi. Bunday bemorni tez yordam mashinasida tegishli navbatchi ko'z tez yordam markaziga shifoxonaga yuborish zarur. Bunday baxtsiz hodisaga uchragan bemorlarga 2-bosqichdagi yordam, dori-darmon jarrohlik va tegishli choralar statsionar sharoitida beriladi. Bunday juda muhim yordamni tezlik bilan ado etish uchun ambulatoriya tez yordami kabinetlarida yuqoridagi bemorga qo'llaniladigan dorilar doim bo'lishi va ularni har 2 haftada bir tekshirib, yangilab turish zarur.

Ko'z kasallariga beriladigan tez oftalmologik yordamning qisqacha izohi 8-jadvalda berilgan.

Shu jadvalga kirgan bemorlarning 1-sidan boshlab 4-sigacha birlamchi tez yordamdan so'ng loyiq topilgan qoqsholga qarshi zardob yuborib, hammasini ko'z shifoxonasiga tezlik bilan yuborish zarur. Bunday bemorlar stasionarga qancha tez tushsa, natija shuncha yaxshi bo'ladi, lekin buni kechiktirilsa ko'rlikka olib borishi mumkin.

OFTALMOLOGIK EKSPERTIZA

Oftalmologik ekspertiza inson ko'zi normal ko'rish faoliyati va uning patologik o'zgarishlari holatini aniqlash uchun xizmat qiladi. Chunki, normada juda murakkab tashkil topgan ko'z qavatlari turli kalibrdagi, ayniqsa juda mayda-nozik qon tomir tolalari, oliy darajadagi sezgir nerv hujayra va tolalari, shuningdek juda tiniq shaffof moddalardan tashkil topgan. Shuning uchun ko'z turli tashqi va ichki salbiy ta'sirotlarga juda sezgirdir. Masalan, ko'zga eng kichkina yot jism tushishi yoki to'liqlantiruvchi turli xil zarbalar uni og'ir jarohatlantiradi. Organizmning umumiy o'tkir yoki surunkali kasalliklari ham ko'zga o'tib, uni og'ir xastalikka olib boradi. Ba'zan bemorning qanday davolanishidan qat'iy nazar, ko'zning ko'rish faoliyati juda pasayadi yoki ko'rmay ham qolib, u mehnat faoliyatini yo'qotadi.

Ko'rlik – ojizlik inson uchun eng katta va og'ir musibatdir. Har bir insonning tug'ma – onadan ko'r tug'ilishi yoki bolalikda turli kasalliklar natijasida ko'r bo'lib qolishi yoki katta yoshdagi bir inson ko'zining shikastlanishi va kasalliklardan ko'r bo'lib qolishi bu birinchi navbatda o'sha insonga, uning oilasi, ishxonasi va hatto jamiyat uchun ham zarar keltiradigan katta baxtsizlik hisoblanadi.

Ojizlik kishi ikkala ko'zi ko'rish darajasi «0» ga teng bo'lishi yoki ko'zlaridan biri ko'rish darajasining 0,02 ya'ni uning barmoq sanash qobiliyatining 1 m masofadan ko'p emasligi bilan ifodalanadi.

Agar ojizning ko'zlaridan biri ko'zoynak bilan barmoqlarini 4 m dan sanab, ko'rish maydoni kengligi markazidan 10° ga teng bo'lsa, bunday inson hayotda amaliy vazifalarni bajara olmaydigan darajada ko'rmaydigan bo'ladi.

Ko'zi xastalangan har bir shaxs bu dardi bilan avvalo o'zining oilaviy shifokoriga, so'ngra shu ilmning mutaxassisi – oftalmologga murojaat qiladi.

Oilaviy shifokor bu dardning shaxsiy va umumiy sababini aniqlashi va uni davolashga faollik bilan kirishishi kerak. Oftalmolog ambulatoriyadami yoki shifoxonadami davolash davrida bemorga

kasallik varaqasini avval 6 kunga, so'ngra VKK orqali bemor tuzalguncha cho'zadi. Agar bemor ko'zini davolash 5 oydan ko'p vaqtga cho'zilsa, bemor VTEK ga nogironlikni aniqlash uchun yuboriladi. **Bemorni nogironlikka o'tkazish quyidagi sabablar asosida bo'ladi:**

1. Ko'zda uzoq davolanishga qaramay barqaror va qaytmas patologik o'zgarish paydo bo'lgani.

2. Ko'z ko'rish faoliyatining juda pasayishi va bemorning o'z kasbiga va boshqa ishga yaroqsizligini aniqlab, uning kasallikka oid shikoyatlarini, ko'z kasalligi boshlanish tarixini, uning qanday davom etganini, ko'rsatilgan shifo turlari va ularning natijasi qanday bo'lganini va ko'zning oxirgi ob'ektiv holati- uning tubi va oldi yarmidagi patologik o'zgarishlar yozib yuborilishi kerak.

3. Har bir ko'zning ko'rish faoliyati, markazni ko'zoynaksiz va oynak bilan ko'rish darajasi hamda periferik ko'rish (glaukoma, retinit, nevrirlarda), tonometr ma'lumotlarini va bemorning umumiy terapevtik, xirurgik, nevropatologik holatini ham aniqlab yoziladi.

Ekspert komissiyasi okulist yuborgan yuqoridagi dallilarga asoslanib, bemorga nogironlik guruhini, nogironni qayta tekshirish vaqtini, iloji bo'lsa salomatligini yaxshilash va reabilitatsiya (tiklash) imkoniyatlarini aniqlaydi. **Nogironlik toifasi uch guruhga bo'linadi.**

I-guruhga ikkala ko'zi ham ojiz, ya'ni ko'rish darajasi «0» ga teng odamlar. o'zgalar yordamisiz yura olmaydigan shaxslar kiradi. Bundan tashqari, ko'zlaridan birining ko'rish «0», ikkinchisining korrektsiya bilan ko'rish darajasi 0,03 dan oshmagan va ikkala ko'zning ko'rish maydoni kontsentrik torayib, markazdan 5-10° ga teng bo'lgan shaxslar ham I-guruhga kiradi. I-guruh nogironlari ojizlar jamiyatida yoki kasbiga mos keladigan ayrim joylarda ham ishlashlari mumkin.

II-guruh nogironlik: 1) ko'zida og'ir surunkali kasalliklar borligi tufayli ko'rish juda pasaygan shaxslarga beriladi. Bular ko'rish darajasi tuzukroq ko'radigan ko'zida ko'zoynak (korrektsi) bilan 0,04 dan 0,08 ga va ko'rish maydoni 15-20° ga teng bo'lgan nogironlardir. II-guruh nogironlari o'zgalar yordamisiz ojizlar jamiyati korxonalarida mehnat qilishlari mumkin. Bular ko'ruv nervining qisman atrofiyasi, to'r parda pigment degeneratsiyasi, og'ir oqibatli yuqori darajali miopiyalardan ko'rish faoliyati pasaygan shaxslardir; 2) II-guruhga ko'z to'r pardasiga qon quyilgan, to'r pardasi o'rnidan ko'chgan va mehnat sharoitlari salbiy ta'sir etib, yomon oqibatlar berishi mumkin bo'lgan nogironlar ham kiradi; 3) II-guruhga faqat ko'zi emas, balki boshqa a'zolarida ham xastaligi bor nogironlar (bir ko'zi va bir oyog'i kabi) ham kiradi.

III-guruh nogironlik ko'zlaridan biri butunlay ojiz, bir ko'zi ko'rmaydigan yoki ko'zlaridan birining ko'rish 0,02-0,09 ga tushgan

va korrektsiyalash mumkin bo'lmagan, ko'zlaridan birining ko'rish maydoni 5 gacha toraygan shaxslarga, shu nuqsonlar korxonada, sanoatda va harbiy xizmat vaqtida sodir bo'lgan shaxslarga beriladi.

III-guruh nogironlik salomatlik holatiga ko'ra o'z kasbini o'zgartirib, boshqa yengilroq kasbga o'tishga yoki o'z kasbini ancha o'zgartirib malakasi pastroq ishga o'tishga majbur bo'lgan kishilarga ham beriladi.

Ko'z kasalliklaridan ko'pincha glaukoma, ko'zning og'ir shikastlanishi, qand kasalligi, shox parda, tomirli parda kasalliklari, miopiyaning yuqori darajasi, katarakta, to'r parda patologiyalari ham nogironlikka sabab bo'ladi.

Ko'z kasalliklaridan o'tkir kon'yunktivit, go'vmijja, irit, iridotsiklit, glaukomaning xuruji bo'lganda bemorlar birlamchi tibbiy yordamni poliklinikada oladilar. Ko'z kasalligi tufayli ish qobiliyatini yo'qotgan bemorlarni davolab, tuzalguncha kasallik varaqasi beriladi. Bu varaqa birinchi marta 5 kunga, bemor tez tuzalmasa, bu varaqani shu poliklinikaning VKK si uch oygacha to'xtovsiz yoki 4 oygacha qayta-qayta davom ettirib berishi mumkin. Agar bemor statsionarda davolansa, kasallik varaqasini statsionar shifokori beradi. Ko'z kasalligi tez tuzalmasa, varaqani davom ettirish VKK tomonidan avval 5 kunga, keyin 10 kunga va yana 3 oy, 4 oyga davom ettirib, keyin VTEKga yuboriladi.

Ko'z operatsiyalarining xilma-xilligiga qarab, glaukoma operatsiyasidan keyin 2 oyga, kataraktadan keyin 3 oyga berib, so'ng poliklinika vrachi VKK ga yuborishi uchun 88-formani to'ldirib, ko'z kasalligining sababi, xususiyati, qo'llanilgan dorilar va ko'rish dinamikasini yozadi.

Agar ko'z og'ir shikastlangan bo'lsa, yoki professional kasallikdan bo'lsa, unda texnika xavfsizligi injeneri xulosasini va shohidlar fikri yozilgan aktini ham 88-formaga qo'shib yuboriladi.

Ko'zning boshqa og'ir kasalliklari bo'lganda, uning ko'rish o'tkirligini, ko'rish maydoni darajasini va boshqa umumiy laborator va klinik holati xulosasini ham yozib, VTEKga yuboriladi.

Nogironlik guruhi I-marta 6 oyga, yoki bir yilga beriladi. Ko'rish qobiliyatiga qarab, mehnatning turi va sharoitiga ham ahamiyat beriladi. Ko'zning asosiy kasalliklariga qarab turli mehnat sharoiti ham quyidagicha farqlanadi:

1. Ko'z shox pardasi kasallangan nogiron chang, kuchli shamol yoki havosi og'ir joylarda ishlashi mumkin emas.
2. Gavhar kasalligidan bo'lgan nogironga toksinli joyda kuchli nurlar ta'siri bor joyda ishlashi mumkin emas.
3. Yuqori darajali miopiyali nogironga og'ir mehnat, boshi va badani egilib ishlaydigan, va mayda ishlarni bajarishi kerak bo'lgan

joyda ishlashi mumkin emas.

4. Glaukomali nogironlarga asabiga tegadigan ishga, qorong'i va juda issiq bo'ladigan joyda ishlashi mumkin emas.

5. Bir ko'zli nogironlarga ko'rilishi baland bo'lgan joyda, harakatdagi transportda ishlashi mumkin emas.

Ojizlarni umumiy foydali mehnatga qaytarilishining ahamiyati kattadir. Ularni ma'lum bir kasbga va ishxona mehnatiga o'rgatishular hayotidagi ruhan yaxshi omil bo'ladi. Mamlakatimizda ojizlar va ko'rishi pasaygan odamlar uchun ayrim o'qitish professional-texnik maktablar bor. Ko'rlar maktabida markaziy ko'rishi 0,05 ga teng bo'lgan bolalar o'qiydi. Markaziy ko'rish o'tkirligi yaxshi ko'radigan ko'zida 0,05 dan 0,2 ga teng bo'lgan shaxslar, ayrim ko'zi kam ko'radiganlar uchun tashkil qilingan maktablarda o'qiydi. Ojizlar va ko'zi kam (sust) ko'radigan larni o'qitish relyefli Brayl tizimi bilan bo'ladi.

O'zbekistonda ojizlarning ishlashi uchun ko'rlar jamiyati tomonidan o'qish va ishlab chiqarishga yaxshi sharoitlar yaratib berilgan. Bunday sharoitlar ojizlarning mehnat va jamoat ishlarini to'liq va yaxshi bajarilishiga yordam beradi. Bunda texnikaviy xavfsizlik va mehnat xavfsizligini ta'minlash yaxshi tashkil qilingan.

XII BOB.

MARKAZIY OSIYODA OFTALMOLOGIYANING TARIXI

Markaziy Osiyo oftalmologiyasining tarixi ulug' mutafakkir, tibbiyot fanining allomasi, entsiklopedist olim Abu Ali Al-Husayn ibn Sinodan (980-1037yy.) boshlangan. U 980 yili Buxoroda tavallud topgan va 16 yoshidan juda katta qiziqish va intilish bilan tabobatni o'rgangan. Bu yo'lda unga buxorolik olim Abul Mansur Qamariy yordam bergan. Ibn Sino 30-35 yoshida ham shifokorlik, ham olimlik bilan birga mudarrislikka ham ancha vaqt ajratgan. Uning yaqin shogirdi va ajralmas do'sti Abu Ubay Jurjoniy bo'lgan. Ibn Sino har bir shogirdi bilan alohida ajratilgan vaqtlarda suhbat va mashg'ulotlar o'tkazgan. Uning 35 yoshida 1-tomini yozib tamomlagan «Tib qonunlari» kitobi O'rta asrning fundamental tibbiyot entsiklopediyasi bo'lgan. Qonunning III tomida muallifning ko'z va ko'z kasalliklari to'g'risidagi 40 betlik (108-148) arab shriftida yozilgan to'rtta katta maqolasi o'rin olgan. Birinchi maqolada ko'zning anatomiyasi, uning normal holati va yallig'lanish kabi kasalliklari bayon etilgan, hamda ko'z salomatligini saqlash, ko'zga nimalar zarar keltirishi mumkinligi to'g'risida izoh berilgan.

Keyingi maqolalarda esa, ko'z kasalliklaridan shilpiq (traxoma), trixiyaz, shox pardaning xiralanishi, katarakta, uni ko'zdan chiqarib tashlash usullari va yomon oqibatlari to'g'risida ma'lumot berilgan. Ko'rish faoliyati, ko'z qorachig'i va uning yorug'likka (alangaga) reaksiyasi, qorong'i uydan yorug'ga chiqqanda, yoki oppoq qorga qaraganda ko'zning qamashuvi haqida va umuman o'zlik to'g'risida ma'lumot bergan. Shuningdek ko'zga yorug' nurlar tushganda qorachiqning torayishi bilan birga, ko'z gavhari orqa sathi markazining bir oz bo'rtib turishi unga tushgan shakl tasvirning bir oz kichraytirib, uni to'r pardaga moslab tushirishi haqida ham yozgan.

Allomaning yana bir sermazmun asari «Donishnoma»da esa, ko'zning ko'rish jarayonida tashqi muhitdagi borliq ko'zdan

qanchalik uzoqda bo'lsa, uning shakli shunchalik kichkina bo'lib ko'rinishi bayon qilinib, muallifdan oldin yozib qoldirilgan noto'g'ri tushuncha – ko'zning ko'rish jarayoni ko'zni o'zidan nur sochilib chiqishi bilan bog'liqligini asossiz afsona ekanligi fosh etilgan. Ibn Sino ko'rish ko'zdan chiqadigan nurga emas, balki tashqi muhitdagi narsalar shaklining ko'zda aks topishiga, bunda ko'z gavharining moslab berish faoliyatiga bog'liqligini isbotlab bergan. Bu jarayonda ko'z to'r pardasining ahamiyati juda katta ekanligini ham uqtirib o'tgan. O'zining olamshumul yangi g'oyalari bilan u ko'zning ko'rish nazariyasini tubdan yangilagan. Ko'z kasalliklarini aniqlab, tashxis qo'yish uchun anatomiya ilmini yaxshi bilish asosiy zamin bo'lishini ham uqtirib o'tgan. Olimning yana bir asari – «Kitob ash-shifo» XI asrning tibbiyot entsiklopediyasi hisoblangan.

Markaziy Osiyoning yer sharidagi jug'rofiy o'rni, issiq va juda kontinental iqlimi turli kasalliklarning tarqalishiga anchagina sabab bo'lgan. Yoz faslidagi jazirama issiq kishi badanidagi me'yoriy fiziologik jarayonlarni susaytirib, uni holsizlantirishi natijasida turli surunkali kasalliklarning rivojiga imkon bergan. Shuning uchun ham sil, bod, zaxm, chechak kabi umumiy kasalliklar ko'z shox pardasiga zarar yetkazishidan va ko'z shilliq pardasining o'tkir yiringli yallig'lanishi, shilpiq, nazla, katarakta va boshqalardan aholi aziyat chekkan.

Ko'zning bunday kasalliklarini ilgarigi tabiblar, turli olim va ulamolar tabiblar yozib qoldirgan kitoblarga qarab davolaganlar. Ko'z yiringli yallig'lanishida kaliy marganets Kaliy permanganat tuzini eritib, ko'z yuvilgan. Misning sulfat kuporosi eritmasi, kumush nitratning eritmasi va boshqalar ishlatilgan, xolos. Nazla kasalini esa chakkaga zuluk qo'yib, surgi dori ichirib va oyoqni issiq suvga botirib davolashgan.

Buxoro xonligida ko'z kasalliklaridan kon'yunktivitni davolash uchun tabiblar fkusin-qirmizni, ona sutini, sigir va echki sutlarini, *shox parda chandig'ini* davolash uchun maydalab tuyilgan kumush yoki chinnini ko'zga sepib ishlatganlar. Achchiq tosh va mis zangidan ham foydalanganlar.

XIX asrning o'rtalarida ruslar Turkistonni bosib olgach, 1881 yilda Peterburg harbiy qumondonligining yo'llanmasi bilan Toshkentga birinchi vrach Dmitriy Nikolayevich Danilov (19-852-1937) kelgan hamda umrining oxirigacha Markaziy Osiyoda, jumladan Toshkent, Samarqand, Farg'ona, Ashxobod, Almatida shifoxonalarni ochgan. Aholiga imkonni boricha ko'p yil davomida tibbiy yordam bergani uchun O'zbekiston hukumatining tavsiyasi bilan mehnat qahramoni unvoniga sazovor bo'lgan.

1898 yili Peterburg tibbiyot akademiyasini tugatgach, Nikolay Ivanovich Oranskiy (1875-1940) Toshkentga kelib, umrining



A.I. Pokrovskiy

oxirigacha 40 yildan oshiq ishlagan.

1915 yildan to 1923 yilgacha Farg'onada Aleksey Ivanovich Pokrovskiy (1880-1958) ishlagan. U Farg'ona ko'z kasalliklari dispanserini tashkil etib, davolash usullarini yangicha yo'lga qo'ygan. Shu yerda ishlab turgan davrida u «Turkistonda ojizlik» degan kitobini yozgan. Pokrovskiy 1923 yilda Voronejga ketib, keyinchalik professor, kafedra mudiri bo'lgan.

Markaziy Osiyo Respublikalari: O'zbekiston, Tojikiston, Qirg'iziston, Turkmaniston bilan bir qatorda Qozog'istonda ham XX asrning 20-30-yillarida ko'z kasalliklari juda ko'p tarqalganligi natijasida

aholining bir qismi ojizlikdan og'ir musibatga uchragan. Bu hammasi tibbiy yordam jarayoniga ahamiyat berilmaganligi, mutaxassis kadrlar, dori-darmonlarning juda kamligidan bo'lgan. Shuning uchun shu respublikalarda tibbiyot institutlari, ularning ko'z kasalliklari kafedra va klinikalari ochilib ish boshlagan bo'lsa, undan keyingi yetishmovchiliklarni hisobga olib, ko'z kasalliklari dispanserini ochish, ilmiy-tekshirish institutlari barpo etish harakatlari vujudga kelgan.

Toshkentda O'rta Osiyo davlat universitetining 1920 yilda ochilishi bilan uning tibbiyot fakulteti tarkibida ko'z kasalliklari kafedrasini tashkil etilgan, kafedraning 15 o'rinli bazasi Toshkentdagi harbiy gospital binosida ochilgan. Bu kafedraning asoschisi, birinchi rahbari professor Aleksandr Georgiyevich Trubin (1876-1945) edi. U 1920-1924 yillarda kafedra rahbari sifatida davolash, o'qitish ishlarini tashkil etgan. 1923 yilda ko'z shifokorlari ilmiy to'garagini ochgan.

1924 yildan 1931 yilgacha kafedrani Aleksandr Nikolayevich Murzin (1885-1954) boshqargan. 1931 yilda kafedra eski bazadan yangi, hozirgi birinchi ToshMI kasalxonasining 25 o'rinli ko'z kasalliklari bo'limiga ko'chgan. A.N. Murzin pedagogik ishlarni yaxshilash bilan birga traxoma, kon'yunktivit, glaukoma



A. N. Murzin

kasalliklarini davolash va oldini olish uchun Qoraqalpog'istonga, Xorazm, Qashqadaryo viloyatlariga va boshqa joylarga vrach, hamshiralalar guruhini tashkil etib, ketmaket yubora boshlagan. Kadrlar tayyorlash va ularni o'stirish niyatida 1926 yili O'zbekiston oftalmologlar Ilmiy jamiyatini tashkil etgan. O'sha yillarda Murzinning ilmiy ishlari 30 dan oshiq bo'lib, eng diqqatga sazovori podagra kasalligida shox pardaning yallig'lanishi, ikkala ko'z yoshi bezining o'rnidan siljib tushuvi to'g'risidagi asaridir. 1931 yild u Qozon shahriga ketgan.

1932 yilda Rostov-Don shahridan professor Petr Fedorovich Arxangelskiy

(1893-1959) kelib kafedra mudirligi lavozimiga tasdiqlangan va 1953 yilgacha ishlagan. Shu yillarda kafedra ilmiy ishlarini rejalashtirishda u hayotiy mavzularga, ya'ni juda ko'p uchraydigan ko'z kasalliklari mavzuiga murojaat qilgan. Kafedra davolash, pediatriya va sanitariya-gigiyena fakultetlariga xizmat qilganligi uchun shtatlar ham ancha kengaygan. Klinika ellik o'ringa moslashtirilgan. P.F.Arxangelskiy notiq va nodir qalam sohibi edi. Uning 100 ta ilmiy-tadqiqot ishi mavjud bo'lib, shulardan eng noyobi ko'zning terlama (sipnoy tif) dan kasallanishi, brutsellezning ko'zga ta'siri, glaukoma va boshqalarga bag'ishlangan. P.F.Arxangelskiy 1936 yilda ko'zni protezlash punktini, 1940 yilda traxoma dispanserini tashkil qilgan. U ikki fan doktori va 17 fan nomzodi tayyorlagan. Uning shogirdlari orasida fan nomzodlaridan T.Qosimov va M.Hamidovalar bor.

P.F.Arxangelskiy O'zbekistonda xizmat ko'rsatgan fan arbobi faxriy unvoniga hamda qator orden va medallarga sazovor bo'lgan. U K.X.Orlov vafotidan keyin 1953 yilda Rostov-Donga qaytib, o'sha yerda kafedra mudiri lavozimida ishladi.

1953 yildan to 1957 yilgacha ToshMI ko'z kasalliklari kafedrasini mudiri lavozimida professor Sofiya Alekseevna Popova (1889-1961) ishlagan. U ko'zning leishmaniozi ustida ko'p yillar ishlab, doktorlik dissertatsiyasini yozgan va bezgakning ko'zga ta'sirini tekshirib, o'lka



P.F. Arxangelskiy



C.A. Popova

patologiyasini o'rganishga katta hissa qo'shgan S.A. Popova Markaziy Osiyoda katta va iqtidorli ko'z patologoanatomi edi. U klinikada muzey tashkil qilgan. Juda ko'p tumanlarga yuborilgan guruhlarda qatnashib, ko'z shilliq pardasi yiringli yallig'lanishi, traxoma va boshqa kasalliklarni yangi usullar bilan davolab, ilmiy ishlar yaratgan. Uning ilmiy ishlari 25 dan ortiq bo'lib, 3 ta fan nomzodi tayyorlagan.

1957-1969 yillarda kafedrani ikkinchi jahon urushi qatnashchisi, o'zbeklardan oftalmologiya sohasidagi birinchi fan nomzodi, dotsent Turg'un Yoqub o'g'li Qosimov (1912-1972) boshqargan. U kafedrada davolash va o'qituvchilik ishlari bilan bir qatorda, ko'z kasalliklari jarrohligini anchagina rivojlantirgan, yaxshi o'italmoxirurg bo'lgan. Shikastlangan ko'zga yot jism tushganda uni chiqarib olish jarroohlik usullariga bir qancha yangiliklar qo'shgan. Ko'zning ko'rish qobiliyatini tekshirish uchun lotin alifbosi harflaridan jadval tuzgan. Uning 40 ga yaqin ilmiy ishlari traxoma, glaukoma, ko'z shikastlanishlariga oid edi. T. Qosimov uchta fan nomzodi tayyorlagan. U «O'zbekiston meditsina jurnali» tahririyati a'zosi, O'zbekiston oftalmologlar ilmiy jamiyati raisi edi. T. Yo. Qosimov «Qizil Yulduz» ordeni va «Respublikada xizmat ko'rsatgan shifokor» unvoni bilan taqdirlangan.



T. Qosimov

1969 yildan kafedra mudirligiga professor Muhtarim Hamidova (1921y.t.) tanlov bilan o'tgan. U o'zbek ayollaridan shu kafedraning birinchi aspiranti, fan nomzodi va Markaziy Osiyo bo'yicha ham birinchi fan doktori(1968 y.), tajribali klinitsist va oftalmoxirurg bo'lgan. Shu kafedraning dotsenti lavozimida 17 yil davomida (1953-1970 y.y.) ishlab, katta pedagogic tajribaga ega bo'lgan. Uning amaliy darslariga va o'ziga xos pedagogik uslubga ega bo'lgan klinik ma'ruzalariga IV, V kurs talabarlari havas bilan kelib, juda qiziqish bilan tinglaganlar.

1970 yillardan boshlab M.Hamidova davolash, stomato-

logik fakultetlar uchun alohida-alohida klinik ma'ruza matnlarini va amaliy mashg'ulotlar uchun qator yangi uslubdagi qo'llanmalar yozib, darslar sifatini yaxshilagan. 1971 yilda oftalmologiyadan sobiq ittifoq oliygohlarining yangi o'quv dasturiga taqrizchi, 1980 yilda esa navbatdagi o'quv dasturini o'zi yozib, moskvalik professorlar bilan birga nashr ettirgan. Ushbu dastur 1990 yilgacha asosiy qo'llanma bo'lgan.

1996 yilda M. Hamidova va dotsent Zulfiya Boltaeva o'zbek tilida birinchi marta «Ko'z kasalliklari» darslik kitobini yozib, Ibn Sino nashriyatida chop ettirib chiqarganlar. Ushbu darslik O'zbekiston Respublikasi tibbiy oliygohlarining talaba – (bakalavr, magistr)lari va murabbiylari uchun asosiy darslik bo'lishi bilan birga, amaliy va oilaviy shifokorlar uchun ham ona tilida birinchi qo'llanma bo'lib kelgan.

Professorning 200 dan ortiq chop etilgan ilmiy maqolalari, ikkita monografiya, (1972-1976 y.y.) va bitta ilmiy ishlar to'plami (1975 y.) bor. Ko'pgina ilmiy-ommabop risola va maqolalari ham bor bo'lib, o'zbek tilida markaziy gazeta va jurnallarda chiqqan.

Monografiyadan birinchisi inson ko'zining homila davrida tashkil topishi, rivojlanishidagi klinik-morfologik fundamental ilmiy asoslangan asardir. Bu tarixiy yagona mumtoz monografiya markaziy vrachlar malakasini oshiris institutlari o'quv dasturiga kiritilgan.

M. Hamidova ko'p yillar davomida BME oftalmologiya bo'limi muharririyati a'zosi, (1971-1978) va ko'p tomli o'zbek entsiklopediyasi (1971-1980 y.y.), «Salomatlik» (1985y.), Tibbiyot qomusi lug'ati (1994 y.) muallifidir. 1993 yilda «Oftalmologiyadan qisqacha izohli lug'at»ni ham Z. Boltaeva bilan birgalikda ishlab nashrdan chiqarishgan.

Professor 30 yil (1972-2001 y.y.) davomida Toshkent shahar va Toshkent viloyati oftal'mologlari birlashgan ilmiy jamiyatining raisi bo'lib, muntazam ishlab, ko'pchilik yosh olim va olimalar ilmiy maqola va dissertatsiyalarini tahlil etib, yo'llanma bergan va har bir majlislarda ko'pgina yangi dori-darmonlar, yangi-yangi operatsiyalar to'g'risida ma'ruzalar va ko'rgazmalar uyushtirib, ommalashtirilgan. U bir necha fan nomzodligi dissertatsiyalarining ilmiy rahbari bo'lgan.

M.Hamidova o'zining butun klinik tajribasi davomida targ'ib etilgan oftal'mologiyaning dolzarb mavzularidan: katarakta, shox pardaning patologiyasi, miopiya, ko'ruv a'zosining o'smalari, shikastlanishlari va ularning turli kimyoviy va mayda portlashlardan kuyishini, dori va turli operatsiyalar bilan davolash natijalariga bag'ishlangan. Shuningdek, chandiqlangah shox pardaga yangi ting'ini (qisman) o'tkazish, shikastlangan ko'zlardagi yaralangan rangdor pardani tikib, qorachiqni shakllantirish, qovoqlar plastic operatsiyalarini ishlab chiqib, ratsional takliflar yaratgan. U O'zbekiston oqizlar jamiyatining davolash maslahatchisi sifatida (1973-84 y.y.) ishlab, jarrohlik usuli bilan bir necha nogironlar ko'ziga nur bergan va shu jamiyat Bosh Boshqarmasining fahriy a'zoliciga saylangan.

M.Hamidova 1968 yilda Moskvada doktorlik dissertasiyasini yoqlab kelgach, zilziladan keyin (1966 y.) talofatga uchragan Toshkentni qayta qurish Bosh boshqarmasi shifoxonasining ko'z kasalliklari bo'limini qaytadan ta'mirlab, Toshkent Davlat Tibbiyot instituti o'quv bazasi qilib olib, shu bazada ish boshlagan. 1981 yilda M.Hamidovaga O'zbekistonda xizmat ko'osatgan shifokor unvoni berilgan. Professor 21 yil (1969-1990 y.y.) davomida o'zi boshqargan klinika va kafedraning ish faoliyatiga eng yangi usullarni qo'llab, uni xalq nazariga ko'ringan shifoxona darajasiga ko'targan. U institut jamoatchiligi ishlariga ham qatnashgan va yana Toshkent shahar lektorlar jamiyati a'zosi sifatida faoliyat ko'rsatgan.

M.Hamidova sovetlar ma'muriy buyruqbozlik siyosati va, ayniqsa, 1984 yillardagi «O'zbeklar masalasi» davrida o'zining to'g'riso'zligi, o'ziga va boshqalarga talabchanligi tufayli anchagina aziyat chekkan. Lekin o'zining mustaqil fikrlash shijoati va chidamliligi bilan shu kafedrada qilib, faqat 1990 yilning iyun' oyida



N.I. Medvedev

o'z ixtiyori bilan kafedrani topshirib, kornsul'tant lavozimida yana olti yil (1996 y.) faoliyat ko'rsatgan. 2005 yildan boshlab ushbu kafedra Toshkent Tibbiyot Akaemiyasi tarkibida bo'lib, uni yosh iqtidorning oftamolog, tibbiyot fanlar doktori, professor Fazilat Orifovna Baxriddinova boshqarmoqda.

1930-1940 yillarda O'rta Osiyoda traxoma, yuqumli o'tkir yiringli kon'yunktivit tarqalganligi, shox va tomirli pardalarning o'tkir va turli umumiy surunkali kasalliklari ta'siri ostida yallig'lanib og'ir jarohatlanishi natijasida ko'z ojizligi hollari ko'payganligi,

ayni zamonda ko'z mutaxassislarining yetishmasligi tufayli yangi-yangi tibbiyot institutlarini ochish ehtiyoji paydo bo'lgan.

Natijada O'zbekistonning eng go'zal, tarixda nomi qolgan shahri Samarqandda va boshqa shaharlarda tibbiyot institutlari ochila boshlagan. 1930 yilda ochilgan Samarqand tibbiyot institutida ham ko'z kasalliklari kafedrasini tashkil etilgan. Bu kafedraning birinchi mudiri, mashhur klinitsist, oftalmoxirurg va o'lka patologiyasi traxoma, kon'yunktivit, keratit va boshqalarga qarshi kurashish ustida ishl olib borib, ularni davolash usullarini faol qo'llagan professor Aleksandr Lukich Kankrov (1878-1935) umrining oxirigacha pedagogik ishni va ilmiy rahbarlikni izchil bajarib, xalqqa xizmat qilgan.

1935 yildan bu kafedraga ozarbayjonlik professor Gafar Gaydarovich Abdullayev (1896-1951) rahbar bo'lgan. U talantli oftalmoxirurg, irodali olim va pedagog edi. U traxoma va uning asoratlarini davolash uchun Yangi-yangi operatsiyalar ixtiro qilgan. Jamoat ishlariga qatnashgan va xalq deputati ham bo'lgan.

1951 yildan kafedra mudiri lavozimida Naum Ilich Medmedev (1890-1977) ishlagan. N.I. Medvedev iste'dodli pedagog, ehtiyotkor, uzoqni o'ylaydigan olim edi. Uning yuzdan ortiq ilmiy ishlari traxoma, ikkita monografiyasi ko'z shikastlanishi, glaukoma, shox pardani ko'chirib o'tkazish operatsiyalari kabi o'sha davrning muhim muammolariga taalluqli bo'lgan E.S. Avetisovning fan

nomzodligi dissertatsiyasiga. A.Yu.Yusupov va T.G.Ilinaning fan doktorligi dissertatsiyalariga rahbarlik qilgan. Umuman 5 ta fan doktori va 30 ta fan nomzodiga rahbar bo'lagan. U respublikada xizmat ko'rsatgan fan arbobi edi.

1968 yildan kafedra professori va 1974 yildan kafedra mudiri professor Abduaziz Yusupov (1927 tav.) bo'lgan. Uning asosiy ilmiy mavzusi glaukoma (nazla) kasalligiga bag'ishlangan. Ko'p yillik ilmiy izlanishining mahsuli «Glaukoma v Uzbekistane» kitobi 1973 yilda chop etilgan. U beshta fan nomzodi va uchta fan doktori tayyorlagan, institutda o'quv ishlari bo'yicha rektor o'rinbosari



M. Komilov

(1967-1974) bo'lgan va boshqa rahbarlik ishlarida ham ishlagan. Uning ilmiy ishlari 132 ta, pediatriya fakultetlari uchun darslik va 11 ta uslubiy qo'llanma yozgan. U respublikada xizmat ko'rsatgan shifokor (1980) va xizmat ko'rsatgan fan arbobi (1990) faxriy unvonlariga sazovor bo'lgan. Orden va medallar, faxriy yorliqlar va sog'liqni saqlash a'lochisi nishoni bilan mukofotlangan.

Andijon tibbiyot instituti 1955 yildan ochilib, uning ko'z kasalliklari kafedrasiga 1955 yildan to 1964 yilgacha, dotsent Antonina Vasilevna Kujerskaya (1902-1979) rahbarlik qildi. Kafedrada o'qish-o'qitish, davolash ishlarini tashkil qilish ishlari uning zimmasida bo'ldi.

A.V.Kujerskaya ko'zning mahaliy patologiyasi konyuktivit, traxoma va boshqa kasalliklarni rivoji va tarqalishini cheklash uchun ko'p xizmat qildi.

1964 yildan 1976 yilgacha bu kafedrani dotsent Hamidulla Hojimumamedov boshqarib bordi. U kafedraning ilmiy, davolash, o'qitish va tarbiyaviy ishlar sifatini ancha yaxshiladi. Yangi uslubiy qo'llanmalar, ilmiy maslahatlarni o'rganib, kafedra ilmiy ishlari saviyasini ko'tardi. U kafedrada o'qish jarayonini mukammallashtirish, ilmiy ishlarni rejalashtirish, sifatini ko'tarishga ko'p vaqt ajratdi. Uning asosiy ilmiy mavzusi viloyatda ko'z shikastlanishlarning oldini olish va uni yangi usullar bilan davolashga bag'ishlangan edi.

1977-1981 yillarda kafedrada rahbar bo'lib ishlagan tibbiyot fanlari

nomzodi Karima Qodirova ta'lim-tarbiyaviy ishlari bilan bir qatorda lagoxilusni glaukomaning davolashda qo'llab, muvaffaqiyat qozongan.

1981 yildan kafedra mudirligiga yosh olim, tibbiyot fanlari nomzodi, dotsent Alisher Rahimovich Xudoyberdiyev saylangan. Shu yillardan boshlab kafedrada oftalmomikroxirurgiya tashkil topib, rivojlangan. Xalq salomatligini saqlash yo'lida profilaktik ishlar yo'lga qo'yilgan. Yangi-yangi mavzudagi ilmiy ishlar chop etilgan.

Markaziy Osiyo respublikalarida ishlayotgan shifokorlarning kasb mahoratini ko'tarish va amaliy tajriba malakalarini oshirish zaruriyatini hisobga olib, 1932 yilda Toshkent shahrida vrachlar malakasini oshirish instituti ochilgan. So'nggi 20 yil davomida 3000 dan ortiq ko'z shifokorlari ushbu kafedrada oftalmologiya bo'yicha ixtisoslashib, umumiy malaka oshirib, mavzuiy va sayyor sikllarda ta'lim olib, o'z kasb mahoratini oshirdilar.

Ko'z kasalliklari kafedrasiga 1934-1948 yillarda tibbiyot fanlari doktori, professor P.F.Arxangelskiy, 1948-1952 yillarda tibbiyot fanlari doktori, professor S.A.Popova, 1952-1957 yillarda dotsent Zoya Semyenovna Shkarenko va 1957-1988 yillar davomida O'zbekistonda xizmat ko'rsatgan fan arbobi, tibbiyot fanlari doktori, professor Muxammadjon Komilov mudirlik qilgan. 1988 yildan hozirgacha tibbiyot fanlari doktori, professor Xolidjon Komilov ushbu kafedraga mudirlik qilayapti. O'tgan yillar davomida kafedraning bazasi mustahkamlandi.

Komilov Muhammadjon (1917-1994) 1939 yili Tibbiyot institutini tugatgach, shu institut aspiranti, harbiy vrach (1940-1946 yy.), 1944 yilda Lenigrad Harbiy tibbiyot akademiyasini tamomlab, gospitallarda oftalmolog bo'lib ishlagan.


M.Komilov 1955 yilda «Yarali blefaritlarni davolashda ayrim antibiotiklar» mavzuida nomzodlik va 1970 yilda «Ko'z jarohatlarining klinik xarakteristikasi va O'zbekiston sanoat korxonalarida ularning oldini olish» mavzuida doktorlik dissertatsiyalarini himoya qilgan. U taklif etgan va qo'llagan usullar ko'z jarohatlari soni va asoratlarining keskin kamayishiga olib keldi. Shuningdek, u tomonidan tavsiya etilgan ko'zni qayta tiklovchi jarrohlik usullari barcha ko'z shifokorlari tajribasida qo'llanilmoqda.

M.Komilov O'zbekiston sog'liqni saqlash vazirligining bosh oftalmologi (1957-1973 yy.), oftalmologiya bo'yicha bosh maslahatchisi (1973 yildan boshlab), Respublika oftalmologlari ilmiy jamiyati boshqaruvining raisi edi (1957-1993 yy.).

Professor M.Komilovning 130 dan ortiq ilmiy ishlari, monografiya, uslubiy qo'llanmalari traxoma, o'tkir kon'yunktivit, glaukoma, katarakta, ko'z jarohatlari, ko'z mikroxirurgiyasi, ko'z qon tomirlarining kasalliklariga bag'ishlangan. Uning ilmiy

rahbarligi ostida bitta tibbiyot fanlari doktori va 12 fan nomzodlari, muharrirligi bilan o'nta ilmiy ishlar to'plami tayyorlangan. M.Komilov O'zbekistonda xizmat ko'rsatgan vrach (1967), xizmat ko'rsatgan fan arbobi (1977) faxriy unvoni, qator orden va medallar bilan mukofotlangan.

Mintaqada go'daklar, bola va o'smirlar salomatligini saqlash maqsadida respublika rahbariyatining qaroriga muvofiq, 1972 yili Toshkentda O'rta Osiyo pediatriya tibbiyot instituti ochildi. Uning birinchi kafedra mudiri Toshkent davlat tibbiyot instituti ko'z kasalliklari kafedrasining (mudir M.Hamidova) sobiq assistenti, oftalmolog, tibbiyot fanlari doktori Oksana Glebovna Levchenko (1927 tav.) bo'ldi.



S.K. Karanov

O.G.Levchenko 1983 yilda kafedra bazasida bolalar oftalmologiyasi Respublika markazi, travmatologiya markazlarini tashkil qildi. U kafedrani bolalar ko'z kasalliklari ilmiy markaziga aylantirdi va bolalar ko'zi mikroxiirurgiyasi markazi ishini ham yo'lga qo'yib, avj oldirib yubordi. Bolalar glaukomasini g'ilyalik, bolalar ko'zi shikastlanishi kabi kasalliklarni davolash uchun yangi operatsiyalar qo'lladi. Uning 110 ta ilmiy ishi, 2 ta monografiyasi bor. 3 nafar tibbiyot fanlari nomzodi tayyorlagan. O.G.Levchenko 4 ixtiro, 35 ratsionalizatorlik taklifi egasidir.

Tumanlararo bolalar ko'z kasalliklari xonalarini, viloyatda g'ily bolalarni davolovchi bolalar bog'chalarini ochishdi.

1990 yilda Abu Ali ibn Sino nomidagi Buhoro tibbiyot instituti ochilib, uning ko'z kasalliklari kafedrasining birinchi mudiri fan nomzodi, dotsent Oynisa Xo'jaevna Sharopova bo'lgan. Bu kafedra 1-sentyabrida ochilgan.

Oynisa Sharopova tajribali va yosh olimka kafedraning pedagogik, ilmiy ishlarini boshlab, davolash va stomatologiya fakultetlarida dars olib borgan. Shu lavozimda 12 yil ishlab, 62 ta chop etilgan ilmiy ishlar, 8 ta ratsional takliflar yaratgan. Xizmat ko'rsatgan yoshlar murabbiysi unvoniga sazovor bo'lgan.



V.P. Roshchin

O'sha yillarda iqlim sharoitining juda o'zgaruvchanligi, ayniqsa yozning uzoq davom etadigan jazirama issig'i va chang-to'zondan ko'zning turli kasalliklari ko'payaverishi ko'z mutaxassislariga ehtiyojni oshirgan.

Shuning uchun 1932 yilda Ashxabatda ham Turkmaniston tibbiyot institutining ko'z kasalliklari kafedrasini ochilgan. Uning birinchi mudiri bo'lib, o'sha respublikada oftalmologiyaning tashkilotchisi professor Sikulenko (1889-1942) 1932 yildan to 1942 yilgacha ishlagan. 1942 yildan to 1945 yilgacha, ya'ni ikkinchi jahon urushi yillari davrida professor Anatoliy Georgiyevich Vasyutinskiy. 1945 yildan 1948

yilgacha I.A. Vassermanlar ham shu kafedrada pedagogik va ko'pgina o'lka patologiyasi mavzulari bo'yicha ilmiy va uslubiy ish olib borib, kadrlar tayyorlashgan.

Turkmaniston traxoma ilmiy-tekshirish institutini 1936 yilda Nikolay Mixaylovich Pavlov (1900-1968) ochgan va shu yerda 1942 yilgacha ishlab «Lepra organa zreniya» mavzusida doktorlik dissertatsiyasi yozib, yoqlagan. 1941 yildan to 1948 yilgacha Turkmaniston traxoma institutida va 1949 yildan 1951 yilgacha Turkmaniston tibbiyot institutida Mariya Mixaylovna Zolotareva assistentlik qilgan. Shu davrda «O'tkir epidemik kon'yunktivit» degan noyob monografiya yozib, doktorlik dissertatsiyasini yoqlagan.

1948-1953 yillarda kafedra mudiri va Turkmaniston ko'z kasalliklari ilmiy-tekshirish institutining direktori, tibbiyot fanlari doktori, birinchi turkman professori Sari Karanovich Karanov (1904-1975) bo'lgan. U 1936 yili Toshkent tibbiyot institutini bitirgan. Ko'p yillar davomida olib borgan ilmiy izlanishlarini umumlashtirib, 1952 yili «Glaukoma v Turkmenistane» degan mavzuda doktorlik dissertatsiyasini yoqlagan.

Mehnat faoliyati davomida ilmiy ishlari 172 ta maqola va kitoblardan iborat bo'lgan. Uzoq yillar Turkmaniston oftalmologiya ilmiy-tekshirish institutining direktorii, direktor o'rinbosari bo'lib

ishlagan. Akademik S.K.Karanov uchta fan doktori, 25 ta fan nomzodi tayyorlagan va bir necha marta xalq deputati bo'lgan.

Tojikistonning Abu Ali ibn Sino nomidagi tibbiyot instituti 1939 yilda tashkil topib, uning ko'z kasalliklari kafedrasini 1942 yilda L.F.Paradoksov tashkil etgan va 60 o'rinlik klinikada ish boshlagan. Kafedraning tashkilotchisi va uning birinchi rahbari Leonid Fyodorovich Paradoksov (1990-1954) ajoyib inson, katta klinitsist va pedagog bo'lgan. U 1921 yildan 1925 yilgacha SAGUning tibbiyot fakulteti ko'z kasalliklari kafedrasining assistenti vazifasida ishlagan. 1926 yildan Tojikistonga borib, Sog'liqni saqlash vazirligida ishlagan, respublika traxoma dispanserini ochib, oftalmologlar guruhini tashkil etgan, alohida yordam uchun ularni uzoq tumanlarga yuborib tekshirish va davolash ishlarini boshqargan.

Uning 50 ga yaqin ilmiy ishlari o'lka patologiyasi bilan bir qatorda ko'zga tushgan yot jismlarning rentgen tashxisi ustida edi. U Tojikiston Oliy kengashining deputati, Tojikiston Fanlar akademiyasining muxbir a'zosi bo'lgan.

Qirg'izistonning tibbiyot instituti ko'z kasalliklari kafedrasini Olimpiy Avramiyevich Dudinov (1896-1955) 1941 yilda tashkil qilgan. Kafedra mudirligiga uning tashkilotchisi professor O.A.Dudinov tasdiqlangan. O.A.Dudinov talantli pedagog, yaxshi xirurg bo'lgan. Uning 84 ta chop etilgan ilmiy ishlaridan eng originali ko'z tulyerimiyasi, g'ilyalikni davolashdagi quloq tog'ayini va pleksiglasni qo'llab bajariladigan yangi operatsiyalari, qovoqlar plastik operatsiyasi va boshqalarga doir. O.A.Dudinov juda ko'p tashkiliy va rahbarlik lavozimlarida ishlagan. U xizmat ko'rsatgan Fan arbobi, deputat, Qirg'iziston Fanlar akademiyasining muxbir a'zosi bo'lgan. O.A.Dudinov kamtarin, haqiqatparvar odam bo'lgan.

1956-1957 o'quv yilida kafedraga rahbarlik vazifasini X.Sh.Enikeyeva va 1957 yildan S.M. Dobrovalar bajarganlar. 1981 yildan kafedraga yosh talantli olim, professor Anatoliy Naumovich Medvedev (1928 tav.) rahbarlik qilgan. U kafedrada pedagogik va tarbiyaviy ishlarni yo'lga qo'yish bilan birga, ilmiy ishlarni rivojlantirgan. Uning «Bahor kon'yunktiviti» (monografiya, 1970 y.,) glaukoma, pterigium va boshqa mavzularda 130 ta ishi chiqqan.

Qozog'iston tibbiyot instituti ko'z kasalliklari kafedrasining birinchi tashkilotchisi va rahbari Vasili Pavlovich Roshchin (1891-1973) Qozog'iston oftalmologiyasining asoschisi bo'lgan. 1934 yilda Almati tibbiyot instituti ko'z kasalliklari kafedrasini tashkil qilib, 35 yil uning mudiri bo'lib ishlagan. Shu orada Qozog'iston oftalmologiya ilmiy-tekshirish institutini ham boshqargan. Uning yuzdan ko'p ilmiy ishlari bo'lib, «Ko'z brutsellyozi» degan monografiyasi dunyo miqyosida yagonadir. U uchta Fan doktori

va 14 ta Fan nomzodi tayyorlagan. Juda ko‘p davolash guruhlarini tashkil etib, qozoq xalqiga yaqindan yordam bergan.

Yuqorida qalamga olingan respublikalar tibbiyot institutlarining ochilishidan oldin 1930-1940 yillarda va keyingi yillarda ham Tojikistondan, Qirg‘iziston, Turkmaniston va Qozog‘istondan juda ko‘p talabalar tibbiyot fanining katta bir markazi – Toshkent davlat tibbiyot institutiga kelib o‘qishgan. Bunga shu respublikalar xalq dili, tilining birligi va hududlarining bir qismi jug‘rofiy tomondan juda yaqinligidadir, chunki bu vatan Turkiston Vatani deyilgan.

XIII BOB

KO‘Z KASALLIKLARINI DAVOLASH MUAMMOLARI

Ko‘z kasalliklarini davolash anchagina murakkab muammodir. Chunki oftalmologiya – bu klinik va mikroxirurgik – zargarlik darajadagi nozik, ixcham va pirovardida, juda keng ko‘lamli bir fandır.

Shuning uchun ko‘z kasalliklarini davolashda qo‘llaniladigan dori-darmonlarni nafaqat mutaxassis oftalmologlar, balki hamma umumiy shifokorlar ham bilishlari maqsadga muvofiqdir. Chunki ko‘pincha umumiy, butun organizmi turli o‘tkir yoki surunkali kasalliklardan azob chekayotgan bemorlarning nafaqat ichki a‘zolari, baxtga qarshi, ko‘rish a‘zolari ham zararlanadi. Bunday bemorlar ko‘zining kasallanganligi haqidagi shikoyatlarini ko‘pincha avvalo umumiy oilaviy shifokorlar eshitadilar va uni ko‘radilar. Shuning uchun birinchi yordam berishda qo‘llaniladigan eng zarur dorilar va yana boshqa qo‘shimcha dorilar ro‘yxatini, miqdorini, tarkibini va ularni qay tartibda qo‘llash kerakligini, qanchadan va necha kun ishlatish to‘g‘risidagi ma‘lumotlarni batafsil yozib bayon qilishni lozim topdik.

Ko‘z kasalliklarini davolash birinchi navbatda bemorning ko‘z tirqishiga dori tomizishdan boshlanadi. Ko‘zga tomiziladigan dorilar esa turli yo‘nalishda ta‘sir ko‘rsatadigan bo‘ladi. Bular og‘riqsizlantiruvchi anesteziyalash, mikroblarga qarshi dezinfektsiyalovchi, ko‘z qorachig‘ini kengaytiruvchi va toraytiruvchi, patologik jarayonda paydo bo‘ladigan zardob va yiringlarni so‘riltiruvchi, ko‘z pardalari to‘qimalariga quvvat beruvchi dorilar - vitamin va fermentlardir.

Mahalliy anestetiklar

Mahalliy anestetiklar asosan dikain (Sol. Dicaini 0,5%) diagnostika va terapevtik muolajalarda, jumladan tonometriya, gonioskopiya paytida yoki operatsiyadan keyingi vaqtlardagi iplarni olib tashlash, kon’yunktivadan qirib olib diagnostik tekshirish va kon’yunktiva va shox pardadagi kichik jarrohliklar paytida

ishlatiladi. Bunda dikainning 0,5% li eritmasi, elektrooftalmiyani tekshirib davolashda esa dikainning 1% li eritmasi qo'llaniladi. Shu paytlarda 2 tomchidan bir yoki ikki marta kon'yunktiva bo'shlig'iga tomizilsa kifoya. Mahalliy anestetiklardan dikainning ko'z tomchilari uyda ishlatish uchun berilmaydi, chunki uzoq vaqt qo'llansa shox pardaga salbiy ta'sir qilishi mumkin.

In'ektsiya qilinadigan mahalliy anestetiklar

Novokain (Novocaine yoki Allocaine). Mahalliy ta'sir qiluvchi anestetikning 5% li eritmasi ba'zida kon'yunktiva bo'shlig'iga tomiziladi, 0,25-2% li eritmasi asosan infiltratsion anesteziya uchun qo'llaniladi.

Trimekain (Trimecaine, Mesocaine). 2-5% li eritmasi ko'z tomchisi tariqasida ishlatiladi, bu novokaindan kuchliroq ta'sir qiladi.

Midriatiklar va tsikloplegiklar

Midriatik va sikloplegiklar qorachiqni kengaytiruvchi vositalardir, sikloplegiklar esa bunga qo'shimcha ravishda akkomodatsiyani falajlantiradi. Bular akkomodatsion muskullarni falajlantirish, yosh kasallarda haqiqiy refraksiyasini aniqlash uchun; iridotsiklit va uveit bilan kasallangan ko'zlarda orqa sinexiyalar paydo bo'lishidan saqlanish uchun ishlatiladi.

Midriatiklar (simpatomimetiklar)

Neosinefrin (Neo-Synerhrine). Midriatik ta'sir qiluvchi modda, tsikloplegik effektini bermaydi. Buning 2,5% va 10% eritmaları 1 tomchidan 1-2 marta 5-10 minutlik tanaffus bilan tomiziladi, 10 minutdan keyin qorachiq kengayib, ta'siri 2-3 soat davom etadi.

Tsikloplegiklar (parasimpatolitiklar)

Atropin sulfat (Atropine sulfate) – 0,1-1% eritmaları va 0,5%-1% malhamlar refraksiyasini aniqlashda va yallig'lanish jarayonida qo'llaniladi, retrobulbar in'ektsiya uchun 0.1% eritmasi ishlatiladi. Atsetilxolindaga qaraganda, teskari ta'sir etib, xolinreaktiv sistemaning ishini pasaytirib, parasimpatik nerv impulslarini to'xtatadi. Ko'zga tomizilgan dorining ta'siri 30-40 daqiqadan keyin boshlanadi, 2 soatda avjiga yetib, normal ko'zlarda 2 hafta davomida saqlanishi mumkin. Ko'zga tomizilgan atropinning umumiy zaharli ta'siridan saqlanish uchun 2-3 daqiqa davomida ko'z yosh nuqtasini bosib, to'sib turish kerak. Chunki, ko'pincha yosh bolalarda atropinning umumiy toksik ta'siri natijasida yuz terisining qaqrash, qizarishi, po'st tashlashi, og'iz qaqrash, et uvishuvi, taxikardiya kabi belgilar yaqqol yuzaga chiqadi. Atropin eng effektiv va uzoq ta'sir

qiladigan sikloplegikdir. Uni irit va iridotsiklitni davolash jarayonida kuniga ikki-uch marta tomiziladi. Ko'z ichi operatsiyalaridan keyin qorachiqni uzoq vaqt kengaytirilgan holatda saqlash maqsadida ham ishlatiladi.

Skopolamin (Scopolamine Hydrobromide). Ko'pincha 0,25 % eritmasi kuniga 2 yoki 3 marta ko'zga tomiziladi. Sog'lom ko'z refraktsiyasini aniqlash paytida 40 daqiqadan keyin sikloplegiya boshlanib, 3-5 kun davomida saqlanib turadi. Lekin yallig'langan ko'zga ta'siri ancha qisqaroq bo'ladi. Qarilarda skopolamin ba'zida qaltirash va mo'ljal ololmaslikka sabab bo'lishi mumkin. Skopolamin kuchli tsikloplegik bo'lib, uveitlarni davolash davrida, bolalarda refraktsiyani tekshirishda va operatsiyadan keyingi holatlarda qo'llaniladi.

Gomatropin (Homatropine Hydrobromide). 2% va 5% eritmasi ishlatiladi. Refraktsiyani aniqlash uchun har bir ko'zga bir tomchidan 2-3 marta 10-15 daqiqalik interval bilan tomiziladi. Uning maksimal tsikloplegik ta'siri 3 soat davomida saqlanib, qorachiqning to'liq o'z holiga qaytishi 36-48 soatdan keyin kuzatiladi. Uning ko'zga qisqa muddat ichida ta'sir etishi atropin va skopolaminga nisbatan qulayroqdir.

Glaukomaning davolashda ishlatiladigan dorilar

Glaukomadek murakkab va og'ir kasallikni davolash uchun dorilar konsentratsiyasi va tomizish tartibini albatta ko'z ichi bosimi holatini nazarda tutib, har bir bemorga individual rejalashtirish kerak. Shu jarayonda ko'z ichi bosimini optimal darajada saqlab turadigan va ko'ruv nervi diski holatini saqlash uchun miotiklarning eng kichik dozalari tavsiya qilinadi.

1. Bevosita ta'sir ko'rsatuvchi xolinergiklar (parasimpatomimetiklar).

Pilokarpin (Pilocarpine Hydrochloride). Glaukomaning davolashda 0,25%, 0,5%-8% va 10% pilokarpin eritmalari va 4% geli ishlatiladi. Kuniga 1-2 tomchidan 6 marta tomiziladi, uyqudan oldin gel kon'yunktivaning pastki burmasiga qo'yiladi.

Karbaxolin (Carbacholine) 0,75%, 1,5%, 2,25% va 3% eritma holda chiqariladi, kuniga 3-4 marta 1 tomchidan tomiziladi. Odatda pilokarpin naf bermagan holatlarda qo'llaniladi. Uning ta'sir muddati 4-6 soatga cho'ziladi.

Fizostigmin salitsilat yoki sulfat (ezerin). (Physostigmine salicylate yoki sulfat Eserine) 0,25% va 0,5% eritmalari va 0,25% malham dorisi ishlatiladi, dozalari: 1-2 tomchidan kuniga 3-4 fizostigmin malhami 1 yoki 2 marta qo'yiladi.

Beta-adrenoblokatorlar

Timolol maleat (Timolol Maleate, Timoptic). 0,25% va 0,5% eritmalaridan bir tomchidan kuniga 1-2 martadan tomiziladi. Timolol maleat ochiq burchakli glaukoma, afakiyali glaukoma va ikkilamchi glaukomaning ayrim turlarini davolashda mahalliy qo'llaniladi. Bir marta tomizilganda ko'z ichi bosimi 12-24 soatga pasayishi mumkin. Bu preparat qorachiq o'lchamiga va ko'rish o'tkirligiga ta'sir qilmaydi. Timololni bemorlar garchi yaxshi ko'tarsalar-da astma, yurak yetishmovchili bo'lgan bemorlarda uni ehtiyotlik bilan ishlatish lozim.

Betoptik (Betoptic). 0,25% va 0,5% eritmalar ko'rinishida chiqariladi, kuniga bir tomchidan 1-2 marta tomiziladi. Betoptik timolol bilan bir qatorda ishlatiladi va nafas yo'llarida kasallik bo'lgan bemorlarda uni ehtiyotlik bilan ishlatish kerak.

Karboangidraza ingibitorlari

Karboangidraza ingibitorlari ta'sirida kipriksimon tanada suyuqlik ishlab chiqarilishi kamayadi. Bu preparat ochiq burchakli va yopiq burchakli glaukomaning ayrim hollarida ko'z ichi bosimini pasaytirishda, ayniqsa yaxshi ta'sir qiladi. Ichirilganda bu dorilar 2 soatdan keyin eng yuqori natija beradi, vena ichiga yuborilganda 20 minut o'tgach ta'sir qiladi, maksimal ta'siri 4-6 soat davomida kuzatiladi. Ko'z ichi bosimi tomchi dorilar ta'sirida pasaymagan hollarida karboangidraza ingibitorlaridan foydalanish maqsadga muvofiqdir, biroq uning qo'shimcha noxush ta'sirlari ham bor, jumladan organizmda kaliy miqdorini kamaytiradi, me'da-ichaklar faoliyati buziladi, diareya, eksfoliativ dermatit buyrakda tosh hosil qilishi, holsizlik, atsidoz, oyoq-qo'llarning jimirlashi kabi alomatlar bo'lishi mumkin.

Diakarb (Diacarbe, Acetazolamide). Tabletkalari kuniga 2-4 marta 125 mg va 250 mg dan beriladi. Dorining dozasi bir sutkada 1,0 grammdan oshmasligi kerak.

Osmotik vositalar

Mochevina, mannitol va glitserin singari giperosmotik agentlar gipertonik plazmani suvli ekstraktgacha aylantirib, ko'z ichi bosimini pasaytirish uchun qo'llaniladi. Bu dorilar odatda glaukomaning o'tkir xurujida, ba'zan esa operatsiyadan oldingi va keyingi davolashda, tomirlar ichidagi bosimni pasaytirish zarur bo'lganda ishlatiladi. Hamma bemorlar uchun dozasi taxminan 1,5 g/kg.

Glitserin. Tayyorlanishi va dozasi. Glitserinning 50% va 75% eritmasi suv, apelsin sharbati va tuzli eritma (normal fiziologik eritma) ko'rinishida ichiriladi (1 ml glitserin og'irligi 1,25 g). Dozasi 1-1.5 k/

kg. Maksimal gipotenziv effekti 1 soatdan so'ng boshlanadi va 4-5 soat davom qiladi. Toksinligi: ko'ngil aynishi, qusish, bosh og'rig'i.

Mochevina. Mochevinaning 30% li ofillangan eritmasi invertlangan qonda tayyorlanadi. Maksimal gipotenziv ta'siri qo'llanilgandan so'ng taxminan 1 soatda ro'y beradi va 5-6 soat davom etadi.

Ko'zga tomiziladigan mahalliy kortikosteroidlar

Mahalliy kortikosteroidlar ko'z soqqasi oldingi segmentining yallig'lanish jarayonlarida qo'llaniladi (allergik kon'yunktivit, uveit, episklerit, sklerit, fliktena, yuzaki nuqtali keratit, bahorgi kon'yunktivit). Prednizolon gidrokortizonga qaraganda 4 baravar ta'sirchan. Davolash muddati bir necha kundan bir necha oygacha. Ko'z qattiq yallig'langanda tomchi dorilarni har 1-2 soatda tomizib turiladi. Borgan sari tomchilar soni kamaytirib boriladi. Oddiy gerpetik keratitda kortikosteroidlar oddiy herpes viruslari faolligini oshirib yuborishi va shox parda teshilishiga sabab bo'lishi mumkin. Oddiy gerpetik keratitlarda stereoidlar ishlatilmasdan ilgari shox parda teshilishi kam uchratilar edi. Shuning uchun bu preparatlarni qo'llashda ehtiyot choralariga rioya qilish zarur. Ko'z kasalliklarida ishlatiladigan mahalliy kortikosteroidlarning qisqacha ro'yxati quyidagicha: Susp. Hydrocortisoni 1%; Ung. Hydrocortisoni 0,5%; Susp. Prednisoloni 0,125, 1%; Sol. Dexamethasoni 0,1%.

Nosteroid yallig'lanishga qarshi vositalar

Nosteroid yallig'lanishga qarshi vositalar ba'zan ko'zning yallig'lanish kasalliklarini davolashda, operatsiyadan oldingi yoki keyingi davrda ishlatiladi.

INFEKSIYAGA QARSHI KO'ZGA ISHLATILADIGAN DORI-DARMONLAR

Antibiotiklarning eritmaları va malhamlari

Antibiotiklar ko'zning tashqi yuqumli kasalliklarida, shu jumladan bakterial kon'yunktivlar, govmichcha, blefaritlar, shox parda yiringli yarasida keng ko'lamda ishlatiladi. Ko'z ichi infeksiyalarini davolashda ayrim antibiotiklarning dozalarini keltiramiz.

Gentamitsin mahalliy qo'llanganda 8-15 mg/ml dozada, kon'yunktiva ostiga in'ektsiya qilinganda 20 mg dozada, vena ichiga quyilganda 70-100 mg ishlatiladi. Shishasimon tanaga 0,1-0,2 mg yuboriladi.

Kefzol mahalliy qo'llanishda 50 mg/ml, kon'yunktiva ostiga 100 mg, vena ichiga 1,0 g har 6-8 soatda va shishasimon tana ichiga 2 mg yuboriladi.

Amfoteritsin V. Mahalliy konsentratsiyasi 0.15-0,5% li bo'ladi. Kon'yunktiva ostiga 1-2 mg, shishasimon tana ichiga yuborilganda 0,005-0,001 mg ishlatiladi.

Eritromitsin. 0,5% li eritromitsin malhami, ayniqsa stafilokokk kon'yunktivida ta'sirchan vosita hisoblanadi. U yangi tug'ilgan chaqaloqlarda gonoblenoreyani profilaktika qilishda kumush nitrat o'rnida foydalanilishi mumkin.

Neomitsin. 2,5 va 5 mg/ml eritma, 3,5-5 mg/g malham ko'rinishida chiqariladi. Polimiksin S bilan kombinatsiya qilinishi mumkin.

Dozasi. Malham dorisi yoki tomchilari kuniga 3-4 marta qayiladi yoki tomziladi 50-100 mg/ml li eritmalari shox parda yaralarini davolashda ishlatiladi.

Ishlatilishi. Gram-manfiy va gram-musbat jonzoatlarga qarshi yaxshi ta'sir ko'rsatadi. Agar doridan bir haftadan ortiq muddat foydalanilsa, tomchilarga allergik sezuvchanlik 5% bemorlarda rivojlanadi.

Polimiksin V. Malhami 10000 birlik/g; suspenziyasi 10000 birlik/ml. Neomitsin bilan birga kombinatsiyada qo'llaniladi. Ko'pgina gramm-manfiy bakteriyalarga qarshi ta'sirchan.

Tetratsiklin. 10 mg/ml suspenziya; 1% li malham dori ko'rinishida chiqariladi. Tetratsiklin, oksitetratsiklin xlortetratsiklin barqaror mikroob shtammi rivojlanishi sababli oftalmologiyada ham ishlatiladi.

Xloramfinikol. 5 yoki 10mg/ml eritma. 10mg/g malham dori ko'rinishida chiqariladi. Xloramfinikol turli-tuman gram-musbat va gram-manfiy mikroorganizmlarga qarshi samarali ta'sir ko'rsatadi.

Siprofloksatsin. 3 ml/mg eritma hoida chiqariladi. Kon'yunktivlarni davolash uchun har 2-4 soatda 1 tomchidan tomziladi. Shox parda yaralarini davolashda birinchi kuni har 15-30 daqiqada 1 tomchidan, ikkinchi kuni har soatda 1 tomchi, keyinchalik har 4 soatda 1 tomchidan tomziladi.

Natamitsin (Natacyn). 5% suspenziyasi. Har 1-2 soatla 1 tomchidan tomziladi. Filament va zamburug'li shakllariga qarshi kuchli ta'sir etadi. Ishlatilishi: ko'z shox pardasining yaqqol miktotik yaralarini davolashda naf beradi.

Nistatin (Nystatin). Nistatin malham dori shaklida oftalmologiyada ishlatilmaydi, biroq dermatologik dori (100000 TB/

g) ko'z to'qimalarini ta'sirlantirmaydi va undan ko'zning zamburug'li foydalanish mumkin.

Amfoteritsin (Amphotericin B). Amfoteritsin nistatinga qaraganda birmuncha samarali ta'sir qiladi, biroq oftalmologiya uchun malham dori shakli yo'q. Bu dori kuchli ta'sirlantiruvchi hisoblanadi. Eritmasi (1,5- 8 mg/ml) distillangan suvli 5% dekstrozada) kukunli doridan tayyorlanishi kerak.

Atsiklovir (Acyclovir, Zovirax). 1% li malham ko'rinishida. Atsiklovir herpeslarning oddiy turlariga qarshi ingibitor faolligi bo'lgan antivirus vosita hisoblanadi, kasallangan hujayralarga ta'sir ko'rsatadi. Atsiklovirning toksik ta'siri kam.

Sulfonamidlar

Sulfonamidlar bakterial kon'yunktivlarni davolashda eng ko'p ishlatiladi. Ularning afzalligi shundaki, ular gram-musbat vag rammanfiy organizmlarga qarshi faol ta'sir ko'rsatadi, allergik xossalari kam, ikkilamchi zamburug'li infeksiyada ularni qo'llanish qiyinchilikka sabab bo'lmaydi.

Sulfatsil natriy (albutsid) hozirgi kunda eng ko'p qo'llaniladigan sulfanilamid vositalaridan biri bo'lib, kattalarda 30%, yosh bolalar va chaqaloq bolalarda 20% li eritmasi qo'llaniladi. Biroq bu preparat faqat bakteriostatik ta'sirga ega va shu tufayli yallig'lanishga qarshi antibiotik preparatlar bilan birga ishlatilgani yaxshi.

Diagnostik bo'yovchi eritmalar

Natriy flyuorestseinat. Tayorlanishi: 2% eritmasi, bir marta ishlatiladi. 10% li steril eritmasi angiografiya muolajasida venaga yuborish uchun qo'llaniladi. Bundan tashqari, shox pardaning epitelial nuqsonlarini aniqlash uchun diagnostik vosita sifatida ishlatiladi.

Tomirlarni torayotiradigan va qon dimlanishiga qarshi vositalar

Oftalmologiya amaliyotida tomirlarni toraytiradigan va qon dimlanishiga qarshi bir qancha vositalardan foydalaniladi. Efedrin (0,125%), nafazolin (0,1%), fenilefrin (0,12%) yuqorida aytib o'tilgan vositalarning faol tarkibiy qismlari hisoblanadi. Bular yuza kon'yunktiva qon tomirlarini toraytirib, qizarishni kamaytiradi. Qizargan kon'yunktivani va ko'z qichishishini kamaytiradi yoki yo'qotadi.

Shox pardani suvsizlantiradigan vositalar

Ular osmotik gradiyent vujudga keltirib, ko'z yoshini gipertonik qiladi va shu tariqa shox parda shishini kamaytiradi. Bunda shox

parda shishi vaqtinchalik kamayadi. Bu vositalarga suvsizlantirilgan glitserin, 2% li natriy xlorid eritmasi, assorbonak, gipersal kiradi. Ishlatilishi: shox pardani tiniqlashtirish uchun eritmalar har 3-4 soatda 1 tomchidan tomiziladi.

Dori-darmonlarning optik va sistemali qo'shimcha noxush ta'siri

Oftalmologiyada ishlatiladigan umumiy va mahalliy dori-darmonlar ko'rish faoliyatiga noxush ta'sirlar ko'rsatishi mumkin. So'riladigan kuchli mahalliy dorilar ba'zan umuman organizmga noxush qo'shimcha ta'sir ko'rsatishi mumkin. Masalan, tetratsiklin fotosensibilizatsiyaga va terining diskoloratsiyasiga, atropin, gomatropin va skopolaminlar og'iz qurishiga, tomir tortishiga, psixozlar, taxikardiya, **gallyutsinatsiya** va terining qurishiga olib kelishi, neostigmin va fizostigminlar qorin og'rig'i, ich ketishi va qusishga sabab bo'lishi, timolol astma xurujini, aritmiya va bradikardiya, psixoz va depressiyaga, **gallyutsinatsiyalarga** olib kelishi mumkin. Efedrin, apinefrinlar yurak aritmiyasi, taxikardiya va qon bosimi oshishiga sabab bo'lishi ehtimol. Kortikosteroidlar katarakta, shox parda yupqalashuvi, glaukomaga, ko'z yoshi yo'llarining bekilib qolishiga, pilokarpin akkomodatsiya spazmi, miopiya va to'r parda ko'chishiga sababchi bo'lishi ehtimol.

Timololning umumiy qo'shimcha noxush ta'siri

Ko'z kasalliklari amaliyotida timololning qo'shimcha ta'siri kuzatib turiladigan hodisalardan hisoblanadi. Dorini ishlatishda ko'z yoshi nuqtalari bekitib turilmasa, uning qon tomir sistemasiga so'rilishi 80% ga ko'payadi va jigarda zararsizlantirilmasdan oldin boshqa a'zolarga ham yetib borib, ularga salbiy ta'sir ko'rsatishi mumkin. Beta-adrenoblokatorlar bilan davolanadigan glaukomali bemorlarning yurak-tomirlar va nafas sistemasi ishini doimo nazorat qilib turish kerak. Bronxial astma, nafas yo'llarining surunkali yallig'lanish kasalliklari, sinus bradikardiyasi va boshqa yurak-tomir kasalliklarida timololni ishlatish man etiladi.

Umumiy noxush ta'sirlarni kamaytirish usullari

Oftalmologiyada dori-darmonlar bilan davolash jarayonida vrach dorining yaxshi kor qiladigan eng kichik kontsentratsiyasini tayinlashi kerak. Bir marta ishlatishda faqat 1-2 tomchi dori tomizilishi darkor. Ko'z dorilarini to'g'ri qo'llanish qoidalari quyidagilardan iborat:

1. Bemor boshini orqaga engashtirib, xona shiftiga qarab turishi kerak.

2. Bemorning pastki qovog'ini kiprik ostidan tutib, ko'z soqqasidan tortish lozim.

Pastki kon'yunktival xaltasiga yoki zararlangan joyga 1 tomchi dori tomizish kerak. Tomizgichni kipriklarga va qovoqlarga tekkizmasdan tomizish, shu tariqa infektsiya tarqalishiga yo'l qo'ymaslik kerak. Bemor dori tomizilgandan so'ng kamida 2 daqiqagacha mijja qoqmay, ko'z qovoqlarini yumib turishi kerak, aks holda dori burun bo'shlig'iga tushib so'rilib ketadi. Dorining burunga tushmasligi uchun ko'z tirqishining ichki burchagini qattiq bosib turish kerakligi bemorga uqtiriladi.

MUNDARIJA

So'z boshi	5
I bob. Ko'rish a'zosining klinik anatomiyasi va ontogenezi	7
Ko'rish a'zosi	10
Ko'zning yordamchi qismlari	14
Ko'rish a'zosining umumiy qon aylanish sistemasi va qon bilan ta'minlanishi	15
Homila davrida ko'rish a'zosining tashkil topishi va takomili	19
Ko'rish a'zosining odam yoshiga doir o'zgarishlari	26
II bob. Ko'zning ko'rish faoliyati	30
Ko'zning yorug'likni sezish faoliyati	31
Ko'zning ranglarni sezish faoliyati	32
Ko'zning markaziy ko'ruvi – ko'rish o'tkirligi	35
Ko'rish maydoni (periferik ko'rish, atrofni ko'rish)	40
Ikki ko'zning hamkorlikda barobar ko'rish faoliyati	40
III bob. Ko'z refraktsiyasi va akkomodatsiyasi	53
IV bob. Ko'rish a'zosini tekshirish usullari	80
V bob. Ko'rish a'zosi asosiy va yordamya qismlarining yallig'lanish patologiyasi	100
Qovoqlar	100
Qovoqlarning yallig'lanish patologiyasi	103
Kon'yunktiva	107
Kon'yunktivaning yallig'lanish patologiyasi	108
O'tkir kon'yunktivitlar	108
Surunkali kon'yunktivitlar	113
Ko'z yoshi a'zolari	119
Ko'z yoshi bezi va ko'z yoshi yo'llarining yallig'lanishi	120
Shox parda	124
Shox pardaning yallig'lanish patologiyasi	126
Yarali yiringli keratitlar	128
Yarali yiringsiz keratitlar	132
Yarasiz chuqur keratitlar	136
Sklera	137
Tomirli parda	138
Tomirli pardaning yallig'lanish patologiyasi	143
To'r parda	150
To'r pardaning yallig'lanish patologiyasi	155
Ko'ruv nervi	156
Ko'ruv nervining yallig'lanish patologiyasi	157
Ko'z kosasi	160

Ko'z kosasining patologiyasi	165
VI bob. Ko'rish a'zosining distrofik patologiyasi	169
Qovoqlarning distrofik o'zgarishlari	169
Qovoqlar nervi va muskullari patologiyasi	170
Kon'yunktivaning distrofik patologiyasi	172
Skleraning distrofik patologiyasi	173
Shox parda trofikasi buzilishi natijasida paydo bo'ladigan keratopatiyalar	173
Tomirli pardaning distrofik patologiyasi	175
To'r pardaning distrofik patologiyasi	177
Ko'ruv nervining distrofik patologiyasi	191
VII bob. Ko'z gavharining patologiyasi	193
Tug'ma kataraktalar	197
Hayot davomida orttirilgan kataraktalar	198
Gavharni tekshirish usullari	204
Shishasimon tana distrofiyasi	207
VIII bob. Glaukoma	210
Tug'ma glaukoma	214
Birlamchi glaukoma	216
Ikkilamchi glaukoma	225
IX bob. G'illaylik Ko'zni harakatga keltiruvchi a'zolar patologiyasi	227
X bob. Ko'ruv a'zosining o'smalari	239
Kattalar ko'ruv a'zosining o'smalari	240
Bolalar ko'ruv a'zosining o'smalari	252
Ko'rish a'zosi o'smalarini tekshirish usullari	258
Kattalar va bolalarda ko'ruv a'zolari o'smalarini davolash	259
XI bob. Ko'ruv a'zosining shikastlanishi. Oftalmologiyada tez yordam va oftalmologik ekspertiza	261
Ko'z yordamchi qismlarining shikastlanishi	262
Ko'z kosasining shikastlanishi	263
Ko'z soqqasining shikastlanishi	265
Ko'z soqqasi va uning yordamchi qismlarining kuyishi	271
Oftalmologiyada tez yordam	274
Oftalmologik ekspertiza (G.K.Hamidova)	279
XII bob. Markaziy Osiyoda oftalmologiyaning tarixi	283
XIII bob. Ko'z kasalliklarini davolash muammolari	297
Oftalmologiyada qo'llaniladigan dorilar	299

O'quv adabiyoti
Hamidova Muhtaram Hamidovna
tibbiyot fanlari doktori, professor
Boltaeva Zulfiya Qudratovna
tibbiyot fanlari nomzodi, dotsent

KO'Z KASALLIKLARI

Mas'ul muharrir: *S. Jahongirov*
Muharrir: *M. To'raxonova*
Musahhah: *F. Quvonova*
Texnik muharrir: *D. Arifidjanov*
Komp'yuter ustasi: *N. Rahimov*
Dizayner: *E. Tsoy*

Nashrga ruxsat etildi 30.12.2005 y.
Bosmaxonaga topshirildi 30.01.2006 y.
Bichimi 84x108 1/32. Bosma tobog'i 19,25 + vkl. 0,875.
Adadi 1000. Buyurtma □ 11.
Bahosi kelishilgan narhda.

“Maktubot press” MChJ da tayyorlandi.
Manzil: Toshkent, Qatortol ko'chasi, 60
e-mail: maktubot@maktoob.com