

ISSN 2010-9881

SHOSHILINCH TIBBIYOT AXBOROTNOMASI

O'zbekiston shoshilinch tibbiy yordam vrachlar assotsiatsiyasi jurnali

Вестник экстренной медицины

Научно-практический журнал
Ассоциации врачей экстренной
медицинской помощи Узбекистана

2018, том 11, №4

Ilmiy-amaliy jurnal

EMPA.UZ

ОРГАНИЗАЦИЯ ЭКСТРЕННОЙ МЕДИЦИНСКОЙ ПОМОЩИ

THE ORGANIZATION OF EMERGENCY MEDICAL SERVICE

Пути улучшения организации кардиологической помощи больным с гипертонической болезнью, острым коронарным синдромом и острым инфарктом миокарда в первичном звене здравоохранения

А.А. Аминов, Р.Ш. Мамутов, Б.И. Муминов

5 Improving the organization of cardiac care for patients with hypertension, acute coronary syndrome and myocardial infarction in the primary health care

A.A. Aminov, R.Sh. Mamutov, B.I. Muminov

КЛИНИЧЕСКИЕ ИССЛЕДОВАНИЯ

CLINICAL RESEARCH

Лучевая диагностика острого респираторного дистресс-синдрома различной этиологии

Икрамов А.И., Ярмухамедова Д.С., Низамова М.М.

Диагностика и выбор тактики хирургического лечения разрывов диафрагмы

А.М. Хаджибаев, Б.К. Алтыев, Б.И. Шукуров, О.О. Кучкаров, А.Т. Хакимов

Роль и место эндоклипирования при язвенных кровотечениях

Ш.И.Каримов, М.Ш.Хакимов, У.И.Маткулиев, Ш.Э.Ашуров, И.Р. Бекназаров, С.Г. Нормухамедов, Ж.К.Дехнонов, Ж.Х.Кушиев

Некоторые аспекты диагностики и лечения прободных дуоденальных язв

У.Б. Беркинов, М.Ш. Хакимов, У.И. Маткулиев, Ш.Э. Ашуров, М.Р. Каримов, И.Р. Бекназаров, Ж.Х. Кушиев

30-месячные результаты стентирования и баллонной ангиопластики при окклюзионно-стенотическом поражении артерии бедренно-подколенного сегмента

Д.А. Алимов, Ш.Н. Салахитдинов, С.Б. Турсунов, Ф.З. Джалалов, Б.Ш. Алимханов, Х.Ф. Мирзакаримов, Ш.А. Бекназаров

Компьютерный инжиниринг и аддитивные технологии в нейрохирургии: изготовление краниофациальных имплантов с использованием автоматизированного проектирования и 3D-печати

М.М.Азизов, К.Э.Махкамов, Р.Р.Губайдуллин, А.С.Решетченко

Хирургическое лечение перелома позвоночника на груднопоясничном уровне

М.Д. Муминов, А.У. Норов, Ж.Т. Назимов, В.Б. Саломов, А.Т. Чулиев

Патогенетические аспекты противошоковой терапии при тяжелой ожоговой травме

А.Д. Фаязов, У.Р. Камиллов, Д.Б. Туляганов, У.Х. Абдуллаев

Дифференцированный подход к лечению острой обструкции дыхательных путей у детей первого года жизни

Х.П. Алимова, Р.С. Джубатова, Г.С. Нуралиева, А.Х. Рахимов, М.Б. Алибекова, Г.Х. Исмагилова

8 Diagnostic imaging of acute respiratory distress syndrome of various etiologies

Ikramov A.I., Yarmuchamedova D.S., Nizamova M.M.

13 Diagnosis and choice of surgical treatment of diaphragm ruptures

A.M. Khadjibaev, B.K. Altiev, B.I. Shukurov, O.O. Kuchkarov, A.T. Khakimov

21 The role and place of endoclippping for peptic ulcer bleeding

Sh.I. Karimov, M.Sh. Khakimov, U. Matkuliev, Sh.E. Ashurov, I.R. Beknazarov, S.G. Normuhamedov, J.K. Dehkonov, J.H. Kushiyev

26 Diagnostic and treatment aspects of perforated duodenal ulcers

U.B. Berkinov, M.Sh. Khakimov, U.I. Matkuliev, Sh.E. Ashurov, M.R. Karimov, I.R. Beknazarov, J.H. Kushiyev

34 30-Month results of stenting and balloon angioplasty in occlusial-stenotic lesions of the femoral-popliteal segment

D.A Alimov., Sh.N. Salakhitdinov, S.B. Tursunov, F.Z. Djalalov, B.Sh. Alimkhanov, Kh.F. Mirzakarimov, Sh.A. Beknazarov

39 Computer engineering and additive technologies in neurosurgery: printing of craniofacial implants using automated computer modeling and 3d printing

M.M. Azizov, K.E. Makhkamov, R.R. Gubaidullin, A.S. Reshetchenko

46 Surgical treatment of thoracolumbar spine fracture

M.D. Muminov, A.U. Norov, J. Nazimov, V.B. Salomov, A.T. Chuliev

55 Pathogenetic aspects of Anti-shock therapy OF severe burn injury

A.D. Fayazov, U.R. Kamilov, D.B. Tulyaganov, U.H. Abdullaev

61 Differentiated approach to treatment of acute airway obstruction in infants under a year

H.P. Alimova, R.S. Dgubatova, G.S. Nuralieva, A.Kh. Rakhimov, M.B. Alibekova, G.H. Ismagilova

НЕКОТОРЫЕ АСПЕКТЫ ДИАГНОСТИКИ И ЛЕЧЕНИЯ ПРОБОДНЫХ ДУОДЕНАЛЬНЫХ ЯЗВУ.Б. БЕРКИНОВ, М.Ш. ХАКИМОВ, У.И. МАТКУЛИЕВ, Ш.Э. АШУРОВ, М.Р. КАРИМОВ,
И.Р. БЕКНАЗАРОВ, Ж.Х. КУШИЕВ*Ташкентская медицинская академия*

Цель: улучшение результатов хирургического лечения перфоративных язв двенадцатиперстной кишки с учётом современных возможностей диагностики и малоинвазивной хирургии. **Материал и методы:** в исследование вошли 158 пациентов с прободными язвами двенадцатиперстной кишки в возрасте от 16 до 79 лет ($36 \pm 4,3$ года), из них 131 (82,9%) мужчина и 27 (17,1%) женщин. Оценку риска летального исхода осуществляли по прогностической шкале J. Боеу, операционно-анестезиологический риск оценивали в соответствии с классификацией Американской ассоциации анестезиологов и Мангеймскому Перитонеальному индексу. Кроме того, проводили рентгенологическое, эндоскопическое исследование, экспресс Хелик-тест и лапароскопию. Лапароскопическое ушивание перфоративной язвы выполнено у 49 (31,0%) больных; ушивание через минидоступ – у 52 (32,9%); стволовая ваготомия с пилоропластикой по Джаду и иссечением язвы – у 8 (5,0%); резекция желудка по Бильрот II в модификации Гофмейстера – Финстерера – у 45 (28,5%); ушивание открытым методом – у 4 (2,5%). **Результаты:** реализация разработанного лечебно-диагностического алгоритма позволила обосновать выбор рационального варианта оперативного вмешательства у больных ПЯДПК, а также уменьшить количество осложнений до 6,3%, летальность – до 3,2%, а количество рецидивов язвенной болезни – до 11,4%.

Ключевые слова: *осложненная язвенная болезнь двенадцатиперстной кишки, прободение язвы, хеликобактерная инфекция, лапароскопическое ушивание, видеоассистированное ушивание.*

DIAGNOSTIC AND TREATMENT ASPECTS OF PERFORATED DUODENAL ULCERSU.B. BERKINOV, M.SH. KHAKIMOV, U.I. MATKULIEV, SH.E. ASHUROV, M.R. KARIMOV,
I.R. BEKNAZAROV, J.H. KUSHIEV*Tashkent Medical Academy*

Objective: to improve the results of surgical treatment of perforated duodenal ulcers, taking into account the modern possibilities of diagnosis and minimally invasive surgery. **Material and methods:** the study included 158 patients with duodenal ulcers. The age of patients ranged from 16 to 79 years, the mean age was 36 ± 4.3 years. 131 (82.9%) of them were men and 27 women (17.1%). Based on the clinical data, the risk of mortality of patients was estimated from the J. Boey prognostic scale, and in view of the severity of peritonitis and the presence of concomitant diseases, an anesthesia risk assessment was performed in accordance with the classification of the ASA and the MPI. In addition, x-ray, endoscopic examination, express Helik's test and laparoscopy were performed to establish the diagnosis and the choice of surgical treatment method. Laparoscopic suturing of the perforated ulcer was performed in 49 (31.0%) patients; suturing through the mini-access – 52 (32.9%) cases; truncal vagotomy with pyloroplasty by Jadd – 8 (5.0%); Hofmeister-Finsterer modification of gastric resection by Billroth II – 45 (28.5%) and suturing by open method - in 4 (2.5%). **Results:** The performed analysis revealed that the implementation of the developed diagnostic and treatment algorithm allowed to substantiate the choice of a rational variant of surgical management in patients with perforated duodenal ulcers and allowed to reduce the number of complications to 6.3%, mortality to 3.2%, and recurrence of peptic ulcer disease – to 11.4%.

Key words: *complicated duodenal ulcer, perforation of ulcers, Helicobacter pylori infection, laparoscopic suturing, video-assisted suturing of perforation.*

Перфорация язвы желудка и двенадцатиперстной кишки (ДПК) является причиной смерти 250 тыс. людей ежегодно по всему миру, что делает ее одной из наиболее актуальных проблем экстренной хирургии [4,9-11,17]. Применение современной антихеликобактерной терапии и ингибиторов протонной помпы привело к снижению случаев язвенной болезни (ЯБ), но почти не повлияло на частоту возникновения рецидива (до 30% случаев) язвенной болезни и прободения двенадцатиперстной кишки (10-15% случаев) [1,2,4,13].

Необходимо отметить, что данные о патогенетических механизмах язвообразования и осложнений дик-

туют необходимость их учета при определении программы диагностики и лечения таких больных. Следует также учитывать существование признанных механизмов развития язвенной болезни – повышение желудочной секреции, недостаточность защитной функции слизистой оболочки желудка и двенадцатиперстной кишки, состояния регенераторных клеток Панета – Давыдова, а кроме того, непосредственное влияния на развития ЯБ ЦНС [9,12,15]. Открытие в 1984 г. В. Marshall и J. Warren возбудителя ЯБ – *Helicobacter pylori* (H_p) – не позволяет рассматривать данное заболевание без учета инфекционного фактора. Так, по данным многих авторов, агрес-

сивное и осложненное течение ЯБ во многих случаях может быть связано с высокой степенью обсемененности этой инфекцией [5,7,14].

С появлением противоязвенных препаратов связано уменьшение количества более травматичных операций при перфорации язв. В последние годы основным методом хирургического лечения становится ушивание прободной язвы. Это вызвало изменение хирургической тенденции в сторону малоинвазивных лапароскопических операций у отдельных пациентов [13,15,16]. Лапароскопическое ушивание перфоративной язвы двенадцатиперстной кишки впервые было применено в 1990 году Натальсоном [15]. В Гонконге у 130 больных был проведен сравнительный анализ результатов лечения открытых и лапароскопических операций при перфоративных язвах желудка и двенадцатиперстной кишки [16], при этом различий в исходах у пациентов двух групп не выявлено. Однако до сих пор отсутствуют четкие показания к тому или иному методу оперативного лечения при прободных язвах двенадцатиперстной кишки, что говорит об актуальности этой проблемы.

Цель. Улучшение результатов хирургического лечения перфоративных язв двенадцатиперстной кишки с учётом современных возможностей диагностики и малоинвазивной хирургии.

МАТЕРИАЛ И МЕТОДЫ

Проанализированы результаты обследования и хирургического лечения 158 больных с прободными язвами двенадцатиперстной кишки, из них 131 (82,9%) мужчина и 27 (17,1%) женщин. Возраст пациентов – от 16 до 79 лет, средний возраст – $36 \pm 4,3$ года. Оценку риска летального исхода осуществляли на основании клинических данных по прогностической шкале J. Воеу. Шкала включала основные 3 показателя: срок поступления (более 24 ч) от момента перфорации, наличие тяжелой сопутствующей патологии и снижение систолического артериального давления ниже 100 мм рт. ст. [9]. С учетом тяжести перитонита и наличия сопутствующих

заболеваний у больных с прободными язвами двенадцатиперстной кишки (ПЯДПК) степень операционно-анестезиологического риска оценивали в соответствии с классификацией Американской ассоциации анестезиологов (ASA) и Мангеймскому Перитонеальному индексу (МПИ) [16].

Особое значение в диагностике ПЯДПК имело рентгенологическое исследование, направленное на выявление свободного газа в брюшной полости, однако из-за неполной достоверности (78-80%) метода в алгоритм диагностики была включена эзофагогастродуоденоскопия (ЭГДС) [1-4,12].

ЭГДС выполнялась у 130 пациентов с целью оценки размеров перифокальной инфильтрации (ПИ), перфоративного отверстия (ПО), выявления сочетанных осложнений (стеноз+перфорация, стеноз+кровотечение, зеркальные язвы), а также взятия биопсии из антрального отдела желудка для проведения экспресс Хелик-теста [6,15].

Эндоскопическое исследование выполнялось в положении пациента на левом боку с согнутыми ногами с помощью видеогастрофиброскопа Karl Storz. Основной целью исследования было определение косвенных и прямых признаков (табл. 1) перфоративной дуоденальной язвы (ПДЯ) и взятие биопсии для проведения экспресс Хелик-теста.

Эндоскопическое исследование проводили в приемном покое у пациентов, которые накануне не принимали пищу или после промывания желудка. Осматривали полость рта, пищевод, желудок, далее при входе в ДПК оценивали усиление или уменьшение болей и трудную расправляемость ДПК при инсuffляции воздухом, размер язвы с перфоративным отверстием и периульцерозного вала (рис. 1, 2).

Анализ полученных данных показал, что чувствительность эндоскопического исследования в диагностике ПЯДПК достигала 97,8%. Остальные 3 (2,2%) пациентов были подвергнуты диагностической лапароскопии.

Таблица 1. Косвенные и прямые эндоскопические признаки ПДЯ

Показатель	Признак	Число больных, абс. (%)
Косвенные эндоскопические признаки	Резкая боль при инсuffляции воздухом	115 (88,5)
	ДПК не расправляется	98 (75,4)
	Глубокое дно язвы	13 (10,0)
Оценка язвенного субстрата	Перфоративное отверстие	93 (71,5)
	Размер язвы	127 (97,7)
Сочетанные осложнения ЯБ	Кровотечение из перфоративной язвы	3 (2,3)
	Стеноз	21 (16,1)
	Наличие другой язвы	2 (1,5)

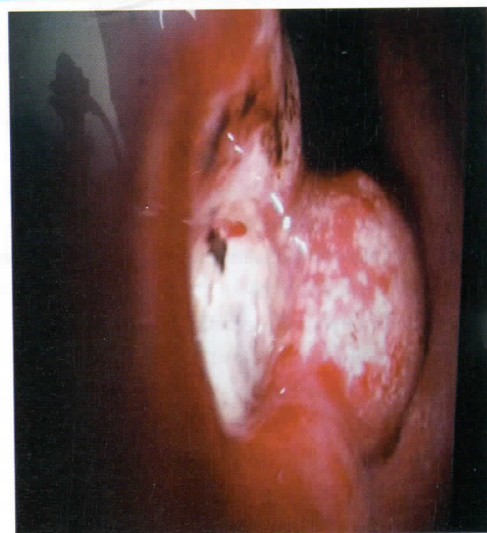
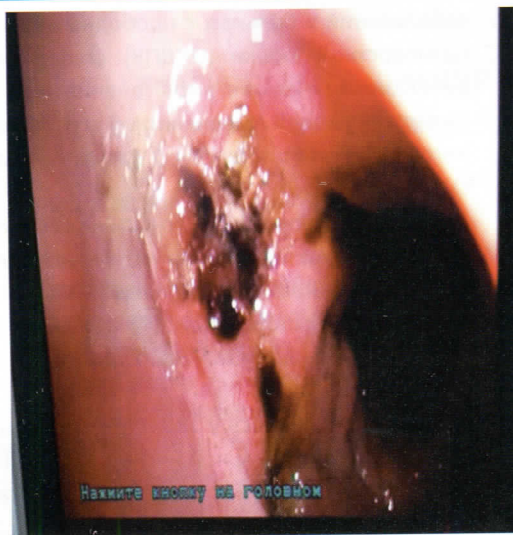

Рис. 1, 2. Эндоскопическая картина перфоративной язвы (D-5 мм) передней стенки ДПК с невыраженным инфильтративным валом (слева), аналогичный случай (малый диаметр ПО с выраженным инфильтративным валом) с наличием субкомпенсированного стеноза (справа).

В конце исследования брали биопсию, полученные из антрального отдела желудка частицы использовали для проведения экспресс Хелик-теста. Целью данного метода являлось выявление больных именно с высокой степенью инфицированности этой инфекцией. По разным данным, пациенты, страдающие осложненными формами Нр-ассоциированной язвенной болезни, особенно с высоким титром инфекции, должны в зависимости от тяжести состояния по возможности подвергаться радикальным оперативным вмешательствам [3,5].

Для экспресс-определения количества хеликобактера использовали Helicobacter test (Южная Корея). Время изменения окраски теста косвенно свидетельствует о количестве бактерий. Появление малинового окрашивания в течение 20 минут соответствует значительной инфицированности слизистой оболочки Helicobacter pylori (+++), в течение последующих 40 минут – умеренному (++) , в течение 2-х часов – незначительному (+). Если окрашивание наступает в более поздние сроки, результат считается отрицательным.

Для этого полученный из слизистой оболочки желудка биоптат помещали в тест, отмечали начало времени и в течение 20 минут во время других исследований, предоперационной подготовки и доступа ожидали результат. Если в течение этого времени отмечалось малиновое окрашивание теста, то считали, что обсеменение Helicobacter pylori желудка – высокое. Результаты экспресс-теста приведены в таблице 2.

Таблица 2. Результаты экспресс-теста степени обсемененности слизистой оболочки желудка Нр

Результаты исследования	Число пациентов
Умеренное обсеменение	62
Среднее обсеменение	23
Высокое обсеменение	19
Отрицательное	26
Итого	130

Ультразвуковое исследование выполняли всем пациентам. Основной задачей УЗИ было выявление свободной жидкости в анатомических областях брюшной полости как показателя распространённости перитонита и паретического расширения петель кишечника как признака токсической его фазы.

Диагностическая лапароскопия позволяла оценить размер перфоративного отверстия и инфильтративного вала со стороны серозного покрова, уточнить характер, фазу и распространённость перитонита для определения МПИ. С учетом результатов исследований окончательно формировали показания к варианту оперативного вмешательства [8,15].

В послеоперационном периоде больным, наряду с определением лабораторных показателей крови и мочи, выполнялись микроскопические исследования мазков, взятых из антрального отдела желудка, для выявления степени обсемененности Нр [5,13,15]. Через 1, 3, 6 и 12 месяцев для оценки заживления и рецидива язвенного процесса проводили также контрольную ЭГДС.

РЕЗУЛЬТАТЫ И ОБСУЖДЕНИЕ

125 обследованных нами пациентов были трудоспособного возраста (до 60 лет). Среди пациентов, у которых имелась перфорация, 33 были старше 60 лет. 108 (68,4%) пациентов поступили в первые 12 часов с момента перфорации, 35 (22,2%) – в сроки от 12 до 24 ч, 15 (9,5%) – позднее 24 ч.

Язвенный анамнез длительностью до 5 лет отмечался у 98 (62,0%) больных, остальные клинику язвенной болезни или же язвенного анамнеза отрицали. Анализ жалоб показал, что у трети пациентов «кинжальный» характер болей отсутствовал. При физикальном обследовании «доскообразный живот» выявлен у 112 (70,9%) больных, при этом отсутствие печеночной тупости на-

блюдалось только у 90 (57,0%). Атипичное течение заболевания, обусловленное прикрытием перфорации, отмечалось у 14 (8,9%) больных. Оценка по прогностической шкале J. Voeu позволила отнести 15 из 158 пациентов к группе с высоким и крайне высоким риском летального исхода (2-3 балла).

Обзорная рентгенография живота выполнена у всех больных. При первичном исследовании свободный газ на рентгенограммах был выявлен у 123 (77,8%) пациентов. После эндоскопической инсуффляции воздуха свободный газ в брюшной полости обнаружен ещё у 12 (7,6%) обследованных. Остальным 23 больным было произведено эндоскопическое исследование, диагноз у 20 (12,5%) пациентов был установлен с помощью эндоскопии.

ЭГДС до операции выполнялась всем (130) больным, кроме пациентов в тяжелом состоянии (28): при отсутствии на рентгеноскопии свободного газа даже после инсуффляции (23), для оценки инфильтративного вала и размера перфоративного отверстия (103), а также интраоперационно при подозрении на декомпенсированный стеноз привратника во время лапароскопии (4). Эндоскопическое исследование позволило выявить локализацию язвы (передняя стенка – у 112, верхнепередняя

стенка – у 8); наличие второй язвы на задней стенке ДПК и кровотечение из язвы (у 2); определить диаметр ПО (более 1 см – у 12, 5-10 мм – у 52, до 5 мм – у 56,); ширину зоны ПИ (более 0,5 см – у 49).

Комплексное использование физикального, рентгенологического, эндоскопического и других инструментальных методов позволило диагностировать язву ДПК, осложнённую перфорацией.

При ревизии брюшной полости диффузный характер перитонита установлен у 132 (83,6%) больных, местный – у 11 (7,0%), у остальных обследованных диагностирован разлитой перитонит. Выявление при лапароскопии распространенного перитонита и пареза кишечника считали показанием к конверсии.

Анализ результатов обследования и интраоперационной ревизии позволил определить ведущие критерии, влияющие на выбор варианта оперативного вмешательства при прободных язвах ДПК (табл. 3). Показанием к виду оперативного вмешательства явились характер и распространенность перитонита, степень обсемененности *Helicobacter pylori*, размер перфоративного отверстия и инфильтративного вала, наличие сочетанных осложнений язвенной болезни и данные МПИ и ASA.

Таблица 3. Критерии для выбора вида оперативного вмешательства

Критерий	Лапароскопическое ушивание	Ушивание из минидоступа	СВТ с ПП	Резекция желудка	Ушивание открытым способом
Стадия перитонита	I	I-II	I	I	Критерии имеют второстепенное значение
Размер ПО, мм	>5	5-10	<10	-	
Размер инфильтративного вала, мм	>5	5-10	<10	-	
Сочетанные осложнения ЯБ	отсутствие	отсутствие	наличие	наличие	
Степень обсеменности Нр	умеренно, среднее или отр.	умеренное или отр. В тяжелых случаях не имеет значения	умеренное или среднее	высокое	
МПИ	I-II ст.	I-II-III ст.	I ст.	I ст.	
Риск по ASA	I-IV	I-V, E	I-III	I-III	

С учетом полученных результатов нами разработан лечебно-диагностический алгоритм при перфоративных дуоденальных язвах (рис. 3). Согласно предложенному алгоритму, всем пациентам с перфоративными дуоденальными язвами, кроме рутинных методов диагностики, проводили эндоскопическое исследование, лапароскопию, определяли степень инфицированности слизистой желудка Нр. Эндоскопическое исследование дало возможность определить не только перфорацию язвы, но и оценить размер отверстия и периульцерозного вала, что влияло на выбор и тактику хирургического лечения. Кроме

этого, в конце исследования брали биопсию для проведения теста на наличие Нр. Определение степени этой инфекции влияло на выбор метода оперативного вмешательства.

На основании разработанных критериев лапароскопическое ушивание перфоративной язвы выполнено у 49 (31,0%) больных; лапароскопическое ушивание через минидоступ – у 52 (32,9%); стволовая ваготомия с пилоропластикой по Джаду и иссечением язвы – у 8 (5,0%); резекция желудка по Бильрот II в модификации Гофмейстера – Финстерера – у 45 (28,5%); ушивание открытым методом – у 4 (2,5%).

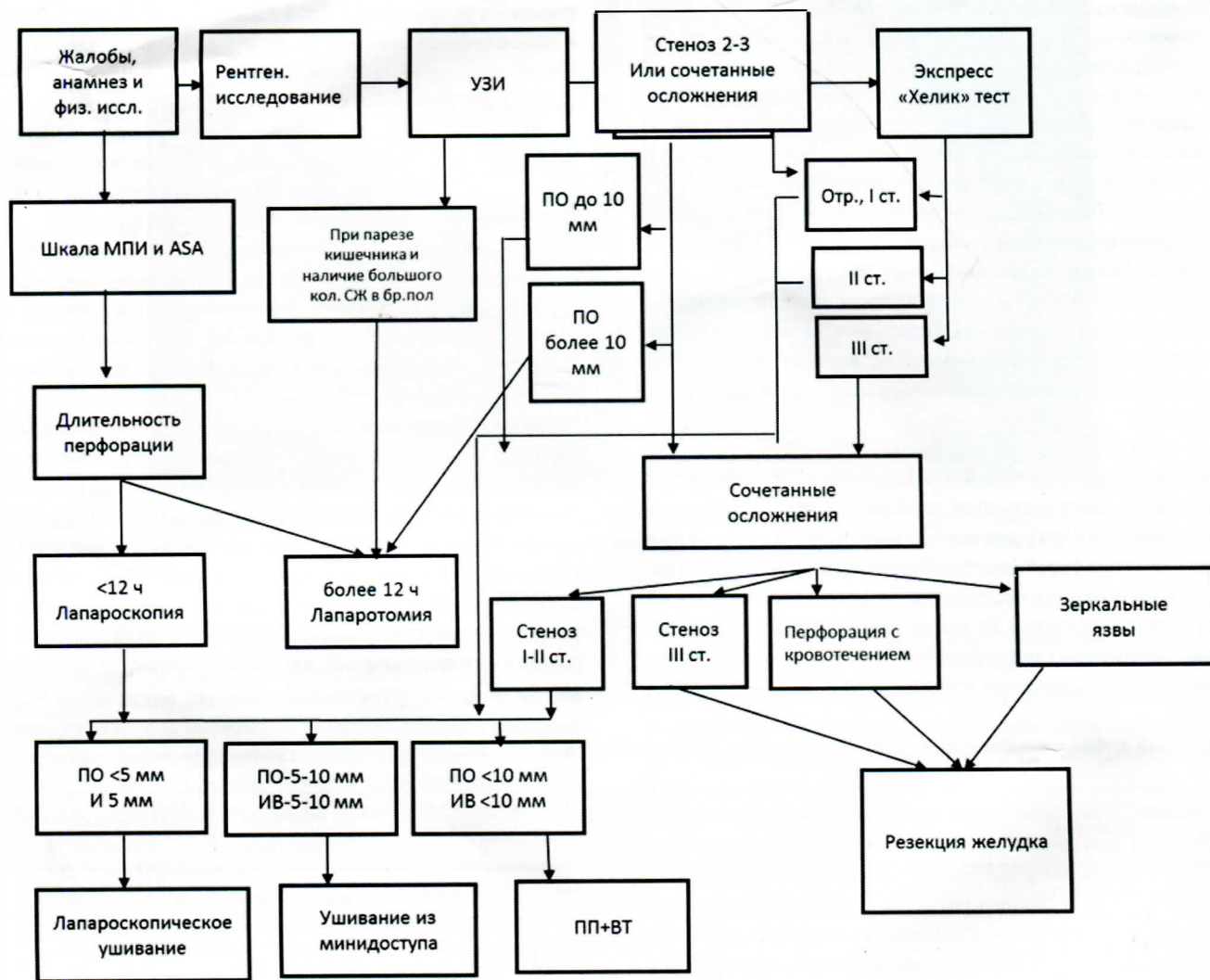


Рис. 3. Лечебно-диагностический алгоритм при перфоративных язвах двенадцатиперстной кишки.

При технической невозможности выполнения ушивания перфоративной язвы и адекватной санации брюшной полости лапароскопическим способом операция осуществлялась мини-доступом. Выполнение стволовой ваготомии и пилоропластики по Джаду с иссечением перфоративной язвы у больных, имеющих рубцово-язвенную деформацию ДПК, диаметр перфоративного отверстия более 1 см и ширину зоны перифокальной инфильтрации более 0,5 см, обеспечивало оптимальные условия для предупреждения сужения пилородуоденальной зоны, профилактики несостоятельности швов в послеоперационном периоде. Необходимо подчеркнуть, что на фоне хронического течения ЯБ у 2 пациентов было подтверждено сочетание перфорации язвы передней стенки с кровотечением из язвы задней стенки, что потребовало радикальной операции.

Ушивание перфоративной язвы открытым способом выполнено 4 пациентам с высоким операционно-анестезиологическим риском, распространённым гнойным

перитонитом в токсической фазе (III степень по МПИ) и высокой прогнозируемой летальностью по шкале J. Voeu – 2-3 балла. С целью декомпрессии кишечника оперативное вмешательство завершали назоэнтеральной интубацией и дренированием брюшной полости по методу клиники.

Во время оперативных вмешательств осложнений не отмечалось. Послеоперационные осложнения наблюдались у 10 (6,3%) больных. У 1 пациента после операции по поводу разлитого перитонита развилась ранняя послеоперационная спаечная кишечная непроходимость, потребовавшая выполнения повторного хирургического вмешательства. У 1 больного после ушивания перфоративной язвы по поводу разлитого гнойного перитонита развился поддиафрагмальный абсцесс, который явился причиной правостороннего гидроторакса. Больному выполнено чрескожное дренирование абсцесса с последующей его санацией. Гидроторакс ликвидирован путем неоднократных пункций плевральной полости.

Раневые осложнения наблюдались у 5 пациентов. У одного из них в отдаленном периоде развилась послеоперационная вентральная грыжа.

Среди неспецифических осложнений у 3 пациентов имела место послеоперационная пневмония. Случаев несостоятельности швов не было.

Анализ непосредственных результатов лапароскопических вмешательств позволил выявить как положительные, так и отрицательные их стороны. С одной стороны, сохраняются преимущества малоинвазивных операций (сокращение сроков госпитализации, уменьшение количества наиболее частых осложнений и летальности). С другой стороны, несколько увеличивается продолжительность операции вследствие больших технических сложностей. У наших пациентов несостоятельности швов лапароскопически ушитой ПЯДПК не отмечалось. Общая летальность после оперативных вмешательств по поводу ПЯДПК составила 3,16%. 3 больных умерли на 2-3-и сутки после открытого ушивания ПЯДПК, назоэнтальной интубации, санации и дренирования брюшной полости по методу клиники вследствие декомпенсации функций жизненно важных органов, эндотоксемии. У 1 больного 63 лет причиной смерти явился инфаркт миокарда, развившийся на 2-е сутки после пилоропластики по Джаду со стволовой ваготомией. Еще 1 пациент умер от отека легких через 4 ч после операции открытого ушивания, что было связано с тяжелой сопутствующей патологией легких и септическим шоком. После малоинвазивных оперативных вмешательств летальных исходов не наблюдалось. В течение трехлетнего наблюдения рецидив язвенной болезни выявлен у 18 (11,4%) пациентов, что говорит о снижении этого показателя.

Следует подчеркнуть, что прогнозируемая на дооперационном этапе летальность (4% по шкале J. Voeu) почти совпала с послеоперационной (3,16%).

Полученные нами данные свидетельствуют о том, что окончательный вариант оперативного вмешательства определяется во время интраоперационной ревизии брюшной полости (лапароскопии), включающей обнаружение ПЯДПК, и оценки изменений гастродуоденальной зоны (в сопоставлении с данными дооперационной ЭГДС) при хроническом язвенном процессе, уточнения распространенности и характера перитонита с учетом степени эндогенной интоксикации а также результатом Хелик-теста. В связи с этим лечение больных с ПЯДПК, проводимое в специализированном стационаре, должно быть дифференцированным, как при формировании показаний к выбору варианта оперативного вмешательства на основании установленных критериев, так и при обосновании медикаментозной терапии в ближайшем послеоперационном периоде с учетом данных дообследования. Обязательным элементом системного подхода после хирургического лечения перфоративных

язв является эмпирическая антисекреторная терапия, которую проводили всем больным для создания благоприятных условий эпителизации слизистой оболочки в зоне вмешательства.

О ремиссии язвенной болезни после хирургического лечения в сочетании с консервативной терапией судили по результатам контрольного обследования больных через 1 месяц, включавшего анкетированный опрос для определения их комплаенса, выполнение ЭГДС, микроскопическое исследование Нр для подтверждения эффективности эрадикационной терапии.

Таким образом, диагностика и лечение ПЯДПК остается актуальной проблемой неотложной хирургии. Результаты проведенного клинического исследования свидетельствуют о том, что для постановки правильного дооперационного диагноза и выбора рационального варианта лечения этих больных целесообразно проведение целенаправленного комплексного обследования.

ВЫВОДЫ

1. Реализация разработанного лечебно-диагностического алгоритма позволила обосновать выбор рационального варианта оперативного вмешательства у больных ПЯДПК, уменьшить число осложнений до 6,3%, летальности – до 3,2%, снизить количество рецидивов язвенной болезни до 11,4%.

2. Лапароскопическое ушивание ПЯДПК целесообразно выполнять при отсутствии рубцово-язвенной деформации пилорoduоденальной зоны, диаметре перфоративной язвы менее 5 мм, ширине зоны перифокальной язвенной инфильтрации не более 0,5 см, I-II степени хеликобактериоза, ASA I-III, I-II степени перитонита по МПИ и прогнозируемой летальности по шкале J. Voeu 0-1 балл.

3. Лапароскопическое ушивание ПЯДПК через мини-доступ показано при отсутствии рубцово-язвенной деформации пилорoduоденальной зоны, диаметре перфоративной язвы более 5 мм, ширине зоны перифокальной язвенной инфильтрации более 0,5 см, I-II степени хеликобактериоза, ASA I-V, I-II-III степени по МПИ.

4. Ушивание ПЯДПК открытым способом необходимо выполнять у лиц с ASA V, E, III степенью перитонита по МПИ и прогнозируемой летальности по шкале J. Voeu 3 балла. Следует отметить, что все другие показатели в данном случае имеют второстепенное значение.

5. Стволовая ваготомия с пилоропластикой целесообразна при сочетании перфорации с рубцово-язвенным стенозом ДПК или язвенным кровотечением (наличие осложнений ЯБ в анамнезе), диаметре перфоративного отверстия более 1 см, ширине зоны перифокальной язвенной инфильтрации более 0,5 см, I-II степени хеликобактериоза, а также ASA I-III, I-II степени перитонита по МПИ и прогнозируемой летальности по шкале J. Voeu 0-1 балл.

6. Резекцию желудка необходимо выполнять при сочетанных осложнениях язвенной болезни (наличие осложнений ЯБ в анамнезе, наличие зеркальных язв), III степени хеликобактериоза, а также ASA I-III, I степени перитонита по МПИ и прогнозируемой летальности по шкале J. Voey 0-1 балла.

ЛИТЕРАТУРА

1. Вавринчук С.А., Косенко П.М. Современные аспекты хирургического лечения перфоративной язвы двенадцатиперстной кишки. Хабаровск. 2013.
2. Каримов Ш.И., Хакимов М.Ш., Ашуоров Ш.Э. и др. Роль эндоскопического исследования при прикрытых перфорациях дуоденальных язв. Мед. журн. Узбекистана. 2016; 1: 2-6.
3. Каримов Ш.И., Хакимов М.Ш., Ашуоров Ш.Э. и др. Выбор метода хирургического лечения перфоративных язв двенадцатиперстной кишки. Журн. экстр. медицины. 2015; 4: 5-10.
4. Каттабеков О.А., Хаджибаев А.М. Возможности лапароскопии в диагностике и лечении перфоративных дуоденальных язв. Автореф. дис. ... канд. мед. наук. Ташкент. 2009.
5. Alim A., Ataş A., Güneş T. Comparison of antigen and antibody detection tests used for diagnosing the *Helicobacter pylori* infection in symptomatic patients. *Basic Clin Sci.* 2010; 1 (4): 61-70.
6. Banerjee S., Cash B.D., Dominitz J.A. et al. ASGE Standards of Practice Committee. The role of endoscopy in the management of patients with peptic ulcer disease. *Gastrointest Endoscop.* 2010; 71 (4): 663-668.
7. Bertleff M.J., Lange J.F. Perforated peptic ulcer disease: A review of history and treatment. *Dig Surg.* 2010; 27: 161-169.
8. Billing A., Frohlich D., Schildberg F.W. Prediction of outcome using the Mannheim peritonitis index in 2003 patients. Peritonitis Study Group. *Brit J Surg.* 1994; 81 (2): 209-213.
9. Boey J., Choi S.K.Y., Poom A. et al. Risk stratification in perforated duodenal ulcers: A prospective validation of predictive factors. *Ann.Surg.* 2007; 205: 22-26.
10. Bräutigam W., Christian P., von Rad M. *Psychosomatische Medizin.* Stuttgart Georg Thieme. 2012: 376.
11. Canoy D.S., Hart A.R., Todd S.J. Epidemiology of a duodenal ulcer perforation: a study of hospital admissions in Norfolk, United Kingdom. *Dig Liver Dis.* 2002; 34 (5): 322-327.
12. Chiu H.S., Chung C.H. Pneumoperitoneum on supine abdominal X-ray: case report and review of the radiological signs. *Hong Kong J Emerg Med.* 2011; 12 (1): 46-49.
13. Millat B., Fingerhut A., Borie F. Surgical treatment of complicated duodenal ulcers: controlled trial. *Wld J. Surg.* 2012; 24 (3): 299-306.
14. Schöttker B., Adamu M.A., Weck M.N. *Helicobacter pylori* infection is strongly associated with gastric and duodenal ulcers in a large prospective study. *Clin. Gastroenterol. Hepatol.* 2012; 10: 487-493.
15. Mouret P., François Y., Vignal J. Laparoscopic treatment of perforated peptic ulcer. *Brit J Surg.* 2008; 77: 1006.
16. Bertleff M.J., Halm J.A., Bemelman W.A. Randomized clinical trial of laparoscopic versus open repair of the perforated peptic ulcer: the LAMA Trial. *Wld J Surg.* 2009; 33: 1368-1373.
17. Svanes C. Trends in perforated peptic ulcer: incidence, etiology, treatment, and prognosis. *World J Surg.* 2011; 24: 277-283.

ЎН ИККИ БАРМОҚЛИ ИЧАКНИНГ ТЕШИЛГАН ЯРАЛАРИНИ ТАШХИСЛАШ ВА ДАВОЛАШНИНГ АЙРИМ ЖАБҲАЛАРИ

У.Б.БЕРКИНОВ, М.Ш.ХАКИМОВ, У.И.МАТКУЛИЕВ, Ш.Э.АШУРОВ, М.Р.КАРИМОВ, И.Р.БЕКНАЗАРОВ,
Ж.Х.КУШИЕВ

Тошкент тиббиёт академияси

Мақсад: Диагностика ва кам инвазив жарроҳликнинг имкониятларидан фойдаланган ҳолда ўн икки бармоқли ичак тешилган яраларини жарроҳлик йўли билан даволаш натижаларини ўрганиш.

Беморлар ва усуллар: тадқиқот 158 та ўн икки бармоқли ичак тешилган яраси бўлган беморларни ўз ичига олди. Беморларнинг ёши 16 дан 79 гача бўлиб, ўртача ёши $36 \pm 4,3$ ни ташкил қилди. Улар орасидан эркаклар 131 та (82,9%), аёллар 27 та (17,1%) дан иборат. Клиник маълумотлар асосида ўлим кўрсаткичини тахминий баҳолашда J. Воеу шкаласидан, перитонит оғирлик даражасини ҳамда операцион-анестезиологик хавфни белгилашда J. Воеу равишда Мангейм перитонит индексидан ва Америка анестезиологлар ассоциацияси таснифидан фойдаланилди. Диагностикада ва хирургик даволаш тактикасини аниқлашда рентгенологик, эндоскопик текширувлар, экспресс «Хелик тест» ва лапароскопия қўлланилди. Тешилган ярани лапароскопик усулда тикиш 49 (31,0%) беморга, кичик кесим орқали тикиш 52 (32,9%) нафарга, пилоропластика ва трункуляр ваготомия 8 (5,0%) кишига, ошқозон резекцияси 45 (28,5%) ҳолатда, очиқ усулда тешилган ярани тикиш эса 4 (2,5%) беморга қўлланилди.

Натижалар: қайта ишланган даволаш-диагностик алгоритмни қўллаш ўн икки бармоқли ичак тешилган яраси бўлган беморларда асоратлар сонини 6,3% га, ўлим кўрсаткичини 3,2% га, яра касаллиги қайталанишини 11,4% га камайтиришга имкон берди.

Калит сўзлар: ўн икки бармоқли ичак яра касаллиги асоратлари, тешилган яра, хеликобактер инфекцияси, лапароскопик тикиш, видеоассистирланган тикиш.

Сведения об авторах:

Беркинов Улугбек Базарбаевич – профессор кафедры факультетской и госпитальной хирургии №1 ТМА

Телефон: (97) 773-41-30

Хакимов Мурод Шавкатович – зав. кафедрой факультетской и госпитальной хирургии №1 ТМА, д.м.н., профессор

Телефон: (97) 776-56-37

Маткулиев Уткирбек Исмоилович – д.м.н.,

доцент кафедры факультетской и госпитальной хирургии №1 ТМА

Телефон: (97) 450-03-34

Ашуров Шероз Эрматович – зав. торакоабдоминального хирургического отделения 2-й клиники ТМА

Телефон: (97) 403-23-39

Электронный адрес: sheroz100682@mail.ru

Каримов Махмуд Рустамович – ассистент кафедры факультетской и госпитальной хирургии №1 ТМА

Телефон: (90) 916-54-86

Бекназаров Илхом Рустамович – ассистент кафедры факультетской и госпитальной хирургии №1 ТМА

Телефон: (90) 921-79-89

Кушиев Жахонгир Хабибович – студент 6 курса лечебного факультета ТМА