

**ЎЗБЕКИСТОН РЕСПУБЛИКАСИ СОҒЛИҚНИ САҚЛАШ ВАЗИРЛИГИ**

**ТИББИЙ ТАЪЛИМНИ РИВОЖЛАНТИРИШ МАРКАЗИ**

**ТОШКЕНТ ТИББИЁТ АКАДЕМИЯСИ**

**САМАРҚАНД ДАВЛАТ ТИББИЁТ ИНСТИТУТИ**

**«ТАСДИҚЛАЙМАН»**

ЎзР ССВ Фан ва ўқув юртлари

Бош бошқармаси бошлиғи

проф. \_\_\_\_\_ Атаханов Ш.Э.

«\_\_» \_\_\_\_\_ 2007 й.

## **КЎКРАК ҚАФАСИ ТОПОГРАФИЯСИ ВА УНДАГИ ОПЕРАЦИЯЛАР**

**Даволаш ва тиббий-педагогика факультетлари талабалари  
учун ўқув-услубий қўлланма**

Тошкент-2007

**ТУЗУВЧИЛАР:**

Тиббиёт фанлари доктори, профессор  
Тиббиёт фанлари номзоди, доцент  
Тиббиёт фанлари номзоди, доцент  
Ассистент  
Катта ўқитувчи  
Ассистент  
Тиббиёт фанлари доктори, профессор

**Н.Ҳ.ШОМИРЗАЕВ**  
**Ш.И.ТУХТАНАЗАРОВА**  
**С.Х.НАЗАРОВ**  
**И.Д.ГУЛЬМАНОВ**  
**З.М.САТАЕВА**  
**Б.Ш.АРАЛОВ**  
**С.А.ТЕН**

**ТАҚРИЗЧИЛАР:**

ТТА тиббий-педагогика факультети  
умумий ва болалар хирургияси ва  
стоматология факультети хирургик  
касалликлари кафедраси муdiri,  
профессор

**Т.Х.КАЮМОВ**

Тошкент врачлар малакасини ошириш  
институти шошилич тиббий ёрдам  
кафедраси профессори, т.ф.д.

**Ф.Б.АЛИЖАНОВ**

Марказий услубий хайъат  
томонидан кўриб чиқилган ва нашр  
этишга тавсия қилинган  
Баённома № 2 «16» октябрь 2007 й.

ТТА Илмий кенгаши томонидан  
кўриб чиқилган ва тасдиқланган  
Баённома № 4 «28» ноябрь 2007 й.  
Илмий котиб,  
профессор \_\_\_\_\_

**Г.С.Рахимбаева**

## **МАШҒУЛОТ МАВЗУСИ**

Кўкрак қафаси хирургик анатомияси: қаватма-қават топографияси, клетчатка бўшлиқлари, қовурғалараро оралиқлар топографияси. Кўкрак (сут) беzi. Сут безидан лимфа суюқлиги оқиши хусусиятлари. Кўкрак ичи артерияси топографияси. Диафрагманинг топографик анатомияси. Қовурғалараро новокаин блокадаси техникаси. Мастит ва ўсмаларда сут беziда бажариладиган операциялар. Радикал ва секторал мастэктомия. Қовурға резекцияси.

## **МАШҒУЛОТ МАҚСАДИ**

Топик ташхисни аниқлашда кўкрак ва кўкрак қафаси топографо-анатомик хусусиятларига биноан кўкрак соҳалари чегараларини аниқлаш.

Ҳар бир соҳанинг қаватма-қават тузилишини ўрганиш (йирингли ва бошқа патологик жараёнларнинг жойлашиш жойини ва тарқалиш йўллари аниқлаш мақсадида, шунингдек кўкрак бўшлиғи аъзоларига оператив очиб кириш йўллари тўғри танлаш учун).

Меъёрий ҳолатларда ва тез-тез учрайдиган патологик жараён ва шикастларнинг клиник вариантларини ҳисобга олган ҳолда кўкрак бўшлиғи аъзолари ва анатомик тузилмаларининг кўкрак деворларига бўлган голотопик хусусиятларини ўрганиш.

Кўкрак беzi, ички кўкрак артерияси ва қовурғалараро оралиқларнинг топографияси ва хирургик анатомиясини кўриб чиқиш.

Плеврал бўшлиқ пункцияси ва уни дренирлаш, кўкрак қафаси ва кўкрак беzi йирингли-яллиғланишли жараёнларни оператив йўл билан даволаш ҳамда қовурға резекцияси кўникмаларини шакллантириш.

Кўкрак беzi ўсмаларини хирургик йўл билан даволаш усуллари ва техникасини, торакопластика ва медиастинотомия турларини муҳокама қилиш.

## **МАШҒУЛОТ МАСАЛАЛАРИ**

Кўкракнинг ташқи мўлжаллари, чегараларини ва кўкракнинг соҳаларга бўлинишини кўриб чиқиш.

Кўкрак соҳалари ҳар бирининг қаватма-қават тузилишини, қовурғалараро оралиқларни, клетчатка бўшлиқларини ўрганиш.

Вазиятий масалалар мисолида йирингли жараёнларнинг кўкрак клетчатка бўшлиқлари бўйлаб тарқалиш йўллари аниқлаш.

Патологик жараёнларнинг клиник вариантларини инобатга олиб кўкрак қафасида, кўкрак беziда бажариладиган операциялар турлари ва техникасини, медиастинотомия турларини муҳокама қилиш.

## **КЎТИЛАЁТГАН НАТИЖАЛАР**

Тўғри ташхислаш, шунингдек ташхисий, паллиатив ва радикал операцияларни бажариш учун оптимал оператив очиб кириш йўли ва усулини танлаш мақсадида кўкрак соҳаларининг қаватма-қават топографиясини билиш.

Кўкрак аъзолари ва кўкрак қафаси анатомик тузилмалари патологик жараёнларини оператив даволаш услубларининг энг яхшисини мустақил танлай олиш.

Плеврал бўшлиқ пункцияси ва қовурға резекцияси кўникмаларига эга бўлиш.

## МАШҒУЛОТ РЕЖАСИ

Амалий машғулот 3 академик соатга мўлжалланган.

**1. Ташкилий қисм – 5 дақиқа.** Ўқитувчи талабалар қатнашишини белгилайди ва амалий машғулот режасини тушунтиради.

**2. Асосий қисм:**

**А. Теоретик қисм – 55 дақиқа:**

- интерфаол ўқитиш усуллари (“Ким кўп? Ким тез?”, “Мия ҳужуми”, “Столдаги ручка” ва бошқ.) ёрдамида талабалар билимини текшириш. Бунинг учун талабаларга карточкалар тақдим этилади. Талабалар навбатма-навбат карточкаларни олиб маълум вақт ичида саволларга жавоб беради. Ўқитувчи тўғри жавоблар сонини санайди ва тасдиқланган шакл бўйича талаба билимини баҳолайди. Олинган балл жорий назорат баллини қўйишда инобатга олинади – **10** минут.
- ташхис қўйиш ва оператив очиб кириш учун керак бўлган кўкрак ва кўкрак қафаси топографиясини, соҳаларга бўлинишини, аҳамиятга эга аъзоларнинг акс тасвирини, ташқи мўлжалларни муҳокама қилиш (*талабаларнинг мустақил ишининг аудитор шакли* – расм ва муляжларни қўллаган ҳолда кўкрак чегаралари ва соҳалари чегаралари, ички аъзолар акс тасвири, қон билан таъминланиши ва иннервациясини талқин қилиш, вазиятий масалалар мисолида кўкрак соҳаси ва кўкрак безидаги йирингли жараёнлар муҳокама қилинади, торакотомия, торакопластика, мастэктомия ва бошқ. операцияларнинг техникаси таҳлил этилади, плеврал пункция ва мастэктомияга кўрсатмалари аниқланади) – **30** дақиқа.
- янги технологияларни қўллаш: талабалар мавзуга оид компьютердаги кафедра базасини ва «*Яхши сифатли ўсмаларда кўкрак безидаги операциялар*» номли видеофильмни томоша қилишади – **15** дақиқа.

**Б. Амалий қисм – 45 дақиқа.**

Талабалар эскизларда турли птаологияларда қўлланиладиган оператив очиб кириш йўллари чизишади. Сўнг ушбу кесимларни мурдада бажаришади. Ҳар бир талаба қовурғалараро нерв блокадасини, плевра пункциясини бажаради (фантом ва мурдада). Торакопластика, мастэктомия тамойиллари кўрсатилади. Ўқув операция хонасида ўқитувчи ёрдамида талабалар томонидан лаборатор ҳайвонда қовурға резекцияси амалга оширилади. Ҳар бир талаба иши ўқитувчи томонидан балларда белгилаб борилади.

**В. Аналитик қисм – 26 дақиқа.**

Бунинг учун вазиятий масалалар ишлатилади. Талабалар тоза варақага гуруҳ номерини, санани, фамилияси ва исмини ёзишади. Ҳар бир талаба учун минимум иккитта вазиятий масала берилади ва унинг ечими учун маълум вақт ажратилади.

Вазиятий масалани ечиш. Ечиш учун вақт – **2** дақиқа.

Ҳар талаба жавобини муҳокама қилиш учун – **2** дақиқа (2x12=24 дақиқа).

Олинган баллар жорий назорат баллини белгилаша инобатга олинади.

**3. Ўқитувчи муққадимаси – 4 дақиқа.** Ўқитувчи паст балл тўплаган талабалар хатоларини тушунтиради, ҳар бир талабага кундалик жорий назорат баллини қуяди. Навбатдаги амалий машғулот масалаларини мавзунинг аҳамиятли бўлимларига тўхталган ҳода қисқача тушунтиради.

## ТАРҚАТМА МАТЕРИАЛ

1. Шу мавзу бўйича тайёрланган ўқув-услубий қўлланмалар.
2. Кўкрак қафаси чизмалари ва расмлари.
3. Кўкрак қафасида бажариладиган поерациялар расмлари.
4. “Кўкрак” ва “Қовурға резекцияси” бўлимларига мансуб CD-дисклар.
5. Видеофильм: Яхши сифатли сут беги ўсмаларда бажариладиган операциялар.

## АМАЛИЙ МАШҒУЛОТНИНГ КЎРГАЗМА МАТЕРИАЛЛАР БИЛАН ТАЪМИНЛАНИШИ

Кўкрак соҳалари расмлари, кўкракнинг соҳаларга бўлиниш чизмаси.  
Ҳар бир кўкрак соҳасининг қаватма-қават тузилиши расмлари.  
Кўкрак фасциялари ва клетчатка бўшлиқлари расмлари.  
Кўкрак беги ва қовурғалараро ораликлар топографияси расмлари.  
Кўкрак деворларида йирингли жараёнлар жойлашиши ва тарқалиши чизмалари.  
Плеврал пункция операцияси расмлари.  
Қовурға резекцияси операциясининг расмлари.  
Кўкрак беги ва торакопластика операцияларининг расмлари.  
Медиастинотомия турларининг расмлари.  
Муляж и фантомлар.  
Мурда (кўкрак соҳаси).  
Хирургик асбоблар: скальпеллар (қоринчали, тўғри), қайчилар (Купер), анатомик ва хирургик пинцетлар, Бильрот, Кохер қисқичлари, қовурға распаторлари (Фарабейф, Дуайен), пункция учун шприц ва игналар, тарновсимон зонд, ўткир учли ва тумтоқ учли илмоқлар, кесуви ва санчувчи игналар, тикув матолари (ипак, кетгут).

## БИЛИМ, БАЖАРА ОЛИШ ВА КЎНИКМАЛАРНИ НАЗОРАТ ҚИЛИШ

Машғулотнинг максимал балли – 100.

1. Теоретик қисм учун – 27 балл:
  - оғзаки (интерфаол ўқитиш усуллари кўринишида);
  - ёзма – назорат саволларига жавоб.
2. Амалий қисм учун – 47 балл:
  - эскизларда кесимларининг расми;
  - кўникмаларни мурда ва фантомда намойиш этиш.
3. Аналитик қисм учун – 26 балл:
  - вазиятий масалани ечиш – индивидуал.

Эслатма. Агар талаба машғулотга тайёр бўлмаса, унга максимал баллдан 30% машғулотга қатнашганлиги учун қўйилади.

## ТАЛАБАЛАРНИНГ МУСТАҚИЛ ИШИ

Талабалар умуртыя поғонаси нейрохирургик хирургиясини ўрганиши зарур.

## НАЗОРАТ САВОЛЛАРИ

1. Кўкрак чегаралари ва соҳалари.

2. Кўкрак соҳаарининг қаватма-қават тузилиши.
3. Кўкрак қафаси деворларининг қон билан таъминланиши ва иннервацияси.
4. Диафрагманинг топографик анатомияси ва унинг заиф жойлари.
5. Кўкрак беги яллиғланиш касалликларининг хирургик анатомияси.
6. Кўкрак безидан лимфа оқиб кетиш хусусиятлари.
7. Плеврал бўшлиқ пункцияси техникаси.
8. Торакопластика турлари.
9. Қовурға резекцияси босқичлари.
10. Медиастинотомия турлари.

## **ТАВСИЯ ҚИЛИНГАН АДАБИЁТЛАР**

### **Асосий**

1. Золотко Ю.Л. Атлас топографической анатомии человека. – М., 1976.
2. Кованов В.В. Оперативная хирургия и топографическая анатомия. – М., 1985.
3. Островерхов Г.Е., Лубоцкий Д.Н., Бомаш Ю.М. Курс оперативной хирургии и топографической анатомии. – М., 1964.
4. Шомирзаев Н.Х., Саъдуллаев Н.С. Оператив жарроҳлик, Тошкент. 1994.

### **Кўшимча**

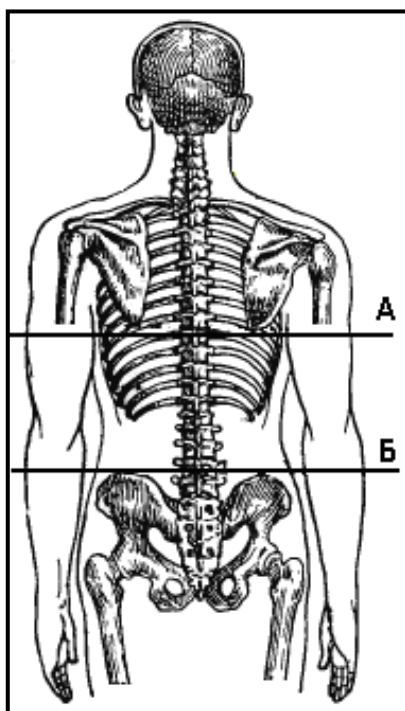
5. Синельников Р.Д. Атлас анатомии человека. – М., 1978. Т.І.
6. Оперативная хирургия и топографическая анатомия. Под ред. академика Ю.М.Лопухина. 2001. Т.1.

## КЎКРАКНИНГ ТОПОГРАФИК АНАТОМИЯСИ

**Кўкрак** (*thorax, pectus*) – тананинг бўйин ва қорин бўлимлари оралиғида жойлашган қисмидир.

### **Ташқи мўлжаллар:**

- 1) ўмров (*clavicula*): ўмров суягидан бир бармоқ пастда, дельтасимон-кўкрак чуқурчасида (*trigonum deltoideopectorale*) курак суягининг тумшуксимон ўсимтасини пальпация ёрдамида аниқлаш мумкин. Дельтасимон-кўкрак чуқурчаси ёки учбурчаги юқорида ўмров, ташқарида дельтасимон мускул, ичкарида катта кўкрак мускули билан чегараланган;
- 2) бўйинтурук ўйиқчаси (*incisura jugularis*);
- 3) тўш суягининг дастаси, бурчаги, танаси, ханжарсимон ўсиғи (*membrium, angulus, corpus, processus xiphoides sternae*): тўш суяги тўлик пальпацияланади, тўш суяги дастаси тўш суяги танаси билан қўшилиш жойи тўш бурчаги (*angulus sternalis*) деб аталади. Тўш суягининг юқори чегараси II кўкрак умуртқаси сатҳига, тўш бурчаги – IV–V кўкрак умуртқалари умуртқаларо тоғай сатҳига, тўш суяги танасининг пастки охири X кўкрак умуртқаси сатҳига, ханжарсимон ўсиқ учи эса XI кўкрак умуртқасига тўғри келади. Тўш суягидан юқорида тўш усти (ёки бўйинтурук) чуқурчаси, тўш суягидан пастда эса тўш ости (ёки эпигастрал) чуқурчаси ҳосил бўлади;
- 4) тўш ости бурчаги (*angulus infrasternalis*);
- 5) қовурғалар (*costae*): биринчи қовурғани фақат ўмров суяги остида, қовурғанинг тўш суягига бирикиш жойида пальпациялаб аниқласа бўлади, ўмров суягининг ўртасидан пастда II қовурға осон пальпацияланади, шунинг учун қовурғаларни санашда мўлжал сифатида иккинчи қовурға олинади, I қовурға сифатида эса ўмров суяги саналади;
- 6) қовурғаларо ораликлар (*spatiae intercostales*): қовурғаларо ораликлар орқадагиларга солиштирганда олдинда анча кенг, улардан энг кўп кенгликга эга бўлгани бу учинчи қовурғаларо ораликдир;
- 7) кўкрак беzi сўрғичи (*papilla mammaria*): эркакларда одатда тўртинчи қовурғаларо ораликга мос келади, аёлларда без сўрғичи жойлашиши анча ўзгарувчан;
- 8) юрак турткиси: ўрта ўмров чизигидан (*linea medioclavicularis*) бир бармоқ ичкарида бешинчи қовурғаларо ораликда аниқланади;
- 9) қовурға равоғи (*arcus costalis*): бевосита тўш суягининг ханжарсимон ўсиғидан четда VIII қовурға тоғайи пальпацияланади, ундан пастга ва ташқарига қараб VII–X қовурғаларнинг тоғайларидан ҳосил бўлган қовурға равоғи давом этади;
- 10) умуртқаларнинг ўткир ўсиқлари (*processus spinosum vertebrae*): яхши кўришиб турган юқориги биринчи ўткир ўсиқ VII бўйин умуртқасига таалукли, I кўкрак умуртқасининг ўткир ўсиғи ҳам баъзида яхши ифодаланган бўлади. VII кўкрак умуртқасининг ўткир ўсиғи курак суякларининг пастки бурчакларини туташтирувчи горизонтал чизикқа мос келади. Ёнбош суякларининг энг юқори нуқталарини туташтирувчи горизонтал чизик IV бел умуртқаси ўткир ўсиғи орқали ўтади (расм 1);



**1-расм. Умуртқалар сатҳини аниқлаш учун қўлланиладиган чизиқлар.**

А – VII кўкрак умуртқаси ўткир ўсиғи сатҳи;

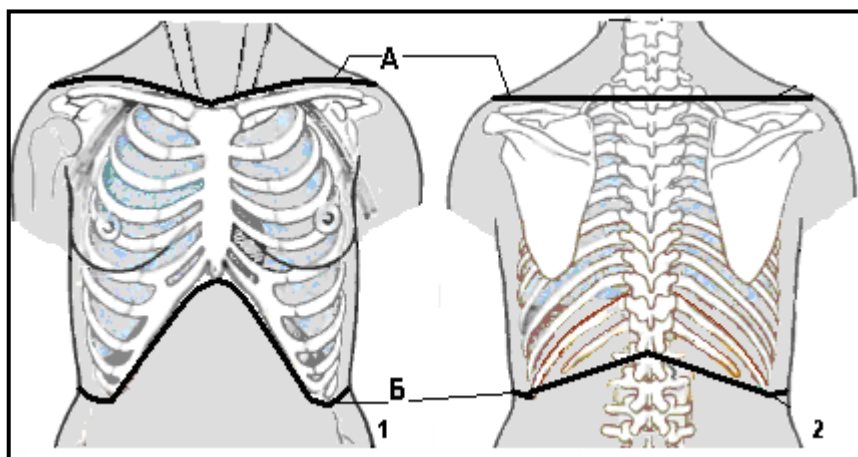
Б – IV кўкрак умуртқаси ўткир ўсиғи сатҳи.

- 11) кураклар (*scapulae*);
- 12) мушулар конурлари (катта кўкрак мушули, олдинги тишсимон мушул, трапедиясимон мушул, орқанинг кенг мушули).

**Чегаралари:**

- 1) юқорида – олдиндан, бўйинтуруқ ўйиқчасидан туш суяги дастаси ва ўмров суягининг юқори чети бўйлаб ўмров суяги ва курак суягининг акромиал ўсимтаси бирлашмасигача ўтказилган чизиқ, орқада – ўмров-акромиал бирлашмасидан VII бўйин умуртқасининг ўткир ўсиғигача ўтказилган горизонтал чизиқ,
- 2) пастда – туш суягининг ханжарсимон ўсиғидан бошланиб, қовурға равоғининг пастки қирраси бўйлаб XII қовурғанинг дистал охиригача ва ундан XII кўкрак умуртқасининг ўткир ўсиғига ўтказилган чизиқ (расм 2).





**2-расм. Кўкрак соҳаси чегаралари.**

1 – олдиндан кўриниши, 2 – орқадан кўриниши.

А – юқори чегараси; Б – пастки чегараси.

Кўкрак бўшлиғидаги аъзолар, анатомик тузилмалар проекциясини аниқлашда қўлланиладиган шартли вертикал чизиқлар:

1. Олдинги ўрта чизиқ (*linea mediana anterior*) – бўйинтуруқ ўйикчаси ва тўш суяги ўртасидан киндик орқали симфизгача ўтказилади.
2. Тўш чизиғи (*linea sternalis*) тўш суягининг латерал қирғоғидан ўтказилади.
3. Тўш атрофи чизиғи (*linea parasternalis*) тўш чизиғи ва ўрта ўмров чизиғи ўртасидан ўтказилади.
4. Ўрта ўмров чизиғи (*linea medioclavicularis*) ўмров суягининг ўртасидан ўтказилади.
5. Олдинги қўлтиқ ости чизиғи (*linea axillaris anterior*) қўлтиқ ости чуқурчаси олдинги қирғоғи бўйлаб ўтказилади.
6. Ўрта қўлтиқ ости чизиғи (*linea axillaris media*) қўлтиқ ости чуқурчасининг ўртасидан ўтказилади.
7. Орқа қўлтиқ ости чизиғи (*linea axillaris posterior*) қўлтиқ ости чуқурчаси орқа қирғоғи бўйлаб ўтказилади.
8. Курак чизиғи (*linea scapularis*) қўл тана бўйлаб туширилган ҳолатда, куракнинг пастки бурчагидан ўтказилади.
9. Умуртқа атрофи чизиғи (*linea paravertebralis*) курак чизиғи ва кўкрак умуртқаларининг ўткир ўсиқлари ўртасидан ўтказилади.
10. Орқа ўрта чизиқ (*linea mediana posterior*) кўкрак умуртқалари ўткир ўсиқларига мос келади.

Кўкрак кўкрак деворига (*paries thoracis*) ва кўкрак бўшлиғига (*cavum thoracis*) бўлинади. Кўкрак деворлари кўкрак қафасини (*compages thoracis*) ташкил этувчи умуртқа поғонаси, қовурғалар ва тўш суяги, шунингдек юмшоқ тўқималар, чунончи ташқи ва ички қовурғалараро мускуллар ҳамда елка камарига таалуқли мускуллар ҳисобига ҳосил бўлади.

### **КЎКРАК ҚАФАСИ**

12 та кўкрак умуртқаси, 12 жуфт қовурға ва тўш суяги биргаликда кўкрак қафасини (*compages thoracis*) ҳосил қилади.

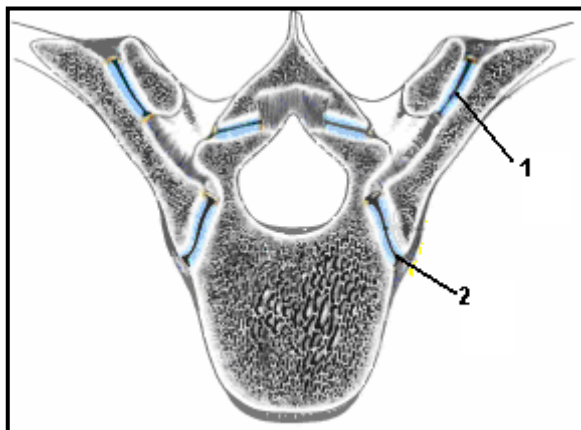
Кўкрак умуртқасида олдинга караган умуртқа танаси (*corpus vertebrae*) ва умуртқа равоғи (*arcus vertebrae*) мавжуд. Умуртқа равоғида умуртқа равоғи оёқчаси (*pediculus arcus vertebrae*) ва умуртқа равоғи пластинкаси (*lamina arcus vertebrae*) ажратилади. Умуртқа равоғи ва умуртқа танаси орасида умуртқа тешиги (*foramen vertebrae*) ҳосил бўлади. Умуртқа равоғидан орқага ва пастга тоқ ўткир ўсиқ (*processus spinosus*), ён томонларга – кўндаланг ўсиқлар (*processus transverses*), юқорига ва пастга – мос равишда юқориги ва пастки буғим ўсиқлари (*processus articulares superioris et inferioris*) йўналган, буғим ўсиқларидан олдинда юқориги ва пастки умуртқа ўйиқлари (*incisurae vertebrales superioris et inferioris*) жойлашган. Кўшни умуртқалар таналари умуртқалараро дисклар (*discus intervertebralis*) билан бирлашган. Умуртқалар фиксацияси олдинги ва орқа бўйлама бойламлар (*lig. longitudinale anterius et lig. longitudinale posterius*) ҳисобига содир бўлади.

Юқори ва пастки буғим ўсиқлари (*processus articulares superioris et inferiores*) бирикиши натижасида ҳосил бўлган равоқ-ўсиқ буғимлари (*articulationes zygapophysiales*) кўшни умуртқаларни бирлаштиради. Сарик бойламлар (*lig.flava*) кўшни умуртқалар равоқларини бирлаштиради. Ўткир ўсиқлар бир-бири билан ўткир ўсиқлараро бойламлар (*lig. interspinalia*) ва ўткир ўсиқ усти бойламлари (*lig.supraspinale*) билан бирлашган. Кўшни умуртқаларнинг кўндаланг ўсиқлари орасида кўндаланг ўсиқлараро бойламлар (*ligg.intertransversaria*) тортилаган.

Кўкрак умуртқалари танасининг орқа-ён юзасида жуфт юқориги ва пастки қовурға чуқурчалари (*fovea costales superior et inferior*) жойлашган, улар қовурғаларнинг буғим бошчалари билан бирлашишда қатнашади. Ҳар бир умуртқа кўндаланг ўсиғининг ( $Th_1 - Th_x$ ) олдинги юзасида кўндаланг ўсиқнинг қовурға чуқурчаси (*fovea costalis processus transverses*) мавжуд, улар ёрдамида кўкрак умуртқалари мос қовурғалар билан бирлашади.

Қовурға (*costae*) тоғай (*cartilago costalis*) ва суяк (*os costale*) қисмларидан ташкил топган. Қовурғанинг суяк қисмида бошчаси, бўйинчаси ва танаси ажратилади. Қовурға бошчасида буғим юзаси мавжуд, бу буғим юзаси II-X қовурғаларда қовурға бошчаси қирраси билан икки бўлимга ажралган. Қовурға танасининг ички юзасида қовурғанинг пастки чети яқинида қовурға эгати (*sulcus costae*) мавжуд. Юқориги 10 та қовурғанинг ташқи юзасида, унинг бўйинчаси ва танаси чегарасида қовурға думбоғи (*tuberculum costae*) жойлашган, унда буғим юзаси (*facies articularis tuberculi costae*) бор. Қовурға думбоғидан кейин қовурға танаси олдинга букилади ва қовурға бурчагини (*angulus costae*) ҳосил қилади. I қовурғанинг юқориги юзасида олдинги нарвонсимон мускул думбоғи (*tuberculum m.scaleni anterioris*) жойлашган, бу думбоқдан ташқарирокда ўмров ости артерияси эгати (*sulcus a.subclaviae*) ўрин олган.

Қовурғаларнинг умуртқа билан бирлашуви комбинирланган қовурға-умуртқа буғимлари (*articulationes costovertebrales*) ёрдамида юзага келади, уларнинг ҳар бири таркибига қовурға бошчаси буғими (*articulatio capitis costae*) ва қовурға-кўндаланг буғими (*articulatio costotransversaria*) киради (расм 3).



**3-расм. Қовурғаларнинг умуртқалар билан бирикиши.**  
1 – қовурға-кўндаланг бўғими; 2 – қовурға бошчаси бўғими.

Қовурға бошчаси бўғими (*articulatio capitis costae*) қовурға бошчаси ҳисобига юзага келади, қовурға бошчаси унга мос умуртқанинг юқориги қовурға чуқурчасига бирикади. II–X қовурға-умуртқа бўғимлари ҳосил бўлишида юқоридаги умуртқанинг пастки қовурға чуқурчаси ҳам иштирок этади, улар пастдаги умуртқанинг юқориги қовурға чуқурчаси билан биргаликда қовурға бошчаси учун ботиклик юзага келтиради.

Қовурға бошчаси бўғими капсуласи мустаҳкамлигини қовурға бошчасининг нурсимон бойлами (*lig. capitis costae radiatum*) амалга оширади, у қовурға бошчасининг олдинги юзасидан умуртқалараро диск ва қўшни умуртқалар танаси томон тортилган. II–X қовурға-умуртқа бўғимларида қовурға бошчаси бўғим ичи бойлами (*lig. capitis costae intraarticularis*) бор, у қовурға бошчаси қиррасидан умуртқалараро диск томон тортилган. Қовурға-кўндаланг бўғими (*articulatio costotransversaria*) қовурға думбўғининг бўғим юзаси (*facies articularis tuberculi costae*) ва умуртқа кўндаланг ўсиғининг қовурға чуқурчаси (*fovea costalis processus transverses*) ҳисобига ҳосил бўлади. Бўғим халтаси қовурға-кўндаланг бойлами (*lig. costotransversarium*) билан мустаҳкамланган.

VII–X қовурғалар тоғайлари бирлашиб қовурға равоғини (*arcus costarum*) ҳосил қилади. Иккала қовурға равоғи бирлашиши натижасида ҳосил бўлган бурчак, тўш ости бурчаги (*angulus infrasternalis*), деб аталади.

Тўш суягида (*sternum*) – дастаси (*manibrium sterni*), танаси (*corpus sterni*) ва ханжарсимон ўсиғи (*processus xiphoideus*) мавжуд.

Тўш суяги дастасининг юқори четида бўйинтурук ўйиғи (*incisura jugularis*) бор. Бўйинтурук ўйиқчасининг икки ён томонида ўмров суяги ўйиқлари (*incisurae claviculares*) жойлашган. Тўш суяги дастасининг ён қирғоқларига I қовурға тоғайлари келиб бирикади. Тўш суяги дастаси ва тўш суяги танаси, орқага очик ўтмас бурчак [тўш бурчаги (*angulus sterni*)] кўринишидаги синхондроз (*synchondrosis manumbriosternalis*) ҳосил қилиб бирикади. Тўш суяги дастаси ва танаси оралиғи ён томонларига II қовурғанинг тоғай қисмлари бирикади. Тўш суяги танасининг ён томонларига III–VI қовурғаларнинг тоғайлари бирикади.

Пастда тўш суяги танасига ханжарсимон ўсиқ ханжарсимон ўсиқ синхондрози (*synchondrosis xiphosternalis*) ҳосил қилиб бирикади. Ханжарсимон ўсиқ синхондрози соҳасига VII қовурға тоғайлари бирикади.

## КЎКРАК ҚАФАСИ ДЕВОРЛАРИ

Кўкрак қафасининг олдинги, орқа ва иккита ён деворлари, шунингдек юқори ва пастки апертуралари мавжуд.

**Олдинги девор** тўш суяги ва қовурғаларнинг тоғай қисмларидан ташкил топган.

**Ён деворларини** қовурғаларнинг суяк қисмлари ташкил этади.

**Орқа деворини** умуртқа поғонасининг кўкрак қисми, қовурғаларнинг орқа (қовурға бошчасидан бурчагигача) бўлимлари ташкил қилади. Кўкрак умуртқаларининг танаси кўкрак бўшлиғи томон ботиб кирган бўлиб, натижада умуртқа поғонасидан ён томонларда ўпка эгатлари (*sulci pulmonales*) ҳосил бўлади.

**Кўкрак қафасининг юқори апертураси** (*apertura thoracis superior*) тўш суяги дастаси орқа юзаси, I қовурғаларнинг ички қирғоқлари ва I кўкрак умуртқасининг олдинги юзаси билан чегараланган. Кўкрак қафасининг юқори апертураси орқали бўйин томондан келувчи ёки бўйин соҳасига йўналувчи аъзолар ўтади, шунингдек юқори апертура орқали ўпка чуққиларини қоплаб турган ўнг ва чап плевра гумбазлари чиқиб туради.

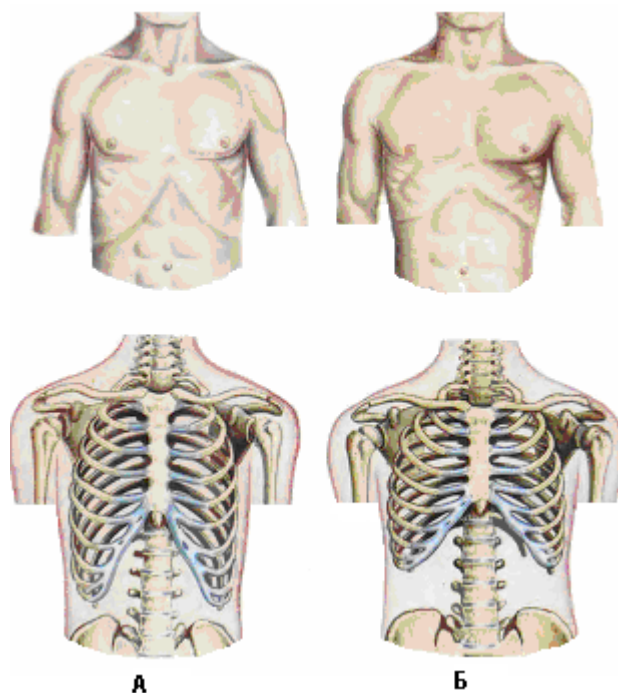
**Кўкрак қафаси пастки апертурасини** (*apertura thoracis inferior*) тўш суяги ханжарсимон ўсиғи орқа юзаси, қовурға равоғи пастки қирғоғи, X кўкрак умуртқаси олдинги юзаси чегаралаб туради. Кўкрак қафаси пастки апертураси диафрагма билан ёпилган. Диафрагманинг табиий тешиклари орқали қизилўнгач, қон томир ва нервлар ўтади.

### Кўкрак қафаси шакллари.

Тана тузилиши турига мос равишда кўкрак қафасининг учта шакли фарқланади.

Тўла танали (брахиморф) субъектлар учун кенг ва калта кўкрак қафаси, қовурғаларнинг горизонтал жойлашиши, катта тўш ости бурчаги (120°гача), анча кенг қовурғалараро оралиқлар, кенг тўш суяги, юқори апертуранинг нисбатан кичик сагиттал диаметрда бўлиши хосдир.

Бўйчан (долихоморф) субъектлар учун ясси, тор ва узун кўкрак қафаси, кичик тўш ости бурчаги (90-100°гача), қовурғаларнинг эгилган ҳолати, тор тўш суяги, юқори апертуранинг сагиттал диаметрининг фронтал диаметридан катта бўлиши хосдир (расм 4).



**4-расм. Кўкрак шакллари.**

А – долихоморф шаки; Б – брахиморф шакли.

Учинчисига ҳар томонлама бир хил ўлчам ва ўрта тўш ости бурчаги мавжуд шакл киради.

Ёшга оид хусусиятлари: янги туғилган чақалоқларда кўкрак қафасининг пастки бўлими катта олдинги-орқа диаметрға эга (жигар ҳажмининг анча катталиги ҳисобига), кўкрак қафаси эса нисбатан кичик (қовурғаларнинг горизонтал йўналиши ҳисобига). Кексаларда, мускул тонуси заифлашиши натижасида, қовурғаларнинг эгилиши кучлироқ ифодаланган, эпигастрал бурчак кичкина, кўкрак қафаси узунлиги катталашган, диаметри эса (сагиттал ва кўндаланг ўлчамлари) кичрайган бўлади.

Аёлларда, эркаларға солиштирганда, кўкрак қафаси одатда калта ва пастки бўлимларида тор бўлади.

## **КЎКРАК МУСКУЛЛАРИ**

Кўкрак қафаси олдинги, ён ва орқа бўлимларига тегишли мускуллар икки гуруҳға бўлинади: функционал жиҳатдан елка камари мускулларига кирувчи юза мускуллар, ва кўкракнинг чуқур, ёки хусусий мускуллари.

### **Юза мускуллар.**

Катта кўкрак мускули (*m. pectoralis major*) ўмров, тўш-қовурға ва қорин қисмларидан иборат. Ўмров қисми (*pars clavicularis*) ўмров суягининг медиал ярмидан, тўш-қовурға қисми (*pars sternocostalis*) – тўш суяги олдинги юзаси ва V–VI қовурға тоғайларидан, қорин қисми (*pars abdominalis*) – қорин тўғри мускули қинининг олдинги пластинкасидан бошланади. Катта кўкрак мускули толалари йиғилиб, қўлтиқ ости чуқурчасининг (*fossa axillaries*) олдинги деворини ҳосил қилади ва елка суяги катта думбоғи қиррасига (*crista tuberculi majoris humeri*) бирикади.

Кичик кўкрак мускули (*m.pectoralis minor*) III–V қовурғалардан бошланади ва курак суягининг тумшуксимон ўсиғига бирикади.

Олдинги тишсимон мускул (*m.serratus anterior*) олдинги қўлтик ости чизиги сатҳида юқориги 8–9 та қовурғадан бошланиб, орқага йўналади ва курак тагидан ўтиб унинг медиал қирғоғига бирикади.

Трапециясимон мускул (*m.trapezius*) кўкракнинг юқори-медиал қисмида юзаки жойлашган, кўкрак ва бўйин умуртқалари ўткир ўсиқларидан бошланади ва курак суяги қиррасига бирикади.

Орқанинг сербар мускули (*m.latissimus dorsi*) пастки олтига кўкрак умуртқалари ўткир ўсиғидан, бел-кўкрак фасциясининг юза пластинкасидан, шунингдек ёнбош суяги қирраси орқа қисмидан бошланади. Мускул толалари латерал ва юқори томонга йўналади, катта юмалоқ мускулнинг (*m.teres major*) пастки четини қоплаб ўтиб елка суягининг кичик думбоғи қиррасига (*crista tuberculi minoris*) бирикади. Ушбу мускул ҳам юзада, кўкракнинг пастки-латерал қисмида жойлашади.

Қирра усти мускули (*m.supraspinatus*) қирра усти чуқурчаси деворлари ва шу номли фасциядан бошланади, куракнинг елка ўсимтасидан пастроқда ўтиб елка бўғимини юқоридан айланиб ўтади ва елка суяги катта думбоғининг (*tuberculum majus humeri*) юқори майдонига бирикади.

Қирра ости мускули (*m.infraspinatus*) қирра ости чуқурчаси деворлари ва қирра ости фасциясидан бошланиб елка суягини орқадан ва юқоридан айланиб ўтади ҳамда елка суяги катта думбоғининг (*tuberculum majus humeri*) ўрта майдонига бирикади.

Кичик юмалоқ мускул (*m.teres minor*) қирра ости мускулидан пастда жойлашади, курак суягининг латерал чети ва қирра ости фасциясидан бошланиб елка бўғимини орқадан айланиб ўтади ва елка суяги катта думбоғининг пастки майдонига бирикади.

Катта юмалоқ мускул (*m.teres major*) курак суягининг пастки бурчагидан бошланиб елка суягининг кичик думбоғи қиррасига (*crista tuberculi minoris*) орқанинг сербар мускули пайи билан бирга қўшилиб бирикади. Бу мускул алоҳида фасциал қинда жойлашган.

Курак ости мускули (*m.subscapularis*) курак ости чуқурчасидан (*fossa subscapularis*) бошланади ва елка бўғими капсуласи олтидан ўтиб елка суяги кичик думбоғига бирикади.

Юқори орқа тишсимон мускул (*m.serratus posterior superior*) – пайли тузилишга эга юпқа мускулли қоплам, у чуқурроқда жойлашган бел-кўкрак фасциясига зич боғланган.

Пастки орқа тишсимон мускул (*m.serratus posterior inferior*) пастки иккита кўкрак ва юқори иккита бел умуртқалари ўткир ўсиқларидан ҳамда бел-кўкрак фасциясидан бошланади, сўнгра юқорига ва латерал томонга йўналади ва пастки тўртта қовурғаларга бирикади.

Юзаки мускулларнинг қон билан таъминланишини *rr.pectoralis et r.deltoideus a.thoracoacromialis, a.thoracica lateralis, aa.intercostalis, a.thoracodorsalis, a.transversa colli, a.suprascapularis* лар, иннервациясини эса *nn.pectoralis medialis et lateralis, n.thoracicus longus, nn.intercostobrachiales, n.thoracodorsalis* лар амалга оширади.

### **Чуқур ёки хусусий мускуллар**

Ташқи қовурғалараро мускуллар (*mm.intercostals externi*) юқориги қовурғанинг пастки четидан бошланиб юқоридан пастга ва орқадан олдинга йўналади, пастки қовурғанинг юқори четига бирикади. Ушбу мускуллар қовурғалараро ораликларни қовурғалар думбоғидан қовурға тоғайларининг охиригача бўлган масофада тўлдириб туради, қовурғаларнинг тоғай қисми бошланишидан тўш суягигача бўлган масофани эса ташқи қовурғалараро мускуллар давоми бўлган ташқи қовурғалараро мембрана (*membrana intercostalis externa*) эгаллайди. Ташқи қовурғалараро мускуллар қисқарганда қовурғаларни юқорига кўтаради ва нафас олишни таъминлайди.

Ички қовурғалараро мускуллар (*mm.intercostals interni*) пастки қовурғанинг юқори четидан бошланиб, пастдан юқорига ва орқадан олдинга йўналади, юқоридаги қовурғанинг пастки четига бирикади. Ички қовурғалараро мускуллар ташқи қовурғалараро мускулларга нисбатан чуқурроқда ва қовурғалар бурчагидан тўш суягигача масофада жойлашади. Қовурғаларнинг орқа бўлимида (қовурға бурчагидан бўйинчасигача) ички қовурғалараро мускуллар ўрнини ички қовурғалараро мембрана (*membrana intercostalis interna*) эгаллайди. Бу мускуллар қисқарганда қовурғаларни пастга туширади ва нафас чиқаришни таъминлайди. Ички қовурғалараро мускулларнинг ички толалари энг ички қовурғалараро мускуллар (*mm.intercostalis intimi*) номини олган.

Кўкракнинг кўндаланг мускули (*m. transversus thoracicus*) тўш суяги ва қовурғаларнинг ички юзасида жойлашган. Мускул тўш суяги танаси ва ханжарсимон ўсиқ ички юзасидан тишчалар шаклида бошланади ва елпигичсимон шаклда тарқалиб II–VII қовурғаларнинг ички юзасига ёпишади. Мускул нафас чиқаришда қатнашади, чунки қовурғаларнинг пастга тушишини таъминлайди.

Кўкракнинг чуқур мускулларини қовурғалараро қон-томир ва нервлар таъминлайди.

### **Кўкрак деворларининг қон билан таъминланиши**

Орқа қовурғалараро артериялар (*aa. intercostales posteriores*) ёки қовурғалараро артериялар: биринчи икки артерия ўмров ости артериясидан ҳосил бўлади, қолганлари кўкрак аортасидан чиқади. Ўнг орқа қовурғалараро артериялар умуртқа поғонаси олдидан қизилўнгач, кўкрак лимфа йўли ва тоқ вена ортидан ўтиб ташқари томонга, плевра (плеврага бевосита ёндошиб) ва чегаравий симпатик поя ортида жойлашиб, қовурғалараро ораликларга йўналади. Чап орқа қовурғалараро артериялар эса плевра (плеврага бевосита ёндошиб), ярим тоқ вена ва симпатик чегара поя ортидан ўтиб қовурғалараро ораликларга етиб боради.

Кўкрак орқа деворида, олдинги қўлтиқ ости чизигигача бўлган масофада, қовурғалараро артериялар қовурға эгати (қовурғанинг пастки четига ҳосил бўлган) бўйлаб йўналади, кейинчалик қон томирлар қовурғадан узоқлашади ва III дан XI гача бўлган қовурғалараро ораликларда жойлашади. XII қовурғанинг пастки чети остида жойлашган ўн иккинчи орқа қовурғалараро артерия қовурға ости артерияси (*a.subcostalis*) номини олган.

Ҳар бир орқа қовурғалараро артериялардан қуйидаги тармоқлар чиқади:

1. Орқа тармоқ (*r.dorsalis*), орқанинг тери ва мускулларига йўналади ва ўзидан орқа мия тармоғини (*r.spinalis*) чиқаради, у умуртқалараро тешик орқали ўтиб, орқа мия, унинг пардалари ва орқа мия илдизчаларини қон билан таъминлайди.
2. Қовурғалараро мускуллар учун мускул тармоқлари.
3. Латерал ва медиал тери тармоқлари (*rr.cutaneus lateralis et medialis*), кўкрак ва қорин терисини қон билан таъминлайди.
4. Латерал ва медиал кўкрак беги тармоқлари (*rr.mammarii lateralis et medialis*).

Ҳар бир қовурғалараро артерияни битта қовурғалараро вена (*v.intercostalis*) ва битта қовурғалараро нерв кузатиб боради, бунда вена артериядан юқорида, нерв эса артериядан пастда жойлашади. Қовурғалараро веналар ўнг томонда тоқ венага, чап томонда ярим тоқ венага қуйилади, тўш суяги яқинида эса қовурғалараро веналар ички кўкрак венаси тармоқлари билан анастомозлашади.

Кўкрак - а к р о м и о н а р т е р и я с и (*a.thoracoacromialis*) қўлтиқ ости артериясидан (*a.axillaris*) чиқиб, ўмров-кўкрак фасциясини (*fascia clavipectoralis*) тешиб ўтади ва олдинги кўкрак деворининг юқори бўлимида ўзининг охириги: кўкрак, дельтасимон ва акромиал тармоқларини беради. Кўкрак тармоқлари (*ramus pectorals*) катта ва кичик кўкрак мускулларига боради. Дельтасимон тармоғи (*ramus deltoideus*) кўкрак ва елка дельтасимон соҳаси чегарасида дельтасимон-кўкрак эгати (*sulcus deltoideopectoralis*) орқали йўналади, акромиал тармоғи (*ramus acromialis*) юқorigа, кўкрак соҳасидан чиқиб, елка камари соҳасига йўналади.

Л а т е р а л к ў к р а к а р т е р и я с и (*a.thoracica lateralis*) шу номли вена (*v.thoracica lateralis*) билан биргаликда олдинги тишсимон мускулнинг (*m.serratus anterior*) ташқи юзаси бўйлаб пастга тушади. Латерал кўкрак артериясининг бошланғич ва ўрта қисмлари кичик ва катта кўкрак мускуллари остида жойлашади, артериянинг охириги қисми эса катта кўкрак мускулнинг пастки чети бўйлаб йўналади. Бу артериядан 1,5–2 см орқароқда узун кўкрак нерви (*n.thoracicus longus*) йўналган, унинг пастки қисми орқа сербар мускулнинг олдинги четига ёндошиб жойлашади. Кўкрак латерал артерияси олдинги кўкрак деворининг ташқи бўлимларига ва кўкрак ён деворларига юза тармоқларини беради.

Кўкрак - о р қ а а р т е р и я с и (*a.thoracodorsalis*) – курак ости артериясининг (*a.subscapularis*) бевосита давоми бўлиб, орқа сербар мускули тагида, кўкрак латерал артериясидан ҳам орқароқда жойлашиб пастга йўналади. Артерия олдинги тишсимон мускулнинг (*m.serratus anterior*) ташқи бўлимларини ва курак соҳаси мускулларини қон билан таъминлайди. Артериянинг ёнида *v.thoracodorsalis* ва *n.thoracodorsalis* лар ўрин олган.

Кўкрак ички артерияси (*a.thoracica interna*) *trigonum scalenovertebrale* соҳасида ўмров ости артериясининг биринчи бўлимидан чиқади ва ўмров суяги ҳамда ўмров ости венаси ортидан ўтиб кўкрак олдинги деворининг ички юзасига тушгач тўш суягининг юқори ярмида тўш суяги четидан 0,5-1 см ташқариоқда жойлашади. Тўш суягининг пастки ярмида артерия тўш суяги четидан 1,5–2 см масофагача узоқлашади. III қовурға тоғайидан юқорида ички кўкрак артерияси ички қовурғалараро мускуллар (ёки қовурғалар тоғайлари) ва кўкрак ичи фасцияси орасида жойлашади. III қовурғадан пастда артерия ички



қовурғалараро мускуллар ва кўндаланг кўкрак мускули (*m.transversus thoracicus*) орасида ўрин олади.

Олтинчи қовурға тоғайи сатҳида ички кўкрак артерияси ўзининг охириг иккита тармоғига бўлинади: 1) мускул-диафрагма артерияси (*a. musculophrenica*); 2) юқори қорин усти артерияси (*a.epigastrica superior*). Юқори қорин усти артерияси қорин тўғри мускули қинининг орқа деворини тешиб ўтиб, қин ичига киради ва киндик соҳасида пастки қорин усти артерияси билан анастомозлашади. Ўз йўналишида ички кўкрак артерияси олдинги қовурғалараро артерияларни (*rr.intercostales anteriores*), ушбу артериялар орқа қовурғалараро артериялар билан анастомозлашади, айрисимон без (*rr.thymici*), бронхлар (*rr.bronchiales*), перикард ва диафрагмага (*a.pericardiacophrenica*) йўналувчи шохларни, шунингдек олдинги кўкс оралиғи шохларини ҳамда кўкрак олдинги девори ўрта бўлимларига йўналувчи шохларини беради.

Артерияни, унинг пастки бўлимида *vv.thoracica interna* лар кузатиб боради, ушбу веналар III қовурға тоғайи сатҳида бир-бири билан қўшилиб битта поя ҳосил қилади ва артериядан ичкарироқда жойлашиб юқорига кўтарилади ва *v.brachiocephalica* га қуйилади.

Ички кўкрак қон томирлари йўналиши бўйлаб, тўш суяги чети яқинида, ҳар бир қовурғалараро ораликлар сатҳида тўш лимфатик тугунлари (*nodi lymphatici sternalis*) жойлашади. Ушбу лимфатик тугунларга кўкрак безининг медиал қисмларидан келувчи лимфатик томирлар қўшилади. Чап тўш лимфатик тугунларидан чиқувчи лимфатик томирлар кўкрак лимфа йўлининг равоғи соҳасига қуйилади, ўнг тўш лимфатик тугунларидан чиқувчи лимфатик томирлар эса ўнг ўмров ости лимфатик поясига қуйилади.

### **Кўкрак деворлари иннервацияси**

Олдинги кўкрак девори ю з а н е р в л а р и қовурғалараро нервлардан (*nn.intercostales*) ҳосил бўлади. Қовурғалараро нервлардан олдинги тери нервлари (*rami cutanei anteriores*) ва латерал тери нервлари (*rami cutanei laterales*) чиқади. Иккинчи ва учинчи қовурғалараро нервларнинг латерал тери тармоқлари елканинг медиал тери нервлари билан қўшилади ва қовурғалараро-елка (*nn.intercostobrachiales*) нервлари, деб аталади.

Аёлларда тўртинчи-бешинчи қовурғалараро нервларнинг латерал тармоқлари, шунингдек иккинчи-тўртинчи қовурғалараро нервларнинг олдинги тармоқлари латерал ва медиал сут беги тармоқларини (*rr.mammarii lateralis et medialis*) ҳосил қилади.

Олдинги-ён кўкрак девори ч у қ у р н е р в л а р и таркибига қовурғалараро мускулларни иннервацияловчи қовурғалараро нервларнинг мускул тармоқлари (*rami musculares nn.intercostales*), узун кўкрак нерви (*n.thoracicus longus*) ва олдинги кўкрак нервлари (*nn.thoracales anteriores*) киради.

Умуртқалар аро тешиклардан (*foramen intervertebrale*) чикиб ҳар бир кўкрак нерви симпатик пояга (*truncus sympathicus*) йўналувчи *ramus communicans* ни ҳосил қилади. Сўнгра кўкрак нерви иккига: орқа (*ramus dorsalis*) ва қорин (*ramus ventralis*) шохларига бўлинади.

*Ramus dorsalis* орқанинг мускуллари ва терисини иннервация қилади. *Ramus ventralis*, яъни қовурғалараро нерв (*n.intercostalis*), бевосита кўкрак ичи фасцияси

ва париетал плеврага ёндошган ҳолда ташқари томонга йўналади (қовурғалараро нервларнинг плеврага тегиб туриши плевритларда қовурғалараро невралгия ривожланишига олиб келади) ва қовурға эгатиға (*sulcus costae*) тушиб, қовурғалараро артериядан пастроқда жойлашади. Одатда қовурғалараро нерв қовурға эгатидан ташқарида жойлашади, шунинг учун ҳам нервлар қон томирларга қараганда шикастланишларга кўпроқ учрайди. Қовурғалараро нервлар ўз йўналишида тешиб ўтувчи: латерал (олдинги қўлтиқ ости чизиғи бўйлаб ҳосил бўлади) ва олдинги (ўрта ўмров чизиғидан ичкаридаги терини иннервация қилади) тармоқларини беради.

Олдинги тишсимон мускулнинг ён юзаси бўйлаб пастга қараб ушбу мускулни иннервация қилувчи узун кўкрак нерви (*n.thoracicus longus*) йўналади.

Узун кўкрак нервдан бироз орқароқда *n.thoracodorsalis* жойлашади, бу нерв орқанинг сербар мускулни иннервациялайди.

Кўкрак-ўмров учбурчагидан (*trigonum clavipectorale*) кўкрак-ўмров фасциясини (*fascia coracoclavipectoralis*) тешиб ўтган ҳолда олдинги кўкрак нервлари (*nn.thoracales anteriores*) чиқади ва катта ҳамда кичик кўкрак мускуллари ичига киради.

Лимфатик томирлар қовурғалараро ораликларда қон томир-нerv тутами билан бирга йўналади ва қовурға бўйинчаси ва бошчаси оралиғида жойлашган, ҳар бир қовурғалараро ораликда сони биттадан тўрттагача бўлган қовурғалараро лимфатик тугунларга куйилади. Ушбу лимфатик тугунларнинг олиб кетувчи томирлари кўкрак лимфа йўлига қўшилади.

## ДИАФРАГМА

Диафрагма [*diaphragma (m. phrenicus)*] – кўкрак ва қорин ўртасидаги мускул ва пайдан тузилган тўсик. Мускул толалари кўкрак қафаси пастки апертураси қирғоқларидан бошланади, юқорига қараб йўналади ва марказий пай тортилмасини ҳосил қилади. Ўпка жойлашган ва қовурға-диафрагмал синуслар соҳаларда диафрагма юқоридан париетал плевра билан қопланган. Пастки юзасини эса қорин парданинг париетал варағи қоплайди. Ушбу сероз пардалардан ташқари диафрагмага бевосита фасциал варақлар тегиб туради: юқорида – *fascia endothoracica*, пастда – *fascia endoabdominalis* (шу ерда у *fascia diaphragmatica* деб номланади). Кўкрак ичи фасцияси ва париетал плевра орасида унча катта бўлмаган плевра ости клетчаткаси мавжуд, қорин ичи фасцияси ва париетал қорин парда орасида эса – қорин парда ости клетчаткаси бор (бу клетчатка орқа томонда қорин парда орти клетчаткаси билан боғланади).

Диафрагманинг пай маркази (*centrum tendineum*) диафрагманинг ўртасига тўғри келади. Пай марказида ўнг (катта) ва чап гумбазлари, ўнг ва чап ён, шунингдек олдинги (ўрта) бўлимлари, юрак ботиқлиги (*planum cardiacum*) фарқланади. Пай марказининг олдинги бўлимида пастки кавак вена учун тешик мавжуд [*foramen v.cavae (foramen quadrilaterum)*]. Бу тешик орқали ўнг диафрагмал нерв ҳам ўтади.

Пай маркази атрофида диафрагманинг мускул қисми жойлашган. Диафрагманинг мускул қисми тўш (*pars sternalis*), қовурға (*pars costalis*) ва бел (*pars lumbalis*) қисмларидан иборат. Тўш қисми ханжарсимон ўсиқнинг ички

юзасидан, қовурға қисми – VII–XII қовурғалардан, бел қисми – II–V бел умуртқаларининг олдинги-ташқи қисмларидан бошланади.

Диафрагманинг бел қисми ҳар иккала томонда учтадан: ички, ўрта ва ташқи оёқчалар ҳосил қилади. Ўнг ва чап ички оёқчалар (*crus dextrum et sinistrum*) умуртқа поғонаси билан биргаликда дифрагманинг аортал тешигини (*hiatus aorticus*) чегаралаб туради. Бу тешик орқали аорта ва кўкрак лимфа йўли ўтади. Диафрагма оёқчалари аортал тешикни ҳосил қилгандан сўнг кесишади ва кейин яна ажралиб қизилўнгач тешигини (*hiatus esophageus*) шакллантиради. Бу тешик орқали қизилўнгач билан бирга адашган нервлар ўтади (X кўкрак умуртқалари соҳасида). Диафрагманинг ташқи оёқчалари II бел умуртқасининг ён юзасидан, ички ва ташқи пай равоқларидан (*arcus lumbocostalis medialis et lateralis*) бошланади. Пай равоқлари қорин ички фасциясининг (*fascia endoabdominalis*) зичлашган қисмлари ҳисобланади. *Arcus lumbocostalis medialis* биринчи бел умуртқасининг танаси ва кўндаланг ўсимтаси орасида тортилган ва катта бел мускулининг бошланғич қисмини қоплаб туради. *Arcus lumbocostalis lateralis* биринчи бел умуртқаси кўндаланг ўсимтаси ва XII қовурға орасида тортилган ва бел квадрат мускулнинг бошланғич қисмини қоплайди.

Диафрагманинг ички ва ўрта оёқчалари орасидаги тирқишлар орқали *v.azygos* (ўнгда), *v.hemiazygos* (чапда) ва *nn.splanchnici*, ўрта ва ташқи оёқчалар орасидан эса – симптик чегара пояси ўтади.

Диафрагманинг мускул қисмлари орасида учбурчак шаклидаги нуқсонлар мавжуд: 1) тўш-қовурға учбурчаги (*trigonum sternocostale*) – диафрагманинг қовурға ва тўш қисмлари орасида жойлашган, бу учбурчак орқали юқори қорин усти артерияси ва венаси ўтади, одатда бу учбурчак чап томонда яхши ривожланган; 2) бел-қовурға учбурчаги (*trigonum lumbocostale*) – диафрагманинг қовурға қисми ва бел қисмининг ташқи оёқчаси орасида ҳосил бўлади. Бу учбурчаклар – диафрагманинг заиф жойлари ҳисобланади, улар орқали кўкрак бўшлиғидаги йиринг қорин бўшлиғига, ёки қорин бўшлиғидаги йиринг кўкрак бўшлиғига ўтиб кетиши, шунингдек чурра дарвозаси бўлиб хизмат қилиши мумкин.

**Қон билан таъминланиши ва иннервацияси.** Диафрагмани қон билан таъминлашда ўнг ва чап пастки диафрагма артериялари (*aa.phrenicae inferiores dextra et sinistra*), юқори диафрагма артериялари (*aa.phrenicae superiores*), перикард-диафрагма артерияси (*a.pericardiacophrenica*), шунингдек пастки олтига орқа қовурғалараро артериялар (*a.intercostals posteriores*) тармоқлари катнашади. Веноз қон пастки кавак венага, ички кўкрак венасига, тоқ ва ярим тоқ веналарга (*v.azygos et hemiazygos*), шунингдек пастки қовурғалараро веналар орқали оқиб кетади. Диафрагманинг иннервациясини бўйин чигалидан чиқувчи диафрагмал нерв (*n.phrenicus*) ва пастки олтига қовурғалараро нервлар (*nn.intercostales*) тармоқлари амалга оширади.

Диафрагмада анча кўп сондаги лимфатик томирлар ва лимфатик тирқишлар мавжуд. Лимфатик томирларнинг бир қисми диафрагмадаги тирқишлар орқали қорин парда бўшлиғидан кўкрак бўшлиғига, қолган қисми эса кўкрак бўшлиғидан қорин парда бўшлиғига йўналади. Улар орасида жуда кўп анастомозлар вужудга келади, бу ўз навбатида инфекциянинг бир бўшлиқдан бошқасига ўтиши учун шароит яратади. Диафрагманинг юқори юзасидаги лимфатик томирлар стернал,

олдинги ва орқа лимфатик йўллар орқали кўкрак бўшлиғига, пастки юзаси лимфа томирлари эса қорин парда бўшлиғига йўналади.

## КЎКРАКНИНГ СОҲАЛАРИ

**Тўш олди соҳаси** (*regio presternalis*).

*Чегаралари:* тўш суягининг ён четлари.

*Қаватма-қават тузилиши:*

1. Териси (*cutis*) юпқа, кам ҳаракатчан, эркакларда сочлар билан қопланган.
2. Тери ости ёғ клетчаткаси (*panniculus adiposus*) бошқа соҳаларга солиштирганда кам ривожланган. Клетчаткада бўйин ва қорин олдинги девори веналари, шунингдек ички кўкрак веналари (*vv.thoracici interni*) билан анастомоз ҳосил қиладиган юза веналар жойлашган. Тўш суяги дастаси соҳасида медиал ўмров усти нервлари (*nn.supraclaviculares mediales*), тўш суяги танаси ва ханжарсимон ўсиғи соҳасида – қовурғалараро нервларнинг олдинги тери шохлари (*rr.cutanei anteriores nn. thoracici*) ўтади.
3. Юза фасция (*fascia superficialis*).
4. Хусусий фасция (*fascia propria*) тўш мембранасини (*membrana sterni*) ҳосил қилади, ушбу фасция зич, апоневроз кўринишига эга, тўш суяги суяк усти пардаси (*periosteum sterni*) билан мустаҳкам бириккан. Латерал томонга йўналиб юпқалашиб боради ва кўкрак фасциясига (*fascia pectoralis*) айланади.
5. Тўш суяги (*sternum*).

**Сут беги соҳаси** (*regio mammaria*).

*Чегаралари:* юқорида – ўмров суяги, пастда – VI қовурға, медиал томонда – тўш суяги чети, латерал томонда – дельтасимон-кўкрак эгати ва ўрта қўлтиқ ости чизиғи. Сут беги соҳасининг юқори ва пастки қисмлари фарқланади. Ўмров суягидан III қовурғагача бўлган юқори қисми ўмров ости соҳаси деб аталади.

*Сут беги соҳасининг пастки қисми қаватма-қават тузилиши:*

1. Тери юпқа, ҳаракатчан, эркакларда сочлар билан қопланган.
2. Тери ости клетчаткаси аёлларда анча ривожланган. Клетчаткада қовурғалараро нервларнинг олдинги ва латерал шохлари тармоқлари (*rr.anteriores et mediales nn.thoracici*), юза веналар ва кўкрак-акромион, ички кўкрак ва олдинги қовурғалараро артерияларнинг (*a.thoracoacromialis, a.thoracica interna et aa.intercostals anteriores*) тармоқлари жойлашган.
3. Юза фасция (*fascia superficialis*) юқорида ўмров суягига мустаҳкам бириккан, пастга йўналиб бироз масофадан сўнг иккита вараққа ажралади. Юза фасция варақалари кўкрак безини ўрайди. Шунинг учун ўмров суяги ва кўкрак беги орасидаги юза фасциянинг қисми кўкрак безини тутиб турувчи бойлам (*lig.suspensorium mammae*) деб аталади.
4. Кўкрак фасцияси (*fascia pectoralis*) ўмров суягидан бошланиб, пастга йўналади ва юза ҳамда чуқур варақаларига ажралиб катта кўкрак мускулини (*m. pectoralis major*) ўрайди. Сўнгра пастга тушиб олдинги тишсимон мускулни (*m. serratus anterior*) қоплайди, латерал томонга йўналиб эса қўлтиқ ости фасцияси (*fascia axillaris*) кўринишида давом этади.
5. Катта кўкрак мускули (*m.pectoralis major*) ўмров, тўш-қовурға ва қорин қисмларига эга. Ўмров қисми (*pars clavicularis*) ўмров суягининг медиал

ярмидан, тўш-қовурға қисми (*pars sternocostalis*) – тўш суяги ва бешинчи-олтинчи қовурғалар тоғайларининг олдинги юзасидан, қорин қисми (*pars abdominalis*) – қорин тўғри мускули олдинги пластинкасидан бошланади. Мускул қисмлари толалари кўшилиб кўлтиқ ости чуқурчасининг олдинги деворини ҳосил қилади ва елка суягининг катта думбоғи қиррасига (*crista tuberculi majoris humeri*) бирикади. Катта кўкрак мускули қон билан таъминланиши *a.thoracoacromialis*, *a.thoracica lateralis*, *a.thoracica interna et aa.intercostales anteriores* ҳисобига, иннервацияси – *nn.pectorales medialis et lateralis* томонидан амалга оширилади. Олдинги тишсимон мускул (*m.serratus anterior*) олдинги кўлтиқ ости чизиғи сатҳида юқориги 8-9 та қовурғалардан бошланиб, орқага йўналади ва қовурғаларнинг ён юзаларини қоплаган ҳолда курак суяги остидан ўтиб, курак суягининг медиал четига бирикади. Олдинги тишсимон мускул латерал кўкрак артерияси (*a.thoracica lateralis*) тармоқлари ҳисобига қон билан таъминланади, иннервацияси эса узун кўкрак нерви (*n.thoracicus longus*) томонидан амалга оширилади.

6. Субпекторал клетчатка бўшлиғи – катта кўкрак мускули остида, кўкрак фасциясининг орқа пластинкаси ва ўмров-кўкрак фасцияси орасида жойлашган, у асосан ўмров суяги яқинида яхши ривожланган. Бу бўшлиқ пастдан ўмров-кўкрак фасцияси ва кўкрак фасциясининг орқа пластинкаси кўшилиш жойи билан чегараланган.
7. Ўмров-кўкрак фасцияси (*fascia clavipectoralis*) ўмров суяги ва курак суягининг тумшуксимон ўсиғидан бошланиб, пастга йўналади ва ўмров ости ҳамда кичик кўкрак мускуллари учун фасциал ғилоф ҳосил қилади. Кейин зич пластинка кўринишида ўмров-кўкрак учбурчаги тубини қоплайди, пастда кўкрак фасциясининг орқа варағи билан бирлашади (субпекторал бўшлиқни пастдан чегаралаб туради), латерал томонда кўлтиқ ости фасцияси билан кўшилиб, *lig.suspensorium axillae* ни ҳосил қилади.
8. Кичик кўкрак мускули (*m.pectoralis minor*) учбурчак шаклида бўлиб, III–V қовурғалардан бошланади ва курак суягининг тумшуксимон ўсимтасига бирикади, кўлтиқ ости чуқурчасининг олдинги деворини ҳосил қилишда иштирок этади. Кичик кўкрак мускулининг қон билан таъминланиши ва иннервацияси катта кўкрак мускулига келувчи қон томир ва нервлар ҳисобига амалга ошади.
9. Қовурғалар ва ташки қовурғалараро мускуллар.

### **Сут беги ости соҳаси (*regio inframammaria*).**

*Чегаралари:* юқорида – VI қовурға, пастда – қовурға равоғи, медиал томонда – тўш чети, латерал томонда – ўрта кўлтиқ ости чизиғи.

*Қаватма-қават тузилиши:*

1. Териси юпка, ҳаракатчан.
2. Тери ости ёғ клетчаткасида қовурғалараро нервларнинг олдинги ва латерал шохлари (*rr.anteriores et mediales nn. thoracici*) тармоқлари, юза веналар ва ички кўкрак ҳамда олдинги қовурғалараро артерияларнинг (*a.thoracica interna et aa.intercostales anteriores*) шохлари жойлашган.
3. Юза фасция (*fascia superficialis*).

4. Кўкрак фасцияси (*fascia pectoralis*) юза ва чуқур пластинкалари билан икки томондан катта кўкрак мускулини (*m.pectoralis major*) ўраб туради ва пастда олдинги тишсимон (*m.serratus anterior*) ва қорин ташқи қийшиқ мускулларига (*m.obliquus abdominis externus*) ўтиб, уларни қоплайди.
5. Катта кўкрак мускулининг қорин қисми (*pars abdominalis m.pectoralis major*) қорин тўғри мускули қини олдинги пластинкасидан бошланиб юқорига кўтарилади ва елка суягидаги *crista tubercili majoris* га бирикади. Олдинги тишсимон мускул (*m.serratus anterior*) олдинги қўлтиқ ости чизиғи сатҳида юқориги 8-9 та қовурғаларнинг олдинги юзасидан бошланиб, орқага йўналади ва курак суяги остидан ўтиб, унинг медиал четига бирикади. Қорин ташқи қийшиқ мускули (*m.obliquus abdominis externus*) пастки 8 та қовурғалардан бошланиб пастга ва медиал томонга йўналади ва қориннинг олдинги деворига ўтиб кетади. Қорин ташқи қийшиқ мускули тишчалари олдинги тишсимон мускул тишчалари орасига кириб туради, лекин жуда ҳам яқин жойлашмайди, натижада иккала мускулнинг тишчалари орасида тишсимон чизик ҳосил бўлади, бу чизик соҳасида қовурғалар мускуллар билан қопланмаган.
6. Қовурғалар ва ташқи қовурғалараро мускуллар.

#### **Курак соҳаси (*regio scapularis*).**

*Чегаралари:* юқорида – акромион-ўмров бирлашмасини умуртқа суягининг ўткир ўсиғи билан туташтирувчи горизонтал чизик, пастда – курак суягининг пастки бурчагидан ўтказилган горизонтал чизик, медиал томонда – курак суягининг медиал чети бўйлаб ўтказилган чизик, латерал томонда – дельтасимон мускулнинг орқа чети ва ўрта қўлтиқ ости чизиғи.

#### *Қаватма-қават тузилиши:*

1. Тери (*cutis*) қалин, кам ҳаракатчан.
2. Тери ости клетчаткасини (*panniculus adiposus*) тери қопламани хусусий фасция билан бириктириб турувчи юза фасциянинг (*fascia superficialis*) ортиқлари тешиб ўтган, бу ҳолат тери ҳаракатчанлигини чеклайди.
3. Хусусий фасция (*fascia propria*) юза ва чуқур варақалардан иборат. Юза пластинкаси трапециясимон ва орқанинг сербар мускулларига фасциал ғилоф ҳосил қилади. Чуқур пластинкаси, курак суяги четларига ва курак суяги қиррасига бирикиб, қирра усти ва ости чуқурчалари билан бирга қирра усти ва қирра ости суяк-фиброз ўриндиқларини ҳосил қилади.
4. Трапециясимон мускул (*m.trapezius*) кўкрак ва бўйин умуртқаларининг ўткир ўсиқларидан бошланади ва *spina scapulae* га бирикади. Мускул соҳанинг юқори медиал қисмида жойлашган, мускул тагида ғовак клетчатка мавжуд.
5. Орқанинг сербар мускули (*m.latissimus dorsi*) пастки олтига кўкрак умуртқаларининг ўткир ўсимталаридан, бел-кўкрак фасциясининг юза пластинкасидан ва ёнбош суягининг тароқсимон қирғоғидан бошланади. Мускул латерал томонга йўналиб, катта юмалоқ мускулнинг пастки четини қоплайди, қўлтиқ ости чуқурчасининг орқа деворини ҳосил қилади ва елка суягидаги *crista tuberculi minoris* га бирикади. Орқанинг сербар мускули асосан курак ости соҳасида жойлашади, фақат мускулнинг юқори бўлимларигина куракнинг пастки бурчагини қоплайди.

6. Қирра усти ва қирра ости фасциялари (*fascia supraspinata et fascia infraspinata*) зич фиброз тўқима кўринишига эга. Курак суягининг медиал чети ва курак суяги қиррасидан бошланиб мускуллар учун суяк-фиброз ўриндикларини ҳосил қилади. Ушбу фасциялар ва мускуллар орасида юпқа қатламли клетчатка мавжуд.
7. Қирра усти мускули (*m.supraspinatus*) қирра усти чуқурчаси деворларидан ва шу номли фасциядан бошланиб курак суягининг елка ўсимтаси остидан ўтади ва елка бўғимини юқоридан айланиб ўтиб, елка бўғими капсуласи ва елка суяги катта думбоғининг (*tuberculum majus humeri*) юқори майдончасига бирикади.
8. Қирра ости мускули (*m.infraspinatus*) шу номли чуқурча деворларидан ва фасциядан бошланиб, елка бўғимини орқадан айланиб ўтади ва елка суягининг катта думбоғи (*tuberculum majus humeri*) ўрта майдончасига бирикади.
9. Кичик юмалоқ мускул (*m.teres minor*) қирра ости мускулидан пастроқда жойлашади, курак суягининг латерал четидан ва қирра ости фасциясидан бошланиб, елка бўғимини орқадан айланиб ўтади ва елка суяги катта думбоғининг пастки майдонига бирикади.
10. Катта юмалоқ мускул (*m.teres major*) курак суягининг пастки бурчагидан бошланиб елка суягининг кичик думбоғига (*crista tuberculi minoris*) бирикади, Бу мускул алоҳида фасциал ғилофда жойлашади. Катта ва кичик юмалоқ мускуллар орасида тирқиш мавжуд бўлиб, у ташқари томондан елка суягининг хирургик бошчаси билан чегараланган. Тирқиш орқали уч бошли мускулнинг узун бошчаси ўтиб, уни иккита: уч томонли (*foramen trilaterum*) ва тўрт томонли (*foramen quadrilaterum*) тешиқларга ажратади.
11. Қирра усти ва қирра ости чуқурчаларининг латерал қисмида клетчатка қавати мавжуд бўлиб, унда курак усти артерияси, венаси ва нерви ўтади. N.suprascapularis қирра усти чуқурчасига курак суягининг ўйиғи орқали, курак суягининг кўндаланг бойлами остидан ўтиб тушади. A.suprascapularis бойлам устидан ўтади. Қирра усти чуқурчасида артерия ва нерв қирра усти мускули ва куракнинг суяк усти пардаси орасида жойлашади ва пастга йўналади, курак қиррасини латерал томондан айланиб ўтиб қирра ости чуқурчасига тушади. Уч томонли тешиқ орқали қирра ости чуқурчасига куракни айланиб ўтувчи артерия етиб келади. Медиал томондан қирра ости чуқурчасига a.scapularis descendens тармоқлари киради. Ушбу учта артерия бир бири билан анастомозлашади. A.scapularis descendens бўйин кўндаланг артериясининг чуқур шохи ҳисобланади ва юқоридан пастга қараб курак суягининг медиал чети бўйлаб, катта юмалоқ ва кичик юмалоқ мускуллардан олдинда, олдинги тишсимон мускулдан орқада жойлашади.
12. Курак суяги (*scapula*).
13. Курак ости мускули (*m.subscapularis*) курак ости чуқурчасидан (*fossa subscapularis*) бошланиб, елка бўғими капсуласидан олдинда жойлашиб йўналади ва елка суягининг кичик думбоғчасига бирикади.
14. Юпқа клетчатка қавати.
15. Курак ости фасцияси (*fascia subscapularis*) курак суяги четларидан бошланиб курак ости мускули учун фасциал ўриндик ҳосил қилади.

16. Орқа курак олди клетчатка бўшлиғи, бу бўшлиқ кўлтиқ ости клетчаткаси билан боғланган. Ички томондан клетчатка бўшлиғи олдинги тишсимон мускулнинг курак суягига бирикиши билан чегараланган, ташқи томонда эса клетчатка бевосита кўлтиқ ости клетчатка бўшлиғига давом этади. Клетчаткада қон томирлар, нервлар ва лимфатик тугунлар жойлашади.
17. Олдинги тишсимон мускул (*m.serratus anterior*) 8–9 та юқориги қовурғалардан олдинги кўлтиқ ости чизиги сатҳида бошланиб, орқага, қовурғаларни қоплаган ҳолда, йўналади ва курак суяги остидан ўтиб унинг медиал четига бирикади.
18. Олдинги курак олди клетчатка бўшлиғи.
19. Юқориги орқа тишсимон мускул (*m.serratus posterior superior*).
20. Қовурғалар ва ташқи қовурғалараро мускуллар.

### **Курак ости соҳаси (*regio infrascapularis*).**

*Чегаралари:* юқорида – куракнинг пастки бурчагидан ўтказилган горизонтал чизик, пастда – XII қовурға, ташқарида – ўрта кўлтиқ ости чизиги, ичкарида – умуртқа атрофи чизиги.

*Қаватма-қават тузилиши:*

1. Териси қалин, кўп сонли тер ва ёғ безларига бой.
2. Тери ости ёғ клетчаткаси қовурғалараро артерия, вена ва нервлар тармоқларини туттади.
3. Юза фасция (*fascia superficialis*).
4. Хусусий фасция (*fascia propria*) иккита варағи билан орқа сербар мускулини (*m.latissimus dorsi*) қоплаб туради
5. Орқанинг сербар мускули (*m.latissimus dorsi*).
6. Ғовак клетчатка бўшлиғи, бу клетчатка юқорида кўлтиқ ости клетчаткаси, олдинда ва латерал томонда – кўкрак ён юзаси клетчаткаси билан туттади.
7. Иккинчи мускул қавати: юқорида ва ташқарида – олдинги тишсимон мускул (*m.serratus anterior*), пастда ва медиал томонда – пастки орқа тишсимон мускул (*m.serratus posterior inferior*).
8. Қовурғалар ва қовурғалараро мускуллар.

### **Умуртқа соҳаси (*regio vertebralis*).**

*Чегаралари:* юқорида – VII бўйин умуртқаси ўткир ўсимтасидан ўтказилган горизонтал чизик, пастки – XII кўкрак умуртқаси ўткир ўсимтаси сатҳидан ўтказилган горизонтал чизик, ён томонларда – ўнг ва чап умуртқа атрофи чизиклари. Орқа ўрта чизик соҳани ўнг ва чап томонларга бўлади.

*Қаватма-қават тузилиши:*

1. Териси қалин, зич ва кам ҳаракатчан, сабаби фиброз тўсиқчалар ёрдамида чуқурдаги тўқималар билан бириккан, кўп сонли тер ва ёғ безларини туттади.
2. Тери ости клетчаткаси яхши ривожланган, ўзида орқа қовурғалараро аретрияларнинг орқа шохларидан (*rr.dorsales aa.intercostals posteriores*) чиқувчи латерал ва медиал тери шохларини (*rr. cutanei mediales et laterales*) ва шу номли веналарни, шунингдек кўкрак нервларининг орқа шохлари (*rr.dorsales nn.thoracici*) латерал ва медиал тери тармоқларини (*rr.cutanei*)



*mediales et laterales*) тутади. Соҳанинг юқори қисми ёғ тўпламларида бўйин кўндаланг артерияси (*a.transversa colli*) шохлари жойлашган.

3. Юза фасция (*fascia superficialis*).
4. Хусусий фасция (*fascia propria*) иккита варағи билан трапециясимон ва орқанинг сербар мускулини ўраб туради.
5. Юза мускул қавати: трапециясимон мускул (*m.trapezius*) ва орқанинг сербар мускули (*m.latissimus dorsi*).
6. Ғовак клетчатка бўшлиғи, бу ерда қовурғалараро нерв ва қон томирлар тармоқлари жойлашади.
7. Иккинчи қават мускули: куракни кўтарувчи мускул (*m.levator scapulae*), ундан пастда кичик ва катта ромбсимон мускуллар (*mm.rhomboides minor et major*) жойлашади. Бу учта мускул трапециясимон мускул билан қопланган. Орқа юқори тишсимон мускул (*m.serratus posterior superior*) – катта ва кичик ромбсимон мускуллар тагида ўрин олган.
8. Бел-кўкрак фасцияси (*fascia thoracolumbalis*) кўкрак умуртқаларининг ўткир ўсимталаридан бошланади.
9. Учинчи қават мускуллар: орқани тўғриловчи мускул (*m.erector spinae*) ёнбош суяги қиррасининг орқа қисмидан, думҳаза суягининг дорсал юзасидан ва пастки бел умуртқаларининг ўткир ўсимталаридан бошланади. Бел соҳасида мускул *m.ilicostalis*, *m.longissimus* ва *m.spinalis* ларга ажралади. *M.ilicostalis* қовурғаларнинг бурчаклари ва бўйин умуртқаларнинг кўндаланг ўсимталарига бирикади. *M.longissimus* бел, кўкрак ва пастки 3-4 та бўйин умуртқаларининг кўндаланг ўсимталаридан бошланиб, қовурғалар бурчакларига, кўкрак, бўйин умуртқаларининг кўндаланг ўсимталарига бирикади. *M.spinalis* умуртқаларнинг ўткир ўсимталари атрофида жойлашади. *M.transversospinalis*, унинг толалари юқори-медиал томонга йўналади, мускулнинг умуртқаларнинг кўндаланг ўсимталаридан ўткир ўсимталарига 5-7 умуртқалардан ошиб ўтувчи юза қисми *m.semispinalis* деб аталади. *M.semispinalis* тагида *m.multifidus* жойлашган, унинг толалари 2-4 умуртқалардан ошиб ўтади. *M.multifidus* остида толалари битта умуртқадан ошиб ўтувчи *m.rotatores* ўрин олган.
10. Тўртинчи қават мускуллар: *mm.intertransversarii*, кўшни умуртқалар кўндаланг ўсимталари орасида жойлашади; *mm.interspinales* кўшни умуртқаларнинг ўткир ўсимталари орасида тортилган. Орқанинг чуқур мускуллари орқа мия нервларининг орқа шохлари билан иннервацияланади.
11. Умуртқа поғонаси: кўкрак умуртқалари, бойламлари. Умуртқанинг дорсал юзасини кўздан кечирганда учта суяк қиррасини ажратиш мумкин. Ўрта суяк қирраси (*crista sacralis media*) умуртқаларнинг ўткир ўсимталари ҳисобига ҳосил бўлади. Ўрта қирранинг атрофида умуртқаларнинг кўндаланг ўсимталаридан ҳосил бўлган иккита ён қирралар (*crista sacralis lateralis*) мавжуд. Ушбу суяк қирралари орасида орқанинг чуқур мускуллари ўрин олади.

### КЎКРАК (СУТ) БЕЗИ

Кўкрак бези (*mamma*) кўкрак қафасининг олдинги деворида, III қовурғадан VI қовурға сатҳигача бўлган ораликда жойлашади. Медиал томонда кўкрак бези

ўзининг асоси билан тўш суягига етиб боради. Латерал томонда, олдинги қўлтиқ ости чизиги сатҳида кўкрак беи катта кўкрак мускули устидан кўкрак деворининг ён юзасига тушади ва олдинги тишсимон мускул (*m.serratus anterior*) устида жойлашади. Кўкрак беи ушбу мускуллардан кўкрак беи капсуласи ва хусусий кўкрак фасцияси ёрдамида ажралган. Иккита кўкрак беи оралиғида ботиқлик – *sinus mammarium* мавжуд.

Кўкрак беи юза фасция ҳисобига ҳосил бўлган капсула билан ўралган. Кўкрак беи терининг чуқур қатламлари билан мустаҳкам бириктирувчи тўқимали пластинкалар ёрдамида боғланган. Кўкрак фасцияси билан кўкрак беи орасида ғовак клетчатка бор. Кўкрак беи капсуласидан без ичига без паренхимасини бўлакчаларга ажратувчи тўсиқлар йўналади.

Кўкрак беи танаси (*corpus mammae*) без сўрғичи атрофида радиал жойлашган 15-20 та бўлаклардан (*lobi mammae*) ташкил топган. Ҳар бўлакча сут чиқарув йўлига (*ductus lactiferus*) эга. Ҳар бир 2-3 та чиқарув йўли қўшилиб, кўкрак беи сўрғичи чуққисида сут тешиклари (*porus lactiferus*) кўринишида очилади. Сўрғичда умумий ҳисобда 8 тадан 15 тагача шундай тешиқлар бор. Алоҳида сут чиқарув йўллари сут синусларига (*sinus lactiferi*) қуйилади (12-расм).

Безнинг марказий қисмида пигментацияланган кўкрак беи сўрғич атрофи айланаси (*areola mammae*) жойлашади, унинг марказида эса кўкрак безининг сўрғичи (*papilla mammae*) чиқиб туради. Ёш аёлларда кўкрак безининг сўрғичи кўпинча V қовурға сатҳига тўғри келади. Сўрғичнинг цилиндрик, ноксимон ва конус шакллари фарқланади.

Сут чиқарув йўллари бевосита кўкрак беи сўрғичи чуққисида ёки сўрғич ичида очилиши мумкин.

Без сўрғичи ва сўрғич атрофи терисида ёғ (*glandulae sebaceae*), тер (*glandulae feræ*) ва сўрғич атрофи айланаси безлари (*glandulae areolaris*) жойлашган.

#### **Кўкрак безининг қон билан таъминланиши:**

1) кўкрак ички артерияси (*a.thoracica interna*) учинчи, тўртинчи ва бешинчи қовурғалараро оралиқларда тешувчи тармоқларини (*rami perforantes*) беради, улар кўкрак беи танасига ички томондан киради;

2) ички кўкрак артериясининг олдинги қовурғалараро шохлари (*rr.intercostales anteriores a.thoracica interna*) учинчи-еттинчи қовурғалараро оралиқлар сатҳида без учун тешувчи шохларини беради. Бу тешувчи артериялар катта кўкрак мускулини тешиб ўтиб, без паренхимасига киради. Олдинги қовурғалараро артериялар аортанинг кўкрак қисмидан ҳосил бўлувчи учинчи-саккизинчи орқа қовурғалараро артериялар билан анастомозлашади;

3) латерал кўкрак артерияси (*a.thoracica lateralis*) олдинги тишсимон мускул бўйлаб пастга тушади ва кўкрак безининг ташқи бўлимларини қон билан таъминловчи шохларини беради.

Кўкрак безини қон билан таъминловчи ушбу артериялар шохлари юза ва чуқур (без паренхимаси ичида) анастомоз тўрларини ҳосил қилади, тўрлардан ингичка артериялар ҳосил бўлиб сўрғич томон йўналади.

Кўкрак безидан веноз қон шу номли веналар орқали амалга ошади. Без веналари қисман артериялар билан бирга йўналади (чуқур веналар), қисман тери

ости веноз тўрини ҳосил қилади (юза веналар), ушбу веноз тўр қўлтиқ ости венаси билан боғланган.

**Иннервацияси:** 1) кўкрак безининг латерал шохлари (*rr.mammarii laterales*) тўртинчи-бешинчи қовурғалараро нервларнинг латерал шохларидан ҳосил бўлади; 2) кўкрак безининг медиал шохлари (*rr.mammarii mediales*) иккинчи-тўртинчи қовурғалараро нервларнинг олдинги шохларидан вужудга келади; 3) ўмров усти нервлари; 4) олдинги кўкрак нервлари. Симпатик нерв толалари кўкрак безига томирлар орали етиб боради.

### **Кўкрак безининг лимфа тизими.**

Кўкрак безининг лимфатик тизими учта қават бўлиб жойлашган лимфа томирлар чигалидан иборат:

1. Юза без сўрғичи атрофи лимфа чигали (*plexus lymphaticus subpapillaris*) кўкрак беги сўрғичи асоси тагида жойлашади. Ушбу чигалдан лимфа оқиши тери ичига амалга ошади ва қарама-қарши томонга йўналади.
2. Юза сўрғич айланаси атрофи чигали (*plexus areolaris superficialis*) чуқурроқда, сўрғич атрофи айланаси доирасида жойлашади.
3. Чуқур сўрғич атрофи айланаси чигали (*plexus areolaris profundus*) сўрғич атрофи айланаси соҳасида янада чуқурроқда жойлашади.

Ушбу чигаллар орқали лимфа суюқлиги кўкрак беги соҳасида ва кўкрак безига қўшни соҳаларда жойлашган лимфатик тугунларга оқади. Амалий жиҳатдан лимфатик тугунлар бешта гуруҳга ажратилади.

### **Лимфатик тугунлар гуруҳи.**

1. Қўлтиқ ости лимфатик тугунлари (*nodi lymphatici axillares*) – бешта гуруҳга ажратилади: латерал (ташқи), ўрта (марказий), орқа (курак ости), медиал (кўкрак, парамаммар) ва чуққи (апикал).

- ✦ медиал (кўкрак, парамаммар) қўлтиқ ости лимфа тугунлари [*nodi lymphatici axillares mediales (pectorales, paramammaries)*], катта кўкрак мускулининг ташқи чети ва латерал кўкрак қон томирлари бўйлаб жойлашган, улар кўкрак беги ташқи квадрантларидан оқиб келаётган лимфа суюқлиги учун бирламчи лимфа тугунлари ҳисобланади. Олдинги тишсимон мускулнинг учинчи тишчаси сатҳида жойлашган лимфатик тугун – Зоргиус лимфатик тугунидир, тўртинчи тишчаси сатҳида жойлашган лимфатик тугун эса Бартельс лимфатик тугуни, деб номланади.
- ✦ ўрта (марказий) қўлтиқ ости лимфа тугунлари (*nodi lymphatici axillares centrales*) қўлтиқ ости венаси атрофида, асосан венанинг олдинги ва медиал юзаларида жойлашади. Бу лимфатик тугунларга лимфа суюқлиги кўкрак безининг ташқи квадрантларидан, кўкрак деворининг олдинги ва ён бўлимларидан ва қорин олд девори юқори қисмларидан оқиб келади;
- ✦ латерал (ташқи) қўлтиқ ости тугунлари (*nodi lymphatici axillares laterales*) қўлтиқ ости чуқурчасининг латерал деворида, тумшуксимон-елка мускули ёнида, қон томир-нерв тутамидан ташқарироқда жойлашган. Кўпинча уларга лимфа суюқлиги қўлдан оқиб келади;
- ✦ орқа (курак ости) қўлтиқ ости лимфа тугунлари (*nodi lymphatici axillares posterior subscapulares*) курак ости артерияси бўйлаб жойлашади. Улар

лимфа суюқлигини кўкрак деворининг орқа бўлимларидан, курак ости соҳасидан, баъзида эса кўкрак безидан йиғади;

- ✦ чўққи (апикал) қўлтиқ ости лимфатик тугунлари [*nodi lymphatici axillares apicales (infraclaviculares)*] – ўмров ости соҳасида жойлашган кўп сонли лимфатик тугунлар мажмуидир. Лимфа суюқлигини бошқа лимфатик тугунлардан, шунингдек кўкрак безининг юқори квадрантларидан (бу лимфа томирлари катта кўкрак мускулини тешиб ўтишади) йиғиб олади. Чўққи лимфатик тугунларидан чиққан лимфа томирлари ўмров усти лимфатик томирларига (*nodi lymphatici supraclaviculares*) қўшилади, бу лимфатик тугунлар иккинчи босқич лимфатик тугунлар гуруҳига киради.

2. **П а р а с т е р н а л л и м ф а т и к т у г у н л а р** (*nodi lymphatici parasternales*) тўш ортида, биринчи-еттинчи қовурғалараро ораликларда, ички кўкрак артерияси йўналиши бўйлаб жойлашади. Бу лимфатик тугунларга лимфа суюқлиги кўкрак безининг пастки-ички квадрантларидан ва марказий қисмларидан оқиб келади. Парастернал лимфатик тугунлардан лимфа суюқлиги чўққи қўлтиқ ости лимфатик тугунларига ёки қарама-қарши томондаги парастернал лимфатик тугунларга оқади. Кейин лимфа ёки кўкс оралиғи, ёки қарама-қарши томондаги қўлтиқ ости лимфатик тугунларига йўналади.

3. **К ў к р а к л а р а р о л и м ф а т и к т у г у н л а р** (*nodi lymphatici interpectoriales*) катта ва кичик кўкрак мускуллари орасида жойлашган, ушбу тугунларга лимфа ретромаммар лимфатик тугунлардан бошланувчи лимфатик томирлар орқали етиб келади. Кейин лимфа чўққи қўлтиқ ости лимфатик тугунларига йўналади.

4. **Р е т р о м а м м а р л и м ф а т и к т у г у н л а р** (*nodi lymphatici retromammaris*) кўкрак бези ва катта кўкрак мускули орасида жойлашади. Уларга лимфа кўкрак безининг асосидан оқиб келади. Ретромаммар лимфатик тугунлардан чиқувчи лимфатик томирлар катта кўкрак мускулини тешиб ўтиб, кўкраклараро лимфатик томирларга қўйилади. Лимфатик томирларнинг бир қисми кичик кўрак мускулини ҳам тешиб ўтиб, қовурғалараро ораликлар орқали парастернал лимфатик тугунларга етиб боради.

5. **С у б п е к т о р а л л и м ф а т и к т у г у н л а р** (*nodi lymphatici subpectoriales*) кичик кўкрак мускули остида жойлашади, уларга кўкрак безининг юқори квадрантларидан лимфа оқиб келади. Субпекторал лимфатик тугунлардан лимфа чўққи қўлтиқ ости лимфатик тугунларига йўналади.

Бундан ташқари қорин усти соҳаси, плевра, диафрагма ости бўшлиғи ва жигар лимфа томирлари билан анастомозлашувчи лимфа томирлари ҳам мавжуд. Иккала безнинг юза лимфатик томирлар тўри бир-бири билан анастомозлашади.

**Кўкрак бези рак касаллигида лимфатик метастазланиш қуйидаги йўналишларда содир бўлади:**

- медиал қўлтиқ ости лимфатик тугунларига ва кейин, чўққи қўлтиқ ости лимфатик тугунларига (60-70% ҳолларда);
- чўққи қўлтиқ ости лимфатик тугунларига (20-30% ҳолларда);
- парастернал лимфатик тугунларига (10% ҳолларда);
- қарама-қарши томондаги қўлтиқ ости лимфатик тугунларига ва кўкрак безига (5% ҳолларда);

- парастернал лимфатик тугунларни зарарламасдан медиастинал лимфатик тугунларига (2% ҳолларда);
- баъзида қорин усти лимфатик тугунларига ва қорин парда бўшлиғи лимфатик тугунларига, чов лимфатик тугунларига ҳамда марказий қўлтиқ ости лимфатик тугунларига метастазланиш содир бўлиши мумкин.

Ўсма ҳисобига кўкрак беги лимфа томирларининг сиқилиши лимфа суюқлигининг одатий оқиш йўналишини бузади ва ретроград оқим юзага чиқади. Масалан, қорин усти ва қорин пастки қон томирлари йўналиши бўйлаб жойлашган лимфа томирлари орқали чов соҳаси лимфа тугунларига оқади.

## КЎКРАК ҚАФАСИДАГИ ОПЕРАЦИЯЛАР

### ҚОВУРҒАЛАРАРО НЕРВЛАР БЛОКАДАСИ

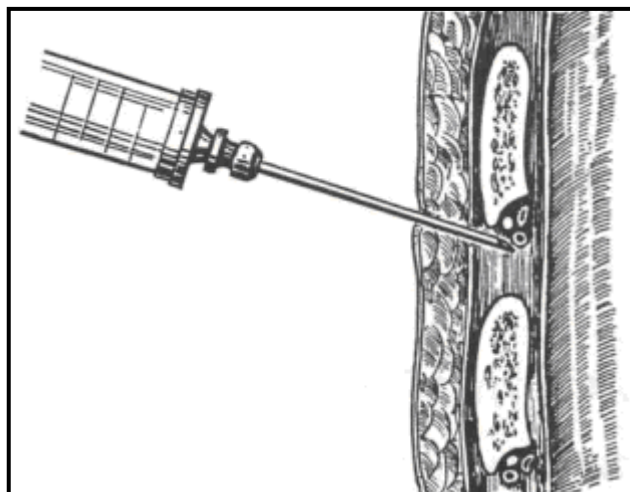
**Кўрсатмалар:** қовурғаларнинг синиши ва кўкрак қафасининг оғир зарарланишлари.

**Техникаси.** Бемор ҳолати: чалқанча ёки соғ ёнбошида. Блокада соҳасида тери анестезияси бажарилади. Игна тери, тери ости ёғ клетчаткаси, юза фасция, хусусий фасция орқали ўтказилиб қовурғанинг юзасига теккунча киритилади. Сўнгра тери озгина патсга силижитилади, бунда игна учи қовурға юзасидан патсга, қовурғанинг пастки чети тагига тушиши керак. Кейин игна бироз чуқурроққа киритилади, натижада игна учи қон томир-нерв соҳасига тушади. Қон томир-нерв соҳасига 10-30 мл 0,25% новокаин эритмаси юборилади.

### ПЛЕВРА БЎШЛИҒИ ПУНКЦИЯСИ

**Кўрсатмалар:** ташхисни ойдинлаштириш (экссудат хусусиятини аниқлаш мақсадида), экссудатни чиқариш ва кейинчалик плеврал бўшлиққа дори воситаларини юбориш.

**Техникаси.** Бемор стул суянчиғига таянган ҳолда ўтиради, пункция томондаги қўл бош ортига қўйилган бўлиши керак. Пункция соҳаси тозаланади. Плеврал пункция соҳасида тери ва юмшоқ тўқималарнинг инфилтрацияли анестезияси бажарилади (*плеврал бўшлиқда эркин экссудат мавжуд бўлганда пункция бўшлиқнинг энг паст нуқтасида ёки объектив ва/ёки рентгенологик текширувда тасдиқланган суюқлик сатҳидан пастда бажарилади*). Тери қовурға бўйлаб патсга тортилади. Пастки қовурғанинг юқори чети бўйлаб игна 3-4 см чуқурликка киритилади (*шу йўл билан қовурғалараро қон томир-нерв тутами шикастланиши олди олинади. Плевра пункцияси одатда перкутор тумтоқланиш марказида, кўпинча орқа қўлтиқ ости ёки курак чизиги бўйлаб еттинчи-саккизинчи қовурғалараро ораликда бажарилади*) (5-расм). Плеврал бўшлиқни тозалашга ҳамда даволаш мақсадидаги у ёки бу муолажа бажарилганидан сўнг шприц олиб ташланади. Шприцни найдан олиш пайтида най қисқич билан қисилиши керак (плевра бўшлиғига ҳаво кирмаслиги учун).



5-расм. Плеврал бўшлиқ пункциясида игнанинг ҳолати ва йўналиши.

**Эсда тутиш лозим:** игна суюқлик сатҳи устидан ўтиб ўпка тўқимасига киритилиши ёки қовурға-диафрагмал синус орқали ўтиб қорин бўшлиғига тушиши мумкин. Бундай асоратнинг олдини олиш мақсадида кўкрак қафаси тешилганидан сўнг игнани бироз юқорига, диафрагма гумбазига параллел ҳолда йўналтириш керак.

**Асоратлар:** плеврал бўшлиқдан суюқликни тез тортиб олиш натижасида кўкс оралиғи аъзоларининг патологик ҳолат томонга кескин силжиши содир бўлиши, шунингдек плевро-пульмонал шок ҳам ривожланиши мумкин.

## **ҚОВУРҒА РЕЗЕКЦИЯСИ**

Қовурға резекциясини иккита усул билан: суяк усти пардаси ости ва суяк усти пардаси орқали амалга ошириш мумкин.

**Суяк усти пардаси ости қовурға резекцияси.**

**Кўрсатмалар:** плевра бўшлиғи ва кўкрак қафаси аъзоларига оператив очиб кириш учун, торакопластика мақсадида, қовурғаларнинг остеомиелит ёки ўсмалар билан зарарланиши, плевра эмпиемасини дренажлаш учун.

**Техникаси.** Бемор вазияти чалқанча ёки соғ ёнбошида ётган ҳолда. Резекцияланувчи қовурға соҳасидаги тери чап қўл бош ва кўрсаткич бармоқлари билан фиксацияланади. Скальпел билан тери қовурға йўналиши бўйлаб кесилади. Тери кесмасининг бошланғич ва охириги қисмларида қовурғанинг бутун кенглиги бўйича тери кўндаланг кесимлар билан кесилади. Гемостаз ўтказилади. Операцион жароҳат четлари илмоқларга олиниб, ташқарига сурилади.

Қовурғанинг ташқи юзаси ўртасидан суяк усти пардаси кесилади (резекция қилинадиган қовурға узунлигига боғлиқ ҳолда), ушбу кесимнинг боши ва охири перпендикуляр кесимлар билан тўлдирилади. Фарабеф тўғри распатори ёрдамида суяк усти пардаси кесилган жойидан қовурға четларигача (қовурғанинг юқори ва пастки четлари томон) ажратилади. Эгилган Фарабеф распатори ёрдамида суяк усти пардаси қовурғанинг юқори ва пастки четларидан ажратилади, бунда распатор ҳаракати қовурғалараро мускуллар йўналишига қарама-қарши ҳолда бўлиши керак. Дуайен қовурға распатори эҳтиёткорлик билан суяк усти пардаси ва қовурғанинг ички юзаси орасига киритилади (бунда қовурғанинг ички юзасидаги суяк усти пардасининг плевра билан бирга шикастланиш хавфи мавжуд) ва сўнгра уни қовурға бўйлаб ҳаракатлантириб, суяк усти пардаси резекция қилинадиган қовурға бўйлаб ажратилади.

Қовурға тагига қовурға қайчилари киритилиб, қовурға иккита жойдан, суяк усти пардасидан ажратилган қисмларига мос равишда қирқилади.

Асосий операция амалга оширилади (плевра бўшлиғини очиш, кўкрак қафасидаги аъзолардаги операциялар, плеврал бўшлиқни дренажлаш ва бошқ.).

Диафрагма устидан плевра бўшлиғига иккита – олдинги ва орқа дренажлар ўрнатилади.

Тугунли чоклар билан плевра, кўкрак ичи фасцияси ва қовурғалараро мускуллар тикилади (биринчи қатор тугунли чоклар). Кўкракнинг юза мускуллари тугунли чоклар билан тикилади (иккинчи қатор тугунли чоклар). Юза

фасция, тери ости клетчаткаси ва тери тугунли чоклар ёрдамида тикилади (учинчи қатор тугунли чоклар). Дренажлар терига фиксацияланади.

### **Суяк усти пардаси орқали қовурға резекцияси.**

**Кўрсатмалар:** қовурғалар остеомиелити.

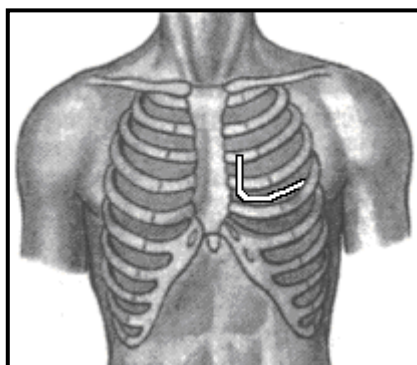
Операциянинг хусусиятларига қовурға суяк усти пардасини қовурғанинг шикастланган қисмида ажратиш қийинлиги киради. Операциянинг мақсадини қовурғани қовурғалараро мускуллардан ажратиш ва шикастланган қовурғани суяк усти пардаси ҳамда чандикли тўқималар билан бирга юқорида кўрсатилгандек резекция қилиш ташкил этади.

## **ТОРАКОТОМИЯЛАР**

Торакотомиянинг учта тури мавжуд: олдинги-ён, орқа-ён ва ёнлама торакотомиялар.

### **Олдинги-ён торакотомия**

**Техникаси.** Бемор соғлом ёнбошига ёки чалқанчасига жойлаштирилади. III қовурға сатҳида, тўш атрофи чизиғидан салгина ташқарироқда тери кесилиши бошланади ва пастга IV қовурғанинг пастки четига олиб борилади. Сўнгра кесим кўкрак беги сўрғичини пастдан айланиб ўтиб, тўртинчи қовурғалараро оралик бўйича орқа қўлтиқ ости чизиғига давом эттирилади (6-расм).



**6-расм. Олдинги-ён торакотомияда тўқималарни кесиш чизиғи.**

Шундан кейин операцион жароҳатнинг дорсал қисмида олдинги тишсимон мускул толалари ва қисман орқанинг сербар мускули ҳам кесилади. Кейин скальпел ёрдамида қовурғалараро мускуллар, кўкрак ичи фасцияси ва париетал плевра кесилади.

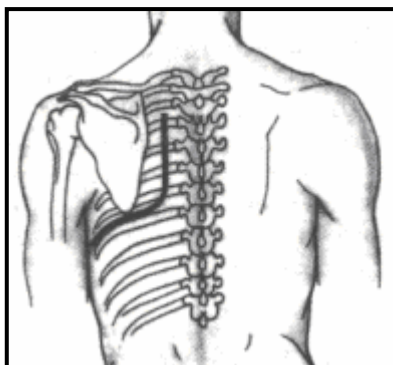
Плеврал бўшлиқ ёки кўкс оралиғига оператив очиб киришни кенгайтириш лозим бўлса учинчи ва тўртинчи қовурға тоғайларини кесиш тавсия этилади; баъзи ҳолларда қовурға ҳам резекция қилиниши мумкин. Плеврал бўшлиқни очиш учун мўлжалланган қовурғалараро ораликни танлаш бажариладиган оператив усул хусусиятидан келиб чиққан ҳолда амалга оширилади.

### **Орқа-ён торакотомия**

Орқа-ён торакотомия ўпканинг орқа бўлимларини очишга қулайлик яратади ва плеврал битишмаларни ажратиш, бош бронхни тезда ажратиш ва бронхларга ишлов беришга, шунингдек ўпканинг пастки бўлагини осонгина олиб ташлашга имкон беради.



**Техникаси.** Юмшоқ тўқималар III-IV кўкрак умуртқаларининг ўткир ўсиқлари сатҳидан бошланиб умуртқа атрофи чизиғи бўйича курак бурчаги сатҳигача кесилади. Кейин кесим йўналиши курак бурчагини айланиб ўтиб VI қовурға бўйича одинги қўлтиқ ости чизиғигача давом эттирилади (7-расм).



7-расм. Орқа-ён торакотомиясида тўқималарни кесиш чизиғи.

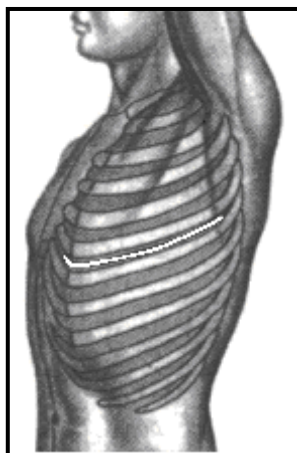
Кетма-кетликда барча тўқималар қовурғаларгача кесилади: кесимнинг вертикал қисмида – трапециясимон мускулнинг пастки толалари ва унинг остида катта ромбсимон мускулнинг пастки толалари, кесимнинг горизонтал қисмида эса орқанинг сербар мускули ва қисман олдинги тишсимон мускул кесилади.

Плеврал бўшлиқ қовурғалараро оралиқ бўйича ёки резекция қилинган қовурға ўриндиғи орқали очилади. Оператив очиб кириш йўлини кенгайтириш учун кўпинча иккита қовурға бўйинчалари резекцияси ва қовурғалараро кон томирлар лигатура орасида кесилади.

### **Ёнлама торакотомия**

Ёнлама торакотомия кўкрак бўшлиғининг барча бўлимларида – плевра гумбазидан то диафрагмагача, умуртқа поғонасидан тўш суягигача бўлган масофада оператив усулни амалга оширишга имконият беради.

**Техникаси.** Бемор вазияти: соғлом ёнбошида. Кўкрак бўшлиғи умуртқа атрофи чизиғидан бошланиб V-VI қовурғалар бўйича ўрта ўмров чизиғигача ўтказилган кесим орқали очилади (8-расм).



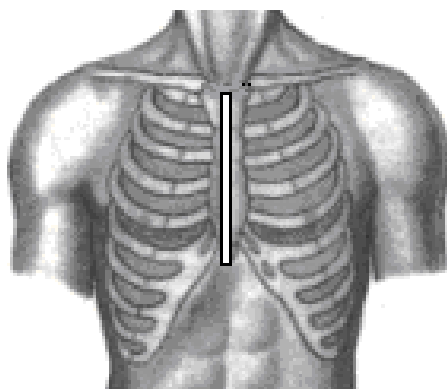
8-расм. Ёнлама торакотомияда тўқималарни кесиш чизиғи.

Тери, тери ости клетчаткаси, юза фасция қаватма-қават кесилади. Сўнгра хусусий фасция кесилади. Латерал кўкрак артерияси ва унинг атрофидаги веналар

ажратилади ва боғланади. Кейин кетма-кетликда кесилади: операцион жароҳатнинг олдинги бўлимида қорин ташқи қийшиқ мускулининг бир қисми, орқа бўлимида – орқанинг сербар мускули ва трапециясимон мускул, ўрта бўлимида – олдинги тишсимон мускул. Ёнбош-қовурға мускули толаларининг бир қисми ҳам кесилади. Операцион жароҳатнинг орқа бурчагига илмоқ киритилиб куракни кесилган мускуллар билан бирга юқорига кўтарилади. Операцион жароҳат четлари илмоқлар билан кенгайтирилади. Қовурғалараро ораликлар ёки резекцияланган қовурға ўриндиғи орқали плевра бўшлиғи очилади.

### **Бўйлама стернотомия**

**Техникаси.** Бемор чалқанча ётқизилади. Ўрта чизик бўйича тўш суяги дастасидан 2-3 см юқорида бошланган кесим ханжарсимон ўсикдан 3-4 см пастроқча давом эттирилади (9-расм).



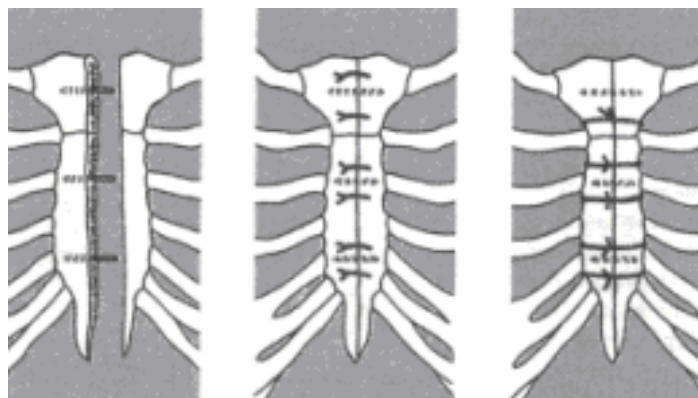
**9-расм. Стернотомияда тўқималарни кесиш чизиғи.**

Тери, тери ости клетчаткаси, фасция ва тўш суяги суяк усти парадаси кесилади. Суяк усти пардаси кесим йўналишидан бироз ташқарироққа распатор ёрдамида суякдан ажратилади. Операцион жароҳатнинг пастки бўлимида бир неча сантиметр узунликда қорин оқ чизиғи кесилади.

Тумтоқ асбоб ёки кўрсаткич бармоқ билан тўш суяги орқа юзаси ва диафрагманинг тўш қисми орасида йўл ҳосил қилиниб, кўкс оралиғи клетчаткасига ўтилади. Сўнг тўш суяги илмоқ ёрдамида юқорига кўтарилади ва операцион жароҳатга стернотом киритилади, стернотом ёрдамида тўш суяги бутун узунлиги бўйича кесилади. Тўш суяги кесилганидан сўнг пухта гемостаз бажарилади.

Бўйлама стернотомия олдинги кўкс оралиғи аъзоларига кенг оператив йўл яратишга имкон беради.

Операция тугагандан кейин тўш суяги бўлаклари четлари бир-бирига тўғриланади ва улар махсус скобкалар ёки мустаҳкам чоклар билан бирлаштирилади. Бунинг учун қовурғалараро оралик ёки суяк орқали 5-6 та мустаҳкам лавсан чоклари ўтказилади. Тўш суягининг фронтал текисликда силжишининг олдини олиш учун тўш суягининг иккита қисми четлари танталдан тайёрланган 3-4 та штифт билан мустаҳкамланади (10-расм).



10-расм. Тўш суягини бирлаштириш.

## КЎКРАК ҚАФАСИНИНГ ОЧИҚ ЖАРОҲАТЛАРИДА БАЖАРИЛАДИГАН ОПЕРАТИВ АРАЛАШУВЛАР

Кўкрак қафаси шикастлари очик ва ёпиқ турларга ажратилади. Кўкрак қафасининг очик жароҳатлари куйидаги патологик ҳолатлар ривожланиши билан кечади:

- атмосфера ҳавосининг плеврал бўшлиққа бирдан кириши ҳисобига (пневмоторакс) ўпка бужмайиши;
- плеврал бўшлиққа қон қуйилиши (гемоторакс);
- плевропульмонал шок.

Очик жароҳатлар ўз навбатида очик, ёпиқ ва клапанли пневмотораксли жароҳатларга бўлинади.

**Очик пневмоторакс** кўкрак қафаси жароҳатланган жойи орқали плеврал бўшлиқнинг бевосита атмосфера ҳавоси билан боғлиқ бўлганида юзага келади. Нафас олиш пайтида ҳаво плеврал бўшлиққа киради, нафас чиқариш пайтида эса ташқарига чиқади. Бунда жароҳат томондаги ўпка вентиляцияда қатнашмайди, бу парадоксал нафас ривожланиши билан кечади.

**Ёпиқ пневмоторакс** – ё кўкрак девори, ёки ўпка паренхимаси шикастланиши натижасида юзага келади. Иккала ҳолатда ҳам ҳаво плеврал бўшлиққа фақат шикаст пайтида киради холос. Кўкрак деворининг унча катта бўлмаган шикастларида жароҳат четлари тезда ёпилади ва ҳавонинг плеврал бўшлиққа кейинчалик тушиши содир бўлмайди.

**Клапанли пневмоторакс** – ҳам кўкрак девори, ҳам ўпка тўқимаси шикастланиши натижасида рўй бериши мумкин. Шикастланган тўқималар ўзига хос, ҳавони фақат плеврал бўшлиққа тушишини таъминловчи клапан ролини ўйнайди, оқибатда тезда ўпканинг хавфли сиқилиши ривожланади, у беморнинг ҳар бир нафас олишида кучайиб боради. Клапанли пневмоторакснинг иккита тури мавжуд: ташқи ва ички. Ташқи клапанли пневмоторакс атмосфера ҳавосининг кўкрак девори шикастланган жойидан плеврал бўшлиққа тушиши ҳисобига содир бўлади. Ички клапанли пневмоторакс эса ўпка тўқимасининг лаҳтакли жароҳатида ёки бронх шикастланганида юзага чиқади.

### ОЧИҚ ПНЕВМОТОРАКСЛАРНИ ДАВОЛАШ

Шошилинич ёрдам кўрсатиш вақтида қалин салфетка қавати ва резина аралаш матоли қаватларига эга герметик боғлов қўйилади. Очик пневмотораксли

кўкрак шикастларини операция йўли билан даволаш очик пневмотораксни ёпик пневмотораксга айлантиришга қаратилган.

**Техникаси.** Авваламбор жароҳат четлари соғ тўқима чегараларида кесиби олинади. Биринчи чок (плевромускулли чок) қаторига париетал плевра, кўкрак ичи фасцияси, суяк усти пардаси ва қовурғалараро мускуллар олинади. Охири герметик чокни тортиб боғлашдан олдин плевра бўлиғига катетер киритилади (операциядан кейинги даврда ҳаво ва қонни чиқариш учун). Иккинчи қатор чоклар юза мускуллар ва фасцияларга қўйилади. Тери сийрак чоклар билан тикилади.

### **КЛАПАНЛИ ПНЕВМОТОРАКСДА ДАВОЛАШ ТАКТИКАСИ**

Клапанли пневмотораксда биринчи ёрдам бу кўкрак деворини йўғон игна билан тешишдан иборат, бу кескин тарзда ошган плевра ичи босими камайишига олиб келади. Клапанли пневмотораксни йўқотишга қаратилган асосий операция – торакотомия ва плевра бўшлиғига ҳаво киришини таъминлаётган бронх ёки ўпка тўқимасининг жароҳатланган жойини тикишдир.

Клапанли пневмотораксни анча қулай даволаш усули – плеврал бўшлиқни Бюлау бўйича қовурғалараро дренажлаш ёки сув оқими насоси ёрдамида фаол аспирация.

### **ЁПИҚ ПНЕВМОТОРАКСНИ ДАВОЛАШ**

**Техникаси.** Суяк усти пардаси усти усулида иккита қовурға резекцияси орқали торакотомия бажарилади. Ўпка тўқимаси бутунлиги бузилиши мавжудигини тасдиқлаш учун ўпка ревизияси амалга оширилади. Ўпка тўқимаси йиртилганда унга чок қўйишда қон томирлар топографияси инобатга олинади. Қўшни чокларнинг сўрилиши ва заифлашишининг олдини олиш учун ўпка тўқимасига тугунли чоклар қўйилиши тавсия этилади.

Ўпка жароҳати кетгутли чоклар билан тикилади, бунда тикиш чизиғида бўшлиқ қолмаслиги керак. Ўпка тўқимасига чоклар қон томирлар йўналишига мос равишда қўйилади; чоклар жароҳат четлари бир-бирига мослашиб теккунигача тортилади холос. Лигатураларнинг мустаҳкамлиги чок орасига тушган томир ёки бронхлар томонидан таъминланади, улар чоклар орасида қисман ёки тўлиқ сиқилиши мумкин.

Қўшимча равишда сероз-сероз чок қўйилади, бу чокга висцерал плевра олинади ва (агар иложи бўлса) ўпка жароҳати париетал плеврага тикилади. Қаватма-қават кўкракнинг юмшоқ тўқималари тикилади.

### **СУБПЕКТОРАЛ ФЛЕГМОНАЛАРНИ ОЧИШ ВА ДРЕНАЖЛАШ**

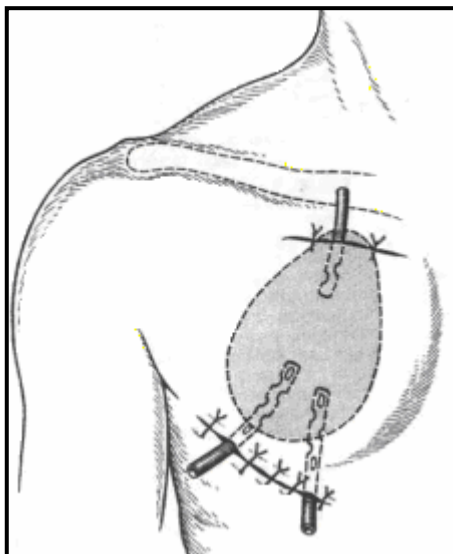
Субпекторал флегмоналар – яллиғланиш жараёнининг кўлтиқ ости клетчаткадан тарқалиши ҳисобига юзага келган йирингли патологияси.

Катта кўкрак мускули ва ўмров-кўкрак фасциясининг юза варағи билан олдиндан қопланган кичик кўкрак мускули орасида юза субпекторал клетчатка жойлашган, кичик кўкрак мускули орқа юзаси ва ўмров-кўкрак фасциясининг чуқур варағи орасида эса чуқур субпекторал клетчатка ўрин олган.

Юза субпекторал клетчаткани очиш учун иккита кесим ўтказилади: биринчиси ўмров суяги остида, иккинчиси катта кўкрак мускулининг пастки ички

чети бўйлаб олиб борилади. Катта кўкрак мускулининг пастки ташки чети бўйлаб кесим ўтказиш мақсадга мувофиқ эмас, сабаби қўлтиқ ости чуқурчасида иккиламчи инфекция ривожланиши мумкин.

Йиринг ўчоғи очилиб, тозаланганидан сўнг дренажлар қўйилади (11-расм). Операцион жароҳат сийрак чоклар билан тикилади.

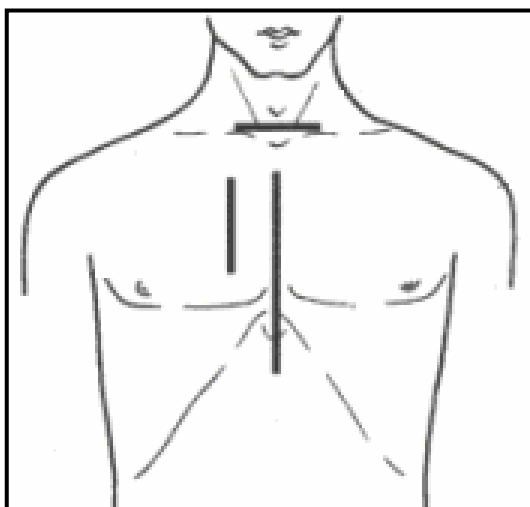


11-расм. Субпекторал флегмоналарни дренирлаш.

### ЙИРИНГЛИ МЕДИАСТИНИТЛАРДАГИ ОПЕРАЦИЯЛАР

Кўпчилик медиастинлар иккиламчи касалликлар тоифасига киради. Медиастинитларнинг оғир асорати – яллиғланиш инфилтрати натижасида аорта ва ўпка артерияларининг сиқилишидир. Абсцесс ҳосил бўлганда ва асосан йирингли яллиғланиш белгилари мавжуд бўлганда оператив аралашув – медиастинотомия тавсия этилади.

Йирингли медиастинитларда оператив очиб киришни танлаш патологик жараён жойлашувига боғлиқ (12-расм).



12-расм. Йирингли медиастинитлардаги оператив очиб кириш йўли.

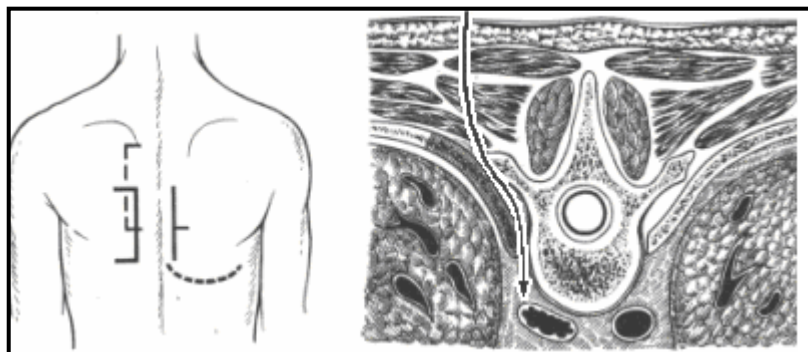
Олдинги кўкс оралиғи аъзоларини дренирлаш учун Маделунг бўйича парастернал очиб кириш энг кўп тарқалган.

**Техникаси.** Кесиш йўналиши тўш суяги четига параллел ҳолда олиб борилади. Тери, тери ости клетчаткаси, сўнгра катта кўкрак мускули кесилади. III, IV, V қовурғалар тоғайлари резекция қилинади. Тўш суяги кўтарилиб, бармоқ билан тўш орти бўшлиғига кирилади. Йиринг чиқарилади ва йирингли бўшлиқ дренажланади.

Кўкс оралиғининг анча пастки қисмларига кўп сондаги тўш орқали очиб кириш йўллари тавсия этилган.

### **НАСИЛОВ БЎЙИЧА ДОРСАЛ МЕДИАСТИНОТОМИЯ**

**Техникаси.** Орқада тери ва тери ости клетчаткаси 15 см узунликдаги, асоси умуртқа поғонасига қараган, лаҳтак кўринишида кесилади. 3-5 қовурға 5-7 см узунликда суяк усти пардаси остида резекция қилинади (13-расм).

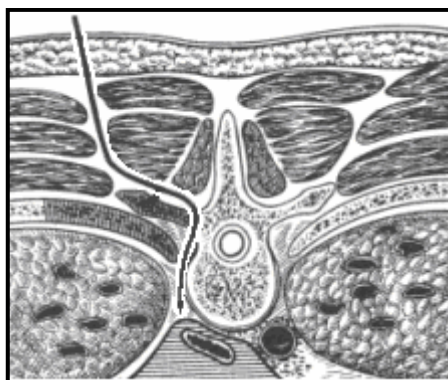


13-расм. Насилов бўйича дорсал медиастинотомия.

Ичкарида жойлашган умуртқа танаси ва ташқаридаги плевра орасидан бармоқ билан орқа кўкс оралиғига кирилади. Йирингли ўчоқ очилади. Йиринг чиқарилади ва бўшлиқ дренажланади. Тери тикилади.

Жараён орқа кўкс оралиғининг юқори бўлимида жойлашса чап томонлама оператив очиб кириш, пастки бўлимида жойлашса – ўнг томонлама оператив очиб кириш қўлланилади.

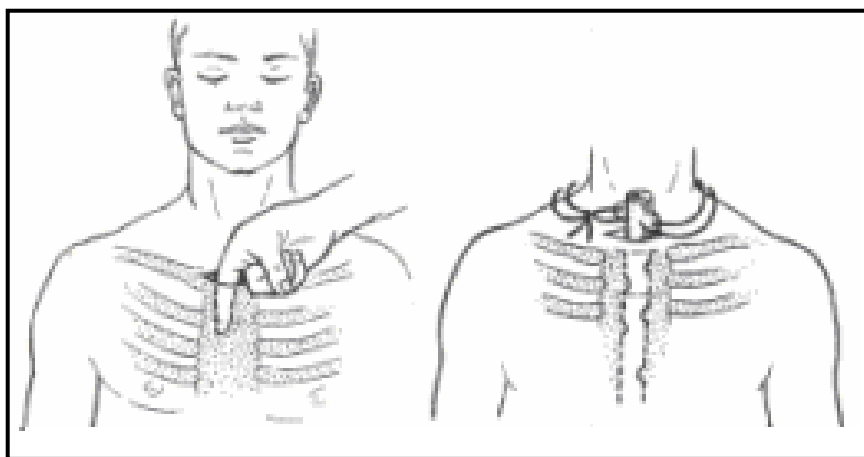
**Насилов усулини Хайденхайн** бироз ўзгартирган, у қовурғалардан ташқари умуртқаларнинг кўндаланг ўсимталарини ҳам резекция қилишни таклиф этди (14-расм). Бундай қўшимча оператив очиб киришга қулайлик яратади ва дренажлашни осонлаштиради, сабаби дренаж ўтказиш учун анча тўғри йўл ҳосил бўлишига олиб келади. Бундан ташқари, ушбу усул плеврал ҳалтани мобилизация қилишни осонлаштиради ва плевранинг жароҳатланиш хавфини камайтиради.



14-расм. Насилов дорсал медиастинотомиясининг Хайденхайн модификацияси.

## **РАЗУМОВСКИЙ БЎЙИЧА ТЎШ УСТИ БЎЙИН МЕДИАСТИНОТОМИЯСИ**

**Техникаси.** Тўш ўйиғи устида кўндаланг кесим орқали тери, тери ости клетчаткаси, бўйиннинг юза фасцияси, тери ости мускули, бўйиннинг хусусий фасцияси, тўш усти апоневрозаро клетчаткаси ва бўйиннинг курак-ўмров фасцияси қаватма-қават кесилади. Кўрсаткич бармоқ билан трахея олди клетчаткасига кирилади. Бармоқни тўш суяги орқа юзаси бўйлаб ва трахеянинг олдинги юзаси бўйлаб йиринг бўшлиғигача киритилади. Йирингли бўшлиқ дренажланади. Тери жарохати дренажларгача тикилади. Тарқалган жараёнда пастки тўш орти бўшлиғи билан биргаликда ретростернал бўшлиқ ревизияси ҳам амалга оширилади (15-расм).



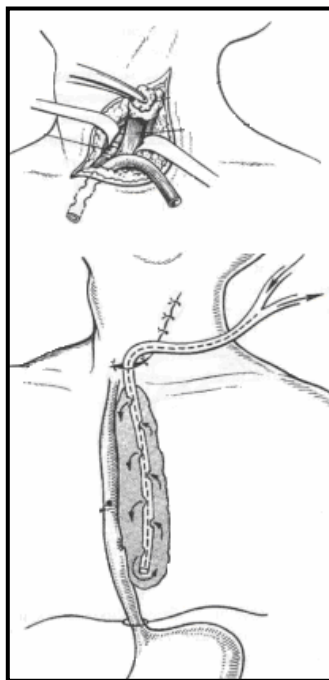
15-расм. Разумовский бўйича тўш усти медиастинотомияси.

## **БЎЙИН ЁН МЕДИАСТИНОТОМИЯСИ**

Бўйин ён медиастинотомияси В.И.Разумовский томонидан таклиф этилган. Унинг мақсади тўш-ўмров-сўрғичсимон мускулининг ички чети бўйлаб ўтказилган кесим орқали олдинги кўкс оралиғининг юқори бўлими ва орқа кўкс оралиқларининг қизилўнгач атрофи бўшлиғига очиб киришдан иборат.

**Кўрсатмалар:** бўйин медиастинотомияси йирингли-яллиғланиш жараёнларининг IV кўкрак умуртқасидан юқорирокда жойлашганида самарали, сабаби бошқа ҳолатда у адекват дренажлашни таъминлай олмайди. Паст олдинги медиастинитларда (йирингли жараён тўш суяги дастасидан пастроқда, перикард олди бўшлиғида жойлашганда) парастернал медиастинотомия тавсия этилади.

**Техникаси.** Бемор вазияти чалқанча, елка камари остига валик қўйилган ва боши қарама-қарши томонга бурилган ҳолатда. Тери чап тўш-ўмров-сўрғичсимон мускулнинг ўртасидан олдинги қирғоғи бўйлаб 10-12 см узунликда тўш суяги ўйиғигача кесилади (16-расм). Қаватма-қават бўйиннинг юмшоқ тўқималари кесилади. Қон томир-нерв тутами ташқарига, ҳалқум олди мускуллари ва трахея эса ичкарига сурилади. Клетчатка бармоқ билан ажратилади. Қизилўнгач очилади. Қизилўнгач орқали орқа кўкс оралиғига ўтилади. Йирингли ўчоқ очилиб, дренажланади.



16-расм. Бўйин ён медиастинотомияси.

Агар клетчаткани қон томир-нерв тутами бўйлаб, трахеядан олдиндан ажратиб борсак, бундай йўл билан олдинги кўкс оралиғига тушиш мумкин.

Агар қизилўнгачнинг орқа юзаси бўйлаб борувчи йўналишни танласак, орқа кўкс оралиғида жойлашган қизилўнгач орти флегмонасини очиш мумкин. Йирингли бўшлиқ резина найлар билан дренажланади. Операциядан сўнг бемор Тренделенбург ҳолатида жойлаштирилади.

### **ЎТКИР ВА СУРУНКАЛИ ПЛЕВРА ЭМПИЕМАСИНИ ОПЕРАТИВ ДАВОЛАШ (ТОРАКОПЛАСТИКА)**

Торакопластика – париетал ва висцерал плевраларни бир-бирига ёпишиш юзасини ҳосил қилиш мақсадида кўкрак деворининг ботувчи қисмини ҳосил қилиш, шунингдек қолдик плеврал бўшлиқ ва ўпка тўқимасининг сиқилиш соҳаларини йўқотиш мақсадида кўкрак қафасининг скелет қисмини олиб ташлашга қаратилган. Юқори шикастлилик, кўкрак қафаси деформацияси, асосан болалик ёшларида (ўсиш билан бирга кўкрак қафаси деформацияси кучаяди), ташқи нафас олишнинг пасайиши, ўпка сиқилиши ва кейинчалик ўпка тўқимасининг фиброз ўзгариши ҳисобига ривожланиши ушбу операцияга кўрсатмаларни чеклайди.

**Кўрсатмалар:** қолдик плеврал бўшлиқ ҳосил бўлиши билан кечадиган сурункали плевра эмпиемаси, ўпка юзасидан 3 см чуқурликда жойлашган ўпка юқори бўлақларининг каверналари.

Торакопластиканинг икки тури фарқланади: интраплеврал ва экстраплеврал.

Хирургик аралашувнинг ҳажмига қараб тўлиқ торакопластика (бир томонлама барча қовурғалар олиб ташланади) ва қисман торакопластика (бир нечта қовурға тўлиқ ёки қисман олиб ташланади).

Торакопластика натижаси эмпиема бўшлиғини камайтириш ёки йўқотиш мақсадида кўкрак девори суяк асосини олиб ташлашга қаратилган.



Шеде бўйича торакопластикада плеврэктомия, деворий шварталарни плевра, қовурғалар ва қовурғалараро мускуллар билан бирга олиб ташлашни ҳам ўз ичига олади.

### ИНТРАПЛЕВРАЛ ТОРАКОПЛАСТИКА

Интраплеврал торакопластика Шеде томонидан таклиф этилган бўлиб, кўкрак қафасининг анча кенг қисмини: қовурғалар, қовурғалараро мускуллар ва париетал плеврани олиб ташлашдан иборат. Операциянинг анча шикастли эканлигини ҳисобга олган ҳолда, операция бир нечта босқичда бажарилиши мумкин: авваламбор кўкрак қафаси юқори бўлимида, сўнг ўрта бўлимида, ва ниҳоят пастки бўлимида олиб ташланади. Операция жуда ҳам травматик ҳисобланиб, ҳозиги пайтда кам қўлланилади.

**Кўрсатмалар:** Шеде бўйича торакопластикага кўрсатмалар жуда ҳам кам бўлиб, у фақат бошқа (анча асровчи) услубларни қўллаш мумкин бўлмагандагина ишлатилади. Масалан, тўқималарнинг жуда кучли чандикли ўзгаришлари мавжуд бўлган сурункали плевра эмпиемаларида.

**Техникаси.** Терини кесиш ўрта ўмров чизиги бўйича IV қовурға сатҳида бошланиб, пастга X қовурғагача олиб борилади, сўнг X бўйлаб орқага йўналтирилади, кейин эса кесим юқорига, умуртқаларнинг ўткир ўсиғига параллель ҳолда, улардан 4-5 см ташқарирокда, яъни куракнинг ички чети бўйлаб III-II қовурғалар сатҳигача давом эттирилади. Тери, мускуллар ва курак суяги кўкрак қафасидан ажратилади. Ҳосил бўлган тери-мускул лахтаги курак суяги ва қўл билан бирга юқорига силжитилади ва II ҳамда X қовурғалар юзаси очилади. Суяк усти пардаси усулида барча қовурғалар II қовурғагача, тоғай қисмида ва қовурға бурчаги соҳасида, резекция қилинади. Оқма соҳасида қовурғалараро ораликда эмпиема бўшлиғи очилади. Электр сўриб олиш ускунаси ёрдамида йиринг, грануляциялар, фибрин, тўқима детрити чиқарилади. Юқори йўналишдаги кесим орқали париетал плевра шварт, суяк усти пардаси ва қовурғалараро мускуллар билан бирга кесилади. Қовурғалараро қон томирлар қисқичларга олиниб, боғланади (қўшни тўқималар билан бирга) ва секин-аста бўшлиқнинг ташқи девори тўлиқ олиб ташланади. Эмпиема бўшлиғи спирт ёрдамида пухталиқ билан қайта ишланади. Тери-мускул лахтаги жойига қўйилади, алоҳида тугунли чоклар билан тикилади ва боғлом ёрдамида босиб қўйилади. Операциядан сўнги даврда фаол аспирация қилиш мақсадида лахтак ва деворий шварт (шварт қисман олиб ташланиши мумкин) орасига иккитта дренаж киритилади.

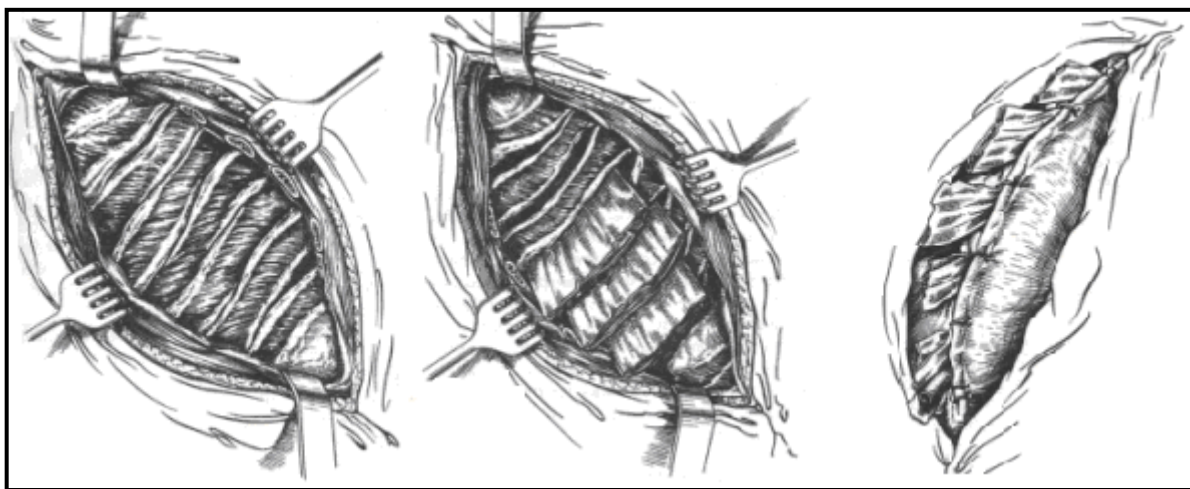
Агар операциядан кейин ўпка ва кўкрак қафаси деворининг бир-бирига зич ёпишиши содир бўлмаса, парадоксал нафас билан кечувчи флотация қилувчи кўкрак қафаси ривожланиши мумкин.

### ЗИНАСИМОН ТОРАКОПЛАСТИКА

Интраплеврал зинасимон торакопластика Б.Э.Линберг томонидан таклиф этилган. Ҳозирги пайтда бу операция сурункали плевра эмпиемаси, шунингдек кавернали ўпка силини даволашда энг кўп қўлланилади.

Зинасимон торакопластикада бир нечта қовурғалар (бир томонда) париетал плевра кесилмасдан тўлиқ ёки қисман резекция қилинади.

**Техникаси.** Бемор соғ ёнбошига ётқизилади. Кўпинча Брауэр кесими бажарилади. Кесим II кўкрак умуртқасидан IX кўкрак умуртқаси сатҳигача умуртқа ён чизиғи бўйлаб олиб борилади, кейин ташқарига йўналтирилиб ўрта қўлтиқ ости чизиғигача давом эттирилади. Тери-мускул лахтаги илмоқлар ёрдамида юқорига кўтарилади ва оқма йўли ёнида қовурға ажратилади. Эмпиема проекцияси зонасида қовурға суяк усти пардаси бўйламасига 10-12 см узунликда кесилиб керакли қовурғалар резекция қилинади (аммо битта босқичда 4-5 тадан кўп бўлмаган қовурғалар қовурғалараро мускуллар ва париетал плевра билан бирга бўшлиқ устида резекция қилиниши керак). Бармоқ ёрдамида қолдик бўшлиқнинг чегаралари аниқланади. Қовурға ўриндиклари бўйламасига кесилиб очилади ва қовурғалар аро мускуллар кетма-кетликда тўш четида ва умуртқалар четида кесилади (17-расм).



17-расм. Линберг бўйича зинасимон торакопластика.

Бундан кейин бўшлиқни тўлдириш мақсадида пластик материал сифатида қовурғалар аро мускуллардан ҳосил бўлган лахтаклар ўпка юзасига қўйиб чиқилади. Агар йирингли бўшлиқ унча катта бўлмаган чуқурликка эга бўлиб қовурғалар аро мускуллар осонгина ўпка томон ботиш имконияти бўлса, унда қовурғалараро мускуллар кесилмайди, фақат қовурғалар ўриндиклари орқали бажарилган кесим бўйлаб тампонлар киритилади. Докали салфеткалар плевра бўшлиғига қовурғалар суяк усти пардаси кесилган жойлари орқали киритилади. Тери-мускул лахтаги жойига қайтарилиб, тугунли чоклар билан тикилади. Тампонлар чети тугунли чоклар орасидан ташқарига чиқарилади.

Кенг кўламли эмпиемада зинасимон торакопластикани ўпканинг қисман декорткацияси билан бирга олиб бориш мумкин.

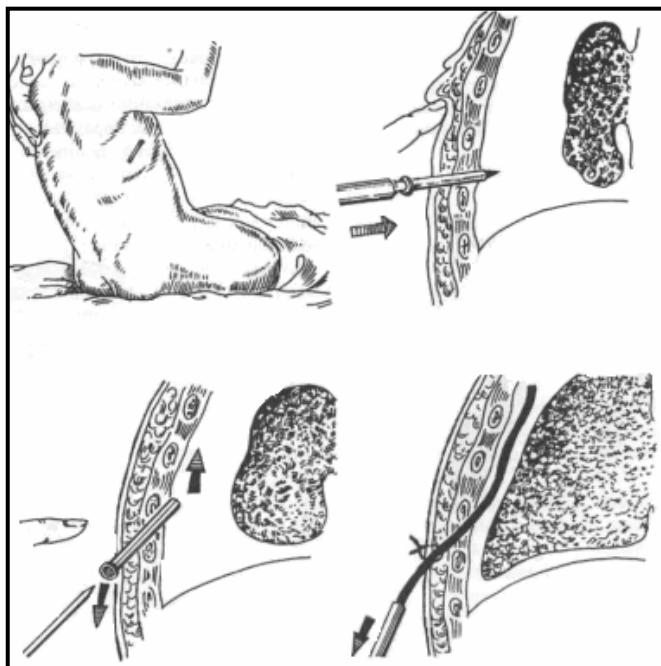
### **ЭКСТРАПЛЕВРАЛ ТОРАКОПЛАСТИКА**

Ҳозирги вақтда экстраплеврал торакопластикани икки гуруҳга ажратилади: тотал торакопластика ва селектив (қисман) торакопластика. Тотал торакопластика моҳияти 11 та қовурғани, селектив торакопластиканики эса фақат учта (III, V, VII) қовурғани олиб ташлашдан иборат.

### **ТОРАКОЦЕНТЕЗ**

Торакоцентез – кичик ёшдаги болалардаги плевра эмпиемаси ва пиопневмотораксинг барча турларида ҳамда катта ёшдаги болалардаги эркин эмпиема ва пиопневмотораксларда энг самарали операцион аралашув ҳисобланади. Плеврал бўшлиқни фаол ва пассив аспирация билан дренажлаш б ойдан катта болаларда қўлланилади. Пиопневмотораксинг энг оғир ҳолатларида баъзи муаллифлар плеврал бўшлиқни тафтиш қилиш учун торакотомияни қўллашади

**Техникаси.** Бемор бола ўтирган ҳолатда. Ўрта қўлтиқ ости чизиғи бўйлаб бешинчи-олтинчи қовурғалар аро ораликда назорат пункцияси бажарилиб, плеврал бўшлиқда йиринг ёки ҳаво мавжудлиги тасдиқланади. Тери 0,7-1 см узунликда кесилади (назорат пункцияси бажарилган жойда). Дренажни орқа қўлтиқ ости чизиғи бўйлаб киритиш тавсия этилмайди, сабаби дренаж найчаси бемор боланинг ётишига ҳалақит беради. Мандренли троакар плеврал бўшлиққа киритилади, кейин троакарни шундай ўзгартириш керакки, бунда мандрен учи кўкрак қафасининг орқа юзаси бўйлаб плевра гумбазини томон йўналган бўлиши керак (18-расм).



18-расм. Торакоцентез.

Шу ҳолатда троакардан мандрен олинади ва 0,5 см дан кичик бўлмаган диаметрли резинали най-дренаж (охири бурчак остида кесилган бўлиши керак) қисқичга олиниб троакар орқали плеврал бўшлиққа киритилади. Найни терига ипак чоклари ёрдамида фиксация қилинади ва герметизация мақсадида дренаж атрофидаги тешик пластер билан беркитилади. Дренажнинг эркин (ташқи) охири сув оқимли сурғичга ўланади. Плеврал бўшлиқдан ҳаво суриб олинади. Бу муолажа ўпканинг кенгайишига ва дренаж найининг ўпка ва кўкрак девори орасида тўғри ҳолатда жойлашишига олиб келади. Троакар чиқариб олинади.

Фаол аспирацияни кенг ва кўп сонли бронхиал оқмалар мавжуд болаларда қўллаш мумкин эмас.

## **КЎКРАК БЕЗИДАГИ ОПЕРАЦИЯЛАР**

### **ЙИРИНГЛИ МАСТИТЛАРДА БАЖАРИЛАДИГАН ОПЕРАЦИЯЛАР**

Йирингли маститларнинг куйидаги турлари фарқланади: 1) юза маститлар; 2) интрамаммар маститлар; 3) ретромаммар маститлар; 4) галактофорит.

Юза маститлар бевосита тери остида, асосан сўрғич атрофи зонасида ёки без стромаси устида жойлашади, йирингли ўчоқлар кўкрак беzi бўлакларидан кўкрак беzi капсуласи билан ажралиб туради. Интрамаммар абсцесслар кўкрак беzi бўлакчаларида жойлашади.

Ретромаммар абсцесслар кўкрак беzi капсуласининг чуқур varaғи ва катта кўкрак мускулини қоплаб турган кўкрак фасциясининг юза varaғи орасида жойлашади.

### **ЙИРИНГЛИ ЮЗА МАСТИТЛАРДА БАЖАРИЛАДИГАН КЕСИМЛАР**

Юза маститни очиш учун тери ва тери ости клетчаткаси радиал кесим билан кесилади. Кўп сонли флегмоноз маститда бир нечта радиал кесимлар олиб борилади, лекин бу без лактация фаолиятини бузиши мумкин.

Субареоляр маститни очиш учун циркуляр кесим, шунингдек ареоладан ташқарироқда бажариладиган радиал кесимлар қўлланилиши мумкин. Радиал кесим билан ҳар хил интерстициал маститлар очилади. Сурункали мастит ҳолатларида эса яллиғланиш инфилтрати соғ тўқима соҳаси чегарасида олиб ташланади, яъни секторал мастэктомия бажарилади.

### **ИНТРАМАММАР МАСТИТЛАРДА БАЖАРИЛАДИГАН КЕСИМЛАР**

Пальпация билан интрамаммар абсцесс жойлашган жойи аниқланади. Энг аниқ қавариқ (ёки зичлашиш) ва гиперемия соҳасида радиал кесим билан тери, тери ости клетчаткаси кесилади (кесим узунлиги 6–7 см га тенг бўлиши ва сўрғич атрофи зонасига ўтмаслиги керак). Теридаги кесим йўналиши бўйлаб, эҳтиёткорлик билан без тўқимаси кесилади ва йирингли ўчоқ очилади. Дока салфетка ёрдамида йиринг чиқариб ташланади. Бармоқ билан барча йирингли ўчоқлар текширилади. Бармоқ билан текшираётганда йирингли ўчоқлар деворлари бузилиши керак, натижада яхлит бўшлиқ ҳосил бўлиб, йиринг оқиб кетишига шароит яратилади. Йиринг олиб ташлангандан сўнг операцион жароҳат четлари ўткир илмоқлар билан тортилади ва йирингли ўчоқ бўшлиғи кўздан кечирилади. Некрозга учраган тўқималар кесилади ва олиб ташланади.

Кўкрак беzi енгилгина босилади, агар бунда абсцесснинг ички тарафида йиринг чиқиши содир бўлса, шу жойдаги тешик катталаштирилиб йиринг олиб ташланади. Қўшимча йиринг ўчоғи аниқланса, у абсцесс девори томонидан очилади ва тозалади. Агар иккинчи бўшлиқ ҳажми катта бўлса, унда ушбу бўшлиқ устидан қўшимча кесим ўтказиш тавсия этилади. Йирингли бўшлиқ антисептик эритмаси билан ювилади. Жароҳат тафтиши пайтида майда йирингли ўчоқларига эга зич инфилтрат (апостематоз мастит) аниқланиши мумкин, бундай инфилтрат соғ тўқима соҳасида кесиб олиб ташланади.

Абсцесс най орқали ёки докали тампон билан дренажланади.

## **РЕТРОМАММАР МАСТИТЛАРДА КЕСИМЛАР**

Ретромаммар абсцессни равоқсимон кесим билан очиш мумкин, кесим кўкрак безининг пастки бурмаси орқали олиб борилади (Барденгейер кесими).

Тери, тери ости клетчаткаси қаватма-қават кесилади.

Кўкрак беzi бироз кўтарилади ва кўкрак безининг асоси катта кўкрак мускулининг фасциясидан ажратилади.

Абсцесс орқа юзасидан очилади, йиринг чиқарилади ва бўшлиқ антисептик эритмаси билан ювилади.

Агар интрамаммар абсцесс натижасида ретромаммар абсцесс ривожланган бўлса, иккаласини қўшиб турган тешик кенгайтирилади, йиринг чиқарилади ва некрозланган тўқималар олиб ташланади.

Йиринг бўшлиғи қўшимча кесим орқали дренажланади.

Кўкрак беzi жойига қўйилади.

Барденгейер кесими орқали кўкрак безининг орқа бўлимларида жойлашган интрамаммар йирингли ўчоқлари ҳам очилади. Кўкрак беzi ён тўқималардан препарат қилинганидан сўнг, безнинг орқа юзаси очилади ва радиал кесимлар орқали без ичида жойлашган абсцесслар очилади, йиринг ва некрозланган тўқималар олиб ташланади, йиринг бўшлиғи битта ёки иккита дренаж найи билан дренажланади. Дренаж кўкрак безининг олдинги юзасида бажарилган қўшимча кесим орқали ва безнинг остидаги асосий кесим орқали дренажланади. Кўкрак беzi ўрнига жойлаштирилади ва терига бир нечта чок қўйилади.

Ушбу усул без бўлакчаларининг чиқарув йўллариининг кесилишини олдини олади, йиринг ва некрозланган тўқималар чиқиб кетишига яхши шароит туғдиради ва яхши косметик натижа беради.

## **КЎКРАК БЕЗИ ХАВФСИЗ ЎСМАЛАРИНИ ДАВОЛАШ**

Кўкрак беziда липомалар, аденомалар ва фиброаденомалар каби хавфсиз ўсмалар кўп учрайди. Бундай турдаги ўсмаларда секторал резекция кўрсатма ҳисобланади ва операция пайтида олинган препарат шошилинич равишда гистологик текширувга топширилади. Агар гистологик текширувда ўсма хусусияти ёмон сифатли эканлиги аниқланса, радикал мастэктомия амалга оширилади.

## **КЎКРАК БЕЗИНИНГ СЕКТОРАЛ РЕЗЕКЦИЯСИ**

**Кўрсатмалар:** кўкрак безининг хавфсиз ўсмалари (липомалар, аденомалар ва фиброаденомалар).

**Техникаси.** Иккита ярим овал шаклидаги, без сўрғичига нсибатан радиал йўналишдаги кесимлар орқали тери, тери ости клетчаткаси, без паренхимаси зарарланган сектор четлари бўйлаб катта кўкрак мускулини қоплаб турган хусусий фасциягача кесилади. Тери жароҳати четлари мобилизацияланади ва ташқарига сурилади. Агар зарарланган сектор юзароқ жойлашган бўлса, у фасциягача олиб ташланади, чуқурроқ жойлашса – фасция билан бирга олиб ташланади. Кетгутли иплар ёрдамида кўкрак беzi тўқимаси жароҳат тубидан бошлаб тикилади, натижада яхши гемостаз ҳам бажарилади. Шошилинич

гистологик текширув натижасига қараб операция тугатилади (агар ўсма хавфсиз бўлса) ва сиқувчи боғлам қўйилади ёки операция радикал мастэктомия кўринишида давом эттирилади (агар ўсма ёмон сифатли бўлса).

## **КЎКРАК БЕЗИ ЁМОН СИФАТЛИ ЎСМАЛАРИНИ ДАВОЛАШ**

### **КЎКРАК БЕЗИ РАКИНИ ДАВОЛАШНИНГ ЗАМОНАВИЙ ТАМОЙИЛЛАРИ**

1. Абластика қоидаларига риоя қилиш, бунда аъзо бирламчи ўсма ўчоғи ва лимфа тугунлари очилмасдан олиб ташланади ва лимфатик ҳамда қон томирлари аъзодан ташқарида кесилади ва боғланади.
2. Антибластик тадбирларга риоя қилиш, бунда жароҳатланган соҳада ўсма хужайралари нобуд қилиниши кўзда тутилади (девитилизацияга олиб келувчи операциядан олдинги нур терапияси, операциянинг электрхирургик услубини қўллаш, салфетка ва қон тўхтатувчи қисқичларни бир марта ишлатиш, қўлларни кўп маротаба ювиш, кимётерапевтик дори воситаларини вена ичига юбориш ва х.к).
3. Абластика ва антибластика билан боғлиқ радикализм тамойилларига риоя қилиш, бу анатомик соҳада ва фасциал ғилофлар зонасида лимфатик коллекторларни бутунлай олиб ташлаш билан изоҳланади.

### **Холстед-Мейер бўйича радикал мастэктомия**

Унинг мақсади яхлит блок тарзида кўкрак безини катта ва кичик кўкрак мускуллари, қўлтиқ ости, ўмров ости, курак ости клетчаткалари билан бирга анатомик ғилоф чегарасида олиб ташлашдан иборат.

**Техникаси.** Бемор чалқанчасига ётқизилади. Операция томонидаги қўл тўғрилланган ёки тирсак бўғимида 90°га букилган ҳолатда махсус таглик устига жойлаштирилади.

Кўкрак безидан ўнгда ва чапда ярим овал шаклидаги иккита кесим ўтказилади. Биринчи кесим (медиал ярим овал) ўмров суягининг ташқи учдан бир қисмида бошланиб, тўш суяги томон йўналтирилади ва сўнгра тўш атрофи чизиги бўйлаб қовурға равоғигача олиб борилади, натижада кўкрак безини медиал томондан айланиб ўтган кесим ҳосил бўлади. Иккинчи кесим (латерал ярим овал) ҳам биринчи кесим бошланган жойдан бошланиб қўлтиқ ости чуқурчасининг олдинги қирғоғи бўйлаб олиб борилади ва қовурға равоғи соҳасида биринчи кесим охири билан туташтирилади. Тери четлари ҳар бир ярим овал кесимларда 4-5 тага тенг бўлган йўғон ип-тутқичлар билан тикилади ёки цапкалар билан ушланиб, тери лаҳтакларида минимал ёғ клетчаткаларини (0,5-1 см дан кўп бўлмаган) қолдирган ҳолда ташқарига препарат қилинади. Қўлтиқ ости чуқурчасидаги терига ёндошиб турган клетчатка соч фолликулалари ички юзаси очилгунча тўлалигича олиб ташланади. Тери медиал томонга тўш суягининг ўртасигача, юқори томонга – ўмров суягигача, латерал томонга – орқанинг сербар мускули четигача, пастга қараб эса эпигастрал соҳанинг ўртасигача, яъни қорин тўғри мускулининг юқори учдан бир қисми очилгунча ёки қовурға равоғигача препарат қилинади. Препарат тугагандан кейин катта кўкрак мускулининг тўш қисми ўмров қисмидан ажратилади, бунда ўмров суяги яқинида мускулнинг озгина қисми қолдирилади.

Ўмров ости венасига кириб бориш осон бўлиши учун катта кўкрак мускулининг тўш суягига бирикиш жойи унча кўп бўлмаган катталикда кесилади. Кўрсаткич бармоқ катта кўкрак мускули остига мускулнинг елка суягига бирикиш жойида киритилади ва мускул пай қисмидан кесилади. Чуқур кўкрак фасцияси катта кўкрак мускулининг ташқи чети бўйлаб кесилади. Бундан кейин кичик кўкрак мускули ажратилади ва мускул куракнинг тумшуксимон ўсимтасига бирикиш соҳасида кесилади. Мускул остида жойлашган клетчаткадаги, мускулга унинг орқа юзаси орқали кирган ички кўкрак артерияси шохлари ажратилади. Улар қисқичларга олиниб кесилади ва боғланади.

Қон томир-нерв тутами йўналиши бўйича жойлашган клетчатка ва лимфа тугунлари ажратилади. Шунингдек кўкрак қафаси ҳам клетчаткадан пухталиқ билан тозаланади, натижада кўкрак қафаси юзасида юпка, қовурғалараро мускулларни қоплаб турган фасциягина қолади холос. Қон томир-нерв тутами атрофидаги клетчатка орқанинг сербар мускули четигача олиб ташланади, қўлтиқ ости чуқурчасининг орқа девори клетчаткаси ҳам олиб ташланади. Гемостаз ўтказилади. Терига чоклар қўйилади.

Бахтга қарши, радикал мастэктомиядан кейин беморларнинг ўртача ҳаёт давомийлиги 5-6 йилдан ошмайди. Постмастэктомик синдромнинг (қўл ҳаракати йўқолиши, лимфостаз ва бошқ.) олдини олиш учун хирурглар бир неча йил мобайнида ўмров-қўлтиқ ости томир-нерв тутамларини мускуллар билан ёпишни қўллашади. Кичик кўкрак мускулини сақлаб қолиш унчалик яхши самара бермайди, орқанинг сербар мускулини кўкрак қафасининг олдинги деворига кўчириш анча яхши натижаларга олиб келади.

Шу мақсадни кўзлаган ҳолда Патей 1948 йили катта кўкрак мускулини сақлаган ҳолда мастэктомия усулини тадбиқ этди. Ушбу операция кейинги вақтларда анча кўп қўлланиляпти.

## ТЕСТ САВОЛЛАРИ

### 1. Экссудатив плевритда қайси чизиқ бўйича плеврал пункция ўтказилади?

- Ўрта ўмров чизиғи бўйича.
- Олдинги қўлтиқ ости чизиғи бўйича.
- Ўрта қўлтиқ ости чизиғи бўйича.
- Орқа қўлтиқ ости чизиғи бўйича.
- Курак чизиғи бўйича.

### 2. Сут безининг қон билан таъминланиши

- A.axillaris
- A.epigastrica superior
- R.descendens a.transversa colli
- Aa.thoracica interna et lateralis
- Aa.intercostales нинг пастки олтига толаси

### 3. Кўкрак ички артерияси анастомозлашади:

- Aa.intercostales
- Перикард ва миокард артериялари билан
- A.epigastrica inferior
- A.thoracica lateralis
- Ҳамма кўрсатилган артериялар билан

### 4. Ички қовурғалараро мускулдан чуқурроқда жойлашади:

- Кўкрак ичи фасцияси
- Тўш-ўмров фасцияси
- Ички қовурғалараро мембрана
- Плевранинг париетал варағи
- Параплеврал клетчатка

### 5. Ички кўкрак артерияси III қовурға оралиғи соҳасида қуйидагилар орасида жойлашади:

- Ички қовурғалараро мускул ва кўкрак ичи фасцияси
- Ички қовурғалараро мускул ва кўкракнинг кўндаланг мускули
- Ички қовурғалараро мембрана ва кўкрак ичи фасцияси
- III қовурға тоғайи ва кўкракнинг кўндаланг мускули
- Кўкракнинг кўндаланг фасцияси ва париетал плевра

### 6. Ички кўкрак артериясининг охирги тармоғи бўлиб ҳисобланади

- Юқори қорин устки артерияси
- Перикардодиафрагмал артерия
- V олдинги қовурғалараро тармоғи
- Юза қорин устки артерияси
- Бронхиал артерия

### 7. Тўш олди чизиғи ўтказилади...

- Ўмров ўрта чизиғи ва тўш чизиғи ўртасидан



- Тўш суяги қиррасидан
- Тўш суяги ўртасидан
- Тўш суяги бурчагидан
- Ўрта ўмров чизигидан 1 см ичкаридан

**8. Тўш суяги қирғоғида қовурғалараро томирлар олдинги томондан ... билан ёпилган**

- Тўш
- Юқорида ётган қовурға танаси
- Ташқи қовурғалараро мембрана
- Ташқи қовурғалараро мускул
- Юқорида ётган қовурға тоғайи

**9. Ретромаммар клетчатка жойлашади ...**

- Кўкракнинг юзаки ва хусусий фасциялари орасида
- Кўкракнинг катта ва кичик мускуллари орасида
- Кўкракнинг кичик мускули орқасида
- Кўкракнинг хусусий фасцияси ва кўкракнинг катта мускули орасида
- Ўмров-тўш фасцияси орқасида

**10. A. epigastrica superior қайси артериянинг тармоғи ҳисобланади?**

- A. pericardiacophrenica
- Aorta thoracica
- A.thoracica interna
- A.thoracica lateralis
- Aorta abdominalis

**11. Сут безидан лимфа оқиб кетиши йўллари кўрсатинг.**

- Юзаки ва чуқур лимфа оқиб кетиши мавжуд
- Парастернал лимфатик тугунлар қолган қўлтиқ ости лимфа тугунларидан
- лимфани қабул қилиб олади
- Тишсимон мускулнинг учинчи тишчасида жойлашган лимфатик тугун – биринчи босқич лимфа тугуни (Зоргиус лимфа тугуни)
- Юқориги ички квадрантдан лимфа қорин деворига оқиб кетади
- Лимфанинг асосий коллектори – қўлтиқ ости лимфатик тугунлари

**12. Сут безини қайси артериялар қон билан таъминлайди?**

- Ички кўкрак артерияси
- Латерал кўкрак артерияси
- Олдинги қовурғалараро артерилар
- Пастки қалқонсимон артерия
- Ўмров усти артерияси

**13. Ретромаммар клетчатка жойлашади ...**

- Кўкракнинг юзаки ва хусусий фасциялари орасида
- Кўкракнинг катта ва кичик мускуллари орасида

- Кўкракнинг кичик мускули орасида
- Кўкракнинг хусусий фасцияси ва кўкракнинг катта мускули орасида

**14. Сут беги капсуласини ... ҳосил қилади.**

- Кўкракнинг хусусий фасцияси
- Кўкракнинг юза фасцияси
- Кўкракнинг катта мускули апоневрози
- Fascia clavipectoralis

**15. Қовурғалар оралиғида қон томир ва нервлар қандай тартибда жойлашади?**

- Юқорида қовурғалараро артерия, пастрокда нерв, ундан ҳам пастрокда вена
- Юқорида нерв, пастрокда вена, ундан ҳам пастрокда қовурғалараро артерия
- Юқорида вена, пастрокда қовурғалараро артерия, ундан ҳам пастрокда нерв
- Нерв медиал ётади, қон томирлар – латерал
- Нерв латерал жойлашади, қон томирлар – медиал

**16. Диафрагманинг ички оёқчалари орасидан ўтади ...**

- A.thoracica interna
- V. hemiazygos
- Nn. splanchnici
- Ductus thoracicus
- V. cava inferior

**17. Диафрагманинг ўрта ва ташқи оёқчалари орасида жойлашади ...**

- V.hemyazygos
- Truncus sympathicus
- Ductus thoracicus
- Nn.splanchnici
- V.azygos

**18. Орқа торакотомиянинг афзаллиги нимада?**

- Ўпка илдизига очиб киришнинг қулайлиги
- Кам жароҳат етказиш
- Олдинги сегментларни резекцияси учун қулайлик
- Юқори бўлак резекцияси учун очиб киришнинг қулайлиги

**19. Кўракнинг пастрок бурчаги қайси умуртқа сатҳига тўғри келади?**

- Th<sub>VI</sub>
- Th<sub>VII</sub>
- Th<sub>VIII</sub>
- Th<sub>V</sub>
- Th<sub>IX</sub>

**20. Кўкрак ички фасциясидан чуқурроқда жойлашади ...**

- Плевранинг париетал варағи

- Плевранинг висцерал варағи
- Ички қовурғалараро мембрана
- Плевра бұшлиғи
- Параплеврал клетчатка

**21. A.thoracica interna нинг охирги тармоғи бұлиб ҳисобланади ...**

- A.pericardiacophrenica
- A.musculophrenica
- A.thoracica lateralis
- A.epigastrica superficialis
- A.epigastrica infeior

**22. Пневмотораксда плевра бұшлиғини пункция қилиш учун қулай жой қайси?**

- Ўрта қўлтиқ ости чизигидан олдинда, VIII-X қовурғалар оралиғи
- олдинги қўлтиқ ости чизигидан олдинда, VII-VIII қовурғалар оралиғида, Қовурғанинг пастки қирғоғи бўйлаб
- Ўрта қўлтиқ ости чизигидан орқада, қовурғанинг юқори қирғоғи бўйлаб
- VII-VIII қовурға оралиғи
- Ўрта ўмров чизиги бўйича III қовурға оралиғи

**23. Қайси оператив очиб кириш стандарт торакотомия дейилади.**

- Олдинги
- Тўшни кесиш билан
- Орқа
- Ён
- 1 – ёки 2 – қовурғаларни кесиш билан

**24. Сут безининг интрамаммар абсцессиди кесим ўтказилади ...**

- Сўрғич ареоласи устидан радиал, периферияга қараб
- Ярим айлана, пастки тери бурмаси бўйлаб
- Ареола қирғоғидан радиал, периферияга қараб
- Ярим айлана, юқори тери бурмаси бўйлаб

**25. Қайси пневмоторакс энг хавфли ва оғир?**

- Клапанли
- Ёпик.
- Очик
- Инфицирланган
- Оғирлиги бўйича улар бир хил

**26. Лимберг бўйича нарвонсимон торакопластика моҳияти нимада?**

- Эмпиема бұшлиғи устидаги тери ости клетчаткасини олиб ташлашда
- Чандик тўқимаси ва битишмаларни олиб ташлашда
- Қисман перитонеал плеврани олиб ташлашда
- Ўзгарган висцерал плеврани олиб ташлашда

- Қовурғанинг бир қисмини олиб ташлаш, кейинчалик бўшлиқни мускуллар билан тампонада қилишда

**27. Торакопластика – бу нима?**

- Кўкрак қафасининг қисмини кесиб ташлаш
- Эмпиема бўшлиғи устидаги юмшоқ тўқимани кесиб ташлаш
- Кўкрак қафаси суяк скелетини кесиб ташлаш
- Тўш резекцияси
- Қовурғалараро мускулларни олиб ташлаш

**28. Эмпиема плеврасида қовурға резекцияси қандай тугатилади?**

- Операцион жароҳат бутунлай тикилади.
- Дренаж най ва тампонлар киритилиши билан.
- Бўшлиқни йод билан қайта ишлаш ва операцион жароҳатни тикиш орқали.
- Йирингнинг яхши чиқиб кетишини таъминлаш учун бўшлиқ очик қолдирилади.
- Дренаж найча плевра бўшлиғига жойлаштирилади ва операцион жароҳат мускуллар ёраида ёпилади.

**29. Суяк усти пардаси ости қовурға резекциясида қайси распаторлар ишлатилади?**

- Қовурғанинг ташқи юзасидан суяк усти пардаси Фарабёф распатори ёрдамида ажратилади.
- Қовурғанинг ички юзасидан суяк усти пардаси скальпел ёрдамида ажаратилади.
- Қовурғанинг ички юзасидан суяк усти пардаси ажратилмайди.
- Қовурғанинг ички юзасидан суяк усти пардаси Дуайен распатори ёрдамида ажратилади.
- Купер қайчилари қўлланилиши мумкин.

**30. Қовурға резекциясига кўрсатмалар қандай?**

- Плевра эмпиемаси.
- Қовурға остеомиелити ёки ўсмаси.
- Очик пневмоторакс.
- Ёпиқ пневмоторакс.
- Кўкрак безини олиб ташлаш.

**31. Мастэктомиядан кейин дренаж қўйиш шартми?**

- Дренаж най қўйилмайди.
- Фақат тери ости клетчаткаси дренирланади.
- Дренаж найча қўлтиқ ости чуқурчасининг олдинги деворига жойлаштирилади.
- Тўш усти апоневрозлараро бўшлиғи дренирланади.
- Дренаж найчаси орқанинг сербар мускули орқали операцион жароҳатнинг чуқур қисмига киритилади.

**32. Радикал мастэктомиядан сўнг операциядан кейинги ўзоқ даврда нималар вужудга келиши мумкин?**

- Веноз қоннинг қўлдан оқиб кетишининг бузилиши.
- Қўл ишемияси.
- Қўлнинг “филсимон мучал” кўринишга эга бўлиши.
- Қўлдаги трофик ўзгаришлар.
- Қўлнинг парестезияси.

**33. Ретромаммар абсцессда қайси кесим мақсадга мувофиқ?**

- Кўкрак безидан пастда ва юқорида бажарилган иккита радиал кесим.
- Кўкрак безининг пастки юзасидан ўтказилган радиал кесимлар.
- Кўкрак безини пастдан айланиб ўтувчи кесим.
- Кейинчалик бутунлай ёпиладиган радиал кесимлар.
- Кўкрак безининг ўнг ва чап томонидаги бўйлама кесимлар.

**34. Интерстициал маститда қандай кесимлар амалга оширилади?**

- Йирингли чоқ устида кўндаланг йўналишда.
- Юқоридан пастга қараб бўйлама йўналишда.
- Ареоладан радиал йўналишда.
- Сўрғичдан радиал йўналишда.
- Йирингли ўчоқни очиш ҳаммасидан муҳим.

**35. Эксудатив плевритда плеврал пункция қайси чизиқ ва қайси қовурғалараро оралиқ бўйича бажарилади?**

- Ўрта ўмров чизиқ.
- Олдинги қўтиқ ости чизиғи.
- Ўрта қўлтиқ ости чизиғи.
- Орқа қўлтиқ ости чизиғи.
- Курак чизиғи.
- Учтинчи қовурғалараро оралиқ.
- Тўртинчи қовурғалараро оралиқ.
- Бешинчи қовурғалараро оралиқ.
- Еттинчи қовурғалараро оралиқ.
- Саккизинчи қовурғалараро оралиқ.

**ВАЗИЯТИЙ МАСАЛАЛАР**

1. 18 ёшли эмизикли аёл мурожаат қилди. Ўнг кўкрак бези юқори ташқи квадрантидаги оғриқларга ва юқори тана ҳароратига шикоят қилади. Кўрик пайтида кўкрак безининг юқори ташқи квадранти соҳасида қизариш кўзга ташланади, пайпаслаганда оғриқ ва шиш, шиш марказида флюктуация аниқланади, без сўрғичидан йиринг ажралиши кузатилади. Беморда қандай касаллик? Касаллик қайси анатомик тузилмалар шикастланишига олиб келиши мумкин? Хирург тактикаси?

2. Плевра эмпиемаси билан даволанган беморда қолдиқ йирингли бўшлиқ мавжуд. Йирингли бўшлиқни йўқотиш учун қандай операцияни бажариш керак? Анатомик асосланиши тушунтиринг?
3. Поликлиникага 4-қовурғанинг алоҳида синиш белгилари бо бемор мурожаат қилди. Бемор ҳолатини енгиллаштириш учун қандай муолажа амалга оширилиши керак? Ушбу патологияда қайси анатомик тузилмаларнинг жароҳатланиши кузатилиши мумкин?
4. Тез тиббий ёрдам қабул бўлимига бемор келтирилди. Чап томонда 4-қовурғалараро оралиқда 1–1,5 см ли тешилган-кесилган жароҳат мавжуд. Бемор аҳволи оғир, юза нафас олиш қайд этилди. Қайси аъзолар жароҳатланган бўлиши мумкин? Оператив очиб кириш йўли ва оператив усулни аниқланг.
5. Ўпкадаги операциядан сўнг беморда кўкрак қафаси герметик ёпилиб тикилган. Операциядан икки кундан сўнг пневмоторакс белгилари юзага чиқди. Қандай тиббий муолажани амалга ошириш мумкин?
6. 3-ёшли бола деструктив стафилококкли пневмония билан касал. Умумий аҳволи кескин оғирлашди, назорат рентгенограммасида суюқлик сатҳи аниқланди, пункция пайтида йиринг олинди. Қайси анатомик тузилмалар соҳасида йиринг тўпланган бўлиши мумкин? Қандай операцияни амалга ошириш мақсадга мувофиқ?
7. Умумий ҳолсизлик ва умуртқа поғонасининг кўкрак бўлимидаги оғриқларга шикоят бор бемор мурожаат қилди. Анамнезида — бир йил аввал ўнг томондаги кўкрак беги хафвли ўсмаси сабабли операцияни бошидан ўтказган, кўрик пайтида шифокор ўнг ўмров ости соҳасидаги зич шишга эътибор берди. Шикоятлар ва кўрик пайтида топилган белгиларни қандай изоҳласа бўлади? Қандай анатомик тузилмалар шикастланган?