



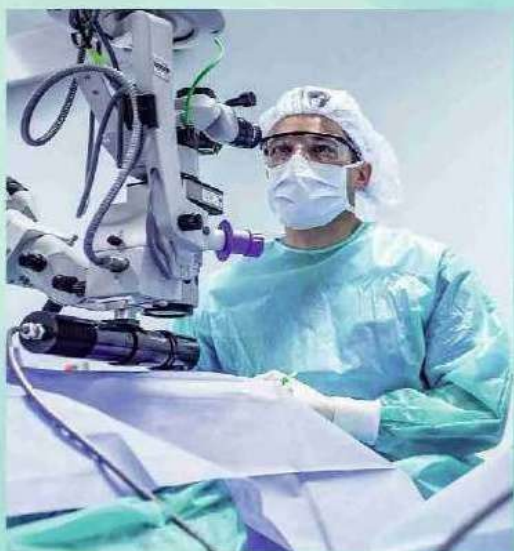
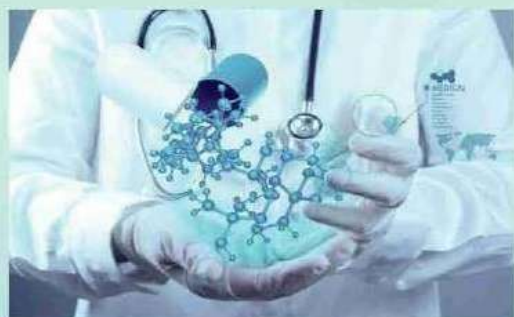**New Day in Medicine**  
**Новый День в Медицине**

**NDM**



# TIBBIYOTDA YANGI KUN

Ilmiy referativ, marifiy-ma'naviy jurnal



**AVICENNA-MED.UZ**



ISSN 2181-712X.  
EiSSN 2181-2187

**4 (42) 2022**

**Сопредседатели редакционной  
коллекции:**

**Ш. Ж. ТЕШАЕВ,  
А. Ш. РЕВИШВИЛИ**

**Ред. коллегия:**

М.И. АБДУЛЛАЕВ  
А.А. АБДУМАЖИДОВ  
А.Ш. АБДУМАЖИДОВ  
М.М. АКБАРОВ  
Х.А. АКИЛОВ  
М.М. АЛИЕВ  
С.Ж. АМИНОВ  
Ш.Э. АМОНОВ  
Ш.М. АХМЕДОВ  
Ю.М. АХМЕДОВ  
Т.А. АСКАРОВ  
Ж.Б. БЕКНАЗАРОВ (главный редактор)  
Е.А. БЕРДИЕВ  
Б.Т. БУЗРУКОВ  
Р.К. ДАДАБАЕВА  
М.Н. ДАМИНОВА  
К.А. ДЕХКОНОВ  
Э.С. ДЖУМАБАЕВ  
А.Ш. ИНОЯТОВ  
С. ИНДАМИНОВ  
А.И. ИСКАНДАРОВ  
С.И. ИСМОИЛОВ  
Э.Э. КОБИЛОВ  
Д.М. МУСАЕВА  
Т.С. МУСАЕВ  
Ф.Г. НАЗИРОВ  
Н.А. НУРАЛИЕВА  
Б.Т. РАХИМОВ  
Ш.И. РУЗИЕВ  
С.А. РУЗИБОВЕВ  
Ж.Б. САТТАРОВ  
Б.Б. САФОВЕВ (отв. редактор)  
И.А. САТИВАЛДИЕВА  
М.М. ТАДЖИЕВ  
А.Ж. ХАМРАЕВ  
А.М. ШАМСИЕВ  
А.К. ШАДМАНОВ  
Н.Ж. ЭРМАТОВ  
Б.Б. ЕРГАШЕВ  
Н.Ш. ЕРГАШЕВ  
И.Р. ЮЛДАШЕВ  
М.Ш. ХАКИМОВ  
К.А. ЕГЕЗАРЯН (Россия)  
DONG JINCHENG (Китай)  
КУЗАКОВ В.Е. (Россия)  
Я. МЕЙЕРНИК (Словакия)  
В.А. МИТИШ (Россия)  
В.И. ПРИМАКОВ (Беларусь)  
О.В. ПЕШИКОВ (Россия)  
А.А. ПОТАПОВ (Россия)  
А.А. ТЕПЛОВ (Россия)  
Т.Ш. ШАРМАНОВ (Казахстан)  
А.А. ЩЕГОЛОВ (Россия)  
Prof. Dr. KURBANHAN MUSLUMOV (Azerbaijan)  
Prof. Dr. DENIZ UYAK (Germany)

**ТИББИЁТДА ЯНГИ КУН  
НОВЫЙ ДЕНЬ В МЕДИЦИНЕ  
NEW DAY IN MEDICINE**

*Илмий-рефератив, маънавий-маърифий журнал  
Научно-реферативный,  
духовно-просветительский журнал*

**УЧРЕДИТЕЛИ:**

**БУХАРСКИЙ ГОСУДАРСТВЕННЫЙ  
МЕДИЦИНСКИЙ ИНСТИТУТ  
ООО «ТИББИЁТДА ЯНГИ КУН»**

Национальный медицинский  
исследовательский центр хирургии имени  
А.В. Вишневского является генеральным  
научно-практическим  
консультантом редакции

Журнал был включен в список журнальных  
изданий, рецензируемых Высшей  
Аттестационной Комиссией  
Республики Узбекистан  
(Протокол № 201/03 от 30.12.2013 г.)

**РЕДАКЦИОННЫЙ СОВЕТ:**

М.М. АБДУРАХМАНОВ (Бухара)  
Г.Ж. ЖАРЫЛКАСЫНОВА (Бухара)  
А.Ш. ИНОЯТОВ (Ташкент)  
Г.А. ИХТИЁРОВА (Бухара)  
Ш.И. КАРИМОВ (Ташкент)  
У.К. КАЮМОВ (Ташкент)  
Ш.И. НАВРУЗОВА (Бухара)  
А.А. НОСИРОВ (Ташкент)  
А.Р. ОБЛОКУЛОВ (Бухара)  
Б.Т. ОДИЛОВА (Ташкент)  
Ш.Т. УРАКОВ (Бухара)

**4 (42)**

**2022**

*апрель*

[www.bsmi.uz](http://www.bsmi.uz)

<https://newdaymedicine.com>

E: [ndmuz@mail.ru](mailto:ndmuz@mail.ru)

Тел: +99890 8061882

SCIENTIFIC-THEORETICAL MEDICINE

*Abdurazzakov Kh.S., Adilbekova D.B., Baimakov S.R.*  
MORPHOLOGICAL ASPECTS OF INTESTINAL FAILURE IN EXPERIMENTAL PERITONITIS.....4

*Avozmetov J.E.*  
MORPHOLOGICAL FEATURES OF THE EFFECT OF A GENETICALLY MODIFIED PRODUCT ON THE HEPATOBILIARY SYSTEM IN AN EXPERIMENT.....9

*Salomova Feruza Ibodullaevna, Turabaeva Zarina Kenzhebekovna*  
HYGIENIC ASSESSMENT OF THE CONTENT OF RADON IN THE PREMISES OF RESIDENTIAL AND PUBLIC BUILDINGS OF THE SURKHANDARYA REGION.....12

*Saidov A.A*  
MORPHOLOGICAL CHANGES OF THE SPLEEN WITH POLYPRAGMASIA.....17

*Akhmedov U.B., Kakharov Z.A., Shokhirov.O.M.*  
MORPHOLOGICAL AND MORPHOMETRIC CHANGES IN DYNAMICS ON THE 7TH DAY AFTER AMPUTATION OF THE LEG IN THE FOLIATE LOBULE OF THE CEREBELLAR VERMIS IN DOGS.....21

*Baymuradov R.R., Khamidova N.K*  
VASCULARIZATION OF THE TESTES OF WHITE OUTBRED RATS IN POSTNATAL ONTOGENESIS.....24

*Blinova S.A., Yuldasheva N.B., Khotamova G.B.*  
REMODELING OF PULMONARY BLOOD VESSELS FOR BRONCHIOECTATIC DISEASE IN CHILDREN.....29

*Bobonazarov S.D., Islamov Sh.E.*  
MORPHOLOGICAL CHARACTERISTICS OF RECURRENT PULMONARY ECHINOCOCCOSIS.....32

*Boykuziyev H.H., Ismailova N.A.*  
CELLULAR COMPOSITION OF STRUCTURAL COMPONENTS OF LYMPHOID NODULES OF THE APPENDICULAR PROCESS IN RABBITS.....36

*Gafurova Kh.Z., Abdumukhtarova M.Z., Ibragimova Kh.Z., Kakharov Z.A*  
MULTIPARAMETER ULTRASOUND DIAGNOSIS OF NEPHROBLASTOMA IN CHILDREN.....39

*Davronov R.D., Kuryazov A.*  
MORPHOMETRIC PARAMETERS OF THE STRUCTURAL AND FUNCTIONAL ZONES OF THE THYMUS IN THE DYNAMICS OF TEMPERATURE INFLUENCE.....42

*Davronova Sh.R.*  
MODERN CONCEPT OF THE PARTICIPATION OF THE THYMUS GLAND IN THE PROCESSES OF IMMUNOGENESIS.....47

*Daminov A.O., Halikov P.H., Kurbanov A.K*  
MORPHOLOGICAL AND HISTOCHEMICAL CHANGES IN THE LIVER UNDER THE ACTION OF INDOL.....51

*Akhmedova N.Sh.*  
LABORATORY MARKERS FOR ASSESSING RENAL FUNCTION IN NEPHROPATHY OF VARIOUS ETIOLOGIES.....56

*Ruziboev S.A., Amonov Kh.R.*  
COMPARATIVE RESULTS OF TREATMENT OF PATIENTS WITH DUENAL INJURY WITH DIFFERENT SURGICAL TACTICS.....60

*Nurov U.I., Nurova G.On., Khairullayeva Z.G.*  
PRINCIPLES OF TREATMENT OF ACUTE RHINOSINUSITIS IN CHILDREN.....67

*Toyirov M.M., Narzullayev N.U.*  
DIAGNOSIS AND TREATMENT OF ATOPIC BRONCHIAL ASTHMA IN CHILDREN WITH ALLERGIC RHINOSINUSITIS.....75

*Mirzaeva M.A., Karajanova T.D., Atakhodjaeva D.R.*  
SPREAD OF DIARRHEAL DISEASES AMONG CHILDREN IN KARAKALPAKSTAN.....79

*Agranovsky M.L., Muminov R.K., Sadikova D.I., Kutlikova G.M.*  
CLOSELY RELATED MARRIAGES AND MENTAL DISORDERS IN OFFSPRING.....83

*Iminov B.M.*  
FACTORS IMPAIRING IRON SUCTION AFTER RESECTION OF GASTRIC AND DUODENAL ULCERS.....87

*Abdullayeva M.E.*  
FEATURES OF ANTHROPOMETRIC INDICATORS IN CHILDREN WITH DOWN SYNDROME.....91

*Khodjaeva F.T.*  
MODERN THERAPEUTIC TACTICS FOR EPILEPSY DURING PREGNANCY.....95

*Botirov Zhakhongir Akramjon ugli*  
RECONSTRUCTIVE AND RECONSTRUCTIVE INTERVENTIONS AFTER HARTMANN SURGERY: PROBLEMS AND SOLUTIONS.....98

*A.A. Abdumadzhidov*  
RELATIONSHIP BETWEEN THE MOTOR ACTIVITY OF THE STOMACH, DUENAL INTESTINE AND THE BILIARY SYSTEM.....102

*Akhmedova Dilafruz Bahodirovna*  
ASSESSING QUALITY OF LIFE IN CHRONIC FORMS OF HEADACHES.....106

Мақолалардаги маълумотлар учун муаллиф ва бош муҳаррир масъул.	Масъул муҳаррир: Сафоев Б.Б. Бадий муҳаррир: Пулатов С.М. Таржимон: Ғайбуллаев С.С.	«Тиббиётда янги кун» тиббиёт журнали таҳририяти, Тошкент ш., 100011, Навий кўчаси, 30-уй, тел.: +99890 8061882, e-mail: ndmuz@mail.ru
Таҳририят фикри муаллифлар фикри билан муносиб бўлмаслиги мумкин.	Теришга берилди 15.02.2022 й. Босишга рухсат этилди 18.02.2022 й. Бичими 60x84 1/8, Шартли босма табоғи 47,0. Офсет қоғозида чоп этилди. Адади 100 нусха. 42-буюртма.	Тошкент вилояти Матбуот ва ахборот бошқармасида 2012 йил 16 февралда рўйхатга олинган (03-084-сонли гувоҳнома). Баҳоси келишилган нарҳда. Нашр кўрсаткичи 7048.
Барча муаллифлик ҳуқуқлари ҳимояланган.	«HUMOYUNBEK-ISTIQLOL MO'JIZASI» босмаҳонасида чоп этилди. 100000. Тошкент, А.Темур кўчаси, 60 А.	
Барча маълумотлар таҳририят ёзма рухсатисиз чоп этилмайди.		



<i>Khaydarova F.A., Alieva A.V., Kendjaeva K.Sh.</i> VITAMIN B12 DEFICIT IN PATIENTS WITH TYPE 1 DIABETES MELLITUS.....	109	<i>Navruzova L.Kh., Irsaliev Kh.I.</i> CHANGES IN THE MICROARCHITECTONICS OF DENTAL HARD TISSUES DURING CARIES IN PATIENTS WITH HYPERFUNCTION OF THE PARATHYROID GLANDS.....	174
<i>Djurakulov B.I., Kurbonov Kh.R.</i> MORPHOLOGY OF ADRENERGIC AND CHOLINERGIC NERVOUS STRUCTURES OF THE GASTRIC FLOOR IN EXPERIMENTAL CHOLESTASIS.....	113	<i>Nazarova M.B., Adilbekova D.B.</i> THE INFLUENCE OF CHRONIC TOXIC HEPATITIS IN THE MOTHER ON THE MORPHOFUNCTIONAL STATE OF THE OFFSPRING LIVER.....	178
<i>Don A.N., Shatmanov S.T., Mamataliev A.R., Kakhkharov Z.A.</i> STUDYING THE MORPHOMETRIC ASPECTS OF THE THYROID GLAND USING THE TEST-POINT METHOD.....	117	<i>Nishanova A.A., Madazizova D.R.</i> MORPHOLOGICAL FEATURES OF THE STOMACH OF RATS WITH ARTIFICIAL FEEDING IN EARLY POSTNATAL ONTOGENESIS.....	182
<i>Jumaeva Sh. B.</i> TAXONOMIC CHARACTERISTICS OF THE WATERS OF OPEN RESERVOIRS OF THE BUKHARA REGION.....	121	<i>Norjigitov A.M., Islamov Sh.E., Makhmatmuradova N.N.</i> MORPHOLOGICAL CHANGES OF THE ADRENAL GLAND WITH LONG-TERM EXPOSURE TO MAGNESIUM CHLORATE.....	185
<i>Ibrokhimova L.I., Razhabov M.M., Abdullaeva S.Kh.</i> MORPHOLOGICAL CHANGES OF THE STERONO-COST COMPLEX IN ALLOXANIC DIABETES MELLITUS.....	124	<i>Norchaev Zh.A.</i> MORPHOLOGICAL CHARACTERISTICS OF THE COURSE OF DIABETIC FOOT SYNDROME.....	189
<i>Ilyasov A.S., Turaev F.S.</i> MORPHOGENESIS OF THE ANAL CANAL AND RECTAL SPHINCTERS IN RATS.....	127	<i>Nasirdinov M., Ermatov N., Ashurov J.</i> PECULIARITIES OF NUTRITION IN THE DEVELOPMENT OF IRON-DEFICIENCY ANEMIA IN CHILDREN AND ADOLESCENTS.....	192
<i>Islamova SH.A. Zokirova N.B., Sayfutdinova M.B.</i> TOXIC EFFECTS OF PESTICIDES ON THE ENDOCRINE SYSTEMS OF OFFSPRING UNDER THE CONDITIONS OF THEIR EXPOSURE THROUGH THE MOTHER'S BODY DURING PREGNANCY AND LACTATION.....	132	<i>A.A. Tursumetov, O.U. Rakhimov, U.A. Abdullokulov, M.M. Karimov</i> INNOVATIVE METHOD FOR HEMOSTASIS OF THE GALLBLADDER LOG AFTER TRADITIONAL CHOLECYSTECTOMY.....	201
<i>Ismatova M.I.</i> PHYSICAL DEVELOPMENT OF GIRLS IN THE FIRST PERIOD OF CHILDHOOD.....	135	<i>Gulyamov S.S., Umarkhodzhaev A.M., Sadykov R.R.</i> EXPERIMENTAL SIMULATIONS OF THERMAL BURN TO ACHIEVE DEEP DAMAGE TO THE SKIN OF LABORATORY RATS.....	210
<i>Ismoilov J.M., Khamidova F.M.</i> MORPHOLOGICAL CHANGES IN BRONCHIAL GLANDS IN PRENATAL ONTOGENESIS AND IN CHILDREN WITH PNEUMONIA.....	139	<i>Alieva A.V., Khaydarova F.A., Kendjaeva K.Sh.</i> VITAMIN B12 DEFICIT IN PATIENTS WITH TYPE 1 DIABETES MELLITUS.....	215
<i>Kamalova Sh.M., Kharibova E.A., Tshaev Sh.Zh.</i> COMPARATIVE ANALYSIS OF THE DYNAMICS OF THE MORPHOFUNCTIONAL STATE OF THE FEET, TAKING INTO ACCOUNT THE FORMATION OF THE CONSTITUTIONAL SOMATOTYPE OF CHILDREN IN NORMAL CONDITIONS AND WITH SCOLIOSIS.....	144	<i>M.S. Islamova, M.A. Sabirov, K.M. Daminova</i> LEPTIN AS A RISK FACTOR FOR CKD DEVELOPMENT IN PATIENTS WITH OBESITY.....	219
<i>Kamolov H.Yo.</i> MORPHOLOGICAL FEATURES OF THE LUNG AND BRONCHIAL TREE IN CHRONIC ALCOHOLISM.....	152		
<i>Kakharov Z.A., Batoshov A.R., Mirzakarimov B.N.</i> ANTHROPOMETRIC MEASUREMENTS AND PUBERTAT DEVELOPMENT AMONG BOYS IN NAMANGAN REGION.....	156		
<i>Kurbanov A.K., Khalikov P.Kh., Daminov A.O., Samadova F.R.</i> CREDIT-MODULAR SYSTEM IN TRAINING STUDENTS IN MEDICAL PARASITOLOGY ON THE TOPIC "SPOROVITA HUMAN PARASITES".....	159		
<i>Mamataliev A.R., Don A.N.</i> EFFECT OF DIRSACOZIDE ON THE LIVER AND AORT IN EXPERIMENTAL HYPERCHOLESTEROLEMIA.....	163		
<i>Muzaffarov B.Y., Saidov A.A.</i> MORPHOLOGICAL PARAMETERS OF THE FACE OF CHILDREN AND ADOLESCENTS WITH DENTAL ANOMALIES.....	166		
<i>Mustafayeva M.I., Jabborova O.I.</i> CHANGES IN THE STRUCTURES OF SAPROBIC ALGAE DYNAMICS DEPENDING ON THE COMPOSITION OF WASTEWATER.....	171		



## МОРФОЛОГИЧЕСКИЕ, ГИСТИОХИМИЧЕСКИЕ ИЗМЕНЕНИЯ ПЕЧЕНИ ПРИ ДЕЙСТВИИ ИНДОЛА

Даминов А.О., Халиков П.Х., Курбанов А.К.

Ташкентская медицинская академия

### ✓ Резюме

Заболевания, протекающие с нарушением пищеварения, составляют основную часть эндемической патологии жаркого климата нашей республики. Целью настоящей работы является выявление особенностей действия индола на морфофункциональное состояние печени, а также на генетический аппарат костного мозга.

Учитывая, что при различных формах алкогольной болезни, атипичных алкогольных психозах, при различных формах шизофрении и некоторых других болезнях отмечается повышение содержания индола в биологических жидкостях, полученные нами данные, значительно расширяют и углубляют наши знания о состоянии печени при этих заболеваниях. Они показывают, что эти болезни по своей природе являются системными заболеваниями и приводят к патологии так же и других органов.

На основании полученных данных представляется возможность целенаправленно и грамотно проводить лечебные и профилактические мероприятия с учетом действия индола на состояние печени у больных шизофренией и различных видов психоза.

Ключевые слова: Индол, поражения печени и гепатоцитов, психозы.

## ИНДОЛ ТАЪСИРИ ОСТИДА ЖИГАРДАГИ МОРФОЛОГИК ВА ГИСТОКИМЁВИЙ ЎЗГАРИШЛАР

Даминов А.О., Холиқов П.Х., Қурбонов А.Қ.

Тошкент тиббиёт академияси

### ✓ Резюме

Республикамиз иссиқ иқлимига хос эндемик патологиялар асосий қисмини овқат ҳазм қилиш тизими касалликлари ташкил этади. Ушбу илмий ишининг мақсади индолнинг жигар морфофункционал ҳолатига, шунингдек, суяк илигининг генетик аппаратида таъсир қилиш хусусиятларини аниқлашдир.

Алкогол билан боғлиқ касалликнинг турли шаклларида, атипик алкоголли психозларда, шизофрениaning турли шаклларида ва бошқа баъзи касалликларда биологик суюқликларда индол миқдори кўпайишини ҳисобга олиб, бизлар тўплаган маълумотлар бу касалликларда жигар ҳолати тўғрисидаги билимимизни сезиларли даражада кенгайтиради ва чуқурлаштиради. Ушбу касалликлар ўз табиатида кўра тизимли касалликлар эканлигини ва бошқа органларнинг ҳам патологиясига олиб келишини кўрсатади.

Олинган маълумотларга асосланиб, шизофрениа ва турли хил психоз билан оғриган беморларда индолнинг жигар ҳолатига таъсирини ҳисобга олган ҳолда терапевтик ва профилактика чораларини мақсадли ва малакали равишда амалга ошириш мумкин.

Калит сўзлар: Индол, жигар ва гепатоцитлар шикастланиши, психозлар.

## MORPHOLOGICAL AND HISTOCHEMICAL CHANGES IN THE LIVER UNDER THE ACTION OF INDOL

Daminov A.O., Halikov P.H., Kurbanov A.K.

Tashkent Medical Academy

✓ *Resume*

*Digestive disorders constitute the main part of the endemic pathology of the hot climate of our republic. The purpose of this work is to identify the features of the action of indole on the morphofunctional state of the liver, as well as on the genetic apparatus of the bone marrow.*

*Taking into account that in various forms of alcoholic disease, atypical alcoholic psychoses, in various forms of schizophrenia and some other diseases, there is an increase in the content of indole in biological fluids, our data significantly expand and deepen our knowledge of the state of the liver in these diseases. They show that these diseases are systemic in nature and lead to pathology in other organs as well.*

*Based on the data obtained, it is possible to purposefully and competently carry out therapeutic and preventive measures, taking into account the effect of indole on the state of the liver in patients with schizophrenia and various types of psychosis.*

*Keywords: Indole, liver and hepatocyte damage, psychosis.*

### Актуальность

Проблема функциональной морфологии печени актуальна тем, морфологические гистохимические изменения при различных заболеваниях и токсических состояниях, позволяет выяснить патогенетические механизмы воздействия внутренних и внешних, в том числе химических факторов на печень. Несмотря на обширность литературы, посвященной изучению реакции печени на воздействие различных токсических агентов, структурные и ультраструктурные механизмы этой реакции всё ещё остаются в центре внимания многих исследователей. Важным является изучение механизмов восстановительного процесса в печени. Анализ литературы показывает, что в этом плане достаточно подробно изучена реакция печени в системе, крови на воздействие различных токсических веществ экзогенного происхождения, в частности ядохимикатов и других токсинов. По мнению ряда авторов, предшествующее повреждение печени алкоголем, вирусной инфекцией повышает чувствительность к гепатотропным ядам. Токсический эффект усиливается при бактериальной инфекции, дефиците белков в пище.

**Цель исследования:** изучение морфологических, гистохимических изменения печени экспериментальных животных при действии индола.

### Материал и методы

Применением комплекса общеморфологических, гистохимических, биохимических, электронно-микроскопических методов исследования изучены морфологические, гистохимические изменения печени экспериментальных животных при действии индола.

В работе в качестве подопытных животных использовали беспородных белых мышей. Все животные находились в стационарных условиях вивария.

Индол, растворённый в оливковом масле, вводился внутривентриально с помощью шприца и иглы с закругленным концом. Для этого раствор индола готовился в оливковом масле из расчёта 0,2-0,3 мл на каждое животное. Контрольным животным внутривентриально вводилось по 0,2-0,3 мл оливкового масла.

Действие индола изучали при однократном введении в дозе 200 мг/кг в острых опытах и многократном введении (в течение 2 недель ежедневно) в дозе 100 мг/кг (Л/Д 1/5), в подострых опытах. Витамин «С» вводился в дозе 10 мг/кг массы внутривентриально, тоже с помощью шприца и иглы с закругленным концом. Действие индола изучали при однократном введении в дозе 200 мг/кг в острых опытах и многократном введении (в течение 2 недель ежедневно) в дозе 100 мг/кг (Л/Д 1/5), в подострых опытах. Витамин «С» вводился в дозе 10 мг/кг массы внутривентриально, тоже с помощью шприца и иглы с закругленным концом.

В серии экспериментов был определён уровень содержания в крови путём введения различных доз препарата. Целью этого опыта было установление дозы индола и частоты его введения, способного удерживать высокое содержание индола в крови экспериментальных животных, что, в определённой степени, дало бы возможность смоделировать состояние,



подобное шизофрении и другим болезням. Концентрация индола в плазме крови у экспериментальных животных установлена с помощью ФЭК и по калибровочной кривой.

Гистохимическими методами выявлялись: РНК по Браше, гликоген ШИК-реакцией по Мак-Манусу, Хочкису.

Электронно-микроскопические исследования проводили по общепринятой методике. Ультратонкие срезы исследовали и фотографировали на электронном микроскопе «Hitachi H 600». При описании гистологических препаратов к электронным использовалась Международная гистологическая номенклатура).

Биохимическими методами определяли активность основных митохондриальных ферментов – цитохром оксидаз (ЦО), Mg<sup>2+</sup> активизируемой АТФ-азы, а также содержание митохондриального белка.

### Результат и обсуждение

Результаты исследования дали возможность установить, что при воздействии индола наступают существенные патологические изменения, как в целом органе, так и в гепатоцитах.

Известно, что токсические продукты межклеточного обмена белков и аминокислот, такие как индол, скатол, крезол, фенол и др., образуются в большом количестве в кишечнике и всасываются в кровь при многих заболеваниях, протекающих с нарушением процессов пищеварения в кишечнике.

Исследователями установлено, что в организме здоровых людей, в нормальных условиях жизни, из триптофана, поступающего с пищевыми продуктами, образуются вещества индольного ряда. Также известно, что при некоторых заболеваниях, особенно психических, распад эндогенных белков усиливается, вследствие чего содержание триптофана в крови и моче увеличивается.

Морфологические, гистохимические изменения печени, реакции печени на индол, единичны. Нет единого мнения в литературе о степени нарушения структуры и функции печени после длительного воздействия индола. Исходя из особого положения печени, которое она занимает в организме, представляет особый интерес выяснение механизмов действия на морфофункциональное состояние органа той концентрации индола, которое обычно наблюдается у больных при шизофрении.

Для изучения последствий действия индола, при однократном внутрижелудочном введении, нами принята доза 200 мг/кг. При этом исходили из того, что при этой дозе наблюдается значительное увеличение содержания индола в крови, но в то же время число смертельных исходов минимальное. Для изучения длительного действия индола избрана доза 100 мг/кг, т. к. при введении этой дозы его содержание в крови в течение суток держится на высоком уровне.

Анализ полученных данных после однократного внутрижелудочного введения индола в дозе 200 мг/кг показывает, что в первые дни исследования в печени экспериментальных животных, наблюдаются в основном изменения дистрофического и сосудистого характера. С нарушением балочного строения печёночных долек. Отмечается выраженная гиперемия перипортальных сосудов и синусоидов с очаговыми кровоизлияниями и расширениями междольковых вен. Гепатоциты периферических отделов долек набухшие, в состоянии вакуольной и жировой дистрофии, а в центре долек эти изменения менее выражены.

В отдельных печёночных дольках центральные вены и синусоидальные капилляры расширены и заполнены элементами крови. В части случаев в центре долек наблюдаются очаговые кровоизлияния. Вокруг отдельных междольковых сосудов обнаруживается круглоклеточная инфильтрация лимфогистиоцитарного характера. Желчные протоки незначительно расширяются, застойные. Пространство Диссе в центре долек расширено, купферовские клетки отёчны. В цитоплазме гепатоцитов обнаруживаются вакуоли различных форм и размеров, а также опустошенные бесструктурные зоны. Эти изменения, наряду с уменьшением среднего объёма печёночных клеток, указывают на снижение функциональной деятельности гепатоцитов, в первую очередь, на нарушение белкообразовательной функции печени. По мнению ряда авторов, обнаруживаемые дистрофические процессы в печени могут быть следствием прямого токсического воздействия химических веществ на клетки. В последующие сроки, дистрофические изменения сохраняются. Вокруг портальных трактов и

центральных вен лимфогистиоцитарная инфильтрация нарастает, местами образуя огромные поля скопления клеток лимфоидного и соединительнотканного происхождения. Эти инфильтраты проникают в межбалочные пространства.

Гистохимическими методами исследования установлено резкое и длительное нарушение углеводного и белкового обмена в печени отравленных животных.

Экспериментальные исследования ряда авторов показали, что гистологические изменения зависят от дозы, химической структуры и путей поступления гепатотоксичных веществ. Выявляют широкий спектр дистрофических изменений гепатоцитов: баллонную или жировую дистрофию, центролобулярный некроз гепатоцитов, заканчивающиеся при исключении гепатотропных факторов восстановлением нормальной структуры печени. Массивные и субмассивные некрозы паренхимы, наблюдающиеся при острых отравлениях, могут вести к формированию мультилобулярного цирроза печени.

После однократного введения индола в первые дни исследования (1-3) в гепатоцитах резко снижается содержание ШИК-положительных веществ и РНК. Субмикроскопически после однократного введения индола в ранние сроки в гепатоцитах мышей появляются огромные вакуоли с жировыми каплями, органеллы сдавлены, прижаты к ядру. Большинство ядер гепатоцитов имеют неровные контуры. Желчные капилляры и пространство Диссе расширены. На 7 день эксперимента вакуоли уменьшаются в числе и размерах, но обнаруживаются жировые капли и миелиновые фигуры. На глубокие нарушения обменных процессов в печени указывает обнаруженное резкое уменьшение числа внутриклеточных органелл гепатоцитов, особенно цистерн зернистой эндоплазматической сети и числа прикрепленных рибосом на её мембранах. Митохондрии равновеликие, кристы их малочисленны, матрикс электронноплотный, гомогенный.

Обнаруженное нами резкое сокращение числа компонентов комплекса Гольджи, представленного единичными пластинчатыми структурами, свидетельствует о снижении синтетической деятельности в гепатоцитах. В цитоплазме большинства гепатоцитов встречаются липидные капли, которые располагались одиночно или в виде небольших островков из нескольких капель.

Избыточное скопление липидных и липидоподобных субстанций, естественно, свидетельствует об изменении окислительно-восстановительных и синтетических процессов в печени. Данные световой и электронной микроскопии подтверждаются проведёнными биохимическими исследованиями, которые показывают наличие периодичности в течении этих изменений после однократного воздействия индола.

Таким образом, однократная интоксикация индолом приводит к волнообразным изменениям функциональной активности митохондрий: степень их выраженности зависит от сроков исследования.

Анализируя полученные данные, в реакции печени в динамике при однократном воздействии индола можно различить следующие периоды:

1. Выраженные деструктивные изменения (1-3 сутки), которые включают в себя изменения на субклеточном, молекулярном к клеточном уровнях;
2. Уменьшение выраженности деструктивных изменений (7-15 сутки) и постепенного нарастания компенсаторно-приспособительных процессов, которые длятся до 30-45 дня эксперимента.

### **Заключение**

Экспериментально установлена Л/Д 50 индола для белых мышей. При однократном, воздействии индола в печени обнаруживаются существенные патоморфологические изменения. Однако время проявления и степени выраженности при этих видах эксперимента имеет свои особенности. Однократное воздействие индола, сопровождается выраженной баллонной, жировой и зернистой дистрофией гепатоцитов и деструкцией их внутриклеточных органелл. Изменения в печени при однократном воздействии индола характеризуются определенной динамикой: 1-3 сутки – период выраженных деструктивных изменений; 1-7 сутки – период начала восстановительных процессов в органе. Однако далее к 30 суткам полной нормализации морфофункционального состояния печени не наступает.



#### СПИСОК ЛИТЕРАТУРЫ:

1. Ташходжаев П.И., Даминов А.А. «Функциональное состояние митохондрии при остром отравлении индолом» //Сб. науч. тр. «Межорганные и межсистемные взаимосвязи при заболеваниях неспецифической природы» – Ташкент, 1990 – С. 116-118
2. Ташходжаев П.И., Шарафитдинходжаев Н.Ш., Даминов А.А. «Морфофункциональное состояние печени при хроническом воздействии индола» // Сб. науч. тр. «Компенсаторно-приспособительные процессы внутренних органов в постнатальном патогенезе» – Ташкент, 1991 – С. 55-59
3. Ташходжаев П.И., Шарафитдинходжаев Н.Ш., Темирбеков А.Н., Даминов А.А. «Состояние монооксигеназной системы печени при введении в организм индола» // Тез. «V-конференции биохимиков Средней Азии и Казахстана» – Ташкент, 1991 – С. 332
4. Даминов А.А., Шарафитдинходжаев Н. Ш. «Монооксигеназная система печени при введении в организм индола» // Сб. науч. тр., «Патобиохимические и иммунологические аспекты заболеваний желудочно-кишечного тракта» – Ташкент 1992 – С. 43-45
5. Даминов А.А., Шарафитдинходжаев Н. Ш. «Действие индола на морфологическое состояние печени в эксперименте» //Тез. I – съезда морфологов Узбекистана» – Ташкент, 1993 – С. 105-108
6. Алматов К.Т., Кулмаматова И.Э., Клемешева Л.С., Ширинова И.А., Алматов Ш.К. «Влияние бензонала на обмен фосфолипидов митохондрии сердца крыс при гипертермии» // Вопросы биологической, медицинской и фармацевтической химии» – 2004 – №1 – С. 47-50
7. Белякин С.А., Бобров А.Н., Плюснин С.В. «Роль биопсии печени в диагностике алкогольного гепатита» // Воен.-мед. журн. – 2011 – №5 – С. 68-69
8. Гарбузенко Д.В. «Механизмы компенсации структуры и функции печени при ее повреждении и их практическое значение» // «Российский журнал гастроэнтерологии, гепатологии, колопроктологии» – 2008 – №6 – С. 14-18
9. Дашинамжилов Ж.Б., Лубсайдорясиева П.Б., Лоншакова К.С., Баторова С.М. «Гепатозащитное действие лекарственного растительного сбора «Гексахолефит» при повреждении печени этанолом» //«Патологическая физиология и экспериментальная терапия» – 2008 – №1 – С. 25-26
10. Корой П.В., Ягода А.В. «Регуляторы соединительнотканного гомеостаза и гистологическая картина печени при хроническом вирусном гепатите и циррозе» //Российский журнал гастроэнтерологии, гепатологии, колопроктологии» – 2007 – Т. 17, №5 – С. 35-40

Поступила 09.03.2022