



№ 173

МАХАМАДЖОНОВ АБРОР РАХИМЖОН УҒЛИ

Награждается награжденный
«Лучший молодой учебник - 2022»
Содружества Независимых Государств
за вклад в развитие науки и образования



Е. АБРАМОВ
г. Нур-Султан, Казахстан



Объединение юристических лиц
в форме ассоциации
«Общественное движение
«Бобек»»





30
ГЕТ НЕЗАВИСИМОСТИ
КАЗАХСТАН



ДИПЛОМ

I степени

НАГРАЖДАЕТСЯ

Участник проекта
«V Международное книжное издание»,
«Лучшие молодые учёные - 2022»
среди научно-образовательных учреждений
Содружества Независимых Государств,
организованном Объединением юридических
лиц в форме ассоциации
«Общенациональное движение «Бобек»

**Махамаджонов
Аброр Рахимжон ұғли**

Руководитель ОФ «Международная
ассоциация молодых учёных»

Руководитель Объединения
юридических лиц в форме ассоциации
"Общенациональное движение "Бобек"



Ешім

Е. Абиев

№ 238

г. Нур-Султан, Казахстан, 2022 г.



БЛАГОДАРСТВЕННОЕ ПИСЬМО

НАГРАЖДАЕТСЯ

за оказанную поддержку молодым учёным
в проекте «V Международное книжное издание»,
«Лучшие молодые учёные - 2022»
среди научно-образовательных учреждений
Содружества Независимых Государств,
организованном Объединением юридических
лиц в форме ассоциации
«Общенациональное движение «Бобек»

**ИШАНДЖАНОВА
СУРАЙЁ ХАБИБУЛЛАЕВНА**

Руководитель ОФ "Международная
ассоциация молодых учёных"

Руководитель Объединения
юридических лиц в форме ассоциации
"Общенациональное движение "Бобек"



Е. Ешім

Е. Абиев

№ 238

г. Нур-Султан, Казахстан, 2022 г.



**«V Международное книжное издание
стран Содружества Независимых Государств
«ЛУЧШИЙ МОЛОДОЙ УЧЕНЫЙ – 2022»**

**«V International Book Edition of the countries
of the Commonwealth of Independent States
«BEST YOUNG SCIENTIST – 2022»**

НУР-СУЛТАН – 2022

**ОБЪЕДИНЕНИЕ ЮРИДИЧЕСКИХ ЛИЦ В ФОРМЕ
АССОЦИАЦИИ
«ОБЩЕНАЦИОНАЛЬНОЕ ДВИЖЕНИЕ «БОБЕК»
КОНГРЕСС УЧЕНЫХ КАЗАХСТАНА**



**«V Международное книжное издание стран
Содружества Независимых Государств
«ЛУЧШИЙ МОЛОДОЙ УЧЕНЫЙ – 2022»**

**«V International Book Edition of the countries
of the Commonwealth of Independent States
«BEST YOUNG SCIENTIST – 2022»**

XV ТОМ

НУР-СУЛТАН – 2022

УДК 001
ББК 70/79
Ж 33

Жауапты редактор: PhD доктор Е. Абиев
Ответственный редактор: PhD доктор Е. Абиев

Редакциялық алқа: Е. Ешім
Редакционный совет: Е. Ешім

Ж 33

«V Международное книжное издание стран Содружество Независимых Государств / «ЛУЧШИЙ МОЛОДОЙ УЧЕНЫЙ – 2022»: V международная книжная коллекция научных работ молодых ученых – Нур-Султан, 2022 г. – 78 с.

ISBN 978-601-332-991-8

V Международное книжное издание стран Содружества Независимых государств «ЛУЧШИЙ МОЛОДОЙ УЧЕНЫЙ – 2022» («Ученые - СНГ») является уникальным проектом нацеленным на пропаганду науки и личностных успехов молодых ученых всего СНГ и Европы.

Формирование научной базы V Международного книжного издания стран СНГ / «ЛУЧШИЙ МОЛОДОЙ УЧЕНЫЙ – 2022», несомненно, будет способствовать значительному расширению информированности научно-педагогической общественности о развитии науки в странах СНГ и Европы.

В данном проекте приняли участие молодые ученые Республики Казахстан, Российской Федерации, Республики Узбекистан, Республики Таджикистан, Республики Киргизстан, Республики Беларусь и т.п. в рамках международного сотрудничества во благо дальнейшей интеграции науки.

V The international book publication of the countries of the Commonwealth of Independent States "BEST YOUNG SCIENTIST – 2022" ("Scientists - CIS") is a unique project aimed at promoting the science and personal success of young scientists from all over the CIS and Europe.

The formation of the scientific base of the V International Book Edition of the CIS countries / "BEST YOUNG SCIENTIST - 2022" will undoubtedly contribute to a significant increase in the awareness of the scientific and pedagogical community about the development of science in the CIS and Europe.

This project was attended by young scientists of the Republic of Kazakhstan, the Russian Federation, the Republic of Uzbekistan, the Republic of Tajikistan, the Republic of Kyrgyzstan, the Republic of Belarus, etc. in the framework of international cooperation for the benefit of further integration of science.

УДК 001
ББК 70/79

ISBN 978-601-332-991-8

© ОЮЛ в форме ассоциации
«Общенациональное движение «Бобек», 2022



ВЛИЯНИЕ ГИПОТИРЕОЗА НА СЕРДЕЧНО-СОСУДИСТУЮ СИСТЕМУ

Махамаджонов Аброр Рахимжон ўгли

Студент Ташкентской медицинской академии

Научный руководитель: Ишанджанова Сурайё Хабибуллаевна
Ташкент, Узбекистан

Абстракт: Данная статья посвящена к теме «Влияние гипотериоза на сердечно-сосудистую систему», в данной статье рассмотрены патологические процессы в сердечно-сосудистой системе под влиянием гипотиреоза, Аннотация. Изучены морфологические изменения в миокарде потомства при гипотиреозе у матери крысы самки-матери во время кормления крысят. Целью нашей работы было выявление структурно-морфологических изменений в стенках сердца детенышей крыс, рожденных матерями в состоянии гипотиреоза. Материалом для эксперимента, послужили микроскопические препараты миокарда 65 крысят разных периодов раннего постнатального онтогенеза. Результаты. В морфологической структуре миокарда сердца детенышей крыс, рожденных от матерей, в состоянии гипотиреоза наблюдались дистрофические изменения. Наблюдаемые изменения достигали максимума к 14-му дню исследований, проявляясь периваскулярным и интерстициальным лимфогистиоцитарным инфильтратом. Изменения должны происходить и в ультраструктуре сердца, что приводит к изменению миофибрилл, повреждению митохондрий, которые поражают микрососуды с нарушением компонентов сосудистых стенок, в которых развивается межклеточный отек.

Ключевые слова: гипотиреоз, сердце, левый желудочек (ЛЖ), миокард, мерказолил, ПТУ (пропилтиоурацил).

Введение. Тиреоидные гормоны оказывают многочисленные эффекты на сердечно-сосудистую систему. Они включают повышение сократимости сердца, увеличение сердечного выброса, снижение системного сосудистого сопротивления, электрофизиологические и проангиогенные эффекты.

Уже давно признано, что повышенная или пониженная активность тиреоидных гормонов может приводить к сердечно-сосудистым нарушениям. Распространенность гипотиреоза (10-12 процента населения РУз) выше, чем гипертиреоза (4,6 процента населения РУз), выше у женщин, чем у мужчин, и увеличивается с возрастом, что позволяет предположить, что состояние щитовидной железы может вызывать большее беспокойство.

Актуальность проблемы гипотиреоза в практике врачей различных специальностей неоспорима, поскольку при дефиците тиреоидных гормонов, необходимых для нормального функционирования практически каждой клетки человеческого организма, тяжелые изменения развиваются во всех без исключения органах и системах. Щитовидная железа оказывает гормональное влияние на все виды обмена веществ, определяя индивидуальный уровень гомеостаза, играя роль интегративного звена нейро-иммунно-эндокринной регуляции при физиологических и патологических процессах организма.

По данным ВОЗ, во всем мире заболевания сердечно-сосудистой системы занимают первое место в списке причин смерти. Вероятность развития сердечно-сосудистых заболеваний зависит от многих причин. Все факторы, вызывающие развитие сердечных заболеваний, делятся на две категории: внутренние и внешние. Опасность сердечных патологий заключается в том, что многие из них не проявляются клинически до определенного момента, протекая в латентной форме.

Поскольку сердце является очень важным органом человеческого тела, нарушение его функций оказывает резкое негативное влияние на весь организм. Именно поэтому сердечно-сосудистые заболевания (в той же степени, что и злокачественные новообразования) являются основной причиной преждевременной смерти. Болезни сердца начинаются с повреждения сосудов и разрастания стромы соединительной ткани. Структурные изменения обязательно сопровождаются клиническими симптомами в виде нарушения сердечной деятельности.

Целью нашей работы было выявление структурных и морфологических изменений в стенках различных отделов сердца детенышей крыс, рожденных от матерей в состоянии гипотиреоза и влияние гипотиреоза в течение долгого времени на сердечно-сосудистую систему.

Материал и методы.

Объектом исследования были сердца 65 белых аутбредных крыс следующих возрастных групп: 3, 7, 14, 21, 30 дней. Животные были разделены на 3 группы. Группа животных состояла из самок крыс, получавших мерказолил в дозе 5 мг на 100 г массы тела в течение 30 дней, затем в течение месяца до беременности использовали поддерживающую дозу мерказолила из расчета 2,5 мг на 100 г. После беременности и во время кормления крысам вводили мерказолил в поддерживающей дозе 2,5 мг на 100 г через зонд. В качестве растворителя для мерказолила использовали 1% крахмальную пасту. После каждой экспериментальной недели определяли уровень гормона из хвостовой вены крыс.

Результаты и обсуждение.

Исследование 1

Группы животных содержались в одинаковых условиях вивария. По окончании эксперимента детенышей крыс опытной и контрольной групп умерщвляли под эфирным наркозом. После этого сердце выделяли из животных, фиксировали в 10-процентном нейтральном формалине, затем пипетировали в спиртах, заливали в парафин и готовили гистологические срезы. Из парафиновых блоков готовили срезы толщиной 8-10 мкм. Микросекции окрашивали гематоксилином и эозином, по ван Гизону.

Морфологическое исследование сердца 7-дневных крыс, рожденных матерями в состоянии гипотиреоза, с незначительными изменениями в виде расширения видимых сосудов. Повышение проницаемости микрососудов и сосудов венозного звена сопровождалось выходом жидкой части крови через стенку сосуда в окружающую соединительную ткань. Вследствие воспалительного инфильтрата сосудистая стенка утолщается, а просвет сужается. Эти дисциркуляторные нарушения приводят к периваскулярному отеку, разрыхлению внутрисосудистого пространства. Одновременно происходит разрыхление кардиомиоцитов с развитием дистрофии и вакуолизации в их цитоплазме. Миофибриллы имеют зернистый вид, различной толщины и плотности. В этот период эпикард сердца значительно утолщается за счет пролиферации молодых соединительнотканых клеток и набухания фиброзных структур. Эндокард также набухает, местами образует неравномерные утолщения из пролиферирующих эндотелиальных клеток.

В возрасте 14 дней к описанным выше дисциркуляторным и дистрофическим изменениям присоединяются деструктивные и воспалительные явления. В строме миокарда отмечается усиление отека, главным образом в периваскулярных и перикапиллярных пространствах. Коллагеновые волокна набухшие, разрыхленные, местами наблюдается разделение коллагеновых пучков, отек основного вещества соединительной ткани с начальными признаками поверхностной дезорганизации. Клетки соединительной ткани также набухшие, их ядра несколько увеличиваются в размерах. Распространены сосудистые нарушения, эндотелиальные клетки в сосудах приобретают округлую форму. В цитоплазме кардиомиоцитов обнаруживаются мелкие вакуоли, заполненные прозрачной цитоплазматической жидкостью, то есть развивается гидрическая дистрофия. Внутриклеточный отек носит очаговый характер, наряду с дистрофически измененными




кардиомиоцитами встречаются непораженные клетки. В миокарде левого желудочка сердца, вокруг сосудов и местами в строме появляются воспалительные очаги, состоящие из лимфогистиоцитарных клеток (см. приложение G). При этом кардиомиоциты разрыхлены с развитием дистрофии и вакуолизации в их цитоплазме. Миофибриллы имеют зернистый вид, различную толщину и плотность. Эндокард также отечен, местами образует неравномерное утолщение из пролиферирующих эндотелиальных клеток. В это время эпикард сердца значительно утолщен за счет пролиферации молодых соединительнотканых клеток и набухания волокнистых структур. Гистохимическое исследование выявляет значительное уменьшение количества коллагеновых структур в составе эпикарда, вместо них увеличивается содержание ШИК-положительного вещества, особенно в стенках кровеносных сосудов. Эндотелиальные клетки несколько гипертрофированы, гиперхромны, иногда с очагами просветления в фундальной мембране.

Изучение динамики роста толщины стенок как левого, так и правого желудочков сердца детенышей крыс, рожденных матерями в состоянии гипотиреоза, в зависимости от различных отделов сердца, показало, что толщина стенок всех отделов меньше, чем по контрольным показателям. При сравнении толщины стенок правого и левого желудочков животных опытной группы с контрольной выявлено значительное отставание показателей миокарда. Эти изменения наиболее выражены у крыс 14-дневного возраста. Толщина миокарда левого желудочка меньше, чем в контрольной группе на 29%. Толщина правого желудочка по сравнению с контрольной группой меньше на 17%.

На 21-е сутки в миокарде сохраняются сосудистые нарушения: отмечается выраженная плетора вен, стаз, многочисленные периваскулярные кровоизлияния диапедезного характера и увеличение интенсивности отека. Отечная жидкость располагается между мышечными волокнами, как бы раздвигая их. Набухают не только клетки соединительной ткани, но и также были выявлены их отростки. Набухшие отростки соседних фибробластов находятся в контакте друг с другом и как бы образуют синцитий. В строме миокарда многочисленные мелкие инфильтраты из лимфоцитов, гистиоцитов и фибробластов. В кардиомиоцитах наблюдаются признаки белковой гидропической дистрофии с развитием внутриклеточного отека, определяются многочисленные очаги плазмолиза по всему миокарду. Участки плазмолиза (внутриклеточный миоцитоз) выглядят как оптически пустые пространства. При внутриклеточном миоцитозе отмечается растворение миофибрилл в определенных участках волокна по его длине. В соседних участках миофибриллы сохраняются. При серебрении по Гооте определяется образование ретикулярных волокон в виде грубых комков и прерывистых толстых темно-коричневых волокнистых структур. Гистохимическое исследование по методу Ван Гизона выявляет разрыхление и уменьшение количества коллагеновых структур, особенно в эпикарде, и увеличение содержания ШИК-положительного вещества. Эластические волокна эндокарда и во внутримышечной строме в состоянии разрыхления и разрыва вследствие отека и дезорганизации соединительной ткани.

Процесс изучения динамики роста толщины стенок как левого, так и правого желудочков сердца детенышей крыс, рожденных матерями в состоянии гипотиреоза с применением мексидола в зависимости от различных отделов сердца, показал, что толщина стенок всех отделов меньше, чем по контрольным показателям. При сравнении толщины стенок правого и левого желудочков животных опытной группы с контролем выявлено значительное отставание в показателях миокарда. Эти изменения наиболее выражены у крыс 21-дневного возраста. Толщина миокарда левого желудочка меньше, чем в контрольной группе на 29%. Толщина правого желудочка по сравнению с контрольной группой меньше на 17%. Через 30 дней интерстициальный отек усиливается и распространяется на весь миокард, достигая наибольшей величины в периваскулярных пространствах. Вследствие отека наблюдается набухание коллагеновых волокон, их расслаивание и выпадение. Основное вещество набухает и разрушается, появляются признаки дезорганизации соединительной ткани.



При окрашивании толуидиновым синим наблюдается явление метахромазии. Дистрофические изменения в миокарде приобретают диффузный характер, усиливается резорбция цитоплазмы, отмечается внутриклеточный отек. Очаги плазмолита многочисленны и крупнее, чем на 21-й день. Внутриклеточный миоцитолит распространяется на весь миокард, отмечается полное повреждение кардиомиоцитов. В очаге миоцитолита большинство миофибрилл отсутствует, видны единичные фибриллы. Одновременно отмечается выраженное разрыхление субэндокардиального и интрамурального слоев стенки сердца за счет отека и диссоциации кардиомиоцитов.

Процесс изучения динамики роста толщины стенки как левого, так и правого желудочков сердца детенышей интактных крыс на разных этапах постнатального онтогенеза в зависимости от отделов стенок сердца показал, что к 30-м суткам настоящего исследования, по сравнению с 3-дневным возрастом, утолщение происходит в среднем во всех отделах сердца в 1,7 раза, только в межжелудочковой перегородке - в 1,5 раза. Эти морфометрические данные подтверждаются микроскопическими перестройками, происходящими в динамике постнатального онтогенеза.

Субэпикардиальный слой миокарда остается плотным, где кардиомиоциты образуют крупные мышечные пучки. Вокруг сосудов определяется воспалительный инфильтрат и склероз. При окрашивании по методу Вейгерта отмечается, что в стенках артерий внутренняя эластическая мембрана утолщена, извилиста, иногда гомогенизирована. В мышечном слое и в окружающей соединительной ткани эластические волокна фиброзированы и лизированы.

В кардиомиоцитах с небольшими очагами миоцитолита ядра сохранены. В кардиомиоцитах с крупными очагами миоцитолита ядра разрушаются с развитием колликвационного некроза. В очагах колликвационного некроза обнаруживаются остатки волокон в виде канальцев, окруженных сарколеммой; содержимое не окрашивается. Сарколемма утолщена и хорошо окрашивается пикрофуксином. Описанные канальцы коллабированы, вокруг них имеются избыточные отложения глюкозамингликанов.

В некоторых участках определяются контр-абнормальности и мелкие очаги коагуляции, местами наблюдается фрагментация мышечных волокон. Однако в миокарде преобладают коллизионные процессы.

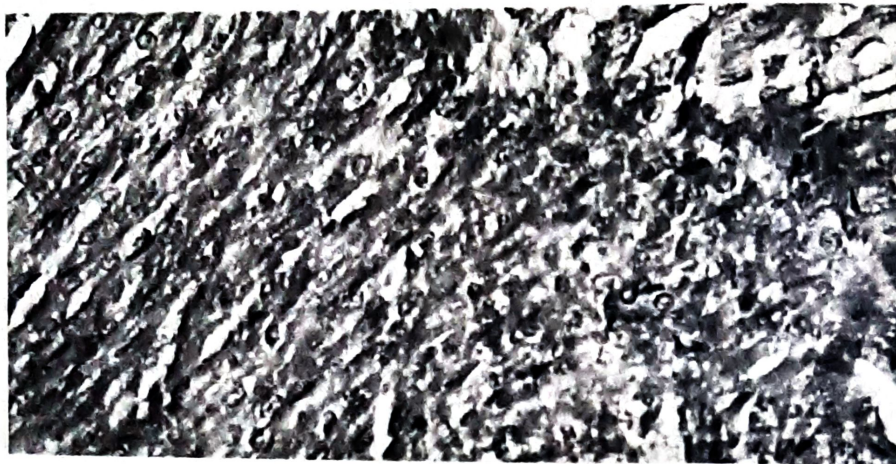
Поскольку метаболический дисбаланс в первую очередь влияет на систему энергообеспечения клеток, терапия должна быть направлена на увеличение выработки энергии и повышение устойчивости миокарда к гипоксии.

Исследование 2

Мы лечили крыс анти тиреоидным препаратом ПТУ в течение шести месяцев. После шести месяцев гипотиреоза у крыс наблюдалась тяжелая систолическая дисфункция ЛЖ и дилатация камер, несмотря на атрофию сердца. Расширение камер было вызвано чрезмерным удлинением миоцитов в результате последовательного добавления саркомеров - ключевого изменения, связанного с сердечной недостаточностью. Это клеточное изменение противоположно тому, которое происходит при разгрузке сердца от устройства помощи левому желудочку (LVAD), когда происходит последовательное удаление саркомеров.

Возможно, более интересным было резкое 40% снижение концентрации артериол, которое произошло в течение шести недель после введения ПТУ. В совокупности эти данные убедительно доказывают, что хронический гипотиреоз сам по себе может привести к открытой сердечной недостаточности. Кроме того, уровень гормонов в сыворотке крови указывал на легкий гипотиреоз, что позволяет предположить, что подобные изменения могут наблюдаться при пограничных заболеваниях щитовидной железы.





Ткань миокарда с незначительным склерозом капилляров.

Выводы

1) При проходящем экспериментальном гипотиреозе применение мерказолила у животных в миокарде желудочков сердца приводит к дистрофическим, деструктивным и атрофическим изменениям кардиомиоцитов, диффузному отеку и стромальному фиброзу. Первые признаки гипотиреоза выявляются на 7-14-й дни, развернутая картина развивается на 21-й день.

2) При экспериментальном гипотиреозе применение ПТУ у животных приводит к тяжёлой систолической дисфункции ЛЖ и дилатации камер.

3) Очевидно, что для лучшего понимания патофизиологии, клеточных и молекулярных механизмов, лежащих в основе неблагоприятных изменений, которые могут быть связаны с низкой функцией щитовидной железы при заболеваниях сердца, необходимы дополнительные исследования. Такая информация будет полезна при определении целесообразности приема гормональных добавок.

ЛИТЕРАТУРА:

- 1) Yue-Feng Chen, M.D., Ph.D. and A. Martin Gerdes, Hypothyroidism and heart disease.
- 2) Biondi B., Palmieri E., Lombardi G. et al. Effects of thyroid hormone on cardiac function.
- 3) Pubmed, Hypothyroidism and heart disease researchs.
- 4) Aringazina A, Kuandikov T., Arkhipov V. Burden of the Cardiovascular Diseases in Central Asia // Cent Asian J Glob Health.
- 5) Bulgakova A.Z., Fazliyeva E.A., Galieva G.A., Izmailova R.A. Experience of organizing screening for thyroid pathology during pregnancy in the region of iodine deficiency
- 6) Mirzamukhamedov O.Kh., Azizova F.Kh., Ishandzhanova S.Kh., Otazhanova A.N., Makhmudova Sh.I. Morphological features of postnatal formation of the myocardium in offspring obtained under conditions of experimental hypothyroidism in the mother