УЧЕБНАЯ ЛИТЕРАТУРА
ДЛЯ СТУДЕНТОВ МЕДИЦИНСКИХ ИНСТИТУТОВ

М. С. АБДУЛЛАХОДЖАЕВА

ОСНОВЫ ПАТОЛОГИИ ЧЕЛОВЕКА

ЧАСТЬ II

Допущено Министерством высшего и среднего специального образования Республики Узбекистан в качестве учебника для студентов медицинских институтов

ТАШКЕНТ
ИЗДАТЕЛЬСТВО МЕДИЦИНСКОЙ ЛИТЕРАТУРЫ
ИМЕНИ АБУ АЛИ ИБН СИНО
1997

52.5
УДК 616-02-092

Абдуллаходжаева М. С.— член-корреспондент АН РУз, Президент Центрально-азиатского отделения Международной академии патологии, член Нью-Йоркской академии наук, заслуженный деятель науки РУз, доктор медицинских наук, профессор, зав.кафедрой патологической анатомии II Ташкентского медицинского института, директор Республиканского патологоанатомического центра МЗ РУз, главный патологоанатом МЗ РУз.

Рецензенты — доктор медицинских наук, профессор *В. А. АЛИМОВ,* доктор медицинских наук, профессор *Н. Г. АЛЕКСАНДРОВ.*

Абдуллаходжаева М. С.

А 13 Основы патологии человека: Учебник для студ. вузов. Ч.2.— Т.: Изд-во мед. лит. им. Абу Али Ибн Сино, 1997.— 558с.— (Учеб. лит. для студ. мед. ин-тов).

Предм. указ. с. 541—548.

Во II части учебника освещены этиология, патогенез и патологическая анатомия основных форм болезней человека, включая болезни крови, сердечно-сосудистой, мочеполовой, дыхательной, пищеварительной, эндокринной, костно-мышечной и нервной систем.

Предназначен для студентов всех факультетов медицинских вузов.

Содержит 102 иллюстрации, 3 таблицы, библиографию — 18 названий, предметный указатель.

ББК 52.5я73

4107010000—020
М ——————————14—97
М354(04) — 97

ISBN 5-638-01223-0

© Абдуллаходжаева М. С., 1997 г.

ПРЕДИСЛОВИЕ

Предлагаемая книга «Основы патологии человека» является первой попыткой создания отечественного учебника для студентов медицинских вузов Республики Узбекистан. Учебник написан в соответствии с новой концепцией подготовки врача и разработанной на этой основе новой программы по патологической анатомии. Состоит из двух частей.

В I части учебника освещены общепатологические процессы, структурная основа которых изложена с современных позиций. Описаны иммунопатологические процессы, включая аутоиммунные болезни, иммунодефицитные состояния, инфекционные и наследственные болезни, экологическую патологию и опухоли.

Во II части книги «Органопатология» описана патологическая анатомия болезней кроветворной, лимфоидной и сердечно-сосудистой систем, болезней почек, органов дыхания, зубочелюстной системы и органов полости рта, пищеварительной системы и ее желез. Освещены также болезни половых органов, эндокринной, костно-мышечной и нервной систем.

Каждая глава содержит сведения об этиологии, патогенезе, патологической анатомии, о клинических проявлениях основных форм болезней человека в соответствии с Международной классификацией болезней X пересмотра.

Автор надеется, что эта книга также представит интерес для преподавателей медицинских вузов и врачей всех специальностей, и будет благодарна за критические замечания и пожелания.

ОРГАНОПАТОЛОГИЯ

БОЛЕЗНИ КРОВЕТВОРНОЙ И ЛИМФОИДНОЙ СИСТЕМ

АНЕМИИ

Постгеморрагическая
Гемолитическая
Приобретенная
Гемолитическая анемия иммунной природы
Гемолитическая анемия, связанная с механическим повреждением эритроцитов
Наследственная
Наследственный сфероцитоз
Серповидно-клеточная анемия
Талассемия
Анемии вследствие нарушения эритропоэза
Железодефицитная анемия
Мегалобластическая анемия
Апластическая анемия
Миелофтизная анемия

ПОЛИЦИТЕМИЯ

ОПУХОЛИ ЛИМФОИДНОЙ И КРОВЕТВОРНОЙ СИСТЕМ

Опухолевые заболевания лимфоидной системы
Лимфомы
Грибовидный микоз
Болезнь Ходжкина
Опухолевые заболевания кроветворной системы (гемобластозы)
Острые лейкозы
Хронические лейкозы
Миелопролиферативные заболевания

ДИСКРАЗИЯ ПЛАЗМАТИЧЕСКИХ КЛЕТОК

Множественная миелома
Макроглобулинемия Вальденстрема
Болезнь тяжелых цепей

АГРАНУЛОЦИТОЗ

ГЕМОРРАГИЧЕСКИЕ ДИАТЕЗЫ

Тромбоцитопения
Геморрагические диатезы, связанные с нарушением свертывания крови

ИНФЕКЦИОННЫЙ МОНОНУКЛЕОЗ

ГИСТИОЦИТОЗЫ

Болезни кроветворной и лимфоидной систем составляют большой раздел патологии человека, изучением которых занимается клиническая гематология. Патологические процессы при этом могут возникать только в эритроцитах, что приводит к развитию анемии, или в белых кровяных тельцах. В последнем случае развиваются опухолевые процессы, обычно злокачественного характера. Нарушение гемостаза ведет к развитию геморрагического диатеза.

АНЕМИИ

Анемия (малокровие) — это заболевание, которое характеризуется уменьшением числа эритроцитов и содержания гемоглобина в единице объема крови. При этом нарушается доставка кислорода в ткани.

Причины анемий, как и их клинические проявления, весьма разнообразны. Однако все формы анемий можно разделить на три основные группы.

I. Анемия постгеморрагическая.

Острая (например, посттравматическая),

Хроническая (при поражении желудочно-кишечного тракта, женских половых органов).

II. Анемия гемолитическая.

Анемия, связанная с нарушением структуры эритроцитов приобретенного характера.

1. Гемолитическая анемия иммунной природы:
   а) изоиммунная: посттрансфузионная, гемолитическая болезнь новорожденных;
   б) аутоиммунная: идиопатическая (первичная) анемия;
   в) анемия, обусловленная лекарственными препаратами.
2. Анемия, связанная с механическим повреждением эритроцитов:
   а) микроангиопатическая: тромбоцитарная и тромбоцитопеническая пурпура, ДВС-синдром;
   б) анемия, возникающая при протезировании клапанов (кардиальная анемия);
   в) инфекционная анемия, возникающая, например, при малярии.

Анемия, связанная с нарушением структуры эритроцитов врожденного характера (наследственная):

1) нарушение мембран цитоскелета эритроцитов (мембранопатия эритроцитов, сфероцитоз);
2) дефицит ферментов эритроцитов (ферментопатия эритроцитов);
3) нарушение синтеза гемоглобина (гемоглобинопатии).

III. Анемии вследствие нарушения эритропоэза.

А. Нарушение пролиферации и дифференцировки стволовых клеток:

1) апластическая анемия,
2) чистая аплазия эритроцитов,
3) анемия при почечной недостаточности,
4) анемия при эндокринных нарушениях.

Б. Нарушение пролиферации и созревания эритробластов:

1) дефект в синтезе ДНК: дефицит или снижение утилизации витамина B_{12} и фолиевой кислоты (мегалобластическая анемия);
2) дефекты в синтезе гемоглобина:
   а) нарушение синтеза гема — железодефицитная анемия,
   б) нарушение синтеза глобина — талассемия;
3) анемия неизвестного происхождения:
   сидеробластическая, анемия при хронических инфекциях, миелофтизная и анемия, связанная с инфильтрацией костного мозга.

ПОСТГЕМОРРАГИЧЕСКАЯ АНЕМИЯ

Анемия, связанная с кровопотерей, может носить острый или хронический характер. Причиной острой кровопотери могут быть: 1) аррозия сосудов дна язвы желудка, 2) аррозия сосудов легких при туберкулезном процессе, 3) разрыв варикозно расширенных вен пищевода при циррозе печени, 4) разрыв фаллопиевой трубы при внематочной трубной беременности, 5) разрыв аневризмы аорты, 6) маточные кровотечения (например, при преждевременной отслойке нормально расположенной плаценты, фибромиоме матки). Следует отметить, что указанные причины массивных кровотечений ведут к гиповолемии с развитием постгеморрагического шока.

Если кровотечение оказалось несмертельным, гемодилюция начинается сразу и достигает максимума через 2—3 дня со снижением числа эритроцитов. При выживании больного повышается активность костного мозга плоских костей. Начинает функционировать костный мозг эпифизов трубчатых костей, который в обычных условиях не функционирует. В результате их желтый костный мозг становится красным, сочным, богатым клетками эритропоэтического и миелоидного ряда. Кроме того, появляются очаги экстрамедуллярного кроветворения в селезенке, лимфатических узлах, слизистых и серозных оболочках. Благодаря регенераторным процессам в костном мозге и экстрамедуллярных очагах кроветворения кровопотеря возмещается полностью. Полное возмещение возможно лишь при наличии достаточного количества железа в организме, что наблюдается, например, при внутреннем кровотечении, так как при этом железо сохраняется в организме (например, при кровотечении в брюшную полость). В этих условиях полностью восстанавливается содержание железа в организме.

При наружном кровотечении организм теряет железо. *В условиях его дефицита не происходит полной регенерации эритроцитов, в связи с чем развивается железодефицитная постгеморрагическая анемия.* В случае смерти больного в этот

период при вскрытии отмечается бледность кожных покровов и внутренних органов, отсутствие посмертных гипостазов.

При хронической кровопотере возникает гипоксия тканей и органов, мышца сердца становится дряблой, тусклой. Печень приобретает бледно-серый цвет. Селезенка уменьшается в размерах. Микроскопически выявляется жировая дистрофия миокарда («тигровое сердце»), печени, почек, нервных клеток головного мозга.

ГЕМОЛИТИЧЕСКАЯ АНЕМИЯ

Гемолитическая анемия — это большая группа болезней, основным признаком которых является усиленное разрушение эритроцитов. В результате процесса, с одной стороны, развивается анемия с повышенным образованием продуктов распада, а с другой — усиленный эритропоэз компенсаторного характера. Разнообразные причины гемолиза можно объединить в две основные группы:

1) нарушение структуры эритроцитов врожденного и приобретенного характера (*интракорпускулярная гемолитическая анемия*);

2) воздействие различных экзогенных факторов (экстракорпускулярная гемолитическая анемия).

Независимо от причин все гемолитические анемии характеризуются: 1) увеличением скорости деструкции эритроцитов; 2) накоплением в организме продуктов распада эритроцитов, включая железо; 3) повышенной клеточностью костного мозга в связи с усилением эритропоэза; 4) возникновением очагов экстрамедуллярного гемопоэза в печени и селезенке.

Регенерация эритроцитов находит отражение в увеличении числа ретикулоцитов в периферической крови. Деструкция эритроцитов может наблюдаться в пределах сосуда (интраваскулярный гемолиз) или в клетках мононуклеарной фагоцитарной системы (экстраваскулярный гемолиз).

Интраваскулярный гемолиз развивается при механической травме эритроцитов, переливании несовместимой крови, пароксизмальной ночной гемоглобинурии. Независимо от причины интраваскулярный гемолиз обусловливает гемоглобинемию, гемоглобинурию и гемосидеринурию. Превращение пигмента гема в билирубин ведет к развитию желтухи. Массивный внутрисосудистый гемолиз может стать причиной острого канальцевого некроза почек.

Внесосудистый гемолиз — наиболее часто встречающийся вариант деструкции эритроцитов. В большинстве случаев он происходит в фагоцитирующих клетках селезенки и печени. Всякий раз, когда эритроциты повреждаются или иммунологически изменяются, они извлекаются из циркулирующей крови клетками

мононуклеарно-фагоцитарной системы. Чтобы попасть в синусы селезенки, эритроциты должны в значительной степени деформироваться. Если им это не удается, то они не могут пройти через стенку синуса и секвестрируются в селезенке с последующим их фагоцитозом. Предполагают, что это является одним из важных факторов в патогенезе разрушения эритроцитов при различных видах гемолитической анемии. *Экстраваскулярный гемолиз* не сопровождается гемоглобинемией и гемоглобинурией. Однако желтуха развивается с образованием желчных камней.

В большинстве случаев вследствие повышенной функции мононуклеарно-фагоцитарной системы наблюдается спленомегалия, избыточное накопление железа во многих органах и тканях в форме ферритина и гемосидерина с развитием местного и общего гемосидероза. Местный гемосидероз отмечается при гематомах, геморрагических инфарктах, то есть экстравазатах; системный — чаще при гемолитической анемии, переливании несовместимой крови, снижении утилизации железа. Последнее наблюдается при талассемии и сидеробластической анемии.

ПРИОБРЕТЕННЫЕ ГЕМОЛИТИЧЕСКИЕ АНЕМИИ

Гемолитические анемии иммунной природы

Этот вид анемий связан с наличием антител, направленных против мембраны нормальных или поврежденных эритроцитов. Установлено, что в ряде случаев гемолитическая анемия, индуцированная антителами, развивается при воздействии экзогенных факторов (*иммуногемолитическая анемия*). Однако в большинстве случаев причина образования антител против эритроцитов остается неизвестной. В таких случаях эту форму анемии называют *аутоиммунной*.

Независимо от причин образования антител диагноз иммуногемолитической анемии базируется на выявлении антиэритроцитарных антител.

В зависимости от природы антител выделяются два основных варианта гемолитических анемий. *Первый вариант, вызываемый тепловыми аутоантителами,* характеризуется наличием иммуноглобулинов G, реже иммуноглобулинов A, наиболее активных при температуре 37°C. В большинстве случаев *этот вид гемолитической анемии носит идиопатический характер* и принадлежит к категории *аутоиммунных болезней,* причина которых неизвестна. Реже встречается *второй вариант гемолитической анемии,* который развивается при различных системных заболеваниях, например при системной красной волчанке, опухолях лимфоидной ткани, при применении различных лекарственных препаратов. В патогенезе гемолиза играет роль опсонизация эритроцитов антителами с последующим фагоцитозом макрофагами селезенки.

При **идиопатической иммунной гемолитической анемии** очень часто обнаруживают сфероидальные клетки, наблюдаемые при врожденном сфероцитозе. Предполагают, что частички клеточных мембран повреждаются и удаляются в процессе фагоцитоза клеток, окутанных антителами, что уменьшает общую поверхность эритроцита и придает ему сфероидальную конфигурацию. Эти сфероциты затем секвестрируются и разрушаются в селезенке.

Механизм развития анемии **при воздействии лекарственных препаратов** различен и не совсем ясен. Так, предполагают, что пенициллин действует как гаптены. Он связывается с мембраной эритроцитов, способствуя образованию антител, направленных против лекарственного препарата. Эти антитела прикрепляются к пенициллину, связанному с клетками, и создают условия для фагоцитоза и разрушения этих эритроцитов. Другие препараты вызывают образование антител, связываясь предварительно с белками плазмы. Иммунные комплексы, содержащие лекарственные препараты, затем откладываются на мембранах эритроцитов, вызывая их повреждение.

Второй вариант гемолитической анемии характеризуется наличием иммуноглобулиновых М-антител, которые наиболее активны при температуре ниже 30°С. Гемолиз эритроцитов связан с фиксацией комплемента на иммуноглобулинах М, покрывающих эритроциты. Как только эритроциты покрываются антителами и комплементом, они извлекаются из кровотока клетками мононуклеарно-фагоцитарной системы, особенно купферовскими клетками. Холодная агглютинация наблюдается также при микоплазменной пневмонии и инфекционном мононуклеозе. Однако возникающая при этом анемия носит транзиторный характер и не имеет клинического значения. Лимфопролиферативные процессы также могут быть причиной развития гемолитической анемии. При этом у таких больных может наблюдаться синдром Рейно вследствие фиксации аутоантител и комплемента на эритроцитах в капиллярах дистальных участков тела.

Гемолитическая болезнь новорожденных (или эритробластоз плода) рассматривается как заболевание, развивающееся в результате изоиммунного конфликта, возникающего в случаях, когда плод наследует антиген-детерминированные эритроциты отца, в результате чего они становятся чужеродными антигенами для матери.

В основе механизма развития гемолитической болезни новорожденных лежит иммунизация резус-отрицательной беременной матери резус-антигеном эритроцитов плода с последующим прохождением антител матери через плаценту в плод (резус-конфликт). Эритроциты плода могут проникать в кровеносное русло матери или в последнем триместре беременности, когда цитотрофобласт теряет свои функции как барьер, или во время родов. Это приводит к сенсибилизации матери чужеродным антигеном.

Из множества антигенов в резус-системе только D-антиген является главной причиной резус-несовместимости. Эритроциты — носители D-антигена — известны как резус-положительные; при отсутствии этого антигена эритроциты становятся резус-отрицательными. В патогенезе эритробластоза важную роль играет предварительная сенсибилизация. Первоначальное воздействие резус-антигена способствует образованию безвредных иммуноглобулинов М, которые не могут пройти через плацентарный барьер. По этой причине резус-заболевание редко встречается при первой беременности, при последующих же образуются иммуноглобулины G, которые проходимы через плацентарный барьер, в связи с чем они вызывают гемолиз резус-положительных эритроцитов плода.

Патологическая анатомия. Анатомические изменения при гемолитической анемии зависят от степени гемолиза, типа и титра антител. Иногда гемолитическая анемия становится причиной мертворождения. Выделяют три клинические формы гемолитической болезни новорожденных: отечную, анемическую и желтушную, соответственно которым наблюдаются разнообразные патологоанатомические изменения.

При *отечной форме* выявляются значительные отеки, кожа плода бледная, полупрозрачная, частично мацерирована, с петехиальными кровоизлияниями. Сердце, печень и селезенка значительно увеличены. Почки сохраняют выраженную эмбриональную дольчатость, плотные. Мягкие мозговые оболочки и ткань мозга отечны, полнокровны. Вилочковая железа атрофична, с признаками недоношенности. При микроскопии выявляется значительный эритробластоз в печени, почках, селезенке, лимфатических узлах и даже сердце, умеренный гемосидероз в органах. В сердце отмечается гиперплазия мышечных волокон; в печени, надпочечниках, головном мозге — кровоизлияния, некробиотические изменения, фибриноид мелких сосудов; характерны признаки тканевой незрелости даже у доношенных.

При *анемической форме* выражена общая бледность кожных покровов, малокровие внутренних органов. В печени и селезенке — умеренный эритробластоз. В органах выявляются незначительные дистрофические и некробиотические изменения.

При *желтушной форме* гемолитической болезни наблюдается желтушность покровов, подкожного жирового слоя, интимы крупных сосудов, а также ядерная желтуха. В серозных полостях — небольшое количество прозрачной жидкости желтого цвета. Печень и селезенка увеличены, плотные, с гемосидерозом. В почках обнаруживаются билирубиновые инфаркты, в миокарде — дистрофия и вакуолизация мышечных волокон, в нейронах — признаки токсического повреждения с некробиозом. Усиленный гемопоэз сопровождается появлением в периферической крови большого числа незрелых эритроцитов, включая ретикулоциты, нормобласты и эритробласты (отсюда и название — *эритробластоз*).

Клиническая картина. Гемолитическая болезнь новорожденных протекает по-разному. Она может стать причиной мертворождения, смерти новорожденного или обусловливать анемию средней тяжести. Поражение центральной нервной системы (при ядерной желтухе) проявляется апатией, пониженным питанием, а позже — нарушением психики, признаками поражения экстрапирамидной системы, паралича черепно-мозговых нервов. При более выраженных формах эритробластоза анемия и ядерная желтуха сочетаются с врожденной сердечной недостаточностью и генерализованными отеками.

Гемолитическая анемия, связанная с механическим повреждением эритроцитов

Это редко встречающаяся форма гемолитической анемии. Наиболее важное клиническое значение имеет анемия, возникающая при протезировании клапанов, сужении или обструкции сосудов.

При *протезировании клапанов* эритроциты повреждаются при вихревых движениях крови или вследствие форсированного пассажа крови при систоле желудочка через зазоры между протезом и клапанным кольцом.

Микроангиопатическая гемолитическая анемия характеризуется травматическим повреждением эритроцитов при их прохождении через резко суженные участки сосудов. Наиболее часто сужение просвета мелких сосудов связано с отложением фибрина в сочетании с диссеминированным внутрисосудистым свертыванием крови (ДВС-синдромом). Микроангиопатическая гемолитическая анемия может возникать также при злокачественной гипертензии, системной красной волчанке, тромбоцитопенической пурпуре, гемолитически-уремическом синдроме, при диссеминированном раке. При механическом повреждении эритроцитов в крови обнаруживаются фрагментированные эритроциты (шистоциты, треугольные и шлемовидные эритроциты).

НАСЛЕДСТВЕННЫЕ ГЕМОЛИТИЧЕСКИЕ АНЕМИИ

Такие анемии встречаются реже приобретенных, но имеют большое клиническое значение, особенно *наследственный сфероцитоз, серповидно-клеточная анемия, талассемия.*

Наследственный сфероцитоз

Наследственный сфероцитоз характеризуется наследственным дефектом в мембране эритроцитов, что превращает эритроциты в микросфероциты. В результате они утрачивают пластичность

и способность деформироваться при прохождении из пульпы селезенки в венозные синусоиды. Это приводит к их секвестрации (задержке в селезенке) и деструкции. Наследуется по аутосомно-доминантному типу.

Этиология и патогенез. Ведущее значение в развитии сфероцитоза придается первичной неполноценности белков мембраны эритроцитов. К ним относятся спектрин, анкурин и протеин 4.1, которые формируют смыкающиеся, но гибкие структуры внутренней поверхности клеточной мембраны. Все три белка обусловливают нормальную форму, прочность и эластичность эритроцитов. В связи с указанным дефект в структуре любого из этих белков нарушает форму эритроцитов. Наибольшее значение из перечисленных трех белков имеет спектрин. В одних случаях дефект спектрина ведет к нарушению прочной связи с белком 4.1, в других — мутантный спектрин прочно прикрепляется к мембране, что приводит к потере стабильности мембраны эритроцитов. В результате при попадании эритроцитов в кровоток мембрана их фрагментируется, поверхность уменьшается, и они превращаются в микросфероциты, отличающиеся меньшими размерами. Микросфероциты из-за отсутствия пластичности теряют возможность переходить из пульпы селезенки в синусоиды, задерживаются в ней, подвергаются фагоцитозу и гемолизу. Вот почему при спленэктомии наблюдается прекращение гемолиза, хотя микросфероциты в крови сохраняются. Спленэктомия корригирует анемию.

Патологическая анатомия. Эритроциты при наследственном сфероцитозе отличаются сфероидной формой, мелкими размерами без центрального просветления. Вследствие развития гемолитической анемии в костном мозге усиливается эритропоэз, отражением которого является ретикулоцитоз в периферической крови. Спленомегалия носит более выраженный характер по сравнению с другими формами гемолитической анемии. Масса селезенки может достигать 500—1000 г и более. Фагоцитированные эритроциты чаще обнаруживаются в гипертрофированных береговых клетках синусоидов или ретикулярных клетках селезенки. При длительном гемолизе развивается системный гемосидероз.

Клиническое течение. Будучи наследственным заболеванием, сфероцитоз проявляется лишь в старшем детском или юношеском возрасте, хотя не исключается развитие болезни сразу после рождения. Интенсивность процесса варьирует от бессимптомного течения до тяжелой анемии. Однако чаще наблюдается анемия средней степени тяжести. Характерным признаком наследственного сфероцитоза является снижение осмотической резистентности эритроцитов. Основные симптомы — это желтуха кожи, склер, слизистых оболочек, интенсивно окрашенный кал и темная моча.

Для заболевания патогномоничны гемолитические и апластические кризы. *Гемолитические кризы* развиваются постепенно, наблюдаются чаще у женщин и провоцируются инфекциями и родами. Основные проявления их — усиление гемолиза и желту-

хи, спленомегалия и анемия. Все эти признаки имеют транзиторный характер. *Апластические кризы* провоцируются в основном инфекциями и сопровождаются полным прекращением функции костного мозга. В результате у больных развивается лейкопения, тромбоцитопения, из крови исчезают полностью ретикулоциты и эритробласты.

Основным методом лечения наследственного сфероцитоза является спленэктомия.

Серповидно-клеточная анемия

Серповидно-клеточная анемия относится к группе наследственных гемоглобинопатий, характеризующихся структурной аномалией гемоглобина. Описано свыше 300 гемоглобинопатий с нарушением нормальной структуры гемоглобина. Треть из них сопровождается клиническими проявлениями.

Наиболее часто встречающаяся форма гемоглобинопатии — серповидно-клеточная анемия, развитие которой связано с мутацией гена, кодирующего образование бета-глобиновых цепей. Основной причиной развития серповидно-клеточной анемии, относящейся к аутосомной кодаминантной болезни гетерозигот, является образование бета-глобиновых цепей гемоглобина, в которых аминокислота валин, находящаяся в 6-м положении бета-цепи, замещается глутаминовой кислотой. Эта форма анемии встречается главным образом в популяциях так называемого малярийного пояса земного шара. Например, в странах Центральной Африки аномальный S-гемоглобин обнаруживается у 40 % представителей популяции; в странах Средиземноморья, Ближнего и Среднего Востока — реже. Аномальный S-гемоглобин обеспечивает защиту его носителей от тропической малярии, вызываемой Plasmodium falciparum.

Этиология и патогенез. Причиной развития серповидно-клеточной анемии является, как уже отмечалось, генная мутация, обусловливающая синтез аномального гемоглобина. Под влиянием деоксигенации молекулы S-гемоглобина подвергаются полимеризации, что сопровождается повреждением мембраны с изменением формы эритроцита. В итоге клетки накапливают кальций, теряют калий, воду, становятся ригидными,теряют пластичность. Изменение формы эритроцитов в серповидную становится необратимым процессом, несмотря на адекватную оксигенацию. Появление серповидных эритроцитов ведет к развитию следующих процессов:

1) эритроциты становятся ригидными и тем самым легко подвергаются секвестрации и гемолизу в селезенке. Продолжительность их жизни — около 20 дней;

2) развивающаяся гемолитическая анемия сопровождается обструкцией капилляров ригидными серповидными эритроцитами с последующим ишемическим повреждением органов и тканей;

3) имеет место изменение заряда мембран эритроцитов, что способствует их прилипанию к эндотелию сосудов, замедлению тока крови с развитием аноксии;

4) альтерация фосфолипидов мембран эритроцитов активирует свертывающие факторы, что приводит к повышению свертываемости крови.

Патологическая анатомия. Морфологические изменения обусловлены: 1) гемолизом с развитием гемолитической анемии; 2) возрастающим увеличением количества гемоглобина и его продуктов распада (главным образом билирубина); 3) образованием стазов в капиллярах с тромбозом.

В просвете капилляров серповидные эритроциты выглядят удлиненными, веретенообразными, имеют причудливую форму, иногда напоминают шлюпку. Выраженная анемия в сочетании с сосудистыми стазами является причиной гипоксемической жировой дистрофии сердца, печени, извитых канальцев почек. Активируется желтый костный мозг с резким увеличением числа нормобластов. Гиперплазия костного мозга приводит иногда к резорбции кости. Возникают очаги экстрамедуллярного кроветворения в печени и селезенке.

Умеренная спленомегалия (до 500 г) связана с накоплением в красной пульпе большего количества серповидных эритроцитов. Развивающийся эритростаз в селезенке становится причиной гипоксического ее повреждения с развитием множественных инфарктов. В последующем селезенка уменьшается, сморщивается (сидерофибротическая селезенка). В конечном счете она полностью замещается фиброзной тканью. Этот процесс называется *аутоспленэктомией* и наблюдается у взрослых.

Во всех органах, включая кости, печень, почки, сетчатку глаз, наблюдаются полнокровие сосудов, тромбозы, инфаркты. На нижних конечностях могут развиться трофические язвы в связи с гипоксией подкожных тканей. Тромбоз легочных артерий ведет к развитию легочного сердца. Обнаруживаются также изменения, характерные для гемолитической анемии любой этиологии.

Клиническое течение. При гомозиготной серповидно-клеточной анемии первые симптомы появляются к концу первого года жизни: это выраженная анемия, ретикулоцитоз и гипербилирубинемия. Временами возникают кризы вазоокклюзионные и апластические.

Вазоокклюзионные кризы характеризуются появлением сильных болей в груди, мышцах, животе, головном мозге (грудной синдром, мышечно-скелетный, мозговой, абдоминальный). Боли связаны с закупоркой микроциркуляторных сосудов серповидными эритроцитами и развитием гипоксического повреждения тканей. Ишемия центральной нервной системы проявляется головными болями, судорогами или гемиплегией.

Апластические кризы отражают временное прекращение функции костного мозга. Из периферической крови исчезают ретикулоциты, степень анемии резко возрастает.

Обычно оба типа кризов провоцируются инфекциями, к которым больные весьма чувствительны. Полагают, что это связано со снижением фагоцитарной функции селезенки, особенно в условиях полной ее фибротизации. Клинические симптомы болезни различны, так как имеют значение присоединение инфекции, наличие стрессов, беременности, частота кризов.

Талассемия

Талассемия — это гетерогенная группа наследственных гемолитических анемий, характеризующихся нарушением синтеза глобиновых цепей гемоглобина. Как известно, нормальный гемоглобин состоит из двух альфа-цепей глобина и двух бета-цепей глобина. При снижении или полном отсутствии синтеза альфа-глобиновых цепей развивается альфа-талассемия; при нарушении синтеза или отсутствии бета-глобиновых цепей возникает бета-талассемия.

Для талассемии характерен аутосомно-доминантный путь наследования. Выделяют *гетерозиготную и гомозиготную формы талассемии. Гетерозиготная форма талассемии* (талассемия малая, или характерная талассемия) может быть асимптомной или иметь умеренно выраженную симптоматику. Для гомозиготной формы (или большой талассемии) характерна сильно выраженная гемолитическая анемия.

Этиология и патогенез. Основными причинами талассемии являются: 1) мутация регуляторных глобулиновых генов; 2) делеция некоторых структурных генов; 3) неэффективная их транскрипция; 4) синтез аномально нестабильной или нефункционирующей РНК.

Патогенез талассемии различен, однако в основе каждой ее формы лежит дефицит главной фракции гемоглобина HbA (A_1). В патогенезе анемии при бета-талассемии играют роль два фактора: 1) снижение синтеза бета-глобина, что ведет к неадекватному образованию HbA, а следовательно, к снижению общей концентрации гемоглобина в каждой клетке; 2) избыточное образование альфа-глобулиновых цепей, синтез которых сохраняется на уровне нормы. При этом синтез бета-глобулина отсутствует.

Патологическая анатомия. При большой бета-талассемии эритроциты периферической крови гипохромные, микроцитарные. В некоторых эритроцитах гемоглобин распределен неравномерно. Выявляется также анизоцитоз, пойкилоцитоз, ретикулоцитоз. Эритроциты обладают повышенной осмотической резистентностью.

При аутопсии обнаруживаются изменения, характерные для гемолитической анемии. Однако спленомегалия и гиперреактивность костного мозга приобретают более выраженный характер. В эритропоэз включается и жировой костный мозг. За счет гиперплазии костного мозга резко расширяется костномозговое

пространство, истончается компактное вещество кости, нарушается рост кости. Возможны деформации и переломы. Экстрамедуллярный гемопоэз ведет к спленомегалии и гепатомегалии. В связи с нарастающим и интенсивным распадом эритроцитов эритропоэз становится неэффективным с развитием системного гемосидероза, реже — гемохроматоза.

Клиническое течение. Большая талассемия чаще наблюдается у детей в возрасте 2—8 лет. Характерны задержка роста, увеличение живота (гепатоспленомегалия), деформация черепа. Повторные переливания крови пролонгируют жизнь до 20—30 лет. Однако в среднем больные умирают в возрасте 15—17 лет. Развивающийся гемосидероз нарушает функцию жизненно важных органов. Так, гемохроматоз сердца может стать причиной сердечной недостаточности. Возникают также плюригландулярная недостаточность, цирроз печени (пигментный), цирроз поджелудочной железы, трофические язвы кожи.

Малая талассемия протекает в виде микроцитарной гипохромной анемии.

АНЕМИИ ВСЛЕДСТВИЕ НАРУШЕНИЯ ЭРИТРОПОЭЗА

Этот вид анемий связан с неадекватным обеспечением костного мозга веществами, необходимыми для гемопоэза. Наиболее частыми причинами анемий является дефицит железа, фолиевой кислоты, витамина B_{12}. Реже встречается тиаминзависимая анемия.

ЖЕЛЕЗОДЕФИЦИТНАЯ АНЕМИЯ

Железодефицитная анемия наиболее широко распространена и *обусловлена дефицитом железа.* Причины, вызывающие железодефицитную анемию, можно разделить на две основные категории: *эндогенные и экзогенные. Эндогенная недостаточность* может быть следствием повышенного расхода железа в период роста и созревания организма, повышенной потребности организма, нарушения всасывания железа в желудочно-кишечном тракте. К *экзогенным факторам* относят главным образом недостаток железа в пище, который ведет к алиментарной анемии.

В связи с этим железодефицитная анемия наблюдается: 1) у детей, находящихся на однообразном молочном питании; 2) у новорожденных при искусственном вскармливании коровьим или козьим молоком; 3) у девушек в пубертатном периоде при повышенной потребности железа в связи с ростом, появлением менструаций; 4) у беременных в связи с потребностью плода в железе; 5) у пожилых людей с хроническими заболеваниями и инфекциями; 6) у большинства алкоголиков в связи с неполноценной диетой.

Если железодефицитная анемия появляется у женщин при отсутствии указанных причин или у неменструирующих женщин, следует исключить желудочно-кишечное кровотечение как причину железодефицитной анемии.

Как известно, для синтеза гемоглобина и миоглобина необходимо большое количество железосодержащих ферментов, таких, как цитохром и флавопротеиды. Поэтому в патогенезе этой формы анемии имеет значение дефицит указанных ферментов. Дефицит железа развивается постепенно. Некоторые авторы выделяют даже три стадии. На *первой стадии* уменьшаются запасы железа, о чем свидетельствует снижение содержания ферритина в сыворотке крови и окрашиваемого железа в костном мозге. Во *второй стадии* наблюдается снижение содержания циркулирующего в крови железа и повышение общей железосвязывающей способности сыворотки. *Третья стадия* характеризуется снижением гемоглобинизации эритроцитов с развитием железодефицитной анемии. При нарастании дефицита железа нарушается функциональная деятельность мозга и иммунной системы.

Патологическая анатомия. Железодефицитная анемия протекает легче, чем другие виды анемий. Эритроциты в периферической крови обычно гипохромны. В костном мозге наблюдается умеренная гиперплазия красного мозга с преобладанием нормобластов. При окраске срезов по Перлсу гранулы гемосидерина в костном мозге не выявляются, что указывает на опустошенность запасов железа. Кожа и слизистые оболочки бледные. Изменения в других органах связаны с длительной анемической гипоксией. Характерен атрофический гастрит в сочетании с атрофическим глосситом, гингивитом. При вовлечении в процесс пищевода развивается синдром Пламмера — Винсона. Наблюдается также жировая дистрофия миокарда, печени.

Клиническая картина. В большинстве случаев железодефицитная анемия протекает бессимптомно. При более тяжелом течении болезни отмечаются бледность кожи и слизистых оболочек, слабость, повышенная утомляемость, одышка при движениях, головокружение, шум в ушах. Характерны трофические изменения ногтей, появление продольной или поперечной исчерченности в них. Иногда ногти становятся ложкообразными. При синдроме Пламмера — Винсона наблюдается дисфагия пищевода. Отмечаются также низкий уровень гемоглобина, низкий цветовой показатель, микроцитоз, низкий уровень железа в плазме. Следует помнить, что железодефицитная анемия может быть симптомом другого заболевания (например, опухоли).

МЕГАЛОБЛАСТИЧЕСКАЯ АНЕМИЯ

Описаны две формы мегалобластической анемии: одна связана с дефицитом фолиевой кислоты, другая — с дефицитом витамина B_{12}. *К общему признаку их относится появление в костном мозге*

мегалобластов и крупных эритроцитов в периферической крови. Поражаются все три ростка кроветворения, что ведет к снижению лейкопоэза, появлению гигантских метамиелоцитов, которые дают начало гиперсегментированным нейтрофилам. В основе возникновения гигантских форм клеток лежит снижение синтеза ДНК, что приводит к нарушению клеточного деления с образованием крупных ядер. При этом синтез РНК не нарушается. В результате цитоплазма полностью созревает, в то время как ядра остаются незрелыми. Это явление называют *ядерно-цитоплазматическим асинхронизмом.*

Развитию мегалобластической анемии способствуют два процесса: 1) неэффективный эритропоэз с преимущественным образованием мегалобластов, которые подвергаются аутогемолизу; 2) распад аномально крупных эритроцитов. Усиленный гемолиз эритроцитов и их прекурсоров обусловливает накопление железа, главным образом в мононуклеарных фагоцитах костного мозга.

Фолиеводефицитная анемия

Этот вид анемии чаще встречается: 1) в развивающихся странах, где питание населения является неполноценным; 2) у беременных женщин, питание которых не соответствует запросам организма; 3) среди алкоголиков и наркоманов.

Фолиевая кислота очень быстро разрушается при горячей обработке пищи, в связи с чем основной источник фолиевой кислоты — это свежие или свежезамороженные овощи и фрукты. Фолиевая кислота всасывается в верхней трети тонкой кишки, поэтому наличие патологического процесса с нарушением всасывания в этом отрезке кишки является одной из причин дефицита фолиевой кислоты. После всасывания она транспортируется в кровь как моноглутамат. В клетках фолиевая кислота подвергается конверсии с образованием различных дериватов, из которых наибольшее значение имеет тетрагидрофолат, участвующий в синтезе ДНК. В связи с этим дефицит фолиевой кислоты ведет к снижению синтеза ДНК с развитием мегалобластической анемии.

Патологическая анатомия. Основные изменения обнаруживаются в костном мозге и крови. Наблюдается гиперплазия красного и желтого костного мозга за счет увеличения числа мегалобластов (аномальных эритробластов). Эти клетки значительно крупнее нормобластов, отличаются нежно-ячеистой структурой ядра с хорошо выраженным ядрышком. Цитоплазма их объемна, базофильна или хроматофильна. Нормобласты единичны. Совершенно отсутствуют зрелые эритроциты. В прекурсорах гранулоцитов отмечается ядерно-цитоплазматическая асинхронность с образованием гигантских промиелоцитов.

В периферической крови на ранних стадиях развития анемии

выявляются гиперсегментированные гранулоциты. Число сегментов в них достигает 5—6 (вместо 2—3 в норме). Характерно появление в крови макроцитоза. Эритроциты отличаются крупными размерами, овальной формой. При выраженной анемии возникают вторичные гипоксические повреждения различных органов и тканей.

Клиническое течение. Болезнь начинается исподволь и ассоциируется с такими неспецифическими симптомами, как слабость, быстрая утомляемость. Иногда наблюдаются симптомы поражения желудочно-кишечного тракта. Следует подчеркнуть, что в отличие от B_{12}-дефицитной анемии неврологическая симптоматика при фолиеводефицитной анемии не наблюдается.

Пернициозная анемия

Пернициозная анемия (B_{12}-дефицитная анемия, болезнь Аддисона — Бирмера, мегалобластическая анемия) *возникает в результате дефицита витамина* B_{12}. Недостаточность этого витамина вызывает также демиелинизацию периферических нервов и, что особенно важно, спинного мозга. Поэтому пернициозная анемия сопровождается выраженной неврологической симптоматикой.

Причины авитаминоза B_{12} многообразны, в частности неадекватная диета, повышенная потребность организма в витамине B_{12},нарушение его всасывания в кишечнике. Витамин B_{12} содержится в продуктах животного происхождения, поэтому его дефицит возникает главным образом у вегетарианцев, то есть у лиц, употребляющих в пищу продукты растительного происхождения. Витамин B_{12} концентрируется в печени и оттуда с желчью реабсорбируется. Он резистентен при кипячении и приготовлении пищи. Поэтому нутритивный дефицит витамина B_{12} — крайне редкое явление.

Однако следует помнить, что пернициозная анемия возникает только при таком дефиците витамина B_{12}, который сопровождается недостаточным образованием или недостаточной функциональной активностью внутреннего желудочного фактора, необходимого для абсорбции витамина B_{12} (фактор Касла). Нарушение синтеза фактора Касла связывают с аутоиммунной реакцией, направленной против париетальных клеток и самого внутреннего фактора. В итоге развивается атрофия слизистой оболочки желудка. При этом у больных пернициозной анемией наблюдаются и другие аутоиммунные болезни, например тиреоидит Хашимото, ревматоидный артрит. Атрофия слизистой оболочки желудка редко развивается до 40 лет; с возрастом процесс нарастает, и к 60 годам возникает пернициозная анемия. В настоящее время описаны три типа аутоантител, имеющих важное значение в генезе пернициозной анемии. Так, первый тип аутоантител действует против париетальных клеток слизистой оболочки (в 85—90 % случаев);

второй — против внутреннего фактора, что препятствует связыванию витамина B_{12}; третий — направлен против комплекса «внутренний фактор — B_{12}» и блокирует абсорбцию витамина.

Участие внутреннего фактора в абсорбции витамина B_{12} является сложным процессом, и в общих чертах его можно представить следующим образом. При нормальном уровне кислотности в желудке витамин B_{12}, высвобождаясь из пищи ферментами желудка и кишечника, связывается с белками слюны и желудочного сока, реже — прямо с внутренним фактором. Комплекс внутренний фактор — B_{12} проходит в тонкую кишку, где связывается со специфическим для него рецептором щеточной каемки эпителия, затем этот комплекс расщепляется, и витамин B_{12} проникает в эпителиальные клетки слизистой оболочки тонкой кишки, где образуется комплекс витамина B_{12} с белками (транскобаламин-II), доставляющий витамин в печень, костный мозг и другие пролиферирующие клетки. Исходя из изложенного, врожденное отсутствие транскобаламина-II может стать также причиной мегалобластической анемии и нейропатии.

Патологическая анатомия. Пернициозная анемия характеризуется изменениями в костном мозге, пищеварительном тракте и нервной системе. На разрезе костный мозг мягкий, красный, желеподобный. Микроскопически в нем обнаруживается большое количество окрашиваемого железа, гиперплазия клеток эритроидного ряда, дифференцировка которых прервана на уровне мегалобластов. Это ведет к накоплению в костном мозге большого количества мегалобластов, среди которых выявляются единичные нормобласты и зрелые эритроциты. В периферической крови обнаруживаются макроциты, гиперсегментированные гранулоциты.

Для пернициозной анемии характерны атрофический глоссит, атрофический гастрит. Слизистая оболочка языка ярко-красная, как бы лакированная. При микроскопии выявляется неспецифическое хроническое воспаление в подслизистом слое, атрофия сосочков и эпителия, покрывающего язык. Неврологическая симптоматика при пернициозной анемии, связана с демиелинизацией задних, боковых столбов спинного мозга, периферических нервов, а также с дегенерацией аксонов. Развивающийся гемолиз ведет к гемосидерозу печени, селезенки, костного мозга.

Клиническое течение. Для пернициозной анемии характерны слабость, диспноэ, синкопальные кризы. В более старших возрастных группах может наблюдаться стенокардия, сердцебиение, сердечная недостаточность. У больных появляются симптомы поражения желудочно-кишечного тракта. Важное значение в клинике пернициозной анемии имеет неврологическая симптоматика: состояние оцепенения, онемения, чувство жжения в стопах и кистях, подавленное, слезливое настроение. Следует подчеркнуть, что анемия поддается лечению витамином B_{12}, однако неврологическая симптоматика сохраняется.

В диагностике B_{12}-дефицитной анемии имеют значение: 1) низкий уровень витамина B_{12} в сыворотке крови; 2) нормальный или повышенный уровень фолиевой кислоты в сыворотке; 3) нарушение абсорбции пероральной дозы цианокобаламина; 4) умеренная или выраженная мегалобластическая анемия; 5) лейкопения с выраженной гиперсегментацией нейтрофилов; 6) интенсивный ретикулоцитарный ответ на парентеральное введение витамина B_{12}; 7) стойкая ахлоргидрия в желудке.

АПЛАСТИЧЕСКАЯ АНЕМИЯ

Апластическая анемия представляет собой заболевание системы крови, которое характеризуется угнетением кроветворной функции костного мозга, особенно функции стволовых клеток. В результате развивается гипоплазия костного мозга с тромбоцитопенией и агранулоцитозом (панцитопенией). Чаще наблюдается аплазия клеток только эритроидного ряда с развитием апластической анемии, которую мы и рассмотрим в настоящем разделе.

Этиология и патогенез. Причины апластической анемии весьма разнообразны. Это радиация, химические вещества, лекарственные препараты, вирусные инфекции, обладающие миелотоксическим эффектом. К лекарственным препаратам, способным вызывать аплазию эритроцитов, относят противоопухолевые препараты, алкилирующие соединения, антагонисты фолиевой кислоты, аналоги пурина, сульфаниламиды, фенилбутазон, антибиотики, эстрогены. Сравнительно недавно установлена возможность развития апластической анемии при цитомегаловирусной инфекции, вирусном гепатите А и В, а также при простом герпесе. Причем при вирусном гепатите она развивается исподволь в течение нескольких месяцев.

В механизме развития апластической анемии имеют значение: 1) нарушение стромы костного мозга (микроокружающая среда для клеток гемопоэза), в результате чего она теряет способность поддерживать нормальную функцию стволовых клеток; 2) дефицит или неполноценность стволовых клеток гемопоэза; 3) подавление функции стволовых клеток иммунологическими реакциями.

О значении иммунопатологических процессов в генезе апластической анемии свидетельствует положительный эффект при лечении больных антитимоцитарным глобулином. Восстановление нормального гемопоэза при пересадке костного мозга подтверждает точку зрения о роли дефицита стволовых клеток или их аномалий в механизме развития апластической анемии.

Патологическая анатомия. На вскрытии обнаруживаются признаки малокровия и дистрофии внутренних органов. В подкожной клетчатке, эпикарде, сальнике — обильное отложение жира, в коже, слизистых оболочках, на серозных покровах — множественные геморрагии. Иногда наблюдаются массивные кровоизли-

яния в головной мозг и миокард. Костный мозг плоских костей бледно-розового или желтого цвета, иногда с темными участками кровоизлияний, выраженной гипоплазией клеток и разрастанием жировой ткани (рис. 1). В фиброзной ткани выявляются небольшие скопления лимфоцитов и плазматических клеток. В менее тяжелых случаях сохраняются островки примитивных клеток кроветворения. Кроме того, наблюдаются жировая дистрофия печени, кровоизлияния, присоединение вторичной бактериальной инфекции вследствие тромбоцитопении и гранулоцитопении. При множественных кровоизлияниях обнаруживается картина гемосидероза.

Клиническое течение. Апластическая анемия может возникнуть в любом возрасте как у мужчин, так и у женщин. Заболевание развивается постепенно, реже — внезапно и остро. К начальным симптомам апластической анемии относят бледность, слабость, одышку. В результате тромбоцитопении появляются петехии и экхимозы. Агранулоцитоз ведет к развитию частых инфекций или к внезапному подъему температуры с ознобом и прострацией. Спленомегалии не наблюдается, а при ее наличии диагноз апластической анемии должен быть подвергнут сомнению. В типичных случаях эритроциты нормохромны, имеют обычную величину, хотя иногда встречаются макроциты. Ретикулоцитоз отсутствует.

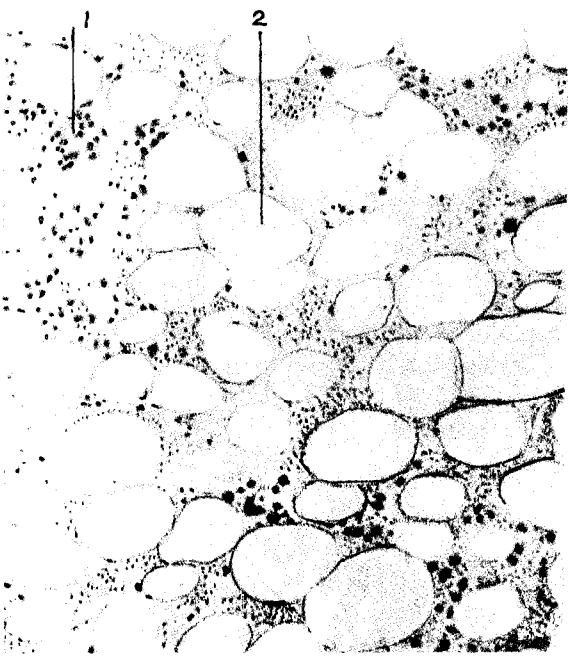

Рис. 1. Апластическая анемия. Активный костный мозг замещен жировым.
1 — кроветворные клетки, 2 — жировые клетки.

Диагноз апластической анемии ставится на основании исследования биопсий костного мозга и периферической крови. Очень важно дифференцировать апластическую анемию с миелодиспластическим синдромом, так как панцитопения характерна для обоих заболеваний. По клинической картине их трудно отличить, однако при апластической анемии в костном мозге обнаруживается небольшое число клеток кроветворения за счет дефицита стволовых клеток, в то время как при миелодисплазии в костном мозге выявляются аномальные незрелые миелоидные клетки.

Прогноз при аплазии костного мозга непредсказуем. Апластическая анемия, возникающая при применении токсичных для костного мозга препаратов, носит обратимый характер в случае их своевременной отмены. Прогноз неблагоприятен при идиопатической апластической анемии. Эффективным методом лечения является пересадка костного мозга.

МИЕЛОФТИЗНАЯ АНЕМИЯ

Эта форма анемии развивается при замещении костного мозга опухолью или разрушении его каким-либо другим патологическим процессом. Очень часто наблюдается при метастазировании в костный мозг рака молочной железы, легких, щитовидной железы, простаты. Реже причинами миелофтизной анемии могут быть множественная миелома, лимфома, лейкемия, остеосклероз, прогрессивный фиброз костного мозга. Характерны анемия и тромбоцитопения, в меньшей степени повреждаются гранулоциты. В периферической крови определяются уродливые и незрелые эритроциты при незначительном увеличении числа белых кровяных телец (лейкоэритробластоз).

ПОЛИЦИТЕМИЯ

Полицитемия (или эритроцитоз) *характеризуется увеличением числа эритроцитов.* При этом параллельно нарастает содержание гемоглобина. Увеличение содержания эритроцитов может быть относительным, когда отмечается уменьшение объема плазмы, или абсолютным, когда тотально нарастает число эритроцитов. *Относительная полицитемия* наблюдается при обезвоживании, например, при упорной рвоте, диарее, при передозировке диуретиков. *Абсолютная полицитемия* может быть первичной и вторичной. При первичной полицитемии увеличение содержания эритроцитов связано с аномалией стволовых миелоидных клеток, при вторичной — с усиленным эритропоэзом. Первичная полицитемия является одним из признаков клональной неопластической пролиферации миелоидных стволовых клеток.

ОПУХОЛИ ЛИМФОИДНОЙ И КРОВЕТВОРНОЙ СИСТЕМ

Источником развития этих опухолей являются белые клетки крови. Все злокачественные пролиферативные процессы разделяются на три основные группы:

1) лимфомы, которые характеризуются пролиферацией клеток лимфоцитарного ряда, возникающей в пределах лимфоидной ткани;

2) лейкемии (лейкозы), развивающиеся в костном мозге с последующим выплескиванием опухолевых лейкозных клеток в кровь и гематогенной диссеминацией в другие органы;

3) парапротеинемические лейкозы, опухолевые клетки которых способны синтезировать антитела.

При некоторых заболеваниях может наблюдаться сочетание указанных процессов. Например, для макроглобулинемии Вальденстрема характерно одновременное развитие лимфомы, лейкемии и дискразии плазматических клеток.

ОПУХОЛЕВЫЕ ЗАБОЛЕВАНИЯ ЛИМФОИДНОЙ СИСТЕМЫ

ЛИМФОМА

Лимфома — это основной вид опухоли лимфоидной ткани, которая обычно развивается в лимфатических узлах (в 65 % случаев) *и лимфоидной ткани паренхиматозных органов* (в 35 %). Может наблюдаться генерализация опухоли с поражением многих лимфатических узлов и различных органов, особенно печени, селезенки, костного мозга. При вовлечении в процесс костного мозга пролиферирующие клетки могут появиться в крови, имитируя лейкоз.

В последние годы в связи с применением иммунологических и цитохимических маркеров все лимфомы в зависимости от происхождения разделяются на *Т-клеточные и В-клеточные лимфомы, лимфомы из нулевых клеток и гистиоцитарные.* По структуре выделяют *нодуллярные и диффузные лимфомы.*

При *нодуллярных лимфомах* образуются структуры, напоминающие светлые зародышевые центры фолликулов. Однако в отличие от нормы лимфоидные фолликулы одинаковы по величине и выявляются как в корковом, так и мозговом слое лимфатических узлов. Клетки их более мономорфные, чем в зародышевых центрах фолликулов. Нодуллярные лимфомы по структуре составляющих их опухолевых клеток сходны с диффузной лимфомой. Однако в клиническом отношении они отличаются по следующим признакам: 1) развиваются в более старшем возрасте, 2) в одинаковой степени поражают мужчин и женщин, 3) имеют более благоприятный прогноз.

Диффузные лимфомы характеризуются полным замещением лимфатического узла опухолевыми клетками. При этом архитектоника узла нарушается, исчезают различия между мозговым слоем и корковым. Диффузные лимфомы представляют собой более гетерогенную группу опухолей, различающихся по структуре и клиническим проявлениям.

В соответствии с цитологической характеристикой лимфомы делятся на пять основных групп: 1) лимфоцитарные, 2) гистиоцитарные, 3) смешанные лимфогистиоцитарные, 4) лимфобластные и 5) недифференцированные лимфомы.

Лимфоцитарные лимфомы. По степени дифференцировки опухолевых клеток лимфоцитарные лимфомы разделяются на хорошо дифференцированные и слабодифференцированные опухоли.

Хорошо дифференцированная лимфоцитарная лимфома представляет собой диффузный вариант лимфомы и возникает в результате опухолевой трансформации В-клеток. Опухолевые клетки по своему строению напоминают обычные лимфоциты: они мелкие, округлой формы, цитоплазма в виде узкого ободка; ядра округлой формы, компактные, ядрышки незамкнуты; митозы редки. Аналогичное строение имеет лимфатический узел при хроническом лимфолейкозе, при котором однако опухолевые лимфоциты выявляются в костном мозге и периферической крови. Оба вида опухоли идентичны не только по своей морфологии, но и по клинической картине. Однако при этой форме лимфомы редко поражается лимфоидная ткань, располагающаяся вне лимфатических узлов.

Слабодифференцированная лимфоцитарная лимфома представлена атипичными В-лимфоцитами. Она может иметь нодуллярную и диффузную формы. Опухолевые лимфоциты крупных размеров, ядра их неправильной формы, оболочки их четко контурируются, образуют инвагинации. Ядерный хроматин крупный, конденсированный, митозы редки. В некоторых случаях диффузная лимфома сопровождается появлением опухолевых клеток в периферической крови (так называемая лейкемическая лимфосаркома).

Гистиоцитарная лимфома состоит из опухолевых клеток, превышающих в 2—3 раза по своим размерам нормальные лимфоциты и даже гистиоциты. Крупные пузырькообразные ядра округлой формы с характерной выемкой содержат 2—3 ядрышка.

Гистиоцитарная лимфома может быть нодуллярной и диффузной. *Лимфома диффузного характера* встречается чаще и по строению может быть мономорфной или чрезвычайно полиморфной с появлением причудливых клеток. Некоторые варианты опухолей (иммунобластическая лимфома) наблюдаются у больных с синдромом Шегрена в анамнезе, а также при длительной иммуносупрессии (например, у реципиентов аллогенной почки).

В настоящее время установлено, что в 60 % случаев

гистиоцитарная лимфома возникает из В-клеток, в 15 % — из Т-клеток, в остальных случаях генез этой опухоли неясен. В отличие от лимфоцитарной этот вид лимфомы чаще возникает в желудочно-кишечном тракте, коже, костной ткани, головном мозге, в лимфоидной ткани ротовой полости и гортани, то есть вне лимфатических узлов. В прошлом опухоли, локализующиеся вне лимфатических узлов, называли ретикулосаркомами. Гистиоцитарные лимфомы относятся к числу агрессивных опухолей, некурабельных в прошлом. Однако комбинированная химиотерапия, разработанная в последние годы, обусловливает ремиссию заболевания в 80 % случаев.

Смешанная лимфогистиоцитарная лимфома. При наличии в лимфоме крупных гистиоцитарных клеток в 30—50 % случаев опухоль рассматривается как смешанная. Она встречается редко и может носить нодуллярный или диффузный характер. Прогноз более благоприятный при нодуллярной форме.

Лимфобластическая лимфома, как правило, наблюдается у лиц в возрасте до 20 лет. В 50—70 % случаев в момент выявления опухоли отмечается поражение средостения, что позволяет говорить о ее тимическом происхождении. Лимфобластическая лимфома очень вариабельна по строению опухолевых клеток. Они могут быть мономорфными и иметь строение незрелых лимфобластов. Ядра их отличаются нежным хроматином. Во многих случаях оболочка ядра формирует инвагинации. В большом количестве обнаруживаются митозы. Опухоль очень быстро прогрессирует, рано метастазирует в мягкие мозговые оболочки, в костный мозг. При поступлении опухолевых клеток из костного мозга в кровь лимфома начинает напоминать по своему клиническому течению Т-клеточный острый лимфобластический лейкоз. Прогноз неблагоприятный.

Лимфома Беркитта встречается в Африке, где носит эндемический характер. Спорадические случаи лимфомы Беркитта наблюдаются и в неэндемических зонах. Эндемические и спорадические опухоли по строению идентичны и представляют собой диффузное разрастание мономорфных клеток средней величины с округлыми или овальными ядрами, в которых определяется от 2 до 5 ядрышек. Цитоплазма умеренно развита, базофильна, содержит вакуоли, заполненные липидами. Для опухоли характерны высокий митотический индекс, некрозы клеток, вокруг которых обнаруживается множество тканевых макрофагов с явной фагоцитарной активностью. Очень часто макрофаги, разбросанные между опухолевыми клетками, окружены светлым пространством, что создает картину «звездного неба», характерную и для других лимфом, отличающихся высокой митотической активностью опухолевых клеток (например, при лимфобластическом варианте). Опухоль Беркитта поражает главным образом детей и юношей. В эндемических зонах Африки лимфома Беркитта локализуется в лимфатических узлах верхней и нижней челюстей, в неэндемических зонах —

в органах брюшной полости и малого таза (в кишечнике, яичниках), а также в забрюшинном пространстве. Прогноз неблагоприятный.

Большинство лимфом возникает из В-клеток (I группа), располагающихся в центре лимфоидных фолликулов. Первоначально опухолевые В-клетки формируют очаговые разрастания, напоминающие светлые центры фолликулов. В последующем разрастающиеся очаги, сливаясь, образуют диффузный вариант лимфомы. Т-клеточные лимфомы (II группа) встречаются реже (в 20 % случаев): это грибовидный микоз, Т-клеточная лейкемоидная лимфома, а также лимфобластические лимфомы, сочетающиеся с опухолью средостения. Опухоли, неклассифицируемые с помощью иммунологических и цитохимических методов, составляют III группу лимфом.

Патологическая анатомия лимфом. Основные анатомические изменения возникают в лимфатических узлах. По мере прогрессирования опухоли в процесс вовлекаются печень, селезенка и другие висцеральные органы. В большинстве случаев лимфома развивается в шейных (рис. 2), подмышечных лимфатических узлах, затем поражаются бедренные, подвздошные, медиастинальные. Реже первичное развитие опухоли наблюдается в средостении и висцеральных органах (рис. 3). Пораженные лимфатические узлы увеличиваются иногда до 10 см в диаметре, отличаются по консистенции, могут быть мягкими или умеренно плотными, что зависит от степени развития фиброзной ткани. При менее агрессивном течении они подвижны и не спаяны между собой. При более злокачественном течении опухоль, прорастая в капсулу, выходит за ее пределы, что обусловливает неподвижность лимфатических узлов. На разрезе они имеют вид гомогенной массы беловато-серого цвета, при нодулярной форме определяются опухолевые узелки. Очаги некроза и геморрагий наблюдаются редко, исключая злокачественные варианты.

Рис. 2. Лимфома шейного лимфатического узла.

Клиническое течение лимфом. В большинстве случаев процесс начинается с безболезненного уве-

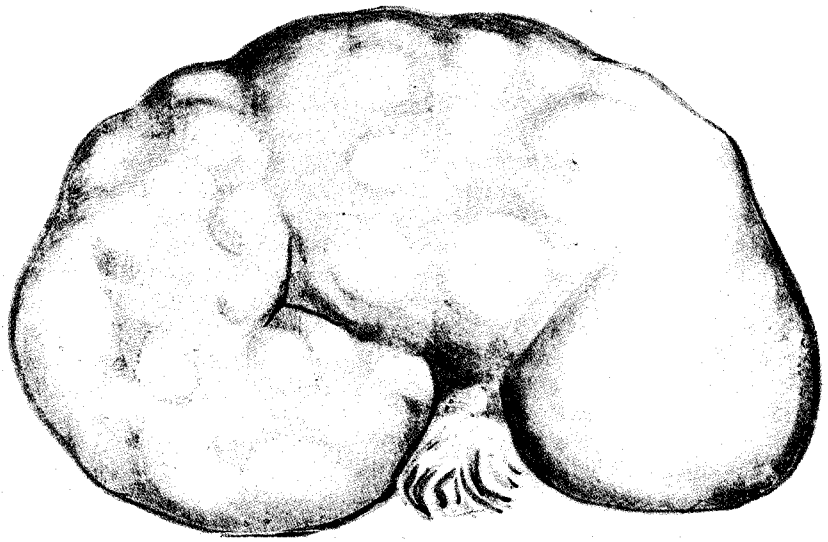

Рис. 3. Множественная лимфома почки.

личения одного или нескольких лимфатических узлов. Опухоль может развиваться и вне лимфатических узлов, в таких случаях наблюдается гепатоспленомегалия. Характерны высокая температура, потеря массы тела, слабость, анемия гемолитической природы. Иногда в процесс вовлекается костный мозг, например при диффузной гистиоцитарной лимфоме.

Однако наличие опухоли в костном мозге не всегда сопровождается появлением опухолевых клеток в периферической крови. Для постановки диагноза необходимо гистологическое исследование лимфатических узлов. При лимфоме желудочно-кишечного тракта наблюдается диарея, синдром мальабсорбции, боли в животе, картина кишечной непроходимости. Лимфома кости ведет к остеомиелитическому процессу. Увеличение почек связано с инфильтрацией их опухолевыми элементами или с обструкцией нижележащих отделов мочевыводящих путей лимфомой, расположенной ретроперитонеально. При поражении нервной системы наблюдается неврологическая симптоматика.

ГРИБОВИДНЫЙ МИКОЗ

Грибовидный микоз в настоящее время рассматривается как Т-клеточная лимфома кожи (Т-хелперы), которая поражает в основном мужчин в возрасте 40—60 лет. Начальные этапы

Рис. 4. Грибовидный микоз (Т-клеточная лимфома кожи).

поражения кожи напоминают экзему с прогрессированием процесса. На коже появляются множественные опухолевые узелки (рис. 4). При микроскопии обнаруживается инфильтрация эпидермиса и дермы опухолевыми Т-клетками, ядра в них пикнотичны. В большинстве случаев опухолевый процесс может распространиться на лимфатические узлы и висцеральные органы. Лейкемический вариант Т-клеточной лимфомы кожи относят к синдрому Сезари.

БОЛЕЗНЬ ХОДЖКИНА

Болезнь Ходжкина (злокачественная лимфома, лимфогранулематоз) рассматривается как *первичное заболевание лимфоидной ткани, при котором опухолевый процесс развивается главным образом в лимфатических узлах.* От описанных лимфом болезнь Ходжкина отличается: наличием в опухоли гигантских клеток Березовского — Штернберга и воспалительного инфильтрата; развитием общих явлений, например лихорадки. Лимфогранулематоз Ходжкина — редко встречающаяся опухоль, наблюдается у молодых лиц (в среднем до 32 лет). Хорошо поддается лечению.

Этиология и патогенез. Генез болезни Ходжкина неизвестен. Ранее полагали, что заболевание представляет собой необычную воспалительную реакцию (возможно, на внедрение инфекционного агента). В настоящее время болезнь Ходжкина относят к неопластическому процессу. Однако происхождение клеток Березовского — Штернберга остается загадкой. Они не несут на своей поверхности маркеры для Т- и В-клеток, лишены Fc-рецепторов к комплементу. Вместе с тем в культуре клеток выявляется их идентичность по антигенам клеточной оболочки с «дендритическими» антигенпредставляющими клетками, располагающимися в парафолликулярной зоне лимфатического узла. Установлено, что снижение функциональной активности «дендритических» антигенпредставляющих клеток ассоциируется с их неопластической трансформацией. Этим, по-видимому, объясняется и снижение Т-клеточного иммунитета при болезни Ходжкина. Однако до сих пор неясен механизм опухолевой трансформации клеток Березовского — Штернберга и не подтверждена предполагаемая роль вирусной инфекции (вируса Эпштейна — Барра).

Патологическая анатомия. В зависимости от структурных изменений в лимфатических узлах болезнь Ходжкина разделяется на четыре варианта: *первый вариант* характеризуется преобладанием лимфоидной ткани; *второй* — отличается смешанным строением (смешанно-клеточный вариант); при *третьем* наблюдается подавление лимфоидной ткани; четвертый — представляет собой нодуллярный склероз.

Как уже отмечалось, характерным гистологическим признаком болезни Ходжкина являются клетки Березовского — Штернберга, хотя их можно встретить и при инфекционном мононуклеозе, грибовидном микозе, лимфомах. Эти клетки имеют большие размеры (от 15 до 45 мкм в диаметре), светлую широкую цитоплазму, большое число крупных светлых ядер. Чаще обнаруживаются два ядра, располагающиеся рядом, симметрично, создавая впечатление зеркального отображения. Ядрышки крупные, гиперхромные, вокруг них определяется светлый ободок, что создает сходство с совиными глазами. Оболочка ядер четко контурируется. Кроме описанных клеток Березовского — Штерн-

берга встречаются крупные одноядерные клетки (клетки Ходжкина).

В лимфогранулематозной ткани выявляются также лимфоидные элементы различной степени зрелости, гистиоциты, эозинофилы, плазматические клетки, фибробласты и нейтрофильные лейкоциты. Однако только клетки Березовского — Штернберга и Ходжкина опухолевые, все остальные клетки, а также фиброз рассматриваются как проявление реактивных изменений.

Все перечисленные стадии болезни Ходжкина имеют свои отличительные структурные и клинические особенности.

Вариант болезни Ходжкина с преобладанием лимфоидной ткани характеризуется наличием большого количества зрелых лимфоцитов. Лимфатический узел как бы наводнен этими клетками, в результате рисунок его стирается. Клетки Березовского — Штернберга немногочисленны и нередко могут быть обнаружены только в серии срезов. Чаще встречаются клетки Ходжкина. Среди лимфоцитов обнаруживается различное число гистиоцитов. Эозинофилы и плазматические клетки единичны. Очагов склероза и некроза нет или они слабо выражены. Прогноз этого варианта болезни Ходжкина благоприятный. Наблюдается у мужчин.

Смешанно-клеточный вариант отличается выраженным полиморфизмом и изменениями соотношения клеток различного генеза. Так, на фоне уменьшения числа лимфоцитов увеличивается количество эозинофилов, плазматических клеток, фибробластов, содержащих крупные и несколько полиморфные ядра. Весьма многочисленны клетки Березовского — Штернберга. Наблюдаются небольшие фокусы некрозов и фиброза. Эта форма также чаще встречается у мужчин.

Вариант болезни Ходжкина с истощением лимфоидной ткани характеризуется небольшим числом лимфоцитов и множеством клеток Березовского — Штернберга. По структуре этот вариант разделяется на два вида: диффузный фиброз и ретикулярный тип. При *диффузном фиброзе* наблюдается замещение лимфогранулематозной ткани незрелой соединительной тканью. На отдельных участках обнаруживаются отложения белковых масс, среди которых располагаются небольшие скопления типичных и нетипичных клеток Березовского — Штернберга, клеток Ходжкина, лимфоцитов и полиморфных гистиоцитов. При *ретикулярном типе болезни Ходжкина* преобладают клеточные элементы. Характерно наличие крупных, чрезвычайно анаплазированных полиморфных клеток, среди которых можно обнаружить единичные типичные клетки Березовского — Штернберга. Этот вариант болезни Ходжкина отличается агрессивностью, встречается в более старших возрастных группах.

Вариант болезни Ходжкина с нодуллярным склерозом отличается от ранее описанных и по своей структуре, и по клиническим проявлениям. Морфологически опухоль характеризуется двумя особенностями: 1) наличием специфического варианта клеток

Березовского — Штернберга — так называемых лакунарных клеток; 2) своеобразным расположением коллагеновых волокон, благодаря чему лимфатический узел делится на участки округлой формы. Лакунарные клетки отличаются крупными размерами, многолопастным ядром с множеством ядрышек. Цитоплазма их широкая, светлая, границы клеток четкие. При фиксации ткани в формалине цитоплазма лакунарных клеток подвергается ретракции, в результате вокруг них образуются пустые пространства — лакуны (отсюда и название «лакунарные клетки»). Фиброз в лимфатическом узле при болезни Ходжкина может быть выраженным или незначительным, различно также соотношение лимфоцитов и лакунарных клеток. Классические клетки Березовского — Штернберга встречаются редко. Описываемый вариант

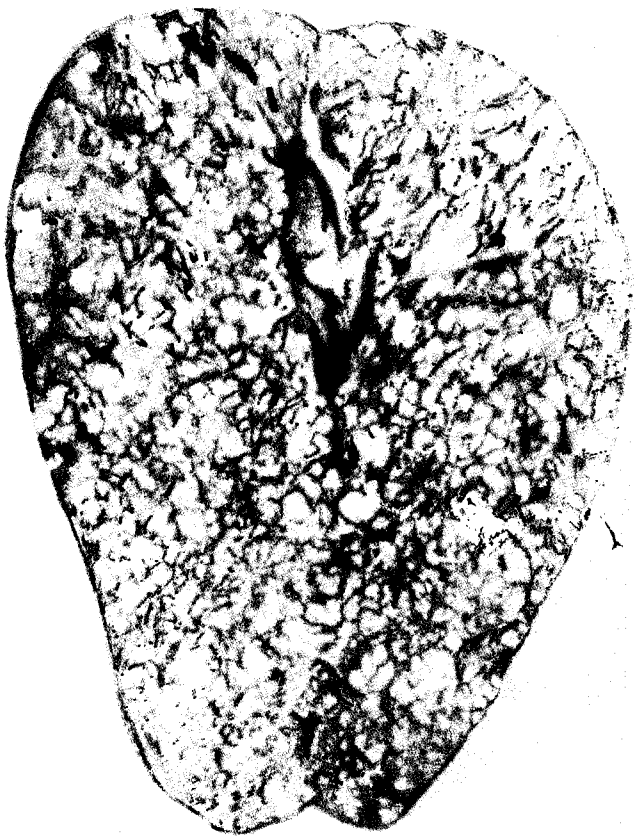

Рис. 5. Порфирная селезенка.

болезни Ходжкина наблюдается только у женщин (молодого возраста), при этом поражаются нижние шейные, надключичные и медиастинальные лимфатические узлы.

Следует отметить, что наличие фиброза и разнообразие клеточного состава при болезни Ходжкина (эозинофилы, нейтрофилы, плазматические клетки) напоминают реактивный воспалительный процесс. Поэтому основным диагностическим и безошибочным критерием различных вариантов болезни Ходжкина является идентификация клеток Березовского — Штернберга и лакунарных клеток при нодуллярном склерозе. При всех формах болезни Ходжкина в процесс могут быть вовлечены селезенка, печень, костный мозг с образованием в них опухолеподобных узелков. Селезенка увеличивается в значительной степени с образованием порфирной селезенки (рис. 5). Гепатомегалия носит более умеренный характер. В ряде случаев появление очагов поражения вне лимфатических узлов обнаруживается лишь при микроскопии.

Клиническая картина. Лимфогранулематоз протекает хронически с периодами спонтанных ремиссий. Как и при лимфоме, наблюдается безболезненное увеличение лимфатических узлов. Однако для болезни Ходжкина в отличие от лимфомы характерны: 1) изолированное поражение лимфатического узла; 2) поражение мезентериальных лимфатических узлов и кольца Вальдейера в редких случаях; 3) нечастое вовлечение в процесс лимфоидной ткани, расположенной вне лимфатического узла. При диссеминации процесса у больных наблюдается повышение температуры, необъяснимая потеря массы тела, анемия.

Прогноз определяется не гистологическим вариантом болезни Ходжкина, а клинической стадией развития болезни. При I и II стадиях прогноз более благоприятный.

ОПУХОЛЕВЫЕ ЗАБОЛЕВАНИЯ КРОВЕТВОРНОЙ СИСТЕМЫ (ГЕМОБЛАСТОЗЫ)

Лейкозы (лейкемии) — это злокачественные опухоли, развивающиеся из стволовых клеток кроветворения с полным замещением лейкозными клетками костного мозга. Для лейкозов характерно появление большого количества лейкозных клеток в крови и инфильтрация ими печени, селезенки, лимфатических узлов и других органов и тканей организма. Следует помнить, что лейкоз со всеми его последствиями развивается при первичном поражении костного мозга, при этом возможен не только лейкоцитоз, но и лейкопения.

Этиология и патогенез так же загадочны, как и опухолей другого генеза. Однако исследованиями последних лет получены данные, свидетельствующие о значении в развитии лейкозов и миелопролиферативных болезней хромосомных аномалий, онкогенных вирусов, а также нарушений структуры и функции клеточных онкогенов,

играющих важную роль в регуляции роста и дифференцировки клеток. При лейкозах и лимфомах изменения кариотипа приводят к перемещению клеточных онкогенов, в результате чего они занимают новую позицию в геноме. Подобная перестройка хромосом изменяет функцию и структуру онкогенов, приобретающих способность кодировать новые белки. Это нарушает регуляцию роста и развития клеток и приводит к появлению автономных клеток.

Хромосомные аномалии также играют определенную роль в развитии лейкемии и лимфом, о чем свидетельствует обнаружение в них транслокации, делеции и трисомии. Например, в клетках костного мозга больных с миелодиспластическим синдромом и острым миелобластическим лейкозом выявлена транслокация с вовлечением длинного плеча хромосомы 5 и 11, в то время как при Т-клеточном хроническом лимфолейкозе — трисомия. Однако факторы, которые ведут к транслокации, неизвестны. Предполагают, что мутагенными агентами могут быть ионизирующая радиация, химические соединения и вирусы. Особый интерес в этом плане вызывает вирус Эпштейна — Барра и вирус Т-клеточного лейкоза человека. Имеются веские доказательства роли вируса Эпштейна — Барра в развитии африканской лимфомы Беркитта. Полагают, что первоначально указанный вирус действует на митоген В-клеток и инициирует пролиферацию поликлональных В-клеток. В большинстве случаев лимфопролиферация приостанавливается и болезнь не развивается (или развивается инфекционный мононуклеоз). Однако у некоторых лиц с явным или скрытым иммунологическим дефектом пролиферация поликлональных клеток принимает персистирующий характер. Быстрое размножение клеток повышает риск появления в них цитогенетических аберраций и транслокаций хромосом 8 и 14. Эта транслокация способствует размножению поврежденных клеток благодаря активации клеточных онкогенов. В результате появляется моноклональная В-клеточная опухоль. Согласно указанной точке зрения, вирус Эпштейна — Барра не обладает прямым онкогенным свойством. Однако, воздействуя как митоген поликлональных В-клеток, он ведет к транслокации хромосом, которая в конечном счете лишает клетку нормальной регуляции роста.

Риск развития злокачественной лимфомы значительно выше у тех, кто подвергается постоянной антигенной стимуляции, особенно в сочетании с недостаточностью иммунных регуляторных процессов. В эту группу повышенного риска входят реципиенты аллогенной почки, больные с аутоиммунными заболеваниями (синдром Шегрена), СПИДом.

В последние годы доказана роль ретровирусов в генезе лейкозов человека (рис. 6). Ретровирус, имеющий отношение к Т-клеточным лейкозам и лимфомам, относится к HTLV-1. В пользу роли указанного вируса в развитии опухолей кроветворной системы свидетельствуют следующие факты:

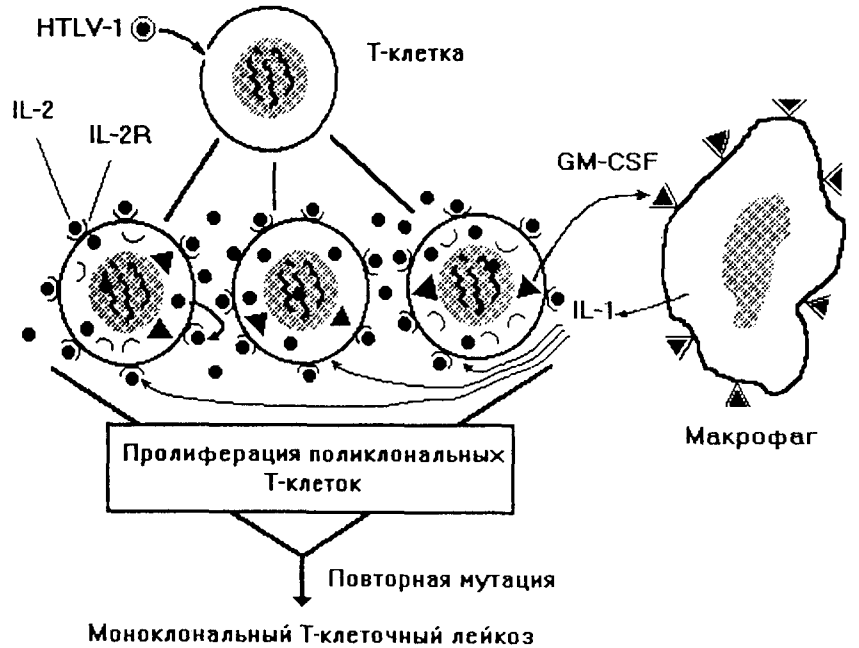

Рис. 6. Механизм развития Т-клеточного лейкоза, индуцированного вирусом.

1) HTLV-1 постоянно выделяется из опухолевых клеток больных Т-клеточной лейкемией и лимфомой. У 90 % больных появляются антитела против указанного ретровируса;

2) заболевание носит эндемический характер в Японии и странах Карибского моря. Интересно, что у относительно здоровых лиц в указанных эндемических зонах обнаруживаются антитела против HTLV-1. Это свидетельствует о том, что не всякое инфицирование ретровирусом, а возможно, и вирусом Эпштейна — Барра ведет к развитию опухоли.

По характеру течения заболевания и степени дифференцировки опухолевых клеток выделяют острые и хронические лейкозы. Острые лейкозы характеризуются: 1) появлением недифференцированных, абсолютно незрелых клеток, называемых бластами; 2) злокачественным течением с быстрым летальным исходом у нелеченых больных. Хронические лейкозы отличаются: 1) более доброкачественным течением и 2) появлением более дифференцированных лейкозных клеток.

В зависимости от гистогенеза лейкозных клеток выделяют два основных варианта острых и хронических лейкозов: 1) лейкозы лимфоцитарного происхождения и 2) лейкозы миелоцитарного происхождения.

Следовательно, по упрощенной классификации выделяют четыре основных вида лейкозов: 1) острый лимфоцитарный лейкоз, 2) хронический лимфоцитарный лейкоз, 3) острый миелоцитарный лейкоз, 4) хронический миелоцитарный лейкоз.

Острые лейкозы независимо от происхождения клеток характеризуются замещением нормальных клеток костного мозга большим числом пролиферирующих бластных клеток, лишенных тенденций к созреванию. В результате исчезают зрелые миелоидные элементы, такие, как эритроциты, гранулоциты, тромбоциты, что ведет к развитию у больных анемий, геморрагий, присоединению инфекций. Хронические лимфоцитарные и миелоцитарные лейкозы объединяются лишь по одному признаку — они не дают быстрого летального исхода.

Благодаря исследованиям последних лет установлено, что хронический миелоидный лейкоз, истинная полицитемия, эссенциальная тромбоцитопения, миелоидная метаплазия представляют собой опухолевую пролиферацию клона полипотентных стволовых клеток миелоидного ряда. Если преобладают прекурсоры эритроцитов, возникает истинная полицитемия. Развитие хронического миелоидного лейкоза связано с преимущественной пролиферацией предшественников гранулоцитов. В связи с этим термин «хроническое миелопролиферативное заболевание» в большей степени отражает суть хронического миелоцитарного лейкоза.

Перечисленные болезни имеют четкие клинические различия, но общность их генеза подтверждается возможностью перехода из одного патологического состояния в другое. Например, истинная полицитемия может через несколько лет конвертироваться в миелоидную метаплазию с миелофиброзом.

Группу хронических лимфоцитарных лейкозов составляют два основных заболевания — хронический лимфоцитарный лейкоз и волосатоклеточный лейкоз. Последний возникает при опухолевой пролиферации главным образом В-лимфоцитов. Следует помнить, что хронический лимфоцитарный лейкоз по клиническим и анатомическим проявлениям мало чем отличается от описанных лимфом.

ОСТРЫЕ ЛЕЙКОЗЫ

Острые лейкозы возникают при опухолевой пролиферации моноклональных стволовых клеток кроветворения. Они отличаются отсутствием зрелых клеток и накоплением прекурсоров лейкоцитов, что связано с нарушением их дифференцировки в зрелые, функционально полноценные гранулоциты. Лейкозные бластные клетки, накапливаясь в костном мозге, подавляют нормальное кроветворение, в связи с чем клиника острых лейкозов характеризуется анемией, агранулоцитозом и тромбоцитопенией. При этом восстановление числа эритроцитов, гранулоцитов и тромбоцитов становится возможным при подавлении клона лейкозных клеток (в процессе лечения).

Классификация. Все острые лейкозы в соответствии с их морфологическими и иммунологическими особенностями делятся на *острый лимфобластный лейкоз и острый миелобластный лейкоз.* На основании маркеров лейкозных клеток выделяют следующие виды лимфобластного лейкоза: 1) лейкоз, клетки которого обладают маркером Т-клеток; 2) лейкоз, бластные клетки которых содержат на своей поверхности иммуноглобулины — маркер зрелых В-клеток; 3) лейкоз, при котором клетки лишены поверхностного иммуноглобулина и Т-клеточного антигена, но обладают антигеном острого лимфобластного лейкоза; 4) лейкозы, лимфобласты которых лишены антигенов Т- и В-клеток и острого лимфобластного антигена.

Предполагают, что острые лимфобластные лейкозы возникают из прекурсоров В-лимфоцитов. Острый миелобластный лейкоз имеет различное происхождение. Некоторые из прекурсоров В- лимфоцитов возникают в результате опухолевой трансформации полипотентной миелоидной стволовой клетки, о чем свидетельствует цитогенетическая аномалия в прекурсорах как гранулоцитарного, так и эритроидного ряда. При этом в крови и костном мозге преобладают миелобласты. В других случаях опухолевой трансформации подвергаются прекурсоры гранулоцитов и моноцитов. В таких случаях возникает миеломоноцитарная болезнь.

Острые миелобластные лейкозы разделяются на семь видов:

1) миелобластные лейкозы без признаков созревания — с преобладанием исключительно бластных форм клеток;

2) миелобластные лейкозы с признаками дифференцировки; среди большого количества бластов встречаются промиелоциты;

3) гипергранулярный промиелоцитарный лейкоз, характеризующийся большим числом промиелоцитов, цитоплазма которых заполнена гранулами, обнаруживающими пероксидазную активность;

4) миеломоноцитарный лейкоз, отличающийся наличием клеток миелоидного и моноцитарного ряда;

5) моноцитарный лейкоз, при котором выявляются монобласты и моноциты. Первые отличаются крупными ядрами округлой формы, крупным хроматином и четко определяющимся ядрышком;

6) эритролейкемия с пролиферацией эритробластов, составляющих 50 % клеток миелобластов и промиелоцитов;

7) острый мегакариобластный лейкоз с появлением мегакариоцитов или мегакариобластов в костном мозге и крови.

Клиническое течение. Острые лейкозы начинаются внезапно, остро. Характерны высокая температура, что свидетельствует о наличии инфекции; утомляемость, обусловленная анемией; кровотечения, вызванные тромбоцитопенией, а также гепатоспленомегалия, лимфаденопатия, обусловленная инфильтрацией этих органов лейкозными клетками. В средостении может обнаруживаться опухолевая ткань, что свидетельствует о вовлечении в процесс тимуса. Неврологическая симптоматика связана с инфильтрацией

мозга лейкозными клетками или кровоизлиянием в мозг вследствие тромбоцитопении. Развитие при промиелоцитарном лейкозе ДВС-синдрома обусловлено высвобождением тромбопластической субстанции, содержащейся в аномальных гранулоцитах.

Острый лимфоцитарный и острый миелоцитарный лейкозы отличаются характерными изменениями в крови. Наблюдается анемия, в периферической крови увеличивается число белых кровяных телец как зрелых, так и незрелых. Количество их может колебаться от 10 000 до 100 000 в 1 мкл крови ($10{,}0—100{,}0 \cdot 10^9$/л). Важнейший диагностический критерий — это появление в крови и в костном мозге незрелых кровяных телец, включая бласты. Число тромбоцитов резко уменьшается.

Прогноз определяется возрастом больного и фенотипом лейкозных клеток. Он менее благоприятен при лейкозе у детей, бласты которых содержат антигены острого лимфобластного лейкоза. У взрослых больных Т-клеточным лейкозом прогноз более благоприятный.

ХРОНИЧЕСКИЕ ЛЕЙКОЗЫ

Хронический миелоидный лейкоз отличается от других миелопролиферативных процессов наличием в лейкозных клетках филадельфийской хромосомы, возникающей в результате реципрокной транслокации между 22-й и 9-й парами хромосом. Филадельфийская хромосома может быть идентифицирована в клетках всех ростков крови, то есть в прекурсорах гранулоцитов, эритроцитов и мегакариоцитов.

Хотя хронический миелоидный лейкоз возникает из полипотентных миелоидных стволовых клеток, доминируют прекурсоры гранулоцитов. В отличие от острого лейкоза дифференцировка лейкозной стволовой клетки не блокируется, о чем свидетельствует наличие зрелых клеток в периферической крови. Число прекурсоров гранулоцитов в костном мозге и селезенке увеличивается в 10—20 раз. Скорость деления лейкозных клеток не превышает скорости деления нормальных клеток, в связи с чем быстрое увеличение числа миелоидных стволовых клеток связывают с нарушением их способности отвечать на физиологические сигналы, регулирующие их пролиферацию.

Клиническое течение. Заболевание обычно начинается исподволь, и первые симптомы неспецифичны (слабость, утомляемость, потеря массы тела). Иногда в начальном периоде наблюдается выраженная спленомегалия. Важным диагностическим критерием является значительное увеличение лейкоцитов в периферической крови — до 100 000 и выше в 1 мкл крови ($100{,}0 \cdot 10^9$/л). Циркулирующие клетки представляют собой преимущественно нейтрофилы и метамиелоциты, хотя могут определяться и миелобласты. Часто у больных обнаруживается тромбоцитоз.

Отличительной чертой хронического миелоидного лейкоза является полное отсутствие щелочной фосфатазы в гранулоцитах, что помогает отличить этот вид лейкоза от лейкемоидной реакции, которая сопровождается выраженным увеличением числа гранулоцитов в ответ на стресс, инфекцию, хроническое воспаление. Для хронического миелоидного лейкоза типично увеличение числа базофилов в периферической крови.

Течение болезни на начальных этапах медленное с последующим ускорением процесса. При этом лечение становится неэффективным, нарастает анемия, тромбоцитопения, развиваются цитогенетические аномалии. В итоге клиническая картина трансформируется и напоминает острый лейкоз (бластный криз). Предполагают, что источником развития хронического миелоидного лейкоза является полипотентная стволовая клетка, дифференцирующаяся в клетку миелоидного и лимфоидного ряда.

Хронический лимфоцитарный лейкоз — один из самых вялотекущих лейкозов и во многом сходен с хорошо дифференцированной лимфомой. Источником развития этого опухолевого процесса являются В-клетки. Трансформированные В-клетки: 1) обладают фенотипом зрелых В-клеток, так как на их поверхности имеется иммуноглобулин М или G; 2) экспрессируют или λ-, или К-легкие цепи, указывающие на моноклональность; 3) относятся к долгоживущим клеткам, но не способны дифференцироваться в плазматические клетки, секретирующие антитела.

Таким образом, хронический лимфоцитарный лейкоз характеризуется накоплением долгоживущих нефункционирующих В-лимфоцитов, которые инфильтрируют костный мозг, лимфатические узлы, кровь и другие ткани. Т-лимфоциты встречаются реже.

Клиническая картина. Очень часто хронический лимфоцитарный лейкоз протекает бессимптомно. Иногда наблюдаются неспецифические симптомы в виде утомляемости, похудания, анорексии. Характерны: 1) гипогаммаглобулинемия, так как лейкозные клетки не функционируют; 2) повышенная предрасположенность к бактериальным инфекциям; 3) генерализованная лимфаденопатия и гепатоспленомегалия. Число лейкоцитов может увеличиваться умеренно или достигать 200 000 в 1 мкл крови ($200{,}0 \cdot 10^9$/л). Во всех случаях имеется абсолютный лимфоцитоз мелких лимфоцитов, напоминающих по своей структуре нормальные лимфоциты. Только небольшая часть лимфоцитов отличается крупными размерами, ядра их имеют выемки, ядрышко четкое.

Течение и *прогноз* заболевания вариабельны. Многие больные живут до 10 лет с момента выявления болезни. В отличие от хронического миелоцитарного лейкоза бластные кризы наблюдаются редко.

Патологическая анатомия лейкозов. Различные формы лейкозов отличаются по преобладанию того или иного вида незрелых клеток, инфильтрирующих ткани и попадающих в ток крови. Однако патологоанатомические изменения весьма сходны. Поэто-

му в данном разделе приведена морфологическая характеристика всех форм лейкозов.

Морфология лейкозов складывается из двух типичных признаков: 1) специфические цитологические особенности лейкозных клеток, обнаруживаемых в крови и пунктатах костного мозга; 2) изменения в тканях при инфильтрации их лейкозными клетками.

Цитологическая характеристика лейкозных клеток. При острых лейкемиях преобладают бластные формы лейкозных клеток, отличающихся крупными размерами, базофильной цитоплазмой. Ядра их крупные с различным числом ядрышек. В цитоплазме миелобластов определяются кольцевидные структуры, окрашивающиеся по Гимзе. Эти аномальные лизосомальные структуры патогномоничны для миелобластов. Различные виды бластов дифференцируются на основании их цитологических и иммуноцитохимических особенностей. *Хронические лейкозы характеризуются наличием зрелых форм белых кровяных телец в костном мозге и в периферической крови.*

Морфологические изменения в пораженных тканях можно разделить на *первичные* и *вторичные*. К *первичным* относят разрастание лейкозных клеток или накопление их в различных тканях и органах. Ко *вторичным* — деструктивные процессы, обусловленные лейкозной инфильтрацией, и вторичные инфекции, развивающиеся вследствие снижения защитных свойств гранулоцитов. Лейкозные клетки могут инфильтрировать любую ткань, любой орган, но наиболее выраженные первичные морфологические изменения наблюдаются в костном мозге, селезенке, лимфатических узлах и печени.

Костный мозг плоских костей, эпифизов и диафизов трубчатых костей становится мутным, цвет его варьирует от красно-бурого до серо-белого, возможен также серо-желтый цвет (гноевидный, пиоидный костный мозг). Иногда лейкозная инфильтрация появляется и в надкостнице. Лейкозные разрастания сопровождаются рассасыванием костной ткани по типу гладкой резорбции с расширением костномозговых полостей и разрушением кортикального слоя.

Селезенка поражается в большей степени при хроническом миелоидном лейкозе. Наблюдается резкое увеличение ее массы до 6—8 кг (массивная спленомегалия). В таких случаях селезенка занимает всю брюшную полость, опускаясь иногда в малый таз. При хроническом лимфоцитарном лейкозе спленомегалия не столь выражена, масса селезенки составляет 2500 г. В меньшей степени она увеличивается при острых лейкозах, ее масса равна 500—1000 г. На разрезе ткань плотная, серо-грязного цвета. При массивной спленомегалии в паренхиме обнаруживается множество инфарктов. Гистологически при незначительной спленомегалии в ткани выявляются очаги лейкозной инфильтрации с сохранением ее рисунка. При умеренно выраженных лейкозах процесс локализуется в белой пульпе. С прогрессированием заболевания

лейкозная инфильтрация приобретает диффузный характер, рисунок ткани селезенки стирается. В итоге она полностью замещается лейкозными клетками («море» лейкозных клеток).

Лимфатические узлы вовлекаются в процесс при всех формах лейкозов, однако резкое их увеличение более характерно для лимфоцитарного лейкоза. Пораженные лимфатические узлы эластичны и гомогенны. На разрезе консистенция их мягкая, серо-белого цвета, ткань выбухает из-под капсулы. При микроскопии обнаруживается множество лейкозных клеток, замещающих ткань узла. Рисунок лимфатических узлов стирается, лейкозные клетки инфильтрируют трабекулы и капсулу узлов. Выходя затем за пределы лимфатического узла, они инфильтрируют окружающие ткани. Микроскопическое строение лимфатического узла при хроническом лимфолейкозе ничем не отличается от хорошо дифференцированной лимфоцитарной лимфомы. При миелолейкозе изменения в лимфатических узлах минимальные.

Печень поражается в большей степени при лимфолейкозе. Лимфоцитарные инфильтраты локализуются по ходу разветвления глиссоновой капсулы, в то время как при миелоидной лейкемии лейкозная инфильтрация обнаруживается лишь вдоль стенок синусоидов печеночных долек.

Кроме органов кроветворения в процесс могут вовлекаться и другие органы и ткани. Лейкозные инфильтраты часто обнаруживаются в *почках,* которые увеличиваются, становятся плотноватыми. Вначале лейкозные клетки располагаются периваскулярно, с прогрессированием процесса диффузно инфильтрируют всю строму почек. Подобные изменения наблюдаются и в надпочечниках, щитовидной железе, миокарде, яичках и др. Важное клиническое значение имеет поражение центральной нервной системы, которое чаще отмечается при острых лимфолейкозах. Лейкозная инфильтрация десен характерна главным образом для моноцитарной лейкемии. При этом наблюдается набухание и гипертрофия десен, гингивит в связи с присоединением вторичной инфекции.

Вторичные изменения при всех формах лейкозов связаны с панцитопенией, развивающейся вследствие подавления лейкозными клетками нормального кроветворения. Характерны анемия и тромбоцитопения, особенно при острых лейкозах. Геморрагический диатез у больных лейкозом — наиболее патогномоничный клинический и анатомический признак. На коже обнаруживаются петехии и экхимозы. Геморрагии наблюдаются также на серозных листках полостей тела, на серозных оболочках висцеральных органов, особенно сердца и легких, а также на слизистой оболочке десен, мочевыводящих путей. Могут возникать также гематомы в паренхиматозных органах, особенно часто в головном мозге. Причиной геморрагий является не только тромбоцитопения, но и инфильтрация лейкозными клетками сосудистой стенки с нарушением ее целостности.

Рис. 7. Гангренозная лейкемическая ангина.

Число белых кровяных телец при лейкозе резко увеличивается в крови. Однако в функциональном отношении они неполноценны, что снижает их способность к защите, особенно при острых формах лейкозов. Таким образом, имеется функциональная лейкопения, которая повышает предрасположенность к бактериальным инфекциям. Наиболее часто инфекционные процессы возникают в ротовой полости — некротический гингивит, гангренозный тонзиллит (рис. 7), в коже, легких, почках, мочевом пузыре, толстой кишке. Причем инфекция носит оппортунистический характер, возбудителями которых могут быть грибы-комменсалы. Очень часто инфекционные процессы осложняются сепсисом.

МИЕЛОПРОЛИФЕРАТИВНЫЕ ЗАБОЛЕВАНИЯ

В группу миелопролиферативных заболеваний входят истинная полицитемия, хронический миелоидный лейкоз, миелоидная метаплазия с миелофиброзом и эссенциальная тромбоцитопения. В основе перечисленных заболеваний лежит клональная неопластическая пролиферация полипотентной миелоидной стволовой клетки.

Истинная полицитемия

Истинная полицитемия — это опухолевое миелопролиферативное заболевание кроветворной системы, характеризующееся выраженной пролиферацией элементов эритроидного, гранулоцитарного ряда и мегакариоцитов, так как они все берут начало от одной стволовой клетки. Однако преобладают прекурсоры эритроцитов, что ведет к абсолютному увеличению числа эритроцитов.

Истинную полицитемию следует отличать от относительной, при которой число эритроцитов увеличивается в связи с уменьшением объема плазмы. Кроме того, в отличие от других форм абсолютной полицитемии, обусловленной увеличением секреции эритропоэтина, при истинной уровень эритропоэтина сохраняется в пределах нормы или даже снижается. Предполагают, что неопластическая эритроидная стволовая клетка имеет дефекты в своей мембране, что резко повышает ее чувствительность к низкому уровню эритропоэтина.

Патологическая анатомия. Структурные изменения обусловлены увеличением объема циркулирующей крови (плетора), повышением вязкости ее. Характерным признаком истинной полицитемии является выраженное полнокровие органов и тканей. Печень увеличивается в размерах, возникают очаги миелоидной метаплазии. Масса селезенки увеличивается до 250—300 г, консистенция ее становится плотной. Синусы селезенки, так же как и все ее сосуды, забиты эритроцитами. В красной пульпе обнаруживаются признаки кроветворения.

Сосудистые осложнения у больных истинной полицитемией (инфаркты, тромбозы) обусловлены повышением вязкости крови, замедлением кровотока и наиболее часто развиваются в сердце, селезенке, почках. В результате чрезмерного растяжения сосудов в связи с плеторой и нарушением функции тромбоцитов возможны кровотечения, которые чаще возникают в желудочно-кишечном тракте. Кровотечения могут быть спонтанными, но чаще развиваются после незначительной травмы или хирургического вмешательства. Описано также образование пептической язвы. Костный мозг в плоских костях становится сочным, красно-вишневого цвета, в трубчатых костях — желтый костный мозг замещается красным. Микроскопически обнаруживается интенсивная пролиферация всех элементов эритроидного ряда, особенно нормобластов. Увеличивается также число мегакариоцитов и гранулоцитов на разных стадиях созревания. При прогрессировании процесса развивается миелоидная дисплазия с исходом в миелофиброз.

Клиническое течение. Истинная полицитемия обычно наблюдается у лиц в возрасте 40—60 лет, чаще у мужчин. Заболевание обычно начинается медленно и незаметно. Больные жалуются на утомляемость, головные боли, головокружение, боли в области сердца, чувство жара. Характерна красновато-синюшная окраска кожи и видимых слизистых оболочек. Наблюдается также

гематомезис, мелена. Инфаркты почек и селезенки могут стать причиной болей в животе. Артериальная гипертензия и увеличение вязкости крови ведут к сердечной недостаточности. Достоверным признаком заболевания является увеличение числа циркулирующих эритроцитов — от 6 до 10 млн в 1 мкл крови (от $6{,}0 \cdot 10^{12}$/л до $10{,}0 \cdot 10^{12}$/л). При этом наблюдается повышение содержания гемоглобина и показателей гематокрита. Число белых кровяных телец в периферической крови увеличивается до 80 000 в 1 мкл крови (до $80{,}0 \cdot 10^{9}$/л), а тромбоцитов — до 400 000 в 1 мкл крови ($400{,}0 \cdot 10^{9}$/л) и более.

Причинами смерти больных могут быть: осложнения тромбозов (например, тромбоз коронарных артерий), кровотечения (особенно при кровоизлиянии в мозг), осложнения гипертонической болезни. Одним из неблагоприятных исходов истинной полицитемии является переход ее в миелоидную метаплазию с миелофиброзом.

Миелоидная метаплазия и миелофиброз

При этом хроническом миелопролиферативном заболевании пролиферация опухолевых миелоидных стволовых клеток наблюдается главным образом в селезенке (миелоидная метаплазия). В костном мозге развивается гипоплазия и фиброз (миелофиброз). Причина фиброза костного мозга, характерного для миелоидной метаплазии, неизвестна. Установлено лишь, что фибробласты, замещающие костный мозг, не принадлежат к неопластическому гемопоэтическому клону. Предполагают, что пролиферация фибробластов костного мозга тесно связана с функциональной морфологической аномалией тромбоцитов, а также с факторами роста, являющихся митогенами для фибробластов. Согласно этой точке зрения, пролиферация опухолевых клеток начинается в костном мозге с последующим перемещением этого процесса в селезенку и печень; при его прогрессировании фибробласты полностью замещают костный мозг, а селезенка становится главным очагом кроветворения.

Патологическая анатомия. Наиболее выраженные структурные изменения наблюдаются в селезенке, которая заметно увеличивается, достигая 4000 г. На разрезе ткань плотная, красно-серого цвета, под капсулой — множественные инфаркты. Анатомические различия селезенки при миелоидной метаплазии и хроническом миелоидном лейкозе незначительные, однако гистологические — более выражены. В селезенке сохраняется ее рисунок с относительно нормальным соотношением созревающих эритроцитов, белых кровяных телец и тромбоцитов. Содержание мегакариоцитов, выделяющихся своими крупными размерами, повышено. Печень умеренно увеличена, с очагами экстрамедуллярного кроветворения. Лимфатические узлы обычно не увеличены, что является важным признаком, позволяющим отличить миелоидную метапла-

зию от лейкоза. В костном мозге — диффузный фиброз с уменьшением элементов крови. Однако на ранней стадии заболевания костный мозг характеризуется гиперплазией клеток всех трех линий. Особенно увеличено число мегакариоцитов с признаками их дисплазии.

Клиническое течение. В периферической крови обнаруживаются незрелые, причудливой формы эритроциты (пойкилоциты), незрелые белые кровяные тельца (миелоциты и промиелоциты). Со стороны тромбоцитов наблюдается аномалия по размерам и форме с нарушением их функции. В некоторых случаях по клиническому течению и картине крови миелоидная метаплазия напоминает хронический миелоидный лейкоз. Отличие заключается в *нормальной активности щелочной фосфатазы и отсутствии* филадельфийский хромосомы при миелоидной метаплазии. Кроме того, для описываемого заболевания характерно развитие гиперурикемии и подагры.

Исход миелоидной метаплазии различен. Возможны инфекционные осложнения, тромбозы, кровотечения, инфаркты в селезенке. Могут развиться также бластные кризы, напоминающие острый миелоидный лейкоз.

ДИСКРАЗИЯ ПЛАЗМАТИЧЕСКИХ КЛЕТОК

Плазмоклеточная дискразия — это группа заболеваний, общей чертой которых является разрастание представителей одного клона клеток, секретирующих иммуноглобулины с избыточным содержанием в крови иммуноглобулинов одного класса или их фрагментов. Эти заболевания называют также моноклональной гаммапатией, диспротеинемией и парапротеинемией. Все дискразии — злокачественные заболевания и являются причиной смерти в 15 % случаев среди опухолевых заболеваний кроветворной ткани. Обычно развиваются у лиц среднего и пожилого возраста.

Этиология и патогенез. Описываемая группа заболеваний связана с пролиферацией моноклональных В-клеток в различной стадии дифференцировки, причина которой неизвестна. В настоящее время полагают, что в генезе плазмоклеточной дискразии имеют значение пролонгированная антигенная стимуляция и мутация.

Плазмоклеточные дискразии разделяются на пять основных форм: 1) множественная миелома и ее варианты, 2) макроглобулинемия Вальденстрема, 3) болезнь тяжелых цепей, 4) первичный, или ассоциированный с иммуноцитами, амилоидоз, 5) моноклональная гаммапатия. Наиболее часто встречаются первые три формы.

МНОЖЕСТВЕННАЯ МИЕЛОМА

Множественная миелома — наиболее часто встречающаяся форма плазмоклеточной дискразии. Возникает в результате пролиферации клона опухолевых плазматических клеток в костном мозге, с развитием множественных очагов лизиса в костях скелета и черепа (рис. 8). У 60 % больных в сыворотке крови обнаруживается иммуноглобулин G, у 20—25 % — иммуноглобулин A. Очень редко плазмоклеточная дискразия сопровождается повышением в крови содержания иммуноглобулинов M, G и E. В 15—20 % случаев плазматические клетки продуцируют κ- или λ-легкие цепи, которые в силу своей малой массы легко экскретируются с мочой (белки Бенс-Джонса). В одних случаях опухолевые плазматические клетки секретируют только легкие цепи иммуноглобулинов (болезнь легких цепей), в других — полные молекулы иммуноглобулинов и их легкие цепи. В таких случаях обнаруживаются и белки Бенс-Джонса в моче, и иммуноглобулины одного из классов в сыворотке крови.

Описано несколько вариантов множественной миеломы, из которых наиболее часто встречаются локализованная плазмоцитома и плазмоклеточный лейкоз.

Локализованная плазмоцитома характеризуется образованием одного очага поражения в костях или мягких тканях. Солитарная миелома костей имеет такую же локализацию, как и

Рис. 8. Разрушение костей черепа миеломой.

множественная миелома. Среди зрелых плазматических клеток встречаются анаплазированные и гигантские плазмоциты. В то же время внекостномозговые очаги обычно формируют опухолевые массы в верхних дыхательных путях: в синусах гортани, носовой полости. При наличии миеломы в костях процесс может быть стабильным в течение нескольких лет. Однако через 10—20 лет возможна диссеминация процесса. Плазмоцитома мягких тканей диссеминирует реже, излечима при резекции очага.

Плазмоклеточный лейкоз характеризуется наличием в крови плазматических клеток, составляющих не менее 20 % от общего числа элементов крови. В одних случаях (25 %) наличие большого количества плазмоцитов в крови отражает терминальную лейкемическую стадию множественной миеломы, в других (75 %) — плазмоклеточный лейкоз возникает первично, до развития множественной миеломы.

МАКРОГЛОБУЛИНЕМИЯ ВАЛЬДЕНСТРЕМА

Макроглобулинемия Вальденстрема представляет собой редкое заболевание, которое рассматривается как гибрид хорошо дифференцированной лимфоцитарной лимфомы и множественной миеломы. В связи с этим макроглобулинемия клинически и морфологически проявляется двояко. Как миелома она продуцирует моноклональные иммуноглобулины М, а как лимфома — диффузно инфильтрирует лимфоидные органы, включая костный мозг, лимфатические узлы, селезенку. Источником развития описываемых болезней являются В-клетки. Причем при *хорошо дифференцированных лимфоцитарных лимфомах дифференцировка В-клеток приостанавливается на стадии, при которой В-клетки еще не приобретают способность секретировать иммуноглобулины. При множественной миеломе опухолевые В-клетки полностью дифференцируются, приобретая способность к секреции иммуноглобулинов.*

При макроглобулинемии Вальденстрема В-клетки дифференцируются до стадии, при которой они приобретают способность секретировать иммуноглобулины, однако по своей структуре В-клетки не выглядят как плазматические клетки.

БОЛЕЗНЬ ТЯЖЕЛЫХ ЦЕПЕЙ

Болезнь тяжелых цепей — крайне редко встречающийся вариант дискразии плазматических клеток, при которой продуцируются только тяжелые цепи одного из классов иммуноглобулинов (G, A, M). Иногда болезнь напоминает лейкемическую лимфому, за исключением варианта, при котором синтезируются компоненты иммуноглобулина М. Течение болезни зависит от вида синтезируе-

мых тяжелых цепей. При болезни, вызванной синтезом тяжелых цепей иммуноглобулина А, процесс локализуется в тонкой кишке и дыхательных путях. Если образуются тяжелые цепи иммуноглобулина G, то наблюдается лимфаденопатия и гепатоспленомегалия. Следует отметить, что синтез тяжелых цепей иммуноглобулина М выявляется и при хроническом лимфоцитарном лейкозе.

Патологическая анатомия. При множественной миеломе наблюдается аномальное скопление в костях скелета плазматических клеток, составляющих от 15 до 90% клеток костного мозга. В большинстве случаев опухолевые клетки выглядят как обычные зрелые плазматические клетки, реже — как менее зрелые их формы, напоминающие лимфоциты. Иногда среди плазматических клеток обнаруживаются опухолевые гигантские клетки. В местах аномального скопления плазмоцитов наблюдается инфильтрация костной ткани, инвазия с эрозией кости. При множественной миеломе могут поражаться различные кости. Однако чаще в процесс вовлекаются позвоночник (в более 60 % случаев), ребра, челюсти (в более 40 %), реже — кости таза, бедренные кости и лопатки.

Вначале опухоль локализуется в костном мозге, затем она разрушает губчатый слой кости. С прогрессированием процесса разрушается и компактная кортикальная часть кости. В участках разрастания опухолевых клеток наблюдается полное рассасывание кости, что связывают с секрецией миеломными клетками фактора, активирующего остеокласты. Такой вид рассасывания кости называют «пазушным рассасыванием». Для данного заболевания характерны переломы, особенно позвоночника. Остеолизис и остеопороз приводят к образованию гладкостенных полостей диаметром 1—4 см, наполненных мягкой, красноватой желатинозной субстанцией. Костеобразование отсутствует или слабо выражено. В ряде случаев отмечается диффузная деминерализация костей.

С прогрессированием болезни плазмоклеточная инфильтрация появляется в мягких тканях, включая селезенку, печень, почки, легкие, лимфатические узлы. Характерный признак миеломной болезни — миеломный нефроз. Почки при этом могут иметь 1) нормальные размеры и цвет, 2) слегка увеличиваться и приобретать бледный оттенок, 3) сморщиваться, становиться бледными из-за разрастания соединительной ткани. При микроскопии строма почек инфильтрирована большим числом плазматических клеток. В просвете извитых канальцев и собирательных трубочек определяются белковые преципитаты даже при отсутствии плазмоклеточной инфильтрации стромы. Большинство из них представляют белки Бенс-Джонса, реже — белки Тамма — Хорсфалла и альбумины. Часть этих белковых преципитатов обнаруживают тинкториальные свойства амилоида. В связи с этим образование λ-амилоида из белков Бенс-Джонса не вызывает удивления. Вокруг описываемых преципитатов можно видеть многоядерные гигантские клетки, происхождение которых связыва-

ют или с макрофагами, или с эпителиальными клетками канальцев. В канальцах, содержащих белковые преципитаты, эпителий подвергается атрофии или некрозу. Полагают, что свободные легкие цепи (белки Бенс-Джонса), фильтруясь через гломерулы, затем реабсорбируются в канальцах, оказывая прямое токсическое действие на эпителий канальцев.

В связи с интенсивным рассасыванием костей развивается гиперкальциемия, которая ведет к развитию метастатического обызвествления почек. Кроме того, в клубочках обнаруживаются структурные изменения, типичные для амилоидоза.

В отличие от миеломной болезни макроглобулинемия Вальденстрема и болезнь тяжелых цепей не сопровождаются деструкцией костной системы. Опухолевые клетки инфильтрируют костный мозг, лимфатические узлы, селезенку, иногда печень. Описана плазмоклеточная инфильтрация и других органов, при этом среди опухолевых плазмоцитов обнаруживаются и лимфоциты.

Клинические проявления дискразии плазматических клеток вариабельны и связаны, с одной стороны, с повышенной секрецией иммуноглобулинов, с другой — с деструктивными процессами в костях и мягких тканях, вызываемыми опухолевыми плазматическими клетками. При миеломной болезни на первый план выступают деструктивные процессы, в то время как при макроглобулинемии Вальденстрема клинические симптомы связаны с увеличением содержания в сыворотке крови иммуноглобулина М.

Для миеломной болезни характерны: 1) возникновение болей в костях (так как имеет место их поражение); 2) анемия в связи с замещением костного мозга плазмоцитомой; 3) предрасположенность к инфекциям. Высокая предрасположенность к бактериальным инфекциям является серьезным осложнением миеломной болезни, так как очень часто они становятся причиной смерти. Почечная недостаточность (миеломный нефроз) развивается в более чем половине случаев и занимает второе место после инфекций как причина смерти больных. В патогенезе миеломного нефроза имеют значение гиперкальциемия, нефрокальциноз и прямой токсический эффект белков Бенс-Джонса на канальцевый эпителий. У 5—10 % больных миеломной болезнью может развиться амилоидоз.

Важный диагностический критерий — это выявление при рентгенографии гладкостенных дефектов в костях. У 99 % больных в сыворотке крови и моче определяется один из классов иммуноглобулинов или их легкие цепи. У 1 % больных моноклональные иммуноглобулины выявляются только в клетках плазмоцитомы; в моче и крови они отсутствуют. Такие случаи рассматриваются как «несекретирующая миелома».

Для макроглобулинемии Вальденстрема характерно увеличение содержания иммуноглобулина М в сыворотке крови с высоким молекулярным весом, что ведет к развитию синдрома повышенной вязкости, расширению сосудов с геморрагиями в сетчатке глаз.

Наблюдаются спутанное сознание и транзиторные парезы. Возможны кровотечения в результате образования комплекса иммуноглобулинов М с фактором свертывания крови. В некоторых случаях аномальные глобулины преципитируют при низкой температуре (менее чем 37°С), что обусловливает симптомы криоглобулинемии с развитием феномена Рейно, образованием язв на открытых частях тела, особенно на пальцах. При миеломной болезни криоглобулинемия и кровотечения наблюдаются очень редко.

Диагноз макроглобулинемии Вальденстрема основывается на клинических симптомах (лимфаденопатия, гепатоспленомегалия), наличии инфильтратов в костном мозге, на повышении в сыворотке крови содержания иммуноглобулина М.

АГРАНУЛОЦИТОЗ

Уменьшение числа гранулоцитов в крови известно как нейтропения, или агранулоцитоз. Эта патология имеет серьезные последствия, так как обусловливает высокую предрасположенность к инфекциям.

Этиология и патогенез. Причины, вызывающие агранулоцитоз, разнообразны. Он может быть проявлением генерализованного подавления функции костного мозга при апластической анемии или остром лейкозе, может возникать при изолированном нарушении образования гранулоцитов. В последнем случае повреждение связывают с лекарственными препаратами, особенно противоопухолевыми, сульфаниламидами и др. Описан идиопатический агранулоцитоз, при котором остается неизвестной причина, угнетающая гранулопоэз.

В последние годы появились факты, свидетельствующие о роли иммунологических механизмов в патогенезе лекарственного и идиопатического агранулоцитоза. Например, некоторые лекарственные препараты могут действовать как гаптены, вызывая образование антинейтрофильных антител. По некоторым сообщениям, выраженная нейтропения может развиться при опухолевой пролиферации $CD8^+$Т-клеток, которые, действуя как супрессоры, подавляют образование в костном мозге гранулоцитов из прекурсоров.

Патологическая анатомия. Микроскопически в костном мозге обнаруживается небольшое число клеток с селективной редукцией прекурсоров гранулоцитов. Агранулоцитоз осложняется инфекционными процессами, которые могут развиться в любой ткани. Чаще наблюдается некротический процесс с изъязвлением десен, слизистой оболочки полости рта, гортани. В зоне воспаления выявляется множество микробов и их колоний без характерной функциональной активности лейкоцитов, в результате чего у больных развивается сепсис.

ГЕМОРРАГИЧЕСКИЕ ДИАТЕЗЫ

Это группа наследственных или приобретенных заболеваний, основным клиническим признаком которых является повышенная кровоточивость, возникающая спонтанно или после незначительной травмы. Наклонность к кровотечению может быть обусловлена: 1) повышенной хрупкостью сосудистой стенки, 2) неадекватной реакцией гемостатических механизмов; 3) нарушением механизма свертывания крови, 4) снижением числа тромбоцитов.

Повышенная хрупкость сосудов развивается при выраженном дефиците витамина С, аллергических и инфекционных васкулитах; наблюдается при менингококкемиях, инфекционном эндокардите, риккетсиозах.

Геморрагии, связанные с повышенной хрупкостью сосудов, характеризуются: 1) спонтанным появлением петехий и экхимозов на коже и слизистых оболочках, 2) нормальным числом тромбоцитов, 3) нормальным временем кровотечения, 4) нормальным временем свертывания крови.

Уменьшение числа тромбоцитов (тромбоцитопения) — наиболее частая и значимая причина геморрагического диатеза. Однако в ряде случаев геморрагический диатез может развиться в связи с нарушением функции тромбоцитов. При этом число их сохраняется в пределах нормы. Такая картина наблюдается при уремии, после приема ацетилсалициловой кислоты, при болезни Ван-Виллебранда.

Снижение числа тромбоцитов и нарушение их функции, как и повышение хрупкости сосудов, сопровождается появлением петехий и экхимозов, кровоподтеков, носовых кровотечений, сильных кровотечений при минимальных травмах. Время свертывания крови сохраняется в пределах нормы, а время кровотечения оказывается пролонгированным.

Геморрагические диатезы, связанные с нарушением сложных механизмов свертывания, несколько отличаются от описанных. Так, время свертывания крови удлиняется при нормальном времени кровотечения. Петехии и экхимозы так же, как и другие признаки кровотечения после незначительных травм, обычно отсутствуют. Однако после удаления зуба, хирургических вмешательств или значительных травм может развиться сильное кровотечение. К *наиболее сложным геморрагическим диатезам относится ДВС-синдром (диссеминированное внутрисосудистое свертывание), механизм развития которого связан с истощением (расходом) как тромбоцитов, так и факторов свертывания.*

Наибольшее клиническое значение имеют геморрагические диатезы, связанные с: 1) ДВС-синдромом, 2) тромбоцитопенией, 3) нарушением коагуляции крови в связи с дефицитом факторов свертывания.

ТРОМБОЦИТОПЕНИЯ

Тромбоцитопения — патологическое состояние, которое характеризуется низким содержанием тромбоцитов с наклонностью к спонтанным кровотечениям. При этом время кровотечения увеличивается при нормальном времени свертывания крови. Число тромбоцитов в крови составляет 100 000 в 1 мкл крови ($100{,}0 \cdot 10^9$/л) и меньше. Тромбоцитопения может быть самостоятельным заболеванием (тромбоцитопеническая пурпура), или симптомом ряда патологических процессов.

Причинами тромбоцитопении могут быть: 1) повышенное разрушение тромбоцитов, 2) повышенное потребление или 3) недостаточное образование тромбоцитов, что связано с различными формами функциональной недостаточности костного мозга и его повреждением. Это наблюдается при: 1) идиопатической апластической анемии, 2) замещении костного мозга опухолью (например, при гемобластозе), 3) при применении лекарственных препаратов, угнетающих функцию костного мозга. При этом тромбоцитопения сопровождается снижением числа мегакариоцитов в костном мозге.

Ускоренное разрушение тромбоцитов наблюдается при: 1) структурной неполноценности тромбоцитов наследственного характера, 2) при образовании антитромбоцитарных антител (аллоиммунные, аутоиммунные), 3) при механическом повреждении тромбоцитов, наблюдаемом при гемангиомах, выраженной спленомегалии, при наличии искусственных клапанов сердца. Эта форма тромбоцитопении отличается нормальным или даже повышенным содержанием мегакариоцитов в костном мозге. Повышенное разрушение тромбоцитов наблюдается часто при аутоиммунных заболеваниях, особенно при системной красной волчанке. Описаны тромбоцитопении, причина которых остается неизвестной. В таких случаях говорят об *идиопатической тромбоцитопенической пурпуре.*

Особую группу составляют тромбоцитопении потребления, наблюдаемые чаще всего при массивных кровотечениях, тромбозах, когда на образование тромбов расходуется большое количество тромбоцитов, особенно при синдроме диссеминированного внутрисосудистого свертывания крови (ДВС-синдроме).

Независимо от причин и механизма развития тромбоцитопении *характерным признаком ее является кровотечение из мелких кровеносных сосудов.* Петехии и реже экхимозы обнаруживаются на коже, слизистых оболочках желудочно-кишечного тракта и мочевых путей. Может возникнуть кровотечение в головном мозге, что представляет большую опасность для больного.

Идиопатическая тромбоцитопеническая пурпура. Этот вид тромбоцитопении аутоиммунной природы может носить самостоятельный характер или быть одним из ранних проявлений системной красной волчанки. Чаще встречается у взрослых, как у мужчин, так и у женщин, в возрасте 20—40 лет.

Антитромбоцитарные иммуноглобулины, вступающие в реакцию с гликопротеидами клеточной поверхности тромбоцитов, обнаруживаются в сыворотке крови большинства больных идиопатической тромбоцитопенической пурпурой. Важную роль в патогенезе при этом играет селезенка, так как в ней главным образом образуется антитромбоцитарные антитела с деструкцией тромбоцитов после прикрепления к ним иммуноглобулинов. В большинстве случаев спленэктомия ведет к нормализации числа тромбоцитов в крови и ремиссии заболевания.

Селезенка обычно увеличена за счет застойных явлений и гипертрофии лимфоидных фолликулов с выраженным увеличением объема герминативных центров в них. При микроскопии костного мозга отмечается увеличение числа мегакариоцитов. Аналогичная картина в костном мозге характерна для тромбоцитопении, возникающей при ускоренном разрушении тромбоцитов. Характерны вторичные геморрагии, развивающиеся в различных органах и тканях, особенно в серозных и слизистых оболочках.

Тромботическая тромбоцитопеническая пурпура — редко встречающаяся патология, генез которой неизвестен. Характеризуется: 1) образованием множественных диссеминированных микротромбов в артериолах, капиллярах и венулах всех органов, 2) тромбоцитопенией и 3) гемолитической анемией. Микротромбы вначале представляют собой подвижное скопление тромбоцитов, которое затем укрепляется в стенке сосудов и замещается фибрином.

Клиническая картина тромботической тромбоцитопенической пурпуры связана с ишемическим повреждением различных органов, особенно почек и центральной нервной системы. Кроме того, тромбирование микроциркуляторного русла ведет к развитию микроангиопатической гемолитической анемии вследствие фрагментации эритроцитов при прохождении ими фибриновой сети тромбов.

ГЕМОРРАГИЧЕСКИЕ ДИАТЕЗЫ, СВЯЗАННЫЕ С НАРУШЕНИЕМ СВЕРТЫВАНИЯ КРОВИ

В основе этих форм геморрагических диатезов лежит наследственный или приобретенный дефицит факторов свертывания крови.

Приобретенные нарушения свертывания крови связаны обычно с дефицитом многих факторов свертывания. Так, недостаточное поступление витамина К в организм ведет к серьезным нарушениям коагуляции, потому что он необходим для синтеза протромбина и факторов свертывания VII, IX, X. Как известно, в печени происходит синтез нескольких факторов свертывания, в связи с чем поражение печени может также стать причиной развития геморрагического диатеза. Кроме того, ряд заболеваний сопро-

вождается нарушением функции тромбоцитов и метаболизма фибриногена, что становится причиной коагулопатии.

Наследственная недостаточность факторов свертывания крови обычно касается какого-либо одного фактора свертывания. Например, *гемофилия — семейно-наследственная форма геморрагического диатеза — обусловлена дефицитом плазменного фактора VIII.* С дефицитом этого фактора свертывания крови связано и другое часто встречающееся заболевание — болезнь Ван-Виллебранда.

Напомним, что плазменный фактор VIII представляет собой комплексное соединение двух белков, различающихся по своим функциональным, биохимическим и иммунологическим свойствам. Один из них, необходимый для активации плазменного фактора X, называют фактор VIII С, или прокоагуляционный белок фактора VIII. Дефицит фактора VIII С является причиной развития классической гемофилии. С помощью нековалентных связей фактор VIII С соединяется с более крупным белком, образуя фактор Ван-Виллебранда, который способствует адгезии тромбоцитов к субэндотелиальному коллагену. Следовательно, дефицит фактора Ван-Виллебранда, играющего важную роль в гемостазе, ведет также к развитию геморрагического диатеза. Описанные два белковых компонента фактора VIII кодируются различными генами и синтезируются различными клетками. Так, фактор Ван-Виллебранда продуцируется клетками эндотелия и мегакариоцитами. Местом синтеза фактора VIII С, по-видимому, является печень.

Таким образом, два компонента комплексного фактора VIII, синтезируясь раздельно, объединяются в единый плазменный фактор, способствующий свертыванию крови. Дефицит этих компонентов ведет к развитию болезни Ван-Виллебранда и гемофилии А.

Болезнь Ван-Виллебранда клинически проявляется спонтанными кровотечениями из слизистых оболочек, ран, массивной менорагией. При нормальном числе тромбоцитов характерна пролонгация времени кровотечения. Передается чаще по аутосомно-доминантному пути.

Классический и наиболее часто встречающийся вариант болезни характеризуется уменьшением количества циркулирующего фактора Ван-Виллебранда. При этом синтез фактора не подавляется, а ингибируется его выделение из эндотелиальных клеток, механизм которого неясен. Снижается также уровень плазменного фактора VIII С, что объясняется дефицитом фактора Ван-Виллебранда, который защищает его от распада. Следовательно, при описываемой форме геморрагического диатеза нарушается функция тромбоцитов и свертываемость крови.

Гемофилия А развивается при уменьшении в плазме крови фактора VIII С или снижении его активности. Заболевание наблюдается у мужчин или гомозиготных женщин. Клинически синдром проявляется только в условиях выраженного дефицита

фактора VIII С. При этом наблюдается более массивное кровотечение при травмах, хирургических вмешательствах. Возможны спонтанные кровотечения, особенно в полость суставов (гемартрозы). Петехии и экхимозы не возникают. Для гемофилии А характерна также пролонгация времени свертывания крови при нормальном времени кровотечения.

Гемофилия В, или болезнь Кристмасса, возникает при выраженном дефиците фактора IX или депрессии его функциональной активности. По клиническому течению гемофилия В трудно отличима от гемофилии А. Время свертывания пролонгировано, время кровотечения обычно остается в пределах нормы. Единственным дифференциальным признаком является низкий уровень в плазме крови фактора IX свертывания крови.

ИНФЕКЦИОННЫЙ МОНОНУКЛЕОЗ

Инфекционный мононуклеоз относится к заболеванию, причиной развития которого является лимфотропный вирус Эпштейна — Барра. Поражает обычно подростков и молодых людей. Заболевание характеризуется повышением температуры, болями в горле, генерализованной лимфаденопатией, лимфоцитозом. Следует отметить, что цитомегаловирус вызывает подобный синдром, в связи с чем дифференцировать их можно лишь серологическим методом.

Представляет интерес тот факт, что инфекционный мононуклеоз в форме острой лихорадки встречается главным образом в странах с высоким уровнем жизни. В то же время в развивающихся странах болезнь протекает чаще бессимптомно, при этом у всех обследованных детей в возрасте от 1 года до 3 лет результаты серологических исследований свидетельствуют о перенесенной вирусной инфекции Эпштейна — Барра.

Инфекционный мононуклеоз является относительно доброкачественным заболеванием, протекающим в течение 4—6 нед. Реже на фоне иммунодефицита болезнь развивается стремительно и переходит быстро в смертельно опасный лимфопролиферативный синдром или лимфому. Вирус Эпштейна — Барра играет важную роль в развитии эндемической лимфомы Беркитта и рака носоглотки, широко распространенных в странах Азии и Африки.

Входными воротами инфекции является носоглотка, где вирус пенетрирует эпителиальные клетки и вызывает субклиническую продуктивную воспалительную реакцию. Из носоглотки вирус проникает в лимфоидную ткань носоглотки и гортани, а именно: в В-лимфоциты, которые обладают рецепторами для вируса Эпштейна — Барра. В этих клетках вирусная ДНК встраивается в геном, после чего клетки начинают трансформироваться в лимфобласты и приобретают способность безгранично размножаться.

Инфицированные вирусом клетки поступают в ток крови и вызывают иммунную реакцию, как клеточную, так и гуморальную. При гуморальном иммунном ответе образуются антитела, направленные против антигенов вируса Эпштейна — Барра. В клеточном иммунном ответе принимают участие естественные киллерные клетки и цитотоксические Т-клетки, мишенью которых являются антигены мембран В-клеток, инфицированных вирусом. Сенсибилизированные Т-клетки составляют большую часть атипичных лимфоцитов в периферической крови. Следует подчеркнуть, что развитие полноценного гуморального и клеточного иммунного ответа на внедрение вируса Эпштейна — Барра тормозит его распространение, ограничивает увеличение числа В-клеток в крови и лимфатических узлах. Следовательно, иммунодефицитное состояние хозяина имеет гибельные последствия.

Патологическая анатомия. При инфекционном мононуклеозе в процесс вовлекаются кровь, лимфатические узлы, печень, селезенка, центральная нервная система, реже — другие органы.

В периферической крови обнаруживается абсолютный лимфоцитоз с общим числом белых кровяных телец от 12 000 до 18 000 в1 мкл крови (12,0—18, $0 \cdot 10^9$/л), из них 60 % составляют лимфоциты, большинство из которых представляют собой крупные атипичные лимфоциты по 12—16 мкм в диаметре. Эти клетки имеют объемную цитоплазму, содержащую множество светлых вакуолей; ядра их овальной формы с выемкой. Эти клетки обладают маркерами Т-клеток и являются важным диагностическим критерием при исследовании крови больных.

Лимфатические узлы всех областей тела, особенно задние шейные и подмышечные,увеличены. При микроскопии наблюдается наводнение ткани лимфатического узла атипичными лимфоцитами, которые полностью занимают паракортикальную зону (Т-клеточную). Обнаруживается также реакция В-зон с увеличением размеров фолликулов. Структура лимфатического узла приобретает неясные очертания вследствие интенсивной лимфопролиферации, хотя архитектура его сохраняется. Изредка выявляются клетки, напоминающие клетки Березовского — Штернберга. Следует отметить, что описанные структурные изменения в лимфатическом узле очень напоминают малигнизированную лимфому, особенно болезнь Ходжкина. Дифференцировать эти процессы позволяет наличие в лимфатическом узле атипичных лимфоцитов. Аналогичные структурные изменения обнаруживаются в миндалинах и лимфоидной ткани гортани.

Селезенка в большинстве случаев увеличивается, масса ее составляет 300—500 г. Консистенция селезенки мягкая. Гистологические изменения аналогичны изменениям, описанным в лимфатическом узле. Ткань селезенки также инфильтрирована атипичными лимфоцитами. Вследствие инфильтрации трабекул и капсулы селезенки лимфоцитами возможны ее разрывы.

Печень при инфекционном мононуклеозе увеличивается уме-

ренно с нарушением ее функции. При микроскопии в портальном тракте и синусоидах обнаруживаются атипичные лимфоциты, очаги некроза. Гистологические изменения в печени при инфекционном мононуклеозе практически трудно отличимы от структурных сдвигов, характерных для вирусного гепатита.

В центральной нервной системе выявляются отек, мононуклеарная инфильтрация вокруг сосудов мягкой мозговой оболочки. Отмечаются также дегенерация миелина и деструкция аксонов периферических нервов.

Клиническая картина инфекционного мононуклеоза вариабельна. Он может протекать с высокой температурой, генерализованной лимфаденопатией, болями в горле. При другом варианте болезни температура не повышается, наблюдаются недомогание, утомляемость, лимфаденопатия, напоминающая лейкемическую лимфому. Кроме того, болезнь может протекать как краснуха или как гепатит, который трудно дифференцировать с гепатитом вирусной этиологии.

Диагноз инфекционного мононуклеоза ставится на основании: 1) лимфоцитоза с появлением характерных атипичных лимфоцитов в периферической крови; 2) положительной нейтрофильной реакции; 3) появления специфических антител против вируса Эпштейна — Барра.

В большинстве случаев инфекционный мононуклеоз протекает в течение 4—6 нед. Иногда недомогание длится значительно дольше. Однако могут возникнуть осложнения, такие, как нарушение функции печени с желтухой, повышение уровня ферментов, понижение аппетита. Реже может развиться печеночная недостаточность. Возможны осложнения со стороны центральной нервной системы, почек, легких, сердца, селезенки. Возможен разрыв селезенки со смертельным кровотечением. Более серьезные осложнения возникают у больных с выраженным иммунодефицитным синдромом, так как в этих условиях инфекция, стремительно развиваясь, ведет к возникновению процесса, напоминающего лимфому из поликлональных и моноклональных В-клеток.

Следует отметить, что развитие В-клеточной лимфомы Беркитта тесно связано с вирусной инфекцией Эпштейна — Барра.

ГИСТИОЦИТОЗЫ

Гистиоцитозы — это большая группа заболеваний, характеризующихся одной общей чертой — скоплением (агрегацией) гистиоцитов или макрофагов. В некоторых случаях гистиоцитозы представляют собой реакцию мононуклеарных фагоцитов на некоторые «чужие» патогенные факторы или субстанции, например при туберкулезе, лепре, малярии, различных болезнях накопления (болезни Гоше, Ниманна — Пика). Кроме того, к гистиоцитозам

относят и опухоли, например гистиоцитарную лимфому. Между этими двумя крайними вариантами находится еще одна группа гистиоцитозов неизвестной этиологии, которую рассматривают как гистиоцитоз из клеток Лангерганса.

Гистиоцитоз из клеток Лангерганса. Раньше этот вариант называли гистиоцитозом X и разделяли на три клинико-анатомические формы: болезнь Леттерера — Зиве (острый диссеминированный гистиоцитоз), Ганда — Шюллера — Христиана (хронический прогрессирующий гистиоцитоз) и эозинофильная гранулема (доброкачественный локализованный гистиоцитоз). В настоящее время установлено, что эти процессы весьма сходны между собой и отличаются лишь по клиническому течению.

Хотя генез гистиоцитоза неясен, однако все варианты его характеризуются пролиферацией гистиоцитов, имеющих тесное отношение к антигенпредставляющим клеткам Лангерганса костномозгового происхождения, обнаруживаемым в норме в эпидермисе. Эти клетки относятся к моноцитарно-макрофагальной системе, экспрессируют CD1-антиген и содержат HLA-DR. В отличие от нормальных гистиоцитов они обозначаются как НХ-клетки, отличительной особенностью которых является наличие в них тубулярных структур, напоминающих короткие «застежки-молнии» (параллельно располагающиеся мембраны, разделенные плотными поперечными полосками). Их называют гранулами клеток Лангерганса, или гранулами Бирбека. Полагают, что пролиферация атипичных гистиоцитов отражает нарушение функции Т-клеток, что подтверждается положительным эффектом при лечении гистиоцитоза экстрактом тимуса.

Острый диссеминированный гистиоцитоз (болезнь Леттерера — Зиве) чаще наблюдается у детей в возрасте до 2 лет, реже — в старших возрастных группах. Болезнь начинается остро и характеризуется появлением себореи на голове, спине вследствие инфильтрации кожи клетками Лангерганса, мокнутий в складках кожи, папуллезно-сквамозной сыпью на коже, верхней половине туловища. Отмечается гепатоспленомегалия, лимфаденопатия, поражение легких (в виде интерстициальной пневмонии). В более поздние сроки заболевания возможно остеомиелитическое поражение костей черепа, таза, лопаток, конечностей. Интенсивная инфильтрация гистиоцитами костного мозга ведет к развитию анемии, тромбоцитопении, а иногда и панцитопении. В результате больные оказываются весьма восприимчивыми к инфекции.

С морфологической точки зрения характерной является пролиферация в очагах пражения НХ-клеток, которые выглядят как гистиоциты или макрофаги в очаге воспаления. Разрастание указанных клеток может обнаруживаться в коже, лимфатических узлах, селезенке, костном мозге, вилочковой железе, печени, легких. При электронной микроскопии в цитоплазме этих клеток выявляются описанные специфические гранулы Бирбеке. *Прогноз* неблагоприятный.

Хронический прогрессирующий гистиоцитоз (болезнь Ганда — Шюллера — Христиана) развивается в основном у детей в возрасте 2—6 лет, редко — в более старших возрастных группах (до 30 лет). Эта болезнь характеризуется преимущественным *поражением костей, вялотекущим диабетом, экзофтальмом (триада Ганда — Шюллера — Христиана)*. Поражение кожи менее выражено, чем при остром диссеминированном гистиоцитозе, и отмечается лишь в одной трети случаев. Реже наблюдается поражение легких, гепатоспленомегалия и лимфаденопатия. Течение болезни и прогноз зависят от степени диссеминации опухоли и возраста больного. У детей более старшего возраста прогноз более благоприятный.

В очагах пролиферации НХ-клеток могут обнаруживаться лимфоциты, эозинофилы. Пролиферирующие гистиоциты иногда увеличены, содержат много ядер, цитоплазма их загружена большим количеством липидов. Иногда в очагах поражения скапливаются эозинофилы, которые в таких случаях рассматриваются как множественная эозинофильная гранулема.

Доброкачественная локализованная форма гистиоцитоза (эозинофильная гранулема) характеризуется скоплением клеток Лангерганса в полости костного мозга, реже в коже или других мягких тканях. Из костей скелета наиболее часто поражаются кости черепа, ребра, позвоночник, реже — кости таза, лопатки, трубчатые кости. В эозинофильных гранулемах наряду с гистиоцитами обнаруживаются эозинофилы, лимфоциты, плазмоциты, нейтрофилы. Очень редко в процесс вовлекаются лимфатические узлы, легкие, желудок, печень, селезенка. Эозинофильная гранулема может быть одиночной или множественной. В первом случае образование локализуется в костях скелета; может протекать бессимптомно, сопровождаться болями или переломами. Множественная эозинофильная гранулема (множественный гистиоцитоз Лангерганса) наблюдается преимущественно у детей. *Прогноз* при своевременном применении химиотерапии, лучевой терапии благоприятный.

БОЛЕЗНИ СОСУДОВ

АТЕРОСКЛЕРОЗ

ГИПЕРТОНИЧЕСКАЯ БОЛЕЗНЬ

ВАСКУЛИТЫ

- **Узелковые артерииты**
- **Гранулематоз Вегенера**
- **Васкулиты, связанные с реакцией гиперчувствительности**
- **Артериит височных артерий**
- **Артериит Такаясу**
- **Облитерирующий тромбангиит**
- **Болезнь Рейно**

АНЕВРИЗМА СОСУДОВ

- **Атеросклеротическая аневризма**
- **Сифилитическая аневризма**
- **Идиопатический некроз средней оболочки аорты**
- **Расслаивающая аневризма аорты**

ВАРИКОЗНОЕ РАСШИРЕНИЕ ВЕН

ФЛЕБОТРОМБОЗ И ТРОМБОФЛЕБИТ

СИНДРОМ ВЕРХНЕЙ ПОЛОЙ ВЕНЫ

СИНДРОМ НИЖНЕЙ ПОЛОЙ ВЕНЫ

ПАТОЛОГИЯ ЛИМФАТИЧЕСКИХ СОСУДОВ

Болезни сердечно-сосудистой системы занимают важное место в патологии человека. Так, атеросклероз и ишемическая болезнь сердца являются главными причинами инвалидизации и смертности населения, особенно в высокоразвитых странах. Патологические процессы, развивающиеся в сосудах, могут повлечь за собой разрывы их стенки с массивным кровотечением, закупорку их просвета с развитием ишемического некроза в жизненно важных органах.

Среди патологических процессов, развивающихся в сосудах, наиболее широко распространен склероз их стенки, возникающий от самых различных причин, в связи с чем выделяют следующие виды артериосклероза: 1) атеросклероз, 2) артериолосклероз, 3) воспалительный (инфекционный) артериосклероз, 4) аллергический, 5) артериосклероз, связанный с обызвествлением (кальцификацией) средней оболочки артерий.

В клинической практике наиболее часто встречаются атеросклероз, артериолосклероз и артериосклероз, связанный с обызвествлением средней оболочки артерий мышечного типа. Отложения

кальция могут иметь вид бляшек или поперечно расположенных колец, пальпируемых в виде узелков, подвергающихся иногда оссификации. Однако этот вид артериосклероза представляет чисто анатомический интерес, так как кальциноз артерий не ведет к сужению просвета артерий. Наибольшее клиническое значение имеют атеросклероз и артериолосклероз, возникающий при гипертензии.

АТЕРОСКЛЕРОЗ

Атеросклероз — это хроническое заболевание, которое характеризуется гемодинамическими нарушениями вследствие липидной инфильтрации интимы артерий и образования атеросклеротических бляшек. Начинаясь исподволь в детском возрасте, атеросклероз прогрессирует с возрастом и проявляется клинически лишь во второй половине жизни человека.

Опасность атеросклероза заключается в том, что он поражает аорту, сосуды сердца, мозга, подвздошные, мезентериальные и бедренные артерии, вызывая ишемическое повреждение этих жизненно важных органов.

Эпидемиология. Атеросклероз встречается в любом регионе земного шара, однако распространенность его в различных странах неодинакова. Уровень заболеваемости и смертности наиболее высок в экономически развитых странах (США, Финляндия, страны СНГ). Вместе с тем в Японии смертность от атеросклероза ниже, чем в Финляндии, хотя Япония считается высокоразвитой страной. В странах Азии и Африки, относящихся к слаборазвитым регионам, атеросклероз встречается реже. В Прибалтийских странах и России показатели частоты атеросклероза по данным патологоанатомических исследований значительно выше, чем в Якутии и странах Центральной Азии (Узбекистан, Киргизия). В настоящее время имеется тенденция к нарастанию заболеваемости и смертности от атеросклероза во всем мире по сравнению с первой половиной двадцатого века.

Установлены выраженные различия в развитии атеросклероза у *лиц различной этнической принадлежности.* Например, в Новом Орлеане, по данным американских исследователей, у белого населения обнаруживается высокий уровень атеросклероза, в то время как у негров он значительно ниже. Самая низкая заболеваемость атеросклерозом отмечается у негров Сан-Паулу и у жителей Гватемалы. В Узбекистане показатели частоты и площади атеросклеротических изменений у коренных жителей ниже, чем у некоренных. Так, у мужчин коренной национальности площадь фиброзных бляшек в аорте составляет 19,9%, у мужчин некоренной национальности — 28,2 %. При этом установлено, что лица одной этнической группы имеют различную степень выраженности атеросклероза в зависимости от места проживания.

Например, у японцев, проживающих в США, атеросклероз имеет более выраженный характер, чем у японцев, проживающих в Японии. У русских, проживающих на территории Узбекистана, частота и площадь атеросклеротических поражений ниже, чем у русских, проживающих в России.

Выявлены различия в частоте и выраженности атеросклероза в зависимости от таких конституциональных факторов, как возраст, пол, семейная предрасположенность.

Возраст. Известно, что атеросклероз начинается уже в молодом возрасте. Так, по данным американских патологоанатомов, среди молодых американцев (18—20 лет) атеросклероз коронарных артерий обнаруживается у 77 % без выраженных клинических симптомов ишемической болезни сердца. В Узбекистане атеросклеротические изменения в коронарных артериях среди молодых мужчин в возрасте 20—29 лет выявляются лишь у 46,7 %, а в возрастной группе 30—39 лет — у 75,4 %. Однако клинические симптомы атеросклероза коронарных сосудов появляются у мужчин в возрасте старше 35 лет, а у женщин — старше 45 лет. С каждым десятилетием жизни частота и выраженность атеросклеротических изменений в сосудах нарастают. Наиболее высокая смертность от ишемической болезни сердца, связанная с атеросклерозом коронарных артерий, наблюдается в возрасте 65—75 лет.

Пол. Степень выраженности атеросклероза определяется также полом. У мужчин этот процесс развивается раньше, а площадь поражения значительно больше, чем у женщин, при отсутствии у лиц женского пола таких факторов риска, как сахарный диабет, гипертензия, курение. Причем, разница эта особенно четко выявляется в возрастных группах 20—50 лет. Так, в возрастной группе 20—29 лет фиброзные бляшки в левой нисходящей коронарной артерии среди женщин обнаруживаются у 14,6 %, среди мужчин — у 46,7 %. После 50 лет, по нашим данным, различия в степени и частоте атеросклероза у мужчин и женщин нивелируются. Осложненные поражения атеросклероза у женщин обнаруживаются лишь в возрастной группе 40—49 лет, у мужчин — значительно раньше — в 20—29 лет.

Семейная предрасположенность к атеросклерозу чаще связана с генетически детерминированными нарушениями обмена липопротеидов, обусловливающими высокий уровень липидов в крови.

Таким образом, существует четкая зависимость частоты и характера атеросклеротических поражений от возраста, этнических, экономико-географических и социально-бытовых факторов.

Этиология и патогенез. Атеросклероз и его осложнения представляют собой наибольшую опасность для современного общества; однако представления об этиологии и патогенезе этого страдания весьма противоречивы.

Существуют различные теории и гипотезы о причинах и механизме развития атеросклероза. Это:

1) тромбогенная теория Рокитанского — Дьюгера, которая

связывает атерогенез с образованием пристеночных тромбов с последующей их организацией, что ведет к формированию возвышающихся бляшек, распаду клеток крови с высвобождением из них липидов;

2) геронтологическая теория И. В. Давыдовского, согласно которой атеросклероз представляет собой проблему старения;

3) теория липидной инфильтрации сосудистой стенки, рассматривающая формирование липидных бляшек как реакцию сосудистой стенки на увеличение поступления в нее белков плазмы и липидов из крови;

4) гипотеза, рассматривающая атеросклероз как «реакцию на повреждение»;

5) нервно-метаболическая теория А. Л. Мясникова, согласно которой в развитии атеросклероза важную роль играют стрессовые и конфликтные ситуации, при которых психоэмоциональное перенапряжение способствует нарушению нейроэндокринной регуляции жирового и белкового обмена;

6) мембранная гипотеза Р. Джексона и А. Готто, в соответствии с которой под влиянием холестерина изменяется мембранный и клеточный метаболизм гладкомышечных клеток, что стимулирует их пролиферацию и, возможно, усиливает связывание липопротеидов;

7) мутагенная моноклональная гипотеза Е. Бендитта и Дж. Бендитта, авторы которой указывают на существование клона гладкомышечных клеток, начинающих размножаться в ответ на различные воздействия с образованием фиброзных бляшек. В последних 80 % гладкомышечных клеток являются моноклональными. Такая фиброзная бляшка рассматривается как опухоль из гладкомышечных клеток.

Из перечисленных теорий наибольшего внимания заслуживает гипотеза формирования атеросклероза как «реакция на повреждение». Согласно этой теории, в механизме развития атеросклероза имеют значение:

1) хроническое очаговое повреждение эндотелия, что ведет к повышению его проницаемости и другим функциональным нарушениям;

2) увеличение имбибиции (инсудации) сосудистой стенки липопротеидами низкой и очень низкой плотности, содержащих большое количество холестерина;

3) характер взаимодействий в очаге повреждения различных клеток, включая эндотелиальные клетки, моноциты, макрофаги, Т-лимфоциты, гладкомышечные клетки интимы и средней оболочки сосудистой стенки;

4) пролиферация гладкомышечных клеток интимы с образованием ими соединительной ткани.

Ключевым моментом в атерогенезе является хроническое повреждение эндотелия. Причины повреждения эндотелия сосудов разнообразны. Это могут быть механические факторы, гемодина-

мические (артериовенозные фистулы), высокое артериальное давление, турбулентность тока крови, иммунологические (отложения иммунных комплексов), физические (радиация), инфекционные (вирусы), химические продукты табачного дыма, эндотелиотоксины, гиперлипидемия, гиперхолестеринемия, аноксия.

Особое значение придается гиперлипидемии, которая: 1) увеличивает соотношение холестерин / фосфолипиды в мембране эндотелиальных клеток, что обусловливает их повреждение и повышение проницаемости стенки сосудов; 2) способствует прикреплению и активации лимфоцитов и моноцитов в зоне очагового повреждения эндотелия, что стимулирует синтез эндотелиальными клетками молекул (рецепторов), предназначенных для адгезии; 3) индуцирует изменения в мембране тромбоцитов, что ведет к их активации и повышению их способности к адгезии; 4) обусловливает накопление липопротеидов в очаге повреждения интимы и дисфункцию эндотелия; 5) создает условия для оксидации (свободнорадикального окисления) липопротеидов, что ведет к образованию модифицированных (измененных) липидов низкой плотности (ЛНП). Последнее является наиболее важным аспектом атерогенеза. Предполагают, что ЛНП микроокружения при контакте моноцитов и эндотелиальных клеток подвергаются воздействию свободных радикалов, генерируемых этими активированными клетками. ЛНП, подвергнутые перекисному окислению, токсичны для эндотелиальных клеток и усиливают их повреждение. Кроме того, они способствуют хемотаксису моноцитов в зону повреждения эндотелия, иммобилизации макрофагов, что ведет к их накоплению в зоне формирования атеросклеротической бляшки. Эти окисленные ЛНП быстрее поглощаются макрофагами и гладкомышечными клетками. Таким образом, атеросклеротическая бляшка содержит большое количество окисленных ЛНП, о чем свидетельствуют положительные результаты лечения атеросклероза у кроликов антиоксидантами. В атеросклеротических бляшках обнаруживается другой вариант ЛНП, называемый липопротеидом А (комплекс ЛНП с апопротеидом А). Значение этого соединения в атерогенезе изучается.

Механизм накопления липидов в очаге повреждения довольно сложен. В норме эндотелий позволяет проходить только струйке макромолекул, которые пересекают его клетки в виде микропиноцитозных пузырьков. При повреждении эндотелия этот барьер исчезает, в результате белки плазмы и липопротеиды инфильтрируют сосудистую стенку быстро и массивно. Вместе с тем наблюдается и выход липопротеидов (эффлюкс) из сосудистой стенки, возможно, при участии липидов высокой плотности.

В образовании атеросклеротической бляшки принимает участие ряд клеток. Так, моноциты крови после адгезии к эндотелиальным клеткам проникают в субэндотелиальный слой, мигрируя между клетками эндотелия. Затем они трансформируются в макрофаги и начинают поглощать липопротеиды, особенно окисленные ЛНП,

превращаясь в пенистые клетки. В это же время гладкомышечные клетки средней оболочки сосудов скапливаются в интиме и, поглощая липиды, также трансформируются в пенистые клетки. При длительно персистирующей гиперхолестеринемии усиливается адгезия моноцитов и лимфоцитов, миграция гладкомышечных клеток в субэндотелиальный слой интимы, накопление липидов в макрофагах и гладкомышечных клетках, увеличивается число пенистых клеток, что ведет к формированию липидных полосок, определяемых макроскопически. При ликвидации гиперхолестеринемии возможно обратное развитие (регресс) липидных полосок. Нарастающая пролиферация гладкомышечных клеток в очаге скопления пенистых клеток превращает липидные полоски в липидные пятна и в фибролипидную бляшку.

В пролиферации гладкомышечных клеток важную роль играют различные факторы роста, в том числе фактор роста, высвобождаемый из тромбоцитов, прилежащих к очагу повреждения эндотелия, из макрофагов, эндотелиальных и гладкомышечных клеток в ответ на высвобождение таких цитокинов, как фактор некроза опухоли, интерлейкин-1, интерферон, образуемый при взаимодействии макрофага — лимфоцита. Кроме того, митогенами могут быть вирусы и канцерогены. Теоретически активная пролиферация гладкомышечных клеток может возникнуть и вследствие отсутствия фактора, ингибирующего рост.

На этой стадии атерогенеза интимальная бляшка имеет следующее строение: в центре располагаются пенистые клетки, образование которых связано с макрофагами и гладкомышечными клетками, внеклеточные липиды, появляющиеся при гибели пенистых клеток, и клеточный детрит. Вокруг них располагаются гладкомышечные клетки и, возможно, фибробласты артериальной стенки, локализующиеся в соединительнотканном матриксе. По мере прогрессирования процесса строение бляшки изменяется, так как в ней нарастает содержание коллагена, эластина, протеогликанов, синтезируемых активно пролиферирующими гладкомышечными клетками. Образующаяся соединительная ткань располагается лишь по периферии бляшки в виде фиброзной шапочки (покрышки), формируя фибролипидную бляшку. Часть атеросклеротических бляшек подвергается дальнейшей трансформации. В результате пролиферации гладкомышечных клеток и образования соединительной ткани формируется *фиброзная бляшка.* Другие сохраняют строение *фибролипидной бляшки,* в центре которой сохраняются пенистые клетки, липиды, клеточный детрит.

Все эти данные свидетельствуют о важной роли повреждения эндотелия и пролиферации гладкомышечных клеток в патогенезе атеросклероза.

Как видно из изложенного, развитие атеросклероза трудно связать с воздействием какого-либо одного фактора, что позволяет рассматривать эту сосудистую патологию как полиэтиологическое заболевание.

В механизме развития атеросклероза важную роль играют *различные факторы риска,* среди которых наибольшее значение придают *гиперхолестеринемии, гипертензии, курению, сахарному диабету.*

Гиперхолестеринемия. Доказано влияние на атерогенез повышенного содержания холестерина и его эфиров в крови (гиперхолестеринемии). Об этом свидетельствуют: 1) наличие в атеросклеротических бляшках (содержащих липиды) холестерина и его эфиров, проникающих в субэндотелиальный слой из крови; 2) развитие «раннего атеросклероза» при патологических процессах, сопровождающихся гиперхолестеринемией. Например, генетически детерминированная семейная гиперхолестеринемия ведет к развитию «пышного атеросклероза» уже в первые десятилетия жизни. В таких случаях смерть от коронарной болезни сердца наблюдается у больных в возрасте до 20 лет. Гиперхолестеринемия обнаруживается при сахарном диабете, гипотиреоидизме и нефротическом синдроме, что сопровождается развитием более раннего и более тяжелого атеросклероза.

Популяционные исследования свидетельствуют, что гиперхолестеринемия является серьезным фактором риска атеросклероза и ишемической болезни сердца. Например, в Японии смертность от атеросклероза в 10 раз ниже, чем в Финляндии. При этом уровень холестерина у японских мужчин среднего возраста значительно ниже, чем у финнов. Установлено, что при уровне холестерина в крови 265 мг/100 мл и выше у мужчин и женщин в возрасте 35—45 лет значительно повышается риск развития атеросклероза коронарных сосудов сердца.

Предрасполагающим фактором является также увеличение содержания в плазме крови липопротеидов низкой плотности, липидными компонентами которых являются холестерин и триглицериды. Липопротеиды в зависимости от плотности и электрофоретических свойств разделяются на: 1) липопротеиды очень низкой плотности, известные также как пре-бета-липопротеиды; 2) липопротеиды низкой плотности, или бета-протеиды и 3) липопротеиды высокой плотности, или альфа-протеиды.

Белковым компонентом перечисленных липопротеидов является апопротеид, ответственный за осуществление эндоцитоза и обмен липопротеидов. Существуют различные типы апопротеида, среди которых основными являются типы A_1 B- 48, B- 100, C, E. При этом апопротеид B- 100 обнаруживается в липопротеидах низкой плотности. Содержание холестерина в различных видах липопротеидов неодинаково. Так, наиболее богаты холестерином липопротеиды низкой плотности, в которых содержание холестерина достигает 50 %. Около 70—75 % холестерина плазмы транспортируется в форме липопротеидов низкой плотности. В отличие от липопротеидов низкой и очень низкой плотности высокий уровень альфапротеидов не является фактором риска атеросклероза. Наоборот, чем выше уровень липопротеидов высокой плотности, тем меньше

риск развития атеросклероза. Это связано с тем, что альфа-липопротеиды призваны удалять излишки холестерина из периферических клеток и транспортировать их обратно в печень. Представляет интерес, что уровень липопротеидов высокой плотности повышается при физической нагрузке и умеренном употреблении алкоголя.

В случае генетически детерминированного отсутствия рецепторов на мембране клеток, предназначенных для липопротеидов низкой плотности, возникает семейная гиперхолестеринемия. В норме рецепторы, связывающие липопротеиды низкой плотности, необходимы для переноса их в клетку, в результате чего подавляется синтез холестерина. У гомозиготов полностью отсутствуют рецепторы для липопротеидов низкой плотности, в результате в плазме их повышается уровень холестерина в 5 раз, и они умирают от инфаркта миокарда в возрасте до 20 лет. У гетерозиготов сохраняется лишь 50 % рецепторов, в связи с чем уровень холестерина увеличен в 2—3 раза, а ишемическая болезнь сердца развивается лишь в среднем возрасте.

Влияние *гипертензии* как фактора риска атеросклероза четко прослеживается при проведении эпидемиологических исследований, результаты которых свидетельствуют о том, что высокое давление, как систолическое, так и диастолическое, является одним из важных факторов риска атеросклероза и ишемической болезни сердца. При этом чем выше давление, тем выше риск развития рассматриваемой патологии сосудов. В возрастной группе 45—62 года большую опасность представляет артериальное давление 160/95 мм рт.ст. и выше. В Узбекистане гипертензия как фактор риска ишемической болезни сердца обнаружена у 38 % населения в возрасте 20—59 лет.

Выявлена также четкая зависимость между *курением* и развитием ишемической болезни сердца, особенно в возрасте от 35 до 55 лет. Ежедневное выкуривание одной пачки сигарет увеличивает риск ишемической болезни сердца у курящих лиц в три раза по сравнению с некурящими. По нашим данным, в возрастной группе 20—59 лет частота осложненных поражений атеросклероза в аорте курящих мужчин встречается в четыре раза чаще, чем у некурящих. В коронарных артериях площадь поражения атеросклерозом значительно больше у курящих, чем у некурящих мужчин.

Сахарный диабет считается важным фактором риска. Атерогенный эффект сахарного диабета более выражен у женщин, чем у мужчин, при этом преимущественно поражаются коронарные и подвздошные артерии. У больных сахарным диабетом ишемическая болезнь сердца встречается в 6—8 раз чаще и протекает тяжелее, развивается раньше и характеризуется прогрессирующим течением. У этих больных снижен уровень липопротеидов высокой плотности при более высоком уровне липопротеидов низкой плотности. В Ташкенте среди умерших женщин сахарный диабет как фактор риска атеросклероза обнаружен у 11,9 %, причем

у всех этих женщин выявлен атеросклероз коронарных артерий, в то время как среди лиц без сахарного диабета атеросклероз в левой нисходящей коронарной артерии выявлен у 13,2 % умерших, в правой коронарной артерии — у 20,6 %, в левой огибающей артерии — у 26 %. Наибольшее влияние сахарного диабета на развитие атеросклероза в коронарных артериях наблюдается в возрасте 40—59 лет.

Из *других факторов риска атеросклероза* следует отметить: 1) низкую физическую активность, 2) неблагополучное семейное положение и связанные с ним стрессовые ситуации, 3) длительное пероральное применение контрацептивов, 4) гиперурикемия, 5) мягкость питьевой воды (чем жестче вода, тем мягче атеросклероз), 6) ожирение.

Более существенное значение для развития атеросклероза имеет сочетание 2—3 факторов риска.

Патологическая анатомия. При атеросклерозе преимущественно поражаются артерии эластического и мышечно-эластического типа, реже в процесс вовлекаются мелкие артерии мышечного типа. В норме интима представлена узкой полоской ткани, окаймленной со стороны просвета сосуда слоем эндотелиальных клеток, с внутренней стороны — внутренней эластической мембраной. В аорте внутренняя эластическая мембрана отсутствует и заменяется эластическими волокнами, чередующимися со слоем гладких мышечных волокон. В детском возрасте интима артерий и аорты очень узкая и состоит из экстрацеллюлярного матрикса соединительной ткани, в котором определяются единичные гладкомышечные клетки и мононуклеары гематогенного происхождения. С возрастом интима утолщается за счет увеличения объема матрикса и числа гладкомышечных клеток. При этом более резкое утолщение интимы наблюдается в области отхождения от аорты магистральных артерий и их устьев. Однако до сих пор остается открытым вопрос, является ли утолщение интимы с накоплением в ней гладкомышечных клеток нормальным возрастным процессом или представляет собой патологический процесс.

Достоверными признаками атеросклероза на анатомическом уровне является наличие в стенке сосудов липидных пятен и полосок, фиброзных и атероматозных бляшек, осложняющихся изъязвлением, тромбообразованием и кальцинозом.

Все структурные изменения, наблюдаемые при атеросклерозе на микроскопическом уровне, можно условно разделить на следующие стадии: I — долипидная, II — стадия липоидоза, III — фиброзных бляшек, IV — стадия осложненных поражений (атероматоз, изъязвление, тромбообразование).

Липидные пятна и полоски в артериях и аорте обнаруживаются уже в детском возрасте. Они имеют вид светло-желтых или желтых образований с четкими границами, не возвышающихся или слегка возвышающихся над поверхностью интимы. Размеры их колеблются от 2 до 10 мм. У детей первые липидные пятна и полоски

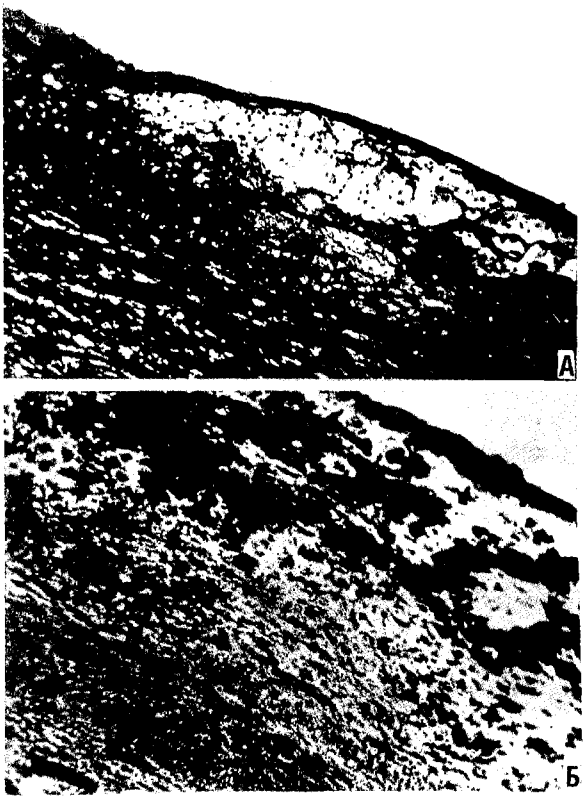

Рис. 9. Микроскопическое строение липидного пятна.
А — в интиме определяется большое количество пенистых клеток; Б — липидные пятна при окраске суданом.

локализуются сначала в области фиброзного кольца аорты, рубца на месте заросшего артериального (боталлова) протока или около устьев межреберных артерий в грудной аорте. В юношеском возрасте площадь липоидоза интимы аорты значительно возрастает. В брюшном отделе аорты отдельные липидные пятна могут сливаться друг с другом, образуя сплошные поля. По нашим данным, липидные пятна и полоски выявляются в аорте трехмесячных младенцев, при этом липиды локализуются внутриклеточно. У детей в возрасте 10 лет липидные пятна начинают обнаруживаться в коронарных артериях; особенно много их в проксимальных сегментах левой коронарной артерии. При микроскопии липидных пятен аорты у детей 10—14 лет выявляются «пенистые клетки», нагруженные липидными включениями (рис.9). Эти клетки представляют собой моноциты гематогенного происхождения и гладкомышечные клетки.

В аорте у детей выделяют два типа липидных пятен: «ювенильные» и «промежуточные». Липидные пятна ювенильного типа характеризуются внутриклеточным накоплением липидов.

Особенностями липидных пятен промежуточного типа являются разрушение значительного числа пенистых клеток с выходом и накоплением жира в межклеточном пространстве и высокое содержание коллагена. Полагают, что в формировании атеросклеротических изменений определенную роль играют липидные пятна «промежуточного» типа, так как «ювенильные пятна» способны к регрессии. По нашим данным, липидные пятна в возрасте 20—29 лет обнаруживаются в 100 % случаев во всех отделах аорты и прослеживаются в возрастных группах до 89 лет в 97—99,9 %, при этом площадь их достоверно увеличивается от 17 до 50,7 %.

Атеросклеротические бляшки представляют собой плотные образования интимы овальной или неправильной формы белого или беловато-желтого цвета от 1 до 3 см в диаметре (рис. 10). Они возвышаются над поверхностью интимы, снижают эластичность средней оболочки артерий. Атеросклеротические бляшки могут резко суживать их просвет (рис. 11), придавая бугристый вид внутренней поверхности сосуда. Микроскопически в одних бляшках преобладают клетки и фиброзная ткань (фиброзные бляшки), в других — липиды (фибролипидная бляшка), чем и объясняется вариабельность их по цвету — от белого, желто-белого до желтого. Излюбленной локализацией атеросклеротических бляшек явля-

Рис. 10. Атеросклеротические бляшки аорты.

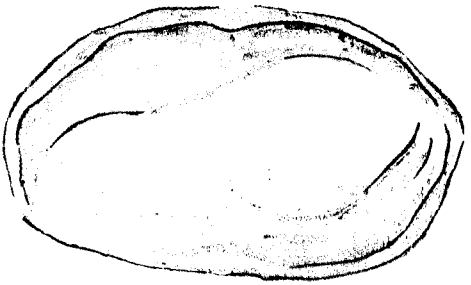

Рис. 11. Сужение и деформация просвета сонной артерии атеросклеротическими бляшками.

ются область бифуркации аорты, места отхождения артерий, извитые участки сосудов (например, сифон внутренней сонной артерии).

Наиболее часто атеросклероз развивается в брюшном отделе аорты, в коронарных артериях, внутренней сонной артерии, в артериях артериального круга большого мозга (виллизиева круга), и нижних конечностей. Вместе с тем атеросклероз щадит артерии верхних конечностей, мезентериальные и почечные артерии, а также дугу аорты.

В молодом возрасте обнаруживаются единичные фиброзные бляшки, располагающиеся главным образом в местах ветвления сосудов и вокруг их устьев. С возрастом число их увеличивается. По нашим данным, если в возрасте 20—29 лет фиброзные бляшки в брюшной аорте выявляются при безвыборочном аутопсийном исследовании в 31,6 % случаев, то в возрасте 50—59 лет — в 94,5 %. При этом площадь их увеличивается с 3,9 до 36,1 %. Число атеросклеротических бляшек нарастает также в коронарных артериях.

Микроскопически атеросклеротические бляшки характеризуются наличием трех компонентов: 1) клеточного компонента, представленного гладкомышечными клетками и моноцитами (макрофагами) гематогенного происхождения, 2) соединительнотканного компонента (волокнистые структуры и матрикс), 3) липидов. В зависимости от возраста соотношение этих трех компонентов меняется. В возрасте 20—29 лет преобладают бляшки, в которых при микроскопическом исследовании обнаруживаются большое количество гладких мышечных клеток, коллагеновые и эластические волокна; липидные включения единичны. С возрастом увеличивается число атеросклеротических бляшек, в которых клеточные элементы и матрикс выявляются лишь по периферии, формируя фиброзную покрышку (фиброзную «шапочку»). Под ней располагается мелкозернистая аморфная масса, представляющая собой смесь гликопротеидов, клеточного детрита, кристаллов холестерина и его эфиров, фибрина и других белков плазмы (атероматозная бляшка). По краям этой аморфной массы

обнаруживаются пенистые клетки, образующиеся из макрофагов (моноцитов крови) и пролиферирующих гладкомышечных клеток в результате накопления в них холестерина. Гликопротеиды, коллаген и эластин в атеросклеротических бляшках синтезируются гладкомышечными клетками сосудистой стенки.

По мере увеличения размеров бляшки развиваются атрофия и фиброз подлежащей средней оболочки. В адвентиции обнаруживается лимфоцитарная инфильтрация, края атеросклеротической бляшки васкуляризируются, о чем свидетельствует появление большого числа новообразованных сосудов, врастающих из vasa vasorum. На поверхности атеросклеротических бляшек или в углублениях между ними оседают тромбоциты и выпадают массы фибрина, которые затем организуются, покрываются эндотелием, что свидетельствует о нарастании процесса.

Известную роль в прогрессировании атеросклеротического процесса играют кровоизлияния из вновь образованных сосудов бляшки, так как это сопровождается выходом в ткань липопротеидов и белков плазмы, в том числе фибриногена.

Образованию классических атеросклеротических бляшек предшествует очаговое накопление в интиме гладкомышечных клеток и макрофагов с внутриклеточным и внеклеточным отложением липидов.

Рис. 12. Осложненные поражения при атеросклерозе: изъязвление бляшек, образование тромба.

В атеросклеротических бляшках по мере прогрессирования процесса могут развиться осложненные поражения (рис. 12). К ним относятся: 1) очаговое и массивное отложение солей кальция (кальциноз атеросклеротических бляшек); 2) изъязвление атероматозной бляшки с выпадением в просвет сосуда атероматозных масс и развитием эмболии; 3) образование тромботических наложений на месте изъязвления бляшки; 4) кровоизлияние в толщу бляшки (интрамуральная гематома), которое возникает вследствие нарушения непрерывности эндотелиальной выстилки (раннее изъязвление) с прогрессирующим инфлюксом (вхождением) крови из просвета сосуда или в результате кровоизлияния из капилляров бляшки.

Возможны сочетания описанных осложненных поражений. Следует подчеркнуть опасность образования язвы, тромба и интрамуральной гематомы в мелких сосудах, которые могут привести к полной окклюзии их просвета с развитием инфаркта. Осложненные поражения могут стать причиной образования атеросклеротической аневризмы в аорте. С осложненными поражениями связано развитие тромбоэмболий и эмболий атероматозными массами.

Клиническое течение атеросклероза. Поражение сосудов атеросклеротическим процессом вначале протекает бессимптомно и клинически проявляется:

1) при образовании тромба, который может стать источником эмболии;

2) при окклюзии сосудов жизненно важных органов: сердца, головного мозга, кишечника, почек, нижних конечностей, что ведет к их ишемическому повреждению с развитием инфаркта или гангрены;

3) при повреждении средней оболочки аорты или артерии с образованием атеросклеротической аневризмы, что чревато опасностью разрыва ее и кровотечения.

Клиническая картина атеросклероза определяется локализацией процесса. Чаще всего поражаются аорта, венечные артерии сердца, артерии головного мозга, почек, кишечника, нижних конечностей.

Атеросклероз аорты развивается раньше, чем в других магистральных артериях, и осложняется тромбоэмболией и эмболией атероматозными массами с развитием инфарктов (например, почек) и гангрены (например, кишечника). Нередко в аорте образуется аневризма, разрыв которой может стать причиной смертельного кровотечения. Атеросклероз бифуркации аорты с тромбозом ведет к развитию синдрома Лериша.

Атеросклероз коронарных артерий лежит в основе ишемической болезни сердца, а сосудов мозга — цереброваскулярной болезни, которая будет рассмотрена далее.

Атеросклероз почечных артерий ведет к возникновению

почечной гипертензии и первичному сморщиванию почек с развитием хронической почечной недостаточности.

При *атеросклерозе мезентериальных артерий* возможна гангрена кишки. Поражение *бедренных артерий* — причина атрофических изменений мышц и перемежающейся хромоты. При полной окклюзии бедренных артерий тромбом развивается гангрена нижних конечностей.

ГИПЕРТОНИЧЕСКАЯ БОЛЕЗНЬ

Гипертоническая болезнь (первичная артериальная гипертензия) представляет собой нозологическую форму, основным клиническим признаком которой является длительное и стойкое повышение артериального давления. К отличительным особенностям гипертонической болезни относятся: 1) широкая распространенность заболевания, 2) длительное бессимптомное течение, вплоть до развития последней стадии заболевания, 3) развитие опасных для жизни осложнений.

Высокое артериальное давление является наиболее важным фактором риска в развитии ишемической болезни сердца, цереброваскулярной болезни и нефросклероза с развитием почечной недостаточности. Предрасположенность к гипертензии нарастает с возрастом, хотя она может наблюдаться и у молодых и иметь злокачественное течение. У женщин первичная гипертензия наблюдается чаще в более молодом возрасте, у мужчин — в возрасте старше 50 лет.

Первичную артериальную гипертензию (идиопатическую, эссенциальную), которая встречается в 90 % случаев, следует дифференцировать со вторичной, или *симптоматической гипертензией,* наблюдаемой в 10 %. Как эссенциальная, так и вторичная гипертензия может иметь доброкачественное или злокачественное течение.

Доброкачественная гипертензия встречается чаще, отличается стабильностью артериального давления в течение многих лет. Больные при этом долго живут, если не наслаивается инфаркт миокарда или инсульт. Этот вид гипертензии ведет к развитию доброкачественного нефросклероза.

Реже наблюдается *злокачественная гипертензия* (5 %), при которой артериальное давление с самого начала заболевания стойко сохраняется очень высоким (220/140 мм рт.ст.) и часто имеет тенденцию к дальнейшему повышению. Органические поражения сосудов и органов быстро нарастают. Развивается злокачественный нефросклероз с явлениями нарастающей почечной недостаточности, нейроретинопатия (билатеральный отек сетчатки и дисков зрительных нервов, геморрагии). Возникает гипертоническая энцефалопатия, сердечная и почечная недостаточность. Злокачественная гипертензия чаще развивается в 40 лет.

Механизм регуляции артериального давления. Как известно, высота артериального давления (систолического и диастолического) определяется рядом факторов, среди которых основными являются *объем крови,* поступающей в единицу времени в сосудистое русло *(сердечный выброс)* и *сопротивление периферических сосудов (степень вазоконстрикции).* Среди основных механизмов, регулирующих взаимодействие указанных двух компонентов, следует назвать нервную, барорецепторную и хеморецепторную системы, а также гуморальные факторы. Однако особое место в регуляции артериального давления занимает почечный экскреторный механизм, рассмотрение которого необходимо для понимания патогенеза гипертонической болезни.

Система ренин — ангиотензин. Почки участвуют в регуляции артериального давления с помощью ренина, секретируемого клетками юкстагломерулярного комплекса и ангиотензина II, образующегося при отщеплении ренином от ангиотензиногена плазмы декапептида ангиотензина I. Ангиотензин II является самым важным звеном в системе ренин — ангиотензин, так как вызывает сужение сосудов и стимулирует секрецию альдостерона. Последний увеличивает реабсорбцию натрия и воды в канальцах почек, создает условия для усиления вазоконстрикторного эффекта и дальнейшего повышения артериального давления. Это связано с тем, что задержка натрия в организме не только усиливает сердечный выброс, но и повышает периферическое сопротивление, изменяя чувствительность гладкомышечных клеток к вазоактивным раздражителям.

Гомеостаз натрия. Как известно, объем внеклеточной жидкости (а следовательно, объем крови и сердечный выброс) регулируется уровнем натрия в организме. При этом почки играют ключевую роль в сложных процессах натриевого гомеостаза: во-первых, с помощью системы ренин — ангиотензин, которая стимулирует секрецию альдостерона, способствующего задержке натрия и воды в организме; во-вторых, имеет значение такой фактор, как скорость клубочковой фильтрации и натрий-уретические факторы, независимые от скорости клубочковой фильтрации. При уменьшении объема циркулирующей крови снижается скорость клубочковой фильтрации. Это ведет к усилению реабсорбции натрия в проксимальных канальцах, чтобы сохранить натрий и увеличить объем крови. Один из натрий-уретических факторов, независимый от скорости клубочковой фильтрации, открыт недавно и описан как атриопептид, который секретируется предсердием сердца в ответ на увеличение объема. Этот фактор ингибирует реабсорбцию натрия в дистальном отделе канальцев.

Депрессорная система почек продуцирует различные вазодепрессоры, или антигипертензивные субстанции, которые рассматриваются как местный адаптационный механизм. К ним относятся простагландины, калликреин-кининовая система почек и фактор, активирующий тромбоциты. Вазодепрессоры участвуют

в адаптации почечного кровотока к возросшим требованиям, а также в механизме натрийуреза и диуреза. Обеспечивая постоянство и адекватность почечного кровотока, описываемая депрессорная система оказывает тем самым нормализующее влияние на уровень артериального давления.

Этиология и патогенез первичной и вторичной форм гипертензии различны, в связи с чем целесообразно их рассматривать раздельно.

Причины и механизм развития эссенциальной гипертензии неизвестны, о чем свидетельствует множество гипотез. Так, повышение артериального давления связывают с воздействием различных факторов (нервных, почечных, рефлекторных, гормональных, наследственных). Согласно нейрогенной теории Г. Ф. Ланга, ведущим звеном в патогенезе гипертонической болезни является нарушение высшей нервной деятельности, возникающее под влиянием раздражителей внешней среды. Это приводит к стойкому возбуждению вегетативных центров регуляции кровообращения и повышению артериального давления («болезнь неотреагированных эмоций»).

Роль гормональных нарушений как предрасполагающего фактора особенно четко выявляется у женщин в виде климактерического невроза. При снижении эстрогенной и андрогенной функций половых желез наблюдается компенсаторное повышение функции коры надпочечников с избыточным выделением катехоламинов, адреналина.

Как известно, в регуляции артериального давления участвуют мощная барорецепторная система дуги аорты и каротидного синуса, хеморецепторная система, в связи с чем выключение депрессорных влияний этих систем ведет к повышению артериального давления (рефлекторный фактор).

В соответствии с мембранной теорией первичным звеном в генезе эссенциальной гипертензии является генетический дефект клеточных мембран, регулирующих распределение внутриклеточного кальция. Это ведет к: 1) изменению сократительных свойств гладких мышц сосудов, 2) усиленному выделению медиаторов нервными окончаниями, 3) повышению активности периферического отдела симпатической нервной системы. В итоге возникает сокращение артериол с развитием артериальной гипертензии и включением почечного фактора.

Представляют интерес данные о роли ионов натрия (натрия хлорида) в качестве предрасполагающего к гипертензии фактора. Согласно данным эпидемиологических обследований, более широкое распространение гипертонической болезни наблюдается среди населения, употребляющего пищу с повышенным содержанием натрия хлорида.

Менее определенная роль в этиологии и патогенезе гипертонической болезни принадлежит микроэлементам. В настоящее время получены данные, свидетельствующие о значении лишь кадмия

и магния. В эксперименте воспроизведена хроническая артериальная гипертензия при введении кадмия с пищей или с питьевой водой. В этом плане представляют интерес данные о более частом развитии гипертензии в популяциях, употребляющих мягкую, деминерализованную воду. Предполагают, что в основе гипертензивного действия кадмия лежит развитие локальной вазоконстрикции, задержка экскреции натрия, повышение активности ренина в плазме.

Более изучена роль магния, дефицит которого способствует развитию артериальной гипертензии. Антигипертензивное действие магния связывают с его способностью: 1) снижать чувствительность сосудистой стенки к прессорным стимулам, 2) снижать чувствительность центров симпатической нервной системы к стрессовым воздействиям, 3) давать прямой сосудорасширяющий эффект.

В последние годы в патогенезе эссенциальной гипертензии придают особое значение нарушению одного из фундаментальных механизмов артериального давления — экскреции почками натрия и воды. Снижение экскреции натрия ведет к увеличению объема жидкости и усилению сердечного выброса. В ответ на усиление сердечного выброса развивается вазоконстрикция периферических сосудов, чтобы предотвратить суперперфузию тканей. Этот процесс, называемый *ауторегуляцией*, ведет к возрастанию периферического сопротивления и артериального давления.

Согласно другой гипотезе, важную роль в патогенезе эссенциальной гипертензии играют факторы, способствующие спазму сосудов. Это могут быть: 1) нейрогенные факторы, 2) высвобождение в большом количестве вазоконстрикторов (ренина, катехоламинов), 3) первичная повышенная чувствительность артериол, связанная, возможно, с дефектами в переносе натрия.

Предполагают, что в активации этих механизмов играют роль как наследственные факторы, так и факторы внешней среды. Наличие эссенциальной гипертензии у родителей в значительной степени увеличивает риск развития этой сосудистой патологии у их детей. Семейная гипертоническая болезнь также свидетельствует в пользу наследственной предрасположенности к этому заболеванию. Однако реализации генетических аномалий на фоне наследственной предрасположенности способствуют такие факторы внешней среды, как эмоциональные стрессы, ожирение, курение, низкая физическая активность, повышенное потребление поваренной соли.

В стабилизации артериальной гипертензии любой природы большую роль играют также структурные изменения, развивающиеся в стенке сосудов (артериолах). Гипертрофия мышечного слоя стенки сосудов, возникающая при гипертензии, ведет к сужению их просвета и возрастанию периферического сопротивления. Эти артерии отвечают на вазоконстрикторы более резким увеличением сопротивления кровотоку, чем интактные сосуды, то есть их

максимальный сократительный эффект из-за увеличения массы гладких мышц значительно выше.

Перечисленные факторы в отдельности и в различных сочетаниях могут играть либо этиологическую роль в возникновении гипертонической болезни, либо определяют доминирующее звено в патогенезе болезни и поддерживают ее развитие.

Этиология и патогенез вторичной гипертензии. Установлено, что причиной симптоматической гипертензии могут быть: 1) органические поражения головного мозга (энцефалит, опухоли, травмы); 2) опухоли надпочечников (феохромоцитома, альдостерома, кортикостерома); 3) гломерулонефрит, пиелонефрит, сужение просвета почечной артерии атеросклеротической бляшкой, аномалии почечных артерий. Среди указанных причин наиболее важная роль отводится поражению паренхимы и сосудов почек (почечная форма гипертензии), а также эндокринным нарушениям, особенно гиперфункции коры надпочечников (надпочечниковая форма гипертензии).

Почечная форма гипертензии. По механизму развития ее делят на две группы: ренинзависимую, связанную с избыточной секрецией ренина (реноваскулярная гипертензия) и объемозависимую, связанную с изменением экскреции натрия и воды, что наблюдается при гломерулонефрите. Иногда при хронической почечной недостаточности возникают оба варианта почечной гипертензии.

Ренинзависимая форма гипертензии возникает в ответ на сужение одной почечной артерии при наличии интактной второй почки (например, при стенозе ее вследствие атеросклеротического поражения). Снижение перфузионного давления в ишемизированной почке вызывает усиленную секрецию ренина юкстагломерулярным комплексом, что восстанавливает кровоток в этой почке путем повышения артериального давления. Описываемая форма гипертензии, связанная с поражением одной почки, хорошо корригируется при соответствующей терапии. Реконструктивная операция на почечной артерии (при ее стенозе) или удаление пораженной почки могут нормализовать артериальное давление, особенно в ранние сроки развития гипертензии. В случае длительно протекающей почечной гипертензии наблюдается поражение контралатеральной почки, которая начинает вырабатывать избыточное количество ренина.

Активация ренин-ангиотензин-альдостероновой системы играет основную роль в патогенезе гипертензии, наблюдаемой при узелковом полиартериите, при одностороннем хроническом пиелонефрите, опухоли из юкстагломеруллярных клеток, злокачественной гипертензии и хронических почечных заболеваниях.

Надпочечниковая форма гипертензии наблюдается при первичном минералокортицизме (гиперальдостеронизме) и феохромоцитоме. В основе первичного гиперальдостеронизма лежит повышенная секреция альдостерона корой надпочечников при ее

диффузной гиперплазии или развитии альдостеромы (опухоли, продуцирующей альдостерон). У больных первичным гиперальдостеронизмом ведущую патогенетическую роль играет нарушение объемного механизма регуляции почками артериального давления. Альдостерон усиливает реабсорбцию натрия в дистальных канальцах почек, что сопровождается задержкой его в организме и изотонической реабсорбцией соответствующего количества воды. В результате возникает гиперволемия, увеличение объема экстрацеллюлярной жидкости (сердечного выброса и т.д.). При этом секреция почками ренина оказывается резко подавленной.

Патологическая анатомия. Для артериальной гипертензии наиболее типично поражение мелких артерий и артериол, в основе которого лежат три основных вида структурных изменений: *артериолосклероз, гиалиноз или фибриноидный некроз.*

Для артерий эластического и мышечно-эластического типа патогномоничными изменениями являются эластофиброз и атеросклероз, так как гипертензия — это серьезный фактор риска атеросклероза. Характер морфологических изменений в сосудах определяется стадией развития артериальной гипертензии и особенностями течения болезни (доброкачественное или злокачественное). Так, при злокачественном течении отмечается поражение сосудов и органов в более ранние сроки и преобладание гипертонических кризов, для которых характерны гофрированность и деструкция базальной мембраны эндотелия с расположением его клеток в виде частокола. Эти изменения свидетельствуют о спазме артериол. Кроме того, наблюдается плазматическое пропитывание или фибриноидный некроз стенки артериол.

При доброкачественном течении гипертонической болезни выделяют три основные стадии, различающиеся по характеру структурных изменений. Так, *в I стадии гипертонической болезни (стадия транзиторной гипертензии)* структурные изменения обнаруживаются лишь в артериолах и мелких артериях в виде гипертрофии мышечного слоя и эластоза. Гипертрофия мышечного слоя сосудов связана с гиперплазией и гипертрофией гладкомышечных клеток, проникающих в интиму через расширенные оконца внутренней эластической мембраны. Иногда между эндотелием и внутренней эластической мембраной образуется клеточный пояс, состоящий из двух или более слоев гладкомышечных клеток. Стенка артериол при этом утолщается. При эластозе внутренняя эластическая мембрана сосудов как бы распадается на несколько слоев (рис. 13), которые пронизывают и переплетают все субинтимальное пространство (редупликация мембраны). В интиме и средней оболочке сосуда формируется множество слоев вновь образованных эластических волокон, в результате чего артерии мышечного типа превращаются в артерии эластического типа.

Гипертрофия мышечной оболочки и эластоз, возникающие в стадии транзиторной гипертензии, носят распространенный характер, представляя собой компенсаторно-приспособительную



Рис. 13. Эластоз внутренней эластической мембраны артерии.

реакцию структурных компонентов сосудистой стенки на увеличение внутрисосудистого давления.

Во *II стадии гипертонической болезни, отличающейся стойким повышением артериального давления,* повсеместно в сосудах обнаруживаются изменения, свидетельствующие о нарастании процессов альтерации в их стенке. Так, в мелких артериях и артериолах наблюдается плазматическое пропитывание стенки вследствие нарушения их проницаемости. Последнее тесно связано с повреждением интимы, чему способствуют повышение внутрисосудистого давления, спазм сосудов, увеличение секреции ренина и ангиотензина I, которые, как это установлено в эксперименте, оказывают на эндотелий сосудов прямое повреждающее действие. *Нарушение проницаемости и плазматическое пропитывание стенки сосудов являются важным первоначальным этапом последующего развития гиалиноза артериол и мелких артерий.* Наиболее часто гиалинозу подвергаются артериолы и мелкие артерии почек (рис. 14), головного мозга, поджелудочной железы, кишечника, сетчатки глаз, капсулы надпочечников.

Основным поражением артерий эластического и мышечно-эластического типа при артериальной гипертензии является атеросклероз, который в отличие от атеросклероза, развивающегося без гипертензии, встречается чаще, выражен интенсивнее и возникает в более молодом возрасте. Характерно для гипертензии развитие атеросклеротических поражений в артериях мышечного типа, а также циркулярное расположение атеросклеротических бляшек, что ведет к более резкому сужению просвета сосудов.

Артериальная гипертензия особенно ускоряет развитие коро-

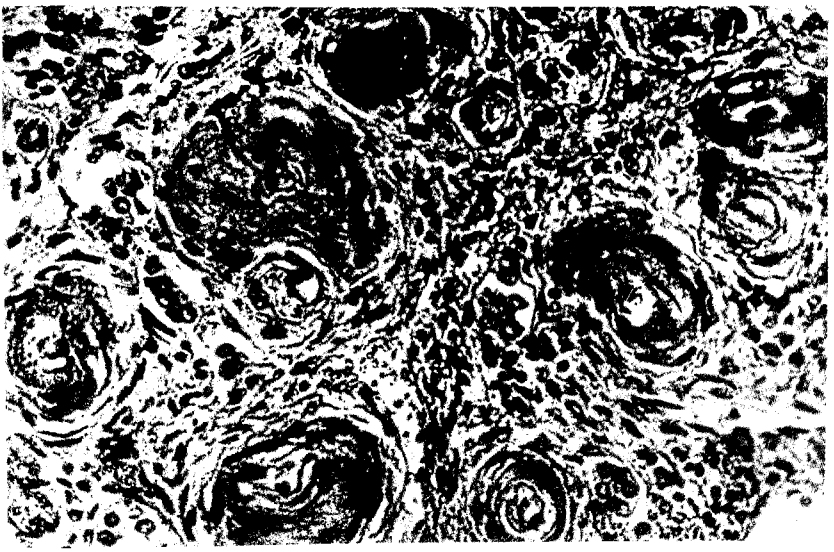

Рис. 14. Гиалиноз мелких артерий и артериол почки.

нарного атеросклероза, который носит более тяжелый характер с развитием тромбоза, кальциноза и резкого стеноза сосудов. При этом наблюдается атеросклеротическое поражение мелких периферических ветвей артерий. Эластофиброз и стенозирующий атеросклероз резко выражены в артериях сердца, мозга, почек, поджелудочной железы, в сонных и позвоночных артериях.

Постоянным анатомическим признаком гипертонической болезни является гипертрофия миокарда левого желудочка. Масса сердца обычно увеличена в 2—3 раза и составляет в среднем 600—700 г, достигая в ряде случаев 900—1000 г. Толщина стенки левого желудочка увеличивается до 2—3 см. В стадии компенсации сердечной деятельности масса сердца отражает степень гипертрофии миокарда левого желудочка и в среднем увеличивается пропорционально высоте артериального давления. *В этой стадии гипертонической болезни отмечается концентрическая гипертрофия миокарда.* Мышечные волокна становятся шире, ядра увеличены и приобретают прямоугольную или причудливую форму. В гипертрофированных мышечных волокнах выявляются гипертрофия и гиперплазия митохондрий, повышенный синтез миофибрилл. Следует помнить, что гипертрофия миокарда может возникать при пороках сердца, кардиомиопатиях, с которыми следует дифференцировать гипертоническое сердце.

В связи с нарастающей гипоксией в гипертрофированном миокарде развиваются дистрофия и некроз мышечных волокон, миогенное расширение полостей (*эксцентрическая гипертрофия*

миокарда), диффузный мелкоочаговый кардиосклероз, выраженный атеросклероз в коронарных артериях. В стадии сердечной декомпенсации отмечается расширение полости левого желудочка (дилатация), гипертрофия миокарда правого желудочка, в результате чего изменяется конфигурация сердца: оно становится шаровидным, сосочковые мышцы и трабекулы — плоскими. Стенка левого желудочка истончается.

Для *III стадии гипертонической болезни* характерно ишемическое повреждение органов и тканей вследствие поражения их сосудов. Развивающиеся фибриноидный некроз, гиалиноз, артериосклероз, атеросклероз могут стать причиной кровоизлияния, инфаркта, атрофии и склероза жизненно важных органов.

Клиническая картина. Эссенциальная гипертензия может развиваться в двух вариантах. У большинства больных наблюдается относительно доброкачественное течение, которое заканчивается либо сердечной недостаточностью, либо цереброваскулярными осложнениями. Злокачественный вариант характерен для больных молодого возраста, протекает с очень высоким диастолическим давлением и быстрым развитием почечной недостаточности. В зависимости от преобладания патологических процессов в тех или иных органах выделяют *сердечную, церебральную и почечную формы гипертонической болезни.* Сердечная форма составляет сущность ишемической болезни сердца; церебральная форма — цереброваскулярной болезни; почечная форма лежит в основе развития нефросклероза. Клинические проявления всех трех форм весьма разнообразны и будут рассмотрены в соответствующих главах.

Течение гипертонической болезни у многих больных осложняется гипертоническими кризами, которые могут возникать на всех стадиях заболевания. Ряд исследователей выделяют два типа гипертонических кризов. *Кризы первого типа* характерны для ранних стадий болезни. Клинически они проявляются внезапным повышением артериального давления, дрожью, сердцебиением, головной болью. Продолжительность их измеряется часами или минутами. *Кризы второго типа* встречаются преимущественно на поздних стадиях гипертонической болезни и проявляются сильной головной болью, рвотой, нарушением зрения (летающие мушки), что в целом принято называть *синдромом гипертонической энцефалопатии.* Кризы продолжаются от нескольких часов до нескольких суток. Во время криза может развиться нарушение мозгового кровообращения динамического характера или инсульт. Нередко возникают приступы стенокардии, инфаркт миокарда, сердечная астма и отек легких.

ВАСКУЛИТЫ

Васкулиты — воспаление сосудистой стенки — занимают значительное место в патологии человека. В зависимости от причин и механизма развития васкулиты могут быть *первичными и вторичными.* В последнем случае речь идет о переходе воспалительного процесса с окружающей ткани на сосуд или вовлечении сосудов при диссеминации бактериальной инфекции. Вторичный васкулит обычно имеет локальный характер, хотя может стать источником генерализации воспалительного процесса в результате бактериемии.

В практике врача более важное значение имеют первичные васкулиты, составляющие основу сосудистых синдромов. В процесс могут вовлекаться аорта, артерии, вены или капилляры (аортит, артериит, артериолит, капиллярит, флебит). Кроме того, в одних случаях поражение сосудов является единственным клиническим симптомом, как, например, при узелковом полиартериите; в других — лишь одним из компонентов болезни, например при системной красной волчанке. Сосудистые синдромы во всех случаях сопровождаются ишемией органов и тканей.

Васкулиты по своим клинико-анатомическим особенностям разделяются на четыре основные группы:

1) группа узелковых полиартериитов, отличительной чертой которых является некротический процесс в мелких и средних артериях мышечного типа, что способствует образованию микроаневризм. Эта группа васкулитов характеризуется системным поражением сосудов с полиорганной патологией и ишемическими повреждениями;

2) васкулиты, обусловленные реакцией гиперчувствительности. Сюда относят гетерогенную группу сосудистых синдромов, связанных с поражением мелких сосудов, главным образом посткапиллярных венул. В основном поражаются сосуды кожи, реже наблюдается системное поражение сосудов;

3) гранулематозные артерииты (гигантоклеточные). В эту группу входят артерииты височных артерий и артериит Такаясу, для которых характерно выраженное гранулематозное воспаление в стенке артерий различного калибра;

4) некротизирующие васкулиты специфического характера, отличающиеся четкой клинико-анатомической картиной. В эту группу входят гранулематоз Вегенера, системная красная волчанка, ревматоидный артрит, болезнь Бюргера (облитерирующий тромбангит). Существует еще ряд болезней, например лимфома, болезнь Ходжкина, множественная миелома, язвенный колит, при которых возможно поражение сосудов. Основные особенности описанных васкулитов представлены в табл. 1.

Таблица 1

Краткая характеристика васкулитов

Вид васкулита	Сосуды, вовлекаемые в процесс	Органы и ткани, в которых развивается васкулит	Основные морфологические черты
Узелковый периартериит	Средние и мелкие артерии	Желудочно-кишечный тракт, печень, почки, поджелудочная железа, мышцы и др.	Фибриноидный некроз всех слоев артериальной стенки с инфильтрацией нейтрофилами и эозинофилами. В процесс вовлекается адвентиция. В поздней стадии развивается фиброз.
Васкулит, обусловленный реакцией гиперчувствительности (лейкокластический)	Артериолы, капилляры, венулы	Все органы и ткани, особенно кожа, серозные оболочки, сосудистые клубочки почек	Фибриноидный некроз и нейтрофильная инфильтрация стенки венул
Краниальный артериит	Крупные артерии, богатые эластикой	Преимущественно артерии височной области (возможно поражение всех интракраниальных сосудов)	Хроническая мононуклеарная воспалительная инфильтрация, появление гигантских клеток в зонах фрагментации эластических волокон
Артериит Такаясу	Крупные и средние артерии	Аорта, легочная артерия, места отхождения артерий от аорты	Инфильтрация адвентиции мононуклеарами с последующим вовлечением в процесс средней оболочки и интимы
Болезнь Бюргера (облитерирующий тромбангиит)	Артерии, вены, нервы	Верхние и нижние конечности	Воспаление с тромбозом. Вовлекаются все слои стенки с переходом процесса на вены и нервы.

УЗЕЛКОВЫЕ АРТЕРИИТЫ

В эту группу входят: классический узелковый периартериит, аллергический гранулематоз, инфантильный (детский) узелковый полиартериит и смешанный узелковый полиартериит.

КЛАССИЧЕСКИЙ УЗЕЛКОВЫЙ ПОЛИАРТЕРИИТ

Классический узелковый полиартериит (или узелковый периартериит) представляет собой острое трансмуральное некротизирующее воспаление. Поражение носит сегментарный характер. Описываемое заболевание характеризуется образованием микроаневризм, узелков, обструкцией сосудов с нарушением кровоснабжения и развитием инфарктов. В некоторых случаях

изменения обнаруживаются лишь на гистологическом уровне (микроскопический узелковый периартериит).

При системном поражении сосудов в процесс могут вовлекаться все органы и ткани (сердце, печень, почки, желудочно-кишечный тракт, скелетные мышцы, кожа, нервная система). Исключение составляют легкие и аорта с магистральными сосудами. Классический узелковый полиартериит чаще наблюдается у лиц среднего возраста, хотя не исключаются различные возрастные периоды (начиная с новорожденности). У мужчин он развивается в 2—3 раза чаще, чем у женщин.

Этиология и патогенез заболевания неизвестны. Предполагают, что в развитии узелкового полиартериита имеют значение иммунные комплексы. Установлена тесная взаимосвязь между антигенемией при хроническом гепатите В и развитием классического узелкового полиартериита, что свидетельствует о значении иммунокомплексного механизма поражения сосудистой стенки. Изменения в сосудистой стенке напоминают феномен Артюса. Согласно последней гипотезе, особую роль в механизме поражения артерий придают антинейтрофильным цитоплазматическим аутоантителам, обнаруживаемым в крови больных. Предполагают, что эти аутоантитела, реагируя с нейтрофилами и моноцитами, способствуют их активации с выделением ими токсических свободных радикалов и литических ферментов, повреждающих эндотелий артерий с последующим некрозом сосудистой стенки.

Морфология. Некротический процесс чаще локализуется в области бифуркации артерий и их ответвлений. Васкулит в острой фазе характеризуется трансмуральным воспалением артериальной стенки. При этом в наружной половине стенки наблюдается выраженная инфильтрация нейтрофилами, эозинофилами и мононуклеарами. Во внутренней стенке — фибриноидный некроз. В просвете сосуда могут формироваться тромбы. В более поздний период заболевания воспалительная инфильтрация исчезает, и на первый план выступает фиброз артериальной стенки с мононуклеарной инфильтрацией. Пролиферация фибробластов наблюдается в адвентиции сосудов с образованием узелков.

Клинические проявления узелковых артериитов вариабельны. Болезнь развивается внезапно или исподволь. Характерно повышение температуры тела и артериального давления, потеря аппетита, массы тела, слабость. Чаще поражаются почки с развитием почечной недостаточности и летального исхода. При вовлечении в процесс сосудов желудочно-кишечного тракта наблюдаются боли в животе, диарея, мелена. Диагноз может быть поставлен только с помощью биопсии.

АЛЛЕРГИЧЕСКИЙ ГРАНУЛЕМАТОЗ

Аллергический гранулематоз (синдром Чарга — Штраусса) по характеру поражения сосудов напоминает классический узелковый полиартериит. Однако отличается развитием гранулематозного воспаления в периваскулярной зоне и вовлечением в процесс как артерий, так и вен. Для синдрома Чарга — Штраусса патогномонично сочетание системного васкулита с повышением температуры, тяжелой бронхиальной астмой и выраженной эозинофилией. Характерно также в отличие от узелкового периартериита поражение сосудов легких. Кроме того, в процесс вовлекаются сосуды селезенки, желудочно-кишечного тракта, сердца и значительно реже — почек.

Этот вид артериита всегда развивается на фоне аллергического процесса, особенно при бронхиальной астме. Типично наличие у больных эозинофилии в периферической крови, а также появление эозинофилов в зоне поражения сосудов и гранулем. Все это свидетельствует о том, что развитие аллергического гранулематоза связано с реакцией гиперчувствительности.

СМЕШАННЫЙ УЗЕЛКОВЫЙ ПОЛИАРТЕРИИТ

Смешанный узелковый полиартериит характеризуется сочетанием черт классического узелкового полиартериита и аллергического гранулематоза. Это *полисистемное заболевание с вовлечением в процесс артерий средних размеров, а также артериол, капилляров, венул.* Изменения, возникающие в более крупных сосудах, идентичны с таковыми классического узелкового полиартериита. Для мелких сосудов характерно развитие аллергического гранулематоза. Очень часто этот вид сосудистого синдрома сочетается с гранулематозной реакцией. Однако аллергия в анамнезе, эозинофилия, инфильтрация сосудов эозинофилами, поражение сосудов легких наблюдаются не всегда.

ДЕТСКИЙ УЗЕЛКОВЫЙ ПОЛИАРТЕРИИТ

Детский узелковый полиартериит представляет собой редко встречающееся системное заболевание. Наблюдается у младенцев и детей. Характеризуется теми же изменениями в сосудах, что и у взрослых при узелковом полиартериите. К одному из вариантов описываемого узелкового полиартериита относится *болезнь Кавасаки* (кожно-слизистый лимфатический синдром). В процесс вовлекаются преимущественно коронарные, бедренные, тазовые артерии, сосуды селезенки. Отличительной особенностью синдрома является поражение коронарных артерий с развитием в них некротического процесса (некротизирующий васкулит), что ведет в итоге к тромбозу и образованию аневризмы.

Этиология и патогенез неизвестны. Однако имеющиеся наблюдения свидетельствуют о нарушении регуляции иммунного ответа, что ведет к активации Т-клеток и макрофагов, к секреции цитокинов, гиперактивности поликлональных В-клеток. Образующиеся при этом аутоантитела к эндотелиальным клеткам способствуют их деструкции с развитием острого васкулита.

Механизм развития болезни Кавасаки рассматривается следующим образом. Под влиянием неизвестного до сих пор антигена активируется иммунная система с формированием высокого уровня интерлейкина-1, интерферона и TNF. Образующиеся цитокины индуцируют экспрессию антигенов с образованием антител, токсичных для эндотелиальных клеток. Однако представляет интерес тот факт, что болезнь Кавасаки чаще развивается у лиц, имеющих генетически детерминированную предрасположенность к инфекциям, особенно вирусным. В связи с чем инфекты (особенно вируса) рассматриваются как триггеры описанных процессов. Предполагают, что болезнь Кавасаки имеет вирусную природу.

Болезнь Кавасаки характеризуется эритемой кожи с десквамацией эпителия, конъюнктивитом, увеличением лимфатических узлов, тромбоартериитом и аневризмой коронарных артерий. Прогноз определяется степенью поражения коронарных сосудов. Летальность при болезни Кавасаки составляет 30 %. Фатальный исход наблюдается при тромбозе коронарных артерий, разрывах их, аневризме с развитием тампонады и инфаркта миокарда.

ГРАНУЛЕМАТОЗ ВЕГЕНЕРА

Этот вид васкулита отличается следующими тремя особенностями: развитием 1) некротизирующего гранулематоза верхних дыхательных путей; 2) некротизирующего или гранулематозного васкулита мелких артерий и вен, преимущественно легких, хотя не исключается вовлечение в процесс сосудов различных органов и тканей; 3) некротизирующего гломерулонефрита. Мужчины поражаются чаще, чем женщины, в возрасте 40 лет.

Морфология. В слизистой оболочке верхних дыхательных путей обнаруживаются гранулемы, участки изъязвлений в носу, гортани, нёбе в сочетании с васкулитом. В легких очаговые некротизирующиеся гранулемы обнаруживаются при радиографии в виде узелков, подвергающихся распаду с образованием полости. Микроскопически гранулемы представлены в центре некрозом, окруженным лимфоцитами, плазмоцитами, макрофагами и гигантскими клетками, среди которых встречаются единичные эозинофилы. Обнаруживается также некротизирующий или гранулематозный васкулит, напоминающий в первом случае узелковый периартериит. В тяжелых случаях в процесс вовлекаются альвеолярные капилляры, что ведет к массивным кровоизлияниям.

Развивается также сегментарный некротизирующий гломерулонефрит.

Этиология и патогенез гарнулематоза Вегенера неизвестны. Имеются указания на значение аутоиммунных процессов, о чем свидетельствует наличие циркулирующих иммунокомплексов в крови с их отложением в сосудистых клубочках почек и других сосудах больных. Часто обнаруживается также ревматоидный фактор, гипергаммаглобулинемия (IgG, IgA). Недавно обнаружены аутоантитела против нейтрофилов, выявляемые в крови у 95 % больных. Им принадлежит важная роль в патогенезе васкулита.

ВАСКУЛИТЫ, СВЯЗАННЫЕ С РЕАКЦИЕЙ ГИПЕРЧУВСТВИТЕЛЬНОСТИ (АЛЛЕРГИЧЕСКИЕ, ЛЕЙКОКЛАСТИЧЕСКИЕ)

Это группа васкулитов имеет свои особенности. Во-первых, характерно поражение мелких сосудов, главным образом, посткапиллярных венул. Во-вторых, преобладает поражение сосудов кожи, что ведет к развитию хорошо выраженной пурпуры. Внутренние органы и ткани (легкие, головной мозг, почки, желудочно-кишечный тракт) в процесс вовлекаются реже. В большинстве случаев васкулит возникает вследствие отложения иммунных комплексов в сосудистой стенке, что наблюдается при реакции гиперчувствительности III типа. Наиболее часто в роли экзогенных антигенов выступают сульфаниламиды, пенициллин или микроорганизмы (например, бактерии, бета-гемолитический стрептококк, вирусы). Не исключено значение эндогенных антигенов. Так, доказано значение антигенемии при вирусном гепатите в развитии иммунокомплексного васкулита.

В **патогенезе** васкулитов выделяют следующие стадии:

1) образование антител в ответ на воздействие антигена;

2) формирование циркулирующих иммунокомплексов с отложением их в стенке венул;

3) активация in situ комплемента с образованием компонентов С3а и С5а;

4) накопление нейтрофилов в стенке сосудов в результате хемотаксиса;

5) высвобождение лизосомальных ферментов из нейтрофилов и макрофагов, в том числе эластазы и коллагеназы, а также токсичных свободных радикалов с последующим некрозом сосудистой стенки.

Морфология. Описываемая форма васкулита характеризуется нейтрофильной инфильтрацией сосудистой стенки, фибриноидным некрозом (рис. 15), экстравазатами эритроцитов. Отличительной особенностью является наличие в зоне поражения сосудистой стенки ядерного детрита лейкоцитов («лейкокластический»). В тяжелых случаях в стенке сосудов откладывается фибриноид, наблюдается

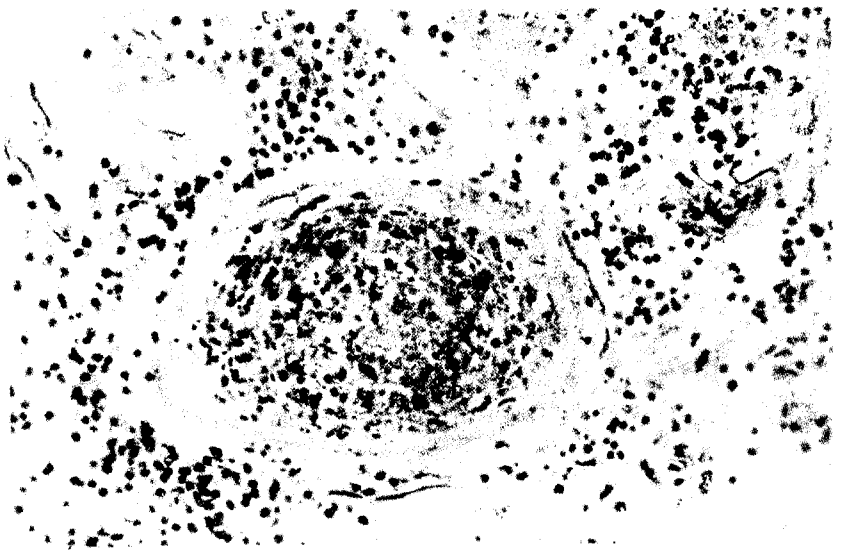

Рис. 15. Фибриноидный некроз сосудистой стенки при аллергическом васкулите.

тромбоз венул. Реже наблюдается лимфоидная инфильтрация, развивающаяся в более поздние сроки. При иммунофлюоресценции в гранулярных депозитах обнаруживаются иммуноглобулины G и M и компонент C3.

Изменения в сосудах обычно носят обратимый характер, однако возможны рецидивы и хронизация процесса.

Васкулиты, обусловленные реакцией гиперчувствительности, наблюдаются при сывороточной болезни, различных опухолях, лимфопролиферативных процессах, пурпуре Шенлейна — Геноха. В последнем случае наблюдается не только поражение сосудов кожи с развитием пурпуры в нижней половине тела, но и желудочно-кишечное кровотечение, артралгии и почечная недостаточность. В почках при этом развивается очаговый или диффузный, быстро прогрессирующий гломерулонефрит иммунной природы. При иммунофлюоресценции в зоне поражения обнаруживаются депозиты иммуноглобулина A.

АРТЕРИИТ ВИСОЧНЫХ АРТЕРИЙ (КРАНИАЛЬНЫЙ АРТЕРИИТ)

Артериит височных артерий рассматривается как системное поражение артерий среднего и крупного калибра. Однако при этом виде васкулита в процесс вовлекаются главным образом ветви каротидной артерии, особенно височной артерии; воспаление мо-

жет охватывать все слои стенки с развитием панартериита. В зависимости от глубины поражения выделяют три варианта краниального артериита.

В *первом варианте* во всех слоях сосуда обнаруживаются гранулемы, в строении которых принимают участие эпителиоидные клетки, макрофаги, лимфоциты, многоядерные гигантские клетки. На ранних стадиях в наибольшей степени поражается средняя оболочка артерий с некрозом гладкомышечных клеток и деструкцией внутренней эластической мембраны. Обрывки эластических волокон можно видеть в цитоплазме гигантских клеток. Вовлечение в процесс интимы ведет к тромбозу. *Второй вариант* отличается развитием неспецифической воспалительной реакции, охватывающей все слои стенки артерий. Последние инфильтрированы нейтрофилами, лимфоцитами и эозинофилами. *Третий вариант* характеризуется фиброзом интимы без выраженных изменений средней оболочки артерий и внутренней эластической мембраны. Фиброз интимы ведет к сужению просвета сосуда.

При всех трех вариантах васкулита поражаются большие сегменты артерий, причем в зоне поражения могут встречаться интактные участки сосуда. В некоторых случаях по ходу сосудов формируются узелковые образования, пальпируемые, например, по ходу височной артерии. Кожа в зоне поражения сосуда гиперемирована и отечна. Процесс чаще локализуется в глазной и задней цилиарной ветвях внутренней каротидной артерии, а также в поверхностных височных, затылочных, лицевых и челюстных ветвях наружной каротидной системы. Однако, как уже отмечалось, процесс может приобрести характер системного заболевания с вовлечением в процесс мезентериальных, бедренных, подмышечных артерий, брюшной аорты и дуги аорты. Сосудистая сеть почек остается интактной, что отличает краниальный артериит от узелкового полиартериита.

Этиология и патогенез заболевания неизвестны. Предполагают аутоиммунную природу повреждения эластических волокон в связи с выявлением депозитов иммуноглобулина в зоне фрагментации внутренней эластической мембраны. Согласно другой теории, имеет значение увеличение экспрессии HLA-DR-антигенов на гладкомышечных клетках средней мышечной оболочки сосуда. Описаны случаи семейной предрасположенности.

Клинические проявления вариабельны и определяются локализацией процесса. Заболевание чаще наблюдается в возрасте 50 лет; преимущественно у женщин. Неспецифичными основными симптомами болезни являются: слабость, недомогание, субферильная температура, потеря массы тела. К специфическим симптомам относятся: головная боль с иррадиацией в шею, лицо, челюсти, язык. Кожа головы болезненна при незначительном надавливании. При поражении только краниальных сосудов, особенно глазной артерии, наблюдается поражение зрения, диплопия; кроме того, может внезапно развиться слепота. К клиническим симптомам

относятся также анемия и высокая СОЭ. У некоторых больных обнаруживается полимиалгия (мышечно-ревматический синдром), характеризующаяся болями в мышцах шеи, плеч, спины, поясницы, бедер. Мышцы ригидные, болезненные. Однако неясно, связан ли этот синдром с артериитом височных артерий. Диагноз описываемого артериита ставится на основании биопсии.

Краниальный артериит — относительно доброкачественное заболевание, течение хроническое, с выраженными ремиссиями. Однако вследствие ишемии возможны печальные исходы, такие, как внезапная слепота, ишемия миокарда, неврологические нарушения. Смертельный исход наблюдается редко.

АРТЕРИИТ ТАКАЯСУ

В 1908 году японский офтальмолог Такаясу описал клинический синдром, характеризующийся нарушением зрения и выраженным ослаблением пульса на верхних конечностях. Эти симптомы оказались достоверными признаками одной из форм артериита, известного в литературе как *болезнь Такаясу — первичный артериит дуги аорты, или «болезнь сниженного пульса»*. Поражает в основном молодых женщин. Процесс носит хронический характер.

Клинически артериит Такаясу характеризуется слабым пульсом в верхней части тела при высоком давлении на нижних конечностях. При классическом артериите Такаясу в процесс вовлекается главным образом дуга аорты, в 32 % случаев поражаются все отделы аорты и их ветви, в 12 % — процесс охватывает лишь нисходящую грудную и брюшную аорту.

Этиология и патогенез болезни Такаясу до настоящего времени остаются неясными. Высказывается предположение о роли генетических факторов, что подтверждается выявлением у больных HLA-DR4-антигенов и более частым развитием болезни у монозиготных близнецов. Установлена возможность развития болезни у лиц с туберкулезной инфекцией, хотя в очаге поражения артериитом не обнаруживаются ни туберкулезные микобактерии, ни другие какие-либо микроорганизмы. У некоторых больных выявляются циркулирующие антиартериальные антитела. Однако, является ли это причиной или следствием процесса,— неясно. Существует также гипотеза об иммунологической природе описываемого вида артериита.

Морфология. Макроскопически отмечается резкое утолщение стенки дуги аорты и проксимальных сегментов крупных сосудов, что ведет к их стенозу. В 50 % случаев в процесс вовлекается легочная артерия.

Микроскопически на ранних стадиях заболевания определяется инфильтрация адвентиции, особенно вокруг vasa vasorum, что напоминает сифилитический аортит. Однако в отличие от сифилиса в средней оболочке обнаруживается инфильтрация полиморфо-

нуклеарами, сменяемая позже мононуклеарами. Воспаление средней оболочки может носить гранулематозный характер с появлением гигантских клеток. В таких случаях аортоартериит напоминает краниальный артериит. Со временем все слои стенки дуги аорты и проксимальных сегментов отходящих артерий склерозируются и утолщаются, что ведет к сужению просвета сосудов. Тромбоз сосудов в участках их сужения способствует полной их окклюзии. В исходе тромб подвергается организации, а воспалительная инфильтрация в стенке сосуда исчезает и замещается фиброзным рубцом.

Клиническая картина болезни Такаясу характеризуется неспецифическими симптомами, такими, как недомогание, субфебрильная температура, потеря массы тела, тошнота, развивающаяся за несколько недель до появления локальных симптомов. Может наблюдаться кардиопульмональный симптом. При стенозе аортальных ветвей или окклюзии их просвета развивается ишемия верхней части туловища, особенно головного мозга, что ведет к головокружению, обморокам, нарушению зрения и парестезиям. Как и при артериите височных артерий, наблюдается повышение СОЭ. Основными причинами смерти являются кровоизлияние в вещество головного мозга, сердечная недостаточность, инфаркт миокарда и почечная недостаточность.

ОБЛИТЕРИРУЮШИЙ ТРОМБАНГИИТ (БОЛЕЗНЬ БЮРГЕРА)

Облитерирующий тромбангиит представляет собой рецидивирующее перемежающееся поражение артерий воспалительной природы, которое характеризуется повторным тромбозом сосудов среднего калибра. Преимущественно поражаются лучевая и большеберцовая артерии. Хотя в основе болезни лежит первичное поражение артерий, в процесс вовлекаются прилежащие вены и нервы. Развивается у курящих, обычно у молодых мужчин, в возрасте от 25 до 50 лет. Иногда болезнь наблюдается у женщин и у некурящих мужчин.

Большинство исследователей рассматривают облитерирующий тромбангиит как отдельную нозологию, не связанную с атеросклерозом, так как болезнь чаще встречается у молодых и связана с курением. Кроме того, поражаются мелкие и средние артерии нижних и верхних конечностей при отсутствии генерализованного атеросклероза.

В **этиологии и патогенезе** болезни Бюргера придают большое значение курению сигарет, генетическим факторам, так как у больных обнаружены HLA-A9 и HLA-B5. Не исключается также роль реакции гиперчувствительности замедленного типа, повышенная свертываемость крови.

При облитерирующем тромбангиите воспалительный процесс вначале локализуется в артериях с последующим переходом на

прилежащие вены и нервные стволы. При этом сосуды приобретают вид толстых фиброзных тяжей с сегментарными утолщениями стенки. В зоне поражения сосуда обнаруживается тромб в различной стадии организации и реканализации. При микроскопии в тромбе определяются микроабсцессы, в центре которых локализуются нейтрофилы, в прилежащей стенке — гранулематозное воспаление. В соседних сегментах сосуда развивается неспецифическое воспаление. По мере прогрессирования болезни воспалительный процесс переходит на адвентиции сосудов с формированием периартериальной рубцовой ткани вокруг вены и нерва. Образование фиброзного футляра вокруг сосудисто-нервного пучка (артерии, вены, нервного ствола) является важной отличительной особенностью облитерирующего тромбангиита.

Клиническое течение заболевания носит хронический и волнообразный характер. Болезнь начинается с варикозного расширения поверхностных вен. С вовлечением большеберцовой или лучевой артерии развивается ишемия нижних или верхних конечностей с болевым синдромом даже в покое. Появляются трофические язвы на ступнях или пальцах. Прогрессирование болезни ведет к гангрене ног, что требует немедленной ампутации конечности.

БОЛЕЗНЬ РЕЙНО

В отличие от описанных сосудистых синдромов, обусловленных органическими поражениями сосудов, *в основе болезни Рейно лежит интенсивный локальный спазм мелких артерий и артериол,* что ведет к побледнению или цианозу дистальных частей тела, обычно пальцев рук, ног, кончика носа или ушей. Эта идиопатическая болезнь чаще встречается у молодых женщин. Описан также феномен Рейно, наблюдаемый при системной красной волчанке, склеродермии, не имеющий отношения к болезни Рейно, хотя тоже характеризуется сосудистой недостаточностью дистальных частей тела.

Этиология и патогенез болезни Рейно неизвестны. Предполагают, что имеется усиленная реакция центральных и периферических вазомоторов на холод и эмоции. На анатомическом уровне сосуды практически не изменены, однако при длительных спазмах отмечается вторичное утолщение интимы. В классических случаях спазм сосудов в начале заболевания наблюдается редко и возникает как реакция на холод. Пальцы обеих рук при этом бледнеют вследствие резкого спазма сосудов, затем развивается цианоз, обусловленный застойным полнокровием в капиллярах, расположенных дистальнее спазма. Спустя некоторое время цианоз при восстановлении кровотока сменяется гиперемией, пальцы рук становятся теплыми. Указанные изменения более выражены на кончиках пальцев.

Клиническая картина болезни Рейно вариабельна. Чаще

процесс стабильный в течение многих лет или может спонтанно регрессировать. Реже болезнь Рейно прогрессирует, и тогда цианоз различной степени носит постоянный характер. Нарушается трофика кожи с развитием язв. Описаны также случаи гангрены кончиков пальцев.

АНЕВРИЗМА СОСУДОВ

Аневризма сосудов представляет собой резкое и очаговое выбухание стенки сосуда в зоне ее повреждения. Это ведет к неравномерному расширению просвета сосуда.

Возникает аневризма вследствие различных патологических процессов в стенке как вен, так и артерий, снижающих их прочность. Чаще всего они наблюдаются в аорте и интракраниальных сосудах. Основными причинами аневризмы сосудов могут быть врожденные дефекты; очаговые инфекционные процессы (микотическая аневризма), травмы (травматические аневризмы), системные болезни. Аневризматическое расширение может возникнуть при атеросклерозе, сифилисе, некрозе средней оболочки

Рис. 16. Образование тромба в аневризме сосуда.

аорты. В последнем случае образуется расслаивающая аневризма интракраниальных сосудов мозга, которая может стать причиной кровоизлияния в мозг.

Аневризмы бывают различной формы: цилиндрической, мешковидной, грыжевидной. Мешковидная аневризма может иметь диаметр до 15—20 см. Вход (устье) в аневризму может быть небольшим или соответствовать диаметру аневризмы. В ней отмечается застой крови, что ведет к образованию тромба, который может располагаться пристеночно или полностью облитерировать полость аневризмы (рис. 16). При ретракции тромба возможен его отрыв от стенки аневризмы, в результате кровь вновь затекает в этот мешок. Вот почему свежие тромбы, как это ни парадоксально, всегда обнаруживаются у стенки аневризмы. Это свидетельствует о том, что аневризматический мешок постоянно испытывает гемодинамическую нагрузку под влиянием давления крови, что способствует дальнейшей дилатации сосудистой стенки. При цилиндрической форме аневризмы образуются небольшие пристеночные тромбы. Аневризма, напоминающая поверхность ягоды, отличается мелкими размерами, диаметр ее колеблется от 0,5 до 2 см. Развиваются такие аневризмы обычно в мелких артериях мозга, особенно в сосудах виллизиева круга.

АТЕРОСКЛЕРОТИЧЕСКАЯ АНЕВРИЗМА АОРТЫ

Атеросклероз является наиболее частой причиной аневризмы аорты, которая развивается главным образом у мужчин в возрасте старше 50 лет. Основная локализация аневризмы — брюшная аорта, хотя она может возникать на любом ее отрезке, чаще — ниже зоны отхождения почечных артерий. Нередко аневризма брюшного отдела аорты, *наблюдаемая исключительно при атеросклерозе,* сочетается с аневризмой подвздошных артерий.

Одно из серьезных осложнений атеросклероза — аневризма аорты, при которой разрушается ее средняя оболочка, что снижает прочность стенки сосуда. Она может иметь мешковидную или цилиндрическую форму диаметром до 15 см, длиной 25 см. Характерно образование пристеночного тромба в аневризматическом мешке, при этом тромбообразование может наблюдаться и в прилежащих к аневризме участках аортальной стенки. В аневризмах цилиндрической формы тромб локализуется в пределах аневризмы.

Клиническая картина атеросклеротической аневризмы определяется локализацией процесса. При образовании тромба возникает опасность тромбоэмболии. Кроме того, пульсирующая и увеличивающаяся в размерах аневризма может сдавливать окружающие органы и ткани или разъедать (аррозировать их), например тела позвонков. Описаны случаи разрушения кишечника при наличии аневризмы в брюшном отделе аорты, «разъедание» стенки трахеи или пищевода при аневризме грудного отдела аорты.

Опасным осложнением аневризмы является ее разрыв, особенно при крупных размерах. Около 80 % больных умирают через 10 мин от кровотечения при разрыве аневризмы, диаметр которой превышает 6—7 см. К счастью, локализация аневризмы брюшного отдела аорты ниже почечных артерий делает возможной при своевременной диагностике пластическую операцию на брюшной аорте с применением искусственного протеза. Летальность после такой операции минимальная.

СИФИЛИТИЧЕСКАЯ АНЕВРИЗМА

Этот вид аневризм развивается при сифилитическом аортите, возникающем в третичном периоде сифилиса (висцеральный сифилис). Для сифилиса характерно поражение vasa vasorum адвентиции аорты. В связи с тем, что эти сосуды в наибольшем количестве локализуются в проксимальном отделе грудной аорты, наиболее часто поражаются клапаны и дуга аорты. Сифилитический аортит развивается через 15—20 лет после заражения сифилисом и в три раза чаще наблюдается у мужчин в возрасте 40—55 лет.

Патологическая анатомия. На ранних стадиях обнаруживается эндартериит vasa vasorum со скоплением плазматических клеток вокруг их стенки в виде периваскулярной муфты. Сужение просвета сосудов, питающих аорту, приводит к ишемическому повреждению эластических и мышечных волокон средней оболочки с последующим образованием в ней звездчатого рубца, который способствует формированию складок на поверхности интимы. Наблюдается также фиброзное утолщение адвентиции, а также устья сосуда, вызывая его сужение.

Стенка аорты в результате разрушения средней оболочки лишается своего эластического каркаса (упругости) и легко поддается в очаге поражения дилатации с образованием сифилитической аневризмы. В этой зоне возможно наслоение атеросклеротического процесса, что усугубляет аневризматическое расширение. Однако локализация аневризмы в дуге аорты свидетельствует о сифилитической природе аневризмы. Кальцификация восходящей аорты является важным диагностическим критерием сифилитического аортита при рентгенографии грудной клетки. Иногда размеры сифилитической аневризмы достигают 15—20 см. Дилатация может захватить и фиброзное кольцо аортальных клапанов. В результате клапаны удлиняются, их свободные края округляются, утолщаются, что в итоге приводит к их недостаточности. Левый желудочек сердца вследствие увеличивающейся функциональной нагрузки гипертрофируется и расширяется. Масса сердца возрастает до 1000 г.

Клинические проявления сифилитической аневризмы разнообразны и могут выражаться в виде: 1) дыхательной недостаточно-

сти из-за сдавления легких и дыхательных путей; 2) затруднения глотания в связи с компрессией пищевода; 3) постоянного кашля при сдавлении возвратного гортанного нерва; 4) болей вследствие узуры реберных костей и тел позвонков. Кроме того, сифилитическая аневризма может вызвать недостаточность аортальных клапанов, что является одной из причин смерти больных с сифилитическим аортитом. Стеноз устьев коронарных артерий, наблюдаемый при переходе процесса с аортальной стенки, может привести к ишемии миокарда вплоть до инфаркта. Причиной летального исхода может быть также разрыв аневризмы аорты со смертельным кровотечением, разъедание стенки окружающих жизненно важных структур, таких, как бронх или пищевод с прорывом в них больших масс крови.

ИДИОПАТИЧЕСКИЙ НЕКРОЗ СРЕДНЕЙ ОБОЛОЧКИ АОРТЫ

Этот патологический процесс наблюдается главным образом в аорте, реже — в крупных артериях. При этом возникают множественные очаги поражения, характеризующиеся деструкцией эластических и мышечных волокон, не связанных с острым воспалительным процессом и некрозом (рис. 17). Поэтому данное заболевание рассматривается как хронический дегенеративный процесс.

Рис. 17. Идиопатический медианекроз стенки сосуда.

Частота и степень выраженности медианекроза увеличиваются с возрастом, что создает предпосылки для потери тонуса и упругости аортальной стенки с последующим развитием аневризмы. Она может быть расслаивающей и нерасслаивающей и чаще возникает в грудном отделе аорты.

Этиология и патогенез неясны. Согласно общепринятому мнению, некроз средней оболочки аорты возникает вследствие врожденного метаболического дефекта в синтезе соединительнотканных волокон (коллагеновых, эластических). Наблюдается чаще у лиц среднего возраста, страдающих гипертензией. Описаны случаи идиопатического медианекроза при поздних сроках беременности, при коарктации аорты. Кроме того, резко выраженный медианекроз аорты является одним из важных признаков синдрома Марфана — наследственного поражения соединительной ткани.

Экспериментальными исследованиями установлено значение избыточного введения эстрогена в организм и дефицита цинка. Полагают также, что гемодинамическая травма, нарастающая при гипертензии, тоже играет определенную роль в развитии медианекроза, о чем свидетельствует преобладание этого процесса в грудной аорте, испытывающей максимальную нагрузку пульсовых волн. Множество перечисленных гипотез позволяет рассматривать это заболевание как идиопатическое. Нами описан медианекроз с образованием расслаивающей аневризмы аорты у реципиентов аллогенной почки, что свидетельствует о возможной роли иммунных процессов в генезе этого заболевания.

Морфология. На микроскопическом уровне в средней оболочке стенки аорты обнаруживаются очаговые дефекты, заполненные базофильной субстанцией, богатой гликозамингликанами. Эластические волокна и гладкомышечные клетки в них отсутствуют. Процесс больше выражен в наружной части средней оболочки сосуда. Эти изменения рассматриваются как кистозный некроз, хотя дефекты не имеют четких краев. В типичных случаях отсутствует воспалительная реакция вокруг описываемого деструктивного процесса. Степень выраженности атеросклероза при медианекрозе весьма вариабельна. При более интенсивном некрозе средней оболочки аорты атеросклеротическое поражение стенки аорты не обнаруживается. Это свидетельствует о том, что медианекроз является первичной болезнью средней оболочки сосудов, развивающейся независимо от атеросклероза. Аорта при медианекрозе на анатомическом уровне выглядит интактной, но чаще обнаруживается аневризматическое расширение или расслаивающая аневризма.

РАССЛАИВАЮЩАЯ АНЕВРИЗМА АОРТЫ

Расслаивающая аневризма — наиболее частое осложнение идиопатического медианекроза, при котором кровь рассекает стенку аорты в продольном направлении с последующим разрывом

этой аневризмы. Разрыв может произойти со стороны интимы сосудистой стенки с излиянием крови в просвет сосуда, или, что чаще встречается, с наружной поверхности стенки. В типичных случаях в области интимы грудной аорты обнаруживается отверстие, через которое затекает кровь в среднюю оболочку сосуда с образованием « расслаивающей гематомы». Расслаивающая аневризма чаще наблюдается у мужчин в возрасте 40—60 лет. Серьезным фактором риска является гипертензия.

При врожденной неполноценности соединительной ткани аневризма одинаково часто встречается у мужчин и женщин. При этом гипертензия не играет никакой роли в генезе расслаивающей аневризмы, например при болезни Марфана.

В развитии расслаивающей аневризмы важное значение придается внезапному надрыву интимы в зоне поражения, что способствует затеканию крови в это отверстие и расслоению средней оболочки. Другие исследователи связывают образование расслаивающей аневризмы с разрывом vasa vasorum адвентиции в зоне поражения аорты.

Патологическая анатомия. Расслоение начинается в восходящей части аорты, где обнаруживается вход в ее среднюю оболочку. Оттуда процесс распространяется вверх до сердца и вниз в нижнюю часть грудной аорты по ее длиннику. Иногда расслоение в проксимальном направлении переходит в коронарные артерии. Длина расслаивающей аневризмы весьма вариабельна. Нередко расслоение стенки захватывает подвздошную и бедренную артерии. В последнем случае наблюдается полная компрессия их просвета.

Внутристеночные геморрагии могут захватывать всю окружность сосуда или ее часть. Они могут быть также незначительными или массивными. При тщательном осмотре стенки аорты отверстие в интиме чаще обнаруживается в восходящей аорте в 5—10 см от аортальных клапанов, реже — в дистальном отделе грудной аорты. Иногда могут обнаруживаться два отверстия, из которых проксимальное отверстие является входом для крови, а дистальное — местом выхода ее.

Клинически образование расслаивающей аневризмы сопровождается появлением в области передней грудной клетки мучительных болей. Затем боль иррадиирует в спину и ниже. Интенсивность болей иногда может стать причиной диагностических ошибок, так как их могут связать с острым инфарктом миокарда или перфорацией язвы желудка. При переходе расслоения на устье аорты при аускультации выслушивается шум. С вовлечением в процесс устьев артерий, отходящих от аорты, возникают различные симптомы. Сдавление мелких позвоночных ветвей нарушает чувствительность и моторную функцию верхней части тела. При вовлечении в процесс почечной артерии возникают боли в боку, геморрагия, олигурия. Иногда расслоение стенки почечной артерии ведет к сдавлению ее просвета с развитием

инфаркта почки. Реже наблюдается инфаркт миокарда вследствие расслоения стенки коронарных артерий.

По клиническому течению выделяют два типа расслаивающей аневризмы. *Первый тип* характеризуется началом расслоения в восходящей части аорты. При *втором типе* — расслоение начинается дистальнее подключичной артерии и спускается вниз с вовлечением в процесс нисходящей аорты.

Расслаивающая аневризма представляет большую опасность, так как ее разрыв с кровоизлиянием в полость плевры или перикарда ведет к летальному исходу. Более высокая смертность наблюдается при первом типе расслаивающей аневризмы.

ВАРИКОЗНОЕ РАСШИРЕНИЕ ВЕН

Этот вид патологии вен характеризуется чрезмерным расширением их просвета и развитием узлоподобной извитости. К основным причинам варикозного расширения вен относятся слабость их мышечно-эластического каркаса и повышение внутрисосудистого давления.

Наиболее типичные зоны варикоза — это поверхностные вены нижних конечностей, подслизистого слоя пищевода, прямой кишки и семенного канатика. *Чаще варикоз возникает в поверхностных венах нижних конечностей, так как в них наблюдается более высокое венозное давление, а окружающая их клетчатка в силу своего строения не может оказать сопротивление их расширению.* Даже у здорового человека в процессе старения вены нижних конечностей подвергаются варикозному расширению в связи с потерей тонуса и атрофией мышц, дистрофическими процессами в венозной стенке. Все это ведет к расширению вен и функциональной недостаточности клапанов. Поэтому варикозное расширение вен чаще встречается в возрасте старше 50 лет (у 50 % больных). При семейной предрасположенности данный процесс развивается и в более молодом возрасте.

Варикозное расширение вен нижних конечностей наблюдается преимущественно у женщин, чему способствует беременность как одна из причин венозного стаза. К факторам, способствующим локальной гипертензии в венах нижних конечностей, относится сдавление их, например, опухолью или обструкция тромбом, эмболом.

Геморрой возникает в результате варикозного расширения геморроидального сплетения вен, расположенных в зоне перехода дистального отдела прямой кишки в задний проход. В развитии геморроя большое значение придается длительному повышению давления в малом тазу, что наблюдается при повторных беременностях, при сидячем образе жизни, запорах, частом поднятии тяжестей. Важной причиной геморроя является портальная гипертензия, обусловленная циррозом печени.

Серьезную опасность для жизни человека представляет *варикозное расширение вен пищевода, возникающее при циррозе печени,* который сопровождается портальной гипертензией. Разрыв этих варикозно расширенных вен пищевода является опасным осложнением цирроза печени.

Рис. 18. Варикозное расширение вен нижних конечностей с образованием трофических язв.

Патологическая анатомия. Макроскопически пораженные вены расширены, извиты, удлинены и характеризуются наличием узлов и мешковидных выбуханий с образованием аневризмы стенки (рис. 18). Толщина стенки варикозно расширеннных вен различна. В участках максимального расширения венозная стенка истончена, в то же время в соседнем сегменте вены наблюдается компенсаторная гипертрофия средней ее оболочки и фиброз, что ведет к утолщению стенки вены. Характерны деформация клапанов (утолщение, скручивание, укорочение) и тромбоз.

Микроскопически обнаруживается неравномерная толщина венозной стенки. В участках компенсаторной гипертрофии стенки отмечается фиброэластоз интимы: огрубение аргирофильного и эластического каркаса с развитием в ней коллагеновых волокон и гипертрофия гладкомышечных волокон. С прогрессированием процесса наблюдается дегенерация эластических волокон венозной стенки, атрофия мышечных волокон, отложение солей кальция в среднюю оболочку с развитием в конечном итоге флебосклероза.

Для геморроя характерно образование узла на широкой ножке, покрытого слизистой оболочкой. Стенки таких узлов истончены, нередко изъязвлены и аррозированы. При микроскопии удаленных геморроидальных узлов обнаруживается гиперплазия кавернозных телец, стенки которых утолщены, склерозированы.

Клиническая картина. На раннем этапе варикозное расширение вен нижних конечностей протекает бессимптомно. По мере

прогрессирования процесса присоединяется клапанная недостаточность, которая в свою очередь ведет к значительному увеличению гидростатического давления. Развивается выраженный венозный застой с отеками, что ухудшает кровоснабжение тканей. Характерны жалобы больных на тяжесть и распирание в ногах, ночные судороги в икроножных мышцах. К основным осложнениям относят трофические изменения в коже (атрофия, сухость, пигментация), дерматиты, варикозные хронические язвы, тромбоз. Следует подчеркнуть, что тромбоз поверхностных вен нижних конечностей редко осложняется тромбоэмболией легких. Геморрой может осложниться тромбофлебитом, кровотечением, парапроктитом и ущемлением выпавших узлов. Характерны жгучие боли, особенно после акта дефекации. Описанным осложнением являются разрыв и кровотечение варикозно расширенных вен пищевода.

ФЛЕБОТРОМБОЗ И ТРОМБОФЛЕБИТ

Это заболевание вен, которое характеризуется воспалением венозной стенки и тромбозом. Вначале может возникать воспаление с последующим развитием тромбоза, либо наоборот, вначале формируется тромбоз, а затем воспаление венозной стенки. Большинство исследователей считают, что термины «тромбофлебит» и «флеботромбоз» отражают лишь варианты одного заболевания и используют их как синонимы.

Тромбоз чаще возникает в глубоких венах нижних конечностей, особенно икроножных мышц, и протекает часто бессимптомно. Следует подчеркнуть, что тромбы указанной локализации являются потенциальным источником эмболии легких с развитием инфаркта или внезапной смерти больных. Флеботромбоз часто наблюдается у больных с выраженной сердечной недостаточностью, при вынужденном длительном постельном режиме, иммобилизации конечности в послеоперационном периоде, опухолях, сильных травмах, особенно ожоговых. При наличии раковой опухоли, особенно в брюшной полости, характерно развитие мигрирующего тромбофлебита.

Патологическая анатомия. Воспалительный процесс может развиться со стороны внутренней оболочки вен (эндофлебит) и наружной (перифлебит). Начало развития тромбоза связано с повреждением эндотелия. При эндотромбофлебите в стенке вены отмечается гиперемия, отек, инфильтрация ее полиморфноядерными лейкоцитами. В зоне формирования тромба эндотелий отсутствует. При перитромбофлебите поражается наружная оболочка стенки вены, которая утолщается, приобретает серо-желтый цвет, с участками кровоизлияний. Лейкоцитарная инфильтрация распространяется из периваскулярной соединительной ткани на наружную, затем среднюю и внутреннюю оболочки вены. Наиболее

интенсивна воспалительная инфильтрация вокруг vasa vasorum, стенка которой подвергается некрозу с образованием в их просвете тромба. Нарушение кровообращения в системе vasa vasorum ведет к развитию дистрофических и некротических изменений в стенке вены. В исходе тромбофлебита и флеботромбоза наблюдается склероз венозной стенки и тромба.

СИНДРОМ ВЕРХНЕЙ ПОЛОЙ ВЕНЫ

Этот синдром возникает при обструкции верхней полой вены вследствие сдавления ее неоплазмой или инвазии опухолевых клеток в просвет вены. Наиболее часто сдавление верхней полой вены наблюдается при первичном бронхогенном раке или лимфоме средостения, реже — при аневризме аорты. Независимо от причины, вызывающей обструкцию сосуда, при синдроме наблюдается темный цианоз, резкое расширение вен головы, шеи, рук. Характерно также сдавление легочных сосудов с последующим развитием респираторного дистресс-синдрома (острой дыхательной недостаточности).

СИНДРОМ НИЖНЕЙ ПОЛОЙ ВЕНЫ

Этот синдром возникает вследствие обструкции нижней полой вены при сдавлении ее опухолью или закупорке просвета вены инвазирующими опухолевыми клетками. Кроме того, наиболее частой причиной обструкции нижней полой вены является ее тромбоз выше расположения бедренной и подвздошной вен. При гепатоцеллюлярном раке и раке почек, которые быстро инвазируют в просвет вен, опухолевые клетки достигают просвета нижней полой вены, вызывая ее обструкцию. Синдром нижней полой вены проявляется выраженным отеком нижних конечностей, расширением поверхностных коллатеральных вен брюшной полости. При вовлечении в процесс почечных вен развивается массивная протеинурия.

ПАТОЛОГИЯ ЛИМФАТИЧЕСКИХ СОСУДОВ

Патологические процессы, развивающиеся в лимфатических сосудах, разделяются на две основные группы: *первичные,* встречающиеся очень редко, и *вторичные,* возникающие при воспалительных и опухолевых процессах. В обоих случаях наблюдается обструкция лимфатических сосудов, сопровождающаяся развитием лимфатического отека.

Как известно, воспалительный экссудат дренируется лимфатическими сосудами с возможным развитием острого лимфангита,

то наблюдается чаще при стрептококковой инфекции. Однако этот процесс носит обратимый характер и нивелируется по мере ликвидации очага первичной инфекции. Процесс приобретает более угрожающий характер при распространении инфекции на лимфатические узлы (лимфаденит), так как это способствует переходу воспалительного процесса на лимфатические протоки и в ток крови.

Однако более серьезные последствия возникают при вторичном лимфатическом отеке, который развивается при: 1) рубцевании лимфатических сосудов в исходе воспалительного процесса; 2) переходе опухолевого процесса на лимфатические сосуды или дренирующие лимфатические узлы; 3) радикальном оперативном удалении регионарных лимфатических узлов (например, аксиллярных лимфатических узлов при радикальном удалении молочной железы); 4) пострадиационном фиброзе; 5) филяриатозе лимфатических узлов.

Первичный лимфатический отек может носить изолированный врожденный или семейный характер. В последнем случае его рассматривают как *болезнь Милроя или наследственный врожденный лимфатический отек.* В обоих случаях характерно неправильное развитие лимфатических протоков с нарушением их структуры и тонуса, что ведет к их расширению и неполноценности клапанов. Изолированный лимфатический отек, как и болезнь Милроя, появляется сразу после рождения и чаще наблюдается на нижних конечностях.

Описана еще одна форма первичного лимфатического отека, который развивается в более позднем возрасте (10—25 лет), обычно у женщин; этиология этой формы отека неизвестна. Отек вначале появляется на ступнях (одной или двух сразу). С возрастом выраженность его нарастает, что приводит к резкому увеличению объема ноги. Процесс может распространяться выше, захватывая туловище, что приводит к нетрудоспособности. Однако серьезных осложнений не наблюдается.

Независимо от причины морфологически обнаруживается дилатация лимфатических сосудов дистальнее зоны обструкции, сопровождаемая увеличением содержания интерстициальной жидкости. Персистенция отека обусловливает развитие интерстициального фиброза, особенно выраженного в подкожной клетчатке. Кожа резко утолщается и напоминает по своей структуре апельсиновую корку. Основными осложнениями лимфатического отека являются увеличение пораженного участка в объеме, инфицирование, пигментация кожи, хронические язвы кожи.

БОЛЕЗНИ СЕРДЦА

ИШЕМИЧЕСКАЯ БОЛЕЗНЬ СЕРДЦА

- Стенокардия
- Внезапная сердечная смерть
- Инфаркт миокарда
- Хроническая ишемическая болезнь сердца

РЕВМАТИЗМ

ЭНДОКАРДИТ

МИОКАРДИТ

КАРДИОМИОПАТИИ

ПЕРИКАРДИТ

ПОРОКИ СЕРДЦА И СОСУДОВ

- Врожденные пороки сердца
- Врожденные пороки сосудов
- Приобретенные пороки сердца

ОПУХОЛИ СЕРДЦА

ИШЕМИЧЕСКАЯ БОЛЕЗНЬ СЕРДЦА

Ишемическая болезнь сердца объединяет группу заболеваний, возникающих вследствие дисбаланса между потребностью миокарда в кислороде и уровнем его доставки с кровью. В большинстве случаев такое несоответствие возникает при недостаточном кровоснабжении миокарда вследствие поражения коронарных сосудов атеросклеротическим процессом, в связи с чем ишемическую болезнь сердца называют также *коронарной болезнью*. В настоящее время выделяют четыре вида коронарной (ишемической) болезни сердца: 1) стенокардия, 2) внезапная сердечная смерть, 3) инфаркт миокарда, 4) хроническая ишемическая болезнь сердца.

Стенокардия возникает вследствие транзиторной ишемии и характеризуется кратковременными приступами болей за грудиной. Ишемия миокарда — наиболее частая причина внезапной сердечной смерти, развивающейся в течение нескольких минут после появления первых ее симптомов. Однако следует помнить, что внезапная смерть может быть обусловлена массивной эмболией легочной артерии и кровоизлиянием в мозг. Катастрофической формой ишемической болезни сердца является инфаркт миокарда, основная причина которого — тромбоз коронарных артерий на фоне коронарного атеросклероза. При этом не

исключаются и другие факторы, например интенсификация перекисного окисления липидов, спазм коронарных артерий, стенозирование их просвета. В основе хронической ишемической болезни сердца лежит мелкоочаговый кардиосклероз, развивающийся при выраженном атеросклерозе коронарных артерий, и постинфарктный кардиосклероз.

Этиология и патогенез ишемической болезни сердца сложны. В развитии ишемии миокарда важное значение придают атеросклерозу коронарных сосудов, который ведет к их стенозу. Причем стеноз наиболее выражен при локализации атеросклеротической бляшки в первых 2 см от устья левой нисходящей коронарной артерии и левой огибающей коронарной артерии. В правой коронарной артерии стеноз более выражен при локализации атеросклеротических бляшек в дистальной и проксимальной ее трети.

Кроме атеросклероза, развитие ишемической болезни связывают с тромбозом коронарных артерий, увеличением потребности миокарда в кислороде на фоне атеросклероза коронарных артерий, которое наблюдается при повышении физической нагрузки, эмоциональном стрессе, гипертензии. Следовательно, если коронарные артерии, просвет которых за счет атеросклероза сужен, не способны удовлетворить возрастающую потребность миокарда в кислороде, то развивается ишемическая болезнь сердца.

В патогенезе острой коронарной недостаточности имеют значение: *спазм венечных сосудов сердца, агрегация тромбоцитов и тромбоз коронарных артерий.*

Спазм коронарных артерий связывают с нарушением сократительной функции гладких мышц с локальным высвобождением вазоактивных веществ из тучных клеток, что подтверждается увеличением их числа в стенке артерий.

Агрегация тромбоцитов ведет к образованию микротромбов в области атеросклеротических бляшек, стенозирующих просвет коронарных артерий. Обычно эти микротромбы образуются в зоне стеноза артерии при повреждении или слущивании эндотелия вследствие гемодинамической травмы, или при изъязвлении атеросклеротической бляшки. Кроме того, микротромбы обнаруживаются и в сосудах микроциркуляторного русла сердца. Согласно гипотезе о роли нарушения гомеостаза простагландинов, причиной агрегации тромбоцитов может быть изменение соотношения между простациклином, вырабатываемым эндотелием (антиагрегант тромбоцитов и вазодилататор) и тромбоксаном (проагрегант тромбоцитов и вазоконстриктор).

На агрегацию тромбоцитов влияют также различные химические медиаторы, в том числе местное увеличение концентрации аденозиндифосфата, серотонина, гистамина, катехоламинов и фактора, активирующего тромбоциты. В результате агрегации тромбоцитов в зоне стеноза суживается просвет сосуда, вплоть до полной его окклюзии, в то время как вазоконстрикция соседних

сосудов обусловлена высвобождением вазоактивных субстанций. В норме эндотелий продуцирует, кроме простациклина, еще один релаксант, и если эндотелий повреждается, то вазоконстрикция сосудов усиливается. Возможно, спазм коронарных сосудов и агрегация тромбоцитов возникают вследствие повреждения эндотелия.

Однако следует помнить, что агрегация тромбоцитов может носить обратимый характер с восстановлением кровотока, о чем свидетельствуют клинические наблюдения при лечении больных ишемической болезнью препаратами, ингибирующими агрегацию тромбоцитов (например, ацетилсалициловой кислотой).

Самой же главной причиной ишемической болезни сердца является *тромбоз коронарных артерий,* который развивается внезапно и персистирует длительное время. Тромбоз развивается чаще при наличии в коронарных артериях атеросклеротических бляшек, что ведет к сужению просвета, замедлению тока крови, повреждению эндотелия, агрегации тромбоцитов и активации свертывающей системы крови. В итоге образуется обтурирующий тромб. Чаще тромб образуется при осложненных поражениях атеросклероза, эрозиях, изъязвлениях бляшек, кровоизлияниях в них, разрывах. Как только образуется тромб, включаются механизмы, направленные на восстановление кровотока, активируется фибринолитическая система, происходит ретракция тромба, его организация. Однако окклюзия сосуда сохраняется в течение нескольких часов.

Причинами ишемической болезни сердца могут быть также *эмболия коронарных сосудов, расслаивающая аневризма аорты с переходом на венечные артерии, стеноз их устьев при сифилитическом аортите, травматическое повреждение коронарных сосудов с последующим тромбозом, артерииты различной этиологии.*

Последствия внезапно развивающейся окклюзии коронарных сосудов определяются еще рядом таких факторов, как протяженность и выраженность атеросклероза, компенсаторные возможности сердца, состояние коллатералей (интракоронарных, интеркоронарных и экстракоронарных). Факторами, способствующими развитию ишемии миокарда при наличии атеросклероза, являются также *гипертрофия миокарда, гипертензия, стеноз аортального клапана.*

СТЕНОКАРДИЯ

Стенокардия (грудная жаба) представляет собой клинический синдром, связанный с острой ишемией миокарда и характеризующийся приступом болей за грудиной. Боли обычно иррадиируют в левое плечо и руку, и продолжаются в течение нескольких минут. Выделяют три основных типа стенокардии: *типичную стенокардию напряжения, стенокардию Принцметалла, нестабильную стенокардию.*

Типичная стенокардия напряжения наблюдается у больных при повышенной физической нагрузке, сопровождающейся учащением ритма сердца и подъемом артериального давления. Связана с несоответствием между возросшей потребностью миокарда в кислороде и его доставкой кровью, так как происходит уменьшение коронарного кровотока в зонах, снабжаемых пораженной венечной артерией. При этом чаще возникает ишемия субэндокардиального отдела левого желудочка, так как он расположен в наиболее отдаленных отделах коронарного русла, и при снижении коронарного кровотока оказывается в наименее выгодном положении. Стенокардия напряжения снимается при покое и применении нитроглицерина.

Стенокардия Принцметалла, наоборот, развивается в покое, при снижении кровоснабжения миокарда, что ведет к трансмуральной ишемии. Причиной этой стенокардии является спазм коронарных сосудов.

Нестабильная стенокардия рассматривается как прогрессирующая форма стенокардии, при которой наблюдаются частые и сильные боли в сердце. Это дает повод называть нестабильную стенокардию *острой коронарной недостаточностью,* причина которой все еще неясна. В одних случаях этот тип стенокардии обусловлен стенозирующим атеросклерозом венечных артерий сердца, в других — агрегацией тромбоцитов и спазмом коронарных артерий.

На вскрытии умерших во время приступа нестабильной стенокардии инфаркт миокарда не диагностируется, хотя обнаруживается множество мелких очагов некроза миокарда. В редких случаях стенокардия связана с ревматическим поражением венечных сосудов сердца.

Исход нестабильной стенокардии различен. Может наблюдаться улучшение, фибрилляция желудочков или прогрессирование процесса с развитием инфаркта миокарда.

ВНЕЗАПНАЯ СЕРДЕЧНАЯ СМЕРТЬ

Внезапная сердечная смерть представляет собой смерть, наступающую неожиданно в течение нескольких минут или часов после внезапных болей за грудиной. Внезапная смерть может наступить дома, на улице, на работе, в поликлинике, в клинике. Описана внезапная смерть во время наркоза, при резко болезненных манипуляциях, инъекциях, пункциях, катетеризациях. К основным причинам внезапной смерти относят фибрилляцию желудочков, инфаркт миокарда, преимущественно субэндокардиальной зоны.

При аутопсии чаще обнаруживается поражение коронарных сосудов, реже — инфаркт. Большинство исследователей находят при этом окклюзию коронарных артерий тромбом. При микроско-

пическом исследовании в ветвях венечных артерий выявляются пристеночные микротромбы, а в мелких внутримышечных ее ветвях, в капиллярах и венулах — микроэмболы.

Клинические наблюдения позволяют выделить две группы больных с фибрилляцией левого желудочка: в одной группе аритмия является осложнением острого инфаркта миокарда, в другой, более многочисленной,— развивающаяся аритмия не связана с инфарктом миокарда. В таких случаях фибрилляция желудочков может быть обусловлена ишемией миокарда, возникающей вследствие спазма сосудов, агрегации тромбоцитов, тромбоза коронарных артерий. Иногда причинами внезапной сердечной смерти может быть возникшее несоответствие между потребностью миокарда в кислороде и уровнем кровоснабжения, а также эмоциональный стресс. Важно помнить, что ишемия ведет к нарушению электрической активности миокарда вследствие изменения содержания калия, кальция и натрия в клетках и межклеточной жидкости, что само по себе может стать причиной фибрилляции желудочков. При постинфарктном кардиосклерозе наблюдается нарушение проводимости, что может привести к аритмии.

При внезапной смерти описаны очаги некроза кардиомиоцитов, которые являются результатом гибели клеток в гиперконтрактильном состоянии. Эти изменения связывают с воздействием катехоламинов, способствующих накоплению в клетке Ca^{2+}. Такой коагуляционный некроз клеток может быть единственным морфологическим признаком острого повреждения. При этом строма интактна, в ней отсутствуют инфильтративные и пролиферативные процессы.

В 52—81 % случаев внезапной сердечной смерти обнаруживаются *три основных морфологических критерия: миофибриллярная дегенерация, участки волнистых, извилистых волокон и очаги фуксинофилии.* Эти структурные сдвиги являются признаком обратимой стадии ишемии и в случаях внезапной смерти могут стать анатомической основой фибрилляции желудочков.

ИНФАРКТ МИОКАРДА

Инфаркт миокарда, представляющий собой очаг острого ишемического некроза, занимает важное место в группе ишемической болезни сердца, так как является самой частой причиной смерти в высокоразвитых странах. Как уже отмечалось, инфаркт миокарда возникает преимущественно на фоне атеросклеротического поражения коронарных сосудов. Риск развития его с возрастом увеличивается и наиболее часто наблюдается в 55—64 года у мужчин и в 70—80 лет у женщин. Однако инфаркт миокарда может возникать и в более молодом возрасте при наличии у больного гипертензии, сахарного диабета или гиперхолестеринемии, ускоряющих атеросклеротический процесс.

Инфаркт миокарда развивается у мужчин в три раза чаще, чем у женщин. Выявляется и значительная разница в частоте стеноза венечных артерий. Так, по нашим данным, стеноз левой нисходящей коронарной артерии среди мужчин в возрасте 20—29 лет наблюдается у 2,8 %, 30—39 лет — у 8,8 %, 40—49 лет — у 15,1 %, 50—59 лет — у 27,9 %. Среди женщин в возрасте 30—39 лет стеноз левой нисходящей артерии обнаруживается лишь у 3,6%, 40—49 лет — у 5,5 %, то есть реже, чем у мужчин, в 2—3 раза, а в возрасте 50—59 лет — у 29,2 %. Таким образом, частота стеноза у мужчин и женщин в возрастной группе 50—59 лет практически одинакова. В связи с этим у женщин в период продуктивной жизни инфаркт миокарда наблюдается редко, а в климактерическом периоде частота его возрастает, так как прогрессирует атеросклероз коронарных артерий с развитием стеноза.

Факторами риска ишемической болезни являются гипертензия, гиперхолестеринемия, сахарный диабет, неподвижный образ жизни, курение, злоупотребление алкоголем. Проведенные эпидемиологические исследования свидетельствуют о более частом развитии инфаркта у лиц, занимающихся умственным трудом, которые чаще подвергаются высоким психоэмоциональным нагрузкам и ведут более неподвижный образ жизни, чем лица физического труда и сельские жители. Это связано с тем, что физическая активность способствует повышению уровня липидов высокой плотности, препятствующих развитию атеросклероза.

Патогенез. Выделяют три основных типа инфаркта миокарда: *трансмуральный* (некроз захватывает всю толщу стенки левого желудочка), *интрамуральный* и *субэндокардиальный,* различающиеся по механизму развития и клиническому течению. Выделяют также *повторный инфаркт* миокарда, развивающийся *спустя 8 нед* после первого (острого) инфаркта, и *рецидивирующий,* возникающий *в течении 8 нед* на фоне уже развившегося инфаркта.

В патогенезе *трансмурального инфаркта миокарда* ведущую роль играют: 1) стенозирующий атеросклероз коронарных артерий и 2) тромбоз венечных артерий, просвет которых сужен более чем на 75 %. При аутопсии обтурирующий тромб обнаруживается в 85—95 % случаев острого инфаркта миокарда. При ангиокоронарографии, выполненной через 4 ч от начала ишемического некроза, у 87 % больных выявляется полная окклюзия коронарных артерий. В 5—15 % случаев развитие инфаркта миокарда связывают со спазмом коронарных артерий, агрегацией тромбоцитов, а также с тромбом, который затем подвергается фибринолизу или фрагментации.

Трансмуральный инфаркт может возникнуть при поражении лишь одной основной коронарной артерии, однако чаще наблюдается при вовлечении в процесс двух или трех коронарных артерий — левой огибающей, правой коронарной и левой передней нисходящей артерий. К факторам, способствующим развитию

трансмурального инфаркта, относят также гипотонические кризы, выраженную тахикардию на фоне даже умеренного коронаросклероза, эмболию венечных артерий, артериит.

Субэндокардиальный инфаркт миокарда встречается реже и проявляется или в виде единственного очага некроза, расположенного под эндокардом левого желудочка, или в виде множественных очагов, циркулярно охватывающих окружность полости левого желудочка и часто сливающихся в обширные поля. В *патогенезе субэндокардиального инфаркта* существенная роль принадлежит тяжелому атеросклерозу. Развитию этого вида инфаркта способствуют: острая сердечная недостаточность, пароксизмальная тахикардия, желудочно-кишечное кровотечение, послеоперационный шок, тяжелая инфекция, то есть состояния, сопровождающиеся снижением кровяного давления и коронарного кровотока.

В развитии субэндокардиального некроза имеют значение два основных фактора: 1) расположение этого отдела миокарда в наиболее отдаленных зонах коронарного русла, в связи с чем при ослаблении коронарного кровотока эти отделы миокарда оказываются в наименее выгодном положении; 2) сдавление субэндокардиальных отделов миокарда во время систолы больше выражено, поскольку градиент давления убывает при этом от внутренних слоев к наружным.

В патогенезе описанных двух форм инфаркта миокарда имеют значение не только анатомические изменения коронарных сосудов. Механизм их развития связан также с целым рядом *функциональных факторов,* таких, как *высота артериального давления, степень продолжительности вазомоторных реакций,* а также их *распространенность.* Большое значение имеют и *темпы закрытия артерии:* например, при медленном закрытии просвета сосуда опасность развития инфаркта значительно уменьшается, так как успевает развиться коллатеральное кровообращение.

Патологическая анатомия. Инфаркт чаще возникает в левом желудочке, реже — в правом. Обычно правожелудочковые инфаркты локализуются на задней стенке и обусловлены выраженным атеросклерозом правой коронарной артерии. Предсердия вовлекаются в процесс очень редко.

Трансмуральный инфаркт охватывает всю толщу левого желудочка, размеры его достигают в поперечнике 2,5 см. Локализация и частота его определяются поражением той или иной ветви коронарных артерий (табл. 2).

Обычно инфаркт миокарда имеет неправильную форму и на анатомическом уровне обнаруживается лишь в случае смерти больного через 6—12 ч с момента развития сосудистой катастрофы. Однако в зоне некроза уже через 3—6 ч исчезает активность окислительно-восстановительных ферментов, в результате чего при окраске поверхности разреза миокарда солями тетразолия очаг некроза остается бесцветным, а интактные участки миокарда окрашиваются в красно-коричневый цвет.

Таблица 2

Локализация и частота инфаркта миокарда при поражении различных коронарных артерий

Вид коронарной артерии	Число случаев, %	Локализация инфаркта
Левая передняя нисходящая коронарная артерия	40—50	Передняя стенка левого желудочка, передняя треть межжелудочковой перегородки
Правая коронарная артерия	30—40	Задняя стенка левого желудочка, задняя треть межжелудочковой перегородки
Левая огибающая коронарная артерия	15—20	Латеральная стенка левого желудочка

В развитии инфаркта миокарда выделяют три стадии: *донекротическую, некротическую и стадию организации.* Визуально через 12 ч отмечается лишь побледнение и неравномерное кровенаполнение миокарда в зоне ишемии (донекротическая стадия). На 2—4-й день зона некроза четко выделяется в виде бледно-желтого участка с неправильными очертаниями, по периферии которого обнаруживается полоса кровоизлияния (некротическая стадия). Центральная часть некроза приобретает желтоватый цвет, консистенция его становится мягкой и вследствие отека он выбухает. На 10-й день некротический очаг отличается от окружающей ткани дряблостью (миомаляция). По мере спадения отека зона инфаркта западает, поверхность ее становится суховатой, плотной консистенции, желтовато-зеленого цвета. В последующем вокруг очага некроза обнаруживается красноватая кайма, представляющая собой богатую расширенными тонкостенными сосудами грануляционную ткань, которая постепенно продвигается к центру очага поражения, замещая некротически измененные мышечные волокна (стадия организации). К концу 6—8-й недели зона ишемического некроза полностью замещается фиброзной тканью.

Следовательно, процесс заживления инфаркта миокарда, как и инфаркта любой локализации, протекает в три этапа: 1) удаление некротических масс, 2) замещение очага некроза грануляционной тканью, 3) замещение очага некроза фиброзной (рубцовой) тканью.

На уровне световой микроскопии наиболее ранние изменения, регистрируемые через 6 ч, заключаются в отеке интерстиция, паретическом полнокровии капилляров и небольших кровоизлияниях по периферии. Первые достоверные признаки гибели мышечных волокон, определяемые в этот период,— это их набухание, смазанность поперечной исчерченности, эозинофилия (за счет контрактильной дегенерации миофибрилл), пикноз ядер.

В эти же сроки вокруг очага некроза можно видеть умеренную нейтрофильную инфильтрацию. Некроз мышечных волокон четко выявляется через 24—48 ч. В зоне инфаркта погибает большинство мышечных волокон, строма и сосуды, среди которых, однако, обнаруживаются островки сохранившихся жизнеспособных мышечных волокон. Даже при трансмуральном инфаркте под эндокардом и перикардом выявляются полоски сохранившихся мышечных волокон. Размеры очага некроза определяются интенсивностью и продолжительностью ишемии миокарда, состоянием коллатералей, а также возможностью возникновения повреждения миокарда, связанного с реперфузией.

Через 48 ч в зоне ишемии нарастает нейтрофильная инфильтрация. К концу 1-й недели в очаге некроза выражена картина *аутолиза, гетеролизиса и фагоцитоза макрофагами.* Вокруг появляется грануляционная ткань, которая начинает пронизывать очаг некроза. По мере созревания грануляционной ткани зона инфаркта замещается к концу 6—8-й недели рубцовой тканью. В периинфарктной зоне описаны дистрофические изменения в миокарде вплоть до развития фокусов некрозов с выраженной клеточной реакцией. В участках миокарда, удаленных от зоны инфаркта, обнаруживаются нарушение кровообращения и изменения сократительных элементов сердечной мышцы.

Электронно-микроскопические изменения в зоне ишемического некроза возникают в более ранние сроки. Так, уже через 10 мин от начала ишемии в кардиомиоцитах наблюдаются набухание митохондрий, свидетельствующее о гипоксическом повреждении клеток, уплотнение матрикса митохондрий и нарушение целостности мембраны, что является признаком необратимого повреждения клетки.

Гистохимические и биохимические сдвиги в зоне инфаркта миокарда также обнаруживаются в ранние сроки. Уже через час в очаге некроза уменьшается содержание калия, гликогена, снижается активность сукцинатдегидрогеназы, цитохромоксидазы.

Аналогичные микроскопические, электронно-микроскопические и гистохимические изменения наблюдаются и при субэндокардиальном инфаркте. В отличие от трансмурального этот вид инфаркта локализуется под эндокардом и визуально определяется через несколько часов. Зона ишемического некроза отличается бледностью или появлением кровоизлияний. В связи с небольшими размерами субэндокардиальный инфаркт рубцуется в более короткие сроки. Уже через 2 нед очаг некроза полностью замещается фиброзной тканью.

Осложнением раннего периода инфаркта миокарда является *фибринозный или фибринозно-геморрагический перикардит.* Обычно он рассасывается, реже в исходе перикардита образуются нежные фиброзные спайки, которые не снижают функциональной активности сердца. В зоне повреждения эндокарда возможно образование *внутрижелудочкового пристеночного тромба,* который

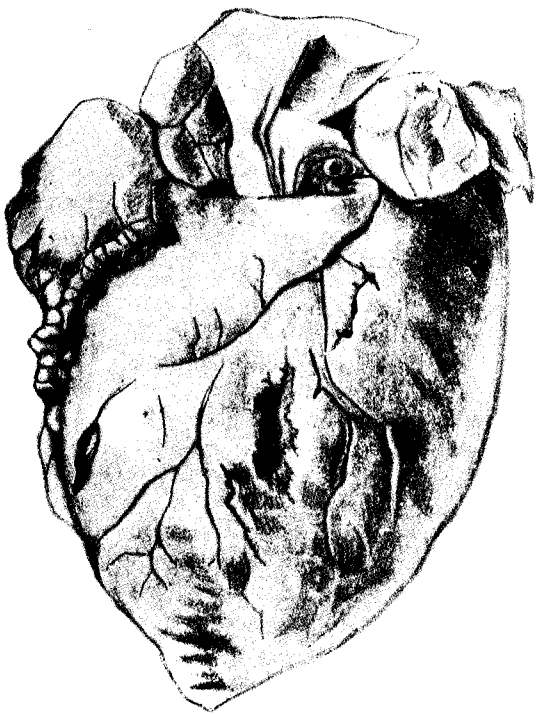

Рис. 19. Разрывы передней стенки левого желудочка при инфаркте миокарда.

может стать источником артериальной эмболии в течение 1-й недели.

Осложнением раннего периода инфаркта миокарда является также *разрыв миокарда,* возникающий обычно в конце 1-й или в начале 2-й недели. Различают: 1) *разрывы внешние* с развитием гемоперикарда и смертью человека через несколько минут после тампонады сердечной сорочки и 2) *разрывы внутренние,* касающиеся межжелудочковой перегородки или сосочковых мышц и протекающие с клинической картиной острой сердечной недостаточности.

Разрывы чаще наблюдаются в передней стенке левого желудочка. Факторами, способствующими возникновению разрыва, являются слабое развитие коллатералей и наличие гипертонической болезни. Макроскопически разрыв имеет вид узкой щели, обычно зигзагообразной формы, редко превышающей длину 1,5—2,5 см (рис. 19). В большинстве случаев место разрыва находится на стыке мертвого и сохранившегося миокарда в зоне лейкоцитарной инфильтрации. При инфаркте миокарда могут возникнуть *отрыв сосочковых мышц и разрыв межжелудочковой перегородки.*

Осложнением инфаркта миокарда является также *аневризма сердца.* Она может быть острой, при которой стенкой аневризмы является область инфаркта в острой стадии. Стенка хронической аневризмы представлена в основном плотной рубцовой тканью. При субэндокардиальном инфаркте разрыв, перикардит и аневризма встречаются редко, чаще возникает пристеночный тромбоз.

Клиническая картина. Инфаркт миокарда характеризуется внезапным появлением интенсивной боли за грудиной, в области сердца и эпигастрии. Боль может иррадиировать в руку, плечо, предплечье, ключицу, шею, нижнюю челюсть и спину. Сопровожда-

ется обычно остро возникшей общей слабостью, нередко тошнотой, рвотой, страхом смерти, чувством нехватки воздуха, потливостью. Однако у многих больных ангинозные боли отсутствуют. Иногда развитию инфаркта предшествуют приступы стенокардии.

В первые минуты или часы заболевания у многих больных повышается артериальное давление с развитием в дальнейшем относительной или абсолютной артериальной гипотензии как проявления рефлекторной сосудистой и острой сердечной недостаточности вследствие резкого снижения сократительной функции миокарда.

Обширный очаг некроза ведет к резкому снижению сердечного выброса и развитию истинного кардиального шока. Во многих случаях левожелудочковая недостаточность сопровождается сердечной астмой и отеком легких. Часто развиваются тяжелые нарушения сердечного ритма, которые могут стать причиной ранней смерти. Аритмия проявляется в виде желудочковой и предсердной экстрасистолии, синусовой тахикардии и синусовой брадикардии. Через несколько часов от начала заболевания возникает лихорадочная реакция, температура тела может повышаться до 38—38,5°С. Отмечается нейтрофильный лейкоцитоз, увеличение СОЭ. Повышается активность ряда ферментов: креатинфосфокиназы, лактатдегидрогеназы, аминотрансферазы. Нередко наблюдается гипергликемия. Возможно развитие постинфарктного *синдрома Дресслера* через 10—14 дней от начала заболевания, в основе которого лежат такие осложнения инфаркта, как *плевропневмония, тромбоэндокардит, перикардит.*

Основным методом уточнения диагноза инфаркта миокарда, его локализации, обширности является электрокардиографическое (ЭКГ) исследование. Для трансмурального инфаркта характерны подъем сегмента ST, появление патологического зубца Q, инверсия зубца Т.

Причинами смерти больных с инфарктом миокарда могут стать желудочковые аритмии, вплоть до внезапной смерти, рецидивирующий инфаркт миокарда, прогрессирующая сердечная недостаточность.

ХРОНИЧЕСКАЯ ИШЕМИЧЕСКАЯ БОЛЕЗНЬ СЕРДЦА

Хроническая ишемическая болезнь — часто встречающаяся патология сердца, которая может стать причиной сердечной недостаточности, особенно на фоне сахарного диабета. В основе хронической ишемической болезни сердца лежат: 1) *мелкоочаговый кардиосклероз, обусловленный атеросклерозом коронарных артерий и 2) постинфарктный крупноочаговый кардиосклероз.* У больных хронической ишемической болезнью сердца декомпенсация сердечной деятельности развивается исподволь.

Патологическая анатомия. Для хронической ишемической

болезни сердца характерно атеросклеротическое поражение коронарных артерий и ишемические изменения в миокарде. Размеры сердца вариабельны: оно может быть меньших размеров, чем в норме, за счет множественных склеротических участков, или увеличено вследствие компенсаторной гипертрофии, особенно у больных с обширным постинфарктным рубцом или при выраженной дилатации сердца. Атеросклероз коронарных артерий носит диффузный характер, что является причиной сужения всех трех основных стволов. Может обнаруживаться также окклюзия коронарных сосудов тромбом. В миокарде определяются множественные периваскулярные очажки склероза или различной величины белесоватые рубцы крупных размеров. На участке массивного рубцевания стенка левого желудочка становится тоньше. Сохранившиеся участки миокарда обычно гипертрофированы. Эпикард и эндокард могут оставаться интактными. Изменения на створках клапанов непостоянны и проявляются в виде небольшого фиброзного утолщения, кальциноза кольца митрального клапана.

Для хронической ишемической болезни характерны следующие микроскопические изменения в мышце сердца: 1) мелкие фокусы склероза, располагающиеся вокруг мелких сосудов; 2) отдельные пустые сарколе́ммы мышечных волокон, подвергшихся ишемическому некрозу с последующей резорбцией саркоплазмы и ядра (миоцитолиз); 3) обширные участки склероза, возникающие в исходе острого инфаркта.

Клиническая картина. Хроническая ишемическая болезнь сердца прогрессирует медленно, в течение многих лет. В большинстве случаев она протекает бессимптомно и зачастую диагностируется при аутопсийном исследовании. При развитии фиброзной ткани в области проводящей системы сердца возникают различной формы аритмии, которые могут привести к летальному исходу. Другой причиной смерти больного может стать наслоившийся инфаркт миокарда. У больных хронической ишемической болезнью сердца наблюдается левожелудочковая и правожелудочковая недостаточность. Декомпенсация сердца начинается обычно исподволь, если не развивается инфаркт миокарда. При правожелудочковой недостаточности прогноз менее благоприятный.

РЕВМАТИЗМ

Ревматизм — это системное заболевание, в основе которого лежит воспалительная реакция в соединительной ткани иммунной природы. Носит рецидивирующий характер. Поражаются преимущественно сердце и сосуды.

Ревматизм (ревматическая лихорадка, острый ревматизм, болезнь Сокольского — Буйо) развивается у 75—90 % детей обоего пола в возрасте от 5 до 15 лет, чаще у детей, мало

потребляющих яйца. Следует отметить, что в тропиках, полярных зонах и в Порто-Рико заболевание ревматизмом практически отсутствует. Максимальная частота его наблюдается в северных странах. Высокая степень инвалидизации и высокая смертность населения от ревматизма свидетельствуют о социальном характере данного заболевания.

Этиология и патогенез. В соответствии с имеющимися наблюдениями важную роль в генезе ревматизма играет сенсибилизация организма антигенами стрептококка, в связи с чем процесс развивается обычно спустя 2—4 нед после стрептококкового фарингита. У 95 % пациентов во время ревматической атаки увеличивается титр антистрептолизина О, антистрептокиназы, антистрептогиалуронидазы. Однако трудно объяснить, почему у одних индивидуумов развиваются осложнения после перенесенной стрептококковой инфекции, а у других — нет. Важное значение, по-видимому, имеют вирулентность и антигенные свойства того или иного штамма бета-гемолитического стрептококка, интенсивность и характер иммунного ответа хозяина, персистенция инфекции в гортани.

Существует гипотеза о роли вирусной инфекции. При проникновении через глотку ревматического ультравируса резервуаром его становится миокард. Однако механизм действия стрептококка и вируса неясен. Обычно участки поражения при ревматизме стерильны, следовательно, инвазии бактерий не наблюдается. Исключается также токсический эффект возбудителей.

В настоящее время наиболее принята точка зрения о роли аутоиммунной реакции в генезе ревматизма. Важное значение при этом имеет перекрестная реакция между антигенами тканей миокарда и антителами, образующимися в ответ на антигены стрептококка. Наибольшее значение как антиген имеет М-протеин стрептококка. Перекрестно реагирующие антитела могут быть идентифицированы в сыворотке больных острым ревматизмом. При этом одни антитела связываются с миофибриллами миокарда, скелетных мышц и гладкомышечных клеток, другие — вступают в реакцию с гликопротеидами клапанов сердца.

При использовании иммунофлюоресцентного метода иммуноглобулины и комплемент обнаруживаются вдоль сарколеммы кардиомиоцитов. Вместе с тем активные фокусы иммунного воспаления в сердце, рассматриваемые как гранулемы Ашоффа—Талалаева, редко содержат иммуноглобулины или комплемент. Наличие в гранулемах лимфоцитов наводит на мысль о более важной роли в патогенезе ревматизма реакции гиперчувствительности замедленного типа с участием Т-лимфоцитов. Таким образом, повреждение тканей при ревматизме имеет иммунологическую природу.

Существенными факторами риска развития ревматизма являются климатические, социально-экономические, бытовые условия, условия труда, питания, а также переохлаждение.

Патологическая анатомия. При ревматизме поражаются суставы, сердце, кожа, серозные оболочки, нервная система, сосуды, легкие. Однако наиболее важное значение имеет поражение сердца («ревматизм лижет суставы, но кусает сердце»).

Основным и патогномоничным морфологическим признаком ревматической лихорадки является гранулема Ашоффа — Талалаева. При активном ревматизме в классических случаях гранулема Ашоффа — Талалаева обнаруживается в сердце. Однако подобные образования выявляются и в адвентиции сосудов, синовиальных оболочках суставов, суставных сумках, фасциях, реже — в строме других органов и тканей. Гранулема Ашоффа — Талалаева представляет собой локальное повреждение ткани иммунной природы. При этом одни исследователи считают, что мишень повреждения — это коллаген. Другие утверждают, что основной мишенью являются мышечные волокна, вернее, их сарколемма. Цикл развития гранулемы составляют 3—4 мес и включает три фазы: *первая — ранняя экссудативная, вторая — пролиферативная* и *третья рассматривается как фаза заживления.*

В *фазе экссудации* очаг альтерации окружен лейкоцитами, главным образом нейтрофилами, среди которых разбросаны лимфоциты, плазмоциты и гистиоциты. *Пролиферативная фаза* характеризуется набуханием в очаге повреждения коллагеновых волокон, пропитанных белками плазмы, в том числе фибрином (мукоидное, фибриноидное набухание, фибриноидный некроз). Вокруг определяется зона воспалительной клеточной реакции, в которой обнаруживаются крупные дифференцированные мезенхимальные клетки (клетки Аничкова), единичные многоядерные гигантские клетки Ашоффа — Талалаева, мононуклеарные лейкоциты и фибробласты. Клетки Аничкова известны как «гусеничные клетки». Цитоплазма их объемна и базофильна. Происхождение этих клеток остается дискутабельным. Большинство исследователей рассматривают их скорее как фибробласты или макрофаги в состоянии альтерации, чем измененные миоциты. Гигантские клетки обычно крупные, содержат 1—2 ядра с крупным ядрышком. Не исключается происхождение их от клеток Аничкова.

Третья фаза — фаза заживления гранулемы Ашоффа — Талалаева — характеризуется прогрессированием гиалиноза и фиброза в зоне повреждения и выглядит как очаг неспецифического рубцевания. Наличие гранулемы Ашоффа — Талалаева в сердце даже при отсутствии клинических проявлений активного ревматического процесса имеет диагностическое значение. Это может быть или персистирующая гранулема Ашоффа — Талалаева после затихания клинических симптомов, или подтверждение латентно протекающего ревматизма.

ВИСЦЕРАЛЬНЫЙ РЕВМАТИЗМ

При ревматизме наиболее часто поражается **сердце,** при этом патологический процесс может охватывать все его оболочки одновременно (ревматический панкардит). При сочетанном поражении эндокарда и миокарда говорят о ревматическом кардите. При вовлечении в процесс эндокарда развивается эндокардит.

Ревматический эндокардит. *Воспаление эндокарда — одно из характерных проявлений ревматизма.* По локализации процесса выделяют *клапанный, хордальный и пристеночный эндокардиты.* Чаще наблюдается изолированное поражение митрального клапана, сочетанное поражение митрального и аортального клапанов. Позже по замыкающему краю створок появляются тромботические наложения в виде бородавок, образование которых связано с эрозией воспаленного эндокарда в местах соприкосновения створок. Аналогичные изменения могут наблюдаться в хордальных нитях. В стадии заживления створки клапанов склерозируются, утолщаются, гиалинизируются и деформируются, возможен их кальциноз, что в конечном итоге приводит к формированию порока сердца.

В зависимости от характера морфологических изменений выделяют четыре вида ревматического клапанного эндокардита: 1) диффузный (простой), 2) острый бородавчатый, 3) возвратно-бородавчатый и 4) фибропластический.

Диффузный эндокардит (вальвулит) встречается исключительно при ревматизме и характеризуется в острой фазе гиперемией, мукоидным и фибриноидным набуханием створок клапана и фиброзных колец клапанов без отложения фибрина. Эндотелий не поражается. Клеточная реакция представлена макрофагами и пролиферирующими фибробластами. Визуально эндокард клапанов изменен мало, отмечается лишь неравномерное утолщение створок по линии замыкания клапанов, которые становятся полупрозрачными. Исходы различны. Возможны: полная обратимость процесса (при мукоидном набухании), гиалиноз, переход в фибропластический эндокардит с деформацией клапанов и развитием порока клапанов.

Острый бородавчатый эндокардит (тромбоэндокардит). При этой форме эндокардита наряду с дезорганизацией соединительной ткани наблюдается деструкция эндотелиальной выстилки, в связи с чем на поверхности створок, обращенных к току крови, появляются тромботические наложения в виде сероватых, полупрозрачных мелких бородавок (рис. 20), которые располагаются по замыкающему кругу створок. В исходе при поверхностном повреждении клапанов в процессе репарации возникают небольшие фиброзные утолщения. При более глубоком повреждении их наблюдается прогрессирующий склероз с деформацией клапанов. В редких случаях острый бородавчатый эндокардит может развиться также при интоксикациях, травме эндокарда, при

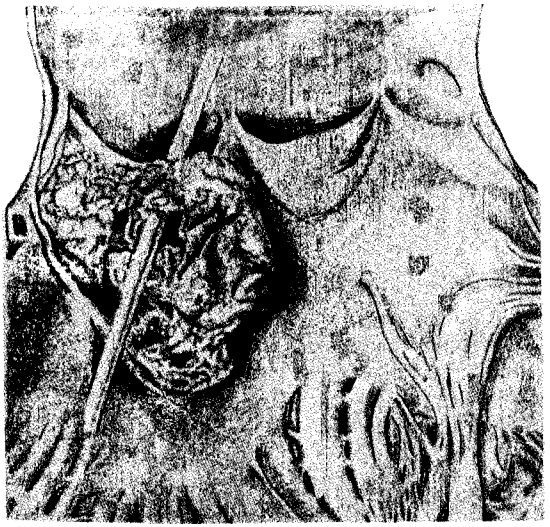

Рис. 20. Острый бородавчатый эндокардит.

некоторых инфекционных процессах (скарлатине, дифтерии, брюшном и сыпном тифах и т.д.).

Возвратно-бородавчатый эндокардит возникает вследствие рецидивирующего течения ревматизма, когда на фоне уже имеющихся склеротических процессов в клапанах и их деформации образуются свежие очаги дезорганизации соединительной ткани и гранулематоза. При этом отмечается повторное повреждение эндотелия с образованием тромботических наложений. Последующая организация ведет к прогрессированию порока сердца.

Фибропластический (фиброзный) эндокардит наблюдается в исходе описанных форм ревматического эндокардита, карциноидного синдрома и париетального эозинофильного фибропластического эндокардита. Характеризуется преобладанием с самого начала продуктивного компонента воспаления с массивным фиброзом створок. Микроскопически наряду с пролиферацией фибробластов можно видеть очаги дезорганизации, гистиоцитарные и лимфоцитарные инфильтраты.

В исходе всех описанных форм эндокардитов развиваются склероз, гиалиноз, петрификация клапанов, что ведет к их деформации с развитием стеноза или недостаточности митрального и аортального клапанов. У детей очень часто ревматический эндокардит сочетается с поражением миокарда.

Ревматический миокардит. В остром периоде в миокарде развиваются отек, полнокровие с выраженной инфильтрацией стромы миокарда лимфоцитами, нейтрофилами, гистиоцитами

и эозинофилами (диффузный межуточный экссудативный миокардит). Сердце становится дряблым, полости его расширяются, сократительная способность миокарда резко нарушается в связи с нарастающими в нем дистрофическими изменениями. Эта форма ревматизма чаще встречается в детском возрасте и может быстро закончиться декомпенсацией и летальным исходом. При латентной форме ревматизма указанные изменения носят очаговый характер (очаговый межуточный, экссудативный миокардит). В пролиферативной фазе ревматизма наблюдается формирование небольшого числа гранулем Ашоффа — Талалаева в межмышечных соединительнотканных прослойках, периваскулярной соединительной ткани и субэндотелиальной области. В последующем развивается кардиосклероз.

Ревматический перикардит. В остром периоде болезни может развиться диффузное неспецифическое фибринозное или серозно-фибринозное воспаление перикарда с исходом в спаечный процесс. Возможна облитерация полости перикарда с отложением солей кальция в соединительнотканные прослойки.

Ревматические васкулиты. При ревматическом васкулите поражаются стенки сосудов различного калибра, в том числе и сосуды микроциркуляторного русла. В острой фазе наблюдаются фибриноидные изменения, повреждение эндотелия с последующим тромбозом. Обычным исходом ревматического васкулита является склероз сосудов. Васкулиты (артерииты, артериолиты, капилляриты) носят системный характер и могут наблюдаться в различных органах и тканях.

Ревматический полиартрит. В 75 % случаев в патологический процесс вовлекаются суставы. На ранней стадии развития артрита отмечается гиперемия синовиальной оболочки, утолщение ее за счет отека и мукоидного набухания, изъязвление. В околосуставных тканях, синовиальной оболочке, капсуле суставов, сухожилиях, фасциях и оболочках мышц обнаруживаются очаговые отложения фибрина, гранулемы Ашоффа — Талалаева. Описанные изменения обратимы, поэтому деформации суставов не наблюдается.

У небольшого числа больных ревматизмом отмечается **поражение кожи** в виде подкожных (нодозная форма) узелков или сыпи (маргинальная эритема). Нодозные узелки обнаруживаются чаще в области разгибательных мышц конечностей, запястьев, локтей, лодыжек и коленей. Узелки диаметров от 1 до 4 см часто сочетаются с воспалительной гиперемией кожи, четко отграничены, подвижны. Гистологически они представляют собой участок фибриноидного некроза с клеточной реакцией вокруг и напоминают слившиеся гранулемы Ашоффа — Талалаева. Маргинальная эритема проявляется в виде крупных мигрирующих пятен, локализующихся в различных участках кожи.

При ревматизме могут развиваться изменения и в **других органах.** В *легких* обнаруживается картина неспецифической

интерстициальной пневмонии, сходной по своей морфологии с вирусной пневмонией. В *центральной нервной системе* возникающие дистрофические изменения нейронов с очагами деструкции и кровоизлияния обусловлены васкулитами ревматической природы. Эти изменения лежат в основе церебральной формы ревматизма (малая хорея). При ревматической лихорадке в острой фазе может развиться картина полисерозита, очагового или диффузного гломерулонефрита. В *надпочечниках* отмечается атрофия коры, возникающая вследствие интенсивной иммунной реакции, подавляющей функциональную активность надпочечников. В *иммунокомпетентных органах* развивается лимфоретикулярная и плазмоклеточная реакция.

Клиническая картина. Обычно заболевание начинается остро с внезапного подъема температуры. Появляются тахикардия, болезненность и опухание суставов. Более коварное течение наблюдается при латентных субклинических формах ревматизма, характеризующихся лишь недомоганием и субфебрильной температурой.

Клинические проявления ревматизма делят на «главные» и «второстепенные» критерии. Общепринято, что диагноз может быть поставлен при наличии двух главных критериев или одного главного и двух второстепенных. К *главным клиническим признакам* ревматической лихорадки относятся полиартрит, кардит, подкожные узелки, маргинальная эритема, спастические, непроизвольные сокращения мышц (хорея Сиденгама). На развитие кардита указывают появление шума в сердце, обусловленного или повреждением клапанов, или острым миокардитом с дилатацией сердца, аритмия, нарушение проводимости. Сочетание тромбоза ушка и фибрилляции предсердия может стать причиной развития тромбоэмболии.

Второстепенные критерии — это наличие в анамнезе предшествующей стрептококковой инфекции, увеличение титра антител к стрептококковому антигену, наличие неспецифических признаков воспалительного процесса в организме (лейкоцитоз, лихорадка, увеличение скорости оседания эритроцитов), артралгии.

Прогноз острого ревматизма хороший, смертность наблюдается лишь в 1 % случаев. В более поздний период, спустя много лет после перенесения ревматизма, смертность более высокая в связи с поражением клапанов, особенно при стенозе митрального клапана.

Таким образом, основными осложнениями ревматизма являются пороки сердца, миокардиосклероз, спаечные процессы в полостях (облитерация полости плевры, перикарда), тромбоэмболия сосудов большого круга кровообращения с возможным развитием инфарктов в почках, селезенке, сетчатке, ишемического инсульта в головном мозге, гангрена конечностей. Смерть от ревматизма может наступить в результате декомпенсации сердечной деятельности, тромбоэмболии сосудов головного мозга или наслоения бактериального эндокардита.

ЭНДОКАРДИТ

Эндокардит — это воспаление внутренней оболочки сердца (эндокарда). В зависимости от локализации воспалительного процесса выделяют: 1) париетальный, или пристеночный, эндокардит, при котором воспаление локализуется в эндокарде, выстилающем полости желудочков или предсердий; 2) трабекулярный эндокардит, когда в процесс вовлекается эндокард, покрывающий сосочковые (папиллярные) мышцы; 3) хордальный эндокардит, то есть воспаление эндокарда, образующего хорды; 4) клапанный эндокардит — при локализации воспаления на створках клапанов.

Причины эндокардитов весьма разнообразны, что позволяет выделить ряд форм:

1) ревматический эндокардит, обусловленный активным ревматизмом. Является основой формирования ревматических пороков сердца и наблюдается в 80—90 % случаев;

2) эндокардит Либмана — Сакса, возникающий при системной красной волчанке;

3) инфекционный эндокардит, развивающийся вследствие внедрения в эндокард неспецифической бактериальной флоры, грибов или вирусов. Описаны случаи гранулематозного эндокардита (туберкулезного, сифилитического);

4) фибропластический (париетальный) эндокардит с эозинофилией;

5) абактериальный тромботический эндокардит (марантический).

Среди перечисленных форм эндокардита самостоятельной нозологической формой является лишь острый и подострый бактериальный (инфекционный) эндокардит.

ИНФЕКЦИОННЫЙ ЭНДОКАРДИТ

Инфекционный эндокардит (бактериальный) относится к числу серьезных заболеваний, связан с внедрением в эндокард, особенно клапанный, различных бактерий, иногда грибов и риккетсий. Чаще наблюдается инфекционный эндокардит, вызванный бактериями, который характеризуется образованием тромботических масс, содержащих многочисленные колонии микробов. Бактериальный эндокардит может возникать при интактном эндокарде или развиваться на фоне уже имеющихся заболеваний сердца. Это могут быть ревматические пороки сердца (стеноз аорты), врожденные пороки, особенно дефекты в перегородках сердца, двустворчатом клапане аорты. Инфекционный эндокардит чаще развивается у лиц в возрасте старше 50 лет, преимущественно у мужчин, на фоне ревматического поражения сердца.

В соответствии с клинической картиной выделяют два вида инфекционного эндокардита: острый и подострый.

Острый бактериальный эндокардит возникает обычно при инвазии чрезвычайно вирулентных микроорганизмов. Отличается быстро прогрессирующим течением с летальным исходом в течение нескольких недель или месяцев в связи с диссеминацией инфекционного процесса, эмболией (при изъязвлении клапанов) или декомпенсацией сердца.

Подострый бактериальный эндокардит развивается исподволь, возбудители его менее вирулентны. Вегетирующие тромбы не вызывают столь выраженной эрозии клапанов; при подостром эндокардите реже наблюдаются эмболия, метастатические очаги инфекции в других органах.

Этиология и патогенез. Острый бактериальный эндокардит развивается обычно на фоне здорового сердца, в то время как подострый — при наличии в нем патологического процесса. В этом заключается их основное отличие.

В развитии подострого бактериального эндокардита играют роль: 1) нарушение тока крови с появлением сильной струи крови и зоны турбуленции; 2) образование стерильных тромботических наложений; 3) внедрение в тромботические массы микроорганизмов из крови.

При митральном стенозе и митральной недостаточности инфицированная кровь из левого желудочка регургитирует в левое предсердие. Более низкое давление в предсердии во время систолы способствует оседанию элементов крови и бактерий на поверхность поврежденных клапанов, обращенных в полость предсердия. При стенозе аорты зоной низкого давления во время диастолы становится вентрикулярная поверхность клапанов, куда оседают бактерии.

При подостром бактериальном эндокардите бактериемия может возникнуть при микротравмах десен, слизистой оболочки тонкой кишки или урогенитального тракта. При наличии патологического процесса в сердце эндогенная флора приобретает важное патогенетическое значение. Поэтому катетеризация мочевого пузыря, незначительное хирургическое вмешательство, экстракция зуба могут сыграть определенную роль в развитии подострого бактериального эндокардита у лиц с имеющимся пороком сердца. В 50 % случаев подострого бактериального эндокардита высевается зеленящий стрептококк, реже (в 15 %) — энтерококк, грамотрицательные бактерии (в 10 %), эпидермальный стафилококк, грибы (кандида, актиномицелий, аспергеллы).

Острый инфекционный эндокардит резко отличается от подострого по клиническому течению и бактериальной флоре. Развивается на фоне здорового сердца. Микроорганизмы или их токсины повреждают поверхность клапанов сердца, что способствует отложению тромботических масс, которые быстро инфицируются. Этот процесс, как и при подостром эндокардите, развивается по краям клапанов.

Описываемый эндокардит возникает обычно при наличии

в организме очага инфекции, которая становится источником бактериемии. На фоне хронического алкоголизма, иммуносупрессии, химиотерапии в связи с опухолевым процессом острый инфекционный эндокардит может вызвать даже условно-патогенная флора. При этом воспалительный процесс развивается на трехстворчатом клапане.

Острый бактериальный эндокардит может возникнуть как осложнение при операции на сердце, особенно при протезировании клапанов. При этом введение антибактериальных препаратов до операции, во время и в послеоперационном периоде может привести к развитию эндокардита грибковой природы, так как грибы резистентны к антибиотикам.

Патологическая анатомия. По характеру структурных изменений острый и подострый эндокардиты трудно различимы. В обоих случаях наблюдается картина полипозно-язвенного эндокардита. На пораженных клапанах, сухожильных хордах, а иногда и пристеночном эндокарде обнаруживаются массивные тромботические наложения в виде шаровидных или полипозных образований. Обычно эти тромботические массы имеют желтовато-белый цвет и сухую крошащуюся консистенцию. При подостром эндокардите на клапанах сердца наряду со свежими тромботическими массами обнаруживаются организованные тромбы. Преобладание при инфекционном эндокардите деструктивно-некротических процессов в различных участках эндокарда приводит: 1) к развитию выбухающих аневризм створок, их пробо[illegible]нию и разрыву; 2) к разрыву сухожильных хорд; 3) к ра[illegible]итию язвенной аневризмы стенки сердца с возможным разрывом ее.

При микроскопическом исследовании выявляются обширные очаги некроза, спутанные клубки нитей фибрина, тромбоциты и детрит клеток крови, колонии микроорганизмов. При остром эндокардите вокруг очагов некроза обнаруживаются нейтрофилы, при подостром эндокардите — лимфоциты, моноциты и многоядерные гигантские клетки, отражающие хроническое течение воспалительного процесса. При остром эндокардите более выражены деструктивные процессы.

При своевременном лечении заживление сопровождается организацией, фиброзом и кальцификацией створок.

Клиническое течение. Острый эндокардит характеризуется внезапным подъемом высокой температуры тела, ознобом, появлением петехий на коже, спленомегалией, быстро прогрессирующей анемией, гематурией, картиной инфарктов в различных органах. Шумы в сердце могут отсутствовать, особенно при поражении трехстворчатого клапана. Выделение возбудителя из крови возможно в 60—70 % случаев.

При подостром инфекционном эндокардите температура и сердечные шумы могут отсутствовать в 20% случаев. Этот вид эндокардита развивается медленно, исподволь и характеризуется субфебрильной температурой, повышенной утомляемостью, гема-

турией, микроцитарной гипохромной анемией, потерей массы тела. Число лейкоцитов увеличивается незначительно, иногда в крови обнаруживаются незрелые гранулоциты. В классических случаях наблюдается спленомегалия, кровоизлияние в ногтевые ложа. Иногда отмечаются боли в суставах, пояснице, признаки менингита или энцефалита. Важный диагностический признак — инфаркты, особенно селезенки и почек.

К *осложнениям инфекционного эндокардита* относится диссеминация возбудителей с развитием мелких геморрагий и абсцессов в различных тканях и органах, особенно в почках. Это системное поражение характерно для острого эндокардита. При подостром эндокардите чаще наблюдаются инфаркты. В почках, кроме абсцессов и инфарктов, развивается картина очагового гломерулита (очаговый эмболический гломерулонефрит) или диффузного пролиферативного гломерулонефрита. Считают, что указанные поражения почек представляют собой иммунокомплексную болезнь.

Основными причинами *смерти* являются: 1) сердечная недостаточность, возникающая при функциональной недостаточности клапанов сердца, обусловленной или полипозно-язвенным клапанным эндокардитом, или разрывом хордальных сухожилий; 2) инфаркты мозга или сердца, связанные с тромбоэмболией; 3) сепсис; 4) аритмии, возникающие при вовлечении в процесс проводящей системы сердца.

МИОКАРДИТ

Миокардит — воспаление мышечной оболочки сердца — возникает при воздействии различных факторов. Наиболее часто он развивается при нижеследующих заболеваниях:

Вирусные инфекции
- Коксаки В и А
- Грипп
- Инфекционный мононуклеоз
- Полиомиелит
- Паротит
- Корь
- Ветряная оспа
- Пситтакоз
- Простой герпес
- Цитомегаловирусная инфекция
- Вирусный гепатит
- Бешенство
- Желтая лихорадка

Бактериальные инфекции
- Инфекционный эндокардит
- Септицемия
- Дифтерия (экзотоксин)
- Сифилис

Протозойные инфекции
- Болезнь Шагаса
- Токсоплазмоз
- Амебиаз
- Паразитарные болезни
- Трихомоноз

Реакции гиперчувствительности
Ревматизм
Дерматомиозит
Склеродермия
Ревматоидный артрит
Идиопатический миокардит Фидлера — Абрамова

Миокардит может развиться также при реакции гиперчувствительности, лучевой терапии, воздействии различных химических и физических факторов, лекарственных препаратов, вызывающих острый некроз мышечных волокон со вторичной воспалительной реакцией.

Вирусный миокардит характеризуется интерстициальным отеком и мононуклеарной инфильтрацией стромы. Некрозы миофибрилл развиваются не всегда. Предполагают, что вирусы (особенно Коксаки В) вызывают миокардит иммунологической природы с участием антимиокардиальных антител и цитотоксических клеток. Наблюдается у мужчин в два раза чаще, чем у женщин, а у взрослых обычно сопровождается развитием перикардита. На фоне иммунодефицита вирусный миокардит протекает очень тяжело и может стать причиной внезапной смерти, особенно при миокардите, вызванном вирусом Коксаки. Он обычно возникает во внутриутробном или в неонатальном периоде развития и быстро ведет к летальному исходу. Вирус полиомиелита вызывает миокардит, для которого характерны множественные очаги некроза в миокарде и внезапная смерть. При инфицировании плода вирусом краснухи в первом триместре беременности возникают врожденные пороки сердца, в том числе гипоплазия легочной артерии, стеноз аортального клапана, тетрада Фалло и др.

Бактериальный миокардит встречается реже, чем вирусный. В основном он возникает как осложнение инфекционного эндокардита или других форм бактериемии. Миокардит, развившийся при дифтерии, связан с токсическим воздействием на миокард экзотоксина возбудителя. В патогенезе дифтерийного миокардита имеет значение угнетение экзотоксином переноса жирных кислот карнитином в мышечных волокнах, что нарушает синтез белка и способствует накоплению триглицеридов в поврежденных кардиомиоцитах.

Реже встречаются *миокардиты, вызванные возбудителями протозойных инфекций*. Особенно тяжело протекает миокардит при болезни Шагаса.

Идиопатический миокардит — редко встречающееся заболевание, которое возникает на фоне полного здоровья. Смертельная форма идиопатического миокардита называется миокардитом Фидлера — Абрамова, или гигантоклеточным миокардитом. Чаще наблюдается у мужчин в возрасте 20—30 лет. Этиология и патогенез не совсем ясны. Установлено, что развитию идиопатического миокардита предшествует респираторная инфекция.

Патологическая анатомия. Независимо от причин развития описанных миокардитов морфологические изменения в миокарде сходны. Выявляются лишь небольшие структурные отличия, обусловленные видом возбудителя.

Визуально размеры сердца иногда могут быть в пределах нормы, однако в большинстве случаев наблюдается дилатация

полостей. В процесс вовлекаются главным образом правый желудочек и правое предсердие, стенка их становится дряблой, а полости расширяются. Реже поражаются все четыре камеры сердца. В миокарде обнаруживаются участки бледного или желтого цвета. Гипертрофия сердца обнаруживается лишь в случаях подострого или хронического миокардита.

На микроскопическом уровне в миокарде выявляется отек, воспалительная инфильтрация, характер которой весьма вариабелен. *При остром миокардите, возникающем при инвазии бактерий,* инфильтрат состоит главным образом из полиморфно-ядерных лейкоцитов. При миокардите вирусного происхождения воспалительный инфильтрат представлен в основном мононуклеарами. Реже выявляется большое количество эозинофилов, гранулематозное воспаление с примесью гигантских клеток. Последнее характерно для миокардита Фидлера — Абрамова (воспалительно-инфильтративный тип). При хронических миокардитах, наблюдаемых при токсоплазмозе или болезни Шагаса, наиболее выражена фибропластическая реакция. В миофибриллах отмечаются дегенеративные процессы различной интенсивности, включая набухание, жировую дистрофию, некроз. Преобладание фиброза в миокарде свидетельствует о хроническом течении миокардита.

Клиническая картина миокардита вариабельна. Для острого миокардита характерны недомогание, одышка, субфебрильная температура, тахикардия. При аускультации выслушивается «ритм галопа», возможны шумы в сердце за счет недостаточности митрального или трикуспидального клапанов, дилатации полостей. Нарушение проводимости имеет различную выраженность вплоть до полного атриовентрикулярного блока. При прогрессировании процесса может развиться сердечная недостаточность. В большинстве случаев миокардит имеет преходящий характер, и описанные симптомы исчезают через 1—2 мес. Однако у 25 % больных симптомы персистируют, особенно боли в сердце и повышенная утомляемость.

КАРДИОМИОПАТИИ

Кардиомиопатии — это группа заболеваний, в основе которых лежит функциональная недостаточность миокарда. В зависимости от этиологии кардиомиопатии разделяются на *первичные* и *вторичные.* При *первичных кардиомиопатиях* (идиопатических) причины нарушения сократительной функции миокарда неизвестны. Генез их не связан с ишемическим повреждением миокарда, гипертензией, врожденными пороками развития или другими заболеваниями сердца (воспалительной природы, пороками сердца). Причины *вторичных кардиомиопатий* установлены. Этиологическими факторами этой группы кардиомиопатий являются алкоголь, вирусные инфекции, реакции гиперчувствительности,

болезни соединительной ткани, мышечная дистрофия, метаболические нарушения (гипертиреоидизм, гипотиреоидизм, гемохроматоз, бери-бери), амилоидоз, болезни накопления (например, гликогеноз), интоксикация химическими соединениями и лекарствами.

В соответствии с клиническими проявлениями и структурными изменениями выделяют следующие виды кардиомиопатий (рис. 21): 1) застойная, или дилатационная, 2) гипертрофическая и 3) рестриктивная, или облитерирующая, кардиомиопатия. *Застойная кардиомиопатия* характеризуется дилатацией и гипертрофией левого и правого желудочков с нарушением сократительной функции. *Гипертрофическая кардиомиопатия* отличается резким возрастанием массы миокарда, уменьшением объема полостей желудочков и повышенной сократимостью левого

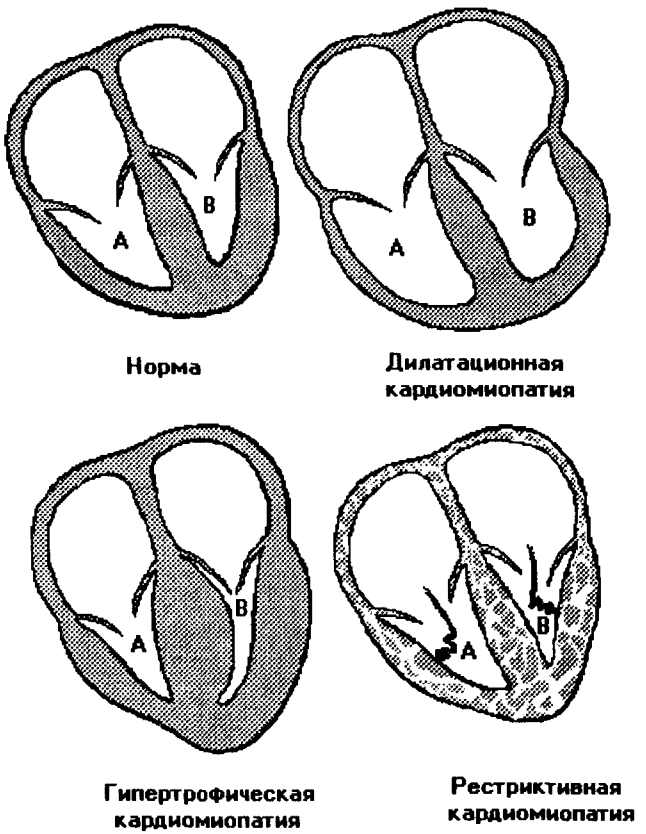

Рис. 21. Клинико-анатомические варианты кардиомиопатии.

А — правый; В — левый желудочек.

желудочка. При этом в ряде случаев может возникать субаортальный стеноз (субаортальный мышечный стеноз). При *рестриктивном, или облитерирующем, варианте кардиомиопатий* наблюдается уменьшение полостей желудочков сердца вплоть до полной облитерации. В клинической практике наиболее важное значение имеют застойная и гипертрофическая кардиомиопатии.

При **застойной кардиомиопатии** отмечается увеличение массы сердца (до 900 г) и симметричная дилатация его четырех камер, которая несколько нивелируется за счет утолщения стенки желудочков. Нарушение сократительной функции миокарда ведет к стазу крови в полостях сердца с образованием тромба. При аутопсии тромбы обнаруживаются в полости левого желудочка и в ушках предсердий в 75 % случаев. Микроскопически выявляется диффузный интерстициальный фиброз с очаговой и умеренно выраженной инфильтрацией мононуклеарами, характерной для вирусного миокардита. При электронной микроскопии отмечается гипертрофия мышечных волокон, а также альтерация митохондрий и миофибрилл. Каких-либо специфических изменений не обнаруживается. Клапаны сердца обычно интактны. В коронарных артериях наблюдаются слабые или умеренные атеросклеротические изменения (липоидоз), что очень важно в дифференциальной диагностике застойной кардиомиопатии с ишемической болезнью сердца.

Патогенез описываемой кардиомиопатии неясен. Большое значение придают злоупотреблению алкоголем, который подавляет сократительную функцию миокарда, а также дефициту селена, интоксикации кобальтом, никелем, литием, циклофосфамидом. Развитие функциональной недостаточности миокарда наблюдается на поздних стадиях беременности или в послеродовом периоде, хотя значение беременности в генезе кардиомиопатии необъяснимо. Иногда развитию застойной кардиомиопатии предшествует вирусная инфекция. Доказано, что вирусные миокардиты при прогрессировании процесса переходят в хроническую кардиомиопатию. В последние годы большое значение придают аутоиммунным реакциям, в развитии которых имеет значение вирусная инфекция (особенно энтеровирусный миокардит). Описаны случаи семейной кардиомиопатии, причем у разных членов семьи возникают различные формы кардиомиопатий, что свидетельствует о значении наследственной предрасположенности. В большинстве случаев застойная кардиомиопатия развивается у лиц среднего возраста, быстро прогрессирует с летальным исходом в течение нескольких месяцев. Причиной *смерти* могут быть прогрессирующая сердечная недостаточность, тромбоэмболия, аритмия.

Гипертрофическая кардиомиопатия, известная так же как асимметричная септальная гипертрофия, идиопатический гипертрофический субаортальный стеноз, гипертрофическая обструктивная кардиомиопатия, носит семейный характер, генетически детерминирована, тип наследования — аутосомно-доминантный.

Недавними исследованиями установлено нарушение синтеза тяжелых цепей миозина вследствие мутации гена, расположенного на 14-й хромосоме (q 11—13). В результате образуются миофибриллы крупных размеров с гипертрофией миокарда в целом.

Анатомическими признаками гипертрофической кардиомиопатии являются: 1) асимметричная гипертрофия стенки левого желудочка и межжелудочковой перегородки; 2) хаотичное расположение мышечных волокон в межжелудочковой перегородке; 3) уменьшение размеров полостей левого и правого желудочков, которые на поперечном разрезе приобретают форму банана; 4) дилатация предсердий; 5) нарушение строения интрамуральных коронарных артерий.

Характерной особенностью гипертрофической кардиомиопатии является выраженная гипертрофия межжелудочковой перегородки; толщина ее может достигать 3 см при нормальной толщине самой стенки левого желудочка. Другая особенность заключается в дезорганизации мышечных волокон с беспорядочным расположением миофибрилл и миофиламентов в кардиомиоцитах. При этом мышечные волокна и ядра могут приобретать причудливую форму. В цитоплазме кардиомиоцитов накапливается гликоген. Однако описанные изменения не являются специфичными для гипертрофической кардиомиопатии и наблюдаются при других формах гипертрофии сердца. Может развиться и гипертрофия стенки левого желудочка,,однако не в такой степени, как межжелудочковой перегородки.

При эхокардиографии выявляется асимметричная гипертрофия перегородки и нарушение движения митральных клапанов. При гипертрофической кардиомиопатии возникает сопротивление наполнению левого желудочка во время диастолы и усиливается сократительная деятельность левого желудочка (гиперконтрактильность). Эта форма кардиомиопатии чаще наблюдается в молодом возрасте.

При застойной и гипертрофической кардиомиопатиях могут развиться следующие серьезные осложнения: 1) фибрилляция предсердий с образованием пристеночного тромба и эмболией сосудов большого круга кровообращения; 2) развитие инфекционного эндокардита в измененных митральных клапанах; 3) внезапная смерть без каких-либо предшествующих симптомов.

Рестриктивная кардиомиопатия встречается редко, наблюдается при амилоидозе сердца, саркоидозе, фиброэластозе, при париетальном фибропластическом эндокардите Леффлера, гликогенозах (болезнь Помпе). Может носить также идиопатический характер. Чаще поражается левая половина сердца. Патогенез неизвестен. Особый интерес представляет фиброэластоз эндокарда как причина облитерирующей кардиомиопатии. При этом обнаруживается очаговое или диффузное утолщение пристеночного эндокарда за счет образования хрящеподобной ткани, что ведет к облитерации полости. Предполагают, что повреждение эндокарда

связано с инфильтрацией миокарда эозинофилами, которые выделяют факторы, повреждающие эндокард.

ПЕРИКАРДИТ

В перикарде могут развиваться различные патологические процессы: воспалительные, гемодинамические, опухолевые, врожденные аномалии. При гемодинамических нарушениях в полости перикарда накапливается серозная жидкость, что наблюдается при болезнях почек, печени, сердечной недостаточности *(гидроперикард)*. При разрыве миокарда в зоне инфаркта, при расслоении аорты, достигающей полость перикарда, при травме грудной клетки возникает *гемоперикард* (скопление крови в полости перикарда). Независимо от причины кровоизлияние в полость перикарда вызывает фатальную тампонаду сердца. Врожденные аномалии, такие, как полное или частичное отсутствие перикарда, встречаются крайне редко. Опухоли, наблюдаемые в перикарде, обычно метастатические. Первичные опухоли перикарда относятся к казуистике.

Из множества патологических процессов, развивающихся в перикарде, наибольшее клиническое значение имеют воспалительные процессы (перикардит). В большинстве случаев перикардит является вторичным процессом, осложнением какого-либо основного заболевания: например, при переходе воспалительного процесса в легких на перикард, при развитии системного заболевания, в частности системной красной волчанки. Перикардит как первичный патологический процесс возникает реже.

По клиническому течению выделяют *острый* и *хронический перикардит*. По характеру экссудативной реакции перикардит разделяется на *серозный, серозно-фибринозный, фибринозный, гнойный, геморрагический*. Следует подчеркнуть, что характер экссудата определяется этиологическим фактором и состоянием макроорганизма.

Этиология и патогенез. Причины, вызывающие перикардит, разнообразны. К ним относятся: 1) инфекционные болезни: вирусные, бактериальные (туберкулез), грибковые: 2) метаболические нарушения: уремия, слизистая дистрофия; 3) опухолевые процессы; 4) реакции гиперчувствительности и аутоиммунные процессы: ревматизм, системная красная волчанка, ревматоидный артрит, склеродермия; 5) инфаркт миокарда; 6) травма, в том числе перикардиотомия, торакотомия; 7) облучение; 8) идиопатический перикардит.

В клинической практике наибольшее значение имеют *перикардиты инфекционной природы*. Вирусы рассматриваются как наиболее вероятная причина идиопатического перикардита. Доказана роль вируса Коксаки В, вирусов гриппа А и В, вируса Эпштейна — Барра в развитии перикардита, хотя механизм их

воздействия на перикард неясен. Предполагают, что под влиянием вирусов в перикарде возникает реакция гиперчувствительности с последующим иммунным повреждением ткани. Непосредственно вирусы воспаления не вызывают.

Бактерии попадают в перикард либо гематогенным и лимфогенным путем, либо при переходе из соседних тканей (легкие, плевра). Из бактериальных перикардитов чаще встречаются стафилококковые и туберкулезные. У детей перикардиты стафилококковой природы довольно часто ассоциируются с пневмонией или остеомиелитом той же природы. Перикардит может развиться также при сепсисе. В последнее время участились случаи перикардитов грибковой и протозойной этиологии в сочетании с миокардитом. В качестве возбудителей описаны кокцидии (Coccidiales impitus), гистоплазма (Histoplasma capsulatum), кандида (Candida albicans), токсоплазма (Toxoplasma gondii). Среди метаболических перикардитов чаще встречается уремический. Описан «холестериновый перикардит» неизвестной этиологии, при котором в полости перикарда обнаруживаются кристаллы холестерина.

Первичные *опухоли перикарда* встречаются крайне редко. Опухолевый перикардит чаще развивается при переходе процесса с окружающих органов и тканей, например при раке легких, лимфоме средостения, раке пищевода. Реже опухолевый процесс возникает при заносе малигнизированных клеток гематогенным или лимфогенным путем в перикард.

Травматический перикардит развивается при закрытой травме грудной клетки вследствие контузии поверхности перикарда или появления крови в его полости. Перикард, как и другие серозные оболочки, легко повреждается при *реакциях гиперчувствительности,* о чем свидетельствует развитие перикардита при аутоиммунных заболеваниях, таких, как, например, ревматизм. Большой интерес представляют перикардиты, возникающие спустя 2—5 нед после кардиотомии, инфаркта миокарда, травмы, так как в их основе тоже лежат иммунные механизмы. Они сходны по клиническому течению и характеризуются появлением высокой температуры, болей в груди, рецидивирующим течением. Следует помнить, что во всех трех случаях, то есть при кардиотомии, инфаркте миокарда и травме, возникает вначале немедленная реакция в виде преходящего перикардита, который не следует смешивать с иммунной реакцией, развивающейся в более поздние сроки. У большинства больных в сыворотке крови обнаруживается высокий титр антител к тканям сердца с формированием комплекса антиген — антитело, повреждающего перикард. Большая группа перикардитов относится к идиопатическим, причина которых остается неясной.

Патологическая анатомия. При перикардитах возникают различные структурные изменения, что связано с характером возбудителя, состоянием макроорганизма. *Острый перикардит*

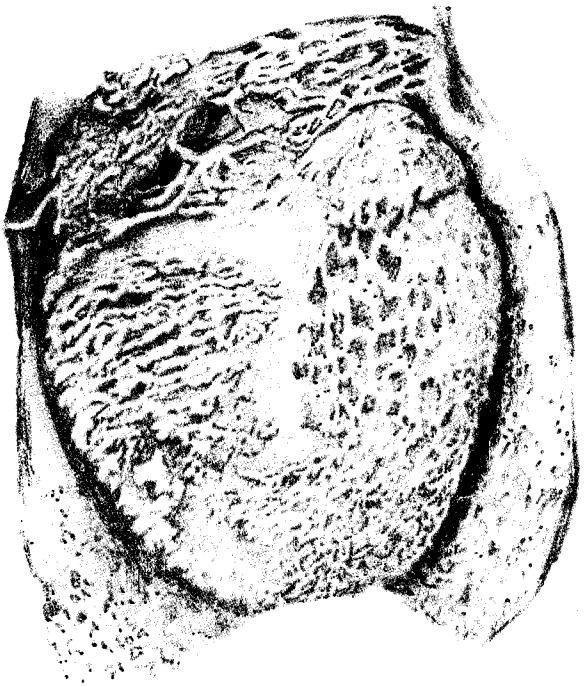

Рис. 22. Фибринозный перикардит. «Волосатое сердце».

отличается развитием серозного, гнойного, фибринозного или серозно-фибринозного воспаления. В полости сердечной сорочки появляется жидкость (около 200 мл), содержащая нити фибрина. На серозной поверхности перикарда обнаруживаются депозиты фибрина (рис. 22), в связи с чем она становится шероховатой, как бы покрытой волосяным покровом («волосатое сердце»). Описываемый перикардит наблюдается главным образом при ревматизме, инфаркте миокарда, реже при аутоиммунных и вирусных перикардитах. Микроскопически в перикарде выявляется неспецифическое воспаление с преобладанием полиморфно-ядерных и мононуклеарных лейкоцитов. При гнойном перикардите в экссудате обнаруживаются бактерии и грибы. Неопластический процесс сопровождается образованием геморрагического экссудата, а туберкулезный — казеозного. При накоплении экссудата в большом количестве или быстром его образовании диастолическое наполнение снижается, что приводит к тампонаде сердца. Такая массивная экссудация характерна для туберкулезного, опухолевого перикардита, а также перикардита иммунной природы.

Исход перикардита различен. Обычно серозный и фибринозный

экссудат рассасывается полностью. Реже наблюдается организация фибринозного экссудата, что ведет к образованию спаек или утолщению поверхности перикарда без выраженных клинических проявлений. Более угрожающие последствия имеет гнойный, бактериальный и казеозный туберкулезный перикардит, так как он чаще ведет к облитерации полости сердечной сорочки, а также сращению париетального перикарда с окружающими структурами. В таких случаях говорят о *слипчивом перикардите.*

Диффузная организация полости сердечной сорочки является причиной *хронического констриктивного перикардита,* при котором сердце оказывается как бы замурованным в плотную фиброзную ткань, что препятствует его расслаблению во время диастолы. Фиброз может привести к резкому сужению полых вен с гепатоспленомегалией и асцитом. Аналогичные последствия наблюдаются иногда при идиопатических перикардитах. В 50 % случаев фиброзная ткань подвергается обызвествлению. При диффузном обызвествлении образуется *«панцирное сердце».*

Клиническое течение. При фибринозном перикардите главный симптом — это возникновение острых болей в груди, недомогание, повышение температуры. Боли обычно усиливаются при движении. Патогномоничным признаком является шум трения плевры. В большинстве случаев процесс стихает спонтанно в течение нескольких недель с развитием в последующем рецидивов заболевания.

Основные *осложнения* перикардита: тампонада сердца, затруднение венозного возврата в сердце, развитие хронического слипчивого или констриктивного перикардита.

ПОРОКИ СЕРДЦА И СОСУДОВ

ВРОЖДЕННЫЕ ПОРОКИ СЕРДЦА

Врожденные пороки сердца представляют собой понятие, объединяющее аномалии положения и аномалии структуры сердца, которые выходят за пределы вариаций нормального строения органа. В разных регионах мира частота врожденных пороков сердца различна. По данным американских патологов, врожденные пороки сердца среди новорожденных встречаются у 0,9 %, в России — не более чем у 1%. В Узбекистане, по нашим данным, врожденные пороки сердца составляют 4%, из них в 70 % случаев встречается дефект межжелудочковой перегородки, в 11 % — дефект межпредсердной перегородки, в 4—5 % — тетрада Фалло и трехкамерное сердце, в 2 % — фиброэластоз эндокарда и открытый боталлов проток.

Этиология и патогенез. Врожденные пороки сердца по этиологии разделяются на *наследственные и приобретенные.* Причиной развития *наследственных пороков сердца* могут быть

генные, хромосомные и геномные мутации. Генетическая природа пороков сердца находит отражение в известных хромосомных аномалиях, приводящих к развитию типичных сочетаний, например синдрома Марфана и аортального порока. Значение генетических нарушений подтверждается большим процентом развития врожденных пороков сердца при родственных браках, а также у членов одной и той же семьи.

Однако более важную роль играют экзогенные факторы, такие, как ионизирующее излучение, интоксикации, в том числе алкоголизм, вирусные инфекции, химические факторы, в частности применение некоторых лекарственных препаратов в период беременности. Эти факторы приводят к задержке или остановке развития структур сердца и сосудов в любой фазе органогенеза либо оказывают тератогенное воздействие в критические периоды развития плода.

Формирование врожденного порока сердца связано с воздействием патогенного фактора на эмбрион в период 3—11 нед внутриутробного развития. Например, краснуха, перенесенная будущей матерью в I триместре беременности, является причиной развития различных пороков сердца плода, таких, как открытый артериальный проток, гипоплазия легочной артерии, стеноз устья легочной артерии, дефекты в перегородках сердца, тетрада Фалло.

Описано множество врожденных пороков сердца, которые в зависимости от степени развивающейся гипоксии разделяются на две основные группы. В первую группу входят *врожденные аномалии развития сердца, протекающие без цианоза (белый тип врожденных пороков сердца):* 1) дефект межжелудочковой перегородки; 2) дефект межпредсердной перегородки; 3) открытый боталлов проток; 4) коарктация аорты; 5) изолированный стеноз легочного ствола; 6) изолированный стеноз аорты; 7) аномалии коронарных артерий. Для этой группы врожденных пороков сердца характерно направление тока крови слева направо, более короткая циркуляция, при которой большая часть крови в отличие от нормы проходит через малый круг кровообращения. При этом гипоксия отсутствует и цианоз не развивается. Однако возрастает легочная гипертензия, которая в свою очередь повышает давление в правом сердце и изменяет направление тока крови.

Во вторую группу входят *врожденные пороки сердца, протекающие с выраженным цианозом,* так как кровь шунтируется справа налево, не проходя через малый круг кровообращения. В результате только небольшая часть крови подвергается оксигенации, что ведет к развитию цианоза уже с рождения (*синий тип врожденного порока сердца*). Сюда относятся: 1) полная транспозиция легочной артерии и аорты, 2) тетрада Фалло.

Дефект межжелудочковой перегородки. Формирование межжелудочковой перегородки нарушается в первые 3 мес беременности. Приблизительно в 85 % случаев дефект располагается в верхней соединительнотканной (мембранозной) части, то есть непосред-

ственно под правой коронарной и некоронарной створками клапанов аорты. Это *мембранозные дефекты перегородки.* Кроме того, дефекты могут располагаться апикальнее, в мышечной части перегородки (*мышечные дефекты перегородки*). В значительном проценте случаев дефекты межжелудочковой перегородки спонтанно закрываются. Размеры сохранившихся дефектов различны. Они имеют в основном округлую или овальную форму, иногда отсутствует верхняя часть межжелудочковой перегородки. Прогноз определяется размерами дефекта. Минимальные дефекты не влияют на статус новорожденного. Больные с очень большими дефектами в межжелудочковой перегородке обычно умирают в раннем неонатальном периоде. При средних размерах дефектов больные живут дольше и могут умереть в молодом возрасте. Во время систолы кровь шунтируется из левого желудочка через дефект в правый, откуда направляется по легочным артериям в легкие. При крупных дефектах наблюдается увеличение полости левого желудочка с последующим нарушением его функции. Гипертрофия левого желудочка развивается также в ответ на повышение сопротивления сосудов легких. В итоге гипертензия легких с развитием склероза легочных сосудов может способствовать току крови через дефект в обратном направлении.

Сердечная недостаточность на фоне инфекционного эндокардита является самой частой причиной смерти.

Дефект межпредсердной перегородки. Дефект возникает либо при нарушениях развития первичной предсердной перегородки на 5-й неделе эмбриогенеза, либо позднее, при формировании вторичной перегородки и овального отверстия. Встречается в возрасте до 14 лет. *Дефект первичной межпредсердной перегородки* имеет вид отверстия, расположенного непосредственно над клапанами желудочков.

Дефект вторичной перегородки находится в верхней части первичной перегородки в области, располагающейся напротив овального отверстия. Полное отсутствие перегородки приводит к образованию трехкамерного сердца. Описанные отверстия существуют как нормальное явление в период внутриутробной жизни плода и закрываются фиброзной тканью после рождения. Если эти отверстия закрываются не полностью, овальное окно остается открытым.

Третий тип дефекта межпредсердной перегородки, известный как *дефект венозного синуса,* локализуется под устьями верхней полой вены и иногда сочетается с аномальным впадением правых легочных вен. Дефект вторичной перегородки встречается в 90 % случаев среди других дефектов межпредсердной перегородки. Наблюдается чаще у мужчин, протекает более доброкачественно, больные доживают до средних лет.

Патологическое отверстие между предсердиями бывает различных размеров — от нескольких миллиметров до 5 см. Сброс крови происходит от левого предсердия в правое. Циркуляция дополни-

тельного объема крови через малый круг кровообращения приводит к дилатации правого желудочка, расширению легочного ствола и его ветвей. Легочная гипертензия возникает сравнительно позднее, обычно в возрасте старше 30 лет, и ведет к гипертрофии правого желудочка, повышению давления в правом предсердии. В связи с указанным развивается сердечная декомпенсация, которая является основной причиной смерти больных. Причиной смерти может быть также парадоксальная эмболия, возникающая при легочной гипертензии. В этих случаях эмбол проходит через дефект в межпредсердной перегородке справа налево, попадая сразу в большой круг кровообращения.

Нарушения в формировании перегородки приводят к образованию частичного или полного атриовентрикулярного канала, относящегося к сложному пороку, при котором, кроме первичного дефекта межпредсердной перегородки и расщепления створок клапана, имеется и дефект межжелудочковой перегородки, что ведет к образованию единого отверстия.

Открытый (персистирующий) боталлов проток — наиболее распространенный порок сердца. В норме артериальный проток соединяет аорту с легочным стволом дистальнее начала каротидной и подключичной артерий. Этот проток, необходимый в период эмбрионального развития для нормального кровообращения, в течение нескольких недель или месяцев после рождения ребенка облитерируется. При этом различают две фазы: фаза функционального закрытия протока (от нескольких часов до 3—5 сут) и фаза его анатомической облитерации (на протяжении 3—6 мес). В случаях незаращения описываемого артериального протока кровь сбрасывается из аорты в легочный ствол. Этот порок сердца чаще наблюдается у девочек. В его развитии имеет значение внутриматочная инфекция, вызванная вирусом краснухи. Часто сочетается с незрелостью и респираторным дистресс-синдромом.

Боталлов проток располагается в переднем средостении, вне перикарда, строение его вариабельно. Представляет собой сосуд мышечного типа длиной от 1 до 2 см, диаметром от 1 до 10 мм, соединяющий аорту и ствол легочной артерии. В других случаях проток обнаруживается в виде отверстия между стволом аорты и легочной артерией.

Характерным *клиническим симптомом* незаращения артериального протока является грубый, резкий, скребущий, «машинный» систолический шум, прослушиваемый во втором межреберье слева от грудины. Прогноз относительно благоприятный. Больные доживают до среднего возраста. Причиной смерти больных является декомпенсация правого сердца, а также присоединившиеся осложнения (бактериальный эндокардит, легочная гипертензия, аневризма протока или легочного ствола).

Коарктация аорты представляет собой врожденный стеноз или полную атрезию аорты, сопровождающуюся нарушением гемодинамики. Выделяют два основных типа коарктации аорты: детский и взрослый.

Детский тип, предуктальный, или инфантильный, характеризуется выраженным стенозом аорты проксимальнее артериального протока. При этом боталлов проток открыт. Детский тип порока встречается в равной степени среди лиц женского и мужского пола, часто сочетается с другими пороками развития, такими, как недоразвитие камер левого сердца, атрезия или стеноз одного или двух митральных клапанов, гипоплазия проксимальной аорты. В этих случаях говорят о *синдроме гипоплазии левого сердца.* Часто наблюдается фибробластоз левых камер сердца. У новорожденных с описываемым пороком сердечная недостаточность развивается со дня рождения. При облитерации боталлова протока они умирают через несколько дней.

Взрослый тип коарктации аорты, или постдуктальный, характеризуется вовлечением аорты дистальнее артериального протока. Стенозу подвергается небольшой сегмент аорты. Артериальный проток закрыт. Взрослый тип коарктации чаще встречается у мужчин, особенно при синдроме Тернера. Появление симптомов связано с повышением артериального давления выше сужения и снижением давления ниже препятствия. Развивается дилатация коллатералей, обеспечивающих кровью нижнюю часть туловища. Коллатерали приобретают извитый характер. Патогномоничным клиническим симптомом коарктации аорты является разное артериальное давление на верхних и нижних конечностях. Резкое повышение давления в аорте проксимальнее коарктации часто ведет к некрозу ее средней оболочки с развитием расслаивающей аневризмы.

Причинами смерти могут быть разрыв расслаивающей аневризмы в проксимальной аорте, инфицирование аорты, кровоизлияние в мозг, недостаточность левого сердца.

Изолированый стеноз легочного ствола. Изолированный стеноз легочного ствола встречается среди новорожденных у 8,9 %, среди детей школьного возраста — у 17,5—20 %. Различают *два типа стеноза: клапанный и инфундибулярный.* Чаще наблюдается *клапанный стеноз* (у 95 %). В большинстве случаев сросшийся по створкам клапан имеет центральное отверстие (уникуспидальный). Реже клапан состоит из двух плотных, частично сросшихся створок, иногда обнаруживается гипоплазия фиброзного кольца. *Инфундибулярный стеноз* часто сочетается с клапанным сужением и представляет собой разрастание плотной фиброзной и мышечной ткани выходного тракта правого желудочка.

Сильная струя крови (вследствие стеноза), выбрасываемая из левого желудочка, создает турбулентный ток крови и дилатацию

легочного ствола, то есть постстенотическое расширение. У больных с выраженным стенозом развивается правожелудочковая недостаточность, что является причиной смерти больных в детском возрасте.

Изолированный стеноз аорты. *Стеноз аорты возникает вследствие смещения перегородки артериального ствола влево.* Клапаны аорты сильно деформированы, отверстие сужено. Этот вид порока встречается у новорожденных и детей (у 5—10 %). Со временем в связи с нарастающим кальцинозом клапанов стеноз аорты становится более выраженным и сопровождается одышкой, асистолией, загрудинными болями (стенокардией). Развивается кардиомегалия, гепатомегалия, декомпенсация левого сердца. Иногда стеноз аорты является причиной внезапной смерти.

Аномалии коронарных артерий. Описаны различные аномалии коронарных артерий, в частности множественность устьев и необычное отхождение коронарных артерий от аорты. Реже наблюдается отхождение коронарных артерий от легочного ствола. Правая коронарная артерия имеет обычно нормальное положение и снабжает миокард кровью через коллатерали. В то же время левая коронарная артерия располагается аномально. В связи с чем шунтирование крови идет слева, из левой коронарной артерии, где давление высокое, в правую коронарную артерию с более низким давлением. В результате левый желудочек подвергается дилатации, возникает ишемия миокарда.

Транспозиция аорты и легочного ствола. Этот порок сердца характеризуется изменением положения аорты и легочного ствола, при котором аорта начинается из правого венозного желудочка, а легочный ствол — из левого артериального желудочка. Цианоз возникает сразу после рождения, быстро нарастает сердечная недостаточность, что является причиной смерти. Следовательно, при полной транспозиции сосудов новорожденные нежизнеспособны. Прогноз более благоприятный при сочетании транспозиции сосудов с дефектами перегородок (межжелудочковой и межпредсердной), с незаращением боталлова протока, что ведет к перекрестному шунтированию крови.

В некоторых случаях изменяется положение не только аорты и легочного ствола, но и желудочков. В результате аорта получает оксигенированную кровь, как и в норме, из артериального желудочка, расположенного справа, а легочный ствол — неоксигенированную кровь из венозного желудочка, расположенного слева. Кровообращение в таких случаях не нарушается. Описываемый порок сердца чаще наблюдается у мальчиков.

ТЕТРАДА ФАЛЛО

Значительный удельный вес среди комбинированных пороков сердца имеет тетрада Фалло, основными признаками которой являются: дефект межжелудочковой перегородки, сужение легоч-

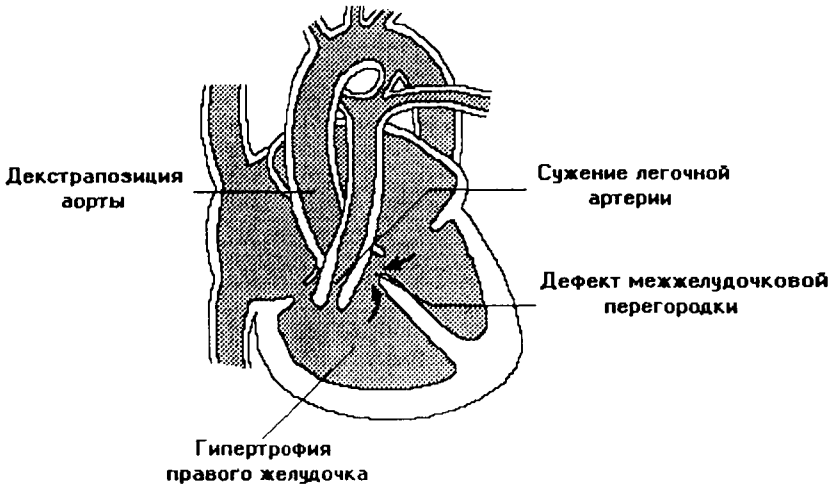

Рис. 23. Тетрада Фалло.

ной артерии, декстрапозиция аорты (смещение устья аорты вправо), гипертрофия правого желудочка (рис. 23).

Тетрада Фалло возникает вследствие аномального развития перегородки артериального конуса сердца эмбриона.

Течение и прогноз варьируют в зависимости от степени стеноза. Выраженный стеноз несовместим с жизнью, а в сочетании его с боталловым протоком прогноз более благоприятный, так как создается возможность сброса крови в легочную кровеносную сеть из аорты.

Клинически описываемый порок сердца проявляется с рождения в виде цианоза, одышки, отставания в развитии. Иногда цианоз и одышка возникают без видимой причины с переходом в обморочное состояние. При умеренной обструкции легочного ствола цианоз может отсутствовать.

Прогноз неблагоприятный, если не произведена хирургическая коррекция, больные умирают в детском или юношеском возрасте. Смерть обычно наступает при развитии инфекционного эндокардита.

ПРИОБРЕТЕННЫЕ ПОРОКИ СЕРДЦА

Приобретенные пороки сердца возникают в результате поражения клапанного аппарата каким-либо патологическим процессом. При этом могут развиться различные варианты пороков сердца: 1) стеноз (сужение) предсердно-желудочковых отверстий и устьев магистральных сосудов; 2) недостаточность клапанов вследствие

склеротической деформации, что нарушает плотность смыкания в период их закрытия; 3) сочетание недостаточности и стеноза (комбинированный порок сердца). Описаны изолированные пороки, то есть поражение одного клапана (например, митрального или аортального) или 2—3 клапанов (сочетанный порок). Чаще всего поражаются митральный и аортальный клапаны, реже — трехстворчатый клапан и клапаны легочной артерии.

Поражение митрального и аортального клапанов сердца наблюдается при различных патологических процессах (табл. 3).

Таблица 3

Причины развития приобретенных пороков сердца

Пороки клапанов	
митрального	аортального
I. *Стеноз* ревматический эндокардит II. *Недостаточность* ревматический эндокардит инфекционный эндокардит пролапс клапанов разрыв папиллярных мышц фиброз папиллярных мышц разрыв сухожильных хорд кальциноз фиброзного кольца митрального клапана	I. *Стеноз* кальциноз клапана ревматизм врожденная аномалия, двустворчатость II. *Недостаточность* ревматический эндокардит инфекционный эндокардит некроз средней оболочки аорты сифилитический аортит ревматоидный артрит болезнь Марфана атеросклероз аорты (устья) бруцеллез

Реже возникают приобретенные пороки трехстворчатого клапана и клапанов легочной артерии, в генезе которых имеют значение ревматизм, атеросклероз, сифилис, сепсис. По состоянию общей гемодинамики приобретенные пороки сердца разделяют на *компенсированные* без проявлений недостаточности кровообращения и *декомпенсированные* с развитием нарушения общего кровообращения.

МИТРАЛЬНЫЙ ПОРОК СЕРДЦА

Стеноз митрального клапана — наиболее часто встречающийся порок, возникающий главным образом при ревматическом клапанном эндокардите. Характеризуется уменьшением площади клапанного отверстия в 2—4 раза. В исходе рецидивирующего эндокардита створки становятся утолщенными, склерозированными, белесоватыми, отмечается их сращение между собой и с хордами в области комиссуральных вырезок.

Очень часто наблюдается **кальцификация фиброзного кольца митрального клапана.** Створки клапанов при этом подвергаются обызвествлению. Ригидность клапана обусловлена гиалинозом ткани по линии замыкания створок и в комиссурах.

В зависимости от локализации и течения эндокардита формируются *три анатомических варианта митрального стеноза: типа диафрагмы, типа воронки и среднего типа.* При *стенозе типа диафрагмы* сращенные створки располагаются на уровне фиброзного кольца. Хорды остаются интактными, отверстие имеет вид узкой щели. *Стеноз типа воронки* возникает в результате вальвулита и хордального эндокардита, что приводит к массивным сращениям створок клапанов с хордами и заращению межхордальных пространств. *Средний тип митрального стеноза* характеризуется ограниченным сращением створок и хорд в области одной из комиссур. При микроскопическом изучении створок обнаруживается склероз слоев, обращенных к току крови, в ткани створок — скудно выраженные признаки активности ревматического процесса в виде очагов метахромазии и гистиоцитарной реакции.

Стеноз атриовентрикулярного отверстия создает высокое сопротивление току крови из левого предсердия в левый желудочек, вследствие чего возникает гипертензия малого круга. Это ведет к гиперфункции левого предсердия, в результате чего гипертрофируется его стенка, склерозируется эндокард.

Наличие митрального стеноза создает предпосылки для нарушения гемодинамики. Так, вследствие недостаточного заполнения левого желудочка снижается ударный объем сердца, что ведет к нарушению кровообращения в большом круге. В связи с ростом давления в левом предсердии нарушается кровообращение и в малом круге. Возникает выраженная гипертензия малого круга кровообращения, которая создает условия для варикозного расширения вен с возможным их разрывом и кровохарканьем. Кроме того, легочная венозная гипертензия вызывает рефлекторную стойкую гипертензию артериол малого круга, которая из-за длительности этого компенсаторного процесса завершается гипертрофией стенок артериол с развитием стойкой артериальной гипертензии малого круга кровообращения. Легочная артериальная гипертензия повышает нагрузку на правый желудочек сердца, что ведет к ранней и выраженной гиперфункции и гипертрофии правого желудочка с последующим развитием правожелудочковой сердечной недостаточности.

Клиническая картина. Развитие клинических проявлений может быть постепенным, начиная с жалоб больного на общую утомляемость, слабость, боли в сердце, ощущение сердцебиения и одышки при физической нагрузке, перебои в работе сердца, кашель, кровохарканье. Однако нередко первыми проявлениями порока сердца служат его осложнения: мерцательная аритмия, острый отек легких или симптомы, связанные с инфарктом легких или эмболией артерии большого круга кровообращения.

Недостаточность митрального клапана. *Основным критерием митральной недостаточности является неполное смыкание створок митрального клапана, что связано с выраженным склерозом, гиалинозом и кальцинозом клапанов.* В последнем случае края отверстия становятся каменистыми, несмыкаемыми. Реже митральная недостаточность обусловлена деформацией створок в исходе язвенного эндокардита.

Основным следствием митральной недостаточности является систолическая регургитация крови из левого желудочка в левое предсердие. Турбулентный поток регургитируемой крови через клапанный дефект обусловливает один из характерных симптомов порока — *систолический шум в проекции митрального клапана.* Масса регургитируемой крови создает дополнительную нагрузку на левый желудочек и левое предсердие. В итоге возникающая гиперфункция ведет к гипертрофии их стенок. При значительной митральной недостаточности возникает дилатация предсердия, повышение давления в легочных венах и вторичная артериальная гипертензия малого круга кровообращения. Правый желудочек начинает испытывать сопротивление, в результате чего в последующем развивается правожелудочковая сердечная недостаточность.

Клинические проявления митральной недостаточности возникают лишь в период декомпенсации. При этом больные жалуются на ощущение сердцебиения и одышку при физическом напряжении, утомляемость. В последующем появляются отеки нижних конечностей.

ПОРОК АОРТАЛЬНЫХ КЛАПАНОВ

Порок аортальных клапанов по частоте занимает второе место после порока митрального клапана. Основными причинами его являются ревматизм, реже атеросклероз, септический эндокардит, бруцеллез, сифилис.

Стеноз устья аорты развивается вследствие сращения соседних створок и слияния трех комиссур, из-за чего клапанное отверстие приобретает треугольную форму. Клапаны подвержены фиброзу и кальцинозу. При пороке аортальных клапанов ревматической этиологии в процесс обычно вовлекается и митральный клапан.

При наличии врожденного порока аортального клапана (двустворчатого) наблюдается прогрессирующий фиброз и кальциноз клапанов. Однако слияние комиссур минимальное. В возрасте старше 65 лет может развиться старческий стеноз аортальных клапанов вследствие интенсивной петрификации клапанов.

При аортальном пороке сифилитической этиологии процесс сочетается с мезаортитом и аневризмой восходящей аорты. Склероз клапанов в этом случае наблюдается в исходе специфического эндокардита, характеризующегося лимфоплазмоцитарной инфильтрацией и организацией тромботических наложений.

Для атеросклеротического порока клапана патогномоничен крупнобугристый кальциноз клапана, которому предшествуют возрастной гиалиноз и липоидоз фиброзного пласта клапанов с последующим обызвествлением. Некоторыми исследователями этот порок рассматривается как *изолированный кальциноз аортального клапана.*

Независимо от причины аортальный стеноз ведет к развитию концентрической гипертрофии левого желудочка.

Клинические проявления возникают при развитии гемодинамических нарушений — в виде повышенной утомляемости, мышечной слабости и бледности кожи. По мере нарастания недостаточности компенсаторных процессов появляются боли в области сердца, головокружение, обмороки, эпилептиформные припадки.

Причинами смерти могут быть фибрилляция желудочков сердца (в таких случаях может возникнуть внезапная смерть), глубокий обморок, отек легких, инфаркт миокарда с быстрым прогрессированием левожелудочковой сердечной недостаточности.

ПРОЛАПС МИТРАЛЬНОГО КЛАПАНА (СИНДРОМ БАРЛОУ)

В ряде случаев недостаточность митрального клапана обусловлена пролабированием одной или двух его створок в полость левого предсердия во время систолы левого желудочка. Внезапное растяжение удлиненных сухожильных хорд ведет к возникновению в середине систолы щелкающего звука, хорошо выслушиваемого аускультативно. В конце систолы вследствие регургитации крови появляется систолический шум, реже выслушивается только шум. Пролапс митрального клапана наблюдается в одинаковой степени среди мужчин и женщин, хотя чаще встречается у женщин 20—30-летнего возраста.

Пролапс может возникнуть: 1) вследствие врожденной слабости соединительной ткани с повышенной растяжимостью хорд при синдроме Марфана, Элерса — Данлоса; 2) вследствие нарушения сократимости папиллярных мышц; 3) при дисфункции автономной нервной системы; 4) при нарушении функции створок.

Макроскопически пролабированные клапаны утолщены, удлинены, имеют вид парашюта, купол которого вдается в полость предсердия. Хорды удлинены, утолщены или истончены, реже подвергаются разрыву. В створках клапанов иногда обнаруживаются трещины и небольшой прикрепленный тромб. Микроскопически центральная фиброзная ткань створки замещена миксоматозной тканью, основное вещество которой обнаруживает интенсивную метахромазию. Чаще в процесс вовлекаются задние створки. Реже поражается трехстворчатый клапан.

Пролапс клапана может не иметь клинического значения или сопровождаться болями в грудной клетке, различными видами

аритмий, тромбозом с выраженной клиникой ишемии мозга. Реже пролабированный клапан является серьезным фактором риска развития инфекционного эндокардита.

ФИБРОЭЛАСТОЗ МИОКАРДА

Это редко встречающаяся патология сердца, *характеризуется очаговым или диффузным фиброэластическим утолщением эндокарда.* Фиброэластоз рассматривается как финал различных патологических процессов в сердце. Наиболее часто встречается в первые два года жизни. В одной трети случаев фиброэластоз сочетается с врожденными пороками, такими, как синдром гипоплазии левого сердца, стеноз аорты, стеноз митрального клапана, коарктация аорты, аномалии отхождения левой коронарной артерии от аорты. В этих случаях фиброэластоз обнаруживается уже у новорожденных.

Предполагают, что внутриутробное нарушение гемодинамики ведет к развитию небольших камер сердца с последующим стрессовым повреждением эндокарда. Определенное значение может играть также внутриутробная гипоксия, особенно в сочетании с аномалией коронарных артерий. В большинстве случаев фиброэластоз миокарда является первичным и не сочетается с каким-либо пороком развития, но сопровождается дилатацией сердца и сердечной недостаточностью. Причина и патогенез первичного фиброэластоза неизвестны. Однако существует точка зрения о роли внутриматочной вирусной инфекции в повреждении эндокарда и миокарда с последующим разрастанием в них фиброзной ткани. Особую роль играют вирусы Коксаки и эпидемического паротита. В повреждении эндокарда придают большое значение эозинофильному миокардиту.

Патологическая анатомия. Визуально определяется очаговое или диффузное утолщение эндокарда, который приобретает перламутрово-белый цвет. Чаще фиброэластоз развивается в левом желудочке. Реже в процесс вовлекаются левое и правое предсердия, а также правый желудочек. Толщина эндокарда может возрасти более чем в 10 раз. Возможно образование пристеночного тромба. Иногда процесс может распространяться на митральный и аортальный клапаны, которые при этом утолщаются с развитием стеноза. В большинстве случаев сердце увеличивается в размерах и расширяется. Гистологически в эндокарде обнаруживается большое количество коллагеновых и эластических волокон, которые проникают в миокард. Волокна обычно располагаются параллельно поверхности. В подлежащем миокарде выявляются единичные лимфоциты и очаговые некрозы.

Клиническое значение фиброэластоза определяется площадью поражения эндокарда. Очаговый фиброэластоз не нарушает сердечную деятельность, диффузный — ведет к сердечной недоста-

точности, трудно поддающейся лечению. Смерть может наступить сразу же после рождения или через несколько часов после появления первых симптомов. Шумы в сердце возникают лишь при развитии дилатации. Фиброэластоз в 50 % случаев не поддается лечению.

ОПУХОЛИ СЕРДЦА

Опухоли сердца — редко встречающаяся патология. На фоне СПИДа могут развиться рабдомиосаркома и саркома Капоши. Наиболее часто наблюдается миксома. Она развивается в возрасте 30—60 лет, в два раза чаще поражает женщин. Опухоль обнаруживается в виде шаровидного или полипозного образования, выступающего в просвет камер сердца. В 90 % случаев миксома наблюдается в предсердиях, чаще в левом. Опухоль может иметь ножку, в связи с чем она свободно плавает в крови. Описаны случаи обструкции миксомой клапанов, особенно митрального. Опухоль обычно покрыта тонким блестящим слоем эндокарда. На разрезе имеет вид полупрозрачной желатинозной массы серо-желтого цвета.

Микроскопически опухоль представлена гомогенной межуточной субстанцией, в которой обнаруживается небольшое количество звездчатых паукообразных клеток, анастомозирующих своими отростками. Среди них встречаются единичные гладкомышечные клетки, многоядерные гигантские клетки, лимфоциты, плазматические клетки, макрофаги и экстрацеллюлярный гемосидерин. Обнаруживаются также сосуды различного диаметра, в том числе напоминающие кавернозные полости. Доказано, что опухоль возникает из мультипотенциальных мезенхимальных клеток.

Миксома может стать причиной появления сердечных шумов.

БОЛЕЗНИ ПОЧЕК

ГЛОМЕРУЛОНЕФРИТ

Этиология и патогенез
Нефротический синдром
Липоидный нефроз (болезнь минимальных изменений)
Мембранозный гломерулонефрит
Очаговый сегментарный гломерулосклероз
Мембранозно-пролиферативный гломерулонефрит
Нефритический синдром
Диффузный пролиферативный гломерулонефрит
Быстропрогрессирующий гломерулонефрит
Очаговый пролиферативный гломерулонефрит
Болезнь Берже
Хроническая почечная недостаточность
Хронический гломерулонефрит

ТУБУЛОИНТЕРСТИЦИАЛЬНЫЕ ЗАБОЛЕВАНИЯ ПОЧЕК

Тубулоинтерстициальный нефрит
Лекарственный тубулоинтерстициальный нефрит
Острый пиелонефрит
Хронический пиелонефрит
Острый канальцевый некроз
Диффузный кортикальный некроз

СОСУДИСТЫЕ ПОРАЖЕНИЯ ПОЧЕК

Первичный нефросклероз
Злокачественный нефросклероз
Доброкачественный нефросклероз

ПОЛИКИСТОЗ ПОЧЕК
МОЧЕКАМЕННАЯ БОЛЕЗНЬ
ГИДРОНЕФРОЗ
ВТОРИЧНЫЕ НЕФРОСКЛЕРОЗЫ
ОПУХОЛИ

Болезни почек отличаются большим разнообразием. Систематическое изучение их начато в 1872 году, когда Ричард Брайт впервые установил, что общая водянка,выделение белка с мочой зависят от первичного поражения почек. В дальнейшем группа заболеваний почек с характерным комплексом симптомов в виде альбуминурии, гематурии и гипертрофии сердца получила название «брайтовой» болезни.

Расширение знаний в области этиологии и патогенеза болезней почек,использование современных методов физиологии, нефроло-

гии, биохимии, иммунологии, урологии, патологической анатомии привели к переоценке ряда основных положений и воззрений нефрологии Брайта. Кроме того, со времен Брайта произошли изменения в структуре болезней (нозоморфоз). Значительно уменьшилась заболеваемость острым гломерулонефритом. Вместе с тем возрос процент генетически обусловленных болезней почек, метаболических нефропатий, а также поражения почек иммунного и лекарственного генеза.

Болезни почек весьма разнообразны по этиологии, механизму развития, клинике и патологической анатомии. В зависимости от причин их можно разделить на следующие основные группы:

1. Врожденные болезни почек: аномалии развития (гипоплазии, аплазии); аномалии по числу, форме, расположению; структурные аномалии: поликистоз, губчатая почка; генетические нефропатии: генетические тубулопатии, генетические канальцевые энзимопатии.

2. Инфекционные (интерстициальные) болезни почек — специфические и неспецифические инфекции (бактериальные, микотические, паразитарные, протозойные, туберкулезные) и др.

3. Аутоиммунные нефропатии: воспалительные (гломерулонефриты, васкулиты), дистрофические (амилоидоз и диабетический гломерулосклероз), нефропатии беременных.

4. Поражение почек химическими, физическими и другими экзогенными факторами (лекарственные, токсические нефропатии) и др.

5. Острая почечная недостаточность различной этиологии (переливание несовместимой крови, септический аборт, хирургическое вмешательство и др.).

6. Сопутствующие: вторичные нефропатии, эндокринные, метаболические и др.

7. Мочекаменная болезнь.

8. Опухоли почек.

В зависимости от преимущественного поражения основных структурных компонентов: гломерул, канальцев, интерстиция, сосудов — приобретенные болезни почек можно разделить на следующие основные группы: гломерулонефриты, тубулоинтерстициальные нефриты, сосудистые поражения почек — первичные нефросклерозы. При этом генез поражения указанных структур может быть различным. Например, патологические процессы, развивающиеся в клубочках, имеют иммунологическую природу, в то время как поражение канальцев и интерстиция связано с воздействием инфекционных и токсических факторов. Кроме того, в силу тесной анатомической взаимосвязи структурных компонентов почек поражение одного из них влечет за собой поражение другого. Так, при гломерулонефрите в процесс вовлекаются и перитубулярная сосудистая система и канальцы. В связи с этим при хроническом процессе поражаются все четыре компонента:

клубочки, канальцы, интерстиций и сосуды, знаменуя собой хроническую почечную недостаточность, ее терминальную стадию.

В патологии человека существенное значение имеют также поликистоз, мочекаменная болезнь и опухоли почек. Прежде чем перейти к рассмотрению указанных заболеваний, вспомним строение и функцию почек.

Основной структурной единицей почек — этого сосудисто-эпителиального органа — является нефрон, представленный мальпигиевым (почечным) тельцем, капсулой Шумлянского — Боумена, извитым канальцем первого порядка, петлей Генле, извитым канальцем второго порядка, собирательными трубочками.

Гломерулы покрыты капсулой Шумлянского — Боумена, выстланной париетальными эпителиальными клетками. Эндотелий капилляров фенестрированный и имеет поры диаметром 10 нм. Клетки эндотелия располагаются на базальной мембране. С внешней стороны базальная мембрана покрыта висцеральными эпителиальными клетками — подоцитами, которые отделяются друг от друга межклеточными промежутками. От тел подоцитов отходят несколько больших широких отростков, разветвляющихся на мелкие отростки. Между последними располагаются узкие щели, которые с помощью коротких каналов открываются в промежутки между телами подоцитов и, следовательно, соединяются с полостью капсулы.

Базальная мембрана сосудистого клубочка состоит из коллагена IV типа (ламинина), а также гликопротеидов, богатых сиаловой кислотой и «покрывающих» поверхность эндотелиальных и эпителиальных клеток. В мембране имеется также гепарансульфат, играющий важную роль в ее проницаемости. Между капиллярами располагаются мезангиальные клетки мезенхимального происхождения, которые обладают контрактильными свойствами, способны фагоцитировать, продуцировать матрикс и коллагеновые волокна.

Функциональное назначение почек многообразно: 1) они способствуют удалению из крови продуктов обмена; 2) участвуют в обменных процессах; 3) регулируют постоянство и щелочное равновесие плазмы крови; 4) участвуют в регуляции артериального давления.

Процесс фильтрации в клубочках с образованием первичной мочи осуществляется через эндотелиальные клетки клубочков, базальную мембрану и висцеральные эпителиальные клетки, капсулу Шумлянского — Боумена. Общая фильтрационная поверхность клубочков составляет 1 $м^2$. За сутки фильтруется около 200 л тканевой жидкости. Наличием микропор в клубочковой мембране объясняется ограничение в норме фильтрации высокомолекулярных субстанций. Велика роль также и мезангиума, который задерживает и разлагает иммунные комплексы.

ГЛОМЕРУЛОНЕФРИТ

Гломерулонефрит — как доминирующее заболевание почек — является наиболее важной проблемой в нефрологии, так как ведет в итоге к хронической почечной недостаточности. Кроме того, он представляет медико-социальную проблему в связи с поражением наиболее трудоспособной части населения в возрасте до 40 лет, нередко со смертельным исходом. *В настоящее время гломерулонефрит рассматривается как процесс, в основе которого лежат иммунологические механизмы повреждения сосудистых клубочков с последующим развитием бактериального воспаления (то есть воспаления иммунной природы).*

В зависимости от этиологических факторов выделяют три группы гломерулонефрита, к которым относят:

I. Первичные гломерулонефриты:

1) острый диффузный пролиферативный гломерулонефрит,
2) быстро прогрессирующий гломерулонефрит,
3) мембранозный гломерулонефрит,
4) липоидный нефроз,
5) очаговый сегментарный гломерулосклероз,
6) мембранозно-пролиферативный гломерулонефрит,
7) болезнь Берже,
8) хронический гломерулонефрит.

II. Вторичные гломерулонефриты, которые развиваются при системных заболеваниях, чаще иммунной природы, к которым относятся:

1) системная красная волчанка,
2) диабет,
3) амилоидоз,
4) синдром Гудпасчера,
5) узелковый периартериит,
6) гранулематоз Вегенера.

III. Гломерулонефриты наследственной природы:

1) синдром Альпорта,
2) болезнь Фабри.

С поражением клубочков почек связано развитие трех основных клинических синдромов: 1) нефротического, 2) нефритического и 3) исподволь развивающейся уремии.

Нефротический синдром, *возникающий в результате повышения гломерулярной фильтрации, характеризуется массивной протеинурией с последующим развитием гипоальбуминемии, гиперлипидемии и генерализованных отеков.*

Развитие нефротического синдрома связано с поражением базальной мембраны клубочков, которая представляет собой барьер, препятствующий фильтрации белков из тканевой жидкости в мочу. В большинстве случаев отмечается утолщение базальной мембраны, хорошо выявляемое при окраске ШИК-реактивом при обычной световой микроскопии (мембранозный гломерулонефрит).

В основе этого утолщения лежит отложение иммунных комплексов на базальной мембране со стороны висцерального эпителия. При этом воспалительная реакция может отсутствовать. В некоторых случаях при выраженном нефротическом синдроме даже на уровне электронной микроскопии невозможно выявить каких-либо структурных изменений в базальных мембранах. В таких случаях повышенную проницаемость базальной мембраны связывают с ее физико-химической альтерацией. Однако во всех случаях при развитии нефротического синдрома наблюдается деструкция отростков ножек подоцитов, что приводит к уменьшению числа пор, особенно в периферических петлях капилляров.

Нефритический синдром *характеризуется гематурией, снижением скорости клубочковой фильтрации с развитием различной степени олигурии, азотемии и гипертензии.* Нефритический синдром развивается при воспалительной пролиферативной реакции в гломерулах. Причем пролиферация наблюдается со стороны различных клеточных элементов клубочков: эндотелиальных, мезангиальных и эпителиальных клеток. В некоторых случаях это пролиферативное воспаление может сопровождаться инфильтрацией нейтрофилами капилляров, полости капсулы Шумлянского — Боумена, а иногда перигломерулярного интерстиция. **Исподволь и коварно развивающаяся уремия** обусловлена хроническим гломерулонефритом, преобладающим морфологическим признаком которого является гиалинизация клубочков, которая связана с накоплением между капиллярными петлями и в них гомогенной эозинофильной субстанции, напоминающей базальную мембрану и мезангиальный матрикс. В процессе гиалинизации просвет капилляров суживается или облитерируется.

ЭТИОЛОГИЯ И ПАТОГЕНЕЗ

Этиология для большинства форм гломерулонефрита окончательно не установлена. Вместе с тем разработана стройная концепция патогенеза гломерулонефрита, в основе которой лежат иммунные механизмы.

Установлены две основные формы иммунного повреждения клубочков:

1) повреждение в результате отложения растворимых циркулирующих комплексов антиген — антитело в клубочках (иммунокомплексная болезнь);

2) повреждение антителами (аутоиммунные антительные гломерулонефриты), которые могут воздействовать на клубочки двумя путями: а) реагируя in situ с нерастворимыми, фиксированными антигенами, в частности с гломерулярной базальной мембраной, или б) реагируя с циркулирующими антигенами, с последующим оседанием образующихся иммунных комплексов на стенке почечного фильтра.

Сложным и интересным вопросом является уточнение природы антигена, который для отдельных форм гломерулонефрита остается неизвестным. В настоящее время полагают, что существуют две основные формы *антигенов: эндогенные и экзогенные.* К первым относятся ядерные антигены при люпус-нефрите, антигены почечных канальцев, опухолевые антигены. Экзогенные антигены разделяются на вирусные, бактериальные, паразитарные, грибковые, ятрогенные (лекарственные). Из них наибольшее внимание привлекают антиген бета-гемолитического стрептококка, антиген вируса Коксаки, вируса гепатита В, трепонемы, малярийный и гельминтный антигены. Из лекарственных антигенов следует назвать левамизол, рифампин, анальгетики.

Независимо от вида антигена иммунный комплекс, образующийся в кровотоке, оседает в клубочках и, связываясь с комплементом, вызывает их повреждение. В результате развивается пролиферация клеток эндотелия, мезангия, эпителия (висцерального и париетального) и инфильтрация клубочков нейтрофилами. При электронной микроскопии иммунные комплексы обнаруживаются в виде электронно-плотных депозитов, располагающихся или между эндотелием и базальной мембраной капилляров (субэндотелиальные депозиты), или между наружной поверхностью базальной мембраны и подоцитами (субэндотелиальные депозиты). При иммунофлюоресцентной микроскопии гранулярные депозиты выявляются вдоль базальной мембраны.

Судьба откладывающихся иммунокомплексов различна. Они могут подвергаться расщеплению при инфильтрации их моноцитами и фагоцитирующими мезангиальными клетками. В таких случаях воспалительная реакция в клубочках не развивается. Обычно расщепление иммунных комплексов наблюдается при однократном воздействии антигеном, например при постстрептококковом гломерулонефрите. Если же антиген персистирует в организме или имеется повторное образование иммунных комплексов с повторным их отложением, то клубочки повреждаются с развитием хронического гломерулонефрита. В ряде случаев источник хронического антигенного воздействия известен, например при системной красной волчанке. Однако в большинстве случаев антиген остается неизвестным.

Классическим примером гломерулонефрита, развивающегося при образовании иммунных комплексов in situ, является *аутоиммунный антиГБМ-гломерулонефрит* (ГБМ — гломерулярная базальная мембрана), *при котором антитела непосредственно направлены против фиксированных антигенов базальной мембраны.* Вдоль базальной мембраны обнаруживаются линейные депозиты иммунных комплексов. Некоторые формы аутоиммунного гломерулонефрита вызываются канальцевыми антигенами или антигеном (например, вируса), вызывающим образование антител, способных перекрестно реагировать с базальной мембраной.

Часто антиГБМ-антитела перекрестно реагируют с базальными

мембранами других органов, например с базальными мембранами альвеол легких, вызывая одновременно повреждение легких и почек (синдром Гудпасчера). Установлено, что иммунные комплексы образуются при избытке антигена в тех случаях, когда организм не обладает достаточной способностью синтезировать адекватное количество антител. Осаждение иммунных комплексов в капиллярах клубочков в известной мере объясняется сравнительно большой проницаемостью почечных капилляров и особенностью гемодинамики почек. Фиксация иммунных комплексов определяется, кроме того, их размером и растворимостью. Чем мельче и лучше растворимы иммунные комплексы, тем глубже они проникают сквозь стенку капилляров. Патологический процесс при первичных гломерулонефритах формирует один класс иммунных комплексов.

Определенное значение имеют также характер антигена, генетически детерминированные особенности иммунного ответа, снижение функциональной активности мононуклеарных фагоцитирующих клеток. Установлено, что *в механизме повреждения клубочков при депозиции в них иммунных комплексов играют большую роль комплементы и нейтрофилы.* Так, активация комплемента инициирует образование факторов, способствующих хемотаксису нейтрофилов, протеазы которых повреждают базальную мембрану гломерул. Однако подобный механизм альтерации наблюдается при некоторых типах гломерулонефрита, так как в большинстве случаев нейтрофилы появляются в небольшом числе. Преимущественное значение имеет активация комплемента, особенно С5 — С9 компонентов, обладающих свойством лизировать базальную мембрану. В ряде случаев в повреждении гломерул могут принимать участие моноциты, различные факторы тромбоцитов, метаболиты арахидоновой кислоты, свободные радикалы.

Таким образом, повреждающее действие иммунных комплексов обусловлено их способностью связывать комплемент и вступать в реакцию с рецепторами тромбоцитов, нейтрофилов для Fc-фрагмента. При этом развивается острая воспалительная реакция, важным компонентом которой являются выделение ферментов некоторыми клетками, например протеаз нейтрофилами, выработка медиаторов кининовой системы, активация системы простагландинов и свертывающей системы крови. Кроме того, в повреждении гломерул определенное значение придается интрагломерулярным гемодинамическим изменениям, таким, как повышение давления в капиллярах клубочков, увеличение скорости фильтрации.

НЕФРОТИЧЕСКИЙ СИНДРОМ

Важнейшими клиническими признаками нефротического синдрома являются: 1) генерализованные отеки, 2) массивная протеинурия с ежедневной потерей организмом 4 г и более белка,

3) гипоальбуминемия, при которой уровень альбумина в плазме составляет менее 3 г на 100 мл крови; 4) гиперлипидемия и гиперлипидурия. При этом азотемия, гематурия и гипертензия, особенно на ранних этапах заболевания, отсутствуют.

Развитие массивной протеинурии связано с повышением проницаемости базальной мембраны, в основе которой лежит ее структурная или физико-химическая альтерация, способствующая выходу белков плазмы в клубочковый фильтрат. При длительной или чрезвычайно интенсивной протеинурии снижается содержание альбумина в плазме (гипоальбуминемия) и изменяется соотношение альбумина и глобулина. Развивается генерализованный отек, так как уменьшение содержания альбумина в крови влечет за собой снижение осмотического давления с увеличением поступления жидкости из кровеносного русла в ткань. Эти сдвиги сопровождаются уменьшением объема плазмы, снижением гломерулярной фильтрации, компенсаторным увеличением секреции альдостерона, что способствует задержке почками солей и воды, нарастанию отеков с развитием анасарки.

Механизм нарушения липидного обмена при нефротическом синдроме сложен и трудно объясним. По-видимому, снижение уровня альбумина в крови способствует увеличению синтеза белков плазмы, включая липопротеиды. *Нарастание синтеза белков следует рассматривать как компенсаторную реакцию на снижение онкотического давления крови из-за больших потерь белка.* Повышенное выделение с мочой липидов отражает гиперлипидемию и нарушение проницаемости базальной мембраны.

Причины нефротического синдрома разнообразны. Он может возникать при таких заболеваниях, как системная красная волчанка (люпус-нефрит), диабет, амилоидоз. Чаще наблюдается у взрослых. Более важное значение имеет нефротический синдром, обусловленный первичным поражением гломерул, к которым относятся главным образом: 1) липоидный нефроз (болезнь минимальных изменений); 2) мембранозный гломерулонефрит; 3) очаговый сегментарный гломерулосклероз; 4) мембранозно-пролиферативный гломерулонефрит.

ЛИПОИДНЫЙ НЕФРОЗ (БОЛЕЗНЬ МИНИМАЛЬНЫХ ИЗМЕНЕНИЙ)

Чаще наблюдается у детей (у 85 %) в возрасте до 5 лет. Мальчики болеют в два раза чаще. Течение заболевания обычно доброкачественное с благоприятным исходом.

Отличительной особенностью липоидного нефроза является отсутствие каких-либо структурных изменений в клубочках при световой микроскопии. Однако на субмикроскопическом уровне *обнаруживается потеря отростков подоцитов, что свидетельствует о первичном повреждении клеток висцерального эпителия (подоцитов).*

Этиология и патогенез данного заболевания не установлены. Иммунные комплексы, равно как и антиГБМ-антитела, в почках не обнаруживаются. Определенное значение придают нарушению функции Т-лимфоцитов. Предполагают, что клон Т-клеток может продуцировать циркулирующий лимфокинин, токсичный для гломерулярной базальной мембраны, что и повышает ее проницаемость для белка.

Недавно выполненные исследования проливают свет на механизм развития протеинурии при липоидном нефрозе. Установлено, что важным фактором в регуляции проницаемости базальной мембраны является ее заряд. В норме отрицательно заряженная гломерулярная базальная мембрана пропускает нейтральные и катионные молекулы. Сывороточные альбумины, будучи анионными молекулами крупных размеров, не проходят через базальную мембрану. При липоидном нефрозе происходит редукция отрицательных зарядов благодаря утрате клубочковых полианионов. Это изменяет проницаемость базальной мембраны и способствует пассажу альбуминов плазмы. Однако причины утраты полианионов не выяснены.

Патологическая анатомия. Визуально почки увеличены в объеме и массе, легко декапсулируются; поверхность гладкая, цвет светло-желтый, корковый слой широкий. Клубочки по своему микроскопическому строению не отличаются от нормальных. В единичных случаях наблюдается умеренное увеличение клеточности в клубочках и объема мезангиального матрикса. Клетки эпителия проксимальных канальцев нагружены каплями липидов, но это вторичный процесс, обусловленный нарушением реабсорбции липопротеидов в канальцах. Накопление липидов в эпителии проксимальных канальцев позволило рассматривать этот процесс как липоидный нефроз. Депозиты иммуноглобулинов и комплемента в клубочках не обнаруживаются. В отличие от нормы (рис. 24) характерные первичные структурные изменения определяются в подоцитах лишь при электронной микроскопии: они теряют свои отростки, в их цитоплазме появляются белковые и липидные капли, в связи с чем их цитоплазма становится мутной (рис. 25). Иногда между гломерулярной базальной мембраной и подоцитами образуются аркады. При прекращении протеинурии описанные изменения исчезают.

Клиническое течение. Липоидный нефроз характеризуется селективной протеинурией (альбуминурией) и гипертензией. Почечной недостаточности обычно не наблюдается. Прогноз благоприятный, вероятность рецидивов минимальная. Терапия глюкокортикоидами дает стабильное улучшение почечной функции и нормализацию клинических проявлений в 90—97 % случаев. По данным ряда авторов, летальность при этой форме гломерулонефрита составляет 5—7 %, полная ремиссия наблюдается в 70 % случаев, персистирующий характер заболевания — в 20 %.

Рис. 24. Ультраструктура подоцита в норме.

БМ — базальная мембрана, П — подоцит.

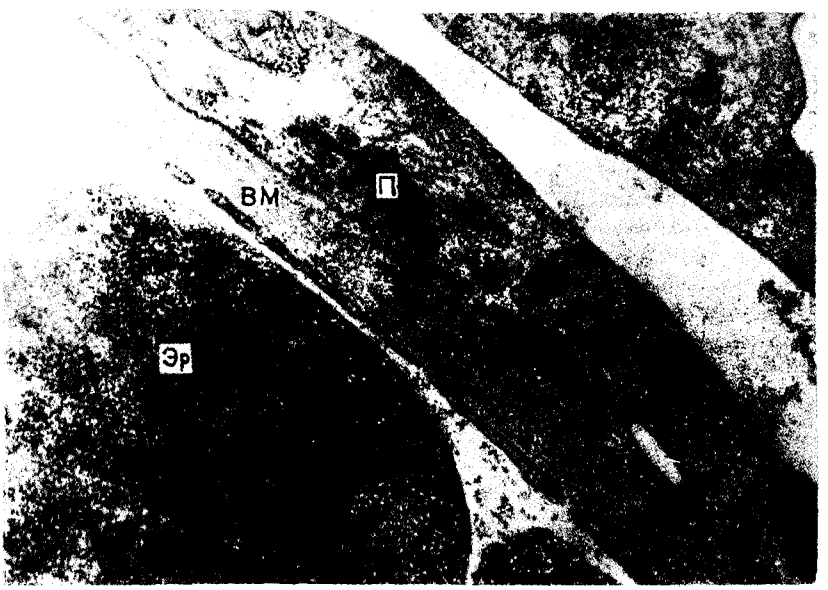

Рис. 25. Ультраструктура подоцита при липидном нефрозе.

Эр — эритроцит, П — подоцит, ВМ — базальная мембрана.

МЕМБРАНОЗНЫЙ ГЛОМЕРУЛОНЕФРИТ

Мембранозный гломерулонефрит — это медленно прогрессирующее заболевание; чаще наблюдается у лиц молодого и среднего возраста. *По механизму развития относится к иммунокомплексной болезни. Иммунные комплексы откладываются под эпителием.*

В качестве причин, способных вызвать мембранозный гломерулонефрит, называют опухолевый антиген у пациентов со злокачественными новообразованиями, HB_s-антиген гепатита В, антиядерный антиген при системной красной волчанке, трансплантационные антигены и ряд возбудителей (например, трепонема, бета-гемолитический стрептококк). Мембранозный гломерулонефрит описан при ртутной интоксикации. К антигенам, способным вызвать заболевание, относят некоторые лекарственные препараты (например, пенициллин). Однако в 85 % случаев причина мембранозного гломерулонефрита остается неизвестной, так же как и место формирования иммунных комплексов. Вот почему его рассматривают как *идиопатический мембранозный гломерулонефрит.*

Патологическая анатомия. При световой микроскопии обнаруживается значительное утолщение стенки капилляров с сужением их просвета вплоть до полной облитерации (рис. 26). Утолщение

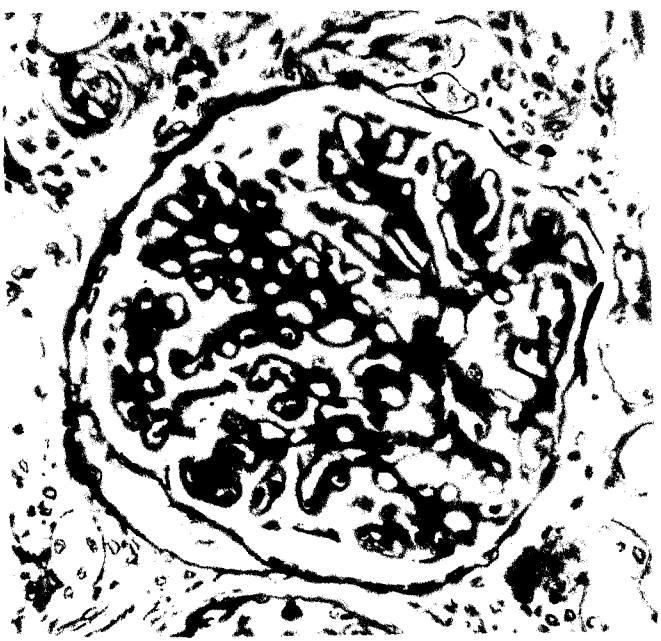

Рис. 26. Мембранозный гломерулонефрит (утолщение стенки и сужение просвета капилляров клубочка).

базальной мембраны связано с субэпителиальной депозицией иммунных комплексов, что четко прослеживается при электронной микроскопии. Наиболее характерно отложение иммуноглобулина А, реже — иммуноглобулина М.

Депозиты характеризуются четкими контурами, отделены друг от друга прослойками базальной мембраны, которые образуют «шипы», отличающиеся более выраженной плотностью и меньшей гомогенностью по сравнению с базальной мембраной. Подоциты набухают и теряют свои отростки. По мере прогрессирования процесса шипы, выбухая, постепенно окружают депозиты, в результате последние как бы погружаются в утолщенную гломерулярную мембрану. Возможен фагоцитоз этих депозитов, вследствие чего они местами исчезают. Частичное вымывание депозитов приводит к образованию пустых пространств в базальной мембране, которые начинают заполняться матриксом гломерулярной базальной мембраны. При полном исчезновении депозитов базальная мембрана становится гомогенной, резко утолщенной, с неровностями на эпителиальной стороне. С прогрессированием заболевания клубочки склерозируются и гиалинизируются. При этом варианте гломерулонефрита *воспалительная пролиферативная реакция в клубочках отсутствует.*

Клиническая картина. Мембранозный гломерулонефрит характеризуется неселективной протеинурией, в результате фильтруются не только альбумины, но и глобулины. Клиническое течение мембранозного гломерулонефрита весьма вариабельно. Заболевание может прогрессировать быстро или медленно, возможна спонтанная ремиссия. Иногда наблюдается изолированный мочевой синдром или персистирующий нефротический синдром с присоединением гипертензии. Мембранозный гломерулонефрит — болезнь взрослых, чаще развивается в возрасте 30—40 лет.

ОЧАГОВЫЙ СЕГМЕНТАРНЫЙ ГЛОМЕРУЛОСКЛЕРОЗ

Данный вариант гломерулопатии характеризуется очаговыми склеротическими изменениями, преимущественно в юкстамедуллярных гломерулах. Ряд авторов выделяют два варианта очагового гломерулосклероза: *первичный* и *вторичный,* развивающийся при липоидном нефрозе и других заболеваниях.

Этиология и патогенез первичного очагового гломерулосклероза недостаточно известны, о чем свидетельствуют различные точки зрения. С позиции одних исследователей, очаговый гломерулосклероз является вариантом липоидного нефроза, другие считают, что сегментарные склеротические изменения являются следствием различных патологических процессов, развивающихся в гломерулах. Однако в последние годы очаговый гломерулосклероз рассматривают как самостоятельное заболевание. Дискутируется

вопрос о принадлежности очагового гломерулосклероза к иммун комплексной болезни.

Патологическая анатомия. Патологический процесс развива ется в юкстамедуллярных клубочках. Вначале поражаютс отдельные клубочки (отсюда название «фокальный гломерулоскл роз»). С прогрессированием заболевания в процесс вовлекаютс все уровни коркового слоя почки. При микроскопии обнаружива ется сегментарное уплотнение одной или нескольких доле клубочков с развитием в них фиброза и гиалиноза. Пролифера тивная реакция при этом отсутствует. Реже можно наблюдат склероз всего клубочка. Возможна облитерация просвета капилля ров и формирование спаек между петлями капилляров и капсуло клубочка. В поврежденных гломерулах при иммунофлюоресценци обнаруживают обычно иммуноглобулин М и комплемент, а вдол капсулярной и тубулярной базальной мембран — и иммуноглобу лин G. На субмикроскопическом уровне выявляются сморщивани и коллапс базальной мембраны, увеличение мезангиальног матрикса, гранулярные депозиты и мезангии. В клетках висцерал ного эпителия (подоциты) наблюдаются очаговые некрозы.

Клинически очаговый сегментарный гломерулосклероз характе ризуется выраженным нефротическим синдромом с неселективно протеинурией и нарастающими отеками. Эти изменения част сочетаются с гематурией, лейкоцитурией. У больных уже пр первых проявлениях заболевания существенно снижается клу бочковая фильтрация с нарушением концентрационной функци почек. Очаговый гломерулосклероз является стероиднорези тентной гломерулопатией, развивается как у детей, так и у взро лых. Около 50 % больных обычно умирают в течение первых 1 лет. Гипертензия и азотемия возникают чаще в конце забол вания.

МЕМБРАНОЗНО-ПРОЛИФЕРАТИВНЫЙ ГЛОМЕРУЛОНЕФРИТ

Мембранозно-пролиферативный гломерулонефрит характери зуется утолщением гломерулярной базальной мембраны и проли ферацией клеток, преимущественно мезангиальных. Отличител ной чертой данного типа гломерулонефрита является гипокомпл ментемия.

Мембранозно-пролиферативный гломерулонефрит являетс гетерогенным заболеванием, при котором каждая из форм имее свои особенности развития. Выделяют: 1) идиопатическую форм мембранозно-пролиферативного гломерулонефрита — наиболе часто встречающуюся (у 95% больных), и 2) вторичную форм которая наблюдается при ряде заболеваний: вирусном гепатит системной красной волчанке, узелковом периартериите, болезн Шенлейна — Геноха, врожденном ангионевротическом отеке. Во можный источник антигена — героиновая интоксикация. Сво

образным вариантом мембранозно-пролиферативного гломерулонефрита является болезнь «плотных депозитов».

Патологическая анатомия. При световой микроскопии обнаруживается *утолщение базальной мембраны, пролиферация мезангиальных клеток, увеличение мезангиального матрикса с интерпозицией его в сторону периферических капиллярных петель.* При импрегнации срезов серебром выявляется двухконтурность гломерулярной базальной мембраны — *«рельсовидные» изменения.* В основе этого феномена, как показали данные электронной микроскопии, *лежит не расслоение мембраны, а отслойка ее от эндотелия.* Стенка капилляров в результате становится четырехслойной. Просвет капилляра суживается.

При электронной микроскопии в клубочках обнаруживается два типа морфологических изменений. *При первом типе мембранозно-пролиферативного гломерулонефрита выявляются плотные депозиты в субэндотелиальной зоне.* Клетки мезангия проникают внутрь капиллярной стенки — между эндотелием и базальной мембраной. Матрикс мезангиальных клеток плотный. Выраженные изменения наблюдаются и в отростках подоцитов, что коррелирует с тяжестью протеинурии. Они могут сливаться, превращаясь в сплошной конгломерат. В мезангии и окружающих их зонах обнаруживаются гранулярные депозиты иммуноглобулина G. Выявление C3 в мезангии одновременно с C4 и C1q свидетельствует о возможности классического пути активации комплемента.

Второй тип мембранозно-пролиферативного гломерулонефрита характеризуется своеобразной альтерацией базальной мембраны клубочков, канальцевого аппарата и капсулы Шумлянского — Боумена. Отмечается утолщение базальной мембраны за счет отложения в ней электронно-плотных депозитов. Необычная плотность базальной мембраны позволила выделить этот вариант мембранозно-пролиферативного гломерулонефрита как болезнь «плотных депозитов», при которой отложения депозитов выявляются на протяжении всей базальной мембраны. В одних случаях они занимают только часть гломерулярной базальной мембраны и обнаруживаются в виде коротких непрерывных линий, в других — локализуются в капсуле Шумлянского — Боумена, по ходу базальных мембран канальцев и перитубулярных капилляров. При иммунофлюоресценции гладкие и гранулярные депозиты C3 выявляются в самой базальной мембране.

Описанные два типа мембранозно-пролиферативного гломерулонефрита отличаются и патогенетически. В большинстве случаев первый тип развивается в результате хронической иммунокомплексной реакции, хотя антиген неизвестен. Патогенез второго типа мембранозно-пролиферативного гломерулонефрита менее изучен. Для него характерно наличие в крови высокого уровня *«C3-нефритического фактора».*

Клиническое течение. Первый тип мембранозно-пролиферативного гломерулонефрита чаще встречается у детей. Наряду

с нефротическим синдромом появляются симптомы, характерные для нефритического синдрома с умеренной протеинурией. Наблюдаются микрогематурия, протеинурия неселективного характера, отеки. Периодически обнаруживается гипертензия. Течение может быть вялым, с периодическими обострениями. Возможна внезапная почечная недостаточность с развитием уремии. В других случаях функция почек может оставаться стабильной. При втором типе мембранозно-пролиферативного гломерулонефрита, который поражает мальчиков и юношей, *прогноз* менее благоприятный. У 40 % больных развивается почечная недостаточность, у 30 % — персистирующий нефротический синдром, не осложняющийся почечной недостаточностью.

НЕФРИТИЧЕСКИЙ СИНДРОМ

Нефритический синдром, отличающийся острым началом, характеризуется гематурией, олигурией, азотемией, гипертензией. Эти изменения могут сочетаться с умеренной протеинурией и даже с отеком, но они минимальны, чтобы говорить о нефротическом синдроме.

Структурной основой нефритического синдрома является *воспалительная пролиферация клеток гломерул, сопровождаемая лейкоцитарной инфильтрацией.* Развивающаяся воспалительная реакция: 1) повреждает стенки капилляров, что способствует прохождению эритроцитов и появлению их в моче; 2) индуцирует гемодинамические нарушения, что ведет к редукции скорости клубочковой фильтрации.

Клинически синдром характеризуется олигурией, реципрокной задержкой жидкости и азотемией. Развитие гипертензии связывают с двумя факторами: задержкой жидкости в организме и ишемией клубочков, способствующей высвобождению ренина.

Острый нефритический синдром может возникать при системных заболеваниях (например, при системной красной волчанке) или развиваться вследствие первичного поражения клубочков (в частности, при остром диффузном пролиферативном гломерулонефрите).

ДИФФУЗНЫЙ ПРОЛИФЕРАТИВНЫЙ ГЛОМЕРУЛОНЕФРИТ

Этот вид гломерулонефрита, называемый также острым гломерулонефритом, представляет собой диффузный воспалительный процесс иммунной природы, вызываемый антигенами эндогенного и экзогенного происхождения.

Этиология и патогенез. Эндогенные антигены формируются при системной красной волчанке. К экзогенным антигенам относятся: бета-гемолитический стрептококк группы А типа 1, 4; стафилококк,

вирусы инфекционного мононуклеоза, ветряной оспы, гепатита В, кори, паротита, вирус Коксаки. В ряде случаев острый гломерулонефрит рассматривается как идиопатическое заболевание. Развитие острого гломерулонефрита описано также при инфекционном эндокардите, системных васкулитах, включая узелковый полиартериит и синдром Вегенера. Однако более важное значение имеет стрептококковая инфекция. Постстрептококковый гломерулонефрит возникает у детей обычно через 1—4 нед после перенесенной стрептококковой инфекции любой локализации (чаще фарингит и дерматит). Возбудителем является бета-гемолитический стрептококк. В патогенезе острого гломерулонефрита ключевую роль играют иммунные комплексы и лейкоциты, которые фагоцитируют иммунные комплексы и высвобождают лизосомальные ферменты. Последние повреждают клетки эндотелия капиллярных петель и их базальную мембрану, увеличивая тем самым ее проницаемость.

Для данного вида гломерулонефрита как иммунокомплексной болезни характерны гипокомплементемия, гранулярные депозиты иммуноглобулина G и комплемента на гломерулярной базальной мембране. Вместе с тем природа патогенного антигена остается неизвестной.

Патологическая анатомия. При иммунокомплексном гломерулонефрите почки обычных размеров или умеренно увеличены. Поверхность их гладкая. Капсула снимается легко, консистенция тестоватая. На поверхности и при разрезе почки обнаруживаются мелкие точечные кровоизлияния (петехии), возникающие при разрыве гломерулярных капилляров в связи с развитием в них воспалительной гиперемии.

При микроскопическом исследовании наблюдается набухание всех клубочков, утолщение стенок капилляров, сужение их просвета. Обращает на себя внимание гиперклеточность клубочков за счет пролиферации, набухания эндотелиальных и мезангиальных клеток, а также инфильтрации капилляров моноцитами и нейтрофилами. Мезангиальный матрикс заметно увеличивается в объеме. Реже наблюдаются тромбозы петель капилляров и некрозы их стенки. В полости капсулы Шумлянского — Боумена в отдельных случаях могут формироваться полулуния, что утяжеляет прогноз.

Иммунные комплексы выявляются на ранней стадии заболевания. Обычно их число невелико, чаще всего в них обнаруживается иммуноглобулин G и комплементы. Они могут иметь вид бугров или располагаться в виде непрерывных линий. Депозиты локализуются субэпителиально. Увеличение мезангия ведет к сдавлению капилляров и сужению их просвета. Подоциты гипертрофируются, а их отростки сглаживаются. Гломерулярная базальная мембрана становится вздутой, местами фрагментированной. Иногда в ней выявляются разрывы и перфорации.

Клиническое течение. Заболевание чаще наблюдается у молодых мужчин. Характеризуется внезапным началом, повышением

температуры тела, недомоганием, тошнотой. Появляются симптомы, типичные для нефритического синдрома: макрогематурия (моча становится цвета мясных помоев), олигурия, азотемия, гипертензия. Иногда обнаруживается протеинурия, гипокомплементемия, повышение титра антистрептолизина.

Исход острого гломерулонефрита различен: 1) выздоровление (80—90 %); 2) развитие быстропрогрессирующего экстракапиллярного гломерулонефрита; 3) переход в хронический гломерулонефрит; 4) смерть в остром периоде вследствие острой почечной недостаточности.

Острый гломерулонефрит, обусловленный эндогенными антигенами, чаще наблюдается при системной красной волчанке. При этом уровень комплемента в крови снижен, а в клубочках выявляются антиДНК-антитела. Морфологические изменения в почках аналогичны описанным. Наблюдается пролиферация эндотелиальных и мезангиальных клеток. Однако на уровне электронной микроскопии выявляются важные отличительные признаки. Так, иммунные депозиты при постстрептококковом остром гломерулонефрите локализуются субэпителиально, а при системной красной волчанке — субэндотелиально и в мезангии. Кроме того, иммунные комплексы при системной красной волчанке содержат иммуноглобулины различных классов: G, M, A, в то время как при постстрептококковом гломерулонефрите — только иммуноглобулин G. Острый диффузный гломерулонефрит является лишь одним из вариантов гломерулонефритов, наблюдаемых при системной красной волчанке.

БЫСТРОПРОГРЕССИРУЮЩИЙ ГЛОМЕРУЛОНЕФРИТ

Эта форма гломерулонефрита представляет собой полиэтиологический синдром, отличающийся от описанных форм гломерулонефритов своим злокачественным течением, экстракапиллярной локализацией патологического процесса. Клинически характеризуется развитием быстропрогрессирующей почечной недостаточности со смертельным исходом в течение недель или месяцев. *Отличительной особенностью данного вида гломерулонефрита является пролиферация клеток париетального эпителия капсулы Шумлянского — Боумена с образованием в большинстве клубочков инфильтрированных моноцитами и макрофагами характерных полулуний.* Последние заполняют просвет капсулы и коллабируют капиллярные сети.

В зависимости от причин развития быстропрогрессирующий гломерулонефрит разделяют на три категории:

I. Постинфекционный (постстрептококковый, вирусный).

II. Ассоциированный с системными заболеваниями:

системная красная волчанка,

полиартериит,

синдром Гудпасчера,
гранулематоз Вегенера.

III. Идиопатический, первичный.

В большинстве случаев в механизме развития синдрома важная роль принадлежит иммунным комплексам.

Быстропрогрессирующий гломерулонефрит, ассоциированный с синдромом Гудпасчера, представляет собой классический вариант нефрита, при котором вырабатываются антитела, направленные против гломерулярной базальной мембраны. Эти антитела выявляются в 95 % случаев и перекрестно реагируют также с базальной мембраной альвеол легких. В результате нарастающая почечная недостаточность сопровождается кровохарканьем. Может наблюдаться также перекрестная реакция с базальной мембраной канальцев.

При иммунофлюоресценции линейные депозиты иммуноглобулина G и комплемента C3 обнаруживаются вдоль базальных мембран клубочков и альвеол. Триггер формирования антител против базальной мембраны неизвестен. Тяжелое повреждение гломерулярной базальной мембраны, накопление макрофагов, транссудация фибриногена стимулируют образование полулуний. При идиопатическом быстропрогрессирующем гломерулонефрите в одной трети случаев депозиты обнаруживаются линейные и только на базальной мембране капилляров клубочков, в легких они не выявляются. В другой трети депозиты иммунных комплексов имеют гранулярный характер. В остальных случаях иммунные комплексы не определяются.

Патологическая анатомия. Визуально почки увеличены, бледные (большие белые почки). Очень часто на их поверхности видны петехиальные кровоизлияния. При микроскопии в клубочках, особенно при ассоциации с синдромом Гудпасчера, обнаруживаются очаговые некрозы, диффузная или очаговая пролиферация эндотелиальных или мезангиальных клеток. Однако доминирует формирование полулуний за счет пролиферации клеток капсулы Шумлянского — Боумена, заполняющих ее полость. В конечном итоге развивается облитерация ее со сдавлением клубочков. Между пролиферирующими клетками капсулы находится большое количество фибрина, который, по-видимому, играет немаловажную роль в образовании полулуний. При электронной микроскопии выявляются четкие разрывы базальной мембраны. В ряде случаев можно видеть субэпителиальные депозиты.

Клинически быстропрогрессирующий гломерулонефрит протекает как нефритический синдром, но с более выраженной олигурией и азотемией. Гипертензия носит злокачественный характер. В 90 % случаев ввиду прогрессивно развивающейся почечной недостаточности необходимо проведение хронического диализа или трансплантации почки.

ОЧАГОВЫЙ ПРОЛИФЕРАТИВНЫЙ ГЛОМЕРУЛОНЕФРИТ

Этот вид гломерулонефрита рассматривается отдельно, так как характеризуется отсутствием специфических клинических проявлений. В большинстве случаев очаговый пролиферативный гломерулонефрит является вторичным и наблюдается при некоторых системных заболеваниях, таких, как пурпура Шенлейна — Геноха у детей, системная красная волчанка, узелковый периартериит. Очаговый пролиферативный гломерулонефрит описан также при инфекционном эндокардите, гранулематозе Вегенера, на ранней стадии синдрома Гудпасчера. Как и диффузный пролиферативный гломерулонефрит, является иммунокомплексной болезнью. Отличие заключается лишь в том, что иммунные комплексы локализуются в *мезангии гломерул.*

БОЛЕЗНЬ БЕРЖЕ

Болезнь Берже (синоним: IgA-нефропатия) относится к идиопатическому мезангиально-пролиферативному гломерулонефриту. Поражает детей и юношей. Основное клиническое проявление болезни — гематурия. В связи с чем это заболевание описывают как рецидивирующий гематурический синдром. Другие симптомы острого гломерулонефрита отсутствуют. Заболевание возникает обычно в первые два дня на фоне неспецифической инфекции верхних дыхательных путей, чаще вирусной этиологии. Мочевой синдром (гематурия) может исчезнуть в течение 2 нед. Механизм развития болезни Берже связан с депозицией иммуноглобулина А в мезангии. Некоторые исследователи рассматривают IgA-нефропатию как вариант болезни Шенлейна — Геноха, при которой наблюдается не только поражение почек, но и кожи, желудочно-кишечного тракта, суставов.

При микроскопии изменения в почках вариабельны. В клубочках наблюдается диффузная или сегментарная пролиферация мезангиальных клеток с возможным образованием полулуний. Депозиты иммуноглобулина А локализуются в мезангии, часто с С3 и пропердином. Иногда в депозитах можно обнаружить незначительное количество иммуноглобулинов G и М. Ранние компоненты комплемента обычно отсутствуют. Наличие депозитов только в мезангии подтверждается и при электронной микроскопии. В просвете канальцев видны эритроциты, эритроцитарные цилиндры. В интерстиции небольшой отек.

Клинически заболевание характеризуется изолированной рецидивирующей гематурией. Иногда наблюдается умеренная протеинурия.

ХРОНИЧЕСКАЯ ПОЧЕЧНАЯ НЕДОСТАТОЧНОСТЬ

ХРОНИЧЕСКИЙ ГЛОМЕРУЛОНЕФРИТ

Ознакомившись со всеми формами гломерулопатии, следует рассмотреть их печальный исход — хронические гломерулонефриты, которые являются основной причиной хронической почечной недостаточности с развитием уремии. Более 60 % больных с диагнозом «хронический гломерулонефрит» необходимы гемодиализ или трансплантация почки. Он развивается в исходе главным образом очагового гломерулосклероза, мембранозного и мембранозно-пролиферативного гломерулонефрита. Хронический гломерулонефрит чаще наблюдается в молодом и среднем возрасте.

Патологическая анатомия. В классическом варианте отмечается симметричное сморщивание почек. Поверхность их становится зернистой. Микроскопически во всех случаях обнаруживается склероз гломерул и полости капсулы Шумлянского — Боумена, иногда с полным гиалинозом клубочков (рис. 27). Облитерация клубочков является завершающей стадией любой формы гломерулонефрита, что затрудняет определение исходного патологического процесса в клубочках.

Следует подчеркнуть, что развивающийся склероз или гиалиноз клубочков нарушает кровообращение между афферентными и эфферентными артериолами, со вторичным повреждением клубочков, развитием интерстициального фиброза, атрофии канальцев с замещением их фиброзной тканью. В артериях среднего

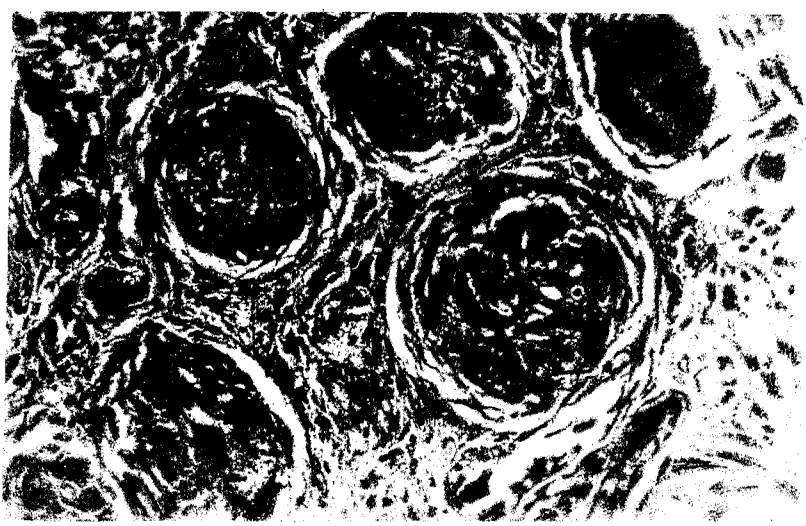

Рис. 27. Хронический гломерулонефрит: гиалиноз клубочков почки.

и мелкого калибра утолщается стенка с сужением их просвета, в результате возникает вторичная гипертензия и атрофия паренхиматозных элементов почек. В интерстиции обнаруживается инфильтрация лимфоцитами и плазмоцитами. По мере прогрессирования патологического процесса поражаются все структурные компоненты почек, что лежит в основе терминальной почечной недостаточности.

Клиническое течение. В большинстве случаев хронический гломерулонефрит развивается исподволь и диагностируется на поздней стадии, при появлении лишь признаков почечной недостаточности. У некоторых пациентов может развиться нефротический или нефритический синдром. По мере облитерации клубочков блокируются пути для потери белка с мочой, что ведет к снижению выраженности нефротического синдрома при прогрессировании болезни. Гипертензия становится постоянным клиническим симптомом, так же как и гематурия. Макрогематурия наблюдается редко.

Прогноз неблагоприятный. Неумолимо прогрессирующая уремия ведет к летальному исходу. Жизнь больных хроническим гломерулонефритом пролонгирует диализ.

ТУБУЛОИНТЕРСТИЦИАЛЬНЫЕ ЗАБОЛЕВАНИЯ ПОЧЕК

Патологические процессы, развивающиеся в интерстиции и канальцах, могут носить *вторичный* характер при поражении гломерул, или *первичный,* что наблюдается при некоторых заболеваниях почек. При этом изолированное поражение канальцев без вовлечения интерстиция практически не наблюдается.

Все тубулоинтерстициальные нефриты разделяются на две основные группы: 1) поражение канальцев и интерстиция воспалительной природы (тубулоинтерстициальный нефрит); 2) повреждение канальцев ишемической или токсической природы, которое ведет к острому некрозу канальцев и острой почечной недостаточности.

Тубулоинтерстициальные заболевания почек в зависимости от происхождения делят на *инфекционные* и *неинфекционные.* К первой группе относят *пиелонефрит бактериальной природы,* ко второй — *поражение канальцев, обусловленное лекарственными препаратами, метаболическими нарушениями* (гипокалиемией), иммунными реакциями.

ТУБУЛОИНТЕРСТИЦИАЛЬНЫЙ НЕФРИТ

Тубулоинтерстициальный нефрит представляет собой острое или хроническое абактериальное воспаление межуточной ткани с последующим вовлечением в процесс всего нефрона.

Этиология. Причины тубулоинтерстициального нефрита разнообразны. Наиболее важное значение имеют лекарственные препараты: антибиотики (пенициллин, ампициллин, гентамицин), сульфаниламиды, индометацин, вакцины, сыворотки, анальгетики. В связи с этим в литературе специально выделяют лекарственный тубулоинтерстициальный нефрит, который мы и рассмотрим.

ЛЕКАРСТВЕННЫЙ ТУБУЛОИНТЕРСТИЦИАЛЬНЫЙ НЕФРИТ

В настоящее время описаны две формы лекарственного нефрита — *острый и хронический.*

Острый тубулоинтерстициальный лекарственный нефрит представляет собой *реакцию гиперчувствительности на избыточное поступление лекарственных препаратов, главным образом синтетического пенициллина, диуретиков и нестероидных противовоспалительных препаратов.* Реакция обычно возникает спустя несколько дней после приема лекарства (латентный период). Появляются *высокая температура, полиморфные кожные высыпания, эозинофилия, гематурия, незначительная протеинурия и эозинофилы в моче.* Возникает дисфункция почек различной степени.

Микроскопически при изучении биопсий почек обнаруживается *интерстициальный отек, перитубулярная мононуклеарная инфильтрация, некроз канальцев.* В интерстициальных инфильтратах выявляются также нейтрофилы и эозинофилы.

Об иммунной природе острого тубулоинтерстициального лекарственного нефрита свидетельствуют эозинофилия, мононуклеарная инфильтрация интерстиция и наличие депозитов иммуноглобулина G вдоль базальной мембраны канальцев. Кроме того, характерно повышение уровня иммуноглобулина Е в крови. Однако в настоящее время не установлены антиген и тип реакции гиперчувствительности, участвующие в развитии этого вида нефрита. Предполагают, что лекарственный препарат или его метаболиты повреждают базальную мембрану канальцев при реабсорбции. Соединяясь с белками базальной мембраны, лекарственный препарат превращается в полный антиген, вызывающий иммунологическую реакцию с фиксацией иммунных комплексов на мембране.

Хронический тубулоинтерстициальный лекарственный нефрит чаще связывают с длительным и регулярным применением анальгетиков, например фенацетина, ацетилсалициловой кислоты. Установлено, что для развития фенацетиновой нефропатии больной должен принять 2—3 кг данного анальгетика в течение 3 лет. Причем сочетанное применение ацетилсалициловой кислоты и фенацетина может стать причиной развития в более короткие сроки первичного папиллярного некроза, который является пусковым механизмом в развитии вторичного тубулоинтерстициального нефрита.

Механизм развития анальгетической нефропатии связывают с различными факторами. Например, считают, что ацетилсалициловая кислота оказывает токсическое действие на внутриклеточные ферментные системы канальцевого эпителия, что приводит к нарушению окислительного фосфорилирования. Кроме того, при их концентрации в мозговом слое как сильных окислителей требуется ингибиция их глюкозо-6-фосфатдегидрогеназой. В связи с этим возникает дефицит указанного фермента с последующим повреждением мозгового слоя почки. Ацетилсалициловая кислота может потенцировать повреждение благодаря своей способности ингибировать вазодилататорный эффект простагландинов, что ведет к ишемии сосочков. В начальном периоде некротизированные сосочки отличаются желтым цветом, однако по мере прогрессирования процесса они приобретают коричневую окраску, что связано с аккумуляцией метаболитов фенацетина, липофусцина и гемосидерина. Позже сосочки подвергаются сморщиванию и слущиванию в полость чашечек.

Микроскопически в сосочках определяется коагуляционный некроз с очагами кальциноза. В корковом слое наблюдаются атрофия канальцев, воспалительная инфильтрация интерстиция лимфоцитами и плазматическими клетками, фиброз. Последний может носить диффузный или очаговый характер. В мелких сосудах сосочков и подслизистого слоя мочевыводящих путей отмечается утолщение базальных мембран (анальгетическая микроангиопатия).

К основным *клиническим проявлениям* анальгетической нефропатии относятся хроническая почечная недостаточность, гипертензия, анемия. Последняя связана с повреждением эритроцитов метаболитами фенацетина. При прекращении приема анальгетиков возможна стабилизация процесса и улучшение функционального состояния почек.

Одним из грозных осложнений этого вида нефрита является рак почечных лоханок.

ОСТРЫЙ ПИЕЛОНЕФРИТ

Пиелонефрит — острое гнойное воспаление почек, при котором в процесс вовлекаются почечные лоханки, чашечки, интерстиций почечной паренхимы. Пиелонефрит так же, как и гломерулонефрит, встречается часто. В его развитии важная роль принадлежит бактериальной инфекции. Очень часто пиелонефрит сочетается с инфекцией мочевого пузыря, мочеточников, мочеиспускательного канала, которая занимает по своей клинической значимости второе место после респираторных инфекций.

Этиология и патогенез. Основными возбудителями пиелонефрита являются грамотрицательные бактерии, особенно кишечная палочка, протей, клебсиелла, пневмококк, энтеробактер и синегной-

ная палочка. Реже причиной развития пиелонефрита могут быть стрептококк и стафилококк.

Возбудители попадают в ткань почек: 1) гематогенным (нисходящим), 2) урогенным, или восходящим, 3) лимфогенным путем. Инфицирование почек гематогенным путем наблюдается при септикопиемии, инфекционном эндокардите, брюшном тифе. Наиболее часто встречающийся путь инфицирования — урогенный, наблюдается при воспалительных процессах в мочеиспускательном канале, мочеточниках, мочевом пузыре. Переходу инфекции способствуют:

— перистальтика мочеточников,
— затруднение оттока мочи при наличии камней,
— структуры в мочеточниках и мочеиспускательном канале,
— опухоли мочеполовой системы.

Пиелонефрит очень часто осложняет уретральные инструментальные манипуляции: катетеризацию, цистоскопию. У женщин пиелонефрит наблюдается чаще, так как уретра у них короткая, и инфекция быстрее проникает в мочевой пузырь. В норме моча в мочевом пузыре стерильна благодаря антимикробным свойствам слизистой оболочки пузыря. Однако при обструкции мочевыделения или нарушении функции мочевого пузыря естественные защитные механизмы нарушаются, что создает условия для развития пиелонефрита. Кроме того, обструкция мочевыделения способствует застою мочи и внедрению бактерий в мочевые пути. Из контаминированной (инфицированной) мочи бактерии поднимаются по мочеточнику вверх, инфицируя почечные лоханки.

Инфицированию почек способствует также ретроградный заброс мочи из нижележащих мочевых путей в почечные лоханки при повышении давления в мочевом пузыре. В норме это не наблюдается, так как в мочеточниках имеются клапаны, препятствующие ретроградному току мочи. При патологии недостаточность пузырно-мочеточникового клапана способствует развитию пузырно-мочеточникового рефлюкса, который так же, как и застой мочи, создает условия для инфицирования почек. В 50 % случаев острого пиелонефрита у детей и новорожденных обнаруживается пузырно-мочеточниковый рефлюкс. Среди факторов риска острого пиелонефрита важное место занимает диабет, для которого характерны инфекционные осложнения, включая септицемию, некротизирующий папиллит. Одним из факторов риска острого пиелонефрита является гипертрофия предстательной железы и беременность.

Лимфогенный путь инфицирования связан с наличием воспалительного процесса в толстой кишке и гениталиях, которые связаны с почками и лоханками лимфатическими путями.

Патологическая анатомия. В воспалительный процесс может вовлекаться одна или обе почки. Они увеличены, полнокровны, полости лоханок и чашечек расширены и заполнены мутной мочой или гноем. Слизистая оболочка их тусклая, покрыта фибринозно-

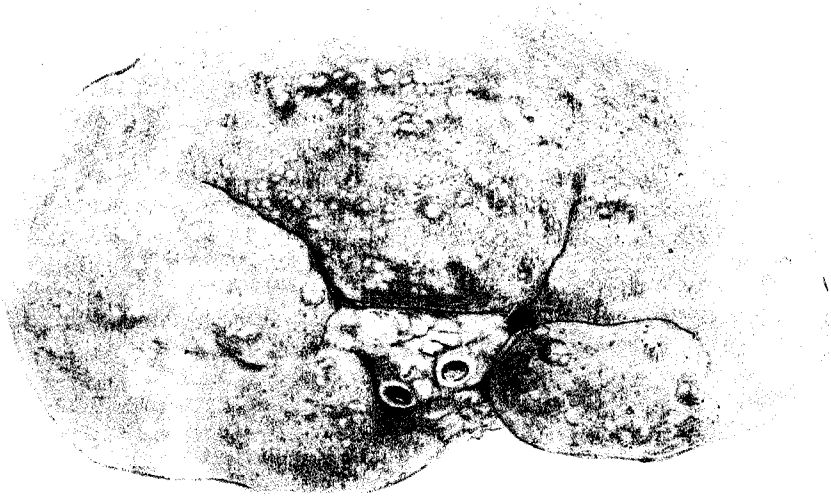

Рис. 28. Апостематозный пиелонефрит

гнойным налетом, с множеством очагов кровоизлияний. На поверхности почек и на разрезе могут обнаруживаться абсцессы различной величины, апостематозный пиелонефрит (рис. 28). Мелкие, диффузно расположенные абсцессы характерны для гематогенного пиелонефрита; более крупные, неравномерно разбросанные абсцессы — для урогенного. При микроскопическом исследовании в слизистой оболочке лоханок и чашечек наблюдаются полнокровие, лейкоцитарная инфильтрация и очаги некроза. На ранних стадиях гнойное воспаление ограничивается интерстициальной тканью. Позже абсцессы прорываются в канальцы. Огромные массы нейтрофилов рассеиваются по нефронам, проникают в собирательные трубочки, что приводит к лейкоцитурии. Канальцы в состоянии дистрофии, в просвете их видны цилиндры, состоящие из слущенного эпителия и лейкоцитов. При выраженной обструкции, особенно на уровне верхних мочевыводящих путей, гнойный экссудат начинает накапливаться в полости лоханок, мочеточниках, формируя *пионефроз*. Последний может осложниться также *гидронефрозом*.

Следует упомянуть еще об одной форме пиелонефрита, при которой наблюдается некроз почечных сосочков. *Это некротизирующий папиллит,* который чаще развивается у больных диабетом, при лекарственном интерстициальном нефрите. Может возникать также на фоне выраженной обструкции мочевыводящих путей, при которой наблюдается *сочетание ишемического и гнойного некроза верхушек почечных пирамид.* Патогномоничным признаком некротизирующего папиллита на анатомическом уровне является некроз

(серо-белого или желтоватого цвета) двух третей верхушки пирамид. Вокруг этой зоны определяется гиперемия. Некротический процесс может захватывать 1—2 или все сосочки. Микроскопически обнаруживается типичный коагуляционный некроз, в котором отсутствует воспалительная инфильтрация.

При развитии воспалительного процесса в мочевом пузыре (цистит) стенка его в условиях обструкции может гипертрофироваться или истончаться при растягивании ее мочой. Гистологические изменения характерны для острого или хронического воспаления. Воспалительная инфильтрация обычно располагается в собственной пластинке. Хронизация процесса сопровождается фиброзным утолщением и ригидностью стенки мочевого пузыря.

Клиническое течение. Острый пиелонефрит проявляется внезапным повышением температуры тела, ознобом, болями в поясничной области, отчетливой дизурией, недомоганием. В моче — лейкоцитурия различной выраженности, бактериурия, реже гематурия.

К осложнениям острого пиелонефрита относят карбункул почки, пиелонефроз, перинефрит (переход гнойного воспаления на фиброзную капсулу почки), паранефрит (гнойное воспаление околопочечной клетчатки). Папиллонекроз ухудшает в значительной степени *прогноз,* так как может осложниться сепсисом и почечной недостаточностью.

ХРОНИЧЕСКИЙ ПИЕЛОНЕФРИТ

Хронический пиелонефрит характеризуется интерстициальным фиброзом почечной паренхимы в сочетании с фиброзом и деформацией почечных лоханок и может быть причиной развития хронической почечной недостаточности. Хронический пиелонефрит разделяется на два основных вида: *хронический обструктивный пиелонефрит и хронический пиелонефрит, ассоциированный с рефлюксом.*

Хронический обструктивный пиелонефрит чаще наблюдается в двух почках при аномалиях уретры и мочекаменной болезни. Обычно обструкция предшествует инфицированию почечной ткани. Макроскопически лоханки расширены, стенки их утолщены, склерозированы. Микроскопически в слизистой оболочке лоханок отмечается склероз, инфильтрация лимфоцитами, плазматическими клетками, нейтрофилами, иногда — полипоз и метаплазия эпителия в многослойный плоский, инкапсуляция абсцессов. В канальцах — глубокая дистрофия и атрофия.

Хронический пиелонефрит, ассоциированный с рефлюксом, относится к наиболее часто встречающейся форме пиелонефрита и развивается в результате наслоения инфекции на фоне имеющегося интраренального рефлюкса. Рефлюкс может быть односторонним и двусторонним, в связи с чем может поражаться

одна почка с развитием склеротических и атрофических изменений в ней или обе. В последнем случае развивается хроническая почечная недостаточность.

Патологическая анатомия. Пиелонефрит может быть диффузным или очаговым. Однако даже при поражении обеих почек процесс не носит равномерного характера. В отличие от нефросклероза и хронического гломерулонефрита почки подвергаются сморщиванию в неодинаковой степени, с характерной деформацией чашечек. Микроскопические изменения неспецифичны и заключаются в неравномерном интерстициальном фиброзе с воспалительной инфильтрацией лимфоцитами, плазматическими клетками и реже нейтрофилами, в расширении или сужении канальцев с атрофией выстилающего их эпителия. Наличие большого количества расширенных канальцев, просвет которых заполнен густым коллоидоподобным содержимым с примесью нейтрофилов, придает почке вид, напоминающий ткань щитовидной железы («щитовидная почка»). Обнаруживается также концентрический фиброз вокруг париетального слоя капсулы Шумлянского — Боумена, называемый иначе *перигломерулярным фиброзом.* Гломерулы при этом могут иметь нормальное строение или подвергаться гиалинозу, очаговому склерозу, сходному с идиопатическими. Кроме того, наблюдается хроническая воспалительная инфильтрация, фиброз слизистой оболочки и стенок почечных лоханок, а также сосудистые изменения — гиалиноз и пролиферативный артериолосклероз.

Клиническая картина. Хронический пиелонефрит носит часто латентное течение, диагностируется поздно, так как начинается исподволь, а лабораторные тесты не способны определить наличие хронического пиелонефрита. Больные обращаются чаще по поводу развившейся гипертензии. При исследовании мочи выявляется небольшая протеинурия, снижение относительной плотности мочи. Лейкоцитурия наблюдается лишь в периоды обострения или может отсутствовать. Пиелография выявляет несимметричное уменьшение размеров почек, расширение и деформацию лоханок и чашечек. Если в процесс вовлекаются обе почки, то нарастающая деструкция канальцев приводит к нарушению концентрационной функции почек с развитием полиурии.

При хроническом пиелонефрите, ассоциированном с рефлюксом, может наблюдаться очаговый гломерулосклероз. В таких случаях протеинурия носит выраженный характер, что ведет к прогрессированию почечной недостаточности.

ОСТРЫЙ КАНАЛЬЦЕВЫЙ НЕКРОЗ

Острый канальцевый некроз (некротический нефроз) — *часто встречающаяся патология и характеризуется морфологически деструкцией эпителиальных клеток канальцев, а клинически — острым нарушением функциональной способности почек.*

Острый канальцевый некроз — наиболее частая причина острой почечной недостаточности, при которой менее чем за 24 ч развивается олигурия (диурез уменьшается до 400 мл). Известны и другие причины острой почечной недостаточности: 1) быстропрогрессирующий гломерулонефрит, 2) диффузное поражение сосудов почек, что наблюдается, например, при узелковом периартериите или злокачественной гипертензии, 3) острый папиллярный некроз в сочетании с острым пиелонефритом, 4) острый лекарственный интерстициальный нефрит, 5) диффузный кортикальный некроз.

Этиология и патогенез. *Острый канальцевый некроз возникает при различных патологических процессах: тяжелых инфекциях (дизентерия, холера); отравлении сулемой, мышьяком; шоке, ожогах; переливании несовместимой крови; токсической дистрофии печени.* Многие из перечисленных причин сопровождаются неадекватным кровоснабжением периферических органов. Особенно часто это осложнение наблюдается при снижении артериального давления и шоке. В зависимости от причин острый канальцевый некроз разделяется *на ишемический и нефротоксический. Острый канальцевый некроз, возникающий при уменьшении почечного кровотока, гемолизе, переливании несовместимой крови называется ишемическим. При интоксикациях, особенно тяжелыми металлами, органическими веществами* (CCl_4), *лекарственными препаратами (гентамицин и другие антибиотики), развивается нефротоксический острый канальцевый некроз.* При инфекционных заболеваниях и отравлении солями тяжелых металлов поражается проксимальный отдел канальцев и нисходящая часть петли Генле. При переливании несовместимой крови — дистальный отдел канальцев и восходящая часть петли Генле.

В основе ишемического и нефротоксического острого канальцевого некроза лежит высокая чувствительность эпителия канальцев к аноксии и интоксикации. В условиях отравления тяжелыми металлами канальцевый эпителий подвергается непосредственному токсическому воздействию при реабсорбции (прямой некроз).

Механизм развития острой почечной недостаточности различен. Полагают, что некроз канальцев может вызвать вазоконстрикцию прегломерулярных артериол, что ведет к снижению скорости клубочковой фильтрации, активации системы ренин — ангиотензин. Олигурия может быть связана с повреждением самих канальцев, так как десквамированные некротизированные клетки эпителия блокируют выделение мочи, способствуют повышению внутриканальцевого давления, а следовательно, снижают скорость клубочковой фильтрации. В то же время жидкость из просвета канальцев, проникая в интерстиций, ведет к увеличению интерстициального давления с коллапсом канальцев. Кроме того, не исключено прямое патогенное действие токсинов на стенки клубочковых капилляров, осуществляющих фильтрацию.

Патологическая анатомия. При остром канальцевом некрозе

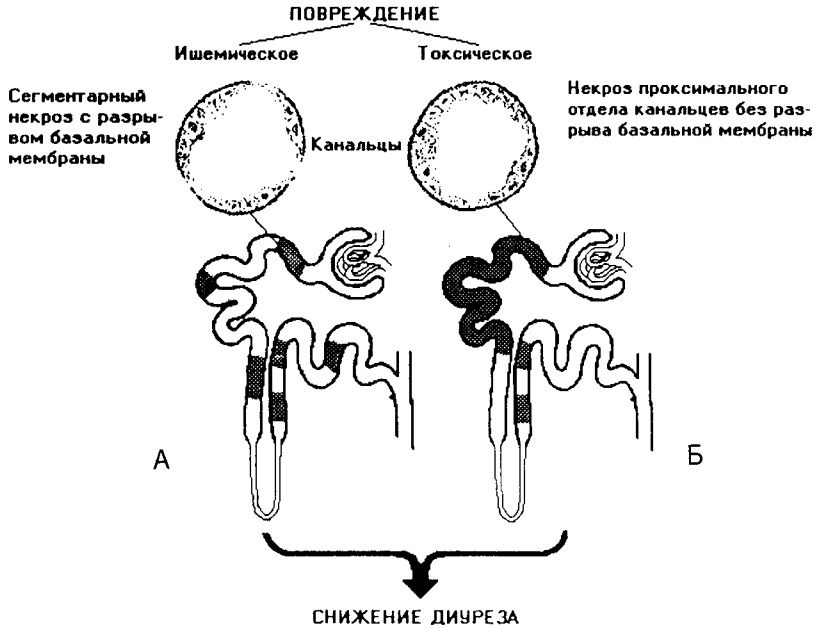

Рис. 29. Ишемический (А) и нефротоксический (Б) варианты острого канальцевого некроза.

почки увеличены в размерах, тестоватой консистенции, легко декапсулируются. На микроскопическом уровне *при ишемическом некрозе обнаруживается поражение коротких сегментов канальцев* (рис. 29, А). *Некроз эпителиальных клеток едва уловим и обычно сочетается с едва заметным разрывом базальных мембран* (тубулорексис). Характерно наличие белковых слепков (цилиндров) в дистальном отделе канальцев и в собирательных трубочках, содержащих белок Тамма — Хорсфалла (секретируемого в норме эпителием канальцев), гемоглобин и плазменные белки. При краш-синдроме слепки содержат и миоглобин. В интерстиции наблюдается генерализованный отек, воспалительная инфильтрация нейтрофилами, лимфоцитами и плазматическими клетками.

Гистологические изменения при *токсическом тубулярном некрозе* аналогичны описанным. *Отличия заключаются в выраженности коагуляционного некроза эпителия в проксимальном отделе канальцев. Однако базальная мембрана канальцев не подвергается деструкции* (рис. 29, Б). Если пациент выживает в условиях развившейся острой почечной недостаточности, то начинается процесс очищения канальцев и репарации эпителия. Отторгнутые некротические клетки продвигаются в нижние отделы канальцев с формированием цилиндров. Клетки эпителия каналь-

цев нарастают пластом на обнаженную мембрану и начинают дифференцироваться. Возможно обызвествление некротических масс.

При переливании несовместимой крови возникает особая форма острого канальцевого некроза — *гемоглобинурийный нефроз. Поражаются дистальный отдел канальцев, нисходящие петли Генле, собирательные трубочки.* Канальцы растянуты, просвет заполнен аморфными плотными белковыми массами золотистого или зеленоватого оттенка. Некротизированные клетки эпителия отпадают, сливаются с содержимым канальцев. Базальная мембрана обнажается, разрыхляется, местами отмечаются ее разрывы. Вокруг поврежденной мембраны — скопления лимфоцитов, макрофагов. В клубочках изменения отсутствуют. Белковые гемоглобиновые массы могут блокировать канальцы, что влечет за собой олигурию и анурию.

Клиническая картина. В течении острой почечной недостаточности выделяют *четыре периода: начальный, период олигурии или анурии, период восстановления диуреза и период выздоровления. Начальный период* острой почечной недостаточности характеризуется клинической симптоматикой основного заболевания. Гистологически в почках выявляются венозное полнокровие пирамид, очаговая ишемия коркового слоя.

Во *втором периоде* снижается диурез до 50—400 мл в сутки, иногда больные выделяют несколько миллилитров мочи. Однако полная анурия наблюдается редко. Период олигурии или анурии длится в среднем от 10 дней до 3 нед. Появляются признаки уремии и перегрузки организма жидкостью. При отсутствии должного лечения возможен летальный исход. Морфологически обнаруживаются геморрагии, тубулорексис, венозный застой.

В *третьем периоде* наблюдается восстановление диуреза. В начальной фазе выделяется около 500 мл мочи за сутки, во второй — около 3 л (полиурия). Фаза полиурии может развиться бурно, в связи с чем может возникнуть дегидратация, нарушение водно-электролитного баланса. В этот период повышена чувствительность больных к инфекции. Указанные осложнения могут стать причиной смерти больных. При микроскопическом исследовании почек в канальцах на фоне некротических изменений обнаруживаются островки регенерирующего тубулярного эпителия.

В *четвертом периоде* наблюдается выздоровление, объем выделяемой мочи возвращается к норме, хотя сохраняются незначительные функциональные нарушения со стороны канальцев. На гистологическом уровне преобладают регенераторные процессы. При этом структура многих канальцев близка к норме.

ДИФФУЗНЫЙ КОРТИКАЛЬНЫЙ НЕКРОЗ

Кортикальный некроз чаще наблюдается при септическом шоке, преждевременной отслойке нормально расположенной плаценты, которая сопровождается геморрагическим шоком. Альтерация коры почек возникает также при тотальной ишемии, причины которой различны и наблюдаются при снижении общего артериального давления, локальной вазоконстрикции, внутрипочечном шунтировании крови из коркового слоя в мозговой. Самой частой причиной кортикального некроза является ДВС-синдром с образованием гиалиновых тромбов в межлобулярных и афферентных артериолах.

Патологическая анатомия. Почки увеличены, корковый слой набухший, желтовато-белого цвета. На микроскопическом уровне обнаруживаются изменения, характерные для ишемического инфаркта. В ряде случаев определяются небольшие участки сохранившейся почечной ткани. В более глубоких слоях на границе с интактным мозговым слоем — лейкоцитарная инфильтрация. Характерны также тромбозы, острые некрозы стенок артериол и капилляров. В гломерулах обнаруживаются геморрагии с преципитацией фибрина.

Клиническое течение. Начальные проявления кортикального некроза аналогичны описанным. Олигурия наблюдается уже в первые два дня, но в отличие от острого очагового канальцевого некроза кортикальный некроз сопровождается анурией. Быстро развивается острая почечная недостаточность с уремией и летальным исходом. Спасти больного может только своевременный диализ. Если кортикальный некроз носит сегментарный характер, *прогноз* более благоприятный. В таких случаях очаги некроза замещаются фиброзной тканью с кальцификацией, что можно обнаружить при рентгенологическом исследовании.

СОСУДИСТЫЕ ПОРАЖЕНИЯ ПОЧЕК

ПЕРВИЧНЫЙ НЕФРОСКЛЕРОЗ

При любом патологическом процессе в почках наблюдается вторичное поражение сосудов, включая их системное поражение, например при узелковом периартериите, васкулитах иммунной природы. Однако в клинической практике наиболее важны первичные поражения сосудов, лежащие в основе гипертензии. Как уже отмечалось, при эссенциальной гипертонической болезни развивается атеросклероз всех органов, в том числе и почек. Это ведет к доброкачественному нефросклерозу. Однако у 5 % больных отмечается резко повышенное давление, не поддающееся лечению (коррекции), что является причиной летального исхода в течение 1—2 лет. При этом наблюдается почечная недостаточность,

двусторонние геморрагии в сетчатку глаз или отек диска зрительного нерва. Эта форма гипертензии называется *злокачественной* и коррелирует с развитием *злокачественного нефросклероза.*

ЗЛОКАЧЕСТВЕННЫЙ НЕФРОСКЛЕРОЗ

Злокачественный нефросклероз связан с поражением сосудов почек. Возникает при длительно протекающей гипертонической болезни или артериитах различной формы, сопровождающихся повышением проницаемости мелких сосудов для плазменных белков, в том числе и фибриногена. Эти изменения имеют решающее значение в генезе злокачественной гипертензии. Как только фибриноген откладывается в стенке артериол, активируются механизмы свертывания крови, образуются микротромбы, развивается фибриноидный некроз артериол и мелких артерий. Интрамуральное и внутрисосудистое свертывание крови, гиперплазия интимы приводят к сужению просвета сосудов, делают внутреннюю поверхность их неровной, шероховатой, что способствует механической травме циркулирующих эритроцитов с развитием гемолиза и микроангиопатической анемии. С разрушением эритроцитов еще более активируются механизмы свертывания крови с ингибицией фибринолизина. В ткани почек возникает ишемия.

По мере прогрессирования указанных изменений стимулируется ренин-ангиотензивная система. В результате ангиотензин II вызывает резкое сужение почечных сосудов с развитием ишемии почек и увеличением синтеза ренина. Нарастает уровень альдостерона и задержка солей натрия, что способствует повышению давления. Последнее обусловливает структурные изменения сосудов, известных как злокачественный артериолосклероз, особенно выраженный в сосудах почек. В результате развивается нефропатия, описанная в литературе как *злокачественный нефросклероз.*

Патологическая анатомия. На анатомическом уровне по размеру почки могут быть нормальными или слегка сморщенными в зависимости от продолжительности и степени гипертонической болезни. На поверхности почек можно видеть мелкоточечные петехиальные кровоизлияния, появляющиеся в результате разрывов артериол или гломерулярных капилляров. Микроскопические изменения в почках отражают патогенетическую сущность заболевания. В артериолах наблюдается инфильтрация их стенок воспалительными клетками, фибриноидный некроз (рис. 30), в результате стенка их имеет вид гомогенной эозинофильной субстанции. Описанные изменения дали повод называть этот процесс *некротизирующим артериолитом.* Воспаление в стенке сосудов рассматривается как вторичный процесс, обусловленный первичным повреждением сосудистой стенки. В интерлобулярных

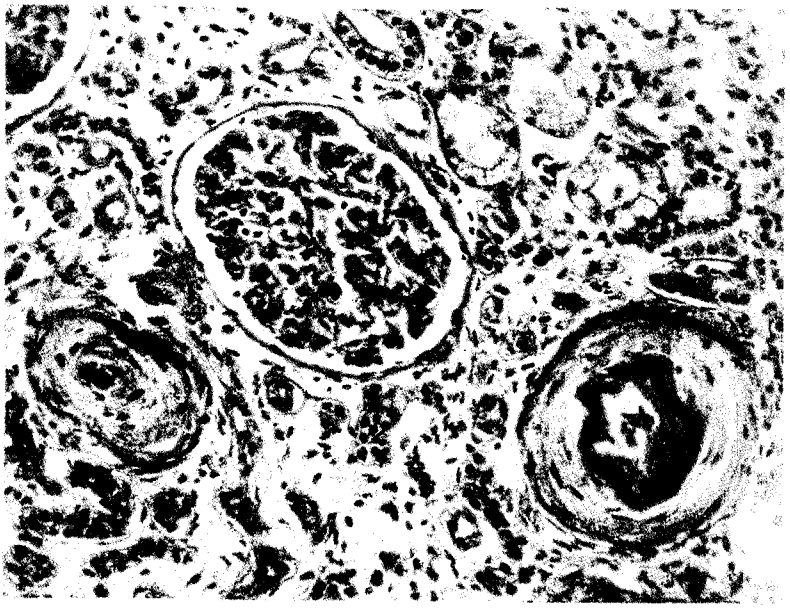

Рис. 30. Злокачественный нефросклероз: фибриноидный некроз артериол почки.

артериях и крупных артериолах возникают характерные изменения в виде пролиферации гладкомышечных клеток интимы, которые располагаются вокруг просвета сосудов концентрически. Утолщение и редупликация базальной мембраны в сочетании с указанной концентрической пролиферацией гладкомышечных клеток придают сосудам вид «луковичной чешуи». Описанные изменения, рассматриваемые как *гиперпластический артериолосклероз,* вызывают выраженное сужение артериол и мелких артерий, вплоть до полной их облитерации.

При некротизирующем артериолите в процесс могут вовлекаться и капилляры гломерул с развитием некротизирующего гломерулонефрита и образованием микротромбов. Обнаруживаются также разрывы артериол и капилляров клубочков. В канальцах развиваются неспецифические изменения, характерные для ишемии.

Клиническое течение. Поражение почек проявляется макрогематурией и протеинурией. Характерны головные боли, тошнота, рвота, затемнение сознания. При исследовании глазного дна обнаруживаются геморрагии сетчатки, отек диска зрительного нерва. Смерть может наступить в течение года. Основными причинами ее могут быть уремия, цереброваскулярные осложнения (геморрагический инсульт), сердечная недостаточность.

ДОБРОКАЧЕСТВЕННЫЙ НЕФРОСКЛЕРОЗ

Доброкачественный нефросклероз развивается в результате доброкачественно протекающей гипертонической болезни, которая обусловливает гиалиноз артериол и обычно наблюдается в пожилом возрасте (старше 60 лет). В более молодом возрасте развивается при сочетании гипертонической болезни с сахарным диабетом.

Патологическая анатомия. Почки атрофируются симметрично, масса обеих почек составляет 110—130 г и меньше, поверхность их равномерно зерниста. Микроскопически обнаруживается гиалиноз артериол (гиалиновый артериосклероз) с выраженным сужением их просвета и редупликация базальной мембраны интимы, ишемия почечной паренхимы с атрофией ее структурных компонентов. Гломерулы склерозируются, пространства капсулы Шумлянского — Боумена облитерируются (рис. 31). С прогрессированием процесса клубочки полностью замещаются гиалиновой субстанцией (гиалиноз клубочков). Развивается также атрофия канальцев и фиброз интерстиция. В крупных сосудах — интерлобарных и дуговых артериях — отмечается редупликация внутренней эластической мембраны с фиброзным утолщением средней оболочки (*фиброэластоз*).

Следует помнить, что многие болезни почек обусловливают

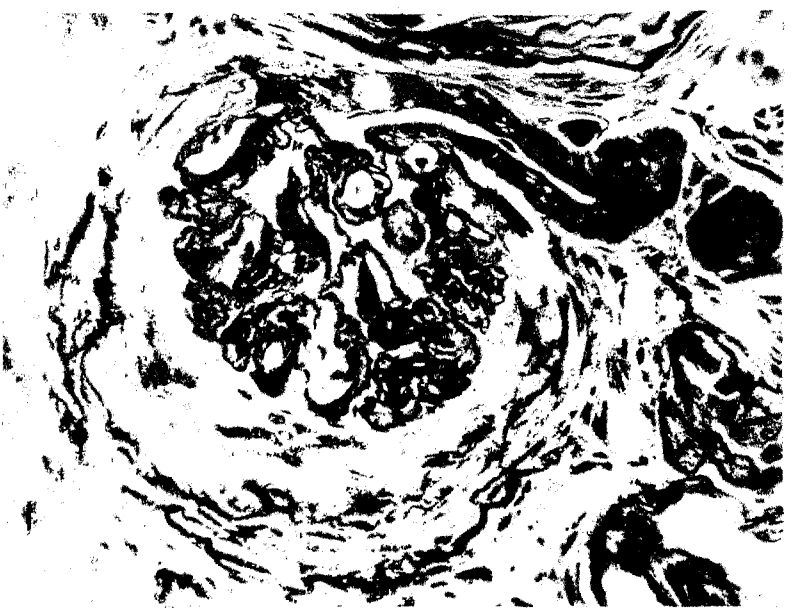

Рис. 31. Облитерация полости капсулы Шумлянского-Боумена при хроническом гломерулонефрите.

развитие гипертензии, которая в конечном итоге ведет к нефросклерозу.

Основным **клиническим симптомом** нефросклероза является уремия, до развития которой наблюдается снижение концентрационной способности почек, скорости фильтрации, умеренная протеинурия. Обычно больные умирают от сердечно-сосудистых и цереброваскулярных осложнений (инфаркт миокарда, инсульт), реже — от уремии.

ПОЛИКИСТОЗ ПОЧЕК

Заболевания почек, связанные с образованием кист, представляют собой гетерогенную группу и ведут к развитию хронической почечной недостаточности. Кистозные процессы могут носить врожденный и приобретенный характер. Кисты бывают одиночными и множественными.

Чаще встречаются *одиночные кисты* диаметром от 1 до 5 см, редко до 10 см. Киста содержит прозрачную жидкость и отграничивается от окружающей ткани блестящей гладкой мембраной, выстланной одним слоем кубического или плоского эпителия, который в большинстве случаев атрофирован. Обычно эти кисты располагаются в корковом слое почек. *Одиночные кисты* являются, как правило, секционной находкой, но могут быть источником развития опухоли почек. В таких случаях наблюдаются геморрагии и боли в области поясницы. При радиологическом исследовании простая киста характеризуется гладкими контурами, отсутствием сосудов.

Значительно реже встречается *поликистоз почек,* представляющий собой врожденную патологию и характеризующийся наличием в обеих почках множественных кист, замещающих почечную ткань (рис. 32). Часто поликистоз почек сочетается с образованием кист в других органах, преимущественно в печени, поджелудочной железе. *Выделяют поликистоз почек новорожденных и поликистоз почек у взрослых.*

Поликистоз почек новорожденных наследуется по аутосомно-рецессивному типу и обнаруживается уже при рождении. Почки новорожденных отличаются большими размерами, наличием множества кист, выстланных плоским или кубическим эпителием. Кистоз охватывает около 90 % паренхимы почек. *Аномалия возникает в эмбриональном периоде при несвоевременном и неправильном соединении секреторной и экскреторной части почек.* Обнаруживается недоразвитие канальцев и отсутствие соединения их с собирательными трубочками, часть канальцев запустевает и превращается в ретенционные кисты. Паренхима почек атрофируется. Некоторые кисты имеют вид слепых мешочков (закрытые кисты).

Поликистоз почек у взрослых наследуется по аутосомно-

Рис. 32. Поликистоз почек (1 — крупная киста).

доминантному типу, при рождении отсутствует и развивается в последующие годы медленно. Первые симптомы появляются в подростковом периоде и связаны с кистозной дилатацией функционирующих нефронов (открытые кисты). Кисты занимают примерно 10 % паренхимы. Поликистоз почек у взрослых осложняется хронической почечной недостаточностью у 6—12 % больных. Почки резко увеличены, масса каждой почки достигает 4 кг. При пальпации они легко определяются как масса, распространяющаяся до малого таза. На анатомическом уровне в них обнаруживается большое количество кист диаметром 3—4 см, тесно расположенных. Кисты содержат различную по характеру жидкость. Она может быть прозрачной, мутной, геморрагической. При микроскопическом исследовании между кистами обнаруживаются участки нормальной паренхимы почки. Кисты могут формироваться на различном уровне нефрона — от канальцев до собирательных трубочек, поэтому выстилающий их эпителий вариабельный, но атрофичный. Редко в формировании кисты

принимает участие капсула Шумлянского — Боумена. В таких случаях в просвете кисты можно видеть капиллярный клубочек. Кисты оказывают давление на почечную паренхиму, что ведет к ишемии почки. Микроскопически иногда обнаруживаются признаки присоединившейся инфекции.

Клиническое течение. При поликистозе новорожденных изменения в почках несовместимы с жизнью, в связи с чем уже при рождении развивается почечная недостаточность. Свыше 80 % новорожденных умирают в течение первых 44 нед жизни, остальные в возрасте до 1 года. У взрослых поликистоз почек обнаруживается в четвертом десятилетии жизни, когда почки достигают больших размеров.

Основным симптомом являются боли в боку. В случае кровоизлияния в кисты или их обструкции характерны мучительные боли. При поликистозе наблюдается преходящая гематурия, гипертензия. Очень часто может наслаиваться вторичная инфекция мочевыводящих путей. Описано сочетание поликистоза почек с бессимптомными кистами почек. *Прогноз* неблагоприятный. Обычно больные умирают в возрасте около 50 лет. *Основные причины смерти* — уремия или осложнения гипертензии.

МОЧЕКАМЕННАЯ БОЛЕЗНЬ

Уролитиаз — это хроническое заболевание, сопровождающееся образованием камней на любом уровне мочевыделительной системы, начиная от мочевых канальцев до мочевого пузыря (литогенез). Чаще всего камни образуются в почках, причем в 1 % случаев они могут быть секционной находкой. У женщин камни встречаются чаще. По величине, структуре и химическому составу они разнообразны: это могут быть фосфаты, ураты, оксалаты, карбонаты, белковые и цистиновые камни. Однако чаще (у 75 % больных) встречаются оксалатные и фосфатные. Органическим матриксом камней являются мукопротеиды, составляющие около 3 % от общей их массы.

Этиология и патогенез. Механизм и причины образования камней не совсем ясны. Предполагают, что имеет значение нарушение минерального обмена как наследственной природы, так и приобретенное (при гиперпаратиреоидизме, при избыточном поступлении в организм витамина D, саркоидозе).

Одним из важных факторов литогенеза является увеличение в крови концентрации солей, участвующих в образовании камней (солей кальция, фосфорнокислых солей и др.). Описано образование камней при избыточном всасывании солей кальция в тонкой кишке, что ведет к повышению содержания кальция в моче — *абсорбционная гиперкальциурия.* Существует также тесная связь между избыточным выделением с мочой мочевой кислоты и образованием камней в мочевыделительной системе, которое

наблюдается при подагре. Формирование цистиновых камней тесно связано с генетическим дефектом в транспорте почками определенных аминокислот, включая цистин.

В образовании камней имеют значение также:

— характер питания (преобладание углеводов и животных белков);

— авитаминоз А, при котором наблюдаемая десквамация метаплазированного эпителия создает предпосылки для формирования камней;

— трофические и моторные нарушения функции чашечек, лоханок и мочеточников, что способствует застою мочи;

— воспалительные процессы в мочевых путях. В последнем случае установлена роль инфекции мочевыводящих путей в образовании магнезий-аммониево-фосфатных камней, особенно при инфекциях, возбудителями которых являются протей вульгарный и стафилококк;

— изменения реакции мочи в сторону повышения кислотности или щелочности;

— избыточная секреция мукопротеидов, которые формируют органический матрикс камней.

Патологическая анатомия. В клинической практике наибольшее значение имеют камни почек, которые являются анатомической основой собственно мочекаменной болезни. В почках камни диаметром 2—3 см чаще локализуются в лоханках и чашечках. Они могут иметь множественный характер или быть одиночными. Поверхность их может быть гладкой, фасетированной или шероховатой. В последнем случае камни могут травмировать слизистую оболочку мочевыводящих путей.

Клиническая картина. Мочекаменная болезнь может протекать бессимптомно или с развитием почечных колик. При наличии крупных камней, располагающихся в почечных лоханках, обычно наблюдается выраженное повреждение почечной ткани. Мелкие камни всегда стремятся пройти в мочеточники, при этом возникают сильные, мучительные боли, известные как *почечные или мочеточниковые колики.* При прохождении камней развивается макрогематурия.

Клиническое значение камней определяется их способностью вызывать обструкцию мочевыводящих путей и травмировать слизистую оболочку, в результате может возникнуть изъязвление и кровотечение. Камни создают условия для вторичного инфицирования мочевыводящих путей (цистит, пиелонефрит, уретрит). Самыми серьезными осложнениями являются гидронефроз и пионефроз. В последнем случае может развиться сепсис.

ГИДРОНЕФРОЗ

Гидронефроз представляет собой дилатацию почечной лоханки и чашечек, сопровождающуюся атрофией паренхимы. Основная причина гидронефроза — это обструкция мочевыводящих путей на любом уровне от уретры до почечной лоханки. Обструкция может быть внезапной или развиваться исподволь, врожденной или приобретенной, полной или частичной.

Основными причинами врожденного гидронефроза являются: 1) атрезия уретры, 2) опущение (птоз) почек, 3) сдавление мочеточников аберрантной почечной артерией.

К *развитию приобретенной обструкции* мочевыводящих путей ведут: 1) камни, некротизированные почечные сосочки; 2) различные опухоли: гипертрофия простаты, рак простаты, опухоли мочевого пузыря (папиллома, рак), ретроперитонеальная лимфома, рак тела матки, шейки матки; 3) воспалительные процессы: простатиты, уретриты, уретериты, ретроперитонеальный фиброз; 4) нейрогенные факторы: повреждение спинного мозга с последующим развитием паралича мочевого пузыря; 5) нормальная беременность, при которой развивается легкая и обратимая форма гидронефроза.

Билатеральный гидронефроз возникает лишь при обструкции на уровне уретры. Если блок мочи развивается выше, то в процесс вовлекается лишь одна почка. При полной обструкции в начальном периоде фильтрационная функция почек сохраняется, в связи с чем выделение мочи продолжается. Однако из-за полного перекрытия мочевых путей фильтрующаяся тканевая жидкость возвращается назад, поступая в лимфатическую и венозную системы. При продолжающейся фильтрации мочи почечные лоханки и чашечки расширяются *(пиелоэктазия),* давление в них так же, как и в собирательных трубочках, резко возрастает, что ведет к сдавлению сосудов. В результате возникает венозный застой и недостаточность кровоснабжения артериальной кровью. Повреждаются также почечные сосочки, испытывающие сильное сдавление. Вначале из-за повреждения канальцев нарушается концентрационная способность почек, затем начинает снижаться фильтрация мочи клубочками. В итоге развивается атрофия почечной паренхимы вследствие давления или ишемии. Угасает секреция мочи, содержимое гидронефротической полости, теряя характерные признаки мочи, становится все более водянистым.

Патологическая анатомия. При билатеральном гидронефрозе развивается почечная недостаточность с типичной картиной уремии. Выраженность морфологических изменений при одностороннем гидронефрозе варьирует в зависимости от степени и уровня обструкции. При субтотальной и интермиттирующей обструкции почки могут резко увеличиваться (до 20 см в длину) за счет резкого расширения лоханочно-чашечной системы. Паренхима выглядит

сдавленной и атрофированной. В тяжелых случаях почки выглядят как тонкостенный мешок, заполненный жидкостью. Почечная ткань обнаруживается в виде узкой полоски шириной в несколько миллиметров, в которой видны остатки клубочков и канальцев. Если развивается внезапная и полная обструкция мочевыводящей системы, то гломерулярная фильтрация нарушается рано, и почечная недостаточность развивается даже в условиях невыраженной дилатации лоханок. Возможно изолированное расширение только лоханочных чашечек или расширение одного или двух мочеточников.

Микроскопически на ранних этапах обструкции мочевыводящих путей обнаруживается дилатация канальцев, атрофия и замещение их эпителия фиброзной тканью. Структура клубочков относительно сохранена. В более тяжелых случаях атрофии подвергаются также гломерулы, вплоть до полного исчезновения. Почки в итоге превращаются в тонкостенную фиброзную оболочку. При внезапной и полной обструкции может развиться коагуляционный некроз почечных сосочков. При присоединении инфекции с развитием пиелонефрита появляется воспалительная инфильтрация.

Клиническое течение. При двусторонней обструкции почек наблюдается анурия, которая требует немедленного медицинского вмешательства. При обструкции ниже мочевого пузыря последний растягивается. Неполная билатеральная обструкция почек ведет к полиурии в результате нарушения реабсорбции в канальцах. Односторонний гидронефроз в течение длительного времени остается бессимптомным за счет компенсации другой функционирующей почки. Ликвидация обструкции в течение нескольких недель способствует полному восстановлению функции почек. Однако со временем процесс приобретает необратимый характер.

ВТОРИЧНЫЕ НЕФРОСКЛЕРОЗЫ

Поражение почек любой этиологии в итоге ведет к почечной недостаточности, структурной основой которой является нефросклероз. *Нефросклероз представляет собой патологический процесс, сопровождающийся разрастанием фиброзной ткани с уплотнением и сморщиванием почек.* Поверхность почек приобретает зернистый или бугристый характер. В зависимости от причин выделяют две основные группы нефросклероза: *первичное и вторичное сморщивание почек.*

Основными причинами первичного сморщивания почек являются гипертоническая болезнь и атеросклероз сосудов почек. Причем гипертоническая болезнь ведет к развитию артериолосклеротического нефросклероза, а атеросклероз — к атеросклеротическому нефросклерозу.

Вторичное сморщивание почек развивается в исходе различных воспалительных, дистрофических и иммунопатологических процес-

сов, развивающихся в них: 1) хронических гломерулонефритов, 2) хронического пиелонефрита, 3) амилоидоза почек, 4) мочекаменной болезни, 5) туберкулеза почек, 6) диабетического гломерулосклероза.

Нефросклероз любой этиологии приводит к терминальной почечной недостаточности, характерным клиническим признаком которой является уремия. В связи с нарушением выделительной функции почек в крови накапливаются мочевина, креатинин, креатин, мочевая кислота. Избыточная концентрация этих азотсодержащих продуктов белкового обмена называется *азотемией*. Когда азотемия приобретает характер клинически выраженного синдрома, говорят об *уремии*.

Уремия — это синдром аутоинтоксикации, развивающейся в результате задержки в организме азотистых метаболитов и других токсических веществ, нарушения водно-солевого, кислотно-щелочного и осмотического гомеостаза. Сопровождается вторичными обменными и гормональными нарушениями, дистрофией и дисфункцией всех органов и систем. Уремия — это клиникобиохимическое проявление выраженной острой или хронической почечной недостаточности, при которой, кроме указанных азотистых соединений, в организме накапливаются пептиды среднего молекулярного веса, индол, фенол, аммиак и другие токсические соединения.

Как известно, почки играют важную роль в поддержании гомеостаза. Они участвуют: 1) в регуляции кислотно-щелочного равновесия, 2) в регуляции объема жидкости внутренней среды организма, 3) в регуляции электролитного баланса, 4) способствуют выведению из организма конечных продуктов обмена (экскреторная функция), 5) выполняют эндокринную функцию, включая выработку ренина, эритропоэтина и активной формы витамина D.

В связи с указанной функциональной значимостью почек развитие и проявление уремии складывается из множества симптомов, отражающих полисистемность поражения. При уремии наблюдается: 1) задержка воды в связи с анурией или олигурией с формированием отеков. Возникающая гипергидратация может стать причиной сердечной недостаточности и венозного застоя в легких; 2) метаболический ацидоз; 3) гиперкалиемия и гиперкальциемия, которые могут вызвать аритмию и нарушение сократительной способности миокарда. В последующем возможны развитие мышечной слабости и повышенная нейромышечная возбудимость с переходом в судороги.

Уремия характеризуется также симптомами поражения желудочно-кишечного тракта: наблюдаются тошнота, рвота, потеря аппетита. По мере прогрессирования уремии развиваются стоматит, эзофагит, энтерит, колит. Одним из тяжелых осложнений уремии является *почечная остеодистрофия,* обусловленная гипокальциемией и увеличением в плазме крови уровня фосфатов. Кроме того, уремия сопровождается развитием фибринозного

перикардита. Кожа приобретает своеобразную серовато-землистую окраску в связи с накоплением в ней пигмента урохрома. Развивается персистирующая анемия, в основе которой лежит нарушение секреции эритропоэтина, а также сокращение периода жизни эритроцитов в циркулирующей крови.

Выраженные изменения наблюдаются в центральной нервной системе, связанные с токсическим поражением и отеком ткани мозга *(уремическая энцефалопатия)*. К первым симптомам ее относятся общая слабость, сонливость, нарушение внимания. Позже появляются апатия, галлюцинации, бред, судорожные припадки, делирий, возможно развитие комы. Периферическая нейропатия выражается в виде ползания мурашек в коже, зуда, онемения ног, утраты рефлексов.

Патологическая анатомия уремии. Морфологические изменения при уремии разнообразны и обнаруживаются не только в почках. На коже, приобретающей серо-землистую окраску, наблюдаются сыпь и кровоизлияния как выражение геморрагического диатеза. Характерны уремический ларингит, трахеит, пневмония, проявляющиеся в виде фибринозно-некротического процесса. Очень часто обнаруживается серозный, серозно-фибринозный или фибринозный перикардит, миокардит с субэндокардиальными кровоизлияниями. Не исключается развитие уремического плеврита и перитонита. При уремической энцефалопатии наблюдается дистрофия нейронов, кровоизлияние, отек мозга. В периферических нервах — картина демиелинизации. В желудке и кишечнике развивается фибринозное воспаление с очаговыми кровоизлияниями и эрозиями, в печени — жировая дистрофия.

ОПУХОЛИ

В мочевыводящей системе встречаются различные опухоли, как доброкачественные, так и злокачественные. Из доброкачественных чаще развиваются аденомы и фибромы коркового слоя почек, из злокачественных — гипернефроидный рак, опухоль Вильмса, карцинома почечной лоханки, мочеточников и мочевого пузыря.

ГИПЕРНЕФРОИДНЫЙ РАК ПОЧЕК

Гипернефроидный (светлоклеточный) рак почек относится к наиболее часто встречающимся злокачественным опухолям (в 80—90 % случаев). У мужчин наблюдается в два раза чаще, чем у женщин, преимущественно в возрасте 50—70 лет. Источник развития карциномы — клетки канальцевого эпителия. По своему строению опухолевые клетки весьма сходны с клетками коры надпочечников, в связи с чем этот вид опухоли получил название гипернефроидного рака.

Патологическая анатомия. Опухоль обычно отличается крупными размерами (диаметр от 3 до 15 см), имеет округлую форму, мягкую консистенцию. Локализуется, как правило, на одном из полюсов почки в корковом веществе (рис. 33). Может прорастать мозговой слой, почечные чашечки, лоханку и по мочеточнику достигать уретры. Инвазируя стенку почечной вены, гипернефроидный рак может достигать нижней полой вены и даже правого сердца. Карцинома прорастает также околопочечную клетчатку и надпочечники. На разрезе опухоль имеет пестрый вид, на серовато-желтом фоне выявляются очаги некроза, кровоизлияния различной давности. Нередко можно видеть кисты, заполненные желтоватой или буроватой жидкостью.

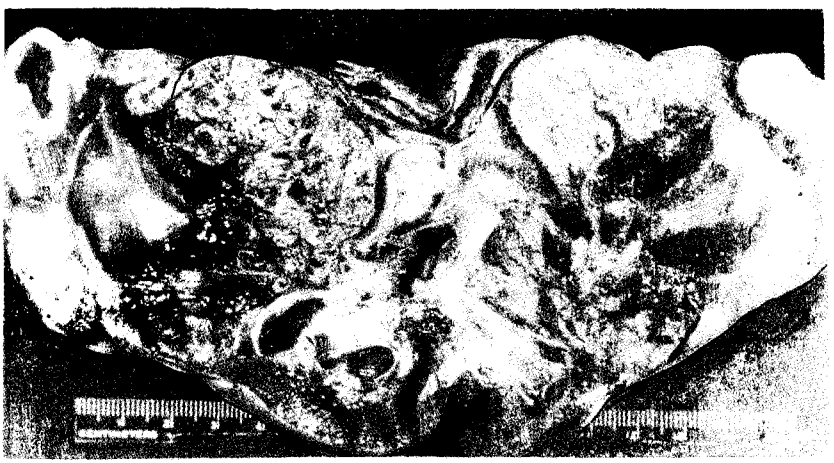

Рис. 33. Гипернефроидный рак почки.

Гипернефроидная карцинома построена из полигональных или кубических клеток, отличающихся ячеистой вакуолизированной светлой цитоплазмой в связи с высоким содержанием в них липидов и гликогена (рис. 34). Ядро сравнительно мелкое и занимает в клетке центральное положение. Опухолевые клетки формируют трабекулярные, железистые или папиллярные структуры. Строма представлена в виде нежных соединительнотканных прослоек и богата кровеносными сосудами.

Встречается также вариант темноклеточной опухоли в виде мягкого узла, пестрого на разрезе. Микроскопически опухоль имеет тубулярное или папиллярное строение. Возникающие трубчатые структуры напоминают почечные канальцы, выстланные атипическим эпителием. Строма развита умеренно.

Клиническая картина складывается из развития почечных и внепочечных симптомов. К ренальным симптомам относят макро-

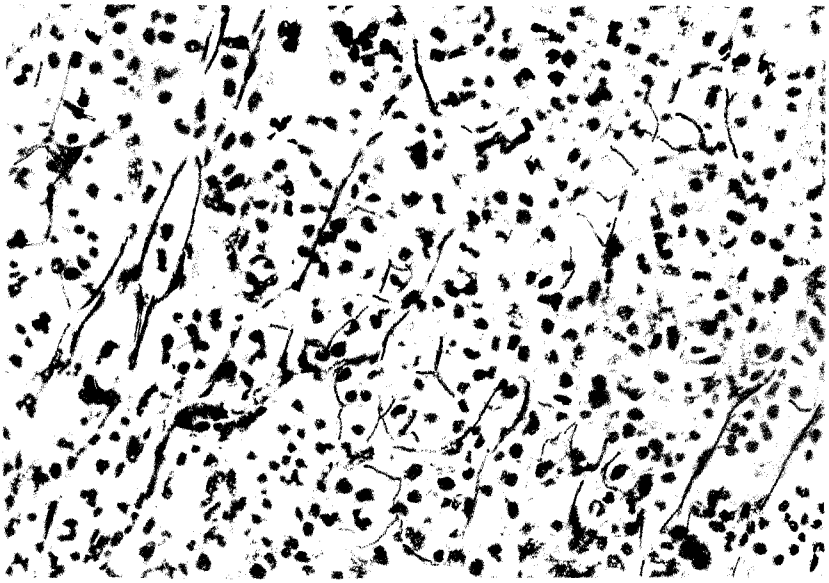

Рис. 34. Светлоклеточный вариант гипернефроидного рака почки.

и микрогематурию, боли в поясничной области ноющего характера или типа почечных колик, наличие пальпируемой опухоли. Из экстраренальных симптомов наиболее часто наблюдается повышение температуры тела, слабость, кахексия, полицитемия, обусловленная повышенным образованием эритропоэтина опухолевыми клетками. В большинстве случаев карцинома почки длительное время остается бессимптомной, до появления метастазов в легких и костной системе. Клинические симптомы гипернефроидного рака весьма вариабельны, однако характерную триаду составляет гематурия, длительная температура тела и боли в поясничной области.

ОПУХОЛЬ ВИЛЬМСА

Опухоль Вильмса встречается преимущественно у детей и является одной из главных причин их смерти. Относится к наследственной патологии и часто сочетается с другими врожденными аномалиями. Опухоль отличается полиморфным строением,так как состоит из разных клеток и тканей мезодермального происхождения.

Патологическая анатомия. Опухоль Вильмса отличается большими размерами и препятствует созреванию почки. На

разрезе имеет пестрый вид, что связано с наличием в ней различных тканей: миксоматозной ткани, очагов гиалинового хряща и геморрагического некроза. Опухоль ведет себя агрессивно, о чем свидетельствует прорастание ею капсулы и околопочечной клетчатки. На микроскопическом уровне характеризуется наличием примитивных и абортивных гломерул со слаборазвитой полостью капсулы Шумлянского — Боумена, недоразвитыми канальцами и веретенообразными клетками стромы. Кроме того, можно видеть поперечнополосатые и гладкие мышцы, фиброзную, хрящевую и костную ткань, а также очаги некроза, содержащие кристаллы холестерина. Гистологический диагноз основан на идентификации примитивных канальцев в веретеноклеточной строме и преобладании в ней поперечнополосатых мышечных волокон.

Клиническое течение. Обычно опухоль хорошо пальпируется в брюшной полости и определяется даже в малом тазу. Характерны высокая температура, боль в животе, гематурия. *Прогноз* благоприятный, так как хороший эффект можно получить при комбинированном лечении опухоли с помощью радиотерапии, нефрэктомии и химиотерапии. Описаны случаи рассасывания метастазов в легких при своевременной и адекватной терапии.

ОПУХОЛИ МОЧЕВЫВОДЯЩИХ ПУТЕЙ

Весь мочевыводящий тракт, начиная от почечных лоханок до уретры, выстлан переходноклеточным эпителием, который может стать источником развития опухоли. Чаще встречаются опухоли мочевого пузыря. В соответствии с гистологическим строением выделяют переходноклеточную папиллому, плоскоклеточную папиллому, переходноклеточный рак с плоскоклеточной и железистой метаплазией, а также плоскоклеточный рак.

Папилломы диаметром 0,2—1 см обычно единичны, имеют нежную фиброваскулярную ножку, покрыты хорошо дифференцированным многослойным переходноклеточным эпителием. Они отличаются доброкачественным течением, не способны к инвазии и рецидивам после удаления. Папилломы более крупных размеров (до 3—4 см) имеют злокачественный характер. В мочевом пузыре доброкачественные папилломы встречаются редко.

Переходноклеточный рак может расти в виде папилломы или распространяться в глубину стенки мочевого пузыря. Степень дифференцировки их разная. Более злокачественный характер имеют папиллярные раки с выраженной атипией и аплазией. Они быстро инвазируют в подслизистую и мышечную оболочки. Карцинома с эндофитным ростом имеет строение плоскоклеточного рака. Часто изъязвляется, растет инфильтративно, дает метастазы в регионарные лимфатические узлы и другие органы. Наряду с папиллярным и плоскоклеточным раком у этих же больных можно наблюдать рак in situ.

Клиническое течение. Один из доминирующих симптомов опухоли — это безболезненная гематурия. Наблюдается у мужчин, особенно у тех, кто в силу своей профессии подвергается воздействию бета-нафтиламина. Факторами риска являются также курение, хронический цистит, шистоматоз мочевого пузыря, длительный прием циклофосфамида.

За исключением доброкачественных папиллом, все опухоли мочевого пузыря рецидивируют и вызывают обструкцию уретры с последующими неблагоприятными осложнениями в связи с задержкой мочеиспускания. Возможно развитие гидронефроза.

БОЛЕЗНИ ОРГАНОВ ДЫХАНИЯ

РИНИТ
ОПУХОЛИ НОСОВОЙ ПОЛОСТИ
ЛАРИНГИТ
ОПУХОЛИ И ОПУХОЛЕПОДОБНЫЕ ОБРАЗОВАНИЯ ГОРТАНИ
ПАТОЛОГИЯ ЛЕГОЧНЫХ СОСУДОВ

- **Эмболия легочной артерии и ее ветвей**
- **Легочная гипертензия**

РЕСПИРАТОРНЫЙ ДИСТРЕСС-СИНДРОМ НОВОРОЖДЕННЫХ
АТЕЛЕКТАЗЫ ЛЕГКИХ
СИНДРОМ ВНЕЗАПНОЙ СМЕРТИ МЛАДЕНЦЕВ
ХРОНИЧЕСКИЕ ОБСТРУКТИВНЫЕ БОЛЕЗНИ ЛЕГКИХ

- **Хронический бронхит**
- **Эмфизема легких**
- **Бронхиальная астма**
- **Бронхоэктазии**

РЕСТРИКТИВНЫЕ БОЛЕЗНИ ЛЕГКИХ

- **Респираторный дистресс-синдром у взрослых**
- **Идиопатический фиброз легких**

ИНФЕКЦИОННЫЕ БОЛЕЗНИ ЛЕГКИХ

- **Крупозная пневмония**
- **Бронхопневмония**
- **Пневмоцистная пневмония**
- **Вирусные и микоплазменные пневмонии**
- **Абсцесс легких**

ОПУХОЛИ ЛЕГКИХ

- **Бронхогенный рак**
- **Карциноид бронхов**

ПЛЕВРИТЫ

Болезни органов дыхания отличаются многообразием, что определяется локализацией процесса, разнообразием этиологических факторов, возрастными особенностями, состоянием иммунной системы организма. В зависимости от топографии процесса выделяют: 1) болезни верхних дыхательных путей (полость носа, околоносовые пазухи, глотка), болезни нижних дыхательных путей (гортань, трахея, бронхи, легкие).

В органах дыхания могут развиться воспалительные, дистрофические, иммунопатологические, опухолевые процессы. Наблюдаются также аномалии развития и нарушения кровообращения.

Среди заболеваний органов дыхания, обеспечивающих циркуляцию воздуха и газообмен между поступающим в легкие воздухом и кровью, наибольшее значение имеют заболевания бронхоле-

гочной системы, отличающиеся большим разнообразием. Они могут быть связаны с пороками развития, нарушением легочного кровообращения, с воспалительными процессами специфической и неспецифической природы.

Значительный удельный вес имеют обструктивные и опухолевые процессы в легких. Даже при декомпенсации сердца возникающее застойное полнокровие в малом круге кровообращения повреждает легочную паренхиму.

РИНИТ

Ринит — воспаление слизистой оболочки носа — относится к числу наиболее частых заболеваний верхних дыхательных путей. Он может быть инфекционной и неинфекционной природы, острым и хроническим.

Острый ринит характеризуется катаральным воспалением. На ранней стадии при риноскопии определяется гиперемия слизистой оболочки, отек, микроскопически — частичное отторжение эпителия и исчезновение ворсинок. По мере прогрессирования процесса нарастает отек, появляются серозно-слизистые и слизисто-гнойные выделения. Круглоклеточная воспалительная инфильтрация приобретает более выраженный характер, особенно вокруг желез и сосудов. При ринитах инфекционного происхождения наблюдаются специфические признаки. Так, при гриппозном рините возможны носовые кровотечения с выраженной головной болью. Макроскопически инъекция сосудов более выражена, характерны кровоизлияния. *При дифтерийном рините слизистая* оболочка покрыта фибринозным налетом, выделения могут быть сукровичными.

Хронический ринит отличается стойкими дистрофическими изменениями в слизистой оболочке носа. Выделяют три клинико-анатомические формы хронического ринита: хронический катаральный, хронический атрофический и хронический гипертрофический.

Хронический катаральный ринит характеризуется преобладанием гиперплазии и метаплазии эпителия слизистой оболочки носа. Реснитчатый эпителий превращается в кубический, а иногда в ороговевающий, наблюдается также увеличение числа слизистых желез с гиперсекрецией слизи. Протоки их расширяются. Выделения из носа могут быть серозными, слизистыми, слизисто-гнойными.

Хронический атрофический ринит характеризуется атрофией слизистой оболочки и реже — атрофией костного скелета носовых раковин. *При этом наблюдается истончение слизистой оболочки*, запустевание сосудов и пещеристых венозных сплетений раковин, атрофия слизистых желез. Реснитчатый эпителий превращается в плоский. Клинически хронический атрофический ринит проявляется сухостью, заложенностью носа, отсутствием обоняния.

Хронический гипертрофический ринит отличается разрастанием тканевых элементов слизистой оболочки носа и ее желез. Эпителий разрыхлен, реснички местами отсутствуют. Особенно выражена гипертрофия носовых раковин, которые могут иметь гладкую, бугристую или сосочковую поверхность. В отличие от хронического катарального ринита заложенность и обильные выделения из носа носят постоянный характер.

Вазомоторный ринит обусловлен дисфункциональными нарушениями вазомоторов, при котором малейшее раздражение нервных окончаний слизистой оболочки носа ведет к бурной реакции в виде внезапной его заложенности, обильных водянисто-слизистых выделений, чиханья. Слизистая оболочка носа утолщена с метаплазией эпителия в многослойный плоский. Характерно обилие бокаловидных клеток, богатых слизью. Строма отечна, разволокнена, часто коллагенизирована. Для аллергического ринита типичен значительный отек слизистой оболочки.

Вследствие воспалительных заболеваний придаточных пазух носа могут возникнуть **полипы.** Визуально полипы имеют серый, иногда желтовато-красный цвет, студенистую консистенцию и гладкую поверхность. Величина и число полипов вариабельны.

ОПУХОЛИ НОСОВОЙ ПОЛОСТИ

Опухоли различны по генезу, чаще возникают из эпителиальной ткани, реже — мезенхимальной. Из доброкачественных опухолей встречаются папилломы, аденомы, фибромы, гемангиомы, хондромы, остеомы; из злокачественных — рак (плоскоклеточный), саркома, меланома, не отличающиеся по своему строению от аналогичных опухолей другой локализации.

ЛАРИНГИТ

Ларингит — воспаление гортани — наиболее распространенное заболевание, причины которого разнообразны. В большинстве случаев этиологическим фактором являются вирусы, включая вирус гриппа А, В, аденовирус, РС-вирус. У детей указанные вирусы обычно вызывают сочетанное поражение гортани, трахеи и бронхов — ларинготрахеобронхит.

Морфологически в слизистой оболочке гортани выявляются отек и инфильтрация мононуклеарами. При персистенции вирусной инфекции в верхних дыхательных путях возможно наслоение бактериальной инфекции, особенно стафилококковой, стрептококковой, в связи с чем слизистый экссудат превращается в гнойный с возможным образованием эрозий.

В клинической практике наибольшее значение имеют две формы ларингита — *туберкулезный* и *дифтеритический. Туберкулезный*

ларингит может протекать в виде экссудативного или гранулематозного процесса с образованием милиарных бугорков. *Дифтеритический ларингит* характеризуется развитием поверхностных некрозов в слизистой оболочке с образованием фибринозного экссудата.

ОПУХОЛИ И ОПУХОЛЕПОДОБНЫЕ ОБРАЗОВАНИЯ ГОРТАНИ

В гортани чаще всего развиваются *полипы, папилломы* и плоскоклеточный рак.

Полипы гортани представляют собой полусферические образования диаметром менее 0,5 см, локализующиеся главным образом в области истинных голосовых связок. Микроскопически они представлены фиброзной тканью (стромой), покрытой обычным многослойным плоским эпителием. Поверхность полипа может изъязвляться при травматическом повреждении его другой голосовой связкой. Обычно полипы наблюдаются главным образом у курильщиков или певцов («певчие узелки»), что свидетельствует о значении раздражения в их развитии. При микроскопии выявляются признаки инфильтрации стромы мононуклеарными лейкоцитами, расширение и полнокровие сосудов.

Папиллома гортани относится к доброкачественным опухолям, возникающим из покровного эпителия истинных голосовых связок. Выделяют два вида папиллом: твердые и мягкие. *Мягкая папиллома* представляет собой гроздьевидное образование темно-красного цвета, напоминающее ягоду малины. *Твердая папиллома* обычно мелко-бугристая, серовато-беловатого цвета. Диаметр папилломы редко достигает более 1 см. Микроскопически в ней определяется большое число тонких пальцевидных выростов, покрытых многослойным плоским эпителием, в центре которых располагается соединительнотканная строма. Клетки эпителия имеют обычное строение, без признаков анаплазии.

При травматическом повреждении папилломы возможен разрыв ее с последующей регенерацией эпителия. В таких случаях папиллома может имитировать плоскоклеточный рак. У взрослых развивается обычно одна папиллома, у детей она носит множественный характер, с более пышным разрастанием многослойного плоского эпителия. Предполагают, что множественные папилломы имеют вирусную природу, никогда не малигнизируются и часто подвергаются регрессии в пубертатном периоде.

Рак гортани встречается редко, преимущественно у курящих мужчин в возрасте 40—60 лет. В этиологии существенное значение имеют экзогенные факторы, вызывающие постоянное раздражение слизистой оболочки гортани, например табачный дым, асбестовая пыль. Поэтому рак гортани развивается чаще на фоне хронического ларингита, кератоза, лейкоплакии. Рак может возникнуть в любой части гортани, однако чаще локализуется в надсвязочном

отделе, реже — в области голосовых связок. Отличается медленным ростом, редким и поздним метастазированием.

Гистологическое строение рака гортани вариабельно. В 95 % случаев это плоскоклеточный (ороговевающий и неороговевающий) рак. Реже наблюдается аденокарцинома. Вначале рак гортани развивается in situ, затем по мере прогрессирования опухоль приобретает вид серо-перламутровой бляшки, которая часто подвергается изъязвлению. Степень анаплазии опухоли гортани различна.

По характеру роста различают три основные формы рака гортани: экзофитную (или папиллярную), эндофитную (или инфильтративно-язвенную) и смешанную. Самым ранним клиническим симптомом рака гортани является охриплость голоса, усиливающаяся по мере увеличения опухоли и переходящая в афонию. Характерны также боль, дисфагия, кашель с примесью крови, кровотечение. Часто наблюдается инфицирование изъязвляющегося участка рака. При своевременной лучевой терапии прогноз относительно благоприятный. Причиной смерти больных является инфекция дистальных отделов дыхательных путей, метастазы в различные жизненно важные органы, кахексия.

Назофарингеальная карцинома относится к числу редких опухолей, развитие которых связывают с вирусом Эпштейна — Барра. Описаны три гистологических варианта опухоли: плоскоклеточный ороговевающий, плоскоклеточный неороговевающий и недифференцированный рак. Генез последнего варианта наиболее связан с вирусом Эпштейна — Барра. Микроскопически опухоль состоит из крупных эпителиальных клеток, без четких границ, с крупными ядрами. В опухоли обнаруживается большое количество лимфоцитов, в связи с чем эту опухоль называют *лимфоэпителиомой.*

ПАТОЛОГИЯ ЛЕГОЧНЫХ СОСУДОВ

ЭМБОЛИЯ ЛЕГОЧНОЙ АРТЕРИИ И ЕЕ ВЕТВЕЙ

Эмболия легочной артерии и ее ветвей — одна из наиболее частых причин внезапной смерти. При этом окклюзия основного ствола легочной артерии (тромбоэмболия) чаще наблюдается при тромбозе глубоких вен нижних конечностей. Последствия эмболии зависят от размера эмбола, диаметра закупориваемого сосуда, состояния общего кровообращения и кровообращения в легких.

Крупные эмболы обычно вызывают окклюзию главного ствола легочной артерии или ее бифуркации. Смерть при этом наступает внезапно вследствие гипоксии или острой дилатации правого сердца (острое легочное сердце), а также в результате пульмонокоронарного рефлекса. В этом случае в легких не удается обнаружить какие-либо структурные изменения.

Более мелкие эмболы обтурируют просвет периферических легочных артерий. При нормальном кровообращении легкие снабжаются кровью за счет бронхиальных артерий, что сохраняет жизнеспособность легочной паренхимы. В условиях недостаточности сердечно-сосудистой системы окклюзия ветвей легочной артерии ведет к геморрагическому инфаркту легких, который чаще наблюдается у пожилых, страдающих сердечной недостаточностью. При этом ишемический некроз охватывает стенку альвеол, бронхиолы и сосуды, в то время как при кровоизлиянии структура легких сохраняется. Кроме того, в отличие от инфаркта очаги кровоизлияния не обязательно располагаются по периферии. При инфицированном эмболе развивается септический инфаркт с исходом в абсцесс легких.

Клинические проявления эмболии легочной артерии и ее ветвей различны. При массивной эмболии легких (окклюзия сосудов четырех долей легких из пяти) наступает внезапная смерть. При окклюзии крупных долевых артерий появляются внезапные боли в груди, одышка, обморок. Подобный симптом характерен также для инфаркта миокарда, в связи с чем необходимо проводить дифференциальную диагностику их с помощью ангиографии легких. Летальный исход наблюдается у больных старше 50 лет.

При фрагментации эмбола его части передвигаются к периферии и могут вызвать небольшие инфаркты. При введении фибринолитических средств возможен лизис эмбола в течение нескольких часов или дней. При неполном фибринолизе эмболы подвергаются организации с образованием в интиме фиброзной бляшки. При мелких эмболах может отсутствовать какая-либо симптоматика или возникают боли в грудной клетке, кашель, гемофтиз как проявление кровоизлияния в легкие. При развитии инфаркта легких характерны боли в грудной клетке, кашель, плевральные боли, гемофтиз, возможна одышка.

Клиника определяется также числом эмболов, состоянием сердечно-сосудистой системы. Множественные эмболы могут стать причиной легочной гипертензии и хронической формы легочного сердца.

ЛЕГОЧНАЯ ГИПЕРТЕНЗИЯ

Легочная гипертензия, то есть повышение кровяного давления в малом круге кровообращения, может быть первичной, когда неизвестна этиология, и вторичной, развивающейся вследствие различных патологических процессов. Легочная гипертензия является причиной первичного и вторичного склероза легочных сосудов.

Вторичный склероз наблюдается при возрастании сопротивления кровотоку или при увеличении объема циркулирующей крови в малом круге кровообращения. Вторичный склероз сосудов

легких, связанный с увеличением сопротивления, развивается при: 1) множественных эмболах в легких; 2) обширной резекции легких; 3) митральном стенозе; 4) вено-окклюзионном заболевании легких; 5) сужении артерий (склеродермия, гранулематоз Вегенера); 6) хронической гипоксии и вазоконстрикции (хронический обструктивный процесс в легких, хроническая интерстициальная пневмония, пневмокониоз).

Вторичный склероз, связанный с увеличением объема циркулирующей крови, наблюдается при врожденных пороках сердца, таких, как дефект межпредсердной перегородки, дефект в межжелудочковой перегородке, тетрада Фалло, транспозиция крупных сосудов.

Причинами первичного склероза легочных сосудов являются:

— аномальная реакция сосудов легких на нейрогуморальные сосудосуживающие влияния;

— некоторые формы иммунопатологических процессов в стенке сосудов;

— воздействие веществ, вызывающих хроническую констрикцию;

— повреждение эндотелия в результате длительной вазоконстрикции, связанной, по-видимому, с выработкой простагландинов.

При гипертензии малого круга кровообращения, как первичной, так и вторичной, в процесс вовлекается вся сосудистая сеть легких вплоть до капилляров, однако характер структурных изменений в сосудах различного калибра неоднотипный. В легочном стволе и крупных его ветвях так же, как в артериях большого круга кровообращения, развивается атеросклероз. В артериях средних размеров наблюдаются утолщение интимы и гипертрофия гладкомышечных клеток. В мелких артериях и артериолах развиваются более выраженные структурные изменения: утолщение интимы, гипертрофия средней оболочки, редупликация внутренней и наружной эластических мембран. Утолщение стенки этих сосудов ведет к сужению их просвета. Степень выраженности альтерации сосудистой стенки определяется уровнем деления в легочных артериях.

Вторичный склероз легочных сосудов может развиться в любом возрасте, в то время как первичный склероз наблюдается у молодых индивидуумов, чаще у женщин. *Клинические проявления* вторичного склероза сосудов легких обусловлены патологическим процессом, который осложнился склерозом легочных сосудов (болезни сердца, легких, хронический бронхит, первичная эмфизема, пневмокониозы, бронхоэктазии). Для первичного склероза легочных сосудов характерны повышенная утомляемость, обмороки, одышка, реже боли в грудной клетке. Часто развиваются дыхательная недостаточность, цианоз.

Причиной смерти больных является недостаточность правого сердца в связи с развитием легочного сердца.

РЕСПИРАТОРНЫЙ ДИСТРЕСС-СИНДРОМ НОВОРОЖДЕННЫХ

Причины дыхательной недостаточности новорожденных различны. Это могут быть: 1) чрезмерно неподвижный образ жизни беременной, 2) внутричерепная родовая травма, 3) асфиксия вследствие аспирации околоплодных вод или сгустков крови, 4) внутриутробная гипоксия плода в результате обвития пуповиной шеи, 5) аномалии развития легких.

Однако наиболее важная причина дыхательной недостаточности — респираторный дистресс-синдром, который является основной причиной смерти новорожденных. В отличие от других видов дыхательной недостаточности новорожденных, проявляющихся сразу в момент рождения, при респираторном дистресс-синдроме признаки острой дыхательной недостаточности развиваются через несколько минут или часов после рождения вполне нормального новорожденного. Дыхательная недостаточность прогрессирует, и при отсутствии необходимых терапевтических мероприятий ведет к летальному исходу.

Респираторный дистресс-синдром наблюдается чаще у недоношенных, родившихся с массой тела ниже 2500 г, особенно 1000—1500 г. К другим факторам риска относят диабет у матери, задержку дифференцировки альвеолярного эпителия, кесарево сечение до начала родовой деятельности, пренатальная асфиксия. Описываемый синдром чаще наблюдается у мальчиков.

Патологическая анатомия. Макроскопически легкие безвоздушны, на ощупь плотные, тяжелые, красного цвета, пестрые. При вскрытии сразу же после смерти легкие более воздушны. При микроскопии в поврежденных участках обнаруживаются ателектазы и эмфизематозно вздутые респираторные бронхиолы и альвеолярные ходы. В капиллярах выражено застойное полнокровие. Однако *самым характерным морфологическим критерием респираторного дистресс-синдрома является наличие гиалиновых мембран в зонах как ателектаза, так и вздутия легких.* В некоторых случаях гиалиновые мембраны определяются в виде тонких эозинофильных аморфных масс, прилежащих к стенкам респираторных просветов легких в виде колец, перегородок или полностью заполняют просвет альвеол. В гиалиновых мембранах обнаруживаются некротизированные клетки альвеолярного эпителия и единичные чешуйчатые клетки амниотического происхождения. Респираторные просветы заполнены отечной жидкостью с примесью эритроцитов. Возможны кровоизлияния в интерстиций.

В формировании гиалиновых мембран выделяют три стадии. *Первой стадией* образования их является скопление по периферии просвета альвеол отечной жидкости, содержащей фибрин. Во *второй* — образуется рыхлый гранулярный или фибриллярный эозинофильный материал, содержащий слущенные клетки, с последующим его уплотнением и гомогенизацией. В *третьей стадии*

появляются в большом количестве макрофаги, с помощью которых возможно разрушение и удаление гиалиновых мембран. При аутопсии обнаруживается картина асфиксии.

В основе описанных анатомических изменений лежат два основных фактора: дефицит сурфактанта легких и повышение проницаемости альвеолярного эпителия.

Сурфактант (поверхностно активное вещество легких, фактор поверхностного натяжения, антиателектатический фактор) играет важную роль в эластичности и растяжимости легочной ткани. У новорожденного он препятствует коллапсу легких при выдохе. На выдохе, когда уменьшается дыхательная поверхность, сурфактант становится активным и снижает поверхностное натяжение до очень малых значений, препятствуя тем самым дальнейшему спадению альвеол. На вдохе, наоборот, сурфактант становится малоактивным и создает повышенное поверхностное натяжение.

При дефиците сурфактанта, который чаще наблюдается у недоношенных и незрелых плодов, воздух во время выдоха изгоняется из легких, которые при этом спадаются. Обеспечивая стабильность альвеол при дыхании, сурфактант участвует в диффузии газов через аэрогематический барьер, регулирует проницаемость альвеолярно-капиллярной мембраны, предохраняет альвеолярные клетки от воздействия вредных факторов внешней среды, препятствует транссудации жидкости. Вот почему при образовании гиалиновых мембран нарушается газообмен в легких.

Во внутриутробном периоде респираторная паренхима заполнена фетальной легочной жидкостью, куда пневмоциты II порядка секретируют сурфактант. По мере созревания плода легочная жидкость выделяется в полость амниона. Синтез сурфактанта начинается у плода с 22—24-й недели и достигает максимума на 34—36-й неделе развития, что способствует переходу легких, заполненных фетальной легочной жидкостью, в воздухоносную ткань. Вследствие дефицита сурфактанта при выдохе наблюдается коллапс легких, в результате чего затрудняется последующий вдох. Роды через родовые пути способствуют освобождению легких от фетальной жидкости в связи с компрессией грудной клетки плода и повышают секрецию сурфактанта. Вот почему кесарево сечение является фактором риска развития респираторного дистресс-синдрома.

Повышение проницаемости альвеолярного эпителия способствует накоплению в альвеолах отечной жидкости, богатой белками, а следовательно, и образованию гиалиновых мембран. Генез повышения проницаемости альвеолярного эпителия неясен. Предполагают, что имеет значение разрушение эпителия или высвобождение медиаторов в связи с накоплением белых кровяных телец с их повреждающими ферментами и свободными радикалами.

Наиболее эффективный метод снижения смертности новорожденных от респираторного дистресс-синдрома — это предот-

вращение преждевременных родов, при которых снижена способность легких синтезировать сурфактант. О зрелости легочной ткани можно судить по концентрации сурфактанта в амниотической жидкости.

АТЕЛЕКТАЗЫ ЛЕГКИХ

Ателектаз легкого — это патологическое состояние легкого, его доли или сегмента, при котором вследствие нарушения вентиляции альвеолы становятся безвоздушными и спадаются. Выделяют два основных вида ателектазов: ателектазы легких новорожденных (неонатальные) и приобретенные ателектазы, наблюдаемые у взрослых.

Неонатальные ателектазы связаны с несовершенным расправлением легких. В зависимости от причин и механизма развития неонатальные ателектазы разделяются на *первичные и вторичные.*

Как известно, ателектатическое состояние легких является физиологическим только в период внутриутробного развития. После рождения расправление легких происходит при условии полноценных дыхательных движений. Однако при незрелости дыхательного центра у недоношенных или нарушении его возбудимости под влиянием интоксикации и нарушения кровообращения в материнском организме дыхательные движения нарушаются, вследствие чего не происходит расправления легких. В таких случаях говорят о *первичном ателектазе легких.* К факторам риска первичного ателектаза легких новорожденных относят осложнения беременности, которые могут привести к внутриутробной гипоксии плода во время родовой деятельности, а также зародышевое состояние сосудистой системы малого круга кровообращения.

Патологическая анатомия. При аутопсии легкие коллабированы, не крепитируют, цвет их красноватый, по своей консистенции они напоминают резину. Кусочки легких тонут в воде, что подтверждает их безвоздушность. По микроскопическому строению альвеолы легких не отличаются от легких плода в период его внутриутробного развития. Просветы альвеол очень мелкие, окружающие их перегородки толстые, гофрированные. Эпителий, выстилающий альвеолярные полости, кубовидный. В просвете альвеол обнаруживается зернистый белковый преципитат, смешанный с амниотическим детритом.

Вторичный неонатальный ателектаз наблюдается при респираторном дистресс-синдроме, связанном с дефицитом сурфактанта, аспирацией околоплодными водами, сдавлением дыхательных путей извне. Может осложниться пневмонией.

Приобретенные ателектазы чаще встречаются у взрослых и *связаны с коллапсом дышавших легких.* В зависимости от причины и механизма развития приобретенные ателектазы

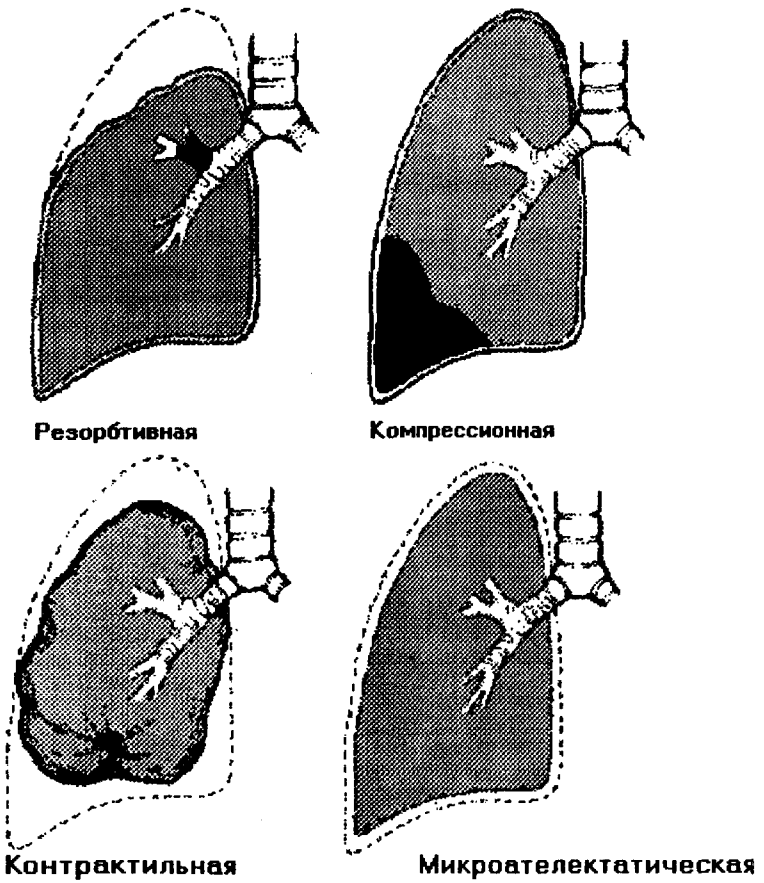

Рис. 35. Различные формы ателектаза легких у взрослых (Kumar V., 1992).

разделяются на *абсорбционные, (резорбтивные), компрессионные, контрактильные и пятнистые (микроателектатические)* (рис. 35).

Абсорбционные ателектазы возникают при полной обструкции дыхательных путей, что препятствует прохождению воздуха в дистальные отделы легочной паренхимы. При этом поступивший до этого воздух абсорбируется кровью, что ведет к коллапсу альвеол. В зависимости от уровня обструкции дыхательных путей может развиться ателектаз всего легкого, доли или различных сегментов. Наиболее частой причиной ателектаза является обструкция бронхов слизью, что наблюдается преимущественно в послеоперационном периоде. Кроме того, закрытие просвета бронхов слизистыми пробками отмечается при бронхиальной

астме, бронхоэктазах, острых и хронических бронхитах, аспирации инородных тел, сгустков крови, что чаще обнаруживается у детей при хирургических вмешательствах в ротовой полости. Обструкция дыхательных путей может возникать при бронхогенном раке, сдавлении их увеличенными лимфатическими узлами или аневризмой сосудов.

Компрессионные ателектазы связаны с накоплением жидкости, крови или воздуха в плевральной полости, что приводит к механическому сдавлению легких с развитием коллапса. Компрессионные ателектазы наблюдаются: 1) при гидротораксе — накоплении жидкости в плевральных полостях вследствие сердечной недостаточности; 2) при пневмотораксе, развивающемся в результате введения воздуха в плевральную полость с лечебной целью или разрыва висцеральной плевры и воздухоносной паренхимы; 3) при асците вследствие изменения положения диафрагмы (поднятии ее вверх).

Контрактильные ателектазы возникают при фиброзе легких или облитерации плевральных полостей, которые препятствуют расправлению легких и повышают сопротивление нормальному вдоху.

Очаговые ателектазы характеризуются образованием множественных фокусов ателектаза, развивающихся вследствие обструкции бронхиол слизью или экссудатом.

Патологическая анатомия. При массивном коллапсе или выраженном пневмотораксе легкие поджимаются к корню, оставляя свободными плевральные полости. Обычно при коллапсе легких ателектаз не охватывает равномерно всю паренхиму их. При абсорбционном коллапсе по периферии сохраняются аэрированные участки. Наблюдается также небольшой отек. Компрессионные ателектазы, обусловленные гидротораксом или поднятием диафрагмы, обычно билатеральные и обнаруживаются у основания легких. Паренхима легких спавшаяся, красноватого цвета, плотноэластической консистенции, подобно резине. Плевра, покрывающая легкие, морщинистая. При микроскопии выявляются щелевидные альвеолы. В альвеолярных септах сосуды расширены, полнокровны вследствие отсутствия обычной компрессии воздухом, заполнявшим альвеолы. В непораженных участках легких определяется эмфизема.

Приобретенные ателектазы могут быть острыми или хроническими. Обычно обструкция дыхательных путей слизистыми пробками возникает остро и проявляется внезапным развитием затрудненного дыхания.

При ателектазе легких возможно присоединение вторичной инфекции. Персистирующий ателектаз какого-либо сегмента легких может быть проявлением бронхогенного рака.

СИНДРОМ ВНЕЗАПНОЙ СМЕРТИ МЛАДЕНЦЕВ

Синдром внезапной смерти (смерть в колыбели, смерть в кроватке) определяется как внезапная, неожиданная смерть младенца в возрасте от 7 дней до 1 года, причина которой необъяснима, несмотря на исследования, проведенные при аутопсии. Синдром внезапной смерти в г. Ташкенте наблюдается в 76,5 % случаев, преимущественно в возрастной группе 1—6 мес. Чаще развивается у мальчиков. Наиболее высокая смертность наблюдается в холодное время года (ноябрь — декабрь).

Факторами риска синдрома внезапной смерти со стороны матери являются: возраст (моложе 20 лет), отсутствие законного брака, низкий социально-экономический уровень, курение, большое число родов. К условиям, способствующим развитию синдрома внезапной смерти, относятся недоношенность ребенка, малая масса тела при рождении, мужской пол ребенка.

Анатомические изменения при синдроме внезапной смерти непостоянные, незначительные и вариабельны, так как причины внезапной смерти младенцев разнообразны. Приблизительно в двух третях случаев незначительные альтеративные изменения обнаруживаются: 1) в структурах, контролирующих дыхание и ритм сердца (ствол мозга, каротидные тельца, вагус); 2) в тканях, чувствительных к гипоксии (головной мозг, легкие, мозговой слой надпочечников). Например, можно обнаружить незначительный глиоз в стволе мозга, ненормально маленькие каротидные тельца или поражение ветвей коронарных артерий сердца, снабжающих кровью проводящую систему. Однако указанные изменения могут быть не только причиной, но и следствием вторичной гипоксии.

Описана также гипертрофия правого желудочка и гипертрофия мышечной оболочки мелких легочных артерий, которые могут развиться вследствие альвеолярной гипоксии или спазма легочных сосудов. При синдроме внезапной смерти младенцев может наблюдаться также обструкция дыхательных путей, например вследствие западения языка при глубоком сне, гиперсекреция слизи при гиперплазии слизистых желез.

В одной трети случаев развитие синдрома внезапной смерти не связано с кардиопульмональной системой и обусловлено инфекцией. Значение вирусной респираторной инфекции подтверждается более высокой летальностью в зимние месяцы. Сравнительно недавно установлено значение кишечной инфекции, вызываемой Clostridium botulinum, как потенциальной причины внезапной смерти. Перегрев ребенка при чрезмерном укутывании также является серьезным фактором риска внезапной смерти.

Следует подчеркнуть, что до настоящего времени этиология и патогенез синдрома внезапной смерти неясны.

ХРОНИЧЕСКИЕ ОБСТРУКТИВНЫЕ БОЛЕЗНИ ЛЕГКИХ

Ряд заболеваний легких характеризуется нарушением их дыхательной функции, связанной с нарушением проходимости дыхательных путей и затруднением выдоха. Среди этой группы болезней легких с патогномоничными анатомическими изменениями особое место занимают хронический бронхит, особенно бронхиолит, эмфизема легких, бронхиальная астма, бронхоэктазы.

ХРОНИЧЕСКИЙ БРОНХИТ

Хронический бронхит — это хроническое воспаление стенки бронхов, которое развивается обычно в крупных бронхах или мелких бронхиолах диаметром менее 2 мм. Главной отличительной чертой хронического бронхита и бронхиолита является гиперсекреция слизи.

Этиология и патогенез. В возникновении хронического бронхита играют роль курение сигарет, загрязнение атмосферного воздуха двуокисью азота, двуокисью серы, пылевыми частицами. Эти раздражения могут действовать прямо или опосредованно. В последнем случае они вызывают гиперсекрецию слизи, воздействуя на слизистые железы нейрогуморальным путем. В основе гиперсекреции слизи лежат гиперплазия слизистых желез и метаплазия клеток мерцательного эпителия дыхательных путей в бокаловидные клетки. При гиперсекреции слизи возникают слизистые пробки, которые нарушают проходимость дыхательных путей. В мелких бронхиолах слизь может вызвать полную их обструкцию, которая усугубляется за счет развивающейся эмфиземы. Менее важную роль в развитии хронического бронхита играют микробная инфекция, аденовирусы.

Патологическая анатомия. Макроскопически слизистая оболочка крупных бронхов обычно гиперемирована, набухшая, мутная, часто покрыта слоем слизи. Мелкие бронхи и бронхиолы заполнены слизью. Микроскопически главным диагностическим критерием хронического бронхита является увеличение числа желез, секретирующих слизь, а также повышение их функциональной активности. При этом изменяется соотношение бронхиальной стенки и слоя желез, расположенных субмукозно. В случае выраженного хронического бронхита это соотношение превышает 1:2. Кроме гиперплазии слизистых желез, наблюдается увеличение числа бокаловидных клеток в мерцательном эпителии. Количество эпителиальных клеток при этом уменьшается. Наиболее опасным последствием длительного курения сигарет и затяжного хронического бронхита является метаплазия мерцательного эпителия в многослойный плоский с дисплазией эпителиальных клеток. Эти изменения рассматриваются как предраковые.

В слизистой оболочке бронхов обнаруживается воспалительная инфильтрация, характер которой различен. Так, при бронхитах

инфекционной природы наблюдается инфильтрация нейтрофилами. При отсутствии инфекции инфильтраты представлены исключительно мононуклеарами. При бронхитах с аллергическим компонентом инфильтрат состоит из эозинофилов.

Хронический бронхиолит характеризуется метаплазией клеток мерцательного эпителия в бокаловидные клетки. Сочетание процессов воспаления и фиброза ведет к сужению просвета бронхиол с полной их облитерацией *(облитерирующий фиброзный бронхиолит)*.

Клинические проявления болезни связаны с обтурацией дыхательных путей. Характерны кашель и обильное выделение мокроты. На начальных этапах болезни вентиляционная функция легких не нарушается. Однако по мере прогрессирования процесса появляется одышка, развиваются гипоксия и гиперкапния, что ведет к неадекватной оксигенации крови и цианозу. В то же время хроническая гипоксия ведет к персистирующей вазоконстрикции в легких с развитием легочного сердца. Возможно сочетание цианоза, недостаточности правого сердца с периферическими отеками.

ЭМФИЗЕМА ЛЕГКИХ

Эмфизема легких рассматривается как патологическое состояние, характеризующееся повышенным содержанием воздуха в легких. Различают две основные формы эмфиземы: *интерстициальную и везикулярную.*

ИНТЕРСТИЦИАЛЬНАЯ ЭМФИЗЕМА ЛЕГКИХ

Интерстициальная (межуточная) эмфизема легких отличается от паренхиматозной накоплением воздуха в межуточной ткани в связи с разрывом альвеол. Начинается процесс с попадания воздуха в септы, при расслоении которых он достигает входных ворот легких, переходит в средостение. При этом возможен выход воздуха в подкожную клетчатку грудной клетки, шеи, туловища. При вдохе и расширении легких воздух входит в межуточную ткань, но не выходит при спадении легких в момент выдоха, а нагнетается в интерстиций. Во многих случаях межуточная эмфизема возникает при внезапном приступе кашля, кашле при коклюше или аспирации инородного тела. Реже межуточная эмфизема развивается при переломе ребер, ранении грудной клетки.

ВЕЗИКУЛЯРНАЯ ЭМФИЗЕМА ЛЕГКИХ

По современным представлениям, *везикулярная эмфизема легких — это органическое поражение легких, характеризующееся резким расширением воздухоносных структур, расположенных дистальнее терминальных бронхиол легких, которое сопровождается деструкцией межальвеолярных перегородок.*

От везикулярной эмфиземы следует отличать так называемое *острое вздутие легких,* при котором объем воздушных пространств в респираторных отделах легких увеличивается за счет обратимого перерастяжения стенок альвеол без признаков их деструкции.

В зависимости от локализации процесса выделяют четыре основных вида эмфиземы: 1) центроацинарную (центролобулярную), 2) панацинарную, 3) периацинарную (парасептальную, субплевральную), 4) иррегулярную (околорубцовую, перифокальную). Эта классификация отражает локализацию процесса в пределах ацинуса, являющегося структурно-функциональной единицей респираторных отделов легких. Ацинус представлен

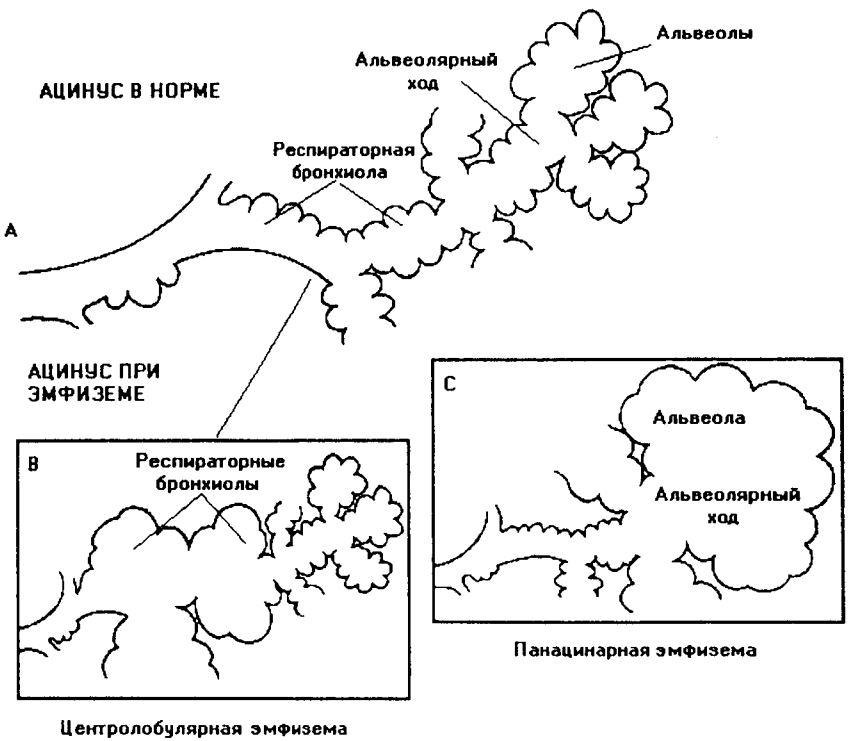

Рис. 36. Схема структуры ацинуса в норме (А), при центролобулярной (В) и панацинарной эмфиземе (С) (Cotran V., 1992).

респираторными бронхиолами всех порядков, альвеолярными ходами и альвеолами (рис. 36, А).

Центроацинарная (центролобулярная) эмфизема характеризуется вовлечением в процесс центральной части ацинуса, то есть респираторных бронхиол (рис. 36, В). Причем на ранних стадиях дистальные отделы ацинуса остаются интактными. При прогрессировании процесса наблюдается дилатация дистальных альвеол с разрушением их стенок. Для данной формы эмфиземы типично преобладание процесса в верхних отделах легких. Центролобулярная эмфизема чаще наблюдается у курящих, у лиц мужского пола, реже — у некурящих.

При *панацинарной эмфиземе* поражается весь ацинус с увеличением размеров альвеол и альвеолярных ходов в равной степени (рис. 36, С). При этом разрушаются стенки альвеол. По мере прогрессирования заболевания процесс приобретает диффузный характер. Развитие панацинарной эмфиземы связывают с генетически детерминированным дефицитом ингибитора — альфа-1-антитрипсина. Чаще встречается у женщин старших возрастных групп.

Периацинарная (парасептальная, или субплевральная) эмфизема характеризуется поражением периферических отделов ацинусов, прилежащих к межацинарным перегородкам. Процесс локализуется в субплевральной зоне и вдоль интерлобарных септ (рис. 37). Эмфизема носит ограниченный характер и практически не нарушает функции легких, за исключением отдельных случаев. Иногда эта форма эмфиземы ведет к образованию буллезных пузырей непосредственно под плеврой с возможным прорывом их в плевральную полость и развитием пневмоторакса у молодых.

Иррегулярная (перифокальная, околорубцовая) эмфизема, отношение которой к ацинусу трудно установить, развивается вокруг рубцов, которые часто включаются в состав стенки ацинусов. Имеет локальный характер и не нарушает респираторной функции легких. Однако при выраженных рубцовых процессах в легких, которые обычно наблюдаются при туберкулезе, пневмокониозе, перифокальная эмфизема может приобрести распространенный характер с развитием дыхательной недостаточности.

Из описанных четырех видов эмфизем наиболее часто встречается центролобулярная и панацинарная, лежащие в основе хронической обструктивной болезни легких. В развитии этих видов эмфизем, особенно центролобулярной, имеют значение бронхиты и бронхиолиты, а также курение сигарет.

Выделяют также *компенсаторную, викарную и сенильную (старческую) эмфиземы. Компенсаторная эмфизема легких* представляет собой расширение альвеол, развивающееся вследствие коллапса (ателектаза) или удаления какого-либо участка легкого. При этом наблюдается увеличение легкого в объеме за счет его вздутия, без повреждения стенок альвеол. Ряд исследователей считают, что правильнее этот процесс называть не эмфиземой,

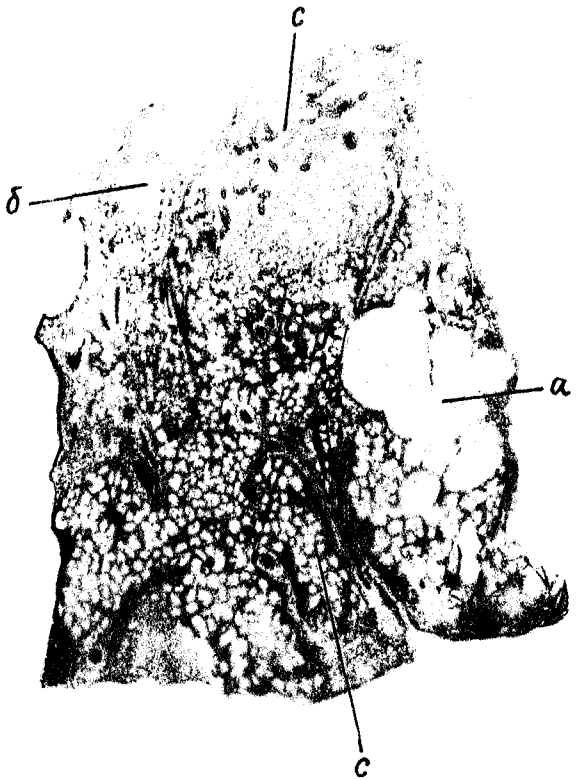

Рис. 37. Субплевральная эмфизема при коклюше (а).

а *компенсаторным вздутием легкого.* Старческая эмфизема легких характеризуется резко выраженным увеличением объема легких, что наблюдается у старых людей. Это диффузное вздутие является следствием увеличения диаметра грудной клетки в переднезаднем направлении. В связи с расширением грудной клетки легкие увеличиваются в объеме, заполняя плевральные полости. При этом деструкции альвеолярных перегородок не наблюдается, в связи с чем данный процесс лучше рассматривать как *старческое вздутие легких.*

Патогенез. Существует много теорий и гипотез, пытающихся объяснить механизм развития эмфиземы. Из них представляют наибольший интерес гипотезы, в основе которых лежат следующие факторы: нарушение баланса между эластазой и антиэластазой, повреждение альвеолярного эпителия, снижение (нарушение) синтеза соединительной ткани.

Нарушение равновесия в системе фермента эластазы и анти-

фермента — антиэластазы. Как известно, в крови здорового человека имеется ингибитор протеиназ (эластазы, трипсина, коллагеназы), который закодирован аутосомным геном на 14-й хромосоме. При наследственном дефиците альфа-1-антитрипсина (антипротеазы) развивается эмфизема (обычно панацинарная). Однако эмфизема, обусловленная наследственной недостаточностью антипротеазы, встречается редко. В большинстве случаев нарушение равновесия между эластазой и антиэластазой связано с повышением уровня активности эластазы в легких при одновременной ингибиции антиэластазы. Источник эластазы еще не установлен. Однако предполагают, что загрязнение воздуха, курение активируют деятельность как нейтрофилов, так и моноцитов, макрофагов, которые выделяют эластазу. И действительно, в легких курящих значительно больше нейтрофилов и макрофагов, чем в легких некурящих. Нарушение равновесия в этой системе может привести к разрушению протеазами альвеолярных перегородок и слиянию альвеол в более крупные эмфизематозные полости с уменьшением общей дыхательной поверхности. Что еще более важно, табачный дым быстро инактивирует альфа-1-антипротеиназу, так как содержит оксиданты.

Независимо от причины дисбаланса у курящих обнаруживается высокий уровень продуктов распада эластина. Однако до настоящего времени невозможно доказать биохимически снижение содержания эластина в легких при эмфиземе. Это объясняется быстрым ресинтезом эластина, аномального в физико-химическом отношении.

Повреждение альвеолярного эпителия ведет к деструкции альвеол, за которой следует разрушение эластина и, возможно, других компонентов соединительной ткани альвеолярных перегородок. Табачный (сигаретный) дым содержит много токсичных веществ, включая свободные радикалы, способных повреждать эпителий альвеол. Вероятно, нарушение целостности альвеолярного эпителия, способствующего повреждению эластина и коллагена, может быть первичной причиной повреждения альвеол при эмфиземе. Предполагают также, что в генезе эмфиземы имеет значение *нарушение синтеза коллагена.*

Патологическая анатомия. Визуально легкие при диффузной эмфиземе вздуты, бледны, увеличены и прикрывают своими краями переднее средостение. При микроскопии *основными изменениями, характерными для эмфиземы, являются: резкое расширение ацинусов, истончение и деструкция альвеолярных перегородок, сдавление септальных капилляров* с последующей редукцией капиллярной сети, скопление макрофагов, нагруженных угольной пылью, особенно вокруг мелких дыхательных путей. Характерен также бронхиолит, при этом воспалительный процесс охватывает терминальные и респираторные бронхиолы, особенно при центролобулярной эмфиземе.

При *центроацинарной эмфиземе* обычно поражаются верхние

отделы легких. Иногда в субплевральной зоне легочной паренхимы эмфизема не развивается. Легкие увеличиваются и становятся бледными лишь при прогрессировании болезни. Эмфизема носит очаговый характер и развивается в центральной части ацинуса. Наблюдается черная пигментация легочной паренхимы и трахеобронхиальных лимфатических узлов, особенно у курильщиков (за счет угольного пигмента).

Панацинарная эмфизема легкой степени развивается в нижних участках легких, особенно у лиц пожилого возраста и на анатомическом уровне практически не обнаруживается. Однако при выраженных и генерализованных формах панацинарной эмфиземы, особенно связанных с дефектом альфа-1-антитрипсина, легкие резко увеличиваются, становятся бледными. На разрезе легочная ткань пористая. Передние края легких закрывают органы средостения. При микроскопии эмфизема охватывает весь ацинус.

Парасептальная, периацинарная, эмфизема протекает с формированием воздушных полостей (пузырей, булл) диаметром более 1 см и называется *буллезной эмфиземой*. Обычно эти полости располагаются непосредственно под плеврой, в области верхушек легких.

Иррегулярная эмфизема редко сопровождается увеличением легких.

Клиническая картина. При незначительных эмфизематозных изменениях процесс протекает бессимптомно. При прогрессировании его развивается хроническая обструктивная болезнь легких, первым симптомом которой является одышка. Дыхание у больных шумное, с удлиненным выдохом. В случае сочетания эмфиземы с бронхитом у больных появляется кашель. При спирометрии обнаруживается уменьшение резервного объема вдоха в сочетании с практически полным отсутствием резервного объема выдоха. Нарастание дыхательной недостаточности ведет к цианозу. Нередко снижается масса тела.

Причинами смерти могут быть: 1) прогрессирующая гипоксемия с гипоксическим повреждением головного мозга, 2) респираторный ацидоз и кома, 3) наслоение легочной инфекции, 4) недостаточность правого сердца (легочное сердце), 5) внезапно развивающаяся вторичная гипоксемия, обусловленная пневмотораксом и массивным коллапсом легких.

БРОНХИАЛЬНАЯ АСТМА

Бронхиальная астма — тяжелое заболевание, характеризующееся повторными приступами пароксизмальной экспираторной одышки, обусловленной резким спазмом бронхов в ответ на воздействие различных раздражителей. Приступы бронхиальной астмы могут прекращаться спонтанно или на фоне лечения. В ряде

случаев приступ затягивается, что может привести к status astmaticus с летальным исходом.

Заболеваемость бронхиальной астмой различная в разных странах. Так, наиболее высокая заболеваемость отмечается в США, Японии, Прибалтийских странах, самая низкая — в Центральной Азии, Сибири. Бронхиальная астма чаще развивается в возрасте 20—30 лет.

Этиология и патогенез. В зависимости от причин, вызывающих бронхиальную астму, выделяют две основные формы заболевания: 1) бронхиальная астма иммунной природы, вызываемая экзогенными факторами; 2) бронхиальная астма неиммунной природы, имеющая эндогенное происхождение.

Бронхиальная астма иммунной природы встречается главным образом у детей, рассматривается как атопическая бронхиальная астма, протекает в более легкой форме и хорошо купируется. В ее развитии имеет значение наследственная предрасположенность.

К астмогенным аллергенам экзогенной природы относятся: 1) ингаляционные аллергены, представляющие собой частицы величиной до 10 мкм, взвешенные в атмосферном воздухе, бытовая пыль, пыльца растений, споры непатогенных грибов, производственная пыль (хлопковая, мучная, табачная); 2) лекарственные средства в виде ингаляционных аллергенов; 3) химические аллергены (пластмасса, ядохимикаты); 4) пищевые продукты: молоко, яйца, хлебные злаки, рыба, шоколад и др.

Бронхиальная астма иммунной природы может развиться в любом возрасте, протекает более тяжело и ведет к развитию status astmaticus. При этой форме заболевания снижается порог возбудимости нервных рецепторов по отношению к обычным аллергическим раздражителям. В связи с чем приступы удушья возникают на такие раздражители, как холодный воздух, неантигенные пыли, сильные запахи, резкие изменения влажности и атмосферного давления, кашель, смех.

В развитии описываемой бронхиальной астмы имеют значение два основных механизма: 1) взаимодействие аллергенов со специфическими антителами — иммуноглобулином класса Е с образованием комплекса антиген — антитело; 2) повышенная реактивность вегетативной автономной нервной системы.

В основе развития бронхиальной астмы иммунной природы лежит реакция гиперчувствительности I типа с участием иммуноглобулина Е. Эти антитела, образующиеся при воздействии указанных экзогенных аллергенов, фиксируются на тучных клетках (возможно, и базофилов), локализующихся в слизистой оболочке трахеи и бронхов. При повторных воздействиях аллергенов сенсибилизированные клетки начинают выделять гистамин и другие химические активные медиаторы, среди которых наиболее важное значение имеют простагландин PgD_2 и лейкотриены LTD_4, так как они являются более сильными бронхоконстрикторами. Кроме того, высвобождаются и другие производные арахидоновой

кислоты, включая лейкотриен LTB_4 и тромбоксан A_2, фактор, активирующий тромбоциты и способствующий их агрегации.

Таким образом, в аллергической реакции принимают участие тучные клетки, белые клетки крови и тромбоциты. Эти клетки инициируют освобождение первичных и вторичных медиаторов, таких, как серотонин и, возможно, кинины.

Бронхиальная астма неиммунной природы возникает в результате нарушения функции парасимпатической нервной системы, регулирующей функцию дыхательных путей. Как известно, деятельность гладких мышц мелких бронхов и бронхиол, слизеобразующих желез и капилляров регулируется вегетативной нервной системой. Раздражение холинергических и альфа-адренорецепторов вызывает спазм бронхов и бронхиол, усиление секреции слизи, в то время как раздражение бета-адренорецепторов оказывает обратный эффект. Следовательно, для бронхиальной астмы характерна высокая реактивность альфа-адренорецепторов или увеличение числа альфа-рецепторов в слизеобразующих клетках бронхов. Между двумя описанными механизмами развития бронхиальной астмы существует тесная взаимосвязь.

Патологическая анатомия. При вскрытии обнаруживаются изменения, характерные для асфиксии: цианоз, жидкая кровь в полостях сердца и сосудов, точечные кровоизлияния в плевре, веществе мозга. К анатомическим изменениям, характерным для бронхиальной астмы, относятся: наличие слизистых пробок в бронхах, вздутие легких без развития эмфиземы, наличие немногочисленных бронхоэктазов. Стенки бронхов утолщены. В их просвете может обнаруживаться гнойный экссудат как следствие наслоившегося гнойного бронхита.

При микроскопическом исследовании обнаруживается гиперплазия слизеобразующих желез, гипертрофия гладких мышц бронхов, гиперплазия и гипертрофия бокаловидных клеток слизистой оболочки. В последней отмечаются выраженный отек и очаговое оголение базальных мембран за счет усиленной десквамации эпителия, умеренная инфильтрация слизистой оболочки лимфоцитами, эозинофилами. В слизистых пробках, обтурирующих просвет бронхов и бронхиол, обнаруживаются пласты десквамированных эпителиальных клеток; многочисленные эозинофилы и кристаллы Шарко — Лейдена, образующиеся при распаде эозинофилов; клеточный детрит, а также серозно-белковый компонент за счет выраженного воспалительного процесса в подслизистом слое. При наслоении бактериальной инфекции выявляются структурные изменения, типичные для бронхита.

Клиническая картина. Для бронхиальной астмы характерна экспираторная одышка, на фоне которой возникают приступы удушья. В связи с затруднением выдоха возникает вздутие легких с накоплением воздуха дистальнее слизистых пробок. Обычно приступ длится несколько часов и может разрешиться спонтанно или после введения бронходилататоров. Вне приступов удушья

дыхательная недостаточность определяется лишь при спирометрии. Дыхание обычно шумное, хрипы слышны на расстоянии. Status astmaticus наблюдается в тех случаях, когда приступ длится несколько дней и даже недель и не купируется бронхолитиками. В этих условиях длительное нарушение альвеолярной вентиляции вызывает нарастающую гипоксию, гиперкапнию и респираторный ацидоз. Важным диагностическим критерием бронхиальной астмы является обнаружение в мокроте больных кристаллов Шарко — Лейдена и эозинофилов. Основными причинами смерти являются наслоившаяся инфекция и status astmaticus.

БРОНХОЭКТАЗИИ

Бронхоэктазии (бронхоэктазы) представляют собой перманентные очаговые расширения просвета бронхов и бронхиол, возникающие вследствие деструкции мышечной и эластической ткани бронхиального дерева и легких. Бронхоэктазы могут быть врожденными и приобретенными.

Рис. 38. Врожденные бронхоэктазы.

Этиология и патогенез. Врожденные бронхоэктазии рассматриваются как порок развития вследствие дисплазии бронхиальной стенки или интерстициальной стромы легких (рис. 38). В генезе приобретенных бронхоэктазий важная роль принадлежит острым вирусным и бактериальным бронхолегочным инфекциям, хронической пневмонии, пневмокониозам, туберкулезу, коклюшу, коревым пневмониям, которые сопровождаются деструктивными процессами. Бронхоэктазия может развиться в любом возрасте, одинаково часто у мужчин и женщин.

К факторам, способствующим развитию бронхоэктазий, относятся: 1) процессы, сопровождающиеся обструкцией бронхов опухолью, инородным телом, закупоркой их слизью. В этом случае бронхоэктазы локализуются в пораженном сегменте легкого.

Их образование наблюдается также при атопической астме и хроническом бронхите; 2) кистозный фиброз легких, образование бронхоэктазов при котором обусловлено системным нарушением секреторной деятельности слизистых желез; 3) иммунодефицитные состояния, особенно недостаточность иммуноглобулинов, которые повышают предрасположенность к бактериальной инфекции и их рецидивам; 4) синдром Картагенера — аутосомно-рецессивное заболевание, сочетающееся очень часто с бронхоэктазией, так как нарушение функциональной активности мерцательного эпителия способствует персистенции инфекции в бронхах; 5) некротизирующее или гнойное воспаление легких, корь, коклюш, грипп.

В механизме развития бронхоэктазий важную роль играют два процесса: обструкция или чрезмерное расширение бронхов и хроническая персистирующая инфекция. Между ними существует тесная взаимосвязь. Так, при обструкции или дилатации бронхов нарушается механизм очищения дыхательных путей, что способствует их инфицированию, и наоборот, первичность инфицирования ведет к деструкции бронхиальной стенки, а накапливающийся экссудат способствует дальнейшему необратимому расширению бронхов.

Существенное значение в развитии бронхоэктазий имеет панбронхит с перибронхиальным фиброзом. При этом воспалительный процесс охватывает всю стенку бронхов, вызывая альтерацию всех структурных компонентов слизистой оболочки, волокнистых структур, рецепторов, сосудов, желез. Наиболее частая причина бронхита — смешанная инфекция, возбудителями которой являются вирусы, стафилококки, стрептококки, пневмококки и другие микроорганизмы.

Патологическая анатомия. Бронхоэктазия может носить односторонний или двусторонний характер. Чаще всего поражаются нижние доли, особенно левого легкого. Мелкие бронхи и бронхиолы резко расширяются, просвет становится иногда в 4 раза шире, чем в норме. Бронхоэктазы могут иметь различную форму: цилиндрическую, грибовидную, мешковидную или округлую (рис. 39). На разрезе легкого обнаруживаются полости, сдавливающие окружающую легочную паренхиму. Просвет расширенных сегментов бронха заполнен гнойным, иногда гнойно-геморрагическим экссудатом. Слизистая оболочка, выстилающая полости, обычно отечная, изъязвлена, встречаются также участки некроза. При переходе инфекции на плевру, что наблюдается часто, развивается фибринозный или гнойный плеврит.

Микроскопически при обострении заболевания в стенке бронхов обнаруживается картина острого и хронического воспалительного процесса в сочетании с десквамацией альвеолярного эпителия и очагами некроза. В ряде случаев некротический процесс может захватывать мышечную оболочку бронхов или вызывать деструкцию всей стенки. В таких случаях инфекция непосредственно распространяется на легочную паренхиму. Возможна также

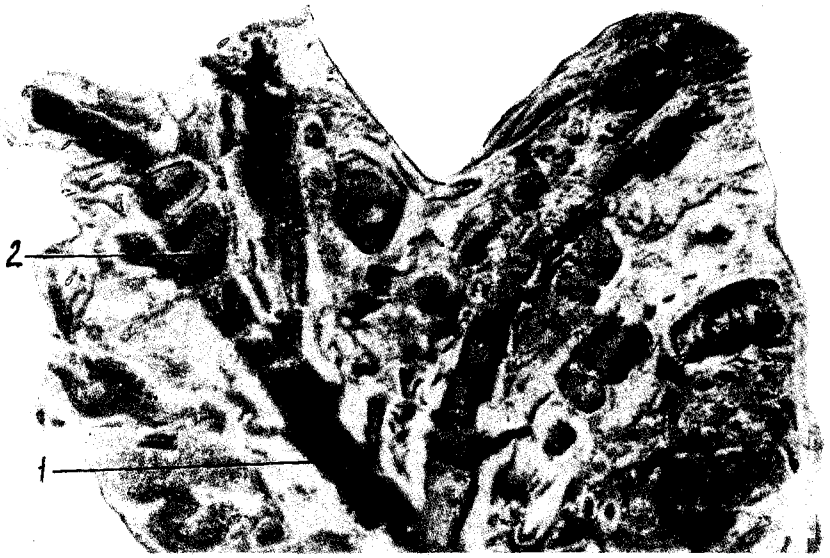

Рис. 39. Приобретенные бронхоэктазы цилиндрической (1) или мешковидной (2) формы.

метаплазия эпителия бронхов в многослойный плоский. В далеко зашедших случаях развивается фиброз бронхиальной стенки и перибронхиальной ткани.

Клиническая картина. Бронхоэктазия наблюдается преимущественно у лиц молодого возраста, в исходе некротизирующей или интерстициальной пневмонии. Иногда она возникает как осложнение коклюша, кори, гриппа. При бронхоэктазии наблюдается хронический кашель с выделением обильной мокроты с неприятным запахом, иногда с примесью крови. Характерна предрасположенность больных к инфицированию легких. Прогрессирующее расширение бронхоэктазов ведет к развитию абсцессов. Бронхоэктазы могут осложниться вторичным амилоидозом. Больные обычно истощены. На фоне иммунодефицита вследствие прогрессирования инфекции смерть может наступить в возрасте до 30 лет.

РЕСТРИКТИВНЫЕ БОЛЕЗНИ ЛЕГКИХ

Рестриктивные (интерстициальные, облитерирующие) болезни легких характеризуются главным образом поражением стенок альвеол и их капилляров. Могут быть острыми или хроническими.

Острые рестриктивные болезни, проявляющиеся острой дыхательной недостаточностью, чаще наблюдаются при отеке легких

и острых воспалительных процессах. При хронических рестриктивных болезнях, развивающихся при хроническом воспалении и фиброзе, дыхательная недостаточность начинается исподволь, с повреждения альвеолярного эпителия с последующим вовлечением в процесс интерстиция. При преобладании изменений в интерстиции, особенно при хронической рестриктивной болезни легких, говорят об *интерстициальных болезнях легких.*

Альтерации подвергается также эндотелий сосудов альвеолярных перегородок, что способствует экссудации жидкости в интерстиций. В итоге просвет альвеол уменьшается. Однако самое главное, вследствие интерстициальной болезни легких развивается фиброз и утолщение альвеолярной стенки с нарушением структуры легких, дыхательной функции с гипоксией. Сужение просвета мелких сосудов легких ведет к развитию легочной гипертензии и легочного сердца.

К потенциальным причинам интерстициальной болезни легких относятся некоторые лекарственные препараты, радиация, промышленная пыль, вирусы. Однако в большинстве случаев причина интерстициальных поражений легких неизвестна, в том числе саркоидоза легких, идиопатического легочного фиброза (синдром Хаммена — Рича), синдрома Гудпасчера, идиопатического гемосидероза легких, относящихся к хроническим интерстициальным болезням легких. Примером острой рестриктивной болезни легких является острый респираторный дистресс-синдром.

РЕСПИРАТОРНЫЙ ДИСТРЕССС-СИНДРОМ У ВЗРОСЛЫХ

Респираторный дистресс-синдром наблюдается у новорожденных и взрослых. У взрослых он является осложнением многих заболеваний, часть из которых не относится к болезням легких.

В основе дистресс-синдрома у взрослых лежит выраженное увеличение проницаемости альвеолярных капилляров со вторичным повреждением альвеолярного эпителия и эндотелия капилляров. Первичные нарушения проницаемости ведут вначале к накоплению отечной жидкости, богатой белком, в стенке альвеол с последующим заполнением их просвета. Свертывание экссудата, содержащего фибрин и клеточный детрит, способствует образованию гиалиновых мембран, расположенных вдоль альвеолярных стенок. В результате нарушается газообмен, что вызывает одышку, учащение дыхания, гипоксемию с цианозом.

Острый процесс обычно носит обратимый характер, однако в ряде случаев образование гиалиновых мембран ведет к развитию интерстициального фиброза и снижению эластичности легкого.

Респираторный дистресс-синдром у взрослых наблюдается при различных патологических процессах, к которым относятся:

— *все формы шока;*

— *инфекции;*

— *грамотрицательный сепсис;*
— *диффузная пневмония* (вирусная, бактериальная, грибковая);
— *травма:* сотрясение легких, травма других органов, травма головы;
— *вдыхание раздражающих веществ:* табачного дыма, отравляющего газа;
— *аспирация желудочного сока;*
— *передозировка лекарственных препаратов или повышенная чувствительность к ним* (барбитураты, ацетилсалициловая кислота, героин);
— *нарушение кровообращения:* диссеминированное внутрисосудистое свертывание (ДВС-синдром), тромбоцитопеническая пурпура;
— *метаболические нарушения:* панкреатит, уремия;
— *другие факторы:* эмболия околоплодными водами, многократное переливание крови, воздушная эмболия.

В связи с множеством патологических процессов, сопровождающихся респираторным дистресс-синдромом, в литературе можно встретить различные синонимы: «шоковое легкое», «травматическое мокрое легкое», «диффузное повреждение легочных альвеол» и др.

Этиология и патогенез респираторного дистресс-синдрома у взрослых не до конца выяснены, о чем свидетельствуют различные точки зрения, из которых наибольший интерес представляют три гипотезы.

В соответствии с *первой гипотезой* важное значение в развитии респираторного дистресс-синдрома имеет скопление нейтрофилов в легких, которое наблюдается при инфекционных процессах, вазоконстрикции и активации комплемента. При накоплении лейкоцитов происходит высвобождение протеаз, кининов, способствующих повышению сосудистой проницаемости, которая наблюдается также при образовании метаболитов арахидоновой кислоты. В итоге развивается интерстициальный отек с образованием гиалиновых мембран.

Согласно *второй гипотезе,* развитие респираторного дистресс-синдрома связано с метаболитами арахидоновой кислоты — простагландинами, тромбоксаном, лейкотриенами. Высвобождаясь из макрофагов, тромбоцитов и эндотелия легочных сосудов, они способствуют спазму легочных сосудов, повышают сосудистую проницаемость, усиливают агрегацию нейтрофилов. Повторное освобождение медиаторов из макрофагов, тромбоцитов и нейтрофилов ведет к усилению повреждения легких.

В развитии респираторного дистресс-синдрома важная роль принадлежит также активации коагуляции и фибринолизу, что наблюдается при ДВС-синдроме, тромбоцитопенической пурпуре, контузии легких, эндотоксемии.

Патологическая анатомия. Легкие при респираторном дистресс-синдроме тяжелые, темно-красного цвета с очагами

ателектазов, часто плотной, мясистой консистенции. Микроскопические изменения начинаются с застойного полнокровия в капиллярах, интерстициального отека в межальвеолярных перегородках, повреждения пневмоцитов I типа и эндотелиальных клеток. При прогрессировании процесса отечная жидкость, богатая белком, просачивается в просвет альвеол, где часто обнаруживаются эритроциты, нейтрофилы и макрофаги. Накопление и коагуляция фибриногена в сочетании с образованием клеточного детрита способствуют формированию гиалиновых мембран, располагающихся вдоль альвеолярных перегородок. Эти изменения носят обратимый характер, однако при хронизации процесса наблюдается пролиферация пневмоцитов II типа, интерстициальный отек. Стенки альвеол подвергаются фибротизации, что в итоге способствует развитию фиброзирующего интерстициального пневмонита. Иногда наслаивается бронхопневмония, что может стать причиной смерти.

В остром периоде заполнение альвеол отечной жидкостью ведет к гипоксемии. Если больной выживает, в последующем у него развиваются интерстициальный фиброз и легочное сердце, которые могут явиться причиной смерти.

ИДИОПАТИЧЕСКИЙ ФИБРОЗ ЛЕГКИХ

Идиопатический фиброз легких (синдром Хаммена — Рича, хронический интерстициальный пневмонит, диффузный, или криптогенный, фиброзирующий альвеолит) чаще развивается у мужчин в возрасте 30—60 лет. Одним из первых симптомов является одышка, кашель как следствие перенесенной вирусной инфекции. Процесс может протекать доброкачественно, однако чаще прогрессирует с летальным исходом через 3—5 лет от начала заболевания.

Этиология заболевания неизвестна. Гистологически синдром Хаммена — Рича характеризуется диффузным интерстициальным фиброзом, при прогрессировании которого у больных развивается выраженная гипоксия и цианоз.

Процесс начинается с повреждения стенок альвеол, интерстициального отека и скопления воспалительных клеток. Затем наблюдается пролиферация фибробластов с прогрессирующим фиброзом альвеолярных перегородок и накоплением экссудата в полости альвеол.

В механизме развития идиопатического фиброза легких имеют значение иммунные комплексы, о чем свидетельствуют наличие их в крови больных, появление депозитов иммуноглобулина *G* в стенке альвеол и инфильтрация последних клетками иммунного воспаления. Определенную роль играют макрофаги, которые, высвобождая растворимые медиаторы, способствуют пролиферации фибробластов, активации нейтрофилов, повреждающих альвеолярный эпителий и соединительную ткань.

Патологическая анатомия. К самым ранним морфологическим изменениям заболевания относятся очаговое набухание и утолщение альвеолярных стенок, инфильтрация их макрофагами, нейтрофилами и небольшим числом лимфоцитов. При прогрессировании процесса пневмоциты первого типа подвергаются регрессии и замещаются пролиферирующими клетками альвеолярного эпителия второго типа. В то же время интерстициальная отечная жидкость пронизывается фибробластами, гладкими мышечными клетками и миофибробластами, появляются коллагеновые волокна, главным образом первого типа. Начинает прогрессировать фиброз альвеолярных перегородок с запустеванием капилляров. Фиброзирующий процесс переходит на стенки дыхательных путей и артерии.

Все описанные структурные изменения уменьшают дыхательную поверхность, повышают сопротивляемость сосудов, затрудняют кровообращение в легких. Легкие теряют эластичность и приобретают плотную консистенцию. В редких случаях интерстициальный пневмонит сопровождается накоплением большого количества альвеолярных макрофагов в просвете альвеол. Этот вариант идиопатического фиброза легких называют *десквамативным интерстициальным пневмонитом.*

Идиопатический фиброз легких при прогрессировании снижает дыхательную функцию легких. При этом нарастают одышка и гипоксия. У больных идиопатическим фиброзом легких чаще наблюдаются инфаркты миокарда, эмболия легочной артерии и бронхогенный рак.

ИНФЕКЦИОННЫЕ БОЛЕЗНИ ЛЕГКИХ

В патологии органов дыхания большое место занимают воспалительные процессы, являющиеся наиболее частой причиной смерти. Этиологическими факторами инфекционных болезней легких могут быть грибы, вирусы, бактерии как патогенные, так и условно-патогенные, вызывающие различные типы воспалительных реакций. Например, бактерии вызывают экссудативное воспаление с накоплением экссудата в просвете альвеол. В зависимости от локализации и объема пораженной ткани это могут быть очаговые бронхопневмонии, сегментарные или лобарные пневмонии. В противоположность бактериям вирусы и микоплазма вызывают интерстициальное продуктивное воспаление. Обычно вирусные пневмонии редко ведут к летальному исходу, однако при наслоении бактериальной инфекции смертность возрастает. Особенно тяжело протекают легочные инфекции на фоне иммунодефицитного состояния первичного или вторичного. Так, у больных СПИДом и реципиентов аллогенной почки развиваются наиболее тяжелые формы пневмоний: пневмоцистная, цитомегаловирусная. В зависимости от объема и механизма поражения легких различают долевую (крупозную) и очаговую пневмонии (бронхопневмония).

КРУПОЗНАЯ ПНЕВМОНИЯ

Крупозная (лобарная) пневмония — острое инфекционное заболевание, при котором в процесс вовлекается одна или несколько долей легких, плевра с развитием в них фибринозного воспаления.

Этиология. Возбудителями крупозной пневмонии могут быть пневмококки (наиболее часто 1, 2, 3, 7 типов), гемофильная палочка, клебсиелла, стрептококк, синегнойная, кишечная палочки, стафилококки, протей и др.

Патологическая анатомия. Описаны четыре стадии морфологических изменений при крупозной пневмонии: 1) стадия прилива, 2) стадия красного опеченения (красная гепатизация), 3) стадия серого опеченения (серая гепатизация), 4) стадия разрешения.

Стадия прилива характеризуется резко выраженной гиперемией, появлением в просвете альвеол серозного экссудата. Пораженная доля уплотнена, тяжелая, на разрезе полнокровна. В альвеолах обнаруживаются отечная жидкость, единичные нейтрофилы, огромное количество микробов, так как для этого периода типично быстрое размножение бактерий. Легкие имеют обычную структуру.

В *стадии красного опеченения* на фоне воспалительной гиперемии полости альвеол заполняются фибрином, нейтрофилами и большим количеством эритроцитов (рис. 40). Нити фибрина могут проникать из одной альвеолы в другую через поры Кона, что

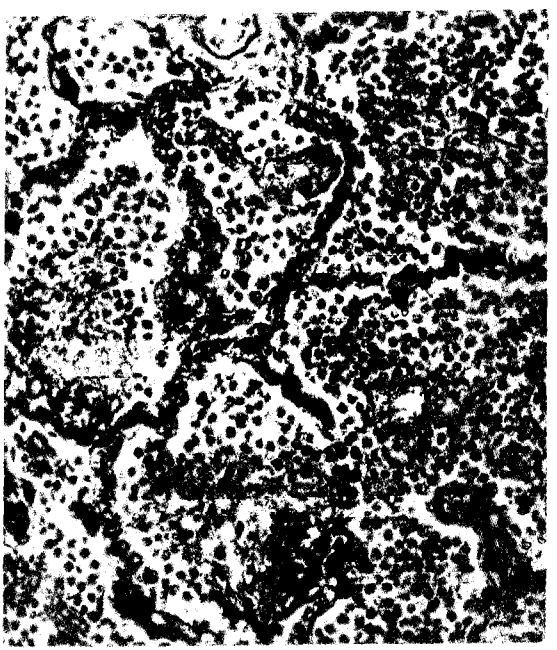

Рис. 40. Крупозная пневмония в стадии красного опеченения.

нарушает архитектонику легочной ткани. Ткань легких приобретает плотность печеночной ткани, откуда и название «гепатизация». Легкие становятся тяжелыми, темно-красного цвета на разрезе (рис. 41). В этой стадии характерно развитие фибринозного или фибринозно-гнойного плеврита.

Стадия серого опеченения отличается интенсивным разрушением лейкоцитов и эритроцитов. В просвете альвеол продолжается накопление фибрина в виде аморфных глыбок, которые, сокращаясь, образуют вдоль альвеолярных стенок светлую зону. Ткань легких сухая, плотная, тяжелая. На плевре в значительной степени увеличиваются фибринозные наложения. На разрезе легкие серой окраски, с зернистой поверхности стекает мутная жидкость.

Стадия разрешения наблюдается при отсутствии осложнений. В этот период под влиянием протеолитических ферментов нейтрофильных лейкоцитов фибринозный экссудат подвергается расплавлению, рассасыванию и удаляется при кашле в виде мокроты. Легкие становятся более влажными. Рассасывание воспалительного экссудата происходит также в плевре. При неполном рассасывании наблюдается фибринозное утолщение плевры или образование спаек.



Рис. 41. Крупозная пневмония в стадии серого опеченения. Просвет альвеол заполнен лейкоцитами и нитями фибрина.

Крупозная пневмония может быть односторонней или двусторонней. При пневмококковой пневмонии в процесс вовлекаются нижние доли легких с одной или двух сторон. При пневмонии, вызванной клебсиеллой, воспаление наблюдается только в правом легком, чаще поражаются задние сегменты верхних долей. Начинаясь как лобулярный процесс, воспаление затем охватывает всю долю.

Все *осложнения* пневмонии можно разделить на четыре группы: 1) образование абсцесса или гангрены легкого, когда начинают превалировать деструктивные процессы в легких; 2) развитие эмпиемы плевры (скопление гноя в плевральной полости); 3) организация экссудата с образованием фиброзной ткани в легочной паренхиме; в результате легкое превращается в безвоздушную, плотную, мясистую ткань (карнификация легкого); 4) диссеминация бактерий с возможным развитием менингита, менингоэнцефалита, артрита или инфекционного эндокардита.

Клиническая картина. Лобарная пневмония может развиться в любом возрасте. Заболевание начинается внезапно, характерны недомогание, сильный потрясающий озноб с высокой температурой. Появляется кашель вначале сухой или с небольшой примесью водянистой мокроты. В стадии красного опеченения мокрота становится более густой, приобретает гнойный или геморрагический характер. При плеврите возникает боль в грудной клетке, при аускультации выслушивается шум трения плевры. При пневмококковой пневмонии, наблюдаемой чаще в возрасте 30—50 лет, возможны такие осложнения, как менингит, артрит, инфекционный эндокардит. Наблюдается также неполное разрешение процесса, образование эмпиемы, реже — абсцессов.

Пневмония, вызванная клебсиеллой, чаще встречается у ослабленных лиц, особенно у алкоголиков. Клиническое течение такое же, как при пневмококковой пневмонии. Однако мокрота с самого начала густая, желатинозная, в связи с чем больные испытывают затруднение при ее отхаркивании. Этот вид пневмонии дает более высокую летальность. Редко наблюдается полное рассасывание воспалительного процесса. Часто формируются абсцессы, бронхоэктазы и участки пневмосклероза.

БРОНХОПНЕВМОНИЯ

Бронхопневмония (очаговая пневмония) обычно развивается вслед за поражением бронхов. Как самостоятельное заболевание чаще наблюдается у детей и лиц пожилого возраста, наиболее предрасположенных к инфекциям, а также у ослабленных больных. У взрослых очаговая пневмония возникает на фоне гриппа, хронического бронхита, алкоголизма, рака. Высокая предрасположенность к бронхопневмониям наблюдается у больных с сердечной

недостаточностью, а также применявших в течение длительного времени иммуносупрессоры.

Этиология. Возбудителями бронхопневмонии чаще является стафилококк, стрептококк и протей. В последние десятилетия в качестве возбудителей описаны энтеробактерии. Особую группу составляют пневмонии, развивающиеся вследствие аспирации желудочного содержимого во время рвоты на фоне депрессии кашлевого рефлекса. Этиологическую роль в развитии аспирационных пневмоний играют химические раздражения дыхательных путей, а также микроорганизмы, обитающие в ротовой полости.

Патологическая анатомия. *Бронхопневмонии характеризуются появлением множественных очагов воспаления в пределах одной или нескольких долей легкого.* Чаще развивается в нижних долях обоих легких. К обязательным компонентам бронхопневмонии относятся бронхит и бронхиолит.

На разрезе очаги воспаления отличаются серо-красным цветом, слегка возвышаются над легочной тканью, не имеют четких границ, различны по размерам. Диаметр их колеблется от 3 до 4 см. Иногда очаги воспаления сливаются. В таких случаях визуально бронхопневмония схожа с сегментарной или лобарной пневмонией. При бронхопневмонии могут развиться абсцессы. В легочной ткани, прилежащей непосредственно к воспалительному фокусу, наблюдаются гиперемия, отек, за пределами которых паренхима интактна. Фибринозный или гнойный плеврит встречается редко и лишь при субплевральной локализации воспалительного фокуса. Воспалительный процесс при бронхопневмонии может полностью рассасываться или оставлять после себя очаговый фиброз.

На микроскопическом уровне в просвете бронхов, бронхиол и в окружающих альвеолах обнаруживается гнойный экссудат, в котором преобладают нейтрофилы и небольшое количество фибрина. В ряде случаев развивается серозный или катаральный бронхит или бронхиолит. При этом слизистая оболочка становится полнокровной, набухшей, покровный призматический эпителий слущивается, что ведет к повреждению мукоцилиарного механизма очищения бронхиального дерева. Отек и клеточная инфильтрация стенки бронхов нарушают их дренажную функцию. При образовании абсцесса наблюдается полная деструкция легочной ткани. У новорожденных, реже у взрослых при пневмонии, вызванной кишечной палочкой, возможно развитие интерстициальной воспалительной реакции с незначительной экссудативной реакцией.

Клиническая картина. Бронхопневмония начинается исподволь с ухудшения общего состояния больного. Температура обычно невысокая, кашель сопровождается появлением гнойной мокроты. Дыхательная недостаточность обычно умеренная. Осложнения чаще наблюдаются при пневмококковой пневмонии. Воспалительные фокусы могут подвергаться карнификации или нагноению с образованием абсцесса. Плевриты встречаются реже.

ПНЕВМОЦИСТНАЯ ПНЕВМОНИЯ

Пневмоцистная пневмония относится к оппортунистической инфекции, развивается обычно у ослабленных больных, у больных СПИДом или на фоне других форм иммунодефицитного состояния. Носит очаговый характер, однако у больных, предрасположенных к инфекциям, процесс может быстро охватить всю легочную паренхиму, вызвав респираторный дистресс-синдром.

Микроскопически в зоне воспаления альвеолы заполнены большим количеством пенистых эозинофильных масс, богатых белком, в которых выявляются цисты. Альвеолярные перегородки утолщены, отечны и инфильтрированы мононуклеарными клетками. При пневмоцистной пневмонии очень часто отмечается *летальный исход.*

ВИРУСНЫЕ И МИКОПЛАЗМЕННЫЕ ПНЕВМОНИИ

В отличие от бактериальных пневмоний при вирусных и микоплазменных пневмониях воспалительный процесс локализуется в интерстиции альвеолярных перегородок и легочной паренхимы (интерстициальная пневмония). В связи с отсутствием воспалительной экссудативной реакции с накоплением экссудата в полости альвеол эту пневмонию называют *первичной атипичной пневмонией.*

Микоплазменная пневмония наблюдается главным образом у детей и у молодых лиц, носит спорадический характер и чаще развивается весной или в конце лета. Может возникать локальная эпидемия этой инфекции в детских садах, школах, институтах, военных лагерях. Возбудителем микоплазменной интерстициальной пневмонии очень часто является микоплазма (Mycoplasma pneumonia).

Вирусная инфекция нижних респираторных путей наблюдается в любом возрасте и вызывается вирусами гриппа А, В, С, чаще РС-вирусом. Реже возбудителями вирусной пневмонии могут быть вирусы парагриппа. Следует подчеркнуть, что вирусная инфекция повышает предрасположенность больного к бактериальной инфекции. При этом пневмонии, вызванные микст-инфекцией, ведут к летальному исходу в 20—30 % случаев, что связано предположительно с угнетением иммунной системы вирусом и с подавлением бактерицидных свойств нейтрофилов и макрофагов.

Патологическая анатомия. Независимо от этиологии морфология интерстициальной пневмонии однотипна. Процесс может носить очаговый характер или протекать в виде лобарной односторонней или двусторонней пневмонии. Пораженные участки выделяются красноватым цветом, застойными явлениями. Масса легких увеличивается в умеренной степени, достигая 800 г. При разрезе ткани легких с поверхности стекает скудный экссудат. При

Рис. 42. Интерстициальная вирусная пневмония с формированием гиалиновых мембран (указано стрелкой).

микроскопическом исследовании воспалительная реакция наблюдается в пределах альвеолярных стенок. Полости альвеол свободны от экссудата, но могут содержать небольшое количество белковой жидкости и единичные мононуклеарные клетки. Альвеолярные перегородки утолщены, отечны и инфильтрированы лимфоцитами, гистиоцитами и плазмоцитами. В острых случаях могут появляться и нейтрофилы. Иногда транссудация фибрина через альвеолярную перегородку при выраженной ее альтерации ведет к образованию гиалиновых мембран (рис. 42), располагающихся вдоль альвеолярной стенки. В случаях молниеносной гриппозной пневмонии наблюдается некроз альвеолярной стенки и наличие фибриновых тромбов в альвеолярных капиллярах. При легких формах интерстициальной пневмонии процесс носит обратимый характер с восстановлением нормальной структуры легочной ткани.

Клиническое течение интерстициальных пневмоний различно даже при одном и том же возбудителе. Часто атипичная пневмония протекает как острая респираторная вирусная инфекция верхних дыхательных путей и не диагностируется. Однако в ряде случаев вирусная пневмония носит молниеносный характер, и смерть наступает в течение 48 ч. В начале заболевания симптомы не специфичны. Наблюдается повышение температуры, головная боль, недомогание, типичен сухой кашель без выделения мокроты. Физикальные данные минимальные. В связи с образованием гиалиновых мембран возможно развитие респираторного дистресс-синдрома.

Прогноз при неосложненных микоплазменных и вирусных пневмониях благоприятный. Как правило, наблюдается полное выздоровление. Серьезные осложнения возникают при наслоении бактериальной инфекции.

АБСЦЕСС ЛЕГКИХ

Абсцесс легких представляет собой очаговое гнойное воспаление, сопровождающееся колликвационным некрозом легочной паренхимы. В результате образуется фокус, состоящий из гнойно-расплавленной массы.

Причиной развития абсцесса является главным образом золотистый стафилококк, бета-гемолитический стрептококк, пневмококк. Имеют значение также смешанная инфекция (синегнойная палочка, протей, бактериоиды) и анаэробные бактерии. Среди них значительную роль играют комменсалы, обитающие в норме в ротовой полости. В механизме развития абсцесса легких имеют значение следующие факторы:

1) аспирация инфицированного материала, например, кариозного зуба, миндалин во время хирургического их удаления. Причиной абсцесса может стать также аспирация содержимого желудка, которая обычно наблюдается во время анестезии, при коматозном состоянии, при алкогольном опьянении, у ослабленных больных или в связи с подавлением кашлевого рефлекса;

2) пневмонии, вызванные золотистым стафилококком, клебсиеллой, пневмококком третьего типа, грибковая пневмония и бронхоэктазы;

3) обструкция бронхиол, наблюдаемая чаще всего при бронхогенном раке. При этом отмечаются нарушение дренажной функции бронхов, образование дистальных ателектазов, аспирация фрагментов опухоли, что ведет к развитию сепсиса. Развитие абсцесса легких может быть связано с нагноением самой опухоли;

4) септическая эмболия сосудов правого легкого, возникающая при септическом тромбофлебите или инфекционном эндокардите;

5) обсеменение легких бактериями, проникающими непосредственно в ткань легких, например, при травме грудной клетки,

прорыве инфекции брюшной полости через диафрагму, что наблюдается при перитоните или амебных абсцессах печени.

Однако иногда трудно определить генез абсцесса; в таких случаях говорят о *первичном криптогенном абсцессе легких.*

Патологическая анатомия. Абсцессы обычно имеют различные размеры, диаметр их колеблется от нескольких миллиметров до 5—6 см. Локализация абсцесса зависит от механизма его развития. Так, абсцессы, возникающие вследствие аспирации инфицированного материала, чаще локализуются справа, носят солитарный характер и обнаруживаются обычно в верхней доле (ниже верхушки) и прямо по аксиллярной линии. Абсцессы, развивающиеся как осложнение пневмонии или бронхоэктазии, как правило, носят множественный характер, располагаются на основании легкого и разбросаны повсеместно. Абсцессы, обусловленные септической эмболией, также носят множественный характер и поражают любую зону легких.

Абсцессы легких могут прорываться в просвет проходящих рядом бронхов, через которые гной выделяется с мокротой (дренаж). Протеолитические процессы, развивающиеся в абсцессах, могут стать причиной образования полости со слабо выраженной маргинацией. В ткани легкого, расположенной вокруг абсцесса, развивается отек, который нарушает кровоснабжение и ведет тем самым к ишемическому некрозу (гангрене легкого). Возможен прорыв абсцесса в плевральную полость с образованием бронхоплевральной фистулы. В результате возникает пневмоторакс или эмпиема плевры.

При микроскопии обнаруживается полость, заполненная гноем с массой сохранившихся и распавшихся нейтрофилов в центре очага. Внутренняя поверхность полости выстлана пиогенной мембраной. Вокруг острого абсцесса образуется небольшой вал грануляционной ткани, богатой капиллярами. Хронический абсцесс имеет четко выраженную фиброзную капсулу, инфильтрированную лимфоцитами, плазматическими клетками и макрофагами.

Клиническая картина. Для абсцесса легкого, так же как и для бронхоэктазии, характерны сильный кашель с выделением обильной гнойной или кроваво-красной мокроты. Возможен массивный гемофтиз (легочное кровотечение), возникающий при переходе гнойно-некротического процесса на крупные сосуды. Отличительным симптомом является приступ кашля, возникающий в связи с внезапным дренированием абсцесса. Однако при отсутствии дренажа, то есть когда абсцесс не сообщается с бронхом, выделение мокроты может быть минимальным. Характерны также высокая температура, лейкоцитоз, недомогание. При переходе процесса на плевру возникают плевритические боли. Одышка отсутствует. При хроническом абсцессе наблюдается потеря массы тела, анемия, в ряде случаев развивается амилоидоз висцеральных органов.

ОПУХОЛИ ЛЕГКИХ

Опухоли легких отличаются разнообразием по гистогенезу. Они могут иметь мезенхимальное происхождение (хондромы, фибромы, ангиомы, лейомиомы или их злокачественные аналоги) или эпителиальное (бронхогенная аденома, бронхогенный рак, бронхоальвеолярный рак). Злокачественные опухоли легких чаще бывают метастатическими, реже — первичными (бронхогенные).

БРОНХОГЕННЫЙ РАК

Бронхогенный рак относится к числу распространенных опухолей легких и является одной из самых частых причин смерти. В возрастной группе 40—70 лет рак легких встречается у мужчин в два раза чаще, чем у женщин. У курящих бронхогенный рак возникает в 10 раз чаще, чем у некурящих.

Этиология и патогенез. Развитие различных форм рака легких в настоящее время связывают с повреждением генов, в результате чего наблюдается опухолевая трансформация эпителия бронхов. Полагают, что аккумуляция изменений генов оказывает действие на онкогены клеток и гены-супрессоры опухоли. Мелкоклеточный рак характеризуется изменениями нескольких онкогенов, включая L-myc, N-myc и мутацию raf-гена. Кроме того, характерна мутационная инактивация генов-супрессоров опухолей — p53 и Rb. Так, при мелкоклеточном раке легкого наблюдается делеция короткого плеча хромосомы 3, где локализуются указанные гены-супрессоры. При плоскоклеточном раке легких отмечается активная экспрессия рецепторов факторов роста, что наводит на мысль о роли этих полипептидов в генезе рака. Развитие аденокарцином связано с мутацией гена K-ras.

В настоящее время установлено, что одним из главных факторов риска рака легких является курение, о чем свидетельствуют статистические, клинические и экспериментальные данные. Согласно статистике, существует прямая зависимость между частотой рака легких у заядлых курильщиков и числом выкуриваемых ими сигарет. Риск развития рака легких в 20 раз выше у курильщиков, выкуривающих до 40 сигарет ежедневно в течение многих лет. Рак легких возникает у 80 % таких курильщиков. Особенно опасен сигаретный дым для некурящих (пассивное курение).

Клиническими наблюдениями установлено, что у курящих возникает прогрессирующая альтерация эпителия бронхов. Так, под влиянием табачного дыма вначале происходит метаплазия эпителия бронхов в многослойный плоский, затем возникает дисплазия и рак на месте (cancer in situ).

В качестве возможных этиологических факторов рака легких описаны радиация, о чем свидетельствует наиболее частое

Рис. 43. Бронхогенный рак.

развитие рака легких у рабочих урановых шахт; загрязненный воздух, особенно пылью, содержащей асбест, никель, хром. Представляют интерес данные о возможности развития рака легких вокруг рубцовой ткани, хотя генез этого рака неясен.

Патологическая анатомия. Рак легких характеризуется большим числом вариантов в зависимости от топографии, величины, формы роста, гистологического строения и стадии развития.

По характеру роста выделяют эндобронхиальный рак (экзофитный рост) и перибронхиальный (эндофитный рост). В зависимости от места расположения опухоли различают: центральный рак, поражающий главные и сегментарные бронхи, и периферический, растущий из эпителия мелких бронхов на периферии легкого (рис. 43).

Рак легких весьма вариабелен и по *гистологическому строению,* на основании чего *выделяют плоскоклеточный рак, аденокарциному, мелкоклеточный, круглоклеточный и смешанный рак.* Перечисленные варианты бронхогенного рака имеют следующие общие черты: все они возникают из эпителия крупных (главных) бронхов,

отличаются агрессивностью, обладают инвазивным ростом, широко метастазируют в различные органы, особенно в печень, надпочечники, головной мозг, кости. Все виды рака легких, особенно мелкоклеточного, способны синтезировать биологически активные вещества, способствующие развитию паранеопластического синдрома.

Плоскоклеточный рак легких чаще встречается у мужчин, по локализации является центральным, то есть поражает крупные бронхи, быстро распространяется на лимфатические узлы корня легких. В отличие от других гистологических форм рака легких поздно дает метастазы за пределами грудной клетки. Обычно плоскоклеточному раку предшествует метаплазия эпителия бронхов, дисплазия с образованием в последующем cancer in situ.

Симптомы рака легких появляются лишь при сдавлении или обтурации бронхов опухолевой массой. При эндобронхиальном раке бронхов возникают тяжелые осложнения: ателектазы, гнойно-пневмонические очаги, гангрена легких, эмпиема. В этот период в 70—90 % случаев наблюдаются метастазы в регионарные лимфатические узлы, в 50—60 % — в отдаленные.

По гистологическому строению выделяют два варианта — высокодифференцированный плоскоклеточный ороговевающий рак и низкодифференцированный, без образования раковых жемчужин.

Аденокарцинома. Эта опухоль чаще наблюдается у женщин и локализуется главным образом по периферии легких, растет очень медленно и не достигает больших размеров. Отличается серовато-белым цветом, плотной консистенцией. Аденокарцинома инфильтрирует или разрушает стенку бронхов, распространяясь на окружающую легочную ткань. На микроскопическом уровне опухоль представлена клетками кубической или цилиндрической формы, формирующими ацинарные, тубулярные или папиллярные структуры. Клетки секретируют слизь. Аденокарцинома метастазирует очень рано, особенно в печень, надпочечники, головной мозг, кости.

Бронхоальвеолярный рак, будучи одной из разновидностей аденокарциномы, встречается значительно реже, чем аденокарцинома бронхов, и составляет 2—5 % от первичных опухолей легкого. Этот вид рака имеет некоторые отличительные особенности: 1) он всегда является периферическим и имеет солитарное строение; 2) никогда не развивается из крупных бронхов; 3) отличается от бронхогенной аденокарциномы по своему гистологическому строению.

Различают узловую, мультицентричную и диффузную (пневмониеподобную) формы роста этой опухоли.

Узловая форма бронхоальвеолярного рака характеризуется появлением солитарного узла, который локализуется обычно по периферии нижней доли, отличается серым цветом, диаметр его достигает 10 см. Опухолевые клетки обычно не продуцируют муцин,

имеют кубическую форму и располагаются не вдоль альвеолярных перегородок, а в их толще, формируя папиллярные выросты. Ядра клеток крупные, гиперхромные, располагаются в центре клетки. В них можно видеть и митозы.

При *мультицентрической форме* обнаруживаются множественные опухолевые узлы по периферии 1 или 2—3 долей легкого, напоминающие по своей консистенции муцинозную ткань. Гистологически опухоль представлена цилиндрическими клетками, располагающимися вдоль сохранившихся альвеолярных перегородок, ядра небольшие и локализуются у основания клеток, митозы единичны. В опухоли определяется большое количество внеклеточной и внутриклеточной слизи.

При *пневмониеподобной форме бронхоальвеолярного рака* целая доля легкого принимает характер то серого опеченения, то казеозной пневмонии с распадом, кавернами и кровотечениями.

Относительно генеза бронхоальвеолярного рака много неясного. Некоторые исследователи рассматривают его как высокодифференцированную аденокарциному, возникающую скорее всего в бронхиолах с последующим распространением на альвеолы. *Однако в последние годы получены данные, свидетельствующие о возможной роли в развитии бронхоальвеолярного рака трех типов клеток; к ним относятся: муцинсекретирующие клетки бронхиол, пневмоциты второго типа, клетки Клара, не относящиеся к мерцательному эпителию.* Предполагают, что эта форма рака легких имеет вирусное происхождение.

Мелкоклеточный рак отличается быстрым ростом с массивной инфильтрацией окружающей ткани и ранним метастазированием в различные органы. Опухоль недоступна хирургическому лечению, в связи с чем применяют лишь радио- и химиотерапию.

Гистогенез мелкоклеточного рака неясен. Наличие в цитоплазме клеток плотных нейросекреторных гранул, сходных с гранулами, характерными для карциноида, свидетельствует о происхождении этих опухолей из клеток АПУД-системы. Это подтверждается их способностью вырабатывать биологически активные вещества, например гормоны, вызывающие развитие паранеопластического синдрома. Мелкоклеточный рак чаще наблюдается у мужчин. На анатомическом уровне определяется в виде крупной опухолевой массы мягкой консистенции, сероватого цвета. Опухоль локализуется в центре легочной ткани и прорастает ее в различных направлениях. В процесс вовлекаются лимфатические узлы корня легких и средостения. Реже опухоль локализуется по периферии легкого, при этом первые метастазы мелкоклеточного рака появляются в паратрахеальных лимфатических узлах. По микроскопическому строению опухолевых клеток выделяют две разновидности мелкоклеточного рака: овсяноклеточный и промежуточный.

Овсяноклеточный рак состоит из мелких, темных, лимфоцитоподобных клеток, отличающихся небольшой по объему цитоплазмой

и гиперхромными ядрами. Характерны многочисленные метастазы. Опухолевые клетки часто формируют палисадные структуры вокруг кровеносных сосудов, напоминающие псевдорозетки. Реже клетки имеют веретенообразную форму.

Промежуточный вариант мелкоклеточного рака состоит из клеток, занимающих по своим размерам промежуточное положение между клетками овсяноклеточного и крупноклеточного рака. Строма опухоли инфильтрирована большим числом лимфоцитов и плазмоцитов. Другим отличительным признаком этого варианта рака является скопление опухолевых клеток в виде гнезд. В 20—40 % случаев клетки мелкоклеточного рака способны синтезировать пептидные гормоны.

Крупноклеточный рак легких. Опухоль представлена анапластическими клетками с крупными пузырькообразными ядрами, между которыми обнаруживаются гигантские клетки. Опухоль чаще имеет периферическую локализацию. Прогноз неблагоприятный, так как этот вид рака дает ранние метастазы в отдаленные органы, преимущественно в печень, надпочечники, головной мозг.

Описаны также смешанные формы рака легких.

Клиническая картина всех вариантов рака легких весьма разнообразна, что связано с характером его диссеминации. Следует помнить, что для рака легких характерна диссеминация в разных направлениях с преимущественным метастазированием в печень, надпочечники, головной мозг. Опухоль может переходить на плевру и перикард, вызывая экссудативный плеврит или перикардит. При этом экссудат чаще носит геморрагический характер. Бронхогенный рак легких, сдавливая крупные сосуды, может стать причиной синдрома верхней полой вены. Опухоль, локализующаяся на верхушке легкого, может инвазировать симпатическое сплетение, вызывая сильные боли по ходу локтевого нерва или синдром Горнера (энофтальм, птоз, миоз).

Рак легких, протекая иногда совершенно бессимптомно, дает при метастазировании и переходе на другие органы крайне разнообразную клиническую картину. Так, опухоль, прорастая пищевод, симулирует первичный рак пищевода. При вовлечении в процесс плевры и перикарда развивается картина экссудативного плеврита и перикардита. Метастазы в костную систему, вызывая рассасывание костного вещества, ведут к остеопорозу костей. При метастазах в печень возникает гепатомегалия и обтурационная желтуха. Особое значение имеют клинические проявления метастазов рака легких в головной мозг. При этом возникают крайне пестрые и разнообразные неврологические симптомы. Кровоизлияние в метастатические опухолевые узлы может симулировать геморрагический инсульт. Возможно развитие прогрессивного паралича, симптомов слабоумия и различной неврологической симптоматики. Метастазирование опухоли в надпочечники — одна из причин болезни Аддисона.

При раке легких могут возникнуть и внутрилегочные

осложнения, такие, как гангрена легких, абсцесс, раковые каверны. У 3—10 % больных развивается паранеопластический синдром, который проявляется гиперкальциемией, синдромом Кушинга (в связи с гиперсекрецией АКТГ), несахарным диабетом. Характерны также миопатии, нейропатии. Гиперкальциемия возникает в связи с рассасыванием костного вещества, что особенно выражено при мелкоклеточном раке легких, а также в связи с гиперсекрецией паратгормона.

КАРЦИНОИД БРОНХОВ

Карциноид бронхов встречается у 5% больных, чаще в возрасте до 40 лет и является курабельной опухолью. Возникает из клеток Кульчицкого, локализующихся в слизистой оболочке бронхов. Макроскопически выделяют два варианта бронхогенного карциноида: *в виде полипа и в виде бляшки,* располагающихся в слизистой оболочке и прорастающих стенку бронхов с вовлечением в процесс перибронхиальной ткани.

Карциноид метастазирует преимущественно в лимфатические узлы корня легких, реже — в более отдаленные органы и ткани (печень). Микроскопически опухоль представлена клетками кубической формы с округлыми ядрами, с небольшим числом митозов. Анаплазия отсутствует или минимальная. Клетки формируют различные структуры: гнезда, тяжи, железистые структуры, между которыми располагается слабо выраженная строма. На субмикроскопическом уровне в опухолевых клетках обнаруживаются нейросекреторные гранулы.

Клинически бронхогенный карциноид проявляется кашлем, гемофтизом, рецидивирующей бронхиальной и легочной инфекцией. Опухоль является причиной карциноидного синдрома.

ПЛЕВРИТЫ

В плевре развиваются различные патологические процессы, наибольшее клиническое значение среди которых имеют плеврит, гидроторакс, гемоторакс, пневмоторакс, опухоли плевры. В плевральной полости может накапливаться транссудат, что наблюдается при сердечной недостаточности и гипопротеинемии. Этот процесс называется *гидротораксом.* Транссудат отличается от экссудата своим низким удельным весом, прозрачностью, наличием небольшого числа лимфоцитов и мезотелиальных клеток. Нейтрофильные лейкоциты отсутствуют.

Накопление экссудата отмечается при плевритах, вызванных раздражением плевры или инвазией микроорганизмов. Экссудативный плеврит с накоплением экссудата в плевральной полости наблюдается при бронхогенном раке, мезотелиоме и метастатическом раке легких или плевры, инфаркте легких, пневмонии, вирусном плеврите.

Развитие плеврита описано также при системной красной волчанке, ревматоидном артрите, уремии, туберкулезе. Экссудативный плеврит опухолевой этиологии чаще наблюдается у лиц в возрасте старше 40 лет, протекает без температуры и болей. При цитологическом исследовании экссудата обнаруживаются опухолевые и воспалительные клетки. При плеврите, связанном с инфарктом миокарда, появляется геморрагический экссудат, содержащий большое количество полиморфно-нуклеарных и мононуклеарных клеток. Клинически эта форма плеврита характеризуется внезапно развившейся одышкой, плевритическими болями.

Плевриты, обусловленные пневмонией, чаще пневмококковой природы, могут развиться вследствие раздражения плевры или внедрения бактерий. В последнем случаев экссудат носит фибринозный или гнойный характер. Независимо от этиологии транссудат и серозный экссудат обычно рассасываются. Геморрагический, фибринозный и гнойный экссудаты подвергаются организации с образованием спаек. Может наблюдаться также фиброз плевры с утолщением ее, реже — обызвествление.

Гемоторакс представляет собой скопление крови в полости плевры и является смертельным осложнением разрыва аневризмы грудной аорты. В отличие от геморрагического экссудата при гемотораксе обнаруживаются в полости плевры сгустки крови.

Хилоторакс — это скопление лимфатической жидкости, содержащей микроглобули липидов в плевральной полости. Развитие хилоторакса свидетельствует об обструкции крупных лимфатических протоков опухолью средостения, например при лимфоме.

Пневмоторакс — это накопление воздуха или другого газа в плевральных полостях (полости). Пневмоторакс может быть *первичным* (простым), если развивается при отсутствии болезни легких, и *вторичным,* когда он осложняет патологические процессы легких или грудной клетки (например, при переломе ребер или эмфиземе). Вторичный пневмоторакс может возникать при разрыве патологического очага легкого, расположенного субплеврально и соединяющего альвеолы или бронхиолы с плевральной полостью, что наблюдается, например, при эмфиземе легких, абсцессе легкого, туберкулезе, раке. Этот вид пневмоторакса развивается у больных в возрасте старше 40 лет. Простой (или первичный) пневмоторакс, наоборот, встречается у молодых мужчин, причина неизвестна.

Осложнения пневмоторакса разнообразны. Могут возникнуть ателектазы легких, и если в течение нескольких недель легкое не расправляется, развивается фиброз. В результате легкое теряет возможность расправляться. В условиях пневмоторакса легочная ткань становится более чувствительной к инфекциям. Возможно скопление серозной жидкости в плевральных полостях, что приводит к развитию гидропневмоторакса. Серьезным осложнением плеврита является также *эмпиема плевры.* Возможны рецидивы как простого, так и вторичного пневмоторакса.

БОЛЕЗНИ ЗУБОЧЕЛЮСТНОЙ СИСТЕМЫ И ОРГАНОВ ПОЛОСТИ РТА

БОЛЕЗНИ ЗУБОВ И ИХ ОСЛОЖНЕНИЯ

Некариозные заболевания зубов
Кариес
Пульпит
Периодонтит
Гингивит
Болезни пародонта

ЗАБОЛЕВАНИЯ СЛИЗИСТОЙ ОБОЛОЧКИ ПОЛОСТИ РТА

Хейлиты
Стоматиты
Предопухолевые и опухолевые процессы
Лейкоплакия
Эритроплакия
Папилломы
Плоскоклеточный рак

БОЛЕЗНИ СЛЮННЫХ ЖЕЛЕЗ

Сиалоаденит
Опухоли
Сиалоаденома
Оксифильно-клеточная аденома
Аденолимфома
Плеоморфная аденома
Мукоэпидермоидная опухоль
Цилиндрома

БОЛЕЗНИ ЧЕЛЮСТНЫХ КОСТЕЙ

Периостит
Остеомиелит одонтогенный
Опухолеподобные заболевания
Эпителиальные кисты
Эпулис
Фиброзная дисплазия
Херувизм
Эозинофильная гранулема
Твердая одонтома
Одонтогенные опухоли
Амелобластома
Мягкая одонтома
Цементома
Опухоли челюстных костей
Остеоид-остеома
Остеобластокластома

БОЛЕЗНИ ЗУБОВ И ИХ ОСЛОЖНЕНИЯ

Болезни зубов весьма разнообразны по своей этиологии, патогенезу, клинике и патологической анатомии, в связи с чем в данном разделе освещены лишь основные и часто встречающиеся в стоматологической практике некариозные заболевания зубов, кариес, пульпит, периодонтит, гингивит, болезни пародонта.

НЕКАРИОЗНЫЕ ЗАБОЛЕВАНИЯ ЗУБОВ

Клиновидные дефекты твердых тканей располагаются на вестибулярной поверхности зуба, чаще всего в области клыков первых премоляров. *В основе их образования лежит трофическое поражение органического вещества эмали и дентина.* Дефекты начинают формироваться в области шейки отдельных зубов одной или обеих челюстей на резко ограниченной поверхности. Несмотря на очень глубокое поражение твердых тканей зуба, пульпа в большинстве случаев остается закрытой плотным вторичным дентином. В области дефекта дентин уплотнен, полость зуба сужена, ткань пульпы на этом уровне склерозирована, обнаруживается образование заместительного дентина. Возникновение дефекта связано с эндокринными нарушениями, заболеваниями центральной нервной системы, желудочно-кишечного тракта, часто сопровождает болезни пародонта. Микроскопически определяются исчезновение цемента и прозрачность периферического слоя дентина. В просвете дентинных канальцев обычно выявляются микроорганизмы.

Флюороз, или пятнистость эмали, *выражается в появлении крапчатости на эмали резцов и клыков в виде пятен или полосок размером 3—4 мм меловидного характера.* При прогрессировании процесса пятна и крапинки могут приобретать светло-желтый, коричневый и темно-коричневый цвет. Возникает процесс флюороза в результате длительного введения в организм вместе с водой и пищевыми продуктами повышенного количества фтора — 12—16 мг/л (норма 0,7—1,3 мг/л). Пятнистость сохраняется пожизненно.

По характеру изменений зубов различают *четыре степени флюороза.* При *первой степени* выявляются отдельные мелкие меловые пятнышки и полоски на одной трети зубной поверхности резцов или жевательных буграх первых больших коренных зубов. При *второй степени* флюороза отдельные или множественные меловые пятнышки и полоски охватывают половину коронки. Пятна могут быть светло-желтого цвета. При *третьей степени* поражения поверхность зуба становится шероховатой, зубы более хрупкие, быстрее и больше стираются. При *четвертой степени* поражения зубы имеют рябой, изъеденный вид, хрупкие, легко стираются и крошатся. При микроскопическом изучении пятнистой эмали отмечается неправильное расположение эмалевых призм. Пигментация возникает за счет появления окрашенных глыбок и иногда носит диффузный характер.

КАРИЕС

Кариес представляет собой сложный патологический процесс, в основе которого лежит деминерализация и постепенное разрушение твердых тканей зуба с последующим образованием

дефекта в виде полости. Этот патологический процесс сопровождается реактивными изменениями со стороны пульпы и здоровых твердых тканей.

Кариес относится к числу наиболее распространенных заболеваний зубов, причем в разных климато-географических зонах земного шара выявлена его неравномерная распространенность — от 50 до 100 %. Чаще всего кариес наблюдается в индустриальных странах, население которых употребляет в больших количествах рафинированные углеводы. Кариес чаще развивается у детей.

Развитие кариеса связывают с сочетанным воздействием *экзогенных и эндогенных факторов.* Из *экзогенных факторов* наибольшее значение имеет алиментарный (дефицит белков, витаминов, минеральных солей, ряд микроэлементов), состав микрофлоры полости рта, снижение кислотности в зубном налете до pH 4,5—5,5.

Как известно, зубы всегда покрыты мягким зубным налетом, основную массу которого составляют колонии различных видов микроорганизмов, так как моно- и олигосахариды, входящие в состав зубного налета, способствуют их размножению. Некоторые бактерии (мутантный стрептококк) с помощью своих ферментов расщепляют сахара, что способствует повышению кислотного потенциала зубного налета и снижению pH. Избыточное накопление кислот способствует растворению эмали, дентина с образованием кариозной полости.

Среди причин эндогенного происхождения важную роль играют генетические, эндокринные и другие факторы, которые оказывают влияние на закладку и формирование зубных зачатков, степень их минерализации и структурные особенности эмали зубов.

По характеру клинического течения и морфологических изменений в тканях зуба выделяют *четыре стадии кариеса:*

1) стадия пятна;

2) поверхностный кариес эмали (поражение эмали до эмалево-дентинной границы);

3) средний кариес (поражение всей толщи эмали, разрушение эмалево-дентинной границы и поверхностного слоя дентина);

4) глубокий кариес (дальнейшее разрушение дентина с образованием между кариозной полостью и пульпой узкого слоя обызвествленного дентина).

Первая стадия (стадия пятна) характеризуется появлением на поверхности эмали вначале белого (мелового) пятна, что связано с подповерхностной дисминерализацией и деминерализацией эмали. Соли извести исчезают из межпризменного вещества, а затем из призм. Последние в итоге превращаются в бесструктурную массу, а эмаль теряет прозрачность и размягчается. В зону возникшего дефекта проникают бактерии, пятно начинает темнеть под влиянием накопившихся бактерий и красящих веществ пищи. Возникшие очаги кариозной пигментации в виде точечных, овальных, неправильной формы пятен или неравномерно окра-

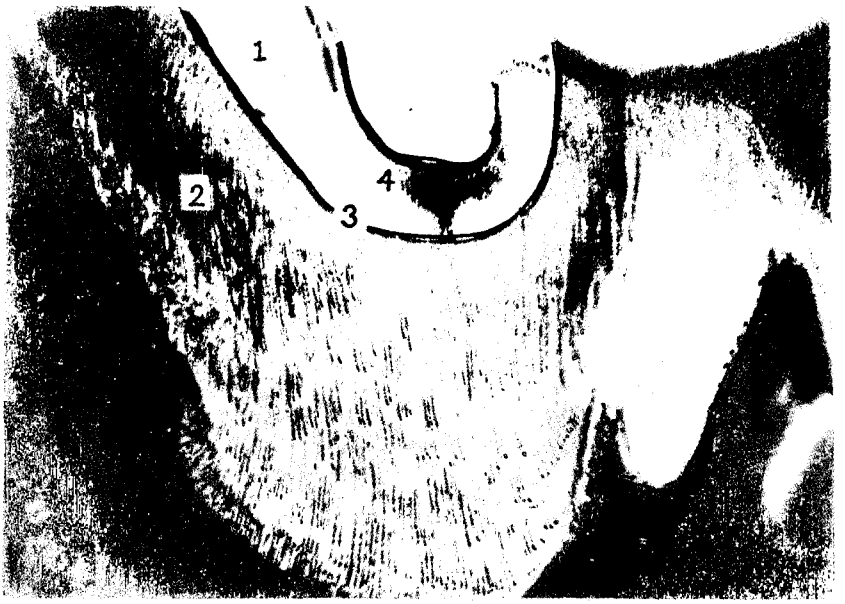

Рис. 44. Кариес. Стадия пигментированного пятна.

1 — эмаль, 2 — дентин, 3 — эмалево-дентинная граница, 4 — кариозное пятно.

шенных полос (рис. 44) располагаются чаще на дне фиссуры моляров, в центре обычно имеют буро-черный цвет, по периферии — от светло-желтого до темно-коричневого. Фокусы поражения различны по размеру и форме. Границы кариозного пятна расплывчатые или четко очерченные.

Микроскопически на шлифах зубов обнаруживается очаговое нарушение строения рисунка эмали и ее пигментация. Фокус кариозного поражения может иметь форму прямого или обратного конуса, трапеции, многогранника. Контуры эмалевых призм выделяются резко, ярче видна их поперечная исчерченность. Межпризменные пространства расширены. По периферии кариозного очага эмаль имеет обычное строение, эмалево-дентинная граница не повреждена, строение дентина обычное.

Вторая стадия (поверхностный кариес эмали) характеризуется дальнейшей деминерализацией интенсивно пигментированных кариозных очагов, расположенных в пределах эмали (рис. 45). Размеры и форма кариозных очагов вариабельны, границы четкие, реже расплывчаты и определяются с трудом. Поверхность таких пигментированных участков эмали шероховата за счет множества мелких или более крупных дефектов ее вещества.

Микроскопически на шлифах в пигментированных участках эмали обнаруживаются фокусы некроза с образованием очаговых

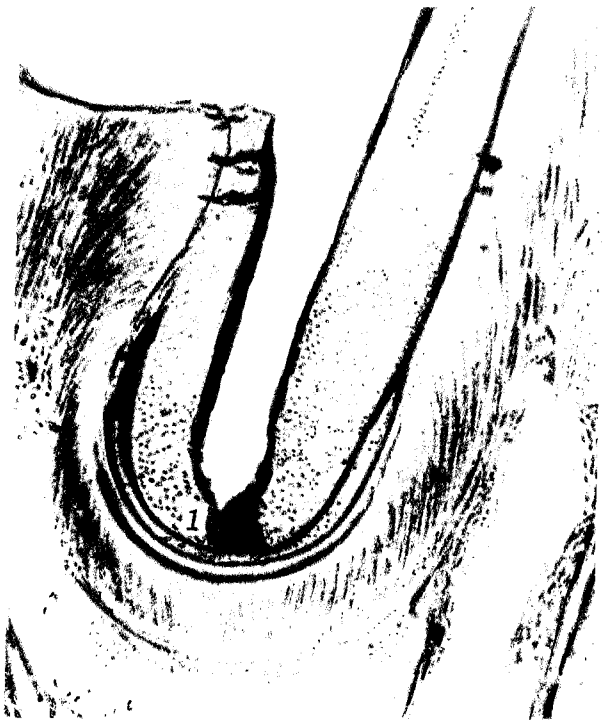

Рис. 45. Стадия поверхностного кариеса.

1 — участок некроза в эмали.

дефектов. Вдоль призменных структур поврежденной эмали проникают микроорганизмы. Межпризменные участки эмали расширены, эмалевые призмы фрагментированы, резко выражена их поперечная исчерченность. В центре очага — бесструктурные некротические массы, содержащие колонии микробов. Поверхность пораженного участка эмали в результате отторжения некротизированной ткани имеет изъеденный вид. Однако эмалево-дентинная граница сохранена. Наблюдается отложение солей извести в основное вещество дентина и дентинные канальцы. Между кариозным очагом и интактным дентином образуется слой реминерализованного (прозрачного) дентина. Со стороны пульпы соответственно кариозной полости формируется новообразованный дентин (вторичный), отличающийся иррегулярным расположением дентинных канальцев.

В *третьей стадии* (средний кариес — кариес дентина) формируются различные по площади и глубине кариозные дефекты, захватывающие эмаль и дентин. Кариозным процессом поражаются верхние и средние слои дентина с образованием различной формы кариозных полостей (рис. 46). Распространение кариеса на дентин сопровождается дистрофией томасовых волокон дентинных отростков одонтобластов. Стенки и дно кариозных полостей неровные, с выступами и углублениями, часто интенсивно

Рис. 46. Средний кариес. Некроз поверхностных слоев дентина с образованием дефекта.

1 — эмаль, 2 — дентин, 3 — некроз дентина, 4 — вторичный гранулярный дентин.

пигментированы. Дно кариозного дефекта представлено размягченным некротизированным дентином, остатками пищи, имеет вид грязно-желтой или темно-коричневой массы. Эмалево-дентинная граница повреждена. В зоне кариозного поражения дентинные канальцы расширены, заполнены микроорганизмами, местами с четкообразными выступами. Отторжение значительных масс некротизированного дентина ведет к образованию кариозной полости, от которой на периферию вглубь идут деформированные, с расширенными просветами и колбообразными вздутиями канальцы. Глубже располагается зона уплотненного (прозрачного) дентина, под которым находится слой неизмененного дентина. Дефект коронки зуба имеет конусовидную форму.

Четвертая стадия (глубокий кариес) макроскопически отличается образованием довольно глубокой и обширной кариозной полости, дно которой отделяется от полости зуба сравнительно узкой зоной уплотненного обызвествленного дентина. При разрушении этого слоя дентина кариозная полость сообщается с полостью зуба через перфорационные отверстия различной формы и величины (рис. 47). Иногда коронка зуба разрушается полностью, с поражением цемента. Микроскопически в этих случаях на шлифах определяется обширный дефект твердых

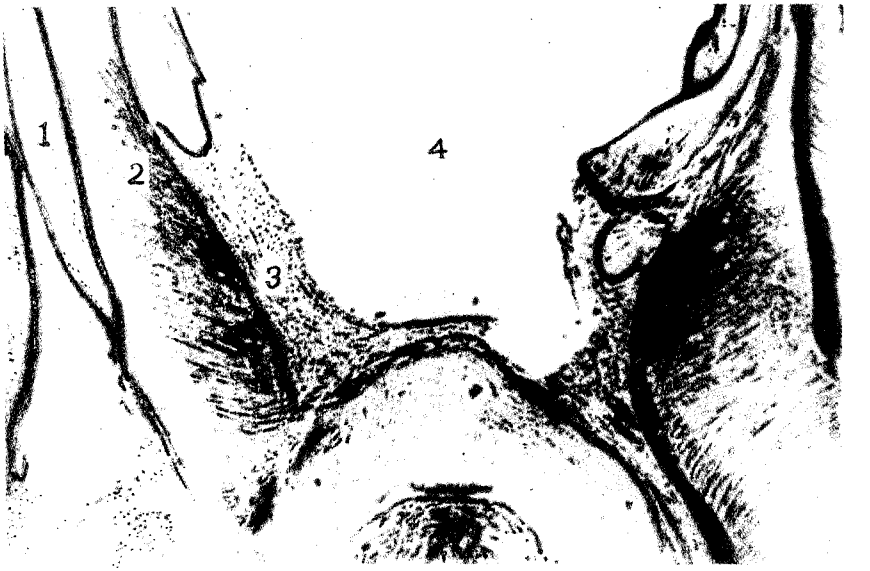

Рис. 47. Глубокий перфоративный кариес. Полное разрушение жевательной поверхности зуба кариозным процессом с образованием обширного входа в полость зуба.

1 — эмаль, 2 — дентин, 3 — пульпа, 4 — кариозная полость.

тканей коронки зуба. В зоне заместительного (вторичного, иррегулярного) дентина выявляется дефект. Вторичный дентин образует значительную массу слоистого вещества с неравномерным, неправильным расположением в нем дентинных канальцев. При значительном разрушении коронковой части зуба наблюдается распространение кариозного процесса на твердые ткани его корня.

При кариесе в пульпе развиваются различные реактивные и дистрофические процессы: атрофия, вакуолизация слоя одонтобластов, ретикулярная атрофия, кистозное превращение, петрификация пульпы, отложение солей извести в дентинных канальцах и образование заместительного дентина.

ПУЛЬПИТ

Воспаление пульпы (пульпит) развивается при воздействии различных экзогенных факторов, главным образом микробов, проникающих в пульпу разными путями. Микроорганизмы могут попасть в пульпу зуба различными путями: 1) при кариозном процессе (в большинстве случаев), 2) через верхушечное отверстие

корня зуба при наличии глубокого патологического кармана десны (нисходящий и восходящий пульпит), 3) с током крови (гематогенный пульпит) после гриппа и других инфекционных заболеваний. Кроме того, пульпит может развиться под влиянием химических раздражителей (лекарственных веществ и др.), в результате травмы, при случайном вскрытии полости в процессе препарирования зуба (под искусственную коронку).

По клиническому течению выделяют острый и хронический пульпиты. Острые пульпиты разделяются на *серозный, гнойный, гангренозный; хронические — на фиброзный (простой), гнойный (или язвенный) и гранулирующий.*

Острый серозный пульпит характеризуется развитием серозного отека пульпы, полнокровием сосудов с диапедезом эритроцитов, появлением в отдельных случаях мелких фокусов кровоизлияний. Пульпа инфильтрирована небольшим числом полинуклеарных и мононуклеарных лейкоцитов. В нервных волокнах — незначительные дистрофические изменения.

Острый гнойный пульпит. На фоне изменений, характерных для острого серозного пульпита, резко выражена миграция нейтрофилов с очаговой и диффузной инфильтрацией пульпы. Нарастают дистрофические изменения в нервных волокнах. Гнойный пульпит протекает в виде двух форм: очагового пульпита с образованием абсцесса и флегмонозного — с диффузной лейкоцитарной инфильтрацией пульпы. Макроскопически при очаговой форме гнойного пульпита выявляются мелкие полости, заполненные зеленоватым гноем, при флегмонозной форме пульпа отличается серым цветом с желтоватым оттенком.

Острый гангренозный пульпит возникает при глубоком и пенетрирующем кариесе у ослабленных больных в результате внедрения в пульпу бактерий, вызывающих гнилостный распад. Макроскопически пульпа имеет вид серо-черной массы со зловонным гнилостным запахом. Микроскопически в полости пульпы обнаруживается бесструктурная зернистая масса с большим количеством бактерий, кристаллов жирных кислот. При этом вместе с пульпой погибают одонтобласты.

Хронический фиброзный пульпит (простой) характеризуется уменьшением числа клеточных элементов в пульпе, разрастанием волокнистой соединительной ткани с очагами круглоклеточной инфильтрации. Одонтобласты атрофичны, вплоть до их исчезновения. Фиброзная строма местами гиалинизирована и содержит гемосидерин.

Хронический гнойный пульпит, или язвенный, характеризуется образованием в склерозированной пульпе полости, заполненной гноем и выстланной изнутри пиогенной мембраной. Последняя представлена грануляционной тканью, богатой сосудами капиллярного типа и полинуклеарными лейкоцитами, которая переходит в фиброзно-волокнистую соединительную ткань. Вслед-

ствие нарушения целостности стенки полости и выхода гнойного экссудата из нее образовавшийся дефект пульпы представляет собой язвенную поверхность. По краям язвы располагается грануляционная ткань, созревающая по мере излечения процесса.

Хронический гранулирующий пульпит. На поверхности пульпы отмечается распад ткани и лейкоцитарная инфильтрация. Молодая грануляционная ткань, постепенно разрастаясь, превращается в полипозное образование, выступающее в полость зуба, поверхность которого эпителизирована. Среди нежных волокон соединительной ткани определяются капилляры, между которыми располагаются фибробласты, гистиоциты, лимфоциты, лейкоциты и эпителиоидные клетки. Иногда волокнистые структуры преобладают над клеточными элементами. Хронический воспалительный процесс в пульпе может приводить к лакунарному рассасыванию дентина со стороны пульпы.

Клинические проявления пульпита определяются характером воспалительного процесса. При очаговом серозно-гнойном пульпите появляются спонтанные боли в области пораженного зуба, резкая болевая реакция на холод. При остром гнойном диффузном пульпите спонтанные боли более выражены и иррадиируют по ходу ветвей тройничного нерва. Хронический пульпит отличается появлением боли при действии температурных раздражителей и пищи. При хроническом пролиферативном пульпите возникает кровоточивость.

ПЕРИОДОНТИТ

Периодонтит — воспаление периодонта. По своему происхождению разделяется на инфекционный (внутризубной, внезубной), *травматический и медикаментозный. По клиническому течению выделяют острый и хронический периодонтиты, а по локализации — верхушечный, маргинальный и диффузный.*

Острый периодонтит по характеру воспалительной реакции разделяют на *серозный и гнойный.* При *серозном периодонтите* в периодонтальной ткани наблюдается воспалительная гиперемия, отек. *Гнойный периодонтит* отличается нарастанием инфильтрации в периодонте полиморфно-ядерными лейкоцитами, отеком, гиперемией. Надкостница утолщена, отслоена. Отмечаются полнокровие костного мозга, очаги нагноения в нем, резорбция костной ткани лунки с последующим замещением клеток волокнистой соединительной тканью. Острый верхушечный периодонтит развивается в области верхушки зуба, а острый маргинальный — со стороны зубодесневого кармана.

Хронический периодонтит. *Выделяют различные формы хронического периодонтита: фиброзный (очаговый и диффузный), гранулирующий (гнойный, апикальный) и гранулематозный периодонтит с образованием гранулем и кист (апикальный).*

При *хроническом фиброзном периодонтите* в субэпителиальной зоне разрастается грубоволокнистая фиброзная ткань, между пучками которой, преимущественно периваскулярно, располагаются плазмоклеточные инфильтраты. Наблюдается также рассасывание цемента.

Хронический гранулирующий периодонтит характеризуется разрушением околоверхушечной ткани зуба, разрастанием грануляционной ткани, богатой сосудами капиллярного типа, инфильтрацией плазматическими, эпителиоидными клетками, гистиоцитами; лейкоциты встречаются реже. Костная ткань альвеолярного отростка резорбируется.

При *хроническом гранулематозном периодонтите* в области верхушки корня развиваются гранулемы, называемые апикальными, среди которых различают *простую, сложную (эпителиальную) и кистогранулемы.*

Простая гранулема макроскопически имеет вид узелка серовато-розового цвета, плотно спаянного с верхушкой зуба. При микроскопии видна обычная грануляционная ткань, по периферии которой располагается фиброзная ткань в виде плотной капсулы; могут встречаться пенистые клетки. При обострении воспалительного процесса в гранулеме среди клеток грануляционной ткани появляется большое количество лейкоцитов с возможным нагноением гранулемы. Костная ткань альвеолярного отростка соответственно расположению гранулемы подвергается резорбции, что хорошо определяется рентгенологически.

Сложная (эпителиальная) гранулема макроскопически сходна с простой гранулемой и плотно спаяна с верхушкой виновного зуба. Отличие заключается в том, что грануляционная ткань пронизана многослойным плоским эпителием в различных направлениях. Одни авторы считают, что эпителий образуется здесь вследствие разрастания эпителиальных зародышевых отростков. Другие указывают на возможность врастания эпителия со стороны слизистой оболочки десны (при свищах). При рентгенографии соответственно локализации апикальной гранулемы обнаруживается дефект костной ткани альвеолярного отростка.

Кистогранулема развивается из сложной гранулемы. В эпителиальных тяжах происходит вакуольная, жировая дистрофия вплоть до распада и образования полостей, достигающих иногда больших размеров, с образованием прикорневых или радикулярных кист. В полости накапливается прозрачная или мутная жидкость, содержащая кристаллы холестерина. Микроскопически стенка кисты представлена клеточно-волокнистой соединительной тканью, выстланной с внутренней поверхности многослойным плоским эпителием. Местами в грануляционной ткани выявляется большое число лейкоцитов.

При *хроническом периодонтите в области верхушки зуба* иногда наблюдается избыточное образование цемента — гиперцементоз, который может полностью облитерировать верхушечное отверстие.

При *хроническом маргинальном периодонтите* поражается краевой периодонт, в котором появляются массивные диффузные и очаговые воспалительные инфильтраты, а также резорбция костной ткани, располагающейся между зубами.

Клиническая картина периодонтита разнообразна и зависит от локализации и вида воспалительного процесса. Острый серозный периодонтит характеризуется появлением самопроизвольных ноющих болей, усиливающихся при накусывании на больной зуб. При остром гнойном периодонтите спонтанные боли нарастают и иррадиируют по ходу ветвей тройничного нерва. Отмечается подвижность зуба, гиперемия, отек десны и переходной складки. Регионарные лимфатические узлы увеличены и болезненны. Возможны осложнения гнойного периодонтита в виде периостита, остеомиелита челюсти, флегмоны и абсцессов челюстно-лицевой области, одонтогенного гайморита, медиастинита. Хронические формы периодонтита могут протекать бессимптомно, но нередко имеется болезненность при накусывании. При хроническом гранулирующем периодонтите в области верхушки корня зуба периодически открывается свищевой ход с гнойным отделяемым и выбухающей разросшейся грануляционной тканью. При гранулематозной форме хронического периодонтита при пальпации десны может обнаруживаться небольшое болезненное выбухание костной стенки зубной альвеолы с вестибулярной поверхности.

ГИНГИВИТ

Гингивит — воспаление слизистой оболочки десен без нарушения целостности зубодесневого соединения. Может быть локальным и генерализованным. В его развитии играют роль: микроорганизмы зубного налета (особенно стрептококк), травмы десен (механические, физические, химические), общие инфекции, заболевания обменного и эндокринного генеза. Часто встречается у детей и лиц молодого возраста.

По характеру воспаления различают *катаральный, язвенный, гипертрофический гингивиты.* Катаральная и язвенная формы гингивита имеют острое и хроническое течение, гипертрофическая — только хроническое течение. При легкой форме гингивита поражается сосочек десны, при тяжелой — сосочки маргинальной и альвеолярной части десен. К микроскопическим изменениям при гипертрофической форме гингивита относятся массивная инфильтрация ткани десны лимфоцитами, плазматическими клетками, разрастание коллагеновых волокон и клеток покровного эпителия с явлениями гиперкератоза и акантоза. В случае обострения, кроме нейтрофильных лейкоцитов, появляются еще и тучные клетки.

Хронически текущий гингивит (катаральный, язвенный, гипертрофический) нередко предшествует болезням пародонта.

БОЛЕЗНИ ПАРОДОНТА

Патологические процессы, развивающиеся в пародонте, носят хронический характер, начинаются исподволь и проявляются в виде воспаления десны с последующей деструкцией периодонта, надкостницы, костной ткани зубных альвеол и формированием десневого и пародонтального карманов. Широко распространены и наблюдаются в отличие от кариеса у лиц среднего возраста.

В развитии этой патологии имеют значение местные и общие факторы риска. К местным фактором риска относятся аномалии прикуса и развития зубов, аномалии развития мягких тканей полости рта, мелкое преддверие, короткая уздечка губ и др. Общими факторами риска (фоновые заболевания) являются болезни эндокринной системы (например, сахарный диабет, болезнь Иценко — Кушинга), болезни половых органов, нервной системы (олигофрения), ревматические болезни, заболевания пищеварительной системы, язвенная болезнь, хронический гепатит, болезни сердечно-сосудистой системы (атеросклероз, гипертоническая болезнь), нарушения обмена веществ, авитаминозы. Имеет также значение микроангиопатия различного генеза при которой нарастает гипоксия, нарушается трофика и регенерация тканей, в том числе и пародонта.

Установлена роль *трех этиологических факторов: иммунологического, микробного и механического.* В качестве антигена выступает микробная ассоциация зубного налета, которая вызывает хроническую воспалительную реакцию в окружающих тканях. При этом образуется большое количество биологически активных веществ, в том числе лизосомальных ферментов нейтрофилов и медиаторов эффекторных клеток иммунной системы. Скопление большого количества зубного налета способствует их минерализации с формированием зубных камней, которые воздействуют на прилежащие ткани как механический раздражитель. По мере нарастания воспалительной реакции усиливается резорбция альвеолярной кости.

Патологическая анатомия. *Процесс начинается с воспаления десны и проявляется хроническим катаральным или гипертрофическим гингивитом.* Образуется наддесневой и поддесневой зубной налет, в состав которого входят скопления микробов, слущенные эпителиальные клетки, аморфный детрит, лейкоциты. Кроме зубного налета обнаруживается и зубной камень. В эпителии маргинальной десны развивается баллонная дистрофия, некроз клеток, в соединительной ткани — мукоидное, фибриноидное набухание, васкулиты. В результате воспаления десны зубодесневое соединение, а затем и круговая связка зуба разрушаются с формированием зубодесневого кармана (рис. 48). Микробы и их токсины проникают в периодонтальную щель, которая расширяется. Остеокласты, разрушая кость, образуют мелкие лакуны (полости), что приводит к горизонтальному рассасыванию гребня.

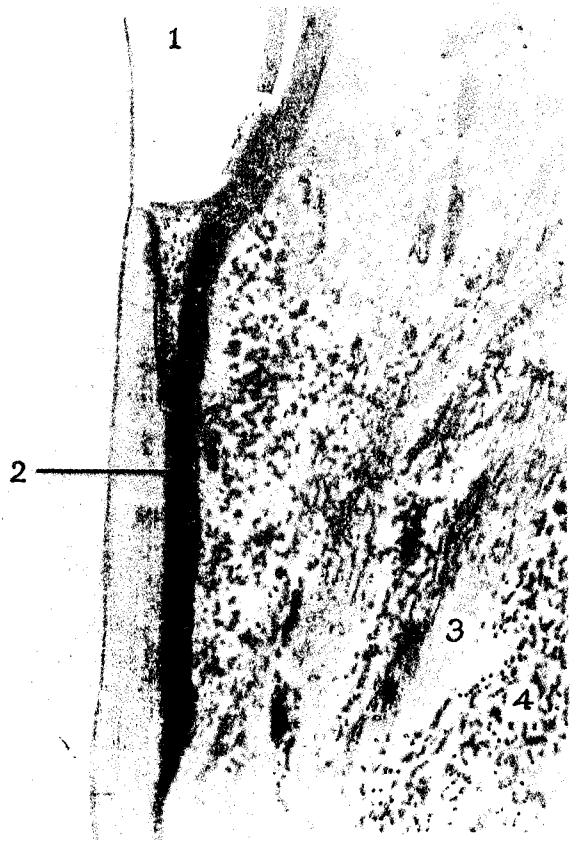

Рис. 48. Патологический зубодесневой карман.

1 — область растворенной эмали, 2 — разрушение многослойного плоского эпителия в области зубодесневого кармана, 3 — фиброз в субэпителиальной основе десны, 4 — воспалительная инфильтрация.

В результате лакунарной резорбции формируется пародонтальный карман, заполненный бесструктурными массами (колонии микробов, разрушенные лейкоциты, остатки пищи), грануляционной тканью с тяжами многослойного плоского эпителия, который может достигать верхушки зуба. Грануляционная ткань богата нейтрофилами, плазматическими клетками, макрофагами и лимфоцитами. Из зубодесневого кармана наблюдается выделение гноя (альвеолярная пиорея). Рентгенологически эти изменения в пародонте выявляются в виде остеопороза. Резорбция ведет к полному рассасыванию костной ткани лунки до верхушки корня зуба, в результате чего зуб выталкивается из своего ложа. При периодонтите возникает также резорбция цемента с образованием цементнодентинных ниш. Одновременно может происходить новообразование цемента (гиперцементоз). В самой пульпе зуба возникает дистрофия и атрофия. В исходе описанного процесса наблюдается расшатывание и выпадение зубов. Очаги гнойного воспаления могут стать причиной одонтогенного сепсиса.

В *костной ткани зубной альвеолы возникают следующие изменения: задержка смены костных структур, утолщение костных трабекул, усиление линии склеивания остеонов с последующей утратой обычного строения кости — очаги эбурнеации.* Остеосклероз с утолщенным и уплотненным кортикальным слоем, приобретающим вид слоновой кости, чередуется с очагами остеопороза (уменьшение числа костных перекладин в единице объема кости, истончение, искривление и полное рассасывание части этих элементов). Преобладает гладкая (пазушная) резорбция кости с образованием в ней пустот с гладкими стенками (пазухи). Эти изменения костной ткани сочетаются с поражением микроциркуляторного русла в виде склероза и гиалиноза стенки микрососудов с сужением просвета или полной облитерацией его. В результате строение капиллярной сети утрачивается. В исходе наблюдается разрушение аппарата, укрепляющего зуб, оголение шейки зуба и «выталкивание» его из своего ложа (рис. 49).

Рис. 49. Оголение шейки зуба при болезни пародонта.

Клинические проявления пародонтоза определяются стадией развития болезни. В начальной стадии пародонтоз протекает как гингивит. Отмечаются кровоточивость десен, болевые ощущения во время еды или чистки зубов, анемичность или гипертрофия десневых сосочков зубов, жжение или чувство онемения в деснах, отложение над- и поддесневого зубного камня. По мере прогрессирования процесса гингивит принимает генерализованный характер. Наблюдается пастозность десен с явлениями застойной гиперемии и кровоточивостью, образование пародонтальных карманов с выделением из них гноя. Зубы становятся подвижными, обнажаются шейки и корни зубов.

ЗАБОЛЕВАНИЯ СЛИЗИСТОЙ ОБОЛОЧКИ ПОЛОСТИ РТА

ХЕЙЛИТЫ

Хейлиты — термин собирательный, означающий воспаление красной каймы слизистой оболочки и кожи губ. Наблюдается часто при различных поражениях слизистой оболочки полости рта, связанных с воздействием травматических, инфекционных факторов, а также с общими заболеваниями организма. Встречаются также и первичные хейлиты, описываемые ниже.

Эксфолиативный хейлит проявляется в двух формах: сухой и экссудативной. Для *сухой* формы характерна застойная гиперемия на поверхности красной каймы с образованием сухих полупрозрачных чешуек. При *экссудативной* форме наблюдаются отек губ, гиперемия, пласты влажных чешуек и корочек темно-серого цвета (рис. 50).

Метеорологический хейлит возникает вследствие неблагоприятного влияния ветра, температурных раздражителей, запыленности воздуха. Диффузное воспаление губ характеризуется неравномерной гиперемией, незначительной инфильтрацией, сухостью, небольшим шелушением. На слизистой оболочке и коже губ могут появляться эрозии и трещины.

При **простом гландулярном хейлите** определяется резкая гиперплазия слизисто-серозных желез, кистозное расширение ацинусов и выводных протоков. В строме желез появляется отек, разрыхление.

Рис. 50. Эксфолиативный хейлит.

Гнойный гландулярный хейлит характеризуется резко выраженным отеком губ, наличием толстых корок желто-зеленого или буро-черного цвета. Микроскопически отмечается гиперплазия желез, набухание эпителия, в строме желез — отек, диффузная гнойная инфильтрация.

При **гландулярном макрохейлите** наблюдается гиперплазия слизисто-серозных желез губ в сочетании с хроническим воспалительным процессом в строме.

Лимфедематозный хейлит — заболевание, связанное с нарушением лимфообразования, что приводит к гигантизму губ. При этом наблюдаются отек, разволокнение соединительной ткани, расширение лимфатических сосудов, лимфоэктазии.

Ограниченный предраковый гиперкератоз красной каймы губ. При внешнем осмотре на губе обнаруживаются западающие или возвышающиеся участки, покрытые плотно сидящими чешуйками. Пальпаторно обнаруживается поверхностное пластинчатое уплотнение. Микроскопически в эпителии выявляется дискомплексация и полиморфизм клеток, ограниченный акантоз, на поверхности — гиперкератоз.

Абразивный преканкрозный хейлит Манганотти. Возникновению этого вида хейлита способствуют травмы, инсоляция, герпес. При внешнем осмотре на губе обнаруживается одна или несколько эрозий красного цвета с гладкой поверхностью, покрытые иногда плотно прикрепленной кровянистой или серозной корочкой. Микроскопически на слизистой оболочке определяется дефект эпителия, в окружности которого определяется акантоз или атрофия сохранившегося эпителия. В шиповатом слое появляются клетки с признаками атипии и дискомплексации. При отсутствии лечения (в сроки от 2 мес до нескольких лет) возможно развитие рака. При этом ткань в области эрозии резко уплотняется.

Кожный рог — *это очаговая гиперплазия эпителия с выраженным гиперкератозом, по виду напоминающая рог.* Чаще возникает на красной кайме нижней губы. Этот процесс существует длительное время, годами. В случае появления воспаления и уплотнения у основания «рога» следует исключить озлокачествление процесса, что обнаруживается при гистологическом исследовании.

Кератоакантома — *быстро развивающаяся и спонтанно регрессирующая доброкачественная эпидермальная опухоль.* На красной кайме губ или на языке появляется серовато-красный плотный узелок с воронкообразным углублением в центре, которое заполнено легко удаляющимися роговыми массами. Опухоль достигает размеров 1х2,5 см, безболезненна, подвижна, не спаяна с окружающими тканями. Через 6—8 мес опухоль или исчезает и на этом месте остается рубец, или озлокачествляется, с развитием рака. При этом появляется резкое уплотнение и кровоточивость. Лечение хирургическое.

Бородавчатый предрак часто располагается на нижней губе

в виде безболезненного плотного узла с бородавчатой поверхностью красного цвета диаметром 4—10 мм. Поверхность узелка покрыта серыми чешуйками. Микроскопически шиповатый слой расширен с полиморфизмом клеток этого слоя. Обнаруживаются также паракератоз и гиперкератоз. Базальная мембрана не разрушена. В течение 1—2 мес с момента появления узелка возможен переход в инвазивную форму рака губы.

СТОМАТИТЫ

Стоматит — воспаление слизистой оболочки полости рта. В зависимости от причинных факторов стоматиты разделяются на две основные группы:

1) стоматиты, возникающие при непосредственном повреждении слизистой оболочки полости рта инфекционными и другими неблагоприятными факторами (травма, лучевая энергия, специфические вещества и лекарственные препараты);

2) стоматиты, развивающиеся при заболеваниях желудочно-кишечного тракта, сердечно-сосудистой и нервной системы, при болезнях крови, различных инфекционных процессах. Наибольший интерес представляют афтозный и герпетический стоматиты.

Герпетический стоматит. Возбудителем герпетического стоматита является вирус герпеса I типа. Этот ДНК-вирус является как эпидермотропным, так и нейротропным. У многих больных в возрасте 20 лет обнаруживаются циркулирующие антитела к вирусу герпеса I типа. В 15 % случаев герпетический стоматит развивается в результате инфицирования нервной системы. Вирус герпеса, как известно, может, проходя через слизистую оболочку ротовой полости, достигать нервных клеток ядра тройничного нерва, где вирусный геном интегрируется в их ДНК. Инфекция остается латентной. С раздражением слизистой оболочки на фоне снижения иммунологической защиты вирус как бы пробуждается и ретроградно по чувствительным аксонам мигрирует, инфицируя эпителий, чаще всего губ.

Для герпетического стоматита характерны высыпания мелких пузырьков на слизистой оболочке полости рта или на губах. Микроскопически просвет этих пузырьков заполнен серозной жидкостью, слущенными клетками эпителия, лейкоцитами, нитями фибрина. Эта форма стоматита часто является спутником таких заболеваний, как грипп, ревматизм, пневмония. Через 2—3 дня пузырьки лопаются, в результате чего образуются поверхностные изъязвления с перифокальным отеком и гиперемией.

Афтозный стоматит развивается обычно в молодом возрасте при микоплазме и в результате реакции гиперчувствительности замедленного типа. Характерен отек слизистой оболочки, на фоне которого выделяются эрозии округлой формы, покрытые налетом и окаймленные ярко гиперемированным ободком. Эрозии могут

быть одиночными и множественными, локализуются на губах, слизистой оболочке щек, языке. Дном эрозий служит грануляционная ткань, инфильтрированная лимфоцитами. При микроскопии обнаруживаются очаги серозно-фибринозного воспаления. При отторжении фибринозной пленки, пронизанной лейкоцитами, образуется поверхностный дефект — эрозия ярко-красного цвета, обычно заживающая на 10—14-й день от начала заболевания. Возможны рецидивы процесса.

Язвенный стоматит развивается у ослабленных, истощенных больных. Этиологическим фактором является симбиоз бактерий слизистой оболочки. Язвенно-некротический процесс локализуется на деснах, щеках, нёбе, миндалинах в виде налетов желтовато-белого цвета. Микроскопически определяется некроз эпителиального пласта с образованием глубокого дефекта в нем, дном которого является грануляционная ткань. При прогрессировании язвенного стоматита развивается гангренозный стоматит, при этом некроз может захватить слизистую оболочку, подслизистую ткань, мышцы, кость. Возможна влажная гангрена лица (нома). В случае благоприятного исхода очаги некроза подвергаются рубцеванию.

ПРЕДОПУХОЛЕВЫЕ И ОПУХОЛЕВЫЕ ПРОЦЕССЫ

Опухоли ротовой полости составляют 5 % от всех злокачественных опухолей. Чаще развиваются у лиц в возрасте старше 50 лет. По гистологическому строению преобладает плоскоклеточный рак. Саркома встречается крайне редко. К основным этиологическим факторам рака слизистой оболочки полости рта относят курение, алкоголь, вирусы, особенно вирус герпеса и вирус папилломы человека. Наиболее часто встречаются доброкачественные опухоли слизистой оболочки — папилломы. Из предраковых процессов заслуживают внимания лейкоплакии и эритроплакии.

ЛЕЙКОПЛАКИЯ

При лейкоплакии на слизистой оболочке, расположенной по соседству с кожей, а также на слизистой, покрытой многослойным плоским эпителием, *появляются опалесцирующие или молочно-белые пятна величиной с чечевичное зерно, с ноготь и больше.* Факторами риска лейкоплакии являются плохие протезы, мостовидные протезы зубов, хронические воспалительные процессы, авитаминоз А. Пораженный участок обычно имеет шероховатую поверхность с четкими границами, возвышается над уровнем слизистой оболочки. Поверхность бляшек может быть гладкой, или напоминать булыжную мостовую. Эти изменения слизистой оболочки возникают в тех ее участках, в которых отсутствует

эпидермис, то есть в области язв и трещин (в связи с хроническими хейлитами). Слизистая оболочка губ и ротовой полости у мужчин в 10 раз чаще поражается, чем у женщин. Место локализации процесса — угол рта и внутренний край каймы губы, слизистая оболочка по ходу линии прикуса зубов, а также боковая поверхность языка.

Различают *три клинические разновидности лейкоплакии: простая, веррукозная и эрозивно-язвенная. При простой лейкоплакии* серовато-белые участки ороговения резко очерчены. Микроскопически в эпителии наблюдается акантоз с паракератозом, в строме — сливающиеся периваскулярные, полиморфно-клеточные инфильтраты на фоне отека и застоя.

При *веррукозной форме* лейкоплакии участки поражения представлены бугристыми, бородавчатыми очагами ороговения, выступающими над слизистой оболочкой. Резко выражен гиперкератоз, акантоз. Выросты шиповатого слоя утолщены, с внутриклеточным отеком. В субэпителиальной ткани — отек, застой, расширение сосудов с выраженными периваскулярными очаговыми лимфоцитарными инфильтратами.

Эрозивно-язвенная форма лейкоплакии клинически представлена одиночными или множественными эрозиями различной величины на фоне ороговевших очагов плоской лейкоплакии. На микроскопическом уровне определяется дефект эпителия, по краям которого — акантоз с удлинением эпителиальных выростов, паракератоз и экзоцитоз. Изменения в строме носят воспалительный характер с полнокровием сосудов, отеком, с диффузными лимфоплазмоцитарными инфильтратами.

При лейкоплакиях обнаруживается клеточная атипия, при прогрессировании которой возникают дисплазия и рак на месте (cancer in situ). Следующей стадией является развитие рака.

ЭРИТРОПЛАКИЯ

Эритроплакия относится также к предраковому процессу и характеризуется появлением красных пятен на слизистой оболочке, не связанных с воспалительным процессом. Кератоз практически отсутствует, преобладает атрофия шиповатых клеток. Эритроплакия, прогрессируя, также ведет к развитию плоскоклеточного рака.

ПАПИЛЛОМЫ

Плоскоклеточная папиллома — наиболее часто встречающаяся доброкачественная опухоль из эпителия слизистой оболочки и не относится к предраковому процессу полости рта. Папилломы развиваются в любом возрасте и локализуется преимущественно

на губах, языке, дне ротовой полости и мягком нёбе. Покрыта папиллома многослойным плоским эпителием, имеет фиброваскулярную ножку. Зернистый слой гипертрофирован.

ПЛОСКОКЛЕТОЧНЫЙ РАК

Плоскоклеточный рак чаще развивается на боковой поверхности языка, реже — на нёбе и спинке языка. Опухоль метастазирует лимфогенным и гематогенным путем при переходе опухолевых клеток из грудного протока в венозную систему.

Инвазивный рак слизистой оболочки полости рта обычно изъязвляется. Края язвы округлые, и в прилежащей слизистой оболочке обнаруживаются лейкоплакии и эритроплакии. При метастазировании рака в шейные лимфатические узлы последние пальпируются в виде плотных неподвижных образований (при лимфаденопатиях воспалительной природы лимфатические узлы подвижны).

Микроскопически плоскоклеточный рак представлен гнездами опухолевых клеток различной степени дифференцировки. В соединительнотканной строме обнаруживается инфильтрация мононуклеарами. Степень инфильтрации отражает иммунную реакцию на опухолевый антиген. При интенсивной лимфоидной инфильтрации прогноз более благоприятный.

БОЛЕЗНИ СЛЮННЫХ ЖЕЛЕЗ

Болезни слюнных желез разнообразны. Как в крупных, так и в мелких слюнных железах могут развиться воспалительные, иммунопатологические, дистрофические и опухолевые процессы.

СИАЛОАДЕНИТ

Сиалоаденит — воспаление слюнных желез — развивается обычно как реакция на окклюзию протоков, при вирусной, бактериальной инвазии или при аутоиммунных заболеваниях (синдром Шегрена, системная красная волчанка, системная склеродермия).

При сиалоаденитах инфекционного происхождения инфекция проникает из полости рта через протоки или гематогенным путем. Различают *сиалоадениты вирусного происхождения (эпидемический паротит), неспецифические (острые и хронические), специфические (актиномикоз, туберкулез, сифилис), вызванные внедрением инородных тел в протоки слюнных желез, и калькулезные (слюннокаменная болезнь)*. Чаще всего встречается паротит, вызванный вирусом свинки (эпидемический паротит).

Эпидемический паротит наблюдается главным образом у детей в возрасте 5—15 лет, иногда у лиц в возрасте 18—25 лет. Заражение происходит воздушно-капельным путем. Входные ворота — это слизистые оболочки полости рта, носа, глотки. Инкубационный период длится 2—3 мес, после чего наблюдается одностороннее или двустороннее увеличение околоушных слюнных желез, сопровождаемое болями и усилением саливации. Увеличение желез связано с отеком их интерстиция и инфильтрацией лимфоцитами. Наблюдаются также высокая температура, недомогание, головная боль. Вследствие дегенеративных изменений в ацинусах повышается уровень амилазы в сыворотке. Процесс длится 10—14 дней.

Морфологически на слизистой оболочке вокруг околоушного протока отмечаются полнокровие, отек, распространяющиеся на клетчатку околоушной области и шею. В слюнных железах с двух сторон в интерстициальной ткани наблюдается отек, гиперемия, вокруг протоков и вокруг ацинусов — лимфоцитарная инфильтрация; в просвете протоков — сгустившийся секрет. Эпидемический паротит может осложниться орхитом, оваритом, панкреатитом, энцефалитом. При вторичной бактериальной инфекции в паренхиме железы развивается некроз с последующим фиброзом.

Сиалоаденит острый неспецифический возникает при остром остеомиелите в области угла и ветви нижней челюсти, стоматите, при инородных телах и камнях в выводных протоках, при отитах, острых артритах, травме железы. Кроме того, наблюдается при ряде инфекционных заболеваний, сопровождающихся гипосаливацией (грипп, корь, тиф, дизентерия), хирургических вмешательствах в брюшной полости, кахексии, резком обезвоживании организма.

Острые сиалоадениты разделяются на *серозные, гнойные и гангренозные. Серозный сиалоаденит* проявляется отеком, полнокровием сосудов и умеренной лейкоцитарной инфильтрацией ткани железы. Выводные протоки ее заполнены слущенным эпителием, микроорганизмами, секретом. При *гнойном сиалоадените* в железе наблюдаются отек, полнокровие, кровоизлияние, диффузная полинуклеарная инфильтрация, местами с деструкцией ткани и образованием абсцессов; выводные протоки заполнены десквамированным эпителием и лейкоцитами. При *гангренозном остром сиалоадените* к описанным изменениям присоединяется обширный некроз ткани железы с тяжелым септическим состоянием больного.

Хронический неспецифический сиалоаденит чаще возникает после острого и проявляется в виде *паренхиматозного и интерстициального процесса.* При *хроническом паренхиматозном сиалоадените,* при котором патологический процесс разыгрывается в паренхиме, наблюдается вначале образование мелких гнойных, постепенно сливающихся полостей; в ряде случаев нагноения может и не быть, а некроз возникает после пропитывания ткани

железы серозным экссудатом. Считают, что некроз железы при воспалении развивается в результате самопереваривания протеолитическими ферментами самой железы (в частности, околоушной). При *интерстициальном хроническом сиалоадените* в ткани железы определяется лимфо- и плазмоцитарная инфильтрация (очаговая и диффузная). Разрастающаяся междольковая соединительная ткань постепенно замещает паренхиму и гиалинизируется вокруг атрофированных концевых отделов протоков с развитием сиалостаза.

Сиалоадениты специфические (при актиномикозе, туберкулезе, сифилисе) характеризуются развитием специфических гранулем в ткани железы.

При **сиалоаденитах, вызванных внедрением инородных тел,** картина соответствует специфическому острому воспалению.

Сиалоадениты калькулезные (слюннокаменная болезнь) развиваются в результате закупорки протока железы камнем. При микроскопии в ткани железы обнаруживаются: 1) лимфоплазмоклеточная инфильтрация (диффузная и очаговая) с примесью полиморфно-ядерных лейкоцитов, 2) разрастание междольковой соединительной ткани, местами с замещением паренхимы жировой тканью, 3) метаплазия эпителия. В просвете протоков находятся камни различной величины и формы.

Нередко в толще мягких тканей малых и больших слюнных желез обнаруживаются ретенционные кисты, стенки которых представлены клеточно-волокнистой соединительной тканью, выстланной изнутри грануляционной тканью. В просвете кист обнаруживается слабо эозинофильная гомогенная масса с примесью плазмоцитов и дистрофически измененных некробиотических клеток.

Поражение слюнной железы при **синдроме Шегрена** протекает вначале по типу доброкачественного лимфоэпителиального поражения, а иногда и злокачественной лимфомы. При этом синдроме наблюдаются три основных симптома: 1) сухой кератоконъюнктивит, 2) полиартрит (по типу ревматоидного), 3) ксеростомия — сухость слизистой оболочки полости рта. Чаще всего болеют женщины в климактерическом периоде. Морфологически в строме крупных и малых слюнных желез, а также желез желудочно-кишечного тракта обнаруживается лимфо-макрофагальная и плазмоклеточная инфильтрация, которая проникает в паренхиму и разрушает эпителиальные клетки. Завершается процесс склерозом стромы и атрофией желез. Таким образом, при синдроме Шегрена, который является хроническим системным заболеванием с недостаточностью экзокринных желез, развивается также дисфункция околоушной железы с увеличением ее размеров.

При **болезни Микулича** определяется генерализованное припухание слюнных и слезных желез. Часто вовлекаются железы щек и языка; болезнь длится много лет. При этом заболевании резко выражен кариес зубов. К этиологическим факторам относятся

туберкулез, ретикулез, лейкемия и другие заболевания лимфатической системы. Морфологически болезнь Микулича характеризуется двумя основными процессами: 1) разрастанием лимфоидной ткани вокруг долек желез, что приводит к атрофии паренхимы железы; 2) хроническим воспалительным процессом в межуточной ткани железы с развитием грануляционной ткани, что в дальнейшем приводит к рубцовой атрофии железистой части. *Прогноз* при ограниченной форме благоприятный, при генерализованной — неблагоприятный.

ОПУХОЛИ СЛЮННЫХ ЖЕЛЕЗ

Опухоли слюнных желез весьма разнообразны по гистогенезу. Среди них чаще всего встречаются доброкачественные: сиалоаденома, оксифильно-клеточная аденома (онкоцитома), плеоморфная аденома, мукоэпидермоидная опухоль, лимфаденома. Из злокачественных опухолей наибольшее клиническое значение имеют цилиндрома, мукоэпидермоидная карцинома.

Сиалоаденома — доброкачественная, редко встречающаяся опухоль слюнной железы. Макроскопически опухоль имеет вид ограниченного узла округлой формы, мягкой или плотноватой консистенции. Микроскопически она построена из узких каналов, выстланных кубическим или призматическим эпителием. При наличии кистозных полостей опухоль называется цистаденомой, а при образовании ветвящихся сосочковых выростов, внедряющихся в просвет кист — папиллярной цистаденомой. Сиалоаденома может состоять из альвеол, выстланных снаружи кубическими клетками, к которым прилежат с внутренней стороны крупные клетки со светлой ячеистой цитоплазмой.

Оксифильно-клеточная аденома (онкоцитома) состоит из крупных, уплощенных клеток с зернистой цитоплазмой, формирующих трабекулы или мелкие комплексы. Иногда можно видеть образование псевдожелезистых структур. Строма развита слабо.

Аденолимфома (опухоль Уортина) — редко встречающееся доброкачественное новообразование, развивающееся из эпителия выводных протоков и лимфоидной ткани слюнной железы. Имеет вид четко отграниченного узла овальной формы с бугристой поверхностью, мягкоэластической консистенции. На разрезе отличается серовато-белым цветом с множественными мелкими и крупными кистами. Микроскопически в строме опухоли, представленной лимфоидной тканью, выявляются железистоподобные эпителиальные структуры в виде полостей с сосочковыми разрастаниями, покрытыми двухслойным эпителием, в котором встречаются единичные бокаловидные клетки. В просвете кист обнаруживается зернистое или гомогенное вещество, десквамированные эпителиальные клетки, полинуклеары, лимфоциты, эритроциты, игольчатые кристаллы жирных кислот. Выделяют цистаденолимфому и папиллярную цистаденолимфому.

Плеоморфная аденома (фибромиксохондроэпителиома, смешанная опухоль, слюнная аденома, рецидивирующая эпителиома) — часто встречающееся доброкачественное новообразование слюнных желез. Опухоль чаще локализуется в околоушной железе, реже — на границе твердого и мягкого нёба, в подчелюстных слюнных железах. Макроскопически опухоль имеет вид узла различной консистенции: мягкой, плотноэластической, твердой. На разрезе обнаруживается дольчатое строение, мелкие и крупные кисты, заполненные полупрозрачным содержимым. Дольки разделены прослойками соединительной ткани. Иногда в области старых кровоизлияний встречаются очаги буро-красного цвета. *Опухоль отличается сложным гистологическим строением и состоит из различных структур: эпителиальных, миксо- и хондроподобных элементов.* Эпителиальные клетки полигональной, округлой или овальной формы, образуют солидные гнезда или тяжи неправильных очертаний. Встречаются железистые трубочки, просвет которых заполнен слизью, а также пласты многослойного ороговевающего эпителия с образованием «жемчужин» (эпидермоидная дифференцировка). Обнаруживаются участки миксоидных и хондроидных структур, а также островки жировой ткани. Строма опухоли слабо развита, но может подвергаться гиалинозу. Характерны очаговые лимфоцитарные инфильтраты с образованием фолликулов. Хондроидные участки могут подвергаться обызвествлению.

Появление атипичных эпителиальных клеток с большим количеством митозов, а также участков эпидермоидного рака, аденокарциномы, некрозов свидетельствует о малигнизации плеоморфной аденомы.

Мукоэпидермоидная опухоль (эпителиома с двойной метаплазией, слизеобразующая эпителиома, смешанная эпидермоидная и секретирующая слизь карцинома, опухоль Скорпиля) *развивается из эпителия выводных протоков слюнной железы и носит относительно доброкачественный характер.* Причем эпителиальные клетки дифференцируются в двух направлениях — как в сторону слизеобразующего призматического эпителия, так и эпидермоидного. Макроскопически опухоль имеет вид узла округлой или неправильной формы с гладкой или бугристой поверхностью, консистенция от мягкоэластической до твердой. На разрезе ткань опухоли серовато-розового цвета, дольчатая. Содержит кисты, заполненные слизью. При злокачественном течении границы опухоли нечеткие, консистенция твердая, характерно наличие псевдокистозных образований вследствие очаговых некротических изменений в железе.

Микроскопически в хорошо развитой строме обнаруживаются железистоподобные структуры и кисты, стенка которых выстлана слизеобразующими клетками. Эпидермоидный эпителий редко подвергается ороговению и представлен светлыми клетками. Встречаются также промежуточные клетки, которые могут

дифференцироваться в эпидермоидные и слизистые клетки. В низкодифференцированных (со злокачественным течением) мукоэпидермоидных опухолях отмечаются повышенная митотическая активность, полиморфность и гиперхромность ядер, некрозы клеток; на фоне эпидермоидных и светлых клеток преобладают клетки промежуточного типа. Клетки, продуцирующие слизь, единичные.

Цилиндрома (аденокистозный рак, аденоэпителиома, базально-клеточный рак с гиалиновой стромой, онкоцитарный рак) относится к злокачественным опухолям, источником развития которых является эпителий выводных протоков слюнных желез. Опухоль возникает в околоушных, подчелюстных, слюнных железах, на твердом нёбе, однако по сравнению со смешанными опухолями чаще поражает малые слюнные железы. Макроскопически имеет вид узла неправильной или округлой формы. Узлы небольших размеров имеют гладкую поверхность, массивные опухоли — неровную, бугристую. Опухоль спаяна с окружающими тканями. Консистенция ее различна — от мягкоэластической до плотной. На разрезе ткань беловато-сероватого цвета, иногда в крупных узлах видны кисты, очаги некроза и кровоизлияний.

Микроскопически опухоль построена из атипичных эпителиальных клеток, образующих альвеолы, анастомозирующие трабекулы, между которыми имеются участки округлой формы, содержащие слизистые или гиалиновые массы. Между ними локализуются более мелкие железистые трубочки и солидные комплексы. Гиалиновые массы, располагаясь в просвете эпителиальных щелей и трубочек, напоминают на срезе цилиндры почечных канальцев, откуда опухоль и получила свое название «цилиндрома». Между железистыми структурами обнаруживается базофильное вещество, охватывающее железистые комплексы в виде муфт. В центральных отделах этих комплексов по мере накопления слизистого вещества образуются множественные округлые полости. Строма представлена волокнистой соединительной тканью с участками гиалиноза, в которой опухолевые клетки оказываются как бы замурованными.

Опухоль обладает выраженным инфильтрирующим ростом, склонна к рецидивам и метастазирует по ходу нервных стволов лимфогенным и гематогенным путем, сохраняя в метастазах типичное строение цилиндромы.

БОЛЕЗНИ ЧЕЛЮСТНЫХ КОСТЕЙ

В челюстных костях наиболее часто встречаются воспалительные, опухолеподобные и опухолевые процессы.

ПЕРИОСТИТ

Периостит — воспаление надкостницы челюсти. По клинической и патологоанатомической картине выделяют *простой, гнойный, фиброзный, оссифицирующий и специфический* (актиномикозный, сифилитический и туберкулезный) *периоститы.* Одонтогенные периоститы в настоящее время не выделяют в самостоятельную группу, они рассматриваются как остеомиелиты челюстей, осложненные абсцессами и флегмонами.

Периостит простой развивается чаще при травмах челюстных костей. Макроскопически определяется припухлость, микроскопически — полнокровие сосудов и круглоклеточная инфильтрация надкостницы.

Периостит гнойный чаще возникает в результате острой или хронической одонтогенной инфекции, в единичных случаях — при травме. Гнойный экссудат из периодонта переходит в кость по ходу гаверсовых каналов с вовлечением костного мозга (что практически уже является остеомиелитом) и пробивается под надкостницу с образованием поднадкостничной гнойной полости.

Периостит фиброзный образуется в итоге долго незаживающих ран и некроза кости и проявляется в виде фиброзного утолщения надкостницы, плотно спаянного с костью. Возможен переход в оссифицирующий периостит. Описываемый периостит характеризуется образованием фиброзной ткани с очаговой и диффузной хронической воспалительной инфильтрацией. В костномозговых пространствах клетки костного мозга замещаются соединительной тканью.

Оссифицирующий периостит — довольно частая форма хронического периостита, при котором на ограниченном участке челюсти появляется нарост костной ткани в виде бородавок и шипов. Оссифицирующий периостит наблюдается при остеомиелите, артрите, туберкулезе, сифилисе, опухолях, рахите, хронической желтухе. Микроскопически опухоль представлена периостальными костными пластами, состоящими из примитивных костных балок, окруженных клеточно-волокнистой соединительной тканью с остеобластами.

Специфические периоститы — актиномикозный, туберкулезный, сифилитический — отличаются образованием характерных специфических гранулем во внутреннем периостальном слое.

ОСТЕОМИЕЛИТ ОДОНТОГЕННЫЙ

Инфекционно-воспалительное поражение челюстных костей, распространяющееся за пределы пародонта зубов, называют одонтогенным остеомиелитом.

Развитию остеомиелита предшествуют инфекционные заболевания (грипп, ангина и др.), переохлаждение, перенапряжение.

В течении заболевания выделяют острую, подострую и хроническую стадии. Острый одонтогенный остеомиелит развивается при распространении патологического процесса из зубной альвеолы в губчатое вещество кости. На поверхности челюстной кости появляются разлитые воспалительные инфильтраты с выраженным отеком лица; позже в губчатом веществе возникают участки деструкции кости. Характерны некротические изменения в костной ткани на фоне гнойного расплавления костного мозга без формирования секвестров. Если не наступает выздоровление, процесс переходит в хроническую стадию одонтогенного остеомиелита, которая характеризуется более выраженной деструкцией костной ткани. При этом, несмотря на стихание острых воспалительных явлений, из операционной раны продолжает выделяться гной. Пораженные участки кости некротизируются с образованием костных секвестров, представляющих собой отделившиеся безостеоцитные фрагменты губчатой и компактной костной ткани. Вокруг секвестров формируются секвестральные капсулы. Костномозговые пространства заполнены бесструктурными некротическими массами и сегментоядерными лейкоцитами. Секвестральная капсула местами выстлана грануляционной тканью, местами — многослойным плоским эпителием.

ОПУХОЛЕПОДОБНЫЕ ЗАБОЛЕВАНИЯ

К опухолеподобным заболеваниям челюстных костей относятся: эпителиальные кисты — одонтогенные (фолликулярная киста) и воспалительные кисты (радикулярные кисты), неопухолевые костные поражения: эпулис, фиброзная дисплазия, херувизм, эозинофильная гранулема, а также опухолеподобные процессы, связанные с одонтогенным аппаратом (твердая одонтома).

ЭПИТЕЛИАЛЬНЫЕ КИСТЫ

Эпителиальные кисты челюстей представляют собой полые образования, состоящие из оболочки, в которой заключена серозная жидкость, насыщенная холестерином. Различают *радикулярные и фолликулярные кисты.*

Радикулярная киста образуется из эпителиальной гранулемы, возникающей у верхушки корня в исходе хронического (пролиферативного) периодонтита. Перицемент инфицированного зуба, послужившего причиной образования кисты, тесно связан с ее оболочкой. Верхушка корня, как правило, в большей или меньшей степени погружена в полость кисты. Микроскопически оболочка радикулярной кисты состоит из клеточно-волокнистой соединительной ткани, изнутри выстланной многослойным плоским эпителием (рис. 51). Иногда при травме, инфицировании часть

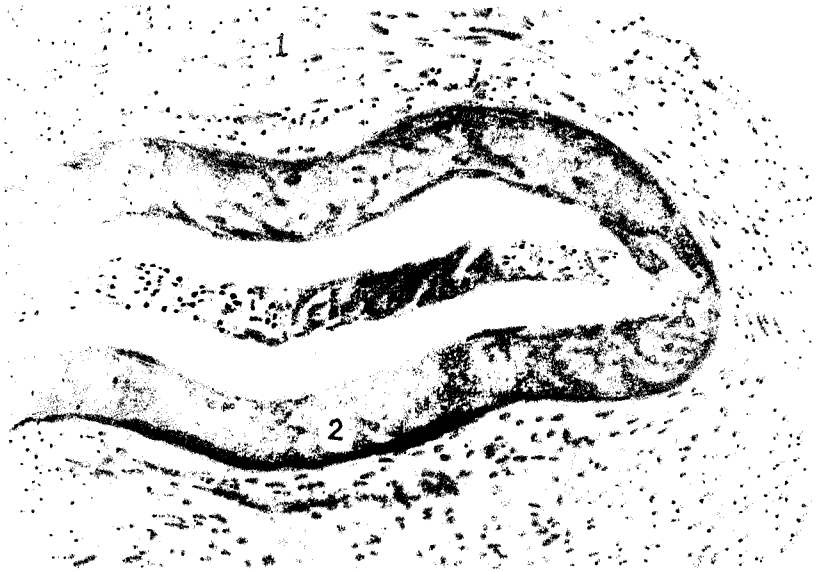

Рис. 51. Радикулярная киста челюсти.
1 — стенка кисты, 2 — эпителий, выстилающий кисту.

оболочки выстлана грануляционной тканью, богатой лейкоцитами. В толще фиброзной основы обнаруживается хроническая воспалительная лимфоплазмоцитарная инфильтрация и новообразование костных трабекул. В стенке кисты возможно атипическое разрастание эпителия.

Фолликулярная киста образуется в результате порочного развития зуба. Полагают также, что фолликулярные кисты могут возникнуть на почве воспалительных процессов у верхушки молочного зуба, когда очаг воспаления достигает фолликула постоянного зуба. Фолликулярные кисты чаще развиваются в детском и юношеском возрасте, в период второго прорезывания зубов. Позднее (в 18—20 лет) развитие фолликулярных кист наблюдается в области зубов мудрости. Для фолликулярной кисты характерно отсутствие соответствующего зуба; рентгенологически в полости кисты выявляется полностью или частично (в виде коронки) сформированный зуб. Микроскопически стенка фолликулярной кисты представлена волокнистой тканью, в которой могут обнаруживаться и плазматические клетки. Изнутри стенка ее выстлана многослойным плоским эпителием. Строма стенки кисты богата гликозамингликанами.

Эпулис (эпулид) — это опухолеподобное соединительнотканное разрастание на альвеолярных отростках челюстей. Чаще встречается у женщин. Локализуется в десне и имеет вид образования шаровидной или грибовидной формы упругоэластической консистенции, покрытого слизистой оболочкой. Характерно наличие отпечатков зубов-антагонистов и изъязвлений слизистой оболочки. Различают *фиброзный, ангиоматозный, гигантоклеточный и врожденный эпулисы.* Фиброзный и ангиоматозный эпулисы возникают преимущественно в молодом и зрелом возрасте, гигантоклеточный — в любом возрасте.

Фиброзный эпулис связан с зубом, на разрезе имеет волокнистое строение и белесоватый цвет. Микроскопически представлен разрастающейся волокнистой соединительной тканью с небольшим количеством тонкостенных сосудов. Иногда могут обнаруживаться очаговые отложения солей кальция, а также островки остеоидной и костной ткани. Поверхность эпулиса покрыта многослойным плоским эпителием, часть изъязвлена, с развитием грануляций и хронических воспалительных лимфо- и плазмоцитарных инфильтратов. Изъязвленный фиброзный эпулис с обильным разрастанием грануляционной ткани обозначают как гранулематозный эпулис.

Для **ангиоматозного эпулиса** характерен на разрезе кроваво-красный цвет из-за множества тонкостенных сосудов капиллярного или венозного типа. Между сосудами располагаются прослойки нежноволокнистой соединительной ткани, нередко с отложением гемосидерина.

Гигантоклеточный эпулис относится к опухолеподобным образованиям неэпителиальной природы. Среди гигантоклеточных эпулисов выделяют периферическую форму, возникающую из мягких тканей десны, и центральную, развивающуюся в кости альвеолярного отростка. В последнем случае эпулис растет в направлении полости рта. Поверхность этого образования нередко изъязвляется вследствие травматизации зубами-антагонистами. Макроскопически опухолевая ткань представляет собой образование округлой или овальной формы плотноэластической консистенции темно-красного цвета с бурым оттенком. Поверхность может быть гладкой или бугристой. По своему гистологическому строению сходна с остеобластокластомой и состоит из мелких (остеобластов) и гигантских многоядерных (остеокластов) клеток. Строма опухоли представлена тонкостенными сосудами и местами волокнистой тканью.

Врожденный эпулис наблюдается у новорожденных. Макроскопически представляет собой шаровидное образование тестоватой консистенции, покрытое слизистой оболочкой десны (рис. 52), величиной с горошину и более. Располагается на альвеолярном отростке. Микроскопически опухолевидное образование состоит из

крупных светлых клеток округло-овальной формы, в цитоплазме которых выявляется ацидофильная зернистость. Ядра располагаются в центре или эксцентрично, содержат от 2 до 5 ядрышек. Эпулис богат сосудами и нервами.

Рис. 52. Врожденный эпулис.

ФИБРОЗНАЯ ДИСПЛАЗИЯ

При фиброзной дисплазии в толще челюсти наблюдается разрастание клеточно-волокнистой и остеогенной ткани с образованием примитивных костных структур, локализующихся в кости. Макроскопически при *очаговой форме* заболевания опухоль имеет вид узла плотной консистенции, состоящего из фиброзной ткани серовато-белого цвета и четко отграниченного от окружающей костной ткани. При *диффузной форме* пораженный участок костной ткани не имеет четких границ, отличается различной плотностью, имеет синюшный цвет.

Визуально отмечается утолщение, нередко искривление челюстей с возможным патологическим переломом их. На распиле костная ткань истончена, особенно кортикальный слой. Очаг поражения заполнен тканью беловато-желтого цвета плотной консистенции. Микроскопически при фиброзной дисплазии отмечается разрастание клеточно-волокнистой ткани с образованием в ней примитивных костных, обычно слабообызвествленных балочек, вокруг которых располагаются остеобласты. Встречаются также цементиклеподобные образования. В некоторых случаях строение ткани напоминает губчатую остеому.

ХЕРУВИЗМ

Херувизм — разновидность фиброзной дисплазии, при которой в челюстях образуются множественные кисты. Обычно развивается в раннем детском возрасте. В области нижней челюсти с двух сторон появляются бугристые наслоения, в связи с чем лицо приобретает округлую форму — лицо херувима (рис. 53). Гистологически в опухоли между костными балками обнаруживается разрастание соединительной ткани, богатой клетками и сосудами.

Рис. 53. Внешний вид больного при херувизме.

Вокруг последних концентрируются ацидофильный материал и многоядерные гигантские клетки. Наряду с лакунарной резорбцией костных балок возникают примитивные костные балочки, окруженные остеоидом.

ЭОЗИНОФИЛЬНАЯ ГРАНУЛЕМА

Эозинофильная гранулема — заболевание, характеризующееся образованием в костях челюсти гранулем, богатых эозинофильными лейкоцитами. При наружном осмотре обнаруживаются отек и припухлость десен, язвенные дефекты и кровоизлияние в слизистую оболочку десен, местами обнажение шейки зубов и их подвижность. Пораженный участок состоит из костной и мягкой тканей, напоминающих грануляционную. При микроскопическом изучении выявляется разрастание своеобразной ткани, состоящей преимущественно из эозинофильных лейкоцитов различной степени зрелости, очагов нейтрофильных лейкоцитов. Сущность процесса при эозинофильной гранулеме не выяснена. Одни авторы относят ее к опухолевым процессам, другие — к реактивным воспалительным или гранулематозным.

ТВЕРДАЯ ОДОНТОМА

Твердая одонтома относится к пороку развития зубных зачатков и рассматривается как опухолеподобное образование смешанного тканевого генеза. Твердая одонтома представляет собой плотную опухоль с бугристой поверхностью, которая может быть спаяна с окружающей тканью или четко отграничиваться. Микроскопически в опухоли обнаруживается разрастание твердых тканей зуба: дентина, эмали, цемента разной степени обызвествления, тяжей одонтогенного эпителия, тканевых структур, сходных с пульпой. Эти ткани располагаются хаотично.

Выделяют *простую и сложную твердую одонтому. Простая одонтома* развивается из одного зубного зачатка и разделяется на полную и неполную. Простая неполная одонтома представляет собой разрастание зубных тканей какой-то части зубного зачатка. Простая полная одонтома развивается из целого зачатка зуба.

Сложная одонтома развивается из нескольких зубных зачатков и построена из спаянных между собой рудиментарных зубов, среди которых встречаются сформированные зубы. В сложных одонтомах обнаруживается хаотичное разрастание твердых тканей зубов. Причем топографическое соотношение между эмалью, дентином и цементом, характерное для нормального зуба, нарушено. Встречается также *кистозная форма* твердой одонтомы.

ОДОНТОГЕННЫЕ ОПУХОЛИ

Одонтогенные опухоли (амелобластома, мягкая одонтома, цементома) развиваются из зачатка твердых тканей зуба — эмали, дентина, цемента, сохраняя при своем развитии эмбриональное строение. Как и всякие опухоли, они разделяются на доброкачественные и злокачественные.

АМЕЛОБЛАСТОМА

Амелобластома (адамантинома, адамантобластома) относится к доброкачественным опухолям челюстей эпителиальной природы и развивается из эмбрионального зачатка эмалевого органа. Злокачественная амелобластома наблюдается редко. Макроскопически выделяют две формы: *солидную и кистозную.* Нами описана также *смешанная* форма опухоли.

Солидная амелобластома определяется в виде узла мягкой или плотной консистенции, хорошо отграниченного от окружающих тканей (рис. 54). Цвет опухоли варьирует от серого до бурого. На разрезе видны участки, содержащие истонченные костные пластинки и мельчайшие кистозные образования.

При **кистозной форме амелобластомы** челюсть увеличена, умеренно вздута, в ней определяется одна или более кистозные полости крупных размеров, заполненные светлой жидкостью. В кистозной полости может располагаться зуб.

При **смешанной форме** опухоль отличается мягкой консистенцией, на распиле в ней обнаруживается чередование участков, заполненных опухолевой тканью с кистами, содержащими желтоватую жидкость.

По гистологическому строению выделяют несколько вариантов амелобластомы. Чаще встречается классический вариант, при котором опухоль состоит из эпителиальных тяжей различной формы, разделенных прослойками грубоволокнистой соединительной ткани, богатой гликозамингликанами. Эпителиальные образования напоминают структуры эмалевого органа зубного зачатка (рис. 55). По периферии тяжей располагаются высокие цилиндрические клетки. В центре эпителиальных образований находятся звездчатые клетки, образующие эпителиальный «ретикулум»,

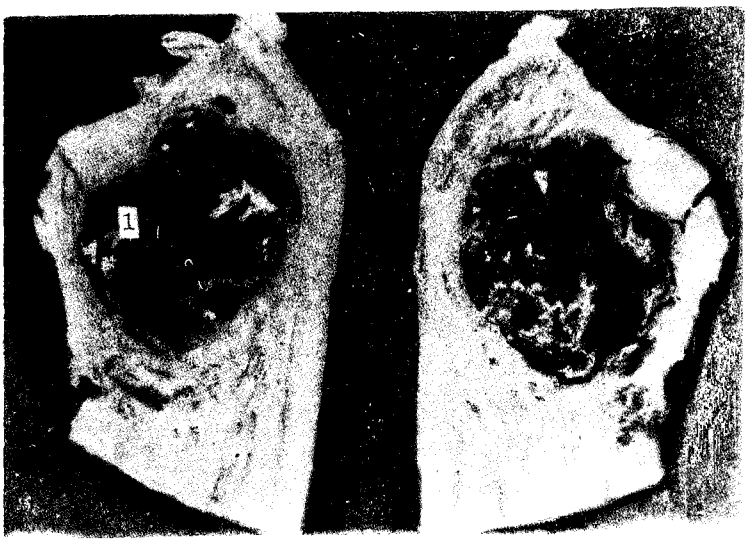

Рис. 54. Солидная амелобластома челюсти.

1 — опухолевая масса.

Рис. 55. Классический вариант амелобластомы.

напоминающий по своему строению эмалевый орган зачатка зуба. В зоне звездчатых клеток могут формироваться кистозные полости различной величины, окруженные уплощенными эпителиальными элементами. Просветы кист заполнены прозрачной гомогенной, реже мелкогранулированной оксифильной и базофильной субстанцией. В полости кист могут обнаруживаться одиночно расположенные эпителиальные клетки со светлой цитоплазмой, содержащей тени ядерных тел или фрагменты ядерных субстанций. В центральных отделах эпителиальных структур выявляются крупные, как бы раздутые клеточные тела, имеющие сходство со спонгиоцитами (онкоцитами). Иногда наблюдается разрыв клеточных оболочек с выпадением содержимого клеток в просвет кистозных полостей.

Местами в эпителиальных образованиях обнаруживаются полигональные клетки, сходные с подвергшимися ороговению шиповидными клетками многослойного плоского эпителия (эпидермоидный вариант опухоли). Среди них сохраняются лишь небольшие зоны, содержащие звездчатые клетки. Возможен некоторый полиморфизм клеток в пределах пласта при сохранении нормальных ядерно-цитоплазматических соотношений. В ряде случаев эпителиальные клетки образуют концентрические сложные фигуры типа мелких луковиц, напоминая образования так называемых эпителиальных жемчужин. Увеличение кист сопровождается вторичными дистрофическими изменениями клеток, которые отторгаются в просветы кистозных полостей, подвергаясь в дальнейшем аутолизу.

При длительно существующих кистозных полостях эпителиальная выстилка может приобретать гистологические черты, свойственные типичным фолликулярным кистам, в этих случаях без дополнительных исследований невозможно правильно установить диагноз. Иногда отмечается обилие сосудов, расположенных непосредственно среди эпителиальной ткани без признаков воспалительной реакции. Строма состоит из прослоек волокнистой фиброзной ткани, местами с миксоматозными превращениями.

МЯГКАЯ ОДОНТОМА

Мягкая одонтома относится к истинным опухолям смешанного тканевого генеза и локализуется внутри челюстной кости. Ее эпителиально-мезенхимная паренхима представлена структурами, отражающими ранние стадии развития зубов. Макроскопически опухоль имеет вид узла округлой формы с бугристой поверхностью, мягкоэластической консистенции. Микроскопически в опухоли обнаруживаются ветвящиеся эпителиальные тяжи и комплексы из эпителиальных островков, построенных из однотипных округлых и полигональных мелких клеток, окруженных клетками призматической формы. Эпителиальные комплексы окружены рыхлой

мезенхимной тканью типа эмбриональной пульпы зуба. Строма слабо развита. На границе между эпителиальными тяжами и мезенхимоподобной тканью располагается узкая гомогенная полоска, интенсивно окрашивающаяся эозином; по своему строению эта белковая субстанция напоминает предентин.

ЦЕМЕНТОМА

Цементома относится к опухолям челюстей неэпителиальной природы и характеризуется разрастанием твердой ткани, сходной по строению с клеточным и бесклеточным цементом. Она состоит из стромы (клеточно-волокнистая ткань) и паренхимы (цементикли, цементобласты). В одних случаях цементные образования выявляются в виде грубоволокнистой ткани, расположенной беспорядочно, в других — в виде сложных округлых окси- и базофильных цементиклей разных размеров; по периферии цементиклей располагаются цементобласты.

ОПУХОЛИ ЧЕЛЮСТНЫХ КОСТЕЙ

К наиболее часто встречающимся опухолям челюстных костей относится остеоид-остеома и остеобластокластома.

ОСТЕОИД-ОСТЕОМА

Остеоид-остеома (или остеоидная остеома) — доброкачественная опухоль остеогенной природы, чаще развивается в нижней челюсти. Микроскопически на распиле блока в толще склерозированной кости выделяется округлый очаг сероватой или красноватой ткани, сходной с грануляционной тканью. Микроскопически «гнездо опухоли» представлено сетью слабообызвествленных, примитивно построенных костных балочек. Они располагаются в богато васкуляризированной ткани и окружены сочными одноядерными клетками типа остеобластов. Костные балочки окаймлены остеоидным веществом. Густота переплетения балок и степень их обызвествления отчетливо нарастают к периферии узла.

ОСТЕОБЛАСТОКЛАСТОМА

Остеобластокластома относится к истинным опухолям челюстных костей, развивается чаще у детей и лиц молодого возраста. Локализуется в толще челюсти, охватывая нередко обширные ее участки. При своем росте приводит к массивной деструкции

костной ткани. Клинико-рентгенологически выделяют *ячеистую, кистозную и литическую формы.*

Макроскопически опухолевая ткань имеет вид коричнево-красных сгустков мягкой консистенции, местами сходна с желеобразной тканью желтоватого цвета. Иногда в опухоли встречаются кисты, заполненные серозно-кровянистой жидкостью. Микроскопически опухоль полиморфна и располагается между костными балками. Строма ее слабо развита, паренхима представлена двумя видами клеток: мелкими (остеобласты) и гигантскими многоядерными клетками (остеокласты). Остеобласты располагаются плотно, образуя нередко пучки. Остеокласты разбросаны в опухоли неравномерно. Опухоль богата сосудами с диапедезными кровоизлияниями вокруг них. Встречаются крупные очаги кровоизлияний, большое число глыбок гемосидерина и участки миксоматозной ткани. Костные балки подвергнуты резорбции; наряду с этим можно видеть новообразованные костные балки.

БОЛЕЗНИ ЖЕЛУДОЧНО-КИШЕЧНОГО ТРАКТА

БОЛЕЗНИ ПИЩЕВОДА

Дивертикул пищевода
Эзофагит
Варикозное расширение вен пищевода
Синдром Маллори — Вейсса
Рак пищевода

БОЛЕЗНИ ЖЕЛУДКА И ДВЕНАДЦАТИПЕРСТНОЙ КИШКИ

Гастрит
Острый
Хронический
Острые язвы желудка
Язвенная болезнь желудка
Язвенная болезнь двенадцатиперстной кишки
Опухоли желудка
Полипы
Рак

БОЛЕЗНИ КИШЕЧНИКА

Дивертикулы
Ишемическая болезнь кишечника
Болезнь Крона
Мальабсорбция
Спру
Болезнь Уиппла
Опухоли тонкой кишки
Идиопатический язвенный колит
Опухоли толстой кишки
Аппендицит
Мукоцеле

Болезни желудочно-кишечного тракта весьма разнообразны. Они могут иметь наследственную природу, характер первичного самостоятельного заболевания или осложнять другие болезни человека, различающиеся по этиологии и патогенезу.

Патологический процесс может развиться на любом участке желудочно-кишечного тракта и носить воспалительный, дистрофический, дисрегенераторный и опухолевый характер, а также представлять собой пороки развития.

Болезни желудочно-кишечного тракта составляют большой раздел медицины — гастроэнтерологию.

БОЛЕЗНИ ПИЩЕВОДА

При разнообразии патологических процессов, развивающихся в пищеводе, клинические проявления их скудны и представлены в основном дисфагией (нарушением глотания), болями за грудиной

и кровотечением, которое выражается в кровавой рвоте (гематомезис). Наиболее часто встречаются функциональные заболевания (атония, эзофагоспазм, дивертикулы), воспалительные поражения (эзофагиты), пептические язвы, рак пищевода. Дистрофические изменения в стенке пищевода наблюдаются крайне редко и проявляются в виде амилоидоза стенки сосудов, изолированного меланоза и очагового обызвествления слизистой оболочки.

Из *пороков развития* пищевода наибольшее значение имеют *врожденная непроходимость (атрезия пищевода), врожденный короткий пищевод, пищеводно-трахеальные свищи и различные стенозы,* которые могут быть и приобретенными. В последнем случае стенозы наблюдаются: 1) при воспалительных процессах с исходом в фиброз, 2) при опухолях пищевода, 3) при системной склеродермии, для которой характерна коллагенизация стенок пищевода, 4) при сдавлении пищевода извне, например опухолью средостения.

ДИВЕРТИКУЛ ПИЩЕВОДА

Дивертикул представляет собой ограниченное слепое выпячивание стенки пищевода диаметром 1—3 см. По расположению выделяют *ценкеровские дивертикулы,* локализующиеся на уровне перехода глотки в пищевод (глоточный сегмент); *бифуркационные, или тракционные* (расположенные в грудной части пищевода в области бифуркации трахеи, что может слегка суживать просвет пищевода); *эпинефральные,* образующиеся около нижнего эзофагального сфинктера (наддиафрагмальный сегмент) и наблюдаемые у больных с нарушением моторной функции пищевода. Выделяют также *полные дивертикулы,* в образовании которых участвуют все слои стенки пищевода, и *неполные дивертикулы,* если стенка их представлена слизистой оболочкой пищевода, пролабированной в дефект между мышечными волокнами. Дивертикулы бывают *одиночными и множественными.*

В патогенезе ценкеровского дивертикула имеет значение дискоординация акта глотания и функции внешнего физиологического (глоточно-пищеводного) сфинктера, что приводит к выраженному повышению внутрипросветного давления в пищеводе с постепенным растяжением его стенки. В механизме развития бифуркационных дивертикулов основное значение придают врожденной неполноценности мышечной оболочки пищевода, воспалению лимфатических узлов и клетчатки средостения с последующей рубцовой тракцией стенки пищевода. Все эти факторы ведут к образованию очагового слепого выпячивания стенки пищевода, к так называемой *аневризме пищевода.* Имеет значение также воспаление лимфатических узлов и клетчатки средостения с последующей рубцовой тракцией стенки пищевода.

Дивертикулы могут протекать бессимптомно, но могут вызывать дисфагию, регургитацию, боли в шее, за грудиной. Иногда развивается воспаление дивертикула — дивертикулит.

ЭЗОФАГИТ

Эзофагит — воспаление пищевода — наиболее часто встречающееся заболевание. Выделяют *острый, подострый, хронический эзофагит,* а также *рефлюкс-эзофагит.* Следует подчеркнуть, что эзофагит чаще диагностируется при аутопсии, чем при жизни, так как протекает бессимптомно. Хотя эзофагит не относится к числу смертельных заболеваний, однако клиническое значение его велико, особенно при хроническом течении. Это объясняется не только тем, что развивается дисфагия (затруднение глотания). Хронический эзофагит приводит к склеротическому процессу в стенке пищевода с развитием его стеноза. Кроме того, хронический эзофагит рассматривается как предраковый процесс.

Острый эзофагит возникает при воздействии на слизистую оболочку горячей пищи, химических веществ (кислот, щелочей), ионизирующего излучения. Кроме того, ряд острых инфекций, например дифтерия, скарлатина, вирусная инфекция, сопровождается острым воспалением слизистой оболочки пищевода. В зависимости от характера воспалительной реакции выделяют *катаральный, эрозивный, геморрагический, фибринозный, некротический эзофагиты.* Описаны также *абсцесс* и *флегмона пищевода.*

Хронический эзофагит развивается при курении, длительном употреблении алкоголя, раздражающей пищи, при глубоких микозах (кандидоз), инфицировании вирусом герпеса, облучении грудной клетки, применении лекарственных препаратов (антибиотиков, химиотерапевтических препаратов), уремии, реакции трансплантат против хозяина. Однако самой важной и частой причиной хронического эзофагита является заброс в пищевод желудочного сока (рефлюкс). Имеет значение также дефицит витаминов А и С.

Кандидоз пищевода встречается чаще других микозов (актиномикоз, бластомикоз) и возникает у больных на фоне иммунодефицитного состояния или при длительном применении антибиотиков и кортикостероидных препаратов.

При **герпесе** в слизистой оболочке пищевода определяются пузырьки и очажки изъязвления. В большинстве случаев морфологические изменения неспецифичны и выражаются в гиперемии, отеке, изъязвлении. Очень редко язвы пищевода могут перфорировать.

При хроническом эзофагите наблюдается прогрессирующий фиброз с утолщением стенки пищевода, что может привести к стриктуре. На поверхности слизистой оболочки появляются эрозии, язвы, лейкоплакии. При рефлюкс-эзофагите иногда многослойный плоский эпителий замещается цилиндрическим (пищевод

Барретта). В случаях выраженного хронического эзофагита метаплазия эпителия захватывает две трети пищевода. При этом замещающий эпителий может быть различного типа и напоминать: 1) эпителий слизистой оболочки дна желудка, 2) эпителий слизистой оболочки кардиального отдела желудка, 3) эпителий слизистой оболочки тонкой кишки. В пищеводе Барретта наблюдается два типа язв: неспецифические острые или хронические, неправильной формы; типичные пептические язвы, возникающие в участках, прилегающих к слизистой оболочке, секретирующей соляную кислоту и пепсин. При хроническом эзофагите слизистая оболочка может подвергаться атрофии, гиперкератозу или дисплазии, которая является наиболее частой причиной развития рака пищевода.

Клиническая картина эзофагита вариабельна и зависит от причины и состояния организма. При незначительном поражении пищевода эзофагит может протекать бессимптомно, в других случаях — сопровождаться болями за грудиной или кровотечением, которое может привести к хронической железодефицитной анемии. Стенозы, развивающиеся при хроническом эзофагите, ведут к нарушению питания с возможным развитием авитаминоза, белковой недостаточности и микроэлементоза. При рефлюкс-эзофагите чаще наблюдаются боли за грудиной, дисфагия, кровотечение; хронический эзофагит может осложниться развитием рака.

ВАРИКОЗНОЕ РАСШИРЕНИЕ ВЕН ПИЩЕВОДА

В клинической практике врача большое значение имеет варикозное расширение вен пищевода, так как оно осложняется смертельным кровотечением. Варикозное расширение вен пищевода развивается при портальной гипертензии, возникающей при циррозах печени, опухолях, тромбофлебите печеночных вен, сдавлении воротной вены. При повышении давления в портальной системе расширяются и истончаются портокавальные анастомозы, в том числе вены пищевода и их подслизистые сплетения, что создает угрозу их разрыва.

Патологическая анатомия. На макроскопическом уровне обнаруживаются извитые, расширенные вены пищевода и кардиальной части желудка. Слизистая оболочка над варикозно расширенными венами истончена, в этой зоне развиваются воспалительный процесс и эрозии. При разрыве вен пищевода и сильном кровотечении вены обычно спадаются, так что трудно определить отверстие, из которого началось кровотечение. Иногда можно выявить тромбированные вены.

Клиническая картина. До возникновения кровотечения варикозное расширение вен пищевода протекает бессимптомно. Однако в любой момент может возникнуть внезапное массивное кровотече-

ние с кровавой рвотой (гематомезис). В таких случаях трудно установить источник кровотечения, так как оно может возникнуть и из пептических язв желудка и двенадцатиперстной кишки, при эрозивном гастрите, а также при разрыве пищевода. Смертность при кровотечениях из варикозно расширенных вен пищевода составляет 30—50 %.

СИНДРОМ МАЛЛОРИ — ВЕЙССА

Основу синдрома Маллори — Вейсса составляют трещины и разрывы слизистой оболочки пищевода, которые могут быть причиной кровотечения. Наиболее частая причина возникновения трещин и разрывов — это позывы к рвоте, многократная фиксированная рвота в результате повышения внутрижелудочного и внутрибрюшного давления, что сопровождается спазмом кардиоэзофагального жома. Кроме того, синдром Маллори — Вейсса развивается при сильном кашле, напряжении, икоте, гастроскопии, родах. Фактором риска является также сопутствующая грыжа пищевода. Описываемый синдром наиболее часто наблюдается у алкоголиков. Трещины располагаются обычно вдоль продольной оси пищевода, длина их колеблется от нескольких миллиметров до нескольких сантиметров. Они могут быть поверхностными, захватывая лишь слизистую оболочку. При более глубоких разрывах в процесс вовлекаются подслизистый и мышечный слои. Иногда разрыв захватывает всю стенку. Чаще трещины и разрывы наблюдаются в брюшной части пищевода. Кровотечение обычно начинается неожиданно, без каких-либо предвестников. *Прогноз* в случае своевременной остановки кровотечения благоприятный.

РАК ПИЩЕВОДА

Рак пищевода встречается в различных странах и как причина смерти составляет 2—5 % среди опухолей другой локализации.

Этиология и патогенез. Установлено, что в развитии рака пищевода играют роль: длительное употребление алкоголя, курение, дивертикулы пищевода, ахалазия, рефлюкс-эзофагит, хронический эзофагит с развитием лейкоплакии и дисплазии, канцерогены, поступающие с пищей (например, нитрозамины), недостаточное питание, дефицит витаминов. Наиболее важное значение в этиологии рака придается курению, алкоголю и хроническим процессам в слизистой оболочке пищевода. Эндемическими очагами рака пищевода считаются Иран, Китай, Центральная Азия. Частота развития рака зависит от особенностей образа жизни, питания населения страны, а также экологической ситуации. Например, серьезным фактором риска является употребление высокоминерализованной и засоленной питьевой воды.

К предраковым заболеваниям относят лейкоплакию, хронический эзофагит, язвы, рубцы после ожога, дисплазию слизистой оболочки пищевода, которая ведет обычно к развитию рака in situ. Источником развития рака пищевода является многослойный плоский эпителий слизистой оболочки, а также выводных протоков и секреторных отделов слизистых желез. Наиболее часто рак пищевода обнаруживается в средней трети его (в 40—50 % случаев), реже — верхней (в 10—15 %) и нижней (в 3,5—4 %).

Патологическая анатомия. Визуально на ранней стадии опухоль выявляется в виде небольших серовато-серых бляшек, чаще опухоль циркулярно охватывает пищевод. По типу роста рак пищевода может быть экзофитным и эндофитным и иметь вид: 1) полиповидных образований, выступающих в просвет пищевода (сосочковый рак); 2) язвенных дефектов, которые могут пенетрировать в окружающие ткани и разрушать аорту, дыхательные пути, средостение, перикард (изъязвленный рак); 3) кольцевидного и плотного рака, диффузно инфильтрирующего стенку пищевода, вызывая ее утолщение, ригидность и сужение просвета.

В большинстве случае (90 %) рак пищевода по гистологическому строению относится к плоскоклеточному раку. Реже наблюдается мелкоклеточный рак и аденокарцинома, развивающаяся из эпителия субмукозных желез или метаплазированного эпителия пищевода Барретта.

Характерной особенностью рака верхней и средней трети пищевода является его распространение на трахею, бронхи, сосуды корня легких, аорту, легочную ткань, щитовидную железу, нервные стволы. В результате прорастания опухоли возникают пищеводно-трахеальные свищи. При локализации рака в нижней трети пищевода в процесс вовлекаются лимфатические узлы ниже диафрагмы и узлы средостения. При гематогенной диссеминации метастазы возникают в легких, печени, костях.

Клиническая картина. На начальных этапах рак пищевода протекает бессимптомно. Первым клиническим признаком опухоли является дисфагия, обусловленная циркуляторным ростом опухоли. Характерны потеря массы тела, анорексия, икота, охриплость, кашель при переходе опухолевого процесса на дыхательные пути, кровотечение при аррозии крупного сосуда опухолью. Одним из симптомов рака пищевода является аспирация пищи через трахеоэзофагальный свищ. *Прогноз* определяется своевременной диагностикой, характером осложнений и лечением. При прорастании опухоли в жизненно важные органы могут развиться: аспирационная пневмония, абсцесс и гангрена легких, эмпиема плевры, гнойный медиастинит, перикардит. Эти осложнения ухудшают прогноз заболевания.

БОЛЕЗНИ ЖЕЛУДКА И ДВЕНАДЦАТИПЕРСТНОЙ КИШКИ

Болезни желудка занимают большое место в клинике внутренних болезней. Они весьма разнообразны по этиологии, патогенезу и клинико-анатомическим проявлениям. В связи с чем будут рассмотрены наиболее часто встречающиеся заболевания, к которым относятся гастрит, острые стрессовые язвы желудка, язвенная болезнь и опухоли желудка.

ГАСТРИТ

Гастрит — это заболевание желудка воспалительной природы, который в соответствии с клинико-анатомическими особенностями разделяется на два вида: острый и хронический.

ОСТРЫЙ ГАСТРИТ

Острый гастрит характеризуется развитием острого воспалительного процесса в слизистой оболочке желудка.

Этиология и патогенез. В патогенезе острого гастрита имеют значение: 1) нарастание ацидоза слизистой оболочки с нарушением секреции бикарбонатов; 2) нарушение кровоснабжения оболочек желудка, гипоксическое повреждение и снижение секреции бикарбонатов; 3) разрушение барьера в слизистой оболочке желудка, представленного покровным эпителием, что способствует обратной диффузии ионов водорода и отслоению покровного эпителия (десквамация его).

Факторы, способствующие развитию указанных процессов, разнообразны. К ним относят: систематическое употребление нестероидных противовоспалительных препаратов, особенно ацетилсалициловой кислоты, обладающей вазоконстрикторным свойством; постоянное употребление алкоголя, курение; применение противоопухолевых химиотерапевтических препаратов; стрессовые ситуации (например, обширные ожоги тела); шок; инфекционный процесс, вызванный Campylobacter, стафилококком; пищевые отравления; отравление кислотами и щелочами; действие на слизистую оболочку привратниковой части желудка концентрированного желудочного сока (пептический гастрит). Кроме указанных экзогенных факторов, в развитии острого гастрита могут иметь значение и эндогенные факторы, такие, как уремия, аллергия, острая сердечная недостаточность, сопровождающаяся острой венозной гиперемией.

Установлено, что в развитии острого гастрита наибольшее значение имеет длительное применение нестероидных противовоспалительных препаратов, алкоголя и чрезмерное курение. Например, при лечении ревматического артрита ацетилсалицило-

вой кислотой в 70 % случаев развивается острый эрозивный гастрит. В основе механизма действия этого препарата лежит его способность подавлять образование простагландинов, которые защищают слизистую оболочку желудка от различных патогенных факторов. Алкоголь и табачный дым могут непосредственно повреждать слизистую оболочку. Временное угнетение секреции соляной кислоты может приводить к росту микроорганизмов, особенно Campylobacter, которые имеют большое значение в развитии острого воспалительного процесса в слизистой оболочке желудка.

Патологическая анатомия. В зависимости от характера структурных изменений и глубины поражения *выделяют острый поверхностный (серозный), острый геморрагический и острый эрозивный гастриты, фибринозный гастрит, флегмону желудка.*

Серозный гастрит (острый поверхностный), рассматриваемый также как начальные изменения геморрагического и эрозивного гастрита, макроскопически характеризуется небольшим утолщением слизистой оболочки, сглаживанием складок, отеком и гиперемией. На поверхности определяется большое количество слизи. Микроскопически выявляются: гиперемия слизистой оболочки, то есть усиленный приток к воспаленному участку артериальной крови; инфильтрация межуточной ткани нейтрофильными лейкоцитами, лимфоцитами, эозинофилами; дистрофия покровного эпителия (вакуольная и слизистая). Часто мелкие группы клеток, расположенные на поверхности складок слизистой оболочки, подвергаются некрозу и слущиванию в просвет желудка с образованием мелких эрозий (эрозивный гастрит). Эпителий желез при серозном гастрите чаще остается интактным. Иногда наблюдается угнетение секреторной функции их в сочетании со слизистой дистрофией. Соединительная ткань слизистой оболочки желудка пропитывается жидкостью, богатой белком. Последняя, пропотевая через эпителиальный покров, примешивается к желудочному соку.

Геморррагический гастрит характеризуется наличием отдельных очагов пропитывания ткани слизистой оболочки кровянистым экссудатом.

При *фибринозном гастрите* поверхность слизистой оболочки покрывается пленкой серого цвета — фибринозные наложения. В зависимости от глубины процесса развивается или крупозный гастрит, или дифтеритический.

Гнойное воспаление желудка относится к числу редких поражений органа и может наблюдаться в виде ограниченных очагов — метастатических процессов или диффузного гнойного воспаления. Последнее называется *флегмонозным гастритом (или флегмоной желудка)*. Стенка желудка резко утолщена, отечна, но конфигурация его не изменяется. На слизистой оболочке появляются фибринозно-гнойные наложения, мелкие кровоизлияния. При микроскопии обнаруживается обильный лейкоцитарный инфиль-

трат с большим количеством микробов в подслизистом слое, откуда процесс может распространяться на мышечный слой и брюшину. Выявляются также очаги некроза и кровоизлияний.

Возбудителем флегмоны чаще является стрептококк, который проникает в слизистую оболочку гематогенным путем или внедряется с инородным телом. Иногда флегмона желудка осложняет язву желудка и рак. В таких случаях инфицирование может возникнуть при внедрении микробов из хронической язвы или распадающейся опухоли. В некоторых случаях развитию флегмоны предшествует ангина. Это заболевание очень опасно для жизни, так как гнойное воспаление переходит на брюшину, вызывая разлитой гнойный перитонит.

По локализации гастриты разделяют на фундальный, пилороантральный, пилородуоденальный. По локализации процесса — на диффузный и очаговый.

Клиническая картина определяется характером и глубиной поражения желудка. Острый гастрит может протекать бессимптомно или проявляться в виде болей в эпигастральной области, тошноты, рвоты, иногда с примесью крови. В последнем случае наблюдается мелена. Острый гастрит, вызванный стафилококковым эндотоксином, начинается внезапно после приема контаминированной пищи и характеризуется болями в эпигастрии, рвотой. При употреблении алкоголя может развиться геморрагический эрозивный гастрит.

Исходы острого гастрита определяются глубиной поражения слизистой оболочки. При серозном гастрите наблюдается полное восстановление структуры слизистой оболочки, обладающей выраженной регенераторной способностью. При фибринозном и гнойном гастрите при благоприятном исходе развиваются склеротические или цирротические процессы. Неблагоприятный исход возможен при переходе гнойного процесса на брюшину с развитием гнойного перитонита.

ХРОНИЧЕСКИЙ ГАСТРИТ

Хронический гастрит — это длительно протекающее заболевание, которое характеризуется хроническим воспалительным процессом в желудке, атрофией желез и их метаплазией. Образование эрозий в слизистой оболочке при этом не наблюдается. Изменения в эпителии могут привести к дисплазии его с последующим развитием рака желудка. Установлено, что хронический гастрит наблюдается также у больных с пернициозной анемией, у лиц с язвой и карциномой желудка, после операции субтотальной гастрэктомии.

В зависимости от локализации выделяют *два типа хронического гастрита: тип А (фундальный, аутоиммунный гастрит) и тип В (антральный, неиммунный гастрит).* Антральный гастрит

разделяется на гиперсекреторный и «экологический». В первом случае наблюдается повышение уровня соляной кислоты и пепсина. Этот вид гастрита имеет значение в генезе язвенной болезни двенадцатиперстной кишки. Около 90 % больных язвенной болезнью страдают антральным гастритом. При «экологическом» гастрите патологические процессы развиваются во всех отделах желудка и сочетаются с язвой желудка (в 75 % случаев), атипической метаплазией и раком желудка.

Этиология и патогенез. Классический фундальный атрофический гастрит типа А, обнаруживаемый у больных с пернициозной анемией, имеет аутоиммунную природу, о чем свидетельствуют три типа аутоантител, выявляемых в крови больных. Мишень одного из них — париетальные клетки, которые подвергаются цитотоксическому эффекту аутоантител. В результате снижается или прекращается синтез соляной кислоты.

Причины гастрита типа В более разнообразны, из которых наиболее важная роль отводится микроорганизму Helybacter pylori. В большинстве случаев наблюдается их колонизация, которая с возрастом увеличивается, что хорошо коррелирует с повышением заболеваемости. Helybacter pylori обнаруживается в 90 % случаев хронического гастрита. Эти микроорганизмы локализуются в пределах поверхностного слоя слизи, секретируемой слизистыми клетками эпителия, и не инвазируют клетки или ткань. При обследовании пациентов с бессимптомным течением хронического гастрита у всех обнаружена инфекция, вызываемая этим микроорганизмом. Полагают, что Helybacter pylori является тем субстратом, на фоне которого могут воздействовать и другие патогенные факторы — чрезмерное употребление алкоголя, заброс желчи в желудок, длительное применение нестероидных противовоспалительных средств.

Патологическая анатомия. В соответствии со структурными изменениями выделяют поверхностный и атрофический гастриты. *Поверхностный гастрит* характеризуется инфильтрацией стромы слизистой оболочки лимфоцитами, плазмоцитами, выраженной эозинофилией собственной пластинки слизистой оболочки. Обнаруживаются также единичные полипы. Эпителий железистых структур остается интактным, хотя наблюдается гиперсекреция слизи.

Атрофический гастрит характеризуется: 1) истончением слизистой оболочки, 2) увеличением инфильтрации ее стромы плазмоцитами, лимфоцитами, эозинофилами с образованием в подслизистом слое лимфоидных фолликулов, 3) атрофическими изменениями со стороны эпителия желез с их структурной перестройкой. При истончении слизистой оболочки желудка более четко выявляется сосудистая сеть, благодаря чему слизистая оболочка приобретает красноватый оттенок. Истончение ее связано с субтотальной или тотальной потерей париетальных клеток, представляющих мишень для аутоантител, резким снижением секреции слизи. Макроскопи-

чески слизистая оболочка тусклая, лоснящаяся, с красноватым оттенком.

Хронический атрофический гастрит может перейти в *атрофию желудка,* которая рядом исследователей рассматривается как один из вариантов хронического гастрита. При атрофии желудка истончению подвергаются все его слои, в связи с чем полость желудка увеличивается. Складки полностью отсутствуют, поверхность слизистой оболочки гладкая, блестящая, серого цвета. Железистый аппарат как при атрофическом гастрите, так и при атрофии желудка уменьшается в числе и размерах. На смену железистым клеткам эпителия появляются недифференцированные клетки или клетки желез кишечника (бокаловидные, каемчатые, пенетовские клетки).

Выделяют *три стадии атрофии* слизистой оболочки желудка: 1) *начинающуюся атрофию,* при которой железы еще не укорочены, но производят впечатление сдавленных желез; 2) *частичную атрофию,* когда сохранены группы желез, содержащие главные и обкладочные клетки; 3) *тотальную атрофию,* при которой железы выстланы только слизеобразующим эпителием.

По мере углубления патологического процесса покровный эпителий, выстилающий поверхность слизистой оболочки и желудочные ямки, может подвергаться метаплазии и дисплазии, с возможным развитием рака желудка. Соединительная ткань слизистой оболочки и подслизистого слоя подвергается склерозу, мышечные слои атрофируются. Причем установлено, что риск развития рака желудка значительно выше у больных, страдающих пернициозной анемией.

Клиническая картина определяется степенью поражения желудка и локализацией процесса. Характерными симптомами хронического гастрита являются изжога, отрыжка, иногда рвота, боли в эпигастральной области. Хронический гастрит может сопровождаться хроническим холециститом, панкреатитом, хроническим энтероколитом, железодефицитной, пернициозной анемией. Как уже отмечалось, хронический гастрит может осложниться развитием язвы и рака желудка.

ОСТРЫЕ ЯЗВЫ ЖЕЛУДКА

Острые язвы желудка возникают в результате острого эрозивного процесса в поверхностных слоях слизистой оболочки. Причины развития эрозий самые разнообразные. Они могут возникать при отравлениях едкими веществами, развитии в слизистой оболочке желудка гранулематозного воспаления (туберкулез, сифилис), при воздействии на центральную и периферическую нервную систему.

Наибольший интерес из них представляют острые язвы, обусловленные стрессовой ситуацией. Эти язвы возникают при: 1) выраженных ожогах (язвы Курлинга), 2) септических

состояниях, 3) травматических повреждениях центральной нервной системы, 4) хирургических вмешательствах или кровоизлияниях в головной мозг (язвы Кушинга), 5) шоке, 6) повреждении гипоталамической области, 7) длительном применении ацетилсалициловой кислоты и кортикостероидов.

Патогенез изучен недостаточно. Известно лишь, что генез острых язв при обширных ожогах связан с гиперсекрецией ацидинпепсина. Предполагают также, что в механизме развития язвы важная роль принадлежит острым вазомоторным расстройствам. В пользу такого неврогенного механизма свидетельствуют факты развития острых язв при повреждении головного мозга. Спазм сосудов приводит к ишемии слизистой оболочки желудка, которая подавляет локальное образование простагландинов, выполняющих роль ее протектора.

Патологическая анатомия. Острые язвы имеют округлую, овальную или неправильную форму. Величина их различная, начиная от маленькой точки до нескольких сантиметров в диаметре, они имеют множественный характер, усеивая иногда всю слизистую оболочку. Острые язвы обычно поверхностные, в более редких случаях распространяются на всю толщу слизистой оболочки, не выходя за ее пределы. Перфорация острых язв является исключением. Локализуются они в различных областях желудка, главным образом в теле и препилорической области. Наиболее крупные язвы располагаются по малой кривизне, более мелкие — по большой. Дно язвы чистое или покрыто буро-черным распадом, что связано с кровоизлиянием и образованием солянокислого гематина под воздействием желудочного сока (геморрагические эрозии). Содержимое желудка при наличии эрозий также окрашено в бурый цвет.

При микроскопическом исследовании острые язвы представляют собой дефекты слизистой оболочки в виде клиньев, обращенных верхушкой вглубь. Область дефекта заполнена аморфным тканевым детритом и кровяным пигментом. Участки слизистой оболочки, прилежащие к эрозии, находятся в состоянии переваривания. В более редких случаях кровоизлияние в язвах не обнаруживается. Видны лишь значительный отек и пропитывание фибрином слизистой и подслизистой оболочек даже за пределами самой язвы, что ведет к слущиванию и некробиозу эпителия. В отличие от геморрагических эрозий эти дефекты обозначаются как *серозно-апоплексические эрозии.* Именно этот вид острых язв имеет наибольшее значение в генезе хронических язв желудка.

Клиническая картина. Острые язвы в большинстве случаев протекают бессимптомно. Это в известной мере обусловлено тем, что в основе развития язв часто лежат такие тяжелые страдания, как бешенство, общий перитонит, кровоизлияние в мозг, опухоли, травмы мозга. Проявляются язвы лишь при развитии кровотечения. Обычно кровотечение незначительное и может быть оста-

новлено при гемостатической терапии. Реже оно может быть массивным, со смертельным исходом.

Исход острых язв различен. Возможны три варианта: 1) заживление с полной регенерацией слизистой оболочки, 2) неполная регенерация с образованием рубца линейного или звездчатого, 3) переход в хроническую язву желудка.

ЯЗВЕННАЯ БОЛЕЗНЬ ЖЕЛУДКА

Язвенная болезнь желудка представляет собой хроническое заболевание с циклическим течением, сопровождающееся развитием рецидивирующей пептической язвы в стенке желудка. Эта болезнь широко распространена во всех странах и континентах, чаще болеют мужчины. Самая высокая заболеваемость как у мужчин, так и у женщин наблюдается в возрасте 40—50 лет.

В генезе язвенной болезни важное значение придают нарушению соотношения между факторами защиты слизистой оболочки желудка и агрессивными факторами. Так, к защитным факторам относятся:

1) секреция слизи эпителиальными клетками с образованием поверхностного слоя ее;

2) секреция бикарбонатов в слой слизи, что определяет pH-градиент от высокой кислотности полости желудка до нейтрального pH поверхности слизистой оболочки;

3) специализированная апикальная поверхность слизистых клеток желудка, которая препятствует диффузии водородных ионов (H^+) в слизистую оболочку;

4) выраженная регенераторная способность эпителия слизистой оболочки, что обусловливает быструю репаративную регенерацию повреждения;

5) выработка слизистой оболочкой желудка простагландинов, обладающих цитопротекторной активностью (срочной защитной реакцией), чему способствуют адекватное кровоснабжение слизистой оболочки и стимуляция секреции слизи и бикарбонатов.

К агрессивным факторам относятся:

1) гиперсекреция соляной кислоты и пепсина;

2) инфицированность антральной части желудка;

3) длительное применение нестероидных противовоспалительных препаратов, особенно ацетилсалициловой кислоты;

4) нарушение ингибиции механизмов, стимулирующих выделение гастрина, играющего важную роль в гиперсекреции соляной кислоты;

5) образование опухоли из гастринсекретирующих клеток (гастриномы).

Так, при нарушении защитных факторов создаются предпосылки к образованию язвы даже при нормальном уровне соляной кислоты в желудке и при отсутствии инфицированности Helybacter

pylori, а увеличение агрессивных факторов может стать причиной образования язвы (ульцерации) даже при сохранившейся защитной системе слизистой оболочки.

Имеет значение также нарушение секреции слизи, которая, равномерно покрывая слизистую оболочку, препятствует обратной диффузии в нее водородных ионов. В осуществлении слизистой оболочкой защитной функции важное значение принадлежит простагландину Е. В этой связи следует подчеркнуть, что ацетилсалициловая кислота, способная вызвать альтерацию слизистой оболочки, подавляет секрецию простагландина Е.

С именем Селье связана стрессовая теория развития язвенной болезни желудка, которой в настоящее время придается большое значение. Роль гормональных факторов подтверждается наблюдениями о возможности альтерации стенки желудка при лечении кортикостероидами.

Факторами риска развития язвенной болезни желудка являются злоупотребление алкоголем, интенсивное курение, длительное применение ацетилсалициловой кислоты. Установлено, что сигаретный дым и алкоголь стимулируют секрецию соляной кислоты париетальными клетками. Сигаретный дым подавляет регенераторную способность эпителия, что препятствует заживлению повреждения. Алкоголь оказывает ульцерогенный эффект, вызывая цирроз печени.

Язвенная болезнь желудка очень часто сочетается с хроническим бронхитом, эмфиземой, антральным и хроническим атрофическим гастритом. В механизме развития язвенной болезни большое значение придается нарушению баланса между синтезом ацидинпепсина, обладающего агрессивным действием, и состоянием слизистой оболочки желудка как защитного барьера. Установлено, что снижение резистентности слизистой оболочки может привести к образованию язвы даже при снижении секреции ацидинпепсина.

В патогенезе язвенной болезни желудка имеют значение также: 1) снижение пилорического пресса в покое и в ответ на повышение кислотности в двенадцатиперстной кишке; 2) усиление рефлюкса дуоденального содержимого (желчи, лизолецитина) в желудок, который повышает обратную диффузию водородных ионов в слизистой оболочке желудка и вызывает острый поверхностный гастрит. Причем в одних случаях важное значение имеет заброс желчи из двенадцатиперстной кишки при низком уровне кислотности, в других — повышенная кислотность. Содержимое двенадцатиперстной кишки, особенно желчные кислоты, лизолецитин, секрет поджелудочной железы повреждают слизистую оболочку желудка с развитием язвы.

Патологическая анатомия. Хронические язвы желудка имеют свои отличительные особенности. Они всегда бывают единичными, 2—3 язвы встречаются редко; локализуются преимущественно по малой кривизне, в антральной области. Форма язв обычно

Рис. 56. Каллезная язва пилорической части желудка.

округлая, овальная или неправильной треугольной формы, диаметром 2—4 см. Язвы отличаются значительной плотностью дна и краев, напоминая келоидные разрастания (рис. 56). Склеротические изменения могут охватывать всю толщу желудка, выходя за его пределы. В результате могут возникнуть плотные сращения желудка с печенью, селезенкой, поджелудочной железой, поперечной ободочной кишкой, сальником.

Дно язвы обычно неровное, шероховатое, реже гладкое. Над поверхностью выступают сосуды с утолщенными стенками и свежими или старыми тромбами. Нередко на дне язвы виден кровоточащий сосуд. Аррозии чаще подвергаются венечные артерии желудка, значительный калибр которых и отсутствие их тромбирования обусловливают особую опасность кровотечения, тем более, что здесь не происходит тромбирования артерий. В венах желудка всегда имеется такой «профилактический тромбоз», и венозные кровотечения из язв довольно редки.

Глубина язвы в различных ее участках неодинакова. Край, обращенный к кардиальной части, глубокий, подрытый, обращенный к пилорической части — пологий, террасообразный; поэтому язва имеет конусообразную форму, острый конец ее обращен к кардиальной части. Формирование такой язвы большинство исследователей объясняют смещением разрушенных мышечных слоев желудка при его перистальтике. В результате кардиальный край, смещаясь в сторону язвы, нависает над ней,

а пилорический — смещается от язвы и становится террасообразным. Под более крутым кардиальным краем всегда происходит застой содержимого желудка с повышением кислотности, что способствует дальнейшему разъеданию и углублению именно этой части язвы.

Микроскопически дно язвы состоит в период обострения иногда из четырех слоев. Наружный представлен тонким слоем некротического фибриноидного детрита. Под ним находится зона воспалительного инфильтрата, состоящего из нейтрофилов с большой примесью эозинофилов (второй слой). Третий слой представлен грануляционной тканью, богатой сосудами. Четвертый выглядит как широкое рубцовое поле, незаметно переходящее в спайки с окружающими органами.

Дно хронических язв совершенно лишено мускулатуры. Сосуды дна язвы часто склерозированы, что способствует снижению регенераторных процессов тканей и прогрессированию язвы. Нервные волокна в области дна язвы нередко разрастаются по типу ампутационных невром. В слизистой оболочке желудка, окружающей язву, обнаруживается картина атрофического гастрита и метаплазии желез.

Клиническая картина. Основным симптомом язвенной болезни являются боли в подложечной области с иррадиацией их в левую половину грудной клетки. Боли могут возникать через 30—60 мин после приема пищи. Нередко на высоте болей возникает рвота. Часто при обострении язвенной болезни появляются и другие диспепсические расстройства (изжога, тошнота, отрыжка, запоры). Характерны сезонное обострение болей и строгая периодичность течения болезни — обострений и ремиссий.

Осложнения. При благоприятном исходе наблюдается рубцевание язвы, при неблагоприятном — может возникнуть ряд осложнений. Так, при образовании рубца в пилорической части развиваются стеноз и непроходимость. С сужением выходной части желудка связана первоначальная гипертрофия мышечных слоев его стенки, которая возникает в результате нарастания препятствия к продвижению содержимого желудка (компенсированный стеноз). Затем наступает паралитическое расширение полости желудка (декомпенсированный стеноз). Стенка желудка становится тонкой, с гладкой поверхностью. Расстройство перистальтики ведет к задержке содержимого желудка и его разложению. Нарушение секреторной и экскреторной функции желудка обусловливает выделение больших количеств жидкости в его полость и прекращение всасывания. Вследствие развивающегося декомпенсированного стеноза возникает так называемая *желудочная тетания,* связанная с потерей кислоты и хлора при рвоте, с нарушением минерального обмена и усиленным распадом белков, который сопровождается азотемией.

Рубцевание иногда может привести к деформации стенки желудка: в форме «песочных часов» или «сегментированного

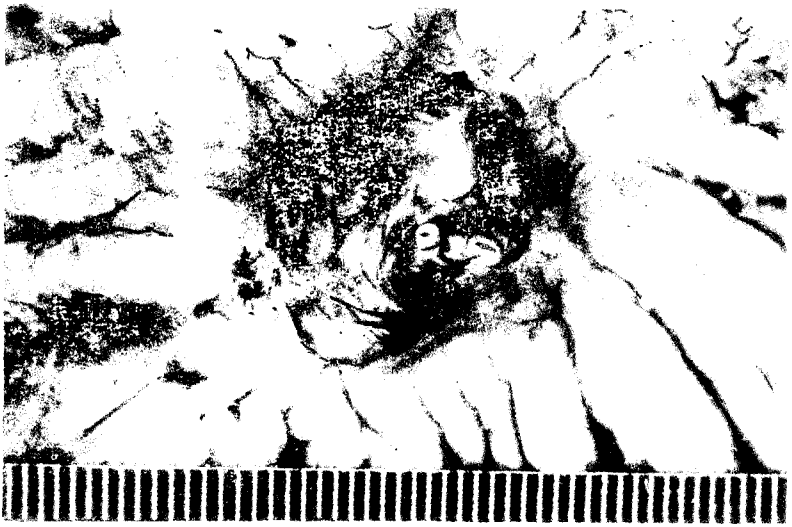

Рис. 57. Склероз сосудов дна язвы желудка.

желудка». Такое изменение формы желудка наблюдается при рубцевании крупных язв на передней и задней стенках.

Опасным осложнением язвенной болезни желудка является *кровотечение*. Оно бывает длительным и повторным, так как наличие рубцовой ткани и склероз сосудов превращают их просвет в неподвижные зияющие трубки (рис. 57), которые могут быть закрыты только тромбами. Кровотечение возникает вследствие фибриноидного некроза стенки сосудов. Опасность кровотечения определяется калибром сосуда и состоянием его стенки. На вскрытии выявляются бледность кожных покровов и малокровие внутренних органов. В содержимом желудка и кишечника обнаруживается кровь, которая при распаде приобретает черный цвет.

К числу тяжелых и частых осложнений язвенной болезни желудка относится также *прободение язвы*. Перфорация возникает при резко выраженных морфологических признаках обострения. Чаще перфорируют язвы передней стенки желудка. Размер перфорационных отверстий достигает 2—3 см в диаметре. Выделяют перфорацию открытую с развитием разлитого перитонита и перфорацию прикрытую. В последнем случае отверстие в стенке желудка прикрыто прилежащими органами: печенью, желчным пузырем, сальником, в связи с чем развивается осумкованный перитонит.

К осложнениям язвенной болезни относят также *пенетрацию язвы*. При медленном прогрессировании язвенного процесса на серозной оболочке образуются пленки фибрина, организация

которых ведет к образованию спаек между желудком и прилежащими органами. Через образовавшиеся спайки язвенный процесс может проникнуть в прилежащие органы, например поджелудочную железу; такие язвы называются *пенетрирующими*.

На месте хронической язвы желудка *может развиться рак*. Малигнизации язв предшествует усиленная регенераторная пролиферация покровного и ямочного эпителия слизистой оболочки в форме полипов и кистовидных разрастаний желез.

Осложнения могут возникнуть также после *хирургических вмешательств на желудке по поводу язвы*. К таким осложнениям относятся *общие расстройства гемодинамики (шок), анемия, истощение, нарушение процесса заживления операционных ран*.

ЯЗВЕННАЯ БОЛЕЗНЬ ДВЕНАДЦАТИПЕРСТНОЙ КИШКИ

Образование пептической язвы, аналогичной язве желудка, наблюдается и в двенадцатиперстной кишке, в развитии которой имеют значение такие этиологические факторы, как курение, алкоголизм, длительное употребление ацетилсалициловой кислоты. Однако более существенное значение имеют генетические факторы, о чем свидетельствует более высокая частота заболевания у монозиготных близнецов, у лиц с 0-группой крови. Установлено, что язвенная болезнь двенадцатиперстной кишки часто ассоциируется с циррозом печени, раком поджелудочной железы, мочекаменной болезнью. В ее патогенезе важная роль принадлежит хроническому антральному гастриту, его гиперсекреторному типу с забросом в двенадцатиперстную кишку большого количества желудочного сока. Подтверждением служит отсутствие язвы у лиц с ахилией. Гиперсекреция может быть связана или с гиперплазией париетальных клеток, или с увеличением их реакции на стимуляторы секреции.

Язва локализуется в луковице двенадцатиперстной кишки тотчас за привратником. Ниже фатерова соска язва не развивается. Сторонники пептической теории происхождения язвенной болезни двенадцатиперстной кишки истолковывают это как доказательство ведущей роли желудочного сока в генезе дуоденальных язв, так как ниже фатерова соска его действие нейтрализуется.

Дуоденальные язвы отличаются небольшими размерами, значительной склонностью к заживлению. Вместе с тем могут быстро прогрессировать и распространяться в глубину. Открытые перфорации сравнительно редки в силу раннего и мощного развития спаек с окружающими органами. Язвы двенадцатиперстной кишки чаще дают кровотечения.

ОПУХОЛИ ЖЕЛУДКА

Опухоли желудка по гистогенезу весьма разнообразны. Это могут быть опухоли мезенхимального происхождения (лейомиома, фиброма, миома, ангиома, нейрофиброма), карциноиды и опухоли эпителиального происхождения. Они могут быть доброкачественными и злокачественными. Чаще всего в желудке развиваются полипы, карцинома (рак) и лимфома.

ПОЛИПЫ ЖЕЛУДКА

Полипы относятся к доброкачественным опухолям из покровного эпителия желудка, наблюдаемые при анацидных и атрофических гастритах. По гистологическому строению разделяются на два вида: *гиперпластические полипы* (в 80 % случаев) и *аденоматозные* (железистые, в 20 %), отличающиеся по строению. Так, *гиперпластические полипы* чаще носят множественный характер, мягкие по консистенции, розоватого цвета, диаметром не более 1 см. Микроскопически характеризуются гиперплазией желез, иногда кистозно расширенных. Эпителий желез имеет обычное строение. Строма полипов инфильтрирована клетками, характерными для хронического воспаления (лимфоцитами, плазматическими клетками). Гиперпластические полипы не малигнизируются.

Аденоматозные полипы чаще бывают одиночные, имеют ножку, диаметр их превышает 2 см. Поверхность полипов гофрированная. Эпителий вариабельный по своему строению, он может быть высокодифференцированным и низкодифференцированным, клетки опухоли отличаются гиперхромностью, крупными размерами, наличием митозов. В 25 % случаев наблюдается малигнизация аденоматозных полипов. В некоторых случаях полипы сочетаются с карциномой желудка.

РАК ЖЕЛУДКА

Рак желудка занимает по частоте одно из первых мест среди злокачественных новообразований человека. Наиболее высокая заболеваемость и смертность наблюдаются в России, Белоруссии, Литве, Латвии, Финляндии, Японии. В странах с низким уровнем заболеваемости рак желудка возникает в возрасте 70—80 лет, а в странах с высоким уровнем заболеваемости — в 40—50 лет. Рак желудка преобладает у мужчин.

Этиология и патогенез. В развитии рака желудка, помимо причин, описанных в главе «Опухоли», имеет значение характер пищи, приготовление ее, температура, ритм питания. В настоящее время установлено значение в генезе рака нитратов, которые, как известно, одно время широко использовались для сохранения

продуктов (копченого мяса, колбас, сосисок и др.). Цельное молоко, свежие фрукты и овощи, богатые витамином С, защищают организм от карциномы. Не исключается значение генетических факторов в развитии рака.

К *предраковым заболеваниям* желудка относятся аденоматозные полипы, хронический гастрит, особенно в сочетании с пернициозной анемией, состояние после гастрэктомии. Особое значение имеют атрофический и хронический гастриты, сопровождающиеся метаплазией и дисплазией эпителия. После гастрэктомии возникает риск развития рака желудка в сохранившейся части. Ряд исследователей связывают это с развитием гастрита.

Патологическая анатомия. Выделяют различные виды рака желудка в зависимости от локализации, характера роста, гистологического строения и внешнего вида. По *локализации* рак желудка разделяется на: 1) пилорический, 2) рак малой кривизны, 3) кардиальный, 4) рак большой кривизны, 5) фундальный, 6) тотальный. Из перечисленных локализаций наиболее часто встречается пилорический рак (у 50 % больных), затем рак малой кривизны; значительно реже развивается фундальный рак желудка.

По *характеру роста* выделяют: 1) *карциномы с преимущественно экзофитным экспансивным ростом,* то есть опухоли, растущие в полость желудка. В эту группу входят бляшковидный, полипозный, фунгозный (грибовидный), первично-язвенный рак; 2) *карциномы с эндофитным инфильтрирующим ростом,* куда относят диффузный инфильтрирующий рак.

Ряд авторов считают целесообразным выделение *ранней формы рака желудка,* своевременная диагностика и оперативное лечение которой значительно улучшает прогноз. Для этой формы рака характерен рост только в пределах слизистой и подслизистой оболочек. Опухоль не прорастает мышечный слой, имеет очаговый или диффузный характер и определяется в виде небольшого утолщения или бляшки. Протекает бессимптомно. Раннюю форму рака не следует смешивать с раком in situ («рак на месте»), так как опухоль прорастает базальную мембрану. Ранняя форма рака дает редко метастазы в лимфатические узлы, но может прогрессировать, приводя к развитию клинически выявляемых форм рака, которые прорастают мышечный слой и могут выйти за пределы стенки желудка. Очень часто ранняя форма рака является случайной секционной находкой.

Полипозный рак имеет вид узла, располагающегося или на широком основании, нередко с изъязвленной поверхностью, или на ножке. В последнем случае полипозный рак напоминает железистый полип. Имеет строение аденокарциномы.

Язвенную форму рака следует дифференцировать с хронической язвой. Обычно дно язвы-рака более глубокое, с выраженными некротическими процессами. Склеротические процессы на дне и краях язвы менее интенсивны, чем при обычной хронической язве.

При *диффузном инфильтративном раке* в просвете желудка новообразование не обнаруживается, так как опухоль диффузно инфильтрирует всю стенку, приводя ее к равномерному утолщению. Слизистая оболочка часто подвергается изъязвлению, при этом подлежащий слой теряет свою эластичность, становится ригидным.

Следует подчеркнуть, что перечисленные виды рака не отличаются друг от друга по своим биологическим свойствам.

Микроскопическое строение рака желудка весьма вариабельно, в соответствии с чем выделяют: аденокарциному, слизистый, солидный, фиброзный, плоскоклеточный рак. Кроме того, описана опухоль нейроэндокринного происхождения — *апудома,* представляющая собой *мелкоклеточный вариант рака.* Клетки опухоли мелкие, округлой формы, гипохромные. В их цитоплазме выявляются при специальной окраске аргентофинные гранулы.

Клиническая картина. Классическими симптомами рака желудка являются анорексия, потеря массы тела, боли в эпигастрии и наличие при пальпации образования в области желудка. Повторяющиеся кровотечения из изъязвляющегося рака служат причиной развития железодефицитной анемии.

При метастазировании опухоли первыми вовлекаются в процесс регионарные лимфатические узлы и печень. Характерно появление метастазов в подключичных лимфатических узлах (вирховские лимфатические узлы). Другая особенность рака желудка заключается в его тенденции распространяться интраперитонеальным путем, вплоть до малого таза. Наибольшее практическое значение имеет переход опухолевого процесса на яичники (рак Крукенберга). Рак Крукенберга может развиться также при диссеминации рака поджелудочной железы, мочевого пузыря и других висцеральных органов брюшной полости.

БОЛЕЗНИ КИШЕЧНИКА

В основе болезней кишечника лежат различные патологические процессы — воспалительные, ишемические, опухолевые, а также нарушения процессов всасывания в тонкой кишке. Очень редко наблюдаются пороки развития, такие, как атрезии, стенозы, дивертикулы.

ДИВЕРТИКУЛЫ КИШЕЧНИКА

Дивертикулы представляют собой выпячивание стенки тонкой или толстой кишки, которое может возникнуть в любом их отделе. Наибольшее клиническое значение имеет *дивертикул Меккеля,* образующийся в результате неполного обратного развития пупочно-кишечного протока. Указанный дивертикул исходит из подвздошной кишки в среднем на расстоянии 60 см от илеоцекаль-

ного угла и может представлять собой фиброзный тяж ил
мешочек, полость которого больше просвета подвздошной кишки
Длина дивертикула равна 4— 6 см, диаметр — 2—3 см.

Микроскопически строение стенки дивертикула не отличаетс
от стенки тонкой кишки. Однако в половине случаев в слизисто
оболочке дивертикула могут выявляться гетеротопические остров
ки функционирующей слизистой оболочки желудка, что може
стать причиной образования пептической язвы с последующим
кровотечением. В дивертикулах может развиться и воспалительны
процесс, который обусловливает симптоматику, сходную с острым
аппендицитом.

В толстой кишке дивертикулы встречаются часто, особенно
в сигмовидной. В патогенезе дивертикулов имеют значение дв
фактора: 1) потеря резистентности в каком-либо участке стенк
вследствие слабости мышечного слоя и 2) разница межд
давлением в просвете толстой кишки и брюшной полости
Выделяют *дивертикулезы и дивертикулиты.* При дивертикулез
стенка дивертикула представлена слизистой оболочкой и подслизи
стым слоем кишки, воспалительная реакция в ней отсутствует
В просвете обнаруживаются каловые массы. Стенка дивертикул
утолщена за счет гипертрофии мышечной оболочки. *Дивертикули*
характеризуется развитием воспалительного процесса в стенк
дивертикула вследствие инфицирования кишечной палочкой. Част
сопровождается развитием мелких перфоративных отверстий
неспецифическим острым или хроническим перидивертикулитом.

Хроническое воспаление дивертикулов может повлечь за собо
стеноз толстой кишки. Перфорация осложняется абсцессам
и перитонитом.

К основным осложнениям дивертикулов толстой кишки можно
отнести: кровотечение из прямой кишки, перитонит и стеноз кишки

ИШЕМИЧЕСКАЯ БОЛЕЗНЬ КИШЕЧНИКА

Ишемическая болезнь кишечника может развиться в любом
отделе тонкой или толстой кишки. Как причина «острого живота
встречается в 0,5—10 % случаев и развивается при: 1) окклюзии
верхней и нижней брыжеечных артерий вследствие эмболии
тромбоза, атеросклероза, системного васкулита; 2) тромбоз
мезентериальных вен (дефицит антитромбина III, интраперито
неальный сепсис, злокачественная опухоль, травма брюшно
полости, полицитемия, гиперкоагулопатия); 3) при нарушени
кровоснабжения (неокклюзивная ишемия), наблюдаемом пр
острой сердечной недостаточности, шоке, обезвоживании.

В развитии ишемической болезни кишечника имеют значени
такие факторы, как: 1) скорость окклюзии сосуда, так как пр
медленном закрытии просвета сосуда развивается коллатеральна
гиперемия, предотвращающая ишемию кишечника; 2) состояни

общего кровообращения; 3) парциальное давление кислорода в крови.

Ишемическая болезнь кишечника чаще наблюдается в тонкой кишке, реже — в толстой. Однако в толстой кишке ишемическое повреждение имеет более выраженный характер из-за наличия микрофлоры и чаще возникает в селезеночном углу и в передней части прямой кишки.

В зависимости от глубины поражения стенки кишечника выделяют: 1) трансмуральный инфаркт (гангрена кишечника), 2) интрамуральный инфаркт, захватывающий все слои стенки, за исключением серозной оболочки, 3) инфаркт слизистой оболочки, иногда с вовлечением подслизистого слоя, развивающийся обычно при снижении уровня кровоснабжения (гипоперфузии).

Трансмуральный инфаркт кишечника чаще наблюдается в тонкой кишке при эмболии и тромбозе мезентериальных артерий. Прогноз неблагоприятный и зависит от возраста, длины кишки, подвергнутой гангрене, и сроков хирургического вмешательства. Смерть наступает в 75 % случаев. Трансмуральный инфаркт, называемый также *гангреной кишки,* может охватывать сегмент различной длины (короткий или длинный). Морфологически при окклюзии как вен, так и артерий выглядит как геморрагический инфаркт из-за множества анастомозирующих мезентериальных артерий. В первые 24 ч зона инфаркта отличается пурпурно-красным цветом, под серозной оболочкой определяются очаги кровоизлияния, на серозе — фибринозный экссудат. Позже стенка подвергается отеку, утолщению. Ишемический некроз возникает вначале в слизистой оболочке, затем охватывает другие слои. При окклюзии артерий инфаркт в стенке кишки имеет четко выраженную демаркационную линию, что не наблюдается при окклюзии венозных сосудов. На микроскопическом уровне определяются стазы в сосудах, отек, экстравазаты, очаговые некрозы в слизистой оболочке, очаги неспецифического воспаления. Через 24 ч бактерии, обитающие в просвете кишечника, обусловливают развитие гангрены стенки кишки. При прогрессировании процесса возникает перфорация кишки с развитием фибринозного перитонита.

Клинически ишемическая болезнь кишечника характеризуется внезапностью развития таких симптомов, как тошнота, рвота, диарея. В этот период трудно дифференцировать окклюзию мезентериальных сосудов с перфорацией язвы желудка и острым панкреатитом. Важным подспорьем в диагностике является ангиография. Причинами смерти могут быть шок, перфорация с развитием перитонита, сепсис, кровотечение.

Интрамуральный инфаркт и инфаркт слизистой оболочки кишки называют также *«острой геморрагической энтеропатией».* Эти виды ишемического повреждения могут возникать при приеме лекарственных препаратов, обладающих сосудосуживающим эффектом, при сужении просвета сосудов за счет атеросклеротического их поражения, фиброзно-мышечной гиперплазии. В кишечнике

обнаруживаются очаги геморрагического инфаркта с выраженным отеком стенки. При этом серозная оболочка остается интактной, и при визуальном осмотре ее очаги ишемического повреждения не выявляются. При вскрытии кишечника отмечаются геморрагический отек и утолщение слизистой оболочки, очаги геморрагического и ишемического некроза, вокруг которых обнаруживается воспалительная реакция. Иногда воспаление протекает по типу фибринозного.

БОЛЕЗНЬ КРОНА

Болезнь Крона рассматривается как хронический рецидивирующий воспалительный процесс, поражающий различные отделы желудочно-кишечного тракта — от пищевода до прямой кишки. Однако наиболее часто поражается кишечник. Раньше под болезнью Крона подразумевали лишь поражение конечного отдела тонкой кишки, о чем свидетельствует бытующее название болезни «терминальный илеит», «регионарный энтерит». В настоящее время установлено, что при болезни Крона в процесс могут вовлекаться гортань, кожа, скелетные мышцы, синовиальные оболочки, кости, что свидетельствует о системном характере заболевания. Описаны также внекишечные осложнения при тяжелой интерстициальной форме болезни Крона: анкилозирующий спондилит, миокардит, перикардит, нодозная эритема, перихолангит, фиброзирующий холангит, аутоиммунная гемолитическая анемия. Болезнь чаще развивается у женщин в возрасте 20—30 лет. Имеет значение генетически обусловленная предрасположенность. Кишечную форму болезни Крона трудно дифференцировать с язвенным колитом, в связи с чем их объединяют как воспалительные заболевания кишечника.

Этиология и патогенез. Предполагают, что в развитии болезни имеет значение генетически детерминированная иммунологическая предрасположенность к неблагоприятным факторам окружающей среды, к которым относятся: бактерии, вирусы, физические, химические факторы. Среди бактерий наибольший интерес вызывают различные серотипы кишечной палочки, стрептококки, микобактерии, которые внедряются в слизистую оболочку лишь при нарушении ее целостности как важнейшего защитного барьера. Эти изменения сопровождаются снижением секреции муцина и изменением его качественного состава. Важное значение в развитии болезни Крона имеют РНК-вирусы. Об этом свидетельствуют опыты с заражением животных и идентификацией РНК-вирусов в культуре ткани, выделенной при болезни Крона. Однако другие исследователи считают, что модель болезни Крона можно получить с помощью антигенов ксеногенной нормальной ткани.

Представляет интерес точка зрения о роли иммунных наруше-

ний, включая гуморальный и клеточный иммунитет. Так, у больных выделены антитела к липополисахаридам кишечной палочки, которые могут вступать в перекрестную реакцию с антигеном эпителиальных клеток толстой кишки, секретирующих муцин. Подавление секреции слизистой оболочкой иммуноглобулина А способствует инвазии в нее бактерий. По-видимому, определенное значение в генезе язвенного колита и болезни Крона имеют циркулирующие иммунные комплексы, естественные киллеры в крови больных, выявление иммуноглобулина G и комплемента на базальной мембране эпителия слизистой оболочки кишечника. Полагают, что клеточная иммунная реакция тоже имеет значение в генезе воспалительных болезней кишечника, о чем свидетельствует характер гранулематозного воспаления и наличие в гранулемах Т-лимфоцитов.

Несмотря на указанные возможные этиологические и патогенетические факторы, происхождение болезни Крона остается неизвестным.

Патологическая анатомия. Характерные морфологические изменения могут возникать в любой части пищеварительного тракта. Визуально пораженный участок отличается выраженной отечностью, утолщением, гиперемией, наличием мелких кровоизлияний, фибринозного экссудата на серозной оболочке. Отмечается также регионарный лимфаденит. На поперечном разрезе кишечник выглядит деформированным за счет утолщения стенки и сужения просвета. На слизистой оболочке выявляется множество узких щелевидных изъязвлений. Брыжейка утолщена и склерозирована. Наблюдается также выраженный фиброз стенки, ригидность ее, что обусловливает развитие стеноза.

Микроскопически обнаруживается картина неспецифического гранулематозного воспаления, охватывающего все слои стенки кишки. К характерным гистологическим признакам болезни Крона относятся:

1) неспецифическое гнойное воспаление на дне и по краям язв;

2) воспалительный инфильтрат из мононуклеаров, пронизывающий более глубокие слои и свидетельствующий о хроническом процессе. Этот инфильтрат кишечника доходит до серозной оболочки. В исходе развивается фиброз;

3) появление лимфоидных скоплений во всех слоях стенки кишки;

4) дилатация и склероз лимфатических сосудов;

5) переход хронического воспалительного процесса на брыжейку.

Гранулемы при болезни Крона имеют саркоидоподобное строение и состоят из эпителиоидных, гигантских клеток Пирогова — Лангханса. В слизистой оболочке наблюдаются гиперемия, отек, линейные язвы. При перфорации возникают абсцессы в брюшной полости или свищи, сообщающиеся с прилежащей петлей кишечника. Свищи могут пенетрировать в кожу.

В слизистой оболочке кишки, прилегающей к пораженному сегменту, обнаруживаются незначительные изменения. Ворсинки утолщены, укорочены, неправильной формы, местами исчезают. Отдельные эпителиальные клетки, покрывающие верхушку ворсин, подвергаются альтерации вплоть до некроза. Наблюдается гиперплазия бокаловидных клеток и гиперсекреция слизи в интактных участках кишечника. В собственной пластинке увеличивается число интактных и дегранулированных тучных клеток, появляются эозинофилы. При длительном хроническом воспалении возможна дисплазия эпителия. При этом наблюдается дискомплексация эпителиальных клеток, гиперхроматоз ядер, гипертрофия ядрышка. Указанные изменения могут привести к развитию карциномы.

Клиническая картина. Доминирующими симптомами кишечной формы болезни Крона являются диарея, спастические боли в животе и высокая температура. Иногда при умеренно выраженной симптоматике ставят диагноз аппендицита. Возможна мелена. Болезнь носит рецидивирующее течение, и по мере ее прогрессирования интервалы между обострениями становятся короче. При вовлечении в процесс прямой кишки появляется большое количество параректальных и параанальных свищей или абсцессов. При локализации процесса в тонкой кишке возникают симптомы мальабсорбции, включая стеаторею, белковую недостаточность, дефицит витамина B_{12}, фолиевой кислоты, железа. Возможно развитие артрита, анкилозирующего спондилита, узловатой эритемы.

К *осложнениям* болезни Крона относятся: 1) стеноз кишечника, 2) перфорация с развитием перитонита и абсцессов в брюшной полости, 3) образование свищей между прилежащими петлями кишечника, 4) кровотечение, 5) «токсическая» дилатация толстой кишки, 6) рак кишечника, который может развиться через 20 лет от начала заболевания, что диктует необходимость периодического исследования биопсий кишечника у данного контингента больных. В редких случаях болезнь Крона осложняется системным амилоидозом.

МАЛЬАБСОРБЦИЯ

Мальабсорбция — это нарушение всасывания питательных веществ в тонкой кишке, то есть нарушение их транспорта из просвета через эпителий в систему портального кровообращения. В основе мальабсорбции лежат три фактора: 1) нарушение переваривания поступающей пищи, 2) нарушение механизма, обеспечивающего транспорт питательных веществ через слизистую оболочку (барьер), 3) редукция абсорбирующей поверхности.

Нарушение всасывания может касаться всех или отдельных питательных веществ, например жиров или витаминов. Так, при

спру отмечается редукция всей абсорбирующей поверхности кишечника и, следовательно, нарушается всасывание всех питательных веществ. В то же время поражение париетальных клеток **желудка приводит к избирательному нарушению всасывания витамина B_{12}, что может наблюдаться при аутоиммунном механизме их поражения. При патологии билиарного тракта отмечается мальабсорбция жиров и жирорастворимых витаминов.**

Избирательное нарушение всасывания зависит от локализации патологического процесса. Например, поражение проксимального отдела тонкой кишки ведет к нарушению всасывания железа, кальция, водорастворимых витаминов, жирных кислот, так как они всасываются именно в этом участке. Поражение среднего отдела тонкой кишки является причиной нарушения всасывания сахаров и аминокислот. Следовательно, избирательное повреждение указанных отделов тонкой кишки нарушает всасывание тех или иных питательных веществ.

Причины, вызывающие мальабсорбцию, различны. К ним относятся: 1) недостаточность внутрикишечного гидролиза, наблюдаемая при первичной и вторичной недостаточности поджелудочной железы, нарушении конъюгации желчных кислот, избыточном размножении бактерий при резекции желудка;

2) нарушение функции и структуры слизистой оболочки, возникающее при первичном повреждении ее эпителиальных клеток, при целиакии, амилоидозе и ишемии кишечника, болезни Крона и других патологических процессах;

3) обструкция лимфатических путей, связанная с лимфомой кишечника или с туберкулезным лимфаденитом;

4) инфекция: тропическая спру, острый инфекционный энтерит, паразитарные болезни.

Кроме того, выделяется группа болезней, сопровождаемых мальабсорбцией,— это гипотиреоидизм, гипертиреоидизм, сахарный диабет, гипогаммаглобулинемия. Описаны нарушения всасывания, индуцированные лекарственными препаратами (например, колхицина, неомицина и др.).

Независимо от причины клинические проявления мальабсорбции практически однотипны: наблюдается анорексия, слабость, похудание, истощение. Испражнения пенистые, беловатые. Несмотря на потерю массы тела, аппетит у больных сохраняется. В связи с нарушением всасывания жиров развивается дефицит жирорастворимых витаминов, например витамина А.

Гистологические изменения в тонкой кишке при синдроме мальабсорбции различны. Так, при спру отмечаются укорочение или отсутствие ворсинок, дистрофия и десквамация эпителия слизистой оболочки, удлинение крипт, увеличение инфильтрации собственной пластинки мононуклеарами. При болезни Уиппла в собственной пластинке обнаруживается большое количество ШИК-позитивных гранул и бацилл.

Липопротеинемия характеризуется жировой дистрофией абсор-

бирующих клеток слизистой оболочки при сохранении ворсин. При агаммаглобулинемии наблюдается укорочение или отсутствие ворсин, в строме плазматические клетки не выявляются, но нарастает инфильтрация лимфоцитами. Регионарный энтерит (болезнь Крона) отличается неспецифическим гранулематозом. В случае нарушения всасывания при склеродермии в тонкой кишке отмечается выраженный фиброз стромы и нарушение структуры ворсин.

Как видно из приведенных данных, в основе мальабсорбции лежат различные патологические процессы. Из них к наиболее часто встречающимся относятся спру, регионарный энтерит, хронический панкреатит и вирусный энтерит.

СПРУ

Спру — это своеобразная энтеропатия, протекающая с нарушением всасывания. Ее называют также нетропической спру, целиакией. Встречается у детей и взрослых. Выделяют также тропическую спру, которая имеет два принципиальных отличия от целиакии:

1) в развитии тропической спру важную роль играют возбудители кишечной инфекции, особенно E. coli, Klebsiella, Enterobacter;

2) тропическая спру не осложняется лимфомой тонкой кишки.

Вместе с тем следует отметить, что микроскопические изменения при указанных вариантах спру однотипны.

Этиология и патогенез. Спру известна с давних пор. Ее развитие связывали с авитаминозом, инфицированием энтеропатогенной флорой, с генетической недостаточностью ферментов, участвующих в переваривании глютена — гликопротеида, содержащегося в злаковых растениях (пшеница, ячмень, рожь), а также с дефицитом иммуноглобулина А. Однако исследованиями последних лет установлено, что механизм развития спру связан с альтерацией слизистой оболочки кишечника иммунной природы, антигеном при этом является глиадин глютена.

В нарушении толерантности к глиадину глютена имеют значение генетические, иммунные и токсические факторы. О роли генетических факторов свидетельствует наиболее высокая заболеваемость среди монозиготных близнецов. Значение иммунных реакций подтверждается повышением уровня антиглиадиновых антител (особенно иммуноглобулина класса А) и увеличением числа цитотоксических лимфоцитов. В последнем случае не исключается возможность непосредственного повреждения эпителия слизистой оболочки цитотоксическими клетками. Установлено, что определенные полипептидные фракции глютена могут оказывать прямой токсический эффект на клетки слизистой оболочки и разрушать межклеточные контакты.

Независимо от причин слизистая оболочка кишечника теряет покровный эпителий, в результате чего возрастает пролиферативная активность эпителия крипт с неадекватной дифференцировкой вновь образующихся клеток, которые не способны к синтезу дисахаридов, пептидов и других ферментов, участвующих в пищеварении. В основе мальабсорбции при целиакии лежит редукция абсорбирующей поверхности тонкой кишки и нарушение внутрипросветного пищеварения.

Гистологические изменения в слизистой оболочке при спру весьма специфичны. В норме слизистая оболочка тонкой кишки имеет характерный рельеф благодаря наличию складок, ворсинок и крипт, которые увеличивают общую поверхность тонкой кишки. Ворсины представляют собой выпячивания слизистой оболочки пальцевидной или листовидной формы, свободно вдающиеся в просвет тонкой кишки. Высота их равна 0,5—1,5 мм. Покрыты ворсины цилиндрическим каемчатым эпителием, в котором различают три вида клеток: каемчатые, бокаловидные и аргентофинные. Крипты, представляющие собой трубчатые углубления эпителия, локализуются в собственной пластинке слизистой оболочки. Клетки, расположенные в нижней половине крипт, служат источником регенерации как для эпителиальных клеток ворсин, так и для клеток крипт. Поэтому в них определяются фигуры митозов. Соотношение длины ворсин и крипт в норме составляет 4:1.

При спру наблюдается более резкая десквамация эпителия ворсин, которая приводит к прогрессирующему укорочению их. При этом митотическая активность клеток эпителия крипт не снижается, в результате крипты резко удлиняются. Соотношение длины ворсин и крипт становится 1:1. По мере прогрессирования болезни укорочение ворсин ведет к их полному исчезновению. Однако резкой атрофии слизистой оболочки не наблюдается, так как отсутствие ворсин компенсируется длинными криптами, регенераторная активность которых повышается. При субмикроскопическом исследовании обнаруживается резкое укорочение и деформация микроворсинок. В собственной пластинке слизистой оболочки нарастает инфильтрация из лимфоцитов. Число последних увеличивается и между эпителиальными клетками.

При исключении глютена из пищевого рациона у детей в течение нескольких недель или месяцев нормальная структура слизистой оболочки кишки может полностью восстановиться, включая и ворсины. У взрослых этого не происходит. При спру значительно увеличен риск развития злокачественных опухолей, особенно лимфомы и рака.

БОЛЕЗНЬ УИППЛА

Болезнь Уиппла является системным заболеванием, при котором в патологический процесс вовлекаются многие органы и ткани, включая лимфатические узлы, селезенку, сердце, печень, почки, скелетные мышцы, синовиальные оболочки, центральную нервную систему, тонкую кишку. Чаще всего в процесс, описанный Уиппом как *интестинальная липодистрофия,* вовлекается тонкая кишка. По клинической картине интестинальная форма болезни Уиппла сходна со спру. Ее отличительной особенностью является накопление в собственной пластинке слизистой оболочки тонкой кишки макрофагов, цитоплазма которых нафарширована ШИК-положительными гранулами. Последние, как это установлено с помощью электронной микроскопии, представляют собой лизосомы, заполненные бациллоподобными микроорганизмами в различной стадии дегенерации. Иногда бациллы обнаруживаются вне клеток.

Этиология и патогенез неизвестны. Предполагают, что болезнь Уиппла представляет собой инфекционное заболевание, возбудитель которого до сих пор не установлен.

Патологическая анатомия. Во всех органах и тканях, вовлеченных в процесс, обнаруживается скопление округлых макрофагов, содержащих ШИК-положительные гранулы и бациллярные тельца. В типичных случаях в процесс вовлекается вся тонкая кишка, при этом серозная оболочка приобретает тусклый вид, брыжейка утолщается и уплотняется. В слизистой оболочке ворсины раздуты, расширены за счет скопления в них описанных макрофагов. Эпителий слизистой оболочки сохранен. Лимфатические сосуды слизистой и подслизистой оболочек расширены, по-видимому, вследствие их обструкции, и заполнены липидными каплями. В собственной пластинке слизистой оболочки и дренажных лимфатических узлах обнаруживаются липогранулемы, образующиеся вследствие разрыва расширенных лимфатических путей. Слизистая оболочка утолщена, бледная. Скопление макрофагов обнаруживается также в дренирующих лимфатических узлах.

Клинически болезнь Уиппла характеризуется выраженным нарушением всасывания, диареей, стеатореей, истощением, высокой температурой, болями в суставах, гиперпигментацией кожи. Диагноз основывается на выявлении в биопсии кожи характерных макрофагов. В ряде случаев определяется неврологическая симптоматика, артрит, поражение клапанов сердца, миокарда. Без лечения летальный исход наблюдается через 4 года после установления диагноза.

ОПУХОЛИ ТОНКОЙ КИШКИ

Опухоли тонкой кишки встречаются относительно редко и разделяются на доброкачественные и злокачественные. Из доброкачественных опухолей развиваются: лейомиома, липома, аденома, полипы, ангиомы, фибромы. Из злокачественных опухолей чаще наблюдаются карциноид (опухоль из эндокринных клеток), аденокарцинома, лейомиосаркома, лимфома. Более половины опухолей возникает в подвздошной кишке.

АДЕНОКАРЦИНОМА

Аденокарцинома тонкой кишки чаще наблюдается у женщин в возрасте старше 40 лет. Внешне опухоль напоминает кольцо для салфетки и редко растет в виде гриба в просвет тонкой кишки. Секретирует слизь и практически вызывает обструкцию кишечника на поздней стадии развития опухоли. В связи с этим аденокарцинома выявляется при метастазировании ее в регионарные лимфатические узлы, печень, легкие.

КАРЦИНОИД

Карциноид (аргентаффинома) — опухоль из эндокринных клеток — отличается способностью синтезировать биоактивные амины и полипептиды. Карциноид может возникать в дыхательных путях, билиарной и панкреатической системах, щитовидной железе, но чаще развивается в желудочно-кишечном тракте.

Источником развития этой опухоли является диффузная эндокринная система (АПУД-система), клетки которой разбросаны в перечисленных органах и тканях и способны так же, как и опухоль, секретировать серотонин, гистамин, катехоламины, глюкагон, гастрин и др. *Источником развития карциноида кишечника являются энтерохромаффинные клетки Кульчицкого.*

Патологическая анатомия. Карциноид может возникать в любом отделе желудочно-кишечного тракта: в пищеводе, желудке, аппендиксе, подвздошной, толстой и прямой кишке. В слизистой оболочке кишечника карциноид определяется в виде небольших серовато-белых бляшек без изъязвления (рис. 58). Обычно опухоль бывает солитарной, но может иметь и множественный характер, растет медленно и, достигнув больших размеров (до 4 см в диаметре), подвергается изъязвлению или приобретает полипозный вид. Опухоль может располагаться в пределах слизистой оболочки и подслизистого слоя или прорастать все слои. Значительно позже карциноид может давать метастазы в регионарные лимфатические узлы, печень. Метастазы в печень обычно множественные и имеют небольшие размеры (1—3 см в диаметре).

Рис. 58. Карциноид тонкой кишки.

Карциноид по своим биологическим свойствам не отличается от рака.

Микроскопически опухоль представлена клетками кубической или полигональной формы, одинаковой величины, формирующими трабекулы, островки, трубочки, ацинусы и розетки, между которыми находится соединительная ткань. Ядра клеток располагаются в центре, мономорфны. Цитоплазма опухолевых клеток объемная и содержит гранулы. Митозы и гигантские клетки встречаются редко. При прорастании стенки кишечника и метастазировании строение опухоли не меняется. Цитоплазматические гранулы при электронной микроскопии окружены мембраной, отличаются различной электронной плотностью, диаметр их колеблется от 75 до 220 нм. Гранулы хорошо окрашиваются солями серебра, отсюда и название опухоли «аргентаффинома».

Карциноид кишечника может развиться в любом возрасте, но чаще встречается у лиц старше 60 лет, карциноид аппендикса — у лиц старше 40 лет. Опухоль обычно протекает бессимптомно и может быть обнаружена лишь при метастазировании в печень, при появлении спастических болей, при развитии синдрома карциноида, обусловленного синтезом биоаминов и полипептидов.

К основным проявлениям синдрома карциноида относятся: 1) вазомоторные нарушения; 2) кишечные расстройства: диарея, тошнота, рвота; 3) приступы бронхиальной астмы; 4) поражение сердца: утолщение и стеноз створок клапанов легочной артерии,

фиброз эндокарда; 5) гепатомегалия. В основе вазомоторных нарушений и спазма бронхов лежит секреция опухолевыми клетками брадикинина или гистамина. Другие проявления синдрома карциноида также связаны с выделением биоаминов (серотонина, гистамина, простагландинов, брадикинина).

Прогноз благоприятный лишь при карциноиде аппендикса.

ИДИОПАТИЧЕСКИЙ ЯЗВЕННЫЙ КОЛИТ

Идиопатический язвенный колит (синонимы: неспецифический язвенный колит, язвенный проктоколит) — *это хроническое, рецидивирующее воспалительное заболевание толстой кишки неизвестной этиологии, которое характеризуется выраженным изъязвлением слизистой оболочки и диареей.*

Как уже отмечалось, болезнь Крона и неспецифический язвенный колит имеют некоторые общие черты. Например, они очень часто сочетаются с полиартритом, сакроилеитом, анкилозирующим спондилитом, системной красной волчанкой. Кроме того, при болезни Крона и неспецифическом язвенном колите обнаруживается увеличение HLA-B27. Вместе с тем имеются и четкие отличия между ними.

При идиопатическом язвенном колите: 1) язвенный процесс преобладает в прямой и сигмовидной кишке; 2) патологический процесс имеет черты неспецифического воспаления, в то время как при болезни Крона развивается гранулематозное воспаление; 3) процесс локализуется в пределах слизистой и подслизистой оболочек, в то время как при при болезни Крона воспаление охватывает все слои стенки кишки (трансмуральное); 4) при неспецифическом язвенном колите значительно возрастает риск развития карциномы.

Встречается это заболевание преимущественно у женщин в возрасте от 20 до 40 лет.

Этиология и патогенез. В настоящее время считают, что причина и механизм развития неспецифического язвенного колита аналогичны болезни Крона. Предполагают, что в развитии неспецифического язвенного колита имеют значение: 1) возбудители бактериальной природы, 2) возбудители вирусной природы, 3) иммунопатогенетические механизмы.

Патологическая анатомия. Процесс начинается в прямой кишке и может распространяться выше, захватывая сигму, нисходящий отдел, а иногда и все отделы толстой кишки.

В *острой стадии заболевания* обнаруживаются гиперемия слизистой оболочки, отек, множество мелких кровоизлияний, эрозий и гноящихся язв. При прогрессировании процесса мелкие поверхностные язвы сливаются, образуя более крупные язвы неправильной формы (рис. 59). В типичных случаях они располагаются в пределах слизистой и подслизистой оболочек.

Рис. 59. Хронический неспецифический язвенный колит.

Слияние язв может привести к образованию обширных участков изъязвления стенки толстой кишки на значительном протяжении. В этой зоне слизистая оболочка с выраженным отеком и гиперемией сохраняется лишь в виде небольших мостиков между язвами. Последние имитируют «псевдополипы», которые придают слизистой оболочке вид булыжной мостовой.

В хронической стадии неспецифического язвенного колита преобладает разрастание фиброзной ткани с уплотнением стенки кишки, ее деформацией, укорочением. В этой стадии возможна пенетрация язвы в более глубокие слои с образованием трещин и свищей в прямой кишке, параректальных абсцессов, а также ректовагинальных свищей.

Описаны также более тяжелые осложнения неспецифического язвенного колита. К ним относятся: 1) «токсическая» дилатация прямой кишки, наблюдаемая в острой стадии, 2) открытая перфорация кишечника с развитием перитонита.

При микроскопическом исследовании в острой стадии болезни обнаруживаются гиперемия, отек, мелкие кровоизлияния в пре-

делах слизистой оболочки. В собственной пластинке появляются нейтрофилы и мононуклеары. Характерно развитие гнойного воспаления вначале в криптах, откуда процесс распространяется в виде гнойно-некротического воспаления с образованием язв. Стенки и дно этих язв инфильтрированы нейтрофилами, вокруг которых располагаются лимфоциты, плазматические клетки и иногда тучные клетки. В сосудах прилежащих тканей определяются васкулит и тромбоз.

Описанные выше «псевдополипы» представляют собой островки слизистой оболочки с грануляционной тканью, инфильтрированные большим числом воспалительных клеток. При хроническом процессе, который характеризуется персистенцией и рецидивированием язв, преобладают фиброзные изменения, которые могут возникать не только в слизистой оболочке, но и охватывать всю стенку толстой кишки. Однако эти процессы не столь выражены, как при болезни Крона.

В слизистой оболочке отмечается угнетение слизеобразования, метаплазия эпителия, обусловленная длительным воспалительным процессом, и атипичная дисплазия, которая ведет в последующем к развитию рака. Степень дисплазии и риск развития карциномы коррелируют с протяженностью процесса в толстой кишке и длительностью заболевания. Например, в течение первых 10 лет карцинома наблюдается в 1 % случаев, через 20 лет процесс малигнизации язв отмечается уже в 15 %. Рак обладает эндофитным инфильтрирующим ростом и быстро дает метастазы.

Регенерация эпителия с заживлением язв наблюдается лишь в тех случаях, когда острый процесс не переходит в хронический. В таких случаях регенерация завершается полным восстановлением слизистой оболочки с обычным эпителием. Однако, если язвы рецидивируют и развивается фиброз, регенерация завершается образованием недифференцированного эпителия и мелких крипт.

Клиническая картина. Основными симптомами неспецифического язвенного колита являются диарея, тенезмы, кишечные колики, в стуле отмечается примесь крови и слизи. Характерны повышение температуры, потеря массы тела. Может возникнуть сильное кишечное кровотечение. Наблюдается также поражение печени, проявляющееся в виде жировой дистрофии, перихолангита, фиброзирующего холангита.

Течение неспецифического язвенного колита вариабельно. Чаще наблюдается хроническое рецидивирующее течение. Обострение иногда связывают с эмоциональными и физическими стрессовыми воздействиями. В период сильного обострения или острейшего начала болезни с резко выраженной диареей может возникнуть значительное расширение толстой кишки, известное как *токсическая дилатация или токсический мегаколон.* Это осложнение требует срочной колонэктомии. К *другим опасным осложнениям относятся массивное кишечное кровотечение и перфорация язв с развитием перитонита.* Стриктуры прямой кишки легко можно

принять за карциному кишечника. Прогноз язвенного колита различный и определяется активностью процесса. Смертность высокая в первые месяцы заболевания, с хронизацией процесса прогноз улучшается. Большинство пациентов при остром развитии болезни без ремиссии умирают в течение первого года заболевания от перитонита, сепсиса, кровотечения, нарушения водно-электролитного баланса. В значительной степени ухудшает прогноз развитие рака толстой кишки. В связи с указанным необходим постоянный контроль за состоянием слизистой оболочки путем эндоскопии и биопсии.

ОПУХОЛИ ТОЛСТОЙ КИШКИ

В толстой кишке возникают различные виды опухолей: мезенхимального происхождения, карциноид, лимфомы, эпителиальные опухоли. Однако из всех опухолей толстой кишки наиболее часто развиваются полипы и рак, которые и будут описаны в данном разделе.

ПОЛИПЫ

Полипы толстой кишки разделяются на три основные вида: 1) неопухолевые, 2) аденоматозные (железистые), 3) полипозный синдром наследственной природы.

Железистые полипы могут иметь тубулярное, ворсинчатое или смешанное строение. Частота эпителиальных полипов с возрастом увеличивается. Полипы могут быть одиночными или множественными, встречаются одинаково часто у мужчин и женщин. Локализация их различна. Чаще они развиваются в прямой и сигмовидной кишке, реже — в восходящем отделе толстой кишки. В генезе аденоматозных полипов важная роль принадлежит альтерации генов в их эпителиальных клетках (активация протоонкогенов — K-ras и потеря генов супрессоров опухолей — p53).

Неопухолевые полипы

Выделяют два типа неопухолевых полипов — гиперпластический и ювенильный.

Гиперпластические полипы. Источником развития этих видов полипов является эпителий крипт. В норме деление клеток наблюдается в нижней трети крипт. Вновь образующиеся молодые клетки мигрируют в слизистую оболочку, где дифференцируются в зрелые бокаловидные и абсорбирующие клетки, которые со временем десквамируются. Если пролиферативная зона расширяется, образующиеся в избытке клетки формируют полип.

На анатомическом уровне гиперпластические полипы представляют собой небольшие, розоватого цвета выпячивания слизистой оболочки диаметром до 5 мм, сидящие на верхушке ее складок. Полипы более крупных размеров встречаются реже. По своему внешнему виду они отличаются от железистых полипов, а микроскопически характеризуются слегка увеличенными криптами, выстланными отчасти незрелыми клетками, среди которых встречаются бокаловидные и абсорбирующие клетки. Ядра эпителиальных клеток имеют обычное строение. Крипты разделены между собой небольшими прослойками соединительной ткани, в которой можно видеть незначительную воспалительную реакцию. Гиперпластические полипы имеют доброкачественный характер и не малигнизируются.

Ювенильные полипы представляют собой гамартому собственной пластинки слизистой оболочки, в которой обнаруживается большое количество железистых кист. Макроскопически представляет собой опухолевидное образование диаметром от 1 до 3 см, округлой формы с гладкой поверхностью. Имеет ножку длиной до 2 см. Встречается у детей в возрасте до 5 лет, локализуется обычно в прямой кишке, но может обнаруживаться в любом отделе толстой кишки. К возможным осложнениям относится перекрут ножки с некрозом полипа. Ювенильные полипы могут быть источником кровотечения из прямой кишки. Являются доброкачественным процессом и не подвергаются малигнизации.

Аденоматозные полипы

В соответствии с гистологическим строением аденоматозные полипы разделяются на три варианта: тубулярный, ворсинчатый и смешанный (тубуловорсинчатый).

Тубулярный аденоматозный полип обычно имеет ножку, может быть солитарным или носить множественный характер (от 2 до 10 полипов). Длина полипа составляет менее 1 см, в то время как длина тонкой ножки равна нескольким сантиметрам. Полипы имеют красноватый оттенок, мягкие, их ножка покрыта обычной слизистой оболочкой тонкой кишки, которая прикрепляется к подслизистому слою. Микроскопическое строение аденоматозных полипов вариабельно: в зависимости от степени дифференцировки клеток встречаются как доброкачественные, так и злокачественные с развитием типичной аденокарциномы.

Доброкачественный вариант полипа характеризуется утолщением слизистой оболочки, состоящей из большого количества железистых тубулярных структур, тесно прилегающих друг к другу. Между ними располагаются тяжи соединительной ткани. Характерна картина тканевого атипизма. Клетки, выстилающие трубчатые образования, высокие и правильно ориентированы по отношению к базальной мембране. Митозы многочисленные, но без

атипизма. Местами трубчатые образования располагаются более плотно, формируя криброзные структуры. Ядра этих эпителиальных клеток крупные, гиперхромные, вариабельны по форме и величине; число митозов резко увеличено, часть из них атипична. В тубулярных аденомах встречаются участки, представленные сосочковыми образованиями. Именно в этих очагах выявляется клеточный атипизм с последующей малигнизацией. Чисто тубулярные аденоматозные полипы редко трансформируются в раковую опухоль.

Прогноз определяется локализацией малигнизированных клеток. При внутриэпителиальном росте опухоли, а также росте ее в пределах слизистой оболочки у полипа прогноз благоприятный, так как удаление таких полипов считается курабельным. Если же злокачественная опухоль выходит за пределы мышечной пластинки слизистой оболочки, то создаются условия для контакта неопластических клеток с лимфатическими сосудами с возможным метастазированием опухоли лимфогенным путем. Установлено, что длина ножки полипа также имеет определенное значение: если полип сидит непосредственно на слизистой оболочке, то это создает условия для более ранней инвазии.

Клинически тубулярный аденоматозный полип может протекать бессимптомно, но чаще проявляется в виде кровотечения или анемии.

Ворсинчатый аденоматозный полип встречается часто, достигает больших размеров (диаметром более 2 см), чем железистый, чаще сидит непосредственно на слизистой оболочке, реже — на ножке. Развивается преимущественно в прямой и сигмовидной кишке, имеет дольчатое строение, серый оттенок и напоминает по своему внешнему виду цветную капусту. В полипе выявляются кровоизлияния и изъязвления поверхности и вариабельность строения: наряду с папиллярными структурами можно видеть тубулярные и ветвящиеся.

Ножка полипа состоит из фиброзной ткани с проходящими в ней сосудами и покрыта эпителием. Клетки обычно располагаются в один ряд с умеренно выраженной дисплазией, обычно они незрелые. В ряде случаев клетки формируют многорядные слои с явной анаплазией. Иногда анапластические клетки образуют железы, прилегающие друг к другу спинками, напоминая криброзные структуры. Эти анапластические клетки часто прорастают базальную мембрану, пенетрируют в мышечный слой слизистой оболочки и дают начало инвазивному раку.

Клинически аденоматозные полипы проявляются в виде кровотечения из прямой кишки, диареи, гипоальбуминемии и гипокалиемии. Установлено, что этот вид полипа относится к облигатному предраку, так как может стать источником развития инвазивного рака. В связи с этим ворсинчатые полипы при своевременном их выявлении подлежат обязательному оперативному удалению.

Тубуловорсинчатые железистые полипы представлены двумя

компонентами: ворсинчатыми и тубулярными образованиями, имеющими описанное гистологическое строение. Могут иметь ножку или прямо сидеть на слизистой оболочке. В большинстве случаев они протекают бессимптомно. При преобладании ворсинчатых структур могут стать источником развития рака (в 10 % случаев).

Следовательно, вероятность развития карциномы зависит от: 1) величины железистого полипа. Например, полип диаметром 1 см только в 1 % случаев может иметь очаг малигнизированных клеток. Однако риск значительно возрастает, если диаметр полипа возрастает до 4 см; 2) от наличия и площади ворсинчатых разрастаний в аденоматозном полипе; 3) имеет значение также отсутствие ножки у полипа.

РАК ТОЛСТОЙ КИШКИ

Относится к часто встречающимся опухолям, занимая третье место среди злокачественных новообразований желудочно-кишечного тракта. Встречается в 95—98 % случаев, а лимфомы, карциноид и саркома, вместе взятые,— в 2—5 %. Как правило, рак толстой кишки чаще развивается у лиц в возрасте старше 50 лет, поражает в одинаковой степени мужчин и женщин. Исключение составляет рак прямой кишки, который чаще наблюдается у мужчин. Заболеваемость раком в 4—6 раз выше в индустриально развитых странах, где употребляют в больших количествах животный жир, белки, углеводы.

Этиология и патогенез. В настоящее время развитие аденом и рака толстой кишки связывают с альтерацией генов в клетках. Установлена роль двух процессов в генезе опухолей: активация протоонкогенов в эпителиальных клетках и утрата (потеря) генов-супрессоров опухолей (p53). Протоонкогены K-ras локализуются в коротком плече 12-й хромосомы, а гены-супрессоры — в 5-м сегменте длинного плеча 21-й хромосомы и в коротком плече 17-й хромосомы. В коротком плече 18-й хромосомы находится *мутированный ген рака толстой кишки, возникающий в результате делеции хромосомы.*

Экспериментальными исследованиями установлено влияние на развитие рака следующих факторов риска: 1) употребление в большом количестве говядины и животного жира; 2) появление в большом количестве анаэробной микрофлоры в толстой кишке; 3) канцерогенный эффект вторичных желчных кислот; 4) дефицит в диете клетчатки; 5) возможный дефицит микроэлементов и витаминов А, С и Е, являющихся противораковыми витаминами.

Считают, что высокое содержание в диете животных жиров и белков способствует образованию в кишечнике анаэробной флоры, которая повышает уровень жирных и желчных кислот, повреждающих слизистую оболочку толстой кишки и инициирую-

щих процессы репликации. Кроме того, наблюдается образование нитрозоаминов, относящихся к канцерогенам. Употребление же клетчатки в большом количестве, способствующей перистальтике кишечника, препятствует длительному воздействию канцерогенных веществ на слизистую оболочку кишки, в связи с чем их дефицит является серьезным фактором риска. Дефицит питательных веществ, содержащихся в клетчатке, приводит к дефициту витаминов А, С, Е, относящихся к противораковым витаминам. О значении характера питания в развитии рака свидетельствует отсутствие его в странах Африки, население которых употребляет пищу, богатую растительной клетчаткой.

Патологическая анатомия. Рак толстой кишки имеет различную локализацию: чаще встречается в сигмовидной и прямой кишке, реже — в нисходящей. Мультицентричный рост наблюдается обычно при семейно-наследственном полипозе кишечника, множественных сосочковых полипах, язвенном колите. Очень редко опухоль возникает из интактной слизистой оболочки кишки.

Рак, нисходящего отдела толстой кишки, включая прямую, обычно достигает больших размеров, обладает концентрическим ростом, в связи с чем уже через 1—2 года развивается стриктура кишки с картиной непроходимости. В центре опухоль обычно подвергается некрозу с возможной перфорацией стенки кишки. Опухолевые узлы обнаруживаются под серозной и в серозной оболочке в виде белых маленьких узелков. При перфорации развиваются паракишечные абсцессы и перитонит. Метастазы появляются в регионарных лимфатических узлах и печени.

Рак в правой половине толстой кишки отличается меньшими размерами, имеет полиповидное строение, растет экзогенно в просвет кишки, внешне напоминает цветную капсулу (рис. 60). Изъязвление рака наблюдается редко. Независимо от размеров опухоль прорастает стенку кишки, пенетрируя в брыжейку, дает метастазы в мезентериальные и регионарные лимфатические узлы, а также в более отдаленные органы, в первую очередь в печень.

Рак слепой и восходящей кишки редко дает клиническую картину обструкции кишечника. При развитии рака толстой кишки на фоне язвенного колита опухоль обычно инфильтрирует равномерно всю стенку, не вдаваясь в просвет кишки, редко дает метастазы.

Микроскопическое строение рака правой и левой половины толстой кишки одинаковое, несмотря на анатомические различия. В 95 % случаев рак толстой кишки представлен аденокарциномой, реже — слизистым раком. На границе прямой кишки у ануса описано развитие плоскоклеточного рака, меланокарциномы.

В развитии рака толстой кишки выделяют четыре стадии: в I стадии опухоль растет в пределах слизистой оболочки, не проникая за пределы ее мышечного слоя; во II — опухоль прорастает мышечную оболочку, достигая серозной оболочки;

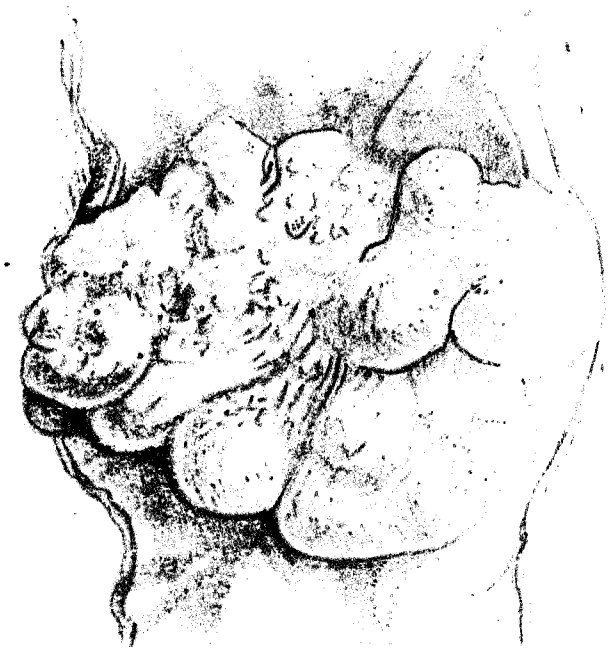

Рис. 60. Полипозный рак толстой кишки.

III — отличается наличием метастазов в регионарных лимфатич ских узлах; IV — появлением отдаленных метастазов.

Клиническая картина. В начальной стадии рак толстой киш протекает бессимптомно. При прогрессировании процесса в лев половине толстой кишки возникают спастические боли в лев нижнем квадранте живота, чувство дискомфорта, наблюдает примесь крови в стуле. При раке правой половины толстой киш симптомы более скудные, редко в стуле обнаруживаются сле крови.

Очень часто выявление опухоли становится возможным п развитии железодефицитной анемии. Характерны также слабост потеря аппетита, похудание, наблюдаемые уже в стадии диссем нации опухоли. В этот же период отмечается гепатомегалия из- вторичных метастазов в печень. При локализации рака в прям кишке могут развиться ретровагинальные или ретровезикальн свищи, боли, обструкция кишки из-за метастазирования опухо в брюшную полость. В диагностике важное значение прида исследованию биопсии прямой кишки. Прогноз зависит от стад развития рака, своевременности диагностики, чувствительнос опухоли к радио- и химиотерапии.

АППЕНДИЦИТ

Аппендицит — воспаление аппендикса — наиболее распространенное заболевание желудочно-кишечного тракта. Развивается преимущественно в возрасте 10—30 лет, у мужчин — несколько чаще, чем у женщин.

Этиология и патогенез. Этиология аппендицита не совсем известна. Предполагают, что воспаление аппендикса представляет собой аутоинфекционный процесс, возбудителем которого является флора, вегетирующая в кишечнике (кишечная палочка, энтерококк). Согласно теории Ашоффа, инвазия собственной флоры становится возможной при обструкции просвета червеобразного отростка содержимым кишечника (или инородными телами, паразитами, опухолью) и блокировании выхода секретируемой слизи. В результате отросток резко расширяется, нарушается кровоснабжение органа. Возникающее при этом повреждение поверхностного эпителия слизистой оболочки способствует внедрению безвредных сапрофитов. На ранних этапах очаговое гнойное воспаление формируется в криптах. В связи с хорошо развитой лимфатической системой стенки червеобразного отростка гнойная инфекция быстро распространяется.

В соответствии с нервно-сосудистой теорией Риккера и А. В. Русакова развитию дистрофических и некробиотических процессов в стенке отростка способствует спазм сосудов нейрогенной природы, который ведет к нарушению его кровоснабжения. Значение имеет также гиперплазия лимфоидной ткани аппендикса, индуцированная вирусом (например, кори). В качестве возможных причин аппендицита описывают фиброзную стриктуру червеобразного отростка и др.

На основании клинико-анатомической картины выделяют острый и хронический аппендицит, неспецифический и специфический.

ОСТРЫЙ АППЕНДИЦИТ

В зависимости от характера и глубины поражения выделяют следующие виды острого аппендицита: простой, поверхностный и деструктивный. К деструктивной форме аппендицита относят флегмонозный, апостематозный, флегмонозно-язвенный и гангренозный. Указанные формы отражают динамику структурных изменений, развивающихся при остром воспалении червеобразного отростка.

Простой острый аппендицит. Основные морфологические изменения, наблюдаемые в ранние сроки, представлены нарушением крово- и лимфообращения с кровоизлиянием. В сосудах микроциркуляторного русла обнаруживаются стазы, маргинация лейкоцитов, лейкодиапедез.

Острый поверхностный аппендицит характеризуется появлением очагов экссудативного гнойного воспаления в слизистой оболочке, десквамацией эпителия. Визуально определяется набухание отростка, полнокровие и отек серозной оболочки. По характеру экссудата эта форма аппендицита относится к острому гнойному воспалению. При появлении на серозной оболочке мелких абсцессов говорят об *апостематозном аппендиците*.

При *флегмонозном аппендиците* инфильтрация нейтрофилами охватывает все слои стенки отростка с увеличением его в размерах. Серозная оболочка гиперемирована, тусклая, на поверхности ее появляется фибринозный или фибринозно-гнойный налет. Нарастающий отек, нарушение кровообращения влекут за собой развитие геморрагической ульцерации (изъязвления) слизистой оболочки. Очаговый некроз захватывает все слои червеобразного отростка, что приводит к развитию гангренозного аппендицита. При этом серозная оболочка покрывается грязно-зеленым, фибринозно-гнойным налетом. Стенка отростка утолщена, серо-грязного цвета, из просвета выделяется гной. Наблюдаемые гистологические изменения в стенке отростка характерны для острого гнойного воспаления и гангренозного процесса. Характерны кровоизлияния, тромбы в сосудах, изъязвления слизистой оболочки. В обширных очагах некроза обнаруживаются колонии бактерий.

Клиническая картина. Приступ острого аппендицита начинается внезапно с появления болей в области пупка с последующей локализацией в области слепой кишки, когда отросток резко расширяется. С развитием местного перитонита боли усиливаются. В этой стадии появляются температура и лейкоцитоз. Нарастание деструктивных процессов в стенке отростка может привести к перфорации, при которой боль в нижнем правом квадранте живота затихает. К осложнениям острого аппендицита относятся: разлитой перитонит, образование периаппендикулярных абсцессов, пилефлебит крупных ветвей системы воротной вены с тромбозом вен, образование абсцессов в печени, септицемия.

Диагностика острого аппендицита не проста, так как аналогичная клиническая картина может наблюдаться и при других патологических процессах: 1) при воспалении мезентериальных лимфатических узлов у детей, возникающем при вирусной инфекции, 2) при гастроэнтерите с вовлечением в процесс мезентериальных лимфатических узлов, 3) при интраперитонеальном кровоизлиянии различной природы (например, разрыв фаллопиевой трубы при внематочной беременности), 4) при воспалении органов малого таза, болезни Крона, воспалении дивертикула Меккеля. Следует учитывать, что у новорожденных и лиц преклонного возраста клиническая картина острого аппендицита может быть стерта, боли обычно незначительные, температура не повышается.

ХРОНИЧЕСКИЙ АППЕНДИЦИТ

Характеризуется хроническим воспалением аппендикса. На анатомическом уровне отросток утолщен, склерозирован. Микроскопически в стенке наблюдается диффузная инфильтрация всех слоев аппендикса мононуклеарными лимфоцитами. Иногда эти клетки формируют лимфоидные фолликулы.

МУКОЦЕЛЕ

Мукоцеле — это прогрессирующая дилатация просвета аппендикса в связи с чрезмерным накоплением слизистого секрета. В развитии мукоцеле имеют значение следующие факторы: 1) обструкция аппендикса или гиперплазия слизистых желез с гиперсекрецией слизи, 2) развитие доброкачественной опухоли — слизистой цистаденомы, секретирующей в избытке слизь, 3) развитие аденокарциномы из слизистой оболочки аппендикса.

При аденокарциноме аппендикса возможно развитие псевдомиксомы брюшины. При прорыве кисты содержимое попадает в брюшную полость с имплантацией опухолевых клеток по брюшине. Следует отметить возможность развития псевдомиксомы брюшины при аденокарциноме яичников. Дилатация (до 7 см), связанная с избыточным накоплением слизи, не осложняется псевдомиксомой брюшины.

При доброкачественной муцинозной цистаденоме расширение просвета аппендикса более выражено (10—12 см в диаметре). Эта опухоль характеризуется интенсивной пролиферацией эпителиальных клеток с образованием папиллом. Разрыв стенки отростка наблюдается лишь при ее истончении, при этом содержимое кисты может попасть в брюшную полость. В связи с отсутствием опухолевых клеток в содержимом кисты имплантации их по брюшине не наблюдается.

Муцинозная цистаденокарцинома также является частой причиной образования мукоцеле. В отличие от предыдущих форм, протекающих бессимптомно, описываемая мукоцеле сопровождается болями в нижнем правом квадранте живота и приводит к развитию псевдомиксоматозного перитонита. При микроскопии обнаруживается имплантация опухолевых клеток по брюшине с пенетрацией в висцеральные органы.

БОЛЕЗНИ ПЕЧЕНИ, БИЛИАРНОГО ТРАКТА И ПОДЖЕЛУДОЧНОЙ ЖЕЛЕЗЫ

БОЛЕЗНИ ПЕЧЕНИ

Вирусные гепатиты
Этиология
Патогенез
Носительство
Острый вирусный гепатит
Хронический гепатит
Хронический персистирующий гепатит
Хронический активный гепатит
Молниеносная форма гепатита
Алкогольное поражение печени
Циррозы печени
Постнекротический
Портальный
Смешанный
Опухоли печени
Доброкачественные опухоли печени
Рак печени
Желтуха
Портальная гипертензия
Печеночная недостаточность

БОЛЕЗНИ ЖЕЛЧНОГО ПУЗЫРЯ

Холецистит
Желчнокаменная болезнь
Рак желчного пузыря
Рак внепеченочных желчных путей и фатерова соска

БОЛЕЗНИ ПОДЖЕЛУДОЧНОЙ ЖЕЛЕЗЫ

Острый панкреатит
Хронический панкреатит
Опухоли поджелудочной железы
Рак поджелудочной железы
Опухоли из клеток островков Лангерганса
Инсулома
Синдром Золлингера — Эллисона

Печень в силу своих анатомических и физиологических особенностей имеет огромное значение для нормальной жизнедеятельности организма. С печенью связаны многие обменные процессы: обмен углеводов, белков, пигментов, витаминов, в ней синтезируются гемоглобиногенные пигменты, гликоген, эфиры холестерина и важнейшие белки плазмы крови — фибриноген, альбумин, некоторые фракции глобулинов. Огромное значение для процессов пищеварения имеет желчеобразовательная функция печени, так как желчь, поступая в кишечник, обеспечивает эмульгирование жиров, всасывание продуктов их распада в кровь

и лимфу. Печень представляет собой огромную лабораторию по дезинтоксикации различных химических веществ эндогенной и экзогенной природы, например продуктов кишечного пищеварения и жизнедеятельности микробов. Кроме того, образующиеся в процессе обмена белков азотистые вещества обезвреживаются в печени, так как из них синтезируется мочевина, выводимая из организма с мочой. Печень благодаря клеткам Купфера принимает участие также в иммунном ответе.

Столь многочисленные и разнообразные функции печени, с одной стороны, определяют ее значение для организма, с другой — обусловливают участие печени в развитии разнообразных болезней.

При изучении патологии печени следует помнить, что печень обладает исключительно высокой регенераторной способностью и широкими компенсаторными возможностями. Даже при удалении 80—90 % паренхимы печени в эксперименте не наблюдается нарушения функции ее оставшейся части. Следовательно, только диффузное поражение печени приводит к нарушению ее жизненно важных функций. В таких случаях могут развиться желтуха и печеночная недостаточность.

БОЛЕЗНИ ПЕЧЕНИ

Болезни печени весьма разнообразны и многочисленны. В основе их лежат воспалительные, дистрофические, дисрегенераторные и опухолевые процессы. К важнейшим заболеваниям относятся острые вирусные гепатиты, алкогольный гепатит, хронические гепатиты различной этиологии, циррозы печени, жировой и пигментный гепатозы, токсическая дистрофия печени.

ВИРУСНЫЕ ГЕПАТИТЫ

Вирусный гепатит представляет собой первичный инфекционный гепатит, вызываемый группой специфических гепатотропных вирусов. Вовлечение печени в патологический процесс наблюдается и при других вирусных инфекциях, таких, как инфекционный мононуклеоз, желтая лихорадка, герпесная инфекция. Однако развивающиеся при этом гепатиты относятся ко вторичным вирусным гепатитам.

ЭТИОЛОГИЯ

Возбудителями вирусного гепатита являются вирусы гепатита А, В, С, Е и дельта-вирус.

Вирус гепатита В (ДНК-вирус) — возбудитель «сывороточного гепатита», отличающегося длительным инкубационным перио-

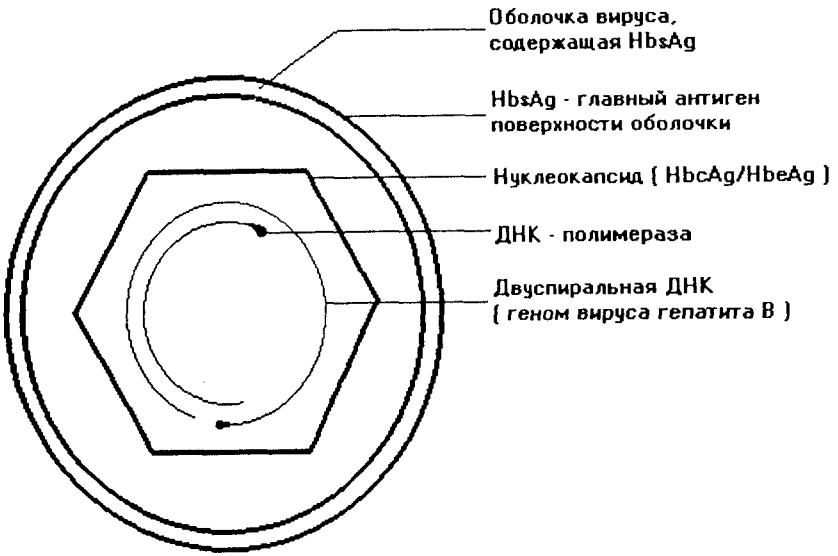

Рис. 61. Схематическое изображение структуры вируса гепатита В (Gerbert, 1985).

дом. Вызывает острый гепатит, вплоть до прогрессирующего массивного некроза печени. Наблюдается также его носительство и хронизация процесса.

Вирус гепатита В — это полная вирусная частица диаметром 42 нм, имеющая сферическую форму. Состоит из сердцевины, представленной двуспиральной ДНК, окутанной липопротеидной оболочкой (рис. 61). Эти вирионы иногда называют частицами Дейна — по имени описавшего их исследователя. Выделены три антигена, связанные с вирусом гепатита В, два из которых (HBcAg и HBeAg) ассоциированы с сердцевиной вируса, а третий HBsAg является главным антигеном поверхности оболочки и продуцируется в большом количестве инфицированными гепатоцитами. HBsAg называют еще и австралийским антигеном, так как впервые был выделен из сыворотки австралийского аборигена.

Указанные три антигена способствуют образованию соответствующих антител: анти-HBc, анти-HBe и анти-HBs-антитела. HBsAg обнаруживается первым уже в инкубационном периоде, который длится от 45 дней до 6 мес, следом за ним появляется HBeAg, который, однако, исчезает рано, в остром периоде болезни. HBsAg начинает исчезать из циркулирующей крови примерно через 6 мес, в связи с чем его персистенция через полгода от начала заболевания свидетельствует о хронизации процесса. К признаку хронического гепатита относится также появление иммуноглобулина G через 6—18 мес.

Вирус гепатита В переносится парентеральным путем: при переливании крови, плазмы, фибриногена и других фракций крови, при подкожных инъекциях. Источником инфицирования могут быть стоматологические и хирургические инструменты. Большую опасность в плане возможного инфицирования вирусом гепатита В представляют гемодиализ и пересадка органов. Инфицированию может подвергаться также медицинский персонал (врачи, медицинские сестры, стоматологи, врачи-лаборанты). Заражение происходит и другими путями, так как вирус гепатита В обнаруживается в слюне, семенной жидкости, менструальной крови, моче, кале. В связи с указанным наиболее высок риск заражения при половом контакте с инфицированным субъектом, у членов семьи при наличии носителя инфекции, среди гомосексуалистов. Возможно также инфицирование плода по так называемой вертикальной трансмиссии (трансплацентарный перенос инфекции от матери, больной хроническим гепатитом В).

Вирус гепатита А является РНК-вирусом и вызывает острый гепатит. Носительство этого вируса, равно как и хронизация процесса, не наблюдается. Очень редко при вирусном гепатите А возникают массивные некрозы печени. Инкубационный период длится от 15 до 45 дней (в среднем 2–4 нед). Виремия носит транзиторный характер и наблюдается в инкубационном и продромальном периодах. Первый признак инфекционного гепатита А это появление вируса в кале, который, однако, не распространяется через слюну, мочу и семенную жидкость.

Вирусный гепатит А сопровождается образованием вначале иммуноглобулина М, а затем иммуноглобулина G. Через несколько недель или месяцев титр иммуноглобулина М снижается, в то время как иммуноглобулин G персистирует в течение нескольких лет и обеспечивает длительный иммунитет.

Передача вирусного гепатита А происходит исключительно фекально-оральным путем. Источником инфекции является больной в остром периоде болезни или до возникновения первых симптомов. Распространение вирусного гепатита А обычно наблюдается при несоблюдении личной гигиены, тесном контакте с больным, скученности людей в помещении. Гепатит А может носить как спорадический, так и эпидемический характер. Эпидемия гепатита наблюдается в детских садах, яслях, среди населения развивающихся стран, которое живет в скученных, антисанитарных условиях. Перенос инфекции с кровью наблюдается редко, так как виремия носит преходящий характер.

Вирус гепатита С (ни А ни В) выделен и изучен лишь в 1989 году и представляет собой односпиральный РНК-вирус. В 90 % случаев является возбудителем посттрансфузионного гепатита. В группу высокого риска следует включать не только пациентов, которым переливают с терапевтической целью кровь, но и тех, кто подвергается гемодиализу, а также реципиентов аллогенной почки, наркоманов и медицинский персонал, осуществляющий

переливание крови. Источником инфицирования могут быть мужчины-гомосексуалисты. На Западе не зарегистрированы случаи фекально-орального заражения, в то время как в Юго-Восточной Азии, Северной Африке, Японии описаны эпидемии этого вида гепатита, связанные с водными источниками.

Клинические проявления гепатита С вариабельны: от бессимптомного носительства до острого и хронического гепатита. Иногда может наблюдаться молниеносное течение заболевания. В отличие от гепатита В острый гепатит С протекает легко, но имеет большую склонность к хронизации и является причиной развития гепатоцеллюлярного рака.

Антитела к HBc-антигену выявляются лишь через несколько месяцев от начала острого гепатита С. Кроме того, эти антитела не способны нейтрализовать данный инфекционный вирус, о чем свидетельствует возможность передачи инфекции при переливании крови, содержащей антитела к HBc.

Дельта-вирус. Возбудитель гепатита D только недавно был причислен к гепатотропным вирусам и представляет собой уникальный РНК-вирус, сердцевина которого содержит дельта-антиген, окруженный HBsAg, необходимый для их репликации. Таксономически вирус гепатита D отличается от вируса гепатита В, однако для своего размножения абсолютно зависим от генетической информации, представляемой вирусом гепатита В. Поэтому неудивительно, что дельта-вирус может вызвать гепатит только в присутствии вируса гепатита В. При этом могут развиться три варианта дельта-гепатита: 1) вариант острого гепатита D на фоне острого гепатита В, 2) острый гепатит D у хронического носителя вируса гепатита В и 3) хронический гепатит D у хронического носителя гепатита В.

Зонами эпидемии дельта-инфекции являются бассейны Средиземного моря, Средний Восток, некоторые регионы Африки. Спорадические случаи дельта-гепатита наблюдаются во всем мире, чаще у наркоманов и пациентов, перенесших неоднократную трансфузию крови. Дельта-антиген приводит к образованию как иммуноглобулина М, так и иммуноглобулина G.

Вирус гепатита Е представляет собой односпиральный РНК-вирус, вызывает спорадические и эпидемические формы острого гепатита. Сходен с вирусным гепатитом А, включая трансмиссию инфекции орально-фекальным путем и отсутствие хронизации. Клинической особенностью этой инфекции является возможность развития молниеносной формы гепатита у беременных женщин нередко с летальным исходом (20 %). Эпидемическая форма гепатита Е наблюдается главным образом в Индии, странах Азиатского и Африканского континентов, Мексике.

ПАТОГЕНЕЗ

Предполагают, что в основе повреждения печеночных клеток гепатотропными вирусами лежат два возможных механизма: 1) непосредственный цитопатогенный эффект вирусов; 2) индукция иммунного ответа против вирусных антигенов или антигена вирус-инфицированных гепатоцитов.

Наиболее приемлема теория, в соответствии с которой развивающаяся иммунная реакция на антиген вируса является медиатором повреждения гепатоцитов. При этом имеет значение не только гуморальная, но и клеточная иммунная реакция. Предполагают, что цитотоксические Т-клетки, реагируя против вирусспецифических антигенов, антигена мембран или вирусинфицированных клеток, повреждают гепатоциты. При этом различная клиническая симптоматика и степень повреждения печени при гепатите определяются силой иммунного ответа. Так, выраженный иммунный ответ может вызвать массивный прогрессирующий некроз печеночной ткани, при этом вирус гепатита полностью элиминируется из гепатоцитов. Пациенты, которые выживают после такого массивного повреждения печени, редко остановятся хроническими носителями.

При развитии умеренного или слабого иммунного ответа у больного элиминации вируса не происходит. В таких случаях гепатоциты, наполненные вирусными антигенами или аутоантигенами, персистируют, обусловливая длительную, но незначительную деструкцию печеночной ткани, что ведет к развитию хронического гепатита. С этих позиций носительство может быть объяснено как тотальная недостаточность иммунного ответа с постоянной виремией при незначительном повреждении печени или полном его отсутствии. Эта интересная точка зрения механизма повреждения печени подтверждается наличием большого количества антигенов вируса в гепатоцитах носителей, отсутствием их в гепатоцитах при молниеносном гепатите.

Следует подчеркнуть, что антивирусные антитела играют важную роль в патогенезе внепеченочной манифестации болезни. Так, циркулирующие иммунные комплексы, содержащие вирусные антигены и антитела, ответственны за такие клинические проявления, как васкулиты, полиартриты, гломерулонефриты, наблюдаемые у пациентов с острым гепатитом В.

В зависимости от выраженности клинической симптоматики выделяют:

I. Носительство, сопровождающееся: а) субклиническим течением болезни, б) развитием хронического гепатита.

II. Острый гепатит: а) безжелтушная форма, б) желтушная форма.

III. Хронический гепатит: хронический персистирующий гепатит, хронический активный гепатит.

IV. Молниеносная форма гепатита с развитием субмассивного и массивного некроза печени.

НОСИТЕЛЬСТВО

Носителей гепатита разделяют на две группы. К носителям первой группы относят лиц, у которых обнаруживаются маркеры инфекции (вирусологические и серологические); инфекция протекает бессимптомно и без признаков поражения печени. Вторую группу составляют пациенты с симптомным или бессимптомным хроническим гепатитом, у которых обнаруживаются признаки повреждения гепатоцитов и персистирующей инфекции.

Носительство описано при гепатите В, дельта-гепатите и при гепатите С. При гепатитах А и Е носительство отсутствует. В странах Центральной Азии и Африки носительство достигает 5—15 %. Перинатальная трансмиссия от матери-носителя HBsAg играет наиболее важную роль в поддержании высокого уровня носительства в развивающихся странах. К группе высокого риска носительства относят людей с иммунодефицитом, получавших иммуносупрессивную терапию, пациентов, подвергавшихся многократному переливанию крови и гемодиализу, наркоманы, дети детских садов и школ.

Патологическая анатомия. У здорового носителя печень в основном по своему строению не отличается от нормы. Однако в гепатоцитах, содержащих вирус гепатита В, цитоплазма выглядит как матовое стекло. На ультраструктурном уровне отмечается пролиферация эндоплазматического ретикулума, который диффузно заполнен тубулярными и сферическими частицами, относящимися по данным иммунофлюоресценции и иммунопероксидазного метода к HBsAg. Эти частицы могут быть обнаружены в гепатоцитах при окраске арсеином или альдегидфуксином. При использовании иммунофлюоресцентной методики HBsAg может быть обнаружен в ядрах некоторых клеток. У носителя с хроническим заболеванием печени определяются гистологические признаки повреждения гепатоцитов, характерные для хронического гепатита.

Интересно отметить, что у здоровых носителей определяется большое количество клеток-носителей вируса, в то время как при хроническом гепатите — лишь единичные клетки-носители. Эти наблюдения свидетельствует в пользу гипотезы, высказанной выше, что здоровое носительство ассоциируется с неэффективным иммунным ответом против вирус-инфицированных гепатоцитов. При отсутствии структурных и функциональных признаков поражения печени у здоровых носителей отмечается высокий риск развития гепатоцеллюлярной карциномы.

ОСТРЫЙ ВИРУСНЫЙ ГЕПАТИТ

Спорадические случаи острого вирусного гепатита, вызываемого всеми видами гепатотропных вирусов, по существу, идентичны по клиническим проявлениям. В течении острого гепатита

выделяют четыре стадии: 1) инкубационный период, 2) преджелтушный, 3) желтушный и 4) стадия выздоровления (реконвалесценции). Гепатиты А и Е отличаются коротким инкубационным периодом (несколько недель), а гепатиты В и С — более длительным (до нескольких месяцев).

Признаки повреждения печени могут появляться уже в инкубационном периоде, протекающем обычно бессимптомно. Определяется повышение активности ферментов: аспарагиновой аминотрансферазы (АСТ), аланиновой аминотрансферазы (АЛТ), лактатдегидрогеназы (ЛДГ). В ряде случаев, особенно при вирусном гепатите А, появляется легкое недомогание, наблюдаемое и при других инфекциях. В преджелтушном периоде в течение нескольких дней могут наблюдаться лихорадка, недомогание, тошнота, слабость, часто сочетающиеся с отвращением к сигаретам. При обследовании в этой стадии обнаруживается незначительное увеличение печени. Эти изменения более выражены при гепатите А, чем при гепатите В.

Далее острый вирусный гепатит клинически может протекать по двум путям: 1) без повышения уровня билирубина с выздоровлением больного через несколько недель, этот вариант называют *безжелтушным гепатитом;* 2) с развитием более выраженных неспецифических симптомов с высокой температурой, потрясающим ознобом, головной болью, болями в верхнем правом квадранте живота и выраженным увеличением печени. При таком клиническом течении развивается *желтуха (желтушный гепатит)*. Следует отметить, что с появлением желтухи указанные симптомы начинают исчезать. При этом увеличивается содержание неконъюгированного и конъюгированного билирубина в крови, моча становится темной из-за накопления в ней конъюгированного билирубина. Стул обесцвечивается, так как набухшие гепатоциты вызывают сдавление и обструкцию желчных капилляров.

У некоторых больных задержка желчных солей вызывает зуд кожи. При выраженной задержке желчи говорят о холестатическом вирусном гепатите. Возможно развитие внепеченочных симптомов. Так, в раннем преджелтушном периоде появляются боли в суставах, сыпь на коже. В поздней стадии болезни, особенно при гепатите В, возможно развитие гломерулонефрита, артрита, различных форм васкулита, нодозного полиартериита, обусловленных длительной циркуляцией вирусных антигенов и иммунных комплексов в крови.

Патологическая анатомия. Морфологические изменения при остром гепатите однотипны независимо от вида возбудителя и достаточно характерны, однако не являются патогномоничными, так как могут возникать и при других вирусных инфекциях, а также неблагоприятной реакции на лекарства. При лапароскопии печень слегка увеличена, красная. При выраженном холестазе обнаруживается зеленая окраска печени.

Гистологически преобладают следующие признаки, характеризующие острый гепатит: 1) относительно диффузное повреждение гепатоцитов, 2) очаговые (пятнистые) некрозы групп гепатоцитов или отдельных клеток, 3) реакция купферовских клеток и воспалительная реакция, 4) регенерация клеток в фазе выздоровления.

Повреждение печеночных клеток заключается в диффузном их набухании, которое рассматривается как «баллонная дистрофия», так как цитоплазма пуста и содержит единичные разбросанные обрывки цитоплазматических структур. Эти изменения более выражены в центролобулярной зоне и обусловлены набуханием эндоплазматического ретикулума, откреплением рибосом и диссоциацией полисом. Наблюдается набухание митохондрий. В этой стадии обнаруживаются аутофагосомы, содержащие липофусцин. Жировая дистрофия не характерна для вирусного гепатита.

В гепатоцитах развивается два вида некроза. В одном случае он возникает вследствие разрыва клеточной мембраны с последующим цитолизом, клетка как бы исчезает, растворяется. Второй вид смерти клетки связан с коагуляционным некрозом, сопровождающимся потерей ядра, образованием ацидофильных телец (тельца Каунсилмена), подвергающихся фагоцитозу. Коагуляционный некроз и тельца Каунсилмена являются классическим признаком острого вирусного гепатита. Реже наблюдаются два других вида некроза (ступенчатые и мостовидные), возникающих также при хроническом гепатите и субмассивном некрозе. Эти поражения приобретают прогностическое значение в случаях обнаружения их через 3—6 мес от начала заболевания.

Кроме того, в печени определяются реактивные и воспалительные процессы, гипертрофия и гиперплазия клеток Купфера и портальных макрофагов, цитоплазма которых нафарширована липофусцином и детритом. По ходу портальных трактов появляются воспалительные инфильтраты, состоящие преимущественно из лимфоцитов с примесью макрофагов, эозинофилов, нейтрофилов и плазматических клеток. Перечисленные клетки обнаруживаются иногда в очагах некроза в печеночных дольках. В случае безжелтушного гепатита стаза желчи не наблюдается.

У пациентов с желтушной формой гепатита капли пигмента обнаруживаются в гепатоцитах, подвергнутых баллонной дистрофии, и в купферовских клетках. Желчные капилляры, в которых выявляются пробки из желчи, сдавлены набухшими и отечными печеночными клетками.

В период выздоровления преобладает регенерация клеток с увеличением объема ядер гепатоцитов, появлением митозов и двуядерных клеток. Воспалительный инфильтрат, наблюдаемый по ходу портального тракта, обычно не проникает в печеночную паренхиму. В классических случаях при выздоровлении структура печени полностью восстанавливается в период от нескольких недель до нескольких месяцев. Воспалительная инфильтрация исчезает. Острые гепатиты В и С могут перейти в хрони-

ческий гепатит. Другим возможным осложнением этих двух видов гепатита является прогрессирующий некроз печени.

Клиническое течение острого желтушного гепатита чрезвычайно вариабельно и зависит от вида специфического вирусного возбудителя. Для гепатита А типично уменьшение желтухи и уровня ферментов в крови в течение 2 нед с полным выздоровлением через 4—6 нед. При гепатите В заболевание протекает более длительно, клиническое и биохимическое выздоровление наблюдается в течение 12—16 нед. В большинстве случаев гепатит С протекает более легко, с минимальными биохимическими и клиническими проявлениями. У 1% больных гепатитом В и С отмечается переход остро вспыхнувшей инфекции в подострую стадию или массивный некроз. Лишь около 10—30% больных выдерживают острую печеночную недостаточность, а 5—10% пациентов с гепатитом В и гепатитом С становятся носителями. Персистенция вируса ведет к прогрессирующему повреждению печени.

ХРОНИЧЕСКИЙ ГЕПАТИТ

Наличие биохимических и клинических признаков поражения печени в течение 6 мес от начала острого вирусного гепатита свидетельствует о переходе острого процесса в хронический, который протекает по двум вариантам: 1) *хронический персистирующий гепатит и 2) хронический активный гепатит,* называемый иногда *хроническим агрессивным гепатитом.* Дифференцировка этих двух разновидностей имеет важное клиническое значение. При хроническом активном гепатите продолжается деструкция печеночной ткани, которая может привести к циррозу и печеночной недостаточности. Хронический персистирующий гепатит отличается более доброкачественным течением.

О хронизации процесса могут свидетельствовать такие серологические показатели, как наличие в сыворотке крови HBcAg, высокие титры анти-HBc-антител, сывороточные ДНК-ВГВ и ДНК-полимераза. Спонтанное появление анти-HBc-антител у некоторых пациентов в различные периоды от 1 до 2 лет свидетельствует о виремии и дальнейшем поражении печени.

Хронизация чаще наблюдается у мужчин, как молодых, так и пожилых, у тех, кто страдает иммунодефицитом или получает иммуносупрессивную терапию, при синдроме Дауна, а также у пациентов, подвергнутых гемодиализу.

Хронический персистирующий гепатит

Хронический персистирующий гепатит характеризуется рецидивирующим течением, при котором не наблюдается прогрессирующего поражения печени с исходом в цирроз и развитием печеночной

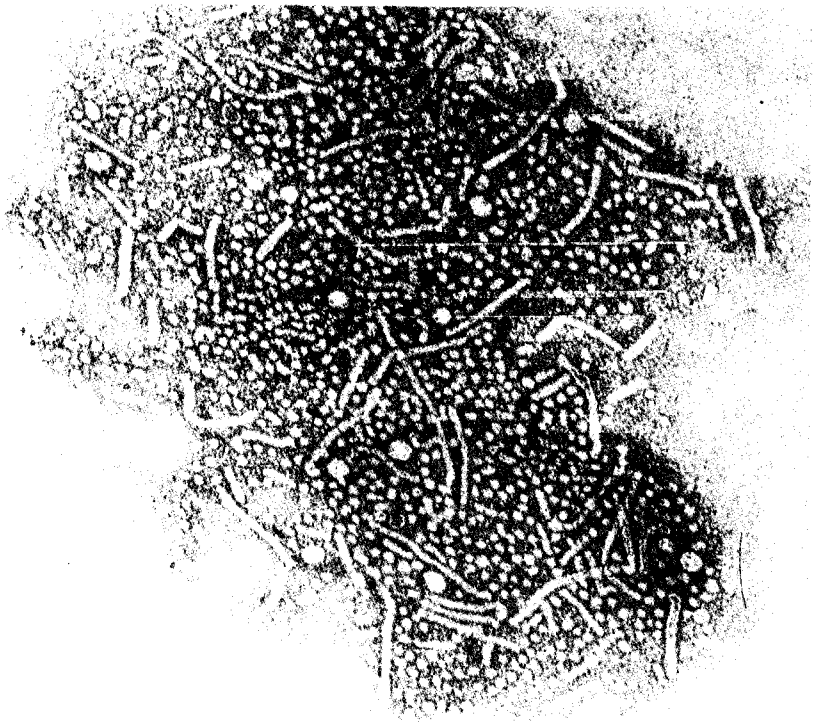

Рис. 62. HBsAg антиген вируса гепатита В (электронограмма Алиева Б.).

недостаточности. Эта форма гепатита может протекать бессимптомно или сопровождаться повышенной усталостью, утомляемостью, недомоганием, потерей аппетита. Возможны легкая желтуха, повышение уровня трансаминаз в сыворотке крови. У 20—30 % больных определяется HBsAg (рис. 62), а у остальных эта форма гепатита связана с вирусом С.

Морфологические изменения в печени незначительные и не патогномоничные. Доминирующим признаком хронического персистирующего гепатита является воспалительная инфильтрация портального тракта лимфоцитами с примесью плазмоцитов и макрофагов, которая не выходит за пределы портального тракта. Ступенчатые некрозы гепатоцитов, характерные для хронического гепатита, могут возникать в период рецидива. В случаях хронического персистирующего гепатита В гепатоциты, цитоплазма которых напоминает матовое стекло, хорошо выявляются при окраске орсеином или альдегидфуксином.

Хронический активный гепатит

Хронический активный гепатит характеризуется прогрессирующей деструкцией гепатоцитов в течение ближайших лет, подтачиванием функциональных резервов печени и развитием циррозов. У 20—30 % больных хронический активный гепатит развивается после острого вирусного гепатита В в сочетании или без дельта-инфекции; у 70—80 % — после острого гепатита С.

Клинические и морфологические изменения, характерные для хронического активного гепатита, наблюдаются также при токсических поражениях печени, например лекарственными препаратами, при болезни Вильсона, при недостаточности альфа-1-антитрипсина.

Во многих случаях этиология хронического активного гепатита неизвестна. Предполагают, что этот вид гепатита имеет аутоиммунную природу, чаще встречается у женщин перед или во время менопаузы и сочетается с различными иммунологическими сдвигами: гипергаммаглобулинемией, наличием антител против ДНК («люпоидный гепатит»), положительным LE-клеточным феноменом, наличием антител против гладкомышечных клеток (против актина). Кроме того, в некоторых случаях обнаруживаются аутоантитела, направленные против липопротеидов цитоплазматической мембраны гепатоцитов. Происхождение этой аутоиммунной реакции неясно, однако повышение содержания HLA-B1, HLA-B8, DRW_3- и DRW_4-антигенов дает основание думать об их генетическом происхождении.

Патологическая анатомия. Главными гистологическими признаками хронического активного гепатита вирусного или другого происхождения являются:

1) портальная и перипортальная инфильтрация лимфоцитами, плазмоцитами и макрофагами, реже с примесью эозинофилов и нейтрофилов;

2) активная деструкция гепатоцитов, особенно в зоне между перипортальной воспалительной инфильтрацией и прилежащими печеночными балками (ступенчатые некрозы);

3) коллапс ретикулярной сети дольки вследствие разрушения гепатоцитов с формированием мостика между портальным трактом и центральной веной (мостовидные некрозы);

4) прогрессирующее замещение очагов некрозов фиброзной тканью с возможным развитием цирроза.

Воспалительная инфильтрация при хроническом активном гепатите обнаруживается и в прилежащей к портальному тракту паренхиме. Сенсибилизированные Т-лимфоциты окружают и изолируют отдельные гепатоциты или их группы, которые подвергаются прогрессирующей фрагментации и фагоцитозу макрофагами.

Наряду с апоптозом отдельные гепатоциты или их группы подвергаются баллонной дистрофии и ацидофильной трансформации, наблюдаемой при вирусном остром гепатите. Слияние

ступенчатых очагов некрозов приводит к образованию мостовидных некрозов между портальным трактом и центральной веной. Некроз клеток вокруг портальной зоны инициирует реакцию фиброзной ткани. Кроме того, наблюдаются стаз желчи в гепатоцитах и желчных капиллярах, признаки регенерации печени, гипертрофия и гиперплазия купферовских клеток, особенно в зоне, проксимальной к очагу некроза гепатоцитов. Иногда фагоцитирующие клетки содержат липофусцин и желчные пигменты. *Единственный отличительный признак, позволяющий дифференцировать хронический активный гепатит вирусной природы (В) с хроническим активным гепатитом другой этиологии,— это наличие клеток, напоминающих матовое стекло при вирусном гепатите В.*

Клинические проявления. Хронический активный гепатит характеризуется утомляемостью, субфебрильной температурой, персистирующей ремиттирующей желтухой. Иногда хронический активный гепатит диагностируется при появлении клинических признаков цирроза, таких, как асцит, варикозное расширение вен пищевода и печеночная недостаточность. Обнаруживают также васкулиты, гломерулонефриты, артриты, обусловленные длительной антигенемией и циркуляцией иммунных комплексов. Клиническое течение хронического активного гепатита вариабельно. У некоторых больных прогрессирующая активная деструкция печени приводит к циррозу через несколько лет. У пациентов с положительной реакцией на HBsAg и дельта-инфекцию повреждение печени происходит более интенсивно. Смертность среди них высокая. Около 20—50 % летальных исходов наблюдается в пределах 5 лет при развитии мостовидных некрозов. Кроме того, хронический активный В и С гепатиты приводят к развитию гепатоцеллюлярной карциномы.

МОЛНИЕНОСНАЯ ФОРМА ГЕПАТИТА

Молниеносный гепатит, в основе которого лежат субмассивный и массивный некрозы печени (токсическая дистрофия) встречается в 1—3 % случаев вирусных гепатитов В, D, Е (особенно в сочетании гепатита В с дельта-инфекцией). Массивный некроз печени развивается также при интоксикациях химическими и лекарственными препаратами, грибами, при беременности, лактации, алиментарных токсикозах, веноокклюзионном синдроме печени.

Патологическая анатомия. Морфологические изменения в печени зависят от интенсивности некротического процесса и периода болезни. Объем поражения варьирует от небольших некротических очагов, разбросанных по всей паренхиме печени, до более массивного некроза, охватывающего большие участки, всю долю и даже всю печень. В начальной стадии массивного некроза размеры печени находятся в пределах нормы, но позже, когда некротические зоны резорбируются, печень уменьшается в разме-

Рис. 63. Субмассивный некроз печени при вирусном гепатите В.

рах, становится морщинистой, дряблой. При субмассивном некрозе могут формироваться узелки регенерации неправильной формы, различного цвета (от желто-коричневого до зеленого), расположенные вокруг зоны некроза.

Микроскопически при субмассивном некрозе процесс локализуется в центре долек с множеством мостовидных некрозов. При более интенсивной деструкции некротический процесс охватывает целые дольки с коллапсом ретикулярной сети. Местами островки паренхимы печени сохраняются (рис. 63). Клетки подвергаются тотальной коагуляции с последующим колликвационным некрозом. Воспалительная реакция при столь обширной деструкции паренхимы печени минимальная. Появляются неправильной формы узелки регенерации. Позже в печени обнаруживаются дольки, разделенные пучками фиброзной ткани. Более массивные некрозы приводят к смерти.

Клинически молниеносная форма характеризуется ухудшением функционального состояния печени, включая коагулопатию, развитием печеночной недостаточности, а также появлением симптомов острого гепатита. При массивном некрозе прогноз неблагоприятный. Летальные исходы наблюдаются в 70—90 % случаев, особенно среди лиц пожилого возраста. У выживших больных вырабатывается длительный иммунитет к возбудителям вирусного гепатита.

АЛКОГОЛЬНОЕ ПОРАЖЕНИЕ ПЕЧЕНИ

Хроническое употребление алкоголя вызывает развитие трех видов поражения печени: 1) жировой гепатоз (ожирение печени), 2) алкогольный гепатит и 3) цирроз. Каждый из этих видов поражения может быть единственным проявлением алкогольной болезни печени. Возможно их сочетание.

Жировой гепатоз отличается бессимптомным течением и обратимостью патологического процесса. Для алкогольного гепатита характерны некрозы гепатоцитов и воспалительные процессы. По клиническому течению он напоминает вирусный или токсический гепатит. В случаях умеренного повреждения печени и прекращения употребления алкоголя наступает обратное развитие. Однако, если некрозы гепатоцитов возникают вновь и вновь с последующим фиброзом, это может привести к необратимому алкогольному циррозу, который может развиться и без предшествующего алкогольного гепатита. В последние годы отмечается тенденция к увеличению числа больных алкогольным циррозом.

Патологическая анатомия. *Жировой гепатоз* при хроническом алкоголизме по своей структуре не отличается от начальной стадии жировой дистрофии печени другой этиологии. Однако при хроническом алкоголизме печень увеличивается до 4—6 кг, консистенция мягкая, ткань приобретает желтый цвет, становится сальной. Ожирению вначале подвергаются гепатоциты центролобулярной зоны, в последующем наблюдается сплошное крупнокапельное ожирение клеток всей дольки. Гепатоциты превращаются в липоциты с периферическим расположением ядра (перстневидные клетки). По мере накопления жира мембраны прилежащих друг к другу клеток разрушаются с образованием жировых кист. Реже накопление жира в гепатоцитах определяется в виде мелких капель без смещения ядра. Разрастание фиброзной ткани отсутствует или минимальное.

Описанные изменения в гепатоцитах обратимы, если пациент воздерживается от дальнейшего употребления алкоголя. Образование коллагена может наблюдаться вокруг центральной вены, вокруг синусоидов или в виде нежных нитей вокруг отдельных гепатоцитов. Ряд авторов придают важное значение перивенулярному центральному фиброзу, наличие которого является признаком развивающегося цирроза печени.

К основным морфологическим признакам алкогольного гепатита относятся набухание и некроз гепатоцитов, нейтрофильная реакция в зоне некроза и вокруг, наличие алкогольного гиалина (тельца Маллори) в пораженных гепатоцитах. Эти изменения развиваются вначале вокруг центральных вен с последующим вовлечением всей центролобулярной зоны. Набухание гепатоцитов происходит вследствие аккумуляции в цитоплазме жиров и воды (гидропическая и белковая дистрофия). Тельца Маллори, хотя и являются патогномоничным признаком алкогольного гепатита,



Рис. 64. Алкогольный цирроз печени.

однако встречаются и при первичном билиарном циррозе, болезни Вильсона, индийском детском циррозе, гепатоцеллюлярной карциноме. Некроз печеночных клеток обусловливает развитие воспалительной реакции с преобладанием нейтрофилов, среди которых можно встретить лимфоциты и макрофаги. В центролобулярной зоне наблюдается фиброз. Перивенулярный центролобулярный склероз ведет к развитию портальной гипертензии. Продолжающееся злоупотребление алкоголем может стать причиной персистирующего или рецидивирующего алкогольного гепатита. Возникающие при этом некрозы, воспаление и фиброз ведут в конечном итоге к развитию алкогольного цирроза.

Алкогольный цирроз — финальная и необратимая форма алкогольного поражения печени — развивается в 17—30 % случаев. Вначале печень, будучи увеличенной, сохраняет гладкую поверхность, отличается рыжевато-коричневым цветом, сальной поверхностью и на разрезе имеет микронодулярное строение (рис. 64). Узелки в диаметре достигают 1—3 мм. По мере разрастания фиброзной ткани, замещающей липоциты, цвет печени становится коричневым (за счет снижения содержания жиров). В более поздних стадиях по всей паренхиме образуются более крупные узелки диаметром до 1 см за счет регенераторных процессов со стороны гепатоцитов. В итоге это приводит к формированию

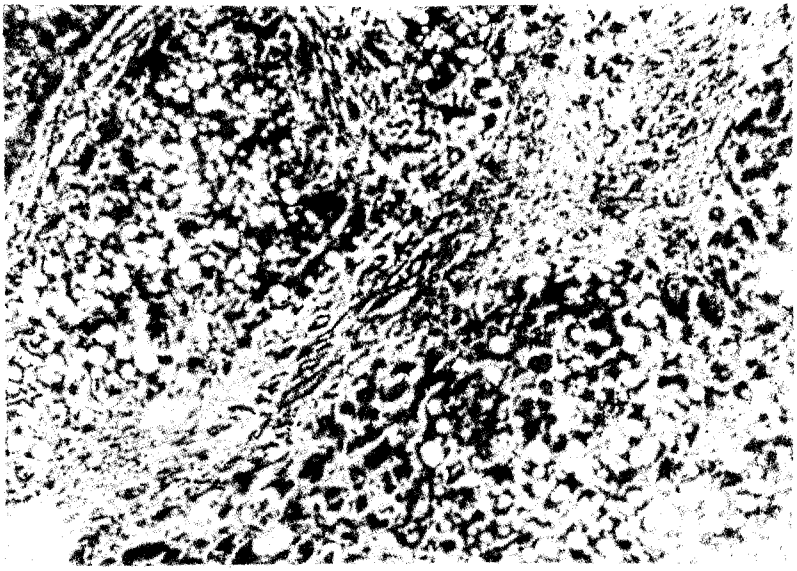

Рис. 65. Сочетание фиброза и жировой дистрофии при алкогольном циррозе печени.

макронодулярного цирроза, напоминающего постнекротический цирроз. Печень при этом уменьшается, сморщивается.

Микроскопически ранняя нодулярная стадия характеризуется небольшим числом нежных фиброзных септ, соединяющих портальную зону с центральными венами. Каждая печеночная долька обрамляется фиброзной тканью и выглядит более очерченной. Разрастание фиброзной ткани и регенераторные процессы приводят к нарушению архитектоники печени. С прогрессированием процесса фиброзная ткань все более разрастается. Сохранившиеся печеночные клетки содержат жир — липоциты (рис. 65). Портальные тракты и центральные вены замуровываются фиброзной тканью. Практически исчезает паренхима, расположенная между центральными венами. В фиброзной ткани можно видеть небольшие лимфоидные инфильтраты, реактивную пролиферацию желчных протоков. В таких случаях микроскопически алкогольный цирроз напоминает постнекротический.

Природа клеток, запускающих фиброгенез в печени, еще не известна. Как уже отмечалось, образование фиброзной ткани наблюдается в центролобулярной зоне печени. Предполагается, что коллаген секретируется миофибробластами, которые в норме существуют в субэндотелиальной зоне центральных вен и увеличиваются при хроническом алкоголизме. В соответствии с другой точкой зрения важная роль в фиброгенезе принадлежит клеткам

Ито, располагающимся в пространствах Диссе. На ранней стадии алкогольной болезни печени клетки Ито накапливают жир. В последующем жиры исчезают и клетки Ито приобретают структуру фибробластов.

Этиология и патогенез. В настоящее время установлено, что алкоголь и его метаболиты гепатотоксичны, что и обусловливает поражение печени. Клинические, эпидемиологические данные свидетельствуют о несомненной связи между объемом, продолжительностью употребления алкоголя и развитием цирроза печени. Принято считать, что ежедневное употребление алкоголя в количестве 60—80 г мужчинами и 20 г женщинами является серьезным фактором риска в развитии цирроза печени. Метаболический эффект алкоголя на печеночные клетки сложный и в какой-то степени неизвестный.

Алкоголь метаболизируется главным образом в печени по трем путям с помощью: 1) первичного фермента алкогольдегидрогеназы, 2) микросомальной окислительной системы и 3) каталазной системы. С помощью алкогольдегидрогеназы алкоголь окисляется до ацетальдегида. Последний индуцирует повреждение клеток печени как ковалентной связью, белками, так и запуском перекисного окисления липидов на клеточных мембранах.

В патогенезе алкогольного поражения печени важную роль играют также увеличение притока свободных жирных кислот в печень, увеличение этерификации триглицеридов и снижение секреции липопротеидов, хотя ацетальдегиду уделяется большое внимание как медиатору токсичности алкоголя. В генезе повреждения печени играют роль и другие факторы, включая и аутоиммунные реакции против гепатоцитов. Так, у алкоголиков обнаруживаются антитела, направленные против гепатоцитов.

Клиническое течение алкогольной болезни печени вариабельно, так как алкоголь оказывает токсическое воздействие и на другие органы. Наблюдаются диспепсические явления, эндокринные расстройства (гинекомастия, атрофия яичек, нарушение менструального цикла), сосудистые звездочки на коже, эритема ладоней. Развиваются гепатомегалия, желтуха, печеночная недостаточность, асцит, варикозное расширение вен пищевода, портальная гипертензия.

Причинами смерти от алкогольного цирроза могут быть: 1) печеночная недостаточность; 2) интеркуррентная инфекция; 3) желудочно-кишечное кровотечение из варикозно расширенных вен пищевода, пептической язвы желудка, при разрыве пищевода (синдром Маллори — Вейсса); 4) гепатоцеллюлярная карцинома; 5) гепаторенальный синдром.

ЦИРРОЗЫ ПЕЧЕНИ

Циррозы печени составляют обширную группу заболеваний, в основе которых лежат различные этиологические и патогенетические факторы. Эта группа заболеваний объединяется следующими общими признаками: *диффузным разрастанием в печени фиброзной ткани и образованием узелков различных размеров, не встречающихся в норме.*

Понятие цирроз не следует смешивать с представлением о развитии в органе рубцовой ткани (очаговый фиброз). Разрастание соединительной ткани в печени может иметь различный характер и выявляться или в виде фиброзных септ, соединяющихся между собой, или в виде массивной фиброзной ткани. Важным морфологическим признаком цирроза является образование узелков в печени, часть из которых замурована фиброзной тканью. Последняя может пересекать дольки, соединяя центральную вену с портальным трактом, или окружать несколько прилежащих друг к другу долек с образованием более крупных узлов. Диффузное образование ложных долек может происходить также за счет регенерации сохранившихся печеночных клеток. При этом вначале образуются мелкие узелки, а затем ложные дольки с атипичным расположением центральной вены и нарушением балочного строения. В зависимости от величины ложных долек выделяют *микронодулярный, макронодулярный и смешанный варианты цирроза.* По мере прогрессирования цирроза микронодулярный цирроз может перейти в макронодулярный.

Дистрофия и некроз гепатоцитов различны по характеру и зависят от этиологии и патогенеза цирроза. В большинстве случаев цирроз прогрессирует и ведет к развитию портальной гипертензии и печеночной недостаточности.

Этиология и патогенез циррозов печени весьма разнообразны, что позволяет выделить различные их виды:

1) токсические и токсико-аллергические циррозы, связанные с воздействием алкоголя, пестицидов, промышленных ядов, аллергенов;

2) метаболические, обусловленные недостаточностью белков, витаминов, липотропных факторов;

3) инфекционные, возникающие в исходе вирусных гепатитов, инфекций желчевыводящих путей, при паразитарных заболеваниях печени;

4) кардиоваскулярные циррозы, возникающие при хроническом венозном застое печени;

5) билиарные циррозы, развивающиеся при холангитах и холестазах различной природы;

6) циррозы при болезни Вильсона — Коновалова — наследственной болезни, связанной с нарушением обмена меди;

7) циррозы, обусловленные генетически детерминированной недостаточностью альфа-1-антитрипсина, что, с одной стороны, ведет

к эмфиземе легких, с другой — к печеночной недостаточности, в связи с развитием неонатального гепатита. Последний характеризуется: а) выраженным холестазом, б) некрозом гепатоцитов, в) мононуклеарной воспалительной реакцией, г) наличием ШИК-положительных включений в гепатоцитах. При прогрессировании указанных процессов неонатальный гепатит переходит в цирроз;

8) криптогенный цирроз.

Выделяют также три клинико-анатомических типа циррозов: 1) постнекротический, 2) портальный, 3) смешанный.

Микроскопически выделяют *монолобулярную, мультилобулярную и смешанную формы, активный и неактивный цирроз печени.* При активном циррозе печени значительные некротические изменения сочетаются с выраженной воспалительной реакцией. При неактивном циррозе эти изменения минимальны.

Постнекротический цирроз возникает в исходе массивных некрозов печеночной паренхимы. Вследствие некроза и последующего аутолиза происходит коллапс ретикулярной стромы с разрастанием соединительной ткани и образованием обширных фиброзных участков (рис. 66). Коллапс стромы влечет за собой сближение портальных триад и центральных вен, что позволяет видеть в одном поле зрения более трех триад. Наблюдается также пролиферация холангиол, картина холестаза. Ложные дольки возникают в ре-

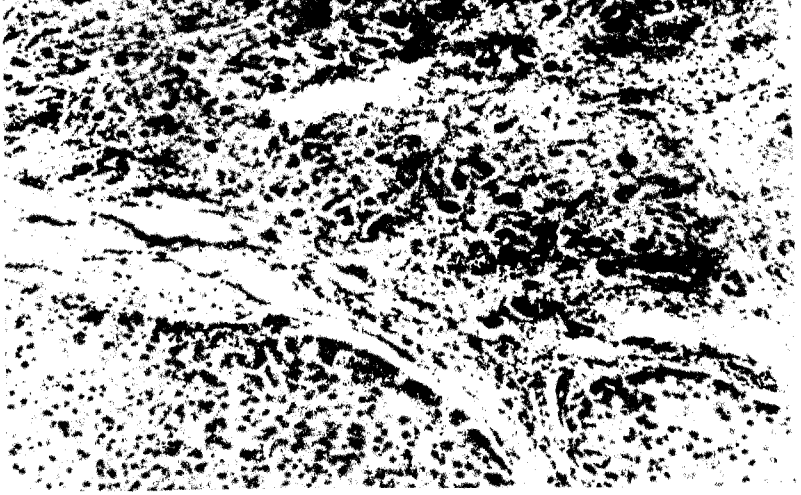

Рис. 66. Постнекротический цирроз печени. В рубцовой ткани видны сдавленные желчные протоки. В гепатоцитах жировые включения отсутствуют.

зультате новообразования печеночной ткани. Постнекротический цирроз формируется в короткие сроки (в течение нескольких месяцев) и возникает обычно в исходе токсической дистрофии печени, молниеносной злокачественной формы вирусного гепатита, характеризующегося массивными и субмассивными некрозами. Реже постнекротический цирроз связан с алкогольным гепатитом. Макроскопически постнекротический цирроз имеет вид крупноузлового.

Портальный цирроз возникает вследствие воспалительных и склеротических процессов в портальных трактах. При этом наблюдается вклинение в дольки фиброзных септ из расширенных и склерозированных портальных и перипортальных полей. Это в свою очередь способствует соединению центральных вен и портальных сосудов с образованием мелких ложных долек. Портальный цирроз развивается медленно в течение многих лет и связан с хроническим алкоголизмом. Разрастающаяся соединительная ткань представлена тонкопетлистой сетью. В отличие от постнекротического цирроза при портальном циррозе рано возникает портальная гипертензия и значительно позднее — печеночная недостаточность. Печень при этом виде цирроза маленькая, плотная, зернистая или мелкобугристая (мелкоузловой цирроз).

Истинным портальным циррозом является: *1) первичный билиарный цирроз,* наблюдаемый при негнойном деструктивном холангите, холангиолите и первичном склерозирующем холангите; *2) вторичный билиарный цирроз,* связанный с обструкцией внепеченочных желчных путей камнями, опухолью или с их инфекцией.

Первичный билиарный цирроз наблюдается у женщин среднего возраста и характеризуется повышением уровня щелочной фосфатазы в сыворотке крови, желтухой, ксантомой, нарастающим зудом кожи. Морфологически определяется диффузное поражение печени с образованием множества мелких узлов. В основе первичного билиарного цирроза лежит хронический деструктивный негнойный холангит, в связи с чем характерным морфологическим признаком является уменьшение числа или отсутствие мелких желчных протоков.

Предполагают, что первичный билиарный цирроз имеет аутоиммунную природу и очень часто сочетается с развитием таких аутоиммунных болезней, как ревматоидный артрит, тиреоидит Хашимото, пернициозная анемия. Характерно повышение уровня иммуноглобулина М. Обнаруживаются также антитела против митохондрий гладкомышечных клеток, ревматоидный фактор. Для первичного билиарного цирроза характерны лимфопения (Т- и В-клеток), нарушение соотношений между Т-хелперами и Т-супрессорами.

Для первичного билиарного цирроза отличительным признаком является наличие деструктивного воспалительного процесса в холангиолах и междольковых желчных протоках в сочетании

с массивной инфильтрацией лимфоцитами, макрофагами с примесью плазматических клеток и эозинофилов. В строме печени обнаруживаются также лимфоидные фолликулы и гранулемы, напоминающие саркоидоз.

Вторичный билиарный цирроз развивается при обструкции внепеченочных желчных путей. Полная закупорка их ведет к повышению их давления во всей билиарной системе. Междольковые желчные протоки заполняются плотной густой желчью, что ведет к повреждению их стенок с развитием воспалительной реакции и образованием фиброзной ткани. Этот вариант цирроза сопровождается интенсивной желтухой. При вторичном билиарном циррозе в печени обнаруживается выраженный стаз желчи в крупных и мелких желчных протоках и желчных капиллярах. Скопление желчи в виде «озер» выявляется также и в паренхиме печени в связи с диффузией желчных пигментов, некробиозом гепатоцитов. При присоединении восходящего холангита по ходу билиарных трактов обнаруживаются нейтрофилы. Разрушение мелких желчных протоков сопровождается разрастанием портальной соединительной ткани, извращенной регенерацией протоков с образованием абортивных мелких желчных протоков и тяжей клеток. Наблюдается также регенерация гепатоцитов, в цитоплазме которых (особенно в клетках, прилежащих к портальным трактам) выявляются гиалиновые включения, типичные для алкогольного гепатита.

Клиническая картина. Заболевание начинается постепенно, имеет хроническое прогрессирующее течение. При компенсированном циррозе печени основными симптомами являются гепатомегалия и спленомегалия (гепатолиенальный синдром). При субкомпенсированном циррозе присоединяются слабость, повышенная утомляемость, диспепсические явления, тупые боли в правом подреберье и подложечной области. Проявлением выраженной портальной гипертензии служит варикозное расширение вен пищевода, желудка, реже прямой кишки. При декомпенсированном циррозе печени перечисленные клинические симптомы усугубляются, появляются отеки, прогрессирует печеночная недостаточность, нарастает гипоальбуминемия, понижается содержание I, II, V, VII, IX, X факторов свертывания крови.

Наиболее тяжелыми осложнениями цирроза печени являются печеночная кома, интеркуррентные инфекции, кровотечения из варикозно расширенных вен пищевода и желудка. Возможна трансформация цирроза печени в цирроз — рак.

Клиническая картина некоторых форм цирроза имеет свои особенности. Так, первичный билиарный цирроз начинается с нарастающего зуда кожи, в разгаре процесса основным симптомом является желтуха, повышение содержания билирубина, желчных кислот, щелочной фосфатазы. Для вторичного билиарного цирроза, связанного с холангитом, характерны высокая температура, боли в верх-

нем правом квадранте живота; лейкоцитоз наблюдается при восходящей инфекции билиарных путей.

Первичный цирроз начинается исподволь с желтухи и проявляется поздним развитием гиперхолестеринемии, ксантоматозом кожи и пышным атеросклерозом. Нарушение выделения желчи в полость двенадцатиперстной кишки приводит к синдрому мальабсорбции. При нарушении всасывания витамина D наблюдается остеомаляция. Первичный билиарный цирроз у женщин часто осложняется развитием внепеченочного рака, особенно молочных желез.

В большинстве случаев билиарный цирроз ведет к печеночной недостаточности. Портальная гипертензия и гепатоцеллюлярный рак наблюдаются реже.

ОПУХОЛИ ПЕЧЕНИ

Опухоли печени различны по гистогенезу. Они могут быть эпителиального, мезенхимального происхождения и возникать из кроветворной и лимфоидной ткани. По биологическим свойствам опухоли печени могут быть доброкачественными и злокачественными. В отличие от других органов в печени чаще наблюдаются метастатические опухоли и значительно реже — первичные. Метастазы локализуются в портальных зонах, ведут к гепатомегалии и редко нарушают функцию печени.

ДОБРОКАЧЕСТВЕННЫЕ ОПУХОЛИ ПЕЧЕНИ

Из доброкачественных опухолей наиболее часто встречается аденома печени. Макроскопически она выявляется в виде единичных или множественных округлых образований, хорошо инкапсулированных. Аденома представлена хорошо дифференцированными клетками. Микроскопически выделяют гепатоцеллюлярную аденому и аденому внутрипеченочных желчных протоков. Клинически аденомы проявляются при достижении больших размеров.

Из доброкачественных неэпителиальных опухолей чаще наблюдается гемангиома, исходящая из венозных сосудов. Гемангиома встречается в различном возрасте, чаще у женщин. Протекает бессимптомно. Клиническая симптоматика наблюдается при крупных размерах, спонтанном разрыве с развитием острого живота.

РАК ПЕЧЕНИ

Первичный рак печени отличается неравномерностью распространения в различных странах. К регионам с высокой заболеваемостью относятся страны Азии и Африки. В Англии, США, Канаде рак печени встречается значительно реже. В странах с высокой заболеваемостью рак печени преобладает в молодых возрастных группах, в регионах с низкой заболеваемостью — в возрастной группе 60—70 лет. Опухоль в три раза чаще наблюдается у мужчин.

Выделяют три основных типа первичного рака печени: 1) гепатоцеллюлярный (80 %), 2) холангиоцеллюлярный (20 %) и 3) смешанный, встречающийся крайне редко. Развитию гепатоцеллюлярного рака способствуют три основных фактора: 1) хронические вирусные гепатиты В и С, 2) цирроз печени, 3) наличие в пище гепатотропных, канцерогенных веществ.

Существует прямая коррелятивная связь между частотой гепатита В и С и рака печени. Важным фактором риска в развитии карциномы является носительство вируса гепатита В, обладающего онкогенным свойством. Рак печени часто возникает на фоне цирроза печени, особенно постнекротического, связанного с хроническим гепатитом В и гемахроматозом. При алкогольном циррозе первичный рак печени возникает реже. Из пищевых канцерогенов особую настороженность вызывает афлатоксин, выделяемый Aspergillus flavus, который вызывает мутацию p53-гена — супрессора опухоли.

Значение вируса гепатита В в развитии первичного рака печени определяется двумя факторами: 1) повышенной чувствительностью регенерирующих гепатоцитов при гепатите В к воздействию афлатоксина как мутагена; 2) кодированием геномом вируса гепатита В элемента альфа-протеина (х-белка), который является активатором многих генов.

Патологическая анатомия. Макроскопически выделяют *узловатую, массивную и диффузную формы рака печени.* Все три анатомические разновидности рака отличаются желтовато-белым цветом и наличием на разрезе очагов кровоизлияний и некрозов. Иногда опухоль окрашивается в зеленый цвет.

Наиболее часто встречается *узловатая форма рака,* характеризующаяся наличием единичных или множественных узлов различной величины. Вокруг крупных узлов могут располагаться мелкие. При *массивной форме* рака печени крупный опухолевый узел занимает обычно правую долю. *Диффузная форма* рака представлена мелкими опухолевыми узлами, рассеянными по всей паренхиме печени. Рак печени, особенно гепатоцеллюлярный, инвазируя печеночные вены, вызывает синдром Бадда — Киари. При блоке портальной вены развивается портальная гипертензия.

При микроскопическом изучении гепатоцеллюлярного рака выявляются участки, отличающиеся по степени дифференцировки

клеток. Хорошо дифференцированные опухолевые клетки складываются в тяжи, гнезда, в их цитоплазме можно видеть глыбки желчи, включения ацидофильного гиалина, напоминающего алкогольный гиалин. Строма умеренно выражена, бедна сосудами, что ведет к некрозу центральной зоны опухолевого узла. Участки низкодифференцированной опухоли характеризуются наличием большого числа гигантских многоядерных клеток.

Холангиоцеллюлярный рак печени имеет строение высокодифференцированной аденокарциномы, богатой фиброзной стромой. В цитоплазме опухолевых клеток не обнаруживаются ни гиалиновые включения, ни желчные пигменты. Первичную аденокарциному печени трудно отличить по микроскопическому строению от метастатической аденокарциномы.

Первичный рак печени метастазирует в регионарные лимфатические узлы, легкие, надпочечники, кости.

Клинически первичный рак печени проявляется в виде гепатомегалии, болей в правом подреберье, асцита, желтухи. Характерно повышение температуры, что связано с всасыванием продуктов распада опухоли.

ЖЕЛТУХА

С нарушением функции печени связано развитие желтухи. *Желтуха — это симптом, который сопровождается окрашиванием в желтый цвет слизистых оболочек, кожи, склер. Ее развитие связано с накоплением билирубина в тканях и межклеточной жидкости,* что наблюдается при ряде заболеваний: вирусном гепатите, раке печени, желчнокаменной болезни и др. Интенсивность желтухи зависит от многих факторов, включая уровень гипербилирубинемии, скорость диффузии билирубина из плазмы в интерстициальную жидкость, скорость связывания этого пигмента тканями.

Приблизительно 75 % билирубина образуется за счет распада эритроцитов. При этом гем с помощью фермента гемоксигеназы превращается в биливердин, который затем с помощью редуктазы восстанавливается в билирубин. Образование этого билирубина, дающего с диазореактивом Эрлиха непрямую реакцию Ван-Берга, происходит преимущественно в моноцитарно-макрофагальной системе, главным образом селезенки (непрямой билирубин, свободный билирубин).

За счет распада гемсодержащих пигментов в печени образуется 25% билирубина (шунтовой, прямой билирубин). Небольшая часть билирубина образуется за счет лизиса незрелых эритроцитов в костном мозге. Этот путь образования билирубина становится особенно важным при болезнях крови, связанных с чрезмерным интрамедуллярным гемолизом неполноценных эритроцитов (неэффективный эритропоэз).

Билирубин, образующийся вне печени, связывается с альбумином (билирубин-альбуминовый комплекс) и переносится током крови в печень. В последующем метаболизм билирубина складывается из четырех звеньев: 1) перенос билирубин-альбуминового комплекса из крови в гепатоциты через синусоидальную мембрану; 2) внутриклеточное связывание его со специфическими цитозольными белками; 3) конъюгация с одной или двумя молекулами глюкуроновой кислоты при участии фермента глюкуронилтрансферазы с образованием моно- и диглюкуронида билирубина; 4) перенос конъюгированного билирубина через билиарные мембраны в желчные капилляры. Далее билирубин в составе желчи выводится по внутрипеченочной и внепеченочной желчевыделительной системе в полость двенадцатиперстной кишки, где глюкурониды расщепляются, и билирубин превращается под воздействием бактерий в уробилиноген, который в большинстве своем выделяется с калом. Приблизительно 20 % уробилиногена реабсорбируется в тонкой и толстой кишке и возвращается в печень, откуда вновь экскретируется с желчью. Небольшое количество билирубина выделяется с мочой.

Существуют четкие отличия между неконъюгированным и конъюгированным билирубином. Неконъюгированный билирубин растворим в липидах, тесно связывается с альбумином, образуя билирубин-альбуминовый комплекс, который не может выделяться с мочой, даже если его уровень в крови высокий. В норме в плазме крови определяется небольшое количество неконъюгированного билирубина. При повышении его уровня наблюдается проникновение неконъюгированного билирубина в ткани и их окрашивание. Конъюгированный билирубин растворим в воде, не токсичен, связь его с альбумином слабая, при избыточном содержании в крови выделяется с мочой.

Одним из важных признаков желтухи является *гипербилирубинемия,* развивающаяся при нарушении равновесия между уровнем секреции билирубина и его удалением из организма. В основе этого нарушения лежат следующие факторы: 1) избыточное образование билирубина; 2) нарушение поступления билирубин-альбуминового конъюгации с образованием глюкуронидов билирубина; 5) нарушение транспорта его через гепатоциты; 4) нарушение его конъюгации с образованием глюкуронидов билирубина; 5) нарушение продвижения желчи по внутрипеченочным ходам в желчевыводящие пути.

С учетом указанных факторов и механизма образования билирубина выделяют следующие виды гипербилирубинемии:

1) преимущественно неконъюгированная, в основе которой лежат: а) избыточное образование билирубина, б) нарушение прохождения билирубина через синусоидальную мембрану гепатоцитов, в) нарушение процесса образования глюкуронидов билирубина (печеночная желтуха);

2) преимущественно конъюгированная гипербилирубинемия,

связанная с нарушением внутрипеченочной экскреции билирубина и с обструкцией внепеченочного билиарного тракта — желчнокаменная болезнь, атрезия билиарного тракта, рак поджелудочной железы, подпеченочная желтуха.

ПОРТАЛЬНАЯ ГИПЕРТЕНЗИЯ

К серьезным осложнениям заболевания печени и ее сосудов относится *портальная гипертензия, возникающая при нарушении оттока крови из системы воротной вены.* При этом наблюдается комплекс следующих изменений: 1) резкое повышение давления в системе воротной вены с замедлением тока крови; 2) развитие спленомегалии; 3) варикозное расширение вен пищевода, желудка, передней брюшной стенки; 4) асцит. В зависимости от локализации и характера патологического процесса в печени выделяют четыре вида портальной гипертензии: *надпеченочная, внутрипеченочная, внепеченочная и смешанная.*

Причиной *надпеченочной блокады* портального кровообращения являются: 1) синдром Бадди — Киари (тромбоз печеночных вен с переходом в нижнюю полую вену); 2) стеноз или тромбоз нижней полой вены; 3) выраженная правожелудочковая недостаточность; 4) констриктивный перикардит.

Основными причинами *внутрипеченочной портальной гипертензии* являются: 1) в 90 % случаев циррозы печени различной формы (портальный, постнекротический, смешанный), 2) хронический активный гепатит, 3) гранулематозные болезни (туберкулез, саркоидоз), 4) шистоматоз, 5) опухоли печени. Главный фактор внутрипеченочной портальной гипертензии при циррозах — это повышение сопротивляемости портальному току крови на уровне синусоидов, что связано с перисинусоидальным разрастанием коллагена в пространствах Диссе и сужением синусоидов. Сдавление центральных вен узелками регенерации также вносит свой вклад в развитие сопротивления кровотоку. В фиброзных септах возникают артериовенозные анастомозы, которые способствуют переносу печеночного артериального давления в портальную систему.

Внепеченочная портальная гипертензия связана: 1) с врожденным стенозом или атрезией воротной вены или ее ветей, 2) с фибросклерозом, облитерацией, тромбозом воротной вены или ее ветвей, 3) со сдавлением воротной вены или ее ветвей рубцами, опухолью, инфильтратами.

Независимо от причин портальной гипертензии клиника ее однотипна и представлена четырьмя основными симптомами: 1) асцитом, 2) варикозным расширением вен в подслизистом слое пищевода и желудка, 3) спленомегалией, 4) печеночной энцефалопатией.

Асцит — это интраперитонеальное накопление жидкости, со-

держащей следы белка, скудное количество мезотелиальных клеток, лимфоцитов. В неосложненных случаях в асцитической жидкости отсутствуют лейкоциты и эритроциты. Содержание глюкозы, натрия и калия в ней такое же, как и в сыворотке крови.

Генез накопления асцитической жидкости сложен. Разрастание фиброзной ткани в печени увеличивает гидростатическое давление в портальной системе не только за счет обструкции, но и вследствие образования артериовенозных коммуникаций в рубцовой ткани. В результате портальной гипертензии происходит трансудация плазмы в брюшную полость. Цирроз способствует также снижению синтеза альбумина и коллоидно-осмотического давления в плазме. Другой ключевой фактор развития асцита — это активная задержка натрия и воды в организме.

При портальной гипертензии в результате изоляции громадного объема крови нарушается почечное кровообращение со снижением уровня клубочковой фильтрации. Это само по себе ведет к задержке натрия. В моче содержится в большом количестве альдостерон, что указывает либо на повышение секреции альдостерона, либо на недостаточную инактивацию его в печени с последующей задержкой натрия. При нарушении способности печени синтезировать глобулины понижается онкотическое давление крови. Вследствие развивающейся гипоглобулинемии к перечисленным факторам, участвующим в механизме развития отека, присоединяется и онкотический. Увеличение продукции альдостерона и антидиуретического гормона приводит к дальнейшему накоплению в организме жидкости и соли. В механизме развития отеков имеет значение также нарушение транспорта жидкости и белков по лимфатической системе.

Для портальной гипертензии характерно варикозное расширение венозных коллатералей, осуществляющих ток крови в обход печени. Перестройка структуры печени, уменьшение массы сосудов с нарушением ангиоархитектоники приводят к тому, что кровь из ветвей воротной вены впадает непосредственно в истоки печеночных вен, то есть в обход значительной части паренхимы. Когда повышается давление в портальной вене, коллатерали расширяются.

Наиболее важное значение имеет варикозное расширение вен нижнего пищеводного сплетения. Варикоз вен пищевода наблюдается в 67 % случаев, кровотечение из варикозно расширенных вен — в 40 %. При разрыве варикозно расширенных вен пищевода возникает неконтролируемое кровотечение, которое является одной из главных причин смерти больных циррозом печени.

Варикоз вен может наблюдаться в аноректальной зоне, где верхняя мезентериальная вена портальной системы соединяется через нижнюю мезентериальную вену с геморроидальным сплетением. Таким образом, у больных циррозом печени развивается и геморрой, при котором, однако, давление в геморроидальных

венах не такое высокое, как в пищеводном сплетении. В связи с этим геморроидальное кровотечение возникает редко.

При отсутствии облитерации пупочных вен они могут соединяться с венами, расположенными вокруг пупка. Их варикозное расширение хорошо определяется визуально и напоминает «голову медузы».

При циррозе печени наблюдается спленомегалия. Масса селезенки может достигать 1000 г. В таких случаях возможны вторичные гематологические сдвиги. Развивающиеся анемия, лейкопения, тромбоцитопения тесно связаны с гиперспленизмом. Важно помнить, что недостаточность печени сама по себе может быть причиной анемии и диапедезного кровотечения.

ПЕЧЕНОЧНАЯ НЕДОСТАТОЧНОСТЬ

Одним из серьезных осложнений болезней печени является печеночная недостаточность. Она может развиться исподволь, с постепенным вовлечением в процесс гепатоцитов, или возникнуть в виде неожиданной катастрофы, обусловленной массивным прогрессирующим некрозом печени. Основными причинами печеночной недостаточности являются: 1) хронические вирусные гепатиты, 2) массивный некроз печени, 3) циррозы печени, 4) первичные и метастатические опухоли печени. Печеночная недостаточность может развиться также после хирургического вмешательства по поводу обструктивной желтухи.

При вирусных гепатитах печеночная недостаточность чаще наблюдается при хроническом активном гепатите. Прогрессирующий массивный некроз возникает в основном при молниеносной форме вирусного гепатита, хотя может развиться и при отравлениях различными лекарственными препаратами, алкалоидами растительного происхождения и промышленными химикатами (анестетики, ингибиторы моноаминооксидазы, применяемые как антидепрессанты, препараты, применяемые при туберкулезе, фосфор, четыреххлористый углерод).

Самым неизменным признаком печеночной недостаточности является желтуха, так как при поражении гепатоцитов нарушаются все звенья метаболизма билирубина с накоплением в крови его конъюгированного варианта.

При печеночной недостаточности наблюдаются нервно-психические отклонения (печеночная энцефалопатия), которые характеризуются нарушением сознания (от спутанного до глубокой комы), неустойчивыми неврологическими симптомами (ригидность, гиперрефлексия). Реже развивается апоплексический удар. Особенно характерен своеобразный «колыхающийся тремор» вытянутых рук.

В мозге умерших при явлениях печеночной комы обнаружива-

ется гиперплазия протоплазматических астроцитов, отек мозга, который охватывает и область синаптических контактов, очаговые некрозы в коре больших полушарий.

Печеночная недостаточность всегда осложняется почечной недостаточностью (гепаторенальный синдром), причина которой не совсем ясна. Имеющиеся наблюдения свидетельствуют о роли снижения почечного кровотока в связи с генерализованной вазоконстрикцией, развивающейся при воздействии эндотоксинов бактерий кишечного происхождения, которые в норме обезвреживаются.

У больных наблюдаются гипогонадизм, гинекомастия, эритема в области ладоней как результат локальной вазодилатации, паукообразные ангиомы кожи. К неспецифическим клиническим симптомам печеночной недостаточности относятся потеря массы тела, миастения, гипогликемия, пролонгация протромбинового времени из-за подавления синтеза II, VII, IX и X факторов свертывания крови. Отмечается также респираторная и циркуляторная недостаточность.

БОЛЕЗНИ ЖЕЛЧНОГО ПУЗЫРЯ

Среди заболеваний органов пищеварения болезни желчного пузыря (холециститы, камни и опухоли желчного пузыря) занимают одно из ведущих мест.

ХОЛЕЦИСТИТ

Холецистит — это воспаление желчного пузыря, которое может быть острым и хроническим с возможными обострениями (острый процесс наслаивается на хронический).

Этиология и патогенез. В развитии холецистита имеют значение несколько факторов, ведущими среди них являются бактериальная инфекция и застой желчи. К наиболее частым возбудителям воспаления относятся кишечная палочка, энтерококк, редким — сальмонеллы. Микроорганизмы проникают в желчный пузырь из двенадцатиперстной кишки (восходящий путь), гематогенным или лимфогенным путем из других очагов хронической инфекции, например при кариесе зубов, болезнях пародонта, хроническом тонзиллите, отите, гайморите и др. Инфицированию желчного пузыря способствует наличие камней, которые, травмируя слизистую оболочку, создают условия для инвазии микроорганизмов.

Фактором риска, способствующим развитию холецистита, является также застой желчи, возникающий вследствие: 1) дискинезии желчных путей, 2) врожденной деформации выходного отдела желчного пузыря, 3) нарушения нервно-рефлекторной регуляции сфинктерного аппарата, 4) воспалительных изменений

в области дуоденального сосочка, 5) образования камней, обтурирующих пузырный и общий желчный протоки. При этом в желчи отсутствуют бактерии, но изменяется ее химический состав (увеличивается концентрация желчных солей). Следовательно, причиной холецистита могут быть и химические факторы.

Патологическая анатомия. Структурные изменения в стенке желчного пузыря определяются характером воспалительного процесса.

При *остром катаральном холецистите* желчный пузырь увеличен, напряжен, заполнен водянистой желчью в связи с примесью серозного экссудата. Слизистая оболочка гиперемирована, отечна, покрыта мутной слизью. Микроскопически на фоне полнокровия и отека обнаруживается инфильтрация слизистого и подслизистого слоев с примесью нейтрофилов, макрофагов и слущенных эпителиальных клеток.

Рис. 67. Флегмонозный калькулезный холецистит.

При *остром гнойно-фибринозном воспалении* желчный пузырь также увеличен, напряжен, серозная оболочка тусклая, покрыта налетом фибрина. В просвете желчного пузыря содержится гнойный экссудат, окрашенный желчью. Иногда обнаруживается примесь крови. Стенка пузыря утолщена, отечна.

Острый гнойный холецистит может протекать по типу флегмонозного воспаления (рис. 67) или очагового процесса с формированием абсцессов. Последние могут вскрываться в полость желчного пузыря с образованием язв или в брюшную полость с развитием перитонита. Иногда просвет пузыря заполняется гноем с формированием эмпиемы. Холецистит может протекать с образованием очагов некрозов, распространяющихся на всю толщу стенки (гангренозный холецистит). При этом стенка желчного пузыря приобретает грязно-бурую окраску, становится тусклой, дряблой.

При *хроническом холецистите,* который может быть *кальку-*

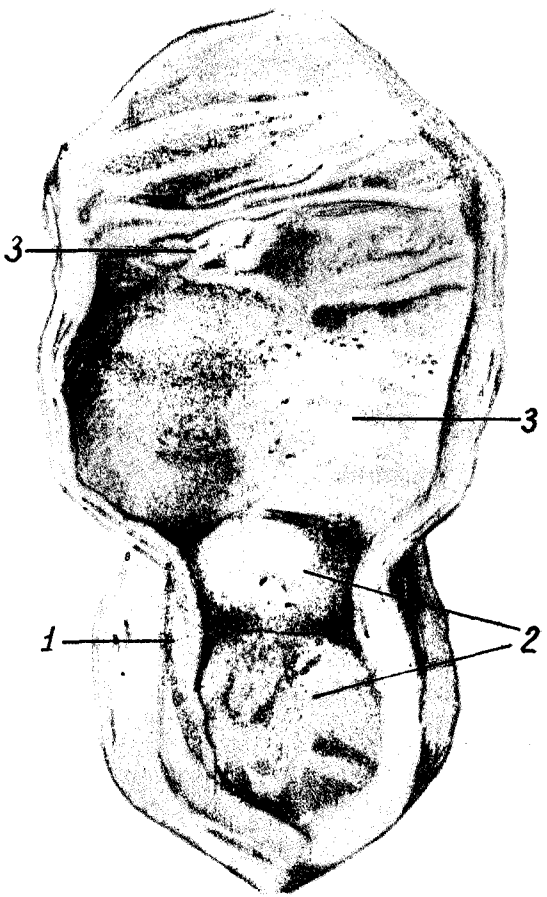

Рис. 68. Хронический калькулезный холецистит.

1 — стенка желчного пузыря; 2 — камни; 3 — слизистая оболочка.

лезным и некалькулезным, желчный пузырь чаще сморщен, слизистая оболочка может быть гладкой или морщинистой вследствие склероза подслизистого слоя (рис. 68). Стенка желчного пузыря плотная, склерозирована, инфильтрирована мононуклеарами. Изъязвление стенки наблюдается редко. При обострении на фоне описанных изменений обнаруживается картина острого воспаления. В далеко зашедших случаях желчный пузырь представляет собой склерозированный и деформированный мешок, заполненный конкрементами. При закупорке шейки желчного пузыря возникает водянка или мукоцеле желчного пузыря.

Клиническая картина. Основной симптом острого холецистита — это сильная боль, которая носит характер печеночной колики. Последняя возникает внезапно и проявляется в виде резких, схваткообразных болей в правом подреберье с иррадиацией в поясницу справа, в плечо и лопатку. Боли сопровождаются тошнотой и рвотой, повышением температуры, лейкоцитозом. Иногда наблюдаются брадикардия и потеря сознания. При пальпации живота выявляется болезненность в проекции желчного пузыря, напряженность мышц в области правого подреберья. При распространении инфекции в печеночные протоки возможно развитие восходящего холангита и абсцессов печени. Абсцессы и некрозы стенки желчного пузыря ведут к развитию перитонита. При обострении хронического холецистита возникают боли в правом подреберье, тошнота, рвота.

ЖЕЛЧНОКАМЕННАЯ БОЛЕЗНЬ

Причиной развития желчнокаменной болезни являются камни желчного пузыря. Иногда камни не вызывают ни воспаления, ни приступов желчной колики и обнаруживаются случайно на вскрытии или при холецистографии. В таких случаях говорят о камненосительстве.

Факторами риска образования камней в желчном пузыре являются: 1) воспалительные процессы в пузыре, 2) ожирение, 3) женский пол, 4) возраст старше 40 лет, 5) генетически детерминированная предрасположенность, 6) нарушение всасывания желчных кислот в тонкой кишке, наблюдаемое при болезни Крона и резекции тонкой кишки, 7) длительное применение эстрогенов. Следует отметить, что умеренное употребление алкоголя снижает риск образования камней.

В зависимости от их химического строения выделяют холестериновые камни, встречающиеся в 80% случаев, пигментные и смешанные. Холестериновые камни отличаются зеленовато-желтым цветом, обычно одиночные и имеют вид сигар. Диаметр их равен 1—3 см. Пигментные камни диаметром до 1 см многочисленны, темно-зеленого цвета, легко крошатся, содержат известковые соли.

Возможно образование камней, содержащих кроме холестерина соли кальция и фосфора.

В **патогенезе** камнеобразования большую роль играют избыточная секреция холестерина, низкий уровень желчных кислот и лецитина. В свете этого становится понятным значение ожирения или длительного применения эстрогенов в образовании камней, так как они способствуют избыточной секреции холестерина. В меньшей степени изучен механизм возникновения пигментных камней. Ряд исследователей придают значение повышению концентрации неконъюгированного билирубина, что наблюдается при гемолитической анемии и циррозе печени.

Клинические проявления желчнокаменной болезни разнообразны. Это связано с тем, что камни желчного пузыря могут индуцировать холецистит со всеми его осложнениями, могут вызвать обструкцию общего желчного протока с развитием печеночной колики. Они являются причиной гнойного холангита, развития механической желтухи, а также серьезным фактором риска рака желчного пузыря.

РАК ЖЕЛЧНОГО ПУЗЫРЯ

Среди опухолей различного генеза наиболее часто встречается рак желчного пузыря, сочетающийся в 60—90 % случаев с наличием камней в нем. Рак желчного пузыря наблюдается в три раза чаще у женщин в возрасте 70—75 лет. В большинстве случаев возникает аденокарцинома желчного пузыря. Опухоль может инфильтрировать всю стенку пузыря, вызывая ее утолщение, или выявляться в виде грибовидных образований вследствие экзофитного очагового роста. Реже встречается плоскоклеточный рак (в 5—10 % случаев).

Опухоль чаще метастазирует в печень, портальные лимфатические узлы. При локализации в области шейки пузыря возникает картина, характерная для желчнокаменной болезни и холецистита. Прорастание опухолью протока желчного пузыря с вовлечением в процесс общего желчного протока ведет к обструкции последнего. Первыми клиническими симптомами являются развитие желтухи, потеря массы тела, отсутствие аппетита. Отдаленные метастазы встречаются редко. Другие симптомы, возникающие при раке, напоминают холецистит и желчнокаменную болезнь. Рак дна желчного пузыря длительное время протекает бессимптомно.

РАК ВНЕПЕЧЕНОЧНЫХ ЖЕЛЧНЫХ ПУТЕЙ И ФАТЕРОВА СОСКА

Опухоль встречается преимущественно у мужчин. По локализации разделяется на следующие виды: 1) рак общего желчного протока (особенно в нижней его части), 2) рак в области

соединения пузырного и общего желчного протока, 3) рак печеночного протока, 4) рак пузырного протока, 5) рак дуоденальной части общего желчного протока, включая периампулярную часть.

Чаще всего встречается рак общего желчного протока. Несмотря на небольшие размеры, перечисленные опухоли быстро ведут к развитию механической желтухи и печеночной недостаточности. Отдаленные метастазы наблюдаются редко, чаще рак метастазирует в портальные лимфатические редко, чаще рак метастазирует в портальные лимфатические узлы и печень. Опухоль может диффузно инфильтрировать стенку протока, вызывая ее утолщение и сужение просвета. При экзофитном росте опухоль формирует грибовидные образования, заполняющие просвет. Аденокарцинома преимущественно имеет папиллярное строение. Секреция слизи наблюдается в редких случаях. Из опухолей желчного пузыря чаще встречается также аденоаконтома, в отличие от которой рак внепеченочных желчных протоков реже сочетается с камнями

Клинические проявления связаны с развитием механической желтухи и весьма сходны с обструкцией внепеченочных желчных протоков неопухолевой природы, например при желчнокаменной болезни. Однако механическая желтуха, связанная с опухолью, сопровождается потерей массы тела.

БОЛЕЗНИ ПОДЖЕЛУДОЧНОЙ ЖЕЛЕЗЫ

Болезни поджелудочной железы встречаются реже, чем, например, болезни печени и желчного пузыря. Однако они имеют важное клиническое значение, особенно острый и хронический панкреатит, рак поджелудочной железы, опухоли из клеток островков Лангерганса.

ОСТРЫЙ ПАНКРЕАТИТ

Острый панкреатит представляет собой острый геморрагический некроз поджелудочной железы, внезапно возникающий вследствие деструкции ее паренхимы и жировой клетчатки активированными ферментами самой железы. Эти процессы сопровождаются разрывом сосудов. Основными признаками описываемого панкреатита являются очаговые некрозы в паренхиме поджелудочной железы, очаги ферментативного жирового некроза, обнаруживаемые под капсулой железы и вокруг нее, а также кровоизлияния.

Этиология и патогенез. Этиологические факторы острого панкреатита разделяются на четыре основные группы: 1) метаболические (алкоголь, гиперлипопротеинемия, гиперкальциемия, лекарственные препараты, генетически детерминированные нару-

шения обмена), 2) механические (камни желчного пузыря, посттравматические, операции на желудке, билиарной системе), 3) сосудистые (узелковые полиартерииты, эмболия артерий), 4) инфекции, вызываемые вирусом Коксаки.

В основе развития острого геморрагического некроза лежит активация собственных ферментов поджелудочной железы, осуществляющих аутолиз паренхимы (протеолиз, липолиз). Предполагают, что триггером этого процесса является активация трипсина, имеющего важное значение в протеолитическом разрушении ткани железы, а также фосфолипазы А, играющей существенную роль в деструкции клеточных мембран. Конверсия с помощью трипсина проэластазы в эластазу способствует разрушению эластических волокон сосудов и протоков, что в свою очередь создает предпосылки для их разрыва. В высвобождении ферментов имеют значение два фактора: 1) обструкция выводных протоков и 2) разрушение ацинарных клеток.

Важная роль в патогенезе острого геморрагического некроза поджелудочной железы принадлежит задержке выделения желчи и панкреатического сока. Как известно, общий желчный проток и главный выводной проток поджелудочной железы соединяются перед впадением в двенадцатиперстную кишку. Предполагают, что обструкция общего протока в области фатерова соска камнем повышает давление в поджелудочной железе и способствует рефлюксу желчи в панкреас. Смешение желчи и панкреатического сока ведет к активации проферментов и образованию высокотоксичного лизолецитина. Кроме того, повреждение камнем сфинктера Одди способствует рефлюксу в ткань поджелудочной железы дуоденального сока, энтерокиназа которого активизирует панкреатические ферменты.

Механизм действия алкоголя при остром панкреатите различен. Повышая тонус сфинктера Одди, алкоголь способствует рефлюксу желчи в протоки поджелудочной железы. При этом спазм сфинктера сопровождается стимуляцией секреторной активности поджелудочной железы. Это ведет к переполнению и разрыву мелких выводных протоков. Высвобождающиеся ферменты приступают к перевариванию ткани поджелудочной железы.

Как уже отмечалось, в патогенезе острого панкреатита имеет значение и деструкция ацинарных клеток, наблюдаемая при травмах, вирусных инфекциях и при применении некоторых лекарственных препаратов.

Следовательно, в механизме развития острого геморрагического некроза поджелудочной железы лежит рефлюкс желчи или содержимого двенадцатиперстной кишки в поджелудочную железу вследствие механической и функциональной обструкции протоков. Определенную роль играет также прямое повреждение ацинусов химическими веществами и вирусами.

Патологическая анатомия. К основным микроскопическим признакам острого панкреатита относятся: 1) протеолитическая

деструкция паренхимы железы; 2) некроз кровеносных сосудов с последующим кровоизлиянием; 3) жировой некроз, осуществляемый липолитическими ферментами; 4) воспалительная реакция. Степень и выраженность указанных изменений зависят от длительности и интенсивности процесса. На ранних стадиях обнаруживаются лишь отек, застойное полнокровие, инфильтрация стромы нейтрофилами. При прогрессировании процесса появляются очаги ферментативного протеолитического некроза как в эндокринной, так и в экзокринной части железы. При этом строма остается интактной. В легких случаях кровоизлияния обнаруживаются в виде скоплений в строме эритроцитов и сгустков фибрина, в тяжелых — в виде огромных участков, заполненных сгустками крови.

Самым ярким признаком острого панкреатита являются очаги жирового некроза, возникающие вследствие расщепления липазой триглицеридов клеток. Они наблюдаются не только в ткани железы (рис. 69), но и в окружающей ее жировой клетчатке. В участках паренхимы железы, расположенных между очагами кровоизлияний и некрозов, обнаруживается лейкоцитарная реакция. В редких случаях очаги жирового некроза окружены фиброзной капсулой с образованием псевдокист.

На макроскопическом уровне в ткани поджелудочной железы выявляются беловато-желтые участки жирового некроза и белосерые участки протеолитического некроза, а также очаги кровоизлияний. В брюшной полости обнаруживается слегка

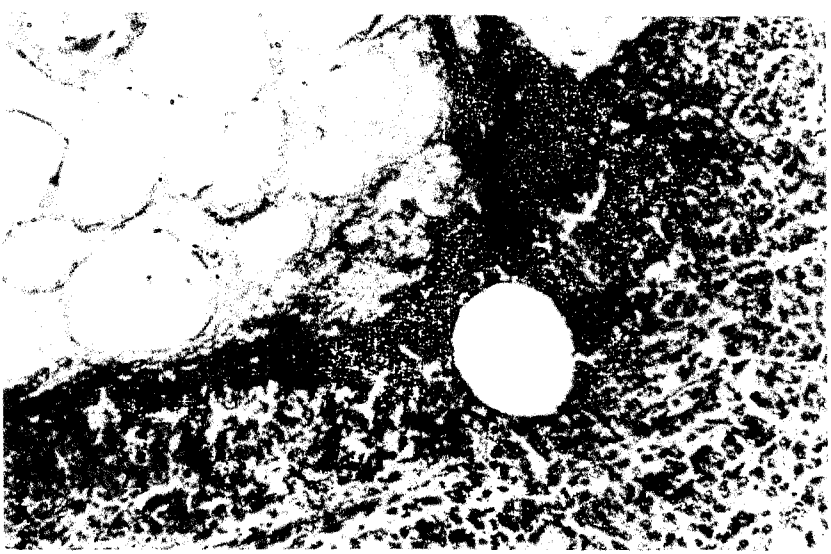

Рис. 69. Острый панкреатит. Вокруг очагов жирового некроза воспалительная реакция с кровоизлияниями.

опалесцирующая серозная жидкость, содержащая масляные глыбки. В случае вторичного инфицирования жидкости может развиться гнойный перитонит.

Клиническая картина. Для острого панкреатита характерны сильные боли, вплоть до развития болевого шока, которые следует дифференцировать с болями, возникающими при перфорации язвы желудка. Кроме того, наблюдается повышение уровня амилазы крови в пределах первых 12 ч, что отмечается также и при раке поджелудочной железы, перитоните, перфорации язвы желудка. Более специфичным признаком острого воспаления железы является повышение уровня липазы в сыворотке крови. Развивается также гипокальциемия, так как кальций, связываясь с жирными кислотами, откладывается в очагах жирового некроза. Могут возникнуть желтуха, гипергликемия, глюкозурия. Причинами смерти являются шок, перитонит, вторичный абдоминальный сепсис и респираторный дистресс-синдром.

ХРОНИЧЕСКИЙ ПАНКРЕАТИТ

Хронический панкреатит характеризуется рецидивами воспалительного процесса с последующим замещением паренхимы (ацинусов) фиброзной тканью. Чаще наблюдается в среднем возрасте, особенно у алкоголиков. Серьезными факторами риска являются алкоголизм, болезни билиарного тракта, гиперкальциемия и гиперлипопротеинемия.

Этиология и патогенез хронического панкреатита сложен и практически неясен. Предполагают, что имеет значение злоупотребление алкоголем, в результате чего повышается холинергический тонус. Последний стимулирует секрецию панкреатического сока, богатого белком, который вызывает обструкцию выводных протоков железы.

Патологическая анатомия. По характеру структурных изменений в поджелудочной железе выделяют два варианта хронического панкреатита. *Первый вариант* возникает на фоне чрезмерного употребления алкоголя и характеризуется образованием белковых и кальцифицированных комочков в просвете выводных протоков пораженных долек поджелудочной железы (кальцифицированный панкреатит). Иногда протоки резко расширены и набиты конкрементами, содержащими только соли кальция. Эпителий протоков атрофичен или подвергается десквамации. Возможно образование псевдокист. *Второй вариант* хронического панкреатита отличается более выраженной атрофией, охватывающей большую часть паренхимы, так как обструкции подвергаются главные выводные протоки. Атрофии подвергается преимущественно экзокринная часть железы с последующим замещением фиброзной тканью. В ряде случаев в патологический процесс вовлекаются и островки Лангерганса. Этот вариант называют

хроническим обструктивным панкреатитом, так как он развивается при закупорке или стенозе сфинктера Одди.

Клинически хронический панкреатит характеризуется приступами болей разной интенсивности в верхней половине живота. Боли опоясывающего характера локализуются в подложечной области и левом подреберье, могут быть постоянными или появляться после приема пищи, особенно жирной и острой. Характерны диспепсические явления. Некоторое время процесс может протекать бессимптомно, пока не разовьется недостаточность поджелудочной железы или диабет. Во время приступов болей наблюдается повышение уровня амилазы и липазы в сыворотке крови. Возможно развитие преходящей желтухи и мальабсорбции.

ОПУХОЛИ ПОДЖЕЛУДОЧНОЙ ЖЕЛЕЗЫ

Опухоли поджелудочной железы в зависимости от их гистогенеза разделяются на: 1) эпителиальные, развивающиеся из эпителия экзокринной части железы (аденома, аденокарцинома), 2) неэпителиальные, возникающие из соединительной ткани, мышечной, сосудистой и нервной ткани (фибромы, миксомы, липомы, гемангиомы, миомы), 3) опухоли из панкреатических островков, 4) опухоли из гемопоэтической и лимфоидной ткани. По биологическим свойствам опухоли поджелудочной железы разделяются на доброкачественные и злокачественные. Среди опухолей чаще встречаются рак поджелудочной железы и опухоли островкового аппарата.

РАК ПОДЖЕЛУДОЧНОЙ ЖЕЛЕЗЫ

Рак поджелудочной железы чаще представлен аденокарциномой, возникающей из эпителия выводных протоков. Наблюдается преимущественно у мужчин в возрасте 60—80 лет. Представляет интерес тот факт, что рак поджелудочной железы в 2—3 раза чаще встречается у курящих и у больных сахарным диабетом.

Патологическая анатомия. В зависимости от топографии опухолевого процесса выделяют *рак головки, тела и хвоста поджелудочной железы.* Иногда рак диффузно прорастает всю железу. Часть опухолей секретирует муцин и имеет хорошо развитую фиброзную строму.

Макроскопическая картина рака зависит от локализации, размеров и типа опухоли. Чаще это одиночные узлы, расположенные внутри ткани железы, неправильной или шаровидной формы, более плотной консистенции, чем окружающая железистая ткань. При множественных узлах поверхность железы бугристая. Диффузный рак поджелудочной железы ведет к равномерному уплотнению ткани. При преобладании железистой ткани опухоль

мясистая, эластичная, бледно-розового цвета. При преимущественном развитии стромы опухоль отличается хрящевидной плотностью и белым цветом.

Новообразование прорастает соседние органы уже на ранней стадии. Так, *рак головки* поджелудочной железы, инвазируя ампулярную зону, препятствует выходу желчи в двенадцатиперстную кишку. При инфильтративном росте она может сдавливать общий желчный проток или ампулу фатерова соска. Это ведет к застою желчи в желчном пузыре, что и лежит в основе симптома Курвуазье (увеличенный желчный пузырь при наличии желтухи). Таким образом, характерным признаком рака головки поджелудочной железы является развитие механической желтухи, дисфункция гепатобилиарной системы даже при небольших ее размерах и отсутствии диссеминации опухоли.

Рак тела и хвоста поджелудочной железы протекает некоторое время бессимптомно и достигает больших размеров в момент его обнаружения. Опухоль распространяется на прилежащий позвоночник, в забрюшинное пространство, инвазирует в селезенку, надпочечники, желудок, поперечную ободочную кишку, печень. Рак метастазирует в лимфатические узлы, расположенные вокруг поджелудочной железы, а также желудка, брыжейки, сальника. В процесс вовлекаются портально-печеночные лимфатические узлы. Гематогенные метастазы обнаруживаются в легких и костях.

По микроскопическому строению опухоли поджелудочной железы относятся к альвеолярным ракам. Полигональные клетки с базофильной цитоплазмой располагаются беспорядочно или образуют ячейки различных размеров, ограниченные аргирофильными волокнами. Местами преобладают розеткообразные структуры из цилиндрических клеток. Отмечаются некрозы. Опухолевые клетки могут секретировать муцин. В наименее дифференцированных опухолях выявляются гигантские клетки, обилие митозов и выраженный полиморфизм клеток.

Клиническая картина. На ранней стадии процесс протекает скрытно. Первыми клиническими симптомами рака поджелудочной железы в разгар процесса являются боли, связанные с прорастанием его в соседние органы. Боли локализуются в верхней половине живота, часто носят интенсивный характер. Рак головки вызывает механическую желтуху. Развивается также флеботромбоз, называемый *мигрирующим тромбофлебитом.*

ОПУХОЛИ ИЗ КЛЕТОК ОСТРОВКОВ ЛАНГЕРГАНСА

Опухоли островковой ткани поджелудочной железы относятся к группе АПУД-системы и называются апудомами. В островках Лангерганса выделяют четыре наиболее важных типа клеток: бета-клетки (В), альфа-клетки (А), дельта-клетки (Д) и РР-клетки.

Бета-клетки составляют около 70 % клеточной популяции

островков, они вырабатывают инсулин. Поэтому опухоли из бета-клеток называют инсуломами, с которыми связан клинический синдром гиперинсулинизма. Альфа-клетки продуцируют глюкагон, их 20 %. Опухоли из альфа-клеток (глюкогономы) встречаются редко. Д-клетки (5—10 %) вырабатывают соматостатин, подавляющий высвобождение глюкагона и инсулина. Опухоли из дельта-клеток (соматостатинома) и из РР-клеток встречаются редко.

Кроме указанных веществ, опухоли из клеток островков Лангерганса вырабатывают гастрин, серотонин, вазопрессин, адренокортикотропный гормон, хорионический гонадотропин. Этим объясняется многообразие клинических синдромов, среди которых наиболее важное значение имеют гиперинсулинизм, связанный с опухолью из бета-клеток (инсулома) и гипергастринемия (синдром Золлингера — Эллисона).

ИНСУЛОМА

Инсулому, вызывающую синдром гиперинсулинизма, разделяют на доброкачественную (аденома — солитарная и множественная) и злокачественную (рак). Причиной гиперинсулинизма может быть также диффузная гиперплазия островков Лангерганса.

Аденомы панкреатических островков обычно небольших размеров, диаметром не более 5 см, инкапсулированы и имеют вид светлых узелков, реже опухоль достигает больших размеров. Микроскопически в аденоме обнаруживаются гигантские клеточные островки или трабекулы. В первом случае крупные клетки с вакуолизированной цитоплазмой образуют ячейки, среди долек располагаются выводные протоки, выстланные цилиндрическим эпителием. При трабекулярном варианте опухоль состоит из светлых крупных клеток, образующих трабекулы. Иногда клетки формируют поля солидного строения.

Рак из бета-клеток отличается деструктивным характером, метастазирует в регионарные лимфатические узлы. При электронной микроскопии в неопластических клетках так же, как и в клетках доброкачественной инсуломы, обнаруживаются гранулы округлой формы, содержащие полигональной формы электронно-плотные кристаллы, вокруг которых виден светлый ободок.

Гиперинсулинизм характерен также для диффузной гиперплазии островков, которая наблюдается обычно у новорожденных и детей раннего возраста, родившихся от матерей, больных сахарным диабетом.

СИНДРОМ ЗОЛЛИНГЕРА — ЭЛЛИСОНА

В поджелудочной железе развивается также опухоль гастринома (апудома), с дельта-клетками которой связывают гиперсекрецию гастрина. Реже эта опухоль возникает из дельта-клеток двенадцатиперстной кишки и желудка, продуцирующих гастрин.

Впервые Золлингер и Эллисон указали на возможную связь между гастриномой, повышением кислотности и развитием пептической язвы желудка. Однако природа клеток, из которых развивается гастринома, до сих пор неизвестна. У здорового человека в клетках островков Лангерганса гастрин не обнаруживается. По своей ультраструктурной организации клетки гастриномы ничем не отличаются от клеток, продуцирующих гастрин и встречающихся в норме в желудке и двенадцатиперстной кишке.

В большинстве случаев синдром Золлингера — Эллисона развивается при злокачественной гастриноме, которая быстро метастазирует. Реже синдром наблюдается при аденоме или гиперплазии островков Лангерганса. Иногда аденома островковых клеток сочетается с опухолями других эндокринных желез. Пептическая язва, генез которой связан с гастриномой, не поддается обычному лечению язвенной болезни и носит множественный характер. При классическом синдроме Золлингера — Эллисона высокая кислотность желудочного сока сочетается с пептической язвой желудка, реже — двенадцатиперстной кишки. Однако повышенная кислотность не всегда ведет к возникновению язвы. Могут наблюдаться боли в животе, диарея, желудочно-кишечное кровотечение в сочетании с гипертрофией слизистой оболочки желудка.

Удаление гастриномы способствует ликвидации высокой кислотности желудочного сока. В случаях, когда гастринома имеет небольшие размеры или очень злокачественная, с обширными метастазами, удаление ее становится невозможным. Множественный характер опухоли также препятствует хирургическому лечению синдрома Золлингера — Эллисона.

БОЛЕЗНИ ПОЛОВЫХ ОРГАНОВ И МОЛОЧНЫХ ЖЕЛЕЗ

БОЛЕЗНИ МУЖСКИХ ПОЛОВЫХ ОРГАНОВ

Аномалии развития и опухоли полового члена
Патология яичек
Опухоли яичек
Семинома
Эмбриональный рак
Хорионэпителиома
Тератома
Опухоль желточного мешка
Патология предстательной железы
Простатит
Аденома
Рак предстательной железы

БОЛЕЗНИ ЖЕНСКИХ ПОЛОВЫХ ОРГАНОВ

Патология вульвы
Вульвит и опухоли
Патология вагины
Аномалии развития
Вагинит
Опухоли
Патология шейки матки
Цервицит
Опухоли
Патология тела матки и эндометрия
Эндометрит
Аденомиоз и эндометриоз
Гиперплазия эндометрия
Опухоли эндометрия и миометрия
Полипы
Лейомиома и лейомиосаркома
Рак эндометрия
Патология фаллопиевых труб
Патология яичников
Воспалительные заболевания
Кисты
Опухоли яичников
Эпителиальные
Герминогенные
Опухоли стромы полового тяжа
Метастатические опухоли

ПАТОЛОГИЯ БЕРЕМЕННОСТИ

Внематочная беременность
Трофобластическая болезнь
Пузырный занос
Инвазивный пузырный занос
Хорионэпителиома

ПАТОЛОГИЯ МОЛОЧНЫХ ЖЕЛЕЗ

Мастопатия
Мастит
Опухоли молочных желез
Фиброаденома
Папиллома и папиллярный рак
Рак молочных желез

БОЛЕЗНИ МОЛОЧНЫХ ЖЕЛЕЗ У МУЖЧИН

Половые органы являются частью мочеполовой системы и обеспечивают развитие и выведение половых клеток, оплодотворение, а у млекопитающих — также защиту и питание зародыша в теле матери. Гормоны, вырабатываемые в половых железах, оказывают влияние на весь организм.

В зависимости от строения и функционального назначения половые органы разделены на три отдела: половые железы, протоки и копулятивные органы. Кроме того, половые органы делятся на мужские и женские, внутренние и наружные. Внутренние мужские половые органы представлены яичками и их придатками, семенными канальцами, семявыносящим протоком, семенными пузырьками, предстательной железой и луковично-уретральными железами; наружные — мошонкой и половым членом с мочеиспускательным каналом. К внутренним женским половым органам относятся яичники, матка с фаллопиевыми трубами и влагалище, к наружным — вульва.

Патологические процессы, развивающиеся в половых органах, разнообразны. Их можно разделить на четыре основные группы: аномалии развития, дисгормональные, воспалительные и опухолевые.

БОЛЕЗНИ МУЖСКИХ ПОЛОВЫХ ОРГАНОВ

АНОМАЛИИ РАЗВИТИЯ И ОПУХОЛИ ПОЛОВОГО ЧЛЕНА

Аномалии развития полового члена встречаются редко. Наибольшее значение в патологии имеют стеноз и эктопия мочеиспускательного канала. При этом наружное отверстие может открываться на вентральной поверхности полового члена, в области венечной борозды, в мошонке, промежности (гипоспадия) или на дорсальной поверхности полового члена (эписпадия). Этот комбинированный порок развития полового члена и мочеиспускательного канала препятствует нормальному оттоку мочи с последующим развитием гидронефроза и вторичного инфицирования мочевыводящих путей.

Самым частым пороком развития является **фимоз** — *выраженное сужение отверстия препуциального мешка,* что ведет к затруднению мочеиспускания с развитием острого или хронического воспаления кожи головки полового члена (баланит) и внутреннего листка крайней плоти (баланопостит). Морфологические изменения при этом разнообразны: от банального воспаления до гангрены.

Опухоли полового члена встречаются редко, особенно доброкачественные (фиброма, липома, гемангиома, лимфангиома). Чаще развиваются злокачественные опухоли эпителиального происхождения. В Узбекистане рак полового члена встречается крайне редко, как и в других странах, где принято традиционно

производить циркумцизию, что свидетельствует об онкогенных свойствах спермы. Генез опухоли связывают также с вирусом папилломы человека.

Различают две формы рака полового члена — *экзофитную и эндофитную*. При *экзофитном росте* развивается грибовидная или сосочковая опухоль. При *эндофитной форме* опухоль определяется в виде глубокого инфильтрата или язвы. Из гистологических вариантов чаще встречается плоскоклеточный рак. К предраковым заболеваниям относится *болезнь Боуэна*, представляющая собой рак на месте (cancer in situ).

Рак полового члена наблюдается у лиц старше 40 лет. Визуально плоскоклеточный рак в начале своего развития имеет вид небольшой сероватой папулы, располагающейся в области головки или венечной борозды. По мере прогрессирования процесса опухоль увеличивается в размерах и приобретает вид бляшки с изъязвлением. Возможно присоединение вторичной инфекции. Микроскопическое строение рака полового члена идентично с плоскоклеточным раком любой локализации. Метастазы чаще появляются в регионарных лимфатических узлах (паховых и подвздошных); отдаленные метастазы наблюдаются редко.

ПАТОЛОГИЯ ЯИЧЕК

В яичках описаны различные патологические процессы: пороки развития, атрофия, гипертрофия, нарушение кровообращения, воспаление, опухоли.

Атрофия яичек *характеризуется уменьшением их массы при сохранении обычной формы.* Различают внутриутробную атрофию яичек, обусловленную воздействием неблагоприятных факторов в период внутриутробного развития, и постнатальную атрофию, в основе которой лежит воздействие на тестикулярную ткань различных неблагоприятных факторов (голодание, задержка яичек в паховом канале, интоксикация, сдавление опухолью, эндокринные заболевания, орхит и т.д.). Конечной стадией атрофических изменений яичек является тубулярный склероз извитых семенных канальцев с полной облитерацией их просвета.

Гипертрофия яичек развивается при перекруте их, орхите (воспалении яичек), опухоли, грыже, гидроцеле, гематоцеле.

Перекрут яичек *обычно наблюдается при недоразвитии семенного канатика пахового канала.* При этом размеры яичек и придатков быстро увеличиваются, возникает отек мошонки на стороне поражения. В яичке развивается венозный застой, нарастают геморрагический отек интерстиция, дистрофические

изменения и очаговый некроз сперматогенного эпителия. Через 10—12 ч может развиться тотальный некроз яичек.

Гидроцеле *(водянка оболочек яичек) характеризуется скоплением серозной жидкости между париетальной и висцеральной пластинками влагалищной оболочки яичка.* Гидроцеле может быть *врожденной и приобретенной. Врожденная водянка* связана с незаращением влагалищного отростка брюшины после опускания яичек в мошонку. Причинами *приобретенного гидроцеле* могут быть опухоли, травмы, воспалительные процессы в яичках (острые и хронические). Морфологически при остром воспалении обнаруживаются дистрофические процессы в оболочках яичек, артериит, флебит, гиперемия серозных оболочек. При хронической водянке наблюдается утолщение оболочки, частичное срастание листков. На висцеральном листке разрастается грануляционная ткань. Влагалищная оболочка представлена гиалинизированными коллагеновыми волокнами.

Гематоцеле (кровяная опухоль) характеризуется скоплением крови между париетальной и висцеральной пластинками влагалищной оболочки яичек (интравагинальная форма) или в тканях мошонки (экстравагинальная форма). Развивается гематоцеле обычно при травмах мошонки, геморрагическом воспалении влагалищной оболочки.

Нарушение кровообращения и лимфообращения в яичках выражается в виде артериального и венозного полнокровия, отека, ишемии, инфаркта, кровоизлияния, а также лимфостаза с развитием слоновости мошонки.

Пороки развития яичек разнообразны. Это могут быть аномалии количества и положения яичек. К первой группе относятся: отсутствие обоих яичек (анорхизм) с признаками гипогонадизма и евнухоидизма, отсутствие одного яичка (монорхизм), наличие добавочного яичка (полиорхизм); ко второй — крипторхизм, эктопия и поворот яичка.

Крипторхизм — наиболее часто встречающаяся аномалия положения яичек. В норме процесс опускания яичек начинается на 3-м месяце внутриутробной жизни плода, когда происходит перемещение яичек от первоначального эмбрионального положения в полость малого таза. В течение последних двух месяцев внутриутробного развития яички проходят через паховый канал и опускаются в мошонку. *Если происходит задержка яичка на естественном пути его продвижения от нижнего полюса почки до дна мошонки, то развивается дистопия яичка (крипторхизм),* которая наблюдается у 20—30 % новорожденных и у 0,3—0,7 % взрослых. Крипторхизм разделяют на *врожденный и приобретенный, одно- и двусторонний,* а по месту нахождения — на *брюшную и паховую формы.*

Причины, способствующие развитию крипторхизма, различны. К ним относятся тератогенные воздействия в период беременности, что влечет за собой дисбаланс гормонов матери и плода

с последующим нарушением дифференцировки эмбриональных тканей, прежде всего мезенхимального происхождения. Возникающие первичные анатомические нарушения (укорочение гунтеровой связки, играющей роль основного проводника опускающегося яичка, сужение пахового кольца) препятствуют их миграции. Однако основное значение в развитии крипторхизма придают нарушениям гонадотропной функции гипоталамо-гипофизарной системы, что приводит к дефициту дифференцирующих гормонов и дисгенезии гонад.

Крипторхизм чаще носит односторонний характер. Развитие неопустившихся яичек наблюдается до момента полового созревания, после чего полностью приостанавливается. В последующие годы в яичках отмечается прогрессирующая атрофия. Нарушение дифференцировки герминативных клеток выявляется уже в двухлетнем возрасте и становится явным к 5—6 годам после рождения.

На анатомическом уровне атрофия яичка с выраженным фиброзом ткани выявляется уже к 13 годам. Микроскопически семенные канальцы атрофичны, их базальная мембрана утолщена. В последующем они полностью замещаются фиброзной тканью. Атрофические изменения паренхиматозных элементов сопровождаются гиперплазией интерстициальных клеток Лейдига и клеток стромы.

Структурные изменения, развивающиеся в яичках при крипторхизме, неспецифичны и могут наблюдаться и при других патологических процессах: нарушении кровоснабжения, связанном с артериосклерозом, хроническом орхите, длительном введении женских половых гормонов, циррозе печени, обструкции семяизвержения, облучении. Двусторонний крипторхизм ведет к полной стерильности. При крипторхизме могут возникнуть различные патологические процессы: перекрут и ущемление яичек, паховая грыжа и др. Кроме того, неопущение яичек в значительной степени повышает риск развития в них злокачественных опухолей — семиномы, тератобластомы. Данные патоморфологических исследований свидетельствуют о том, что операцию низведения и фиксации яичек (орхипексию) следует проводить как можно раньше (до 2 лет), чтобы предотвратить прогрессирующую атрофию.

Орхит — *воспаление яичек,* возникает чаще вторично, при переходе процесса с придатков или как осложнение различных инфекций (пневмонии, скарлатины, брюшного тифа, ветряной оспы и др.). Наиболее часто развивается гематогенный орхит как осложнение эпидемического паротита (до 30 % случаев).

При остром орхите яичко увеличивается и уплотняется. Микроскопически обнаруживается лейкоцитарная инфильтрация интерстициальной ткани при относительной сохранности семенных канальцев. В последующем возможны гибель и нагноение самих канальцев. При хроническом орхите неспецифического характера или в исходе посттравматического острого воспаления яички уменьше-

ны в размерах, строма инфильтрирована лимфоцитами и плазмоцитами. При специфическом воспалении выявляются гранулемы, патогномоничные для туберкулеза, сифилиса. В обоих случаях в исходе паренхима замещается фиброзной тканью.

Клинически острый орхит характеризуется острым началом, лихорадкой, появлением резких болей в области яичек, которые иррадиируют в семенной канатик, паховый канал, поясничнокрестцовую область. Яички быстро увеличиваются, становятся напряженными, плотными. Наблюдается также головная боль, тошнота, рвота. Хронический орхит сопровождается умеренными болевыми ощущениями в области яичек.

Эпидидимит — *специфическое и неспецифическое воспаление придатков яичек* — встречается часто в возрасте 35—40 лет. Возбудителями неспецифического эпидидимита могут быть различные патогенные и сапрофитные бактерии, особенно гонококки и хламидии, кишечная палочка, микоплазма. Возбудители инфекции проникают в придатки через семявыносящие пути из уретры, гематогенным, реже лимфогенным путем. Очень часто эпидидимит сочетается с простатитом, уретритом. Из специфических процессов чаще наблюдаются сифилитический и туберкулезный эпидидимиты.

При неспецифическом эпидидимите определяется отек и лейкоцитарная инфильтрация интерстициальной ткани. В последующем возможно образование абсцессов или генерализованное расплавление ткани. В исходе хронического воспаления образуется фиброзная ткань, что может стать причиной стерильности.

Для острого эпидидимита характерно внезапное начало: повышение температуры до 38—40°, сильные боли в мошонке и паховой области. Придаток увеличен и уплотнен. В коже мошонки наблюдаются отек и гиперемия. При хроническом эпидидимите боли незначительные, температура тела нормальная, кожа мошонки не изменена. Придаток умеренно увеличен и уплотнен.

ОПУХОЛИ ЯИЧЕК

Опухоли яичек являются одной из главных причин плотного и безболезненного увеличения их, отличаются разнообразием по своему происхождению и строению.

Наибольшее клиническое значение имеют герминогенные опухоли, лейдигомы (опухоли из клеток Лейдига), гранулезоклеточные опухоли (из клеток Сертоли). Чаще всего встречаются герминогенные опухоли, составляющие 95 % от всех опухолей яичек. Они отличаются злокачественным течением и возникают в возрастной группе 15—34 года. Из клеток Лейдига и Сертоли опухоли развиваются реже (в 5 % случаев) и носят преимущественно доброкачественный характер. Однако вырабатываемые

ими в большом количестве стероиды могут стать причиной эндокринопатии.

Этиология рака яичек неизвестна. Установлено лишь значение генетически обусловленной предрасположенности. Серьезным фактором риска является крипторхизм.

Классификация и гистогенез. Опухоли яичек делятся на две группы. В *первую группу* входят опухоли, клетки которых одного гистогенетического типа: семинома, сперматоцитная семинома, эмбриональный рак, опухоль желточного мешка, полиэмбриома, хорионэпителиома, тератома (зрелая, незрелая, малигнизирующаяся). Они встречаются в 60 % случаев. *Вторая группа* представлена опухолями, структурные элементы которых имеют различный гистогенез. Например, тератокарцинома, в которой сочетаются тератома с эмбриональным раком (встречается в 40 % случаев).

Тип опухоли определяется степенью и направлением дифференцировки полипотентного герминогенного эпителия гонад, который способен подвергаться соматической и трофобластической дифференцировке и быть источником разнообразных по строению опухолей.

Семинома. Это злокачественная опухоль яичек, составляющая 40 % от первичных герминогенных опухолей. Чаще встречается в возрасте 20—40 лет. Иногда локализуется вне яичек (экстрагонадная семинома), например, в переднем средостении или забрюшинном пространстве, что объясняется задержкой герминогенного эпителия в период эмбрионального развития. Опухоль имеет тенденцию к быстрому росту. Визуально яички увеличены, имеют узловатое строение. Поверхность разреза блестящая, белого цвета, дольчатая. Микроскопически опухоль представлена однотипными клетками полигональной формы с четкими границами и центрально расположенными ядрами округлой формы. Цитоплазма светлая. В ряде случаев в опухоли могут обнаруживаться синтициальные гигантские клетки, которые содержат хорионический гонадотропин. Фиброзная строма опухоли инфильтрирована лимфоцитами, образующими иногда гранулематозные структуры. Семинома метастазирует лимфогенным и гематогенным путем.

Сперматоцитная семинома составляет 9 % от всех семином, встречается в возрасте старше 50 лет. Отличается значительными размерами, желтоватым цветом, имеет слизистый вид, слегка губчатая. Иногда в ней определяются кисты, очаги некроза и кровоизлияния. Микроскопически в опухоли выявляются клетки трех типов: лимфоцитоподобные, гигантские и промежуточные клетки средних размеров. Сперматоцитная семинома метастазирует редко.

Эмбриональный рак может возникать в яичках и вне их (в сосудистых сплетениях мозга, средостении, забрюшинном пространстве, в полости носа). Макроскопически опухоль имеет форму узла с четкими границами, консистенция опухоли мягкая, серо-белого цвета с очагами некроза и кровоизлияний. Иногда

видны мелкие кисты. Микроскопически опухоль состоит из крупных полиморфных клеток с округлыми, овальными ядрами; цитоплазма их светлая, вакуолизирована. В отличие от семиномы опухолевые клетки не имеют четких границ и формируют папиллярные, тубулярные и железистые структуры. Строма опухоли скудная, представлена отечной, рыхлой мезенхимальной тканью эмбрионального типа.

Хорионэпителиома — редко встречающаяся (в 1 % случаев), но весьма злокачественная опухоль. В начале своего развития опухоль небольшая, в связи с чем не пальпируется. Характеризуется высокой степенью злокачественности, метастазирует рано, гематогенным путем. По микроскопическому строению ткань опухоли сходна с синтицитотрофобластом. Состоит из клеток Лангерганса полигональной формы со светлой цитоплазмой, пузырьковидным ядром и клеток синтициального эпителия. Последние характеризуются объемной вакуолизированной цитоплазмой и крупными полиморфными ядрами, содержат хорионический гонадотропин. В хорионэпителиоме отсутствуют ворсины хориона, строма и собственные кровеносные сосуды. В ткани опухоли встречаются обширные участки некроза и кровоизлияний.

Тератома — *сложная опухоль, состоящая из тканей нескольких типов, производных одного, двух или трех зародышевых листков.* Относится также к группе герминогенных опухолей. Может первично возникать в яичках, яичниках или вне их (экстрагонадная локализация). По гистологическому строению выделяют зрелую тератому, незрелую и тератому с малигнизацией.

Зрелая тератома является доброкачественной опухолью, не дает метастазов, имеет солидное или кистозное строение. Микроскопически солидная форма состоит из хорошо дифференцированных клеточных элементов нервной, мышечной, хрящевой, жировой тканей, многослойного плоского эпителия, бронхогенного и кишечного эпителия, расположенных беспорядочно. Зрелая тератома кистозного строения содержит одну или несколько кист, заполненных мутной, серо-желтой жидкостью, слизью или кашицеобразным сальным содержимым. В просвете кист могут обнаруживаться волосы, зубы, фрагменты хряща.

Незрелая тератома макроскопически может иметь солидное или солидно-кистозное строение, отличается тестоватой консистенцией, серовато-белым цветом. На разрезе определяются мелкие кисты и участки ослизнения. Микроскопически обнаруживаются очаги пролиферации незрелого кишечного, респираторного эпителия и других производных трех зародышевых листков. Рассматривается как потенциально злокачественная опухоль.

Малигнизирующаяся тератома — чрезвычайно редкая опухоль. Встречается исключительно у взрослых и построена из элементов различных злокачественных опухолей (плоскоклеточного рака, аденокарциномы, продуцирующей слизь, саркомы). Макроскопическое строение малигнизирующейся тератомы вариабельно. На

разрезе в ней выявляются кисты, очаги хрящевой, костной и миксоматозной ткани.

Опухоль желточного мешка — орхобластома — развивается преимущественно у детей в возрасте от 4 мес до 3,5 года и составляет 1 % от всех опухолей яичек. У взрослых встречается редко и представляет собой смешанную опухоль с элементами эмбрионального рака.

Микроскопически состоит из недифференцированных примитивных клеток вариабельных по форме. Среди них встречаются эндотелиоподобные, кубовидные и цилиндрические клетки, формирующие железистые, папиллярные и солидные структуры. С помощью иммунопероксидазного метода в опухолевых клетках обнаруживается альфа-фетопротеин.

В 40 % случаев встречаются **смешанные опухоли,** построенные из двух и более гистогенетических типов опухолей яичек. Наиболее часто встречается сочетание тератомы с эмбриональным раком.

Клиническая картина. Независимо от генеза ранними симптомами опухоли яичек являются безболезненное их увеличение и уплотнение. Метастазирование наблюдается рано. При лимфогенной генерализации первые метастазы обнаруживаются в лимфатических узлах, расположенных вдоль общей подвздошной артерии, аорты, позже в надключичных и медиастинальных лимфатических узлах. Исключительно лимфогенный путь метастазирования характерен для семиномы. Гематогенные метастазы возникают позже и обнаруживаются в легких, головном мозге, костях и других органах. Некоторые опухоли яичек (эмбриональный рак, хорионэпителиома, смешанные опухоли) метастазируют гематогенным путем уже в ранние сроки, в связи с чем больные обращаются к врачу уже с метастазами в легких и печени.

В развитии опухолей яичек выделяют три стадии: I — характеризуется образованием опухоли в пределах яичек, II — метастазированием в ретроперитонеальные лимфатические узлы, расположенные ниже диафрагмы, в III стадии метастазы обнаруживаются за пределами ретроперитонеальных лимфатических узлов или над диафрагмой.

В диагностике опухолей яичек важное значение имеет выявление радиоиммунными методами хорионического гонадотропина в моче, альфа-фетопротеина в крови. Так, увеличение содержания указанных биологически активных веществ характерно для хорионэпителиомы, эмбрионального рака и тератомы. При чистых семиномах не наблюдается повышения уровня хорионического гонадотропина и альфа-фетопротеина.

Прогноз опухолей яичек различен и зависит от гистологического типа и клинической стадии. При семиноме прогноз более благоприятный, так как опухоль радиочувствительная и поздно дает метастазы.

ПАТОЛОГИЯ ПРЕДСТАТЕЛЬНОЙ ЖЕЛЕЗЫ

К наиболее часто встречающейся патологии предстательной железы относятся воспаление (простатит), узловатая гиперплазия предстательной железы (аденома) и рак.

ПРОСТАТИТ

Простатит — воспаление предстательной железы — может быть *острым и хроническим, специфическим и неспецифическим.* Чаще встречается в молодом и среднем возрасте. В развитии простатита имеют значение различные факторы, среди которых ведущая роль принадлежит инфекции. Возбудителями острого простатита являются кишечная палочка и другие грамположительные бактерии; хронического — микобактерии, гонококки, трихомонады, микоплазма, хламидии и др.

Простатит очень часто сочетается с воспалением заднего отдела мочеиспускательного канала и мочевого пузыря. Инфекция проникает в предстательную железу каналикулярным путем (из предстательной части мочеиспускательного канала), гематогенным и лимфогенным.

Острый простатит характеризуется развитием гнойного воспаления в ткани железы в виде мелких абсцессов или в виде диффузной лейкоцитарной инфильтрации паренхимы и стромы. В протоках появляются полиморфно-ядерные лейкоциты, слущенные клетки. Простата увеличивается, становится дряблой.

При *хроническом простатите* железа увеличена, бугристая, неравномерно плотная. В интерстиции преобладают лимфогистиоцитарные инфильтраты, скопление макрофагов, кисты и рубцовая ткань.

Специфический простатит характеризуется образованием соответствующих гранулем.

Клинические проявления простатита разнообразны. Характерны боли в промежности и крестцовой области, нарушение мочеиспускания (учащение, затруднение). При остром простатите наблюдаются повышение температуры тела до 38—40° С, озноб, явления общей интоксикации. При прорыве абсцесса в парапростатическую клетчатку или в клетчатку промежности состояние ухудшается. Хронический простатит протекает часто бессимптомно.

АДЕНОМА

Аденома (узловатая гиперплазия предстательной железы, аденоматозная дисгормональная простатопатия) — доброкачественное новообразование, исходящее из краниальной части предстательной железы. Развивается чаще у лиц старше 50 лет, прогрессируя с возрастом.

Этиология и патогенез неизвестны, хотя наибольшее признание получила эндокринная теория развития аденомы с участием как андрогенов, так и эстрогенов. Предполагают, что медиатором гиперплазии предстательной железы является биологически активный метаболит тестостерона — дигидротестостерон. Эстрогены при этом повышают чувствительность ткани предстательной железы к действию дигидротестостерона как стимулятора роста. С возрастом, как известно, увеличивается уровень эстрогенов в крови, которые стимулируют воздействие андрогенов на паренхиму самой простаты, несмотря на снижение выработки тестостерона.

Патологическая анатомия. В типичных случаях предстательная железа увеличена, масса ее может достигать 60—100 г (рис. 70). Микроскопически выделяют *железистую, фиброзно-мышечную и смешанную формы аденом предстательной железы.* При *железистой форме* аденоматозные узлы построены из тесно расположенных ветвистых желез (рис. 71), образующих многочисленные крипты и сосочковые выросты. Железы выстланы 1—2 слоями клеток высокого призматического эпителия. В их просвете обнаруживаются сгустившийся секрет, амилоидные тельца, скопления лейкоцитов. Строма, представленная фиброзно-мышечной тканью с небольшим числом клеточных элементов, инфильтрирована лимфоцитами. При преобладании фиброзной стромы говорят о фиброаденоме предстательной железы. *Фиброз-*

Рис. 70. Аденома простаты (узловатая гиперплазия предстательной железы).

Рис. 71. Железистая форма аденомы простаты.

но-мышечная форма гиперпластической простатопатии характеризуется образованием множественных узлов, состоящих из клеток мышечного типа и волокнистой ткани, богатой клеточными элементами. В толще таких узлов можно видеть примитивно построенные трубочки, выстланные плоским или кубическим эпителием. В ткани предстательной железы независимо от формы гиперплазии выявляются мелкие очаги ишемических некрозов, окаймленные клетками метаплазированного многослойного плоского эпителия.

Клиническая картина аденомы предстательной железы определяется степенью обструкции мочеиспускательного канала. На ранней стадии отмечается незначительное нарушение акта мочеиспускания. С прогрессированием процесса явления дизурии нарастают, развиваются затруднения мочеиспускания. Застойные явления в мочевом пузыре и вышележащих мочевых путях способствуют развитию цистита, пиелонефрита, гидронефроза. Наиболее тяжелое осложнение — острая задержка мочи.

РАК ПРЕДСТАТЕЛЬНОЙ ЖЕЛЕЗЫ

Рак предстательной железы — наиболее часто встречающаяся злокачественная опухоль, которая занимает второе место после рака легких как причина смерти мужчин. Наблюдается в возрасте старше 50 лет. Пик заболеваемости отмечается в возрасте 75 лет.

Этиология и патогенез карциномы предстательной железы не совсем ясны. Предполагают, что имеет значение нарушение эндокринного баланса, наблюдаемое в процессе старения. В пользу этой теории свидетельствует положительный эффект при удалении яичка и лечении эстрогенами. По-видимому, играет определенную роль наличие на поверхности опухолевых эпителиальных клеток рецепторов к стероидам, реагирующих на воздействие гормонами. Данные эпидемиологических исследований свидетельствуют о влиянии факторов окружающей среды на развитие карциномы, а также генетически обусловленной предрасположенности.

Патологическая анатомия. Рак обычно возникает в периферических зонах предстательной железы. Возможен мультицентральный рост с формированием в последующем единой опухоли. Визуально новообразование часто не выделяется на фоне предстательной железы, хотя может отличаться большей плотностью и желтоватым цветом.

Рак предстательной железы развивается из эпителия протоков и ацинусов. Чаще имеет строение аденокарциномы различной степени дифференцировки. Реже встречаются опухоль солидного строения и плоскоклеточный рак. Высокодифференцированная аденокарцинома представлена более мелкими, чем в норме, плотно расположенными ацинусами. Они выстланы одним слоем эпителия кубовидной формы. Этот вид аденокарциномы трудно отличим от узелковой гиперплазии. Лишь наличие признаков инвазии опухолевых клеток в сосуды, в перинервальное и периваскулярное пространства, а также в капсулу позволяет диагностировать рак предстательной железы. При недифференцированной аденокарциноме малигнизированные эпителиальные клетки диффузно инфильтрируют строму, без формирования железистых структур. Клетки имеют атипичное строение. Строма опухоли хорошо выражена и представлена фиброзной тканью, что и определяет ее плотность.

Аденокарцинома метастазирует лимфогенным и гематогенным путем. На более ранней стадии она метастазирует лимфогенным путем в регионарные лимфатические узлы. При гематогенном метастазировании наиболее часто поражается костная система с разрушением кости (остеокластический рак), или наоборот, с образованием новой костной ткани (остеопластический рак).

Рак предстательной железы обладает деструктивным ростом. Прорастая заднюю стенку мочевого пузыря и семенные пузырьки опухоль сдавливает мочеточники, что ведет к задержке тока мочи, расширению мочеточников и гидронефрозу.

Клиническая картина определяется размерами опухоли, наличием или отсутствием метастазов. Выделяют четыре стадии: первая протекает бессимптомно, и опухоль обнаруживается лишь при микроскопическом изучении. У 20 % нелеченых больных раком в этой стадии наблюдаются метастазы. Во второй стадии рак предстательной железы обнаруживается при ее пальпации через

прямую кишку. Однако опухоль отличается небольшими размерами, локализуется по периферии простаты, не сдавливая мочеиспускательный канал. У больных в этот период расстройств мочеиспускания не наблюдается. У 35 % больных рак предстательной железы метастазирует в регионарные лимфатические узлы. Третья и четвертая стадии характеризуются появлением у больных явлений дизурии, затруднения мочеиспускания и задержки мочи. Боли в прямой кишке и промежности относятся к более поздним симптомам. Клиническая симптоматика обусловлена также прорастанием рака в соседние органы и ткани, развитием метастазов.

БОЛЕЗНИ ЖЕНСКИХ ПОЛОВЫХ ОРГАНОВ

Болезни женских половых органов весьма многочисленны и разнообразны, в связи с чем в данном разделе будут рассмотрены основные виды патологии наружных и внутренних женских половых органов.

ПАТОЛОГИЯ ВУЛЬВЫ

К патологическим процессам, развивающимся в вульве, относятся воспалительные, дистрофические процессы, кисты, опухоли (доброкачественные и злокачественные).

Воспаление вульвы (вульвит) очень часто сочетается с воспалением влагалища (вульвовагиниты). Основные возбудители — это стафилококки, стрептококки, кишечная палочка, трихомонады, реже — гонококки, бледная трепонема, вирусы, грибы. Развитию вульвовагинитов способствует повреждение кожи вульвы и слизистой оболочки влагалища (трещины, ссадины, ранки). В генезе вульвовагинитов определенную роль играют патологические выделения из шейки матки (например, при распадающемся раке) или испускание инфицированной мочи. На анатомическом уровне обнаруживаются отек, гиперемия вульвы и слизистой оболочки влагалища, а также наличие гнойных или серозно-гнойных выделений. При тяжелом течении могут возникнуть эрозии в области вульвы. При микроскопии наблюдается отек, инфильтрация слизистой оболочки нейтрофилами.

Дистрофия вульвы, рассматриваемая в настоящее время как изменения эпителия вульвы неопухолевой природы, включает в себя два основных процесса: 1) атрофию слизистой оболочки с субэпителиальным фиброзом (лишайный склероз), 2) инфильтрацию эпителия с гиперкератозом (чешуйчатая гиперплазия). Эти два процесса могут сосуществовать, поражая различные участки слизистой оболочки вульвы.

Лишайный склероз чаще наблюдается у женщин в климактерическом периоде. Поражается не только слизистая оболочка вульвы,

но и кожа любой локализации. Патогенез неизвестен. Истончение эпидермиса сопровождается фиброзом дермы, в которой можно обнаружить также периваскулярную воспалительную инфильтрацию мононуклеарами. Макроскопически пораженные участки обнаруживаются в виде гладких белесоватых бляшек или папул, которые иногда сливаются. Поверхность их гладкая или подобна пергаменту. При поражении всей слизистой оболочки вульвы половые губы становятся атрофичными, жесткими, плотными, что приводит к сужению входа во влагалище.

Чешуйчатая гиперплазия эпителия вульвы сопровождается часто гиперкератозом. Эпителий утолщается, увеличивается митотическая активность в клетках базального и шиповатого слоев. В дерме наблюдается лейкоцитарная инфильтрация. Атипия клеток не характерна для данной формы гиперплазии эпителия вульвы. При появлении атипичных эпителиальных клеток следует говорить о дисплазии.

ОПУХОЛИ ВУЛЬВЫ

Из опухолей вульвы наиболее часто встречается кондилома, болезнь Педжета, карцинома (инвазивная и неинвазивная).

Кондилому вульвы разделяют на две основные биологические формы: кондилому, имеющую вид широкой мокнущей папулы, и остроконечную кондилому. Первая форма характерна для вторичного периода сифилиса и обнаруживается в виде плоского, слегка возвышающегося образования. Более часто встречающаяся остроконечная кондилома может иметь папиллярное строение или выявляться в виде сосочковых разрастаний. Кондилома вульвы может быть одиночной или носить множественный характер. Диаметр ее колеблется от нескольких миллиметров до нескольких сантиметров, цвет варьирует от красно-розового до розовато-коричневого.

Микроскопически обнаруживается ворсинчатая соединительная ткань, покрытая гиперплазированным эпителием. *Самый главный отличительный гистологический признак остроконечной кондиломы — это перинуклеарная вакуолизация цитоплазмы эпителиальных клеток с полиморфизмом ядер (койлоцитоз).* Появление таких клеток — патогномоничный признак их инфицирования вирусом папилломы человека. Развитие остроконечных кондилом связывают с двумя генотипами вируса (6 и 11). Вирус передается половым путем, в связи с чем остроконечные кондиломы встречаются и у мужчин на головке полового члена и вокруг анального отверстия.

Кондиломы не являются предраковым процессом, но могут сопутствовать очагам внутриэпителиального рака вульвы и шейки матки. Генотип вируса, выделенный из кондиломы, отличается от генотипа вируса, выделенного из раковой опухоли.

Болезнь Педжета вульвы встречается значительно реже, чем болезнь Педжета молочных желез. Обнаруживается в виде плотного или узловатого образования красного цвета, обычно на больших губах вульвы. Иногда поверхность его эрозирована. Патогномоничным гистологическим признаком болезни Педжета являются крупные анапластические опухолевые клетки, разбросанные в пределах эпидермиса. Они могут быть одиночными или формировать небольшие группы. Вокруг ядра — светлый ободок. Длительное время клетки локализуются в пределах эпидермиса. Прогноз значительно ухудшается при инвазии клеток Педжета в субэпителиальный слой.

Неинвазивная карцинома, или карцинома in situ вульвы, называется также болезнью Боуэна. Макроскопически напоминает лейкоплакию кожи или красно-бурую папулу. Возникает обычно на малых и больших половых губах, около клитера или в перианальной области. Микроскопическое строение неинвазивного рака вариабельно. В одних случаях обнаруживается умеренная внутриэпителиальная клеточная атипия и увеличение числа нормальных митозов в базальном слое эпидермиса, в других — резко выражены атипия и анаплазия клеток. Обнаруживаются также патологические митозы. Однако инвазии эпителиальных опухолевых клеток в подлежащую дерму не наблюдается.

Клиническое течение опухоли, как и ее макро- и микроскопическое строение, вариабельно. У 5—10 % больных наблюдается малигнизация опухоли, особенно у женщин старшего возраста, или на фоне иммунодефицитного состояния. Опухоль может и регрессировать. Считают, что в генезе опухоли вульвы, как и шейки матки, определенную роль играет вирус простого герпеса.

Инвазивный рак вульвы встречается редко, в основном в возрасте старше 50 лет. Очень часто сочетается с кондиломами и атрофическими процессами в вульве. В большинстве случаев — это плоскоклеточный рак, реже — меланокарцинома, аденокарцинома, базально-клеточный рак. Плоскоклеточный рак в начале своего развития обнаруживается в виде небольшого плотного, несколько возвышающегося участка. В последующем этот участок подвергается изъязвлению. Микроскопически обнаруживаются хорошо дифференцированные клетки с шипами, содержащие кератогиалин. Описываемая опухоль очень рано метастазирует. В этиологии инвазивного рака вульвы большое значение придают вирусу простого герпеса и вирусу папилломы человека. Однако механизм их канцерогенного воздействия неясен.

ПАТОЛОГИЯ ВАГИНЫ

Изолированное поражение вагины встречается редко. Чаще патологические процессы развиваются во влагалище, носят вторичный характер и связаны с патологией вульвы, шейки матки, прямой кишки и мочевого пузыря. К первичным заболеваниям влагалища относят *врожденные аномалии развития, вагинит, первичные опухоли.*

Врожденные аномалии влагалища немногочисленны, из них наиболее часто наблюдаются полное отсутствие вагины (анаплазия), ее перегородки, удвоение вагины и кисты протоков Гартнера.

Вагинит — *воспаление слизистой оболочки* — чаще развивается у новорожденных или у молодых женщин в сочетании с вульвитом (вульвовагинит). Возбудителями являются вирус простого герпеса, гонококк, трихомонады, кандида, хламидии. Независимо от причины наблюдается эритема и образование поверхностных эрозий на слизистой оболочке. Для вагинита, вызванного вирусом простого герпеса, характерно образование пузырьков, содержащих прозрачную жидкость. При разрывах последних образуются эрозии на слизистой оболочке. При грибковых поражениях появляются выделения, напоминающие свернувшееся молоко; при трихомонозе — экссудат желто-зеленого цвета, пенистый. Специфический вагинит сопровождается образованием характерных гранулем в слизистой оболочке влагалища. При хроническом неспецифическом вагините отмечается атрофия слизистой оболочки.

Опухоли вагины встречаются редко, особенно доброкачественные (фибромиома, аденоз, папиллома, гемангиома). Из злокачественных опухолей чаще наблюдается плоскоклеточный рак, реже — аденокарцинома (светлоклеточная). Опухоли носят первичный характер только у 2—3 % больных и обнаруживаются обычно у девушек и женщин, чьи матери во время беременности принимали гормон диэтилстильбестрол. Иногда опухоль появляется в возрасте старше 30—40 лет. Из вторичных опухолей в вагине встречаются хорионэпителиома, саркома.

ПАТОЛОГИЯ ШЕЙКИ МАТКИ

В шейке матки развиваются различные патологические процессы, из которых чаще встречаются врожденные аномалии, воспалительные и опухолевые процессы. Из *врожденных аномалий* описаны гипоплазия, удвоение шейки, нередко сочетающееся с удвоением матки, шейка с перегородками. Кроме того, наблюдаются атрезия, стеноз, приводящий к сужению или полной облитерации шейки. Последнее может стать причиной стерильности или гематометрии.

ЦЕРВИЦИТ

Цервицит — воспаление слизистой оболочки шейки матки — может быть специфическим и неспецифическим. К *специфическим* относятся гонорейный, сифилитический, туберкулезный цервициты. *Неспецифический цервицит* встречается чаще, возбудителем его являются кишечная палочка, стрептококк, стафилококк и др. В патологии шейки матки определенное значение имеют разрывы ее при родах, инструментальном исследовании, гипоэстрогенемия и гиперэстрогенемия.

Неспецифический цервицит может быть острый и хронический. *Острый цервицит* вызывается стрептококком и стафилококком. При этом воспалительный процесс локализуется в поверхностных слоях слизистой оболочки эндоцервикса и ее железах (эндоцервицит). Слизистая оболочка выглядит гиперемированной, набухшей.

При *хроническом цервиците* процесс захватывает и экзоцервикс. Воспалительный процесс начинается с легкой гиперемии и набухания слизистой оболочки. На границе перехода цилиндрического эпителия в многослойный плоский (у наружного отверстия канала шейки матки) слизистая оболочка приобретает зернистый характер. При выраженном воспалительном процессе могут возникать эрозии и язвы. В таких случаях на бледно-розовом фоне неизмененной слизистой оболочки выделяются ярко-красные участки, в которых обнаруживается преимущественно моноцитарная инфильтрация с примесью полиморфно-ядерных лейкоцитов. Этот воспалительный инфильтрат может распространяться на влагалищную часть шейки матки (эндоцервикс) и окружать слизистые железы. При длительном хроническом воспалении эпителий может подвергаться метаплазии и даже дисплазии.

На основании гистологических изменений выделяют два вида эрозий: *истинная,* при которой дно язвы представлено грануляционной тканью, и *ложная эрозия,* при которой дефект в многослойном плоском эпителии экзоцервикса замещается эпителием цилиндрическим. При этом вокруг кольца наружного отверстия канала обнаруживаются ярко-красные кольца (рис. 72). Иногда цервициты сопровождаются расширением эндоцервикальных желез с образованием кист, заполненных жидким или коллоидным содержимым (ovulla Nabothi). В других эрозиях наблюдается сосочковое разрастание на поверхности, покрытое цилиндрическим эпителием. В некоторых случаях в области эрозии выявляется многослойный плоский эпителий, который начинает погружаться в просвет желез с вытеснением цилиндрического эпителия, что ошибочно может быть принято за плоскоклеточный рак. При хроническом воспалении в слизистой оболочке шейки матки иногда возникают лимфоидные фолликулы (фолликулярный цервицит).

Цервицит сам по себе не является предраковым процессом, однако формирующиеся ложные эрозии с дисплазией эпителия рассматриваются как предраковый процесс. Вследствие воспали-

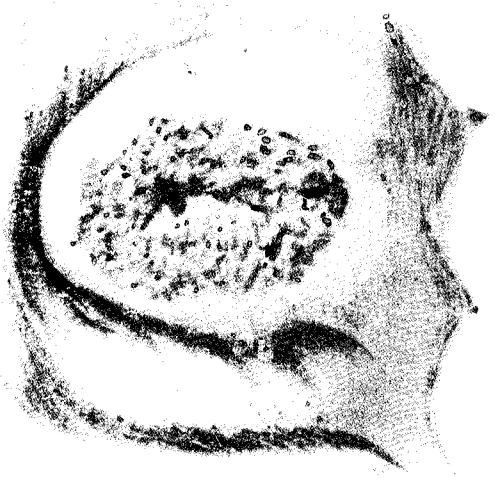

Рис 72. Ложная эрозия шейки матки.

тельного набухания слизистой оболочки шейки матки или в результате рубцевания ее разрывов может наблюдаться выворот и выпячивание в полость влагалища слизистой оболочки шейки матки (эктропион).

ОПУХОЛИ ШЕЙКИ МАТКИ

Из опухолей шейки матки чаще встречаются полипы и плоскоклеточный рак.

Полипы наблюдаются в 2—5 % случаев и иногда могут быть причиной кровотечения. Обычно полипы возникают в эндоцервикальном канале, реже — в канале шейки матки, иногда с выпадением. Обнаруживаются виде полусферического или сферического образования диаметром до 3 см, которое может иметь ножку. Полипы отличаются мягкой консистенцией. Микроскопически в них обнаруживается фибромиксоматозная строма, содержащая расширенные эндоцервикальные железы. Эпителий полипов цилиндрический, секретирующий слизь. При переходе в хроническое воспаление отмечается метаплазия цилиндрического эпителия в многослойный плоский с изъязвлением. Малигнизация полипов наблюдается редко.

Рак шейки матки

. Рак шейки матки как причина смерти занимает 7—8-е место среди злокачественных новообразований. Он может быть инвазивным или карциномой in situ (рак на месте — внутриэпителиальный рак). Последний чаще встречается у женщин в возрасте около 30 лет, инвазивный рак — в возрасте 40 лет и старше.

Факторами риска рака шейки матки являются ранняя половая жизнь, наличие большого количества сексуальных партнеров. Рак чаще встречается в странах с низким социально-экономическим уровнем жизни, с развитой проституцией. Наблюдается преимущественно у многорожавших женщин, а также у женщин, мужья которых не подвергались циркумцизии.

Этиология и патогенез. Причины развития рака шейки матки все еще недостаточно изучены. Ряд исследователей придают значение вирусу простого герпеса (тип II) и вирусу папилломы человека. Кондиломы, возникновение которых связано также с генотипами вируса 6 и 11 папилломы человека, являются прекурсорами рака. Однако в развитии рака и дисплазии имеют значение и другие генотипы этого вируса: 16, 18 и 31. Предполагают, что указанные генотипы вируса папилломы человека действуют в содружестве с другими канцерогенами (Ко-канцерогены), в качестве которых могут выступать другие вирусы и неблагоприятные факторы внешней среды.

В развитии рака выделяют несколько стадий: *I стадия* характеризуется легкой дисплазией эпителия шейки матки или плоской кондиломой. Во *II стадии* по мере нарастания дисплазии появляются клетки различных размеров с полиморфными ядрами. Однако митозы обычно нормальные и обнаруживаются только в базальном слое. Эти изменения укладываются в картину умеренной дисплазии. Структурные изменения эпителия шейки матки, наблюдаемые в I и II стадиях, обратимы. В *III стадии* дисплазия приобретает выраженный характер, атипичность клеток возрастает, они становятся полиморфными, ядра гиперхромны с нарушением полярности эпителия. Во всех случаях обнаруживается большое число митозов как нормальных, так и патологических, даже в клетках поверхностных слоев эпителия. Однако атипические клетки не инвазируют строму, а формируют «рак на месте» (внутриэпителиальный рак). Следующая *IV стадия* рассматривается как инвазивный рак. Длительность его развития, включая I стадию, составляет несколько (до 10—15) лет.

Патологическая анатомия. Чаще дисплазия и рак возникают в зоне перехода цилиндрического эпителия в многослойный плоский, то есть в окружности кольца наружного отверстия. Внутриэпителиальный рак даже III стадии визуально не определяется. Только исследование биопсийного материала позволяет диагностировать этот вид рака.

Инвазивный рак обнаруживается визуально в трех формах:

1) в виде грибовидного рака, 2) в виде язвы (за счет некроза центра опухоли), 3) инфильтративного рака, который характеризуется эндофитным ростом и прорастает подлежащую строму. Инвазивный рак матки прорастает близлежащие ткани и органы (широкая связка, прямая кишка, мочевой пузырь), вызывает обструкцию мочеточника. В последующем могут развиться лимфогенные и гематогенные метастазы с вовлечением в процесс парааортальных лимфатических узлов, легких, печени, костей. По гистологическому строению чаще наблюдается плоскоклеточный рак шейки матки (в 95 %), реже — аденокарцинома, смешанная форма рака.

Клиническая картина. I стадия внутриэпителиального рака протекает бессимптомно и может быть обнаружена при кольпоскопии. Инвазивный рак сопровождается нерегулярными влагалищными кровотечениями, лейкореей, болями при половых сношениях и дизурией. Легко обнаруживается при пальпации и осмотре. Для подтверждения диагноза необходимо исследование биопсийного материала.

Причиной смерти чаще бывают местные осложнения рака шейки матки: обструкция двух мочеточников, пенетрация опухоли в мочевой пузырь или прямую кишку. Прогноз определяется стадией рака и своевременностью лечения.

ПАТОЛОГИЯ ТЕЛА МАТКИ И ЭНДОМЕТРИЯ

Патологические процессы, развивающиеся в эндометрии и миометрии, многообразны. Среди них особое место занимают *эндометриты, дисгормональные, гиперпластические процессы и опухоли.*

ЭНДОМЕТРИТ

В норме эндометрий обладает резистентностью к инфекции. Поэтому острое воспаление его чаще развивается после аборта, родов и в условиях неполного отделения плаценты. Основными возбудителями при этом являются стрептококки и стафилококки. Чаще встречается хронический эндометрит, который вызывают хламидии, микоплазма, токсоплазма, микобактерии, цитомегаловирус. Причиной развития эндометритов могут быть также внутриматочные спирали, так как длительное нахождение их в полости матки способствует присоединению вторичной инфекции.

В зависимости от возбудителя выделяют *специфический и неспецифический эндометриты.* При *неспецифическом эндометрите* наблюдаются отек и воспалительная инфильтрация с преобладанием нейтрофилов. Для *специфического эндометрита* характерно

развитие гранулематозного воспаления. При хроническом воспалении отмечается пролиферация желез эндометрия и инфильтрация эндометриальной стромы плазматическими клетками.

АДЕНОМИОЗ И ЭНДОМЕТРИОЗ

Аденомиоз характеризуется врастанием базального слоя эндометрия в миометрий. При этом между мышечными пучками образуются гнезда эндометриальной стромы или желез, или то и другое, в которых не обнаруживаются кровь и гемосидерин, что свидетельствует об отсутствии их функциональной активности. Стенка матки при аденомиозе утолщается. Клинически проявляется дисменореей, болями внизу живота и меноррагиями.

Эндометриоз представляет собой более тяжелую патологию и сопровождается фертильностью, дисменореей, болями в малом тазу. Характеризуется разрастанием в различных органах ткани, сходной по своему строению и функции с эндометрием.

Различают *генитальный эндометриоз и экстрагенитальный.* При *генитальном эндометриозе* очаги эндометрия обнаруживаются в матке, маточных трубах, яичниках (рис. 73), ретроцервикальном пространстве Дугласа, шейке матки, влагалище, крестцово-маточных и круглых связках, наружных половых органах, брюшине малого таза. *Экстрагенитальный эндометриоз* наблюдается реже и сопровождается поражением лимфатических узлов, почек, легких, плевры, диафрагмы, верхних и нижних конечностей.

Рис. 73. Генитальный эндометриоз, очаги эндометрия в яичнике.

Этиология и патогенез эндометриоза не установлены. Однако существует ряд теорий, пытающихся объяснить причину развития данной патологии. *Первая теория регургитации* (некоторые авторы рассматривают ее как имплантационную) объясняет развитие эндометриоза приживлением на органах малого таза и брюшной полости элементов эндометрия, содержащихся в менструальной крови, забрасываемой ретроградно по маточным трубам. Однако эта теория не объясняет, например, развития эндометриоза легких, лимфатических узлов. *Вторая теория — метапластическая* — связывает возникновение эндометриоза с дифференцировкой целомического эпителия в эндометрий. Эта теория вместе с тем не может объяснить также развитие экстрагенитального эндометриоза. *Третья теория — лимфогенной и гематогенной диссеминации* — также не применима к объяснению экстрагенитальной имплантации элементов эндометрия.

Большое значение в развитии заболевания придают нарушению синтеза половых гормонов с преобладанием эстрона и эстрадиола, а также иммунным нарушениям.

Патологическая анатомия. В отличие от аденомиоза эндометрий при эндометриозе функционирует и подвергается структурным изменениям, характерным для нормального менструального цикла: при менструации кровоточит, а во время беременности происходит разрастание децидуальной ткани. Поэтому очаги эндометрия содержат кровь и обнаруживаются визуально как желто-коричневые узелки диаметром от 1 до 2 см, лежащие на поверхности пораженных серозных оболочек. В яичниках они выявляются в виде красноватых очагов, располагающихся субкортикально или в виде крупных кист диаметром 8—10 см, заполненных кровью или содержимым шоколадного цвета (шоколадные кисты). В процессы организации крови могут возникать спайки с окружающими органами и рубцовые изменения, а также облитерация дугласова пространства и брюшного конца труб.

Микроскопически эндометриоз характеризуется тремя основными признаками: 1) наличием эндометриальных желез, 2) наличием стромы эндометрия, 3) наличием пигмента гемосидерина. При далеко зашедших случаях диагностика становится затруднительной, так как эндометриальная ткань может быть полностью замещена неспецифической фиброзной тканью.

Клиническая картина генитального эндометриоза вариабельна и зависит от локализации процесса. При разрастании рубцовой ткани в трубах и яичниках появляется дискомфорт в нижнем квадранте живота с возможным развитием стерильности. Боли, возникающие при дефекации, свидетельствуют о вовлечении в процесс стенки прямой кишки. Для поражения мочевого пузыря и матки характерны боли, появляющиеся при половом сношении. Эндометриоз сопровождается дисменореей и болями в малом тазу вследствие кровотечения в малый таз и спаечных процессов, развивающихся вокруг матки.

ГИПЕРПЛАЗИЯ ЭНДОМЕТРИЯ

Одна из проблем патологии женского организма — это *маточные кровотечения, наблюдаемые: в период менструации (меноррагия), между менструациями (метроррагия) и овуляторные кровотечения.* Основными причинами их чаще всего являются полипы эндометрия, лейомиома, лейомиосаркома, эндометрит, эндометриозы, а также гиперплазия эндометрия. Кроме того, выделяют *дисфункциональные маточные кровотечения* при отсутствии органических поражений. Они могут быть обусловлены дисфункцией яичников, поражением гипофиза, надпочечников, щитовидной железы, возникать при наличии функционирующих опухолей яичников, выраженном ожирении, эмоциональных стрессах, чрезмерной физической нагрузке (например, у спортсменок, бегущих на большие дистанции, у балерин). Независимо от причины ановуляторные изменения эндометрия повышают риск развития рака эндометрия.

Одной из частых причин маточного кровотечения является гиперплазия эндометрия, отражающая нарушения овариально-менструального цикла. Гиперплазия эндометрия разделяется на три типа: 1) кистозная (или простая), 2) аденоматозная (или сложная) и 3) атипическая. Указанные варианты рассматриваются как три стадии развития гиперплазии эндометрия: легкая, умеренная и атипическая. Прогноз неблагоприятный при атипической гиперплазии эндометрия как предракового процесса.

Гиперплазию эндометрия связывают с гиперэстрогенемией, функционирующими эстрогенпродуцирующими опухолями яичников, гиперфункцией коры надпочечников. Часто наблюдается при поликистозе яичников, хроническом нарушении овуляции. Может возникать также при длительном применении экзогенных эстрогенов.

Патологическая анатомия. *Кистозная гиперплазия эндометрия* характеризуется резким расширением желез, увеличением их числа и утолщением эндометрия. Железы имеют обычное строение и выстланы цилиндрическим или кубическим эпителием (рис. 74). Обнаруживается также гиперплазия стромы. Характерно умеренное число нормальных митозов как в эпителии, так и в строме. Следует отметить, что кистозное расширение желез эндометрия без их гиперплазии можно наблюдать и в климактерическом периоде. При этом строма атрофична. Эти изменения рассматриваются как *сенильная кистозная атрофия.*

Аденоматозная гиперплазия эндометрия характеризуется утолщением эндометрия; кистозного расширения желез не наблюдается. Однако могут обнаруживаться полипозные разрастания. При микроскопии выявляется увеличение числа желез, отличающихся между собой по форме и величине. Клетки эпителия цилиндрической и кубической формы и располагаются в несколько рядов. Гиперплазия наблюдается также и со стороны стромы.

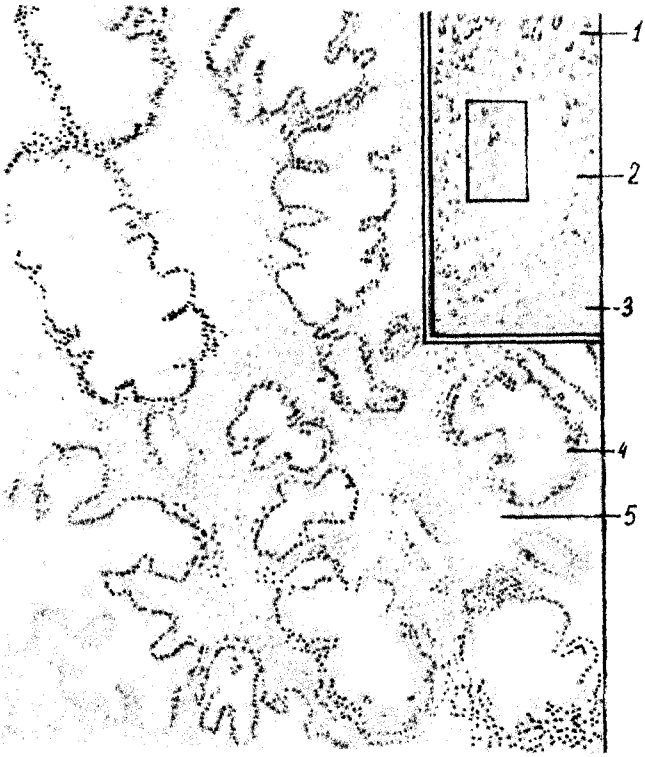

Рис. 74. Гиперплазия эндометрия:

1 — функциональный слой эндометрия, 2 — компактный слой эндометрия, 3 — мышечный слой стенки матки, 4 — строма эндометрия, 5 — железы эндометрия.

Атипическая гиперплазия эндометрия макроскопически неотличима от аденоматозной гиперплазии. Однако при микроскопии обнаруживаются значительные различия. Число желез резко увеличено, они вариабельны по форме и величине, тесно прилежат друг к другу («спинка к спинке»). Клетки эпителия, выстилающие железы, выделяются гиперхромными ядрами, своей величиной и формой, образуют сосочковые разрастания. Митозы многочисленны. В ряде желез можно видеть атипичные, анаплазированные клетки, характерные для внутриэпителиального рака (карцинома in situ). Этот вид гиперплазии может перейти в инвазивную форму рака.

ОПУХОЛИ ЭНДОМЕТРИЯ И МИОМЕТРИЯ

К наиболее часто встречающимся опухолям эндометрия и миометрия относятся полипы, лейомиома и рак эндометрия. Кроме того, встречаются опухоли мезодермального происхождения. Ранним клиническим признаком этих опухолей являются маточные кровотечения.

ПОЛИПЫ ЭНДОМЕТРИЯ

Полипы эндометрия имеют обычно полусферическую форму, редко обладают ножкой и сидят непосредственно на поверхности эндометрия. Диаметр колеблется от 0,5 до 3 см. Крупные полипы слизистой оболочки матки могут свисать в ее полость. Строма полипа представлена эндометрием с выраженным отеком и покрыта эпителием, клетки которого имеют цилиндрическую форму. Очень часто железы эндометрия кистозно расширены. Полипы эндометрия возникают преимущественно в климактерическом периоде.

ЛЕЙОМИОМА И ЛЕЙОМИОСАРКОМА

Лейомиома — доброкачественная опухоль из миометрия. Наиболее часто развивается у женщин в репродуктивном периоде. *Этиология и патогенез* неясны. Ряд исследователей развитие лейомиомы связывают с гиперсекрецией эстрогенов, о чем свидетельствуют увеличение лейомиомы в размерах при беременности и ее регрессия в менопаузе. Источником развития лейомиомы могут быть гладкие мышцы не только миометрия, но и желудочно-кишечного тракта, бронхов, кожи, стенки сосудов. Однако чаще встречается в матке.

Лейомиома имеет вид четко отграниченного узла плотной консистенции, серовато-розового или беловатого цвета. Обычно опухоль не имеет капсулы. Размеры опухоли различны: от вишневой косточки до головки новорожденного.

По локализации выделяют *субсерозную лейомиому,* локализующуюся под серозной оболочкой матки, *интрамуральную,* располагающуюся в толще миометрия, и *субмукозную,* которая локализуется под эндометрием. Субсерозная лейомиома может иметь ножку и выпячиваться в брюшную полость. В редких случаях она может прикрепиться к петле кишки, за счет которой затем осуществляется ее кровоснабжение. Описаны случаи отделения лейомиомы от матки (паразитирующая лейомиома). Субмукозная лейомиома может выбухать в просвет полости матки как полип (рис. 75). Центральная часть огромных лейомиом некротизируется, приобретая желто-коричневый цвет. При протеолизе некротическо-

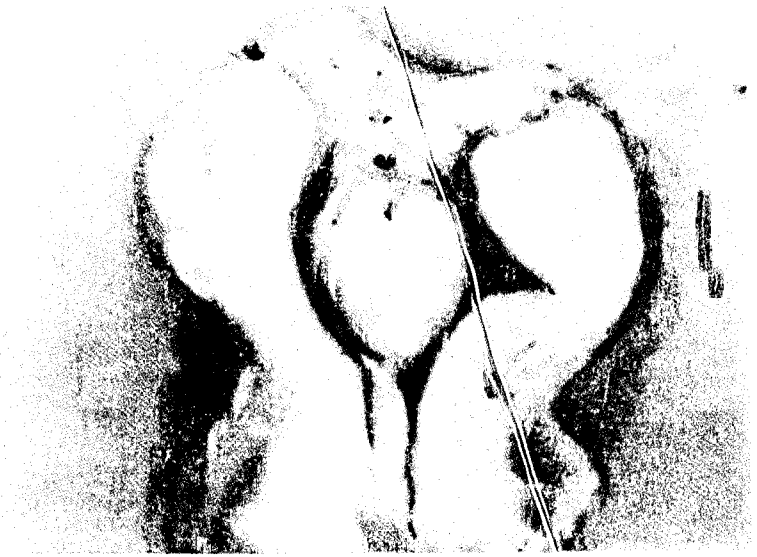

Рис. 75. Субмукозная лейомиома матки.

го очага образуются кисты в самой опухоли. В климактерическом периоде лейомиомы уменьшаются, становятся более плотными за счет преобладания в строме коллагеновых волокон. Кроме того, возникает очаговая или тотальная петрификация.

Микроскопически опухоль характеризуется наличием переплетающихся пучков гладкомышечных клеток, очагов фиброза, кальцификации, ишемического некроза с кровоизлиянием. В менопаузе гладкие мышечные клетки атрофируются.

Лейомиома может протекать бессимптомно, но чаще является причиной маточного кровотечения.

Лейомиосаркома — злокачественная опухоль из гладких мышц миометрия — встречается реже. Считают, что она возникает непосредственно из миометрия. Визуально опухоль может обнаруживаться: 1) как вязкая масса, инфильтрирующая стенку матки, 2) как полипоидное образование, свисающее в полость матки, или 3) как узловатое образование с четкими границами. Микроскопически гладкие мышечные клетки вариабельны по степени дифференцировки. Встречаются и хорошо дифференцированные клетки, сходные с клетками лейомиомы, и анапластические клетки, напоминающие недифференцированную саркому. Характерно обилие митозов.

РАК ЭНДОМЕТРИЯ

Рак эндометрия наблюдается преимущественно у женщин в возрасте старше 40 лет, пик заболеваемости отмечается в 55—65 лет. Чаще рак наблюдается: 1) при ожирении, 2) при диабете (или нарушении толерантности к глюкозе), 3) при бесплодии, 4) при гипертензии.

Установлено, что раку эндометрия предшествует гиперплазия эндометрия, возникающая под влиянием длительной эстрогенемии. Серьезным фактором риска рака эндометрия, как и эстрогенпродуцирующих опухолей яичников, является применение с лечебной целью эстрогенов. Рак эндометрия наблюдается чаще при бесплодии, требующем длительного лечения эстрогенами.

Патологическая анатомия. Опухоль начинается с развития карциномы in situ. По мере прогрессирования опухоль становится макроскопически видимой. Она обладает эндофитным и экзофитным ростом. В первом случае опухолевые клетки равномерно инфильтрируют стенку матки, приводят ее к равномерному утолщению. При экзофитном росте опухоль выступает над поверхностью эндометрия в виде гриба. Рак эндометрия отличается мягкой консистенцией и наличием очагов некроза. Иногда, прорастая эндометрий, опухоль достигает серозной оболочки и распространяется на структуры, окружающие матку. Характерны метастазы в регионарные лимфатические узлы; отдаленные метастазы возникают позже.

В большинстве (85 %) случаев рак эндометрия по своей гистологической структуре относится к аденокарциноме. Железы выстланы атипичным эпителием различной формы (от цилиндрического до кубического) и степени дифференцировки. Часть клеток обладает секреторной активностью. Реже встречаются другие гистологические варианты — аденоакантомы и плоскоклеточный рак в сочетании с аденокарциномой. Аденоакантома характеризуется метаплазией цилиндрического эпителия в многослойный плоский, клетки которого зрелые, хорошо дифференцированные. Однако опухоль ведет себя как аденокарцинома. Аденоплоскоклеточный рак построен из низкодифференцированных клеток как многослойного плоского эпителия, так и клеток железистого эпителия, является наиболее злокачественной опухолью.

Рак эндометрия, как и другие злокачественные опухоли, классифицируется в зависимости от степени дифференцировки опухолевых клеток и стадии развития болезни в момент ее обнаружения. Например, рак эндометрия I стадии считается наиболее дифференцированной опухолью, III стадии — наименее дифференцированной. Стадия болезни определяется степенью распространения опухоли. Так, при I стадии рак локализуется только в пределах тела матки, при II — обнаруживается и в теле матки, и в шейке матки, при III стадии опухоль выходит за пределы

матки и локализуется в пределах малого таза, при IV — распространяется за пределы малого таза.

Клиническая картина. Наиболее ранними симптомами рака эндометрия являются лейкорея и нерегулярные маточные кровотечения, что отражает наличие эрозии и изъязвления эндометрия. По мере прогрессирования процесса увеличиваются размеры матки, что удается определить при пальпации. С распространением опухоли за пределы матки последняя становится неподвижной, фиксированной. Первые метастазы обнаруживаются в регионарных лимфатических узлах. При гематогенной диссеминации отдаленные метастазы появляются в печени, легких. Прогноз определяется степенью дифференцировки рака и стадией его развития в момент выявления.

ПАТОЛОГИЯ ФАЛЛОПИЕВЫХ ТРУБ

В маточных трубах крайне редко возникают первичные патологические процессы, из которых наибольший интерес представляют воспаление (сальпингит) и опухоли. В трубе могут развиться также внематочная (трубная) беременность и эндометриоз.

Возбудителями *сальпингита* являются в основном бактерии: чаще стафилококк и стрептококк, реже гонококк, кишечная палочка, микобактерии. Неспецифический сальпингит протекает остро, инфекция быстро проникает в стенку трубы и гематогенным путем распространяется в другие органы и ткани: в мягкие мозговые оболочки, суставы, створки клапанов сердца. Редко встречается туберкулезный сальпингит, сочетающийся обычно с туберкулезом эндометрия. Сальпингит сопровождается повышением температуры, болями в нижней части живота. При вовлечении в процесс печени (перигепатит) боли могут появляться в правом верхнем квадранте живота. Сальпингит может осложняться гидросальпингитом, облитерацией труб, что ведет к стерильности.

Из первичных опухолей в фаллопиевых трубах описана аденокарцинома, которая, к сожалению, диагностируется слишком поздно.

ПАТОЛОГИЯ ЯИЧНИКОВ

Все виды патологии яичников разделяются на пороки развития, дисгормональные, воспалительные заболевания, паразитарные, кисты, опухоли. К порокам развития относятся дисгенезия гонад (врожденный дефект развития половых желез), добавочные яичники, отшнуровывание и раздвоение яичников.

ВОСПАЛИТЕЛЬНЫЕ ЗАБОЛЕВАНИЯ ЯИЧНИКОВ

Воспалительные процессы в яичниках могут быть *специфическими* и *неспецифическими*. В последнем случае они вызываются стафилококком, стрептококком и другими бактериями. Специфическое воспаление яичников встречается редко и наблюдается при туберкулезе, сифилисе. Воспаление яичников обычно носит вторичный характер и связано с воспалительными процессами в маточных трубах, поэтому чаще пользуются терминами «воспаление придатков матки» и «аднексит». Значительно реже инфекция заносится в яичники гематогенным и лимфогенным путем. Паразитарные заболевания яичников встречаются крайне редко и носят вторичный характер. Описаны шистоматозы и эхинококкозы яичников.

КИСТЫ ЯИЧНИКОВ

Кисты яичников в зависимости от происхождения разделяются на: 1) фолликулярные, 2) кисты желтого тела, 3) эндометриоидные.

Наиболее часто встречаются **фолликулярные кисты яичников,** особенно у женщин продуктивного возраста. Они носят множественный характер, развиваются на месте фолликулов или граафовых пузырьков. Локализуются под серозной оболочкой, покрывающей яичники, и имеют различные размеры — от 1—1,5 до 4—7 см в диаметре (рис. 76). Кисты заполнены светлой серозной жидкостью. Крупные кисты обнаруживаются при пальпации яичников и являются причиной болевого синдрома. Микроскопически стенка кисты выстлана многорядным эпителием фолликулов.

Рис. 76. Киста яичника.

По мере накопления серозной жидкости клетки, выстилающие стенку кисты, атрофируются и в огромных кистах могут отсутствовать. К осложнениям относятся перекрут ножки с разрывом кисты, нагноение содержимого фолликулярной кисты с развитием перитонита.

Киста желтого тела яичников встречается значительно реже, чем фолликулярные кисты, может возникнуть как в менструальном желтом теле, так и в желтом теле беременности. Размеры кисты варьируют от 2 до 7 см в диаметре. Стенка кисты с внутренней поверхности выстлана лютеиновыми клетками, богатыми липоидами, что придает ей желтый цвет. Содержимое кисты светлое, а при кровоизлиянии — геморрагическое. При разрыве кисты может возникнуть профузное кровотечение с симптомами острого живота.

Эндометриоидные кисты возникают в результате гетеротипического формирования слизистой оболочки матки (желез типичной стромы), в которой развивается наружный эндометриоз. Киста выстлана слизистой оболочкой маточного типа, для которой характерна менструальная функция с децидуальным метаморфозом. Содержимое кисты представляет собой темно-бурую массу, содержащую кровяной пигмент. Отсюда их название — «шоколадные кисты».

Поликистоз яичников (синдром Штейна — Левинталя, синдром склерокистозных яичников) — это патологический процесс, характеризующийся двусторонним увеличением и склерокистозными изменениями яичников. Наблюдается в возрасте 16—30 лет. К основным проявлениям относятся бесплодие, олигоменорея, гирсутизм, ожирение, наблюдаемые у молодых женщин. Развитие этого синдрома связано с избыточным образованием эстрогенов, андрогенов, множественными фолликулярными кистами яичников. Последние увеличены в размерах в два раза по сравнению с нормой, сероватого цвета, гладкие, плотные. На разрезе видны кистозные полости (атретические фолликулы). Микроскопически обнаруживаются значительное утолщение белочной оболочки, дистрофические и атрофические изменения фолликулов. Кисты носят множественный характер и выстланы клетками фолликулярного эпителия. Клетки внутренней оболочки фолликулов гиперплазированы и гипертрофированы. В корковом, мозговом веществе яичников, а также в стенке сосудов выявляются выраженные склеротические изменения. Для поликистоза яичников характерно повышение уровня секреции андрогенов, лютеинизирующего гормона при снижении уровня фолликулостимулирующего гормона. В основе дисбаланса указанных гормонов лежит нарушение регулирующего влияния гипоталамуса на секрецию гипофизарных гормонов.

ОПУХОЛИ ЯИЧНИКОВ

Источником развития опухолей яичников являются различные клеточные структуры яичников: клетки поверхностного целомического эпителия, которым покрыты яичники; клетки стромы полового тяжа; полупотенциальные герминативные клетки. В связи с указанным выделяют три основных вида опухолей: 1) эпителиальные, 2) опухоли стромы полового тяжа, 3) герминативные опухоли.

Эпителиальные опухоли

Опухоли, возникающие из целомического эпителия, составляют 60—70 % от опухолей яичников. Они могут быть доброкачественными, злокачественными и пограничными. Последние характеризуются анаплазией эпителия, но без инвазии стромы. К эпителиальным опухолям яичников относятся опухоли Бреннера, серозные, муцинозные, эндометриоидные, светлоклеточные (мезонефроидные), смешанные и опухоли неклассифицируемые.

Серозные опухоли — наиболее часто встречающийся вид новообразований яичников у женщин в возрасте 30—40 лет. Могут иметь солидное или кистозное строение, носить доброкачественный (цистаденома), злокачественный (цистаденокарцинома) характер или относиться к пограничной опухоли (потенциально низкой степени злокачественности). Злокачественная опухоль встречается в три раза чаще.

Доброкачественные цистаденомы представляют собой кисту, размеры которой варьируют от 30 до 40 см в диаметре, чаще носят односторонний характер. Форма опухоли сферическая или овоидная. Стенка кисты гладкая, выстлана однорядным цилиндрическим или кубическим эпителием. Киста заполнена прозрачной серозной жидкостью соломенного цвета или слизевидной желеобразной субстанцией. Серозная оболочка кисты гладкая, блестящая. В ряде случаев опухоль имеет характерные сосочковые разрастания на внутренней поверхности кист, напоминающие цветную капусту. В таких случаях говорят о папиллярной цистаденоме, отличающейся небольшими размерами. Она носит часто двусторонний характер, может быть одно- и многокамерной. На разрезе обычно вокруг крупной кисты обнаруживаются множественные мелкие кисты. Иногда в крупной кисте выявляются перегородки, разделяющие ее на мелкие кисты. Содержимое кист обычно жидкое, иногда тягучее, желтоватого или коричневого цвета. Эпителиальный покров сосочков однорядный, отличается большим сходством с трубным эпителием. Ножки папиллярных разрастаний состоят из нежной соединительной ткани, богатой клетками и сосудами, покрытой однорядным слоем эпителия. В папиллярных разрастаниях обнаруживаются псаммозные тельца.

Рис. 77. Цистаденокарцинома яичника.

Другим вариантом кистозной цистаденомы является *серозная цистаденофиброма,* построенная по типу фибромы, в которой обнаруживается небольшое число железистых образований.

Злокачественный вариант серозной опухоли — *цистаденокарцинома* — составляет 40 % от всех первичных злокачественных опухолей яичников, чаще бывает двусторонней. Поверхность ее обычно неровная, узловатая за счет пенетрации опухоли в серозную оболочку (рис. 77). Характерными признаками злокачественности серозной опухоли являются обилие папиллярных и сосочковых разрастаний, преобладание солидных структур, наличие субсерозных или серозных узелков, клетки которых атипичны и инфильтрируют стенку кисты. Микроскопически обнаруживается анаплазия клеток, выстилающих кисты. Последние располагаются в несколько рядов и инвазируют строму опухоли.

Пограничные опухоли характеризуются анаплазией эпителиальных клеток без инвазии их в строму.

Цистаденокарцинома метастазирует гематогенным и лимфогенным путями, способна имплантироваться по брюшине, может стать причиной развития перитонита. Реже — пенетрирует в подлежащие висцеральные органы. Опухоль метастазирует в регионарные лимфатические узлы чаще, чем дает отдаленные гематогенные и лимфогенные метастазы.

Муцинозные опухоли отличаются от серозных наличием в эпителиальной выстилке клеток, секретирующих слизь, и характерных для эпителия эндоцервикса. Малигнизируются реже, чем серозные, и отличаются от них слизистым желеобразным содержимым кист и более крупными размерами. Преобладание сосочковых разрастаний, пенетрация серозной оболочки и появле-

ние солидных структур указывают на малигнизацию кисты. Гистологически эта опухоль характеризуется наличием вакуолей в апикальной части эпителиальных клеток, выстилающих кисту. При разрыве цистаденокарциномы может развиться псевдомиксома брюшины. Перитонеальная полость при этом заполняется слизистым содержимым кист. При имплантации опухолевых клеток в париетальную брюшину последняя так же, как и висцеральная брюшина, становится матовой. Прогноз муцинозной цистаденокарциномы более благоприятный по сравнению с серозными опухолями.

Эндометриоидные опухоли отличаются формированием тубулярных железистых образований, типичных для эндометрия, имеют преимущественно злокачественный характер, хотя встречаются доброкачественные и пограничные варианты. В 30 % случаев они развиваются в обоих яичниках и сочетаются с карциномой эндометрия. Опухоль может иметь кистозное или солидное строение. Кистозные опухоли на макроскопическом уровне сходны с серозными и муцинозными кистами. Содержимое кисты шоколадного цвета. При микроскопии клетки, формирующие тубулярные железистые структуры, имеют цилиндрическую форму. Иногда обнаруживаются участки плоскоклеточной метаплазии. В таких случаях говорят об аденоакантоме, клетки которой могут быть доброкачественными и злокачественными.

Светлоклеточные (мезонефроидные) опухоли встречаются редко и построены из трубочек, мелких кист, выстланных главным образом однорядным эпителием из светлых клеток, содержащих гликоген. По своему строению эти клетки весьма сходны с клетками рака надпочечников. Кроме того, встречаются клетки, имеющие форму обойного гвоздя. Эти опухоли меньших размеров, чем серозные и муцинозные. В 90% случаев возникают в одном из яичников, имеют кистозное или солидное строение. При более анаплазированных вариантах клетки пенетрируют капсулу и переходят на соседние ткани и органы или в более отдаленные органы. Прогноз благоприятный, если опухоль не выходит за пределы яичников. Иногда развивается гиперкальциемия как паранеопластический синдром.

Опухоль Бреннера — редко встречающаяся опухоль, обычно доброкачественного характера. По строению отличается хорошо выраженной стромой, в которой располагаются гнезда крупных эпителиальных клеток, формирующих железы или кисты, выстланные плоским кубическим или цилиндрическим эпителием. Опухоль Бреннера (диаметром 4—20 см) покрыта блестящей капсулой, на разрезе ткань сероватого цвета. Предполагают, что эта опухоль развивается из целомического или урогенитального эпителия.

Герминогенные опухоли

Опухоли из герминативных клеток составляют 15—20 % от всех опухолей яичников, встречаются в возрасте до 20 лет, более склонны к малигнизации. К ним относятся: тератомы (доброкачественные, незрелые), дисгерминома, хорионкарцинома и др.

Тератома обычно развивается из нескольких типов тканей, представляющих два или три зародышевых листка. Могут возникать в яичниках и вне их.

Зрелая тератома состоит из нескольких зрелых, хорошо дифференцированных тканей. Может иметь кистозное или солидное строение. Кистозный вариант представляет собой округлой формы образование диаметром не более 10 см с гладкой поверхностью, локализуется в одном (чаще в правом) яичнике. Консистенция опухоли плотноэластическая или тестоватая. На разрезе представляет собой тонкостенную кисту, выстланную многослойным плоским ороговевающим эпителием, характерным для кожи. В толще стенки кисты обнаруживаются также придатки кожи — потовые, сальные железы, фолликулы волос. Содержимое кист — салообразная масса сероватого цвета и клубки волос. Кроме того, в стенке дермоидной кисты могут находиться фрагменты и других зрелых тканей — костной, хрящевой, гнезда эпителиальных клеток бронхов, желудочно-кишечного тракта. Около 1 % тератом могут малигнизироваться.

Незрелая тератома состоит из недифференцированных тканей, производных всех трех зародышевых листков, напоминающих ткани эмбриона в период органогенеза. Кроме того, в тератоме можно видеть очаги злокачественной герминогенной опухоли, например, хорионкарциномы, дисгерминомы. Незрелая тератома чаще встречается у женщин в возрасте около 40 лет, бывает односторонней, имеет кистозное строение. Диаметр ее достигает 25 см. Поверхность кисты гладкая. На разрезе ее консистенция различна, определяются геморрагии и некрозы. При микроскопии выявляются очаги пролиферации незрелых поперечнополосатых мышц, хряща, незрелого кишечного эпителия, респираторного и многослойного плоского эпителия. Характерно присутствие в незрелой тератоме тканей нейроэктодермального происхождения (нейрогенного эпителия, формирующего розетки, глии, участков, соответствующих нейробластоме). Возможна пенетрация в капсулу недифференцированных клеток с появлением метастазов. Прогноз определяется степенью анаплазии с наличием метастазов.

Монодермальные и высокоспециализированные тератомы — очень редко встречающиеся опухоли. К ним относятся струма яичников и карцинома. Тератома, в которой преобладает тиреоидная ткань, относится к струме яичников. Обычно опухоль имеет вид фолликулярной аденомы и может быть причиной гипертиреоидизма.

Дисгерминома — редко встречающаяся злокачественная опу-

холь, состоящая из больших преморбидных герминативных клеток. Наблюдается у детей и молодых женщин. Имеет солидное строение, диаметром до 25 см. Опухолевые клетки формируют гнезда или скопления. Цитоплазма их светлая, ядро расположено в центре. Тяжи и гнезда клеток разделены прослойками соединительной ткани, в которой обнаруживаются инфильтраты из лимфоцитов, гранулемы, содержащие клетки Пирогова — Лангханса. Дисгерминома рано метастазирует в регионарные и парааортальные лимфатические узлы, очень чувствительна к лучевой терапии. Часто ассоциируется с врожденными пороками развития гениталий и синдромом Тернера.

Опухоль эндодермального синуса отличается быстрым ростом, чрезвычайной злокачественностью и является аналогом опухоли желточного мешка яичек. Может развиться в период от 1 года до 45 лет, чаще наблюдается в возрасте 19—20 лет, поражает оба яичника. Быстро увеличиваясь, опухоль разрывает наружную поверхность и прорывается в брюшную полость. Микроскопически опухоль представлена кистами и канальцами, выстланными плоскими или вакуолизированными клетками. В их цитоплазме обнаруживаются капли, содержащие альфа-1-антитрипсин и альфа-фетопротеин. Опухоль дает распространенные метастазы и быстро приводит к летальному исходу (в течение года).

Хорионкарцинома (или эмбриональный рак яичников) по своему строению является аналогом рака яичек и плаценты. Встречается в яичнике очень редко и состоит из анапластических эмбриональных клеток эпителиального происхождения, формирующих ацинусы, канальцы, папиллярные структуры.

Опухоли стромы полового тяжа

Опухоли стромы полового тяжа относятся к редко встречающимся опухолям яичников. Состоят из клеток, возникающих из полового тяжа эмбриональных гонад, гранулезных клеток, текаклеток, коллагенпродуцирующих клеток, клеток Сертоли и Лейдига, а также клеток, напоминающих их эмбриональных предшественников. Опухоли в большей части являются доброкачественными и только в 2 % случаев встречаются их злокачественные варианты. Клиническое значение определяется степенью их гормональной активности, так как они способны вырабатывать эстрогены и андрогены.

Гранулезоклеточная опухоль чаще развивается у женщин в климактерическом периоде, хотя может возникнуть у молодых женщин и девочек. У 75 % больных наблюдается гиперэстрогенемия, что ведет к железистой гиперплазии эндометрия с различными нарушениями менструального цикла, к выраженным маточным кровотечениям в климактерическом периоде, к развитию аденокарциномы. Опухоль редко бывает двусторонней, обычно инкапсу-

Рис. 78. Гранулезоклеточная опухоль яичников.

лирована, различна по размерам и может достигать 30 см в диаметре. Часто наблюдаются разрывы ее капсулы. Имеет вид солидной структуры с множеством кист и мелких очагов геморрагических некрозов. При микроскопии обнаруживается весьма вариабельное строение опухоли (рис. 78). Клетки формируют различные структуры, включая фолликулярные (макро- и микрофолликулярные), трабекулярные, островковые. Могут располагаться диффузно, напоминая саркоматоидные структуры. Обычно в одной и той же опухоли наблюдается сочетание различных тканевых структур. Характерно образование розеток, содержащих в центре бесструктурные базофильные, пикноморфные включения (тельца Колл — Экснера).

Стромальный компонент опухоли может быть хорошо выраженным или скудным. Опухоль редко дает метастазы. Для определения прогноза имеет значение величина опухоли. Для этой опухоли характерен высокий уровень эстрогенов в крови, что может привести к развитию рака эндометрия.

Текомы, фибромы, лютеомы. В эту группу входят опухоли, структура которых варьирует от фибромы до опухоли, клетки

Рис. 79. Фиброма яичника.

которых содержат липиды (текома), или состоят из полей эпителиоподобных клеток, типичных для лютеиновых клеток (лютеома). В отличие от фибромы текома и лютеома являются гормонально активными опухолями.

Фиброма встречается крайне редко, преимущественно с одной стороны. Обычно опухоли плотные, инкапсулированы, на разрезе серо-белого цвета (рис. 79). Диаметр их равен 10—15 см. На микроскопическом уровне опухоль состоит из вытянутых клеток с узкими гомогенными ядрами, между которыми располагаются в большом количестве коллагеновые волокна. Характеризуется бессимптомным или малосимптомным течением, иногда сопровождается развитием *синдрома Мейгса,* патогномоничными признаками которого являются асцит, гидроторакс, отек наружных половых органов. Опухоль чаще развивается у женщин в возрасте старше 40 лет.

Следует отметить, что опухоли яичников, сопровождающиеся кровоизлиянием в перитонеальную или плевральную полость, не всегда являются злокачественными.

Текома внешне сходна с фибромой и отличается лишь желтым цветом. Имеет солидное строение, плотная, бугристая. Микроскопически представлена клетками веретенообразной или овальной формы, в цитоплазме которых обнаруживается большое количе-

ство липидов. Они напоминают тека-клетки корковой стромы яичников. Текома — типичная эстрогенная опухоль (гормонально-активная), обладает феминизирующим свойством. Встречается у женщин в климактерическом периоде и в более молодом возрасте. Является причиной маточных кровотечений. Может стать источником развития карциномы эндометрия. Иногда в текоме обнаруживаются лютеиновые клетки, в таких случаях говорят о «лютеинизированных текомах». При преобладании в опухоли лютеиновых клеток следует ставить диагноз «лютеома». В отличие от текомы лютеома вырабатывает андрогены, что вызывает маскулинизацию.

Опухоли из клеток Сертоли — Лейдига (андробластома, арренобластома) возникают из остатков недифференцированной половой железы. Высокодифференцированные формы этих опухолей являются почти всегда доброкачественными. Менее зрелые — склонны к злокачественному течению.

Андробластома представляет собой узел, как правило, односторонний, умеренно плотный, солидного или кистозно-солидного строения, на разрезе серо-желтого или желтого цвета с очагами некрозов и кровоизлияний. По микроскопическому строению опухоль неоднородна, в связи с чем выделяют ряд подгрупп. В одних случаях (I подгруппа) опухоль состоит только из клеток Сертоли, которые складываются в трабекулы или трубочки, подобные трубочкам яичек периода, предшествующего половой зрелости. Другие опухоли (II подгруппа) построены из клеток Сертоли и Лейдига. Последние имеют полигональную форму, крупные, цитоплазма их содержит эозинофильные гранулы. Иногда в цитоплазме обнаруживаются кристаллоиды Рейнке. Ядра клеток небольшие, гипохромны, занимают центральное положение в клетке. Большинство клеток Лейдига содержат липиды. Опухоли III подгруппы построены исключительно из клеток Лейдига. Иногда в ее строме обнаруживаются гетерологические элементы, не характерные для гонад: костная и хрящевая ткань, скелетные мышцы, трубочки и кисты, выстланные эпителиальными клетками. Эти опухоли не классифицируются как тератомы.

Клиническая картина опухолей яичников определяется их характером. На ранней стадии опухоли независимо от генеза протекают бессимптомно. При медленном росте опухоли могут появиться тупые, ноющие боли внизу живота и в поясничной области. Острые боли возникают при перекруте ножки кисты. При этом нарушается ее кровоснабжение, что ведет к кровоизлиянию и некрозу. Возможно вторичное инфицирование кисты с развитием нагноения, ограниченного или разлитого перитонита, спаечного процесса между кистой и окружающими тканями. При росте сосочковых образований на наружной поверхности опухоли и их имплантации по брюшине развивается асцит. Серьезным, но редким осложнением является псевдомиксома, возникающая при разрыве муцинозной кисты (кисты с большим содержанием слизи). При излиянии муцинозных кист брюшная полость заполняется желатинозной неопластической массой.

Гормонально-активные опухоли приводят к нарушению гормонального баланса в организме. При этом повышение уровня эстрогенов и андрогенов может привести к вирилизации, маскулинизации и развитию злокачественных опухолей половых органов (например, карциноме эндометрия).

В развитии первичного рака яичников выделяют четыре стадии. В I — опухоль локализуется в пределах яичников с возможным развитием асцита; во II стадии опухолевый процесс распространяется на органы малого таза; в III — появляются интраперитонеальные метастазы вне малого таза, метастазы в ретроперитонеальные лимфатические узлы; в IV — обнаруживаются отдаленные метастазы, включая легкие и печень.

Метастатические опухоли яичников

Метастазы в яичниках наблюдаются в основном при злокачественных опухолях желудочно-кишечного тракта и органов малого таза. Наибольшее практическое значение имеют метастазы железистого рака желудка, которые приводят к образованию крупных двусторонних опухолей яичников. Этот *рак Крукенберга,* принимаемый иногда ошибочно за первичную опухоль яичников, макроскопически представляет собой новообразование округлой или овальной формы, плотной консистенции. Поверхность узлов часто бугристая. На разрезе опухоль белесоватого цвета с мелкими кистозными полостями. Построена преимущественно из перстневидных муцинпродуцирующих клеток. Возможны метастазы в яичники из любого другого органа, где имеются слизепродуцирующие клетки, например толстая кишка, молочные железы.

ПАТОЛОГИЯ БЕРЕМЕННОСТИ

Беременность — это физиологический процесс, при котором из оплодотворенной клетки в женском организме возникают многочисленные и сложные физиологические изменения, которые создают условия для внутриутробного развития плода, подготавливают организм женщины к родовому акту и грудному вскармливанию новорожденного. В период беременности могут возникнуть осложнения, причины которых крайне разнообразны. Это могут быть анатомические аномалии, дисфункция нервной и эндокринной систем, экстрагенитальные заболевания, нарушения со стороны плода, плаценты, плодных оболочек, иммунопатологические и воспалительные процессы, развивающиеся в организме женщины. К сожалению, причины ряда осложнений беременности (например, токсикоз, гестоз) до сих пор остаются неизвестными.

К основным осложнениям беременности относятся: 1) самопроизвольный аборт, 2) преждевременные роды, 3) внематочная

беременность, 4) гестозы. Осложнениями аборта и послеродового периода являются 1) плацентарный полип, 2) пузырный занос, 3) хорионэпителиома, 4) родовая инфекция матки, 5) родовой сепсис.

ВНЕМАТОЧНАЯ БЕРЕМЕННОСТЬ

В норме оплодотворение плодного яйца происходит преимущественно в начале фаллопиевой трубы. Затем оплодотворенное яйцо благодаря перистальтическим движениям трубы в течение 7—8 дней передвигается к полости матки, где происходит внедрение его в толщу слизистой оболочки с последующим развитием плода. Однако оплодотворенное яйцо может задержаться по пути продвижения в полость матки, что ведет к его развитию вне полости матки *(внематочная беременность)*.

В зависимости от места внедрения (прикрепления) яйца и его развития различают следующие виды внематочной беременности: 1) трубная беременность (развивается в фаллопиевой трубе), 2) яичниковая беременность (оплодотворенное яйцо внедряется и развивается в яичнике), 3) брюшинная беременность, когда оплодотворенное яйцо развивается на брюшине.

Факторы, способствующие задержке оплодотворенного яйца, разнообразны. Это могут быть: 1) врожденные аномалии фаллопиевых труб (сужение, изгибы, дивертикулы); 2) воспалительные изменения в трубах, осложняющиеся развитием склеротических изменений в них и спаечного процесса; 3) опухоли и эндометриоз матки; 4) длительное применение внутриматочных контрацептивных средств; 5) задержка овуляции яйца.

Чаще всего (в 90 % случаев) развивается **трубная беременность.** При этом яйцо может прикрепиться на слизистой оболочке толстого, брюшного конца трубы (ампулярная трубная беременность) или в том отрезке трубы, который расположен в стенке матки (интерстициальная трубная беременность). Чаще беременность развивается в одной трубе.

При всех видах внематочной беременности развитие яйца на ранних стадиях происходит обычным путем с формированием эмбриона. Так, в трубе прикрепление и развитие яйца сопровождается децидуальной реакцией в слизистой оболочке, образованием последа и амниотического мешка. Ворсинки последа проникают через слизистую оболочку в мышечный слой трубы и его сосуды. В результате стенка трубы разрыхляется, что лишает ее возможности препятствовать увеличению плодного яйца при его росте.

Течение и исход трубной беременности различны. На 2—6-й неделе беременности может наблюдаться кровотечение в полость трубы, что ведет к отъединению плодного яйца, его разрыву и выделению плода в полость трубы. При этом плод умирает

(*неполный трубный аборт*). *Плод и его оболочки, пропитанные* кровью, могут остаться в трубе или ее сокращениями выбрасываться через фимбриальный конец в брюшную полость. Чаще наблюдается полный разрыв трубы, что ведет к кровотечению в брюшную полость. Кровотечение обычно массивное, в связи с чем может развиться геморрагический шок с ДВС-синдромом. При разрыве трубы плод или части плодного яйца выходят в брюшную полость (полный трубный аборт), где отмирают, рассасываются, организуются. В редких случаях плодное яйцо по выходе из разорвавшейся трубы приживается в брюшной полости. Однако в итоге плод погибает, подвергается сморщиванию, мумификации (бумажный плод), а в случае пропитывания известью превращается в каменный плод (lithopaedion). Кроме того, плод может подвергаться гнойному расплавлению.

Микроскопически диагноз трубной беременности подтверждается при наличии ворсинок последа и децидуальных клеток.

Яичниковая беременность характеризуется развитием яйца внутри фолликулов или на поверхности яичника.

Брюшинная беременность встречается крайне редко и развивается в случаях выпадения оплодотворенного яйца в брюшную полость из фимбриального конца фаллопиевой трубы. Яйцо может прикрепиться к брюшине, широкой связке, поверхности матки, брюшине малого таза, сальнику. Описаны случаи донашивания плода до срока.

При любом варианте внематочной беременности наблюдается прекращение менструации, повышение в крови и моче уровня плацентарных гормонов. Матка увеличивается, в эндометрии выявляются признаки гиперсекреции и децидуальной реакции. Однако отсутствие повышенного уровня плацентарных гормонов не исключает наличия внематочной беременности, так как это может быть связано со слабым прикреплением плаценты и ее некрозом.

ТРОФОБЛАСТИЧЕСКАЯ БОЛЕЗНЬ

Трофобластическая болезнь обусловлена нарушением развития и роста трофобласта, то есть наружной клеточной массы зародыша. Как известно, трофобласт образует сплошной клеточный покров всего зародышевого комплекса, формирует в последующем эпителиальный покров ворсинок хориона, а затем и ворсинок плаценты. Трофобласт при контакте со слизистой оболочкой матки разрастается, образуя тяжи клеток, которые в последующем начинают дифференцироваться на цитотрофобласт и синцитиотрофобласт.

Функции трофобласта многообразны. Он обеспечивает: 1) имплантацию зародыша, вырабатывая протеолитические ферменты, лизирующие эндометрий; 2) двусторонний газообмен с кровью матери; 3) питание зародыша и освобождение его от продуктов

обмена; 4) выработку гормонов, обеспечивающих поддержание необходимого функционального состояния яичников и эндометрия во время беременности; 5) сохранение иммунного гомеостаза в системе мать — плод.

В патологии человека наиболее важное значение имеет развитие гестационных трофобластических опухолей, которые разделяются на три основных вида: *пузырный занос, деструирующая хорионаденома, хорионэпителиома.* Указанные опухоли способствуют более резкому повышению уровня хорионического гонадотропина в крови и моче в отличие от нормальной беременности.

ПУЗЫРНЫЙ ЗАНОС

Пузырный занос представляет собой своеобразное изменение ворсинчатой оболочки плодного яйца, которое покрывается при этом как бы гроздьями мелкого винограда (рис. 80). Выглядит как

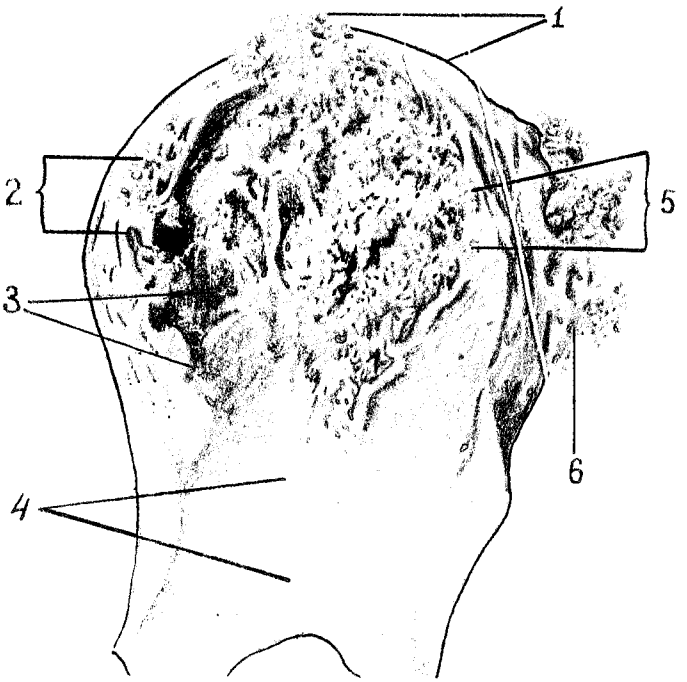

Рис. 80. Пузырный занос:

1 — плацента с гидропическим и кистозным перерождением ворсин хориона, 2 — врастание ворсин в вены стенки матки, 3 — тело матки, 4 — шейка матки, 5 — врастание ворсин в глубокие слои стенки матки, 6 — прорастание опухолью стенки матки.

масса, состоящая из набухших, иногда кистозно расширенных ворсинок хориона, покрытых эпителием, который может иметь обычное или атипичное строение. Пузырный занос в настоящее время делят на два вида: *полный или частичный*. При полном пузырном заносе плод, пуповина и амниотические оболочки отсутствуют, все ворсины хориона лишены нормального строения. Все клетки эпителия хориона диплоидные. При частичном пузырном заносе плод, пуповина и амниотические оболочки сохраняются. Клетки эпителия хориона все триплоидные. Часть ворсин хориона имеет обычное строение. При микроскопии набухшие и кистозно расширенные ворсины варьируют в размерах (от 1 до 10 мм в диаметре). Окружающая строма лишена кровеносных сосудов. Клетки эпителия хориона могут располагаться как обычно в два ряда (цитотрофобласт и синцитиотрофобласт) или иметь атипичное строение (пограничная опухоль). В последнем случае хорионический эпителий представлен лишь синцитиальными клетками. Наиболее частым источником развития хорионэпителиомы является частичный пузырный занос.

Пузырный занос по непонятным причинам часто встречается среди женщин в возрасте 20—40 лет в странах Азии и полуостровов Тихого океана, реже — в странах Европы и Америки. Этиология неясна. Полагают, что пузырный занос развивается вследствие патологии плодного яйца, при наличии патологических процессов в организме матери (в том числе дисгормональных). Придают также значение вирусной инфекции, повышению активности гиалуронидазы, хромосомным аберрациям.

Клинически пузырный занос проявляется безболезненными влагалищными кровотечениями в 16—17 нед беременности, резким увеличением размеров матки, не соответствующих сроку беременности. Важным диагностическим критерием является стремительное повышение содержания в крови и моче беременных хорионического гонадотропина. Полный пузырный занос малигнизируется лишь в 2—3 % случаев, а инвазивные свойства приобретает в 15 %.

ИНВАЗИВНЫЙ ПУЗЫРНЫЙ ЗАНОС

Инвазивный пузырный занос (деструирующая хорионаденома) по своим биологическим свойствам занимает промежуточное положение между пузырным заносом, отличающимся доброкачественным течением, и злокачественной хорионэпителиомой. Деструирующей хорионаденоме присуща лишь способность к локальной инвазии в стенку матки без образования отдаленных метастазов. Отмечается резкий отек ворсинок, проникающих в стенку матки, с развитием опасного для жизни кровотечения. Микроскопически эпителий ворсин гиперплазирован, с признаками атипического строения. Наблюдается пролиферация как кубических, так и синцитиальных клеток. Деструирующий пузырный

занос не дает метастазы, но возможна эмболия ворсинами сосудов отдаленных органов, например легких, головного мозга. Эти эмболы не являются истинными метастазами и могут регрессировать спонтанно. В связи с глубокой пенетрацией ворсин в миометрий деструирующая хорионаденома не может быть полностью удалена при выскабливании, поэтому необходимо проводить химиотерапию.

ХОРИОНЭПИТЕЛИОМА

Хорионэпителиома является злокачественной опухолью, возникающей из гестационного эпителия хориона или из полупотенциальных клеток гонад. Хорионэпителиома чаще встречается в странах Азии и Африки. Поражаются повторно рожающие женщины в возрасте 20—40 лет. Опухоль может развиться из пузырного заноса (в 50 % случаев), из остатков последа, задержавшихся в матке после родов или аборта. В диагностике важное значение имеет определение хорионического гонадотропина в моче. Макроскопически хорионэпителиома имеет вид мягкой, губчатой, пропитанной кровью ткани. Разрастаясь, опухоль разрушает стенку матки и выбухает под серозной оболочкой. Матка увеличена, обезображена. Довольно быстро опухоль метастазирует в половые органы, затем в печень, селезенку, легкие.

В хорионэпителиоме определяется два вида клеток: кубические лангхансовые и крупные синцитиальные клетки неправильной формы, располагающиеся беспорядочно. Своей стромы и сосудов опухоль не имеет. Клеточные элементы растут среди крови, которая всюду находится между группами опухолевых клеток. Встречаются очаги некрозов, а также картина врастания опухолевых клеток в сосуды с разрушением их стенки. При хорионэпителиоме у женщин нередко появляются признаки гормонального влияния опухоли на организм, напоминающие беременность.

ПАТОЛОГИЯ МОЛОЧНЫХ ЖЕЛЕЗ

Патологические процессы, возникающие в молочных железах, весьма разнообразны. Это и пороки развития, дистрофические, воспалительные (специфические и неспецифические), дисгормональные, гиперпластические, опухолевые процессы. Из них наиболее часто встречаются мастопатия, мастит, опухоли.

МАСТОПАТИЯ

Мастопатия (кистозная болезнь, кистозный мастит, болезнь Реклю) рассматривается как *дисгормональный гиперпластический процесс в молочных железах*. В зависимости от строения выделяют

Рис. 81. Кистозная мастопатия.

различные варианты мастопатии: *кистозный, пролиферативный,* а также *склерозирующий аденоз.*

Кистозный вариант мастопатии характеризуется наличием макрокист диаметром до 2—3 см. Кисты часто носят множественный характер и обнаруживаются в обеих молочных железах (рис. 81). Очаговые скопления множественных кист приводят к формированию крупных, неправильной формы образований. Кисты заполнены прозрачной буровато-желтой или кровянистой жидкостью. Стенка кист гладкая, блестящая. Иногда происходит организация геморрагий, что обусловливает утолщение или кальциноз стенок кист. Строма, окружающая кисту, представляет собой плотную фиброзную ткань.

При микроскопическом исследовании более мелкие кисты выстланы кубическим, цилиндрическим эпителием, иногда многослойным с образованием сосочковых выростов. По мере увеличения кист выстилающий их эпителий становится более уплощенным, атрофичным. В очень крупных кистах эпителий может отсутствовать. В стенке кист образуются петрификаты. В редких случаях отдельные кисты выстланы крупными клетками с хорошо выраженной ацидофильной цитоплазмой и центрально расположенным ядром. Появление таких клеток связывают с апокриновой метаплазией. Кистозная форма мастопатии легко дифференциру-

ется от рака молочной железы, так как она чаще бывает билатеральной, характеризуется множеством кистозных образований, в то время как карцинома представляет собой солитарное образование.

Кистозный вариант мастопатии повышает риск развития рака молочной железы, если имеется наследственная предрасположенность.

Пролиферативная мастопатия характеризуется интенсивной пролиферацией эпителия, миоэпителия и фиброэпителия. Активная пролиферация эпителия может сочетаться с атипией клеток. Пролиферативная мастопатия наблюдается в возрасте 35—45 лет. Макроскопически она практически не отличается от других форм мастопатий. Эпителиальная пролиферация проявляется в нескольких разновидностях. При одной из них (аденит) отмечается гиперплазия эпителия желез, в результате увеличивается число правильно сформированных железистых долек. При фиброэпителиальной пролиферации формируются мелкие цистаденопапилломы, при этом в расширенных протоках образуются различной величины соединительнотканные сосочки, покрытые несколькими рядами цилиндрического или кубического эпителия.

При другом варианте эпителиальной пролиферации отмечается разрастание протокового и долькового эпителия. Возникающие при этом внутрипротоковые пролифераты имеют вид сосочков, криброзных разрастаний и солидных полей, образованных мономорфными, иногда двуядерными клетками цилиндрического эпителия с признаками секреции. В солидных пролифератах клетки теряют полярность, вариабельны по величине клеток и ядер. В них можно видеть фигуры митозов; ядра гиперхромны. Такая атипичная гиперплазия рассматривается некоторыми исследователями как «рак на месте» или как предраковые изменения.

Склерозирующий аденоз по клиническим проявлениям и морфологическим особенностям может симулировать рак молочной железы. В основном наблюдается у женщин в возрасте 35—45 лет, характеризуется выраженным интралобулярным фиброзом и пролиферацией мелких протоков и ацинусов. Склерозирующий аденоз бывает обычно односторонним и развивается чаще в верхнем наружном квадранте молочной железы. При микроскопии обнаруживается гиперплазия желез и терминальных протоков, пролиферация эпителия и миоэпителия. Пролиферирующие железы и протоки тесно прилежат друг к другу (аденоз). Строма опухоли представляет собой фиброзную ткань, которая может сдавливать и деформировать эпителий. В некоторых случаях преобладает разрастание гиалинизированной ткани, которая полностью сдавливает просветы ацинусов и протоков, вследствие чего они приобретают вид солидных тяжей клеток, напоминая картину инвазивного скирра. Склерозирующий аденоз отличается от рака наличием двухслойной эпителиальной выстилки с преобладанием миоэпителия.

Склерозирующий аденоз не относится к предраку. При пальпации опухоль в отличие от карциномы имеет более плотную и упругую консистенцию, болезненна, особенно в предменструальном периоде. Важное диагностическое подспорье — маммография.

МАСТИТ

Мастит — это воспаление паренхимы и интерстиция молочной железы. Может носить *острый и хронический характер,* быть *специфическим и неспецифическим.*

Острый мастит развивается в послеродовом периоде у 80—85% кормящих женщин (лактационный мастит), реже — у некормящих и беременных. Возбудителями мастита преимущественно являются стафилококк и стрептококк, реже — протей, кишечная и синегнойная палочки. Входными воротами инфекции чаще являются трещины соска. Возможно проникновение инфекции интраканаликулярным, гематогенным и лимфогенным путями.

При инфицировании стафилококком в молочной железе развивается очаговое гнойное воспаление — абсцесс, обнаруживаемый в виде болезненного очагового уплотнения. При поверхностном расположении при пальпации абсцесс флюктуирует, кожа над ним гиперемирована.

При стрептококковой инфекции гнойное воспаление носит диффузный характер (флегмона). В этих случаях молочная железа увеличивается, болезненна, кожа отечная, блестящая, гиперемирована с возможным образованием очагов некроза. Воспалительный процесс может ограничиваться млечными протоками, тогда молоко выделяется с примесью гноя. Иногда эти протоки разрываются с развитием воспаления в окружающих тканях. Гнойному воспалению часто предшествует фаза серозного воспаления, при котором железа пропитывается серозной жидкостью с периваскулярным скоплением лейкоцитов. Заканчивается процесс репарацией с образованием рубцовой ткани в зоне гнойного воспаления. Таким образом, в зависимости от характера воспалительного процесса острый мастит разделяется на *серозный, гнойный, флегмонозный.* Некоторые абсцессы, соединяясь с протоком, могут дренироваться.

Причина неспецифического хронического мастита, встречающегося у женщин в более зрелом возрасте, неизвестна. К хроническим маститам относятся также туберкулез, актиномикоз, сифилис молочной железы с образованием соответствующих гранулем. При гистологическом исследовании хронического неспецифического мастита обнаруживаются протоки, заполненные зернистым детритом, содержащим единичные лейкоциты, макрофаги, нагруженные жиром. В эпителии, выстилающем протоки, определяются дистрофические изменения. Перидуктальная строма инфильтрирована лимфоцитами и плазмоцитами. Млечные протоки расширены из-за

разрастания фиброзной ткани вокруг них. При поверхностном расположении воспалительного фокуса в процесс может вовлекаться и кожа, в результате кожа и сосок втягиваются, что может симулировать рак молочной железы.

ОПУХОЛИ МОЛОЧНЫХ ЖЕЛЕЗ

Опухоли молочных желез, особенно злокачественные, относятся к часто встречающейся патологии. Доброкачественные опухоли молочных желез (фиброаденома, аденома, папиллома протоков) имеют главным образом эпителиальное строение. Из злокачественных опухолей преимущественно встречаются папиллярные раки: интрадуктальные, инфильтрирующие, медуллярные, муцинозные, а также болезнь Педжета.

ФИБРОАДЕНОМА

Фиброаденома нодозная — наиболее часто встречающаяся доброкачественная опухоль у женщин преимущественно в возрасте 15—35 лет. Обычно имеет вид солитарного узла округлой формы, отграниченного от окружающей ткани, диаметром от 2 до 10 см. Узел хорошо смещается. На разрезе он обнаруживается в виде плотной, упругой, гомогенной ткани с участками желтоватой железистой паренхимы; жировая ткань отсутствует. При микроскопическом исследовании выявляется фиброзная ткань, в которой местами видны инволютивные протоки, дольки желез и микрокисты. При пальпации узел болезненный, особенно в период, предшествующий менструации.

ПАПИЛЛОМА И ПАПИЛЛЯРНЫЙ РАК

Папиллома протоков молочных желез может быть одиночной или носить множественный характер (протоковый папилломатоз), характерный для кистозной формы мастопатии. При этом наблюдаются кровянистые, серозные, буроватые выделения из соска. Доброкачественная изолированная папиллома наблюдается у женщин в возрасте 40—50 лет. Растет она в кистах или внутри протоков, диаметр ее не превышает 1 см. Может иметь ножку. При микроскопии папиллома в центре представлена нежной, рыхлой соединительной тканью, покрытой одним или двумя слоями кубических эпителиальных клеток. Выявляются очаги апокриновой метаплазии и гиалинизации. При малигнизации внутрипротоковых и внутрикистозных папиллом наблюдается прогрессирующая атипия, анаплазия эпителия с признаками инвазии их перидуктальной ткани и ткани, окружающей кисты. В эпителии появляются

митозы. Следует подчеркнуть, что изолированная папиллома не относится к предраку, в то время как протоковый папилломатоз в значительной степени повышает риск развития из него рака молочной железы.

РАК МОЛОЧНЫХ ЖЕЛЕЗ

Рак молочных желез во многих странах занимает первое место по частоте среди злокачественных новообразований другого генеза. В развитии рака молочных желез имеют значение: 1) генетическая предрасположенность, 2) длительность репродуктивной жизни (риск развития рака значительно возрастает, если у женщин рано начался менструальный цикл и поздно развился климакс), 3) способность к деторождению (у многорожавших женщин рак молочной железы развивается реже), 4) возраст первородящей женщины (риск значительно возрастает при первых родах у женщин старше 30 лет), 5) ожирение, так как жировые депо способны синтезировать эстрогены, 6) лечение менопаузы экзогенными эстрогенами, 7) наличие кистозной мастопатии с признаками пролиферации эпителия.

Этиология и патогенез до настоящего времени не совсем ясны. Наиболее изучено значение генетических факторов и гормонального дисбаланса. О значении генетического фактора свидетельствуют случаи развития билатерального рака молочной железы у близких родственников, причем в более молодом возрасте. Недавними исследованиями установлено значение наследственной мутации гена-супрессора опухоли p53 при семейном раке молочной железы. Существенную роль в развитии опухоли играет высокий уровень эндогенного эстрогена. Установлено, что низкая заболеваемость раком молочной железы наблюдается в тех странах, где женщины рано начинают половую жизнь, редко прибегают к абортам, рожают первых детей в молодом возрасте.

Механизм действия перечисленных факторов риска также хорошо изучен. В некоторых опухолях обнаруживаются рецепторы для эстрогенов и прогестерона. Некоторые клетки рака молочной железы секретируют различные факторы роста, продукция которых зависит от эстрогенов. Предполагают, что взаимодействие между циркулирующими гормонами, рецепторами гормонов опухолевых клеток и секрецией факторов роста играет определенную роль в прогрессии опухоли. Указанные факторы подтверждают значение нарушения баланса эстрогенов в развитии рака. Вирусная природа рака молочных желез блестяще доказана Биттнером в 1936 году.

Существенное значение имеют факторы внешней среды. Так, установлено, что избыточное содержание жира в пище является фактором риска, так как он повышает предрасположенность к развитию рака. Употребление алкоголя в 1,5 раза увеличивает риск развития опухоли.

Патологическая анатомия. Рак молочной железы чаще поражает левую молочную железу, в 4—10% случаев носит билатеральный характер. Локализация опухоли различна. Так, у 50% женщин она возникает в верхнем наружном квадранте, у 20% — в центральной части железы, реже локализуется в верхнем и нижнем внутренних квадрантах. В 90% случаев рак развивается из протокового эпителия, реже — из долькового. При пальпации опухоль определяется как образование диаметром до 5 см или как плотные шнуры. По гистологическому строению рак молочных желез разделяется на три основные группы: 1) неинфильтрирующий рак, 2) инфильтрирующий рак и 3) болезнь Педжета.

Неинфильтрирующий рак в свою очередь делится на внутрипротоковый и внутридольковый. Внутридольковый неинфильтрирующий рак составляет 2—5% случаев от других форм рака. Он не инвазирует окружающую строму и характеризуется *четырьмя типами роста: солидным, угревидным, папиллярным и криброзным.* Обычно при исследовании обнаруживается сочетание указанных четырех типов роста. Микроскопически выявляется большое число кистозно расширенных протоков с образованием ветвящихся эпителиальных сосочков (папиллярный рак), среди которых выделяют *истинные сосочки,* выстланные двумя и более рядами клеток, и *сосочки ложные,* выстланные одним рядом клеток. Эпителиальные клетки характеризуются умеренным полиморфизмом, нарушением полярности и средними размерами. Ядра их гиперхромны, митозы единичны. Опухолевые клетки местами формируют *солидные* или *криброзные структуры.* Строма сосочков нежная или отсутствует.

Угревидный рак имеет характерную макроскопическую картину. Ткань молочной железы в области поражения пронизана желтовато-сероватыми тяжами, представляющими собой расширенные протоки, из которых при разрезе выдавливаются крошковидные массы в виде пробок. Микроскопически обнаруживаются солидные внутрипротоковые пролифераты, в центре которых развивается некроз. Клетки более полиморфны, ядра их крупные, гиперхромные, митозы многочисленны. В ряде случаев эпителиальные клетки выглядят как апокриновые. *Внутридольковый неинфильтрирующий рак* (синонимы: альвеолярный, ацинарный, дольковый рак in situ) встречается чаще у женщин в возрасте 45—50 лет. Отличается мультицентричным ростом, возникает, как правило, в верхненаружном квадранте молочной железы. Реже наблюдается билатеральное поражение молочных желез. При этом виде рака в процесс вовлекаются внутридольковые молочные ходы (альвеолярные пузырьки, просветы которых расширены и облитерированы за счет рыхло расположенных клеток). Признаки инвазии стромы отсутствуют. Опухолевые клетки относительно мономорфны, небольших размеров, ядра умеренно гиперхромны, митозы единичны, могут распространяться во внедольковые протоки.

Инфильтрирующие раки отличаются большим разнообразием по своему гистологическому строению, на основании чего выделяют: 1) инфильтрирующий протоковый рак, 2) инфильтрирующий дольковый, 3) слизистый, 4) медуллярный, 5) апокриновый, 6) тубулярный, 7) папиллярный, 8) аденокистозный, 9) секреторный, 10) рак с метаплазией.

Инфильтрирующий протоковый рак — наиболее часто встречающаяся злокачественная опухоль молочной железы (до 75% случаев), отличается вариабельностью по строению. Клинически определяется в виде новообразования диаметром 3—4 см каменистой плотности (скиррозный рак). На разрезе опухоль плотная, с очагами некроза и петрификации. При прогрессировании опухоли на коже образуются впадины, сосок втягивается. Микроскопически опухоль характеризуется плотной фиброзной стромой, в которой располагаются гнезда и тяжи опухолевых клеток. Последние имеют округлую или овальную форму, мелкие гиперхромные ядра с небольшим числом митозов. Опухолевые клетки формируют ячеистые, трабекулярные и железистоподобные структуры. Могут обнаруживаться очаги внутрипротокового рака.

Инфильтрирующий дольковый рак характеризуется диффузным расположением опухолевых клеток в виде цепочек и линий или концентрически вокруг протоков. Клетки мелкие и мономорфные. Строма фиброзная, хорошо развита, что придает этой опухоли скиррозный вид. Клеточные элементы опухоли могут приобретать форму перстневидных клеток вследствие накопления слизи в их цитоплазме. Описаны также тубулярные и солидные формы роста инфильтрирующего долькового рака.

Слизистый рак (синонимы: коллоидный, желатинозный, муцинозный, перстневидноклеточный) характеризуется наличием большого количества внеклеточной и внутриклеточной слизи. Эти опухоли макроскопически представляют собой четко отграниченные узлы серого цвета, мягкой консистенции, желатинообразного характера. На микроскопическом уровне выделяют три разновидности рака. Для *первой разновидности* опухоли типично наличие изолированных клеток или гнезд, располагающихся в слизи. В некоторых клетках цитоплазма вакуолизирована, что свидетельствует о наличии в них слизи. *Вторая разновидность* опухоли отличается образованием опухолевыми клетками железистых структур, в просвете которых обнаруживается муцин; опухолевые клетки могут быть также вакуолизированы. *Третий вариант* опухоли представлен массой хаотично расположенных недифференцированных клеток, содержащих большое количество слизи. Эти клетки называются перстневидными. Микроскопически среди массивных скоплений слизи обнаруживаются солидные или железистые комплексы мономорфных клеток, содержащих в цитоплазме капли слизи.

Медуллярный рак молочных желез встречается в 5% случаев. При пальпации опухоль мягко флюктуирует. Диаметр ее достигает

10 см. На разрезе опухоль выбухает, четко отграничена от окружающих тканей. Построена из малодифференцированных крупных клеток с пузырьковидным ядром. Границы цитоплазмы нечеткие. Клетки расположены в виде полос или анастомозирующих тяжей, отличаются высокой митотической активностью. Строма опухоли скудная, диффузно инфильтрирована лимфоцитами.

Тубулярный рак — высокодифференцированная инфильтрирующая опухоль, состоящая из мономорфных клеток, формирующих тубулярные структуры. Клетки в них располагаются в один ряд. Фиброзная строма хорошо выражена. Эта опухоль является аденокарциномой и имеет благоприятный прогноз.

Апокриновый рак представлен клетками с крупной эозинофильной цитоплазмой. По своему строению напоминает метапластические апокриновые клеточные элементы. Это новообразование известно в литературе как онкоцитарный рак.

Описаны также анаплазированные формы рака молочных желез: диффузный, крупноклеточный, веретеноклеточный, полиморфно-клеточный, гигантоклеточный.

С клинической точки зрения выделяют также «воспалительный рак», который не является самостоятельным гистологическим типом рака молочной железы. Указанный термин используют в том случае, когда рак сопровождается отеком, гиперемией, болезненностью и быстрым увеличением пораженной молочной железы. При этом наблюдается выраженная инвазия опухоли в лимфатические сосуды дермы.

Болезнь Педжета — особая разновидность рака молочных желез, для которого характерно экземоподобное поражение кожи соска с изъязвлением и развитием в молочной железе опухоли. Вокруг зоны поражения соска кожа гиперемирована и отечна. Заболевание встречается у женщин в возрасте 50—60 лет, редко — у мужчин. Описаны случаи метастазирования рака в подмышечные лимфатические узлы. Болезнь Педжета почти всегда сопутствует внутрипротоковому раку. Микроскопически в мальпигиевом слое эпидермиса соска обнаруживаются характерные клетки Педжета, отличающиеся крупными размерами, гиперхромными ядрами, окруженными светлым ободком, что свидетельствует о внутриклеточном накоплении мукополисахаридов. Обычно клетки Педжета содержат слизь, изредка гранулы меланина. Располагаются изолированно друг от друга или в виде гнезд и не прорастают в дерму. Клетки Педжета могут обнаруживаться в выводных протоках молочной железы и в придатках кожи.

Клиническая картина. На начальном этапе развития опухоль обнаруживается при пальпации в виде безболезненного подвижного образования диаметром до 4 см. Очень быстро опухоль прорастает в сторону пекторальной мышцы и глубокой фасции, фиксируясь в этой области. Прорастая в сторону кожи, способствует втяжению кожи и соска. В процесс вовлекаются лимфатические

узлы с образованием лимфатических отеков. Рак молочных желез метастазирует лимфогенным и гематогенным путями. Опухоли, растущие в наружных квадрантах, дают первые метастазы в подмышечные лимфатические узлы. При локализации опухоли во внутренних квадрантах железы метастазы появляются в лимфатических узлах, расположенных вдоль внутренней артерии молочной железы, а также в надключичных лимфатических узлах. При гематогенном распространении опухоли метастазы чаще всего обнаруживаются в легких, костях скелета, печени, надпочечниках. Реже они наблюдаются в головном мозге, селезенке, щитовидной железе.

Следует помнить, что метастазы рака молочной железы могут появиться спустя 15 лет и более после обнаружения и лечения опухоли.

БОЛЕЗНИ МОЛОЧНЫХ ЖЕЛЕЗ У МУЖЧИН

У мужчин в рудиментарных молочных железах редко развиваются патологические процессы. В основном это гинекомастия и рак.

Гинекомастия. Молочные железы у мужчин подвержены гормональным влияниям в меньшей степени, чем у женщин. Однако при абсолютном или относительном нарастании уровня эстрогенов молочные железы могут увеличиваться в размерах. Так называемая гинекомастия представляет собой аналог кистозной формы мастопатии у женщин. Наиболее частой причиной гиперэстрогенемии у мужчин является цирроз печени, в результате чего в ней нарушается метаболизм эстрогенов. Гиперэстрогенемия может наблюдаться также при наличии эстрогенпродуцирующих опухолей, при лечении экзогенным эстрогеном и дигиталисом. Физиологическая гинекомастия обычно развивается в пубертатном периоде и в старческом возрасте. Морфологические изменения при гинекомастии напоминают внутрипротоковую гиперплазию. Чаще развивается в обеих молочных железах.

Рак молочных желез у мужчин встречается реже, чем у женщин. Отличается быстрым ростом, инфильтрируя кожу и подлежащую стенку грудной полости. По строению и биологическим свойствам напоминает инвазивный скирр молочных желез у женщин. Дает метастазы в регионарные лимфатические узлы и другие органы гематогенным путем.

БОЛЕЗНИ ЭНДОКРИННЫХ ЖЕЛЕЗ

ГИПОФИЗ

Гиперфункция гипофиза
Аденомы гипофиза
Гигантизм
Акромегалия
Гипофизарная болезнь Кушинга
Гипофункция гипофиза
Нефункционирующая аденома
Синдром Шихена
Синдром пустого турецкого седла
Синдром задней доли гипофиза

ЩИТОВИДНАЯ ЖЕЛЕЗА

Зоб (струма)
Гипертиреоз
Базедова болезнь
Гипотиреоз
Кретинизм
Микседема
Тиреоидиты
Тиреоидит Хашимото
Подострый гранулематозный тиреоидит
Хронический тиреоидит
Опухоли щитовидной железы
Аденома
Рак

ПАРАЩИТОВИДНЫЕ ЖЕЛЕЗЫ

Гипопаратиреоз
Гиперпаратиреоз
Первичный гиперпаратиреоз
Аденома
Первичная гиперплазия паращитовидных желез
Рак паращитовидных желез
Паратиреоидная остеодистрофия

НАДПОЧЕЧНИКИ

Гиперфункция надпочечников
Синдром Кушинга
Гиперальдостеронизм
Адреногенитальный синдром
Гипофункция надпочечников
Болезнь Аддисона
Острая надпочечниковая недостаточность
Опухоли надпочечников
Опухоли коры надпочечников
Опухоли мозгового слоя надпочечников

ТИМУС

СИНДРОМ МНОЖЕСТВЕННЫХ ОПУХОЛЕЙ ЭНДОКРИННОЙ СИСТЕМЫ

САХАРНЫЙ ДИАБЕТ

Эндокринными железами, или железами внутренней секреции, называют железистые органы, не имеющие выводных протоков, в связи с чем гормоны, вырабатываемые ими, поступают непосредственно в кровь. К ним относят эпифиз, гипофиз, щитовидную железу, паращитовидные железы (околощитовидные), надпочечники, половые железы, а также тканевые компоненты более сложных органов, выполняющих и другие функции. Например, островки Лангерганса поджелудочной железы, яйцеклетки яичников, лейдиговские клетки яичек, которые тоже продуцируют гормоны. Существует также АПУД-система, объединяющая эндокринные клетки некоторых желез и тканей, которые секретируют гормоны полипептидного или белкового характера и имеют нейроэктодермальное происхождение. Это альфа-клетки островков Лангерганса (глюкагон), бета-клетки (инсулин), парафолликулярные клетки щитовидной железы, синтезирующие кальцитонин. К этой же системе относится ряд клеток, секретирующих тканевые гормоны: альфа-клетки желудка (энтероглюкагон), дельта-клетки желудка (гастрин), S-клетки двенадцатиперстной кишки (секретин).

Эндокринные железы осуществляют синтез гормонов, представляющих собой химические соединения, выделяемые в кровь и осуществляющие специфический эффект. При этом одни гормоны оказывают воздействие на отдаленные органы при транспортировке их кровью (системные), другие — в месте своего возникновения (локальные).

Гормонам присущи три основные особенности: 1) целенаправленность эффекта: гормоны оказывают воздействие на более или менее ограниченные ткани («целевые ткани» данного гормона); 2) специфичность: «один гормон — одна целевая ткань — один эффект»; 3) высокая эффективность, то есть потребность лишь незначительного количества гормона для того, чтобы вызвать типичный ответ.

Под влиянием тех или иных патогенных факторов в железах внутренней секреции может возникать *гиперфункция* (повышение функциональной активности железы), *гипофункция* (снижение функции) или расстройство функции *(дисфункция)*. Указанные нарушения функционального состояния желез в организме ведут к развитию той или иной болезни.

Эндокринные нарушения играют большую роль в патологии человека. Они могут быть обусловлены первичным поражением желез внутренней секреции или возникать при опухолях, развивающихся вне эндокринной системы. В последнем случае эндокринопатия рассматривается как паранеопластический синдром. Поражение эндокринных желез может быть изолированным или множественным, то есть с вовлечением в процесс многих желез, например при множественных эндокринных опухолях. Однако чаще наблюдается поражение одной из эндокринных желез.

ГИПОФИЗ

Гипофиз (синоним: мозговой придаток) — *в норме представляет собой бобовидное образование (массой до 0,5 г), в котором выделяют переднюю (аденогипофиз) и заднюю (нейрогипофиз) доли, располагающиеся в гипофизарной ямке турецкого седла.* Передняя доля гипофиза развивается из эктодермы (ротовой бухты) путем выпячивания кармана Ратке, задняя — из нейроглиального воронкообразного выпячивания головного мозга на уровне полости III желудочка.

Кровоснабжение гипофиза осуществляется за счет ветвей сонной артерии, а также ветвей артериального круга большого мозга.

Посредством нервных волокон задняя доля гипофиза тесно связана с гипоталамусом и построена из терминалей нервных нейросекреторных клеток гипоталамуса и питуицитов, напоминающих глию. Гормоны этой доли — окситоцин и антидиуретический гормон — синтезируются в гипоталамусе и по нервным волокнам поступают в гипофиз, в связи с чем гипофиз и гипоталамус представляют собой единую гипоталамо-гипофизарную систему.

В передней доле гипофиза секреторные клетки мелкие, полигональной формы. В зависимости от характера и качества цитоплазматических гранул и их реакции при окрашивании они традиционно разделяются на ацидофилы, базофилы и хромофобы.

С внедрением электронной микроскопии и иммуноцитохимических методов стало возможным точно идентифицировать вид секреторных клеток и их функциональную активность, что позволило выделить пять типов клеток, секретирующих различные гормоны: *1) адренокортикотропные; 2) тиреотропные, вырабатывающие гормоны, стимулирующие щитовидную железу; 3) гонадотропные, секретирующие фолликулостимулирующие и лютеинизирующий гормоны; 4) лактотропные (пролактин); 5) соматотропные (гормон роста).* Кроме того, в гипофизе выявляются хромофобы, которые также содержат секреторные гранулы. Активный секреторный процесс сопровождается дегрануляцией перечисленных клеток. В настоящее время установлено, что выделение гипофизарных гормонов регулируется гипоталамусом с помощью его рилизинг-факторов.

Патологические процессы, развивающиеся в гипофизе, разнообразны. Это могут быть *неспецифические и специфические воспалительные процессы* с последующим развитием фиброзной ткани, *очаги некроза*, обусловленные эмболией, ишемией, а также *различные опухоли*. В зависимости от характера патологического процесса может развиться или гиперфункция, или гипофункция гипофиза. Гиперфункция гипофиза чаще связана с развитием доброкачественных опухолей (аденом), гипофункция — со склеротической атрофией, развитием туберкулезного, сифилитического процесса, с инфарктом и рубцеванием органа и т.д.

ГИПЕРФУНКЦИЯ ГИПОФИЗА

АДЕНОМЫ ГИПОФИЗА

Наиболее частой причиной гиперфункции гипофиза является, как уже отмечалось, аденомы гипофиза, обладающие способностью к гиперсекреции гипофизарных гормонов. Выделяют *три типа аденом: первый* — представлен лактотропными клетками, вырабатывающими пролактин; *второй* — соматотропными клетками, секретирующими гормон роста; *третий* — состоит из кортикотропных клеток, продуцирующих адренокортикотропный гормон. Аденомы из других типов гипофизарных клеток, вырабатывающих фолликулинстимулирующие, лютеинизирующие и тиреотропные гормоны, встречаются редко. Все аденомы являются моноклональными и секретируют только один гормон. Очень редко наблюдаются аденомы, состоящие из двух типов клеток или из одного типа клеток, но продуцирующих два типа гормонов.

Функционирующие аденомы различны по величине — от микроаденом (диаметром менее 10 мм) до крупных опухолей (от 5 см и более). Большинство из них инкапсулированы, но крупные опухоли могут распространяться на турецкое седло, разрушая клиновидную кость, сдавливая перекрест зрительных нервов. Аденома может расти и по направлению к клиновидной пазухе, прорастать в синусы. В таких случаях эта «инвазивная» аденома может ошибочно рассматриваться как инвазивный рак. Микроаденомы гипофиза встречаются чаще, чем крупные опухоли, и в 25% случаев могут быть обнаружены лишь при аутопсии. Иногда они, особенно без капсулы, трудно отличимы от очаговой гиперплазии.

Макроскопически крупные аденомы обычно имеют мягкую консистенцию, при разрезе выделяются красно-бурым цветом с наличием фокусов некроза (так как они сдавливают сосуды, кровоснабжающие гипофиз) и очагов кровоизлияния (апоплексия гипофиза). Интактная ткань гипофиза подвергается атрофии от сдавления ее опухолью. Микроскопически аденома представлена мономорфными эпителиальными клетками, напоминающими по своему строению перечисленные эпителиальные клетки гипофиза. Клетки располагаются в виде гнезд и тяжей, иногда образуют железистые или папиллярные структуры, отличаются округлой, овальной или полигональной формой, цитоплазма их хорошо выражена и содержит гранулы. Ядро небольшое, располагается в центре или эксцентрично. В редких случаях клетки различны по форме и размерам, ядра их полиморфны. В таких случаях аденому легко принять за карциному. Однако, чтобы избежать ошибки, рак гипофиза следует выставлять в диагноз в тех случаях, когда доказано наличие его метастазов.

Аденома из лактотропных клеток (пролактинома) чаще обнаруживается как микроаденома, реже имеет более крупные

размеры. Микроскопически в клетках определяются ацидофильные гранулы, на субмикроскопическом уровне — в виде электронно-плотных гранул. Дегрануляция их свидетельствует о выраженной секреторной активности. Некоторые пролактиномы сочетаются с гиперсекрецией пролактина.

Аденома из соматотропных клеток может иметь разные размеры, цитоплазма их содержит гранулы различной плотности и величины. Клетки с плотными гранулами соответствуют ацидофилам и содержат в большом количестве соматотропный гормон роста. Редко разбросанные гранулированные клетки напоминают хромофобы и дают слабую иммуноцитохимическую реакцию на гормон роста.

Кортикотропная аденома в 75—80% случаев представляет собой микроаденому, клетки которой относятся к базофилам. С помощью иммуноцитохимических реакций в них обнаруживается инертный адренокортикотропный гормон. Это связано с тем, что опухоль продуцирует неактивные вещества, обладающие антигенной специфичностью АКТГ. Неопухолевые кортикотропные клетки обычно подвергаются гиалинозу.

Клиническое течение аденом гипофиза тесно связано с двумя факторами: размерами опухоли и ее секреторной гормональной активностью. Иногда два эти фактора могут сочетаться. Влияние массы опухоли наблюдается лишь при ее крупных размерах. При этом нарушаются зрение и эндокринная функция интактной части гипофиза. Возможен паралич черепно-мозговых нервов, особенно глазодвигательных нервов с развитием диплопии и птоза, битемпоральной гемианопсии (изменение полей зрения). За счет атрофии неопухолевых аденоцитов или их разрушения снижается функция гипофиза. При микроаденомах клиника болезни отражает гиперфункцию гипофиза, то есть гиперсекрецию тропных гормонов, что ведет к развитию ряда патологических процессов. Так, при пролактиноме наблюдается аменорея или олигоменорея, галакторея, импотенция у мужчин. При аденоме из соматотропов, которая сопровождается гиперсекрецией соматотропного гормона, развиваются гигантизм и акромегалия.

Гигантизм возникает чаще в препубертатном и пубертатном периодах. При этом наблюдается чрезмерный рост тела и конечностей, выходящий за пределы для данного пола возрастной нормы, а также диспропорция костного скелета. Увеличиваются размеры внутренних органов, развиваются аритмия, нейромышечные нарушения. У больных возникает несахарный диабет, снижается интеллект.

Акромегалия наблюдается чаще у лиц среднего возраста. Соматотропный гормон, выделяемый в повышенном количестве, стимулирует рост тканей, главным образом мезенхимального происхождения,— соединительной, хрящевой, костной, ткани стромы и паренхимы внутренних органов. Укрупняются черты лица, увеличиваются в размерах уши, кисти, стопы, надбровные

и скуловые дуги. Утолщаются кости черепа, нижней челюсти. Развивается кифоз или лордоз поясничного отдела позвоночника. Кроме того, у больных нарушается толерантность к глюкозе, развивается сахарный диабет, гинекомастия у мужчин, остеопороз, гипертензия.

Следует подчеркнуть, что аналогичные изменения возникают при опухолях гипоталамуса, медуллярном раке и карциноиде щитовидной железы, опухолях островков Лангерганса в связи с гиперсекрецией рилизинг-факторов, стимулирующих выработку соматотропного гормона.

Микроскопически при акромегалии наблюдаются интенсивная перестройка костной ткани с резким увеличением числа остеонов, пролиферативные и дистрофические процессы в суставных хрящах. В более поздних стадиях болезни развивается атрофия мышц.

Гипофизарная болезнь Кушинга, связанная с образованием кортикотропной аденомы, наблюдается у лиц обоего пола, чаще у женщин, в возрасте 20—40 лет. Характерно непропорциональное ожирение с отложением подкожной жировой клетчатки на лице, шее, верхней половине туловища. Лицо округлое, кожа сухая, атрофичная. На груди, животе, бедрах, ягодицах обнаруживаются багровые красные полосы растяжения кожи (стрии). Наблюдаются также психические нарушения, гирсутизм, гипертензия.

Следует отметить, что эндокринопатии могут быть связаны с дисфункцией гипоталамуса, развитием менингиом, метастазов, глиом и краниофарингиом.

ГИПОФУНКЦИЯ ГИПОФИЗА

Дефицит гормонов аденогипофиза возникает в трех случаях: 1) при повреждении гипофиза с разрушением секреторных клеток; 2) при повреждении ножки гипофиза, что блокирует поступление рилизинг-факторов гипоталамуса в гипофиз; 3) при повреждении самого гипоталамуса, что снижает образование рилизинг-факторов, регулирующих деятельность аденогипофиза. Последние два фактора обусловливают гиперпролактинемию из-за отсутствия ингибиторов. При повреждении самого аденогипофиза возникает дефицит двух или трех гормонов. Чаще всего снижается секреция гормонов роста, адренокортикотропного гормона и гонадотропина. Однако может возникать и изолированная недостаточность какого-либо одного гормона, например гормона роста, что наблюдается при краниофарингиоме, напоминающей по своему строению амелобластому, при глиоме и менингиоме.

Для изолированной недостаточности гормона роста характерны 1) гипофизарный карликовый рост, что выражается в пропорциональном недоразвитии тела, сохраняющего детский тип сложения; 2) недоразвитие половых органов и вторичных половых признаков; 3) артериальная гипотензия, брадикардия.

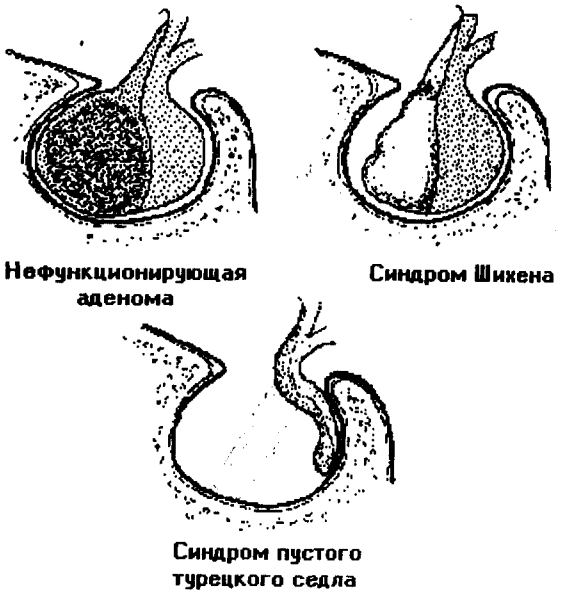

Рис. 82. Основные причины гипофизарной недостаточности.

Мультигормональная недостаточность обычно возникает при деструкции самого гипофиза, что наблюдается при саркоидозе, туберкулезе, гнойных воспалениях, хирургических вмешательствах на гипофизе, лучевом повреждении гипофиза. Гипофизарная недостаточность чаще встречается при *нефункционирующих аденомах, синдроме Шихена и синдроме пустого турецкого седла* (рис. 82).

Нефункционирующие аденомы составляют 10—30% от всех аденом гипофиза и являются наиболее частой причиной гипофизарной недостаточности, особенно при атрофии интактной части гипофиза. В настоящее время описано два цитологических варианта нефункционирующих аденом гипофиза. При первом варианте аденома представлена хромофобными клетками, полностью лишенными секреторных гранул. Считают, что эти нулевые аденомы построены из пролиферирующих недифференцированных прекурсоров и отграничены от секретирующей части аденомы клетками, цитоплазма которых совершенно дегранулирована. Реже встречается второй вариант нефункционирующей аденомы, эпителиальные клетки которой характеризуются цитоплазмой, содержащей блестящие эозинофильные гранулы (онкоцитома). Оба варианта нефункционирующих аденом могут вызвать общую

гипофизарную недостаточность или недостаточность только гонадотропина и гормона роста.

Синдром Шихена — послеродовый некроз гипофиза — является также причиной гипофизарной недостаточности. В период беременности гипофиз увеличивается более чем в два раза, что приводит к нарушению его васкуляризации за счет сдавливания сосудов. В случае кровотечения в родах или в послеродовом периоде может развиться постгеморрагическая анемия или геморрагический шок, что еще в большей степени ухудшает кровоснабжение передней доли гипофиза. В этих условиях в аденогипофизе может развиться некроз.

Первыми клиническими признаками недостаточности гипофиза после родов являются отсутствие лактации и инволюция молочных желез. Позже развиваются нарушения менструального цикла. В ряде случаев гипофизарная недостаточность обнаруживается спустя несколько лет, когда становится очевидным дефицит тропных гормонов. С прогрессированием процесса наряду с нарушением функции половых желез нарастает кахексия, атрофия внутренних органов — кахексия Симмондса (рис. 83). Реже наблюдается инфаркт гипофиза при серповидно-клеточной анемии, васкулитах, ДВС-синдроме. Массивный некроз, геморрагии в гипофизе могут вызвать внезапное повышение температуры и судороги (апоплексия гипофиза).

Рис. 83. Кахексия Симмондса.

Синдром пустого турецкого седла — редко встречающаяся патология, которую можно диагностировать прижизненно с помощью пневмоэнцефалографии у больных с резко выраженным снижением секреторной активности гипофиза. При аутопсии аденогипофиз в таких случаях обнаруживается в виде маленького комочка из фиброзной ткани с сохранившейся задней долей или ее частью. Исчезновение гипофиза можно объяснить массивным некрозом, развитием фиброзной ткани после гнойного воспаления, инфарктом, гипофизэктомией (хирургической, лучевой). Однако в ряде случаев причина развития синдрома пустого турецкого седла остается неясной. Не исключается значение впячивания

мягкой мозговой оболочки через дефект диафрагмы, что может сдавливать гипофиз, вызывая его атрофию.

Клинические проявления гипофункции гипофиза (гипопитуитризма) чрезвычайно вариабельны, что зависит от возраста и выраженности патологического процесса. Могут наблюдаться задержка развития ребенка (гипофизарный карликовый рост), гипогонадизм с утратой волосяного покрова под мышками и на лобке у мужчин; у женщин развивается атрофия гениталий, молочных желез и аменорея. Эта адипозогенитальная дистрофия сочетается с гипотиреозом, недостаточностью функции коры надпочечников и несахарным диабетом.

СИНДРОМ ЗАДНЕЙ ДОЛИ ГИПОФИЗА

Поражение гипоталамуса встречается редко и проявляется в виде несахарного диабета, в основе которого лежит дефицит антидиуретического гормона или избыточное его образование, что сопровождается полиурией (несахарное мочеизнурение), полидипсией (повышенная жажда).

Причины несахарного диабета различны, включая аденомы передней доли гипофиза, сдавливающие заднюю долю, метастазы рака, гнойная инфекция в сочетании с менингитом, туберкулез, саркоидоз, сифилитическая гумма, травма головного мозга. В ряде случаев причину заболевания установить не удается. Такую форму несахарного диабета называют *идиопатической*. Гиперсекреция антидиуретического гормона происходит постоянно, независимо от осмолярности плазмы. В результате наблюдается избыточная реабсорбция воды в почках с увеличением объема внеклеточной жидкости, с развитием гипонатриемии. При этом почки не способны экскретировать мочу с высоким удельным весом.

Описанная симптоматика характерна не только для поражения гипоталамо-гипофизарной системы. Она может развиваться также при опухолях другой локализации: при бронхогенном раке, тимоме, лимфоме, то есть при паранеопластическом синдроме.

ЩИТОВИДНАЯ ЖЕЛЕЗА

Патологические процессы, развивающиеся в щитовидной железе, разнообразны. Однако наибольший практический интерес представляют три основных процесса:

1) гиперпластическое увеличение щитовидной железы в размерах и массе ее (зоб, струма);

2) гипертиреоз — базедова болезнь, характеризующаяся избыточным образованием гормона тироксина;

3) гипотиреоз — снижение функциональной активности щитовидной железы. При этом могут наблюдаться случаи полного

прекращения (атиреоз) или извращения деятельности щитовидной железы (дистериоз).

ЗОБ

Зоб (струма) — это заболевание щитовидной железы, при котором наблюдается диффузное или узловатое разрастание железистой ткани. В норме масса щитовидной железы составляет 17—25 г. При простом зобе масса и размеры ее значительно увеличиваются (до 200—300 г), достигая в очагах зобной эндемии нескольких килограммов. Эндемическими очагами зоба являются Таджикистан, Узбекистан (Ферганская долина), Кавказ, Прибалтика, Альпы, Гималаи. Описаны случаи спорадического зоба. В эндемических очагах основная причина зоба — это дефицит йода в воде, почве. Недостаточное поступление его в организм приводит к снижению выработки тироксина, в связи с чем развивается компенсаторная гиперплазия тиреоцитов, что восстанавливает секрецию гормона в необходимых количествах. В результате щитовидная железа увеличивается в размерах.

Причины спорадического зоба различны. К ним относятся умеренный недостаток йода, генетический дефект в биосинтезе гормона, аутоиммунные реакции. Вещества, способные вызвать зоб (зобогенные вещества), содержатся в некоторых пищевых продуктах (кабачки, цветная капуста), в инфицированной воде, некоторых лекарственных препаратах (литий, парааминосалициловая кислота и др.). Генетические дефекты в синтезе гормона встречаются редко. Большое значение в генезе зоба придают аутоантителам. Кроме того, в развитии зоба могут играть определенную роль физиологические и патологические стрессовые состояния, например половое созревание, инфекции, беременность. Зоб наблюдается чаще у женщин.

Патологическая анатомия. По внешнему виду выделяют *диффузный и узловатый зоб.* Однако в основе того и другого вариантов зоба лежит избыточная гиперплазия эпителиальных клеток с последующим образованием новых фолликулов, отличающихся по структуре и функции.

По гистологическому строению различают *паренхиматозный и коллоидный зоб.* При *диффузном коллоидном зобе* увеличение щитовидной железы носит равномерный характер, она становится плотноватой. На поверхности разреза выступают желтоватые или буро-желтые коллоидные массы. При микроскопии обнаруживаются крупные фолликулы, заполненные коллоидом. Эпителий, выстилающий их, уплощен. Строма развита умеренно. Встречаются более мелкие фолликулы, выстланные кубическим или цилиндрическим эпителием. Капсула железы в процесс не вовлекается. Крупные фолликулы по мере накопления коллоида превращаются в кисты. Коллоид в них уплотнен. При некоторых

коллоидных формах зоба появляются своеобразные выросты фолликулярного эпителия в просвет фолликулов (подушечки Сандерсена). Такая очаговая гиперплазия фолликулярного эпителия свидетельствует об активации функции щитовидной железы. Возможны также разрывы стенки фолликулов с излиянием коллоида в строму, коллоидостаз, то есть переполнение лимфатических щелей и сосудов коллоидом.

Узловатый коллоидный зоб обычно возникает из диффузного спустя несколько лет и характеризуется наличием множественных узлов в щитовидной железе. У нелеченых больных узлы прогрессивно увеличиваются, масса их может достигать 1 кг, в связи с чем зоб может опускаться до уровня грудины (внутригрудной зоб). Увеличение железы носит асимметричный характер, узлы легко пальпируются. Под капсулой иногда образуются геморрагии, способствующие развитию спаек между капсулой и паренхимой. Отличительной особенностью узловатого зоба на микроскопическом уровне является чрезвычайно вариабельное строение ткани железы. На фоне нормальной структуры встречаются очаги гиперпластических разрастаний эпителия и кистоподобных фолликулов. Визуально эти участки мясисты, красно-бурого цвета и чередуются с участками тусклыми, желатинозными на вид, содержащими кисты. В ткани железы обнаруживаются также очаговые кровоизлияния и участки рубцовой ткани. Узлы не имеют капсулы и окружены сдавленной стромальной тканью.

Клиническая картина. Описанные виды простого зоба сопровождаются тиреомегалией, связанной с гипертрофией и гиперплазией тиреоцитов. Зоб может сопровождаться эутиреоидным состоянием, гипотиреоидозом или гипертиреоидозом. При этом источником избыточного образования гормонов являются гиперпластические узелки. Узловатая форма тиреомегалии может сдавливать трахею и пищевод при локализации за грудиной, а также верхнюю полую вену, что приводит к венозному застою поверхностных вен шеи и лица. В таких случаях необходимо хирургическое вмешательство. Узловатую форму простого зоба следует дифференцировать с карциномой щитовидной железы.

ГИПЕРТИРЕОЗ

Гипертиреоз щитовидной железы характеризуется гиперсекрецией гормона тироксина, наблюдаемой при гиперфункции или опухолях щитовидной железы.

Основными причинами избыточного образования циркулирующего тироксина (то есть тиреотоксикоза) являются базедова болезнь, токсический узловатый зоб и токсическая аденома. Редко гиперфункция щитовидной железы может стать вторичной, что наблюдается при усиленном образовании в гипоталамусе тиреотропин-рилизинг-факторов. В 20—25% случаев тирео-

токсикоз может быть обусловлен некоторыми формами тиреоидита.

Патологическая анатомия. При гиперпродукции тироксина наблюдается кардиомегалия, возникающая в связи с длительной тахикардией и усилением сократимости миокарда. Иногда в миокарде обнаруживаются очаговые инфильтраты из лимфоцитов и эозинофилов, умеренный интерстициальный склероз. В кардиомиоцитах развивается жировая дистрофия, обозначаемая как *тиреотоксическая кардиомиопатия*; в скелетных мышцах — атрофия и жировая дистрофия с умеренной лимфоцитарной инфильтрацией стромы; в печени — жировая дистрофия с умеренной неспецифической перипортальной инфильтрацией лимфоцитами. Для гипертиреоза характерна генерализованная гиперплазия лимфатических узлов с лимфаденопатией. Наблюдается также остеопороз.

БАЗЕДОВА БОЛЕЗНЬ

Базедова болезнь — наиболее частая причина тиреотоксикоза, в основе которого лежит гиперфункция щитовидной железы и избыточное образование гормона тироксина. Для базедовой болезни характерны три основных симптома: гипертиреоз, инфильтративная офтальмопатия, инфильтративная дерматопатия.

Базедова болезнь может развиться в любом возрасте, но чаще в 30—40 лет и преимущественно у женщин. Эта болезнь ассоциируется с HLA - DR3, что свидетельствует в пользу генетической предрасположенности.

Этиология и патогенез. Многие наблюдения подтверждают значение аутоиммунных процессов в патогенезе базедовой болезни, как и тиреоидита Хашимото. Поэтому неудивительно, что базедова болезнь и зоб Хашимото сочетаются с такими аутоиммунными нарушениями, как пернициозная анемия, системная красная волчанка, ревматоидный артрит, инсулинзависимый сахарный диабет, аддисонова болезнь. Более чем в 80% случаев обнаруживаются тиреоидные микросомальные аутоантитела и антитела к тиреоглобулину. Существует целая плеяда антител к рецепторам тиреотропов. В большинстве случаев это тиреоидстимулирующие иммуноглобулины, ответственные за гиперфункцию клеток фолликулярного эпителия. Щитовидная железа при этих нарушениях диффузно инфильтрирована лимфоцитами, в связи с чем высказывается предположение, что часть тиреоидстимулирующих иммуноглобулинов, возможно, продуцируется этими клетками. Обнаружены иммуноглобулины, способствующие гиперплазии клеток фолликулярного эпителия, лежащей в основе развития базедовой болезни. Не исключается также значение клеточной иммунной реакции в генезе токсического зоба, а именно: дефект в Т-супрессорах. Механизм развития офтальмопатии и дерматопатии не совсем ясен.

Патологическая анатомия. Щитовидная железа при базедовой болезни диффузно и симметрично увеличена по сравнению с нормальной железой примерно в три раза. На разрезе красно-коричневого цвета, по консистенции напоминает мышцу. Микроскопически в ткани железы определяется большое количество фолликулов при минимальном содержании в них коллоида. Эпителий высокий цилиндрический (рис. 84), клетки его отличаются по размерам и форме и образуют сосочковые разрастания. Коллоид во многих фолликулах отсутствует, стенки их обычно спавшиеся. При наличии коллоида обнаруживается его вакуолизация, разжижение и усиление эвакуации.

Строма полнокровна, диффузно инфильтрирована лимфоцитами, что сочетается с гипертрофией лимфоидной ткани: наблюдается увеличение лимфатических узлов, тимуса, селезенки. Описанные микроскопические изменения могут варьировать, особенно на фоне лечения йодом. В этих случаях блокируется лизис коллоида, содержащего тиреоглобулин. Уменьшается вакуолизация коллоида, что способствует его накоплению. Фолликулярный эпителий становится кубическим, кровенаполнение сосудов снижается.

При офтальмопатии (пучеглазии) в глазодвигательной мускулатуре (экстраокулярной) и ретроорбитальной ткани отмечается отек и набухание в связи с диффузным отложением в них гидрофильных мукополисахаридов и выраженной инфильтрацией лимфоцитами. Дерматопатия обычно наблюдается на дорсальной

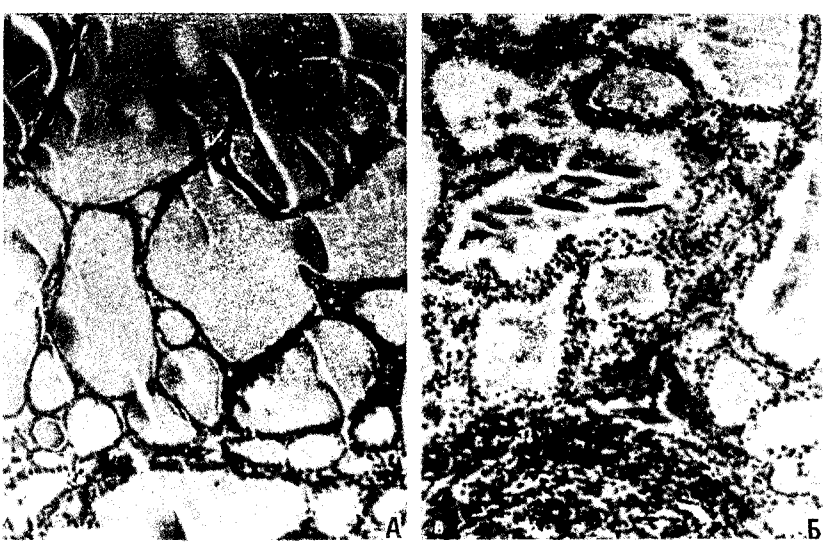

Рис. 84. Строение щитовидной железы (А — в норме, Б — при базедовой болезни).

поверхности ног и стоп и поэтому называется претибиальной микседемой. В коже (в дерме и подкожной клетчатке) обнаруживается накопление мукополисахаридов и выраженная инфильтрация лимфоцитами. В сердце при базедовой болезни развивается картина тиреотоксической кардиомиопатии.

Клиническая картина. Базедова болезнь характеризуется, как уже отмечалось, гипертиреозом, в связи с чем в сыворотке крови при лабораторном исследовании выявляется повышение уровня тироксина, аутоантител (антимикросомальные и антитиреоглобулиновые). Независимо от причины тиреотоксикоза характерны симптомы неврастении, нарушения менструации, эмоциональная нестабильность, тремор рук, выраженная потливость, потеря массы тела, несмотря на повышенный аппетит. Часто развивается кардиопульмональный синдром, проявляющийся диспноэ, сердцебиением. При выраженном токсикозе наблюдается увеличение размеров сердца влево и сердечная недостаточность. Для диагностики важно определение уровня тироксина в сыворотке крови.

Тиреотоксикоз может развиться также при токсическом узловатом зобе, токсической аденоме щитовидной железы, при аденоме гипофиза, секретирующего тиреотропные гормоны. Однако в этих случаях в отличие от базедовой болезни тиреотоксикоз не сопровождается офтальмопатией и дерматопатией.

Офтальмопатия проявляется пучеглазием, нарушением координации в движениях глаз, офтальмоплегией, птозом. Повышение внутриглазного давления может привести к слепоте. Птоз, наблюдаемый при базедовой болезни, называют «злокачественным экзофтальмом», так как он препятствует смыканию век, что ведет к инфицированию и повреждению роговицы.

ГИПОТИРЕОЗ

Гипотиреоз — это состояние организма, обусловленное недостаточностью тироксина или резистентностью к нему тканей-мишеней. Если гипотиреоз возникает в младенческом возрасте, то развивается *кретинизм*. В более старшем возрасте и у взрослых — *микседема*.

Основными причинами микседемы могут быть: 1) удаление зоба или опухоли щитовидной железы, сопровождающееся функциональной неполноценностью оставшейся части железы; 2) тиреоидит Хашимото; 3) аутоиммунный процесс, то есть образование антител, блокирующих рецепторы тиреоидстимулирующих гормонов. В таких случаях развивается первичная идиопатическая микседема.

КРЕТИНИЗМ

Кретинизм — это синдром, характеризующийся необратимыми нарушениями нервного, психического и соматического развития, связанными с дефицитом тиреоидных гормонов в критической стадии развития мозга. Может носить эндемический и спорадический характер. Причины кретинизма различны. Это врожденный дефект в биосинтезе гормона, экзогенные зобогенные вещества, аутоиммунные процессы (антительный механизм), при которых аутоантитела матери, страдающей гипотиреозом, трансплацентарным путем поступают в эмбрион, блокируют рецепторы его тиреотропных гормонов, нарушая тем самым синтез гормона щитовидной железы. К гипотиреозу может привести поражение гипоталамической области мозга.

Патологическая анатомия. Для кретинизма характерны как атрофия щитовидной железы, так и узловатый зоб. При атрофии на микроскопическом уровне выявляются отдельные мелкие фолликулы и скопления клеток на фоне склероза. Узлы зоба часто бывают одиночными, в них отмечаются фиброз, кисты, кальцификация. Аденогипофиз гипертрофирован, половые железы атрофированы. Внутренние органы уменьшены в размерах.

Клиническая картина. Дефицит тироксина выявляется при рождении или у ребенка в более старшем возрасте. Основные клинические симптомы кретинизма — это задержка физического и психического развития. Выделяют две клинические формы кретинизма — *нервную и микседематозную. Нервная форма* характеризуется нарушением речи и слуха, вплоть до глухонемоты, снижением интеллекта с развитием идиотии, нервно-мышечными расстройствами, нарушением пирамидной системы, атаксией. При *микседематозной форме* признаки кретинизма выявляются на фоне клинической картины гипотиреоза. У ребенка отмечается отставание роста костей в длину, задержка прорезывания зубов, недоразвитие половых органов, анемия, слизистый отек кожи в связи с накоплением в ней гидрофильных мукополисахаридов. Кожа сухая, без складок, лицо тупое, лишенное осмысленности. *Прогноз* благоприятный лишь при своевременно начатом лечении.

МИКСЕДЕМА

Микседема — это клинический синдром, который сопровождается слизистым отеком кожи. У детей старшего возраста и у взрослых микседема развивается незаметно, исподволь. Начальными признаками являются сонливость, непереносимость холода, а у женщин — профузные менструальные кровотечения. Через несколько месяцев наблюдаются ослабление умственных способностей, нарушение речи, апатия, слизистый отек кожи,

особенно заметный вокруг глаз. Кожа становится холодной, шершавой, бледной. В дерме обнаруживаются отек, разволокнение соединительной ткани, выраженная метахромазия. Нарушается сердечная деятельность с увеличением размеров сердца. Кардиомегалия обусловлена расширением полостей сердца в связи со слизистым отеком стромы миокарда. В результате миокард теряет свой тонус (микседематозное сердце). При прогрессировании процесса у больного может развиться ступор и даже кома с летальным исходом.

ТИРЕОИДИТЫ

Тиреоидит — это патологический процесс, характеризующийся инфильтрацией щитовидной железы лейкоцитами или развитием фиброза. Иногда эти два процесса сочетаются.

В клинической практике наибольшее значение имеют три варианта тиреоидитов: *тиреоидит Хашимото, подострый гранулематоз, хронический безболезненный тиреоидит.* Гораздо реже встречаются тиреоидиты, вызываемые бактериями, грибами, паразитами. Довольно редко встречается фиброзный тиреоидит Риделя, при котором паренхима железы замещается плотной фиброзной тканью. Этот процесс рассматривается как идиопатический. Иногда тиреоидит Риделя сопровождается медиастинальным и ретроперитонеальным фиброзом.

ТИРЕОИДИТ ХАШИМОТО

Тиреоидит Хашимото (лимфоматозная струма) относится к аутоиммунному заболеванию. Он может развиться в любом возрасте и в 10—20 раз чаще наблюдается у женщин. Характерной особенностью тиреоидита Хашимото является увеличение щитовидной железы в сочетании с гипофункцией. При этом на ранней стадии наблюдается эутиреоидное состояние. Однако в ряде случаев может развиться гипертиреоз, клиника которого может иметь некоторые сходство с базедовой болезнью. Однако при зобе Хашимото нарастает HLA - DR5, а при базедовой болезни — HLA - DR 3. Подтверждением роли аутоиммунных процессов в генезе тиреоидита Хашимото является наличие циркулирующих антител, направленных против тироксина (в 95% случаев) и тиреоглобулина. Кроме того, обнаруживаются антитела, направленные против рецепторов тиреотропов. Выявляемые у больных тиреоидитом Хашимото иммуноглобулины способствуют увеличению щитовидной железы, а также стимулируют секрецию тироксина. Предполагают также, что имеет значение органоспецифический дефект в функциональной активности Т-супрессоров, особенно у лиц с генотипом HLA - DR 5.

Патологическая анатомия. По структурным особенностям выделяют *гипертрофическую и атрофическую формы* тиреоидита Хашимото. При *гипертрофической форме* щитовидная железа симметрично увеличена, плотная, поверхность ее бугристая. На разрезе выражено дольчатое строение, цвет обычно беломраморный, реже — бледно-розовый. Капсула интактна. Микроскопически обнаруживается замещение паренхимы щитовидной железы лимфоцитами, плазматическими клетками, иммунобластами, макрофагами. Иногда лимфоциты формируют типичные лимфоидные фолликулы со светлым центром (рис. 85). В ряде случаев щитовидная железа из-за преобладания в ней перечисленных иммунокомпетентных клеток напоминает лимфатические узлы. В ткани железы обнаруживаются изолированные фолликулы, часть из которых подвергнута деструкции. Наблюдается также трансформация клеток фолликулярного эпителия в крупные многоядерные клетки с оксифильно окрашенной цитоплазмой (клетки Гюртле). В интерстициальной ткани — склероз различной степени выраженности, однако склеротические

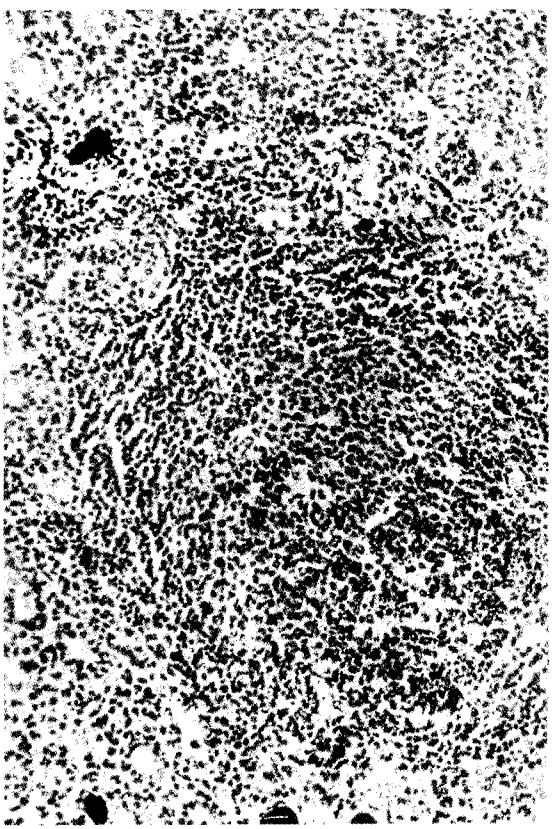

Рис. 85. Тиреодит Хашимото. Замещение паренхимы щитовидной железы лимфоцитами с образованием типичных лимфоидных фолликулов.

процессы не выходят за пределы капсулы. Для *атрофической формы* характерно более выраженное разрастание фиброзной ткани.

Клиническая картина. На ранней стадии развития тиреоидита Хашимото функция щитовидной железы не нарушена. Атрофическая форма встречается чаще у лиц пожилого возраста и проявляется вялостью, слабостью, сонливостью, снижением работоспособности, понижением слуха, отечностью лица и другими признаками гипотиреоза. При гипертрофической форме в зависимости от функционального состояния щитовидной железы выделяют гипертиреоидную, гипотиреоидную и эутиреоидную формы лимфоматозного зоба. Гипертиреоидная форма носит транзиторный характер и проявляется тиреотоксикозом различной степени. В дальнейшем тиреотоксикоз сменяется гипотиреозом с характерной клинической картиной. При эутиреоидной форме единственным признаком тиреоидита Хашимото в течение ряда лет является плотная щитовидная железа. Иногда эутиреоидная форма сочетается с экзофтальмом.

ПОДОСТРЫЙ ГРАНУЛЕМАТОЗНЫЙ ТИРЕОИДИТ

Эта форма тиреоидита встречается редко, имеет вирусную природу, часто развивается вслед за острой респираторной вирусной инфекцией, корью, паротитом. Продромальный период подострого гранулематозного тиреоидита характеризуется слабостью, недомоганием, повышением температуры. Значение аутоиммунных процессов не доказано. Щитовидная железа увеличивается в размерах асимметрично. В ткани ее обнаруживаются серобелые очаги некроза или фиброза. На микроскопическом уровне выявляются разрывы фолликулов и их некрозы, окруженные неспецифической острой или подострой воспалительной инфильтрацией (гранулематоз). В центре гранулем локализуется коллоид, вокруг которого располагаются гигантские клетки инородных тел. В последующем гранулемы замещаются фиброзной тканью.

Вначале щитовидная железа увеличивается в размерах, при пальпации напряжена, болезненна. Могут появиться симптомы тиреотоксикоза. Через неделю указанные симптомы исчезают, гипертиреоз сменяется эутиреоидным состоянием. В некоторых случаях развивается гипотиреоз. В большинстве наблюдений описанные структурные изменения носят обратимый характер.

ХРОНИЧЕСКИЙ ТИРЕОИДИТ

Хронический безболезненный тиреоидит характеризуется транзиторным тиреотоксикозом и лимфоцитарной инфильтрацией ткани железы. Возникает в любом возрасте, преимущественно у женщин.

Причина этой формы тиреоидита неизвестна. Щитовидная железа может иметь обычные размеры или увеличиваться незначительно. Обе доли гипертрофируются в равной степени. Макроскопически на разрезе изменения отсутствуют или обнаруживаются небольшие фокусы бледной паренхимы. При микроскопии основным морфологическим признаком является диффузная или очаговая инфильтрация ткани железы лимфоцитами с повреждением фолликулов и наличием небольших очагов склероза. В отличие от болезни Хашимото эта лимфоцитарная инфильтрация менее плотная, не образует лимфоидных фолликулов с центрами размножения. Плазматические клетки и гранулемы, характерные для подострого тиреоидита, отсутствуют.

На начальных этапах процесс протекает бессимптомно. В последующем развивается тиреотоксикоз, железа увеличивается. Обычно тиреотоксическая фаза длится несколько месяцев (или лет) и сменяется эутиреозом. Увеличение щитовидной железы может сохраняться в течение длительного времени.

ОПУХОЛИ ЩИТОВИДНОЙ ЖЕЛЕЗЫ

Опухоли щитовидной железы разделяются на доброкачественные и злокачественные. Они могут обнаруживаться в виде солитарных или узелковых образований. Среди доброкачественных опухолей чаще встречается аденома, реже — фиброма, тератома, параганглиома, гемангиома, липома, миома. Опухоли чаще наблюдаются в эндемических очагах зоба и среди населения, подвергнутого радиоактивному облучению. Наиболее распространенным видом опухоли является узелковая аденома. Рак щитовидной железы встречается крайне редко.

АДЕНОМА

Аденома — доброкачественная опухоль из эпителия фолликулов, возникающая в любом возрасте. Солитарные аденомы чаще встречаются в неэндемических зонах. Множественные узлы характерны для узловатой формы зоба. Аденомы щитовидной железы обычно имеют сферическую форму, с возрастом они часто увеличиваются, диаметр их не превышает 4 см. На разрезе цвет аденом варьирует от серого до коричневого, в центре определяются очаги фиброза или петрификации.

По гистологическому строению выделяют несколько вариантов аденом щитовидной железы:

1) фолликулярная — построенная из фолликулов различных размеров (макро-и микрофолликулярная аденомы);

2) коллоидная — представленная округлой формы фолликулами, заполненными коллоидом. Интерфолликулярная строма слабо развита;

3) простая — состоящая из фолликулов нормальных размеров, строма скудная;

4) фетальная — представленная мелкими фолликулами, разделенными массивной соединительной тканью;

5) эмбриональная — построенная из клеток, складывающихся в тяжи. Фолликулы разбросаны и имеют абортивное строение;

6) папиллярная аденома — обычно инкапсулирована, папиллярные структуры покрыты эпителием. По гистологическому строению папиллярные аденомы трудно отличимы от папиллярного рака, в связи с чем ряд исследователей предпочитают рассматривать папиллярную аденому как карциному или потенциальную карциному.

Чтобы *дифференцировать аденому с узловатым зобом, следует помнить, что аденома: 1) отграничена капсулой (инкапсулирована); 2) имеет гомогенную структуру, резко отличается от окружающей тиреоидной ткани; 3) сдавливает фолликулы окружающей интактной ткани щитовидной железы.*

Следует подчеркнуть, что большие трудности возникают при необходимости дифференцировать доброкачественную фолликулярную аденому с инкапсулированной, хорошо дифференцированной фолликулярной карциномой, особенно в тех случаях, когда аденома обнаруживается невооруженным глазом и налицо признаки хотя и минимальной инвазии в капсулу и сосуды (эта аденома называется *ангиоинвазивной аденомой).*

РАК ЩИТОВИДНОЙ ЖЕЛЕЗЫ

Из всех злокачественных опухолей чаще встречается рак щитовидной железы, который разделяется на две основные категории: 1) хорошо дифференцированные карциномы: папиллярный и фолликулярный рак; 2) низкодифференцированные, к которым относят медуллярную карциному и недифференцированную карциному. Рак щитовидной железы в 2—3 раза чаще наблюдается у женщин в любом возрасте. Однако следует отметить, что папиллярный и фолликулярный рак встречается преимущественно до 30 лет, особенно у лиц, голова и шея которых в прошлом подвергались облучению.

В развитии рака щитовидной железы важное значение принадлежит ионизирующей радиации, о чем свидетельствует печальный опыт Хиросимы, Нагасаки и Чернобыля. В последние годы идентифицированы ras- гены в некоторых опухолях щитовидной железы, подвергнутые мутации. Кроме того, в них наблюдается экспресия c- erb B и c- erb B/2-онкогена. Представляет интерес тот факт, что c- erb B- онкоген кодирует рецепторы для эпидермального фактора роста.

Папиллярный рак

Папиллярный рак щитовидной железы составляет 60—70% от всех карцином и относится к числу хорошо дифференцированных опухолей. Размеры опухоли вариабельны: от 1 см в диаметре и более. Может наблюдаться ее мультицентричный рост. По мере прогрессирования процесса опухоль прорастает капсулу и окружающую ткань, отличается серым или коричневым цветом, плотная на ощупь.

Микроскопически опухоль представлена сосочками, состоящими из соединительной ткани и капилляров (рис. 86). Строма сосочков покрыта одним слоем кубических или низкодифференцированных клеток эпителия. Реже клетки располагаются в несколько рядов. Они хорошо дифференцированы, хотя в редких случаях анаплазированы. Митозы при этом единичны. Оболочка ядер хорошо различима, ядрышко небольшое, располагается эксцентрично. При других вариантах в опухоли наряду с папиллярными структурами встречаются фолликулы, псаммомные тельца на

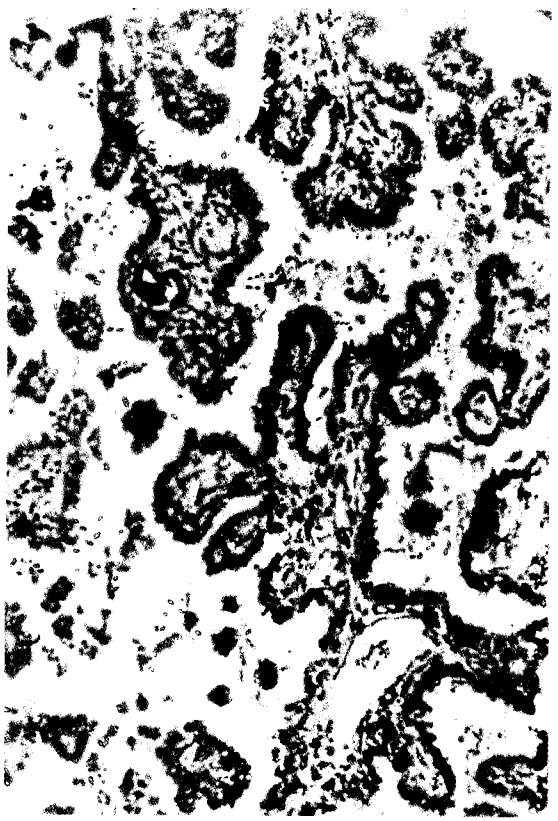

Рис. 86. Папиллярная карцинома щитовидной железы.

верхушке папилломы, очаги плоскоклеточной метаплазии, лимфоидная инфильтрация стромы.

В типичных случаях папиллярный рак даже при небольших размерах метастазирует лимфогенным путем в лимфатические узлы шеи. Гематогенным путем опухоль метастазирует редко и в основном в легкие. Иногда опухоль активно функционирует с выраженной клинической картиной гипертиреоза. *Прогноз* более благоприятный при развитии папиллярного рака в более молодом возрасте и наличии капсулы.

Фолликулярный рак

Фолликулярный рак щитовидной железы наиболее часто встречается у женщин и имеет тенденцию к прорастанию в кровеносные сосуды. Метастазирует преимущественно в легкие и кости, редко поражает регионарные лимфатические пути.

Макроскопически опухоль обнаруживается в виде инкапсулированного серо-белого узла диаметром в несколько сантиметров или в виде образования с прорастанием в окружающие ткани. Инкапсулированную узловую форму рака трудно дифференцировать с аденомой даже на микроскопическом уровне. Гистологическое строение фолликулярного рака весьма вариабельное. Опухолевые клетки могут формировать фолликулярные, трабекулярные структуры, гнезда, солидные разрастания. Степень дифференцировки опухолевых клеток различна. Наряду со зрелыми клетками фолликулярного эпителия встречаются недифференцированные. Высокодифференцированные клетки формируют мелкие фолликулы. Анапластические опухолевые клетки полиморфны и образуют единичные фолликулы. Митотическая активность их высокая. В отличие от ангиоинвазивной аденомы при узловой форме фолликулярного рака, кроме инвазии опухолевых клеток в сосуды (что наблюдается и при аденоме), должны быть обнаружены митозы, клеточный атипизм.

Клинически массивный фолликулярный рак с прорастанием в окружающие ткани визуально диагностируется легко, в то время как узловые формы рака требуют биопсийной диагностики. *Прогноз* опухоли определяется величиной и степенью ее распространенности в организме. Прогноз более благоприятный при маленьких инкапсулированных карциномах.

Анапластический рак

От описанных опухолей анапластический рак отличается злокачественным течением. Наблюдается в возрастной группе 60—80 лет. Больные обычно умирают в течение двух лет. Макроскопически опухоль обнаруживается в виде крупного образования,

которое быстро прорастает капсулу железы. Микроскопически опухоль состоит из веретенообразных мелких клеток абсолютно недифференцированных и имитирующих саркому. Среди них встречаются гигантские многоядерные клетки и клетки многослойного плоского эпителия. Иногда выявляются клетки, напоминающие остеокласты. Анапластический рак прогрессивно увеличивается, прорастает щитовидную железу, быстро выходя за ее пределы. Дает ранние и обширные метастазы.

Медуллярный рак

Опухоль возникает из парафолликулярных клеток (С-клеток), относящихся к нейросекреторным клеткам АПУД-системы, и секретирует в большом количестве биоактивные соединения, в частности кальцитонин и другие пептидные гормоны, включая адренокортикотропный гормон. Недавно установлено, что медуллярная карцинома вырабатывает карциноэмбриональный антиген, что характерно для многих апудом. В ряде случаев медуллярный рак развивается у членов одной семьи и может сочетаться с феохромоцитомой, болезнью Реклингхаузена и опухолями паращитовидных желез.

Спорадическая опухоль отличается большими размерами, обычно имеет вид плотного безболезненного узла белесоватого цвета, иногда с желтым оттенком, способна замещать целую долю щитовидной железы. Медуллярный рак не имеет четких границ, быстро распространяется за пределы железы. В ткани опухоли определяются очаги кровоизлияния и некроза. В случаях семейного характера медуллярный рак обнаруживается в виде множественных узлов, отличающихся между собой по размерам (несколько сантиметров в диаметре и более). Иногда опухоль может охватывать две доли железы.

Микроскопически опухоль состоит из двух типов клеток: веретенообразных (саркомоподобных) и мелких округлых клеток, расположенных пластами, тяжами или в виде трабекул. В интактной ткани наблюдается при этом очаговая гиперплазия С-клеток. Характерным признаком медуллярного рака является амилоидоз стромы. При этом амилоид по своему строению, химическому составу идентичен амилоиду, обнаруживаемому при системном амилоидозе.

Опухоль часто метастазирует в регионарные лимфатические узлы. Серьезным подспорьем в диагностике медуллярного рака является повышение в крови уровня кальцитонина и карциноэмбрионического антигена. *Прогноз* более благоприятный при развитии опухоли в молодом возрасте.

ПАРАЩИТОВИДНЫЕ ЖЕЛЕЗЫ

Паращитовидные железы продуцируют паратгормон, участвующий в регуляции кальциевого и фосфорного обмена. Известны две группы патологических процессов, в основе которых лежит поражение паращитовидных желез: гиперпаратиреоз и гипопаратиреоз.

ГИПОПАРАТИРЕОЗ

Гипопаратиреоз — функциональная недостаточность околощитовидных желез — проявляется в виде тетании. К основным причинам приобретенного гипопаратиреоза относятся: 1) нарушение кровоснабжения и иннервации паращитовидных желез во время операции на щитовидной железе; 2) различные патологические процессы, которые развиваются в железах и разрушают их паренхиму: опухоли, воспалительные процессы, кровоизлияния; 3) радиационное повреждение околощитовидных желез в результате радиойодтерапии зоба. Экстирпация желез ведет к развитию атиреоза.

Гипопаратиреоз может носить врожденный характер, наблюдается при синдроме Ди Джорджи. Описаны семейные случаи гипопаратиреоза, сопровождающиеся нарушением функции других эндокринных желез и аутоиммунными процессами.

В ряде случаев причина функциональной недостаточности паращитовидных желез неизвестна. Однако такой «идиопатический» гипопаратиреоз сопровождается нарушением функции Т-клеток и развитием кандидоза. Характерными признаками гипопаратиреоза, кроме тетании, являются гипокальциемия, сосудистая дистония, обморочные состояния, трофические нарушения (гипокальциемическая катаракта, ломкость ногтей, заболевания кожи, зубов).

Патологоанатомические изменения при гипопаратиреозе весьма скудны; обнаруживается лишь образование интракраниальных очагов кальциноза, катаракты. В случае гипопаратиреоза у новорожденных нарушается прорезывание и расположение зубов.

ГИПЕРПАРАТИРЕОЗ

Гиперпаратиреоз — патологическая гиперфункция паращитовидных желез — разделяется на два основных вида — *первичный и вторичный. Первичный* связан с поражением самих паращитовидных желез, при этом нарушение обмена кальция и фосфора носит вторичный характер. *Вторичный гиперпаратиреоз* обусловлен патологическими процессами, развивающимися вне паращитовидных желез. Чаще всего причиной этой формы

гиперпаратиреоза являются болезни почек. В обоих случаях наблюдается повышенная секреция паратгормона. Однако при первичном гиперпаратиреозе развивается гиперкальциемия, при вторичном — гипокальциемия, которая способствует компенсаторной гиперплазии паращитовидных желез.

ПЕРВИЧНЫЙ ГИПЕРПАРАТИРЕОЗ

Одним из важных диагностических критериев первичного гиперпаратиреоза является гиперкальциемия, возникающая вследствие: 1) усиленной мобилизации кальция из костей с участием остеокластов; 2) повышенной реабсорбции в почечных канальцах кальция, фильтруемого почечными клубочками; 3) усиления абсорбции кальция в желудочно-кишечном тракте в сочетании с активной формой витамина D [1,25—$(OH)_2$— D] ; 4) повышения экскреции фосфатов с мочой, что приводит к снижению их уровня в крови.

Однако следует помнить, что повышение уровня кальция в крови наблюдается также при гипервитаминозе D, гранулематозных болезнях, особенно при саркоидозе, при длительной иммобилизации костей скелета, при опухолях неэндокринной природы. Гиперкальциемия, наблюдаемая при миеломе, бронхогенном раке и раке молочных желез, рассматривается как «эктопический гиперпаратиреоз», или «псевдогиперпаратиреоз».

В основе истинного гиперпаратиреоза лежат: 1) аденома, 2) первичная гиперплазия, 3) рак паращитовидных желез. В 80% случаев гиперфункция паращитовидных желез связана с развитием в них солитарной аденомы.

АДЕНОМА

Аденома паращитовидных желез может возникнуть в любом возрасте и наблюдается преимущественно у женщин. Чаще опухоль носит солитарный характер, хотя не исключается двустороннее поражение паращитовидных желез. Определяется в виде мягких инкапсулированных узелков диаметром 2—5 см желтовато-коричневого цвета; может замещать бóльшую часть паренхимы, сдавливая сохранившуюся ткань. В редких случаях она локализуется в ткани щитовидной железы, тимуса, шеи (эктопическая аденома).

Обычно аденома паращитовидных желез состоит из мономорфных главных клеток полигональной формы, цитоплазма которых слабо ацидофильна. Ядра расположены в центре и вариабельны по форме и величине. Реже встречаются аденомы, представленные крупными клетками со светлой цитоплазмой или оксифильными клетками, цитоплазма которых эозинофильна

и имеет гранулярное строение. Описаны также смешанные опухоли. Жировые клетки, встречающиеся в норме в интерстиции паращитовидных желез, в аденоме не обнаруживаются. Опухолевые клетки формируют солидные поля, реже — тяжи или железистоподобные структуры. Аденомы, даже оксифильные, функционируют и ведут к развитию гиперпаратиреоза. Удаление аденомы нормализует функциональную активность паращитовидных желез.

ПЕРВИЧНАЯ ГИПЕРПЛАЗИЯ ПАРАЩИТОВИДНЫХ ЖЕЛЕЗ

Наблюдается при вторичном гиперпаратиреозе. Однако в тех случаях, когда невозможно определить причину гиперфункции желез, возникшую гиперплазию рассматривают как первичную.

В отличие от аденомы пораженные железы увеличиваются в большей степени, и процесс локализуется главным образом в верхней железе. В большинстве случаев инкапсуляции не наблюдается. Возникает гиперплазия преимущественно главных

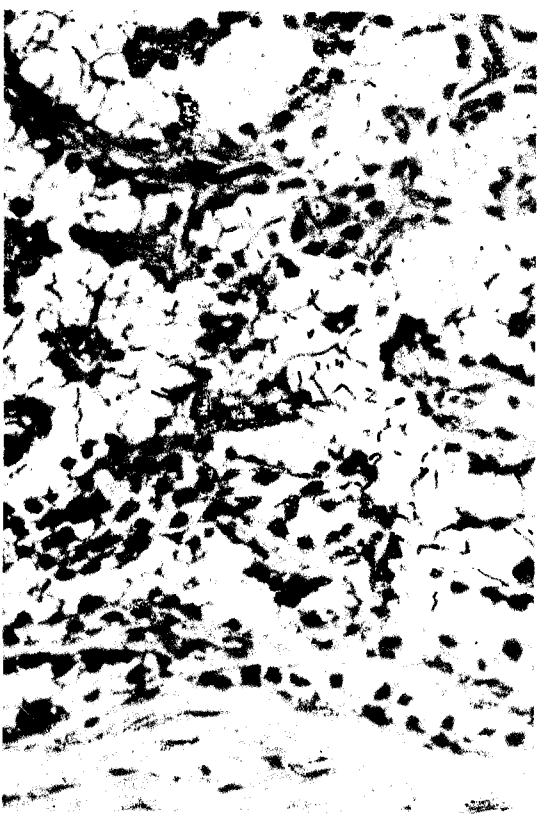

Рис. 87. Первичная гиперплазия паращитовидных желез.

клеток, которая рассматривается как «первичная гиперплазия главных клеток», реже — «первичная гиперплазия светлых клеток». Клетки в основном мономорфны, полиморфизм их наблюдается редко (рис. 87). При этом сохраняются тяжи междольковой соединительной ткани с жировыми клетками, встречающимися в норме.

РАК ПАРАЩИТОВИДНЫХ ЖЕЛЕЗ

Рак паращитовидных желез вызывает гиперпаратиреоз в 1% случаев. Растет и диссеминирует медленно, редко достигая больших размеров. Как и любое злокачественное новообразование, опухоль прорастает окружающие ткани, метастазирует первоначально в регионарные лимфатические узлы, реже — в отдаленные зоны. Рак маленьких размеров трудно отличить от аденомы, в связи с чем важно определить наличие трех критериев, позволяющих провести дифференциацию: 1) наличие местной инвазии; 2) наличие метастазов в лимфатические узлы шеи, легкие, печень, кости; 3) наличие четко выявляемой атипии в сочетании с инвазией в капсулу и сосуды.

ПАРАТИРЕОИДНАЯ ОСТЕОДИСТРОФИЯ

При гиперпаратиреозе поражаются в основном две системы: выделительная (почки) и костная. При поражении костей развивается паратиреоидная остеодистрофия, для которой характерна избыточная мобилизация запасов кальция из костей, сопровождающаяся повышением содержания кальция в крови и деоссификацией скелета.

При паратиреоидной остеодистрофии наблюдается генерализованное поражение скелета. Изменения в костях зависят от тяжести заболевания, длительности его и характера осложнений. В выраженных случаях отмечается истончение компактного вещества трубчатых костей и продольное расслоение его вследствие резкого расширения гаверсовых каналов. В плоских костях и проксимальных эпифизах трубчатых костей рассасывание костных балок протекает с участием гигантских клеток, которые накапливаются в большом количестве, напоминая иногда опухолевидные образования. При этом часто возникают бурые опухоли (остеокластобластомные разрастания), полости, заполненные кровью, серозной или кровянистой бурой жидкостью (бурый цвет придает кровяной пигмент). Эти образования обычно располагаются в диафизах длинных костей. Плоские кости довольно легко режутся ножом. Часто возникает деформация костей.

Микроскопически при выраженной паратиреоидной остеодистрофии выявляется интенсивное остеокластическое рассасывание

предсуществующих костных структур с параллельным костеобразованием. Новообразованные костные структуры отличаются незрелостью. В результате перестройки компактное вещество трубчатых костей становится спонгиозированным. Исчезает выраженная в норме граница между компактным и губчатым веществом. В межкостных пространствах разрастается клеточно-волокнистая ткань. Опухолевидные разрастания по гистологической структуре сходны с истинными опухолями — остеобластокластомами, однако в отличие от них носят реактивный характер и исчезают после удаления аденомы паращитовидных желез. В некоторых случаях при паратиреоидной остеодистрофии наблюдается отложение солей кальция в желудочно-кишечном тракте, легких, почках.

Клиническая картина проявляется болями в костях и суставах. На ранних стадиях заболевания местные изменения могут отсутствовать или выражаться в виде припухлостей. По мере прогрессирования процесса возникают патологические переломы костей с деформацией скелета, образованием ложных суставов. Паратиреоидная остеодистрофия сопровождается функциональными нарушениями сердечно-сосудистой, выделительной, пищеварительной систем в связи с возможной кальцификацией органов.

Почечная форма гипертиреоза развивается в связи с усиленным выделением избыточного кальция, что ведет, с одной стороны, к отложению его в канальцах и окружающих тканях, а с другой — к образованию известковых камней. Возникающий в первом случае нефрокальциноз нарушает функцию почек. Образование камней приводит к развитию тяжелой формы мочекаменной болезни (нефролитиазу) с выпадением конкрементов в просвет почечных лоханок, мочевого пузыря и мочеточники. Камни в почках являются причиной гематурии, способствуют инфицированию почек. При прохождении камня в мочеточник возникает почечная колика. Возможна обтурация мочевыводящих путей с развитием гидронефроза.

НАДПОЧЕЧНИКИ

В надпочечниках развиваются различные патологические процессы: пороки развития (например, гипоплазия, дистопия), дистрофические, некротические процессы, нарушения кровообращения, воспаление, атрофия, опухоли. Все эти процессы вызывают нарушения функциональной активности надпочечников. При этом одни из них способствуют гиперфункции органа, другие — гипофункции его.

Как известно, надпочечники продуцируют гормоны, обладающие большим разнообразием биологических свойств и широким спектром действия. В мозговом веществе синтезируются катехоламины (адреналин, норадреналин, дофамин), в корковом веще-

стве — кортикостероиды (минералокортикоидные гормоны, глюкокортикоидные, адреналовые андрогены).

При *гиперфункции коры надпочечников* с избыточным образованием кортикостероидов развиваются три основных синдрома: *1) синдром Кушинга,* связанный с гиперсекрецией кортизола (основного глюкокортикоида); *2) синдром гиперальдостеронизма,* обусловленный гиперсекрецией альдостерона; *3) адреногенитальный синдром,* возникающий при избыточном образовании адреналовых андрогенов.

Гипофункция надпочечников развивается при деструктивных процессах в надпочечниках или при нарушении функции гипоталамо-гипофизарной системы, например при развитии в гипофизе нефункционирующей аденомы. Таким образом, выделяют *первичную недостаточность* коры надпочечников, известную как болезнь Аддисона, и *вторичную,* обусловленную дефицитом АКТГ.

ГИПЕРФУНКЦИЯ НАДПОЧЕЧНИКОВ

СИНДРОМ КУШИНГА

Основными клиническими признаками синдрома Кушинга являются: ожирение туловища, округлое лицо (как луна), гипертензия, нарушение метаболизма глюкозы, мышечная слабость, аменорея, гирсутизм, остеопороз и психические нарушения (от депрессии до психозов).

Патогенез синдрома Кушинга неоднозначен, в связи с чем выделяют несколько вариантов этого синдрома (рис. 88). В 60—70 % случаев синдром Кушинга связан с избыточной секрецией кортикотропина, в связи с чем этот вариант правильнее называть *гипофизарной болезнью Кушинга.* Причинами этой болезни могут быть: 1) кортикотропинпродуцирующая микроаденома гипофиза; 2) поражение гипоталамуса, что сопровождается гиперсекрецией рилизинг-фактора кортикотропина; 3) повышение уровня АКТГ, что влечет за собой гиперплазию надпочечников и, следовательно, гиперсекрецию кортизола.

В 20 % случаев наблюдается автономная гиперфункция надпочечников *(надпочечниковый синдром Кушинга),* что может быть связано с развитием функционирующей аденомы, рака или с узелковой гиперплазией коры надпочечников неустановленной природы. Этот вариант синдрома Кушинга характеризуется высоким содержанием кортизола и низким уровнем АКТГ в крови.

Выделяют еще *паранеопластический синдром Кушинга,* отличающийся от предыдущих вариантов болезни по механизму своего развития, он связан с эктопической секрецией АКТГ или его биологически активных компонентов опухолями другого генеза, например бронхогенным раком, тимомой, опухолями из клеток

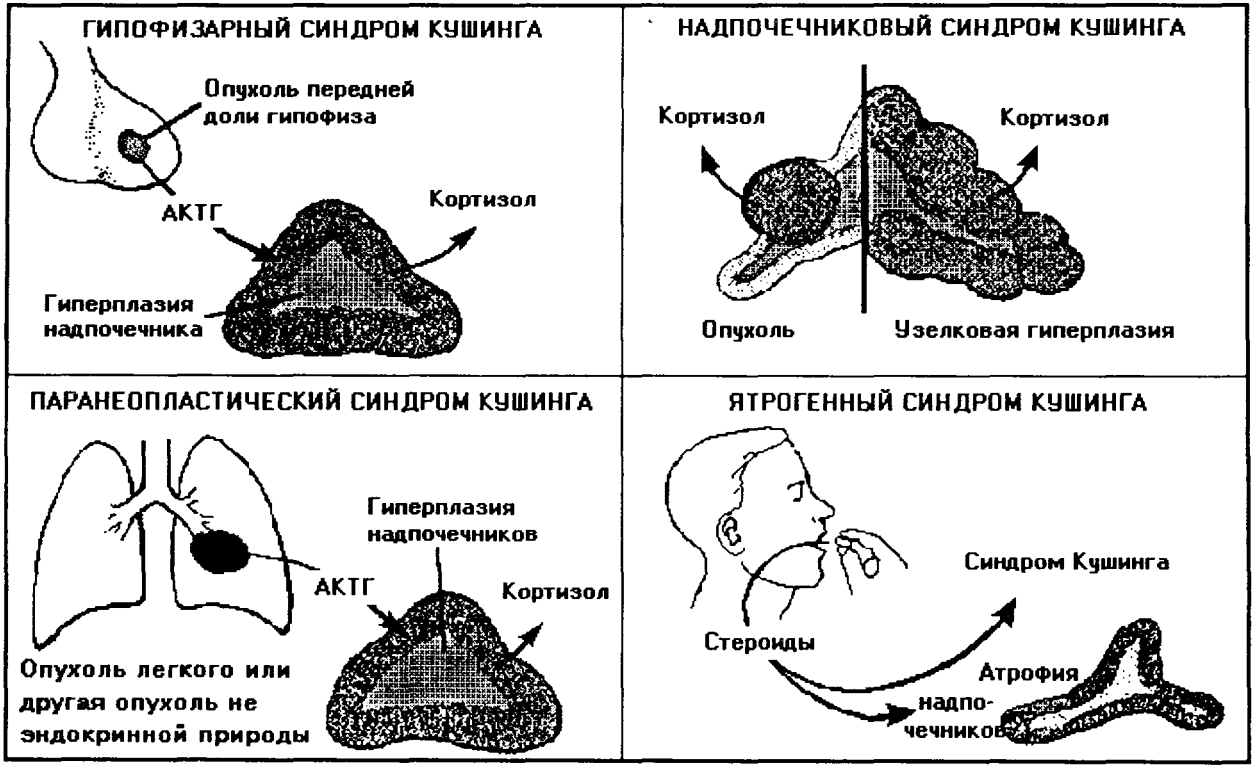

Рис. 88. Варианты синдрома Кушинга в зависимости от влияния различных эндогенных и экзогенных факторов (Kumar V., 1992).

островков Лангерганса. У больных, как и при гипофизарной болезни Кушинга, наблюдается высокий уровень в крови и кортизола, и АКТГ, что способствует гиперплазии надпочечников.

Ятрогенный синдром Кушинга возникает при длительном применении глюкокортикоидов, например реципиентами с пересаженными органами. Экзогенные стероиды вызывают клинические симптомы, типичные для синдрома Кушинга. В то же время двусторонняя атрофия коры надпочечников подавляет секрецию АКТГ.

Патологическая анатомия. Основные изменения обнаруживаются в гипофизе и надпочечниках. При всех описанных вариантах синдрома Кушинга повышение уровня кортизола в крови оказывает обратный эффект на неопухолевые кортикотропы гипофиза, вызывая гиалиновую дегенерацию в базофилах. Цитоплазматические гранулы, содержащие АКТГ, резко уменьшаются в числе или замещаются полностью гиалином, представляющим собой скопление плотно расположенных микрофиламентов. При гипофизарном синдроме Кушинга в гипофизе обнаруживается обычно кортикотропная (базофильная) аденома, чаще микроаденома. Реже выявляется гиперплазия кортикотропов.

Изменения в надпочечниках неоднотипны при различных вариантах синдрома Кушинга. При гипофизарном и паранеопластическом вариантах синдрома Кушинга обнаруживается гиперплазия коры надпочечников, которая носит узелковый характер. Увеличение надпочечников может быть незначительным или, наоборот, масса их может возрастать в 2—3 раза по сравнению с нормой. Гиперплазия клеток в сетчатой и пучковой зонах может быть диффузной или очаговой (узелковой).

Адреналовый синдром Кушинга связан с развитием аденомы надпочечников или реже — рака. При гиперфункции опухоли отмечается атрофия окружающей ткани надпочечников, а также коры контралатерального интактного надпочечника. Билатеральная атрофия коры надпочечников наблюдается при ятрогенной форме синдрома Кушинга.

Синдром Кушинга может развиться в любом возрасте, однако чаще встречается в среднем возрасте и преобладает у женщин.

ГИПЕРАЛЬДОСТЕРОНИЗМ

Как известно, альдостерон регулирует электролитный баланс в организме, а также объем крови и межклеточной жидкости. В связи с этим увеличение секреции альдостерона ведет к гипокалиемии и гипернатриемии. Различают *первичный и вторичный гиперальдостеронизм. Первичный гиперальдостеронизм* возникает в тех случаях, когда избыточное образование гормона не связано с возникшей физиологической потребностью. *Вторичный гиперальдостеронизм* рассматривается как компенсаторная ре-

акция на возникающие нарушения в организме, например при отеке, гиповолемии, снижении почечной перфузии и т.д. В таких случаях гиперальдостеронизм возникает в результате увеличения секреции ренина, то есть повышения уровня активности плазменного ренина. При первичном гиперальдостеронизме, наоборот, активность плазменного ренина снижается, так как задержка натрия увеличивает объем крови и тормозит освобождение ренина. Таким образом, первичный гиперальдостеронизм характеризуется гипокалиемией, гипернатриемией, гипертензией и низким уровнем плазменного ренина. Низкая концентрация калия обусловливает мышечную слабость, нарушение сердечной деятельности.

Гиперальдостеронизм чаще наблюдается у женщин среднего возраста и у 90 % связан с аденомой надпочечников, продуцирующих в избытке стероиды; реже — с билатеральной гиперплазией надпочечников (идиопатический гиперальдостеронизм), с карциномой.

Аденома чаще локализуется в левом надпочечнике, размер ее менее 2 см в диаметре. Опухоль инкапсулирована. Клетки аденомы по своему строению сходны с клетками клубочковой или пучковой зоны надпочечников, но могут встречаться оба типа клеток.

При *идиопатическом гиперальдостеронизме* наблюдается диффузная, реже — узелковая гиперплазия клеток клубочковой зоны. Иногда к ним могут примешиваться клетки пучковой зоны коры надпочечников.

Исследованиями последних лет выделен альдостерон — стимулирующий фактор гипофизарного происхождения.

АДРЕНОГЕНИТАЛЬНЫЙ СИНДРОМ

Адреногенитальный синдром — это заболевание, которое обусловлено гиперфункцией коры надпочечников с избыточной секрецией андрогенов. Возникает при опухолях коркового вещества надпочечников (аденома, рак) или его врожденной гиперплазии. В последнем случае синдром развивается в период новорожденности и реже — через несколько лет после рождения.

Причиной развития врожденной гиперплазии коры надпочечников является генетически детерминированный дефицит специфических ферментов, участвующих в биосинтезе стероидных гормонов, что блокирует образование кортизола. Это вызывает активацию АКТГ с последующим развитием врожденной гиперплазии надпочечников.

В одних случаях дефицит блокирует синтез стероидных гормонов с гиперсекрецией только андрогенов и развитием чисто вирильной формы адреногенитального синдрома. При дефиците других ферментов наблюдается избыточное образование не только андрогенов, но и минералокортикоидов. В последнем случае развивается сольтеряющая форма адреногенитального синдрома

(синдром потери соли). Описываемое заболевание часто возникает у нескольких детей в одной семье и наследуется по аутосомно-рецессивному типу. В большинстве случаев врожденная гиперплазия коры надпочечников обусловлена дефицитом С-21-гидроксилазы. Ген, кодирующий этот фермент, локализуется в коротком плече хромосомы 6 и тесно связан с HLA-B-локусом.

Незначительный дефицит С-21-гидроксилазы вызывает классический «чистый вирилизм», при котором у женщин появляются мужские вторичные половые признаки: низкий голос, чрезмерное развитие мускулатуры тела, оволосение на лобке по мужскому типу, усы, борода. Наблюдается гипертрофия клитора и прекращение менструаций. Недавно было доказано, что дефицит того же фермента приводит к развитию «неклассического вирилизма», который проявляется у молодых женщин в виде бесплодия, низкорослости, избыточного роста волос на лице, воспаления сальных желез. Наблюдается также раннее половое созревание у мужчин. Указанные две формы адреногенитального синдрома слабо выражены, но уже в детском возрасте появляются симптомы раннего полового созревания.

При выраженном дефиците фермента С-21-гидроксилазы развивается «синдром потери соли» у новорожденных, так как наблюдается гиперсекреция как кортизола, так и альдостерона. Проявляется в виде упорной рвоты фонтаном, потери массы тела, обезвоживания, сосудистого коллапса, расстройства сердечного ритма. Причина летального исхода — острая сосудистая недостаточность или гиперкалиемия.

При врожденной гиперплазии надпочечников масса их может достигать 80—90 г. Отмечается гиперплазия сетчатой зоны, иногда — всех трех зон. Возникающая аденома состоит из клеток сетчатой зоны коры надпочечников. Следует отметить, что развитие адреногенитального синдрома чаще связано с карциномой надпочечников. Яичники атрофируются с исчезновением первичных и атретических фолликулов. Определяются также кисты с утолщением белочной оболочки. В яичках развивается атрофия, торможение сперматогенеза, интерстициальные клетки отсутствуют.

ГИПОФУНКЦИЯ НАДПОЧЕЧНИКОВ

БОЛЕЗНЬ АДДИСОНА

Аддисонова болезнь обусловлена хронической надпочечниковой недостаточностью. Встречается редко, заболевают лица обоего пола в возрасте 20—50 лет. Симптомы гипокортицизма возникают лишь при деструкции 90 % паренхимы надпочечников.

Этиология и патогенез. Причины, вызывающие болезнь Аддисона, крайне разнообразны. К ним относят различные

патологические процессы, развивающиеся в надпочечниках: туберкулез, сифилис, кровоизлияние, микоз, двусторонние опухоли, амилоидоз, гнойное расплавление надпочечников. Однако в большинстве случаев аддисонова болезнь носит идиопатический характер. Предполагают, что в основе ее развития лежат аутоиммунные процессы. Туберкулез и идиопатическая атрофия являются причинами болезни в 80 % случаев. Атрофия надпочечников может развиться при длительном применении экзогенных глюкокортикоидов, которые подавляют выработку АКТГ. В этих случаях недостаточность надпочечников возникает при внезапном прекращении приема гормонов.

В пользу аутоиммунной природы идиопатической болезни Аддисона свидетельствуют следующие факторы:

1) атрофия паренхимы и диффузная инфильтрация ткани надпочечников лимфоцитами, как и при тиреоидите Хашимото;

2) наличие циркулирующих аутоантител к тканям надпочечников в 50—70 % случаев;

3) появление аутоантител против ткани щитовидной железы и слизистой оболочки желудка;

4) возможное воспроизведение в эксперименте аддисоновой болезни при инъекции аутологичной ткани надпочечников и адъюванта Фрейнда.

Патологическая анатомия. При идиопатической аддисоновой болезни надпочечники уменьшены в размерах, масса их снижается до 2,5 г. На разрезе корковый слой значительно истончен при полной сохранности мозгового слоя. При микроскопии обнаруживается атрофия и деструкция адреналовых клеток с замещением их рубцовой тканью. Сохранившиеся клетки коркового вещества обычно увеличены, цитоплазма их эозинофильна, бедна липидами. Строма инфильтрирована лимфоцитами.

При туберкулезном поражении надпочечники увеличены, плотные, капсула их утолщена. Микроскопически выявляются изменения, характерные для туберкулеза: туберкулезные гранулемы типичного строения, очаги творожистого некроза нередко с отложением солей извести. По периферии участков творожистого некроза обнаруживаются гранулематозное воспаление и микобактерии.

При аддисоновой болезни, обусловленной амилоидозом (чаще вторичным), надпочечники увеличены, масса их может достигать 40 г. Они плотные на ощупь, бледно-серого цвета. При микроскопии обнаруживается замещение паренхимы отложениями амилоида.

Гипофункция коры надпочечников может наблюдаться также при общей кахексии больного.

Клиническая картина. Заболевание развивается медленно. Первыми симптомами аддисоновой болезни являются немотивированная слабость, быстрая физическая утомляемость, похудание. У больных постепенно нарастает пигментация кожи диффузного характера (от цвета загара до бронзового) на участках тела, подвергающихся инсоляции или усиленному трению. Пигментация

особенно выражена на ладонях (в области их линий), на тыльной поверхности кистей, в области ожоговых и послеоперационных рубцов, в местах физиологического отложения пигмента (например, соски молочных желез). У больных нередко наблюдаются нарушения со стороны желудочно-кишечного тракта: снижение аппетита, тошнота, рвота, диарея, боли в животе. Снижается уровень сахара в крови с развитием симптомов гипогликемии. Характерно низкое артериальное давление. Сердце уменьшается в размерах, что связано, по-видимому, с гипотонией и гиповолемией.

Бронзовый цвет кожи позволяет легко диагностировать аддисонову болезнь. Однако клинические проявления болезни могут быть не выраженными на ранней стадии, когда процесс возможно корригировать введением экзогенных гормонов. Наличие у больных гипонатриемии и гиперкалиемии связано с дефицитом альдостерона.

Следует помнить, что у больных со стертой симптоматикой заболевания различные стрессовые ситуации (хирургическое вмешательство, инфекции, травма) могут вызвать острый криз, появляющийся внезапно, через 12 ч. При этом наблюдаются слабость, гиперпирексия до гипертермии, кома, сосудистый коллапс. При отсутствии срочной стероидной терапии возможен летальный исход.

ОСТРАЯ НАДПОЧЕЧНИКОВАЯ НЕДОСТАТОЧНОСТЬ

Острая недостаточность надпочечников развивается 1) при внезапной отмене длительно применявшейся стероидной терапии; 2) при стрессовых ситуациях у больных аддисоновой болезнью; 3) при массивном кровоизлиянии в надпочечники с деструкцией ткани. Такое кровоизлияние может возникнуть у новорожденных при родовой травме, тромбозе надпочечниковой вены, септицемии, менингококкемии (синдром Уотерхауса — Фридериксена). При указанном синдроме массивное кровотечение иногда превращает надпочечники в мешок с кровью. Сохранившиеся клетки коры при этом функционируют. Мелкие кровоизлияния, наблюдаемые при диатезе, не дают синдрома Уотерхауса — Фридериксена.

ОПУХОЛИ НАДПОЧЕЧНИКОВ

ОПУХОЛИ КОРЫ НАДПОЧЕЧНИКОВ

Опухоли коры надпочечников разделяются на доброкачественные и злокачественные. Среди зрелых и незрелых опухолей выделяют гормонально-активные и гормонально-неактивные варианты.

Аденомы (адренокортикальные) — наиболее частая причина первичного гиперальдостеронизма, реже — синдрома Кушинга. Вместе с тем очень часто аденомы являются секционной находкой без каких-либо признаков дисфункции коры надпочечников.

Макроскопически аденомы представляют собой узлы, отграниченные фиброзной капсулой, на разрезе ярко-желтого, желто-бурого или серо-желтого цвета. Размеры их варьируют от 1 до 5 см. По гистологическому строению выделяют *светлоклеточную, темноклеточную и смешанную аденомы. Светлоклеточная аденома* состоит из клеток различных размеров, полигональной формы. В их цитоплазме обнаруживаются липиды. По своему внешнему виду они напоминают клетки пучковой зоны. *Темноклеточная аденома* представлена клетками, сходными по своей структуре с клетками сетчатой зоны коры, цитоплазма их эозинофильна, липиды выявляются в небольшом количестве. В крупных опухолях можно обнаружить участки кровоизлияний, некрозов с образованием кист. Клетки и ядра их в таких опухолях отличаются по размеру; ядра гиперхромны, с небольшим числом разбросанных митозов.

Чтобы отличить эту пограничную аденому от рака коры надпочечников, следут помнить, что опухоль диаметром менее 3 см рассматривается как доброкачественная, пока в ней не появляются выраженный клеточный атипизм и многочисленные митозы. Имеют значение также признаки инвазии в окружающую ткань и диссеминация. Аденома отличается от очаговой гиперплазии наличием капсулы и односторонним поражением коры надпочечника.

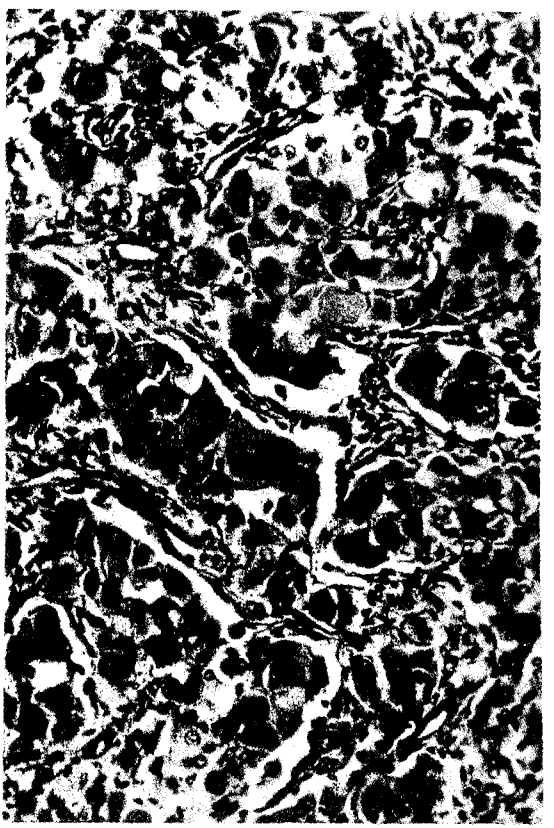

Рис. 89. Адренокортикальный рак.

Адренокортикальный рак. В отличие

от аденомы эта форма рака является функционирующей опухолью и всегда сочетается с признаками гиперфункции коры надпочечников. Макроскопически представляет узел с признаками инфильтрирующего роста в околонадпочечниковую клетчатку и реже — в почки. Более мелкие карциномы обычно инкапсулированы, в связи с чем трудно отличимы от аденомы. На разрезе рак коры надпочечников имеет пестрый вид, так как чередуются очаги желтого цвета, геморрагии, фокусы некрозов, кисты. Микроскопически в опухоли обнаруживаются клетки разной степени дифференцировки (рис. 89). Высокодифференцированные клетки напоминают клетки аденомы. Низкодифференцированные отличаются значительным клеточным полиморфизмом, встречаются гигантские клетки с одним или несколькими уродливыми ядрами. Ядра опухолевых клеток чрезвычайно гиперхромны, со множеством митозов. Опухоль метастазирует преимущественно гематогенным путем, склонна к врастанию в вены (иногда врастает в портальную вену). Рак коры надпочечников метастазирует в легкие, кости, печень, парааортальные лимфатические узлы.

ОПУХОЛИ МОЗГОВОГО СЛОЯ НАДПОЧЕЧНИКОВ

Опухоли мозгового слоя надпочечников (первичные опухоли хромаффинной ткани) встречаются редко, в основном это *феохромоцитома и нейробластома.*

Феохромоцитома

Феохромоцитома — редко встречающаяся опухоль, относится к апудомам и представляет большой клинический интерес, так как вырабатывает катехоламины — адреналин, норадреналин. Основным признаком опухоли является гипертензия, которая носит пароксизмальный характер. Источник развития опухоли — клетки хромаффинной ткани, поэтому феохромоцитома в ряде случаев локализуется вне надпочечников, то есть там, где также имеются хромаффинные клетки, например в узлах симпатического ствола, в основном поясничного отдела. Хромаффинные опухоли, локализующиеся вне надпочечников, называются *параганглиомами.*

Независимо от локализации феохромоцитома развивается у лиц молодого и среднего возраста, чаще у женщин. Опухоли в 15 — 20 % случаев могут носить семейный характер, то есть возникать у членов одной и той же семьи и сочетаться с нейрофиброматозом, болезнью Гиппеля — Линдау. Спорадическая опухоль мозгового слоя надпочечников встречается чаще, одиночна и локализуется только в надпочечниках. При семейной форме опухоль обычно множественная, наблюдается преимущественно вне надпочечников. При развитии множественных опухолей

эндокринной системы феохромоцитома часто сочетается с очаговой гиперплазией клеток мозгового слоя.

Патологическая анатомия. Опухоль весьма вариабельна по величине, ее масса может колебаться от нескольких граммов до нескольких килограммов, составляя в среднем 200 г. Феохромоцитома отличается сферической формой, окружена капсулой или окружающей сдавленной тканью. На разрезе серого или коричневого цвета. В крупных опухолях обнаруживается кистозная дегенерация.

Микроскопическое строение феохромоцитомы отличается вариабельностью. Чаще опухоль представлена клетками различной величины (от мелких до крупных), полигональной формы (рис. 90). Цитоплазма их объемна, богата базофильными или эозинофильными гранулами, ядра полиморфны. В доброкачественных опухолях размеры и форма ядер различны, иногда с причудливой дольчатостью. В ряде случаев опухолевые клетки мелкие, округлой или веретенообразной формы с небольшой по объему цитоплазмой. Независимо от величины и формы опухолевые клетки располагаются гнездами, образуют трабекулы, разделяемые стромой, или солидные структуры. При электронной микроскопии в цитоплазме клеток выявляются гранулы, содержащие катехоламины. Нередко обнаруживается инвазия феохромоцитомы в капсулу и сосуды, даже при доброкачественном ее течении.

Следовательно, основными критериями злокачественности

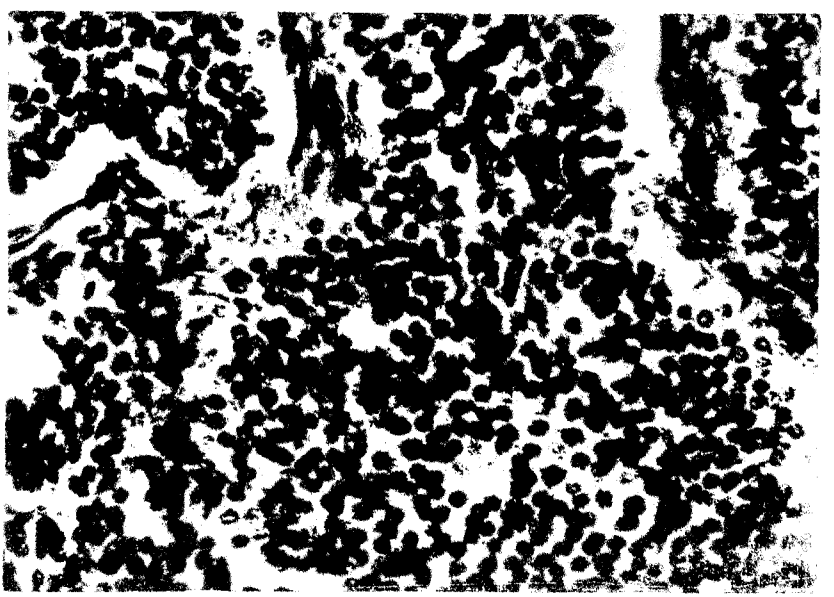

Рис. 90. Феохромоцитома.

феохромоцитом являются метастазы и выраженная инвазия опухоли в окружающие ткани.

Клиническая картина. Для феохромоцитомы характерны пароксизмы гипертензии, головные боли, профузные поты, беспокойство, а также симптомы, возникающие при полиэндокринопатии (синдром множественных опухолей эндокринной системы). Нарушения со стороны сердечной деятельности проявляются аритмией, стенокардией, инфарктом миокарда. Для феохромоцитомы патогномоничен высокий уровень в крови катехоламинов и их метаболитов в моче.

Нейробластома

Нейробластома представляет собой чрезвычайно злокачественную опухоль ганглиозно-клеточного ряда и состоит из незрелых клеток. Наиболее часто развивается в мозговом веществе надпочечников, реже — в симпатических узлах. Большинство нейробластом так же, как и феохромоцитом, вырабатывают катехоламины. Опухоль обычно развивается у детей в возрасте до 5 лет, реже — до 15 лет, у взрослых возникает очень редко. Нейробластома носит семейный характер, наследуется по аутосомно-доминантному типу, по генезу относится к дисонтогенетическим опухолям. Часто в геноме опухолевых клеток наблюдаются делеция и перестройка короткого плеча хромосомы 1. Масса опухоли обычно достигает 80—150 г, строение дольчатое, консистенция мягкая, на разрезе поверхность ее сероватая, пористая, с очагами некроза, кровоизлияний, кальцификации. Опухоль имеет вид узла серо-розового цвета, диаметром от 1 до 1,5 см.

При микроскопическом исследовании выявляются мелкие темные клетки округлой или слегка удлиненной формы, плотно примыкающие друг к другу. Ядра гиперхромные, цитоплазма по объему небольшая, с гранулами, содержащими катехоламины. По периферии опухоли клетки формируют характерные розетки, состоящие из безотростчатых аполярных нейробластов, отличающихся разной степенью зрелости. Наиболее дифференцированные клетки определяются в ганглионевроме, которая состоит из зрелых ганглиозных клеток.

Нейробластома отличается быстрым ростом и обнаруживается уже через год после рождения ребенка. У детей старше одного года наблюдается диссеминация опухоли. При этом более чем в половине случаев возникают обширные метастазы, особенно в костях, печени. Продолжительность жизни в среднем составляет после резекции опухоли 5 лет. Редко, в основном у новорожденных, нейробластома подвергается спонтанному созреванию до ганглионевромы.

ТИМУС

Из патологических процессов, развивающихся в тимусе (вилочковой железе), наиболее часто встречаются гиперплазия и тимома. Как известно, масса тимуса вариабельна у различных индивидуумов. С возрастом наблюдается прогрессирующая его атрофия. В норме в тимусе фолликулы не обнаруживаются. При гиперплазии в мозговом веществе появляются лимфоидные фолликулы, богатые иммуноглобулинами.

Истинная **гиперплазия тимуса** часто наблюдается у больных с миастенией гравис, относящейся к аутоиммунной патологии. В настоящее время предполагают, что В-клетки, образующиеся в тимусе, сенсибилизированы к мышечным клеткам и участвуют в аутоиммунной реакции с рецепторами ацетилхолина и нейромышечного синапса. При этом удаление гиперплазированного тимуса у больных на различной стадии болезни дает благоприятный эффект.

Тимома. Тимус является лимфоэпителиальным органом. Однако опухоль развивается только из эпителиальных клеток. В опухоли встречаются и лимфоциты, но их нельзя рассматривать как опухолевые. Лимфоидные элементы тимуса могут тоже быть источником опухолей, однако эти опухоли называются лимфомами и не имеют отношения к тимомам. На основании цитологических и биологических критериев выделено несколько типов тимом. Около 90 % составляют доброкачественные тимомы, реже встречаются злокачественные.

Как доброкачественные, так и злокачественные тимомы отличаются дольчатым строением, серо-коричневым цветом и вариабельным микроскопическим строением. Все они представлены двумя типами клеток: опухолевыми эпителиальными и лимфоцитами, инфильтрирующими их строму. В большинстве случаев эпителиальные клетки по строению сходны со своими интактными предшественниками. Они бедны цитоплазмой и имеют крупные бледные ядра. Реже клетки бывают овальной, веретенообразной формы или напоминают клетки многослойного плоского эпителия. Тельца Гассаля чаще обнаруживаются в плоскоклеточном варианте тимомы. Независимо от формы опухолевые клетки образуют гнезда, разделяемые небольшими или крупными скоплениями лимфоцитов. С учетом интенсивности лимфоцитарной инфильтрации тимомы можно разделить на три группы: 1) с преобладанием эпителиального компонента, 2) с преобладанием лимфоидного компонента, 3) смешанная лимфоэпителиальная тимома.

Доброкачественная опухоль имеет капсулу, размеры ее достигают 10—15 см в диаметре. Злокачественная опухоль отличается более крупными размерами и быстро распространяется за пределы капсулы. Диаметр ее составляет 20 см, иногда она метастазирует. Диагноз злокачественной тимомы должен базиро-

ваться на основании признаков инвазии опухоли в капсулу или метастазов. Клеточный атипизм не должен быть основным критерием.

Тимома — редко встречающаяся опухоль, особенно злокачественная. Она может возникнуть в любом возрасте, но чаще — в среднем. Нередко тимомы протекают бессимптомно и могут оказаться случайной секционной находкой. Иногда они могут сдавливать полую вену и соседние органы, вызывая кашель, диспноэ, дисфагию.

Представляет интерес нередкое сочетание тимомы с некоторыми системными заболеваниями, например с миастенией гравис, гипогаммаглобулинемией, системной красной волчанкой. Наиболее часто тимома сочетается с миастенией гравис, и удаление опухоли дает иногда положительный эффект. В связи с этим предполагают, что тимома при данном заболевании принимает участие в выработке аутоантител.

СИНДРОМ МНОЖЕСТВЕННЫХ ОПУХОЛЕЙ ЭНДОКРИННОЙ СИСТЕМЫ

В настоящее время выделяют три генетически обусловленных синдрома множественных опухолей эндокринной системы. Они характеризуются аутосомно-доминантным типом наследования и развитием опухоли более чем в двух эндокринных железах.

Первый тип синдрома (Вернера) отличается наличием гиперплазии, аденомы или карциномы в гипофизе, паращитовидных железах и островках Лангерганса поджелудочной железы. Реже наблюдается поражение коры надпочечников и щитовидной железы, иногда в сочетании с карциноидом легких. Указанные опухоли более или менее функционируют. Опухоль из островков Лангерганса вырабатывает, кроме обычных гормонов, гастрин. Гиперсекреция гастрина очень часто сочетается с синдромом Золлингера — Эллисона с развитием пептической язвы желудка. К клиническим проявлениям первого типа множественных опухолей эндокринной системы относятся гиперкальциемия, пептическая язва, симптомы гиперфункции гипофиза.

Синдром множественных эндокринных опухолей второго типа (синдром Сиппла) напоминает по течению синдром медуллярного рака щитовидной железы и феохромоцитомы. Иногда эти опухоли могут сочетаться с гиперплазией паращитовидных желез. Однако неясно, является ли эта гиперплазия первичной, генетически детерминированной, или обусловлена влиянием кальцитонина, вырабатываемого карциномой щитовидной железы. Клинические симптомы связаны с воздействием гормонов этих опухолей, а также с эктопической выработкой опухолями щитовидной железы АКТГ, гастрина, пролактина.

Третий тип синдрома множественных эндокринных опухолей близок ко второму типу, но имеет некоторые отличительные особенности. Больные имеют внешний вид, характерный для синдрома Марфана. При третьем типе синдрома не вовлекаются в процесс паращитовидные железы. У больных толстые пухлые губы и имеются множественные слизисто-кожные невромы на губах, глазах, в ротовой полости, верхних дыхательных путях, мочевом пузыре, коже и других участках.

Выявлены четкие генетические различия между описанными тремя синдромами. Первый тип синдрома характеризуется мутацией 11-й хромосомы в области длинного плеча, а второй — мутацией 10-й хромосомы в области центромера. Однако до настоящего времени не выяснена связь между мутацией хромосом и развитием множественных опухолей эндокринной системы.

САХАРНЫЙ ДИАБЕТ

Диабет сахарный (сахарное мочеизнурение, сахарная болезнь) *относится к хроническому заболеванию, в основе которого лежит абсолютная или относительная недостаточность инсулина в организме, вызывающая нарушение углеводного, липидного и белкового обмена.*

С учетом клинических признаков, этиологии, патогенеза в настоящее время выделяют следующие формы диабета:

I. *Первичный (идиопатический) сахарный диабет:*

1) инсулинзависимый тип сахарного диабета (диабет первого типа, юношеский диабет) ассоциируется с определенными типами HLA. В этиологии важную роль играют генетические факторы и факторы внешней среды (особенно вирусные инфекции). Клинически характеризуется абсолютным отсутствием инсулина в крови. Поэтому для предупреждения кетоза и сохранения жизни необходимо постоянное введение инсулина. В большинстве случаев заболевание начинается в детском или юношеском возрасте;

2) инсулиннезависимый тип сахарного диабета (диабет второго типа) разделяется на сахарный диабет с избыточной массой тела (ожирение) и с нормальной массой тела. В развитии этого типа сахарного диабета имеют значение генетические и экзогенные факторы, особенно ожирение. Связь между этим видом сахарного диабета и HLA не выявлена. Клинически характеризуется нормальным уровнем инсулина в сыворотке крови, некоторым его повышением или снижением. Заболевание чаще встречается у лиц старше 40 лет, у 80 % развивается на фоне ожирения.

II. *Вторичный сахарный диабет,* развивающийся в зрелом и пожилом возрасте, наблюдается при: 1) заболеваниях поджелудочной железы, 2) заболеваниях эндокринных желез (например, при синдроме Кушинга), 3) индукции его лекарственными препаратами, 4) нарушении рецепторов инсулина, 5) определенных

генетических синдромах. Клиника вторичного сахарного диабета определяется изменениями, характерными для этого заболевания, и связанными с ними изменениями в сосудистой системе.

III. *Потенциальный сахарный диабет* (прединабет) протекает без клинических проявлений и наблюдается у всех детей, родившихся от родителей, больных диабетом. Потенциальный диабет обнаруживается также у лиц с наследственной предрасположенностью к сахарному диабету (однояйцевые близнецы больного диабетом; у лиц, у которых оба или один из родителей больны диабетом; у женщин, родивших живого или мертвого ребенка массой тела 4,5 кг и более; у женщин, родивших мертвого ребенка с гиперплазией островков Лангерганса).

IV. *Скрытый сахарный диабет* (асимптомный, латентный, химический) также характеризуется отсутствием клинических признаков и выявляется с помощью пробы на толерантность к глюкозе. В этой стадии заболевания содержание сахара в крови натощак и в течение суток нормальное, глюкозурия отсутствует. При скрытом сахарном диабете могут наблюдаться кожный и генитальный зуд, фурункулез, пародонтоз. Однако большинство больных не предъявляют никаких жалоб.

V. *Диабет беременных.* Диабетогенное влияние оказывает также беременность, сопровождающаяся гормональной перестройкой организма. Последняя усиливает действие контринсулярных гормонов. При беременности отмечается повышение резистентности к инсулину или снижение эффективности от инсулина. Явный сахарный диабет, возникший в период беременности или после родов, можей перейти в субклиническую стадию, однако при повторных беременностях он может приобрести явный характер.

Как уже отмечалось, в развитии идиопатического сахарного диабета большое значение имеет наследственное предрасположение. Однако природа врожденного дефекта и характера наследования при сахарном диабете не установлена. Имеются данные об аутосомно-рецессивном, аутосомно-доминантном путях наследования этой патологии. *Однако более приемлема точка зрения о значении многофакторного наследования, при котором предрасположенность к сахарному диабету зависит от сочетания нескольких генов.* Значительная роль в развитии этой формы сахарного диабета принадлежит экзогенным факторам. Среди них наиболее важное значение имеет ожирение. Установлено, что у женщин в возрасте 45—50 лет с избытком массы тела на 20 % сахарный диабет развивается в 10 раз чаще, чем у женщин с нормальной массой тела.

Среди факторов, провоцирующих или вызывающих сахарный диабет, *особое значение имеют все формы стресса,* включая травмы, инфекции, гипоксию, гипертермию. Стресс может оказывать диабетогенное действие путем освобождения катехоламинов, которые индуцируют гликогенолиз и липолиз. Гликогенолиз вызывает перегрузку бета-клеток, а свободные жирные кислоты

действуют как антагонисты инсулина. Следовательно, хотя в этиологии сахарного диабета значительная роль отводится наследственным изменениям, все же для проявления мутантных генов необходимо влияние окружающей среды.

Метаболизм инсулина при диабете. Все виды диабета независимо от этиологии, факторов риска, сроков развития характеризуются абсолютной или относительной недостаточностью инсулина в организме. Следовательно, при диабете нарушается адекватная утилизация глюкозы, так как перенос ее из крови в мышцы, жировую ткань является инсулинзависимым процессом. Наряду с этим стимулируется гликогенолиз, который в норме подавляется инсулином.

Описанные изменения ведут к накоплению глюкозы в крови (гипергликемии) и появлению глюкозурии вследствие нарушения реабсорбции ее в почках. При этом главным источником энергии становятся жирные кислоты. В печени жирные кислоты окисляются до кетоновых тел, которые используются мышцами, сердцем, почками, мозгом. При диабете скорость образования кетоновых тел (бета-оксимасляной, ацетоуксусной кислот, ацетона) превышает скорость их утилизации, что приводит к их накоплению в организме — кетозу. В результате накопления кислот нарушается кислотно-щелочное равновесие, возникает метаболический ацидоз. Это состояние, называемое кетоацидозом, характеризует декомпенсацию обменных нарушений. Увеличивается поступление в кровь молочной кислоты из скелетных мышц, селезенки, почек, легких; снижается синтез белка при повышении его распада, что приводит к усиленному образованию глюкозы из аминокислот (глюконеогенез). Таким образом, при диабете такие анаболические процессы, как синтез гликогена, триглицеридов и белков, заменяются катаболическими, к которым относятся гликогенолиз, глюконеогенез, мобилизация жиров.

Для развития диабета имеют значение три основных фактора: 1) изменения со стороны бета-клеток островков Лангерганса, начиная от их исчезновения до снижения способности интактных бета-клеток продуцировать инсулин; 2) изменения со стороны плазмы, такие, как циркуляция антиинсулиновых антител, и 3) нарушения в воздействии инсулина на клетки-мишени: уменьшение числа их рецепторов для инсулина или снижение способности связанного с рецепторами инсулина генерировать вторичные курьеры (пострецепторный эффект).

Инсулинзависимый и инсулиннезависимый сахарный диабет отличаются по механизму развития и нарушению кинетики инсулина, в связи с чем мы рассмотрим их патогенез раздельно.

Этиология и патогенез инсулинзависимого диабета (I тип). Эта форма диабета развивается в связи с отсутствием инсулина, что связано с полной редукцией бета-клеток. Поэтому больные с этой формой диабета для сохранения жизни нуждаются в постоянном поступлении экзогенного инсулина. Уменьшение

числа бета-клеток, вплоть до полного их исчезновения, связывают с тремя факторами: 1) с факторами внешней среды, 2) с генетической уязвимостью (генетически детерминированной) и 3) с аутоиммунной реакцией.

Из факторов внешней среды наиболее изучено влияние вирусной инфекции. Установлено, что диабет может развиться при инфекционном мононуклеозе, при инфекции, вызванной вирусом Коксаки В, при паротите, кори, цитомегаловирусной инфекции, краснухе. Доказано наличие вирусов, тропных по отношению к бета-клеткам. Так, выделен вирус Коксаки В4 из поджелудочной железы ребенка, умершего от острого диабетического кетоацидоза. Установлено также, что если будущая мать во время беременности перенесла цитомегаловирусную инфекцию, то это приводит к фиксации вируса на бета-клетках плода с последующим развитием диабета. Следует отметить, что вирусы не оказывают прямого повреждающего действия на бета-клетки, а инициируют или демаскируют аутоагрессивную, аутоиммунную реакцию у человека с наследственной предрасположенностью.

В связи с тем, что инсулинзависимый сахарный диабет ассоциируется с определенным типом HLA, было выдвинуто предположение, что вирусная инфекция, поражающая бета-клетки, ведет только к терминальной декомпенсации инсулинсекретирующих клеток, которые в предшествующие годы разрушались аутоиммунными реакциями. Роль аутоиммунной реакции в патогенезе инсулинзависимого сахарного диабета подтверждается морфологическими изменениями, клиническими наблюдениями, а также экспериментальными данными. Так, описана инфильтрация островков Лангерганса лимфоцитами, а у 90 % больных выявлены антитела к островковым клеткам. Следует отметить, что у пятой части больных обнаруживается поражение других эндокринных органов аутоиммунной природы, в частности гипотиреоидизм (зоб Хашимото), аддисонова болезнь. Таким образом, доказано, что причиной утраты бета-клеток могут быть повреждения иммунологической природы. Вот почему применение иммуносупрессоров в лечении инсулинзависимого сахарного диабета дает положительный эффект.

В патогенезе диабета ряд исследователей придают определенное значение избыточному образованию глюкагона в организме, метаболические свойства которого позволяют рассматривать его как диабетогенный гормон. Он подавляет образование гликогена, способствует гликогенолизу, стимулирует липолиз и благоприятствует образованию кетоновых тел.

Этиология и патогенез инсулиннезависимого диабета (II тип). Эта форма диабета характеризуется: 1) нарушением секреции инсулина, что выражается более замедленным или недостаточным его образованием в ответ на нагрузку глюкозой; 2) неспособностью периферических тканей отвечать на инсулин (резистентность к инсулину). При этой форме диабета недостаточность инсулина

носит относительный характер. Следовательно, резистентность к инсулину играет ключевую роль в патогенезе инсулиннезависимосо сахарного диабета.

В норме инсулярная реакция на стимуляцию глюкозой протекает в две фазы. Первая — начальная, быстрая — характеризуется быстрым образованием инсулина, а вторая — замедленная — отличается замедлением подъема уровня инсулина при нагрузке глюкозой. Для инсулиннезависимого сахарного диабета характерно выпадение первой фазы секреции инсулина (ответ на глюкозу). Это наблюдается даже на ранней стадии развития болезни. Вторая фаза секреции инсулина остается при этом в пределах нормы. Предполагают, что в основе этой формы диабета лежит скорее нарушение функции рецепторов бета-клеток к глюкозе, чем нарушение синтеза инсулина и его сохранение.

Патогенез инсулиннезависимого сахарного диабета не совсем ясен, нет четких доказательств значения вирусных инфекций и аутоиммунных реакций в повреждении бета-клеток. Существует точка зрения, согласно которой все соматические клетки больных диабетом, включая бета-клетки, генетически уязвимы, что ведет к более быстрому изнашиванию и старению клеток. Эта теория пытается объяснить и более раннее развитие атеросклероза и микроангиопатии с позиции высокой чувствительности эндотелиоцитов и перицитов у этих больных к патогенным факторам.

В настоящее время считают, что важным фактором в механизме развития инсулиннезависимого сахарного диабета является резистентность к инсулину. Этот феномен характерен не только для диабета, он наблюдается также при беременности и ожирении. В последних случаях снижается чувствительность тканей к инсулину, в связи с чем поджелудочная железа компенсирует это избыточным его образованием. Вот почему, например, при ожирении всегда имеется гиперинсулинемия. Снижение толерантности к глюкозе при увеличении жировых отложений происходит, очевидно, в связи с тем, что бета-клетки не способны к дальнейшему повышению продукции инсулина для преодоления резистентности к нему. Наличие гиперинсулинемии и инсулинрезистентности у лиц с ожирением еще до нарушения толерантности к глюкозе позволяет считать, что ожирение — этиологический фактор развития сахарного диабета. Неудивительно, что 80 % больных сахарным диабетом составляют лица с ожирением.

Что же является материальным субстратом резистентности к инсулину? Как уже отмечалось, многообразные эффекты инсулина реализуются путем взаимодействия его с рецепторами клеточных мембран и передачи сигналов в клетку с развитием пострецепторного действия. В связи с этим уменьшение числа рецепторов, с которыми связывается инсулин, обусловливает резистентность к инсулину при ожирении. Однако развитие инсулиннезависимого сахарного диабета не может быть объяснено только уменьшением числа рецепторов на клеточной мембране клеток. В настоящее

время более признано мнение, что *главная причина развития сахарного диабета — это дефекты в пострецепторном действии инсулина, то есть потеря способности инсулина при связывании с рецепторами генерировать внутриклеточный сигнал.*

Таким образом, инсулиннезависимый сахарный диабет рассматривается как сложное многофакторное заболевание, при котором снижается выработка инсулина и чувствительность тканей к нему. Резистентность к инсулину оказывает стрессовое воздействие на бета-клетки, которые начинают поддерживать состояние гиперинсулинемии.

Патологическая анатомия. Морфологические изменения при диабете весьма разнообразны и определяются продолжительностью болезни и степенью тяжести. Обычно у больных через 10—15 лет от начала болезни развивается микроангиопатия кожи, почек, сетчатки. Атеросклероз быстро прогрессирует. Нарушения различных видов обмена также оказывают влияние на анатомию болезни.

В основе *микроангиопатии* лежит утолщение базальной мембраны капилляров. Нарушение микроциркуляции принимает наиболее выраженный характер в коже, скелетных мышцах, сетчатке глаз, сосудистых клубочках и мозговом веществе почек. Утолщение базальной мембраны при диабете наблюдается также в извитых канальцах почек, капсуле Шумлянского — Боумена, периферических нервах. В норме базальная мембрана представлена однородным слоем экстрацеллюлярного вещества, который отделяет паренхиму или эндотелиальные клетки от окружающей соединительнотканной стромы. При диабете этот слой становится шире или замещается гиалином, утолщение базальной мембраны приводит к сужению просвета капилляров.

Структурные изменения в *поджелудочной железе* более выражены при инсулинзависимом сахарном диабете. При этом наблюдаются уменьшение размеров и числа островков Лангерганса, дегрануляция бета-клеток, накопление гликогена в них, инфильтрация островков Лангерганса лимфоцитами и замещение их амилоидом (рис. 91). Уменьшение размеров и числа островков особенно четко выявляется при быстром развитии инсулинзависимого сахарного диабета. Большинство островков настолько уменьшаются, что их трудно обнаружить при использовании рутинных морфологических методов, в связи с чем необходимы морфометрические методы исследования.

При амилоидозе островков Лангерганса в них определяется розовая аморфная субстанция, замещающая островки, с полной их облитерацией. Амилоидоз островков Лангерганса чаще наблюдается при инсулиннезависимом сахарном диабете. Подобные изменения можно обнаружить при старческом амилоидозе.

Лимфоидная инфильтрация островков Лангерганса выявляется главным образом при диабете I типа (инсулинзависимом) и протекает в двух вариантах. При первом варианте в островках наблюдается массивная лимфоидная инфильтрация, которая дает

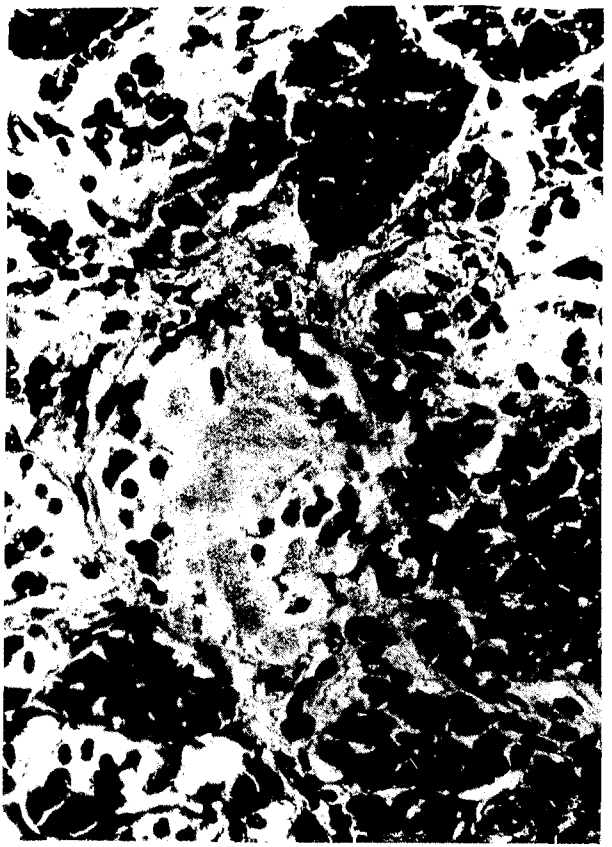

Рис. 91. Амилоидоз островков Лангерганса при сахарном диабете.

основание рассматривать этот процесс как иммунологическую реакцию организма. При втором варианте обнаруживается инфильтрация островков Лангерганса эозинофилами, сочетающаяся с регрессивными и некротическими изменениями бета-клеток.

Для диабета характерно *поражение сосудов* разного калибра: от аорты до капилляров. Независимо от возраста больного уже через 10—15 лет от начала болезни наблюдаются изменения в сосудах. Различные сердечно-сосудистые осложнения являются причиной смерти 80 % больных сахарным диабетом. В аорте, магистральных сосудах, сосудах мышечного типа развивается атеросклероз, осложнения которого могут стать причиной летального исхода. Наиболее часто больные диабетом, особенно женщины, умирают от инфаркта миокарда, обусловленного выраженным атеросклерозом коронарных артерий. Поражение сосудов нижних конечностей осложняется гангреной. Механизм ускоренного развития атеросклероза у этих больных не совсем ясен. Полагают, что имеет значение повышение уровня липидов

в плазме и изменения качественного состава липопротеидов. Так, низкий уровень липопротеидов высокой плотности обнаруживается при инсулиннезависимом сахарном диабете. В связи с тем, что липопротеиды высокой плотности рассматривают как «защитные молекулы» от атеросклероза, снижение их уровня в плазме создает условия для развития атеросклероза.

Гипергликемия может повреждать интиму сосудов с нарушением метаболизма в стенке, создавая тем самым предпосылки для последующего развития атеросклероза. Нельзя игнорировать и возможную роль тромбоцитов, подвергающихся изменениям при диабете, а также повышение артериального давления, являющегося серьезным фактором риска атеросклероза. При сахарном диабете выражен гиалиноз артериол. Стенка сосудов выглядит аморфной, гомогенно-розового цвета. Просвет их резко сужен. Развитие гиалиноза артериол связано не только с продолжительностью сахарного диабета, но и с высоким артериальным давлением. В основе гиалиноза лежит инсудация плазменных белков в стенку артериол.

Поражение почек наблюдается уже на ранней стадии сахарного диабета, и как причина смерти находится на втором месте после инфаркта миокарда. Развитие диабетической нефропатии связывают с повреждением гломерул, артериосклерозом сосудов почек, пиелонефритом, включая некроз сосочков. Поражение сосудистых клубочков при диабете весьма разнообразно. Может развиться гломерулосклероз диффузный или очаговый, а также экссудативный процесс. Наиболее опасным осложнением диабета является склероз гломерул, так как при этом полностью нарушается их функция. Этот вид нефропатии неизбежно ведет больного к смерти. Диффузный гломерулосклероз развивается при длительности заболевания 10 лет и более. Процесс начинается с утолщения базальной мембраны капилляров клубочков, характерного для микроангиопатии, затем развивается пролиферация мезангиоцитов с разрастанием матрикса мезангия. Утолщенная базальная мембрана и депозиты в матриксе обнаруживают ШИК-положительную реакцию. За повреждением базальной мембраны следует гиалиноз вносящих и выносящих артериол. Когда гломерулосклероз приобретает выраженный характер, у больных диабетом появляется протеинурия. Может развиться также нефротический синдром с характерной протеинурией, гипоальбуминемией, отеками.

Очаговый гломерулосклероз характеризуется появлением в матриксе мезангия депозитов округлой формы. В начале заболевания поражаются отдельные клубочки. Однако по мере прогрессирования диабета в клубочках увеличиваются депозиты, и в процесс вовлекается большинство гломерул. В 10—35 % случаев очаговый гломерулосклероз может привести к летальному исходу. Развитие очагового склероза почек тесно связано с продолжительностью заболевания. Однако в отличие от диффузного гломерулосклероза,

который может развиваться также и в процессе старения организма и гипертензии, очаговый гломерулосклероз является важным патогномоничным признаком сахарного диабета. Оба вида гломерулосклероза ведут к нарушению функции почек, ишемическому повреждению канальцев с замещением их в последующем соединительной тканью.

Кроме склеротических процессов в почках, при диабете развиваются экссудативные процессы, выражающиеся в появлении эозинофильных отложений на париетальном листке капсулы Шумлянского — Боумена (капсулярные капли), которые могут свисать в просвет капсулы. Подобные отложения обнаруживаются и с внешней стороны капиллярных петель гломерул, между висцеральным эпителием капсулы Шумлянского — Боумена и базальной мембраной. Они содержат белки плазмы и немного фибрина. Эти два вида поражения обусловлены увеличением проницаемости капиллярных петель. Депозиты на капсуле могут служить диагностическим критерием сахарного диабета.

Кроме описанных морфологических изменений, наблюдается также гиалиноз афферентных и эфферентных артериол клубочков.

Пиелонефрит — острое или хроническое воспаление интерстиция почечной ткани — развивается не только при сахарном диабете и потому уже был описан. Однако в этом разделе следует подчеркнуть, что у больных диабетом острый пиелонефрит часто осложняется абсцессами почек, некрозом сосочков почек (некротизирующий папиллит). Некротический процесс может охватывать 1—2 сосочка одной или двух почек. Может наблюдаться секвестрация некротического участка с экскрецией его содержимого. В случае вовлечения в некротический процесс большого числа сосочков почек развивается острая почечная недостаточность.

При диабете может также наблюдаться *ретинопатия, образование катаракты или глаукома.* Ретинопатия относится к важному диагностическому критерию диабета. Поражение ретины может протекать в двух формах: пролиферативная и непролиферативная ретинопатия. Непролиферативная ретинопатия характеризуется кровоизлиянием в сетчатку глаз, отеком расширенных вен, экссудативными явлениями, а также развитием микроангиопатий и микроаневризм. Могут обнаруживаться также микроинфаркты или депозиты белков плазмы и липидов.

Микроаневризмы представляют собой мешковидные расширения капилляров сетчатки, обнаруживаемые при офтальмоскопии в виде красных точек. Патогенез микроаневризм не совсем ясен. Предполагают, что их развитие связано с деградацией и уменьшением числа перицитов. Кроме того, отек сетчатки, обусловленный повышенной проницаемостью капилляров, может быть серьезным фактором риска в развитии микроаневризм. Следует отметить, что микроаневризмы наблюдаются при диабете не только в сетчатке глаз, но и в капиллярах гломерул и миокарда. В 50 % случаев микроаневризмы сочетаются с очаговым гломерулосклерозом.

Пролиферативная ретинопатия связана с неоваскуляризацией и фиброзом. Этот вид ретинопатии ведет к серьезным последствиям, включая слепоту, кровоизлияние в стекловидное тело.

Сахарный диабет может осложняться *периферической симметричной нейропатией нижних конечностей,* что выражается в нарушении двигательной функции и чувствительности. Этот вид нейропатии сочетается с нейропатией висцеральных органов, что приводит к фунциональным нарушениям кишечника и мочевого пузыря, а иногда к импотенции. Предполагают, что при нейропатии поражаются аксоны, шванновские клетки с последующей сегментарной демиелинизацией. Это связано с микроангиопатией, повышением проницаемости капилляров, прямым повреждением аксонов, обусловленным нарушениями метаболизма.

В головном мозге обнаруживается *микроангиопатия с нарушением микроциркуляции и дегенеративными изменениями в нейронах.* У больных диабетом отмечается высокая предрасположенность к ишемическому и геморрагическому инсульту, к возможным причинам которых относится выраженный атеросклероз и гипертензия. Кроме того, кетоацидоз и гипергликемия — патогенные факторы для нейронов. Дегенеративные изменения наблюдаются также в спинном мозге. Однако специфическим осложнением сахарного диабета является *периферическая нейропатия.*

В других органах при диабете также возникают различные патологические процессы. В печени развивается жировая дистрофия гепатоцитов, появление гранул гликогена в их ядрах, в поперечнополосатых мышцах — дегенеративные изменения вплоть до их атрофии, обусловленные микроангиопатией и нарушением иннервации. К поражениям кожи относится липоидный некробиоз с формированием возвышающихся над кожей образований, не исчезающих при надавливании. Эти образования умеренно эритематозны, с чешуйчатым шелушением. В результате нарушения липидного обмена в коже образуются ксантомы, представляющие собой образования желтоватого цвета вследствие скопления макрофагов, нафаршированных липидами. Ксантомы не относятся к специфическим проявлениям диабета и встречаются при всех формах гиперлипидемии.

Как видно из изложенного, сахарный диабет осложняется различными патологическими процессами, которые могут привести к печальным последствиям: диабетической ретинопатии с развитием слепоты, диабетической амиотрофии, атеросклерозу сосудов нижних конечностей с развитием гангрены, атеросклерозу коронарных артерий, который осложняется инфарктом миокарда. Все эти осложнения являются следствием метаболических нарушений, возникающих при сахарном диабете.

Особое значение имеет гипергликемия, сопровождаемая химической реакцией, в процессе которой глюкоза соединяется с аминогруппами многих белков без участия ферментов. Этими белками могут быть коллаген, альбумин плазмы, липопротеиды

низкой плотности, основной белок миелина. При диабете этот процесс приобретает интенсивный характер, что вызывает нарушение функции многих белков, а следовательно, и развитие осложнений. Например, интенсивная реакция глюкозы с аминогруппами коллагена базальной мембраны мелких сосудов способствует ее пропитыванию белками плазмы (альбумином и иммуноглобулинами) с утолщением базальной мембраны, что приводит к микроангиопатии. Кроме того, гипергликемия способствует увеличению содержания внутриклеточной глюкозы в таких тканях, как хрусталик глаза и нервные волокна, не требующие инсулина для транспорта глюкозы. Избыток глюкозы метаболизируется до сорбитола, полигидроксильного алкоголя и в конечном счете — до фруктозы. Накопление сорбитола и фруктозы ведет к нарастанию внутриклеточной осмолярности, инфлюксу воды и, следовательно, к осмотическому повреждению клеток. Этот механизм лежит в основе повреждения шванновских клеток периферических нервов и перицитов капилляров сетчатки, что приводит к развитию периферической нейропатии, микроаневризмы сетчатки, набуханию и помутнению хрусталика.

Основные клинические проявления диабета. В основе клинической картины сахарного диабета лежат два основных момента: 1) нарушение метаболизма, 2) поражение сосудов и органов.

Классическими симптомами инсулинзависимого сахарного диабета (юношеского) являются жажда, сухость во рту, снижение массы тела или ожирение, полиурия, гипергликемия, полифагия, потеря воды, мышечная слабость. Гипергликемия ведет к глюкозурии, которая индуцирует осмотический диурез. Полиурия снижает содержание воды, необходимой для организма, и в сочетании с повышенной осмолярностью (в связи с увеличением содержания глюкозы в крови и интерстициальной жидкости) способствует уменьшению содержания внутриклеточной воды, которая имеет важное значение для деятельности осморецепторов центра мозга. Этот механизм лежит в основе полифагии. К серьезным осложнениям диабета относится кетоацидоз.

Симптомами второго типа сахарного диабета — инсулиннезависимого — также являются полиурия и полидипсия. Однако они развиваются у лиц в возрасте старше 40 лет и чаще на фоне ожирения. Однако потеря массы тела и мышечная слабость должны настораживать врача. При этой форме сахарного диабета также возникают метаболические нарушения, но они протекают легче и хорошо компенсируются сахароснижающими средствами, применяемыми перорально и в сочетании с диетой. Осложнение в виде кетоацидоза наблюдается редко, если течение основного заболевания не отягощается присоединившейся инфекцией или стрессом.

Больные сахарным диабетом предрасположены к инфекциям, гнойничковым и грибковым заболеваниям кожи, что связывают со снижением функциональной способности лейкоцитов и ухудшением

кровоснабжения. У них часто развиваются фурункулы и карбункулы, представляющие большую опасность, так как при гнойных процессах нарастает потребность в инсулине, вследствие чего возможно развитие диабетической комы. Из инфекций наиболее часто у больных развиваются туберкулез, пневмония, пиелонефрит. Инфекция в 50 % случаев является причиной летального исхода.

Тяжелое течение сахарного диабета характеризуется развитием и прогрессированием диабетического гломерулосклероза, наиболее ранний признак которого — протеинурия. В дальнейшем нарастает недостаточность почек с отеками и переходом в уремию. У больных развивается гипертензия. Сочетание сахарного диабета, гипертензии и отеков за счет протеинурии известно как синдром Киммельстила — Уилсона. Характерна также диабетическая ретинопатия, которая проявляется в прогрессирующем снижении зрения с развитием полной слепоты. Кроме того, может развиться слабость аккомодации, более быстрое созревание катаракты, помутнение хрусталика, глаукома.

Сахарному диабету очень часто сопутствует развитие атеросклероза с такими осложнениями, как инфаркт миокарда, инфаркт мозга, геморрагический инсульт, почечная недостаточность, гангрена конечностей.

Следует отметить, что чаще умирают больные инсулинзависимым сахарным диабетом. В настоящее время гипогликемия и кетоацидоз как причина смерти наблюдаются редко.

БОЛЕЗНИ КОСТНО-МЫШЕЧНОЙ СИСТЕМЫ

БОЛЕЗНИ КОСТНОЙ СИСТЕМЫ

Остеопороз
Болезнь Педжета
Фиброзная остеодисплазия
Остеомиелит
Опухоли костей
Костеобразующие опухоли
Остеома
Остеоид-остеома
Остеосаркома
Гигантоклеточная опухоль

БОЛЕЗНИ СУСТАВОВ

Артриты
Инфекционный артрит
Остеоартриты
Опухоли суставов

БОЛЕЗНИ СКЕЛЕТНЫХ МЫШЦ

Мышечная атрофия
Мышечная дистрофия
Миозит
Миастения

Все болезни костно-мышечной системы разделяются на болезни костной ткани, суставов, скелетных мышц.

Болезни костной ткани весьма разнообразны. Это могут быть проявления системных заболеваний, например при миелопролиферативных процессах в костном мозге, при миеломной болезни с образованием плазмоцитом в костях. Костная ткань — излюбленное место для метастазов злокачественных опухолей, особенно рака легких. При этом первичные опухоли в костях встречаются реже, чем вторичные (то есть метастатические). В костях могут развиваться также патологические процессы метаболического и воспалительного характера.

К болезням суставов относятся остеоартриты, ревматоидные артриты, синовиальная саркома. Характерные структурные изменения развиваются в суставах при подагре.

Скелетные мышцы менее подвержены патологическим процессам, из которых наибольший интерес представляют атрофия мышц, прогрессивная дистрофия, миастения, опухоли.

БОЛЕЗНИ КОСТНОЙ СИСТЕМЫ

ОСТЕОПОРОЗ

Остеопороз — это процесс, в основе которого лежит уменьшение количества костного вещества, снижение его плотности и механической упругости. Остеопороз является выражением остеодистрофии и разделяется на два вида — *первичный и вторичный. Вторичный остеопороз* развивается при различных патологических синдромах, на основании чего выделяют: 1) остеопороз, связанный с синдромом мальабсорбции и с алиментарным дефицитом белка; 2) остеопороз, наблюдаемый при различных эндокринопатиях, включая синдром Кушинга, гиперпаратиреоз, 3) остеопороз, обусловленный длительной иммобилизацией кости.

Наибольший интерес представляет *остеопороз первичный,* связанный с метаболическими нарушениями. Частота его увеличивается с возрастом, особенно в период между 50 и 70 годами. Превалирует у женщин в климактерическом периоде, хотя встречается и у мужчин. В связи с этим описываемый остеопороз называют сенильным, или климактерическим.

Этиология и патогенез. В соответствии с закономерностями физиологической регенерации в течение всей жизни человека наблюдаются процессы остеогенеза и резорбции костной ткани (остеолизис). Предполагают, что нарушение баланса между резорбцией кости и ее образованием лежит в основе остеопороза. В молодом возрасте до 30 лет преобладают процессы остеогенеза, после 40 лет начинает превалировать остелизис.

Остеогенез и остеолизис представляют собой сложные феномены, в регуляции которых принимают участие различные факторы: алиментарные, метаболические, эндокринные. В последние годы установлена роль интерлейкина-1, фактора некроза опухоли TNF, β-фактора роста опухолей, тромбоцитарного фактора роста в регуляции остеобластического и остеокластического процессов. Имеет значение гиперфункция паратиреоидных желез. Следует напомнить, что уровень кальция, играющего важную роль в остеогенезе, регулируется активной формой витамина D, паратгормоном паращитовидных желез. Последний оказывает существенное влияние на остеокласты, усиливая их способность к резорбции кости. Эффект паратгормона потенцируется дефицитом эстрогенов у женщин и андрогенов у мужчин. Нарушение этих механизмов ведет к преобладанию процессов остеолизиса. Так, с возрастом уменьшается поступление кальция алиментарным путем, снижается степень абсорбции его в связи с нарушением синтеза активной формы витамина D в почках, что наблюдается при старении. Эти два фактора способствуют снижению уровня кальция в крови, однако гипокальциемии не наблюдается, так как он мобилизуется из костей под влиянием паратгормона, что и ведет к остеопорозу.

В развитии остеопороза имеет значение также дефицит эстрогенов, так как при низком их уровне повышается чувствительность остеокластов к воздействию паратгормона, подавляется синтез активной формы витамина D [1,25— $(OH)_2$—D], что нарушает абсорбцию кальция. Все это вместе взятое усиливает остеолизис с развитием остеопороза.

По современным воззрениям, первичный остеопороз является мультифакторным и гетерогенным процессом, в развитии которого имеют значение наследственная предрасположенность, повышение уровня в крови паратгормона, дефицит витамина D, половых гормонов, повышение глюкокортикоидов, низкая физическая активность. Однако независимо от причины остеопороз характеризуется однотипными структурными изменениями.

Патологическая анатомия. Остеопороз может быть *общим и местным. Местный остеопороз* чаще всего связан с нарушением кровообращения, например венозного оттока при иммобилизации конечности, длительной обездвиженности. При общем остеопорозе в процесс вовлекается весь скелет, особенно участки, содержащие большое количество костных трабекул. Вот почему чаще всего переломы наблюдаются в позвоночнике и шейке бедра.

Развитие деоссификации обусловлено снижением костеобразования и усилением резорбции кости. В результате расширяются и каналы остеонов (гаверсовы каналы). Кортикальный слой утрачивает компактное строение и спонгизируется. Костные перекладины губчатого вещества истончаются, часть их рассасывается полностью, что приводит к расширению пространств между ними. Эти изменения нередко сочетаются с одновременным утолщением и огрубением сохранившихся костных перекладин. В результате понижается прочность костей, что обусловливает их деформацию и переломы.

Клиническая картина. Основные жалобы больных сводятся к болям в костях, особенно в позвоночнике, что связано с их переломами и смещением отломков; чаще всего переломы наблюдаются в шейке бедра и дистальном конце лучевой кости. Причем переломы могут происходить при минимальной травме. Уровень щелочной фосфатазы, кальция и фосфора в плазме крови остается в пределах нормы, чего не наблюдается при остеомаляции.

БОЛЕЗНЬ ПЕДЖЕТА

Болезнь Педжета (деформирующий остит, деформирующая остеодистрофия) — *заболевание скелета диспластического характера с развитием патологической перестройки и деформации.* Отличается усиленной деструкцией кости с одновременным замещением ее неполноценным мягким, слабоминерализованным матриксом. Наблюдается в старших возрастных группах.

Этиология и патогенез деформирующего остита неизвестны. Предполагают, что имеет значение генетический дефект в метаболизме соединительной ткани; не исключается и вирусная этиология. Так, несколькими исследователями независимо друг от друга в остеобластах и остеокластах при болезни Педжета обнаружены вирусные частицы, характерные для коревого вируса и аденовируса. Предполагают, что болезнь Педжета относится к медленным вирусным инфекциям, как и подострый склерозирующий панэнцефалит, вызываемый также указанными выше вирусами. Однако до сих пор не удалось выделить вирус из зон поражения, как и обнаружить антитела, направленные против вирусных антигенов.

Патологическая анатомия. Изменения могут развиваться в одной или нескольких костях (моноостальная и полиостальная формы болезни Педжета), но никогда не бывают генерализованными, в отличие от паратиреоидной остеодистрофии. При полиостальной форме в первую очередь поражаются позвоночный столб, таз, крестец, затем процесс распространяется на бедренные, большеберцовые кости, череп. При моноостальной форме поражается часть одной кости, чаще большеберцовой, тазовой, подвздошной.

Развитие деформирующего остита проходит три стадии: 1) начальная, остеолитическая, 2) стадия, при которой сочетаются интенсивно протекающий остеолитический процесс с остеобластическим, и 3) финальная, склеротическая стадия.

В начальной (остеолитической) стадии обнаруживается интенсивная очаговая резорбция кости остеокластами, отличающимися большим числом ядер (до 100). Во второй стадии преобладает остеобластический процесс. Участок кости, подвергнутый резорбции, замещается хорошо васкуляризированной соединительной тканью, затем новой ламеллярной костью. В связи с тем, что минерализация новой кости задерживается, остеоид персистирует по ее краю.

Описанная патологическая перестройка костной ткани, которая характеризуется сменой процессов резорбции кости и ее новообразования, приводит к формированию своеобразной микроструктуры кости, которая названа мозаичной. Костный мозг пораженной кости также замещается хорошо васкуляризированной соединительной тканью.

Через несколько лет развивается третья, склеротическая, стадия. В этот период наблюдаются утолщение, искривление, обезображивание костей, которые недостаточно минерализованы, мягкие. Архитектоника их нарушается, кости теряют прочность.

Клиническая картина. Болезнь Педжета встречается чаще в возрасте старше 40 лет. Может протекать бессимптомно, особенно в начальном периоде. По мере прогрессирования болезни появляются боли в костях и суставах. При поражении позвоночника возможно развитие компрессионного спинального синдрома и переломов. Утолщение основания и свода черепа, уплотнение черепных ямок, сужение отверстий черепа ведут к развитию

невритов тройничного и лицевого нерва, что вызывает головные боли. Болезнь Педжета может осложниться глухотой и атрофией зрительного нерва. На фоне деформирующего остита возможно развитие доброкачественной опухоли (остеобластокластомы) и злокачественной (остеогенной саркомы).

В основе патогенеза болезни Педжета лежат глубокие нарушения метаболизма костной ткани, в связи с чем у больных наблюдаются изменения некоторых биохимических констант крови и мочи: оксипролинурия, высокая активность щелочной фосфатазы. При этом уровень кальция в крови и неорганического фосфора сохраняется в пределах нормы.

ФИБРОЗНАЯ ОСТЕОДИСПЛАЗИЯ

Фиброзная остеодисплазия представляет собой порок развития, связанный с очаговым нарушением созревания костной ткани. Характеризуется очаговым замещением кости фиброзной тканью. Этиология и патогенез неизвестны. Однако развитие заболевания связывают с нарушением нормального окостенения скелета в период эмбрионального развития. Выделяют три формы фиброзной остеодисплазии: 1) *моноссальная,* развивающаяся у лиц обоего пола. Наиболее часто поражаются ребра, плечевые, бедренные, большеберцовые кости, а также нижняя и верхняя челюсти; 2) *полиоссальная форма,* при которой в процесс вовлекаются несколько перечисленных выше костей. *Наблюдается у лиц обоего пола;* 3) *полиоссальная форма, которая развивается только у женщин и связана с эндокринопатией.* Одностороннее поражение костей сопровождается появлением на коже коричневых пятен различной формы и величины. Для этой формы характерно раннее половое созревание и сочетание с акромегалией, синдромом Кушинга, гиперфункцией паращитовидных желез.

Патологическая анатомия. Пораженные отделы костей деформированы, утолщены, длинные трубчатые кости изогнуты. На распиле костей обнаруживаются различной величины и формы очаги белесоватой плотной ткани, обычно содержащей мелкие костные включения. В ряде случаев происходит почти полное замещение кости фиброзной тканью. При микроскопическом исследовании пораженных участков костей выявляется волокнистая соединительная ткань, представленная коллагеновыми, ретикулиновыми волокнами и фибробластоподобными клетками, среди которых обнаруживаются островки и тяжи хаотично расположенных костных балок (рис. 92). Нередко костные балки по периферии или целиком состоят из остеоидной ткани. Иногда формирующиеся костные структуры крайне примитивны, плотно расположены и имеют вид плотно упакованных коллагеновых волокон без отложения в них солей кальция. Среди них встречаются единичные островки хрящевой ткани.

Рис. 92. Фиброзная дисплазия кости.

Клиническая картина фиброзной остеодисплазии зависит от формы, локализации и распространенности костных поражений. Иногда патологический процесс развивается медленно и может спонтанно стабилизироваться. В других случаях фиброзная остеодисплазия прогрессирует быстро, вызывая переломы костей и их деформацию.

ОСТЕОМИЕЛИТ

Остеомиелит представляет собой инфекционный воспалительный процесс, поражающий все элементы кости: костный мозг, компактную губчатую части кости и надкостницу. По этиологическому признаку различают *неспецифический и специфический остеомиелит.* В зависимости от путей проникновения инфекции выделяют *гематогенный и негематогенный.* По клиническому течению — *острый и хронический остеомиелит.*

Наиболее важное значение имеет гематогенный пиогенный остеомиелит и остеомиелит туберкулезный, реже — другие формы.

Пиогенный (гнойный) остеомиелит обычно развивается у детей. В большинстве случаев первичный очаг бактериальной инфекции не обнаруживается. Возбудителями являются главным образом

золотистый стафилококк, стрептококк, пневмококк. У больных серповидно-клеточной анемией причиной остеомиелита могут быть сальмонеллы. При негематогенном остеомиелите микрофлора проникает в кость при открытом переломе из окружающей среды через рану, при операции остеосинтеза или путем перехода из очагов, расположенных в соседних тканях и органах.

У детей чаще поражаются длинные трубчатые кости, у взрослых — позвоночник. Независимо от локализации процесса острый гематогенный остеомиелит протекает как гнойный воспалительный процесс. Воспаление имеет характер флегмоны, сопровождающейся некрозом костного мозга, губчатой ткани и компактной пластинки. Некротизированная кость не подвергается резорбции, а секвестрируется, в результате отломки оказываются свободно лежащими в полости гнойника. Нагноение может распространяться на мягкие ткани с образованием свищевых ходов, прорывающихся наружу. Реже воспаление распространяется на сустав. Активируются остеобласты, пытающиеся отграничить очаг воспаления. На ранних этапах заболевания микроскопически в экссудате преобладают нейтрофилы, при хроническом остеомиелите — мононуклеары и фибробластическая реакция. Однако при хроническом остеомиелите нейтрофилы персистируют. Обнаруживаются также очаги некроза костной ткани и образование новых костных пластинок.

Клинически остеомиелит характеризуется высокой температурой, болями в области поражения. Остеомиелит может осложниться: 1) сепсисом (септикопиемией) с развитием гнойных метастатических очагов в легких, плевре, миокарде, мозге; 2) лизисом эпифиза кости с возникновением переломов; 3) деформацией костей (искривление, укорочение), развитием анкилозов, контрактур, вывихов.

ОПУХОЛИ КОСТЕЙ

Опухоли костей весьма разнообразны, так как кость представляет собой сложную структуру, состоящую из хряща, кроветворной, фиброзной и костной тканей, каждая из которых может стать источником развития опухоли. В связи с этим первичные опухоли костей разделяются на следующие основные группы:

I. Костеобразующие опухоли (остеома, остеоидная остеома, остеосаркома).

II. Хрящеобразующие опухоли (хондрома, хондробластома, хондросаркома).

III. Костномозговые опухоли (саркома Юинга).

IV. Гигантоклеточная опухоль.

Кроме указанных опухолей, в костях могут развиться сосудистые опухоли (ангиомы), соединительнотканные (фибромы) и опухолеподобные образования (например, эозинофильная гранулема).

КОСТЕОБРАЗУЮЩИЕ ОПУХОЛИ

Для опухолей этой группы характерно образование остеоидного матрикса, то есть эти опухоли могут возникать из примитивных мезенхимных клеток, которые затем дифференцируются в остеобласты. Костеобразующие опухоли называются также *остеогенными*. Основными представителями этих опухолей являются *остеома, остеоид-остеома и остеосаркома.*

Остеома

Остеома относится к доброкачественным опухолям, которые локализуются в основном в костях черепа, особенно в челюсти. Она может быть обнаружена в придаточных пазухах. Опухоль растет медленно и гистологически представлена хорошо дифференцированной костной тканью. Чаще не имеет клинического значения, за исключением случаев сдавления ею окружающих тканей.

Остеоид-остеома

Остеоид-остеома — доброкачественная опухоль, возникающая чаще всего в диафизах длинных трубчатых костей, особенно бедренной и большеберцовой. Наблюдается у больных в возрасте до 20 лет. У мужчин развивается в два раза чаще, чем у женщин. Источником развития опухоли является кортикальная пластинка.

Макроскопически остеоид-остеома обнаруживается в виде узлов округлой или овальной формы, диаметром до 1 см, отличающихся красно-бурым цветом. Вокруг опухоли выявляется зона склероза, хорошо отграничивающая ее от окружающих тканей. Микроскопически опухоль представлена большим количеством анастомозирующих мелких остеоидных и слабообызвествленных костных балочек.

Несмотря на маленькие размеры и доброкачественное течение, остеоид-остеома очень болезненное образование, требующее хирургического вмешательства.

Остеосаркома

Остеосаркома — это одна из наиболее часто встречающихся первичных злокачественных опухолей кости. Источником развития опухоли является мезенхима. Опухолевые мезенхимные клетки затем дифференцируются в атипичные остеобласты. Следовательно, *для остеосаркомы характерно образование остеоида непосредственно опухолевыми клетками.* Некоторые остеосаркомы содержат хрящ и коллаген, так как остеобласты, хондробласты и фибробласты имеют один источник развития — мезенхиму.

Остеосаркома относится к числу агрессивных опухолей с весьма неблагоприятным прогнозом. В большинстве случаев опухоль развивается в возрасте 10—25 лет. Лица мужского пола поражаются в два раза чаще, чем женского. Опухоль наблюдается также и у пожилых лиц, особенно на фоне болезни Педжета.

Этиология и патогенез. Причина развития остеосаркомы, как и опухолей другого гистогенеза, не установлена. Предполагают, что имеют значение радиация, онкогенные вирусы, генетические факторы. Риск развития остеосаркомы значительно возрастает у больных с ретинобластомой, множественным эндохондроматозом и остеохондроматозом, имеющих, как известно, наследственную природу. Имеет значение также утрата Rb-гена супрессора опухоли.

Патологическая анатомия. Опухоль может возникать в костномозговой полости или по периферии кости (кортикальная или периостальная локализация). Остеогенная саркома чаще развивается в нижнем метафизе бедренной кости, в верхнем метафизе большеберцовой кости и плеча, реже — в позвонках, нижней челюсти. У пожилых лиц опухоль на концах длинных костей не возникает.

Остеосаркома очень быстро распространяется за пределы костномозговой полости, замещает костную ткань метафиза. Разрушая кортикальную пластинку, прорастает в окружающие мягкие ткани (рис. 93). Реже опухоль инвазирует в хрящ и суставы. Одним из наиболее патогномоничных признаков остеогенной саркомы является отслойка периоста от кортикального слоя кости. В результате на границе между отслоившимся периостом и подлежащей кортикальной пластинкой наблюдается кальцификация с образованием треугольника Кодмана.

Рис. 93. Остеогенная саркома.

На разрезе опухоль серовато-белого цвета, с очагами кровоизлияния и некрозов. Выявляются также кисты. Консистенция опухоли определяется соотношением составляющих ее структурных элементов. Остеосаркомы отличаются плотной консистенцией при выраженной минерализации остеоида (остеобластический вариант). Как уже отмечалось, в опухоли может обнаруживаться хрящ или коллаген. Если эти структуры преобладают в остеосаркоме, последняя рассматривается как хондробластический или фибробластический вариант опухоли.

На микроскопическом уровне все эти варианты представлены резко анаплазированными мезенхимными клетками с выраженными признаками образования ими остеоида. Остеоид, окрашивающийся в розовый цвет, представляет собой аморфную массу, которая обнаруживается в большом количестве, или в виде небольших островков, окруженных скоплениями опухолевых клеток. Кальцификация остеоида придает ему голубоватый оттенок. В остеосаркоме могут выявляться также островки хрящевой ткани, строма которой богата остеоидом. Клетки опухоли весьма полиморфны, гиперхромны, встречаются гигантские клетки. Много патологических митозов. Остеосаркома метастазирует гематогенным путем, чаще всего в легкие. При этом метастазы являются основной причиной смерти.

Клиническая картина. К ранним симптомам развития остеосаркомы относятся боль, локальный отек, температура, что весьма напоминает клинику остеомиелита. Опухоль растет быстро, в связи с чем пальпируется уже в ранние сроки. Рентгенологически обнаруживаются характерный *треугольник Кодмана,* признаки деструкции кости и образование новых костных пластинок в мягких тканях. Однако точный диагноз может быть поставлен только при биопсии. *Прогноз* неблагоприятный.

ГИГАНТОКЛЕТОЧНАЯ ОПУХОЛЬ

Гигантоклеточная опухоль, или остеокластома (бурая опухоль), отличается от других остеогенных опухолей наличием в ней большого числа многоядерных гигантских клеток в строме опухоли. Развивается у лиц старше 20 лет, чаще у женщин.

Патологическая анатомия. В отличие от других костных опухолей остеокластома возникает в эпифизах, откуда распространяется с вовлечением в процесс суставных хрящей. При этом эрозии последних не наблюдается. Пораженные кости деформируются. Чаще опухоль локализуется в трубчатых костях, особенно в нижнем отделе большеберцовой кости. Вокруг опухоли наблюдается реактивное костеобразование.

Визуально пораженная кость выглядит вздувшейся. Опухоль имеет мягкую, рыхлую консистенцию. На разрезе ткань пестрая, темно-красные участки чередуются с участками белесовато-серого

цвета и желтыми полями некрозов. Видны кровоизлияния, мелкие и крупные кисты, содержащие прозрачную или кровянистую жидкость. Микроскопически опухоль состоит из клеток двух типов: многоядерных и одноядерных. Преобладают овальные или вытянутые клеточные элементы с округлыми или овальными ядрами, среди которых расположены многоядерные гигантские клетки типа остеокластов. В одноядерных клетках обнаруживаются митозы. Предполагают, что эти пролиферирующие клетки являются источником образования гигантских многоядерных клеток. С помощью моноклональных антител установлено, что как стромальные, так и гигантские клеточные элементы имеют отношение к моноцитарно-макрофагальной системе. Образования костной и хрящевой ткани в опухоли не наблюдается.

Клинические проявления остеокластомы разнообразны. Некоторые опухоли дают ранние метастазы. Однако в большинстве случаев они не агрессивны и хорошо поддаются хирургическому лечению. Возможны рецидивы с последующим развитием метастазов.

Гигантоклеточную опухоль следует дифференцировать с воспалительными и репаративными процессами в кости, при которых также появляются гигантские клетки, например гигантоклеточная гранулема челюстных костей (эпулис).

БОЛЕЗНИ СУСТАВОВ

АРТРИТЫ

Артриты относятся к числу наиболее распространенных заболеваний суставов различной этиологии. Некоторые из них имеют воспалительную природу, в основе других лежат дистрофические процессы.

ИНФЕКЦИОННЫЙ (БАКТЕРИАЛЬНЫЙ) АРТРИТ

Среди инфекционных артритов наибольшее значение имеют туберкулезные и пиогенные (гнойные) артриты. Последние возникают в результате гематогенной диссеминации процесса, при этом не всегда удается установить первичный источник инфекции. Наиболее частыми возбудителями являются гонококки, стафилококки, стрептококки, пневмококки. Артрит развивается часто как осложнение гонореи у женщин и гомосексуальных мужчин. В процесс вовлекается обычно один из крупных суставов (коленный, бедренный, локтевой, плечевой).

Морфологические изменения характерны для гнойного воспаления. Синовиальная оболочка гиперемирована, отечна, сустав заполнен гнойным содержимым. При выраженном процессе

наблюдается изъязвление синовиальной оболочки с вовлечением в процесс прилежащего суставного хряща. Это приводит к деструкции суставных поверхностей с образованием рубцовой ткани. Реже наблюдается кальцификация.

Клинические проявления характерны для острой инфекции: покраснение сустава, отек, боль, повышение температуры.

ОСТЕОАРТРИТЫ

В основе остеоартритов лежат дистрофические процессы в суставных хрящах, не сопровождаемые воспалением. Выделяют две формы заболевания: *первичное,* связанное с возрастными изменениями, и *вторичное заболевание,* наблюдаемое у молодых после травматического повреждения суставного хряща или после инфекционного артрита. Имеет значение врожденная деформация сустава.

Этиология и патогенез. Как известно, эластичность и прочность хряща зависят от содержания воды и макромолекул в его матриксе. Из макромолекул в хряще обнаруживаются белки, гликозамингликаны и коллаген II типа. Предполагают, что в развитии данного патологического процесса имеют значение процессы изнашивания хряща, наблюдаемые с возрастом, иммунное повреждение ткани, а также генетические факторы. Независимо от причин в хряще уменьшается объем матрикса, о чем свидетельствует снижение содержания гликозамингликанов. При этом содержание воды увеличивается. В ответ на эти изменения находящиеся в покое хондроциты начинают активно пролиферировать, пытаясь восполнить матрикс путем его синтеза. Однако в связи с тем, что стимулированные хондроциты синтезируют неполноценные ферменты, содержание гликопротеидов продолжает снижаться.

Недавно получены данные, свидетельствующие о том, что продукты деградации хряща, такие, как коллаген, активируют высвобождение синовиальными клетками интерлейкина-1, который будучи медиатором, усиливает выработку хондроцитами протеолитических ферментов. В субарахноидальной кости развивается склероз, связанный с репаративными процессами микрофрактур.

Патологическая анатомия. Поражаются главным образом позвоночник и крупные суставы, реже — мелкие. В процесс может вовлекаться один сустав или больше. В отличие от артритов в суставных хрящах развиваются дегенеративные процессы, в результате поверхность хряща становится шероховатой, появляются трещины. Образующиеся затем расщелины достигают субхондральный участок кости. Содержание протеогликанов в хряще снижается, что выражается в слабой метахромазии. При прогрессировании болезни наблюдается активная пролиферация

хондроцитов, по-видимому, репаративной природы. Однако в конечном итоге все хондроциты подвергаются дегенерации. Со стороны синовиальной оболочки наблюдается небольшая воспалительная реакция. В результате разрушения хряща обнажается подлежащая кость, которая утолщается или за счет сдавления, или реактивного образования кости. В последнем случае характерно образование «шпор» в суставах. Крупные шпоры могут достигать противоположного края сустава и ограничивать его движения. Иногда шпоры могут разламываться с образованием внутрисуставных инородных включений, известных как «суставные мыши».

Клиническая картина. В большинстве случаев остеоартрит начинается незаметно, тугоподвижность суставов развивается медленно. Характерны боли, отек в области поражения, затруднение движений. Поражение позвоночника ведет к компрессии нервных корешков с развитием характерных болей. Образование шпор в дистальных межфаланговых суставах ведет к их деформации. Остеоартриты чаще наблюдаются у женщин.

ОПУХОЛИ СУСТАВОВ

Источником развития опухолей суставов (синовиом) являются капсулы, сухожильные влагалища, суставные и слизистые сумки. Эти опухоли могут возникать повсюду, где находятся сухожилия, фасции, апоневрозы. Наибольшее клиническое значение имеет синовиальная саркома.

Синовиальная саркома (злокачественная синовиома) развивается из синовиальной оболочки, преимущественно в области суставов. В равной степени наблюдается у мужчин и женщин, чаще в среднем возрасте. Локализуется преимущественно в бедре. Опухоль растет быстро, дает повторные рецидивы. Кроме отдаленных гематогенных метастазов, нередки и лимфогенные метастазы в регионарные лимфатические узлы.

Макроскопически опухоль в области больших суставов имеет форму узла с четкими контурами. При локализации в кисти, стопе, предплечье выглядит как инфильтрат, распространяющийся вдоль сухожилий и прорастающий соседние мышцы. На разрезе ткань опухоли сероватого цвета, волокнистая, консистенция местами плотная или мягкая. Микроскопически опухоль крайне полиморфна, что связано с дифференцировкой клеток в различных направлениях. Основными элементами опухоли являются клетки, дифференцирующиеся в направлении фибробластов и в сторону светлых покровных синовиальных клеток кубической формы. Фибробластические элементы и волокнистые структуры составляют как бы строму опухоли. Клетки полиморфны, ядра их гиперхромны, цитоплазма слабо развита. По своему строению сходны с клетками веретеноклеточной саркомы, образующими беспорядочно переплетающиеся тяжи. Светлые синовиальные клетки более полиморфны,

имеют овальную, кубическую и даже призматическую формы. Собираясь в комплексы, напоминают клетки железистого эпителия. Располагаются в виде беспорядочных скоплений, ячеек, трубочек или образуют выстилку щелей и кист. Гигантские клетки встречаются редко.

В зависимости от характера клеточного строения выделяют однофазную или двухфазную опухоль. Последняя встречается чаще и состоит из клеток веретеноклеточного (фибробластического) и эпителиоидного типа (светлые синовиальные клетки). Реже встречается однофазная синовиальная саркома, представленная или светлыми синовиобластами, или веретеноклеточными элементами.

БОЛЕЗНИ СКЕЛЕТНЫХ МЫШЦ

Патологические процессы, развивающиеся в мышцах, могут иметь первичный характер (миастения) или являться осложнением какого-либо заболевания, например восковидный некроз при брюшном тифе. Заболевания могут быть воспалительного, дистрофического характера, генетически детерминированные, опухолевые.

Из инфекционных процессов наиболее важное значение имеет анаэробная инфекция, при которой поражаются и скелетная мускулатура. Анаэробная инфекция относится к раневой инфекции, вызываемой патогенными анаэробами. Характеризуется быстро наступающим некрозом тканей, особенно мышечной, их распадом с образованием газов, тяжелой общей интоксикацией и отсутствием выраженных воспалительных явлений.

Принято различать две классические формы анаэробной инфекции — *эмфизематозную (газовая гангрена) и отечную (злокачественный отек)*. Для обеих форм характерны прогрессирующее омертвение тканей с их распадом и быстрое распространение патогенной микрофлоры за пределы раны. Некротизируются мышцы, подкожная клетчатка, сосуды, нервы. Особенно выражен некроз в мышечной ткани, которая становится тусклой и серой, легко растирается пальцами и по консистенции представляет собой желеобразную массу (симптом «малинового лизиса» тканей).

При эмфизематозной форме мышца становится пористой, так как вся интерстициальная ткань нафарширована пузырьками газа.

При отечной форме преобладает пропитывание мышц жидкостью.

МЫШЕЧНАЯ АТРОФИЯ

Мышечная атрофия характеризуется регрессивными изменениями в мышцах и относится ко вторично приобретенным патологическим процессам. Эта простая мышечная атрофия может носить

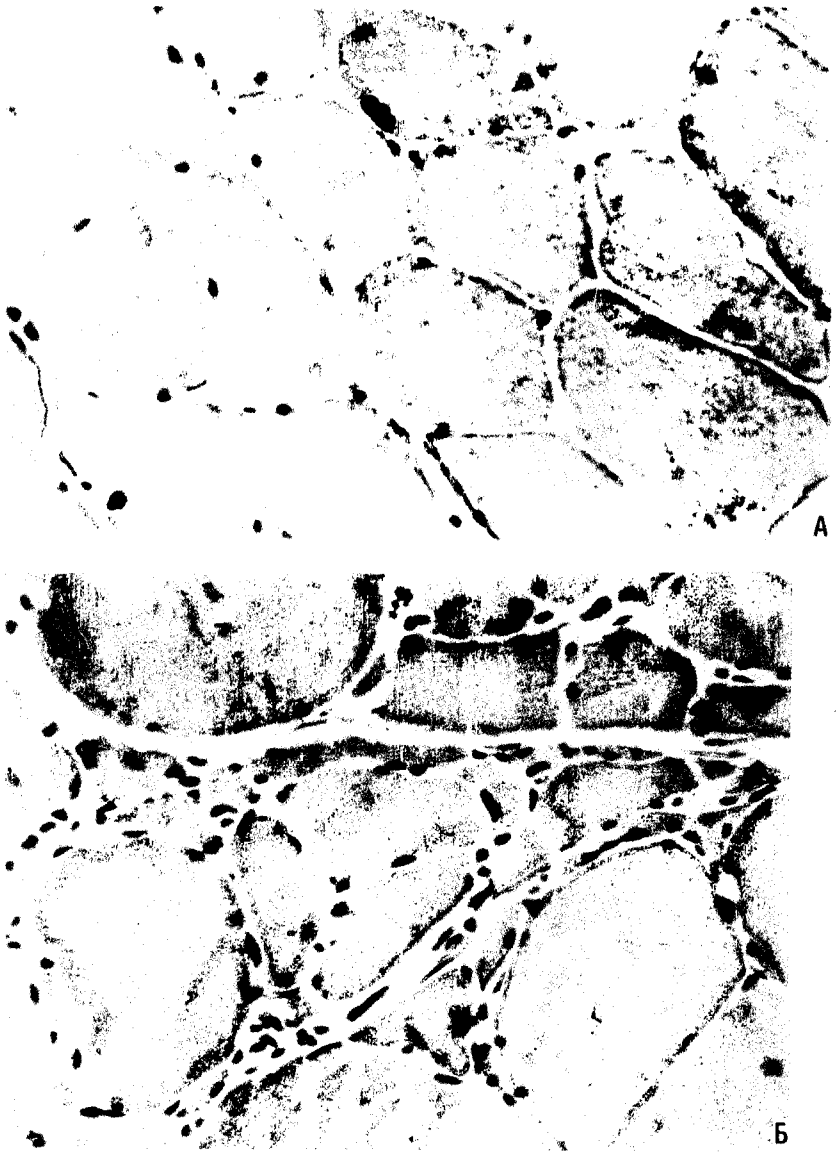

Рис. 94. Строение мышц:
А — в норме, Б — при мышечной атрофии.

диффузный или очаговый характер. Диффузная атрофия мышц наблюдается при различных заболеваниях, таких, как дерматомиозит, системная красная волчанка, истощение, хронические инфекции, туберкулез, энтероколиты, опухоли, эндокринные заболевания (тиреотоксикоз, микседема, синдром Иценко — Кушинга).

Очаговая мышечная атрофия возникает при нарушении кровоснабжения, при нарушении иннервации мышц, что наблюдается при травматическом повреждении нервов, полиомиелите, периферических невритах. При этом атрофии может подвергаться определенная мышца в целом или только отдельные пучки мышечных волокон. Описаны случаи атрофии одной лишь нейромышечной единицы. При общей мышечной атрофии или атрофии крупных мышц последние становятся дряблыми, сморщенными. При очаговой атрофии потери мышечной массы может не наблюдаться, так как интактные мышечные волокна, окружающие группу атрофированных мышечных пучков, компенсаторно гипертрофируются.

При микроскопии пораженных участков мышц обнаруживается уменьшение миофибрилл в размерах и увеличение числа ядер в сарколеммах (рис. 94). Поперечнополосатая исчерченность мышц сохраняется в течение длительного времени после контрактуры миофибрил. С прогрессированием процесса миофибриллы подвергаются дегенеративным изменениям с потерей поперечнополосатой исчерченности и накоплением липофусцина. В итоге миофибриллы редуцируются, образуя пустые трубочки, стенкой которых является сарколемма. Эндомизий и перимизий увеличиваются в объеме. В них обнаруживаются разбросанные жировые клетки. В конечном итоге сарколемма фрагментируется и удаляется с помощью макрофагов.

МЫШЕЧНАЯ ДИСТРОФИЯ

Мышечная дистрофия (миопатия, миотония) представляет собой группу наследственных заболеваний мышц, характеризующихся прогрессирующей атрофией с дегенерацией миоцитов. Эту группу следует дифференцировать с врожденной непрогрессирующей миопатией. По типу наследования выделяют миопатии аутосомно-рецессивные, аутосомно-доминантные и рецессивные, сцепленные с полом.

Визуально отмечается атрофия скелетных мышц, которые уменьшаются в объеме, становятся плотными, приобретают бурый цвет. При микроскопии выявляются разнообразные дистрофические процессы: вакуольная дистрофия, гиалинизация, фрагментация цитоплазмы, сморщивание сарколеммы. Характерны также некроз и фагоцитоз мышечных волокон. Погибающие мышечные волокна замещаются фиброзной и жировой тканью, разрастание которых может приводить к ложной гипертрофии. При компенса-

торной гипертрофии мышечных волокон отмечаются базофилия цитоплазмы миоцитов, внутриклеточная гиперплазия органелл, расщепление гипертрофированных волокон.

Наиболее часто встречаются миопатия Дюшенна и миотоническая миопатия. **Миопатия Дюшенна,** или псевдогипертрофическая миопатия, по типу наследования относится к рецессивным, сцепленным с Х-хромосомой, поэтому наблюдается только у мальчиков. Развивается в раннем детском возрасте. Заболевание характеризуется появлением слабости и атрофии мышц в возрасте до 3 лет, чаще после рождения. В процесс вовлекаются вначале мышцы таза, затем плеча. Отличительный признак миопатии Дюшенна — псевдогипертрофия икроножных мышц. Полный паралич мышц с летальным исходом наблюдается обычно в первые два десятилетия жизни, так как скелетные мышцы богаты такими ферментами, как креатинкиназа, трансаминаза, лактатдегидрогеназа и др. Уровень их в сыворотке при миопатии Дюшенна резко нарастает в связи с глубокими дегенеративными изменениями в мышцах.

Миотоническая дистрофия (миотония) представляет собой группу заболеваний, отличающихся наличием миотонического феномена, или контрактуры, характеризующихся резким затруднением расслабления мышц (релаксации) после сильного их сокращения. Заболевание наблюдается у взрослых и медленно прогрессирует. Поражаются преимущественно мышцы черепа и дистальных отделов верхних и нижних конечностей. Первыми симптомами болезни является мышечная слабость. В отличие от других форм мышечной дистрофии миотоническая дистрофия характеризуется развитием катаракты и атрофии яичек.

МИОЗИТ

Миозит — воспаление мышц различной этиологии, проявляется болевым синдромом, развитием мышечной слабости. Иногда наблюдается атрофия пораженных мышечных групп. По этиологии миозиты делят на инфекционные, паразитарные, токсические. В соответствии с морфологическими изменениями и клинической симптоматикой выделяют *нейромиозит, полифибромиозит, оссифицирующий миозит и миозит профессиональный.* По распространенности процесс может быть *локализованным и диффузным,* по течению — *острым и хроническим.*

Морфологические изменения представлены типичной воспалительной реакцией, характер которой определяется возбудителем. Так, при миозитах, вызванных гноеродными бактериями (стафилококком, стрептококком), развивается гнойное воспаление, протекающее по типу или флегмоны, или абсцесса. При миозите, вызванном синегнойной палочкой, отмечается гнилостный распад некротизированных тканей. Для вирусного миозита характерны

вакуольная дистрофия, сегментарный коагуляционный некроз с макрофагальной резорбцией детрита, мелкоочаговая лимфоплазмоцитарная инфильтрация. *При миозитах паразитарной природы* (трихинеллез, эхинококкоз) развивается типичная продуктивная реакция с образованием вокруг них фиброзной капсулы. Для туберкулезного миозита характерно гранулематозное воспаление. Мышцы могут вовлекаться в процесс также при ревматических болезнях, в связи с чем воспалительный процесс в них может носить иммунный характер. В скелетных мышцах возможно развитие оссифицирующего миозита. Гистологически в центре узлов уплотнения обнаруживается фиброзная ткань, по периферии — участок остеоида с последующим отложением в него солей кальция.

МИАСТЕНИЯ

Миастения (миастения гравис) представляет собой нервно-мышечное заболевание, характеризующееся мышечной слабостью и чрезмерной утомляемостью скелетных мышц. Заболевание может развиться в любом возрасте, однако максимальная заболеваемость наблюдается в возрасте 26 лет. Первые симптомы миастении могут появиться и в 50 лет, при этом поражаются в основном мужчины. В более молодых возрастных группах в три раза чаще болеют женщины. Это связано с развитием тимомы у мужчин среднего и пожилого возраста, в то время как у девочек и молодых женщин миастения связана с гиперплазией тимуса.

Этиология и патогенез. Как известно, в основе сокращения скелетных мышц лежит взаимодействие между выделением медиатора ацетилхолина эфферентными нервными окончаниями и рецепторами ацетилхолина, локализующимися на концевой моторной бляшке. При миастении наблюдается резкое уменьшение числа ацетилхолиновых рецепторов в результате аутоиммунной реакции, направленной против рецепторных белков. В сыворотке крови 85% больных выявляются иммуноглобулины G против ацетилхолиновых рецепторов. Эти антитела и комплемент С3 локализуются на постсинаптической мембране нервно-мышечных соединений (синапсах). Антирецепторные антитела усиливают распад рецепторных белков, что ведет к уменьшению числа рецепторов. Кроме того, они могут с участием комплемента лизировать постсинаптическую мембрану или непосредственно служить препятствием к проведению нервного импульса. Предполагают также, что в повреждении ацетилхолиновых рецепторов принимают непосредственное участие сенсибилизированные Т-лимфоциты. В 75% случаев миастения сочетается с опухолью тимуса или его гиперплазией. При гиперплазии тимуса появляются герминативные центры с большим числом В-клеток, продуцирующих антитела, направленные против ацетилхолиновых рецепторов.

Миастения гравис наблюдается также при заболеваниях аутоиммунной природы: при системной красной волчанке, пернициозной анемии, ревматоидном артрите. У больных миастенией в крови возрастает уровень HLA-B8. Все эти факты подтверждают гипотезу об аутоиммунной природе миастении.

В большинстве случаев на анатомическом и гистологическом уровне изменения в мышцах не обнаруживаются. Лишь при электронной микроскопии выявляются незначительные изменения в моторных бляшках, в интерстиции — небольшая лимфоидная инфильтрация. В тимусе отмечается гиперплазия с образованием в мозговом веществе герминативных фолликулов. Опухоли тимуса обычно имеют эпителиальное происхождение.

Клиническая картина. Основной симптом миастении — это чрезмерная утомляемость и слабость мышц. В процесс могут вовлекаться любые мышцы, особенно мышцы глаз, лица, языка, конечностей, то есть активно функционирующие мышцы. При выраженной миастении поражаются дыхательные мышцы, что может привести к асфиксии. Обычно болезнь имеет хроническое течение, миастенические кризы сменяются периодами спонтанных ремиссий. Прогноз неоднозначен.

БОЛЕЗНИ НЕРВНОЙ СИСТЕМЫ

ЦЕРЕБРОВАСКУЛЯРНЫЕ БОЛЕЗНИ

Ишемическая энцефалопатия
Инфаркт мозга
Кровоизлияние в мозг

ИНФЕКЦИОННЫЕ ЗАБОЛЕВАНИЯ

Менингиты
Гнойный менингит
Лимфоцитарный менингит
Хронический менингит
Энцефалиты
Абсцесс мозга
Вирусные инфекции головного мозга
Острые вирусные инфекции
Медленные вирусные инфекции

ДЕГЕНЕРАТИВНЫЕ БОЛЕЗНИ НЕРВНОЙ СИСТЕМЫ

Болезнь Альцгеймера
Паркинсонизм
Амиотрофический боковой склероз

ДЕМИЕЛИНИЗИРУЮЩИЕ ЗАБОЛЕВАНИЯ

Рассеянный склероз

ОПУХОЛИ НЕРВНОЙ СИСТЕМЫ

Опухоли центральной нервной системы
Нейроэктодермальные опухоли
Астроцитома
Мультиформная глиобластома
Олигодендроглиома
Эпендимома
Медуллобластома
Менингососудистые опухоли
Менингиома

Опухоли периферической нервной системы

Особенности строения различных отделов головного и спинного мозга, относящихся к центральной нервной системе, а также образований, формирующих периферическую нервную систему, обусловливают многообразие болезней нервной системы и сложность их диагностики. Патология нервной системы отличается от патологии висцеральных органов рядом особенностей:

1) в головном мозге выделяется множество зон, выполняющих различную функцию. Поэтому даже небольшой очаг альтерации в нем приводит к выпадению определенной функции, например речи. Следовательно, очаговые повреждения мозга могут стать

причиной различной неврологической симптоматики, что не наблюдается в других органах;

2) один и тот же патологический процесс, развивающийся в различных зонах нервной системы (например, опухоль в лобной доле или в спинном мозге), дает разную клиническую картину;

3) кроме патологических процессов, характерных для любых органов (воспаление, нарушение кровообращения и пр.), в нервной системе возникают специфические болезни, связанные с поражением нервных клеток и миелина;

4) ряд болезней обусловлен анатомическими и физиологическими особенностями головного мозга: например, череп, предохраняя мозг от травм, способствует повышению внутричерепного давления и образованию мозговой грыжи;

5) спинномозговая жидкость, предохраняя мозг от травмы, вместе с тем способствует развитию гидроцефалии, диссеминации микроорганизмов и опухоли;

6) отсутствие лимфатического дренажа является причиной чрезвычайной чувствительности ткани мозга к отеку.

Головной мозг имеет сложное строение. К основным клеточным элементам относятся нервные (паренхиматозные) и глиальные клетки. К последним, образующим строму нервной ткани, относятся астроциты, олигодендроглиоциты, клетки эпендимы и микроглиоциты.

Нейроны весьма различны по форме и величине, что определяет их разную функциональную значимость. Так, нейроны коры больших полушарий отличаются по строению от нейронов коры мозжечка. Специфическими структурами нейронов являются субстанция Ниссля (тигроидное вещество), дендриты и аксоны, участвующие в передаче импульсов с помощью синапсов. В нейронах развиваются различные дегенеративные процессы, лежащие в основе специфических болезней нервной системы.

Астроциты, выявляемые с помощью специальных окрасок, характеризуются множеством отростков, часть из которых прикрепляется к сосудистой стенке. Выделяют два вида астроцитов: протоплазматические, локализующиеся в сером веществе мозга, и фиброзные, располагающиеся в белом веществе мозга.

В норме астроциты способствуют: 1) разобщению активных электрических процессов; 2) стабилизации ионного равновесия в экстрацеллюлярном пространстве; 3) сохранению гематоэнцефалического барьера; 4) в условиях повреждения ткани головного мозга астроциты начинают вести себя как фибробласты, участвуя в образовании глиального рубца. Однако в отличие от фиброза, связанного с экстрацеллюлярным образованием коллагена, глиальный рубец состоит из отростков астроцитов; 5) при ишемии головного мозга способствуют формированию новых сосудов с увеличением их числа, что рассматривается как компенсаторно-защитная реакция, направленная на улучшение кровоснабжения ткани мозга.

При активации астроцитов цитоплазма увеличивается в объеме, ядро гипертрофируется, появляется ядрышко. По мере затихания процесса астроциты теряют цитоплазму, отростки при этом сохраняются. Если же факторы, способствующие активации астроцитов, продолжают действовать, то формируются так называемые волокна Розенталя, то есть удлиненные, плотные эозинофильные структуры, обнаруживаемые в отростках астроцитов. Волокна Розенталя образуются также в доброкачественных астроцитарных опухолях, например в пилоидной астроцитоме, в астроцитах, располагающихся вокруг кавернозной ангиомы.

Олигодендроглиоциты отличаются от астроцитов небольшим числом отростков, более темными и мелкими лимфоцитоподобными ядрами, вокруг которых выявляется светлый ободок. Описываемые глиальные клетки локализуются как в сером, так и в белом веществе мозга. В сером веществе они располагаются около нейронов и поэтому их называют *клетками-сателлитами.* Основная функция олигодендроглиоцита — это образование миелина для аксонов нервных клеток, располагающихся в центральной нервной системе. Миелин представляет собой мембраны олигодендроглиоцитов, спирально обвивающие аксоны и содержащие основной белок миелина и гликопротеид. Утрата миелина или его деструкция, что наблюдается при демиелинизирующих болезнях, ведет к резкому нарушению проводимости нервных импульсов или к ее полному прекращению.

Клетки эпендимы. Полости желудочков мозга выстланы одним слоем клеток кубической формы. В случае их очаговой деструкции наблюдается компенсаторная пролиферация субэпендимальных астроцитов с образованием мелких узелков в стенке желудочков (гранулярный эпендимит). Эти узелки наблюдаются при сифилисе и других патологических процессах. Клетки эпендимы являются мишенью для цитомегаловируса.

Микроглия. Клетки микроглии представляют собой мононуклеарно-фагоцитарную систему. Они неприметны и обнаруживаются в виде разбросанных мелких темных овальных ядер. Цитоплазма их, как и отростки, выявляются лишь при специальной окраске. При повреждении ткани мозга они активируются, ядра их становятся крупнее, при этом обнаруживаются пенистые макрофаги, появляющиеся из крови. Вопрос о возможности превращения микроглии в пенистые макрофаги остается дискутабельным.

Болезни нервной системы весьма разнообразны. В основе их могут лежать нарушения кровообращения, воспаление, дистрофия. Большой удельный вес занимают также опухоли как центральной, так и периферической нервной системы.

ЦЕРЕБРОВАСКУЛЯРНЫЕ БОЛЕЗНИ

Цереброваскулярные болезни являются одной из главных причин инвалидизации и смертности населения. Выделяют три основные формы сосудистых поражений мозга:

1) ишемическая (сосудистая) энцефалопатия, обусловленная нарушением кровоснабжения головного мозга в целом без окклюзии сосудов;

2) инфаркт мозга (*ишемический инсульт*), связанный с тромбозом, эмболией церебральных сосудов, а также с обструкцией вен;

3) кровоизлияние в ткань мозга или в субарахноидальное пространство (геморрагический инсульт).

ИШЕМИЧЕСКАЯ ЭНЦЕФАЛОПАТИЯ

Ишемическая энцефалопатия возникает при хроническом нарушении кровообращения в связи с атеросклерозом, гипертонической болезнью, а также при нарушении венозного оттока от головного мозга. Снижение систолического давления также может стать причиной ишемической энцефалопатии — диффузного, мелкоочагового поражения головного мозга дистрофического характера.

В основе энцефалопатии лежит поражение нейронов, весьма чувствительных к гипоксии. Особенно чувствительны к ишемии пирамидные клетки гиппокампа и клетки Пуркинье мозжечка, в результате чего они погибают первыми. Характер морфологических изменений в головном мозге зависит от длительности ишемии, ее интенсивности и сроков выживания больного. При легкой ишемии в нейронах возникают обратимые функциональные изменения.

В случае смерти больного через несколько минут или в течение часа после развившейся ишемии мозга (острая ишемия мозга) структурные изменения в нейронах не обнаруживаются. Признаки ишемического повреждения нейронов определяются лишь через 12—24 ч и проявляются в виде набухания или сморщивания нейронов (рис. 95). В последнем случае, то есть при пикнозе, нейроны отличаются сморщенной эозинофильной цитоплазмой и мелкими пикнотичными ядрами. Ишемическое повреждение нейронов коры больших полушарий носит распространенный характер, однако встречаются и интактные клетки. В последующем пикнотичные нейроны погибают, исчезают. На их месте развивается глиоз.

При *хроническом нарушении* кровоснабжения головного мозга развивается атрофия коры, степень которой пропорциональна степени деструкции ее нейронов. При снижении общей перфузии головного мозга наиболее выраженная ишемия наблюдается в участках ткани, снабжаемой дистальными ветвями артерий. При

Рис. 95. Сморщивание нейронов при ишемической энцефалопатии.

этом могут возникнуть клиновидные инфаркты с захватом территории, кровоснабжение которой осуществляется крупными артериями.

Зоной наибольшего риска развития инфаркта мозга является пограничная территория между передней и средней мозговыми артериями. Повреждение этой зоны ведет к развитию линейного парасагиттального инфаркта с захватом затылочной извилины. Размер клиновидного (пограничного) инфаркта определяется не только степенью ишемии, но и протяженностью спазма сосудов пораженной зоны. Описанные пограничные инфаркты должны рассматриваться в контексте генерализованной (общей) выраженной ишемической энцефалопатии.

Клинические проявления ишемической энцефалопатии определяются степенью ишемии и ее длительностью. При легкой степени ишемии отмечается лишь преходящая неврологическая симптоматика (головная боль, шум в ушах, головокружение) с полным выздоровлением в последующем. Резко выраженная ишемия может привести к коматозному состоянию с полной потерей функции коры больших полушарий мозга.

ИНФАРКТ МОЗГА

Инфаркт мозга развивается в результате окклюзии сосудов. Последствия закупорки сосудов, размеры и форма инфаркта зависят от: 1) диаметра пораженного сосуда (магистральный, мелкий), 2) состояния анастомозов между церебральными артериями, 3) компенсаторных возможностей коллатерального кровообращения.

В случае окклюзии внутренней сонной или позвоночных артерий виллизиев круг полностью обеспечивает анастомозы. Артерии мозга средних размеров, например передняя и средняя мозговые артерии, не полностью анастомозированы с помощью своих дистальных ветвей, поэтому полная окклюзия их всегда ведет к инфаркту, размеры которого меньше, чем территория мозга, снабжаемая пораженным сосудом. При окклюзии мелких артерий мозга, которые не имеют анастомозов, всегда развивается инфаркт.

Окклюзия сосудов мозга может быть вызвана тромбозом или их эмболией. Тромбоз сосудов мозга чаще наблюдается при атеросклерозе, особенно в области бифуркации внутренней сонной артерии на шее или в вертебробазилярной системе. Последствия окклюзии сонной артерии вариабельны и зависят от протяженности окклюзии и состояния виллизиева круга. Если система артериальных анастомозов на основании мозга функционирует нормально, окклюзия сонной артерии протекает бессимптомно. При атеросклеротическом поражении сосудов виллизиева круга с сужением их просвета окклюзия сонной артерии ведет к развитию инфаркта. Этот очаг ишемического некроза может быть небольшим, локализуясь в дистальной зоне мозга, снабжаемой средней мозговой артерией, или захватывать целое полушарие.

Базилярная артерия мозга не имеет хорошо выраженных анастомозов, поэтому окклюзия ее атеросклеротической бляшкой вызывает серьезные последствия с нарушением жизненно важных функций и смертельным исходом. Окклюзия позвоночных артерий может протекать бессимптомно.

Полной окклюзии сосудов мозга предшествуют очаговые неврологические симптомы, называемые *транзиторными ишемическими атаками,* которые являются важным признаком цереброваскулярной болезни.

Кроме атеросклероза, представляющего собой одну из главных причин окклюзии сосудов мозга, важную роль в нарушении мозгового кровообращения играют артерииты различного генеза.

Развитие инфаркта мозга связано также с эмболией церебральных сосудов. Источниками эмболии могут быть: 1) предсердные и желудочковые пристеночные тромбы, 2) бородавчатые образования клапанов как бактериальной, так и небактериальной природы, 3) атероматозный детрит, образующийся в любом месте сосудистой системы, включая сонную и вертебробазилярную системы. Эмболы имеют четкую тенденцию закрывать просвет средней мозговой

артерии в силу гемодинамических особенностей. При небольших размерах эмбола окклюзии подвергается только часть ветви средней мозговой артерии. Очень мелкие эмболы закупоривают самые дистальные ветви этой артерии, что ведет к развитию очагов инфаркта в пограничной зоне между территориями средней и передней мозговых артерий. В ряде случаев эмболы могут распадаться на мелкие фрагменты или лизироваться, что приводит к восстановлению кровотока в сосуде. Однако в результате ишемического повреждения сосудистой стенки кровь просачивается в зону ишемического некроза, превращая его в геморрагический инфаркт. В таких случаях трудно дифференцировать геморрагический инфаркт с кровоизлияниями в мозг.

Независимо от причины динамика развития инфаркта мозга однотипна. На анатомическом уровне ишемический некроз выявляется лишь через 6—12 ч после окклюзии сосуда. В более ранние сроки визуально обнаруживается побледнение и размягчение пораженной зоны. Структура серого вещества мозга становится расплывчатой. Через 48—72 ч зона ишемического некроза выявляется четко. В итоге образуются кисты, окруженные плотной глиальной тканью. При вовлечении в процесс мягкой мозговой оболочки последняя может служить стенкой кисты.

Микроскопически через 6—12 ч отмечается набухание нервных клеток, дезорганизация цитоплазмы и ядерного хроматина. В последующем обнаруживается большое количество пикнотичных нейронов как следствие их ишемического повреждения. Наблюдается также фрагментация аксонов и дезинтеграция миелиновых оболочек. Через 48 ч в ишемической зоне появляются нейтрофилы, которые через 72 ч замещаются макрофагами, располагающимися вокруг сосудов. Число их нарастает и достигает пика через 2 нед. Затем они начинают исчезать, но даже через несколько лет можно обнаружить макрофаги в интерстиции старого рубца. Вокруг зоны рубца увеличивается число астроцитов, особенно через 2 нед. В последующем они принимают участие в формировании глиального рубца и стенки кисты.

В исходе мелких инфарктов могут формироваться лакуны диаметром до 15 мм, которые чаще выявляются в белом веществе мозга, базальных ганглиях, межуточном мозге, внутренней капсуле. Образование лакун часто связано с общей артериальной гипертензией, с окклюзией глубоких артериол либо эмболами, либо в результате гиалиноза их стенки. В некоторых лакунах обнаруживаются пигментированные макрофаги.

КРОВОИЗЛИЯНИЕ В МОЗГ

Спонтанное кровоизлияние, не связанное с травмой, разделяется на три вида: *кровоизлияние в ткань мозга, субарахноидальное кровоизлияние, смешанное кровоизлияние.*

КРОВОИЗЛИЯНИЕ В ТКАНЬ МОЗГА

Кровоизлияние в ткань мозга (паренхиматозное) чаще возникает при разрыве одной из мелких артерий, что наблюдается обычно при гипертензии (в 80% случаев) или при разрыве приобретенной или врожденной аневризмы сосудов, при котором кровь изливается прямо в ткань мозга.

Образование аневризм чаще наблюдается в базальных ганглиях, варолиевом мосту и полушариях мозжечка, так как при гипертонической болезни наиболее тяжелым изменениям подвергаются сосуды этих отделов мозга. Значительно реже они встречаются в белом веществе. Образование аневризм наблюдается при гипертонических кризах, сопровождающихся альтеративными изменениями (плазматическое пропитывание, некроз) стенки артериол и мелких артерий, завершающихся разрывом эластических мембран. В итоге все эти изменения ведут к формированию аневризм, при разрыве которых образуется гематома. Последняя не разрушает ткань мозга, а раздвигает ее структурные элементы. Если больной выживает и гематома рассасывается, возможно полное восстановление функции поврежденной зоны мозга. Более опасны кровоизлияния с прорывом крови в желудочки мозга, так как они ведут к летальному исходу. В очаге кровоизлияния в мозг формируется глиомезодермальный рубец или кисты. Помимо образования гематомы, при кровоизлиянии может возникать геморрагическое пропитывание ткани мозга, что наблюдается преимущественно в зрительных буграх.

Патологическая анатомия. При визуальном осмотре наблюдается увеличение объема мозга на участке кровоизлияния с уплощением извилин, смещением срединной части мозга в сторону, противоположную очагу кровоизлияния (рис. 96). При прорыве крови в желудочки мозга могут обнаруживаться ее сгустки в субарахноидальном пространстве, а также вокруг отверстий Мажанди и Лушки, через которые желудочки мозга соединяются с субарахноидальным пространством. На разрезе в зоне кровоизлияния выявляются сгустки крови, в окружающей ткани — отек. Боковые желудочки мозга растянуты за счет скопления в них сгустков крови. Если последние обнаруживаются лишь в одном из них, то противоположный желудочек сплюснут. Может наблюдаться также гидроцефалия, если сильвиев проток или отверстие Монро подвергаются окклюзии при растяжении желудочков.

Рассасывание геморрагий, которое может продолжаться в течение нескольких месяцев, начинается с появления макрофагов. В результате удаляются сгустки крови и образуется щелевидная полость, окруженная зоной глиоза, в которой обнаруживаются макрофаги, нагруженные гемосидерином.

В других зонах мозга определяются склероз и гиалинизация стенки артериол, особенно четко выраженные в белом веществе мозга. В базальных ганглиях очень часто наблюдаются утолщение

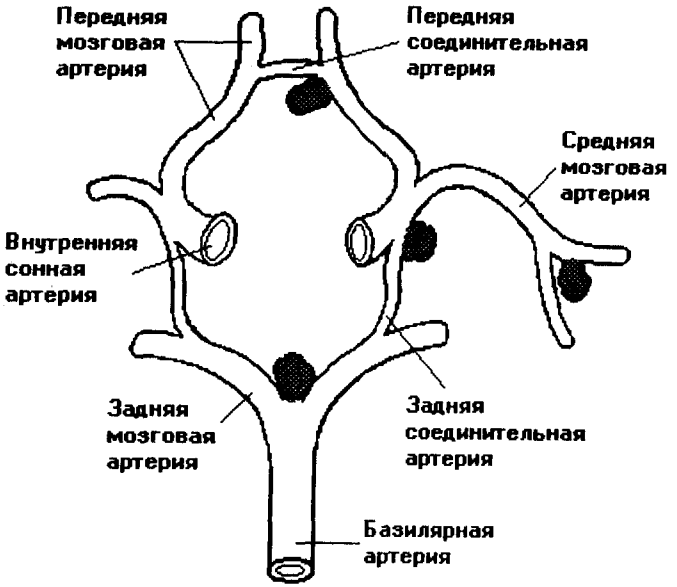

Рис. 96. Кровоизлияние в левое полушарие мозга с разрушением ткани.

стенки артерий, очаговый атеросклероз, расширение пространства Вирхова — Робена и периваскулярный глиоз.

Клинические проявления геморрагического инсульта определяются локализацией процесса. Так, при гематоме задней черепной ямки и мозжечка появляется рвота, не поддающаяся лечению; при кровоизлиянии в бассейне передней мозговой артерии наблюдается спастический паралич конечностей. Однако независимо от зоны кровоизлияния у больных возникают признаки повышения внутричерепного давления, может развиться кома.

СУБАРАХНОИДАЛЬНОЕ КРОВОИЗЛИЯНИЕ

Кровоизлияние в субарахноидальное пространство (рис. 97) наблюдается или при разрыве аневризмы сосуда, или при артериовенозных пороках развития, что встречается крайне редко.

Аневризмы разделяются на врожденные, атеросклеротические и микотические. Наиболее часто врожденные аневризмы обнаруживаются в области бифуркации мозговых артерий. Излюбленной локализацией (рис. 98) их являются: 1) соединение сонной артерии и задней соединительной артерии, 2) область соединения передней соединительной артерии с двумя передними церебральными артериями, 3) зона бифуркации средней мозговой артерии

Рис. 97. Субарахноидальное кровоизлияние.

в сильвиевой борозде. В 20—30% случаев врожденные аневризмы носят множественный характер. Разрывы описанных аневризм встречаются значительно чаще (до 85%), чем разрыв аневризмы, локализующейся в области бифуркации базилярной артерии на две задние мозговые артерии. Хотя все эти аневризмы называют врожденными, они в момент рождения отсутствуют и возникают в результате слабости среднего слоя артерии в области бифуркации. Стенка артерии выпячивается через дефект мышечной оболочки с образованием тонкостенного мешочка из фиброзной ткани, в которой могут возникать дегенеративные изменения и петрификация. Возможно пристеночное отложение слоистых сгустков крови и фибрина.

Разрыв аневризмы очень часто сочетается с острым нарастанием внутричерепного давления, которое в свою очередь может стать причиной субарахноидального кровоизлияния. Возможно сочетание врожденной аневризмы артерий мозга с фиброзно-мышечной дисплазией, поликистозом почек, пороком развития артерий и вен головного мозга. Аневризмы со временем увеличиваются в размерах и разрыв возникает, когда диаметр их достигает 10 мм.

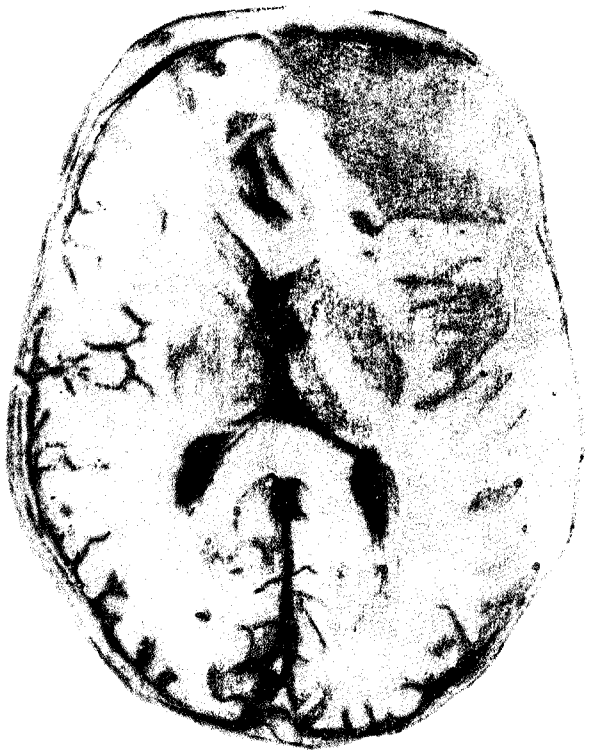

Рис. 98. Наиболее характерная локализация врожденных аневризм сосудов виллизиева круга (Robbins S., 1992).

Клинически разрыв аневризмы характеризуется внезапным появлением боли в затылочной области и потерей сознания, которое может вернуться через несколько минут.

Субарахноидальное кровоизлияние может осложниться инфарктом мозга, гидроцефалией, мозговой грыжей и кровоизлиянием в ствол мозга. У больных наблюдается также спазм сосудов, который, как предполагают, вызывается продуктами распада тромбоцитов и лизиса эритроцитов.

ИНФЕКЦИОННЫЕ ЗАБОЛЕВАНИЯ

Нервная система чрезвычайно чувствительна к различного рода возбудителям, включая бактерии, грибы, вирусы, паразиты. Возникающие инфекционные процессы весьма разнообразны

в зависимости от локализации возбудителя, однако все они могут быть разделены на две основные группы: 1) инфекции мягких мозговых оболочек и спинномозговой жидкости (менингиты), 2) *инфекционные процессы, развивающиеся в ткани мозга* (энцефалиты).

Возбудители попадают в мозг различными путями: гематогенным, при травме мозга и с помощью спинномозговой жидкости. Ряд инфектов, например микобактерии, простой герпес и вирус бешенства, вначале инвазируют периферическую нервную систему, откуда направляются в мозг или чувствительные ганглии.

Воспалительные процессы, развивающиеся в сосцевидном отростке, *фронтальном синусе и внутреннем ухе*, могут стать причиной инфицирования мозга с развитием менингита, энцефалита, абсцесса (контактный путь перехода инфекции на оболочки).

МЕНИНГИТЫ

Менингит — воспаление оболочек головного и спинного мозга. Выделяют *лептоменингит* (воспаление мягкой и паутинной оболочек), *арахноидит* (воспаление паутинной оболочки) и *пахименингит* (воспаление твердой мозговой оболочки). Однако на практике под термином «менингит» подразумевают лептоменингит. При этом инфицированию подвергается и спинномозговая жидкость субарахноидального пространства.

По **этиологии** различают *бактериальный, вирусный менингит*, а также *менингит, вызванный грибами и простейшими. Бактериальный менингит* в свою очередь разделяется на *гнойный* (менингококковый, пневмококковый, стрептококковый, стафилококковый и др.) и *серозный* (туберкулезный, сифилитический, микоплазменный, лептоспирозный). К вирусным менингитам относятся: 1) острый доброкачественный лимфоцитарный менингит, 2) менингит, вызванный вирусом эпидемического паротита, 3) менингит, вызванный энтеровирусами, 4) герпетический и 5) гриппозный. Значительно реже встречаются бластомикозный, кокцидиоидозный, кандидозный и амебный менингиты.

В зависимости от развития и течения выделяют *молниеносный, острый, подострый и хронический менингиты.* В последних двух случаях процесс может перейти на ткань мозга с развитием менингоэнцефалита. По преимущественной локализации менингиты разделяются на *базальный, конвекситальный, мезодиэнцефальный, спинальный.*

Наиболее часто встречаются три основные формы менингита: *острый гнойный менингит бактериальной природы, острый лимфоцитарный менингит вирусной природы и хронический менингит, который может иметь бактериальную или грибковую природу.* В этиологии хронического менингита важная роль принадлежит также амебам.

ГНОЙНЫЙ МЕНИНГИТ

Гнойное воспаление мягких мозговых оболочек могут вызывать различные патогенные микробы, однако чаще всего причиной гнойного менингита является кишечная палочка, особенно у новорожденных, гемоглобинофильная палочка — у младенцев и детей, менингококк — у подростков и молодых людей, пневмококк — у молодых и лиц пожилого возраста.

В остром периоде со стороны головного и спинного мозга определяется набухание и полнокровие, в субарахноидальном пространстве — экссудат. При менингите, вызванном гемоглобинофильной палочкой, экссудат локализуется на основании мозга, при пневмококковом — на выпуклой поверхности мозга вдоль продольного синуса. Гнойный экссудат может обнаруживаться и вокруг сосудов. Вне скопления экссудата мягкие мозговые оболочки полнокровны и непрозрачны. Возможен переход воспалительного процесса на эпендимную выстилку желудочков мозга с развитием вентрикулита.

Микроскопически в субарахноидальном пространстве обнаруживается экссудат, содержащий большое число нейтрофилов и фибрин. При тяжелом течении менингита все субарахноидальное пространство заполнено полиморфонуклеарами; при умеренном — нейтрофилы локализуются преимущественно вокруг сосудов. При молниеносной форме менингита воспалительные клетки инфильтрируют стенки вен мягкой мозговой оболочки. Развивающийся васкулит ведет к окклюзии вен с развитием геморрагического инфаркта коркового и подлежащего белого вещества мозга.

К менингеальному синдрому относятся головная боль, рвота, общая гипертензия, светобоязнь, ригидность затылочных мышц, помрачение сознания. Отмечается повышенное давление цереброспинальной жидкости, нарастание нейтрофильного плеоцитоза, увеличение содержания белка в ней с уменьшением количества сахара. При молниеносной форме менингита в мазках спинномозговой жидкости могут обнаруживаться бактерии. По мере затихания гнойного воспалительного процесса между мягкими оболочками и тканью мозга образуются фибринозные спайки, которые облитерируют субарахноидальное пространство вокруг ствола мозга. Это приводит к окклюзии отверстий Мажанди и Люшки.

ЛИМФОЦИТАРНЫЙ МЕНИНГИТ

Возбудителями лимфоцитарного менингита являются вирусы Коксаки, Эпштейна — Барра, простого герпеса. Мягкие мозговые оболочки гиперемированы, отечны, с единичными кровоизлияниями и инфильтрированы лимфоцитами с примесью макрофагов и плазмоцитов. Характерно образование серозного экссудата.

Протекает доброкачественно. Клиническая симптоматика аналогична бактериальному менингиту, хотя имеются некоторые отличия. Во-первых, при лимфоцитарном менингите не наблюдается *молниеносного течения.* В *цереброспинальной жидкости* обнаруживается лимфоцитарный плеоцитоз, умеренное увеличение содержания белка, количество сахара близко к норме. Вирусный менингит протекает более легко и не дает осложнений, угрожающих жизни.

ХРОНИЧЕСКИЙ МЕНИНГИТ

Наиболее частым возбудителем хронического менингита является туберкулезная палочка, при этом развивается типичный туберкулезный менингит с образованием желатинозного и фибринозного экссудата. Кроме того, хронический менингит может быть вызван возбудителями сифилиса (бледная трепонема), бруцеллеза (бруцелла), грибами (кокцидии, кандида).

ЭНЦЕФАЛИТЫ

Энцефалиты — это воспалительное заболевание головного мозга различной этиологии. Возбудителями энцефалита могут быть вирусы, бактерии, грибы, а также простейшие, гельминты, риккетсии. Характер структурных изменений в ткани мозга определяется видом возбудителя. Так, при бактериальной инфекции чаще развивается острый очаговый процесс с некрозом ткани и *образованием абсцесса.* Специфические инфекции мозга сопровождаются *гранулематозной реакцией.* Например, *при сифилисе* формируются гуммы, при туберкулезном энцефалите — туберкулома. Наиболее часто встречаются *вирусные энцефалиты.*

АБСЦЕСС МОЗГА

Абсцесс мозга имеет различный генез. Чаще всего наблюдается абсцесс отогенного происхождения, возникающий преимущественно при мастоидитах. Кроме того, занос инфекции в мозг наблюдается при травме мозга, а также при наличии очагов гнойного воспаления в легких, сердце, костях. Микрофлора абсцессов мозга крайне разнообразна, однако чаще представлена стрептококками, стафилококками. Вторичные абсцессы, связанные с мастоидитом, локализуются в полушариях мозжечка или височных долях (рис. 99).

Метастатические абсцессы носят множественный характер и располагаются на границе белого и серого вещества мозга. В центре абсцессов можно без труда обнаружить инфицированный

Рис. 99. Отогенный абсцесс мозга в височной доле.

эмбол. При инвазии микроорганизмов вначале развивается целлюлит, затем выявляется скопление микроорганизмов и очаговый некроз ткани мозга. Образующиеся спайки мягких мозговых оболочек предотвращают диссеминацию микроорганизмов по субарахноидальному пространству.

Абсцесс мозга сдавливает и разрушает окружающую ткань и отграничен фиброзной капсулой. При этом коллаген синтезируется фибробластами, происхождение которых связано с кровеносными сосудами. Последние увеличены в числе (гиперплазия) и располагаются вокруг абсцесса. С этими пролиферирующими сосудами связан отек мозга в окружности абсцесса. Вокруг фиброзной капсулы возникает глиоз. В спинномозговой жидкости, давление которой возрастает, увеличивается число белых кровяных телец и уровень белка. Содержание сахара остается в пределах нормы. Микроорганизмы в спинномозговой жидкости обычно не обнаруживаются, за исключением случаев прорыва абсцесса в желудочки мозга или в субарахноидальное пространство.

Клинически при абсцессе мозга наблюдается повышение внутричерепного давления и очаговая симптоматика, определяемая зоной деструкции ткани мозга. При локализации абсцесса в ткани головного мозга возникают гемипарезы, судороги. При абсцессе мозжечка — нарушение равновесия. Причинами смерти больных могут быть повышение внутричерепного давления и мозговая грыжа. Разрыв абсцесса ведет к развитию вентрикулитов, менингитов, к тромбозу синусов, а также к резко выраженному отеку мозга.

ВИРУСНЫЕ ИНФЕКЦИИ ГОЛОВНОГО МОЗГА

Вирусные энцефалиты по этиологии разделяются на *первичные* (эпидемические, клещевые) и *вторичные,* возникающие при диссеминации вируса из внемозгового фокуса инфекции. Наиболее характерными гистологическими признаками острой вирусной инфекции головного мозга являются периваскулярная инфильтрация лимфоцитами, плазматическими клетками, макрофагами, образование глиальных узелков и нейронофагия (некроз отдельных нейронов и фагоцитоз их глией). К отличительным особенностям вирусного энцефалита относится также наличие внутриядерных или внутрицитоплазматических телец, например при бешенстве, при котором важным диагностическим критерием служит обнаружение телец Бабеша — Негри.

Характерная черта вирусной нейроинфекции — это тропность ряда вирусов. Например, вирус полиомиелита, проникая в организм через слизистую оболочку носоглотки, поражает двигательные нейроны передних рогов спинного мозга. Первичной мишенью для вируса прогрессирующей мультифокальной лейкоэнцефалопатии являются олигодендроглиоциты, а для вируса бешенства — нейроны. Вирус простого герпеса, хотя и поражает нейроны всех типов, однако вызывает альтерацию нейронов главным образом височных долей.

Для вирусной инфекции мозга характерен длительный латентный период, в течение которого вирусы спокойно локализуются в нервных клетках, и могут активизироваться спустя многие месяцы и годы от момента инфицирования. Некоторые вирусы могут вызывать лишь перивенозный энцефалит или полиневрит, не проникая в нервную систему. Внутриутробная вирусная инфекция, особенно краснуха, может стать причиной врожденных пороков развития нервной системы плода.

По *клиническому течению* все вирусные нейроинфекции можно разделить на две основные группы: *острые и медленные вирусные инфекции.*

Острые вирусные инфекции

Острые вирусные инфекции нервной системы весьма разнообразны по клинике и патологической анатомии. Они могут проявляться в виде острого некротизирующего панэнцефалита, вызванного вирусом простого герпеса (что наблюдается у новорожденных), или изолированного поражения специфических нейронов, например мотонейронов при полиомиелите.

Энцефалит, вызванный арбовирусами, характеризуется генерализацией процесса, развитием панэнцефалита без каких-либо очаговых симптомов поражения. При этом наблюдается периваскулярная мононуклеарная реакция и умеренный плеоцитоз спинно-

мозговой жидкости. Смертность достигает 80%. При этой форме энцефалита в процесс вовлекается и мягкая мозговая оболочка (менингоэнцефалит).

Патологическая анатомия. Менингоэнцефалит характеризуется развитием периваскулярной воспалительной инфильтрации, множеством очагов некроза и избирательным некрозом нейронов с нейронофагией. При выраженном энцефалите наблюдается картина васкулита с некрозом сосудистой стенки. В одних случаях отмечается преимущественное поражение коры больших полушарий, в других — базальных ганглиев. В ранней стадии в ткани мозга и спинномозговой жидкости обнаруживаются полиморфно-ядерные лейкоциты. Позднее они замещаются мононуклеарами. Уровень сахара в спинномозговой жидкости не снижается даже при наличии в ней только полиморфно-ядерных лейкоцитов.

Энцефалит может развиться также как осложнение ряда вирусных инфекций, таких, как корь, краснуха, ветряная оспа. При этом обнаруживаются менингоэнцефалиты, характеризующиеся периваскулярной локализацией воспалительных клеток.

Первичная нейротропная инфекция развивается при инфицировании вирусом эпидемического паротита и Эпштейна — Барра, которые могут быть обнаружены в спинномозговой жидкости. Энцефалит, вызванный вирусом простого герпеса, в типичных случаях поражает нижнюю и медиальную области височных долей, а также орбитальные извилины лобной доли. При этом обнаруживаются очаги геморрагического некроза и периваскулярная мононуклеарная инфильтрация. В нейронах и глиальных клетках выявляются внутриядерные включения. Вирусный энцефалит может развиться в любом возрасте, однако чаще наблюдается у детей и лиц молодого возраста. Заболевание дает высокий процент летальности. У выживших больных появляется деменция, нарушается память. Выздоровление отмечается редко.

Описанный вариант энцефалита называют *острым некротизирующим энцефалитом*. Вирус простого герпеса описан в качестве возбудителя вирусного менингита, генерализованного энцефалита у новорожденных, который отличается очень тяжелым течением.

Следует выделить энцефалиты, вызванные вирусом иммунодефицита человека (СПИД). Этот вирус непосредственно вызывает менингит, миелопатию, подострую энцефалопатию с деменцией, а также лейкоэнцефалопатию мозжечка. Кроме того, при СПИДе наблюдается развитие оппортунистической инфекции мозга (в том числе цитомегаловирусной, токсоплазмоза, туберкулеза).

Медленные вирусные инфекции

Медленные вирусные инфекции отличаются длительным латентным периодом и замедленным течением болезни. Разделяются на две подгруппы: *медленные вирусные инфекции и энцефалопатии*

с неизвестным возбудителем. Из первой подгруппы вирусных энцефалитов наибольшее значение имеют *подострый склерозирующий панэнцефалит и прогрессирующая мультифокальная лейкоэнцефалопатия.*

Подострый склерозирующий панэнцефалит наблюдается преимущественно у детей, реже — у подростков и молодых людей. Развивается после кори, в редких случаях — после иммунизации против кори. Характеризуется появлением непроизвольных движений. При прогрессировании процесса наблюдается летальный исход. Прогноз неблагоприятный. На анатомическом уровне головной мозг имеет обычное строение или может быть более плотным, чем в норме; иногда можно обнаружить участки с очаговой деструкцией. Микроскопически во всех случаях выявляются очаговая периваскулярная инфильтрация мононуклеарными клетками, внутриядерные и внутрицитоплазматические тельца в нейронах и олигодендроглиоцитах, которые по субмикроскопическому строению сходны с вирусами кори. Характерны выраженная нейронофагия и лизис нейронов. На месте исчезнувших нейронов обнаруживается плотный фибриллярный глиоз.

Прогрессирующая мультифокальная лейкоэнцефалопатия связана с инфицированием олигодендроглиоцитов, в результате чего развивается демиелинизация. Очень часто лейкоэнцефалопатия ассоциируется с опухолями кроветворной ткани, возникает быстро на фоне иммуносупрессивной терапии, иммунодефицитных состояний, включая СПИД, туберкулез, саркоидоз, ревматоидный артрит. Указанные заболевания часто предшествуют прогрессирующей мультифокальной лейкоэнцефалопатии. Описываемая энцефалопатия наблюдается преимущественно у лиц среднего возраста, но может развиться и у детей. Очаги повреждения, обнаруживаемые в белом веществе мозга, имеют неровные края. Они западают, полупрозрачные, отличаются сероватым оттенком и мягкой консистенцией.

Микроскопически выявляется множество очагов демиелинизации, отличающихся по величине. Наряду с мелкими фокусами демиелинизации встречаются крупные, с поражением целой доли. В процесс могут вовлекаться головной мозг, ствол мозга, мозжечок, реже — спинной мозг. Весьма характерны следующие изменения в олигодендроглиоцитах, которые служат диагностическим критерием: 1) резкое увеличение ядер в размерах, приобретающих сферическую форму, 2) появление в ядрах телец в виде фиолетовых или раздельных гомогенных эозинофильных пятен, 3) образование причудливых гигантских астроцитов с гиперхромными ядрами неправильной формы, между которыми разбросаны фибриллярные астроциты. Возбудителем прогрессирующей мультифокальной лейкоэнцефалопатии является Papavirus J. C. Обнаруживаемые внутриядерные включения по своей субмикроскопической организации сходны с частицами указанного вируса.

Клинические проявления заболевания многообразны, но носят очаговый характер.

ДЕГЕНЕРАТИВНЫЕ БОЛЕЗНИ НЕРВНОЙ СИСТЕМЫ

Все дегенеративные болезни нервной системы независимо от этиологии характеризуются двумя основными особенностями:

1) они представляют болезнь нейронов с избирательным поражением одной или более функциональных систем нейронов (нейронов, объединяемых в функциональном отношении). В то же время другие системы нейронов остаются интактными. Например, при болезни Паркинсона избирательной дегенерации подвергается *стриопаллидарная дофаминергическая система*;

2) дегенеративные болезни нервной системы характеризуются симметричным прогрессирующим поражением центральной нервной системы.

Вместе с тем существуют и определенные отличия: некоторые из них представляют собой наследственные болезни, другие носят спорадический характер. Одни отличаются преобладанием внутриклеточных изменений, другие — атрофией нейронов с уменьшением их числа.

В зависимости от топографии патологического процесса выделяют четыре группы дегенеративных болезней нервной системы:

1) болезни, при которых поражается кора больших полушарий. Сюда относятся болезнь Альцгеймера и болезнь Пика;

2) болезни, связанные с поражением базальных ядер и среднего мозга: болезнь Гатингтона, идиопатическая болезнь Паркинсона, постэнцефалитическая болезнь Паркинсона и др.;

3) болезни, при которых поражаются спинной мозг и мозжечок (атаксия Фрейдриха, атаксия-телеангиэктазия);

4) болезни, связанные с поражением двигательных нейронов: амиотрофический боковой склероз, спинальная амиотрофия Вердинга — Гоффманна, синдром Кугельберга — Веландера.

Основным клиническим симптомом болезни Альцгеймера и болезни Пика является деменция. Однако следует помнить, что развитие деменции наблюдается и при других болезнях, например при цереброваскулярной болезни, энцефалитах, гидроцефалии и болезнях, связанных с нарушением обмена веществ.

БОЛЕЗНЬ АЛЬЦГЕЙМЕРА

Болезнь Альцгеймера характеризуется распадом высших корковых функций и слабоумием (деменция) в результате диффузной атрофии головного мозга. Заболевание начинается в возрасте 54—56 лет. В развитии деменции центральное место занимает прогрессирующее нарушение памяти, расстройство ориентировки в пространстве. Очень рано нарастает расстройство внимания, наблюдаются также распад речи с преобладанием амнестической и сенсорной афазии, а также психопатические расстройства.

Рис. 100. Атрофия извилин и расширение борозд коры больших полушарий при болезни Альцгеймера.

Визуально определяется утолщение оболочек мозга, истончение извилин и расширение борозд, особенно выраженные в лобной и височных долях (рис. 100). На разрезе обнаруживается компенсаторное расширение желудочков мозга в связи с его атрофией (гидроцефалия). К основным микроскопическим признакам болезни Альцгеймера относится: образование в цитоплазме нейронов спутанного клубка нейрофибрилл, наличие старческих бляшек, вакуольная дегенерация нейронов и появление телец Хирано в проксимальных дендритах. Клубок спутанных нейрофибрилл, обнаруживаемых в цитоплазме нейронов, отодвигает или окружает ядро. При окраске гематоксилином и эозином нейрофибриллы базофильны. На ультраструктурном уровне они представлены спирально извитыми филаментами диаметром 7—9 нм. Однако сплетения нейрофибрилл не являются специфическими для болезни Альцгеймера, так как подобное встречается и при других патологических процессах в головном мозге, например при синдроме Дауна.

Сенильные (старческие) бляшки представляют собой экстрацеллюлярные структуры расширенных, извилистых терминалей пресинаптических аксонов. Сенильные бляшки обнаруживаются исключительно в коре больших полушарий. По их периферии располагаются микроглиоциты, иногда и астроциты. В процессе эволюции в центре сенильных бляшек появляется амилоид. С помощью электронной микроскопии установлено, что терминали аксонов содержат спирально извитые филаменты, сходные с описанными нейрофибриллярными сплетениями, а также дегенеративно измененные лизосомы и митохондрии.

Вакуольная дегенерация характеризуется появлением в цитоплазме нейронов вакуолей, содержащих аргирофильные гранулы.

Происхождение этих гранул остается неясным, как и телец Хирано, обнаруживаемых в проксимальных дендритах в виде стекловидных эозинофильных включений. На ультраструктурном уровне эти тельца представлены в виде правильно расположенных актиновых филаментов. Описанные структуры (сенильные бляшки, тельца Хирано, нейрофибриллярные сплетения) обнаруживаются в коре лобной, височных долей, в аммоновом роге, базальных ядрах Мейнерта (холинергические нейроны).

Очень часто степень деменции коррелирует с количеством нейрофибриллярных сплетений и сенильных бляшек, однако механизм образования их неясен. Установлен дефицит ацетилхолина, ферментов ацетилтрансферазы, ацетилхолинэстеразы в коре, амигдале и гиппокампе.

В настоящее время развитие болезни Альцгеймера связывают с белком β APP, ген которого локализуется на 21-й хромосоме. Обнаружена мутация этого гена у лиц с наследственными болезнями. В последние годы установлено, что у лиц с трисомией 21-й хромосомы наблюдаются симптомы болезни Альцгеймера.

ПАРКИНСОНИЗМ

Паркинсонизм — это медленно прогрессирующий синдром, характеризующийся гипертонией мышц, дрожательным гиперкинезом и брадикинезией вследствие поражения экстрапирамидной системы. В зависимости от этиологии выделяют: 1) атеросклеротический паркинсонизм, 2) постэнцефалитический, 3) посттравматический, 4) токсический (вследствие интоксикации различными лекарственными препаратами — свинцом, марганцем и т.д.), 5) идиопатическая болезнь Паркинсона.

Идиопатическая болезнь Паркинсона относится к спонтанным заболеваниям с прогрессирующим течением и наблюдается в возрасте 50--80 лет. В основе болезни Паркинсона лежит поражение нейронов образований, входящих в экстрапирамидную и вегетативную центральную нервную систему. Макроскопически в головном мозге обнаруживается депигментация черного вещества Земмеринга (substantia nigra) и бледного шара чечевичного ядра. Микроскопически наблюдается исчезновение нейронов, содержащих пигмент меланин. В цитоплазме сохранившихся нейронов обнаруживаются эозинофильные включения округлой или удлиненной формы. Вокруг их плотной сердцевины располагается светлый ободок. На субмикроскопическом уровне включения представлены филаментами, плотно расположенными в центре. В зоне светлого ободка они отсутствуют. Микроскопически обнаруживаются дегенеративные изменения в дофаминергических нейронах бледного шара и черного вещества среднего мозга. При этом поражаются также их аксоны, синапсы. В результате снижается содержание дофамина в этих образованиях.

Для болезни Паркинсона характерны ригидность движений и дрожание. При этом выраженность синдромов пропорциональна степени дефицита дофамина.

АМИОТРОФИЧЕСКИЙ БОКОВОЙ СКЛЕРОЗ

Амиотрофический боковой склероз представляет собой органическое заболевание нервной системы, в основе которого лежит поражение гигантских пирамидных клеток коры больших полушарий (двигательная зона), ядер черепно-мозговых нервов, нейронов передних и боковых рогов спинного мозга. Следовательно, при амиотрофическом боковом склерозе поражаются пирамидные пути, включая двигательные нейроны центрального и периферического концов двигательного анализатора.

В зависимости от характера клинической симптоматики выделяют четыре основные формы заболевания. При *первой форме — амиотрофический латеральный склероз* — поражаются мотонейроны спинного мозга с атрофией мышц и парезом конечностей, а также двигательные нейроны коры больших полушарий (гиперрефлексия и положительный рефлекс Бабинского). *Вторая форма — прогрессирующая бульбарная* — характеризуется поражением ядер черепно-мозговых нервов, что проявляется расстройством глотания, выпадением глоточного и нёбного рефлексов, поражением мышц языка, нарушением речи, дыхания. При *третьей форме — пояснично-крестцовой* — поражаются мотонейроны спинного мозга с развитием прогрессирующей атрофии мышц. При *четвертой форме — первичный боковой склероз* — поражаются нейроны больших полушарий.

Макроскопически спинной мозг несколько уменьшен в объеме. Микроскопически отмечается гибель мотонейронов передних рогов спинного мозга, ядер черепно-мозговых нервов и двигательной зоны коры больших полушарий. При этом глиальная реакция минимальна.

Этиология и патогенез амиотрофического бокового склероза неизвестны. Представляет интерес превалирование у больных HLA - A2, A3 и A28. Не исключается и роль вирусов. Описаны спорадические и семейные случаи заболевания. Мужчины болеют чаще, чем женщины. Заболевание начинается в среднем возрасте с последующим прогрессированием процесса.

ДЕМИЕЛИНИЗИРУЮЩИЕ ЗАБОЛЕВАНИЯ

В основе демиелинизирующих заболеваний нервной системы лежит гибель миелиновой оболочки, которая окутывает и изолирует аксоны. При этом сами аксоны часто остаются интактными. Процесс демиелинизации связан с поражением олигодендроглио-

цитов, продуцирующих миелин, или с непосредственной альтерацией миелина токсической или иммунологической природы. К демиелинизирующим заболеваниям относятся *рассеянный склероз, острый рассеянный энцефаломиелит, прогрессирующая лейкодистрофия, прогрессирующий лейкоэнцефалит.* Наиболее часто встречается рассеянный склероз.

РАССЕЯННЫЙ СКЛЕРОЗ

Рассеянный склероз (синоним: множественный склероз) *представляет собой хроническое прогрессирующее заболевание, характеризующееся образованием множественных очагов демиелинизации в центральной и периферической нервной системе.* Заболевание чаще наблюдается в странах с холодным климатом, значительно реже — с жарким. Наиболее часто болеют женщины в возрасте 20—40 лет. Однако заболевание может развиться в возрасте 15 и старше 50 лет.

В **этиологии** рассеянного склероза придают значение персистенции вируса кори, простого герпеса, эпидемического паротита, аутоиммунным процессам, о чем свидетельствуют: 1) появление в очаге демиелинизации Т-хелперов ($CD\,4^+$) и Т-супрессоров ($CD\,8^+$); 2) наличие у больных аутоантител, направленных против основного белка миелина; 3) снижение числа и активности Т-супрессоров, особенно выраженное в период обострения.

Патологическая анатомия. Внешне головной и спинной мозг ничем не отличаются от нормы. Однако на разрезе обнаруживаются множественные бляшки рассеянного склероза, которые представляют собой сочетание демиелинизации с пролиферацией волокнистых астроцитов и микроглии (рис. 101). На разрезах нефиксированного мозга они выявляются в виде округлых или неправильной формы очагов серого или беловато-желтого цвета с четко выраженными контурами. Размеры их, как правило, не превышают 2,5 см в диаметре. Локализуются бляшки в белом веществе. В головном мозге они располагаются преимущественно вблизи боковых желудочков, в стволе мозга — вблизи IV желудочка.

Микроскопическое строение зависит от стадии развития болезни. На ранних стадиях типичная бляшка состоит из гипертрофированных волокнистых астроцитов, микроглиоцитов и осевых цилиндров (отростков нервных клеток). Олигодендроглиоциты и миелин отсутствуют. В периферических отделах бляшки появляются лимфоциты. С прогрессированием процесса лимфоидная инфильтрация нарастает, локализуясь на границе между бляшками и интактной тканью мозга. Так называемая старая бляшка состоит из осевых цилиндров нейронов (если они локализуются в сером веществе), сосудов и густой сети глиальных волокон.

Рис. 101. Рассеянный склероз. Сочетание демиелинизации с пролиферацией волокнистых астроцитов и микроглии.

Клинические проявления рассеянного склероза весьма полиморфны. При развернутой картине заболевания обнаруживаются симптомы поражения ствола пирамидных, мозжечковых, зрительных и чувствительных путей. Ведущее место при этом занимают парезы, нарушения координации движения, дрожание. У многих больных возникают нарушения психики.

ОПУХОЛИ НЕРВНОЙ СИСТЕМЫ

Опухоли нервной системы отличаются большим разнообразием и могут возникать из различных ее клеточных элементов. Все опухоли классифицируют по локализации, гистогенезу и степени злокачественности. В зависимости от локализации выделяют опухоли центральной, периферической и вегетативной нервной системы.

ОПУХОЛИ ЦЕНТРАЛЬНОЙ НЕРВНОЙ СИСТЕМЫ

Опухоли центральной нервной системы (головного и спинного мозга) составляют обширную группу опухолей, так как возникают из различных и многообразных структурных элементов (разные виды глии, сосуды, оболочки мозга и т.д.).

В зависимости от происхождения выделяют: 1) нейроэкто-

дермальные опухоли, возникающие из производных нейроэктодермы (эпендимы, астроцитов, олигодендроглиоцитов, нейронов, сосудистых сплетений); 2) менингососудистые опухоли (развивающиеся из тканей мозговых оболочек и сосудов); 3) смешанные, или бидермальные, опухоли, клетки которых являются производными двух зародышевых листков — нейроэктодермы и мезодермы; 4) метастатические опухоли, среди которых преобладают метастазы рака, особенно бронхогенного и молочной железы.

В головном мозге могут возникать гетеротопические опухоли на почве пороков развития (дермоид, тератома, краниофарингиома). По степени зрелости опухоли центральной нервной системы делятся на три группы: *зрелые, недозрелые и незрелые.*

Однако следует подчеркнуть, что имеется несоответствие между гистологическим строением опухоли и ее биологическими свойствами. Так, очень часто доброкачественная по своей структуре опухоль ведет себя как злокачественная. Это может быть связано с локализацией этой опухоли в зоне жизненно важных образований (например, в области дна IV желудочка, где располагается дыхательный центр) или в зоне, недоступной для оперативного удаления (например, эпендимома).

НЕЙРОЭКТОДЕРМАЛЬНЫЕ ОПУХОЛИ

Строение клеток нейроэктодермальных опухолей соответствует определенным фазам развития нейронных и глиальных элементов нервной системы. Так, *медуллобластома,* относящаяся к злокачественным опухолям, построена из примитивных клеток медуллярного эпителия (медуллобластов). Из астроцитов возникает *астроцитома, анапластическая астроцитома, мультиформная глиобластома.* Олигодендроглиоциты дают начало *олигодендроглиомам и олигодендроглиобластомам.* Клетки эпендимы являются источником развития *эпендимом и эпендимобластом.* Эпителиальные клетки сосудистого сплетения дают начало *хориоидпапилломе и хориоидкарциноме.*

Нейроэктодермальные опухоли, особенно астроцитомы, обладают выраженным инфильтрирующим ростом. В связи с этим и макроскопически, и микроскопически они не имеют четких границ, что затрудняет их хирургическое удаление в пределах здоровых тканей.

Опухоли головного и спинного мозга очень редко метастазируют в другие органы и ткани, даже если они очень анаплазированные и злокачественные по своему гистологическому строению. Из всех опухолей экстракраниальные метастазы могут давать лишь глиобластомы и медуллобластомы. Интракраниальное метастазирование происходит при переносе опухолевых клеток с помощью циркулирующей цереброспинальной жидкости с образованием имплантационных метастазов в субарахноидальном пространстве головного и спинного мозга и на стенках желудочков мозга.

Некоторые опухоли отличаются определенной локализацией. Так, медуллобластома возникает в основном в мозжечке, фибриллярная пилоидная астроцитома — в мозжечке и гипоталамической области. Развитие ряда опухолей наблюдается в определенных возрастных периодах. Например, медуллобластома чаще возникает в детском возрасте (в первые 10 лет жизни), в то время как анапластическая астроцитома больших полушарий и глиобластома — в средних и более старших возрастных группах.

Клинические симптомы при опухолях головного мозга разделяются на *локальные (очаговые) и общемозговые*. Наиболее постоянными общемозговыми симптомами являются головная боль, которая носит распирающий характер, тошнота и рвота, связанные с повышением внутричерепного давления; часто наблюдаются психические расстройства. По мере нарастания внутричерепного давления развивается сопор с переходом в кому.

Локальные симптомы составляют основу топической диагностики опухолей головного мозга и позволяют определить их локализацию. При поражении лобной доли наблюдаются двигательные расстройства, специфические психопатологические явления, моторная афазия. Для опухолей теменной области ведущие симптомы — это контралатеральные нарушения чувствительности. Очаговая симптоматика может долго оставаться стационарной или прогрессировать очень медленно в течение многих лет.

В нейрохирургической практике наибольшее значение имеют астроцитомы, олигодендроглиомы, эпендимомы и медуллобластомы.

Астроцитома

Астроцитома относится к числу наиболее часто встречающихся опухолей центральной нервной системы. Локализуется в любых отделах мозга. Выделяют три основные группы: 1) астроцитомы полушарий мозга и мозжечка, включая мультиформную глиобластому; 2) глиомы ствола мозга; 3) пилоидная астроцитома.

Астроцитомы, развивающиеся в полушариях мозга и мозжечка, в зависимости от степени анаплазии разделяют на *астроцитому, анапластическую астроцитому и мультиформную глиобластому.* Последняя является наиболее анаплазированной опухолью. Эти виды астроцитом составляют 80—90% от всех глиом, возникающих у лиц среднего возраста. Астроцитомы отличаются тенденцией к озлокачествлению, анаплазии после каждого хирургического вмешательства. Так, если при первой биопсии опухоль диагностируется как астроцитома, то при повторной — уже как глиобластома. Размеры астроцитом вариабельны — от нескольких сантиметров до огромных размеров, когда опухоль замещает большую часть полушария мозга с переходом через спайки в противоположное полушарие (рис. 102). Консистенция ее обычно мягкая,

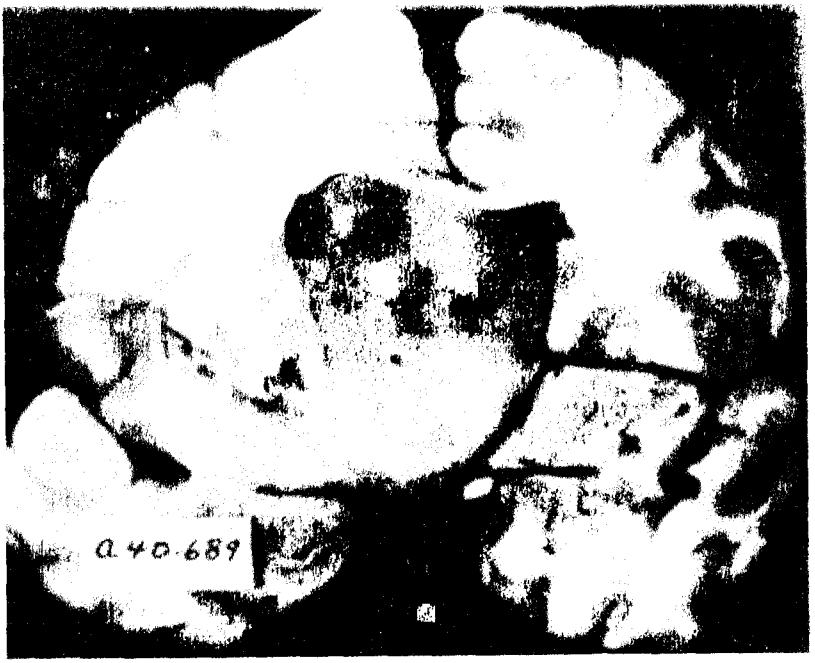

Рис. 102. Крупная астроцитома, сдавливающая желудочки обоих полушарий.

цвет серовато-белый или бледно-розовый. Астроцитома мозжечка обычно небольшая, желтовато-розового цвета и может обнаруживаться в стенке кисты. Астроцитома больших полушарий более плотная и нечетко отграничена от окружающих тканей.

В зависимости от гистологического строения астроцитомы делятся на фибриллярные, протоплазматические и гигантоклеточные.

Фибриллярная астроцитома имеет пепельный цвет, плотная на ощупь, хорошо отграничена от окружающих тканей и состоит из фибриллярных астроцитов. *Протоплазматическая астроцитома* мягкая, пепельно-розового цвета, желатинозной консистенции, диффузно инфильтрирует окружающие ткани. Микроскопически в ней преобладают протоплазматические астроциты. В *гигантоклеточной астроцитоме* преобладают крупные клетки с хорошо выраженной и объемной цитоплазмой. В описанных астроцитомах обнаруживается множество отростков различной плотности и размеров. *Анапластическая астроцитома* макроскопически не отличается от астроцитомы. Микроскопически выявляются признаки анаплазии клеток: выраженный полиморфизм клеток и ядер, гиперхромность ядер. Характерными гистологическими признака-

ми являются пролиферация эндотелия сосудов и наличие более чем одного митоза в 10 полях зрения.

Мультиформная глиобластома отличается от астроцитом разнообразием своего макроскопического строения. Одни участки опухоли плотные на ощупь, белого цвета, другие — отличаются мягкой консистенцией и желтым цветом. Характерны также очаги некроза, кровоизлияний и образование кист. Микроскопически опухоль отличается от анапластической астроцитомы: 1) наличием очагов некроза, 2) пролиферацией эндотелия сосудов и 3) большим количеством митозов. Наряду с резко выраженной анаплазией в опухоли встречаются участки, представляющие собой астроцитому. Диссеминация опухоли происходит через цереброспинальную жидкость.

Глиомы ствола мозга наблюдаются в молодом возрасте. По своему гистологическому строению они напоминают астроцитому. При аутопсии в 50% случаев обнаруживается глиобластома.

Пилоидная астроцитома отличается от других астроцитом доброкачественным течением. Наблюдается у детей и юношей, локализуется обычно в мозжечке, на дне и в стенке III желудочка, в области перекреста зрительных нервов. Значительно реже возникает в полушариях мозга. Визуально опухоль имеет вид узелка, располагающегося в стенке кисты. Микроскопически она представлена небольшим числом опухолевых клеток, имеющих строение фибриллярных (пилоидных) астроцитов с тонкими биполярными отростками. В опухоли обнаруживаются волокна Розенталя, микрокисты и гиперплазия эндотелия сосудов. Однако эта пролиферация эндотелия в отличие от других астроцитом не является признаком плохого прогноза. В опухоли не обнаруживается никаких признаков злокачественности.

Олигодендроглиома

Этот вид опухоли встречается реже (у 5%) и наблюдается у лиц среднего возраста. Возникает главным образом в белом веществе мозга. Развивается медленно, иногда рецидивирует. Чаще опухоль отграничена, имеет вид серой желатинозной массы с очагами кальцификации. Реже определяются кисты. Микроскопически опухоль представлена клетками небольших размеров с круглыми гиперхромными ядрами, вокруг которых определяется тонкий светлый ободок цитоплазмы. Соединительнотканная строма слабо выражена и представлена лишь нежной сетью сосудов, разделяющих опухолевые клетки на отдельные группы. Отложение солей кальция может быть микроскопическим или массивным.

Злокачественный аналог — **олигодендроглиобластома** — отличается наличием кровоизлияний, очагов некроза, полиморфизмом клеток с большим числом митозов. Опухоль диссеминирует

в субарахноидальное пространство, откуда через цереброспинальную жидкость метастазирует в другие отделы мозга. Прогноз опухоли вариабелен.

Эпендимома

Источником развития этой опухоли являются клетки эпителия, выстилающие полости желудочков мозга и спинномозгового канала. Опухоль наблюдается преимущественно в молодом возрасте. Наиболее часто эпендимома локализуется в системе желудочков (особенно III и IV). Опухоли спинного мозга чаще возникают в среднем возрасте. Макроскопически опухоль определяется в просвете желудочков в виде солидного или папиллярного образования, возникающего из дна желудочков. Эпендимома хорошо отграничена от окружающих тканей. Однако ее близость к жизненно важным образованиям центральной нервной системы — мозжечку и ядрам варолиева моста — делает невозможным радикальное удаление опухоли. Эпендимома спинного мозга более курабельна.

Микроскопически опухоль состоит из клеток удлиненной формы с округлыми или овоидными ядрами, богатыми хроматином. Между клетками обнаруживаются плотно располагающиеся фибриллярные структуры. Характерным признаком этих опухолей, позволяющим диагностировать их, являются псевдорозетки, представляющие собой своеобразные скопления отростчатых опухолевых клеток вокруг кровеносных сосудов. Большинство опухолей эпендимного ряда хорошо дифференцированы. Злокачественной разновидностью эпендимом является эпендимобластома, отличающаяся наличием крупных очагов некроза, кровоизлияний, выраженным полиморфизмом опухолевых клеток.

Медуллобластома

Медуллобластома (нейробластома, нейроспонгиома) развивается из зародышевых клеток медуллобластов, сохраняющихся в наружном зернистом слое мозжечка. В норме эти клетки сохраняются до полутора лет после рождения ребенка, после чего исчезают. Опухоль развивается главным образом в мозжечке. Чаще наблюдается у детей, при этом локализуется в черве мозжечка, в более старших возрастных группах — в полушариях мозжечка.

На анатомическом уровне медуллобластома обнаруживается в виде белесоватого образования, иногда четко отграниченного от окружающей ткани. Консистенция ее может быть мягкой или плотной. Опухоль диссеминирует посредством цереброспинальной жидкости, в связи с чем метастатические узлы могут выявляться на

мягких мозговых оболочках, в полости желудочков и в спинном мозге. Микроскопически опухоль представлена клетками малых размеров с гиперхромными ядрами округлой или овальной формы. Ядра мелкие и несколько полиморфные. Цитоплазма небольшая по размеру. Опухолевые клетки образуют розетки, в центре которых располагаются нежные фибриллы. Кроме описанных недифференцированных клеток, в медуллобластоме могут обнаруживаться нейробласты и спонгиобласты, а также более дифференцированные клетки из ряда спонгиобластов и нейробластов. В опухоли наблюдается большое число митозов. В сосудах выражена эндоваскальная гиперплазия эндотелия.

Клинически опухоль проявляется в виде гидроцефалии или прогрессирующих симптомов поражения мозжечка.

МЕНИНГОСОСУДИСТЫЕ ОПУХОЛИ

К этой группе относятся опухоли из оболочек мозга (менингиома), сосудов и соединительной ткани.

Менингиома возникает из эндотелия сосудов арахноидальной оболочки, отличается экспансивным ростом, инкапсулирована. Относится к внемозговым опухолям, сдавливающим головной мозг. Менингиома возникает главным образом у лиц среднего и пожилого возраста, чаще у женщин. Некоторые опухоли имеют рецепторы для эстрогенов, в связи с чем их рост ускоряется во время беременности.

Менингиома развивается на выпуклой поверхности полушарий, в области большого серповидного отростка крыльев основной кости, в средней черепной ямке и по краю большого затылочного отверстия. Реже встречается в спинном мозге и в полостях желудочков. Менингиомы обычно одиночны, но могут быть множественными. В редких случаях множественные менингиомы сочетаются с болезнью Реклингхаузена (множественный нейрофиброматоз). Обычно опухоль плотно сращена с твердой мозговой оболочкой и образует вдавления на поверхности головного мозга. Однако инвазия менингиомы в ткань мозга наблюдается редко. По величине варьирует от нескольких миллиметров до 15 и более сантиметров. Консистенция опухоли обычно плотная, на разрезе серо-красного цвета.

Менингиома может иметь две формы: *круглую и плоскую*. Круглая менингиома встречается на выпуклой поверхности мозга, поверхность ее гладкая. Плоская (бляшковидная) имеет сплющенную форму и охватывает значительную часть поверхности мозга. Толщина опухолевой пластинки равна 0,5—2 см. Развивается преимущественно в области основания мозга, при этом в прилежащей кости наблюдается гиперостоз с выраженной инвазией опухоли в кость.

По микроскопическому строению выделяют три основных типа

менингиом: 1) менингоэндотелиальный тип (менинготелиоматозный, синцитиальный), 2) фибробластический и 3) псаммоматозный. *Менингоэндотелиальный тип опухоли* состоит из веретенообразных клеток, располагающихся концентрически. Ядра клеток овальные или удлиненные, с небольшим количеством хроматина. Митозы не обнаруживаются, строма опухоли хорошо развита. *Фибробластический тип опухоли* представлен веретенообразными клетками, которые складываются в пучки и напоминают по своему строению фибробласты. В строме опухоли выявляется большое количество коллагеновых и ретикулярных волокон. *Псаммоматозный тип менингиомы* отличается наличием в опухоли спиралевидных образований, в центре которых обнаруживаются отложения кальция, гиалина. При выраженной кальцификации спиралевидные образования полностью замещаются петрификатами. Из других гистологических вариантов встречаются микрокистозные менингиомы. В опухоли наблюдаются различные формы дегенерации, в том числе ксантоматозные. Кроме того, описаны случаи образования в опухоли кости или хряща.

Независимо от типа строения все менингиомы растут медленно и являются доброкачественными. Злокачественный вариант менингиомы встречается редко, характеризуется высокой митотической активностью опухолевых клеток и напоминает по своему строению фибросаркому.

ОПУХОЛИ ПЕРИФЕРИЧЕСКОЙ НЕРВНОЙ СИСТЕМЫ

К опухолям периферической нервной системы относятся *шваннома (невринома) и нейрофиброма,* отличающиеся по строению и клиническому течению. Однако источником их развития являются клетки Шванна.

На анатомическом уровне опухоли обнаруживаются в виде плотного образования белесоватого цвета. Однако шваннома носит солитарный характер, четко отграничена от окружающей ткани, инкапсулирована и определяется в основном на проксимальных нервах и нервных корешках спинного мозга. В отличие от неврином нейрофибромы носят множественный характер, лишены капсулы и обнаруживаются в виде веретенообразного утолщения дистальных нервов, особенно нервов кожи.

Микроскопически **шванномы** отличаются наличием плотных компактных пучков, состоящих из опухолевых элементов (тип А — Антони) и участков с ретикулярным типом строения, возникающих вследствие регрессивных процессов в опухоли (тип В — Антони). В участках опухоли, имеющей строение типа А — Антони, встречаются зоны с палисадной группировкой ядер, называемой тельцами Верокаи. В сосудах шванномы наблюдается гиалиноз стенки. Иногда опухолевые клетки располагаются не только в виде пучков различной толщины, но и вокруг сосудов с образованием псевдопалисадных структур.

Нейрофиброма отличается по микроскопическому строению от шванномы. В ней обнаруживаются пучки небольших веретенообразных клеток, переплетающихся в разных направлениях. Ядра клеток удлиненные, тонкие.

Для обоих типов клеток опухоли характерны полиморфизм ядер, наличие гигантских клеток, а также участки с миксоматозом. В нейрофиброме выявляются нервные волокна, разбросанные по всей опухолевой массе, в то время как в невриноме нервные волокна отсутствуют. Озлокачествлению чаще подвергается нейрофиброма. При этом по своему строению она напоминает фибросаркому. Клетки опухоли становятся полиморфными, в сосудах — выраженная пролиферация клеток эндотелия. Обнаруживается также большое число митозов. Чаще всего малигнизация нейрофибром отмечается при болезни Реклингхаузена. Описанные опухоли периферической нервной системы наблюдается в возрасте 50—60 лет, исключение составляет болезнь Реклингхаузена, развивающаяся в молодом возрасте.

Клинические проявления опухолей зависят от локализации. Так, более серьезные симптомы возникают при развитии внутричерепных неврином и нейрофибром, лежащих в спинномозговом канале. Так, при невриноме слухового нерва наблюдается звон в ушах, глухота. Опухоль крупных размеров может сдавливать V и VII черепно-мозговые нервы. Могут возникать также симптомы сдавливания мозга и гидроцефалия. При невриномах спинномозговых нервов появляются симптомы, связанные с медленно нарастающим сдавлением спинного мозга.

ПАТОЛОГИЯ ГЛАЗА*

ТРАВМЫ ГЛАЗА

Проникающие ранения и их осложнения
Септический эндофтальмит
Осложнения, связанные с внедрением инородного тела в глаз
Вторичная посттравматическая глаукома
Симпатическая офтальмия
Факоанафилактический эндофтальмит
Контузии глаза
Ожоги глаза

ПАТОЛОГИЯ ХРУСТАЛИКА

Сенильная катаракта
Травматическая катаракта
Рентгеновская катаракта
Диабетическая катаракта
Врожденная катаракта

ГЛАУКОМА

Анатомия и физиология дренажной системы глаза
Первичная закрытоугольная глаукома
Первичная открытоугольная глаукома

ТРАВМЫ ГЛАЗА

Общеприняты три типа травмы глаза: механическая травма (проникающие ранения), контузии, ожоги.

ПРОНИКАЮЩИЕ РАНЕНИЯ И ИХ ОСЛОЖНЕНИЯ

Наиболее тяжелым видом механической травмы глаза являются проникающие ранения, сопровождающиеся формированием раневых каналов в наружной фиброзной оболочке — роговице и склере.

Выявлены три фазы раневого процесса в глазу: *альтеративная, воспалительная и регенеративная.*

При *альтеративной фазе,* помимо раневых каналов в фиброзной оболочке, возникает разрушение внутренних оболочек — радужки, цилиарного тела, хориоидеи, сетчатки, хрусталика с выпадением их

* Глава написана проф. **И. П. Хорошиловой.**

в раневой канал, что сопровождается кровоизлияниями не только в разрушенные ткани, но и в переднюю камеру глаза, стекловидное тело и подоболочечные пространства с формированием гифемы, гемофтальма, субретинального и субхориоидального кровоизлияний, отслойкой оболочек.

Таким образом, альтеративные изменения в глазу после механической травмы выражаются: 1) в формировании раневых каналов, 2) в некрозе, имбибиции кровью радужной оболочки, цилиарного тела, хориоидеи, стекловидного тела, 3) выпадении в раневой канал радужки, цилиарного тела, сетчатки, хориоидеи, стекловидного тела, хрусталика, 4) в обширных отслойках сетчатки, хориоидеи и цилиарного тела, 5) в разрушении хрусталика.

Воспалительная фаза — закономерная реакция тканей глаза на повреждение. Степень выраженности воспалительных явлений коррелируется с тяжестью травмы. При обширных повреждениях возникает активный воспалительный процесс, который локализуется в наиболее богатом сосудами увеальном тракте и клинически проявляется как травматический увеит. Морфологически доминирующим компонентом травматического воспаления является отек ткани, застойное полнокровие сосудов, диффузная круглоклеточная инфильтрация, преимущественно лимфоцитарная. В результате отека происходит утолщение ткани увеального тракта, отечная жидкость раздвигает волокна цилиарной мышцы, наблюдается отслойка цилиарного тела от склеры. Этот факт, видимо, сопряжен с выраженным изменением функции цилиарного тела и явлениями длительной посттравматической гипотонии глаза — одного из симптомов травматического иридоциклита и увеита.

Воспалительные изменения в сетчатке менее выражены, чем в увеальном тракте, характеризуются явлениями периваскулярного ретинита, небольшим отеком ткани. Нейрогистологически наиболее заметные изменения локализуются в ганглиозных клетках, где вещество Ниссля растворяется, разрушаются также палочки и колбочки. Более сохранными структурами оставались зернистые слои сетчатки.

Патогенез посттравматического воспаления до сих пор остается недостаточно изученным. Большие достижения были получены благодаря успехам современной иммунологии. Глазное яблоко относится к забарьерным органам, то есть ткани глаза, такие, как хрусталик, сетчатка, сосудистая оболочка, являются антигенными для всего организма, отделенными от него своеобразными барьерами (гематоофтальмический барьер). Нарушение барьеров сопровождается аутоиммунной реакцией, которая, видимо, усиливается в результате присоединения нарушения кровообразования, связанного с повреждением глаза, являющегося полостным органом с постоянным внутриглазным давлением.

Выраженное аутоиммунное воспаление при проникающем ранении характеризуется морфологическими изменениями, определяющими такую патологическую форму, как травматический увеит

на иммунной основе. Сюда входят: 1) узелковый характер лимфоцитарной инфильтрации, 2) активный фагоцитоз макрофагами преимущественно разрушенного пигмента, 3) плазматизация клеточного состава инфильтрации, 4) пропитывание стенки сосудов плазменными белками.

Иммунологические исследования показали положительные тесты по активации клеточного иммунитета к специфическим антигенам: увеальному пигменту, хрусталику, S-антигену сетчатки при травматических увеитах на иммунной основе.

Таким образом, посттравматическая воспалительная фаза характеризуется двумя морфологическими типами клеточной реакции:

1) серозный травматический увеит и ретинит как проявления более острой реакции на проникающее ранение;

2) травматический увеит на иммунной основе при более длительном процессе антигенной стимуляции, отображением которой является реакция гиперчувствительности замедленного типа.

Следует отметить, что в травматическом увеите на иммунной основе определяются черты аутоиммунного воспаления, которое можно расценивать как переходную форму к тяжелому осложнению после проникающего ранения — симпатизирующего воспаления, которое является аутоиммунным заболеванием и связано с поражением парного неповрежденного глаза, где воспалительный процесс клинически определяется как симпатическая офтальмия (морфология симпатизирующего увеита описана в группе осложнений).

При длительном хроническом травматическом увеите наряду с экссудативными процессами отмечаются явления пролиферации тканевых элементов — гистиоцитов, меланоцитов, цилиарного эпителия (беспигментный эпителий цилиарного тела), который, пролиферируя, активно синтезирует волокнистые структуры, формируя так называемую циклитическую шварту. Аналогичные волокнистые напластования наблюдаются при пролиферации эпителия капсулы хрусталика. В результате выраженных дистрофических процессов происходит отложение извести, образование обызвествленных друз стекловидной пластинки, кристаллов холестерина, а иногда соответственно преувеальной шварте образуется кость с развитием гаверсовых каналов.

Тяжелым исходом травматического увеита является развитие атрофических процессов в увеальном тракте. Радужная оболочка превращается в бесструктурную пластинку, в которой обнаруживаются лишь единичные клеточные элементы. Наблюдается склероз цилиарного тела, хориоидея превращается в атрофичную пленку. В сетчатке явления кистозной дистрофии, скопления кристаллов холестерина, разрастание глии.

Регенеративная фаза — закономерное явление проникающего ранения. В настоящее время процесс заживления проникающей

раны роговицы детально изучен. Причем определена функционально-морфологическая характеристика всех типов клеточных элементов, принимающих участие в заживлении раны роговицы.

В течение первых 3 сут рана выполнена эпителиальной пробкой и фибрином. В эксперименте показано, что регенерация эпителия начинается через 1 ч после травмы и хорошо выражена уже через 18 ч. К концу первых суток рана выполнена эпителиальной пробкой, которая постепенно выталкивается формирующейся новообразованной рубцовой тканью. Методом электронной микроскопии была выявлена стадийность процесса формирования рубцовой ткани. Последняя на ранних стадиях 3—5 сут характеризуется скоплением клеточных элементов, представляющих *малодифференцированные кератобласты,* способные к активной пролиферации. Основная функция малодифференцированных кератобластов, как показали данные авторадиографии,— герминативная, ибо на 5-й день выявлен высокий индекс мечения в малодифференцированных кератобластах, выполняющих раневой канал.

Следующая стадия развития кератобластов на 5—7-й день — формирование *юных кератобластов,* принимающих активное участие в синтезе гликозамингликанов, которые гистохимически активно выявляются в этот период, преимущественно в передних отделах раневого канала.

Третьей, заключительной, стадией развития кератобластов является формирование *кератобластов — коллагенобластов,* основной функцией которых является синтез коллагена в активно выраженной белоксинтезирующей системе цитоплазмы — зернистой цитоплазматической сети.

Формирование коллагеновых фибриллей, их созревание, лежащее в основе фибриллогенеза, заключает процесс формирования рубцовой ткани в ране роговицы. Одновременно с процессом созревания коллагеновых фибрилл происходит процесс ремодуляции новообразованной рубцовой ткани, который заключается в резорбции избыточно образовавшихся кератобластов и коллагена путем феномена фиброклазии. Кератобласты, обладающие фагоцитарной функцией, фагоцитируют отдельные коллагеновые фибриллы, превращаясь в кератокласты.

Пролиферация эндотелия также осуществляется активно в течение первых 3 дней после травмы.

Заживление ран роговицы может происходить первичным и вторичным натяжением. Заживление первичным натяжением наблюдается обычно при небольших асептических ранах, например после рефракционной кератотомии, осуществляемой для уменьшения миопической рефракции, после обработанной раны с наложением швов, выполненным на микрохирургическом уровне. Заполнение раневого канала происходит исключительно за счет пролиферации предсуществующих клеток стромы роговицы и рубец формируется тонкий. Заживление вторичным натяжением отмеча-

ется при больших зияющих ранах роговицы с выпадением оболочек. Раневой канал заполняется грануляционной тканью, фибробласты которой формируют волокнистые структуры, создающие грубый рубец.

В регенерационной фазе можно выявить два типа осложнений:

— первый тип — гиперрегенерация эпителия приводит к обрастанию раневых краев и формированию фистулы. Врастание эпителия в рубцовую ткань сопровождается формированием рыхлого кистозного рубца. Другим, не менее тяжелым, осложнением при врастании эпителия является врастание эпителия через раневой канал в переднюю камеру с формированием кисты передней камеры и радужной оболочки. Эпителий, обрастая стенки передней камеры, ведет к блокированию угла ее, вследствие чего наступает нарушение оттока внутриглазной жидкости, развивается вторичная глаукома;

— второй тип — гиперрегенерация рубцовой ткани, то есть избыточное рубцевание с формированием шварты. Швартообразование зависит от состояния раневого канала, его глубины, травматизации задней поверхности роговицы и т.д. Наиболее массивное швартообразование имеет место при двойном проникающем ранении, когда шварта простирается от входного до выходного отверстия, выполняя весь раневой канал. Шварта впаивает окружающие оболочки, обрывки радужки, остатки хрусталиковых масс, сетчатку, вызывая ретракционную отслойку сетчатки. Контракция шварты сопровождается деформацией глазного яблока, развитием прогрессирующей атрофии (субатрофия). В настоящее время прогрессирующая «субатрофия» глаза, в основе которой лежат избыточные склеротические процессы, является одной из главных причин энуклеации.

В патогенезе избыточного фибробластического процесса имеется целый ряд механизмов. Избыточное разрастание кератобластов можно отнести также к иммунологическим феноменам, то есть в результате антигенной стимуляции после проникающего ранения наряду с активной пролиферацией иммунокомпетентных клеток, формирующих морфологическую картину увеита на иммунной основе происходит и пролиферация мезенхимных элементов в раневом канале. При этом процессы ремодуляции рубцовой ткани и обратного развития избыточно сформированных коллагеновых фибрилл заторможены. В результате в глазу с явлениями увеита на иммунной основе довольно закономерно наблюдаются обширные пласты фиброзной ткани, разрастающейся от рубца, формирующие массивные фиброзные конгломераты, ведущие к атрофии глазного яблока.

Современные методы первичной микрохирургической обработки раны глаза создают условия, при которых края ран хорошо адаптируются и достаточно консолидируются, что обеспечивает заживление первичным натяжением без избыточного разрастания

рубцовой ткани. Вместе с тем за последние годы увеличилась активность повторных хирургических вмешательств после проникающей травмы. Эти вмешательства направлены на удаление травмированного хрусталика (ленсэктомия), кровяных сгустков стекловидного тела (витреоэктомия), инородного тела. Причем часто эти оперативные вмешательства комбинируются друг с другом. Такая активность повторных травм приводит к активации патологических иммунных процессов в глазу: развитию активного воспаления на иммунной основе в сочетании с прогрессирующим швартообразованием, исходом которого является развитие прогрессирующей атрофии глаза.

Следует отметить, что причиной энуклеации ослепшего после проникающего ранения может явиться целый ряд осложнений при травме. Среди них следует выделить четыре вида:

— I — осложнения, связанные с процессом инфицирования глаза — септический эндофтальмит;

— II — осложнения, связанные с внедрением инородного тела в глаз;

— III — вторичная посттравматическая глаукома;

— IV — симпатическая офтальмия.

СЕПТИЧЕСКИЙ ЭНДОФТАЛЬМИТ

Тяжелым осложнением при проникающем ранении глаза является гнойное воспаление, связанное с микробным инфицированием. Поражая внутренние оболочки и содержимое глазного яблока, гнойное воспаление ведет к тяжелым необратимым структурным и функциональным изменениям в них. В результате гнойного воспаления развивается гнойный эндофтальмит, для которого характерно наличие гнойного экссудата — абсцесса в стекловидном теле.

Чаще при бактериологическом исследовании в гнойном экссудате обнаруживается белый и золотистый стафилококки, реже — пневмококк, стрептококк. За последнее время установлено, что и сапрофиты могут становиться патогенными, например Bac. xerosis. Тяжелый гнойный эндофтальмит вызывает синегнойная палочка и инфицирование грибками. Гнойный экссудат, занимая стекловидное тело, может распространяться в перихориоидальное пространство, пропитывая все внутренние оболочки глаза и расплавляя их, в частности сетчатку, хориоидею и склеру, и тогда эндофтальмит переходит в панофтальмит.

В морфологической картине инфекционного гнойного эндофтальмита в экссудате можно обнаружить небольшие скопления гнойных клеток, создающих картину микроабсцессов, что является морфологическим подтверждением микробной природы процесса.

Таким образом, характерны следующие морфологические

проявления инфекционного воспалительного процесса в глазу после проникающего ранения:

1) наличие обширного гнойного экссудата в полости глаза с микроабсцессами;

2) тенденция к распространению гнойного воспаления на окружающие оболочки с последующим расплавлением их;

3) бурная воспалительная реакция в окружающих оболочках (увеальном тракте и сетчатке), характеризующаяся массивной лимфолейкоцитарной инфильтрацией ткани, выраженным отеком ее и полнокровием сосудов.

Возможен и другой исход инфекционного гнойного эндофтальмита — явления организации гнойного экссудата: врастание в экссудат сосудов на периферии с появлением волокнистых структур, разрастания глиальных элементов сетчатки, беспигментного эпителия цилиарного тела. Исходом процесса организации гнойного экссудата в стекловидном теле является формирование фиброзного конгломерата с последующими явлениями атрофии глазного яблока, его сморщиванием (phtisis bulbi).

ОСЛОЖНЕНИЯ, СВЯЗАННЫЕ С ВНЕДРЕНИЕМ В ГЛАЗ ИНОРОДНОГО ТЕЛА

Попадая в глаз, помимо обширных альтеративных изменений, инородные тела оказывают токсическое действие на окружающие ткани, в которых развивается воспалительная реакция, ведущая к их инкапсуляции или рассасыванию.

Токсичность инородных тел зависит от химического состава. Наиболее токсичными являются медь и ее сплавы; менее токсичным — железо, хотя длительное пребывание его в глазу ведет к тяжелым необратимым функциональным расстройствам и к гибели глаза. К малотоксичным инородным телам относятся стекло, алюминий, камень, уголь. Эти инородные тела могут годами находиться в полости глаза, вызывая лишь незначительные изменения в окружающих тканях.

Среди большого многообразия клеточных и тканевых реакций на инородные тела выделены два главных типа: продуктивная, преимущественно лимфогистоцитарного характера, и экссудативная, преимущественно лейкоцитарного характера.

При внедрении медных осколков вокруг них формируется экссудативно-альтеративная реакция с формированием абсцесса. В окружающих тканях явления некроза. Вокруг железных осколков возникает продуктивная реакция, лимфогистоцитарная инфильтрация; происходит развитие грануляционной ткани с последующей ее фиброзацией, сопровождающейся формированием фиброзной капсулы.

При длительном пребывании мелких металлических инородных тел в глазу развивается металлоз: халькоз — при медных осколках, сидероз — при железных осколках. При халькозе — соли

меди откладываются под передней и задней капсулой хрусталика — развивается медная катаракта. Соли меди откладываются в эндотелий роговицы, беспигментном эпителии цилиарного тела, в сетчатке, стекловидном теле. При сидерозе отложения железа обнаруживаются при окраске по Перлсу также в клетках эндотелия, роговицы, в радужной оболочке, которая при этом клинически изменяет свой цвет, становясь зеленовато-коричневой. Соли железа выявляются также в эпителии цилиарного тела и эпителии капсулы хрусталика и над ней. Подобная избирательная локализация солей металлов обусловлена тем, что эти ткани обладают способностью к фагоцитозу. Железо в эпителии капсулы хрусталика стимулирует его пролиферацию и формирование субкапсулярной катаракты. Выраженные изменения наблюдаются при сидерозе в сетчатке. Разрушается слой наружных сегментов фоторецепторных клеток — палочек и колбочек. В дальнейшем наблюдается пигментная дистрофия сетчатки. Железо выявляется в фагоцитах вокруг сосудов сетчатки. Растворимое железо оказывает токсическое действие на нервные элементы сетчатки, которые разрушаются, замещаясь глиальными. Вся сетчатка превращается в тонкую глиальную пленку с облитерированными сосудами.

В современной индустрии используют металлы, содержащие уже не чистое железо, а имеют различные добавки: ванадия, хрома, вольфрама и других, что делает их менее токсичными. В то же время меняются магнитные свойства таких осколков, что создает трудности в их удалении.

Тяжелым осложнением при сидерозе является развитие вторичной открытоугольной сидеротической глаукомы. При этом в дренажной зоне, в эндотелии вокруг трабекулы накапливаются соли железа. В основе механизма повышения внутриглазного давления лежит химическое сродство гликозаминогликанов дренажной зоны фильтрационного аппарата глаза к солям железа. Образующееся соединение отличается большей вязкостью по сравнению со свободными гликозаминогликанами. В результате резко затрудняется отток внутриглазной жидкости через фильтрационный аппарат глаза, повышается внутриглазное давление, развивается вторичная глаукома. Течение сидеротической глаукомы во многом сходно с первичной открытоугольной глаукомой.

Внедрение в полость глаза инородного тела часто сопровождается ранением задней стенки с повреждением хориоидеи и сетчатки. Рикошетируя от задней стенки, инородные тела остаются в стекловидном теле. Такие рикошетные повреждения сопровождаются формированием рубцов в результате заживления зон повреждения хориоидеи и сетчатки, врастающих в стекловидное тело. Результатом такой активной пролиферации фибробластических и глиальных элементов является ретракционная отслойка сетчатки, которая может возникнуть после благополучного удаления инородного тела.

Тяжелые осложнения возникают при внедрении в полость глаза растительных инородных тел. Они вызывают вокруг лейкоцитарную реакцию с образованием абсцессов. Характерным морфологическим признаком является также скопление вокруг растительных инородных тел гигантских клеток с образованием гигантоклеточной гранулемы.

При тяжелых повреждениях в полость глаза могут попасть ресницы, вокруг которых также формируются гигантоклеточные гранулемы.

Осколки стекла, хотя и относятся к малотоксичным, тем не менее они могут вызывать тяжелые осложнения в результате травматизации острыми концами окружающих тканей и последующих рецидивирующих кровоизлияний. Осколки стекла, располагающиеся в области угла передней камеры, вызывают травматизацию прилежащей радужки и роговицы, провоцируя возникновение периодических иритов и иридоциклитов.

При ранениях глаза, возникших в результате взрывов в шахтах, наблюдается внедрение таких инородных тел, как частички угля. Последние вызывают активную макрофагальную реакцию. В результате происходит частичное рассасывание инородного тела и миграция многочисленных макрофагов с частичками угля. Эти макрофаги как бы «растаскивают» угольное инородное тело.

ВТОРИЧНАЯ ПОСТТРАВМАТИЧЕСКАЯ ГЛАУКОМА

Вторичная посттравматическая глаукома относится к наиболее тяжелым, часто малокурабельным осложнениям после проникающих ранений.

Главным в патогенезе развития глаукоматозного процесса является блокада путей оттока внутриглазной жидкости. Наиболее характерна после травмы деформация передней камеры с закрытием ее угла и как результат блокада путей оттока.

Все виды вторичной посттравматической глаукомы можно разделить на два типа: закрытоугольная и открытоугольная. К закрытоугольной глаукоме относятся:

1) глаукома при неблагоприятно протекающем заживлении раны роговичной или корнеосклеральной локализации, которое заканчивается развитием мощной шварты; шварта замуровывает ткань радужки и элементы дренажной системы;

2) глаукома в результате врастания эпителия роговицы через раневой канал в переднюю камеру и блокада УПК в результате обрастания его многослойным плоским эпителием;

3) факогенная глаукома в результате набухания хрусталика или люксации его в переднюю камеру. Люксация хрусталика вперед или набухание его приводит к смещению иридохрусталиковой диафрагмы и закрытию путей оттока.

К открытоугольной глаукоме относятся:

1) сидеротическая глаукома (о механизме ее говорилось выше);

2) факолитическая глаукома (как одна из разновидностей факогенной глаукомы).

В механизме этой разновидности глаукомы большую роль играют макрофаги, фагоцитирующие катарактально измененные хрусталиковые массы. Устремляясь вместе с внутриглазной жидкостью по путям оттока, хрусталиковые макрофаги закрывают щели путей оттока и тем самым нарушают отток внутриглазной жидкости, в результате повышается внутриглазное давление.

Морфологически для вторичной глаукомы после травмы характерна атрофия сосудистой оболочки, особенно цилиарного тела, которая уплощается, цилиарная мышца атрофична, ее волокна слабо дифференцируются, цилиарные отростки редуцируются. При появлении вторичной посттравматической глаукомы в детском возрасте длительное повышение внутриглазного давления приводит к растяжению оболочек, их истончению, увеличению глазного яблока в размерах — развитию буфтальма. При таких далекозашедших формах вторичной посттравматической глаукомы возникает продавливание решетчатой пластинки, атрофия зрительного нерва, с формированием глубокой глаукоматозной экскавации.

Однако изменения в переднем отделе глаза при вторичной посттравматической глаукоме бывают настолько грубыми, что при быстро развивающемся выраженном глаукоматозном синдроме глаукоматозная экскавация может быть слабо выраженной. Поэтому при патогистологическом диагнозе вторичной посттравматической глаукомы наличие глаукоматозной экскавации является не обязательным компонентом.

СИМПАТИЧЕСКАЯ ОФТАЛЬМИЯ

Это осложнение относится к наиболее драматичным и является уникальным феноменом симметричности поражения парного органа после повреждения одного из них. Это осложнение возникает через 1—2 мес после проникающей раны, когда на втором неповрежденном глазу развивается картина серозного или фибринозно-пластического увеита, первым признаком которого является возникновение преципитатов на задней поверхности роговицы, состоящих из скоплений клеточных элементов. Характерно то, что клиническая картина как на поврежденном, симпатизирующем, так и неповрежденном, симпатическом, глазу приобретает идентичный тяжелый характер.

Частота возникновения симпатизирующего воспаления: 1—2 случая на 1000 операций (как послеоперационное осложнение) и 3—4 % случаев при тяжелых нелеченых проникающих ранениях. Среди стационарных больных с травмой глаза — 0,15—0,33 (Лев-

коева Э. Ф.). Среди патологоанатомического материала — 2—3 % (Коссина Е. Г.)

Морфологически для симпатизирующего увеита характерно развитие гранулематозного воспаления с формированием эпителиоидно-клеточной гранулемы. В центре гранулемы встречаются гигантские клетки типа Пирогова — Лангханса. В цитоплазме их можно обнаружить мелкие гранулы пигмента. Некротические изменения в гранулемах, как правило, отсутствуют, что является одним из дифференциальных признаков, отличающих симпатизирующее воспаление от туберкулезного поражения, морфология которого сходна с симпатизирующим воспалением.

На периферии эпителиоидно-клеточной гранулемы имеются скопления лимфоцитов. Между эпителиоидно-клеточными гранулемами среди диффузной лимфоцитарной инфильтрации встречаются эозинофилы, плазматические клетки. В заднем отделе глаза для симпатизирующего воспаления характерно поражение лишь хориоидеи. Воспалительный процесс локализуется в наружных слоях, оставляя свободным хориокапиллярный слой и пигментный эпителий. Такая локализация отличает симпатизирующее воспаление от туберкулезного, которое имеет тенденцию к распространению на сетчатку. При симпатизирующем воспалении в сетчатке имеет место картина периваскулярного ретинита. И лишь на периферии встречаются очаги Даллена — Фукса, представляющие очаговое скопление эпителиоидных клеток и клеток пигментного эпителия, сопровождающиеся деструкцией подлежащей мембраны Бруха с небольшим скоплением в этих участках лимфоцитов.

Воспалительная лимфоцитарная инфильтрация распространяется по эмиссариям вокруг нервных стволов и сосудов до эписклеры, а также по межоболочечным пространствам вокруг зрительного нерва. Среди этой инфильтрации встречаются и эпителиоидно-клеточные гранулемы.

В переднем отделе воспалительный процесс, как правило, имеет более диффузный характер с распространением процесса на внутреннюю поверхность цилиарных отростков и на заднюю поверхность радужки, формируя обширные массы гранулематозной инфильтрации между радужкой, цилиарным телом и хрусталиком. Происходит разрушение эпителиальных слоев радужки и цилиарного тела с активным фагоцитозом фрагментов разрушенных клеток пигментного эпителия и образованием большого количества пигментных макрофагов.

Следует отметить, что классическая картина симпатизирующего воспаления в виде типичного гранулематозного воспаления выявляется в настоящее время крайне редко при морфологическом исследовании. Это связано с тем, что еще до энуклеации больные с симпатическим воспалением получают большой курс кортикостероидной терапии. В результате действия кортикостероидов наблюдается картина терапевтически обусловленного патоморфоза болезни. Исчезают гранулемы, а инфильтрация носит лимфоци-

тарный характер. Среди диффузной лимфоцитарной инфильтрации встречаются узелки из лимфоцитов, то есть морфологическая картина симпатизирующего воспаления приближается к травматическому воспалению на иммунной основе, описанному выше.

В морфологической картине симпатизирующего воспаления характерным является также сосудистая патология: отек и набухание клеток эндотелия, плазменное пропитывание сосудистой стенки с последующим развитием гиалиноза.

В патогенезе симпатизирующего воспаления имеется еще много неясного. Существует достаточно примеров поражения симметричных органов, особенно при наличии инфекционной патологии, но поражение второго симметричного органа после травмы является уникальным феноменом. Поэтому генез заболевания объясняли внедрением специфических микробов (бактериальная теория), действием токсинов, разрушением ткани (цитотоксическая теория). Много последователей имела аллергическая теория, согласно которой ткани глаза, в частности пигмент, являются антигенами, введение которых парентерально может стимулировать образование антител. Факт сенсибилизации к антигену увеальной ткани выявляется с помощью кожной пробы, которая подтверждает наличие реакции гиперчувствительности замедленного типа при симпатизирующем воспалении. Было показано, что аллергия к увеальной ткани играет значительную роль в патогенезе симпатизирующего воспаления, но наличия одной аллергии еще недостаточно, чтобы вызвать заболевание.

В настоящее время симпатизирующее воспаление рассматривается как аутоиммунное заболевание, в основе которого лежат нарушения иммунологических механизмов, изучение которых тесно связано с дальнейшим развитием иммунологии, иммуногенетики.

ФАКОАНАФИЛАКТИЧЕСКИЙ ЭНДОФТАЛЬМИТ

При этом осложнении также отмечено поражение второго глаза по типу симпатического воспаления, осложнение описано после экстракапсулярной экстракции сенильной катаракты.

В основе осложнения лежит аутосенсибилизация к собственному хрусталиковому белку при повреждении хрусталика. Описано одновременно факоанафилактический эндофтальмит и симпатическая офтальмия. Заболевание наряду с прочими признаками, патогномоничными для симпатизирующего воспаления, характеризуется появлением экссудата вокруг поврежденного хрусталика. Микроскопически: ткань поврежденного хрусталика инфильтрирована клеточными элементами, среди которых преобладают нейтрофильные лейкоциты. Наряду с нейтрофилами формируются скопления крупных мононуклеарных клеток, отдельные эпителиоидно-клеточные гранулемы с гигантскими клетками типа Пирогова — Лангханса. Выраженные изменения наблюдаются в ткани

радужки и цилиарного тела вблизи разрушенного хрусталика. Отмечается густая инфильтрация лимфоцитами и плазматическими клетками, которые формируют большие фокусы в прилежащих к хрусталику зонах. Установлено, что при подобной морфологической картине имеет место реакция гиперчувствительности замедленного типа к хрусталиковому антигену и наличие незрелой катаракты на неповрежденном глазу, что видимо, является немаловажным фактором в развитии двустороннего патологического процесса.

Симпатизирующее воспаление имеет рецидивирующее течение. Наиболее действенным методом профилактики симпатизирующего воспаления является удаление ослепшего глаза в течение первых 2 нед после травмы. Поэтому при клинических явлениях активного травматического иридоциклита, возникающих в посттравматическом периоде, одна из основных причин энуклеации — боязнь симпатической офтальмии.

КОНТУЗИИ ГЛАЗА

Контузионная травма в силу специфики механизма травмы отличается большим многообразием. Различают *прямую контузионную травму и непрямую при взрывах, автомобильных катастрофах* и т.д.

Для *прямой контузионной травмы* характерно повреждение радужки — разрывы сфинктера зрачка с развитием мидриаза. Отрыв цилиарного тела от места прикрепления его к склеральной шпоре в результате контузии сопровождается рецессией угла передней камеры, углублением ее и отодвиганием корня радужки назад. Исходом такой травмы является дистрофия элементов дренажной системы и развитие вторичной глаукомы.

Закономерное явление при контузионной травме — кровоизлияние в переднюю камеру, оболочки и стекловидное тело с развитием гемофтальма. Исходом кровоизлияний в переднюю камеру являются процессы организации с формированием соединительнотканных мембран на поверхности радужки, в области угла. Все это ведет к блокированию дренажных путей, окклюзии и секклюзии зрачка, развитию вторичной глаукомы. При массивных кровоизлияниях в переднюю камеру возможно, после организации кровоизлияний, заполнение всей передней камеры фиброзной тканью.

При массивной гифеме имеет место повреждение эндотелия роговицы в результате токсического действия продуктов распада крови, что способствует имбибиции кровью стромы роговицы. Микроскопически между роговичными пластинками определяются эритроциты, а при окрашивании на железо в ней наблюдается положительное окрашивание. Массивные кровоизлияния, как правило, сопровождаются воспалительной реакцией, обусловлен-

ной активным фагоцитозом кровяных элементов, развитием грануляционной ткани в результате организации крови и реактивными процессами на контузионное повреждение ткани.

Характерный вид контузионной травмы — повреждение хрусталика. Разрывы цинновых связок при контузии сопровождаются дислокацией хрусталика в переднюю камеру или стекловидное тело, следствием чего является вторичная глаукома, а надрывы и разрывы капсулы хрусталика приводят к развитию постконтузионной катаракты. Однако контузионная катаракта не всегда может быть следствием разрыва капсулы. Описаны случаи задней субкапсулярной катаракты розеточного типа в задних кортикальных слоях как результат отслойки хрусталиковых волокон от линии швов.

Типичное проявление контузионной травмы — множественные надрывы боуменовой мембраны роговицы, которые замещаются подэпителиальными рубчиками. Эти многочисленные подэпителиальные рубчики являются патогномоничным признаком тяжелой контузионной травмы. Аналогичного типа могут быть многочисленные разрывы мембраны Бруха хориоидеи.

При тяжелых контузиях наблюдаются отрывы сетчатки с последующей отслойкой, отрывом сетчатки у диска зрительного нерва. Последние чаще встречаются при непрямых контузиях (при автомобильных катастрофах, взрывной травме).

Помимо отрывов сетчатки и разрывов ее ткани в более тонких участках, в частности в области желтого пятна, тяжелым постконтузионным поражением сетчатки является ее отек. В результате массивного отека (по типу постконтузионного отека мозга) сетчатки при офтальмоскопии она выглядит интенсивно снежно-белой. Массивный отек сетчатки приводит к развитию цистоидной дегенерации ее ткани.

Наиболее тяжелым видом контузионной травмы являются разрывы фиброзной оболочки, особенно в типичном месте — в области лимба (субконъюнктивальный разрыв склеры). В область разрыва обычно выпадают внутриглазные оболочки и хрусталик. Наряду с выпадением оболочек отмечаются обширные кровоизлияния в подоболочечные пространства, коллапс глазного яблока с последующей его атрофией.

Таким образом, контузионная травма является не менее тяжелым повреждением глазного яблока по сравнению с механической травмой. Отсутствие разрыва фиброзной капсулы приводит к тому, что возникновение осложнений, исходы их несколько растянуты во времени. В связи с этим сам факт контузионной травмы может забываться, а изменения в связи с этим могут быть неправильно интерпретированы.

ОЖОГИ ГЛАЗА

Наиболее типичными являются ожоги химические и термические. Термические ожоги (расплавленным металлом) наиболее тяжелые. Морфологически для них характерно развитие тяжелых некротических изменений в роговице одновременно с выраженной воспалительной нейтрофильно-лимфоцитарной инфильтрацией, что сопровождается выделением активных протеолитических ферментов. Активные процессы лизиса ткани длятся в течение первых 7—14 дней, что может приводить к перфорации роговицы и выпадению радужки и хрусталика. Появляется гипотония. Последующее активное развитие грануляционной ткани в области перфорации сопровождается формированием грубого васкуляризованного рубца, спаянного с радужкой.

Применяемый для лечения ожогов препарат гордокс направлен на ингибицию протеолитических ферментов, дает возможность предупредить развитие перфорации роговицы и способствовать сохранению стромальных элементов роговицы. Все это сопровождается формированием более нежного рубца роговицы.

Своеобразием термических ожогов является то, что действие ожогового агента ограничено во времени по сравнению с химическим ожогом. Химические ожоги могут быть вызваны кислотами (коагуляционный некроз) и щелочами (колликвационный некроз). Установлено, что щелочные ожоги являются более тяжелыми.

Морфологически в первые дни после щелочного ожога обнаруживаются некротические изменения в ткани роговицы, к которым присоединяется нейтрофильная инфильтрация. Наиболее выраженные изменения в первые дни локализуются в поверхностных слоях, в которых полностью разрушаются эпителий и поверхностные роговичные пластинки. В глубоких слоях пластинчатость еще сохраняется. В дальнейшем наступают регенеративные процессы. Эпителий покрывает новообразованную грануляционную ткань, разрастаясь, формирует сосочки. В глубоких слоях также возникает некробиоз роговичных пластинок, развивается активная воспалительная реакция, врастают сосуды. Следует отметить, что воспалительная инфильтрация в ткани роговицы сохраняется в течение 3 мес после ожога.

При тяжелых ожогах глаза, помимо роговицы, отмечается длительное время воспалительная инфильтрация в оболочки, которая сопровождается выраженным сосудистым компонентом: резко выраженным сосудистым стазом, нарушением проницаемости сосудов, массивными белковыми выпотами в подоболочечные пространства и в полость глаза. Эта картина характеризует ожоговую болезнь глаза, которая сопровождается рецидивирующим течением и в конечном итоге может привести к атрофии глазного яблока.

ПАТОЛОГИЯ ХРУСТАЛИКА (КАТАРАКТА)

Хрусталик представляет двояковыпуклую линзу, расположенную позади радужки, в соответствующей ямке стекловидного тела. Это прозрачное образование не содержит сосудов и нервов. Снаружи хрусталик покрыт капсулой, представляющей бесструктурную мембрану, высоко резистентную к химическим агентам. Передняя капсула является важным элементом в питании хрусталика, регулируя транспорт питательных веществ, поступающих в хрусталик и выход из него отработанных продуктов во влагу передней камеры.

Передняя капсула более толстая, чем задняя. Однако строение передней капсулы неравномерное. Она более толстая в центральных и экваториальных зонах. С капсулой связаны цинновы связки, в месте их прикрепления к капсуле последняя более утолщена. Позади капсулы расположен эпителий, который локализован лишь на передней капсуле, имеет различные функции: на передней поверхности хрусталика эпителий осуществляет трофическую функцию, о чем свидетельствует высокая интенсивность процессов энергетического обмена в эпителиальных клетках. В области экватора эпителий обладает герминативной функцией. В этой зоне осуществляется постоянная регенерация эпителия, формирование новых клеток-волокон.

Весь хрусталик образован так называемым основным веществом, состоящим из «хрусталиковых» волокон. Как показала электронная микроскопия, «хрусталиковые» волокна представляют цитоплазматическую структуру клетки, окруженную цитоплазматической мембраной. Однако ультраструктура этих клеток-волокон чрезвычайно бедна, представлена лишь рибосомами и имеет монотонный однородный вид. В собственном веществе выделяют кортикальные слои и ядро. Ядро характеризует центральную уплотненную часть хрусталиковых волокон, где слоистость его исчезает. При вредных воздействиях на глаз возникает помутнение хрусталика катаракта.

Морфологическое строение катаракт зависит от специфики этиологического фактора, вызывающего катаракту и от преимущественного участия в процессе катарактогенеза собственных структур хрусталика. Морфологически в процессе катарактогенеза в хрусталике наблюдаются дистрофические и пролиферативные процессы.

Существует много различных клинических классификаций катаракт, которые разделяют на *врожденные и приобретенные.*

Приобретенные катаракты разделяются на сенильные и травматические, которые относятся к простым катарактам, и осложненные, возникшие вследствие каких-либо общих заболеваний организма (например, диабетическая катаракта, увеальная катаракта).

По морфологическим изменениям катаракты разделяются на катаракты, в основе которых лежит патология эпителия или патология собственного вещества хрусталика.

СЕНИЛЬНАЯ КАТАРАКТА

Наиболее распространенными являются сенильные катаракты или возрастное помутнение хрусталика, в патогенезе которых существенную роль играют изменения собственного вещества хрусталика. При этом различают *кортикальную старческую катаракту и ядерную.* Микроскопически при кортикальной катаракте происходит набухание кортикальных слоев хрусталика и их фрагментов с формированием щелей, заполненных зернистыми массами, имеющими вид капель — морганиевы шары. Измененные волокна отслаиваются от капсулы. Под ней появляются жидкость и вакуоли. Полное разжижение коркового вещества характерно для перезрелой катаракты, в котором плавает ядро. В патогенезе сенильной катаракты эпителий не поражается первично, а присоединяется к изменениям хрусталикового вещества, эпителий дистрофически изменяется, десквамируется, превращается в крупные пузыревидные клетки, называемые шарами Эльшнига. При перезрелой катаракте возможно ее набухание с разрывом капсулы. Тогда массы выходят в переднюю камеру, активно фагоцитируются макрофагами, заканчивается развитием факолитической глаукомы.

ТРАВМАТИЧЕСКАЯ КАТАРАКТА

В патогенезе травматической катаракты играют роль изменения как в собственном веществе хрусталика, так и его эпителия. При разрушении хрусталика его хрусталиковые массы выпадают в раневой канал, а оставшиеся массы мутнеют, набухают, появляются многочисленные трещины, заполненные морганиевыми шарами, отдельными пузырями десквамированного эпителия хрусталика. Следует отметить, что эпителий, обладая макрофагальной функцией, принимает участие в частичной резорбции катарактальноизмененных хрусталиковых масс. Эпителиоциты—фагоциты также приобретают вид пузырей, заполненных розоватыми массами с периферически расположенным ядром.

Патологические изменения эпителия при травматической катаракте весьма разнообразны. Наиболее закономерным является пролиферация эпителия. Как известно, эпителий капсулы хрусталика способен синтезировать коллаген. Поэтому в процессе пролиферации эпителиальных клеток происходит образование волокнистых структур, напоминающих соединительную ткань. Такие субкапсулярные пролифераты эпителия формируют так

называемую субкапсулярную катаракту. Эпителий под передней капсулой может распространяться на заднюю поверхность, где в норме он отсутствует и здесь также в процессе пролиферации формируется субкапсулярная задняя катаракта.

При обширном разрушении хрусталика, когда значительная его часть выпадает, в оставшихся массах хрусталика формируется вторичная катаракта; в формировании катаракт активное участие принимает не только пролиферирующий эпителий, но и пигментный эпителий радужки, массивная шварта, идущая от рубца — все эти структуры образуют один массивный фиброзный конгломерат. Отмечается иногда разрастание эпителия в виде синцития из крупных клеток.

К катарактам, в патогенезе которых лежит патология эпителия, относятся рентгеновская и диабетическая катаракты.

РЕНТГЕНОВСКАЯ КАТАРАКТА

При рентгеновской катаракте формируются точечные помутнения, субкапсулярные на экваторе и под передней капсулой в результате пролифератов эпителия. Эти изменения связаны с нарушением утилизации глюкозы и нарушением активных транспортных процессов в эпителии хрусталика с последующей инактивацией многих энзимов. Итогом этих метаболических нарушений являлся некроз большинства эпителиальных клеток с последующим развитием изменений в собственном хрусталиковом веществе, образованием полной зрелой катаракты.

ДИАБЕТИЧЕСКАЯ КАТАРАКТА

При диабетической осложненной катаракте морфологически изменения хорошо изучены в условиях экспериментального аллоксанового диабета. Наиболее ранние изменения в хрусталике связаны с нарушением метаболизма в эпителии хрусталика, результатом чего является очаговая пролиферация эпителия в начальных стадиях процесса с последующим его некрозом, набуханием хрусталиковых волокон, формированием щелей, фрагментацией хрусталиковых волокон, образованием вакуолей, шаров Эльшнига в разжиженном корковом веществе хрусталика.

ВРОЖДЕННАЯ КАТАРАКТА

Врожденные катаракты связаны с пороком развития хрусталика с одной стороны и патологией самого хрусталика. В эмбриональном периоде хрусталик окружен сосудистой мембраной, которая может сохраняться и в постнатальный период вокруг хрусталика.

Типичной врожденной катарактой является пирамидальная катаракта, характеризующаяся пролиферацией субкапсулярного эпителия в виде соединительнотканноподобного образования,

имеющего вид пирамиды. Врожденная катаракта носит обычно стационарный характер и не имеет тенденции к прогрессированию.

Изменения капсулы при различных видах катаракты довольно однообразны. При световой микроскопии капсула представляет бесструктурную мембрану, в то же время при электронной микроскопии она имеет пластинчатое строение, состоит из комбинации белковых и полисахаридных компонентов, содержит галактозу и глюкозу. Изменения капсулы характеризуются:

— утолщением, которое наблюдается при некоторых сенильных катарактах;

— истончением, наблюдаемым при набухающих катарактах, при морганиевой катаракте;

— появлением спонтанных разрывов, которые чаще возникают при перезрелых катарактах.

Помимо морфологических изменений в самом хрусталике, в окружающих его тканях глаза возникают выраженные патологические процессы — реакция на разрушенный измененный хрусталиковый материал. В настоящее время доказано, что хрусталиковый белок обладает антигенными свойствами в нормальном состоянии (что относится к остальным тканям глаза и делает его забарьерным органом). Поэтому разрушение мембраны, отграничивающей ткань хрусталика от окружающих тканей, приводит к нарушению барьера и индуцирует целый ряд иммунопатологических процессов. Интенсивность этих процессов зависит от целого ряда причин, в том числе от выраженности антигенных свойств самого хрусталика. Например, хрусталиковые массы сенильных катаракт являются более сильным антигеном, поэтому оставшиеся хрусталиковые массы после операции экстракции катаракты вызывают более выраженные иммунопатологические реакции.

Морфологически выявлено три типа патологических реакций в тканях на катарактальноизмененный хрусталик:

— I тип — макрофагальная реакция, характеризуется скоплением мононуклеарных клеток, фагоцитирующих хрусталиковые массы. Кроме мононуклеарных макрофагов, в клеточном инфильтрате встречаются гигантские многоядерные макрофаги. В инфильтрате может быть обилие полиморфно-ядерных нейтрофиллов, также осуществляющих фагоцитарную функцию;

— II тип — реакция гиперчувствительности немедленного типа, характеризующаяся появлением абсцесса вокруг хрусталиковых масс, состоящих из полинуклеарных лейкоцитов, среди которых преобладают эозинофильные лейкоциты. В инфильтрате имеются лимфоциты, плазматические клетки. Помимо абсцесса вокруг хрусталика, который при патогистологическом исследовании расценивается как факогенный эндофтальмит, в ткани радужки и цилиарного тела возникает воспалительный процесс, характеризующийся выраженной лимфоцитарной, эозинофильной и плазмоцитарной инфильтрацией, полнокровием сосудов, фибриноидным набуханием стенок, кровоизлияниями;

— III тип — реакция гиперчувствительности замедленного типа, характеризующаяся наличием абсцесса вокруг хрусталиковых масс, состоящего, главным образом, из лимфоцитов, плазматических клеток, макрофагов. Характерная особенность этой реакции — появление эпителиоидно-клеточных гранулем. Гранулематозная инфильтрация отмечается во всем увеальном тракте, главным образом, в радужке и цилиарном теле. Этот процесс трактуется как факоанафилактический увеит и может протекать как симпатизирующее воспаление с поражением второго глаза.

Следует отметить, что описанные три типа реакции могут представлять различные реакции одного иммунопатологического процесса, различие заключается в стадии процесса.

Исходом воспалительных реакций на разрушенный хрусталик является развитие фибробластических процессов, разрастания мощных пластов рубцовой ткани, развитие циклитической шварты позади хрусталиковых масс. Дистрофические процессы в этой ткани сопровождаются отложением солей извести, формированием костных пластинок.

ГЛАУКОМА

Глаукома представляет заболевание, наблюдаемое преимущественно у пожилых людей, характеризующееся повышением внутриглазного давления. Как правило, повышение внутриглазного давления сопровождается изменением в тканях, участвующих в оттоке внутриглазной жидкости из глаза. Существует мнение, что в основе повышения внутриглазного давления лежит много механизмов, и что это заболевание носит полиэтиологичный характер. Объединяет их общая черта — повышение внутриглазного давления. С одной стороны, изменения в тканях, участвующих в оттоке внутриглазной жидкости, могут быть как осложнения какого-либо внутриглазного заболевания, тогда такая глаукома относится ко *вторичной*, а с другой — возникающие блоки в путях оттока не связаны с заболеванием глаза, а носят как бы спонтанный характер, такая глаукома классифицируется как *первичная.*

Существует *два типа первичной глаукомы:*

— I — закрытоугольная первичная глаукома;

— II — открытоугольная первичная глаукома.

Особое место среди глауком занимает *врожденная (конгенитальная) глаукома.*

При *закрытоугольной глаукоме* отмечается блок на уровне угла передней камеры. Последняя имеет более мелкий характер, особенно на периферии, где корень радужки прилежит к трабекулярной сети. Такой блок ведет к острому нарушению оттока внутриглазной жидкости и развитию острого приступа глаукомы, что является характерным для этого типа первичной глаукомы.

Открытоугольная глаукома характеризуется открытым углом,

определяемым гониоскопически. Блок оттока внутриглазной жидкости лежит в трабекулярной сети, в шлеммовом канале.

Современные успехи в области клиники и морфологии, тонография, гониоскопия, а также метод электронной микроскопии выявили целый ряд особенностей в изучении анатомии и физиологии дренажной системы глаза, желающих возможным оценить механизм повышения внутриглазного давления.

АНАТОМИЯ И ФИЗИОЛОГИЯ ДРЕНАЖНОЙ СИСТЕМЫ ГЛАЗА

В норме главный выход внутриглазной жидкости осуществляется через трабекулярную сеть, шлеммов канал, наружные коллекторные каналы, передние цилиарные вены. Все эти образования располагаются на внутренней поверхности лимба, где находится внутренняя склеральная бороздка. Трабекулярная сеть состоит из корнеосклеральной и увеальной порций. Корнеосклеральная порция начинается в области кольца Швальбе и прикрепляется к склеральной шпоре, формируя треугольное образование, более широкое основание которого располагается у склеральной шпоры. Увеальная часть распространяется от кольца Швальбе, огибает угол передней камеры и вплетается в строму цилиарного тела и корня радужки. Наиболее высоко организованной является корнеосклеральная порция, которая состоит из коллагеновых пластин.

Центральная зона пластины состоит из плотно упакованных коллагеновых фибрилл с периодичностью 64 нм, эта плотная зона окружена гомогенным матриксом, содержащим отдельные волокна с периодичностью 100 нм, соответствующим продолжению десцеметовой мембраны. Ранее определяемый в старых руководствах слой эластичного материала в настоящее время не обнаружен. Кнаружи от зоны гомогенного матрикса отмечается зона, состоящая из скопления тонких фибрилл, формирующих разнообразные конфигурации.

Все коллагеновые пластины покрыты клетками эндотелия, которые от коллагеновой пластинки отделены базальной мембраной. При электронной микроскопии в цитоплазме эндотелиальных клеток выявлены гигантские вакуоли, которые могут играть роль своеобразных внутриклеточных каналов — туннелей, через которые осуществляется фильтрация внутриглазной жидкости. Межтрабекулярные пространства соединены со шлеммовым каналом.

Шлеммов канал — канал, расположенный в склеральной бороздке. Размеры его весьма вариабельны. Снутри канал выстлан только эндотелием. Снаружи эндотелий шлеммова канала расположен на базальной мембране, окруженной слоем коллагеновых волокон. От наружной стенки отходят 25—35 коллекторных каналов, которые затем соединяются в передние цилиарные вены. Внутренняя стенка шлеммова канала прилежит к трабекулярной сети.

Увеальная порция трабекулярной сети более тонкая, но строение имеет аналогичное корнеосклеральной порции.

ПЕРВИЧНАЯ ЗАКРЫТОУГОЛЬНАЯ ГЛАУКОМА

Клинически для этого типа глаукомы характерен острый приступ болезни, сопровождающийся определенным клиническим синдромом. Глаз становится каменной плотности, развивается выраженная застойная инъекция конъюнктивы, наступает мидриаз, боли в глазу, головная боль, тошнота, отек роговицы, снижение зрения. Морфологически типичной картиной является контакт периферии радужки с внутренней поверхностью трабекулярной сети. Длительный контакт сопровождается формированием истинной передней синехии, что вызывает полный блок трабекулярных каналов. Трабекулярная сеть подвергается фиброзу, шлеммов канал спадается и облитерируется. Полная блокада угла сопровождается длительным повышением внутриглазного давления и соответствующими изменениями в переднем сегменте, включая роговицу, радужку, зону трабекулы, цилиарное тело.

В роговице отек стромы, десквамация эпителия, формирование полостей под отслоившимся эпителием. В радужке обнаруживаются очаги некроза, резкое полнокровие сосудов, воспалительная инфильтрация. В цилиарных отростках также выявляются отек, полнокровие сосудов. Выраженные некротические изменения в пигментном эпителии, пигментной зрачковой кайме, изменяется форма зрачка, отмечается появление пигментных отложений на задней поверхности роговицы.

ПЕРВИЧНАЯ ОТКРЫТОУГОЛЬНАЯ ГЛАУКОМА

Основные изменения при этом типе глаукомы локализуются в зоне трабекулярной сети и шлеммова канала, где развивается система блоков, которые увеличивают сопротивление оттоку внутриглазной жидкости.

Морфологически патология трабекул заключается в изменениях в соединительной ткани, в которой выявляется отек коллагеновых волокон с последующим склерозом.

Угол передней камеры остается открытым. Изменения в начальной стадии глаукоматозного процесса бывают мало отличимы от возрастных. В развитой стадии наблюдаются трабекулярный склероз, облитерация шлеммова канала, увеличение клеточных элементов (отмечается пролиферация эндотелиальных клеток). Аналогичные изменения обнаруживаются в соединительной ткани, окружающей шлеммов канал, отмечается пролиферация эндотелия в шлеммовом канале.

Все эти изменения вызывают сужение и закрытие интертрабекулярных пространств вокруг шлеммова канала.

РЕКОМЕНДУЕМАЯ ЛИТЕРАТУРА

Абдуллаходжаева М. С., Акбарова М. Г. Патологическая анатомия болезней зубочелюстной системы и органов полости рта. — Ташкент: Медицина, 1983.

Аруин Л. И., Григорьев П. Я., Исаков В. А. и др. Хронический гастрит.— Амстердам, 1993.

Маждракова Г., Попова Н. Болезни почек.— София, 1989.

Мазалова Н. Н., Абдуллаходжаева М. С. Амелобластома челюстей.— Ташкент: Медицина, 1984.

Никулеску И. Т., Арсени К., Крэчун Э. К. и др. Патоморфология нервной системы.— Бухарест, 1963.

Струков А. И., Серов В. В. Патологическая анатомия.— М.: Медицина, 1993.

Хоминский Б. Р. Гистологическая диагностика опухолей центральной нервной системы.— М.: Медицина, 1969.

Шулутко Б. И. Патология почек.— Л.: Медицина, 1993.

Шутяу Ю., Бэндилэ Г., Кафрицэ А. и др. Шок, терминология, классификация, шоковая клетка.— Бухарест, 1981.

Andersen W. A. Pathology. *V.* 1—2, 1971.

Akkerman H. P. Surgery pathology.— New-York — London — Tokyo, 1995.

Antonovyoh T. T., Mostofi F. K. Atlas of Kidney biopsies.— Washington, 1984.

Burkit H, Lowe J. Basic Histopatology.— New-York — Madrid — Tokyo, 1996.

Bruch M. G., King R. J., Taylor R. W. Endometrial Cancer.— London, 1994.

Gavan A. D. McFarlame P., Callander R. Pathology illustrated.— Edinburg — London — Madrid — New-York, 1995.

Fenoglio-Preiser C. M., Pascal R. R. Tumors of the intestines.— Washington, 1990.

Kumar V., Kotran R., Robbins S. Basic Pathology.— Dallas — Boston, 1992.

Livolsi O., Merino M., Brooks J. Pathology.— National Medical Series from Williams, 1991.

Mc Caughey W., Kannerstein M. et al. Tumors and pseudotumors of the serous membranes.— Washington, 1988.

ПРЕДМЕТНЫЙ УКАЗАТЕЛЬ

А

Абсцесс(ы) легких 229
— — острые 230
— — хронические 230
— мозга 499
Агранулоцитоз 50
Аденокарцинома вагины 376
— желудка 293
— легких 233
— предстательной железы 372
— поджелудочной железы 356
— толстой кишки 306
— тонкой кишки 304
Аденома(ы) надпочечников 449
— паращитовидных желез 438
— печени 340
— простаты 369, 372
— слюнных желез 260
— щитовидной железы 432
Аддисонова болезнь 446
Аденоз склерозирующий 406
Аденомиоз матки 381
Акромегалия 418
Альцгеймера болезнь 504
Амелобластома 269
— кистозная 269
— смешанная 269
— солидная 269
Амиотрофия Верднига — Гоффманна 504
Андробластома 398
Аневризма 94
— атеросклеротическая аорты 95
— пищевода 275
— расслаивающая аорты 98
— сифилитическая аорты 96
— сосудов мозга 491
Анемия 5
— апластическая 21
— аутоиммунная 8
— вследствие нарушения эритропоэза 16
— гемолитическая 7
— железодефицитная 16
— инфекционная 5
— кардиальная 5
— мегалобластическая 17
— миелофтизная 23
— микроангиопатическая 11
— наследственная 11
— пернициозная 19
— постгеморрагическая 6
— приобретенная 8
— серповидно-клеточная 13
Анорхизм 363
Аппендицит 315
— апостематозный 315
— гангренозный 315
— деструктивный 315
— острый 315
— поверхностный 316
— простой 315
— флегмонозно-язвенный 315
— флегмонозный 316
— хронический 317
Апудома 234, 294, 357
Артериит височных артерий 89
— Такаясу 91
Артрит 477
Астма бронхиальная 213
Астроцитома 511
— пилоидная 513
Асцит 344
Атаксия — телеангиэктазия 504
— Фрейдриха 504
Ателектазы легких 203
— неонатальные 203
— приобретенные 203
Атеросклероз 61
— аорты 73
— кишечника 74
— коронарных артерий 73
— почечных артерий 73
— сосудов мозга 73
— сосудов нижних конечностей 73
Атрезия воротной вены 345
— кишечника 282
— пищевода 275

Б

Базедова болезнь 425
Беременность внематочная 400
— брюшинная 401
— трубная 400
— яичниковая 401
Берже болезнь 166
Беркита опухоль 24
Билирубин 342
Болезни желудочно-кишечного тракта 274
— зубочелюстной системы 238
— костно-мышечной системы 467
— кроветворной и лимфоидной систем 4
— нервной системы 486
— органов дыхания 194
— печени и поджелудочной железы 318
— почек 148
— половых органов и молочных желез 360
— сердца и сосудов 105
— эндокринных желез 414
Болезнь Аддисона 446
— Альцгеймера 504
— Базедова 425
— Берже 166
— Боуэна 362
— Бюргера 92
— Ван-Виллебранда 54
— Ганда — Шюллера — Христиана 59
— Гатингтона 504
— гемолитическая новорожденных 9
— гипертоническая 74
— желчнокаменная 350
— ишемическая кишечника 296
— — сердца 105
— Кавасаки 86
— Кристмасса 55
— Крона 297
— Кушинга 419
— Леттерера — Зиве 58
— Милроя 104
— мочекаменная 184
— Паркинсона 506
— Педжета вульвы 375
— — молочных желез 412
— — костной ткани 469
— Пика 504
— Рейно 93
— Реклю 404
— трофобластическая 401
— тяжелых цепей 47
— Уиппла 303
— Ходжкина 30
— язвенная 296
— — двенадцатиперстной кишки 291
— — желудка 286
Бронхит 207
— острый 207
— хронический 207
Бронхопневмония 216
Бронхоэктазы 216
— грибовидные 217
— мешковидные 217
— цилиндрические 217
Бюргера болезнь 92

В

Вагинит 376
Варикозное расширение вен 100
— желудка 100
— нижних конечностей 100
— передней стенки живота 100
— пищевода 100, 277
— прямой кишки 100
— семенного канатика 100
Васкулит(ы) 83
— гранулематозный 83
— некротизирующий 83
— ревматический 121
— связанные с реакцией гиперчувствительности 88
— узелковые 84
Вирилизм 446
— неклассический 446
— чистый 446
Вульвит 373
Вульвовагинит 373

Г

Гангрена кишечника 302
— легких 225
— нижних конечностей 73
Ганда — Шюллера — Христиана болезнь 59
Гастрит 280
— острый 280
— — геморрагический 281
— — пептический 281
— — поверхностный 281
— — фибринозный 281
— — флегмонозный 281
— хронический 282
— — атрофический 283
— — аутоиммунный (тип А) 282
— — гиперсекреторный 283
— — неиммунный (тип В) 282
— — эрозивный 283
— — «экологический» 283
Гатингтона болезнь 504
Гематоцеле 363
Гемолитическая болезнь новорожденных 9
Гемоперикард 132
Геморрой 100
Гематомезис 278
Гемоторакс 237

Гемофилия 54
Гепатит 319
— алкогольный 332
— вирусный 319
— — А 321
— — В 319
— — С 321
— — Е 322
— — дельта 322
— безжелтушный 325
— желтушный 325
— молниеносный 330
— токсический 326
— хронический 327
— активный 327
— персистирующий 327
Гепатоз жировой 332
Гиалиновые мембраны 201
Гигантизм 418
Гигантоклеточная опухоль 476
Гидронефроз 172, 186
Гидроперикард 132
Гидроторакс 236
Гидроцеле 363
Гинекомастия 413
Гингивит 248
Гиперальдостеронизм 444
Гиперпаратиреоз 437
Гиперплазия паращитовидных желез 437
— тимуса 453
— чешуйчатого эпителия вульвы 374
— эндометрия 383
Гипертензия легочная 199
— портальная 344
Гипертоническая болезнь 74
Гипертиреоз 424
Гипопаратиреоз 437
Гипотиреоз 427
Гипофиз 416
— гиперфункция 417
— гипофункция 419
Гистиоцитозы 57
— доброкачественный, локализованный 59
— из клеток Лангерганса 58
— острый диссеминированный 58
— хронический прогрессирующий 59
Глаукома 537
— вторичная 526, 537
— первичная 537, 539
— сидеротическая 527
— факолитическая 527
Глиома ствола мозга 513
Гломерулонефрит 151
— аутоиммунный 153
— быстропрогрессирующий 164
— диффузный пролиферативный 162
— мембранозный 151, 158
— мембранозно-пролиферативный 160
— острый диффузный пролиферативный 162
— очаговый пролиферативный 166
— хронический 167
Гломерулосклероз диабетический 426
— очаговый 159
Глюкогонома 358
Гранулема(ы) Ашоффа — Талалаева 118
— саркоидноподобные 298
— эозинофильная 59, 268
Гранулематоз аллергический 86
— Вегенера 87

Д

Дефект венозного синуса 137
— межжелудочковой перегородки 136
— межпредсердной перегородки 137
Диабет несахарный 422
— сахарный 455
— — беременных 456
— — вторичный 455
— — первичный 455
— — скрытый 456
Диатезы геморрагические 51
Дивертикул пищевода 275
— кишечника 294
Дивертикулез 295
Дивертикулит 295
Дисгерминома 396
Дискразия плазматических клеток 45
Дисфагия 276

Ж

Желтуха 342
Желчнокаменная болезнь 350

З

Зоб 423
— внутригрудной 424
— диффузный 423
— коллоидный 423
— паренхиматозный 423
— простой 423
— спорадический 423
— токсический 423
— узловатый 423
— эндемический 423

И

Инсулома 358
Инфаркт кишечника 296
— легких 225
— миокарда 109
— мозга 491
— почки 176

Ишемическая болезнь кишечника 295
— сердца 105

К

Кавасаки болезнь 86
Кардиомиопатии 128
— гипертрофическая 130
— дилатационная 130
— рестриктивная 131
Кариес 239
— глубокий 243
— поверхностный 241
— стадия пятна 240
— средний 242
Карциноид бронхов 236
— желудочно-кишечного тракта 304
Катаракта 533
— врожденная 535
— диабетическая 535
— приобретенная 533
— рентгеновская 535
— сенильная 534
— травматическая 534
Кахексия Симмондса 421
Кератоакантома 253
Кисты челюстей 264
— яичников 389
Коарктация аорты 139
Колит уремический 188
— язвенный идиопатический 306
Кондилома вульвы 374
Кретинизм 428
Крипторхизм 363
Кристмасса болезнь 55
Кровоизлияние в мозг 493
— субарахноидальное 494
Крона болезнь 297
Кушинга болезнь 419

Л

Ларингит 196
— дифтерический 196
— туберкулезный 196
— уремический 188
Лейкозы 33
— лимфобластный 37
— мегалобластный 37
— острые 36
— хронические 38
Лейкоплакия 255
— веррукозная 256
— простая 256
— эрозивно-язвенная 256
Лейомиома 385
Лейомиосаркома 386
Леттерера — Зиве болезнь 58
Лимфома 24
— Беркитта 26
— гистиоцитарная 25
— лимфобластическая 26
— лимфоцитарная 25
— смешанная 26
Лютеома 396

М

Макроглобулинемия Вальденстрема 47
Мальабсорбция 299
Мастит 407
Мастопатия 404
— кистозная 405
— пролиферативная 406
— склерозирующий аденоз 406
Медленные вирусные инфекции в мозге 502
Медуллобластома 514
Менингиома 515
— менингоэндотелиальная 516
— псаммоматозная 516
— фибробластическая 516
Менингит 497
— арахноидит 497
— гнойный 498
— лептоменингит 497
— лимфоцитарный 498
— пахименингит 497
— хронический 499
Метаплазия миелоидная 44
Миастения гравис 484
Миелома множественная 46
Микседема 428
Милроя болезнь 104
Миксома 147
Микоз грибовидный 28
Миозит 483
Миокардит 126
— Абрамова — Фидлера 127
— бактериальный 127
— вирусный 127
— идиопатический 127
— протозойный 127
— ревматический 120
Миопатия Дюшенна 483
— миотическая 483
Мочекаменная болезнь 184
Мононуклеоз инфекционный 55
Монорхизм 363
Мукоцеле 317

Н

Надпочечники 441
— гиперфункция 442
— гипофункция 446
— опухоли 448
Недостаточность надпочечная 448
— печеночная 346
— почечная хроническая 167

Нейробластома 452
Нейрофиброма 516, 517
Некроз канальцевый острый 174
— кортикальный 178
— жировой 356
— идиопатический средней оболочки аорты 97
Нефрит тубулоинтерстициальный 168
— острый 169
— хронический 169
Нефроз липоидный 155
— некротический 174
Нефрон 150
Нефросклероз вторичный 187
— первичный 178
— — доброкачественный 178
— — злокачественный 179

О

Одонтома мягкая 269, 271
— твердая 268
Олигодендроглиобластома 510, 513
Олигодендроглиома 510, 513
Онкоцитома 260
Опухоль Бреннера 393
— вагины 376
— Вильмса 191
— вульвы 374
— гигантоклеточная 476
— гортани 197
— желудка 292
— кроветворной системы 33
— костей 473
— легких 231
— лифоидной системы 24
— молочных желез 408
— мочевыводящей системы 192
— надпочечников 448
— нервной системы 509
— носовой полости 196
— одонтогенные 255
— печени 340
— поджелудочной железы 356
— полового члена 361
— сердца 147
— Скорпиля 261
— слюнных желез 260
— толстой кишки 309
— тонкой кишки 304
— Уортина 260
— челюстных костей 272
— шейки матки 378
— щитовидной железы 432
— эндометрия 385
— яичек 365
— яичников 391
Остеоартрит 478
Остеобластокластома 272
Остеодисплазия фиброзная 471
Остеодистрофия паратиреоидная 440
Остеоид-остеома 272, 274
Остеокластома (гигантоклеточная опухоль) 476
Остеома 474
Остеомиелит 263
— костный 472
— одонтогенный 263
Остеопороз 468
Остеосаркома 474
Орхит 364
Орхобластома 366
Офтальмия симпатическая

П

Панкреатит 352
— острый 352
— хронический 355
Панэнцефалит 503
— склерозирующий подострый 503
Папиллит некротизирующий 172
Папиллома 197, 256, 408
Паранефрит 173
Паращитовидные железы паратгормон 437
Паркинсонизм 506
Пародонтоз 249
Паротит эпидемический 258
Патология беременности 399
— вагины 376
— вульвы 373
— глаза 518
— легочных сосудов 198
— лимфатических сосудов 103
— молочных желез 404
— тела матки и эндометрия 380
— предстательной железы 369
— шейки матки 376
— фаллопиевых труб 388
— яичек 362
— яичников 388
Педжета болезнь 375, 412, 496
Перикардит 132
— инфекционный 132
— метаболитический 132
— опухолевый 133
— ревматический 121
— слипчивый 135
— травматический 133
— уремический 132
Перинефрит 173
Периодонтит 246
— гнойный 246
— гранулематозный 247
— гранулирующий 247
— острый 246
— серозный 246
— фиброзный 247
— хронический 246

Периостит 263
— гнойный 263
— оссифицирующий 263
— простой 263
— специфический 263
— фиброзный 263
Пиелонефрит 170
— апостематозный 172
— гематогенный нисходящий 172
— диабетический 463
— лимфогенный 171
— острый 170
— урогенный восходящий 172
— хронический 173
Пика болезнь 504
Пионефроз 172
Плеврит экссудативный 236
— геморрагический 237
— гнойный 237
— фибринозный 237
— уремический 188
Пневмония вирусная 227
— крупозная 223
— микоплазменная 227
— очаговая 225
— пневмоцистная 227
— уремическая 188
Пневмоторакс 237
Подушечки Сандерсена 424
Полиартрит ревматический 121
— узелковый 84
— — инфантильный 86
— — классический 84
— — смешанный 86
Поликистоз почек 182
— яичников 383
Полипы 197, 292, 309, 378, 385
Полиорхизм 363
Полицитемия 23
— истинная 43
Пороки сердца 135
— врожденные 135
— — аномалии коронарных артерий 140
— — дефект перегородки межжелудочковой 136
— — дефект перегородки межпредсердной 137
— — открытый боталлов проток 138
— — стеноз аорты 140
— — стеноз легочной артерии 139
— — тетрада Фалло 140
— — транспозиция аорты и легочного ствола 140
— приобретенные 141
— клапанов стеноз аортальных 144
— — митральных 142
— клапанов недостаточность аортальных 144
— — митральных 144
Почка (и) 150
— гломерулонефрит 151
— мочекаменная болезнь 184
— нефрит 168
— нефроз липоидный 155
— нефросклероз 174
— опухоли 189
— пиелонефрит 170
— поликистоз 182
— рак 189
— сморщивание 187
— — вторичное 187
— — первичное 187
Простатит 369
Пульпит 244
— острый 245
— хронический 245
Пурпура тромбоцитопеническая 52
— идиопатическая 52
— тромботическая 53
Пузырный занос 402
— деструирующий 403
— инвазивный 403

Р

Рак внепеченочных желчных путей и фатерова соска 351
— вульвы 375
— гортани 197
— желудка 292
— желчного пузыря 351
— Крукенберга 399
— легких 231
— молочных желез 408, 409
— мочевого пузыря
— надпочечников 450
— носовой полости 196
— паращитовидных желез 440
— печени 341
— пищевода 278
— поджелудочной железы 356
— полового члена 361
— полости рта 257
— почек 189
— предстательной железы 371
— толстой кишки 312
— шейки матки 379
— щитовидной железы 433
— эндометрия 387
— яичек 366
Ревматизм 116
Рейно болезнь 93
Реклю болезнь 404
Ринит 195
— вазомоторный 196
— острый 195
— хронический 195

С

Сальпингит 388
Саркома Капоши 147
— синовиальная 478
Семинома 366
— сперматоцитарная 366
Сердце, болезнь ишемическая 105
Сиалоаденит 257
Сиалоаденома 260
Сигмоидит 307
Синдром адреногенитальный 445
— Барлоу 145
— Вернера 454
— верхней половой вены 103
— внезапной смерти младенцев 206
— гепатолиенальный 345
— гепаторенальный 347
— Горнера 235
— Гудпасчера 154
— ДВС 51
— Дресслера 115
— задней доли гипофиза 422
— Золлингера — Эллисона 359
— Кугельберга — Веландера 504
— Кушинга 442
— Маллори — Вейсса 278
— множественных опухолей эндокринной системы 454
— нефритический 152, 162
— нефротический 151, 154
— нижней полой вены 104
— пустого турецкого седла 421
— респираторный дистресс
— — взрослых 219
— — новорожденных 201
— Сиппла 454
— Уотерхауса — Фридериксена 448
— Хаммена — Рича 221
— Чарга — Штраусса 86
— Шихена 421
— Штейна — Левинталя 390
Синовиома 479
Склероз амиотрофический боковой 507
— гломерулярный 179
— легочных сосудов 198
— лишайный 373
— рассеянный 508
Смерть внезапная младенцев 206
— сердечная 108
Спленомегалия 245
Спру 301
— инфекционная 301
— неинфекционная 301
Стеноз аорты 140
— легочного ствола 139
— пищевода 275
Стенокардия 107
— нестабильная 108
— Принцметалла 108
— типичная 108
Стоматит 254
— афтозный 254
— герпетический 254
— уремический 188
— язвенный 255
Сурфактант 202
Сфероцитоз 11

Т

Талассемия 15
— гетерозиготная 15
— гомозиготная 15
Тельца Каунсилмена 326
Текома 396, 397
Тератома 367, 394
— зрелая 367, 394
— малигнизирующая 367
— незрелая 367, 394
Тетрада Фалло 140
Тиреооиит 429
— подострый гранулематозный 431
— Риделя 429
— Хашимото 429
— хронический, безболезненный 431
Тимома 453
Тимус 453
Травма глаза 518
Тромбофлебит 102
Тромбоцитопения 52
Трофобластическая болезнь 401
Тяжелых цепей болезнь 47

У

Увеит 519
Уиппла болезнь 303
Уремия 162, 188
Уролитиаз 184

Ф

Феохромоцитома 450
Флеботромбоз 102
Флюороз 239
Фиброз легких идиопатический 221
Фиброэластоз миокарда 146
Фимоз 361

Х

Хейлит 252
Херувизм 267
Хилоторакс 237
Ходжкина болезнь 30
Холецистит 347
Хорионкарцинома 395
Хорионэпителиома 367, 404

Хорея 122
— малая 122
— Сиденгама 122
Хрусталик 533

Ц

Цервицит 377
Цементома 272
Цереброваскулярные болезни 489
Цилиндрома 262
Цирроз печени алкогольный 333
— билиарный 338
— — вторичный 339
— — первичный 338
— инфекционный 336
— кардиоваскулярный 336
— криптогенный 337
— метаболический 336
— при болезни Вильсона — Коновалова 337
— генетически детерминированный недостаточности альфа-антрипсина 336
— портальный 338
— постнекротический 337
— токсико-аллергический 336
— токсический 336
— смешанный 336
Цирроз-рак 339
Цистаденокарцинома 391
Цистаденома 391

Ш

Шваннома 516
Шейка матки полипы 379
— — рак 379

Э

Эзофагит 276
Эзофагоспазм 275
Эмболия легочных артерий 198
Эмпиема плевры 237
Эмфизема легких 208
— везикулярная 209
— викарная 210
— интерстициальная 208
— иррегулярная 210
— компенсаторная 210
— парацинарная 210
— периацинарная 210
— старческая 211
— центроацинарная 210
Эндокардит 123
— бактериальный тромботический 123
— инфекционный 123
— Либмана — Сакса 123
— ревматический 119
— фибропластический 120
Эндометрит 380
Эндометриоз 381
— генитальный 381
— экстрагенитальный 381
Эндофтальмит септический 523
Эндофтальм факоанофилактический 529
Энцефалит 499
— вирусный 499
— иммунодефицитный 499
— некротизирующий 502
Энцефалопатия ишемическая 489
— уремическая 189
Эпендимома 514
Эпендимобластома 514
Эпулис 266
— ангиоматозный 266
— врожденный 266
— гигантоклеточный 266
— фиброзный 266
Эритроплакия 256
Эрозия шейки матки истинная 377
— ложная 377

Я

Язва желудка 284
— — острая 284
— — хроническая 286
— кишки двенадцатиперстной 291
Язва-рак 293
Язвенная болезнь 296

СОДЕРЖАНИЕ

Предисловие 3

Болезни кроветворной и лимфоидной систем. 4

Анемии 5
Постгеморрагическая анемия 6
Гемолитическая анемия 7
Приобретенные гемолитические анемии 8
Гемолитические анемии иммунной природы 8
Гемолитическая анемия, связанная с механическим повреждением эритроцитов 11
Наследственные гемолитические анемии 11
Наследственный сфероцитоз 11
Серповидно-клеточная анемия 13
Талассемия 15
Анемии вследствие нарушения эритропоэза 16
Железодефицитная анемия 16
Мегалобластическая анемия 17
Фолиеводефицитная анемия 18
Пернициозная анемия 19
Апластическая анемия 21
Миелофтизная анемия 23
Полицитемия 23
Опухоли лимфоидной и кроветворной систем 24
Опухолевые заболевания лимфоидной системы 24
Лимфома 24
Грибовидный микоз 28
Болезнь Ходжкина 30
Опухолевые заболевания кроветворной системы (гемобластозы) . . 33
Острые лейкозы 36
Хронические лейкозы 38
Миелопролиферативные заболевания 42
Истинная полицитемия 43
Миелоидная метаплазия и миелофиброз 44
Дискразия плазматических клеток 45
Множественная миелома 46

Макроглобулинемия Вальденстрема . . . 47
Болезнь тяжелых цепей . . . 47
Агранулоцитоз . . . 50
Геморрагические диатезы . . . 51
Тромбоцитопения . . . 52
Геморрагические диатезы, связанные с нарушением свертывания крови . . . 53
Инфекционный мононуклеоз . . . 55
Гистиоцитозы . . . 57

Болезни сосудов . . . 60

Атеросклероз . . . 61
Гипертоническая болезнь . . . 74
Васкулиты . . . 83
Узелковые артериты . . . 84
Классический узелковый полиартериит . . . 84
Аллергический гранулематоз . . . 86
Смешанный узелковый полиартериит . . . 86
Детский узелковый полиартериит . . . 86
Гранулематоз Вегенера . . . 87
Васкулиты, связанные с реакцией гиперчувствительности (аллергические, лейкокластические) . . . 88
Артериит височных артерий (краниальный артериит) . . . 89
Артериит Такаясу . . . 91
Облитерирующий тромбангиит (болезнь Бюргера) . . . 92
Болезнь Рейно . . . 93
Аневризма сосудов . . . 94
Атеросклеротическая аневризма аорты . . . 95
Сифилитическая аневризма . . . 96
Идиопатический некроз средней оболочки аорты . . . 97
Расслаивающая аневризма аорты . . . 98
Варикозное расширение вен . . . 100
Флеботромбоз и тромбофлебит . . . 102
Синдром верхней полой вены . . . 103
Синдром нижней полой вены . . . 103
Патология лимфатических сосудов . . . 103

Болезни сердца . . . 105

Ишемическая болезнь сердца . . . 105
Стенокардия . . . 107
Внезапная сердечная смерть . . . 108
Инфаркт миокарда . . . 109
Хроническая ишемическая болезнь сердца . . . 115
Ревматизм . . . 116
Висцеральный ревматизм . . . 119
Эндокардит . . . 123

Инфекционный эндокардит . . . 123
Миокардит . . . 126
Кардиомиопатии . . . 128
Перикардит . . . 132
Пороки сердца и сосудов . . . 135
Врожденные пороки сердца . . . 135
Врожденные пороки сосудов . . . 139
Тетрада Фалло . . . 140
Приобретенные пороки сердца . . . 141
Митральный порок сердца . . . 142
Порок аортальных клапанов . . . 144
Пролапс митрального клапана (синдром Барлоу) . . . 145
Фиброэластоз миокарда . . . 146
Опухоли сердца . . . 147

Болезни почек . . . 148

Гломерулонефрит . . . 151
Этиология и патогенез . . . 152
Нефротический синдром . . . 154
Липоидный нефроз (болезнь минимальных изменений) . . . 155
Мембранозный гломерулонефрит . . . 158
Очаговый сегментарный гломерулосклероз . . . 159
Мембранозно-пролиферативный гломерулонефрит . . . 160
Нефритический синдром . . . 162
Диффузный пролиферативный гломерулонефрит . . . 162
Быстропрогрессирующий гломерулонефрит . . . 164
Очаговый пролиферативный гломерулонефрит . . . 166
Болезнь Берже . . . 166
Хроническая почечная недостаточность . . . 167
Хронический гломерулонефрит . . . 167
Тубулоинтерстициальные заболевания почек . . . 168
Тубулоинтерстициальный нефрит . . . 168
Лекарственный тубулоинтерстициальный нефрит . . . 169
Острый пиелонефрит . . . 170
Хронический пиелонефрит . . . 173
Острый канальцевый некроз . . . 174
Диффузный кортикальный некроз . . . 178
Сосудистые поражения почек . . . 178
Первичный нефросклероз . . . 178
Злокачественный нефросклероз . . . 179
Доброкачественный нефросклероз . . . 181
Поликистоз почек . . . 182
Мочекаменная болезнь . . . 184
Гидронефроз . . . 186
Вторичные нефросклерозы . . . 187
Опухоли . . . 189
Гипернефроидный рак почек . . . 189

Опухоль Вильмса 191
Опухоли мочевыводящих путей 192

Болезни органов дыхания 194

Ринит 195
Опухоли носовой полости 196
Ларингит 196
Опухоли и опухолеподобные образования гортани 197
Патология легочных сосудов 198
Эмболия легочной артерии и ее ветвей 198
Легочная гипертензия 199
Респираторный дистресс-синдром новорожденных 201
Ателектазы легких 203
Синдром внезапной смерти младенцев 206
Хронические обструктивные болезни легких 207
Хронический бронхит 207
Эмфизема легких 208
Интерстициальная эмфизема легких 208
Везикулярная эмфизема легких 209
Бронхиальная астма 213
Бронхоэктазии 216
Рестриктивные болезни легких 218
Респираторный дистресс-синдром у взрослых 219
Идиопатический фиброз легких 221
Инфекционные болезни легких 222
Крупозная пневмония 223
Бронхопневмония 225
Пневмоцистная пневмония 227
Вирусные и микоплазменные пневмонии 227
Абсцесс легких 229
Опухоли легких 231
Бронхогенный рак 231
Карциноид бронхов 236
Плевриты 236

Болезни зубочелюстной системы и органов полости рта 238

Болезни зубов и их осложнения 238
Некариозные заболевания зубов 239
Кариес 239
Пульпит 244
Периодонтит 246
Гингивит 248
Болезни пародонта 249
Заболевания слизистой оболочки полости рта 252
Хейлиты 252
Стоматиты 254

Предопухолевые и опухолевые процессы . . . 255
Лейкоплакия . . . 255
Эритроплакия . . . 256
Папилломы . . . 256
Плоскоклеточный рак . . . 257
Болезни слюнных желез . . . 257
Сиалоаденит . . . 257
Опухоли слюнных желез . . . 260
Болезни челюстных костей . . . 262
Периостит . . . 263
Остеомиелит одонтогенный . . . 263
Опухолеподобные заболевания . . . 264
Эпителиальные кисты . . . 264
Эпулис . . . 266
Фиброзная дисплазия . . . 267
Херувизм . . . 267
Эозинофильная гранулема . . . 268
Твердая одонтома . . . 268
Одонтогенные опухоли . . . 269
Амелобластома . . . 269
Мягкая одонтома . . . 271
Цементома . . . 272
Опухоли челюстных костей . . . 272
Остеоид-остеома . . . 272
Остеобластокластома . . . 272

Болезни желудочно-кишечного тракта . . . 274

Болезни пищевода . . . 274
Дивертикул пищевода . . . 275
Эзофагит . . . 276
Варикозное расширение вен пищевода . . . 277
Синдром Маллори — Вейсса . . . 278
Рак пищевода . . . 278
Болезни желудка и двенадцатиперстной кишки . . . 280
Гастрит . . . 280
Острый гастрит . . . 280
Хронический гастрит . . . 282
Острые язвы желудка . . . 284
Язвенная болезнь желудка . . . 286
Язвенная болезнь двенадцатиперстной кишки . . . 291
Опухоли желудка . . . 292
Полипы желудка . . . 292
Рак желудка . . . 292
Болезни кишечника . . . 294
Дивертикулы кишечника . . . 294
Ишемическая болезнь кишечника . . . 295
Болезнь Крона . . . 297

Мальабсорбция . . . 299
Спру . . . 301
Болезнь Уиппла . . . 303
Опухоли тонкой кишки . . . 304
Аденокарцинома . . . 304
Карциноид . . . 304
Идиопатический язвенный колит . . . 306
Опухоли толстой кишки . . . 309
Полипы . . . 309
Неопухолевые полипы . . . 309
Аденоматозные полипы . . . 310
Рак толстой кишки . . . 312
Аппендицит . . . 315
Острый аппендицит . . . 315
Хронический аппендицит . . . 317
Мукоцеле . . . 317

Болезни печени, билиарного тракта и поджелудочной железы . . . 318

Болезни печени . . . 319
Вирусные гепатиты . . . 319
Этиология . . . 319
Патогенез . . . 323
Носительство . . . 324
Острый вирусный гепатит . . . 324
Хронический гепатит . . . 327
Хронический персистирующий гепатит . . . 327
Хронический активный гепатит . . . 329
Молниеносная форма гепатита . . . 330
Алкогольное поражение печени . . . 332
Циррозы печени . . . 336
Опухоли печени . . . 340
Доброкачественные опухоли печени . . . 340
Рак печени . . . 341
Желтуха . . . 342
Портальная гипертензия . . . 344
Печеночная недостаточность . . . 346
Болезни желчного пузыря . . . 347
Холецистит . . . 347
Желчнокаменная болезнь . . . 350
Рак желчного пузыря . . . 351
Рак внепеченочных желчных путей и фатерова соска . . . 351
Болезни поджелудочной железы . . . 352
Острый панкреатит . . . 352
Хронический панкреатит . . . 355
Опухоли поджелудочной железы . . . 356
Рак поджелудочной железы . . . 356
Опухоли из клеток островков Лангерганса . . . 357

Инсулома 358
Синдром Золлингера — Эллисона 359

Болезни половых органов и молочных желез 360

Болезни мужских половых органов 361
Аномалии развития и опухоли полового члена 361
Патология яичек 362
Опухоли яичек 365
Патология предстательной железы 369
Простатит 369
Аденома 369
Рак предстательной железы 371
Болезни женских половых органов 373
Патология вульвы 373
Опухоли вульвы 374
Патология вагины 376
Патология шейки матки 376
Цервицит 377
Опухоли шейки матки 378
Рак шейки матки 379
Патология тела матки и эндометрия 380
Эндометрит 380
Аденомиоз и эндометриоз 381
Гиперплазия эндометрия 383
Опухоли эндометрия и миометрия 385
Полипы эндометрия 385
Лейомиома и лейомиосаркома 385
Рак эндометрия 387
Патология фаллопиевых труб 388
Патология яичников 388
Воспалительные заболевания яичников 389
Кисты яичников 389
Опухоли яичников 391
Эпителиальные опухоли 391
Герминогенные опухоли 394
Опухоли стромы полового тяжа 395
Метастатические опухоли яичников 399
Патология беременности 399
Внематочная беременность 400
Трофобластическая болезнь 401
Пузырный занос 402
Инвазивный пузырный занос 403
Хорионэпителиома 404
Патология молочных желез 404
Мастопатия 404
Мастит 407
Опухоли молочных желез 408

Фиброаденома . . . 408
Папиллома и папиллярный рак . . . 409
Рак молочных желез . . . 409
Болезни молочных желез у мужчин . . . 413

Болезни эндокринных желез . . . 414

Гипофиз . . . 416
Гиперфункция гипофиза . . . 417
Аденома гипофиза . . . 417
Гипофункция гипофиза . . . 419
Синдром задней доли гипофиза . . . 422
Щитовидная железа . . . 422
Зоб . . . 423
Гипертиреоз . . . 424
Базедова болезнь . . . 425
Гипотиреоз . . . 427
Кретинизм . . . 428
Микседема . . . 428
Тиреоидиты . . . 429
Тиреоидит Хашимото . . . 429
Подострый гранулематозный тиреоидит . . . 431
Хронический тиреоидит . . . 431
Опухоли щитовидной железы . . . 432
Аденома . . . 432
Рак щитовидной железы . . . 433
Папиллярный рак . . . 434
Фолликулярный рак . . . 435
Анапластический рак . . . 435
Медуллярный рак . . . 436
Паращитовидные железы . . . 437
Гипопаратиреоз . . . 437
Гиперпаратиреоз . . . 437
Первичный гиперпаратиреоз . . . 438
Аденома . . . 438
Первичная гиперплазия паращитовидных желез . . . 439
Рак паращитовидных желез . . . 440
Паратиреоидная остеодистрофия . . . 440
Надпочечники . . . 441
Гиперфункция надпочечников . . . 442
Синдром Кушинга . . . 442
Гиперальдостеронизм . . . 444
Адреногенитальный синдром . . . 445
Гипофункция надпочечников . . . 446
Болезнь Аддисона . . . 446
Острая надпочечниковая недостаточность . . . 448
Опухоли надпочечников . . . 448
Опухоли коры надпочечников . . . 448

Опухоли мозгового слоя надпочечников . . . 450
Феохромоцитома . . . 450
Нейробластома . . . 452
Тимус . . . 453
Синдром множественных опухолей эндокринной системы . . . 454
Сахарный диабет . . . 455

Болезни костно-мышечной системы . . . 467

Болезни костной системы . . . 468
Остеопороз . . . 468
Болезнь Педжета . . . 469
Фиброзная остеодисплазия . . . 471
Остеомиелит . . . 472
Опухоли костей . . . 473
Костеобразующие опухоли . . . 474
Остеома . . . 474
Остеоид-остеома . . . 474
Остеосаркома . . . 474
Гигантоклеточная опухоль . . . 476
Болезни суставов . . . 477
Артриты . . . 477
Инфекционый (бактериальный) артрит . . . 477
Остеоартриты . . . 478
Опухоли суставов . . . 479
Болезни скелетных мышц . . . 480
Мышечная атрофия . . . 480
Мышечная дистрофия . . . 482
Миозит . . . 483
Миастения . . . 484

Болезни нервной системы . . . 486

Цереброваскулярные болезни . . . 489
Ишемическая энцефалопатия . . . 489
Инфаркт мозга . . . 491
Кровоизлияние в мозг . . . 492
Кровоизлияние в ткань мозга . . . 493
Субарахноидальное кровоизлияние . . . 494
Инфекционные заболевания . . . 496
Менингиты . . . 497
Гнойный менингит . . . 498
Лимфоцитарный менингит . . . 498
Хронический менингит . . . 499
Энцефалиты . . . 499
Абсцесс мозга . . . 499
Вирусные инфекции головного мозга . . . 501
Острые вирусные инфекции . . . 501

Медленные вирусные инфекции . . . 502
Дегенеративные болезни нервной системы . . . 504
Болезнь Альцгеймера . . . 504
Паркинсонизм . . . 506
Амиотрофический боковой склероз . . . 507
Демиелинизирующие заболевания . . . 507
Рассеяный склероз . . . 508
Опухоли нервной системы . . . 509
Опухоли центральной нервной системы . . . 509
Нейроэктодермальные опухоли . . . 510
Астроцитотома . . . 511
Олигодендроглиома . . . 513
Эпендимома . . . 514
Медуллобластома . . . 514
Менингососудистые опухоли . . . 515
Опухоли периферической нервной системы . . . 516

Патология глаза *(И. П. Хорошилова)* . . . 518

Травмы глаза . . . 518
Проникающие ранения и их осложнения . . . 518
Септический эндофтальмит . . . 523
Осложнения, связанные с внедрением инородного тела в глаз . . . 524
Вторичная посттравматическая глаукома . . . 526
Симпатическая офтальмия . . . 527
Факоанафилактический эндофтальмит . . . 529
Контузии глаза . . . 530
Ожоги глаза . . . 532
Патология хрусталика . . . 533
Сенильная катаракта . . . 534
Травматическая катаракта . . . 534
Рентгеновская катаракта . . . 533
Диабетическая катаракта . . . 535
Врожденная катаракта . . . 535
Глаукома . . . 537
Анатомия и физиология дренажной системы глаза . . . 538
Первичная закрытоугольная глаукома . . . 539
Первичная открытоугольная глаукома . . . 539

Рекомендуемая литература . . . 540

Предметный указатель . . . 541