

Н.Х. Шамирзаев  
Н.С. Сагдуллаев



# ОПЕРАТИВНАЯ ХИРУРГИЯ

(УЧЕБНОЕ ПОСОБИЕ)

ИЗДАНИЕ 2-е, ИСПРАВЛЕННОЕ И ДОПОЛНЕННОЕ

Под редакцией  
члена-корреспондента АМН СССР, профессора  
*Г. Е. Островерхова*

Допущено Главным управлением учебных заведений Министерства здравоохранения СССР в качестве учебного пособия для студентов медицинских институтов

Ташкент  
Издательство имени Ибн Сины  
1991

*Шамирзаев Н. Х.* — доктор медицинских наук, профессор, зав. кафедрой оперативной хирургии и топографической анатомии ТашГосМИ.

**Сагдуллаев Н. С.** — кандидат медицинских наук.

Рецензент — академик АН УзССР, доктор медицинских наук, профессор  
*В. В. Вахидов*

**Шамирзаев Н. Х., Сагдуллаев Н. С.**  
III 19 Оперативная хирургия: (Учеб. пособие для студ. мед. ин-тов)/Под ред. Г. Е. Островерхова.—2-е изд. испр. и доп.—Т.: Медицина ©, 1991.—352 с.: ил.

I. Соавт.

ISBN 5-638-00429-7

Учебное пособие составлено на основе программы по оперативной хирургии и топографической анатомии с учетом современных требований и достижений медицинской науки, а также исправлений и пожеланий по предыдущему изданию. Освещены основные вопросы оперативной хирургии и хирургической техники, которым предшествуют краткие сведения по топографической анатомии. В конце каждой главы приведены вопросы для самоконтроля и список рекомендуемой литературы. Книга предназначена для студентов медицинских институтов.

**ББК 54.54я 73**

---

ШАМИРЗАЕВ НАДЖИЮЛЛА ХАБИБУЛЛАЕВИЧ,  
доктор медицинских наук, профессор,  
САГДУЛЛАЕВ НИГМАТУЛЛА САГДУЛЛАЕВИЧ,  
кандидат медицинских наук

### ОПЕРАТИВНАЯ ХИРУРГИЯ

Зав. редакцией *Н. М. Третьякова*, редактор *Д. Б. Хусаинова*, художник *Т. Нугманов*,  
художественный редактор *А. Ахмеджанов*, технический редактор *В. Мецержкова*, корректор  
*О. Сучкова, Е. Рассказова*

ИБ № 1661

Издательство имени Ибн Сины, Ташкент, 700129, Навои, 30.

Сдано в набор 16.08.90. Подписано в печать 15.03.91. Формат 60×90<sup>1</sup>/<sub>16</sub>. Бумага тип № 1. Гарнитура литературная. Печать высокая. Усл. печ. л. 22,0. Усл. кр.-отг. 22,0. Уч. изд. л. 25,33. Изд. №101—89. Тираж 10000 экз. Заказ № 1601. Цена 3р. 80 к. Типография № 3 Ташкентского издательско-полиграфического объединения «Китоб» Государственного комитета Узбекской ССР по печати. Ташкент, массив Юнусабад, ул. Мурадова, 1.

III 4108050000—006 47—91  
М 354(04)—91

ISBN 5-638-00429-7

© Н. Х. Шамирзаев, Н. С. Сагдуллаев, 1991 г.

## ПРЕДИСЛОВИЕ

Главной задачей высшей школы, в том числе медицинских вузов, является качественная подготовка специалистов. Необходим переход от массового обучения к усилению индивидуального подхода, к активным формам и методам обучения. Следует пересмотреть содержание преподавания, внедрить в учебный процесс новые средства обучения. Решение этих задач невозможно без достаточного количества учебников и учебных пособий, написанных с позиций современных достижений медицинской науки.

Выпущенное в 1987 г. учебное пособие по оперативной хирургии (авторы — Н. Х. Шамирзаев и Н. С. Сагдуллаев) позволило в определенной мере восполнить дефицит учебной литературы и способствовало улучшению самостоятельной работы студентов на практических занятиях. Можно считать, что цель, которую ставили перед собой авторы, достигнута.

Однако для углубленного изучения оперативной хирургии студентам необходимы знания по топографической анатомии, которые предшествовали бы разделам оперативной хирургии. Новое издание данного пособия подготовлено авторами с учетом действующей программы, а также исправлений и пожеланий по предыдущему изданию.

Настоящее учебное пособие окажется полезным в обучении студентов медицинских институтов и займет достойное место среди других учебников.

Заслуженный деятель науки РСФСР,  
член-корреспондент АМН СССР, профессор **Г. Е. Островерхов**

## ВВЕДЕНИЕ

Оперативная хирургия — учение о хирургических операциях. Главная задача оперативной хирургии, по мнению П. И. Дьяконова, профессора Московского университета (1865—1908 гг.), заключается в том, чтобы обдумать и научно исследовать новые оперативные способы, выяснить, «возможно или невозможно выполнить хирургическими приемами терапевтические запросы хирургической клиники».

Всякая хирургическая операция включает в себе элементы разрушения тканей: разрез для обнажения органа, удаления части или целого органа, иссечение патологического очага с последующим восстановлением анатомической структуры и физиологической функции. Осуществление оперативного доступа и тактика хирурга в выборе типа операции — оперативного приема во многом зависят от опыта и знания хирурга.

Поэтому основным требованием при выполнении оперативных вмешательств является анатомически обоснованный разрез, снижающий опасность повреждения жизненно важных органов и тканей, крупных кровеносных сосудов, нервов и др.

Начиная с самых ранних этапов своего существования, отечественная хирургия развивалась в тесной связи с анатомией. Еще в 1880 г. Н. И. Пирогов писал: «Я считаю, что операция лишь тогда может рассматриваться как действительное приобретение для науки, когда теория этой операции прочно обоснована анатомо-физиологическими и патологоанатомическими исследованиями».

Топографическая анатомия — прикладная наука, изучающая взаимное расположение органов и тканей в различных областях человеческого тела. Первоначально она называлась хирургической, тем самым подчеркивалась необходимость топографоанатомических исследований для хирургов в их практической деятельности. Первые труды по топографической анатомии относятся к концу XVII и началу XVIII веков. Однако они были лишены научной ценности, поскольку точных методов топографоанатомического исследования тогда еще не существовало.

Н. И. Пирогов впервые осуществил преподавание оперативной хирургии с топографической анатомией. Анатомическое направление в хирургии было блестяще развито последователями Н. И. Пирогова А. А. Бобровым (1850—1904 гг.), П. И. Дьяконовым (1865—1908 гг.), Э. Г. Салищевым (1851—1901 гг.), С. П. Федоровым (1869—1937 гг.) и др. Так родилась новая, «двуединая» дис-



циплина—оперативная хирургия с топографической анатомией, получившая особенное развитие у нас в стране после Великой Октябрьской социалистической революции, что нашло отражение в трудах В. Н. Шевкуненко, А. Н. Максименкова, Н. Н. Бурденко, П. А. Герцена, А. В. Вишневого, П. А. Куприянова и др.

Велики заслуги в фундаментальном исследовании основ оперативной хирургии и топографической анатомии представителей московской школы, возглавляемой В. В. Ковановым, Г. Е. Островерховым, Ю. М. Лопухиным и др.

Родоначальником и первым организатором кафедры оперативной хирургии в Узбекистане был крупнейший ученый-хирург и топографоанатом, лауреат Государственной премии СССР, профессор В. Ф. Войно-Ясенецкий. В последующие годы кафедру оперативной хирургии Ташкентского медицинского института возглавляли профессоры Г. А. Ильин, Ф. И. Валькер, Н. С. Перешивкин, С. Т. Новицкий, Б. А. Стекольников, Ф. Ф. Амиров, а с 1979 г. — профессор Н. Х. Шамирзаев.

За последнее десятилетие клиническая хирургия стала бурно развиваться, внедряя в практику здравоохранения новейшие достижения, методы диагностики и лечения заболеваний, значительно опережая методику преподавания оперативной хирургии в высших учебных заведениях. Поэтому обеспечение кафедр оперативной хирургии и студентов учебниками, учебными пособиями по оперативной хирургии, содержащими достаточную информацию о классических и современных методах оперирования, является настоятельной необходимостью.

В свете сказанного нами с использованием многолетнего опыта практической работы и преподавания оперативной хирургии студентам медицинских институтов составлено учебное пособие на основе действующей программы обучения с учетом современных требований и достижений медицинской науки. В нем в сжатой форме изложены основные вопросы оперативной техники и топографической анатомии, включая применение в хирургии ультразвука, лазера и склеивающих веществ; в конце каждого раздела приведены вопросы для самоконтроля и список рекомендуемой литературы.

Представленные в книге иллюстрации выполнены на кафедре, а также заимствованы из современных отечественных и зарубежных руководств (Ю. М. Лопухин, М. Н. Молоденков, 1960; Г. Е. Островерхов, Д. Н. Лубоцкий, Ю. М. Бомаш, 1972; В. В. Кованов и др., 1978, 1985; I. Littmann, 1982).

Авторы надеются, что настоящее учебное пособие поможет студентам в усвоении программного материала и послужит практическим руководством для изучения основ хирургии начинающим врачам-хирургам. Все критические замечания и пожелания по данному его изданию будут приняты с благодарностью.

## ОБЩИЕ ВОПРОСЫ ОПЕРАТИВНОЙ ХИРУРГИИ И ТОПОГРАФИЧЕСКОЙ АНАТОМИИ

Топографическая анатомия как прикладная наука получила научное развитие в трудах Н. И. Пирогова, благодаря которым произошел переворот в представлениях о том, как нужно изучать топографическую анатомию.

Н. И. Пирогов первым применил в большом масштабе эксперимент на трупе и на животных.

К основным методам изучения топографической анатомии относятся следующие:

— метод распилов замороженных трупов человека в различных проекциях;

— метод послойной окончатой препаровки областей человеческого тела;

— метод «ледяной скульптуры»;

— рентгенологический метод.

Для описания положения раны или локализации патологического процесса, для определения линии разреза при оперативном вмешательстве используют наружные ориентиры: видимые или прощупываемые костные образования, мышечные образования и сухожилия, кожные образования (складки) и др.

Один из главных понятий в топографической анатомии — сосудисто-нервный пучок. Для определения положения сосудисто-нервных пучков Пирогов руководствовался мышцами и межмышечными промежутками, а также фасциями, образующими для них влагалища (законы Пирогова).

Дальнейшим развитием учения Пирогова о взаимоотношениях сосудов и фасций стало его положение о футлярном строении фасциально-мышечной системы конечностей, согласно которому каждый отдел конечности представляет собой совокупность фасциальных мешков (футляров), расположенных вокруг одной или двух костей. В тех случаях, когда одну из стенок футляров образуют кости, говорят о костно-фасциальных влагалищах. Теория Пирогова о футлярном строении конечностей имеет большое значение при изучении вопроса о распространении гнойных процессов, а также получила отражение в учении о местном обезболивании, в частности футлярной анестезии на конечностях, разработанном А. В. Вишневым. Быстрая анестезия достигается созданием «ванны» для нервов в фасциальном футляре.

**Положение внутренних органов** может определяться следующими понятиями: *голотопия* — отношение органа к телу и его областям; *скелетотопия* — отношение органа к костному скелету;

*синтопия* — отношение органа к соседним органам. Например, селезенка голотопически располагается в левом подреберье, скелетотопически — на уровне IX—XI ребер слева, синтопически — снаружи прилегает к диафрагме, снутри и снизу — к хвосту поджелудочной железы и ободочной кишке.

Хотя в большинстве случаев положение внутренних органов точно описано, встречаются различные варианты его, которые нужно учитывать в хирургической практике.

Оперативная хирургия — учение о хирургических операциях — тесно связана с развитием топографической анатомии.

**Хирургической операцией** называется механическое воздействие на ткани или органы больного с лечебной, диагностической целью или для восстановления функции органа (организма), выполняемое главным образом с помощью разрезов и различных способов соединения тканей. В большинстве хирургических операций, связанных с обнажением того или иного органа, принято различать два основных элемента:

— **оперативный доступ** — часть операции, обеспечивающая хирургу обнажение органа, на котором намечено выполнение того или иного хирургического вмешательства. Так, например, оперативный доступ к органам средостения может быть осуществлен путем рассечения грудины (стернотомия — внеплевральный доступ) или переднебоковым, заднебоковым разрезом по межреберным промежуткам через плевральную полость (трансплевральный доступ);

— **оперативный прием** — основная часть хирургического вмешательства на пораженном органе. Например, при воспалительных заболеваниях внепеченочных желчных путей применяют способы отведения желчи наружу, образуют обходной путь для отведения желчи в пищеварительный тракт или удаляют желчный пузырь.

Всякая операция состоит из нескольких последовательных этапов: подготовки больного к операции, обезболивания и выполнения самого хирургического вмешательства.

Хирургическое вмешательство включает разрез тканей с целью обнажения пораженного органа, производство операции на самом органе, соединение тканей, нарушенных при операции.

По характеру и целям хирургические операции можно разделить на две группы:

— **радикальные**, направленные на полное устранение патологического очага (например, резекция желудка, ампутация конечности);

— **паллиативные**, применяемые для облегчения состояния больного и устранения угрожающих жизни симптомов. Так, при неоперабельных опухолях пищевода накладывают желудочный свищ (гастростомия) для искусственного питания больного через зонд.

Операции могут быть одномоментными, двухмоментными или многомоментными.

Одновременные осуществляются в один присм, в течение которого выполняют все необходимые мероприятия для устранения причины болезни.

Двухмоментные производятся в тех случаях, когда состояние здоровья больного или опасность осложнений не позволяют закончить хирургическое вмешательство в один прием.

Многомоментное выполнение операций широко применяется в пластической и восстановительной хирургии.

Если хирургические вмешательства производятся несколько раз по поводу одного и того же заболевания, то они называются повторными.

По срокам выполнения различают экстренные, срочные и плановые операции:

— экстренные операции требуют немедленного выполнения (например, остановка кровотечения, вскрытие дыхательного горла и др.);

— срочные, выполнение которых можно отложить лишь на небольшой срок, необходимый для уточнения диагноза и подготовки больного к операции;

— плановые, проводимые после обследования больного и соответствующей подготовки его к операции.

Кроме того, все операции по их целевой направленности разделяют на две группы: лечебные и диагностические.

Лечебные операции направлены на удаление очага заболевания или восстановление нарушенной структуры и функции органов.

К диагностическим относятся операции, выполняемые для уточнения диагноза (например, пробная лапаротомия, торакотомия, вазография, пункция плевральной полости и др.).

**Подготовка к оперативному вмешательству.** Каждому хирургическому вмешательству (после уточнения диагноза, показаний и плана операции) предшествуют определенные подготовительные этапы: подготовка рук хирурга, операционного поля и др.

Подготовка рук хирурга включает механическую очистку и обезжиривание (см. «Учебник общей хирургии» /Под ред. В. И. Стручкова, М., 1983).

Подготовка операционного поля. При операциях на волосистой части тела кожу операционного поля бреют. Непосредственно перед операцией ее обрабатывают спиртом, 5—10% настойкой йода, ограничивают стерильными простынями. По окончании оперативного вмешательства перед зашиванием кожи и после наложения швов операционное поле повторно обрабатывают йодной настойкой.

Положение больного на операционном столе. В зависимости от вида хирургического вмешательства и направления разреза больному придают горизонтальное положение на спине, боковое положение, положение Тренделенбурга — на спине с приподнятым тазовым концом (при операции на тазовых органах).

Обезболивание. В хирургической практике применяются

общее обезболивание, местная, регионарная (или проводниковая), внутрикостная, спинномозговая и другие виды анестезии.

**Местная инфильтрационная анестезия.** Вначале обезболивают кожу. Для этого острой иглой внутривенно вводят 0,25% раствор новокаина на всю длину предполагаемого разреза. Образовавшийся при этом желвак имеет вид лимонной корочки. Далее через анестезированный валик вкалывают иглу в подкожную клетчатку и инфильтрируют ее новокаином на всем протяжении будущего разреза. После рассечения кожи и подкожной клетчатки отдельными проколами апоневроза создают тугий инфильтрат в апоневротическом ложе. При необходимости анестезии на определенном уровне всех мягких тканей конечности ее проводят по типу поперечного сечения конечности, при котором раствором новокаина заполняют все фасциально-мышечные футляры (футлярная анестезия).

**Регионарная, или проводниковая, анестезия.** При этом раствор новокаина вводят на некотором расстоянии (проксимальнее) от операционного поля или в окружность его с таким расчетом, чтобы анестезирующее вещество оказало свое воздействие на нервные ветви, иннервирующие данную область. Примером может служить введение новокаина в окружающую крупные нервы клетчатку, что вызывает обезболивание всего участка тела, относящегося к зоне иннервации данного нервного ствола, например, всей верхней конечности при инфильтрации раствором новокаина плечевого сплетения.

**Спинномозговая анестезия** является разновидностью проводниковой. Она заключается во введении в субарахноидальное пространство спинного мозга раствора анестезирующего вещества при помощи специальной иглы. Больного усаживают поперек операционного стола и сгибают ему спину, благодаря чему увеличиваются промежутки между остистыми отростками. Иногда его укладывают на бок. Прокол субарахноидального пространства допустим в любом отделе позвоночника, но наиболее безопасное место для этого — промежутки между III и IV или IV и V поясничными позвонками. После прокола, как только появится струя или капли спинномозговой жидкости (после удаления мандрена), к игле присоединяют шприц с соответствующим количеством анестезирующего вещества и набирают в него 2—5 мл спинномозговой жидкости. Смесь спинномозговой жидкости и анестезирующего вещества вводят медленно в субарахноидальное пространство. Затем иглу извлекают, место прокола смазывают йодом и накладывают асептическую повязку (наклейку).

**Перидуральная анестезия.** В отличие от спинномозговой анестезии анестезирующий раствор вводят в перидуральное (эпидуральное — *анат.*) пространство, расположенное между наружным и внутренним листком твердой мозговой оболочки, что исключает возможность проникновения анестезирующего раствора в субарахноидальное пространство. При этом в основном блокируются спинномозговые корешки.

Наиболее опасными осложнениями при перидуральной анестезии являются незамеченный прокол внутреннего листка твердой мозговой оболочки и введение в субарахноидальное пространство дозы лекарственного препарата, в 5—6 раз превышающей таковой для спинномозговой анестезии. Это может привести к роковым последствиям для больного. Поэтому при выполнении данной анестезии должна быть полная уверенность в том, что игла не проникла в субарахноидальное пространство. Больного укладывают так же, как при спинномозговой анестезии. За 30 мин до начала анестезии ему вводят 1 мл 5% раствора эфедрина.

Раствором новокаина (1%) анестезируют мягкие ткани избранного промежутка между остистыми отростками. Тонкой иглой с мандреном длиной 6 см, толщиной 1 мм прокалывают кожу между остистыми отростками строго по средней линии на глубину 2 см. Затем извлекают мандрен и присоединяют к игле шприц, наполненный физиологическим раствором. Продвигают иглу вглубь с легким надавливанием на поршень шприца. Пока игла проходит через плотные ткани, физиологический раствор не вытекает и поршень шприца пружинит. Как только игла проходит через желтую связку и наружный листок твердой мозговой оболочки, физиологический раствор свободно вливается в эпидуральное пространство. Дальнейшее движение иглы прекращают, чтобы не проколоть внутренний листок твердой мозговой оболочки. Шприц снимают и проверяют, не вытекает ли спинномозговая жидкость, и тогда порциями вводят анестезирующий раствор (раствор дикаина 3:3000 или 1% раствор новокаина). Полная анестезия наступает через 30—40 мин и продолжается 3—5 ч.

Сакральная (каудальная) анестезия — один из видов перидуральной анестезии, применяется при гинекологических и урологических операциях. Анестезирующее вещество (25—30 мл 2% раствора новокаина) при этом способе обезболивания вводят в крестцовый канал через крестцовое отверстие, вследствие чего препарат быстро входит в контакт с корешками сакрального сплетения.

Положение больного коленно-локтевое или на левом боку с приведенными к животу бедрами. Иглу вкалывают на середине линии, соединяющей *cornua sacralis lateralis*, которые легко прощупываются пальцем. Концом иглы отыскивают запирательную перепонку и толчкообразным движением вводят иглу в *hiatus sacralis*, удерживая ее по срединной линии под углом 20° к поверхности кожи. Иглу проводят осторожно на глубину 4 см, придерживаясь направления крестцового канала, и медленно вводят обезболивающий раствор. Возможные осложнения и опасности при сакральной анестезии те же, что и при эпидуральной.

Внутрикостная анестезия Принцип этого вида обезболивания заключается в том, что анестезирующее вещество, будучи введенным в губчатое вещество кости (обычно в эпифиз трубчатых костей, грудину, подвздошную кость), распространяется в мягкие ткани по вснам, имеющим обильную связь с внутрикост-

ными венами. Поэтому внутрикостную анестезию можно отнести к одной из разновидностей внутривенного обезболивания. Применяется редко, чаще при операциях на конечностях по поводу ранений, остеомиелита и др.

**Общее обезбоживание**, или наркоз, — такое состояние, при котором выключены восприятия болевых и других ощущений в центральной нервной системе.

По способу введения наркотического вещества в организм выделяют наркоз *ингаляционный*, при котором наркоз достигается путем введения через дыхательные пути паров различных летучих наркотических веществ и газов (эфир, хлорэтил, закись азота, флюотан, циклопропан, трилен и др.), и *неингаляционный*, при котором наркотические вещества вводят не через легкие, а другими путями: внутривенно, внутримышечно и через прямую кишку.

Из существующих способов ингаляционного наркоза наибольшее распространение получил *эндотрахеальный* наркоз с управляемым дыханием, для выполнения которого необходимы следующее оснащение и оборудование: современный наркозный аппарат, эндотрахеальные трубки без манжетки и трубки с раздувной манжеткой, проводники или мандрены для них, щипцы Мэгилла для захватывания трубок, переходные трубки для соединения наркозного аппарата с эндотрахеальной трубкой, межзубные распорки, роторасширитель, ларингоскоп, бронхоскоп, вакуумный аппарат для отсасывания секрета из трахеи и бронхов.

**Техника интубации.** Для осуществления ее весьма важно положение головы и шеи больного. Лучшие условия создаются при использовании «улучшенного положения Джексона»: голова приподнята на подушке высотой 12—14 см и откинута кзади, при этом оси рта и трахеи почти совпадают.

Ларингоскоп вводят по средней линии. По мере его продвижения в глубь полости рта и к корню языка становится виден язычок, затем надгортанник. Конец клинка ларингоскопа подводят к надгортаннику и последний отдавливают кпереди, к корню языка. При этом становится видна голосовая щель. Глотку, гортань и голосовую щель в большинстве случаев опрыскивают местным анестетиком — 1% дикаином или 5% ксилокаином. Затем в голосовую щель без особых затруднений под контролем зрения проводят эндотрахеальную трубку.

Как только трубка введена в трахею, полость глотки тампонируют влажным широким бинтом, чтобы воздух не попадал в пищевод. Для предупреждения аспирации слизи в дыхательные пути, а также в целях предотвращения выхода наркотической смеси в щель между эндотрахеальной трубкой и трахеей применяют специальные трубки с раздувными манжетами. Накачиванием воздуха в манжетку создается герметизация трахеобронхиального дерева. Закончив интубацию, соединяют эндотрахеальную трубку со шлангом наркозного аппарата. При выполнении эндотрахеального наркоза расслабление мышц достигается введением миорелаксантов (диплацин, дитилин, тубарин и др.).

## ОСНОВНЫЕ ХИРУРГИЧЕСКИЕ ИНСТРУМЕНТЫ И ПРАВИЛА ПОЛЬЗОВАНИЯ ИМИ

Основные хирургические инструменты, употребляемые почти при каждой операции, можно разделить по их назначению на четыре группы: 1) для разъединения тканей (ножи, ножницы, пилы и др.); 2) кровоостанавливающие (различные зажимы, лигатурные иглы); 3) вспомогательные (пинцеты, крючки, зеркала, зонды и др.); 4) для соединения тканей (иглодержатели с иглами, скобки Мишеля и др.; рис. 1).

Хирургические инструменты должны обладать достаточной прочностью. Каждый инструмент должен удовлетворять определенным техническим условиям. Так, ножницы должны разрезать во всю длину лезвия, а не мять смоченную водой папиросную бумагу или марлю.

В выработке правильных навыков обращения с инструментами огромное значение имеет упорная, систематическая тренировка. При этом можно выработать и крайне важное для хирурга умение пользоваться при работе одинаково свободно обеими руками. Дальнейшие упражнения на трупах и животных, а затем и участие

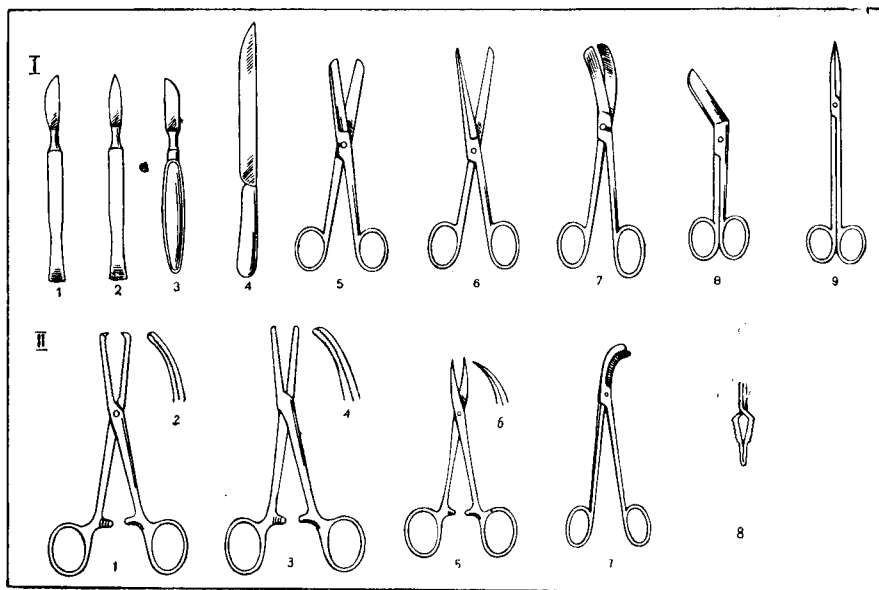


Рис. 1. Хирургические инструменты.

### I — режущие инструменты:

- 1 — скальпель брюшистый; 2 — скальпель остроконечный; 3 — нож резекционный прямой; 4 — нож ампутационный; 5 — ножницы тупоконечные; 6 — ножницы остроконечные; 7 — ножницы Купера; 8 — ножницы Рихтера; 9 — ножницы сосудистые;

### II — кровоостанавливающие инструменты:

- 1—2—прямой и изогнутый зажимы Кохера; 3—4—прямой и изогнутый зажимы Бильрота; 5—6—прямой и изогнутый зажимы «москит»; 7 — диссектор; 8 — сосудистая клемма Блелока;

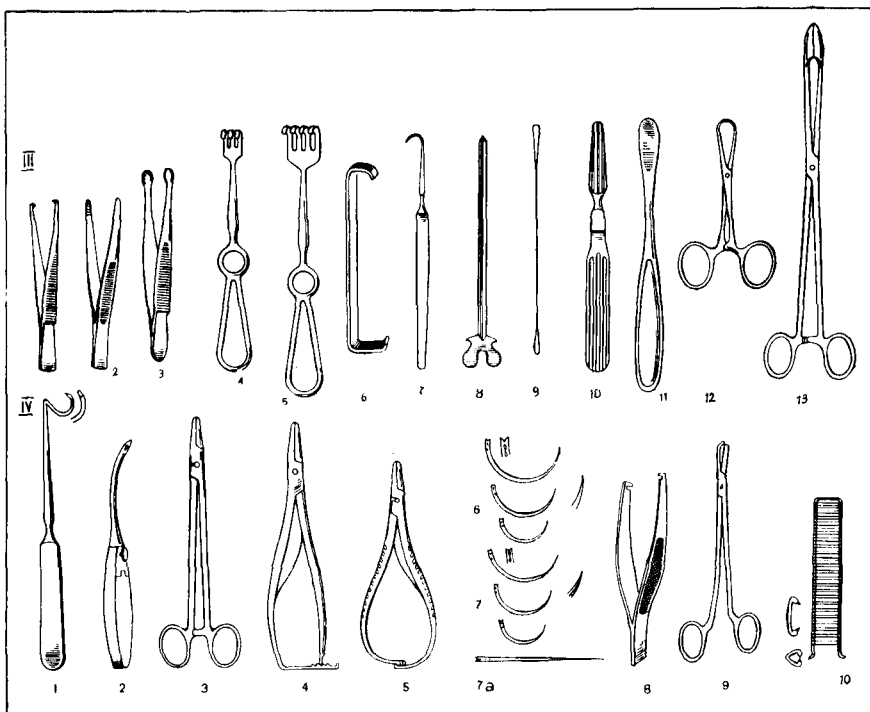


в операциях помогут окончательно закрепить уже выработанные основные навыки.

При пользовании любыми хирургическими инструментами необходимо соблюдение некоторых общих правил.

1. При выполнении любой операции нужно пользоваться только вполне исправными инструментами.

2. Каждый инструмент должен быть использован только по своему прямому назначению. Например, скальпелем, предназначенным для рассечения мягких тканей, нельзя работать на кости. Вместо специальных зажимов (цапок) не следует закреплять покрывающие операционное поле простыни кровостанавливающими зажимами — они от этого портятся. Нельзя обычным анатомическим пинцетом вынимать из стерилизатора инструменты: пружинящая часть пинцета слабеет, и он становится негодным для тонких манипуляций.

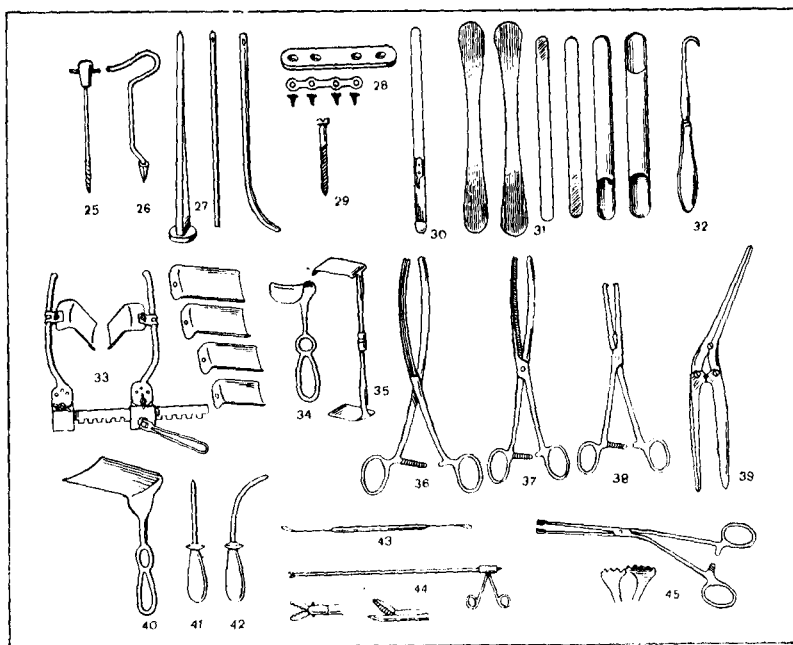
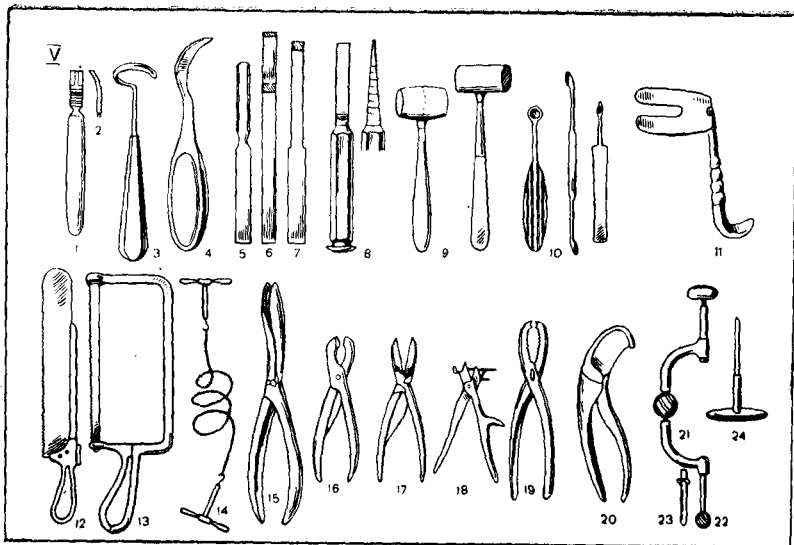


### III — инструменты фиксации:

1 — пинцет хирургический; 2 — пинцет анатомический; 3 — пинцет лапчатый; 4—5 — острый и тупой зубчатые крючки; 6 — пластинчатый С-образный крючок Фарабефа; 7 — острый однозубый крючок; 8 — зонд желобчатый; 9 — зонд пуговчатый; 10 — зонд Кохера; 11 — лопаточка Буяльского; 12 — цапка для белья; 13 — корнцанг;

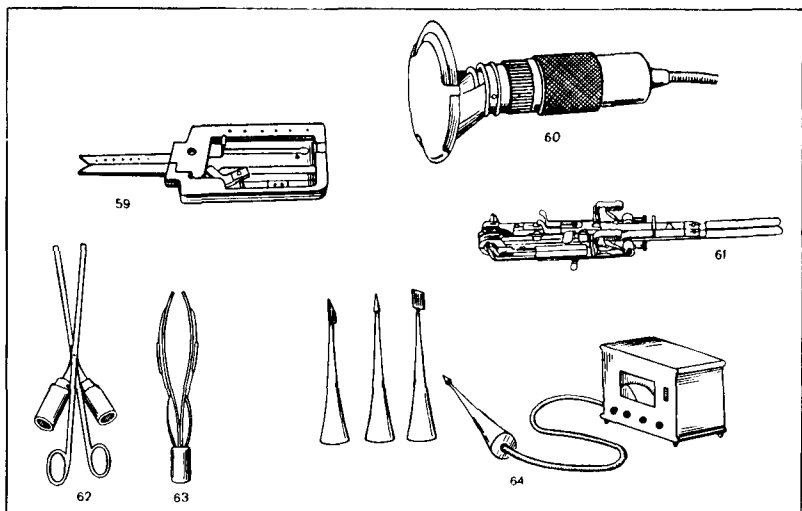
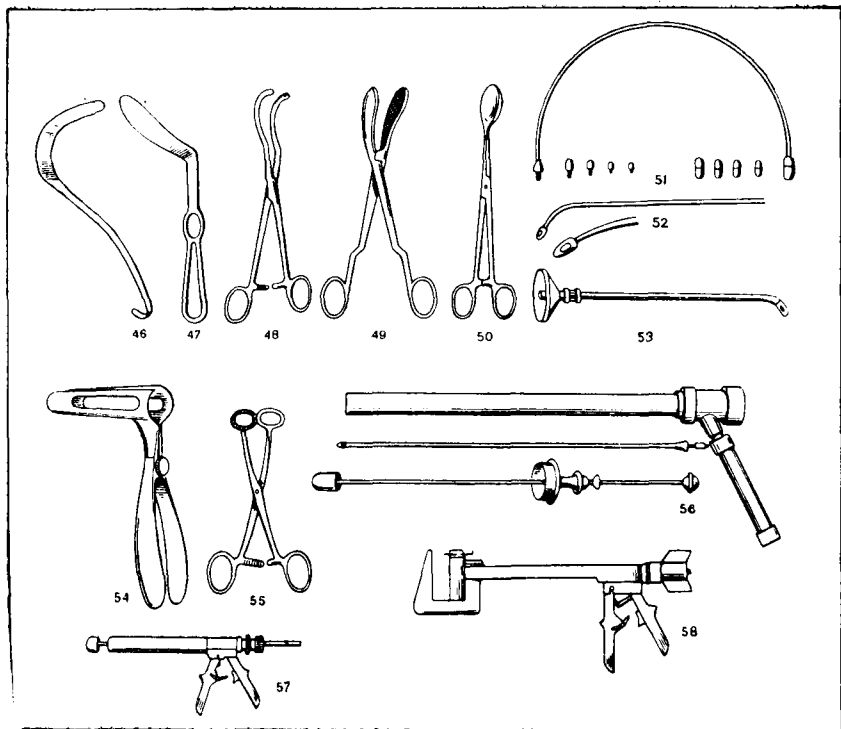
### IV — инструменты для соединения тканей:

1 — игла Дешана; 2 — игла Ревердена; 3 — иглодержатель Гегара; 4—5 — иглодержатель Матье; 6 — иглы колющие; 7 — иглы режущие; 7а — игла прямая; 8 — скобочник Мишеля; 9 — пинцет для снятия скобок; 10 — скобки Мишеля;



**V — специальные инструменты:**

1—2—распатор прямой и изогнутый Фарабефа; 3—распатор реберный Дуайена; 4—эле-  
 ватор; 5—6—7—долото; 8—остеотом; 9—молотки; 10—костные ложки; 11—ретрактор;  
 12—пила листовая; 13—пила дуговая; 14—проволочная пила Джили—Оливекрона; 15—  
 секвестральные щипцы; 16—костные щипцы Люэра; 17—костные щипцы Листона; 18—  
 костные щипцы Дальгрена; 19—костодержатель; 20—реберные ножницы Дуайена; 21—  
 трепан ручной; 22—фреза шаровидная; 23—фреза копыевидная; 24—буравчик; 25—свер-  
 ло; 26—перфоратор; 27—штифты для остеосинтеза; 28—29—металлические пластинки и  
 шурупы для остеосинтеза; 30—проводник Поленова; 31—шпатели мозговые; 32—костный  
 одноступный крючок; 33—ранорасширитель; 34—зеркало угловое; 35—зеркало С-образное;  
 36—кишечный жом эластический; 37—кишечный жом раздавливающий; 38—зажим



Микулича; 39 — жом Пайера; 40 — зеркало печеночное; 41—42 — троакары прямой и изогнутой; 43 — буж металлический печеночный; 44 — щипцы биопсионные; 45 — щипцы ложечные; 46 — зеркало пузырное; 47 — зеркало почечное; 48 — зажим Федорова; 49 — щипцы Левковича изогнутые; 50 — щипцы ложечные; 51 — проводники для ретроградного введения катетеров; 52 — бужи уретральные; 53 — цитоскоп; 54 — зеркало прямокишечное; 55 — зажим Люэра; 56 — ректороманоскоп; 57 — аппарат ПКС-25 для шивания пищевода с кишкой или желудком; 58 — аппарат УКЛ-60 большой для ушивания корня легкого; 59 — аппарат НЖК — для желудочно-кишечного анастомоза; 60 — электродерматом с вращающимся ножом; 61 — аппарат для шивания кровеносных сосудов; 62 — криозажим; 63 — криопинцет; 64 — установка УРСК-8-Н — ультразвуковой генератор и волноводы для рассечения и соединения тканей.

3. Любой инструмент при работе нужно держать уверенно, но вместе с тем легко. Хирург должен всячески добиваться того, чтобы рука его привыкла чувствовать не рукоятку инструмента, а работающую, конечную его часть: лезвие скальпеля, носик кровоостанавливающего зажима, режущую часть ножниц, острие иглы в иглодержателе и пр. Чрезмерно сильное давление уничтожает это тонкое ощущение, делает технические приемы хирурга грубыми, неотчетливыми.

4. Все инструментальные манипуляции должны производиться не порывисто, а плавно, ритмично. При работе с инструментами следует неустанно добиваться максимальной согласованности, целесообразности, мягкости мышечных усилий. Везде нужно придерживаться старинного девиза: «*pop vi sed arte*» — не силой, а искусством.

5. Исключительное внимание при работе с инструментами нужно уделять бережному обращению с живыми тканями. Всякие манипуляции, ведущие к ушибу, размозжению, расщеплению тканей, крайне вредно отражаются на последующем заживлении раны и, следовательно, на выздоровлении больного. В этом отношении особенно нежелательны такие травмирующие приемы, как грубое растягивание краев раны или нерассеченных тканей (мышц) крючками, особенно острыми, захватывание зажимами всей толщи кожи, перекусывание костными ножницами тонких трубчатых костей (образование осколков) и т. д. Раздирание тканей тупым путем в тех местах, где можно их рассечь, ведет к образованию обрывков, лишенных жизнеспособности, а потому легко инфицируемых.

Помимо соблюдения перечисленных общих правил при пользовании инструментом нужно твердо придерживаться и выработанных на основе многолетнего опыта частных приемов обращения с каждым из них в отдельности.

**Скальпели** — основной инструмент хирурга. Диапазон действия этого инструмента весьма широк: от глубокого разреза до тончайших мелких сечений.

К скальпелю предъявляются три главных требования: он должен быть острым, иметь удобную и нетяжелую рукоятку, легко поддаваться очистке и обеззараживанию. В зависимости от формы лезвия различают скальпели остроконечные и брюшистые. Сила давления на скальпель должна быть минимальной, строго дозированной. Существуют три основных способа держания в руке скальпеля: в виде смычка, писчего пера и столового ножа.

Способ держания скальпеля в виде смычка наиболее удобен при производстве широких свободных разрезов, не проникающих на большую глубину. Держание по способу писчего пера, не допуская большого размаха движения ножа, дает возможность строго соразмерить длину и глубину сечений и поэтому особенно удобно при выполнении более тонких манипуляций — рассечений внутрибрюшинных сращений, вылущение опухоли и пр. Держание скальпеля наподобие столового ножа, при котором указательный

палец упирается в спинку скальпеля, показано в тех случаях, когда необходимо проникнуть на большую глубину.

Исключением является работа с резекционным и ампутационным ножами, когда рукоятка ножа захватывается всей кистью («в кулаке») либо как смычок или упирая черенок в ладонь, а указательный палец вытянув вдоль спинки ножа. Такой способ дает возможность производить плавные, лишённые ненужного нажима движения (рис. 2).

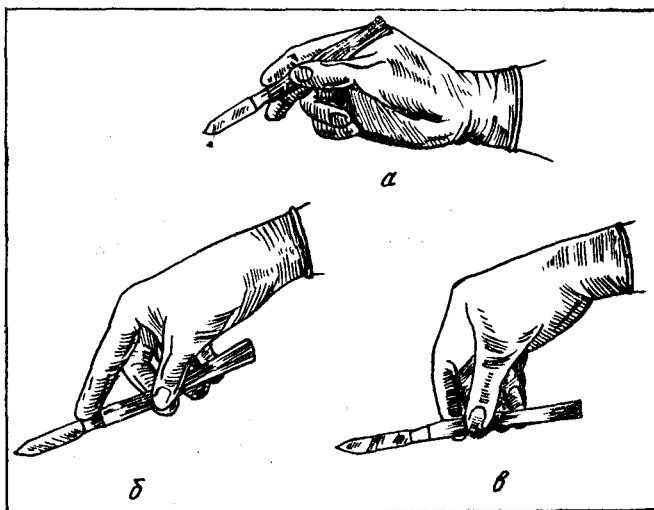


Рис. 2. Положение скальпеля в руке в позиции писчего пера (а), столового ножа (б) и смычка (в).

Для разъединения тканей, кроме обычных скальпелей, ножей, пользуются и электрохирургическим методом (электроножом), лазерными лучами и ультразвуком. Такое электрическое разделение тканей носит название электротомии. При ее применении кровотечение из мягких тканей отсутствует или бывает значительно слабее (коагуляция мелких сосудов), чем при разрезе скальпелем. Кроме того, при применении электроножа опухолевые клетки разрушаются под действием высокой температуры (свыше  $50^{\circ}$ ), тем самым снижается опасность метастазирования опухоли.

Электроножом широко пользуются в нейрохирургической и онкологической практике. При умелом пользовании он может быть применен с успехом и при других оперативных вмешательствах.

Лазерный скальпель. Последние достижения хирургии во многом определены развитием естественных и технических наук. В этом плане большие надежды возлагаются на оптические квантовые генераторы (ОКГ). Уникальные свойства лазерного излучения позволяют их использовать с разными целями. Особый ин-

терес представляет лазер на  $\text{CO}_2$ , излучение которого обладает выраженным режущим свойством. Отечественная промышленность уже приступила к серийному выпуску прибора такого типа — лазерной хирургической установки — «скальпель-1».

Лазерное излучение способно стимулировать заживление ран, стерилизовать их, избирательно разрушать патологически измененные ткани в условиях полного гемостаза, рассекать и соединять оперируемые ткани. Хирургические вмешательства на паренхиматозных органах с использованием лазерного скальпеля имеют очевидную практическую ценность. Отсутствие кровотечения, стерилизация раневой поверхности и так называемый эффект биологической сварки тканей относятся к положительным факторам в использовании лазерного скальпеля.

Вопрос заключается в том, каким образом получить указанные положительные эффекты взаимодействия лазерного луча и биологических тканей на практике. Использование лазерного луча на открытую стенку полого органа вызывает перегрев тканей и некроз на значительном протяжении от края разреза. Кроме того, возникает реальная угроза поражений и противоположной стенки. Этот факт послужил поводом для все еще распространенного мнения о малой пригодности его для операций на желудочно-кишечном тракте (О. К. Скобелкин и др., 1980).

К настоящему времени в медицине нашли применение следующие основные виды лазеров:

лазеры с газообразным активным веществом, или газовые: углекислый, на окиси углерода, аргоновый, гелиево-неоновый, ксенон-хлорный, криптон-фторный;

лазер с газообразным активным веществом, на парах металлов: на парах меди;

лазер с активным веществом в виде кристалла, или твердотельный: на основе неодимового стекла, а также алюмоиттриевого граната, легированного неодимом (АИГ-неодимовый);

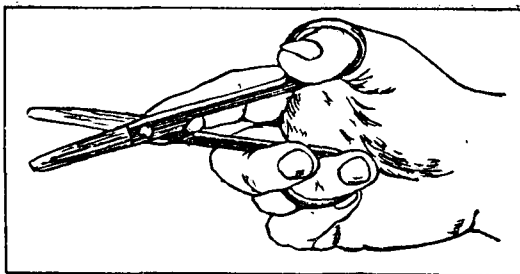
лазеры на основе полупроводников (маломощные лазеры с разнообразными спектрами излучения).

С хирургических позиций луч лазера представляет собой тончайший скальпель или «световой нож», которым хирург может производить на чрезвычайно малых участках с большой точностью такие ювелирные операции, о которых раньше можно было только мечтать.

Одно несомненно — использование лазера в медицинской практике весьма перспективно, и сейчас совершенно невозможно предсказать все возможные результаты использования лазера во всех областях медицины и, в частности, в хирургии.

**Хирургические ножницы.** Различают несколько видов ножниц: прямые тупоконечные, прямые остроконечные, изогнутые по плоскости (ножницы Купера), изогнутые по оси (Рихтера). Наиболее часто применяются тупоконечные ножницы — прямые и изогнутые по плоскости. Прямые остроконечные ножницы применяются

Рис. 3. Положение пальцев при пользовании ножницами.



преимущественно для снятия швов, для рассечения апоневроза мышц над зондом.

Так же, как и скальпелем, режущие движения ножницами нужно производить быстро и четко.

Для этого хирург постоянно должен ощущать положение и контролировать движения каждой бранши ножниц в отдельности. Это достигается только при правильной держании ножниц: ногтевую фалангу IV пальца нужно ввести в правое кольцо ножниц, III палец ложится на кольцо, указательный палец — на замок (винт). В кольцо другой бранши продевается ногтевая фаланга большого пальца, с помощью которого хирург точно направляет кончики ножниц и контролирует все изменения их положения (рис. 3).

Ножницы обладают не только режущим свойством, но и в некоторой степени и раздавливающим, что не всегда безразлично для живых тканей. Поэтому пользование ножницами при рассечении кожи, сухожилий, паренхиматозных органов не рекомендуется.

**Хирургические иглы и иглодержатели.** Хирургические иглы являются частично режущими, а главным образом колющими, инструментами. Они служат для соединения тканей.

В зависимости от назначения хирургические иглы бывают самой разнообразной формы, величины, сечения. Наиболее употребительны иглы изогнутые, с трехгранным режущим поперечником, а также круглые, прямые и изогнутые (кишечные). Для сшивания тканей применяют специальные удерживающие иглы инструменты — иглодержатели. Редко при работе на желудочно-кишечном тракте прямые иглы держат пальцами. При операциях на сердце и кровеносных сосудах пользуются так называемыми *травматическими* иглами. Один конец этих игл заточен, другой имеет просвет, в который прочно завальцована нить.

Существует несколько моделей иглодержателей. Наиболее распространенные — иглодержатель с изогнутыми ручками (Матье) и иглодержатель с кольцевыми ручками (Хегара).

Захватывать иглу нужно наиболее узкой частью хватательных поверхностей иглодержателя — его кончиком. Как правило, иглу нужно захватить ближе к ушку таким образом, чтобы не менее  $\frac{2}{3}$  длинника иглы (считая от острия) было свободно.

При работе с иглодержателем следует помнить, что рабочей частью сочетанного инструмента (игла и иглодержатель) является игла. Поэтому все приемы хирурга должны быть приспособлены к движениям именно иглы. Вкалывая иглу, острие ее надо ставить перпендикулярно прокалываемой поверхности, а потом прод-

вигать вращательными движениями кисти: переводом из положения пронации в положение супинации (рис. 4).

Совершенно обязательным дополнительным инструментом при наложении любого шва является пинцет, служащий как для удержания прошиваемых тканей, так и для подхватывания иглы. Производить эти манипуляции пальцами недопустимо.

**Пинцеты.** Различают анатомические, хирургические и лапчатые пинцеты (см. рис. 1).

Отличаются они в основном устройством своих хватательных щечек. На щечках анатомических пинцетов имеются тупые поперечные насечки, у хирургических пинцетов — острые зубчики, у лапчатых — округлые лапки с зазубринами.

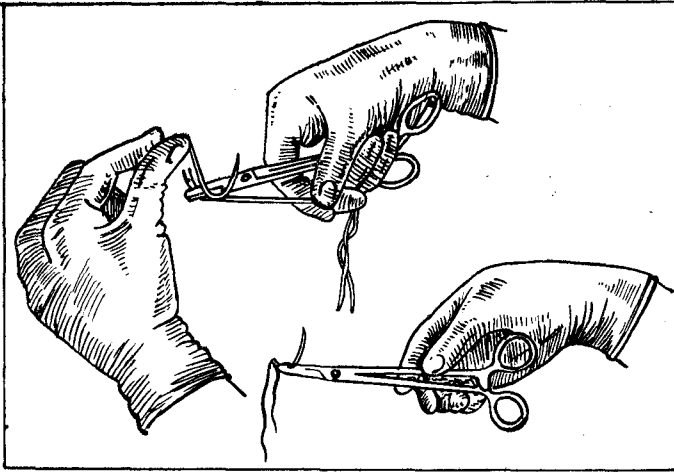


Рис. 4. Вдевание нити в иглу.

Анатомическими пинцетами пользуются для приподнимания брюшины при ее рассечении, извлечения кишечных петель или сальника из брюшной полости, выделения кровеносных сосудов, при операциях на нервах и т. д.

Зубчики хирургических пинцетов хорошо фиксируют захваченную ткань, но прокалывают ее, вследствие чего эти пинцеты применяют преимущественно для удержания более грубых образований — кожи, апоневроза, мышц и пр. Перед хирургическими пинцетами имеют преимущество пинцеты лапчатые, которые, очень хорошо и устойчиво удерживая ткани, сравнительно меньше их травмируют и часто применяются при наложении швов.

Обычная длина пинцетов около 15 см. Некоторые анатомические пинцеты выпускаются длиной 20 см и более. Такие пинцеты особенно удобны при работе в глубине ран, в брюшной и грудной полостях, при гинекологических операциях и т. д.

Пинцет — инструмент пружинящий. Пружина его должна быть мягкой. При наличии тугой пружины во время работы теряются тонкие ощущения и, кроме того, быстро устает рука. Пинцет ре-



комендуется захватывать пальцами в средней его части в виде писчего пера. Если держать пинцет близко к пружине, ткани легко выскользывают; если держать ближе к кончику, теряются точность манипуляций и тонкость ощущений. Пинцет нужно удерживать с одной стороны большим пальцем, а с другой — указательным и средним.

**Кровоостанавливающие зажимы.** Различают прямой зубчатый зажим с нарезкой (Кохера), прямой и изогнутый с нарезкой (Бильрота), зажим с овальными губками с нарезкой (Пеана) и эластические сосудистые зажимы (Поттса, Блелока, Вишневого и др.). Зубчатый зажим держит прочнее, чем остальные, но прокалывает захваченную ткань. В детской хирургии, в хирургии сосудов, щитовидной железы и в нейрохирургии применяют зажимы таких же конструкций, но меньших размеров — «москиты» (см. рис. 1).

Удерживать кровоостанавливающий зажим нужно так, как это было сказано в отношении ножниц: ногтевая фаланга большого пальца — в одном кольце, та же фаланга IV и III пальцев — в другом, вытянутый указательный палец — на зажиме. Зажим следует держать держать перпендикулярно к соответствующему объекту. При захватывании кровеносных сосудов нужно стремиться к тому, чтобы в зажим попадало по возможности меньше окружающих тканей. Наложенный кровоостанавливающий зажим не следует без особой надобности смещать, тянуть за него и т. д.

## ХИРУРГИЧЕСКАЯ ТЕХНИКА

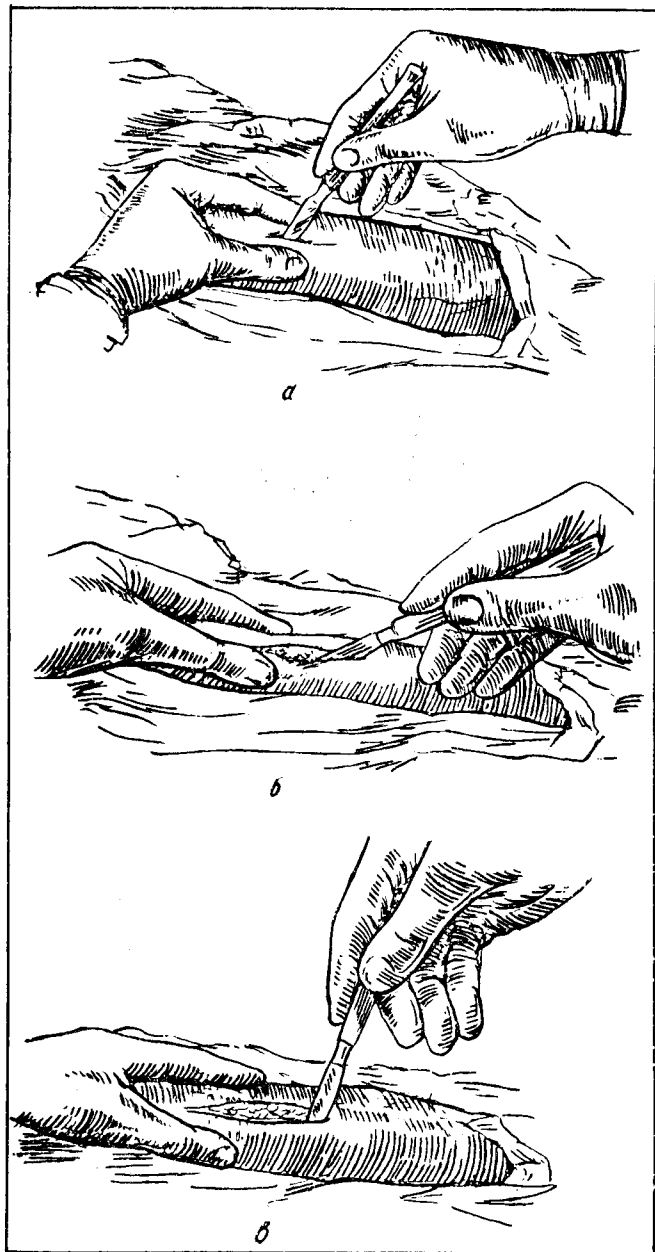
**Разъединение тканей.** Как уже указано выше, разъединение мягких тканей при операциях производится с помощью режущих инструментов — скальпеля и ножниц.

В онкологической практике для разъединения тканей часто пользуются специальными электрохирургическими инструментами. Существует предложение применять электрохирургический разрез и в тех случаях, когда надо предупредить всасывание токсических продуктов (например, при операциях по поводу транспортной, сельскохозяйственной травмы и пр.).

Общий принцип разъединения тканей заключается в строго полойном разрезе. Направление разрезов должно по возможности соответствовать ходу крупных кровеносных сосудов и нервов во избежание их повреждения.

Необходимо отметить, что рассекать кожные покровы следует также с учетом расположения так называемых линий Лангера. Так обозначаются заметные на коже линии, характеризующие основное направление соединительнотканых волокон глубокого слоя кожи — сетчатого. Каждый участок кожи имеет характерное для него направление волокон. Разрезать кожу надо по возможности параллельно линиям Лангера. Разрезы кожи, производимые в перпендикулярном к лангеровским линиям направлении, дают худшие в косметическом отношении результаты, так как ведут к большему зиянию раны и образованию более глубоких рубцов.

Рис. 5. Техника  
рассечения кожи и  
подкожной клет-  
чатки (а, б, в).



Рассечение кожи и подкожножировой клетчатки. Большим и указательным пальцем левой руки фиксируют кожу у начала предполагаемого разреза (рис. 5а). Скальпель, взятый правой рукой, как писчее перо, вкалывают вертикально и

плавным движением слева направо переводят из вертикального положения в косое — под углом  $45-60^\circ$  (рис. 5б). Рассекая кожу и подкожножировую клетчатку, скальпель проводят вдоль линии разреза. Пальцы левой руки по мере продвижения скальпеля переставляют по длине разреза. В конце разреза скальпель постепенно переводят вновь в вертикальное положение и извлекают (рис. 5в).

Рана должна иметь одинаковую глубину по всей длине.

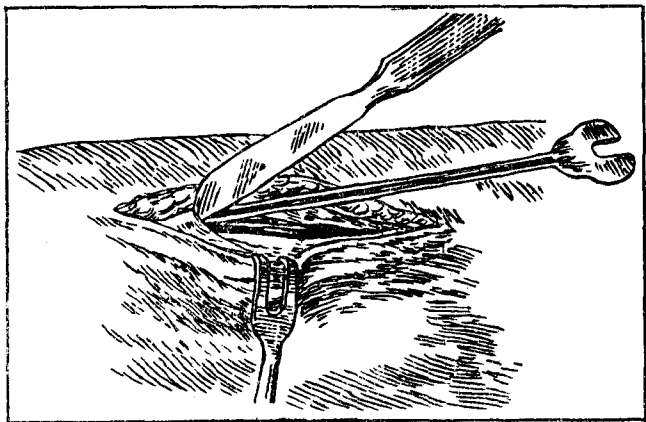


Рис. 6. Техника рассечения апоневроза.

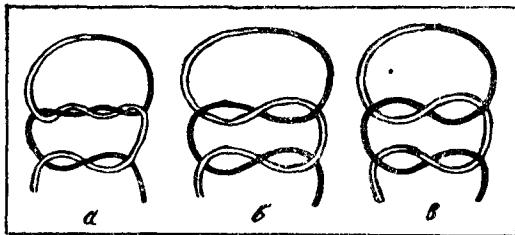


Рис. 7. Виды узлов:

а — хирургический, б — простой (женский), в — морской.

Рассечение апоневроза. Фасцию и апоневроз рассекают не сразу по всей длине кожного разреза. Вначале на середине длины раны в апоневрозе делают небольшое отверстие, куда вводят желобчатый зонд и продвигают его под апоневроз до угла раны. В желоб зонда ставят обушок скальпеля и, продвигая его по желобку, рассекают апоневроз сначала в одну, а затем в другую сторону (рис. 6). Рассекать апоневроз можно и при помощи ножниц.

Рассечение мышцы. Мышцу либо расслаивают вдоль волокон, либо рассекают. При расслаивании вначале рассекают

скальпелем перимизий, а затем с помощью двух сложенных пинцетов (или двух зондов Кохера) раздвигают мышцу в стороны, вводя в рану тупые крючки Фарабефа. При необходимости пересечения мышц (например, при струмэктомии, холецистэктомии и др.) рассечение производят между двумя зажимами Кохера. Это предупреждает кровотечение и облегчает сшивание рассеченных мышц после окончания операции.

**Соединение тканей** производится кровавым (наложением швов) либо некровавым (например, с помощью липкого пластыря или металлических скобок) способом.

Наложение швов — самый частый способ соединения тканей.

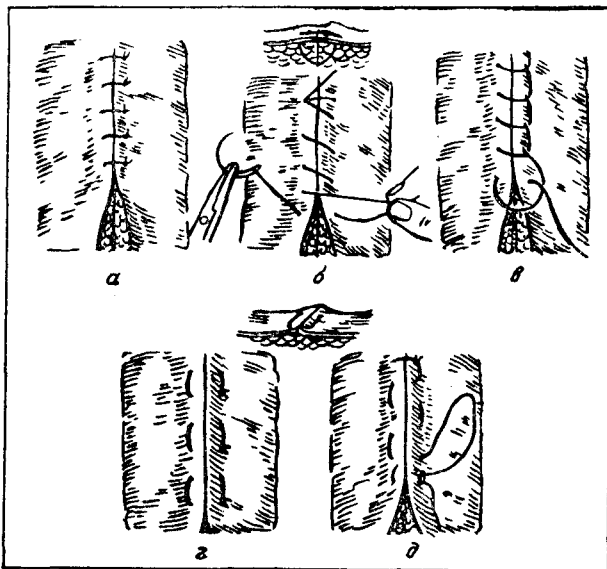


Рис. 8. Виды хирургических швов:

а — узловатый шов; б — непрерывный шов; в — шов Мульти-  
новского; г — одиночные матрацные швы; д — непрерывный  
матрацный шов.

Материалом для швов являются шелк, кетгут, капроновые нити и пр. Швы накладывают с помощью иглы и иглодержателя, пользование которыми уже описано. Швы бывают разных видов. Наиболее употребительны узловый и непрерывный.

Узловой (или узловатый) шов состоит из отдельных стежков, каждый из которых накладывают отдельно. Нить завязывают сначала хирургическим узлом, а после этого — простым. Хирургический узел получается путем двукратного перекрещивания концов нити (рис. 7а), а простой — путем однократного, причем простой узел может быть двух видов: женский и морской (рис. 7б, в). Наиболее прочен хирургический узел, который особенно показан при перевязке крупных сосудов.

Непрерывный шов может быть разных видов: обычный (обвивной) скорняжный, матрацный, кисетный, шов Мультиановского и др. (рис. 8).

**Соединение мышц.** На мышцу накладывают узловые или П-образные швы. Узлы завязывают кетгутом только до сближения краев мышцы. На мышцу, рассеченную перпендикулярно ходу волокон, следует накладывать П-образные швы, так как узловые могут прорезаться. В качестве шовного материала, как правило, используют кетгут.

**Соединение фасций.** Рассеченные края фасций и апоневроз соединяются друг с другом узловатыми или непрерывными швами. Для сшивания апоневроза применяются (в зависимости от цели и характера операции) кетгут, шелк, капрон и др.

**Зашивание кожи.** Кожу зашивают узловыми шелковыми швами. В шов захватывают подкожную жировую клетчатку (если ее не зашивали отдельно). При зашивании кожи необходимо помнить следующее: 1) расстояние между швами не должно превышать 2 см; 2) должно быть полное соприкосновение противоположных краев раны; 3) вкол и выкол иглы с обеих сторон должны быть на одинаковом расстоянии от краев раны; 4) в момент затягивания узла ассистент должен слегка выворачивать края кожи с помощью двух хирургических пинцетов для того, чтобы обеспечить хорошее соприкосновение краев и предупредить вворачивание кожи внутрь.

Кожные швы обычно снимают через определенные сроки. Для этого, захватив узлы шва пинцетом, легким натягиванием слегка выводят в надкожную часть нить и кончиком острой бранши ножниц рассекают ее у поверхности кожи, шов удаляют.

**Применение ультразвука.** Несовершенство современных способов хирургического разъединения и соединения тканей явилась основой для разработки новых ультразвуковых хирургических методов.

Применение ультразвуковых оперативных методов в хирургии и травматологии, начатое в 1964 году (В. А. Поляков, 1980), дало возможность рассекать и соединять кости и мягкие ткани. По данным В. А. Полякова, эти методы основаны на том, что электрические колебания, вырабатываемые специальным генератором, подаются на обмотку магнитостриктора, преобразующего их в колебания механические.

Для ультразвуковой резки и соединения живых биологических тканей используется энергия механических колебаний. Проводником этих колебаний при сварке служит биологически приемлемый синтетический мономер — циакрин  $C_6H_7O_2$  — эфир альфа-цианакриловой кислоты, в котором растворен полинилацетат.

Главное достоинство ультразвуковых хирургических методов заключается в их биологической целесообразности. Эти методы могут быть использованы для рассечения и соединения почти всех тканей живого организма. Ультразвуковые хирургические инструменты — тонкое и гибкое оружие. Разработаны и применяются

ультразвуковые пилы, ножи, долото, сверла, сварные лопаточки разных размеров и форм, волноводы для разбивания тромбов, очистки кровеносных сосудов от атероматозных отложений и т. д.

С помощью ультразвукового ножа легко обнаруживаются и удаляются инородные тела различного происхождения. Первичная хирургическая обработка ран и открытых инфицированных переломов костей, произведенная ультразвуковым швом, и остеосинтез фрагментов сломанных костей ультразвуковой сваркой имеют преимущества по сравнению с обычной обработкой ран и остеосинтезом металлическим штифтом. Но эти методы еще далеки от совершенства. Они не свободны, как и любой другой хирургический способ, от опасностей, осложнений и ошибок. Необходимы дальнейшее усовершенствование и автоматизация ультразвуковой аппаратуры и инструментария, поиски новых решений ряда технических и медицинских задач.

**Первичная хирургическая обработка ран (общие принципы).** Хирургическое лечение ран осуществляется методом первичной хирургической обработки, которая в зависимости от вида и характера раны состоит либо в полном иссечении раны, либо в ее рассечении с последующим иссечением. При полном иссечении удаляют края и дно раны для устранения бактериального ее загрязнения и предупреждения раневой инфекции. Полное иссечение возможно при условии, если с момента ранения прошло не более 16—24 ч и если рана имеет несложную конфигурацию при небольшой зоне повреждения.

Рассечение с иссечением производится при ранах сложной конфигурации с большой зоной повреждения. В этих случаях первичная обработка раны состоит из следующих моментов: 1) широкого рассечения раны; 2) иссечения лишенных питания и загрязненных мягких тканей раны; 3) остановки кровотечения; 4) удаления свободно лежащих инородных тел и лишенных надкостницы обломков костей; 5) широкого дренирования раны; 6) иммобилизации поврежденной конечности.

Полное иссечение чаще всего применяется при ранах мирного времени (резаных, ушибленных), рассечение с иссечением — в военное время при огнестрельных осколочных ранах, особенно на конечностях. Операции должно предшествовать, как правило, введение противостолбнячной сыворотки либо анатоксина.

Первичная хирургическая обработка раны начинается с того, что кожу вокруг раны очищают бензином или эфиром, а затем обрабатывают спиртом и йодной настойкой. Если рана находится на волосистой части тела, то предварительно сбривают волосы на 4—5 см в окружности, стремясь брить от раны к периферии. Окружность раны покрывают стерильным бельем. Затем приступают к обезболиванию (при небольших ранах обычно применяют местную анестезию).

Обработку начинают с того, что в одном углу раны захватывают пинцетом или зажимом Кохера кожу, слегка приподнимают ее и отсюда постепенно иссекают кожу по всей окружности раны

(рис. 9). После иссечения размятых краев кожи и подкожной клетчатки расширяют рану крючками, осматривают полость ее и удаляют нежизнеспособные участки апоневроза и мышц. Для иссечения мышечной ткани и апоневроза можно пользоваться ножницами. Имеющиеся карманы в мягких тканях вскрывают дополнительными разрезами.

При первичной обработке раны необходимо периодически в процессе операции сменять скальпели, пинцеты и ножницы. Первичная обработка выполняется в следующем порядке: сначала отсекают поврежденные края раны, затем ее стенки и, наконец, дно раны.

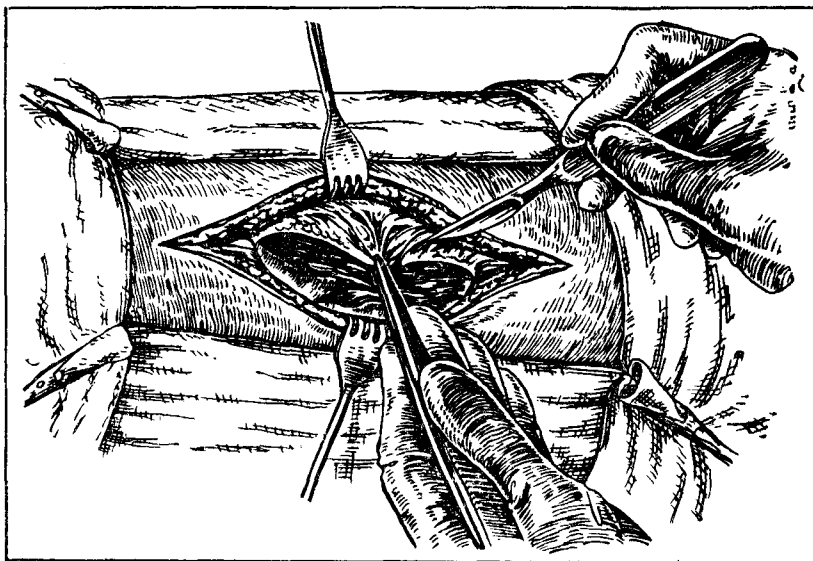


Рис. 9. Первичная хирургическая обработка раны.

Если в ране имеются отломки размозженных костей, необходимо удалить те, которые утратили связь с надкостницей. При первичной хирургической обработке открытых переломов костей следует удалить костными щипцами выступающие в рану острые края отломков, которые могут вызвать вторичную травму мягких тканей, сосудов и нервов. Необходимо также удалить сильно загрязненные концы кости. Только после этого приступают к сопоставлению костных отломков и зашиванию раны. Производят тщательный гемостаз, в рану засыпают антибиотики, вводят дренажную трубку. Просвет раны суживают наложением отдельных швов на кожу по бокам дренажа и покрывают стерильной повязкой.

К наложению швов на кожу после первичной хирургической обработки имеются строгие показания. Наглухо зашивать рану можно только в тех случаях, если операция произведена в срок не более 6—12 ч после ранения. В случаях запоздалого иссечения

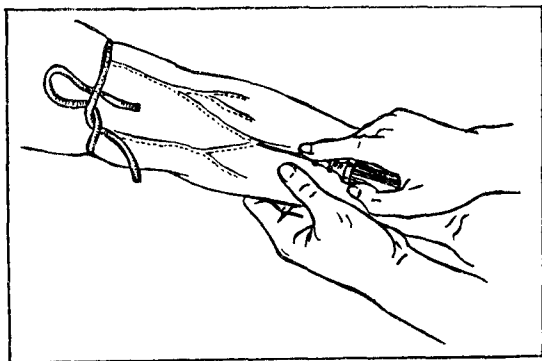


Рис. 10. Венепункция. Внутривенное введение лечебных растворов путем прокола вены.

краев раны — через 24 ч после травмы — края раны рекомендуется прошить, но швы оставить незавязанными (так называемый первичный отсроченный шов). Швы завязывают через 4—5 дней, если не имеется признаков воспаления раны.

Огнестрельные раны в военных условиях нельзя ушивать после первичной обработки из-за опасности развития анаэробной инфекции.

Накладывая первичный шов на кожу, следует избегать сильного натяжения, так как это может привести к нарушению кровоснабжения и повлечь за собой омертвление краев раны. В тех случаях, когда хирург вынужден удалить большие участки размозженной кожи, во избежание натяжения прибегают к первичной пластике кожи или же к ослабляющим разрезам в стороне от раны.

В момент ушивания ран необходимо строго соблюдать правила асептики и антисептики.

**Техника внутренних манипуляций.** Прокол вены — венепункция — применяется для взятия крови с диагностической или лечебной целью и для введения лекарственных веществ. Местом для пункции обычно служат поверхностные вены локтевого сгиба, шеи, тыла кисти, стопы и др. (рис. 10).

Прежде чем приступить к пункции вен в области локтевого сгиба, на среднюю треть плеча накладывают жгут, место вкола обрабатывают спиртом. Пункция может быть произведена только иглой либо иглой, соединенной со шприцем. Иглу вкалывают правой рукой, слегка опираясь ею же на руку больного.левой рукой слегка натягивают кожу и постепенно проводят иглу через кожу и стенку вены. Появление крови в игле (или в шприце) означает, что конец иглы находится в просвете вены. Как только получено ощущение, что игла в вене и показалась капля крови, иглу слегка опускают книзу и продвигают ее по ходу сосуда. Если прокол производится для внутривенной инъекции, то после появления капли крови в игле жгут снимают; при взятии крови из вены жгут оставляют до конца манипуляции. После окончания процедуры область прокола повторно обрабатывают спиртом и накладывают асептическую наклейку.



Вскрытие вены — венесекция — производится для внутривенного вливания жидкостей при помощи канюли (переливание крови, кровезаменителей и др.), а также когда пункция вен иглой затруднена. Дезинфицируют кожу обычным способом, место разреза анестезируют 0,5% раствором новокаина. Производят неглубокий разрез длиной 2—3 см в поперечном направлении к длинной оси вены (либо вдоль вены). Найдя вену, под нее подводят две шелковые лигатуры, затем рассекают вену тонкими ножницами на половину диаметра ее. Дистальную от места рассечения вены лигатуру завязывают на два узла и, сложив вместе

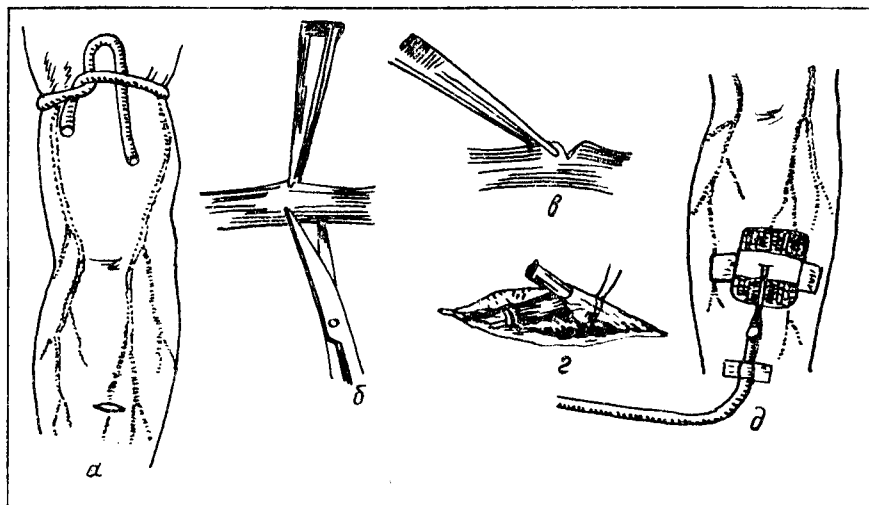


Рис. 11. Венесекция и укрепление иглы для внутривенных вливаний:

а — наложен жгут; б — вена обнажена; в — вена рассечена; г — канюля введена и закреплена лигатурой; д — после введения канюли или иглы наложены швы на рану; иглу и резиновую трубку фиксируют к коже полосками липкого пластыря.

концы нитей, вену слегка приподнимают. Вторую лигатуру — проксимальнее места рассечения вены — завязывают после вставления в вену канюли. Рану сужают двумя узловыми швами, под канюлю подкладывают стерильную марлевую салфетку.

Нередко прибегают и к внутриартериальным инъекциям, производимым по тому же принципу, что и внутривенные. Крупные артерии (бедренные) пунктируют тонкой иглой через кожу. Внутриартериальные вливания иногда производят после обнажения кровеносного сосуда соответствующим разрезом (рис. 11).

**Катетеризация центральных вен.** Показания — длительная инфузионная терапия и многократное внутривенное введение лекарственных веществ.

**Обезболивание** — местная инфильтрационная новокаиновая анестезия.

**Инструментарий:** шприц и иглы длиной 100—120 мм с внутренним просветом 1,5—2 мм и срезом острия под углом 40—

45°, набор катетеров из силиконизированного фторопласта длиной 180—220 мм и проводников, представляющих собой литую струну длиной 400—600 мм и толщиной, не превышающей его просвет.

Положение больного. Больного укладывают на спину с приведенными к туловищу руками.

Техника катетеризации подключичной вены (система верхней полой вены). После обработки и анестезии кожи пункционной иглой, соединенной со шприцем, наполовину заполненным раствором новокаина, прокалывают кожу в одной из «типичных» точек, расположенных в четырехугольнике, образован-

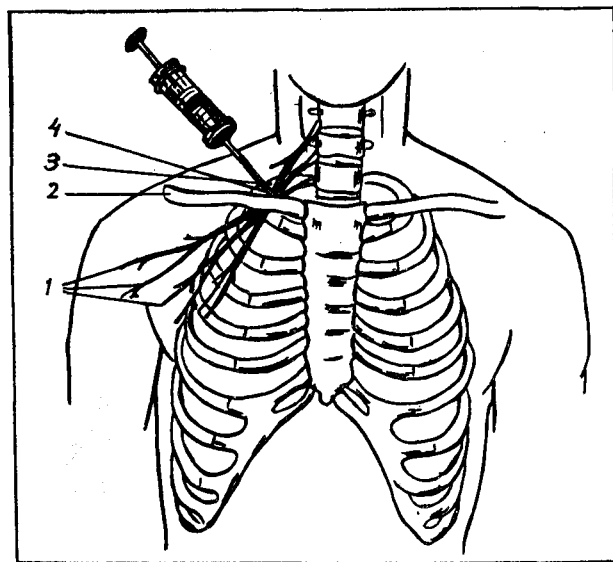


Рис. 12. Пункция подключичной вены (схема):

1 — ветви плечевого нервного сплетения; 2 — ключица; 3 — I ребро; 4 — подключичная вена.

ном ключицей, I ребром и вертикалями: одной, опущенной от середины ключицы, другой — от ключицы на расстоянии 2 см от грудинного ее конца. Иглу устанавливают под углом 25—40° к поверхности грудной клетки и медленно проводят в пространство между ключицей и I ребром в направлении к верхнезадней поверхности грудиноключичного сочленения (рис. 12). Избранное направление сохраняют до момента пункции вены (ощущение «проваливания») и получения тока крови в шприце. Осторожно потягивая поршень на себя под контролем поступления крови в шприц, иглу проводят в просвет вены на 10—15 см. Отсоединив шприц, в иглу вводят катетер на глубину 120—150 мм. Фиксировав катетер выше иглы, последнюю осторожно извлекают. Убеждаются в правильности положения катетера (свободное поступление крови), после чего его фиксируют к коже шелковым швом. В наруж-

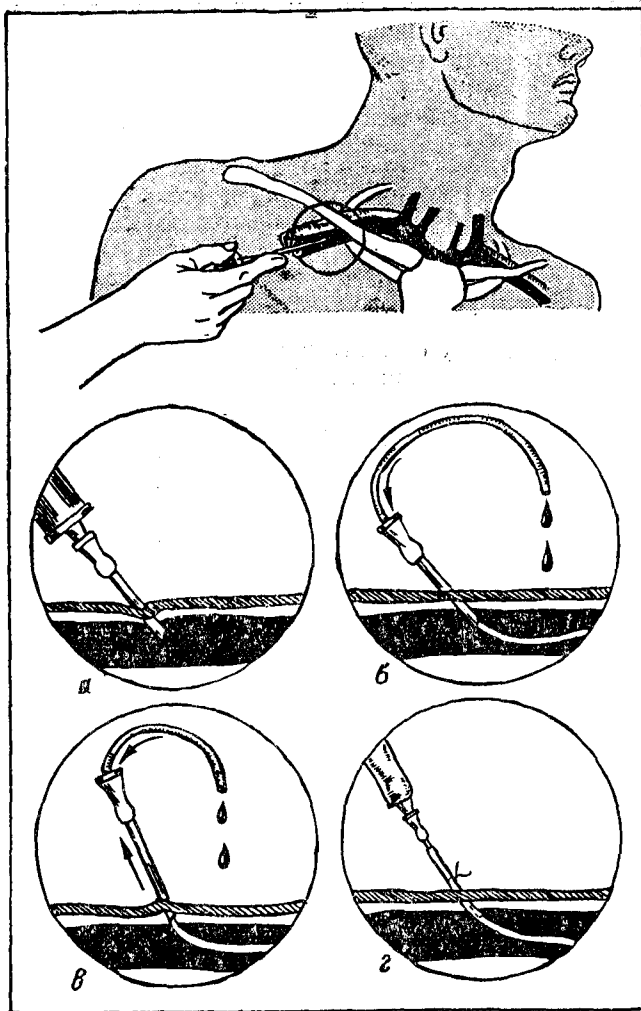


Рис. 13. Схема катетеризации подключичной вены:  
 а — пункция вены; б — введение катетера через иглу в вену;  
 в — извлечение иглы из вены; г — инфузия растворов через катетер в вену.

ный конец катетера вставляют канюлю, позволяющую соединить его со шприцем, или закрывают специальной заглушкой, предварительно наполнив раствором гепарина (2,5—5 тыс ЕД на изотоническом растворе натрия хлорида; рис. 13).

Наиболее типичными осложнениями катетеризации подключичной вены являются перфорация вены и образование гематомы, повреждение плевры или легкого с развитием пневмо- и гемоторакса, отрыв и миграция всего катетера или его части в просвет сосуда, тромбофлебит.

Техника катетеризации бедренной вены (система нижней полой вены) применяется в случаях, когда доступ к другим венозным магистралям оказывается невозможным (ранения, очаги нагноения, ожоги, отморожения).

После обработки кожи иглу вводят на 1—2 см ниже паховой связки в проекции бедренной артерии. Затем иглу осторожно вводят вглубь до ощущения пульсации этой артерии, отклоняют ее конец внутрь и проводят вверх под паховую связку. О нахождении иглы в просвете вены судят по появлению темной крови в шприце. Катетер вводят в вену через иглу на глубину 100—120 мм и затем фиксируют шелковым швом к коже. Осложнения этой манипуляции — случайная пункция артерии, повреждение вены (разрыв, прокол задней стенки) с образованием гематомы, тромбоз или флебит, нагноение раны.

### ПЛАСТИЧЕСКИЕ ОПЕРАЦИИ НА КОЖЕ

Основные задачи кожной пластики: 1) закрытие дефектов кровных тканей; 2) профилактика инфекции при ранах и других травмах (ожогах, отморожении), воспалительных заболеваниях и других патологических процессах, сопровождающихся утерей или нарушением целостности покровных тканей; 3) профилактика потери белков, жидкости и других биологических субстанций, особенно при обширных и глубоких ожогах; 4) восстановление функции опорно-двигательного аппарата и др.

Обезболивание при пластических операциях имеет особенно большое значение. Следует помнить, что психика больных нередко бывает тяжело травмированной и что операции порой производят в несколько этапов.

Выбор метода обезболивания при пластических операциях зависит от места операции, длительности и характера ее.

При пластических операциях на лице лучшим способом является местное обезболивание, причем регионарная анестезия хорошо выполнима лишь в ограниченном числе случаев, чаще приходится применять местную инфильтрационную анестезию (Н. Н. Блохин, 1955).

Если операция производится под местным обезболиванием, то большое значение имеет предварительная (за 20—25 мин) премедикация — инъекция морфина, промедола или других наркотических препаратов.

Инъекции наркотических средств необходимы и перед операциями, производимыми под общим обезболиванием.

При пластических операциях по поводу длительно не заживающих ран и язв, обширных рубцов с успехом пользуются спинномозговой анестезией, внутривенным гексеналовым наркозом.

**Виды кожной пластики.** Различают три вида пластических операций на коже: 1) пластика местными тканями; 2) пластика кожным лоскутом на питающей ножке; 3) свободная пересадка лоскутов кожи.

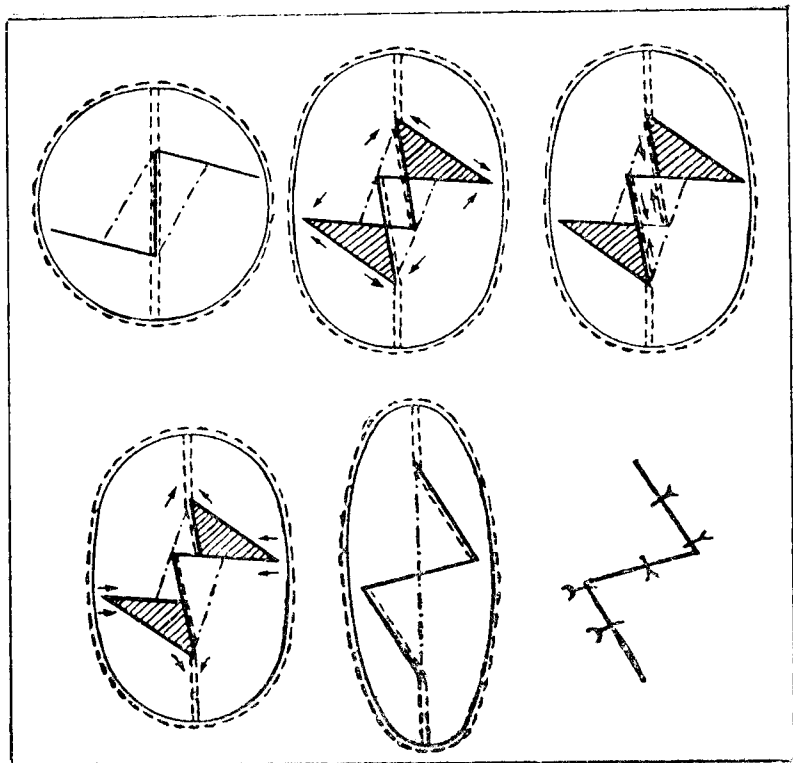


Рис. 14. Схема пластики кожи симметричными треугольниками по Лимбергу.

Каждый вид пересадки кожи имеет определенные показания к применению в зависимости от размера и локализации дефекта кожи, а также глубины ее поражения.

Замещение дефектов кожи местными тканями. Пластика местными тканями заключается в замещении дефекта кожи за счет перемещения окружающих участков здоровой кожи. Наиболее простым способом использования местных тканей являются сближение краев раны после отслойки их, а также ослабляющие разрезы в стороне от раны, позволяющие сузить зияние ее, либо перемещение лоскута по принципу встречных треугольников.

Сущность метода перемещения встречных треугольников кожных лоскутов сводится к следующему. Если произвести разрез кожи с двумя дополнительными разрезами под углом к первому, то есть образовать два треугольных лоскута на ножке, обращенных вершинами в разные стороны, и поменять эти лоскуты местами, то при этом происходит определенное перемещение тканей, дающее увеличение их по направлению основного разреза и соот-

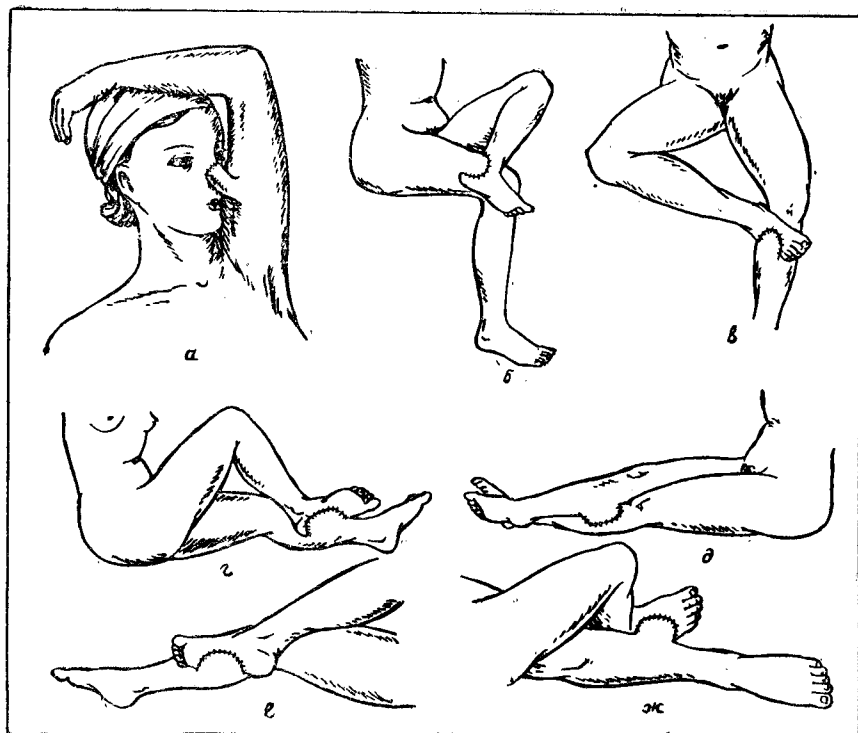


Рис. 15. Разновидности пересадки кожи итальянским методом:

а — пластинка носа; б, в, г, д, е, ж — закрытие дефектов кожи на нижних конечностях.

ветственное уменьшение по направлению, перпендикулярному разрезу (рис. 14).

Перемещение встречных кожных треугольных лоскутов успешно производится при рубцовых деформациях в области шеи, приводящих к ограничению движений головы и приближающих подбородок к груди, трофических язвах конечностей, больших дефектах кожи после операции и т. д. Операции реконструкции ампутационных культей кисти и предплечья, фалангизация I пястной кости основаны на правильном распределении кожи согласно принципам местной кожной пластики. Важным моментом, обеспечивающим приживление лоскутов на новой почве, служит обработка раны, куда намечена пересадка. Для этого рану освежают путем иссечения грануляции и рубцовых тканей до появления капиллярного кровотечения, свидетельствующего об уровне достаточно кровоснабжаемых тканей.

Пластика кожным (трубчатым, стебельчатым) лоскутом на питающей ножке по В. П. Филатову. Существует много разнообразных схем таких лоскутных пересадок (рис. 15). При ранах в области верхней конечности наиболее удобно использовать кожные лоскуты на ножке с грудной клетки

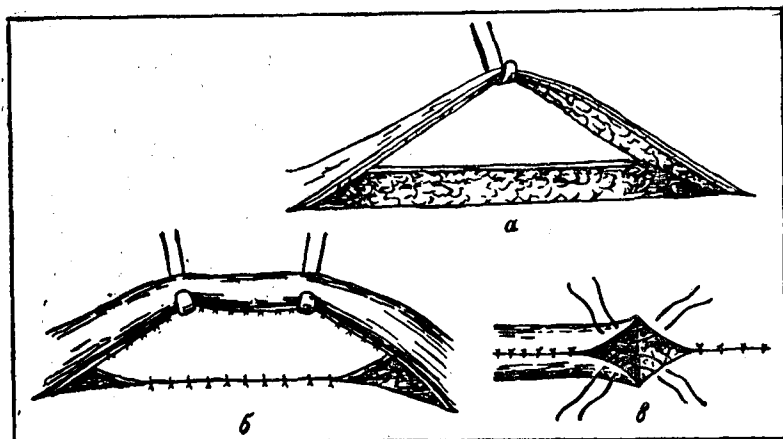


Рис. 16. Формирование кожного стебля по способу Филатова:  
 а — выкраен кожный лоскут; б — края кожного лоскута и кожной раны сшиты узловатыми швами, у основания стебля остались треугольные дефекты; в — дополнительные швы сшивают оставшиеся треугольные дефекты.

или с брюшной стенки. При дефектах кожи в области нижних конечностей могут быть использованы различные варианты пересадки с той же или с другой конечности.

Лоскут выкраивают обычно на плече или голени и подводят к месту дефекта. Обязательным условием при выкраивании лоскутов здесь должно быть сохранение хорошего питания лоскута на всем его протяжении. Для этого нужно обязательно включать в состав лоскута жировую клетчатку, а иногда фасцию, чтобы использовать сосуды, идущие к клетчатке. Ножка лоскута не должна быть уже самого лоскута, длина последнего не должна превосходить его ширину более чем в 2 раза. Очень большое значение имеет правильное выкраивание лоскута, производимое с таким расчетом, чтобы не было перегибов или перекручиваний ножки его.

Предложение В. П. Филатова (1916) применять для пластики кожную ленту, сшитую в трубчатый стебель, создало эпоху в пластической хирургии не только лица, но и всех других частей тела.

**Техника операции.** Выкраивание трубчатого стебля по Филатову состоит в проведении двух параллельных разрезов, которыми очерчивают кожную ленту. Отсепарованную от подлежащих тканей ленту сшивают частыми швами в виде трубки, жировой клетчаткой внутрь. Края кожной раны под стеблем сшивают. Ширина и длина кожной ленты зависят от места взятия лоскута, толщины подкожного жира, способа перенесения стебля к дефекту и потребности в пластическом материале. Допустимое соотношение между длиной и шириной кожного лоскута определяется необходимостью сшить края кожи после выделения лоскута и образовать трансплантат в виде длинной трубки. Величина кожной ленты может быть от 5 до 10 см в ширину и от 5 до 40 см в длину (рис. 16).

Прежде чем приступить к пересадке стебля, необходимо путем соответствующей тренировки улучшить его питание за счет одной, а не двух ножек. После снятия швов приступают к ежедневным перетягиваниям мягкой резиновой трубкой того конца стебля, который намечен для дальнейшего перемещения. Тренировку начинают с 5 мин и доводят ее продолжительность до 1 ч в сутки. Тренировка продолжается в среднем 2 нед: сначала лоскут бледнеет, но в дальнейшем, по мере развития коллатералей из другой ножки, окраска его перестает изменяться.

Миграция стебля может осуществляться различно, в зависимости от его локализации и длины, а также места дефекта. Если длина стебля позволяет, то может быть произведена сразу пересадка одного из концов стебля к дефекту. Для этого лоскут пересекают у основания одной из ножек и подшивают к дефекту.

При более коротких стеблях или большом расстоянии между стеблем и дефектом приходится проводить многоэтапные перемещения стебля. Можно ускорить это перемещение, перенести стебель на подвижный орган, каким является рука, с которой затем можно пересадить стебель на любое место тела. После приживления ножки лоскута на новом месте (кисти, предплечье) проводят снова тренировку ножки, связанной с туловищем. Через 2—3 нед эту ножку пересекают и переводят лоскут вместе с кистью руки к месту назначения. Здесь лоскут частично рассекают и подшивают к освеженным краям дефекта, сохранив связь с кистью до полного приживления. Только после этого пересекают ножку на кисти и полностью используют взятый трансплантат.

**Свободная пересадка кожи.** Начало современных методов свободной пересадки кожи исходит от предложения Ревердена (1869) пересаживать мелкие кусочки эпидермиса на гранулирующие раны.

Наибольшее распространение в настоящее время имеет модификация Яновича-Чаинского (1871), которая состоит в увеличении толщины мелких кожных лоскутов. Пересадка более толстых лоскутов оказывается выгоднее типичного метода Ревердена, так как эти лоскуты надежнее приживаются, тогда как тончайшие кусочки эпидермиса легче смываются раневым отделяемым.

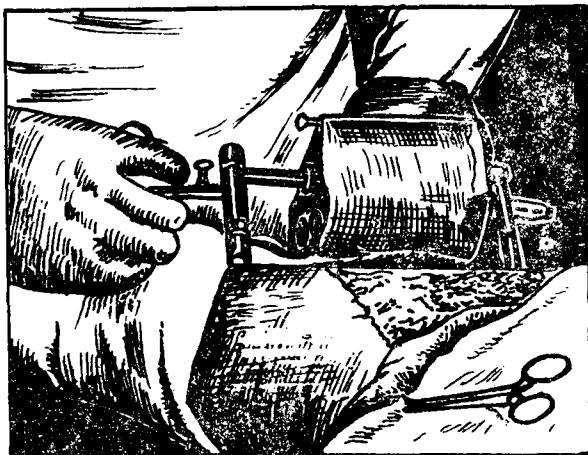*Техника пересадки кожи по Яновичу-Чаинскому—Дейвису.* После обработки операционного поля спиртом на коже донорского участка уколочной иглой приподнимают небольшой конус кожи, который тотчас под иглой отрезают острым ножом. Получается округлый кусочек кожи диаметром от 2—3 до 4—5 мм, который имеет неравномерную толщину, но в центре обычно состоит из всех слоев кожи. Для закрытия раны обычно требуется значительное количество таких кусочков кожи.

*Свободная пересадка крупных кожных лоскутов.* Пересадка лоскутов значительной площади успешно осуществлена А. С. Яценко в 1871 г., однако наибольшую известность получила работа Тирша (1886).

Для подготовки к пересадке по Тиршу грануляции в области



Рис. 17. Иссечение тонкого лоскута кожи при помощи дерматома.



раны должны быть соскоблены, кровотечение остановлено путем прижатия слоев материи и губки, смоченной физиологическим раствором. Кожу для пересадки берут бритвой, причем срезают лоскуты 2—3 см шириной и до 10 см длиной. Толща лоскута состоит из эпидермиса и частично из сосочкового слоя кожи. Лоскуты переносят непосредственно на рану или временно (пока не вырезаны все лоскуты) помещают в стерильный физиологический раствор. При полном закрытии всех поверхностей раны Тирш рекомендует укладывать лоскуты черепицеобразно, чтобы края их слегка покрывали друг друга. Повязку накладывают влажную, смоченную соевым раствором. Наиболее удобным инструментом для взятия кожных лоскутов неполной, заранее намеченной толщины, величины и формы является дерматом.

Наиболее современной моделью дерматома служит электродерматом, который представляет собой круглый дисковый нож, вращающийся с помощью ручного электромотора (рис. 17) и помещенный над круглой металлической рамкой, расстояние от которой изменяется с помощью микрометрических винтов. Диаметр ножа равен 7 см, что позволяет вырезать кожные лоскуты не шире этого размера.

*Свободная пересадка лоскутов кожи во всю толщину.* Метод имеет большую практическую ценность, так как эти лоскуты хорошо противостоят внешним воздействиям, практически почти не сокращаются, не сморщиваются после приживления. Однако применение полнослойных лоскутов не позволяет закрывать большие дефекты кожи. Поэтому большинство методов пересадки кожи во всю толщину направлено на то, чтобы увеличить площадь трансплантата за счет образования в лоскуте отверстий (перфорированный лоскут), что позволяет растянуть его и увеличить этим на 50—60% площадь трансплантата.

*Техника операции.* Под местной анестезией выкраивают лоскут соответствующих размеров, захватывая кожу с небольшим слоем

подкожной клетчатки. Делают скальпелем или специальным аппаратом насечки трансплантата в шахматном порядке. Растянутый лоскут переносят на раневую поверхность и пришивают тонкими нитями по периметру раны. Сетчатые трансплантаты приживаются лучше, чем сплошные. Это объясняется наличием перфораций, создающих надежную дренажную систему и улучшающих условия питания лоскута. На рану донорского участка накладывают швы. Перфорированные лоскуты нельзя применять при пластике кожи лица по косметическим соображениям.

**Микрохирургия в кожной пластике.** Использование современных методов микрохирургической техники является основой для расширения оперативного восстановления кожного покрова человека.

По данным В. С. Крылова, Н. О. Милонова, Л. И. Нербоева (1982), наилучшим лоскутом для закрытия глубоких дефектов мягких тканей служит кожно-мышечный лоскут, выкраиваемый по боковой поверхности груди. Принцип операции заключается в свободной пересадке кожно-мышечных лоскутов на сосудистой ножке с наложением микрососудистых анастомозов, при котором удается в один этап закрыть обширные (15—20 см) и глубокие дефекты мягких тканей. Сложный лоскут с боковой поверхности груди выкраивается с длинной, хорошо выраженной сосудистой ножкой, облегчающей выполнение микрососудистых анастомозов.

Все описанные выше способы пересадки кожи относятся к аутопластике, то есть взятию трансплантатов на здоровых участках кожи больного. В последнее время стали применять гомопластику преимущественно в виде пересадки лоскутов кожи, взятой от неинфицированных трупов.

Основными вопросами гомопластики и в настоящее время остаются изучение природы биологической несовместимости тканей донора и реципиента и разработка способов подавления реакции тканевой несовместимости путем соответствующей подготовки трансплантатов и реципиентов.

### КОНТРОЛЬНЫЕ ВОПРОСЫ

1. Предмет и задачи топографической анатомии. Методы изучения.
2. Основные понятия в топографической анатомии — наружные ориентиры, сосудисто-нервные пучки, положение внутренних органов.
3. Предмет и задачи оперативной хирургии.
4. Понятие о хирургической операции. Оперативный доступ, оперативный прием.
5. Виды операций.
6. Классификация хирургических инструментов и их применение.
7. Основные правила и способы разъединения и соединения тканей.
8. Понятие о швах — первичный, вторичный, отсроченный. Показания и техника швов.
9. Техника наложения швов на сухожилия, нервные стволы.
10. Техника венекулярной пункции и венесекции.
11. Первичная хирургическая обработка ран.
12. Пластические операции на коже.

## ЛИТЕРАТУРА

### Основная

Бакулев А. Н. Клинические очерки по оперативной хирургии. — М.: Медгиз, 1954.

Кованов В. В. Оперативная хирургия и топографическая анатомия. — М.: Медицина, 1978, 1985. — 368 с.

Краткий курс оперативной хирургии с топографической анатомией / Под ред. В. Н. Шевкуненко, А. Н. Максименкова. — Л.: Медгиз, Ленинградское отд-е, 1951, — 796 с.

Лопухин Ю. М., Молоденков М. Н. Практикум по оперативной хирургии. — М.: Медицина, 1968. — 280 с.

Огнев Б. В., Фраучи В. X. Топографическая и клиническая анатомия. — М.: Медицина, 1960. — 350 с.

Островерхов Г. Е. Лекции по оперативной хирургии. — Л.: Медицина, Ленинградское отд-е, 1976, — 288 с.

Островерхов Г. Е. Лубоцкий Д. Н., Бомаш Ю. М. Оперативная хирургия и топографическая анатомия. — М.: Медицина, 1972.

### Дополнительная

Бабук В. В. Оперативная хирургия. — Минск: Госиздат БССР, 1962 — 388 с.

Бунтян А. А., Рябов Г. А., Маневич А. З. — Анестезиология и реаниматология. — М.: Медицина, 1984. — 432 с.

Литтманн И. Оперативная хирургия. — Будапешт: Изд. АН Венгрии, 1982. — 1176 с.

Петровский Б. В., Князев М. Д., Шабалин Б. В. Микрохирургия. — М.: Наука, 1976. — 272 с.

**ОПЕРАЦИИ НА КРОВЕНОСНЫХ СОСУДАХ**

**Показания** — повреждения сосудов и их последствия, ишемия и др.

**Инструменты.** Техническому оснащению сосудистой хирургии придают особое значение. К набору общехирургических инструментов добавляют эластические сосудистые зажимы, глазные пинцеты, иглодержатели, иглы Дешана, Купера, атравматические иглы и др.

В настоящее время разработан ряд приспособлений для сосудистого шва. К ним относятся металлические и стеклянные канюли, витиллевы или танталовые трубки, кольца Донецкого, Демихова, Синицина и др. Сюда же надо включить и инструмент для наложения циркулярного сосудистого шва, предложенный Шпуга.

В клинике наряду с расширением операций на сосудах появилась возможность применять сосудосшивающие аппараты различного назначения и различной конструкции (аппарат В. Ф. Гудова, универсальный сосудодержательный аппарат, односкрепочные аппараты и др.).

Институтом экспериментальной хирургической аппаратуры и инструментов (НИИЭХАиИ) разработан и создан ряд мелких инструментов, входящих ныне в набор для сердечно-сосудистой хирургии: сосудистые иглодержатели, прямой и изогнутый боковой сосудистый зажим для крупных сосудов, сосудистые винтовые клеммы, диссекторы и лопаточки, гибкий турникет и др. В качестве шовного материала применяют также прочные шелковые нити № 1 (для лигирования сосудов) и тонкий шелк или капрон (либо полихлорвиниловые нити) № 00 или № 0.

В разработке проблемы шва сосудов заслуга принадлежит русским хирургам (А. А. Ясиновский, 1889; И. Ф. Сабышев, 1895; П. Н. Напалков, 1900, и др.).

Конец XIX и первая половина XX века характеризовалась появлением большого количества самых разнообразных предложений, положивших начало основным видам кругового сосудистого шва. Два основных варианта циркулярного соединения сосудов возникли почти одновременно: ручной (различные варианты непрерывного и узлового швов) и бесшовный протезный (канюльный) методы.

Большим достижением отечественной хирургии явились разработка механического шва сосудов и создание сосудосшивающих аппаратов (В. Ф. Гудова, Н. П. Петровой, П. И. Андросова и др.). Положительное качество механического шва — точная адаптация

интимы сшиваемых сосудов, возможность избежать заметного сужения в зоне анастомоза, быстрота сшивания сосудов, возможность соединения мелких сосудов, большая прочность соединения, устойчивость к инфекции и др. (П. И. Андросов, 1960; Э. Д. Смирнова, 1978; Г. М. Захарова, 1979; И. А. Сыченников, 1980, и др.).

Ангиография, рентгеноэндоваскулярная хирургия в профилактике и лечении хирургических заболеваний, обязанная своим развитием кардиоваскулярной и абдоминальной хирургии, в свою очередь способствовала совершенствованию хирургии сосудов. Более того, селективная и суперселективная катетеризация артерий и вен, применяемая в ангиографии, стала в последнее десятилетие использоваться для эндовазального лечения различных, в том числе и хирургических, заболеваний (В. С. Савельев и др., 1984).

Основные методы катетеризации при эндовазальных вмешательствах: 1) эмболизация сосудов; 2) баллонная тампонада артерий; 3) внутрисосудистая дилатация артерий; 4) экстракция эмболов и инородных тел; 5) внутриартериальная инфузия лекарственных средств. Катетерные вмешательства, входящие в первые четыре группы, объединяют понятием «рентгеноэндоваскулярная хирургия» (РХА).

**Сосудистый шов.** Показанием к наложению сосудистого шва являются повреждения крупных сосудов, резекция сосудов по поводу сужения, аномалии развития, аневризмы. Сосудистый шов применяется также при наложении анастомозов и пластике сосудов. Остановка кровотечения и способы восстановления кровообращения при повреждениях сосудов — одна из актуальных задач практической хирургии.

Успех наложения сосудистого шва зависит исключительно от тщательности хирургической техники. Использование соответствующих инструментов, шовного материала и увеличения с помощью оптических систем значительно повышает точность наложения сосудистых швов и облегчает этот процесс.

В настоящее время широко применяются сшивание сосудов, эмболектомия, протезирование и пересадка сосудов.

Основные требования, предъявляемые к сосудистому шву: соединение краев поврежденного сосуда с минимальным сужением просвета его, герметичность швов и устранение причин для образования тромбов по линии шва. Этим требованиям в наибольшей мере отвечает шов Карреля, а также механический шов с применением сосудосшивающих аппаратов.

Различают следующие этапы сосудистого шва: мобилизация сосудов, подготовка концов сосудов к наложению шва, шов сосуда, снятие зажимов, проверка герметичности и проходимости сосуда.

*Техника сосудистого шва по Каррелю.* Обнажают сосуд в области повреждения, удаляют кровяные сгустки, изолируют артерию ниже и выше места повреждения, тщательно оберегая адвентицию и сохраняя отходящие от сосуда боковые ветви. Отступая от места повреждения, на концы артерии накладывают элаستي-

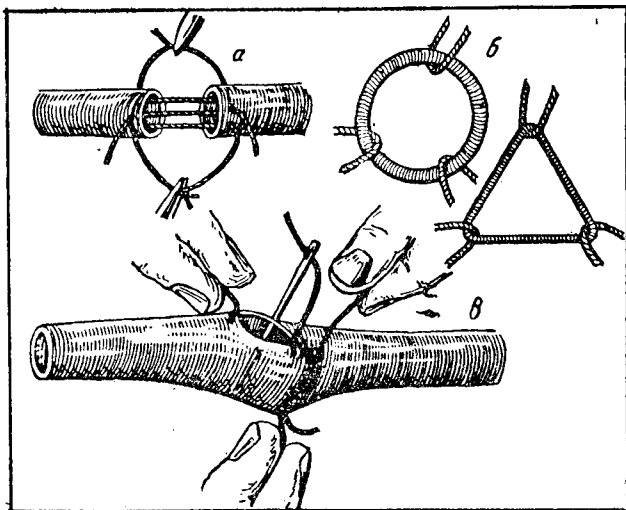


Рис. 18. Сосудистый шов по Каррелю:  
а, б, в — отдельные моменты сосудистого шва.

ческие сосудистые клеммы с резиновыми прокладками на браншах. Сшиваемые концы после иссечения поврежденных участков соединяют тремя швами-держалками, при растягивании которых соединенные края сосуда выворачиваются. В результате происходит плотное сопоставление интимы с интимой, а окружности сосуда на месте шва принимают треугольную форму.

Просвет сосуда промывают в процессе операции теплым физиологическим раствором или 2% раствором лимоннокислого натрия, гепарина. В промежутках между швами-держалками прилегающие края сосуда сшивают обвивным непрерывным швом (рис. 18). Стежки непрерывного шва проводятся на расстоянии 1 мм друг от друга через все слои с небольшим захватом краев сосуда так, чтобы после затягивания швов нити не выступали в просвет его. Таким способом ушивают края сосуда по всей окружности. Сосудистый шов накладывают в основном атрауматическими иглами.

После наложения непрерывного шва по всей окружности сосуда снимают сосудистые зажимы: сначала с периферического отрезка, а затем с центрального. Сушат рану тампоном и проверяют герметичность шва. Если между витками швов появляется кровь, накладывают дополнительные узловые швы. Рану зашивают послыно.

*Техника механического шва.* В наложении механического шва различают три этапа (П. И. Андросов, 1960).

Первый этап. Выделяют концы сосудов из окружающей ткани. Длина выделенных концов сосудов, согласно проведенным исследованиям, должна быть следующей: для сосудов диаметром от 1 до 4 мм — не менее 6 мм, от 4 до 8 мм — не менее 12 мм, от 8 до 20 мм — не менее 15 мм.

На выделенных концах сосудов все мелкие отводящие сосудистые ветви перевязывают лигатурой. Края сосудов выравнивают ножницами, и на концы сосудов накладывают кровоостанавливающие зажимы, которые своими губками сдавливают сосуд с силой, необходимой для прекращения кровотока (рис. 19). Последнее достигается при помощи специальной регулирующей части. Зажимы накладывают на сосуды с таким расчетом, чтобы длина свободных концов была достаточной для наложения аппарата и образования манжет из краев сосуда.

После наложения зажимов на центральный и периферический концы сосуда на них надевают соответственно две половины сшивающего аппарата — скрепочную и упорную (рис. 20).

Затем приступают к самому главному этапу операции — отворачиванию наружу (разбортовке) краев обоих концов сосудов. Это осуществляется довольно легко и быстро без повреждения стенок сосуда, особенно интимы, с помощью специальных пинцетов. После разбортовывания на каждом конце сосуда образуется манжета из вывернутых краев (рис. 21).

Образованные на концах сосуда манжеты закрепляют специальными пинцетами-зажимами (рис. 22). Отбортованные и закрепленные концы сосуда тщательно орошают физиологическим раствором. Затем скрепочную и упорную части прибора соединяют и замыкают соединительной планкой. Теперь сосуд готов к сшиванию (рис. 23).

Второй этап. Процесс непосредственного сшивания сосуда занимает доли секунды и осуществляется путем нажатия специального рычага. Рычаг ведет толкатель, подающий скрепки вперед к упорной части аппарата.

Каждая скрепка на своем пути двумя острыми ножками прокалывает (прошивает) обе стенки сосуда и упирается остриями ножек в лунки упорной половины аппарата. Ножки скрепок, попадая соответственно каждая в свою лунку, загибаются внутрь и смыкаются, обеспечивая таким образом плотное скрепление обеих стенок сосудов.

Третий этап. Аппарат снимают с концов сшитого сосуда, после чего в сосуде возобновляется ток крови.

Вначале оттягивают пинцеты-зажимы в манжет. Затем отводят соединительную планку и последовательно снимают разъединенные части аппарата и периферический кровоостанавливающий зажим. Зажим на центральном конце сосуда снимают не сразу, а постепенно, понемногу уменьшая силу, с которой он сжимает сосуд; таким образом, начинают осторожно пропускать кровь по сшитому сосуду.

Иногда в первые несколько секунд после возобновления кровотока в зазоры между скрепками может просачиваться кровь. Для устранения этого нужно на несколько секунд уменьшить напор струи крови в сосуде, что достигается с помощью того же зажима.

Концы сосуда, разбортованные в обе стороны от линии шва,

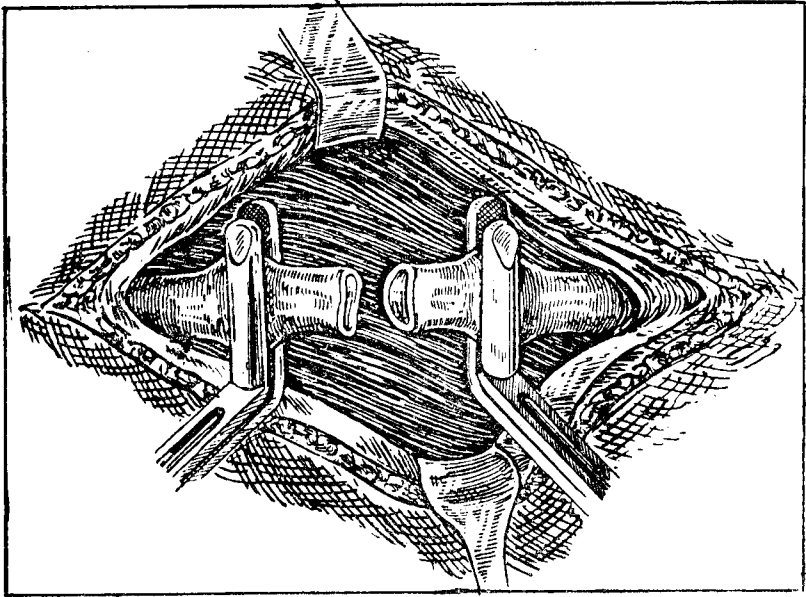


Рис. 19. Зажимы наложены на концы сосуда.

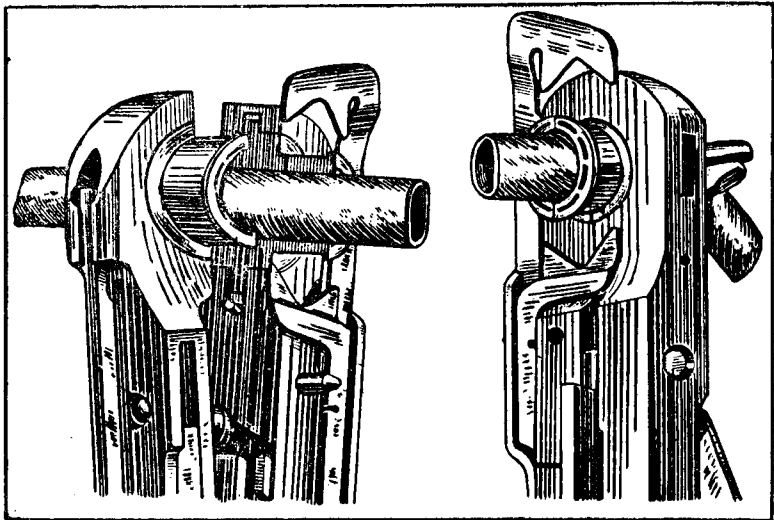


Рис. 20. На концы сосуда надеты скрепочная и упорная половины аппарата.



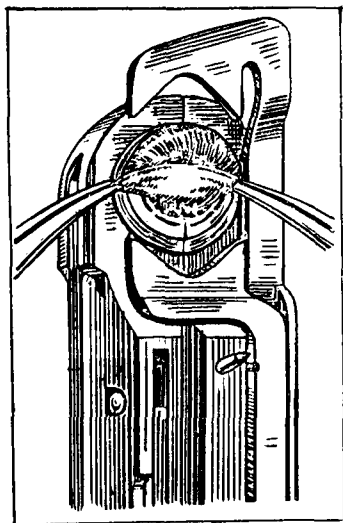


Рис. 21. Сосуд разбортован.

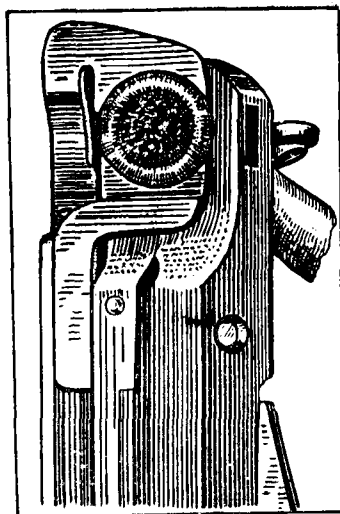


Рис. 22. Манжеты закреплены на приборе зажимом.

для более полного и широкого соприкосновения и лучшего сращения заворачивают в одну сторону (в виде одного манжета) в направлении, противоположном току крови. На этом операцию сшивания сосудов заканчивают.

Д. А. Донецкий (1957) разработал способ соединения сосудов при посредстве металлического кольца, по краю которого расположены четыре шипа. Центральный конец сосуда продевают через кольцо, край его отбортовывают на ободок кольца интимой наружу и укрепляют на шипах, которыми прокалывается стенка сосуда. Затем этот конец сосуда внедряют в периферический, край которого также фиксируется на шипах кольца. Этим методом не только можно соединять конец в конец, но и конец в бок и бок в бок (рис. 24). Метод Донецкого в настоящее время применяется по показаниям.

Наряду с существующими методами ручного и механического шва сосудов, в последнее время усилился интерес к так называ-

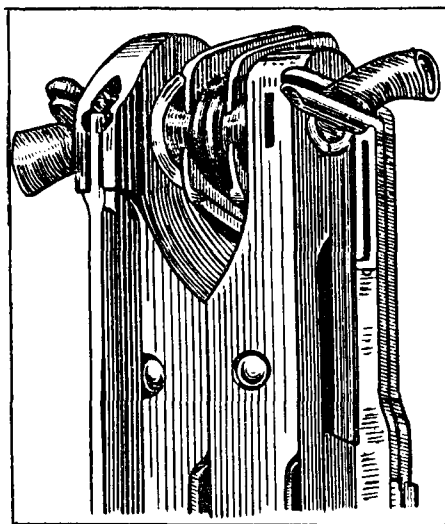


Рис. 23. Концы сосуда сведены для сшивания.

ёмому канюльному методу, как технически легко выполнимому.

Н. Н. Кузнецов и В. Д. Розвадовский (1963) для бесшовного соединения сосудов предложили использование гетероперитонеальных колец из брюшины слепой кишки, снабженных шипами из рыбьих ребер. Соединение концов сосуда авторы осуществляли по канюльному методу без использования шва.

*Техника операции по Кузнецову—Розвадовскому.* Артерия после ее обнажения выделяется на протяжении 4—5 см, и на нее накладываются эластичные сосудистые зажимы. Внутренние по-

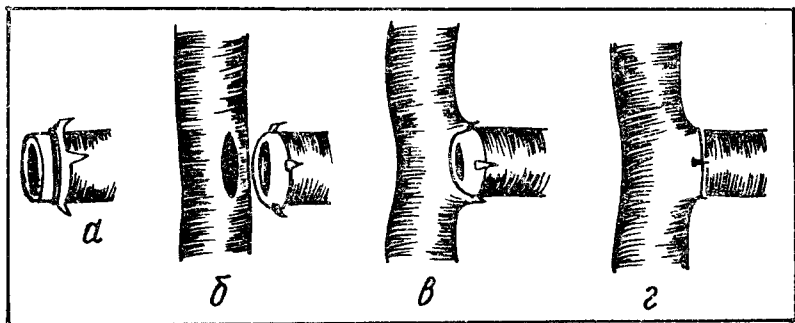


Рис. 24. Сосудистый шов с помощью колец Донецкого:

а — конец сосуда проведен в кольцо; б — отбортованный конец сосуда пронизан острыми шипами кольца; в — отбортованный конец сосуда подводят к боковой отверстию другого сосуда, стенку которого прокалывают острыми шипами; г — шипы придавливают к кольцу и этим герметически соединяют стенки сосуда.

верхности обоих (центральный и периферический) концов артерии промываются гепарином в физиологическом растворе (1:100), который без разведения вводится также в кровяное русло в зоне соединения сосуда. Затем на центральный конец артерии надевается перитонеальное кольцо соответствующего калибра, шипики которого обращены в сторону, противоположную от места перерыва сосуда. Стенка сосуда с помощью глазных пинцетов выворачивается интимой наружу и надевается на кольцо в виде манжетки, а затем в результате прокалывания шипиками закрепляется на нем. Центральный конец сосуда с кольцом и манжеткой вставляется в просвет периферического конца, стенка которого, несколько отступая от края и будучи проколота шипами, фиксируется на них подобно вывернутой стенке центрального конца сосуда.

В целях более прочного соединения концов сосудов и герметичности авторами использовался эластичный «бинт» из брюшины в виде узкой ленты шириной в 1,5—2 см. Сосуд в зоне анастомоза обматывается несколькими витками этого перитонеального бинта. Последний, плотно соприкасаясь со стенками сосуда и будучи увлажнен кровью, прочно с ним склеивается.

**Применение склеивающих веществ в хирургии сосудов.** На практике склеивание сосудов еще не нашло достаточного применения.

Ни один из предложенных современных клеев не удовлетворяет предъявляемым требованиям. Более того, склеивание сосудистых протезов вообще не выполнимо (И. Литтманн, 1982).

Из склеивающих составов, пожалуй, наиболее приближающимися к необходимому являются соединения цианакрила (например, гистоакрил-N-блау). Возможно склеивание лишь совершенно «сухих» тканей. Для формирования анастомоза или наложения заплаты при помощи клея все равно должны быть наложены ситуационные швы, после чего промежутки между ними соединяются клеем. Важно, чтобы клей был нанесен тонким слоем. Полимеризация клея занимает очень короткое время и равняется 10—30 с. Сосуды небольшого диаметра (меньше чем 5 мм) могут быть склеены без сужения их просвета с применением вспомогательных средств. Применение клея может быть, однако, неплохим подспорьем для страховки уже наложенной линии швов.

По данным А. А. Шалимова (1975), при применении цианакрилатного клея МК-6, МК-7 с подкреплением области сосудистого шва фасциальной манжеткой на магистральных кровеносных сосудах снижается количество аррозивных кровотечений за счет повышения герметичности сосудистого шва.

**Микрососудистая хирургия.** Новое развитие получила ангиохирургия в связи с разработкой микрососудистой техники на артериях диаметром 1—2 мм, мелких венах и коллекторных лимфатических сосудах.

Материал для шва выбирается по цвету, диаметру, гладкости, легкости прорезывания через ткань и завязывания узлов, стабильности узлов, инертности, химической стойкости, прочности и др.

В микрососудистой хирургии в основном используются атравматические иглы с соответствующим диаметром к шовному материалу.

Иглодержатель для микрохирургических атравматических игл и нитей является крайне важным инструментом. К нему предъявляются следующие требования: легкость прилагаемых усилий, плавность и точность движений бранш, прочность удержания иглы (Б. В. Петровский, 1976).

Методика наложения швов на сосуд малого калибра. Предпочтительным считается наложение вначале двух швов-держалок на противоположных сторонах будущего анастомоза, а затем, периодически потягивая за эти швы-держалки и, таким образом, фиксируя стенку сосуда, наложение уже отдельных узловых швов в промежутках между швами-держалками. Эти же швы-держалки могут быть использованы для того, чтобы повернуть анастомоз на 180°, прежде чем приступить ко шву второй его полуокружности. Непрерывный обвивной шов артерии или отдельные узловые швы, количество которых заранее невозможно предсказать, накладывают с одной целью — получить совершенно герметичный шов артерии. Шов вены может быть выполнен методикой непрерывного обвивного шва через все слои, учитывая низкое перфузионное давление в этой системе. Однако на венах

очень малого калибра (менее 1 мм) предпочтительны узловые отдельные швы.

В микрососудистой хирургии используется малая модель сосудосшивающего аппарата АСЦ-4, с помощью которого соединяют сосуды диаметром от 1,3 до 3,6 мм.

**Шунтирование кровеносных сосудов.** Повреждения магистральных кровеносных сосудов, сопровождающихся острой ишемией конечностей, могут привести к ее омертвлению, развитию фолькмановской контрактуры или болезни перевязанного сосуда. Для того чтобы избежать этих осложнений, необходимо оперативное лечение с восстановлением проходимости поврежденных артерий в наиболее ранние сроки. При выборе хирургической тактики надо учитывать не только общее состояние пострадавшего, но и время, прошедшее после травмы. Важно также правильно оценить степень ишемии тканей дистальнее места повреждения сосуда.

До восстановительной операции проводят консервативное лечение, направленное на уменьшение ишемических проявлений (сосудорасширяющие средства, новокаиновые блокады, местное охлаждение, переливание крови и заменителей и др.).

Уменьшить ишемию конечности и выиграть время для последующей восстановительной операции можно также, используя временное протезирование поврежденных сосудов. Для этого применяют полиэтиленовые или силиконовые трубки соответствующего диаметра, которые вводят в дистальный и проксимальный конец сосуда и фиксируют с помощью шелкового шва. Прочность крупных сосудов при таком временном протезировании может сохраняться длительное время (Ю. Н. Новиков, 1980; А. В. Покровский и др., 1983).

К одному из наиболее действенных методов профилактики ишемических расстройств относится шунтирование кровеносных сосудов, которое впервые разработал Блелок (1945).

Английское слово «shunt», заимствованное из области техники, многозначно: в электронике им обозначают параллельное соединение, сопротивление; на железнодорожном транспорте — перевод на запасной путь, ответвление. В сосудистой хирургии под шунтированием понимают создание нового временного или постоянного кровеносного русла, при помощи которого можно накладывать шов на сосуды при продолжающемся или возобновленном кровотоке. Шунтирование является одним из способов предупреждения кислородного голодания головного и спинного мозга при резекции аорты. Шунты отличаются друг от друга материалами, из которых они изготовлены, и способом соединения с сосудом.

В качестве материала для шунтирования служат различные пластмассы (политен, полиэтилен, ивалон, тигон) и искусственные синтетические волокна (нейлон, орлон, тефлон, винион, дакрон, стекло, алло- или ксенотрансплантаты).

Способы шунтирования делятся на две группы: внешние и внутренние.

*Внешний, или боковой, шунт* проходит снаружи от шунтируе-

мого участка сосуда, причем имеется постоянное и временное шунтирование. Временный шунт после возобновления кровотока по основному сосуду удаляется. При постоянном шунтировании шунт остается на все время, причем во время присоединения его кровоток идет по основному сосуду, а при иссечении сужения или аневризмы и зашивании культи — по пересаженному шунту — трансплантату. Способы внешнего шунтирования отличаются друг от друга методиками соединения шунта с сосудом. Эти виды шунтов присоединяются швом вручную или с помощью канюль. Последние укрепляются в сосуде лигатурой или турникетом, механическим или автоматическим зажимом.

*Внутреннее шунтирование* осуществляется способами, позволяющими соединить сосуды конец в конец при возобновленном кровотоке. Для этого используют трубки или специальные инструменты.

*Техника шунтирования по Н. К. Галанкину.* Инструмент, предложенный автором, состоит из двух полуколец и ручки для их соединения. На полукольцах имеются по три шипа для удержания краев сосуда и борозда для лигатуры.

Первый этап — временное соединение сосуда и возобновление кровотока. Кольцо надевают на один из концов сосуда и производят разбортовку, фиксируя края сосуда на шипах. После этого инвагинируют созданную на кольце манжетку в просвет другого конца сосуда, края которого также закрепляют шипами. Временное соединение закончено. Сосудистые зажимы снимают, кровоток возобновляется.

Второй этап — наложение шва. Перед наложением шва турникетами укрепляют концы сосуда так, чтобы лигатура лежала в проекции борозды кольца. Затем приступают к наложению обвивного или матрачного шва. По ходу его выполнения поэтапно снимают края сосуда с шипов. После окончания шва лигатуру удаляют, кольцо разнимают на две половинки и снимают с сосуда.

**Пластика сосудов.** С целью замещения дефектов крупных артериальных стволов в случаях, когда невозможно произвести непосредственное соединение концов поврежденного сосуда, предложен ряд способов восстановления кровообращения при помощи трансплантатов и протезов.

Различают следующие виды пластики сосудов: ауто трансплантация — пересадка собственных тканей; алло трансплантация — замещение дефекта производится за счет пересадки внутривидовой ткани; ксено трансплантация — замещение дефекта пересадкой как свежего, так и консервированного артериального ствола другого вида (животных); эксплантация — замещение дефектов артериального ствола при помощи пересадки тканей из полимеров (капрон, тефлон, дакрон, терилен).

Техника пластической операции зависит от характера повреждения сосуда и состояния мягких тканей в зоне операции. Различают пластику бокового и циркулярного дефекта сосуда. Необходимость в пластике бокового дефекта сосуда возникает тогда,

когда повреждение сосуда занимает более  $1/2$  его окружности и свыше 3—4 см по длине. В таких случаях наложение бокового шва приводит к значительному сужению или деформации этого участка. Для пластики бокового дефекта может быть использована «заплата» из участка вены или протеза. В местах, где сосуд подвергается частым изгибам, предпочтение следует отдавать аутовенозному материалу. Однако на крупных артериях, где артериальное давление высокое, и при отсутствии инфекции лучше использовать синтетический материал (А. В. Покровский и др., 1983).

Техника закрытия бокового дефекта сосуда с применением «заплат». После определения величины дефекта сосуда берут участок подкожной вены или кусочек протеза и рассекают вдоль. Образованную «заплату» вшивают в дефект артерии непрерывным выворачивающим швом так, чтобы интима сосуда хорошо соприкасалась с интимой вены или внутренней поверхностью синтетического материала. Для того чтобы «заплата» закрывала дефект в сосуде, равномерно и хорошо моделировалась по его очертанию, считаем необходимым накладывать сосудистый шов постепенно по всей окружности дефекта. Величина «заплаты» при этом не должна быть слишком большой, так как избыток ее может привести к выпячиванию стенки сосуда на этом уровне.

Венозный аутоотрансплантат широко применяется при восстановительных операциях на артериях. В хирургии вен область применения венозных трансплантатов также довольно обширна. Это реконструктивные и пластические операции при окклюзиях или ранениях крупных магистралей системы верхней и нижней полых вен.

Наиболее часто трансплантатом служит подкожная вена бедра (v. saphena magna).

Исечение участка вены, применяемого в качестве трансплантата, не должно сопровождаться нарушениями оттока крови, опасными для последующей функции тканей и органов. Удаление подкожной вены практически не вызывает нарушения оттока, так как он полностью компенсируется глубокими венами.

*Техника операции.* До операции на коже отмечают проекция сосуда и пределы ее обнажения. Разрез кожи и подкожной клетчатки проводят не над веной, а вдоль ее. Выделение и мобилизацию вены сопровождают паравазальным введением 0,25% раствора новокаина. перевязку притоков следует производить без предварительного наложения зажимов у стенки ствола вены.

Во время обнажения вены следует определить место расположения клапанов, так как от них в значительной мере зависит целесообразность пересадки того или иного участка. До извлечения трансплантата вдоль его передней поверхности проводят лигатуру, прошивая только периадвентициальные ткани. Такая маркировка позволит избежать скручивания трансплантата по оси во время проведения его через туннель в тканях, что является гарантией его правильного расположения в туннеле. После мобилизации полноценная вена резко спазмируется, а устранение спазма дости-

гается введением в ее просвет жидкости (1% раствор новокаина и др.). Вводят его через периферический конец вены, который в последующем отсекается, или в длинную культю крупного притока, которая специально сохраняется для этой цели. Гидравлическое расширение вены производится в пределах физиологически допустимых ее расширений, примерно на 2—3 мм больше исходного диаметра.

После мобилизации и введения раствора гепарина вену можно оставить в ране, сблизив ее края несколькими швами. Извлекают трансплантат непосредственно перед пересадкой. Во время операции трансплантат следует оберегать от излишней травматизации, необходимо также обеспечить постоянное увлажнение его физиологическим раствором. В местах предполагаемых анастомозов обнажаются соответствующие вены. Путем измерения уточняются размеры трансплантата. Обычно иссекается участок вены большей длины, чем требуется для пересадки, в расчете на сократимость вены и подготовку ее концов для образования анастомозов. Затем концы трансплантата подготавливаются для образования анастомозов и удаляется лигатура, использовавшаяся для маркировки передней стенки. Пересаживать трансплантат следует с таким расчетом, чтобы кровоток осуществлялся от периферического конца к центральному.

Тщательный гемостаз является непременным условием выполнения реконструктивных операций. Ложе для вены, пересаживаемой в виде свободного трансплантата, должно быть «сухим».

После окончания основной части операции рана послышно зашивается, конечность иммобилизуется на 4—6 дней.

В настоящее время для замещения дефектов артерий успешно применяют мягкие протезы из синтетических материалов. Особенно показан этот вид протезирования для образования обходного анастомоза при поражении магистральных сосудов на большом протяжении. Для предупреждения свертывания крови внутреннюю поверхность протезов обрабатывают силиконом. Сшивают циркулярным ручным швом Карреля или сосудосшивающим аппаратом.

**Операции при аневризмах.** Различают истинные и ложные (травматические) аневризмы. Истинные аневризмы появляются в результате выбухания самой стенки артерии, пораженной патологическим процессом; ложные, или травматические, аневризмы формируются из фиброзной ткани вокруг гематомы. Аневризмы могут быть артериальными, венозными и артерио-венозными; последние развиваются в том случае, если травматический мешок имеет сообщение с артерией и веной.

Все способы операций при травматических аневризмах можно объединить в три группы: а) перевязка приводящего конца артерии проксимально от аневризматического мешка; б) наложение сосудистого шва с целью сохранения проходимости поврежденных сосудов (А. П. Крымов, 1942); в) полное или частичное восстановление кровообращения путем трансвенозной аневризморафии по В. П. Радущкевичу — Б. В. Петровскому.

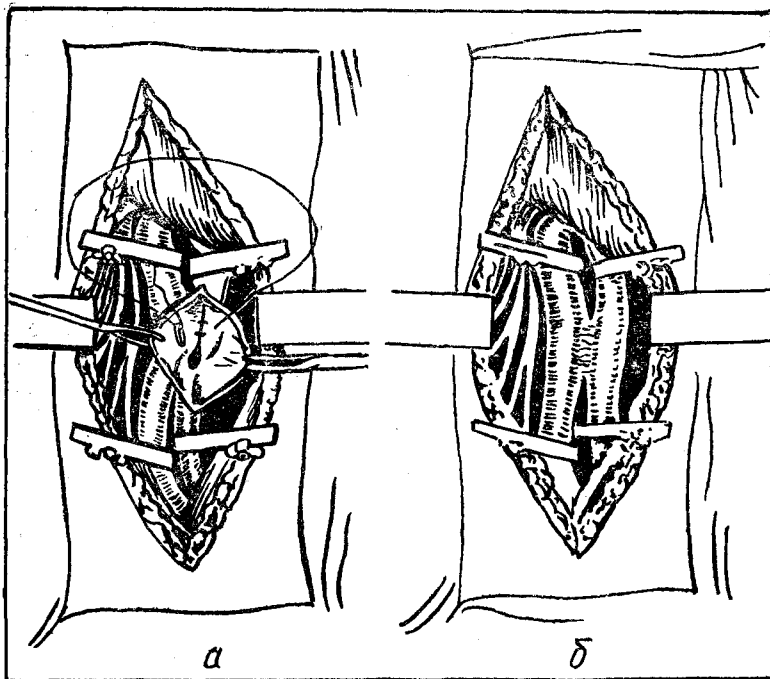


Рис. 25. Схема трансвенозного шва при артерио-венозной аневризме по Радушкевичу—Петровскому:

а—вскрыт аневризматический мешок, ушит артериальный свищ непрерывным швом; б—излишки аневризматического мешка удалены, стенка вены ушита непрерывным швом.

Трансвенозная аневризморафия по Радушкевичу—Петровскому применяется при артерио-венозных аневризмах и свищах. По выделении артерии и вены выше аневризматического мешка и ниже него накладывают зажимы на приводящие и отводящие отрезки сосудов. Выключенный участок вены рассекают по длиннику, удаляют кровяные сгустки из аневризматического мешка и находят отверстие в стенке артерии, которое ушивают непрерывным швом. После этого снимают зажим, наложенный ниже аневризматического мешка, и ушивают непрерывным швом отверстие в вене (рис. 25).

Операции при травматических аневризмах с применением сосудосшивающего аппарата. Под оперированную конечность выше аневризматического мешка подводят, не натягивая, резиновый жгут. Длина разреза кожи, проводимого по проекции сосудистого пучка, должна быть такой, чтобы можно было без труда обнажить приводящие и отводящие концы сосудов, образующих аневризматический мешок.

Ориентируясь по пульсации (что является положительной стороной операции без жгута), выделяют сосудистые стволы выше и ниже аневризматического мешка, чему значительно помогает



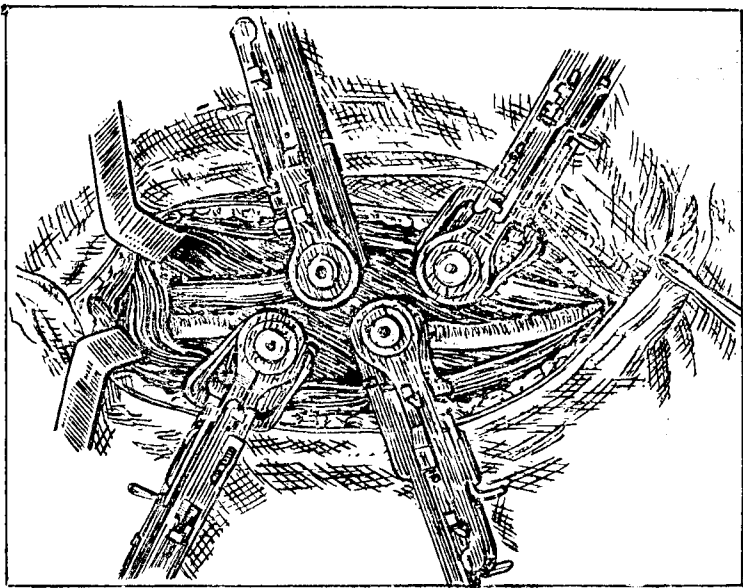


Рис. 26. Аневризматический мешок иссечен. Концы бедренной артерии и вены разбортованы на втулках аппарата.

ползучий новокаиновый инфильтрат по А. В. Вишневскому. Под сосуды подводят тонкие резиновые трубки в виде провизорных лигатур, подтягивая которые можно на время почти прекратить продвижение крови на участке аневризмы и в это время выделить последний из окружающих тканей. Выделение следует начинать с сосудов, постепенно приближаясь к патологическому дефекту в стенке. На отпрепарованную артерию выше мешка накладывают кровоостанавливающий зажим скрепочной половины сосудосшивающего аппарата, ниже мешка — зажим упорной половины аппарата и выделяют аневризматический мешок.

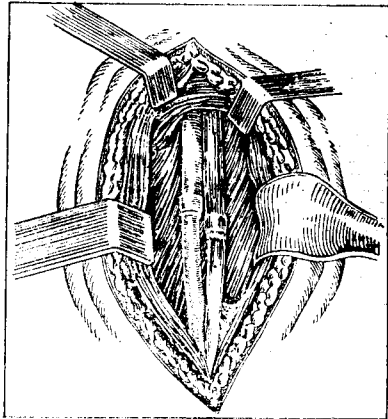


Рис. 27. Механический сосудистый шов в законченном виде.

В том случае, когда боковое соустье между артерией и веной не превышает 1 см и стенки его нерезко склерозированы, на дефект стенки сосудов накладывают боковые швы односкрепочным аппаратом. Если же боковое соустье между артерией и веной по своим размерам и положению исключает наложение боковых швов, то на месте соустья артерию и вену пересекают, удаляют аневризматический мешок, а концы артерии и вены разбортовывают на втулках аппарата (рис. 26).

Скрепочную и упорную половины аппарата соединяют и сшивают сосуд циркулярным швом. После наложения шва скрепочную и упорную половины аппарата разъединяют и освобождают артерию (рис. 27). Сосудистый анастомоз находится между кровоостанавливающими зажимами аппарата; сначала зажим снимают с дистального, а затем с проксимального отдела сосуда. Если после снятия зажимов по линии швов появляется небольшое кровотечение, его останавливают прижатием марлевой салфеткой, смоченной физиологическим раствором. При значительном кровотечении необходимо наложить добавочно отдельные швы односкрепочным аппаратом. Перед окончанием операции рану орошают антибиотиком. На конечность накладывают на 5—6 дней гипсовую лонгету, по истечении этого срока больному разрешают активные движения оперированной конечностью.

### ОПЕРАТИВНЫЕ ДОСТУПЫ К КРОВЕНОСНЫМ СОСУДАМ ВЕРХНИХ КОНЕЧНОСТЕЙ

**Обнажение кровеносных сосудов.** перевязка сосудов является одним из способов остановки кровотечений при повреждениях и ранениях кровеносных сосудов, а также при хирургических вмешательствах. Однако перевязку крупных сосудов применяют только в исключительных случаях. В большинстве случаев при повреждении таких сосудов производят восстановительные операции (шов сосуда, замещение, протезирование, шунтирование и др.).

Перевязку кровеносных сосудов осуществляют двумя способами: в ране и на протяжении (вне раны). Перевязка артерий на протяжении может быть проведена как предварительный (подготовительный) этап перед оперативным вмешательством, сопровождающимся большой кровопотерей (например, перевязка язычной артерии в подчелюстном треугольнике перед резекцией опухоли языка, ампутациями конечностей и др.).

Перевязку кровоточащих сосудов в ране производят, как правило, в процессе первичной хирургической обработки раны или другой операции, сопровождающейся нарушением целостности стенки артерии или вены, где невозможно осуществить пластическую операцию на сосуде.

Техника перевязки артерии на протяжении. Подводят под артерию иглу Дешана с длинной лигатурой или же изогнутый пинцет, которым можно провести нить. Таким образом подводят две лигатуры, расположенные на расстоянии 1—2 см друг от друга.

Сначала перевязывают центральный конец артерии, а затем периферический. Лигатуры завязывают хирургическим узлом. На центральный отрезок крупных сосудов рекомендуется накладывать две лигатуры на расстоянии 0,5—1 см, чтобы избежать возможного соскальзывания лигатуры под воздействием кровяного давления. При этом последнюю (дистальную) лигатуру накладывают путем прошивания стенки сосуда с последующим завязыва-

нием по обе стороны от сосуда. Сосуд пересекают между лигатурами и постепенно отпускают жгут. Пересечение артерии после перевязки необходимо для перерыва симпатической иннервации.

**Коллатеральное кровообращение.** Исходы операций, сопровождающихся перевязкой крупных кровеносных сосудов, зависят во многом от степени развития окольного (коллатерального) кровообращения между частями конечности, расположенными выше и ниже места повреждения сосуда. Кровоснабжение дистальных отделов конечности может совершаться за счет коллатералей, формирующихся как из предшествующих, так и из вновь образующихся сосудов. Слабовыраженные пути окольного кровообращения в нормальных условиях значительно усиливаются после перевязки сосудов и становятся основным источником кровообращения конечности ниже места перевязки. Вновь образованные коллатерали начинают функционировать не ранее чем через 60—70 дней. Поэтому при перевязке крупных артериальных стволов при значительных разрушениях мягких тканей возрастает опасность развития гангрены конечности.

Различают два вида межсосудистых анастомозов: внутрисистемные и межсистемные.

**Внутрисистемные анастомозы** обеспечивают связь в пределах ветвей одного крупного сосуда (анастомозы между глубокой и окружающей артерией плеча, между глубокой бедренной и подколенной артериями).

**Межсистемные анастомозы** связывают ветви крупных артерий, являющихся основными источниками кровоснабжения конечностей (анастомозы между ветвями подключичной и подмышечной артерий через надлопаточную ветвь, окружающие артерии плеча и лопатки).

**Обнажение подключичной артерии** возможно ниже ключицы, позади нее и выше ключицы. Сосудисто-нервный пучок, состоящий из подключичной части плечевого сплетения и подключичных сосудов, проецируется на середину ключицы.

После рассечения кожи в подкожной клетчатке встречаются кожные ветви шейного, плечевого сплетения и прободающие ветви межреберных нервов. Поверхностная фасция на участке от ключицы до верхнего края молочной железы рыхло соединена с подмышечной собственной фасцией и называется связкой, поддерживающей молочную железу (*lig. suspensorium mammarium*).

Собственная грудная фасция (*fascia pectoralis*) состоит из двух листков и образует футляр большой грудной мышцы, отдавая отроги в ее толщу. Позади глубокого листка собственной фасции располагается субпекторальное клетчаточное пространство, ограниченное сзади глубокой ключично-грудной фасцией (*fascia clavipectoralis*). В субпекторальной клетчатке проходят *a. et v. thoracoacromialis*, нервы плечевого сплетения и прободающие ветви межреберных нервов.

Глубокая фасция груди (*fascia clavipectoralis*) начинается от нижней поверхности ключицы, от клювовидного отростка лопатки

и I ребра и образует футляры для подключичной и малой грудной мышц.

Подключичные артерии соответственно их направлению разделяют на три отдела: проксимальный — от места ответвления до медиального края передней лестничной мышцы; межлестничной, находящийся в одноименном промежутке; позадиключичный (ключичный) — от латерального края передней лестничной мышцы до латерального края I ребра.

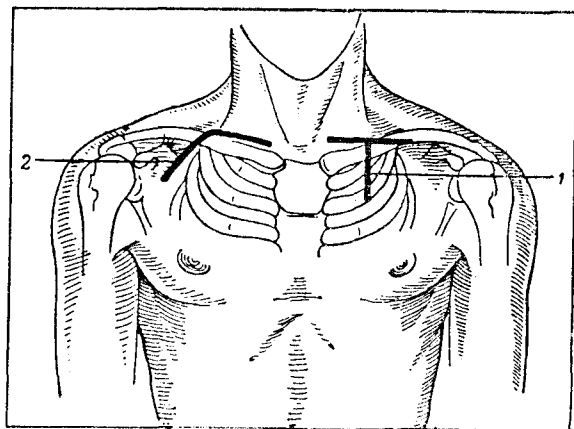


Рис. 28. Оперативные доступы к подключичной артерии:

1 — по Петровскому; 2 — по Джанелидзе.

Выбор доступа к разным отделам подключичной артерии зависит от локализации и особенностей патологического процесса. К поврежденному сосуду, пульсирующим гематомам, аневризмам если окружающие ткани изменены, делаются широкие доступы с пересечением или резекцией ключицы (рис. 28).

Проекционная линия подключичной артерии проходит через середину ключицы.

Положение больного на спине, верхнюю конечность на стороне операции отводят в сторону и сильно оттягивают вверх, чтобы поднять ключицу.

Обезболивание — местная инфильтрационная анестезия, по показаниям — наркоз.

**Обнажение подключичной артерии по Б. В. Петровскому.** Производят Т-образный разрез кожи. Горизонтальная часть разреза длиной 10—14 см проходит по передней поверхности ключицы, а вертикальная часть спускается книзу на 5 см от середины предыдущего разреза. Ключицу либо перепиливают пилой Джигли по середине, либо резецируют поднадкостнично ее грудинный отдел. Рассекают скальпелем надкостницу на задней поверхности ключицы и подключичную мышцу. Тупыми крючками разводят края раны, и в глубине находят сначала крупную подключичную вену, расположенную впереди *m. scalenus anterior*. Оттянув кнутри переднюю лестничную мышцу с проходящим здесь *n. frenicus*, обнаруживают в межлестничном промежутке подключичную артерию,

латеральнее которой проходят первичные стволы плечевого сплетения.

Для выделения дистальной части подключичной артерии при переходе ее в подмышечную рассекают fascia clavipectoralis через нижнюю часть разреза, обнажают медиальный край малой грудной мышцы, пересекают ее и, таким образом, подходят к сосудисто-нервному пучку.

Перевязку подключичной артерии надо стремиться по возможности производить дистальнее отхождения щитошейного ствола, являющегося основным путем коллатерального кровообращения верхней конечности. При доступах к подключичной артерии слева следует помнить о возможности повреждения грудного лимфатического протока, впадающего в венозный угол.

После окончания операции на сосуде сшивают края подключичной мышцы и надкостницы. Отрезки ключицы сопоставляют и закрепляют проволочным швом или спицей из нержавеющей стали. Верхнюю конечность фиксируют к туловищу гипсовой лонгетой в положении локтевого сустава, согнутого под прямым углом.

**Обнажение подключичной артерии по Ю. Ю. Джанелидзе.** Разрез проводят вдоль верхнего края ключицы, начиная на 1—2 см латеральнее грудино-ключичного сочленения. На уровне клювовидного отростка лопатки разрез поворачивают вниз по дельто-видно-грудной борозде на 5—8 см. Рассекают поверхностные слои и отделяют от ключицы латеральную ножку грудино-ключично-сосцевидной мышцы и волокна большой грудной мышцы. Поднадкостнично резецируют ключицу от грудино-ключичного сочленения до уровня клювовидного отростка. Рассекают задний листок надкостницы с подключичной мышцей и разводят края раны. Осторожно тупым инструментом выделяют подключичную вену и лежащую латеральнее и кзади от нее артерию. Для выделения конечного отдела подключичной артерии и начального отдела подмышечной надсекают волокна большой грудной мышцы, рассекают ключично-грудную фасцию, а иногда и малую грудную мышцу (рис. 29).

Коллатеральное кровообращение при перевязке подключичной артерии после выхода ее из-под лестничной мышцы развивается через анастомозы между *a. transversa colli*, *a. suprascapularis* с *a. circumflexa himeri posterior*, *a. circumflexa scapulae*, а также через анастомозы между *a. thoracica interna* и *a. thoracica lateralis*.

**Обнажение подмышечной артерии.** Подкожная клетчатка этой области выражена слабо и располагается слоями между пластинками поверхностной фасции. В подкожную клетчатку, прободая собственную фасцию, выходят кожные нервы, отходящие от плечевого сплетения и верхнегрудных нервов.

Собственная фасция (*f. axillaris*) у границ области свободно переходит спереди в *f. pectoralis*, сзади в *f. thoracolumbalis*, латерально — в рыхлую фасцию плеча и медиально — в фасцию передней зубчатой мышцы.

Под собственной фасцией находятся жировая клетчатка подмышечной впадины и мышцы, образующие ее стенки. Подмышечная впадина имеет форму усеченной четырехгранной пирамиды. Основание ее образовано подмышечной фасцией, а вершина располагается между I ребром и средней третью ключицы.

Передней стенкой подмышечной впадины являются *f. clavipectoralis m. pectoralis*, задней — *m.m. subscapularis latissimus dorsi*, латеральной — внутренняя поверхность плечевой кости с покрывающими ее *m. coracobrachialis* и короткая головка двуглавой мышцы плеча, медиальной — грудная клетка с передней зубчатой мышцей.

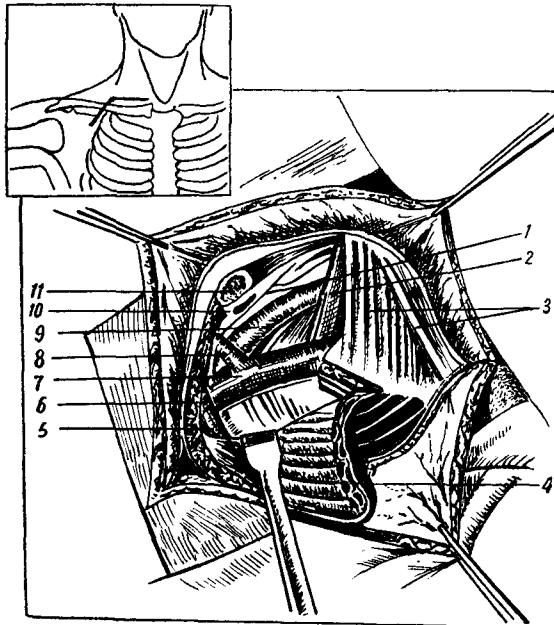


Рис. 29. Обнажение подключичной артерии с частичной резекцией ключицы. Вверху слева показана схема разреза по Джанелидзе.

1 — плечевое сплетение; 2 — передняя лестничная мышца; 3 — грудно-ключично-сосцевидная мышца; 4 — ключичная часть большой грудной мышцы оттянута книзу; 5 — малая грудная мышца; 6 — большая грудная мышца; 7 — подключичная вена; 8 — подкожная вена; 9 — подключичная артерия; 10 — подключичная мышца; 11 — латеральный конец ключицы.

Топографию *a. axillaris* принято рассматривать в трех отделах подмышечной впадины — *trigonum clavipectorale*, *trigonum pectorale* и *trigonum subpectorale*.

В первом отделе от подмышечной артерии отходят *a. thoracica superior*, кровоснабжающая первые два межреберья, и *a. thoracoacromialis*. В этом отделе в *v. axillaris* впадает *v. cephalica*.

Во втором отделе от артерии отходит латеральная грудная артерия (*a. thoracica lateralis*), сопровождаемая одноименными венами и *p. thoracicus longus*.

В третьем отделе спереди и медиально от артерии находятся *v. axillaris* и срединный нерв, латерально от артерии — мышечно-кожный нерв, *p. musculocutaneus*. В этом отделе от *a. axillaris* отходят *a. subscapularis* и *aa. circumflexae humeri anterior et posterior*.

Проекционная линия подмышечной артерии проходит на границе между передней и средней третью ширины подмышечной впадины или по передней границе роста волос (по Н. И. Пировову).

Положение больного на спине, верхняя конечность на стороне операции отведена в сторону от туловища под прямым углом и уложена на приставной столик. Хирург работает сидя, располагаясь между отведенной рукой и туловищем больного.

Обезболивание — местная инфильтрационная анестезия.

Разрез кожи длиной 8—10 см проводят до собственной фасции, по проекционной линии, над клюво-плечевой мышцей, которая проецируется, а иногда и просвечивается сквозь фасцию. По желобоватому зонду в направлении кожного разреза рассекают собственную фасцию. Клюво-плечевую мышцу тупым крючком оттягивают кнаружи, при этом становится видной задняя стенка ее фасциального ложа, являющаяся одновременно передней стенкой влагалища сосудисто-нервного пучка. Фасцию рассекают по желобоватому зонду. При рассечении фасциальных листков следует остерегаться случайного ранения подмышечной вены, сращенной с собственной фасцией подмышечной ямки. При правильном разрезе вена остается внутри и снизу и оттягивается вместе с фасциальными листками при разведении краев раны.

После рассечения влагалища сосудисто-нервного пучка двумя сложенными пинцетами осторожно раздвигают жировую клетчатку, придерживаясь внутреннего края клюво-плечевой мышцы. Становится видна артерия, располагающаяся между наружной и внутренней ножкой срединного нерва. Срединный нерв отводят кнаружи, кожные нервы — кнутри. Артерию тупым путем выделяют из окружающей клетчатки: на игле Дешана под нее подводят двойную шелковую лигатуру. Между двумя лигатурами артерию рассекают ножницами, затем отсекают концы нити. Операционную рану послойно зашивают (рис. 30).

Коллатеральное кровообращение после перевязки подмышечной артерии в основном развивается по анастомозам между ветвями подключичной артерии (*a. transversa colli*, *a. suprascapularis*) и подмышечной артерии (*a. toracodorsalis* и *a. circumflexa scapulae*).

**Обнажение плечевой артерии в средней трети плеча.** Проекция основного сосудисто-нервного пучка (*a. et v. brachialis*, *p. medianus*) соответствует линии, соединяющей точку, располагающуюся на границе передней и средней третей ширины подмышечной ям-

ки, с серединой локтевого сгиба. *N. medianus* в нижней трети плеча располагается на 1 см медиальнее артерии. Практически проекционная линия сосудисто-нервного пучка соответствует *sulcus bicipitalis medialis*.

Кожа медиальной поверхности плеча тонкая. Подкожная клетчатка рыхлая, поверхностная фасция — тонкая пластинка, рыхло связанная с собственной фасцией плеча. В подкожной клетчатке у медиального края двуглавой мышцы плеча располагается подкожная вена *v. basilica*, которая на границе нижней и средней третей плеча прободает собственную фасцию и в средней трети находит-

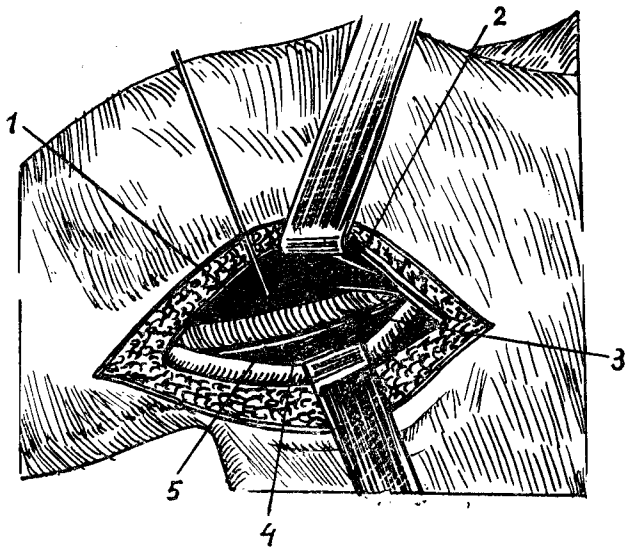


Рис. 30. Обнажение подмышечной артерии и срединного нерва:

1 — *n. medianus* оттянут вперед и кнаружи; 2 — *n. musculocutaneus*; 3 — *a. axillaris*; 4 — *v. axillaris* оттянута назад и внутрь, под ней виден *n. ulnaris*; 5 — *n. cutaneus antebrachii medialis*

ся в ее расщеплении (канал Пирогова), а затем уходит под нее, и *n. cutaneus antebrachii medialis*.

В *sulcus bicipitalis medialis*, под фасцией, располагаются *a. brachialis* с двумя сопровождающими венами и *n. medianus*.

В верхней трети от плечевой артерии отходит глубокая артерия плеча, *a. profunda brachii*, которая объединяется с лучевым нервом и уходит в заднее мышечное ложе.

В средней трети от плечевой артерии начинается верхняя локтевая коллатеральная артерия, которая сопровождает локтевой нерв и вместе с ним направляется в заднюю локтевую область. В нижней трети плеча от *a. brachialis* отходит нижняя локтевая коллатеральная артерия, которая вместе с основным сосудисто-нервным пучком переходит в переднюю локтевую область. Кнутри от



плечевой артерии и несколько глубже, в одном с ней фасциальном влагалище, лежит п. ulnaris, который на границе верхней и средней трети прорывает медиальную межмышечную перегородку и переходит на заднюю область плеча.

В нижней трети плеча, между m. brachialis и m. brachioradialis, п. radialis идет в сопровождении лучевой коллатеральной артерии — конечной ветви a. profunda brachii.

Положение больного на спине. Конечность отведена до образования с туловищем прямого угла и фиксирована к приставному столу в положении супинации.

Обезболивание — местная инфильтрационная анестезия.

Разрез кожи длиной 6—8 см проводят по медиальному краю двуглавой мышцы плеча на 2 см наружи от проекционной линии. Растягивают края кожной раны крючками и по внутреннему краю m. biceps brachii рассекают переднюю стенку фасциального влагалища этой мышцы. Затем мышцу оттягивают крючком в латеральную сторону, после чего по желобоватому зонду рассекают заднюю стенку фасциального влагалища мышцы, являющуюся одновременно передней стенкой сосудистого влагалища. Двумя сложенными пинцетами плавными движениями вдоль разреза из клетчатки осторожно выделяют сосудисто-нервный пучок: плечевую артерию с двумя сопровождающими ее венами и расположенный кнутри от артерии срединный нерв.

Таким образом артерию изолируют от вен. При необходимости под артерию со стороны срединного нерва на игле Дешана подводят двойную шелковую лигатуру. Артерию перевязывают и рассекают между лигатурами ножницами. После окончания операции рану послойно зашивают. Конечность иммобилизуют гипсовой лонгетой в положении приведения и сгибания в локтевом суставе под прямым углом.

Коллатеральное кровообращение развивается через анастомозы между a. profunda brachii и a. collateralis ulnaris superior с a. recurrens radialis и a. recurrens et ulnaris.

Обнажение плечевой артерии в локтевой ямке. Проекционная линия локтевой артерии в локтевой ямке проходит от внутреннего мыщелка плеча через середину локтевой ямки к наружному краю предплечья.

Положение больного на спине, конечность отведена под прямым углом и фиксирована в положении супинации.

Обезболивание — местная инфильтрационная анестезия.

Разрез кожи, подкожной клетчатки и поверхностной фасции длиной 6—8 см производят по проекционной линии так, чтобы середина разреза соответствовала середине локтевого сгиба. Проходящие под кожей вены оттягивают тупыми крючками в стороны либо рассекают их между лигатурами. Дно раны образуют собственная фасция и сухожилие двуглавой мышцы (aponeurosis m. bicipitis brachii). Собственную фасцию и трапециевидную связку Пирогова рассекают по зонду в направлении кожного разреза. При оттягивании их крючками кнутри от сухожилия двуглавой

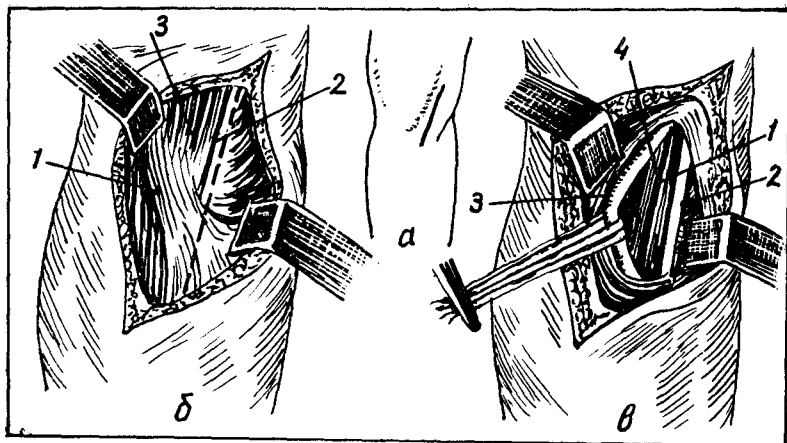


Рис. 31. Обнажение плечевой артерии и срединного нерва в локтевой ямке:

а — направление разреза кожи; б — покровы рассечены, пунктиром показано направление разреза апоневроза двуглавой мышцы; 1 — сухожильное растяжение двуглавой мышцы; 2 — плечевая мышца; 3 — двуглавая мышца плеча; в — по рассечении покровов и сухожильного растяжения двуглавой мышцы плеча обнажен сосудисто-нервный пучок: 1 — *vv. brachiales*; 2 — *p. medianus*; 3 — *a. brachialis*; 4 — *m. biceps brachii*.

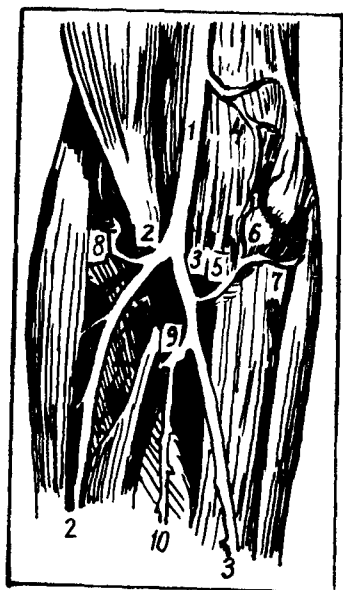


Рис. 32. Артерии локтевой ямки:

1 — плечевая артерия; 2 — лучевая артерия; 3 — локтевая артерия; 4 — нижняя локтевая коллатеральная артерия; 5 — локтевая возвратная артерия; 6 — 7 — передняя и задняя ветви локтевой возвратной артерии; 8 — лучевая возвратная артерия; 9 — общая межкостная артерия; 10 — передняя межкостная артерия.

мышцы видна артерия с сопровождающими ее венами и примерно 1 см кнутри от артерии — срединный нерв. Двумя сложенными пинцетами осторожно выделяют артерию из окружающей ее клетчатки и изолируют вену. Со стороны срединного нерва подводят двойную шелковую лигатуру на игле Дешана. Артерию перевязывают и рассекают между лигатурами. Рану послойно зашивают (рис. 31).

Коллатеральное кровообращение при перевязке плечевой артерии в локтевой ямке происходит через хорошо развитые анастомозы между

ветвями плечевой артерии и возвратными сосудами лучевой и локтевой артерий, образующие *rete cubiti* (рис. 32).

Лучевую и локтевую артерию обнажают на передней поверхности предплечья. Кожа области тонкая. В подкожной клетчатке

у латерального края *m. brachioradialis* располагается *v. cephalica* в сопровождении ветвей *p. cutaneus antebrachii lateralis*, а у медиального края области — *v. basilica* с ветвями *p. cutaneus antebrachii medialis*. Посередине идет средняя вена предплечья (*v. mediana antebrachii*). Поверхностная фасция области выражена слабо и рыхло связана с собственной.

В клетчатке межмышечных щелей предплечья находится четыре сосудисто-нервных пучка. Латеральный сосудисто-нервный пучок, состоящий из *a. radialis* с сопровождающими венами и *ramus superficialis p. radialis*, располагается в *sulcus radialis*, образованной в верхней трети *m. brachioradialis* и *m. flexor carpi radialis*. *R. superficialis p. radialis* лежит латерально от артерии и сопровождает ее до границы средней и нижней третей. На этом уровне нерв отклоняется кнаружи, проходит под сухожилием *m. brachioradialis*, прободает собственную фасцию и выходит в подкожный слой тыла кисти.

Лучевая артерия у нижней границы области переходит в межмышечный промежуток на тыле кисти, называемый анатомической табакеркой.

Локтевой сосудисто-нервный пучок лежит глубже, чем лучевой. У верхней границы предплечья от *a. ulnaris* начинается общая межкостная артерия, которая вскоре делится на *a. interossea anterior et posterior*. Последняя через отверстие в межкостной перепонке уходит в заднее ложе. Еще два сосудисто-нервных пучка проходят по средней линии предплечья: *p. medianus* в сопровождении одноименной артерии, возникающей из *a. interossea anterior*; самый глубокий — передний межкостный сосудисто-нервный пучок — *vasa interossea anteriora* и одноименный нерв на передней поверхности межкостной перепонки.

Проекционная линия лучевой артерии проходит от медиального края сухожилия двуглавой мышцы или середины локтевой ямки к пульсовой точке или же к точке, расположенной на 0,5 см кнутри от шиловидного отростка лучевой кости.

Положение больного на спине, верхняя конечность отведена и максимально супинирована.

Обезболивание — местная инфильтрационная анестезия.

**Обнажение лучевой артерии в нижней трети предплечья.** Разрез кожи длиной 6—8 см проводят по проекционной линии. Лучевая артерия расположена между *m. brachioradialis* с наружной стороны и *m. flexor carpi radialis* с внутренней стороны, то есть в лучевом желобке. Отодвинув кожные нервы и вены, если они располагаются по линии разреза, рассекают по зонду собственную фасцию предплечья и тут же под ней находят лучевую артерию, прикрытую небольшим слоем клетчатки. Двумя сложенными пинцетами артерию выделяют из подкожной жировой клетчатки и изолируют от сопровождающих вен. Под нее подводят на игле Дешана двойную шелковую лигатуру, артерию перевязывают и рассекают между лигатурами. Рану послойно зашивают наглухо.

**Обнажение локтевой артерии в нижней трети предплечья.**

Разрез кожи длиной 6—8 см проводят вдоль проекционной линии (на 1 см кнаружи от нее), то есть непосредственно над *m. flexor digitorum superficialis*. Расширяют кожную рану крючками, по желобоватому зонду рассекают собственную фасцию предплечья, по беловатой полоске находят края сухожилия локтевого сгибателя кисти, далее проникают крючками в промежуток между лучевым сгибателем пальцев (медиально) и поверхностным сгибателем пальцев (латерально) и выделяют под глубоким листком фасции артерию, расположенную на глубоком сгибателе пальцев. Локтевая артерия с венами располагается в ране латерально, ближе к локтевой кости проходит *p. ulnaris*.

### ОПЕРАТИВНЫЕ ДОСТУПЫ К КРОВЕНОСНЫМ СОСУДАМ НИЖНИХ КОНЕЧНОСТЕЙ

Ранения и поражения кровеносных сосудов нижней конечности по сравнению с сосудами верхней конечности встречаются чаще и сопровождаются более тяжелыми осложнениями. Тяжесть осложнений возрастает при высоких ранениях, окклюзиях бедренной артерии и особенно наружной подвздошной артерии. Поэтому в случаях ранений подвздошных сосудов необходимы широкие оперативные доступы, создающие условия для обнажения сосудов на большом протяжении и обеспечивающие возможность выполнения восстановительных операций (сосудистый шов, замещение дефекта артерии, эмболектомия).

**Обнажение наружной подвздошной артерии.** Различают два вида доступа к наружной подвздошной артерии: *внебрюшинный* и *внутрибрюшинный*. Внутрибрюшинные доступы опасны, так как могут повлечь за собой инфицирование брюшной полости. Анатомически наиболее обоснован *внебрюшинный* доступ к подвздошным сосудам, разработанный Н. И. Пироговым.

**Внебрюшинный доступ к наружной подвздошной артерии.** Проекционная линия артерии проходит между пупком и серединой пупартовой связки.

Положение больного на спине с несколько приподнятым тазом.

**Обезболивание** — местная инфильтрационная анестезия.

Разрез кожи длиной 12—15 см проводят параллельно и на 2 см выше паховой связки с таким расчетом, чтобы середина разреза совпадала с проекционной линией артерии. Во избежание повреждения семенного канатика медиальный конец разреза не должен доходить до лонного бугорка на 3—4 см.

Разрезают кожу с подкожной клетчаткой и поверхностной фасцией, при этом пересекают между двумя лигатурами *a. et v. epigastricae superficialis*. Разрезают по ходу раны апоневроз наружной косой мышцы, оттягивают крючком нижний край внутренней косой и поперечной мышц, после чего становится видимой поперечная фасция. Ее рассекают и проникают в рыхлый слой предбрюшинной клетчатки, к которому прилежит брюшинный мешок. *A. epigastrica inferior*, если нужно, пересекают между лигатурами.

Затем оттесняют брюшинный мешок и семенной канатик кверху и кнутри, на передней поверхности *m. iliopsoas*, ближе к медиальному краю его, находят наружную подвздошную артерию. При этом следует помнить, что медиально от артерии располагается одноименная вена, поэтому иглу Дешана с лигатурой лучше проводить со стороны вены, чтобы не проколоть ее. Наружную подвздошную артерию спереди в косом направлении пересекают мочеточники, *a. festicularis* у мужчин и *a. ovarica* у женщин и *v. mesenterica inferior* справа. После окончания операции рану послойно зашивают.

Коллатеральное кровообращение после перевязки подвздошной артерии развивается через анастомозы между ветвями внутренней подвздошной артерии и глубокой артерии бедра.

**Обнажение бедренной артерии под паховой связкой.** Бедренная артерия (*a. femoralis*) вступает в бедренный треугольник кнутри от середины паховой связки, прикрыта спереди серповидным краем широкой фасции и лежит кнаружи от одноименной вены, которая книзу постепенно перемещается на заднюю поверхность артерии. От артерии отходят *a. circumflexa ilium superficialis*, *a. epigastrica superficialis* и *a. pudenda externa*. Бедренный нерв (*n. femoralis*) в бедренном треугольнике лежит кнаружи от сосудов и отделен от них подвздошно-гребешковой дугой и фасцией подвздошно-поясничной мышцы.

Глубокая артерия бедра (*a. profunda femoris*) отходит обычно от задненаружной, реже — от задней или задневнутренней полуокружности бедренной артерии на расстоянии 1—6 см от паховой связки. Одноименная вена находится кнутри от глубокой артерии бедра.

Проекционная линия бедренной артерии проводится при ротированной кнаружи и согнутой слегка в коленном и тазобедренном суставах конечности, от середины расстояния между передней верхней подвздошной остью и лонным бугорком к внутреннему мыщелку бедренной кости — линия Кэна (рис. 33).

Положение больного на спине, бедро слегка отведено и ротировано кнаружи.

**Обезболивание** — местная инфильтрационная анестезия.

Разрез проводят по переднемедиальной поверхности бедра, от середины паховой связки, начиная на 1—2 см выше ее, и продолжают на 10—12 см вниз по ходу проекционной линии сосуда. Рассекают кожу, подкожную клетчатку и поверхностную фасцию, в подкожной клетчатке — ветви наружной срамной артерии и одноименные вены, по зонду — поверхностный листок широкой фасции бедра несколько кнаружи от ее серповидного края, образующего овальную ямку. В ране видны: латерально — *a. femoralis* и медиально — *v. femoralis*, между которыми располагается выраженная фасциальная перегородка. Двумя сложенными анатомическими пинцетами артерию изолируют от окружающих тканей. Со стороны вены под артерию подводят двойную шелковую лигатуру на игле.

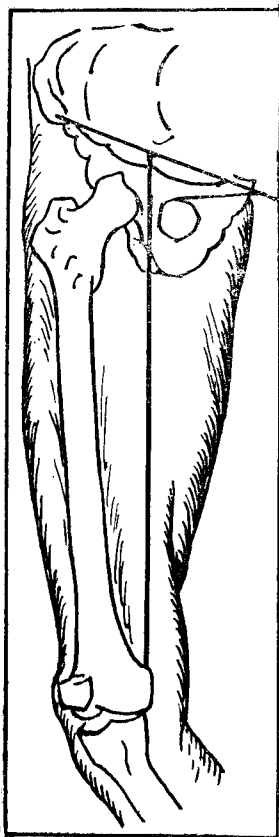


Рис. 33. Проекционная линия бедренной артерии по Кэну.

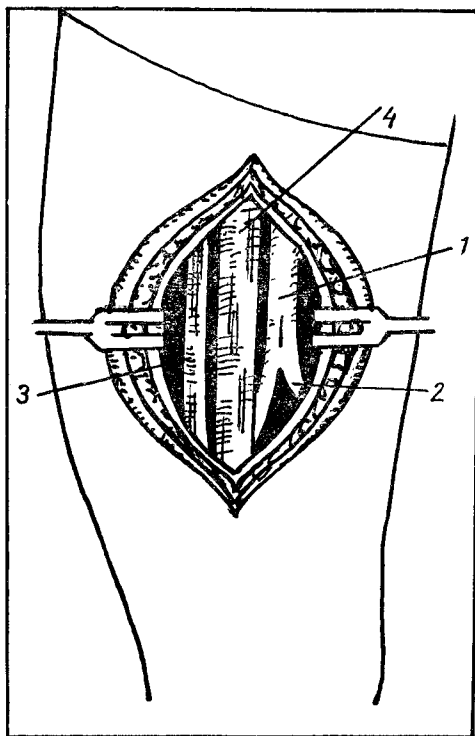


Рис. 34. Обнажение бедренной артерии и бедренной вены под паховой связкой: 1 — *v. femoralis*; 2 — *v. saphena magna*; 3 — *p. saphenus*; 4 — *a. femoralis*.

ют. Рану послойно зашивают (рис. 34).

Коллатеральное кровообращение при перевязке бедренной артерии восстанавливается через анастомозы между *a. glutea inferior*, *a. obturatoria*, *a. circumflexa femoris medialis et lateralis* и *a. pudenda interna*, *a. pudenda externa*.

**Обнажение бедренной артерии в приводящем канале.** *Canalis adductorius* ограничен медиально большой приводящей мышцей и латерально *m. vastus medialis*. Переднюю стенку его образует *lamina vastoadductoria*, натянутая от сухожилия большой приводящей мышцы к *m. vastus medialis*.

Длина канала 5—6 см, середина его отстоит на 15—20 см от *tuberculum adductorium femoris*. Он сообщается в проксимальном направлении с *fossa ileopectinea* и пространством бедренного треугольника, дистально — с подколенной ямкой, по ходу *a. и v. genus descendens* и *p. saphenus* — с клетчаткой на медиальной поверхности коленного сустава и голени (В. В. Кованов).

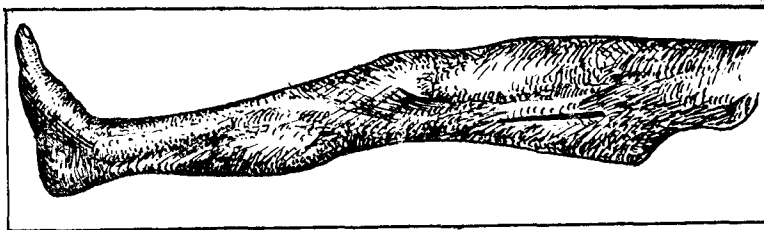


Рис. 35. Обнажение бедренной артерии в приводящем канале (линия разреза).

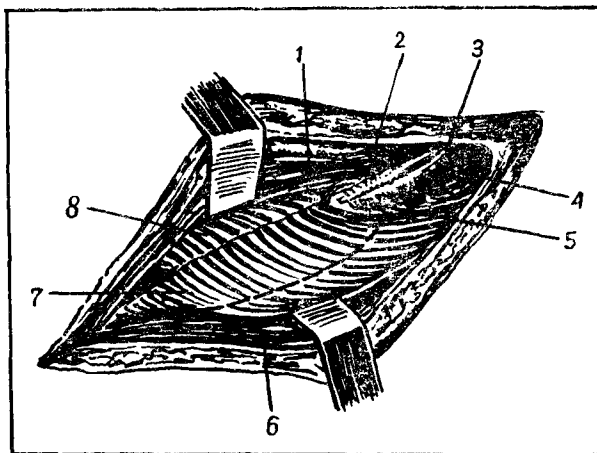


Рис. 36. Обнажение бедренной артерии в приводящем канале (I этап).

Крючком разведены *m. sartorius*, *m. gracilis*; пунктиром показана линия рассечения *lamina vastoadductoria*;

1 — *m. sartorius*; 2 — *fascia lata*; 3 — бедренная артерия; 4 — бедренная вена; 5 — *m. adductor longus*; 6 — *m. gracilis*; 7 — *lamina vastoadductoria*; 8 — край *m. vastus medialis*.

Фасциальное влагалище а. и в. *femoralis* прочно сращено с верхним краем *lamina vastoadductoria*, а ниже сосуды отклоняются от этой пластинки на 1—1,5 см, причем бедренная артерия лежит спереди и медиально, а вена — сзади и латерально. В пределах канала от бедренной артерии отходит а. *genus descendens*, которая выходит из переднего отверстия канала приводящих мышц бедра, направляясь книзу, доходит до артериальной сети коленного сустава, образуя иногда прямой анастомоз с передней возвратной ветвью большеберцовой артерии (а. *recurrens tibialis anterior*), сопровождает п. *saphenus*, к которой на голени присоединяется в. *saphena magna*, и доходит до середины внутреннего края стопы.

Проекционная линия артерии проходит от середины паховой связки до внутреннего мыщелка бедра (рис. 35).

Положение больного на спине, конечность слегка отведена, согнута в коленном и тазобедренном суставах и ротирована кнаружи.

Обезболивание — местная инфильтрационная анестезия.

Разрез кожи длиной 8—10 см проводят по проекционной линии сосуда, на семь поперечных пальцев выше медиального мыщелка бедра. После рассечения кожи, подкожной клетчатки и поверхностной фасции большую подкожную вену отводят в сторону. Под собственной (широкой) фасцией просвечивают волокна портняжной мышцы, над которой по зонду рассекают широкую фасцию бедра. Мышцу оттягивают кнутри, рассекают задний листок фасциального ложа и обнажают *lamina vastoadductoria*, являющуюся передней стенкой канала. Через отверстие на передней стенке из приводящего канала бедра выходят *a. genus descendens* и *p. saphenus* (рис. 36). По желобоватому зонду рассекают переднюю стенку приводящего канала бедра в проксимальном направлении. В канале спереди и кнаружи от бедренной артерии проходит большой подкожный нерв, сзади и кнутри — бедренная вена. Большой подкожный нерв отводят крючком кнаружи. Тупым путем при помощи двух сложенных пинцетов артерию выделяют, под нее со стороны вены на игле Дешана подводят двойную шелковую лигатуру. Артерию перевязывают и рассекают между лигатурами. Рану послойно зашивают (рис. 37).

Коллатеральное кровообращение восстанавливается за счет ветвей глубокой артерии бедра, анастомозирующих с сосудистой сетью области колена.

**Обнажение подколенной артерии.** Кожа области тонкая, в подкожной клетчатке в восходящем направлении иногда идет *v. femoropoplitea* (BNA) и находятся поверхностные лимфоузлы и кожные нервы бедра и голени.

Подколенная фасция является продолжением широкой фасции и имеет вид апоневроза, что важно учитывать при определении пульса на подколенной артерии. Подколенная (ромбовидная) ямка выполнена плотной жировой клетчаткой, окружающей сосудисто-нервный пучок.

Под *fascia poplitea* поверхностно располагается большеберцовый нерв. Он отдает здесь ветви к мышцам голени и медиальный кожный нерв икры, *p. cutaneus surae medialis*. Последний, сопровождая *v. saphena parva*, на голени соединяется с *p. cutaneus surae lateralis* в икроножный нерв, *p. suralis*. Медиально и глубже большеберцового нерва лежит подколенная вена с многочисленными притоками, прикрывающая отчасти одноименную артерию. Подколенная артерия, располагающаяся еще глубже и медиальнее, почти на дне подколенной ямки, с одноименной веной заключены в плотное фасциальное влагалище.

От подколенной артерии выше суставной щели отходят *a. genus superior lateralis*, *a. genus superior medialis*; на уровне суставной щели — *a. genus media* (непарная), разветвляющаяся в капсуле коленного сустава и в его крестообразных связках.



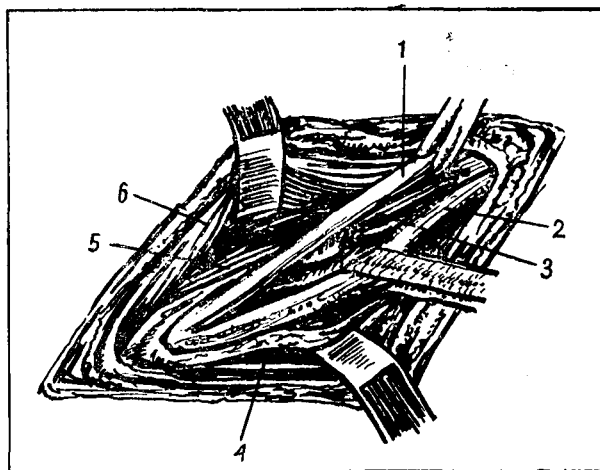


Рис. 37. Обнажение бедренной артерии в приводящем канале (II этап).

Вскрыт приводящий канал, выведены в рану бедренная артерия и вена:

1 — бедренная артерия; 2 — бедренная вена; 3 — *p.sarphenus*; 4 — *m. gracilis*; 5 — *m. vastus medialis*; 6 — *m. sartorius*.



Рис. 38. Артерии голени. Голенно-подколенный канал вскрыт:

1 — подколенная артерия; 2, 3 — медиальная и латеральная верхняя коленная артерия; 4 — икроножные артерии; 5 — медиальная нижняя коленная артерия; 6 — латеральная нижняя коленная артерия; 7 — задняя большеберцовая артерия; 8 — передняя большеберцовая артерия; 9 — малоберцовая артерия; 10 — задняя большеберцовая возвратная артерия.

Нижние коленные артерии отходят от *a. poplitea* на уровне суставной щели или у верхнего прикрепления подколенной мышцы; *a. genus inferior lateralis* огибает латеральный мениск, *a. genus inferior medialis* — медиальный мыщелок большеберцовой кости.

Проекционная линия подколенной артерии проходит вертикально через середину подколенной ямки или по линии Кэна (ее нижняя треть), при обнажении артерии через жоберову ямку.

**Обнажение подколенной артерии в жоберовой ямке.** Положение больного на спине, конечность отведена, полусогнута в коленном и тазобедренном суставах и ротирована кнаружи.

**Обезболивание** — местная инфильтрационная анестезия.

Разрез кожи, подкожной клетчатки и поверхностной фасции длиной 7—8 см проводят вдоль сухожилия большой приводящей мышцы бедра кверху от внутреннего надмыщелка бедра. По желобоватому зонду рассекают широкую фасцию над промежутком между мышцами: большой приводящей бедра спереди и полусухожильной, полуперепончатой и нежной мышцами сзади. Раздвинув крючками портняжную и четырехглавую мышцы кпереди,

большую приводящую, нежную, полусухожильную и полуперепончатую мышцы кзади, в жировой клетчатке подколенной ямки выделяют подколенную артерию, расположенную ближе к кости и сумке коленного сустава. Несколько поверхностнее и латеральнее артерии находится подколенная вена, выше, поверхностнее и латеральнее, — большеберцовый нерв.

К о л л а т е р а л ь н о е к р о в о о б р а щ е н и е после перевязки подколенной артерии восстанавливается через анастомозы *aa. genus superiores, a. genus media, aa. genus inferiores (laterales et medialis*; рис. 38).

**Обнажение задней большеберцовой артерии в верхней трети голени.** Задняя большеберцовая артерия — продолжение *a. poplitea*, сопровождаемая одноименными венами и большеберцовым нервом, располагается в голенно-подколенном канале, *canalis cruroropliteus*. Канал ограничен спереди задней большеберцовой мышцей, сзади — глубоким листком фасции голени и *m. soleus*. Через нижнее отверстие (между ахилловым сухожилием и сухожилием *m. tibialis posterior*) задняя большеберцовая артерия и большеберцовый нерв проходят в медиальный лодыжечный канал, а затем на подошвенную поверхность стопы, где артерия разделяется на две ветви — *aa. plantaris medialis et lateralis*. От задней большеберцовой артерии начинаются: 1) малоберцовая артерия (*a. peronea*) — на 2—3 см ниже подколенной мышцы, находясь вначале в одном канале с задней большеберцовой артерией, вступает в *canalis musculoperoneus inferior* (между малоберцовой костью, *m. tibialis posterior* и *m. flexor hallucis longus*); 2) многочисленные мышечные и костные ветви (*ramus circumflexus fibulae, r. malleolaris medialis, rr. calcanei* и др.)

П о л о ж е н и е б о л ь ш о г о на спине, конечность согнута в тазобедренном и коленном суставах и ротирована кнаружи.

О б е з б о л и в а н и е — местная инфильтрационная новокаиновая анестезия.

**Техника операции.** Разрез кожи, подкожной клетчатки и поверхностной фасции ведут по проекционной линии, начиная от медиального мыщелка большеберцовой кости вниз на один палец кнутри от медиального края ее на 10—12 см. Большую подкожную вену отводят в сторону и по желобоватому зонду рассекают собственную фасцию; освобожденный край икроножной мышцы оттягивают до сухожильной пластинки на ее передней поверхности. Эту пластинку необходимо вскрывать по желобоватому зонду, причем через глубокий листок просвечивает сосудисто-нервный пучок. Осторожно вскрыв по желобоватому зонду глубокий листок фасции, обнаруживают на задней поверхности задней большеберцовой мышцы снаружи большеберцовый нерв, кнутри от него — заднюю большеберцовую артерию с одноименными венами, а кнаружи от нерва — малоберцовые сосуды.

**Обнажение передней большеберцовой артерии в средней трети голени.** *A. tibialis anterior*, вторая, менее значительная, концевая ветвь *a. poplitea*, покидает, в голенно-подколенный канал через пе-

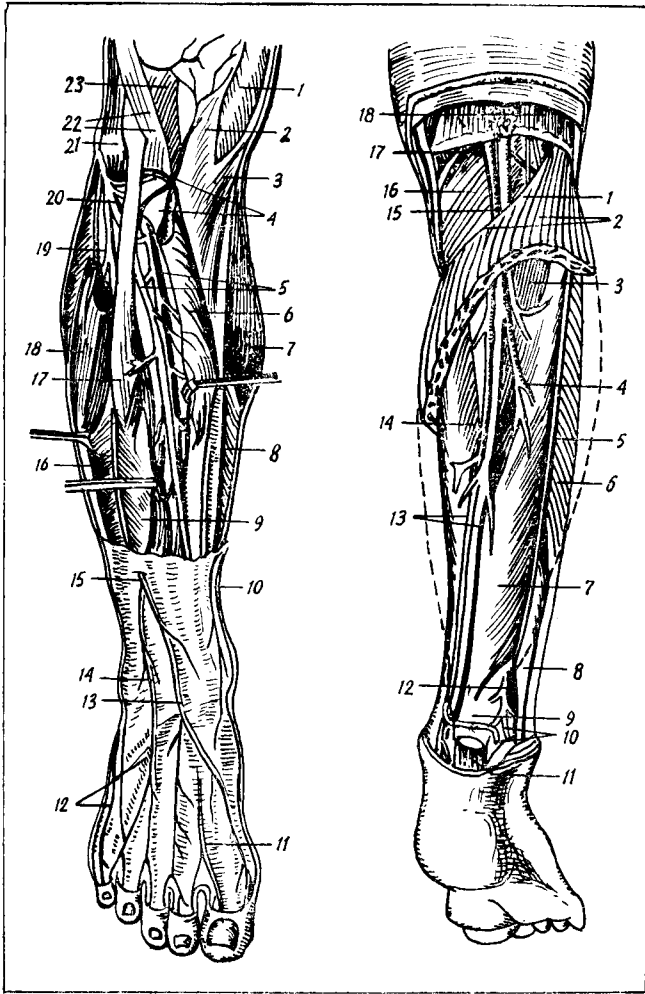


Рис. 39. Топография сосудов и нервов передней области правой голени.

1 — retinaculum patellae mediale; 2 — lig. patellae; 3 — сухожилия, образующие pes anserinus; 4 — membrana interossea cruris и a. recurrens tibialis anterior; 5 — a. tibialis anterior и n. peroneus profundus; 6 — m. tibialis anterior; 7 — m. gastrocnemius; 8 — m. soleus; 9 — m. extensor hallucis longus; 10 — n. saphenus; 11 — n. peroneus profundus; 12 — ветви n. cutaneus dorsalis lateralis; 13 — n. cutaneus dorsalis medialis; 14 — n. cutaneus dorsalis intermedius; 15, 19 — n. peroneus superficialis; 16 — m. peroneus brevis; 17 — m. extensor digitorum longus; 18 — m. peroneus longus; 20 — n. peroneus communis; 21 — caput fibulae; 22 — tractus iliotibialis et tuberculum Gerdy; 23 — retinaculum patellae laterale.

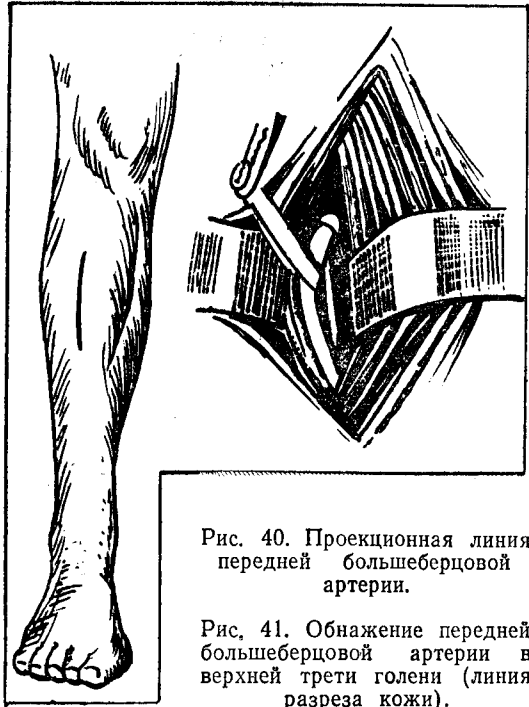


Рис. 40. Проекционная линия передней большеберцовой артерии.

Рис. 41. Обнажение передней большеберцовой артерии в верхней трети голени (линия разреза кожи).

реднее его отверстие (в самом верхнем отделе *membrana interossea*), ложится на переднюю поверхность межкостной перепонки и спускается по ней вниз (рис. 39), вплоть до стопы, на тыле которой проходит уже под названием *a. dorsalis pedis*. Артерия сопровождается двумя венами и *p. peroneus profundus* и все время идет с латеральной стороны *m. tibialis anterior*, между ним и *m. extensor digitorum longus*, который затем заменяется *m. extensor hallucis longus*; от передней большеберцовой артерии отходят многочисленные мышечные ветви, задняя и передняя возвратные большеберцовые артерии *a. malleolaris anterior lateralis*, *a. malleolaris medialis* и др.

Проекционная линия передней большеберцовой артерии проходит от середины расстояния между головкой малоберцовой кости и бугристости большеберцовой кости сверху до середины расстояния между лодыжками внизу (рис. 40).

Положение больного на спине.

Обезболивание — местная инфльтрационная анестезия.

Разрез кожи длиной 8—10 см проводят в средней трети голени строго по проекционной линии. Рассекают кожу, подкожную клетчатку и поверхностную фасцию. По зонду рассекают собственную фасцию в верхнем отделе раны с подлежащими мышцами. Находят межмышечный промежуток между передней большеберцовой мышцей, расположенной медиально, и длинным разгиба-

телем пальцев латерально (рис. 41). В глубине межмышечного промежутка, на межкостной мембране находится переднюю большеберцовую артерию с сопровождающими венами и малоберцовый нерв, расположенный снаружи. Двумя сложенными пинцетами артерию изолируют от нерва и сопровождающих вен. На игле Дешана со стороны малоберцового нерва подводят двойную шелковую лигатуру. Артерию перевязывают и рассекают между лигатурами. Рану послойно зашивают.

**Обнажение задней большеберцовой артерии в средней трети голени.** Обнажение задней большеберцовой артерии в более дистальных отделах голени производят по медиальной поверхности последней соответственно проекционной линии.

Проекционная линия артерии проходит от точки, отстоящей на 1 см кзади (кнутри) от внутреннего края большеберцовой кости (вверху) к середине расстояния между ахилловым сухожилием и внутренней лодыжкой (внизу; рис. 42).

Положение больного на спине или на боку, конечность сгибают в коленном суставе и ротируют кнаружи.

Обезболивание — местная инфильтрационная анестезия.

Разрез длиной 6—8 см ведут по проекционной линии на 2—3 см кзади от внутреннего края большеберцовой кости. Рассекают кожу, подкожную клетчатку, поверхностную фасцию и поверхностный листок собственной фасции голени. Двубрюшную мышцу оттягивают кзади, рассекают камбаловидную мышцу и осторожно расслаивают глубокий листок собственной фасции голени, под которым и обнаруживается задняя большеберцовая артерия, кнаружи от нее проходят большеберцовый нерв, кнаружи от нерва — малоберцовая артерия. Тупо выделяют артерию из жировой клетчатки, под нее подводят двойную шелковую лигатуру на игле Дешана. После перевязки и пересечения артерии между лигатурами рану послойно зашивают.

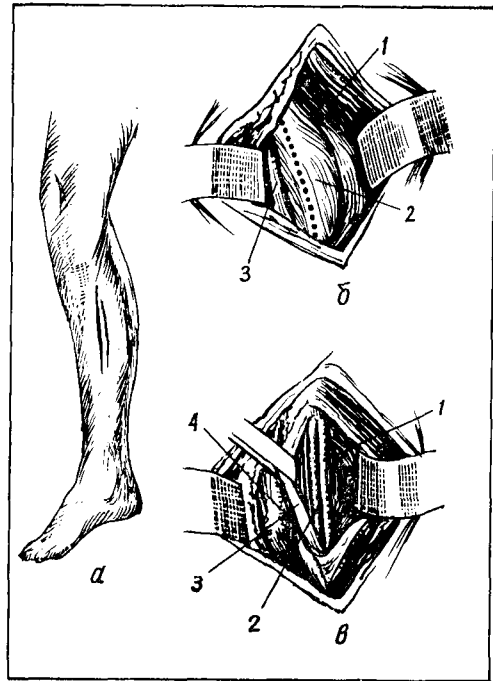


Рис. 42. Обнажение задней большеберцовой артерии в средней трети голени:

а — линия разреза кожи; б — покровы рассечены, икроножная мышца оттянута; пунктиром показана линия разреза *m. soleus*; 1 — *m. gastrocnemius*; 2 — *m. soleus*; 3 — *tibia*; в — *m. soleus* оттянута; крючком: 1 — *n. tibialis*; 2 — *v. tibialis posterior*; 3 — *a. tibialis posterior*; 4 — *tibia*.

Для обнажения же этой артерии в области медиальной лодыжки производят дугообразный разрез длиной 7 см, проходящий сзади внутренней лодыжки. Рассекают кожу, подкожную клетчатку и поверхностную фасцию. После разведения краев раны видны плотные блестящие волокна расщепленной связки (*lig. lacerniatum*), которую также рассекают по зонду. В ране видны расположенные в клетчатке задняя большеберцовая артерия с двумя сопровождающими ее венами и большеберцовый нерв. Сосудисто-нервный пучок проходит между сухожилием длинного сгибателя пальцев (спереди) и сухожилием длинного сгибателя большого пальца (сзади и в глубине). После выделения артерии из окружающей клетчатки и сопровождающих вен ее перевязывают и рассекают между двумя шелковыми лигатурами. Рану послойно зашивают.

### ОПЕРАЦИИ ПРИ ВАРИКОЗНОМ РАСШИРЕНИИ ВЕН НИЖНИХ КОНЕЧНОСТЕЙ

Операции на венах нижних конечностей в основном проводят на большой и малой подкожных венах и их притоках.

Кровь из подкожных вен тыла стопы оттекает по двум руслам — *v. saphena magna* и *v. saphena parva*.

*V. saphena parva* питается из подкожной венозной сети тыла стопы, пяточной области и анастомозирует с глубокими венами подошвы. Поднимается позади наружной лодыжки, ложится в борозду между головками *mm. gastrocnemii*. Ниже подколенной ямки *v. saphena parva* прободает фасцию голени и впадает в подколенную вену.

Большая подкожная вена (*v. saphena magna*; рис. 43 а, б) — самая значительная из подкожных вен тела; начинается из *v. marginalis medialis*, из венозной сети пяточной области и подошвы. Поднимается по медиальной поверхности голени и бедра, постепенно отклоняясь кпереди и перекидываясь через серповидный край широкой фасции бедра (*fossa ovalis*), впадает в бедренную вену. Из многочисленных притоков *v. saphena magna* следует отметить *v. saphena accessoria*, собирающую кровь из кожных вен медиальной поверхности бедра, и *v. femoralis anterior*, в которую объединяются кожные вены передней стороны бедра. *V. saphena magna*, кроме кожных вен, принимает также вены из глубины — соустья с мышечными венами, пронизывающие собственную фасцию.

Большая и малая подкожные вены многократно анастомозируют друг с другом; обе богато снабжены клапанами, обеспечивающими ток крови по направлению к сердцу.

Все глубокие вены стопы, голени и бедра сопровождают одноименные артерии. Вся система *v. saphena magna* обильно снабжена клапанами и анастомозирует с венами ягодичной области и запирательного отверстия.

Цель операций — удаление патологически измененного ствола большой подкожной вены для устранения венозного застоя и восстановления нарушенной трофики тканей.

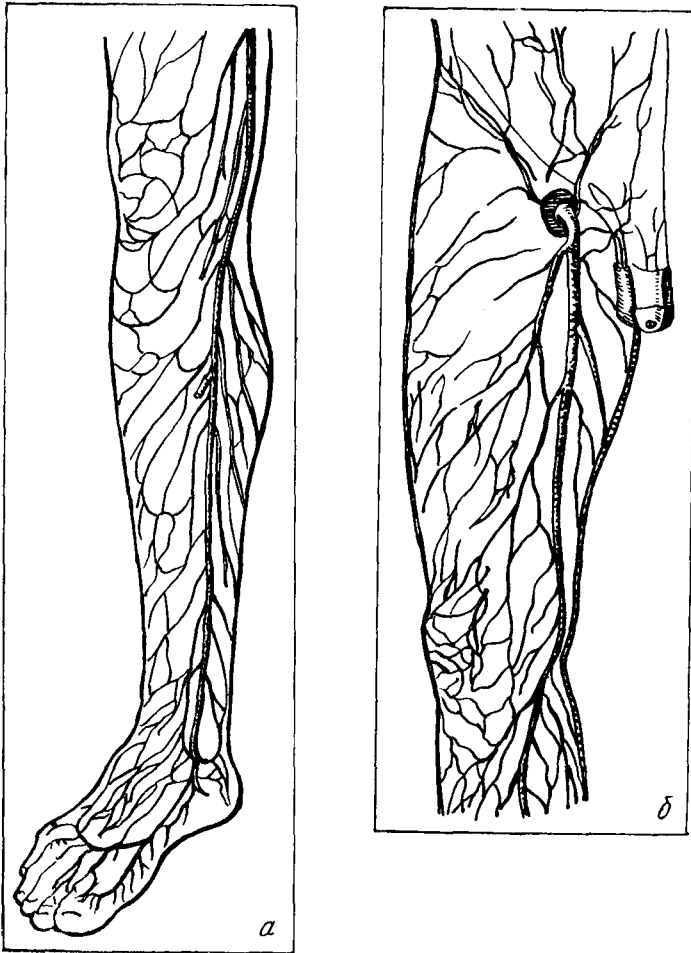


Рис. 43. Поверхностные вены.

а — голени (правой); переднемедиальная поверхность (1/4) (кожа и подкожная клетчатка удалены; сосуды отпрепарированы);  
 б — бедра (правого); переднемедиальная поверхность (1/5) (кожа и подкожная клетчатка удалены; сосуды отпрепарированы).

Показания — большие венозные узлы, вызывающие боли и отеки, а также образование трофических язв на голени и повторные кровотечения.

**Операция Маделунга.** Продольным разрезом вдоль варикозно расширенной вены последняя обнажается и полностью на всем протяжении удаляется. Если поражена большая подкожная вена, как это обычно бывает (более 90%), то вначале изолируют ее проксимальный отдел. У места впадения ее в бедренную вену накладывают две лигатуры, между которыми вену перевязывают. Затем, идя сверху вниз, производят экстирпацию основного ствола подкожной вены вместе с узлами и расширенными ее ветвями как

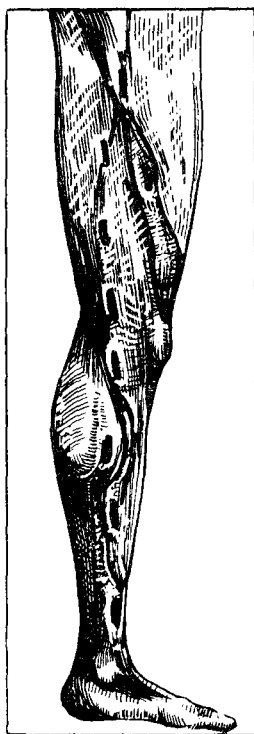


Рис. 44. Схема разрезов по Нарату для удаления варикозно расширенных поверхностных вен.

в области бедра, так и в области голени. В этом случае лучше сделать два разреза: один — на бедре, второй — на голени, оставив кожный мостик в области коленного сустава, чтобы рубец не мешал движениям в суставе. На этом участке проделывают тоннель из обоих разрезов и удаляют кусок вены. Иногда большая подкожная вена состоит из двух стволов. Об этом следует помнить и иссечь оба ствола во избежание рецидива. После тщательного гемостаза рану послойно зашивают.

**Операция Бебкока.** При этой операции производится подкожное удаление вен в три этапа.

**I этап.** Небольшим поперечным разрезом обнажают большую подкожную вену (*v. saphena magna*) в верхнем ее отделе. Последняя выделяется, под нее подводятся две лигатуры, верхней — вена перевязывается вблизи впадения ее в бедренную вену.

**II этап.** Ниже наложенной лигатуры стенку вены надрезают и в просвет ее вводят тонкий гибкий зонд с пуговчатым утолщением на конце. Легкими движениями, без особого усилия, как бы надевая вену на зонд, последний

продвигают возможно ниже и над тем местом, где он остановился, делают второй поперечный разрез. Зонд обычно удается продвинуть до уровня коленного сустава, а иногда и ниже его.

**III этап.** Сосуд выделяют, вскрывают его просвет над нижним утолщением зонда и последний извлекают до тех пор, пока верхнее утолщение не окажется в ране, после чего лигатура на верхнем конце зонда крепко завязывается. Вену между лигатурами перевязывают и периферический ее конец по возможности на большом протяжении изолируют, при этом впадающие в нее ветви перевязывают и пересекают. После этого хирург, захватив нижний конец зонда, постепенно, осторожно извлекает его вместе с веной, которая вворачивается внутрь, как палец перчатки, а ассистент большой салфеткой немедленно прижимает эту область во избежание образования гематомы. Так по частям можно удалить вену на всем протяжении, однако это удается редко по той причине, что в области голени вена часто сращена с кожей.

**Флебэктомия по способу Нарата** заключается в том, что вена и ее расширенные протоки удаляются через небольшие разрезы, между которыми вены удаляются методом тоннелирования. Этот способ более простой, но не косметичен, требует нанесения большого количества разрезов, занимает много времени. Он чаще все-



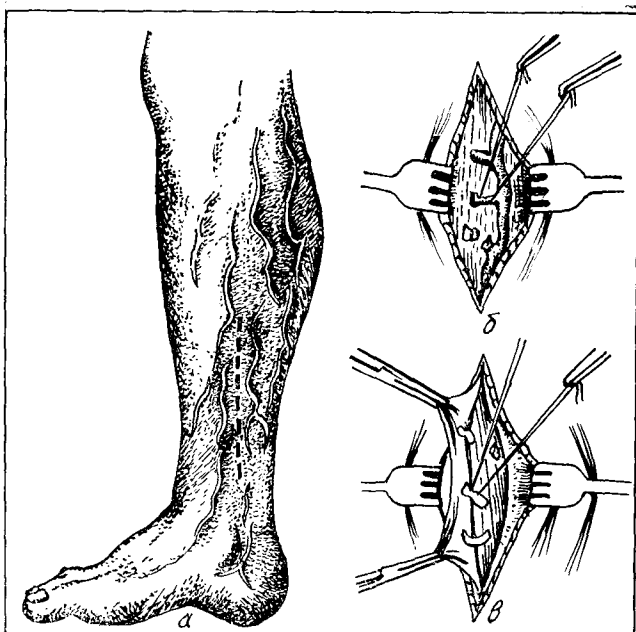


Рис. 45. Перевязка коммуникантных вен голени:  
 а — линия разреза; б — операция Кокетта; в — операция Линтона.

го применяется как дополнение к методу Бибкока для удаления варикозных конгломератов, расположенных в стороне от основных стволов подкожных вен (рис. 44).

Операции Троянова—Тренделенбурга, Кокетта и Линтона направлены на устранение сброса крови из глубокой венозной системы в поверхностную.

Операция Троянова—Тренделенбурга, заключающаяся в высокой перевязке большой подкожной вены с целью предотвращения патологического рефлюкса крови из бедренной вены через сафено-феморальное соустье, в качестве самостоятельного метода лечения варикозного расширения вен оказалась несостоятельной в связи с большой частотой послеоперационных рецидивов. Однако в комплексе с другими вмешательствами операция Троянова—Тренделенбурга с успехом применяется до настоящего времени. Принцип этой операции полностью сохраняется и в отношении перевязки малой подкожной вены.

При несостоятельности клапанов коммуникантных вен следует произвести перевязку последних с целью устранения патологического рефлюкса венозной крови из глубоких вен в поверхностные.

R. Linton (1938, 1947, 1949) и F. Cockett (1953) предложили дополнить вмешательство на поверхностных венах перевязкой недостаточных коммуникантных вен. Принцип операции заключается в удалении максимального количества варикозно расширенных

порочных поверхностных вен, полном разобщении кровотока по поверхностным и глубоким венам и направлении его в основном по глубокой венозной сети (рис. 45).

Всю модифицированную операцию Линтона можно условно разделить на три этапа: 1) иссечение всей системы большой и малой подкожных вен; 2) перевязка и пересечение или иссечение коммуникантных вен на голени под апоневрозом; 3) пластика апоневроза (А. В. Покровский, Л. И. Клионер, 1977).

Г. Cockett установил, что в отличие от других перфорантных вен надлодыжечные не дренируют поверхностные вены, а собирают кровь непосредственно от кожи и подкожной клетчатки надлодыжечной области, то есть зоны наиболее типичной локализации трофических расстройств и язв. В связи с этим он предложил надфасциальную перевязку их.

При лечении посттромботической болезни нижних конечностей большинство флебологов придерживаются мнения о необходимости вмешательства на перфорантных венах, отдавая предпочтение методу Линтона — субфасциальной перевязке всех перфорантных вен голени через боковые разрезы на ней.

Наиболее удачен, по мнению ряда авторов (В. В. Вахидов, Б. Л. Гамбарин и др.), доступ к перфорантным венам по Фельдеру (1955).

**Техника операции по Фельдеру.** Разрез проводится строго по задней поверхности голени от нижнего угла подколенной ямки. На границе средней и нижней трети голени он отклоняется кнутри и заходит за медиальную лодыжку. Удаляется малая подкожная вена (необходима осторожность в средней трети голени, где вена перекрещивается с медиальным подкожным нервом) и вскрывается собственная фасция голени. Отсепаровывают два кожно-фасциальных лоскута в обе стороны, пересекают и перевязывают все перфорантные вены голени. Операцию заканчивают фиксацией фасции в верхней и средней трети голени.

Что касается вопроса о вмешательствах на магистральных венах при посттромботических состояниях, то многие авторы являются сторонниками применения доступа Фельдера при реканализации венозных магистралей с целью «поэтапного разделения гравитационного столба» (Г. Г. Сычев, 1970; Б. Л. Гамбарин, 1975, и др.).

#### КОНТРОЛЬНЫЕ ВОПРОСЫ

1. Перечень инструментов для операций на кровеносных сосудах.
2. Виды и техника сосудистых швов.
3. Способы пластики и протезирования кровеносных сосудов. Шунтирование.
4. Основные принципы микрохирургии сосудов.
5. Операции при артериальных и артерио-венозных аневризмах.
6. Перевязка кровеносных сосудов в ране и на протяжении. Показания, техника операции.
7. Проекционная анатомия магистральных артерий верхних и нижних конечностей.
8. Техника обнажения и перевязки магистральных артерий верхних конечностей на различных уровнях.

9. Техника обнажения и перевязки магистральных артерий нижних конечностей на различных уровнях. Пути развития коллатерального кровообращения.

#### ЛИТЕРАТУРА

Андросов П. И. Механический шов при ранениях кровеносных сосудов. — М.: Медгиз, 1960. — 132 с.

Вахидов В. В., Гамбарин Б. Л. Хирургическое лечение заболеваний вен. — Ташкент: Медицина, 1979. — 85 с.

Долго-Сабуров Б. А. Анастомозы и пути окольного кровообращения у человека. — М.: Медгиз, 1956. — 142 с.

Покровский А. В., Клионер Л. И. Хирургия хронической непроходимости магистральных вен. — М.: Медицина, 1977. — 144 с.

Рабкин И. Х. Рентгено-эндоваскулярная хирургия. — Хирургия, 1980, № 4, с. 82.

Савельев В. С., Прокубовский В. И., Колодий С. М. и др. Рентгено-эндовазальная хирургия. — Хирургия, 1984, № 8, с. 113—117.

## ОПЕРАЦИИ НА НЕРВНЫХ СТВОЛАХ И СУХОЖИЛИЯХ ВЕРХНИХ И НИЖНИХ КОНЕЧНОСТЕЙ

### ОПЕРАЦИИ НА НЕРВНЫХ СТВОЛАХ

Повреждение нервных стволов конечностей — одна из наиболее частых причин тяжелых расстройств функции опорно-двигательного аппарата.

Лечение повреждений периферических нервов, особенно если они сопровождаются нарушением анатомической целостности ствола, является весьма трудной задачей. Это объясняется тем, что после травмы развиваются дегенеративные изменения нервных волокон, затрудняющие возможность сращения отрезков нерва. Поэтому основная цель хирургического вмешательства при перерывах нервного ствола — сближение отрезков нерва и создание условий для адекватной регенерации. Одно из таких условий — иссечение измененных участков центрального и периферического отрезков нервного ствола и сопоставление их при помощи швов.

Общие требования при операциях на нервных стволах сводятся к следующему: максимально щадить ствол нерва, предохранять эпиневрй от травмы и тщательно осуществлять гемостаз раны.

Наличие гематомы, обрывков мышц, отломков кости, инородных тел и прочего между отрезками нерва служит серьезным препятствием для регенерации, так как рубцеобразование в этих случаях будет особенно интенсивным. В результате растущие нервные волокна вместе с разрастающейся соединительной тканью образуют невром у на центральном конце нерва.

С целью создания условий для нормальной регенерации поврежденного нерва хирург должен устранить рубцовую ткань и диастаз между отрезками нерва, бороться с инфекцией и т. д.

Доступы к нервным стволам. Учитывая, что топографические соотношения при повреждениях нервов почти всегда нарушены, нерв следует обнажать в пределах неизмененных тканей выше и ниже места повреждения. Как правило, применяют окольные и внепроекционные доступы, при которых линия разреза кожи и фасции не совпадает с проекцией нерва.

Положение больного на операционном столе зависит от доступов к отдельным нервным стволам. При операциях на верхней конечности больной лежит на спине, рука отведена до прямого угла и покоится на приставном столике, который для нижней конечности не требуется.

Обезболивание в большинстве операций на периферических нервах применяется местное. Прежде чем приступить к вмешательствам на самом нерве, обязательно проводят дополнительную подэпиневральную анестезию в пределах здоровых, неизме-

нённых участков, центрального и периферического отрезков нерва.

**И м м о б и л и з а ц и я.** После окончания операции на периферических нервах производят соответствующую иммобилизацию конечности: мягкая повязка типа Дезо, шинирование, гипсовая лонгета и др.

Основными показаниями к оперативному вмешательству и для ревизии поврежденного нерва служат: 1) клиническая картина полного или частичного перерыва проводимости нерва; 2) признаки рубцового сдавления нервного ствола; 3) наличие болезненной невромы, мешающей пользоваться конечностью; 4) развитие после ранения нерва болевого синдрома, рефлекторной контрактуры, трофических язв.

Обнажение поврежденного нерва противопоказано при инфицированной и не зажившей еще ране и при гнойно-воспалительном процессе вблизи места повреждения нервного ствола.

Операцию на нервных стволах при травмах, как правило, производят через 6—8 нед после заживления раны. В этот период начинается активное рассасывание рубцов, а также уменьшается опасность обострения «дремлющей» инфекции. Однако в ряде случаев выполняют первичную хирургическую обработку раны и одновременно операцию на нерве — перемещение его в здоровые ткани либо первичный шов (Г. Е. Островерхов и др., 1972).

**Травма периферических нервов.** Повреждения периферических нервов делят на закрытые и открытые.

К закрытым повреждениям относятся: сотрясения, ушиб или сдавление нервного ствола, а также растяжение нерва и др. Одним из самых тяжелых видов закрытой травмы является повреждение плечевого нервного сплетения (транспортные аварии, падения с высоты, сдавление и др.). Открытые повреждения нервов встречаются при различных видах ранений острыми предметами или же при огнестрельных ранах.

Все формы повреждений нервов можно объединить в две основные группы — полный или частичный анатомический перерыв и внутриволоковые повреждения (гематома, инородные тела, разрывы пучков и др.).

Результаты лечения больных с травмой периферических нервов в основном зависят от времени обращения больных в специализированное учреждение.

Лечение повреждений нервов в зависимости от характера и срока, прошедшего со времени травмы, может быть консервативным (физиотерапия, медикаментозная терапия) и оперативным (невролиз, перемещение нерва, сшивание, пластическое замещение дефектов нерва, резекция нерва, удаление невромы и др.).

По срокам оперативные вмешательства на нерве при открытых повреждениях могут быть первичными, когда они производятся одновременно с первичной хирургической обработкой, и вторичными, применяемыми в разные сроки (не менее 6—8 нед) после заживления раны.

При комбинированных поражениях, когда ранение нервного

ствола сочетается с переломом кости на той же конечности, ревизия нерва, почти как правило, проводится после консолидации перелома. Если срастание переломов замедлено или развивается псевдоартроз, то операция по поводу псевдоартроза или замедленной консолидации должна сочетаться с операцией на поврежденном нерве. При комбинированном ранении нервов и сосудов с последующим образованием аневризмы операция на нерве осуществляется одновременно с операцией на поврежденном сосуде.

Следует подчеркнуть, что восстановление утраченных функций после повреждения нервного ствола обычно тем успешнее, чем раньше выполнена та или иная операция на нерве или наложен первичный шов при перерыве нерва.

Первичный шов нерва выгоднее накладывать в первые 6—8 ч после травмы. При колотых, резаных, рубленых ранах, когда ткани не сильно размозжены и не загрязнены, при наличии антибиотиков первичный шов нерва допустим в первые 12—18 ч, а в редких случаях — даже до 24—48 ч.

Оптимальным сроком для наложения вторичного шва нерва, как показывает практика, следует признать первые 1,5—3 мес после травмы. К этому сроку периферический отрезок поврежденного нерва уже «перестроился», мышцы и сосуды изменены нерезко, рубец еще не массивный и регенерация нерва более успешная, чем в поздние сроки. При позднем вторичном шве нерва, наложенном в сроки от 6 до 12 мес после повреждения, функциональные результаты значительно хуже.

Наиболее распространенными операциями на нервных стволах являются освобождение нерва от рубцовых ущемлений (невролиз) и шва нерва.

**Невролиз** — освобождение нерва из рубцовой ткани, вызывающей его сдавление и функциональное расстройство. Показанием к невролизу служат рубцовые ущемления нервного ствола, сохранившего проводимость.

**Техника операции.** Разрез кожи длиной 8—10 см, как правило, проводят на расстоянии 1—2 см от проекционной линии нервного ствола. После рассечения кожи, подкожной жировой клетчатки и поверхностной фасции тупыми крючками растягивают края раны, проникая в соответствующее межмышечное пространство. Определяют таким путем место повреждения нерва и начинают его выделение<sup>1</sup>.

Сначала изолируют сомкнутым анатомическим пинцетом или марлевым шариком проксимальный участок нерва выше места повреждения, а затем дистальный — в пределах здоровых тканей и подводят под них резиновые или марлевые полоски (рис. 46). Приподняв ствол нерва на полосках, глазными ножницами или скальпелем иссекают рубцовую ткань, сдавливающую ствол нерва. Освобождают нерв от рубцов, излишки окружающей рубцовой

<sup>1</sup> Прежде чем приступить к невролизу, определяют проводимость нерва ниже уровня повреждения; отсутствие таковой является противопоказанием к невролизу — в таких случаях показан шов нерва.

ткани удаляют от эпинеуря. Не следует грубо выделять нервный ствол на большом протяжении, так как это повлечет за собой повреждения питающих его сосудов и затруднит процесс регенерации. После иссечения всех рубцовых масс кровотечение тщательно останавливают. Для предупреждения повторного ущемления нерв перемещают и укладывают в подготовленное для него ложе среди здоровых мышц и затем рану послойно зашивают.

Для предупреждения сдавления нерва рубцовыми тканями после операции рекомендуется также применять биологические ткани (фибриновая пленка, амниотическая оболочка и др.), которыми окутывают ствол нерва в виде муфты.

**Шов нерва.** Показания: полный анатомический перерыв нервного ствола, наличие необратимых рубцовых изменений, захватывающих весь поперечник нервного ствола. Окончательное решение о выборе метода операции принимают после тщательного анатомо-физиологического исследования. Сшивать нервы лучше всего при помощи атравматических игл. Для прочного шва нерва может быть применен и специальный сшивающий аппарат.

Положение больного в зависимости от локализации поврежденного нерва может быть различным, при необходимости используются подкладные столики и др.

**Техника наложения первичного шва нерва.** Поврежденный нерв выделяют в той же последовательности, что и при невролизе. Иссекают рубцовые ткани в окружности и приступают к выделению отрезков нерва. Если концы нерва не связаны рубцовым «мостиком», то, захватив пинцетом каждый из этих концов, иссекают их острым скальпелем или лезвием безопасной бритвы в пределах здоровых тканей. При наличии непрерывного соединения концов поврежденного нерва, сохранившего внешнюю непрерывность, при отсутствии реакции на фарадический ток пересекают нерв в поперечном направлении выше и ниже рубца.

Проксимальный и дистальный отрезки нерва захватывают резиновыми или марлевыми полосками и осторожно пересекают нерв выше и ниже невромы в пределах здоровых участков, предварительно обезболив нерв подэпинеуральным введением 0,3—0,5 мл 2% раствора новокаина (рис. 47). При иссечении невромы ствол нерва можно удерживать анатомическими пинцетами, на бранши

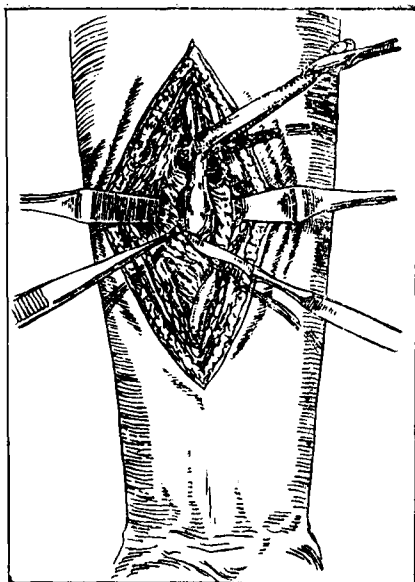


Рис. 46. Невролиз.

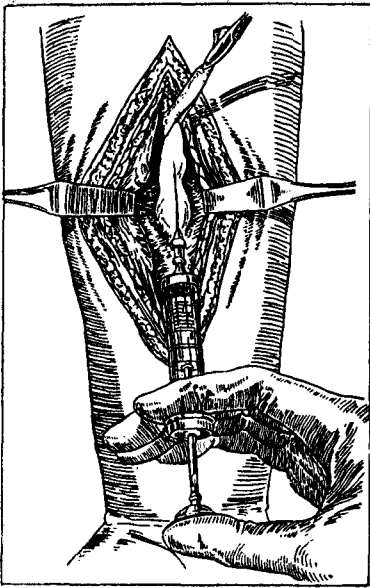


Рис. 47. Подэпинеуральная анестезия,

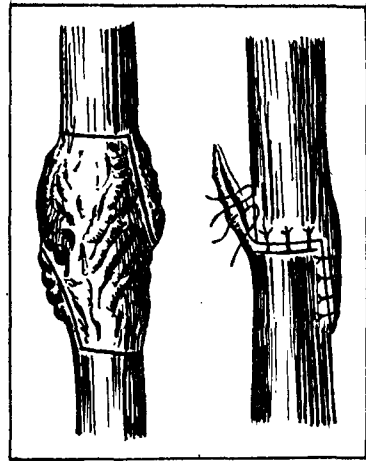


Рис. 48. Укрепление шва нерва эпинеуральными пластинками.

которых надеты резиновые трубочки. Неизмененный нерв на поперечном сечении имеет зернистый вид, сосуды эпинеурия кровоточат, что свидетельствует о полном удалении невромы.

Далее приступают к мобилизации отрезков нерва, чтобы обеспечить этим сшивание их без натяжения. Ассистент захватывает пальцами центральный и периферический отрезки нерва и сближает их вплоть до сопоставления, а хирург накладывает по бокам сведенных концов два направляющих шва из тонкого шелка или капрона, захватывая только эпинеурий. Концы нерва не сближают вплотную, а оставляют между ними 1 мм во избежание сдавления нервных пучков.

Для окончательного сшивания в зависимости от толщины нервного ствола добавляют 2—3 промежуточных шва. В процессе операции рану увлажняют салфетками, смоченными теплым физиологическим раствором. В некоторых случаях шов нерва можно укрепить подшиванием муфты, выкроенной из эпинеурия центрального и периферического отрезков (рис. 48). При больших дефектах нервного ствола после удаления невромы не следует его мобилизовать на большом протяжении. Лучше сблизить отрезки нерва при помощи сгибания конечности в суставе, что возможно, например, при сшивании лучевого, срединного и седалищного нервов. Этим достигается сокращение расстояния между периферическим и центральным отрезками нерва. В некоторых случаях при больших диастазах можно прибегать к перемещению нерва в другое ложе, например, локтевого нерва в медиальную часть локтевой ямки.



Для предотвращения разрыва швов на оперированную конечность накладывают на 3—4 нед гипсовую лонгету (рис. 49). В настоящее время шов на мелкие нервные стволы накладывают при помощи операционного микроскопа.

**Невротомия** — пересечение нерва — используется при тяжелых формах невралгии. Например, перерезку чувствительного корешка тройничного нерва у места его выхода из варолиевого моста (по Денди) и пересечение чувствительных путей этого нерва в области продолговатого мозга (трактомия по Шоквисту) применяют с целью ликвидации болей при тяжелых формах невралгии тройничного нерва.

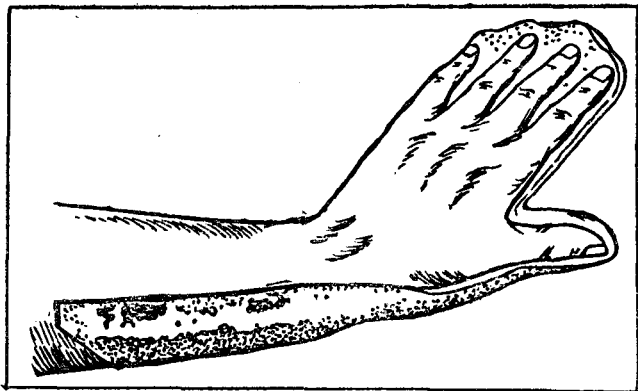


Рис. 49. Гипсовая лонгета после операции.

### ОПЕРАТИВНЫЕ ДОСТУПЫ К ПЕРИФЕРИЧЕСКИМ НЕРВАМ

**Лучевой нерв** (*n. radialis*) начинается из заднего пучка плечевого нервного сплетения ( $C_5—Th_1$ ); смешанный — двумя корешками охватывает *a. axillaris* и сопровождает *a. brachialis* по медиальному краю двуглавой мышцы плеча до локтевой ямки, причем сначала лежит латерально, затем впереди артерии и в нижней трети предплечья — медиальнее ее.

Из локтевой ямки, пронизав *m. pronator teres*, под началом *m. flexor digitorum*, срединный нерв проходит в *sulcus medianus*, из нее поступает в *canalis carpi*, где лежит между двумя синовиальными мешками сухожилий. Выйдя из канала на ладонь (под *aponeurosis palmaris*), нерв разделяется на концевые ветви — к мышцам кисти и к коже пальцев.

**Обнажение лучевого нерва в средней трети плеча.** Проекционная линия лучевого нерва проходит от середины заднего края дельтовидной мышцы до нижней трети латеральной плечевой борозды. Нерв располагается в специальной борозде между костью и трехглавой мышцей плеча.

Положение больного на животе. Верхняя конечность

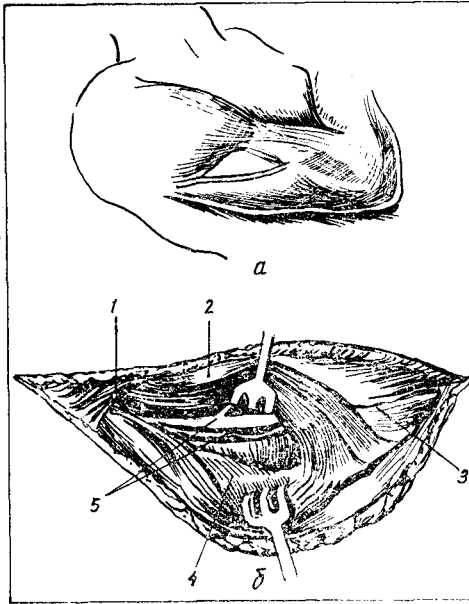


Рис. 50. Обнажение лучевого нерва

в средней трети плеча:

а — линия разреза кожи; б — рассечены покровы, разведены головки трехглавой мышцы плеча: 1 — задний край дельтовидной мышцы; 2 — латеральная головка трехглавой мышцы; 3 — плечелучевая мышца; 4 — длинная головка трехглавой мышцы плеча; 5 — *m. radialis et a. profunda brachii*.

отведена в положение крайней супинации. Разрез длиной 8—10 см производят по проекционной линии (от заднего края дельтовидной мышцы до нижней трети латеральной плечевой борозды) в верхней трети плеча. По рассечении кожи, подкожной клетчатки с поверхностной фасцией по желобоватому зонду разрезают собственную фасцию плеча. В ране латеральная головка трехглавой мышцы с косым направлением волокон и в

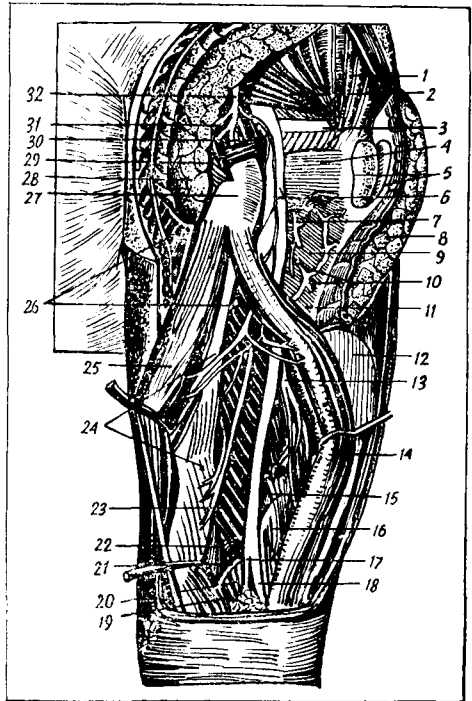
верхне-внутреннем углу раны — длинная головка с продольным направлением волокон. Тупыми крючками разводят латеральную и длинную головки мышц и в глубине раны на кости отыскивают лучевой нерв вместе с глубокой артерией плеча. Затем по ходу нерва в дистальном направлении рассекают на всю толщину латеральную головку трехглавой мышцы и обнажают нерв вместе с глубокой артерией плеча и сопровождающими венами. Рану послойно зашивают (рис. 50).

**Обнажение срединного нерва в нижней трети предплечья.** Положение больного на спине. Верхняя конечность отведена и максимально супинирована. Рассекают кожу на протяжении 7—8 см по проекционной линии (от середины локтевого сгиба до середины расстояния между шиловидными отростками лучевой и локтевой костей) в нижней трети предплечья, затем рассекают слабовыраженную подкожную клетчатку и поверхностную фасцию. Через собственную фасцию просвечивают сухожилия длинной ладонной мышцы и лучевого сгибателя кисти. Собственную фасцию предплечья рассекают по внутреннему краю сухожилия лучевого сгибателя снаружи, а сухожилие поверхностного сгибателя пальцев и длинной ладонной мышцы — кнутри. В глубине раны находят срединный нерв, лежащий на сухожилиях глубокого сгибателя пальцев. По окончании операции рану зашивают.

**Обнажение седалищного нерва.** *N. ischiadicus* (из *plexus sacralis*) — смешанный, самый крупный из всех нервов (рис. 51). Через *foramen infrapiriforme* выходит в ягодичную область, ложится под *m. gluteus maximus* и, пересекая сзади *m. m. obturatorius internus*,

Рис. 51. Топография мышц, сосудов и нервов задней области бедра:

1 — *m. gluteus medius*; 2 — *m. piriformis*; 3 — сухожилие *m. obturatorius internus* и *mm. gemelli*; 4 — *m. quadratus femoris*; 5 — *bursa trochanterica m. glutei maximi* (кривая разреза); 6 — *n. ischiadicus* и *a. comitans n. ischiadici*; 7 — *ramus profundus a. circumflexae femoris medialis*; 8, 28 — *m. gluteus maximus*; 9 — *m. adductor minimus*; 10 — *a. perforans (I)* и *nodus lymphaticus femor. post. sup.*; 11, 23, 26 — *m. adductor magnus*; 12 — *tractus iliotibialis*; 13 — *a. perforans (II)*; 14 — *m. biceps femoris (caput longum)*; 15 — *a. perforans (III)* и *nodus lymphatici femorales posteriores inferiores*; 16 — *m. biceps femoris (caput breve)*; 17 — *n. tibialis*; 18 — *n. peroneus communis*; 19 — *a. poplitea*; 20 — *v. poplitea*; 21 — край *hyatus adductorius*; 22 — *m. vastus medialis*; 24 — *m. semimembranosus*; 25 — *m. semitendinosus*; 27 — *tuber*; 29 — *lig. sacrotuberale*; 30 — *n. gluteus inferior*; 31 — *n. cutaneus femoris posterior*; 32 — *a. glutea inferior* и **одвоименный лимфатический узел.**



*gemelli et quadratus femoris* иннервирует их и спускается почти вертикально по задней стороне *m. adductor magnus*, между ним и сгибателями бедра (*m.m. semitendinosus, semimembranosus, biceps femoris*), попутно отдавая им веточки. Обычно нерв, немного не доходя до подколенной ямки, делится на две ветви: *n. tibialis*, более толстый, и *n. peroneus communis*, сравнительно тонкий.

**Обнажение седалищного нерва в средней трети бедра.** Проекционная линия нерва проходит от середины ягодичной складки до середины подколенной ямки.

Положение больного на животе.

Разрез кожи, подкожной клетчатки и поверхностной

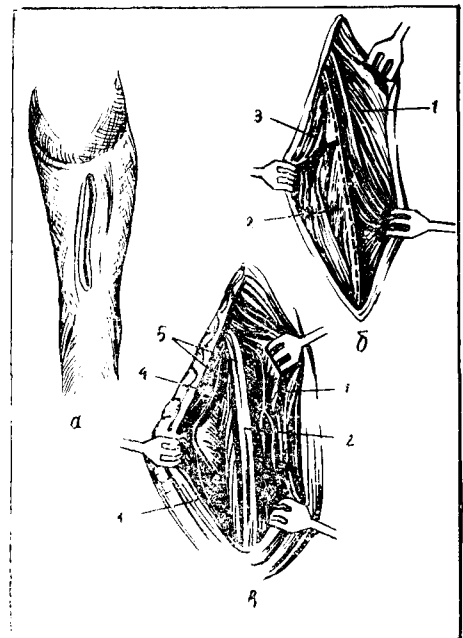


Рис. 52. Обнажение седалищного нерва в средней трети бедра:

а — линия разреза; б — пунктиром показана линия разъединения мышц; 1 — *m. biceps femoris*; 2 — *m. semimembranosus*; 3 — *m. semitendinosus*; в — после разъединения мышц виден седалищный нерв; 1 — *m. biceps femoris*; 2 — седалищный нерв; 3 — *m. semimembranosus*; 4 — *m. semitendinosus*; 5 — мышечные нервы седалищного нерва.

фасции длиной 10—12 см проводят по проекционной линии в средней трети бедра. Края раны разводят острыми крючками и обнажают широкую фасцию бедра, между листками которой проходит задний кожный нерв бедра. Широкую фасцию рассекают по зонду сбоку от нерва в направлении кожного разреза. Седалищный нерв находят и выделяют тупым путем в межмышечном промежутке между двуглавой мышцей бедра латерально и полусухожильной, полуперепончатой мышцей с медиальной стороны. Нерв лежит на большой приводящей мышце бедра. После выполнения соответствующего оперативного приема рану послойно зашивают (рис. 52).

### ОСНОВНЫЕ ОПЕРАЦИИ НА СУХОЖИЛИЯХ

Трудности при сшивании концов сухожилия заключаются в том, что концы его подвержены разволокнутию и поэтому наложенные швы часто прорезаются. Стремление захватить в шов как можно больше тканей приводит к ущемлению сшиваемых концов сухожилия, расстройству кровообращения в них и нарушению процессов заживления.

Сухожилия сшивают конец в конец или бок в бок прямой круглой иглой. В качестве шовного материала применяют тонкий шелк, капроновые нити или танталовую проволоку. Операции на сухожилиях чаще выполняют под местной или внутрикостной анестезией. Различают первичный и вторичный шов сухожилия. Первичный шов сухожилия накладывают в первые 6—12 ч с момента ранения при условии применения антибиотиков. Наложение первичного шва противопоказано при загрязненных ранах с размозжением ее краев и большим диастазом поврежденных концов сухожилия. Вторичный шов сухожилия накладывают через 2—3 нед после первичного заживления раны. Если же заживление раны было осложнено нагноением, операцию откладывают на 3—4 мес.

**Первичный шов сухожилия.** После первичной хирургической обработки раны находят концы поврежденного сухожилия, которые захватывают тонкими пинцетами и подтягивают их для сближения. Размозженные концы сухожилия экономно отсекают лезвием безопасной бритвы в пределах здоровых тканей. Сшивание концов сухожилия возможно различными способами (по Кюнео, Ланге, Фришу, М. М. Казакову, В. И. Розовой и др.).

**Шов по Кюнео.** Берут длинную лигатуру с двумя атравматическими иглами на концах нити. Сначала делают поперечный прокол через сухожилие, отступя на 1—2 см от конца; затем отсюда сухожилие прокалывают наискось одной и другой иглой в дистальном направлении, в результате чего нити перекрещиваются. Такой прием повторяют 2—3 раза, пока не достигнут конца выделенного отрезка сухожилия. Этим же способом прошивают другой конец сухожилия. При затягивании нитей концы сухожилия приводят в соприкосновение (рис. 53). Рану послойно зашивают. Конечности придают полусогнутое (при сшивании сгибателей) или разогнутое (при сшивании разгибателей) положение и фиксируют гипсовой лонгетой. По истечении 7—9 дней приступают к дозирован-

ным и пассивным движениям. Через 3—4 нед гипсовую лонгету удаляют и начинают активную гимнастику в сочетании с тепловыми процедурами.

**Вторичный шов сухожилия.** Основная цель этой операции заключается в экономном иссечении рубца в области повреждения сухожилия, в освобождении концов сухожилия и сшивании их конец в конец или посредством трансплантата.

Разрез кожи производят не по оси сухожилия, а несколько в стороне от него, чтобы избежать сращения сухожилия с послеоперационным рубцом. После ушивания сухожилия место шва необходимо покрыть фасцией, изолируя его таким образом от окружающих тканей. После сшивания концов сухожилия по одному из приведенных выше методов рану послойно зашивают. Конечность иммобилизуют гипсовой лонгетой.

**Замещение дефекта сухожилия.** При наличии значительного дефекта поврежденных концов сухожилия сшивание их не представляется возможным. В таком случае прибегают к замещению дефекта при помощи трансплантата, свободно взятого из сухожилий соседней мышцы, или лоскутом, взятым из широкой фасции бедра.

**Рассечение сухожилий — тенотомия** — используется чаще для удлинения сухожилий при различных деформациях конечностей. Различают два вида оперативных приемов для пересечения сухожилия: подкожная, или закрытая, и открытая тенотомия.

Под кожную тенотомию производят прокалыванием кожи специальным инструментом — тенотомом — у боковой поверхности сухожилия. Для этого осторожно подводят инструмент плашмя под сухожилие, затем поворачивают его под углом и пилящими движениями рассекают сухожилие в косом по отношению к его оси направлении. В результате концы сухожилия расходятся, но

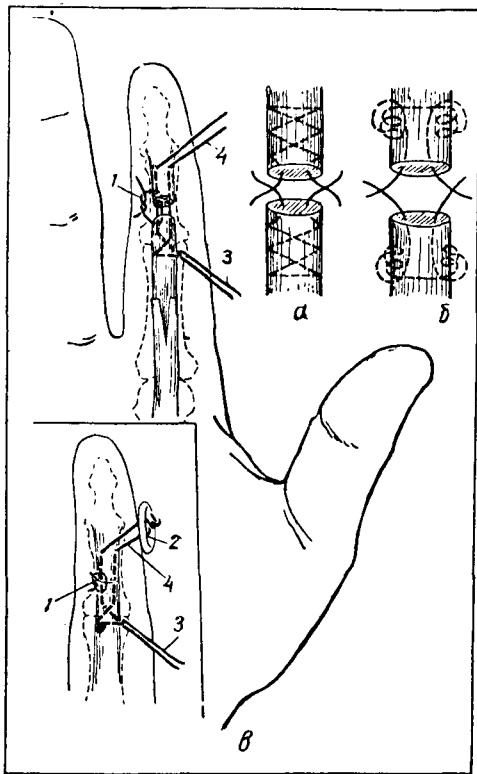


Рис. 53. Техника сухожильного шва: а — по Кюнео; б — по Казакову; в — проволочный сухожильный шов; 1—адаптационный шов; 2—пуговица; 3—удаляющая петля; 4—проволока.

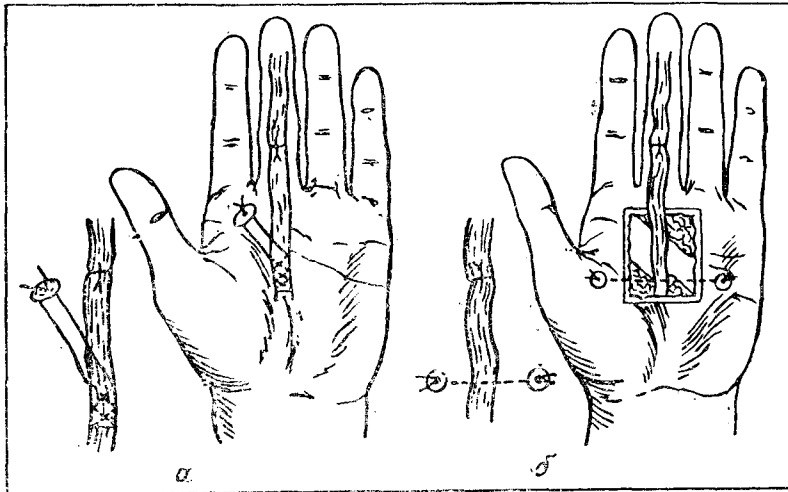


Рис. 54. Виды адаптационного шва сухожилия:

а — шов по Беннелу, сбоку показана фиксация (адаптация) проксимального отрезка сухожилия нитью, выведенной на кожу и закрепленной к пуговице; б — шов по Долецкому и Пугачеву, сбоку показана фиксация сухожилия нитью к двум пуговкам.

не теряют соприкосновения, в дальнейшем здесь образуется сращение.

Открытую тенотомию в основном выполняют по Байеру. После разреза кожи длиной 10—12 см по медиальному краю (ахиллова) сухожилия освобождают последнее от клетчатки (рубцовых тканей в случаях травматических контрактур). Ассистент захватывает стопу и производит тыльное сгибание ее, чем усиливает напряжение сухожилия. После этого сухожилие Z-образно рассекают скальпелем в сагиттальной плоскости. В условиях разгибания в голеностопном суставе растягивают отрезки сухожилия в противоположном направлении. Два образовавшихся лоскута соединяют шелковыми швами бок в бок. Накладывают швы на кожу. Конечность иммобилизуют гипсовой повязкой на 3—4 нед.

**Шов сгибателей пальцев кисти по С. Я. Долецкому—А. Г. Пугачеву.** Концы поверхностного сгибателя резецируют подальше от раны, а концы глубокого сгибателя пальца экономно освежают лезвием бритвы, сближают и сшивают 2—4 узловыми капроновыми швами (№ 0 или № 1). Узловые капроновые швы накладывают на сухожильное влагалище. Центральный конец сухожилия прошивают капроновой держалкой подальше от «анастомоза». Держалку выводят на кожу в области тенара или гипотенара и фиксируют к пуговице (рис. 54). Затем рану послойно ушивают наглухо. Кисть фиксируют гипсовой лонгетой в положении сгибания.

**Шов ахиллова сухожилия** накладывают в первые два дня после открытого или закрытого повреждения сухожилия.

Положив больного на живот, свесив стопу на край стола, вы-

деляют ахиллово сухожилие и сшивают его концы узловыми или П-образными швами. Если обнаруживают дефект сухожилия и разволоknение его концов, выполняют аутопластическую операцию или, когда нет условий для ее проведения, ушивают кожную рану и направляют больного в специализированное травматологическое отделение.

После восстановления целостности сухожилия накладывают гипсовую повязку от середины бедра до пальцев стопы в положении подошвенного сгибания (разгибания) на 3 нед. Через 3 нед стопу выводят в нормальное положение. От верхней трети голени до пальцев стопы накладывают гипсовую повязку на 8 нед.

**Шов по Беннелу.** Тонкой танталовой проволокой поперечно прошивают проксимальный конец сухожилия. Под этот шов подводят вторую проволоку, за которую поперечный шов может быть извлечен из сухожилия после того, как прочно срастутся его концы. С помощью двух прямых игл проксимальный конец прошивают крест-накрест и выводят концы ее на срезе сухожилия. Периферический конец сухожилия через середину его среза прошивают обоими концами проволоки продольно.

Дальнейший ход лигатур зависит от уровня наложения шва на сухожилие: если его сшивают в проксимальной части, концы проволоки выводят через кожу и связывают над пуговицей; если же в дистальном отделе, то концы проволоки выводят через ногу. Натянув концы проволоки до полной адаптации срезов сшиваемого сухожилия, их продевают через отверстия в пуговице и связывают над ней. Проволоку, с помощью которой будет удален шов сухожилия после прочного его сращения, также выводят через кожу и закрепляют на пуговице (см. рис. 54). Кисть и пальцы фиксируют в полусогнутом положении.

#### КОНТРОЛЬНЫЕ ВОПРОСЫ

1. Особенности оперативных доступов к периферическим нервным стволам.
2. Принципы операций на периферических нервах.
3. Техника шва нерва.
4. Невролиз — показания, техника операции. Техника иссечения невром.
5. Топография нервных стволов верхних конечностей и обнажение их на различных уровнях.
6. Топография седалищного нерва, его проекция на кожу задней поверхности бедра. Обнажение нервов нижних конечностей на различных уровнях.
7. Особенности шва сухожилий. Первичный и вторичный швы.
8. Понятие о рассечении сухожилий — тенотомия.
9. Пластика дефектов сухожилий.

#### ЛИТЕРАТУРА

Григорович К. А. Хирургическое лечение повреждений нервов. — Л.: Медицина, Ленинградское отд-е, 1981. — 304 с.

Кокин Г. С., Иванников Б. Н., Морозов И. С. Хирургическая тактика при повреждении периферических нервов. — В кн.: Вопросы нейрохирургии им. Н. Н. Бурденко. — М.: Медицина, 1985, № 1, с. 51—54.

Угрюмов В. М., Васкин И. С., Абраков Л. В. Оперативная нейрохирургия. — Л.: Медгиз, Ленинградское отд-е, 1959. — 315 с.

## ОСНОВНЫЕ ОПЕРАЦИИ НА КОСТЯХ И СУСТАВАХ КОНЕЧНОСТЕЙ

### ОПЕРАЦИИ НА КОСТЯХ КОНЕЧНОСТЕЙ

Основы лечения переломов костей, принципы иммобилизации и восстановительных операций на костях разработаны видными отечественными учеными травматологами, хирургами и ортопедами (Н. И. Пирогов, Г. А. Альбрехт, Н. А. Богораз, Б. Д. Чаклин, Н. Н. Приоров, М. В. Волков и др.).

Показания к операции на костях весьма разнообразны: хирургическая обработка открытых переломов, репозиция отломков костей при закрытых и неправильно сросшихся переломах, опухоли, ложные суставы, искривления и укорочения конечностей после травмы и заболевания, а также врожденные уродства, мешающие движению, ношению одежды и обуви.

В связи с анатомическими и функциональными особенностями трубчатых костей, длительностью заживления костной раны и склонностью к смещению отломков костей (в результате сокращения мышц) наиболее важным элементом всякого хирургического вмешательства на костях, помимо сопоставления отломков, является удержание их в правильном положении в течение периода, необходимого для образования костной мозоли.

Наиболее распространенными видами операций на костях можно считать следующие: первичную хирургическую обработку открытых переломов, удаление патологического очага (опухоли, секвестры), пересечение костей (остеотомия) для устранения искривления по оси, соединение костных фрагментов после переломов и операций, а также замещение дефектов трубчатых костей (костная пластика).

**Инструментарий и оборудование.** Для выполнения операций на костях требуются специальный инструментарий и оборудование: ортопедический операционный стол, инструментарий для рассечения костей и обработки костных фрагментов, острые и тупые крючки, распаторы, прямой и изогнутый элеваторы, однозубые острые крючки, сверла для расширения костномозгового канала, долото для трепанации кости, набор штифтов и крючки для их извлечения, насадка к штифтам, молоток, костодержатели, набор металлических пластинок и инструментов для просверливания отверстий в костях, механическая отвертка, набор простых отверток, ручная или механическая дрель, кусачки Люэра, Листона (рис. 55), аппаратура для скелетного вытяжения и передвижной рентгеновский аппарат.

**Обезболивание.** В большинстве случаев операцию на костях удается выполнить под местной инфильтрационной ново-



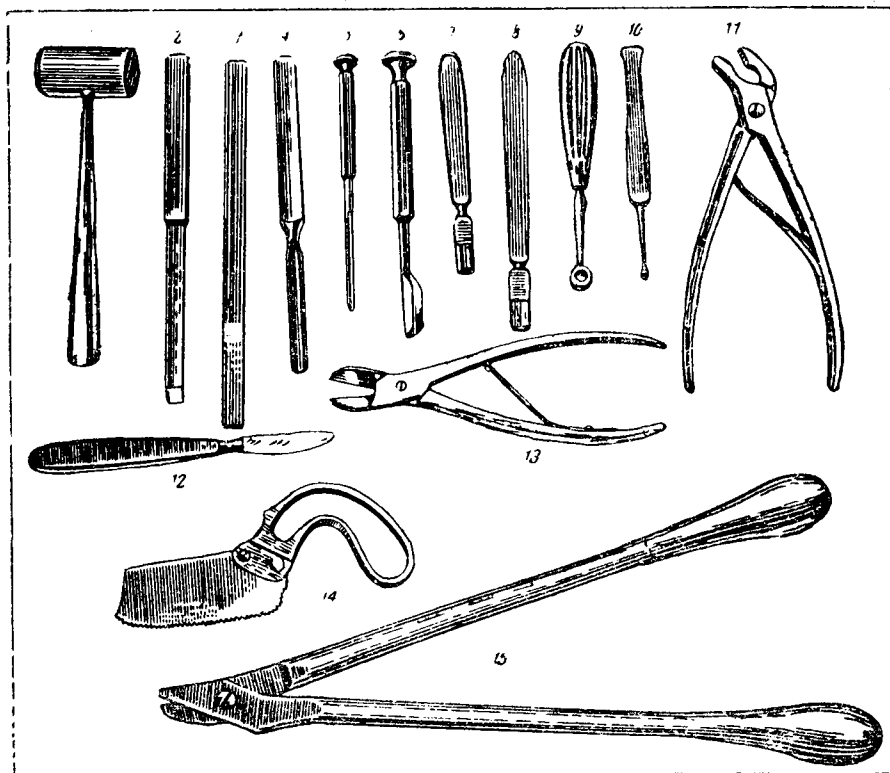


Рис. 55. Инструментарий для операций на костях конечностей:

1 — молоток металлический; 2 — долото плоское; 3 — остеотом; 4, 5, 6 — долота желобчатые различного калибра и формы; 7, 8 — raspаторы Фарабефа; 9 — острая ложка; 10 — ложка Брунса; 11 — кусачки Люэра изогнутые; 12 — резекционный нож; 13 — щипцы Листона; 14 — пила для снятия гипсовых повязок; 15 — щипцы Штилле для снятия гипсовых повязок.

каиновой анестезией или перидуральной — для нижних конечностей. При наиболее сложных оперативных вмешательствах (остеотомия, операции на крупных суставах и др.), при которых требуется не только продолжительное обезбоживание, но и расслабление скелетной мускулатуры, пользуются общим обезбоживанием или спинномозговой анестезией.

**Типичные оперативные доступы к длинным трубчатым костям** выбирают в зависимости от локализации перелома или же другого патологического процесса. Как правило, для разрезов избирают межмышечные промежутки, удаленные от крупных кровеносных сосудов и нервов.

Лучевая кость обнажается разрезом по наружной ее поверхности, причем предварительно край кости определяется пальпацией. После рассечения кожи с подкожной клетчаткой и собственной фасцией предплечья тупым путем проходят до кости между плечелучевой мышцей и лучевыми разгибателями кисти. В нижней

трети предплечья можно повредить поверхностную ветвь лучевого нерва, которая постепенно отклоняется наружу и примерно на границе средней и нижней трети предплечья переходит с ладонной на тыльную его поверхность, между лучевой костью и сухожилием плечелучевой мышцы.

Локтевая кость обнажается разрезом по внутренней стороне предплечья, между локтевым сгибателем кисти и одноименным ее разгибателем. Нужно также помнить, что в нижней трети предплечья между локтевым сгибателем кисти и локтевой костью расположена тыльная ветвь локтевого нерва, которая затем переходит на тыл кисти.

Плечевую кость легче всего обнажить продольным разрезом по наружной поверхности плеча в *sulcus bicipitalis lateralis*. Рассекаются кожа, подкожная клетчатка и апоневроз плеча. Затем хирург кохеровским зондом проходит по наружной межмышечной перегородке и тупыми крючками разводит мышцы в стороны, обнажая кость, при этом *m. triceps* отводит кнаружи и кзади, а *m. brachialis* вместе с *m. biceps brachii* — кпереди и кнутри. В верхнем углу раны обнажены дельтовидная и ключеплечевая мышцы. Однако так просто и легко прокладывается доступ к средней трети плеча, чего нельзя сказать относительно остальных его отделов. Так, в верхней трети плеча при обнажении кости можно повредить подкрыльцовый нерв, который проходит в четырехугольное отверстие вместе с *a. circumflexa humeri posterior*. В нижней трети подвергается опасности лучевой нерв, проходящий здесь между плечевой и плечелучевой мышцами.

Способ обнажения большеберцовой кости очень простой и легкий. Передневынутая ее поверхность на всем своем протяжении свободна от мышц и покрыта только кожей, подкожной клетчаткой и сращенной с надкостницей собственной фасцией голени. Перечисленные ткани рассекают продольным разрезом сразу до кости в том отделе ее, который необходимо обнажить.

Малоберцовую кость обнажают в области наружной поверхности голени, где предварительно прощупывается латеральный гребень кости и по ходу его намечается линия разреза. Затем послойно в продольном направлении рассекают кожу, подкожную клетчатку, собственную фасцию голени и обнажают мышцы. Проникают тупым путем до кости между латеральной и задними группами мышц, малоберцовые мышцы отводят кпереди, а двубрюшистую и камбаловидную мышцы — кзади. Нужно помнить, что *p. peroneus communis* огибает шейку малоберцовой кости снаружи, где он может быть поврежден. Поэтому при резекции головки малоберцовой кости нерв вначале выделяется и затем осторожно отводится кверху и кнутри.

Бедренную кость обнажают обычно по наружной поверхности бедра. Продольным разрезом рассекают кожу с подкожной клетчаткой, широкую фасцию бедра и *m. tensor fascia lata*. К ране прилежит латеральная широкая мышца бедра, которая отделяется и отводится кверху (кпереди), двуглавая мышца бедра — книзу

(кзади). Однако лучшим считается доступ путем рассечения широкой мышцы бедра (*m. vastus lateralis*) по ходу ее волокон, что позволяет без всяких помех обнажить бедренную кость (В. В. Бабук, 1962).

**Хирургическая обработка открытых переломов трубчатых костей.** Успех лечения больных с открытыми переломами зависит от ранней и совершенной первичной хирургической обработки раны, хорошего сопоставления и удержания отломков.

Под первичной хирургической обработкой открытых переломов подразумевается иссечение нежизнеспособных мягких тканей раны, а также удаление свободно лежащих костных отломков, которые лишены надкостницы.

Если имеются острые выступы отломков, их закругляют кусачками Люэра во избежание травматизации мягких тканей и ранения кровеносных сосудов. Удалив костные отломки, не связанные с надкостницей и мышцами, приступают к репозиции отломков.

При небольших смещениях это достигается простым потягиванием дистального отдела конечности помощником, а в более трудных случаях, особенно при переломах бедра с боковым смещением, репозицию отломков производят при помощи специальных крючков. При первичной хирургической обработке открытых переломов, как правило, применяют один из способов скрепления (фиксации) отломков: штифтом, пластинкой, проволокой и др. После скрепления отломков конечность удерживают в правильном положении, чтобы избежать искривления или нарушения костного шва. Останавливают кровотечение наложением кетгутовых швов и протиранием раны салфетками, смоченными горячим физиологическим раствором. В рану, как правило, вводят антибиотики и зашивают ее редкими узловыми швами. Конечность иммобилизуют гипсовой повязкой или укладывают на специальные шины (для нижних конечностей шина Белера и др.).

По данным ряда авторов (В. В. Чаплинский, А. П. Олекса, А. М. Мороз, 1981), в крови больных с открытыми переломами костей усиливается гликолиз, что лимитирует заживление ран.

При применении ультразвуковой кавитации ран при открытых переломах трубчатых костей, осложнившихся остеомиелитом, создаются условия для усиления более лабильного механизма образования энергии — окислительного фосфорилирования, энергетическое превосходство которого над гликолизом неоспоримо.

### **СПОСОБЫ СОЕДИНЕНИЯ ОТЛОМКОВ ТРУБЧАТЫХ КОСТЕЙ**

Сопоставление отломков костей при переломах и удержание их в большинстве случаев достигаются консервативными способами лечения — простым потягиванием, наложением гипсовой повязки, лонгетой или скелетным вытяжением. При наличии же значительного смещения отломков, не поддающихся правильному сопоставлению, применяют оперативные методы соединения костных отломков (остеосинтез), которые особенно показаны при не-

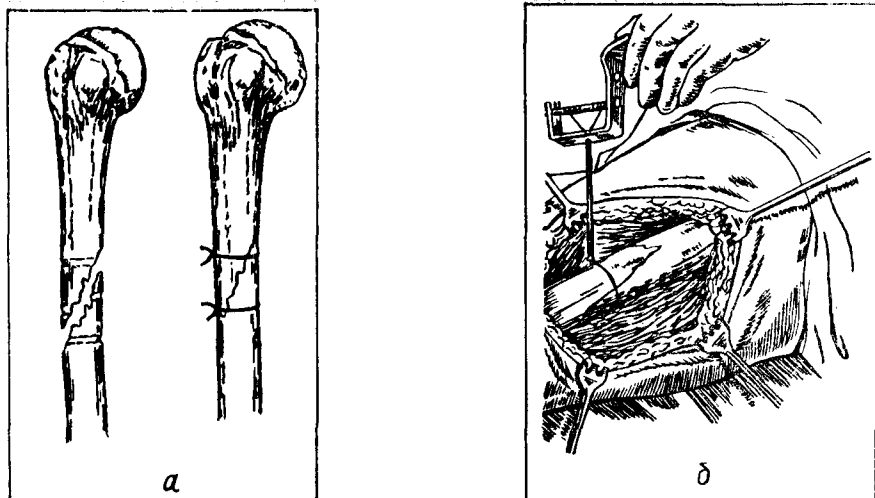


Рис. 56. Костный шов:

а — круговой шов при косом переломе; б — методика наложения кругового проволочного шва аппаратом.

срастающихся переломах, ложных суставах и невривимых свежих переломах трубчатых костей (открытые и закрытые).

Для соединения костных отломков оперативным методом предложено много способов: соединение толстым кетгутом, шелком, проволочной петлей, металлическими пластинками, винтами и штифтами. Методы соединения отломков в пределах перелома получили название «костный шов»; скрепление отломков при помощи длинных штифтов, проведенных в костномозговые каналы отломков, именуется внутрикостной или интрамедуллярной фиксацией.

**Соединение костных отломков кетгутом и шелком** применяется относительно редко, поскольку они не могут надежно удерживать фрагменты при сильной тяге мышц. В то же время при открытых переломах (например, при отрыве надмыщелка плечевой кости) и при переломах малых трубчатых костей (плюсневых, пястных и т. д.), надколенника, локтевого отростка используют толстый кетгут и шелк, а при больших расхождениях отломков надколенника и локтевого отростка — проволочный шов (рис. 56).

**Соединение костных отломков проволокой** иногда применяется при косых несросшихся и свежих переломах длинных трубчатых костей и для фиксации костных трансплантатов. Обнажают проксимальный и дистальный концы кости и удаляют рубцовую ткань, расположенную между отломками.

После правильного сопоставления отломков рассекают скальпелем надкостницу по линии, где должна располагаться проволочная лигатура. В этих же местах острым долотом или пилой наносят несколько поперечных линейных насечек для предупрежде-

ния возможного соскальзывания проволоки. Изогнутыми щипцами проводят вокруг кости проволоку, затем аппаратом Киршнера захватывают оба конца и туго закручивают вращательными движениями (3—4 оборота). Излишки проволоки выше узла скручивают кусачками. Проволоку нельзя очень сильно натягивать во избежание обрыва ее и пролежня на костных отломках. Как правило, накладывают две проволочные петли, чтобы захватить всю область косо́го перелома (см. рис. 56).

**Соединение отломков пластинками Лэна.** После обработки костных отломков рассекают надкостницу, снимают долотом тонкую

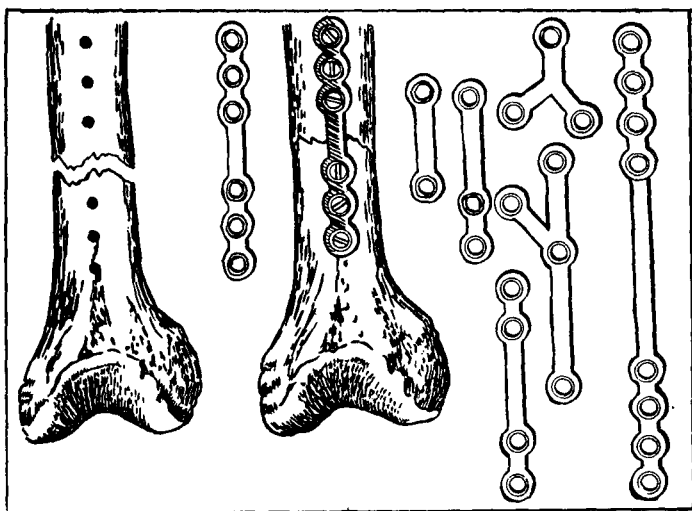


Рис. 57. Костный шов металлическими пластинками и их виды.

часть кортикального слоя, где предполагается поместить пластинку. Просверливают дрелью небольшие углубления для винтов. Затем прикладывают с одной или двух сторон соответствующей длины пластинки с отверстиями и прикрепляют их винтами. Винты проникают через оба кортикальных слоя (передний и задний). Накладывают швы на глубокий слой мышц вместе с надкостницей и швы на кожу. Конечность фиксируют гипсовой повязкой (рис. 57).

Пластинки удаляют после образования прочной костной мозоли (через 3—4 мес после операции). Для этого оперативным путем обнажают место перелома и отверткой удаляют винты, а затем долотом поднимают пластинку. Перед удалением пластинки проверяют состояние костной мозоли рентгенографией. В. А. Поляков (1980) при оперативном лечении переломов длинных трубчатых костей применяет пластинки своей конструкции, получившие название лапчатых пластинок.

**Интрамедуллярный остеосинтез металлическими штифтами зак-**

лючается в проведении длинного металлического стержня из специальной нержавеющей стали в костномозговой канал с таким расчетом, чтобы он проникал в проксимальный и дистальный отломки кости.

Различают два способа интрамедуллярного остеосинтеза: закрытый и открытый. При закрытом способе стержень проводят под рентгенологическим контролем со стороны проксимального или дистального метафиза поврежденной кости без обнажения области перелома. При открытом способе стержень вводят через рану в области перелома или со стороны метафиза. Необходимый

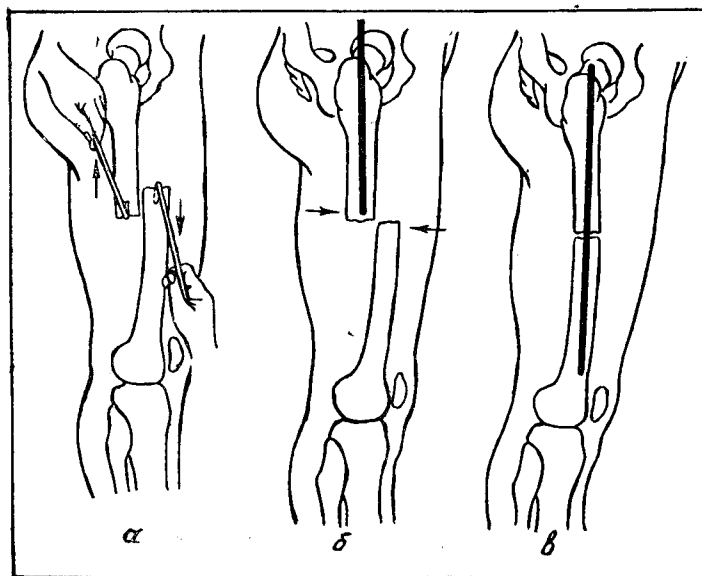


Рис. 58. Внутрикостный остеосинтез металлическим стержнем при переломах бедра (схема):

а — сопоставление отломков крючками; б — введение штифта через отверстие в вертикальной ямке; в — стержень проведен через проксимальный и дистальный отломки бедра.

инструментарий для операции на костях представлен на рис. 55.

**Закрытый интрамедуллярный остеосинтез.** При переломах диафиза бедра делают небольшой разрез кожи над большим вертелом, просверливают отверстие в вертикальной ямке и проводят стержень в дистальном направлении через костномозговой канал под контролем рентгеновского аппарата, не рассекая мягких тканей в области перелома.

**Открытый интрамедуллярный остеосинтез.** Разрезом по наружной поверхности бедра обнажают место перелома. Обрабатывают концы отломков. После этого рану закрывают салфеткой и приступают ко второму этапу операции. Вертикальным разрезом рассекают мягкие ткани в области большого вертела, обнажают его верхушку и находят вертельную ямку. Расширив рану крючками,

сверлом соответствующего диаметра просверливают вертикальный слой кости в вертельной ямке. Через это отверстие строго вертикально проводят в костномозговой канал проксимального фрагмента бедра металлический стержень (Богданова, ЦИТО и др.). Длина штифта избирается с расчетом, чтобы он выступал на 2—3 см выше вертельной ямки и достигал нижнего метафиза бедра. Если штифт проходит с трудом, его слегка вколачивают ударами молотка. Когда стержень достигает места перелома, двумя однозубыми крючками через рану сопоставляют отломки и штифт проводят дальше в костномозговой канал дистального отломка (рис. 58). Накладывают швы на обе раны. Больного укладывают

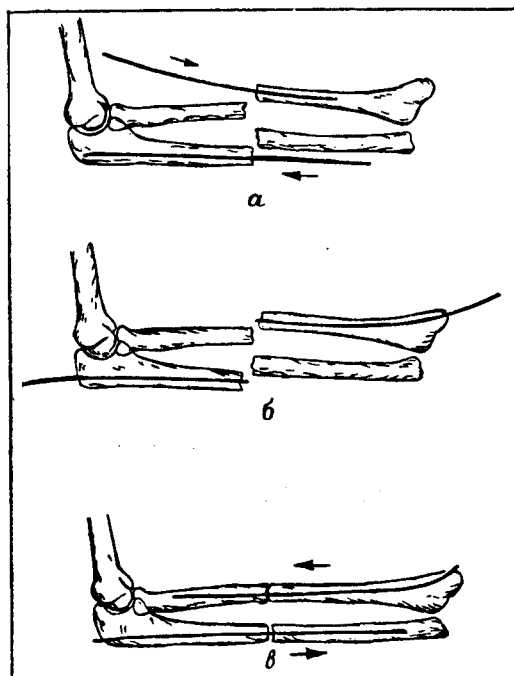


Рис. 59. Схема ретроградного введения металлических стержней с изогнутыми концами при диафизарных переломах костей предплечья:

а — первый этап введения стержней со стороны области перелома; б — продвижение стержней до линии перелома; в — продвижение стержней в обратном направлении в костномозговой канал дистального (ulna) и проксимального (radius) отломков.

на кровать со щитом (функциональная кровать), оперированную конечность помещают на шину. Через 7—8 дней шину удаляют, и на 10—12-е сутки больному разрешают ходить с помощью костылей. В отдельных случаях рекомендуется накладывать гипсовую повязку на 2—3 нед. Штифт удаляют через 6—8 мес. Для этого производят разрез над большим вертелом и захватывают выступающий конец штифта щипцами или специальным крючком.

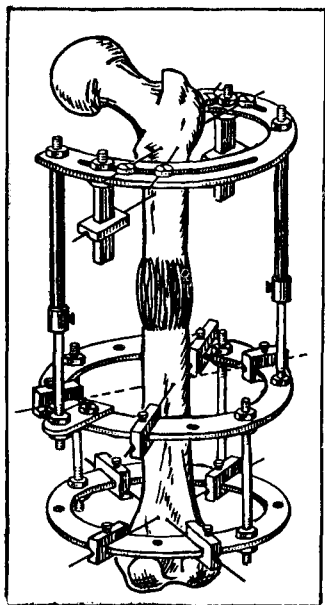


Рис. 60. Дистракционный остеосинтез по Илизарову при ложном суставе бедра.

Широко применяют в травматологии ретроградный способ металлического интрамедуллярного остеосинтеза переломов бедра. При этом способе штифт вводят со стороны раны сначала в проксимальный отломок так, чтобы стержень прошел через вертельную ямку под кожу. Здесь кожу рассекают и после сопоставления отломков штифт ударами молотка продвигают в обратном направлении и в дистальный отломок.

#### Остеосинтез при переломах ключицы.

После небольшого разреза у акромиального отрезка лопатки и в области перелома ключицы с помощью дрели вводят спицу в периферический отломок через акромиальный конец ключицы. Далее продвигают спицу под контролем глаза в центральный отломок ключицы на 5—6 см. Излишки спицы загигают в виде кольца и оставляют поверх кожи. Удаляют ее через 2—3 нед.

Чаще, однако, применяют ретроградный способ: сначала спицу из раны проводят в дистальный отломок до тех пор, пока она не пройдет через кожу, а затем

после сопоставления отломков спицу продвигают обратно в проксимальный отломок.

Аналогичным способом можно делать остеосинтез костей предплечья (рис. 59).

**Компрессионно-дистракционный остеосинтез аппаратом Г. А. Илизарова.** В последнее время при лечении сложных, несросшихся переломов и ложных суставов длинных трубчатых костей более широкую популярность стал приобретать компрессионно-дистракционный метод остеосинтеза. В этом отношении заслуживает внимания остеосинтез по методу Г. А. Илизарова.

Предложенный в 1951 г. Г. А. Илизаровым аппарат (рис. 60) благодаря его конструктивным особенностям дает возможность осуществить закрытую репозицию при любых формах смещения отломков, обеспечить их стабильную фиксацию на весь период лечения. Прочная фиксация отломков без иммобилизации суставов создает условия для ранней полноценной функциональной нагрузки конечности. Это предупреждает возникновение тугоподвижности и контрактур суставов, способствует улучшению кровоснабжения в области несросшегося перелома, ложного сустава и всей конечности в целом.

Метод компрессионно-дистракционного остеосинтеза может быть применен на любом протяжении костей верхних и нижних конечностей.



Показания — несросшиеся переломы, ложные суставы длинных трубчатых костей и др.

Обезболивание — внутрикостная или местная инфильтрационная анестезия, при необходимости — наркоз.

Методика наложения аппарата. Перед операцией аппарат рекомендуется простерилизовать в автоклаве, а также в растворе диоксида или 1% растворе муравьиной кислоты.

Для чрескостного компрессионно-дистракционного остеосинтеза используют спицы Киршнера, применяемые для скелетного вытяжения, и спицы ЦИТО. Во избежание ожога мягких тканей и костей при работе электродрелью спицы нужно вводить в кость в местах, покрытых мышечным массивом, и при малых оборотах электродрели, периодически включая и выключая ее. Это предупреждает ожог и расщеливание канала в кости большего размера, чем диаметр спицы.

Проведение спицы при наложении аппарата является основным моментом, требующим от травматолога или хирурга знаний точных ориентиров расположения сосудисто-нервного пучка конечностей во избежание повреждения их. Они должны располагаться перпендикулярно к оси сегмента и отломков при деформациях, после устранения последней обеспечивая стабильность отломков при различных функциональных нагрузках на весь период сращения. Придерживая спицу рукой через салфетку или шариком, обильно смоченные спиртом, спице придается нужное направление и предупреждается перегрев ее во время введения.

При проведении спиц в дистальных отделах бедра, голени, плеча и предплечья во время прохождения их через переднюю полуокружность дается максимальное сгибание, а при прохождении их через заднюю полуокружность — максимальное разгибание. Этим создается запас мягких тканей для свободы движения в коленном, голеностопном, локтевом и лучезапястном суставах. Для сохранения правильных взаимоотношений в тибιοфибулярном и радиально-лучевом сочленениях одну из пары спиц в дистальном отделе голени и предплечья проводят через обе кости. При целой малоберцовой кости спицы в проксимальном отделе проводят только через большеберцовую кость.

Такое проведение спиц не будет препятствовать сближению концов псевдоартрозов большеберцовой кости при наличии между ними диастаза не более 0,5—1 см, так как при этом неизбежно произойдет смещение головки малоберцовой кости кверху в проксимальном тибιοфибулярном сочленении. Это позволяет обходиться без остеотомии малоберцовой кости, что способствует получению прочной фиксации отломков. Надо избегать проведения спиц через рубцы. Для получения возможности большей маневренности управления отломками в процессе лечения, учитывая наличие биомеханических точек сегментов, верхняя и нижняя пары перекрещивающихся спиц должны проводиться через метафизарные отделы кости.

Для предупреждения прорезывания кожных покровов спицами

или гофрирования мягких тканей при компрессионном остеосинтезе перед вколom и выколom пары спиц в проксимальном отделе кожные покровы смещаются кверху, а в дистальном отделе — вниз. При дистракционном остеосинтезе создается запас мягких тканей, то есть перед вколom и выколom пары спиц в проксимальном отделе кожные покровы смещаются вниз, а в дистальном отделе — вверх.

Если конечность имеет угловую деформацию, то на вогнутой стороне кожные покровы смещаются в сторону вершины искривления. На концы спиц после их проведения нанизывают марлевые салфетки или шарики, смоченные спиртом, и прижимают к кожным покровам резиновыми пробками от флаконов антибиотиков.

С целью обеспечения большой жесткости фиксации кольца и полукольца аппарата подбирают таким образом, чтобы расстояние от поверхности кожных покровов до внутреннего края кольца и полукольца было не менее 2 см. Это необходимо для того, чтобы предотвратить сдавление мягких тканей кольцом и полукольцом в случае возникновения отека.

Спицы фиксируют в зажимах колец и полуколец аппарата после предварительного натяжения спиценатягивателями. Каждую пару спиц рекомендуется натягивать одновременно, для чего следует использовать два спиценатягивателя. Наложение аппарата начинают с фиксации кольца или полукольца на проксимальном фрагменте. Выбирают два диаметрально расположенных отверстия, в кольца вставляют стержни и прочно закрепляют. Эти стержни являются ориентиром для правильной установки второго кольца при сохранении перпендикулярного расположения к оси сегмента первого. Сближают кольца равномерным и постепенным навинчиванием гаек стяжных стержней до полного исчезновения подвижности на концах костных отломков, определяемой хирургом.

**Скелетное вытяжение** показано при переломах, не поддающихся одномоментному вправлению, и при невозможности удержать отломки после вправления гипсовой повязкой. Осуществляют его двумя способами: проведением металлической спицы в области метафизов трубчатых костей и применением металлической клеммы.

**Вытяжение постоянное** — один из ведущих методов лечения повреждений органов опоры и движения. С помощью постоянной тяги, действующей дозированно и постепенно, преодолевается ретракция мышц, что позволяет устранить смещение отломков костей, вывихи, контрактуры, деформации. Кроме того, постоянным вытяжением достигается удержание отломков, суставных концов костей и всего сегмента в необходимом положении.

В зависимости от показаний применяют **на кожное, манжетное и скелетное вытяжение**.

**Показания для скелетного вытяжения** — закрытые и открытые диафизарные, около- и внутрисуставные переломы и переломы вывихи конечностей.

**Техника операции.** Спицы на нижней конечности вводят

в большой вертел, область надмышелков бедра, бугристость большеберцовой кости, надложечную область голени, пяточную кость, на верхней конечности — в локтевой отросток, область надмышелков плечевой кости, дистальные фаланги пальцев (рис. 61). При проведении спиц следует учитывать анатомические особенности данной зоны, топографию магистральных сосудов и нервных стволов, близость капсулы сустава, а также зоны роста костей.

После определения места входа и выхода спицы с соблюдением асептики выполняют местную анестезию тканей с обеих сторон до надкостницы (10—15 мл 1% раствора новокаина). Спицу вводят

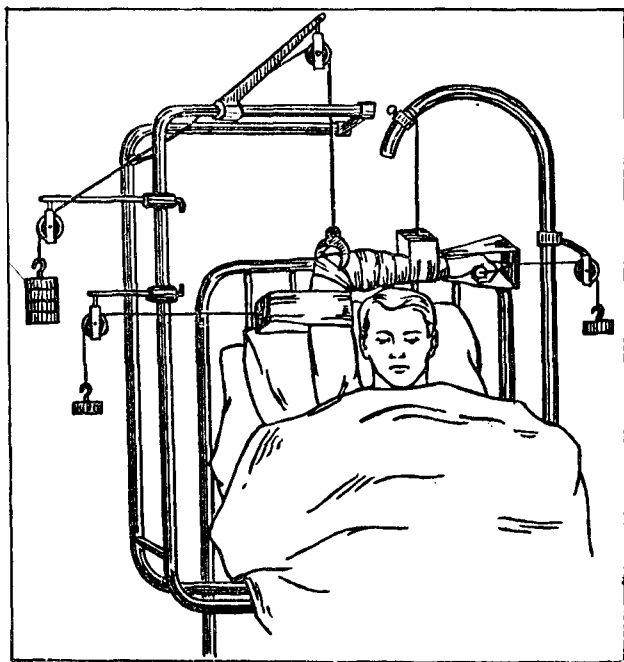


Рис. 61. Система постоянного скелетного вытяжения при лечении надмышелковых экстензионных переломов плеча.

с помощью ручной или электрической дрели перпендикулярно оси сегмента. Помощник хирурга фиксирует конечность, а хирург проводит спицу через кость. После проведения концы спицы, выступающие из кожи, изолируют стерильными салфетками, которые приклеивают клеолом к коже вокруг спицы или фиксируют стерильной повязкой.

Спицу натягивают скобой и подбирают грузы для скелетного вытяжения, которые соединяют со скобой или дугой (лучше капроновой леской) и выводят через систему блоков за пределы кровати. Вначале подвешивают  $1/3$ — $1/2$  расчетного груза, а затем каждые 1—2 ч добавляют по 1 кг до необходимого.

Для введения клеммы при переломах бедра ногу укладывают на шину Белера. Намеченные точки для введения острия клеммы обезболивают инъекцией 0,5% раствора новокаина до надкостницы включительно по 10—15 мл с каждой стороны. Клемму обычно вводят в область, расположенную несколько выше мышечков бедра. Помощник оттягивает в этих местах кожу вверх, а хирург в намеченных точках введения острия клеммы производит короткие (0,5 см) разрезы остроконечным скальпелем до кости (с обеих сторон). В эти разрезы вводят острые концы клеммы и легкими ударами молотка по одной и другой стороне вбивают их на глубину 1—2 см, после чего закрепляют дуги клеммы винтом и энергичным потягиванием проверяют надежность закрепления ее.

Для введения спицы в нижний метафиз бедра конечность укладывают на шину Белера. Для определения места введения спицы по верхнему краю надколенника проводят линию, перпендикулярную продольной оси бедра и соединяющую оба мышечка бедра, затем от вершин надмышечков — линии по оси бедра. Точки пересечения этих линий с горизонтальной линией соответствуют местам введения спицы.

Определив таким способом место введения спицы, в мягкие ткани вводят по 10—15 мл 0,5% раствора новокаина — над медиальным и латеральным надмышечками бедра. После этого вставляют металлическую спицу в дрель, прижимают площадку дрели плотно к коже, строго перпендикулярно к оси бедра по горизонтальной линии. Прокалывают спицей кожу, обычно у латерального надмышечка, и проводят ее до кости. Просверливают кость без нажима. Надо следить за выходом спицы на противоположной стороне: кожу в этом месте прижимают, а когда начинает появляться выпячивание спицы, здесь делают маленькую насечку кожи скальпелем.

С помощью специальной скобы спицу зажимают и хорошо натягивают. Конечность укладывают на стандартную шину в умеренном отведении. После этого к скобе прикрепляют шнур и подвешивают к нему соответствующий груз (рис. 62).

В бугристость большеберцовой кости спицу вводят соответственно ее основанию.

Над лодыжками спицу проводят через большеберцовую кость, перпендикулярно длинной оси голени, на 1—1,5 см проксимальнее медиальной лодыжки и на 2—2,5 см проксимальнее латеральной лодыжки. Чтобы уточнить проекцию введения спицы в пяточную кость, следует провести одну линию параллельно длинной оси малоберцовой кости, отступая в дорсальном направлении от заднего края латеральной лодыжки на 1 см, вторую линию — перпендикулярно первой на 1—1,5 см дистальнее нижнего края наружной лодыжки. В точку пересечения указанных линий вводят спицу (она соответствует центру пяточной кости). Точку для введения спицы в область локтевого отростка находят при сгибании предплечья под прямым углом в локтевом суставе, отступая на 2,5—3 см дистальнее от вершины локтевого отростка и на 1,5—

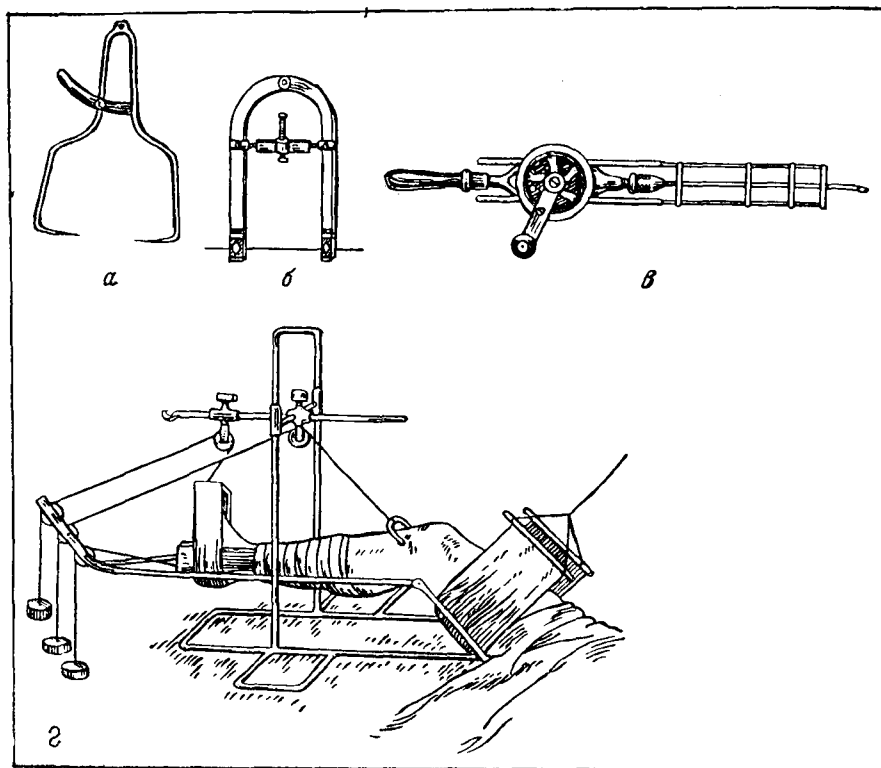


Рис. 62. Скелетное вытяжение при переломах бедра:  
 а — клемма; б — скоба для вытяжения; в — дрель; г — положение конечности на шине при скелетном вытяжении при переломе бедра.

2 см в волярном направлении от гребня локтевой кости. Спицу вводят, оттеснив мягкие ткани перпендикулярно продольной оси предплечья.

В плечевую кость спицу проводят на 0,5—1 см проксимальнее ее надмыщелков, перпендикулярно длинной оси плеча.

У детей во избежание повреждения эпифизарного хряща (зоны роста) спицу (клемму) вводят на 1,5—2 см проксимальнее, чем у взрослых.

**Иссечение кости на протяжении (резекция).** Показания — новообразования кости, удаление нежизнеспособных участков (отломков) кости, обработка (освежение) концов костей при ложных суставах и несрастающихся переломах.

По методу оперативного вмешательства различают поднадкостничную и чрезнадкостничную резекцию кости.

**Техника поднадкостничной резекции.** Соответствующим разрезом обнажают место повреждения или заболевания. Скальпелем рассекают надкостницу выше и ниже места поражения, то есть на уровне здоровых участков кости по всей линии разреза.

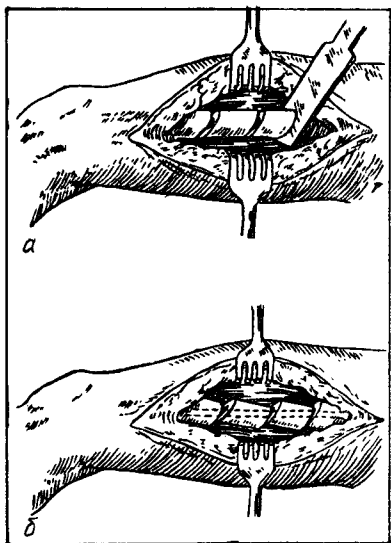


Рис. 63. Сегментарная остеотомия бедренной кости по Н. А. Богоразу:

а — бедренная кость рассечена с помощью остеотома на четыре костных сегмента; б — пунктиром обозначен металлический стержень, проведенный в костномозговой канал для фиксации сегментов.

ных опухолях — кость вместе с прилегающими мышцами.

**Остеотомия** (пересечение кости) является типичной ортопедической операцией, применяемой для исправления деформации длинных трубчатых костей и неправильного положения костей при анкилозах и контрактурах. Существует много разновидностей остеотомии, каждая из них преследует цель лучшего сопоставления отломков после пересечения, удлинения и восстановления формы и функции конечности.

**Сегментарная остеотомия бедра по Богоразу.** Н. А. Богораз предложил исправлять и удлинять кость путем пересечения ее на несколько сегментов.

**Техника операции.** Разрез мягких тканей проводят по наружной поверхности бедра, начиная от большого вертела и кончая в нижней трети бедра. *M. tensor fascia lata* и *m. vastus lateralis* рассекают по ходу кожной раны; растянув крючками края раны, обнажают бедренную кость и пересекают ее электропилой или острым остеотомом в 2—4 местах в зависимости от величины и искривления кости (рис. 63). Рассечение кости начинают от дистального конца параллельными сечениями на расстоянии 4—5 см друг от друга. Конечность вытягивают и придают ей правильное положение. Рану зашивают и накладывают скелетное

На границе отслойки надкостницы кость перепиливают пилой Джигли с обеих сторон резецируемого участка. При небольших дефектах кости после резекции и при отсутствии противопоказаний (воспалительные процессы) соединяют отломки одним из методов остеосинтеза. При наличии больших дефектов, затрудняющих сопоставление костных фрагментов, применяют костную пластику или компрессионно-дистракционные аппараты (Илизарова, Гудушаури).

**Техника чрезнадкостничной резекции.** При этой операции участок кости резецируют вместе с надкостницей (например, при злокачественных новообразованиях). Существенное отличие ее от поднадкостничной резекции состоит в том, что после рассечения надкостницы выше и ниже очага поражения ее несколько смещают не в сторону здоровых тканей, а к пораженному участку. Таким образом, участок кости удаляют вместе с надкостницей, а при злокачествен-

вытяжение или компрессионно-дистракционные аппараты в сочетании с внутрикостным остеосинтезом металлическим штифтом.

При врожденном вывихе бедра наибольшее распространение получили внесуставные оперативные вмешательства — остеотомия таза по Киари, Солтера, Стила, Дега, Копфа и др. (А. М. Кулиев, 1975).

**Остеотомия костей голени.** Показания — искривление большеберцовой кости в результате неправильно сросшихся переломов или заболеваний, вызывающих деформацию костей (рахит, полиомиелит и др.).

**Техника операции.** После разреза кожи длиной 12—15 см по медиальному краю большеберцовой кости на уровне вершины кривизны расширяют рану, продольным разрезом рассекают надкостницу и отслаивают ее с передней и боковых поверхностей кости. Долотом делают насечку на переднем крае большеберцовой кости и пересекают ее остеотомом в косо-поперечном (под углом 60°) направлении. Остеотом при этом необходимо направлять таким образом, чтобы избежать повреждения прикрепления связки надколенника. При пересечении задней поверхности большеберцовой кости необходимо защищать мягкие ткани широким элеватором, чтобы не повредить сосудисто-нервного пучка голени. После пересечения кости производят коррекцию.

**Костная пластика** относится к числу наиболее эффективных хирургических вмешательств для восстановления дефектов трубчатых костей. Цель этой операции — замещение дефекта кости, фиксация костных отломков и усиление процесса регенерации костной ткани. Поэтому костная пластика получила распространение не только для замещения костных дефектов, но и для лечения несрастающихся переломов и ложных суставов, при которых нарушены процессы регенерации. В основе существующих методов костной пластики заложена идея Н. И. Пирогова о возможности приживления костного трансплантата на ножке, которую он осуществил впервые (1852) в виде костно-пластической ампутации голени.

Наиболее распространенным видом костной пластики является аутопластика свободным трансплантатом, реже используется ксенопластика; гетеропластика в последнее время при наличии металлических штифтов применяется редко.

Способы костной пластики разнообразны: свободная костная пластика, костная пластика «скользящим» трансплантатом, пересадка кости на питающей ножке.

**Интрамедуллярный метод костной аутопластики.** После освежения костных отломков приступают к взятию трансплантата. Чаще всего для этой цели используют большеберцовую кость.

**Техника операции.** На здоровой конечности разрезом вдоль *crista tibiae* до уровня бугристости большеберцовой кости обнажают переднюю поверхность большеберцовой кости и поперечными сечениями узкого долота ограничивают необходимую длину трансплантата, затем иссекают его продольными сечения-

ми пилы или долота через всю толщу кортикального слоя кости (до костномозгового канала). Снимают с трансплантата надкостницу, и после этого костный штифт вставляют в костномозговой канал одного и другого отломков кости.

В. Д. Чаклин (1964) рекомендует комбинировать интрамедуллярный трансплантат с экстрамедуллярным. Для этой цели берут дополнительно костную пластинку с надкостницей и внедряют ее в зарубки, приготовленные заранее на боковых поверхностях отломков (рис. 64).

Экстрамедуллярную пластинку фиксируют к кости круговыми кетгутовыми лигатурами, а поверх пластинки накладывают швы на прилегающие мышцы. В послеоперационном периоде необходима длительная фиксация в гипсовой повязке (3—4 мес).

Для замещения больших дефектов трубчатых костей иногда применяют свободную аутопластику сегментом малоберцовой кости.

**Пластика скользящим костным трансплантатом по Ш. Д. Хухову.** После соответствующей обработки костных отломков и репозиции электропилой (можно и долотом) выпиливают на дистальном и проксимальном отломках широкие костные пластинки, причем большую пластинку выпиливают на более длинном отломке. После удаления пластинок на поверхности кости образуется непрерывный желобок. В этот желобок сначала укладывают более длинную костную пластинку, которая переходит через линию перелома, а на остальную часть—короткую костную пластинку, то есть производят перемещения трансплантатов (рис. 65). Пластинки прикрепляют к кости кетгутом или тонкими костными штифтами.

**Операции при остеомиелите трубчатых костей.** Остеомиелиты — тяжелые и длительно текущие воспалительные заболевания костного мозга. Возбудителем гнойно-воспалительного процесса является преимущественно стафилококк золотистый, гемолитический. Выделяются также грамотрицательные микроорганизмы, главным образом в ассоциации со стафилококком (кишечная синегнойная палочка, протей и др.).

По происхождению различают **посттравматические**, **огнестрельные**, **гематогенные** и **специфические** остеомиелиты, по клиническому течению — **острые** и **хронические**. В тех случаях, когда консервативными методами не удается купировать остеомиелитический процесс, производят оперативное вмешательство.

**Техника операции при остром процессе** заключается в рассечении мягких тканей до надкостницы включительно и дренировании гнойной полости, введении антибиотиков. Таким сочетанным методом лечения в ряде случаев удается избежать перехода воспалительного процесса в хроническую форму с образованием костных секвестров.

При хроническом остеомиелите кость обнажается на месте поражения и производится ее трепанация с широким вскрытием



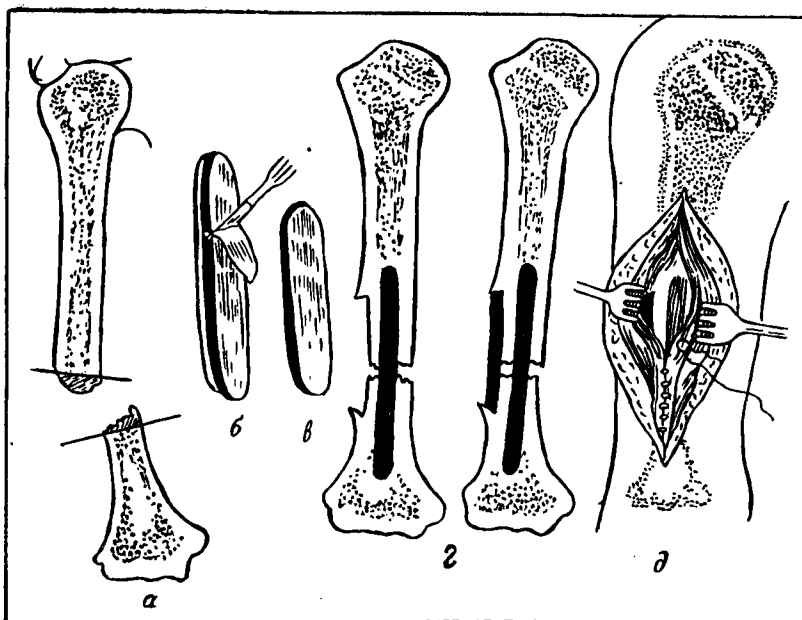


Рис. 64. Интра-, экстрамедуллярный метод пластики по В. Д. Чаплину:

а — экономное освежение отломков кости; б — снятие надкостницы с интрамедуллярного трансплантата; в — экстрамедуллярный трансплантат; г — трансплантат введен в костномозговой канал отломков, экстрамедуллярный трансплантат укреплен в зарубках фрагментов; д — плотное ушивание мышц.

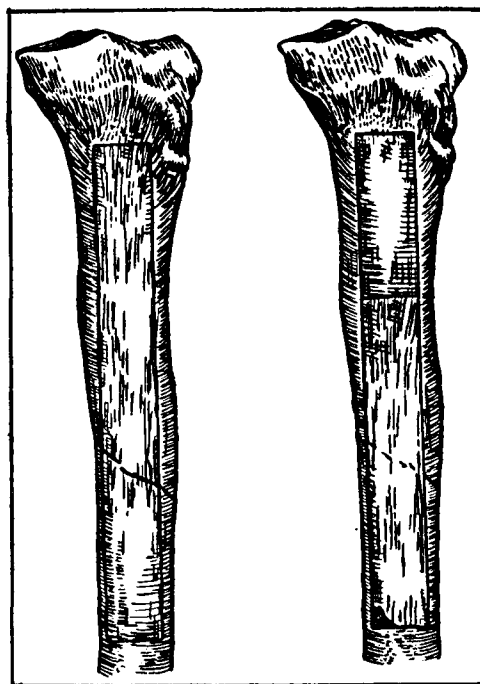


Рис. 65. Костная пластика скользящим трансплантатом по Ш. Д. Хахутову.

костномозговой полости. Удаляются секвестры, костномозговая полость обрабатывается эфиром и другими антисептическими препаратами и тампонируется. В эту полость вводится тоненький мягкий дренаж, который выводится наружу между швами. Свободный конец дренажа завязывается шелковой нитью и укрепляется между наружными турами повязки.

В последние годы разработаны и с успехом применяются такие методы лечения остеомиелита, как вакуумирование гнойных полостей и секвестрэктомия с заполнением полости консервированным аллохрящом; особенно обнадеживающие результаты получены при пломбировке полости измельченным аллохрящом, консервированным в формалине (О. Н. Маркова и др., 1975).

Наряду с оперативным вмешательством проводится система консервативной терапии, включающая рациональное применение химиотерапевтических препаратов в сочетании со средствами, стимулирующими защитные силы организма (граммицин, новобицин, линкомицин, пенкрексин, далацин и др.).

### ОПЕРАЦИИ НА СУСТАВАХ КОНЕЧНОСТЕЙ

Показания — скопление в полости сустава жидкости (крови, гноя), ранения и повреждения суставов, проникающие раны суставов, удаление инородных тел и др.

Наиболее распространенные виды операций на суставах: прокол сустава — пункция, вскрытие полости сустава — артротомия, удаление части или всего сустава — резекция, закрепление сустава в полной неподвижности — артродез, частичное восстановление формы и функции сустава — артропластика.

**Прокол сустава** производят как с диагностической, так и с лечебной целью.

Техника прокола сустава довольно проста, но требует соблюдения строжайшей асептики. После анестезии раствором новокаина кожа на месте вкола сдвигается в сторону и производится пункция иглой, насаженной на шприц, или троакаром. Иглу не следует продвигать глубоко во избежание повреждения суставного хряща. Момент проникновения в сустав определяется по исчезновению сопротивления, которое ощущает хирург при прохождении иглы через мягкие ткани.

Плечевой сустав (*articulatio humeri*) образован головкой плечевой кости и сочленовной поверхностью лопатки. Сверху над суставом нависает свод, образованный акромиальным и клювовидным отростками лопатки с перекидывающейся между ними связкой — *ligamentum coracoacromiale*. Спереди и снизу сустав прикрывают *m. subscapularis*, *m. coracobrachialis* и короткая головка *m. biceps brachii*, а ближе всего к поверхности — *m. pectoralis major*; сзади — *mm. supraspinatus*, *infraspinatus* и *teres minor*; снаружи сустав покрывают *m. deltoideus*, под которым располагается сухожилие длинной головки *m. biceps*.

**Суставная капсула** прикреплена к анатомической шейке плечевой кости и укреплена связками *lig. coracohumerale* и *ligg. glenohumeralia (superius, medium et inferius)*.

Полость плечевого сустава расширена за счет трех заворотов — подмышечного, подлопаточного и межбугоркового. Вблизи сустава располагаются синовиальные сумки — *bursa subdeltoidea*, с которой сообщается лежащая выше *bursa subacromialis*. Обе названные сумки обычно с полостью сустава не сообщаются. *Bursa subscapularis*, находящаяся на границе дельтовидной и подключичной областей, между шейкой лопатки и сухожилием подлопаточной мышцы, сообщается с полостью плечевого сустава и нередко соединяется с *bursa subcoracoidea*, расположенной у основания клювовидного отростка.

Прокол плечевого сустава можно произвести из трех точек, однако лучше его сделать снаружи. Для этого нащупывается верхушка акромиального отростка лопатки, между ним и головкой плечевой кости вкалывается игла, павильон которой затем поднимается кверху, а острие ее направляется внутрь и несколько книзу по направлению к суставной щели.

**Локтевой сустав** (*articulatio cubiti*) образован тремя костями — плечевой, лучевой и локтевой так, что лучевая и локтевая кости сочленяются друг с другом и с плечевой.

Таким образом, образуются три сустава — *articulatio humeroulnaris*, *humeroradialis* и *radioulnaris proximalis* — с одной полостью и общей капсулой. Линия локтевого сустава проходит на поперечный палец ниже локтевой складки.

Капсулу локтевого сустава покрывают: спереди — *m. brachialis*, спереди и снаружи — *m. supinator*, сзади — сухожилие *m. triceps* и *m. anconeus*. Спереди на уровне головки плечевой кости к капсуле локтевого сустава примыкает глубокая ветвь лучевого нерва; сзади между *olecranon* и *epicondilus medialis humeri* — локтевой нерв.

Капсулу сустава укрепляют связки: *lig. anulare radii* — кольцевидная связка, охватывающая головку и шейку лучевой кости; *lig. collaterale ulnare* — от внутреннего надмышелка к локтевой кости; *lig. collaterale radiale* — от наружного надмышелка к лучевой кости. Из-за сложной конфигурации суставных концов костей сообщение между передними и задними отделами полости сустава осуществляется посредством узких щелей в боковых отделах ее. Вследствие этого при нагноительных процессах в суставе набухшая синовиальная оболочка совершенно отделяет переднюю часть суставной полости от задней, а поэтому вскрытие сустава с целью его дренирования должно производиться и спереди, и сзади. Другая особенность топографии сустава заключается в том, что задне-верхний отдел капсулы с боков от *olecranon* и сухожилия трехглавой мышцы местами не покрыт мышцами и защищен только покровами локтевой области. Вследствие этого при гнойных скоплениях в суставе образуются выпячивания с боков от локтевого отростка.

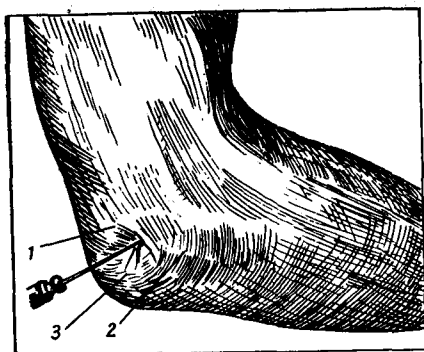


Рис. 66. Прокол локтевого сустава:  
1 — наружный надмыщелок плечевой кости; 2 — головка лучевой кости; 3 — олекрон.

Прокол локтевого сустава производится снаружи между латеральным надмыщелком плеча, локтевым отростком локтевой кости и головкой лучевой кости, несколько выше последней. Рука предварительно сгибается в локтевом суставе почти под прямым углом (рис. 66).

Прокол лучезапястного сустава лучше сделать на тыле кисти, между сухожилиями длинного разгибателя указательного пальца в области сустава, проекцией которого является линия, соединяющая шиловидные отростки костей предплечья.

Тазобедренный сустав (*articulatio coxae*) — образован вертлужной впадиной тазовой кости и головкой бедренной кости. Капсулу и связочный аппарат сустава поддерживают: спереди — *m. iliopsoas* и *rectus femoris* и внутри — *m. pectineus*; латерально — *m. gluteus minimus*, сзади — *mm. piriformis, obturatorius int.* и *gemelli, obturatorius externus* и *quadratus femoris*; снизу — *m. obturatorius externus*.

Сочленовная поверхность суставной впадины увеличивается за счет хрящевого кольца (*labrum acetabulum*), окаймляющего ее по краям.

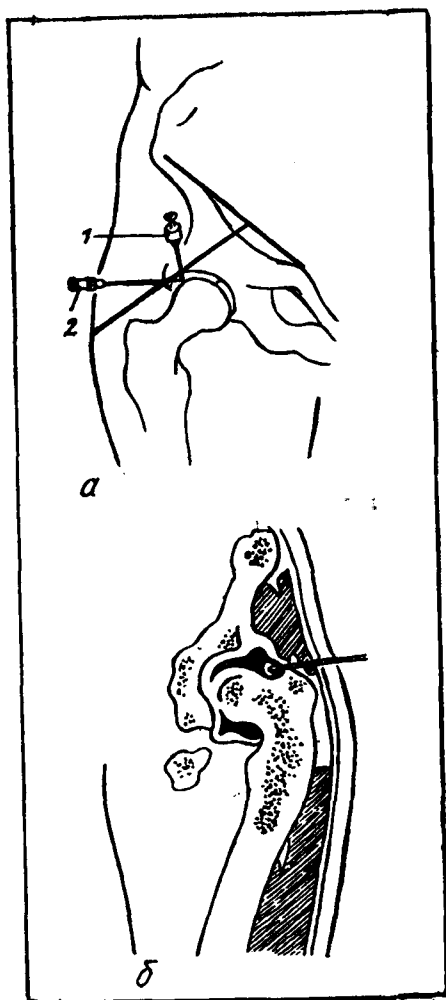
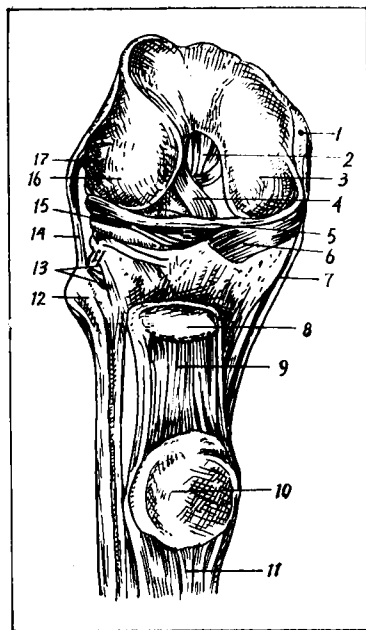


Рис. 67. Прокол тазобедренного сустава (схема):

а: 1 — пункция сустава спереди; 2 — пункция сустава с боковой поверхности над большим вертелом; б — фронтальный распил тазобедренного сустава; пункция сустава с боковой поверхности.

Рис. 68. Связки правого коленного сустава спереди:

1 — epicondylus medialis; 2 — lig. cruciatum posterius; 3 — condylus medialis femoris; 4 — lig. cruciatum anterius; 5 — lig. transversum genus; 6 — meniscus medialis; 7 — lig. collaterale tibiale; 8 — bursa infrapatellaris profunda; 9 — lig. patellae; 10 — суставная поверхность надколенника; 11 — сухожилие m. quadriceps femoris; 12 — caput fibulae; 13 — lig. capitis fibulae; 14 — lig. collaterale fibulare; 15 — meniscus lateralis; 16 — condylus lateralis femoris; 17 — epicondylus lateralis.



Капсула тазобедренного сустава прикрепляется к тазовой и бедренной костям таким образом, что большая часть хрящевого кольца и вся передняя поверхность шейки бедренной кости находятся в полости сустава. Капсула сустава укреплена тремя связками, из которых передняя, lig. iliofemorale, представляет самую прочную связку человеческого тела. Медиальную часть суставной капсулы укрепляет lig. pubofemorale, заднюю — lig. ischiofemorale. Проекция тазобедренного сустава определяется линией, соединяющей spina iliaca anterior superior с tuberculum pubicum. Проходящий через середину ее перпендикуляр делит головку бедра на две почти равные части.

Прокол тазобедренного сустава является более сложным. Безопаснее пунктировать его снаружи над вершущей большого вертела, вводя иглу снаружи внутрь по направлению к вертикальной впадине (рис. 67).

Прокол тазобедренного сустава является более сложным. Безопаснее пунктировать его снаружи над вершущей большого вертела, вводя иглу снаружи внутрь по направлению к вертикальной впадине (рис. 67).

Коленный сустав (articulatio genus) образован нижним эпифизом бедренной кости с обоими мыщелками, верхним эпифизом большеберцовой кости с его мыщелками и надколенником. Суставные поверхности костей, образующих коленный сустав, почти на всем протяжении покрыты хрящом. Между суставными концами

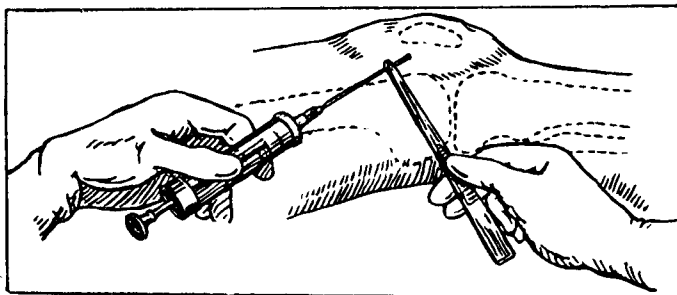


Рис. 69. Прокол коленного сустава.

включены расположенные на мыщелках большеберцовой кости особые хрящевые образования — мениски (рис. 68), которые соединены наружной поверхностью с капсулой сустава; из них наружный имеет форму буквы «О», внутренний — буквы «С». Между передними выпуклыми краями их надвинут пучок фиброзных волокон — *lig. transversum genus*.

Спереди сустав прикрыт удерживающим аппаратом надколенника, формируемым в основном за счет четырехглавой мышцы бедра. По средней линии книзу от надколенника тянется собственная связка его — *lig. patellae*.

Сзади сустав защищен мышцами, сухожилиями и другими мягкими тканями подколенной ямки.

*Ligg. collateralia tibiale et fibulare* натянуты по боковой поверхности сустава между мыщелками бедренной кости и берцовыми костями.

*Lig. popliteum obliquum et arcuatum* укрепляют капсулу сустава сзади.

*Lig. cruciata anterius et posterius*, крестообразные связки, являются внутренним связочным аппаратом коленного сустава, прочно соединяют бедренную и большеберцовую кости.

Суставная капсула состоит из фиброзной и синовиальной оболочек. Полость сустава увеличивается за счет того, что синовиальная оболочка образует ряд выпячиваний — так называемых заворотов, из которых пять располагаются в переднем отделе суставной полости, четыре — в заднем. Завороты синовиальной оболочки служат местами скопления патологической жидкости.

Прокол коленного сустава обычно производится по бокам надколенника. Лучше, однако, вкол сделать снаружи последнего, примерно на уровне середины его. Игла продвигается внутрь между коленной чашечкой и передней поверхностью бедра (рис. 69).

*Голеностопный сустав* (*articulatio talocruralis*) образован нижними концами берцовых костей, представляющими род вилки, которая охватывает таранную кость. Тело последней помещается в углублении, образованном обеими лодыжками.

Таким образом, таранная кость своей верхней, блоковидной поверхностью и двумя боковыми сочленяется с костями голени; остающиеся свободными передняя и нижняя поверхности таранной кости, сочленяясь с ладьевидной и пяточной костями, образуют подтаранный сустав.

Полость голеностопного сустава несколько заходит кверху, в промежуток между нижними концами берцовых костей.

Связочный аппарат сустава развит достаточно мощно: он состоит из внутренней связки (*lig. deltoideum*) и трех наружных. Первая, начинаясь на внутренней лодыжке, веерообразно рассыпается и прикрепляется к таранной, пяточной и частично к ладьевидной костям. Наружные связки начинаются на малоберцовой кости и прикрепляются к таранной и пяточной костям. Спереди и сзади суставная капсула лишена укрепляющих связок.

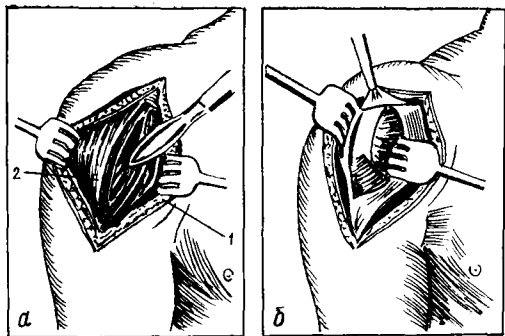
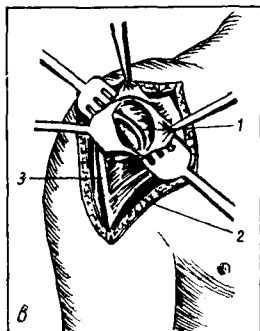


Рис. 70. Артротомия плечевого сустава передне-медиальным доступом:

а — расслоение промежутка между большой грудной и дельтовидной мышцей:  
 1 — *m. pectoralis major*;  
 2 — *m. deltoideus*;  
 б — мышцы растянуты крючками, пунктиром показана линия рассечения *m. subscapularis* и капсулы плечевого сустава; в — капсула сустава рассечена, видна головка плечевой кости: 1 — головка плечевой кости; 2 — *m. pectoralis major*; 3 — *m. deltoideus*.



Прокол голеностопного сустава можно сделать спереди по внутренней поверхности наружной лодыжки, при этом игла вкалывается на 1,5—2 см выше ее верхушки и продвигается кзади (косо) по направлению к средней оси конечности.

**Вскрытие сустава — артротомия.** Показания — гнойные воспаления сустава, удаление инородных тел из сустава, первичное иссечение раны сустава.

Передняя артротомия плечевого сустава по Лангенбеку. После разреза по переднему краю дельтовидной мышцы, начиная от передней поверхности акромиального отростка лопатки и книзу на протяжении 8—10 см, рассекаются кожа, подкожная клетчатка и собственная фасция. Дельтовидная мышца отводится возможно дальше кнаружи, после чего вскрывается суставная сумка вдоль сухожилия длинной головки двуглавой мышцы. Для создания оттока гноя нередко применяют наложение противоотверстия — контрапертуры (рис. 70).

В сустав вводится корнцанг, которым выпячивается кзади суставная сумка вместе с покрывающими ее тканями. Над верхушкой прощупываемого корнцанга делается разрез, через который сустав дренируется. Вскрыв полость сустава, удаляют содержимое, промывают сустав антисептическими растворами, дренируют его резиновыми полосками и затем накладывают редкие швы на сумку, мышцу и кожу. По окончании операции конечность иммобилизуют гипсовой повязкой с отведением плеча на 70—80° и отклонением его вперед на 30°.

**Артротомия локтевого сустава.** Вскрывают одним или двумя продольными разрезами, проведенными на середине расстояния между olecranon и надмыщелками плечевой кости. Разрез по медиальному краю olecranon опасен, и его следует делать строго поспойно, чтобы не повредить *n. ulnaris*. Операцию выполняют при согнутом локте. Более широкий доступ к локтевому суставу

достигается разрезом Кохера, который начинают на 3—4 см выше наружного надмыщелка плеча и ведут через линию сустава и головку лучевой кости. Рассекают суставную сумку; для расширения доступа к этому разрезу добавляют небольшой поперечный разрез, направленный к тыльной поверхности сустава. Этим разрезом создается хороший доступ к плече-лучевому сочленению и переднему отделу суставной сумки.

**Артротомия лучезапястного сустава.** Этот сустав вскрывают также двумя продольными разрезами, проходящими по тыльной поверхности кисти и предплечья. Один разрез проводят между сухожилиями длинного разгибателя большого пальца и собственного разгибателя указательного пальца. Эти сухожилия раздвигают в стороны и вскрывают сустав. Второй разрез наносится между сухожилиями общего разгибателя пальцев и локтевого разгибателя кисти. В целом ряде случаев можно ограничиться одним разрезом, в зависимости от локализации процесса.

**Вскрытие тазобедренного сустава.** К этому суставу следует подойти спереди, где он меньше покрыт мышцами. Вскрывают его продольным разрезом, проходящим на 2—3 см кнутри от передне-верхней ости подвздошной кости. После рассечения кожи, подкожной клетчатки широкой фасции бедра портняжную мышцу отводят кнаружи. Обнажают сухожилие прямой мышцы бедра, которое максимально оттягивают кнутри. Затем, идя пальцем по его наружному краю, достигают сустава и продольным разрезом вскрывают его суставную сумку. По аналогии с плечевым суставом можно сделать по введенному в сустав корнцангу противоотверстие. По окончании операции сустав дренируют. Накладывают редкие швы на фасцию и кожу. Имobilизируют конечность гипсовой повязкой на 2—3 нед.

**Вскрытие коленного сустава** достигается обычно двумя разрезами по сторонам надколенника (парапателлярные разрезы). Дренаживание (контрапертура) В. Ф. Войно-Ясенецкий рекомендует производить внутри между сухожилиями портняжной и большой отводящей мышцы, а по латеральному краю подколенной ямки — разрез над сухожилием двуглавой мышцы (рис. 71).

Колено слегка сгибают, проводят по обеим сторонам надколенника два вертикальных, проникающих в полость сустава разреза, начиная на 4—5 см выше надколенника и продолжая их книзу до уровня бугристости большеберцовой кости. Надколенник оттягивают крючком кпереди, полость сустава осушивают марлевым тампоном и вставляют дренажи. При наличии небольших воспалительных явлений в суставе не рекомендуется вводить дренажные трубки; для предупреждения преждевременного закрытия и обеспечения оттока из раны подшивают края капсулы сустава к коже. Для дренирования задних заворотов сустава рекомендуется к парапателлярной артротомии добавить контрапертуру по медиальному краю подколенной ямки. Не желательно проводить контрапертуру в области латеральных заворотов сустава, так как это сопряжено с опасностью повредить малоберцовый нерв, кото-



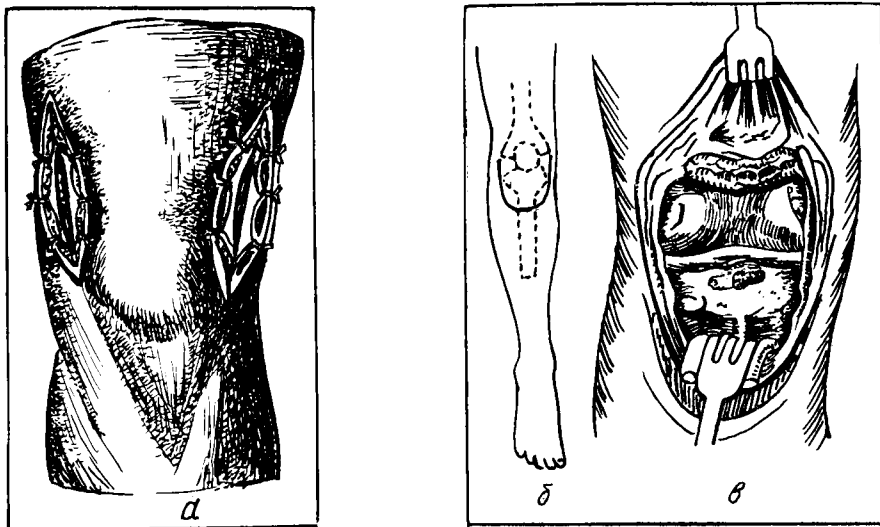


Рис. 71. Артротомия коленного сустава:

а — дренирование сустава двусторонним парапателлярным разрезом с кожно-сумочными швами; б — схема разреза по Текстору; в — вскрытый разрезом Текстора сустав, надколенник оттянут кверху.

рый проходит по медиальному краю сухожилия *m. biceps femoris*. После операции конечность помещают на шину Белера или накладывают гипсовую повязку.

Вскрытие голеностопного сустава достигается двумя продольно-параллельными разрезами по сторонам сухожилия длинного разгибателя пальцев. После рассечения покровов и крестовидной связки разрезается суставная сумка.

Дренировать сустав можно также из разреза позади наружной лодыжки, между ней и ахилловым сухожилием. Но ни в том, ни в другом случае не достигается хорошего оттока гноя, потому что суставная щель открыта только на большом протяжении спереди. Для того чтобы широко раскрыть полость сустава и создать хороший отток, удаляют таранную кость. После операции голеностопный сустав под углом  $90-100^\circ$  иммобилизуют гипсовой повязкой.

**Резекция суставов** — удаление суставных концов костей вместе с хрящами и синовиальной оболочкой.

В целом ряде случаев ограничиваются удалением только поврежденных или пораженных участков эпифизов костей. Такая операция носит название частичной резекции сустава.

Показания к резекции сустава в связи с наличием огромного числа антибиотиков широкого спектра действия и других средств борьбы с инфекцией все более суживаются.

В детском возрасте к резекции суставов прибегают редко, так как при ней может быть разрушена ростковая зона кости, что приводит к укорочению конечности. При необходимости операции нужно производить ее весьма экономно, чтобы не повредить эпифизарный ростковый хрящ. Наиболее частым поводом для резек-

ции являются туберкулез сустава, огнестрельные ранения суставных концов его и гнойный артрит с поражением эпифизов.

**Обезболивание.** Резекция суставов производится, как правило, под общим обезболиванием, а иногда под спинномозговой, инфильтрационной анестезией.

**Резекция плечевого сустава.** Продольный разрез начинают от клювовидного отростка лопатки и продолжают на 10—12 см книзу, по переднему краю дельтовидной мышцы. Рассекают кожу, подкожную клетчатку, собственную фасцию и проникают тупым инструментом в промежутки между дельтовидной и большой грудной мышцами. Крючками оттягивают дельтовидную мышцу кнаружи, а большую грудную мышцу — кнутри. Вскрывают синовиальное влагалище длинной головки двуглавой мышцы плеча, сухожилие выделяют и оттягивают в сторону. По ходу синовиального влагалища длинной головки двуглавой мышцы продольным разрезом рассекают капсулу сустава, добавив к этому поперечные разрезы капсулы по линии анатомической шейки плеча. Сильно ротируют плечо кнутри и долотом сбивают с большого бугорка пластинку с прикрепляющимися мышцами. Поворотом руки кнаружи обнажают малый бугорок и сбивают его долотом вместе с прикреплением сухожилия подлопаточной мышцы.

Сумку сустава отсекают резекционным ножом циркулярно у места ее прикрепления к плечевой кости, затем сильно оттягивают в медиальную сторону сухожилие двуглавой мышцы и вывихивают головку плеча. После этого в поперечном направлении проволочной пилой или острым долотом резецируют головку. Суставная впадина выскабливается острой ложечкой. Опиленный конец кости вправляют в суставную впадину, сухожилие двуглавой мышцы помещают на прежнее место. В зависимости от характера патологического процесса рану зашивают редкими швами или дренируют. Конечность иммобилизуют гипсовой повязкой на 1,5—2 мес в положении отведения под углом 70—80° и отклонения плеча вперед на 30°.

**Резекция коленного сустава.** *Способ Текстора.* Нога сгибается в коленном суставе и производится подковообразный разрез мягких тканей, выпуклостью обращенный книзу, соединяющий задние поверхности обоих мышечков бедра. Разрез проходит несколько ниже *tuberositas tibiae*. Пересекают связку надколенника и вскрывают полость сустава по линии кожного разреза. Острым крючком оттягивают надколенник вместе с лоскутом мягких тканей кверху и перерезают боковые связки сустава, а затем, сгибая все больше сустав, постепенно перерезают крестовидные связки. Пилой удаляют суставную поверхность надколенника. Сгибают максимально ногу в коленном суставе и удаляют сумку сустава, включая верхний заворот. Захватив фиксационными щипцами удаляемую часть мышечков бедра, производят распил, придавая мышечкам выпуклую форму. Затем спиливают суставной конец большеберцовой кости, причем поверхность опилов делается вогнутой соответственно выпуклости эпифиза бедра.

При удалении суставного конца большеберцовой кости нужно быть осторожным, чтобы не повредить подколенную артерию, которая здесь непосредственно прилежит к задней стенке суставной сумки. После этого концы костей сближают и фиксируют друг с другом узловыми кетгутowymi швами, проведенными через кость, надколенную и боковые связки. Надколенник укладывают на линию соприкосновения двух костей. Шивают собственную связку надколенника и кожу. При необходимости рану дренируют. Конечность иммобилизуют высокой (тазобедренной) гипсовой повязкой в слегка согнутом в коленном и тазобедренном суставах положении (под углом 160—170°).

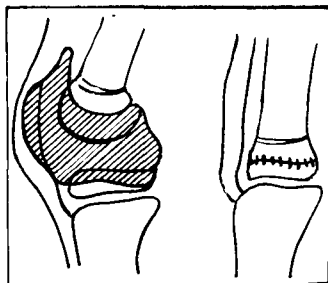


Рис. 72. Внесуставная экономная резекция коленного сустава по Корневу.

Говоря о резекции коленного сустава, нельзя не остановиться на внесуставной экономной резекции, которую разработал и предложил при туберкулезе коленного сустава П. Г. Корнев (1930). Особенность этой операции заключается в том, что все пораженные ткани при полном сохранении жизнеспособных удаляются без вскрытия сустава.

*Техника операции по Корневу* состоит из следующих моментов. Разрезом Текстора отпрепаровывается кверху кожный лоскут. Собственная связка надколенника разрезается у нижнего края последнего. Рассекается также фиброзная капсула до синовиальной оболочки, сустав не вскрывается. Фиброзная капсула отпрепаровывается кверху, а *lig. patellae* — книзу (рис. 72).

Надколенник снизу вверх расщепляется специальным кольцевидным ножом в продольном направлении (во фронтальной плоскости). Передняя его половина отбрасывается кверху. Выделяется верхний заворот сустава до места прикрепления синовиальной оболочки суставной сумки к бедренной кости.

Суставные поверхности бедра и большеберцовой кости спиливаются полукругом, причем на большеберцовой кости создается выемка для выпуклой поверхности бедра. Затем весь препарат удаляется целиком вместе с задней половиной надколенника, опиленными поверхностями костей голени и всей синовиальной оболочки. Образуется зарубка на передне-верхней поверхности большеберцовой кости, куда вклинивается после сопоставления опиленных костей оставшаяся часть надколенника. *Lig. patellae* подтягивается кверху, накладывается на надколенник и подшивается. Накладывается шов на фиброзную капсулу сустава и кожу. Вводится стеклянный дренаж на 48 ч. Конечность укладывают на неподвижную гипсовую повязку с фиксацией всех трех суставов.

У детей Корнев рекомендует открытую экономную резекцию коленного сустава. При этом методе хирург может «сверхэкономно» резекционным ножом, желобоватым долотом срезать суставные концы костей, чтобы не повредить ростковый хрящ.

**Артродез** — хирургическое вмешательство, направленное на создание анкилоза, то есть неподвижности сустава.

Наиболее частым показанием к этой операции служат оставшиеся параличи после перенесенного полиомиелита (болтающийся сустав), когда сухожильно-мышечная пластика не дает эффекта или не может быть применена в силу тяжести поражения. Проводится эта операция также при болтающихся суставах после обширных резекций, при параличах, возникших в связи с повреждением нервно-мышечного аппарата, при туберкулезных артритах с целью быстрой инактивации процесса.

Различают внутрисуставной, внесуставной и смешанный артрорезы.

Внутрисуставной артрорез нередко сводится к очень экономной резекции сустава, при которой удаляют только хрящевые поверхности суставных концов с последующей длительной иммобилизацией конечности в гипсовой повязке. Это делается для того, чтобы добиться сращения лишенных хрящевого покрова суставных концов. Внесуставной артрорез направлен на создание неподвижного сустава без вскрытия последнего путем параартикулярного введения костного трансплантата. Этот метод чаще применяется на тазобедренном суставе.

**Артропластика** — операция, имеющая целью в противоположность артрорезу восстановление подвижности, функции анкилозированного сустава при анкилозе, возникшем вследствие повреждения или после резекции сустава.

Основными моментами артропластики являются разъединение суставных концов костей от сращений (костных или фиброзных), обработка костных концов, при которой им придается форма, близкая к нормальной конфигурации сустава (моделирование), предохранение от сращения моделированных костных опилов прокладкой мягких тканей (например, фасции).

**Показания** — анкилозы, особенно при порочном положении конечности, и тяжелые контрактуры суставов травматической или инфекционной этиологии. Артропластика не показана при острых и подострых воспалительных процессах в суставе.

**Артропластика локтевого сустава.** *Техника операции по Кэмпбеллу.* После разреза кожи длиной 15—20 см по задней поверхности плеча и предплечья выделяют локтевой нерв и подводят под него резиновую полоску. При помощи распатора отделяют надкостницу от локтевого отростка. Долотом отбивают верхушку локтевого отростка с прикрепляющимся сухожилием трехглавой мышцы и откидывают вверх вместе с частью капсулы. Сгибанием в локте открывают полость сустава. При наличии анкилоза кости разъединяют долотом. Долотом и рашпилем формируют суставной конец плечевой кости, частично резецируют его, а затем сглаживают и закругляют; поверхность локтевой кости делают слегка вогнутой. Затем выкраивают необходимого размера полосу широкой фасции бедра, которую используют для покрытия суставных поверхностей.

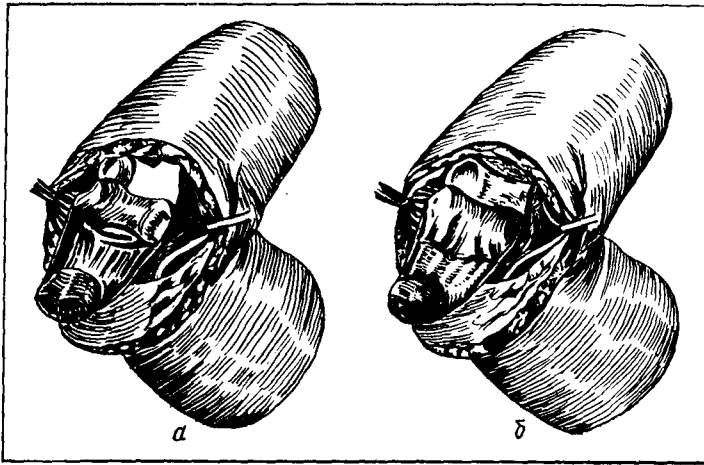


Рис. 73. Артропластика локтевого сустава:

а — отмоделированы нижний эпифиз плечевой и верхний эпифиз локтевой кости; локтевой нерв оттянут; б — опилы костей покрыты свободным лоскутом фасции.

Фасцию пришивают к перистоу и остаткам капсулы кетгутowymi швами с таким расчетом, чтобы тщательно закрыть суставные поверхности плечевой и локтевой костей (рис. 73). Отбитую ранее верхушку локтевого отростка с сухожилием трехглавой мышцы подшивают на место. Кости предплечья сопоставляют с плечевой, руке придают положение сгибания ( $100-110^\circ$ ). Накладывают швы на кожу. Иммобилизуют конечность на 8—10 дней. С 3-го дня приступают к дозированной лечебной гимнастике.

Артропластика коленного сустава. Разрез кожи начинают на 10—15 см выше уровня суставной щели по медиальной поверхности сустава и продолжают его книзу, огибая внутренний край надколенника; заканчивают разрез в области *tuberositas tibiae*. Кожно-фасциальный лоскут оттягивают крючками в латеральную сторону и рассекают сухожилие четырехглавой мышцы бедра Z-образным разрезом. С помощью долота разделяют костное сращение между надколенником и бедренной костью. Рассекают скальпелем фиброзные ткани, затрудняющие доступ к суставу.

Надколенник и часть *lig. patellae* оттягивают крючком латерально и другую часть связки отводят книзу. Затем разрушают долотом костное сращение между большеберцовой и бедренной костями. После разделения сращения постепенно сгибают ногу в коленном суставе и этим обнажают суставные поверхности костей. Обрабатывают суставные поверхности с помощью пилы и долота. Эпифиз бедренной кости делают выпуклым так, чтобы образовалась одна головка. Моделируют главным образом за счет удаления задней поверхности мыщелков. При помощи желобоватого долота поверхность большеберцовой кости делают слегка вогнутой, образуя широкую неглубокую выемку для сочленения с отмоделированным концом бедренной кости.

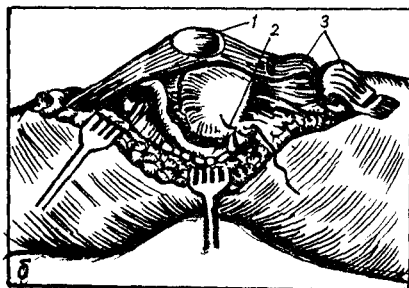
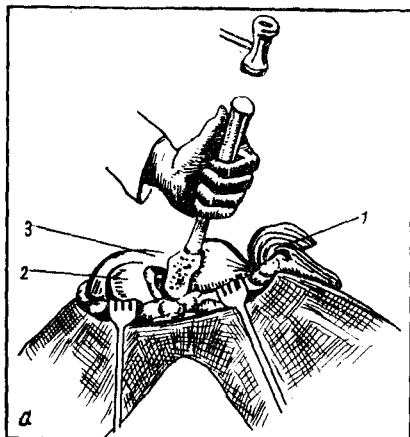


Рис. 74. Артропластика коленного сустава при костном анкилозе:

а — обработка суставных поверхностей; 1 — рассеченная связка надколенника; 2 — большеберцовая кость; 3 — надколенник; б — суставные поверхности бедренной и большеберцовой костей покрыты лоскутом fascia lata; 1 — надколенник; 2 — подшивание лоскута широкой фасции бедра к краям капсулы сустава; 3 — концы сухожилия четырехглавой мышцы бедра.

Для того чтобы сохранить устойчивость сустава, надо беречь во время операции боковые связки. Пилой удаляют заднюю поверхность надколенника, и опил его прикрывают жировой тканью, расположенной на задней поверхности lig. patellae. На наружной поверхности бедра выкраивают лоскут широкой фасции размером 10×20 см, складывают его вдвое и помещают между бедренной и большеберцовой костями, причем одну половину его подшивают кетгутowymi швами к капсуле сустава вокруг бедренной кости, а другую — к большеберцовой кости (рис. 74). Рассеченное Z-образно в начале операции сухожилие четырехглавой мышцы сшивают с удлинением. Послойно ушивают рану. Конечность укладывают в шину и производят вытяжение малым грузом. Через 14 дней разрешают легкие активные движения.

#### РАЗРЕЗЫ ПРИ ГНОЙНЫХ ЗАБОЛЕВАНИЯХ КОНЕЧНОСТЕЙ

Гнойные процессы, развивающиеся в мягких тканях конечностей, могут распространяться из первичного очага различными путями.

Выбор рационального оперативного доступа при гнойных заболеваниях конечностей определяется топографоанатомическими особенностями расположения фасциально-мышечных футляров данной области и межмышечных клетчаточных пространств, направлением крупных сосудов и нервов в области предполагаемого разреза.

Главными правилами при вскрытии гнойников являются создание свободного оттока гноя, вскрытие всех карманов и дренирование как основной полости, так и ее карманов.

Если основной разрез не обеспечивает эвакуацию содержимого, производят дополнительный разрез (контрапертуру) в наиболее низко расположенной части гнойной полости или на стороне, противоположной основному разрезу. В целях уменьшения кровопо-

тери и улучшения ориентировки разрезы при гнойных процессах желательнее делать с наложением жгута или резинового бинта проксимальнее гнойного очага.

**Обезболивание.** Разрезы при гнойных процессах конечностей осуществляют чаще всего под наркозом; поверхностные флегмоны можно вскрывать под местной анестезией. При локализации гнойного процесса на пальцах кисти (панариции) нередко, особенно в поликлинических условиях, необходимо местное обезболивание. Совершенно недопустимо применение в этих случаях для местного поверхностного обезболивания хлорэтила (замораживание).

*Техника проводниковой анестезии по Лукашевичу—Оберсту.* На основание пальца делают два укола по бокам с тыльной поверхности пальца и нагнетают 1% раствор новокаина (10—15 мл), проводят иглу по направлению к ладонной поверхности; затем на основание пальца накладывают жгут (рис. 75). Анестезия наступает через 5—10 мин. Жгут снимают после разреза.

*Техника проводниковой анестезии пясти по Брауну—Усольцевой.* На тыльной поверхности кисти на уровне границы средней и проксимальной трети пястных костей соответственно межкостным промежуткам тонкой иглой делают внутрикостную инъекцию 0,5% раствора новокаина. Затем берут более толстую и длинную иглу и медленно продвигают ее через межкостный промежуток до подкожной клетчатки ладони, предпуская раствор новокаина продвижению иглы. В каждый межкостный промежуток вводят 8—10 мл раствора новокаина.

*Поддельтовидное клетчаточное пространство.* Дельтовидная мышца покрывает снаружи плечевой сустав и, начинаясь широким основанием от лопатки и ключицы, направляется книзу и прикрепляется к *tuberositas deltoidea humeri*. Глубже дельтовидной мышцы, между ней и плечевой костью, имеется клетчаточное пространство, в котором, помимо клетчатки, располагаются сухожилия мышц, прикрепляющихся к проксимальному концу плечевой кости, синовиальные сумки, сосуды и нервы. *N. axillaris*, иннервирующий дельтовидную мышцу и плечевой сустав, переходит в поддельтовидное пространство из подмышечной области в сопровождении *vasa circumflexa humeri posteriora*, огибает сзади наперед хирургическую шейку плечевой кости, проходя через четырехстороннее (*foramen quadrilaterum*) отверстие.

Клетчатка поддельтовидного пространства сообщается по ходу сосудисто-нервного пучка с клетчаткой подмышечной области, а по ходу клетчатки, сопровождающей сухожилия надостной и подостной мышц, — с одноименными костно-фиброзными ложами лопаточной области. При флегмоне поддельтовидного пространства гной достигает дельтовидно-грудной борозды и здесь приближается к покровам.

**Мышечно-фасциальные ложа плеча.** Собственная фасция плеча (*fascia brachii*) образует влагалища для мышц и сосудисто-нервных пучков. От фасции вглубь, к плечевой кости, отходят две

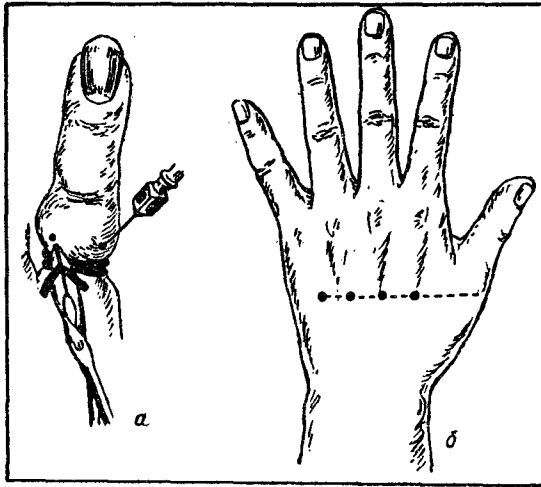


Рис. 75. Местная анестезия при гнойных заболеваниях пальцев и кисти:

а — проводниковая анестезия пальца по Лукашевичу—Оберсти; б — проводниковая анестезия пясти по Брауну—Усольцевой.

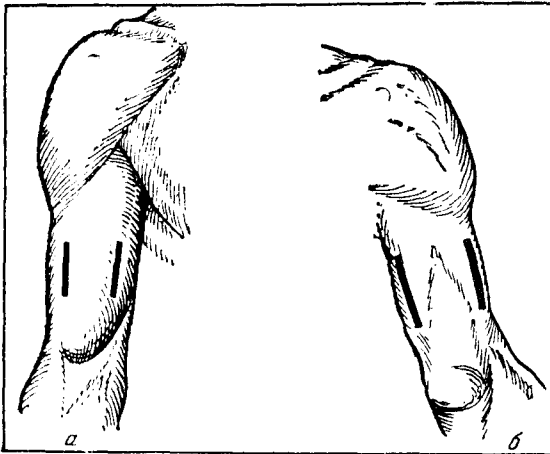


Рис. 76. Схема разрезов при флегмонах плеча:

а — разрезы на передней поверхности плеча, вскрытие фасциального ложа сгибателей; б — разрезы на задней поверхности плеча, вскрытие фасциального ложа разгибателей.

ложе сгибателей или же в заднем ложе разгибателей, а также во влагалище сосудисто-нервного пучка по медиальной поверхности плеча.

**Флегмоны переднего фасциального ложа плеча** вскрывают большей частью двумя параллельными разрезами длиной 10—12 см по обшим сторонам двуглавой мышцы.

межмышечные перегородки — *septum intermusculare laterale et mediale*. Обе перегородки образуют вместе с собственной фасцией и костью два мышечных вместилища или ложа — переднее и заднее. В переднем ложе располагаются мышцы сгибательной группы — *m. coracobrachialis* с медиальной стороны, *m. biceps* и *brachialis* — спереди и основной сосудисто-нервный пучок конечности — *a. et v. brachialis*, *n. medianus*. Несколько кнутри от него проходят *v. basilica* и *n. cutaneus antebra- chii medialis*. еще далее кнутри — *n. ulnaris*, между двуглавой и плечевой мышцей — *n. musculocutaneus*. В заднем мышечно-фасциальном ложе плеча располагаются трехглавая мышца, иннервируемая лучевым нервом, а глубже нее — задний сосудисто-нервный пучок — *n. radialis*, *a. profunda brachii* с двумя венами.

**Разрезы при флегмонах плеча, предплечья.** Гнойные процессы могут локализоваться в переднем фасциальном



**Флегмоны фасциального ложа разгибателя** также вскрывают двумя разрезами по задней поверхности плеча (рис. 76). Для доступа к гнойному очагу рассекают кожу с подкожной клетчаткой и фасцию, проходят в глубину по краю мышцы, оттягивают ее в сторону; в некоторых случаях мышцу приходится отслаивать по ходу волокон.

Разрезы, применяемые для вскрытия фасциальных лож предплечья, показаны на рис. 77.

**Околососудистые (паравазальные) флегмоны плеча** вскрывают через фасциальное ложе двуглавой мышцы, отступя на 2 см кнаружи от проекционной линии плечевой артерии.

**Флегмоны поддельтовидного клетчаточного пространства** вскрывают разрезами по переднему или заднему краю дельтовидной мышцы. Рассекают при этом кожу с подкожной клетчаткой и собственную фасцию, обнажают края дельтовидной мышцы и тупым инструментом проникают в поддельтовидное пространство. Чтобы хорошо дренировать околосуставные гнойники, применяют продольные разрезы через дельтовидную мышцу, ближе к переднему краю ее, где повреждение ветвей подмышечного нерва не дает серьезных последствий.

**Субпекторальная клетчатка.** Под собственной фасцией груди располагается большая грудная мышца, в которой различают брюшную, грудино-реберную и ключичную части. Глубже *m. pectoralis major* находится клетчаточное пространство, называемое поверхностным субпекторальным пространством, а за этим пространством, поверх малой грудной мышцы и выше нее, — глубокая фасция области — *fascia clavipectoralis* (PNA). Глубже фасции имеется малая грудная мышца, для которой фасция образует влагалище. Между задней поверхностью малой грудной мышцы и *fascia clavipectoralis* находится глубокое субпекторальное клетчаточное пространство. Сосудисто-нервный пучок области — подключичные сосуды и плечевое нервное сплетение — проходит в глубокой клетчатке по направлению от середины ключицы вниз и латерально в подмышечную область.

В обоих субпекторальных пространствах могут локализовать-

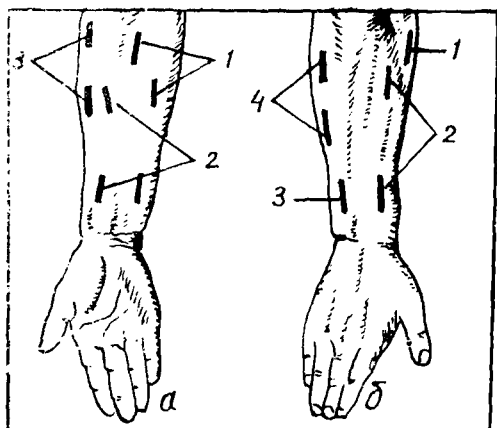


Рис. 77. Схема разрезов при флегмонах предплечья:

а — разрезы на сгибательной поверхности предплечья; 1, 2 — вскрытие поверхностного и глубокого отделов фасциального ложа сгибателей предплечья; 3 — вскрытие наружного ложа предплечья; б — разрезы на тыльной поверхности предплечья; 1 — вскрытие наружного ложа предплечья; 2—3 — вскрытие ложа разгибателей; 4 — вскрытие ложа сгибателей.

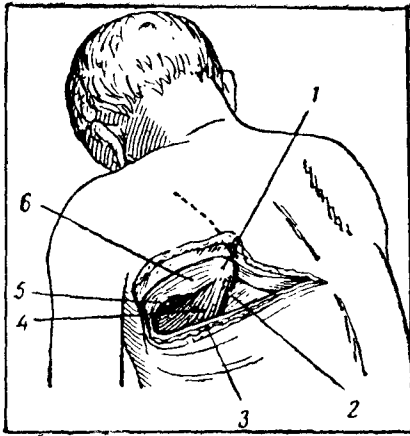


Рис. 78. Вскрытие флегмоны предлопаточных щелей (по А. Ю. Созон-Ярошевичу):

1 — нижний угол лопатки; 2 — вход в переднюю предлопаточную щель; 3 — *m. latissimus dorsi*; 4 — *m. serratus anterior*; 5 — вход в заднюю предлопаточную щель; 6 — *m. trapezius major*, *m. infraspinatus*.

ся так называемые субпекторальные флегмоны. Такого рода флегмоны могут быть следствием перехода инфекции из подключичных и подмышечных лимфоузлов. Гной проникает под большую грудную мышцу или по ходу сосудов и нервов, прободающих эту фасцию, или путем расплавления фасции. Чаще, однако, субпекторальная флегмона развивается на почве гнойного поражения грудных лимфоузлов.

В запущенных случаях гной при субпекторальной аденофлегмоне, расплавляя ткани, может проникнуть через межреберные промежутки в плевральную полость или между волокнами *m. pectoralis* под кожу.

**Субпекторальные флегмоны** вскрывают разрезом по переднему краю большой грудной

мышцы от внутренней поверхности плеча до уровня IV и V ребра. Рассекают кожу с подкожной клетчаткой и собственную фасцию; последнюю оттягивают книзу, край мышцы — кпереди и тупым путем, чаще пальцем, проникают под мышцу. При этом следует придерживать заднюю поверхность мышцы, чтобы не попасть вместо субпекторального пространства в подмышечную ямку.

**Подлопаточная клетчатка** располагается между *m. subscapularis* и *m. teres major*, отделенной тонкой подлопаточной фасцией, и сообщается с подмышечной клетчаткой по ходу *a. и v. subscapularis*. В лопаточной области еще различают надостную и подостную фасции. Клетчаточное пространство между *m. trapezius* и *m. supraspinatus* сообщается с таковыми наружного шейного треугольника. Вблизи шейки лопатки надостная и подостная фасции значительно истончаются, и здесь клетчатка надостного и подостного ложа сообщается с клетчаткой поддельтовидного пространства, а по ходу *vasa circumflexa scapulae* клетчатка подостного ложа — с клетчаткой подмышечной области.

**Флегмоны предлопаточной щели** чаще вскрывают разрезом по медиальному краю лопатки (рис. 78). Разрез длиной 8—10 см проводят параллельно позвоночному краю лопатки; пересекают на этом участке трапецевидную, ромбовидную и переднюю зубчатую мышцы. Рану разводят крючками и проникают в щель между передней поверхностью лопатки и грудной стенкой.

**Клетчаточное пространство Пирогова** находится на нижней трети передней поверхности предплечья и ограничено квадратным пронатором сзади и глубоким сгибателем пальцев, а также длин-

ным сгибателем большого пальца спереди. Выше пронатора заднюю стенку его образует нижний отдел межкостной перепонки (рис. 79). Значение пространства Пирогова заключается в том, что сюда прорывается гной при поражениях лучевой и локтевой синовиальных сумок ладони. Оно может вместить до 0,25 л гноя и более. Самая широкая часть этого пространства находится на расстоянии примерно 5 см от запястья. С боков у лучевой и локтевой костей оно приближается к покровам и доступно для оперативного подхода (в случаях необходимости).

**Вскрытие клетчаточного пространства Пирогова.** Операция производится по Канавеллу—Войно-Ясенецкому, двумя (локтевым и лучевым) разрезами (рис. 80).

Положение больного на спине, рука отведена на приставной столик. Локтевой разрез длиной 8—10 см начинают на 2 см проксимальнее шиловидного отростка и проводят по краю локтевой кости вверх. Тупым крючком оттягивают кпереди мягкие ткани вместе с локтевым сгибателем кисти, глубокими сгибателями пальцев, а также с локтевым сосудисто-нервным пучком. В глубине раны показываются поперечно идущие мышечные пучки квадратного пронатора и межкостная перепонка. Лучевой разрез проводят параллельно локтевому, по прощупываемому краю лучевой кости. При рассечении кожи видны подкожная вена и поверхностная ветвь лучевого нерва, выходящая из-под края плечелучевой мышцы. Нерв тупо выделяют и отводят кзади, сухожилие плечелучевой мышцы — кпереди. Тотчас под сухожилием плечелучевой мышцы виден длинный сгибатель большого пальца. Волокна этой мышцы скальпелем отрезают на небольшом протяжении в верхнем углу раны от места прикрепления на лучевой кости. Длинный сгибатель большого пальца вместе с сухожилием плечелучевой мышцы оттягивают тупым крючком кпереди. В глубине раны видны поперечно расположенные волокна квадратного пронатора. Корнцанг вместе с марлевой полоской проводят насквозь из одного разреза в другой.

**Клетчаточное пространство ладонной поверхности кисти.** Ладонный апоневроз с отходящими от него перегородками и собственная фасция ладони образуют три камеры, обычно называемые фасциальными ложами (рис. 81). Различают два боковых ложа (латеральное и медиальное) и одно среднее. Среднее ложе проксимально переходит в карпальный канал и содержит сухожилие сгибателей пальцев и срединный нерв. Латеральное и медиальное ложе являются относительно замкнутыми вместилищами и в нормальных условиях сообщаются лишь со средним ложем по ходу сосудов и нервов. Латеральное ложе ладони содержит мышцы возвышения большого пальца, а медиальное — мышцы возвышения малого пальца. Среднее ложе ладони (дистальнее карпального канала) содержит, кроме сухожилий поверхностного и глубокого сгибателей пальцев, окруженных синовиальными влагалищами, три червеобразные мышцы и окруженные клетчаткой сосуды и нервы — поверхностную артериальную ладонную дугу с ее ветвями, ветви срединного и локтевого нервов.

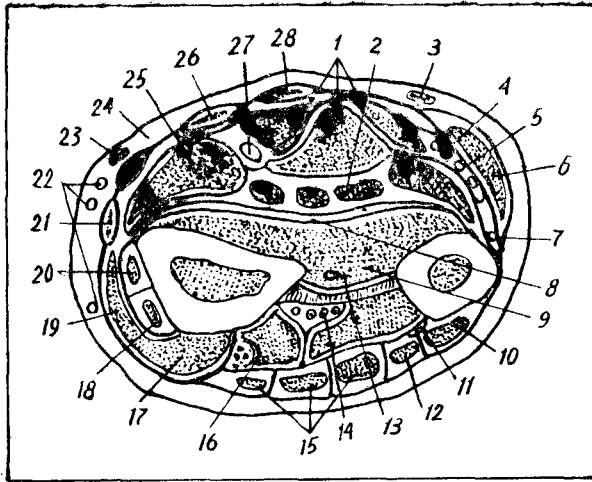


Рис. 79. Поперечный распил правого предплечья в нижней трети (схема по А. А. Боброву, с использованием данных Т. М. Карнева и В. А. Клепикова):

1 — m. flexor digitorum superficialis; 2 — m. flexor digitorum profundus; 3 — v. basilica; 4 — vasa ulnaria; 5 — n. ulnaris; 6 — m. flexor carpi ulnaris; 7 — ramus dorsalis manus n. ulnaris; 8 — клетчаточное пространство Пирогова; 9 — m. pronator quadratus; 10 — сухожилие m. extensor carpi ulnaris; 11 — vasa interossea anteriora (перешли с ладонной поверхности предплечья на тыльную); 12 — сухожилие m. extensor digiti minimi; 13 — n. interosseus anterior; 14 — vasa interossea posteriora, одноименный нерв, m. extensor pollicis longus и его сухожилие; 15 — m. extensor digitorum et extensor indicis; 16 — m. extensor pollicis brevis; 17, 19 — m. abductor pollicis longus; 18 — сухожилие m. extensor carpi radialis brevis; 20 — сухожилие m. extensor carpi radialis longus; 21 — сухожилие m. brachioradialis; 22 — ветви ramus superficialis n. radialis; 23 — v. cephalica; 24 — vasa radialis; 25 — m. flexor pollicis longus; 26 — сухожилие m. flexor carpi radialis; 27 — n. medianus; 28 — сухожилие m. palmaris longus. Видно, что влагалища сосудисто-нервных пучков связаны с костями предплечья или с межкостной перепонкой.

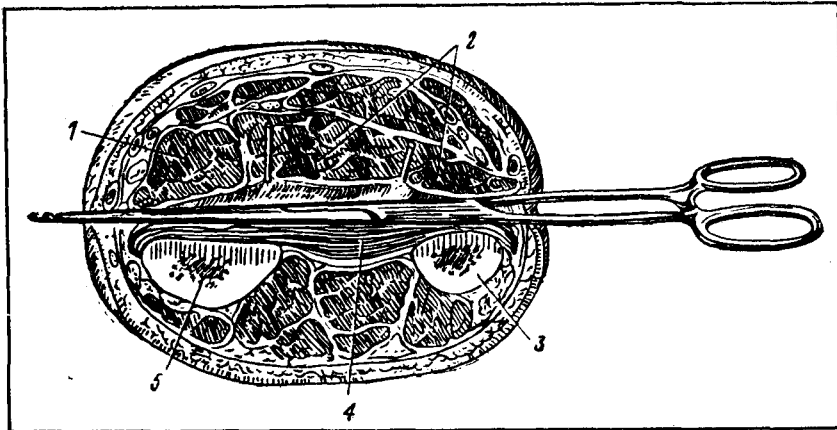


Рис. 80. Дренажное клетчаточное пространство Пирогова на предплечье. Корнцанг проведен между квадратным пронатором и сгибателями кисти и пальцев (mm. flexor digitorum profundus u flexor pollicis longus):

1 — m. flexor pollicis longus; 2 — m. flexor digitorum profundus; 3 — ulna; 4 — m. pronator quadratus; 5 — radius.

В каждом фасциальном ложе ладони находится свое клетчаточное пространство. Наиболее важны два пространства — латеральное и среднее.

**Латеральное клетчаточное пространство** — щель тенара — тянется от I пястной кости до латеральной межмышечной перепонки или до сухожилия длинного сгибателя большого пальца, окруженного лучевой синовиальной сумкой. Пространство тенара расположено на передней поверхности поперечной головки приводящей мышцы I пальца, латерально от среднего клетчаточного пространства ладони и отделено от последнего латеральной межмышечной перегородкой.

**Среднее ладонное клетчаточное пространство** с боков ограничено межмышечными перегородками, спереди — ладонным апоневрозом, сзади — глубокой ладонной (межкостной) фасцией и состоит из двух щелей — поверхностной и глубокой.

Поверхностная (подапоневротическая) щель находится между ладонным апоневрозом

и сухожилиями сгибателей пальцев, глубокая (подсухожильная) — между сухожилиями и глубокой ладонной фасцией. По ходу сосудов и нервов клетчатка этой щели сообщается через комиссуральные отверстия с подкожной клетчаткой области головок пястных костей. Подсухожильная щель ладони может сообщаться по запястному каналу с глубоким клетчаточным пространством Пирогова на предплечье.

Нагноительный процесс в синовиальных влагаллицах пальцев называется тендовагинитом, а гнойное воспаление ладонных синовиальных мешков — гнойным тенобурситом ладони. Если в результате гнойного тендовагинита II—III пальцев происходит разрыв синовиального влагаллица, то гной оказывается в одном из клетчаточных пространств ладони.

Если же гнойным процессом поражаются синовиальные мешки ладони, то дальнейшее распространение процесса возможно по трем направлениям: 1) гной из одного синовиального мешка может перейти в другой синовиальный мешок, в результате чего возни-

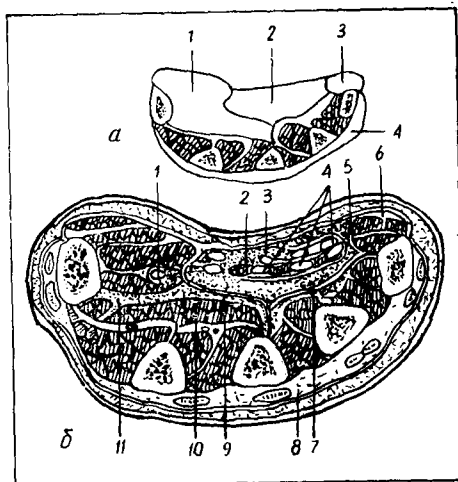


Рис. 81. Фасциальные ложа и клетчаточные пространства кисти на поперечном разрезе (схема по Iselin):

а: 1 — ложе thenar; — среднее ложе ладони; 3 — ложе hypothenar; 4 — тыльное ложе кисти; б: 1 — сухожилие *m. flexor pollicis longus* и его синовиальное влагаллице; 2 — подапоневротическое клетчаточное пространство среднего ложа ладони; 3 — ладонный апоневроз; 4 — сухожилие сгибателей пальцев и окружающий их синовиальный мешок; 5 — фасциальная перегородка, отделяющая среднее ложе ладони от ложа hypothenar; 6 — клетчаточное пространство ложа hypothenar; 7 — подсухожильное клетчаточное пространство среднего ложа ладони; 8 — тыльное подапоневротическое клетчаточное пространство; 9 — фасциальная перегородка, отделяющая среднее ложе ладони от ложа thenar; 10 — *m. adductor pollicis*; 11 — клетчаточное пространство ложа thenar.

кает так называемая U-образная или перекрестная флегмона кисти; 2) разрыв ладонного отдела синовиальных мешков приводит к развитию нагноительного процесса в клетчаточных пространствах ладони; 3) если разрыв синовиальных мешков происходит в их проксимальном (запястном) отделе, то образуются гнойные затеки в пространстве Пирогова предплечья.

Анатомическая структура подкожного слоя ладонной поверхности пальцев и кисти обуславливает проникновение инфекции в глубокие слои: под кожу, синовиальные влагалища, сухожилия, надкостницу и в ладонные клетчаточные пространства.

Синовиальное влагалище, окружающее сухожилия пальца, состоит из двух листов: наружного — перитенон и внутреннего — эпитенон. Внутренний листок покрывает все сухожилие, за исключением небольшого участка позади него — места перехода парietального листка в висцеральный. Здесь образуется брыжейка сухожилия — мезотенон. В ее толще располагаются сосуды и нервы, идущие к сухожилиям.

Поверх синовиальных мешков сухожилия сгибателей пальцев кисти покрываются фиброзной оболочкой, образуемой за счет соединительнотканых волокон ладонного апоневроза, называемой костно-фиброзными каналами. Фиброзные оболочки сухожилий на уровне диафизов фаланг кольцевые, в области межфаланговых суставов — крестовидные. Синовиальная же оболочка влагалища сухожилий, покрывая изнутри фиброзное влагалище, образует скользящий аппарат сухожилия.

Синовиальные влагалища всех пальцев дистально кончаются на основаниях ногтевых фаланг. Проксимально сухожильные влагалища II, III и IV пальцев достигают уровня головок пястных костей, а сухожильные влагалища I и V пальцев — предплечья.

Проникновение инфекции в сухожильные влагалища пальцев ввиду замкнутости этого пространства и быстро нарастающего давления воспалительного экссудата может привести к некрозу сухожилий.

При операции по поводу панариция соблюдаются следующие правила: разрез должен проходить не по «рабочей» (ладонной), а только по боковой поверхности, его нельзя проводить также на уровне межфаланговых складок, чтобы не повредить связочный аппарат суставов.

**Операции при флегмонах кисти.** Флегмоны кисти в основном располагаются на ладонной поверхности. Различают подкожные, подапоневротические флегмоны, воспаление синовиальных влагалищ кисти и срединного ладонного пространства.

Флегмоны ложа тенара вскрывают разрезом длиной 4,5 см параллельно и кнутри от проекции сухожилия длинного сгибателя пальца. Клетчаточную щель между приводящей I палец мышцей и первой тыльной межкостной мышцей вскрывают по первой межпальцевой складке разрезом от I ко II пальцу. В оба разреза вводят резиновые полоски. Кисть и пальцы фиксируют в полусогнутом положении с резко отведенным I пальцем (рис. 82).

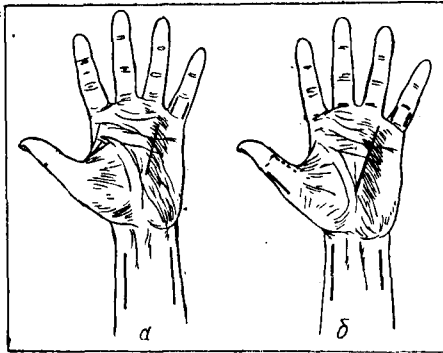
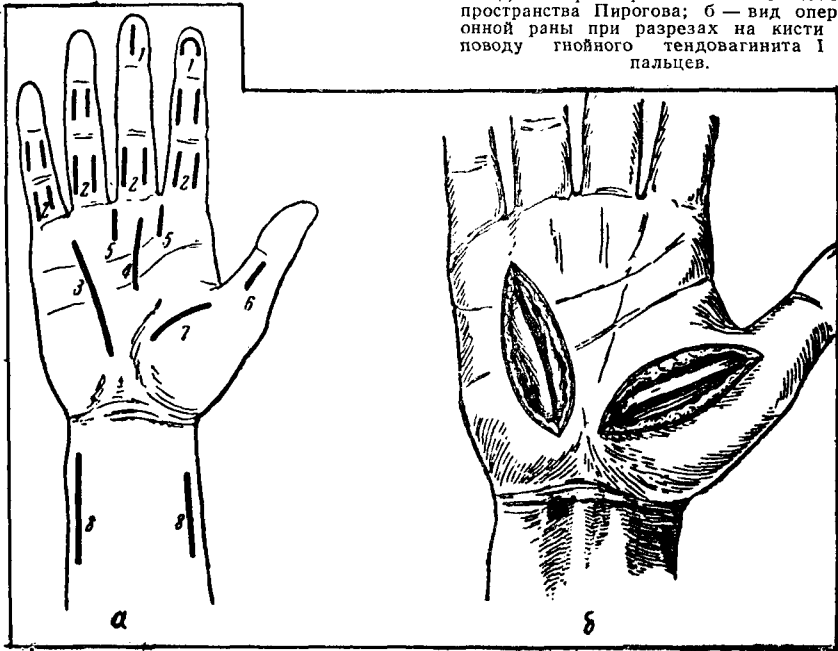


Рис. 82. Разрезы при флегмонах кисти:  
а — разрезы для вскрытия локтевого тендобурсита; б — разрезы для вскрытия перекрестной флегмоны.

Рис. 83. Схема разрезов при панарициях, тендовагинитах и флегмонах.

а: 1 — при подкожном панариции ногтевых фаланг; 2 — боковые разрезы при подкожном панариции и тендовагините; 3 — при тендовагините мизинца и флегмоне кисти; 4 — разрез для вскрытия среднего клетчаточного пространства ладони; 5 — при флегмонах в области комиссуральных отверстий; 6 — при тендовагините большого пальца; 7 — при флегмоне кисти (в лучевом клетчаточном пространстве); 8 — при флегмоне клетчаточного пространства Пирогова; б — вид операционной раны при разрезах на кисти по поводу гнойного тендовагинита I и V пальцев.



Вскрытие подапоневротической флегмоны срединного фасциального ложа ладони по Войно-Ясенецкому. Продольные разрезы кожи и собственной фасции производят по возвышению I пальца кнутри от проекции сухожилия длинного сгибателя этого пальца и над возвышением V пальца (рис. 83). В срединное ложе проникают через наружную и внутреннюю межмышечные перегородки, разрушая их тупым путем.

Операции при панарициях пальцев кисти. В основу классификации гнойных заболеваний пальцев и кисти положен анатомический принцип. На пальцах различают: 1) кожный или субэпидермальный панариций; 2) ногтевой панариций (паронихии,

подногтевой панариций); 3) подкожный панариций; 4) гнойный тендовагинит; 5) костный панариций; 6) суставной панариций; 7) пандактилит — поражение всех мягких и костной тканей пальца.

При подкожном панариции ногтевой фаланги делают дугообразный разрез или два разреза по бокам фаланги по Клаппу; можно также ограничиться полудугообразным разрезом. Изредка полностью иссекают гнойно-некротический очаг в виде лунки.

При дугообразном разрезе кожу следует рассекать тотчас кпереди от ногтевого края, направляя при этом нож параллельно плоскости пальца, чтобы пересечь сухожильные перемышки, идущие от кожи к надкостнице. Разрез продолжают не далее середины длины ногтевой фаланги, иначе можно пересечь место прикрепления сухожилия глубокого сгибателя пальца.

Особое внимание следует обратить на лечение подкожного панариция основной фаланги, который имеет тенденцию распространяться на рыхлую клетчатку межпальцевых промежутков, в червеобразные каналы и дистальный отдел ладони, а отсюда в основные фаланги соседних пальцев. В этих случаях производят боковые или крестообразные разрезы.

Вскрытие околоногтевого панариция (паронихия). Делают П-образный неглубокий разрез у основания ногтевой пластинки на тыльной поверхности пальца. Получившийся лоскут отворачивают кверху, под края подрытого ногтевого корня подводят острую браншу ножниц, отделяют его до зоны прочного прикрепления и затем срезают. Дистальный конец ногтя, если он держится, не удаляют — это избавляет больного от резкой и длительной болезненности при соприкосновении с предметами, пока не вырастет ноготь (рис. 84).

Операции при тендовагинитах средних пальцев (II, III, IV). На переднебоковой поверхности основной и средней фаланги пальца после продольного разреза кожи с подкожной клетчаткой длиной 1,5—2 см направляют скальпель на боковую поверхность сухожилий сгибателей (рис. 85). Рану широко разводят тупыми двузубыми крючками и желобоватым зондом вскрывают сухожилие влагалища. Сделав второй аналогичный разрез на другой стороне пальца, тупо зондом проходят из первого разреза во второй, держа над сухожилием (во избежание повреждения питающих сосудов). В рану вводят тонкую резиновую полоску. Эти разрезы не должны заходить на кожные ладонные межфаланговые складки и соответствующие им круговые связки костно-фиброзных каналов, при повреждении которых из раны вывихиваются сухожилия сгибателей пальцев с последующей утратой их функции.

Вскрытие гнойного тендовагинита I пальца. Продольные разрезы кожи, подкожной клетчатки производят на боковых поверхностях основной фаланги. Разведя края разрезов крючками, находят и вскрывают с двух сторон синовиальное влагалище длинного сгибателя I пальца. Продолжая разрез в проксимальном направлении, вскрывают дистальную часть лучевой



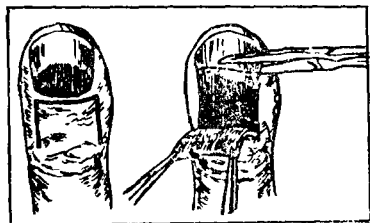
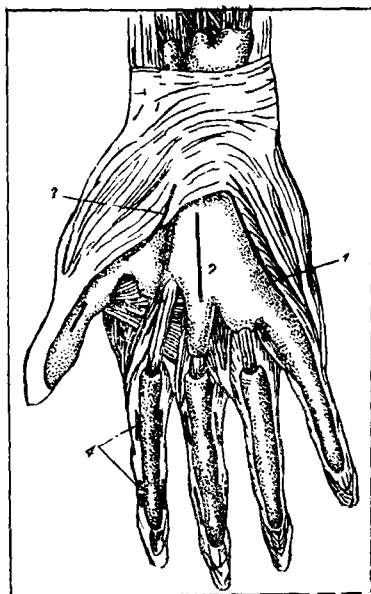


Рис. 84. П-образный разрез при паронихии с удалением ногтя. Справа показано иссечение отслоенного ногтя с сохранением его дистального конца.

Рис. 85. Разрезы при гнойных заболеваниях кисти и их соотношения с синовиальными влагалищами:

1 — разрез при тендовагините локтевой синовиальной сумки; 2 — разрез при флегмоне срединного ладонного пространства; 3 — разрез при тендовагините лучевой синовиальной сумки; 4 — разрезы при тендовагинитах пальцев.



синовиальной сумки. При необходимости производят разрез на предплечье, проксимальнее шиловидного отростка, по проекции лучевой артерии. При разрезе в области тенара не следует заходить в проксимальную треть ее («опасная» зона Канавелла).

Вскрытие гнойного тендовагинита V пальца. Два параллельных разреза проводят по середине боковых поверхностей средней и основной фаланг, через которые вскрывают синовиальное влагалище сгибателей V пальца. Затем ведут послойный разрез вдоль наружного края гипотенара, не заходя в проксимальную зону этой линии, где локтевая артерия и нерв делятся на поверхностную и глубокую ветви (рис. 86).

Принципы оперативных доступов для вскрытия и дренирования гнойных очагов на верхней и нижней конечностях идентичны: разрезы, как правило, проводят вблизи линии проекции сосудисто-нервного пучка, по краям мышц с таким расчетом, чтобы не повредить сосуды и нервы и получить необходимый доступ в фасциально-мышечные футляры (рис. 87).

**Вскрытие ягодичной флегмоны по Войно-Ясенецкому.** Операция, как правило, осуществляется под общим обезболиванием, которое дает возможность тщательно исследовать все межмышечные пространства. Разрез должен быть большим, допускающим растягивание большой ягодичной мышцы тупыми крючками. Его следует проводить вдоль волокон этой мышцы от задне-верхней ости кости до большого вертела. Рассекают кожу, подкожную клетчатку и при необходимости большую ягодичную мышцу. В верхней половине этого разреза придется рассечь и перевязать верхнюю ягодичную артерию или крупные ее ветви. Края рассеченной мыш-

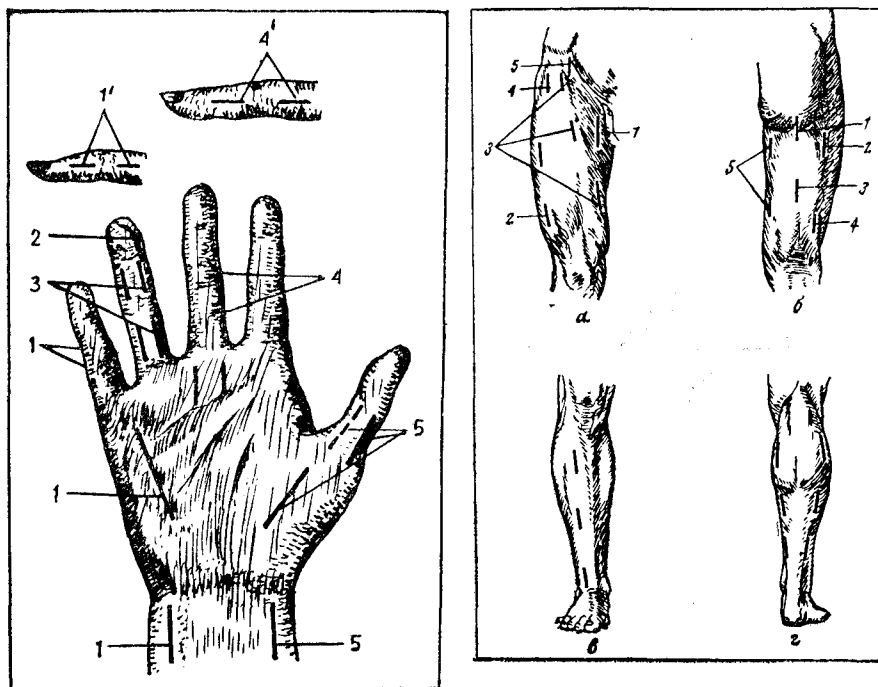


Рис. 86. Рациональные разрезы для дренирования при гнойных процессах пальцев и кисти.

Разрезы при панарициях и тендовагинитах: 1 — разрез при тендовагините V пальца и локтевом тендобурсите; 1<sup>а</sup> — разрезы V пальца — вид сбоку; 2 — разрезы типа «клюшка» при подкожном панариции концевой фаланги; 3 — разрезы при подкожном панариции средней и основной фаланг пальцев; 4 — разрезы при тендовагините II—III—IV пальцев; 4<sup>а</sup> — вид сбоку; 5 — разрезы при тендовагините I пальца и лучевом тендобурсите.

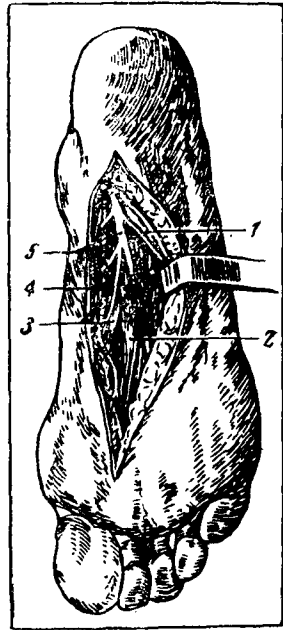
Рис. 87. Схема разрезов при флегмонах нижней конечности:

а — разрезы на передней поверхности бедра: 1 — вскрытие ложа приводящих мышц бедра; 2, 4 — вскрытие ложа разгибателей голени; 3 — вскрытие влагалища портняжной мышцы; 5 — вскрытие влагалища; б — разрезы на задней поверхности бедра: 1, 3 — вскрытие ложа сгибателей голени; 2, 4 — вскрытие ложа разгибателей; 5 — вскрытие ложа приводящих мышц бедра; в — разрезы для вскрытия переднего мышечного ложа голени; г — разрезы для вскрытия заднего мышечного ложа голени.

цы растягивают крючками. Хирург пальцами исследует расположение гнойной полости и имеющихся затеков. Рану промывают антисептическими растворами и дренируют при помощи резиновой дренажной трубки. Иногда приходится делать еще несколько дополнительных разрезов. Первый большой разрез после введения дренажных трубок зашивают до дренажей. Зашивать рану не следует лишь в тех случаях, когда при исследовании полости оказывается, что гной расслоил все глубокие мышцы и ясно выражена склонность к образованию затеков.

**Разрезы при флегмонах бедра.** Флегмоны в области бедра могут локализоваться в клетчатке сосудистого влагалища, межмышечных фасциально-клетчаточных пространствах и в отдельных

Рис. 88. Медиальный разрез на подошве:  
 1 — *m. flexor digitorum brevis*; 2 — сухожилие *m. flexor digitorum longus*; 3 — сухожилие *m. flexor hallucis longus*; 4 — *m. plantaris medialis*; 5 — подошвенные сосуды и нерв.



фасциально-мышечных футлярах. В зависимости от локализации процесса избирают соответствующий разрез. При разрезах необходимо избегать рассечения мышц. В случае расположения гнойника в пределах одного фасциально-мышечного футляра достаточно рассечь фасцию, образующую этот футляр.

Флегмоны сосудистого влагалища вскрывают на протяжении бедра 1 или 2 разрезами по медиальному краю портняжной мышцы, ориентируясь по проекционной линии бедренной артерии. Разрезы проводят вне этой линии, чтобы не повредить сосуд.

Для вскрытия переднего ложа рекомендуются отдельные продольные разрезы кожи по передненаружной поверхности бедра. После рассечения широкой фасции бедра тупым инструментом проникают в щель между прямой мышцей бедра и *m. vastus lateralis*.

Фасциальное ложе приводящих мышц вскрывают продольными разрезами по переднемедиальной поверхности бедра, отступая на 2—3 см медиально от линии бедренного сосудисто-нервного пучка. После рассечения собственной фасции расслаивают тупым путем приводящие мышцы бедра и проходят инструментом или пальцем по медиальному краю длинной приводящей мышцы бедра, проникая под нее.

Фрагменты задней поверхности бедра вскрывают продольными разрезами по латеральному краю двуглавой мышцы бедра или разрезами, идущими по средней линии задней поверхности бедра. Рассекают кожу, подкожную клетчатку и плотную собственную фасцию бедра, затем тупым путем проникают в межмышечную щель между двуглавой мышцей бедра и полусухожильной и полуперепончатой мышцами, доходят до скопления гноя, которое дренируют.

**Разрезы при флегмонах голени.** Флегмону переднего фасциального ложа голени вскрывают продольными разрезами длиной 10—15 см, проводимыми на 1—2 см кнаружи от гребешка большеберцовой кости в верхней, средней или нижней трети голени, в зависимости от локализации флегмоны. Рассекают кожу, подкожную клетчатку, поверхностную фасцию и собственную фасцию голени и, тупо проходя в межмышечные щели, расслаивают мышцы и доходят до скопления гноя, которое дренируют.

Глубокое ложе сгибателей голени вскрывают разрезом по меди-

альному краю большеберцовой кости, отступя на 1—2 см кзади. Рассекают кожу, подкожную клетчатку, поверхностную фасцию и собственную фасцию голени оттягивают от места его прикрепления к большеберцовой кости и проникают в глубокое ложе сгибателей. Гнойная полость вскрывается, промывается антисептическими растворами и дренируется.

**Разрезы при флегмонах стопы.** Для вскрытия тыльной флегмоны стопы на ее тыле производится 2—3 продольных разреза параллельно ходу сухожилий разгибателей. Послойно вскрывают гнойник и дренируют. При подошвенных флегмонах в основном делают боковые разрезы: по медиальному или латеральному краю свода, в зависимости от того, где более выражены явления отека. Не рекомендуется применять срединные разрезы, так как подошвенный апоневроз сужает просвет раны и затрудняет этим дренирование гнойной полости (рис. 88).

### КОНТРОЛЬНЫЕ ВОПРОСЫ

1. Оперативные доступы к костям конечностей. Хирургическая обработка при открытых переломах.
2. Принципы соединения костей при переломах — интра- и экстремедуллярный остеосинтез.
3. Компрессионно-дистракционный остеосинтез по Илизарову.
4. Скелетное вытяжение — показания, техника наложения.
5. Пластика костной ткани.
6. Топографическая анатомия суставов верхних конечностей — плечевого, локтевого, лучезапястного.
7. Принципы операций на суставах верхних конечностей — пункция, артротомия, резекция сустава.
8. Топографическая анатомия суставов нижних конечностей и принципы операций на них.
9. Принципы операций и обезболивания при гнойных заболеваниях мягких тканей конечностей.
10. Клетчаточные пространства верхней и нижней конечностей, их значение в возникновении и распространении гнойных воспалительных процессов.
11. Понятие о фасциальных ложах конечностей. Фасциальные ложа верхних и нижних конечностей.
12. Операции при панарициях.
13. Операции при флегмонах конечностей.

### ЛИТЕРАТУРА

- Войно-Ясенецкий В. Ф. Очерки гнойной хирургии. — Л.: ГИМЛ, Медгиз, Ленинградское отд-е, 1956, — 632 с.
- Волков М. В., Бизер В. А. Гомотрансплантация костной ткани у детей. — М.: Медицина, 1969. — 217 с.
- Каплан А. В. Повреждения костей и суставов. — 3-е изд., доп. и перераб. — М.: Медицина, 1979. — 568 с.
- Каплан А. В., Махсон Н. Е., Мельникова В. М. Гнойная травматология костей и суставов. — М.: Медицина, 1985 — 384 с.
- Краснов А. Ф., Аршин В. М., Цейтлин М. Д. Справочник по травматологии. — М.: Медицина, 1984. — 398 с.

## АМПУТАЦИИ И ЭКЗАРТИКУЛЯЦИИ

### ОБЩИЕ ПРИНЦИПЫ АМПУТАЦИИ КОНЕЧНОСТЕЙ

**Ампутация** (от латинского слова *amputare* — отрезаю) конечности — усечение периферической части конечности на протяжении кости. Удаление дистальной части конечности на уровне сустава называют **вычленением** (экзартикуляцией). Но термин «ампутация» применяется и при отнятии периферической части или даже целого органа (ампутация прямой кишки, матки, молочной железы и др.).

**Показания.** Чаще всего ампутация — единственное или последнее средство спасения жизни больного. Жизненные показания к производству ампутации: злокачественная опухоль конечности; гангрена ее крупных частей; травматический отрыв конечности; местный инфекционный процесс, не поддающийся лечению и грозящий гибелью больному от генерализованной инфекции, интоксикации, амилоидоза и т. д.; тяжелые травмы конечностей. В последнем случае различают показания первичные (обширные повреждения, особенно с разрушением сосудов и нервов, делающие конечность нежизнеспособной) и вторичные (грозные инфекционные осложнения, ишемическая гангрена, не поддающиеся остановке вторичные кровотечения и др.). Соответственно и ампутации при травме делят на первичные и вторичные.

Не по жизненным показаниям ампутацию производят в случаях, когда полностью и безвозвратно утрачена возможность пользоваться конечностью, так что она становится бесполезным, мешающим придатком (грубые, некорректируемые деформации, тяжелые неизлечимые нейротрофические поражения), а также при сухой гангрене наиболее дистальных отделов (например, удаление пальцев или части их — некрэктомия).

Ампутации по поводу хронических гнойных процессов, деформаций, параличей, длительного течения остеомиелита, множественных анкилозов, врожденных и приобретенных деформаций конечности, не поддающихся исправлению, туберкулеза костей и злокачественных новообразований называют **поздними** (отсроченными).

**Повторные ампутации** (реампутации) производятся в тех случаях, когда ампутационная культя болезненна, деформирована и непригодна к протезированию. Показаниями к реампутации также являются: длительно не заживающие язвы на конце культы, не поддающиеся консервативному лечению и хирургическим вмешательствам; трофические расстройства на конце куль-

ти, препятствующие протезированию; прогрессирование газовой инфекции и др.

Таким образом, основная цель ампутации — «сохранение жизни ценой отсечения возможно меньшей части конечности» (С. Ф. Годунов, 1967).

Первичная ампутация производится немедленно после доставки больного в лечебное учреждение или в течение 24 ч после травмы, то есть еще до развития воспалительных явлений в области повреждения.

Вторичная ампутация показана в более поздние сроки, в пределах 7—8 дней в случаях, если травма, вначале не дававшая основания для ампутации, в дальнейшем, несмотря на принятые лечебные меры, осложнилась опасным для жизни больного процессом, например, анаэробной инфекцией.

При выборе уровня ампутации следует руководствоваться положениями, высказанными Н. И. Пироговым в книге «Начала общей военно-полевой хирургии»: «Ампутировать так низко, как только возможно».

При открытых и тяжелых закрытых повреждениях конечности следует придерживаться щадящей техники, так как при современном состоянии протезной техники протезирование возможно при любом уровне ампутации (М. Г. Серенова, 1964; С. Ф. Годунов, 1967, и др.). Сохраняя при ампутации как можно больший остаток конечности, хирург тем самым создает более широкие возможности для последующей реконструкции культи в целях протезирования.

Обезболивание. Правильный, рациональный выбор способа обезболивания является немаловажным фактором проведения операции — ампутации. По мнению большинства ученых, способ обезболивания при ампутации следует выбирать в зависимости от общего состояния больного. По данным В. Г. Вайнштейна, в годы Великой Отечественной войны общее обезболивание (80%) преобладало над всеми видами местного (до 20%). Чаще применяли эфирный наркоз. Но у тяжелобольных при первичной ампутации предпочтение должно быть отдано местной инфильтрационной анестезии по А. В. Вишневскому.

Местная анестезия была признана особенно желательной при признаках шока, но анаэробная инфекция является одним из основных противопоказаний для местной анестезии. Спинномозговая анестезия была исключена совершенно из-за опасности падения кровяного давления у тяжелобольных.

В современных условиях предпочтение при ампутации отдается интубационному наркозу с управляемым дыханием.

К ампутационной культе предъявляются следующие требования: а) она должна быть безболезненной и необходимой длины (А. А. Корж, 1977); б) иметь правильную цилиндрическую или конусообразную форму; в) необходимо, чтобы плоскость опиленной кости была гладкой и ровной, кожа здоровой и крепкой; г) рубец на культе должен быть подвижным, свободным и не спаившимся с кожей, а культа — обладать мощной силой движения.

Протезирование невозможно или значительно затруднено при порочных культиях. Последние на конечностях могут возникнуть при дефекте ампутационной техники. В настоящее время по форме рассечения мягких тканей различают следующие виды ампутации.

1. Циркулярный (круговой) способ, когда линия разреза перпендикулярна оси конечности.

2. Лоскутный способ, когда мягкие ткани рассекают в виде 1—2 лоскутов.

3. Овальный, или эллипсоидный, способ, при котором разрез кожи имеет вид эллипса, расположенного косо по отношению к оси конечности. Этот способ по существу близок к лоскутному (рис. 89).

В зависимости от того, какими тканями укрывают опил кости при формировании культи, различают кожно-мышечный, кожно-фасциальный и костно-пластический способы.

В зависимости от того, рассекаются ли мягкие ткани при круговой ампутации в один или два—три приема, различают одномоментный и двухмоментный способы. Кроме того, существует гильотинный способ, при котором все мягкие ткани и кость пересекаются в один прием — на одном уровне. В результате такой операции вследствие сократимости кожи и мышц получается короткая коническая культя, в которой кость выступает из мягких тканей. Такая культя требует впоследствии реампутации. Гильотинный метод применяется в том случае, когда ампутация должна быть произведена самым простым и быстрым способом, например при анаэробной инфекции.

Одномоментный способ, предложенный еще Цельсом в I веке до нашей эры, состоит в том, что сначала рассекают кожу, а затем по краю сократившейся кожи на одном уровне пересекают мышцы и кость.

Двухмоментный способ состоит в том, что первым приемом рассекают кожу, подкожную клетчатку и собственную фасцию, а вторым — на уровне рассеченного слоя кожи — мышцы. На уровне сократившихся мышц и оттянутой кожи перепиливают кость.

Лоскутные способы включают одно- и двулоскутные ампутации. Длина лоскута должна равняться диаметру конечности на уровне распила кости  $\pm 1/6$  диаметра на сократимость кожи. При

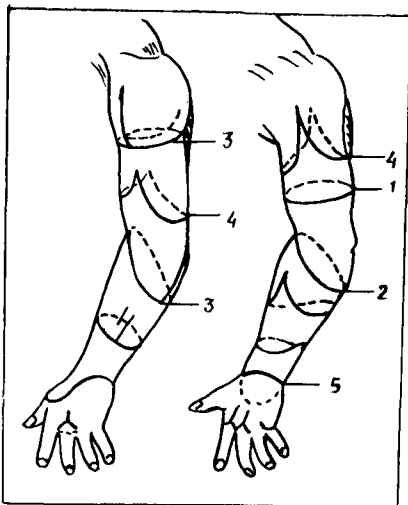


Рис. 89. Разрезы мягких тканей при усечениях конечностей:

1 — циркулярный (круговой); 2 — овальный (эллипсоидный); 3 — в виде ракетки; 4 — двулоскутный; 5 — однолоскутный.

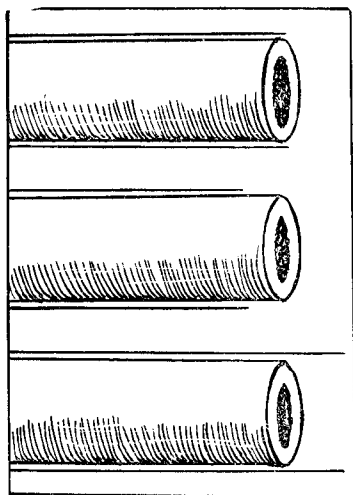


Рис. 90. Основные методы обработки костного опи́ла — гильотинный, аperiостальный и субperiостальный.

двулоскутном способе длина лоскутов составляет в сумме диаметр конечности; один из лоскутов делается длиннее, а другой — короче. При таком выкраивании лоскута рубец будет находиться не на нижней — опорной — поверхности, а на задней или боковой неопорной поверхности и в меньшей степени подвергается давлению и травматизации.

**Обработка мышц.** При ампутации конечности следует стремиться к тому, чтобы мышцы сохранили свою функцию, то есть обеспечили движение культи. Это может быть достигнуто усечением мышц немного ниже уровня опи́ла кости и сшиванием мышц над опи́лом кости. При обработке мышц следует добиваться того, чтобы образовалась цилиндрическая или конусообразная, то есть суживающаяся книзу, культя. Такая форма культи является

наилучшей для протезирования, так как при ней возможна не только концевая опора, но и опора на боковую поверхность культи и наилучшая пригонка гильзы протеза, когда культя с протезом составляет как бы единое целое.

Исходя из сказанного, не следует сшивать друг с другом мышцы голени, так как икроножные мышцы лежат асимметрично по отношению к костям голени и загибание толстого слоя их создает уплотненную книзу булавовидную культю, не удобную для протезирования. На бедре, плече и предплечье, где кости занимают центральное положение, сшивание мышц над опи́лом кости целесообразно. Однако сшивание мышц-антагонистов не нашло широкого применения в практике, так как мышечная прокладка над опи́лом вскоре атрофируется и рубцово перерождается.

**Обработка кости и надкостницы** при ампутации конечности направлена на получение наиболее выгодной для опоры и гладкой поверхности опи́ла кости, не травмирующей мягкие ткани. Простое отпиливание кости с надкостницей часто ведет к образованию на костной культте остеофитов — острых костных шипов, возникших в результате травматического (или микробного) воспаления надкостницы.

Для получения гладкой поверхности опи́ла кости предложено много способов обработки костного опи́ла и надкостницы: аperiостальный, субperiостальный, гильотинный и др. (рис. 90).

Аperiостальный (безнадкостничный) способ заключается в том, что надрезают циркулярно надкостницу на 3—4 мм выше предполагаемого места перепиливания кости и,



сдвинув последнюю в дистальном направлении, производят распил кости. Острые края костной культи закругляют кусачками Листона, долотом, рашпилем. Костный мозг вдавливают марлевым тампоном на глубину не более 0,5 см, чтобы предупредить развитие остеофитов и экзостозов. Недостатком этого метода является то, что он может привести к краевому некрозу. Аperiостальная обработка культи применяется редко.

**Субperiостальный (поднадкостничный) способ.** Выкраивают избыток надкостницы путем сдвигания ее кверху перед спиливанием кости. После того как кость отпилена, получившейся надкостничной манжеткой покрывают опил кости. Метод в основном применяют в детской практике.

При гильотинном способе надкостницу рассекают на уровне распила кости.

В настоящее время надкостницу по линии будущего распила надсекают циркулярно и лишь немного сдвигают, чтобы избежать травмирования ее пилой. Костный мозг не вычерпывают. Этот метод дает лучшие результаты, чем аperiостальный способ (по Бунге), а также по сравнению с еще более старым субperiостальным способом.

**Костно-пластические способы** (по Н. И. Пирогову, Гритти—Шимановскому, Альбрехту и др.) закрытия опиала заслуживают особого внимания. Однако они технически сложны и при первичных ампутациях по поводу травм, особенно в военное время, когда рана инфицирована, неприемлемы.

















**Остановка кровотечения.** Большинство ампутаций производится под резиновым эластическим бинтом (эсмарховским). Плотные резиновые трубки и другие виды жгутов применяться не должны. Наложение жгута безусловно противопоказано при ампутациях по поводу облитерирующего эндартериита, анаэробной инфекции. Во избежание потери крови при ампутации (реампутации, реконструктивной операции) предварительно перевязывают крупные сосуды, обнажив их во время пересечения мягких тканей, когда необходимо наложить кровоостанавливающий бинт.

**Обработка нервных стволов.** Обработка нервов культи показана после отсечения конечности либо в момент послойного пересечения мышц, когда, обнажив крупные нервные стволы, пересекают их по одному из общепринятых способов.

Способы обработки нервов принято делить на механические (пересечение, лигирование, сшивание), химические (введение в нерв различных препаратов — спирт, новокаин, фенол, формалин), термические (применение тепла, холода), биологические (применение различных ферментов и сред; рис. 91). Н. С. Сагдуллаев (1965) предложил перерезку нерва электроножом после предварительного замораживания хлорэтилом при ампутации конечности.

Наиболее распространенной в настоящее время принято считать перерезку нерва острым лезвием бритвы после предварительного введения в нерв 1—2 мл 0,5% раствора новокаина.

По завершении обработки мягких тканей, сосудов, нервов и

Химические способы	Смазывание синтетической резины (M. Eds, 1946)	Спирт	Спирт
<p>2 % фенол</p> <p>Введение 2 % р-ра фенола (Levitch, 1917)</p> 	<p>Синтетическая резина</p> 	<p>Шелк</p> <p>Лигирование шелком с введением спирта (Vickers - Smith, 1927; И. И. Орлов, 1942)</p> 	<p>Перерезка после раздвигания и введение спирта (В. А. Корочанский, 1947)</p> 
<p>Спирт</p> <p>Введение спирта (Hebezi Die Lijoz, 1923)</p> 	<p>2 % новокаин</p> <p>Введение 2 % р-ра новокаина (Н. Н. Приоров, 1947)</p> 	<p>Шелк</p> <p>Лигирование шелком с введением спинномозговой жидкости (Ц. Г. Цыганян, 1945)</p> 	<p>Хинин</p> <p>Лигирование шелком и присыпание хинином (К. Р. Рыскулова, 1952)</p> 
<p>Карболовая кислота</p> <p>Смазывание карболовой кислотой (С. П. Федоров, А. П. Везерштенко, 1923)</p> 	<p>Генцианвиолет</p> <p>Формальдегид</p> <p>Введение фармальдегида и генцианвиолета (Е. В. Шмидт, 1948)</p> 	<p>Новокаин</p> <p>Лигирование шелком с введением новокаина (Б. В. Денев, 1945)</p> 	<p>Новокаин</p> <p>Лигирование кетугитом с введением новокаина (А. П. Котов, 1945)</p> 
<p>Спирт</p> <p>Формалин</p> <p>Введение спирта и формалина (Убекаев, 1927)</p> 	<p>Генцианвиолет</p> <p>Введение 2 % р-ра генцианвиолета (Pinto, Zibucygo, 1954)</p> 	<p>Спирт</p> <p>Образование двух отрезков нерва с соединением их и введением спирта в дистальный отрезок после лигирования (Ф. М. Гелуд, 1947)</p> 	<p>Новокаин</p> <p>Создание двух отрезков с помощью тельным лигированием проксимального отрезка и введение новокаина (А. Н. Головин, 1955)</p> 





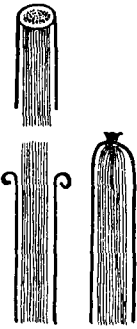
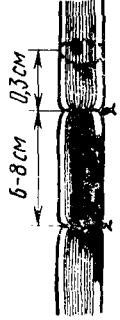

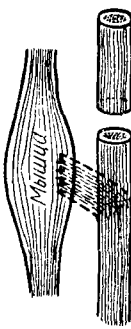




Механические способы I	Механические способы II	Механические способы III
 <p>Высокотяжение нерва (Vetereil, 1852, Witzel, 1894; Легендейч, 1936)</p>	 <p>Периневральная локрещика (Вег, 1918)</p>	 <p>Разноязыч колпачок (В.В. Троицкий, 1945)</p>
 <p>Пятиобразные загибание нерва (Вассалтнег, 1908)</p>	 <p>Периневральные мешок (Стеф, 1918)</p>	 <p>Двойная лигатура шёлком (В.А. Карталин, 1946)</p>
 <p>Пересечение нерва после раззад ливания (Кейдег, 1911)</p>	 <p>Имплатация нерва в кость (Волстаеу, 1943)</p>	 <p>Субэпинеуральная перерезка (Н.К. Ахмедов, 1949)</p>
 <p>Иссечение клина (Rittler, 1911)</p>	 <p>Подшивка к соседнему нерву (Жеслинг 1919)</p>	 <p>Двойная кетгуттовая лигатура (В.А. Никитин, 1959)</p>

Рис. 91. Основные методы обработки крупных нервных стволов.

костного опиала необходима тщательная остановка кровотечения в ране, начиная с кровотечения из мышечных сосудов, кончая кровотечением из костномозгового канала. Перед зашиванием кожи в углы раны надо ввести резиновый дренаж, который удаляется на 2—3-и сутки. В конце операции культю рекомендуется иммобилизовать. Первая перевязка при наглухо зашитой ране должна производиться через 2 сут (извлечение дренажа), последующие перевязки — по мере необходимости.

**Осложнения.** В усеченной конечности происходит сложный процесс дегенеративно-регенеративных изменений. Изменения трофического характера наблюдаются на коже, могут возникнуть язвы, остеомиелиты, остеофиты, расхождения краев раны, болезненные невромы с фантомно-болевым синдромом. В нервах преобладают пролиферативные процессы. Об окончании формирования культы можно судить по образованию замыкающей пластинки в костной культте, видимой на рентгеновском снимке. Опил кости должен быть гладким и ровным. Для ускоренного формирования культы больные должны как можно раньше пользоваться протезом. Временное протезирование позволяет пострадавшему двигаться, мышцы культы при этом атрофируются меньше и сохраняют свою силу. Необходимо также восстановить движения в суставах до полной амплитуды.

**Порочная культя и причины ее образования.** Культтей называют остаток конечности или части ее (стопы, кисти, пальца) после утраты дистального отдела или при врожденном его отсутствии.

Разработанные классиками доантисептической хирургии понятия о культте с развитием протезирования были пересмотрены. Прежние представления о «правильной» и «порочной» культте резко изменились и стали почти полностью определяться пригодностью культты для протезирования.

Понятия о пригодной и непригодной культте изменяются в зависимости от технических возможностей протезирования.

По форме культты бывают цилиндрические, конические и булавовидные. Эти названия характеризуют лишь некоторую приближенность формы культты к цилиндру, конусу и к «булаве». Наиболее благоприятны для протезирования цилиндрические культты. Коническая, то есть суживающаяся книзу, форма культты содействует сползанию протеза. При булавовидной культте концевые утолщения препятствуют вложению ее в жесткую гильзу протеза.

Наиболее частой причиной, определяющей порочность (непригодность) культты к протезированию, являются осложнения, возникающие от погрешностей техники со стороны мягких тканей, скелета культты, ущемления нервов культты и развития послеампутационных рубцовых контрактур. Обширные, спаянные с костным опиалом рубцы, изъязвления кожи (например, после ампутации по гильотинному способу бедра, ампутации голени) большей частью совсем исключают пользование протезом. Наиболее выраженное

**патологическое изменение скелета культи** — выстояние конца опиленной кости из мягких тканей. Своеобразным пороком культи являются остеофиты, так называемые костные разрастания, развивающиеся на концах опилов.

Пользование протезом при прочих равных условиях тем лучше, чем больше сила сохранившихся мышц. Состояние кровеносных сосудов культи служит препятствием для протезирования почти исключительно при облитерирующем эндартериите.

Одно из основных качеств полноценной культи — отсутствие болевых ощущений как без протеза, так и при пользовании им. Ампутация неизбежно связана с пересечением всех нервных стволов, проходящих через уровень ампутации, и потому в первые дни после нее на болевые ощущения жалуются почти все подвергшиеся операции. Эти боли быстро уменьшаются и по мере заживления операционной раны исчезают совсем. Но иногда культя становится источником сильных и длительных болей. Долгое время послеампутационные боли было принято ставить в зависимость от невром, а эти последние — от обработки концов пересеченных при ампутации нервных стволов.

Невромная теория послеампутационных болей не может быть признана правильной. Неврома является регенератором нервного ствола, закономерно образующимся после пересечения, и сама по себе не вызывает боли. Но впаянная в рубцовую ткань или раздражаемая воспалительным фокусом в глубине культи, давлением протеза, а иногда в силу других, не всегда легко поддающихся анализу, условий неврома может стать источником упорных, жестоких болей. Лучшая профилактика их — правильное техническое выполнение ампутации: рациональная обработка мягких тканей, костного опилов, а также асептическое заживление раны после ампутации и правильная подгонка протеза (Ф. А. Копылов, 1962).

**Особенности ампутации конечности у детей.** При ампутациях у детей необходимо учитывать особенности формирования диафизарной культи, связанные с ростом организма. «Физиологическая», или возрастная, конечность культи обусловлена диспропорцией роста мягких тканей и костей (М. В. Волков, 1955). Наиболее резко это проявляется на интенсивно растущих костях верхней и нижней конечности (предплечье, голень).

Отставание в росте мягких тканей и коническое заострение конца костной культи нередко приводят к перфорации кожных покровов, изъязвлению рубца и другим осложнениям. Поэтому при ампутациях у детей необходимо соблюдать следующее:

- 1) обеспечение дистального конца культи достаточным запасом мягких тканей;
- 2) усечение малоберцовой и лучевой костей проксимальнее большеберцовой и локтевой;
- 3) борьба за каждый сантиметр конечности ввиду заметного отставания в росте диафизарных культей;
- 4) сшивание концов усеченных мышц перед опилов, так как мягкие ткани отстают в росте от кости.

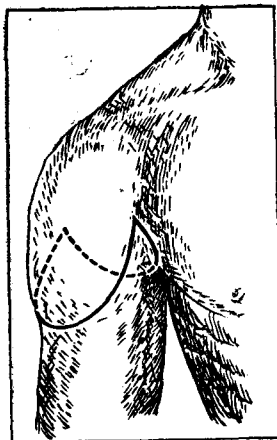


Рис. 92. Схема разреза при ампутации плеча по Фарабефу.

При рассечении мягких тканей у детей следует учитывать значительную сократимость кожи задней поверхности конечности, где следует выкраивать лоскут несколько больших размеров (длины).

Для предупреждения образования остеофитов кость при ампутациях у детей рекомендуется обрабатывать субпериостальным методом. Для предупреждения контрактур необходима иммобилизация культи гипсовой лонгетой в положении полного разгибания.

В связи с тем, что у детей нельзя допускать излишнее укорочение культи, у них не применяют и костно-пластические операции, типичные при ампутации у взрослых.

### АМПУТАЦИЯ ВЕРХНЕЙ КОНЕЧНОСТИ

**Ампутация плеча в верхней трети по Фарабефу.** Положение больного на спине. Верхняя конечность слегка отведена. Разрез мягких тканей до собственной фасции ведут от середины грудинно-дельтовидной борозды по краю дельтовидной мышцы вниз, огибая ее, и заканчивают его, не доходя на 3—4 см до лопаточной оси. Тупо выделяют, перевязывают и рассекают между двумя лигатурами наружную подкожную вену плеча (*v. cerhalica*). В поперечном направлении пересекают сухожилие большой грудной мышцы у места прикрепления к плечевой кости. По зонду рассекают переднюю стенку влагалища клюво-плечевой мышцы, которую отодвигают кнаружи. Рассекают заднюю стенку влагалища этой мышцы, являющейся передней стенкой влагалища сосудисто-нервного пучка. Тупо выделяют подключичную артерию и вену и перевязывают двумя шелковыми лигатурами. Кожно-мышечный лоскут скальпелем отпрепаровывают кверху, пересекают сухожилия широкой мышцы спины и большой круглой мышцы. Рассекают мягкие ткани на задневнутренней поверхности плеча. Ретрактором оттягивают мягкие ткани кверху, скальпелем рассекают надкостницу по окружности кости и сдвигают ее дистально. Распил кости производят на 0,3 см дистальнее уровня разреза надкостницы (рис. 92). Острой бритвой отсекают, как можно выше, нервы (срединный, лучевой, мышечно-кожный, локтевой, мышечные). Лоскуты шивают, оставив в углах раны выпускники.

**Ампутация предплечья в верхней трети.** Положение больного на спине. Оперируемая конечность отведена на подставке. Выкраивают два языкообразных кожно-мышечных лоскута: переднемедиальный и заднелатеральный. Лоскуты выкраивают из

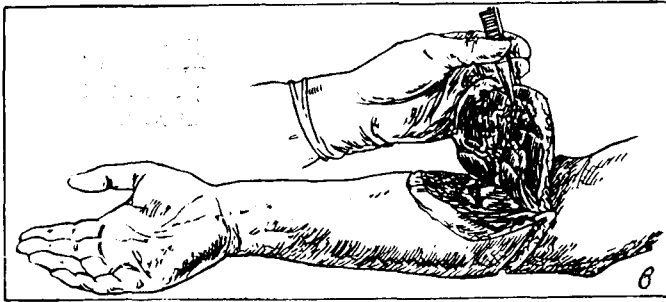
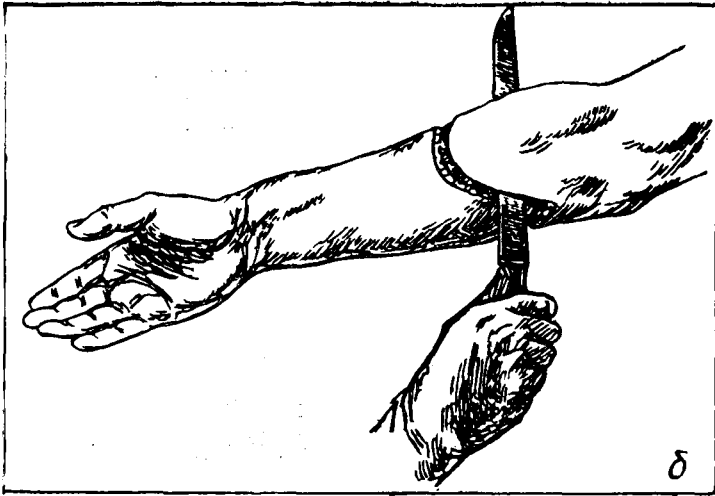
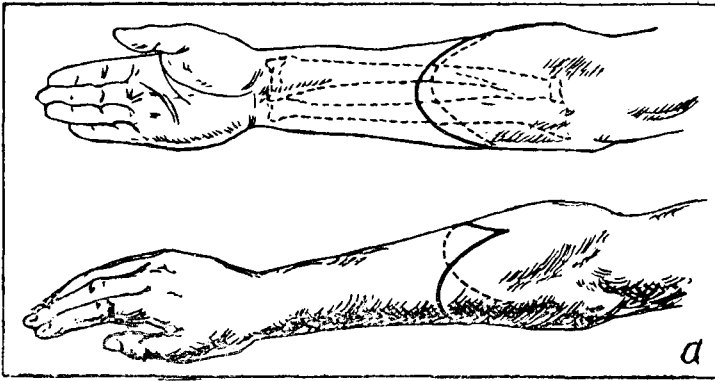


Рис. 93. Ампутация в верхней трети предплечья двулокутным способом:

а — линия кожного разреза; б — выкраивание переднего лоскута; в — передний лоскут выкроен и оттянут вверх.

расчета  $1/3$  и  $2/3$  диаметра  $+ 1/6$  диаметра уровня ампутации конечности на сократимость кожи. Малым ампутационным ножом пересекают мышцы по краю кожного разреза. Кожно-мышечный лоскут оттягивают вверх (рис. 93). Предплечье сгибают под прямым углом и по краю заднего разреза рассекают скальпелем мышцы до костей и межмышечную перегородку — до уровня распилы костей. Рассекают на обеих костях надкостницу и распатором отслаивают ее. Распил костей предплечья производят на 0,3 см дистальнее разреза надкостницы. Находят и перевязывают лучевую, локтевую и межмышечные артерии, вены и высоко отсекают нервы — срединный, локтевой и обе ветви лучевого нерва. Кетгутовой лигатурой сшивают мышцы-антагонисты. Накладывают швы на кожу.

**Ампутация предплечья в нижней трети круговым способом с манжеткой.** Ампутационным ножом производят круговой разрез кожи и подкожной клетчатки в нижней трети предплечья. Кожу, подкожную клетчатку с поверхностной фасцией отпрепаровывают по окружности предплечья и выворачивают вверх наподобие манжетки. Ширина манжетки должна быть не менее 2 см. Рассекают мышцы и сухожилия с тыльной и волярной стороны на уровне распилы костей, затем межкостную мембрану. С помощью ретрактора оттягивают проксимально мягкие ткани. По окружности лучевой и локтевой костей рассекают надкостницу, которую отделяют дистально с помощью распатора. Затем перепиливают кости предплечья. В ране перевязывают лучевую и локтевую артерии. Срединный нерв и ладонную ветвь лучевого нерва выделяют как можно проксимальнее и пересекают острым скальпелем. Кожу вместе с подкожной жировой клетчаткой сшивают узловыми швами.

**Расщепление культи предплечья (операция Крукенберга—Альбрехта).** Цель этой операции — создание из лучевой и локтевой костей двух больших пальцев — «клешни». Сущность операции заключается в том, что мышцы культи предплечья — сгибатели и разгибатели — разделяют на две группы: лучевую и локтевую. Излишние мышцы (глубокий сгибатель пальцев) иссекают, межкостную перепонку разрезают. Сгибатели и разгибатели каждой из указанных мышц соединяют швами над концами лучевой и локтевой костей и обшивают кожей предплечья; если кожи предплечья не хватает, делают пластику свободным лоскутом.

Раздвигают получившиеся два «пальца» сокращением мышц, соединенных с каждой из костей и начинающихся для лучевой кости от латерального надмыщелка плеча, а для локтевой — от медиального. Сдвигают «пальцы» круглым пронатором. «Пальцы» обеспечивают хорошую хватательную функцию.

За последние годы разработаны различные модели активного протеза верхней конечности с электродвигателем, работающим от биотоков сохранившихся мышц.

**Ампутации и экзартикуляции фаланг и пальцев кисти.** Основной принцип исечения пальцев — максимальная экономия (рис. 94).



Обезболивание при ампутации фаланг пальцев — местная анестезия по Лукашевичу — Оберсту.

Положение больного на спине, кисть отведена на приставной столик.

Разрез кожи и подкожной клетчатки начинают с тыла пальца, от уровня пястно-фалангового сустава и ведут к середине лучевого края основной фаланги, далее на ладонной стороне к локтевому краю пястно-фалангового сустава, до начала разреза на тыле. Отсепарировав и оттянув кожно-клетчаточный лоскут, рассекают сухожилие разгибателя дистальнее головки пястной кости, вскрывают пястно-фаланговый сустав, рассекают боковые связки и сухожилия сгибателей. По проекции находят тыльные и ладонные артерии,

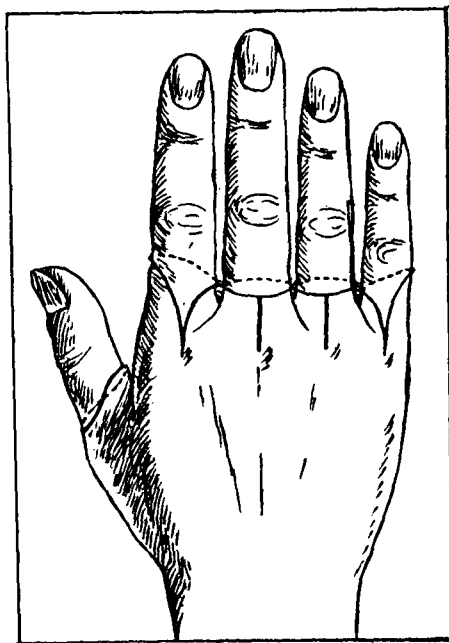


Рис. 94. Схема разрезов при экзартикуляции пальцев.

вены пальца, которые пересекают между лигатурами. Выше головок пястных костей отсекают пальцевые нервы. Рану зашивают так, чтобы лоскуты свободно прикрывали головку пястной кости.

*Вычленение III—IV пальцев по Люппи.* Разрез по форме ракетки начинают на теле соответствующей пястной кости, ведут косо по боковой стороне основной фаланги на ладонную поверхность, далее по ладонно-пальцевой складке и по другой стороне основной фаланги к продольному разрезу на тыле. Кожно-клетчаточные лоскуты отсепаровывают и оттягивают в проксимальном направлении крючками. Дистальнее головки пястной кости рассекают сухожилие разгибателей, суставную сумку, а также сухожилие сгибателей. Рассекают все ткани, на которых удерживается палец, а затем его удаляют. Лигируют сосуды. Сухожилия антагонистов сшивают над головкой пястной кости, рану послойно зашивают (рис. 95). Кисть укладывают в полусогнутом положении на гипсовую лонгету.

*Вычленение I пальца по Мальгю.* После разреза кожи, подкожной клетчатки по форме эллипса от пястно-фалангового сустава на тыле, оттягивая удаляемый палец и отодвигая крючком край тыльного разреза, вскрывают пястно-фаланговый сустав скальпелем, рассекают ладонную часть суставной капсулы (рис. 96), сшивают сухожилия сгибателей и разгибателей I пальца, рану зашивают.

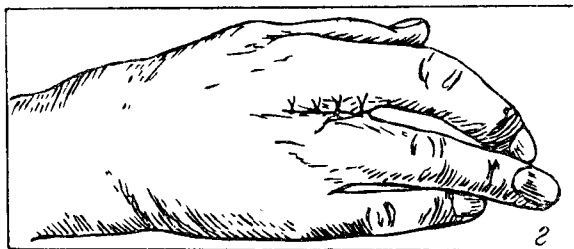
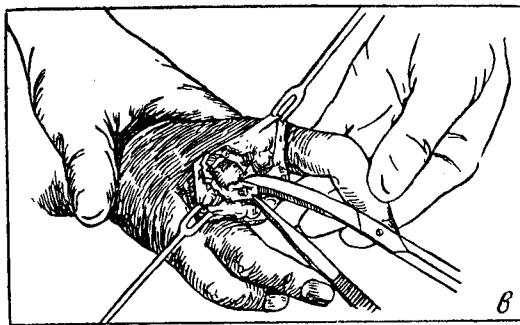
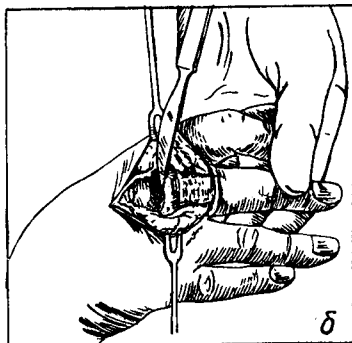
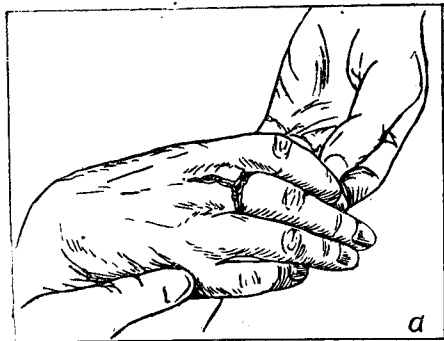


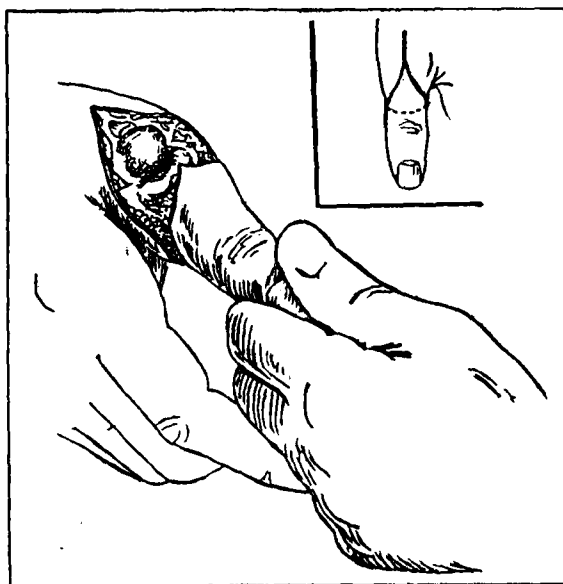
Рис. 95. Экзартикуляция III пальца круговым способом с тыльным разрезом (по Люппи):

а — круговой разрез кожи с добавлением тыльного разреза; б — рассечение сухожилий разгибателей пальца и капсулы сустава; в — палец удален, иссечение суставной капсулы; г — рана защита.

*Фалангизация I пястной кости по Альбрехту.* Производят треугольной формы разрез кожи, подкожной клетчатки и собственной фасции на тыле I межпальцевого промежутка с основанием у II пястной кости, такой же разрез делают на ладонной поверхности I межпальцевого промежутка с основанием у I пястной кости. Отводя I пястную кость, рассекают первую тыльную межкостную мышцу и отделяют от сесамовидной косточки приводящую мышцу I пальца, которую пришивают к тканям у основания I пястной кости. Накладывают кожные швы, прикрывая ладонным лоскутом локтевую поверхность I пястной кости, а тыльным — лучевую поверхность II пястной кости.

*Ампутация фаланги пальцев.* Разрез кожи и подкожной клетчатки начинают с ладонной стороны, отодвинув от линии распила

Рис. 96. Экзартикуляция большого пальца. Рассечены сухожилия разгибателей, суставная сумка. Сустав вскрыт. Справа сверху показана схема разреза.



концевой фаланги на длину ее диаметра. Выкраивают два лоскута: короткий — тыльный и длинный — ладонный. Основания лоскутов должны находиться на уровне предполагаемого распила кости. Лоскуты отсепааровывают и крючками оттягивают кверху. Рассекают надкостницу и крючками Фарабефа сдвигают ее дистально. Затем перепиливают кость пилой Джигли, выравнивают острые выступы кусачками Люэра. Передний и задний лоскуты сшивают узловатыми шелковыми швами. Линия должна быть расположена ближе к тыльной стороне пальца (рис. 97).

*Экзартикуляция концевой фаланги.* Разрез кожи, подкожной клетчатки, сухожилий и суставной сумки на тыльной поверхности ведут по проекции межфалангового сустава. Ножницами, введенными в полость сустава, рассекают боковые связки, после чего сустав полностью раскрывается. Скальпелем, заведенным на ладонную поверхность, вычленивают фалангу, отделяют от нее ладонный лоскут, равный по длине диаметру пальца на месте вычленения (рис. 98). В результате такого приема ладонный лоскут у его основания послойный, а к концу сходит на нет, который, зашивая рану, легко адаптировать с кожей тыльного разреза. Незначительное кровотечение останавливают наложением на края кожных разрезов шелковых швов.

*Экзартикуляция средней фаланги* отличается от техники вычленения концевой тем, что после удаления фаланги на тыльном крае и ладонном лоскуте отыскивают пальцевые сосудисто-нервные пучки и обрабатывают их вышеизложенным способом. Иссекают остатки суставной капсулы, удаляют синовиальный хрящ. Лоскуты сшивают узловыми швами.

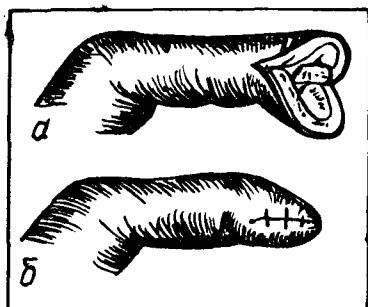
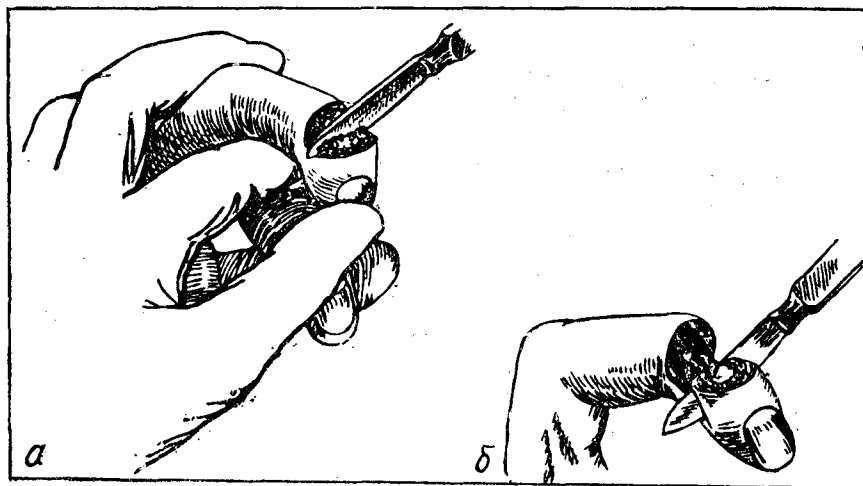


Рис. 97. Ампутация на протяжении ногтевой фаланги кисти:

а — образование тыльного короткого и ладонного длинного лоскутов; б — ампутационная культя ногтевой фаланги.

Рис. 98. Экзартикуляция концевой фаланги пальца:

а — вскрыта полость сустава; б — рассечен передний отдел суставной сумки; выкраивание ладонного лоскута.



### АМПУТАЦИЯ НИЖНЕЙ КОНЕЧНОСТИ

Положение больного на спине.

Обезболивание — наркоз, иногда местная инфильтрационная анестезия.

Конечность отводят в сторону. Намечают уровень ампутации. Выкраивают два кожно-фасциальных лоскута: передний более длинный и задний более короткий. Сумма длины обоих кожных лоскутов должна быть равна диаметру бедра на данном уровне с добавлением 3—4 см на их сократимость. На 3—4 см ниже основания кожных лоскутов мышцы пересекают круговым разрезом, сильно оттягивают ретрактором кверху; по краю оттянутых мышц надсекают скальпелем надкостницу. Распатором сдвигают надкостницу книзу и, немного отступя от верхнего ее края, перепиливают кость. Средним долотом скальвают нижний участок шероховатой линии бедра и рашпилем обрабатывают опил бедра.

На разрезе мышц находят бедренные сосуды, перевязывают их и усекают седалищный нерв. Толстыми кетгутовыми нитками сшивают над костным опилом края разреза собственной фасции.

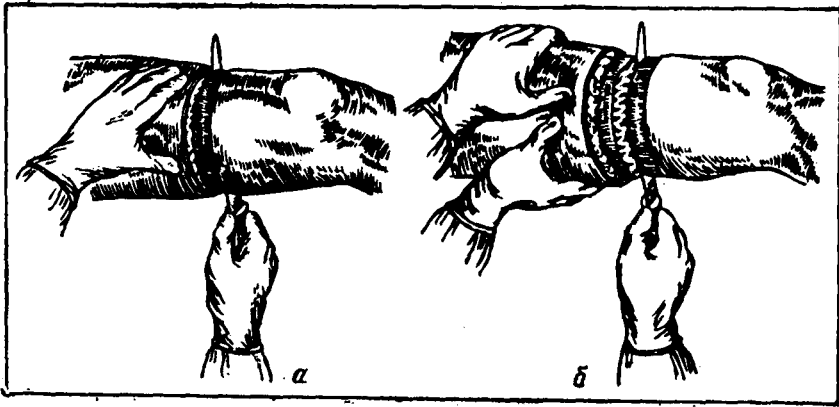


Рис. 99. Круговая двухмоментная ампутация бедра:  
 а — круговой разрез кожи, подкожной клетчатки и фасции; б — разрез мышц до кости по краю сократившейся кожи.

Шелковыми швами соединяют передний и задний кожные лоскуты. В углы раны вводят на 2 дня резиновые дренажи.

**Двухмоментный способ.** Первым приемом рассекают кожу, а вторым — на уровне оттянутой кожи — мышцы (рис. 99). На уровне сократившихся и оттянутых мышц перепиливают кость; костную культю укрывают мышцами с фасцией и кожей. При высоких повреждениях бедра производят вычленение в тазобедренном суставе.

**Тендофасциопластическая ампутация бедра по Каллендеру.** Положение больного на спине. Разрез мягких тканей начинают с медиальной поверхности бедра на три поперечных пальца выше наиболее выдающейся точки внутреннего мышечка, ведут вниз между портняжной мышцей и внутренней головкой четырехглавой мышцы бедра через медиальный надмышцелок к бугристости большеберцовой кости, пересекая ее на уровне середины. Бедро ротируют кнутри. Наружная половина разреза начинается на три поперечных пальца проксимальнее латерального надмышцелка бедра, проходит между сухожилиями двухглавой мышцы и мышцей, натягивающей широкую фасцию, соединяясь с первым разрезом. Начало обоих разрезов соединяется с задним разрезом, идущим по слегка выпуклой вниз дуге.

По ходу заднего разреза рассекают сухожилие приводящих мышц и сгибателей голени. В клетчатке подколенной ямки тупым путем выделяют подколенные артерии и вены, которые перевязывают и пересекают между лигатурами. Острым инструментом выше уровня сечения мышц и распилы кости пересекают большеберцовый и общий малоберцовый нервы.

Передний лоскут вместе с надколенником оттягивают вверх и удаляют надколенник резекционным ножом. Синовиальную оболочку иссекают ножницами. Тотчас выше бугорка приводящих

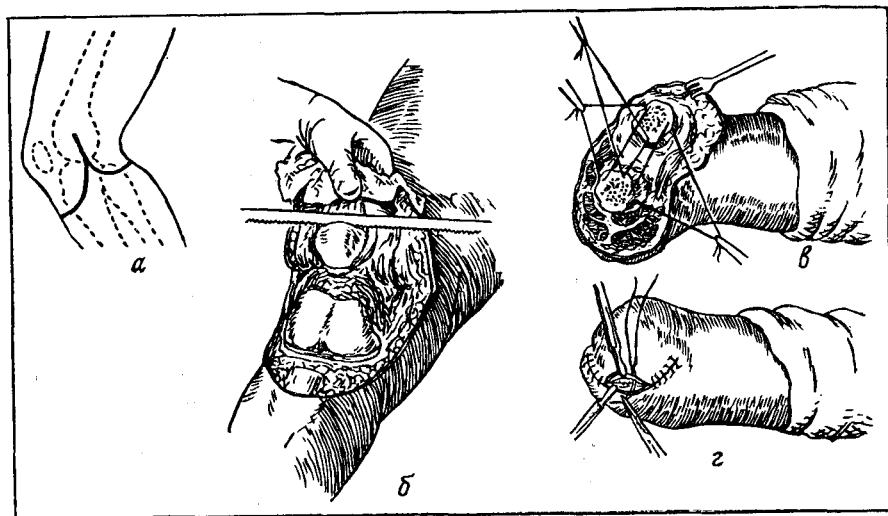


Рис. 100. Надмышцелковая ампутация бедра по Гритти—Шимановскому: а — линии разрезов кожи; б — спиливание хрящевой поверхности надколенника; в — расположение швов для фиксации опила надколенника; г — законченная операция.

мышц перепиливают бедренную кость и удаляют конечность. Край распила кости закругляют при помощи напильника или кусачек. Передний лоскут заворачивают кзади таким образом, чтобы собственная связка надколенника закрывала распил бедренной кости. Рану послойно зашивают до резиновых дренажей. Конечность фиксируют гипсовой лонгетой.

**Костно-пластическая надмышцелковая ампутация бедра по Гритти—Шимановскому—Альбрехту.** Положение больного на спине. Производят два продольных разреза, начинающихся от заднего края мышцелков бедра, идущих прямо вниз и заканчивающихся на уровне бугристости большеберцовой кости. Концы этих разрезов соединяют передним поперечным разрезом, проходящим примерно на 1 см ниже бугристости большеберцовой кости, при этом углы лоскута закругляются.

Очерченный (языкообразный) лоскут отделяется кверху, собственная связка надколенника пересекается у места прикрепления к кости, рассекается суставная сумка и весь лоскут вместе с надколенником отворачивается кверху.

Хрящевая поверхность надколенника спиливается. Затем на уровне середины продольных разрезов рассекаются все мягкие ткани в поперечном направлении (кожа и мышцы до кости) по задней полуокружности бедра. Бедренная кость освобождается от мягких тканей и перепиливается на 2—3 см выше надмышцелков. Перевязываются подколенные сосуды, обрабатываются нервы. Затем надколенник прикладывается к распилу бедренной кости и фиксируется швами. Накладываются швы на кожу (рис. 100).

Описано несколько модификаций этой операции. Они в основном касаются методики обработки суставной поверхности надколенника и фиксации его к опилу бедренной кости.

**Ампутации на протяжении голени.** Ампутацию голени наиболее целесообразно производить лоскутным кожно-фасциальным (фасциопластическим) способом, то есть укрытием культи кожей, связанной с собственной фасцией. Трудями советских врачей установлена целесообразность сохранения максимальной длины культи голени и усечения ее в нижней трети: чем длиннее культя, тем больше ее сила и совершеннее управление ею. Вместе с тем даже очень короткие культя голени (менее 10 см) вследствие больших успехов протезной техники могут считаться пригодными, и высокая ампутация голени не должна заменяться усечением в нижней трети бедра с потерей коленного сустава.

В доантисептическом периоде хирургии уровни ампутаций определялись правилом: «Ампутировать так низко, как только возможно» (Н. И. Пирогов). Оно было вполне обоснованным, потому что по мере повышения уровня ампутаций значительно возрастала летальность.

В дальнейшем положение изменилось. Введение асептики, хотя не изменило зависимости летальности от уровня ампутаций, но резко снизило ее. В результате количество благополучно перенесших ампутацию стало увеличиваться, и потому все более актуальным становится вопрос о протезировании.

Техника ампутации в средней трети голени. Выкраивают передний дугообразный и задний кожно-фасциальный лоскуты (рис. 101.) В состав переднего лоскута входит надкостница с медиальной поверхности tibiae. Разрезы начинают на латеральной и медиальной поверхностях голени от точек, лежащих на линиях, проводимых от медиальной и латеральной лодыжек. Длину обоих лоскутов рассчитывают на диаметр поперечного сечения голени с добавлением нескольких сантиметров на сократи-




Рис. 101. Фасциопластическая ампутация голени:

а — линии кожного разреза; б — выкраены лоскуты, состоящие из кожи, подкожной клетчатки и фасции; в — рана зашита.

мость. Передний лоскут должен составлять  $2/3$ , задний —  $1/3$  диаметра. Кожные лоскуты отпрепаровывают вместе с фасцией, отсекая ее от межмышечных перегородок. На 3—4 см дистальнее основания отпрепарованных кожно-фасциальных лоскутов рассекают в поперечном направлении мышцы; при этом слой мышц, расположенный между костями голени, тщательно рассекают обоюдоострым ампутационным ножом. Для того чтобы передняя (разгибательная) группа мышц не препятствовала последующему перепиливанию костей, их отпрепаровывают и оттягивают вниз. На указанном уровне скальпелем поперечно рассекают и отслаивают книзу надкостницу большеберцовой кости и на 2 см выше — надкостницу малоберцовой кости. С помощью *linteum bifissum* оттягивают возможно дальше кверху все мягкие ткани. Дуговой или листовой пилой перепиливают сначала большеберцовую кость и на 2 см выше — малоберцовую. Последнее делают для того, чтобы подвижная малоберцовая кость не травмировала мягких тканей, укрывающих конец культи. Косо спиливают передний угол большеберцовой кости, чтобы избежать пролежней укрывающего ее кожного лоскута, и рашипелом заглаживают ее нижнюю поверхность.

В культе находят и перевязывают передние большеберцовые, задние большеберцовые, малоберцовые сосуды и усекают малоберцовые (поверхностные и глубокие) и большеберцовый нервы. После снятия жгута сшивают кетгутowymi узловыми швами края разрезов собственной фасции, которая должна, таким образом, укрыть костный опил большеберцовой кости. Кожные лоскуты соединяют узловыми шелковыми швами, в углы раны вводят на 2 сут резиновые полоски. После наложения повязки конечность во избежание развития сгибательной контрактуры коленного сустава фиксируют задней гипсовой лонгетой на 12—14 дней. Опора получается на опил большеберцовой кости, укрытой фасцией и кожей. Мышцы, усеченные на уровне кости, вскоре прирастают, найдя новые точки прикрепления.

При фасциопластическом методе ампутации голени выкраивают передний кожный лоскут без фасции и задний фасциальный лоскут (из собственной фасции, покрывающей сгибателя — трехглавую мышцу); фасцию передней поверхности пересекают в этом случае на уровне разреза мышц. Фасциальный лоскут для укрытия культи может быть также выкроен на латеральной поверхности с отсечением его от передней и задней межмышечных перегородок. Наконец, поверхность отсечения мышц и костей может быть укрыта свободным лоскутом (куском) фасции, вырезанным с любой стороны или даже из другого места (на бедре).

Если операция выполняется выше середины голени, целесообразно иссечь икроножную мышцу и тем самым уменьшить чрезмерно большой массив мышц. При ампутации голени в верхней трети, кроме того, производят дефибulyацию (удаление малоберцовой кости), ибо тяга двуглавой мышцы бедра вызывает отклоне-



ние остатка этой кости кнаружи и затрудняет протезирование. При дефибуляции малоберцовую кость удаляют не целиком; медиальную часть головки оставляют на месте, чтобы не вскрыть полость коленного сустава, нередко сообщающегося с верхним межберцовым.

**Костно-пластическая ампутация голени по Пирогову.** Положение больного на спине. Производят два разреза и оба до кости. Первый разрез ведется от верхушки одной лодыжки к верхушке другой, через подошвенную поверхность стопы, в виде стремени. Второй, слегка дугообразный разрез делают на тыльной поверхности стопы, выпуклостью обращенной кпереди. Он соединяет концы первого разреза.

Сгибая стопу, вскрывают голеностопный сустав и разрезают боковые связки, идущие от лодыжек к стопе. Затем, вставив пилу в щель за таранной костью, перепиливают пяточную кость косо сверху и снизу — книзу и кпереди. Стопу удаляют. Нижние концы костей голени отделяют от мягких тканей, оберегая заднюю большеберцовую артерию, питающую образованный лоскут. Кости голени на 2 см выше основания лодыжек перепиливают также косо: снизу — кзади и кверху. Перевязываются тыльная артерия стопы, медиальная и латеральная подошвенные артерии. Пяточная кость прикладывается к распилу костей голени и фиксируется швами. Рана послойно зашивается. Конечность иммобилизуется гипсовой лонгетой (рис. 102).

**Ампутация стопы по Шарпу.** После разреза через все мягкие ткани тыла на 2 см дистальнее оснований плюсневых костей выкраивают подошвенный лоскут, достаточный по длине и ширине для закрытия распила костей плюсны. Подошвенный лоскут отделяют от костей «вычерпывающим» движением ампутационного ножа, скелетируя при этом плюсневые кости. Только так сохраняются в лоскуте питающие его сосуды. Освободив плюсневые кости от мягких тканей, надкостницу на каждой из них рассекают по окружности и сдвигают распатором в дистальном направлении, края распилов сглаживают рашпилем или кусачками. Тыльную артерию стопы и подошвенные артерии перевязывают прошивными лигатурами. Кожные края тыльного и подошвенного лоскутов сшивают шелковыми швами, проверяя, чтобы в глубоких слоях подошвы не было гематом.

**Вычленение пальцев стопы по Горанжо.** Производят разрез всех мягких тканей до кости по подошвенно-пальцевой складке, «фестончатый» разрез на тыле дистальнее, чем на межпальцевых промежутках. Продольные разрезы ведут вдоль боковых поверхностей I—IV плюсневых костей в проксимальном направлении до головок этих костей. Подошвенный и тыльный лоскуты оттягивают крючками проксимальнее плюсне-фаланговых суставов; пальцы сильно сгибают, одновременно вскрывают со стороны тыла все плюсне-фаланговые суставы. Рассекают сухожилия сгибателей и боковые связки суставов. Далее, начиная слева поочередно, вскрывают

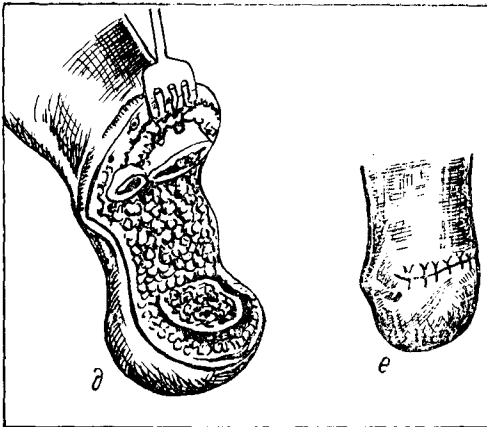
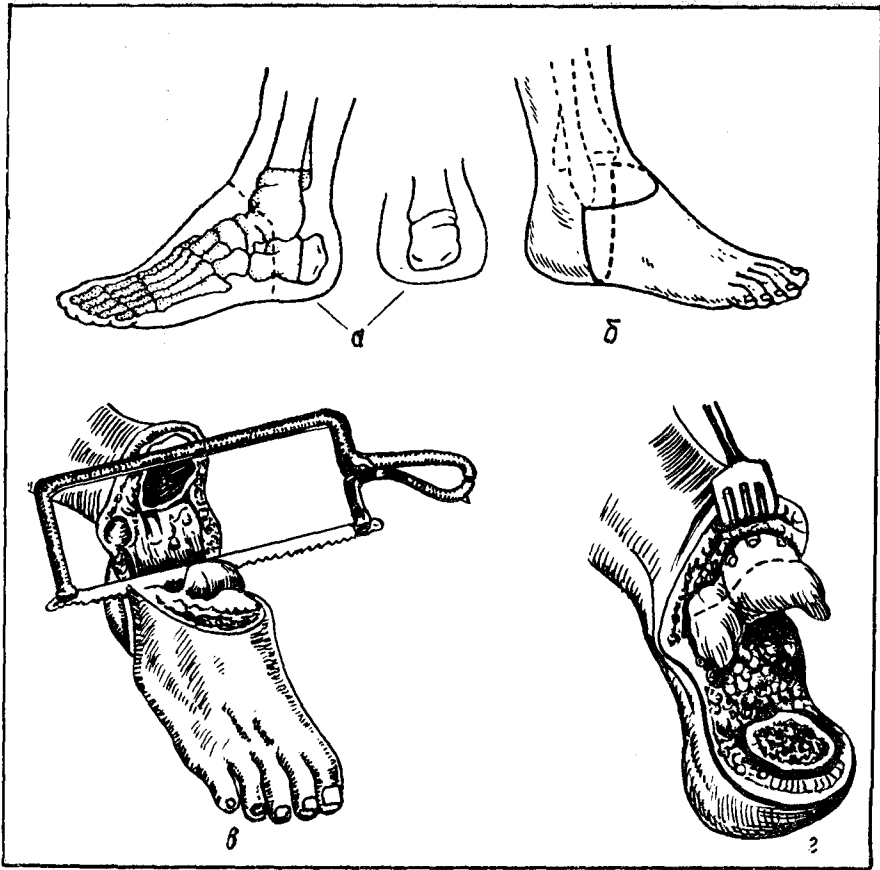


Рис. 102. Костно-пластическая ампутация голени по Пирогову:

а — схема операции; б — линии разрезов мягких тканей; в — голеностопный сустав широко раскрыт, перепиливание пяточной кости по стремяобразному разрезу мягких тканей; г — дистальный конец костей голени обнажен; показана линия отпила; д — обе лоджки отпилены; вид раны перед зашиванием; е — вид культи после окончания операции.

суставы сбоку и отсекают один за другим пальцы одним препаратом. После этого в промежутках между головками плюсневых костей находят и перевязывают пальцевые артерии. Усекают пальцевые нервы. Тыльный и подошвенные лоскуты сшивают; кетгутowymi швами — собственную фасцию, шелковыми — кожные края. Накладывают на конечность фиксирующую повязку.

**Вычленение стопы в плюсне-предплюсневом суставе по Лисфранку.** Разрез на подошве стопы начинают на уровне головок плюсневых костей и продолжают до их основания. Тыльный лоскут выкраивается более короткий и имеет дугообразную форму выпуклостью вперед. Вычленение проводят по линии плюсне-предплюсневых суставов (сустав Лисфранка). На месте соприкосновения основания II плюсневой кости с боковой поверхностью I клиновидной кости натянута межкостная клиновидно-плюсневая связка, называемая «ключом» сустава Лисфранка. Эта связка представляет некоторые трудности для пересечения. Другие связки, соединяющие плюсневые кости с клиновидными, легко доступны и свободно рассекаются. После удаления стопы отпиливают выступающий передний участок I клиновидной кости. В тыльном лоскуте перевязывают сосуды стопы, а в подошвенном — медиальные и латеральные подошвенные сосуды. Кожный край подошвенного лоскута соединяют шелковыми швами с краем тыльного лоскута.

В настоящее время эта операция производится редко.

## КОНТРОЛЬНЫЕ ВОПРОСЫ

- 1) Общие правила усечения конечностей:
  - а) показания к ампутации конечностей;
  - б) техника усечения по первичным и вторичным показаниям;
  - в) техника повторной ампутации — реампутации;
  - г) способы рассечения мягких тканей: циркулярные, овальные, лоскутные и др;
  - д) методы обработки кожи, мышц, сосудов и нервов, кости и надкостницы;
  - е) методы укрытия ампутационной культи: фасциопластический, костно-пластический;
  - ж) порочная культя и причины ее образования;
  - з) основные принципы формирования ампутационной культи;
  - и) особенности современных методов усечения конечностей в связи с протезированием.
2. Техника ампутации плеча в верхней трети по Фарабефу.
3. Техника ампутации предплечья.
4. Правила усечения пальцев кисти.
5. Техника усечения пальца в межфаланговых и пястно-фаланговых суставах.
6. Техника кинематизации культи предплечья по Крукенбергу—Альбрехту.
7. Способы кинематизации культи кисти (фалангизация).
8. Техника ампутации бедра по Н. И. Пирогову.
9. Техника ампутации в нижней трети бедра по Каллендеру.
10. Техника костно-пластической надмышцелковой ампутации бедра по Гритти—Шимановскому—Альбрехту.
11. Техника ампутации стопы по Шарпу.
12. Техника вычленения стопы в плюсне-предплюсневом суставе по Лисфранку.

## ЛИТЕРАТУРА

- Бурденко Н. Н. Ампутация как нейрохирургическая операция. Ч. 1. — М.: Медгиз, 1942. — 61 с.
- Копылов Ф. А., Певзнер М. С. Медицинские основы протезирования. — Л.: Госиздат мед. литературы, 1962. — 200 с.
- Корж А. А., Бердников В. В. Ампутация конечности и протезирование. — Киев: Здоровье, 1977. — 127 с.
- Матюшин И. Ф. Практическое руководство по оперативной хирургии. — Горький: Волго-Вятское книжное изд-во, 1979. — 320 с.
- Сагдуллаев Н. С. Перевязка нерва электроножом как метод профилактики послеампутационных невром. — Дис. канд. — Ташкент, 1965.

## ГЛАВА VI

### ОСНОВНЫЕ ОПЕРАЦИИ НА ГОЛОВЕ

#### ОСОБЕННОСТИ ТОПОГРАФИЧЕСКОЙ АНАТОМИИ ОБЛАСТИ ГОЛОВЫ

**Мягкие покровы свода черепа.** Кожа прочно связана с апоневротическим шлемом посредством плотных фиброзных перемычек и отличается значительной толщиной.

Подкожная клетчатка, благодаря наличию плотных фиброзных перемычек, идущих в глубину, имеет ячеистое строение и содержит отдельные жировые комочки шаровидной формы. В подкожной клетчатке располагаются сосуды и нервы: в лобной области *a. supraorbitalis* и *supratrochlearis* — кожные ветви глазничной артерии. Артерии идут в сопровождении одноименных вен и нервов.

В теменной области распределяются конечные ветви *a. temporalis superficialis*, сопровождаемые *n. auriculotemporale* (из *n. mandibularis*).

В затылочной области головы распределяются ветви двух артерий — *a. auricularis posterior*, *a. occipitalis*, также сопровождающихся венами и нервами.

Задняя ушная артерия сопровождается *n. auricularis posterior*, (ветвь лицевого нерва), ветви затылочной артерии отчасти — ветвями большого затылочного нерва из шейного сплетения. На своде черепа стенки кровеносных сосудов прочно связаны с фиброзными перемычками, соединяющими кожу с апоневротическим шлемом (рис. 103), и вследствие этого зияют при разрезе, что при травмах черепа приводит к значительным кровотечениям.

Глубже подкожной клетчатки располагается мышечно-апоневротический слой, состоящий из лобной мышцы спереди, затылочной — сзади и соединяющей эти мышцы сухожильной пластинки, так называемого сухожильного шлема (*galea aponeurotica*), который с кожей связан прочно, а с надкостницей рыхло. Вследствие этого на своде черепа нередко наблюдаются так называемые скальпированные раны, когда покровные ткани отслаиваются на большем или меньшем протяжении от надкостницы.

Под мышечным и апоневротическим шлемом залегает слой рыхлой клетчатки, отделяющий мышцы и шлем от надкостницы. Надкостница соединена с костями черепа посредством рыхлой поднадкостничной клетчатки. Однако вдоль линии швов она прочно сращена с ними и не может быть отслоена. При ушибах мягких покровов головы гематомы в подкожной клетчатке взбухают в виде «шишки» вследствие того, что кровь не может распространяться в подкожной клетчатке из-за наличия фиброзных перемычек

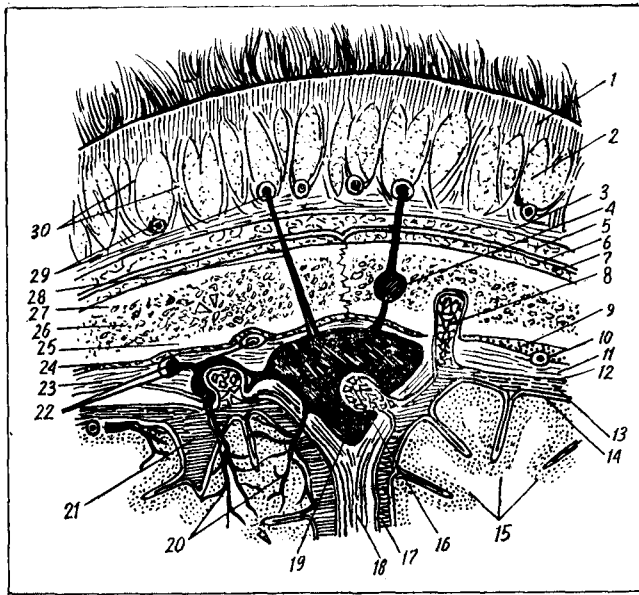


Рис. 103. Слон свода черепа на фронтальном разрезе, проведенном через лобнотеменно-затылочную область (схема по С. Н. Делищину, с изменениями):

1 — кожа; 2 — подкожная клетчатка; 3 — сухожильный шлем; 4 — диплоэтическая вена; 5 — подпаневротическая клетчатка; 6 — надкостница; 7 — поднадкостничная клетчатка; 8, 16 — пахионовы грануляции; 9 — кровь, скопившаяся в spatium extradurale вследствие повреждения средней артерии твердой мозговой оболочки (10); 11, 23 — твердая мозговая оболочка; 12 — паутинная оболочка; 13, 17, 21 — спинномозговая жидкость в подпаутинном пространстве; 14 — мягкая мозговая оболочка; 15 — кора больших полушарий мозга; 18 — серповидный отросток твердой мозговой оболочки; 19 — верхняя сагиттальная пазуха твердой мозговой оболочки; 20 — мозговые вены; 22 — артерия и вена твердой мозговой оболочки; 24 — *spatium extradurale*; 25 — стекловидная (внутренняя) пластинка теменной кости; 26 — губчатое вещество и 27 — наружная пластинка той же кости; 28 — венозный выпястник; 29 — подкожные сосуды; 30 — соединительнотканые перемычки, связывающие кожу с сухожильным шлемом.

между кожей и сухожильным шлемом; подпаневротические гематомы — плоские, разлитые, без резких границ; поднадкостничные гематомы имеют резко очерченные края соответственно прикреплению надкостницы по линии костных швов.

Кости свода черепа состоят из наружной и внутренней пластинок, между которыми находится губчатое вещество — *diploë*.

Внутренняя пластинка костей свода черепа, называемая стекловидной, тонкая, не содержит соединительнотканых волокон и, следовательно, хрупкая, ломкая. Нередко эта пластинка ломается, в то время как наружная остается неповрежденной. Наиболее тонкой частью свода черепа является чешуя височной кости, почти не содержащей губчатого вещества и легко подвергающейся перелому.

В губчатом слое костей свода черепа заложены вены — так называемые диплоэтические. Эти вены связаны как с венами покровов, составляющими внечерепную систему вен, так и с венозными пазухами твердой мозговой оболочки — внутричерепной веноз-

ной системой. Вены покровов и вены глубокого слоя сообщаются с пазухами твердой мозговой оболочки посредством особых венозных сосудов, так называемых выпускников.

К внутренней, стекловидной пластинке костей свода и основания черепа примыкает твердая мозговая оболочка *dura mater encephali*, состоящая из двух листков, между которыми заложен тонкий слой рыхлой клетчатки. На своде черепа она связана с костями рыхло и легко отслаивается, на основании черепа соединена с костями очень прочно. *Dura mater* образует три отроча — серповидный большой и малый, горизонтальный, называемый крышей или палаткой мозжечка, *tentorium cerebelli*. В толще отростков твердой мозговой оболочки находятся лишенные клапанов венозные пазухи.

**Серповидный отросток** содержит верхнюю и нижнюю сагиттальные пазухи. По линии соединения мозгового серпа и палатки мозжечка находится прямая пазуха, в толще серпа мозжечка — затылочная пазуха. Имеются еще пещеристая, поперечная и сигмовидная пазухи, играющие важную роль в кровообращении мозга.

За твердой мозговой оболочкой следуют паутинная и мягкая (сосудистая) мозговая оболочки.

В связи с особенностью расположения оболочек мозга образуются межоболочечные пространства и цистерны мозга. Наиболее важным в практическом отношении является подпаутинное пространство, непосредственно переходящее в такое же пространство спинного мозга и содержащее спинномозговую жидкость. Последняя заполняет также желудочки мозга.

**Лицевой отдел головы.** К этому отделу относятся полости глазниц, носа и рта (хирургическая анатомия указанных полостей более подробно рассматривается на специальных кафедрах). Остальная часть лица считается как боковая область лица, состоящая из трех меньших областей: щечной, околоушно-жевательной и глубокой области лица.

Кожа лицевого отдела тонкая, подвижная. В подкожной клетчатке заложены мимические (в основном, в щечной области) и жевательные (в околоушно-жевательной и глубокой области лица) мышцы, сосуды, нервы и протоки околоушных слюнных желез.

Кровоснабжение лица осуществляется главным образом системой наружной сонной артерии и частично — за счет ветвей *a. carotis interna*. Вены лица образуют две сети: поверхностную и глубокую, которые посредством вен глазницы связаны с синусами твердой мозговой оболочки (рис. 104), что имеет практическое значение при распространении гнойных процессов. Под *fascia parotideomasseterica* находятся мышцы жевательного аппарата — *m. temporalis* и *m. masseter*. В глубокой (зачелюстной) области лица располагаются наружная и внутренняя крыловидные мышцы.

Двигательные нервы лица относятся к двум системам: лицевого нерва и третьей ветви тройничного. Первый иннервирует мимическую, второй — жевательную мускулатуру.

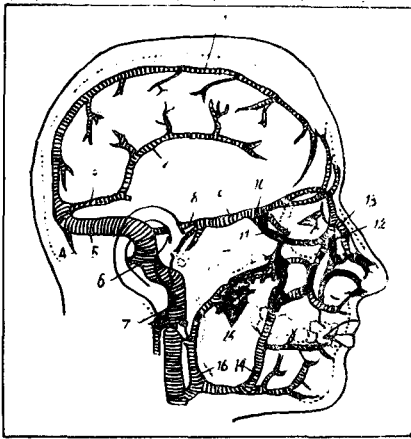


Рис. 104. Вены лица и синусы твердой мозговой оболочки (схема по Callender, с изменениями):

1 — sinus sagittalis superior; 2 — sinus sagittalis inferior; 3 — sinus rectus; 4 — sinus occipitalis; 5 — sinus transversus; 6 — sinus sigmoideus; 7 — v. jugularis interna; 8 — sinus petrosus superior; 9 — sinus cavernosus; 10 — v. ophthalmica superior; 11 — v. ophthalmica inferior; 12 — v. angularis; 13 — v. dorsalis nasi; 14 — v. facialis; 15 — plexus pterygoideus; 16 — v. retromandibularis.

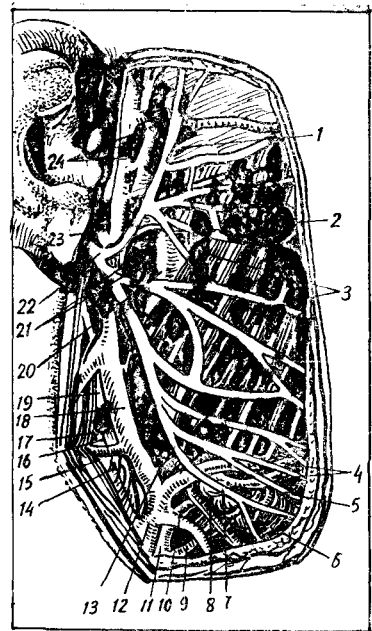


Рис. 105. Топография позадичелюстной ямки (частично по Hafferl). Gl. parotis целиком удалена.

1 — капсула нижнечелюстного сустава; 2 — a. transversa faciei; 3 — m. masseter; 4 — vasa facialis; 5 — ramus marginalis mandibulae n. facialis; 6 — gl. submandibularis; 7 — ramus colli n. facialis; 8 — m. stylohyoideus; 9 — a. lingualis; 10 — a. facialis; 11 — a. carotis externa; 12 — v. facialis; 13 — venter posterior m. digastrici; 14, 19 — nodi limphatici cervicales profundi; 15 — m. sternocleidomastoideus; 16 — v. jugularis interna; 17 — a. carotis interna; 18 — v. retromandibularis; 20 — ramus mandibulae; 21 — a. и v. maxillaris; 22 — ствол n. facialis; 23 — шиловидный отросток височной кости с начинающимися от него мышцами; 24 — vasa temporales superficialia и n. auriculotemporalis.

**Лицевой нерв** по выходе из костного канала (canalis facialis) через for. stylomastoideum вступает в толщу gl. parotis. Различают 5 групп радиально (в виде гусиной лапки) расходящихся ветвей лицевого нерва — височные, скуловые, щечные, краевая ветвь нижней челюсти и шейная ветвь (рис. 105). Это необходимо учитывать при проведении разрезов на лице.

N. mandibularis выходит из овального отверстия, прикрытый латеральной крыловидной мышцей, и вскоре распадается на ряд ветвей. N. alveolaris inferior входит в нижнечелюстной канал. N. lingualis с присоединяющимся к нему chorda tympani проходит в подслизистую оболочку дна полости рта и дает ветви к ней и к слизистой языка. Из нижнечелюстного нерва возникают также ветви к жевательным мышцам (m. temporalis profundi, n. buccalis, n. auriculotemporalis).

Выводной проток околоушной слюнной железы располагается



на передней поверхности жевательной мышцы, на расстоянии 2—2,5 см книзу от скуловой дуги, прободает щечную мышцу вблизи переднего края *m. masseter* и открывается в преддверии полости рта между первым и вторым верхними молярами.

По удалении восходящей ветви нижней челюсти выявляются клетчатка, сосуды, нервы и мышцы глубокой области лица.

В межчелюстной области (по Н. И. Пирогову) расположены два клетчаточных промежутка — височно-крыловидный и межкрыловидный. В обоих промежутках, сообщающихся между собой, располагаются *plexus venosus pterygoideus*, *a. maxillaris* et *n. mandibularis*.

Клетчатка височно-крыловидного и межкрыловидного промежутков переходит в соседние области непосредственно либо по ходу сосудов и нервов. Например, окружающая сосуды и нервы клетчатка височно-крыловидного и межкрыловидного промежутков достигает отверстий на основании черепа, по направлению кзади и кнутри они достигают крылонебной ямки и глазницы. По ходу язычного нерва клетчатка межкрыловидного промежутка достигает дна ротовой полости. Клетчатка глубокой области лица сообщается также с окологлоточной и заглоточной клетчатками.

Окологлоточное пространство заключено между глоткой (снутри) и ложем околоушной железы и медиальной крыловидной мышцей (снаружи). Вверху она достигает основания черепа, а внизу — подъязычной кости. Заглоточное пространство расположено между глоткой и предпозвоночной фасцией и тянется от основания черепа до уровня VI шейного позвонка, где переходит в *spatium retroviscerale* шеи.

При гнойном поражении клетчатки заднего отдела окологлоточного пространства возникает опасность омертвения стенки внутренней сонной артерии или развития септического тромбоза внутренней яремной вены.

## **ТЕХНИКА ОПЕРАЦИЙ НА МОЗГОВОМ И ЛИЦЕВОМ ОТДЕЛАХ ГОЛОВЫ**

Оперативные вмешательства на голове производятся с лечебной (остановка кровотечения, декомпрессивная трепанация, удаление опухоли и др.) и диагностической (прокол желудочков и цистерн мозга, пневмоэнцефалография, пневмовентрикулография и др.) целью.

**Оборудование и оснащение операционной.** Успех большинства оперативных вмешательств на черепе и головном мозге зависит не только от правильного и умелого проведения ряда технических приемов в соответствующей последовательности, но также и от оснащения операционной соответствующим оборудованием, обеспечивающим выполнение этих приемов с минимальной травмой.

Операционная должна быть обеспечена универсальным операционным столом, лобной лампой с рефлектором и несколькими лампочками на гибком стержне для глубинного освещения, элек-

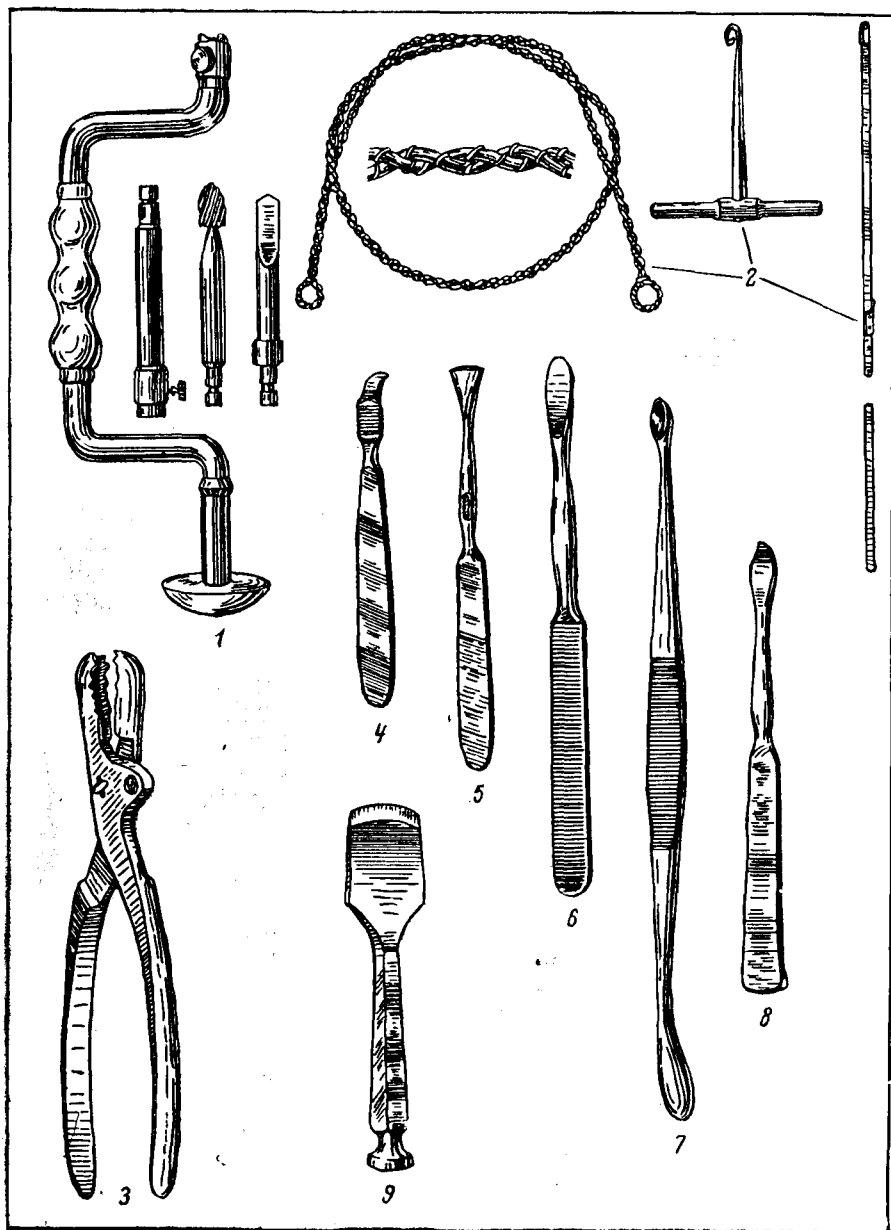
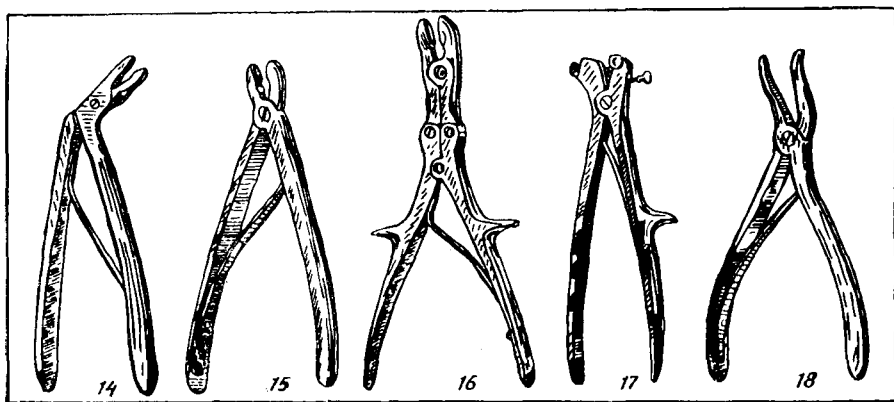
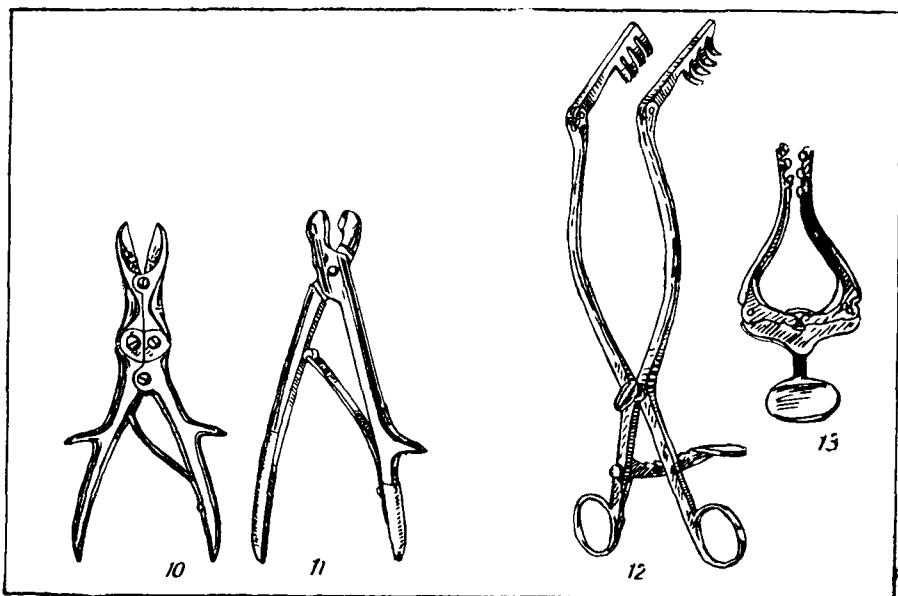


Рис. 106. Нейрохирургический инструментарий:

1 — коловорот с удлинителем и фрезами; 2 — проволочная пила Оливекрона с держателями и проводником; 3 — костодержатель; 4—6 — распаторы; 7 — костная ложечка; 8 — элеватор; 9 — широкое долото-распатор, применяемое при ламинэтомии;



10 — щипцы Листона; 11 — щипцы Люэра; 12 — ранорасширитель нейрохирургический Эдсона; 13 — ранорасширитель малый; 14 — ламинэктом; 15 — щипцы Борхарда; 16 — щипцы Фестера с двойной передачей; 17 — щипцы Дальгрена; 18 — щипцы Янсена.

трическим аспираном, аппаратами для хирургической диатермии, аппаратурой для электродиагностики обнаженных периферических нервов и обнаженного мозга и др.

Инструментарий. Помимо общего хирургического инструментария, для выполнения черепно-мозговых операций необходимо иметь: ручной пневматический трепан (коловорот), электротрепан с набором фрез различной формы и диаметра; проволочные пилы Джигли или Оливекрона с проводниками для них; резек-

ционные щипцы Егорова, Дальгрена, щипцы Люэра; ложечки, окончатые пинцеты для удаления опухоли; нейрохирургические ножницы для рассечения мозговых оболочек, ранорасширители, клипсы, набор мозговых шпателей, канюли для пункции мозга и его желудочков (рис. 106).

**Подготовка операционного поля.** Накануне операции сбривают волосы и моют голову с мылом. При подготовке больного к операции на задней черепной ямке волосы выбривают как на шею, так и в области надплечий, а при операциях, захватывающих супраорбитальную область, — обязательно сбриваются брови.

**Обезболивание.** Выбор обезболивания в зависимости от характера оперативного вмешательства и индивидуальных особенностей организма оперируемого различен. Черепно-мозговые операции, как правило, производят под наркозом, хирургическую обработку поверхностных ран головы — под местной инфильтрационной анестезией 0,5% раствором новокаина. В последние годы также стали широко применять комбинированные методы обезболивания (новокаин с пенталом) и наркоз.

Положение больного на операционном столе может быть на спине, на боку или на животе. При укладке больного в положение на боку одна нога его должна быть согнута в тазобедренном и коленном суставах, чтобы предотвратить возможность поворачивания туловища в сторону живота или спины.

### **ПЕРВИЧНАЯ ХИРУРГИЧЕСКАЯ ОБРАБОТКА РАН ЧЕРЕПА**

**Техника операции.** Скальпелем проводят два дугообразных разреза, окаймляющих рану. Иссекают края кожи на ширину не более 0,5 см вместе с подкожной клетчаткой (рис. 107а). Длинник раны должен быть расположен по ходу магистральных кровеносных сосудов и нервов, то есть радиально. Кровотечение из поврежденных кожных сосудов останавливают наложением кровоостанавливающих зажимов, захватывая при этом, кроме сосуда, и апоневроз. Перед зашиванием раны зажимы поочередно снимают, а сосуды коагулируют, захватывая их кончиком зажима «москит» или анатомического пинцета, остерегаясь при этом коагуляции краев кожи.

По окружности оскольчатого перелома костей распатором отслаивают надкостницу к периферии на 0,5—1 см от места перелома. Костные осколки, лежащие свободно, удаляют пинцетом. Крупные фрагменты кости, связанные с надкостницей, приподнимают с помощью элеватора (рис. 107б).

Кусачками Люэра скусывают (не отламывают!) зазубренные нервные края кости (рис. 108).

Кровотечение из диплоэтических сосудов останавливают втиранием восковой пасты в кровоточащую поверхность кости. Излишки пасты убирают каким-нибудь инструментом. Кровотечение из поврежденных эмиссариев кости останавливают следующим

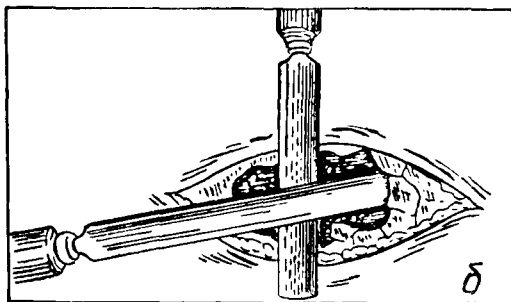
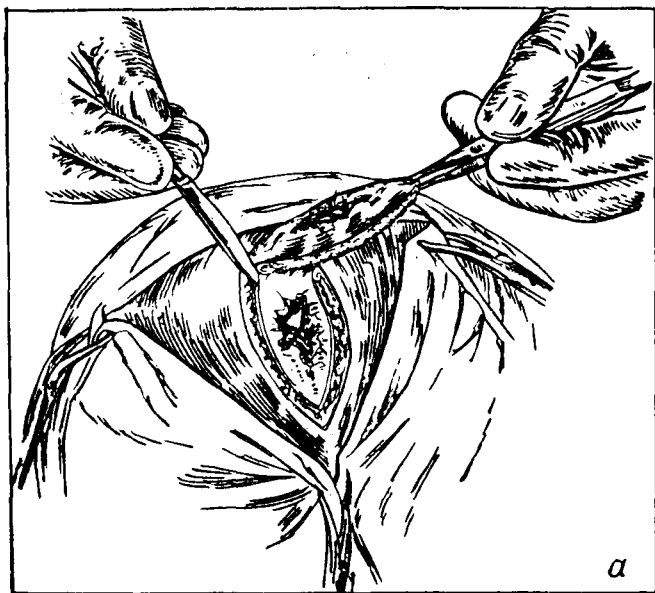


Рис. 107. Хирургическая обработка ран черепа (I этап):  
 а — иссечение краев раны; б — приподнимание осколков кости.

образом: надкостницу в кровоточащем участке обязательно отслаивают, а в костное отверстие, в котором находится поврежденный сосуд, с силой втирают восковую пасту. Иногда этот участок еще коагулируют. При целостности твердой мозговой оболочки рану мягких тканей головы зашивают наглухо узловатыми шелковыми швами. Если имеется повреждение твердой мозговой оболочки, то ее рваные края экономно иссекают ножницами и накладывают узловатые швы (рис. 109).

Кровотечение из сосудов твердой мозговой оболочки останавливают прошиванием и лигированием обоих концов поврежденного сосуда или наложением клипсов. Клипирование поврежденных сосудов твердой мозговой оболочки возможно только со стороны рассеченных ее краев, причем клипсом зажимается сосуд вместе



Рис. 108. Хирургическая обработка ран черепа (II этап). Скусывание краев костного дефекта.

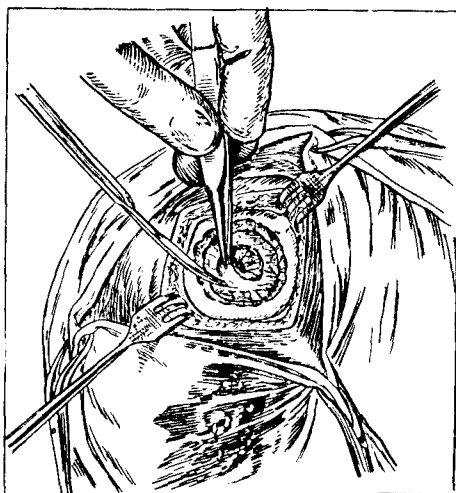


Рис. 109. Хирургическая обработка ран черепа (III этап). Иссечение краев твердой мозговой оболочки.

с твердой мозговой оболочкой. «Точечное» кровотечение на поверхности твердой мозговой оболочки останавливают с помощью тонкого слоя ваты или марли, смоченной раствором перекиси водорода.

Кровотечение из пахионовых грануляций всегда бывает значительным и даже опасным ввиду трудности гемостаза, особенно если кровоточащая поверхность велика. Марлевая тампонада обычно не приводит к цели. Лучше всего в этих случаях быстро осушить рану, кровоточащую поверхность обильно засыпать кусочками гемостатической губки и прижать ее влажным марлевым шариком или салфеткой.

**Остановка кровотечения из венозных пазух твердой мозговой оболочки.** Положение больного в зависимости от локализации поврежденного участка продольного синуса может быть на спине, вниз лицом или на здоровом боку.

Обезболивание — местная инфильтрационная анестезия.

**Техника операции.** При возникшем (или имеющемся) синусном кровотечении первым движением хирурга должно быть прижатие пальцем левой руки места ранения синуса. После этого рану высушивают марлевыми салфетками и выясняют место поврежде-

ния синуса. Затем, продолжая прижимать место повреждения пальцем, хирург быстро кусачками расширяет травматический дефект кости до размеров  $5 \times 5$  или  $6 \times 6$  см. Создание такого окна

является необходимым условием, обеспечивающим свободу последующих действий хирурга.

**Тампонада стенки синусов.** При небольших или средней величины повреждениях стенки синусов наиболее часто применяют простой, но эффективный способ — тампонаду кусочком мышцы. Для этого кусочек мышцы нужного размера, предварительно слегка раздавленный, осторожно подводят под палец, придавливающий место ранения синуса, укладывают на рану и прижимают пальцем (рис. 110). Кусочек мышцы удерживают таким образом в течение нескольких минут, а затем осторожно отнимают палец. Если при этом вновь появляется кровотечение из-под кусочка мышцы, рекомендуется последний фиксировать к твердой мозговой оболочке несколькими узловатыми швами тонкой шелковой нитью.

При более значительных размерах повреждений верхней стенки синуса или при повреждениях боковых стенок его приходится применять сдавление синусов, которое осуществляют следующим образом. Прижав пальцем место ранения синуса для временной остановки кровотечения, хирург так же, как это описывалось выше, быстро расширяет костный дефект. Затем берут длинные марлевые ленты и заводят их между костью и твердой мозговой оболочкой, отслаивая его от кости в обе стороны от места повреждения синуса. Уложенные тугими складками тампоны сдавливают синус, прекращая кровотечение (рис. 111).

**Перевязка синусов.** При обширных повреждениях стенок синусов и тем более при частичных или полных разрывах его кровотечение удается остановить только с помощью перевязки синуса. Вначале прижимают синус пальцем, который сменяется затем тампонадой марлевыми лентами. Для осуществления операций

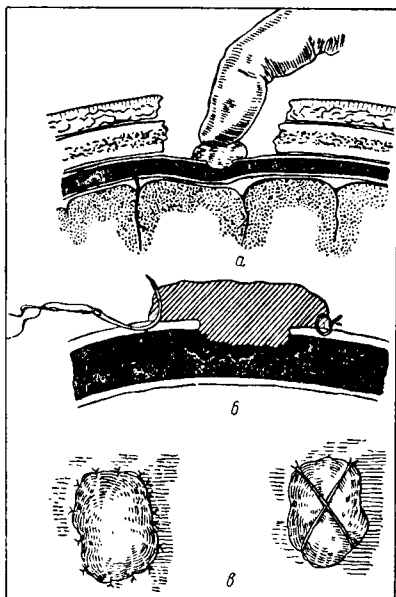


Рис. 110. Тампонада поврежденного синуса кусочком мышцы (а), схема подшивания мышцы (б) и виды применяемых швов (в).

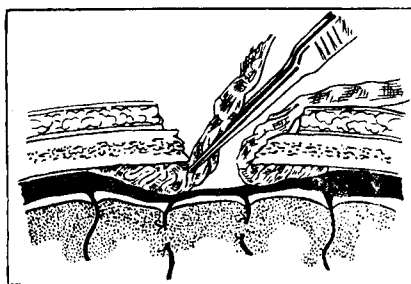


Рис. 111. Тампонада поврежденного синуса марлевыми лентами.

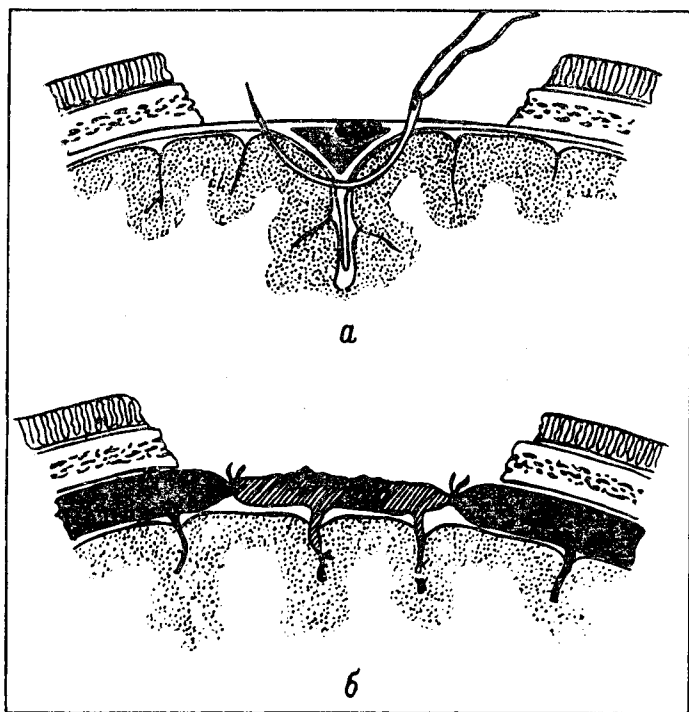


Рис. 112. Схема перевязки поврежденного синуса — проведение иглы (а) и перевязка синуса и впадающих в него вен (б).

перевязки синуса требуется широкий доступ к нему, в связи с чем трепанационный дефект должен иметь размеры 5—7×6—8 см.

После того как создано костное окно достаточных размеров, отступя на 1,5—2 см по обе стороны от середины синуса, надрезают твердую мозговую оболочку двумя параллельными разрезами. Через эти разрезы проводят круто изогнутую толстую иглу с двумя прочными лигатурами. Игла должна проходить под основанием синуса, прокалывая серповидный отросток (или мозжечковый намет), и выйти в разрез твердой мозговой оболочки на противоположной стороне (рис. 112). Лигатуры разводят кпереди и кзади от места повреждения синуса и крепко завязывают. Затем обязательно перевязывают все вены, впадающие в поврежденный отрезок синуса, так как в противном случае кровотечение будет продолжаться за счет крови, поступающей из этих вен.

#### ОБЩИЕ ПРИНЦИПЫ ТРЕПАНАЦИИ СВОДА ЧЕРЕПА

При оперативных вмешательствах на головном мозге выбор доступа зависит от четкого представления топографии долей, борозд, извилин и сосудов головного мозга и их проекций на череп и покровы головы,



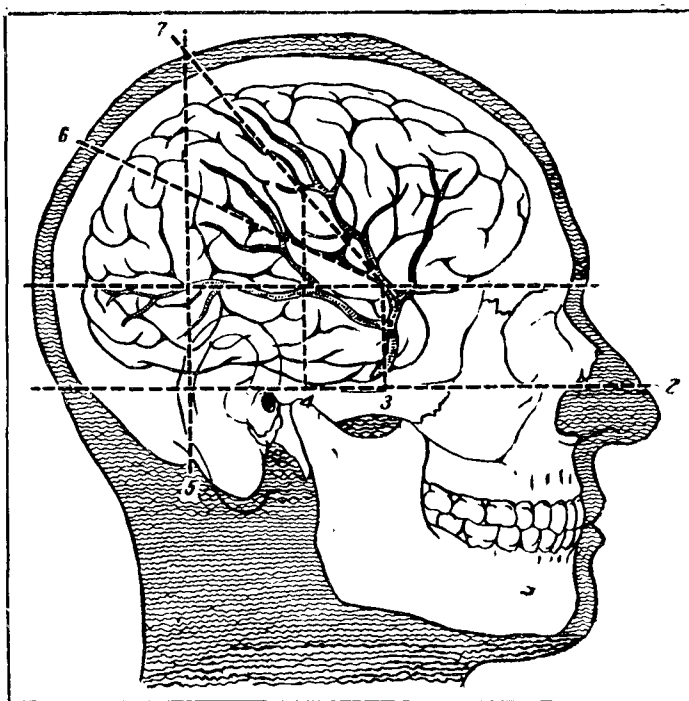


Рис. 113. Схема Кренлейна—Брюсовой:

1 — верхняя горизонталь; 2 — нижняя горизонталь; 3 — передняя вертикаль; 4 — средняя вертикаль; 5 — задняя вертикаль; 6 — проекция Sylvian борозды; 7 — проекция Rolandic борозды.

Для этой цели существует целый ряд приемов и схем. Наиболее проста и удобна схема Кренлейна—Брюсовой (рис. 113).

Трепанация (вскрытие полости черепа) — оперативный доступ, позволяющий произвести хирургическое вмешательство на мозге и его оболочках. Вскрытие полости черепа и обнажение различных участков больших полушарий осуществляются двумя методами: костно-пластическим и резекционным (декомпрессионным).

Костно-пластическую трепанацию черепа можно выполнить двумя способами: 1) раздельным выкраиванием кожно-апоневротического лоскута с широким основанием с последующим скальпированием его и выпиливанием отдельного костно-надкостничного лоскута на самостоятельной узкой ножке — способ Оливеркрона (рис. 114); 2) одновременным выкраиванием подковообразного кожно-надкостнично-костного лоскута, висящего на узкой кожно-поднадкостничной ножке — способ Вагнера—Вольфа (рис. 115).

При резекционной трепанации костную пластинку удаляют и дефект свода черепа закрывают кожно-апоневротическим лоскутом или пластинкой из синтетического материала.

Показания — повышение внутричерепного давления, кро-

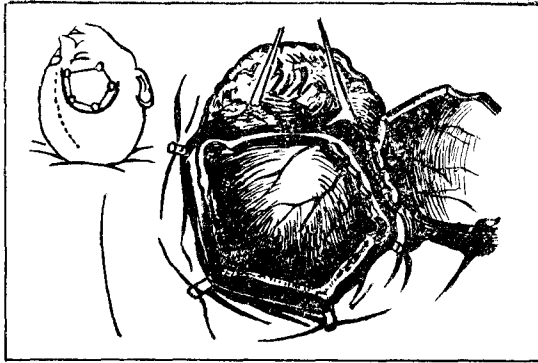


Рис. 114. Костно-пластическая трепанация черепа по способу Оливекрона. Кожно-апоневротический лоскут отведен кверху, костная пластинка на мышечной ножке отведена вправо. Слева показаны схема разреза и расположение трепанационных отверстий.

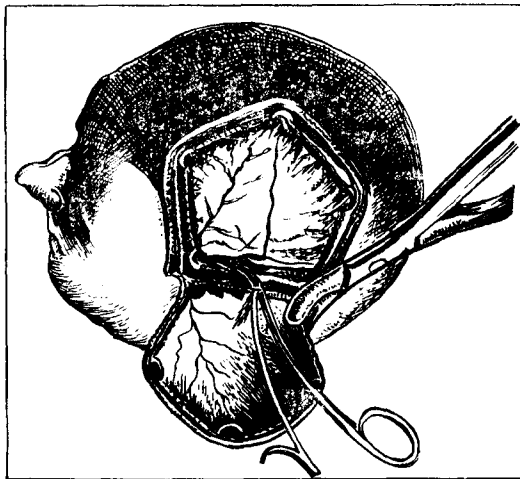


Рис. 115. Костно-пластическая трепанация черепа по Вагнеру—Вольфу. Кожно-костный лоскут отведен книзу. Твердая мозговая оболочка рассечена с помощью специальных ножниц.

воизлияние в полость черепа, повреждение сосудов твердой мозговой оболочки, опухоли мозга и др.

Положение больного на операционном столе на спине или на боку. Голову больного удобно укладывают на специальный подголовник, позволяющий регулировать его высоту. Она должна находиться на одном уровне с туловищем. Руки фиксируют к операционному столу мягкими повязками. После укладки больного

операционную лампу устанавливают так, чтобы наилучшим образом осветить область операционного поля.

Подготовка операционного поля. Выбритуую накануне кожу головы протирают тампонами, смоченными бензином, для обезжиривания, затем спиртом, после чего смазывают 5% раствором йода. Затем, основываясь на черепно-мозговой топографии (см. схему Кренлейна), определяют область трепанации и очерчивают линии кожного разреза при помощи тонкой палочки с ватой, смоченной в 1% растворе бриллиантовой зелени, метиленовой сини и др. Только после этого операционное поле ограждают стерильным бельем, края которого фиксируют к коже швами.

Обезболивание — наркоз, реже местная анестезия.

**Костно-пластическая трепанация черепа по Оливекрону.** Подковообразный разрез мягких тканей головы начинают у основания лобного отростка скуловой кости и заканчивают у верхнего края ушной раковины. Ширина основания лоскута около 5—6 см, обращена книзу. После рассечения кожи, клетчатки и апоневроза головы кожно-апоневротический лоскут откидывают вниз. Отступя несколько кнутри от края кожного разреза, рассекают волокна височной мышцы и надкостницу. Распатором Фарабефа сдвигают надкостницу к периферии на 0,5 см. Коловоротом просверливают 4—5 отверстий по линии кожного разреза, два из которых располагаются у основания лоскута.

Перед сверлением в намеченных местах целесообразно сделать желобоватым долотом небольшие углубления — зарубки. При сверлении кости сначала допустимо энергичное вращение коловорота, но после попадания фрезы в диплоэтический слой хирург должен соблюдать осторожность и следить за моментом проникновения фрезы через кость. Щипцами Дальгрена, введенными в одно из отверстий, выкусывают кость, соединяя все отверстия друг с другом, либо промежуток кости между отверстиями распиливают проволочной пилой Джигли (рис. 116).

Удобство проволочной пилы заключается в том, что пилой можно сделать косые срезы костной пластинки, в результате чего костный лоскут может быть уложен после операции более точно. Для того чтобы проволочная пила не повредила твердую мозговую оболочку, сначала проводят через два трепанационных отверстия желобоватую металлическую пластинку (проводник), которая отслаивает оболочку, и по ней продвигают конец пилы. Затем при помощи долота подсекают костный лоскут, образуя направляющую трещину у его основания. Хирург, введя элеватор в щель у верхины лоскута, приподнимает его и откладывает книзу.

Следует помнить о том, чтобы острыми краями надлома не поранить а. *temporalis media*. Если же это произошло, на кровоточащий сосуд необходимо быстро наложить кровоостанавливающий зажим и перевязать шелковой лигатурой. Операционное белье в окружности раны меняют, моют руки и приступают к рассечению твердой мозговой оболочки.

Разрез твердой мозговой оболочки производится только после

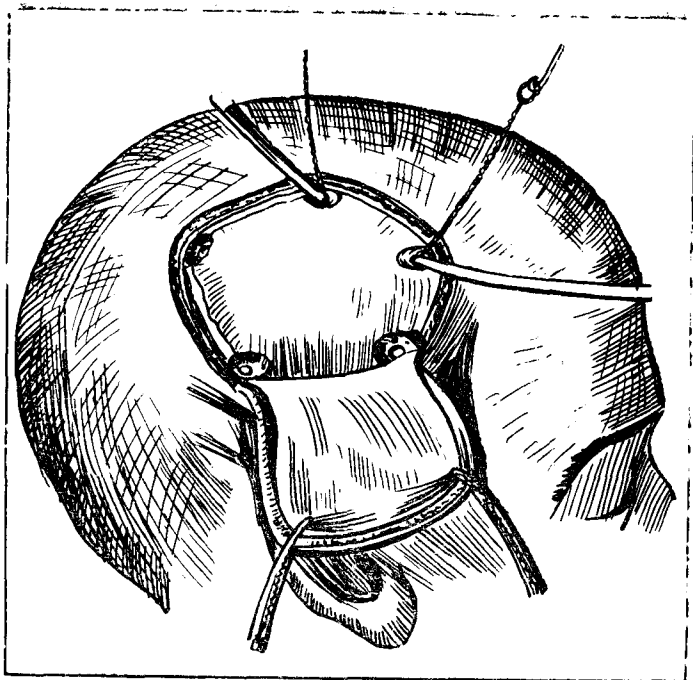


Рис. 116. Костно-пластическая трепанация черепа. Рассечение кости с помощью пилы Джигли. Эластический зонд находится в эпидуральном пространстве.

предварительного уменьшения ее напряжения путем удаления 30—40 мл ликвора из поясничного прокола. Твердую мозговую оболочку рассекают крестообразным разрезом или выкраивают из нее лоскут, основание которого обращено к сагиттальному синусу или в другом направлении в зависимости от места операции. Необходимо следить за тем, чтобы линия разреза твердой мозговой оболочки была проведена не у самого края костного отверстия, а отступя от него на 0,5—1 см. Это позволяет наложить швы на твердую мозговую оболочку. После окончания операции в полости черепа сшивают края твердой мозговой оболочки отдельными швами и укладывают на место надкостнично-костный, а затем кожно-апоневротический лоскут. Накладывают швы на кожную рану.

**Декомпрессивная трепанация черепа.** Показания — повышение внутричерепного давления при опухолях, водянке и других заболеваниях мозга в случаях невозможности удалить основной патологический очаг, нарастающий отек и набухание мозга.

При операции удаляют участок одной из костей черепа и рассекают твердую мозговую оболочку, в результате чего под лоскутом, состоящим из мягких тканей, образуется дополнительное

пространство для выбухания мозгового вещества. Декомпрессионную трепанацию производят непосредственно над очагом поражения (если диагноз установлен) или в правой височной области по Кушингу (если локализация очага неизвестна).

**Декомпрессионная трепанация черепа по Кушингу.** Разрез начинают от середины верхнего края скуловой дуги и ведут его косо кверху и несколько кзади, заканчивая у теменного бугра. Ниже верхнего края скуловой дуги разрез ни в коем случае вести не рекомендуется во избежание рассечения ветвей лицевого нерва.

Рассекают кожу с жировой клетчаткой и апоневроз, после чего края раны отпрепаровывают в обе стороны. Затем по линии кожного разреза рассекают фасцию височной мышцы по ходу ее волокон и надкостницу, которую распатором отслаивают в обе стороны возможно шире, скелетируя чешую височной кости на площади  $6 \times 6$  или  $7 \times 7$  см. Просверливают фрезой одно отверстие в центре обнаженной кости и затем через него костными щипцами постепенно резецируют участок височной кости размером  $6 \times 7$  см по возможности ближе к основанию ее. После наложения трепанационного отверстия осматривают поверхность твердой мозговой оболочки, определяют на ощупь ее напряжение и вскрывают крестообразным разрезом. Пересеченные сосуды лигируют или клипируют. Для лучшей декомпрессии при резком пролабировании мозгового вещества приходится делать добавочные радиальные насечки твердой мозговой оболочки.

Операцию заканчивают послойным закрытием мягких покровов. Накладывают узловые кетгутовые швы на надкостницу, на височную мышцу и ее фасцию, на апоневроз и шелковые швы на кожу.

**Трепанация сосцевидного отростка.** Положение больного на спине с повернутой в противоположную сторону головой, на здоровом боку.

Проводят дугообразный разрез мягких тканей позади ушной раковины, отступя на 1 см от линии ее прикрепления и параллельно ей, начиная от верхнего края уха до вершины сосцевидного отростка. Рассекают кожу с подкожной жировой клетчаткой, надкостницу — вдоль сосцевидного отростка, отделяя ее от наружной поверхности кости вниз до места прикрепления сухожилий мышц (грудиноключично-сосцевидной, двубрюшной и др.), вверх до уровня сосцевидной дуги, внутрь до заднего края наружного слухового прохода, кнаружи до заднего края сосцевидного отростка.

Затем при помощи желобоватого долота, мелкими ударами молотка сбивают наружную стенку сосцевидного отростка в пределах треугольника безопасности (Шипо) и вскрывают ячейки отростка. Удаляя долотом ячейки и проходя вперед несколько внутрь, доходят до крупной ячейки — антрум. Нужно строго следить за направлением долота во избежание ранения: лицевого нерва, канал которого расположен спереди, внутрь и книзу от трепанационного треугольника; S-образной венозной пазухи, проекция которой примыкает к задней стороне треугольника и *antrum mas-*


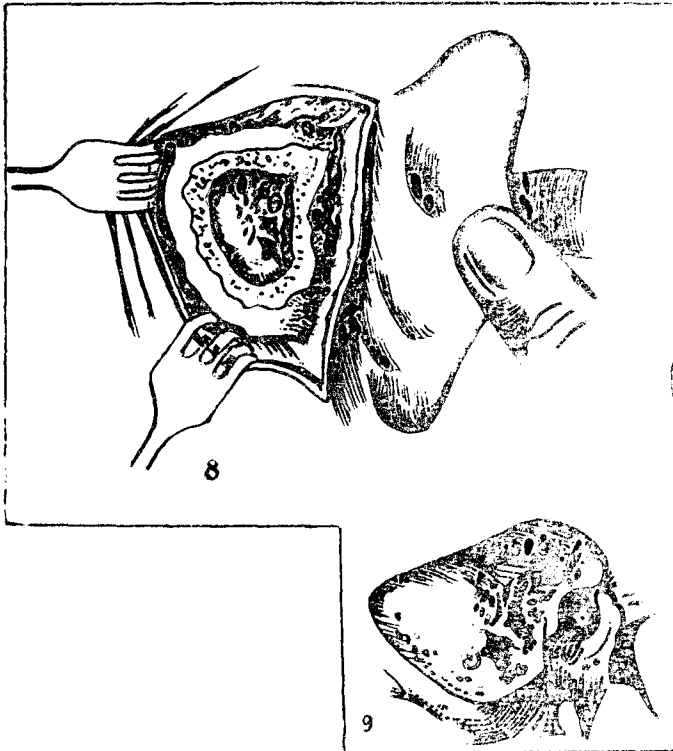


Рис. 117. Трепанационный треугольник (Шипо) на поверхности сосцевидного отростка височной кости (по П.А.Куприянову):

1 — *linea temporalis*; 2 — *cellulae mastoideae* (проекции); 3 — *spina suprameatum*; 4 — проекция лицевого нерва; 5 — *crista mastoidea*; 6 — *foramen mastoideum*; 7 — проекция сигмовидной пазухи; 8 — антротомия (мастодотомия) — общий вид трепанационной раны; частично вскрыты клетки, удалены патологически измененные ткани; 9 — показаны вскрытые *antrum mastoideum* и другие *cellulae mastoideae*.



toideum (сосцевидная пещера), находящейся на глубине 1,5—2 см от поверхности, сообщаемой посредством *aditus ad antrum* с верхним этажом барабанной полости и проецирующей ближе к верхней границе треугольника Шипо. Стенка образовавшейся полости в кости выскабливается острой ложечкой Фолькмана. По окончании операции рану послойно зашивают (рис. 117).

**Оперативные доступы к задней черепной ямке.** Показания. Трепанация задней черепной ямки наиболее часто производится с целью удаления опухолей или кистозных образований, располагающихся в пределах мозжечка, четвертого желудочка и большой затылочной цистерны, и при травмах черепа, когда устанавливается нарастающее кровоизлияние в области задней черепной ямки с признаками сдавления продолговатого мозга.

**Положение больного.** Больного укладывают на операционный стол лицом книзу (В. М. Угрюмов, 1959). Голова покоится на специальном подголовнике таким образом, чтобы поверхность затылка находилась в одной плоскости с задней поверхностью шеи.

**Обезболивание шейно-затылочной области** имеет свои особенности и требует соблюдения определенных правил для обеспечения длительной и полной анестезии тканей. Вначале инфильтрируют 0,25% раствором новокаина покровные ткани по линии кожного разреза, вводят подкожно для проводниковой анестезии по 5 мл 2% раствора новокаина в область затылочных и заднего ушного нервов с обеих сторон, затем 0,25% раствор новокаина поднадкостнично, скользая иглой по чешуе затылочной кости от затылочного бугра сначала в сторону сосцевидных отростков, а потом в сторону края затылочного отверстия, не доходя до последнего на 1—2 см. Глубокие ткани шеи инфильтрируют новокаином следующим образом: погружая иглу по боковой поверхности остистого отростка, доходят до дужки, ощущая последнюю концом иглы, и вводят 5—10 мл 0,25% раствора новокаина. Затем иглу извлекают и делают то же самое по другую сторону остистого отростка. Так инфильтрируют новокаином район дужек от II до V позвонков.

**Техника трепанации задней черепной ямки по Кушингу — Поленову.**

Разрез кожи ведут по линии дуги «арбалета», делая это частями в три приема. После остановки кровотечения кожу с подкожной клетчаткой отпрепаровывают книзу от линии разреза на столько, чтобы апоневроз шейно-затылочных мышц был обнажен не менее чем на 2 см ниже наружного затылочного бугра. Затем производят вертикальный разрез, ведя его строго по срединной линии до остистого отростка VII шейного позвонка, не рассекая при этом апоневроза.

**Пункция бокового желудочка.** После гемостаза накладывают фрезное отверстие над задним рогом правого или левого бокового желудочка. Затем иглой пунктируют боковой желудочек, оставляя ее в ране до конца операции с целью снижения внутричерепного давления.

**Разрез апоневроза и мышц.** Апоневроз и мышцы рассекают на 2 см ниже верхней выйной линии, а в области наружного бугра выкраивают из апоневроза небольшой лоскут в виде фартука (А. Л. Поленов, 1954). Мышцы рассекают сразу до кости скальпелем, а еще лучше электроножом. В последнем случае кро-

вотечение бывает совсем незначительным. Когда мышцы в поперечном направлении рассечены, ранее наложенный вертикальный разрез углубляют, идя по срединной линии до края затылочного отверстия и дуги атланта. Затем широким распатором отслаивают надкостницу от затылочной кости в обе стороны до сосцевидных отростков, а книзу до затылочного отверстия.

После скелетирования чешуи затылочной кости и дуги атланта образованные мощные кожно-мышечно-надкостничные лоскуты раздвигают в стороны автоматическими крючками Эдсона. Затем приступают к трепанации чешуи затылочной кости. После завершения операции на кости операционная рана ограждается чистым полотенцем, а хирург и ассистент моют руки и обрабатывают их спиртом.

При необходимости вскрывают затылочную цистерну разрезом твердой мозговой оболочки.

По окончании операции на головном мозге лоскут твердой мозговой оболочки укладывают на место и не зашивают с целью декомпрессии. Ко дну раны подводят конец марлевой ленты и, убедившись в отсутствии кровотечения из мышечных лоскутов, приступают к зашиванию операционной раны.

Существуют и другие доступы к задней черепной ямке (поперечный разрез по Денди—Оливекрону, срединный доступ по И. С. Бабчину, боковой доступ с вертикальным разрезом Б. Г. Егорова и др.).

#### **ЗАКРЫТИЕ ДЕФЕКТОВ ЧЕРЕПА (КРАНИОПЛАСТИКА)**

**Показания** — большие дефекты после травм или операций.

**Обезболивание** — местная инфильтрационная анестезия.

**Техника операции.** Разрез кожи обычно проводят через рубец, который экономно иссекают. При рубцах малых размеров можно выкраивать кожный лоскут так, чтобы он включал в себя рубец. При откидывании такого лоскута рубец отпрепаровывают от подлежащей измененной ткани. Надкостницу рассекают подковообразным разрезом таким образом, чтобы края этого разреза не совпадали с краями трепанационного дефекта кости. Отслоение надкостницы распатором от неповрежденной кости проходит легко, зато выделение центральной части лоскута, прочно спаянной с краями костного дефекта и с оболочечно-мозговым рубцом, представляет известные трудности. Выделение этого участка осуществляют при помощи скальпеля и струи новокаина. Рубец, выполняющий костный дефект и сращенный с твердой мозговой оболочкой и мозгом, надрезают по всей окружности и затем тупым путем с помощью тупферов и распаторов тщательно отделяют от кости.

После освобождения краев костного дефекта из сращений его расширяют кусачками до тех пор, пока не появится неизменная твердая мозговая оболочка.

Для закрытия дефекта твердой мозговой оболочки пользуются трансплантатом из широкой фасции бедра, подапоневротической



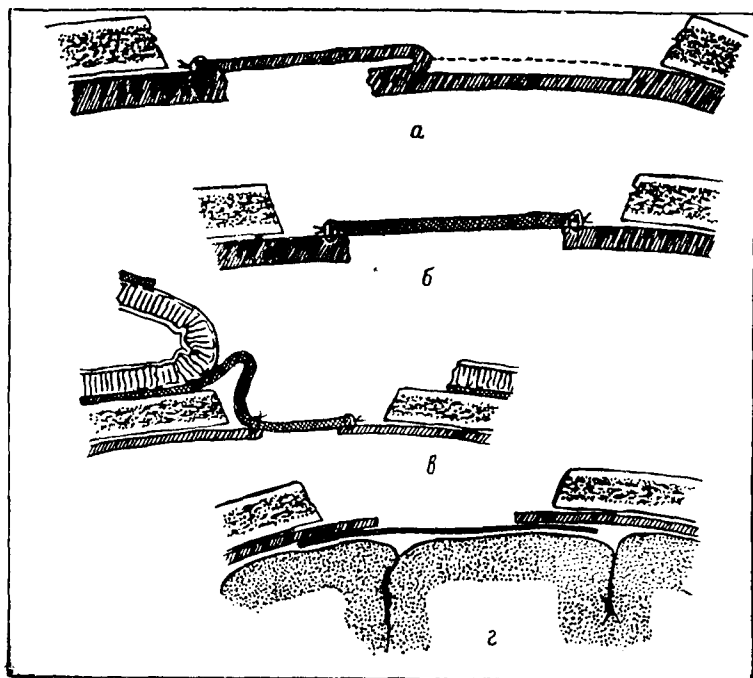


Рис. 118. Пластика твердой мозговой оболочки:  
 а — по Бурденко — Брюннингу; б — свободным трансплантатом из подпа-  
 невротиической клетчатки; в — лоскутом подпапневротической клетчатки по  
 ножке; г — фибриновой пленкой.

клетчаткой или производят пластику фибриновой пленкой.

Пластика трансплантатом из подпапневротической клетчатки удобна во всех отношениях. Необходимого размера трансплантат выкраивают из кожно-апневротического лоскута в любом его отделе, где наиболее удобно. Выкроенный кусочек подшивают к краям дефекта твердой мозговой оболочки таким образом, чтобы к мозгу была обращена подпапневротическая клетчатка (рис. 118).

Кроме аутопластических методов, для пластики твердой мозговой оболочки применяют и гомопластический материал.

С 1945—1946 гг. для пластического закрытия дефектов черепа все чаще начинают использовать полиметилметакрилат (АКР-7), а затем и другие акриловые производные — органическое стекло (плексиглас). Последнее легко стерилизуется и моделируется, вызывает незначительную реакцию окружающих тканей, не требует закрытия дефектов твердой мозговой оболочки. Достоинства этого широко известного материала таковы, что с его применением можно считать практически разрешенной проблему аллопластики дефектов черепа (В. М. Угрюмов, 1959).

Для осуществления пластических операций с применением органического стекла, кроме обычного, необходимого для данной

операции хирургического инструментария, у операционной сестры должен быть приготовлен отдельный столик с инструментом, необходимым для обработки пластинки органического стекла.

Костный дефект освежают щипцами Люэра, по возможности придают ему округлую форму с небольшим скосом краев. Определяют размеры трепанационного отверстия, закрывают рану салфеткой и приступают к подготовке трансплантата. Берут пластинку из органического стекла толщиной 0,3—0,4 см и наносят на нее контуры дефекта черепа. Периодически подогревая пластинку на спиртовой горелке, изогнутыми ножницами вырезают трансплантат необходимой величины и формы, края которого сглаживают стерильным напильником, придавая им скос (фаска) с таким расчетом, чтобы пластинка точно прилегала к краям дефекта кости черепа. С помощью подогревания трансплантат моделируют (изгибают) по форме черепа.

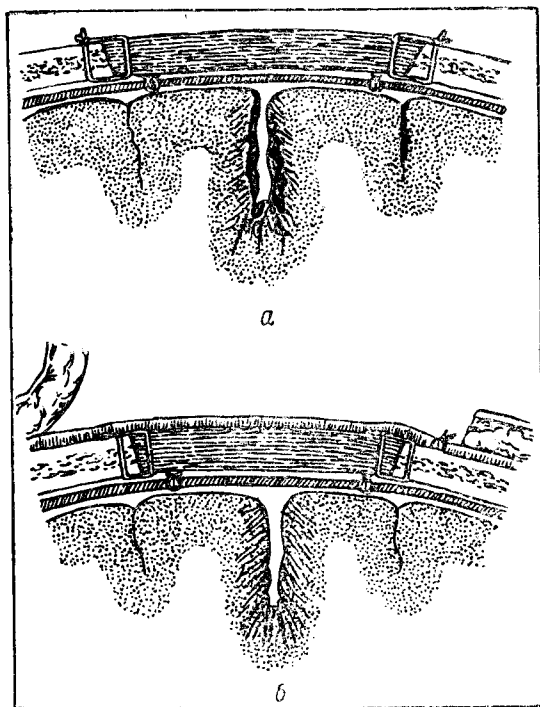


Рис. 119. Пластика костного дефекта.

Пластинка из органического стекла уложена в костный дефект, фиксирована (а) и закрыта надкостницей (б).

Дрелью просверливают 3—4 отверстия по краям костного дефекта; отверстия делают и в соответственных местах протеза.

Пластинку аккуратно укладывают на место. После завязывания концы нитей коротко обрезают, а узлы путем протягивания нити погружают в костный канал. Фиксированная пластинка не должна «болтаться» в дефекте.

Следующим, очень важным этапом операции является закрытие

пластинки из органического стекла надкостницей (рис. 119). Это должно быть произведено очень тщательно. Сколько-нибудь значительные дефекты надкостницы над пластинкой недопустимы. Если образованный в начале операции надкостничный лоскут не прикрывает полностью пластинки, применяют пластику. Наиболее подходящий для этой цели материал — подапоневротическая клетчатка. Выкроенными из нее лоскутами обычно удается полностью закрыть все дефекты надкостницы. Далее накладывают кетгутные швы на апоневроз и шелковые — на кожу.

В настоящее время для пластики дефектов черепа используют аллопластический материал.

### ОПЕРАЦИИ НА ЛИЦЕВОМ ОТДЕЛЕ ГОЛОВЫ

Учитывая особенности строения кожи лица (кожа подвижная, нежная с обилием кровеносных сосудов и нервных окончаний, мышц, выполняющих различные функции) и косметические цели, оперативные вмешательства на лице должны носить щадящий характер с бережным отношением к поверхностным и глуболежащим тканям.

Хирургическая обработка ран лица. Хирургическая обработка ран мягких покровов лица имеет следующие задачи: остановка кровотечения, обеспечение нормального движения мимических мышц, соблюдение косметики и обработка самой раны.

Положение больного на спине с повернутой на противоположную сторону или запрокинутой кзади головой.

Обезболивание местное или комбинированный внутривенный наркоз.

При хирургической обработке ран лица пользуются основными правилами первичной хирургической обработки ран (обезболивание, обработка окружности раны, удаление кровяных сгустков, инородных тел, обрывков ткани, иссечение краев, рассечение, гемостаз и наложение швов) с некоторыми особенностями:

— раны области губ, век, носа гладкие и незагрязненные могут быть ушиты без иссечения краев раны, так как сосуды лица образуют обильную сеть с хорошо развитыми анастомозами, обеспечивающими хорошее кровоснабжение мягких тканей. Благодаря этому раны лица, как правило, заживают быстро;

— спустя 12 ч эти же раны должны подвергаться хирургической обработке иссечением и наложением первичного шва при условии, если срок после получения травмы не превышает 48 ч. В целях наилучших косметических результатов иссечение надо производить возможно экономичнее и для швов пользоваться конским волосом или тонкими синтетическими нитями (капрон, нейлон и др.).

**Разрезы на лице при гнойных процессах.** Исходя из топографо-анатомических особенностей расположения основных ветвей лицевого нерва, разрезы на лице следует проводить радиальные, идущие

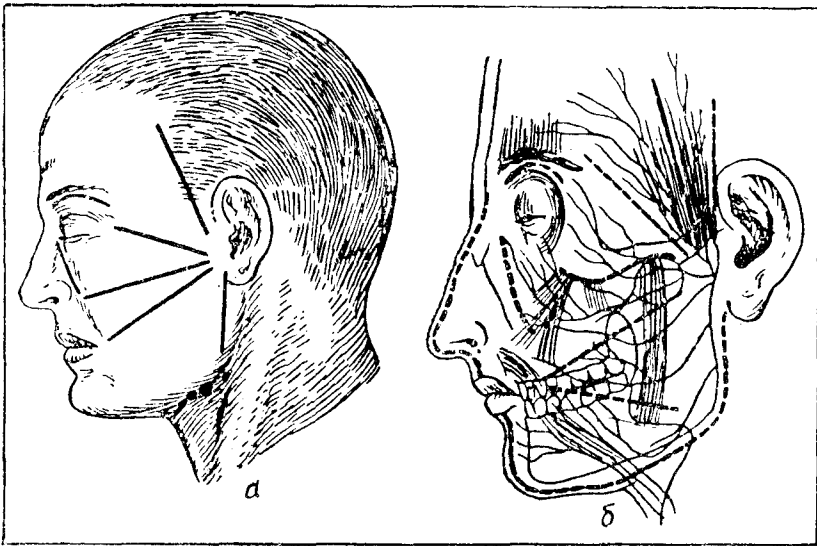


Рис. 120. Схема разрезов на лице (а) и их отношение к ветвям лицевого нерва (б).

щие от наружного слухового прохода веерообразно по направлению к височной области, по ходу скуловой дуги, к крылу носа, к углу рта, к углу нижней челюсти и по краю ее (рис. 120).

Флегмоны щеки в области жевательной мышцы, являющиеся чаще всего осложнением паротита, вскрывают поперечным разрезом, идущим от нижнего края мочки уха (на 2 см впереди) по направлению к углу рта. Разрез проходит между ветвями лицевого нерва, повреждающимися при таких разрезах лишь в редких случаях.

Околочелюстные флегмоны с вовлечением щечного жирового комка рекомендуется вскрывать разрезом, начинающимся на 2—3 см кнаружи от крыла носа и продолжающимся по направлению мочки уха на 3—4 см. Разрез не следует делать глубокоим, так как здесь можно повредить лицевую вьну и стенонов проток. При околочелюстных флегмонах лучше производить разрез через слизистую оболочку преддверия рта на щечно-челюстной складке.

#### КОНТРОЛЬНЫЕ ВОПРОСЫ

1. Топографическая анатомия свода черепа. Особенности топографии сосудов.
2. Виды внечерепных и внутричерепных гематом. Их практическое значение.
3. Строение головного мозга и его оболочек. Межоболочечные пространства.
4. Схема черепно-мозговой топографии (схема Кренлейна—Брюсовой), ее значение для клиники.
5. Особенности операций на мозговом отделе головы. Инструментарий.
6. Первичная хирургическая обработка ран черепа, ее особенности.
7. Остановка кровотечения из синусов твердой мозговой оболочки,

8. Костно-пластическая трепанация черепа. Показания, техника.
9. Декомпрессионная трепанация черепа. Показания, техника.
10. Трепанация сосцевидного отростка. Трепанационный треугольник Шинно.
11. Техника краниопластики.
12. Особенности разрезов на лицевом отделе головы.

#### ЛИТЕРАТУРА

- Б а л а б а н о в А. Р. Первичная пластика дефектов черепа. — М.: Медицина, 1966. — 136 с.
- М а р г о р и н Е. М. Огнестрельные ранения черепа и головного мозга. — Л.: Медгиз, Ленинградское отд-е, 1957. — 244 с.
- М а т ю ш и н И. Ф. Руководство по оперативной хирургии. — Горький: Волго-Вятское книжное изд-во, 1982. — 256 с.
- У г р ю м о в В. М., В а с к и н И. С., А б р а к о в Л. В. Оперативная нейрохирургия. — Л.: Медгиз, Ленинградское отд-е, 1959. — 316 с.

**ОПЕРАЦИИ НА ШЕЕ**

**ТОПОГРАФИЧЕСКАЯ АНАТОМИЯ ОБЛАСТИ ШЕИ**

**Фасции и клетчаточные пространства шеи.** Соединительноткан-ные фасции шеи, располагаясь в несколько слоев, ограничивают клетчаточные пространства, окружающие мышцы, органы и сосу-дисто-нервные пучки (рис. 121).

**Поверхностная фасция** (I фасция по В. Н. Шевкуненко), *fascia superficialis*, находится непосредственно под кожей и, расщепляясь, образует футляр для *m. platysma*. Она переходит из области шеи на лицо и грудную клетку.

**Собственная фасция** (II фасция по В. Н. Шевкуненко), *fascia propria*, окутывает со всех сторон шею и образует футляры для грудино-ключично-сосцевидной и трапециевидной мышц. От соб-ственной фасции к поперечным отросткам шейных позвонков фронтально идут отростки, разделяющие клетчаточные пространства передней и задней области шеи. На протяжении от подъязычной кости до нижнего края нижней челюсти II фасция, расщепившись на два листка, образует ложе подчелюстной слюнной железы (*spatium hyomandibulare*). Клетчаточное пространство этого ложа сообщается по ходу выводного протока подчелюстной слюнной железы с клетчаткой дна полости рта. В нижнем отделе шеи вто-рая фасция, прикрепляясь к рукоятке грудины, участвует в фор-мировании надгрудинного межапоневротического клетчаточного пространства (*spatium interaponeuroticum suprasternale*). В нем ближе к яремной вырезке находится *arcus venosus juguli*.

**Лопаточно-подъязычная фасция** (III фасция по В. Н. Шевкунен-ко), *fascia omoclavicularis*, имеет форму трапеции, которая сверху фиксируется к подъязычной кости, а внизу — к внутренней поверх-ности рукоятки грудины и обеих ключиц. Эта фасция шеи образу-ет футляры для группы мышц, лежащих впереди трахеи, начина-ющихся от подъязычной кости и щитовидного хряща и прикрепля-ющихся к грудины и лопатке: *mm. thyreoideoideus, sternohyoideus, sternothyreoideus, omohyoideus*. Наружные границы III фасции *fascia omoclavicularis* заканчиваются пределами лопаточно-подъязычных мышц, для которых она образует футляры. Книзу от подъязычной кости эта фасция покрывает спереди гортань, трахею и щитовидную железу.

**Внутришейная фасция** (IV фасция по В. Н. Шевкуненко), *fascia endocervicalis*, состоит из висцеральной пластинки, окутывающей органы шеи, и париетальной, образующей общее влагалище сосу-дисто-нервного пучка шеи. Между листками этой фасции шеи впереди щитовидной железы и трахеи образуется щелевидный

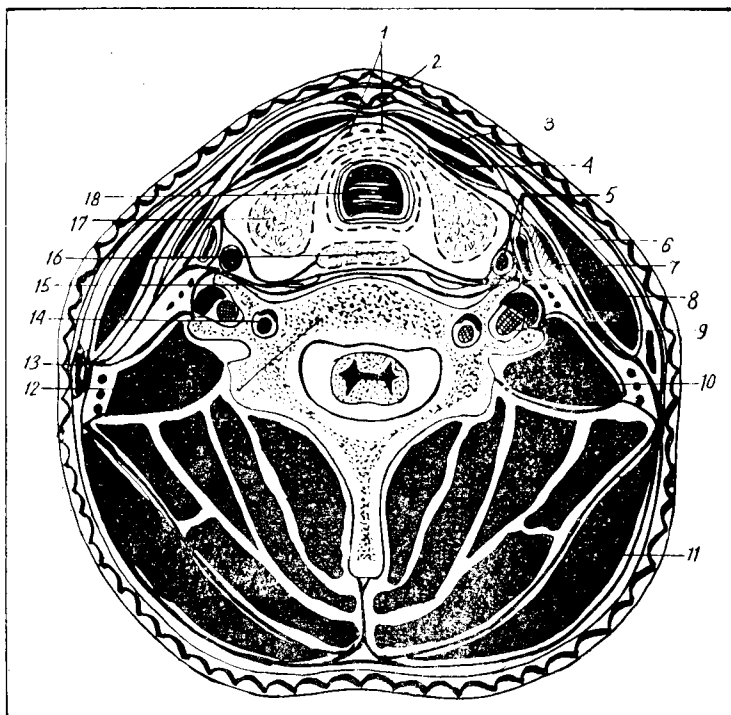


Рис. 121. Фасции шеи на поперечном разрезе (схема).

1 — вены непарного щитовидного сплетения; 2 — *v. jugularis anterior*; 3 — *m. sternohyoideus*; 4 — *sternothyroideus*; 5 — *a. carotis communis*, *v. jugularis interna*, *n. vagus*; 6 — *m. platysma*; 7 — *m. omohyoideus*; 8 — *m. sternocleidomastoideus*; 9 — *m. scalenus anterior* и *n. cervicalis VII*; 10 — *mm. scaleni medius et posterior*; 11 — *m. trapezius*; 12 — тело VII шейного позвонка; 13 — *v. jugularis externa*; 14 — *a. et v. vertebrales*; 15 — *truncus sympathicus cervicalis*; 16 — пищевод; 17 — щитовидная железа; 18 — трахея.

промежуток (*spatium previscerale*). Кзади от органов шеи — между IV и предпозвоночной (V) фасциями шеи — находится позади внутренностное клетчаточное пространство (*spatium retroviscerale*), по сторонам от органов шеи — заключенные в общей фасциальной влагалище общая сонная артерия, внутренняя яремная вена и блуждающий нерв, а также глубокие лимфатические узлы шеи.

**Предпозвоночная фасция** (V фасция шеи по В. Н. Шевкуненко), *fascia prevertebralis*, образует костно-фасциальные футляры для длинных мышц головы и шеи. Вверху она прикрепляется на наружном основании черепа кзади от глоточного бугорка затылочной кости, внизу доходит вместе с длинными мышцами до III—IV грудного позвонка, где и может быть фиксирована, в боковых отделах шеи образует футляры для мышц, начинающихся от поперечных отростков шейных позвонков.

**Предпозвоночное клетчаточное пространство**, расположенное кзади от одноименной фасции, заполнено длинными мышцами головы и шеи и замкнуто прикреплением V фасцией сверху, внизу и на основаниях поперечных отростков шейных позвонков.

**Сосудисто-нервный пучок шеи.** В проекции грудино-ключично-сосцевидной мышцы, кзади и медиальнее от нее располагается сосудисто-нервный пучок шеи, в состав которого входят *a. carotis communis*, *v. jugularis interna* и *n. vagus*, окруженные париетальным листком IV фасции.

**Общая сонная артерия**, (*a. carotis communis*) располагается по биссектрисе угла, образованного *m. sternocleidomastoideus* и *m. omoclavicularis*. Поверх собственного фасциального влагалища общей сонной артерии спускается верхний корешок подъязычного нерва, образующий с нижним корешком из шейного сплетения шейную петлю. На уровне верхнего края щитовидного хряща или подъязычной кости общая сонная артерия делится на наружную и внутреннюю. В области бифуркации общая сонная артерия образует расширение, переходящее на внутреннюю сонную артерию — каротидный синус (*sinus caroticus*). Здесь, кроме ветвей блуждающего нерва и симпатического ствола, составляющих мощное периартериальное сплетение, находится большое количество прессио- или барорецепторов, образующих синокаротидную рефлексогенную зону, от которых идет синокаротидный нерв, вступающий в мозг в составе языкоглоточного нерва.

На задней поверхности бифуркации общей сонной артерии расположен сонный гломус (*glomus caroticum*), или каротидное тельце, в котором сконцентрированы хеморецепторы, чувствительные к углекислоте и недостатку в крови кислорода. Благодаря сосудистым баро- и хеморецепторам достигаются сложная регуляция давления крови и быстрое его рефлекторное выравнивание. Каротидные клубочки относятся к числу компактных механизмов в нейроэндокринной системе, регулирующей жизнедеятельность организма.

**Внутренняя сонная артерия** (*a. carotis interna*) на шее до вступления в полость черепа ветвей не дает.

**Наружная сонная артерия** (*a. carotis externa*) в пределах сонного треугольника достигает диаметра 5—12 мм, от нее отходят здесь следующие ветви: *a. thyroidea superior*, *a. lingualis*, *a. facialis*, *a. occipitalis*, *a. auricularis posterior*, *a. pharyngea ascendens*.

**Блуждающий нерв** (*n. vagus*; 10-я пара) выходит из яремного отверстия вместе с языкоглоточным и добавочным нервами. В пределах сонного треугольника *n. vagus* находится между внутренней яремной веной и общей сонной артерией (позади них).

**Верхний гортанный нерв** (*n. laryngeus superior*) отходит от нижнего узла блуждающего нерва на уровне поперечных отростков I шейного позвонка, пересекает сонный треугольник в косопоперечном направлении и делится на наружную, направляющуюся вниз к перстнещитовидной мышце, щитовидной железе и к ниж-



нему констриктору глотки, и внутреннюю (чувствительную) ветвь, которая вместе с гортанными сосудами проникает через боковую часть щитоподъязычной мембраны (*membrana hyothyreoidea*) в полость гортани, иннервируя ее слизистую выше голосовой щели.

**Возвратные гортанные нервы** (*n. laryngeus recurrens dexter et sinister*) отходят от блуждающих нервов в области груди, на шее находятся в борозде между трахеей и пищеводом, по которой поднимаются вверх к гортани. Возвратные гортанные нервы иннервируют все мышцы гортани (в том числе голосовые связки), кроме перстнещитовидной, и слизистую оболочку ниже голосовой щели вплоть до второго — третьего колец трахеи.

**Органы шеи** — гортань, трахея, щитовидная железа, паращитовидные железы, глотка и шейный отдел пищевода — располагаются по средней линии шеи в подподъязычной области и окружены висцеральным листком IV фасции.

**Гортань** (*larynx*) при помощи *membrana hyothyreoidea* подвешена к подъязычной кости. Верхняя граница гортани доходит до корня языка, к которому поднимается надгортанник, нижнюю границу составляет перстневидный хрящ.

Полость гортани подразделяется на три отдела: верхний — преддверие, средний — межсвязочный и нижний — подсвязочный (подголосовая полость).

**Трахея** (*trachea*). Гортань переходит в трахею обычно на уровне нижнего края VI шейного позвонка. Шейный отдел трахеи лежит сверху поверхностно — на глубине 1—1,5 см, а на уровне яремной вырезки грудины — на глубине 4,5 см. Спереди трахея прикрыта поверхностной, собственной (II) и лопаточно-ключичной (III) фасциями шеи, причем последняя образует футляры для претрахеальных мышц.

В области верхнего отверстия грудной клетки на уровне яремной вырезки шейный отдел трахеи переходит в грудной. На этом уровне к трахее вплотную прилежат верхний край дуги аорты и отходящие от дуги аорты ветви. Справа и слева от трахеи на уровне грудино-ключичного сочленения находится место деления плечевого ствола на правую общую сонную и подключичную артерии. По передней стенке трахеи влево и вверх идет левая общая сонная артерия.

Спереди непосредственно к первым хрящевым полукольцам трахеи прилежит перешеек щитовидной железы. Доли этой железы охватывают боковые и отчасти заднюю стенку трахеи. Перепончатая часть стенки трахеи связана сзади с передней стенкой пищевода.

В пищеводно-трахеальных бороздах справа и слева проходят возвратные гортанные нервы.

На передней стенке трахеи книзу от перешейка щитовидной железы располагается непарное щитовидное венозное сплетение (*plexus venosus thyreoideus impar*), а в 6—8% — *a. thyreoidea*

ита и цепочка претрахеальных лимфатических узлов, заключённых в фасцию, окружающую трахею и окутывающую орган рыхлую жировую клетчатку.

**Глотка (pharynx)** — мышечный орган, в котором различают три отдела: носоглотку, расположенную выше мягкого нёба позади хоан; средний, соответствующий зеву отдел — ротоглотку и самый нижний отдел — гортаноглотку, расположенную позади гортани и отделенную от ее полости надгортанником, прикрывающим вход в гортань в момент продвижения пищевых масс через глотку.

Задняя стенка глотки, покрытая висцеральным листком внутришейной (IV) фасции, отделена от предпозвоночной фасции заглочочным пространством, в клетчатке которого при воспалительных заболеваниях миндалин, среднего уха могут развиваться абсцессы и флегмоны.

У боковой стенки глотки находятся с каждой стороны окологлоточные пространства. Переднее окологлоточное пространство выполнено жировой тканью, в которой идут восходящие глоточные сосуды. В него проникают глоточный отросток околоушной слюнной железы. В заднем окологлоточном пространстве располагаются внутренняя сонная артерия, внутренняя яремная вена и 4 последние пары черепных нервов: языкоглоточные (IX пара), блуждающие (X пара), добавочные (XI пара) и подъязычные нервы (XII пара).

**Пищевод (oesophagus).** Шейный отдел пищевода является непосредственным продолжением глотки, верхняя граница которой соответствует нижнему краю VI шейного позвонка, нижняя — III грудному позвонку. Пищевод легко растягивается и смещается в стороны. Задняя стенка его обращена к позвоночнику и длинным мышцам шеи, покрытым предпозвоночной (V) фасцией шеи.

На месте перехода глотки в пищевод, на расстоянии 12—15 см от зубов находится его первое сужение. На этом участке пищевода полностью прикрыт спереди трахеей, ниже он смещается влево. Поэтому левый возвратный гортанный нерв оказывается на его передней стенке. По передней стенке пищевода на 1—2 см ниже его начала в поперечном направлении идет левая нижняя щитовидная артерия.

**Щитовидная и паращитовидные железы (gl. thyreoidea и gl. parathyreoidea).** Щитовидная железа расположена в подъязычной области шеи и состоит из двух боковых долей и перешейка, лежащего на первых кольцах трахеи. Верхние полюса боковых долей поднимаются до середины пластинок щитовидного хряща. Нижние полюса этих долей не доходят до грудины на 1,5—2 см.

Щитовидная железа покрыта двумя соединительнотканными оболочками. Внутренняя оболочка, или фиброзная капсула, отдает в толщу железы междолевые перегородки. Наружная фасциальная оболочка, образованная висцеральными листками внутришейной фасции, отделена от фиброзной капсулы слоем рыхлой

клетчатки, в котором находятся сплетения кровеносных сосудов и нервов. Передняя поверхность щитовидной железы прикрыта предгортанными мышцами. На заднемедиальной поверхности боковых долей в рыхлой клетчатке между ее капсулой располагаются по две парашитовидные железы. Положение их варьирует, но всегда верхняя парашитовидная железа находится выше, а нижняя — ниже места вступления *a. thyreoidea inferior* в заднюю поверхность боковой доли щитовидной железы.

Парашитовидные железы, расположенные между фиброзной и наружной фасциальной капсулой на заднемедиальной поверхности боковых долей, при субкапсулярной резекции щитовидной железы остаются неповрежденными.

Кровоснабжение щитовидной железы осуществляется двумя верхними и двумя нижними щитовидными артериями, отходящими соответственно от наружной сонной артерии и щитошейного ствола, ветви подключичной артерии.

Щитовидная железа иннервируется ветвями симпатического ствола, верхнего и возвратного гортанных нервов и периартериальных нервных сплетений артерий щитовидной железы.

### ТЕХНИКА ОПЕРАЦИЙ НА ШЕЕ

Особенностью расположения органов (гортань, трахея, глотка, пищевод, щитовидные и парашитовидные железы), сосудисто-нервных пучков, фасций и межфасциальных клетчаточных пространств шеи определяется характер оперативного вмешательства.

Разрезы на шее должны одновременно удовлетворять косметическим требованиям и обеспечивать достаточный доступ к органам либо к патологическому очагу (опухоль, абсцессы, флегмоны, раны). Большинству этих требований удовлетворяют воротникообразные разрезы Кохера, которые ведутся соответственно расположению естественных складок кожи. Нередко пользуются продольными, косыми и поперечными разрезами. В отдельных случаях применяют и комбинированные разрезы.

**Инструментарий.** Для операции на шее требуются, кроме общеупотребительных хирургических инструментов, трахеотомический набор, трахеотомические канюли; крючки однозубые, острые; расширитель трахей Лобарда, Труссо, лигатурная игла Дешана, желобоватый зонд, зонд Кохера.

**Положение больного.** Больной укладывается на спину. Под плечи и шею подкладывается валик, вследствие чего голова запрокидывается назад.

**Обезболивание.** Почти все операции в области шеи можно производить под местной анестезией. Применяют также потенцированную местную анестезию и потенцированный наркоз, особенно у маленьких детей.

**Шейная новокаиновая вагосимпатическая блокада по А. В. Вишневскому.** После обработки операционного поля, обкладывания стерильными простынями и местной инфильтрационной анестезии

приступают к выполнению шейной новокаиновой вагосимпатической блокады по А. В. Вишневскому. Для этого указательным пальцем левой руки за задний край грудино-ключично-сосцевидной мышцы на середине ее протяжения смещают мышцы и вместе с ней тем самым кнутри и кпереди лежащий позади и медиально от мышцы сосудисто-нервный пучок шеи. Иглу шприца вкалывают у верхушки пальца и проводят вглубь по направлению к передней поверхности поперечного отростка IV шейного позвонка (рис. 122). Иглу вводят строго внутрь и немного вверх на глубину 4—6 см. Подойдя к переднебоковой поверхности позвоночника, шприц вынимают, а иглу оставляют. Убедившись, что сосуды шеи не проколоты (из иглы не идет кровь), вводят 30—50 мл 0,25% раствора новокаина. Иглу вынимают, место прокола смазывают йодной настойкой и накладывают стерильную повязку (наклейку).

Наряду с существующими классическими методами вагосимпатической новокаиновой блокады применяются различные виды надгрудинной новокаиновой блокады преаортальных нервных сплетений при бронхиальной астме и ишемической болезни сердца. Одним из таких методов является надгрудинная пре- и паратрахеальная новокаиновая блокада по А. Г. Мирзамухамедову (1977).

**Надгрудинная претрахеальная блокада.** В полусидячем или при необходимости в положении на спине с валиком под плечами с несколько запрокинутой назад головой после соответствующей обработки операционного поля и рук над вырезкой грудины определяется пульсация аорты. Убедившись в пульсации, указательным пальцем левой руки фиксируется трахея. Иглу длиной 6—7 см небольшого калибра, надетую на шприц (20 мл), вкалывают строго по средней линии шеи на 2 см выше вырезки рукоятки грудины по направлению к передней поверхности трахеи. Продвижению иглы постоянно предпосылается струя новокаина. Ощувив соприкосновение трахеи, останавливают иглу и с нее снимают шприц. Убедившись в отсутствии крови из иглы, производят инъекцию новокаина.

**Надгрудинная паратрахеальная блокада.** Техника ее мало отличается от предыдущей. При ней раствор новокаина вводят в боковую поверхность трахеи, в пространство между ней и сосудисто-нервным пучком шеи. По мнению авторов, введение 40 мл 0,25% раствора новокаина в пре- и паратрахеальную клетчатку полностью заменяет сложные загрудинные блокады, кроме вагосимпатической блокады, и происходит блокада аортально-сердечных и легочных нервных сплетений.

Предпосылкой к разработке данной методики авторам служили топографоанатомические данные о клетчаточных пространствах шеи и средостения, указывающие на сообщение претрахеальной и паратрахеальной клетчатки шеи по ходу трахеи и сосудисто-нервного пучка с клетчаткой средостения, а также клинические данные о возможности распространения гнойно-воспалительных процессов из клетчаточных пространств шеи в средостение.

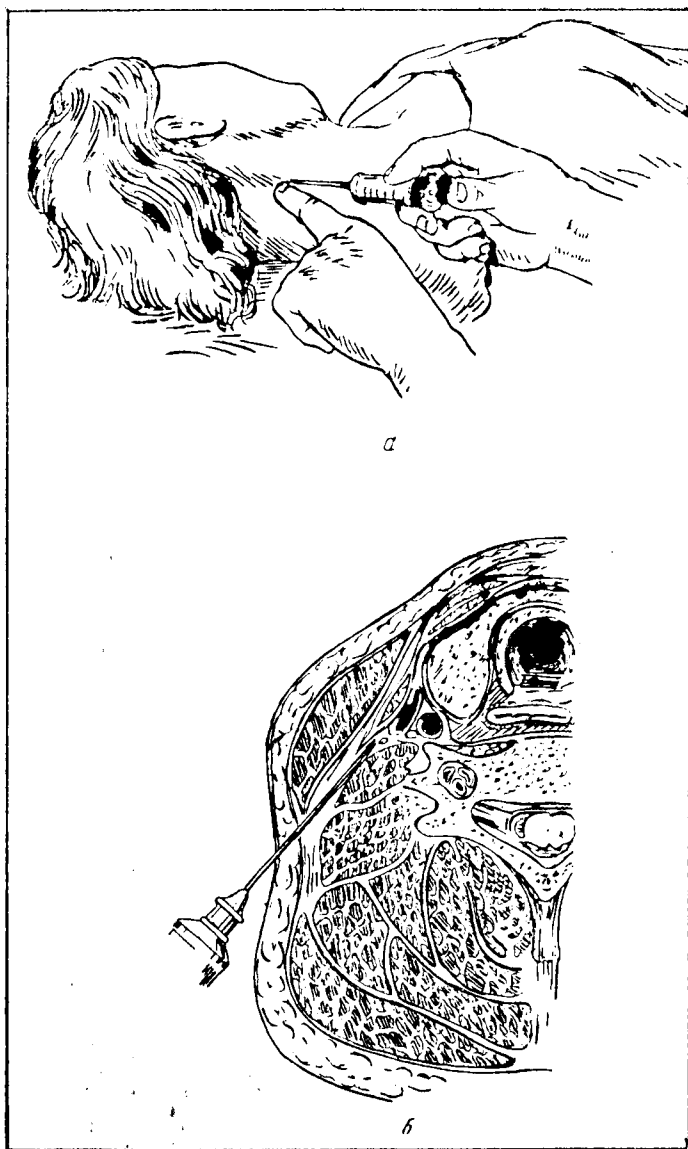


Рис. 122. Шейная вагосимпатическая блокада (по Вишневскому):

а — техника операции; б — схема операции на поперечном распиле шеи.

**Обнажение общей сонной артерии.** Положение больного на спине. Под плечи подложен валик. Голова запрокинута назад и повернута в противоположную сторону. Хирург, стоя на стороне операции, нащупывает пальцами вырезку гортани и внутренний край грудино-ключично-сосцевидной мышцы.

Разрез длиной 6—8 см проводят по переднему краю грудино-ключично-сосцевидной мышцы от уровня верхнего края щитовидного хряща. Рассекают кожу, подкожную клетчатку и поверхностную фасцию с заключенной между ее листками подкожной мышцей. Проходящую в верхней половине раны наружную яремную вену отводят тупым крючком в сторону. Передний листок влагалища грудино-ключично-сосцевидной мышцы рассекают по желобоватому зонду, а мышцы оттягивают кнаружи. В ране становится виден задний листок мышечно-фасциального ложа (расположенный в пределах сонного треугольника), который одновременно является передней стенкой влагалища сосудисто-нервного пучка. В нижнем углу раны отчетливо видна лежащая под фасцией лопаточно-подъязычная мышца, верхнее брюшко которой составляет одну из сторон сонного треугольника.

По желобоватому зонду вскрывают влагалище сосудисто-нервного пучка, сложенными анатомическими пинцетами осторожно выделяют сосудисто-нервный пучок (общую сонную артерию, внутреннюю яремную вену и блуждающий нерв).

Нисходящую ветвь подъязычного нерва, проходящую по передней поверхности артерии, отводят в сторону. После выделения артерии тупым крючком отводят кнаружи вену и нерв, располагающийся обычно между артерией и веной и глубже их. Со стороны яремной вены под артерию на игле Дешана подводят двойную шелковую лигатуру и тоже перевязывают. Рану послойно зашивают.

**Обнажение наружной сонной артерии.** Разрез длиной 6—8 см проводят по переднему краю грудино-ключично-сосцевидной мышцы от уровня угла нижней челюсти вниз. После рассечения поверхностных слоев с подкожной мышцей шеи по зонду рассекают II фасцию. Грудино-ключично-сосцевидную мышцу тупо выделяют из фасциального ложа. В ране становятся видны внутренняя яремная вена и впадающие в нее вены, из которых более крупной является общая лицевая вена. Для лучшего доступа к артерии под общую лицевую вену на игле Дешана подводят двойную шелковую лигатуру. Сложенными пинцетами тупо выделяют нисходящую ветвь подъязычного нерва, идущего по передней поверхности артерии, и оттягивают кнаружи вместе с внутренней яремной веной. Становятся видными место деления общей сонной артерии и лежащий кнаружи блуждающий нерв.

Во избежание ошибок следует помнить, что наружная сонная артерия лежит внутри и несколько кзади по отношению к внутренней сонной артерии; кроме того, от наружной сонной артерии вблизи места бифуркации отходит вниз и кнутри верхняя щитовидная артерия. После выделения пинцетами наружной сонной артерии под нее подводят двойную шелковую лигатуру на игле Дешана. Артерию перевязывают и рассекают между лигатурами. Рану послойно зашивают.

**Обнажение шейного отдела пищевода.** Положение больного на спине. Под плечи подложен валик. Голова откинута на-

зад и вправо. Разрез длиной 10—12 см проводят слева по переднему краю грудино-ключично-сосцевидной мышцы от яремной вырезки до уровня верхнего края щитовидного хряща. Еще в пределах шеи пищевод уклоняется влево от средней линии, образуя желобок *sulcus tracheoesophageus*.

Рассекают кожу, подкожную клетчатку и подкожную мышцу, волокна которой обычно видны в верхней и средней части раны. По желобоватому зонду рассекают задний листок влагалища мышцы. На середине протяжения раны видна косо идущая лопаточно-подъязычная мышца с продольно расположенными волокнами. В верхней половине раны через сосудисто-нервное влагалище просвечивает внутренняя яремная вена. По желобоватому зонду осторожно рассекают в нижней половине раны лопаточно-подъязычную мышцу вместе с III фасцией. Грудино-щитовидную мышцу вместе с щитовидной железой крючком оттягивают внутрь. Движениями вдоль раны сложенными пинцетами разделяют фасцию на всем протяжении раны. Сосудисто-нервный пучок тупым путем оттягивают кнаружи. Пальцем, введенным в глубину раны, ощупывают переднюю поверхность позвоночника. Повернув палец ладонной стороной кпереди и согнув концевую фалангу, в рану выводят пищевод, под который подводят марлевую полоску. По окончании операции рану послойно зашивают.

**Трахеотомия**—вскрытие дыхательного горла (горлосечение)—относится к числу неотложных хирургических вмешательств и имеет целью немедленное введение воздуха в легкие в тех случаях, когда вышележащие отделы дыхательных путей непроходимы для воздуха.

**Показания**—повреждения гортани и трахеи, стеноз гортани и трахеи на почве воспалительных процессов (дифтерия, туберкулез, воспалительный отек гортани и трахеи, новообразования); инородные тела в гортани и трахее. В последнее время трахеотомия производится и с целью улучшения дыхания при тяжелой черепно-мозговой травме, после операций на легких, сердце и др.

Различают два основных вида трахеотомии: 1) верхняя — над перешейком щитовидной железы; 2) нижняя — под перешейком. Выделяют еще среднюю трахеотомия, которая производится после предварительного пересечения перешейка, а также трахеостомия.

Нижняя трахеотомия является более сложным вмешательством, чем верхняя. Однако у детей вследствие близости голосовых связок предпочитают проводить нижнюю трахеотомия.

**Инструментарий.** Общехирургические инструменты дополняют однозубым острым трахеотомическим крючком, расширителем трахеи (Труссо, Лобарда), трахеотомическими канюлями (различных размеров), состоящими из наружной и внутренней трубок.

**Верхняя трахеотомия.** Разрез кожи, подкожножировой клетчатки и поверхностной фасции ведут строго по средней линии

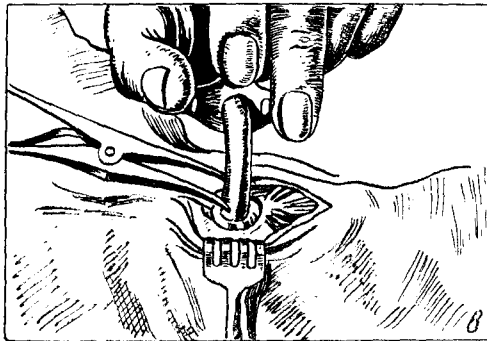




Рис. 123. Верхняя трахеотомия:

а — перешеек щитовидной железы отсепарован и смещен книзу, обнажены верхние хрящи трахеи (вид сверху); 1 — *m. sternohyoideus*; 2 — *m. sternohyoideus*; 3 — перстневидный хрящ; 4 — *m. cricothyoideus*; б — трахея фиксирована острыми крючками; начато рассечение ее хрящей; в — введение канюли.

от середины щитовидного хряща вниз длиной 6—8 см. Разрез кожи может быть поперечным и проводится на уровне перстневидного хряща. Белая линия шеи вскрывается продольно. По сторонам от линии II фасции шеи захватывают пинцетами, приподнимают и надсекают, затем рассекают по желобоватому зонду, строго по середине между краями правой и левой грудно-подъязычной мышц. Если в ране выявляются срединные вены, их вместе с краями этих мышц разводят в стороны, а при необходимости рассекают между кровостанавливающими зажимами и лигируют. Становится виден перешеек щитовидной железы, который сомкнутыми пинцетами отодвигают книзу и удерживают тупым крючком.

Обнажают первые полукольца трахеи, которые фиксируют острыми однозубыми крючками, захватив ими трахеальные кольца по сторонам от средней линии. Остроконечным скальпелем прокалывают трахею на глубину 1—1,5 см, рассекают второе и третье полукольца трахеи. Рассекают снизу вверх, фиксируя трахею острыми однозубыми крючками.

Вводят канюлю в разрез трахей, раскрытый расширителем (Труссо, Лобарда, зажимами), в три приема: вначале вводят канюлю, располагая щиток ее в сагиттальной плоскости; по мере погружения ее в просвет трахеи щиток канюли переводят из сагиттальной плоскости во фронтальную, затем продвигают в дыхательное горло. После введения канюли острые однозубые крючки, фиксировавшие трахею, удаляют (рис. 123). Начиная от углов,



рану послойно зашивают по направлению к канюле, края фасции и подкожной клетчатки зашивают кетгутом после тщательной остановки кровотечения. На кожу накладывают узловатые шелковые швы. Канюлю фиксируют вокруг шеи с марлевой полоской.

Нижняя трахеотомия преимущественно производится у детей. Разрез кожи с подкожной жировой клетчаткой и поверхностной фасцией ведут по середине линии от яремной вырезки до уровня перстневидного хряща. По желобоватому зонду между краями правой и левой грудино-щитовидных мышц вскрывают II и III фасции шеи. В клетчатке претрахеального пространства тупо раздвигают ветви венозного сплетения щитовидной железы. Пинцетами тупо сдвигают жировую клетчатку и листки IV фасции с колец трахеи. Перешеек щитовидной железы тупым крючком осторожно оттягивают вверх. Трахеальные полукольца фиксируют двумя острыми однозубыми крючками. Остроконечным скальпелем рассекают третье и четвертое трахеальные кольца на глубину не более 0,5—0,6 см. Все остальные этапы выполняют так же, как при верхней трахеотомии. При нижней трахеотомии используют более длинную трахеотомическую канюлю, чем при верхней. Внутреннюю трубку регулярно извлекают, освобождают от слизи и после кипячения вводят снова.

**Трахеостомия.** В отличие от трахеотомии, трахеостомию производят у больных, которые в течение длительного времени (месяцы, годы) вынуждены пользоваться трахеальным дыханием. При этом на передней стенке трахеи выкраивают круглое или овальное отверстие, в границах которого удаляют хрящи. Предварительно с поверхности хрящей отделяют слизистую оболочку и надхрящницу. Края слизистой оболочки подшивают к краям кожной раны, благодаря чему края раневого дефекта в передней стенке трахеи закрывают шитыми между собой слизистой оболочкой и кожей. Трахеотомическая канюля вставляется только на первое время. Затем она не нужна — через окончательно сформировавшийся свищ с неспадающими краями больной свободно дышит.

**Ошибки и опасности при трахеотомии.** Ошибки наиболее часто обуславливаются отклонением оперирующего от средней линии, когда могут быть повреждены крупные сосуды и нервы (внутренняя яремная вена, общая сонная артерия, возвратный нерв). Немаловажна тщательная остановка кровотечения даже из мелких сосудов. При операциях на трахее сгустки крови могут попасть в дыхательные пути, вызвать асфиксию. Необходимо помнить об особенностях расположения фасций и межфасциальных пространств шеи и их связях с другими областями.

При нижней трахеотомии могут быть повреждены проходящие в претрахеальном пространстве нижняя щитовидная артерия, плечеголовной ствол или правая подключичная артерия, отходящая последней ветвью от дуги аорты и пересекающая спереди трахею. При недостаточно полном рассечении передней стенки трахеи слизистая оболочка ее остается не вскрытой и канюля может быть

ошибочно введена в подслизистый слой; просвет трахеи при этом закупоривается.

При разрезе, не соответствующем диаметру канюли, возможно развитие подкожной эмфиземы. При разрезе меньше диаметра канюли может развиваться некроз хрящей трахеи от давления на них канюли. При неосторожном вскрытии трахеи могут быть повреждены задняя стенка трахеи и передняя стенка лежащего за ней пищевода.

**Резекция щитовидной железы (струмэктомия).** Положение больного на спине.

**Техника операции.** Воротникообразный разрез, выпуклостью обращенный книзу на 1—1,5 см выше яремной вырезки между передними краями грудиноключично-сосцевидных мышц, проводится через кожу, подкожную жировую клетчатку, поверхностную фасцию шеи с подкожной мышцей. Рассекают II фасцию шеи. Кожно-мышечный лоскут отпрепаровывают кверху. Срединные вены шеи, передние яремные вены пересекают между лигатурами. Выше уровня кожного разреза грудино-подъязычные и грудино-щитовидные мышцы рассекают в поперечном направлении. Под мышцы подводят зонд Кохера, накладывают по два зажима и между ними рассекают мышцу. Затем мышцы, расположенные глубже (грудино-щитовидные), разводят в стороны и обнажается щитовидная железа, покрытая висцеральным листком IV фасции шеи.

Под него вводят раствор новокаина и вскрывают его в поперечном направлении. Резекцию щитовидной железы начинают с освобождения перешейка и пересечения его между зажимами по зонду Кохера, которым отделяют перешеек от трахеи. Рассеченную фасциальную капсулу тупо сдвигают кзади, вывихивают сначала из капсулы нижний, а затем и верхний полюс правой доли. Сосуды перехватывают у самой железы. Затем доля клиновидно иссекается, причем в области задненижнего полюса оставляется от 3 до 5 г железистой ткани. При этом надо следить, чтобы задняя часть железы оставалась в соединении с боковой частью трахеи: это обеспечит в дальнейшем целостность возвратного нерва и околощитовидной железы. На нижние края разреза железы накладывают швы, в которые захватывается фасциальная капсула железы. Таким же образом резецируется и левая доля. Пересеченные мышцы сшиваются кетгутowymi швами.

На подкожную клетчатку вместе с поверхностной фасцией накладывают тонкие кетгутковые швы таким образом, чтобы кожные края раны не были перекошены и пришли в совершенно правильное соприкосновение. На кожу накладывают редкие узловатые швы. В ране на сутки оставляют полоску резиновой перчатки.

**Вскрытие флегмон и абсцессов шеи.** Типичными местами образования флегмон и абсцессов шеи являются подкожная клетчатка, подчелюстное пространство, сосудистая щель, превисцеральное и ретровисцеральное пространство (рис. 124).

Гнойники подчелюстной области вскрывают разре-

зом, идущим параллельно и на поперечный палец ниже края нижней челюсти, чтобы не повредить шейной ветви лицевого нерва. Рассекают кожу, подкожную клетчатку, поверхностную фасцию с подкожной мышцей и наружный листок II фасции. Вскрывают подчелюстной фасциальный мешок слюнной железы, в котором обычно имеется скопление гноя. После вскрытия абсцесса и удаления гноя рану рыхло тампонируют.

При флегмонах в области сосудистого пучка разрез делают по переднему и заднему краю кивательной мышцы. Рассекают кожу, подкожную клетчатку, поверхностную фасцию с подкожной мышцей, наружный листок второй фасции. Обнажается край кивательной мышцы, которая отводится наружу и осторожно вскрывается внутренняя стенка ее влагалища. Тупо (зондом Кохера, пальцем) расслаивая инфильтрированные ткани, вскрывают гнойный очаг и опорожняют его. В нижний угол раны вводят марлевый тампон.

При локализации гнойного очага над грудиной разрез проводят в поперечном направлении, параллельно краю яремной вырезки рукоятки грудины. Рассекают кожу, подкожную клетчатку, поверхностную фасцию и II фасцию шеи. Если гнойник расположен на этом пространстве, то операция на этом заканчивается. В случае более глубокого расположения гнойного процесса венозная дуга пересекается между лигатурами. Третий листок фасции расслаивают и пальцем вскрывают гнойный очаг, опорожняют и рыхло тампонируют.

Флегмоны бокового треугольника шеи вскрывают разрезом выше и параллельно ключице. После рассечения поверхностных слоев с подкожной мышцей шеи при необходимости вскрывают II, расслаивают III фасции шеи, опорожняют гнойник и рыхло тампонируют.

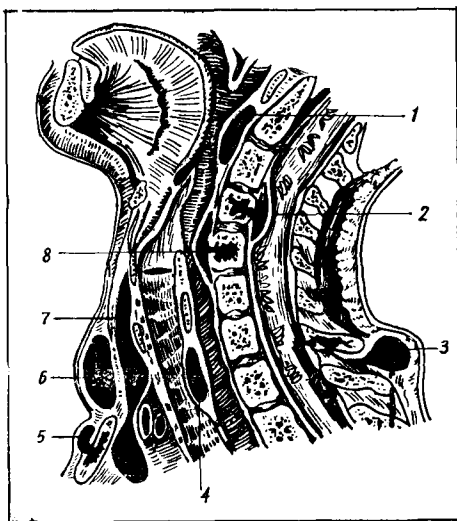


Рис. 124. Схема расположения абсцессов шеи:

1 — заглоточный абсцесс; 2 — интраспинальный (экстрадуральный) абсцесс; 3 — абсцесс в заднем отделе шеи, исходящий из позвонка; 4 — абсцесс между трахеей и пищеводом; 5 — предгрудинный абсцесс, исходящий из грудины; 6 — абсцесс в *spatium interaponeuroticum suprasternale*; 7 — глубокий абсцесс в *spatium prevertebrale*, распространяющийся в переднее средостение; 8 — абсцесс между позвоночником и пищеводом (в результате поражения позвонка)

## КОНТРОЛЬНЫЕ ВОПРОСЫ

1. Учение о фасциях шеи (по Шевкуненко). Значение фасций в распространении гнойных процессов.
2. Клетчаточные пространства шеи и их топографическая анатомия. Пути распространения гноя из области шеи.
3. Топография основных сосудисто-нервных пучков шеи.
4. Топографическая анатомия органов шеи.
5. Вагосимпатическая блокада по А. В. Вишневскому (показания, техника).
6. Техника обнажения сонных артерий. Показания к перевязке.
7. Трахеотомия, трахеостомия. Показания, техника, набор инструментов.
8. Операция на щитовидной железе при зобе — струмэктомия.
9. Разрезы в области шеи при гнойных заболеваниях.

## ЛИТЕРАТУРА

- И. С. Брейдо. Операции на щитовидной железе. — Л.: Медицина, Ленинградское отд-е, 1969. — 160 с.
- М. И. Перельман. Хирургия трахеи. — М.: Медицина, 1972. — 208 с.
- М. И. Перельман, И. А. Юсупов, Т. Н. Седова. Хирургия грудного протока. — М.: Медицина, 1984. — 135 с.
- Б. В. Петровский. Хирургическое лечение ранений сосудов. — М.: Изд-во АМН СССР, 1949. — 252 с.
- Б. В. Петровский. Хирургическое лечение рака пищевода и кардии. — М.: Изд-во АМН СССР, 1950. — 172 с.
- В. К. Трутнев. Трахеотомия. — М.: Медгиз, 1954. — 192 с.

## ОПЕРАЦИИ НА ГРУДИ

## ТОПОГРАФИЧЕСКАЯ АНАТОМИЯ ОБЛАСТИ ГРУДИ

**Хирургическая анатомия груди.** К области груди относят верхнюю часть туловища, объединяющую грудную стенку и грудную полость.

**Грудная стенка.** Костно-связочную и мышечно-фасциальную основу грудной стенки составляют грудной отдел позвоночника (сзади), 12 пар ребер с межреберными промежутками и грудина (спереди).

Кожа на передней и боковой поверхности груди тонка, на задней — значительно толще. В подкожной клетчатке располагается густая сеть подкожных вен и нервов. Поверхностная фасция образует капсулу для молочной железы.

**Собственная фасция груди** (*fascia pectoralis*) покрывает *m. pectoralis major*, *m. pectoralis minor* и *m. obliquus abdominis externus*, относящиеся к мышцам плечевого пояса и брюшной стенки.

Сзади грудная стенка покрыта мышцами спины: поверхностные — *m. latissimus dorsi*, *m. rhomboideus major*, *m. rhomboideus minor*, *m. levator scapulae*, *m. serratus posterior superior*, *m. serratus posterior inferior*; глубокие мышцы спины залегают в костно-фиброзном канале, образованном сзади поверхностным листком *fascia thoracolumbalis*. Глубже фасции располагается *m. erector spinae*. После удаления мышечно-фасциальных образований, покрывающих грудную стенку спереди, с боков и сзади, выявляются слои собственно грудной стенки, состоящие из ребер и межреберных промежутков.

Межреберные промежутки выполнены межреберными мышцами, кровеносными и лимфатическими сосудами и нервами. Межреберный сосудисто-нервный пучок проходит в межмышечных щелях, называемых иногда межреберными каналами. Здесь *v. intercostalis* располагается выше, а *a. intercostalis* — ниже (рис. 125).

Межреберные нервы проходят обычно вне пределов реберной борозды, вследствие этого они больше подвержены повреждениям, чем сосуды.

Внутренние межреберные мышцы, ребра и реберные хрящи изнутри выстланы внутригрудной фасцией. Она же покрывает переднюю поверхность грудных позвонков и диафрагму. Глубже внутригрудной фасции располагается слой рыхлой клетчатки, которая отделяет ее от париетальной плевры на всем протяжении последней. Это дает возможность легко отслоить здесь плевру и

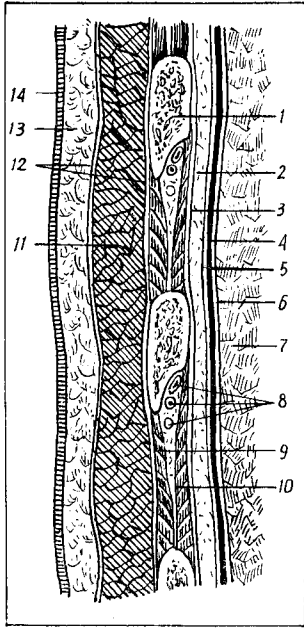


Рис. 125. Топография межреберных сосудов и нервов на парасагитальном распиле грудной клетки (полусхематично). Показан распил кзади от средней подмышечной линии на уровне V и VI ребер.

1 — ребро; 2 — предплевральная (параплевральная) клетчатка; 3 — fascia endothoracica; 4 — париетальная плевро; 5 — плевральная полость; 6 — висцеральная плевро; 7 — легкое; 8 — v. и n. intercostalis; 9 — наружная межреберная мышца; 10 — внутренняя межреберная мышца; 11 — большая грудная мышца; 12 — fascia pectoralis; 13 — подкожная клетчатка; 14 — кожа.

получить доступ к органам заднего средостения, не вскрывая полости плевры.

Внутригрудная артерия (*a. thoracica interna*) проходит вдоль края грудины и располагается на задней поверхности реберных хрящей. Выше хряща III ребра она проходит между внутренними мышцами и поперечной мышцей груди.

*A. thoracica interna* анастомозирует с межреберными артериями, в результате чего в каждом межреберном промежутке (до уровня шестого межреберья) образуется артериальное кольцо.

На уровне реберной дуги артерия делится на конечные ветви: *a. musculophrenica* и *a. epigastrica superior*. Последняя прободает заднюю стенку влагалища прямой мышцы живота и анастомозирует на уровне пупка с *a. epigastricae inferior* (из *a. iliaca externa*). Названные артерии также участвуют в развитии коллатерального кровообращения в системе сосудов перикарда и миокарда при двусторонней перевязке *a. thoracica interna*.

**Молочная железа** (*glandula mammaria*). Молочная (грудная) железа — *mamma* — у женщин имеет протяжение от III до VII ребра, причем внутри достигает стеральной линии, кнаружи — передней подмышечной линии. Железа лежит на большой грудной мышце и частично на передней зубчатой, причем отделена от них собственной фасцией груди. Она окружена капсулой, образованной поверхностной фасцией, которая делится на два листка, охватывающих железу спереди и сзади.

От капсулы в глубь железы отходят перегородки, разделяющие ее на 15—20 радиарно расположенных долек, каждая из которых имеет свой выводной проток. Выводные протоки также идут радиарно к соску, открываясь на его верхушке и образуя перед этим расширения.

Кровоснабжение железы осуществляется преимущественно двумя артериями: внутренней грудной и латеральной грудной артериями. Глубокие вены железы сопровождают артерии, поверхностные образуют подкожную сеть, связанную с подмышечной веной.

Иннервация железы и покрывающей ее кожи осуществляется ветвями межреберных нервов, шейного и плечевого сплетений.

По лимфатическим сосудам железы чаще, чем по кровеносным, распространяются метастазы при злокачественных новообразованиях и инфицированные эмболы при гнойном воспалительном процессе в ней.

Отводящие лимфу сосуды из грудной железы направляются главным образом к подмышечным узлам, огибая край большой грудной мышцы. Эти сосуды часто прерываются лимфатическими узлами, лежащими под краем большой грудной мышцы на уровне III ребра (узел Зоргиуса); таких узлов может быть несколько. При раке железы они поражаются раньше других.

Имеются также добавочные пути оттока лимфы от железы. Так, часть лимфатических сосудов проходит через толщу обеих грудных мышц — большой и малой и направляется к узлам, лежащим под малой грудной мышцей. Другая часть направлена в подключичные узлы. Некоторые лимфатические сосуды попадают в надключичную область, минуя подключичную, поэтому возможно поражение опухолевыми клетками глубоких шейных узлов при отсутствии метастазов в подключичной области. От отдельных участков железы лимфатические сосуды проходят через межреберные промежутки и впадают в за грудинные лимфоузлы, расположенные вдоль внутригрудной артерии и соединенные с узлами переднего средостения; часть этих сосудов направляется в подмышечные узлы противоположной стороны. Имеются лимфатические сосуды железы, которые анастомозируют с сосудами передней брюшной стенки и органов верхнего этажа брюшной полости.

**Грудная полость.** В грудной полости выделяют две боковые плевральные полости с расположенными в них легкими и срединное межплевральное фасциально-клетчаточное пространство — средостение, в котором расположены перикард, сердце, крупные сосуды и нервы, вилочковая железа, пищевод, трахея и главные бронхи, грудной лимфатический проток и лимфатические узлы (рис. 126).

Грудная стенка изнутри покрывается внутригрудной фасцией (fascia endothoracica), которая (с прилежащей к ней пристеночной клетчаткой) со всех сторон окружает парietальную плевру.

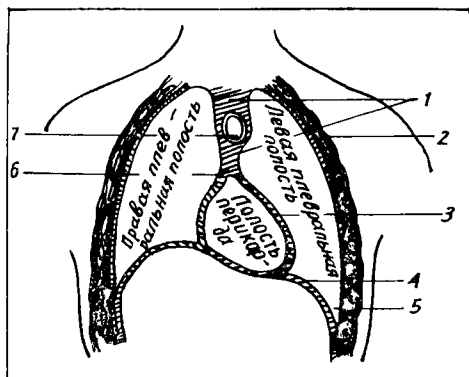


Рис. 126. Серозные полости груди на фронтальном разрезе (схема):

- 1 — средостение; 2 — реберная плевра; 3 — перикардальная плевра; 4 — диафрагмальная плевра; 5 — реберно-диафрагмальная пазуха; 6 — средостенная плевра; 7 — дуга аорты.

Плевра образует два серозных мешка. Между двумя листками плевры — париетальным и висцеральным — справа и слева имеется капиллярное щелевидное пространство, называемое *п о л о с т ь ю п л е в р ы*.

Различают три отдела париетальной плевры: реберную плевру (*pleura costalis*), выстилающую ребра; диафрагмальную плевру (*pleura diaphragmatica*), покрывающую диафрагму, и средостенную плевру (*pleura mediastinalis*), которая идет в сагиттальном направлении между грудиной и позвоночником и отграничивает с боков средостение.

*П л е в р а л ь н ы е п а з у х и* (*recessus pleuralis*) представляют те части плевральной полости, которые находятся в местах перехода одного отдела пристеночной плевры в другой. Самая большая из пазух — реберно-диафрагмальная (*recessus costodiaphragmaticus*). Она образована реберной и диафрагмальной плеврами. Высота ее меняется в зависимости от уровня прикрепления диафрагмы. Максимальной высоты (6—8 см) пазуха достигает на уровне средней подмышечной линии, где имеет протяжение от VII до X ребра. В нижнем отделе этой пазухи реберная и диафрагмальная плевры в нормальных условиях всегда соприкасаются — сюда легкое не проникает даже при максимальном вдохе. Заднемедиальный участок реберно-диафрагмальной пазухи расположен соответственно XII ребру, что следует учитывать при оперативных доступах к почке.

Другие плевральные пазухи — средостенно-диафрагмальная, передняя и задняя реберно-средостенные — значительно меньшей величины и обычно целиком заполняются легкими при вдохе.

*Л е г к и е* — парные органы, занимающие большую часть грудной полости, расположенные в плевральных полостях, в основном повторяющих очертания легких.

В каждом легком различают три поверхности: наружная, или реберная; нижняя, или диафрагмальная; внутренняя, или средостенная. На внутренней (средостенной) поверхности легкого имеется воронкообразное углубление, называемое *воротами легких* (*hylus pulmonis*) — место, куда входят и выходят образования, составляющие корень легкого: бронх, легочные артерии и вены, бронхиальные сосуды, нервы, лимфатические сосуды и прикорневые лимфатические узлы.

#### *Сегменты легких*

	<i>Верхняя доля</i>	<i>Средняя доля</i>	<i>Нижняя доля</i>
Правое легкое	1. Верхушечный	1. Латеральный	1. Верхушечный
	2. Задний	2. Медиальный	2. Медиально- базальный
	3. Передний		3. Передний ба- зальный



## Сегменты легких

	<i>Верхняя доля</i>	<i>Средняя доля</i>	<i>Нижняя доля</i>
Левое легкое	1, 2. Верхушечно-задний  3. Передний  4. Верхний язычковый 5. Нижний язычковый		4. Латеральный базальный 5. Задний базальный 1. Верхушечный 2. Медиально-базальный (непостоянный) 3. Передний базальный 4. Латеральный базальный 5. Задний базальный

Средостение и его органы. Средостение (*mediastinum*) — комплекс органов и сосудисто-нервных образований, заключенных между обеими средостенными плеврами и окруженных значительным количеством клетчатки. Если эти органы удалить, то получится пространство (*cavum mediastini*), ограниченное спереди грудиной и частично реберными хрящами, сзади — позвоночником, с боков — правой и левой средостенными плеврами, снизу — диафрагмой, а сверху переходит непосредственно в полость шеи.

Фронтальной плоскостью, проводимой через корень легкого, средостение условно делится на переднее и заднее.

К органам *переднего средостения* относятся сердце (с перикардом), крупные сосуды (восходящая аорта, дуга аорты с отходящими от нее сосудами, легочный артериальный ствол, верхняя полая вена и составляющие ее безымянные вены, конечный отдел нижней полой вены, легочные вены), вилочковая железа, лимфатические узлы, диафрагмальные нервы. На границе с задним средостением находятся трахея и начальные отделы главных бронхов.

К органам *заднего средостения* относятся: нисходящая аорта с отходящими от нее межреберными артериями, пищевод с проходящими вдоль него блуждающими нервами, грудной лимфатический проток, непарная и полунепарная вены с впадающими в них межреберными венами, грудной отдел пограничных стволов симпатического нерва, чревные нервы, лимфатические узлы.

*Клетчатка средостения.* Органы средостения окружены большим или меньшим количеством жировой клетчатки. В то же время от внутригрудной фасции по направлению к органам отходят отроги, которые с одной стороны ограничивают органы и окружа-

ющую их клетчатку, образуя в средостении ряд клетчаточных пространств, а с другой — играют роль аппарата, фиксирующего органы. Наиболее выражены околотрахеальное, околопищеводное и околоаортальное пространства. Однако фасциальные перегородки, отделяющие органы средостения друг от друга, не представляют значительного препятствия для распространения в средостении гнойного воспалительного процесса.

Клетчатка средостения свободно сообщается с клетчаткой шеи по ходу крупных сосудов, нервов и органов. Поэтому при абсцессах и флегмонах шеи возможно возникновение гнойных медиастинитов различной локализации.

## **ТЕХНИКА ОПЕРАЦИЙ НА ГРУДНОЙ СТЕНКЕ И ОРГАНАХ ГРУДНОЙ ПОЛОСТИ**

Торакальные операции можно разделить на два типа: хирургические вмешательства непосредственно на грудной стенке и операции на органах грудной полости.

**Инструментарий.** Помимо общего хирургического инструментария, для выполнения операций на грудной стенке и органах грудной полости необходимо иметь: распаторы Фарабефа, реберный распатор и реберные ножницы Дуайена, окончатые щипцы Люэра, ранорасширитель салазковый и винтовой, грудной расширитель, бронхофиксаторы, аппараты для ушивания культи бронха (УКБ) и сосудов корня легкого (УКП, УКЛ и др.), троакар, резиновую дренажную трубку.

**Пункция плевральной полости.** Пункцию (прокол) плевры производят для уточнения диагноза, а также для удаления жидкого содержимого из полости плевры, аспирации воздуха при пневмотораксе.

**Показания:** экссудативные и гнойные плевриты, гемоторакс.

**Положение больного** сидячее.

**Обезболивание.** В области прокола тонкой иглой постоянно инфильтрируют мягкие ткани до плевры 0,5% раствором новокаина.

**Техника.** Определяют место прокола, который лучше всего производить по лопаточной и средней подмышечной линии в восьмом—девятом межреберье.левой рукой врач фиксирует кожу, оттягивая ее по ребру книзу, а правой рукой производит вкол иглы непосредственно над верхним краем ребра. Иглу проводят на глубину 3—4 см строго по этому краю ребра, избегая этим возможность повреждения межреберного сосудисто-нервного пучка. Необходимо иметь в виду, что игла может пройти над выпотом в ткань легкого или проникнуть через реберно-диафрагмальный синус в брюшную полость (рис. 127). Чтобы избежать таких осложнений, необходимо сразу после прокола грудной стенки направить иглу несколько кверху, параллельно куполу диафрагмы. Если экссудат не появляется, делают повторный прокол в новом месте —

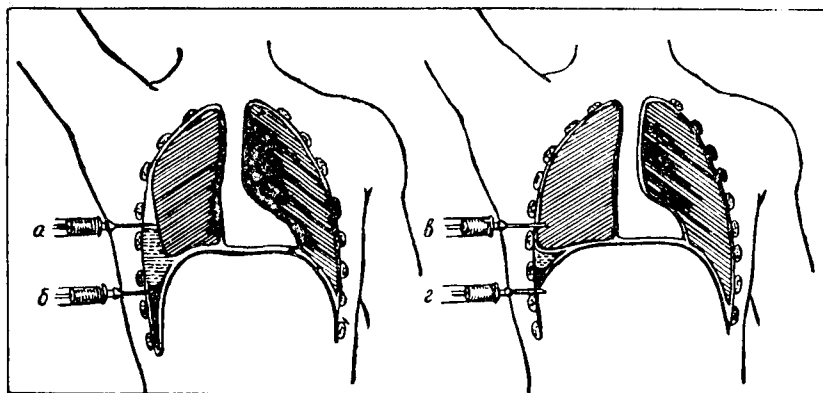


Рис. 127. Ошибки, возможные при пункции плевральной полости:

а — игла прошла в полость плевры над выпотом; б — игла прошла в спайку между листками плевры реберно-диафрагмального синуса; в — игла прошла над выпотом в ткань легкого; г — игла прошла через нижний отдел реберно-диафрагмального синуса в брюшную полость.

выше или ниже. Убедившись, что игла находится в полости, присоединяют шприц и приступают к удалению содержимого. Содержимое полости плевры отсасывают медленно в количестве не более 1 л, избегая тем самым быстрого смещения органов средостения. После удаления иглы место прокола обрабатывают йодом и накладывают стерильную повязку.

**Дренаживание плевральной полости.** Показания: напряженный пневмоторакс, неэффективность пункционного лечения при пневмотораксе, посттравматическая эмпиема плевры.

Положение больного на здоровом боку или на спине.

Обезболивание — местная инфильтрационная анестезия.

В месте предполагаемого торакоцентеза (второе—третье межреберье по задней подмышечной линии для удаления жидкости) остроконечным скальпелем надсекают кожу на протяжении 1—1,5 см. Через разрез кожи в плевральную полость проводят троакар. Стilet извлекают, а через гильзу вводят на глубину 8—10 см дренажную трубку с несколькими отверстиями на конце (рис. 128 а).

При отсутствии троакара дренаж в плевральную полость можно ввести при помощи кровоостанавливающего зажима, которым захватывают дренажную трубку и, раздвинув межреберные мышцы, вводят ее в плевральную полость (рис. 128 б). Дренаж фиксируют к коже шелковым швом, периферический конец дренажа опускают в раствор фурацилина, снабдив его клапаном типа Бюлау (рис. 128 в).

**Пункция перикарда.** Показания: прокол околосердечной сорочки с диагностической или лечебной целью, преимущественно при острых выпотных перикардитах.

Положение больного на спине или полусидячее.


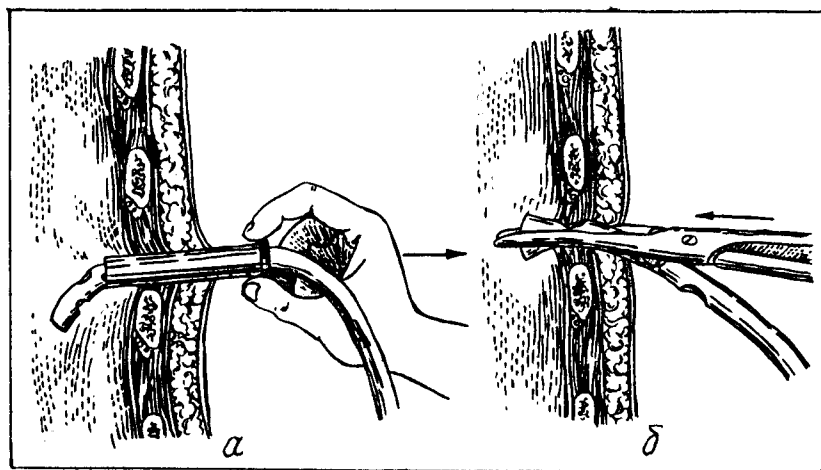


Рис. 128. Дренаж плевральной полости:  
а — троакарный метод; б — инструментальный;  
в — по Бюлау.

**Обезболивание:** местная инфильтрационная анестезия.

Длинной иглой, надетой на шприц, производят прокол кожи в точке, расположенной слева у места соединения мечевидного отростка с реберной дугой. Продвинув иглу вглубь на 1—2 см (в зависимости от развития подкожного слоя), направляют ее вверх и кнутри, продвигая дальше на 3—4 см. Прокол сердечной сорочки ощущается по преодолению эластического сопротивления со стороны перикарда. При повторении этого упражнения отсасывают введенную ранее жидкость (рис. 129).

**Поднадкостничная резекция ребра.** Положение больного на спине или на здоровом боку.

Большим и указательным пальцами левой руки фиксируют кожу по бокам от резецируемого ребра. Последнюю рассекают скальпелем по ходу ребра с добавлением двух перпендикулярных (Т-образных) разрезов по краям на всю ширину ребра. Прямым распатором Фарабефа движениями к краям ребра отслаивают

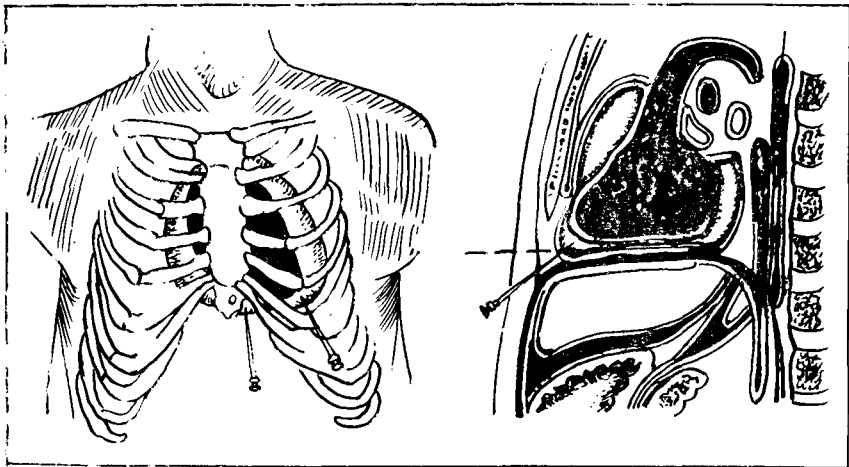


Рис. 129. Варианты пункции полости перикарда.

надкостницу от всей наружной поверхности ребра. Для отслаивания надкостницы в области верхнего и нижнего края ребра используют изогнутый распатор Фарабефа, которым отделяют надкостницу движениями, обратными ходу межреберных мышц.

Для отделения надкостницы от внутренней (задней) поверхности ребра между надкостницей и ребром осторожно (не порвать заднюю стенку надкостницы вместе с плеврой!) подводят реберный распатор Дуайена и затем, продвигая его вдоль ребра, отделяют надкостницу на всем протяжении резецируемого участка. Под ребро подводят реберные ножницы и перекусывают его в двух местах соответственно пределам отделенной надкостницы (рис. 130). Рану послойно зашивают. При необходимости рассекают задний листок надкостницы и пристеночную плевру. Осматривают плевральную полость, удаляют из нее сгустки крови (инородное тело), определяют источники кровотечения, выходения воздуха, затем производят тщательный гемостаз наложением швов и лигатур. Осуществляют ревизию органов грудной полости, средостения, диафрагмы, предпринимая специальные меры в случаях их повреждения. В полость плевры над диафрагмой вводят один или два дренажа — передний и задний.

Основной принцип ушивания ран грудной стенки — наложение послойных швов с целью создания полного герметизма. При возможности первый ряд узловых швов накладывают на плевру, внутригрудную фасцию и межреберные мышцы, второй ряд — послойно на более поверхностные мышцы грудной стенки. Далее ушивают поверхностную фасцию с подкожной клетчаткой и кожу.

**Операции при ранениях грудной стенки.** Проникающие ранения грудной стенки сопровождаются: 1) спадением легкого в результате внезапного проникновения атмосферного воздуха в плевраль-

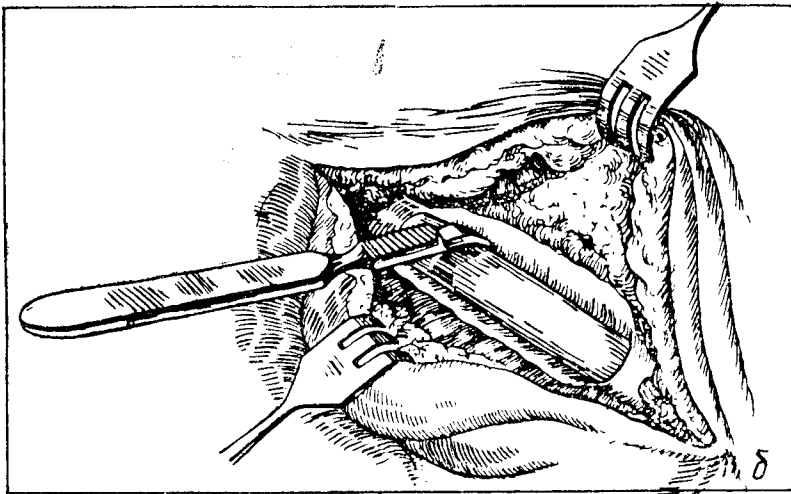
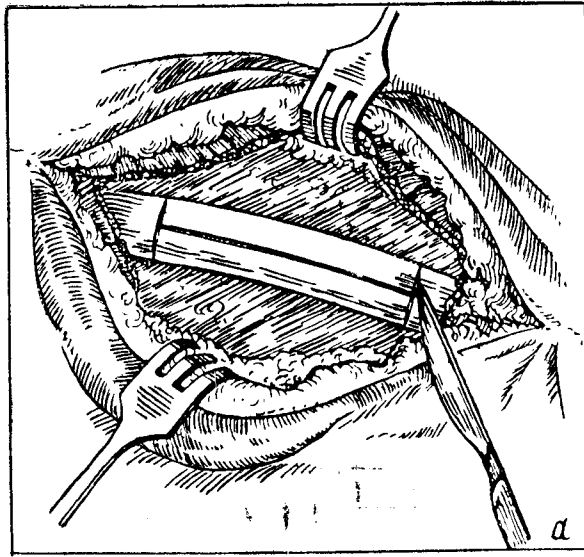


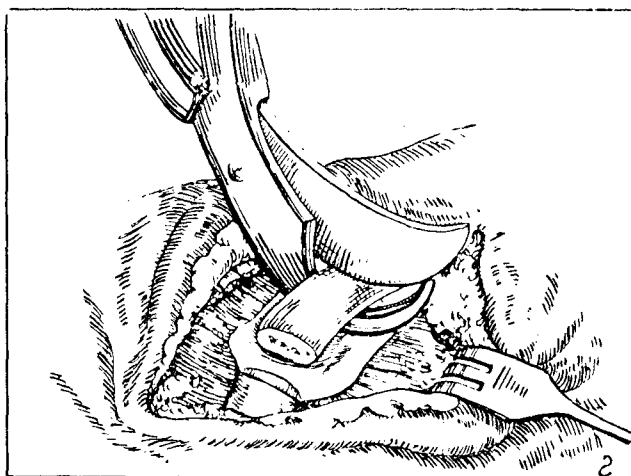
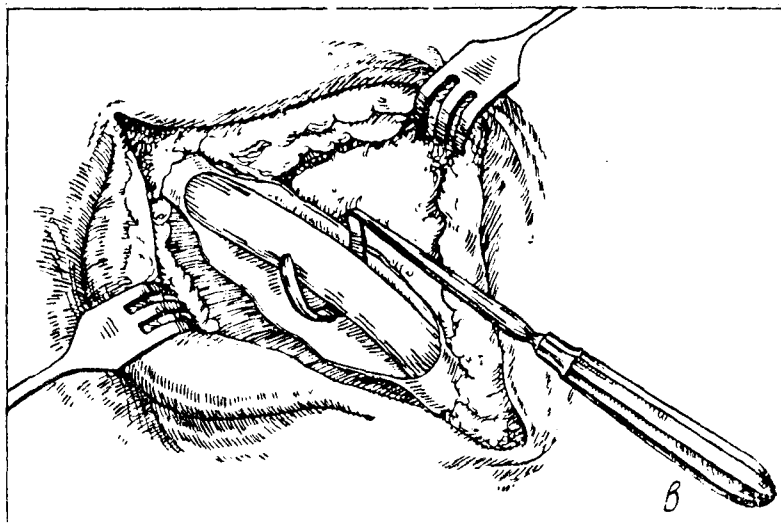
Рис. 130. Поднадкостничная резекция ребра:

а — рассечение надкостницы ребра; б — отделение надкостницы по краям ребра изогнутым распатором;

ную полость (пневмоторакс); 2) кровоизлиянием в полость плевры (гемоторакс); 3) плевро-пульмональным шоком.

Различают открытый и клапанный пневмоторакс.

Открытый пневмоторакс характеризуется непосредственным сообщением плевральной полости с атмосферным воздухом через рану грудной стенки. Он приводит к существенным расстройствам внешнего дыхания, изменяет гемодинамику, влечет за собой



в — отделение надкостницы распатором Дуайена от задней поверхности ребра;  
г — перекусывание ребра реберными ножницами.

гипоксемию и служит источником рефлекторного раздражения важных для жизни центров головного мозга (В. И. Колесов, 1959).

Клапанный пневмоторакс наблюдается в случаях, когда атмосферный воздух проникает через рану только в сторону плевральной полости. Такой пневмоторакс бывает как при закрытых ранениях (разрывных) легкого, так и при ранениях грудной клетки. Поврежденные ткани служат своеобразным клапаном, пропускающим воздух только в плевральную полость, в результате чего быстро происходит опасное сдавление легкого, нарастающее с каждым вдохом больного.

**Операции при открытом пневмотораксе.** При оказании неотложной помощи в таких случаях на рану накладывают окклюзионную, то есть герметическую, повязку, состоящую из толстого слоя марлевых салфеток; верхний слой повязки представляет прорезиненную ткань, которую приклеивают по краям раны к коже.

Операция при ранениях грудной стенки с открытым пневмотораксом сводится к иссечению краев раны в пределах здоровых тканей, ревизии легкого и устранению зияния плевральной полости, то есть к превращению открытого пневмоторакса в закрытый.

**Обезболивание** — местная новокаиновая анестезия в сочетании с вагосимпатической блокадой по А. В. Вишневному; при необходимости внутриплевральных вмешательств предпочтительнее интратрахеальный наркоз.

**Положение больного** на операционном столе — с поднятым головным концом стола на 60°.

**Техника операции.** Окаймляющим разрезом иссекают кожу, мышцы и резецируют края поврежденного ребра в границах здоровых тканей. При небольших ранах края поврежденного ребра скручивают костными щипцами Люэра; при более обширных ранах с повреждением ребра его резецируют поднадкостнично на протяжении всей раны. Когда рана иссечена и очищена, производят осмотр плевральной полости, удаляют сгустки крови, инородные тела и ушивают рану легкого, если она имеется.

Зашивание раны — важный этап операции. Рану обычно ушивают узловыми швами из толстого кетгута в 2—3 ряда. Первый ряд швов захватывает плевру (*fascia endothoracica*), надкостницу и межреберные мышцы — плевро-мышечный шов (рис. 131). Перед затягиванием последнего герметизирующего шва в полость плевры вводят катетер для отсасывания воздуха и крови в послеоперационном периоде. Второй ряд швов накладывают на поверхностные мышцы и фасцию, редкие швы — на кожу. При наличии признаков инфекции плевральной полости ее дренируют введением резиновой трубки через дополнительный разрез в седьмом межреберье; трубку сдавливают зажимом и периодически отсасывают через нее содержимое. При плохой герметизации раны и сильном кашле рекомендуется не только наложить плевро-мышечные швы, но и сблизить прилегающие к ране два ребра путем прошивания 2—3 толстыми кетгутowymi швами. Если имеется большой дефект и его не удается закрыть ушиванием мягких тканей грудной стенки, к краям париетальной плевры подшивают диафрагму (диафрагмопексия).

**Операции при клапанном пневмотораксе.** Первая помощь при клапанном пневмотораксе заключается в проколе грудной стенки толстой иглой, что снижает резко повышенное внутриплевральное давление.

Основная операция, устраняющая клапанный пневмоторакс, — это торакотомия (вскрытие грудной полости) с ушиванием раны



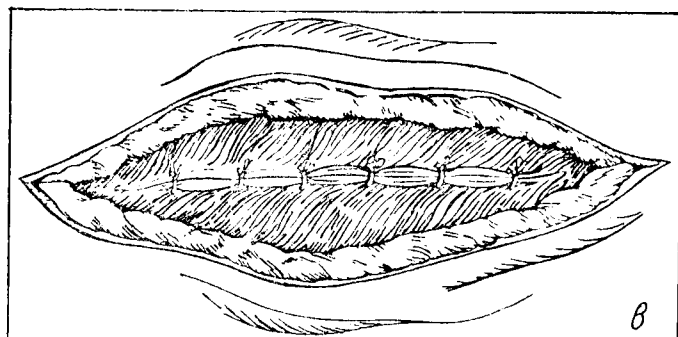
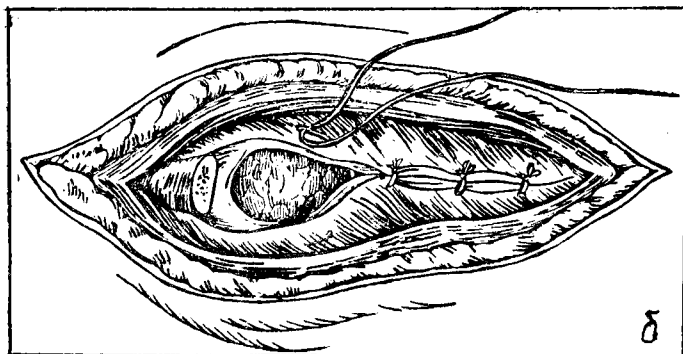
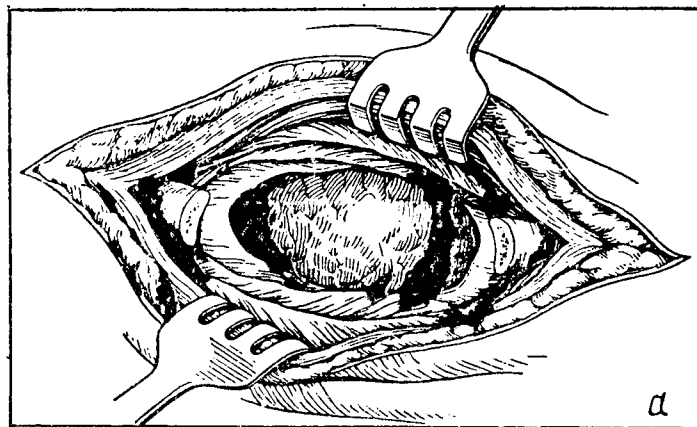


Рис. 131. Ушивание раны при открытом пневмотораксе:  
 а — края раны иссечены; б — наложение плевро-мышечных швов; в — герметизация раны закончена.

легкого или бронха, через которую поступает воздух в полость плевры.

Более доступным способом лечения клапанного пневмоторакса

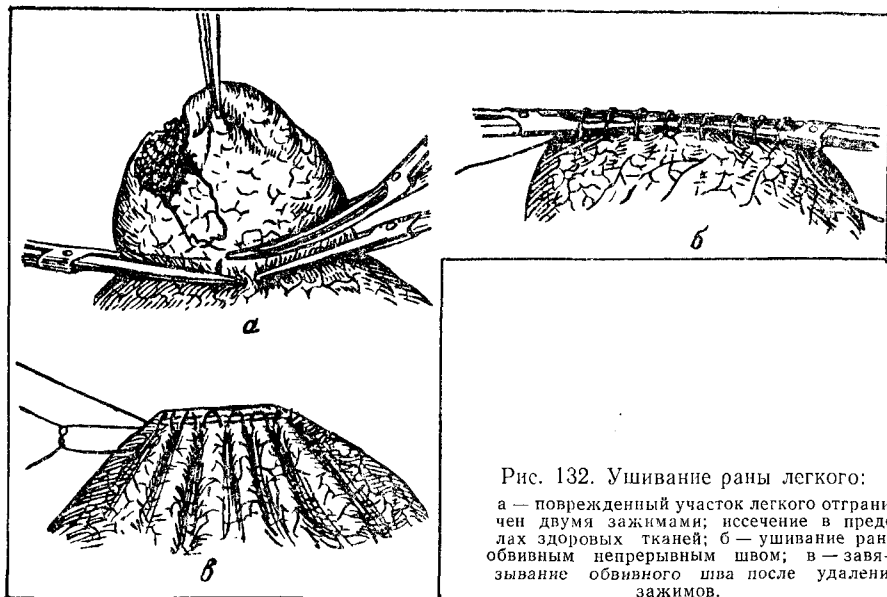


Рис. 132. Ушивание раны легкого:  
 а — поврежденный участок легкого отграничен двумя зажимами; иссечение в пределах здоровых тканей; б — ушивание раны обвивным непрерывным швом; в — завязывание обвивного шва после удаления зажимов.

является постоянное дренирование плевральной полости — дренаж по Н. Н. Петрову, межреберный дренаж по Бюлау или активная аспирация при помощи водоструйного насоса.

**Дренаж по Петрову.** После разреза длиной 1—4 см в седьмом или девятом межреберье рассекают мягкие ткани, включая плевру. Через этот разрез в полость плевры толстую дренажную трубку, на наружный конец которой предварительно надет и закреплен палец от резиновой перчатки с линейным разрезом на конце. Рану грудной стенки суживают двумя швами по бокам дренажа, сверху накладывают повязку. Воздух при выдохе выходит через дренаж из полости плевры, а при вдохе обратно не поступает вследствие спадения стенок резинового клапана. Дренажную трубку удаляют по устранении явлений клапанного пневмоторакса. Это проверяется путем временного сдавления трубки. Если состояние больного при этом не ухудшается, дренаж можно извлечь.

**Ушивание ран легкого.** Показания: угрожающие кровотечения при закрытых и открытых повреждениях легкого.

**Обезболивание** — местная инфильтрационная анестезия; вагосимпатическая блокада по А. В. Вишневскому; интратрахеальный наркоз.

**Техника операции.** При ранениях грудной стенки с открытым пневмотораксом рану легкого ушивают в момент первичной хирургической обработки.

При закрытых повреждениях легкого производят торакотомию с поднадкостничной резекцией двух ребер или с пересечением их,

чтобы можно было достаточно расширить доступ в полость плевры. Край легкого захватывают окончатый зажимом и выводят в рану. Накладывают одну или две мягкие клеммы на ткань легкого у краев раны и резецируют между ними поврежденные участки легкого. Кетгутowymi швами глубоко ушивают края раны с таким расчетом, чтобы не оставалось полости после затягивания швов. Поверх этих швов накладывают тонкие швы на висцеральную плевру. Рану легкого, расположенную по краю, можно зашивать обвивным швом (рис. 132). Осматривают полость плевры и удаляют сгустки крови. В полость вводят резиновую трубку (дренаж) и приступают к наложению швов на рану грудной стенки. При невозможности ушить рану легкого его подшивают к краям раны грудной стенки (пневмопексия) и тампонируют ее.

### ОПЕРАЦИИ ПРИ ЗАБОЛЕВАНИЯХ МОЛОЧНОЙ ЖЕЛЕЗЫ

**Разрезы при гнойных маститах.** Гнойные процессы в молочной железе могут локализоваться под кожей, внутри долек железы, между фасциальной капсулой железы и fascia pectoralis — глубокий ретромаммарный мастит (рис. 133). В зависимости от глубины, локализации и распространения гнойного процесса предпринимаются соответствующее вмешательство.

Учитывая радиальное расположение долек молочной железы и ее протоков, разрезы рекомендуется производить радиально по направлению к соску, не переходя на область околососкового кружка, чтобы не повредить основные протоки железы.

**Обезболивание** — наркоз или местная инфильтрационная анестезия.

**Техника операции.** Железу оттягивают рукой в сторону, противоположную инфильтрату. При одиночном абсцессе производят радиальный глубокий разрез, начиная от края пигментированного пятна вокруг соска и продолжая по направлению к периферии на протяжении 5—6 см. Полость абсцесса обследуют пальцами, чтобы не остался не вскрытым даже небольшой гнойник, который может привести к развитию нового воспалительного очага или к некрозу железистой ткани. При обнаружении сообщающейся полости необходим дополнительный разрез.

При острой гнойной инфильтрации всей железы производят 3—4 таких радиальных разреза. Полости абсцессов обследуют пальцем, освобождают их от гноя и некротических тканей, промывают антисептическим раствором и дренируют рыхлыми тампонами, смоченными фурацилином, 5% раствором хлористого натрия.

Глубокие абсцессы нижней половины молочной железы, а также флегмоны позади нес (ретроммаммарный абсцесс) вскрывают полукруглым разрезом, проведенным по ходу кожной складки под железой. Молочную железу поднимают вверх и проводят разрез по переходной складке, проникая в глубину тканей между задней поверхностью железы и фасцией, покрывающей большую грудную

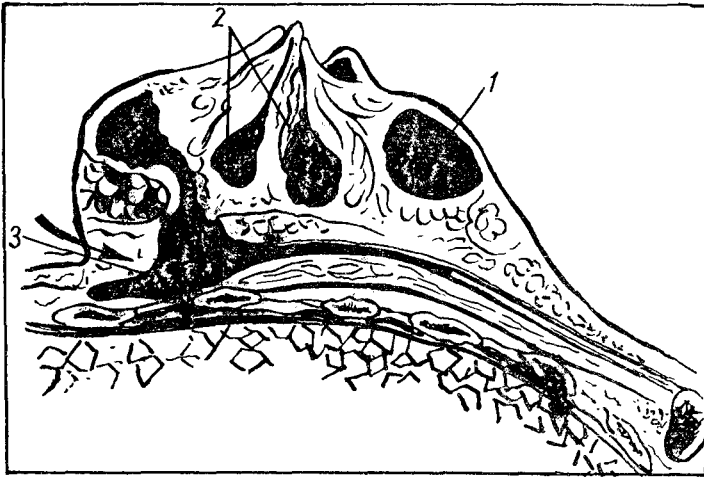


Рис. 133. Схема расположения гнойников молочной железы: 1 — mastitis anteglandularis; 2 — mastitis intraglandularis; 3 — mastitis retro-glandularis.

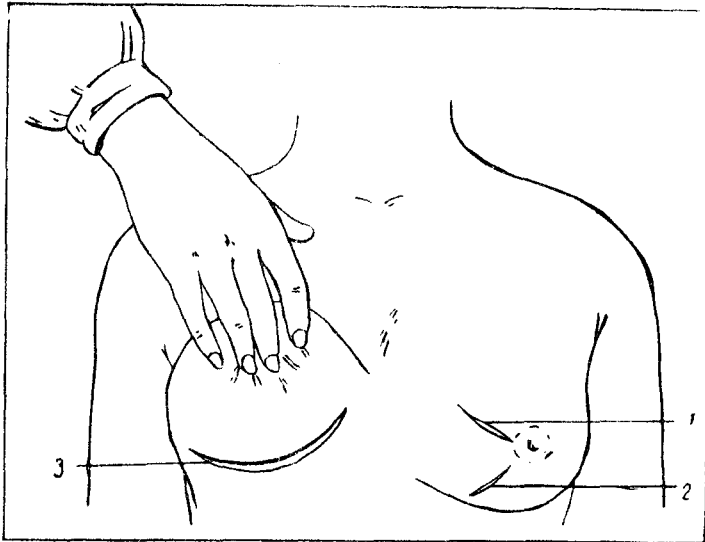


Рис. 134. Разрезы при гнойных маститах: 1, 2 — радиальные разрезы; 3 — полулунный разрез.

мышцу, где скапливается гной при ретромаммарных флегмонах. Из этого разреза при наличии глубокого внутрижелезистого мастита радиарными разрезами на задней (обнаженной) поверхности железы вскрывают гнойные очаги (рис. 134). Рану тампонируют.

Повязку накладывают таким образом, чтобы железа была приподнята кверху.

**Секторальная резекция молочной железы.** Показания. Частично удаляют молочную железу обычно при наличии доброкачественной опухоли, ретенционной кисты.

Обезболивание — местная новокаиновая анестезия.

Техника операции. После разреза в виде удлиненного эллипса над пальпируемым уплотнением отсепааровывают в обе стороны кожу с подкожной клетчаткой. Определяют границы уплотнения и иссекают в виде клина одну или несколько долек в пределах здоровых тканей (рис. 135) по междолевым промежуткам. После тщательного гемостаза стенки образовавшейся полости соединяют несколькими кетгутовыми швами и накладывают швы на кожу. Рану дренируют резиновой полоской на 1—2 сут.

**Удаление молочной железы при раке — радикальная мастэктомия (mastectomy radicalis).** Цель этой операции — удаление молочной железы вместе с грудными мышцами, лимфатическими узлами и жировой клетчаткой подмышечной, подлопаточной и подключичной областей.

Для доступа к регионарным лимфатическим узлам, для радикального удаления опухоли и ближайших метастазов, а также создания условий для закрытия кожного дефекта после операции предложено много различных видов кожных разрезов. Следует учитывать локализацию опухоли, характер ее роста и возможность вовлечения кожи в опухолевый процесс. Надо добиваться такой планировки кожного разреза, чтобы можно было зашить рану, не прибегая к перемещению или пересадке кожи.

Обезболивание — эндотрахеальный наркоз.

Положение больного на спине. Плечо на стороне операции отводят в сторону под прямым углом.

Техника операции по Холстеду. Молочную железу окаймляют двумя кожными разрезами в виде полуовалов. Рассто-

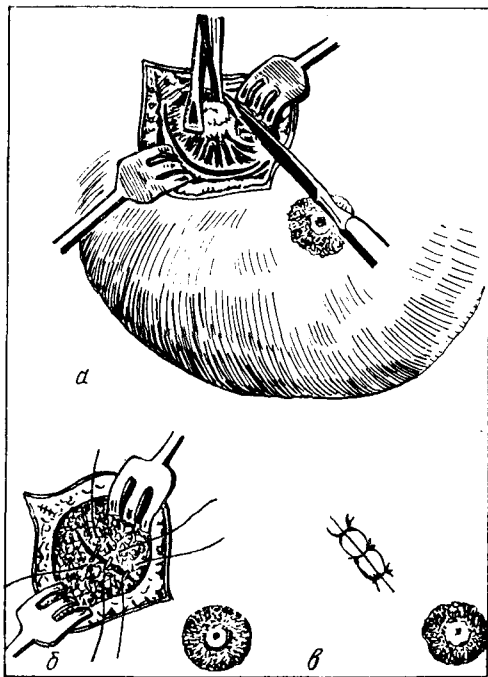


Рис. 135. Секторальная резекция молочной железы:

а — иссечение фиброзного узла; б — ушивание полости раны кетгутовыми швами; в — швы на коже.

яние между разрезами и краем опухоли должно быть не менее 6—8 см. Медиальный разрез начинают у наружной трети ключицы, ведут по направлению к середине грудины, продолжают по парастеральной линии и заканчивают у реберной дуги. Латеральный разрез соединяет начало и конец медиального разреза, проходя вдоль наружного края молочной железы по передней границе подмышечной ямки.

Края кожи скальпелем или ножом широко отделяют в стороны, оставляя на коже лишь тонкий слой подкожной жировой клетчатки. Кожные лоскуты отделяют краниально до ключицы, медиально — до середины грудины, латерально — до переднего края широчайшей мышцы спины и каудально — до реберной дуги. Вблизи основания отпрепарованных краев кожи по всему периметру раны рассекают подкожную клетчатку и фасцию. Выделяют и пересекают обычно на указательном пальце левой руки сухожильную часть большой грудной мышцы, прикрепляющуюся к плечевой кости. Далее отделяют эту мышцу от ключицы и грудины, сохраняя ее ключичную порцию. Малую грудную мышцу отсекают от клювовидного отростка лопатки и оттягивают вниз, обнажая подключичную клетчатку и сосуды.

Широко удаляют клетчатку и лимфатические узлы по ходу подмышечных и подключичных сосудов, добиваясь превращения подмышечной ямки, предлопаточной щели и подключичной области в подобие анатомического препарата. Оберегают от повреждения длинный грудной нерв и подлопаточные сосуды. После этого одним блоком острым и тупым путем удаляют молочную железу с большой и малой грудными мышцами, прилежащими фасциями, клетчаткой и лимфатическими узлами.

Кровотечение из образовавшейся большой раневой поверхности останавливают наложением простых прошивных лигатур, а также электрокоагуляцией. Для удаления крови и лимфы, скопившейся под кожей, вводят дренажную трубку через контрапертурный разрез. Хорошая мобилизация кожных краев позволяет сблизить кожные лоскуты и ушить рану узловыми швами без натяжения. В случаях большого натяжения прибегают к дополнительным разрезам с целью формирования и перемещения кожных лоскутов для пластического закрытия дефекта (рис. 136).

### **ОПЕРАТИВНОЕ ЛЕЧЕНИЕ ГНОЙНОГО ПЛЕВРИТА**

Проникающие ранения груди, несмотря даже на своевременную и полную хирургическую помощь, в известном проценте осложняются гнойным воспалением плевры. Гнойные плевриты возникают также в результате проникновения инфекции по лимфатическим и кровеносным путям, а чаще после абсцедирующих воспалений легких с последующим вскрытием гнойника в грудную полость.

**Операции при эмпиеме плевры.** Перед операцией устанавливают уровень расположения экссудата (гноя) и после этого произ-

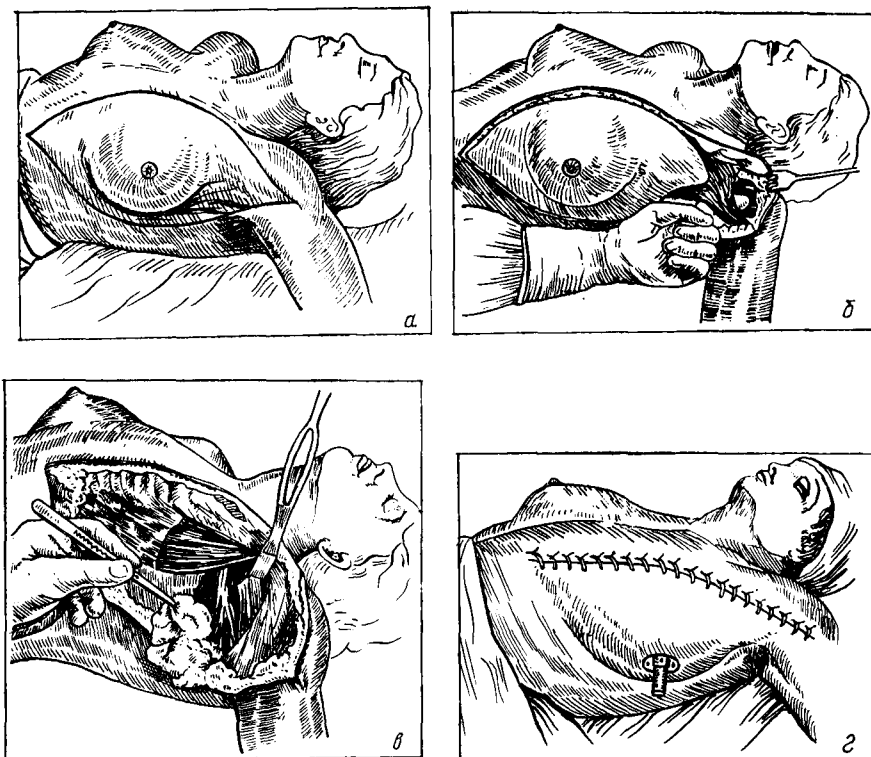


Рис. 136. Радикальная мастэктомия:

а — линия кожного разреза; б — выделение сухожилия большой грудной мышцы; в — молочная железа вместе с большой грудной мышцей удалена; удаление жировой клетчатки из подмышечной впадины; г — рана зашита; в контрактуру введена резиновая дренажная трубка, окруженная марлей.

вводят прокол плевры. При наличии гноя в плевральной полости резецируют IX ребро между лопаточной и средней подмышечной линиями по изложенной выше технике. Скальпелем рассекают задний листок надкостницы и плевру; через образовавшееся отверстие вводят указательный палец для ревизии полости и удаления резинových дренаж. Через разрез плевры в грудную полость вводят резиновый дренаж, мягкие ткани зашивают; двумя швами, проходящими рядом с дренажем, последний фиксируют к грудной стенке. Удлиняется он при посредстве стеклянной трубки. На конец его одевают клапан и опускают в сосуд с дезинфицирующим раствором (рис. 137).

У детей дренирование эмпиемы плевры достигается без резекции ребра проколом троакара или разрезом мягких тканей межреберья.

**Торакопластика** — иссечение части костного скелета грудной клетки (ребер) с целью создания податливости участку грудной стенки для приведения в соприкосновение париетальной и висце-

ральной плевры, для ликвидации остаточных полостей плевры или сдавления легкого.

**Показания.** Прежде торакопластику производили преимущественно по поводу хронических эмпием плевры; в дальнейшем эта операция заняла важное место среди методов активной коллпсотерапии туберкулеза легких.

В настоящее время показания к торакопластике ограничены:

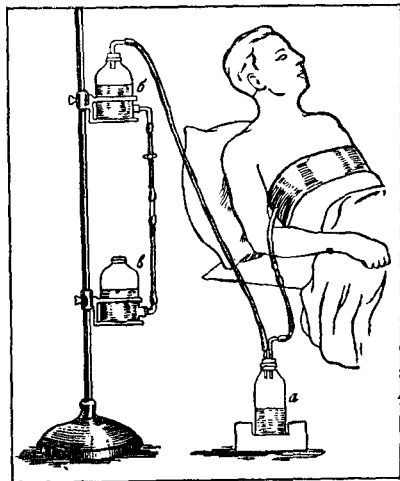


Рис. 137. Дренажирование и аспирация содержимого плевральной полости:

а — приемник для плевральной жидкости; б — сосуд с жидкостью, из которого оттекает вода по трубке в сосуд; в — благодаря оттоку воды из сосуда (б) в сосуд (а) создается вакуум.

ее применяют при единичных кавернах верхней доли легкого, расположенных на глубине не более 3 см от поверхности легкого, и хронических эмпиемах плевры с остаточной полостью.

Различают два вида торакопластики: экстраплевральную и интраплевральную.

Экстраплевральная торакопластика сводится к полной или частичной резекции нескольких ребер (с одной стороны) без рассечения париетальной плевры. Применяется эта операция при кавернозном туберкулезе легких.

Интраплевральная торакопластика заключается в удалении ребер, межреберных мышц и париетальной плевры; полость эмпиемы прикрывают оставшимся кожно-мышечным лоскутом грудной стенки.

По объему операции различают полную торакопластику, при которой удаляют участки из всех ребер одной стороны, и частичную, когда удаляют полностью или частично несколько ребер.

**«Лестничная» торакопластика по Линбергу.** Обезболивание — наркоз или паравертебральная анестезия с добавлением местной инфильтрационной.

**Техника операции.** Разрез кожи и мышц проводят сверху вниз вдоль медиального края лопатки (10—12 см от линии остистых отростков позвонков), затем поворачивают кпереди через свищевое отверстие, отсекают свищ и продолжают разрез несколько кпереди и кверху от свища.

Крючками оттягивают кверху кожно-мышечный лоскут и обнажают ребра около свищевого хода. Нижележащее ребро поднадкостнично резецируют на протяжении 10—12 см и делают разрез задней пластинки надкостницы резецированного ребра. Через этот разрез вводят в полость плевры палец левой руки и определяют границы эмпиемы, после чего резецируют второе вышележащее ребро на протяжении полости, заходя за ее края на 2 см с



каждой стороны. Таким способом последовательно резецируют ребра и вскрывают плевру на уровне каждого из них, заходя на одно ребро выше верхнего края полости эмпиемы.

По мере удаления ребер кожно-мышечный лоскут оттягивают вверх. Через сделанные разрезы плевры осматривают поверхность висцеральной плевры, составляющую внутреннюю стенку полости эмпиемы. С межреберных «перекладин» (мягкие ткани между разрезами по ходу резецированных ребер) срезают шварты на поверхности плевры. Если гнойная полость имеет небольшую глубину, «перекладки» свободно прогибаются до поверхности висцеральной плевры; если глубина полости превышает 3 см, «перекладки» пересекают у края полости по очереди — одну спереди, другую сзади. Образовавшиеся свободные лоскуты погружают до висцеральной плевры. Стенки полости эмпиемы протирают сухим тампоном, а затем тампоном, смоченным спиртом. В прорези по ходу ребер рыхло закладывают тампоны. Все тампоны выводят сзади. Кожно-мышечный лоскут укладывают на место и укрепляют редкими швами. При большой гнойной полости операцию выполняют в два этапа с промежутками 10—12 дней: вначале обрабатывают нижнюю часть полости, затем верхнюю.

**Радикальные операции на легких** производят преимущественно при злокачественных новообразованиях, бронхоэктатической болезни, туберкулезе легких.

Для выполнения операций на легких, помимо общехирургического инструментария, необходимы окончатые зажимы для захватывания легкого, длинные изогнутые зажимы с зубцами и без зубцов; длинные изогнутые ножницы; диссекторы и зажимы Федорова для выделения легочных сосудов и проведения лигатур; палочки Виноградова; длинные иглодержатели; крючок-лопатка для отведения средостения; бронхоушиватель; расширители ран грудной клетки; крючок для сближения ребер и вакуум-аппарат для отсасывания мокроты из бронхов.

**Обезболивание.** Операции на легких осуществляют преимущественно под интратрахеальным наркозом с применением нейроплегических веществ, релаксантов и управляемого дыхания. При этом в наибольшей степени подавляются болевые и нервно-рефлекторные реакции, а также обеспечивается достаточная вентиляция легких.

Несмотря на хороший ингаляционный наркоз, необходимо дополнительно инфильтрировать 0,5% раствором новокаина рефлексогенные зоны в области корня легкого и дуги аорты, а также блокировать межреберные нервы и в начале операции и по окончании ее, чтобы устранить послеоперационные боли. Хирургические вмешательства на легких можно производить и под местной инфильтрационной анестезией.

**Оперативные доступы к легкому.** При радикальных операциях на легком грудную полость можно вскрыть переднебоковым, боковым и заднебоковым разрезами. Главным требованием к выбору оперативного доступа является возможность осуществить через

него основные этапы операции: удаление легкого или его доли, обработку крупных легочных сосудов и бронха. Следует учитывать также, помимо технических удобств при выполнении операции, положение больного на операционном столе, которое желательно придать в данном случае. Это имеет важное значение, например, при операциях по поводу гнойных заболеваний легких, когда имеются значительные скопления гноя в патологических полостях легкого и бронхах. В таких случаях положение больного на здоровом боку нежелательно, так как в процессе выделения легкого из спаек гной может затечь в здоровое легкое. Поэтому при гнойных заболеваниях (бронхоэктазии, множественные абсцессы) целесообразнее использовать заднебоковой разрез, при котором больного укладывают на живот.

При положении на спине (при переднебоковом доступе) минимально ограничиваются объем дыхательных движений здорового легкого и деятельность сердца, тогда как при положении на боку органы средостения смещаются и резко ограничивается экскурсия здоровой половины грудной клетки.

Заднебоковой оперативный доступ по сравнению с переднебоковым более травматичен, так как связан с пересечением мышц спины. Однако он имеет и преимущества — позволяет легче подойти к корню легкого. Поэтому применение заднебокового доступа особенно показано при удалении нижних долей легкого, а также при резекции сегментов, расположенных в задних отделах легкого.

**Переднебоковой доступ.** Больного укладывают на здоровый бок или на спину. Разрез кожи начинают на уровне III ребра, несколько отступя кнаружи от парастернальной линии. Отсюда разрез проводят вниз до уровня соска, огибают его снизу и продолжают линию разреза по верхнему краю IV ребра до средней или задней подмышечной линии (рис. 138). У женщин разрез проходит под молочной железой, на расстоянии 2 см от нижней складки. Молочную железу при этом отводят кверху. По рассечении кожи, фасции и большой грудной мышцы в заднем отделе раны перерезают *m. serratus anterior*. Выступающий край *m. latissimus dorsi* в задней части разреза оттягивают крючком кнаружи, при необходимости же расширить доступ эту мышцу пересекают частично. После этого рассекают мягкие ткани в третьем и четвертом межреберье и вскрывают плевральную полость. Выбор межреберья для вскрытия плевральной полости определяется характером предстоящего оперативного вмешательства.

Для удаления верхней доли разрез делают по третьему межреберью, для удаления всего легкого или его нижней доли рассекают плевру по четвертому или пятому межреберью. Сначала рассекают плевру на небольшом протяжении скальпелем, а затем ножницами расширяют этот разрез. В медиальном углу раны следует избегать повреждения *vasa thoracica interna*, которое может вызвать обильное кровотечение. Если возникает необходимость расширить доступ, пересекают IV или V реберный хрящ,

отступя на 2—3 см от грудины, либо резецируют одно ребро на всем протяжении раны.

**Заднебоковой доступ.** Больного укладывают на здоровый бок или на живот. Разрез мягких тканей начинают на уровне остистого отростка IV грудного позвонка по паравертебральной линии и продолжают его до угла лопатки. Обогнув угол лопатки снизу, продолжают разрез по ходу VI ребра до передней подмышечной линии (рис. 139). По ходу разреза рассекают все ткани до ребра: нижние волокна трапециевидной и большой ромбовидной мышцы, в горизонтальной части разреза—широкую мышцу спины и частично зубчатую мышцу. Резецируют VI или VII ребро.

В зависимости от локализации патологического процесса и характера оперативного вмешательства плевральную полость при заднебоковых доступах вскрывают на различных уровнях: для пневмонэктомии, например, избирают чаще VI ребро, при удалении верхней доли — III или IV, а нижней доли — VII ребро. Вскрывают плевральную полость по ложу резецированного ребра. Если необходимо расширить доступ, пересекают дополнительно I—II ребра вблизи их позвоночного конца.

**Удаление легкого — пневмонэктомия (pneumonectomia).** Показания: рак легкого, множественные абсцессы, распространенные бронхоэктазы, туберкулез легких.

**Техника операции.** Полость плевры вскрывают одним из вышеизложенных доступов. Разводят края раны расширителем и осматривают полость плевры и легкое. При наличии спаек легкого с париеальной плеврой их разделяют

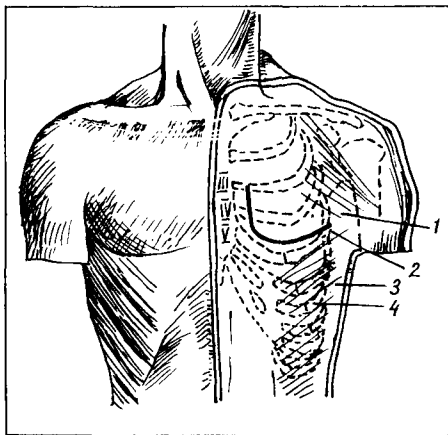


Рис. 138. Оперативные доступы к легким (по П. А. Куприянову). Переднебоковой доступ; показана линия кожного разреза: 1 — *m. pectoralis major*; 2 — *m. subscapularis*; 3 — *m. latissimus dorsi*; 4 — *m. serratus anterior*

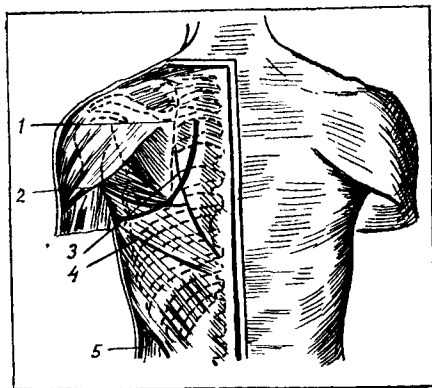


Рис. 139. Оперативные доступы к легким. Заднебоковой доступ; показана линия кожного разреза: 1 — *m. trapezius*; 2 — *m. teres major*; 3 — *m. rhomboideus*; 4 — *m. latissimus dorsi*; 5 — *m. obliquus externus abdominis*.

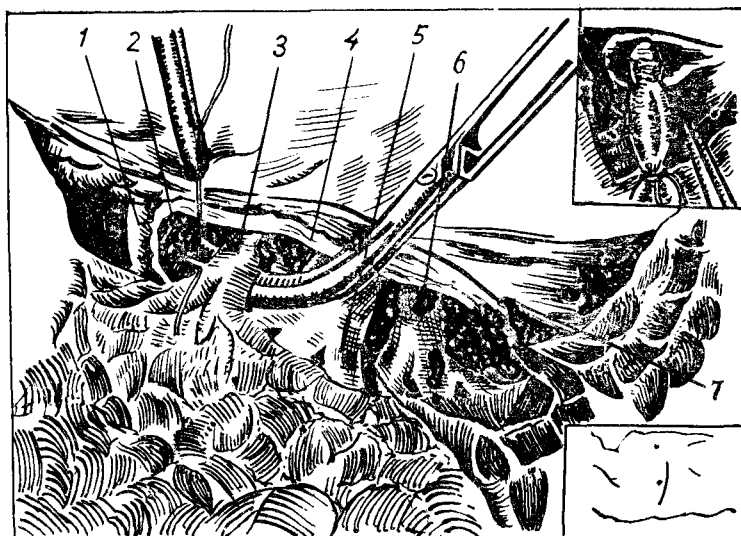


Рис. 140. Пневмонэктомия правого легкого, выделение элементов корня легкого.

1 — *v. azygos* (вблизи места впадения ее в верхнюю полую вену); 2 — правый бронх; 3 — под верхнюю ветвь легочной артерии подведен изогнутый зажим для захватывания лигатуры; 4 — край медиастинальной плевры, покрывающий корень легкого; 5 — *v. pulmonalis superior*; 6 — *v. pulmonalis inferior*; 7 — *p. phrenicus*; вверху справа показана схема перевязки сосудов легкого с прошиванием лигатурой; внизу — положение больного и линии разреза при переднебоковом доступе.

тупым путем или же пересекают ножницами между двумя лигатурами. Затем марлевым шариком в зажиме Микулича разделяют спайки между висцеральной и медиастинальной плеврой и подходят к корню легкого. Рукой оттесняют легкое несколько в сторону и находят переднюю складку медиастинальной плевры, переходящую с перикарда на сосуды корня легкого. Осторожно надсекают скальпелем плевру ниже *v. azygos* от верхнего края корня до нижнего и раздвигают края плевры марлевыми шариками, после чего становятся заметными сосуды корня легкого. Эту манипуляцию лучше делать после инфузии раствора 0,25% раствором новокаина передней поверхности корня легкого.

Опознавательным ориентиром правой легочной артерии является *v. azygos*: артерия расположена в корне легкого вентрально и несколько ниже этой вены.

Медиастинальную плевру постепенно сдвигают марлевым шариком с передней поверхности легочной артерии, с передней, нижней и задней поверхностями легочных вен, чтобы обойти корень легкого сзади. Затем приступают к отдельному выделению и перевязке артерии и вен корня легкого. Осторожно отодвигают вниз верхнюю легочную вену, а верхнюю полую вену — медиально. Между двумя лигатурами пересекают *v. azygos*, затем обнажают главный ствол легочной артерии, подводят под нее изог-

нутый зажим Федорова или диссектор, концом которого захватывают и проводят сначала одну, а затем вторую шелковую лигатуру, при помощи которых перевязывают сначала центральную, а затем периферическую часть легочной артерии. Далее сосуд приподнимают изогнутым зондом, прошивают и перевязывают на расстоянии 3—5 мм от проксимальной лигатуры (рис. 140). Для наложения прошивной лигатуры используют шелк № 3—4. После этого пересекают артерию ближе к дистальной лигатуре.

Целесообразность перевязки лигатурой артерии в первый этап обработки элементов корня легкого определяется не только топографоанатомическим положением этой артерии (наиболее впереди в ране), но и необходимостью прекратить доступ крови к легкому, чтобы избежать опасное кровотечение на последующих этапах операции. Вместо основного ствола легочной артерии приходится иногда раздельно перевязывать ее верхнюю и нижнюю ветви.

Далее приступают к выделению верхней легочной вены. После изолирования этой вены вблизи перикарда на нее накладывают провизорную лигатуру и приступают к выделению нижней легочной вены, расположенной в верхней части легочно-диафрагмальной связки и являющейся самым нижним и задним элементом корня легкого. Верхнюю и нижнюю легочные вены перевязывают и пересекают таким же способом, как и легочную артерию. Освобождают бронх как можно ближе к бифуркации трахеи, накладывают бронхофиксатор и на 1—2 см дистально от него — мощный зажим Кохера. Пересекают бронх между зажимами и ушивают его культю двухэтажным шелковым швом: сначала края культи через все слои 5—6 шелковыми швами, а над ними накладывают еще несколько перибронхиальных швов (рис. 141). Бронхофиксатор снимают, проверяют швы на герметичность повышением интратрахеального давления с помощью дыхательного мешка наркозного аппарата. При недостаточной герметизации культи бронха в рану будет проходить воздух. После снятия бронхофиксатора нужно найти культю а. bronchialis и перевязать ее. Рекомендуется прикрыть культю бронха свободным лоскутом плевры.

В настоящее время пользуются для ушивания культи бронха аппаратом УКБ-7 и сосудов корня легкого — УКЛ-60.

Закончив пересечение легочных сосудов и бронха, приступают к освобождению легкого от оставшихся неразделенными пристеночных и диафрагмальных сращений. После этого легкое остается фиксированным на медиастинальном листке плевры, покрывающей корень легкого сзади; плевру пересекают между двумя лигатурами. Легкое удаляют. Листки медиастинальной плевры сшивают узловыми шелковыми швами и этим закрывают культю сосудов и бронха (плевризация). После зашивания медиастинальной плевры в средостение вводят антибиотики. Перед зашиванием раны грудной клетки делают разрез в седьмом или девятом межреберье по средней подмышечной линии и через него корнцангом проводят дренаж в реберно-диафрагмальный синус. Дренаж оставляют в

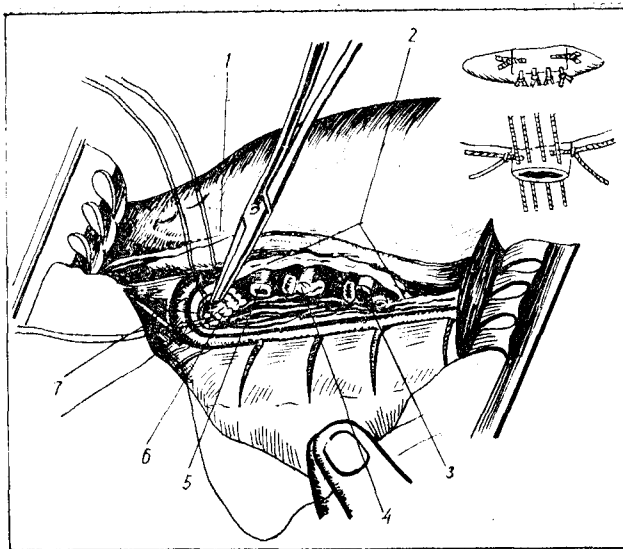


Рис. 141. Пневмонэктомия правого легкого. Вид раны в области корня легкого после удаления легкого:

1 — p. phrenicus на перикарде; 2 — край разреза медиастинального листка плевры; 3 — культя v. pulmonalis inferior; 4 — культя v. pulmonalis superior; 5 — культя a. pulmonalis; 6 — ушивание культи бронха; 7 — v. azigos. В углу справа показаны: схема плевризации культи корня легкого подшиванием медиастинальной плевры и ушивание бронха.

плевральной полости на 24—36 ч. Грудную клетку зашивают послойно. Ребра сближают при помощи кетгутовых швов, проводимых через межреберья.

**Удаление доли легкого — лобэктомия (lobectomy).** Цель этой операции — удаление пораженной доли легкого в пределах анатомических границ с пересечением долевых сосудов и бронха. Удаление доли легкого представляет собой технически более трудную операцию, чем удаление всего легкого. Выполнение ее требует точной ориентировки в топографоанатомических взаимоотношениях долевых сосудов и бронха, что нередко бывает затруднено ввиду зарращения междолевых щелей.

**Показания:** хронические нагноительные процессы (абсцессы, бронхоэктазы) и опухоли в пределах одной доли, туберкулезные каверны.

Удалять любую долю правого и левого легкого можно из переднебокового или заднебокового доступа, применяемого для удаления всего легкого. Техника удаления различных долей легкого в основном одинакова, но в то же время имеются некоторые особенности в обработке долевых сосудов и бронха.

**Техника операции.** После вскрытия полости плевры обнажают корень легкого. Рассекают над ним медиастинальную плевру и выделяют основной ствол легочной артерии, под который

подводят провизорную лигатуру. Приподнимая сосуд лигатурой, марлевым шариком, взятым в длинный зажим, оттесняют листок плевры и клетчатку в сторону ворот легкого и таким путем достигают места деления основного ствола легочной артерии на доле-вые ветви. Изолируют левую верхнедолевую ветвь артерии (при удалении верхней доли левого легкого), которая обычно делится здесь на две сегментарные артерии (для верхушечного и перед-ного сегментов верхней доли). Артерию перевязывают и рассекают между лигатурами.

Затем изолируют вторую верхнедолевую ветвь легочной арте-рии (к заднему сегменту). Для этого рассекают плевру в между-левой щели и обнаруживают ветвь к заднему сегменту, которую пересекают между двумя лигатурами, а несколько ниже этой ар-терии отыскивают и перевязывают ветвь к язычковым сегментам (рис. 142). Закончив обработку артерий верхней доли, вновь воз-вращаются к корню легкого и перевязывают здесь верхнюю лег-очную вену (рис. 143). После рассечения этого сосуда разделяют перибронхиальную ткань и обнажают верхнедолевую бронх, ко-торый пережимают бронхофиксатором, дистальнее от него наклад-ывают зажим Кохера и пересекают между ними бронх (рис. 144). Обработку культи бронха проводят таким же способом, как и при пневмонэктомии. Долю легкого отсекают и удаляют. При пере-сечении верхнедолевого бронха необходимо помнить, что сзади к нему прилегает нисходящий ствол легочной артерии. Культю брон-ха тщательно ушивают листком медиастинальной плевры.

При удалении верхних долей применяют обычно две дренаж-ные трубки: одну вводят в плевральную полость через небольшой разрез в седьмом межреберье по заднеаксиллярной линии, дру-гую — спереди по второму межреберью. Можно дренировать од-ной длинной трубкой с большим количеством отверстий, прове-денной через разрез в седьмом межреберье. Трубку фиксируют изнутри к грудной стенке одним кетгуттовым швом. Рану грудной клетки зашивают послойно, после чего для расправления легкого необходимо шприцем Жане или аспиратором отсосать воздух из плевральной полости.

**Резекция сегмента легкого (segmentectomy).** Показанья: туберкулезная каверна, эхинококковые и бронхогенные кисты.

**Техника операции.** В зависимости от намеченного к уда-лению сегмента избирают соответствующий доступ. Так, верху-шечный и передний сегменты удобнее удалить из переднебокового разреза, а задний и верхушечный — из заднебокового. Вскрывают плевральную полость по одному из межреберий, прилегающих ближе к проекции очага поражения на грудную стенку. При нали-чии спаек легкого с париетальной плеврой осторожно тупым пу-тем отслаивают легкое на небольшом участке. Затем раздвигают ребра, проникают пальцами между легким и грудной стенкой и продолжают рассечение межреберья вверх и вниз под контролем пальцев, чтобы не повредить легкое.

Легкое освобождают от спаек со всех сторон. Если плевраль-

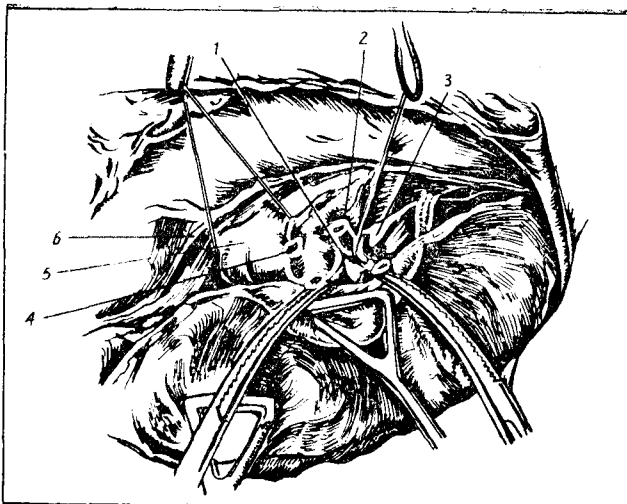


Рис. 142. Лобэктомия. Изолированная перевязка артерии:

1 — культя верхней легочной вены; 2 — культя верхнедолевой бронха; 3, 4 — культя сосудов; 5 — изолированная перевязка артерии; 6 — культя легочной перемычки между сегментами.

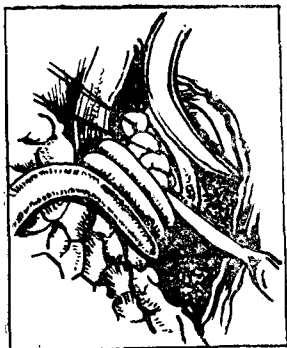

Рис. 143. Лобэктомия. Пересечение и ушивание бронха.

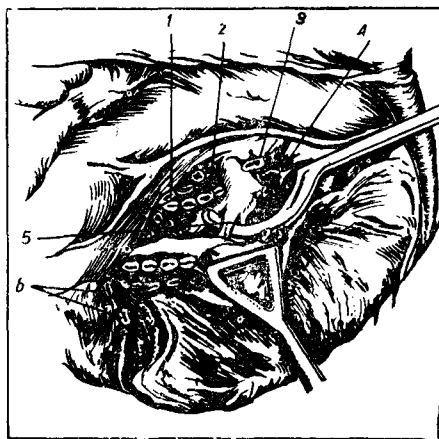


Рис. 144. Лобэктомия верхней доли левого легкого:

1, 2 — культя сосудов; 3 — культя легочной ветви блуждающего нерва; 4 — культя сосуда; 5 — верхняя легочная вена; 6 — диафрагмальный нерв.

ные сращения прочные, лучше пересекать их острым путем. Этому помогает гидравлическая препаровка 0,25% раствором новокаина, которая способствует расслоению спаек (Л. К. Богущ, 1973).

Освободив легкое от сращений, анестезируют область корня



легкого и приступают к выделению сосудисто-бронхиального пучка сегмента. Для этой цели расскают складку плевры, переходящую с легкого на перикард. При этом не следует удаляться от края легкого, так как деление долевых сосудов и бронхов на сегментарные происходит непосредственно у ворот легкого. Рассеченную складку медиастинальной плевры (у корня легкого) постепенно захватывают кровоостанавливающими зажимами Бильрота и отделяют маленькими тупферами до обнажения элементов корня легкого со всех сторон. Изолируют сосуды и бронх удаляемого сегмента (рис. 145), после чего накладывают отдельные лигатуры на сосуды и бронхи. При изолировании и перевязке сосудов легкого надо помнить, что вены имеют тонкие стенки и что грубые манипуляции инструментами могут повлечь за собой перфорацию с тяжелыми осложнениями (кровоотечение, воздушная эмболия).

Последовательность перевязки определяется топографоанатомическим взаимоотношением элементов удаляемого сегмента, так как имеются различия в расположении сосудов и бронхов разных сегментов. После перевязки артерии, вены и бронха приступают к удалению пораженного сегмента, который выделяют в преде-




Рис. 145. Сегментэктомия:

1 — п. rhrenicus; 2, 5, 6, 7, 8, 9, — культы сосудов; 3 — сегментарный бронх; 4 — междолевой ствол легочной артерии; 10 — v. azygos.

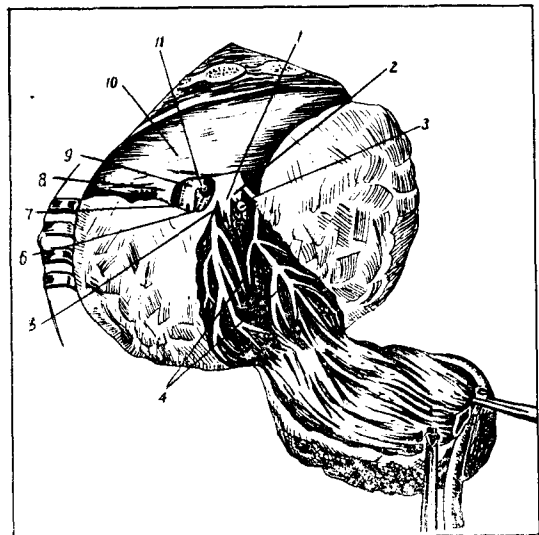


Рис. 146. Сегментэктомия. Сосуды и бронх сегмента пересечены, сегмент отделен от легкого:

1, 2, 3, 5, 6, 7, 11 — культы сосудов; 4 — ложе удаляемого сегмента; 8 — v. azygos; 9 — передний ствол легочной артерии; 10 — п. rhrenicus.

к удалению пораженного сегмента, который выделяют в преде-

лах его границ тупым путем по направлению от корня сегмента к периферии (рис. 146). После гемостаза раны легкого раздувают его с помощью наркозного аппарата, ушивают ложе удаленного сегмента узловыми швами. В некоторых случаях дефект легочной ткани укрывают путем подшивания медиастинальной плевры. Рану грудной клетки зашивают послойно.

Через дополнительный разрез по седьмому межреберью в плевральную полость вставляют дренажную трубку и налаживают активную аспирацию в течение 24—48 ч, что обеспечивает не только отсасывание содержимого, но и расправление легкого.

### **ОПЕРАЦИИ НА ОРГАНАХ СРЕДОСТЕНИЯ**

**Дренирование полости перикарда.** Показания: гнойные перикардиты, ранения сердца, инородные тела в полости перикарда.

Разрез кожи длиной 6—8 см проводят вдоль нижнего края хряща VII ребра слева, начиная от основания мечевидного отростка. Скальпелем рассекают надхрящницу, отслаивают ее распатором и резецируют выделенный участок реберного хряща. Затем разрезают задний листок надхрящницы и захватывают двумя кровоостанавливающими зажимами внутригрудные сосуды, которые пересекают между лигатурами. В рану вводят шпатель или указательный палец левой руки, оттесняют диафрагму кзади и обнаруживают во внутреннем углу раны покрытый жировой клетчаткой перикард. Раздвигают рыхлую клетчатку по его передней поверхности анатомическим пинцетом. Освобожденный перикард прошивают двумя лигатурами-держалками. Между растянутыми лигатурами рассекают перикард скальпелем. После опорожнения полости перикарда ее промывают теплым физиологическим раствором. В рану вставляют резиновый дренаж, края раны сближают редкими швами.

**Перевязка незаращенного артериального (боталлова) протока.** Артериальный проток представляет собой сосудистый ствол, соединяющий в утробной жизни легочную артерию плода с дугой аорты. Через 2—3 сут после рождения проток обычно закрывается, а спустя 6 мес зарастает, превращаясь в *lig. arteriosum*. Однако иногда он остается открытым, вследствие чего создается один из видов врожденных пороков сердца. В таких случаях кровь из аорты во время систолы поступает в легочную артерию, что приводит к смешению артериальной и венозной крови, а также к затруднению выхода крови из правого желудочка. Для устранения этого расстройства кровообращения Гросс в 1938 г. предложил перевязку боталлова протока.

Положение больного на спине, головной конец операционного стола приподнят.

Обезболивание — потенцированный интратрахеальный наркоз.

Техника операции. Плевральную полость вскрывают левосторонним разрезом по третьему межреберью, начиная от

грудины и до передней аксиллярной линии. Рану широко растягивают рапорасширителем. При недостаточной податливости грудной стенки пересекают реберный хрящ III или IV ребра. Легкое отводят в сторону. Под медиастинальную плевру вводят 30—40 мл 0,25% раствора новокаина. Затем рассекают отслоенную раствором медиастинальную плевру вертикальным разрезом, начиная от верхнего края дуги аорты, по направлению к корню легкого. Ориентиром для направления разреза медиастинальной плевры служит промежуток между расположенными на передней поверхности дуги аорты (у нижнего ее края) диафрагмальным и блуждающим нервами. Отодвигая медиастинальную плевру в сторону, обнажают переднюю стенку артериального протока, соседние с ним участки дуги аорты и легочной артерии. Аорту и легочную артерию освобождают от клетчатки на небольшом участке по всей окружности. Под них подводят резиновые полоски, которые можно использовать для сдавления этих сосудов в случае большого кровотечения при разрыве артериального протока. После перевязки протока резиновые полоски удаляют.

Ориентируясь по ходу блуждающего нерва, находят место отхождения от него возвратного гортанного нерва (п. laringeus recurrens). Отделяя впереди от возвратного нерва жировую клетчатку, подходят к передней поверхности боталлова протока (рис. 147). Подтягивают слегка легочную артерию книзу и выявляют контуры протока. Расположение протока определяется следующими ориентирами: сверху — дугой аорты, снизу — легочной артерией, сзади — возвратным гортанным нервом.

После того как проток выделен, под него подводят иглой Дешана или изогнутым пинцетом две прочные шелковые лигатуры (№ 4—5) и завязывают их на расстоянии друг от друга: одну — у аортального конца, другую — у легочной артерии; после этого проток пересекают между лигатурами (можно не пересекать).

Учитывая опасность расслабления лигатур, можно рассекать проток между двумя зажимами и концы его зашивать непрерывным сосудистым швом (А. Н. Бакулев, 1955; П. А. Куприянов, 1960, и др.).

**Операции на грудном отделе пищевода.** На заре хирургии пищевода И. И. Насимовым (1887) был предложен экстраплевральный доступ с резекцией участков V, VI, VII, VIII ребер по паравертебральной линии. Автор стремился этим создать ближайший доступ и устранить опасность пневмоторакса. Однако радикальные операции на пищеводе оказались осуществленными лишь тогда, когда был достаточно разработан трансплевральный доступ со вскрытием плевральной полости.

Современные оперативные доступы к пищеводу в основном базируются на принципе, разработанном В. Д. Добромысловым (1900). Этот доступ осуществляется разрезом по шестому или седьмому межреберью, которым вскрывают одновременно плевральную и брюшную полости (торако-абдоминальный доступ). В

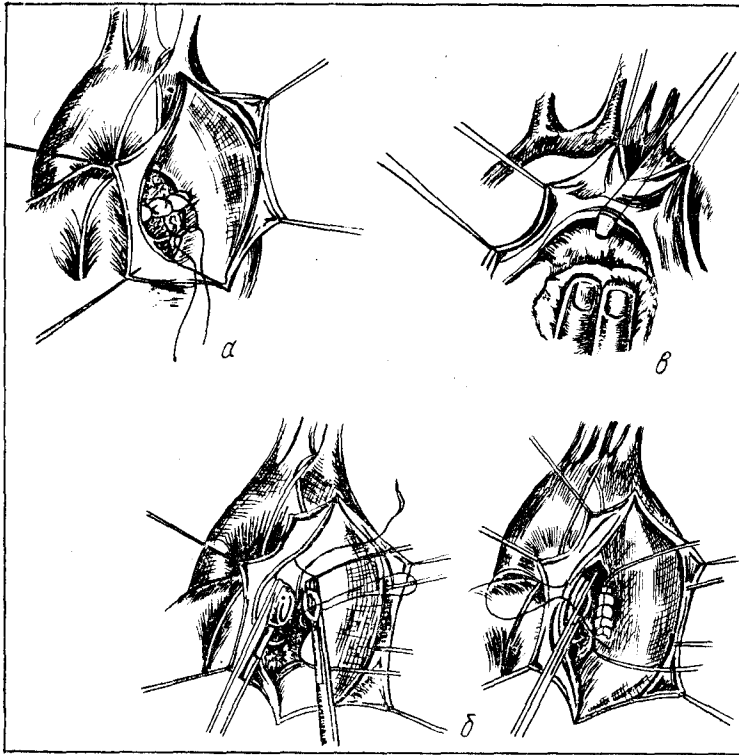


Рис. 147. Перевязка артериального протока:

а — перевязка артериального протока прошивной лигатурой; б — ушивание концов пересеченного артериального протока; в — внутриперикардальное выделение и перевязка открытого артериального протока.

соответствии с изгибами пищевода разрезы проводят слева и справа. Так, например, для удаления опухолей в среднем отделе пищевода у дуги аорты рекомендуется правосторонний переднебоковой доступ по шестому межреберью с резекцией VII ребра; для подхода к нижнему отделу и кардии применяют левосторонний разрез по седьмому — восьмому межреберью. Опухоли кардии нижнего отдела пищевода А. Г. Савиных рекомендует удалять абдоминальным путем с рассечением диафрагмы впереди от пищеводного отверстия и пересечением ножек диафрагмы.

Для восстановления непрерывности желудочно-кишечного тракта после резекции пищевода образуют анастомозы между оральным отделом пищевода и петлей тонкой или толстой кишки либо желудком, выведенным в грудную полость. Петлю кишки можно провести трансплеврально, за грудиной (ретростернально) или в подкожном туннеле впереди от грудины (антеторакально) по Ру—Герцену—Юдину (рис. 148).

**Искусственный антеторакальный пищевод.** Показания: рубцовые сужения (стриктуры) пищевода, не поддающиеся расшире-

нию при помощи бужирования. Операцию осуществляют в два этапа. На первом этапе берут необходимой длины петлю тонкой кишки на сосудистой ножке и проводят ее впереди грудины под кожей до уровня щитовидного хряща слева. На втором этапе соединяют конец подведенной кишки с пищеводом.

Положение больного на спине.

Техника операции по Ру—Герцену—Юдину. Брюшную полость вскрывают по белой линии до середины расстояния между пупком и мечевидным отростком. Если наложенный ранее для питания больного гастростомический свищ расположен по средней линии, то брюшную полость вскрывают ниже свища. Рану расширяют брюшными зеркалами, находят flexura duodenojejunalis и, отступя от нее на 8—10 см, рассекают брыжейку тонкой кишки. Через это отверстие начинают отсечение брыжейки. Поэтапно перевязывают у корня брыжейки сосуды, сохраняя при этом сосудистые аркады первого и второго порядка. Выделение петли тонкой кишки начинают с перевязки радиальных ветвей от *a. mesenterica superior*, из которых образуются сосудистые аркады. Перевязывают обычно 3—4 радиальных сосуда как можно ближе к корню брыжейки. Желательно артерию и вену лигировать отдельно. Отсечение брыжейки петли кишки продолжают до тех пор, пока не получится необходимой длины отрезок с ненарушенной сосудистой дугой.

Верхнюю часть кишечной петли ближе к flexura duodenojejunalis пересекают между двумя зажимами Пайра. Центральный короткий отрезок кишки вместе с зажимом пока оставляют на месте, просвет же периферического отрезка сразу закрывают обвивным кетгутовым швом, поверх которого накладывают кисетный шов. Примеряют выделенную кишку, располагая ее без натяжения впереди грудины вплоть до щитовидного хряща (при натяжении трансплантат приобретает землисто-серый цвет). Затем петлю тонкой кишки обкладывают салфетками, смоченными теплым физиологическим раствором.

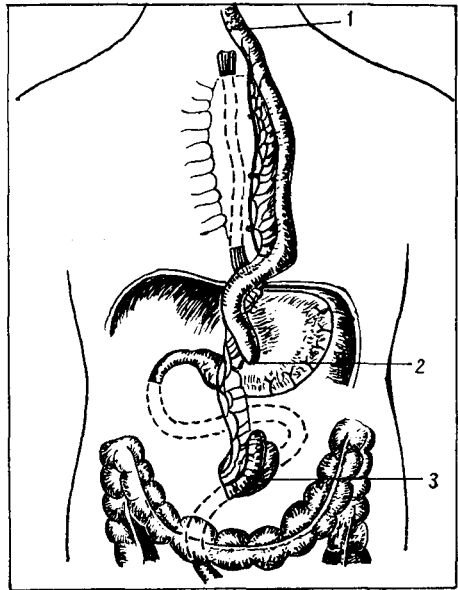


Рис. 148. Искусственный пищевод по Ру—Герцену—Юдину (схема). Петля тонкой кишки на сосудистой ножке проведена в подкожном туннеле впереди грудины:

1 — анастомоз кишечного трансплантата с шейным отделом пищевода; 2 — анастомоз с желудком; 3 — анастомоз между приводящей и отводящей петлей тонкой кишки после резекции части кишки.

Определив состояние кровообращения выделенного отрезка кишки, накладывают анастомоз конец в бок между коротким дуоденальным отрезком, зажатым в пайровский зажим, и отводящим коленом мобилизованной части кишки у ее основания. В брыжейке поперечноободочной кишки и *lig. gastrocolicum* прорезают ножницами отверстие, через которое проводят выделенный отрезок тощей кишки и укладывают его впереди желудка. Между мобилизованным отрезком и желудком накладывают анастомоз.

Этот момент операции можно и не производить, тогда пища будет проходить в тонкую кишку, минуя желудок. Меняют перчатки и приступают к образованию подкожного туннеля. У детей его можно проделать с помощью изогнутого корнцанга или же специальных подкожных расширителей. Сначала отслаивают кожу на брюшной стенке, начиная с верхнего угла раны, и продолжают образование туннеля под кожей впереди грудины с таким расчетом, чтобы в дальнейшем не произошло сдавления проводимой кишки. В верхнем конце подкожного туннеля делают небольшой разрез кожи, через него проводят корнцанг вниз, к брюшной ране, захватывают концы кисетного шва, наложенного на кишку, и осторожно вытягивают ее кверху через подкожный туннель до уровня шитовидного хряща. Продвижению кишечной петли помогают поглаживанием кожи над ней. К стенке кишечной петли, у места перехода ее в подкожный туннель, подшивают брюшину. Зашивают рану брюшной стенки, вставляют резиновый дренаж на сутки.

Второй этап операции выполняют через 15—20 дней. Смазывают слизистую глотки раствором кокаина и вводят под кожу 1 мл атропина (1:1000). Проводят кожный разрез вдоль переднего края левой грудиноключично-сосцевидной мышцы, обнажают левый край шейного отдела пищевода и накладывают анастомоз между кишкой и пищеводом.

**Резекция грудного отдела пищевода.** Показания: рак пищевода, сужения пищевода, не поддающиеся консервативному лечению.

Положение больного на левом боку на валике; головной конец стола немного поднят.

Обезболивание — интратрахеальный наркоз закисью азота или эфиром в сочетании с мышечными релаксантами и управляемым дыханием.

Техника операции по Тореку. I этап. Полость плевры вскрывают по ходу резецированного V или VI ребра справа на всем протяжении. Устанавливают оперательность опухоли. Далее рассекают задний листок медиастинальной плевры и захватывают *v. azygos*, которую пересекают между двумя лигатурами. После этого обзорю доступен почти весь грудной отдел пищевода.

Пищевод отпрепаровывают из его ложа вместе с лимфатическими узлами и клетчаткой средостения от диафрагмы до нижнего края

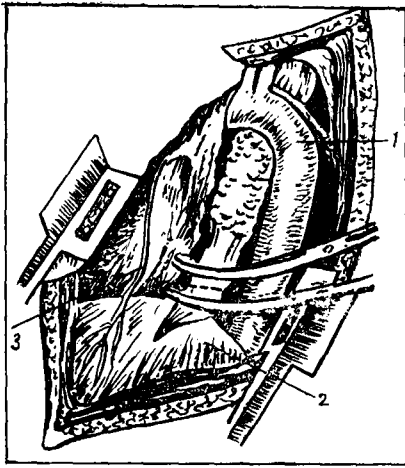


Рис. 149. Чресплевральная резекция пищевода:  
1 — дуга аорты; 2 — диафрагма; 3 — диафрагмальный нерв на перикарде.

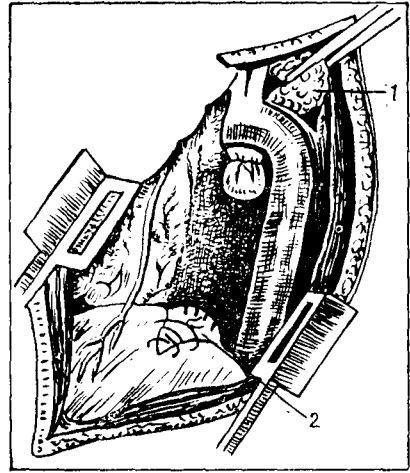


Рис. 150. Выведение орального отрезка пищевода из-под дуги аорты:  
1 — вскрыт листок медиастинальной плевры над дугой аорты, пищевод подтягивают на марлевой полоске; 2 — наложены погружные швы на желудок, показано ушивание рассеченной части диафрагмы.

верхнегрудной апертуры. Блуждающие нервы осторожно отделяют от пищевода, пересекая лишь при необходимости их ветви. Пищевод оттягивают кверху марлевой салфеткой, отделяя его от блуждающих нервов и грудного лимфатического протока.

Оттесняя книзу (рукой или тупым крючком) диафрагму, входят пальцем в пищеводное отверстие и осторожно круговыми движениями мобилизуют брюшной отдел пищевода и начальную часть кардиального отдела желудка. Пищевод пересекают между двумя зажимами непосредственно над кардией (рис. 149). Нижний конец пищевода смазывают йодом и ушивают трехъярусным швом; пищеводное отверстие диафрагмы ушивают над культей пищевода. Оральный конец пищевода закрывают резиновым колпачком и закрепляют его лигатурой. Грудную полость дренируют и зашивают. В некоторых случаях при узком пространстве за дугой аорты рекомендуется пересечь между двумя лигатурами 2—3 межреберные артерии.

II этап. Производят шейную медиастиномитию по переднему краю левой грудиноключично-сосцевидной мышцы. Из этого разреза захватывают шейный отдел пищевода и постепенно подтягивают его кверху до тех пор, пока в рану не выйдет весь грудной отдел пищевода (рис. 150). Резецируют опухоль и формируют эзофагостому.

III этап. Накладывают гастростому для кормления больного через трубку.

Через 2—3 нед (иногда больше) может быть выполнен последний этап операции — пластика пищевода одним из принятых методов (антеторакальный, ретростернальный).

### КОНТРОЛЬНЫЕ ВОПРОСЫ

1. Топографическая анатомия грудной стенки — послышная топография, кровоснабжение, иннервация.
2. Топография межреберных промежутков, сосудисто-нервный пучок.
3. Топографическая анатомия молочной железы, кровоснабжение, иннервация.
4. Пути оттока лимфы от молочной железы и их значение для метастазирования при опухоли молочной железы.
5. Топография легких и плевры. Плевральная полость, плевральные синусы и их практическое значение.
6. Долевое, сегментарное строение легких.
7. Органы переднего и заднего средостения, их топографическая анатомия.
8. Клетчатка средостения и ее связь с другими клетчаточными пространствами.
9. Пункция плевральной полости (показания, техника, опасности).
10. Пункция перикарда (показания, техника).
11. Техника поднадкостничной резекции ребра.
12. Операции на молочной железе при маститах, доброкачественных и злокачественных опухолях.
13. Понятие о пневмотораксе. Тактика хирурга при открытом, закрытом и клапанном пневмотораксе. Дренажирование плевральной полости.
14. Торакопластика.
15. Оперативные доступы к органам грудной полости — торакотомия, ее виды, техника.
16. Операции на легких — пневмоэктомия, лобэктомия, сегментэктомия.
17. Перевязка незаращенного артериального (боталлова) протока.
18. Операции на грудном отделе пищевода (показания, техника). Антеторакальный пищевод.

### ЛИТЕРАТУРА

- Амосов Н. М. Очерки торакальной хирургии. — Киев: Госмедиздат УССР, 1958. — 727 с.
- Курирянов П. А. Операции на органах груди. — Л.: Медгиз, Ленинградское отд-е, 1960. — 290 с.
- Петровский Б. В. Перельман М. И., Королева Н. С. Трахеобронхиальная хирургия. — М.: Медицина, 1978. — 296 с.



## ОПЕРАЦИИ НА БРЮШНОЙ СТЕНКЕ И ОРГАНАХ БРЮШНОЙ ПОЛОСТИ

### ТОПОГРАФИЧЕСКАЯ АНАТОМИЯ ОБЛАСТИ ЖИВОТА

**Переднебоковая брюшная стенка.** Под переднебоковой брюшной стенкой понимают комплекс мягких тканей, прикрывающих брюшную полость в пределах границ живота. Границами живота являются: вверху — реберные дуги, внизу — подвздошные гребни, паховые складки (паховые связки), лонные бугорки и верхний край лонного сращения.

Боковой границей живота является вертикальная линия, соединяющая XI ребро с подвздошным гребнем (линия Лесгафта). Эти линии, соответствующие продолжению средних подмышечных, отделяют область живота от поясничной области.

Для определения точной локализации патологического очага и проекции органов брюшной полости брюшную стенку делят на ряд областей: надчревная (epigastrium), чревная (mesogastrium) и подчревная (hypogastrium).

Двумя вертикальными линиями, проводимыми от лонного бугорка соответственно наружному краю прямой мышцы живота (с обеих сторон), каждая из упомянутых трех областей делится в свою очередь на три отдела: парные — подреберные, боковые области живота и паховые; непарные — собственно надчревная, пупочная и надлобковая области (рис. 151.)

Слои переднебоковой стенки живота в разных областях различны.

Кожа брюшной стенки тонка и очень подвижна. Эластичные свойства кожи выражены настолько хорошо, что она может сильно растягиваться при повышении внутрибрюшного давления (метеоризм, беременность, водянка, опухоли и др.).

Подкожная клетчатка может содержать значительное количество жира, за исключением области пупка, где жира совсем нет, и белой линии, где подкожного жира обычно мало. В подкожной клетчатке от границы между средней и медиальной третью паховой связки по направлению к пупку идет а. epigastrica superficialis, сопровождаемая одноименной веной. Кнаружи от нее проходят веточки а. circumflexa ilium superficialis, идущие по направлению к подвздошному гребню, а в районе наружного пахового кольца встречаются ветви а. pudenda externa (все из бедренной артерии; рис. 152). В верхней половине живота артерии весьма незначительны по калибру и являются ветвями межреберных и поясничных артерий.

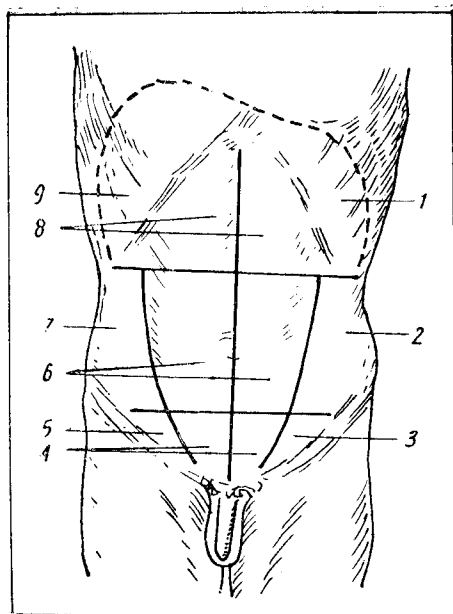


Рис. 151. Области живота (схема):

1 — левая подреберная область; 2 — левая боковая область живота; 3 — левая подвздошно-паховая область; 4 — надлобковая область; 5 — правая подвздошно-паховая область; 6 — пупочная область; 7 — правая боковая область живота; 8 — собственно надчревная область; 9 — правая подреберная область.

проходят в продольном направлении две артерии с венами — *a. epigastrica inferior*.

**Влагалище прямой мышцы** образуется за счет широких мышц живота следующим образом (рис. 153). Апоневроз наружной косой мышцы целиком направляется кпереди от прямой мышцы. Апоневроз внутренней косой мышцы делится на две пластинки, из которых одна покрывает прямую мышцу живота спереди, другая — сзади. Апоневроз поперечной мышцы идет позади прямой мышцы живота.

Таким образом, наружная и внутренняя косые мышцы своими апоневрозами образуют переднюю стенку влагалища прямой мышцы, внутренняя косая и поперечная мышцы — заднюю стенку влагалища.

Однако такое строение влагалища прямой мышцы отмечается на протяжении верхних двух третей прямой мышцы. На расстоянии в среднем 5 см книзу от пупка задняя стенка влагалища обрывается, так как начиная с этого уровня вниз все сухожилия широких мышц входят в состав передней стенки влагалища прямой мышцы. Сухожильные волокна задней стенки влагалища образуют здесь дугообразную (полукружную) линию, обращенную

Подкожные вены живота. *v. epigastrica superficialis* и *v. thoracoepigastrica* вблизи пупка анастомозируют, образуя связь между системами верхней и нижней полых вен (кавокавальные анастомозы).

Поверхностная фасция передней брюшной стенки состоит из двух листков; они отчетливо заметны в нижней половине живота, особенно в области пахового канала. Поверхностный листок фасции содержит много жира и переходит на бедро, не прикрепляясь к паховой связке. Глубокий листок (Томсонова пластинка) прикрепляется к паховой связке.

**Мышцы живота** — наружная косая мышца, внутренняя косая мышца и поперечная мышца — имеют различные направления волокон. Прямая мышца живота тянется от лонной кости до хрящей V—VII ребер. Позади прямой мышцы

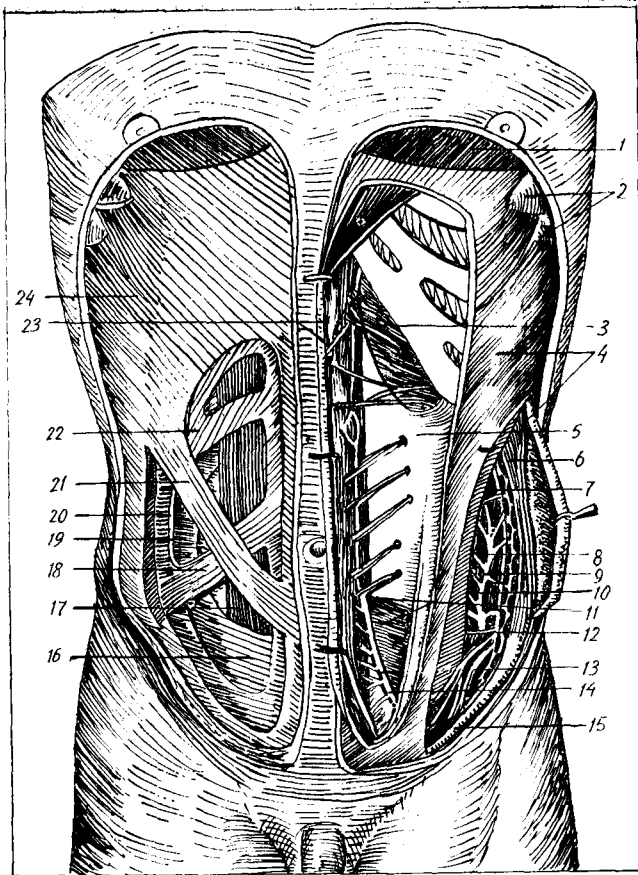


Рис. 152. Топография мышц, сосудов и нервов передней брюшной стенки:  
 1 — m. pectoralis major; 2 — m. serratus anterior; 3 — m. transversus abdominis и а. epigastrica sup.; 4, 21, 24 — m. obliquus externus abdominis; 5 — задняя стенка влагалища прямой мышцы живота; 6, 18, 3, 20, 22 — m. obliquus internus abdominis; 7, 16, 19 — m. transversus abdominis; 8 — n. intercostalis XI; 9 — а. circumflexa ilium profunda; 10 — n. intercostalis XII; 11 — полукружная линия, поперечная линия и по. сречная фасция; 12 — n. iliohypogastricus; 13 — n. ilioinguinalis; 14 — а. epigastrica inferior; 15 — lig. inguinale; 17 — m. rectus abdominis; 23 — прямая мышца живота, повернутая кнутри, и передняя стенка ее влагалища.

выпуклостью кверху — *linea arcuata*. Ниже дугообразной линии позади мышцы находится поперечная фасция.

Наиболее глубокие слои переднебоковой брюшной стенки состоят из поперечной фасции, предбрюшинной клетчатки и париетальной брюшины.

**Белая линия живота, пупок и пупочное кольцо.** Белая линия живота образуется за счет перекрещивающихся сухожильных пучков шести широких мышц живота. Она отделяет обе прямые мышцы, и направление ее соответствует срединной линии тела.

Белая линия тянется от мечевидного отростка до симфиза, причем выше пупка имеет вид полосы, ширина которой увеличи-

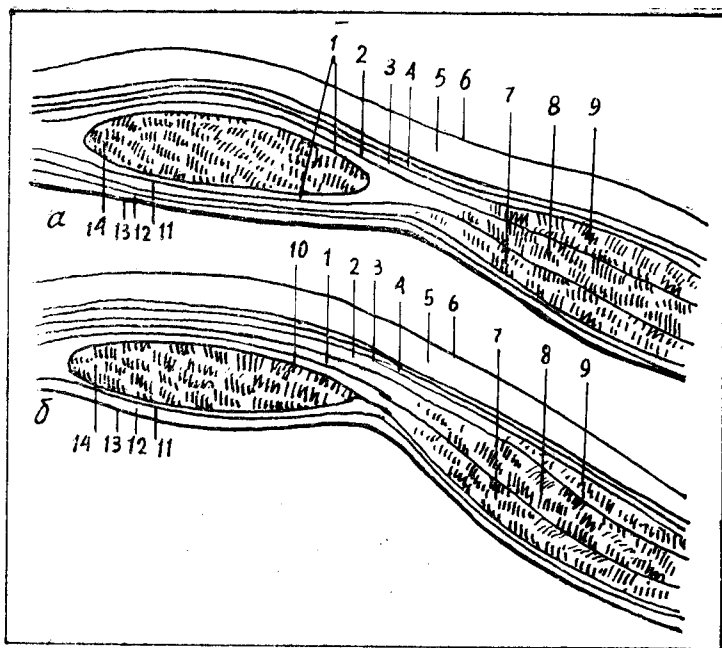


Рис. 153. Строение влагалища прямой мышцы живота на поперечном разрезе:

А — выше полукружной линии; Б — ниже полукружной линии (полусхематически). 1 — апоневроз внутренней косой мышцы живота; 2 — апоневроз наружной косой мышцы живота; 3 — собственная фасция живота; 4 — поверхностная фасция живота; 5 — подкожная клетчатка; 6 — кожа; 7 — поперечная мышца живота; 8 — внутренняя косая мышца живота; 9 — наружная косая мышца живота; 10 — апоневроз поперечной мышцы живота; 11 — поперечная фасция; 12 — предбрюшинная клетчатка; 13 — брюшина; 14 — прямая мышца живота.

вается по направлению к пупку. На середине расстояния между мечевидным отростком и пупком ширина ее составляет 1,5 см, а на уровне пупка — 2—2,5 см и более. Ниже она суживается, но становится толще.

Пупок по своему положению почти соответствует середине расстояния между верхушкой мечевидного отростка и верхним краем симфиза. Он представляет собой втянутый рубец, образовавшийся на месте пупочного кольца, — отверстие, окаймленное апоневротическими волокнами белой линии живота. Через отверстие в период внутриутробного развития проходят три сосуда (две пупочные артерии, пупочная вена) и мочевого проток. В дальнейшем эти образования заустевают и превращаются в связки: *iga-chus* — в срединную пупочную связку, пупочные артерии — в латеральные пупочные связки, а пупочная вена — в круглую связку печени (рис. 154). После отпадения пуповины пупочное кольцо затягивается рубцовой тканью.

Слои, образующие пупок, состоят из тонкой кожи, сращенной с рубцовой тканью, пупочной фасции и брюшины. Здесь нет ни

подкожной, ни предбрюшинной клетчатки. Пупочная фасция, представляющая собой часть внутрибрюшинной фасции, состоит из поперечных волокон и срастается с брюшиной, а также с влагалищем прямых мышц.

**Паховый канал** — это щель между широкими мышцами живота, через которую у мужчин проходит семенной канатик, у женщин — круглая маточная связка. Канал этот располагается также над внутренней половиной паховой связки и имеет косое направление: сверху вниз, снаружи внутрь и сзади наперед. Длина его у мужчин 4—5 см; у женщин он несколько длиннее, но по сравнению с мужским более узок.

**Стенки пахового канала и паховый промежуток.** В паховом канале различают четыре стенки и два отверстия (рис. 155). Передней стенкой канала считается апоневроз наружной косой мышцы живота, верхней стенкой — нижние края внутренней косой и поперечной мышц живота. Нижняя стенка образована загнутым кзади и кверху нижним краем паховой связки, задняя стенка — поперечной фасцией. Промежуток между верхней и нижней стенкой пахового канала в хирургии обозначается как паховый промежуток. Стенки пахового канала в поперечном разрезе схематически представлены на рис. 156.

**Наружное (подкожное) отверстие пахового канала,** или поверхностное кольцо, имеет треугольную форму и направлено кнаружи и слегка кверху. Основание треугольника лежит на лонной кости, а стороны образованы расщеплением апоневроза наружной косой мышцы живота.

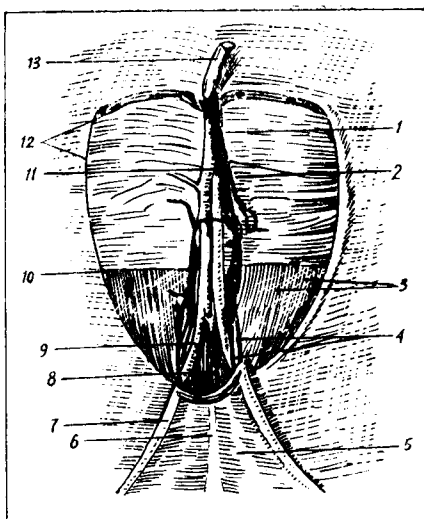


Рис. 154. Задняя поверхность передней брюшной стенки в пупочной области. В окружности пупка пристеночная брюшина удалена (по Haeferl, с изменениями):

1 — lig. teres hepatis; 2 — vv. paraumbilicales; 3 — поперечная фасция и просветивающая сквозь нее прямая мышца живота; 4 — vv. vesicumbilicales; 5 — fossa supravesicalis; 6 — plica umbilicalis mediana; 7 — plica umbilicalis media; 8 — lig. umbilicale medianum (облитерированный urachus); 9 — lig. umbilicale laterale (облитерированная часть пупочной артерии); 10 — linea arcuata (semicircularis — ВНА); 11 — пупок; 12 — края расщепленной брюшины; 13 — lig. falciforme hepatis.

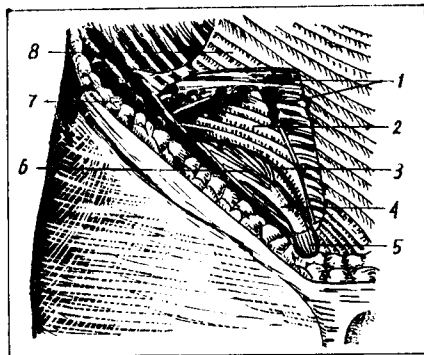


Рис. 155. Задняя стенка пахового канала (воронкообразная фасция): 1 — m. obliquus internus abdominis с ее апоневрозом; 2 — m. transversus abdominis; 3 — falk inguinalis; 4 — funiculus spermaticus; 5 — m. cremaster; 6 — fascia infundibuloformis; 7 — пупартэва связка; 8 — m. obliquus externus abdominis с ее апоневрозом.

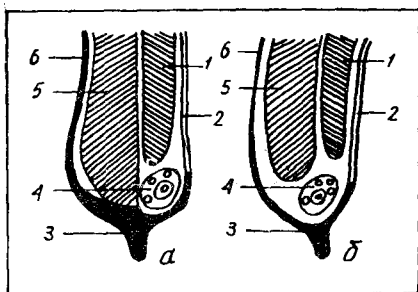


Рис. 156. Схема строения пахового канала у здоровых людей (А) и у больных, страдающих паховой грыжей (Б), на сагитальном разрезе (по П. А. Куприянову):

1 — поперечная мышца живота; 2 — поперечная фасция; 3 — паховая связка; 4 — семенной канатик; 5 — внутренняя косая мышца живота; 6 — апоневроз наружной косой мышцы живота.

**Внутреннее отверстие пахового канала**, или глубокое паховое кольцо, представляет собой отверстие в поперечной фасции, через которое проходит семенной канатик. Это отверстие образуется, однако, не вследствие прободения поперечной фасции семенным канатиком, а в результате того, что последний увлекает за собой фасцию и образует воронкообразное выпячивание ее наподобие пальца перчатки. Таким образом из поперечной фасции образуется общая влагалищная оболочка канатика и яичка (*tunica vaginalis communis testes et funiculi spermatici*), которая теперь (по РНА) обозначается термином «*fascia spermatica interna*».

Около глубокого пахового кольца, с внутренней стороны окаймленного начальным отделом а. *epigastrica inferior*, сходятся элементы семенного канатика — *ductus deferens* и *vasa spermatica*, направляющиеся затем в паховый канал.

Семенной канатик представляет собой совокупность образований, связанных рыхлой клетчаткой и покрытых общей с яичком влагалищной оболочкой, поверх которой лежит *m. cremaster*, а вне канала — еще и *fascia cremasterica*. *M. cremaster* образован преимущественно волокнами внутренней косой мышцы живота. Кроме этих волокон, в образовании *m. cremaster* участвуют волокна поперечной мышцы живота и др.

В состав семенного канатика входят: 1) семявыносящий проток (*ductus deferens*); 2) кровеносные и лимфатические сосуды и нервы протока и яичка; 3) остаток влагалищного отростка брюшины. Наиболее крупным сосудом является а. *testicularis*, ее оплетают симпатические волокна из аортального сплетения, образующие *plexus testicularis*. Две другие артерии — а. *cremasterica* и а. *ductus deferentis* — значительно уступают первой по калибру.

Артерии сопровождаются венами, которые выходят из яичка, образуя густое сплетение — *plexus pampiniformis* (виноградная лоза).

#### ТЕХНИКА ОПЕРАЦИИ ПРИ ГРЫЖАХ ПЕРЕДНЕЙ БРЮШНОЙ СТЕНКИ И НА ОРГАНАХ БРЮШНОЙ ПОЛОСТИ

Грыжей брюшной стенки, или наружной грыжей живота, называется выходение брюшных внутренностей в брюшном мешке под кожу через естественное отверстие в мышечно-апоневротическом слое или через отверстие в этом же слое, образовавшееся в

результате операции или травмы. Составными элементами грыжи являются грыжевые ворота, грыжевой мешок, грыжевое содержимое.

Грыжевыми воротами называется щель или отверстие в мышечно-апоневротическом слое брюшной стенки, через которое выходит грыжевой мешок.

Грыжевой мешок — это выпячивание париетальной брюшины, проникающее через грыжевые ворота под кожу.

Грыжевым содержимым могут быть кишечные петли, сальник и др.

В зависимости от локализации различают: паховые, бедренные, пупочные, запирательные грыжи и грыжи белой линии и др.

Показания к операции по поводу грыжи: боли, нарушение функции желудочно-кишечного тракта, ущемление, затруднения при физической работе, ходьбе и т. д.

Принцип операции при грыжах передней брюшной стенки состоит в устранении грыжевого выпячивания и пластическом укреплении стенок пахового канала (или слабых участков брюшной стенки) для предотвращения рецидива грыжи.

Операция включает следующие этапы: 1) послойное рассечение тканей над грыжевым выпячиванием; 2) рассечение грыжевых ворот; 3) выделение грыжевого мешка; 4) вскрытие мешка и ревизия его содержимого; 5) пластическое закрытие грыжевых ворот.

**Паховые грыжи.** В зависимости от стадии развития, локализации и структуры различают следующие грыжи:

— **начальные (канальные)**, когда имеет место лишь легкое растяжение апоневроза наружной косой мышцы живота, то есть передней стенки пахового канала, а также увеличение размера наружного отверстия, когда грыжевое выпячивание находится в паховом канале и не спускается через наружное отверстие;

— **косые паховые**, когда грыжевое выпячивание повторяет путь семенного канатика;

— **прямые** — выпячивание мешка происходит через медиальную паховую ямку, медиальнее глубокого пахового кольца. Грыжа проходит не через весь паховый канал, а только через наружное его отверстие, которое находится почти на уровне медиальной паховой ямки, и путь грыжи — прямой. Грыжевой мешок при этой паховой грыже расположен вне общей влагалищной оболочки и не проникает в мошонку;

— **вправимые**, когда грыжевое выпячивание свободно вправляется в брюшную полость;

— **невправимые**, если грыжевое выпячивание не вправляется в брюшную полость вследствие наличия сращений между грыжевым мешком, окружающими ее мягкими тканями и содержимым грыжевого мешка;

— **ущемленные**, то есть имеет место резкое сдавление грыжевого содержимого на уровне ворот грыжи у наружного пахового кольца.

К особому виду относятся скользящие грыжи. Грыжевой мешок при этом представлен частично стенкой полого органа, не покрытой брюшиной (мочевой пузырь, слепая кишка и др.).

Все современные способы пластики пахового канала при паховых грыжах можно разделить на две основные группы:

— укрепление передней стенки пахового канала при помощи дубликатуры апоневроза наружной косой мышцы (способ А. В. Мартынова) или подшивания внутренней косой и поперечной мышц живота к пупартовой связке впереди семенного канатика (способы А. А. Боброва, Жирара, С. И. Спасокукоцкого, А. М. Кимбаровского и др.);

— укрепление задней стенки пахового канала путем подшивания мышц брюшной стенки к пупартовой связке позади семенного канатика (способ Бассини).

Положение больного на спине.

Обезболивание — местная инфильтрационная анестезия, реже эндотрахеальный наркоз.

**Техника операции грыжесечения при паховых грыжах.** После разреза длиной 10—12 см параллельно и на 2 см выше (кнутри) от паховой складки рассекают кожу, подкожную клетчатку, поверхностную фасцию, состоящую из двух листков, и очищают от клетчатки апоневроз наружной косой мышцы живота. Через наружное отверстие в паховый канал вводят желобоватый зонд и по нему рассекают апоневроз. Края рассеченного апоневроза берут на зажим и разводят в стороны, отделяя от подлежащих мышц, при этом снаружи обнажается паховая связка. Затем выделяется грыжевой мешок. Для этого общую влагалищную оболочку семенного канатика с мышечными волокнами, расположенными поверх нее, рассекают вдоль и среди элементов канатика отыскивают стенку грыжевого мешка, которую узнают по беловатому цвету. Грыжевой мешок у дна захватывают зажимами Пеана и тупым путем возможно глубже, до места перехода шейки в брюшину выделяют из элементов семенного канатика.

Выделение грыжевого мешка значительно облегчается при применении гидравлической препаровки, что достигается введением 0,25 % раствора новокаина. При наличии сращений грыжевого мешка с окружающими тканями его выделяют острым путем. Выделенный на всем протяжении грыжевой мешок вскрывают между двумя пинцетами ближе к дну, а затем разрез удлинняют вдоль линии — под контролем зрения.

Внутренности, находящиеся в мешке, осматривают и, если они не изменены, вправляют в брюшную полость. Пустой грыжевой мешок несколько вытягивают, прошивают шелком у шейки, перевязывают с двух сторон и отсекают. Убедившись, что культя грыжевого мешка не кровоточит, срезают свободные концы лигатур. Семенной канатик укладывают на место. Производят пластику пахового канала.

Способ А. А. Боброва. Укрепляется передняя стенка пахового канала. После рассечения кожи, подкожной клетчатки, по-



верхностной фасции рассекают по зонду апоневроз наружной косой мышцы живота, то есть вскрывают переднюю стенку пахового канала. Захватывая края апоневроза зажимами, отделяют верхнемедиальный и нижнелатеральный лоскуты апоневроза от подлежащих, внутренней косой и поперечной мышц. При этом снаружи обнажается паховая связка. После обработки и отсечения грыжевого мешка по вышеизложенной методике приступают к пластике передней стенки пахового канала.

Верхнемедиальный лоскут апоневроза наружной косой мышцы, внутреннюю косую и поперечную мышцы вместе с поперечной фасцией подшивают к паховой связке и наружному (нижнему) лоскуту апоневроза наружной косой мышцы впереди семенного канатика. Края апоневроза наружной косой мышцы в отличие от способа Жирара — Спасокукоцкого, при котором производят дубликатуру апоневроза, сшивают 4—6 узловыми швами.

**Способ Жирара.** Отдельными узловыми шелковыми швами подшивают свободные края внутренней косой и поперечной мышц живота к паховой связке спереди от семенного канатика. Поверх этих швов вторым рядом накладывают швы на внутренний, или, как его принято называть, верхний край рассеченного апоневроза, подшивая его к паховой связке.

Свободный нижний лоскут апоневроза наружной косой мышцы живота подшивают к вышележащему участку в виде дубликатуры. Передняя стенка пахового канала после этого вида пластики состоит из дубликатуры апоневроза и двух мышечных слоев (поперечная и внутренняя косая мышцы), подшитых к паховой связке (рис. 157).

**Способ Жирара—Спасокукоцкого.** Поверх семенного канатика верхний лоскут апоневроза наружной косой мышцы вместе со свободными краями внутренней косой и поперечной мышц подшивают отдельными шелковыми швами к паховой связке на всем протяжении пахового канала за исключением его поверхностного отверстия. Чтобы не сужать операционного поля, сначала все швы накладывают, не завязывая. Завязывание узлов нужно начинать с латерального края раны. Последний шов завязывают, проверяя размеры отверстия в нижнем углу раны для семенного канатика. Оно должно пропускать только кончик указательного пальца. Нижний лоскут апоневроза подшивают к верхнему вторым рядом швов в виде «полы пальто» (рис. 158).

**Способ А. Н. Мартынова** основан на сшивании однородных тканей. При этой методике мышцы в шов не захватываются. К паховой связке узловыми шелковыми швами подшивают край верхнего лоскута апоневроза наружной косой мышцы живота. Край нижнелатерального лоскута, прикрывая наложенные швы, фиксируют к апоневрозу выше в виде дубликатуры.

**Способ Ру—Герцена—Краснобаева.** Разрез такой же, как и при других методах грыжесечения. Рассекаются кожа, подкожная клетчатка, поверхностная фасция, состоящая из двух листков. Апоневроз наружной косой мышцы живота не вскрывается,

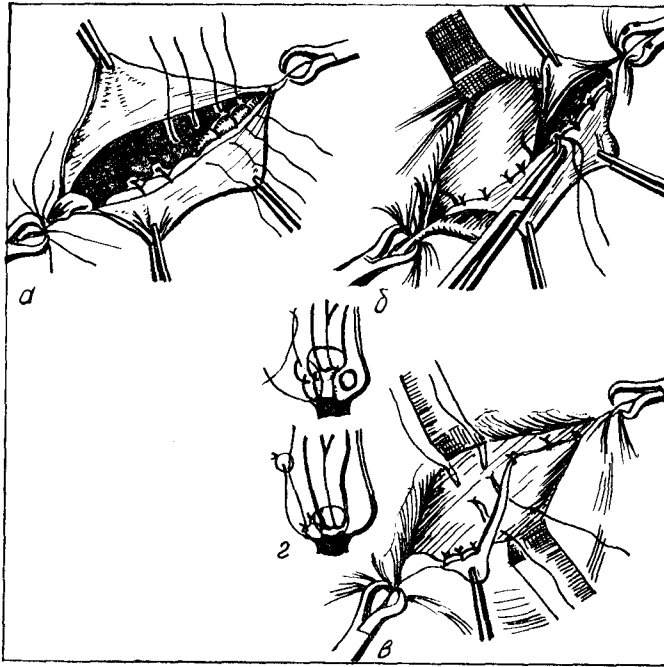


Рис. 157. Пластика пахового канала по Жирау:

а — подшивание внутренней косой и поперечной мышц живота к паховой связке; б — подшивание верхнего (внутреннего) лоскута апоневроза наружной косой мышцы живота к паховой связке; в — подшивание нижнего (наружного) лоскута апоневроза к верхнему; г — схема операции.

а только очищается от клетчатки. При необходимости выделяется и обрабатывается грыжевой мешок по общим правилам. Затем создается дубликатура из апоневроза косой мышцы живота. После наложения шва на ножки пахового кольца апоневроз пришивают 2—3 узловыми швами, захватывая его в сборку и подшивая к пупартовой связке.

Данный способ преимущественно показан при операции грыж у детей (рис. 159), а также при прямых паховых грыжах у женщин и начинающихся косых — у мужчин. У маленьких детей бедренная артерия находится близко и шов не должен проникать далеко вглубь.

**Операции при прямых паховых грыжах.** Прямая паховая грыжа выходит, выпячивая пристеночную брюшину в области внутренней паховой ямки, которая находится на одном уровне с поверхностным отверстием пахового канала. Другими словами, проекция внутренней паховой ямки на поверхности совпадает с проекцией поверхностного пахового кольца, то есть при прямой паховой грыже дефекты всех слоев брюшной стенки лежат в одной плоскости один за другим. Поэтому, для того чтобы надлежащим образом

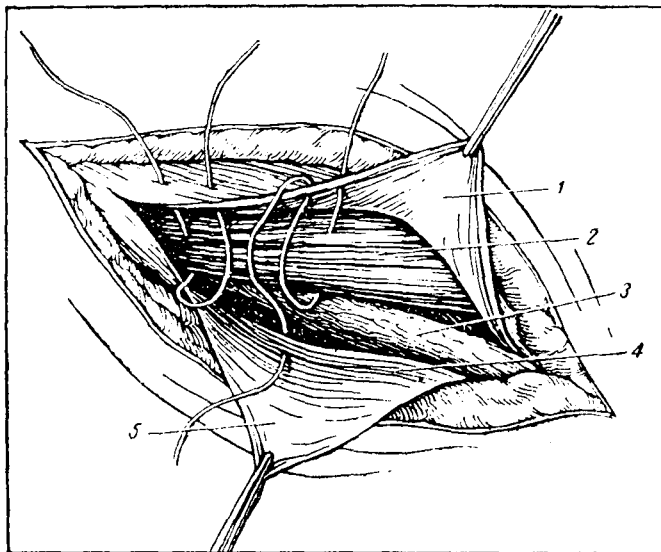


Рис. 158. Пластика пахового канала по Жирану—Спасокукоцкому с наложением швов по Кимбаровскому. Подшивание верхнего листка апоневроза наружной косой мышцы вместе с краями внутренней косой и поперечной мышц к пупартовой связке.

1 — апоневроз наружной косой мышцы; 2 — внутренняя косая и поперечная мышцы; 3 — семенной канатик; 4 — пупартова связка; 5 — нижний листок апоневроза наружной косой мышцы.

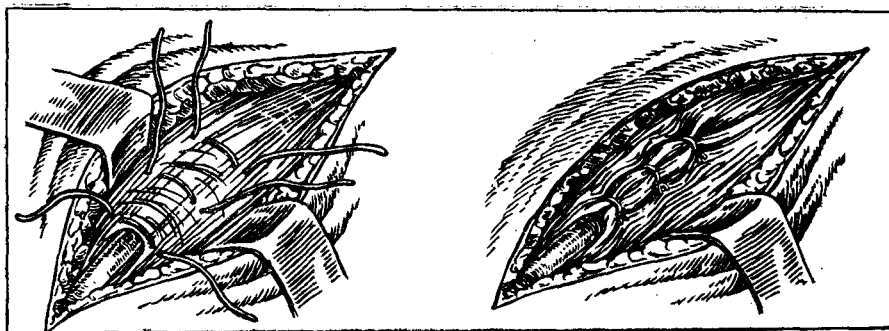


Рис. 159. Операция по Ру—Герцену—Краснобаеву при паховой грыже (схема).

укрепить этот отдел пахового промежутка при наличии больших грыжевых ворот, необходимо ушить паховый промежуток в этом месте полностью. В связи с этим такие грыжи оперируются по способу Бассини, Кукуджанова и др.

Способ Бассини. После вскрытия передней стенки пахового канала семенной канатик вместе с оболочками предваритель-

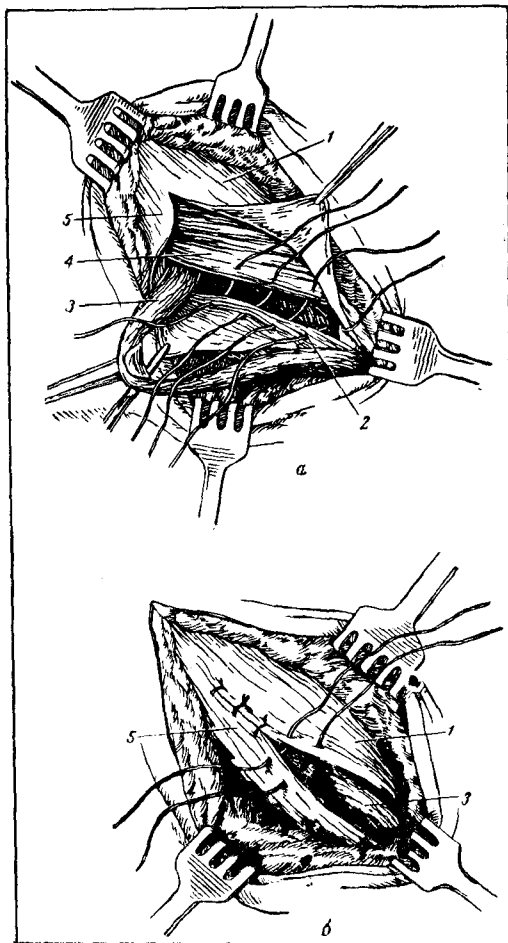


Рис. 160. Операция при паховой грыже по Бассини:

а — накладывание глубоких (мышечно-апоневротических) швов (образование задней стенки пахового канала); б — сшивание верхнего и нижнего доскутов апоневроза наружной косой мышцы (образование передней стенки пахового канала); 1 и 5 — доскуты апоневроза; 2 — паховая связка; 3 — семенной канатик; 4 — внутренняя косая мышца.

мышцы живота. Недостаток метода — сшиваются разнородные ткани.

Пластика задней стенки пахового канала по Н. И. Кукуджанову. После обработки и удаления грыжевого мешка предбрюшинную клетчатку ушивают узловыми кетгутowymi швами. Семенной канатик смещают вверх. Накладывают швы на поперечную фасцию, после ушивания которой протягивают шов-

но выделяют и на марлевой полоске отводят в сторону от пахового промежутка. Удаляется грыжевой мешок. Затем нижние края внутренней косой и поперечной мышц подшивают к паховой связке узловыми шелковыми швами позади семенного канатика (рис. 160). Сначала накладывают швы, а затем их завязывают. Начинают завязывание узлов с верхнего угла раны, где меньше натяжение тканей. При завязывании последнего шва надо проследить, чтобы не было ущемления семенного канатика в области внутреннего отверстия пахового канала. Если паховый промежуток был высоким, подтягивание мышц к паховой связке может быть затруднено. В этом случае к ней подшивают наружный листок влагалища прямой мышцы живота, благодаря чему края внутренней и поперечной мышц живота низводятся к паховой связке без излишнего натяжения. Наконец образованную заднюю стенку пахового канала укладывают семенной канатик, и над ним сшивают рассеченный апоневроз наружной косой




Рис. 161. Пластика пахового канала по Кукуджанову:

а — прошивание двумя матрацными швами поперечной фасции с захватыванием в швы подвздошно-лонной и паховой связок; б — подшивание влагалища прямой мышцы живота и апоневротических волокон внутренней косой и поперечной мышц к медиальному отделу подвздошно-лонной и паховой связок.

ные нити в медиальном отделе — между внутренним краем влагалища прямой мышцы живота и гребешковой связкой, а в латеральном отделе — между апоневрозом поперечной мышцы вместе с фасцией и задним отделом паховой связки и связывают их (рис. 161). Для облегчения низведения мышц на передней стенке влагалища прямой мышцы живота иногда делают послабляющие разрезы. Канатик укладывают на место, и поверх него формируют дубликатуру апоневроза. Послойно ушивают рану.

**Техника операции при врожденной паховой грыже.** Этапы обработки и удаления грыжевого мешка при врожденной грыже (она, как правило, косая, пахово-мошоночная) отличаются от описанных выше. Грыжевой мешок при этом одновременно является влагалищным отростком брюшины, на дне которого лежит яичко, и свободно сообщается с брюшной полостью.

После выделения из окружающей клетчатки грыжевой мешок вскрывают, на шейку изнутри накладывают кисетный шов с таким расчетом, чтобы семенной канатик не захватить в шов, а как бы перешагнуть швом, захватив брюшину с обеих сторон, отступя от него на 1,5—2 см. Стенку мешка осторожно рассекают в поперечном направлении. Дистальный край разреза несколько мобилизуют книзу, после чего затягивают и завязывают кисетный шов. Сообщение с брюшной полостью ликвидируют. Грыжевой мешок либо рассекают вдоль семенного канатика, оставляя вокруг яичка полоску брюшины, либо выворачивают его и позади канатика и яичка сшивают отдельными кетгутовыми швами. Яичко осторожно погружают на дно мошонки. Пластику пахового канала проводят одним из способов, позволяющих укрепить его переднюю стенку.

**Операции при скользящих грыжах.** Скользящей называется грыжа, в состав стенки грыжевого мешка которой входит мезоперитонеально расположенный полый орган (мочевой пузырь, слепая

кишка). Во время выделения и обработки грыжевого мешка есть реальная опасность повреждения указанных органов. Особенность оперативной техники при этих грыжах состоит не в отсечении грыжевого мешка, а в ушивании отверстия брюшины и возвращении на место опущенного органа. С этой целью грыжевой мешок вскрывают после отделения от скользящего органа. Грыжевое содержимое вправляют и изнутри грыжевого мешка накладывают кисетный шов, отступя от края органа на 2—3 см. Избыток грыжевого мешка дистальнее кисетного шва отсекают. Затягивая кисетный шов, одновременно хирург или ассистент пальцами погружает, возвращая на место в полость живота (или таза), вышедший орган. После этого шов окончательно затягивают. Пластику грыжевых ворот производят одним из указанных выше способов в зависимости от локализации грыжи.

**Грыжесечения при ущемленных грыжах.** После рассечения кожи, подкожной клетчатки и поверхностной фасции обнажается апоневроз наружной косой мышцы живота, который ни в коем случае не рассекается. Если его сразу рассечь, то ущемившиеся внутренности могут «уйти» (ускользнуть) в брюшную полость и обнаружить их бывает не так легко, а осмотреть их, безусловно, необходимо. Затем рассекают оболочки, покрывающие грыжевой мешок, последний частично осторожно выделяют и вскрывают. Предварительно операционное поле тщательно изолируют салфетками, так как в мешке «грыжевая вода» в запущенных случаях может быть инфицирована. Ее следует удалить марлевыми компрессами. Внутренности удерживаются ассистентом. Через поверхностное отверстие пахового канала под апоневроз вводят желобоватый зонд и по нему рассекают наружное (ущемляющее) кольцо и апоневроз наружной косой мышцы живота.

Если ущемление произошло в поверхностном кольце (что бывает чаще), то этим оно ликвидируется. Если ущемление имеется в глубоком отверстии пахового канала, то рассекают и это кольцо. Для этого указательный палец или кохеровский зонд вводят между шейкой грыжевого мешка и ущемляющим кольцом и по пальцу (или зонду) кольцо рассекают сверху и снаружи, чтобы не повредить нижней надпочечной артерии, а при прямой паховой грыже — сверху и кнутри. Проверяется жизнеспособность внутренностей (содержимое грыжевого мешка), особенно на месте их ущемления (странгуляционная борозда), для чего они немного извлекаются из брюшной полости. Чаще содержимым грыжевого мешка являются петли тонких кишок, а также сальник. Их отогревают салфетками, смоченными в теплом физиологическом растворе.

Если внутренности приобретают нормальный цвет, брюшина не потеряла своего блеска, кишка перистальтирует, то это означает, что внутренности жизнеспособны и их можно вправить в брюшную полость. Грыжевой мешок обрабатывается обычно и отсекается. В остальном операция заканчивается по тому или иному методу, в зависимости от характера грыжи, возраста, пола и т. д.

При ущемленных грыжах, осложненных флегмоной, показана

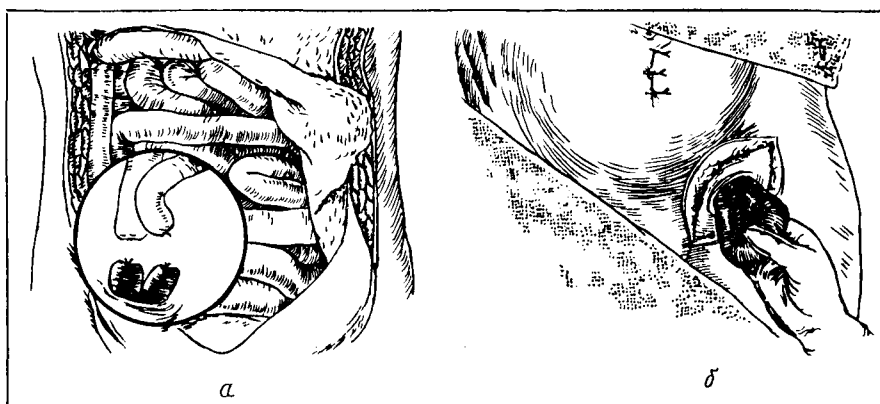


Рис. 162. Операция при ущемленной грыже, осложнившейся флегмоной грыжевого мешка:

а — первый этап операции — лапаротомия, наложение анастомоза; б — второй этап операции — удаление омертвевших кишечных петель через разрез по месту грыжевого выпячивания.

срединная лапаротомия. Ущемленные кишечные петли выключают. Накладывают анастомоз между приводящим и отводящим концами кишки (рис. 162 а). В брюшную полость вливают антибиотики и вводят капиллярную резиновую трубочку для введения антибиотиков в послеоперационном периоде. Зашивают брюшную рану. Выключенную ущемленную петлю кишки удаляют через разрез над грыжевым выпячиванием (рис. 162 б).

Приводящий отрезок ущемленной, нежизнеспособной кишки должен быть резецирован на расстоянии 30—40 см от патологически измененного участка; отводящий отрезок — на расстоянии 15—20 см. Такие пределы резекции на уровне несомненно хорошей пульсации сосудов брыжейки гарантируют наилучшее восстановление функции кишечника и предупреждают возможность некроза кишки на участках ее, ошибочно принятых во время операции за полноценные.

При пересечении тонкой кишки как приводящего, так и отводящего концов необходимо обратить внимание на состояние слизистой оболочки и, если она имеет темно-багровый цвет, расширить резекцию в стороны до пределов неизменной слизистой оболочки.

При омертвлении сальника его необходимо резецировать отдельными участками без образования массивной общей культи. Большая культи значительно деформирует сальник, при ней возможно соскальзывание лигатуры.

При неосложненных ущемленных грыжах пластическое закрытие грыжевых ворот проводится по одному из наиболее простых способов. Герниотомную рану по показаниям тампонируют. Под кожу вводят выпускник, назначают антибиотики (Н. В. Воскресенский, С. Л. Горелик, 1965).

**Пупочная грыжа.** Проводят продольный разрез по средней линии выше пупка с обходом его слева и продолжают на 3—4 см ниже. У тучных больных чаще делают полулунный или овальный

разрез, окаймляющий грыжевой мешок снизу. Кожу и подкожную клетчатку рассекают до апоневроза белой линии и отделяют их от грыжевого мешка, который выделяют до грыжевых ворот, образованных плотным апоневротическим краем пупочного кольца. Между шейкой грыжевого мешка и пупочным кольцом вводят желобоватый зонд, по нему рассекают кольцо в поперечном направлении или по белой линии вверх и вниз. Грыжевой мешок окончательно выделяют, вскрывают, вправляют содержимое, отсекают и ушивают брюшину непрерывным кетгутовым швом.

**Пластика пупочного кольца по Лексеру** выполняется чаще у детей при небольших грыжах путем ушивания пупочного апоневротического кольца шелковым кisetным швом, поверх которого накладываются отдельные узловые швы.

**Пластика по Сапезко** производится тогда, когда пупочное кольцо рассечено продольно. На зажимах Кохера ассистент оттягивает левый край апоневроза и прогибает так, чтобы максимально вывернуть его внутреннюю поверхность. К ней хирург подтягивает отдельными узловыми или П-образными шелковыми швами правый край апоневроза, стараясь подвести его по возможности дальше. Свободный левый край апоневроза укладывают поверх правого и подшивают отдельными швами, достигая апоневротического удвоения (дубликатура) брюшной стенки.

**Пластика по Мейо.** Пупочное кольцо рассекают в поперечном направлении. Накладывают П-образные швы. Верхние лоскуты апоневроза прошивают сначала снаружи внутрь, отступя от края на 1,5—2 см, затем этой же нитью делают стежок на нижнем крае апоневроза снаружи внутрь и изнутри наружу, отступя от края его лишь на 0,5 см, и выходят на верхний край на том же уровне. Таких швов обычно накладывают три-четыре (рис. 163). При завязывании нижний край апоневроза перемещают под верхний и фиксируют в виде дубликатуры. Свободный верхний край апоневроза подшивают к нижнему отдельными узловыми шелковыми швами.

**Грыжи белой линии живота.** Разрез кожи, обработка грыжевого мешка и грыжевых ворот ведутся так же, как и при пупочной грыже. Края освобожденных грыжевых ворот рассекают в обе стороны в поперечном или продольном направлении. Края апоневроза сшивают поперечно край в край или производят пластику по Сапезко—Дьяконову, то есть создают дубликатуру из двух лоскутов апоневроза белой линии живота в вертикальном направлении путем накладывания П-образных швов с последующим подшиванием узловыми швами края свободного лоскута апоневроза передней стенки влагалища прямой мышцы живота.

**Техника операции при диастазе прямых мышц живота.** Расхождение прямых мышц живота встречается в 10—12% от всех вентральных грыж (особенно у женщин) и развивается преимущественно в верхнем отделе белой линии, которая от мечевидного отростка до пупка имеет наибольшую ширину по сравнению с участками ее ниже пупка. Особо выделяются диастазы, возникающие



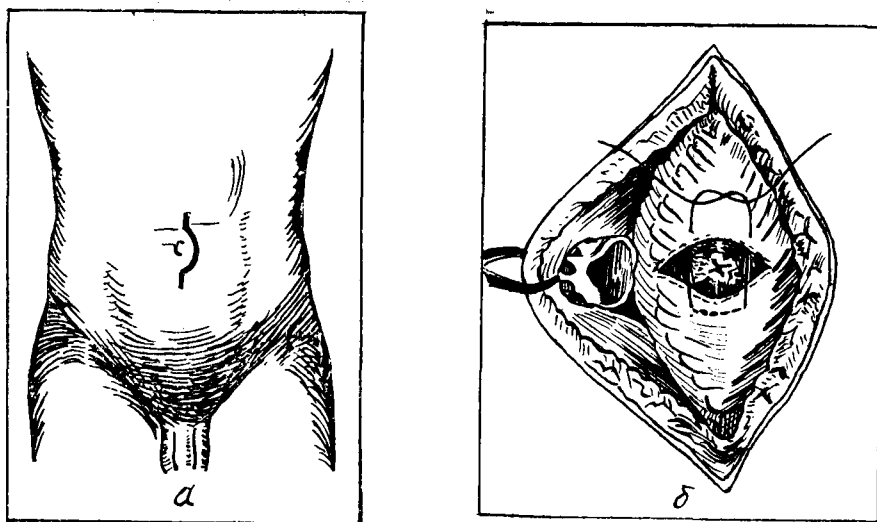


Рис. 163. Операция при пупочной грыже:

а — линия разреза кожи; б — центральная часть мешка ушита в виде кисета и погружена под апоневроз; края грыжевого мешка удлинены в стороны. Наложен шелковый шов, который должен при завязывании подтянуть нижний край апоневроза под верхний (образование дубликатуры по Мейо).

одновременно с грыжами белой линии и большими пупочными, а также после операций, проведенных с рассечением белой линии в продольном направлении как выше пупка, так и ниже.

Показания к операции по поводу расхождения краев прямых мышц весьма ограничены, только после всестороннего обследования большого и перспективной оценки ближайших и отдаленных результатов операции.

Обезболивание — эндотрахеальный наркоз, реже местная анестезия.

Техника операции. Предложено множество различных операций. Эти пластические операции (П. И. Дьяконова, К. Сапезко, А. А. Абражанова, В. П. Вознесенского, Н. И. Напалкова, Вieg, Championniere и др.) преследуют одну цель: укрепить переднюю брюшную стенку.

Из операций, проводящихся без вскрытия влагалища прямых мышц, анатомически обоснован способ Мартынова. При этом эллипсоидным разрезом иссекают кожу. Апоневроз наружной косой мышцы обнажают в обе стороны. На всем протяжении диастаза рассекают апоневроз на 1 см от края влагалища левой прямой мышцы живота и вскрывают брюшную полость. Образуются два неодинаковых брюшинно-апоневротических лоскута; края их захватывают несколькими зажимами, оттягивают в стороны. Края влагалища прямых мышц выступают; начиная сверху, на края влагалища накладывают ряд швов. Таким образом, прямые мышцы сближают до соприкосновения без вскрытия их влагалищ. Сво-

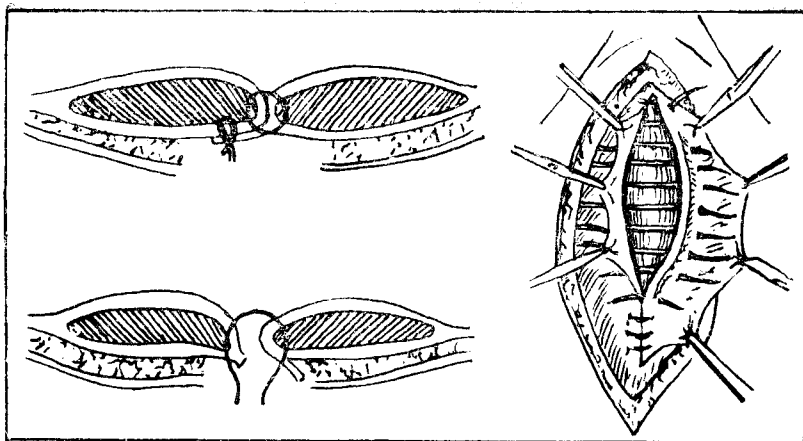


Рис. 164. Операция по А. В. Мартынову при расхождении прямых мышц живота.

бодный край апоневроза у влагалища прямой мышцы накладывают спереди и прошивают на всем протяжении разреза к апоневрозу влагалища левой прямой мышцы (рис. 164).

При диастазе прямых мышц применима операция Н. И. Напалкова без вскрытия брюшины со сшиванием в два этапа рассеченных краев влагалища прямых мышц живота (рис. 165). Целесообразно в некоторых случаях при диастазе применить метод наложения швов по Кунцу (1962), при котором тесно сближаются края растянутой белой линии и натяжение после операции распределяется равномерно (рис. 166).

**Послеоперационные грыжи живота.** К одним из актуальных проблем современной хирургии относятся профилактика и лечение послеоперационных грыж. Увеличение числа операций и расширение объема хирургических вмешательств на органах брюшной полости привели к повышению частоты образования послеоперационных грыж передней брюшной стенки (К. Д. Тоскин, В. В. Жебровский, 1982, и др.).

По сводной статистике отечественных хирургов, свыше 3% всех лапаротомий осложняются послеоперационными грыжами в ближайшие сроки после операции, а через три года и более этот процент увеличивается до 5 (О. М. Барановский, 1972; Б. Р. Бахшалиев, 1972; Ю. Я. Дмитриев, 1977).

Для лечения вентральных послеоперационных грыж предложено более 200 способов и модификаций пластики брюшной стенки (С. И. Белов, 1977; А. Х. Орфаниди, 1981, и др.).

Предложенные классификации вентральных послеоперационных грыж основаны на анатомопографической локализации или разделении их по величине и форме.

По локализации вентральные послеоперационные грыжи объединены в две большие группы: срединные (медиальные) и бо-

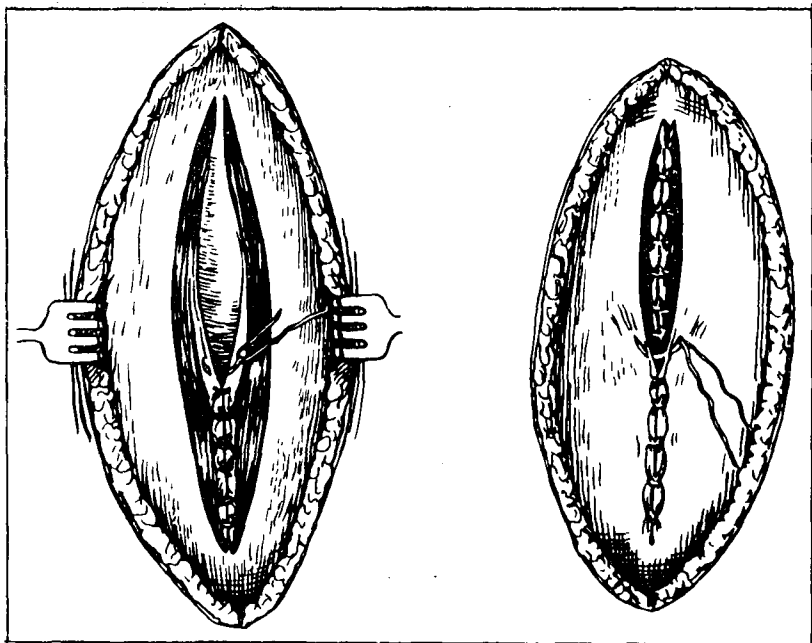


Рис. 165. Операция по Н. И. Напалкову при расхождении прямых мышц живота.

ковые (латеральные), которые соответственно делятся на подгруппы (И. В. Воскресенский, С. Л. Горелик, 1965, и др.).

Разделяют также грыжи по величине — малые, средние, большие, громадные, по форме — полушаровидные, сплюснутые и др.; по клиническим признакам — вправимые, невправимые, ущемленные и др.

**Показания.** Все послеоперационные грыжи, которые вызывают у больного неудобства, подлежат оперативному лечению. Осложненные же грыжи (ущемление послеоперационной грыжи, кишечная непроходимость, травмы грыжи и др.) требуют неотложного хирургического вмешательства.

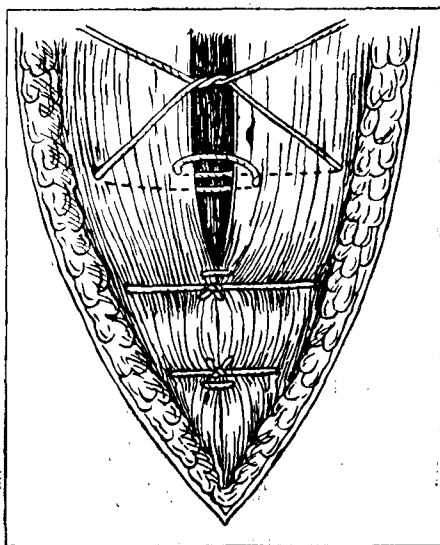


Рис. 166. Швы на апоневроз по Коонтц.

Противопоказания к операции могут быть местными (наличие большого дефекта брюшной стенки, который невозможно закрыть даже с применением эксплантатов, многократные безуспешные попытки закрыть дефект) и общими (тяжелые нарушения сердечно-сосудистой деятельности, печеночно-почечная недостаточность, злокачественные новообразования и др.).

Техника операции. До сегодняшнего дня нет единой классификации методов хирургического лечения вентральных послеоперационных грыж брюшной стенки.

А. М. Рыжих в 1924 году предложил достаточно полную классификацию, в которой все существующие методики оперативного лечения вентральных грыж объединил в шесть основных групп.

Н. З. Монаков в 1959 году видоизменил существующие классификации оперативных методов лечения послеоперационных грыж в зависимости от используемой для закрытия дефекта ткани. Он выделил пять групп операций пластики: 1) фасциально-апоневротическая; 2) мышечно-апоневротическая; 3) мышечная; 4) с использованием рубцов, кожи грыжевого мешка или надкостницы; 5) эксплантация.

Способ Л. Шампилье (Championniere, 1882). Дефект в брюшной стенке последовательно ушивают тремя рядами узловых швов. Вначале накладывают узловые швы на края апоневроза и грыжевого мешка. Затем этот ряд швов погружают вторым рядом швов, расположенных несколько кнаружи от предыдущего. Третий ряд швов накладывают на переднюю стенку влагалища прямых мышц живота, погружая при этом предыдущие швы. Кожу зашивают узловыми швами.

Существует много различных модификаций способа пластики по Шампилье.

К. Т. Овнатян, Б. И. Кондратенко (1970) после иссечения грыжевого мешка накладывают первый ряд узловых швов на брюшину и мобилизованный апоневроз, второй ряд — П-образных швов — укрывает первый ряд швов. В промежутке между П-образными накладывают узловые швы.

Г. Г. Караванов, И. В. Зиновьев (1976) для предотвращения прорезывания краев апоневроза в области грыжевых ворот проводят две шелковые нити параллельно оси раны так, чтобы они не проникли в брюшную полость. Затем накладывают узловые швы в поперечном направлении. Каждый шов захватывает проведенные ранее параллельные нити. Далее узловые швы завязывают и затягивают в верхнем и нижнем углу раны параллельные (разгрузочные) нити.

Для закрытия больших дефектов в брюшной стенке при невозможности сблизить края грыжевых ворот в настоящее время применяют различные аутопластические и аллопластические материалы.

Бедренная грыжа выходит через бедренный канал на внутреннюю поверхность бедра ниже паховой связки. Вначале выпячивание брюшины внутренностями происходит на месте бедренной ямки,

затем оно проникает во внутреннее отверстие бедренного канала и в самый бедренный канал, скользя между двумя листками широкой фасции бедра и бедренной веной, выходит через наружное (подкожное) отверстие бедренного канала. При этом грыжевое выпячивание своим давлением растягивает решетчатую пластинку.

Данная грыжа бывает чаще у женщин в противоположность паховым, которые в основном встречаются у мужчин.

Техника операции. Различают: а) бедренный способ операции, когда доступ к грыжевому мешку и закрытие внутреннего отверстия бедренного канала производят со стороны бедра ниже пупартовой связки; б) паховый способ, при котором доступ к грыжевому мешку осуществляется через паховый канал.

*Бедренный способ.* Разрез кожи с подкожной клетчаткой длиной 10—12 см ведут в вертикальном направлении над грыжевым выпячиванием, начиная на 2—3 см выше паховой связки. После рассечения кожи, подкожной клетчатки с поверхностной фасцией бедра лимфатические узлы и большую подкожную вену сдвигают в сторону. Обнажают грыжевой мешок и тупо выделяют его до шейки, освобождают грыжевые ворота (внутреннее отверстие грыжевого канала) со стороны бедра.

Обработка грыжевого мешка такая же, как и при паховых грыжах. Бедренные сосуды осторожно оттягивают кнаружи. Пластику грыжевых ворот осуществляют путем подшивания паховой связки к гребешковой, представляющей собой уплотненную надкостницу лонной кости. Для этого следует оттянуть паховую связку вверх, а бедренную вену — кнаружи. Швы накладывают начиная с внутреннего угла раны. Обычно достаточно 2—3 швов, чтобы закрыть внутреннее отверстие бедренного канала. При наложении швов рекомендуется пользоваться круто изогнутыми иглами, чтобы глубже захватить гребешковую связку и соединить ее с паховой. Чтобы не повредить бедренную вену, необходимо предохранять ее пальцем и острие иглы не направлять к вене.

*Паховый способ Руджи — Райха.* Разрез кожи и подлежащих тканей до апоневроза наружной косой мышцы живота такой же, что и при паховых грыжах.

После вскрытия пахового канала выделяют семенной канатик и отводят его кверху. Продольно вскрывают заднюю стенку канала — поперечную фасцию. Проникают в предбрюшинное пространство. Тупо раздвигая жировую клетчатку, обнажают лобковую кость и находят внутреннее отверстие бедренного канала. Книзу от паховой связки отыскивают шейку грыжевого мешка. После выделения грыжевого мешка грыжу выводят в паховый канал. После вскрытия грыжевого мешка и обработки его содержимого со стороны пахового канала осматривают внутреннее отверстие бедренного канала, освобождая от клетчатки паховую и гребешковую связки. Двумя-тремя шелковыми швами подшивают паховую связку к гребешковой (способ Руджи). Райх предложил к гребешковой связке

подшивать вместе с паховой нижней краем внутренней косой и поперечной мышц впереди семенного канатика, что одновременно с ликвидацией внутреннего отверстия бедренного канала позволяет устранить паховый треугольник.

По *Парлавеччо* для сохранения целостности наружного пахового кольца внутреннее отверстие бедренного канала закрывают нижними краями внутренней косой и поперечной мышц, которые подшивают к надкостнице лобковой кости. Вторым рядом швов эти же мышцы прикрепляют к паховой связке.

При ущемленной бедренной грыже операция производится по общим правилам, то есть грыжевой мешок обнажается, вскрывается, внутренности удерживаются и рассекается ущемляющее кольцо. Однако возникает вопрос, в каком направлении нужно вести рассечение ущемляющего кольца. Для этого следует вспомнить границы внутреннего отверстия бедренного канала. Спереди это отверстие ограничено паховой связкой, при рассечении которой можно повредить нижнюю надчревную артерию, а также ослабляется паховая область. Задней границей является гребешковая связка с надкостницей лобковой кости.

Разумеется, рассечение ущемленного бедренного кольца в этом направлении не представляется возможным. Снаружи расположена бедренная вена, изнутри лакунарная (джимбернатова) связка, которую и следует рассекать при ущемленной бедренной грыже. Но и здесь хирурга в целом ряде случаев подстерегает опасность. Дело в том, что запирательная артерия, обычно отходящая от внутренней подвздошной, в 30 % случаев может отходить от нижней подчревной или бедренной артерии, и тогда она спускается к запирательному каналу по задней поверхности лакунарной связки. Такое окружение ущемляющего кольца сосудами древние врачи называли венцом смерти (*corona mortis*). Во избежание ранения артерии связку не нужно разрезать, а надо только надавить на нее скальпелем, и тогда рассекаются натянутые волокна связки, а сосуды, проходящие по задней ее поверхности, благодаря своей эластичности, сдвигаются и не ранятся.

## ТОПОГРАФИЯ ОРГАНОВ БРЮШНОЙ ПОЛОСТИ

Поперечная ободочная кишка и ее брыжейка образуют перегородку, которая делит брюшную полость на два этажа — верхний и нижний.

В **верхнем этаже** брюшной полости находятся печень с желчным пузырем, желудок, верхняя половина двенадцатиперстной кишки. Поджелудочная железа рассматривается как орган верхнего этажа брюшной полости, хотя она расположена в забрюшинном пространстве.

В **нижнем этаже** брюшной полости находятся петли тонкой кишки (с нижней половиной двенадцатиперстной) и толстая кишка.

Брюшина, выстилая верхний этаж брюшной полости, при переходе на органы образует три сообщающихся между собой меш-

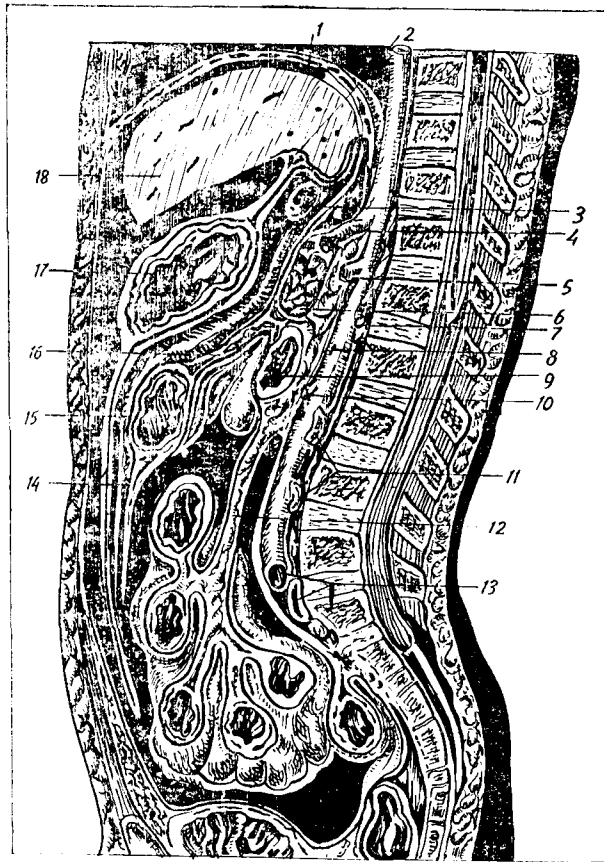


Рис. 167. Ход брюшины на сагиттальном разрезе живота (полусхематично). Брюшная аорта несколько смещена вправо и оставлена нерассеченной.

1 — диафрагма; 2 — малый сальник; 3 — сальниковое отверстие; 4 — truncus coeliacus; 5 — a. mesenterica superior; 6 — pancreas; 7 — a. renalis; 8 — cisterna chyli и a. testicularis; 9 — duodenum; 10 — a. mesenterica inferior; 11 — латеро- и ретроаортальные лимфатические узлы; 12 — mesenterium; 13 — vasa ilíaca communia; 14 — большой сальник; 15 — colon transversum; 16 — mesocolon transversum; 17 — желудок; 18 — печень.

ка, или сумки, — печеночную, преджелудочную и сальниковую, связки — желудочно-диафрагмальную, желудочно-печеночную и двенадцатиперстно-печеночную (малый сальник), желудочно-ободочную, желудочно-селезеночную, венечную, переходящие в треугольные связки печени, серповидную, переходящую в круглую связку печени. Последняя содержит облитерированную пупочную вену и прикрепляется к пупочному кольцу (рис. 167).

Печеночная сумка окружает правую долю печени;

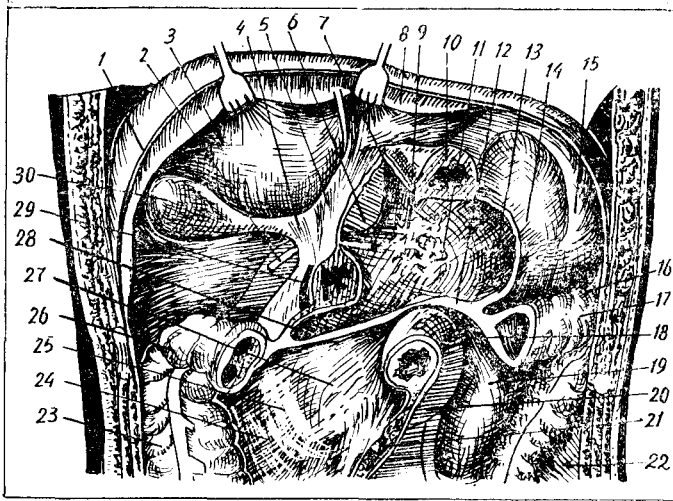


Рис. 168. Стенки и завороты сальниковой сумки (по атласу Р. Д. Синельникова):

1 — диафрагма; 2 — зонд в foramen epiploicum; 3 — lobus dexter hepatis; 4 — lig. hepatoduodenale; 5 — lig. hepatogastricum; 6 — lobus caudatus hepatis; 7 — recessus superior bursae omentalis; 8 — lobus sinister hepatis; 9 — plica gastropancreatica; 10 — pars cardiaca ventriculi; 11, 27 — pancreas (просвечивает сквозь брюшину); 12 — mesocolon transversum (линия отреза); 13 — recessus lienalis bursae omentalis; 14 — lig. gastrolienale (частью иссечена); 15 — lien; 16 — lig. phrenicocolicum; 17 — flexura coli sinistra; 18 — flexura duodenojejunalis; 19 — левая почка (рельеф); 20 — pars ascendens duodeni; 21 — radix mesenterii с сосудами; 22 — canalis lateralis sinister; 23 — colon ascendens; 24 — правая почка (рельеф); 25 — duodenum (рельеф); 26 — flexura coli dextra; 28 — recessus inferior bursae omentalis; 29 — pylorus; 30 — vesica fellea.

преджелудочная сумка находится впереди желудка и окружает левую долю печени и селезенку. Стенками печеночной сумки являются диафрагма и передняя брюшная стенка; стенки преджелудочной сумки образованы диафрагмой, передней брюшной стенкой и желудком с его связками. Книзу каждая из названных сумок переходит впереди поперечноободочной кишки в предсальниковый промежуток. Кроме того, правая сумка (печеночная) сообщается с правым боковым каналом брюшной полости, левая (преджелудочная) — с левым боковым каналом.

Сальниковая сумка, иначе называемая малым брюшинным мешком, ограничивает собой щелевидное пространство, расположенное в основном позади желудка и малого сальника. Она сообщается с большим брюшинным мешком посредством сальникового отверстия — foramen epiploicum (Winslow). Отверстие это расположено вблизи ворот печени и ограничено спереди печеночно-двенадцатиперстной связкой, сзади — нижней полой веной с покрывающей ее брюшиной, сверху — хвостатой долей печени, снизу — начальным отделом двенадцатиперстной кишки.

Стенками сальниковой сумки являются (рис. 168)



спереди желудок и малый сальник; сзади — листок пристеночной брюшины, покрывающий заднюю стенку живота, поджелудочную железу, левую почку, левый надпочечник, аорту, нижнюю полую вену; снизу — левая часть корня брыжейки поперечной ободочной кишки; слева — селезенка с ее связками, верхняя и правая стенки самостоятельно не выражены. Вверху полость достигает диафрагмы, справа — верхней части duodenum.

В нижнем этаже брюшной полости различают боковые каналы, заключенные между фиксированными отделами восходящей и нисходящей ободочной кишки и боковыми стенками живота. Каждый из боковых каналов (canalis laterales dexter et sinister) вверху сообщается с верхним этажом брюшной полости, причем справа это осуществляется полнее, чем слева.

Внизу каждый боковой канал переходит в подвздошную ямку, отсюда — в малый таз.

Между фиксированными отделами толстой кишки с одной стороны и корнем брыжейки тонких кишок с другой имеются два углубления, которые называются брыжеечными пазухами — sinus mesentericus dexter и sinister (рис. 169).

Значение боковых каналов и брыжеечных пазух заключается в том, что в них могут развиваться осумкованные перитониты и распространяться гематомы. По боковым каналам гной или кровь может перейти в полость малого таза или в верхний этаж брюшной полости, особенно справа, где сообщение выражено лучше.

**Печень** (hepar) расположена в подчревной области. Верхний край органа соответствует правому куполу диафрагмы и находится на уровне четвертого межреберья справа; нижний край, как правило, не выходит за пределы реберной дуги. Сверху печень прилегает к диафрагме, снизу — к органам верхнего этажа: желудок, двенадцатиперстная кишка, печеночный изгиб ободочной кишки, а также верхний полюс правой почки. На нижней поверхности печени лежит желчный пузырь. Печень покрыта брюшиной с трех сторон — мезоперитонеально. Участок печени, не покрытый брюшиной, называется внебрюшинным полем печени, где она фиброзными перемычками прикреплена к задней стенке полости живота. В фиксации печени принимают участие также нижняя полая вена, которая, проходя через печень, прикреплена к диафрагме, и внутрибрюшинное давление, обусловленное мышцами брюшного пресса. С диафрагмой и органами верхнего этажа брюшной по-

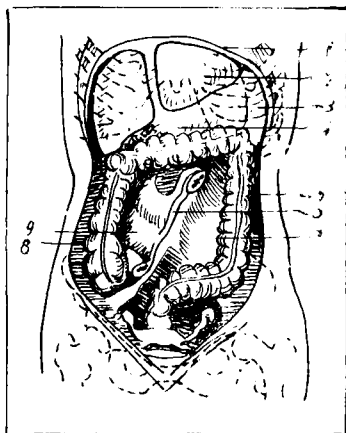


Рис. 169. Боковые каналы и пазухи брюшной полости:

- 1 — венозная связка печени; 2 — печень; 3 — селезенка; 4 — желудок; 5 — левый боковой канал; 6 — корень брыжейки тонкой кишки; 7 — левая брыжеечная пазуха; 8 — правый боковой канал; 9 — правая брыжеечная пазуха.



проецируется на брюшную стенку в области левого подреберья и собственно надчревной области. Спереди он прилегает к печени, диафрагме и брюшной стенке; сзади — к поджелудочной железе, диафрагме, левой почке и надпочечнику, к селезенке; покрыт брюшиной со всех сторон (интраперитонеально), складки которой, соединяющие его с окружающими органами, называются *с в я з к а м и*. Кзади от желудка располагается сальниковая сумка. Желудок обильно кровоснабжен из пяти источников: на малой кривизне — *a. gastrica dextra et sinistra*, на большой кривизне — *a. gastroepiploica dextra et sinistra*. Со стороны селезенки к желудку подходят короткие желудочные артерии (*aa. gastricae breves*).

**Двенадцатиперстная кишка** состоит из четырех отделов — верхнего, нисходящего, нижнего и восходящего. Последний, образуя изгиб (*flexura duodenojejunalis*), переходит в тощую кишку. Начальная часть двенадцатиперстной кишки имеет расширение, именуемое луковицей, и является частым местом локализации язвенного процесса, что имеет важное практическое значение. На задней поверхности нисходящего отдела кишки в нее открываются общий желчный проток и проток поджелудочной железы (вирсунгов проток). Двенадцатиперстная кишка лишь в верхнем отделе покрыта брюшиной со всех сторон, на остальном протяжении она лежит забрюшинно и, таким образом, нигде к передней брюшной стенке не прилегает.

Кровоснабжение *duodeni* осуществляется из *a. pancreaticoduodenalis superior et inferior*.

**Двенадцатиперстно-тощekiшечный изгиб** (*flexura duodenojejunalis*) обозначает место перехода в тонкую кишку. Для его определения применяют *метод Губарева*, суть которого состоит в нахождении поперечной ободочной кишки по большому сальнику. Натянув брыжейку толстой кишки, у ее основания находим позвоночник, слева от которого пальпируется фиксированная петля кишки. Это и есть начальный отдел тонкой кишки.

**Поджелудочная железа** (*pancreas*) располагается забрюшинно в области собственно подчревной и левого подреберья. Брюшина покрывает железу только спереди (задняя стенка сальниковой сумки). Таким образом, оперативный доступ к поджелудочной железе только через сальниковую сумку. Спереди железа прилегает к задней стенке желудка, сзади — к нижней полой и воротной венам, аорте, солнечному сплетению, хвост достигает селезенки.

**Проток поджелудочной железы** (*ductus pancreaticus*) проходит вдоль железы в ее толще и открывается в *duodenum*. Кровоснабжение осуществляется совместно с *duodeni* (см. выше).

**Селезенка** (*lien*) располагается глубоко в левом подреберье на уровне IX, X и XI ребер. Выпуклая поверхность ее прилегает к диафрагме, внутренняя — к желудку, левой почке и надпочечнику, а также к хвосту поджелудочной железы и селезеночному изгибу толстой кишки.

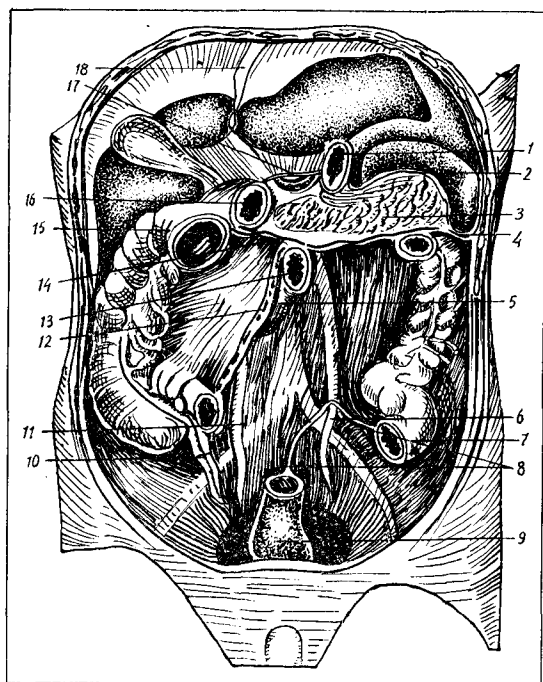


Рис. 171. Линии прикрепления брыжеек тонких и толстых кишок (по Hafferl, с изменениями):

1 — cardia; 2 — lig. gastrolienale; 3 — pancreas (покрыта брюшиной); 4 — lig. phrenicocolicum; 5 — pars ascendens duodeni; 6 — левый мочеточник (пельеф); 7 — colon sigmoideum; 8 — mesocolon sigmoideum; 9 — rectum; 10 — appendix и его брыжейка; 11 — правый мочеточник (пельеф); 12 — radix mesenterii; 13 — flexura duodenojejunalis; 14 — mesocolon transversum; 15 — flexura coli dextra; 16 — pars superior duodeni; 17 — lig. hepatogastricum; 18 — lig. falciforme hepatis.

Селезенка покрыта брюшиной со всех сторон, за исключением ворот, где находятся а. et v. lienalis, и с помощью связок, образованных складками брюшины, связана с диафрагмой и желудком. Она обладает достаточной подвижностью.

**Тонкая кишка** находится в нижнем этаже брюшной полости и включает два отдела: начальный — тощая кишка (jejunum) и конечный — подвздошная кишка (ileum). Спереди от петель тонкой кишки имеется большой сальник, отделяющий кишку от передней брюшной стенки. Сзади от тонкой кишки расположены органы забрюшинного пространства, отделенные листком брюшины (нижние — полюса почек и нижний отдел двенадцатиперстной кишки, аорта и нижняя полая вена), по бокам и сверху от тонкой кишки — ободочная кишка, а снизу петли тонкой кишки соприкасаются с органами малого таза. Тонкая кишка покрыта брюшиной со всех сторон. Брыжейка кишки неравномерна по ширине, что обуславливает большую подвижность средних отделов и меньшую — в начале и конце. Корень брыжейки тонкой кишки длиной 15—18 см расположен косо от II поясничного позвонка направо и вниз к правому крестцово-подвздошному сочленению (рис. 171).

Кровоснабжение тонкой кишки происходит от многочисленных ветвей верхней брыжеечной артерии, которые между листками брыжейки образуют дуги. Кровоотток осуществляется в верхнюю брыжеечную вену и далее в воротную.

**Толстая кишка** состоит из шести отделов — слепой, восходящей, поперечной ободочной, нисходящей, сигмовидной кишок и прямой кишки, расположенной в малом тазу. Толстая кишка от тонкой отличается по четырем морфологическим признакам: на толстой кишке имеются продольные мышечные полосы — ленты (*tenia coli*), вздутия (*haustrea coli*), жировые привески (*appendices epiploicae*) и в нормальном состоянии имеет серовато-голубоватый цвет.

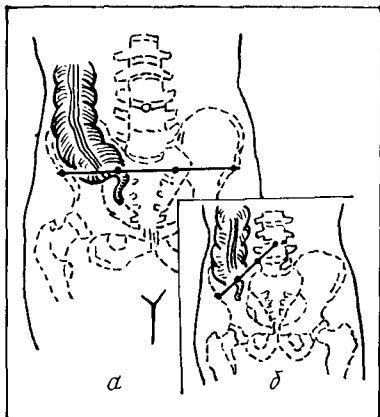


Рис. 172. Точки Ланца (а) и Мак-Бурнея (б).

Слепая кишка и червеобразный отросток расположены в правой подвздошной области, покрыты брюшиной со всех сторон, кровоснабжаются из *a. ileocolica* — ветви *a. mesenterica superior*. Проекция червеобразного отростка на брюшную стенку определяется в точке Мак-Бурнея (рис. 172), находящейся на границе между наружной и средней третью *linea spiroumbilicalis*, или в точке Ланца, расположенной на границе между правой и средней третью *linea bispiralis*. Червеобразный отросток может иметь различные варианты расположения — тазовое, ретроцекальное, ретроперитонеальное, что обуславливает различное клиническое течение острого аппендицита.

Слепая кишка переходит в восходящую ободочную кишку (*colon ascendens*), которая лежит в правой боковой области живота и покрыта брюшиной с трех сторон — спереди, снутри и снаружи, а задняя поверхность обращена к забрюшинной клетчатке. *Colon ascendens* заканчивается печеночной кривизной (*flexura coli dextra*), которая прилегает к правой доле печени.

**Поперечноободочная кишка** (*colon transversum*) начинается в правом подреберье и заканчивается в левом подреберье левым (селезеночным) изгибом — *flexura coli sinistra*. Она расположена поперечно, покрыта брюшиной со всех сторон и вместе с брыжейкой (*mesocolon*) является границей между органами верхнего и нижнего этажей брюшной полости.

**Нисходящая ободочная кишка** (*colon descendens*) находится в левой боковой области живота и покрыта брюшиной с трех сторон (мезоперитонеально).

Нисходящая и восходящая ободочная кишка участвует в образовании *боковых каналов*.

**Сигмовидная кишка** (*colon sigmoideum*) расположена в левой подвздошно-паховой области, покрыта брюшиной со всех сторон и имеет собственную брыжейку.

Кровоснабжение толстой кишки по сравнению с тонкой осу-

ществляется в целом хуже с помощью системы двух артерий — верхней и нижней брыжеечной, между которыми имеются анастомозы, а кровотоки — в систему v. portae.

## ОПЕРАЦИИ НА ОРГАНАХ БРЮШНОЙ ПОЛОСТИ

Хирургия брюшной полости, как известно, начала бурно развиваться после введения асептики и антисептики, а также обезболивания. Кроме того, этому способствовало изучение анатомо-физиологических свойств брюшины.

Особенностью брюшины являются однородность ее макро- и микроструктуры, огромное количество содержащихся в ней кровеносных и лимфатических капилляров и обильная чувствительная иннервация, делающая брюшину рецепторным полем. Брюшина обладает сильно выраженными антибактериальными и пластическими свойствами. Заживление ран первичным натяжением возможно только при полном сближении краев ее разреза. При воспалении большой площади брюшины раздражение ее рецепторного аппарата приводит к крайнему истощению нервных клеток центральной нервной системы — подкорковых центров, что ведет к их параличу. Сосудистый стаз, возникающий при воспалениях брюшины, отвлекает большие массы крови, что влечет за собой тяжелые нарушения гемодинамики.

Брюшина выстилает полость живота и делится на париетальный и висцеральный листки.

Париетальный листок выстилает внутреннюю поверхность всех стенок полости живота, образуя мешок, у мужчин совершенно замкнутый, а у женщин — посредством яйцеводов сообщаемый с полостью матки, через нее и с наружными половыми органами. Полость этого мешка и есть полость брюшины, занятая внутренними органами, на которые брюшина переходит со стороны задней стенки живота и покрывает их — висцеральный листок.

Полость брюшины увлажнена небольшим количеством (около 30 мл) серозной жидкости, благодаря чему скольжение кишечных петель осуществляется с большой легкостью и без трения. Брюшина обладает весьма большой способностью к всасыванию и трансудации. Особенно велико ее значение при возникновении различных патологических процессов (ранении, кровотечении, воспалении, прободении органа и др.), когда она выполняет изолирующую патологический очаг функцию.

**Инструментарий.** Помимо общего хирургического инструментария, необходимо иметь изогнутые и прямые кишечные иглы, брюшные зеркала, печеночное зеркало, кишечные жомы раздавливающие, кишечные жомы мягкие, желудочные жомы, сшивающие аппараты (НКЛ, НЖКЛ и др.), эндоскопические аппараты (фиброгастроуденоскоп, колоноскоп, лапароскоп и др.), электроотсос.

**Оперативные доступы.** В зависимости от проекции органов брюшной полости на переднюю стенку живота при операции

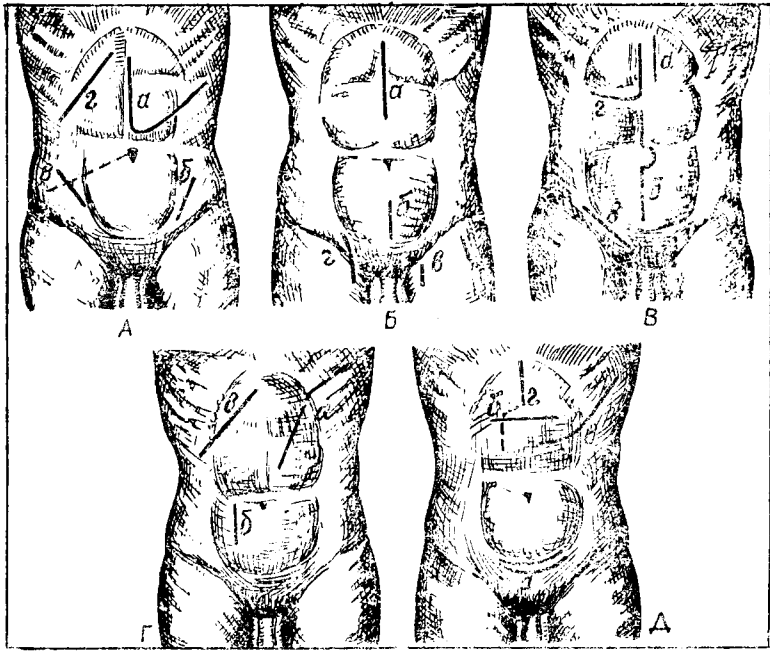


Рис. 173. Линии разрезов для оперативного доступа к органам брюшной полости и при грыжах.

А: а — угловой разрез в области левого подреберья для доступа к селезенке; б — косой разрез в левой подвздошной области для доступа к сигмовидной кишке; в — косой разрез в правой подвздошной области для доступа к слепой кишке и червеобразному отростку (по Мак-Бурнею); г — косой разрез в области правого подреберья для доступа к желчному пузырю и печени (по Ксхеру). Б: а — верхний срединный разрез для доступа к органам верхнего этажа брюшной полости (желудок и др.); б — срединный разрез в надлобковой области для доступа к мочевому пузырю, матке и др. (высокое сечение); в — разрез для операции при бедренной грыже (бедренный доступ); г — комбинированный (пахово-бедренный) разрез для операции при бедренной грыже. В: а — левый транссректальный разрез для доступа к желудку с целью наложения желудочного свища; б — нижний срединный разрез для доступа к органам нижнего этажа брюшной полости и малого таза; в — разрез для операции при паховой грыже; г — угловой разрез в области правого подреберья для доступа к печени и желчному пузырю (по Рио-Бранко). Г: а — разрез при торако-лапаротомии для доступа к кардиальному отделу желудка и нижнему отделу пищевода; б — параректальный разрез для доступа к червеобразному отростку (по Леннандеру); в — разрез для доступа к печени и желчному пузырю (по Федорову). Д: а — разрез по Пфаннштиллю; б — поперечный разрез для доступа к желудку; в — косой разрез по Черни — Керу для доступа к селезенке; г — разрез по Керу для доступа к желчному пузырю.

избирается наиболее рациональный оперативный доступ, обеспечивающий техническую возможность выполнения операции. В выборе места и направления разреза на брюшной стенке важно заживление послеоперационной раны с образованием прочного рубца, устраняющего опасность появления послеоперационных грыж.

Основные оперативные доступы на передней брюшной стенке можно разделить на четыре вида: срединная лапаротомия; угловые разрезы; косые разрезы — для доступов к органам подвздошной ямки и паховому каналу; поперечные разрезы (рис. 173).

**Общие правила чревосечения.** При операциях на органах

брюшной полости необходимо соблюдать последовательность в выполнении отдельных их этапов. Для облегчения выполнения операции и предупреждения инфицирования полости живота органы, выведенные из брюшной полости, изолируют стерильными салфетками (полотенцами) и покрывают влажными салфетками, предохраняя от охлаждения и высыхания. Орган, обнаженный при операции от брюшного покрова, должен быть хорошо перитонизирован. Для того чтобы не оставить в брюшной полости инструмент, тампон, ведут точный учет инструментов, салфеток, шариков до и после операции.

Срединная лапаротомия производится по белой линии живота. Она может быть выполнена в пределах расстояния от мечевидного отростка до пупка (верхняя срединная лапаротомия), от пупка до лобка (нижняя срединная лапаротомия), при необходимости осуществляется тотальная срединная лапаротомия (от мечевидного отростка до лобка) с целью широкой ревизии органов брюшной полости.

При верхнесрединном чревосечении разрез кожи и подкожной клетчатки ведут от мечевидного отростка и заканчивают внизу, не доходя до пупка. Разрезают белую линию живота. Рану обкладывают большими марлевыми салфетками. Двумя хирургическими пинцетами на середине протяжения раны приподнимают складку брюшины с подбрюшинной клетчаткой и надсекают ее; отдельные хирурги анестезируют брюшину 0,5% раствором новокаина, края разреза ее захватывают зажимами Микулича и рассекают брюшину по всей длине раны, приподняв ее введенными в полость живота пальцами. Затем рану брюшной стенки расширяют крючками (ранорасширителями) и приступают к обследованию очага поражения и к основному этапу оперативного вмешательства.

По окончании операции брюшную полость следует тщательно осушить и проверить, не оставлены ли салфетки, инструменты.

Операционный разрез брюшной стенки закрывают послойно. Сначала зашивают брюшину кетгутовой нитью непрерывным швом, затем мышечно-апоневротический слой, а кожу — узловыми шелковыми швами.

При срединной лапаротомии разрез проводят вниз, обходя пупок слева, так как правее пупка располагается круглая связка печени.

При нижнесрединном чревосечении следует иметь в виду, что после рассечения белой линии живота в операционной ране видны внутренние края обеих прямых мышц, которые необходимо тщательно выявить и сместить в стороны. Глубокие слои в нижнем отделе раны должны быть рассечены с осторожностью во избежание ранения мочевого пузыря.

Разрез кожи и подкожной клетчатки при срединной лапаротомии начинают от середины расстояния между пупком и мечевидным отростком, обходя пупок слева, заканчивают на 10—12 см



ниже пупка. После рассечения поверхностных слоев обнажается белая линия живота, имеющая вид плотного апоневроза со взаимно переплетающимися волокнами апоневроза, откуда проходят сосуды, нервы. Ассистент широко разводит края раны острыми крючками. Осторожно скальпелем рассекают белую линию живота на всем протяжении раны, избегая при этом одновременного повреждения брюшины. Последнюю вместе с предбрюшинной клетчаткой захватывают пинцетом и надсекают. В образовавшееся отверстие вводят ножницы, и брюшину по мере ее рассечения захватывают зажимами Микулича. Вводят ранорасширитель, с помощью которого широко разводят края раны. В ране видны петли тонких кишок, покрытые большим сальником. Сальник отводят кверху, в рану выводят петлю тонкой кишки.

К недостаткам срединной лапаротомии относят сильное растяжение послеоперационной раны, которое иногда приводит к развитию послеоперационных грыж. Существует также мнение о недостаточной прочности рубца белой линии, связанной с недостаточностью кровоснабжения. Все это послужило поводом для разработки парамедиальной (параректальной) и трансректальной лапаротомии.

**П а р а р е к т а л ь н ы й д о с т у п** по Леннандеру осуществляется разрезом кожи с подкожной клетчаткой, проходящей у латерального края правой прямой мышцы живота (на 1—2 см кнутри). После этого рассекают переднюю стенку влагалища прямой мышцы живота, мышцу смещают крючком медиально и производят разрез задней стенки влагалища вместе с поперечной фасцией, предбрюшинной клетчаткой и брюшиной. Однако в практике этот разрез не нашел широкого применения, так как он не обеспечивает оптимального доступа к органам брюшной полости.

Это относится и к трансректальному доступу, при котором рассекают кожу, подкожную клетчатку и переднюю стенку влагалища по средней линии его, тупо раздвигают волокна прямой мышцы, затем заднюю стенку влагалища. Принципиально такой разрез мало чем отличается от параректальной лапаротомии, хотя он еще больше ограничивает доступ к органам. Правда, трансректальный разрез весьма удобен при гастростомии, так как позволяет создавать мышечный жом, сдавливающий губовидный свищ.

При лапаротомии **к о с ы м р а з р е з о м** по краю реберной дуги рассекают кожу, подкожную клетчатку, поверхностную фасцию, затем волокна наружной и внутренней косой мышцы между кровоостанавливающими зажимами. Далее разрезают предбрюшинную клетчатку и брюшину.

Косые разрезы в нижних отделах живота сопровождаются минимальной травмой мышц, кровеносных сосудов и нервов, если при этих доступах мышцы разъединяют по ходу волокон тупыми инструментами. Например, лапаротомию по Волковичу—Дьяконову (Мак-Бурнею) производят при аппендэктомии когда мы-

шечно-апоневротические пучки наружной косой мышцы разъединяют снизу вверх и латерально, соответственно ходу их волокон, а волокна внутренней косой и поперечной мышц раздвигают вверх и вниз, образуя щель, идущую почти в поперечном направлении.

Поперечная лапаротомия занимает особое место, но не нашла большого распространения в хирургии. Применяют два типа ее: верхнюю и нижнюю.

Верхнюю поперечную лапаротомию выполняют разрезом на границе средней и нижней трети расстояния между мечевидным отростком и пупком с пересечением прямых мышц живота. Значительно чаще применяют нижнюю надлобковую поперечную лапаротомию, особенно при надвлагалищных ампутациях матки.

В зависимости от объема хирургического вмешательства при поперечной лапаротомии пересекают обе прямые мышцы и даже боковые мышцы живота, в некоторых случаях — только одну мышцу. Пфанненштиль осуществлял ее «переменным» разрезом, то есть без пересечения прямых мышц для доступа к матке.

Угловые разрезы для доступов к органам брюшной полости в большинстве случаев являются комбинацией срединной лапаротомии с дополнительным поперечным или косым разрезом брюшной стенки в правую или левую сторону в зависимости от локализации патологического процесса. Так появились оперативные доступы к печени и внепеченочным желчным протокам (разрезы по Кохеру, Керу, Федорову, Рио-Бранко). При доступах в поддиафрагмальное пространство (при торакоабдоминальных ранениях, поддиафрагмальных абсцессах) угловые разрезы брюшной стенки нередко превращают в торакоабдоминальные доступы.

Но в абдоминальной хирургии косые боковые разрезы занимают, пожалуй, одно из первых мест, так как их используют преимущественно при таких распространенных операциях, как аппендэктомия, грыжесечение, операции на печени, поджелудочной железе, селезенке.

К любому операционному разрезу предъявляются два основных требования — наименьшая травматичность и обеспечение наибольшего простора в полости операционной раны, то есть обеспечение оптимального доступа к объекту операции.

Таким образом, к органам, проецирующимся в области эпигастрия, наиболее оптимальным следует признать срединные и угловые разрезы; для области мезогастрия — срединные и поперечные; для области гипогастрия — косые, почти параллельные паховой связке разрезы.

**Прокол (пункция) живота.** Показание: эвакуация асцитической жидкости при водянке брюшной полости.

Положение больного сидячее. Прокол производят по срединной линии живота. Точку для прокола избирают на середине расстояния между пупком и лобком. Мочевой пузырь должен быть предварительно опорожнен.

**Обезболивание** — местная анестезия.

Цель операции — эвакуация асцитической жидкости при вздутии брюшной полости. Прокол производят троакаром по средней линии живота на середине между пупком и лобком.

Операционное поле обрабатывают спиртом и йодом. Кожу на месте пункции надрезают кончиком скальпеля. Хирург берет троакар в правую руку, левой смещает кожу и, приставив инструмент перпендикулярно к поверхности живота, прокалывает брюшную стенку. Когда троакар прошел через стенку живота, вынимают стилет и направляют струю жидкости в подготовленный сосуд. Во избежание быстрого падения внутрибрюшного давления во время извлечения жидкости (что может повести к коллапсу) наружное отверстие троакара периодически закрывают. Кроме того, помощник по мере истечения асцитической жидкости стягивает живот полотенцем. По окончании манипуляции на разрез кожи накладывают 1—2 узловатых шелковых шва, на рану — асептическую повязку.

**Лапароцентез.** Показания: подозрение на повреждение органов брюшной полости при тупой травме, колотые раны живота и пограничных областей.

Противопоказания: резкое вздутие живота, наличие послеоперационных рубцов на передней брюшной стенке.

**Обезболивание** — местная инфльтрационная анестезия.

**Техника операции.** Скальпелем рассекают кожу по срединной линии живота ниже пупка на протяжении 1 см в поперечном направлении. Шелковой нитью № 8 на режущей игле прошивают верхний край кожной раны и используют эту нить как держалку, конусообразно поднимая участок передней брюшной стенки. Через рану кожи и подкожной клетчатки к апоневрозу подводят троакар и вращательным движением проводят его в брюшную полость в направлении вверх и несколько влево до ощущения «провала». Повреждение внутренних органов несомненно, если после извлечения стилета по трубке троакара из брюшной полости поступает кровь, экссудат или жидкость, окрашенная желчью. При отсутствии последних на трубке вводят по ней в брюшную полость хлорвиниловый катетер, на котором должно быть 10—12 отверстий диаметром 3—4 мм. Катетер вводят вправо и вверх (к печени), влево и вверх (к селезенке), строго влево (в левый боковой канал), вниз и влево (в малый таз) строго вниз (к мочевому пузырю), вниз и вправо (к слепой кишке и в правый боковой канал).

Введя катетер в нужную зону, каждый раз по нему в брюшную полость шприцем вводят 20—40 мл раствора новокаина или изотонического раствора натрия хлорида, затем раствор аспирируют этим же шприцем.

## КИШЕЧНЫЙ ШОВ

Ни одна операция на желудочно-кишечном тракте не обходится без кишечного шва. Под термином «кишечный шов» понимают все виды швов, накладываемых на стенку того или иного полого органа пищеварительного тракта, а также другие полые органы, имеющие брюшинно-мышечный и слизисто-подслизистый слои.

Прогресс в желудочно-кишечной хирургии в значительной степени связан с разработкой методов кишечного шва. Исключительную роль в этом отношении сыграл предложенный Ламбером (1826) однорядный кишечный серозно-мышечный шов, который основан на соприкосновении серозных оболочек кишок и при котором создается необходимая герметизация благодаря склеиванию стенок двух кишок (рис. 174).

Основные требования к наложению кишечных швов следующие:

— соблюдение асептики, тщательный гемостаз и минимальное травмирование ткани, особенно слизистой оболочки и подслизистого слоя;

— надежная герметизация путем обеспечения широкого соприкосновения серозных поверхностей и адаптации остальных слоев стенки, особенно при операциях на толстой кишке и желчевыводящих путях;

— применение рассасывающегося материала (кетгута) при наложении сквозных погружных швов на края раны, обращенных

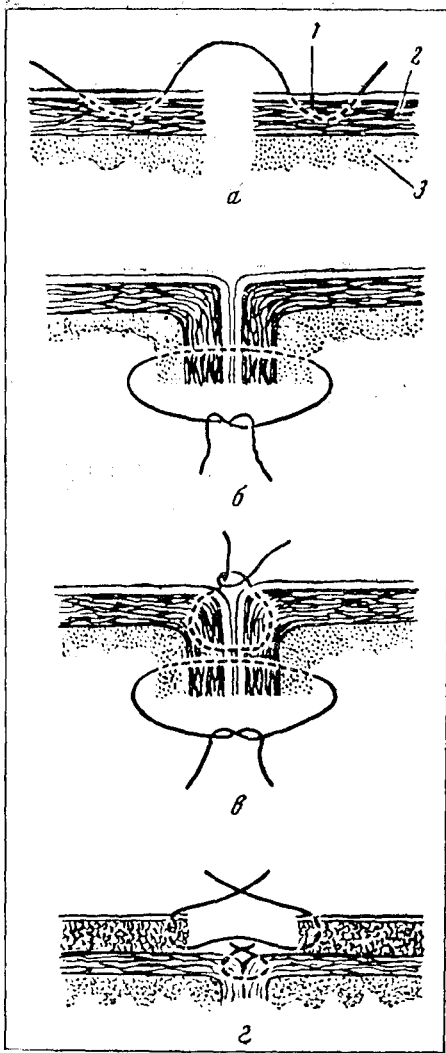


Рис. 174. Кишечный шов:

а — шов Ламбера; б — глубокий (сквозной) шов; в, г — варианты двухрядных швов. На схеме поперечного сечения стенки кишки: 1 — серозная оболочка; 2 — мышечная оболочка; 3 — слизистая оболочка.

в просвет желудочно-кишечного тракта, и нерассасывающегося — при наложении серозно-мышечных швов;

— в связи с перистальтическими движениями кишки использование швов из рассасывающегося материала в виде непрерывных, а из нерассасывающегося — в виде узловых;

— накладывание кишечного шва с помощью круглых (колющих) игл (прямых или изогнутых).

Различают однорядный сквозной шов, двухрядный шов Альберта, трехрядные и гемостатические швы, вворачивающие скорняжные швы Шмидена, сквозные, узловые, непрерывные и механические швы.

**Однорядный серо-серозный кишечный шов по Ламберу.** Делают вкол на расстоянии 3—5 мм от края разреза кишечной стенки и выкол на 1—2 мм от края кишечной раны, а на противоположной стороне — вкол на 1—2 мм от края и выкол на расстоянии 3—5 мм. В шов захватывают серозный и мышечный слои кишки. После завязывания швов приходят в соприкосновение брюшинные покровы стенок.

В настоящее время общепринят **двухрядный, или двухъярусный, шов Альберта** (рис. 174), представляющий сочетание двух видов кишечных швов: через все слои (серозную, мышечную и слизистую оболочки) — шов Жели (или Черни) и серозно-серозный шов Ламбера. Шов Альберта (1881) накладывают на края кишечной раны. Вкол на каждой из сшиваемых стенок делают в брюшину, а выкол — через слизистую (или обратно); при этом шов проходит все три оболочки: серозную, мышечную и слизистую («грязный шов») и при завязывании приводит в соприкосновение каждую из них; образующийся валик из сшитых стенок обращен в просвет кишки.

Черни (1880) рекомендовал **к р а е в о й ш о в**, при котором нить проходит через серозную оболочку, мышечный и подслизистый слои, не захватывая слизистую.

**Скорняжный шов Шмидена** применяют при соединении передних краев анастомоза. Наложение шва начинают у угла раны, причем все слои стенки кишки прокалывают со стороны слизистой. Противоположный край также прошивается со слизистой и выводится на серозную оболочку. Так, поочередно захватывается то один, то другой край разреза кишки. Во время накладывания шва помощник вправляет слизистую оболочку в просвет кишки.

**Трехрядные швы** используют в основном при операциях на толстой кишке. Включают первый ряд краевых швов и дополнительно два ряда серозно-мышечных швов. Двух- и трехрядные швы создают надежную герметизацию и хороший гемостаз.

**Гемостатические швы.** Надежный гемостаз из пересеченной стенки желудочно-кишечного тракта достигается путем накладывания краевого обвивного кетгутового шва Шмидена либо отдельных обкладывающих швов. К числу специальных гемостатических швов относятся швы Ревердена—Мультиановского, «строчечные» швы и др.

**Шов Ревердена—Мультановского** заключается в том, что при наложении краевого обвивного шва после проведения стежка нить пропускают в петлю («взахлест») и затягивают.

«Строчечный шов» чаще применяют при зашивании культи желудка во время резекции. Прямой или изогнутой иглой с длинной кетгутовой нитью прокалывают культи желудка спереди назад через две стенки непосредственно под зажимом со стороны большой кривизны. Проведя иглу вместе с нитью на противоположную сторону, прокалывают желудок в обратном направлении, вкалывая иглу на том же уровне, но на 1—1,5 см ближе к малой кривизне. Проведя иглу на переднюю поверхность желудка, вкалывают спереди назад на середине расстояния между первым и вторым вколом и, выведя ее на противоположную сторону, повторяют описанный выше прием, то есть прокалывают желудок в обратном направлении, отступя на 1—1,5 см в сторону от малой кривизны, и т. д. Таким образом, получается шов, представляющий собой ряд петель, при затягивании которых прошитый участок желудка сдавливается и проходящие в нем сосуды сжимаются.

**Ушивание ранений кишечной стенки.** Небольшое отверстие в кишечной стенке зашивают кисетным швом, наложенным на 0,5 см кнаружи от краев отверстия. Перед затягиванием кисетного шва ассистент анатомическим пинцетом погружает в просвет кишки слизистую оболочку, которая обычно вытягивается наружу вследствие ее меньшей сократимости.

Большие раны, но не требующие резекции поврежденного участка кишки, зашивают в поперечном направлении по отношению к продольной оси кишки во избежание сужения ее просвета. Для этого, отступя на 3—5 мм от краев раны, накладывают два шва-держалки, проникающие через серозную и мышечную оболочки. При больших размозженных, инфицированных ранах кишок (гангрене), опухолях и других резецируют пораженный отдел кишки.

Механический шов выполняют с помощью сшивающих аппаратов и танталовых скрепок. В СССР наибольшее распространение получили аппараты УКЖ-8 (ушиватель культи желудка), аппарат КЦ (для циркулярного шва на толстой кишке), а также аппараты УКЛ-60 и УКЛ-40 (ушиватель культи легкого) и УО (ушиватель органов), используемые в хирургии желудка (рис. 175—181).

Преимущества механического шва — быстрота его наложения, простота и надежность стерилизации, отсутствие гигроскопичности шовного материала.

## ОПЕРАЦИИ НА ТОНКОЙ КИШКЕ

**Резекция тонкой кишки.** Показания: повреждения и ранения, опухоли, омертвление кишки при непроходимости (ущемленные грыжи, тромбозы мезентериальных артерий).

Положение больного на спине.

Обезболивание — наркоз, местная анестезия.

Техника операции. После вскрытия брюшной полости

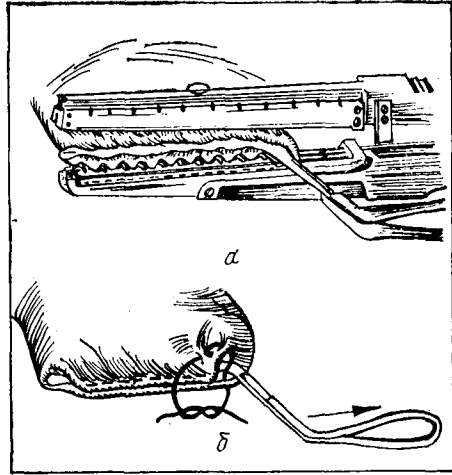
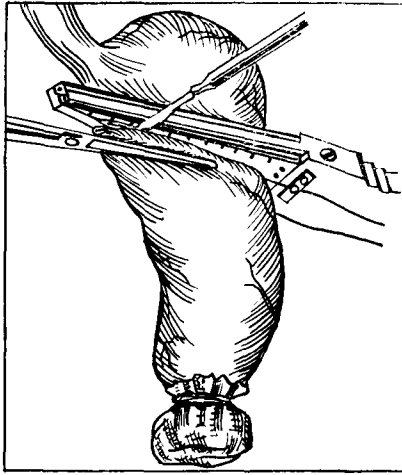


Рис. 175. Резекция желудка с применением аппарата УКЖ.

Рис. 176. Механический шов:

а — между браншами аппарата УКЖ инвагинируют первый ряд скрепочных швов штыковидным металлическим шпателем; б — после наложения аппаратом УКЖ двухрядного шва извлекают штыковидный шпатель и закрывают образованное им отверстие серо-серозным швом.

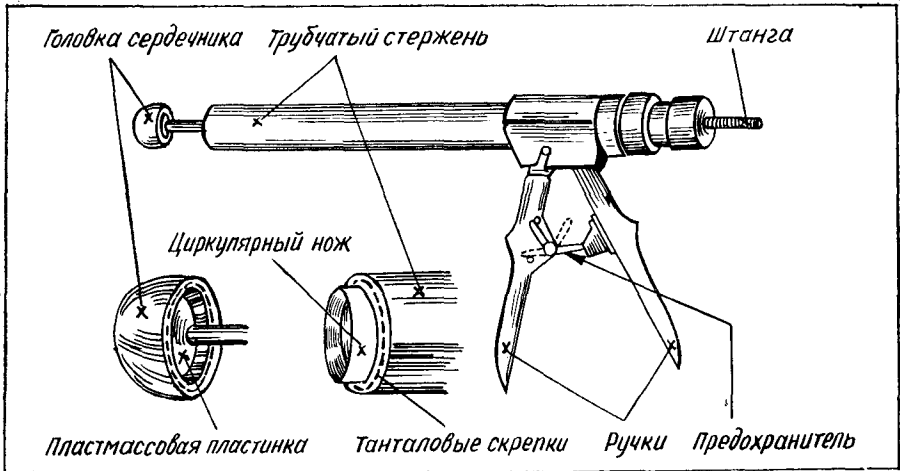


Рис. 177. Аппарат КЦ для сшивания пищевода, тонкой, толстой и прямой кишок.

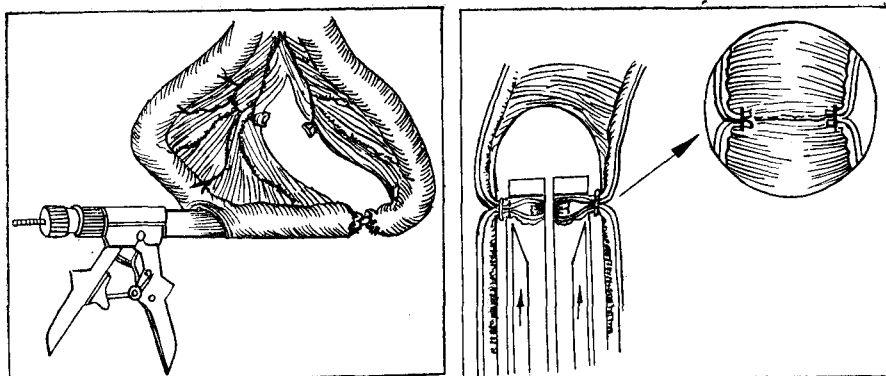


Рис. 178. Применение механического шва при анастомозе конец в конец на тонкую кишку шивающим аппаратом КЦ. Натягивание обоих концов петли кишки на трубчатый стержень аппарата.

Рис. 179. Анастомоз конец в конец на тонкую кишку шивающим аппаратом КЦ. Накладывание танталовых скрепок,

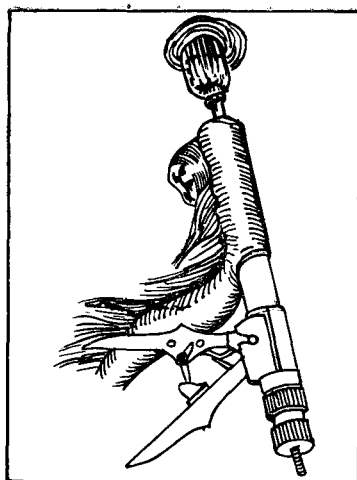
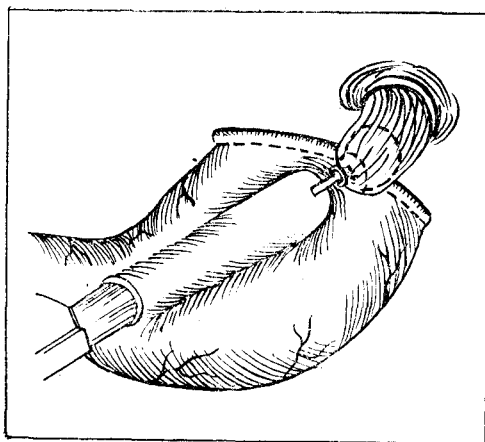


Рис. 180. Применение шивающего аппарата КЦ в ходе резекции кардии.

Рис. 181. Эзофагоеюностомия после тотальной гастрэктомии, выполняемая при помощи шивающего аппарата КЦ.



пораженная петля кишки извлекается в рану и резецируется в пределах здоровой ткани. Известно, что кровоснабжение тонкой кишки осуществляется ветвями верхней брыжеечной артерии, которая при подходе к стенке образует аркады в толще брыжейки.

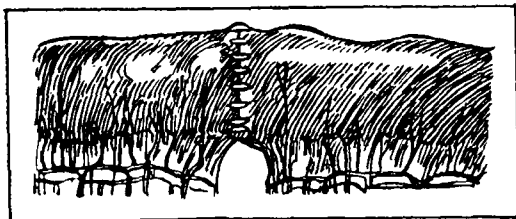


Рис. 182. Межкишечный анастомоз по типу конец в конец.

Резекцию необходимо производить вне брюшной полости и начинать ее с отделения брыжейки, той части кишки, которая должна быть резецирована. Брыжейка перевязывается ближе к кишке и отсекается от нее между двумя лигатурами.

Для этого на расстоянии около 1 см от брыжеечного края кишки кровоостанавливающим зажимом тупо продельвают в брыжейке отверстие. Продвигая инструмент параллельно кишке на расстоянии 1,5—2 см от первого отверстия, в брыжейке продельвают второе отверстие. Затем расширяют зажим и тем самым оба отверстия. На выделенную таким образом часть брыжейки накладывают параллельно друг другу два зажима, между которыми пересекают брыжейку ножницами. Центральный отрезок рассеченной части прошивают под зажимом и перевязывают лигатурой.

Проксимальный отрезок перевязывают под зажимом без прошивания. Таким же способом часть за частью перевязывают и пересекают всю брыжейку резецируемой петли. После отделения брыжейки от намеченного для резекции отдела кишки по краям его, предварительно выделив пальцами кишечное содержимое, накладывают по два мягких кишечных зажима. Между зажимами кишку пересекают острым скальпелем и удаляют. Оба отрезка кишки соединяют анастомозом бок в бок или конец в конец и редко накладывают анастомоз по типу конец в бок.

**Межкишечное соустье по типу конец в конец.** При удалении иссеченного участка концы кишки сближаются.

Формирование энтероанастомоза начинают со сшивания задней его стенки узловыми серозно-мышечными швами (рис. 182). Особенно тщательно накладывают швы у брыжеечного края киш-

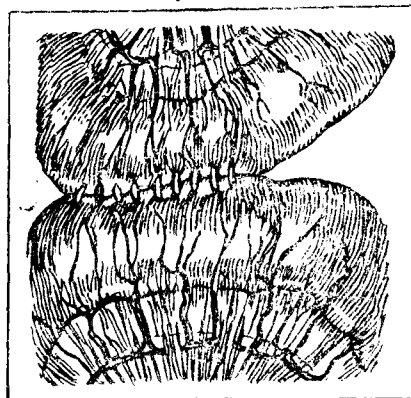


Рис. 183. Межкишечный анастомоз по типу бок в бок.

ки. Затем сшивают задние края (губы) анастомоза непрерывным обвивным кетгутовым швом и передние края (губы) — вворачивающим швом Шмидена. Поверх кетгутового шва на переднюю стенку анастомоза накладывают узловые шелковые серозно-мышечные швы. Отверстие в брыжейке ушивают отдельными шелковыми швами. При окончании операции проверяют проходимость анастомоза между большим и указательным пальцами. Затем кишечную петлю опускают в брюшную полость. Операционную рану зашивают послойно или до резиновой дренажной трубки, вводимой в брюшную полость для введения антибиотиков, орошения антисептиками и др.

**Межкишечное соустье по типу бок в бок.** После резекции и удаления пораженного отдела кишки приступают к формированию из оставшейся части культы. Для этого ушивают ее просвет сквозным непрерывным кетгутовым швом (скорняжный шов); этим швом стенки кишки вворачиваются внутрь. Шов начинают с угла, делают там узел, а заканчивают на противоположном углу также узлом, связывая петлю со свободным концом нитки.

Культю можно ушивать также обвивным непрерывным швом. Ушитый конец культы закрывают поверх узловыми серозно-мышечными швами (рис. 183). Еще быстрее можно обработать культю, перевязав кишку по раздавленному жомом месту крепкой кетгутовой ниткой и погрузив получившуюся после отсечения культю в кيسет. После формирования второй культы приступают к наложению бокового анастомоза. Защитые кишечные отрезки изоперистальтически прикладывают один к другому, избегая при этом их перекручивания по оси. Стенки кишечных петель на протяжении 8 см соединяют узловыми серозно-мышечными швами по Ламберу. Швы накладывают на расстоянии 0,5 см один от другого, отступя кнутри от свободного края кишки. На середине протяженной линии наложенных серозно-мышечных швов на расстоянии 0,75 см от нее захватывают двумя анатомическими пинцетами поперечно к оси кишки складку стенки одной из поперечных петель и рассекают ее прямыми ножницами через все слои параллельно линии серозно-мышечного шва.

Вскрыв просвет кишки, осушают полость кишечной петли, после чего разрез удлиняют в обе стороны, не доходя 1 см до конца линии серозно-мышечного шва. Таким же образом вскрывают просвет второй кишечной петли. Накладывают непрерывный кетгутовый шов на задние края анастомоза через все слои кишечной стенки. Передние края анастомоза сшивают той же нитью швом Шмидена, как при наложении энтероанастомоза конец в конец. На серозную оболочку сшитых петель кишки накладывают поверх кетгутового шва узловые серозно-мышечные швы. Слепые концы культы во избежание их инвагинации фиксируют несколькими кетгутовыми швами к стенке кишки. Проверяют проходимость анастомоза. Разрез брюшной стенки послойно зашивают.

**Межкишечное соустье по типу конец в бок** применяют пре-

имущественно при анастомозе тонкой кишки с толстой или желудком. В этом случае вначале серозно-мышечным узловым швом соединяют обычно конец толстой и бок тонкой кишки либо конец культи желудка с боком тонкой кишки (операция по Бильрот-II, применяемая при резекции желудка). Затем просвет последней вскрывают и накладывают краевой узловой кетгутовый шов на задние и передние губы анастомоза. Соустье заканчивают наложением узловатых шелковых серозно-мышечных швов на переднюю полуокружность анастомоза.

**Тонкокишечный свищ** (энтеростомия). Свищ может быть наложен в начальной части (еюностомия) и предназначен для питания больных (пищеприемный свищ). Значительно чаще накладывают свищ в нижних отделах тонкой кишки (илеостомия) для отведения газов и содержимого наружу, при перитонитах в послеоперационном периоде, при развитии паралитической непроходимости, атонии кишечника, не поддающихся лечению другими методами, при проникающих ранениях живота и др.

Для этого брюшную полость вскрывают косым разрезом справа, начинающимся на 3—4 см кнутри от передневерхней ости подвздошной кости и идущим вниз параллельно паховой связке. Кожу, подкожную клетчатку, поверхностную фасцию и анастомоз наружной косой мышцы живота разрезают, а глубже расположенные мышцы разводят по ходу волокон. Дальше предлежат поперечная фасция, брюшина, после рассечения которых вскрывается брюшная полость. Первая раздутая петля тонкой кишки, выпячивающаяся в рану, извлекается, и небольшой участок стенки подшивается к пристеночной брюшине, причем в шов захватывается не только серозный, но и мышечный слой кишки. Затем просвет ее вскрывается и края разреза можно подшить к коже.

Наиболее совершенной считается подвешная энтеростомия

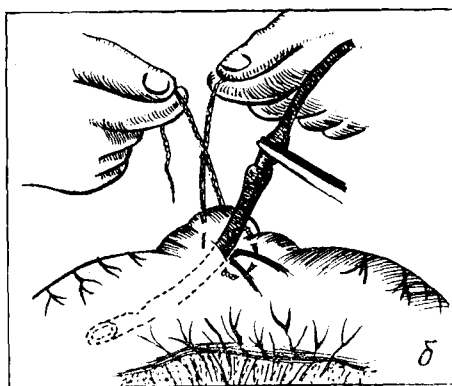
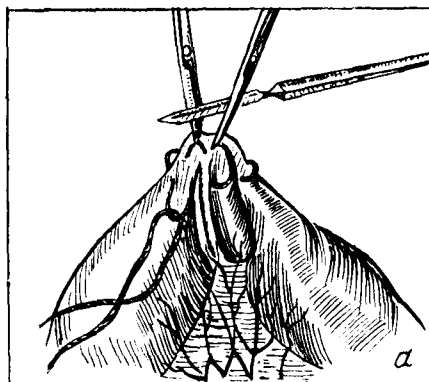


Рис. 184. Кишечный свищ по С. С. Юдину:

а — на стенку кишки наложен кетсетный шов, в центре которого кишка вскрывается; б — в просвет кишки введена резиновая трубка с одетым на нее резиновым кольцом. Кетсетный шов завязывается на трубке.

по С. С. Юдину, которая накладывается также на различных уровнях тонкой кишки, в зависимости от показаний и целей оперативного вмешательства. Для этого на спинку извлеченной петли тонкой кишки накладывают кисетный шов. Затем в пределах этого шва кишку вскрывают, и в ее просвет вводят резиновую трубку с одетым на нее резиновым кольцом. Кисетный шов завязывают на трубке, которую ранее фиксируют к стенке кишки (ниже кольца) отдельным швом (рис. 184). Далее хирург со стороны брюшной полости выпячивает пальцами левой руки брюшную стенку, и в этом месте прокалывают ее скальпелем или троакаром. Через сделанное отверстие со стороны брюшной полости проводят свободный конец трубки вместе с колцом, которое перемещают вниз вплотную к коже, с тем чтобы кишка в области кисетного шва плотно прилегала к пристеночной брюшине и удерживалась в этом положении. В заключение кольцо подшивают к коже, а рану брюшной стенки зашивают послойно наглухо.

### ОПЕРАЦИИ НА ТОЛСТОЙ КИШКЕ

Операции на толстой кишке отличаются от операций на тонкой рядом особенностей. Тонкость и нежность стенки, наличие продольных лент и гаустр, худшее ее питание, наличие зоны, непокрытой брюшиной, более инфицированное кишечное содержимое делают шов толстой кишки менее надежным. Вместо двухрядного шва на толстой кишке целесообразно применять трехрядный шов: первый — внутренний сквозной и второй — серозно-мышечный; третий ряд может быть заменен фиксацией к линии серозно-мышечного шва жировых привесков. Ввиду опасности развития краевых некрозов с последующим расхождением швов более безопасным считается наложение анастомоза не конец в конец, а бок в бок.

**Резекция толстой кишки.** Показания: гангрена стенки кишки, опухоли, повреждения и др.

Положение больного на спине.

Обезболивание — наркоз или местная анестезия.

**Резекция правой половины ободочной кишки.** Удаляют слепую кишку с концевым отделом подвздошной, восходящей ободочной и правого отдела поперечной ободочной кишки (правосторонняя гемиколэктомия).

Брюшную полость вскрывают срединным разрезом. Ранорасширителем разводят края раны, производят ревизию брюшной полости. В 15—20 см от баугиниевой заслонки во избежание сдавления измененных участков пересекают между зажимами подвздошную кишку. Слепую и восходящую ободочную кишки окаймляют слева и справа разрезами через пристеночную брюшину: через медиальный разрез перевязывают питающие сосуды удаляемой кишки и отделяют забрюшинную клетчатку с лимфатическими узлами, через латеральный — отслаивают удаляемую кишку вместе с забрюшинной клетчаткой снизу вверх до измененной границы резекции на поперечной ободочной кишке; здесь удаляемую часть кишки отсекают, просвет остающейся части ушивают трехрядным швом,

а подвздошной — двухрядным, накладывают между ними анастомоз бок в бок (илеотрансверзоанастомоз).

**Одномоментная резекция сигмовидной кишки.** Брюшную полость вскрывают нижним срединным разрезом. Сигмовидную кишку выводят в рану, ориентируются в локализации патологического процесса. Резекцию с одновременным наложением анастомоза производят лишь при возможности свободного сближения оставшихся культей. В противном случае после иссечения показано наложение искусственного заднего прохода.

У основания брыжейки перевязывают сосуд, который питает отрезок кишки, подлежащий удалению. Брыжейку рассекают клиновидно от края до места предполагаемой резекции кишки, чтобы на проксимальном отрезке кишки сохранился краевой питающий сосуд. Затем поперечно накладывают жесткие раздавливающие зажимы на концы удаляемого отрезка и мягкие — на остающуюся часть кишки. Между двумя зажимами кишку пересекают и удаляют общим блоком с участком брыжейки. Концы оставшихся кишок соединяют по типу конец в конец. Накладывают трехрядный кишечный шов: первый ряд — непрерывный кетгутый на задние края анастомоза и вворачивающий — на передние; второй ряд — узловое шелковое серозно-мышечные, третий — серо-серозные швы (рис. 185). Отверстие брыжейки ушивают узловыми шелковыми швами. Производят тщательный гемостаз. Брюшную полость осушают тампонами. К области анастомоза подводят резиновые дренажные трубки. Операционную рану послойно зашивают до трубки. Накладывают асептические повязки.

**Противоестественный задний проход.** Показания: рана прямой кишки, неудалимые опухоли, рубцовые сужения прямой кишки.

После косоого разреза в левой подвздошной области, параллельно и на два поперечных пальца выше паховой связки рассекают кожу с подкожной клетчаткой, апоневроз наружной косой мышцы живота. По ходу волокон разделяют внутренние косые и поперечные мышцы. Брюшную полость вскрывают параректальным или трансректальным разрезом слева. Между двумя пинцетами рассекают брюшину и извлекают петлю сигмовидной кишки. Под кишку через отверстие в ее брыжейке проводят марлевую держалку, которую фиксируют зажимом.

Париетальную брюшину подшивают к коже по краям операционного разреза отдельными шелковыми швами для профилактики межмышечной флегмоны. Приводящие и отводящие колена петли сигмовидной кишки на протяжении 4—5 см сшивают узловыми шелковыми серозно-мышечными швами к пристеночной брюшине для профилактики перитонита.

Через 2—3 дня выведенную петлю пересекают в середине в поперечном направлении, в результате чего образуются два отверстия: проксимальное служит для отведения калового содержимого, дистальное — для подведения лекарств к опухоли и отведе-

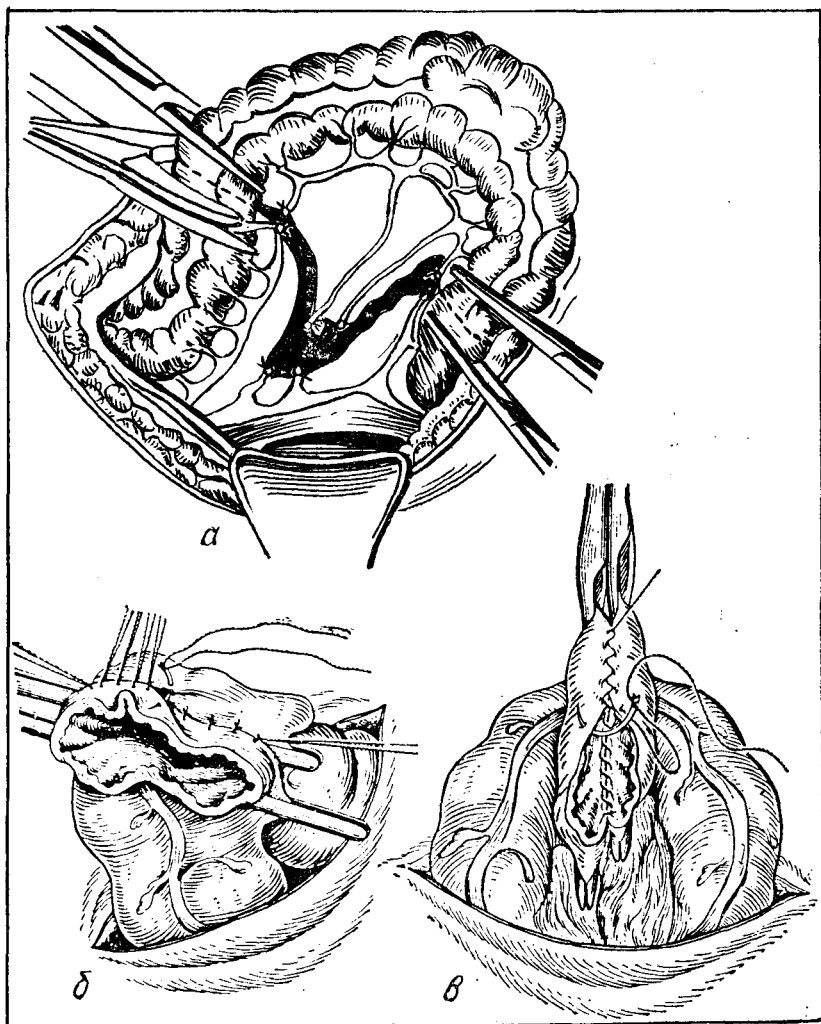


Рис. 185. Резекция сигмовидной кишки с восстановлением непрерывности анастомоза по типу конец в конец:

а — перевязка сосудов и клиновидное иссечение брыжейки; б — соединение задней стенки кишки двумя рядами серозно-мышечных узловых швов; в — соединение передней стенки кишки швом Шмидена.

ния продуктов распадающейся опухоли — «двуствольный анус» (рис. 186).

Искусственный задний проход может быть и «одноствольным», когда при удалении всего периферического отдела пораженной кишки в разрез брюшной стенки вшивают лишь остающийся конец.

**Наложение калового свища — колостомия.** Свищ может быть наложен в слепую или в сигмовидную кишку (цекостомия, сигмостомия).

**Показания:** различные виды кишечной непроходимости, перитониты.

**Техника.** Для наложения свища в сигмовидную кишку брюшную полость вскрывают косым разрезом в левой подвздошной области. Края разреза париетальной брюшины соединяют непрерывным кетгутовым швом с краями кожного разреза. В рану выводят участок сигмовидной кишки длиной 8 см и вшивают ее в отверстие, соединяя стенку кишки частыми узловыми шелковыми швами с пристеночной брюшиной. Просвет кишки вскрывают, если позволяет состояние больного, через 2—3 сут, то есть после того

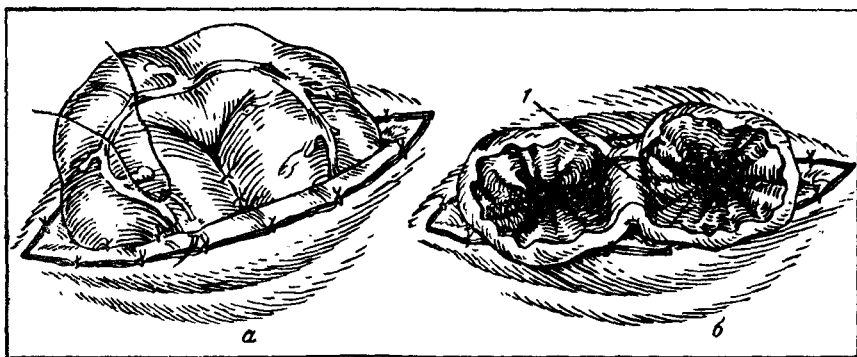


Рис. 186. Наложение двустольного искусственного заднего прохода:

а — соединение колен сигмовидной кишки между собой (образование «двустольки»); края разреза кожи соединены узловыми швами с краями разреза париетальной брюшины; фиксация стенки кишки к париетальной брюшине узловыми швами; б — кишка вскрыта, видны отверстия приводящего (справа) и отводящего (слева) колен и разделяющая их «шпора» (1).

как образовалось спяние висцеральной и париетальной брюшины. При необходимости кишку вскрывают тотчас путем рассечения ее через все слои в продольном направлении. Края разреза соединяют узловыми швами с краями разреза кожи.

При этой операции кишечное содержимое может опорожняться не только через свищ, но и через дистальный отдел кишечника, то есть через естественный путь.

**Аппендэктомия.** Показания: острое воспаление червеобразного отростка.

Операция производится в экстренном порядке в первые часы после начала приступа болей.

**Обезболивание** — местная анестезия, наркоз.

**Техника операции.** Разрез по Дьяконову—Волковичу через точку Мак-Бурнея длиной 8—10 см проводят на границе средней и наружной трети линии, соединяющей переднюю верхнюю ость подвздошной кости с пупком. После разреза кожи, подкожной клетчатки и апоневроза наружной косой мышцы живота лигируют или коагулируют сосуды и расширяют рану. Тупо раздвигают по ходу волокон внутреннюю, а затем поперечную мыш-

цы живота и растягивают их крючками Фарабефа. Рассекают поперечную фасцию и между двумя пинцетами вскрывают брюшину, края которой берут на зажимы и обкладывают марлевыми салфетками. После вскрытия брюшной полости рану растягивают крючками. Длинным анатомическим пинцетом в рану выводят слепую кишку с терминальным отделом подвздошной кишки и находят червеобразный отросток. При затруднениях отыскания отростка следует руководствоваться положением свободной (продольной) ленты, которая ведет вниз к основанию отростка.

На свободный край брыжейки у верхушки червеобразного отростка накладывают кровоостанавливающий зажим, с помощью которого удерживают отросток. Брыжейку отростка инфильтрируют 1—2 мл 0,25% раствора новокаина и рассекают ее между двумя последовательно накладываемыми зажимами Кохера вплоть до его основания. Брыжейку прошивают и лигируют под зажимами, последние удаляют.

На стенку слепой кишки, отступя на 1,5 см от основания отростка, накладывают шелковый серозно-мышечный кисетный шов, оставляя его концы незатянутыми. Передавливают червеобразный отросток у его основания кровоостанавливающим зажимом. После снятия зажима на это место накладывают кетгутовую лигатуру, которую завязывают и концы ее отрезают. Дистальнее от места перевязки на отросток накладывают зажим Кохера. Отросток отсекают над лигатурой тотчас ниже наложенного зажима (рис. 187).

Культу отростка смазывают йодом и анатомическим пинцетом погружают в кисет, который затягивают и по выведении анатомического пинцета завязывают узлом. При необходимости (недостаточно полного погружения культы отростка в кисет и др.) накладывают дополнительный Z-образный шов. Илеоцекальный угол направляют в брюшную полость. После проверки брюшной полости на гемостаз операционную рану послойно зашивают наглухо.

### ОПЕРАЦИИ НА ЖЕЛУДКЕ

**Гастротомия** (вскрытие желудка). Показания: удаление инородных тел, остановка кровотечения или с диагностической целью.

Обезболивание — местная анестезия.

Положение больного на спине.

Техника операции. После верхнесрединной лапаротомии от мечевидного отростка до пупка рассекают кожу, подкожную клетчатку, белую линию, поперечную фасцию и брюшину. Извлекают желудок. В бессосудистом месте параллельно ходу кровеносных сосудов вертикальным разрезом по передней стенке вскрывают его полость. Если операция направлена на удаление инородного тела, последнее удаляют. Рану желудка зашивают двухрядным швом. Накладывают краевой шов по Альберту и серозно-мышечный погружной шов по Ламберу.

**Гастростомия** (желудочный свищ). Показания: сужение или непроходимость, повреждение пищевода.



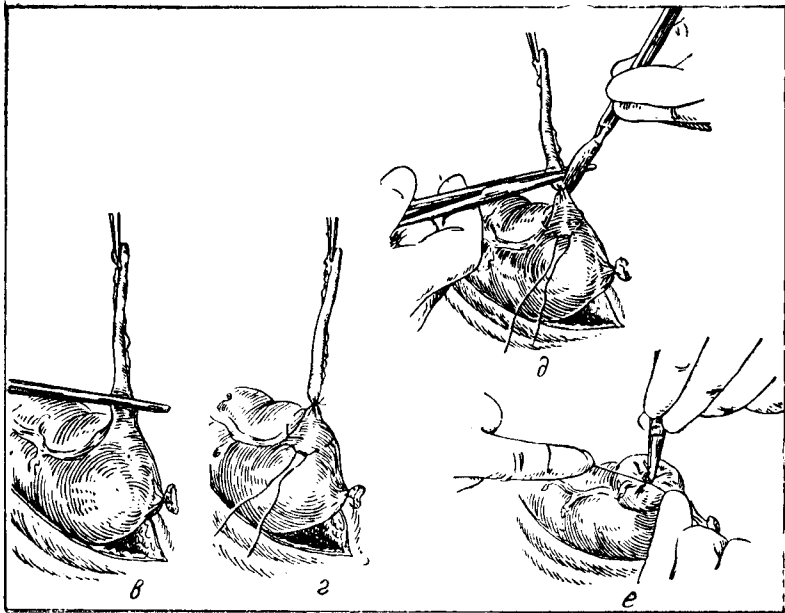
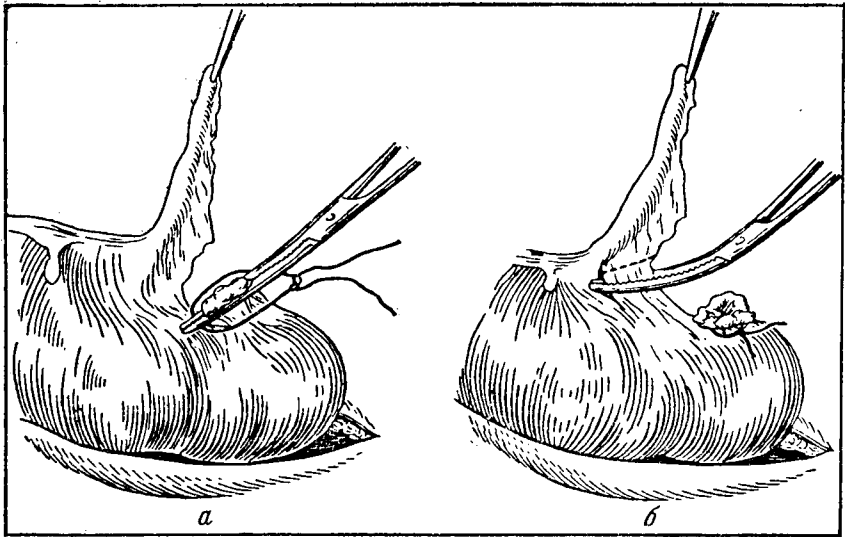


Рис. 187. Аппендэктомия:

а, б — перевязка сосудов и пересечение брыжейки червеобразного отростка; в, г, д, е — техника удаления отростка лигатурно-инвагинационным способом.

Разработан целый ряд способов (Басова, Витцеля, Топровера, Штамма—Кадера, Юхтина и др.).

*Гастростомия — трубчатый свищ (по Витцелю).* Брюшную полость вскрывают параректальным разрезом левее от средней линии. Извлекают переднюю стенку желудка. Вдоль оси желудка на середине расстояния между большой и малой кривизной укладывают резиновую трубку таким образом, чтобы конец ее, который будет погружен в желудок, находился ближе к кардии.

Прошивают серозную и мышечные оболочки желудка узловыми швами по обеим сторонам от трубки так, чтобы при натяжении узлов трубка была закрыта стенкой желудка на протяжении 4—5 см.

У конца трубки вокруг места предполагаемого разреза желудка на стенку его накладывают кисетный шов, нити которого оставляют свободными. Стенку желудка приподнимают в виде конуса двумя пинцетами по бокам от конца трубки и острием скальпеля проделывают отверстие, куда вводят конец трубки (в полость желудка), кисетный шов затягивают и перевязывают. Накладывают второй ряд серо-серозных швов, погружающий ранее наложенные швы.

Края пристеночной брюшины подшивают узловыми швами к желудку в окружности трубки, дистальный конец которой выведен наружу (рис. 188). Оставшуюся часть разреза брюшины зашивают непрерывными швами в верхнем и нижнем углах раны вокруг трубки, заднюю, а затем переднюю стенку влагалища прямой мышцы живота — узловыми шелковыми швами, подкожную жировую клетчатку и кожу — послойно.

*Гастростомия по Штамму—Кадеру.* После верхнесрединной лапаротомии в рану выводят переднюю стенку желудка и накладывают две лигатуры-держалки на расстоянии 2—3 см одна от другой. Между держалками накладывают кисетный серозно-мышечный шов, в центре его скальпелем проделывают отверстие в стенке желудка, в которое вводят резиновую трубку и затягивают вокруг нее кисетный шов. Отступя на 1 см от первого кисетного шва, накладывают второй и затягивают его над первым, вворачивая стенку желудка внутрь. Края разреза брюшины подшивают к стенке желудка вокруг трубки. Рану послойно зашивают.

*Гастростомия по Топроверу.* Брюшную полость вскрывают левым трансректальным разрезом длиной 6—8 см. В операционную рану в виде конуса выводят переднюю стенку желудка. На верхушку образовавшегося конуса накладывают две шелковые лигатуры-держалки. Ниже держалок на вытянутую стенку желудка накладывают три концентрических кисетных шелковых шва: первый шов на расстоянии 1,5—2 см от держалок, второй и третий — на расстоянии 1,5 см один от другого. Кисетные швы не затягивают, а берут на зажимы. Стенку желудка рассекают между держалками на протяжении 1 см. В отверстие вводят резиновую дренажную трубку соответствующего диаметра. Кисетные швы

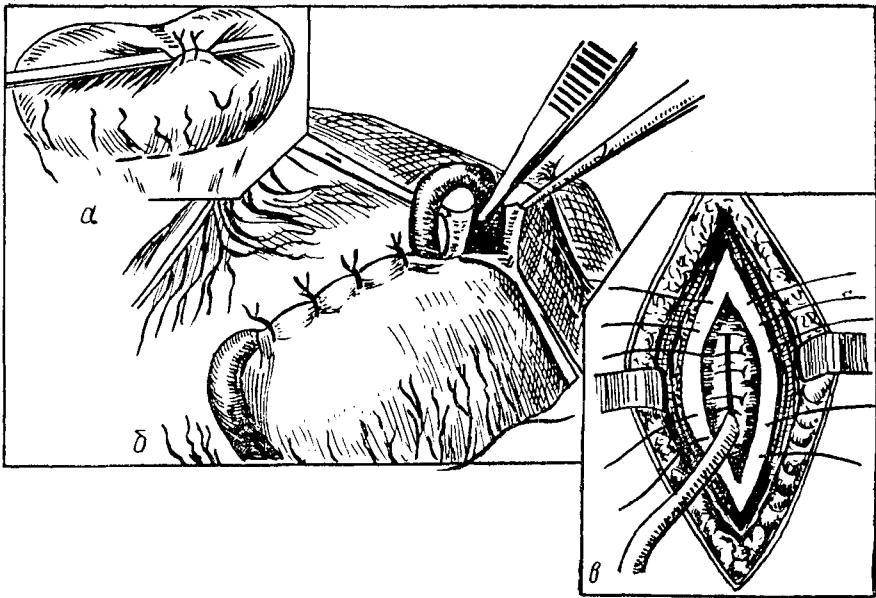


Рис. 188. Гастростомия по Витцелю:

а — начало образования канала; б — погружение внутреннего конца резиновой трубки в полость желудка; в — гастропексия; соединение краев разреза париетальной брюшины со стенкой желудка в области канала.

поочередно затягивают, начиная с первого, в результате чего трубка оказывается в искусственном канале, образованном из стенки желудка.

Стенку желудка на уровне нижнего кисетного шва подшивают узловыми швами к пристеночной брюшине, края разреза которой на остальном протяжении раны зашивают наглухо на уровне второго кисетного шва. Стенку желудка подшивают к апоневротическому влагалищу прямой мышцы живота (рис. 189), третьим рядом швов — стенку желудка к коже так, чтобы выпячивающаяся слизистая оболочка желудка накладывалась на кожу и могла быть подшита к ней при формировании постоянного губовидного свища. Кожную рану на остальном протяжении зашивают. Тотчас же или через некоторое время можно кормить больного через этот свищ.

**Гастроэнтероанастомоз.** Показания: иноперабельные опухоли пилорического отдела желудка, рубцовое сужение привратника у резко ослабленных больных.

Положение больного на спине.

Обезболивание — наркоз, местная анестезия.

*Впередибодочный передний гастроэнтероанастомоз (по Николандони—Вельфлер).* После вскрытия брюшной полости верхнесрединным разрезом большой сальник с поперечной ободочной кишкой выводят в рану. Берется петля тонкой кишки на расстоянии

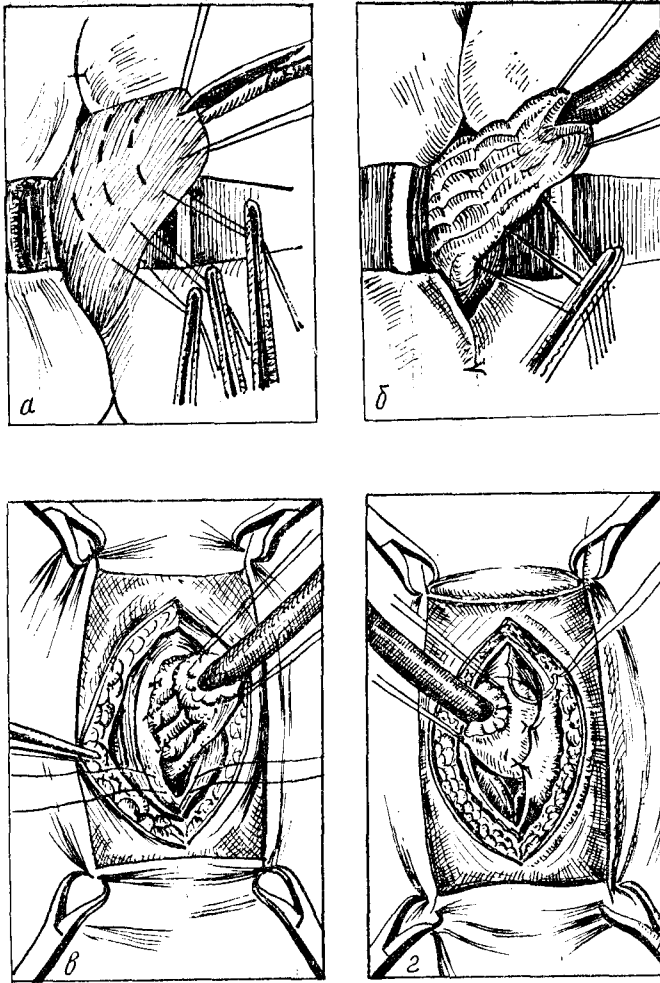


Рис. 189. Гастростомия по Топорову:

а — на извлеченную в виде конуса переднюю стенку желудка наложено три кисетных шва; вскрытие просвета желудка; б — в полость желудка введена резиновая трубка, кисетные швы завязаны; образован цилиндр из передней стенки желудка; в — подшивание гастрономического цилиндра желудка к париетальной брюшине; г — подшивание гастрономического цилиндра к прямой мышце и переднему листку ее влагалища.

примерно 50 см от двенадцатиперстного тощеого изгиба и подводится к передней стенке желудка впереди поперечной ободочной кишки. Приводящую петлю фиксируют шелковым швом у малой кривизны ближе к кардиальному отделу, отводящую — у большой кривизны, ближе к пилорическому отделу и накладывают задний ряд серозно-мышечных швов. Нити срезают за исключением двух крайних.

Вскрывают желудок, а затем тонкую кишку посередине со сто-

роны, противоположной брыжейке, отступя от серозно-мышечного шва на 0,75 см. Содержимое желудка отсасывают, осушают просвет кишечника. Накладывают непрерывный кетгутовый шов через все слои на задние края (губы) анастомоза, а на передние края — вворачивающий кетгутовый непрерывный шов Шмидена, затем — второй ряд узловых шелковых серозно-мышечных швов на переднюю стенку анастомоза. Далее формируют межкишечный анастомоз по Брауну. Это дополнительное соустье между приводящей и отводящей петлями тощей кишки по типу бок в бок на расстоянии 10—15 см книзу от ране

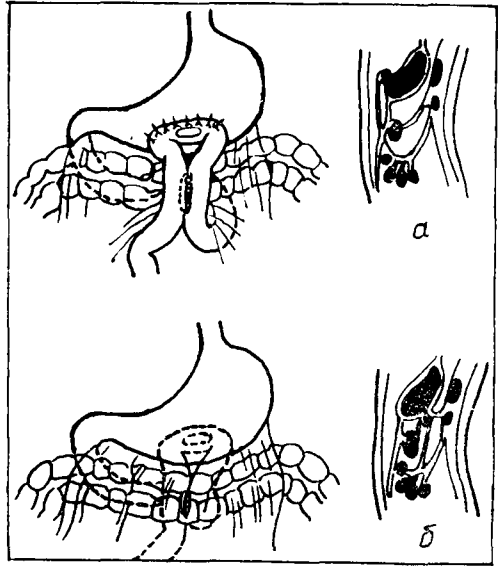


Рис. 190. Схема переднего (а) и заднего (б) гастроэнтероанастомоза.

наложенного гастроэнтероанастомоза. Два ряда швов сшивают задние, а затем передние края межмышечного соустья. Ширина анастомоза должна быть несколько больше диаметра кишки. Энтероанастомоз накладывают в целях предупреждения развития порочного круга. Рану брюшной стенки зашивают послойно (рис. 190 а).

*Позадиободочный задний гастроэнтероанастомоз (по Геккеру—Петерсону).* Берут петлю тонкой кишки длиной 15—20 см от двенадцатиперстно-тощего изгиба. Рассекают брыжейку поперечной ободочной кишки в вертикальном направлении, ниже дуги Риолана, в бессосудистой зоне.левой рукой, расположенной на передней стенке желудка, выпячивают в отверстие брыжейки заднюю стенку желудка. Петлю кишки фиксируют к желудку двумя швами в вертикальном по отношению к оси желудка направлении, приводящую петлю — ближе к малой кривизне, отводящую — к большой. Желудочно-кишечное соустье накладывают по описанной выше методике, по типу бок в бок (рис. 190 б).

Для предотвращения порочного круга приводящую петлю следует подшить к стенке желудка выше анастомоза 2—3 узловыми швами, в результате чего анастомоз оказывается переведенным в нижний этаж брюшной полости.

**Порочный круг** — это нарушение движения пищевых масс из желудка, в результате чего часть пищи не поступает в кишечник, а задерживается в желудке, двенадцатиперстной кишке и в приводящем колене тощей кишки, вызывая их растяжение. Раз-

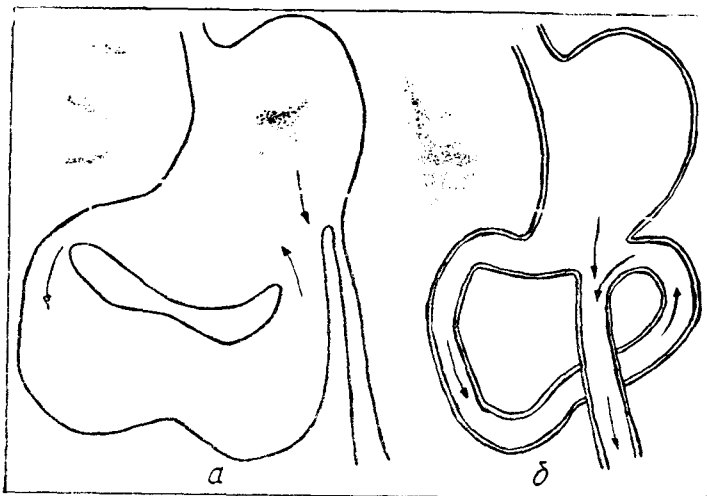


Рис. 191. Гастроэнтероанастомоз (схема):  
 а — порочный круг; б — эвакуация из желудка совершается правильно.

личают два варианта развития порочного круга: в одном — пищевые массы продолжают поступать через привратник в двенадцатиперстную кишку, а оттуда через гастростомическое отверстие снова в желудок; в другом — пищевые массы попадают через соустье из желудка не в отводящее колено подшитой петли тощей кишки, а в приводящее, далее в двенадцатиперстную кишку и там задерживаются, иногда проникая через привратник обратно в желудок.

Причины возникновения порочного круга различны и до сих пор окончательно не установлены. Прежде их объясняли неправильным «антиперистальтическим» соединением желудка и кишки, в настоящее время этому не придают особого значения. Обращали также внимание на срастание приводящего и отводящего колена и образование между сросшимися стенками перегородки — «шпоры», которая, вдаваясь в соустье и закрывая вход в отводящее колено, отклоняла движение пищевых масс в приводящее колено. Но и образование шпоры теперь считается скорее следствием, чем причиной возникновения порочного круга.

К одной из причин сужения анастомоза относятся длительный воспалительный процесс и смещение его вследствие уменьшения после операции объема растянутого желудка (рис. 191).

**Ушивание перфоративной язвы желудка.** Производится верхняя срединная лапаротомия. Обнаруживают периферическое отверстие, которое чаще располагается в пилорическом отделе на передней стенке желудка и которое ушивают серозно-мышечными швами в поперечном к оси желудка направлении с последующим наложением второго ряда серозно-мышечных швов в том же направлении. Из раны брюшной полости тщательно удаляют электроотсосом

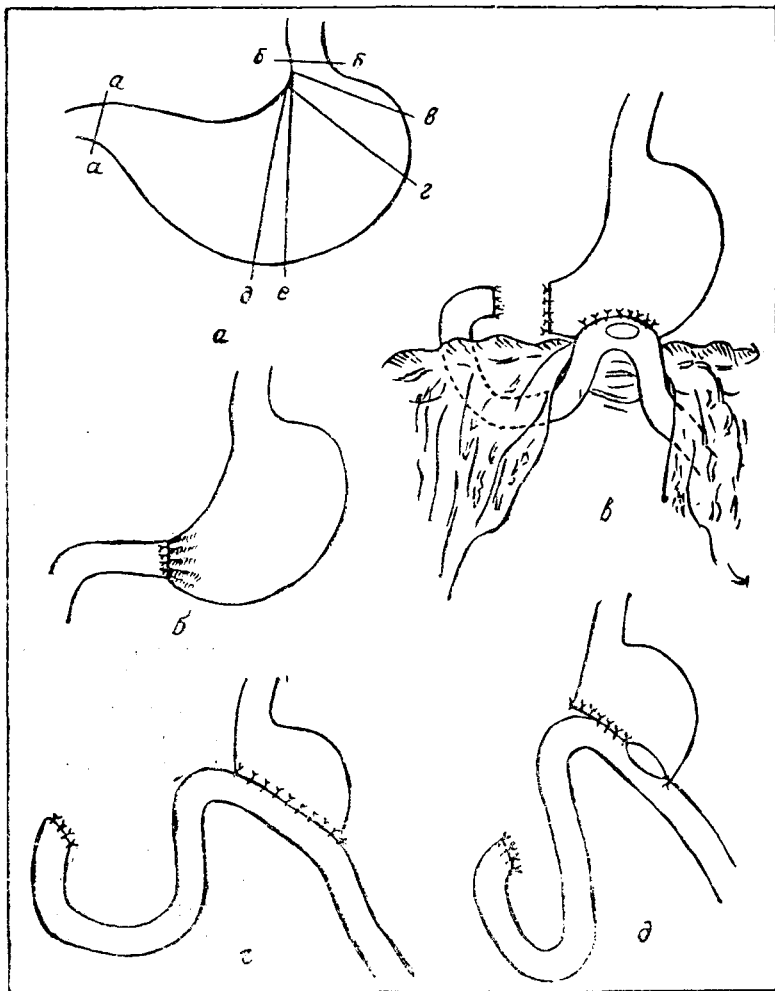


Рис. 192. Схема резекций желудка:

а — удаление желудка между линиями; б — схема резекции желудка по Бильрот-I в модификации Габерера; в — по Бильрот-II; г — по Рейхель-Полна; д — по Гофмейстеру-Филстереру.

и сухими салфетками желудочное содержимое и выпот. Рану брюшной стенки послойно зашивают.

**Резекция желудка** (рис. 192). Показания: осложненные язвы желудка и двенадцатиперстной кишки, опухоли, повреждения желудка.

Положение больного на спине.

Обезболивание — наркоз.

Резекция желудка произведена впервые в 1879 году Пеаном, в 1881 году — Бильрот.

*Техника операции по Бильрот-1.* Производится верхняя срединная лапаротомия. Желудок и поперечную ободочную кишку выводят в рану и разводят в стороны, чтобы натянуть желудочно-ободочную связку. Изогнутый кровоостанавливающий зажим вводят в образованное отверстие связки, которую прокалывают концом его несколько дальше подлежащей перевязки ветви левой желудочно-сальниковой артерии. Бранши разводят, увеличивая тем самым отверстие в связке. Ассистент вводит такой же зажим навстречу и пережимает связку вместе с сосудами. Хирург раскрывает бранши своего зажима и пережимает этот участок связки на расстоянии 1,5—2 см ниже наложенного ассистентом зажима. Между зажимами связку пересекают. Таким образом, желудочно-ободочную связку последовательно рассекают между зажимами Кохера, накладывая лигатуры на пересеченные участки.

Так мобилизуется большая кривизна желудка на необходимом протяжении влево — до намеченных границ резекции, вправо — до начальной части двенадцатиперстной кишки. Для мобилизации малой кривизны по задней стенке желудка проводят указательный палец к малому сальнику и, тупо проделав в нем отверстие на уровне антрального отдела желудка, оттягивают последний влево и вниз. Рассекают бессосудистую часть малого сальника. Накладывают на правую, а затем на левую желудочную артерию две прочные лигатуры и между ними сосуды пересекают. Наложение лигатуры на центральный отрезок левой желудочной артерии является наиболее ответственным моментом в процессе мобилизации желудка. На мобилизованный участок малого сальника накладывают два зажима, между которыми рассекают желудочно-печеночную связку на нужном протяжении.

Отсечение желудка лучше начать с проксимального конца. С этой целью на желудок на уровне планируемой резекции со стороны большой кривизны перпендикулярно оси желудка накладывают зажим на ширину анастомоза. Вторым зажимом захватывают остальную часть поперечника желудка со стороны малой кривизны. Дистальнее этих зажимов на удаляемую часть желудка накладывают раздавливающий жом Пайера или длинный зажим Кохера. По краю жома Пайера желудок отсекают. На начальную часть двенадцатиперстной кишки накладывают кишечные жомы или два зажима Кохера, между которыми ее отсекают и препарат удаляют. Края культи желудка и двенадцатиперстной кишки обрабатывают настойкой йода.

Верхнюю часть желудка от малой его кривизны зашивают двухэтажным швом — краевым швом по Альберту и серозно-мышечным швом по Ламберу. Оставленный просвет желудка должен быть шире просвета двенадцатиперстной кишки. Далее образуется соустье между желудком и двенадцатиперстной кишкой по типу конец в конец. Вначале накладывают серозно-мышечные узловы швы по Черни на задние края анастомоза, затем непрерывный кетгутовый шов на слизистую оболочку задней, а потом передней



полуокружности соустья (шов должен быть непрерывно-прерывистым, чтобы не произошло сужения анастомоза), в заключение — узловые шелковые швы на передний сегмент анастомоза. При такой технике сужения анастомоза не наблюдается. В области стыка трех швов, в верхнем углу соустья, захватывают переднюю, заднюю стенки желудка и кишки. Шов завязывают. Таким образом, ушивают самое слабое место анастомоза. Рану послыно зашивают.

*Техника резекции желудка по Бильрот-II в модификации Гофмейстера — Финстерера* (рис. 193). Производится верхняя срединная лапаротомия. Мобилизация желудка и двенадцатиперстной кишки по большой и малой кривизне такая же, как и по Бильрот-I.

Начальную петлю тощей кишки извлекают из брюшной полости, и, отступя на 18—20 см от двенадцатиперстно-тощего изгиба, через ее брыжейку проводят кетгуттовую нить, взятую в прямой кровоостанавливающий зажим. В бессосудистой зоне брыжейки поперечной ободочной кишки вертикальным разрезом делают отверстие, через которое петлю тонкой кишки переводят в верхний этаж брюшной полости и подводят к желудку. На двенадцатиперстную кишку ниже привратника накладывают кишечный жом или зажим Кохера, а выше — раздавливающий жом. Скальпелем пересекают двенадцатиперстную кишку по верхнему краю зажима. Края разреза смазывают настойкой йода, культю желудка обвязывают марлевой салфеткой и отводят вверх.

Культю двенадцатиперстной кишки ушивают сквозным обвивным швом, бранши зажима разводят, зажим извлекают, а непрерывный шов затягивают. Дальнейшее погружение культи двенадцатиперстной кишки достигают Z-образным и циркулярным кисетным или двумя полукисетными швами с дополнительным наложением узловых шелковых серо-серозных швов.

После наложения серо-серозных швов продолжают дальнейшую перитонизацию культи двенадцатиперстной кишки, подшивая ее к капсуле поджелудочной железы. На желудок соответственно

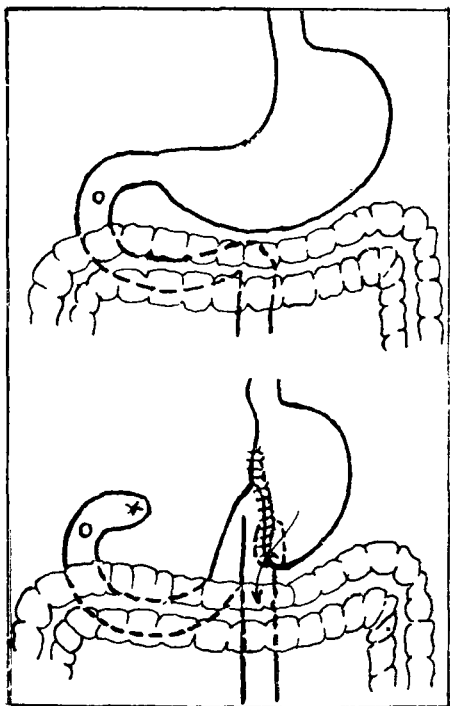


Рис. 193. Схема резекции желудка по Бильрот-II в модификации Гофмейстера—Финстерера.

левой границе намеченной резекции накладывают два жестких зажима: один из них со стороны малой кривизны, захватив стенку желудка на протяжении 2—3 см, другой — со стороны большой кривизны навстречу первому, соответственно ширине планируемого анастомоза.

Удаляемую часть желудка отводят влево вверх и, захватив просвет жомом Пайера, отсекают. Под зажимом со стороны малой кривизны культю желудка прошивают гемостатическим сквозным швом до конца зажима, наложенного со стороны большой кривизны. Шов накладывают, проводя кетгуттовую нить через обе стенки культы желудка. Зажим со стороны малой кривизны снимают и той же нитью прошивают культю в обратном направлении. Ушивают малую кривизну узловым серозно-мышечным швом, которым постепенно погружают угол, образуемый краем культы желудка с малой кривизной. Выведенную в верхний этаж петлю тощей кишки прикладывают к задней стенке культы так, чтобы приводящий ее конец был у малой кривизны, а отводящий — у большой.

В таком положении кишку пришивают к желудку узловыми шелковыми серозно-мышечными швами; тщательно ограничив операционное поле салфетками, вскрывают тощую кишку параллельно линии наложенных швов (на 4—5 мм от шва). Серозную оболочку кишки рассекают скальпелем, слизистую — ножницами. Участок культы желудка, захваченный зажимом Кохера, отсекают. Электроотсосом удаляют содержимое желудка. Далее накладывают непрерывный кетгуттовый шов сначала на задние губы анастомоза через все слои. Закончив ушивание задних губ анастомоза, продолжают шов на передние губы его при помощи вворачивающегося шва Шмидена. Удаляют салфетки и зажимы. Накладывают узловые шелковые швы на переднюю полуокружность анастомоза.

В верхнем углу соустья, на стыке трех швов, в наименее надежном месте накладывают дополнительный шов, которым захватывают переднюю, затем заднюю стенки желудка и стенку кишки. Чтобы содержимое желудка не попадало в приводящий конец кишки, последний подшивают к закрытой части желудка по Гофмейстеру. Приводящий конец будет находиться выше, и пища неминуемо попадает в отводящее колено кишки.

*Резекция желудка по Бильрот-II в модификации Райхель — Полюа — Бальфура* (см. рис. 192). После резекции желудка по вышеизложенной методике двенадцатиперстную кишку зашивают наглухо. К незашитой части желудка подводят тонкую кишку и укладывают приводящим концом по направлению к малой кривизне, а отводящим — к большой. Затем накладывают соустье между тощей кишкой и желудком на всю ширину его просвета.

Этот способ резекции в настоящее время применяется редко, так как при наложении анастомоза на протяжении всего просвета желудка имеет место не только быстрое поступление пищи из желудка в кишечник, но и забрасывание большого количества желчи в желудок, что вызывает тягостные ощущения у больных.

Одним из новых методов оперирования на органах брюшной полости является метод электрохирургического асептического анастомоза желудочно-кишечного тракта (О. С. Кочнев и др., 1982).

*Техника электрохирургической асептической резекции желудка по Бильрот-II:*

1. Мобилизованный желудок отбрасывают вверх и влево и растягивают в сторону с помощью держалки по большой и малой кривизне.

2. Берут петлю тощей кишки по возможности ближе к месту перехода ее в забрюшинную часть двенадцатиперстной кишки. Для осуществления этого нередко приходится выполнять дополнительную бескровную мобилизацию связки Трейтца. После этого петлю кишки проводят в отверстие брыжейки поперечной ободочной кишки.

3. Наложение термино-латерального гастроюнального анастомоза начинают с фиксации тонкой кишки вблизи связки Трейтца к задней стенке желудка со стороны малой и большой кривизны двумя серозно-мышечными швами-держалками на ширину будущего анастомоза. Для предупреждения сужения анастомоза между ними накладывают узловой шов.

4. Растягивая нити швов-держалок накладывают непрерывный серозно-мышечный шов между стенкой желудка и кишкой, поверх него — второй этаж непрерывного серо-серозного шва.

5. Поверх сформированного двухэтажного серозно-мышечного шва на желудок со стороны большой кривизны накладывают удлиненный зажим Бильрота без зубчиков.

6. Далее на желудок со стороны малой кривизны навстречу зажиму вплотную к нему накладывают сшивающий аппарат (УО), пришивают стенку желудка и отсекают электроножом мобилизованную часть его с последующим ушиванием серозно-мышечными швами малой кривизны культи этого органа.

7. Под зажим у устья будущего анастомоза подводят страховочную прошивную лигатуру, после чего зажим снимают, а стенку желудка поверх нити дополнительно коагулируют.

8. Вдоль линии будущего анастомоза и параллельно ему электроножом рассекают серозно-мышечный слой кишки. Затем тщательно коагулируют слизистую оболочку и соединительнотканые перемычки между циркулярными складками слизистой оболочки.

9. После этого приступают к наложению непрерывного серозно-мышечного шва на переднюю стенку желудка поверх страховой сквозной лигатуры и у края дефектов тонкой кишки.

10. После наложения второго ряда серозно-мышечных швов пальцами раздавливают коагулированный участок со стороны кишки и восстанавливают проходимость анастомоза.

**Ваготомия.** При хирургическом лечении язвенной болезни до недавнего времени операцией выбора оставалась дистальная резекция желудка, чаще в одной из модификаций способа Бильрот-II.

Однако обширная резекция с наложением гастроюнального анастомоза нередко является причиной нарушения физиологии пищеварения, которое при недостаточности механизмов адаптации создает условия для возникновения пострезекционных синдромов (демпинг-синдром, пептическая язва, синдром приводящей петли и др.). Поэтому все большее распространение в лечении язвенной болезни двенадцатиперстной кишки получают различные виды ваготомии в сочетании с органосберегающими операциями.

В литературе приводятся данные о результатах применения в эксперименте и клинике различными авторами следующих видов ваготомии: стволовая ваготомия; селективная гастральная ваготомия; селективная проксимальная ваготомия. В зависимости от индивидуальных особенностей организма больного, секреторной и эвакуаторной деятельности желудка каждый хирург может выбрать тот метод оперативного вмешательства, который считает наиболее полезным для данного больного.

**Техника стволовой ваготомии.** Брюшную полость вскрывают срединной лапаротомией. Участок брюшины, переходящей с диафрагмы на кардию, рассекают в поперечном направлении, пищевод тупым путем, пальцами освобождают от окружающих его образований, затем вокруг него проводят резиновую трубку. При подтягивании пищевода вниз с помощью этой трубки напрягаются ветви блуждающего нерва. Эти ветви, натянутые словно струны, проходят к кардии, пищевод обычно при этом расслаблен.

Оттягивая кардию вниз, натягивают ветви блуждающего нерва, которые становятся хорошо прощупываемыми. Эти нервы натянутые, круглые, палец ощущает их как перекатывающиеся шнуры. Около переднего (левого) блуждающего нерва, несколько влево от него, как правило, проходят к желудку две-три придаточные веточки.

При стволовой ваготомии из всех обнаруженных ветвей нерва иссекают участок длиной 2—3 см. Небольшие волокна блуждающего нерва могут быть обнаружены путем окраски нервов по Лее. Эта ваготомия производится при трансторакальном доступе, торакотомия — в VII межреберье слева.

**Техника селективной гастральной ваготомии.** Выделяется кардия желудка, на дне рассекается брюшина, пищевод охватывается резиновой трубкой и оттягивается вниз.

От переднего блуждающего нерва 1—2 веточки ведут к воротам печени (*gami hepaticae*), они проходят к печеночно-желудочной связке (малом сальнике), близко от нижней поверхности печени. От заднего (правого) блуждающего нерва, как правило, отходит одна ветвь (*gamus coeliacus*) к чревному узлу, это самая толстая ветвь нерва, а потому она легко распознается. Эта ветвь проходит к чревному узлу желудочно-поджелудочной складки, около левой желудочной артерии, однако идет в направлении, противоположном артерии.

Рис. 194. Селективная проксимальная ваготомия:

а — пересечение переднего (левого) блуждающего нерва; б — пересечение заднего (правого) блуждающего нерва.

Прослеживая ход печеночных и чревной ветвей блуждающих нервов, а также отыскивая место их «впадения» в ворота печени и в чревный узел, препарируют и отводят эти ветви вправо. Все остальные ветви блуждающих нервов, которые идут к передней поверхности желудка, пересекаются.

В настоящее время в хирургическом лечении язвенной болезни двенадцатиперстной кишки ведущее место занимает ваготомия в сочетании с дренирующими желудок операциями. Наибольшее распространение получила селективная проксимальная ваготомия, так как при этой операции не только адекватно подавляется кислотопродукция, но и остается нормальной моторно-эвакуаторная деятельность желудка, не разрушается такое столь важное в функциональном отношении анатомическое образование, как привратник (Н. М. Кузин, П. М. Постолюк, 1981).

Техника селективной проксимальной ваготомии (СПВ). Этот способ вмешательства отличается от вышеописанного тем, что при нем щадятся те ветви блуждающих нервов, которые идут к антральной части желудка (*rami antrales*). Необходимость сохранения антральных ветвей обоснована двумя причинами. Во-первых, кислото-образовательная зона желудка находится в средней и верхней частях желудка и в антральном отделе соляная кислота не вырабатывается. Во-вторых, главным

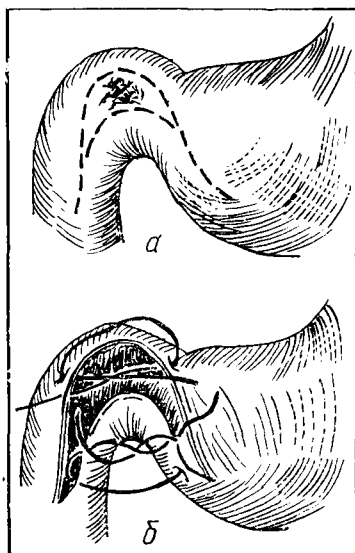
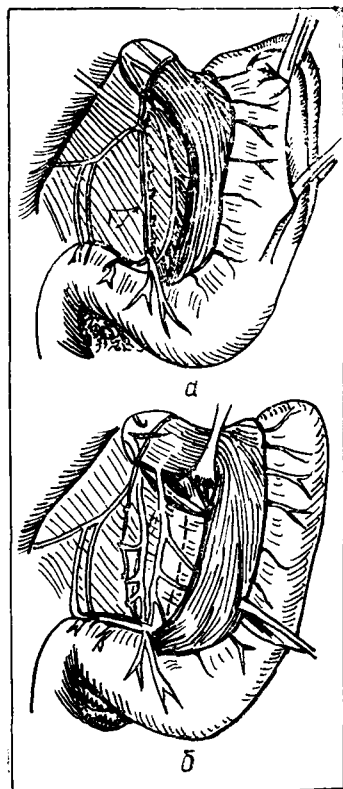


Рис. 195. Пластика привратника желудка по Финнею:

а — П-образный разрез; б — гастродуоденостомия.

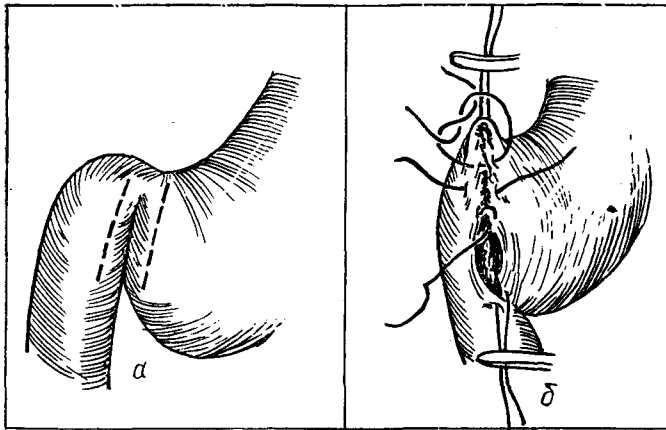


Рис. 196. Пластика привратника желудка по Джабулею:  
 а — разрез на желудке и двенадцатиперстной кишке; б — гастродуоденостомия.

моторным механизмом желудка является антральный отдел, то есть нижняя треть органа. Поэтому достаточно денервация проксимальных отделов желудка, чтобы значительно снизить кислотообразование и сохранить иннервацию антрального отдела (ветвь Латерже) для обеспечения полноценной эвакуации из желудка. Для этого по границе между телом и антральной частью желудка, строго придерживаясь хода малой его кривизны, препарируют в направлении кардии. Малый сальник шаг за шагом, между лигатурами полностью отделяют от малой кривизны, вплоть до правого края кардии. Эта манипуляция производится в нескольких слоях. Отсюда препаровку продолжают влево от передней и задней поверхности пищевода до левого края кардии, пересекают все волокна, которые проходят от пищевода к желудку экстрамускулярно (рис. 194).

Эту операцию можно выполнять без дренирования желудка, если не имеется стеноза. При наличии последнего дренирующая операция (пилоропластика по Финнею, гастродуоденостомия по Джабулею или просто гастроэнтероанастомоз) необходима (рис. 195, 196).

#### ОПЕРАЦИИ НА ПЕЧЕНИ И ЖЕЛЧНЫХ ПУТЯХ

**Рациональные оперативные доступы.** Предложено много оперативных доступов для операций на печени, однако немногие из них нашли широкое применение.

Наиболее рациональными считаются следующие: верхнесрединная лапаротомия, разрез Кера, разрез Федорова, разрез Рио-Бранко, торакофренолапаротомия и др.

Верхнесрединная лапаротомия — наиболее простой разрез в условиях современного наркоза с релаксантами и обес-

печивающий достаточно хороший доступ для многих операций. Ее применяют при предположительном диагнозе, множественных повреждениях и для операции на левой половине печени.

Разрез Керра, дающий более близкий и удобный доступ к печени, чаще применяют при уточненном диагнозе.

Типичный разрез Федорова и некоторые его видоизменения используют в большинстве случаев при операциях на желчных путях.

Разрез Рио-Бранко используют по существу всегда вынужденно после диагностической срединной лапаротомии и нахождения разрыва печени, доступ к которому недостаточен.

При массивном разрушении правой половины печени, повреждении нижней полой вены и в тех случаях, когда необходима резекция печени (гемигепатэктомия), следует применять торакофренолапаротомию (В. С. Шапкин, Ж. А. Гриненко, 1977).

**Способы остановки кровотечений при операциях на печени.** Печень весьма хрупкий, легко ранимый и очень богатый сосудами орган. Угроза тяжелых кровотечений значительно задерживала развитие хирургии печени, которому во многом способствовали исследования М. М. Кузнецова и Ю. Р. Пенского (1894). В последние годы было описано много разновидностей швов. Исследования по совершенствованию гемостатических швов печени проводятся до наших дней.

Для окончательной остановки кровотечения из паренхимы печени предложены механические, физические, химические, биологические способы, а также специальные гемостатические препараты. Наиболее просты и надежны механические способы — наложение печеночных узловых кетгутовых швов, перевязка сосудов в ране, тампонада раны.

Среди специальных печеночных швов следует отметить швы Кузнецова—Пенского, Джиордано, Опеля и др. Сущность шва Кузнецова—Пенского заключается в прошивании печеночной паренхимы через всю толщу печени двойной лигатурой, которую попеременно выводят на верхнюю и нижнюю поверхность печени и не затягивают. Одну из нитей в местах вывода ее на поверхность пересекают, а затем концы отдельных смежных нитей связывают между собой и затягивают. Благодаря этому вся печеночная ткань оказывается связанной рядом отдельных швов над капсулой.

Наиболее удобно и надежно наложение обычных матрацных швов с проведением их через сальник, который окутывает печень. Использование сальника на ножке предотвращает прорезывание швов и обеспечивает хороший гемостаз.

Изолированная перевязка сосудов применяется в качестве дополнения к печеночному шву.

Из физических методов остановки кровотечения при небольших капиллярных кровотечениях из печени используют горячие компрессы. Для этого марлевую салфетку, смоченную горячим

физиологическим раствором, укладывают на рану печени и туго прижимают в течение 3—5 мин. Иногда показана электрокоагуляция.

Из биологических методов остановки кровотечения чаще осуществляется тампонада сальником, обладающая гемостатическими свойствами, являющаяся хорошим пластическим материалом, быстро прирастающим к поврежденной поверхности печени.

В качестве «подкладочного» материала при наложении печеночного шва применяются также круглая и серповидная связки, консервированная широкая фасция бедра (аллопластика), рассасывающаяся гемостатическая марля (А. А. Асланди, 1983) и др.

Среди синтетических материалов для остановки кровотечения из печени рекомендуются также терилен и отечественный антимикробный синтетик летилен, которые хорошо прорастают тканями, не вызывают видимых воспалительных явлений и осложнений типа гнойников (В. Л. Москвичев, 1973).

В последнее время появились отдельные предложения об ушивании культи печени при помощи аппаратов типа УКЛ, который так же, как и ручные швы, рассчитан на сдавление танталовыми скобками крупных кровеносных сосудов и желчных протоков, расположенных по линии шва, и который применяется в основном при краевой резекции печени.

**Шов печени.** Показаня: открытые и закрытые повреждения печени, заключительный этап резекции печени.

Обезболивание — наркоз.

Положение больного на спине, под поясницу подкладывают валик.

Техника операции. Брюшную полость вскрывают верхним срединным разрезом с добавлением (при необходимости) поперечного, проходящего на несколько сантиметров выше уровня пупка через мышцы живота — к правой реберной дуге.

Если рана печени имеет гладкие края, ограничиваются удалением кровяных сгустков и наложением ряда кетгутовых швов с помощью большой атравматической иглы. Шов начинают на одной стороне раны, отступив от края на 1,5—2 см, проводят его под дном раны и выкалывают на другой стороне тоже на расстоянии 1,5—2 см от края. После проведения всех швов их завязывают лишь до соприкосновения раневых поверхностей во избежание прорезывания швов. При больших ранах, сопровождающихся значительным кровотечением, показана пластика сальником: кусок отсеченного или взятого на ножке сальника прокладывают между раневыми поверхностями и после этого накладывают узловы кетгутовые швы, проводимые через ткань печени и сальника (рис. 197). К ране печени подводят дренажную трубку, обернутую слоем марли для эвакуации скапливающейся желчи и крови. Дренаж выводят через специальное отверстие, сделанное под краем реберной дуги по подмышечной линии. Брюшную полость тщательно очищают от крови и желчи и послойно зашивают наглухо.



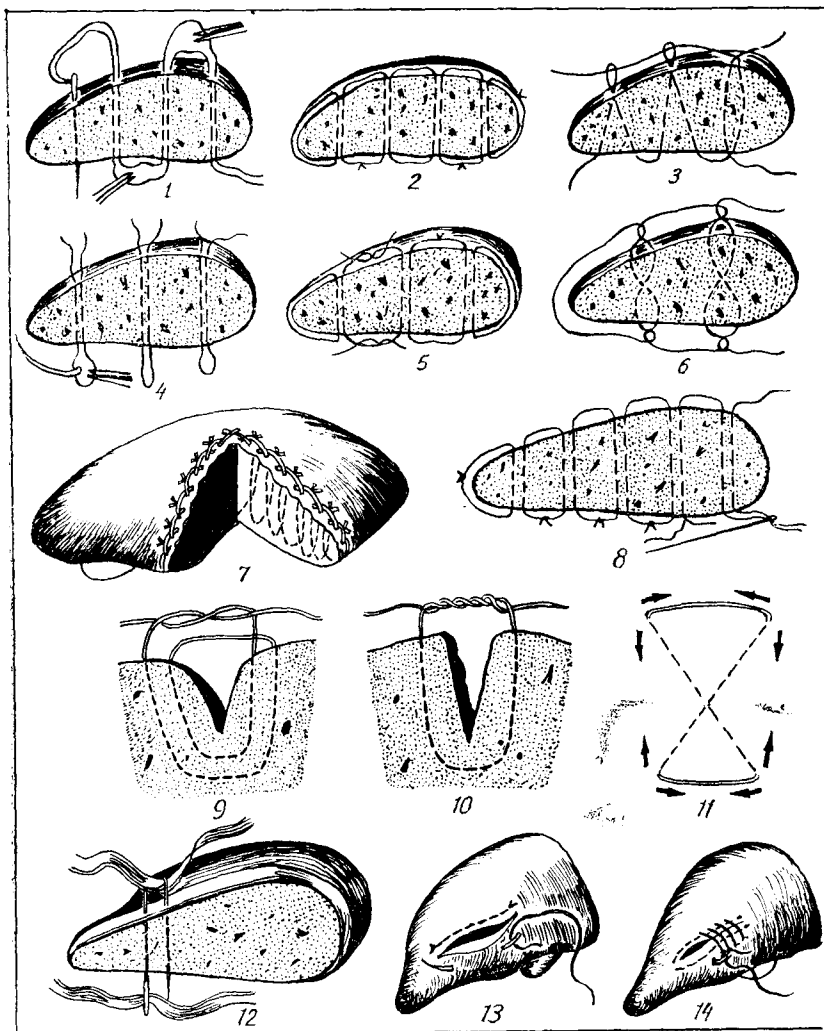
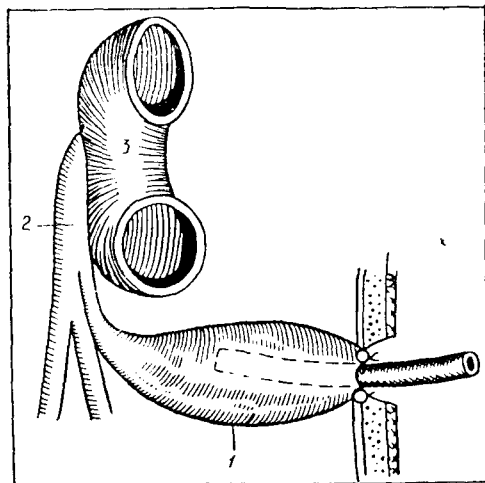


Рис. 197. Методы наложения печеночного шва:

1 — гемостатический шов Кузнецова и Пенского; 2 — шов Овре; 3 — шов Джордано; 4 — шов Лабокка; 5 — шов Оппеля; 6 — шов Варламова; 7 — шов Замощина; 8 — шов Бетанелли; 9 — шов Телкова; 10 — шов Грицишина; 11 — шов со страхующими от перерезания дополнительными стежками; 12 — тампонада раны печени пластическим материалом; 13 — вариант матрачного шва; 14 — наложение комбинированного шва.

**Наложение свища желчного пузыря — холецистостомия.** Показания: острые деструктивные холециститы, холангиты, ангиохолиты и другие, когда удаление желчного пузыря представляет опасность для жизни больного.

Брюшную полость вскрывают в косо-поперечном разрезе. Желчный пузырь и протоки обследуют. Пузырь тщательно отграничи-



с. 198. Свищ желчного пузыря (схема).  
1 — желчный пузырь вшит в рану, и в него введен дренаж; 2 — общий желчный проток; 3 — двенадцатиперстная кишка.

зыря полость тампонируют, на остальном протяжении рану зашивают послойно (рис. 198).

**Супрадуоденальная холедохотомия.** Вскрытие общего желчного протока показано при наличии камня (или камней) в протоке. После вскрытия брюшной полости угловым или косым разрезом по правому реберному краю (по Федорову) пальцевым обследованием устанавливают наличие камней. Камни перемещают в наддуоденальную часть протока, под него подводят указательный палец левой руки, которым камень фиксируется и выпячивается стенка протока кпереди и вправо. Осуществляют ограничивающую тампонаду. Проток вскрывают продольным (либо поперечным) сечением над камнем, который извлекают и производят ревизию печечно-желчного протока зондированием или же пальцевым обследованием (рис. 199).

Особое внимание при этом обращают на проходимость общего желчного протока на месте впадения его в двенадцатиперстную кишку.

Пальцевое исследование холедоха и исследование с помощью зонда не всегда дают полную информацию, в частности о терминальном его отрезке. Поэтому там, где это возможно, необходимо произвести холецистохолангиографию. Затем общий желчный проток дренируют Т-образным дренажем по Керу или вводят дренаж с боковым отверстием по А. В. Вишневскому, конец которого выводят наружу через отдельный разрез брюшной стенки. Подводят марлевые тампоны и брюшную полость зашивают до дренажной трубки и тампонов.

вают от свободной брюшной полости тампонами и пунктируют, при этом максимально отсасывая ее содержимое. Затем желчный пузырь вскрывают в области дна и удаляют конкременты. Проверяют проходимость пузырного и общего желчного протока. В полость пузыря вводят дренаж и вокруг него накладывают кисетный шов, который затягивают на дренаже, заворачивая края разреза внутрь. Стенку желчного пузыря по всей ее окружности подшивают к пристеночной брюшине, возможно ближе к латеральному краю раны. По сторонам от фиксированного пу-

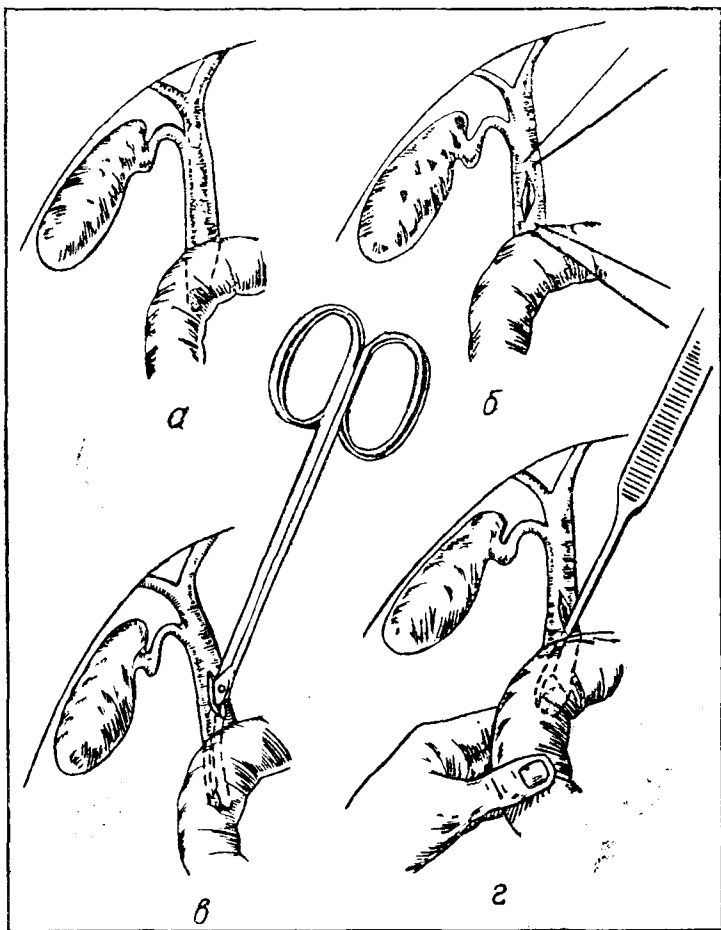


Рис. 199. Вскрытие желчного протока (схема Е. В. Смирнова):  
 а — закупорка камнями различных участков общего желчного и печеночного протоков; б — общий желчный проток вскрыт между двумя швами-держалками; в — удаление камня изогнутым специальным корцангсом; г — удаление камня специальной ложечкой.

При резком нарушении оттока желчи в двенадцатиперстную кишку накладывают холедоходуоденоанастомоз.

**Удаление желчного пузыря — холецистэктомия.** Показания: хронические рецидивирующие холециститы, острое воспаление, гангрена, прободение желчного пузыря, а также опухоли пузыря.

Положение больного на спине, под нижний отдел грудной клетки подкладывают валик.

Брюшную полость вскрывают разрезом С. П. Федорова, Кохера, Керра. Правую долю печени приподнимают вверх, а поперечную ободочную кишку оттесняют книзу. Удаляют желчный пузырь от шейки пузыря или от его дна.

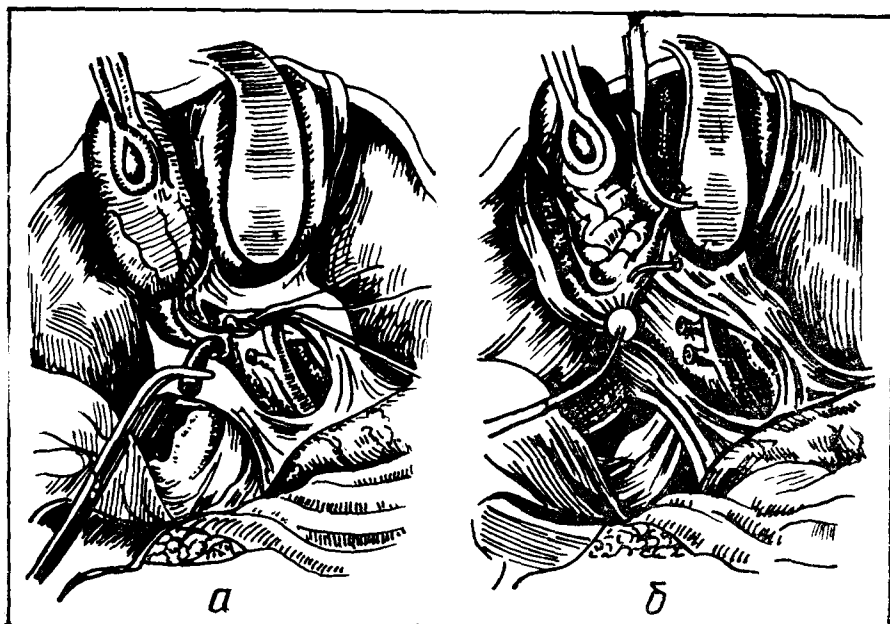
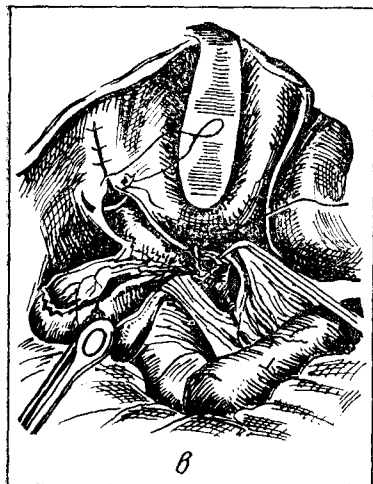

Рис. 200. Холецистэктомия:  
 а, б — удаление желчного пузыря от шейки; в — удаление желчного пузыря от дна.



При первом способе надсекают висцеральную брюшину на месте ее перехода с печени на пузырь с обеих сторон на расстоянии 2 см от пузырного ложа, отделяют пузырь от печени. Раздвигая клетчатку, обнажают общий желчный проток и место впадения в него пузырного протока. В верхнем углу раны между пузырным и печеночным протоками находят направляющую вправо и несколько вверх пузырную артерию. Ее изолируют, перевязывают двумя шелковыми лигатурами и пересекают. Следует остерегаться захвата в лигатуру правой ветви печеночной артерии, от которой пузырная артерия отходит. Выделяют пузырный проток и перевязывают шелковой лигатурой на расстоянии 0,5 см от места слияния протоков (общий и пузырный). К периферии от лигатуры накладывают изогнутый зажим Бильрота. Пузырный проток между зажимами и лигатурой пересекают, культю прижигают йодом, пузырь удаляют (рис. 200).

После удаления пузыря листки брюшины в области его ложа

ушивают непрерывным или узловатым кетгутowymi швами, продолжив шов вдоль ложа пузыря. К культе подводят резиновый дренаж и марлевые тампоны, которые выводят через операционную рану. Валик убирают, для расслабления брюшной стенки немного приподнимают верхнюю часть туловища и приступают к закрытию операционной раны. Брюшную стенку зашивают послойно: непрерывным кетгутowym швом брюшину, узловыми кетгутowymi швами — пересеченные мышцы и стенку влагалища прямой мышцы живота, узловыми шелковыми швами — кожу.

При оперативном лечении желчнокаменной болезни задача хирурга состоит не только в удалении очага поражения, каким является желчный пузырь. Необходимо составить отчетливое представление о состоянии печеночных ходов и убедиться в свободной проходимости общего желчного протока, что достигается пальцевым и инструментальным (холангиография на операционном столе) исследованиями. Хирург должен иметь возможность хорошо видеть анатомические взаимоотношения и тщательно прощупать желчный проток пальцами, особенно его ретродуоденальную часть.

Немаловажна и профилактика послеоперационных осложнений (рецидив желчнокаменной болезни, развитие перитонита, формирование желчных свищей, кровотечения в послеоперационном периоде, несостоятельность швов и др.). В тех случаях, когда операция холецистэктомия была произведена по поводу острого деструктивного холецистита (флегмона, гангрена, эмпиема желчного пузыря, перфорация пузыря и др.) или ограниченного перитонита, ее завершают подведением марлевых тампонов в наиболее уязвимые (по мнению хирурга) участки брюшной полости и дренажей.

**Резекция печени.** Показания. В ряде случаев для остановки кровотечения при ранениях печени требуется резекция части поврежденного органа. Резекция применяется и при опухолях печени. Различают два вида резекции печени: атипическая — удаление части органа без учета долевого и сегментарного строения его; анатомическая — с учетом сегментарного строения органа и производимая по линии малососудистых промежутков (сегментарная резекция) с предварительной перевязкой кровеносных сосудов и желчного протока ножки намеченного к удалению сегмента или доли печени.

Оба указанных типа резекций имеют свои преимущества и недостатки. Атипические резекции более экономны с точки зрения объема удаляемой здоровой ткани, выполняются быстрее и проще, чем анатомические. Однако они сопровождаются опасными неуправляемыми кровотечениями, а также возможными некрозами, из-за перевязки сосудов и желчных протоков остающихся здоровых сегментов.

Преимуществом анатомических резекций является в первую очередь хороший гемостаз во время операции, хотя объем удаляемой паренхимы печени при этой методике больше, чем при ати-

пической, поскольку в данных случаях независимо от очага поражения резекцию выполняют в границах сегмента или доли.

Основные моменты анатомической резекции доли печени следующие:

- выделение и перевязка элементов глассоновой ножки удаляемой части печени;
- перевязка печеночных вен в кавальных воротах;
- рассечение печени по междолевой щели;
- закрытие раневой поверхности.

В связи с опасностью массивных кровопотерь при резекциях печени, а также с возможностью воздушной эмболии через зияющие культы пересеченных печеночных вен стало необходимым создание более надежных методов операции.

Американскими хирургами Шаве Пеон и Гонзалес (1970) была предложена модель операции резекции печени с временным выключением ее из кровообращения на 20 мин и проведением в нижнюю полую вену шунта с раздувной манжеткой. Эндокавальное шунтирование направлено на закрытие раздувной манжеткой просвета нижней полой вены над диафрагмой, с тем чтобы устранить опасность воздушной эмболии после разреза печеночной ткани, а также снизить кровотечение из печени пережатием собственной печеночной артерии, воротной вены и нижней полой, перекрываемой вокруг эндокавального зонда и ниже места впадения печеночных вен. Кровь из подпеченочного и надпеченочного отделов нижней полой вены шунтируется во время операции через эндокавальный зонд.

В заключение следует подчеркнуть, что в борьбе с кровотечениями при операциях на печени не следует забывать в первую очередь и о простом приеме, заключающемся в сдавливании пальцами или мягким зажимом, проведенным через салниковое отверстие, кровеносных сосудов печени, проходящих в печеночно-двенадцатиперстной связке.

О. К. Скобелкин (1979) сообщает об использовании луча  $\text{CO}_2$ -лазера при операциях на паренхиматозных органах. Однако применение этого луча не позволяет решить полностью проблемы остановки кровотечения, так как его коагуляционные свойства эффективны лишь при диаметре пересекаемых сосудов не более 2 см. Кровотечение из более крупных сосудов, несмотря на применение лазера, приходится останавливать лигированием их шовным материалом, что не всегда приводит к желаемым результатам.

**Эхинококкэктомия печени.** Печень является наиболее частой локализацией эхинококковой кисты. Различают следующие виды эхинококкэктомии:

- открытую с дренированием ложа кисты — двухмоментную и одномоментную;
- закрытую с капитонажем ложа с марсупилизацией ложа, с иссечением фиброзных краев; с выворачиванием фиброзных краев; с биологической тампонадой ложа;

— с вылучиванием цельной хитиновой клетки; с энуклеацией паразита с фиброзной капсулой;

— с резекцией органа: клиновидная резекция; сегментарная резекция; лобэктомия (удаление доли органа).

Оперативный доступ при эхинококке печени принципиально возможен через диафрагму или брюшную стенку. Эхинококэктомия может быть осуществлена и через восьмое—девятое межреберье путем предварительного прошивания ската купола диафрагмы к грудной стенке. При этом необходимо знание точной локализации кисты. Чаше хирурги пользуются чрезбрюшинным доступом, разрезами, принятыми для операций на печени и желчных путях.

Каждый из названных методов имеет свои положительные и отрицательные стороны и не может считаться единственно пригодным способом во всех случаях заболевания.

Открытые методы эхинококэктомии печени с дренированием наиболее доступны широкому кругу врачей, но они требуют длительного лечения больного в стационаре, так как при них возможно формирование гнойных и желчных свищей.

Закрытые методы, столь активно пропагандируемые отдельными учеными, хотя и выгодны в отношении сроков лечения и особенностей послеоперационного ведения больных, все же для их выполнения требуется высокая квалификация хирурга.

Успех лечения эхинококкоза печени определяется ранней диагностикой, выбором метода операции и своевременностью ее проведения, а также квалификацией врача, выполняющего оперативное вмешательство, и послеоперационным ведением больного.

### **ОПЕРАЦИИ НА ПОДЖЕЛУДОЧНОЙ ЖЕЛЕЗЕ**

**Показания:** травмы поджелудочной железы, опухоли, острые панкреатиты и панкреонекрозы и др.

**Обезболивание** — местная анестезия или наркоз.

**Положение больного** на спине с подложенным валиком под поясницу.

Топографоанатомические и функциональные особенности гепато-панкреатического комплекса и особенно поджелудочной железы с прилегающими сосудами и глубокое залегание органов в забрюшинном пространстве серьезно затрудняют дифференциальную диагностику и оперативное вмешательство при их заболевании.

Все операции на поджелудочной железе можно подразделить на следующие группы:

— паллиативные — обходные анастомозы при неоперабельных опухолях железы; наложение внутреннего дренажа; рассечение капсулы и дренирование сальниковой сумки;

— полурадикальные — боковые резекции поджелудочной железы, трансдуоденальная резекция по поводу рака большого дуоденального сосочка;

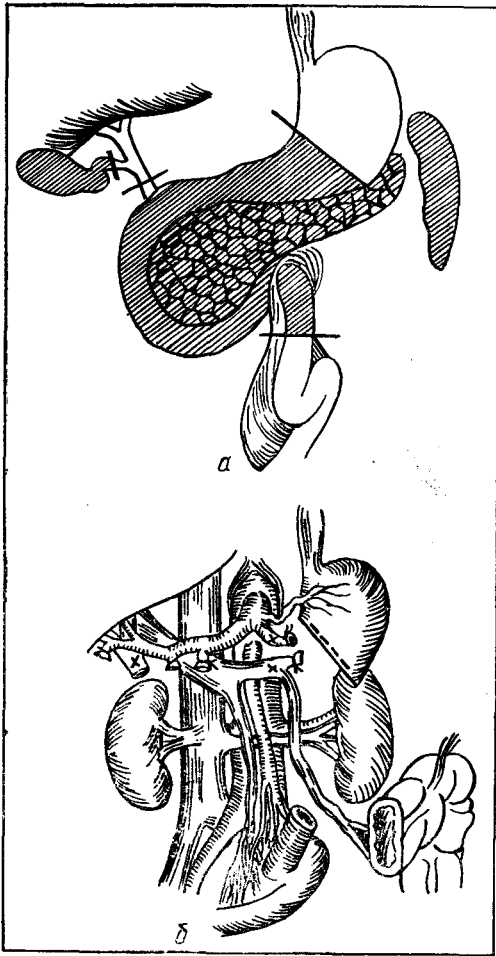


Рис. 201. Тотальная панкреатодуоденэктомия:

а — заштрихован комплекс, подлежащий удалению; б — важные образования, остающиеся на задней стенке брюшной полости после окончания операции.

— радикальные — панкреатодуоденальная резекция (рис. 201); удаление тела и хвоста железы по поводу опухолей и травматических разрывов; удаление кисты, аденом островков Лангерганса.

**Дренаж сальниковой сумки.** Показание: острый деструктивный панкреатит с явлениями перитонита.

После верхней срединной лапаротомии с переходом при необходимости на правое подреберье рассекают желудочно-ободочную связку, для чего желудок отводят кверху, а поперечную ободочную кишку — книзу. Предварительно в брыжейку поперечной ободочной кишки и печеночно-дуоденальную связку вводят 0,5% раствор новокаина. Не рассекая капсулы (дополнительная травма железы и генерализация процесса), в окружающие железу ткани и под покрывающую ее париетальную брюшину вводят 0,25% раствор новокаина и 50 000 ЕД трасилола. К поджелудочной железе в сальниковую сумку рыхло подводят 2—3 марлевых тампона и дренаж. Желудочно-ободочную связку зашивают отдельными швами до

тампонов и дренажа и подшивают к париетальной брюшине.

**Панкреатоэнюстомия.** Показание: непроходимость панкреатического протока в области головки поджелудочной железы или перешейка. Существует два способа соустья — бок в бок и конец в конец. Для бокового соустья широко вскрывают продольным разрезом панкреатический проток в области тела железы и соединяют его непрерывным швом с краем аналогичного отверстия в петле тонкой кишки, подведенной позади поперечной ободочной кишки.



**Панкреатоэнтероанастомия по Дювалю.** Усекают на 4—5 см хвост поджелудочной железы и образующуюся культю железы (с просветом панкреатического протока) вшивают в конец петли тонкой кишки. Накладывают энтероанастомоз для восстановления непрерывности кишечника.

При тотальной панкреатэктомии осуществляют прямой дуоденогастроанастомоз с последующим вшиванием общего желчного протока в просвет тонкой кишки (холедохоэнтероанастомоз).

Все оперативные вмешательства после тотальной панкреатэктомии направлены на максимальное восстановление пищеварительных и эвакуаторных функций желудочно-кишечного тракта.

**Спленэктомия** Показания: травмы, разрывы селезенки, заболевания (эхинококкоз, спленомегалия и др.).

Производят косой разрез в левом подреберье параллельно левой реберной дуге или верхнюю срединную лапаротомию. Крючками реберную дугу оттягивают вверх, находят диафрагмально-селезеночную связку. После рассечения связки селезенку вывихивают в рану. При наличии крови в брюшной полости первоочередной задачей является наложение надежного кровоостанавливающего зажима на ножку селезенки. Лишь затем орган вывихивают в рану описанным выше способом. При выведении селезенки в рану приступают к рассечению желудочно-селезеночной и желудочно-ободочной связок. Для этого селезенку оттягивают влево, а желудок — вправо.

Желудочно-селезеночную связку на зажимах по частям рассекают, прошивают и перевязывают. Захватив пальцами левой руки ножку селезенки, туло выделяют в ней селезеночную артерию и вену. Для уменьшения кровенаполнения органа сначала перевязывают артерию. Ввиду того что в желудочно-селезеночной связке от селезеночной артерии отходят короткие артерии ко дну желудка, лигатуры накладывают не на основной ствол селезеночной артерии, а на ее ветви, возможно ближе к воротам селезенки; этим же устраняется опасность повреждения хвоста поджелудочной железы. После перевязки артерии также двумя лигатурами перевязывают селезеночную артерию. Между зажимами рассекают спайки, перевязывают их, селезенку удаляют. В левое подреберье обычно вводят дренаж. Операционную рану послойно зашивают наглухо.

#### КОНТРОЛЬНЫЕ ВОПРОСЫ

1. Деление передне-боковой брюшной стенки на области.
2. Топография переднебоковой брюшной стенки — слои, кровоснабжение, иннервация, лимфоотток.
3. Строение влагалища прямой мышцы живота.
4. Топографическая анатомия белой линии живота, пупок и пупочное кольцо, их практическое значение.
5. Топографическая анатомия пахового канала, его значение для хирургии.
6. Строение семенного канатика.
7. Грыжи переднебоковой стенки живота. Понятие о грыжесечении.
8. Операции при паховых грыжах. Методы пластики пахового канала путем укрепления передней и задней стенок пахового канала.

9. Особенности операции при врожденной кривой паховой грыже.
  10. Особенности техники операции при ущемленных грыжах.
  11. Операции при пупочных грыжах и грыжах белой линии живота.
  12. Операции при бедренных грыжах.
  13. Операции при послеоперационных грыжах.
  14. Деление брюшной полости на этажи. Сообщение их между собой.
  15. Производные брюшины — сумки, сальники, брыжеечные пазухи, боковые каналы и их практическое значение.
  16. Топографическая анатомия печени — особенности кровоснабжения, фиксация печени в подреберье, топография желчного пузыря.
  17. Топографическая анатомия желудка и двенадцатиперстной кишки.
  18. Топографическая анатомия селезенки и поджелудочной железы.
  19. Топографическая анатомия толстой кишки и червеобразного отростка.
- Точки Мак-Бурнея и Ланца.
20. Топографическая анатомия тонкой кишки и ее брыжейки. Двенадцатиперстно-тощечный изгиб.
  21. Виды оперативных доступов к органам брюшной полости. Вскрытие брюшной полости — лапаротомия.
  22. Пункция брюшной полости, лапароцентез, лапароскопия.
  23. Принцип кишечного шва, его виды и техника.
  24. Виды межкишечных анастомозов: конец в конец, бок в бок, конец в бок, их преимущества и недостатки. Резекция тонкой кишки.
  25. Техника резекции толстой кишки, особенности шва толстой кишки.
  26. Показания и техника толстокишечного свища.
  27. Противоестественный задний проход.
  28. Аппендэктомия — показания, оперативные доступы, техника операции при обычном, ретроградном и лигатурном способе удаления отростка.
  29. Гастростомия — пищеобразный желудочный свищ: показания, техника, виды операций.
  30. Гастроэнтероанастомоз — показания, техника, виды операции.
  31. Ушивание перфоративной язвы желудка.
  32. Резекция желудка по методу Бильрот I и Бильрот II, их модификации.
- Техника операций, преимущества и недостатки методов Бильбота I и II.
33. Ваготомия — показания, виды, техника, взгляд на ваготомию с позиций современной науки.
  34. Оперативные доступы к печени и желчному пузырю.
  35. Остановка паренхиматозного кровотечения при ранениях печени.
  36. Техника шва печени.
  37. Операции на желчном пузыре — холецистостомия, холецистэктомия.
  38. Операции на поджелудочной железе — резекция, дренирование панкреатической сумки.
  39. Спленэктомия — показания к удалению селезенки, техника операции.

## ЛИТЕРАТУРА

- Авдей Л. В. Клиника и хирургическое лечение холецистита. — Минск: Госиздат БССР, 1963. — 223 с.
- Вахидов В. В. Лечение эхинококковой болезни. — Мед. журн. Узбекистана, 1979, № 12, с. 3—10.
- Воскресенский Н. В., Горелик С. А. Хирургия грыж брюшной стенки. — М.: Медицина, 1965. — 328 с.
- Исаков Ю. Ф., Далецкий С. Я. Детская хирургия. — М.: Медицина, 1971. — 432 с.
- Кирпатовский И. Д. Кишечный шов и его теоретические основы. — М.: Медицина, 1964. — 174 с.
- Кочнев О. С., Ким И. А., Валеев А. Г. и др. Электрохирургические анастомозы желудочно-кишечного тракта. — Хирургия, 1982, № 12, с. 111—113.
- Кукуджанов Н. И. Прямые паховые грыжи. — М.: Медицина, 1969. — 440 с.

Лидский А. Т. Симптоматическая диагностика хирургических заболеваний. — М.: Медицина, 1973. — 228 с.

Петров Б. А. Хирургия внепеченочных желчных протоков. — М.: Медицина, 1971. — 200 с.

Петровский Б. В. Микрохирургия. — М.: Наука, 1976. — 187 с.

Практическое руководство по хирургической анатомии и оперативной хирургии для студентов медицинских институтов / Под ред. В. В. Кованова. — М. Медицина, 1971. — 383 с.

Самохвалов В. И., Брехов Е. И., Кудрявцев Б. П. и др. Применение лазера в хирургии органов брюшной полости. — Военно-медицинский журнал, 1982, № 11, с. 46—47.

Хирургическая анатомия живота / Под ред. А. Н. Максименкова. — Л.: Медицина, Ленинградское отд-е, 1972, — 688 с.

Юдин С. С. Этюды желудочной хирургии. — 2-е изд. — М.: Медицина, 1965. — 270 с.

ОСНОВНЫЕ ОПЕРАЦИИ НА ОРГАНАХ ЗАБРЮШИННОГО ПРОСТРАНСТВА

ТОПОГРАФИЧЕСКАЯ АНАТОМИЯ ЗАБРЮШИННОГО ПРОСТРАНСТВА

Забрюшинное пространство представляет собой комплекс органов и жировой клетчатки, расположенный между париетальным листком брюшины спереди и мышцами поясничной области сзади (рис. 202, 203).

Поясничная область покрыта снаружи покровами, в нижнем отделе области имеется дополнительный слой жировой клетчатки, называемый пояснично-ягодичной жировой подушкой.

Мышцы поясничной области расположены в виде двух групп: медиальной, к которой относятся *m. erector spinae*, *m. quadratus lumborum* и *m. psoas major*, и латеральной, состоящей из широких мышц — наружной, внутренней косых и поперечной мышцы живота. Снаружи они покрыты собственной фасцией поясничной области — *fascia lumbodorsalis*, а снутри — продолжением круговой фасции живота — *fascia endoabdominalis*.

Забрюшинная фасция (*fascia retroperitonealis*), состоящая из двух листков — *fascia prerenalis* и *fascia retrorenalis*, делит за-

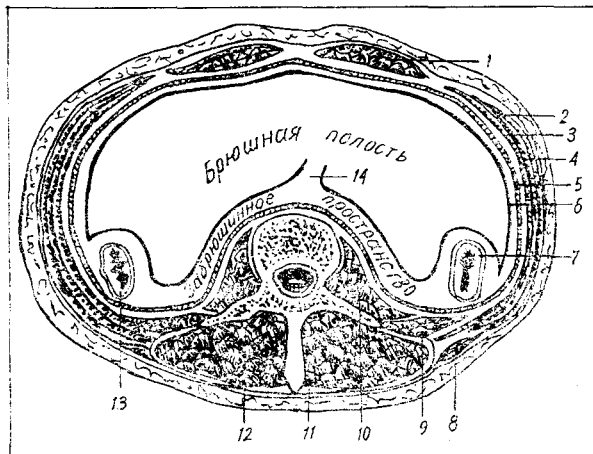


Рис. 202. Брюшная полость и забрюшинное пространство на поперечном разрезе живота (схема):

1 — *m. rectus abdominis*; 2 — *m. obliquus externus abdominis*; 3 — *m. obliquus internus abdominis*; 4 — *m. transversus abdominis*; 5 — *fascia endoabdominalis*; 6 — париетальная брюшина; 7 — *colon ascendens*; 8 — *m. latissimus dorsi*; 9 — *m. quadratus lumborum*; 10 — *m. psoas major*; 11 — *fascia thoracolumbalis* (*fascia lumbodorsalis* — BNA); 12 — *m. erector spinae* (*m. sacrospinalis* — BNA); 13 — *colon descendens*; 14 — корень брыжейки тонких кишок.

брюшинную клетчатку на три самостоятельных отдела (рис. 204). Вокруг почек и мочеточников между листками пред- и позадипочечной фасций расположено околопочечное клетчаточное пространство — *pararenellion*, которое продолжается по ходу мочеточника в виде *pararetherium*. Вокруг почки может возникнуть гнойный процесс — паранефрит. К задней поверхности восходящего и нисходящего отделов толстой кишки прилегают *paracolon*, околоободочная клетчатка, которая сзади ограничена предпочечной фасцией. Гнойный процесс в этой клетчатке носит название параколит.

Свободно лежащая клетчатка забрюшинной области, окружающая аорту, нижнюю полую вену, носит название собственной клетчатки — *textus cellulosus retroperitonealis* и имеет большое практическое значение, так как здесь могут образоваться забрюшинные флегмоны и гематомы.

Забрюшинная клетчатка сообщается с предбрюшинной клетчаткой передней брюшной стенки и вниз с клетчаткой малого таза.

В забрюшинном пространстве располагаются органы: почки, надпочечники, мочеточник, брюшная аорта и нижняя полая вена с их ветвями и притоками, нервные сплетения (рис. 205).

Почки расположены на уровне XII грудного и I—II поясничных позвонков. Они окружены тремя капсулами — внутренней, фиброзной (*capsula fibrosa*), средней, жировой (*capsula adiposa*) и наружной, фасциальной (*capsula fascialis*). Внутренняя, вогнутая поверхность почки носит название ворот, где находятся кровеносные сосуды (а. и v. renalis) и мочеточник. Прходящая ворот почки на переднюю брюшную стенку и на поясничную область носит название передней и задней почечной точек. Почки соприкасаются не только с органами, расположенными забрюшинно, но и с органами брюшной полости, будучи отделенными париетальным листком брюшины.

Мочеточник (*ureter*) состоит из двух почти равных разделов: брюшного (*pars abdominalis*) и тазового (*pars pelvina*). Диаметр его колеблется от 0,5 до 1 см, а длина от 27—29 см до 30—32 см. Просвет мочеточника неравномерный. Физиологические сужения его расположены вначале, на уровне подвздошных сосудов и в месте впадения в мочевой пузырь. В местах сужения могут задерживаться камни при прохождении их через мочеточник.

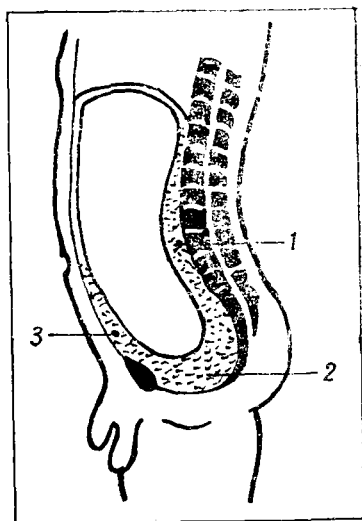


Рис. 203. Клетчатка брюшных стенок:

1 — забрюшинная; 2 — подбрюшинная; 3 — предбрюшинная.

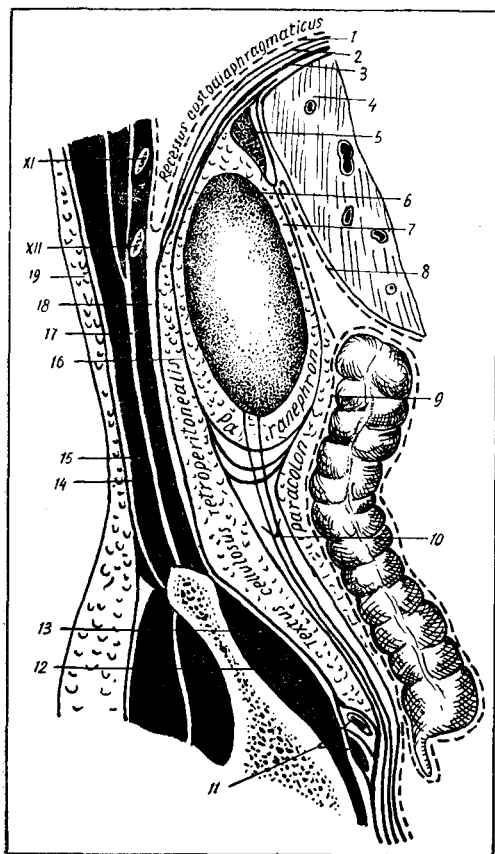


Рис. 204. Слон забрюшинной клетчатки в области правой почки (полусхематично; по Г. Г. Стромбергу):

1 — плевра; 2 — диафрагма; 3 — fascia diaphragmatica; 4 — печень; 5 — надпочечник; 6 — правая почка; 7 — fascia prerenalis; 8 — брюшина; 9 — fascia Toldt; 10 — paraureterium; 11 — vasa iliaca communis; 12 — m. iliacus; 13 — fascia iliaca; 14 — aroneurosis m. transversi abdominis (иначе глубокий листок fascia thoracolumbalis); 15 — m. erector spinae; 16 — fascia retrorenalis; 17 — m. quadratus lumborum; 18 — arcus lumbocostalis lateralis; 19 — fascia thoracolumbalis.

Нервы забрюшинного пространства относятся к вегетативной нервной системе, иннервируют органы забрюшинного пространства и брюшной полости. Они образуют многочисленные сплетения, из которых важнейшие — солнечное, верхнее и нижнее брыжеечные сплетения.

Спереди мочеточник проецируется по наружному краю прямых мышц живота, сзади — по линии, соединяющей концы поперечных отростков поясничных позвонков.

Брюшная аорта (aorta abdominalis) лежит на передней поверхности позвоночника слева от срединной линии, на уровне VI поясничного позвонка делится на правую и левую общие подвздошные артерии. Аорта отдает пристеночные ветви — нижние диафрагмальные и четыре пары поясничных артерий. Висцеральные ветви сверху вниз отходят в таком порядке: 1) truncus coeliacus; 2) aa. suprarenales; 3) a. mesenterica superior; 4) aa. renales; 5) aa. testiculares (ovaricae); 6) a. mesenterica inferior.

Нижняя полая вена (v. cava inferior) образуется путем слияния общих подвздошных вен на уровне V поясничного позвонка, ствол ее лежит на передней поверхности позвоночника справа от срединной линии. Соприкасается с органами забрюшинного пространства и через отверстие в диафрагме проходит в грудную полость.

## ОПЕРАЦИИ НА ПОЧКАХ И МОЧЕТОЧНИКАХ

К операциям на органах забрюшинного пространства относятся в основном хирургические вмешательства на почках и мочеточниках. Особое место в хирургии органов брюшной полости и забрюшинного пространства отводится к окологривной блокаде и дренированию окологривной клетчатки.

Для операций на почках и мочеточниках применяют косой поясничнй внебрюшинный доступ по Бергману — Израэлю, Федорову или по Н. И. Пирогову, а также межмышечные доступы по Спасокукоцкому, Пытелю, Погорелко, Мирзамухамедову и др.

### Инструментарий.

Кроме общехирургического инструментария, необходимы широкие зеркала для растягивания операционной раны, в некоторых случаях лобный осветитель или светящийся шпатель, почечные зажимы Федорова, катетеры для ревизии мочеточника, резиновая дренажная трубка, круглые иглы для почечного шва, окончатые зажимы, лигатурная игла Дешана.

**Обезболивание** — ингаляционный или внутривенный наркоз, спинномозговая перидуральная анестезия либо местная инфильтрационная анестезия.

**Паранефральная новокаиновая блокада.** Показания: парез кишечника, кишечная непроходимость, кишечная колика, почечная колика и др.

Положение больного на боку, под поясницу подложен валик.

Указательным пальцем левой руки нащупывают угол между XII ребром и длинными мышцами спины и, слегка сдвинув кожу, вкалывают иглу, соединенную со шприцем, наполненным 0,25% раствором новокаина. В толщу кожи вводят 1—2 мл раствора до получения лимонной корочки. Затем иглу продвигают в глубину

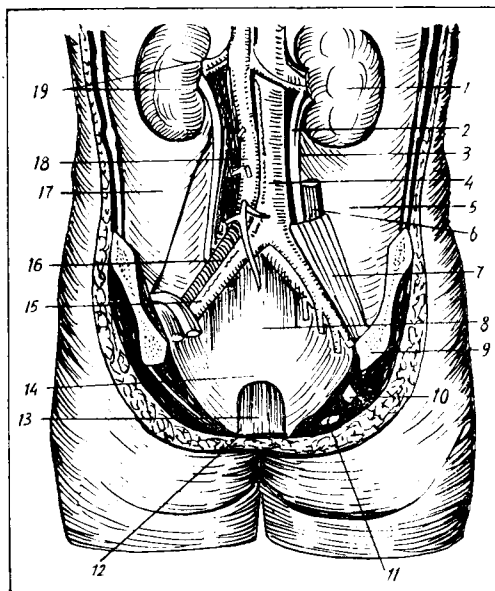


Рис. 205. Топография почек и мочеточников (вид сзади; по материалам В. Н. Шевку-ненко):

- 1 — правая почка; 2 — правый мочеточник; 3 — a. testicularis; 4 — v. cava inferior; 5, 8, 17 — брюшина задней брюшной стенки; 6 — m. psoas minor; 7 — m. psoas major; 9 — os ilium; 10 — n. ischiadicus; 11 — os ischii; 12 — m. sphincter ani externus; 13 — rectum; 14 — паранефральная клетчатка; 15 — v. iliaca communis sinistra; 16 — a. iliaca communis sinistra; 18 — aorta abdominalis; 19 — a. и v. renalis sinistra.

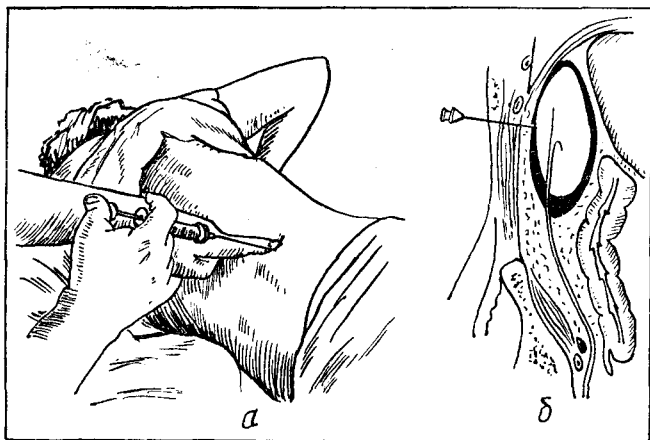


Рис. 206. Поясничная новокаиновая блокада (по Вишневному):  
а — техника; б — схема операции на парасагитальном распиле.

мягких тканей в направлении, строго перпендикулярном кожной поверхности, на 10—15 см. Продвижению иглы непрерывно предпосылается раствор новокаина. Пройдя сквозь слой мышц и забрюшинной клетчатки, иглой прокалывают позадипочечную капсулу и попадают в околопочечную клетчатку (рис. 206). Момент попадания иглы в паранефрон определяется по более свободному поступлению жидкости и отсутствию ее обратного тока при снятии шприца с иглы. Как только установлено, что раствор обратно из иглы не поступает, начинают вводить 60—100 мл раствора. Если он вводится с трудом и в игле показывается кровь, иглу слегка вытягивают (ранение почки). После окончания манипуляции место прокола обрабатывают йодной настойкой и закрывают асептической повязкой.

### ОПЕРАЦИИ НА ПОЧКЕ

**Вскрытие околопочечной клетчатки.** Показание: острое воспаление паранефральной клетчатки.

После косого внебрюшинного разреза параллельно и ниже XII ребра обнажают околопочечную клетчатку, дренируют ее марлевыми тампонами. При наличии абсцессов следует разъединить перемычки паранефральной клетчатки и создать единую полость. Гнойную полость промывают антисептиками и вводят дренаж. Рану ушивают частично.

**Шов почки.** Показание: в основном его применяют после удаления камней или инородных тел, то есть после нефротомии.

На почечную рану накладывают узловые кетгутовые швы, захватывающие часть паренхимы и капсулу почки. Швы не должны проникать на ткань паренхимы глубже чем на 1 см, чтобы не проколоть почечные чашечки, так как это может повлечь за собой



образование мочевых свищей. Почку укладывают на место, операционную рану зашивают послойно, оставив в области раны дренаж.

**Резекция почки.** Показания: туберкулез, эхинококк и травмы почек.

Доступом по Федорову обнажают почку (рис. 207). Ножку почки зажимают эластическим жомом или пальцами. Скальпелем иссекают в пределах здоровой ткани поврежденный или пораженный прорезом участок или полюс почки.

Кровоточащие сосуды обшивают тонкой кетгутовой ниткой и перевязывают. Два получившихся в результате иссечения края раны почки сводят пальцами до соприкосновения и сшивают редкими узловыми кетгутовыми швами, захватывая собственную капсулу почки во избежание прорезывания швов. Закрывать рану почки после резекции с целью более надежного гемостаза можно с помощью свободного лоскута мышцы, взятой из края операционной раны. Мышцу накладывают в рану почки и соединяют края разреза швами через собственную капсулу. Почку укладывают в ложе, подводят дренаж и послойно зашивают операционную рану.

**Удаление камня из лоханки — пиелотомия.** Показания: мочевые камни, расположенные в лоханке.

После разреза по Бергманну—Израэлю края раны сильно растягивают эластичными крючками и тупым путем последовательно выделяют заднюю поверхность, нижний полюс, переднюю поверхность и верхний полюс почки. Выделив почку со всех сторон, охватывают ее правой рукой и выводят в рану. Осторожно удаляют тупфером жировую ткань с передней и задней поверхности почечной ножки, обнажая последовательно почечную вену, артерию, а затем заднюю стенку лоханки и мочеточник. На поверхности почечной лоханки рассекают жировую ткань по направлению от ворот к мочеточнику и раздвигают ее в стороны. На заднюю стенку, не прошивая ее насквозь, накладывают две шелковые держалки, между ними ее рассекают в сторону мочеточника и в сторону почки.

Во избежание ранения задней лоханочной артерии разрез не следует доводить до задней губы синуса почки. Края разреза раздвигают маленькими тупыми крючками — лопаточками и извлекают корнцангом из лоханки камень (рис. 208). Разрез лоханки зашивают тончайшими кетгутовыми узловыми швами на круглой (или атравматической) игле. Линию шва укрепляют подшиванием жировой ткани. Почку укладывают на место и проводят резиновый дренаж. Операционную рану поясничной области послойно зашивают до дренажа.

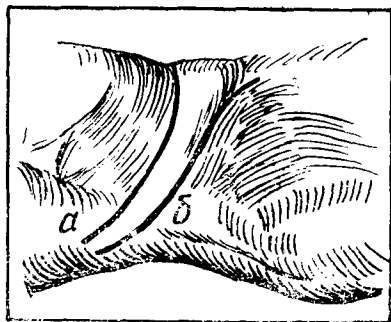


Рис. 207. Линии разрезов для доступа к почкам.

а — по Федорову; б — по Бергманну—Израэлю.



Рис. 208. Задняя пиелолитотомия. В левом углу рисунка — закрытие разреза стенки лоханки тремя узловыми швами.

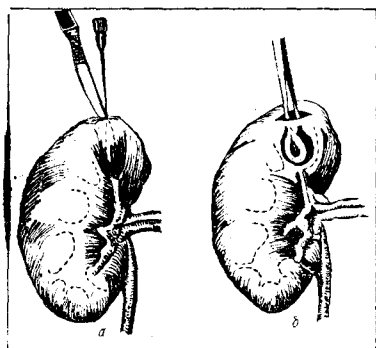


Рис. 209. Нефролитотомия: а — иглой определено положение камня в почечной паренхиме и рассечена почка; б — извлечение камня с помощью зажима.

вихивают ее в рану.

Сама операция заключается в рассечении паренхимы почки разрезом на 1 см кзади от середины выпуклого края почки по длинной оси ее и в ушивании почечной раны по окончании необходимых манипуляций (удаление камней, вскрытие карбункула) кетгутowymi швами. Рану послойно зашивают, оставив резиновый дренаж (рис. 209).

**Удаление почки — нефрэктомия.** Показания: огнестрельные ранения, травматические разрывы почки, пиелонефроз, гидронефроз, опухоли почки.

Пиелотомию, по предложению С. П. Федорова, можно производить и без выведения почки в том случае, если имеется короткая ножка, а также у очень тучных людей.

**Рассечение паренхимы — нефротомия (perihotomia)** Показания: карбункул почки, гидро- и пиелонефроз, коралловые камни и множественные небольшие камни паренхимы органа.

При доступе по Федорову разрез проводят косо книзу от вершины угла, образованного XII ребром и выпрямителем спины, отступя на 7—8 см от остистых отростков; не доходя до гребня подвздошной кости, продолжают разрез поперечно по направлению к пупку.

Рассекают кожу, подкожную клетчатку и поверхностную фасцию, затем, стараясь не поранить брюшину, — косую, внутреннюю косую и поперечную мышцы живота, поперечную фасцию и в заднем отделе раны проникают в позадибрюшинную жировую клетчатку. Брюшинный мешок тупым путем с помощью марлевой салфетки отслаивают и отодвигают кпереди. В вертикальном отделе раны сложенными анатомическими пинцетами раздвигают забрюшинную жировую клетчатку, рассекают позадипочечную фасцию и затем, раздвинув паранефральную жировую клетчатку, обнажают заднюю поверхность почки. Указательными пальцами обеих рук выделяют почку из окружающей ткани и вы-

До производства операции нефрэктомии следует убедиться в наличии и функционировании второй почки, так как удаление единственной почки ведет к смерти.

Положение больного на здоровом боку с подложенным под него валиком. Нога на здоровой стороне согнута в тазобедренном и коленном суставах, на больной стороне выпрямлена.

Техника операции. При доступе по Бергманну—Израэлю разрез начинают несколько выше и медиальнее угла, образованного наружным краем выпрямителя спины и XII ребром. Разрез идет по биссектрисе этого угла косо вниз и вперед и достигает передней аксиллярной линии, проходя на 3—4 см выше передней верхней ости подвздошной кости. Далее, при необходимости обнажить нижний отдел мочеточника, разрез ведут вперед, параллельно паховой складке.

Вдоль линии разреза послойно рассекают кожу с подкожной клетчаткой и собственной фасцией, широкую мышцу спины и наружную косую мышцу живота, заднюю нижнюю зубчатую мышцу и внутреннюю косую мышцу, глубокий листок пояснично-грудной фасции и поперечную мышцу живота. Перед рассечением последнего слоя должно быть обращено внимание на положение двух нервов — подреберного и подвздошного, которые расположены здесь на поперечной мышце ниже XII ребра и не должны быть повреждены во избежание атрофии иннервируемых ими мышц живота. Тупфером отодвигают кпереди и кверху пристеночную брюшину во избежание вскрытия брюшной полости и ранения ободочной кишки. В верхнемедиальном углу раны при низком стоянии плеврального мешка, а также в случае отсутствия XII ребра возможно случайное вскрытие реберно-диафрагмальной пазухи. При повреждении брюшины или плевры отверстия немедленно зашивают непрерывным тонким кетгутовым швом. При высоком расположении почки рану расширяют или резецируют XII ребро.

После рассечения брюшной стенки разрезают задний листок почечной фасции, под которой обнажается жировая капсула почки. Края раны растягивают крючками и отделяют жировую клетчатку от почки. Выделив почку со всех сторон, охватывают ее правой рукой и выводят в рану. Затем осторожно удаляют тупфером жировую ткань с передней и задней поверхности почечной ножки, обнажая последовательно почечную вену, артерию, а затем заднюю стенку лоханки и мочеточник.

Выделив мочеточник возможно дальше вниз, накладывают на него две крепкие кетгутовые лигатуры; после операции рану обкладывают изолирующими салфетками и пересекают мочеточник между двумя наложенными лигатурами. Культю мочеточника обрабатывают йодом. Под каждый из почечных сосудов подводят на игле Дешана по две шелковые лигатуры на расстоянии 1 см одна от другой. Первой завязывают лигатуру ближе к позвоночнику, соблюдая осторожность, чтобы не захватить в лигатуру стенку нижней полой вены. Завязывают вторую лигатуру и между

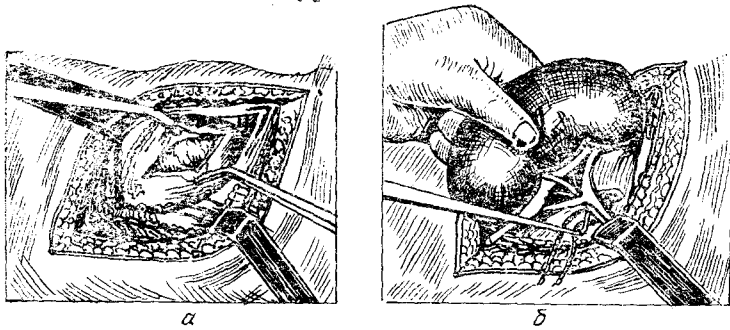


Рис. 210. Нефрэктомия (правосторонняя).

а — рассечены все мышечные слои, задний листок почечной фасции; обнажена жировая капсула; б — почка выведена в рану; мочеточник перевязан и пересечен; иглой Дешана подводят лигатуры под сосудистую ножку почки.

ними и почечными воротами накладывают почечный зажим Федорова. Сосуды перевязывают между ними и воротами почки, сначала артерию, а затем вену. Раздвигают бранши зажима, и, если кровотечения нет, его снимают, отсекают концы лигатур и удаляют почку. После тщательного гемостаза к ложу почки подводят резиновый дренаж. Рану ушивают послойно до дренажа (рис. 210).

#### ОПЕРАЦИИ НА МОЧЕТОЧНИКЕ

**Обнажение мочеточника.** Показания: наличие камней, рубцовые сужения, травмы.

**Доступ.** Обнажают верхний и средний отделы мочеточника внебрюшинным поясничным разрезом по Бергманну—Израэлю. По рассечении мышечно-фасциальных слоев и поперечной фасции живота широко отслаивают в медиальную сторону пристеночную брюшину и на задней ее поверхности, на уровне внутреннего края поясничной мышцы, находят мочеточник. Для удаления камня под мочеточник подводят резиновый жгут-держалку. Продольным разрезом рассекают стенку мочеточника над местом расположения камня и извлекают его. На края разреза накладывают узловые швы из самого тонкого кетгута на атравматической игле. Швами захватывают только адвентицию и мышечную оболочку мочеточника, не повреждая слизистую. После зашивания мочеточник укладывают и подводят резиновый дренаж. Послойно ушивают операционную рану.

Для обнажения мочеточника в нижней трети и внутритазовой его части применяют разрез брюшной стенки по Н. И. Пирогову, который начинают от уровня передней верхней ости подвздошной кости и ведут на 4 см выше паховой связки, параллельно ей, через косые и поперечные мышцы до наружного края прямой мышцы. После рассечения поперечной фасции живота в медиальном участке разреза находят нижние надчревные сосуды и пересекают их между лигатурами. Брюшину у мужчин широко отслаивают от

стенок малого таза до основания пузыря, а у женщин вместе с брюшиной отодвигают широкую связку с придатками. Мочеточник обнажают до самого места его впадения в мочевой пузырь.

Для удаления камня, локализующегося в юкставезикальном участке мочеточника, последний рассекают продольным разрезом в околопузырной клетчатке с частью стенки мочевого пузыря, не проникая в слизистую оболочку. Раны мочеточника и брюшной стенки ушивают в обратном порядке после подведения резинового дренажа.

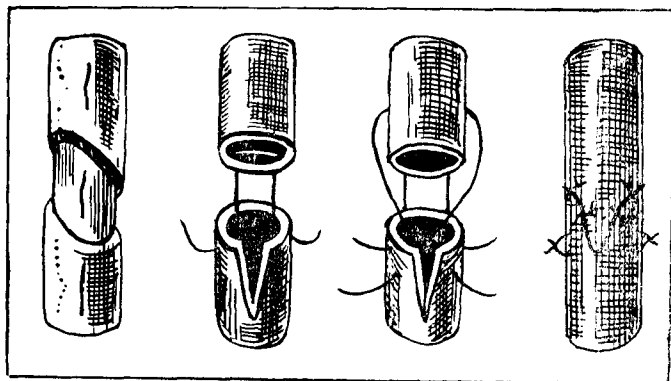


Рис. 211. Шов мочеточника.

Показаны различные приемы, используемые для того, чтобы избежать сужения просвета при сшивании концов мочеточника после резекции.

**Резекция и шов мочеточника.** Показание: резекция мочеточника с последующим сшиванием концов при рубцовом его сужении. Шов мочеточника накладывают при его ранениях, в том числе случайных в ходе операции.

Техника операции. После иссечения рубцового участка мочеточника концы его сшивают конец в конец. Для облегчения наложения шва и лучшего последующего заживления в оба конца мочеточника предварительно вводят мочеточниковый катетер. Концы пересеченного мочеточника сближают и сшивают над катетером редкими узловыми тонкими кетгутowymi швами через адвентицию и мышечную оболочку. При сшивании края их приводят только в соприкосновение, чтобы не получить суживающего вала (рис. 211).

В некоторых случаях мочеточник выгодно рассекать не строго поперечно, а в косом направлении. Операцию заканчивают подведением дренажа и послойным ушиванием раны.

При частичном повреждении стенки мочеточника накладывают боковой шов. Если имеется циркулярное повреждение мочеточника, восстановление целостности последнего представляет значительные трудности, связанные с сужением мочеточника на месте

шва или с просачиванием мочи и образованием мочевого затека.

В связи с этим последовали предложения об имплантации мочеоточника в мочевой пузырь, в кишку.

Л. А. Якимов (1955) сообщает об успешном использовании сосудосшивающего аппарата для шва мочеоточника.

**Пластика мочеоточника.** Одной из важных неразрешенных до настоящего времени задач пластической хирургии является восстановление дефектов мочеоточника.

Предлагались замещения мочеоточника отрезком тонкой кишки, кровеносными сосудами, фаллопиевой трубкой, лоскутом из стенки мочевого пузыря, сшиваемых в виде трубки.

В настоящее время стали применять пластические материалы (тефлон, дакрон и др.). Однако все перечисленные методы, а также опыты аллопластической пересадки лиофилизированных трансплантатов (З. Р. Брицадзе) не дают удовлетворительных результатов. Трудности заключаются в том, что на месте швов часто образуются свищи, возникают гидронефроз вследствие стеноза в области швов, пиелонефрит в результате восходящей инфекции и др.

Г. Е. Островерхов и Э. Ф. Малюгин (1972) экспериментально разработали принципиально новый метод — перенесение самой почки в таз (в подвздошную ямку); оставшийся целым участок мочеоточника имплантируется в мочевой пузырь, а почечные сосуды соединяются сосудосшивающим аппаратом с ближайшими магистральями — наружными подвздошными сосудами.

#### КОНТРОЛЬНЫЕ ВОПРОСЫ

1. Топографическая анатомия поясничной области — послонная топография, мышцы, слабые места.
2. Топографическая анатомия забрюшинной фасции и клетчатки. Клетчаточные пространства забрюшинной области и их практическое значение.
3. Топография почек и мочеоточников. Почечные капсулы, ворота почек. Топография элементов почечной ножки.
4. Топографическая анатомия брюшной аорты, нижней полой вены и нервных сплетений забрюшинного пространства.
5. Показания и техника паранефральной новокаиновой блокады.
6. Оперативные доступы к почкам и мочеоточникам, их клиническая оценка.
7. Особенности шва почки. Показания и техника резекции почки.
8. Операции на почке и почечной лоханке — нефротомия, пиелотомия.
9. Нефрэктомия — удаление почки. Показания, техника операции.
10. Операции на мочеоточнике. Особенности шва мочеоточника.

#### ЛИТЕРАТУРА

- Баиров Г. А. Неотложная хирургия новорожденных. — Л.: Изд-во мед. литературы, 1963. — 224 с.
- Баиров Г. А., Доброшевский Ю. Л., Немилова Т. К. Атлас операций у новорожденных. — Л.: Медицина, Ленинградское отд-е, 1984, — 256 с.
- Елаиский Н. Н. Хирургические болезни. — М.: Медицина, 1964. — 650 с.
- Пытель А. Я., Глигорский С. Д. Урологические заболевания и их предупреждение. — М.: Медицина, 1970. — 79 с.

## ГЛАВА XI

### ОСНОВНЫЕ ОПЕРАЦИИ НА ОРГАНАХ МАЛОГО ТАЗА И ПРОМЕЖНОСТИ

#### ТОПОГРАФИЧЕСКАЯ АНАТОМИЯ ТАЗА И ПРОМЕЖНОСТИ

Понятие «таз» в клинической анатомии включает в себя часть тела, ограниченного костями тазового кольца. Сверху его ограничивает плоскость входа в малый таз, проходящая через пограничную линию, и снизу — выход из таза. В полости таза, кроме органов, находятся такие образования, как клетчаточные пространства, фасции, мышцы, связки, сосуды и нервы.

**Костно-связочная основа таза** состоит из двух тазовых костей, крестца, копчика и V поясничного позвонка. Лобковые кости соединены друг с другом посредством волокнистого хряща — *symphysis ossium pubis*; подвздошные кости с крестцом образуют крестцово-подвздошные сочленения.

В стенке таза на задней поверхности имеются отверстия — *foramen ischiadicum majore et minore*, а на передней поверхности — запирающее отверстие и канал, которые являются местами происхождения сосудисто-нервных образований.

Пристеночные мышцы таза составляют грушевидная и внутренняя запирающая мышцы (*m. piriformis et m. obturatorius internus*). Висцеральными мышцами являются парная *m. levator ani* и непарная *m. sphincter ani externus* — наружный жом заднего прохода.

**Диафрагма таза** образована мышцами, поднимающими задний проход, и небольшими копчиковыми мышцами (*m. m. coccygei*) и их фасциями. Через диафрагму таза проходит прямая кишка (рис. 212).

**Мочеполовая диафрагма** образована из глубокой поперечной мышцы промежности и фасций, ее покрывающих. Через нее проходит: у мужчин мочеиспускательный канал, у женщин — мочеиспускательный канал и влагалище.

**Клетчатка таза**, отделяющая органы таза от его стенок, называется пристеночной и является продолжением забрюшинной клетчатки. Висцеральные клетчаточные пространства расположены вокруг органов таза; из них наиболее важны клетчаточные пространства около мочевого пузыря, вокруг прямой кишки и околоматочное клетчаточное пространство (*parametrium*).

Особый интерес для клинки представляет взаимоотношение брюшины и органов малого таза. Переходя с передней брюшной стенки на дно мочевого пузыря, брюшина образует поперечную пузырную складку (*plica vesicalis transversa*). У мужчин брюшина с мочевого пузыря переходит на прямую кишку, образуя прямокишечно-пузырное углубление (*excavatio rectovesicalis*).

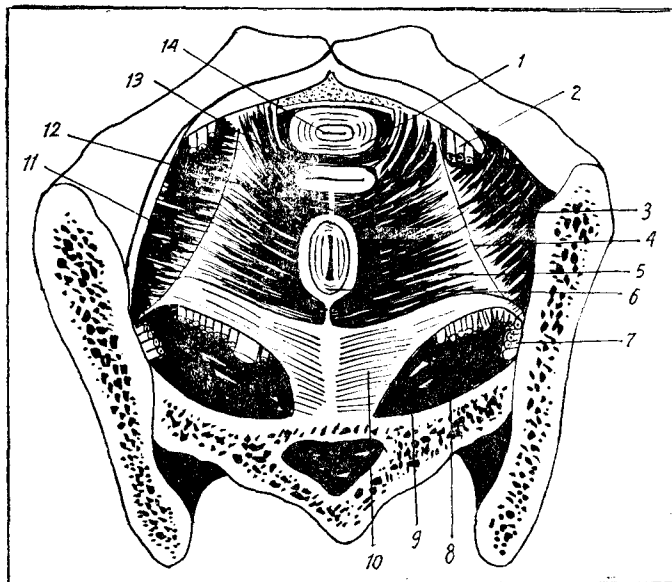


Рис. 212. Диафрагма таза женщины (по Lippmann, с изменениями):

1 — diaphragma urogenitale; 2 — vasa obturatoria и n. obturatorius; 3 — m. obturatorius internus; 4 — arcus tendineus m. levatoris ani; 5 — m. levator ani; 6 — anus; 7 — vasa glutea superiora и n. gluteus superior; 8 — nn. ischiadicus и cutaneus femoris; posterior, vasa glutea inferiora и n. gluteus inferior, vasa pudenda interna и n. pudendus; 9 — m. piriformis; 10 — m. coccygeus; 11 — lig. anococcygeum; 12 — centrum perineale; 13 — vagine; 14 — urethra.

У женщин брюшина с мочевого пузыря переходит на матку, а затем на прямую кишку, образуя таким образом два углубления — пузырно-маточное (excavatio vesicouterina) и прямокишечно-маточное (excavatio rectouterina), или дугласово пространство. Эти углубления могут стать местами скопления патологических жидкостей (выпот).

Эта ж и таза. Полость таза можно разделить на три уровня или этажа (рис. 213):

I — брюшинный (cavum pelvis peritoneale) — расположен между дном брюшинного мешка и плоскостью входа в таз. Содержит органы, покрытые брюшиной;

II — подбрюшинный (cavum pelvis subperitoneale) — находится между дном брюшины и фасцией, покрывающей диафрагму таза сверху. Здесь расположены органы таза, не покрытые брюшиной, а также жировая клетчатка, сосуды и нервы таза;

III — подкожный (cavum pelvis subcutaneum) — заключен между нижней поверхностью диафрагмы таза и покровами промежности. Содержит части органов мочеполовой системы, конечный отдел прямой кишки и жировую клетчатку.



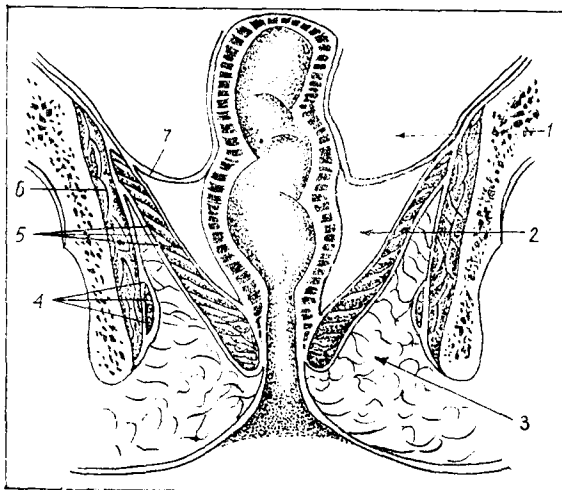


Рис. 213. Три этажа полости малого таза (схема фронтального разреза, проведенного через прямую кишку):

1 — *cavum pelvis peritoneale*; 2 — *cavum pelvis subperitoneale*; 3 — *cavum pelvis subcutaneum* (resp. *fossa ischiorectale*); 4 — *fascia obturatoria* и образованный ею *canalis pudendalis*, содержащий *vasa pudenda interna* и *p. pudendus*; 5 — *m. levator ani* с покрывающими мышцу листками тазовой фасции; 6 — *m. obturatorius internus*; 7 — брюшина.

### ТОПОГРАФИЯ ОРГАНОВ МУЖСКОГО ТАЗА

**Прямая кишка** (*rectum*) — конечный отдел толстой кишки. Состоит из двух отделов — тазового и промежностного. Образует три искривления: в сагиттальной плоскости — крестцовое и копчиковое, во фронтальной — влево от срединной линии. Изгибы прямой кишки имеют большое значение при операциях и инструментальных исследованиях на органе.

Отношение прямой кишки к брюшине неоднозначно. Самый верхний, надампулярный отдел покрыт брюшиной со всех сторон, однако постепенно она покрывает кишку с трех сторон и далее только спереди и переходит на мочевой пузырь. Кпереди от прямой кишки находятся органы малого таза — мочевой пузырь, мочеточники, а также предстательная железа, семенные пузырьки, которые можно пальпировать через переднюю стенку кишки.

Прямая кишка окружена важными в практическом отношении клетчаточными пространствами (позадипрямокишечное, околопрямокишечное), а также клетчаткой седалищно-прямокишечной ямки, и заканчивается заднепроходным отверстием (*anus*), в окружности которого имеются волокна мышечного жема (*m. sphincter ani externus*).

Кровоснабжение осуществляется пятью артериями, одна из которых относится к системе нижней брыжеечной, а остальные —

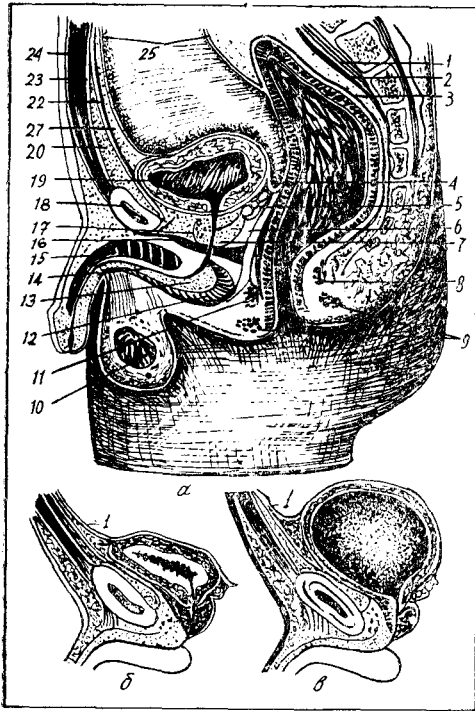


Рис. 214. Топография мочевого пузыря на сагитальном распиле мужского таза.

А: 1 — параректальная клетчатка; 2 — фасция таза; 3 — фасция и стенка прямой кишки; 4 — excavatio rectovesicalis; 5 — vesicula seminalis; 6 — aponeurosis peritoneoperinealis, (апоневроз Денонвиляе); 7 — prostata; 8 — m. sphincter ani internus; 9 — m. sphincter ani externus; 10 — testis; 11 — m. sphincter internus; 12 — m. bulbocavernosus; 13 — bulbus penis (bulbus urethrae—BNA); 14 — urethra; 15 — corpus cavernosum penis; 16 — diaphragma urogenitale; 17 — plexus venosus prostaticus; 18 — симфиз; 19 — мочевой пузырь; 20 — предпузырная клетчатка; 21 — предбрюшинная клетчатка; 22 — fascia prevesicalis; 23 — fascia transversalis; 24 — m. rectus abdominis; 25 — брюшина. Б — отношение брюшины (1) к пустому мочевому пузырю. В — отношение брюшины (1) к наполненному мочевому пузырю.

к внутренней подвздошной артериям. Особенностью венозного кровотока является наличие в стенке прямой кишки портокавальных анастомозов между системами нижней брыжеечной и внутренней подвздошной вен, что имеет важное практическое значение при заболеваниях печени (портальная гипертензия).

**Мочевой пузырь** (vesica urinaria) находится позади симфиза. В нем различают верхушку, тело и дно, а также шейку — место перехода в уретру. Передняя стенка мочевого пузыря прилегает к симфизу и лобковым костям, однако между ними имеется слой предпузырной жировой клетчатки. Брюшина покрывает мочевой пузырь со стороны дна (экстраперитонеальное положение), переходя на него с передней брюшной стенки. Благодаря жировой клетчатке при наполнении мочевого пузыря переходная складка брюшины отходит вверх — на 6—8 см от симфиза, и, таким образом, появляется возможность внебрюшинного оперативного доступа к пузырю через переднюю брюшную стенку. К шейке мочевого пузыря прилегают предстательная

железа, а зади от нее — семенные пузырьки и ампулы семявыносящих протоков, конечные отделы мочеточников.

Кровоснабжение пузыря происходит от одноименной ветви внутренней подвздошной артерии.

**Предстательная железа** (prostata) расположена в подбрюшинном этаже малого таза на расстоянии 2 см от брюшины. Состоит из двух долей, соединенных перешейком. Сверху от железы находится мочевой пузырь, сзади — прямая кишка, снизу — мочепо-

бая диафрагма, по бокам — семенные пузырьки. Железа охватывает начальный отдел мочеиспускательного канала, и ее гипертрофия ведет к сдавлению уретры и задержке мочи.

**Мужская промежность** — комплекс мягких тканей, покрывающих диафрагму таза снизу. Имеет форму ромба, а линия, соединяющая оба седалищных бугра (*linea bischiadica*), делит его на передний, мочеполовой отдел (*regio urogenitalis*), содержащий мочеполовые органы, и задний, заднепроходный (*regio analis*), включающий анальный отдел прямой кишки.

Половой член (*penis*) и мошонка (*scrotum*) с ее содержимым составляют срамную область у мужчин.

**Мочеиспускательный канал** — уретра (*urethra*) — у мужчин состоит из трех отделов: начальный, предстательный (*pars prostatica*), перепончатый (*pars membranacea*) и пещеристый (*pars cavernosa*). Длина этих отделов соответственно равна 3—4 см, 1,5 см, 14—15 см. Просвет уретры достигает 10 мм. Ход мужской уретры имеет свои особенности (рис. 214). При переходе перепончатой части в пещеристую уретра образует подлонное искривление, выпуклостью направленное книзу, а при переходе фиксированной части уретры в подвижную (на протяжении пещеристого отдела) — предлонное искривление, выпуклостью обращенное вверх. Предлонный изгиб уретры исчезает, если половой член привести к передней брюшной стенке. Это имеет важное практическое значение при катетеризации и инструментальных исследованиях мочевого пузыря у мужчин. Подлонный изгиб остается неизменным, и мужской металлический катетер должен иметь соответствующую форму (изгиб).

## ТОПОГРАФИЯ ОРГАНОВ ЖЕНСКОГО ТАЗА

В малом тазу у женщин располагаются прямая кишка, мочевой пузырь с мочеиспускательным каналом, тазовые отделы мочеоточника, а также матка, маточные трубы, яичники и влагалище.

Отличительной особенностью расположения прямой кишки в женском тазу является то, что спереди от нее находятся матка и передний свод влагалища, а в подбрюшинном отделе она прилегает к задней стенке влагалища (рис. 215).

**Мочевой пузырь** спереди примыкает к симфизу, а сзади к мочевому пузырю прилежат тело и дно матки, подбрюшинно — влагалище. С влагалищем пузырь связан достаточно прочно, с маткой же сращение рыхлое.

**Уретра** у женщин короткая (длина в среднем 3—4 см), имеет прямолинейный ход и легко растяжима. Начинаясь от шейки мочевого пузыря, уретра идет книзу и кпереди, проходит через мочеполовую диафрагму и открывается в преддверии влагалища.

**Матка** (*uterus*) расположена в верхнем, брюшинном этаже малого таза. Состоит из тела и шейки, соединенных перешейком.

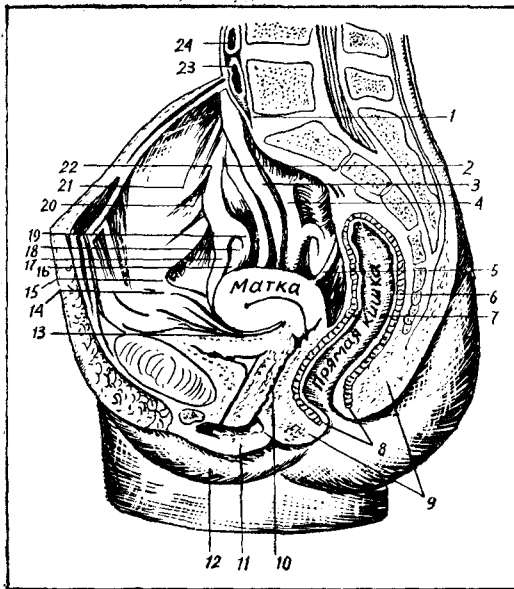


Рис. 215. Топография органов женского таза на сагиттальном срединном разрезе (по Rauber—Kopsch):

1 — promontorium; 2 — urether dexter (пельеф); 3 — a. iliaca interna; 4 — v. iliaca interna; 5 — plica rectouterina; 6 — plica transversa recti; 7 — excavatio rectouterina; 8 — m. sphincter ani ternus; 9 — m. sphincter ani externus; 10 — vagina; 11 — labium minus pudendi; 12 — labium majus pudendi; 13 — excavatio vesicouterina; 14 — plica vesicalis transversa; 15 — lig. teres uteri; 16 — lig. ovarii proprium; 17 — tuba uterina; 18 — ovarium; 19 — fimbriae ovaricae; 20 — v. iliaca externa; 21 — a. iliaca externa; 22 — vasa ovarica; окруженные поддерживающей связкой яичника (lig. suspensorium ovarii); 23 — a. iliaca communis dextra; 24 — v. iliaca communis sinistra.

Часть тела, расположенная выше места впадения маточных труб, называется дном матки. В шейке различают надвлагалищную и влагалищную части. Брюшина покрывает матку спереди и сзади, а ее листки, сходясь по бокам, образуют широкие маточные связки (ligamenta lata uteri). Между листками брюшины по бокам от матки имеется жировая клетчатка, называемая околоматочной (parametrium), где могут возникать гнойные процессы — параметриты. Матку фиксируют также главная и круглая связки ее.

Как было отмечено выше, спереди и сзади от матки брюшина образует два важных в практическом отношении углубления, в которых может скапливаться патологическая жидкость.

Матка получает кровь из aa. uterinae — от внутренней подвздошной артерии.

Придатками матки являются два яичника (ovarium) и две маточные трубы (tuba uterina). Яичники соединены с широкой маточной связкой на небольшом протяжении посредством брыжейки — mesovarium, а наружный покров их образован за счет зародышевого эпителия. Маточный конец связан с маткой посредством собственной связки (lig. ovarium proprium) в толще маточной связки.

Маточная труба (яйцевод) проходит по верхнему краю широкой маточной связки между ее листками. На свободном конце различают ампулу, переходящую в воронку.

**Влагалище (vagina)** — трубчатый мышечный орган, который верхним концом окружает шейку матки, а нижний открывается в срамной области промежности между малыми половыми губами. Между шейкой матки и верхним концом влагалища образуется

углубление, называемое сводом, в котором различают четыре отдела: передний, задний и два боковых. Задний свод более выражен и достигает дна дугласова (прямокишечно-маточного) углубления, где можно производить пункцию, имеющую важное диагностическое значение. Влагалище находится между мочеиспускательным каналом и прямой кишкой. Между влагалищем и указанными органами возможны свищи (уретро-, ректовагинальные).

**Женская промежность.** В мочеполовом отделе женской промежности, кроме уретры, располагается и влагалище. Большие половые губы, фасции и мышцы составляют срамную область.

Топографоанатомические особенности женской промежности следует учитывать при операциях по поводу разрывов промежности во время родов. Различают три степени разрывов. Разрыв первой степени локализуется в области задней спайки больших половых губ. Разрыв второй степени достигает наружного жома прямой кишки. При разрыве третьей степени повреждаются наружный жом прямой кишки или даже часть ее стенки. Сшивают ткани послойно.

#### ОПЕРАЦИИ НА ОРГАНАХ МАЛОГО ТАЗА И ПРОМЕЖНОСТИ

К операциям на органах малого таза и промежности относятся хирургические вмешательства на мочевом пузыре, предстательной железе, прямой кишке, матке и ее придатках, хирургическая обработка ран промежности и др.

**Инструментарий.** К общехирургическим инструментам следует добавить катетеры (металлические, резиновые), брюшные зеркала, окончатые зажимы Люэра и при необходимости гинекологические инструменты.

**Обезболивание** — эндотрахеальный наркоз, спинномозговая, перидуральная или местная инфильтрационная анестезия.

**Прокол (пункция) мочевого пузыря.** Показание: острая задержка моченспускания, когда катетеризация невозможна.

**Положение больного** сидячее.

Пункцию производят длинной иглой от шприца (или иглой Бира) либо троакаром.

Строго по средней линии на 2 см выше симфиза кожу обрабатывают спиртом и йодом. На месте предполагаемого прокола тонкой иглой вводят 3—5 мл 0,5% раствора новокаина, образуя кожный желвак. В этом месте делают прокол кожи. Иглу направляют перпендикулярно к поверхности кожи и проводят через все слои брюшной стенки и стенку мочевого пузыря на глубину 6—8 см. В момент начала выделения мочи продвижение иглы прекращают. После опорожнения пузыря иглу извлекают и место прокола обрабатывают йодной настойкой. Прокол при необходимости может быть повторным. Рану зашивают одним или двумя узловыми шелковыми швами. Накладывают асептическую повязку (рис. 216).

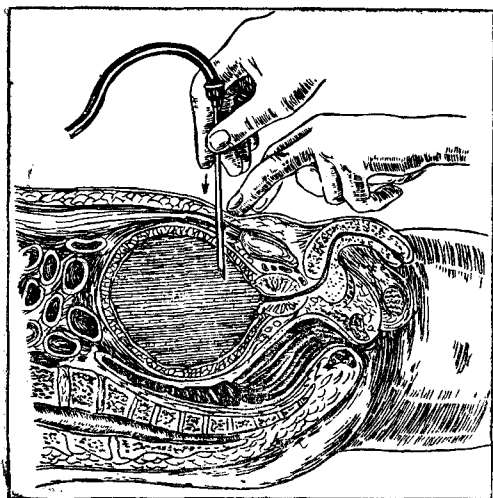


Рис. 216. Катетерная пункция мочевого пузыря.

**Катетеризация мочевого пузыря** является основой для многих операций на мочеполовой системе и при острой задержке мочеиспускания, и им должен владеть каждый врач и хирург. Самым простым считается введение прямого резинового нелатоновского катетера — он мягок, гибок, не может причинить повреждений, но не в состоянии преодолевать сопротивление. Удобно применять также металлический катетер, имеющий определенную форму и легко стерилизующийся кипячением.

Надо упомянуть о трех нормальных физиологических препятствиях, встречающихся при проведении любого катетера: нередкая узость наружного отверстия уретры; область луковичи уретры; сокращение сфинктера мочевого пузыря.

Техника катетеризации мягким катетером. С него надо всегда начинать свои действия. Хирург стоит с левой стороны от больного, берет головку полового члена левой рукой, дезинфицирует головку и растягивает края наружного отверстия уретры. Медицинская сестра держит пинцетом выходной свободный конец катетера. Последний обливают стерильным маслом или глицерином, захватывают около клюва стерильным анатомическим пинцетом и подталкивают до тех пор, пока не покажется моча. Всегда надо начинать с толстых катетеров, так как толстый инструмент легче проходит и не застревает в карманах и складках уретры. Вместо пинцета можно пользоваться пальцами с условием, чтобы руки хирурга были вымыты, как для операции.

Техника катетеризации металлическим катетером. Первое правило — применение силы здесь должно быть исключено. Половой член держат перпендикулярно вверх, а тело катетера — параллельно оси тела больного. Левая рука хирурга постепенно натягивает половой член на катетер, а клюв последнего опускают постепенно книзу — к симфизу. Затем правая рука хирурга без насилия и медленно поднимает катетер перпендикулярно, все время следя за тем, чтобы не отклониться от сагиттальной плоскости. Тогда клюв катетера подходит под симфиз и через луковичу уретры — в простатическую часть уретры. Здесь при прохождении области мочеполового треугольника бывают некоторые затруднения, но преодолеть их следует терпеливым и нежным проведением катетера по верхней стенке уретры.

Затем катетер опускают книзу, преодолевают последнее, обычно легкое сопротивление сфинктера мочевого пузыря, после чего клюв катетера проскальзывает в полость мочевого пузыря. Нахождение катетера в мочевом пузыре подтверждается вытеканием мочи и возможностью поворотов катетера по оси. При правильном манипулировании никакого кровотечения не должно быть.

Катетеризация женщин очень проста вследствие небольшой длины женской уретры и прямого хода.

**Высокое сечение мочевого пузыря — цистотомия.** Показания: камни мочевого пузыря, опухоли, аденомы предстательной железы, ранения мочевого пузыря и др.

Положение больного на спине.

Обезболивание — местная инфильтрационная анестезия.

Нижним срединным разрезом рассекают кожу, подкожную клетчатку и белую линию живота. Предбрюшинную клетчатку тупым путем сдвигают вверх вместе с брюшиной. Обнажают переднюю стенку мочевого пузыря, которая имеет характерный розовый цвет и продольно расположенные вены, прошивая ее двумя кетгутовыми лигатурами ближе к вершине на расстоянии 2—3 см одна от другой. Мочевой пузырь освобождают пункцией или через катетер. Между лигатурами, наложенными на переднюю стенку пузыря, скальпелем рассекают стенку мочевого пузыря продольно сверху вниз (остерегаются отслоения слизистой оболочки). После выполнения цели операции (удаление камней и др.) стенку мочевого пузыря зашивают двухрядным швом или вводят в пузырь дренажную трубку с дополнительными боковыми отверстиями либо катетер Петцера. Рану мочевого пузыря ушивают двухрядным швом до резинового дренажа, введенного в верхний угол раны (рис. 217).

Если высокое сечение мочевого пузыря производят только для отведения мочи, то после провизорных лигатур на переднюю стенку мочевого пузыря накладывают кисетный шов, в центре которого вскрывают скальпелем стенку пузыря и после введения специаль-

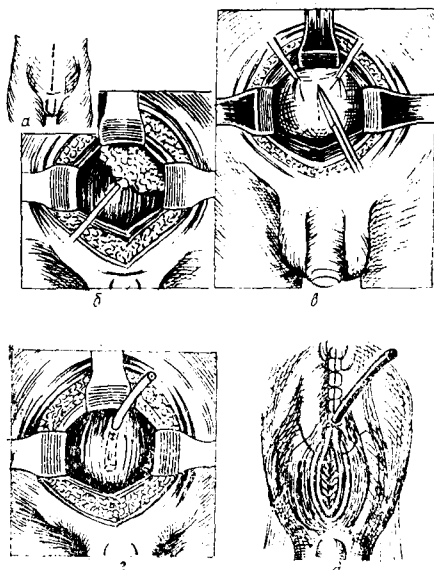


Рис. 217. Операция высокого сечения мочевого пузыря:

а — линия кожного разреза; б — жировую клетчатку с переходной складкой брюшины тупо отодвигают кверху; в — вскрытие мочевого пузыря; г — ушивание мочевого пузыря вокруг дренажной трубки узловыми швами в два этажа; д — послыное ушивание раны передней брюшной стенки до дренажа.

ного катетера (или обычной дренажной трубки) затягивают вокруг нее кисетный шов. Переднюю брюшную стенку ушивают до дренажа послойно.

**Наложение мочевого свища — цистостомия.** Показания: травматические разрывы мочевого пузыря, мочеиспускательного канала и как предварительный этап при простатэктомии.

**Техника операции.** Обнажают и вскрывают мочевой пузырь так же, как при цистотомии. Во вскрытый мочевой пузырь вводят специальный катетер или же обычную дренажную трубку диаметром 1,5 см с косо срезанным закругленным концом. На боковой стенке такой трубки ближе к ее концу вырезают дополнительно овальное отверстие. Разрез стенки пузыря выше и ниже трубки плотно сшивают узловыми кетгутowymi швами так, чтобы трубка при потягивании за нее не могла выскользнуть из отверстия. Отверстие в стенке пузыря, через которое выходит дренаж, должно находиться ближе к вершине пузыря, но не у самой брюшинной складки. Дренаж выводят наружу у верхнего угла раны, зашиваемой послойно.

В настоящее время широко применяется «катетерная» цистостомия.

При цистостомии, произведенной по поводу ранения и закрытой травмы мочевого пузыря, во избежание развития флегмоны дренируют предпузырное пространство.

**Повреждения и ранения мочевого пузыря.** Закрытые повреждения. Различают две формы подкожного повреждения мочевого пузыря: внутри- и внебрюшинный разрыв.

*Внутрибрюшинный разрыв* может возникнуть от удара в нижнюю часть живота при переполненном мочевом пузыре вследствие внезапного повышения внутрипузырного давления. Гораздо чаще стенка мочевого пузыря повреждается отломками таза.

Для ушивания внутрибрюшинных ранений мочевого пузыря выполняют срединную лапаротомию. После ревизии органов брюшной полости останавливают кровотечение, ушивают раны органов, а затем приступают к ушиванию раны мочевого пузыря. Раны задней стенки зашивают изнутри пузыря, минуя слизистую оболочку, второй ряд швов накладывают кетгутом. Края поврежденных передней и боковых стенок соединяют снаружи также двухрядным швом, минуя слизистую оболочку. Раны, на которые невозможно наложить швы, оставляют незашитыми. Если повреждена уретра, следует попытаться через внутреннее отверстие мочеиспускательного канала провести катетер. В зависимости от степени и локализации повреждения операция заканчивается глухим швом с введением постоянного катетера или наложением надлобкового мочепузырного свища. Излившаяся в брюшную полость моча удаляется марлевыми салфетками.

*Внебрюшинный разрыв* мочевого пузыря большей частью вызывается отломками поврежденных костей таза.



Техника операции заключается в высоком сечении мочевого пузыря и наложении надлобкового свища с целью отведения мочи.

Срединным надлобковым разрезом обнажают мочевой пузырь. Рану ушивают двухрядным швом, минуя слизистую оболочку. Надлобковый свищ обязательно накладывают на нормальную стенку пузыря. Инфильтрированные мочой ткани следует широко расечь. К предпузырной клетчатке подводят дренаж. Рану послойно ушивают.

**Операции на предстательной железе.** Показания: опухоли, гипертрофия (аденомы) предстательной железы, вызывающие нарушение мочеиспускания.

Техника операции чрезпузырной простатэктомии. В мочевой пузырь вводят резиновый катетер и производят надлобковое сечение пузыря. Пользуясь для ориентировки пузырным концом катетера, делают разрез слизистой мочевого пузыря по окружности внутреннего отверстия мочеиспускательного канала на расстоянии 0,5—1 см от него и примерно на такую же глубину. В разрез слизистой оболочки хирург вводит указательный палец, стараясь попасть в слой между пораженной частью железы (аденомой) и ее «хирургической» капсулой, то есть отесненной к периферии неизменной частью железы. Попав в этот слой, хирург производит круговое отслаивание аденомы. Для удаления ее нередко рассекают простатическую часть уретры на уровне переднего края железы, которую затем восстанавливают наложением швов. При вылушении опухоли указательным пальцем левой руки, введенным в прямую кишку, «поддают» простату в полость пузыря и удаляют. Останавливают кровотечение из ложа железы. Мочевой пузырь промывают антисептиками, и в пузырь вводят резиновый катетер.

Разрез стенки пузыря выше и ниже трубки плотно сшивают узловыми кетгутовыми швами так, чтобы трубка при подтягивании за нее не могла выскользнуть из отверстия. Дренаж выводят наружу у верхнего угла раны, зашиваемой послойно. При необходимости также дренируют предпузырное пространство. Введенный в начале операции катетер оставляют, вокруг него формируется новый мочеиспускательный канал. Примерно на 10-й день дренажную трубку извлекают, катетер удаляют и заживлении надлобковой раны.

При наличии цистита операцию выполняют двухмоментно. Сначала накладывают мочевой свищ для создания оттока мочи, а когда воспалительный процесс ликвидирован, осуществляют простатэктомию.

**Операции при водянке яичка.** Водянка яичка — заболевание, при котором между листками собственной влагалищной оболочки скапливается серозная жидкость.

Из хирургических методов лечения следует указать способ

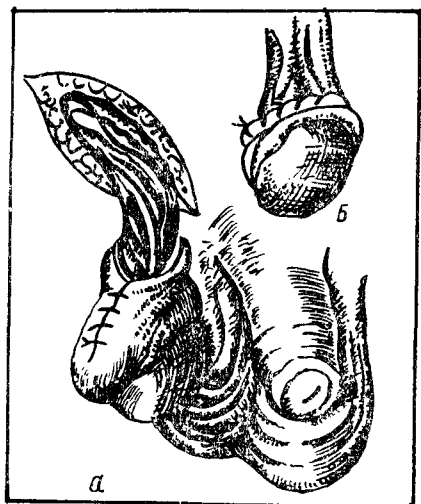


Рис. 218. Операции при водянке яичка:

а — операция по Винкельману: края влагалищной оболочки яичка вывернуты наизнанку; соединены узловыми швами вокруг семенного канатика; б — операция по Бергману: фиксация края влагалищной оболочки после ее отсечения к оболочкам семенного канатика узловыми швами.

троакаром выпускают жидкость; захватив двумя хирургическими пинцетами переднюю часть влагалищной оболочки яичка, рассекают ее в продольном направлении от верхнего до нижнего полюса. Оболочку выворачивают внутренней (серозной) поверхностью наружу (наизнанку) так, чтобы яичко, придаток и семенной канатик оказались вне ее полости. Края влагалищной оболочки сшивают непрерывным кетгутовым швом таким образом, чтобы верхний конец разреза охватывал семенной канатик (рис. 218). Заводят корнцанг в полость мошонки, раздвигают ткани и тупфером вводят в нее яичко до дна мошонки; накладывают швы на подкожную клетчатку и кожу.

Если собственная оболочка яичка резко утолщена и склерозирована, ее иссекают с последующим соединением краев с оболочками семенного канатика по Бергману.

М. В. Алферов предлагает через разрез на мошонке (длиной 5—8 см) иссекать в париетальном листке влагалищной оболочки яичка овальный участок. Края дефекта подшивают к подкожным тканям мошонки четырьмя узловыми шелковыми швами, а в промежутках между ними — непрерывным кетгутовым швом. При таком способе сохраняется серозная полость, в которой находится яичко, а созданное «окно» служит постоянно действующим дренажем.

Винкельмана, заключающийся в разрезе оболочек и вывертывании их внутренней поверхности наружу. При способе Бергманна иссекают оболочки.

Техника операции по Винкельману. Разрез делают несколько выше паховой складки и продолжают его до основания мошонки. После рассечения кожи и подкожной клетчатки нижний угол раны оттягивают крючком и надавливанием через мошонку на нижний полюс водяночной опухоли выталкивают ее в рану. Рассекают *m. cremaster* и *f. spermatica int.*, пока не будет виден участок гладкой поверхности влагалищной оболочки яичка. Идя от этого участка, обнажают всю поверхность влагалищной оболочки и водяночную опухоль, напоминающую по виду кисту. При большой водянке перед вскрытием оболочки

**Операция при крипторхизме — неспустившемся яичке.** Техника операции. После косого разреза в паховой области, как при грыжесечении, вскрывают паховый канал. Яичко с семенным канатиком выделяют из общей влагалищной оболочки и сращений. Вскрывают влагалищный отросток и, осторожно отделив от него элементы семенного канатика, пересекают поперечно как можно проксимальней. Центральный конец влагалищного отростка ушивают, как мешок при паховой грыже; периферическую часть его, за исключением самой дистальной, иссекают. Яичко с семенным канатиком выводят из пахового канала, который закрывают узловыми шелковыми швами; если имели место паховая грыжа или значительное расширение канала, показана пластика.

Через нижний угол раны в мошонку вводят корнцанг и, раздвигая его бранши, создают там ложе для яичка. Шелковой крепкой ниткой у нижнего полюса яичка прошивают остатки влагалищного отростка или белочную оболочку яичка. На медиальной поверхности бедра, на уровне дна мошонки, проводят продольный разрез кожи и подкожной клетчатки до собственной (широкой) фасции. В полость мошонки через небольшой разрез на дне ее вводят корнцанг и, захватив концы шелковой нити, низводят за них яичко до дна мошонки; концами нити, проведенной через оболочку яичка, прошивают широкую фасцию и завязывают узел, фиксируя тем самым яичко на бедро. При отсутствии длительной фиксации яичка к тканям бедра удерживать его в новом ложе в мошонке не удастся. Края раны мошонки и бедра соединяют узловыми швами.

Большинство авторов концы нити, низводящей яичко до дна мошонки, подшивают к коже бедра без рассечения последней.

На 10—12-й день после снятия кожных швов больного выпи-сывают.

Через 2—4 мес шов между мошонкой и бедром рассекают. К этому времени яичко принимает стойкое нормальное положение в мошонке.

## ОПЕРАЦИИ НА ОРГАНАХ ТАЗА И ПРОМЕЖНОСТИ У ЖЕНЩИН

**Пункция заднего свода влагалища.** Показание: применяют ее с целью диагностики или эвакуации экссудата, крови, гноя.

Положение больной на спине. Нижние конечности максимально согнуты в тазобедренном и коленном суставах.

Во влагалище вводят зеркало, заднюю губу шейки матки фиксируют пулевыми щипцами. Зеркала извлекают, шейку матки отводят к симфизу. Длинной иглой на сухом шприце делают вкол несколько кзади от границы между сводом и шейкой матки. Иглу направляют параллельно оси таза на глубину 2—3 см.

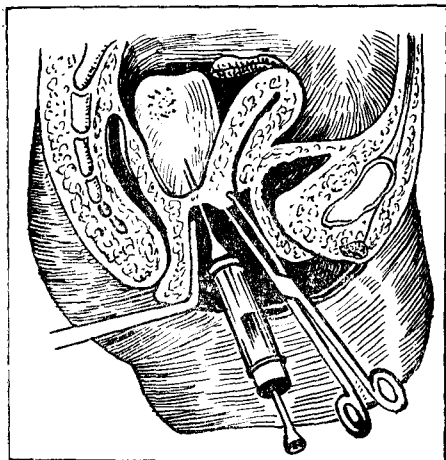


Рис. 219. Пункция брюшной полости через задний свод влагалища.

Различают переднюю и заднюю кольпотомию. Передняя кольпотомия представляет собой вспомогательный этап основной внутри- или внебрюшинной операции: влагалищного удаления матки и придатков; влагалищной стерилизации; влагалищного кесарева сечения. Задняя кольпотомия также является вспомогательной операцией, открывающей доступ к внутренним половым органам через дугласово пространство. Применяют при кольпо- и перитонеоскопии, а без вскрытия брюшины — для опорожнения гнойников тазовой (околоматочной) клетчатки (заднего бокового параметрита).

**Обезболивание.** В зависимости от характера основной операции используют эндотрахеальный наркоз либо спинномозговую или местную регионарную и пудендальную анестезию 0,25% раствором новокаина.

Положение больной во время операции — как при влагалищном исследовании.

**Техника передней кольпотомии.** Влагалище широко расширяют ложкообразными зеркалами. Влагалищную часть матки захватывают за переднюю и заднюю губы пулевыми щипцами и низводят максимально ко входу во влагалище. Далее делают поперечно-дугообразный разрез через передний влагалищный свод и два добавочных боковых разреза. Острым и тупым путем отслаивают мочевого пузырь кверху, вскрывают пузырно-маточную складку брюшины и расширяют рану. Во избежание ранения стенки мочевого пузыря и для обеспечения нахождения складки брюшины разрез стенки влагалища должен быть достаточно глубоким и на соответствующем уровне. После основной операции разрез брюшины зашивают и лоскут влагалища фиксируют узловыми кетгутовыми швами.

Медленно, поршнем шприца насаживают содержимое. Отсутствие жидкости (крови) в шприце еще не свидетельствует о том, что ее нет. Нужно несколько сместить иглу в сторону. Выводить ее следует постепенно, одновременно насаживая содержимое поршнем. Достаточно получить небольшой сгусток, чтобы убедиться в наличии излившейся крови (гноя). После окончания операции задний свод смазывают йодной настойкой (рис.219).

**Кольпотомия** — разрез, рассечение влагалища, кольпоцелиотомия — кольпотомия со вскрытием брюшной полости.

Техника задней кольпотомии. Влагалищную часть матки оттягивают кпереди и кверху (к лону), задний влагалищный свод вместе с брюшиной заднего дугласова пространства вскрывают между зажимами. Для остановки кровотечения края разреза обшивают отдельными тонкими узловыми швами с захватыванием брюшины. Операционную рану расширяют, в нее выводят матку и придатки, а затем выполняют основную операцию, по окончании которой рану зашивают. При удалении матки влагалищным путем производят одновременно и переднюю и заднюю кольпотомию. При влагалищном кесаревом сечении пузырно-маточную складку брюшины не вскрывают.

При опорожнении гнойных скоплений в тазовой околоматочной клетчатке, тазовой брюшине заднюю кольпотомию осуществляют после предварительной пункции. Задний влагалищный свод вскрывают ножом; последний острой стороной обращают к шейке матки. В полученное отверстие, расширив его острым или тупым путем, вводят 1—2 широкие мягкие дренажные трубки с боковыми отверстиями. Одновременно могут быть введены марлевые полоски, что способствует более полному оттоку гноя.

Тазовые гнойники послеродовой и послеабортной этиологии могут располагаться (ввиду наличия сращения) выше дна дугласова пространства. В этих случаях, а также при пиосальпинксе и пиоовариуме кольпотомия не показана, так как после нее могут оставаться длительно не заживающие свищи.

Иногда заднюю кольпотомию применяют при обширных заматочных осумкованных неинфицированных кровяных опухолях на почве затянувшейся внематочной беременности. При гнойных скоплениях в тазовой клетчатке, сильно выпячивающих заднюю стенку влагалища, ее производят в месте наибольшего выпячивания и размягчения. Она может быть выполнена и без применения влагалищных зеркал — по пальцам.

**Операции при внематочной беременности.** Показания: внематочная (трубная) беременность, разрыв яйцеводов и др.

Положение больной на спине.

Обезболивание — наркоз или местное обезболивание.

Техника операции. Лапаротомию осуществляют нижне-срединным или поперечным надлобковым разрезом. Через толщу матки проводят кетгутовые лигатуры-держалки или матку захватывают пулевыми щипцами. Матку вместе с пораженной трубой и яичником выводят в рану. Один зажим накладывают у основания (маточный конец) трубы (отжимают яичниковую ветвь маточной артерии), а второй — на широкую связку матки со стороны ампулярной части параллельно трубе. По мере отсечения трубы на широкую связку накладывают 2—3 кровоостанавливающих зажима. Конец трубы возле угла матки перевязывают, пересекают между двумя лигатурами и удаляют. Перевязывают пересеченные кровеносные сосуды кетгутовыми лигатурами и затем перитонизируют культю трубы круглой

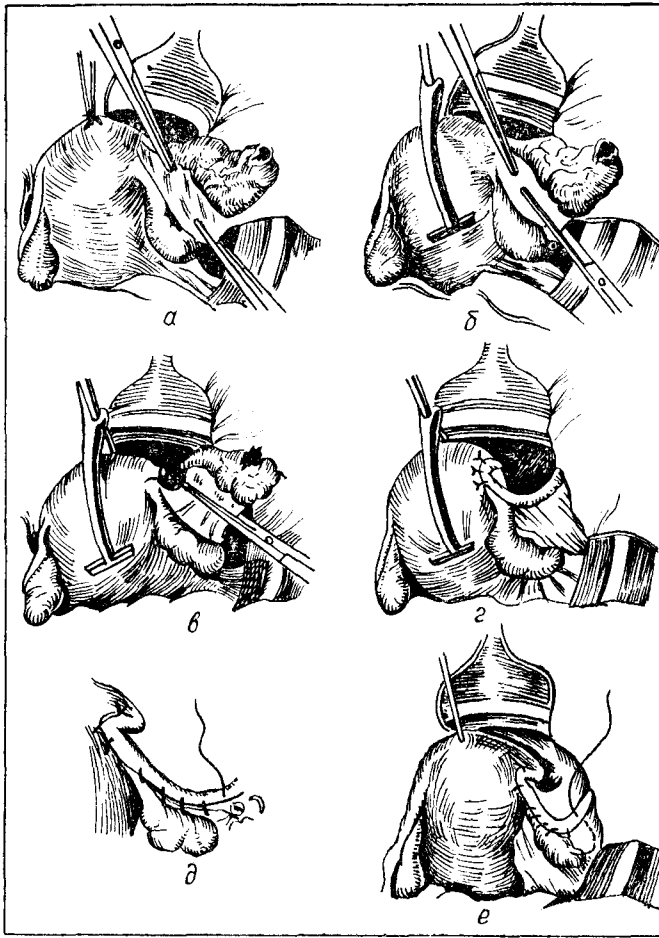


Рис. 220. Операция при внематочной (трубной) беременности:

а — на маточный конец трубы и ее брыжейку наложено два зажима; б — наложенные первоначально два зажима захватили всю брыжейку трубы; в — на среднюю часть брыжейки наложен зажим; г — петля круглой связки подшита к углу матки и покрывает культю резецированной трубы; д — непрерывным кетгуттовым швом подшивают круглую связку матки к оставшейся части брыжейки трубы и заканчивают шов полукисетом; е — круглую связку при недостаточной части брыжейки подшивают к яичнику, заканчивая шов полукисетом.

связкой. Операционную рану зашивают послойно (рис. 220).

**Кесарево сечение** выполняют в двух вариантах: поперечным разрезом в нижнем сегменте матки и классическим, корпоральным способом.

**Классическое кесарево сечение.** Брюшную полость вскрывают срединным или нижним поперечным разрезом над лоном длиной 16—20 см, после чего рану отгораживают салфетками или полотенцем. Разрез длиной 12—14 см проводят по передней поверхности матки, строго по ее продольной оси.

Матку надрезают скальпелем, а ткани ее толщи рассекают ножницами, чтобы не повредить плод. Рукой разрывают плодные оболочки, захватывают плод за ножки и извлекают из полости матки. Пуповину пересекают между зажимами. В стенку матки вводят 1 мл питуитрина. По углам разреза накладывают по узловому шву и используют их как держалки. Раскрывают рану матки, удаляют послед. Полость обследуют рукой, протирают салфетками и стенку матки вместе со слизистой оболочкой ушивают двухрядным швом, узлы завязывают внутрь, на брюшину над маткой накладывают отдельные непрерывные швы. Рану брюшной полости закрывают послойно.

**Операции на прямой кишке.** При ранении или разрыве внутрибрюшинного отдела прямой кишки производится срочная лапаротомия с ушиванием раны кишки в поперечном направлении, наложением противоестественного заднего прохода на сигмовидную кишку, растяжением сфинктера заднего прохода.

При внебрюшинном ранении необходимо широкое раскрытие раны для наиболее благоприятных условий обработки раны. На рану прямой кишки следует наложить двухрядный шов; желательнее, чтобы шов не захватывал слизистую. К месту ранения подводят тампоны с мазью Вишневского. В окружающие ткани вводят антибиотики. Если со стороны раны мягких тканей доступ к прямой кишке невозможен, то приходится пользоваться парасакральными разрезами, при этом удаляется копчик и, если доступ затруднен, то и край крестца в зависимости от расположения раны. После этого следует наложить противоестественный задний проход на сигмовидную кишку или выполнить сфинктеротомию, то есть рассечь наружный сфинктер в его заднем отделе.

**Операции при атрезиях заднего прохода и прямой кишки.** Различают: атрезии анального канала и прямой кишки; атрезию анального канала; атрезию прямой кишки; прикрытое анальное отверстие (Ю. Ф. Исаков, С. Я. Долецкий, 1971; рис. 221).

Прикрытое анальное отверстие — наиболее благоприятная форма, когда у ребенка при рождении обнаруживается отсутствие заднего прохода, на месте которого имеется небольшое углубление, иногда кожный валик, являющийся продолжением срединного шва промежности. Кожа иногда настолько истончена, что виден просвечивающийся меконий.

При атрезии прямой кишки заднепроходное отверстие сформировано правильно, но на расстоянии от 1 до 5 см от переходной складки заканчивается слепо.

Техника операции при отсутствии анального отверстия сводится к рассечению прикрывающей отверстие пленки в продольном направлении. Появление мекония свидетельствует о достижении желаемой цели.

При высокой атрезии прямой кишки, когда слепой конец находится на расстоянии более 2 см от кожи промежности,

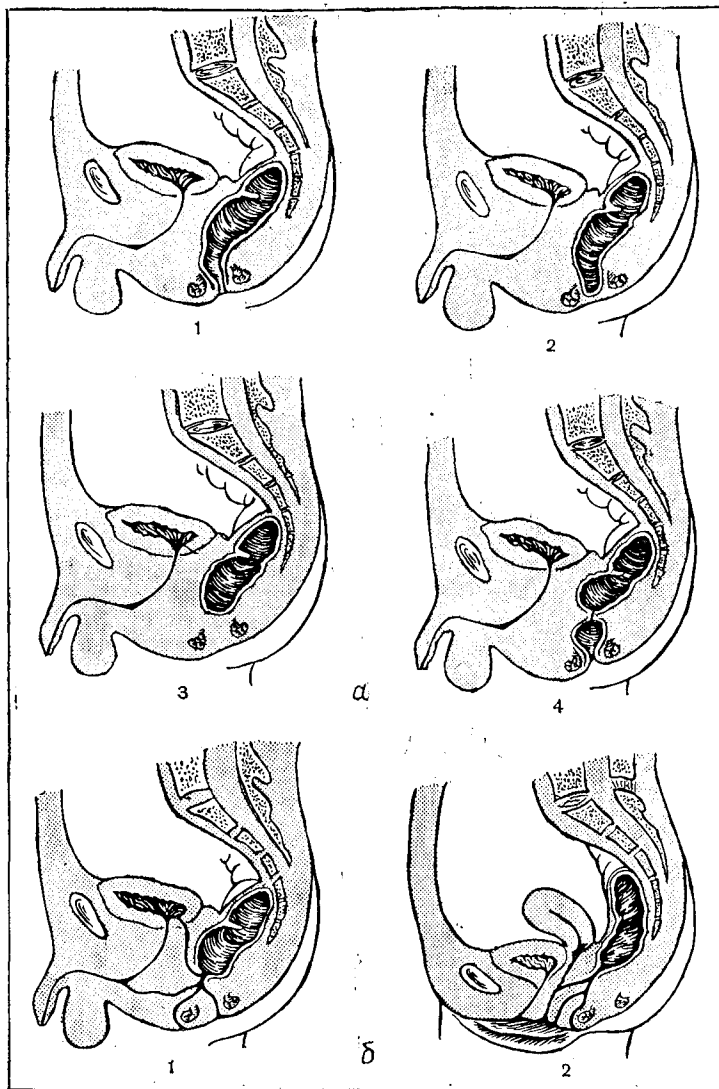


Рис. 221. Формы аномалий развития прямой кишки:

а — несвищевые формы: 1 — стеноз заднепроходного отверстия; 2 — атрезия заднепроходного отверстия; 3 — атрезия заднепроходного отверстия и прямой кишки; 4 — атрезия прямой кишки; б — свищевые формы: 1 — у мальчиков; 2 — у девочек.

применяют брюшинно-промежностную проктопластику. Операцию начинают промежностным доступом. После кожного разреза проделывают тоннель в малый таз и частично мобилизуют слепой конец кишки, затем производят срединную лапаротомию, мобилизуют нисходящий отдел толстой кишки и низводят ее через образованный тоннель на промежность, предварительно опорожнив от мекония.



Для предупреждения сужения у образованного заднего прохода после низведения прямой кишки в промежности оставляют избыток кишки длиной 3—5 см, который отсекают вторым этапом на 20—21-й день.

**Операции при геморрое.** Все способы хирургического лечения геморроя можно разделить на три группы: перевязка геморроидальных узлов; иссечение узлов; пластические операции (В. Д. Федоров и др., 1979).

Наиболее распространена следующая модификация иссечения геморроидальных узлов: узел оттягивают зажимом Люэра, вокруг его шейки надсекают слизистую оболочку, узел прошивают шелком, перевязывают и отсекают. Для предупреждения послеоперационных болей и трофического отека под культю каждого узла вводят по 1 мл 2 % раствора новокаина.

Методика геморроидэктомии с восстановлением слизистой оболочки анального канала предложена НИИ проктологии Минздрава РСФСР.

**Техника операции.** После дивульсии сфинктера и разведения ануса четырьмя клеммами Алиса внутренние геморроидальные узлы по циферблату поочередно захватывают зажимами Люэра. На основание каждого узла, точнее на его ложе, в радиальном направлении накладывают зажим Бильрота таким образом, чтобы конец бранши доходил до основания сосудистой ножки. Непосредственно над этим зажимом геморроидальный узел подсекают снаружи внутрь до основания сосудистой ножки, которую прошивают и перевязывают хромированной кетгутовой лигатурой № 3 (рис. 222). Под зажимом ложе узла прошивают кетгутовым швом № 0. В шов захватывают края слизистой оболочки и дно раны. Нити срезают. Отсекают лигированный геморроидальный узел. Наружные геморроидальные узлы иссекают в виде лепестков. Кожную часть раны после иссечения над узлом ушивают отдельными кетгутовыми швами.

**Операции при выпадении прямой кишки.** Под выпадением прямой кишки подразумевается такое состояние, при котором вся прямая кишка или только часть ее на длительный срок или кратковременно располагается снару́жи от заднепроходного отверстия. Для прямой кишки характерно опущение всех слоев ее стенки с выхождением через анальное отверстие наружу.

Различают четыре степени выпадения прямой кишки:

— I— прямая кишка выпадает только во время акта дефе-




Рис. 222. Перевязка геморроидальных узлов. Слева — прошивание узла, захваченного окончатый зажимом, справа — узел перевязан.

кации и по окончании его сама вправляется при втягивании большим живота. Размеры выпавшей части — 4—6 см;

— II — выпадающая кишка уже не вправляется самостоятельно, и больной вынужден вправлять ее пальцами. Размеры выпадения увеличиваются до 6—8 см;

— III — прямая кишка выпадает не только при дефекации, но и при легком натуживании (при кашле, смехе и др.), появляется недержание газов, а затем и жидкого кала вследствие присоединения расслабления сократительности сфинктера. Размеры выпавшей части 8—12 см;

— IV — прямая кишка выпадает с того момента, когда больной принимает вертикальное положение. К расслаблению сфинктера присоединяется воспаление слизистой оболочки выпавшей части кишки, на ней появляются эрозии и язвочки. Размеры выпавшей части — более 12 см.

В литературе описано более ста способов оперативного лечения выпадения прямой кишки. Столь большое число способов операций свидетельствует об отсутствии универсального способа, который соответствовал бы требованиям устранения механизма выпадения кишки во всех случаях.

**Обезболивание.** Операцию выполняют под эндотрахеальным наркозом, редко под спинномозговой, перидуральной анестезией. При начальных стадиях выпадения прямой кишки часто применяется операция Тирша—введение в подкожную клетчатку на границе кожи и слизистой оболочки металлической проволоки из нержавеющей металла (серебряная, бронзовая, алюминиевая) с целью создания рубцового кольца, для чего спустя 3—4 нед после операции Тирша металлическое кольцо извлекают. Чтобы избежать повторной операции по идее Тирша, было предложено использовать полоски широкой фасции бедра, свободные кожные жгутики, резиновую полоску.

Для операции ректоколопексии используется идея подвешивания и прикрепления вытянутой из таза прямой кишки и прикрепления ее швами к (промежности) крестцу (Зеренин-Кюммель) или к подвздошной фасции после рассечения брюшины над ней (Ленорман).

**Операция Кюммеля-Зеренина** осуществляется при резко выраженном выпадении всех слоев прямой кишки преимущественно у лиц в возрасте от 35 до 55 лет.

**Положение больного** на спине, сначала горизонтальное, а затем наклонное по Тренделенбургу.

**Техника.** Полость таза освобождают от тонких кишок и отгораживают сверху салфеткой. Тазово-сбодочную кишку хирург захватывает левой рукой и несколько натягивает кверху. Брюшину правой стенки брыжейки этой кишки надсекают на уровне от мыса до III крестцового позвонка. Наружный край брюшной раны ассистент захватывает двумя зажимами Бильрота и отводит направо; с помощью тупфера на длинном зажиме кишка туго от-

препаровывается влево, благодаря чему после рассечения глубже лежащей фасции обнажается передняя поверхность (надкостница) крестца и бифуркация подвздошных сосудов. С помощью кривой режущей иглы хирург накладывает на переднюю поверхность крестца, сверху вниз, начиная с promontorium, четыре прочные шелковые лигатуры, захватывающие надкостницу. Ассистент в это время отводит кишку влево, а хирург следит, чтобы при проведении иглы не повредить подвздошный сосуд.

После наложения швов на надкостницу крестца ассистент туго натягивает кверху тазово-ободочную кишку, а хирург, одевая поочередно левый конец шелковой нити на круглую иглу, прошивает кишку сзади по заднебоковой ее поверхности. В эти швы обязательно захватывается оставшаяся на кишке каемка брыжеечной брюшины (концы каждого из четырех швов захватываются зажимом Пеана). Натягивая кишку, завязывают лигатуры, начиная с нижней. Правый край свободного брюшинного лоскута подшивают к переднеободочной поверхности фиксированной кишки. Через задний проход в прямую кишку вводят толстую резиновую трубку, верхний конец которой должен быть выше мыса. Брюшную полость послойно зашивают наглухо. Резиновую трубку удаляют на 2—3-й день.

**Операции при свищах заднего прохода и прямой кишки.** Свищами заднего прохода и прямой кишки называются трубчатые гнойные ходы, расположенные в клетчатке заднего прохода и прямой кишки. Эти свищи бывают врожденного и приобретенного происхождения. Врожденные свищи прямой кишки и заднего прохода встречаются редко. Приобретенные свищи чаще бывают у мужчин.

В основном свищи развиваются после парапроктитов. Различают три вида анаректальных свищей:

— полные свищи, имеющие отверстия как на коже, так и на слизистой оболочке — в просвете кишки или заднепроходного канала;

— неполные наружные свищи, открывающиеся только на коже вокруг анального отверстия;

— неполные внутренние свищи, открывающиеся только на слизистой оболочке прямой кишки или заднепроходного отверстия (рис. 223).

**Техника операции.** При поверхностном полном свище через наружное отверстие в него вводят желобоватый зонд; через прямую кишку пальцем пащупывают конец зонда, выводят его через внутреннее отверстие и далее через задний проход наружу; мостик тканей между наружным и внутренним отверстием свища рассекают по зонду, превращая его в открытую рану, которую заполняют тампоном с мазью Вишневского. Заживление происходит через несколько недель (рис. 224).

Если внутреннее отверстие свища открывается в полость кишки выше заднепроходного жома или через него, то растягивают сфинктер, а стенки свища и всех его боковых ответвлений тща-

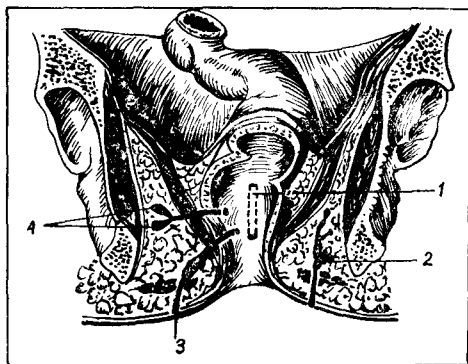


Рис. 223. Полный и неполный параректальные свищи:

1 — полный внутренний; 2 — неполный наружный; 3 — полный наружный; 4 — неполный внутренний.

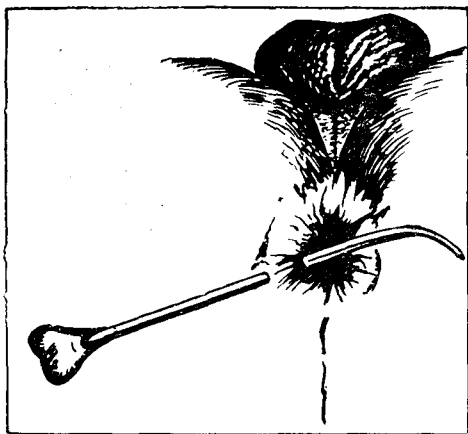


Рис. 224. Рассечение свища заднего прохода.

*ва по Мак-Уортеру—И. В. Буяльскому.* После поперечного разреза кожи на внутренней поверхности бедра, отступя на 4 см книзу от бедренно-промежностной складки, рассекают кожу с подкожной клетчаткой и собственную фасцию бедра; обнажив таким образом продольно идущие приводящие мышцы, тупо раздвигают промежуток между длинной приводящей и нежной мышцей и проникают к малой приводящей мышце, которую рассекают в поперечном направлении. У переднего края запирающего отверстия проникают тупым путем через пучки волокон наружной запирающей мышцы, запирающую перепонку и внутреннюю запирающую мышцу в

тельно иссекают, причем сфинктер не должен быть рассечен. Получившуюся рану, включая отверстие в слизистой, ушивают кетгутowymi швами.

**Способы дренирования клетчаточных пространств малого таза.** При локализации гнойника в прямокишечно-седалищной ямке над наибольшей его выпуклостью параллельно боковой окружности заднего прохода делают разрез и широко раскрывают гнойную полость (рис. 225). Опорожненный гнойник промывают раствором перекиси водорода, после чего разъединяют пальцами перемычки, отделяющие основную полость от ее карманов, и вводят тампон с мазью Вишневского.

**Показания:** мочевые затеки и флегмоны предпузырной клетчатки в результате ранения мочевого пузыря.

**Положение больного** на спине с отведенной нижней конечностью.

**Обезболивание** — местная инфильтрационная анестезия или наркоз.

**Техника дренирования предпузырного пространства**

предпузырную клетчатку. Через образованное отверстие вводят дренажную трубку для оттока гноя и введения антибиотиков.

*Дренирование предпузырной клетчатки по П. А. Куприянову.* Через нижний срединный разрез корнцанг проводят между боковой стенкой мочевого пузыря и медиальным краем мышцы, поднимающей задний проход, проникают через мочеполовую диафрагму, концом корнцанга выпячивают кожу и рассекают ее у нижнего края ветви лобковой кости. Через рану корнцангом захватывают и проводят дренажную трубку. Дренирование предпу-

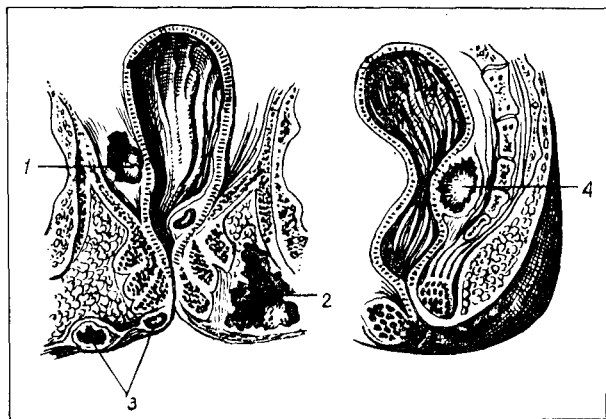


Рис. 225. Схема расположения гнойников при остром парапроктите:

1 — пельвиоректальный абсцесс; 2 — седалищно-прямокишечный абсцесс; 3 — подкожный (перинеальный) абсцесс; 4 — позади-прямокишечный (ретроректальный) абсцесс.

зырной клетчатки в зависимости от тяжести повреждения может быть односторонним и двусторонним.

*Дренирование дугласова пространства.* Пальцем тщательно определяют локализацию гнойника. Отверстие заднего прохода расширяют ректальным зеркалом. Устанавливают место наибольшего размягчения пальпируемого инфильтрата и со стороны слизистой оболочки прямой кишки толстой иглой пунктируют его. После получения гноя по игле рассекают стенку кишки. В разрез вводят корнцанг, концом которого проникают в полость гнойника. Бранши корнцанга разводят и скальпелем расширяют разрез вверх и вниз. Затем в полость гнойника вставляют круглый резиновый дренаж с одним — двумя боковыми отверстиями. Конец дренажа выводят наружу через заднепроходное отверстие.

*Дренирование бокового клетчаточного пространства таза.* Существуют различные доступы к боковому клетчаточному пространству таза: по средней линии живота; параллельно паховой связке; по краю прямой мышцы живота; через промежность.

Доступ по средней линии живота показан лишь при инфиль-

трате, находящемся в околопузырной клетчатке. Доступ параллельно паховой связке применяется для дренирования предпузырной клетчатки с одной или с двух сторон; он не имеет преимуществ перед доступом по наружному краю прямой мышцы живота.

*Доступ по краю прямой мышцы живота.* Разрез ведут по наружному краю этой мышцы до лобковой кости длиной 10—12 см. После рассечения кожи, подкожной клетчатки, передней и задней стенки влагалищ прямой мышцы живота обнажается предбрюшинная клетчатка. Приступают к отделению брюшины от стенки малого таза, соблюдая большую осторожность. Если брюшина случайно будет повреждена, ее зашивают, подводят тампон, и операцию на этом заканчивают; тогда второй этап — обнажение и вскрытие клетчатки таза — откладывают на 2—3 дня.

При выделении тазовой клетчатки непосредственно у боковой стенки таза хирург сразу же по плотности тканей устанавливает локализацию гнойного очага и тупо вскрывает его плоским зондом или делает небольшой разрез скальпелем.

*Доступ через промежность по С. П. Федорову* показан при тазовой флегмоне, если была ранена предстательная железа. Разрез ведут дугообразно между луковичей уретры и прямой кишкой в положении больного на спине с бедрами, приведенными к животу. Избежать случайного ранения прямой кишки при этом можно легко, если ввести в нее палец левой руки.

**Хирургическая обработка ран промежности.** Обезболивание — местная инфильтрационная анестезия.

Положение больного на спине, ноги разводят, согнув в коленных и тазобедренных суставах, и фиксируют к ногостержателям операционного стола; под таз подкладывают валик.

Кожу вокруг раны не иссекают или иссекают экономно. Удаляют нежизнеспособную жировую клетчатку. Останавливают кровотечение. Поврежденную уретру сшивают на толстом катетере узловыми кетгутовыми швами.

Внебрюшинные раны мочевого пузыря также зашивают узловыми кетгутовыми и шелковыми швами в два ряда. Надлобковый свищ не накладывают, а вводят на глубину 4—5 см катетер, который шелковой лигатурой подшивают к большой губе (или к коже лобковой области).

Если повреждена прямая кишка, сначала накладывают противоестественный задний проход, предварительно проверив целостность внутрибрюшинной части прямой кишки. Небольшие раневые отверстия внебрюшинной части прямой кишки можно зашить двухрядными узловыми швами. При больших и рвано-ушибленных ранах ограничиваются широким вскрытием параректального пространства и введением в него тампонов с мазью А. В. Вишневского. Сфинктер прямой кишки растягивают.

Пострадавшим с сочетанными повреждениями передней стенки прямой кишки и влагалища операцию также начинают с наложения противоестественного заднего прохода. После этого раны за-

шивают со стороны задней стенки влагалища, для чего рану его расширяют. Сначала ушивают рану прямой кишки узловыми кетгутowymi шелковыми швами в два ряда, затем — разрыв задней стенки влагалища двухрядным кетгутowym швом.

Раны промежности и наружных половых органов после инфильтрации их тканей раствором антибиотиков зашивают редкими швами. В глубину раны подводят тонкие хлорвиниловые трубки для введения антибиотиков. Обширные и загрязненные раны, как правило, не ушивают. В них ставят хлорвиниловые трубки и тампоны с мазью А. В. Вишневского.

#### КОНТРОЛЬНЫЕ ВОПРОСЫ

1. Костно-связочная основа таза и ее значение для клиники.
2. Диафрагма таза и мочеполая диафрагма.
3. Клетчаточные пространства таза и их значение при гнойно-воспалительных процессах.
4. Отношение брюшины к органам мужского и женского таза.
5. Деление таза на этажи, расположение органов по этажам.
6. Топография органов мужского таза — прямая кишка, мочевой пузырь, предстательная железа.
7. Особенности топографии мочеиспускательного канала у мужчин.
8. Топография мужской промежности, наружных половых органов.
9. Особенности топографии органов женского таза и промежности, строение и топография женской уретры.
10. Топография матки, ее придатков — маточных труб и яичников.

#### ЛИТЕРАТУРА

- Мельников А. В. Клиника и профилактика забрюшинных и тазовых флегмон у раненых в живот. — Л.: Медгиз, Ленинградское отд-е, 1956. — 299 с.
- Персианинов Л. С. Внутривенное переливание крови в акушерско-гинекологической практике. — Минск: Госиздат БССР, 1955. — 162 с.
- Персианинов Л. С. Амниоскопия в акушерской практике. — М.: Медицина, 1972. — 159 с.
- Персианинов Л. С., Умеренков Г. П. Обезболивание при акушерских и гинекологических операциях. — М.: Медицина, 1965. — 292 с.
- Рыжих А. Н. Атлас операций на прямой и толстой кишках. — М.: Трест «Медучпособие», 1960. — 283 с.
- Селезнева Н. Д. Несложная помощь в гинекологии. 2-е изд. — М.: Медицина, 1986. — 175 с.
- Школьников Л. Г., Селиванов В. П., Цодыкс В. М. Повреждения таза и тазовых органов. — М.: Медицина, 1966. — 272 с.

### КРАТКИЕ СВЕДЕНИЯ ПО ТОПОГРАФИЧЕСКОЙ АНАТОМИИ ПОЗВОНОЧНИКА И СПИННОГО МОЗГА

**Позвоночный столб** состоит из 33—34 позвонков, межпозвоночных дисков и связочного аппарата. Межпозвоночные диски составляют 20—25% длины позвоночного столба. Высота дисков больше в поясничном и шейном отделах. Высота дисков и позвоночника в целом в течение суток меняется — утром человек на 2 см «выше».

Остистые отростки неодинаково доступны для пальпации. Отросток VII шейного позвонка наиболее заметен.

Остистые отростки грудных позвонков направлены косо вниз и перекрывают друг друга, а в поясничном отделе расположены более горизонтально, благодаря чему промежутки между ними более широкие, что создает лучшие предпосылки для спинномозговой пункции.

**Позвоночный канал** образован задней поверхностью тел позвонков, межпозвоночных дисков (спереди) и дужками позвонков (сзади и с боков). Площадь сечения позвоночного канала в среднем 2,5 см. Между стенками позвоночного канала и твердой мозговой оболочкой спинного мозга имеется эпидуральное пространство, которое используется для введения новокаина при перидуральной анестезии.

Спинной мозг, так же как и головной мозг, состоит из трех оболочек — мягкой, паутинной и твердой. Соответственно между ними имеются щелевидные пространства — перидуральное, субдуральное и субарахноидальное. Последнее сообщается с субарахноидальным пространством головного мозга и с его цистернами.

Спинномозговая пункция (субарахноидального пространства), производимая ниже II поясничного позвонка, наиболее безопасна, так как ствол спинного мозга сюда не доходит.

#### ОСНОВНЫЕ ОПЕРАЦИИ НА ПОЗВОНОЧНИКЕ

**Инструментарий.** К общехирургическим инструментам следует добавить ранорасширитель салазковый и винтовой, ножницы Рихтера, костные кусачки Люэра и Листона, костные щипцы Горслея, Борхарда, Бекона, Янсена и ламинэктом.

**Обезболивание.** В основном применяют местную инфильтрационную новокаиновую анестезию. В ряде случаев операция может быть проведена под эндотрахеальным или внутривенным обезболиванием, особенно при манипуляциях на корешках спинного мозга.



**Поясничный прокол.** Прокол субарахноидального пространства чаще осуществляют в поясничном отделе позвоночного канала.

**Показания:** взятие спинномозговой жидкости для исследования и уменьшения внутричерепного давления при травмах и явлениях отека, введение лекарственных веществ и анестезирующих растворов при спинномозговом обезболивании, введение кислорода в субарахноидальное пространство с целью пневмоэнцефалографии.

**Положение больного** сидячее или на боку на операционном столе.

**Техника операции.** Настойкой йода проводят прямую линию, соединяющую наивысшие точки гребешков подвздошных костей. Эта линия пересекает позвоночник на уровне промежутка между IV и V поясничными позвонками. Указательным пальцем левой руки определяют промежуток между остистыми отростками, расположенными в точке пересечения указанной выше линии со средней линией позвонка.

Кожу обрабатывают спиртом, нащупывают пальцем верхний край остистого отростка V поясничного позвонка, непосредственно над ним делают укол иглой с мандреном (игла Бира) строго по средней линии и проводят ее перпендикулярно поверхности поясницы, слегка уклоняя конец иглы краниально. Движение иглы должно быть плавным и строго направленным. При малейшем отклонении конец иглы может упереться в остистый отросток либо в дужку позвонка. Иглу проводят на глубину 4—6 см (в зависимости от возраста больного и толщины слоя мягких тканей). Она проходит следующие слои: кожу с подкожной клетчаткой, межпозвоночные связки и твердую мозговую оболочку.

При проведении иглы в субарахноидальное пространство через твердую мозговую оболочку ощущается характерный хруст, после чего необходимо прекратить продвижение иглы и извлечь мандрен. Затем продвигают иглу немного дальше, на глубину 1—2 мм; из канюли начинает каплями вытекать спинномозговая жидкость. Если жидкость не вытекает, то в иглу снова вставляют мандрен и осторожно проводят несколько глубже или поворачивают ее вокруг оси в разные стороны, или слегка вытягивают. При появлении чистой крови иглу извлекают и делают прокол повторно на один позвонок выше или ниже.

Вытекающую спинномозговую жидкость собирают в градуированный стаканчик или пробирку. К пункционной игле присоединяют манометр Клода для определения ликворного давления. Быстрое истечение жидкости связано с опасностью серьезных расстройств кровообращения мозга и повышения внутричерепного давления.

После окончания манипуляции и извлечения иглы место прокола обрабатывают йодом и накладывают наклейку.

**Вскрытие позвоночного канала — ламинэктомия.** **Показания:** закрытые повреждения позвоночника с синдромом сдавления

спинного мозга, доступ при операциях на спинном мозге с целью удаления опухолей, а также инородных тел.

**Техника операции.** Разрез кожи проводят по линии остистых отростков позвонков, отмеченной раствором йода или метиленовой сини. Кожный разрез должен распространяться на 1—2 позвонка выше и ниже того участка позвоночника, в пределах которого намечено удалить дужки. После обнажения остистых отростков делают два продольных параллельных разреза с обеих сторон отростков, рассекая при этом пояснично-грудную фасцию и сухожилия мышц, начинающихся от позвоночника. С помощью широкого долота или распатора от остистых отростков и дужек позвонков отделяют сухожилия и мышцы и оттягивают их в стороны. Кровотечения останавливают зажимами и тугой тампонадой, смоченными в горячем физиологическом растворе марлевыми салфетками. Для уменьшения потери крови и удобства оперирования тампонируют одну сторону, а на другой продолжают скелетирование дужек позвонков. Мышцы отделяют до линии суставных отростков.

Скелетирование дужек позвонков при травме начинают с соседних неповрежденных дуг. Особую осторожность следует проявлять при скелетировании дужек позвонков в шейном отделе (узким распатором), чтобы не вызвать сдавления или травмы спинного мозга, а при удалении дужки I шейного позвонка — продолговатого мозга.

Для удаления остистых отростков предварительно рассекают *ligg. interspinalia*, а затем щипцами Листона или другим инструментом скусывают каждый отросток у его основания, начиная с нижнего позвонка. После удаления остистых отростков по обе стороны от основания их осторожно и постепенно скусывают щипцами дужки позвонков. При этом удаляют дужки таким образом, чтобы не вызвать сдавления спинного мозга щипцами. Следует иметь в виду опасность чрезмерного удаления дужек, так как это может повлечь за собой ранение межпозвоночных вен и сильное кровотечение, а в шейном отделе можно повредить позвоночные сосуды. При ламинэктомии обычно удаляют 3—4 дужки, скусывают их только до суставных отростков.

После удаления дужек позвонков показывается небольшой слой эпидуральной клетчатки желтовато-красного цвета. Эту клетчатку осторожно разделяют зондом по срединной линии и отслаивают в обе стороны. После тщательной остановки кровотечения из губчатого вещества кости, а также из вен эпидуральной клетчатки, приступают к рассечению твердой мозговой оболочки (2—3 мм) и захватывают ее края твердыми зажимами. Через этот разрез вводят желобоватый зонд или специальные изогнутые ножницы, которыми рассекают твердую мозговую оболочку по средней линии на всем протяжении раны.

Для того чтобы избежать быстрого вытекания спинномозговой жидкости при вскрытии твердой мозговой оболочки, надо стараться не повредить расположенную под ней паутинную оболочку. Да-

лее рассекают паутинную оболочку, придавливая периодически отверстие тампоном.

После того как все необходимые манипуляции в подбололочечном пространстве и на спинном мозге закончены, разрез твердой мозговой оболочки ушивают частыми узловыми швами из тонкого шелка или же накладывают поперечный обвивной шов, чтобы предупредить истечение спинномозговой жидкости и образование ликворных свищей. Рану послойно зашивают. Больного укладывают на специальную кровать со щитом.

**Операции при спинномозговых грыжах.** Названием *spina bifida* обозначают врожденное незаращение позвоночника с одновременным пороком развития спинного мозга и его оболочек. В зависимости от степени недоразвития и участия отдельных элементов спинного мозга и позвоночника различают несколько анатомических форм.

**Техника операции.** Сущность операции состоит в удалении грыжевого мешка и пластике дефекта в дужках позвонков.

Операцию производят под общим обезболиванием с несколько опущенным головным концом операционного стола (для предупреждения излишнего вытекания спинномозговой жидкости). Очерчивающим овальным разрезом рассекают кожу с таким расчетом, чтобы осталось достаточно кожи для последующего закрытия раны. Затем выделяют ножку опухоли и обнажают отверстие, ведущее через фасцию и мышцы в спинномозговой канал.

Грыжевой мешок вскрывают и осматривают его содержимое. Жидкость, находящуюся в грыжевом мешке, удаляют, сдавливая при этом ножку для предупреждения вытекания спинномозговой жидкости из канала. Если в грыжевом мешке обнаруживают элементы спинного мозга, их осторожно выделяют и погружают в спинномозговой канал, после чего ножку перевязывают и грыжевой мешок отсекают. Культю вправляют в спинномозговой канал и производят пластику. Для этого выкраивают фасциально-мышечные лоскуты по бокам отверстия и сшивают по средней линии узловыми швами. Далее ушивают кожную рану.

#### КОНТРОЛЬНЫЕ ВОПРОСЫ

1. Особенности строения позвоночного столба и позвоночного канала.
2. Топография спинного мозга — его оболочки и межбололочные пространства.
3. Перечень необходимых инструментов для ламинэктомии.
4. Способы обезбоживания при операциях на позвоночнике.
5. Техника поясничного прокола, показания.
6. Техника вскрытия позвоночного канала (ламинэктомия).
7. Операции при спинномозговых грыжах.

#### ЛИТЕРАТУРА

- Петров Б. А. Спинномозговая анестезия. — М.: Медгиз, 1948. — 64 с.  
Церлюк Б. М. Операции на позвоночнике. — Рига, 1980.

## ОГЛАВЛЕНИЕ

Предисловие	.....	
Введение	.....	
Глава I. Общие вопросы оперативной хирургии и топографической анатомии	.....	
Основные хирургические инструменты и правила пользования ими (12).		
Хирургическая техника (21). Пластические операции на коже (32).		
Глава II. Операции на кровеносных сосудах	.....	4
Оперативные доступы к кровеносным сосудам верхних конечностей (54).		
Оперативные доступы к кровеносным сосудам нижних конечностей (64).		
Операции при варикозном расширении вен нижних конечностей (74).		
Глава III. Операции на нервных стволах и сухожилиях верхних и нижних конечностей	.....	8
Операции на нервных стволах (80). Оперативные доступы к периферическим нервам (85). Основные операции на сухожилиях (88).		
Глава IV. Основные операции на костях и суставах конечностей	.....	92
Операции на костях конечностей (92). Способы соединения отломков трубчатых костей (95). Операции на суставах конечностей (110). Разрезы при гнойных заболеваниях конечностей (122).		
Глава V. Ампутации и экзартикуляции	.....	137
Общие принципы ампутации конечностей (137). Ампутация верхней конечности (146). Ампутация нижней конечности (152)		
Глава VI. Основные операции на голове	.....	161
Особенности топографической анатомии области головы (161). Техника операций на мозговом и лицевом отделах головы (165). Первичная хирургическая обработка ран черепа (168). Общие принципы трепанации свода черепа (172). Закрытие дефектов черепа (краниопластика) (180). Операции на лицевом отделе головы (183).		
Глава VII. Операции на шее	.....	186
Топографическая анатомия области шеи (186). Техника операций на шее (191).		
Глава VIII. Операции на груди	.....	201
Топографическая анатомия области груди (201). Техника операций на грудной стенке и органах грудной полости (206). Операции при заболеваниях молочной железы (215). Оперативное лечение гнойного плеврита (218). Операции на органах средостения (230).		
Глава IX. Операции на брюшной стенке и органах брюшной полости	.....	237
Топографическая анатомия области живота (237). Техника операций при грыжах передней брюшной стенки и на органах брюшной полости (242). Топография органов брюшной полости (258). Операции на органах брюшной полости (266). Кишечный шов (272). Операции на тонкой кишке (274). Операции на толстой кишке (280). Операции на желудке (284). Операции на печени и желчных путях (298). Операции на поджелудочной железе (307).		
Глава X. Основные операции на органах забрюшинного пространства	.....	312
Топографическая анатомия забрюшинного пространства (312). Операции на почке и мочеточниках (315). Операции на почке (316). Операции на мочеточнике (320).		
Глава XI. Основные операции на органах малого таза и промежности	.....	323
Топографическая анатомия таза и промежности (323). Топография органов мужского таза (325). Топография органов женского таза (327). Операции на органах малого таза и промежности (329). Операции на органах таза и промежности у женщин (335).		
Глава XII. Краткие сведения по топографической анатомии позвоночника и спинного мозга	.....	348
Основные операции на позвоночнике (348).		