

**ЭПИДЕМИОЛОГИЧЕСКИЙ СТАТУС ПРОБЛЕМ, СВЯЗАННЫХ С НАРУШЕНИЕМ КРОВООБРАЩЕНИЯ В ВЕРТЕБРОБАЗИЛЯРНОЙ СИСТЕМЕ**

**СОВРЕМЕННОЕ СОСТОЯНИЕ ПАТОЛОГИЧЕСКИХ ПРОБЛЕМ С СОСУДАМИ ПРИ ГЕМОРРАГИЧЕСКОМ ИНСУЛЬТЕ**

**СОСТОЯНИЕ ВЕГЕТАТИВНОГО ГОМЕОСТАЗА У БОЛЬНЫХ С СЕРДЕЧНОЙ ПАТОЛОГИЕЙ НА ФОНЕ ИШЕМИЧЕСКОГО ИНСУЛЬТА**

**DISEASES OF THE CARDIOVASCULAR SYSTEM IN DIABETES BASED ON ISCHEMIC STROKE**



объявление их в принципе непонятными и ненужными для профессии врача). Поэтому, если предположить, что студенты, постоянно не посещающие занятия, так же находятся в зоне 3, то ситуация выглядит ещё хуже – до 47 % обучающихся могут не понимать смысл прочитанного. И если в области естественно-научных дисциплин у них ещё имеется наработанный «язык терминов и понятий», эти дисциплины им знакомы – поэтому имеется иллюзия понятности (в реальности часто обнаруживается отсутствие системных знаний и понимания и в области естественно-научных дисциплин), то гуманитарные дисциплины с их текстами, построенными из сложных предложений и множеством абстракций выходят за границы их восприятия. Л.А. Ясюкова указывает, что современная молодёжь мало читает художественных книг не из-за обилия гаджетов, а именно – из-за несформированного навыка осмысленного чтения.

В заключении отмечу, что, несмотря на то, что студенты, находящиеся в зоне 3, к сожалению, демонстрируют незначительный рост в знаниях, хотя могут заинтересоваться предметом и с удовольствием находиться в поле занятия по предмету, при системном подходе к обучению по той или иной дисциплине ситуация у студентов, находящихся в зонах 4 и 5 значительно улучшается. И здесь важен не столько сам предмет, сколько методика его преподавания. На нашей кафедре курсы философии и биоэтики построены системно, адаптированы к нуждам медицинской профессии, взаимосвязаны – курс философии закладывает базовые понятия и навыки для освоения курса биоэтики. Поэтому студенты данной категории при наличии ответственного отношения к учёбе и настроенности на взаимодействие с преподавателем к концу курса обучения по предметам показывают изменения в области своего мышления: отмечают выработку навыков систематизации материала, облегчения в понимании сложных текстов больших объёмов и минимизации времени на их освоение. Они также отмечают, что им становится легче учиться и по естественно-научным предметам, а их картина мира расширяется и вырабатываются терпимость к разным точкам зрения и настрой на аргументированную дискуссию. Но и студенты, и преподаватели отмечают катастрофическую нехватку часов на обучение по философии и биоэтике, значительный интерес к которым у студентов, в силу вышеуказанных трудностей, к сожалению, проявляется ближе к концу курса, когда накопленные знания и понимание в области изучаемой дисциплины позволяют им видеть использование этих знаний и навыков в своей профессии.

**ЛУЧЕВАЯ ДИАГНОСТИКА РАКА ГРУДНЫХ ЖЕЛЕЗ У МУЖЧИН**

**Нишанова Ю.Х.<sup>1</sup>, Исмаилова М.Х.<sup>1</sup>, Уморов М.Х.<sup>2</sup>, Ходжамова Г.А.<sup>1</sup>,  
Журавлев И.И.<sup>2</sup>, Курбанова С.М.<sup>2</sup>, Эргашев Ж.А.<sup>3</sup>.**

1. *Ташкентская медицинская академия*
2. *РСНПМЦОиР*
3. *Ташкентский государственный стоматологический институт*

**ERKAKALARDA KO'KRAK BEZI SARATONI NUR TASHXISI**

**Nishanova Y.X.<sup>1</sup>, Ismailova M.X.<sup>1</sup>, Umorov M.X.<sup>2</sup>, Xodjamova G.G.<sup>1</sup>,  
Juravlev I.I.<sup>2</sup>, Kurbanova S.M.<sup>2</sup>, Ergashev J.A.<sup>3</sup>.**

1. *Toshkent tibbiyot akademiyasi*
2. *RIOvaRIATM*
3. *Toshkent davlat stomatologiya instituti*

**RADIOLOGICAL DIAGNOSIS  
OF BREAST CANCER IN MEN**

**Nishanova Y.X.<sup>1</sup>, Ismailova M.X.<sup>1</sup>, Umorov M.X.<sup>2</sup>, Xodjamova G.A.<sup>1</sup>, Juravlev  
I.I.<sup>2</sup>, Kurbanova S.M.<sup>2</sup>, Ergashev J.A.<sup>3</sup>.**

1. *Tashkent medical academy*
2. *RSSPMCO&R*
3. *Tashkent state dental institute*

**АННОТАЦИЯ**

**Цель исследования.** изучить информативность маммографического и ультразвукового исследования рака грудных желез у мужчин.

**Материалы и методы.** В нашем центре на находились 98 больных обследовании и лечении с диагнозом раком грудной железы в периоде 2015 – 2021 гг. Возраст больных на момент выявления опухоли колебался от 55 до 76 лет. Маммографию проводили на аппарате Fujifilm Amulet S в двух проекциях. Ультразвуковое исследование проводилось на аппарате Toshiba Aplio 500 в В режиме с датчиком 7,5 -15 МГц. Ультразвуковое исследование грудных желез проводилось сидя и лежа на спине, грудные железы по очереди исследовали радиальными движениями датчика к соску. По результатам гистологического и иммуногистохимического исследований выделены отдельные биологические подтипы рака грудной железы у мужчин.

**Результаты.** Средний возраст больных на момент постановки диагноза составил 61±1,1 года. Удельный вес больных II и III стадии составил 19,4% (n=19) и 21,5% (n=21) соответственно, тогда как удельный вес больных I стадии равнялся 11,2% (n=11) и IV стадии – 47,9% (n=47). Гистологические

типы рака грудной железы у мужчин были распределены следующим образом: 61,2% (60 случая) - инвазивный протоковый рак, 15,3% (15 случаев) - инвазивный дольковый рак, 9,1% (9 случаев) - папиллярный рак, 8,1% (8 случаев) - аденокистозный рак, 3,0% (3 случая) - протоковый рак in situ, 3,0% (3 случая) - инвазивный протоковый рак в сочетании с инвазивным дольковым раком и 2,0% (2 случая) инвазивный протоковый рак в сочетании с раком Педжета. Опухоли умеренной и низкой степени злокачественности встречались примерно с одинаковой частотой 33 (33,7%) и 23 (23,5%), соответственно. Опухоли высокой (G<sub>1</sub>) степени злокачественности встречались значительно чаще и составили 42 (42,9%) от всех опухолей. Люминальный А тип 45 45,9%, люминальный В тип (HER 2 положительный) 26 26,5%, люминальный В тип (HER 2 отрицательный) – у 19 -19,4%, трижды негативный у 8-8,2%

**Заключение.** Рак грудной железы у мужчин имеет рентгенологические и эхографические симптомы, аналогичные таковым при раке молочной железы у женщин. Чаще РГЖ встречается на фоне геникомастии и липомастии. Показатель чувствительности маммографии составил 97,6%, ультразвуковое исследование - 97,8%, пункционной биопсии - 98,3% и трепан-биопсии - 98,2%.

*Ключевые слова:* рак грудной железы, маммография, ультразвуковое исследование, иммуногистохимические подтипы рака молочной железы.

## ANNOTATSIYA

**Tadqiqot maqsadi.** Erkaklarda ko'krak bezi saratonida mammografik va ultratovush tekshiruvining informativligini o'rganish.

**Materiallar va usullar.** Bizning markazimizda 2015-2021 yillarda ko'krak bezi saratoni tashxisi qo'yilgan 98 bemorni tekshirish va davolash natijalari o'rganildi. Bunda 55 yoshdan 76 yoshgacha bo'lgan bemorlar olindi. Mamografiya Fujifilm Amulet S apparatida ikki proektsiyada amalga oshirildi. Ultratovush tekshiruvi Toshiba Aplio 500 qurilmasida 7,5 -15 MHz datchigi orqali B rejimda amalga oshirildi. Ko'krak bezlarini ultratovush tekshiruvi o'tigan yoki bel tomoniga yotib o'tkazildi, ko'krak bezlari datchik orqali radial harakatlar bilan so'rgichga qarab tekshirildi. Biopsik yoki amaliyot materiallar gistologik va immunohistokimyoviy tadqiqotlar natijalaridan erkaklarda ko'krak bezi saratonining individual biologik tiplari uchrash darajasi aniqlandi.

**Natijalar.** Tashxis qo'yish vaqtida bemorlarning o'rtacha yoshi 61±1,1 tashkil etdi. O'smaning II va III bosqichdagi bemorlarning ulushi mos ravishda 19,4% (p=19) va 21,5% (p=21), I bosqichdagi bemorlarning ulushi esa 11,2% (p=11) va

IV bosqich – 47,9% (p=47) ni tashkil etdi. Erkaklarda ko'krak bezi saratonining gistologik turlari quyidagicha taqsimlandi: 61,2% (60 holat) - invaziv duktal saraton, 15,3% (15 holat) - invaziv lobular saraton, 9,1% (9) - papillyar saraton, 8,1% (8 holat) - adenokistoz saraton, 3,0% (3 holat) – in situ, 3,0% (3) da duktal saraton-invaziv lobulyar saraton va 2,0% (2) bilan birgalikda invaziv duktal saraton Padget saratoni bilan birgalikda uchradi. O'rtacha va past darajadagi differensiyashgan o'smalar taxminan 33 (33,7%) va 23 (23,5%) bir xil chastotada aniqlangan bo'lsa, yuqori darajadagi differensiyashgan o'smalar (G1) ancha keng tarqalgan va barcha o'smalarning 42 (42,9%) tashkil etdi. Luminal A turi 45,9%, luminal B turi (HER 2 ijobiy) 26,5%, luminal B turi (HER 2 salbiy) - 19,4%, uch marta salbiy 8-8, 2%

**Xulosa.** Erkaklarda ko'krak saratoni ayollarda ko'krak bezi saratoniga o'xshash rentgenologik va echografik alomatlarga ega. Ko'pincha KBS genikomastiya va lipomastiya fonida uchraydi. Mammografiya sezgirligi ko'rsatkichi 97,6%, ultratovush tekshiruvini - 97,8%, punktsiyon biopsiyasi - 98,3% va trepan biopsiya-98,2%.

**Kalit so'zlar:** ko'krak bezi saratoni, mammografiya, ultratovush, ko'krak bezi saratonining immunohistokimyoviy kichik turlari.

## ANNOTATION

**The purpose of the study.** To study the informativeness of mammographic and ultrasound examination of breast cancer in men.

**Materials and methods.** In our center, 98 patients were examined and treated with a diagnosis of breast cancer in the period 2015-2021. The age of patients at the time of tumor detection, the duration of the time period from the appearance of the first signs of the disease to the diagnosis varied widely. He ranged from 55 to 76 years old. Mammography was performed on a Fujifilm Amulet S device in two projections. Ultrasound examination was carried out on a Toshiba Aplio 500 B device with a 7.5 -15 MHz sensor. Ultrasound examination of the mammary glands was performed sitting and lying on the back, the mammary glands were examined in turn by radial movements of the sensor to the nipple. According to the results of histological and immunohistochemical studies of the surgical material, the expression levels of RE, PR, HER2/neu were determined and separate biological subtypes of breast cancer in men were identified.

**Results.** The average age of patients at the time of diagnosis was  $61 \pm 1.1$  years. The proportion of patients of stage II and III was 19.4% (n=19) and 21.5% (n=21), respectively, while the proportion of patients of stage I was 11.2% (n=11) and stage IV - 47.9% (n=47). Histological types of breast cancer in men were

distributed as follows: 61.2% (60 cases) - invasive ductal cancer, 15.3% (15 cases) - invasive lobular cancer, 9.1% (9 cases) - papillary cancer, 8.1% (8 cases) - adenocystic cancer, 3.0% (3 cases) - ductal cancer in situ, 3.0% (3 case) - invasive ductal cancer in combination with invasive lobular cancer and 2.0% (2 case) invasive ductal cancer in combination with Paget cancer. Tumors of moderate and low malignancy were found with approximately the same frequency of 33 (33.7%) and 23 (23.5%), respectively. Tumors of high (G1) grade of malignancy were much more common and accounted for 42 (42.9%) of all tumors. Luminal A type 45 45.9%, luminal B type (HER 2 positive) 26 26.5%, luminal B type (HER 2 negative) – in 19 -19.4%, thrice negative in 8-8.2%

**Conclusion.** Breast cancer in men has radiological and echographic symptoms similar to those of breast cancer in women. Most often, RG occurs against the background of genicomastia and lipomastia. The sensitivity index of mammography was 97.6%, ultrasound examination - 97.8%, puncture biopsy - 98.3% and trepan biopsy - 98.2%.

**Keywords:** breast cancer, mammography, ultrasound, immunohistochemical subtypes of breast cancer.

**Введение.** Рак грудной железы (РГЖ) у мужчин является редким заболеванием, составляющим менее 1 % от числа всех опухолей молочной железы. Среди женщин быстрый рост заболеваемости РМЖ с возрастом наблюдается в основном до 50 лет, затем его темпы замедляются. По сравнению с женщинами у мужчин рак грудной железы чаще имеет клинические признаки, характерные для поздних стадий заболевания. Приблизительно в 20 % наблюдений диагноз рака грудной железы у мужчин при первичном обращении не устанавливается. Также обращает на себя внимание тот факт, что у 46,8 % при первичном обращении имеется значительное местное распространение процесса.

Пик заболеваемости у мужчин приходится приблизительно на 75 лет, тогда как у женщин возрастной показатель имеет 2 пика манифестации: ранний и поздний. У представителей негроидной расы заболеваемость незначительно выше, чем среди белых мужчин, вне зависимости от возраста: распространенность заболевания среди белых мужчин составляет 1,1 случая на 100 тыс. населения, тогда как среди негроидной расы – 1,8 случая на 100 тыс. Как правило, это первичная опухоль размером более 2 см, возможно с изъязвлением, и наличие метастазов в подмышечных лимфатических узлах. Чаще всего опухоль локализуется в центральных отделах железы, поэтому примерно у половины больных на момент обращения обнаруживается симптом «втяжения соска». Фиксация опухоли к большой грудной мышце

встречается в редких случаях. Факторами риска РГЖ у мужчин являются возраст, ионизирующая радиация и генетическая предрасположенность. Большинство исследований указывают на наличие взаимосвязи между РГЖ у мужчин и повышенным уровнем эстрадиола. Таким образом, сопутствующими факторами риска этого заболевания могут быть цирроз печени, ожирение и др. Примерно в 30–70% случаев рак грудной железы у мужчин развивается на фоне гинекомастии, в частности ее узловой формы. Гинекомастия это усиленное развитие и рост грудных желез у мужчин, является распространенным заболеванием среди подростков и по своим клинико-морфологическим особенностям занимает промежуточное место между физиологическим состоянием и пролиферативными процессами. Частота развития рака на фоне пролиферативных форм гинекомастии зависит от длительности заболевания и периода наблюдения за больным. Риск перехода узловой формы в рак колеблется от 9,3 до 12,2 % [3,8,9,11].

Во всех исследованиях указывается на наличие более высокого уровня рецепторов эстрогенов у мужчин, чем у женщин. При наличии РГЖ у мужчин необходимо исследовать в опухоли содержание рецепторов эстрогенов и прогестерона. Клинически значимые уровни рецепторов эстрогенов в опухоли присутствуют приблизительно у 75% больных, а у 43% пациентов – рецепторы прогестерона. Наличие рецептор положительных опухолей у мужчин не увеличивается с возрастом, как это прослеживается у женщин.

В настоящее время при изучении грудной железы рентгеновская маммография считается одним из основных инструментальных методов диагностики. На рентгеномаммограммах (РМГ) есть возможность дифференцировать все структуры грудной железы: кожу, сосок, ареолу, подкожный жировой слой, железистую ткань, соединительнотканый компонент и подмышечных лимфатических узлов. Точность РМГ высока при исследовании грудных желез с большим количеством жировой клетчатки и снижается при оценке так называемых «рентгенологически плотных», состоящих из железистой ткани, желез [1,2]. Авторы, как правило, дают стандартную визуальную характеристику маммограммы: образования неправильно-треугольной формы, у которой вершина примыкает к внутренней поверхности ареолы, основание располагается параллельно мышцам передней грудной стенки. Форма образования может быть неправильно-округлой или овальной. Структура затемнения описывается неоднородной, за счет тяжести вследствие пролиферации железистых элементов и участков стромы. Информативность рентгеновского изображения грудной железы принято оценивать по объему полезной

диагностической информации, т.е. по количеству различных деталей объекта исследования [3,8].

На сегодняшний день среди неионизирующих методов исследования грудной железы первое место занимает ультразвуковая диагностика. Метод абсолютно без радиации и позволяет проводить многократные динамические исследования [4,5,7]. В современных ультразвуковых аппаратах метод УЗИ в В-режиме сочетается с функцией ЦДК, что в отличие от рентгеновской маммографии, позволяет оценить васкуляризацию при патологических процессах [6,11]. Наличие эпидермальных кист, липом, стромальной гиперплазии ретроареолярной зоны при небольшом размере грудной железы практически всегда по РМГ ведет к гипердиагностике злокачественного поражения. Поэтому использование УЗИ позволяет избежать неоправданных пункционных биопсий и оперативного вмешательства. Допплерографическая УЗИ дополняет данные В-режима и повышает его возможности в диагностике узловых форм рака грудной железы [2,3]. Данные цветового доплеровского картирования позволяют выявить дополнительные критерии дифференциальной диагностики доброкачественных и злокачественных объемных образований железы по изменению сосудистого рисунка, как самих опухолей, так и окружающих их тканях, но не указывают на стадийность распространения процесса. Преимуществами УЗИ перед РМГ в обследовании грудных желез у мужчин являются: возможность обследования грудных желез у астеников; относительная простота исполнения; отсутствие противопоказаний и лучевой (радиационной) нагрузки; реальность многократного использования метода, что ценно при динамическом наблюдении; возможность исследования регионарных лимфатических узлов в случае подозрения на метастаз [10,11].

Таким образом, остается актуальным дальнейшее углубленное изучение особенностей лучевой диагностики, а также клинического течения, прогноза и лечения различных биологических подтипов РГЖ у мужчин, что позволит в дальнейшем индивидуализировать местное и системное лечение данного исследования.

**Цель исследования:** изучить информативность маммографического и ультразвукового исследования грудных желёз у мужчин.

**Материал и методы.** В нашем центре на находились 98 больных обследовании и лечении с диагнозом раком грудной железы в периоде 2015 – 2021 гг. Возраст больных на момент выявления опухоли колебался от 55 до 76 лет. Все больные обнаружили у себя опухоль самостоятельно. Продолжительность периода времени от обнаружения опухоли до обращения за помощью и установления диагноза заболевания колебалась от 2 до 18



месяцев. Маммографию проводили на аппарате Fujifilm Amulet S в двух проекциях. Ультразвуковое исследование проводилось на аппарате Toshiba Aplio 500 в В режиме с функцией ЦДК с датчиком 7,5 -15 МГц. Ультразвуковое исследование грудных желез проводилось сидя и лежа на спине, грудные железы по очереди исследовали радиальными движениями датчика к соску. Всем больным проводилось УЗ- исследование регионарных лимфоузлов: подмышечные и надключичные, и подключичные. В нашей работе оценена информативность рентгеномаммографического и ультразвукового обследования грудных желез в результате гистогических исследований.

По результатам иммуногистохимического исследований определены уровни экспрессии РЭ, ПР, HER2/neu и выделены отдельные биологические типы рака грудной железы у мужчин. Была проведена оценка факторов риска рака грудной железы у мужчин. Избыточная масса тела была отмечена у 70,4% больных, ожирение различной степени (I -III) у 19,4%. Ожирение среди всех других факторов риска достигало 46%; заболевания предстательной железы выявлены у 57,1% пациентов, патология яичка у 18,4%.

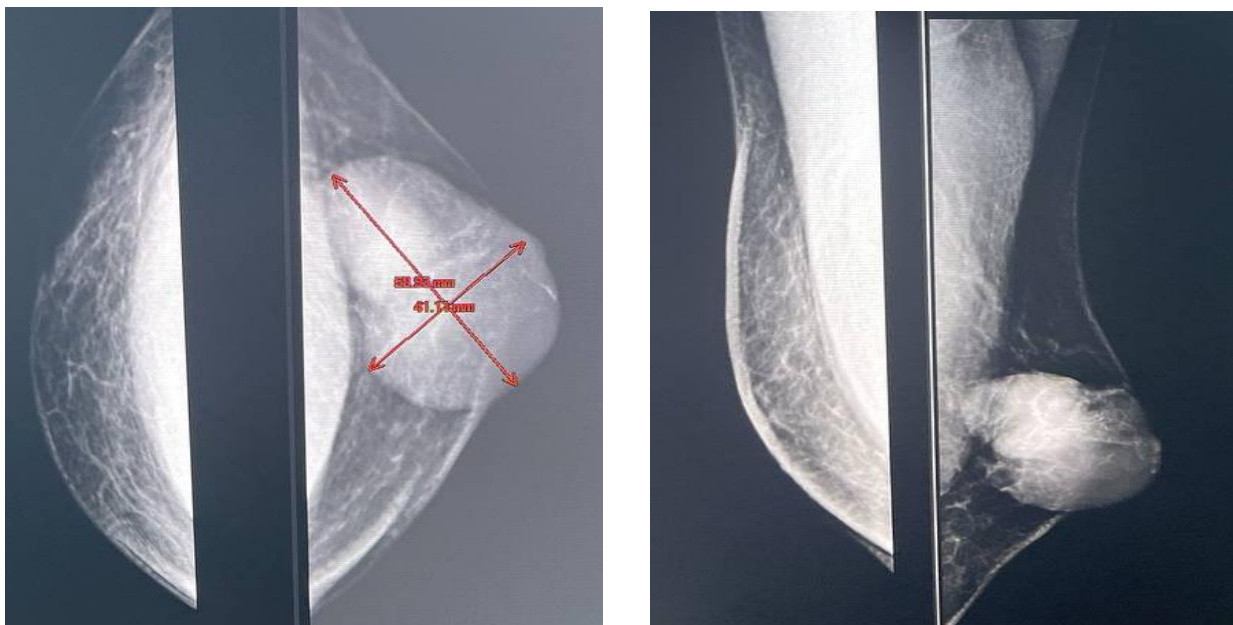
В 25 (25,5%) случаях опухолевый узел располагался субареоларно, в 9 (9,2%) случаях отмечалось втяжение соска. Ультразвуковое исследование грудных желез выполнялось мужчинам при подозрении на рака не учитывая возраста. Ультразвуковое исследование грудных желез выполнялось всем больным. Рентгеновская маммография выполнялось мужчинам при подозрении на злокачественную опухоль грудной железы по данным пальпации и УЗИ. В данном исследовании маммография была выполнена 90 (91,8%) из 98 больных. Гинекомастия встречались у 75 (76,5%) случаев, также липомастия встречались 18 (18,4%) случаи.

**Результаты.** Средний возраст больных на момент постановки диагноза составил  $61 \pm 1,1$  года. Удельный вес больных II и III стадии составил 19,4% (n=19) и 21,5% (n=21) соответственно, тогда как удельный вес больных I стадии равнялся 11,2% (n=11) и IV стадии – 47,9% (n=47). Гистологические типы рака грудной железы у мужчин были распределены следующим образом: 61,2% (60 случая) - инвазивный протоковый рак, 15,3% (15 случаев) - инвазивный дольковый рак, 9,1% (9 случаев) - папиллярный рак, 8,1% (8 случаев) - аденокистозный рак, 3,0% (3 случая) - протоковый рак *in situ*, 3,0% (3 случая) - инвазивный протоковый рак в сочетании с инвазивным дольковым раком и 2,0% (2 случая) инвазивный протоковый рак в сочетании с раком Педжета. Опухоли умеренной и низкой степени злокачественности встречались примерно с одинаковой частотой 33 (33,7%) и 23 (23,5%),

соответственно. Опухоли высокой ( $G_1$ ) степени злокачественности встречались значительно чаще и составили 42 (42,9%) от всех опухолей.

Проведенные исследования показали, что больные с люминальным типом А выявлены в 45,9% случаев, люминальный В без экспрессии Her/2neu (Her/2neu отрицательный) подтип – 119,4% и Her/2neu положительный подтип – 26,5%; трижды негативный тип – 8,2%.

Больной Ю., 60 лет, обратился в клинику 16.02.2022 г. с жалобами на наличие уплотнения в правой грудной железе. Из анамнеза: в декабре 2021 г. обнаружил уплотнение в правой грудной железе. Обратился за медицинской помощью по месту жительства, рекомендовано наблюдение. Постепенно образование увеличивалось в объёме. Проведено комплексное обследование данных за наличие метастазов внутренних органов не выявлено. После осмотра маммолога для уточнения и верификации диагноза госпитализирован в клинику. При осмотре: правая грудная железа деформирована за счёт образования в верхне-наружном квадранте, отмечается уплощение соска (рис. 1). При пальпации правой грудной железы определялось плотное бугристое малоподвижное образование размерами до 6×5 см, связанное с подкожной клетчаткой. В правой аксиллярной области определялись спаянные лимфоузлы до 1,5 см, в диаметре, ограниченно смещаемые; надключичные лимфатические узлы не определялись. Пальпация безболезненная, выделений из соска не отмечалось. Левая грудная железа – без особенностей.



**Рис 1.** Рентгеновские маммограммы грудных желез в прямой и боковой проекциях больного Ю., 60 л. На рентгеновской маммограмме в правой грудной железе, в верхне-наружном квадранте определяется образование,

неправильной формы с неровными контурами, размерами 58x41 мм. Сосок уплощен. BIRADS – 4b. Левая грудная железа без особенностей.

При анализе полученных маммограмм, детальное внимание уделялось форме и контурам тени образования, а также таким рентгенологическим признакам, как наличия участков ассиметричной плотности, утолщения кожи, деформации подкожной жировой клетчатки над образованием и нарушений архитектоники (таблица 1).

**Таблица 1**  
**Частота рентгеномаммографических признаков у больных с раком грудной железы**

Рентген признаки	Количество больных n=98	
	абс.	%
<b>Форма тени</b>		
Округлая и\или овальная	19	19,4
Дольчатая	21	21,4
Неправильная	53	54,1
Участок ассиметричной плотности	5	5,1
<b>Контурсы тени</b>		
Четкие	16	16,3
Бугристые	25	25,5
Нечеткие и\или неровные	57	58,2
<b>Дополнительные признаки</b>		
Утолщение кожи	7	7,1
Деформация подкожной жировой клетчатки над образованием	7	7,1
Нарушение архитектоники	11	11,2
Втяжение соска	9	9,2

Из приведенных в таблице данных видно, что характерными рентгенологическими признаками РГЖ у мужчин, были нечеткие и неровные контуры образования, неправильная форма и высокая интенсивность тени. Утолщение кожи и деформация подкожной жировой клетчатки над образованием встречались реже. В нашем случаи всех типов микрокальцинатов и макрокальцинатов не выявлены. Данные признаки затрудняли рентгеномаммографическую диагностику РГЖ и являлись отражением сложности и многообразия маммографической картины РГЖ. Из 98 наблюдений нашего исследования, расхождение рентгенологического диагноза рака грудной железы на фоне гинекоматии и липомастии железы с

патоморфологически установленным диагнозом, отмечено у пациентов: из них у больных рентгенологические заключения оказались ложноположительным и у - ложноотрицательными.

Проведенные у 70 больных раком молочной железы исследования показали, что характерным для этого заболевания было выявление при ультразвуковом исследовании образования в молочной железе неправильной формы с неровными/нечеткими контурами, с гиперваскулярным и смешанным типом кровотока при ЦДК. При компрессионной эластографии, чаще были выявлены признаки повышения жесткости в виде синих локусов в проекции самого опухолевого узла и по его периферии

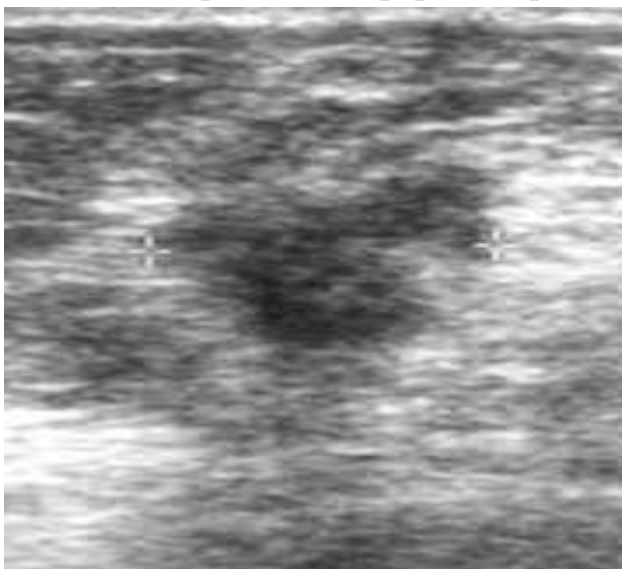
Таблица 2

Частота эхографических признаков  
у больных с раком грудной железы

УЗ - признаки	Количество больных (n=98)	
	абс	%
Эхогенность		
Гипоэхогенное	76	77,6
Гиперэхогенное	19	19,4
Изоэхогенное	3	3,1
Форма тени		
Округлая и\или овальная	23	23,5
Дольчатая	20	20,4
Неправильная	53	54,5
Контур тени		
Ровные	16	16,3
Бугристые	23	23,5
Неровные и нечеткие	59	60,1
Дополнительные признаки		
Дорсальное усиление	21	21,4
Латеральные тени	53	54,1
Утолщение кожи	2	2,0
Деформация подкожной жировой клетчатки над	2	2,0

образованием		
Аваскулярный	2	2,0
Гиповаскулярный	35	35,7
Гиперваскулярный	59	60,2,
Отсутствие васкуляризации	2	2,0
Интранодулярный	20	20,4
Периферический	15	15,3
Смешанный	61	62,2
Всего	98	100, 0

Из представленной таблицы 2 видно, что наиболее часто встречающимися эхографическими признаками РГЖ были: гипоэхогенность образования, неправильная форма, неровность и нечеткость контуров (рис 2).



**Рис 2.** Двухмерная серошкальная эхограмма грудной железы. На эхотомограммах правой грудной железы, в верхне-наружном квадранте определяется узловое образование, гипоэхогенное, неправильной формы с неровными контурами, размерами 57x40x38 мм. В правой подмышечной области визуализируется лимфатический узел размером 9×6 мм, подозрительный на метастаз. Гистологическое заключение: железисто-солидная аденокарцинома грудной железы G<sub>1</sub>. Результаты ИГХ: ER 90%, PR 30%, Her2/neu 1+. Диагноз: рак правой грудной железы T4N1M0.

Проведение комплексной диагностики с выполнением своевременную лечению позволяет добиться хороших результатов для таких больных.