

ISSN 2010-7773

ILMIY-AMALIY
TIBBIYOT
JURNALI

№ 2 (95)
2019

O'ZBEKISTON
VRACHLAR
ASSOTSIATSIYASI
BYULLETENI



НАУЧНО-
ПРАКТИЧЕСКИЙ
МЕДИЦИНСКИЙ
ЖУРНАЛ

БЮЛЛЕТЕНЬ
АССОЦИАЦИИ
ВРАЧЕЙ
УЗБЕКИСТАНА

ILMIY-AMALIY
TIBBIYOT JURNALI

**O'zbekiston
vrachlar
assotsiatsiyasi**

Bosh muharrir:
Iskandarov T.I., t.f.d., O'FA
akademigi


Tahrir hay'ati:

Abduraximov Z. A., t.f.n.
Akilov X.A., t.f.d., professor
Alimov A.V., t.f.d., professor
Asadov D.A., t.f.d., professor
Ahmedova D.I., t.f.d., professor
Kurbanov R.D., t.f.d., professor
Rustamova M.T., t.f.d., professor
Sidiqov Z.U., t.f.n.
Sobirov D.M., t.f.d., professor
Tursunov E.O., t.f.d., professor
Yarkulov A.B., t.f.n.
Shayxova X.E., t.f.d., professor

Nashr uchun mas'ul xodim:
Mavlyan-Xodjaev R.Sh, t.f.d.

Dizayn, kompyuterda teruvchi:
Abdusalomov A.A.
Jurnal O'zbekiston Matbuot va
axborot agentligidan 2016 yil
13 dekabrda ro'yhatdan o'tgan.
Guvohnoma №0034.
Tahririyat manzili: 100007,
Toshkent shahri,
Parkent ko'chasi, 51-uy.
Tel.; 268-08-17
E-mail: info@avuz.uz
Veb - sayt: www.avuz.uz

**B
Y
U
L
L
E
T
E
N
I**



(95)

TOSHKENT TIBBIYOT
AKADEMIYASI KUTUBXONASI
№ _____

**TOSHKENT
O'zbekiston Vrachlar
Assotsiatsiyasi 2019 yil**

ITVZ ANO.O XISOSV

UYGA BERISH
MUMKIN EMAS

МУНДАРИЖА

ОГЛАВЛЕНИЕ

ХУҚУҚ ВА ИҚТИСОДИЁТ

Ўзбекистон Республикаси даволаш-профилактика муассасалари раҳбарларига

МЕНЕДЖМЕНТ ВА МАРКЕТИНГ

Арипов А.Н., Мухамеджанова Н.И. Тиббий лабораторияларда ISO 15189:2015 талабларига мувофиқ аналитик сифат назоратини яратишнинг назарий жиҳатлари

Искандарова Ш.Т., Мирсаидова Х.М., Кравченко Л.Ш., Акбарходжаев А.А. Тиббий муассасалари раҳбарларининг малякасини ўрганиш бўйича изланиш натижалари

ИЛМИЙ ТАДҚИҚОТЛАР АМАЛИЁТГА

Шарипов И.М., Каримов Ш.И., Курбанов Р.Д. Ишлаб турган юракда миокард рева-скуляризацияси амалиётларида секвенциал ва композит графтлар

Абдужабарова З.М., Шамсиев Ф.С., Машакиров Ф.А. Целиакия билан оғриган болаларда генеалогик анамнез ва фенотипнинг ўзига хос хусусиятлари

Ахмедова И.М., Мискинова Ф.Х., Рожкова С.Н., Журабоев Д. Болаларда овқат ҳазм қилиш ва юрак-қон томир тизимларини биргаликда шикастланиши

Назарова М.Б., Ахмедова И.М., Назарова И.Д., Мухамадиева С. Болаларда сурункали гастродуоденитни боғловчи тўқима дисплазияси билан бирга кечиш хусусиятлари

Гафарова Ф.М., Кахарова К.А. Неонатал даврдаги дисфункционал ҳолатлар ва уларнинг бирламчи тиббий-санитар ёрдамни ташкиллаштиришдаги аҳамияти

ПРАВО И ЭКОНОМИКА

7 Руководителям лечебно-профилактических учреждений Республики Узбекистан

МЕНЕДЖМЕНТ И МАРКЕТИНГ

14 Арипов А.Н., Мухамеджанова Н.И. Теоретические аспекты создания контроля аналитического качества в медицинских лабораториях в ракурсе требований ISO 15189:2015

18 Искандарова Ш.Т., Мирсаидова Х.М., Кравченко Л.Ш., Акбарходжаев А.А. Результаты исследования изучения компетентности руководителей медицинских учреждений

НАУЧНЫЕ РАЗРАБОТКИ В ПРАКТИКУ

24 Шарипов И.М., Каримов Ш.И., Курбанов Р.Д. Секвенциальные и композитные шунты при реваскуляризации миокарда на работающем сердце

29 Абдужабарова З.М., Шамсиев Ф.С., Машакиров Ф.А. Особенности генеалогического анамнеза и фенотипа детей с целиакией

34 Ахмедова И.М., Мискинова Ф.Х., Рожкова С.Н., Журабоев Д. Сочетанные поражения пищеварительной и сердечно-сосудистой системы у детей.

37 Назарова М.Б., Ахмедова И.М., Назарова И.Д., Мухамадиева С. Особенности течения хронического гастродуоденита у детей с дисплазией соединительной ткани.

41 Гафарова Ф.М., Кахарова К.А. Дисфункциональные состояния неонатального периода и их значение в организации первичной медико-санитарной помощи новорожденным

- Артикходжаева Г.Ш., Гафурова Ф.А. Аёлларда менапауза вақтида метаболит бузилишларнинг асосий асоратларини ўрганиш **47** Артикходжаева Г.Ш., Гафурова Ф.А. Изучение особенностей осложненного течения менопаузы у женщин с метаболическими нарушениями
- Ешимбетова Г.З., Мусаходжаева Д.А., Джумаев К.Ч., Шоикрамова Н.Х., Юсупова Д.Х. Репродуктив ёшдаги аёлларда сурункали аднекситнинг иммунотерпияси **52** Ешимбетова Г.З., Мусаходжаева Д.А., Джумаев К.Ч., Шоикрамова Н.Х., Юсупова Д.Х. Иммунотерапия хронических аднекситов у женщин репродуктивного возраста
- Зарипова Ш.Х., Асатова М.М., Иноятова Н.М. 30 ёшдан юқори бўлган аёлларда бачадон бўйни саратонининг профилактикаси **60** Зарипова Ш.Х., Асатова М.М., Иноятова Н.М. Профилактика рака шейки матки у женщин после 30 лет
- Ибрагимова А.Д., Латипова Г. Г., Иргашева Н.Д., Болаларда зотилжам ва нерв системасини перинатал шикастланишида иммунологик реактивликнинг аҳамияти **65** Ибрагимова А.Д., Латипова Г. Г., Иргашева Н.Д., Значение иммунологической реактивности у детей при пневмонии на фоне перинатального поражения нервной системы
- Исанбаева Л.М., Ганиева Г. Миомани тез ўсар маркерлари **70** Исанбаева Л.М., Ганиева Г. Маркеры быстрого роста миомы матки у женщин.
- Исмоилов А.О., Мухитдинова Х.Н., Сатвалдиева Э.А., Хамраева Г.Ш., Сабиров Д.С., Турсунов Д.К., Алауатдинова Г.Н. Чақалоқларда геморагик инсультни жадал даволаш мажмуаси **74** Исмоилов А.О., Мухитдинова Х.Н., Сатвалдиева Э.А., Хамраева Г.Ш., Сабиров Д.С., Турсунов Д.К., Алауатдинова Г.Н. Комплексная интенсивная терапия новорожденных с геморрагическим инсультом
- Исраилова Н.А., Таджибаева М.Э. Болалар пневмониясида миокардни генеалогик жароҳатланишининг жиҳатлари **79** Исраилова Н.А., Таджибаева М.Э. Генеалогические аспекты поражения миокарда при пневмонии у детей
- Каримова Ф.Д., Гиясова М.Г., Шарипов А.Т. Чанок органларининг меъморчилигини бузишини даволашда операцион тузатиш усуллари **81** Каримова Ф.Д., Гиясова М.Г., Шарипов А.Т. Оперативные методы коррекции при нарушениях архитектоники органов малого таза
- Муллаева Л.Д., Шамсиева Ш.Ф., Гиёзова З.А. Аллергик касалликлари бўлган болаларда эмлашга нисбатан номаъқбул иммун жавоб берувчи хавф омиллари **88** Муллаева Л.Д., Шамсиева Ш.Ф., Гиёзова З.А. Факторы риска неадекватного иммунного ответа на вакцинацию у детей с аллергическими заболеваниями
- Муминова Н.Х., Раупова Ф.А., Абдурахманов Б.М. Аёлларнинг бактериал инфекцияли яллиғланишини олдиндан тайёргарлик **93** Муминова Н.Х., Раупова Ф.А., Абдурахманов Б.М. Предгравидарная подготовка женщин со смешанной бактериальной инфекцией

Сайфутдинова С.Р. Перивентрикуляр 97 Сайфутдинова С.Р. Катамнестические
лейкомаляция билан касалланган бола- наблюдения больных детей с
ларда катамнестик кузатувлар перивентрикулярной лейкомаляции

Сатвалдиева Э.А., Закиров Т.Ш., Амонов 100 Сатвалдиева Э.А., Закиров Т.Ш., Амонов
А.К., Куралов Э., Хайрутдинова М.Х. Бо- А.К., Куралов Э., Хайрутдинова М.Х.
лалар травмаларида регионар анестезия Регионарная анестезия при травмах
конечностей у детей

Ходжаева А.С., Кодирова З.Н. Пубертат 105 Ходжаева А.С., Кодирова З.Н. Маточные
даврида бачадондан кон кетиш – хал ки- кровотечения пубертатного периода –
лиш йуллари. пути решения

Юсупова З.Д., Насирова У.Ф., Саидума- 108 Юсупова З.Д., Насирова У.Ф.,
рова Д.С. Қандли диабет билан касал- Саидумарова Д.С. Состояние
ланган оналардан туғилган чақалоқлар- углеводного обмена у новорожденных
нинг эрта неонатал даврида углевод в раннем неонатальном периоде от
алмашинувининг ҳолати матерей с сахарным диабетом

**АМАЛИЁТЧИ ШИФОКОРЛАР
ДИҚҚАТИГА**

**ВНИМАНИЮ ПРАКТИКУЮЩИХ
ВРАЧЕЙ**

Алимова Х.А., Аминова Н.Ш., Юлдашева 111 Алимова Х.А., Аминова Н.Ш., Юлдашева
Ш.Б. Қайтқилиш - «азобчекиш» Ш.Б. Когда рвота – «хождение по мукам»

Мирзаева Д.Ф., Комилжонов У.Р. ОИВ - 116 Мирзаева Д.Ф., Комилжонов У.Р.
инфекциясида тарқоқ энцефаломиелит. Синдром рассеянного энцефаломиелита
синдроми при ВИЧ инфекции

Садыкова Г.К., Усманова Д.Д., Вафоева 121 Садыкова Г.К., Усманова Д.Д., Вафоева
Г.Р. ФУАнинг альтернирлонувчи синдро- Г.Р. Альтернирующий синдром ФУА
ми

Дадабаева Н.А., Халмухамедов Б.Т., 124 Дадабаева Н.А., Халмухамедов Б.Т.,
Махмудова М.С., Касимджанова Г. Чап Махмудова М.С., Касимджанова Г.
қоринча ўсмасини клиник кузатув Опухоли левого желудочка клиническое
наблюдение

**ТИББИЁТ ЯНГИЛИКЛАР, ИЛМИЙ
МУШОХАДАЛАР**

**НОВОСТИ МЕДИЦИНЫ, НАУЧНЫЕ
ОБЗОРЫ**

Матякубов Б.Б., Ниязметов Р.Э., Матир- 127 Матякубов Б.Б., Ниязметов Р.Э.,
заева С.Т., Усинова З.Б. Кўплаб акушер- Матирзаева С.Т., Усинова З.Б. Техника
лик қон кетишида гистерэктомия амали- выполнения гистерэктомии при
ётини техникаси массивных акушерских кровотечениях.

Камилов Х.М., Касимова М.С., 131 Камилов Х.М., Касимова М.С.,
Хамраева Г.Х. Девик оптикомиелитининг Хамраева Г.Х. Дифференциально-
таққослама-ташхислаш мезонлари диагностические критерии оптикомиелита
Девика

МУНДАРИЖА

ОПУХОЛИ ЛЕВОГО ЖЕЛУДОЧКА КЛИНИЧЕСКОЕ НАБЛЮДЕНИЕ

Дадабаева Н.А., Халмухамедов Б.Т., Махмудова М.С., Касимджанова Г.
(ТМА)

Опухоли сердца клинической практике встречаются редко. Они подразделяются на доброкачественные и злокачественные. В настоящей статье представлен клинический случай больного, которому в течении многих лет ставили диагноз ИБС ПИКС в связи с жалобами на боли в области сердца и очаговыми изменениями на ЭКГ, ЭХОКГ выявлена две опухоли в толще сердца левого желудочка.

Ключевые слова: опухоли сердца, ЭКГ, ЭхоКГ, левый желудочек, ИБС, ПИКС

ЧАП ҚОРИНЧА ЎСМАСИНИ КЛИНИК КУЗАТУВ

Юрак ўсмалари клиник амалиётда кам учрайди. Улар хавфли ва хавфсиз ўсмаларга бўлинади. Келтирилган мақолада беморнинг клиник вазияти берилган, беморга узок йиллар давомида юрак соҳасидаги оғриклар ЭКГ даги учоқли ўзгаришлар ЭхоКГ да чап қоринчадаги иккита ўсма аниқланган. Беморга ЮИК ИККС деб ташхис қўйилган.

Калит сўзлар: юрак усмалари, ЭКГ, ЭхоКГ, чап қоринча, ЮИК, ИККС

TUMORS OF LEFT VENTRICLE CLINIC OBSERVATION

Heart tumors are rarely met in clinic practice. They are divided into benignant and malignant tumors. In this article is given the clinic case of patient, which had the diagnosis of IHD PICS during years due to the complaints of pain in the area of heart and locus changes in ECG. Echocardiogram showed up two tumors in the left ventricle of heart.

Key words: heart tumors, ECG, Echocardiogram, left ventricle, IHD, PICS

Опухоли сердца встречаются редко от 0,002 до 1,5% всех вскрытий. Делятся на доброкачественные и злокачественные, первичные и вторичные. Первичные чаще всего бывают доброкачественными, одиночными и множественными. Редкость развития опухолей сердца объясняется особенностями метаболизма миокарда, быстрым кровотоком внутри сердца и ограниченностью лимфатических соединений. Доброкачественные опухоли: эта миксома, липома, папиллярная фиброэластома, фиброма, рабдомиома и др. Во взрослой популяции чаще диагностируется миксома, у детей рабдомиома. Злокачественные опухоли: саркома, лимфома, мезотелиома, характеризуются быстрым инвазивным ростом и метастазированием в другие органы. Миксома самая распространенная доброкачественная опухоль (70%), шаровидной формы, плотной, мягкой или желатинозной формы. Чаще встречается у женщин в возрасте 50-60 лет. Новообразование происходит из субэндокардиальных клеток с ангиобластной пролиферацией и слизистой секрецией. В 80% случаев локализуется в левом предсердии. Высокая скорость кровотока препятствует росту опухоли в желудочках. Клиническая картина весьма вариабельна и зависит от характера опухоли и её локализации. Наиболее частыми проявлениями являются сердечная недостаточность, нарушение ритма и проводимости, лихорадка, похудение, полимиозит, увеличение СОЭ. Эти симптомы описаны как при доброкачественных так и злокачественных новообразованиях сердца. Диагностика опухоли затруднена, наиболее достоверными диагностическими симпто-

мами считаются данные ЭХОКГ и биопсии сердца. Лечение - хирургическое удаление опухоли. Приводим историю болезни №898. **Больной Кадыров Х**, 1951 года рождения, поступил в 1 кардиологическое отделение ТМА с направительным диагнозом: ИБС Нестабильная стенокардия. ПИКС 2007, 2009 г. ХСН П Б

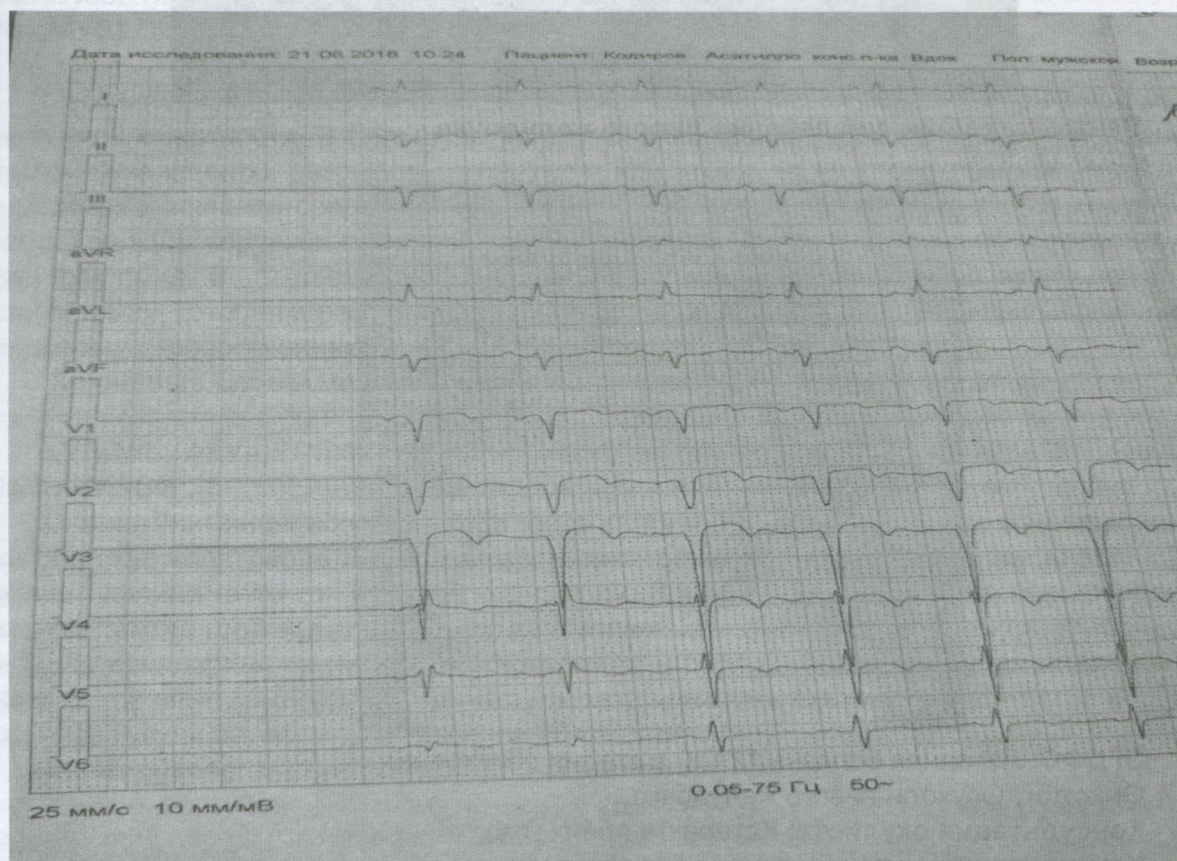
Жалобы при поступлении: сердцебиение, одышка, слабость, похудание.

Анамнез: В 2007 году появилась боль в области сердца. Со слов больного в 2007, 2008 годах перенес инфаркт миокарда. Неоднократно получал стационарное и амбулаторное лечение по поводу ИБС Стенокардии. ПИКС. Ухудшение связывает с появлением приступообразной одышки и слабостью в связи с чем обратился в приёмное отделение 1-клиники ТМА и был госпитализирован в кардиореанимацию. В анамнезе язвенная болезнь 12 перстной кишки. Курит много лет.

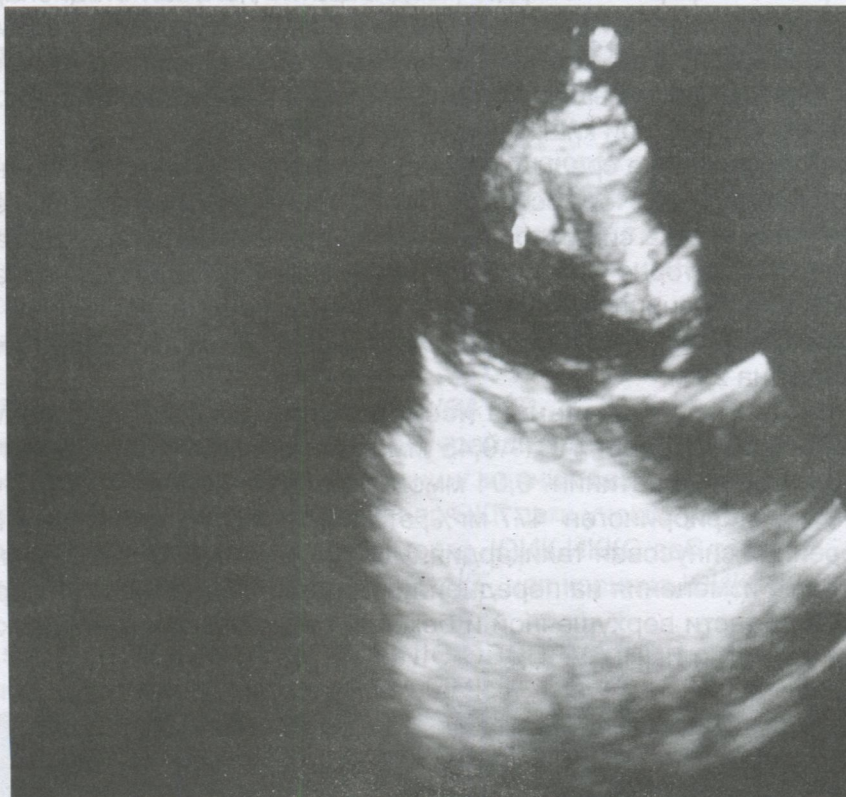
Объективно: Состояние средней тяжести, сознание ясное. Кожные покровы и видимые слизистые бледные. Нормостеник. Периферические лимфоузлы не увеличены. Отеков нет. Грудная клетка симметричная, цилиндрической формы. Дыхание свободное, 18 раз в мин. Перкуторно ясный легочной звук. При аускультации ослабленное везикулярное дыхание. Границы относительной тупости сердца: увеличены влево. Тоны сердца глухие. АД – 120/80 мм.рт.ст. ЧСС 94 уд в мин. Язык обложен белым налетом. Печень выступает на 2 см.

Лабораторно-инструментальные исследования. ОАК - анемия, ОАМ без особых изменений. АЛТ- 0,65 ммоль/л, АСТ- 0,45 ммоль/л; общий билирубин-11,7 мкмоль/л, мочевина- 6,6 ммоль/л; креатинин- 0,04 ммоль/л; общий белок -74,3 г/л. Коагулограмма: гематокрит -52%; фибриноген- 477 мг%; эталон тест-отр.; тромботест IV.

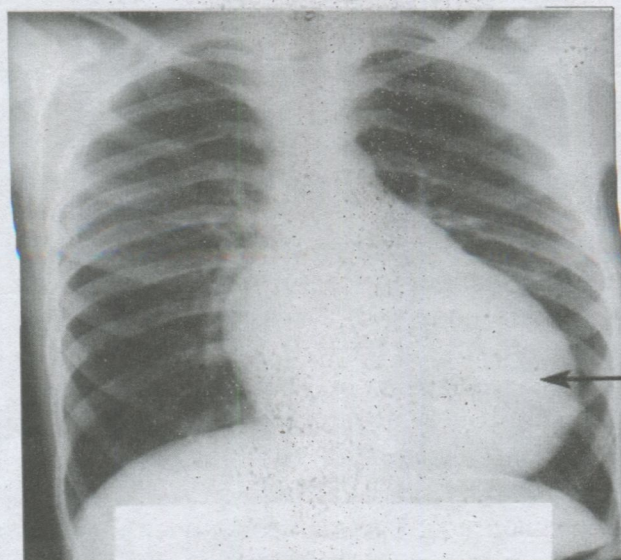
ЭКГ. Умеренная синусовая тахикардия. ЧСС 95 уд/мин. ЭОС отклонена влево. QT 0.34 сек. Очаговые изменения на передней-перегородочной области и коронарная недостаточность в области верхушечной и боковой стенки левого желудочка. Неполная блокада передней ветви ЛНПГ.



ЭхоКС. КДР-4,5см, ФВ-52,0%. ЛП 3,4 см. Клапаны сердца, аорта и ЛА возрастные изменения. Стенки левого желудочка уплотнены, дискинетичны по типу асинхронного сокращения. В толще миокарда левого желудочка, ближе к верхушечной области эхопозитивное образование размером 1,4 x 0,9 см с ровными контурами, а в области задней стенки левого желудочка размером 2,2x1,2 см. Допплер: без особенностей. Заключение: Опухоли левого желудочка. Диастолическая дисфункция левого желудочка.



Рентгенография: увеличение левого желудочка



ЭГДФС: Язвенная болезнь 12 ПК, в стадии обострения.
Онколог: Опухоли левого желудочка.
Консультация окулиста: Катаракта обеих глаз.
Консультация эндокринолога: без патологии.

Полученное лечение: Бисопролол 5 мг 1/2таблетки 1 раз в день. Омепразол 20 мг 1 капсула 2 раза в день. Верошпирон 50 мг 1 р/с ,эналаприл 5 мг 2 р/сутки

Калий хлорид 4%-20,0 мл в/в капельно. FDP 5.0мл в/в капельно. Нитромик 0.1%-5.0 мл в/в капельно. Фуросемид 1%-2,0 мл в/в струйно.

На фоне лечения состояние больного несколько улучшилось. Направлен на консультацию к кардиохирургу. От биопсии отказался. Был поставлен диагноз:

Основной: Опухоли (две) левого желудочка.

Сопутствующий: Язвенная болезнь 12 перстной кишки.

Осложнение: ХСН IIБ. ФК III (по NYHA). Приступы сердечной астмы. НБПВЛНПГ.

На основании данных ЭКГ больному в течении нескольких лет в Джиззакской области ставили диагноз ИБС ПИКС. Очаговые изменения на ЭКГ появились в 2012 году и сохраняются до настоящего времени. Проведенная в клинике ЭХОКГ выявила два эхопозитивных образования в толще левого желудочка. Таким образом, изменения на ЭКГ были связаны с прорастанием опухоли в стенки левого желудочка. Опухоли первичные, доброкачественные, так как, протекают много лет и нет изменений со стороны других внутренних органов, нет увеличения СОЭ. Доброкачественные опухоли чаще бывают миксомами, но они в 82% локализуются в предсердиях, имеют желатинообразную форму часть на ножке и располагаются субэндокардиально. Без биопсии поставить морфологический диагноз не представляется возможным. Особенность опухоли у нашего больного в том, что имеются два образования в левом желудочке, которые длительно расценивались по данным ЭКГ как рубцовые изменения.

УДК 618.-005.1-089.87(575.1)

ТЕХНИКА ВЫПОЛНЕНИЯ ГИСТЕРЭКТОМИИ ПРИ МАССИВНЫХ АКУШЕРСКИХ КРОВОТЕЧЕНИЯХ (обзор литературы)

Матякубов Б.Б., Ниязметов Р.Э., Матирзаева С.Т., Усинова З.Б.
(ТашиУВ)

Массивная кровопотеря и геморрагический шок являются основной причиной материнской смертности. В большинстве случаев массивная кровопотеря обусловлена отслойкой плаценты, разрывом матки, гипо- или атоническим кровотечением. Наряду с медикаментозными средствами в настоящее время активно применяются хирургические методы коррекции: перевязка внутренних подвздошных артерий и тотальная гистерэктомия. В статье подробно описывается техника выполнения тотальной гистерэктомии, которая играет большую роль в спасении жизни женщины при массивных акушерских кровотечениях.

Ключевые слова: массивная кровопотеря, гистерэктомия, гемостаз.

КЎПЛАБ АКУШЕРЛИК ҚОН КЕТИШИДА ГИСТЕРЭКТОМИЯ АМАЛИЁТИНИ ТЕХНИКАСИ

Оналар ўлимининг асосий сабаби қонда катта миқдорда қон йўқотиш ва геморрагик шокдир. Кўп ҳолатларда плацентал абстессиа, бачадон ёрилиши гипо ёки атоник қон кетиш туфайли катта қон йўқотиш кузатилади. Дори – дармонлар билан бир қаторда, хозирги вақтда коррекciaли жаррохлик усуллари ҳам фаол қўлланилмоқда, улар ички иляк артерияларини ва умумий хистеректомияни бирлаштиради. Ушбу мақолада аёлнинг ҳаётини кўп миқдорда акушерлик қон кетишда катта аҳамиятга эга умумий хистеректомия усули батафсилроқ тасвирлаб берилган.

Калит сўзлар: массив қон кетиш, гистеректомия, гемостаз.