

МУФТАЙДИНОВА
Шахноза Киёмиддиновна

**КЛИНИКО – ДИАГНОСТИЧЕСКИЕ ПОДХОДЫ К ВЕДЕНИЮ
ПАЦИЕНТОК С ГЛУБОКИМ ЭНДОМЕТРИОЗОМ
С УЧЁТОМ ЭКСПРЕССИИ ЭФРИНОВЫХ РЕЦЕПТОРОВ**

3.1.4. Акушерство и гинекология

АВТОРЕФЕРАТ
диссертации на соискание ученой степени
кандидата медицинских наук

Москва - 2021

Работа выполнена в федеральном государственном бюджетном учреждении «Национальный медицинский исследовательский центр акушерства, гинекологии и перинатологии имени академика В.И. Кулакова» Министерства здравоохранения Российской Федерации

Научные руководители:

доктор медицинских наук

Буралкина Наталья Александровна

кандидат биологических наук

Файзуллин Леонид Закиевич

Официальные оппоненты:

Попов Александр Анатольевич – доктор медицинских наук, профессор, руководитель отделения оперативной гинекологии с онкогинекологией и дневным стационаром ГБУЗ МО «Московский областной научно-исследовательский институт акушерства и гинекологии».

Доброхотова Юлия Эдуардовна – доктор медицинских наук, профессор, заведующая кафедрой акушерства и гинекологии лечебного факультета ФГАОУ ВО РНИМУ им. Н.И. Пирогова Минздрава России.

Ведущая организация:

ФГБОУ ВО «Московский государственный медико-стоматологический университет имени А.И. Евдокимова» Минздрава России

Защита диссертации состоится «25» января 2022 г. в 13:00 часов на заседании диссертационного совета 21.1.022.01 на базе федерального государственного бюджетного учреждения «Национальный медицинский исследовательский центр акушерства, гинекологии и перинатологии имени академика В.И. Кулакова» Министерства здравоохранения Российской Федерации по адресу: 117997 г. Москва, ул. Академика Опарина, д. 4

С диссертацией можно ознакомиться в библиотеке и на сайте ФГБУ «НМИЦ АГП им В.И. Кулакова» Минздрава России

<https://science.ncagp.ru/upfiles/pdf/Muftaydinova%20SH.K.-dissertation.pdf>

Автореферат разослан «___» _____ 2021 г

Ученый секретарь
диссертационного совета,
доктор медицинских наук, профессор

Калинина Елена Анатольевна

ОБЩАЯ ХАРАКТЕРИСТИКА РАБОТЫ

Актуальность темы исследования

Эндометриоз в настоящее время является одним из чрезвычайно распространенных и грозных заболеваний XXI-го века. Выделяют 3 основные клинические формы эндометриоза: перитонеальный эндометриоз, эндометриозные кисты яичников (эндометриома) и глубокий эндометриоз (ранее известный как глубокий инфильтративный эндометриоз или ГИЭ) [Nisolle M., Donnez J. et al., 1997; Working group of ESGE, ESHRE and WES et al., 2020].

Глубокий эндометриоз является наиболее тяжелой формой эндометриоза, значительно снижающий качество жизни пациенток и нередко приводящий к их инвалидизации [Schenken R.S. et al., 2013]. Согласно отечественной классификации, выделяют 4 стадии ретроцервикального эндометриоза, в зависимости от вовлечения в патологический процесс ректовагинальной клетчатки, крестцово-маточных связок, влагалища, ректосигмоидного отдела толстой кишки [Адамян Л.В., 1993, 1998]. Отличительными признаками данного вида эндометриоза является прорастание эндометриозных очагов в подлежащие органы и ткани. Основными клиническими симптомами глубокого эндометриоза являются болевой синдром, дисменорея, диспареуния, бесплодие и расстройство функции тазовых органов [Попов А.А., Пучков К.В. и соавт., 2019].

В качестве перспективного метода ранней и минимально инвазивной диагностики эндометриоза, в том числе глубокого эндометриоза рассматривается анализ эндометрия. Однако, в настоящее время недостаточно доказательств, чтобы рекомендовать какой-либо биомаркер эндометрия для использования в клинической практике [Cochrane review, 2016]. Указанные факты создают потребность в разработке малоинвазивных диагностических тестов эндометриоза. Для первичной инструментальной диагностики эндометриоза рекомендовано трансвагинальное УЗИ органов малого таза [Клинические рекомендации. Эндометриоз. Минздрав РФ; 2020].

Хирургическое лечение с удалением очагов эндометриоза является действенным методом, способствующим облегчению болевого синдрома и улучшению качества жизни пациенток [Cicco D. et al., 2011; Meuleman C. et al., 2011]. Однако, частота рецидивов заболевания колеблется от 25% до 60% после проведенного хирургического и гормонального лечения, что свидетельствует об их недостаточной эффективности. Также существует мнение, что рецидив заболевания во многом зависит от комплексного подхода к диагностике, хирургическому лечению и послеоперационному ведению пациенток с ГИЭ [Alkatout I. et al., 2016; Цицкарава Д.З. и соавт., 2016; М.И. Ярмолинская и соавт., 2013].

Глубокий эндометриоз по сравнению с перитонеальным эндометриозом и эндометриоидной кистой яичника демонстрирует некоторые характеристики опухоли, такие как высокая скорость инвазии, активация неоангиогенеза с формированием эндометриоидных инфильтратов в органах и тканях зачастую с нарушением их функции. В связи, с чем крайне важным и актуальным направлением современной медицины является изучение сигнальных путей, участвующих в патогенезе эндометриоза и поиск соответствующей таргетной терапии [Tosti C. et al., 2019]. Учитывая сходство патогенетических звеньев развития эндометриоза и рака [Mechsner S. et al., 2008], многие биомаркеры, используемые сегодня при злокачественных заболеваниях, могут проявить себя аналогично и при эндометриозе. В этом отношении особый интерес представляют эфринные рецепторы (Eph), принадлежащие к крупнейшему семейству рецепторных тирозинкиназ, участвующие в обозначенных выше патогенетических механизмах. В связи с чем целесообразность углубленных исследований в данном направлении не вызывает сомнений.

Степень разработанности темы

По результатам многочисленных исследований эфринные рецепторы широко представлены в злокачественных опухолях различной локализации, в том числе женской репродуктивной системы [Takai N. et al., 2001]. Berclaz G. и соавт. (2003) выявили резкое увеличение числа EphB4 в железистых

эпителиальных клетках при гиперпластических состояниях и карциноме эндометрия. Данный факт позволил считать рецептор EphB4 ранним индикатором злокачественного развития в эндометрии у женщин с карциномой эндометрия. Также подтверждено участие эфриновых рецепторов (EphA2) в малигнизации опухолей яичников [Witz C. A. et al., 2000]. Имеются единичные исследования о взаимосвязи эфриновых рецепторов и эндометриоза. В исследовании Yerlikaya G. и соав. (2016), выявлена повышенная экспрессия рецептора EphB4 в эндометриоидных инфильтратах брюшины. В недавних исследованиях Rudzitis-Auth J. и соавт. (2020) на мышах показано, что прямое ингибирование функции гена EphB4 подавляет ангиогенез и рост эндометриоидного инфильтрата. В настоящее время приоритетом является поиск ранних диагностических маркеров эндометриоза и патогенетической терапии заболевания, основанные на последних достижениях молекулярной биологии. Одним из направлений таких исследований может быть применение препаратов, подавляющих функцию эфриновых рецепторов. Это могут быть различные белковые и пептидные аналоги эфринов, а также ингибиторы транскрипции типа микроРНК [Zhang W. et al., 2014]. Эти результаты указывают на перспективность использования эфриновых рецепторов в качестве как раннего маркера эндометриоза, так и мишени для патогенетической терапии и профилактики рецидивов эндометриоза.

Цель исследования:

Оптимизировать диагностику и тактику ведения пациенток с глубоким эндометриозом с учётом экспрессии эфриновых рецепторов в эутопическом и эктопическом эндометрии.

Задачи исследования:

1. Охарактеризовать клиничко-anamнестические данные пациенток с глубоким эндометриозом и выявить возможные факторы риска формирования заболевания.

2. Провести сравнительный анализ лабораторно-инструментальных методов исследования глубокого и перитонеального эндометриоза с определением их диагностической точности.
3. Оценить уровень экспрессии эфриновых рецепторов (EphA1, EphA2, EphA3) в эктопическом и эутопическом эндометрии у женщин с эндометриозом в зависимости от тяжести заболевания и у пациенток без эндометриоза.
4. Сравнить экспрессию эфриновых рецепторов (EphA1, EphA2, EphA3) в эндометрии у женщин с эндометриозом и раком эндометрия.
5. На основании полученных данных представить алгоритм ведения пациенток с эндометриозом.

Научная новизна

Изучены клиничко-анамнестические особенности у пациенток с различными формами эндометриоза.

Впервые определен уровень экспрессии эфриновых рецепторов EphA1, EphA2, EphA3 на мембране железистых клеток эутопического эндометрия у пациенток с глубоким эндометриозом, что позволило расширить понимание патогенетических механизмов лежащих в основе заболевания.

Выявлено, что эфриновые рецепторы EphA1, EphA2, EphA3 проявляют сверхэкспрессию в эктопическом эндометрии у пациенток с глубоким эндометриозом, что позволило дополнить знания о концепции формирования эндометриоидных имплантов в брюшной полости и полости малого таза.

Охарактеризованы различные виды экспрессии эфриновых рецепторов в эутопическом и эктопическом эндометрии в зависимости от тяжести эндометриоза и показана их роль в агрессивности заболевания.

У пациенток с глубоким эндометриозом и раком эндометрия выявлена сверхэкспрессия эфриновых рецепторов EphA1, EphA2, что свидетельствует о схожести некоторых звеньев патогенеза этих двух заболеваний.

Практическая значимость

На основании проведенных исследований определены информативные диагностические маркеры глубокого эндометриоза. Выявлено, что у

пациенток с глубоким эндометриозом сывороточный уровень СА – 125 и СА-19-9 является диагностическим маркером тяжести заболевания, коррелирует с рецидивом эндометриоза и зависит от размера эндометриоидного инфильтрата.

Сверхэкспрессия эфриновых рецепторов EphA1 в эутопическом эндометрии у пациенток с глубоким эндометриозом может быть использована для ранней малоинвазивной диагностики заболевания, что позволит своевременно начать патогенетическую терапию. Сверхэкспрессия эфриновых рецепторов (EphA1, EphA2, EphA3) в эндометриоидных инфильтратах у пациенток с глубоким эндометриозом даст возможность применить их в качестве перспективной мишени для таргетной терапии заболевания. Отсутствие экспрессии эфринового рецептора EphA3 у пациенток с раком эндометрия позволит использовать данный маркер в дифференциальной диагностике эндометриоза и рака.

На основании полученных данных разработан алгоритм обследования и ведения пациенток с эндометриозом.

Положения, выносимые на защиту:

1. Глубокий эндометриоз формируется на фоне предраковых и фоновых заболеваний шейки матки, гиперпластических процессов эндометрия и высокой частоты онкологической патологии в наследственном анамнезе, что свидетельствует об общности причин, лежащих в их основе. Характерными клиническими признаками пациенток с глубоким эндометриозом в отличие от женщин с перитонеальным эндометриозом являются кишечные симптомы, дизурические нарушения, более длительное течение заболевания и высокая частота рецидивов.
2. У пациенток с глубоким эндометриозом уровень СА–125 и СА-19-9 является диагностическим маркером тяжести заболевания, коррелирует с рецидивом эндометриоза, зависит от размера эндометриоидного инфильтрата. МРТ обладает высокой диагностической точностью перитонеального и глубокого эндометриоза. Фиброколоноскопия имеет

ограничения в диагностике глубокого (колоректального) эндометриоза, обусловленные глубиной инвазии эндометриоидного инфильтрата.

3. У пациенток с глубоким эндометриозом в эутопическом и эктопическом эндометрии секреторной фазы цикла наблюдается сверхэкспрессия эфриновых рецепторов (EphA1, EphA2, EphA3) по сравнению с нормальным эндометрием, что обусловлено их участием в процессах активации пролиферации, ангиогенеза, миграции и инвазии.

Личный вклад автора

Автор принимала непосредственное участие в определении и постановке цели и задач исследования, разработке дизайна, а также систематизации данных литературы по теме диссертации. Автор лично принимал участие в качестве ассистента хирурга в большинстве проведенных операций у пациенток исследуемых групп, осуществляла забор и подготовку биологического материала, участвовала в постановке молекулярных методов исследования, статистическая обработка данных и научное обобщение полученных результатов.

Соответствие диссертации паспорту научной специальности

Научные положения диссертации соответствуют формуле специальности 3.1.4. Акушерство и гинекология. Результаты проведенного исследования соответствуют области исследования специальности, конкретно пунктам 3, 4, 5 паспорта специальности 3.1.4. Акушерство и гинекология.

Степень достоверности полученных результатов

Достоверность результатов исследования подтверждается количеством пациенток, включенных в исследование (110 пациенток), использованием современных методов исследования, соответствующих цели и задачам. Выводы и практические рекомендации закономерно вытекают из результатов исследования и подтверждают положения, выносимые на защиту.

Апробация результатов

Апробация диссертации была проведена на межклинической конференции (13.05.2021) и заседании апробационной комиссии ФГБУ

«НМИЦ АГП им. В.И. Кулакова» Минздрава России (07.06.2021, протокол №4).

Основные результаты исследования представлены на XXXII международном конгрессе с курсом эндоскопии «Новые технологии в диагностике и лечении гинекологических заболеваний» (Москва, 2019), XI Региональном научно – образовательном форуме и Пленуме Правления Российского общества акушеров и гинекологов «Мать и дитя» (Сочи, 2019), XX Юбилейном Всероссийском научно-образовательном форуме «Мать и Дитя – 2019» (Москва, 2019), XIII региональном научно-образовательном форуме и Пленуме Правления Российского общества акушеров-гинекологов «Мать и Дитя — 2020» (Москва, 2020), Bristol-Myers Squibb-Sponsored Symposium at the 31st European Congress of Pathology Biomarkers in Immunology: Perspectives From the Pathologist (Ницца, Франция, 2019), 5th European Congress on Endometriosis, ЕЕС (Прага, Чехия, 2019).

Внедрение результатов исследования в практику

Результаты исследования внедрены и используются в практической работе хирургического отделения ФГБУ «НМИЦ АГП им. В.И. Кулакова» Минздрава России. По теме диссертационной работы опубликовано 10 печатных работ, в том числе 4 статьи в рецензируемых журналах, рекомендуемых ВАК.

Структура и объем диссертации

Диссертационная работа изложена в традиционной форме на 143 страницах компьютерного текста. Состоит из оглавления, введения, обзора литературы, общей характеристики групп и методов исследования, глав по результатам собственных исследований и их обсуждения, выводов, практических рекомендаций, списка литературы и приложения. Работа содержит 21 таблицу, иллюстрирована 30 рисунками. Библиографический указатель включает 218 источников литературы, в том числе 20 отечественных и 198 иностранных авторов.

ОСНОВНОЕ СОДЕРЖАНИЕ РАБОТЫ

Материал и методы исследования

Работа выполнена на базе ФГБУ «НМИЦ АГП им. В.И. Кулакова» Минздрава России (директор – академик РАН Г.Т. Сухих).

Проанализированы результаты комплексного обследования и хирургического лечения 110 пациенток выполненного в хирургическом и онкологическом отделениях Центра в период с 2017 по 2020 гг. Первую группу (основная группа) составили 70 пациенток с эндометриозом, которую включали 20 пациенток с перитонеальным эндометриозом (ПЭ) и 50 - с глубоким эндометриозом. В зависимости от локализации эндометриоидных инфильтратов пациентки с глубоким эндометриозом были разделены на две подгруппы: 20 женщин с ретроцервикальным эндометриозом (РЦЭ) и 30 – с колоректальным эндометриозом (КРЭ).

Критериями включения для основной группы больных явились: возраст пациенток 18-45 лет, наличие гистологически подтвержденного эндометриоза, отсутствие тяжёлой сопутствующей соматической патологии, наличие информированного согласия на участие в исследовании. Критериями исключения послужили: возраст женщин моложе 18 лет и старше 45 лет, наличие тяжелых экстрагенитальных заболеваний и онкопатологии.

Вторую группу (первая группа сравнения) составили 20 женщин без эндометриоза, прооперированные по поводу трубно-перитонеального фактора бесплодия, обусловленного спаечным процессом в малом тазу и у которых по данным гистологического заключения подтверждено отсутствие патологических изменений в эндометрии. Для сравнительного молекулярного анализа в исследование были включены 20 женщин с раком эндометрия (вторая группа сравнения).

Пациенткам проводилось углубленное изучение клинико-анамнестических данных, стандартное предоперационное обследование, оценен уровень онкомаркеров сыворотки крови (СА-125, СА 19-9), выполнены трансвагинальное УЗИ и МРТ органов малого таза, колоноскопия.

Также изучалась экспрессия эфриновых рецепторов (EphA1, EphA2, EphA3) на серийных парафиновых срезах эндометрия у пациенток исследуемых групп. Полуколичественную оценку уровня экспрессии эфриновых рецепторов проводили с использованием иммуногистохимической реакции (ИГХ) с мышинными поликлональными антителами к EphA1, EphA2 и EphA3 в разведении 1:100 на парафиновых срезах эндометрия пациенток исследуемых групп. Количественную оценку экспрессии проводили путем обработки фотографий с использованием программного обеспечения Image G. В каждом случае анализировали 5 полей зрения при увеличении x400.

Результаты собственных исследований и их обсуждение

Средний возраст женщин с эндометриозом был равен $35,38 \pm 1,3$ года (в диапазоне от 23 до 45 лет) и не отличался от возраста пациенток без эндометриоза, но был значимо меньше, чем у женщин с раком эндометрия ($32,4 \pm 1,3$ против $32,8 \pm 5,35$ и $52,4 \pm 11,3$ лет соответственно, $p=0,5744$, $p=0,0001$). Анализ клинико-анамнестических данных выявил ряд характерных особенностей. Среди хронической соматической патологии у пациенток с эндометриозом преобладали заболевания ЖКТ, в сравнении с пациентками без эндометриоза (70,0% против 45,0%, при $p=0,0002$).

Особого внимания заслужили результаты исследования наследственного анамнеза ближайших родственников пациенток с эндометриозом. Выявлена высокая частота встречаемости онкологических заболеваний (34,0%) у родственников первой линии пациенток с глубоким эндометриозом, по сравнению с женщинами без эндометриоза и с перитонеальным эндометриозом (рис. 1). В структуре онкологических заболеваний значимо чаще был отмечен рак ЖКТ у родственников пациенток группы с колоректальным эндометриозом по сравнению с пациентками без эндометриоза (30,0% и 5,0% соответственно, при $p=0,0304$) (рис. 2). Полученные нами сведения не противоречат данным литературы. Так, в работе Wilbur M. (2017) указано, что у женщин с глубоким эндометриозом повышена частота злокачественных новообразований, включая рак

эндометрия, молочной железы, кишечника, мозга, что, по-видимому, обусловлено схожестью патогенеза и общими экологическими и молекулярными факторами риска, а также генетической предрасположенностью.

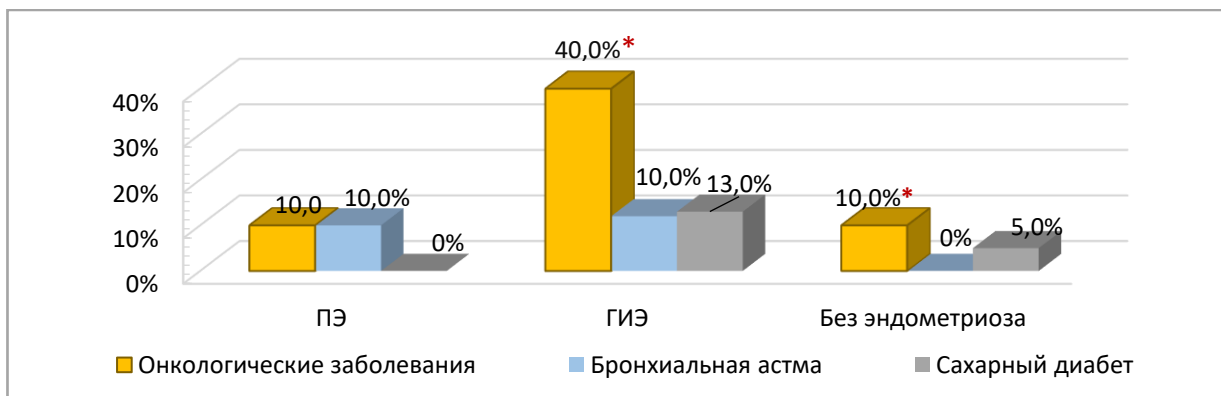


Рис. 1. Наследственный анамнез пациенток групп исследования, %; * $p < 0,05$, ** $p < 0,001$; χ^2 тест

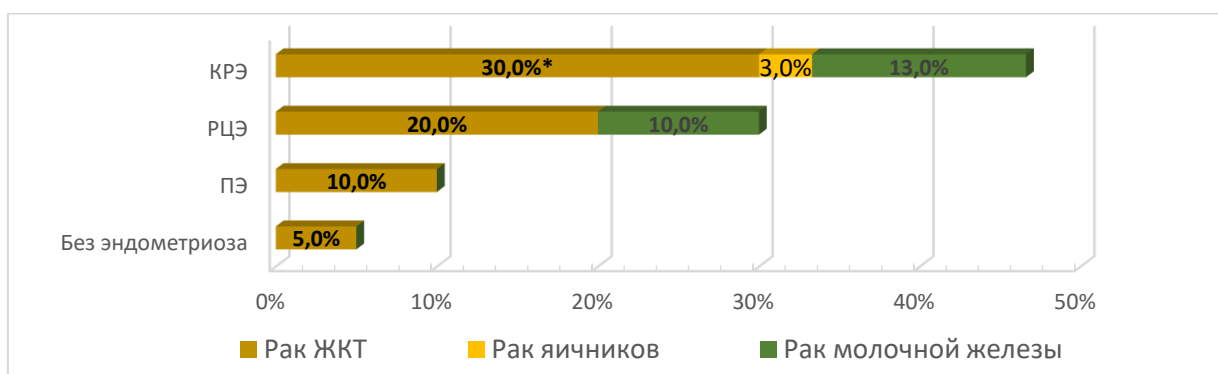


Рис. 2. Структура онкологических заболеваний ближайших родственников женщин исследуемых групп, %; * $p < 0,05$, ** $p < 0,001$; χ^2 тест

При анализе менструальной функции у пациенток с глубоким эндометриозом значимо чаще наблюдались обильные менструации по сравнению с группой пациенток без эндометриоза (64,0% против 35,0% соответственно, при $p=0,0273$).

При анализе гинекологических заболеваний в анамнезе обращает на себя внимание значимо высокая частота фоновых и предраковых заболеваний шейки матки, ВЗОМТ, гиперпластических процессов эндометрия у женщин с глубоким эндометриозом по сравнению с группой пациенток без эндометриоза (рис. 3).

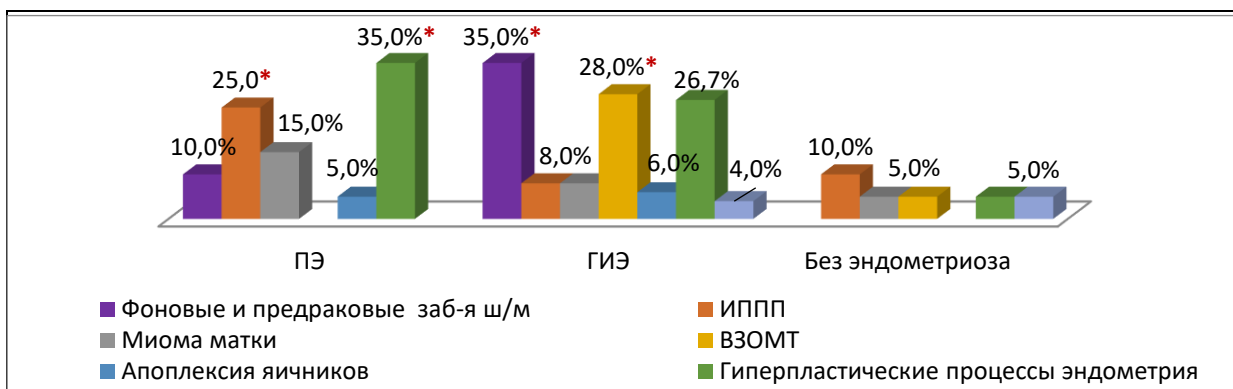


Рис. 3. Сравнительный анализ структуры гинекологических заболеваний перенесенных в анамнезе у пациенток исследуемых групп, %; * $p < 0,05$, ** $p < 0,001$; χ^2 тест

У каждой второй пациентки основной группы в анамнезе были операции по поводу эндометриоза. Сравнительный анализ показал, что у женщин с глубоким эндометриозом частота оперативных вмешательств была значимо выше, чем у пациенток с перитонеальным эндометриозом (56,0% против 20,0% соответственно, при $p = 0,0012$) (рис. 4а). Причем у каждой четвертой из них было выполнено два и более оперативных вмешательства по поводу эндометриоза в анамнезе, что было значимо чаще по сравнению с другими группами (рис. 4б). Особого внимания заслуживает повторная колоректальная хирургия. У 6,67% пациенток с КРЭ в анамнезе уже была произведена резекция пораженной эндометриозом кишки с наложением анастомоза.

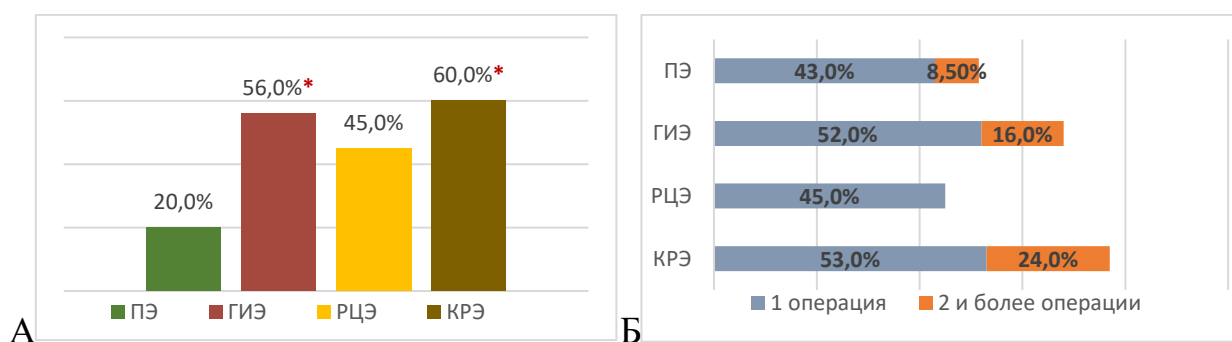


Рис. 4. Доля (А) и частота (Б) выполненных операций по поводу эндометриоза в анамнезе в группах исследования; * $p < 0,05$, ** $p < 0,001$; χ^2 тест

После оперативного лечения с целью предотвращения рецидивирования эндометриоза каждая вторая пациентка получала гормональную терапию, для профилактики прогрессирования заболевания – каждая третья. Доля получавших гормональную терапию женщин, была значимо больше у женщин с глубоким эндометриозом, чем у больных с перитонеальным эндометриозом. Также отмечен более длительный прием

гормонов у пациенток с глубоким эндометриозом ($7,0 \pm 3,2$ мес. против $2,7 \pm 2,02$ лет при $p=0,003$). Гормональное лечение проводилось в активный репродуктивный период жизни пациенток ($35,6 \pm 3,98$ лет).

По данным литературы для глубокого эндометриоза характерна циклическая боль в области таза, дисменорея, перивульварная боль, хроническая нециклическая боль в области таза, диспареуния, дисхезия и дизурия [Acién P. et al., 2019; Malin Ek. et al., 2015]. В нашей работе основными жалобами пациенток с глубоким эндометриозом были боли внизу живота (64,0%), бесплодие (47,0%), дисменорея (32,8%) и диспареуния (28,6%). Пациентки с глубоким эндометриозом значительно чаще предъявляли одновременно 2 и более жалобы. У 18,0% пациенток имелись дизурические расстройства. Кишечные симптомы отмечали 66,0% пациенток с глубоким эндометриозом. Из них боли в прямой кишке были у 23%, болезненный акт дефекации – у 32,0%, кровь в кале – у 20,0%, жидкий и учащенный стул – у 30,0% и 20,0% соответственно. Данные факты явились поводом для их неоднократного обращения за амбулаторной помощью к колопроктологу, гастроэнтерологу и хирургу. С момента появления первых клинических признаков заболевания и до обращения за медицинской помощью у трети пациенток с глубоким эндометриозом прошло 5 и более лет. По мнению Seaman H.E. и соавт. (2008) наличие гастроинтестинальных симптомов делает постановку диагноза КРЭ затрудненным, поскольку эти симптомы также характерны для пациентов с другими заболеваниями, такие как синдром раздраженного кишечника, синдром солитарной язвы прямой кишки, воспалительное заболевание кишечника, колоректальный рак, ишемический колит и метастатическая опухоль.

В пользу наличия схожих путей патогенетических механизмов развития рака и глубокого эндометриоза указывают данные дооперационного исследования сывороточных уровней СА-125 и СА-19-9. По данным литературы диагностическим критерием эндометриоза является определение молекулярных маркёров, среди которых наиболее распространёнными в

клинической практике являются повышение уровня карбогидратных антигенов СА–125 и СА 19–9 [Адамян Л.В. и соавт., 2002]. Данный метод имеет уровень убедительности рекомендаций С (уровень достоверности доказательств – 5) [Клинические рекомендации, 2020]. Другие авторы утверждают, что уровень СА-125, составляющий больше 30 Ед/мл, является «высокопрогнозирующим фактором эндометриоза» у пациентов с симптомами боли и/или бесплодием [James M.H. et al., 2017]. Полученные нами данные наиболее согласуются с работой Dunselman G.A. и соавт. (2014), которые в своем метаанализе пришли к выводу, что эндометриоз может присутствовать, несмотря на нормальный уровень СА-125.

По результатам нашего исследования выявлен повышенный уровень СА–125 и СА 19–9 в сыворотке крови у пациенток с эндометриозом в зависимости от тяжести заболевания. У женщин с перитонеальным эндометриозом, РЦЭ и КРЭ медиана СА–125 составила 11,09 Ед/мл, 25,9 Ед/мл и 36,04 Ед/мл соответственно. При этом в группе с КРЭ отмечено значимое различие по сравнению с группой перитонеального эндометриоза и без эндометриоза (36,04 против 11,09 и 12,75 Ед/мл соответственно, при $p=0,0013$ и $p=0,0002$). Аналогичная динамика повышения наблюдалась с уровнем СА 19–9 (рис. 5).




Рис. 5. Сывороточные уровни СА-125 (А) и СА 19–9 (Б) у пациенток исследуемых групп; *- $p < 0,05$, Манна-Уитни тест

Установлено, что повышенный уровень СА-125 и СА 19–9 значимо коррелировал с частотой рецидивов и размерами очагов глубокого эндометриоза. Не наблюдалось значительной корреляции между уровнем СА19-9 в сыворотке и размерами эндометриодных поражений ($p > 0,05$).

По результатам проведенного ROC-анализа для определения порогового уровня СА-125 лучшая точка отсечения составила 22,0 Ед/мл (чувствительность – 79,2 % и специфичность – 63,2%), для СА 19–9 – 11,08 Ед/мл (чувствительность – 62 % и специфичность – 76,2%) (рис. 6). Полученные нами данные согласуются с результатами исследований, которые утверждают, что уровень СА 19-9 и СА-125 являются полезными маркерами для определения степени тяжести эндометриоза [Somigliana E. et al., 2004; Fiala L. et al., 2018].

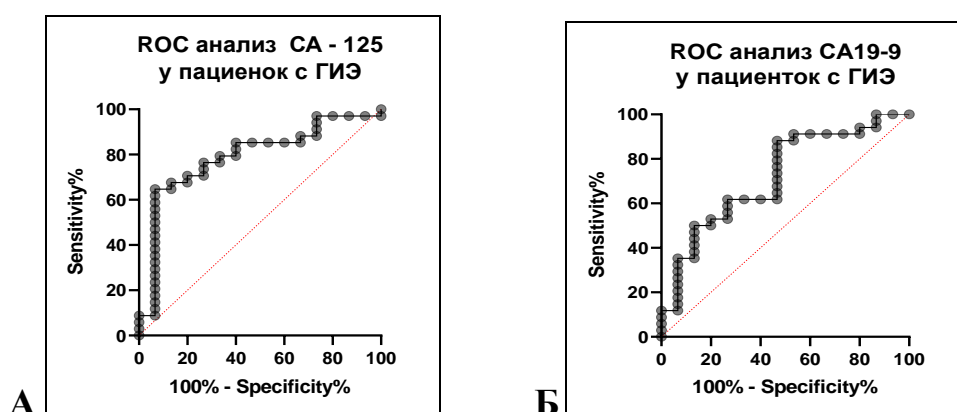


Рис.6. А - ROC-анализ уровня СА -125 у пациенток с КРЭ (*p=0,0013, AUC= 0,7902); Б - ROC- анализ уровня СА -19-9 у пациенток с ГИЭ (полная оценка) (*p= 0,0142, AUC=0,7302)

На следующем этапе проведен сравнительный анализ данных осмотра, ТВУЗИ, МРТ органов малого таза, колоноскопии с оценкой их чувствительности и специфичности. Анализ показал, что наиболее чувствительным методом исследования ПЭ и КРЭ является МРТ органов малого таза (70,0 и 87,0 % соответственно), РЦЭ – бимануальный осмотр и МРТ (50,0 и 55,0% соответственно), что согласуется с данными литературы. Так Wolthuis А.М. и соавт. (2014) утверждают, что чувствительность и специфичность МРТ для выявления ГИЭ составляет около 90,0%. Согласно данным Vazot М. и соавт. (2004), МРТ дает более чёткую информацию не только о степени инвазии эндометриоидного инфильтрата в стенку кишки и шейку матки, вовлечение слизистой оболочки в патологический очаг, а также степень и протяжённость сужения просвета кишки. По нашим данным

специфичность колоноскопии для КРЭ достигала 90,0%, однако чувствительность была равной 30,0%.

После проведенного предоперационного обследования всем пациенткам выполнено оперативное вмешательство. Хирургическое лечение глубокого эндометриоза, особенно КРЭ отличается от группы ПЭ и РЦЭ большим объёмом, сложностью, продолжительностью, большей интраоперационной кровопотерей, более высокой частотой периоперационных осложнений.

Учитывая сходство глубокого эндометриоза и рака (агрессивное клиническое течение с метастатическим поражением других органов, рецидивирование, повышенный уровень онкомаркёров, общностью патогенетических механизмов: устойчивость к апоптозу, метастазирование в удаленные органы, инвазия в подлежащие ткани, пролиферация, активация неоангиогенеза) в мире изучаются биомаркеры злокачественных заболеваний при эндометриозе. Выявлено, что в эутопическом эндометрии у женщин без эндометриоза экспрессия EphA2 рецептора на поверхности железистых клеток была значимо выше в пролиферативную фазу менструального цикла, чем в секреторную. И наоборот, мы наблюдали повышенную экспрессию EphA1 и A3 рецепторов в секреторную фазу цикла, по сравнению с фазой пролиферации. Это различие может объясняться тем, что функцией EphA2 рецептора является активация митотического деления клеток, что способствует пролиферативному росту тканей [Adu-Gyamfi E.A. et al., 2020]. EphA1 и A3 рецепторы участвуют в активации процессов ангиогенеза, клеточной адгезии и миграции [Wu B. et al., 2019]. Повышенная экспрессия этих рецепторов в секреторной фазе эндометрия свидетельствует о том, что в этот период происходит наиболее активный рост и спирализация маточных артерий и формирование рецептивности эндометрия.

Значимо повышенный уровень экспрессии EphA1 выявлен в эутопическом и эктопическом эндометрии у пациенток с глубоким эндометриозом по сравнению с группой без эндометриоза и значимо не отличался от экспрессии у женщин с раком эндометрия (рис. 7 а,б).

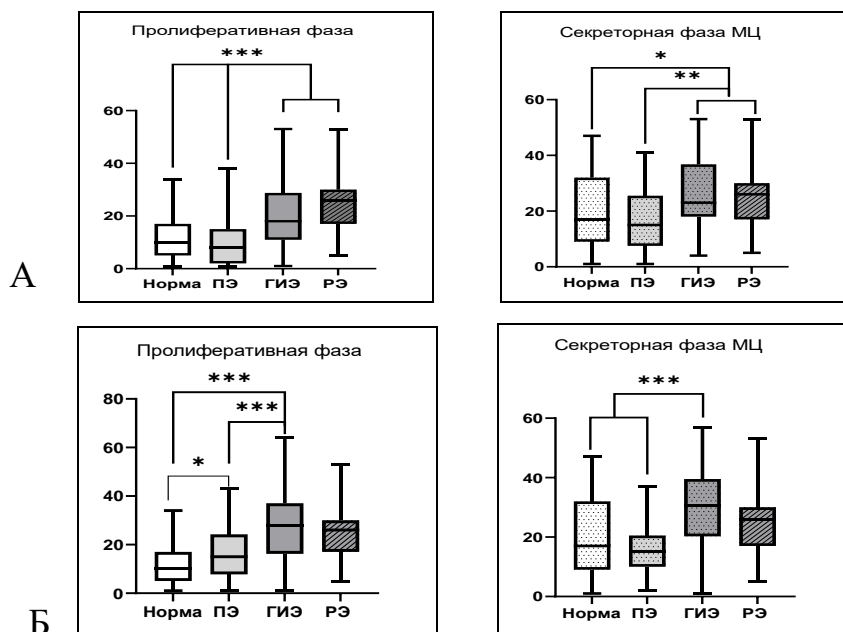


Рис. 7. Экспрессия рецептора EphA1 на мембране железистых клеток эутопического (А) и эктопического (Б) эндометрия пациенток с эндометриозом, без эндометриоза и с раком эндометрия; * - $p < 0.05$, ** - $p < 0.01$, *** - $p < 0.001$.

Экспрессия EphA2 в эутопическом и в эктопическом эндометрии была более высокой в пролиферативной фазе у пациенток без эндометриоза, при эндометриозе, более высокая экспрессия наблюдалась в секреторной фазе цикла независимо от степени тяжести эндометриоза. При этом в секреторной фазе экспрессия EphA2 была значимо выше, чем в клетках нормального эндометрия в той же фазе и не отличалась уровня экспрессии в клетках рака эндометрия (рис. 8,9).

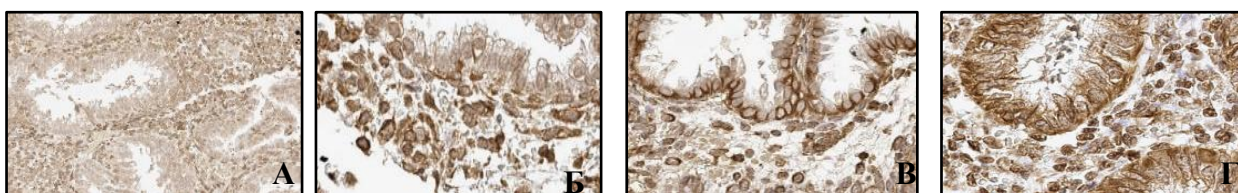


Рис. 8. Экспрессия рецептора EphA2 в железистых клетках нормального эндометрия (а), эктопического эндометрия ПЭ (б), инфильтрата ГИЭ (в) в секреторной фазе МЦ и в железистых клетках рака эндометрия (г). Ув. 200.

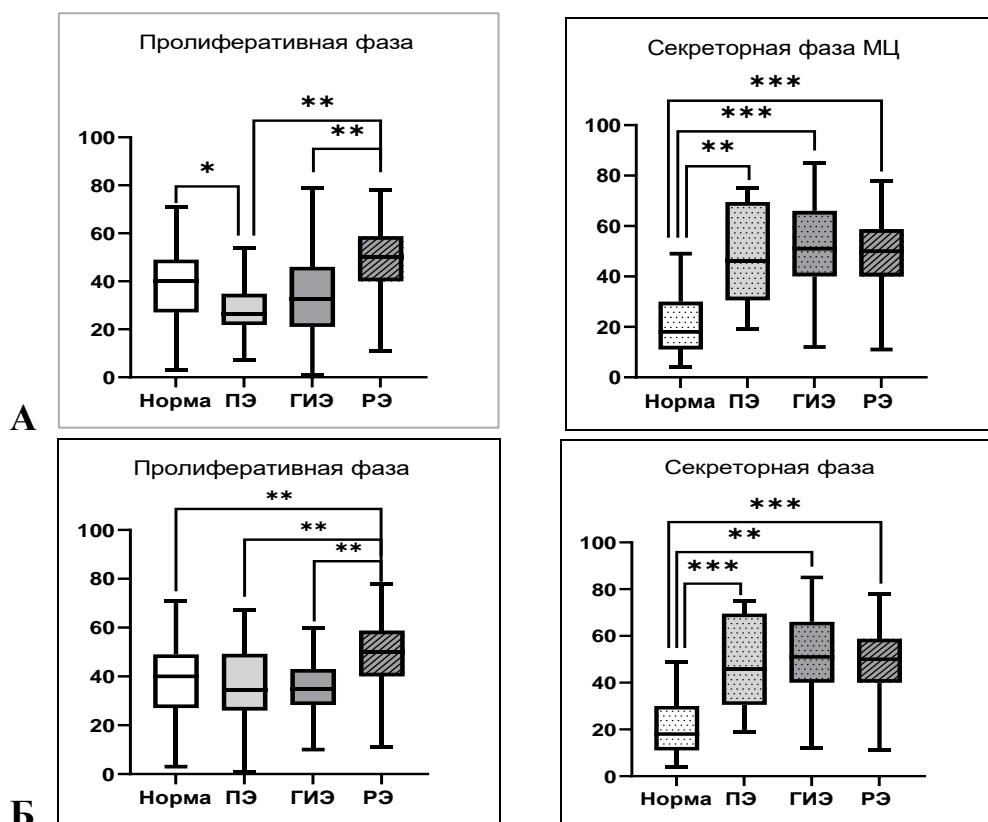


Рис. 9. Экспрессия рецептора EphA2 на мембране железистых клеток эутопического (А) и эктопического (Б) эндометрия пациенток с эндометриозом, без эндометриоза и с раком эндометрия; * - $p < 0.05$, ** - $p < 0.01$, *** - $p < 0.001$.

При анализе экспрессии EphA3 выявлены значимо высокие показатели в эутопическом эндометрии в секреторной фазе у пациенток с эндометриозом по сравнению с нормальным эндометрием и раком. При изучении экспрессии рецептора EphA3 в эктопическом эндометрии, так же как при экспрессии других рецепторов не было выявлено значимых различий экспрессии в эндометриоидных инфильтратах РЦЭ и КРЭ, в связи с чем результаты были объединены в одну группу – ГИЭ. В отличие от эфриновых рецепторов EphA1 и EphA2 экспрессия EphA3 на железистых клетках рака эндометрия не проявила сверхэкспрессию, наоборот, была на уровне сниженной экспрессии в пролиферативной фазе нормального эндометрия - 20 у.е. В отношении роли EphA3 в канцерогенезе имеются противоречивые данные. Повышенная экспрессия EphA3 выявлялась при раках крови, мозга, желудка [Andretta E., et al., 2017]. В то же время показана опухоль супрессирующая активность рецептора при ранних формах рака толстой кишки и при мелкоклеточном раке легкого (Zhuang G., et al., 2012). Предполагается, что проканцерогенная

активность EphA3 возникает только на продвинутых стадиях солидных опухолях, когда активно развиваются метастазы и активируются процессы миграции и адгезии. Все это говорит о сложной и недостаточно изученной роли EphA3 при канцерогенезе.

На основании полученных данных нами проведён ROC анализ, по результатам которого выявлено, что при уровнях отсечки более 27,5 условных единиц для эфринового рецептора EphA2 с чувствительностью 92,0% и специфичностью 71,0% мы можем поставить диагноз эндометриоз (рис. 10). Повышенная по сравнению с нормой экспрессия EphA2 на поверхности железистых клеток эндометрия в секреторной фазе менструального цикла как при ПЭ, так и глубоком эндометриозе позволяет с высокой точностью дифференцировать эндометриоз без разделения по тяжести - отношение шанса правильности диагноза составило 143.11.

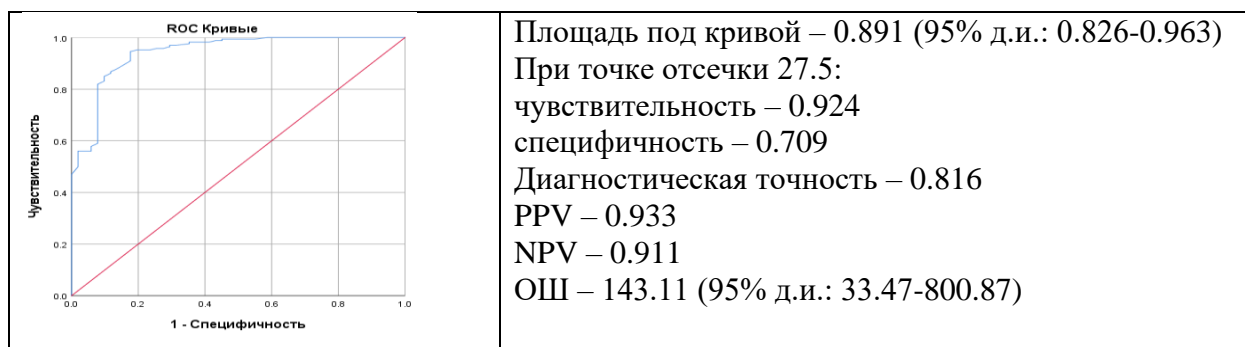


Рис. 10. ROC анализ результатов экспрессии EphA2 в эутопическом эндометрии в секреторной фазе МЦ.

Аналогично проведенный ROC анализ для рецептора EphA1 показал, что при уровнях отсечки более 12,5 условных единиц для эфринового рецептора A1 с чувствительностью 81,0% и специфичностью 74,0% мы можем поставить диагноз ГИЭ (рис. 11). Для EphA1 значительное различие между глубоким и перитонеальным эндометриозом в экспрессии выявилось в пролиферативной фазе цикла, что позволяет с высокой диагностической точностью дифференцировать глубокий эндометриоз - отношение шанса правильности диагноза составило 8,47 (рис. 11). При раке эндометрия мы не выявили повышенной экспрессии EphA3 на железистых клетках, и она была значимо ниже, чем экспрессия рецептора при глубоком эндометриозе на

железистых клетках в секреторной фазе цикла. Данные ROC анализа этих двух групп показал возможность с достаточно высокой эффективностью по результатам количественной оценки экспрессии EprA3 в секреторной фазе дифференцировать ГИЭ от рака эндометрия - отношение шанса правильности диагноза ГИЭ составило 7.23 (рис.12).

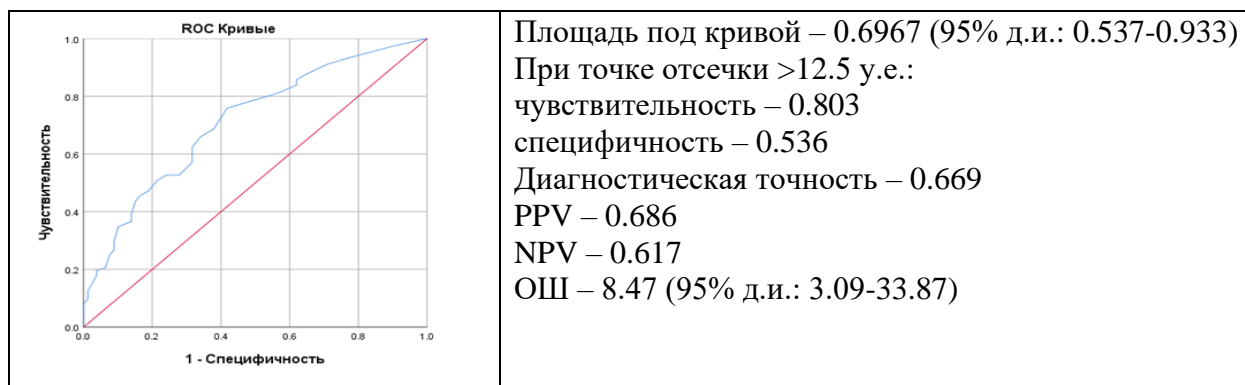


Рис. 11. ROC анализ результатов экспрессии EprA1 в эутопическом эндометрии в пролиферативной фазе цикла.

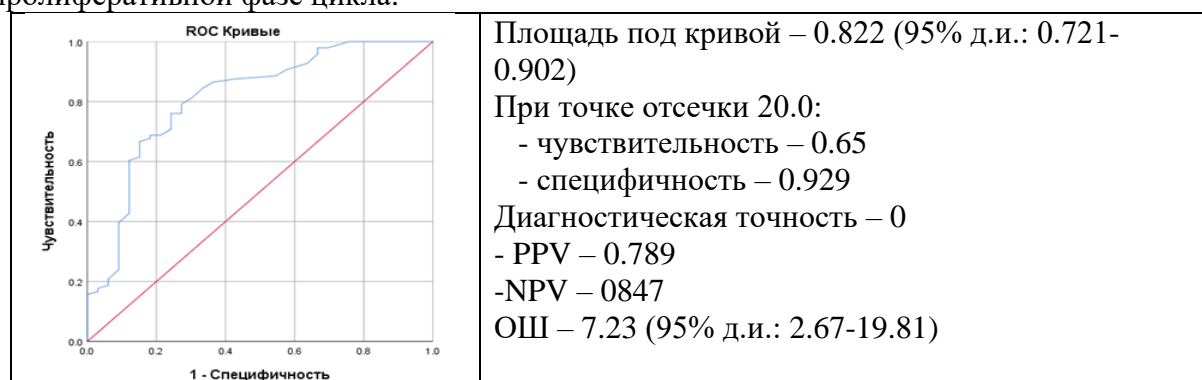


Рис. 12. Диагностическая точность дифференциации между ГИЭ раком эндометрия на основе ROC анализа результатов экспрессии EprA3 в секреторной фазе эутопического эндометрия.

Таким образом, в работе представлены клиничко-диагностические подходы к ведению пациенток с глубоким эндометриозом с использованием лабораторных маркеров (СА-125, СА-19-9), инструментальных и молекулярно-биологических методов исследований. На основании полученных данных представлен алгоритм ведения пациенток с эндометриозом (приложение 1).

ВЫВОДЫ

1. Характерными клиническими признаками пациенток с глубоким эндометриозом в отличие от женщин с ПЭ, являются кишечные

- симптомы (66,0%) (болезненный акт дефекации, жидкий стул, учащенный стул, кровь в кале) и дизурические нарушения (18,0%), более длительное течение заболевания и высокая частота рецидивов (56%).
2. Глубокий эндометриоз формируется на фоне фоновых и предраковых заболеваний шейки матки (35,0%), гиперпластических процессов эндометрия (35,0%), высокой доли онкологических заболеваний (34,0%), в том числе рака ЖКТ (30,0%) в наследственном анамнезе по сравнению с пациентками без эндометриоза.
 3. У пациенток с глубоким эндометриозом зарегистрировано увеличение сывороточного уровня СА-125 и СА-19-9 по сравнению с пациентками без эндометриоза. Концентрация уровня онкомаркеров зависит от степени тяжести эндометриоза, размера эндометриоидного инфильтрата и коррелирует с рецидивом заболевания.
 4. У женщин без эндометриоза экспрессия рецептора EphA2 в эндометрии пролиферативной фазы цикла значимо выше, чем в секреторной, тогда как экспрессия EphA1 и EphA3, наоборот, выше в секреторной, чем в пролиферативной фазах.
 5. Рецепторы EphA1 и Eph2 на мембране железистых клеток эндометрия у пациенток с глубоким эндометриозом проявляют сверхэкспрессию, как в эутопическом, так и эктопическом эндометрии, аналогичную уровню экспрессии на клетках рака эндометрия.
 6. Проведенный ROC анализ результатов количественного измерения экспрессии эфриновых рецепторов предоставил возможность проводить дифференциальную диагностику эндометриоза. Повышенный по сравнению с нормой уровень экспрессии EphA2 в секреторной фазе цикла как при перитонеальном, так и при глубоком эндометриозе позволяет с высокой диагностической точностью дифференцировать эндометриоз (ОШ=142.11). Повышенный уровень экспрессии EphA1 по сравнению с ПЭ позволяет с высокой диагностической точностью дифференцировать глубокий эндометриоз (ОШ= 8,47).

ПРАКТИЧЕСКИЕ РЕКОМЕНДАЦИИ

1. У пациенток с эндометриозом необходимо проводить тщательный сбор анамнеза и выявление клинических проявлений заболевания, таких как кишечные (жидкий/учащенный стул, кровь/слизь в кале, боль при дефекации, метеоризм, тенезмы) и урологические расстройства (учащенное/болезненное мочеиспускание).
2. Пациенткам с эндометриозом рекомендовано исследовать сывороточный уровень СА-125 и СА-19-9 с целью возможности оценки тяжести и рецидивирования заболевания.
3. Для инструментальной диагностики глубокого и перитонеального эндометриоза целесообразно использовать магнито-резонансную томографию.
4. Пациенткам с подозрением на эндометриоз или с диагнозом эндометриоз рекомендовано выполнять ИГХ исследование экспрессии эфринных рецепторов в эктопическом эндометрии. Уровень экспрессии EphA1 выше клинического порога 12,5 у.е свидетельствует о глубоком эндометриозе. Уровень экспрессии EphA2, EphA3 выше 27,5 и 20,0 у.е у пациенток с подозрением на эндометриоз свидетельствует о наличии данной патологии.
5. При выявлении сверхэкспрессии эфринных рецепторов EphA1, EphA2, EphA3 выше клинического порога в эктопическом эндометрии рекомендовано МРТ органов малого таза с целью оценки локализации эндометриоидных инфильтратов и определения дальнейшей тактики ведения пациенток с эндометриозом.

СПИСОК РАБОТ, ОПУБЛИКОВАННЫХ ПО ТЕМЕ ДИССЕРТАЦИИ

1. Overexpression of ephrin receptor a2 in the ectopic endometrium of patients with deep infiltrative endometriosis/ Shchegolev A.I., Muftaydinova S., Fayzullina N.M., Buralkina N., Fayzullin L.Z., Chuprynin V.D.// Virchows Archiv-European Journal of Pathology. 2019. Т. 475. №S1. S318.

2. Expression of tyrosinkinase receptors in endometry in patients with deep infiltrative endometriosis / A. S. Safronova, N. A. Buralkina, S. K. Muftaydinova, V. D. Chuprynin, L. Z. Faysullin //E- Posters. 5th European Congress on Endometriosis 2019, ЕЕС (Греция, 2019).
3. Роль эфриновых рецепторов в патогенезе эндометриоза / В.Д. Чупрынин, Л.З. Файзуллин, Ш.К. Муфтайдинова, Н.А. Буралкина. //XXXII международный конгресс с курсом эндоскопии «Новые технологии в диагностике и лечении гинекологических заболеваний» (Москва, 2019).
4. Роль эфриновых рецепторов в патогенезе эндометриоза / В.Д. Чупрынин, Л.З. Файзуллин, Ш.К. Муфтайдинова, Н.А. Буралкина // XII Региональный научно – образовательный форум и Пленум Правления Российского общества акушеров и гинекологов «Мать и дитя» (Сочи, 2019).
5. Экспрессия рецепторов тирозинкиназы в эндометрии у пациенток с глубоким инфильтративным эндометриозом / В.Д. Чупрынин, Л.З. Файзуллин, Ш.К. Муфтайдинова, Н.А. Буралкина // XX Юбилейный Всероссийский научно-образовательный форум «Мать и Дитя» (Москва, 2019).
6. Экспрессия рецептора тирозинкиназы (epha2) в эндометрии у пациенток с глубоким инфильтративным эндометриозом / **Ш.К. Муфтайдинова**, В.Д. Чупрынин, Н.М. Файзуллина, Н.А. Буралкина, А.И. Щеголев, Л.З. Файзуллин, Д.Л. Оводенко, А.В. Асатурова, В.Н. Серов // **Акушерство и гинекология**. – 2020. – Т. 3. – С. 110 –114.
7. Эфриновые рецепторы и эндометриоз / Л.З. Файзуллин, Ш.К. Муфтайдинова, В.Д. Чупрынин, Н.М. Файзуллина, Н.А. Буралкина, А.И. Щеголев, Д.Л. Оводенко, А.В. Асатурова // «XIII региональный научно-образовательный форум и Пленум Правления Российского общества акушеров-гинекологов Мать и Дитя» (Казань, 2020).

8. Эндометриоз и рак / Ш.К. Муфтайдинова, Н.А. Буралкина, Л.З. Файзуллин // **Акушерство и гинекология**. – 2021. – Т. 3. – С. 12–17.
9. Эфриновые рецепторы при раке и эндометриозе/ Л.З. Файзуллин, **Ш.К. Муфтайдинова**, Н.А. Буралкина, В.Д. Чупрынин // **Акушерство и гинекология**. –2021. – Т. 4. – С. 48–54.
10. Клинико-диагностические аспекты глубокого инфильтративного эндометриоза (диагностика, лечение, рецидивы) / **Ш.К. Муфтайдинова**, Л.З. Файзуллин, В.Д. Чупрынин, Н.С. Русейкин, Т.Ю. Смольнова, Н.А. Буралкина // **Гинекология**. – 2021. – Т. 23 №3.

Приложение 1

Алгоритм ведения пациенток с глубоким эндометриозом

