

ЎЗБЕКИСТОН РЕСПУБЛИКАСИ СОҒЛИҚНИ САҚЛАШ ВАЗИРЛИГИ  
ТОШКЕНТ ТИББИЁТ АКАДЕМИЯСИ

2022 №5

2011 йилдан чиқа бошлаган

TOSHKENT TIBBIYOT AKADEMIYASI  
**AXBOROTNOMASI**



**ВЕСТНИК**  
ТАШКЕНТСКОЙ МЕДИЦИНСКОЙ АКАДЕМИИ

Тошкент

## СОДЕРЖАНИЕ

## CONTENT

НОВЫЕ ПЕДАГОГИЧЕСКИЕ ТЕХНОЛОГИИ	NEW PEDAGOGICAL TECHNOLOGIES	
Базарбаев М.И., Сайфуллаева Д.И., Рахимов Б.Т., Жураева З.Р. РОЛЬ ИНФОРМАЦИОННЫХ ТЕХНОЛОГИЙ В МЕДИЦИНЕ И БИОМЕДИЦИНСКОЙ ИНЖЕНЕРИИ В ПОДГОТОВКЕ БУДУЩИХ СПЕЦИАЛИСТОВ В ПЕРИОД ЦИФРОВОЙ ТРАНСФОРМАЦИИ В ОБРАЗОВАНИИ	Bazarbaev M.I., Saifullaeva D.I., Rakhimov B.T., Zhuraeva Z.R. THE ROLE OF INFORMATION TECHNOLOGIES IN MEDICINE AND BIOMEDICAL ENGINEERING IN THE TRAINING OF FUTURE SPECIALISTS IN THE PERIOD OF DIGITAL TRANSFORMATION IN EDUCATION	8
ОБЗОРЫ	REVIEWS	
Алимов Ж.М., Каримова Н.С., Исроилов Б.С., Агзамов О.А. ЭПИДЕМИОЛОГИЧЕСКИЕ АСПЕКТЫ ОПУХОЛЕЙ ОБЛАСТИ НОСОГЛОТКИ В МИРЕ И РЕСПУБЛИКЕ УЗБЕКИСТАН	Alimov J.M., Karimova N.S., Isroilov B.S., Agzamov O.A. EPIDEMIOLOGICAL ASPECTS OF TUMORS OF THE NASOPHARYNX IN THE WORLD AND THE REPUBLIC OF UZBEKISTAN	14
Бобомуратов Т.А., Файзиев Н.Н., Маллаев Ш.Ш. КОРОНАВИРУСНЫЕ ИНФЕКЦИИ У ДЕТЕЙ, КЛИНИЧЕСКИЕ ОСОБЕННОСТИ, ДИАГНОСТИКА, ЛЕЧЕНИЕ	Bobomuratov T.A., Faiziev N.N., Mallaev Sh.Sh. CORONAVIRUS INFECTIONS IN CHILDREN, CLINICAL FEATURES, DIAGNOSIS, TREATMENT	21
Жумаев А.Х., Саидов А.А. СРАВНИТЕЛЬНАЯ ОЦЕНКА СТОМАТОЛОГИЧЕСКОГО СТАТУСА ПАЦИЕНТОВ СТАРШИХ ВОЗРАСТНЫХ ГРУПП ПРИ ПРОТЕЗИРОВАНИИ СЪЕМНЫМИ ПРОТЕЗАМИ	Jumaev A.Kh., Saidov A.A. COMPARATIVE EVALUATION OF THE DENTAL STATUS OF PATIENTS OF OLDER AGE GROUPS DURING PROSTHETICS WITH REMOVABLE PROSTHESES	24
Нурметов Х.Т., Маруфханов Х.М., Талипов Р.М. НЕКОТОРЫЕ АСПЕКТЫ ПАТОГЕНЕЗА АНКИЛОЗИРУЮЩЕГО СПОНДИЛОАРТРИТА	Nurmetov Kh.T., Marufkhanov Kh.M., Talipov R.M. SOME ASPECTS OF THE PATHOGENESIS OF ANKYLOSING SPONDYLITIS	27
Раджапова Ф.Р., Махкамова Ф.Т. РАННИЙ ДЕТСКИЙ КАРИЕС	Radzhapova F.R., Makhkamova F.T. EARLY CHILDHOOD CARIES	30
Рахманова Ф.Э., Холмуродова Д.К. РОЛЬ ОКСИДА АЗОТА В ЛЕЧЕНИИ НЕЗАЖИВАЮЩИХ КОЖНЫХ РАН	Rakhmanova F.E., Kholmurodova D.K. THE ROLE OF NITRIC OXIDE IN THE TREATMENT OF NON-HEALING SKIN WOUNDS	34
Тавашаров Б.Н., Утегенов Ю.И., Усмонов Б.Б. ОСОБЕННОСТИ ПРЕОПЕРАЦИОННОЙ ПОДГОТОВКИ У БОЛЬНЫХ С МОРБИДНОМ ОЖИРЕНИЕМ	Tavasharov B.N., Utegenov Yu.I., Usmonov B.B. FEATURES OF PREOPERATIVE PREPARATION IN PATIENTS WITH MORBID OBESITY	38
Тухсанова Н.Э. ДЕЙСТВИЕ ЭТИЛОВОГО СПИРТА НА ЦЕНТРАЛЬНУЮ НЕРВНУЮ СИСТЕМУ ЧЕЛОВЕКА И ЖИВОТНЫХ	Tukhsanova N.E. THE EFFECT OF ETHYL ALCOHOL ON THE CENTRAL NERVOUS SYSTEM OF HUMANS AND ANIMALS	43
Тухтаев Б.У., Юсупов А.А., Саидов Т.Т. РОЛЬ И МЕСТО ЛАЗЕРНЫХ МЕТОДОВ В КОМПЛЕКСНОЙ ТЕРАПИИ ОТКРЫТОУГОЛЬНОЙ ГЛАУКОМЫ	Tuxtayev B.U., Yusupov A.A., Saidov T.T. THE ROLE AND PLACE OF THE LASER METHODS IN COMPLEX THERAPY OF PRIMARY OPEN ANGLE GLAUCOMA	46
Усербаева Р.К., Ашуров З.Ш., Лян Е.М., Толипова Н.Ш., Ражабов М.Н., Зокиров М.М. ВЗАИМОВЛИЯНИЕ ТРЕВОЖНЫХ РАССТРОЙСТВ РОДИТЕЛЕЙ И ИХ ДЕТЕЙ	Userbayeva R.K., Ashurov Z.Sh., Lyan Y.M., Tolipova N.Sh., Rajabov M.N., Zokirov M.M. THE INTERACTION OF ANXIETY DISORDERS BETWEEN PARENTS AND THEIR CHILDREN	50
Юлдашев Б.С. РЕГИОНАРНЫЕ ОСОБЕННОСТИ ПРОБЛЕМЫ РЕЦИДИВИРУЮЩЕГО РАКА МОЛОЧНОЙ ЖЕЛЕЗЫ	Yuldashev B.S. REGIONAL FEATURES OF THE PROBLEM OF RECURRENT BREAST CANCER	53
ЭКСПЕРИМЕНТАЛЬНАЯ БИОЛОГИЯ И МЕДИЦИНА	EXPERIMENTAL BIOLOGY AND MEDICINE	
Мустафоев З.М., Бахронов Ж.Д. МОРФОМЕТРИЧЕСКАЯ ХАРАКТЕРИСТИКА ЧАСТЕЙ НЕФРОНА ПОЧЕК КРЫС В НОРМЕ И ПРИ ПОЛИПРАГМАЗИИ ПРОТИВОВОСПАЛИТЕЛЬНЫМИ ПРЕПАРАТАМИ	Mustafoev Z.M., Bakhronov J.D. MORPHOMETRIC CHARACTERISTICS OF PARTS OF RAT'S KIDNEY NEPHRON IN NORMALITY AND IN POLYPRAGMASIA WITH ANTI-INFLAMMATORY PREPARATIONS	57
Чориева З.Ю., Адилбекова Д.Б. ОЦЕНКА МОРФОЛОГИЧЕСКОГО СОСТОЯНИЯ ПОЧЕК ПОТОМСТВА, РОЖДЕННЫХ ОТ МАТЕРЕЙ С ХРОНИЧЕСКИМ ТОКСИЧЕСКИМ ГЕПАТИТОМ	Chorieva Z.Yu., Adilbekova D.B. ASSESSMENT OF THE MORPHOLOGICAL STATE OF THE KIDNEYS OF OFFSPRING BORN TO MOTHERS WITH CHRONIC TOXIC HEPATITIS	60

## ОЦЕНКА МОРФОЛОГИЧЕСКОГО СОСТОЯНИЯ ПОЧЕК ПОТОМСТВА, РОЖДЕННОГО ОТ МАТЕРЕЙ С ХРОНИЧЕСКИМ ТОКСИЧЕСКИМ ГЕПАТИТОМ

Чориева З.Ю., Адилбекова Д.Б.

## SURUNKALI TOKSIK GEPATIT BILAN OG'RIGAN ONALARDAN TUG'ILGAN AVLODLAR BUYRAKLARINING MORFOLOGIK HOLATINI BAHOLASH

Chorieva Z.Yu., Adilbekova D.B.

## ASSESSMENT OF THE MORPHOLOGICAL STATE OF THE KIDNEYS OF OFFSPRING BORN TO MOTHERS WITH CHRONIC TOXIC HEPATITIS

Chorieva Z.Yu., Adilbekova D.B.

Ташкентская медицинская академия

**Maqsad:** onada surunkali toksik gepatitning nasl buyragining postnatal morfogeneziga ta'sirini o'rganish. **Material va usullar:** eksperimentlar Wistar kalamushlarida o'tkazildi, ular 2 guruhga bo'lingan: 1-guruh (nazorat) - 17 ta buzilmagan hayvonlar, 2-guruh - 30 ta kalamushlar, ular surunkali toksik gepatit modelini yaratish uchun haftada bir marta berilgan. 6 hafta, geliotrin 0,5 mg / 100 g og'irlik darajasida boshqariladi. **Natijalar:** onada surunkali toksik gepatit nasl organizmiga salbiy ta'sir ko'rsatadi. Nasl buyrakning qon-tomir to'qimalari tuzilmalari rivojlanishining erta postnatal davrida yallig'lanish-reaktiv o'zgarishlarni keltirib chiqaradi. Keyinchalik, bu patomorfologik jarayonlar tug'ruqdan keyingi o'sish, naslning buyraklarining rivojlanishi va shakllanishi jarayonlarining kechikishi va kechikishiga olib keladi. **Xulosa:** kuzatilgan patomorfologik o'zgarishlar «ona-homila» funktsional tizimining mavjudligi shartlari, yangi tug'ilgan chaqaloqning holati, prenatal davrda sodir bo'lgan buzilishlar darajasi, ularning tabiati va rivojlanayotgan organizmning individual xususiyatlari bilan va paydo bo'lgan buzilishlarni qoplash qobiliyati bilan belgilanadi.

**Kalit so'zlar:** surunkali toksik gepatit, «ona-nasl», buyrak, qon-tomirlari, to'qimalar.

**Objective:** To study the effect of chronic toxic hepatitis in the mother on the postnatal morphogenesis of the kidney of the offspring. **Material and methods:** Experiments were performed on outbred Wistar rats, which were divided into 2 groups: group 1 (control) - 17 intact animals, group 2 - 30 rats, which, to create a model of chronic toxic hepatitis, were given weekly for 6 weeks, heliothrin was administered at the rate of 0.5 mg/100 g of weight. **Results:** Chronic toxic hepatitis in the mother has a negative effect on the organism of the offspring. In the early postnatal period of development of the vascular tissue structures of the offspring kidney causes inflammatory-reactive changes. Subsequently, these pathomorphological processes lead to a lag and delay in the processes of postnatal growth, development and formation of the kidneys of the offspring. **Conclusions:** The observed pathomorphological changes are determined by the conditions for the existence of the functional system "mother-fetus", the state of the newborn, the degree of disorders that occurred in the prenatal period, their nature and individual properties of the developing organism and its ability to compensate for emerging disorders.

**Key words:** chronic toxic hepatitis, "mother-offspring", kidney, blood vessels, tissues.

В современной медицине одной из актуальных проблем является снижение антенатальной и ранней детской заболеваемости и смертности. Эти показатели напрямую связаны с состоянием здоровья родителей, и в первую очередь, матери. Во многих случаях причин детской патологии, детской смертности и различных аномалий развития кроется в экстрагениальной патологии у женщины.

Чрезвычайно распространенной в настоящее время является патология гепатобилиарной системы [1,3,5,6,8,11]. Поэтому влияние различных заболеваний матери на потомство имеет не только медицинское, но и огромное социальное значение [2,4,7,14]. Несмотря на это влияние патологии печени матери на процессы развития, формирования и становления внутренних органов потомства до конца не изучено.

### Цель исследования

Изучение влияния хронического токсического гепатита у матери на постнатальный морфогенез почки потомства.

### Материал и методы

Все эксперименты проводились с соблюдением принципов гуманности, изложенных в дирек-

тивах Европейского сообщества (86/609/ЕЕС) и Хельсинкской декларации.

Эксперименты выполнены на белых беспородных крысах линии вистар, которые были разделены на 2 группы: 1-я группа (контрольная) – 17 интактных животных), 2-я группа – 30 крыс, которым для создания модели хронического токсического гепатита еженедельно в течение 6 недель вводили гелиотрин из расчета 0,5 мг/100 г массы.

Через 10 дней после последней инъекции к самкам обеих групп подсаживали самцов. Крысят, рожденных и вскормленных матерями с хроническим токсическим гепатитом, на 3-и, 7-е и 21-е и 30 сутки постнатального развития декапитировали и для гистологического исследования брали кусочки из почечной ткани. Материал подвергали общеморфологическим, морфометрическим и электронно-микроскопическим исследованиям.

### Результаты

На 3-7-е сутки постнатального развития у новорожденных крысят, рожденных и вскормленных матерями с хроническим токсическим гепатитом в сосудисто-тканевых структурах почки, наблюдалась

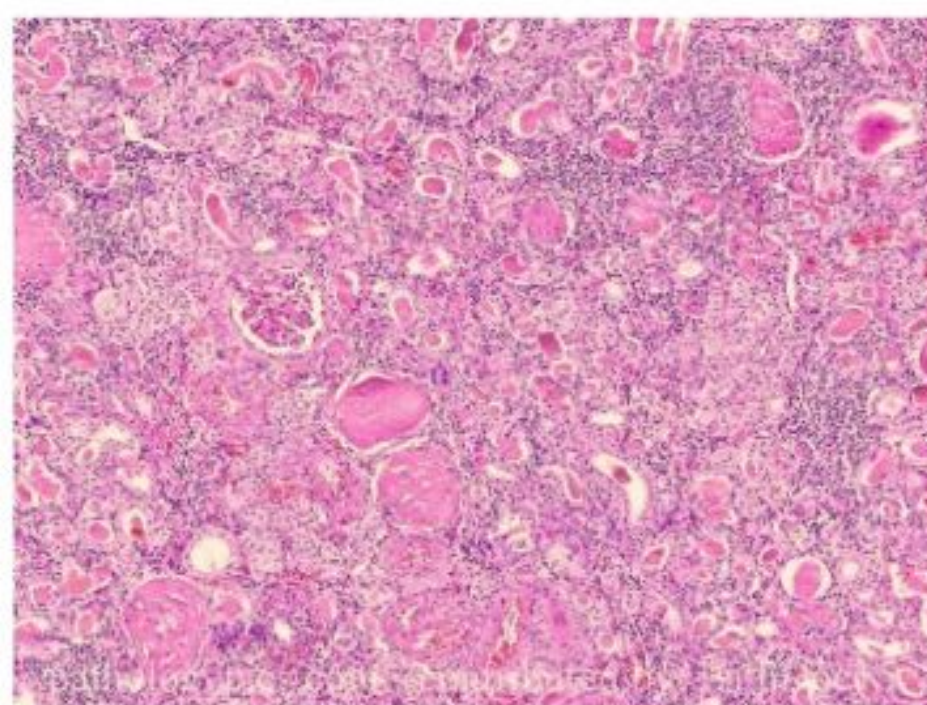
следующая картина: микроструктура почек характеризовались более низким уровнем морфологической дифференцировки. В отличие от животных контрольной группы выявлялись тубулоинтерстициальный нефрит, лимфоцитарная инфильтрация в почечной интерстиции и интерстициальный отек. Обнаруживается большое количество формирующихся нефронов, которые располагаются не в два, как у животных контрольной группы, а в три ряда. В связи с этим ширина нефрогенного слоя больше, чем у животных контрольной группы. Большинство почечных телец находятся на более низкой стадии развития. Наружный листок капсул нефронов состоит из низкопризматического, а не из плоского эпителия, как у животных контрольной группы. Местами встречаются скопления призматических клеток без четкого разделения на клубочки и капсулы. Сформированных клубочков в поле зрения выявляется меньше, чем у животных контрольной группы. Такая картина сочетается с расширением и полнокровием находящихся здесь капиллярных петель.

Другие отделы нефрона также характеризуется меньшей степенью зрелостью. Менее выраженной зрелостью отличаются и другие отделы нефронов. В проксимальных извитых канальцах, выстланных более высоким, чем в контроле, эпителием, щеточные каемки отсутствуют. В мозговом веществе имеются значительные прослойки соединительной ткани и небольшое количество собирательных канальцев.

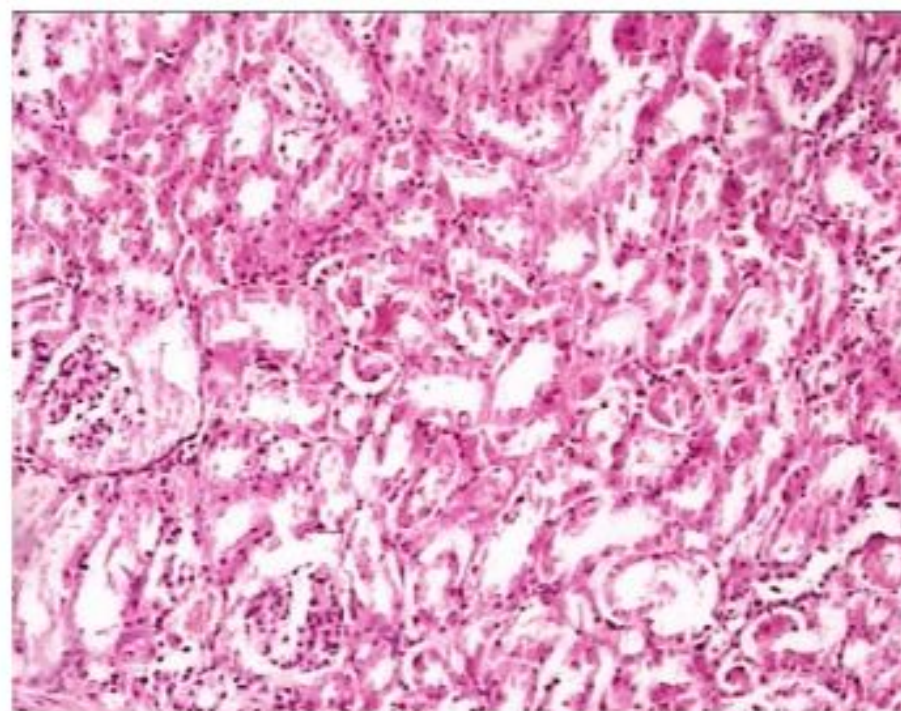
Исследование гистоморфологического состояния почек крысят на 14-е сутки постнатальной жизни показало, что морфофункциональное становление почек замедляется. Так, встречаются еще отдельные формирующиеся нефроны, в то же время как у контрольных крысят подобные морфологические образования в эти сроки уже отсутствуют. На фоне такой морфологической незрелости отмечаются умеренные дистрофические изменения. Некоторые почечные канальцы расширены и заполнены слущенными эпителиальными клетками. В других отделах нефрона встречаются гидрорические перерождение цитоплазмы и пикноз ядер. На препаратах, окрашенных гематоксилином и эозином, обнаруживаются изменения гемодинамики в виде застойных явлений, которые проявляются резким расширением междольковых артериол и капилляров, агрегацией содержащихся в них эритроцитов. В интерстиции коркового и мозгового слоев обнаружены очаговые инфильтраты, представленные лимфоцитами и макрофагами (рис. 1).

На 30-е сутки постнатальной жизни структура почечной ткани и её цитометрические показатели практически приближались к показателям контрольных животных. К этому же сроку у некоторых животных исчезали и дистрофические изменения.

Отставание в развитии и описанные ранее дистрофические изменения постепенно нивелировались. Однако у 14% животных инволюция таких отклонений протекала замедленно, у некоторых животных этого возраста наблюдались усиление дистрофических изменений в эпителии нефрона.



*Рис. 1. Почка крысы на 14-е сут постнатальной жизни. Застойные явления внутриорганных сосудах, в интерстиции коркового и мозгового слоев очаговые инфильтраты мононуклеарами. Окраска ГЭ. Ув. 10x10.*



*Рис. 2. Почка детеныша крысы на 30-е сутки постнатальной жизни. Выявляются дистрофические изменения в интерстициальной ткани коркового и мозгового слоя. Окраска ГЭ. Ув. 10x20.*

У 14% потомства на 14-21-е сутки постнатальной жизни возникла жировая дистрофия почек. У 10% животных по мере роста и развития эти отклонения приобретали выраженную форму, достигая максимума к 3-месячному возрасту (рис. 2).

#### **Обсуждение**

Таким образом, патология печени матери приводят к изменению морфофункционального состояния такого важного органа как почка у новорожденного и развивающегося потомства. Большинство животных, матери которых имели патологию печени во время беременности, в постнатальном периоде жизни компенсировали нарушения в организме, возникшие внутриутробно [9,12,13,16]. Однако у 15-20% потомства вышеперечисленные патоморфологические изменения в сосудисто-тканевых структурах почки носили стойкий характер, что имеет очень большое практическое значение. В механизме возникновения вторичных поражений почек потомства, матери которых имели хроническую патологию печени, имеется нарушение дезинтоксикацион-

ной функции материнской печени [10,15]. Понятно, что при этом возможно накопление в тканях веществ, которые могут оказывать цитотоксическое действие на сосудисто-тканевые структуры внутренних органов. Повреждающее воздействие на сосудисто-тканевые структуры почки может оказывать большое количество продуктов извращенного метаболизма в крови матери во внутриутробном периоде развития плода. Имеют место также определенные иммунопатологические сдвиги в организме матери и плода во внутриутробном периоде, т.к. белковые компоненты распадающихся клеток вызывают аутоаллергическую реакцию.

Таким образом, наблюдаемые патоморфологические изменения определяется условиями существования функциональной системы «мать-плод», состоянием новорожденного, степенью нарушений, которые возникли во внутриутробном периоде, их характером и, наконец, индивидуальными свойствами развивающегося организма и его способностью к компенсации возникающих нарушений.

#### Литература

1. Азизова Ф.Х., Тухтаев Н.К., Отажонова А.Н. и др. Раннее постнатальное становление периферических органов иммунной системы потомства в условиях хронической интоксикации через организм матери // Пробл. биол. и мед. – 2013. – №3 (74). – С. 8.
2. Альдекеева А.С., Корнева Н.А., Руденко Е.Д., Клюева Н.З. Экспрессия МРНК Nip-22 в почках крыс со спонтанной гипертензией (линия SHR) и нормотензивных крыс (линия WKY) в раннем постнатальном онтогенезе в условиях нормального поступления экзогенного кальция и его дефицита // Артериальная гипертензия. – 2014. – Т. 20, №5. – С. 401-405.
3. Брюхин Г.В., Сизоненко М.Л. Роль экспериментального поражения печени матери в развитии физиологической незрелости потомства // Бюл. exper. биол. и мед. – 2012. – Т. 154, №11. – С. 544-546.
4. Бычковских В.А., Бондаревский И.Я., Астахова Л.В. Сравнительная морфология очагов лазерного воздействия в паренхиматозных органах (печень, почка, селезенка) // Бюл. exper. биол. и мед. – 2012. – Т. 153, №5. – С. 739-741.
5. Виноградова М.С., Боярская А.Р., Прокопьева Е.А. Особенности пре- и постнатального развития почек у вазопрессин-дефицитных крыс линии браттлборо // Морфология. – 2013. – Т. 143, №1. – С. 053-058.
6. Гонохова М.Н. Морфологические изменения в почках потомства крыс при хронической интоксикации родителей солями тяжелых металлов // Вестн. Красноярского гос. аграрного ун-та. – 2017. – №5. – С. 142-148.
7. Доржу У.В., Шошенко К.А., Беличенко В.М., Айзман Р.И. Онтогенетические изменения структурных показателей почек крыс // Фундамент. иссл. – 2014. – №12 (6). – С. 1201-1206.
8. Копыльчук Г.П., Волощук О.Н., Бучковская И.М., Давыденко И.С. Морфологическая характеристика почек крыс в условиях ацетаминофен-индуцированной нефротоксичности на фоне алиментарной депривации протеина // Морфология. – 2015. – Т. 9, №3. – С. 28-30.
9. Мотин Ю.Г., Лепилов А.В., Ларионов П.М. Морфологические изменения почки при экспериментальном оксалатном нефролитиазе // Арх. пат. – 2017. – Т. 79, №2. – С. 41-47.
10. Сальникова М.М., Саитов В.Р., Колганова Е.А. и др. Ультраструктура почек крыс при комбинированном воз-

действии ацетата свинца, ионизирующей радиации и применении лечебно-профилактических средств // Вестн. Алтайского гос. аграрного ун-та. – 2018. – №6 (164). – С. 127-133.

11. Сизоненко М.Л., Брюхин Г.В. Характеристика провоспалительных цитокинов в сыворотке крови потомства самок крыс с экспериментальным поражением печени в период новорожденности // Роль патологии печени матери в нарушении развития, реактивности и резистентности потомства в условиях клиники и эксперимента. – Челябинск, ООО «Абрис-Принт», 2014. – С. 79-84.

12. Тулеметов С.К., Шералиев К.С., Исаева Н.З. и др. Морфологическая характеристика почек крысят, в раннем постнатальном онтогенезе рожденных от матерей с хроническим токсическим воздействием // Новый день в медицине. – 2013. – №1 (1). – С. 78-80.

13. Тухтаев К.Р., Зокирова Н.Б., Тухтаев Н.К. и др. Постнатальное становление органов и систем потомства в условиях хронической интоксикации через организм матери // Пробл. биол. и мед. – 2013. – №3 (74). – С. 93.

14. Albertoni Borghese M.F., Ortiz M.C., Balonga S. et al. The Role of Endothelin System in Renal Structure and Function during the Postnatal Development of the Rat Kidney // PLoS One. – 2016. – Vol. 12, №2. – P. e0148866.

15. Almansour M., Jarrar Q.B., Battah A., Jarrar B. Morphometric alterations induced by the toxicity of variable sizes of silver nanoparticles // Int. J. Morphol. – 2015. – Vol. 33, №2. – P. 544-552.

16. Bedir R., Tumkaya L., Mercantepe T., Yilmaz A. Pathological Findings Observed in the Kidneys of Postnatal Male Rats Exposed to the 2100 MHz Electromagnetic Field // Arch. Med. Res. – 2018. – Vol. 49, №7. – P. 432-440.

#### ОЦЕНКА МОРФОЛОГИЧЕСКОГО СОСТОЯНИЯ ПОЧЕК ПОТОМСТВА, РОЖДЕННОГО ОТ МАТЕРЕЙ С ХРОНИЧЕСКИМ ТОКСИЧЕСКИМ ГЕПАТИТОМ

Чориева З.Ю., Адилбекова Д.Б.

*Цель: изучение влияния хронического токсического гепатита у матери на постнатальный морфогенез почки потомства. Материал и методы: эксперименты выполнены на белых беспородных крысах линии вистар, которые были разделены на 2 группы: 1-я группа (контрольная) – 17 интактных животных, 2-я группа – 30 крыс, которым для создания модели хронического токсического гепатита еженедельно в течение 6 недель вводили гелиотрин из расчета 0,5 мг/100 г массы. Результаты: хронический токсический гепатит у матери оказывает отрицательное воздействие на организм потомства. В ранний постнатальный период развития сосудисто-тканевых структурах почки потомства вызывает воспалительно-реактивные изменения. В последующем эти патоморфологические процессы приводят к отставанию и задержке процессов постнатального роста, развитие и формирование почек потомства. Выводы: наблюдаемые патоморфологические изменения определяется условиями существования функциональной системы «мать-плод», состоянием новорожденного, степенью нарушений, которые возникли во внутриутробном периоде, их характером и индивидуальными свойствами развивающегося организма и его способностью к компенсации возникающих нарушений.*

**Ключевые слова:** хронический токсический гепатит, «мать-потомство», почка, сосуды, ткани.