

Хирургическое лечение опухолей парафарингеального пространства: отчет о 9 случаях¹О.Б. Абдурахманов, ²Д.А. Нишанов, ³Ш.Н. Хатамов,³М.С. Худаёров, ²А.А. Мадалиев, ⁴У.А. Соатов .

¹“Happy life medical clinic”, ²Республиканский специализированный научно-практический медицинский центр онкологии и радиологии., ³Бухарский медицинский институт., ³Ташкентская медицинская академия., ⁴Термезский филиал Ташкентской медицинской академии МЗ РУз., Ташкент Узбекистан.

Аннотация. Настоящее исследование было направлено на разработку стратегии хирургии опухолей парафарингеального пространства (ПФП) на основе предоперационных симптомов, клинических признаков, визуализации и гистологического исследования. Проведено ретроспективное когортное исследование 9 взрослых пациентов, оперированных по поводу первичных опухолей ПФП в 2020-2022 гг. Были получены и анализированы следующие данные: Из 9 пациентов, перенесших операцию по удалению опухоли ПФП, у 3 были нейрогенные опухоли, у 5 - опухоли слюнных желез и у 1 - липома. Наиболее частым симптомом было наличие образования на шее. Предоперационная компьютерная томография и магнитно-резонансная томография были выполнены для оценки размера и локализации опухолей. Большинство опухолей слюнных желез локализовались в предшиловидном (prestyloid space) пространстве, тогда как все случаи нейрогенных опухолей были постшиловидными (poststyloid space). В общей сложности у 3 из 9 пациентов (33,38%) проводилась предоперационная тонкоигольная аспирационная цитология (FNAC). FNAC способствовала дооперационной диагностике в 1 из этих случаев (33,3%). При опухолях околоушной железы предшиловидного пространства частым послеоперационным осложнением был временный парез ветви лицевого нерва. При нейрогенных опухолях частым осложнением был послеоперационный паралич нерва опухолевого происхождения. Стратегия хирургии ПФП, от предоперационной диагностики до оперативного метода, остается спорной. Данные на основе пред- и послеоперационных симптомов, визуализации и гистологического диагноза, а также выбор хирургического метода в зависимости от нейрогенного или слюнного происхождения опухоли в настоящем исследовании свидетельствовали о необходимости улучшения метода обследования, тщательного выбора метода доступа и более точного проведения операций которые приводят к полному удалению опухоли, а также может снизить вероятность осложнений.

Ключевые слова: парафарингеальная опухоль, предоперационные симптомы, гистологический тип опухоли, хирургическая тактика и осложнения.

Введение. Парафарингеальное пространство (ПФП) расположено в надподъязычной области шеи между подъязычной костью и основанием черепа, рядом с глоткой. Он делится на прешиловидный и постшиловидный отделы, разделенные мышцей (m. tensor veli palatini) и шиловидным отростком.

Опухоли ПФП встречаются редко и составляют около 0,5% опухолей головы и шеи (3). Из этих опухолей около 80% являются доброкачественными (4). Наиболее частой опухолью ПФП является новообразование слюнной железы, за которым следует нейрогенная опухоль (5-8). Новообразования слюнной железы ПФП, особенно плеоморфные аденомы, являются наиболее частыми поражениями и локализациями предшилоидного пространства, тогда как параганглиомы и шванномы наиболее распространены в постшилоидном пространстве (5). Злокачественные новообразования ПФП также наиболее распространены при опухолях, возникающих в слюнных железах (9). Предоперационная диагностика опухоли ПФП помогает определить хирургический план. Компьютерная томография (КТ) и магнитно-резонансная томография (МРТ) имеют решающее значение для оценки опухолей ПФП. МРТ особенно полезна для определения локализации опухоли и определения происхождения опухоли. Отнесение опухоли к прешилоидному или постшилоидному отделу в зависимости от ее локализации обеспечивает определить потенциальный диагноз (1,10-12). При подозрении на параганглиому, при котором опухоль располагается вокруг бифуркации сонной артерии, рекомендуется ангиография или КТ-ангиография (6,7,10). Хирургия является основой лечения опухолей ПФП и операция выполняется на основе информации, полученной с помощью этих диагностических методов. Сложная структура, состоящая из крупных кровеносных сосудов, черепно-мозговых нервов (ЧН), нескольких разнонаправленных мышц, а также костей челюсти и черепа, делает ПФП узким и труднодоступным (10,13,14). Существуют несколько хирургических подходов, которые можно использовать для резекции опухолей ПФП. Они преимущественно подразделяются на четыре группы: трансцервикальный, транспаротидный, трансоральный и трансмандибулярный доступы. Эти или комбинированные подходы применяются при хирургии

опухолей ПФП в зависимости от характеристик опухоли (2, 10, 12, 15). В настоящем исследовании сообщается о диагнозе, хирургическом подходе и осложнениях, связанных с хирургическим лечением опухоли ПФП в нашем опыте, и обсуждаются предыдущие исследования, чтобы помочь улучшить исход этого заболевания.

Материалы и методы. В настоящее ретроспективное исследование были включены 9 пациентов, перенесших операцию по поводу первичной опухоли ПФП в период в 2020-2022 гг. Перед включением в исследование у пациентов было получено информированное согласие. По гистологическому типу было 3 случая опухолей нейrogenного происхождения, 5 опухолей слюнных желез и 1 случай опухоль жировой ткани. Были оценены следующие данные: предоперационные симптомы, гистологический тип, оперативный доступ и осложнения. Пациентов оценивали после лабораторного обследования. Для подтверждения локализации и размера опухоли в качестве предоперационного диагноза использовались контрастные КТ и МРТ. В частности, оценивались следующие аспекты: форма, границы и край опухоли, связь локализации опухоли с крупными сосудами, окружающей тканью и глубокой долей околоушной слюнной железы (ГДОСЖ) (глочный отросток), а также пре- или постшиловидная локализация опухоли. Предоперационная визуализация (МРТ и КТ) также использовалась для оценки происхождения опухоли, степени злокачественности и васкуляризации опухоли. Для изучения гистологии опухоли в половине случаев выполняли тонкоигольную аспирационную цитологию (FNAC). Тонкоигольная аспирационная биопсия (ТАБ) или инцизионная биопсия требовались в некоторых случаях, когда гистологические результаты были неясными или существовало подозрение на злокачественное новообразование. В случае злокачественного новообразования выполнялось дополнительное визуализирующее исследование для информирования о выборе плана лечения. В тех случаях, когда опухоли демонстрировали возможность параганглиомы, выполняли ангиографию или КТ-ангиографию для оценки сосудистой сети, связанной с сонной артерией. Всем больным, включенным в исследование, проведено оперативное лечение.

План хирургического доступа выбирался в соответствии с локализацией опухоли, гистологическими данными, отношением к анатомическим структурам и подозрением на злокачественность. В течение периода наблюдения клинический осмотр проводился каждый месяц после хирургической операции, а МРТ головы и шеи выполнялась с ежегодными интервалами в течение 2 лет. Пациентам с агрессивным течением каждые 6 месяцев в течение первого года выполняли КТ или МРТ головы и шеи, а также КТ или МРТ головы, шеи, легких

и брюшной полости ежегодно. Если у пациентов проявлялись аномальные симптомы (например, образование на шее или паралич нижнего черепного нерва) во время последующего наблюдения, в случае рецидива проводилось дополнительное обследование.

Предоперационные симптомы. В исследование были включены 6 мужчины и 3 женщины. Средний возраст на момент операции составил 40,7 года (диапазон от 30 до 52 года), а средняя продолжительность наблюдения составила 24 мес. (диапазон от 1,6 до 28 мес.). По результатам патологоанатомического исследования 3 случая классифицировались как нейrogenная опухоль (33,3%), 5 случаев как опухоль слюнных желез (55,7%) и 1 случай как липома (9%). Наиболее частыми симптомами нейrogenных опухолей были боль в глотке (37,5%), кашель (12,5%), охриплость (12,5%) и образование на шее (12,5%; таблица ПА). Наиболее частыми симптомами опухолей слюнных желез были неприятное ощущение в глотке (30,8%) и наличие массы на шее (15,4%; таблица ПВ).

Лучевая диагностика. Предоперационная КТ или МРТ использовалась для оценки местоположения каждой опухоли. В 2 случаях опухоль слюнных желез располагались в предшиловидном пространстве, в 1 случай — в пре- и постшиловидном пространстве, в 2 случая, опухоль околоушной железы, было трудно судить, так как она локализовалась между престилоидным и постшиловидным пространствами. Все 3 случая шванномы были в постшиловидном пространстве. В 1 случай липома располагалась в постшиловидном пространстве (таблица I). Размер каждой опухоли измеряли с помощью КТ или МРТ. Для нейrogenных опухолей наиболее частый диапазон размеров опухоли составлял 30–50 мм, а наиболее частый диапазон размеров опухолей слюнных желез — 40–50 мм.

Гистологическое исследование. В общей сложности у 3 из 9 пациентов (33,38%) проводилась предоперационная тонкоигольная аспирация (FNAC). FNAC способствовала дооперационной диагностике в 1 из этих случаев (33,3%).

Хирургический метод. Резекцию опухоли выполняли во всех случаях. Для всех больных с доброкачественной опухолью был выбран трансцервикальный, транспаротидный или комбинированный доступ. У больных с местнораспространенной опухолью для резекции тканей, окружающих опухоль, использовали нижнечелюстной поворотный доступ. Затем опухоль вскрывали через пространство между поднижнечелюстной железой и околоушной железой. В каждом случае разрезали двубрюшную (заднее брюшко) и шилоподъязычную мышцы. Для улучшения видимости

области, окружающей опухоль, использовали микроскоп. При нейрогенных опухолях использовали трансцервикальный доступ. В случаях шванномы проводили энуклеацию опухоли для сохранения функции нерва, а также выполняли резекцию опухоли единым блоком. При опухолях слюнной железы в зависимости от локализации опухоли выбирали трансцервикальный или транспаротидный доступ. Операцию выполняли с резекцией опухоли единым блоком, избегая растекания опухоли.

Таблица I. Характеристика больных по локализацию опухоли.

А. Характеристика пациентов с нейрогенными опухолями, n=3					
Возраст	Пол	Тип опухоли	Локализация опухоли	Конечательный гистологический Диагноз	Вовлеченный нерв
30	М	cal	ststyloid	Шваннома	n. pharyngeus
40	Ж	cal	ststyloid	Шваннома	Sympathetic nerve
51	М	cal	ststyloid	Шваннома	n. pharyngeus
Характеристика больных с опухолями слюнных желез, n=1					
30	М	cal	restyloid	плеоморф аденома	
33	Ж	cal	restyloid	плеоморф аденома	
48	М	id-cal	ststyloid	плеоморф аденома	
52	Ж	id-cal	pre-ststyloid	плеоморф аденома	
36	М	id-cal	pre-ststyloid	плеоморф аденома	
Характеристика больных с опухолями жировой ткани, n=1					
47	М	bral	t-styloid	липома	

Послеоперационные осложнения. Основные осложнения после хирургического вмешательства приведены в Таблице III. При опухоли околоушной слюнной железы предшиловидного пространства осложнением был неполный временный парез лицевого нерва который наблюдался в 3 случаях (60%). Наиболее частая локализация паралича лицевого нерва была под губой (3 случая). Тотальный парез лицевого нерва возник у 1 пациента, от которого выздоровел через 4 месяца, хотя у этого пациента была доброкачественная опухоль. Синдром Фрея не наблюдался ни в одном случае. First bite syndrome - синдром первого укуса

(СПУ,) возник в 1 случае (9%) и постепенно исчез в течение 1 года. В случае нейрогенных опухолей опухоль резецировали с интракапсулярной энуклеацией, чтобы сохранить исходный нерв. Всего у 2 пациента с нейрогенными опухолями после операции развился временный частичный паралич. Функция нерва восстановилась через 6-13 мес у всех пациентов.

У пациента с диагнозом шваннома, был отмечен проходящий паралич XII нерва, который восстановился через 3 месяца. Рецидив опухоли не наблюдался в течение 24 месяцев. Паралич маргинальной ветви лицевого нерва (ПМВЛН) также был обнаружен в одном случае, когда была проведена операция на нижнем щечном лоскуте. Ни у одного пациента не была проблема с лоскутом после операции.

Таблица II. Частота предоперационных симптомов при опухолях парафарингеального пространства.

Предоперационные симптомы нейрогенных опухолей, n=3	
Симптомы n (%)	
Образование шеи	37,5%
Кашель	12,5%
Охриплость	12,5%
Наличие инородного тела в горле	6,3%
Парез/паралич языка	6,3%
Ночное апноэ	6,3%
Нет симптомов	6,3%
В. Предоперационные симптомы опухолей слюнных желез, n=4	
Симптомы n (%)	
Образование шеи	30,8
Наличие инородного тела в горле	30,8
Боль в горле	7,7
Образование в горле	7,7
Боль в задней части шеи	7,7
Нет симптомов	

Таблица III. Частота послеоперационных осложнений при опухолях слюнных желез.

Симптомы	n (%)
First bite syndrome (синдром первого укуса)	1 (25%)
Паралич нижней губы	1 (25%)
Взрывной тотальный паралич лицевого нерва	1 (25%)

шение чувствительности шеи	1 (25%)
Боль в горле	1 (25%)

Обсуждение: Опухоли ПФП в шейной области располагаются глубоко, что создает трудности в диагностике и хирургическом лечении. Цель настоящего исследования состояла в том, чтобы оценить процесс и характеристики лечения опухолей ПФП от постановки диагноза до хирургического лечения и после него. Согласно предыдущим исследованиям, 70-90% опухолей ПФП являются доброкачественными (6,7,9-11,14,16,17). По данным нашего исследования во всех случаях опухоли были доброкачественными.

В предыдущих исследованиях сообщалось, что наиболее распространенным морфологическим типом является плеоморфная аденома, происходящая из глубокой доли слюнной железы (4, 16), тогда как Carrau и коллеги (6) сообщили, что 57% новообразований ПФП были нейрогенными опухолями. В настоящем исследовании более 30% случаев были шванномами. Наиболее частыми нервами происхождения шванном были симпатический и блуждающий нервы. Liu и коллеги (18) подтвердили это наблюдение, сообщив, что шванномы головы и шеи часто происходят из симпатического и блуждающего нерва (18). Однако ни одно из предыдущих исследований не описывало нервы происхождения шванном ПФП. Исследование Tryggvason et al (19) показало, что шванномы возникают в нервах с сенсорным компонентом и связаны с сенсорными ганглиями. Кроме того, сообщалось, что большинство шванном симпатической цепи связаны с верхним шейным ганглием (19). Таким образом, логично, что эти нервы являются общим источником для шванном ПФП. Наиболее частым симптомом в когорте настоящего исследования была опухоль шеи, за которой следовала опухоль глотки; это сопоставимо с другими исследованиями (6,15). Также сообщалось, что дисфагия и боль являются частыми симптомами (6,10,15). В настоящем исследовании дисфагия у пациентов не была. В общей сложности у 2 пациентов с нейрогенными опухолями в настоящем исследовании до операции наблюдался невралгический дефицит. Масса опухоли привела к дефициту, вызванному повреждением исходного нерва (XII) у 1 пациента, а в остальных случаях симптомы были обусловлены повреждением соседнего нерва (X) опухолью XII нерва. В частности, блуждающий нерв контактирует с подъязычным нервом. В предыдущем исследовании сообщалось, что при злокачественных опухолях наиболее частыми симптомами являются быстрорастущее образование на

шее, боль, тризм, оталгия и дефицит черепных нервов (2). Злокачественная опухоль в настоящем исследовании не выявлена.

Предоперационный визуализирующий анализ ПФП проводится с целью предоставления следующей информации: I) размер опухоли; II) локализация опухоли (до или после стилоида, по отношению к околоушной железе) и III) есть ли распространение опухоли на соседние области и основные сосуды. МРТ часто может предоставить эту информацию для мягких тканей. В предыдущем исследовании сообщалось о превосходстве МРТ над КТ, поскольку оно позволяет лучше различать типы мягких тканей (20). Усовершенствованная КТ полезна для анализа локализации опухоли и предоперационного определения метода хирургического доступа (10). Трехмерная КТ-ангиография показана, когда есть подозрение, что опухоль является опухолью тела сонной артерии по месту ее расположения, чтобы оценить ее васкуляризацию и подтвердить диагноз (21). Также необходимо различать доброкачественные и злокачественные опухоли до операции.

В предыдущем исследовании паралич ЧН и боль были идентифицированы как симптомы, которые, вероятно, связаны со злокачественным новообразованием (2). Однако в настоящем исследовании только у одного пациента со шванномами ПФП до операции наблюдался паралич ЧН; следовательно, паралич ЧН не является специфическим симптомом злокачественных опухолей ПФП. В предыдущих исследованиях указывалось, что рентгенологическими признаками злокачественного новообразования являются неравномерные края опухоли, распространение в окружающие ткани и жировые отложения по данным КТ или МРТ, а также признаки увеличения некротизированных лимфатических узлов в заглоточной и шейной области (2,8,10). Желательна рекомендуется гистологическая оценка, особенно при подозрении на злокачественность. Выполнение инцизионной биопсии сопряжено с риском диссеминации опухоли; однако его рекомендуют при подозрении на злокачественное новообразование (6). ПФП является необычной зоной для FNAB и связан с определенными недостатками, включая сложность доступа (2). FNAC опухолей ПФП проводится при поражении престилоидного ПФП и может позволить дифференцировать злокачественные новообразования слюнных желез. Игольчатая биопсия постстилоидного ПФП связана с риском сосудистых осложнений (22), и ее использование также ограничено в случаях диагностики геморрагических образцов при парагангиомах и гипоцеллюлярных образцов при шванномах (23, 24).

АЛГОРИТМ

Предоперационное обследование опухолей ПФП

Preoperative examination for PPS tumor surgery

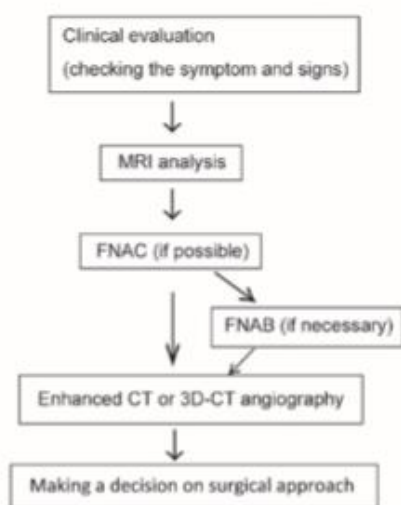


Figure 1. Flowchart depicting the preoperative examination of PPS tumors.

Рисунок 1. Алгоритм, изображающая предоперационное обследование опухолей ПФП.

Схема полного предоперационного обследования представлена на рис. 1.

Ряд авторов описывали показания к трансцервикальному, трансоральному, транспаротидно-трансцервикальному или трансмандибулярному доступу к операции. Трансцервикальный доступ наиболее часто используется для доступа к опухолям ПФП (6, 7, 15) и был выполнен в настоящем исследовании для всех нейрогенных опухолей и 61,5% опухолей слюнных желез (таблица 1). Такой подход обеспечивает прямой доступ к ПФП. Кожу разрезают снизу поднижнечелюстной железы до уровня околоушной железы. В более глубоком слое можно воздействовать на двубрюшную, шилоподъязычную и шило-нижнечелюстную связки (10). Если вертикальное распространение опухоли вызывает подозрение на внутричерепное распространение, может быть сложно использовать трансцервикальный доступ для отделения опухоли от окружающих тканей, особенно когда она находится вблизи основания черепа (2). В случае злокачественных опухолей могут возникнуть трудности с получением четких краев из-за ограниченной видимости этого доступа (15). Транспаротидно-трансцервикальный подход подходит для пресилоидных опухолей, возникающих в глубокой доле паротидной слюнной железы, которые распространяются на ПФП, что требует идентификации и сохранения каждой ветви лицевых нервов (10). Трансоральный подход представляет собой прямой путь к опухолям через ротоглотку, но не

обеспечивает контроля над крупными кровеносными сосудами (6). Этот подход может быть полезен при небольших доброкачественных аваскулярных опухолях, которые располагаются в ротоглотке и не распространяются на шиловидный отросток (14, 19, 25, 26). Однако другие авторы сообщают, что этот доступ к опухоли ПФП был связан с частотой рецидивов 25% в течение 5 лет (27). Кроме того, ряд авторов избегают использования этого доступа из-за риска повреждения кровеносных сосудов и возможности неполной экстирпации опухоли (6,7,10). Трансоральный доступ был выполнен в данном исследовании только 1 случай с липомой. Роботизированная трансоральная хирургия опухоли ПФП была рассмотрена ранее, и авторы определили, что риск нарушения капсулы плеоморфной аденомы был наиболее серьезным при разрыве капсулы и диссеминация опухоли (28). По нашему мнению, это создало бы неприемлемый риск для прогноза; локализация опухоли, размер и подозрение на злокачественность должны быть тщательно рассмотрены до применения данного доступа. Показаниями к трансмандибулярному доступу в хирургии ПФП были злокачественные новообразования. Этот подход также показан при крупных рецидивирующих новообразованиях, крупных доброкачественных новообразованиях и высокоvascularных новообразованиях, при которых требуется улучшенный сосудистый контроль (9,29). Этот подход позволяет безопасно удалять очаги распространяющиеся в основание черепа и требующие дальнейшего расширения раны (7). Использование доступа к подвисочной ямке, в том числе орбито-скуловой доступ к средней ямке, ограничено при опухолях ПФП окружающими височную, латеральную часть основания черепа и подвисочную ямку. Этот доступ используется в случаях шванномы тройничного нерва (30). Трахеостомия обычно не требуется при хирургическом лечении доброкачественной опухоли ПФП. Если дефект после резекции опухоли требует реконструкции кожно-мышечным лоскутом, который может вызвать сужение верхних дыхательных путей, в конце операции выполняется трахеостомия, как сообщалось ранее (10). Конкретные случаи, когда трахеостомия была показана в предыдущем исследовании, включали случаи опухолей >10 см или инфаркта головного мозга (2). В предыдущих исследованиях наиболее частым осложнением хирургии опухоли ПФП был паралич FNMB (маргинальный нерв лицевого нерва) (10,15). В эти исследования были включены преимущественно пациенты с плеоморфной аденомой ПФП. В когорте настоящего исследования паралич FNMB обычно возникал после операции по удалению опухолей слюнного происхождения, поскольку операция проводилась близко к нижней челюсти. Вторым наиболее частым осложнением в этих предыдущих

исследованиях была презентация FBS (СПУ - синдром первого укуса). FBS (СПУ) также наблюдался в настоящем исследовании после пресилоидной опухоли.

Операция. О синдроме Фрея сообщалось только при опухоли в глоточном отростке (глубокая доля – deep lobe), оперированных трансцервикально-транспаротидным доступом, но причина не была описана в этих предыдущих сообщениях. Наиболее серьезным осложнением резекции опухоли ПФП является паралич ЧН (ЧН VII, IX, X, XI и XII) (31). Первоначальный нерв опухоли, как правило, повреждается после резекции нейрогенных опухолей, включая шванномы и параганглиомы. Паралич CN X является наиболее распространенной формой (32) и может быть тяжелым после операции ПФП. Предыдущее исследование (4) показало, что нейрогенные опухоли, особенно параганглиомы блуждающего нерва, особенно подвержены риску развития послеоперационных осложнений. Синдром Горнера также может проявляться в послеоперационном периоде в случаях симпатических шванном ПФП (4). Энуклеация опухоли шванном ПФП может позволить сохранить функцию исходных нервов. Картирование (mapping) нервных волокон с помощью электромиографической (ЭМГ) системы может помочь определить линию разреза на капсуле опухоли (33,34). В настоящем исследовании система ЭМГ использовалась при подозрении на нейрогенную опухоль, особенно шванному, чтобы максимально уменьшить повреждение нервных волокон во время энуклеации опухоли. Когда виден нервный пучок, опухоль следует надрезать в том месте, где она отделена от нервного волокна.

Когда нервный пучок не виден, опухоль следует надрезать в месте ее набухания (33, 34). Система ЭМГ особенно полезна для картирования нервных волокон двигательных нервов.

Вывод. Стратегия, используемая во время операции PPS, должна зависеть от статуса опухоли. В настоящем исследовании это было определено с помощью информации, полученной посредством клинической оценки, анализа изображений и гистологического анализа. Наиболее распространенными гистологическими типами были шваннома или плеоморфная аденома. В случаях шванномы опухоль следует энуклеировать, чтобы сохранить функцию нижних ЧН. При резекции плеоморфных аденом следует избегать распространения опухоли, чтобы предотвратить рецидив. Основными целями резекции опухоли ПФС являются полное удаление опухоли и снижение количества послеоперационных осложнений. Это может быть достигнуто за счет совершенствования методов

обследования, тщательного выбора хирургического доступа и правильного управления во время операции.

Литературы

1. Curtin HD: Separation of the masticator space from the parapharyngeal space. *Radiology* 163: 195-204, 1987.
2. Basaran B, Polat B, Unsaler S, Ulsan M, Aslan I and Hafiz G: Parapharyngeal space tumours: The efficiency of a transcervical approach without mandibulotomy through review of 44 cases. *Acta Otorhinolaryngol Ital* 34: 310-316, 2014.
3. Stell PM, Mansfield AO and Stoney PJ: Surgical approaches to tumors of the parapharyngeal space. *Am J Otolaryngol* 6: 92-97, 1985.
4. Cohen SM, Burkey BB and Netterville JL: Surgical management of parapharyngeal space masses. *Head Neck* 27: 669-675, 2005.
5. Batsakis JG and Sneige N: Parapharyngeal and retropharyngeal space diseases. *Ann Otol Rhinol Laryngol* 98: 320-321, 1989.
6. Carrau RL, Myers EN and Johnson JT: Management of tumors arising in the parapharyngeal space. *Laryngoscope* 100: 583-589, 1990.
7. Khafif A, Segev Y, Kaplan DM, Gil Z and Fliss DM: Surgical management of parapharyngeal space tumors: A 10-year review. *Otolaryngol Head Neck Surg.* 132: 401-406, 2005.
8. Work WP and Hybels RL: A study of tumors of the parapharyngeal space. *Laryngoscope.* 84: 1748-1755, 1974.
9. Shahab R, Heliwell T and Jones AS: How we do it: A series of 114 primary pharyngeal space neoplasms. *Clin Otolaryngol* 30: 364-367, 2005.
10. Dimitrijevic MV, Jesic SD, Mikic AA, Arsovic NA and Tomanovic NR: Parapharyngeal space tumors: 61 case reviews. *Int J Oral Maxillofac Surg* 39: 983-989, 2010.
11. Allison RS, Van der Waal I and Snow GB: Parapharyngeal tumours: A review of 23 cases. *Clin Otolaryngol Allied Sci* 14: 199-203, 1989.
12. Kuet ML, Kasbekar AV, Masterson L and Jani P: Management of tumors arising from the parapharyngeal space: A systematic review of 1,293

cases reported over 25 years. *Laryngoscope* 125: 1372-1381, 2015.

13. Horowitz G, Ben-Ari O, Wasserzug O, Weizman N, Yehuda M and Fliss DM: The transcervical approach for parapharyngeal space pleomorphic adenomas: Indications and technique. *PLoS One* 9: e90210, 2014.

14. Olsen KD: Tumors and surgery of the parapharyngeal space. *Laryngoscope* 104 (5 Pt 2 Suppl 63): S1-S28, 1994.

15. Papadogeorgakis N, Petsinis V, Goutzanis L, Kostakis G and Alexandridis C: Parapharyngeal space tumors: Surgical approaches in a series of 13 cases. *Int J Oral Maxillofac Surg* 39: 243-250, 2010.

16. Eneroth CM: Histological and clinical aspects of parotid tumours. *Acta Otolaryngol Suppl* 188 (Suppl 191): S1-S99, 1964.

17. Hughes KV III, Olsen KD and McCaffrey TV: Parapharyngeal space neoplasms. *Head Neck* 17: 124-130, 1995.

18. Liu HL, Yu SY, Li GK and Wei WI: Extracranial head and neck Schwannomas: A study of the nerve of origin. *Eur Arch Otorhinolaryngol* 268: 1343-1347, 2011.

19. Tryggvason G, Barnett A, Kim J, Soken H, Maley J and Hansen MR: Radiographic association of schwannomas with sensory ganglia. *Otol Neurotol* 33: 1276-1282, 2012.

20. Som PM, Sacher M, Stollman AL, Biller HF and Lawson W: Common tumors of the parapharyngeal space: Refined imaging diagnosis. *Radiology* 169: 81-85, 1988.

21. Caldarelli C, Bucolo S, Spisni R and Destito D: Primary parapharyngeal tumours: A review of 21 cases. *Oral Maxillofac Surg* 18: 283-292, 2014.

22. Arnason T, Hart RD, Taylor SM, Trites JR, Nasser JG and Bullock MJ: Diagnostic accuracy and safety of fine-needle aspiration biopsy of the parapharyngeal space. *Diagn Cytopathol* 40: 118-123, 2012.

23. Zaharopoulos P: Diagnostic challenges in the fine-needle aspiration diagnosis of carotid body paragangliomas: Report of two cases. *Diagn Cytopathol* 23: 202-207, 2000.

24. Yu GH, Sack MJ, Baloch Z and Gupta PK: Difficulties in the fine needle aspiration (FNA) diagnosis of schwannoma. *Cytopathology* 10: 186-194, 1999.

25. Bass RM: Approaches to the diagnosis and treatment of tumors of the parapharyngeal space. *Head Neck Surg* 4: 281-289, 1982.

26. Luna-Ortiz K, Navarrete-Alemán JE, Granados-García M and Herrera-Gómez A: Primary parapharyngeal space tumors in a Mexican cancer center. *Otolaryngol Head Neck Surg* 132: 587-591, 2005.

27. Goodwin WJ Jr and Chandler JR: Transoral excision of lateral parapharyngeal space tumors presenting intraorally. *Laryngoscope* 98: 266-269, 1988.

28. Chan JY, Tsang RK, Eisele DW and Richmon JD. Transoral robotic surgery of the parapharyngeal space: A case series and systematic review. *Head Neck* 37: 293-298, 2015.

29. Kolokythas A, Eisele DW, El-Sayed I and Schmidt BL: Mandibular osteotomies for access to select parapharyngeal space neoplasms. *Head Neck* 31: 102-110, 2009.

30. Krishnamurthy S, Holmes B and Power SK: Schwannomas limited to the infratemporal fossa: Report of two cases. *J Neurooncol* 36: 269-277, 1998.

31. Presutti L, Molteni G, Malvè L, Marchioni D, Ghidini A, Tassi S, Chiarini L and Alicandri-Ciuffelli M: Parapharyngeal space tumors without mandibulotomy: Our experience. *Eur Arch Otorhinolaryngol* 269: 265-273, 2012.

32. Yasumatsu R, Nakashima T, Miyazaki R, Segawa Y and Komune S: Diagnosis and management of extracranial head and neck schwannomas: A review of 27 cases. *Int J Otolaryngol* 2013: 973045, 2013.

33. Behuria S, Rout TK and Pattanayak S: Diagnosis and management of schwannomas originating from the cervical vagus nerve. *Ann R Coll Surg Engl* 97: 92-97, 2015.

34. Boufettal M, Azouz M, Rhanim A, Abouzahir M, Mahfoud M, Bardouni AE, Berrada MS and Yaacoubi ME: Schwannoma of the median nerve: Diagnosis sometimes delayed. *Clin Med Insights Case Rep* 7: 71-73, 2014.