

Samargand

2023, №1 (109)

ISSN 2181-466X

*Doktor
Axborotnomasi*





Учредитель:
САМАРКАНДСКИЙ
ГОСУДАРСТВЕННЫЙ
МЕДИЦИНСКИЙ УНИВЕРСИТЕТ

ЎЗБЕКИСТОН РЕСПУБЛИКАСИ
СОҒЛИКНИ САҚЛАШ ВАЗИРЛИГИ



МИНИСТЕРСТВО ЗДРАВООХРАНЕНИЯ
РЕСПУБЛИКИ УЗБЕКИСТАН

ДОКТОР АХБОРОТНОМАСИ
ВЕСТНИК ВРАЧА
DOCTOR'S HERALD

Журнал входит в перечень научных журналов
и изданий, рекомендованных ВАК при
Кабинете Министров Республики Узбекистан
при защите докторских диссертаций

UCH OYLIK
ILMIY-AMALIY JURNAL
1997 yilda t.f.d. J. A. Ahtamov
tomonidan tashkil etilgan

ЕЖЕКВАРТАЛЬНЫЙ
НАУЧНО-ПРАКТИЧЕСКИЙ
ЖУРНАЛ
Основан в 1997 году
д.м.н. Дж. А. Ахтамовым

QUARTERLY SCIENTIFIC
AND PRACTICAL JOURNAL
Founded in 1997
by ph.d. J. A. Akhtamov

Адрес редакции:
Республика Узбекистан, 140100, г.Самарканд,
ул.Амира Темура, 18.
Тел.: +998 97 9291009

e-mail: vestnikvracha.vv@gmail.com
Дополнительная информация:
vestnikvracha.uz

Журнал перерегистрирован в
Самаркандском областном
управлении печати и информации
01 июля 2016 года
(регистрационный № 09-35).

Разрешено к печати 30.03.2023
Формат А4. Гарнитура Times New Roman.
Объем 16,98 усл. п.л. Тираж 100 экз.
Отпечатано в типографии Самаркандского
государственного медицинского университета
Заказ №38

№ 1 (109)
2023 yil

ISSN 2181-466X

РЕДАКЦИОННАЯ КОЛЛЕГИЯ:

Главный редактор:

Ж. А. Ризаев

Зам. главного редактора:

Б. Б. Негмаджанов

Ответственный секретарь:

В. О. Ким

А.А. Абдукадыров, Л.М. Абдуллаева,
А.А. Абдусалямов, И.Р. Агабабян,
Т.У. Арипова, Ж.А. Атакулов,
А.А. Ахмедов, Ю.М. Ахмедов,
А.Т. Джурабекова, Ш.Х. Зиядуллаев,
Ш.Б. Иргашев, З.С. Камалов,
З.Б. Курбаниязов, В.И. Лим,
Г.У. Лутфуллаев, С.Э. Мамараджабов,
С.М. Мухамадиева, А.В. Полевщиков,
Г.У. Самиева, А.Т. Сафаров,
А.М. Хайдаров, Г.А. Хакимов,
Т.Р. Хегай, Н.М. Шавази,
А.М. Шамсиев, Р.Х. Шарипов,
К.Э. Шомуродов, А.А. Юсупов,
Н.А. Ярмухамедова

СОДЕРЖАНИЕ

ЮБИЛЕИ

АКАДЕМИКУ БАХРАМОВУ САИДЖАЛАЛУ
МАХМУДОВИЧУ – 85 ЛЕТ!

ОРИГИНАЛЬНЫЕ СТАТЬИ

*В. А. Алейник, К. О. Мухитдинова,
С. М. Бабич, Х. Н. Негматшаева,
О. С. Юлдашева, Б. М. Жүраев*
ИЗМЕНЕНИЕ ИММУНОЛОГИЧЕСКИХ
ПОКАЗАТЕЛЕЙ ПРИ НАЛИЧИИ И
ОТСУТСТВИИ ГЕНИТАЛЬНЫХ ИНФЕКЦИЙ
У ЖЕНЩИН НА РАННИХ СРОКАХ
БЕРЕМЕННОСТИ

Ҳ. Р. Алиев, А. А. Саидов
БОЛАЛАРДА МОЛЯР ТИШЛАР
ЙЎҚОТИЛИШИ ОҚИБАТИДА КЕЛИБ
ЧИҚАДИГАН ДЕФОРМАЦИЯЛАР
ПРОФИЛАКТИКАСИНИ
ТАКОМИЛЛАШТИРИШ

*Ж. О. Атакулов, Ж. А. Шамсиев,
Ш. А. Юсупов*
ОСОБЕННОСТИ ДО И
ПОСЛЕОПЕРАЦИОННОГО ЛЕЧЕНИЯ
БОЛЕЗНИ ГИРШПРУНГА У ДЕТЕЙ

А. Ахтамов, А. А. Ахтамов
КЎҚРАК ЁШДАГИ БОЛАЛАРДА ТУҒМА
МАЙМОҚЛИКНИ КОНСЕРВАТИВ
ДАВОЛАШ НАТИЖАЛАРИ

С. Т. Джурабекова, У. А. Исмоилова
ТЕЧЕНИЕ БЕРЕМЕННОСТИ У ЖЕНЩИН,
ПЕРЕНЕСШИХ ЭКСТРАКОРПОРАЛЬНОЕ
ОПЛОДОТВОРЕНИЕ

Х. О. Зиядуллаева
ОСОБЕННОСТИ СИСТЕМЫ ГЕМОСТАЗА И
ЭНДОТЕЛИЯ СОСУДОВ У
НОВОРОЖДЕННЫХ С ПЕРИНАТАЛЬНЫМИ
ПОРАЖЕНИЯМИ НЕРВНОЙ СИСТЕМЫ

Ғ. Э. Идиев
ЧАККА-ПАСТКИ ЖАҒ БЎҒИМИ ФАОЛИЯТ
БУЗИЛИШЛАРИНИ ЭТИОПАТОГЕНЕТИК
МЕХАНИЗМЛАРИНИ БАРТАРАФ ЭТИШГА
АСОСЛАНГАН КОМПЛЕКС ДАВО-
ПРОФИЛАКТИКА УСУЛЛАРИ

М. Э. Ирисметов, А. А. Махмудов
МОРФОЛОГИЧЕСКИЕ ИССЛЕДОВАНИЯ
ГОЛОВКИ БЕДРЕННОЙ КОСТИ ПОСЛЕ
ПЕРЕНЕСЕННОЙ ИНФЕКЦИИ COVID-19

Н. А. Каримкулов, Р. Р. Садыков, С. С. Кобилов
РЕЗУЛЬТАТЫ ТЕРАПИИ ГЕМАНГИОМ
ИМПУЛЬСНЫМ ЛАЗЕРОМ НА КРАСИТЕЛЕ
С ДЛИНОЙ ВОЛНЫ 595 НМ И ДЛИННО-
ИМПУЛЬСНОГО АЛЕКСАНДРИТОВОГО
ЛАЗЕРА С ДЛИНОЙ ВОЛНЫ 755 НМ

CONTENT

ANNIVERSARIES

5 ACADEMICIAN BAHRAMOV SAJJALAL
MAKHMUDOVICH IS 85 YEARS OLD!

ORIGINAL ARTICLES

7 *V. A. Aleinik, K. O. Mukhitdinova,
S. M. Babich, H. N. Negmatshaeva,
O. S. Yuldasheva, B. M. Zhuraev*
CHANGES IN IMMUNOLOGICAL
PARAMETERS IN THE PRESENCE AND
ABSENCE OF GENITAL INFECTIONS
IN WOMEN IN EARLY PREGNANCY

13 *H. R. Aliev, A. A. Saidov*
IMPROVING THE PREVENTION OF
DEFORMITIES CAUSED BY THE LOSS
OF MOLARS IN CHILDREN

19 *J. O. Atakulov, J. A. Shamsiev,
Sh. A. Yusupov*
FEATURES OF BEFORE AND
POSTOPERATIVE TREATMENT OF
HIRSHPRUNG'S DISEASE IN CHILDREN

24 *A. Akhtamov, A. A. Akhtamov*
RESULTS OF CONSERVATIVE TREATMENT
OF CONGENITAL CLUBFOOT IN EARLY
CHILDHOOD

28 *S. T. Djurabekova, U. A. Ismailova*
THE COURSE OF PREGNANCY IN WOMEN
WHO UNDERWENT IVF

32 *H. O. Ziyadullaeva*
CHARACTERISTICS OF THE HEMOSTASIS
SYSTEM AND VASCULAR ENDOTHELIUM
IN NEWBORNS WITH PERINATAL
DAMAGE TO THE NERVOUS SYSTEM

36 *G. E. Idiev*
A COMPREHENSIVE THERAPEUTIC AND
PROPHYLACTIC METHOD BASED ON THE
ELIMINATION OF ETIOPATHOGENETIC
MECHANISMS OF FUNCTION VIOLATIONS
OF THE TEMPOROMANDIBULAR JOINT

43 *M. E. Irismetov, A. A. Maxmudov*
MORPHOLOGICAL STUDIES OF THE
FEMORAL HEAD AFTER A COVID-19
INFECTION

47 *N. A. Karimqulov, R. R. Sadykov, S. S. Kobilov*
RESULTS OF THERAPY OF HEMANGIOMAS
WITH A PULSED DYE LASER
(WAVELENGTH OF 595 NM) AND A
LONG-PULSE ALEXANDRITE LASER
(A WAVELENGTH OF 755 NM)

- Н. М. Мамажсанова, М. М. Касымов**
ДИНАМИКА ДОППЛЕРОГРАФИЧЕСКИХ ПАРАМЕТРОВ ВЕНОЗНОГО КРОВОТОКА В ВОРОТНОЙ ВЕНЕ И В ЕЕ ВЕТВЯХ У БОЛЬНЫХ С ХРОНИЧЕСКИМ ГЕПАТИТОМ С В РАЗЛИЧНЫХ СТЕПЕНЯХ АКТИВНОСТИ ПРОЦЕССА 54
- N. M. Mamazhanova, M. M. Kasimov**
DYNAMICS OF DOPPLEROGRAPHIC PARAMETERS OF VENOUS BLOOD FLOW IN PORTAL VEIN AND IN ITS BRANCHES IN PATIENTS WITH CHRONIC HEPATITIS C AT DIFFERENT DEGREES OF PROCESS ACTIVITY
- Б. Ю. Музаффаров, А. А. Саидов**
БОЛАЛАРДА ТИШ ҚАТОРЛАРИ ВА ТИШЛОВ АНОМАЛИЯЛАРИНИ ЭРТА АНИҚЛАШ, ДАВОЛАШ ВА ПРОФИЛАКТИКА УСУЛЛАРИ 57
- B. Yu. Muzaffarov, A. A. Saidov**
METHODS FOR EARLY DETECTION, TREATMENT AND PREVENTION OF ANOMALIES OF THE DENTITION AND BITE IN CHILDREN
- Н. Б. Мусаева**
РЕВМАТОИД АРТРИТДА КОАГУЛЯЦИОН ГЕМОСТАЗНИНГ БУЗИЛИШИ 63
- N. B. Musaeva**
COAGULATION HEMOSTASIS DISORDERS IN RHEUMATOID ARTHRITIS
- М. М. Нурғэдиева, С. М. Ахмедова**
ҲОМИЛАНИНГ БОШ МИЯ ТУЗИЛМАВИЙ ЎЗГАРИШИНИ ЎЗИГА ХОСЛИГИ 68
- M. M. Nuryogdieva, S. M. Akhmedova**
CHARACTERISTICS OF STRUCTURAL CHANGES IN THE FETUS BRAIN
- Ш. С. Олланова, Ш. К. Эшимова, К. В. Шмырина, Н. Ф. Вязикова**
ПАРКИНСОН КАСАЛЛИГИДА МОТОР ВА НОМОТОР СИМПТОМЛАР ДИНАМИКАСИ 72
- Sh. S. Ollanova, Sh. K. Eshimova, K. V. Shmirina, N. F. Vyazikova**
DYNAMICS OF MOTOR AND NON-MOTOR PHENOMENA OF PARKINSON'S DISEASE
- J. A. Rizayev, I. R. Agababayan, Yu. A. Ismoilova**
IXTISOSLASHTIRILGAN SHIFOXONADA SURUNKALI YURAK YETISHMOVCHILIGINI DAVOLASHNING YANGI IMKONIYATLARI 76
- J. A. Rizaev, I. R. Aghababayan, Yu. A. Ismoilova**
NEW OPPORTUNITIES FOR THE TREATMENT OF CHRONIC HEART FAILURE IN A SPECIALIZED HOSPITAL
- М. Н. Тилляшайхов, Е. В. Бойко, Ж. М. Искандаров, М. И. Болтаев, Н. М. Рахимов**
АНАЛИЗ РЕЗУЛЬТАТОВ ЛЕЧЕНИЯ ПЕРВИЧНОГО КАСТРАЦИОННО-РЕЗИСТЕНТНОГО РАКА ПРЕДСТАТЕЛЬНОЙ ЖЕЛЕЗЫ 81
- M. N. Tillyashayhov, E. V. Boyko, J. M. Iskandarov, M. I. Boltaev, N. M. Raximov**
ANALYSIS OF TREATMENT RESULTS OF PRIMARY CASTRATION-RESISTANT PROSTATE CANCER
- Д. А. Урманбаева, Д. З. Мамарасулова**
СУТ БЕЗИ САРАТОНИ ВА САРАТОН ОЛДИ ҚАСАЛЛИКЛАРИ ХАВФ ОМИЛЛАРИНИ ЎРГАНИШ ЙЎЛИ БИЛАН ЭРТА БОСКИЧЛАРДА ТАШҲИСЛАШДА ОЛИБ БОРИЛГАН ПРОФИЛАКТИК ТАДБИРЛАРНИ ТАКОМИЛЛАШТИРИШ УСУЛЛАРИ ТАҲЛИЛИ 86
- D. A. Urmanbayeva, D. Z. Mamarasulova**
ANALYSIS OF METHODS FOR IMPROVING PREVENTIVE MEASURES AT EARLY STAGES OF BREAST CANCER AND PRECANCER DISEASES BY STUDYING RISK FACTORS
- Р. Б. Хаятов, А. С. Велияева, Ш. Т. Хаятова**
КЛИНИКО-ПСИХОЛОГИЧЕСКИЕ ОСОБЕННОСТИ ТЕЧЕНИЯ АЛКОГОЛИЗМА У ЛИЦ С КОМОРБИДНЫМИ ПСИХИЧЕСКИМИ РАССТРОЙСТВАМИ 91
- R. B. Hayatov, A. S. Velilyaeva, Sh. T. Hayatov**
CLINICAL AND PSYCHOLOGICAL FEATURES OF THE COURSE OF ALCOHOLISM IN PATIENTS WITH COMORBID MENTAL DISORDERS
- Қ. Т. Худайбердиев, Ш. З. Эхсонов, К. Х. Мамаджанов, А. Б. Мамадалиев**
ПОЛИТРАВМАДА ХИРУРГИК ЁРДАМ КЎРСАТИШ ҲАЖМИНИ ТАНЛАШ АЛГОРИТМИ 95
- K. T. Khudayberdiyev, Sh. Z. Ehsonov, K. H. Mamadjanov, A. B. Mamadaliev**
ALGORITHM FOR CHOOSING THE VOLUME OF SURGICAL CARE FOR POLYTRAUMA
- Р. Х. Шарипов**
БОЛАЛАРДА ҚОН ЗАРДОВИДА 25(OH)D3 ДАРАЖАСИНИ АНИҚЛАШ РАХИТНИНГ ОЛДИНИ ОЛИШ СIFATINI ВАНОЛАШ UCHUN BAROMETRIDIR 99
- R. Kh. Sharipov**
DETERMINATION OF LEVEL 25(OH)D3 IN THE BLOOD SERUM OF CHILDREN AS A BAROMETER FOR ASSESSING THE QUALITY OF RICKETS PREVENTION

Э. А. Эшбаев, Қ. Б. Исаков, А. Б. Мамадалиев
БОШ МИЯ ҚОН ТОМИРЛАРИНИНГ
АНЕВРИЗМАСИДА ЮЗАГА КЕЛАДИГАН
МОРФОЛОГИК ЖИХАТЛАР

Sh. A. Yusupov, J. O. Atakulov,
M. Q. Muxiddinova
BOLALARDA TO'G'RI ICHAK SHILLIQ
QAVATINING TUSHISHINI DAVOLASH

ОБЗОР ЛИТЕРАТУРЫ

Ҳ. Ҳ. Бойқўзиев, Б. И. Джурақулов
ТИМУС ВА ОРГАНИЗМНИНГ ИММУН
ТИЗИМИ

Ш. М. Давиоров, П. У. Уринбаев,
К. И. Новиков, О. В. Климов, К. С. Сергеев
ИСТОРИЧЕСКИЕ АСПЕКТЫ И
СОВРЕМЕННЫЕ ТЕНДЕНЦИИ В ЛЕЧЕНИИ
ДЕФЕКТОВ ДЛИННЫХ ТРУБЧАТЫХ
КОСТЕЙ

Ф. С. Орипов, Ҳ. Ҳ. Бойқўзиев, А. И. Бобоев
ПЕЧЕНЬ И КАМНИ
ЖЕЛЧЕВЫДЕНИТЕЛЬНОЙ СИСТЕМЫ:
РЕШЕНИЕ, ПРОБЛЕМЫ И ПЕРСПЕКТИВЫ

Ж. А. Ризаев, А. Давлатова
ЛЕЧЕНИЕ БОЛЕЗНЕЙ ПОЛОСТИ РТА ПРИ
БЕРЕМЕННОСТИ, КАК ПРОФИЛАКТИКА
ГНОЙНО-СЕПТИЧЕСКИХ ОСЛОЖНЕНИЙ
ПОСЛЕРОДОВОГО ПЕРИОДА

Ж. А. Ризаев, А. Давлатова
МИКРОБИОТА ПОЛОСТИ РТА
БЕРЕМЕННЫХ ЖЕНЩИН,
ЕЕ ВЛИЯНИЕ НА РАЗВИТИЕ ОСЛОЖНЕНИЙ
БЕРЕМЕННОСТИ

N. F. Eranov, Sh. N. Eranov, A. M. Nuraliev
SON SUYAGI BOSHCHASI
OSTEONEKROZINI TASHHISLASH VA
DAVOLASHDA ZAMONAVIY QARASHLAR

СЛУЧАЙ ИЗ ПРАКТИКИ

М. А. Степченко, Н. С. Мещерина,
А. Е. Кунакова, Т. С. Михайленко,
Е. М. Хардикова, К. С. Еремина,
В. Н. Черткова
РЕДКИЙ СЛУЧАЙ ДЕФИЦИТА ЖЕЛЕЗА

К СВЕДЕНИЮ АВТОРОВ

103 E. A. Eshbayev, K. B. Isakov, A. B. Mamadaliev
MORPHOLOGICAL ASPECTS OF CEREBRAL
ANEURYSM

107 Sh. A. Yusupov, J. O. Atakulov,
M. Q. Muxiddinova
TREATMENT OF THE FALL OF THE MUCOUS
MEMBRANE OF THE RECTUM IN CHILDREN

LITERATURE REVIEW

110 Kh. Kh. Boykuziev, B. I. Dzhurakulov
THYMUS AND THE BODY'S IMMUNE
SYSTEM

114 Sh. M. Davirov, P. U. Urinbaev,
K. I. Novikov, O. V. Klimov, K. S. Sergeev
HISTORICAL ASPECTS AND
CURRENT TRENDS IN THE TREATMENT
OF DEFECTS OF LONG TUBULAR BONES

123 F. S. Oripov, Kh. Kh. Boykuziev, A. I. Boboev
LIVER AND STONES OF THE BILIARY
SYSTEM: SOLUTION, PROBLEMS AND
PROSPECTS

127 J. A. Rizaev, A. Davlatova
TREATMENT OF DENTAL DISEASES DURING
PREGNANCY AS A PROPHYLAXIS OF SEPTIC
COMPLICATIONS OF POSTPARTUM PERIOD

132 J. A. Rizaev, A. Davlatova
MICROBIOTA OF ORAL CAVITY OF PREG-
NANT WOMEN AND ITS INFLUENCE
ON DEVELOPMENT OF PREGNANCY COM-
PLICATIONS

137 N. F. Eranov, Sh. N. Eranov, A. M. Nuraliev
MODERN VIEW ON THE DIAGNOSTICS AND
TREATMENT OF OSTEONECROSIS
OF THE FEMORAL HEAD

CASE REPORT

141 M. A. Stepchenko, N. S. Meshcherina,
A. E. Kunakova, T. S. Mikhailenko,
E. M. Khardikova, K. S. Eremina,
V. N. Chertkova
A RARE CASE OF IRON DEFICIENCY

146 FOR AUTHORS

**БОШ МИЯ ҚОН ТОМИРЛАРИНИНГ АНЕВРИЗМАСИДА ЮЗАГА КЕЛАДИГАН
МОРФОЛОГИК ЖИХАТЛАР****Э. А. Эшбаев, Қ. Б. Исақов, А. Б. Мамадалиев**Тошкент тиббиёт академияси, Тошкент,
Андижон давлат тиббиёт институти, Андижон, Ўзбекистон

Таянч сўзлар: аневризма, цереброваскуляр касаллик, ангиосклероз, атеросклероз, бош миЯ, морфология.

Ключевые слова: аневризма, цереброваскулярная болезнь, ангиосклероз, атеросклероз, головной мозг, морфология.

Key words: aneurysm, cerebrovascular disease, angiosclerosis, atherosclerosis, brain, morphology.

Бош миЯ асоси артериал қон томирларининг аневризмаси морфологик жиҳатдан томир деворларининг дистрофик ва дегенератив ўзгаришлари билан давом этиадиган касалликдир. Айнан бош миЯ қон томирлари деворидаги толали тузилмаларнинг структур тузилмаларининг дефрагментацияси ва деструкцияси таъсирловчи омилларга табиатига қараб, ноинфекцион омилларда томир девори толали тузилмалари оралиғида киритма кўринишидаги ҳар хил моддаларнинг тўпланиши ва атросклеротик ўзгаришлари билан давом этса, инфекцион омиллар билан таъсирланган томир деворларида ўзгача турда шаклланган яллиғланишдан кейинги продуктив ўзгаришлар организацион ўчоқларнинг оралиғида ангиосклероз ва фибросклероз ўчоқларининг такомил топиши билан характерланади.

МОРФОЛОГИЧЕСКИЕ АСПЕКТЫ АНЕВРИЗМЫ СОСУДОВ ГОЛОВНОГО МОЗГА**Э. А. Эшбаев, Қ. Б. Исақов, А. Б. Мамадалиев**

Ташкентская медицинская академия, Ташкент,

Андижанский государственный медицинский институт, Андижан, Ўзбекистон

Аневризма артериальных сосудов основания головного мозга—заболевание, характеризующееся морфологически дистрофическими и дегенеративными изменениями стенки сосудов. Если дефрагментация и разрушение волокнистых структур в стенках сосудов головного мозга в зависимости от характера воздействующих факторов продолжается с накоплением различных веществ в виде включений и атеросклеротических изменений между слоистыми структурами сосудистой стенки при неинфекционных факторах, при поражении инфекционными факторами, формируется поствоспалительная инфильтрация в виде продуктивных изменений, характеризующие очаги ангиосклероза и фибросклероза между организационными очагами.

MORPHOLOGICAL ASPECTS OF CEREBRAL ANEURYSM**E. A. Eshbayev, K. B. Isakov, A. B. Mamadaliev**

Tashkent medical academy, Tashkent,

Andijan state medical institute, Andijan, Uzbekistan

Aneurysm of the arterial vessels of the base of the brain is a disease characterized by morphologically dystrophic and degenerative changes in the vessel wall. If the defragmentation and destruction of fibrous structures in the walls of cerebral vessels, depending on the nature of the influencing factors, continues with the accumulation of various substances in the form of inclusions and atherosclerotic changes between the layered structures of the vascular wall with non-infectious factors, affected by infectious factors, a post-inflammatory infiltration is formed in the form of a productive change characterizing foci of angiosclerosis and fibrosclerosis between organizational foci.

Мавзунинг долзарблилиги: дунё олимлари маълумотларига кўра бош миЯ қон томирларидаги патологик ўзгаришлардан бўлган, интракраниал аневризмалар 40 %ни ички уйку артериялари, 25 %ни орқа ён артерия тармоқлари ва бош миЯ ўрта артерияси 20 % ни ва умурка базилляр артерияси эса 5 % ни ташкил этиб, ханузгача артерияларда патологик кенгайишларни аниқ бир сабабга боғлиқлиги ўрганилмаган. Инглиз олимлари таълимотига кўра, бош миЯ қон томирлари аневризмасининг асосий омилларига эмбрионал ривожланишидаги томир деворларининг аномалиялари, гипертония касаллиги, атеросклероздан кейинги томир деворининг қаватларга ажралиб кенгайиши сабаб қилиб келтиришган.

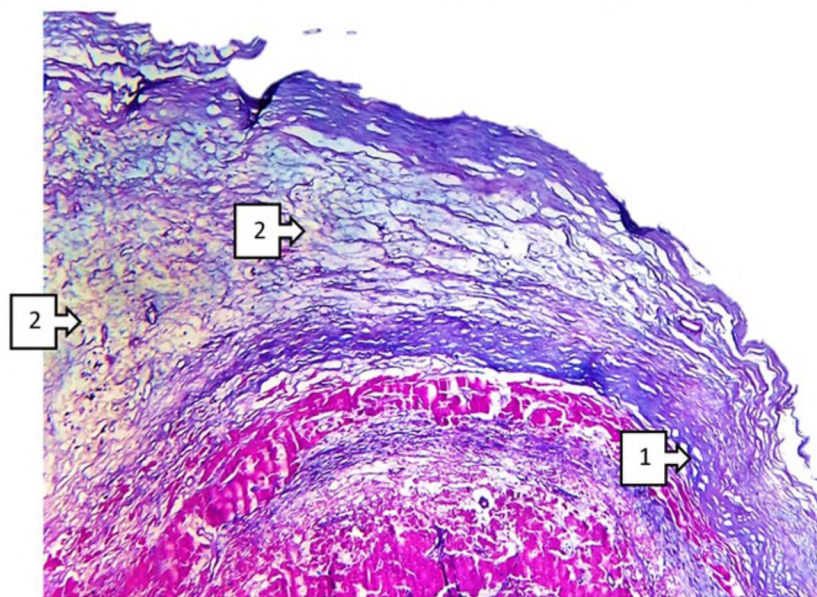
Бош миЯ интракраниал артерияларидаги морфологик ўзгаришлар асосан гипертония ва атеросклероз касаллиги фониди ҳар хил ўзгаришлар билан давом этади. Жумладан 55-59 ёшларда атеросклероз касаллигида қон томир деворида юзага келган атеросклеротик ўзгаришлар юзага келиб, томир диаметрининг торайиши ёки шу соҳага яқин бўлган бифуркацияланган ёки бошқа соҳага тармоқ берган соҳаларда томир деворида дистрофик ва склеротик ўзгаришлар юзага келади. Айнан, даставвал ривожланган гипертония касаллиги оқибатида томир девори компонентларининг деструкцияси, коллаген ва эластик толаларнинг марантик

эскириши оқибатида томир деворининг эластик компрессион қисқариш даражасининг камайиши оқибатида, деворнинг бўртиб чиқиши шу соҳага тасир қилувчи босим остида деформацион кенгайишларнинг юзага келиши билан давом этади. Морфологик жиҳатдан аневризматик кенгайган томир деворида эластик типдаги толаларнинг толасизланиши, атрофида коллаген толали тузилмалари билан ўзаро муносиб боғлиқлигини камайиши оқибатида, шарсимон кенгайган ўчоқлар пайдо бўлади. Айнан интракраниал артериал томирларнинг деформацион кенгайиш соҳалари кўпроқ тармоқланган ёки бифуркацияга учраган хуудларида юз бериб, циркуляр коллаген ва мушакли сфинктерларига яқин соҳаларда ривожланади. Шу соҳада деформацион кенгаймалар таркибида, интима ва субинтима соҳаларининг шикастланган атеросклеротик пилакчалар ҳосил қилган юзалар сатҳида ҳам кузатилиб, шу соҳанинг сирт эластик қон босимига қарши кескин учрашлиги томир деворининг деформацион ўзгаришига олиб келади. Натижада қон босимининг ошиши ва қаршилиқни бўлмаслиги томир деворида эктатик (аневризматик) кенгаймани юзага келтиради. Морфологик жиҳатдан томирнинг шу соҳасида эластик толаларнинг етишмовчилиги ва мушак қавати хужайраларининг гипертрофик ўзгаришлари юзага келиб, қаршилиққа энг кўп учрайдиган ўчоқли соҳага айланади. Натижада аневризматик кенгаймалар юзага келади.

Мақсад: бош мия қон томирлари аневризмасининг учраш даражаси, хавфли омиллари, морфогенези ва патоморфологик ўзгаришларини ойдинлаштириш.

Материал ва усуллар: сифатида бош миёда ўткир қон айланиши бузилган 26 та ҳолатда жарроҳлик амалиётидан олиб ташланган артерия қон томирлари ва вафот этган беморлар аутопсиясининг жами 21 та ҳолатда бош мия асоси қон томирларида риожланган ва аневризматик ёрилган артерия қон томирининг аутопсия материаллари олинган.

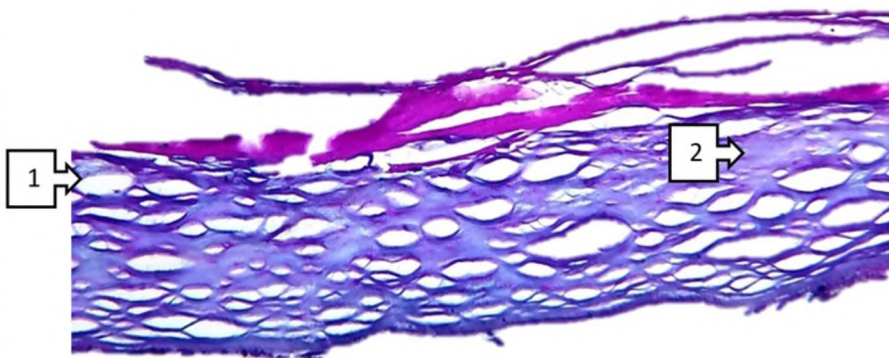
Тадқиқот натижалари ва уларнинг муҳокамаси: беморларда бош мия асоси ўрта артерия ён хафзаси соҳасидан ажратиб олинган аневризматик кенгайган ўчоқли формалиннинг 10 %ли эритмасида 72 соат давомида фиксацияланиб, кейин сувсизланитириш мақсадида 96 % ли спиртга солинди. Кейин тўқима бўлакчаларини гистамикс маркали парафинларда солиниб 72 соат термостатда 57°C да қолдирилди. Кейин парафиндан ғиштчалар кўринишида тўқималар кассеталарга солинди. Микротом ёрдамида 4-8 мкм қалинликда кесилган микропрепаратларни ксилол ва ўсиб борувчи тартибдаги спиртлар 70, 80, 90, 100 % ли спиртларга солиниб гематоксилин эозин бўғида бўялди. Олинган микрокесмалар микроскоп остида микротасвирларга олинди. Олинган натижалар бўйича, қон томир девори толали тузилмалари оралиғида массив интерстициал шишларнинг бўлиши ва қон томир қаватлари ралиқларида липидли чўкмаларни эришидан ҳосил бўлган кистоз кенгаймалар аниқланди. Томирнинг ички интимаси юзаси текстураси ўзгарган, юзаси нотекис лекин атеросклеротик пилакчалар биз ўрганган материалларда суст шаклланганлиги аниқланади. Субэндотелиал қаватда оралиқ пуфакча цитоплазмали макрофаглар аниқланади. Атрофида эластик толаларнинг мултифокал деструктив ўчоқлари аниқланади. Аксарият эластик толалар атрофида оралиқ шишлар томир деворида деструктив жараён ривожланганидан дарак беради. Шу билан бирга субэндотелиал қавати оралиғидаги эластик толаларнинг 3/1 қисми узун ипсимон кўринишда 3/2 қисми зигзагсимон кўринишда бўлиши томир деворида кенгайиш ва торайишни морфофункционал жиҳатдан бузилганини билдиради (1 расм).



1 расм. Бош мия ўрта хафзаси ён артерияси шохи тўқимаси.
Артерия девори ҳар хил қалинликда (1).

Қалинлашган соҳа оралиғида оралиқ шиш ва деструктив некротик ўзгарган ўчоқ аниқланади (2). Бўёқ Г.Э. Ўлчам 4x10.

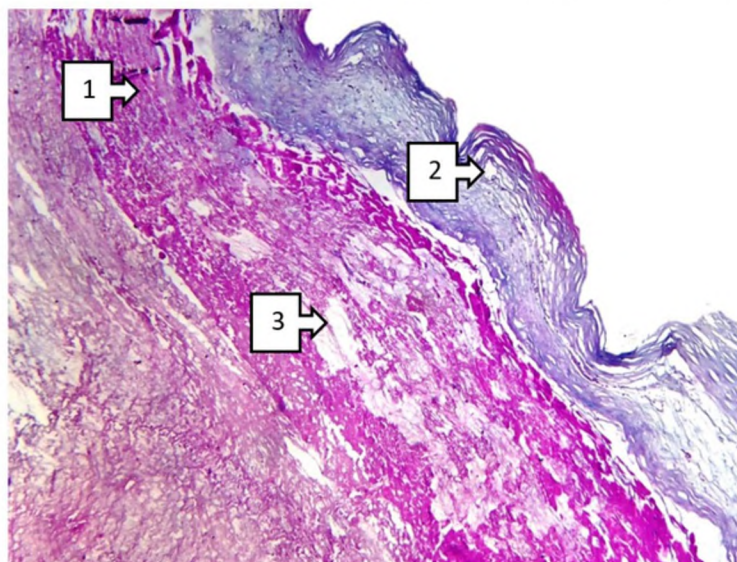
Айнан артерия деворининг энг кўп шикастланадиган нуқтаси айнан интима ва медиал қавати оралиғида кузатилиб, бора бора клиник морфологик жиҳатдан чин ёки сохта типдаги аневризматик кенгаймаларни ҳосил қилади. Бу жараён ўз навбатида шу ўчоқлардаги эластик ва коллаген толаларнинг деструкцияси ва толаланиши билан давом этиб, томирни функционал зўриқишларда ёки патологик кальцификацияланган ўчоқлар атрофида кескин эластолиз жараёни кучайиши билан намоён бўлади. Эътиборли жиҳати бош мия қон томирларининг мушак қаватида кескин гипертрофияланган ўчоқлар атрофида интерстициал шишларнинг такомил топиши толали тузилмаларни чегараларини кескин бир биридан ўзоқлаштириб, синергистик функционал нуқталарини шикастланишига олиб келади бу эса, ўз навбатида этиологик омилларнинг турлича таъсир қилишига боғлиқ ҳолда ўзига хос манзара акс этади (2 расм).



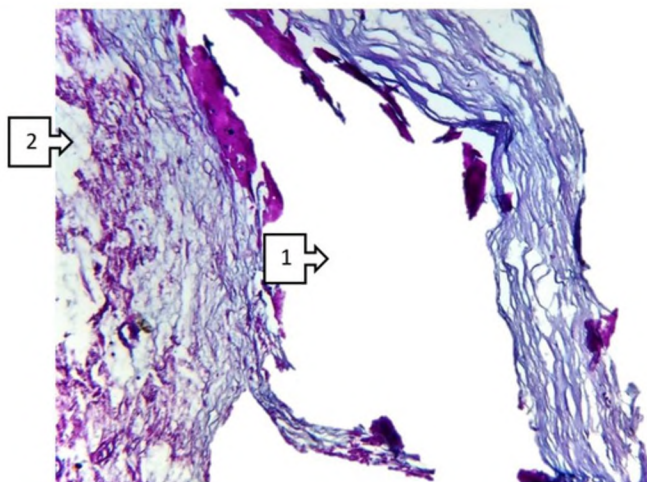
2 расм. Бош мия ўрта хафзаси ён артерияси шоху тўқимаси. Артерия интима қавати толали тузилмалари оралиғида интерстициал шишлар (1). Қалинлашган соҳаларда коллаген толалар оралиғида склероз ўчоқлари аниқланади (2). Бўёқ Г.Э. Ўлчами 4x10.

Артерия аневризмасида томир ўрта қавати ва мушак қавати туамлари оралиғида кескин ўзгаришлардан асосан мушак хужайраларининг гипертрофияси, шикастланиш юқори бўлган соҳаларида мушак тутамларида атрофик ва склеротик ўзгаришлар ривожланиши билан характерланади. Бу ўзгаришлар айнан томир деворининг макроскопик жиҳатдан кескин деформацияланиши ва қаватланувчи аневризманинг морфологик белигиларини юзага келиши билан асосланади. Айнан мушак қаватининг гипертрофияланган ўчоқлари атрофида интерстициал шишлар, атрофик ва склеротик ўзгарган соҳаси барча қаватлари оралиғида интерстициал шишалр, томир девори қаватларининг чегаралари кескин бир биридан ажрлашиши, толали тузилмаларда деструкция ва эластолиз, адвентициал соҳаларда айнан томир томирларининг (*vasa vasorum*) деярлик аниқланмаслиги, шу соҳада орилик махсулотларнинг кўп микдорда тўпланиши дистрофик ва некротик ўчоқларнинг шаклланиши билан харатерланади.

Бу ўзгаришлар томир деворидаги яхлит морфологик структуралар кетма кетлиги ва ягона синегист туилмаларнинг кескин морфофункционал етишмовчилиги сабабли шарсимон деформация кўринишида шаклланади (3, 4 расмлар). Айнан аневризма шаклланган соҳалар қон томирнинг майда тармоқларга бўлинган соҳалари ёки ёйлари соҳасида бўлишлиги патофизиологик жиҳатдан қон оқими траекториясини девор ички юзасига таъсир этиши томирнинг шикастланишга мойил бўлган нуқталарини белгилашда муҳим аҳамият касб этиб, айнан ушбу нуқталарни олдиндан проспектик баҳолаш ва эндоваскуляр жарроҳлик амалиёти учун муҳим анатомик лока-



3 расм. Бош мия ўрта хафзаси ён артерияси шоху тўқимаси. Артерия девори ҳар хил қалинликда (1). Интима соҳаси толали тузилмаларининг ҳар хил деструкцияси (1), ўрта қавати миоцитлари гипертрофияланган, ориликда некротиз ўчоқлари аниқланади (2), аксарият томир девори қаватлари оралиғида кескин чегараланиш аниқланади (3). Бўёқ Г.Э. Ўлчами 10x10.



4 расм. Бош мия ўрта артерияси ён ҳафзаси қаватланувчи аневризмаси. Айнан ўрта қават ва интима соҳаси оралигининг кескин кенгайиши ва қаватларга ажралиши (1), толалар деструкцияга учраган детрит массалари аниқланади (2). Бўёқ Г.Э. Ўлчами 10x10.

лизация нукталарини белгилаш учун тактив даво кўрсатмаларини ишлаб чиқариш учун асос бўлади.

Хулосалар: интракраниал артериал аневризмаларнинг морфологик текширишлар тахлили шуни кўрсатадики, улар, қанда тарикасида, Виллизини ҳалқаси ҳавзасида жойлашган ва кўпинча шохланиш жойларида унинг олд қисмларида кўп учрайди. Аневризма девори коллаген-эластик толалардан деярли маҳрум бўлган юпқа фиброз тўқимали томирнинг деворлари аниқланади. Бу артерия деворининг деструктив ва дегенератив ўзгаришлар кечаётганлигидан дарак беради.

Морфофункционал жиҳатдан томир тонусининг ошиши мумкин бўлган артериал гипертензия ривожланишининг муҳим омили бўлиб, мия аневризмаларининг шаклланишининг асосий сабаби ҳисобланади.

Фойдаланилган адабиётлар:

1. Al-Mufti F, Roh D, Lahiri S, Meyers E, Witsch J, Frey HP, Dangayach N, Falo C, Mayer SA, Agarwal S, Park S, Meyers PM, Connolly ES, Claassen J, Schmidt JM. Ultra-early angiographic vasospasm associated with delayed cerebral ischemia and infarction following aneurysmal subarachnoid hemorrhage. // J Neurosurg. 2017 May;126(5):1545-1551.
2. Bakker MK, Ruijgrok YM. Genetics of Intracranial Aneurysms. //Stroke. 2021 Aug;52(9):3004-3012.
3. Della Puppa A, Rossetto M, Volpin F, Rustemi O, Grego A, Gerardi A, Ortolan R, Causin F, Munari M, Scienza R. Microsurgical Clipping of Intracranial Aneurysms Assisted by Neurophysiological Monitoring, Microvascular Flow Probe, and ICG-VA: Outcomes and Intraoperative Data on a Multimodal Strategy. //World Neurosurg. 2018 May;113:e336-e344.
4. Dong L, Zhou Y, Wang M, Yang C, Yuan Q, Fang X. Whole-brain CT perfusion on admission predicts delayed cerebral ischemia following aneurysmal subarachnoid hemorrhage. // Eur J Radiol. 2019 Jul;116:165-173.
5. Lucke-Wold BP, Logsdon AF, Manoranjan B, Turner RC, McConnell E, Vates GE, Huber JD, Rosen CL, Simard JM. Aneurysmal Subarachnoid Hemorrhage and Neuroinflammation: A Comprehensive Review. // Int J Mol Sci. 2016 Apr 2;17(4):497.
6. McDowell MM, Ducruet AF. The genetics of aneurysms: a complex pathophysiology requiring complex analysis. //World Neurosurg. 2015 Mar;83(3):280-1.
7. Naraoka M, Matsuda N, Shimamura N, Ohkuma H. Role of microcirculatory impairment in delayed cerebral ischemia and outcome after aneurysmal subarachnoid hemorrhage. // J Cereb Blood Flow Metab. 2022 Jan;42(1):186-196.
8. Rowland MJ, Garry P, Westbrook J, Corkill R, Antoniadou CA, Pattinson KTS. Acute impairment of saccadic eye movements is associated with delayed cerebral ischemia after aneurysmal subarachnoid hemorrhage. //J Neurosurg. 2017 Oct;127(4):754-760.
9. Świątnicki W, Szymański J, Szymańska A, Komuński P. Predictors of Intraoperative Aneurysm Rupture, Aneurysm Remnant, and Brain Ischemia following Microsurgical Clipping of Intracranial Aneurysms: Single-Center, Retrospective Cohort Study. //J Neurol Surg A Cent Eur Neurosurg. 2021 Sep;82(5):410-416.
10. Tabaie A, Nemati S, Allen JW, Chung C, Queiroga F, Kuk WJ, Prater AB. Assessing Contribution of Higher Order Clinical Risk Factors to Prediction of Outcome in Aneurysmal Subarachnoid Hemorrhage Patients. //AMIA Annu Symp Proc. 2020 Mar 4;2019:848-856.
11. Zeyu Zhang, Yuanjian Fang, Cameron Lenahan, Sheng Chen. The role of immune inflammation in aneurysmal subarachnoid hemorrhage. //Exp Neurol. 2021 Feb;336:113535