

AZƏRBAYCAN

№03 - Yanvar 2023

Ortopediya

ONLINE JURNAL

WWW.AZ-TOA.COM

ORTHOPEDECS OF AZERBAIJAN - ОРТОПЕДИЯ АЗЕРБАЙДЖАНА

**Qarabağ
Azərbaycandır!**

AZƏRBAYCAN TRAVMATOLOQ VƏ
ORTOPEDLƏRİNİN ASSOSİASİYASININ
ELMİ - PRAKTİK JURNALI



Az.TOA

M Ü N D Ə R İ C A T

O R I J İ N A L M Ə Q A L Ə L Ə R

Y.R.Cəlilov**Onurğanın hiperkifozu. Diaqnostika və müalicənin əsasları.**

Kyphotic deformities of the spine. The principles of diagnosis and treatment.....3-15

Ə.Z.Davudov, Ş.B.Əkbərov**Bazu sümüyünün distal ucunun oynaqdaxili sınıqlarının cərrahi müalicəsi.**

The surgical treatment of intraarticular fractures of the distal humerus.....16-26

A.A.Гринь, А.О.Фарйон, К.С.Сергеев, А.В.Данилова

Варианты остеосинтеза переломов крестца при нестабильных повреждениях костей таза.

Treatment options of osteosynthesis of fractures of the sacralis in unstable damage to the pelvis.....27-37

А.Ш.Хамраев, Б.Э.Тугизов, Ш.Ш.Ахмедов, Н.У.Исмоилов, С.Т.Нурметов. Оптимизация тотального эндопротезирования тазобедренного сустава при диспластических коксартрозах.

Optimization of total hip arthroplasty for dysplastic coxarthrosis.....38-50

М.Ю. Каримов, С.Б.Мадрахимов, Ч. К.Парк, С.Ч.Ян, Б.В.Ким

Краткосрочные результаты первичного тотального эндопротезирования коленного сустава: опыт Ташкентской Медицинской Академии и Мемориального госпиталя имени Вильце.

Short-term results of primary total knee replacement: the experience of Tashkent Medical Academy and Wiltze Memorial hospital.....51-63

З.Т. Газиев, М.Ю. Каримов, Э.Ж. Рахманкулов

Постоперационное обезболивание больных пожилого и старческого возраста при тотальном эндопротезировании суставов нижних конечностей.

Postoperative anesthesia of elderly and senile patients with total joint replacement of the lower extremities.....64-76

Л.Б.Набиева, С.С.Керимова, С.А.Багирова, Г.Г.Гасанова, Е.Б.Гафарова, Г.С.Садыхова

Влияние фонофореза препарата «Нафталановое масло» на клинико-биохимические показатели у больных ревматоидным артритом.

The influence of specimen "naftalan oil" on klinik-biochimikal indicators on patients with rheumatoid arthritis..... 77-83

С.М.Мирзоева, А.А.Раззоков, Дж.Б.Ансори.

Тактика лечения патологических переломов при доброкачественных опухолях костей у детей.

Tactics of treatment of pathological fractures in benefits of bone tumors in children.....84-89

А.Э. Мурзич

Хирургическое лечение остеонекроза головки бедра с применением титанового сетчатого имплантата.

Посвящается 85 летия памяти
Профессора Хамраева Шахоб Шамсиевича

ОПТИМИЗАЦИЯ ТОТАЛЬНОГО ЭНДОПРОТЕЗИРОВАНИЯ ТАЗОБЕДРЕННОГО СУСТАВА ПРИ ДИСПЛАСТИЧЕСКИХ КОКСАРТРОЗАХ

А.Ш.ХАМРАЕВ, Б.Э.ТУГИЗОВ, Ш.Ш.АХМЕДОВ, Н.У.ИСМОИЛОВ,
С.Т.НУРМЕТОВ

Кафедра травматологии-ортопедии и ВПХ Ташкентской медицинской академии. Кафедра травматологии-ортопедии и детской хирургии Бухарского Государственного Медицинского Института

XÜLASƏ

Endoprotez komponentlarinin aseptik qeyri-sabitliyi qeyri-kafi uzaq nəticələrin sırasında üstünlük təşkil edir. Bud-çanaq oynaq patologiyasında endoprotezinin komponentlərinin aseptik qeyri-sabitliyini qarşısını almaq üçün müəlliflər m.iliopsoas-nin tendon hissəsinin "kiçik kəsik" və intraoperativ endoprotez başının fırlanma mərkəzini təyin etmək metodundan istifadə etməyi təklif edirlər. Məqalədə ənənəvi şəkildə əməliyyat olunan 103 xəstənin və cərrahi müalicə zamanı m.iliopsoas tendonunun kəsiyi keçirilmiş və endoprotez başının fırlanma mərkəzini təyin etmək üçün intraoperativ metoddan istifadə edilən 91 xəstənin cərrahi müalicə üsulu müqayisəvi təhlil edilmişdir.

Açar sözlər: Displastik koksartroz, ümumi bud-çanaq artroplastikası, aşağı ətrafın asimmetriyası, aseptik qeyri-sabitlik.

РЕЗЮМЕ

Асептическая нестабильность компонентов эндопротеза доминирует среди неудовлетворительных исходов в отдаленные сроки. С целью профилактики асептической нестабильности компонентов эндопротеза тазобедренного сустава при патологии тазобедренного сустава авторами предложена методика «насечка» сухожильной части m. iliopsoas и использованием интраоперационного способа определения центра ротации головки эндопротеза. В данной работе анализируется метод хирургического лечения 103 пациентов, оперированных традиционным способом, и 91 пациента, которым в ходе оперативного лечения выполнена «насечка» сухожилия m. iliopsoas и использованием интраоперационного способа определения центра ротации головки эндопротеза.

Ключевые слова: Диспластический коксартроз, тотальное эндопротезирование тазобедренного сустава, асимметрия нижней конечности, асептическая нестабильность.

SUMMARY

OPTIMIZATION OF TOTAL HIP ARTHROPLASTY FOR DYSPLASTIC COXARTHROSIS

**A.SH.KHAMRAEV, B.E.TUGIZOV, SH.SH.AKHMEDOV, N.U.ISMOILOV,
S.T.NURMETOV**

*Department of Traumatology-Orthopedics and MFS,
Tashkent Medical Academy*

*Department of Traumatology-Orthopedics and Pediatric Surgery,
Bukhara State Medical Institute*

Aseptic instability of the components of the endoprosthesis dominates the environment of unsatisfactory outcomes in the long term. In order to prevent aseptic instability of the components of the hip joint prosthesis in case of hip joint pathology, the authors proposed a technique for "incising" the tendon m. iliopsoas and using the intraoperative method for determining the center of rotation of the endoprosthesis head. In this work, we analyze the method of surgical treatment of 103 patients operated on in the traditional way, and 91 patients who underwent surgical incision of the m.iliopsoas tendon using the intraoperative method of determining the center of rotation of the endoprosthesis head.

Key words: Dysplastic coxarthrosis, total hip replacement, asymmetry of the lower limb, aseptic instability.

Введение

Удельный вес диспластического коксартроза по литературным данным, составляет 40-87 % от общей патологии тазобедренного сустава [2]. Учитывая, что развитие артроза на фоне дисплазии тазобедренного сустава неизбежно, это побуждает продолжать поиски решения методов лечения данной патологии. У основной группы этих больных восстановление опорной и двигательной функции нижней конечности возможно только эндопротезированием тазобедренного сустава [3]. Деформация вертлужной впадины - распространенное проявление заболеваний и травм тазобедренного сустава. Она характеризуется наличием дефектов стенок

вертлужной впадины и (или) костными разрастаниями - остеофитами. Деформированная вертлужная впадина затрудняет интраоперационную ориентацию вертлужного компонента тотального эндопротеза тазобедренного сустава, а наличие выраженных дефектов уменьшает возможности фиксации имплантата [8, 9, 10]. Чем значительнее анатомические изменения вертлужной впадины, тем чаще для оптимизации фиксации требуется нестандартное размещение вертлужного компонента [11, 12, 13, 14, 15], приводящее к мало прогнозируемым изменениям биомеханики [16, 17, 18]. Предоперационное планирование тотального эндопротезирования в рутинной клинической практике проводится с использованием рентгенограмм тазобедренных суставов, выполненных в прямой проекции. Данная проекция хорошоизучена, стандартизирована и потому наиболее информативна как для предоперационного планирования, так и для оценки результатов эндопротезирования [1, 19]. Однако возникает немало трудностей для достижения стабильной установки чаши в недоразвитую впадину [4]. Важным моментом эндопротезирования является то, что патологические анатомические взаимоотношения при диспластическом коксартрозе требует дифференциального подхода при имплантации компонентов эндопротеза [5]. При эндопротезировании тазобедренного сустава, несмотря на совершенствование технологии оперативного вмешательства, качества материалов для изготовления имплантатов и их дизайна [6, 7], частота асептической нестабильности протеза довольно высока [7]. Основная причина неудач заключается в асептическом расшатывании компонентов эндопротеза.

Проблема асептической нестабильности и пути ее устранения активно обсуждаются, начинаясь 70-х годов XX века [2, 4]. Удовлетворительные исходы при эндопротезировании тазобедренного суставов первые годы после операции в 3 % случаев связаны с техническими погрешностями, в 7 % - с развитием инфекционного процесса, в 6 % - с вывихом головки сустава. Асептическое расшатывание компонентов эндопротезов наступает в более

позднем периоде [2-4, 7]. По данным ведущих центров ортопедии 12 европейских стран (EUROHIP) уровень асептической нестабильности практически не имеет тенденции к снижению. Асептическая нестабильность компонентов эндопротеза доминирует среды неудовлетворительных исходов в отдаленные сроки. С целью профилактики асептической нестабильности компонентов эндопротеза тазобедренного сустава при деструктивно - дистрофических поражениях тазобедренного сустава авторами предложена методика тенотомии сухожильной части *m. iliopsoas* с использованием интраоперационного способа определения центра ротации головки эндопротеза. В статье анализируется диагностика и особенности хирургического лечения 66 пациентов, оперированных традиционным способом, и 70 пациентов, которым в ходе оперативного лечения выполнена тенотомия сухожилия *m.iliopsoas* с определением интраоперационно центра ротации головки инструментом (№ FAP20190128).

Цель исследования. Улучшить результаты тотального эндопротезирования тазобедренного сустава при диспластическом коксартрозе.

Материалы и методы

В отделении ортопедии многопрофильной клиники Ташкентской Медицинской Академии по поводу диспластического коксартроза оперированы 136 пациентов, которым имплантированы эндопротезы тазобедренного сустава. Женщин было 92(67.8 %), мужчин 44(32.2%). Возрастной аспект составил от 30 до 72 лет (в среднем $40,2 \pm 0,7$ лет) (таб.1).

Таблица 1.

Распределение больных по полу и возрасту.

Пол	Возрастные группы										Всего	
	31-40		41-50		51-60		61-70		71-80		авс.	%
	абс.	%	абс.	%	абс.	%	абс.	%	абс.	%		
Жен.	11	8,0	27	20,2	40	28,9	12	9,5	2	1,2	92	67,8
Муж.	2	1,7	10	7,3	28	20,1	4	3,1	-		44	32,2
Всего	13	9,7	37	27,5	68	49	16	12,6	2	1,2	136	100

Основная и контрольная группа были сопоставимы также по полу, возрасту, тяжести поражения сустава и по способу эндопротезирования. В клинической группе наблюдения у 126(92.7%) пациентов в ходе рентгенологического и КТ обследования. Вследствие недоразвития вертлужной впадины у этих пациентов наблюдался подвывих или вывих головки бедренной кости. Сопутствующая приводяще-сгибательная контрактура и ограничение движений в тазобедренном суставе затрудняло у них передвижение, походка была «утиной». У больных с односторонним поражением имелась асимметрия длины конечностей от 1 до 5 см. Для замены сустава использовали эндопротезы Zimmer-36, Bioimplant-24, DePuy-54, Irene-11, гибридные конструкции использовались в 6 случаях.

Техника операции: Операцию эндопротезирования тазобедренного сустава выполняли в положении на боку, под общей анестезией в 4 случаях, комбинированной общей и спинномозговой анестезией в 132 случаях. В целях обеспечения минимальной травматичности уже атрофированных мышц области тазобедренного сустава оптимальным сочли доступ по Хардингу, С целью облегчения низведения и вправления головки, декомпрессии и снижения трения компонентов, а также уменьшения давления между имплантатом и костью, производили тенотомию сухожильной части *m. iliopsoas* (№ FAP 20100081). Для устранения же

приводящей контрактуры выполнялась подкожная тенотомия приводящих мышц бедра.

Заводом изготовителем указано, что вовремя без цементного протезирования рашпиль меньше на 0,3 мм, чем ножка бедренного компонента, что обеспечивает его хорошую фиксацию. Также мы знаем, что ножка, установленная методом press-fit, сидит в губчатой части кости, где и происходит ее остеоинтеграция. Недостаточная обработка бедренного канала может стать причиной асептической нестабильности ножки, так же и обработка до кортикального слоя может привести к расколу бедра, так как расширение на 0,3 мм не приемлемо для кортикальной части, он просто лопнет. И данном случае приходится полагаться на опыт хирурга, который определяют на слух, что ножка дальше не пойдет. Это приводит к тому, что, если до операции мы планировали посадить ножку на определенный уровень и определили какую головку мы поставим. То после операции визуально обнаруживаем, что мы несколько удлиннили конечность (из-за того, что ножка не села до предполагаемого уровня). При определении длины головки можно ориентироваться диастазом, после вправления пробных головок. Однако, к примеру, у больных с дисплазией, которым было произведено низведение, с целью устранения укорочения, может отсутствовать диастаз, тогда как у больных преклонного возраста, из-за дряблости мышц этот диастаз между головкой и вкладышем недопустимо велик. Все это приводит к неудовольствию больных по поводу разной длины конечности, а в отношении асептической нестабильности, мы также знаем, что разная длина конечности нарушает биомеханику походки, которая впоследствии отрицательно повлияет на стабильность имплантов. С этой целью, чтоб интраоперационно корректировать погрешности предоперационного планирования в отношении подбора длины головки, нами предложено устройство (патент FAP 20190128) для интраоперационного определения центра ротации головки бедра. Данное устройство состоит из А-стержня, Б-стержня и соединительной штанги, стержни пересекаются строго

перпендикулярно друг-к другу (Рис.1). Стержень А устанавливается в техническое отверстие, находящиеся в проксимальном отделе ножки эндопротеза, который служит для внедрения его в бедренный канал с помощью направлятеля. В таком положении стержень А находится параллельно ножки эндопротеза. Следующим этапом является установка стержня Б на стержень А, где стержень Б лежит перпендикулярно по отношению к стержню А. Установив один конец стержня Б на вершунку большого вертела, мы определяем уровень центра ротации головки на шейки ножки эндопротеза. Остается только подобрать соответствующую головку, центр которой совпадет с центром ротации на устройстве (рис.1.).

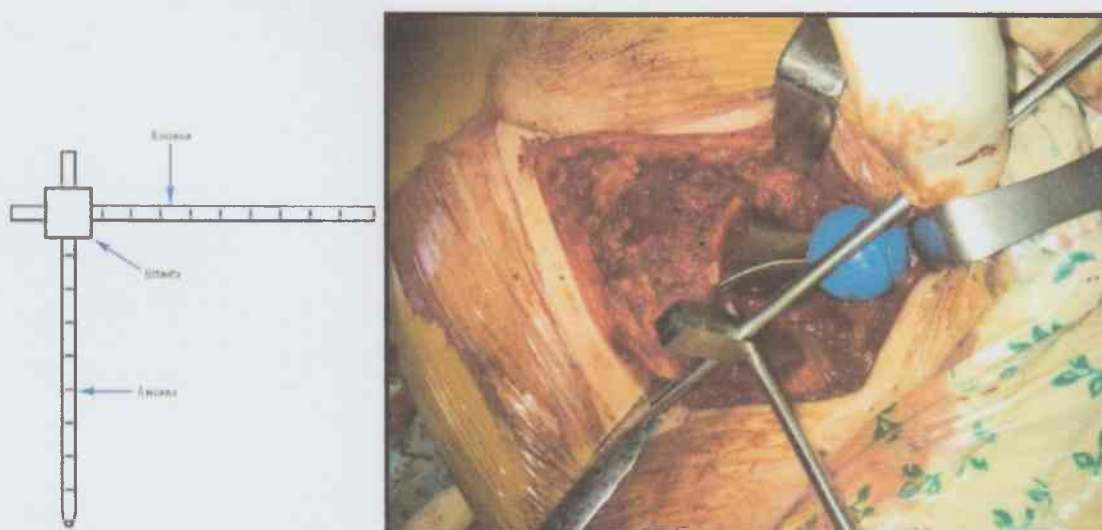


Рис. 1. Инструмент для определения центра ротации головки эндопротеза.
(№FAP 20190128).

Результаты обсуждения: Оценку результатов проводили через 3, 6, 12 мес. после операции, далее ежегодно. При обследовании выполнялись рентгенографии таза в прямой проекции и оперированного сустава в проекции Лаунштейна. Мы проанализировали динамику рентгенологической плотности на границе имплантат - кость, по системе Gruen в 7 зонах вокруг ножки эндопротеза (Рис.1).

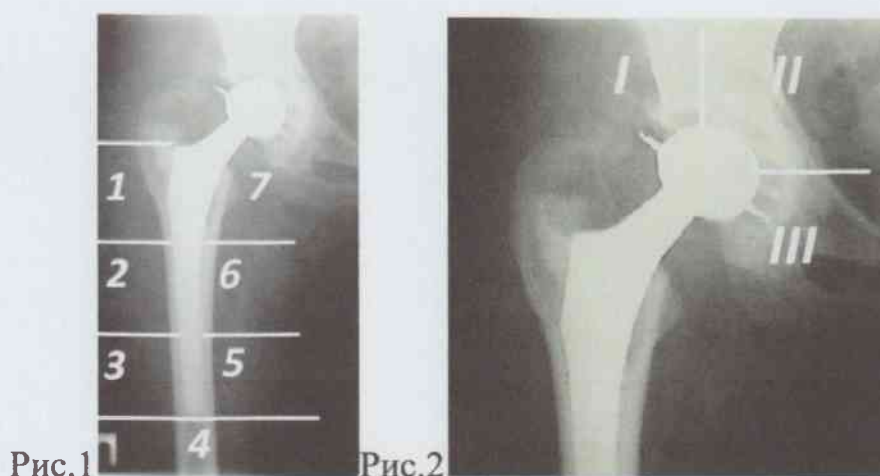

Рис.1. Оценка состояния бедренного компонента по системе Gruen.

Рис. 2. Оценка состояния ацетабулярного компонента по системе De Lee и Charnley. Состояние ацетабулярного компонента оценивалась по De Lee и Charnley, (Рис.2).

Средний срок наблюдения за больными составил 21.4 ± 11.7 (от 3 до 72 мес). Были выделены основные варианты изменений костной ткани, такие как: резорбция, гипертрофия и ремоделирование. В проксимальных зонах (1) наблюдалось резорбция с диффузным повышением «прозрачности» кости, а в зоне 7 трабекулярная переориентация. В 59 случаях (84%) у пациентов основной группы в дистальных отделах (3, 4, 5 зона) нами отмечена гипертрофия в виде увлечения массы кортикального слоя. В средних отделах (2, 6 зонах) изменений не выявлено. У 63 (96%) пациентов контрольной группы наблюдалось гипертрофия в виде увлечения кортикального слоя в дистальных отделах.

Функциональная оценка

Таблица 2.

Результат оценки эффективности эндопротезирования тазобедренного сустава. (шкала W.H.Harris).

Результаты лечения (в баллах)	Отличные. (100-90)		Хорошие (89-80)		Удовлет. (79-70)		Неудовлет. Менее 69		Всего	
	абс.	%	абс.	%	абс.	%	абс.	%	абс.	%%
Основная группа	25	35.7	40	56.3	4	6.4	1	1.6	70	100
Контрольная группа	22	33.5	34	52.3	7	11.5	2	2.7	66	100

Из табл. 2 видно, что в основной группе отличные и хорошие результаты выявлено у 65 пациентов (92%). В контрольной группе - отличные результаты зарегистрировано только у 22 пациентов (33,5%) за счёт увеличения когорты с хорошими исходами. В этой группе удельный вес удовлетворительных исходов составил 7 пациентов (11,5%). Из 136 оперированных больных по поводу диспластического коксартроза, у 18 (13,3%) больных выполнена ревизия области эндопротеза в сроках от 3 до 15 лет. Причем у 6 (4,12%) больных реэндопротезирование выполнено дважды. В 8 (6,18%) случаях произведена замена ножки эндопротеза (эндопротез Irene), в 7(5,15%) случаях замена чашки эндопротеза (эндопротез Bioimplant). В 7 (5,15%) случаях замена обеих компонентов. Насильственное вправление чревато тем, что при этом увеличивается давление головки эндопротеза во впадину, нарушая пространственную ориентацию компонентов эндопротеза, ускоряет асептическую нестабильность компонентов эндопротеза, кроме того приводит к напряжению передней группы мышц обуславливая резкое ограничение сгибания в коленном суставе. Для устранения или хотя бы уменьшения подобных негативных явлений необходимо выполнять тенотомию сухожилия *m.iliopsoas* и подкожную тенотомию приводящих мышц бедра. При этом появляется возможность устранения укорочения больной конечности, уменьшения компрессионного давления, профилактики

асептической нестабильности компонентов эндопротеза, уменьшение износа трущихся поверхностей. При этом достигается не только низведение бедра и декомпрессия сустава, которые приводят к устранению разрыва по линии Шентона и восстановлению длины конечности, но и нормализуют мышечный баланс, который усиливает отводящее, разгибающее и внутренне-ротирующее влияние ягодичных мышц. Сравнительный анализ показал, что ближайшие, среднесрочные и отдаленные результаты (отлично 35,7%, хорошо 56,3%) после первичного эндопротезирования тазобедренного сустава у пациентов основной группы с коксартрозом поздних стадий по сравнению с контрольной (отлично 33,5%, хорошо 52,3%), средней срок наблюдения которого составлял 5,1 года, свидетельствует о высокой эффективности применения разработанного способа тенотомии сухожилия *m. iliopsoas*.

Выводы

1. В целях декомпрессирующей мобилизации тазобедренного сустава, при низведении бедренной кости необходимо выполнить тенотомию сухожилия *m. iliopsoas* подкожную тенотомию приводящих мышц бедра.
2. При установлении чашки в диспластичную впадину необходимо добиться первичной стабильности тазового компонента эндопротеза.
3. При эндопротезировании тазобедренного сустава необходимо планировать установку компонентов эндопротеза с совпадением центра вращения эндопротеза с центром вращения сустава.

Литература

1. Кавалерский Г.М., Серeda А.П., Мурылев В.Ю., Рукин Я.А., Гаврилов А.В., Архипов И.В. и др. 2D-планирование эндопротезирования тазобедренного сустава. Травматология и ортопедия России. 2015;(4):95-102. doi: 10.21823/2311-2905-2015-0-4-95-102.
2. Петров А.Б., Ковалева И.Д., Рузанов В.И. Способ ацетобулопластики при дисплазии тазобедренного сустава // Современные технологии в

- травматологии, ортопедии: ошибки и осложнения, профилактика и лечение / Материалы, меж.конгресса (5-7 октября 2004).- М., 2004. – С. 127.
3. Рибачук О.И., Кукуруза Л.П., Торчинський В.П. Тотальнеендопротезування кульшового суглоба при йогодисплазії //Ортопед., травматол., 1999.-№1. – С.29-30.
 4. Сергеев К.С., Катренко И.Н., Торопов Е.В., Кузнецов И.В., Марков А.А. Ошибки, осложнения и меры их профилактики при эндопротезировании тазобедренного сустава //Современные технологии в травматологии, ортопедии: Ошибки и осложнения-профилактика и лечение /Материалы меж.конгресса (5-7 октября 2004). –М., 2004.-С.151.
 5. Тихилов Р.М., Шапавалов В.М. Руководство по эндопротезированию тазобедренного сустава. – СПб,2008. – 293 – 301.
 6. Lachiewicz P., McCaskill B., Inglis A. et al.Total hip arthroplasty in juvenile rheumatoid arthritis two to eleven –yaer result. //J. Bone J Sur. – 1986. – Vol. 68A. – P. 502-508.
 7. Radl R., Hungerford M. et al.Higher failure rate and stem migration of an uncemented femoral component in patients with femoral head osteonecrosis than in patients with osteoarthritis. //Act Orthop. Scand. –2005. - Vol. 76, N 1. – P.49 – 55.
 8. Zeng W.-N., Liu J.-L., Jia X.-L., Zhou Q., Yang L., Zhang Y. Midterm Results of Total Hip Arthroplasty inPatients With High Hip Dislocation After SuppurativeHip Arthritis. J Arthroplasty. 2019; 34(1):102-107.doi: 10.1016/J.ARTH. 2018.09.081.
 9. Ling T.-X., Li J.-L., Zhou K., Xiao Q., Pei F.-X., ZhouZ.-K. The Use of Porous Tantalum Augments for theReconstruction of Acetabular Defect in Primary TotalHip Arthroplasty. J Arthroplasty. 2018; 33(2):453-459.doi: 10.1016/J. ARTH. 2017.09.030.
 10. Zha G.-C., Sun J.-Y., Guo K.-J., Zhao F.-C., Pang Y., ZhengX. Medial Protrusio Technique in Cementless Total Hiparthroplasty for Developmental Dysplasia of

- the Hip: A Prospective 6- to 9-Year Follow-Up of 43 Consecutive Patients. *J Arthroplasty*. 2016; 31(8):1761-1766.doi: 10.1016/J.ARTH.2016.01.052.
11. Eskildsen S.M., Wilson Z.J., McNabb D.C., Olcott C.W., Del Gaizo D.J. Acetabular Reconstruction With the Medial Protrusion Technique for Complex Primary and Revision Total Hip Arthroplasties. *J Arthroplasty*. 2017; 32(11):3474-3479. doi: 10.1016/J.ARTH.2017.05.037.
 12. Greber E.M., Pelt C.E., Gililland J.M., Anderson M.B., Erickson J.A., Peters C.L. Challenges in Total Hip Arthroplasty in the Setting of Developmental Dysplasia of the Hip. *J Arthroplasty*. 2017; 32(9):S38-S44.doi: 10.1016/J.ARTH.2017.02.024.
 13. Montalti M., Castagnini F., Giardina F., Tassinari E., Biondi F., Toni A. Cementless Total Hip Arthroplasty in Crowe III and IV Dysplasia: High Hip Center and Modular Necks. *J Arthroplasty*. 2018; 33(6): 1813-1819.doi: 10.1016/J.ARTH. 2018.01.041.
 14. Galea V.P., Laaksonen I., Donahue G.S., Fukui K., Kaneuji A., Malchau H., Bragdon C. Developmental Dysplasia Treated With Cementless Total Hip Arthroplasty Utilizing High Hip Center Reconstruction: A Minimum 13-Year Follow-up Study. *J Arthroplasty*. 2018; 33(9): 2899-2905.doi: 10.1016/j. arth. 2018.04.037.
 16. Berninger M.T., Hungerer S., Friederichs J., Stuby F.M., Fulghum C., Schipp R. Primary Total Hip Arthroplasty in Severe Dysplastic Hip Osteoarthritis With a Far Proximal Cup Position. *J Arthroplasty*. 2019; 34(5): 920-925. doi: 10.1016/J.ARTH. 2019.01.032.
 17. Komiyama K., Nakashima Y., Hirata M., Hara D., Kohno Y., Iwamoto Y. Does High Hip Center Decrease Range of Motion in Total Hip Arthroplasty? A Computer Simulation Study. *J Arthroplasty*. 2016; 31(10): 2342-2347.doi: 10.1016/J.ARTH. 2016.03.014.
 18. Rowan F.E., Benjamin B., Pietrak J.R., Haddad F.S. Prevention of Dislocation After Total Hip Arthroplasty. *J Arthroplasty*. 2018; 33(5): 1316-1324. doi: 10.1016/J.ARTH.2018.01.047.

19. Karaismailoglu B., Erdogan F., Kaynak G. High Hip Center Reduces the Dynamic Hip Range of Motion and Increases the Hip Load: A Gait Analysis Study in Hip Arthroplasty Patients With Unilateral Developmental Dysplasia. *J Arthroplasty*. 2019; 34(6):1267-1272. doi: 10.1016/J.ARTH.2019.02.017.
20. Widmer D., Reising K., Kotter E., Helwig P. Correct Assessment of Acetabular Component Orientation in Total Hip Arthroplasty From Plane Radiographs. *J Arthroplasty*. 2018; 33(8):2652-2659. doi: 10.1016/J.ARTH.2018.02.023.