

ЎЗБЕКИСТОН РЕСПУБЛИКАСИ СОҒЛИҚНИ САҚЛАШ ВАЗИРЛИГИ
ТОШКЕНТ ТИББИЁТ АКАДЕМИЯСИ

2023 №6

2011 йилдан чиқа бошлаган

TOSHKENT TIBBIYOT AKADEMIYASI
AXBOROTNOMASI



В Е С Т Н И К
ТАШКЕНТСКОЙ МЕДИЦИНСКОЙ АКАДЕМИИ

Тошкент



Выпуск набран и сверстан на компьютерном издательском комплексе

редакционно-издательского отдела
Ташкентской медицинской академии

Начальник отдела: М. Н. Аслонов

Редактор русского текста: О.А. Козлова

Редактор узбекского текста: М.Г. Файзиева

Редактор английского текста: А.Х. Жураев

Компьютерная корректура: З.Т. Алюшева

Учредитель: Ташкентская медицинская академия

Издание зарегистрировано в Ташкентском Городском управлении печати и информации

Регистрационное свидетельство 02-00128

Журнал внесен в список, утвержденный приказом № 201/3 от 30 декабря 2013года

реестром ВАК в раздел медицинских наук

Рукописи, оформленные в соответствии с прилагаемыми правилами, просим направлять по адресу: 100109, Ташкент, ул. Фароби, 2,

Главный учебный корпус ТМА,

4-й этаж, комната 444.

Контактный телефон: 214 90 64

e-mail: rio-tma@mail.ru

rio@tma.uz

Формат 60x84 1/8. Усл. печ. л. 9,75.

Гарнитура «Cambria».

Тираж 150.

Цена договорная.

Отпечатано на ризографе
редакционно-издательского отдела ТМА.
100109, Ташкент, ул. Фароби, 2.

Вестник ТМА № 6, 2023

РЕДАКЦИОННАЯ КОЛЛЕГИЯ

Главный редактор

проф. А.К. Шадманов

Заместитель главного редактора

проф. О.Р.Тешаев

Ответственный секретарь

проф. Ф.Х.Иноятова

ЧЛЕНЫ РЕДАКЦИОННОЙ КОЛЛЕГИИ

акад. Аляви А.Л.

проф. Билалов Э.Н.

проф. Гадаев А.Г.

проф. Жае Вук Чои (Корея)

акад. Каримов Ш.И.

проф. Татьяна Силина (Украина)

акад. Курбанов Р.Д.

проф. Людмила Зуева (Россия)

проф. Метин Онерчи (Турция)

проф. Ми Юн (Корея)

акад. Назыров Ф.Г.

проф. Нажмутдинова Д.К.

проф. Саломова Ф.И.

проф. Саша Трескач (Германия)

проф. Шайхова Г.И.

Члены редакционноого совета

проф. Акилов Ф.О. (Ташкент)

проф. Аллаева М.Д. (Ташкент)

проф. Хамдамов Б.З. (Бухара)

проф. Ирискулов Б.У. (Ташкент)

проф. Каримов М.Ш. (Ташкент)

проф. Маматкулов Б.М. (Ташкент)

проф. Охунов А.О. (Ташкент)

проф. Парпиева Н.Н. (Ташкент)

проф. Рахимбаева Г.С. (Ташкент)

проф. Хамраев А.А. (Ташкент)

проф. Холматова Б.Т. (Ташкент)

проф. Шагазатова Б.Х. (Ташкент)

ОСОБЕННОСТИ Фолликулогенеза у женщин с синдромом «пустых» фолликулов

Олимова К.Ж., Шукуров Ф.И., Ахмеджанова Х.З.

«ПУЧ» фолликула синдроми мавжуд аёлларда фолликулогенез хусусиятлари

Олимова К.Ж., Шукуров Ф.И., Ахмеджанова Х.З.

FEATURES OF FOLLICULOGENESIS IN WOMEN WITH "EMPTY" FOLLICLE SYNDROME

Olimova K.Zh., Shukurov F.I., Axmedjanova X.Z.

Ташкентская медицинская академия, Ташкент, Узбекистан

Тадқиқотга 118 нафар "пуч" фолликула синдроми мавжуд аёллар киритилди. Ундан 58 нафар эрта репродуктив ёшдаги аёллардан фақат 14 нафар (24,1%) да "пуч" фолликула синдроми аниқланди. 60 нафар кеч репродуктив ёшдаги аёллардан 42 (70%) нафарида "пуч" фолликула синдроми аниқланди. Эрта репродуктив ёшдаги аёлларнинг фолликулалар сонининг камайиши ва уларнинг бошланғич босқичларда қолиб кетиши аниқланди. Кеч репродуктив ёшдаги аёлларда ҳам шунга ўхшаш ҳолат аниқланли бироқ уларда етилган фолликулалар сони ҳам бир хил етилмаган фолликулалар аниқланди.

Калит сўзлар: "пуч" тухумдон синдроми, фолликулогенез, фолликула, ёш

118 women with «empty» follicule syndrome were included in the study. Of 58 women in early reproductive age, only 14 (24.1%) were diagnosed with «empty» follicle syndrome, while of 60 women in late reproductive age, this syndrome was detected in 42 (70%). Women of early reproductive age have a decrease in the number of follicles at the initial stage of development, and women of late reproductive age also have a decrease in the number of follicles at the initial stage of development, but they also have a decrease in the number of mature follicles. This may be due to age-related changes in the ovaries.

Key words: empty follicule syndrome, folliculogenesis, follikula, age

Введение. Синдром «пустых» фолликулов (СПФ) является одним из расстройств, связанных с женской репродуктивной системой, которое влияет на способность женщины зачать ребенка [1-4]. Этот синдром характеризуется отсутствием овуляции и формирования зрелых яйцеклеток в яичниках, что может приводить к бесплодию [5-7]. Особенности фолликулогенеза, процесса развития фолликулов в яичниках женщин с этим синдромом, являются предметом множества исследований и вызывают большой интерес среди специалистов в области репродуктивной медицины.

Фолликулогенез - это сложный и тщательно отрегулированный процесс, который начинается в детстве и продолжается до прекращения менструальных циклов [8-10]. Он включает в себя постепенное развитие фолликулов, небольших жидкостных пузырьков внутри яичников, которые содержат незрелые яйцеклетки. В нормальных условиях, каждый месяц несколько фолликулов начинают свой развитие, но только один из них достигает зрелости и овулирует, освобождая яйцеклетку для возможного оплодотворения. Однако у женщин с синдромом «пустых» фолликулов этот процесс нарушается, что может быть связано с различными факторами, включая гормональные дисбалансы и структурные аномалии яичников [11-14].

Понимание особенностей фолликулогенеза у женщин с синдромом «пустых» фолликулов имеет важное значение для определения причин бесплодия и разработки эффективных методов лечения. Исследования в этой области могут помочь улучшить диагностику, предсказание и управление этим расстройством, а также развитие новых под-

ходов к стимуляции овуляции и достижению успешной беременности у женщин, страдающих от этого синдрома [15-20]. Несмотря на многочисленные исследования посвященный СПФ особенности фолликулогенеза у женщин с этим синдромом до сих пор остаются недостаточно изученными.

Цель исследования – изучить особенности фолликулогенеза у женщин с синдромом «пустых» фолликулов в зависимости от возраста.

Материалы и методы исследования. В исследование были включены 118 женщин с синдромом «пустых» фолликулов. Из них 58 женщин были в раннем репродуктивном возрасте (1-ая группа), а 60 – в позднем репродуктивном возрасте (2-ая группа). Возраст женщин составил от 25 до 46 лет. Все женщины проходили полное гинекологическое обследование, включая анализы гормонов, ультразвуковое исследование яичников и матки.

Статистическую обработку результатов исследования проводили с использованием прикладной статистической программы BIOSTAT. Статистическую значимость оценивали по z-критерию. Различия считались значимыми при $p < 0,05$.

Результаты исследования. Из 58 женщин в раннем репродуктивном возрасте с синдромом «пустых» фолликулов, только у 12 (20,7%) была регулярная менструальная функция, а у остальных 46 (79,3%) – была нарушения менструального цикла. Анализ гормонального исследования показало что, у 34 женщин (58,6%) данной группе был выявлен повышенный уровень фолликулостимулирующего гормона (ФСГ), а у 24 женщин (41,4%) – нормальный уровень ФСГ. Средний уровень антимюллерова гормона (АМГ) в этой группе составил $0,3 \pm 0,1$ нг/мл. У всех

женщин в этой группе был выявлено отсутствие динамических изменений АМГ уровня в динамике контрольных исследований в течение 12 месяцев.

У 60 женщин в позднем репродуктивном возрасте с синдромом «пустых» фолликулов только у 6 (10%) была регулярная менструация, а у остальных 54 (90%) – была нарушения менструального цикла. Исследование содержания гормонов в этой группе подтвердило повышенный уровень ФСГ. Средний

уровень АМГ в этой группе составил $0,1 \pm 0,05$ нг/мл. У всех женщин в этой группе был выявлено отсутствие динамических изменений АМГ уровня в динамике контрольных исследований в течение 12 месяцев.

Из 58 женщин в раннем репродуктивном возрасте только у 14 (24,1%) был диагностирован синдром «пустых» фолликулов, в то время из 60 женщин в позднем репродуктивном возрасте, данный синдром был выявлен у 42 (70%) (см. рисунок).

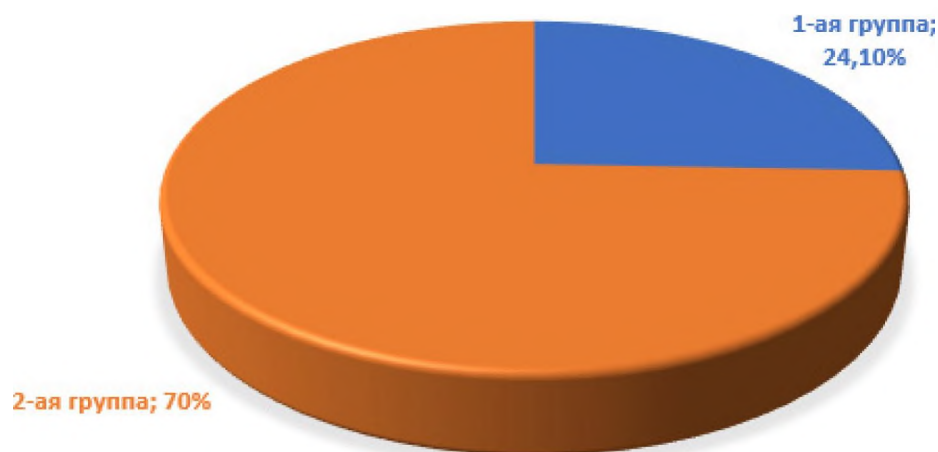


Рисунок 1. Частота синдрома «пустых» фолликулов у обследованных, %

Также было обнаружено, что у женщин с синдромом «пустых» фолликулов в позднем репродуктивном возрасте наблюдалось значительное увеличение уровня ФСГ и ЛГ в крови, а также понижение уровня эстрадиола по сравнению с женщинами в раннем репродуктивном возрасте и контрольной группой.

Трансвагинальное ультразвуковое исследование показало, что у женщин в раннем репродуктивном возрасте со синдромом «пустых» фолликулов

длина яичника составляла $31,5 \pm 5,4$ мм, а у женщин в позднем репродуктивном возрасте – $26,8 \pm 4,2$ мм. У женщин в раннем репродуктивном возрасте количество фолликулов составляло $6,3 \pm 3,1$, а у женщин в позднем репродуктивном возрасте – $4,2 \pm 2,5$. Размер доминантного фолликула составлял $7,8 \pm 2,1$ мм у женщин в раннем репродуктивном возрасте и $6,3 \pm 1,8$ мм у женщин в позднем репродуктивном возрасте.

Таблица 1

Эхографические показатели яичников у женщин с СПФ, $M \pm m$

Группы	Длина яичника, мм	Количества антральных фолликулов	Размер доминантного фолликул, мм
1-ая, n=58	$31,5 \pm 5,4$	$6,3 \pm 3,1$	$7,8 \pm 2,1$
2-ая, n=60	$26,8 \pm 4,2$	$4,2 \pm 2,5$	$6,3 \pm 1,8$
Контроль, n=30	$46,6 \pm 3,1$	$6,2 \pm 1,2$	$8,6 \pm 2,6$

Таким образом, эхографическое исследование яичников у женщин со синдромом «пустых» фолликулов показало значительные различия между группами в зависимости от возраста.

Анализ результатов показал, что у женщин с синдромом «пустых» фолликулов наблюдаются существенные изменения в фолликулогенезе, которые зависят от возраста. У женщин раннего репродуктивного возраста наблюдается уменьшение количества фолликулов на начальной стадии развития, что

может объясняться генетическими или внутренними факторами. У женщин позднего репродуктивного возраста также наблюдается снижение количества фолликулов на начальной стадии развития, но при этом у них также отмечается снижение числа зрелых фолликулов. У женщин позднего репродуктивного возраста это может быть связано с возрастными изменениями в яичниках, которые приводят к снижению количества как первичных, так и зрелых фолликулов.

Обсуждение. Синдром «пустых» фолликулов представляет собой сложное расстройство, которое вызывает снижение или отсутствие овуляции и формирования зрелых яйцеклеток у женщин [4-7]. Исследования, посвященные особенностям фолликулогенеза у женщин с этим синдромом, становятся все более актуальными для разработки эффективных стратегий диагностики и лечения бесплодия [8-11].

Одной из основных особенностей фолликулогенеза у женщин с синдромом «пустых» фолликулов является недостаточное развитие фолликулов и их преждевременное созревание. Нормальный процесс фолликулогенеза последовательный рост фолликулов требует влияние гонадотропных гормонов, таких как фолликулостимулирующий гормон (ФСГ) и лютеинизирующий гормон (ЛГ). Однако у женщин с синдромом «пустых» фолликулов наблюдается дисбаланс в регуляции этих гормонов, что приводит к преждевременному росту фолликулов и их дегенерации без достижения полной зрелости [12-15].

Другой важной особенностью фолликулогенеза у женщин с этим синдромом является наличие структурных изменений в яичник. Исследования показывают, что у этих пациенток часто наблюдается уменьшение количество фолликулов и увеличение соединительной ткани в яичниках.

Эти перечисленные особенности фолликулогенеза у женщин с синдромом «пустых» фолликулов имеют прямое влияние на их репродуктивную способность

Выводы

У женщин с синдромом «пустых» фолликулов наблюдаются существенные изменения в фолликулогенезе, которые зависят от возраста. У 24,1% женщин раннего репродуктивного возраста наблюдается уменьшение количества фолликулов на начальной стадии развития, что может объясняться генетическими или внутренними факторами. У 70% женщин позднего репродуктивного возраста также наблюдается уменьшение количества фолликулов на начальной стадии развития, но при этом у них также отмечается снижение числа зрелых фолликулов. У женщин позднего репродуктивного возраста это может быть связано с возрастными изменениями в яичниках, которые приводят к снижению количества как первичных, так и зрелых фолликулов. Таким образом, понимание особенностей фолликулогенеза у женщин с синдромом «пустых» фолликулов является важным шагом в разработке эффективных методов лечения и подходов к решению проблем бесплодия.

Литература

1. Аншина М.Б. ВРТ: прошлое, настоящее, будущее // Проблемы репродукции. – 2002. – №3. – С.6-15.
2. Клепикова А.А., Сагамонова К.Ю., Палиева Н.В. и др. Критерии фертильности пациенток с синдромом «пустых» фолликулов в программах вспомогательных репродуктивных технологий // Российский вестник акушера гинеколога. – 2008. – №3. – С.25-28.

3. Краснополянская К.В., Калугина А.С. Феномен «бедного» ответа яичников на стимуляторы суперовуляции в программах ЭКО: Обзор литературы // Проблемы репродукции. – 2004. – №1. – С.51-58.

4. Милютин М.А. Экстракорпоральное оплодотворение у пациенток со сниженным ответом яичников на стимуляцию суперовуляции // Акушерство и гинекология. – 2007. – №3. – С.26-28.

5. Назаренко Т.А., Смирнова А.А. Индукция моно- и суперовуляции. Оценка овариального резерва, ультразвуковой и гормональный мониторинг // Проблемы репродукции. – 2004. – №1. – С.36-42.

6. Шукуров Ф.И., Аюпова Ф.М. Роль адъювантной гормональной терапии в восстановлении репродуктивной функции у женщин после эндохирургического лечения фолликулярных кист яичников // Гинекология. 2021; 23 (1): С. 68–72.

7. Назарова Г.Д., Шукуров Ф.И. Состояние овариального резерва у женщин с синдромом поликистозных яичников до и после эндохирургической операции декорткация яичников // Журнал теоретической и клинической медицины, №6, 2021. С.-119-120.

8. Шукуров Ф.И., Мамажанова Д.М., Саттарова К.А., Юлдашева Н.З. Оценка эффективности применения препарата Белара в адъювантной терапии синдрома поликистозных яичников после эндохирургического лечения // Экспериментальная и клиническая фармакология. 2022. Том 85., №8. – С.14-16.

9. Aktas M., Beckers N.G., van Inzen W.G., et al. Oocytes in the empty follicle: a controversial syndrome // Fertil. Steril. – 2005. – Vol. 84. № 6. – P.1643-1648.

10. Awoniyi A., Govindbhaij, Zierke S., et al. Continuing the debate on empty follicle syndrome: can it be associated with normal bioavailability of β -human chorionic gonadotropin on the day of oocyte recovery? // Hum. Reprod. – 2012. – Vol. 13. №5. – P.1281-1284.

11. Beck-Fruchter R., Weiss A., Lavee M., et al. Empty follicle syndrome: successful treatment in recurrent case and review of the literature // Hum. Reprod. – 2012. – Vol. 10. – P.1093-1095.

12. Balen A.H., Jacobs H.S. Follicle development in polycystic ovaries: a clinical, ultrasonographic and endocrine study. Clin Endocrinol (Oxf). 1996;44(3):335-342.

13. Balen A.H., Michelmore K. What is polycystic ovary syndrome? Are national views important? Hum Reprod. 2002;17(9):2219-2227.

14. Dumesic D.A., Richards J.S. Ontogeny of the ovary in polycystic ovary syndrome. Fertil Steril. 2013;100(1):23-38.

15. Coulam C. B., Bustillo M., Schulman J.D. Empty follicle syndrome // Fertil. Steril. – 1986. – Vol. 46. – P.1153-1155.

16. Ferraretti A.P., Gianoroli L., Balicchia B., et al. GnRH antagonists in poor responders undergoing ART // Hum. Reprod. – 2001. – Vol. 16: Abstract Book 1. – P.148-149.

17. Hassan A.H., Saleh H.A., Khalil O., et al. Double oocyte aspiration may be a solution for empty follicle syndrome // Fertil. Steril. – 1998. – Vol. 69. №1. – P.138-139.

18. Franks S, Stark J, Hardy K. Follicle dynamics and anovulation in polycystic ovary syndrome. Hum Reprod Update. 2008;14(4):367-378.

19. Jonard S, Dewailly D. The follicular excess in polycystic ovaries, due to intra-ovarian hyperandrogenism, may be the main culprit for the follicular arrest. Hum Reprod Update. 2004;10(2):107-117.

20. Pal L, Zhang K, Zeitlian G, et al. Pulsatile follicle-stimulating hormone amplitude and estradiol are significant predictors of outcome in women undergoing in vitro fertilization. Fertil Steril. 2007;87(4):858-866.

ОСОБЕННОСТИ Фолликулогенеза у Женщин с Синдромом «Пустых» Фолликулов

Олимова К.Ж., Шукуров Ф.И., Ахмеджанова Х.З.

В исследование были включены 118 женщин с синдромом «пустых» фолликулов. Из 58 женщин в раннем репродуктивном возрасте только у 14 (24,1%) был диагностирован синдром «пустых» фолликулов, в то время как из 60 женщин в позднем репродуктивном возрасте, данный синдром был выявлен у 42

(70%). У женщин раннего репродуктивного возраста наблюдается уменьшение количества фолликулов на начальной стадии развития, и у женщин позднего репродуктивного возраста также наблюдается снижение количества фолликулов на начальной стадии развития, но при этом у них также отмечается снижение числа зрелых фолликулов. Это может быть связано с возрастными изменениями в яичниках.

Ключевые слова: синдром пустых фолликулов, фолликулогенез, возраст



Муминова Н.Х., Мирзакаримова Ш.А. ПОСЛЕДСТВИЯ, ПРИЧИНЫ, СИМПТОМЫ И ЛЕЧЕНИЕ ИСТОНЧЕНИЯ ЭНДОМЕТРИЯ	Muminova N.Kh., Mirzakarimova Sh.A. CONSEQUENCES, CAUSES, SYMPTOMS AND TREATMENT OF THINNING OF THE ENDOMETRIUM	90
Муратова Н.Д., Бабаджанова Г.С., Турсунова Н.Б. ДИАГНОСТИКА И ПРОФИЛАКТИКА ВЕНОЗНОГО ПОЛНОКРОВИЯ МАЛОГО ТАЗА У БЕРЕМЕННЫХ ДЛЯ СНИЖЕНИЯ АКУШЕРСКИХ ОСЛОЖНЕНИЙ	Muratova N.D., Babajanova G.S., Tursunova N.B. DIAGNOSIS AND PREVENTION OF VENOUS PELVIC FULLNESS IN PREGNANT WOMEN TO REDUCE OBSTETRIC COMPLICATIONS	93
Муратова Н.Д., Миралимова Н.А., Сулаймонова Н.Ж. ВЕДЕНИЕ БЕРЕМЕННОСТИ И РОДОРАЗРЕШЕНИЕ ПРИ РАЗЛИЧНЫХ ТИПАХ МИОМЫ МАТКИ	Muratova N.D., Miralimova N., Sulaymonova N.J. PREGNANCY MANAGEMENT AND DELIVERY IN VARIOUS TYPES OF UTERINE FIBROIDS	96
Мамажанова Д.М. COVID-19ГА ҚАРШИ ЭМЛАНГАН ҲОМИЛАДОР АЁЛЛАРДА ИММУНОГЕНЛИК ДАРАЖАСИНИ БАҲОЛАШ	Mamajanova D.M. ASSESSMENT OF IMMUNOGENICITY IN PREGNANT WOMEN VACCINATED AGAINST COVID-19	99
Нажмутдинова Д.К., Гадоева Д.А. СОВЕРШЕНСТВОВАНИЕ ПОДГОТОВИТЕЛЬНОГО ЭТАПА ЖЕНЩИН С ПРОЛАПСОМ ТАЗОВЫХ ОРГАНОВ К ХИРУРГИЧЕСКОМУ ВМЕШАТЕЛЬСТВУ	Najmutdinova D.K., Gadoyeva D.A. CHANOQ A'ZOLARI PROLAPSIDAN AZIYAT CHEKUVCHI AYOLLARNI JARROHLIK AMALIYOTIGA TAYYORLASH BOSQICHINI TAKOMILLASHTIRISH	102
Nazarova D.G., Muratova N.D., Sulaymonova N.J. BACHADONNING YALLIG'LANISH KASALLIKLARI FONIDA ADENOMIYOZLI AYOLLARDA IMMUN TIZIMINING HOLATI	Nazarova D.G., Muratova N.D., Sulaimonova N.J. THE STATE OF THE IMMUNE SYSTEM IN WOMEN WITH ADENOMYOSIS AGAINST THE BACKGROUND OF INFLAMMATORY DISEASES OF THE UTERUS	104
Negmadjanov B.B., Rabbimova G.T., Ochilova U.T. HOMILADORLIKDA VULVOVAGINITLARNI DA'VOLASHDA EFIR MOYLARINI QO'LLASH	Negmadjanov B.B., Rabbimova G.T., Ochilova U.T. THE USE OF ESSENTIAL OILS IN THE CLAIM OF VULVOVAGINITES IN PREGNANCY	107
Нигматова Г.М. НОВЫЕ ПОДХОДЫ В РЕАБИЛИТАЦИИ ЖЕНЩИН ПОСЛЕ АМПУТАЦИИ МАТКИ В РЕПРОДУКТИВНОМ ВОЗРАСТЕ	Nigmatova G.M. NEW APPROACHES IN REHABILITATION OF WOMEN AFTER AMPUTATION OF THE UTERUS AT REPRODUCTIVE AGE	111
Нигматова Г.М., Шукуров Ф.И. НЕВЫНАШИВАНИЕ БЕРЕМЕННОСТИ. ЭФФЕКТИВНЫЕ ПРАКТИКИ	Nigmatova G.M., Shukurov F.I. MISSION OF PREGNANCY. GOOD PRACTICES	114
Низамова М.Ш., Саиджалилова Д.Д. КЛИНИКО-ПАТОГЕНЕТИЧЕСКИЕ АСПЕКТЫ НЕВЫНАШИВАНИЯ БЕРЕМЕННОСТИ ПРИ ТРОМБОФИЛИИ	Nizamova M.Sh., Saidjalilova D.D. CLINICAL AND PATHOGENETIC ASPECTS OF MISCARRIAGE WITH THROMBOPHILIA	117
Олимова К.Ж., Шукуров Ф.И., Ахмеджанова Х.З. ОСОБЕННОСТИ Фолликулогенеза у женщин с синдромом «пустых» фолликулов	Olimova K.Zh., Shukurov F.I., Axmedjanova X.Z. FEATURES OF FOLLICULOGENESIS IN WOMEN WITH "EMPTY" FOLLICLE SYNDROME	121
Раззакова Н.С., Бекбаулиева Г.Н. ҲОМИЛАДОРЛИҚДАГИ I-ТРИМЕСТРИДА COVID-19 КАСАЛЛИГИНИНГ РИВОЖЛАНИШИГА ТАЪСИРИНИ ЎРГАНИШ	Razzakova N.S., Bekbauliyeva G.N. TO STUDY THE IMPACT OF THE DEVELOPMENT OF COVID-19 DISEASE IN THE 1ST TRIMESTER OF PREGNANCY	125