

**ТОШКЕНТ ТИББИЁТ АКАДЕМИЯСИ ҲУЗУРИДАГИ
ИЛМИЙ ДАРАЖА БЕРУВЧИ DSc.04/30.12.2019.Tib.30.03
РАҚАМЛИ ИЛМИЙ КЕНГАШ**

АНДИЖОН ДАВЛАТ ТИББИЁТ ИНСТИТУТИ

МАХКАМОВ НОСИРЖОН ЖЎРАЕВИЧ

**УМУРТҚА ПОҒОНАСИ ПРОТРУЗИЯСИ ВА ЧУРРАСИНИНГ
ПАТОМОРФОЛОГИК ТАВСИФИ**

14.00.15 – Патологик анатомия

**ТИББИЁТ ФАНЛАРИ БЎЙИЧА ФАЛСАФА ДОКТОРИ (PhD)
ДИССЕРТАЦИЯСИ АВТОРЕФЕРАТИ**

ТОШКЕНТ – 2021

Фалсафа доктори (PhD) диссертацияси автореферати мундарижаси

Оглавление автореферата диссертации доктора философии (PhD)

Contents of dissertation abstract of doctor of philosophy (PhD)

Махкамов Носиржон Жўраевич

Умуртқа поғонаси протрузияси ва чуррасининг

патоморфологик тавсифи..... 3

Махкамов Носиржон Жураевич

Патоморфологическая характеристика протрузии

и грыжи позвоночника 25

Махкамов Носиржон Жураевич

Pathomorphological characteristics of the vertebral

protrusion and hernia 47

Эълон қилинган ишлар рўйхати

Список опубликованных работ

List of published works..... 52

**ТОШКЕНТ ТИББИЁТ АКАДЕМИЯСИ ҲУЗУРИДАГИ
ИЛМий ДАРАЖА БЕРУВЧИ DSc.04/30.12.2019.Tib.30.03
РАҚАМЛИ ИЛМий КЕНГАШ**

АНДИЖОН ДАВЛАТ ТИББИЁТ ИНСТИТУТИ

МАХКАМОВ НОСИРЖОН ЖЎРАЕВИЧ

**УМУРТҚА ПОҒОНАСИ ПРОТРУЗИЯСИ ВА ЧУРРАСИНИНГ
ПАТОМОРФОЛОГИК ТАВСИФИ**

14.00.15 – Патологик анатомия

**ТИББИЁТ ФАНЛАРИ БЎЙИЧА ФАЛСАФА ДОКТОРИ (PhD)
ДИССЕРТАЦИЯСИ АВТОРЕФЕРАТИ**

ТОШКЕНТ – 2021

Фалсафа доктори (PhD) диссертацияси мавзуси Ўзбекистон Республикаси Вазирлар Маҳкамаси ҳузуридаги Олий аттестация комиссиясида В2020.2.PhD/Tib1199 рақам билан рўйхатга олинган.

Диссертация Андижон давлат тиббиёт институтида бажарилган.

Диссертация автореферати уч тилда (ўзбек, рус, инглиз(резюме)) Илмий кенгашнинг веб-саҳифасида (www.tma.uz) ва «ZiyoNet» Ахборот таълим порталида(www.ziyounet.uz) жойлаштирилган.

Илмий раҳбар:

Исроилов Ражаббой

тиббиёт фанлари доктори, профессор

Расмий оппонентлар:

Турсунов Хасан Зияевич

тиббиёт фанлари доктори, профессор

Артиков Джахонгир Джурабаевич

тиббиёт фанлари номзоди, доцент

Етакчи ташкилот:

Самарқанд давлат тиббиёт институти

Диссертация ҳимояси Тошкент тиббиёт академияси ҳузуридаги DSc.04/30.12.2019.Tib.30.03 рақамли Илмий кенгашнинг 2021 йил «__» _____ соат _____ даги мажлисида бўлиб ўтади. (Манзил: 100109, Тошкент ш., Олмазор тумани, Форобий кўчаси, 2-уй.Тел./факс: (+99871) 150-78-25, e-mail: tta2005@mail.ru)

Диссертация билан Тошкент тиббиёт академиясининг Ахборот-ресурс марказида танишиш мумкин (____ рақами билан рўйхатга олинган). (Манзил: 100109, Тошкент шаҳри Олмазор тумани Форобий кўчаси 2-уй; Тошкент тиббиёт академиясининг 2-ўқув бинноси «Б» корпуси, 1-қават, 7-хона.Тел./факс: (99871) 150-78-14)

Диссертация автореферати 2021 йил «__» _____ да куни тарқатилди.
(2021 йил «__» _____ даги _____ рақамли реестр баённомаси).

Г.И.Шайхова

Илмий даражалар берувчи илмий кенгаш раиси, тиббиёт фанлари доктори, профессор

Д.Ш.Алимухамедов

Илмий даражалар берувчи илмий кенгаш илмий котиби, тиббиёт фанлари доктори

Р.Дж.Усманов

Илмий даражалар берувчи илмий кенгаш қошидаги илмий семинар раиси, тиббиёт фанлари доктори

КИРИШ (фалсафа доктори (PhD)диссертация аннотацияси)

Диссертация мавзусининг долзарблиги ва зарурати. Умуртқа поғонаси дегенератив касалликлари умуртқалараро чурра, остеохондроз, радикулит каби жиддий касалликларга сабаб бўлиши мумкин. Мутахассисларнинг келтирган маълумотларига кўра «...инсоннинг сурункали касалликлари орасида умуртқа поғонасининг протрузия ва чуррасининг турли даражадаги зарарланишлари кун сайин ортиши кузатилмоқда...»¹. Бу касаллик инсонлар яшаш давомийлигининг учинчи ва бешинчи ўн йиллигида айниқса, аёлларда эркакларга нисбатан кўпроқ учраши билан тавсифланади. Бугунги кунда умуртқа протрузияси ва чурраси замонавий ташхислаш ва даволаш тартибининг яратилишига қарамасдан, касалликнинг учраш даражаси кескин ортиб бориши кузатилмоқда. Шу сабабли аҳолини турли катламлари орасида умуртқа поғонаси протрузияси ва чуррасининг патоморфологик кўрсаткичларидаги ўзгаришларни инобатга олган ҳолда касалликни эрта ташхислаш ва самарали даволаш тизимини амалга ошириш, патоморфологик ташхислаш тизимини мукаммалаштириш фундаментал тиббиётдаги энг муҳим муаммоли масалаларидан бири ҳисобланади.

Жаҳонда умуртқа поғонаси протрузияси ва чуррасининг патоморфологик белгиларини ташхислаш орқали касалликни эрта даволаш тизимини такомиллаштириш борасида қатор илмий тадқиқотлар олиб борилмоқда. Бу борада чуррага хос морфологик ўзгаришларни, умуртқа дегенератив касалланиши оқибатида ривожланадиган патоморфологик жараёнлари ва патологик ҳолатларга хос тўқима структур бирликларидаги ўзгаришлар, протрузия ва чуррада умуртқа поғонасининг қон томирлари, пўстлоқ ва мағиз қаватлари гистотопографиясига боғлиқ ҳолда ривожланадиган ўзига хос морфологик ўзгаришлар оқибатида юз берадиган асоратларни ташхислашни такомиллаштириш бўйича илмий тадқиқотлар алоҳида аҳамият касб этмоқда.

Мамлакатимизда аҳолига тиббий ёрдам кўрсатишнинг сифати, самарадорлиги ва оммабоплигини тубдан оширишни таъминлайдиган соғлиқни сақлаш тизимини ташкил этиш, жумладан, турли нейрожаррохлик касалликларни ташхислаш, даволаш ва олдини олиш сифатини оширишга қаратилган муайян чора-тадбирлар амалга оширилмоқда. Бу борада 2017–2021 йилларда Ўзбекистон Республикасини ривожлантиришнинг бешта устувор йўналишига мувофиқ «...ихтисослаштирилган тиббий хизмат кўрсатиш қулайлиги ҳамда сифатини ошириш, тез ва шошилиш тиббий ёрдам тизимини янада ислоҳ қилиш, ногиронликнинг олдини олиш...»² каби вазифалари белгиланган. Ушбу вазифаларни амалга оширишда умуртқа поғонаси протрузияси ва чуррасининг патоморфологик белгиларни

¹Fjeld OR, Grøvle L, Helgeland J, Småstuen MC, Solberg TK, Zwart JA, Grotle M. Complications, reoperations, readmissions, and length of hospital stay in 34 639 surgical cases of lumbar disc herniation. Bone Joint J. 2019 Apr;101-B(4):470-477.

²Ўзбекистон Республикаси Президентининг 2017 йил 7 февралдаги ПФ-4947-сон «Ўзбекистон Республикасини янада ривожлантириш бўйича Ҳаракатлар стратегияси тўғрисида»ги Фармони.

ташхислаш ва касалликни самарали даволаш тартибини такомиллаштириш юзасидан тадқиқотларни амалга ошириш мақсадга мувофиқ.

Ўзбекистон Республикаси Президентининг 2017 йил 7 февралдаги ПФ–4947-сон «Ўзбекистон Республикасини янада ривожлантириш бўйича Ҳаракатлар стратегияси тўғрисида», 2018 йил 7 декабрдаги ПФ–5590-сон «Ўзбекистон Республикаси соғлиқни сақлаш тизимини тубдан такомиллаштириш бўйича комплекс чора-тадбирлари тўғрисида»ги Фармонлари, 2017 йил 20 июндаги ПҚ–3071-сон «Ўзбекистон Республикаси аҳолисига 2017–2021 йилларда ихтисослаштирилган тиббий ёрдам кўрсатишни янада ривожлантириш чора-тадбирлари тўғрисида»ги Қарори ҳамда мазкур фаолиятга тегишли бошқа меъёрий-ҳуқуқий ҳужжатларда белгиланган вазифаларни амалга оширишга мазкур диссертация тадқиқоти муайян даражада хизмат қилади.

Тадқиқотнинг республика фан ва технологиялари ривожланишининг устувор йўналишларга мослиги. Мазкур тадқиқот республика фан ва технологиялар ривожланишининг VI. «Тиббиёт ва фармакология» устувор йўналишига мувофиқ бажарилган.

Муаммонинг ўрганилганлик даражаси. Замонавий тиббиёт амалиётида инсон умуртқалараро дискининг касалликларини даволаш ва ташхислаш фаолияти ижтимоий ва тиббий аҳамиятга эга. Умуртқалараро дискнинг тўқималари бири бири билан яхши бирлашганлиги, бу ҳолатлар доимий меъёрий қариш ва касалликларда ўзгариб туриши баҳоланган (Salli Robert, 2006). Диск протрузияси ва чуррасини баҳолашда жуда кўп илмий жамиятлар жумладан, Америка ортопедик Жаррохлар Академияси (AAOS) ва халқаро бел умуртқаларни ўрганиш жамияти (ISSLS) иштирок этиб келмоқда. Булар касалликларни таснифлаш, ташхислашда этиопатогенезини баҳолаш амалиётларини олиб бормоқда (Xin-uzun Ma, 2015). Умуртқалараро дискнинг микромолекуляр архитектоникаси бузилиши унинг биокимёвий сифатини пасайтиради, сўнгра унга дегидратация туфайли юзага келувчи жараён кўшилади. Бунда дискнинг меъёрий қариш бузилишига олиб келади. (Baptista J.S. ва б., 2019). Диффуз озикланишнинг бузилиши умуртқалараро дискда дегенератив-дистрофик жараённи кучайтиради. Шунинг учун дегенерацияланган диск тўқимасини баҳолаш учун микроструктурасини таҳлил қилиш керак (Fridmann A. ва б., 2017). Умуртқалараро дискнинг мустаҳкамлиги ва эластиклиги унинг таркибидаги глюкозоаминогликанларнинг мавжудлигига боғлиқ. Протеингликанлар умуртқалараро дискнинг гидрофиллигини таъминлайди, бунда хужайралардан ажратилган омиллар ва инфилтратацияланган макрофаглар тоғайли диск катаболизминини кучайтиради (Yang H. ва б., 2019), лекин, бу томирлар дискга ва унинг дирилдоқ ядросига кирмайди (Hunter C.J., et all, 2004). Умуртқалараро дискнинг таркибий қисми ҳисобланган дирилдоқ ядро атрофидаги бириктирувчи тўқима толаларининг ўзгариши унинг патологик силжишига бевосита сабабчидир, булардан ташқари умуртқалараро тешикнинг ёшга хос ўзгариши ёки тўхтаб қолиши ҳам муҳим ҳисобланади (Yan S., Vang K., Chjan Y., 2018). Шу сабабли беморларда дастлаб протрузия,

чурра ва секвестрал чурра каби клиник кўринишлар юзага келади. Бу тизим ривожланишининг босқичларда ҳар қандай ўзгаришлар меъёрий ривожланишни издан чиқариши ва ҳар хил аномалиялар вужудга келишига сабаб бўлиши мумкин, натижада невроген дисфункциялар ривожланиши ва структур тузилмаларнинг шикастланишини ошириши мумкин (Степанов И.А. ва бошқ., 2016; Бывальцев В.А. ва бошқ., 2013).

Ўзбекистонда олиб борилган тадқиқотлар таҳлили шуни кўрсатдики, умуртқалараро диск барча патоморфологик ҳолатларини ҳисобга олмасдан бажарилган ташриҳ ва ташхислар самараси 40%дан паст натижа берган (Шотурсунов Ш.Ш., Кочкартаев С.С., 2010). Умуртқанинг патологик ўзгаришлари ҳажми ва характерини баҳолашда жарроҳлик амалиётларини оптимал услубларини танлашда кўпгина муаллифлар фикрларида қарама-қаршилиқлар мавжуд бўлиб қолмоқда (Қурбанов Н.М., Худайбердиев К.Т., Хамидов М.Ш., 2001), бироқ, протрузия ва чурра морфологик, морфометрик ўзгаришларини ўрганиш ишлари бажарилмаган.

Умуртқалар оралиғи диск дегенератив касалликлари ҳақида юқорида келтирилган маълумотлар мавжуд бўлишига қарамасдан, диск таркибий қисмида ривожланадиган патоморфологик ўзгаришларининг морфогенези ва бу ўзгаришларнинг бири иккинчисига қай даражада ўтиб бориши, уларнинг морфологик жиҳатдан намоён бўлиши ҳақида маълумотлар етарли эмас. Жумладан, диск дегенератив касалликлари бошланишида, унинг фиброз ҳалқаси нима сабабдан суюқлик ва озуқа моддаларни диффузия қилиш қобилияти пасаяди, бу функционал жараённинг асосида қандай морфологик ўзгаришлар ётади, уларни аниқлаш талаб қилинади. Дискнинг дирилдоқ ядроси таркиби оралиқ моддасидаги протеингликанларнинг ўрни юқори даражадалигига шубҳа йўқ. Дегенератив касалликлар дискнинг қайси соҳасида кўпроқ ривожланиши, аксарият ҳолларда фиброз ҳалқасининг қайси бир томони нозиклашиб, ёйилади ва чуррага сабабчи бўлади, унинг морфологик ўзгаришларини баҳолашга қаратилган маълумотлар йўқ. Демак, ушбу ишда юқорида кўрсатилган, ҳали адабиётларда етишмайдиган муҳим маълумотларни такомиллаштиришдан иборат вазифаларнинг ечимини топиш, долзарб ҳал қилиниши зарур муаммолардан биридир.

Диссертация тадқиқотининг диссертация бажарилган олий таълим муассасасининг илмий–тадқиқот ишлари режалари билан боғлиқлиги. Диссертация тадқиқоти Андижон давлат тиббиёт институтининг илмий–тадқиқот ишлари режасига мувофиқ №005.01.1500216 «Инсон ва тажриба ҳайвонлар организми ҳаёт фаолияти кўрсаткичларининг ҳар хил патологик омиллар таъсиридаги функционал, метаболик ва структур ўзгаришларнинг ўзига хослиги ва уларни коррекциялаш йўллари ҳамда эксперт баҳолашнинг янги имкониятлари» мавзусидаги илмий лойиҳа доирасида бажарилган (2018-2022 йй.).

Тадқиқотнинг мақсади умуртқалар оралиғи дискнинг дегенератив касалликлари бўлган протрузия, чурра ва секвестрланган чурра касалликларининг патоморфологик кўрсаткичларини баҳолашни такомиллаштириш бўйича таклиф ва тавсияларни ишлаб чиқишдан иборат.

Тадқиқотнинг вазифалари:

назорат гуруҳи сифатида бошқа касалликлардан вафот этганлар мурда танаси умуртқалар оралиғи дискнинг ўзига хос морфологик тузилишини баҳолаш;

умуртқалар оралиғи диск протрузиясининг морфогенези ҳамда морфологик ўзгаришларини баҳолаш;

умуртқалар оралиғи чурранинг морфогенези ва морфологик ўзгаришларини баҳолаш;

назорат гуруҳидаги беморлар умуртқалар оралиғи диски ҳамда протрузия, чурра ва секвестрланган чурра таркибий қисм тўқима тузилмаларининг морфометрик кўрсаткичларини баҳолаш;

умуртқалар поғонаси хасталиқларига дучор бўлган беморларда протрузия, чурра ва секвестрал чуррада даволаш алгоритминини ишлаб чиқиш.

Тадқиқотнинг объекти сифатида Андижон давлат тиббиёт институти ва Андижон вилояти травматология ва ортопедия шифохоналарида 2015-2019 йиллар давомида умуртқалар оралиғи диски дегенератив касалликлари бўйича ўтказилган жарроҳликларда олинган 86 та биопсия материали ва бошқа касалликлардан вафот этганлар мурдасидан олинган 16 та умуртқалар оралиғи диски материаллари олинган.

Тадқиқотнинг предмети умуртқалар поғонаси протрузияси ва чуррасида беморларнинг умуртқалар оралиғи диски биопсия ва турли касалликлардан вафот этган мурдаларнинг умуртқалар оралиғи диски материаллари олинган.

Тадқиқотнинг усуллари. Тадқиқотда морфологик, морфометрик, гистологик ва гистокимёвий, статистик тадқиқот усулларидадан фойдаланилган.

Тадқиқотнинг илмий янгилиги қуйидагилардан иборат:

умуртқа поғонаси тоғайли дискининг структур тузилишида чурра ривожланишига сабаб бўлувчи нозик ва функционал ўзгаришлардан ташкил топган соҳаларининг мавжудлиги асосланган;

умуртқалар оралиғи диск чурраси ривожланишининг биринчи даври протрузиясида дегенератив ўзгаришлар барча морфофункционал қисмларида бир текис ва ҳар хил даражада бошланишининг патологик ўзгаришлари очиб берилган;

умуртқалар оралиғи диск таркибий қисми, фиброз халқа ва дирилдоқ ядрода чуррага хос патоморфологик ўзгаришларнинг ривожланиши ва соҳани тўлиқ қамраб олиш даражаси исботланган;

чурранинг секвестрланган асоратланиш даврига хос бўлган деструктив, яллиғланишли, некробиотик ҳамда кальциноз каби ўзгаришларнинг ривожланиш тартибини исботланган.

Тадқиқотнинг амалий натижалари қуйидагилардан иборат:

тоғайли диск фиброз халқа ва дирилдоқ ядронинг меъёрий гистологик тузилишидаги ўзгаришларни баҳолаш асосида даволаш тартибини самарадорлигини юқорилашуви исботланган;

умуртқалар оралиғи диск протрузиясида дегенератив ўзгаришлар барча морфофункционал қисмларида бирданига ва ҳар хил даражада бошланиши ҳақидаги маълумотлар морфологлар, гистологлар, анатомлар ва травматолог-ортопедлар амалиётида қўллаш учун тавсия этилган;

оддий чуррада ва секвестрланган чуррада дегенератив, дистрофик ва деструктив ўзгаришлар диск тўқимасининг барча структур элементларини қамраб олганлиги, фиброз халқада бу ўзгаришларга яллиғланиш жараёни қўшилганлиги, дирилдоқ ядро ташқарига бўртиб чиққанлиги ҳақидаги маълумотлар бу касалликларни даволашда қўллаш учун тавсия этилган;

назорат гуруҳи диски, протрузия, чурра ва секвестрланган чурра таркибий қисми тўқима тузилмаларининг морфометрик кўрсаткичлари бу касалликларнинг клиник-морфологик белгиларини таҳлил қилишда қўлланилган.

Тадқиқот натижаларининг ишончлилиги ишда қўлланилган назарий ёндашув ва усуллар, олиб борилган тадқиқотларнинг услубий жиҳатдан тўғрилиги, етарли даражада материал танланганлиги, қўлланилган усулларнинг замонавийлиги, уларнинг бири иккинчисини тўлдирадиган морфологик, морфометрик, гистологик ва гистокимёвий ҳамда статистик усуллар асосида дискда ривожланган дегенератив касалликларга хос патоморфологик ва морфометрик ўзгаришлар халқаро ҳамда маҳаллий муаллифлар маълумотлари билан таққосланганлиги, хулоса, олинган натижаларнинг ваколатли тузилмалар томонидан тасдиқлаганлиги билан асосланади.

Тадқиқот натижаларининг илмий ва амалий аҳамияти. Тадқиқот натижаларининг илмий аҳамияти протрузия ва чурраси билан касалланиши, шунингдек, қатор ўзгаришлар биргаликда қўшилиб келишидан шикастланган шахслар умуртқа поғонасини яллиғланиш инфилтрати ва фиброз, тоғайли дискнинг морфологияси, коллаген толалар тутамлари ҳолати, улар синхондрозлари симфиз, тоғайли диск фиброз халқа ва дирилдоқ ядронинг ҳолатини патоморфологик ўзгаришларини назарий баҳолаш тартиби яратилганлиги билан изоҳланади.

Тадқиқот натижаларининг амалий аҳамияти умуртқалар оралиғи диск дегенератив ўзгаришлар билан бирга содир бўлган протрузия ва чурраси ҳолатида умуртқа поғонасидаги умуртақалараро дискнинг фиброз халқасининг коллаген толаларининг диффуз озикланишининг бузилишини олдини олишга қаратилган патоморфологик ўзгаришларни ташхислаш тартиби яратилганлиги билан изоҳланади.

Тадқиқот натижаларининг жорий қилиниши. Умуртқа поғонаси протрузияси ва чуррасининг патоморфологик тавсифи бўйича олинган илмий натижалар асосида:

тоғайли дискнинг диффуз озикланишининг бузилиши ва турли даражадаги тартибсиз ва доимий юкламалар таъсирида юзага келадиган ўзгаришларни баҳолаш бўйича олинган илмий тадқиқотнинг натижалари асосида ишлаб чиқилган «Умуртқа поғонаси протрузияси ва чуррасида тоғайли дискнинг морфологик, морфометрик ўзгаришлари» номли услубий

тавсиянома тасдиқланган (Соғлиқни сақлаш вазирлигининг 2020 йил 7 октябрдаги 8н-р/323-сон маълумотномаси). Натижада умуртқа поғонаси протрузияси ва чуррасида тоғайли дискнинг морфологик ва морфометрик ўзгаришларини тизимли баҳолаш орқали касалликни эрта ташхислаш ва даволаш стандартларини яратиш имконини берган;

умуртқа поғонаси протрузияси ва чуррасининг патоморфологик тавсифини баҳолашни асослаш бўйича олинган илмий натижалар соғлиқни сақлаш амалиётига, жумладан, Андижон давлат тиббиёт институти клиникаси ва Андижон вилоят травматология ва ортопедия шифохонаси амалиётига тадбиқ қилинган (Соғлиқни сақлаш вазирлигининг 2021 йил 7 январдаги 8н-з/8-сон маълумотномаси). Олинган натижаларнинг амалиётга жорий қилиниши секвестрланган чуррада дирилдоқ ядро тўқимаси полиморф тузилиши, таркибида деструкцияланган, некрозланган, яллиғланиш инфилтрати ва фиброз тўқима билан қопланганлиги, аксарият ҳолларда некрозланиш структурасиз дағал детритга айланганлиги, атрофида кальциноз хондроматоз ва оссификация жараёнлари ривожланганлиги патоморфологик ташхислашга имкон берган.

Тадқиқот натижаларининг апробацияси. Мазкур тадқиқот натижалари 4 та илмий-амалий анжуманларда, жумладан, 2 та халқаро ва 2 та республика илмий-амалий анжуманларида муҳокамадан ўтказилган.

Тадқиқот натижаларининг эълон қилинганлиги. Диссертация мавзуси бўйича жами 25 та илмий иш чоп этилган, шулардан Ўзбекистон Республикаси Олий аттестация комиссиясининг диссертациялар асосий илмий натижаларини чоп этиш тавсия этилган илмий нашрларда 6 та мақола, жумладан, 3 таси республика ва 3 таси ҳорижий журналларда нашр этилган.

Диссертациянинг тузилиши ва ҳажми. Диссертация таркиби кириш, бешта боб, хулоса, фойдаланилган адабиётлар рўйхатидан иборат. Диссертация ҳажми 120 бетни ташкил этган.

ДИССЕРТАЦИЯНИНГ АСОСИЙ МАЗМУНИ

Кириш қисмида ўтказилган тадқиқотларнинг долзарблиги ва зарурати асосланган, тадқиқотнинг мақсади ва вазифалари, объект ва предметлари тавсифланган, республика фан ва технологиялар тараққиётининг устувор йўналишларига мослиги кўрсатилган, тадқиқотнинг илмий янгиллиги ва амалий натижалари баён қилинган, олинган натижаларнинг ишончлилиги асосланган, уларни илмий ва амалий аҳамияти очиқ берилган, тадқиқот натижаларини амалиётга жорий қилиш, ишларнинг апробацияси натижалари, нашр қилинган ишлар ва диссертациянинг тузилиши бўйича маълумотлар келтирилган.

Диссертациянинг «**Умуртқа поғонаси протрузияси ва чуррасининг патоморфологик кўрсаткичларининг замонавий талқини**» деб номланган биринчи бобида умуртқа поғонасининг эмбрионал, ёш болалик ва ўсмирлик давридаги ривожланиши, генетикаси ва такомил топиши бўйича ҳорижий ва маҳаллий адабиётлар шарҳи келтирилган. Ҳозирга қадар умуртқа оралиғи

дискининг патологик ўзгаришлари; протрузия, экстррузия ва чурранинг этиопатологик ўзгаришлари масаласи охиригача ҳал қилинмаган ҳамда амалиётчи патологик анатомия шифокорлари ва тадқиқотчиларнинг кенг доирасидаги эътиборни талаб қилади. Умуртқа поғонаси протрузия ва чуррасининг клиник кўриниши ва даврлари ёритилган, шунингдек ҳал қилинмаган ва аниқлашни талаб қилувчи жиҳатлари белгиланган.

Диссертациянинг «Умуртқа поғонаси протрузияси ва чуррасининг патоморфологик кўрсаткичларини баҳолаш материал ва усуллари» деб номланган иккинчи бобида материал сифатида жами 86 та умуртқа поғонаси протрузия ва чурра билан хасталанган беморларда ТТА клиникаси нейрохирургия бўлимида, АДТИ ва вилоят травматология, ортопедия шифохоналари жарроҳлик амалиёти пайтида олинган умуртқалар оралиғи диск бўлаклари олинди. Назорат гуруҳи сифатида 16 та бошқа касалликлардан вафот этганлар мурдасидан умуртқа поғона диски ажратиб олинди. Назорат гуруҳида асосан юрак-томир касалликларидан вафот этганлар мурдасидан бел соха умуртқалар оралиғи диски ажратиб олинган. Назорат гуруҳини: 20-29 ёшлилар – 3 нафар, 40-49 ёшлилар – 6 нафар, 50-59 ёшлилар – 5 нафар, 60-69 ёшлилар 2 нафар ташкил қилди.

Асосий гуруҳ беморлари орасида ёшлар бўйича тақсимланиш қуйидаги 1-жадвалда кўрсатилган.

1-жадвал

Эркак ва аёл касаллар ёши бўйича чурранинг учраш кўрсаткичи натижалари

	Ёш гуруҳлари							
	15-19	20-29	30-39	40-49	50-59	60-69	70-79	жами
эркак	4	8	12	11	14	9	6	64
аёл	2	6	10	9	12	7	5	51

Асосий гуруҳга кирган 86 та ҳолатни Республика патологик анатомия маркази (РПАМ) биопсия диагностика ва Андижон давлат тиббиёт институти патологик анатомия бўлимларида охириги 5 йил (2015-2019 йй) давомида кўрилган бел чурраси жарроҳлик муолажасида олиб ташланган умуртқалар оралиғи диски фрагментлари биопсия текшируви материалларидан фойдаланилди.

Умуртқа поғонаси чурра бўлакчалари формалиннинг 10% фосфат буфериди тайёрланган эритмасида 72 соат давомида қотирилди.

Парафинли ғиштчалардан микротомда 3-5 мкм қалинликдаги гистологик кесмалар тайёрланиб, умумий гистология учун гематоксилин ва эозинда бўялди. Тоғайли диск таркибидаги бириктирувчи тўқима тузилмаларини, асосан толали тузилмаларини аниқлаш мақсадида ван-Гизон гистокимёвий усулда пикрофуксин билан бўялди. Эластик толалар Вейгерт усулида фукселин билан бўялиб аниқланди.

Гистологик кесмаларни гематоксилин ва эозинда бўйаш. Ушбу усул тўқима ва аъзоларни морфологик текширувда асосий ва кенг тарқалган усул ҳисобланади.

Парафинли ғиштчалардан тайёрланган 3-5 мкм кесмалар хлороформга солиб парафини эритилади, кейин дистилланган сувда ювилади, кесма юзасига гематоксилин эритмаси томизилиб 3 дақиқа давомида бўйлади. Кейин кесмалар оқар сувда 10 дақиқа ювилади ва кесманинг қалинлигига қараб эозинда 2 дан 3 дақиқагача бўйлади. Кесмани концентрацияси ошиб борувчи спиртларда 70° дан 96° гача сувсизлантирилади ва карбол-ксилол эритмасида оқартирилиб, бальзам билан устига қопловчи шиша қўйиб қотирилади.

Натижалар: хужайралар цитоплазмаси бинафша-қизил, ядролари кўкиш-сийёх рангга бўйлагани аниқланади.

2. Кесмаларни пикрофуксин билан ван-Гизон усулида бўйаш.

Парафинли ғиштчалардан тайёрланган 3-5 мкм кесмалар хлороформга солиб парафини эритилади, кейин дистилланган сувда ювилади. Кесмалар янги тайёрланган Вейгерт гематоксилинига 3-5 дақиқа давомида солинади. Кейин диққат билан водопровод суви билан икки марта ювилиб, пикрофуксин билан 2-3 дақиқа бўйлади, кейин тезликда 5-15 сония сувда чайилади. Кесмалар 96° спиртда икки марта ўтказилиб, карбол-ксилолда оқартирилади ва ксилолда ювилиб, бальзам билан устига қопловчи шиша қўйиб қотирилади.

Натижалар: хужайралар ядролари қора рангга, бириктирувчи тўқима толалари оч-қизил рангга, мушак хужайралари ва эластик толалар сарик, нерв толалари сарғич-кул рангга бўйлади.

3. Эластик толаларни фуксин-резорцин (фукселин) билан Вейгерт усулида бўйаш.

Умуртқалар оралиғи диск таркибий қисмининг структур бирликларини морфометрик текширув Г.Г. Автандиловнинг (1984) «нуқталарни санаш» усулида амалга оширилди.

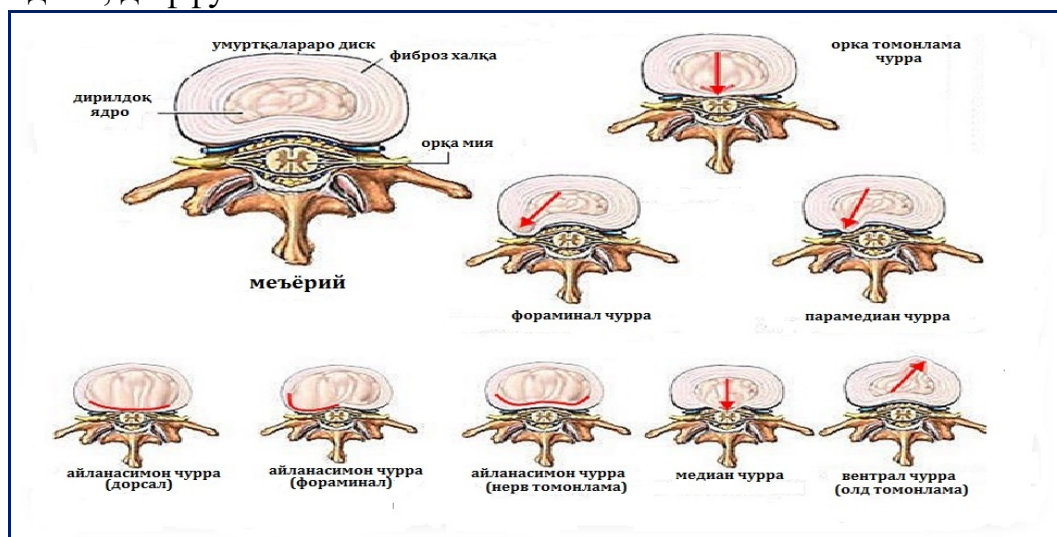
Бу усул муаллиф томонидан, аслида аъзо ва тўқималарнинг гистологик препаратларидан туширилган расмларига 200 та катаклардан иборат тўрни қўйиш орқали ва ундаги нуқталар тўқиманинг қайси бир тузилмаларига тўғри келиши саналади. Қўлга киритилган маълумотлар ишончли бўлиши учун, материалнинг ҳар бир гуруҳидан 8-10 та расмда нуқталар саналади ва ўртачаси олинади.

Тадқиқот натижаларини статистик қайта ишлашда «Statistica for Windows 7,0» персонал компьютерининг амалий дастур пакетидан фойдаланилди.

Диссертациянинг «**Умуртқа поғонаси чуррасининг клиник - анамнестик ва лаборатор маълумотлари таҳлили**» деб номланган учинчи бобида асосий гуруҳга кирган 112 та ҳолатни РПАМ биопсия диагностика бўлими, АДТИ ва вилоят травматология ортопедия шифохоналари патологик

анатомия бўлимларида охириги 5 йил (2015-2019 йй.) давомида кўрилган бел чурраси жарроҳлик муолажасида олиб ташланган умуртқалар оралиғи диски фрагментлари биопсия текшируви материалларидан фойдаланилди. Беморларнинг клиник-лаборатор маълумотлари таҳлили патогистологияга йўлланма ва касалларнинг травматология ва нейрохирургия бўлимида даволангандаги касаллик тарихи маълумотлари асосида олинди.

Чурранинг ушбу турларидан орқа-ёнбош формаси энг хавфли ҳисобланади ва бизнинг материалимиз бўйича айнан шу формаси кўпроқ жарроҳликда олиб ташланганлиги тасдиқланди. Бу турдаги чурранинг қуйидаги кўрсатилган кўринишлари учраганлиги аниқланади ва буни биз қуйидаги расмдан фойдаланиб намоиш қиламиз (1-расмга қаранг) ва ушбу расм муаллифига миннатдорчилик билдирамиз. Бу шакллари қуйидагилар ҳисобланади: медиал чурра, парамедиал чурра, фораминал чурра, латерал, парамедиал, диффуз.



1-расм. Умуртқа поғонаси дискининг қайси томонга бўртиб чиқиши бўйича чурранинг турлари.

Касаллик тарихидаги анамнестик ва лаборатор маълумотларни таҳлил қилиш натижасида касалларда ўтказилган микродискэктомия жарроҳлик амалиёти ўтказилишининг кўрсатмалари таҳлил қилинди. Умуртқа поғонаси чуррасини жарроҳлик усулида олиб ташлашга кўрсатмалар асосан қуйидагилар бўлиб чиқди ва уларнинг аниқланиш даражаси фоизларда ҳисобланганда қуйидагича маълумотларга эга бўлинди; биринчидан дорилар таъсирида тўхтамайдиган кучли ва чидамсиз оғриқ – 94,7% да, иккинчидан анемения ва парестезия майдонларининг кенгайиши – 56,8% да, учинчидан марказий фалажланиш майдонининг оёқ ва қўлда кенгайиши – 67,4% да, тўртинчидан маҳаллий яллиғланиш белгиларининг пайдо бўлиши – перифокал эпидурит ривожланиши, секвестрнинг орқа мия каналига тушиши – 72,8% да аниқланди. Бу клиник белгилардан 3 таси бирданига учраши – 62,6%, 2 белгининг бирга учраши – 85,4% да кузатилди. Бу кўрсаткичлардан қуйидагича хулоса қилиш мумкин: умуртқа чуррасини жарроҳлик муолажа усулида даволашга асосан 1, 2 ва 3- белгилар мавжудлиги абсолют кўрсаткич

ҳисобланади, айниқса уларнинг бирга келиши кўрсатма даражасини яна ҳам оширади.

Касаллик тарихида кўрсатилган сўровнома, асбоб-ускуналарда текшириш ва лаборатор таҳлиллар маълумотлари асосида қўйилган клиник-инструментал таҳлисларни таҳлил қилиш натижасида умуртқа чуррасининг ўлчамлари бўйича турларининг учраш даражаси, бел умуртқалари сегментларининг қайси бирида кўпроқ учраши, чурранинг қайси томонга бўртиб чиққанлигига қараб турлари ва айримларининг ўзига хос шакллариининг учраш даражалари ҳисобланди.

Чурранинг даражалари ва ўлчамлари бўйича турларининг бизнинг материалимизда учраш даражаларини ҳисоблаш қуйидагиларни кўрсатди: диск тўқималарининг пролапс кўринишида 1-3 мм бўртиб чиқиши – 13,5%; 3-6 мм пролапс – 20,8%, 5-15 мм протрузия – 19,6%, 6-15 мм чурра – 33,8% ва секвестрланган чурра – 12,3% да бўлиб чиқди.

Дискнинг қайси томонга қараб бўртиб чиқиши бўйича қуйидаги турлари ва уларнинг учраш даражаси аниқланди: олд-ёнбош тури – 23,4%, орқа-ёнбош тури 68,5% ва циркуляр формаси – 8,1% ни ташкил қилди. Демак, бизнинг материалимизда умуртқа чурраларидан орқа-ёнбош тури кўп учраганлиги кузатилади (2-жадвалга қаранг).

2-жадвал

Фронтал текисликдаги диск чурралари жойлашишининг таҳлили

Чурра соҳаси	VL1-VL2	VL2-VL3	VL 3-VL4	VL4-VL5	VL5-V S1	Сони	%
Медиал		1	2	3	2	8	11,5%
Парамедиал	1	1	3	4	4	13	18,5%
Латерал	1	4	6	12	10	33	47%
Фораменал	-	1	-	8	7	16	23%
жами	2	7	11	27	23	70	100%

Ўрганишда асосан бел умуртқалари диск чурраларидаги ўзгаришга эътиборли бўлди, чунки статистик маълумотлар шуни кўрсатадики, энг кўп зарарланиб шикастланадиган зона бел пастки қисмидир. Бу зона айнан тартибсиз юкламалар ва ёши кексаларнинг камҳаракатлилиги оқибатидир. Бел умуртқаларини сагитал, фронтал ва горизонтал кесмаларида Т1 ва Т2 тартибида оқ қора рангдаги томограмма билан ўрганишга ҳаракат қилдик, бунда белни анатомик тузилиши аниқ кўринади. Энди патологик жараёнларни таҳлил қилсак, бунинг учун дастлаб умуртқа диски меъёрий ҳолатини билиб олишимиз керак. Т1 ва Т2 тартибида бел умуртқалари тўғри тўртбурчак шаклга эга бўлади, қабул қилинаётган импульслар тезлиги туфайли умуртқанинг ғовак ва кортикал қаватлари тўлиқ кўринади. Умуртқанинг атрофидаги ташқи гиалин қавати Т1 тартибида овал шаклга эга

умуртқалараро дискнинг ўзи эса ғовак қисмидан яққол ажралиб туради ва умуртқанинг 1/3 қисмини ташкил этади. Умуртқалараро диск олдинги ва орқа томони умуртқа танасидан четга чиқмаган.

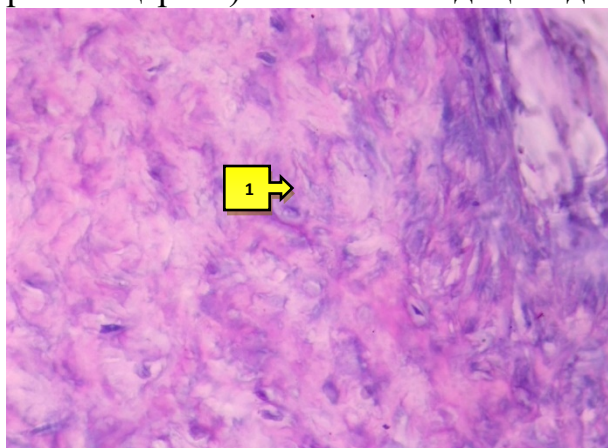
Диссертациянинг «**Умуртқа оралиғи дискининг дегенератив жараёнларининг патоморфологик ўзгаришлари тахлили ва назорати**» деб номланган тўртинчи бобда умуртқалар оралиғи дискида протрузия натижасида ривожланадиган патоморфологик ўзгаришлар ўрганилди. Бундай патология шифокорларнинг ишончлилик даражасини, шунингдек, умуртқа патологиясига мойиллиги бўлган шахсларни эрта аниқлаш самарадорлигини оширади.

Умуртқалар оралиғи тоғайли диск таркибида дистрофик ва дегенератив ўзгаришларнинг бошланғич даврида патологик жараёнлар бир вақтнинг ўзида дискнинг барча морфофункционал қисмларида ривожланиши кузатилди. Лекин патологик жараёнларнинг ривожланиш даражаси ҳар хиллиги аниқланди. Дастлаб ташқи фиброз халқа тўқимасидаги ўзгаришларни кўриб чиқадиган бўлсак, бу қаватда асосан оралиқ модданинг шишга учраши ва коллаген толалар тутамининг титилиши кузатилди. Шиш жараёни фиброз халқанинг ташқи қатламларида кучли ривожланганлиги, натижада коллаген толаларнинг бири биридан ажралиб, орасида бўшлиқ пайдо бўлганлиги топилди (2-расмга қаранг).


Умуртқалар оралиғи диск таркибини меъёрда ва дегенератив ўзгаришлар ривожланишини динамикада гистологик жиҳатдан ўрганиш, унда ривожланадиган протрузия ва чурра касалликларининг морфогенезини аниқлашга ёрдам берди. Юқорида кўрсатиб ўтилганидек, протрузия касаллиги ривожланганда диск таркибида нисбатан юзаки ва кучли деструкцияга олиб келмайдиган дистрофик ва дегенератив ўзгаришлар ривожланиши таъкидланган эди. Бу патоморфологик ўзгаришлар чуқурлашиб, айримлари қайтмас даражага кирганида, айниқса фиброз халқадаги деструктив ва яллиғланишли жараёнлар, деструктив ўзгарган дирилдоқ ядронинг фиброз халқага ўсиб кириши ва уни ёриб ташқарига чиқишига сабаб бўлиши тасдиқланди. Чурра ривожланганда ташқи фиброз халқанинг деярлик барча қисми, кўпинча орқа-ён томон қисми кўпроқ зарарланиб, кучли даражадаги деструктив ўзгаришларга учраганлиги кузатилди.

Бу деструктив ва яллиғланишли ўзгаришлар қуйидагилардан иборат эканлиги кузатилди: оралиқ модданинг кучли шишга ва миксаматозга учраши, коллаген толаларнинг титилиши ва парчаланиб юпқаланиши кузатилади. Фиброз халқа таркибига хондроцит ва бириктирувчи тўқима хужайраларининг ўсиб кириши, таркибидаги коллаген ва эластик толалар морфофункционал ҳолатининг бузилиши ва микдорининг камайиши каби патоморфологик ўзгаришлардан иборат бўлади. Фиброз халқанинг деярлик барча соҳаларида ривожланадиган ўзгаришлардан бири, бу оралиқ моддасининг кучли шишга ва миксаматозга учраши, толаларнинг титилиши

ва деструкцияланиши, пикрофуксин билан ҳар хил даражада бўялиши (3-расмга қаранг) эканлиги тасдиқланди.



2-расм. Протрузия, фиброз халқа ва дирилдоқ ядро оралиғидаги хужайрали тоғай тўқимасида эластик толалар парчаланиб, лизисланиб, оч кўкиш рангга бўялган. Бўёқ: Вейгерт усули. X: 10x40.

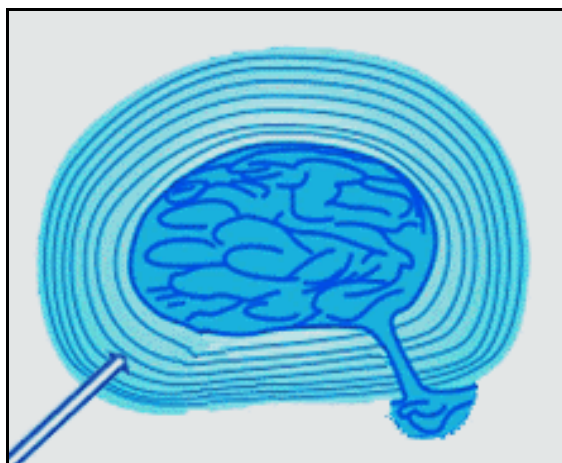


3-расм. Чурра, фиброз халқа коллаген толали тутамлари оралиғининг кучли шиши, миксаматози, толаларнинг титилиши ва деструкцияланиши. Бўёқ: ван-Гизон. X: 10x40.

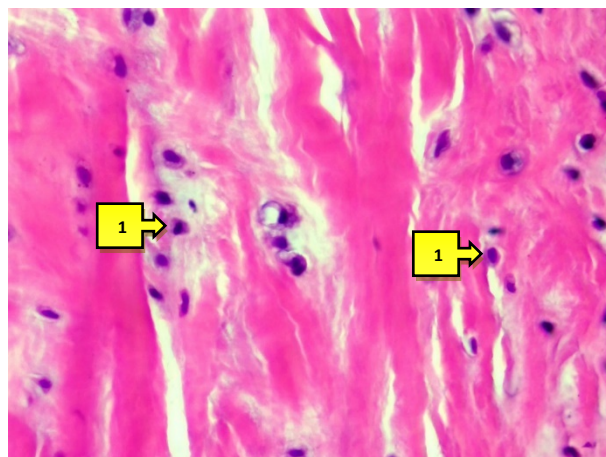
Яна бир муҳим патоморфологик ўзгаришлар сифатида фиброз халқанинг ҳам ташқи, ҳам ички томонидан тоғай ва бириктирувчи тўқима хужайраларининг яллиғланишини кўзғатиш мақсадида ўсиб кириши кузатилди. Ташқи томондан ўсиб кирган хужайралар асосан фиброз халқанинг ташқи бир нечта қатламларининг оралиқ тўқимасини инфильтрациялаганлиги аниқланди. Бунда фиброз халқа ташқи юзасига зич жойлашган хужайралар кўпроқ, иккинчи қатори ташқи толали тутамлар оралиғига кирган хужайралар тўплами эканлиги кузатилди.

Фиброз халқанинг айрим соҳалари деярлик тўлиқ юпқалашиб, деструкцияланиб, ёрилганлиги ва бу ёриқ орқали тоғай тўқимасининг ташқарига бўртиб чиққанлиги кузатилади, бу ҳолат схематик чизмада куйидагича кўринади (4-расмга қаранг).

Фиброз халқа остидаги тоғай тўқима таркибида ҳам кучли даражадаги дегенератив ва деструктив патоморфологик ўзгаришлар ривожланганлиги аниқланади. Улар тоғай тўқимасининг деярлик тўлиқ ҳолда кучли шишга ва миксаматозга учраганлиги, таркибидаги толали тузилмалар парчаланиб, лизисланиб оч рангга бўялганлиги кузатилади. Бу қатлам таркибидаги хондроцитлар бир томонга сурилиб, алоҳида-алоҳида жойлашган хужайралар тўпламини пайдо қилганлиги топилади. Бунда хондроцит хужайралар ҳам кучли шишга учраганлиги, уларнинг цитоплазмаси вакуоллашиб, пуфақлар пайдо қилганлиги, ядролари кариопикноз ва кариолизис ҳолатга тушганлиги кузатилади. Фиброз халқа тўқимаси микроскопнинг катта объективида ўрганилганда шу ҳолат аниқландики, унга ташқи ва ички томонидан ўсиб кирган тоғай ва бириктирувчи тўқима хужайралари коллаген толали тутамлар орасида кенг тарқалганлиги кузатилади (5-расмга қаранг).



4-расм. Умurtқалар оралиғи диск дирилдоқ ядросининг фиброз халқани ёриб чиқиши ва чурра ривожланиш схемаси



5-расм. Чурра, фиброз халқа таркибидағи пролиферацияланған гистиоген хужайралар. Бўёқ: Г-Э. X: 10x40.

Умurtқалар оралиғи дискіда ривожланадиган дистрофик ва дегенератив ўзғаришлар сурункали давом этиб, охир-оқибатда деярлик барча тўқима тузилмаларини қамраб олади. Ағар деструктив ўзғаришлар ташқи фиброз халқада кучли ривожланса, унинг юпқаланишига, толали тузилмаларининг парчаланиб, таянч функциясининг йўқолишига олиб келади. Натижада фиброз халқа дирилдоқ ядро билан бирғаликда ўз майдонидан ташқарига бўртиб чиқади, фиброз халқа ёрилиши оқибатида дирилдоқ ядро тўқимаси ташқарига бўртиб, осилиб чиқади ва чурра кўринишидағи патологик ҳолатга айланади.

Демак, бу жараёнда асосий ўзғаришлар фиброз халқада ривожланади, яһни унда шиш, миксаматоз, дистрофия, деструкция ривожланишидан толали тузилмалари деструкцияланиб, парчаланади ва ёрилади. Бунга кўшимча ҳолда фиброз халқа тўқимасига яллиғланиш жараёнини ривожлантирадиган гистоген хужайралар ўсиб киради ва уни яна ҳам нозиклаштиради. Яллиғланиш жараёнига хос лимфо-гистиоцитар хужайраларнинг пролиферацияси фиброз халқада чегараланиб қолмасдан, унинг остидағи тоғай тўқимага ҳам тарқалади ва унда ҳам деструктив ва яллиғланишли жараёнларни ривожлантиради. Бу патоморфологик ўзғаришларга параллел ҳолда дирилдоқ ядрога ҳам деструктив ўзғаришлар ривожланади, яһни у дастлаб сувсизланиб, оқсилли тузилмалари гомогенлашған дағал оқсилга айланади. Кейинчалик бу тузилмалар тўлиқ парчаланиб, деструкцияланиб, некробиоз моддага айланади ва кальцинозга учрайди.

Чуррада дегенератив, яһни дистрофик ва деструктив ўзғаришлар диск тўқимасининг барча структур элементларини қамраб олғанлиги, фиброз халқада бу ўзғаришларга яллиғланиш жараёни кўшилғанлиги, натижада толали тузилмаларининг некробиозга учраши, ёрилиши ва сувсизланған, толалари гомогенлашиб, некротланған, оралиқ моддаси шиш ва кальцинозга учраған дирилдоқ ядро ташқарига бўртиб чиққанлиги аниқланади.

Умуртқалар оралиғи дискнинг секвестрацияланган чурраси буйича жарроҳлик амалиёти ўтказилганда олиб ташланган материал таркибида дирилдоқ ядронинг секвестрацияланиб орқа мия каналига тушган бўлаги, фиброз халқанинг ёрилган соҳасидаги ташқарига осилиб чиққан дирилдоқ ядронинг бир қисми, фиброз халқа ёрилган соҳанинг икки томон қисми, баъзида орқа бўйлама боғламнинг бир қисми, дискни пастдан ва юқоридан қоплаб турадиган тоғайли пластинканинг бир қисми олинганлиги тасдиқланди. Секвестрланган дирилдоқ ядро тўқимаси полиморф тузилишга эгаллиги, таркибида деструкцияланган, некрозланган, баъзида яллиғланиш инфилтрати ва фиброз тўқима билан қопланган бўлакчалардан иборатлиги аниқланди. Аксарият ҳолларда секвестрацияланган дирилдоқ ядро таркиби некрозланганлиги, структурасиз дағал детритга айланганлиги, унинг таркибида ҳам кальциноз ривожланганлиги аниқланди. Фиброзланган дирилдоқ ядро таркибида баъзида кальциноз, хондроматоз ва оссификация жараёнлари ривожланганлиги кузатилди. Фиброз халқадан олинган бўлақлар таркибидаги толали бириктирувчи тўқима деярлик тўлиқ деструкцияланганлиги, яллиғланиш ҳужайралари ва қон томирлар билан инфилтрацияланганлиги аниқланди, баъзида бириктирувчи тўқима ўсиб, фиброзланганлиги кузатилди.

Секвестрланган чуррада дирилдоқ ядро тўқимаси полиморф тузилишга эгаллиги, таркибида деструкцияланган, некрозланган, яллиғланиш инфилтрати ва фиброз тўқима билан қопланганлиги, аксарият ҳолларда некрозланиш структурасиз дағал детритга айланганлиги, атрофида кальциноз хондроматоз ва оссификация жараёнлари ривожланганлиги кузатилади.

Диссертациянинг «**Умуртқа поғона оралиғи дискининг меъёрий, протрузия, чурра ва секвестрланган чуррадаги морфометрик кўрсаткичлари**» деб номланган бешинчи бобида умуртқа поғона оралиғи дискининг меъёрий, протрузия, чурра ва секвестрланган чуррадаги морфометрик кўрсаткичлари ўрганилди. Бундай патология шифокорларнинг ишончлилик даражасини, шунингдек, умуртқа патологиясига мойиллиги бўлган шахсларни эрта аниқлаш самарадорлигини оширади.

Морфологик текширувларда қўлланиладиган яна бир усул, яъни морфометрия усули мавжудки, бунда аъзо ва тўқималарни ҳар хил структур элементларини касалликларга хос патоморфологик ўзгаришлари миқдорий жиҳатдан ҳисобланилади. Бу олинган натижалар патологик жараёнларнинг ривожланиш даврларини, ҳар бир структур элементда юз берган миқдорий ўзгаришларни баҳолашда катта аҳамият касб қилади. Биз ҳам ўз тадқиқотимизда сифатий морфологик текширувларга қўшимча, уларнинг миқдорий кўрсаткичини баҳолаш мақсадида морфометриянинг гистометрия усулидан фойдаландик.

Натижалар шуни кўрсатдики, назорат гуруҳида, яъни бошқа касалликлардан вафот этганлар мурдасидан олинган умуртқалар оралиғи диск материалидан тайёрланган гистологик препаратларда гистометрия

текширувида дискнинг фиброз халқаси таркибини асосан коллаген толалар ташкил қилганлиги, уларнинг эгаллаган майдони ўртача $81,7 \pm 1,7\%$ ни ташкил этди. Диск тўқимаси таркибида коллаген толалар тутамлари оралиғида нозик бириктирувчи тўқимадан ва тўқима суюқлигидан иборат оралиқ модда мавжудлиги ва унинг эгаллаган майдони ўртача $6,5 \pm 1,1\%$ ни ташкил қилганлиги аниқланди. Фиброз халқа структур элементларини доимий ҳолда янгилаб ишлаб чиқариб турадиган хужайралари, толалар орасида зич ҳолда жойлашган ва уларнинг эгаллаган майдони ўртача $11,7 \pm 1,4\%$ ни ташкил қилди (3-жадвалга қаранг).

3-жадвал

Умуртқалар оралиғи диск структур элементларининг назорат гуруҳи ва протрузияда микдорий кўрсаткичлари, %да

Гуруҳлар	Объектлар	Тўқима структур бирликлари, %		
		V _{кт}	V _{хх}	V _{ом}
Назорат гуруҳи	Фиброз халқа	$81,7 \pm 1,7\%$	$11,7 \pm 1,4\%$	$6,5 \pm 1,1\%$
	Дирилдоқ ядро	$72,2 \pm 2,0\%$	$16,7 \pm 1,66\%$	$11,1 \pm 0,68\%$
Протрузия	Фиброз халқа	$66,8 \pm 2,1\%$	$12,9 \pm 1,49\%$	$20,3 \pm 1,8\%^*$
	Дирилдоқ ядро	$54,5 \pm 2,22\%$	$18,3 \pm 1,73\%$	$27,2 \pm 1,98\%^*$

Изоҳ: * - гуруҳларнинг даволашдан олдинги ва кейинги нисбий кўрсаткичларидаги фарқлар сезиларли (*- $P < 0,05$; ** - $P < 0,001$); *-гуруҳларнинг даволашдан олдинги ва кейинги нисбий кўрсаткичларидаги фарқлар сезиларли (^- $P < 0,05$; ^^ - $P < 0,01$. ^^ - $P < 0,001$);

Секвестрацияланган чурра материалида ўтказилган гистометрия текширувлари натижаларини кўрсатишича, олдинги кўрсатиб ўтилган протрузия ва чуррадаги маълумотларга нисбатан ҳам кучли микдорий ўзгаришлар юз берганлиги кузатилди. Фиброз халқа таркибида ривожланган яллиғланиш, некроз ва кальциноз каби патологик ўзгаришлар, тўқиманинг деярлик 40% эгаллаганлиги кузатилади. Аниқроқ қилиб айтганда яллиғланиш инфилтрати фиброз халқа тўқимасининг $20,7 \pm 1,81\%$ ни, некроз ўчоқлари $-11,1 \pm 1,4\%$ ни, ва кальциноз $-6,5 \pm 1,1\%$ жойини эгаллаганлиги кузатилди. Натижада фиброз халқанинг ўз тўқима тузилмалари, яъни коллаген толалар эгаллаган майдон яна ҳам камайиб, назорат гуруҳига нисбатан 3 баробар, чуррага нисбатан 0,7 баробар кам жойини эгаллаганлиги аниқланди ($P \leq 0,01$).

Дирилдоқ ядро тўқима тузилмалари таркибида ривожланган патологик ўзгаришлар, умумий майдоннинг 43% ни эгаллаганлиги кузатилди. Бунда асосий патологик ўзгариш сифатида некроз ўчоқлари кучли ривожланганлиги, дирилдоқ ядро тўқимаси умумий майдонининг $28,9 \pm 2,02\%$ ни эгаллаганлиги, бу микдор чурра касаллигига нисбатан 3 баробар кўплиги тасдиқланди. Натижада дирилдоқ ядро таркибидаги хондроцит хужайраларнинг яллиғланиш жараёнига қўшилиб пролиферацияланиши оқибатида, уларнинг эгаллаган майдони ҳам назорат

гуруҳига нисбатан 2 баробар, чуррага нисбатан 0,7 баробар кенгайганлиги тасдиқланди. Бунда, энг ачинарли ҳолат, яъни дирилдоқ ядро таркибидаги коллаген толалар чексиз деструкцияга учраганлиги сабабли, уларнинг эгаллаган майдони минимумга тушганлиги, яъни бор-йўғи $15,1 \pm 1,61\%$ жойни эгаллаганлиги аниқланди.

Ушбу бобнинг бошида кўрсатиб ўтилганидек, тўқималар таркибидаги структур элементларнинг миқдорий кўрсаткичлари асосида, шу тўқимада хусусий вазифаларни бажарадиган тўқима тузилмаларининг фаоллик коэффициентларини ҳисоблаб аниқлаш мумкин. Биз, ўз тадқиқотимизда умуртқалар оралиғи дискининг фиброз халқа ва дирилдоқ ядро таркибидаги асосий элементлар бўлган коллаген толалар ва хондроцит хужайраларнинг фаоллик коэффициентларини ҳисоблаб чиқардик. Бу тўқима тузилмаларининг миқдорий кўрсаткичлари, айниқса фаоллик коэффициентлари, уларнинг морфофункционал ҳолати касалликларда, жумладан протрузия, чурра ва секвестрланган чурра пайтида қанчалик даражада ўзгарганлигини сонлар билан яъни миқдорий даражада кўрсатади. Бу коэффициентлар назорат гуруҳида қуйидагиларни ташкил қилди, фиброз халқада: коллаген толалар фаоллик коэффициенти (КТФК) – 12,6 га, хондроцитлар фаоллик коэффициенти (ХФК) – 0,14 га тенг бўлди. Дирилдоқ ядро КТФК – 6,5 ва ХФК – 0,23 ни ташкил қилди. Дискнинг дегенератив касалликларида бу коэффициентлардан КТФК кўрсаткичи кескин тушиб кетиши, ХФК кўрсаткичи эса кўтарилиб бориши кузатилди. Бу ҳолатни ушбу структур элементларнинг морфофункционал вазифаларидан келиб чиқиб тушунтирилса, дегенератив касалликларда коллаген толалар дегенерация ва деструкцияга учраб, иш фаолияти сусаяди. Хондроцитлар эса бу касалликларга жавобан фаоллашиб, пролиферацияланиб иш фаолияти ошади.

Аниқ маълумотларни кўрсатадиган бўлсак, протрузия касаллигида фиброз халқада КТФК 4 баробарга пасаяди, ХФК эса 0,3 баробар кўтарилади. Дирилдоқ ядро: КТФК назорат гуруҳига нисбатан 3 баробар камайса, ХФК 1,5 баробар кўтарилади. Чурра касаллигида фиброз халқанинг коллаген толалар фаоллик коэффициенти яна ҳам пасайиб, назорат гуруҳига нисбатан 7 баробар камаяди, ХФК эса 3 баробар кўтарилади. Дирилдоқ ядро КТФК 6 баробарга камайиб, ХФК 2 баробарга кўтарилгани кузатилди. Секвестрланган чурра касаллигида бу кўрсаткичлар яна ҳам чуқурроқ ҳолда ўзгариши кузатилди. Фиброз халқада КТФК 2,45 гача камайгани, ХФК 0,41 гача кўтарилганлиги аниқланди. Дирилдоқ ядро эса КТФК 0,83 гача камайиши, ХФК 1,46 гача, яъни назорат гуруҳига нисбатан 7 баробар кўтарилиши кузатилди (4-жадвалга қаранг).

Ишнинг мақсадидан келиб чиқиб, умуртқалар оралиғи дискининг фиброз халқа ва дирилдоқ ядроси тўқима тузилмаларининг эгаллаган майдонларини гистометрия усулида ҳисоблашлар шуни кўрсатдики, назорат гуруҳида фиброз халқа тўқимаси майдонининг 85% коллаген толалар, 10% хужайралар ва 5% оралиқ моддадан иборатлиги тасдиқланди. Дирилдоқ ядро эса,

тўқима майдонининг 70% колаген толалар, 17% хужайралар ва 13% оралик моддани ташкил қилиши кузатилди.

4-жадвал

Умуртқалар оралиғи диски фиброз халқа ва дирилдоқ ядро таркибидаги структур элементларнинг фаоллик коэффициенти

	Фиброз халқа		Дирилдоқ ядро	
	Коллаген толалар фаоллик коэффициенти	Коллаген толаларнинг фаоллик коэффициенти	Коллаген толаларнинг фаоллик коэффициенти	Хондроцитларнинг фаоллик коэффициенти
Назорат гуруҳи	12,6	0,14	6,5	0,23
Протрузия	3,2	0,19	2,0	0,34
Чурра	1,79	0,34	1,09	0,48
Секвестрланган чурра	2,45	0,41	0,83	1,46

Протрузия касаллигида, фиброз халқа таркибида коллаген толалар майдони назорат гуруҳига нисбатан 15% га камайиши, оралик модда майдони 15% га кенгайиши кузатилди. Дирилдоқ ядро эса коллаген толалар майдони 46,6%га камайдани, оралик модда майдони 39% кенгайдани, хужайралар эгаллаган майдон 3,4% га кенгайдани тасдиқланди.

Чурра касаллигида дискнинг фиброз халқасидаги коллаген толалар эгаллаган майдон назорат гуруҳига нисбатан 42,5% га қисқаргани, оралик модда майдони 20% га кенгайдани, фиброз халқа тўқимаси таркибида яллиғланиш инфилтрати 10% жойни, некроз ўчоқлари 6%, кальциноз – 3% жойни эгаллаганлиги аниқланди.

Секвестрланган чурра касаллигида фиброз халқа таркибидаги коллаген толалар майдони, яъни 33,9%ни, яллиғланиш инфилтрати 20,7%, некроз ўчоқлари 11,1% ва кальциноз 6,5% жойни эгаллаганлиги кузатилди. Бу касалликда дискнинг дирилдоқ ядросида коллаген толалар майдони минимумга тушганлиги, яъни 15,1%, хондроцитлар – 22,1%, оралик модда – 18,0%, майдоннинг қолган қисми, яъни яллиғланиш инфилтрати 8,9%, некроз ўчоқлари энг кўп -28,9%, кальциноз – 7,1% жойни эгаллаганлиги тасдиқланди.

Инсон организми танасининг харакатланиши, тик туриши, тана структур бутунлиги ва бош миядан сенсор ва вегетатив нерв тизими хабарларини барча аъзо ва тўқималарга ўтказиб туриш вазифаларини умуртқа поғонаси орқали амалга ошади. Организмнинг бу таянч тизими мураккаб тузилишга эга бўлиб, умуртқалар оралиғи тоғайли диски мураккаб биомеханик қонуниятларга умуртқани ва орқа мияни мослаштиради. Шунинг учун умуртқа поғонаси қисмларининг остеохондрози кенг тарқалган

касаллик бўлиб, юқорида кўрсатилган вазифаларнинг бузилишига олиб келади.

Умуртқа поғонасининг дистрофик ва дегенератив касалликлари табобатда муҳим муаммолардан бири ҳисобланади. Уларнинг ривожланиши бир томондан инсон организмнинг ҳаёт тарзига боғлиқ бўлса, иккинчи томондан умуртқа поғонаси озикланиши бузилиши, яъни суюқлик, кислород, озик моддалар, витаминлар ва минераллар етишмаслигига боғлиқ. Умуртқалар оралиғи диск дегенератив-дистрофик ўзгаришларининг бир қанча даврлари фарқ қилинади: 0 даври – диск ўзгармаган; 1-даври – фиброз халқа ички айлана пластинкаларининг 3 дан 1 қисми ёрилган; 2-даври – диск кучли дегенерацияланган, лекин ташқи фиброз халқаси сақланган, нерв тутамлари компрессияси йўқ, оғриқлар тизза бўғимигача иррадиация беради; 3-даври – фиброз халқанинг барча радиуслари бўйича ёриқлар пайдо бўлган, диск бўртиб чиққан, ташқи кўндаланг боғламни ёрилган. Дегенератив ўзгаришлар оқибатида умуртқалар оралиғи диски ўз структурасини ўзгартиради, яссиланади, ёрилади, эластиклигини йўқотади. Бундай ўзгаришга учраган умуртқалар оралиғи диски атрофидаги тўқималарга реакция бериб, яллиғланиш кўзгатади. Маълумки, дирилдоқ ядро хужайралари ўзидан яллиғланиш олди цитокинларини ишлаб чиқариб, чурра атрофидаги тўқималарда яллиғланиш ривожланишига олиб келади. Касаллик навқирон 20 ёшдан бошланиб, 60 ёшгача бўлган даврда юзага чиқиши мумкин. 60 ёшдан кейин диск тўқимаси ўз таркибидаги сувни деярли тўлиқ йўқотади, фиброзланган зич тўқимага айланади, натижада боғламлар кальцинозга учрайди, умуртқалар оралиғи бўшлиғи тўсилади, ҳаракатланиш секинлашади.

Умуртқалар оралиғи диск дегенератив касалликлари ҳақидаги маълумотлар илмий адабиётларда мавжуд бўлгани билан, диск таркибий қисмида ривожланадиган патоморфологик ўзгаришларнинг морфогенези, ўзгаришларнинг бири иккинчисига қай даражада ўтиб бориши, уларнинг морфологик жиҳатдан намоён бўлиши ҳақида маълумотлар етарли эмас. Жумладан, диск дегенератив касалликлари бошланишида, унинг фиброз халқаси нима сабабдан суюқлик ва озуқа моддаларни диффузия қилиш қобилияти пасаяди, бу функционал жараённинг асосида қандай морфологик ўзгаришлар ётади, уларни аниқлаш талаб қилинади. Дискнинг дирилдоқ ядроси таркиби оралиқ моддасидаги протеингликанларнинг ўрни юқори даражадалигига шубҳа йўқ. Дегенератив касалликлар бошланишида бу моддада нима сабабдан дистрофик ўзгаришлар ривожланиши, уларнинг морфологик асослари қандай ўзгаришлардан иборат, маълумотлар етишмайди. Дегенератив касалликлар дискнинг қайси соҳасида кўпроқ ривожланиши, аксарият ҳолларда фиброз халқасининг қайси бир томони нозиклашиб, ёйилади ва чуррага сабабчи бўлади, унинг морфологик ўзгаришлари нимадан иборат, деярли маълумотлар йўқ. Демак, ушбу ишда юқорида кўрсатилган, ҳали адабиётларда етишмайдиган муҳим

маълумотларни такомиллаштиришдан иборат долзарб вазифаларнинг ечимини топишга киришдик.

Ушбу илмий ишда асосий мақсад қилиб, умуртқалар оралиғи дискининг дегенератив касалликлари бўлган протрузия, чурра ва секвестрланган чурра касалликларининг морфогенези, морфологик ва морфометрик белгилари ҳақидаги маълумотларни такомиллаштириш олинди.

Мақсадга эришиш учун керакли материал ва усуллар танланди, умуртқалар оралиғи диск таркибий қисмининг структур бирликларини морфометрик текширув Г.Г. Автандиловнинг (1984) «нукталарни санаш» усулида амалга оширилди.

Биз бу усулни компьютер экранига кўчириб модификацияладик, яъни текширилаётган материалнинг ҳар бир гуруҳи бўйича тайёрланган гистологик препаратларнинг ҳар хил соҳаларидан 10 тадан расм туширдик ва компьютер мониторида бу расмларга мос равишда 200 та катакдан иборат чизиқли тўрни кўйиб, ундаги чизиқлар кесишган нукталарни, тўқиманинг қайси бир структур тузилмасига тўғри келишига қараб санаб чиқдик. Тўқима кесмасига кўйилган катакли тўрнинг нукталари бир хил масофада бўлганлигидан, тўқима тузилмаларига танламасдан тўғри келиши бу усулнинг нисбийлик қонунига мос келишини таъминлади.

ХУЛОСАЛАР

«Умуртқа поғонаси протрузияси ва чуррасининг патоморфологик тавсифи» мавзусидаги фалсафа доктори (PhD) диссертацияси бўйича олиб борилган тадқиқотлар натижасида қуйидаги хулосалар тақдим этилди:

1. Умуртқа поғона синхондрозлари симфиз, тоғайли диск: фиброз халқа ва дирилдоқ ядродан иборат. Тоғайли дискининг фиброз халқаси олдинги бўйлама боғламга қараган ички юзаси анча қалин ва зич коллаген толаларидан иборат, умуртқа суяги қилтиқли ўсимтаси ва орқа бўйлама боғлам томондаги юзаси нисбатан 2 баробар юпқа, дискнинг четки зич тоғай қатламида толали тутамлар айлана бўйлаб, ундан ички қатламида радиал йўналишда, дирилдоқ ядрога яқин қатламида тартибсиз йўналишда жойлашганлиги аниқланди.

2. Умуртқалар оралиғи диск протрузиясида дегенератив ўзгаришлар барча морфофункционал қисмларида бирданига ва ҳар хил даражада бошланади, шиш, миксаматоз, толалар дистрофияси фиброз халқада устун туради, дирилдоқ ядрога эса оралиқ модда шишидан коллаген толалар тутамлари ўз йўналишларини ўзгартиради, таркибидаги эластик толалар миқдори камайиши тасдиқланди.

3. Чуррада дегенератив, яъни дистрофик ва деструктив ўзгаришлар диск тўқимасининг барча структур элементларини қамраб олганлиги, фиброз халқада бу ўзгаришларга яллиғланиш жараёни кўшилганлиги, натижада толали тузилмаларининг некробиозга учраши, ёрилиши ва сувсизланган,

толалари гомогенлашиб, некрозланган, оралиқ моддаси шиш ва кальцинозга учраган дирилдоқ ядро ташқарига бўртиб чиққанлиги аниқланади.

4. Секвестрланган чуррада дирилдоқ ядро тўқимаси полиморф тузилишга эгалиги, таркибида деструкцияланган, некрозланган, яллиғланиш инфилтрати ва фиброз тўқима билан қопланганлиги, аксарият ҳолларда некрозланиш структурасиз дағал детритга айланганлиги, атрофида кальциноз хондроматоз ва оссификация жараёнлари ривожланганлиги кузатилади.

5. Назорат гуруҳида фиброз халқа тўқима майдонининг 85% коллаген толалар, 10% хужайралар ва 5% оралиқ моддадан, дирилдоқ ядро эса 70% коллаген толалар, 17% хужайралар ва 13% оралиқ модда ташкил қилди. Протрузия, чурра ва секвестрланган чуррада ҳам фиброз халқа, ҳам дирилдоқ ядро коллаген толалар эгаллаган майдон камайиб, оралиқ модда майдони кенгайиб борганлиги, секвестрланган чуррага келиб яллиғланиш инфилтрати, некроз ва кальциноз ўчоқлари пайдо бўлади. Бу ўзгаришлар умуртқа поғонаси дегенератив касалликларини аниқлаш, ташхислаш ва даволашда фундаментал асос бўлиб хизмат қилади.

**НАУЧНЫЙ СОВЕТ 04/30.12. 2019.Тib.30.03 ПО
ПРИСУЖДЕНИЮ УЧЕНЫХ СТЕПЕНЕЙ ПРИ
ТАШКЕНТСКОЙ МЕДИЦИНСКОЙ АКАДЕМИИ**

**АНДИЖАНСКИЙ ГОСУДАРСТВЕННЫЙ МЕДИЦИНСКИЙ
ИНСТИТУТ**

МАХКАМОВ НОСИРЖОН ЖУРАЕВИЧ

**ПАТОМОРФОЛОГИЧЕСКАЯ ХАРАКТЕРИСТИКА ПРОТРУЗИИ И ГРЫЖИ
ПОЗВОНОЧНИКА**

14.00.15 – Патологическая анатомия

**АВТОРЕФЕРАТ ДИССЕРТАЦИИ
ДОКТОРА ФИЛОСОФИИ (PhD) ПО МЕДИЦИНСКИМ НАУКАМ**

ТАШКЕНТ – 2021

Тема диссертации доктора философии (PhD) по медицинским наукам зарегистрирована в Высшей аттестационной комиссии при Кабинете Министров Республики Узбекистан за № В2020.2. PhD/Tib1199.

Диссертация выполнена в Андижанском медицинском институте
Автореферат диссертации на трех языках (узбекский, русский, английский (резюме)) размещен на веб-странице по адресу www.tma.uz и на Информационно-образовательном портале “ZiyoNet” по адресу www.ziyounet.uz.

Научный руководитель: **Исраилов Ражаббой**
доктор медицинских наук, профессор

Официальные оппоненты: **Турсунов Хасан Зияевич**
доктор медицинских наук, профессор
Артиков Джахонгир Джурабаевич
кандидат медицинских наук, доцент

Ведущая организация: **Самаркандский Государственный медицинский институт**

Защита диссертации состоится « ____ » _____ 2021 г. в ____ часов на заседании Научного совета DSc.04/30.12.2019.Tib.30.03 при Ташкентской медицинской академии. (Адрес: 100109, Ташкент, ул. Фараби, дом 2. Зал заседания 1-го учебного корпуса Ташкентской медицинской академии. Тел./факс: (+99871) 150-78-25, e-mail: tta2005@mail.ru).

С диссертацией можно ознакомиться в Информационно-ресурсном центре Ташкентской медицинской академии (зарегистрирована № _____). (Адрес: 100109, г. Ташкент, ул. Фараби, дом 2. Ташкентская медицинская академия, 2 учебный корпус, «Б» крыло, 1 этаж, 7 кабинет. Тел./факс: (+99871) 150-78-14).

Автореферат диссертации разослан « ____ » _____ 2021 года.
(реестр протокола рассылки № _____ от « ____ » _____ 2021 года).

Г.И.Шайхова,
председатель Научного совета по присуждению учёных степеней, доктор медицинских наук, профессор

Д.Ш.Алимухамедов
ученый секретарь Научного совета по присуждению учёных степеней, доктор медицинских наук

Р.Ж. Усманов,
председатель научного семинара при Научном совете по присуждению учёных степеней, доктор медицинских наук

ВВЕДЕНИЕ (аннотация диссертации доктора философии (PhD))

Актуальность и востребованность темы диссертации. Дегенеративные заболевания позвоночника могут быть причиной серьезных заболеваний, таких как межпозвоночная грыжа, остеохондроз, радикулит. По данным специалистов «... среди хронических заболеваний человека ежедневно отмечается увеличение различной степени поражения позвоночника ...»³. Данное заболевание характеризуется более высокой вероятностью на третьем и пятом десятилетиях продолжительности жизни человека, особенно у женщин, чем у мужчин. На сегодняшний день, несмотря на создание современных процедур диагностики и лечения протрузии позвоночника и грыжи, наблюдается резкий рост данным заболеванием. В связи с учетом изменения патоморфологических показателей протрузии позвоночника и грыжи среди разных слоев населения, внедрение системы ранней диагностики и эффективного лечения, совершенствование системы патоморфологической диагностики являются одними из важнейших вопросов фундаментальной медицины.

В мире проводится ряд исследований, направленных на совершенствование системы ранней терапии путем диагностики патоморфологических признаков протрузии и грыжи позвоночника. В этой связи особое значение имеют научные исследования по совершенствованию морфологических изменений грыж, патоморфологические процессы, развивающиеся в результате дегенеративного заболевания позвоночника и изменения структурных единиц ткани, соответствующие патологическим состояниям и из-за и, диагностики осложнений, возникающих в результате специфических морфологических изменений, диагностики осложнений, развивающихся в результате специфических морфологических изменений, развивающиеся в зависимости гистотопографии кровеносных сосудов, стромы, коркового и мозгового слоев позвоночника при протрузии и грыже.

В нашей стране принимаются определенные меры по созданию системы здравоохранения, которая радикально повысит качество, эффективность и доступность медицинской помощи, включая качество диагностики, лечения и профилактики различных нейрохирургических заболеваний. В этой связи в соответствии с пятью приоритетными направлениями Республики Узбекистан на 2017–2021 гг. определены следующие задачи: «... по повышении доступности и качества специализированной медицинской помощи населению, дальнейшему реформированию скорой и неотложной медицинской помощи, профилактики инвалидности ...»⁴. При выполнении данных задач целесообразно проводить исследования по диагностике

³Fjeld O.R., Grøvle L., Helgeland J., Småstuen M.C., Solberg T.K., Zwart J.A., Grotle M. Complications, reoperations, readmissions, and length of hospital stay in 34 639 surgical cases of lumbar disc herniation. *Bone Joint J.* 2019 Apr; 101-B(4):470–477.

⁴Указ Президента Республики Узбекистан № УП-5590 «О комплексных мерах по коренному совершенствованию системы здравоохранения Республики Узбекистан» от 7 декабря 2018 года

патоморфологических признаков протрузии и грыжи позвоночника и совершенствованию схемы эффективного лечения заболевания.

Данное диссертационное исследование в определенной степени служит выполнению задач, предусмотренных в Указах Президента Республики Узбекистан № УП-4947 «О Стратегии действий по дальнейшему развитию Республики Узбекистан» от 7 февраля 2017 года, № УП-5590 «О комплексных мерах по коренному совершенствованию системы здравоохранения Республики Узбекистан» от 7 декабря 2018 года, в Постановлениях Президента Республики Узбекистан № ПП-3071 «О мерах по дальнейшему развитию специализированной медицинской помощи населению Республики Узбекистан на 2017–2021 годы» от 20 июня 2017 года, а также в других нормативно-правовых документах, принятых в данной сфере.

Соответствие исследования приоритетным направлениям развития науки и технологий республики. Данное диссертационное исследование выполнено в соответствии с приоритетным направлением развития науки и технологий Республики Узбекистан: VI. «Медицина и фармакология».

Степень изученности проблемы. В современной медицинской практике терапия и диагностика заболеваний межпозвоночного диска человека имеет медицинское и социальное значение. Дана оценка, что ткани межпозвоночного диска хорошо интегрированы между собой, эти состояния изменяются при нормальном старении и заболеваниях (Salli Robert, 2006). В изучении оценки протрузии диска и грыжи участвуют многие научные сообщества, в том числе Американская академия ортопедической хирургии (AAOS) и Международное общество по изучению поясничного отдела позвоночника (ISSLS). Они ведут практику по классификации, диагностике этиопатогенеза заболеваний (Xin-uzun Ma, 2015). Нарушение микромолекулярной архитектоники межпозвоночного диска снижает его биохимическое качество, затем присоединяется процесс, возникающий вследствие дегидратации, что приводит к нарушению нормального старения диска (Bartista J.S. и др., 2019). Нарушение диффузного питания усиливает дегенеративно-дистрофический процесс в межпозвоночном диске. Поэтому для оценки дегенерированной ткани диска нужно анализировать его микроструктуру (Fridmann A. и др., 2017). Прочность и эластичность межпозвоночного диска связана с наличием глюкозаминогликанов в его составе. Протеингликаны обеспечивают гидрофильность межпозвоночного диска, где факторы, выделяемые клетками и инфильтрированные макрофаги усиливают катаболизм хрящевого диска (Yang H. и др., 2019), однако эти сосуды не входят в диск и его студенистое ядро (Hunter C.J. et all, 2004). Изменения соединительнотканых волокон вокруг студенистого ядра, который считается структурным элементом межпозвоночного диска, являются прямой причиной его патологического смещения, кроме этого, возрастные изменения межпозвоночного диска или застой считаются также важным (Yan S., Vang K., Chjan Y., 2018). Поэтому у больных возникают такие клинические проявления, как протрузия, грыжа и секвестрированная

грыжа. Любые изменения на этих стадиях развития системы могут нарушить нормальное развитие и привести к различным аномалиям, в результате чего могут развиваться неврогенные дисфункции и усилиться повреждения структурных элементов (Степанов И.А. и др., 2016; Бывальцев В.А. и др., 2013).

Анализ исследований, проведенных в Узбекистане показал, что эффективность операций и диагнозов, проведенных без учета всех патоморфологических состояний межпозвонкового диска, составила менее 40% (Шотурсунов Ш.Ш., Кочкартаев С.С., 2010). Существуют разногласия в выборе оптимального метода хирургических вмешательств при оценке объема и характера патологических изменений позвоночника (Курбанов Н.М., Худайбердиев К.Т., Хамидов М.Ш., 2001), однако не проводились исследования по изучению морфологических и морфометрических изменений протрузии и грыжи.

Несмотря на наличие приведенных выше данных о дегенеративных заболеваниях межпозвонковых дисков, недостаточно данных о морфогенезе патоморфологических изменений, развивающихся в составе диска, о степени перехода этих изменений от одного к другому, их морфологических проявлениях. В частности, в начале дегенеративных заболеваний диска необходимо определить: какие морфологические изменения лежат в основе этого функционального процесса, почему снижается способность к диффузии жидкости и питательных веществ в фиброзном кольце. Нет сомнений в том, что в составе студенистого ядра диска высока роль протеогликанов в промежуточном веществе. Дегенеративные заболевания больше развиваются в какой области диска, в большинстве случаев на какой стороне фиброзного кольца истончается, распространяется и вызывает грыжу, отсутствуют сведения, направленные на оценку ее морфологических изменений. Следовательно, одна из актуальных задач данной работы – найти решение упомянутых выше задач, заключающиеся в совершенствовании важной информации, которая до сих пор отсутствует в литературе.

Связь диссертационного исследования с планами научно-исследовательских работ научно-исследовательского учреждения, где выполнена диссертация. Диссертационная работа выполнена согласно плану научно-исследовательских работ Андижанского государственного медицинского института в рамках научного проекта № 005.01.1500216 по теме: «Особенности функциональных, метаболических и структурных изменений показателей жизнедеятельности организма человека и экспериментальных животных и пути их коррекции, а также новые возможности экспертной оценки» (2018–2022 гг.).

Целью исследования является разработка предложений и рекомендаций по совершенствованию оценки патоморфологических показателей при дегенеративных заболеваниях межпозвонкового диска, таких как протрузии, грыжи и секвестрированные грыжи.

Задачи исследования:

оценить специфическую морфологическую структуру межпозвоночного диска трупов, умерших от других заболеваний в качестве контрольной группы;

оценить морфогенез, а также морфологические изменения протрузии межпозвоночного диска;

оценить морфогенез и морфологические изменения межпозвоночной грыжи;

оценить морфометрические параметры межпозвонкового диска, а также составной части тканевых структур протрузии, грыжи и секвестрированной грыжи у больных контрольной группы;

разработать алгоритм лечения у больных с заболеваниями позвоночника при протрузии, грыже и секвестрированной грыже.

Объектом исследования явились 86 материалов биопсии, полученных при операциях по поводу дегенеративных заболеваний межпозвонкового диска, проводимых в Андижанском государственном медицинском институте и Андижанской областной больнице травматологии и ортопедии, а также материалы 16 межпозвонковых дисков, взятых с трупов, умерших от других заболеваний за период 2015–2019 гг.

Предметом исследования взяты биопсия межпозвонкового диска больных при протрузии и грыже позвоночника и материалы межпозвонкового диска трупов, умерших от разных заболеваний.

Методы исследований. Были использованы морфологические, морфометрические, гистологические, гистохимические и статистические методы исследования.

Научная новизна исследования заключается в следующем:

обосновано наличие областей, состоящих из нежных и функциональных изменений, ставшие причиной развития грыжи при структурном строении хрящевого диска позвоночника;

раскрыты дегенеративные изменения патологических изменений равномерного и разно-уровневого начала во всех морфофункциональных частях при протрузии первого периода развития грыжи межпозвонкового диска;

доказано развитие патоморфологических изменений, характерных для грыжи в составной части межпозвоночного диска, фиброзного кольца и студенистого ядра и уровень полного охвата области;

доказана схема развития деструктивных, воспалительных, некробиотических изменений, характерных для периода секвестрированного осложнения грыжи, а также кальциноза.

Практические результаты исследования:

было доказано повышение эффективности схемы лечения на основе оценки изменений нормального гистологического строения фиброзного кольца и студенистого ядра хрящевого диска;

рекомендованы данные о наступлении внезапных и разноуровневых начал дегенеративных изменений при протрузии межпозвоночного диска во

всех морфофункциональных отделах, для применения на практике морфологами, гистологами, анатомами и травматологами-ортопедами;

рекомендованы для применения в лечении этих заболеваний данные об охвате всех структурных элементов ткани диска дегенеративных, дистрофических и деструктивных изменений при простой грыже и секвестрированной грыже, присоединении к этим изменениям воспалительного процесса в фиброзном кольце, выпячивании наружу студенистого ядра;

применялись морфометрические параметры структур ткани компонентов диска, протрузии, грыжи и секвестрированной грыжи контрольной группы при анализе клинико-морфологических признаков этих заболеваний.

Достоверность полученных результатов подтверждена применением в исследованиях теоретических подходов и методов, методологически правильных проведенных исследований, выбором достаточного количества материала, современностью применяемых методов, на основе взаимодополняющих морфологических, морфометрических, гистологических, гистохимических и статистических методов патоморфологические и морфометрические изменения, характерные для дегенеративных заболеваний, развившиеся в диске были сопоставлены с международными и отечественными данными авторов, заключении и полученные результаты были обоснованы подтверждением полномочными структурами.

Научная и практическая значимость результатов исследования. Теоретическая значимость результатов исследования заключается в том, что объясняет данные о заболеваемости протрузией и грыжей, а также созданием схемы теоретической оценки у лиц, страдавших от присоединения ряда сопутствующих состояний, воспалительного инфильтрата и фиброза позвоночника, морфологии хрящевого диска, состояния коллагеновых волокон, патоморфологических изменений состояния их синхондроза симфиза, фиброзного кольца и студенистого ядра хрящевого диска позвоночника.

Практическая значимость результатов исследования объясняется тем, что в состоянии протрузии и грыжи межпозвоночного диска с дегенеративными изменениями объясняется создание схемы диагностики патоморфологических изменений, направленных на профилактику нарушения диффузного питания коллагеновых волокон фиброзного кольца межпозвоночного диска позвоночника.

Внедрение результатов исследования. На основании полученных научных результатов по обоснованию патоморфологической характеристики протрузии и грыжи позвоночника:

утверждены методические рекомендации «Морфологические, морфометрические изменения при протрузии и грыже хрящевого диска позвоночника» (заключение № 8н-р/323 Министерства здравоохранения Республики Узбекистан от 7 октября 2020 года) разработанные на основе

результатов исследования, полученных по оценке изменений, возникающих под воздействием нарушения диффузного питания хрящевого диска и разного уровня беспорядочных и постоянных нагрузок. В результате удалось установить стандарты ранней диагностики и лечения заболевания путем систематической оценки морфологических и морфометрических изменений позвоночного диска при протрузии и грыже позвоночника;

результаты исследования по обоснованию оценки патоморфологической характеристики протрузии и грыжи позвоночника внедрены в практическое здравоохранение, в частности, в клинику Андижанского государственного медицинского института и Андижанскую областную больницу травматологии и ортопедии (заключение № 8н-з/8 Министерства здравоохранения Республики Узбекистан от 7 января 2021 года). Внедрение полученных результатов в практику дали возможность патоморфологической диагностики наблюдаемой в секвестрированной грыже, где студенистое ядро имело полиморфную структуру, с деструкцией, некрозом, покрытым воспалительным инфильтратом и фиброзной тканью, в большинстве случаев превращенным в грубый детрит без некротической структуры, образованием вокруг ядра кальциноза, хондроматоза и оссификации.

Апробация результатов исследования. Результаты данной работы доложены на 4 научно-практических конференциях, в том числе на 2 международных и 2 республиканских научно-практических конференциях.

Публикации результатов исследования. По теме диссертации опубликовано 25 научных работ, в том числе 6 журнальных статей в научных изданиях, рекомендованных Высшей аттестационной комиссией Республики Узбекистан для публикации основных научных результатов докторских диссертаций, из них 3 в республиканских и 3 в зарубежных изданиях.

Структура и объем диссертации. Диссертация состоит из введения, пяти глав, заключения, списка использованной литературы. Объем диссертации составляет 120 страниц.

ОСНОВНОЕ СОДЕРЖАНИЕ ДИССЕРТАЦИИ

Во введении обоснованы актуальность и востребованность диссертационной работы, сформулированы цель, задачи, объект и предмет исследования, показано соответствие исследований приоритетным направлениям развития науки и технологий в Республике Узбекистан, изложены научная новизна и практические результаты исследования, раскрыта научно-практическая значимость результатов, приводятся сведения о внедрении в практику результатов исследования, апробации и публикации результатов работы, структуры диссертации.

В первой главе диссертации **«Современная интерпретация патоморфологических показателей протрузии и грыжи позвоночника»** приводится обзор зарубежной и отечественной литературы по развитию, генетики и совершенствованию позвоночного столба в эмбриональном, раннем детском и подростковом периоде. До сих пор вопрос о

патологических изменениях межпозвонкового диска, этиопатологических изменениях протрузии, экструзии и грыжи не решен до конца и требует внимания широкого круга практикующих врачей патологоанатомов и исследователей. Описаны клинические проявления и периоды протрузии и грыжи позвоночника, а также выявлены нерешенные и диагностические аспекты.

Во второй главе диссертации под названием «**Материалы и методы исследования патоморфологических показателей протрузии и грыжи позвоночника**» в качестве материала взяты 86 фрагментов позвоночных дисков, полученных во время операции в отделении нейрохирургии клиники ТМА, АГМИ и областных больницах травматологии, ортопедии у больных с протрузией и грыжей позвоночника. В контрольной группе 16 поясничных межпозвоночных дисков были изолированы от трупов, умерших от сердечно-сосудистых заболеваний. Контрольную группу составили исследуемые возрастных цензов 20–29 лет – 3, 40–49 лет – 6, 50–59 лет – 5, 60–69 лет – 2.

Распределение по возрасту среди основной группы пациентов показано в таблице №1.

Таблица 1

Частота встречаемости грыж по возрасту у мужчин и женщин

	Возрастные группы							
	15–19	20–29	30–39	40–49	50–59	60–69	70–79	всего
мужчины	4	8	12	11	14	9	6	64
женщины	2	6	10	9	12	7	5	51

В 86 случаях, входящих в основную группу в отделении биопсионной диагностики Республиканского паталого-анатомического центра (РПАЦ) и патологоанатомическом отделении АГМИ за последние 5 лет (2015–2019), использовались биопсионные исследования фрагментов межпозвонкового диска, удаленных при хирургическом лечении поясничной грыжи.

Фрагменты спинномозговой грыжи зафиксировали в течение 72 часов в растворе формалина в 10% фосфатном буфере.

Гистологические срезы толщиной 3–5 мкм готовили на микротоме из парафиновых кирпичиков и окрашивали гематоксилином и эозином для общей гистологии. С целью идентификации соединительнотканых структур в составе хрящевого диска, в основном фиброзных структур, окрашивали пикрофуксином гистохимическим методом по ван-Гизону. Эластичные волокна определяли окрашиванием фукселином по методу Вейгерта.

1. Окрашивание гистологических срезов гематоксилином и эозином. Этот метод является основным и наиболее распространенным методом морфологического исследования тканей и органов.

3–5 мкм срезы из парафиновых кирпичей растворяют в хлороформе, затем промывают дистиллированной водой, по каплям добавляют раствор

гемаоксилина к поверхности среза и окрашивают в течение 3 минут. Затем срезы промывают в проточной воде в течение 10 минут и окрашивают от 2 до 3 минут, в зависимости от толщины среза. Срез обезвоживают при возрастающих концентрациях спиртов от 70 до 96°, отбеливают в растворе карбол-ксилол и фиксируют бальзамом, покрытым покровным стеклом.

Результаты: Цитоплазма клеток пурпурно-красная, ядра – сине-фиолетовые.

2. Окрашивание срезов пикрофуксином по методу ван-Гизона.

Срезы из парафиновых кирпичей размером 3–5 мкм растворяют в хлороформе, затем промывают дистиллированной водой. Срезы замачивают в свежеприготовленном гемаоксилине Вейгерта на 3–5 минут. Затем тщательно промывают дважды водопроводной водой, окрашивают пикрофуксином в течение 2-3 минут, затем быстро ополаскивают в воде 5–15 секунд. Срезы пропускаются дважды в 96° спирте, отбеливаются карбол-ксилолом, промываются ксилолом и фиксируются бальзамом поставив сверху покровное стекло.

Результаты: ядра клеток окрашены в черный цвет, соединительнотканые волокна окрашены в светло-красный цвет, мышечные клетки и эластические волокна окрашены в желтый цвет, нервные волокна окрашены в желто-серый цвет.

3. Окрашивание эластичных волокон фуксин-резорцином (фукселином) по методу Вейгерта.

Морфометрическое исследование структурных единиц компонента межпозвоночного диска было проведено по методу «подсчета точек» Г.Г.Автандилова (1984).

Этот метод рассчитывается автором путем нанесения сетки из 200 ячеек на изображения органов и тканей, взятых из гистологических препаратов, подсчитываются точки в нем, каким структурам ткани они соответствуют. Для достоверности полученных данных подсчитываются и усредняются точки на 8–10 изображениях из каждой группы материала.

Для статистической обработки результатов использовалось программное обеспечение Statistica для Windows 7.0.

В третьей главе диссертации **«Анализ клинико-anamнестических и лабораторных данных грыжи позвоночника»** использовались материалы биопсионного исследования фрагментов межпозвоночного диска, 112 случаев вошедшие в основную группу, удаленные при хирургической операции поясничной грыжи за последние 5 лет (2015–2019 гг.) в отделении биопсионной диагностики Республиканского Патолого-анатомического центра (РПАЦ), патологоанатомическом отделении Андиганского медицинского института и областных больниц травматологии и ортопедии. Анализ клинико-лабораторных данных пациентов проводился на основании направлений в патогистологию и данных истории болезни пациентов, получивших лечение в отделении нейрохирургии.

Из этих типов грыж наиболее опасна заднебоковая форма, и, согласно нашим материалам, было подтверждено, что эта форма была удалена чаще

хирургическим путем. Установлено, что этот тип грыжи имеет следующие проявления, и мы демонстрируем это с помощью изображения ниже (см. рисунок 1). Данные формы, следующие ниже: медиальная грыжа, парамедиальная грыжа, фораминальная грыжа, латеральная, парамедиальная, диффузная.

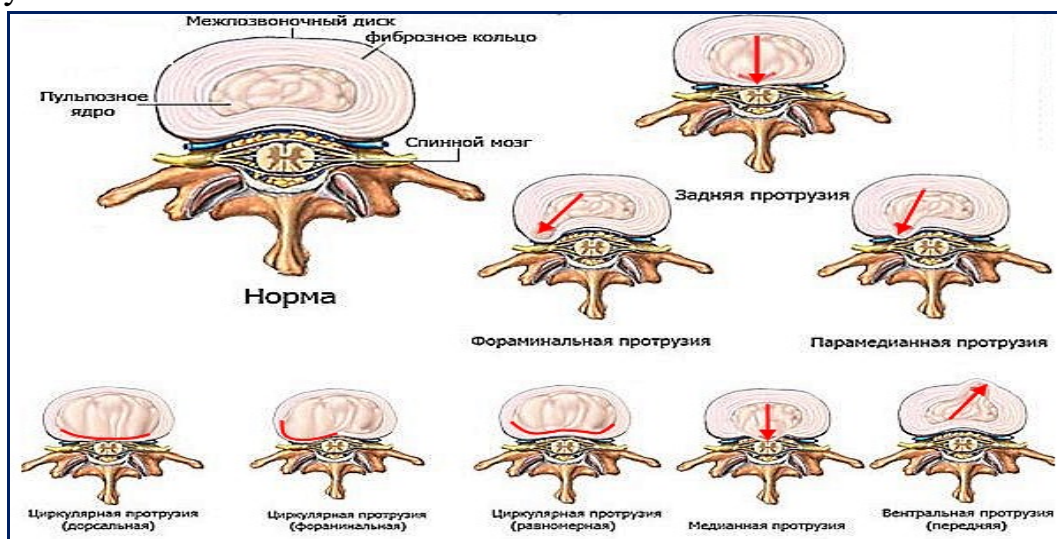


Рис. 1. Виды грыж в зависимости от того, с какой стороны выпячивается диск позвоночника.

В результате анализа анамнестических и лабораторных данных в анамнезе заболевания проанализированы показания к проведению операции микродискэктомии у пациентов. Рекомендации по хирургическому удалению грыж позвоночника и частота их выявления рассчитывалась как процент от следующих данных: во-первых, сильная и стойкая боль, не останавливающаяся под воздействием лекарств у 94,7%; во-вторых, увеличение зон анестезии и парестезии – у 56,8%; в-третьих, увеличение зоны центрального паралича на ногах и руках – у 67,4%; в-четвёртых, появление местных воспалительных симптомов – развитие перифокального эпидурита, попадание секвестра в позвоночный канал – выявлено у 72,8%. Из этих клинических признаков наблюдали одновременную встречаемость 3 признаков – у 62,6%, встречаемость 2 признаков у 85,4%. По этим показателям можно сделать вывод: наличие 1, 2 и 3 симптомов является абсолютным показателем к хирургическому лечению грыжи позвоночника, особенно их сочетание еще больше увеличивает уровень показаний.

В результате анализа клинико-инструментальных диагнозов на основании анкетирования, указанного в истории болезни, инструментальных исследований и лабораторных анализов, рассчитывали частоту встречаемости видов грыжи позвоночника по размерам, в каких сегментах поясничного отдела позвоночника встречаются чаще виды грыж в зависимости от того, с какой стороны они выпирают, и степень встречаемости особых форм некоторых из них.

Расчет частот встречаемости типов грыж по уровням и размерам на нашем материале показал следующее: выпячивание ткани диска в виде пролапса 1–3 мм – 13,5%; пролапс 3–6 мм – 20,8%, протрузия 5–15 мм –

19,6%, грыжа 6–15 мм – 33,8% и секвестрированная грыжа – 12,3% соответственно.

Выявлены следующие типы выпуклости диска и их частота: переднебоковой тип – 23,4%, заднебоковой тип – 68,5% и циркулярная форма – 8,1%. Таким образом, в нашем материале встречается чаще заднебоковой тип грыжи позвоночника (см.табл 2).

Таблица 2

Анализ расположения грыж диска во фронтальной плоскости

Область грыж	VL1–VL2	VL2–VL3	VL3–VL4	VL4–VL5	VL5–V S1	количество	%
Медиальный		1	2	3	2	8	11,5%
Парамедиальный	1	1	3	4	4	13	18,5%
Латеральный	1	4	6	12	10	33	47%
Фораменальный	-	1	-	8	7	16	23%
всего	2	7	11	27	23	70	100%

В исследовании мы сосредоточили внимание в основном на изменениях грыжи поясничного диска, так как статистические сведения показывают, что наиболее пораженной зоной является нижняя область поясницы. Эта зона является результатом нерегулярных нагрузок и малоподвижности пожилых людей. Мы попытались изучить поясничные позвонки в сагиттальном, фронтальном и горизонтальном сечениях с помощью черно-белой томограммы в порядке T1 и T2, при этом четко просматривается анатомическое строение поясничного отдела позвоночника. Теперь, когда мы проанализируем патологические процессы, для этого мы должны сначала узнать нормальное состояние позвоночного диска. В порядке T1 T2 поясничные позвонки имеют прямую прямоугольную форму, пористый и кортикальные слои позвоночника полностью видны благодаря скорости принимаемых импульсов. Внешний гиалиновый слой вокруг позвоночника имеет овальную форму в порядке T1, сам межпозвонковый диск четко отделен от пористой части и составляет 1/3 части позвоночника.

Передняя и задняя стороны межпозвонкового диска не выступают за пределы тела позвонка.

В четвертой главе диссертации **«Анализ и контроль патоморфологических изменений дегенеративных процессов межпозвонкового диска»** изучали патоморфологические изменения, развивающиеся в результате протрузии в межпозвоночном диске. Такая патология повышает уровень надежности врачей, а также эффективность раннего выявления лиц, склонных к патологии позвоночника.

В начальный период дистрофических и дегенеративных изменений структуры межпозвонкового диска патологические процессы наблюдались одновременно во всех морфофункциональных отделах диска. Однако выявили, что степень развития патологических процессов различна.

Первоначально, если будем рассматривать изменения в ткани наружного фиброзного кольца, то в этом слое наблюдалось преимущественно набухание промежуточного вещества и крошение пучков коллагеновых волокон. Было обнаружено, что опухолевый процесс сильно развился в наружных слоях фиброзного кольца, в результате чего произошло разделение коллагеновых волокон и образование между ними щели (см.рис. 2).

Гистологическое исследование динамики развития нормальных и дегенеративных изменений состава межпозвонкового диска позволило определить морфогенез развивающихся протрузий и грыж. Как упоминалось выше, при развитии протрузии отмечалось развитие дистрофических и дегенеративных изменений в структуре диска, не приводящих к относительно поверхностным и тяжелым деструкциям. Было подтверждено, что деструктивные и воспалительные процессы в фиброзном кольце, особенно когда патоморфологические изменения усугубляются, а некоторые становятся необратимыми, вызывают врастание деструктивно измененного студенистого ядра в фиброзное кольцо и становятся причиной его разрыва, прободения наружу. При развитии грыжи было замечено, что почти вся часть внешнего фиброзного кольца, часто заднебоковая часть, более повреждена и претерпевает деструктивные изменения сильной степени.

Наблюдали, что эти деструктивные и воспалительные изменения состоят из следующих патоморфологических изменений: сильное набухание и миксаматоз интерстициального вещества, разрыв и распад и истончение коллагеновых волокон, разрастание хондроцитов и клеток соединительной ткани в состав фиброзного кольца, морфологическая дисфункция и уменьшение количества коллагеновых и эластических волокон. Одними из изменений, которые развиваются практически во всех областях фиброзного кольца, являются наличие сильного набухания и миксаматоза этого промежуточного вещества, разрыв и деструкция волокон, окрашивание в разной степени пикрофуксином (см.рис. 3).

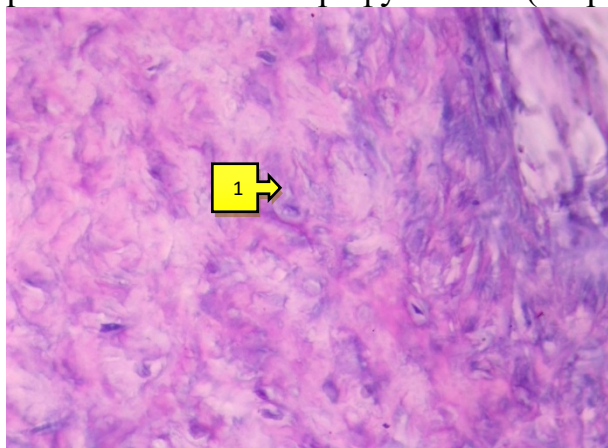


Рис. 2. В хрящевой клеточной ткани между протрузией, фиброзного кольца и студенистым ядром эластичные волокна разрушены, подвержены лизису, окрашены бледно голубым цветом.
Окраска: метод Вейгерта. X: 10x40.




Рис. 3. Сильное набухание, миксаматоз, разрыв и деструкция волокон грыжи, межпучковых коллагеновых волокон фиброзного кольца.
Окраска: ван-Гизон. X: 10x40.

В качестве еще одного важного патоморфологического изменения было замечено, что фиброзное кольцо разрасталось как на внешней, так и на внутренней стороне, с целью провоцировать воспаление хрящевых и соединительнотканых клеток. Было обнаружено, что клетки, растущие снаружи, в основном инфильтрировали интерстициальную ткань нескольких внешних слоев фиброзного кольца. Также наблюдали, что фиброзное кольцо более плотно упаковано клетками на внешней поверхности, второй ряд представляет собой набор клеток, попадающих между внешними волокнистыми пучками.

Наблюдается, что некоторые участки фиброзного кольца почти полностью истончены, разрушены и разорваны, и через эту трещину соединительная ткань выпячивается, что этот случай показан на схематической диаграмме следующим образом (см.рис. 4).

В структуре соединительной ткани под фиброзным кольцом обнаруживаются также сильные дегенеративные и деструктивные патоморфологические изменения. Наблюдали, что соединительная ткань практически полностью подвергается сильному набуханию и миксаматозу, фиброзные структуры в ней разрушаются, лизируются и окрашиваются в светлый цвет. Было обнаружено, что хондроциты в этом слое оттеснены в одну сторону, образуя совокупность клеток, расположенных отдельно. Наблюдается, что клетки хондроцитов также сильно набухли, их цитоплазма вакуолизирована, образуются везикулы, ядра находятся в состоянии кариопикноза и кариолизиса. Исследование ткани фиброзного кольца под большим объективом микроскопа показало, что клетки хрящевой и соединительной ткани, которые врастали в него снаружи и внутри, преобладали среди коллагеновых фиброзных пучков (см.рис. 5).

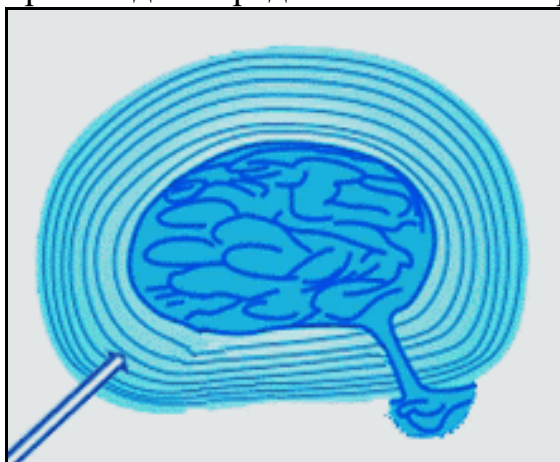


Рис. 4. Схема разрыва фиброзного кольца грыжи межпозвоночного диска и развития грыжи.

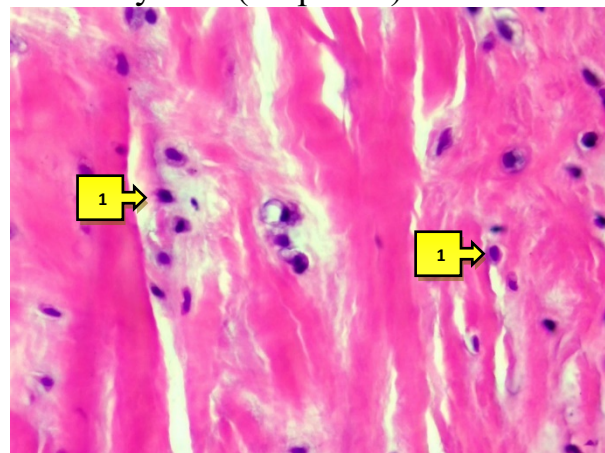


Рис. 5. Проллиферирующие гистиогенные клетки в составе грыжи, фиброзного кольца.
Окраска: Г-Э. X: 10x40.

Дистрофические и дегенеративные изменения, развивающиеся в межпозвоночном диске, хронически продолжаются и в конечном итоге охватывают почти все тканевые структуры. Если во внешнем фиброзном кольце сильно развиваются деструктивные изменения, это приводит к его

истончению, разрыву фиброзных структур и потере опорной функции. В результате фиброзное кольцо выпячивается из своей области вместе с студенистым ядром, а в результате разрыва фиброзного кольца ткань студенистого ядра выпячивается и свисает, становясь патологическим состоянием в виде грыжи.

Следовательно, основные изменения в этом процессе развиваются в фиброзном кольце, т.е. в нем в результате развития отека, миксаматоза, дистрофии разрушаются, распадаются и разрываются фиброзные структуры. В дополнение к этому в ткани фиброзного кольца растут гистогенные клетки, которые развивают воспалительный процесс и делают его еще тоньше. Разрастание лимфогистиоцитарных клеток, специфичных для воспалительного процесса, не ограничивается фиброзным кольцом, но также распространяется на соединительную ткань под ним, где также развиваются деструктивные и воспалительные процессы. Параллельно с этими патоморфологическими изменениями в студенистом ядре развиваются и деструктивные изменения, т.е. оно изначально дегидратируется и превращается в грубый белок с гомогенизированной белковой структурой. Затем эти структуры полностью разрушаются, подвергаются к деструкции, превращаются в некробиотическое вещество и кальцинируются.

Определяются, что дегенеративные – дистрофические и деструктивные изменения при грыже затрагивают все структурные элементы ткани диска, в фиброзном кольце эти изменения сопровождаются воспалительным процессом, в результате которого возникают некробиоз, разрыв и дегидратация фиброзных структур, гомогенизация и некроз волокон, отек и кальцификация интерстициального ядра.

Было подтверждено, что в материале, удаленного во время операции по поводу секвестрированной грыжи межпозвонкового диска, содержится секвестрированная часть прилежащего ядра, которая попадает в позвоночный канал, часть студенистого ядра, которая выступает из разорванной области фиброзного кольца, две стороны фиброзного кольца, иногда часть задней продольной связки, была удалена часть хрящевой пластинки, закрывающей нижнюю и верхнюю части диска. Установлено, что ткань секвестрированного студенистого ядра имеет полиморфную структуру, состоящую из фрагментов, покрытых деструктивным, некротическим, иногда воспалительным инфильтратом и фиброзной тканью. В большинстве случаев секвестрированное студенистое ядро представляло собой некротический неструктурированный крупный детрит, в котором также развивался кальциноз. В фиброзном ядре иногда наблюдались кальциноз, хондроматоз и процессы оссификации. Было обнаружено, что фиброзная соединительная ткань в фрагментах, взятых из фиброзного кольца, была почти полностью разрушена, инфильтрирована воспалительными клетками и кровеносными сосудами, а иногда наблюдался рост соединительной ткани и фиброз.

Было обнаружено, что при секвестрирующей грыже ткань студенистого ядра имеет полиморфную структуру, покрытую деструктивным, некротическим, воспалительным инфильтратом и фиброзной тканью, часто

переходящей в крупный детрит без некротической структуры, вокруг которого развиваются процессы кальцинозного хондроматоза и оссификации.

В пятой главе диссертации «**Морфометрические показатели в норме, при протрузии, грыже и секвестрированной межпозвоночной грыже**» были изучены морфометрические показатели в норме, при протрузии, грыже и секвестрированной межпозвоночной грыже. Данная патология повышает доказательный уровень врачей, а также эффективность раннего определения лиц со склонностью патологии позвоночника.

Ещё одним из применяемых в морфологических исследованиях методом является морфометрический метод, при этом количественном аспекте считаются патоморфологические изменения, характерные для заболеваний структурных элементов органов и тканей. Полученные результаты имеют большую значимость при оценке количественных изменений в каждом структурном элементе, периодов развития патологических процессов. Мы также в своих исследованиях с целью количественной оценки показателя использовали гистометрический метод в дополнение качественным морфологическим исследованиям.

Как показали результаты в контрольной группе, в гистологических препаратах, взятых из межпозвоночных дисков, полученных из трупов умерших от других заболеваний, фиброзное кольцо диска состояло в основном из коллагеновых волокон, их занимаемая площадь составляла в среднем $81,7 \pm 1,7\%$. Было обнаружено в составе ткани диска наличие промежуточного вещества, состоящее из тонкой соединительной ткани и тканевой жидкости между пучками коллагеновых волокон, и ее занимаемая площадь составляла в среднем $6,5 \pm 1,1\%$. Клетки, постоянно обновляющие структурные элементы фиброзного кольца, плотно упакованы между волокнами и занимают в среднем $11,7 \pm 1,4\%$ их площади (см.табл. 3).

Таблица 3

Количественные показатели структурных элементов межпозвоночного диска в контрольной группе и при протрузии, в %

Группы	Объекты	Структурные единицы ткани, %		
		V _{кв}	V _{хк}	V _{пв}
Группа контроля	Фиброзное кольцо	$81,7 \pm 1,7\%$	$11,7 \pm 1,4\%$	$6,5 \pm 1,1\%$
	Студенистое ядро	$72,2 \pm 2,0\%$	$16,7 \pm 1,66\%$	$11,1 \pm 0,68\%$
Протрузия	Фиброзное кольцо	$66,8 \pm 2,1\%$	$12,9 \pm 1,49\%$	$20,3 \pm 1,8\%*$
	Студенистое ядро	$54,5 \pm 2,22\%$	$18,3 \pm 1,73\%$	$27,2 \pm 1,98\%*$

Примечание: * - различия относительно показателей групп до и после лечения значимы (*- $P < 0,05$; ** - $P < 0,001$); ^ - различия относительно показателей групп до и после лечения значимы (^ - $P < 0,05$; ^^ - $P < 0,01$. ^^^ - $P < 0,001$)

Как показали результаты гистометрического исследования секвестрированного материала грыжи, также наблюдались сильные

количественные изменения по сравнению с ранее сообщенными данными о протрузии и грыже. Патологические изменения структуры фиброзного кольца, такие как выраженное воспаление, некроз и кальциноз, занимают почти 40% ткани. Точнее, воспалительные инфильтраты составляли $20,7 \pm 1,81\%$ ткани фиброзного кольца, очаги некроза – $11,1 \pm 1,4\%$ и кальциноз – $6,5 \pm 1,1\%$. В результате было обнаружено, что площадь фиброзного кольца, занимаемая собственными тканевыми структурами, т.е. волокнами коллагена, была еще больше уменьшена, занимала площадь в 3 раза меньше, чем в контрольной группе, и в 0,7 раза меньше, чем в грыже ($P \leq 0,01$).

Было обнаружено, что патологические изменения, развившиеся в структуре тканей студенистого ядра занимают 43% от общей площади. Было подтверждено, что основными патологическими изменениями являются сильное развитие некротических очагов, занимающих $28,9 \pm 2,02\%$ от общей площади студенистого ядра, что в 3 раза больше, чем при грыже. В результате за счет присоединения хондроцитов в воспалительный процесс в составе студенистого ядра было подтверждено, что их площадь увеличилась в 2 раза по сравнению с контрольной группой и в 0,7 раза по сравнению с грыжей. При этом было обнаружено, что самым печальным было состояние, где коллагеновые волокна в студенистом ядре были бесконечно разрушены, их площадь сократилась до минимума, занимали всего $15,1 \pm 1,61\%$.

Как показано в начале этой главы, на основе количественных показателей структурных элементов в ткани можно определить коэффициенты активности тканевых структур, выполняющих в этой ткани определенные функции. В нашем исследовании мы рассчитали коэффициенты активности коллагеновых волокон и клеток хондроцитов, являющиеся ключевыми элементами в фиброзном кольце межпозвонкового диска и студенистом ядре. Количественные показатели этих тканевых структур, особенно коэффициенты активности, позволяют в цифрах, т.е. на количественном уровне оценить степень изменения их морфофункционального статуса при заболеваниях, включая протрузию, грыжу и секвестрированную грыжу. Эти коэффициенты в контрольной группе составили: в фиброзном кольце: коэффициент активности коллагеновых волокон (КАКВ) был равен – 12,6, коэффициент активности хондроцитов (КАХ) – 0,14. В студенистом ядре КАКВ составлял 6,5, а КАХ – 0,23. При дегенеративных заболеваниях диска из этих коэффициентов наблюдалось резкое снижение КАКВ и постепенное увеличение КАХ. Если это состояние объясняется морфофункциональными функциями этих структурных элементов, при дегенеративных заболеваниях коллагеновые волокна подвергаются дегенерации и разрушению, и функциональная активность снижается. Хондроциты становятся более активными в ответ на эти заболевания, подвергаются пролиферации, увеличивается их деятельность.

Если мы представим точные данные, при протрузии КАКВ в фиброзном кольце уменьшается в 4 раза, а КАХ увеличивается в 0,3 раза. В студенистом ядре: КАКВ уменьшается в 3 раза по сравнению с контрольной группой,

КАХ увеличивается в 1,5 раза. При грыже коэффициент активности коллагеновых волокон фиброзного кольца еще больше снижается, по сравнению с контрольной группой уменьшается в 7 раз, а КАХ увеличивается в 3 раза. Наблюдается, что в студенистом ядре КАКВ уменьшается в 6 раз, а ХФК увеличивается в 2 раза. При секвестрированной грыжевой болезни обнаружили, что эти параметры изменились еще сильнее. Было обнаружено, что в фиброзном кольце КАКВ снижается до 2,45, а КАХ до 0,41. В студенистом ядре наблюдали снижение КАКВ до 0,83, а КАХ до 1,46, т.е. в 7 раз выше, чем в контрольной группе (см. табл 4).

Таблица 4

Коэффициент активности структурных элементов в составе фиброзного кольца и студенистого ядра межпозвоночного диска

	Фиброзное кольцо		Студенистое ядро	
	Коэффициент активности коллагеновых волокон	Коэффициент активности хондроцитов	Коэффициент активности коллагеновых волокон	Коэффициент активности хондроцитов
Группа контроля	12,6	0,14	6,5	0,23
Протрузия	3,2	0,19	2,0	0,34
Грыжа	1,79	0,34	1,09	0,48
Секвестрированная грыжа	2,45	0,41	0,83	1,46

Исходя из цели исследования, как показали гистометрические расчеты площади, занимаемой фиброзным кольцом и тканевыми структурами межпозвоночного диска, было подтверждено, что 85% площади ткани фиброзного кольца в контрольной группе состояли из коллагеновых волокон, 10% из клеток и 5% из промежуточного вещества. В студенистом ядре наблюдали, что 70% площади ткани состоит из коллагеновых волокон, 17% из клеток и 13% из промежуточного вещества.

При протрузии выявили, что площадь коллагеновых волокон в фиброзном кольце уменьшилась на 15%, а площадь промежуточного вещества расширилась на 15%. Было подтверждено, что в студенистом ядре площадь коллагеновых волокон уменьшилась на 46,6%, а площадь промежуточного вещества расширилась на 39%, площадь, занятая клетками, увеличилась на 3,4% соответственно.

При грыжевой болезни выявили, что площадь коллагеновых волокон в фиброзном кольце диска уменьшилась на 42,5% по сравнению с контрольной группой, площадь промежуточного вещества увеличилась на 20%, воспалительный инфильтрат в ткани фиброзного кольца занял 10%, очаги некроза – 6%, кальциноз – 3% места соответственно.

При секвестрированной грыже наблюдали, что площадь коллагеновых волокон в фиброзном кольце составляла 33,9%, воспалительный инфильтрат

– 20,7%, очаги некроза – 11,1% и кальциноза – 6,5%. При этом заболевании площадь коллагеновых волокон в студенистом ядре диска сокращается минимум до 15,1%, было подтверждено, что хондроциты занимали – 22,1%, промежуточные вещества – 18,0%, остальная часть площади, т.е. воспалительный инфильтрат – 8,9%, очаги некроза – 28,9%, кальциноз – 7,1%.

В организме человека через позвоночный столб выполняются функции: движение тела, позы, структурной целостности тела и передачи сообщений сенсорной и вегетативной нервной системы от головного мозга ко всем органам и тканям. Эта опорная система тела имеет сложную структуру, межпозвоночный хрящевой диск адаптирует позвоночник и спинной мозг к сложным биомеханическим законам. Поэтому остеохондроз отделов позвоночника – широко распространенное заболевание, который приводит к нарушению перечисленных выше функций.

Дистрофические и дегенеративные заболевания позвоночника считаются одними из важных проблем медицины. Их развитие зависит, с одной стороны, от образа жизни человека, а с другой – от неправильного питания позвоночника, т.е. от недостатка жидкости, кислорода, питательных веществ, витаминов и минералов. Выделяют несколько периодов дегенеративно-дистрофических изменений межпозвоночного диска: период 0 – диск без изменений; 1 этап – разрывается 1/3 часть пластин внутреннего круга фиброзного кольца; 2 этап – диск сильно дегенерирован, однако внешнее фиброзное кольцо сохранено, не имеется сдавления нервных пучков, боль иррадирует до коленного сустава; 3 этап – появились трещины по всему радиусу фиброзного кольца, диск вздулся, разорвана наружная поперечная связка. В результате дегенеративных изменений межпозвоночный диск меняет свою структуру, уплотняется, трескается, теряет эластичность. Такой измененный межпозвоночный диск вступает в реакцию с тканями вокруг, вызывая воспаление. Такое изменение межпозвоночного диска вызывает воспаление, реагируя на ткани вокруг диска. Как известно, клетки студенистого ядра спонтанно продуцируют провоспалительные цитокины, что приводит к развитию воспаления в тканях, окружающих грыжу. Заболевание может начинаться у молодых в возрасте от 20 и может возникнуть в период до 60 лет. После 60 лет ткань диска теряет почти всю влагу, превращается в плотную фиброзированную ткань, в результате связки подвергаются к кальцификации, блокируется межпозвоночное пространство, движения замедляются.

Хотя в научной литературе имеются данные о дегенеративных заболеваниях межпозвоночных дисков, недостаточно информации о морфогенезе патоморфологических изменений, развивающихся в компоненте диска, степени перехода изменений от одного к другому и их морфологических проявлениях. В частности, в начале дегенеративных заболеваний диска необходимо определить, какие морфологические изменения лежат в основе этого функционального процесса, почему снижается способность к диффузии жидкости и питательных веществ его

фиброзного кольца. Нет сомнений, что велика роль протеогликанов в составе промежуточного вещества студенистого ядра диска. Не хватает данные о том, что вызывает развитие дистрофических изменений этого вещества в дебюте дегенеративных заболеваний, из каких изменений состоят морфологические основы. Дегенеративные заболевания в большей степени развиваются в какой области диска, в большинстве случаев, с какой стороны фиброзное кольцо истончается, распространяется и вызывает грыжу, каковы его морфологические изменения, данных практически нет. Итак, в этой работе мы начали искать решение вышеупомянутых задач, которые заключаются в улучшении важной информации, упомянутой выше, которая все еще отсутствует в литературе.

В качестве основной цели данной научной работы взяты совершенствование данных о морфогенезе, морфологических и морфометрических особенностях протрузий, грыж и секвестрированных грыж, которые являются дегенеративными заболеваниями межпозвонкового диска.

Были отобраны материалы и методы, необходимые для достижения цели, морфометрическое исследование структурных единиц компонента межпозвонкового диска проводили методом «подсчета очков» Г.Г.Автандилова (1984).

Мы модифицировали этот метод, скопировав его на экран компьютера, то есть взяв 10 изображений с разных участков гистологических образцов, подготовленных для каждой группы исследуемого материала, и разместив сетку из 200 ячеек на мониторе компьютера в соответствии с этими изображениями мы считали в местах пересечения линий, в зависимости от того какой структурной единице соответствует ткань. Поскольку точки сетки, расположенные на поперечном сечении ткани, находились на одинаковом расстоянии, неизбирательное выравнивание структур ткани гарантировало, что этот метод соответствует закону относительности.

ЗАКЛЮЧЕНИЕ

В результате проведенных исследований диссертации доктора философии (PhD) по медицинским наукам на тему: «Патоморфологическая характеристика протрузии и грыжи позвоночника» представлены следующие выводы:

1. Синхондрозы позвоночника состоят из симфиза, хрящевого диска: фиброзного кольца и студенистого ядра. Фиброзное кольцо хрящевого диска позвоночника намного толще в области, обращенной к переднепродольной связке и состоит из плотных слоев коллагеновых волокон, остистый отросток кости позвонка и поверхность задней продольной связки в 2 раза тоньше, было обнаружено, что волокнистые пучки располагаются по кругу в крайнем плотном хрящевом слое, в радиальном направлении во внутреннем слое и в хаотическом направлении в слое, близком к студенистому ядру.

2. Дегенеративные изменения при протрузии межпозвонкового диска начинаются внезапно и на разных уровнях во всех морфофункциональных отделах, преобладают в фиброзном кольце отек, миксаматоз, фиброзная дистрофия, а в студенистом ядре от интерстициального отека изменяют свое направление пучки коллагеновых волокон, было подтверждено, что уменьшается количество эластических волокон.

3. Было выявлено, что дегенеративные, т.е. дистрофические и деструктивные изменения грыжи затрагивают все структурные элементы ткани диска, в фиброзном кольце этим изменениям присоединяется воспалительный процесс, в результате которого выпячивается наружу студенистое ядро, где возникают некробиоз, разрыв и дегидратация фиброзных структур, гомогенизация и некроз волокон, набухание и кальцификация промежуточного вещества.

4. При секвестрированной грыже наблюдается полиморфная структура эластичной ткани ядра, покрытая деструктивным, некротическим, воспалительным инфильтратом и фиброзной тканью, в большинстве случаев превращенная в грубый детрит без некротической структуры, вокруг которого развиваются кальцинозный хондроматоз и процессы оссификации.

5. В контрольной группе площадь ткани фиброзного кольца составили 85% коллагеновые волокна, 10% клетки и 5% промежуточное вещество, а в студенистом ядре – 70% волокна коллагена, 17% клетки и 13% промежуточное вещество. При протрузии, грыже и секвестрированных грыжах площадь, занимаемая коллагеновыми волокнами как в фиброзном кольце, так и в студенистом ядре уменьшается, а площадь интерстициального вещества увеличивается, в секвестрированной грыже образуются воспалительные инфильтраты, некроз и очаги кальциноза. Эти изменения служат фундаментальной основой для выявления, диагностики и лечения дегенеративных заболеваний позвоночника.

**SCIENTIFIC COUNCIL ON AWARDING
OF SCIENTIFIC DEGREES DSc.04/30.12.2019.Tib.30.03
AT THE TASHKENT MEDICAL ACADEMY**

ANDIJAN STATE MEDICAL INSTITUTE

MAKHKAMOV NOSIRJON JURAEVICH

**PATHOMORPHOLOGICAL CHARACTERISTICS OF THE VERTEBRAL
PROTRUSION AND HERNIA**

14.00.15 – Pathological anatomy

**DISSERTATION ABSTRACT
OF THE DOCTOR OF PHILOSOPHY (PhD) ON MEDICAL SCIENCES**

TASHKENT – 2021

The theme of doctoral dissertation is registered at Higher Attestation Commission at the Cabinet of Ministers of the Republic of Uzbekistan in number B2020.2. PhD/Tib1199.

The dissertation has been prepared in the Andijan state medical institute.

The abstract of the dissertation is posted in two languages (Uzbek, Russian and English (resume)) in placed on the website of the Scientific Council www.tma.uz and informative-educational portal «ZiyoNet» www.ziynet.uz.

Scientific leader:	Israilov Rajabboy Doctor of medical sciences, professor
Official opponents:	Tursunov Xasan Ziyaevich Doctor of medical sciences, professor Artikov Djaxongir Djurabaevich Doctor of Philocophy.docent
Lead organization:	Samarkand State Medical Institute

Defense will be held «_____» «_____» 2021, at _____ hours at the meeting of the Scientific Council DSc.04/30.12.2019.Tib.30.03 at the Tashkent Medical Academy (Address: 100109, Tashkent, Farabi St., 2. The meeting room of the 1st training of the building of the Tashkent Medical Academy. Phone/Fax: (99871)150-78-25, e-mail: tta2005@mail.ru).

With a doctoral thesis (PhD) can be found at the Information and Resource Center of the Tashkent Medical Academy (registered № _____). Address: 100109, Tashkent, Farabi St., 2. Tashkent Medical Academy, 2nd educational building, «B» wing, 1 floor 7 study. Phone/Fax: (99871) 150-78-14.

Abstract of dissertation sent out «_____» «_____» 2021.

(Protocol of maining № _____ from «_____» «_____» 2021).

G.I. Shaykhova

Chairman of the Scientific council awarding scientific degrees, Doctor of Medical Sciences, professor

D.Sh. Alimuhamedov

Secretary of the Scientific council awarding scientific degrees, Doctor of Medical Sciences

R.Dj. Usmanov

Chairman of the academic seminar under the Scientific council awarding scientific degrees, Doctor of Medical Sciences

INTRODUCTION (abstract of PhD dissertation)

The aim of the research work is to develop proposals and recommendations for improving the assessment of pathomorphological indicators in degenerative diseases of the intervertebral disc, such as protrusions, hernias and sequestered hernias.

The objects of the research work were 86 biopsy materials obtained during operations for degenerative diseases of the intervertebral disc, carried out at the Andijan State Medical Institute and the Andijan Regional Hospital of Traumatology and Orthopedics, and materials of 16 intervertebral discs taken from the corpses of those who died from other diseases during the period 2015-2019.

Scientific novelty of the research work is based on the following:

the presence of areas consisting of gentle and functional changes that caused the development of a hernia in the structural structure of the cartilaginous disc of the spine was substantiated;

degenerative changes in pathological changes of a uniform and multilevel onset in all morphofunctional parts during protrusion of the first period of development of a herniated disc were disclosed;

the development of pathomorphological changes characteristic of a hernia in the component part of the intervertebral disc, annulus fibrosus and nucleus pulposus and the level of complete coverage of the area was proved;

the scheme of development of destructive, inflammatory, necrobiotic changes characteristic of the period of sequestered complications of hernia, as well as calcification, was proved.

Introduction of the research results. Based on the scientific results obtained to substantiate the pathomorphological characteristics of protrusion and hernia of the spine:

approved methodological recommendations «Morphological, morphometric changes in protrusion and hernia of the cartilaginous disc of the spine» (Conclusion of the Ministry of Health of the Republic of Uzbekistan No. 8n-r / 323 dated October 7, 2020). As a result, it was possible to establish standards for early diagnosis and treatment of the disease by systematic assessment of morphological and morphometric changes in the spinal disc during protrusion and hernia of the spine;

The results of the study to substantiate the assessment of the pathomorphological characteristics of protrusion and hernia of the spine were introduced into practical health care, in particular, in the clinic of the Andijan State Medical Institute and the Andijan Regional Hospital of Traumatology and Orthopedics (Conclusion of the Ministry of Health of the Republic of Uzbekistan No. 8n-z / 8 dated January 7, 2021). The implementation of the obtained results into practice made it possible to pathomorphological diagnostics observed in a sequestered hernia, where the nucleus pulposus had a polymorphic structure, with destruction, necrosis, covered with inflammatory infiltrate and fibrous tissue, in most cases turned into coarse detritus without necrotic structure, the formation of calcification and chondromatosis around the nucleus and ossification.

Structure and scope of the dissertation. The dissertation consists of an introduction, five chapters, a conclusion, a list of used literature. The volume of the thesis is 120 pages.

ЭЪЛОН ҚИЛИНГАН ИШЛАР РЎЙХАТИ
СПИСОК ОПУБЛИКОВАННЫХ РАБОТ
LIST OF PUBLISHED WORKS

I қисм (I часть; I part)

1. Махкамов Н.Ж., Исроилов Р. Умуртка протрузияси ва чуррасини даволашда патоморфологик тузилишининг ахамияти // «Тиббиёт ва спорт» журнали. 2020, № 1. – 64–67 б, [14 00 00№23].

2. Махкамов Н.Ж., Исроилов Р., Қурбанов А.К. Умуртка поғонасининг эмбрионал ва постнатал онтогенези // «Тиббиёт ва спорт» журнали. 2020, № 3. – 76–79 б [14 00 00№ 23].

3. Махкамов Н.Ж., Исроилов Р.И. Одам умуртка поғонаси тоғайли дискнинг микроскопик тузилиши // «Тиббиётда янги кун» журнали. 2020, № 3(31). – 596–600 б [14 00 00№22].

4. Махкамов Н.Ж., Исроилов Р., Эрматов Н. Etiology and Pathogenesis of Intervertebral Disc Degeneration // American Journal of Medicine and Medical Sciences 2020, 10(4) P. 229–232. [14 00 00 №2].

5. Махкамов Н.Ж., Исроилов Р., Зияев Ш. Microscopic Structure of the Cartilage Disc in Human Spine // International journal of pharmaceutical research Vol 12, Issue 2, 2020 p. 1802-1806. (3) ISSN: 0975-2366

6. Makhkamov N.Zh., Isroilov R.I. Clinical morphological features of the algorithm for the analysis of spine protrusion and hernia // ACADEMICIA an International Multidisciplinary Research Journal (Double Blind Refereed & Reviewed International Journal) Vol. 10 Issue 6, June 2020. P. (23) SJIF 2020 = 7.13

II қисм (II часть; II part)

7. Махкамов Н.Ж., Давлатов Б.Н., Кулдашев К.А., Ахмаджонова Г.М., Нарматова Д.М. Этапы помощи при множественной и сочетанной травме позвоночника (оптимизация и усовершенствование системы организации медицинской помощи) // «Травматология и ортопедия центральной Азии» Научно-практический журнал, 2017, № 4. – С. 3–6.

8. Махкамов Н.Ж., Мирзаюлдашев Н., Мамажонов З.А., Эшматов М.М., Хайдаров Б.Х., Каримов М.А., Салиев А.Р. Бел-думғаза касалликлари гиперлордозиди каудал-миграция холатини «функционал коррекция» тортмали реклинатор ёрдамида даволаш // № DGU 04526 28.06.2017 йил

9. Махкамов Н.Ж., Давлатов Б.Н., Касимходжаев М.И., Эшматов М.М., Расулов Ж. Оперативные методы лечения грыж межпозвонковых дисков поясничного отдела позвоночника // «Профилактик тиббиёт: бугун ва эртага» мавзусида ҳорижий олимлар иштирокидаги республика илмий-амалий конференция Андижон 2018 йил – С. 407.

10. Махкамов Н.Ж., Давлатов Б.Н., Касимходжаев М.И., Эшматов М.М., Расулов Ж. Посттравматический спондилолистез и его оперативное лечение //

«Профилактик тиббиёт: бугун ва эртага» мавзусида хорижий олимлар иштирокидаги республика илмий-амалий конференция Андижон 2018 йил С.408.

11. Махкамов Н.Ж., Давлатов Б.Н., Касимходжаев М.И., Эшматов М.М., Расулов Ж. Клинические проявления грыж межпозвонковых дисков поясничного отдела позвоночника // «Профилактик тиббиёт: бугун ва эртага» мавзусида хорижий олимлар иштирокидаги республика илмий-амалий конференция Андижон 2018 йил, С. 464.

12. Махкамов Н.Ж., Расулов Ж., Давлатов Б.Н., Касимходжаев М.И., Эшматов М.М. Аномалии развития пояснично-крестцового отдела позвоночника и клинические – диагностические аспекты болевого синдрома // «Профилактик тиббиёт: бугун ва эртага» мавзусида хорижий олимлар иштирокидаги республика илмий-амалий конференция, Андижон 2018 йил, С. 507–508.

13. Махкамов Н.Ж., Якубов Д., Давлатов Б.Н., Касимходжаев М.И., Эшматов М.М. Критерии диагностики сочетанных черепно-мозговых травм в остром периоде // «Профилактик тиббиёт: бугун ва эртага» мавзусида хорижий олимлар иштирокидаги республика илмий-амалий конференция Андижон, 2018 йил, 594–595-б.

14. Махкамов Н.Ж., Эшматов М.М., Хайдаров Б.Х., Кодиров У.Т., Сатимова Ш.М., Ходжаева Ф.Т., Мамаджанова Ш.К., Кузиева Г.А., Усмонова Г.А., Салиев А.Р. Умуртқани орттирилган кифозсколиоз, гиперлордоз, каудал-миграциясини даволашда функционал коррекцияловчи дистракцион мослама //№ DGU 05336 30.05.2018 йил

15. Махкамов Н.Ж., Исроилов Р.И. УЗИ диагностика патоморфологических изменений протрузии и грыжи позвоночника // Россия «Экономика и социум» № 11(66) ноябрь 2019 – С. 280–283.

16. Махкамов Н.Ж. Патоморфология фиброзного кольца и студенового ядра межпозвонкового диска при протрузии // Современная медицина: новые подходы и актуальные исследования. сб. ст. по материалам XXXV междунар. науч.-практ. конф. – № 4 (31). – М., Изд. «Интернаука», 2020. – С. 36–41.

17. Махкамов Н.Ж., Исраилов Р.И. Умуртқа поғонаси тоғайли дискининг микроскопик тузилишини ташхислаш ва даволашдаги аҳамияти // «Профилактик тиббиётда юқори инновацион технологияларни қўллаш» мавзусида республика илмий-амалий анжумани 2020 йил, 751- бет.

18. Махкамов Н.Ж., Исраилов Р.И. Умуртқа поғонаси протрузияси ва чуррасини клиник морфологиясида даволаш алгоритмини аниқлаш // «Профилактик тиббиётда юқори инновацион технологияларни қўллаш» мавзусида республика илмий-амалий анжумани 2020 йил 751-752 б.

19. Махкамов Н.Ж., Тожибоев Ж. Б., Жўраева Ш. Н. Бел умуртқаси орттирилган касалликларини клиник ва патоморфологик ташхислаш // «Профилактик тиббиётда юқори инновацион технологияларни қўллаш» мавзусида республика илмий-амалий анжумани 2020 йил, 823–824 б.

20. Махкамов Н.Ж., Ганиев Ш.А., Исроилов Р.И. Клиническая характеристика протрузии и грыжи позвоночника // “Тиббиётнинг долзарб муаммолари” мавзусидаги Республика ёш олимлар ва иқтидорли талабаларнинг илмий-амалий видеоконференцияси. 2020 йил, 131-бет.

21. Махкамов Н.Ж., Махкамов Н.Ж., Ганиев Ш.А., Исроилов Р.И. Изучение проблемы межпозвоночных грыж и протрузии // “Тиббиётнинг долзарб муаммолари” мавзусидаги Республика ёш олимлар ва иқтидорли талабаларнинг илмий-амалий видеоконференцияси. 2020 йил, 131–132-б.

22. Махкамов Н.Ж., Тожибоев Ж. Умуртка погонаси чурра ва протрузиясининг клиник хусусиятлари // “Тиббиётнинг долзарб муаммолари” мавзусидаги Республика ёш олимлар ва иқтидорли талабаларнинг илмий-амалий видеоконференцияси. 2020 йил, 422 б.

23. Махкамов Н.Ж. Особенности хирургической тактики хирургического лечения больных с травмами позвоночника // Актуальные проблемы фундаментальной, клинической медицины и возможности дистанционного обучения / Материалы международной научно-практической онлайн конференции (Самарканд, 1 мая 2020 г.) – С. 82.

24. Махкамов Н.Ж. Принципы хирургического лечения осложненной травмы позвоночника // Актуальные проблемы фундаментальной, клинической медицины и возможности дистанционного обучения / Материалы международной научно-практической онлайн конференции (Самарканд, 1 мая 2020 г.) – С. 83.

25. Махкамов Н.Ж., Максудова Ф., Исроилов Р.И., Салиев А.Р. Фармакотерапия / фармакотерапиясиз протрузия ва чурра ривожланишида умуртқалараро дискнинг ўзига хос морфологик хусусиятлари // № DGU 08227- 15.05.2020 йил.