

ISSN 2091-5853

O'ZBEKISTON RESPUBLIKASI FANLAR AKADEMIYASI



JURNALI

**NAZARIY
VA
KLINIK
TIBBIYOT**

3 2021

ЖУРНАЛ

**ТЕОРЕТИЧЕСКОЙ
и КЛИНИЧЕСКОЙ
МЕДИЦИНЫ**

O'ZBEKISTON RESPUBLIKASI FANLAR AKADEMIYASI

**NAZARIY va
KLINIK TIBBIYOT
JURNALI**



**JOURNAL
of THEORETICAL
and CLINICAL
MEDICINE**

Рецензируемый научно-практический журнал.

Входит в перечень научных изданий, рекомендованных ВАК Республики Узбекистан.

Журнал включен в научную электронную библиотеку и Российский Индекс Научного Цитирования (РИНЦ).

РЕДАКЦИОННАЯ КОЛЛЕГИЯ:

Главный редактор проф., акад. АН РУз Т.У. АРИПОВА

проф. Б.Т. ДАМИНОВ (заместитель главного редактора),
проф. Г.М. КАРИЕВ, проф. А.М. ХАДЖИБАЕВ, проф. З.С. КАМАЛОВ
Р.З. САГИДОВА (ответственный секретарь)

TOSHKENT TIBBIYOT
AKADEMIYASI KUTUBXONASI
№

3

ASOSIY O'QUV ZALI

ТАШКЕНТ – 2021

СОДЕРЖАНИЕ

ПАТОГЕНЕЗ

Сайфутдинова З.А., Каримов Х.Я., Саидов А.Б.
Механизмы нарушений при токсическом повреждении печени и пути их коррекции с помощью нового аминокислотного раствора на основе сукцината натрия и маннитола

Сыров В.Н., Юсупова С.М., Эгамова Ф.Р., Исламова Ж.И., Хушбактова З.А. Сравнительная оценка эффективности фланорина как антистрессорного средства и экдистена

Сыров В.Н., Царук А.В., Юсупова С.М., Исламова Ж.И., Хушбактова З.А. Сравнительное изучение некоторых аспектов лечебного действия циклокарпозида и ловастатина при их введении кроликам с развивающимся атеросклерозом.

Туляганов Б.С., Туляганов Р.Т., Шильцова Н.В.
Антигипоксические свойства сухого экстракта якорцев стелющихся – (*Tribulus terrestris* L.).

Чиниева М.И., Кушаева Д.С. Структурно-функциональные перестройки проксимальных и дистальных отделов нефронов почки при белковом гомеостазе.

ИММУНОЛОГИЯ И АЛЛЕРГОЛОГИЯ

Арипова Т.У., Гиндин С.Ю., Исмаилова А.А., Каримов З.Д., Касимова М.С., Петрова Т.А., Рахимджанов А.А., Розумбетов Р.Ж., Акбаров У.С., Шер Л.В., Ильчибаева А.Б., Убайдуллаев С.А., Адылов Д.Г.

Изучение иммунного статуса у лиц с вторичным иммунодефицитом на фоне иммунотропной терапии лекарственным препаратом Ноталорон

Арипова Т.У., Исмаилова А.А., Петрова Т.А., Рахимджанов А.А., Розумбетов Р.Ж., Касимова М.С., Акбаров У.С., Шер Л.В., Ильчибаева А.Б., Убайдуллаев С.А., Адылов Д.Г. Изучение основных иммунотропных свойств *in vitro* лекарственного препарата Ноталорон

Арипова Т.У., Исмаилова А.А., Касимова М.С., Петрова Т.А., Рахимджанов А.А., Розумбетов Р.Ж., Акбаров У.С., Шер Л.В., Ильчибаева А.Б., Алимova Д.Б., Убайдуллаев С.А., Адылов Д.Г. Исследование *in vitro* иммунотропных свойств лекарственного препарата иммунорель у иммунодефицитных больных

Шаисламова М.С., Осипова С.О., Залялиева М.В.
Роль витамина D в патогенезе атопического дерматита и хронической спонтанной крапивницы

CONTENT

PATHOGENESIS

Sayfutdinova Z.A., Karimov Kh.Ya., Saidov A.B.
Mechanisms of disorders in toxic liver damage and ways of their correction using a new amino acid solution based on sodium succinate and mannitol

Syrov V.N., Yusupova S.M., Egamova F.R., Islamova Zh.I., Khushbaktova Z.A. Comparative evaluation of the effectiveness of flonorin as an antistress agent and ecdistene.

Syrov V.N., Tsaruk A.V., Yusupova S.M., Islamova Zh.I., Khushbaktova Z.A. Comparative study of some aspects of the therapeutic effect of cyclocarposide and lovastatin when administered to rabbits with developing atherosclerosis.

Tulyaganov B.S., Tulyaganov R.T., Shiltsova N.V.
Antihypoxic properties of dry extract of creeping anchors – (*Tribulus terrestris* L.).

Chinieva M.I., Kushaeva D.S. Structural and functional rearrangements of the proximal and distal sections of the renal nephrons in protein homeostasis.

IMMUNOLOGY AND ALLERGOLOGY

Aripova T.U., Gindin S.Yu., Ismailova A.A., Karimov Z.D., Kasimova M.S., Petrova T.A., Rakhimdzhanov A.A., Rozumbetov R.Zh., Akbarov U.S., Sher L.V., Ilchibayeva A.B., Ubaydullaev S.A., Adylov D.G. Study of the immune status in persons with secondary immunodeficiency against the background of immunotropic therapy with the drug Notaloron

Aripova T.U., Ismailova A.A., Petrova T.A., Rakhimdzhanov A.A., Rozumbetov R.Zh., Kasimova M.S., Akbarov U.S., Sher L.V., Ilchibayeva A.B., Ubaydullaev S.A., Adylov D.G. Study of the main immunotropic properties *in vitro* of the drug Notaloron

Aripova T.U., Ismailova A.A., Kasimova M.S., Petrova T.A., Rakhimdzhanov A.A., Rozumbetov R.Zh., Akbarov U.S., Sher L.V., Ilchibayeva A.B., Alimova D.B., Ubaydullaev S.A., Adylov D.G. *In vitro* study of the immunotropic properties of the drug immunorel in immunodeficient patients

Shaislamova M.S., Osipova S.O., Zalyalieva M.V.
The role of vitamin D in the pathogenesis of atopic dermatitis and chronic spontaneous urticaria

ВНУТРЕННИЕ БОЛЕЗНИ

Абдуллаева С.Я., Никшин А.Г., Муллабаева Г.У.

Оценка прогностического значения вариабельности сердечного ритма у пожилых пациентов с многосудистым поражением коронарного русла на фоне инвазивных и неинвазивных методов терапии

41

Абдурахманов М.М., Раджабова М. С. Показатели цитокинов у больных с острым инфарктом миокарда

46

Алиева М.А., Гафуров Б.Г. Состояние венозного кровообращения головного мозга у больных, страдающих синдромом обструктивного апноэ сна

49

ФАРМАКОЛОГИЯ И ТОКСИКОЛОГИЯ

Сайфутдинова З.А., Каримов Х.Я., Саидов А.Б.

Лекарственно-индуцированный токсический гепатит: современные воззрения

52

ПРОПАТОЛОГИЯ

Зарединов Д.А., Ли М.В. Контроль за дозами внешнего облучения персонала медицинских организаций г.Ташкента

58

ЭНДОКРИНОЛОГИЯ

Алиджанова Д.А., Маджидова Я.Н., Абдуллаева Н.Н. Вариабельность нейробиохимических маркеров при формировании неврологических нарушений у детей с сахарным диабетом

61

НЕЙРОХИРУРГИЯ

Халимова Х.М., Исмаилова Р.О., Кариев Г.М. Вызванные потенциалы мозга в прогнозе оперативного лечения мозжечкового синдрома при аномалии Киари I

65

ХИРУРГИЯ

Абдуллажанов Б.Р., Бабаджанов А.Х., Нишанов М.Ф., Исаков П.М. Методы профилактики местных раневых гнойно-воспалительных осложнений при герниопластике ущемленных вентральных грыж (обзор литературы)

71

Эргашев В.А. Современный взгляд на микробный пейзаж возбудителей острого и хронического остеомиелита (обзор литературы)

78

ТРАВМАТОЛОГИЯ

Джурев А.М., Алимухамедова Ф.Ш. Медицинская реабилитация детей с врожденным высоким стоянием лопатки

83

Рузибоев Д.Р., Асилова С.У., Каримов Х.С., Нуримов Г.К. Опыт радиочастотной денервации у больных при хронических болях после эндопротезирования коленного сустава

86

GENERAL DISEASES

Abdullayeva S.Ya., Nikishin A.G., Mullabayeva G.U.

Evaluation of the prognostic value of heart rate variability in elderly patients with multivessel coronary artery disease, using various methods of therapy: invasive and non-invasive

Abdurakhmanov M.M., Radzhabova M.S. Indicators of cytokines in patients with acute myocardial infarction

Alieva M.A., Gafurov B.G. The state of venous blood circulation of the brain in patients suffering from obstructive sleep apnea syndrome

PHARMACOLOGY AND TOXICOLOGY

Sayfutdinova Z.A., Karimov Kh.Ya., Saidov A.B.

Drug-induced toxic hepatitis: modern views

OCCUPATIONAL PATHOLOGY

Zaredinov D.A., Li M.V. Monitoring of external radiation doses for personnel of medical organizations in Tashkent

ENDOCRINOLOGY

Alidzhanova D.A., Majidova Ya.N., Abdullayeva N.N. Variability of neurobiochemical markers in the formation of neurological disorders in children with diabetes mellitus

NEUROSURGERY

Khalimova H.M., Ismailova R.O., Kariev G.M. Evoked brain potentials in the prognosis of surgical treatment of cerebellar syndrome in Chiari malformation Type I

SURGERY

Abdullazhanov B.R., Babadzhonov A.H., Nishanov M.F., Isakov P.M. Methods of prevention of local wound purulent-inflammatory complications in hernioplasty of infringed ventral hernias (literature review)

Ergashev V. A. A modern view of the microbial landscape of pathogens of acute and chronic osteomyelitis (literature review)

TRAUMATOLOGY

Juraev A.M., Alimukhamedova F.Sh. Medical rehabilitation of children with congenital high shoulder blade standing

Ruziboev D.R., Asilova S.U., Karimov H.S., Nurimov G.K. Experience of radiofrequency denervation in patients with chronic pain after knee replacement

Холов З.С., Салиев М.М., Кадыров С.С., Жаббарбергеноев А.Д. Хирургическая коррекция идиопатического сколиоза у подростков с применением транспедикулярных винтов

90

Kholov Z.S., Saliev M.M., Kadirov S.S., Jabbarbergenov A.D. Surgical correction of idiopathic scoliosis in adolescents with the use of transpedicular screws

ПЕДИАТРИЯ

Рузибаев Р.Ю., Наврузов Д.К., Сапаев Д.Ш. Антропометрические показатели различных отделов позвоночного столба у детей 13-14 лет, проживающих в регионах Южного Приаралья

93

Ruzibaev R.Y., Navruzov D.Q., Sapaev D.Sh. Anthropometric indicators of various parts of the vertebral column in children 13-14 years old, living in the regions of the Southern Aral Sea region

Садирходжаева Н.С. Биохимические показатели мочи как один из признаков нарушений обмена веществ в организме учащихся

97

Sadirkhodjaeva N.S. Biochemical indicators of urine, as one of the signs of metabolic disorders in the body of pupils

АКУШЕРСТВО И ГИНЕКОЛОГИЯ

Исанбаева Л.М., Асатова М.М. Ретроспективное изучение соматического, акушерско-гинекологического анамнеза у женщин с миомой матки

100

Isanbayeva L.M., Asatova M.M. Retrospective study of somatic, obstetric and gynecological anamnesis in women with uterine myoma

Муминова Г.Ш., Аюпова Д.А., Муминова З.А. Акушерские и перинатальные исходы у беременных с многоводием

105

Muminova G.Sh., Ayupova D.A., Muminova Z.A. Obstetrics and perinatal outcomes at pregnant women with polyhydramnios

ЛОР ЗАБОЛЕВАНИЯ

Амонов Ш.Э., Нурмухамедова Ф.Б., Расулова Н.А., Эгамбердиева З.Д., Назруллаева М.А. Клиническая характеристика COVID-19 в оториноларингологии

108

Amonov Sh.E., Nurmukhamedova F.B., Rasulova N.A., Egamberdieva Z.D., Nazrullayeva M.A. Clinical characteristics of COVID-19 in otorhinolaryngology

ГЕМАТОЛОГИЯ

Мустафакулов Г.И., Бахромов С.М., Эргашев У.Ю., Атаходжаева Ф.А., Атаходжаева М.А. Опыт применения ингаляций глюкокортикоидами у пациентов с иммунной тромбоцитопенией

112

Mustafaqulov G.I., Bahromov S.M., Ergashev U.Y., Ataxojayeva F.A., Ataxojayeva M.A. Experience of the use of glucocorticoid inhalations in patients with immune thrombocytopenia

ДЕРМАТОВЕНЕРОЛОГИЯ

Абдурахманов М.М., Акрамова Н.Ш., Азизов Б.С. Комплексное лечение акне с включением иммуноориентированной терапии на основе клинико-иммунологического исследования

117

Abdurakhmanov M.M., Akramova N.Sh., Azizov B.S. Comprehensive treatment of acne with the inclusion of immuno-oriented therapy based on clinical and immunological research

ВИРУСОЛОГИЯ

Адылова Ф.Т., Давронов Р.Р., Икрамов А.А., Исхаков Н.Б. Использование методов искусственного интеллекта в лечении COVID-19

121

Adylova F.T., Davronov R.R., Ikramov A.A., Iskhakov N.B. The use of artificial intelligence methods in the treatment of COVID-19

Ибадов Р.А., Хамраева Г.Ш., Ибрагимов С.Х. Коррекция нарушений функции коагуляционной системы крови при COVID-19

125

Ibadov R.A., Khamraeva G.Sh., Ibragimov S.Kh. Correction of blood coagulation system disorders in COVID-19

Иноятова Ф.И., Валиева Н.К., Иногамова Г.З., Абдуллаева Ф.Г., Ахмедова А.Х. Сравнительная оценка результатов комбинированной терапии при хронических вирусных микст гепатитов В+С+D у детей с преобладанием репликации HCV

130

Inoyatova F.I., Valieva N.K., Inogamova G.Z., Abdullaeva F.G., Akhmedova A.H. Comparative evaluation of the results of combined therapy in children with chronic mixed hepatitis B+C+D with prevalence of HCV replication

PEDIATRICS

Ruzibaev R.Y., Navruzov D.Q., Sapaev D.Sh. Anthropometric indicators of various parts of the vertebral column in children 13-14 years old, living in the regions of the Southern Aral Sea region

Sadirkhodjaeva N.S. Biochemical indicators of urine, as one of the signs of metabolic disorders in the body of pupils

OBSTETRICS AND GYNECOLOGY

Isanbayeva L.M., Asatova M.M. Retrospective study of somatic, obstetric and gynecological anamnesis in women with uterine myoma

Muminova G.Sh., Ayupova D.A., Muminova Z.A. Obstetrics and perinatal outcomes at pregnant women with polyhydramnios

ENT -DISEASES

Amonov Sh.E., Nurmukhamedova F.B., Rasulova N.A., Egamberdieva Z.D., Nazrullayeva M.A. Clinical characteristics of COVID-19 in otorhinolaryngology

HEMATOLOGY

Mustafaqulov G.I., Bahromov S.M., Ergashev U.Y., Ataxojayeva F.A., Ataxojayeva M.A. Experience of the use of glucocorticoid inhalations in patients with immune thrombocytopenia

DERMATOVENEROLOGY

Abdurakhmanov M.M., Akramova N.Sh., Azizov B.S. Comprehensive treatment of acne with the inclusion of immuno-oriented therapy based on clinical and immunological research

VIROLOGY

Adylova F.T., Davronov R.R., Ikramov A.A., Iskhakov N.B. The use of artificial intelligence methods in the treatment of COVID-19

Ibadov R.A., Khamraeva G.Sh., Ibragimov S.Kh. Correction of blood coagulation system disorders in COVID-19

Inoyatova F.I., Valieva N.K., Inogamova G.Z., Abdullaeva F.G., Akhmedova A.H. Comparative evaluation of the results of combined therapy in children with chronic mixed hepatitis B+C+D with prevalence of HCV replication

Хасанова Н.А. COVID-19 Фонида юрак ишемик касаллиги мавжуд беморларда 1-тип плазминоген активатор ингибиторининг башоратли аҳамияти

134

Khasanova N.A. Predictive value of plasminogen activator inhibitor type 1 in patients with ischemic heart disease in the background of COVID-19

ВИЧ-СПИД

Залялиева М.В., Сафиуллин А.И., Мирахмедова Н.Н., Бегишева Р.Р., Гиясова Г.М. Цитокины при ВИЧ-инфекции

138

Zalyalieva M.V., Safiullin A.I., Mirakhmedova N.N., Begisheva R.R., Giyasova G.M. Cytokines in HIV infection

Неъматова Н.У., Абдукахарова М.Ф., Алматова У.А. Эпидемиологическая ситуация по ВИЧ-инфекции в Республике Узбекистан

141

Nematova N.U., Abdulkakharova M.F., Almatova U.A. The epidemiological situation of HIV infection in the Republic of Uzbekistan

HIV-AIDS

УДК: 616.15-089:616.411-089:87-06

ОПЫТ ПРИМЕНЕНИЯ ИНГАЛЯЦИЙ ГЛЮКОКОРТИКОИДАМИ У ПАЦИЕНТОВ С ИММУННОЙ ТРОМБОЦИТОПЕНИЕЙ

Мустафакулов Г.И., Бахромов С.М., Эргашев У.Ю., Атаходжаева Ф.А.,
Атаходжаева М.А.

Ташкентская медицинская академия,
Ташкентский институт усовершенствования врачей,
Ташкентский государственный стоматологический институт

ХУЛОСА

Бу мақолада сурункали иммун тромбоцитопеник пурпура (ИТП) касаллиги бор 58 бемор кузатилди ва глюкокортикоид гормони ингаляцион ва ананавий усулларда қўлланилиши натижаларини таққослаши ўтказилди. Натижа кўрсатишича, глюкокортикостероид (ГКС) гормонларини совуқ ҳолда ингаляция қилиши, ананавий усулда даволаш билан таққосланганда, 90% беморларга фойда берган ва ремиссияни 4,2 кунга тезлаштирган.

Калит сўзлар: тромбоцитопения, глюкокортикоидлар, асоратлар, ингаляция.

Иммунная тромбоцитопеническая пурпура (ИТП) – заболевание, манифестирующее иммуно-опосредованной тромбоцитопенией [1-4]. ИТП (болезнь Верльгофа, первичная иммунная тромбоцитопеническая пурпура), по мнению большинства авторов, развивается в результате иммунного конфликта, направленного на антигены тромбоцитов или мегакариоцитов, и характеризуется снижением количества тромбоцитов ($<150 \times 10^9/\text{л}$) и геморрагическим синдромом [1-3,8]. Данный диагноз является правоммерным, если на основании сбора анамнеза, физикальных и лабораторных данных исключены все другие состояния, приводящие к тромбоцитопении. Точная инцидентность неизвестна, однако ежегодно, например, в США и Европе регистрируется около 50-100 новых случаев ИТП на миллион человек; среди заболевших детей и взрослых примерно одинаковое количество [1,2].

У 50-60% пациентов с ИТП тромбоциты связаны антителами-иммуноглобулинами класса G (IgG), которые распознают один из многих гликопротеинов (GP) поверхности мембраны тромбоцитов, включая GPIIb-IIIa, GPIb-IX и GPIa-IIIa [4]. Связанные с антителами тромбоциты опознаются Fcγ-рецепторами тканевых макрофагов и ими фагоцитируются.

Основные причины, приводящие к продукции аутоантител, неизвестны. Т- и В-лимфоциты, реаги-

SUMMARY

This article summarizes the experience of observing the chronic form in 58 cases of patients with immune thrombocytopenic purpura (ITP). Comparative results of inhalation and traditional methods of treatment with glucocorticoid hormones are presented. It was shown that the use of glucocorticosteroid (GCS) hormones in the form of cold dosed inhalation was effective in 90% of patients and remission occurs 4.2 days earlier, compared with traditional treatment.

Key words: thrombocytopenia, glucocorticoids, complications, inhalation, results.

рующие с тромбоцитарными аутоантигенами, могут быть обнаружены в периферической крови и селезенке пациентов с ИТП [4,6]. ИТП встречается среди взрослых и детей, частота её колеблется от 1 до 13% на 100 тыс. человек [6]. Чаще всего ИТП развивается у женщин во второй и третьей декаде жизни [1], однако встречается у лиц обоих полов в любом возрасте [14,17]. Обычно у больных в течение нескольких дней развивается петехиальная сыпь или пурпура, которые сопровождаются уменьшением количества тромбоцитов до 10×10^3 - $20 \times 10^3/\text{мкл}$. Спонтанные интракраниальные геморрагии или другие внутренние кровотечения в отсутствие глубокой тромбоцитопении ($<5 \times 10^3/\text{мкл}$) возникают редко. При уровне тромбоцитов 30×10^3 - $50 \times 10^3/\text{мкл}$ может наблюдаться легкая кровоточивость; уровень тромбоцитов свыше $50 \times 10^3/\text{мкл}$ обычно выявляется случайно.

В некоторых случаях симптомы кровоточивости не соответствуют уровню тромбоцитов в крови, так как связанные с антителами тромбоциты нефункциональны [4]. Большинство пациентов с ИТП по-разному относятся к состоянию своего здоровья, даже при наличии жалоб и недомогания.

Исследование мазка периферической крови важно для исключения псевдотромбоцитопении [2] и других гематологических синдромов или состояний. Тромбоциты обычно крупные, однако приближение

размеров тромбоцитов к размерам эритроцитов или обнаружение необычно мелких тромбоцитов должно сразу навести на мысль о наследственной тромбоцитопении [1].

В миелограмме выявляется нормальное или повышенное количество мегакариоцитов без признаков дисплазии. В типичном случае ИТП дополнительных методов диагностики не требуется [5,13].

Течение заболевания, как правило, хроническое, однако встречаются различные варианты. У части пациентов, со временем достигается приемлемый уровень тромбоцитов даже без лечения. Тем не менее, у другой части больных заболевание протекает достаточно тяжело, и может возникнуть рефрактерность к лечению, приводящая к смерти.

Большинству пациентов на начальных этапах лечения назначается преднизолон (1 мг/кг/д). Терапия обычно не рекомендуют пациентам с уровнем тромбоцитов выше $30 \times 10^3/\text{мл}$, при условии отсутствия признаков кровоточивости и таких сопутствующих состояний, как неконтролируемая гипертензия, язвенная болезнь в фазе обострения, недавние хирургические вмешательства, травмы головы [5].

По поводу продолжительности терапии единого мнения не существует. Обычно лечение кортикостероидами проводится в течение минимум 3-4-х недель, либо до достижения желаемого ответа.

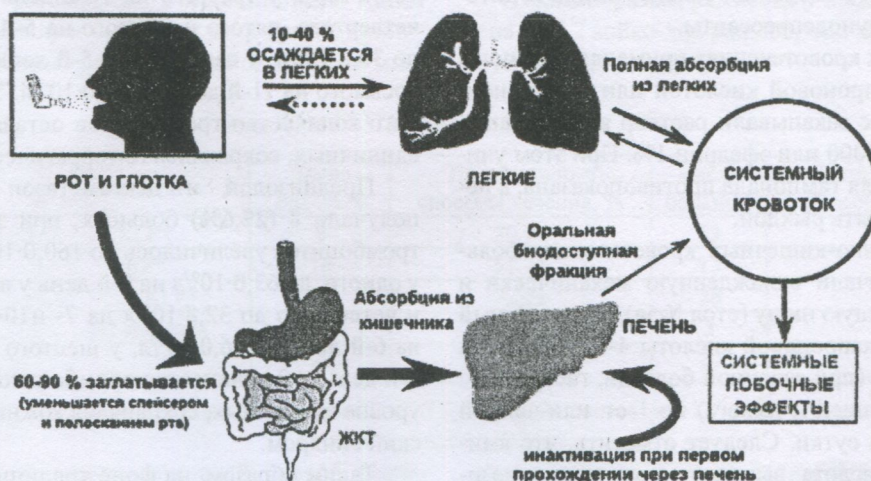
По данным У.А. Алтыбаева (1984), Р. Мак Милана (1997, США), R. McMillan, P. Imbach (2003), К.М. Абдукадырова (2004) и Н.Е. Суходоева (2005), эффект глюкокортикоидной терапии (ГК) варьирует от 60 до 96%. Однако глюкокортикоидная терапия в 20-100% случаев дает осложнения. Осложнения со стороны желудочно-кишечного тракта чаще связаны с длительностью приёма, большой дозировкой и неправильным приемом ГК гормонов per os [6]. Язвенная болезнь гастродуоденальной зоны, по данным Г.М. Чернявской и соавт. (1996), встречается у 26,9%, Н.А. Романовой и соавт. (1996) – у 15,4% больных, лечившихся ГК per os по поводу других патологий. Причиной развития язвы желудка при лече-

нии ГК per os авторы считают гиперсекрецию желудочного сока.

Учитывая выраженные побочные эффекты при длительном применении кортикостероидов, особенно при их приёме per os, ведутся поиски других способов введения кортикостероидов для уменьшения осложнений глюкокортикоидных (ГКС) препаратов. Заслуживает внимания ингаляционный метод введения ГКС гормонов больным ИТП, хотя в доступной литературе нам не удалось найти работ, посвященных изучению применения ГКС гормонов в виде ингаляций у больных ИТП (Рационализаторское предложение. Утверждено ученым советом НИИГиПК. Ташкент, 2006).

Глюкокортикоидные препараты, вводимые ингаляционным путем (ИГКС), попадают в системную циркуляцию, абсорбируясь из желудочно-кишечного тракта и лёгких. Из всей дозы только приблизительно 10-40% (в зависимости от способа доставки) осаждаются в легких, откуда происходит их полная абсорбция (легочная биодоступность). Более эффективная доставка ИГКС в легкие, таким образом, сопровождается увеличением системной абсорбции, но она может быть компенсирована снижением дозы, необходимой для оптимального контроля воспалительного процесса. Остальная часть ингалируемой дозы (60-90%) осаждается во рту, заглатывается и абсорбируется из ЖКТ. К счастью, большая ее доля проходит инактивацию при первом прохождении через печень, и только небольшая порция, пероральная биодоступная фракция, попадает в системный кровоток. Использование спейсеров, полоскание рта после ингаляции уменьшает риск нежелательных эффектов (рисунок).

По С.Н. Авдеева (2001), легочная депозиция препаратов при использовании различных систем доставки составляет от 4 до 60% от отмеренной дозы, с использованием радиоактивной метки, легочная депозиция препаратов при ингаляции через систему спейсера дозированная аэрозольная ингаляция составляла 21-45%.



Механизм системной биодоступности ИГКС по D. Allen.

МАТЕРИАЛ И МЕТОДЫ

Консервативное лечение проводилось у 224 больных, находившихся в клинике НИИГиПК МЗ РУз с диагнозом: Иммунная тромбоцитопеническая пурпура. ИТП хронической формы (ХИТП) наблюдалась у 58 (26%), из них детей 18 (31%), взрослых 40 (69%). Традиционное лечение получали 29, ингаляционным способом лечились 29 больных.

Были получены характерные для ИТП тромбоцитопения с нарушением функции тромбоцитов – агрегации и адгезии последних, продолжительность капиллярного кровотечения из прокола кожи удлинена от 4 до 30 минут по пробе Дьюке, а время свертывания крови по Ли – Уайту оставалось неизменным. В коагулограмме отмечалось снижение ретракции кровяного сгустка. Констатировано повышение фибринолитической активности крови (норма $15 \pm 2\%$), увеличение толерантности плазмы к гепарину. Были положительными пробы жгута, щипка, баночная, уколочная.

В костномозговом пунктате обнаружено увеличенное или нормальное количество молодых форм мегакариоцитов с круглыми ядрами и синей цитоплазмой и отсутствием в большинстве из них отшнуровки тромбоцитов. Выявлялся высокий уровень циркулирующих иммунных комплексов в сыворотке крови. Больным дополнительно проводили УЗИ внутренних органов, электрокардиографию, эндоскопию ЖКТ по показаниям. У больных были проявления геморрагического синдрома: петехии и экхимозы на коже, носовые, маточные кровотечения, кровотечения из десен и желудочно-кишечного тракта, которые чаще появлялись при уровне тромбоцитов $< 20,5-30,0 \times 10^9/\text{л}$. По анамнезу длительность заболевания составляла до 20 лет. За это время больные получали гормоны в таблетках от 2 до 10 раз. 58 больных с хронической формой ИТП до поступления в клинику НИИГиПК неоднократно принимали консервативное лечение, включая глюкокортикостероиды per os. Традиционный способ лечения ИТП включал кортикостероидные гормоны, иммуноглобулины для внутривенного введения, спленэктомию и цитостатические иммунодепрессанты.

При носовых кровотечениях применяли тампоны с 5% ϵ -аминокапроновой кислотой или дициноном, перед этим в нос закапывали раствор адреналина в разведении 1:100000 или эфедрин 1%. При этом учитывали, что задняя тампонада противопоказана, а передняя должна быть рыхлой.

При желудочно-кишечных кровотечениях больным ИТП назначали охлажденную механически и химически щадящую пищу (стол №5а), охлажденный раствор ϵ -аминокапроновой кислоты 4-6 раз в сутки внутрь, винилин (при язвенной болезни, гастритах с усиленной секрецией и изжоге) по 1 ст. или чайной ложке 3-4 раза в сутки. Следует отметить, что аминокaproновая кислота вызывает повышение резистентности сосудистой стенки, стимулирует адгезив-

но-агрегационную функцию тромбоцитов. Препарат назначался в дозе 0,2 г/кг/сут в 4-8 приёмов в течение 2-х недель.

Сопроводительное лечение включало в себя ингибиторы фибринолиза, протекторы сосудистой стенки, стабилизаторы биологических мембран: рибоксин, дицинон, АТФ, аскорбиновую кислоту, аскорутин и др. Глюкокортикостероиды назначались по 1,0-1,5 мг на кг массы тела при хронической форме в качестве патогенетического средства.

Ингаляция проводилась на небулайзерном ингаляторном аппарате Бореал, (производство Италии) в дозе 0,5-2,0 мг/кг (зависимости от массы тела). Больным с тяжелой степенью анемии переливалась эритроцитарная масса.

У 50 (86,2%) больных ИТП в анамнезе уже имелись осложнения со стороны желудочно-кишечного тракта: из них, у 21 – гастродуоденит, у 6 – язва желудка, у 5 – язва двенадцатиперстной кишки, у 2 – колит, у 11 – дискомфорт желудочно-кишечного тракта, у 5 – боли в желудке.

РЕЗУЛЬТАТЫ ИССЛЕДОВАНИЯ

Результаты традиционного лечения больных хронической иммунной тромбоцитопенической пурпурой.

29 больных ХИТП (9 детей и 20 взрослых) получали традиционное лечение, включая патогенетическую терапию ГКС гормонами (преднизолон и дексаметазон per os и парентерально) в дозе 1,0-1,5 мг/кг в сут. 12 (41,4%) из них получали преднизолон в таблетках и инъекциях. У 3 пациентов на 10-й, 8-й и 5-й дни количество тромбоцитов увеличилось до $200,0$, $231,0$ и $193,2 \times 10^9/\text{л}$, у четвертого на 20-й день до $81,0 \times 10^9/\text{л}$, у пятого и шестого на 9-й и 6-й дни до $37,0 \times 10^9/\text{л}$, у седьмого и восьмого на 16-й и 3-й дни до $23,0 \times 10^9/\text{л}$, а у девятого на 19-й день до $10 \cdot 10^9/\text{л}$. У 3 единичные тромбоциты и кожный геморрагический синдром сохранялись.

Преднизолон и дексаметазон в таблетках получали 9 (31,0%) больных. У 2 из них количество тромбоцитов увеличилось на 11-й день до $234,9$ и $164,0 \cdot 10^9/\text{л}$, у третьего на 16-й день до $78,0 \cdot 10^9/\text{л}$, у четвертого, пятого и шестого на 5-й, 8-й и 12-й дни до $30,0 \cdot 10^9/\text{л}$, у седьмого на 5-й день до $16,0 \cdot 10^9/\text{л}$, у восьмого на 11-й день до $10,0 \cdot 10^9/\text{л}$. У девятого больного количество тромбоцитов оставалось на уровне единичных, сохранялся геморрагический синдром.

Преднизолон и дексаметазон парентерально получали 8 (27,6%) больных, при этом количество тромбоцитов увеличилось до $160,0 \cdot 10^9/\text{л}$ на 11-й день у одного, до $63,0 \cdot 10^9/\text{л}$ на 9-й день у второго, третьего и четвертого до $32,8 \cdot 10^9/\text{л}$ на 7- и 10-й дни, у пятого на 6-й день до $26,0 \cdot 10^9/\text{л}$, у шестого до $63,0 \cdot 10^9/\text{л}$ на 9-й день, у 2 количество тромбоцитов оставалось на уровне единичных, сохранялся кожный геморрагический синдром.

Таким образом, на фоне традиционного лечения с включением ГКС гормонов клинко-гематологи-

ческий эффект был достигнут у 6 (20,7%) больных ХИТП, при этом число койко-дней в среднем составило 9,3. Только клиническая ремиссия отмечалась у 15 (51,7%) больных, количество койко-дней в среднем было равно 12; у 8 (27,6%) больных эффекта не было (табл. 1, 2), сохранялся геморрагический синдром. Геморрагический синдром у больных с ремиссией начал исчезать с 3-5-го дня.

Осложнения от гормональной терапии со стороны желудочно-кишечного тракта наблюдались у 21 (72,4%) больного: из них острая язва желудка имела место у 2 (6,9%), обострение хронической язвы двенадцатиперстной кишки у 2 (6,9%), гастродуоденит у 10 (34,5%), дискомфорт в области эпигастрия у 4 (13,8%), боли в области желудка у 3 (10,3%). У 6 (20,7%) пациентов выявлен кушингизм, у 3 (10,3%) гипертоническая болезнь, у 2 (6,9%) постинъекционная гематома.

Консервативное лечение получали 29 больных с ИТП хронической формы. Все больные в качестве патогенетической терапии получали ГК гормоны (преднизолон, дексаметазон) в виде таблеток, или внутривенно традиционным способом. Из 29 больных с хронической формой ИТП, получавших ГКС в виде таблеток и парентерально, у 21 (72,4%) наблюдался клинический и клинико-гематологический эффект на 10,7 койко-дня (табл. 1, 2). При этом у 18 (62,1%) больных выявлены осложнения со стороны желудочно-кишечного тракта от перорального приема ГКС.

РЕЗУЛЬТАТЫ ИНГАЛЯЦИОННОЙ ТЕРАПИИ У БОЛЬНЫХ ХИТП.

С целью профилактики осложнений со стороны желудочно-кишечного тракта 29 больным ХИТП (9 детей, 20 взрослых) преднизолон и дексаметазон назначали в виде ингаляции. Ингаляцию проводили компрессорным небулайзером (ингалятор) аппарата Бореал в I режиме в дозе 0,5 до 2 мг/кг в сутки. 10 (34,5%) больным Sol. prednisolone вводился в виде ингаляции в дозах от 30 (1 мл) до 90 (3 мл) мг в день. 12 (41,4%) больных, которые не имели патологии или осложнений со стороны желудочно-кишечного тракта, получали S. prednisolone ингаляционным путем дважды по 30 (1 мл) и 60 (2 мл) мг в сутки, принимая его одновременно per os в дозах от 20 до 60 мг. 7

(24,1%) больным раствор дексаметазона вводился в виде ингаляции по 8 и 12 мг в сутки. Из 10 больных, получавших только Sol. prednisolone в виде ингаляции, у 6 (20,7%) в среднем за 5,3 койко-дня в периферической крови количество тромбоцитов нормализовалось, у 3 (10,3%) оно увеличилось до $150,0 \times 10^9/\text{л}$, у 1 (3,4%) – до $50,0 \times 10^9/\text{л}$. У всех этих больных геморрагический синдром начал купироваться со 2-го и 3-го дня от начала лечения. Из 7 (24,1%) больных, которым дексаметазон вводился в виде ингаляции, у 2 (28,6%), количество тромбоцитов нормализовалось в среднем за 6,5 койко-дня, у 5 (71,4%) оно достигло уровня $91,3 \times 10^9/\text{л}$ на 7-й день, $74,4 \times 10^9/\text{л}$ на 6-й день, $37,3 \times 10^9/\text{л}$ на 4-й день, $80,0 \times 10^9/\text{л}$, в среднем спустя 15,0 койко-дня, $32,8 \times 10^9/\text{л}$ на 7-й день (в среднем за 9,7 койко-дня). Из 12 (41,4%) больных, одновременно получавших преднизолон в таблетках и в виде ингаляции, у 5 (41,7%) количество тромбоцитов нормализовалось в среднем за 6,0 койко-дня; у 4 (33,3%) больных наступила клиническая ремиссия в среднем за 6,5 койко-дня, у 3 (25%) эффект отсутствовал.

Следовательно, из 29 больных, получавших ингаляционную терапию, клинико-гематологический эффект получен у 13 (45%) в среднем за 5,8 койко-дня, клинический эффект достигнут также у 13 (45%) больных в среднем за 7,2 койко-дня, у 3 (10,4%) лечение оказалось не эффективным (табл. 1, 2).

С целью профилактики осложнений со стороны ЖКТ 29 больным с хронической ИТП вводили глюкокортикоидные гормоны в виде холодной дозированной ингаляции с помощью небулайзерного аппарата Бореал, соблюдая все правила и технику ингаляции. Среди больных с хронической формой ИТП клиническая и клинико-гематологическая ремиссия (КР и КГР) достигнута у 26 (90%) в среднем за 6,5 койко-дней. При поступлении у 19 (65,5%) больных была выявлена патология ЖКТ, связанная с пероральным приемом ГК гормонов, из них у 3 в анамнезе было указание на желудочно-кишечное кровотечение. При проведении ингаляционной терапии осложнения не наблюдалось.

Таким образом, ремиссия у пациентов этой группы получена на 4,2 койко-дня раньше, чем при традиционном лечении (табл. 1, 2).

Таблица 1

Результаты ГКС терапии у больных с ХИТП

Общее число больных	Результаты	Число больных	Традиционные способы лечения, %	Число больных	Ингаляционный способ лечения, %
19	КГР*	6	20,7±	13	44,8±
28	КР*	15	51,7±	13	44,8±
47	К* и КГР*	21	72,4±	26	89,7±
11	без эффекта	8	27,6	3	10,3
58		29	100	29	100

Примечание. * – $p < 0,001$ больше достоверно КР и КГР, и * $p < 0,01$ достоверно КГ и КГР между исследуемой и контрольной группы.

Таким образом, ингаляционный способ введения ГКС гормонов в дозированном холодном виде на небулайзерном аппарате Бореал больным с хрониче-

ским течением ИТП по своим результатам не уступает традиционному лечению с пероральным и парентеральным введением ГК и имеет такие положи-

тельные стороны, такие как отсутствие осложнений от ингаляции, хорошая переносимость процедуры, особенно детьми; предупреждение невроза, истерии, болевого синдрома, связанных с манипуляцией ГКС гормонами у детей; отсутствие синдрома отмены;

предупреждение попадания парентеральной инфекции; экономическая эффективность за счет уменьшения количества вводимых ГК гормонов, компонентов крови, других лекарств и сокращение койко-дней.

Таблица 2

Сравнительные данные о полученных ремиссиях после ГКС

Общее число больных	Результаты	Среднее количество дней достигнутой ремиссии				Эффективность ингаляционной терапии
		число больных	традиционные способы лечения	число больных	ингаляционный способ лечения	
19	КГР*	6	9,3±0,9	13	5,8±0,58	+3,5
28	КР	15	11,7±1,1	13	7,2±1,1	+4,0
47	К* и КГР*	21	10,7±0,76	26	6,5±0,65	+4,2

Примечание. $p < 0,001$.

ОБСУЖДЕНИЕ РЕЗУЛЬТАТОВ

Больным ИТП назначали кортикостероиды в виде таблеток и внутривенно. Если в силу каких-либо обстоятельств больной не мог получать эти препараты перорально, то при парентеральном введении их дозировка должна быть увеличена в 3-4 раза по сравнению с дозой, получаемой перорально. Следует также учитывать, что при парентеральном введении глюкокортикостероиды действуют более кратковременно, чем при энтеральном приеме. Внутримышечное введение имеет относительное противопоказание. Пероральный прием глюкокортикоидных гормонов приводит к осложнениям со стороны желудочно-кишечного тракта. Парентеральное введение проводят несколько раз в день, при нем высок риск попадания гемотрансмиссивной инфекции.

Учитывая эти недостатки, предложено введение гормонов в виде ингаляции на небулайзерном аппарате Бореал. При этом около 40-50% лекарственного вещества попадает через дыхательную систему в кровеносные сосуды. Около 40% его попадает в желудочно-кишечный тракт (инактивируется в печени) и оттуда в кровеносное русло. Наружный расход составляет до 20%.

ВЫВОДЫ

1. Ингаляционное введение ГКС гормонов больным ИТП по результатам лечения превосходит традиционный (пероральный и парентеральный) способ: нет осложнений от ингаляции, больные, особенно дети, хорошо переносят процедуру, во время лечения не наблюдаются осложнений со стороны ЖКТ. При ингаляционном введении гормонов при ХИТП клиническая и клинико-гематологическая ремиссия у 90% больных наступает, в среднем за 6,5 койко-дней. При традиционном лечении у 21 (72,4%) пациента клинический и клинико-гематологический эффект был достигнут на 10,7 койко-дня. При использовании предложенного метода ремиссия получена на 4,2 койко-дня раньше.

2. При ингаляционном введении гормонов отмечается экономический эффект в виде сокращения пребывания больных в стационаре и снижении затрат на лечение развившихся осложнений.

ЛИТЕРАТУРА

1. Кирсанова Т.В., Виноградова М.А., Федорова Т.А., Имитаторы тяжелой презклампсии и HELLP-синдрома: различные виды тромботической микроангиопатии, ассоциированной с беременностью // Акуш. и гин. – 2016. – №12. – С. 5-14.3
2. Ковалева Л.Г., Пустовая Е.И., Сафонова Т.И. Идиопатическая тромбоцитопеническая пурпура (ИТП) взрослых. Первичная иммунная тромбоцитопения (ИТП) взрослых. Болезнь Верльгофа. – М.: Нью Мун, 2014.2
3. Ковалева Л.Г., Сафонова Т.И., Пустовая Е.И. и др. Клинико-статистические данные и оценка различных методов терапии идиопатической тромбоцитопенической пурпуры // Тер. арх. – 2011. – №4. – С. 60-65.1
4. Лисуков И.А., Масчан А.А., Шамардина А.В. и др. Иммунная тромбоцитопения: клинические проявления и ответ на терапию. Промежуточный анализ данных Российского регистра пациентов с первичной иммунной тромбоцитопенией и обзор литературы // Онкогематология. – 2013. – №2. – С. 61-69.4
5. Мазуров А.В. Лабораторная диагностика иммунных тромбоцитопений; Под ред. А.В. Мазурова // Физиология и патология тромбоцитов. – М.: Литтерра, 2011. – С. 220-222. 6
6. Масчан А.А., Румянцев А.Г., Ковалева Л.Г. и др. Рекомендации Российского совета экспертов по диагностике и лечению больных первичной иммунной тромбоцитопенией // Онкогематология. – 2010. – №3. – С. 36-45.5
7. Cines D.B., Gernsheimer T.B., Wasser J. et al. Integrated analysis of long term safety in patients (pts) with chronic immune thrombocytopenia (ITP) treated with romiplostim // Int. J. Hematol. – 2015. – Vol. 102, №3. – С. 259-270. 8
8. Fakhouri F. Pregnancy-related thrombotic microangiopathies: clues from complement biology // Transfusion Aph. Sci. – 2016. – Vol. 54. – P. 199-202.9

9. George J.N., Nester C., McIntosh J Syndromes of thrombotic microangiopathy associated with pregnancy // Hematol. Amer. Soc. Hem. Educ. Program. – 2015. – Vol. 5. – P. 644-648.11
10. Gernsheimer T., James A.H., Stasi R. How I treat thrombocytopenia in pregnancy // Blood. – 2013. – Vol. 121, №1. – P. 38-47. 10
11. Khellaf M., Viallard J.F., Hamidou M., Cheze S. A retrospective pilot evaluation of switching thrombopoietic receptor-agonists in immune thrombocytopenia // Haematologica. – 2013. – Vol. 98, №6. – P. 881-887. 13
12. Kuter D.J., Rummel M., Boccia R., Macik BG, Pabinger I, Selleslag D, et al. Romiplostim or standard of care in patients with immune thrombocytopenia // Nyc Engl. J. Med. – 2010. – Vol. 363 (20). – P. 1889-1899.12
13. Melikyan A.L., Pustovaya E.I., Volodicheva E.M. et al. Incidence of Primary Immune Thrombocytopenia (ITP) in adults in one region of Russia // Blood. – 2016. – Vol. 128 (22). – Abstract 4941. 7
14. Myers B. Diagnosis and management of maternal thrombocytopenia in pregnancy // Brit. J. Haematol. – 2012. – Vol. 158. – P. 3. 14
15. Neunert C., Lim W., Crowther M. и др. The American Society of Hematology 2011 evidence-based practice guideline for immune thrombocytopenia // Blood. – 2011. – Vol. 117 (16). – P. 4190-4207.15
16. Patel V.L., Mahevas M., Lee S.Y. et al. Outcomes 5 years after response to rituximab therapy in children and adults with immune thrombocytopenia // Blood. – 2012. – Vol. 119 (25). – P. 5989-5995. 17
17. Provan D., Stasi R., Newland A.S. et al. International consensus report on the investigation and management of primary immune thrombocytopenia // Blood. – 2010. – Vol. 115, №2. – P. 168-186.16

ДЕРМАТОВЕНЕРОЛОГИЯ

УДК 615.37:616.53–002.25–055.1

КОМПЛЕКСНОЕ ЛЕЧЕНИЕ АКНЕ С ВКЛЮЧЕНИЕМ ИММУНООРИЕНТИРОВАННОЙ ТЕРАПИИ НА ОСНОВЕ КЛИНИКО-ИММУНОЛОГИЧЕСКОГО ИССЛЕДОВАНИЯ

Абдурахманов М.М., Акрамова Н.Ш., Азизов Б.С.

Бухарский государственный медицинский институт,

Республиканская кожно-венерологическая клиническая больница,

Ташкентский государственный стоматологический институт

ХУЛОСА

Тадқиқотда ўртача ва оғир даражадаги хуснбузарли 15 ёшдан 35 ёшгача бўлган 64 бемор кузатувда бўлди. Стандарт терапия олган ва комплекс терапияда бўлган беморлар иммунологик тадқиқот усуллари, шунингдек Кук шкаласи ва Ванкувер индекслари ёрдамида текширилди. Комплекс терапия фонида, стандарт усуллардан ташқари, иммуностропик препаратлар, терапиянинг юқори самарадорлиги ва тез изобий клиник динамикаси қайд этилди. Иммуностропик дориларни хуснбузарнинг комплекс терапиясига киритиш унинг самарадорлигини оширади.

Калит сўзлар: хуснбузар, иммунотерапия, глюкозаминилмурамилдипептид, озон терапияси.

Угревая болезнь (УБ) – одно из самых часто встречающихся в популяции заболеваний, которым страдают 85% лиц в возрасте от 12 до 24 лет, 8% –

SUMMARY

64 patients with moderate to severe acne at the age from 15 to 35 years old were investigated. The patients of the control group were treated with standard methods and the patients of the experimental group were treated with complex of immunotropic medicines. All of them were examined with immunological methods, Cook scale and Vancouver scarring index. High efficacy and fast positive dynamics were shown in patients who

received complex therapy, consisting of standard drugs, systemic immunotropic medicines. The results of this study show the efficiency of immunotropic treatment in complex therapy of moderate and severe acne disease.

Key words: acne disease, immunotherapy, glucosaminilmuramildipeptid, ozone therapy

от 25 до 34 лет и 3% – старше 35 лет [1,2]. То есть пик заболеваемости приходится на период социального и психологического становления человека.