

**АНГИОАРХИТЕКТОНИКА МИОМЫ МАТКИ У ЖЕНЩИН
С ДЕФИЦИТОМ ПРОГОРМОНА D**

**АНАЛИЗ ВОЗМОЖНОГО ВЛИЯНИЯ ГЕНЕТИЧЕСКИХ ФАКТОРОВ
НА ПАТОГЕНЕЗ РОЗАЦЕА**

КОМПЛЕКСНЫЙ ПОДХОД К ЛЕЧЕНИЮ ПЕРЕЛОМОВ ЧЕЛЮСТЕЙ

ВЗАИМОСВЯЗЬ ХРОНИЧЕСКОГО ТОНЗИЛЛИТА И КАРИЕСА



Главный редактор: Н.К. Хайдаров - д.м.н., профессор, ректор

ТГСИ (Узбекистан)

Заместители главного редактора:

1. Йоханна Хейккыля – д.м.н., профессор, JAMK прикладных наук (Финляндия)
2. Амануллаев Р.А.–д.м.н., профессор (Узбекистан)

Ответственные секретари:

1. Храмова Н.В. – д.м.н., ТГСИ (Узбекистан)
2. Юлдашев А.А. – д.м.н., ТГСИ(Узбекистан)

Члены редакционной коллегии:

Ризасв Ж.А.–д.м.н., профессор, ректор СамГосМИ азу (Финляндия)

Амхадова М.А. – д.м.н., МОНИКИ (Россия)

Ли Ч.-профессор, Ёнсей университет (Южная Корея)

Лопс Диего–профессор Миланского университета (Италия)

Маслак Е. Е.–д.м.н. профессор, ВолГМУ (Россия)

Марсело Игнасио Валле, профессор, Чилийский университет (Чили)

Нурмаматов У. – Кардиффский университет,

медицинский факультет, (Великобритания)

Копбаева М. Т. – д.м.н., профессор КазНМУ (Казахстан)

Прокопов А.А.–д.х.н., МГМСУ им.А.И. Евдокимова (Россия)

Мичия Кобаяши – Медицинская школа Кочи (Япония)

Чон-Ву Ким – Университет Ча (Южная Корея)

Имшенецкая Т.А. – д.м.н., БелМАПО (Белоруссия)

Брайловская Т.В. – д.м.н., "ЦНИИС и ЧЛХ" (Россия)

Нуриева Н.С. – д.м.н., ЮГМУ (Россия)

Беленова И.А.- д.м.н., ВГМУ им.Бурденко Н.Н. (Россия)

Шомуратов К.Э.– д.м.н., ТГСИ (Узбекистан)

Ходжаева Д. Т. – д.м.н., Бухми(Узбекистан)

Хайдарова Д. К. – д.м.н., ТМА(Узбекистан)

Хайдаров А.М. – д.м.н., ТГСИ (Узбекистан)

Бекжанова О.Е. – д.м.н., ТГСИ (Узбекистан)

Вохидов У.Н. – д.м.н., ТГСИ (Узбекистан)

Мухамедова З.М. – д.ф.н., ТГСИ (Узбекистан)

Даминова Л.Т. – д.м.н., ТГСИ (Узбекистан)

Баймаков С.Р. – д.м.н., ТГСИ (Узбекистан)

Янгиева Н.Р. – д.м.н., ТГСИ (Узбекистан)

Каттаходжаева М.Х. – д.м.н., ТГСИ (Узбекистан)

Мухамедов И.М. – д.м.н., ТГСИ (Узбекистан)

Ярмухамедов Б.Х. – д.м.н., ТГСИ (Узбекистан)

Азизов Б.С. – д.м.н., ТГСИ (Узбекистан)

Собиров М.А. – д.м.н., ТГСИ (Узбекистан)

Туйчибаева Д.М. – д.м.н., ТГСИ (Узбекистан)

Муртазаев С.С. – д.м.н., ТГСИ (Узбекистан)

Маматова Н.М. – д.м.н., ТашПМИ (Узбекистан)

Ризасва С.М. – д.м.н., ТГСИ (Узбекистан)

Дусмухамедов М.З. – д.м.н., ТГСИ (Узбекистан)

Хасанова Л.Э. – д.м.н., ТГСИ (Узбекистан)

Бабакулов Ш.Х.-к.м.н., ТГСИ(Узбекистан)

Хамдамов Б. З. - д.м.н., БухМИ (Узбекистан)

Редакционный совет

Абдуллаев Ш.Ю. – д.м.н., ТГСИ (Узбекистан)

Акбаров А.Н. – д.м.н., ТГСИ (Узбекистан)

Азимов М.И. – д.м.н., ТГСИ (Узбекистан)

Болтабаев У.А. – д.х.н., ТГСИ (Узбекистан)

Даминова Ш.Б. – д.м.н., ТГСИ (Узбекистан)

Комилов Х.П. – д.м.н., ТГСИ (Узбекистан)

Мелькумян Т. В. – д.м.н., РУДН (Россия),

ТГСИ (Узбекистан)

Муртазаев С.С. – д.м.н., ТГСИ (Узбекистан)

Нигматов Р.Н. – д.м.н., ТГСИ (Узбекистан)

Суванов К.Ж. – д.м.н., ТГСИ (Узбекистан)

Шамсиев Ж.Ф. – д.м.н., ТГСИ (Узбекистан)

Хабилон Н.Л. – д.м.н., ТГСИ (Узбекистан)

Ходжиметов А.А. – д.х.н., ТГСИ (Узбекистан)

Худанов Б.О. – д.м.н., ТГСИ (Узбекистан)

Якубов Р.К. – д.м.н., ТГСИ (Узбекистан)

Редактор русского текста: Черниченко Е.Н.

Редактор узбекского текста: Усманбекова

Г.К. Редактор-дизайнер: Хусанова Ю.Б.

Г.К. Редактор-дизайнер: Хусанова Ю.Б.

Г.К. Редактор-дизайнер: Хусанова Ю.Б.

Г.К. Редактор-дизайнер: Хусанова Ю.Б.

Г.К. Редактор-дизайнер: Хусанова Ю.Б.

Г.К. Редактор-дизайнер: Хусанова Ю.Б.

Г.К. Редактор-дизайнер: Хусанова Ю.Б.

Г.К. Редактор-дизайнер: Хусанова Ю.Б.

Г.К. Редактор-дизайнер: Хусанова Ю.Б.

Г.К. Редактор-дизайнер: Хусанова Ю.Б.

Г.К. Редактор-дизайнер: Хусанова Ю.Б.

Г.К. Редактор-дизайнер: Хусанова Ю.Б.

Г.К. Редактор-дизайнер: Хусанова Ю.Б.

Г.К. Редактор-дизайнер: Хусанова Ю.Б.

Г.К. Редактор-дизайнер: Хусанова Ю.Б.

TSDI (Uzbekistan)

Deputy editor:

1. Johanna Heikkilya-MD, Professor, JAMK University, (Finland)
2. R. A. Amanullaev-MD, Professor TSDI (Uzbekistan)

Executive secretary:

1. N. V. Khamova – PhD of medicine, TSDI (Uzbekistan)
2. A. A. Yuldashev – MD, TSDI (Uzbekistan)

Members of the Editorial board

Rizaev Zh.A. – MD, Professor,rector of SSMI

Heikki Pusa – JAMK University of Applied Sciences, (Finland)

Amkhadova M. A. – MD, MONICA (Russia)

Lee Ch. – MD, Yonsei University (South Korea) Lops Diego –

MD, University of Milan (Italy)

Maslak E.E. – MD, VolgSMU (Russia)

Velli M. – MD, Professor, University of Chile (Chile)

Nurmamatov U. – Cardiff University, School of Medicine,

(United Kingdom)

Kopbaeva M.T. – MD, KazNMU (Kazakhstan)

Prokopov A. A. – Doc. Chem., MSMU named after A. I.

Evdokimov (Russia)

Michiya Kobayashi – MD, Professor, Kochi Medical school

(Japan) Jong-Woo Kim – MD, Cha University (South Korea)

Imshenetskaya T. A. – MD, Belarusian MA of Postgraduate

Education (Belarus)

Brailovskaya T. V. – MD, SNIIS and maxillofacial surgery"

(Russia)

Nurieva N. S. – MD, South USMU(Russia)

Belenova I.A. – MD, VSMU named after N.N. Burdenko(Russia)

Shomuradov K.E.– MD, TSDI (Uzbekistan)

Khojaeva D. T. – MD, BukhMI (Uzbekistan)

Khaidarova D. K. MD, TMA(Uzbekistan)

Khaidarov A.M. – MD, TSDI (Uzbekistan)

Bekzhanova O.E. – MD, TSDI (Uzbekistan)

Vohidov U. N. – MD, TSDI (Uzbekistan)

Mukhamedova Z. M. – DF, TSDI (Uzbekistan)

Daminova L.T. – MD, TSDI (Uzbekistan)

Baymakov S. R. – MD, TSDI (Uzbekistan)

Yangieva N.R. – MD, TSDI (Uzbekistan)

Kattakhodjaeva M.Kh. – MD, TSDI

Mukhamedov I. M. – MD, TSDI (Uzbekistan)

Yarmukhamedov B. H. – MD, TSDI (Uzbekistan)

Azizov B. S. – MD, TSDI (Uzbekistan)

Sobirov M. A. – MD, TSDI (Uzbekistan)

Tulkibaeva D. M. – MD, TSDI (Uzbekistan)

Murtazaev S. S. – MD, TSDI (Uzbekistan)

Mamatova N.M. – MD, TashPMI (Uzbekistan)

Rizaeva S.M. – MD, TSDI (Uzbekistan)

Dusmukhamedov M.Z. – MD, TSDI (Uzbekistan)

Khasanova L.E. – MD, TSDI (Uzbekistan)

Babakulov Sh.Kh.- PhD of medicine TSDI (Uzbekistan)

Khamdamov B. Z. - MD, BukhMI (Uzbekistan)

Editorial board

Abdullaev Sh.Y. – MD, TSDI (Uzbekistan)

Akbarov A.N. – MD, TSDI (Uzbekistan)

Azimov M.I. – MD, TSDI (Uzbekistan)

Boltabaev U.A. – D. Chem., TSDI (Uzbekistan)

Daminova Sh.B. – MD, TSDI (Uzbekistan)

Komilov H.P. – MD, TSDI (Uzbekistan)

Melkumyan T.V. – MD, RUDN University (Russia), TSDI

(Uzbekistan)

Murtazaev S.S. – MD, TSDI (Uzbekistan)

Nigmatov R.N. – MD, TSDI (Uzbekistan)

Suvanov K. Zh. – MD, TSDI (Uzbekistan)

Shamsiev J.F. – MD, TSDI (Uzbekistan)

Habilov N.L. – MD, TSDI (Uzbekistan)

Khodjimetov A.A. – MD, TSDI (Uzbekistan)

Hudanov B. O. – MD, TSDI (Uzbekistan) Yakubov R.K. –

MD, TSDI (Uzbekistan)

Editor of the Russian text: Chernichenko E.N

Uzbek text editor: Usmanbekova G.K.

Editor and designer: Khusanova Y.B.

Журнал "Медицина и инновации" - научно-практический журнал/ Свидетельство №1126, выдано 29.10.2020 г.

Editor-in-chief: N.K. Khaidarov - MD, Professor, rector of

Назарова Н.		
АНГИОАРХИТЕКТОНИКА МИОМЫ МАТКИ У ЖЕНЩИН С ДЕФИЦИТОМ ПРОГОРМОНА D Нажмутдинова Д., Ирнazarова Д., Ирнazarов А., Назли Парвизи	<u>206</u>	ANGIOARCHITECTONICS OF UTERINE MYOMA IN WOMEN WITH PROHORMONE D DEFICIENCY Najmutdinova D., Irnazarova D., Irnazarov A., Nazli Parvizi
АНАЛИЗ РЕЗУЛЬТАТОВ КОМПЛЕКСНОГО ЛЕЧЕНИЯ БОЛЬНЫХ ПАНКРЕОНЕКРОЗОМ, ОСЛОЖНЕННОГО СЕПСИСОМ Мусоев Т., Хамдамов Б., Хайдаров Ф., Хамдамов А.	<u>219</u>	ANALYSIS OF THE RESULTS OF COMPLEX TREATMENT OF PATIENTS WITH PANCRONECROSIS COMPLICATED WITH SEPSIS Musoev T., Khamdamov B., Khaydarov F., Khamdamov A.
РЕЗУЛЬТАТЫ РЕВАСКУЛЯРИЗАЦИИ СОСУДОВ У БОЛЬНЫХ С СЕРДЕЧНОЙ НЕДОСТАТОЧНОСТЬЮ И СИНДРОМОМ ДИАБЕТИЧЕСКОЙ СТОПЫ Мирзаев К.К., Камалов Т.Т., Хайдаров М.О.	<u>238</u>	RESULTS OF VASCULAR REVASCULARIZATION IN PATIENTS WITH HEART FAILURE AND DIABETIC FOOT SYNDROME Mirzaev K.K., Kamalov T.T., Khaidarov M.O.
АНТИФЛАГОГЕННАЯ АКТИВНОСТЬ НОВОЙ ФИТО КОМПОЗИЦИИ Хакимов З.З., Рахманов А.Х., Мавланов Ш.З.	<u>249</u>	ANTIFLAGOGENIC ACTIVITY OF A NEW PHYTO COMPOSITION Khakimov Z.Z., Rakhmanov A.Kh., Mavlanov Sh.R.
РЕЗУЛЬТАТЫ ХИРУРГИЧЕСКОГО ЛЕЧЕНИЯ СИНДРОМА ЛЕДДА У ДЕТЕЙ Тошматов Х., Тошбоев Ш., Ажимаматов Х.	<u>264</u>	RESULTS OF SURGICAL TREATMENT OF LEDD'S SYNDROME IN CHILDREN Toshmatov Kh., Toshboev Sh., Ajimamatov Kh.
АСПЕКТЫ ПРИМЕНЕНИЯ ОТВАРА «ЯНТАК» У ПАЦИЕНТОВ С ИШЕМИЧЕСКОЙ БОЛЕЗНЬЮ СЕРДЦА НА ФОНЕ СТАНДАРТНОЙ ТЕРАПИИ Тулабаева Г.М., Талипова Ю.Ш., Сагатова Х.М., Абдукодирова Н.М., Хусанов А.А.	<u>277</u>	ASPECTS OF THE USE OF "YANTAK" DECOCTION IN PATIENTS WITH CORONARY HEART DISEASE AGAINST THE BACKGROUND OF STANDARD THERAPY Tulabaeva G.M., Talipova Y.Sh., Sagatova H.M., Abdukadirova N.M., Khusanov A.A.

**АНГИОАРХИТЕКТОНИКА МИОМЫ МАТКИ У ЖЕНЩИН С
ДЕФИЦИТОМ ПРОГОРМОНА D**

Дилбар НАЖМУТДИНОВА¹, Динара ИРНАЗАРОВА², Акмал ИРНАЗАРОВ³,
Назли ПАРВИЗИ⁴

¹ д.м.н., профессор. Ташкентская медицинская академия

² PhD, ассистент. Ташкентская медицинская академия

³ д.м.н., профессор Ташкентская медицинская академия

⁴ к.м.н., старший преподаватель Ташкентская медицинская академия
Ташкент, Узбекистан

dilbarkn20@gmail.com¹ dinairnazarova@mail.ru² ak.mal@rambler.ru³

**ANGIOARCHITECTONICS OF UTERINE MYOMA IN WOMEN
WITH PROHORMONE D DEFICIENCY**

Dilbar NAJMUTDINOVA¹, Dinara IRNAZAROVA², Akmal IRNAZAROV³, Nazli
PARVIZI⁴

1 DSc, professor. Tashkent Medical Academy

2 PhD, assistant. Tashkent Medical Academy

3 DSc, professor. Tashkent Medical Academy

4 PhD, Senior Lecturer Tashkent Medical Academy
Tashkent, Uzbekistan

dilbarkn20@gmail.com¹ dinairnazarova@mail.ru² ak.mal@rambler.ru³

**ПРОГОРМОН D ТАНҚИСЛИГИ БОР АЁЛЛАРИНИНГ
БАЧАДОН МИОМАСИНИ АНГИОАРХИТЕКТОНИКАСИ**

Дилбар НАЖМУТДИНОВА¹, Динара ИРНАЗАРОВА², Акмал ИРНАЗАРОВ³,
Назли ПАРВИЗИ⁴

¹ т.ф.д., профессор. Тошкент тиббиёт академияси

² PhD, ассистент. Тошкент тиббиёт академияси

³ т.ф.д., профессор Тошкент тиббиёт академияси

⁴ т.ф.н., катта ўқитувчи Тошкент тиббиёт академияси
Тошкент, Ўзбекистон

dilbarkn20@gmail.com¹ dinairnazarova@mail.ru² ak.mal@rambler.ru³

АННОТАЦИЯ

Нами обследованы 200 женщин в Многопрофильной клинике Ташкентской медицинской академии. Изучена насыщенность организма витамином D (25(OH)D) у пациентов с миомой матки (ММ) и здоровых женщин, также для выявления ультразвуковых параметров у исследуемых женщин при ММ нами проведено цветное дуплексное сканирование сосудов бассейна внутренней подвздошной артерии. У менее половины женщин с симптомной миомой превалирует дефицит и выраженный дефицит витамина D. У 1/3 женщин в группе симптомной ММ отмечался интенсивный центральный кровоток в ПС, у женщин с бессимптомной миомой – при аваскулярном типе кровотока у более половины женщин размеры матки и узлов оказались минимальными. Чем более выражен дефицит данного витамина D, тем более развивается неоангиогенез, приводящие повышенной васкуляризации миоматозного узла, его росту, проявления клинической симптоматики у этих женщин.

Ключевые слова: миома матки, лейомиома, симптомная миома, асимптомная миома, витамина D (прогормон D), цветное дуплексное исследование (ЦДС), линейная скорость кровотока (ЛСК), индекс резистентности (RI), пульсационный индекс (PI), перифиброидное сплетение (ПС).

ABSTRACT

We examined 200 women in a multidisciplinary clinic of the Tashkent Medical Academy. The saturation of the body with vitamin D (25 (OH)D) was studied in patients with uterine fibroids (UF) and healthy women, we also performed color duplex scanning of the vessels of the internal iliac artery basin in order to identify ultrasound parameters in the examined women with UF. In less than half of women with symptomatic fibroids, vitamin D deficiency and severe deficiency prevail. 1/3 of the women in the symptomatic UF group had intense central blood flow in the PS, in women with asymptomatic myoma – with avascular type of blood flow; more than half of the women had minimal uterine and node sizes. The more pronounced the deficiency of this vitamin D, the more neoangiogenesis develops, leading to increased vascularization of the myomatous node, its growth, and manifestations of clinical symptoms in these women.

Key words: uterine fibroids (UF), leiomyoma, symptomatic fibroids, asymptomatic fibroids, vitamin D (prohormone D), color duplex scanning (CDS), linear blood flow rate (LBF), resistance index (RI), pulsation index (PI), perifibroid plexus (PS).

В мире, в том числе и в Узбекистане, в последние годы наблюдается тенденция распространения гормонозависимых опухолей у женщин, доминирующей из которых является в гинекологической практике миома матки (ММ). Повышение частоты ММ, в частности, у социально-экономических активных женщин позднего репродуктивного и перименопаузального периода, уступает по частоте встречаемости лишь воспалительным заболеваниям гениталий [1, 9, 20]. Частота ММ в структуре гинекологических заболеваний среди женщин составляет 20-77% [33, 37].

Во всем мире в современных научных исследованиях особое внимание уделяется изучению этиологии и патогенеза ММ, ранней диагностики, эффективным методам лечения и профилактических мер с учетом предикторов заболевания, которые имеют важное значение в персонифицированной медицине. Ультразвуковое исследование (УЗИ) в настоящее время является одним из ведущих методов исследования при лейомиоме матки. Несмотря на преобладание хирургического метода лечения больных с ММ, продолжается поиск консервативных методов терапии при этом заболевании [5]. Цветовая дуплексная сонография (ЦДС) является информативным УЗИ, которая позволяет определить ход внутриопухолевых сосудов [11]. ЦДС подразумевает визуализацию сосудов, расположенных глубоко под слоем кожи, подкожной клетчатки и внутренних органов [6] и идентифицирует даже очень маленькие сегменты сосуда [16].

Витамин D в роли стероидного гормона играет в репродуктивном здоровье женщины огромную роль [4, 21]. Сегодня эксперты ВОЗ оценивают дефицит витамина D как новую пандемию XXI века [38].

Ученые доказали четкую взаимосвязь между сниженным уровнем витамина D в плазме крови и более высоким риском развития ММ [3, 13, 29, 31, 32,34]. Протективная роль витамина D в отношении лейомиомы была продемонстрирована в ходе нескольких экспериментальных

исследований *in vitro* [14, 23], а также в ряде исследований *in vivo* [12]. Вследствие исследований изучен механизм действия витамина D на развитие ММ [15].

Данные подтверждают гипотезу о том, что дефицит витамина D связан с этиологией миомы, однако необходимо проведение проспективных клинических исследований, включающих прямое измерение уровня витамина D у женщин с ММ с изучением ангиоархитектоники при ММ.

Целью исследования явилось выявить уровень обеспеченности витамином D женщин с миомой матки и изучить особенности ангиоархитектоники маточных артерий при данной патологии.

Объектом исследования были 200 женщин репродуктивного и пременопаузального возраста, наблюдавшихся с 2021 по 2022 года, в отделении Гинекологии и Центре Женского Здоровья Многопрофильной клиники Ташкентской медицинской академии. Работа выполнена на кафедре “Акушерства и гинекологии в семейной медицине” Ташкентской медицинской академии. Женщины были разделены на группы: основную, (n=102) пациентки с ММ, которая в свою очередь была разделена на 2: с симптомной (n=53) и бессимптомной (n=49) ММ и контрольную группу, (n=98), которую составили здоровые женщины.

При работе с женщинами соблюдались этические принципы, предъявляемые Хельсинкской декларацией Всемирной медицинской ассоциации «Этические принципы научных и медицинских исследований с участием человека» (пересмотр 2013 году) [39] и диагностические мероприятия, согласно Национальному протоколу МЗ РУз [10].

Критерии включения: пациентки с диагнозом «Миома матки» с симптомным и бессимптомным течением и возраст от 18 до 54 лет, условно здоровые женщины без ММ сопоставимого возраста, наличие менструаций, информированное согласие женщины на обследование.

Критерии исключения: возраст женщин до 18 и старше 54 лет, беременные, больные, состоящие на диспансерном учете; злоупотребление алкоголем, прием наркотиков, наличие злокачественных новообразований, хронические заболевания в стадии декомпенсации или обострения, отказ женщины от участия в исследовании.

Методы исследования. Всем обследуемым женщинам проводилось комплексное обследование, включающее в себя общеклинические и специальные методы исследования: социологический, биохимический, инструментальный (УЗИ+ЦДС), статистический. Всем женщинам проводились: сбор жалоб и анамнеза, общий и гинекологический осмотры.

Определение в сыворотке крови концентрация маркера насыщенности организма витамином D – 25(OH)D осуществляли в периферической венозной крови из локтевой вены обследуемых женщин на 5-7 день менструального цикла методом ИФА количественного определения – хемиллюминесцентным анализом на микрочастицах (СМИА).

Таблица 1.

Критерии обеспеченности витамином D в сыворотке крови [2]

Классификация	Уровни 25(OH)D в крови	
	нг/мл	нмоль/л
Выраженный дефицит витамина D	<10	<25
Дефицит витамина D	<20	<50
Недостаточность витамина D	20–30	50 - 75
Адекватные уровни витамина D	>30-100	>75-250
Токсичный уровень витамина D	>150	> 375

Оценка статуса витамина D проводилась согласно рекомендациям Российской ассоциации эндокринологов (2020) путем определения содержания 25(OH)D в сыворотке крови (I A) (Табл.1). Определение уровня витамина D проводилось путем ИФА-тестирования путем твердофазного иммуноферментного анализа, основанного на принципе конкурентного связывания. В начале образцы были предварительно обработаны денатурирующим буфером для извлечения аналита, так как большая часть циркулирующего 25(OH)D в естественных условиях связана в крови с VDBP (витамин D-связывающий белок). После нейтрализации добавлялся биотинилированный 25(OH)D (ферментный конъюгат) и стрептавидин, меченый пероксидазой (ферментный комплекс). Полученный раствор после аккуратного перемешивания переносился в лунки микропланшета. Эндогенный 25(OH)D из образца конкурировал с биотинилированным 25(OH)D₃ за связывание с VDBG, который в лунках микропланшета был адсорбирован. Для обнаружения, связанного 25(OH)D, с помощью ферментного комплекса проводили инкубацию с последующей промывкой несвязанных компонентов. Цветную реакцию начинали с добавления субстрата фермента и заканчивали после фиксированного времени. Интенсивность окраски полученных образцов была обратно пропорциональна концентрации 25(OH)D. Критерий включения исследуемых женщин для определения 25(OH)D: последние 6 месяцев не употребляли витамин D или кальциевые добавки, отсутствие беременности и лактации, мальабсорции, паратиреоидита [27].

УЗД органов малого таза проводилось по стандартной методике на ультразвуковых аппаратах «Sono-Scape S-50» с использованием конвексного трансабдоминального датчика с частотой 3,5 МГц и вагинального датчика с рабочей частотой 7,5 МГц (Китай) в режиме реального времени. В протокол исследования включали длину, ширину, переднезадний размер матки, а также определялось состояние придатков матки: яичников – размер, объем, фолликулярный аппарат и труб. Для оценки эндометрия определялись: переднезадний размер М-эхо - толщина (полость расширенная, линейная); степень выраженности (равномерно, неравномерно); эхоструктура; эхогенность; контуры на границе с миометрием (четкие, нечеткие), определяли локализацию миоматозных узлов, их количество и объем. Объемы матки и миоматозного узла при УЗИ матки и придатков вычислялись по формуле Brunn (1981):

(Длина*Ширина*Высота) *0,457. Всем больным обеих групп проводилось ультразвуковое ЦДС на аппарате «Sono-Scape SSI-5000», (Китай).

Результаты исследования. Проведенный анализ возрастных характеристик исследуемых женщин показал, что средний возраст составил 18-54 лет. Наибольший средний возраст наблюдается у женщин основной группы: с бессимптомной миомой 42,6±1 лет (n=49) и с симптомной – 43,5±0,2 лет (n=53), тогда как в контрольной группе (n=98) средний возраст составил 38,7±0,9 лет (p<0,001) (рис.1).

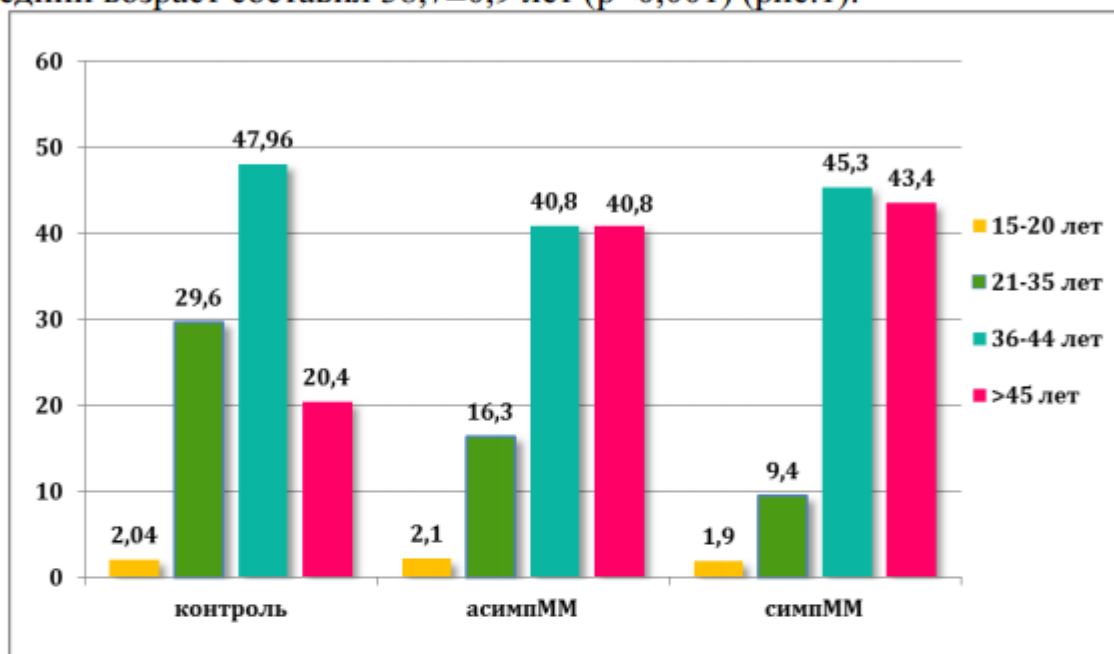


Рис. 1. Возраст обследованных больных, %.

Изучение возрастных групп обследованных женщин показало, что в основной группе основную часть пациенток составляют позднего репродуктивного (40,8% и 45,3% соответственно) и перименопаузального возраста (40,8% и 43,4% соответственно), при этом в контрольной группе превалировал поздний репродуктивный возраст (47,9%).

При анализе национальности большую часть исследуемых женщин составляли узбечки, как в группе контроля (93,9%), так и в основной группе (93,9% и 96,2% соответственно).

Городские жительницы превалировали над сельскими, в группе с бессимптомной ММ (57,1%), тогда как у женщин с симптомной ММ – сельские (56,6%). В группе контроля соотношение сельских и городских женщин были равнозначны (50%:50%). Женщины с симптомной ММ основной группы (n=53) обратились с различными клиническими проявлениями: в большей степени превалировал симптом кровотечения и анемия у 86,8% (n=46), из них 18,9% женщинам произведена гемотрансфузия, вследствие тяжелой анемии; симптом быстрого роста – 11,3% (n=6), симптом тазовой боли (n=5) 9,4% и симптом бесплодия у 7,5% (n=4).

Анализ исходного содержания в крови витамина D показал, что в группе женщин с ММ его значения колебались от 4 до 36 нг/мл и в среднем составили 16,7±1,8 нг/мл, что оказалось достоверно ниже, чем у

здоровых женщин ($p < 0,001$). Содержание в крови витамина D у женщин с симптомной ММ в среднем составил - $11,84 \pm 0,46$ нг/мл и у женщин с бессимптомной ММ - $21,54 \pm 0,04$, тогда как в контрольной группе - $29,83 \pm 1,13$ нг/мл (рис. 3.6). При этом выраженный дефицит витамина D был выявлен в группе симптомной ММ $6,62 \pm 0,9$ нг/мл у 37,7% женщин с явной клиникой меноррагии (у 100% женщин) и рецидивирующим течением заболевания, а в группе бессимптомной ММ у 1/3 пациентов (36,7%) отмечался дефицит витамина D $16,7 \pm 1,6$. Значения прогормона в контрольной группе достоверно отличались ($p < 0,001$).

При сопоставлении показателей витамина D между группами основной группы статистические отличия были достоверными, что свидетельствовало о присутствии взаимосвязи между уровнем насыщенности организма витамином D женщин с ММ и клиническими проявлениями заболевания. Распределение женщин по степени обеспеченности витамином D, исходя из его содержания в крови (рис.2) показало значимую разницу между группами основной группы и здоровыми.

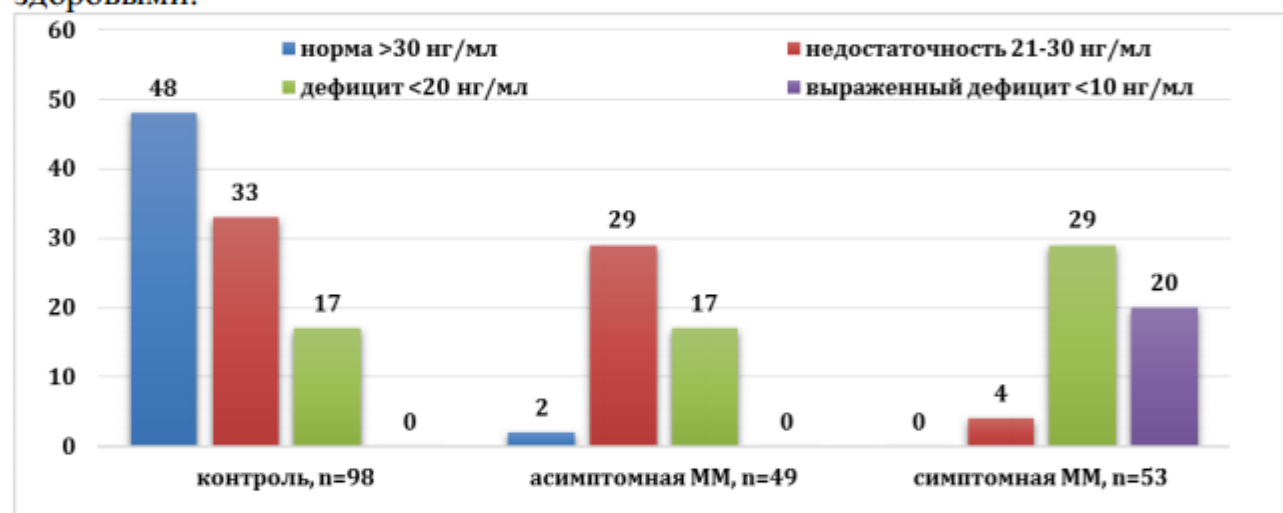


Рис.2. Обеспеченность витамином D у исследуемых женщин, abs

В основной группе женщин с бессимптомной ММ нормальные значения витамина D составила всего 4,1% случаев, недостаточность – у более 1/2 (59,2%) и дефицит – у 1/3 (34,7%) женщин, тогда как в группе исследуемых женщин с симптомной ММ нормальные значения прогормона не выявлено, дефицит выявлен у более 1/2 (54,7%) женщин этой группы и выраженный дефицит – у 1/3 (37,7%) женщин, что в 2,88 раза больше, чем в группе бессимптомной ММ и в 5,4 раза по сравнению с контрольной группой.

Обращает на себя внимание, что, несмотря на отсутствие заболевания 52% здоровых женщин контрольной группы имели недостаточный уровень и дефицит витамина D в крови, в стране с достаточной инсоляцией, что возможно связано с наличием модифицирующих факторов риска у этих женщин. Целевым уровнем 25(OH)D в сыворотке крови должен служить показатель 40–60 нг/мл [4].

При анализе ОР ММ выявлено: у женщин с недостаточностью и/или дефицитом витамина D шансы развития ММ составляют 16,13, что доказывает, что фактор нехватки прогормона, является сильным провоцирующим фактором для развития заболевания.

Нами проанализирована взаимосвязь особенности числа и расположения миоматозных узлов с наличием и отсутствием клиники миомы. У женщин с симптомной ММ (n=53) у 1/3 (32,1%) женщин обнаружена множественная ММ (более 2 миоматозного узла) и у 2/3 (67,9%) солидная опухоль, тогда как у исследуемых с бессимптомной ММ многоузловая ММ констатирована в 2 раза меньше по сравнению с симптомной ММ (14,3% и 85,7% соответственно). Число миоматозных узлов у исследуемых женщин основной группы с множественными узлами, варьировало от 2 до 6 узлов.

По локализации миоматозного узла в толще матки в обеих группах основной группы превалировал интрамуральный узел (71,7% и 63,2% соответственно группам), субмукозные (7,15% и 6,12%) узлы в равном соотношении и субсерозные (7,15% и 24,5%) – 3 раза чаще выявлены у женщин с бессимптомной ММ. Смешанные миоматозные узлы у женщин с симптомной ММ были в 2 раза чаще, чем у женщин с бессимптомной ММ (13,2% и 6,12% соответственно).

При ЦДС нами проанализировали кривые скоростей кровотока в ВПА, МА, ЯА и в доминирующем миоматозном узле с определением диаметра сосудов, ЛСК, RI, PI и типа ангиоархитектоники ПС. У исследуемых женщин варьировал диаметр исследуемых сосудов в незначительной степени: в основной группе диаметр ВПА был больше на 1,14 мм, чем в контрольной, что составил в среднем $7,5 \pm 1,31$ мм (5,1-11,3 мм) и $6,36 \pm 0,67$ мм (5,2-7,8 мм) соответственно группам; при измерении диаметра МА и ЯА артерии в группах значимых различий не выявлено ($p < 0,001$) (рис. 3).

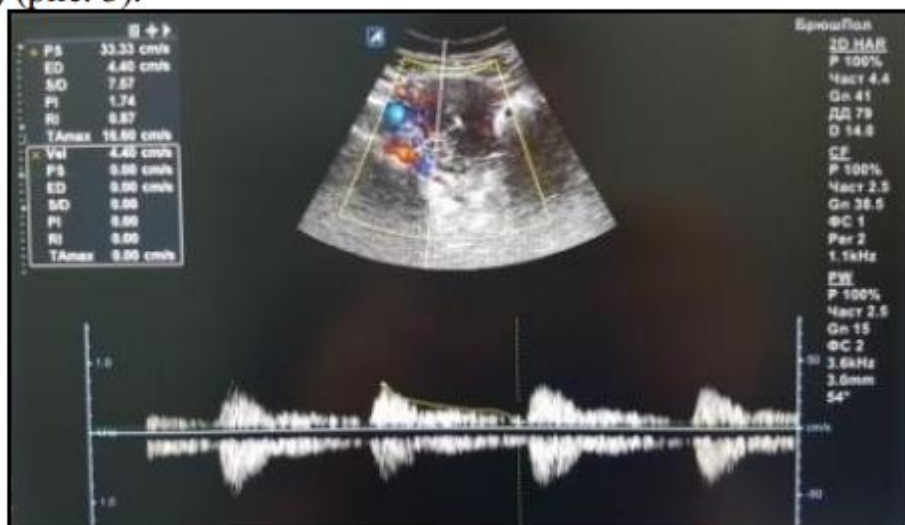


Рис. 3. Больная Р., группы бессимптомной ММ, правая МА, аваскулярный тип ПС (ИБ№12420).

По данным ЦДС, нами выявлены различия ЛСК: этот показатель ВПА выявлен в пределах нормы во всех группах, но в МА кровоток

значительно усилен у женщин с симптомной ММ ($144,3 \pm 24,8$ см/с) ($p < 0,001$). В контрольной группе цифры ЛСК были в пределах нормы. Нами изучена ЛСК в перифиброидном сплетении и выявлено, что в первой группе было выше в 1,16 раз, чем во второй ($72,09 \pm 22,1$ см/с и $62,17 \pm 5,07$ см/с соответственно) ($p < 0,01$).

Таким образом, показатели скорости кровотока при ММ значительно выше в МА и ПС, чем в контрольной группе, что говорит об усиленном кровоснабжении матки при наличии опухоли ($p < 0,001$).

Изучая показатель RI, нами выявлено, что его снижение во всех сосудах бассейна ВПА наблюдалась у женщин с ММ, особенно в группе симптомной ММ ($p < 0,01$); RI в перифиброидном сплетении внутри основной группы значимых различий не выявлено ($1,63 \pm 0,14$ и $1,67 \pm 0,05$, соответственно). При ММ RI в маточных артериях по сравнению с аналогичными параметрами у здоровых женщин, оказался достоверно низким ($p < 0,001$).

Полученные нами результаты показателей RI: во всех исследуемых сосудах значительные различия показателя RI не выявлено, тогда как в основной группе нами отмечалось сопротивление сосудов в ПС снижением RI до 1,1 раза по сравнению RI других исследуемых сосудов. RI в ПС первой подгруппы составил $0,76 \pm 0,03$ и во второй – $0,75 \pm 0,03$ ($p < 0,01$). По данным анализа значений RI в ПС, в зависимости от васкуляризации миоматозного узла, при интенсивно васкуляризованных миоматозных узлах (со смешанным и центральным типами ангиоархитектоники), RI в среднем составил 0,72 в основной группе и 0,83 – в контрольной, что выявлено несколько снижение RI у больных с ММ по сравнению со здоровыми женщинами.

При ЦДС ПС у женщин с ММ нами выявлены 4 типа ангиоархитектоники в различном соотношении (табл.2). В группе с симптомной ММ ($n=53$), у половины обследуемых женщин превалировал смешанный (49,05%, $n=26$) и у 1/3 – центральный тип кровоснабжения перифиброидного сплетения (28,3%, $n=15$), тогда как в группе с бессимптомной ММ ($n=49$) у более половины женщин превалировал аваскулярный (53,06%, $n=26$) тип перифиброидного кровотока. О выраженном пролиферативном потенциале миометрия при данных типах ангиоархитектоники может свидетельствовать наличие симптоматики ММ в первой группе (Рис.4).

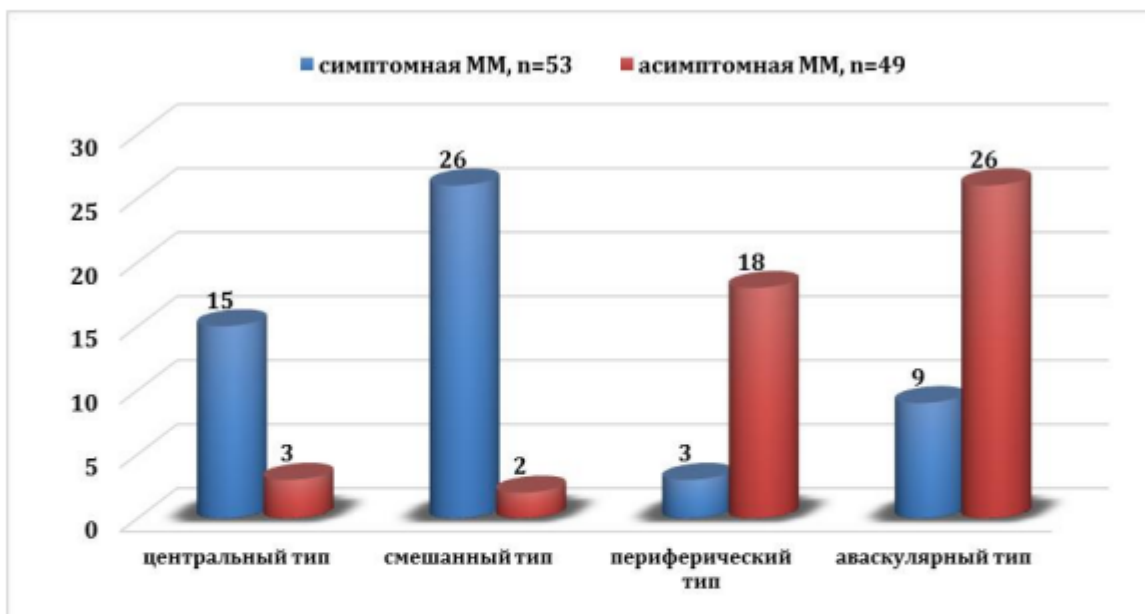

Рис. 4. Тип ангиоархитектоники перифиброидного кровотока у женщин основной группы, n=102, abs.

Обсуждение. У женщин с симптомной миомой при дуплексном исследовании выявлено усиление ЛСК в МА и ПС в 1,3 раза ($p < 0,001$), превалирование смешанного (49,05%) и центрального типа ПС (28,3%) и у женщин с бессимптомной – аваскулярного (53,06%) типа ПС. Выраженный дефицит витамина D выявлен у 37,7% женщин с симптомной миомой ($6,62 \pm 0,9$ нг/мл), а у бессимптомной – у 1/3 пациентов его дефицит ($16,7 \pm 1,6$ нг/мл).

Мы пришли к заключению, что при периферическом типе ангиоархитектоники ПС возможна консервативная тактика ведения пациенток. Анализ кривых скоростей кровотока позволил установить, что у больных с ММ снижены показатели PI, RI в маточных артериях и перифиброидном сплетении по сравнению со здоровыми женщинами.

Из приведенных данных, можно заключить, что ММ чаще диагностируется у женщин, в позднем репродуктивном и перименопаузальном возрасте, проявляется чаще всего АМК. Женщины с ММ имеют высокую частоту отягощенного преморбидного фона, выраженный дефицит витамина D, яркие клинические признаки и осложнения, которые, зачастую, приводят к ухудшению КЖ женщин, вследствие выполнения радикальных операций. По данным анализа дуплексного исследования кровотока, можно прийти к заключению, что ЛСК и RI в исследуемых сосудах, зависит от степени пролиферативного процесса миоматозного узла. В зависимости от типа кровоснабжения ПС, возможна динамическая оценка роста миоматозного узла, тем самым обеспечивая дифференцированный подход к тактике ведения и лечения.

Исследование влияния дефицита витамина D на здоровье женщин имеет большой потенциал для основы современной персонифицированной медицины, поскольку дает возможность прогнозировать развитие заболевания, характер течения и риск возможных осложнений.

Эпигенетические факторы риска развития ММ, выявленные на данном этапе нашей научной работы, требуют связи с генетическими детерминантами данного заболевания.

Заключение. Таким образом, анализ клинической картины показал, что пациентки с выраженным дефицитом витамина D в группе симптомной ММ (<10 нг/мл) имели яркие клинические проявления заболевания: меноррагии, приводящие к анемизации женщин, данной категории, быстрый рост миоматозного узла на фоне критического дефицита витамина D и сопровождающим с тазовой болью, бесплодием. Также установлено, что у женщин с симптомной ММ уровень витамина D был значимо ниже в группе по сравнению с группой бессимптомной ММ. Наши данные совпадают с результатами зарубежных исследований [17, 29, 37].

У женщин с установленным диагнозом «Миома матки» необходимо провести дуплексное сканирование сосудов бассейна ВПА. В зависимости от типа кровоснабжения возможна оценка роста миомы, что обеспечит дифференцированный подход к диагностике и лечению. При выявлении центрального и смешанного типа перифиброидного сплетения необходимость проведения активной тактики ведения больных консервативной и при неэффективности хирургической терапии очевидно.

Женщинам с ММ необходимо определить исходный уровень витамина D – недостаточности и/или дефицита и связь степень недостаточности прогормона с клиническими проявлениями заболевания. Определение данного маркера в крови у женщин с ММ может использоваться в практической медицине в качестве, предиктора доклинического прогнозирования симптоматики заболевания и дальнейшего ведения женщин, данного континента, что требует необходимости включения в стандартное обследование женщин с ММ. Скрининг, прием добавок, рекомендации по лечению и стратегии общественного здравоохранения в отношении дефицита витамина D у женщин с ММ, а также у женщин с высоким риском развития миомы, могут иметь потенциальное значение что, возможно, позволит снизить рост миоматозного узла и проявление симптоматики ММ.

Библиографические ссылки; References; Adabiyotlar ruyxati:

1. Адамян Л.В., Андреева Е.Н., Артымук Н.В., Белоцерковцева Л.Д., Беженарь В.Ф., Глухов Е.Ю. и др. Миома матки: диагностика, лечение и реабилитация // Клинические рекомендации по ведению больных. (проект). Москва. – 2015. – С. 45-46,69,101.
2. Дедов И.И., Мельниченко Г.А., Пигарова Е.А., Дзеранова Л.К., Рожинская Л.Я., Трошина Е.А. Дефицит витамина D у взрослых: диагностика, лечение и профилактика // Учебное пособие: Клинические рекомендации Российской ассоциации эндокринологов. – М.–Тверь: ООО «Издательство «Триада». – 2020. – С. 12-15, 36-37, 48. ISBN 978-5-94789-946-7.
3. Калинин С.Ю., Жиленко М.И., Гусакова Д.А. и др. Витамин D и репродуктивное здоровье женщин. Проблемы репродукции. 2016; 4: 28–36.
4. Ковалева И.В., Беспалова О.Н. Эффекты витамина D на репродуктивную функцию человека // Национальный конгресс «Дискуссионные вопросы современного акушерства». Журнал Акушерства и Женских болезней. Специальный выпуск. – Том LXVI. – 2017. – С. 1-7.
5. Лебедева Я.А., Коваленко И.И., Молчанов О.Л. и др. Роль дефицита витамина D как риска рецидива миомы матки после лапароскопической консервативной миомэктомии у женщин

- репродуктивного возраста. *Гинекология*. 2019; 21 (5): 20–24. DOI: 10.26442/20795696.2019.5.190697
6. Луценко Н.С., Олейник Н.С., Евтерева И.А., Шаповал О.С., Потебня В.Ю. Особенности маточной ангиоархитектоники при лейомиоме матки // *Вестник ВГМУ*. – 2015. – №3, том 14. – С. 44-49.
 7. Миома матки // *Клинические рекомендации. РОАГ*. Москва. – 2021. – С. 5-7.
 8. Поворознюк В.В., Плудовски П., Балацкая Н.И. и др. Дефицит и недостаточность витамина D: эпидемиология, диагностика, профилактика и лечение // *Киев*. – 2015. – С. 262-270.
 9. Радзинский В.Е., Тотчиев Г.Ф. Миома матки: курс на органосохранение. Информационный бюллетень // *Москва*. – 2014. – С. 4-10.
 10. Стандарты диагностики и лечения гинекологических заболеваний в лечебных учреждениях системы здравоохранения РУз // *МЗРУз*. – 2017. – С.23, 79-80.
 11. Хофер Матиас. Цветовая дуплексная сонография. Практическое руководство // *Перевод с английского. Медицинская литература*. Москва. – 2007. – С. 61-72.
 12. Al-Hendy A., Diamond M.P., El-Soheily A., Halder, S.K. 1,25-dihydroxyvitamin D3 regulates expression of sex steroid receptors in human uterine fibroid cells // *J Clin Endocrinol Metab* . – 2015. – №100. – P. 572–582.
 13. Baird D.D., Hill M.C., Schectman J.M. et al. Vitamin D and the risk of uterine fibroids // *Epidemiology*. – 2014. – №24. – P. 447-53. doi:10.1097/EDE.0b013e31828acca0.
 14. Blauer M., Rovio P.H., Ylikomi T., Heinonen P.K. Vitamin D inhibits myometrial and leiomyoma cell proliferation in vitro // *Fertil Steril* . – 2009. – № 91. – P. 1919–1925.
 15. Brakta S., Diamond J.S., Al-Hendy A., Diamond M.P., Halder S.K. The Role of Vitamin D in Uterine Fibroid Biology // *Fertil Steril*. – 2015. – № 104(3). – P. 698–706. doi:10.1016/j.fertnstert.2015.05.031.
 16. Bruce M., Rita P., Scott G., Louis A., Jerry D. Role of Uterine Artery Doppler Flow in Fibroid Embolization // *American Institute of Ultrasound in Medicine. Ultrasound Med*. – 2021. – P.113–120.
 17. Ciebiera M., Ali M., Prince L., Zgliczyński S., Jakie G., Al-Hendy A. The Significance of Measuring Vitamin D Serum Levels in Women with Uterine Fibroids // *Reprod. Sci*. – 2021. – № 28. – P. 2098–2109
 18. Contegiacomo A., Cina A., Stasi C.D., Barone M., Scrofani A.R., Barbieri P., Punzi E., Manfredi R. Uterine Myomas: Endovascular Treatment // *Semin Ultrasound CT MRI*. – 2020. – № 42. – С. 13-24. Elsevier Inc. <https://doi.org/10.1053/j.sult.2020.07.002>.
 19. Davari Tanha F., Feizabad E., Vashghani Farahani M., Amuzegar H., Moradi B., Samimi Sadeh S. The effect of vitamin D deficiency on overgrowth of uterine fibroids: a blinded randomized clinical trial // *Int J Fertil Steril*. – 2021. – № 15(2). – P.95-100. doi: 10.22074/IJFS.2020.134567
 20. Donnez J., Dolmans M.-M. Uterine fibroid management: from the present to the future // *Human Reproduction Update*. – 2016. – Vol.22, № 6. –P.665–686. doi:10.1093/humupd/dmw023.
 21. Elhousseini H., Elkafas H., Abdelaziz M., et al. Diet-induced vitamin D deficiency triggers inflammation and DNA damage profile in murine myometrium // *Int J Womens Health*. – 2018. – №10. – P.503–514.
 22. Fascilla F. D. et al. Ultrasound diagnosis of uterine myomas // *Minerva ginecologica*. – 2016. – T. 68. – №. 3. – P. 297-312.
 23. Halder S.K., Sharan Ch., Al-Hendy A. 1,25-Dihydroxyvitamin D3 Treatment Shrinks Uterine Leiomyoma Tumors in the Eker Rat Model // *Biology of reproduction*. – 2012. – №86(4):116. – P.1–10.
 24. Irnazarova D.Kh., Yuldasheva D.Yu., Najmutdinova D.K., Irnazarov A.A., Yulbarisov A.A., Sadikova D.R., Atahodjayeva F.A., Ahmedova G. Duplex scanning of uterine arteries in diagnosis of uterine fibrous. *International forum: problems and scientific solutions. Proceedings of the 5th International Scientific and Practical Conference*. Melbourne, Australia 6-8.08.2020, P. 76-83.
 25. Irnazarova D.Kh., Yuldasheva D.Yu., Najmutdinova D.K., Kayumova D.T., Sadikova D.R., Atahodjayeva F.A., Ahmedova G. Vitamin D status in women with uterine fibroids (UF) of the uzbek population. *Journal of Critical Reviews*. ISSN- 2394-5125 VOL 7, ISSUE 17, June 2020. P. 2240-2250. <http://www.jcreview.com/?mno=96009>.
 26. Irnazarova D.Kh., Yuldasheva D.Yu., Najmutdinova D.K., Kayumova D.T., Sadikova D.R., Atahodjayeva F.A., Ahmedova G. Effect Of Excess Body Weight And Deficiency Of Vitamin D On The Clinical Course Of Uterine Myoma. *European Journal of Molecular & Clinical Medicine*, 2020, Volume 7, Issue 3, Pages 3317-3329. https://ejmcm.com/article_4197.html
 27. Li Saisai, Chen Beilei, Sheng Bo, Wang Jing, Zhu Xueqiong. The associations between serum vitamin D, calcium and uterine fibroids in Chinese women: a case-controlled study // *Journal of International Medical Research*. – 2020. – №48 (5). – P.1–11. DOI: 10.1177/0300060520923492.
 28. Liu F., Zhang X, Yan K, Liang J, Deng L, Feng D, Ling B. Vitamin D receptor and cyclooxygenase-2 expression in uterine leiomyoma tissues and their correlation // *Transl Cancer Res*. 2018. 7(1):135-141. doi: 10.21037/tcr.2018.01.19.
 29. Mohammadi R., Tabrizi R., Hessami K., Ashari H., Nowrouzi-Sohrabi P., Hosseini-Bensenjan M., Asadi N. Correlation of low serum vitamin-D with uterine leiomyoma: a systematic review and meta-analysis // *Reproductive Biology and Endocrinology*. – 2020. – P.1-8. <https://doi.org/10.1186/s12958-020-00644-6>.

30. Najmutdinova D.K., Kayumova D.T., Babaev A.T., Yuldasheva D.Yu., Sadikova D.R., Choriyeva G.Z. Epigenetic and genetic determinants of endometrial hyperplastic processes in perimenopausal obese women. *British Medical Journal* Volume-2, No 1. 10.5281/zenodo.6556381352
31. Paffoni A., Somigliana E., Vigano' P., Benaglia L., Cardellicchio L., Pagliardini L., Papaleo E., Candiani M., Fedele L. Vitamin D status in women with uterine leiomyomas // *J Clin Endocrinol Metab.* – 2013. – №98:8. –P.1374-1378
32. Pavone D., Clemenza S., Sorbi F., Fambrini M., Petraglia F. Epidemiology and Risk Factors of Uterine Fibroids // *Best Practice & Research Clinical Obstetrics and Gynaecology.* 2018. – №46. – P.3-11. <https://doi.org/10.1016/j.bpobgyn.2017.09.004>.
33. RCOG. Green-top Guideline №67. – 2016. – P.2.
34. Sabry M., Halder S.K., Allah A.S., et al. Serum vitamin D3 level inversely correlates with uterine fibroid volume in different ethnic groups: a cross-sectional observational study // *Int J Womens Health.* – 2013. – №5. P.93-100].
35. Sadullaeva U.A., Kayumova D.T., Najmutdinova D.K., Karimov A.X., Akhmedova G.A., Chorieva G.Z. "Dopplerometric Examinations in Women with Uterine Myoma and Liver Pathology in Anamnesis" // *Annals of the Romanian Society for Cell Biology.* – Vol. 25, Issue 1, 2021. P. 380-386 ISSN:1583-6258.
36. SOGC clinical practice guideline, The Management of Uterine Leiomyomas // *J Obstet Gynaecol Can* №318. – 2015. – P.157-178.
37. Vergara D., Catherino W.H., Trojano G., Tinelli A. Vitamin D: Mechanism of Action and Biological Effects in Uterine Fibroids // *Nutrients.* – 2021. –№13, 597. – P.1-9. <https://doi.org/10.3390/nu13020597>.
38. WHO Library. Guideline: Vitamin D supplementation in pregnant women // Geneva, World Health Organization. – 2012. – P.21. www.who.int.
39. World Medical Association, Declaration of Helsinki: Ethical Principles for Medical Research Involving Human Subjects // *JAMA/* – 2013. – T. 310 (20):P.2191-2194. doi:10.1001/jama.2013.281053.
40. Woźniak A., Woźniak S. Ultrasonography of uterine leiomyomas // *Przegląd menopauzalny - Menopause review.* – 2017. – T.16. – №. 4. – P.113-120.