



ISSN
2187-7359

O'ZBEKISTON XIRURGIYASI

ХИРУРГИЯ УЗБЕКИСТАНА



Академик
Вахидов В.В.



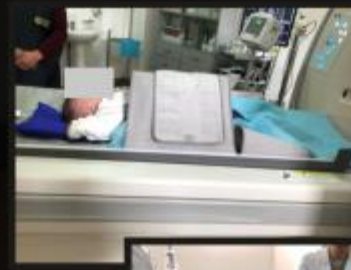www.pubsurgery.uz

№4 (100)

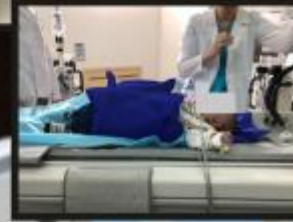2023



Akademik V.Vohidov
nomidagi
REPUBLIKA
IXTISOSLASHTIRILGAN
XIRURGIYA
ILMIY-AMALIY TIBBIYOT MARKAZI



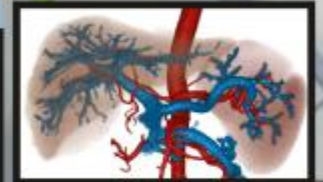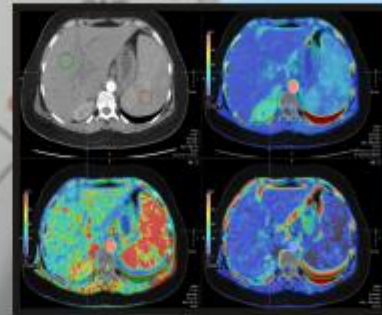
Вазни 8 кг булган
беморларда
текширув махсус
фиксацияловчи
гилоф ердамида
наркозсиз
утказилади.



Мустакил давлатлар ҳамдуслиги,
колаверса Марказий Осиё мамлаткатлари
орасида биринчи булиб бизнинг
давлатимизда Тошиба компаниясининг
«Aquillon one» Genesis модели
охирги авлод компьютер томографи
урнатилди.

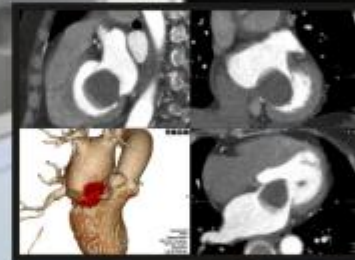
Шунингдек булимимиз 1,5 Тесла МРТ билан
жихозланган булиб унда барча кундалик
текширишлар олиб борилади
(бош ва орка мия, корин бушлиги ва кичик
чанок аъзолари, бугимлар ва умуртка
погонаси текширувлари).

TOSHIBA 640 кесимли
Aquillon
ONE
GENESIS



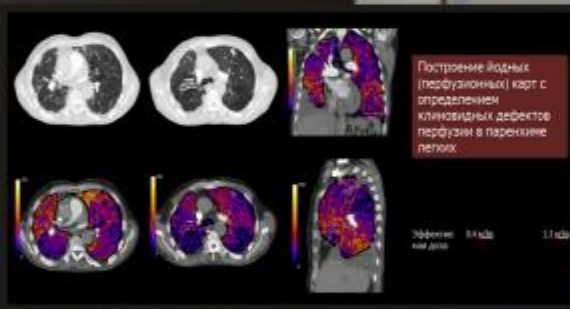
МСКТ-ангиография
жигар циррози билан
хасталанган беморнинг
жигар перфузияси ва

портокавал тизимининг МСКТ - ангиография
натижалари.



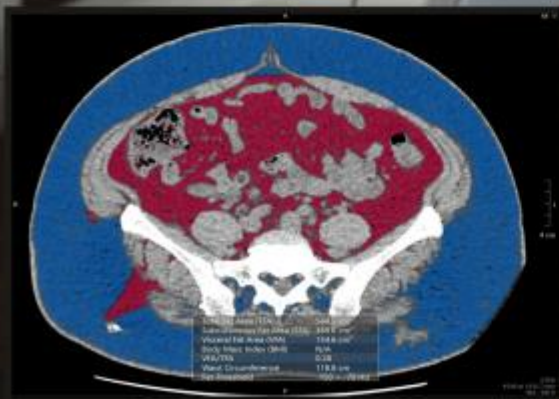
МСКТ-ангиография
Магистрал кон-
томирлар ва юрак
МСКТ - ангиография
текшируви - чап
булмача
миксомасининг
жойлашган

урни, улчамлари, усманинг диастола
даврида чап коринчага силжиш
даражасини аниқ курсатади.

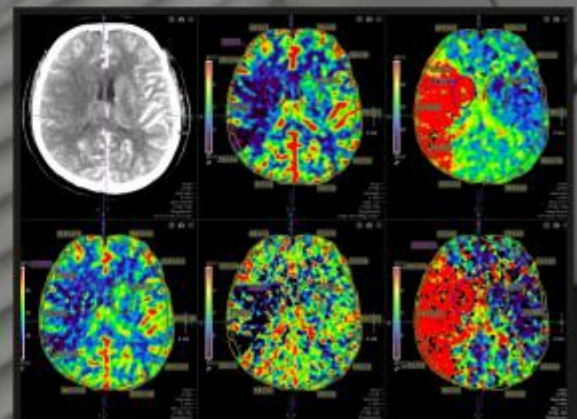


Построение йодных
(перфузионных) карт с
определением
клинических дефектов
перфузии в паренхиме
легких

Упка артерияси тромбоемболиясида
Dual-Energy ангиопульмонография
имкониёти.



Семиришга мойил беморларда висцерал
енгил микдорий тахлили.



МСКТ - перфузия Уткир мия кон
айланишининг бузилиши илк белгиларини
МСКТ - перфузия ердамида аниқлаш.

Telefon: **+(99871) 277-27-60**
Dushanba-Shanba 8:30 - 15:00

Bizning manzil: O`zbekiston, Toshkent sh., Kichik
xalqa yo`li ko`chasi, 10

ЎЗБЕКИСТОН РЕСПУБЛИКАСИ СОҒЛИҚНИ САҚЛАШ ВАЗИРЛИГИ
МИНИСТЕРСТВО ЗДРАВООХРАНЕНИЯ РЕСПУБЛИКИ УЗБЕКИСТАН



Ўзбекистон хирургияси

Илмий-амалий журнал
1999 йилда ташкил этилган

Хирургия Узбекистана

Научно-практический журнал
Основан в 1999 году

Главный редактор

Ф.Г. НАЗЫРОВ

РЕДАКЦИОННАЯ КОЛЛЕГИЯ

Акилов Х.А.
Алиев М.М.
Алимов А.В.
Девятов А.В.

Зуфаров М.М.
Икрамов А.И.
Исмаилов С.И.
Кариев Г.М.

Каримов Ш.И.
Лигай Р.Е.
Наврозов С.Н.
Низамходжаев З.М.

Собиров Д.М.
Турсунов Б.З.
Хаджибаев А.М.
Шадманов А.К.
Эшонходжаев О.Д.

РЕДАКЦИОННЫЙ СОВЕТ

Акбаров М.М.
Акилов Ф.А.
Ахмедов Ю.М.
Байбеков И.М.
Баймаханов Б.Б.
Бахритдинов Ф.Ш.
Бокерия Л.А.
Готье С.В.
Давыдов М.И.
Ирисметов М.Э.
Назирова Л.А.

(Ташкент)
(Ташкент)
(Самарканд)
(Ташкент)
(Алматы)
(Ташкент)
(Москва)
(Москва)
(Москва)
(Ташкент)
(Ташкент)
(Ташкент)

Порханов В.А.
Рамазанов М.Е.
Ревешвили А.Ш.
Салимов Ш.Т.
Стилиди И.С.
Хакимов М.Ш.
Ходжиев Д.Ш.
Шамсиев А.М.
Шарапов Н.У.
Шевченко Ю.Л.
Эргашев Б.Б.

(Краснодар)
(Алматы)
(Москва)
(Ташкент)
(Москва)
(Ташкент)
(Нукус)
(Самарканд)
(Ташкент)
(Москва)
(Ташкент)

Заведующий редакцией - Абдукаримов А.Д.

УЧРЕДИТЕЛЬ

ГУ «Республиканский специализированный научно-практический медицинский центр
хирургии имени академика В.Вахидова»

№4 (100) 2023

СОДЕРЖАНИЕ

| | |
|---|-----|
| <i>Бурибаев Д.Г., Туляганов Д.Б., Курбанов А.О.</i> СРАВНИТЕЛЬНЫЙ ИТОГ ОПЕРАТИВНЫХ ВМЕЩАТЕЛЬСТВ ПРИ ОСТРЫХ АБДОМИНАЛЬНЫХ ХИРУРГИЧЕСКИХ ЗАБОЛЕВАНИЙ В ПЕРИОД ПАНДЕМИИ COVID-19 | 111 |
| <i>Юсупбеков А.А., Тилляшайхова Р.М.</i> ВОЗМОЖНОСТИ И РЕЗУЛЬТАТЫ SECONDLOOK TYP ПРИ МЫШЕЧНОНЕИНВАЗИВНОМ РАКЕ МОЧЕВОГО ПУЗЫРЯ | 116 |
| <i>Саттаров Ж.Б., Ибрагимов А.В.</i> КЛИНИКО-РЕНТГЕНОЛОГИЧЕСКИЕ ПРОЯВЛЕНИЯ ЧАСТИЧНОЙ КИШЕЧНОЙ НЕПРОХОДИМОСТИ У НОВОРОЖДЕННЫХ И ДЕТЕЙ ГРУДНОГО ВОЗРАСТА | 123 |
| <i>Ирназаров А.А., Авланазаров Х.А.</i> РОЛЬ МИНИИНВАЗИВНЫХ ВМЕШАТЕЛЬСТВ В ЛЕЧЕНИИ КРИТИЧЕСКОЙ ИШЕМИИ НИЖНИХ КОНЕЧНОСТЕЙ | 128 |
| <i>Нишанов М.Ф., Набиев И.М.</i> МОРФОЛОГИЧЕСКИЕ ОСОБЕННОСТИ ФИБРОЗНОЙ КАПСУЛЫ ПОСЛЕ ОБРАБОТКИ ОСТАТОЧНОЙ ПОЛОСТИ ЭХИНАКОККОЗА ПЕЧЕНИ С СОЧЕТАНИЕМ ЛАЗЕРНОГО ИЗЛУЧЕНИЯ | 132 |
| <i>Эшонов О.Ш., Абдурахманов М.М.</i> ДИАГНОСТИКА НАРУШЕНИЙ МИКРОЦИРКУЛЯЦИИ ПРИ КРИТИЧЕСКИХ СОСТОЯНИЯХ У БОЛЬНЫХ С ОСТРЫМ РАССТРОЙСТВОМ МОЗГОВОГО КРОВООБРАЩЕНИЯ И ТЯЖЕЛОЙ ЧЕРЕПНО-МОЗГОВОЙ ТРАВМЫ | 137 |
| <i>Кабулов М.К., Оразалиев Б.Х. Оразалиев Г.Б.</i> ДИАГНОСТИКА И ЛЕЧЕНИЕ ПЕРФОРАТИВНОЙ ЯЗВЫ ЖЕЛУДКА И ДВЕНАДЦАТИПЕРСТНОЙ КИШКИ | 141 |
| <i>Эшкувватов Г.Э., Кариев Г.М., Асадуллаев У.М., Якубов Ж.Б., Расулов Ш., Ходжиметов Д.Н.</i> ПРИМЕНЕНИЕ ЭНДОВАСКУЛЯРНОЙ ЭМБОЛИЗАЦИИ ПИТАЮЩИХ СОСУДОВ ПРИ МЕНИНГИОМАХ ГОЛОВНОГО МОЗГА | 144 |

КЛИНИЧЕСКИЙ СЛУЧАЙ ИЗ ПРАКТИКИ

| | |
|--|-----|
| <i>Сабиров Р.Р., Айтмуратов И.Р., Сабиров Н.Р.</i> НЕПАРАЗИТАНАЯ КИСТА ПЕЧЕНИ У ДЕТЕЙ | 153 |
|--|-----|

РОЛЬ МИНИИНВАЗИВНЫХ ВМЕШАТЕЛЬСТВ В ЛЕЧЕНИИ КРИТИЧЕСКОЙ ИШЕМИИ НИЖНИХ КОНЕЧНОСТЕЙ*Ирназаров А.А., Авланазаров Х.А.*

Ташкентская медицинская академия

РОЛЬ МИНИИНВАЗИВНЫХ ВМЕШАТЕЛЬСТВ В ЛЕЧЕНИИ КРИТИЧЕСКОЙ ИШЕМИИ НИЖНИХ КОНЕЧНОСТЕЙ*Ирназаров А.А., Авланазаров Х.А.*

Ташкентская медицинская академия. Цель исследования. Оптимизация клинических результатов лечения больных с критической ишемией нижних конечностей путем применения интервенционных технологий. Материал и методы. Проведен анализ результатов хирургического лечения 78 больных с критической ишемией нижних конечностей, которым были произведены эндоваскулярные и гибридные реконструктивные вмешательства. Результаты. В ближайшем послеоперационном периоде (до 30 дней) почти у всех больных отмечается гемодинамическое улучшение, в среднем ЛПИ у этих пациентов с исходного 0.37 ± 0.2 возрос до 0.78 ± 0.2 ($t=2.4$, $p<0.05$). Насыщение тканей кислородом - SpO₂ с исходного, который был $82.4 \pm 1.1\%$, после лечения поднялся до $94.0 \pm 1.1\%$ ($t=2.2$, $p<0.05$). Отдаленные результаты лечения обследуемых больных изучены у 59 пациентов в сроки от 6 до 36 месяцев после операции. Прогрессирование заболевания, то есть критическая ишемия наблюдалась у 11 (18,6%) больных. При этом инсульт развился у 2 (3,3%) пациентов, острый инфаркт миокарда у 2 (3,3%) пациентов, высокие ампутации были произведены 6 (10,1%) больным. Летальность от инсульта и от инфаркта миокарда, в общем, составила 3,3%. Вывод. Адекватный выбор объема и этапа вмешательства, а также широкое использование гибридных технологий гемодинамически и клинически дает результат не хуже открытых реконструкций, а количество осложнений и летальных исходов значительно меньше.

Ключевые слова: критическая ишемия нижних конечностей, эндоваскулярные вмешательства, гибридные операции.

ОЁҚЛАР КРИТИК ИШЕМИЯСИНИ ДАВОЛАШДА МИНИИНВАЗИВ АМАЛИЁТЛАРИНИНГ ЎРНИ*Ирназаров А.А., Авланазаров Х.А.*

Тошкент тиббиёт академияси

Тадқиқотнинг мақсади. Интервенцион технологияларни қўллаш орқали оёқлар критик ишемияси бўлган беморларни даволашнинг клиник натижаларини оптималлаштириш. Материал ва усуллар. Эндоваскуляр ва гибридна реконструктив амалиётлар бажарилган, оёқлар критик ишемияси бўлган 78 нафар беморларни жаррохлик йўли билан даволаш натижалари таҳлил қилинди. Натижалар. Бевосита операциядан кейинги даврда (30 кунгача) деярли барча беморлар гемодинамик яхшиланниш кузатилди, ўртача бу беморларда ТЕИ дастлабки 0.37 ± 0.2 дан 0.78 ± 0.2 гача кўтарилди ($t=2.4$, $p<0.05$). Тўқиманинг кислородга тўйиниши SpO₂ бошланғич, $82.4 \pm 1.1\%$ ни ташкил етган, даволангандан сўнг $94.0 \pm 1.1\%$ га кўтарилган ($t=2.2$, $p<0.05$). Текширилаётган беморларни даволашнинг узок муддатли натижалари операциядан кейинги 6 ойдан 36 ойгача бўлган даврда 59 та беморда ўрганилди. Касалликнинг прогрессияси, яъни 11 (18,6%) беморда критик ишемия кузатилди. Шу билан бирга 2 (3,3%) беморда инсульт ривожланган, 2 (3,3%) беморда ўткир миокард инфаркти, 6 (10,1%) беморда ампутация бажарилган. Инсульт ва миокард инфарктдан ўлим умумий, 3,3% ни ташкил етди. Хулоса. Амалиёт ҳажми ва босқичининг тўғри танлови, шунингдек, гибридна технологиялардан кенг фойдаланиш, гемодинамик ва клиник жиҳатдан очиқ амалиётлардан кўра яхшироқ натижалар беради, асоратлар ва ўлимлар сони сезиларли даражада кам.

Калит сўзлар: оёқлар критик ишемияси, эндоваскуляр аралашувлар, гибридна операциялар.

ROLE OF MINIMALLY INVASIVE INTERVENTIONS IN THE TREATMENT OF CRITICAL LOWER LIMB ISCHEMIA*Irnazarov A.A., Avlonazarov Kh.A.*

Tashkent Medical Academy

Purpose of the study. Optimization of clinical results of treatment of patients with critical lower limb ischemia through the use of interventional technologies. Material and methods. The analysis of the results of surgical treatment of 78 patients with critical ischemia of the lower extremities, who underwent endovascular and hybrid reconstructive interventions, was carried out. Results. In the early postoperative period (up to 30 days), hemodynamic improvement was observed in almost all patients; on average, ABI in these patients increased from the initial 0.37 ± 0.2 to 0.78 ± 0.2 ($t = 2.4$, $P < 0.05$). Tissue oxygen saturation - SpO₂ from the initial, which was $82.4 \pm 1.1\%$, after treatment increased to $94.0 \pm 1.1\%$ ($t = 2.2$, $P < 0.05$). Long-term results of treatment of the examined patients were studied in 59 patients in the period from 6 to 36 months after the operation. Disease progression, that is, critical ischemia was observed in 11 (18.6%) patients. At the same time, stroke developed in 2 (3.3%) patients, acute myocardial infarction in 2 (3.3%) patients, high amputations were performed in 6 (10.1%) patients. Mortality from stroke and myocardial infarction, in general, was 3.3%. Conclusion. An adequate choice of the volume and stage of the intervention, as well as the widespread use of hybrid technologies, hemodynamically and clinically, gives the result no worse than open reconstructions, and the number of complications and deaths is much less.

Key words: critical ischemia of the lower extremities, endovascular interventions, hybrid operations.

Актуальность. Хроническими окклюзирующими заболеваниями артерий нижних конечностей страдают примерно 2% земного населения. Мужчины страдают в 5 раз чаще, чем женщины [1]. У больных с хронической ишемией нижних конечностей (ХИНК) сахарный диабет встречается в 20-30% случаев, 70-90% из них являются курильщиками, 75% имеют гиперлипидемию, 30% - артериальную гипертензию. В 20-25% случаев у больных с ХИНК развивается критическая ишемия нижних конечностей (КИНК)[2].

Критическая ишемия нижних конечностей – сложное проявление недостаточности дистального кровообращения нижних конечностей с некротическими изменениями. Необратимым последствием КИНК является ампутация, что подавляет физическое и психоэмоциональное состояние пациента. Летальность после ампутации в течение первых двух лет колеблется в пределах 25-30%, а через 5 лет – 50-75% [3,4].

В 95% случаев причинами ишемий нижних конечностей бывают атеросклеротические поражения сосудов. Атеросклероз, к сожалению, является сложным системным заболеванием, которое поражает в большинстве случаев несколько артериальных бассейнов. Многоуровневые артериосклеротические поражения встречаются чаще всего у больных пожилого возраста, имеющих множество сопутствующей патологии, что повышает риск при выполнении артериальных реконструкций [5]. Развитие КИНК связано именно с многоуровневым артериальным поражением: недостаточность “путей притока” (подвздошно-бедренный сегмент) и “путей оттока” (подколенно-тибиальный сегмент). Проблемы уменьшения степени хирургической травмы и снижения риска хирургического вмешательства, а также решения одномоментной реконструкции как путей притока так и

путей оттока подтолкнули к развитию гибридных методов восстановления кровообращения артерий нижних конечностей [6].

Гибридные операции объединяют в себе традиционный ангиохирургический подход и интервенционные методики. Использование гибридных интервенций при лечении окклюзирующих процессов в артериях нижних конечностей имеет ряд преимуществ. В частности, при этом исключается необходимость выполнения больших открытых оперативных вмешательств, что способствует уменьшению осложнений, уменьшает время ее проведения и травматические последствия [7]. Таким образом, вышесказанное свидетельствует о необходимости комплексного и индивидуального подхода в лечение больных с КИНК.

Цель исследования. Улучшение клинических результатов лечения больных с критической ишемией нижних конечностей путем применения интервенционных технологий.

Материал и методы. Анализ подвергнуты результаты обследования и лечения 78 больных с КИНК получивших лечение в отделении хирургии сосудов многопрофильной клиники Ташкентской медицинской академии за период с 2016 по 2021 годы. Из 45 больных, включенных в наше исследование 66 (84,6%) были мужского, 12 (15,4%) – женского пола. Средний возраст пациентов составил 61,3±3,1 лет.

Во всех случаях причиной заболевания был атеросклероз. **Критерием отбора больных было наличие ишемических язв на нижних конечностях, боли в покое продолжающиеся в течение двух недель и более, снижение регионарного систолического давления (РСД) ниже 40мм рт.ст.** Приоритетом являлось минимальное количество хирургических вмешательств.

Кроме общеклинических исследований, у пациентов изучали неврологический статус, проводили ультразвуковое исследование, компьютерно-томографическую и рентгеноконтрастную ангиографию. Все это позволяло определить уровень и протяженность окклюзионно-стенотического процесса, характер и морфологию атеросклеротической бляшки и определить адекватную тактику лечения.

Определение степени ХИНК у всех пациентов проводили в соответствии с классификацией А.В. Покровского (1979). При этом у 54 (69,2%) больных выявлена III стадия ишемии, а у 24 (30,8%) пациентов – IV стадия.

У всех больных выявлены многоэтажные поражения сосудов нижних конечностей (таб. 1.).

Таблица 1

Локализации окклюзионно-стенотического поражения сосудов

| Локализация поражения | n | % |
|--|----|------|
| Аорто-подвздошно-бедренный сегмент | 31 | 39,7 |
| Бедренно-подколенный сегмент | 31 | 39,7 |
| Подколенно-тибиальный сегмент | 11 | 14,1 |
| Бедренно-подколенно-тибиальный сегмент | 5 | 6,4 |

55% пациентов имели сопутствующие патологии, такие как гипертоническая болезнь – 14,3%, сахарный диабет – 28,6%, язвенная болезнь желудка и 12 перстной кишки – 6,6%, хроническая почечная недостаточность – 17,1%, ожирение – 13,2%. Ишемическая болезнь сердца, стенокардия напряжения выявлена у 60% пациентов.

Критерием и принципом выбора хирургических вмешательств на артериях нижних конечностей было выполнение адекватной реконструкции с минимальной хирургической агрессией, то есть выполнение гибридных и эндоваскулярных вмешательств. При постановке показаний выбора между эндоваскулярными методами и выполнением гибридных операций основывались на клинических рекомендациях международного консенсуса TASCII. Всем больным проводили предоперационную подготовку, после оперативных вмешательств пациенты получали стандартную консервативную терапию.

Эндоваскулярные методы лечения в самостоятельном виде произведены 41 больному, гибридные вмешательства 37 пациентам (таб. 2.).

Таблица 2

Виды и количество хирургических вмешательств

| Гибридные вмешательства | |
|--|----|
| Эндартерэктомия из подвздошно-бедренного сегмента и стентирование подвздошных артерий | 19 |
| Эндартерэктомия из подвздошно-бедренного сегмента и стентирование подвздошных артерий, перекрестное бедренно-бедренное шунтирование | 3 |
| Эндартерэктомия из подвздошно-бедренного сегмента со стентированием подвздошной артерии и ангиопластикой поверхностной бедренной артерии | 8 |
| Эндартерэктомия из бедренных артерий с наложением заплаты и ангиопластика подколенной и тибиальных артерий | 7 |
| Эндоваскулярные вмешательства | |
| Бифуркационное “Kissing” стентирование брюшной аорты | 2 |
| Ангиопластика и стентирование подвздошных артерий | 10 |
| Ангиопластика поверхностной бедренной артерии | 5 |
| Ангиопластика со стентированием поверхностной бедренной артерии | 15 |
| Ангиопластика подколенной и тибиальных артерий | 9 |

При оценке результатов лечения пациентов мы использовали стандарты, рекомендуемые Российским Консенсусом ангиологов и сосудистых хирургов (2005).

Результаты обсуждения. Оценку ближайших результатов хирургического лечения больных проводили по следующим критериям: сохранение оперированной конечности, проходимость зоны реконструкции, регресс КИНК.

41 пациенту с КИНК было произведено эндоваскулярное вмешательство, больше ангиопластика и стентирование подвздошной и бедренной артерии.

37 больным были выполнены гибридные вмешательства, самый большой процент этих вмешательств был проведен больным с поражениями подвздошно-бедренного сегмента. При протяжённых окклюзиях подвздошной артерии в 19 случаях было произведено стентирование общей подвздошной артерии, с открытой и петлевой эндартерэктомией из общей бедренной и наружной подвздошной артерии. Трём больным с двухсторонним окклюзионно-стенотическим поражением подвздошных артерий было произведено стентирование и эндартерэктомия подвздошно-бедренного сегмента, то есть была восстановлена проходимость одной стороны подвздошно-бедренного сегмента и после, операция была дополнена перекрестным бедренно-бедренным шунтированием.

Важными критериями оценки эффективности выполненной операции является частота возврата симптомов критической ишемии и процент сохранения конечности.

У больных (n=75), которым были произведены эндоваскулярные и гибридные реконструкции на артериях нижних конечностей отмечается значительное улучшение клинического статуса, связанное с уменьшением или исчезновением болей в покое, увеличением дистанции без болевой ходьбы, уменьшением таких симптомов как онемение, похолодание и др.

В ближайшем послеоперационном периоде (до 30 дней) почти у всех больных отмечается гемодинамическое улучшение, в среднем ЛПИ у этих пациентов с исходного 0.37 ± 0.2 возрос до 0.78 ± 0.2 ($t=2,4$, $p<0,05$). Насыщение тканей кислородом - SpO₂ с исходного, который был $82,4 \pm 1,1\%$, после лечения поднялся до $94,0 \pm 1,1\%$ ($t=2,2$, $p<0,05$).

При оценке ближайших результатов лечения у большинства больных отмечается значительное и умеренное улучшение (табл.3).

Таблица 3

Оценка результатов лечения

| | | | |
|----|------------------------|--|------|
| +3 | Значительное улучшение | Нет симптомов ишемии, все язвы зажили, ЛПИ нормализовался (вырос больше 0.9) | n=25 |
| +2 | Умеренное улучшение | Пациент симптомный, но боли появляются при большой нагрузке, нежели чем до лечения; улучшения как минимум на одну степень ишемии; ЛПИ не нормализовался, но вырос больше, чем на 0.1 | n=42 |
| +1 | Минимальное улучшение | Увеличение ЛПИ, более чем на 0.1, но нет клинического улучшения или наоборот | n=8 |
| 0 | Без изменений | Нет изменений в степени ишемии и нет увеличения ЛПИ | n=3 |

В ближайшем послеоперационном периоде (3-4 сутки) 3 пациентам из-за прогрессирования КИНК произведена первичная высокая ампутация конечности. В течении месяца после операции проходимость зоны реконструкции сохранялась у 75 (96,1%) больных. В сроки до 1 месяца умерли 2 (2,5%) больных, от острого инфаркта миокарда.

Отдаленные результаты лечения обследуемых больных изучены у 59 пациентов в сроки от 6 до 36 месяцев после операции. Прогрессирование заболевания, то есть критическая ишемия наблюдалась у 11 (18,6%) больных. При этом инсульт развился у 2 (3,3%) пациентов, острый инфаркт миокарда у 2(3,3%) пациентов, высокие ампутации были произведены 6 (10,1%) больным. Летальность от инсульта и от инфаркта миокарда, в общем, составила 3,3%.

Анализируя результаты нашего исследования, мы пришли к заключению, что эндоваскулярная методика является наименее агрессивной для организма больного. Однако полнота реваскуляризации и длительность функционирования зоны реконструкции при ее использовании немного сомнительны и ограничены. Гибридная методика, сочетая преимущества «открытой» и «эндоваскулярной» технологий, одновременно увеличивает продолжительность и объем оперативного лечения, что в ряде случаев может негативно повлиять на степень операционного риска. Но преимуществом метода является возможность одновременного восстановления путей притока и оттока.

Заключение. С учётом тяжести исходного состояния больных с КИНК выбор объема и вида вмешательства должно быть индивидуальным. При этом приоритетным является щадящий подход к выбору реконструктивных вмешательств, а именно увеличение удельного веса гибридных и эндоваскулярных операций. Наш опыт показывает, что адекватный выбор объема и этапа вмешательства, а также широкое использование гибридных технологий гемодинамически и клинически дает результат не хуже открытых реконструкций, а количество осложнений и летальных исходов значительно меньше.

СПИСОК ИСПОЛЬЗОВАННОЙ ЛИТЕРАТУРЫ:

1. Patel AY, Gurm HS. Medical Management of Lower Extremity Peripheral Artery Disease. Practical Approach to Peripheral Arterial Chronic Total Occlusions. Springer Singapore; 2017;1–8. http://dx.doi.org/10.1007/978-981-10-3053-6_1
2. Kurnianingsih N. Diagnosis and Treatment of Lower Extremity Peripheral Artery Disease. Heart Science Journal. Brawijaya University; 2021 Apr 1;2(2):1–3. <http://dx.doi.org/10.21776/ub.hsj.2021.002.02.1>
3. Гавриленко А.В., Кравченко А.А., Котов А.Э., Кириченко В.В. Гибридные реконструкции у больных с хронической ишемией нижних конечностей и многоуровневым поражением артерий// Ангиология и сосудистая хирургия. Том 24 №3./2018. С. 183-186. [Gavrilenko A.V., Kravchenko A.A., Kotov A.Je., Kirichenko V.V. Hybrid reconstructions in patients

- with chronic lower limb ischemia and multilevel arterial lesions // *Angiologija i sosudistaja hirurgija*. Tom 24 №3./2018. S. 183-186. (In Russ.)]
4. McDermott MM. Medical Management of Lower Extremity Manifestations of Peripheral Artery Disease. *DeckerMed Family Medicine*. Decker Medicine; 2015 Mar 1; <http://dx.doi.org/10.2310/fm.3025>
 5. Гавриленко А.В., Кравченко А.А., Шаталова Д.В. Лечение больных с критической ишемией нижних конечностей: эндоваскулярные методы или реконструктивные операции // *Ангиология и сосудистая хирургия*. Том 23 №3./2017. С. 145-149. [Gavrilenko A.V., Kravchenko A.A., Shatalova D.V. Treatment of patients with critical lower limb ischemia: endovascular methods or reconstructive surgery // *Angiologija i sosudistaja hirurgija*. Tom 23 №3./2017. S. 145-149. (In Russ.)]
 6. Папоян С.А., Щеголев А.А., Радченко А.Н. и др. Отдаленные результаты эндоваскулярного лечения поражений поверхностной бедренной артерии типов С и D по классификации TASCII // *Ангиология и сосудистая хирургия*. Том 24. №1/2018. С. 73-76. [Papojan S.A., Shhegolev A.A., Radchenko A.N. i dr. Long-term results of endovascular treatment of lesions of the superficial femoral artery of types C and D according to the TASCII classification // *Anigiologija i sosudistaja hirurgija*. Tom 24. №1/2018. S. 73-76. (In Russ.)]
 7. Киреев К.А., Фокин А.А., Роднянский Д.В. Гибридное вмешательство при атеросклеротическом поражении артерий подвздошно-бедренного сегмента // *Ангиология и сосудистая хирургия*. Том 24 №1./2018. С. 156-158. [Kireev K.A., Fokin A.A., Rodnjanskij D.V. Hybrid intervention for atherosclerotic lesions of the arteries of the ilio-femoral segment // *Angiologija i sosudistaja hirurgija*. Tom 24 №1./2018. S. 156-158. (In Russ.)]