



ГОСУДАРСТВЕННЫЙ АКЦИОНЕРНЫЙ КОНЦЕРН
«УЗФАРМСАНОАТ»
ТАШКЕНТСКИЙ НАУЧНО-ИССЛЕДОВАТЕЛЬСКИЙ ИНСТИТУТ
ВАКЦИН И СЫВОРОТОК

ИНФЕКЦИЯ, ИММУНИТЕТ И ФАРМАКОЛОГИЯ

Научно-практический журнал

7/2016

«Специальный выпуск. Часть 1»

Журнал основан в 1999 г.

Номер содержит материалы Республиканской научно-практической конференции с международным участием «Современная инфектология: новые подходы к лечению кишечных, вирусных и паразитарных болезней».

Редакционная коллегия:

Главный редактор — профессор Тулаганов А. А.

проф. Мавлянов И.Р. (зам. главного редактора), проф. Бугланов А.А. (зам. главного редактора), проф. Мирахмедов А.К. (зам. главного редактора), Постолова Е.А., проф. Арипова Т.У. проф. Арипов А.Н., проф. Исмаилов С.И., проф. Исакова Х.И., проф. Каримов М.М., проф. Каримов М.Ш., проф. Комилов Х.М., проф. Мусабаев Э.И., проф. Мухамедов И.М., к.м.н. Мухамеджанова Д.К. (отв. секретарь), проф. Маматкулов И.Х., проф. Сабиров Д.М., акад. АН РУз Саатов Т.С., д.м.н. Саидов С.А., д.м.н. Абдухакимов А.Н., проф. Тураев А.С., проф. Таджиев Б.М., проф. Гулямов Н. Г., к.м.н. Вафакулова Г.Б., д.м.н., проф. Ибадова Г.А., проф. Туйчиева Л.Н., д.м.н. Аллаева М.Ж., проф. Косимов И.А.

Редакционный совет.


к. м. н. Дусмуратов М.М. – председатель

акад. РАН, Кукес В.Г. (Москва)
акад. Акмалханов Ш.А. (Ташкент)
проф. Алимов А.В. (Ташкент)
проф. Шварц Г.Я. (Москва)
акад. Даминов Т.А. (Ташкент)
проф. Хаджибеков М.Х. (Ташкент)
проф. Зокиров У. Б. (Ташкент)
акад. РАН Каримов Ш. И. (Ташкент)

акад. Абдуллаходжаева М.С. (Ташкент)
проф. Ахмедова М.Д. (Ташкент)
акад. РАН Бахрамов С.М. (Ташкент)
проф. Гариб Ф.Ю. (Москва)
проф. Хужамбердиев М.А. (Андижан)
д.м.н., проф. Аскарров Т.А. (Бухара)
д.м.н., проф. Сайфутдинов Р.Г. (Казань)
д.м.н., проф. Юсупова М.А. (Ургенч)
д.м.н. Расулов С.К. (Самарканд)



13. НАРЗУЛЛОЕВ М.М., АХМЕДОВА М.Д., БОБОЖОНОВ Ш.Ж., НИЯЗОВА Т.А НСВ-ИНФЕКЦИЯЛИ ЖИГАР ЦИРРОЗИНИ РИВОЖЛАНИШИДА ИММУНОГЕМАТОЛОГИК СТАТУСНИНГ ЎРНИ.....64-67
14. САИДАЛИЕВ С.С., ИСКАНДАРОВА Г.Т., РАХМАНОВА Ж.А., БУРАКОВА Е.Ф.,ЗОИРОВА Н.Т. САНИТАРНО-ЭПИДЕМИОЛОГИЧЕСКОЕ БЛАГОПОЛУЧИЕ В ЛЕЧЕБНО-ПРОФИЛАКТИЧЕСКИХ УЧРЕЖДЕНИЯХ *(Обзорная статья)*.....67-75
15. СОЛИЖОНОВ Ш.Э., МИРЗАЖОНОВА Д.Б., РУСТАМОВ Э.Х., МАКСУДОВА З.С. БАКТЕРИАЛ ИЧБУРУҒНИНГ ЗАМОНАВИЙ КЛИНИК КЕЧИШ ХУСУСИЯТЛАРИ ТЎҒРИСИДА.....75-78
16. СУВОНКУЛОВ У.Т., КОВАЛЕНКО Д.А., АБДИЕВ Ф.Т., АНВАРОВ Ж.А. ЭТИОЛОГИЯ КОЖНОГО ЛЕЙШМАНИОЗА В НЕКОТОРЫХ РЕГИОНАХ УЗБЕКИСТАНА.....78-81
17. ТАШПУЛАТОВА Ш.А., ХАЙДАРОВА Н.Н., АБИДОВ А.Б. САЛЬМОНЕЛЛЁЗНИ ОШҚОЗОН-ИЧАК ТРАКТИ КАСАЛЛИКЛАРИ ФОНИДА ҚИЁСИЙ ЎРГАНИШ.....81-86
18. ТУЙЧИЕВ Л.Н., РАИМКУЛОВА Д.Ф. ЭНДОГЕННЫЕ АНТИМИКРОБНЫЕ ПЕПТИДЫ И АКТИВНОСТЬ ВОСПАЛЕНИЯ У ДЕТЕЙ ПРИ ПНЕВМОКОККОВОЙ ПНЕВМОНИИ.....86-92
19. УСАРОВА С.А.,БЕКТИМИРОВ А.М.-Т, ГАНИЕВА О.Ф., НАЗИРОВ Ш.А. ВЛИЯНИЕ ПРОБИОТИКОТЕРАПИИ НА КЛИНИЧЕСКИЕ И ЛАБОРАТОРНЫЕ ПОКАЗАТЕЛИ ПРИ ХРОНИЧЕСКИХ ВИРУСНЫХ ГЕПАТИТАХ.....92-96
20. ХОДЖАЕВ Н.И., МИРЗАЖОНОВА Д.Б. ЧАСТОТА ФОРМИРОВАНИЯ РЕКОНВАЛЕСЦЕНТНОГО БРЮШНОТИФОЗНОГО БАКТЕРИОНОСИТЕЛЬСТВА ПРИ БРЮШНОМ ТИФЕ ВЫЗВАННОМ ПОЛИРЕЗИСТЕНТНЫМ ШТАММОМ S.TYPHI.....96-103
21. ХУДАЙКУЛОВА Г.К. ПОКАЗАТЕЛИ РОСТА И РАЗВИТИЯ У ВИЧ-ИНФИЦИРОВАННЫХ ДЕТЕЙ С ПЕРИНАТАЛЬНЫМ ПУТЕМ ПЕРЕДАЧИ ИНФЕКЦИИ.....103-108
22. ШАДЖАЛИЛОВА М.С. ОСОБЕННОСТИ ПРОФИЛЯ ПРО И ПРОТИВОВОСПАЛИТЕЛЬНЫХ ЦИТОКИНОВ ПРИ НЕКОТОРЫХ ОСТРЫХ КИШЕЧНЫХ ИНФЕКЦИЯХ.....108-113
23. ЮЛДАШЕВ А.М., БЕКТИМИРОВ А.М.-Т., АХМЕДОВА М.Д., БЕКТИМИРОВА А.А. АНАЛИЗ СТРУКТУРЫ БАКТЕРИАЛЬНЫХ ПОПУЛЯЦИЙ УСЛОВНО-ПАТОГЕННЫХ МИКРООРГАНИЗМОВ, КОЛОНИЗИРУЮЩИХ БОЛЬНЫХ ОСТРЫМИ КИШЕЧНЫМИ ИНФЕКЦИЯМИ.....114-119
24. ПРОЧИЕ:
ШУКУРОВ Ф.И. ПРИМЕНЕНИЕ ПРЕПАРАТА ДИСТРЕПТАЗА В КОМПЛЕКСНОЙ РЕАБИЛИТАЦИОННОЙ ТЕРАПИИ У ЖЕНЩИН, ПОСЛЕ ЛАПАРОСКОПИЧЕСКОГО УДАЛЕНИЯ ФОЛЛИКУЛЯРНЫХ КИСТ ЯИЧНИКОВ.....119-123



pathogenic flora, there is a deep restructuring of microbiocenosis. Resistance in most clinical isolates is multiple in nature.

ПРОЧИЕ

УДК: 618.11-008.64.615.25

ПРИМЕНЕНИЕ ПРЕПАРАТА ДИСТРЕПТАЗА В КОМПЛЕКСНОЙ РЕАБИЛИТАЦИОННОЙ ТЕРАПИИ У ЖЕНЩИН, ПОСЛЕ ЛАПАРОСКОПИЧЕСКОГО УДАЛЕНИЯ Фолликулярных кист яичников

Шукуров Ф.И.

Ташкентская медицинская академия

Ключевые слова: фолликулярная киста яичников, лапароскопия, дистрептаза.

Доброкачественные структурные патологии яичников занимают одно из первых мест среди новообразований женских половых органов. Почти у 60% пациенток данное заболевание возникает в активном репродуктивном возрасте [1,2]. Существенное влияние на репродуктивное здоровье оказывают фолликулярные кисты яичников. Фолликулярные кисты яичников являются довольно распространенной патологией среди доброкачественных структурных изменений яичников, встречается с частотой до 70%. Эта нозологическая форма в 55,2 % случаев встречается в возрасте от 18 до 35 лет. Актуальность проблемы заключается также в том, что лечение фолликулярных кист яичников нередко начинается с оперативного вмешательства, к тому же все оперативные методики не излечивают, и рецидивы составляют 46,6 % [3,4]. Фолликулярные кисты являются частыми и очень варьируют в размерах. Если образование больше 2,5 см в диаметре, его называют фолликулярной кистой, если меньше 2,5 см - кистозным фолликулом. Фолликулярные кисты являются однокамерными и содержат жидкость с высоким содержанием эстрогенов. Ведущую роль в ее развитии играют гормональные нарушения и воспалительные процессы. По этой причине продолжается поиск методов и препаратов, восстанавливающих микроциркуляцию органов малого таза и уменьшающий объем спаечного процесса. Препаратом выбора, объединяющим указанные требования, является Дистрептаза комбинированный препарат, содержащий внеклеточные белки с ферментативной активностью. В состав препарата входят 15000 МЕ стрептокиназы и 1250 МЕ стрептодорназы. Выпускается в виде свечей для ректального введения, в упаковке препарата содержится 6 свечей.

Фармакологические эффекты препарата. Дистрептаза вызывает быстрый лизис гнойных масс и лизис сгустков крови; улучшает микроциркуляцию; увеличивает концентрацию лекарственных средств в очаге воспаления; быстро ликвидирует инфильтрацию и отек тканей; предупреждает развитие спаечного процесса. Стрептокиназа вызывает лизис волокон фибрина в кровяных сгустках, деградацию фибриногена и других протеинов плазмы крови, в том числе V и VII факторов свертывания крови. Стрептодорназа - фермент дезоксирибонуклеазы - вызывает деполимеризацию и разрушение ДНК, растворяет межмолекулярные связи нуклеопротеинов мертвых клеток, способствует разжижению гноя, активизирует фагоцитоз. Ценным качеством стрептодорназы является тот факт, что фермент разрушает клейкие массы мертвых клеток и гноя, не повреждая при



этом живые, здоровые клетки. Поиск путей улучшения реабилитации после лапароскопического удаления фолликулярных кист яичников, улучшения кровообращения малого таза, ликвидации последствий спаечного процесса послужили причиной проведения исследования эффективности применения препарата Дистрептаза. Целью исследования явилось оценка клинической эффективности препарата Дистрептаза в комплексной реабилитационной терапии у женщин после лапароскопического удаления фолликулярных кист яичников.

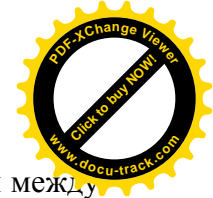
Материал и методы

Под наблюдением находились 150 женщины, из них 120 женщин (основная группа) оперированных лапароскопическим методом, по поводу фолликулярной кисты яичника, получающих в послеоперационном периоде в комплексной реабилитационной терапии препарат Дистрептазу. Группу сравнения составили 30 пациенток тоже оперированных лапароскопически аналогичной патологией и базовой терапией (антибактериальная, рассасывающая). Средний возраст пациенток с фолликулярными кистами составил $24,6 \pm 3,2$ года. Всем больным операция была проведена лапароскопическим доступом. Лапароскопию проводили по общепринятой методике с помощью комплекса аппаратуры и инструментов фирм "Olimpus" (Япония), "Karl Storz" (Германия). Показанием к проведению оперативного лечения явилось наличие одного или нескольких образований в яичнике с одной или с 2-х сторон, размерами более 5 см в диаметре при отсутствие эффекта от консервативной терапии, образование имели однородное жидкостное содержимое, капсулу без разрастаний. Всем оперированным женщинам основной группы, кроме Дистрептазы с целью коррекции гормонального дисбаланса и профилактики рецидива фолликулярной кисты яичников, назначались и комбинированный пероральный контрацептив Мидиана[®] продолжительностью до 3 месяцев. В послеоперационном периоде всем женщинам, в динамике проводились контрольные ультразвуковые исследования для оценки эффективности проводимой комплексной реабилитационной терапии. *Ультразвуковое исследование* с доплерометрическим исследованием параметров кровотока на оперированных яичниках проводили на аппарате «Aloka SSD-1700» (Япония) с частотой датчиков 3,5-4,5 МГц. Результаты эхографии, клинического обследования сопоставляли с данными лапароскопии. Женщины с фоновыми воспалительными заболеваниями получали курс антибактериальной терапии, с учетом антибиотикограммы. Параллельно пациентки основной группы получали свечи Дистрептаза по 1 свече 2 раза в сутки 5 дней, затем по 1 свече в сутки 10 дней. При более выраженном болевом синдроме свечи назначались по 1 свече 3 раза в сутки 2 дня, затем по 1 свече 3 дня, и 6 суток по 1 свече в день. Группа сравнения составила (30 пациенток), получали патогенетическую терапию без применения препарата Дистрептаза. Всем пациенткам проводилось ультразвуковое исследование в динамике терапии через 2 - 4 недели от начала терапии.

Для *статистической обработки* результатов исследования использовался пакет прикладных программ Statistica[®] 6.0/8.0 с использованием общепринятых параметрических и непараметрических статистических методов.

Результаты и обсуждение

Лапароскопическое удаление фолликулярных кист яичников - цистэктомия была произведено всем 150 женщинам с диагнозом фолликулярная киста яичников. Операционный материал верифицирован гистологически. При цистэктомии разрез



проводили у нижнего края капсулы фолликулярной кисты, далее проникали в слой между стенкой кисты и корковым слоем яичника, в основном отслаивая механическим путем, тем самым, отграничивая стенку фолликулярной кисты от здоровой ткани яичника, проводили непосредственно энуклеацию кисты, частично фиксируя ее щипцами и вылушивая тянущими движениями. В случаях разрыва капсулы кисты и попадания ее содержимого в брюшную полость осуществляли тщательное промывание полости малого таза с антисептическим раствором. После резекции и энуклеации проводили обязательную дополнительную обработку ложа фолликулярной кисты биполярным коагулятором, с целью не только надежного гемостаза, но и коагуляции возможных оставшихся кистозных образований. На последнем этапе еще раз, проводили тщательное промывание брюшной полости антисептическим раствором и ревизию органов брюшной полости. При операции полностью удаляли капсулу, так как оставшаяся ткань способна вызвать рецидивирование процесса. В основной группе частота рецидива составила 2,5% (3 случая). Беременность в основной группе наступила у 77,5% (93 женщин), в группе сравнения у 16,6% (5 женщин). В группе сравнения у 15 (50%) после оперативного лечения в дальнейшем на фоне базовой терапии развился рецидив фолликулярной кисты яичников (Рис 1).

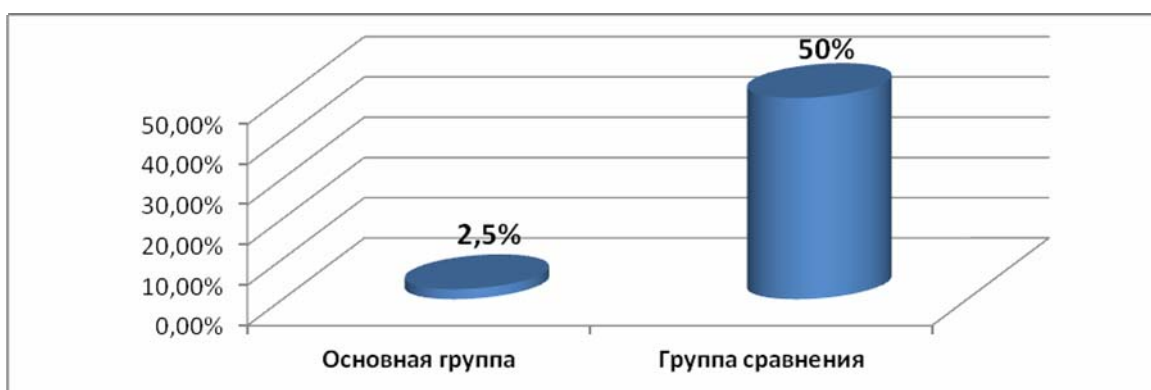

Рис 1. Частота рецидива фолликулярной кисты яичников после цистэктомии у пациенток получивших Дистрептазу

В основной группе с первых суток начала комбинированной терапии отмечена субъективно улучшение самочувствия и отсутствие болей после операции у 73,3% пациенток, а в группе сравнения этот показатель составил - 21,6% (Рис 2).

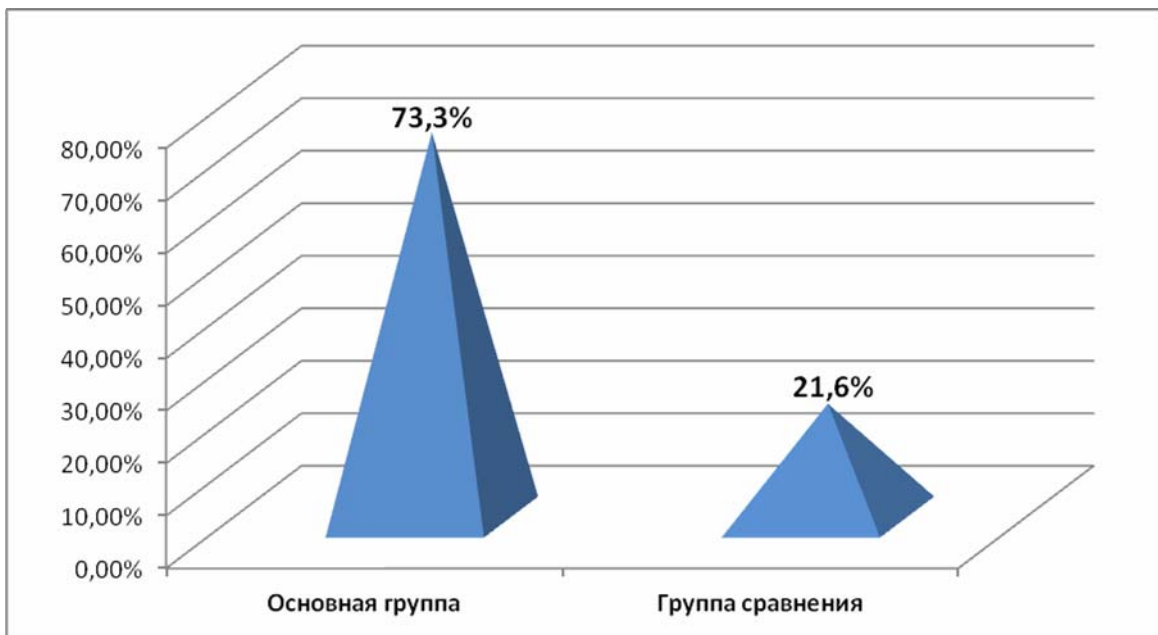

Рис 2. Частота улучшения самочувствия больных после цистэктомии, получавших Дистрептазу в комплексной терапии.

У женщин основной группы, отмечено также улучшение кровообращения в малом тазу, а также у пациенток с варикозным расширением тазовых и геморроидальных вен - оценивалось по отсутствию жалоб и подтверждено ультразвуковым и доплерометрическим исследованиями.

При применении в послеоперационном периоде у пациенток, получавших в комплексной терапии препарат Дистрептаза и комбинированный пероральный контрацептив Мидиана[®], никаких побочных эффектов не была зарегистрировано.

Выводы

1. Дистрептаза - комплексный фибринолитический препарат местного действия, может применяться с целью профилактики рецидива и спаечного процесса после лапароскопической цистэктомии. Клинически подтверждено свойство препарата улучшать общее состояние, уменьшать боли в послеоперационном периоде.
2. Включение препарата Дистрептаза в комплекс реабилитационных мероприятий после лапароскопической цистэктомии сокращает длительность лечения, и в 1,5 раз повышает эффективность, восстановления репродуктивной функции у женщин.

ЛИТЕРАТУРА

1. Адамян Л.В. Минимально инвазивная хирургия в гинекологической практике // Акушерст. и гинекол. — 2006, приложение. — С. 11–17.
2. Веремеенко К. Н., Кизим А. И., Кикоть Ю. В. и др. Влияние полиэнзимных препаратов на систему фибринолиза// Лаб. диагностика. – 2002. – № 1. – С. 10–12.
3. Геворкян М.А., Манухин И.Б., Манухина Е.И., Студеная Л.Б. Эффективность Дюфастона в лечении угрозы прерывания ранних сроков беременности. Проблемы репродукции, М-2004, № 6, с. 18-20.
4. Кира Е.Ф. Эволюция репродуктивной хирургии в гинекологии // Акушерст. и гинекол. — 2007. — №5. — С. 59–62.



5. Ремезов А. П., Кноринг Г. Ю. Системная энзимотерапия как способ потенцирования эффекта антибактериальных средств// Антибиотики и химиотерапия. – 2003. – Т. 48, № 3. – С. 30–33.
6. Сухих Г.Т, Назаренко Т.А Бесплодный брак. Современные подходы к диагностике и лечению. М. 2010; с. 22.
7. Hellebrekers BW, Trimbos-Kemper TC. Trimbos JB, Emeis JJ, Kooistra T, Use of fibrinolytic agents in the prevention of postoperative adhesion formation. // Fertil Steril. – 2000. – 74. –P.203–212.
8. Wiegatz I., Kuhl H. Long-cycle treatment with oral contraceptives // Drugs. 2004. Vol. 64. № 21. P. 2447–2462.

РЕЗЮМЕ

ПРИМЕНЕНИЕ ПРЕПАРАТА ДИСТРЕПТАЗА В КОМПЛЕКСНОЙ РЕАБИЛИТАЦИОННОЙ ТЕРАПИИ У ЖЕНЩИН, ПОСЛЕ ЛАПАРОСКОПИЧЕСКОГО УДАЛЕНИЯ ФОЛЛИКУЛЯРНЫХ КИСТ ЯИЧНИКОВ

Шукуров Ф.И.

Под наблюдением находились 150 женщины, из них 120 женщин (основная группа) оперированных лапароскопическим методом, по поводу фолликулярной кисты яичника, получающих в послеоперационном периоде в комплексной реабилитационной терапии препарат Дистрептазу. Средний возраст пациенток с фолликулярными кистами составил $24,6 \pm 3,2$ года. Группу сравнения составили 30 пациенток тоже оперированных лапароскопически аналогичной патологией и базовой терапией.

Препарат Дистрептаза повышает эффективность комплексной реабилитационной терапии, направленной на восстановление женской репродуктивной системы, и сокращает длительность лечения. Включение препарата Дистрептаза в комплекс реабилитационных мероприятий после лапароскопической операции по поводу фолликулярной кисты яичников, приводит к эффективному восстановлению репродуктивной функции.

SUMMARY

THE USE OF THE DRUG DISTREPTAZA IN COMPLEX REHABILITATION THERAPY IN WOMEN AFTER LAPAROSCOPIC REMOVAL OF FOLLICULAR OVARIAN CYSTS

Shukurov F. I.

The study included 150 women, 120 women (main group) were operated on laparoscopically, about follicular cyst of the ovary, poluchasa in the postoperative period in the complex rehabilitation of drug therapy Distreptaza. The average age of patients with follicular cysts were $24,6 \pm 3.2$ years. The comparison group consisted of 30 patients also underwent laparoscopic surgery and similar pathology underlying therapy.

The drug Distreptaza increases the effectiveness of comprehensive rehabilitation therapy aimed at restoration of the female reproductive system, and reduces the duration of treatment. The inclusion of the drug Distreptaza in the complex of rehabilitation measures after laparoscopic surgery for follicular cysts of the ovaries, leads to an effective reproductive function.