

BOLALARDA QORIN PARDA BITISHMA KASALLIGINI INNOVATSION KOMPLEKS DAVOLASHDA ENDOVIDEOLAPAROSKOPIK TEXNOLOGIYALARNI SAMARADORLIGI

Ergash Abdullayevich Berdiyev

Tibbiyot fanlari nomzodi, oliy toifali bolalar jarroxi
Toshkent Tibbiyot Akademiyasi.

Respublika Bolalar kam invaziv va endovizual xirurgiya ilmiy-amaliy markazi

O'zbekiston Respublikasi. Toshkent

E-mail: ergashdh@mail.ru

Egamberdiyeva Feruza

Toshkent tibbiyot akademiyasi

II-davolash fakulteti 508 gurux talabasi

Abdusamatova Vazira

Toshkent tibbiyot akademiyasi

II-davolash fakulteti 508 gurux talabasi

REZYUME

Maqolada qorin parda bitishma kasalligi bilan og'riqan bemor bolalarni kompleks davolash tajribasi keltirilgan. 2012-2022 yillar mobaynida qorin pardaning bitishma kasalligi fonida yaqqol og'riq sindromi bilan kelgan 75 nafar bemor bolalarda operatsiya amaliyoti bajarilgan. Bulardan 28 nafarida yaqqol qorin pardaning bitishma kasalligi bo'lib, ularda to'liq videolaparoskopik adgeziolizis jarrohlik amaliyotini bajarish yengillashtirish maqsadida operatsiyadan oldin qorin bo'shlig'iga markazda yaratilgan fibrinolitik aralashmani yuborildi; (fibrinolitik aralashma tarkibi: geparin 10000 ED+ fibrinolizin 20000 ED+ gidrokortizon 125mg+ gentamitsin 80mg+ novokain 0,25%-200ml), va sxema bilan davo muolajalari olib borilgan. Operatsiyadan keyin asoratlar va ularni qaytalanishi kuzatilmagan. Endovideolaparoskopik texnologiyalarni qo'llab, jarrohlik amaliyoti bajarilgan barcha bemorlar barvaqt aktivlashtirilgan va o'rta hisobda 3,7 kun statsionar davolanishda bo'lishgan.

***Kalit so'zlar:** qorin bo'shlig'i bitishma kasalligi, bolalar, profilaktika, videolaparoskopik adgeziolizis.*

РЕЗЮМЕ

В статье представлен опыт комплексного лечения больных детей с спаечной болезнью брюшины. В период с 2012 по 2022 год операции были проведены у 75 - больных детей, прибывших с выраженным болевым синдромом на фоне спаечной болезни брюшины. 28 из них имели выраженное спаечное заболевание брюшины, при котором перед операцией в брюшную полость вводили фибринолитическую смесь, созданную в центре с целью облегчения выполнения операции полного видеоэндолaparоскопического адгезиолизиса (состав фибринолитической смеси: гепарин 10 000 Ед+ фибринолизин 20 000 Ед+ гидрокортизон 125мг+ гентамицин 80мг+ новокаин 0,25%-200мл) и лечебные процедуры были проведены по схеме. Осложнений и их рецидивов после операции не наблюдалось. При поддержке эндовидеолaparоскопических технологий все пациенты, перенесшие операцию, были активированы в скором времени и находились в стационаре в среднем 3,7 дня.

Ключевые слова: абдоминальная спаечная болезнь, дети, профилактика, видеолaparоскопический адгезиолизис.

RESUME

The article presents the experience of comprehensive treatment of sick children with peritoneal adhesions. During 2012-2022, the practice of operations was carried out in 75 patients who came with pronounced pain syndrome against the background of adhesions of the peritoneum. Of these, 28 were obvious peritoneal adhesions disease, in which complete videoendolaparoscopic adgeziolysis was injected into the abdominal cavity with a centrally created fibrinolytic mixture before surgery in order to facilitate the execution of surgery; (fibrinolytic compound composition: heparin 10,000 ED+ fibrinolysin 20,000 ED+ hydrocortisone 125mg+ gentamicin 80mg+ novocaine 0.25%-200ml), and carried out treatment procedures with the scheme. Complications and their recurrence were not observed after the operation. All patients who underwent surgery in support of endovideolaparoscopic technologies were activated prematurely and spent 3.7 days on inpatient treatment in the middle account.

Keywords: abdominal adhesions disease, children, Prevention, videolaparoscopic adhesiolysis.

Muammoning dolzarbligi: Amaliyotdagi xirurglar o'z tajribalarida ko'p xolatlarda qorin bo'shlig'idagi qayta bajarilayotgan jarrohlik operatsiyalarda yaqqol rivojlangan bitishmali jarayonlarga duch kelishadi. Adabiyotlarda bitishma kasalligini davolashda videoendolaparoskopik texnologiyalardan foydalanish haqida ko'plab

misollar keltirilgan, lekin shunday bo'lsada bu holatda videolaparoskopik adgeziolizis imkoniyati qorin bo'shlig'idagi bitishmalar jarayoni qanday rivojlanganlik darajasiga bog'liq bo'ladi. Endovideolaparoskopik yo'l bilan operatsiyani amalga oshirishda jarroxlarning birinchi troakarni qorin bo'shlig'iga kiritishda muammoga duch kelishadi. Qorin bo'shlig'idagi qo'pol bitishmalar holati operatsiya maydoni umumiy ko'rinishini chegaralanishiga sabab bo'ladi va buning natijasida organlarning qorin bo'shlig'ida anatomik joylashishi holati o'zgaradi {1, 2}. Qorin bo'shlig'ida o'tkazilgan jarrohlik amaliyotlaridan so'ng qo'yidagi holatlarga sabab bo'ladi:

O.I.Blinnikov klassifikatsiyasi bo'yicha

- tarqalgan bitishmalar holatini IV- darajasi;
- o'tkir ichak tutilishi hisobiga ichakning qovuzoqlari nekrozi;
- ichak qovuzloqlarining qorin parda bilan yaqin yopishishi;
- operatsiya jarayonida texnik asoratlar bo'lganda (massiv qon ketish, ichak qovuzlog'i ochilib ketishi, zich qo'pol bitishmalarda to'liq bo'lmagan adgeziolizis).

Endovideolaparoskopik texnologiyalardan foydalanib, qorin bo'shlig'idagi pardasimon visseroparietal bitishmalarni ajratishda texnik qiyinchiliklar tug'dirmaydi, lekin visseroparietal va visserovisseral bitishmalarni bartaraf etish jarayonida yatrogen shikastlanishi hisobiga ichaklar perforatsiyasi yoki ichak devorlaridan profuz qon ketish kabi asoratlar kuzatilishi mumkin {3, 5, 6}. Qorin bo'shlig'idagi bitishmali jarayonlarga qarshi FLA patogenetik ta'sir etib, uning asosiy tarkibiy qismi bo'lgan – kollagenlarni so'rilishiga sabab bo'ladi. Natijada zich bitishmalar o'zining fibroz konsistensiyasini gelsimon xolatga o'zgartiradi, ularni operatsiya amaliyoti vaqtida ajratish kam travmatik, texnik jihatdan operatsiyani yaxshiroq bajarish imkoniyatini yaratadi.

Ishning maqsadi: qorin bo'shlig'i bitishma kasalligi innovatsion kompleks davolashda endovideolaparoskopik texnologiyalarni qo'llash samaradorligini o'rganish.

Material va usullar: 2011-2021- yillar mobaynida Respublika kam invaziv va endovizual ilmiy-amaliy markazida qorin parda bitishma kasalligi fonida yaqqol og'riq sindromi bilan kelgan 75 nafar bemor bolalarda jarrohlik amaliyoti bajarilgan.

Jadval№1

Jinsi	yoshi			jami
	3-7	8-12	13-17	
o'g'il	9	15	29	53
qiz	3	11	8	22
jami	12	26	37	75

Shikoyatlar, kasallik anamnezi, klinik ko‘rinish ma‘lumotlari va bemorda qorin parda bitishma kasalligi borligini tasdiqlovchi boshqa qo‘shimcha tekshiruv usullaridan (oshqozon-ichak traktini bariy sulfat eritmasi bilan passaji bilan rentgen tekshiruvi, EFGDS, kolonoskopiya, polipozitsion UTT) foydalanib, bemorlar rejali ravishda endovideolaparoskopik jarrohlik amaliyotiga tayyorlandi. Qorin bo‘shlig‘i umumiy rentgenografiyasi odatda bitishmalar jarayoni haqida to‘liq ma‘lumot bermaydi, lekin bu rentgen tasvirlarga ko‘ra ichak naylari deformatsiya darajasi va uning holati, ichak maxsuloti passaji buzilishi haqida fikr yuritish mumkin. Hozirgi kunda zamonaviy instrumental tekshiruvlardan biri UTT bo‘lib hisoblanadi. Ultratovushli tekshiruvi yordamida qorin bo‘shlig‘iga birinchi troakar kiritiladigan va pnevmoperitoneum hosil qiladigan xavfsiz zonani aniqlashga yordam beradi.

28 nafar bemorlarda videoendolaparoskopik jarrohlik amaliyoti bajarildi, bularda operatsiya mahali va operatsiyadan so‘nggi davrlarida FLA eritmasi bilan sxematik tartibda davo muolajalari olib borilgan. Anamnezida 18 nafar bemorlarda operatsiyalar bir marotaba, 9 nafar bemorlarda esa operatsiyalar 2 marotaba, 1 nafar bemorda esa 3 marotaba jarrohlik amaliyotlari qayta bajarilgan. Biz operatsiyadan keyingi qorin old devori sohasiga elektroforez KJ bilan 10 seans, lidaza 64 ED bilan va davolash jismoniy tarbiya kurslarini olib bordik.

Bitishmalarining morfologik tuzilish xarakteriga qarab, aralash turi (14 xolatda), 6 nafar bemorlarda yaxlit turi, 4 nafar bemorlarda esa, o‘rgimchak to‘ri qoplamasi, 5 nafar bemorlarda og‘ir darajali bitishmalar borligi aniqlandi. Beshta holatda uzunligi 5,0 sm gacha bo‘lgan ingichka ichak qovuzlog‘ining shnursimon bitishmalari yaqqol rivojlanganligi aniqlandi.

Videoendolaparoskopik jarrohlik amaliyotlarida profuz qon ketishi yoki ichak perforatsiya ko‘rinishidagi intraoperatsion asoratlar kuzatilmadi.

Natijalar va muhokamalar: Qorin pardaning bitishma kasalligida videoendolaparoskopik texnologiyalarning qo‘llashda mas‘uliyatli joyi qorin bo‘shlig‘ida pnevmoperitoneum hosil qilish va birinchi troakar kiritish uchun Veresh ignasi kiritish nuqtasini to‘g‘ri belgilashdir. Odatda visseroparietal bitishmalar operatsion chandiq sohasida hosil bo‘ladi, Veresh ignasini kiritish nuqtasi shu sohadan uzoqda bo‘lishi kerak. Agar bemor ilgari Mak-Burney, Volkovich-Dyakonov usulida appendektomiya jarrohlik amaliyoti o‘tkazgan bo‘lsa, paraumblikal sohadan laparoskopik troakar kiritilib, pnevmoperitoneum xosil qilinadi. Agar bemorlarda o‘rta-o‘rta yoki pastki-o‘rta laparotomiya jarrohlik amaliyoti o‘tgazilgan bo‘lsa, bunday holatlarda eng qulay nuqta linea alba ga nisbatan Mak-Burney nuqtasining qarama-qarshi tarafi bo‘ladi. Agar bu yerda ham bitishmalar bo‘lsa, masalan qorin

bo'shlig'ini drenajlashdan keyin qolgan, oldingi qorin devoridan xuddi shunday chandiqlardan xoli joy tanlanadi. Veresh ignasi qorin devoriga perpendikular holda ushlanadi va sekin harakatlar bilan qorin bo'shlig'iga qavatma-qavat kiritiladi. Veresh ignasi qorin bo'shlig'iga to'g'ri kiritilganligini insufflyator shkalasi yordamida aniqlanadi.

Operatsiyadan keyingi qo'pol chandiqlar hisobiga videolaparoskopiya "ochiq" usulda ham amalga oshiriladi. Bunda qorin old devori qavatma qavat kesilib, bitta barmoq sig'adigan kattalikda ochiladi va barmoq bilan bo'sh joy qidirib troakar kiritiladi. Umumiy videolaparoskopiya qorin bo'shlig'idagi bitishmalarning joylashishi va rivojlanganligini ko'rib, videolaparoskopik adgeziolizis jarrohlik amaliyotini bajarish mumkin. Bitishmalarni ochish jarayonida qaychi va dissektor instrumentlari qo'shimcha ravishda qorin bo'shlig'iga kiritiladi. Bitishmalarni ajratish asta sekinlik bilan kamroq bipolyar va monopolyar koagulatsiyalarni ishlatgan holda bajariladi.

Bitishmalar xosil bo'lishining videolaparoskopik profilaktikasi.

Adgeziolizis operatsiyasi qorin bo'shlig'idan qon va quyqalarni so'rib olib tashlash bilan yakunlanadi. Yallig'lanish va bitishmalar jarayonini kamaytirish maqsadida qorin bo'shlig'iga FLA eritmasi yuboriladi. Ichak matorikasini yaxshilash maqsadida ingichka ichak tutqichiga uzun punktsion igna bilan 0,5% li novakain yuboriladi. Qorin bo'shlig'idagi yaqqol yallig'lanish belgilari o'zgarishlar hayotiy muhim a'zolar va sistemalar funksional holatining va koagulogramma ko'rsatgichlarining tezda buzilishiga, yaqqollashgan giperfibrinogenemiyaga va fibrinoliz qiyinlashuviga olib keladi.

Keltirilgan ushbu ma'lumotlar yana bir marta guvohlik beradiki kam jarohatli operativ usullari qorin bo'shlig'i bitishmali kasalligini erta profilaktikasi maqsadida zarur. FLA fibrin iplarini eritadi, fibrinolizni normallashtiradi, eng muximi bitishmalar shakllanishiga to'sqinlik qiladi. Videolaparoskopik adgeziolizis amaliyoti qorin bo'shlig'ini FLA bilan qayta ishlash fibrinogen konsentratsiyasini pasaytiradi va fibrinolizni me'yoriga keltiradi, bu bolalardagi bitishma kasalligida operatsiyadan keyingi davrda va erta profilaktikasida ishonarli usullardandir.

Videolaparoskopiyaning rivojlanishi qorin parda bitishma kasalligini davolash imkoniyatlarini kengaytiradi. Bizning va boshqa shu muammo bilan shug'ullanadigan klinikalar ma'lumotlariga qaraganda, qorin parda bitishma kasalligida davolash va profilaktikasida videolaparoskopiya innovatsion samarali usul hisoblanadi.

Xulosa

1. Qorin parda bitishma kasalligi bilan og‘rigan bemorlarni ishlab chiqilgan usul bilan operatsiyaga tayyorlash sezilarli darajada adgeziolizis vaqtini qisqartiradi.
2. Videolaparoskopik usul esa erta operatsiyadan keyingi davrlarda bitishmalar xosil bo‘lishini oldini oladi, hamda yaxshi kosmetik samara qoldiradi.
3. Qorin parda bitishma kasalligini endovideolaparoskopik va medikamentoz usul bilan davolash va profilaktika qilish operatsiyadan keyingi reabilitatsiya davrini qisqartiradi va qaytalanish chastotasini kamaytiradi.

Adabiyotlar:

1. Ivanov V. V., Smolensev M. M., Kinarov A. G. Mesto endovideoxirurgicheskix metodov v lechenii ostroy spaечноy kischechnoy neproxodimosti u detey. *Detskaya xirurgiya*. 2012; 3: 13–14.
2. Izbasarov R. J. Laparoskopicheskiy adgeziolizis v lechenii ostroy spaечноy kischechnoy neproxodimosti. *Endoskopicheskaya xirurgiya*. 2013; 2: 28–30.
3. Shapovalyans S. G., Larichev S. Ye., Timofeev M. Ye. Laparoskopicheskie vmeshatelstva pri ostroy spaечноy tonkokischechnoy neproxodimosti. *Endoskopicheskaya xirurgiya*. 2013; 4: 3–8.
4. Timofeev M. Ye., Fyodorov Ye. D., Bachurin A. N. Laparoskopicheskoe razreshenie ostroy spaечноy tonkokischechnoy neproxodimosti, prichinoy kotoroy poslujila ranee perenesennaya laparoskopicheskaya appendektomiya. *Endoskopicheskaya xirurgiya*. 2014; 1: 48–51.
5. Eeson G. A., Wales P., Murphy J. J. Adhesive small bowel obstruction in children: should we still operate? *J Pediatr Surg*. 2010 May; 45 (5): 969–74. Doi: 10.1016/j.jpedsurg.2010.02.030.
6. Timothy B. Lautz, MD, Mehul V. Raval, MD, Marleta Reynolds, MD, Katherine A. Barsness. Adhesive Small Bowel Obstruction in Children and Adolescents: Operative Utilization and Factors Associated with Bowel Loss. *Journal of the American College of Surgeons*. 2011 May; 212 (Issue 5): 855–861.

Innovative Development in Educational Activities
(ISSN: 2181-3523)

CERTIFICATE OF APPRECIATION



THIS CERTIFICATE IS PROUDLY PRESENTED TO

Ergash Abdullayevich Berdiyev

in recognition of the paper publication of research paper on:
Innovative Development in Educational Activities
with the title:

**BOLALARDA QORIN PARDA BITISHMA KASALLIGINI INNOVATSION
KOMPLEKS DAVOLASHDA ENDOVIDEOLAPAROSKOPIK
TEXNOLOGIYALARNI SAMARADORLIGI**

Vol.2 No.2 (2023): Innovative Development in Educational Activities


OPENIDEA.UZ

PKP | INDEX

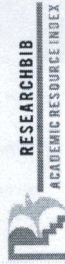


JANUARY 2023

DATE



EDITOR-IN-CHIEF:
I. URAZBAEV



Innovative Development in Educational Activities (ISSN: 2181-3523)


DIPLOMA

THIS DIPLOMA IS PROUDLY PRESENTED TO

Ergash Abdullayevich Berdiyev

in recognition of the paper publication of research paper on:
Innovative Development in Educational Activities


Vol.2 No.2 (2023): Innovative Development in Educational Activities



JANUARY 2023

DATE

OPENIDEA.UZ




EDUCATION CENTER:

I. URAYZBAEV



OpenAIRE



digital object identifier



ADVANCED SCIENCES INDEX



RESEARCHBIB
ACADEMIC RESOURCE INDEX



Directory of Research
Journals Indexing

