

**УЧЕБНАЯ ЛИТЕРАТУРА ДЛЯ СТУДЕНТОВ  
МЕДИЦИНСКИХ ИНСТИТУТОВ**

**К.А.ХОДЖАЕВА, А.Г.ВОРОБЬЁВА**

# **ПРАКТИЧЕСКАЯ ОТОРИНОЛАРИНГОЛОГИЯ**

**УЧЕБНОЕ ПОСОБИЕ ДЛЯ ПОДГОТОВКИ  
ВРАЧА ОБЩЕЙ ПРАКТИКИ**

Допущено Министерством высшего и среднего образования Республики Узбекистан в качестве учебника для студентов медицинских институтов

Ташкент 2005

**Ходжаева К.А.** - доктор медицинских наук, профессор, заведующая кафедрой болезней уха, горла и носа Первого ТашГосМИ,  
**Воробьева А.Г.** - ассистент кафедры болезней уха, горла и носа Первого ТашГосМИ.

**Рецензенты:**

**Хасанов С.А.** - доктор медицинских наук, профессор, заведующий кафедрой болезней уха, горла и носа ТашПМИ,

**Гадаев А.Г.** - доктор медицинских наук, профессор, заведующий кафедрой подготовки врача общей практики Первого ТашГосМИ.

**Ходжаева К.А., Воробьева А.Г.**

Практическая оториноларингология: Учебное пособие для подготовки врача общей практики (Учеб. лит. для студ. мед. ин-тов).

В учебном пособии отражены последние достижения науки и практики, особое внимание уделено основным симптомам как со стороны ЛОР-органов, так и других органов и систем. Освещаются основные принципы дифференциальной диагностики, тактики лечения, экстренной неотложной помощи, практические навыки, профилактические реабилитационные мероприятия, которые должен уметь проводить врач общей практики на уровне городского врачебного пункта (ГВП) и сельского врачебного (СВП). Книга иллюстрирована рисунками, таблицами и схемами, включены ситуационные задачи и рецепты.

616.21

X-691

## ПРЕДИСЛОВИЕ

Учебное пособие написано в соответствии с новой концепцией подготовки врача общей практики. Согласно квалификационной характеристике по подготовке врача общей практики студенты медицинских институтов должны владеть различными теоретическими и практическими навыками по оториноларингологии: знать основные характеристики симптомов со стороны ЛОР-органов, уметь проводить дифференциальную диагностику различной патологии уха и других органов и систем, сопровождающейся данными симптомами, знать тактику ВОП при заболеваниях ЛОР-органов, а также закрепить практические навыки по сбору анамнеза, осмотру и проведению специальных методов исследования ЛОР-органов.

В современном учебном процессе большое внимание уделяется повышению качества знаний студентов, освоению практических навыков, внедрению их в практическую деятельность врача общей практики, особенно на уровне первичного звена (СВП, ГВП). В представленном учебном пособии подробно рассматриваются данные актуальные направления в подготовке врача общей практики, также уделяется достаточное внимание особенностям клинической анатомии и физиологии ЛОР-органов, дифференциальному подходу в лечении больных с патологией ЛОР-органов на уровне СВП и ГВП.

В учебном пособии описываются основные симптомы со стороны ЛОР-органов, которые могут встречаться при патологии как самих ЛОР-органов, так и других органов и систем; освещаются основные принципы дифференциальной диагностики, тактики лечения и первой помощи, а также практические навыки, профилактические и реабилитационные мероприятия, которые должен уметь проводить врач общей практики. В частности, в первом разделе учебника авторы впервые попытались кратко

представить историю развития оториноларингологии в Республике Узбекистан с освещением наиболее важных моментов становления данной специальности. Во втором разделе представлена клиническая анатомия и физиология ЛОР-органов. В третьем разделе рассматривается пропедевтика, подробно описываются методы исследования ЛОР-органов, которыми должен владеть ВОП на уровне СВП или ГВП. Четвёртый раздел учебного пособия составляет его основу, так как в нём представлена основная симптоматика при ЛОР патологии, дифференциальная диагностика с заболеваниями других органов и систем и тактика ВОП. В данном разделе авторы обратили особое внимание на те нозологические единицы, при которых ВОП осуществляет полную и правильную диагностику на уровне СВП и ГВП. Авторы пошагово описывают осуществление полных, соответствующих квалификационной характеристике врача общей практики, семейного врача, необходимых манипуляций и исследований ЛОР-органов, проводимых на уровне СВП и ГВП. В пятом разделе подробно описываются практические навыки, которыми должен владеть врач общей практики. В шестом разделе рассматриваются вопросы профилактики и реабилитации ЛОР-патологии. Особое внимание уделяется осуществлению реабилитации и диспансеризации больных, имеющих длительные расстройства здоровья, требующих специального ухода и наблюдения, проходивших лечение в СВП, ГВП или других учреждениях.

Учебное пособие дополнено рисунками, схемами, ситуационными задачами и рецептурным списком, которые помогают в подготовке к аудиторным занятиям и в дальнейшей практической деятельности.

Учебное пособие по практической оториноларингологии может явиться настольной книгой для семейного врача и врача скорой помощи, которые встречаются с самой

разнообразной патологией на вызовах, амбулаторном приёме, при посещении больного на дому, а также станет помощником в работе врача-практика, СВП и ГВП, семейного врача и начинающего оториноларинголога. Авторы надеются, что данное учебное пособие представит интерес для преподавателей медицинских вузов и студентов VI-VII курсов лечебного и медико-педагогического факультетов. Авторы будут благодарны за критические пожелания и замечания.

*Профессор Ходжаева К.А.*



**Ходжаева К.А.**

доктор медицинских наук, профессор,  
заведующая кафедрой болезней уха, горла и  
носа Первого ТашГосМИ

# СОДЕРЖАНИЕ

---

ПРЕДИСЛОВИЕ .....	4
ИСТОРИЯ РАЗВИТИЯ ОТОРИНОЛАРИНГОЛОГИИ В УЗБЕКИСТАНЕ .....	8
КРАТКАЯ КЛИНИЧЕСКАЯ АНАТОМИЯ И ФИЗИОЛОГИЯ ЛОР-ОРГАНОВ .....	19
ПРОПЕДЕВТИКА ЛОР-БОЛЕЗНЕЙ .....	56
ОСНОВНАЯ СИМПТОМАТИКА ПРИ ЛОР-ПАТОЛОГИИ, ЗАБОЛЕВАНИЯХ ДРУГИХ ОРГАНОВ И ТАКТИКА ВОП:	
- БОЛЬ В УХЕ .....	90
- ВЫДЕЛЕНИЯ ИЗ УХА .....	93
- НАРУШЕНИЕ СЛУХА .....	93
- ШУМ В УШАХ .....	101
- ГОЛОВОКРУЖЕНИЕ .....	102
- НАРУШЕНИЕ НОСОВОГО ДЫХАНИЯ .....	119
- НАРУШЕНИЕ ОБОНЯНИЯ .....	121
- ГНУСАВОСТЬ .....	126
- БОЛЬ В ГОРЛЕ .....	128
- ЗАТРУДНЕНИЕ ГЛОТАНИЯ .....	129
- НЕПРИЯТНЫЙ ЗАПАХ ИЗ НОСА .....	138
- НЕПРИЯТНЫЙ ЗАПАХ ИЗО РТА .....	139
- ЗАТРУДНЕНИЕ ДЫХАНИЯ .....	139
- АСФИКСИЯ .....	144
- НАЛЕТЫ В НОСУ, ГЛОТКЕ И ГОРТАНИ .....	148
- ИЗМЕНЕНИЕ ГОЛОСА .....	149
- УВЕЛИЧЕНИЕ ЛИМФАТИЧЕСКИХ УЗЛОВ ГОЛОВЫ И ШЕИ .....	154
- КРОВОТЕЧЕНИЕ ИЗ УХА, НОСА, ГЛОТКИ И ГОРТАНИ .....	156
ПРАКТИЧЕСКИЕ НАВЫКИ ВОП ПРИ ПАТОЛОГИИ ЛОР-ОРГАНОВ .....	283
ПРОФИЛАКТИКА И РЕАБИЛИТАЦИЯ ЛОР-ПАТОЛОГИИ .....	293
СИТУАЦИОННЫЕ ЗАДАЧИ .....	315
РЕЦЕПТУРА .....	337

## **КРАТКАЯ ИСТОРИЯ РАЗВИТИЯ ОТОРИНОЛАРИНГОЛОГИИ В УЗБЕКИСТАНЕ**

Оториноларингология – это наука, которая изучает заболевания уха, горла, носа, глотки и гортани (от греч. otos - ухо, rhinos - нос, laryngos – гортань и logos – предмет). Аббревиатура ЛОР (L - laryngos, O – otos, R - rhinos) была предложена академиком В.И. Воячком.

Развитие оториноларингологии началось с середины XIX века. Сегодня оториноларингология включает в себя большое количество микрохирургических операций, а также хирургических вмешательств при опухолях головы и шеи. От предмета отпочковались такие направления, как аудиология, вестибулология, сурдология, фониатрия, ЛОР-онкология и отоневрология.

Базой для существующей ныне кафедры болезней уха, горла и носа Первого ТашГосМИ явилась кафедра оториноларингологии, основанная в апреле 1920 года при Среднеазиатском государственном университете. На должность заведующего кафедрой был назначен один из видных учёных России того времени профессор С.Ф.Штейн.

В 1922 году после смерти С.Ф.Штейна должность заведующего кафедрой занял С.Ф. Каплан. Сотрудниками кафедры являлись И.М.Розенфельд и Н.Б.Блюм. В этом же году кафедра переехала в новое здание в больнице им. Полторацкого. В этот период кафедрой были приобретены ЛОР-инструменты, учебные принадлежности, организована лаборатория. Кафедра начала свою планомерную педагогическую, научно-исследовательскую и лечебную работу. В 1925 году было основано Узбекское



научное медицинское общество оториноларингологов, первым председателем которого стал С.Ф. Каплан. После смерти С.Ф. Каплана с 1927 по 1930 гг. обязанности заведующего кафедрой исполнял И.М.Розенфельд.

В 1930 году заведующим кафедрой становится профессор С.Г. Боржим. Он внедрил в практику новые методы хирургического лечения и диагностики ЛОР-заболеваний.

В этом же году открылись три факультета: лечебный, санитарно-гигиенический и педиатрический, были организованы курсы повышения квалификации врачей, в практической деятельности которых знание патологии ЛОР-органов имело большое значение.

В 1934 году выходит монография доцента Н.Б.Блюма «О тонзиллярной проблеме», а в 1937 году ассистент Н.Н. Крымнёв издаёт монографию «Поверхностная чувствительность нёбных миндалин человека». В эти же годы доцент Н.А. Новиков впервые на практике применил у детей удаление инородных тел гортани при помощи прямой ларингоскопии.

В 1939-1944 гг. кафедрой заведовал профессор В.П. Чекурин, а в 1945 году её возглавил профессор С.И. Шумский, который уделял много внимания подготовке научных кадров из местного населения. Под его руководством начинали свою деятельность такие видные оториноларингологи Узбекистана, как профессор К.Д.Миразизов, доцент С.А.Агзамов, доцент Р.А. Хамраева, доцент Л.Г.Буссель, ассистент Р.Н. Каюмова и многие другие. Во время Великой Отечественной войны кафедра пополнилась эвакуированными научными работниками, такие профессора как Л.Т.Левин, Д.И.Зимонт, Я.Л.Коц, О.Г.Калина, А.А.Скрыпт, одновременно работая в военных госпиталях, внедрили методы диагностики и хирургического лечения при огнестрельных ранениях уха, носа и горла.

Под руководством С.И.Шумского на кафедре проводи-

лась научно-исследовательская работа, заключающаяся в углубленном изучении функции внутреннего уха, заживления трепанационных ран после saniрующих операций уха и тонзиллярной проблемы. В 1946-1948 гг. стали широко применяться аудиологические методы исследования слуха, был организован сурдологический кабинет, совершенствовались способы реабилитации больных с нарушением слуха. Большой вклад в развитие сурдологической службы внесла Ю.С.Кривицкая. Первым узбеком, защитившим под руководством профессора С.И.Шумского кандидатскую диссертацию на тему: «Об исследовании остроты слуха речью и фонетических качествах узбекского языка», стал С.А.Агзамов. Результаты его исследований имели важное значение для определения слуховой функции у местного населения, владеющего только узбекским языком. Созданные им специальные таблицы слов на узбекском языке применяются при речевом исследовании слуха до сих пор.

Под руководством С.И.Шумского при клинике была открыта ЛОР-амбулатория, и начат приём амбулаторных больных.

Кочный фонд клиники увеличился до 60 коек. В эти годы на кафедре разрабатывалось научное направление по теме: «Тонзиллит и функция внутреннего уха». Профессор С.И. Шумский заведовал кафедрой в течение 10 лет. За это время им было подготовлено немало специалистов высокого класса. Под его руководством было выполнено 6 кандидатских диссертаций: Е.А.Ладыженская (1944), Ю.Д.Василенко (1952), С.А.Агзамов (1953), Р.А.Хамраева (1954), Б.Я.Контуашвили (1956) и К.Д.Миразизов (1957).

После его смерти в 1955 году на заведование кафедрой избирается приехавший из Омска профессор И.Ю.Ласков. Под его руководством успешно защитили

кандидатские диссертации Л.Г.Буссель (1961), М.Ш.Мильман (1961), Г.А.Фейгин (1961), Ю.С.Кривицкая (1963), А.У.Усманова (1966). И.Ю. Ласков сумел добиться выделения средств на строительство и расширение здания клиники, полностью удовлетворяющего требованиям развивающейся оториноларингологии. В эти годы клиника приобрела много различных аппаратов, бронхоскопов, хирургических микроскопов. Здание кафедры расширилось за счёт постройки второго этажа и пристройки к первому, число коек в клинике было увеличено до 105. В 1965 году под руководством академика Б.С.Преображенского докторскую диссертацию на тему: «Этиология, патогенез, диагностика и лечение отогенных внутричерепных осложнений» защитил К.Д. Миразизов - первый оториноларинголог, доктор медицинских наук – узбек. В марте 1968 года после смерти И.Ю.Ласкова К.Д.Миразизов становится заведующим кафедрой. В это время начинается расширение кафедры, организовываются новые учебные комнаты, кабинеты функциональной диагностики, приобретаются современные медицинские инструменты.

В 1970 году был открыт фониатрический кабинет, в котором могли получить специализированную помощь больные с нарушениями голосовой функции (лица голосовых профессий), а также пациенты после перенесенных тяжёлых операций на гортани и трахее. Основоположником фониатрической службы была доцент Р.А.Хамраева, а её ученицей, продолжившей начатую работу, стала врач-фониатр В.Н.Савинкина.

Продолжил работу в направлении исследования слуха С.А.Агзамов в 1972 году он выпустил книгу «Акустико-артикуляционный анализ узбекской речи применительно к речевой аудиометрии», также имеющую большое практическое значение.

Также в 1972 году был организован Среднеазиатский педиатрический медицинский институт, заведующим ЛОР-кафедрой этого института стал профессор А.Н.Дамухамедов.

В середине 70-х годов в оториноларингологии начинается эра слухоулучшающих и эндоларингологических хирургических вмешательств. В 1974-75 гг. ЛОР-отделение было оснащено операционным микроскопическим микрохирургическим инструментарием, ларингоскопом Клайнзассера.

В 1976 году в клинике ТашМИ впервые в Центральной Азии был применён метод криохирургии, а с 1979 года стали использоваться хирургические аппараты, работающие на основе ультразвуковых волн. На кафедре разрабатывалась тема «Диагностика и лечение осложнённых заболеваний уха и верхних дыхательных путей». Впервые была изучена роль анаэробной инфекции при заболеваниях уха, придаточных пазух носа, гнойных заболеваниях гортани. Также была решена проблема диагностики и лечения юношеской ангиофибромы носоглотки. Разработаны методы ранней диагностики опухолей гортани и лечения оториногенных гнойных осложнений с помощью лазера.

С каждым годом увеличивалось число студентов, поэтому в 1975 году были организованы две самостоятельные кафедры. Кафедрой ЛОР-болезней второго лечебного и стоматологического факультетов руководил профессор К.Д.Миразизов. На кафедре и в клинике работали доцент Л.Г.Буссель, ассистенты Р.Н.Кажумова, М.М.Адылов, З.С.Абдурахимова, В.П.Осипов, И.М.Мусаев, К.А.Ходжаева, ординаторы В.М.Тобиас, Э.И.Ибадов, Н.Ф.Гушинская, Л.С.Демочко, А.М.Мирзарасулов, Г.Н.Баязитова.

Кафедрой первого лечебного и санитарно-гигиеничес-

кого факультетов заведовал А.И.Муминов. На кафедре работали доценты Р.А.Хамраева, А.У.Усманова, А.М.Хакимов, ассистенты Ш.А.Махсумова, Х.М.Маткулиев, Х.Э.Шайхова, ординатор К.Д.Джаббаров и др.

Начиная с середины 70-х годов в республике наблюдается стремительный рост научно-педагогических кадров: получили звание профессора Г.А.Фейгин, А.И.Муминов, Г.Т.Ибрагимов, А.Н.Дадамухамедов, С.А.Хасанов, Л.Г.Буссель и другие.

В 1990 году произошло разделение Ташкентского медицинского института на два вуза. Кафедра под руководством профессора К.Д. Миразизова осталась в Первом ТашГосМИ. Во Втором ТашМИ кафедру оториноларингологии возглавил профессор А.И.Муминов. На базе ЛОР-клиники Первого ТашМИ был организован центр реконструкции верхних дыхательных путей и микрохирургии уха. В центре были разработаны методы одноэтапной реконструкции и восстановительных операций на гортани и трахее с использованием жестких и мягких тканевых трансплантатов. В частности, для восстановления плоскостных дефектов гортани, трахеи впервые были использованы артериализированные лоскуты с осевым кровообращением, что нашло отражение в докторской диссертации В.В.Храмцовского, кандидатской и докторской диссертации Н.Н.Абдуллаевой.

Для восстановления объёмных дефектов впервые были применены деминерализованные костные трансплантаты.

Во Втором ТашМИ профессором А.И.Муминовым был открыт научный центр реабилитации слуха и речи.

В 1991 году были открыты филиалы Первого и Второго ТашМИ, кафедры ЛОР-болезней этих филиалов оказывали специализированную медицинскую помощь населению республики в Бухаре, Нукусе, Ургенче и Фергане.

В 1991 году наступил исторический этап – Республика Узбекистан стала независимой. В годы независимости отмечался стремительный рост подготовки национальных кадров. С первых дней независимости республики, в 1991 году организован специализированный учёный совет по оториноларингологии и Высшая аттестационная комиссия по присуждению учёных степеней и званий.

Защитили докторские диссертации и получили звание профессора К.А.Ходжаева, А.М.Хакимов, К.Д.Джаббаров, Х.М.Маткулиев, С.С.Арифов, Ш.Э.Омонов, В.В.Храмцовский, Х.Э.Шайхова, Б.Б.Палванов и Н.Н.Абдуллаева.

С сентября 1997 года руководство кафедрой болезнью уха, горла и носа Первого ТашГосМИ успешно продолжает ученица профессора К.Д.Миразизова и профессора Л.Г.Буссея профессор К.А.Ходжаева. На кафедре научно обоснованы и внедрены в практику хирургические методы лечения больных хроническими стенозами гортани и трахеи. В настоящее время продолжают дальнейшие исследования патогенеза и особенностей раневого процесса у больных со стойкими деформациями гортани и трахеи, а также состояния иммунного статуса у этих больных. Проводятся исследования по использованию различных видов трансплантатов (пуповина и др.) для пластики дефектов гортани и трахеи. Широко применяются физические методы хирургического лечения (криодеструкция, квантовая терапия, ультразвуковая дезинтеграция, коагуляция сосудов при полостных операциях) и адекватная антибиотикотерапия последних поколений при различной ЛОР-патологии. Успешно проводятся микрохирургические операции по восстановлению слуха и речи.

Реформа медицинского образования в Узбекистане в соответствии с Государственной программой реформирования системы здравоохранения, внедрение

специальности «врач общей практики» изменили программу обучения по оториноларингологии. В учебном процессе применяются прогрессивные педагогические технологии, ОСКЭ. Значительно укрепилась материально-техническая база кафедры, приобретено новое современное оборудование: операционные микроскопы, синусоскоп, компьютерный энцефалоаудиометр и др. Продолжается разработка новых, более совершенных методов диагностики, консервативных и хирургических методов лечения заболеваний уха и верхних дыхательных путей.

Со времени организации на кафедре защищено 8 докторских и более 50 кандидатских диссертаций, опубликовано более 1000 научных статей, рационализаторских предложений, получены авторские свидетельства, патенты на изобретения.

Первый Ташкентский государственный медицинский институт является старейшим, но не единственным высшим медицинским учебным заведением в Республике. В 1930 году был основан Самаркандский государственный университет, в состав которого входил лечебный факультет. В феврале 1931 года на базе ЛОР-отделения Республиканской Самаркандской больницы была организована кафедра оториноларингологии. Организатором кафедры и первым её руководителем был профессор А.В. Савельев. Он успешно и плодотворно совмещал должности декана лечебного факультета и учёного секретаря. В 1935 году факультет превратился в Самаркандский медицинский институт, и созданная при нём ЛОР-клиника стала центром по оказанию специализированной экстренной медицинской помощи. В годы Великой Отечественной войны (1941-1944 гг.) кафедрой оториноларингологии руководил профессор В.И.Воячек, так как в Самарканд из Ленинграда была эвакуирована Военно-медицинская академия. После её возвращения в Ленинград кафедрой

вновь стал заведовать профессор А.В.Савельев. Под его руководством было написано две кандидатские диссертации (С.К.Ченгери, М.В.Качурова). В 1950 году А.В.Савельев был приглашён в Курский медицинский институт. После него кафедрой заведовали: доцент С.К.Ченгери (1950-1951 гг. и 1956-1965 гг.), профессор М.С.Лурье (1951-1956 гг.), Р.В.Садриева (1965-1970 гг.), В.А.Горчаков (1970-1986 гг.). В 1986 году заведующим кафедрой стал профессор Т.Х.Насретдинов. Он подготовил 1 доктора и 5 кандидатов медицинских наук, а также большое число научно-педагогических кадров. Большое значение уделялось развитию оториноларингологической службы в сельских районах, повышению квалификации специалистов. В 1995 году кафедра разделилась на две: кафедра лечебного факультета (заведующий кафедрой профессор Т.Х.Насретдинов), кафедра оториноларингологии педиатрического факультета и курса повышения квалификации врачей (заведующий кафедрой профессор А.И.Муминов). В 1997 году после организации ФУВ две кафедры объединились в одну, заведующим которой стал профессор Т.Х.Насретдинов. С 2002 года кафедрой ФУВ руководит д.м.н., профессор У.Лутфуллаев. Кафедрой оториноларингологии для студентов V-VII курсов заведует профессор Т.Х.Насретдинов. В настоящее время в СамМИ работают 3 доктора и более 20 кандидатов медицинских наук.

В 1932 году в Ташкенте был открыт институт усовершенствования врачей. 20 марта 1934 года директор института М.И. Слоним подписал приказ об организации цикла по болезням уха, горла и носа. Кафедра оториноларингологии была создана спустя 8 лет – 1 марта 1942 года на базе института неотложной помощи. Первым заведующим кафедрой стал профессор Л.Т.Левин, который одновременно являлся консультантом кафедры уха, гор-



ла и носа ТашГМИ, первым ассистентом кафедры была Б.Я.Любецкая. После смерти профессора Л.Т.Левина кафедрой руководил профессор С.И.Шумский (1944-1948 гг.). После него руководство кафедрой осуществлял профессор К.А.Дреннова (1948-1963 гг.) - прекрасный хирург, имеющая богатый опыт ЛОР-хирургии, приобретённый в годы Великой Отечественной войны. Под её руководством кафедра начала широко внедрять хирургические вмешательства на среднем ухе, придаточных пазухах носа, носоглотке. Первым доцентом кафедры становится Э.А.Ладыженская, первым аспирантом Г.Т.Ибрагимов. В последующем профессор Э.А.Ладыженская становится руководителем кафедры (1963-1972 гг.), её сменяет профессор Г.Т.Ибрагимов (1972-1994 гг.), с 1995 г. по настоящее время кафедрой руководит доцент Т.Ш.Маматова. Кафедра проводит большую педагогическую и научную работу. Обучение курсантов осуществляется в нескольких формах: специализация, общее усовершенствование, выездные тематические циклы, тематическое усовершенствование. За период с 1934 по 2003 гг. на кафедре подготовлено около 4000 ЛОР-специалистов. Сотрудниками кафедры опубликовано 8 монографий, брошюры, более 443 печатных работ, 8 методических рекомендаций, 9 рационализаторских предложений, получен один патент на изобретение, защищено 3 докторских и 16 кандидатских диссертаций.

Андижанский медицинский институт образован 5 октября 1955 года. ЛОР-кафедра в его составе была организована в 1959 году, её клинической базой стало ЛОР-отделение на 40 коек областной клинической больницы. Первым заведующим кафедры был д.м.н., профессор М.С.Лурье, после него заведование кафедрой приняла заведующая отделением Е.А.Арутюнова в 1959-1960 гг. С 1960 до апреля 1968 года кафедрой руководил

доцент С.М.Гордиенко. После его выхода на пенсию заведующим кафедрой стал А.И.Алимов, который руководит ею до сегодняшнего времени. Сотрудниками кафедры являются: д.м.н., профессор К.К.Касымов, доценты Ф.Б.Болтабаев, К.П.Норбаев, ассистенты Н.В.Сайназаров, Н.Н.Юсупов и другие. Кафедра занимается проблемой физиологии и патологии верхних дыхательных путей. За эти годы кандидатские диссертации защитили 9 сотрудников кафедры. Выпущено 28 научных статей и 15 учебно-методических пособий по специальности.

Бухарский медицинский институт был организован в 1991 году. Первым ректором и заведующим кафедрой оториноларингологии был заслуженный деятель науки, д.м.н., профессор А.И.Муминов. В настоящее время сотрудники кафедры оториноларингологии Бухарского медицинского института под руководством к.м.н., доцента Н.Х.Вахидова и к.м.н. А.Нурова ведут большую научно-педагогическую работу по воспитанию и подготовке квалифицированных кадров, оказанию специализированной помощи населению Бухарской области.

Сотрудники кафедр болезней уха, горла и носа различных медицинских институтов республики повышают свой научный и профессиональный уровень в различных городах России, Украины, США, Израиля, Южной Кореи, Германии, Австралии и других странах. Активно участвуют в работе международных конференций и симпозиумов, проводимых в США, Германии, Франции, Израиле, России, Турции, Кореи, Австралии и других стран. В 2000 году прошёл I, а в мае 2005 года II съезд оториноларингологов Узбекистана, в работе которых принимали участие видные оториноларингологи России, Украины, Казахстана, Киргизии и других стран.

Сегодня в Узбекистане работают более 1000 оториноларингологов, оказывающих специализированную помощь населению сельских районов и городов республики, из них 16 докторов и более 60 кандидатов медицинских наук.

## КРАТКАЯ КЛИНИЧЕСКАЯ АНАТОМИЯ И ФИЗИОЛОГИЯ ЛОР-ОРГАНОВ

### *КЛИНИЧЕСКАЯ АНАТОМИЯ УХА*

Ухо состоит из трех частей: наружного, среднего и внутреннего (рис.1). Наружное ухо включает ушную раковину и наружный слуховой проход. Остовом ушной раковины является эластический хрящ толщиной 0,5—1 мм, покрытый с обеих сторон надхрящницей и кожей. Книзу ушная раковина оканчивается мочкой, которая лишена хряща и образована только жировой клетчаткой, покрытой кожей. Наружный слуховой проход представляет собой изогнутую по длине трубку протяженностью у взрослых около 2,5 см. Просвет его приближается к эллипсу диаметром до 0,7-0,9 см. Он заканчивается у барабанной перепонки, которая разграничивает наружное и среднее ухо. Наружный слуховой проход состоит из двух отделов: наружного — перепончато-хрящевого и внутреннего — костного. Наружный отдел составляет две трети всей длины слухового прохода. При этом хрящевыми являются только передняя и нижняя стенки его, а задняя и верхняя образованы плотной фиброзно-соединительной тканью. В хрящевой пластинке наружного слухового прохода имеются две поперечно расположенные санториниевы щели, закрытые фиброзной тканью, благодаря наличию здесь рыхлой клетчатки слуховой проход снизу интимно граничит с околоушной слюнной железой, чем и обуславливается нередко переход воспалительного процесса из наружного уха на околоушную железу и наоборот.

# АНАТОМИЯ УША

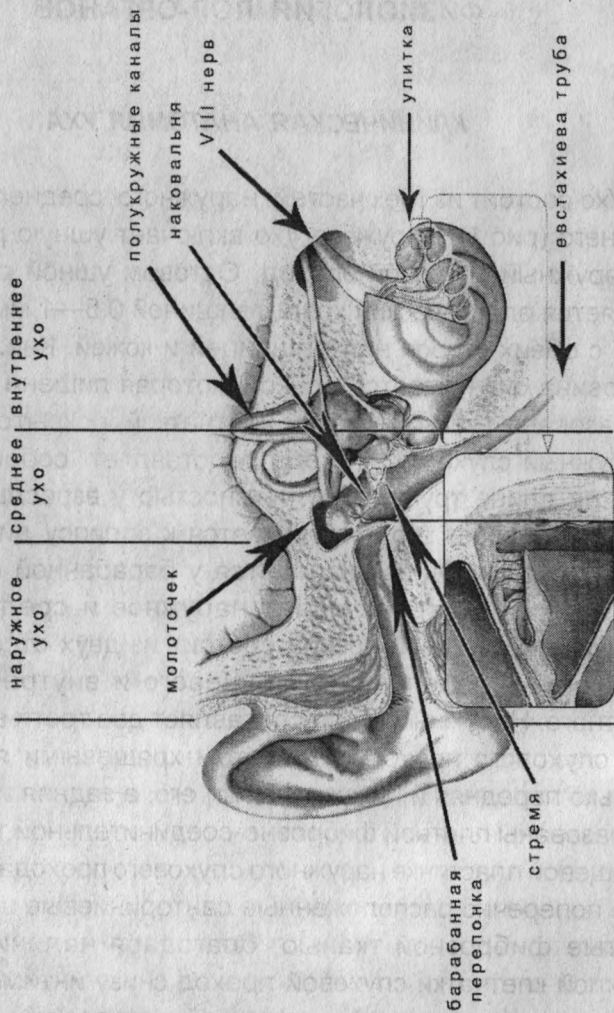


Рис. 1

В первые 6 месяцев жизни вход в наружный слуховой проход имеет вид щели за счет того, что верхняя стенка почти вплотную прилегает к нижней. Самая узкая часть наружного слухового прохода располагается в середине костного отдела и носит название перешейка. Передняя стенка наружного слухового прохода ограничивает сустав нижней челюсти от наружного уха, поэтому при возникновении воспалительного процесса в ней жевательные движения вызывают резкую болезненность. В ряде случаев наблюдается травма передней стенки при падении на подбородок. Верхняя стенка ограничивает наружное ухо от средней черепной ямки, поэтому при переломах основания черепа из уха может вытекать кровь или ликвор. Задняя стенка наружного уха, являясь передней стенкой сосцевидного отростка, нередко вовлекается в процесс при мастоидите. В основании этой стенки проходит лицевой нерв. Нижняя стенка ограничивает околоушную железу от наружного уха. Гнойные паротиты или абсцесс околоушной железы могут имитировать отиты.

В перепончато-хрящевом отделе имеются серные железы, являющиеся видоизменением сальных желез. Они выделяют секрет коричневатого цвета, который вместе с отделяемым сальных желез и с отторгшимся эпителием кожи образует ушную серу. Подсыхая, ушная сера обычно выпадает из слухового прохода; этому способствуют колебания перепончато-хрящевого отдела слухового прохода в момент жевания.

Лимфоотток от наружного уха происходит в направлении узлов, расположенных впереди козелка, на сосцевидном отростке и под нижней стенкой наружного слухового прохода. Отсюда лимфа оттекает в глубокие лимфатические узлы шеи (при возникновении воспаления наружного слухового прохода эти узлы увеличиваются и

становятся резко болезненными при пальпации).

Иннервация наружного уха осуществляется чувствительными ветвями *n. auriculotemporalis* (III ветвь *n. trigemini*), *n. auricularis magnus* (ветвь шейного сплетения), а также от *r. auricularis n. vagi*. В связи с этим у некоторых людей механическое раздражение задней и нижней стенок наружного слухового прохода, иннервируемых блуждающим нервом, вызывает рефлекторный кашель.

Барабанная перепонка, отграничивающая наружное ухо от среднего, представляет собой овал высотой 10 мм и шириной 9 мм, очень упругое, малозластичное и очень тонкое, до 0,1 мм. У детей она имеет почти круглую форму и значительно толще, чем у взрослых за счет толщины кожи и слизистой оболочки, т. е. наружного и внутреннего слоев. Перепонка воронкообразно втянута внутрь барабанной полости. Она состоит из трех слоев: наружного — кожного (эпидермального), являющегося продолжением кожи наружного слухового прохода, внутреннего — слизистого, являющегося продолжением слизистой оболочки барабанной полости, и среднего — соединительнотканного (фиброзного). С внутренним и средним слоями барабанной перепонки плотно сращена рукоятка молоточка, нижний конец которой несколько ниже середины барабанной перепонки образует воронкообразное углубление — пупок. Рукоятка молоточка, продолжаясь от пупка кверху и отчасти кпереди, дает в верхней трети перепонки видимый снаружи короткий отросток, который, выдаваясь наружу, выпячивает перепонку и тем самым образует на ней две складки — переднюю и заднюю. Небольшая часть перепонки, расположенная выше короткого отростка и складок, не имеет среднего (фиброзного) слоя и носит название ненатянутой или обвислой части в отличие от остальной части — натянутой.

Барабанная перепонка при искусственном освещении

имеет перламутрово-серый цвет, однако следует иметь в виду, что источник освещения существенным образом влияет на внешний вид перепонки, в частности, образуя так называемый световой конус. В практических целях барабанную перепонку условно делят на четыре квадранта двумя линиями, одна из которых проводится вдоль рукоятки молоточка до нижнего края перепонки, а другая — перпендикулярно к ней через пупок. Благодаря такому делению различают передневерхний, задневерхний, передненижний и задненижний квадранты.

Среднее ухо состоит из ряда сообщающихся между собой воздухоносных полостей: барабанной полости, слуховой трубы, входа в пещеру, пещеры и связанных с ней воздухоносных ячеек сосцевидного отростка. Посредством слуховой трубы среднее ухо сообщается с носоглоткой; в нормальных условиях это единственное сообщение всех полостей среднего уха с внешней средой.

Барабанная полость. После рождения у ребёнка имеется уже сформированная барабанная полость с шестью костными стенками: просвет ее заполнен миксоидной тканью, которая рассасывается в течение последующих 6 месяцев. В этот период особенно легко возникает воспалительный процесс в среднем ухе благодаря тому, что миксоидная ткань является хорошей питательной средой для развития инфекции. Барабанную полость можно сравнить с кубом неправильной формы объемом до 1 кубического см. В ней различают шесть стенок: верхнюю, нижнюю, переднюю, заднюю, наружную и внутреннюю.

Верхняя стенка, или крыша барабанной полости отделяет барабанную полость от средней черепной ямки, в ней имеются небольшие отверстия, через которые проходят сосуды, несущие кровь от твердой мозговой оболочки к слизистой оболочке среднего уха. Иногда в верхней стенке имеются дегисценции; в этих случаях слизистая

оболочка барабанной полости непосредственно примыкает к твердой мозговой оболочке.

У детей первых лет жизни на границе между пирамидой и чешуей височной кости имеется незаращенная щель, обуславливающая возникновение у них мозговых симптомов при остром воспалении среднего уха (менингизм). Впоследствии на этом месте возникает шов, и сообщение с полостью черепа в этом месте ликвидируется. Дно барабанной полости (нижняя яремная стенка) граничит с лежащей под ней яремной ямкой, в которой располагается луковица яремной вены. Данная стенка может быть иногда очень тонкой или иметь дегисценции, через которые луковица вены иногда выпячивается в барабанную полость, поэтому имеется возможность ранения луковицы яремной вены, сопровождающегося сильным кровотечением, при парацентезе или неосторожном приближении грануляций со дна барабанной полости.

Передняя стенка (трубная, или сонная) образована тонкой костной пластинкой, снаружи которой расположена внутренняя сонная артерия. В ней имеется отверстие в барабанное устье слуховой трубы.

Кроме того, передняя стенка в ряде случаев имеет дегисценции, а также пронизана тоненькими канальцами, через которые проходят сосуды и нервы в барабанную полость.

Задняя (сосцевидная) стенка барабанной полости граничит с сосцевидным отростком. В верхнем отделе этой стенки имеется широкий ход, сообщающий надбарабанное пространство с постоянной клеткой сосцевидного отростка — пещерой. В толще нижнего отдела задней стенки проходит нисходящее колено канала лицевого нерва.

Наружная (перепончатая) стенка барабанной полости образована барабанной перепонкой и частично в области аттика костной пластинкой, которая отходит от верхней



костной стенки наружного слухового прохода.

Внутренняя (лабиринтная, медиальная, промонториальная) стенка барабанной полости является наружной стенкой лабиринта и отделяет его от полости среднего уха.

Над окном преддверия по внутренней стенке барабанной полости в направлении спереди назад проходит горизонтальное колено костного канала лицевого нерва, который, дойдя до выступа горизонтального полукружного канала на внутренней стенке антрума, поворачивает вертикально книзу — нисходящее колено — и выходит на основание черепа через шилососцевидное отверстие. Лицевой нерв находится в костном канале (фаллопиев канал). Горизонтальный отрезок канала лицевого нерва над окном преддверия выступает в барабанную полость в виде костного валика. Здесь он имеет очень тонкую стенку, в которой нередко бывают дегисценции, что способствует распространению воспаления из среднего уха на нерв и возникновению пареза или паралича лицевого нерва.

Слуховые косточки — молоточек, наковальня и стремя — связаны между собой сочленениями, анатомически и функционально представляют собой единую цепь, которая тянется от барабанной перепонки к окну преддверия.

Слуховая (евстахиева) труба, как уже отмечалось, является образованием, через которое барабанная полость сообщается с внешней средой, и открывается в области носоглотки. Она состоит из двух частей: короткой костной —  $1/3$  канала и длинной хрящевой —  $2/3$ . Длина ее у взрослых в среднем равна 3,5 см, у новорожденных — 2 см. В месте перехода хрящевой части в костную образуется перешеек — самое узкое место (1—1,5 мм в диаметре). У детей слуховая труба более короткая, широкая и расположена более горизонтально, что способствует

проникновению патологического содержимого из носа и носоглотки, а во время грудного кормления и молока, являющегося питательной средой для патогенных микроорганизмов.

Сосцевидный отросток. У новорожденного сосцевидный отросток не развит, его формирование заканчивается в основном к концу 6-го и началу 7-го года жизни. Внутреннее строение сосцевидного отростка неодинаково и зависит, главным образом, от образования воздухоносных полостей. По характеру пневматизации следует различать: 1) пневматический тип строения сосцевидного отростка, когда количество воздухоносных ячеек достаточно велико. Они заполняют почти весь отросток и распространяются иногда даже на чешую височной кости, пирамиду, костную часть слуховой трубы, скуловой отросток; 2) диплоэтический (спонгиозный, губчатый) тип строения. В этом случае количество воздухоносных клеток невелико, они похожи на небольшие полости, ограниченные трабекулами, и располагаются в основном около пещеры; 3) склеротический (компактный) тип строения; 4) смешанный тип строения, сочетающий в себе участки различного строения. Сосцевидный отросток образован исключительно плотной костной тканью. Если пневматический тип строения сосцевидного отростка наблюдается при нормальном развитии ребенка, то диплоэтический и склеротический являются следствием нарушения обменных процессов или результатом перенесенных общих и местных воспалительных заболеваний и т. д. В настоящее время существует мнение, что на процесс пневматизации сосцевидного отростка оказывают определенное влияние некоторые генетические или конституциональные факторы, а также связанные с ними резистентность и органотканевая реактивность.

Воздухоносные клетки сосцевидного отростка сообща-

ются друг с другом и с пещерой, которая посредством входа в пещеру сообщается с надбарабанным пространством барабанной полости. Самая крупная клетка — пещера. От твердой мозговой оболочки средней черепной ямки пещеру отделяет костная пластинка, при разрушении которой гнойным процессом воспаление может перейти на мозговые оболочки. Слизистая оболочка, выстилающая пещеру и воздухоносные клетки, является продолжением слизистой оболочки барабанной полости. На внутренней задней поверхности сосцевидного отростка имеется углубление в виде желоба. В нем лежит сигмовидная венозная пазуха, через которую осуществляется отток венозной крови из мозга в систему яремной вены. Твердая мозговая оболочка задней черепной ямки отграничивается от клеточной системы сосцевидного отростка посредством тонкой, недостаточно плотной костной пластинки. В ряде случаев гнойное воспаление клеток может привести к разрушению этой пластинки и проникновению инфекции в венозную пазуху. Иногда травма сосцевидного отростка может вызвать нарушение целостности стенки синуса и привести к опасному для жизни кровотечению. Вблизи клеток сосцевидного отростка расположена сосцевидная часть лицевого нерва. Этим соседством иногда объясняются параличи и парезы лицевого нерва при острых и хронических воспалениях среднего уха.

Основу внутреннего уха составляет костный лабиринт с включенным в него перепончатым лабиринтом в глубине пирамиды височной кости. Медиально он граничит с задней черепной ямкой, с которой сообщается посредством внутреннего слухового прохода, водопровода улитки, а также слепо заканчивающегося водопровода преддверия. Лабиринт состоит из трёх отделов: средний — преддверие, кзади от него — система из трех полукружных каналов

и впереди от преддверия — улитка.

В преддверии имеются сферический и эллиптический мешочек. Различают три полукружных канала в трех взаимно перпендикулярных плоскостях: 1) наружный, или горизонтальный, располагается под углом  $30^\circ$  к горизонтальной плоскости; 2) передний, или фронтальный вертикальный, находится во фронтальной плоскости; 3) задний полукружный канал, или сагиттальный вертикальный, располагается в сагиттальной плоскости. В каждом канале имеются два колена: гладкое и расширенное — ампулярное. Гладкое колено верхнего и заднего вертикальных каналов слиты в одно общее колено, открывающееся в преддверие. Улитка представляет собой костный спиральный канал, имеющий у человека два с половиной оборота вокруг костного стержня, от которого отходит винтообразно внутрь канала костная спиральная пластинка с образованием двух орикдоров. Верхний — лестница преддверия, нижний — лестница барабанная. Лестница преддверия сообщается с преддверием, барабанная лестница граничит с барабанной полостью посредством окна улитки (круглого окна). Костный лабиринт заполнен перилимфой, а находящийся в нем перепончатый лабиринт содержит эндолимфу.

Перепончатый лабиринт представляет собой замкнутую систему каналов и полостей, которая в основном повторяет форму костного лабиринта. По объему перепончатый лабиринт меньше костного, поэтому между ними образуется перилимфатическое пространство, заполненное перилимфой. Перепончатый лабиринт образует эндолимфатическое пространство, которое анатомически замкнуто и выполнено эндолимфой. Перилимфа и эндолимфа представляют гуморальную систему ушного лабиринта; эти жидкости различны по биохимическому составу. Перилимфа сообщается с субарахноидальным

пространством посредством водопровода улитки и представляет собой видоизмененную (главным образом, по составу белка) спинномозговую жидкость. Эндолимфа, находясь в замкнутой системе перепончатого лабиринта, непосредственного сообщения с мозговой жидкостью не имеет. Обе жидкости лабиринта функционально тесно связаны между собой.

С анатомической и физиологической точек зрения во внутреннем ухе различают два рецепторных аппарата: 1) слуховой, находящийся в перепончатой улитке и 2) вестибулярный, объединяющий мешочки преддверия и три перепончатых полукружных канала.

Периферический (рецепторный) отдел слухового анализатора образует орган Корти (спиральный орган). В основании костной спиральной пластинки улитки расположен спиральный узел, каждая ганглиозная клетка которого имеет два отростка — периферический и центральный. Периферические отростки идут к рецепторным клеткам. Центральные являются волокнами слуховой (улитковой) порции VIII нерва. В области мостомозжечкового угла VIII нерв входит в мост и на дне четвертого желудочка делится на два корешка: верхний (вестибулярный) и нижний (улитковый). Волокна улиткового нерва заканчиваются в слуховых бугорках, где находятся дорсальные и вентральные ядра. Таким образом, клетки спирального ганглия вместе с периферическими отростками, идущими к нейроэпителиальным волосковым клеткам органа Корти, и центральными отростками, заканчивающимися в ядрах продолговатого мозга, составляют I нейрон слухового анализатора. От вентрального и дорсального слуховых ядер в продолговатом мозге начинается II нейрон слухового анализатора. При этом меньшая часть волокон этого нейрона идет по одноименной стороне, а большая часть в виде *striae acusticae*

переходит на противоположную сторону. В составе боковой петли волокна II нейрона доходят до оливы, откуда начинается III нейрон, идущий к ядрам четверохолмия и медиального колленчатого тела. IV нейрон идет к височной доли мозга и оканчивается в корковом отделе слухового анализатора, располагаясь преимущественно в поперечных височных извилинах Гешля.

Проводящие пути вестибулярного анализатора построены аналогичным образом. Во внутреннем слуховом проходе расположен вестибулярный ганглий, клетки которого имеют два отростка. Периферические отростки идут к нейроэпителиальным волосковым клеткам ампулярных и отолитовых рецепторов, а центральные составляют вестибулярную порцию VIII нерва (n. cochleovestibularis). В ядрах продолговатого мозга заканчивается первый нейрон. Различают четыре группы ядер: латеральные ядра Дейтерса; медиальные, треугольные Швальбе и верхнеугловые Бехтерева, нисходящие Роллера. От каждого ядра идет с преимущественным перекрестом второй нейрон. Вестибулярный анализатор посредством вестибулярных ядер имеет связь с различными ядрами центральной нервной системы:

1) вестибулоспинальные связи начинаются от латеральных ядер в составе вестибулоспинального тракта и заканчиваются в двигательных ядрах спинного мозга, обеспечивая связь вестибулярных рецепторов с мышечной системой;

2) вестибулоглазодвигательные связи осуществляются через систему заднего продольного пучка: от медиального и нисходящего ядер идет перекрещенный, а от верхнего ядра — неперекрещенный путь к глазодвигательным ядрам;

3) вестибуловегетативные связи осуществляются от нижних отделов медиального треугольного ядра к ядрам

блуждающего нерва диэнцефальной области и др;

4) вестибуломожжечковые пути проходят во внутреннем отделе нижней ножки мозжечка и связывают вестибулярные ядра с ядрами мозжечка;

5) вестибулортикальные связи обеспечиваются системой вертикальных волокон, идущих от всех четырех ядер к зрительному бугру. Прерываясь в последнем, названные волокна идут к височной доле коры головного мозга, где вестибулярный анализатор имеет рассеянное представительство. Кора и мозжечок выполняют регулируемую функцию по отношению к вестибулярному анализатору.

### **КЛИНИЧЕСКАЯ ФИЗИОЛОГИЯ СЛУХОВОГО АНАЛИЗАТОРА**

В слуховом анализаторе различают две части — звукопроводящую (ушная раковина, наружный слуховой проход, барабанная перепонка, слуховые косточки, лабиринтные жидкости) и звуковоспринимающую — спиральный (кортиев) орган, расположенный в улитке и нервный путь до мозгового центра. Адекватным раздражителем слухового анализатора является звук. С физиологической точки зрения под звуком понимают такие механические колебания, которые, воздействуя на слуховой рецептор, вызывают в нем определенный физиологический процесс, воспринимаемый как ощущение звука. К основным свойствам слухового анализатора относится его способность различать высоту (понятие частоты) звука, громкость (понятие интенсивности) и тембр, включающий основной тон и обертоны. Ухо человека, как принято в классической физиологической акустике, воспринимает полосу звуковых частот от 16 до 20000 Гц (от 12-24 до 18000-24000 Гц). Чем больше амплитуда звука,

тем лучше слышимость, однако до известного предела, за которым начинается звуковая перегрузка. С возрастом слух постепенно ухудшается, смещается в сторону низких частот и зону наибольшей чувствительности. Так, если в возрасте 20—40 лет она находится в области 3000 Гц, то в возрасте 60 лет и старше смещается в область 1000 Гц. Верхняя и нижняя границы слуха могут изменяться при заболеваниях органа слуха, в результате чего суживается область слухового восприятия. У детей верхняя граница слуха достигает 22000 Гц. У пожилых людей она ниже и не превышает обычно 10000—15000 Гц. Наибольшей чувствительностью ухо обладает к звукам в зоне 1000—4000 Гц, имеющей значение для восприятия человеческого голоса. Минимальная энергия звуковых колебаний, способная вызвать ощущение звука, называется порогом слухового ощущения. Децибел — 0,1 десятичного логарифма отношения силы данного звука к пороговому уровню. Сила шепотной речи составляет примерно 30 дБ, разговорной — 40—60 дБ, уличного шума — 70 дБ, громкой речи — 80 дБ, крик у уха — 110 дБ, шум реактивного двигателя — 120 дБ. Максимальным порогом силы звука для человека является интенсивность 120—130 дБ; звук такой силы вызывает боль в ушах. Физиологическое приспособление органа слуха к силе звукового раздражителя называют адаптацией. Она выражается в том, что воздействие звука на слуховой анализатор приводит к понижению остроты его чувствительности тем больше, чем сильнее звук. Адаптация происходит не только к звуку, но и к тишине; при этом чувствительность обостряется, анализатор готовится (настраивается) воспринять звуки наименьшей силы. Адаптация играет также защитную роль против сильных и продолжительных звуков. У разных людей адаптация протекает различно и имеет индивидуальные особенности, как и восстановление чувствительности.



Процессы адаптации протекают по-разному при ушных болезнях, и изучение их представляет ценность для дифференциальной диагностики. От адаптации следует отличать утомление слухового анализатора, которое происходит при его перераздражении и сопровождается медленным восстановлением. Этот процесс, в отличие от адаптации, всегда снижает работоспособность органа слуха. После отдыха явления утомления проходят, однако при частых и длительных воздействиях звуков и шума значительных интенсивностей развиваются стойкие нарушения слуховой функции. Заболевания уха предрасполагают к более быстрому развитию утомления слуха.

### **КЛИНИЧЕСКАЯ ФИЗИОЛОГИЯ ВЕСТИБУЛЯРНОГО АНАЛИЗАТОРА**

Вестибулярная функция осуществляется посредством деятельности полукружных каналов и мешочков преддверия. Адекватными раздражителями вестибулярных рецепторов являются различные виды ускорений. Угловые ускорения приводят к генерации возбуждения в ампулярных рецепторах; все виды прямолинейных ускорений (центробежное, центростремительное и гравитационное) приводят к раздражению в сенсорных пятнах преддверия. Кроме того, в саккулюсе, как теперь установлено, происходит рецепция вибрационных стимулов.

Имеется пять типов вестибулярных реакций соответственно ассоциативным связям вестибулярных ядер.

1. Вестибулосоматические реакции обусловлены наличием вестибулоспинальных связей, они обеспечивают перераспределение мышечного тонуса при воздействии ускорений на организм (рис.2).

## ЧУВСТВИТЕЛЬНЫЕ И ДВИГАТЕЛЬНЫЕ КОМПОНЕНТЫ РАВНОВЕСИЯ

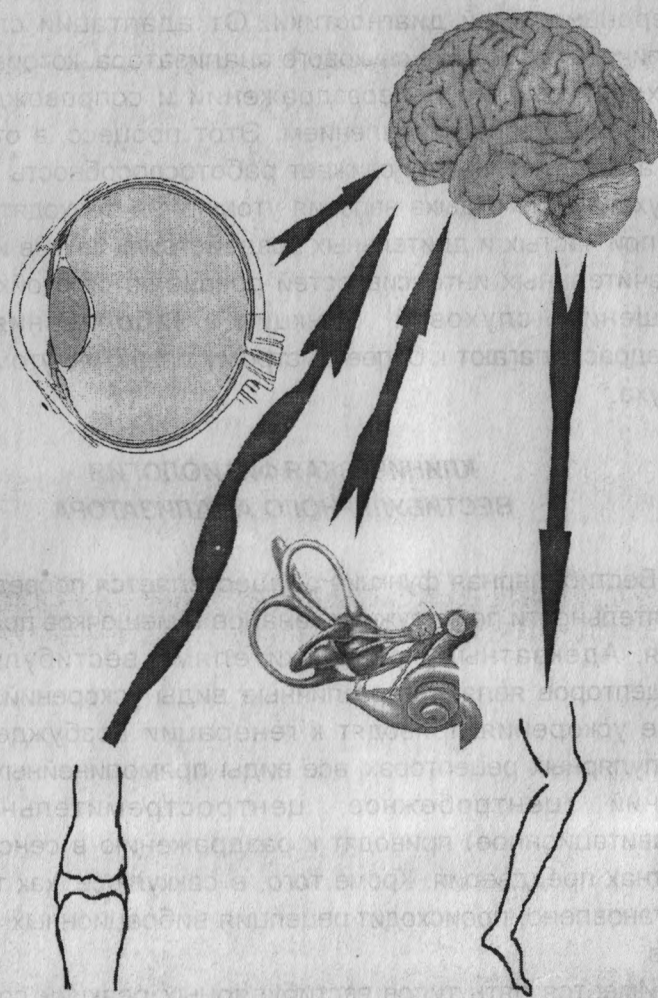


Рис.2

2. Окуломоторные реакции, обусловленные вестибулоглазодвигательными связями, определяют возникновение нистагма. Под вестибулярным нистагмом подразумевают произвольные ритмические, обычно сочетанные, подергивания глазных яблок двухфазного характера со сменой двух движений — медленной и быстрой фаз. Медленное движение происходит в одну сторону, быстрое — в противоположную. Все вестибулярные рефлексy, влияющие на поперечно-полосатую мускулатуру, являются тоническими. Только нистагм имеет двухфазный клонический характер. Причем медленная фаза обусловлена раздражением ампулярного рецептора, а быстрая — компенсирующим влиянием глазодвигательного центра (возвращение глазных яблок в исходное положение).

Физиологический смысл нистагма состоит в «фотографировании» фрагментов окружающей среды при вращении.

3. Вестибуловегетативные реакции также имеют адаптационный характер и заключаются в повышении артериального давления, учащении сердцебиения, возникновении тошноты и даже рвоты при воздействии ускорений.

4. Вестибуломожечковые реакции направлены на поддержание положения тела в пространстве посредством перераспределения мышечного тонуса в динамическом состоянии организма. То есть в момент совершения активных движений на фоне воздействия ускорений.

5. Центральный анализ и коррекция вестибулосенсорной реакции (головокружение) обусловлены наличием вестибулокортикальных связей с корой головного мозга.

## **КЛИНИЧЕСКАЯ АНАТОМИЯ И ФИЗИОЛОГИЯ НОСА И ОКОЛОНОСОВЫХ ПАЗУХ**

*Клиническая анатомия наружного носа и полости носа.*

Наружный нос представляет собой костно-хрящевой остов в виде пирамиды, покрытый кожей. Кожа в нижней трети носа имеет много сальных желез. Перегибаясь через край входа в нос и образуя ноздри, она выстилает на протяжении 4—5 мм стенки преддверия носа. Здесь кожа снабжена большим количеством волос, что создает возможность возникновения фурункулов и сикоза. Наружный нос, как и все мягкие ткани лица, имеет обильное кровоснабжение. К нему идут анастомозирующие между собой ветви от верхнечелюстной и глазничной артерий из системы наружной и внутренней сонных артерий соответственно. Вены носа и его придаточных пазух частично отводят кровь через переднюю лицевую вену во внутреннюю яремную вену, но в значительной степени отток происходит по венам носовой полости далее через глазничные вены в венозное сплетение крылонебной ямки, кавернозный синус, среднюю мозговую вену, заканчиваясь во внутренней яремной вене. Вены носа и пазух не имеют клапанов, поэтому инфекция довольно быстро распространяется в полость черепа и приводит к тяжёлым внутричерепным осложнениям. Лимфоотток из наружного носа осуществляется в основном в подчелюстные лимфатические узлы. Мышцы наружного носа иннервируются веточками лицевого нерва, кожа — I и II ветвями тройничного нерва (n.n. supraorbitalis

et infraorbitalis). Нос, как выступающая поверхность лица, часто подвергается травме. Сильное механическое воздействие на костный отдел носа часто сопровождается переломами носовых костей, нередко со смещением отломков, а при более сильной травме — переломом лобных отростков верхней челюсти.

Полость носа располагается между полостью рта и передней черепной ямкой, а с боковых сторон — между парными верхними челюстями и парными решетчатыми костями. Носовая полость имеет четыре стенки: нижнюю, верхнюю, медиальную и латеральную; кзади полость носа посредством хоан сообщается с носоглоткой, спереди остается открытой и сообщается с наружным воздухом через отверстия (ноздри). Нижняя стенка (дно носовой полости) образована двумя небными отростками верхней челюсти и на небольшом участке кзади — двумя горизонтальными пластинками небной кости (твердое небо). По средней линии эти кости соединены посредством шва. Отклонения в этом соединении ведут к различным дефектам (волчья пасть, заячья губа). У новорожденных дно полости носа соприкасается с зубными зачатками, которые располагаются в теле верхней челюсти. Верхняя стенка (крыша) полости носа образована спереди носовыми костями, в средних отделах — продырявленной пластинкой (*lamina cribrosa*) и клетками решетчатой кости (наибольшая часть крыши), задние отделы образованы передней стенкой клиновидной пазухи. Травмы верхней стенки сопровождаются нарушением обоняния, повреждением решётчатых артерий и ликвореей. У новорождённого *lamina cribrosa* представляет собой фиброзную пластинку и лишь к 3 годам жизни окостеневает. Медиальная стенка, или носовая перегородка состоит из переднего хрящевого и заднего костного отделов (рис.3). У новорожденного перпендикулярная пластинка решетча-

## СТРОЕНИЕ НОСОВОЙ ПЕРЕГОРОДКИ

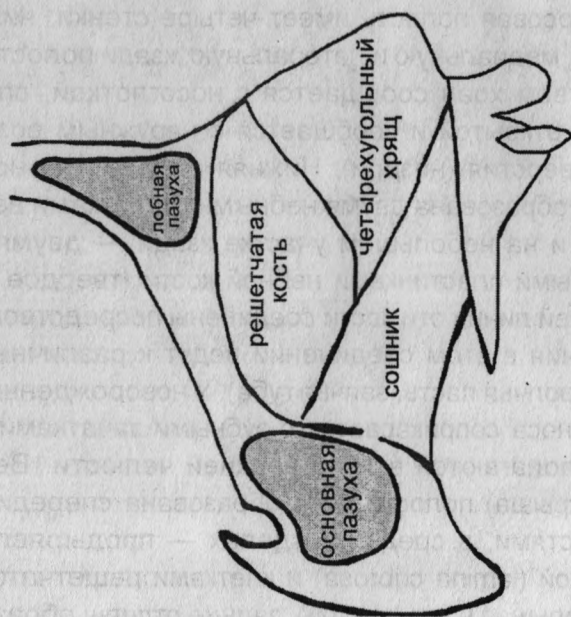


Рис.3

той кости представлена перепончатым образованием, ее окостенение заканчивается лишь к 6 годам жизни. Латеральная (наружная) стенка полости носа имеет более сложное строение. В ее формировании в передней и средней частях принимают участие медиальная стенка и лобный отросток верхней челюсти, слезная кость, носовая кость, медиальная поверхность решетчатой кости и в задней части, образуя края хоаны, — перпендикулярный отросток небной кости и крылонебные отростки клиновидной кости. На наружной стенке располагаются три носовые раковины: нижняя, средняя, верхняя и три носовых хода. Между носовой перегородкой и носовыми раковинами остается свободное пространство в виде щели, оно распространяется от дна до крыши носа — общий носовой ход.

Слизистая оболочка полости носа покрывает все ее стенки непрерывным слоем, продолжается в околоносовые пазухи, глотку и среднее ухо. Она не имеет подслизистого слоя, который вообще отсутствует в дыхательном тракте, за исключением подголосового отдела гортани. Носовую полость можно разделить на два отдела: передний — преддверие носа и собственно полость носа. Дыхательная область носа занимает пространство от дна носа кверху до уровня нижнего края средней раковины. В этой области слизистая оболочка покрыта многорядным цилиндрическим мерцательным эпителием (рис.4). В области преимущественно медиального и нижнего отделов нижней раковины, свободного края средней раковины и их задних концов слизистая оболочка утолщена за счет наличия кавернозной ткани. Участки кавернозной ткани могут иногда встречаться на перегородке носа, особенно в заднем ее отделе. Наполнение и опорожнение кавернозной ткани кровью происходит рефлекторно под влиянием разнообразных физических,

## ДРЕНАЖНАЯ ФУНКЦИЯ НОСА

1 - дренаж задних решеток и основной пазухи;

2 - дренаж средних, передних решеток и лобных пазух;

3 - дренаж носослезного канала.

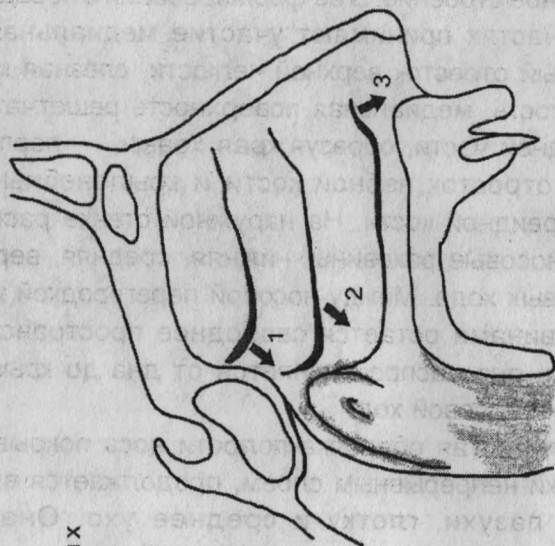


Рис.4



химических, психогенных раздражителей. У детей пещеристые венозные образования достигают полного развития к 6 годам.

Особенностью васкуляризации перегородки носа является образование густой сосудистой сети в слизистой оболочке в области передней ее трети (*locus Kisselbachii*), здесь слизистая оболочка нередко бывает истончена. Из этого места чаще, чем из других областей, бывают носовые кровотечения, поэтому оно получило название кровотоочивой зоны носа. Венозные сосуды сопровождают артерии. Особенностью венозного оттока из полости носа является его связь с венозными сплетениями, посредством которых вены носа сообщаются с венами черепа, глазницы, глотки, что создает возможность для распространения инфекции по этим путям и возникновения риногенных внутричерепных, орбитальных осложнений, сепсиса и др.

Для клиники важно отметить связь лимфатической системы обонятельной области носа с межоболочечными пространствами, осуществляемую по периневральным путям нервных обонятельных волокон. Этим объясняется возможность возникновения менингита после операции на решетчатом лабиринте.

Чувствительная иннервация полости носа осуществляется первой (*n. ophtalmicus*) и второй (*n. maxillaris*) ветвями тройничного нерва. Ветви тройничного нерва анастомозируют между собой, что объясняет иррадиацию боли из области носа и околоносовых пазух в область зубов, глаза, твердой мозговой оболочки (боль в области лба, затылка) и т. д.

#### *Клиническая анатомия околоносовых пазух*

Околоносовые пазухи располагаются вокруг полости носа и сообщаются с ней. Имеются четыре пары воздухо-

носных пазух: верхнечелюстные, клетки решетчатого лабиринта, лобные и клиновидные. В частности, сообщение с полостью носа передних пазух осуществляется через средний носовой ход, а задних — через верхний, что важно в диагностическом плане; заболевания задних пазух, особенно клиновидных, встречаются значительно реже, чем передних. Верхняя стенка верхнечелюстной пазухи одновременно является и нижней стенкой глазницы; эта стенка наиболее тонкая, в ней проходит канал нижнеглазничного нерва и одноименных сосудов; иногда здесь встречаются дегисценции (врожденные расщелины в кости), закрытые лишь слизистой оболочкой. В некоторых случаях верхняя и медиальная стенки пазухи находятся на близком расстоянии друг от друга, в таких условиях пункция пазухи через носовой ход опасна в связи с возможным проникновением иглы в глазницу и гнойным воспалением в ней. Нижней стенкой, или дном пазухи является альвеолярный отросток верхней челюсти; в большинстве случаев у взрослых дно пазухи находится ниже дна полости носа. Важно отметить, что у взрослых ко дну пазухи ближе всего находятся 2-й премоляр и 1-й моляр, в некоторых случаях верхушки корней зубов выступают в пазуху и прикрыты лишь слизистой оболочкой. Этим объясняется нередкое распространение воспалительного процесса с соответствующих зубов на пазуху. Задняя стенка пазухи толстая, образована верхнечелюстным бугром.

Решетчатые пазухи (решетчатый лабиринт) представлены воздухоносными клетками решетчатой кости. Частыми вариантами расположения решетчатых клеток бывает распространение их в орбиту в передних или задних отделах. В этом случае они граничат на различном протяжении и с передней черепной ямкой.

Лобная пазуха находится в чешуе лобной кости. Пазу-

ха имеет четыре стенки: переднюю (лицевая), заднюю (мозговая), граничащую с черепной ямкой, нижнюю (глазничная), которая в большей своей части является верхней стенкой глазницы и на небольшом протяжении граничит с клетками решетчатой кости и носовой полостью, и медиальную (межпазушная), которая в нижнем отделе обычно стоит по средней линии, а кверху может отклоняться в стороны.

Клиновидные пазухи располагаются в теле клиновидной кости, в каждой пазухе различают переднюю, заднюю, верхнюю, нижнюю, наружную и внутреннюю стенки. Межпазушная перегородка, или внутренняя стенка, разделяет пазухи; каждая из них имеет в передней стенке выводное отверстие, ведущее в верхний носовой ход. Нижняя стенка пазухи частично составляет свод носоглотки, верхняя стенка представлена нижней поверхностью турецкого седла; к этой стенке сверху, кроме гипофиза, прилежит часть лобной доли мозга с обонятельными извилинами. Задняя стенка переходит в базилярный отдел затылочной кости. Латеральная стенка клиновидной пазухи граничит с внутренней сонной артерией и пещеристой пазухой; здесь проходят глазодвигательный, первая ветвь тройничного, блоковый и отводящий нервы (III, IV, V, VI пары черепных нервов).

У новорожденного имеются только две пазухи — верхнечелюстная и решетчатый лабиринт.

#### *Клиническая физиология носа и околоносовых пазух*

Нормальным для человека является дыхание через нос. Нос выполняет, кроме дыхательной, защитную, резонаторную и обонятельную функции, а также участвует в регуляции дыхания и слезоотделения. Во время вдоха, обусловленного отрицательным давлением в грудной полости, воздух устремляется в обе половины носа. При

вдохе из околоносовых пазух выходит часть воздуха, что способствует согреванию и увлажнению вдыхаемого воздуха, а также диффузии его в обонятельную область. При выдохе воздух поступает в пазухи. Около половины (45%) всего сопротивления дыхательных путей принадлежит полости носа, что обусловлено и относительной узостью, изогнутым характером носовых ходов и неровной поверхностью их стенок. Это сопротивление имеет физиологическое обоснование — давление струи воздуха на слизистую оболочку носа участвует в возбуждении дыхательного рефлекса. Если дыхание осуществляется через рот, вдох становится менее глубоким, что уменьшает количество поступающего в организм кислорода. При этом уменьшается и отрицательное давление со стороны грудной клетки, что в свою очередь нарушает гемодинамику черепа. Защитная функция носа представлена механизмами, с помощью которых воздух согревается, увлажняется и очищается во время его прохождения по носовым путям при вдохе.

Согревание воздуха осуществляется за счет тепла от поверхности стенок носа, площадь которой является большой благодаря неровности стенок. Кавернозные тела, расположенные в слизистой оболочке нижних и частично в средних раковинах, представляют собой сосудистый аппарат для регуляции потока воздуха. Увлажнение воздуха в полости носа происходит за счет насыщения влагой, покрывающей слизистую оболочку. Носовая слизь образуется путем проникновения жидкости из кровеносных сосудов, желез слизистой оболочки, слезных желез и лимфы из межтканевых щелей. В течение суток у взрослого человека в виде пара из носовых полостей выделяется более 500 мл воды, однако объем этот зависит от влажности и температуры наружного воздуха, состояния носа и других факторов.

Очищение воздуха в носу происходит при прохождении струи воздуха через преддверие носа, где крупные частицы пыли задерживаются достаточно густыми волосами кожи преддверия, более мелкая пыль, которая прошла через первый фильтр вместе с микробами, осажается на слизистой оболочке, покрытой слизистым секретом: осадению пыли способствует узость и изогнутость носовых ходов. Около 40-60% пылевых частиц и микробов вдыхаемого воздуха задерживаются в слизи и удаляются вместе с ней. Механизмом, удаляющим слизь из носа, является мерцательный эпителий.

Колебательные движения ресничек продвигают слизь в сторону носоглотки таким образом, что их рабочее движение кзади происходит в распрямленном состоянии, а возвращение — в изогнутом. Проводя лечение заболеваний носа, нужно учитывать, что любое вливание капель в нос, особенно длительное, наряду с лечебным эффектом может оказать отрицательное влияние на дренажную функцию мерцательного эпителия. Поэтому необходимо избегать продолжительного введения в нос масляных, содовых, сосудосуживающих и других капель.

Выраженный обеззараживающий эффект дает лизоцим, который содержится в секрете слезных желез и носовой слизи. Из носоглотки слизь вместе со слюной обычно проглатывается и в желудке происходит ее окончательное обезвреживание.

К защитным механизмам относится также рефлекс чихания и слизоотделения. Обонятельная функция у человека обеспечивается обонятельной зоной слизистой оболочки носа, в которой находятся нейроэпителиальные веретенообразные обонятельные клетки, представляющие собой хеморецепторы. Обонятельная область начинается от обонятельной щели, которая находится между нижним краем средней раковины и носовой пере-

городкой и имеет ширину 3—4 мм.

Защитная функция околоносовых пазух выражается, во-первых, в том, что наличие самих пазух защищает от внешних воздействий более глубокие и жизненно важные образования лицевого и мозгового черепа. Во-вторых, пазухи являются дополнительными резервуарами согретого и увлажненного, а также очищенного воздуха. Резонаторная функция околоносовых пазух существенным образом участвует в формировании оригинального тембра и других характеристик голоса.

Резонаторная функция полости носа и околоносовых пазух состоит в усилении различных тонов голоса. Маленькие полости (клетки решетчатого лабиринта, клиновидные пазухи) резонируют более высокие звуки, в то время как крупные полости (верхнечелюстные и лобные пазухи) резонируют более низкие тоны. Поскольку полости пазух не изменяются в норме у взрослого человека, то и тембр голоса сохраняется всю жизнь постоянным. Изменения тембра голоса происходят во время воспаления пазух в связи с утолщением слизистой оболочки (это хорошо замечают певцы). Положение мягкого неба в определенной степени регулирует резонанс. Паралич (или отсутствие) мягкого неба сопровождается открытой гнусавостью, обтурация носоглотки, хоан, полости носа (аденоиды, полипы, гипертрофия носовых раковин, опухоль и др.) сопровождается закрытой гнусавостью.

## **КЛИНИЧЕСКАЯ АНАТОМИЯ И ФИЗИОЛОГИЯ ГЛОТКИ И ПИЩЕВОДА**

### *Клиническая анатомия глотки*

Глотка входит в начальный отдел пищеварительного тракта и дыхательных путей, представляет собой полый орган, образованный мышцами, фасциями и выстланный

изнутри слизистой оболочкой. Она соединяет полости носа с гортанью и пищеводом, посредством слуховых труб глотка сообщается со средним ухом. В глотке различают три отдела: верхний — носоглотка, средний — ротоглотка и нижний - гортаноглотка. Носоглотка выполняет дыхательную функцию, стенки ее не спадаются и они неподвижны. Кзади от устья каждой слуховой трубы на боковой стенке носоглотки имеется углубление — глоточный карман, или розенмюллерова ямка, в которой обычно имеется скопление лимфаденоидной ткани. Эти лимфаденоидные образования носят название трубных миндалин — V и VI миндалины глотки. На границе между верхней и задней стенками носоглотки находится глоточная (III или носоглоточная) миндалина. Глоточная миндалина в норме хорошо развита только в детском возрасте. С момента полового созревания она начинает уменьшаться и к 20 годам представляется лишь в виде небольшой полоски аденоидной ткани, которая с возрастом продолжает атрофироваться. Спереди ротоглотка имеет отверстие — зев, который ограничен краем мягкого неба, передними и задними небными дужками и корнем языка. Между небными дужками в треугольных нишах находятся небные миндалины (I и II). Отличным от строения других миндалин глотки является то, что каждая небная миндалина имеет 16-18 глубоких щелей, называемых лакунками, или криптами.

Важным с точки зрения патологии фактором является то, что опорожнение глубоких и древовидно разветвленных лакун легко нарушается из-за их узости, глубины и разветвленности, а также из-за рубцовых сужений устьев лакун, часть которых в передненижнем отделе небной миндалины к тому же прикрыта плоской складкой слизистой оболочки (складка Гиса). Эти анатомо-топографические предпосылки создают благоприятные условия для возник-

новения в небных миндалинах хронического воспаления. Строение верхнего полюса миндалины особенно неблагоприятно в этом плане; как правило, именно здесь в наибольшей мере развивается воспаление.

Лимфаденоидная ткань имеется также на задней стенке глотки в виде мелких (точечных) образований, называемых гранулами, или фолликулами, и позади небных дужек на боковых стенках глотки — боковые валики. Кроме того, имеются небольшие скопления лимфаденоидной ткани у входа в гортань и в грушевидных синусах глотки. На корне языка располагается язычная, или IV миндалина глотки.

Гортанная часть глотки — гортаноглотка. Границей между ротоглоткой и гортаноглоткой служит верхний край надгортанника и корень языка; книзу гортаноглотка воронкообразно суживается и переходит в пищевод.

Слизистая оболочка глотки в верхней ее части покрыта многорядным мерцательным эпителием в соответствии с дыхательной функцией носоглотки, в средней и нижней частях — многослойным плоским эпителием. В слизистой оболочке глотки, особенно в носоглотке, на глоточной поверхности мягкого неба и на корне языка содержится много слизистых желез. Лимфаденоидная ткань, включая миндалины, локализуется в подслизистом слое. Фиброзная оболочка глотки вверху прикрепляется к основной части затылочной кости, медиальной пластинке крыловидного отростка и к другим костям основания черепа. Со стороны глотки фиброзный слой покрыт слизистой оболочкой, снаружи — мышечным слоем.

Мышечный слой глотки состоит из поперечно-полосатых волокон и представлен циркулярными и продольными мышцами, сжимающими и поднимающими глотку. Сжимают глотку три констриктора — верхний, средний и нижний.

Продольные мышцы поднимают глотку; к ним относятся две мышцы: шилоглоточная (основная) и



небно-глоточная, образующая заднюю небную дужку. Сокращаясь, мышцы глотки осуществляют движение типа перистальтического; кроме того, глотка в момент глотания поднимается вверх, и таким образом пищевой комок перемещается книзу ко рту пищевода.

Между задней стенкой глотки и предпозвоночной фасцией располагается заглоточное пространство в виде плоской щели, заполненной рыхлой соединительной тканью. У детей рядом со срединной перегородкой имеются лимфатические узлы, куда впадают лимфатические сосуды от небных миндалин, задних отделов носовой и ротовой полостей; с возрастом эти узлы атрофируются; у детей они могут нагнаиваться, образуя заглоточный абсцесс. По бокам от глотки располагается выполненное клетчаткой окологлоточное пространство, в котором проходит нервно-сосудистый пучок, и находятся основные лимфатические узлы шеи.

Небные миндалины кровоснабжаются из систем наружной в основном и внутренней сонных артерий с различными вариантами. Лимфоотток из глотки осуществляется в глубокие и задние шейные лимфатические узлы (*nodi lymphatici cervicales profundi et retropharyngeales*). Особенность заглоточных лимфатических узлов состоит в том, что они бывают, как правило, только у детей раннего возраста. Миндалины глотки, как и все остальные лимфаденоидные образования глотки, не имеют приводящих лимфатических сосудов.

### **КЛИНИЧЕСКАЯ ФИЗИОЛОГИЯ ГЛОТКИ**

Являясь частью пищеварительного и дыхательного путей, глотка участвует в: 1) акте приема пищи — сосание и

глотание; 2) голосо- и речеобразовании; 3) акте дыхания; 4) защитных механизмах при приеме пищи и дыхании.

### **КЛИНИЧЕСКАЯ АНАТОМИЯ И ФИЗИОЛОГИЯ ПИЩЕВОДА**

Пищевод представляет собой мышечную трубку, сплюснутую в переднезаднем направлении, длиной 24—25 см. Он является продолжением глотки от уровня нижнего края перстневидного хряща (VI шейный позвонок). Переход пищевода в желудок происходит обычно на уровне XI грудного позвонка, что соответствует месту прикрепления VII реберного хряща к груди. У взрослых общее расстояние от передних зубов через рот, глотку и пищевод до желудка составляет 38—42 см. Пищевод имеет два физиологических сужения: аортальное — в области пересечения с аортой и кардиальное — при переходе пищевода в желудок. Слизистая оболочка покрыта многослойным плоским эпителием и собрана в складки, идущие в продольном направлении. Наружный продольный мышечный слой стенки пищевода более выражен, чем внутренний циркулярный слой. Мышцы верхнего отдела пищевода состоят из поперечно-полосатых волокон, а нижнего — из гладких.

Многочисленные слизистые железы залегают в подслизистом слое, лимфатические узелки в нём встречаются реже. Кровоснабжение пищевода в шейном отделе осуществляется посредством пищеводных артерий и из нижней щитовидной артерии. Грудной отдел снабжается веточками, отходящими от грудного отдела аорты, брюшной отдел — из диафрагмальной артерии и левой желудочной артерии. Отток крови из пищевода осуществляется в шейном отделе в нижние щитовидные вены, в грудном отделе — в непарную и полунепарную вены; в

брюшном отделе вены связаны с системой воротной вены. В состав лимфатической системы пищевода входит поверхностная и глубокая сеть. Поверхностная сеть берет начало в толще мышечной стенки, а глубокая расположена в слизистой оболочке и подслизистом слое. Отток лимфы в шейном отделе происходит в верхние паратрахеальные и глубокие шейные узлы, в грудном и брюшном отделах — в паратрахеальные и парабронхиальные узлы кардиальной части желудка. Иннервация пищевода осуществляется ветвями блуждающих и симпатических нервов.

Основной функцией пищевода является активное проведение пищи в желудок.

### ***КЛИНИЧЕСКАЯ АНАТОМИЯ ГОРТАНИ***

Гортань располагается под подъязычной костью, на передней поверхности шеи. У взрослых мужчин верхний край гортани находится на границе IV и V шейных позвонков, а нижний край соответствует VI шейному позвонку. У новорожденных, лиц молодого возраста и женщин гортань располагается несколько выше, у стариков, наоборот, — ниже. В нижнем отделе спереди, между нижним краем щитовидного хряща и верхним краем перстневидного, можно легко прощупать область конической связки, которую рассекают (производят коникотомию) при необходимости срочного восстановления дыхания в случае асфиксии.

Рядом с нижнебоковыми поверхностями гортани лежат боковые доли щитовидной железы, кзади от которых находятся сосудисто-нервные пучки шеи.

Во время глотания и фонации наружные мышцы гортани поднимают и опускают ее. Скелет, или остов гортани напоминает по форме усеченную пирамиду; он состоит из хрящей,

соединенных связками. Среди них три непарных: надгортанный, щитовидный, перстневидный и три парных: черпаловидные, рожковидные, клиновидные. Основой, фундаментом скелета гортани служит перстневидный хрящ.

### ***КЛИНИЧЕСКАЯ АНАТОМИЯ ТРАХЕИ И БРОНХОВ***

Дыхательное горло является продолжением гортани, с которой оно связано посредством перстнетрахеальной связки. Трахея - длинная цилиндрическая трубка (длина ее 11-13 см), начинается на уровне тела VII шейного позвонка, а на уровне IV—V грудных позвонков делится на два главных бронха. Начало перегородки, разделяющей трахею, называется шпорой, а место деления — бифуркацией. У новорожденных нижний конец трахеи находится на уровне тел III-IV грудных позвонков, у детей в возрасте 2-6 лет — на уровне тела IV грудного позвонка. Стенка трахеи состоит из 16—20 подковообразной формы гиалиновых хрящей, свободные концы которых направлены кзади. Между ними натянута перепончатая часть стенки трахеи, состоящая из большого количества коллагеновых и эластических волокон. В глубоких слоях имеются гладкие мышечные волокна. Хрящи соединены между собой кольцевидными связками. Просвет трахеи расширяется при вдохе и суживается при выдохе. Ширина просвета трахеи не является постоянной величиной: у мужчин она колеблется от 15 до 22 мм, у женщин — от 13 до 18 мм, у грудного ребенка — 6—7 мм, у ребенка 10 лет — 8—11 мм. Изнутри трахея выстлана слизистой оболочкой и покрыта цилиндрическим мерцательным эпителием. Рабочее движение ресничек направлено кверху. В слизистой оболочке трахеи много желез, которые вырабатывают белково-слизистый секрет. В области зад-

ней стенки слизистая оболочка образует мелкие складки. В рыхлой соединительной ткани, окружающей трахею, имеется большое количество лимфатических узлов, особенно много их в области бифуркации. Задняя перепончатая часть стенки трахеи прилежит к передней стенке пищевода. Такое соотношение следует иметь в виду при производстве трахеостомии, когда возможно ранение стенки пищевода и образование в дальнейшем трахеопищеводного свища.

К передней и боковым стенкам трахеи прилежат крупные сосуды, кроме того, в шейной части на передней поверхности трахеи лежит перешеек щитовидной железы, в грудном отделе у детей до 14—16 лет — вилочковая железа. На месте бифуркации шпора несколько отклонена влево. Из двух главных бронхов правый короче и шире, чем левый. Длина правого бронха 3 см, левого — 5 см. Диаметр главных бронхов в среднем равен 10—16 мм. Правый бронх является почти продолжением трахеи, поэтому инородные тела чаще всего попадают именно в него. Войдя в легкие, каждый из главных бронхов, ветвясь, суживается, идет вниз и назад к основанию легкого. Бронхиальному дереву свойственны движения, похожие на перистальтические (при вдохе бронх удлиняется и расширяется, при выдохе — наоборот).

Кровоснабжение трахеи и бронхов осуществляется за счет нижней щитовидной и бронхиальной артерий, их ветви проходят вдоль боковой стенки трахеи и бронхов, а также в поперечном направлении между хрящами в круговых связках, и образуют сплетение. Вены трахеи и бронхов впадают в нижние щитовидные вены.

Иннервация трахеи и бронхов происходит за счет возвратного нерва (ветви блуждающего нерва) и его трахеальных веточек, которые в нижнем отрезке дыхательных путей образуют трахеальное сплетение. Мышечные

волокна, заложенные в бронхах, снабжаются нервными волокнами блуждающего и симпатического нервов.

### **КЛИНИЧЕСКАЯ ФИЗИОЛОГИЯ ГОРТАНИ, ТРАХЕИ И БРОНХОВ**

Гортани, трахее и бронхам присущи три функции: дыхательная, защитная и голосообразовательная.

**Дыхательная функция.** Гортань является частью дыхательного пути; она проводит воздух при вдохе в нижележащие отделы — трахею, бронхи и легкие, при выдохе воздух проходит в обратном направлении. Акт дыхания обеспечивается дыхательной мускулатурой, а в гортани - сокращением расширяющих голосовую щель задних перстнечерпаловидных мышц. Голосовая щель при дыхании всегда раскрыта, при этом величина и форма ее зависят от глубины вдоха.

**Защитная функция.** Гортань и трахея являются барьером, препятствующим попаданию инородных тел в нижележащие дыхательные пути, а также способствуют увлажнению, согреванию и очищению вдыхаемого воздуха. Механизм защитной функции связан с наличием трех рефлексогенных зон слизистой оболочки гортани. Первая из них расположена вокруг входа в гортань (гортанная поверхность надгортанника, слизистая оболочка черпалонадгортанных складок). Вторая зона занимает переднюю поверхность черпаловидных хрящей (от их вершины до основания) и продолжается на промежуток между голосовыми отростками черпаловидных хрящей. Третья зона расположена в подголосовом пространстве на внутренней поверхности перстневидного хряща. Очищению воздуха от пыли способствуют мерцательный эпителий слизистой оболочки и продуцируемая ею слизь.

**Голосовая функция.** В воспроизведении звуков участвуют три основных отдела дыхательного аппарата: 1) грудная клетка — легкие, бронхи, трахея (нижний резонатор); 2) голосовой аппарат гортани; 3) формирующие звук и резонирующие полости рта, носа, глотки, изменяющие свою форму вследствие движения языка, нижней челюсти, губ, неба и щек (верхний резонатор). В момент произнесения звука голосовая щель вначале закрыта, т. е. голосовые складки находятся в напряженном и сомкнутом состоянии. Затем под давлением воздуха, находящегося в легких, трахее и бронхах, она открывается на очень короткое время, и в этот момент часть воздуха прорывается через голосовую щель, после чего голосовые складки вновь смыкаются, что создаст воздушные звуковые волны; частота этих колебательных движений соответствует высоте издаваемого тона. Таким образом, при фонации ток воздуха, выходящий из нижнего резонатора, периодически с определенной частотой прерывается, т. е. находится в состоянии колебательного движения. Эти колебания воздуха и создают звук. Высота его зависит от числа подобных колебаний или перерывов в секунду: на высоту и тембр голоса влияют величина голосовых складок, их напряжение и особенности резонаторов. Звук различается по высоте, тембру и силе. Высота звука связана с частотой колебания голосовых складок, а частота, в свою очередь, — с их длиной и напряжением. В период роста человека меняется размер голосовых складок, что приводит к изменению голоса.

## **ПРОПЕДЕВТИКА ЛОР-БОЛЕЗНЕЙ МЕТОДОЛОГИЯ ОБСЛЕДОВАНИЯ ЛОР-ОРГАНОВ**

Для эндоскопического исследования ЛОР-органов в отдельной комнате (кабинете) или части комнаты должно быть оборудовано рабочее место оториноларинголога. Желательно, чтобы комната была длиной не менее 5 м, изолирована от внешнего шума, так как в ней производится исследование остроты слуха. В комнате должен находиться стол для размещения инструментов, необходимых для осмотра больного, два стула, кушетка, письменный стол.

### ***Подготовка рабочего места.***

Для проведения исследования ЛОР-органов необходимо иметь:

- 1) кабинет длиной не менее 5 м, изолированный от внешнего шума,
- 2) стол для размещения инструментов для осмотра больного,
- 3) источник света (в качестве источника света на столе для размещения инструментов должна находиться настольная электрическая лампа),
- 4) два стула.

### ***Оснащение рабочего места.***

#### ***Инструменты:***

- зеркала носовые (носорасширители),
- носовые зонды,
- лобный рефлектор (Симановского),
- воронки ушные NN 1,2,3,4,5,



- ушные зонды,
- пинцет ушной (коленчатый или штыкообразный),
- баллон для продувания ушей (баллон Политцера),
- шприц ушной (Жанне),
- шпатели для языка металлические,
- зеркала носоглоточные,
- зеркала гортанные,
- ручка для гортанных и носоглоточных зеркал,
- спиртовка.

*Медикаменты:*

- 0.1% раствор адреналина,
- 2% раствор дикаина.

*Растворы для определения функции обоняния:*

- 0.5% раствор уксусной кислоты (раствор № 1 - слабый запах),
- винный спирт 70% (раствор № 2 - средней силы запах),
- настойка валерианы простая (раствор № 3 - сильный запах),
- нашатырный спирт (раствор № 4 - сверхсильный запах),
- вода дистиллированная (раствор № 5 – контроль).

*Перевязочный материал:*

- вата гигроскопическая,
- турунды марлевые ушные,
- салфетки марлевые.

**Порядок усаживания больного для проведения осмотра.**

1. Посадите больного так, чтобы источник света был справа от него.
2. Сядьте напротив исследуемого, поставив свои ноги к столу, а его ноги кнаружи от ваших.
3. Источник света расположите справа от пациента на уровне ушной раковины.

**Правила пользования лобным рефлектором.**

Для направления света на осматриваемую область

пользуйтесь лобным рефлексором:

- 1) возьмите в руки рефлексор,
- 2) укрепите рефлексор на голове при помощи повязки,
- 3) отверстие рефлексора поместите против своего левого глаза. Рефлексор должен быть удален от исследуемого органа на 25-30 см (фокусное расстояние),
- 4) направьте пучок отраженного от рефлексора света на нос больного (свет падает слева от исследующего). Затем закройте свой правый глаз, а левым смотрите через отверстие рефлексора, и поворачивайте его так, чтобы был виден пучок света на лице больного. Откройте правый глаз и продолжайте осмотр двумя глазами. Периодически нужно контролировать, находится ли зрительная ось левого глаза в центре светового пучка и выдержано ли фокусное расстояние. Лобный рефлексор наведён на исследуемую область правильно тогда, когда «зайчик» при взгляде обоими глазами и только левым глазом (правый закрыт) не смещается с места.

#### **Тактика поведения исследователя.**

Последовательно выполняйте действия, необходимые для осуществления исследования. Уверенные, отработанные движения рук исследующего и инструментов рождают у больного чувство уверенности в успехе лечения. Исследование проводите в спокойной обстановке с учётом возраста и состояния больного.

#### **Исследование уха – отоскопия.**

Исследованию уха также должен предшествовать тщательный сбор анамнеза. Помимо общих данных, особое внимание необходимо уделить выяснению причины ушного заболевания, его длительности и характеру основных проявлений заболевания.

*Методика проведения наружного осмотра:*

1) осмотр начинайте со здорового уха для сравнения отоскопической картины больного и здорового уха. Произведите осмотр ушной раковины, наружного отверстия слухового прохода, заушной области и области впереди слухового прохода;

2) при осмотре ушной раковины определите её форму (правильная или отметить её особенности - оттопыренность, наличие рубцов, дефектов), цвет покрывающей её кожи (нормальный, гиперемия), её положение и величину;

3) для осмотра наружного отверстия правого слухового прохода у взрослых оттяните ушную раковину кзади и кверху, взявшись большим и указательным пальцами левой руки за завиток ушной раковины. Для осмотра слева ушную раковину надо оттянуть аналогично правой рукой;

4) для осмотра заушной области правой рукой оттяните правую ушную раковину исследуемого кпереди. Обратите внимание на заушную складку (место прикрепления ушной раковины к сосцевидному отростку), в норме она хорошо контурируется.

#### *Методика проведения пальпации:*

1) пропальпируйте пальцами правой руки правую ушную раковину;

2) большим пальцем правой руки мягко надавите на козелок правого уха. В норме пальпация козелка безболезненна, у взрослого болезненность появляется при остром наружном отите, у ребенка младшего возраста и при среднем;

3) затем большим пальцем левой руки пропальпируйте сосцевидный отросток в трех точках: проекции антрума, сигмовидного синуса и верхушки сосцевидного отростка. При пальпации левого сосцевидного отростка ушную раковину оттяните левой рукой, а пальпацию осуществляйте пальцем правой руки;

4) указательным пальцем левой руки пропальпируйте регионарные лимфатические узлы правого уха кпереди, книзу, кзади от наружного слухового прохода. Указательным пальцем правой руки пропальпируйте аналогично лимфатические узлы левого уха. Голова больного несколько наклонена вперед. При пальпации лимфатических узлов справа правая рука врача лежит на темени исследуемого, а левой рукой производятся массирующие движения с мягким глубоким погружением в ткань концами фаланг. При пальпации лимфатических узлов слева левая рука находится на темени, а правой производится пальпация. В норме лимфатические узлы не увеличены, безболезненны и не пальпируются.

*Правила пользования инструментами при проведении отоскопии.*

1. Подберите воронку с диаметром, соответствующим поперечному диаметру наружного слухового прохода. Ушная воронка вводится в перепончато-хрящевой отдел слухового прохода для удержания его в выпрямленном положении. Воронку нельзя вводить в костный отдел слухового прохода, так как это вызывает боль. При введении воронки длинная ось ее должна совпадать с осью слухового прохода, иначе воронка упрется в какую-либо стенку последнего.

2. Оттяните левой рукой правую ушную раковину кзади и кверху. Большим и указательным пальцем правой руки введите ушную воронку в перепончато-хрящевую часть наружного слухового прохода. При осмотре левого уха ушную раковину оттяните правой рукой, а воронку введите пальцами левой руки.

3. Производите легкие перемещения наружного конца воронки для того, чтобы последовательно осмотреть все

части барабанной перепонки.

4. При введении воронки может быть кашель, зависящий от раздражения окончаний веточек блуждающего нерва в коже слухового прохода.

*Отоскопическая картина.*

1. При отоскопии видно, что кожа перепончато-хрящевого отдела имеет волосы, здесь же обычно имеется ушная сера. Длина слухового прохода 2,5 см.

2. Барабанная перепонка серого цвета с перламутровым оттенком.

3. На барабанной перепонке видны опознавательные пункты:

- короткий отросток молоточка,
- рукоятка (длинный отросток) молоточка,
- передняя и задняя складки,
- световой конус (рефлекс),
- умбо (пупок).

4. Ниже передней и задней складок видна натянутая часть барабанной перепонки, выше этих складок - ненапряженная часть.

5. На барабанной перепонке различают 4 квадранта, которые получают, если мысленно провести две взаимно перпендикулярных линии. Одна линия проводится по рукоятке молоточка вниз, другая перпендикулярно к ней через центр умбо и нижний конец рукоятки молотка. Возникающие при этом квадранты носят названия: передневерхнего и задневерхнего, передненижнего и задненижнего.

*Интерпретация увиденного.*

Форма ушной раковины правильная (или отметить особенности). Пальпация сосцевидного отростка, козелка безболезненна (или болезненна) Наружный слуховой проход широкий (узкий), отметить его содержимое, состояние

кожи. Регионарные лимфоузлы без особенностей.

Барабанная перепонка - серого цвета с перламутровым оттенком (при гиперемии - указать ее интенсивность и распространенность). Короткий отросток и рукоятка молоточка, световой конус, передние и задние складки хорошо контурируются (если изменены, то указать как). Примеры патологии: барабанная перепонка втянута, утолщена, световой конус укорочен, отсутствует, имеется перфорация, ее размеры и форма (круглая, овальная, центральная, краевая задняя, краевая передняя, размер), слуховой проход свободный или в нем имеется гнойное отделяемое (густое с запахом, удалено двумя промоканиями зондом с ватой). По этой же схеме проводится запись результатов осмотра левого уха.

### **Передняя риноскопия, исследование функций носа.**

Перед исследованием следует расспросить больного о его жалобах в данный момент: боли в носу, затруднённое носовое дыхание, наличие патологического отделяемого, расстройство обоняния и т.д. Затем выясняют время и условия возникновения и течения заболевания (острый или хронический процесс). Далее, учитывая, что некоторые заболевания носа могут быть следствием ряда как инфекционных болезней, так и заболеваний внутренних органов, нужно выяснить все предшествующие заболевания носа и определить их связь с бывшими или настоящими общими заболеваниями.

### *Методика проведения наружного осмотра.*

Осмотрите наружный нос, кожу этой области (фурункулёз, экзема, сикоз), места проекции околоносовых пазух на лице. Форма наружного носа (не изменена, если изме-

нена, то как, наличие деформаций), области проекции на лицо стенок лобных и верхнечелюстных пазух (без особенностей, если есть особенности, то какие).

*Методика проведения пальпации:*

1) пропальпируйте наружный нос: указательные пальцы обеих рук расположите вдоль спинки носа и лёгкими массирующими движениями ощупайте область корня, ската, спинки и кончика носа. Осмотрите преддверие носа. Большим пальцем правой руки приподнимите кончик носа и осмотрите его и преддверие носа. В норме преддверие носа свободное, имеются волосы;

2) пропальпируйте переднюю и нижнюю стенки лобных пазух: большие пальцы обеих рук расположите на лбу над бровями и мягко надавите, затем переместите большие пальцы в области верхней стенки глазницы к внутреннему углу и также надавите. Пропальпируйте точки выходов первых ветвей тройничного нерва. В норме пальпация стенок лобных пазух безболезненна;

3) пропальпируйте передние стенки верхнечелюстных пазух: большие пальцы обеих рук расположите в области клыковой ямки на передней поверхности верхнечелюстной кости и несильно надавите. Пропальпируйте точки выходов вторых ветвей тройничного нерва. В норме пальпация передней стенки верхнечелюстной пазухи безболезненна;

4) пропальпируйте подчелюстные и шейные лимфатические узлы. Подчелюстные лимфатические узлы пальпируются при несколько наклоненной вперед голове исследуемого легкими массирующими движениями концами фаланг пальцев в подчелюстной области в направлении от середины к краю нижней челюсти. Глубокие шейные лимфатические узлы пальпируются сначала с одной, а затем с другой стороны. Голова больного не-

сколько наклонена вперед. При пальпации лимфатических узлов справа правая рука врача лежит на темени исследуемого, а левой рукой производятся массирующие движения с мягким глубоким погружением в ткань концами фаланг впереди переднего края грудиноключично-сосцевидной мышцы. При пальпации лимфатических узлов слева левая рука лежит на темени, а правой производится пальпация. В норме лимфатические узлы не пальпируются (не прощупываются).

*Методика определения дыхательной и обонятельной функций носа:*

1) для определения носового дыхания, прежде всего, наблюдайте за лицом обследуемого: признаком затруднённого носового дыхания служит открытый рот;

2) для более точного определения предложите пациенту дышать носом, при этом попеременно поднесите то к одной, то к другой ноздре ватную пушинку, марлевую ниточку или полоску бумаги, движение которых в струе вдыхаемого воздуха укажет на степень проходимости одной и другой половины носа. Для этого правое крыло носа прижмите к носовой перегородке указательным пальцем левой руки, а правой рукой поднесите небольшой кусочек ваты к левому преддверию носа и попросите больного сделать короткие обычной силы вдох и выдох. По отклонению ватки определяется степень затруднения прохождения воздуха. Для определения дыхания через правую половину носа прижмите левое крыло носа к носовой перегородке указательным пальцем правой руки, а левой рукой поднесите кусочек ваты к правому преддверию носа и также попросите сделать больного короткие вдох и выдох. По отклонению ватки вы должны решить вопрос о дыхательной функции носа: по амплитуде движения «пушинки» оно может быть расценено как



«свободное», «удовлетворительное», «затруднённое» или «отсутствует». Для исследования носового дыхания можно также пользоваться зеркалом: выдыхаемый тёплый влажный воздух, конденсируясь на холодной поверхности зеркала, образует пятна запотевания (правое и левое). По величине или отсутствию этих пятен судят о степени носового дыхания;

3) определение обонятельной функции (одориметрия) производите поочередно для каждой половины носа пахучими веществами из ольфактометрического набора или с помощью прибора - ольфактометра. Наиболее распространённый способ исследования обоняния - распознавание обследуемым различных пахучих веществ. Для этой цели применяйте стандартные растворы в порядке восходящих по силе запахов:

- раствор №1 – 0.5% раствор уксусной кислоты (слабый запах),
- раствор №2 – винный спирт 70% (средней силы запах),
- раствор №3 – настойка валерианы простая (сильный запах),
- раствор №4 – нашатырный спирт (сверхсильный запах),
- раствор №5 – вода дистиллированная (контроль).

Обоняние проверяйте по шкале Бернштейна, оно может быть сохранено или нарушено (I, II, III и IV степени).

Для определения обонятельной функции справа прижмите указательным пальцем правой руки левое крыло носа к носовой перегородке, а левой рукой возьмите флакон пахучего вещества и поднесите к правому преддверию носа, попросите больного сделать вдох правой половиной носа и определить запах данного вещества. Определение обоняния через левую половину носа производится аналогичным образом, только правое крыло носа прижимается указательным пальцем левой руки, а ольфактивное вещество к левой половине носа подносится правой рукой. Обоняние может быть нормальным (нормосмия), пониженным (гипосмия), отсутствовать (анос-

мия), а также быть извращенным (какосмия). При восприятии всех запахов – обоняние 1 степени, среднего и более сильных запахов – обоняние 2 степени, сильного и сверхсильного запахов – обоняние 3 степени. При восприятии запаха только нашатырного спирта делается вывод об отсутствии обонятельной функции, но сохранившейся функции тройничного нерва, так как нашатырный спирт вызывает раздражение веточек последнего. Неспособность воспринимать запах нашатырного спирта свидетельствует как об anosмии, так и об отсутствии возбудимости тройничного нерва. Флакон с водой применяется для выявления диссимуляции.

*Правила пользования инструментом при проведении передней риноскопии (ввод и вывод из носа).*

Переднюю риноскопию производите поочередно - одной и другой половины носа.

1. На раскрытую ладонь левой руки положите носорасширитель клювом вниз, большой палец левой руки положите сверху на винт носорасширителя, указательный и средний пальцы – снаружи па браншу, четвертый и пятый должны находиться между браншами носорасширителя. Локоть левой руки опустите, кисть руки с носорасширителем должна быть подвижной; ладонь правой руки положите на теменную область больного, чтобы придать голове нужное положение.

2. Клюв носорасширителя в сомкнутом виде вводится на 0,5 см в преддверие правой половины носа больного. Правая половина клюва носорасширителя должна находиться в нижневнутреннем углу преддверия носа, левая - в верхненаружном углу преддверия (у крыла носа).

3. Указательным и средним пальцами левой руки нажмите на браншу носорасширителя и раскройте правое преддверие носа так, чтобы кончики клюва носа носорас-

ширителя не касались слизистой оболочки носа.

4. При прямом положении головы осмотрите правую половину носа.

5. При несколько наклоненной голове больного книзу осмотрите правую половину носа. При этом хорошо видны передние отделы нижнего носового хода, дно носа. В норме нижний носовой ход свободен.

6. При несколько откинутой голове больного кзади и вправо осмотрите правую половину носа. При этом виден средний носовой ход.

7. Четвертым и пятым пальцами отодвиньте правую браншу так, чтобы бранши носорасширителя сомкнулись, но не полностью, и выведите носорасширитель из носа.

8. Осмотр левой половины носа производится аналогично: левая рука держит носорасширитель, а правая рука лежит на темени. При этом правая половина клюва носорасширителя находится в верхневнутреннем углу преддверия носа слева, а левая - в нижненаружном.

#### *Риноскопическая картина и интерпретация данных.*

Передняя риноскопия: преддверие носа (в норме преддверие носа свободное, имеются волосы), перегородка носа (по средней линии или указать характер искривления, наличие шипов, гребней), слизистая оболочка носа (розовая, влажная, гладкая или синюшная, белесоватая, отечная, гипертрофированная, сухая, атрофичная). Осмотр имеющихся в каждой половине носа трёх носовых раковин (верхняя, средняя и нижняя) и четырёх носовых ходов (верхний, средний, нижний и общий). Носовые раковины в норме редко бывают одинаковой величины, тем не менее необходимо отметить чрезмерно большие различия. Отёчные и мягкие носовые раковины синюшно-серого или бледно-розового цвета часто являются симптомом аллергии. Носовые ходы (свободные,

раковины не увеличены, отделяемого в носовых ходах нет или конкретно описать патологию - гной, полипы). Полипы в носовых ходах могут проявляться в виде образований круглой или продолговатой формы, выступающих на стенках среднего носового хода. Обозримыми обычно являются передние концы нижней и средней носовых раковин, нижний, средний и общий носовые ходы.

### **Исследование полости рта и глотки – стомофарингоскопия.**

Исследованию полости рта и глотки должен предшествовать тщательный сбор анамнеза. Помимо общих данных необходимо выяснить причины заболевания полости рта или глотки, его длительность и характер основных проявлений.

#### *Методика проведения наружного осмотра.*

Осмотрите область шеи и слизистую оболочку губ (поверхность губ должна быть гладкой, без повреждений – изъязвления, бляшки, пузырьки или узелковые утолщения). Попросите пациента сжать губы и улыбнуться, таким приёмом одновременно можно оценить функцию лицевого нерва (VII пара) и правильность прикуса зубов.

#### *Методика проведения пальпации.*

Пропальпируйте регионарные лимфатические узлы глотки: подчелюстные, в ретромандибулярных ямках, глубокие шейные, задние шейные, в над- и подключичных ямках. Подчелюстные лимфатические узлы пальпируются при несколько наклоненной вперед голове исследуемого легкими массирующими движениями концами фаланг пальцев в подчелюстной области в направлении от середины к краю нижней челюсти. Глубокие шейные лимфатические узлы пальпируются сначала

с одной, потом с другой стороны. Голова больного несколько наклонена вперед. При пальпации лимфатических узлов справа правая рука врача лежит на темени исследуемого, а левой рукой производятся массирующие движения с мягким глубоким погружением в ткань концами фаланг впереди переднего края грудиноключично-сосцевидной мышцы. При пальпации лимфатических узлов слева левая рука находится на темени, а правой производится пальпация. В норме лимфатические узлы не пальпируются (не прощупываются).

### *Правила пользования инструментами при проведении стомофарингоскопии.*

Перед проведением исследования попросите пациента извлечь все приспособления с зубов, чтобы исследовать слизистую оболочку рта, дёсен и зубы.

1. Возьмите шпатель в левую руку так, чтобы большой палец поддерживал шпатель снизу, указательный и средний (можно и безымянный) пальцы были сверху. Правую руку положите на темя больного.

2. Попросите больного открыть рот, шпателем плашмя оттяните поочередно левый и правый углы рта. Осмотрите преддверие рта, слизистую оболочку, выводные протоки околоушных желез, находящихся на щечной поверхности на уровне верхнего премоляра.

3. Осмотрите полость рта: зубы (отметьте, какие зубы отсутствуют, какие из них шатаются или поражены кариесом), десны, твердое небо, язык (осмотрите спинку языка, отметьте её гладкость, цвет и состояние сосочков, попросите пациента высунуть язык, проверьте, насколько он симметричен), выводные протоки подъязычных и подчелюстных слюнных желез, дно рта. Дно полости рта можете осмотреть, попросив исследуемого приподнять кончик языка, или приподнимая его шпателем. На дне рта находятся выводные протоки подъязы-

зычных и подчелюстных желез, иногда они сливаются вместе.

4. Держа шпатель в левой руке, медленно, равномерно, но достаточно сильно отожмите передние  $2/3$  языка книзу и несколько кпереди, не касаясь его корня. Шпатель вводится через правый угол рта, язык отдавите не плоскостью шпателя, а его концом. Высовывать язык или задерживать дыхание во время осмотра глотки больной не должен, так как это мешает обследованию. Не заводите шпатель слишком далеко в рот, так как при прикосновении к корню языка сразу возникает рвотное движение. Высоко поднятый, толстый и неподатливый язык не нужно отжимать быстро и с усилием, так как при этом он делается ещё более неподатливым. В таких случаях попросите больного открыть рот спокойно, без всякого напряжения.

5. Установив шпатель, определите подвижность и симметричность мягкого неба, попросив больного произнести звук "а" с целью исключения паралича IX пары черепно-мозговых нервов. Осмотрите слизистую оболочку мягкого неба, его язычка, передних и задних небных дужек. Определите размер небных миндалин, для этого разделите на три части расстояние между передней небной дужкой и вертикальной линией, проходящей через середину язычка и мягкого неба. Величину миндалин, выступающей до  $1/3$  этого расстояния, относят к первой степени, выступающей до  $2/3$  - ко второй степени; выступающей до средней линии глотки - к третьей степени.

6. Осмотрите слизистую оболочку миндалин. Определите содержимое в лакунах миндалин. Для этого в правую и левую руки возьмите два шпателя. Одним шпателем отожмите книзу язык, другим мягко надавите через переднюю дужку на миндалины в области ее верхней трети. При осмотре правой миндалины язык отожмите шпате-

лем в левой руке, а при осмотре левой миндалины - шпатель в правой руке.

7. Осмотрите слизистую оболочку задней стенки глотки.

*Стоматофарингоскопическая картина.*

В норме слизистая оболочка полости рта и глотки гладкая, влажная, розовая, без припухлостей и повреждений, пятнистая, тёмного цвета пигментация может быть нормальной для людей с тёмным цветом кожи, мягкое небо хорошо подвижно, дужки контурируются. Слизистая миндалин розовая, влажная, поверхность ее гладкая, устья лакун сомкнуты. В норме в лакунах содержимое скудное негнойное в виде эпителиальных пробок или его совсем нет. Задняя стенка глотки в норме розовая, влажная, ровная, на ее поверхности видны редкие, размером до 1 мм лимфоидные гранулы.

*Интерпретация увиденного.*

Открытие рта - свободное, если затруднено, то насколько. Слизистая оболочка губ, десен, внутренней поверхности щек - розового цвета, влажная или описать характер изменений. Отметить устья выводных протоков слюнных желез: околоушных, подчелюстных и подъязычных. Язык - чистый, обложен, влажный, сухой, цвет. Слизистая оболочка твердого и мягкого неба, например, розовая, влажная, мягкое небо подвижно (патологию отметить и конкретно охарактеризовать). Отметить состояние зубов. Нёбные дужки (контурятся, розового цвета или их края гиперемированы, инфильтрированы, отечны, спаяны с миндалинами), небные миндалины (I, II, III степени увеличения, характер поверхности), лакуны (не расширены, расширены), патологическое содержимое из лакун не получено или имеются казеозные, гнойные пробки, жидкое, густое, гнойное содержимое и др. Задняя стенка глотки влажная (сухая), розового цвета, лимфоидные гранулы ги-

пертрофированы (атрофированы). Глоточный рефлекс сохранен (патологию конкретно охарактеризовать).

Детей, которые при попытках осмотреть полость рта упорно сжимают челюсти, должен удерживать помощник, и если после прижатия обеих половин носа ребёнок не открывает рта, прибегайте к проведению шпателя через угол рта позади заднего коренного зуба до корня языка. Это вызывает рвотное движение, вследствие чего ребёнок вынужден открыть рот. В это время нужно быстро отдавить шпателем язык и обследовать глотку.

### **Исследование носоглотки - задняя риноскопия (эпифарингоскопия).**

Исследованию носоглотки должен предшествовать тщательный сбор анамнеза. Помимо общих данных, особое внимание следует уделить жалобам со стороны носоглотки, длительности и характеру основных проявлений заболевания.

#### *Методика проведения наружного осмотра.*

Позволяет предположить на основании косвенных признаков наличие патологического процесса в носоглотке (признаки внешнего «аденоидизма»: отёкшее лицо, открытый рот, наличие выделений из носа различного характера, «куриная грудь», а также нарушение носового дыхания).

#### *Методика проведения пальпации.*

Пропальпируйте регионарные подчелюстные, затылочные и шейные лимфатические узлы. Подчелюстные лимфатические узлы пальпируются при несколько наклоненной вперед голове исследуемого легкими массирующими движениями концами фаланг пальцев в подчелюстной области в направлении от середины к краю нижней челюсти. Глубокие шейные лимфатические узлы



пальпируются сначала с одной, затем с другой стороны. Голова больного несколько наклонена вперед. При пальпации лимфатических узлов справа правая рука врача лежит на темени исследуемого, а левой рукой производятся массирующие движения с мягким глубоким погружением в ткань концами фаланг впереди переднего края грудиноключично-сосцевидной мышцы. При пальпации лимфатических узлов слева левая рука находится на темени, а правой производится пальпация. В норме лимфатические узлы не пальпируются (не прощупываются).

*Правила пользования инструментами для проведения задней риноскопии.*

1. Возьмите носоглоточное зеркало, укрепите его в ручке для гортанных и носоглоточных зеркал, подогрейте в горячей воде до 40-45°C, протрите салфеткой.

2. Шпателем, взятым в левую руку, отведите передние 2/3 языка. Попросите больного дышать через нос.

3. Носоглоточное зеркало возьмите в правую руку как ручку для письма и введите в полость рта, зеркальная поверхность должна быть направлена кверху, затем заведите зеркало за мягкое небо, не касаясь корня языка, мягкого нёба и задней стенки глотки, так как это вызывает рвотный рефлекс и мешает осмотру.

4. При легких поворотах зеркала найдите в носоглотке сошник, по обеим сторонам его – хоаны с лежащими в их просвете концами нижних и средних носовых раковин. Осматриваются также свод и боковые стенки носоглотки с глоточными отверстиями слуховых (евстахиевых) труб, которые находятся на уровне задних концов нижних носовых раковин.

### **Пальцевое исследование носоглотки.**

Задняя риноскопия не всегда удаётся, особенно у лю-

дей с повышенным глоточным рефлексом, а также у маленьких детей. В таких случаях для подавления рефлекса необходимо смазать слизистую оболочку задней стенки глотки и корня языка 2% раствором дикаина, 3-5% раствором кокаина или распылить 10% аэрозоль лидокаина, а у маленьких детей – провести пальцевое исследование носоглотки. Пальпацию носоглотки следует практиковать и у взрослых, особенно при подозрении на наличие опухолевого процесса, так как при этом можно установить ряд деталей, недоступных при задней риноскопии (консистенция образования, его форма и распространённость и т.д.).

1. Попросите пациента сесть на стул, а сами встаньте сзади и справа от него.

2. Указательным пальцем левой руки мягко вдавите левую щеку пациента между зубами при открытом рте, обхватив голову пациента левой рукой и корпусом.

3. Указательным пальцем правой руки быстро пройдите за мягкое нёбо в носоглотку и ощупайте хоаны, свод носоглотки и боковые стенки. При этом глоточная (носоглоточная) миндалина ощущается концом тыльной стороны указательного пальца.

*Картина при задней риноскопии, интерпретация увиденного.*

В норме свод носоглотки у взрослых свободный, слизистая оболочка розовая, хоаны свободные. Сошник по средней линии, слизистая оболочка задних концов носовых раковин розового цвета с гладкой поверхностью, концы носовых раковин не выступают из хоан, носовые ходы свободны. На боковых стенках носоглотки на уровне задних концов нижних носовых раковин имеются небольшие углубления, глоточные устья слуховых труб.

Примерное описание: свод носоглотки свободен (или

III миндалина увеличена, I, II, III степени по степени накрытия сошника), слизистая оболочка носоглотки розовая, влажная, хоаны свободные (или задние концы нижних, средних, верхних носовых раковин утолщены, или имеется хоанальный полип, опухоль и др.). Устья слуховых труб хорошо дифференцированы (патологию описать).

Полость носоглотки ребёнка можно успешно исследовать без применения инструментов, чтобы избежать травмирования при резких движениях ребёнка. Для этого применяют пальцевое исследование носоглотки (см. выше). Детей, которые при попытках пропальпировать носоглотку упорно сжимают челюсти, должен удерживать помощник, и если ребёнок не открывает рта, прижмите обе половины носа. После открытия рта указательным пальцем левой руки мягко вдавите левую щеку пациента между зубами при открытом рте, а правой рукой проводите пальцевое исследование.

### **Исследование гортани – непрямая ларингоскопия.**

Исследованию гортани должен предшествовать тщательный сбор анамнеза. Помимо общих данных, особое внимание следует обратить на жалобы со стороны гортани, длительность и характер основных проявлений заболевания.

#### *Методика проведения наружного осмотра.*

Осмотрите переднюю и боковые поверхности шеи на наличие видимых дефектов, нарушения целостности кожных покровов, определите конфигурацию гортани. Если имеется трахеостома, опишите её состояние.

#### *Методика проведения пальпации.*

1. Пропальпируйте гортань. При этом пальцы левой руки положите на затылок обследуемого, а указательный

и большой пальцы правой руки расположите вдоль гортани и лёгкими массирующими движениями ощупайте её хрящи: перстневидный и щитовидный. Определите хруст хрящей гортани.

2. Пропальпируйте регионарные лимфатические узлы гортани: подчелюстные, глубокие шейные, задние шейные, преларингеальные, претрахеальные, паратрахеальные, в над- и подключичных ямках. Подчелюстные лимфатические узлы пальпируются при несколько наклоненной вперед голове исследуемого легкими массирующими движениями концами фаланг пальцев в подчелюстной области в направлении от середины к краю нижней челюсти. Глубокие шейные лимфатические узлы пальпируются сначала с одной, затем с другой стороны. При этом голова больного несколько наклонена вперед. При пальпации лимфатических узлов справа правая рука врача лежит на темени исследуемого, а левой рукой производятся массирующие движения с мягким глубоким погружением в ткань концами фаланг. При пальпации лимфатических узлов слева левая рука лежит на темени, а правой производится пальпация. В норме лимфатические узлы не пальпируются (не прощупываются).

*Правила пользования инструментами для проведения непрямой ларингоскопии.*

1. Возьмите гортанное зеркало, укрепите его в ручке для гортанных и носоглоточных зеркал.

2. Подогрейте в горячей воде или над спиртовкой в течение 2-3 секунд до 40-45°C, протрите салфеткой. Степень нагрева определяется прикладыванием зеркала к тыльной поверхности кисти.

3. Попросите больного открыть рот, высунуть язык и дышать ртом.

4. Оберните кончик языка сверху и снизу марлевой салфеткой, возьмите его пальцами левой руки так, чтобы

большой палец располагался на верхней поверхности языка, средний палец на нижней поверхности языка, а указательный палец приподнимал верхнюю губу. Слегка потяните язык на себя и книзу.

5. Гортанное зеркало возьмите в правую руку как ручку для письма введите в полость рта зеркальной плоскостью параллельно плоскости языка, не касаясь корня языка и задней стенки глотки. Дойдя до мягкого неба, приподнимите тыльной стороной зеркала язычок и поставьте плоскость зеркала под углом  $45^\circ$  к срединной оси глотки, при необходимости можно слегка приподнять мягкое небо кверху, световой пучок от рефлектора точно направьте на зеркало.

6. Попросите больного издать протяжно звук "и", затем сделать вдох. Таким образом, вы увидите гортань в двух фазах физиологической деятельности: фонации и вдохе. Коррекцию расположения зеркал нужно производить до тех пор, пока в нем не отразится картина гортани, однако это делается с большой осторожностью очень тонкими мелкими движениями.

7. Удалите зеркало из гортани, отделите от ручки и опустите в дезраствор.

*Картина при непрямой ларингоскопии и интерпретация увиденного.*

В норме гортань безболезненна, пассивно подвижна латерально, симптом хруста хрящей выражен. Регионарные лимфатические узлы не пальпируются (не прощупываются).

При ларингоскопии обратите основное внимание на симметричность и подвижность всех отделов гортани, цвет слизистой оболочки, объём и цвет истинных и ложных голосовых складок, характер и выраженность смыкания при фонации истинных голосовых складок и состояние их внутренних краёв.

### *Непрямая ларингоскопия.*

1. В гортанном зеркале видно изображение, которое отличается от истинного тем, что передние отделы гортани в зеркале находятся сверху (они кажутся позади), задние - внизу (кажутся впереди) Правая и левая стороны гортани в зеркале соответствуют действительности (не изменяются).

2. В гортанном зеркале, прежде всего, виден корень языка с расположенной на нем язычной миндалиной, затем надгортанник в виде развернутого лепестка. Слизистая оболочка надгортанника обычно бледно-розового или слегка желтоватого цвета. Между надгортанником и корнем языка видны два небольших углубления - валлекулы, ограниченные срединной и язычно-надгортанной складками.

3. Во время фонации видны голосовые складки, в норме они перламутрово-белого цвета. Передние концы складок у места их отхождения от щитовидного хряща образуют переднюю комиссуру.

4. Над голосовыми складками видны вестибулярные складки, они розового цвета, между голосовыми и вестибулярными складками с каждой стороны имеются углубления - гортанные желудочки.

5. Внизу в зеркале видны задние отделы гортани: черпаловидные хрящи, они розового цвета с гладкой поверхностью, представлены двумя бугорками, к голосовым отросткам этих хрящей прикрепляются задние концы голосовых складок, между телами хрящей располагается межчерпаловидное пространство.

6. От черпаловидных хрящей кверху к наружным краям лепестка надгортанника идут черпалонадгортанные складки, они розового цвета с гладкой поверхностью. Латеральнее черпалонадгортанных складок расположены грушевидные синусы (нижний отдел глотки), слизистая оболочка которых розовая, гладкая.

7. При вдохе и фонации определяется подвижность

обеих половин гортани.

8. При вдохе между голосовыми складками образуется пространство, которое называется голосовой щелью, через нее осматривается нижний отдел гортани - подголосовая полость, часто удается увидеть верхние кольца передней стенки трахеи, покрытые розовой слизистой оболочкой.

Примерное описание не прямой ларингоскопии в норме: надгортанник развернут в виде лепестка, слизистая оболочка надгортанника, области черпаловидных хрящей, межчерпаловидного пространства и вестибулярных складок розового цвета, влажная с гладкой поверхностью; голосовые складки перламутрово-серые, подвижные, при фонации полностью смыкаются, при вдохе голосовая щель широкая, симметричная, подскладочное пространство свободное; голос звучный, дыхание свободное (патологию конкретно отметить и охарактеризовать).

У маленьких детей при невозможности проведения не прямой ларингоскопии производят прямую ларингоскопию.

### **ИССЛЕДОВАНИЕ ФУНКЦИЙ СЛУХОВОГО АНАЛИЗАТОРА**

Речевое исследование слуха (шепотной речью - ш.р. и разговорной речью -р.р).

#### *Правила проведения речевого исследования:*

а) исследуемого поставьте на расстоянии 6 м от себя, исследуемое ухо должно быть направлено в сторону обследующего, а противоположное ухо помощник обследующего закрывает указательным пальцем, плотно прижимающим козелок к отверстию слухового прохода;

б) объясните исследуемому, что он должен громко повторять услышанные слова;

в) для того, чтобы исключить чтение с губ, исследуе-

мый не должен смотреть в сторону обследующего;

г) обследующий шепотом, используя воздух, оставшийся в легких после нефорсированного выдоха, произносит слова с низкими звуками (например: номер, нора, много, море, мороз и др.), затем слова с высокими звуками (например: чаще, уж, щи и т.д.);

д) если больной не слышит с расстояния 6 м, обследующий последовательно подходит ближе к исследуемому на 1 м до тех пор, пока исследуемый не будет слышать и повторять произносимые слова;

е) количественное выражение данного исследования производится в метрах, указывающих расстояние, с которого исследуемый слышит слова, произносимые шепотом;

ж) исследование разговорной речью производится по тем же правилам. Если больной не слышит разговорную речь у раковины, то исследование слуха производится с помощью крика у раковины (любых слов).

### **Исследование камертонами**

#### *Методика исследования:*

возьмите набор камертонов С128, С512, С2048, начинайте исследование камертонами низкой частоты - С128. Камертон С128 и выше приводится в колебание отрывистым сдавлением браншей двумя пальцами или лёгким ударом о тенар левой ладони, а С2048 - ударом щелчка ногтя. Исследуемому дается четкая инструкция о необходимости без промедления сообщить исследующему о том, что он перестал слышать камертон;

2) звучащий камертон, удерживая за ножку двумя пальцами, поднесите к наружному слуховому проходу исследуемого на расстоянии 0,5 - 1 см, секундомером измерьте время, в течение которого исследуемый слышит звучание данного камертона, отсчет времени начинается



с момента приведения камертона в колебание;

3) после того, как пациент перестанет слышать, камертон необходимо отдалить от уха и вновь тотчас же приблизить (не возбуждая его повторно). Как правило, после такого отдаления камертона пациент еще несколько секунд слышит звук. Окончательное время отмечается по последнему ответу пациента.

### **Опыт Ринне (R)**

*Методика исследования:*

1) звучащий камертон С128 поставьте перпендикулярно ножкой на площадку сосцевидного отростка. Продолжительность восприятия измерьте также секундомером, ведя отсчет времени от момента возбуждения камертона. После того, как восприятие звука через ткани прекратилось, камертон, не возбуждая, подносят к наружному слуховому проходу. При этом в норме исследуемый слышит по воздуху колебания камертона - опыт Ринне положительный (R+);

2) если исследуемый по прекращении звучания камертона на сосцевидном отростке не слышит его и по воздуху у наружного слухового прохода, такой результат называется отрицательным (R-).

При опыте Ринне в норме наблюдается преобладание воздушной проводимости звука над костной в два раза (R+), при отрицательном - наоборот, костная преобладает над воздушной, что бывает при поражении звукопроводящего аппарата. При заболеваниях звуковоспринимающего аппарата наблюдается, как и в норме, перевес воздушной проводимости над костной, при этом длительность восприятия камертона, выраженная в секундах как воздушной, так и костной проводимости, меньше чем в норме, но опыт Ринне остается положительным.

### **Опыт Вебера (W)**

*Методика исследования:* звучащий камертон С128 приставьте к темени исследуемого, чтобы ножка его находилась посередине головы. Бранши камертона должны совершать свои колебания во фронтальной плоскости, то есть от правого уха к левому.

В норме исследуемый слышит звук камертона в середине головы или одинаково в обоих ушах. При одностороннем заболевании звукопроводящего аппарата звук латерализуется в больное ухо (например, влево), при одностороннем заболевании звуковоспринимающего аппарата звук латерализуется в здоровое ухо (например, вправо). При двустороннем заболевании ушей разной степени или разного характера результаты опыта нужно расценивать в зависимости от всех факторов.

### **Опыт Швабаха (Sch)**

*Методика исследования:* звучащий камертон приставьте к темени исследуемого и держите его до тех пор, пока последний перестанет слышать. Затем исследователь (с нормальным слухом) ставит камертон себе на темя, если он продолжает слышать камертон, то у исследуемого опыт Швабаха укорочен, если также не слышит, то опыт Швабаха у исследуемого нормален. Укорочение опыта Швабаха наблюдается при заболеваниях звуковоспринимающего аппарата. Таким же образом опыт производится на каждом ухе: камертон ставится на площадку сосцевидного отростка.

### **Опыт Желле (G)**

*Методика исследования:* приставьте звучащий камертон на сосцевидный отросток и одновременно сгущайте воронкой воздух в наружном слуховом проходе этого же уха. В момент компрессии воздуха исследуемый с нормальным слухом почувствует снижение восприятия (опыт Желле положительный), это обуславливается ухудшени-

ем подвижности звукопроводящей системы вследствие вдавления стремени в нишу овального окна. При неподвижности стремени (отосклерозе) никакого изменения восприятия в момент сгущения воздуха в наружном слуховом проходе не произойдет (опыт Желле отрицательный). При заболевании звуковоспринимающего аппарата произойдет такое же ослабление звука, как в норме, т.е. опыт Желле будет положительным.

### Заполнение слухового паспорта

Результаты речевого и камертонального исследования записываются в слуховом паспорте для последующего анализа. Ниже приводится схема слухового паспорта исследуемого с нормальным слухом справа и нарушением звуковосприятия слева.

AD		AS
нет	С. Ш.	есть
6 м	Ш. Р.	0,5 м
6 м	Р.Р.	2 м
120"	В-N 120 с C <sub>128</sub>	80"
60"	К-N 60 с	-
50"	В-N 50 с C <sub>2048</sub>	15"
+	Проба Ринне (R)	+
←	Проба Вебера (W)	
норма	Проба Швабаха (Sch)	укорочен
+	Проба Желле (G)	+

*Заключение:* имеется понижение слуха на левое ухо по типу нарушения звуковосприятия: левосторонняя нейросенсорная тугоухость.

### Исследование проходимости слуховой трубы

Для определения проходимости слуховой трубы (барофункции ушей) применяют следующие пробы: обычный глоток, глотание с зажатым носом (проба Тойнби), надувание (натуживание) с зажатым носом (опыт Вальсальвы) и продувание ушей по Политцеру. В наружный слуховой проход сначала левого, потом правого уха вводят оливу отоскопа для регистрации прохождения воздуха через каждую слуховую трубу отдельно.

*Способ Тойнби* позволяет определить проходимость слуховых труб при совершении глотательного движения, выполненного при закрытых рте и носе (в норме ощущается толчок в уши).

*Способ Вальсальвы.* Обследуемого просят сделать глубокий вдох, а затем произвести усиленную экспирацию (надувание) при плотно закрытом рте и носе. Под давлением выдыхаемого воздуха слуховые трубы раскрываются, и воздух с силой входит в барабанную полость; это сопровождается легким треском, который ощущает обследуемый, а врач через отоскоп прослушивает характерный шум. При заболевании слизистой оболочки слуховых труб опыт Вальсальвы не удается.

*Способ Политцера.* Оливу ушного баллона вводят в преддверие носа справа и придерживают ее II пальцем левой руки, а I пальцем прижимают левое крыло носа к носовой перегородке. Вводят одну оливу отоскопа в наружный слуховой проход обследуемого, а другую — в ухо врача и просят больного произнести слова «пароход» или «раз, два, три». В момент произнесения гласного звука баллон сжимают четырьмя пальцами правой руки (I палец служит опорой). В момент продувания, когда произносится гласный звук, мягкое небо отклоняется назад и отделяет носоглотку; воздух входит в закрытую полость носоглотки и равномерно давит на все стенки; часть воздуха с силой проходит в устье слуховых труб,

что определяется характерным звуком в отоскопе. Продувание по Политцеру аналогично производится и через левую половину носа.

Результаты исследования проходимости слуховых труб оценивают следующим образом:

- слуховые трубы проходимы при глотании - барофункция I степени;
- слуховые трубы проходимы при пробе Тойнби - барофункция II степени;
- слуховые трубы проходимы при пробе Вальсальвы - барофункция III степени;
- слуховые трубы проходимы только при продувании по Политцеру - барофункция IV степени.

### ***ИССЛЕДОВАНИЕ ВЕСТИБУЛЯРНОЙ ФУНКЦИИ***

Исследование спонтанного нистагма: обследуемому предлагают фиксировать взгляд на указательном пальце исследующего, установленном на расстоянии примерно 50 см. При этом палец перемещают попеременно в одну и другую сторону, затем вверх и вниз на угол более  $45^{\circ}$ . Нистагм различают:

1) по плоскости, в которой происходят колебания глазных яблок: горизонтальный, вертикальный и ротаторный (вращательное движение глазных яблок). Плоскость нистагма соответствует плоскости раздражаемого полукружного канала. При поражениях вестибулярного аппарата чаще всего встречается горизонтальный нистагм;

2) по направлению - вправо, влево, вверх, вниз;

3) по силе - I, II, III степени. Нистагм I степени появляется только при взгляде в сторону быстрого компонента, II степени - если он появляется и при взгляде прямо, III степени - если нистагм сохраняется и при взгляде в сторону медленного компонента;

4) по амплитуде колебаний глазных яблок различают

крупноразмашистый, среднеразмашистый и мелкоразмашистый. Чаще вестибулярный нистагм бывает среднеразмашистым (колебания глазных яблок 4-5 мм).

### **Выявление расстройств равновесия и походки**

Исследование устойчивости в положении Ромберга: обследуемый стоит с закрытыми глазами и сомкнутыми пятками и носками стоп. При патологии вестибулярного аппарата отмечается падение в сторону медленного компонента спонтанного нистагма, а перемена положения головы (повороты) меняет направление отклонения или падения. При центральных поражениях (например, мозжечка) отклонение и падение в позе Ромберга не связано с направлением нистагма, а изменения положения головы не вызывает изменения направления падения. Обычную пробу Ромберга можно усложнить вытягиванием рук вперед (прием Солдблата) или сенсibilизировать расположением стоп одной вслед за другой на одной линии (тандем-прием).

*Фланговая походка:* больной, стоя лицом к исследующему с закрытыми глазами, совершает боковые перемещения сначала в одну сторону, затем в другую. При заболеваниях вестибулярного аппарата фланговая походка хорошо выполняема, а при поражении мозжечка (абсцесс, опухоль и т.д.) характерно затруднение или невозможность передвижения в пораженную сторону.

*Указательная проба Барани:* исследуемого сажают напротив, просят положить вытянутые руки ладонями вверх на свои колени, сгибая все пальцы, кроме указательных, в кулак, затем поднять руки, не сгибая их в локтевом суставе, и стараться попасть указательными пальцами в вытянутые перед ним указательные пальцы исследующего. Вначале опыт проводят с открытыми, а затем и закрытыми глазами. При поражении вестибуляр-

ного аппарата больной промахивается обеими руками в сторону медленного компонента нистагма. При поражении мозжечка промахивание отмечается в одной руке на пораженной стороне.

*Пальценосовая проба:* исследуемый должен медленным движением с колена сначала с открытыми, а затем с закрытыми глазами попасть указательным пальцем поочередно обеих рук в свой кончик носа. При этом отмечается такая же закономерность промахивания, как и при указательной пробе.

### **Экспериментальные пробы**

*Вращательная проба* производится путем вращения исследуемого, сидящего с закрытыми глазами, на специальном вращающемся кресле Барани. Обычно исследуют функцию горизонтальных полукружных каналов. Для этого голову наклоняют вперед на  $30^\circ$ , так как плоскость горизонтального полукружного канала по отношению к горизонтальной плоскости образует угол в  $30^\circ$ . Вращение производят сначала в одну, а затем в другую сторону. Производят 10 оборотов в течение 20 с ( $180^\circ$  в секунду). После остановки кресла появляется нистагм (поствращательный нистагм) в сторону, противоположную вращению, который в норме длится 20-30 с. После вращения влево (против часовой стрелки) наблюдается горизонтальный нистагм, направленный вправо. После вращения вправо (по часовой стрелке) горизонтальный нистагм будет направлен влево. Объясняется это тем, что после вращения преимущественно раздражается тот горизонтальный полукружный канал, в котором движение эндолимфы направлено к ампуле.

При исследовании фронтальных полукружных каналов голову больного наклоняют на  $90^\circ$  кпереди или назад. Поствращательный нистагм будет ротаторный. Для ис-

следования сагиттальных каналов голову больного наклоняют к одному или другому плечу. В этом случае поствращательный нистагм будет вертикальным.

*Калорическая проба* (исследование функционального состояния каждого лабиринта в отдельности): вливание в наружный слуховой проход при помощи шприца Жанне 100-150 мл холодной ( $20^{\circ}$ ) или теплой ( $45-48^{\circ}$ ) жидкости (фурацилин, вода). Вливают жидкость сравнительно медленно (в течение 10-20 с), направляя ее на задневерхнюю стенку наружного слухового прохода. Голова при этом может располагаться прямо или отклоняться назад на  $60^{\circ}$ . В норме через 25-30 с появляется горизонтально-ротаторный нистагм. При вливании холодной жидкости нистагм будет направлен в противоположную исследуемому уху сторону (ампулофугальный ток эндолимфы), при вливании теплой жидкости - в сторону исследуемого уха (ампулопетальный ток эндолимфы).

*Прессорная проба* (проба на фистульный симптом): заключается в сгущении и разрежении воздуха в наружном слуховом проходе с помощью баллона Политцера. В норме эта проба не вызывает никаких вестибулярных явлений, но в тех случаях, когда в костной капсуле лабиринта имеется где-либо дефект, у больного возникает головокружение, нистагм.

*Отолитовая реакция (ОР)*: исследуемый садится в кресло Барани и наклоняет голову на  $90^{\circ}$ , глаза должны быть закрыты. Кресло Барани вращают со скоростью  $180^{\circ}$  в 1 с в течение 10 с, то есть делают 5 оборотов со скоростью 1 оборот в 2 с. После этого кресло останавливают, исследуемый продолжает оставаться в прежнем положении, то есть с наклоненной головой и с закрытыми глазами. Через 5 с ему предлагают, не открывая глаз, выпрямиться. При этом возникают три вида вестибулярных реакций: вестибулосенсорные, вестибулосоматические и вестибу-



## ОСНОВНАЯ СИМПТОМАТИКА ПРИ ЛОР-ПАТОЛОГИИ И ТАКТИКА ВОП:

### *БОЛЬ В УХЕ*

Болью в ухе сопровождаются следующие заболевания:

- фурункул наружного слухового прохода,
- перихондрит ушной раковины,
- рожа наружного уха,
- опоясывающий лишай,
- острый средний отит,
- евстахиит,
- мастоидит,
- сифилис уха,
- травма уха,
- злокачественные новообразования уха.

В область уха боли иррадиируют при следующих заболеваниях:

- ангины,
- паратонзиллярный абсцесс,
- опухоли глотки,
- инородное тело глотки,
- туберкулёз глотки,
- хондроперихондрит гортани,
- кариес зубов,
- гингивит,
- затруднённое прорезывание зуба,
- сиаладенит,
- шилоподъязычный синдром,
- невралгия затылочного нерва,
- артрит височно-нижнечелюстного сустава.

Боль в ухе (рис.5) может быть вызвана заболеваниями как уха, так и ближайших и отдалённых областей головы и шеи. Боль в ухе при его воспалительных заболе-

ловегетативные. Возможны следующие варианты реакц

ЗД-0 - нет отклонения туловища;

ЗД-I - незначительное отклонение туловища, исследуемому усилием воли удается выпрямиться;

ЗД-II - более значительное отклонение туловища, исследуемый делает попытку выпрямиться, но не может этого сделать;

ЗД-III - резкое отклонение туловища, при котором исследуемый не может удержаться на кресле.

ВР-0 - отсутствие вестибуловегетативных реакций;

ВР-I - легкое подташнивание;

ВР-II - то же, что ВР-I, и объективно регистрируемые вестибуловегетативные реакции: побледнение или покраснение лица (чаще побледнение), холодный пот, саливация, изменение частоты пульса и дыхания и др.;

ВР-III - то же, что ВР-II, но реакция более выражена, рвота.

### **Вестибулярный паспорт (при возбуждении левого лабиринта):**

<b>ПРАВАЯ СТОРОНА</b>	<b>ТЕСТЫ</b>	<b>ЛЕВАЯ СТОРОНА</b>
0	Субъективные ощущения	+
0	Спонтанный нистагм	+
+	Калорический нистагм	+
25 с	Поствращательный	50 с
0	Прессорный нистагм	0

**Вывод:** имеется асимметрия функции вестибулярного аппарата за счет возбуждения левого лабиринта.

# ПРИЧИНЫ ОТАЛГИИ

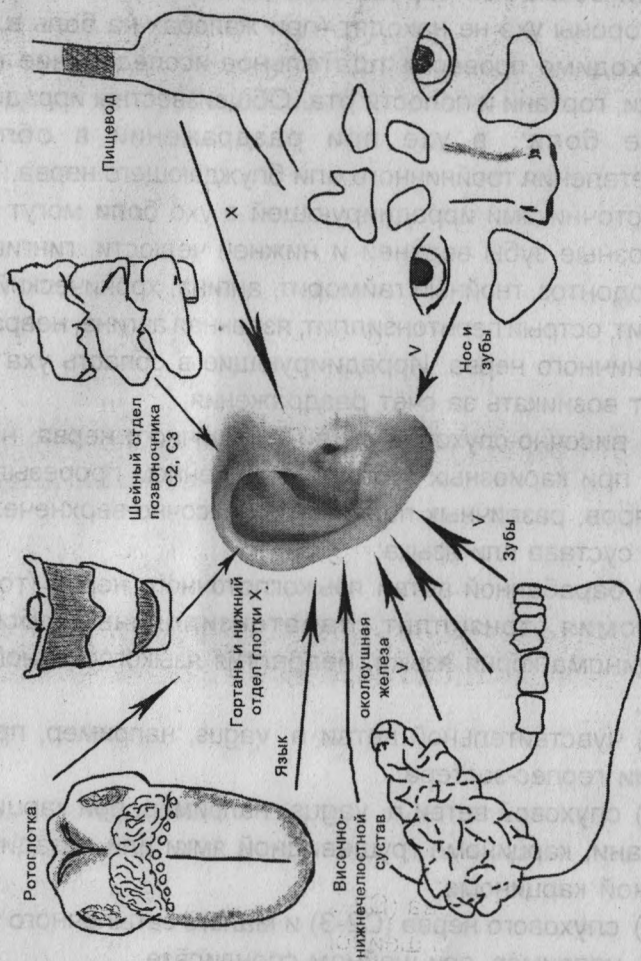


Рис.5

ваниях возникает вследствие сдавления болевых рецепторов, расположенных в ушной раковине и стенках наружного слухового прохода, экссудатом и отёчной слизистой оболочкой барабанной полости. Если патологии со стороны уха не находят (при жалобах на боль в ухе), необходимо провести тщательное исследование носа, глотки, гортани и полости рта. Общеизвестны иррадиирующие боли в ухе при раздражении в области разветвления тройничного или блуждающего нерва. Такими источниками иррадиирующей в ухо боли могут быть кариозные зубы верхней и нижней челюсти, гингивиты, амфодонтоз, гнойный гайморит, ангина, хронический тонзиллит, острый перитонзиллит, язвенная ангина, невралгии тройничного нерва. Иррадиирующие в область уха боли могут возникать за счёт раздражения:

1) височно-слуховой ветви тройничного нерва, например, при кариозных зубах, затруднённом прорезывании моляров, различных поражениях височно-верхнечелюстного сустава или языка;

2) барабанной ветви языкоглоточного нерва (тонзиллэктомия, тонзиллит, паратонзиллярный абсцесс, карцинома корня языка, невралгия языкоглоточного нерва);

3) чувствительной ветви *n. vagus*, например, при наличии герпес-зостера;

4) слуховой ветви *n. vagus*, например, при карциноме гортани, карциноме грушевидной ямки или позадищитовидной карциноме;

5) слухового нерва (C2-3) и малого затылочного нерва (C2), например, при шейном спондилёзе.

Иррадиирующие в ухо боли из нижних отделов глотки и гортани могут наблюдаться при изъязвившихся раках, туберкулёзных язвах, острых перихондритах гортани и других заболеваниях.

## **ВЫДЕЛЕНИЯ ИЗ УХА**

Характеризуются количеством (обильные, скудные), периодичностью (постоянные, через определённые временные промежутки), цветом (белые, жёлтые, кровянистые, зеленоватые, черные, коричневые и т.д.) и консистенцией (жидкие, густые, гнойвидные, слизистые, чешуйчатые) и т. д.

Выделения из уха могут встречаться при:

- фурункуле наружного слухового прохода,
- наружном отите,
- отомикозе,
- абсцессе околоушной железы,
- остром гнойном среднем отите,
- хроническом гнойном среднем отите,
- экземе наружного уха.

## **НАРУШЕНИЕ СЛУХА**

Сурдология представляет собой раздел аудиологии, занимающийся изучением глухоты, но в настоящее время этот термин нередко употребляется для обозначения нарушений слуха в виде тугоухости.

Тугоухость – это понижение слуха, при котором речь окружающих воспринимается плохо или недостаточно отчетливо, и больному трудно общаться с людьми с помощью обычной речи (рис.6).

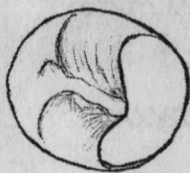Заболевания, которые могут сопровождаться развитием тугоухости:

- серная пробка;
- острый средний отит;
- хронический гнойный средний отит;
- секреторный средний отит;
- тубоотит;

## КОНДУКТИВНАЯ ТУГОУХОСТЬ (ПРИЧИНЫ)



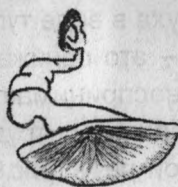Блок наружного  
слухового прохода



Перфорация барабанной  
перепонки



Рассоединение слуховых  
косточек



Фиксация слуховых  
косточек

(ограничение подвижности)



Обструкция слуховой  
трубы

Рис. 6

- адгезивный средний отит;
- отосклероз;
- лабиринтит;
- приобретенная атрезия наружного слухового прохода;
- врожденная атрезия наружного слухового прохода;
- разрыв барабанной перепонки;
- аномалии развития уха;
- перелом основания черепа;
- кохлеарный неврит;
- болезнь Меньера;
- старческая тугоухость.

Одной из отличительных черт тугоухости является тесная связь ее с возникновением речевых расстройств, поскольку слух и речь представляют собой единый процесс в речевом общении людей. При тугоухости, возникающей у человека, умеющего говорить, в дальнейшем развиваются расстройства речи в виде монотонности, неритмичности и т.д., так как тугоухость препятствует контролю над собственным голосом.

*Реабилитация больных с тугоухостью.* При поражении звукопроводящего аппарата (наружное и среднее ухо) соответствующее консервативное или хирургическое лечение может значительно улучшить, а иногда и восстановить слух. При поражении звуковоспринимающего аппарата тугоухость носит необратимый и обычно прогрессирующий характер, развивается тяжелая форма, граничащая с глухотой. Дети с восприятием разговорной речи на расстоянии меньше 2-х метров подлежат обучению в специальной школе, при меньшем поражении могут заниматься в обычной школе. Лечение: инъекции алоэ, ФиБС и витамина В<sub>1</sub>. Обучение чтению по губам, упражнения по развитию слухового восприятия с помощью специальной усиливающей аппаратуры.

При лечении тугоухости используется обширный арсенал хирургических, медикаментозных и физиотерапевтических

ких средств. Однако лечение перцептивных форм тугоухости и некоторых заболеваний звукопроводящей системы неэффективно или малоэффективно и не повышает уровень слуха до социально пригодного. И тогда на первый план выступает реабилитация больных. Особого внимания заслуживает комплекс мероприятий, объединяемых понятием слухопротезирование. Оно предусматривает подбор слухового аппарата, усиливающего звук, лицам, не поддающимся консервативным или хирургическим методам лечения тугоухости или по каким-либо соображениям отказывающимся от них. Аппарат считается тем более совершенным, чем меньше искажаются передаваемые звуки или речь. Наибольший положительный эффект слухопротезирования удаётся достигнуть у лиц с поражением звукопроводящего аппарата, меньший — при нейросенсорной тугоухости. Это обстоятельство связано с тем, что при данной форме между порогом ощущений звука и порогом дискомфорта имеется очень маленький разрыв. Усиление звука, таким образом, ограничивается пределом переносимости, за которым дальнейшее усиление вызывает боль, неприятное ощущение, а с ними и ухудшение разборчивости речи. Современные слуховые аппараты предусматривают возможность автоматической регуляции громкости и сжатия частотного спектра пропускания звуков, чем до некоторой степени расширяют показания к слухопротезированию при нейросенсорных формах тугоухости.

Показаниями к слухопротезированию являются тугоухость, которая не может быть ликвидирована существующими лечебными методами, а также снижение восприятия звука в зоне речевых частот более чем на 40 дБ, но не более чем на 80 дБ.

Сейчас имеется очень большой выбор слуховых аппаратов с подходящей к слуховому проходу формой. В



основном они носятся позади уха. Если форма не подходит по размеру, могут возникнуть помехи, и больной не сможет слышать с помощью такого протеза. Более совершенный (и дорогой) - это протез "всё в ухе", где электрод встроен непосредственно в ухе больного, благодаря чему получается хорошая, точная слышимость.

Недавно разработан костно-фиксированный слуховой протез (КФСП). Титановый винт, имплантируемый в височную кость, соединяется с самой костью (костная интеграция), а чрескожная фиксация позволяет приспособить специальный слуховой протез, трансформируя звук костным путём к улитке. Такой слуховой аппарат в основном предназначен для больных с отсутствием слухового канала или хроническими заболеваниями уха, которые не позволяют пользоваться обычными протезами. **Улитковые имплантанты** (рис.7). В США, Австралии и во многих странах Европы проведено множество исследований по имплантации электродов в улитку для стимуляции слухового нерва. Аппарат состоит из микрофона, электронного датчика и одно- или многоканального электрода, имплантируемого в улитку. Операция кохlearной имплантации проводится только в случае тотальной глухоты. Результаты в случае с интракохlearным многоканальным аппаратом довольно впечатляющи, так как пациенты уже могут легко разговаривать. У большинства больных наблюдается значительное улучшение. Сейчас имплантация получила широкое применение при лечении нарушений слуха и у детей.

**Электронный протез.** Многие современные протезы создаются с петлей, стимулирующей систему слуха, что упрощает использование телефонов. Также доступны различные компьютеризированные звуковые анализаторы, которые дают быстрое видимое изображение, но они требуют обслуживания высококвалифицированными операторами и

## УЛИТКОВЫЙ ИМПЛАНТАТ

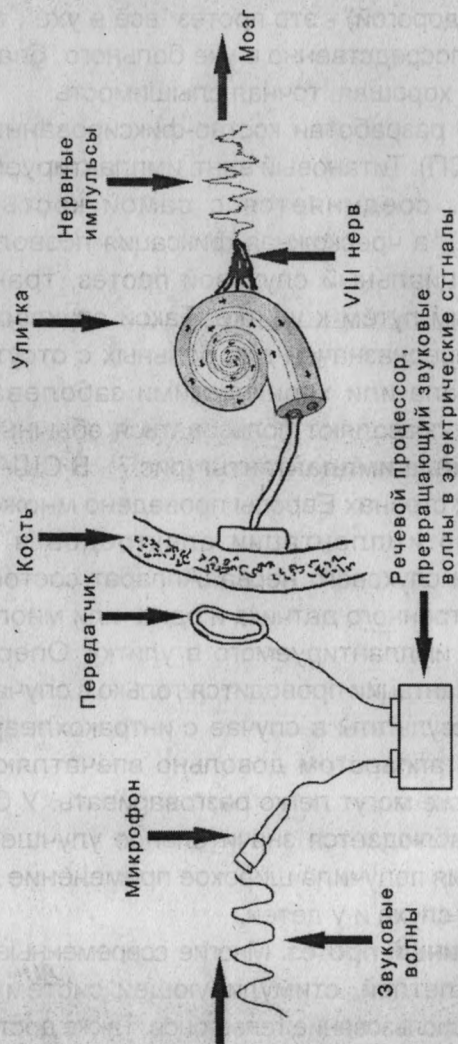


Рис. 7

находятся на стадии разработки. Такие аппараты автоматической звуковой диагностики могут быть востребованы в обозримом будущем.

Известно, что слуховой аппарат, улучшая слух, позволяет больному корректировать свою речь, однако ни в коей мере не влияет на патологический процесс во внутреннем ухе. Слухопротезирование детей способствует нормальному развитию речи и психики.

Эффективность слухового аппарата должна оцениваться не ранее, чем через 2 нед. от начала пользования им. В этот период больной адаптируется к той массе звуков, которая передается прибором, и привыкает к непривычной громкости воспринимаемой речи.

Слухопротезирование нецелесообразно лицам с односторонней тугоухостью. Если больной не может пользоваться слуховым аппаратом, его необходимо обучать чтению с губ.

Немаловажное значение в слухопротезировании имеет косметическая сторона дела. Хороший косметический результат даёт использование миниатюрных заушных аппаратов и аппаратов, непосредственно вставляемых в наружный слуховой проход. В перспективе возможна хирургическая имплантация электродов от микрофона в улитку, но пока эта работа только начинается. Для внедрения этих электродов в практику требуется решение ряда серьезных научно-теоретических и технических вопросов. Будущие успехи здесь очевидны, однако стоимость как самого электронного устройства, так и последующей реабилитации весьма велика.

*Глухота* — это состояние, когда человек не воспринимает громкую речь, произнесенную около его уха.

*Детская глухота.* При неуклонном прогрессировании снижения слуха необходима ранняя диагностика глухоты в детском возрасте. Все дети в возрасте 8 месяцев долж-

ны пройти массовое обследование. При наличии сомнительных результатов контроля они должны быть направлены к ЛОР-специалисту аудиологического центра для более тщательного обследования. Дети, относящиеся к группе риска возникновения глухоты, обследуются сразу после рождения. В эту группу входят дети, страдающие следующими патологиями:

- 1) недоношенность и малая масса тела при рождении;
- 2) перинатальная гипоксия;
- 3) гемолитическая болезнь;
- 4) семейный анамнез наследственной глухоты;
- 5) внутриутробная экспозиция (влияние вирусных инфекций, таких как краснуха, цитомегаловирус и ВИЧ).

Очень важна оценка состояния ребёнка матерью. Она вполне может быть права, если думает, что слух её ребёнка не совсем в норме. Обследование детей из группы риска в неонатальном периоде в настоящее время проводится во многих центрах регистрацией вызванных слуховых потенциалов (объективный метод).

Глухонмота развивается в результате врожденной или приобретенной (до 3-х лет) глухоты. Врожденная глухонмота возникает в эмбриональном состоянии под влиянием вредных факторов беременности (вирусные заболевания, сифилис, токсические вещества, медикаменты, авитаминозы и др.). Различают наследственные формы, сочетающиеся с пороками развития внутреннего и среднего уха. Более частые приобретенные формы могут быть результатом перенесенных инфекций, применения ототоксических лекарственных препаратов. Немота развивается как следствие глухоты. Глухонемой ребенок не слышит речи, поэтому у него отсутствует нормальная членораздельная речь. Лечение малоэффективно. Основной заботой является обучение словесной речи в специальных учреждениях. С помощью современных методик

можно достичь хорошей социальной реабилитации.

*Внезапная нейросенсорная глухота.* Внезапная нейросенсорная глухота, как и внезапные кровотечения, требует немедленной терапии. Необходима скорейшая госпитализация в ЛОР-клинику, так как отсрочка может привести к необратимой глухоте. Внезапная глухота может быть односторонней или двусторонней и в большинстве случаев имеет вирусное или сосудистое происхождение.

Причинами внезапной глухоты являются:

- сосудистые нарушения;
- отёк лабиринта;
- заболевания крови;
- сифилис уха;
- болезнь Меньера;
- контузия;
- перелом основания черепа;
- разрыв мембраны круглого окна.

### **ШУМ В УШАХ**

Шум в ушах - частый симптом различной патологии уха.

Причиной шума в ушах может быть:

- серная пробка;
- острый средний отит;
- тубоотит;
- хронический средний отит;
- отосклероз;
- кохлеарный неврит;
- невринома слухового нерва;
- болезнь Меньера.

Шум в ухе может быть кратковременным, длительным или постоянным. Интенсивность его также различна, чаще

шум в ухе усиливается в тишине. Характер шума чрезвычайно разнообразен: шум леса, морского прибоя, стрекотание кузнечика и т.д. Шум может появиться при заболеваниях любого участка слухового анализатора: наружного уха (серная пробка), среднего уха (различного рода отиты), внутреннего уха (невриты, заболевания улитки) и при центральных слуховых расстройствах. Особенно нестерпим шум при отосклерозе. При наличии шума у больного необходимо провести отоскопию, исследование слуховой функции (исследование разговорной речью, камертонами, аудиометрия) для выяснения характера поражения слуха. Лечение: ушные шумы, вызванные нерезкими, большей частью функциональными нарушениями, иногда исчезают без всякого лечения. Большое значение имеет правильный режим жизни и труда (нормальное питание, сон, прогулки на свежем воздухе, занятия спортом, отказ от курения и употребления алкоголя, физическая и умственная работа без напряжения и в условиях, не связанных с постоянным шумом). При установленной этиологии ушного шума проводится лечение основного заболевания: отосклероза, кохлеарного неврита, болезни Меньера, воспалительных заболеваний уха, гипертонической болезни и т.д.

### **ГОЛОВОКРУЖЕНИЕ (ВЕРТИГО)**

*Головокружение* - ощущение мнимого вращения окружающих предметов, собственного тела или чувство вращения внутри головы (иллюзия собственного движения или движения окружающих предметов, чаще в виде вращения). Возникает при нарушении взаимодействия вестибулярного и зрительного анализаторов и глубокой чувствительности, которые обеспечивают ориентацию человека в пространстве. Чаще им страдают люди стар-

ших возрастных групп. Констатация головокружения, особенно у детей раннего и дошкольного возраста, нередко вызывает большие трудности. Наличие головокружения у ребенка первого года жизни можно заподозрить, наблюдая за его поведением: лежит лицом вниз с закрытыми глазами, плотно прижавшись к постели, и проявляет беспокойство, когда его двигают. После года жизни, когда ребенок ходит самостоятельно, наличие головокружения можно предположить в том случае, если он стоит неподвижно, крепко ухватившись за окружающие предметы, с выражением страха на лице. Не только дети, но и взрослые к головокружению относят потемнение в глазах, общую слабость, чувство переливания в голове, мелькание мушек перед глазами, неясное чувство потери равновесия и т. д., которые обычно возникают при общесоматических заболеваниях, анемии, вегетососудистой дистонии и других болезнях и практически не имеют отношения к головокружению в его истинном понимании. Головокружение может быть одним из признаков болезни, а может явиться и кратковременной реакцией, которая развивается при повышенных нагрузках на вестибулярный аппарат. Почти все испытывали так называемое физиологическое вестибулярное головокружение: укачивание при морской болезни, при длительной поездке на автомобиле по горному серпантину, при болтанке в самолете, на качелях, на карусели, при длительном наблюдении за движущимися предметами, на высоте, после приема значительных доз алкоголя. Подобные состояния обусловлены вестибулярной дисфункцией и низким порогом вестибулярной возбудимости. Их следует диагностировать как вестибулопатию. Головокружение нередко бывает единственным проявлением простого соматосенсорного эпилептического приступа или ближайшим предвестником (аура) вторично-генерализованного судорожного приступа.

Вертиго эпилептическое - одна из форм эквивалента эпилептического приступа. Головокружение может развиваться и вследствие поражения самого мозга. Например, при рассеянном склерозе оно возникает в результате воспалительных изменений в стволе мозга. При мигрени или сужении базилярной либо позвоночных артерий головокружение связано с временным уменьшением кровоснабжения задних отделов мозга. Причиной головокружения могут быть и опухоли мозга (часто доброкачественные - опухоли IV желудочка - эпендимомы у молодых или метастазы у пожилых). Головокружения провоцируются изменением положения или внезапным движением головы. Головокружение при поражении VIII нерва обычно сочетается со снижением слуха и шумом в ушах; следует отметить, что выраженное головокружение при этом бывает редко. Наиболее частая причина - неврит VIII пары, хотя возможно также сдавление нерва аномальным сосудом или вовлечение нерва в процесс при менингите. Головокружение может возникнуть при приеме многих медикаментозных препаратов либо вследствие повреждения вестибулярной системы, либо в качестве побочного эффекта. Так, стрептомицин оказывает токсическое действие на лабиринт, а также может повреждать вестибулярные ядра и мозжечок, барбитураты и антиконвульсанты (дифенин) вызывают головокружение, сонливость и атаксию, действуют на центральные вестибулярные и мозжечковые связи. Аналогичный механизм головокружения, вероятно, имеет место при метаболических нарушениях, таких как гипогликемия. Нередко причиной несистемного головокружения является гипервентиляция (учащенное дыхание) при тревожных состояниях. Нелишне отметить также, что острое состояние тревоги может развиваться в ответ на приступы головокружения. У некоторых больных тревожность ста-



новится непреодолимой, приводя к панике или агорафобии (страх толпы и общественных мест). Эти вторичные симптомы требуют пристального внимания, поскольку тревога может стать основным патологическим компонентом синдрома. Многим больным помогают психотерапия и использование приемов расслабления. Тяжелое головокружение с выраженным нистагмом, рвотой и коллаптоидным состоянием могут вызвать бляшки рассеянного склероза в области моста; то же может быть при синингобульбии. Острое головокружение - постоянный симптом боковых инфарктов ствола вследствие окклюзии позвоночной или задней нижней мозжечковой артерии. Преходящие приступы вследствие ишемии ствола часты при базиллярной мигрени, у больных с аневризмой основной артерии или ангиомой ствола, а также при вертебробазиллярной недостаточности. Преходящая ишемия мозгового ствола является причиной головокружения, провоцируемого движением головы у больных атеросклерозом вертебральных артерий, особенно при наличии шейного спондилеза.

Головокружением в обыденной жизни называют подчас очень разные состояния: ощущение мнимого вращения тела или окружающих предметов в пространстве; боязнь потерять равновесие; ощущение нарушения ориентации тела в пространстве; ощущение опьянения; дурноту; туман в голове; предобморочное состояние. Пациенты очень своеобразно описывают свои ощущения: "что-то непонятное внутри головы", "пустая голова", "я как пьяный", "меня как будто укачало", "все падает", "все качается", "все вокруг кружится", "пол уходит из под ног", "качается потолок", "я куда-то лечу", "мне нехорошо". Эти ощущения могут быть кратковременными и длительными, связанными или несвязанными с поворотами головы и положением тела. Они могут сопровождаться различными симптомами: тош-

нотой, рвотой, потемнением в глазах, нехваткой воздуха, шумом в ушах, общей слабостью, тревогой, страхом, сердцебиением, снижением артериального давления, головной болью, снижением слуха, двоением в глазах и др. Головокружение может начаться после перенесенной инфекции, черепно-мозговой травмы, эмоционального стресса, умственного или физического переутомления, недосыпания, длительного голодания и т.д. В большинстве случаев в основе головокружения лежит одно из следующих состояний: периферические вестибулярные расстройства, множественная сенсорная недостаточность, психогенные причины, нарушение кровообращения в стволе мозга, другие заболевания центральной нервной системы, сердечно-сосудистые заболевания. Возможно сочетание нескольких причин.

Головокружение может возникать внезапно (пароксизмально) и постепенно, бывает мгновенным (секунды), кратковременным (минуты) и длительным (часы, несколько дней, недель), может сопровождаться различными неврологическими, общесоматическими и вегетативно-сосудистыми проявлениями (тошнота, рвота, снижение слуха, головная боль, нистагм, потливость, выраженная бледность кожных покровов).

Головокружение подразделяется на вестибулярное и невестибулярное, иначе его интерпретируют как системное и несистемное. Известно, что при раздражении вестибулярного анализатора (ВА) возникают следующие головокружения: 1) проприоцептивное, т.е. ощущение пассивного движения собственного тела в пространстве; 2) тактильное, или осязательное, т.е. ощущение движения опоры под ногами, руками (пола, стола), качания по волнам, проваливания либо приподнимания тела, качания вперед и назад, направо-налево, вверх-вниз, зыбкости почвы, идет как по кочкам, по болоту, по резиновым по-

душкам; 3) зрительное головокружение, или поступательное движение предметов видимой обстановки. Все три вида головокружения всегда связаны с раздражением определенного участка вестибулярного анализатора. Головокружения такого вида называются системными, вестибулярным (ВГ). Все другие ощущения, которые отличаются от системного (опьянение, дурнота, атаксии, синкопы, предобморочные состояния, качания перед глазами, пелена или потемнение в глазах, движения или шевеления в голове, кратковременное отключение сознания и др.), называются несистемным, невестибулярным головокружением.

Детальный врачебный анализ истории возникновения, сопровождающих его симптомов, тщательный осмотр и дополнительные методы диагностики, позволяют понять причину головокружения и отнести его к одному из четырех клинических типов:

- системное, или вестибулярное головокружение;
- предобморочное состояние;
- психогенное головокружение;
- нарушение равновесия.

Системное, или вестибулярное головокружение - ощущение вращения, падения, наклона или раскачивания собственного тела или окружающих предметов. Нередко сопровождается тошнотой, рвотой, гипергидрозом, нарушением слуха и равновесия, а также осциллопсией (иллюзия быстрых мелкоамплитудных колебаний окружающих предметов). Системное головокружение характерно для поражения как периферического, так и центрального отдела вестибулярной системы. Наиболее часто развивается после инфекций среднего уха, черепно-мозговой травмы или отологических оперативных вмешательств. Доброкачественное пароксизмальное позиционное головокружение (ДППГ). Характеризуется короткими (до 1 мин) приступа-

ми системного головокружения, которые возникают при определенном положении головы и туловища по отношению к силе тяжести. Обусловлено попаданием фрагментов отолитов и их налипанием на купулу заднего полукружного канала со стороны утрикуллюса (купулолитиаз), что делает ее гравитационно чувствительной, с отклонением купулы в определенном положении (задний полукружный канал находится в плоскости силы тяжести), т.е. формирование сгустка кристаллов карбоната кальция в полости полукружного канальца, что приводит к повышению чувствительности рецепторов полукружных канальцев. ДППГ начинается через определенный латентный период (10 с). Первоначально головокружение может быть интенсивным, с вегетативными нарушениями, продолжается до минуты. Если не изменять положения головы, головокружение быстро проходит. Если изменить положение головы несколько раз, то ДППГ исчезает и не возобновляется. После длительного отдыха появляется снова. Направление нистагма вверх. Характерна адаптация. Неврологических симптомов нет. Для выявления позиционного головокружения проводят пробу Нилена-Барани. Из положения сидя пациент быстро ложится на спину, при этом его голова должна быть запрокинута назад на  $45^\circ$  и повернута в сторону на  $45^\circ$ . Положение сохраняют в течение 30-40 с. Пробу повторяют при положении головы по средней линии и при повороте в противоположную сторону. Развитие позиционного головокружения и нистагма подтверждает диагноз. В пользу системного головокружения также свидетельствует изолированный позиционный нистагм при фиксации глазных яблок в срединном положении, нистагм вертикально-ротаторный, с быстрой фазой, направленный вверх и в сторону нижележащего уха. При взгляде в сторону нижележащего уха быстрая фаза нистагма направлена в ту же сторону, нистагм

горизонтально-ротаторный, при взгляде в противоположную сторону - вертикальный, бьющий вверх. Латентный период между началом проведения пробы и возникновением нистагма продолжается (30-40 с). Характерно угасание нистагма при повторении пробы. Позиционный нистагм наблюдается непостоянно, чаще в период обострения. Этот вид головокружения необходимо дифференцировать от центрального позиционного головокружения и нистагма, к наиболее частым причинам которых относятся спиноцеребеллярные дегенерации, опухоли ствола мозга, аномалия Арнольда-Киари, рассеянный склероз. Центральный позиционный нистагм не имеет латентного периода, его длительность превышает 1 мин, направление нистагма может варьировать, нередко нистагм вертикальный и не угасает при повторном исследовании. Для лечения купулолитиаза применяют упражнения, направленные на перемещение кристаллов карбоната кальция из полукружного канальца в полость эллиптического мешочка. Также эффективно многократное провоцирование головокружения, что приводит к его постепенному регрессу вследствие центральной компенсации.

Сочетание системного головокружения с очаговой неврологической симптоматикой характерно для нарушения кровообращения в вертебрально-базиллярной системе, а также опухолей мостомозжечкового угла и задней черепной ямки. При вертебрально-базиллярной недостаточности головокружение зачастую развивается внезапно и сохраняется в течение нескольких минут, нередко сопровождаясь тошнотой и рвотой. Как правило, оно сочетается с другими симптомами ишемии в вертебрально-базиллярном бассейне. Ранние стадии вертебрально-базиллярной недостаточности могут проявляться эпизодами изолированного системного головокружения. Более длительные эпизоды изолированного

системного головокружения свидетельствуют в пользу других заболеваний, в частности, периферических вестибулярных расстройств. ТИА и инсульты в вертебрально-базиллярном бассейне, помимо системного головокружения, могут также проявляться нарушением равновесия. Системное головокружение, тошнота и рвота служат наиболее ранними симптомами ишемии в бассейне передней нижней мозжечковой артерии и инфаркта мозжечка. Подобная симптоматика требует проведения дифференциального диагноза с периферическими вестибулярными расстройствами. При поражении мозжечка, в отличие от повреждения лабиринта, быстрый компонент нистагма направлен в сторону очага. Его направление меняется в зависимости от направления взгляда, однако нистагм наиболее выражен при взгляде в сторону поражения. Фиксация взгляда на каком-либо предмете не влияет на нистагм и головокружение. Кроме того, отмечается дискоординация в конечностях, отсутствующая при поражении лабиринта. Острое системное головокружение, как изолированное, так и в сочетании с внезапно развившейся глухотой, характерно для инфаркта лабиринта. Глухота, вызванная инфарктом лабиринта, как правило, необратима, тогда как выраженность вестибулярных расстройств постепенно уменьшается. Возможно сочетание инфаркта лабиринта и ствола.

Системное головокружение является кардинальным симптомом периферических вестибулярных расстройств. Важнейшим признаком, позволяющим дифференцировать периферические вестибулярные расстройства от центральных, служит нистагм, чаще всего горизонтальный, направленный в сторону, противоположную поражению и усиливающийся при взгляде в ту же сторону. В отличие от центрального поражения, фиксация взгляда уменьшает нистагм и головокружение.

*Болезнь Меньера.* Это заболевание считается самостоятельной нозологической формой с присущими ей клиническими симптомами, указывающими на преимущественное поражение внутреннего уха. Возникновение болезни Меньера могут спровоцировать стресс, инфекция, аллергия, аутоиммунная патология. Но она может возникнуть и без видимой причины. Причиной болезни Меньера служит рецидивирующий отек лабиринта, развивающийся вследствие разрыва мембраны, отделяющей эндолимфу от перилимфы.

Начало заболевания постепенное или внезапное (1:1). Проявляется повторными эпизодами выраженного системного головокружения от нескольких минут до 12–24 ч, сопровождающегося снижением слуха, ощущением распирания и шумом в ухе, тошнотой и рвотой, частота приступов от 1 раза в год, месяц, неделю до нескольких раз в день. За несколько минут головокружение достигает максимума и постепенно, в течение нескольких часов, проходит. Обострения сменяются ремиссией. Расстройство равновесия при приступе сильнее, а вне приступа слабее, на ранней стадии в межприступный промежуток больные бывают практически здоровы, трудоспособность не нарушена. По мере развития заболевания периоды ремиссии сокращаются, полностью хорошего состояния уже не бывает. При обострении больные ищут определенное положение, избегая резких звуков, яркого света, мелькания перед глазами предметов. Приступы могут возникать в любое время, но четко прослеживается их связь со временем года, солнечной активностью с ее электромагнитными бурями, а также временем суток. При приступах головокружения развиваются выраженные вегетативные нарушения (тошнота, рвота, потливость, изменение артериального давления – гипо-, гипер-, нормотония). Нередко отмечаются сердцебиения и боли

в сердце, расстройства стула и мочеиспускания. Довольно часто в момент или после приступа возникают головные боли. Слабость, разбитость. Шум в ухе и заложенность. Снижение разборчивости речи. Приступам часто предшествуют определенные признаки (аура – усиление шума, заложенности, расстройство равновесия и др.). Слуховые нарушения появляются практически с момента возникновения заболевания, на ранних стадиях заболевания регрессируют полностью, а затем становятся необратимыми. В начале заболевания отмечается наличие ФУНГа с характерной аудиологической кривой – горизонтальной или восходящей. С развитием патологии тугоухость прогрессирует, аудиологическая кривая приобретает горизонтально-нисходящий характер, как правило, возникает костно-воздушный интервал в зоне низких и (реже) средних частот, нарушение слуха в ранние периоды болезни одностороннее, в динамике заболевания (через 5–10 лет и более) в патологический процесс вовлекается и другое ухо. Отмечается снижение слуха более чем на 10 дБ на двух различных частотах, полная глухота не характерна. В течение нескольких дней после атаки болезни Меньера может наступить нарушение равновесия. Первые приступы заболевания могут проявляться изолированным системным головокружением.

Для подтверждения диагноза проводят аудиометрию. Пороги восприятия ультразвука низкие, очень медленно повышаются при большой длительности заболевания. Латерализация ультразвука при одностороннем поражении всегда направлена в хуже слышащее ухо, а при двустороннем поражении (двусторонний гидропс лабиринта) ультразвук латерализируется в лучше слышащее ухо (где нейросенсорный компонент выражен меньше). Рентгенологические, неврологические, офтальмологические симптомы не характерны, кроме остеохондроза. Чаще



всего заболевание развивается в трудоспособном возрасте (20–50 лет). Пик по десятилетиям приходится на 30–40 лет. В детские и юношеские годы болезнь Меньера развивается значительно реже (до 8–9%), а у лиц старше 60 лет – всего в 0,5%. Женщины заболевают в 2 раза чаще, чем мужчины. Таким образом, диагностика болезни Меньера, даже и без возникновения приступов головокружения, не представляет затруднений. При первом обращении необходимо обратить особое внимание на жалобы, собрать подробный анамнез, проверить слуховую функцию. Желательно направить в специализированное учреждение для обследования (сурдолог, отоневролог, невропатолог). При исследовании вестибулярной функции выявляется гипофункция лабиринта разной степени. В ранней стадии возможна гиперфункция. Арефлексия для данного заболевания не характерна. Дегидратационные тесты, как правило, положительные. Возможен и отрицательный результат тестов. Если динамики после дегидратации нет, то через некоторое время тест нужно повторить как обычно или при повышенной гидратации. При экспериментальных тестах (калорические и вращательные) часто выявляется вестибулярный ФУНГ, аналогично слуховому ФУНГу. Показатели тимпанометрии у больных болезнью Меньера не изменены (за исключением редких случаев возможного заболевания среднего уха).

*Невринома статоакустического нерва (VIII черепного нерва).* Начало ее постепенное. Головокружения редкие. Состояние вестибулярной функции – характерна арефлексия. Слух – быстрая глухота при развитии во внутреннем слуховом проходе. При развитии ее в области мостомозжечкового угла (ММУ) тугоухость развивается медленно, иногда годы. Характер аудиологической кривой нисходящий, слуховые нарушения прогрессируют.

Следует обратить особое внимание на то, что невринома VIII нерва в некоторых случаях проявляется острым системным головокружением, что может привести к ошибочному диагнозу вестибулярного нейронита, лабиринтита или сосудистой патологии внутреннего уха. На более поздней стадии появляются признаки поражения других черепных нервов (ЧН). При закрытых глазах или в темноте выявляется постоянный двунаправленный, частый нистагм, вестибулярная арефлексия, признаки поражения лицевого и тройничного нервов, мозжечка, изменения глазного дна. Необходимо раннее детальное обследование с привлечением отоневролога, окулиста, невропатолога, рентгенография височных костей по Стенверсу, но лучше сразу провести магнитно-резонансную томографию или направить больного в специализированное учреждение или на консультацию и обследование к нейрохирургу.

*Вестибулярный нейронит.* Заболевание часто возникает после перенесенной вирусной или бактериальной инфекции, различных отравлений и др. Заболевание возникает преимущественно в возрасте 30–35 лет. Начало острое. Головокружение сильное, истощающее, продолжается несколько дней, далее развиваются слабость, неустойчивость. Улитковых симптомов нет. Отоскопия без патологии. Калорические ответы – угнетение до арефлексии. Признаки заболевания ЦНС отсутствуют. Гальванические пробы указывают на снижение ответа. Локализация очага – вестибулярный ганглий. Гальванический тест является единственным диагностическим тестом, позволяющим дифференцировать вестибулярный нейронит от других заболеваний лабиринта. Лабиринтиты (серозные, гнойные). Причиной являются вирусные заболевания, острый или хронический средний отит, травма уха, операции уха (гнойные отиты, вмеша-

тельства на стремени и др.) в любом возрасте. Начало острое. Продолжительность составляет от нескольких дней до 2–3 нед. Расстройство равновесия – 2–3 нед. с момента заболевания. Приступ головокружения возможен только в период болезни. Предвестников нет. Ремиссии бывают редко. Нарушение слуха, как правило, ФУНГа, часто нет, характер аудиологической кривой – нисходящий, слух прогрессивно ухудшается до полной глухоты (при гнойном лабиринтите). Пороги ультразвука повышены, латерализуются в лучше слышащее ухо. Разборчивость речи пропорциональна потере слуха. Нарушений глазного дна и полей зрения нет. Неврологические симптомы, как правило, отсутствуют. Сосудистые нарушения в лабиринте наблюдаются чаще всего в пожилом возрасте при наличии гипертонии или гипотонии, имеют бурное начало, постепенно проходят на фоне патогенетической терапии. При функциональной диагностике часто выявляются шейный остеохондроз и сосудистые изменения.

*Предобморочное состояние.* Больные отмечают чувство дурноты, надвигающейся потери сознания, легкости в голове. Часто сочетается с бледностью кожных покровов, сердцебиением, чувством страха, потемнением в глазах, тошнотой, повышенным потоотделением. Наиболее частыми причинами являются заболевания сердца и ортостатическая гипотензия.

В ряде случаев под головокружением больные подразумевают нарушение равновесия. Наблюдается неустойчивость, шаткость при ходьбе, пьяная походка. Характерно сочетание с парезами, расстройствами чувствительности, дискоординацией и осциллопсией. Симптомы, вызванные нарушением равновесия, отмечаются при стоянии и ходьбе и отсутствуют в положении сидя и лежа. Одной из причин нарушения равновесия слу-

жит хроническая вестибулярная дисфункция. Характерно усиление симптоматики в темноте, когда невозможна компенсация дефекта при помощи зрения. Нередко наблюдается осциллопсия, возможно сочетание с нарушением слуха. Наиболее частой причиной хронического двустороннего поражения лабиринта является прием ототоксичных лекарственных препаратов. Усугубление нарушения равновесия в темноте также характерно для расстройств глубокой чувствительности. Наиболее выраженные нарушения равновесия развиваются при мозжечковых расстройствах. Зрительный контроль не влияет на выраженность симптомов. При поражении флоккулонодулярных отделов мозжечка нередко отмечается осциллопсия, а также нистагм, зависящий от направления взора. Одним из механизмов нарушения равновесия служат также расстройства шейной проприорецепции. Причинами нарушения равновесия, обусловленного изменениями эфферентного звена двигательного акта, становятся множественные подкорковые инфаркты, нормотензивная гидроцефалия, болезнь Паркинсона, хроническая субдуральная гематома, опухоли лобных долей, а также приём ряда лекарственных препаратов: антиконвульсантов (дифенин, фенобарбитал, финлепсин), бензодиазепинов, нейролептиков (фенотиазины, галоперидол), препаратов лития. Нарушение равновесия - характерный симптом опухолей мостомозжечкового угла, височной кости и задней черепной ямки. Значительно реже при данной патологии наблюдается системное головокружение. В подавляющем большинстве случаев выявляется сопутствующая неврологическая симптоматика. Кроме того, одной из причин нарушения равновесия, наблюдающегося, главным образом, у пожилых, служит множественная сенсорная недостаточность, сочетание умеренных расстройств нескольких сенсорных

функций. Определенную роль в ее развитии играют нарушения центральной интеграции сенсорной информации.

Для психогенного головокружения, наблюдающегося, в частности, в рамках тревожных, конверсионных расстройств или депрессии, характерны трудноописываемые ощущения, не соответствующие предыдущим типам головокружения. Больные могут жаловаться на туман, тяжесть в голове, чувство опьянения, дурноту. Необходимо отметить, что сходные неопределенные симптомы могут возникать на ранних стадиях либо при атипичном течении органических заболеваний. Психогенное головокружение наиболее часто встречается в рамках агорафобии, депрессии и панических атак, а также обычно в виде предобморочного состояния, служит проявлением гипервентиляционного синдрома. При головокружении органической природы возможно также развитие ограничительного поведения, в частности, вторичной агорафобии или реактивной депрессии. В ряде случаев наблюдается как сочетание эпизодов органического и психогенного головокружения, так и развитие головокружения смешанного генеза. Лечение зависит от характера основного расстройства. Большое значение имеет психотерапия. Необходимо разъяснить больному сущность имеющихся у него расстройств, так как убеждение в наличии угрожающего жизни заболевания нередко является дополнительным психотравмирующим фактором.

Чтобы воспроизвести клиническую картину больному с головокружением необходимо провести несколько тестов. Симптом слабости отмечается при пробе Вальсальвы, гипервентиляции, изменении положения тела. Головокружение может вызвать быстрое вращение больного в кресле Барани. Незначительное позиционное головокружение с характерным нистагмом обнаруживают

у больного, лежащего на спине в горизонтальном положении с головой, повернутой в сторону. Если у больного нет признаков периферического головокружения или отмечаются другие неврологические отклонения, необходимо оценить характер поражения ЦНС, т.е. выполнить КТ или МРТ задней черепной ямки, провести электронистагмографию, провокационные пробы или вертебробазиллярную ангиографию.

### **Дифференциальная диагностика**

Головокружение, вызванное раздражением вестибулярного анализатора, можно спутать с малой эпилепсией. При эпилепсии приступ головокружения длится несколько секунд, сознание обычно изменено или утрачено, головокружение исчезает так же внезапно, как и началось. При болезни Меньера почти всегда наблюдается шум в ушах и потеря слуха, патологический процесс, нарушающий одновременно кохлеарную и вестибулярную функции, локализуется во внутреннем ухе, либо в VIII нерве. Повреждение последнего редко сопровождается сильным головокружением, а на стороне поражения обычно снижен или отсутствует корнеальный рефлекс. При головокружении стволовой или мозжечковой природы слух обычно не страдает, но имеются другие признаки поражения.

Отличительные признаки головокружения при заболеваниях головного мозга. Головокружение при заболевании головного мозга (центрального происхождения) очень редко возникает изолированно. Как правило, появляются и другие неврологические симптомы.

Признаки заболевания головного мозга:

- нарушения речи,
- ощущение двоения в глазах,
- слабость в руках или ногах,

- онемение или покалывание в какой-либо части тела,
- потеря сознания.

Слух, как правило, не ухудшается, шум в ушах встречается не часто.

Таковы общие признаки центрального головокружения. Однако каждое заболевание головного мозга, приводящее к головокружению, имеет и свои особенности. Для преходящего нарушения мозгового кровообращения и инсульта характерно острое начало, сочетание головокружения с двоением, расстройствами чувствительности, слабостью в руках и ногах, нарушением координации движений. Головокружение, как правило, бывает стойким и продолжается несколько суток. Инсульт - заболевание пожилого и старческого возраста. Головокружение при опухоли головного мозга начинается исподволь и нередко сопровождается постепенно нарастающими головными болями. Головокружение усиливается при определенных положениях тела. При мигрени головокружение обычно также сочетается с головной болью, нередко предшествуя ей. Головокружение появляется приступообразно. Вне приступа головокружение и головная боль отсутствуют. Мигренью болеют люди молодого и среднего возраста, чаще женщины.

Головокружение может возникнуть и при эпилепсии. В этих случаях головокружение сопровождается нарушением сознания (застыванием или "отключением"), а иногда и кратковременными галлюцинациями или стереотипными движениями, например, жеванием.

### ***ЗАТРУДНЕНИЕ НОСОВОГО ДЫХАНИЯ***

Одна из основных жалоб при заболеваниях носа и околоносовых пазух. Нормальное дыхание через нос имеет большое физиологическое значение – давление струи воздуха на слизистую оболочку носа участвует в возбуж-

дении дыхательного рефлекса, а при дыхании через рот вдох менее глубокий, в организм поступает меньшее количество кислорода, воздух не согревается, не увлажняется и за счёт уменьшения отрицательного давления со стороны грудной клетки нарушается гемодинамика черепа, что ведёт к развитию целого ряда патологических процессов со стороны нервной, психической, сосудистой и других систем. При воспалительных и аллергических заболеваниях затруднению носового дыхания способствуют патологически увеличенные, отёчные, полипозно изменённые носовые раковины, чаще нижние. В полости носа имеется пять областей (по Морису Коттлу), сужение которых может привести к возникновению препятствия для прохождения воздушного потока:

1. Ноздря. Эта структура может быть сужена врожденно или в результате травмы. Например, ноздря может деформироваться от ожога.

2. Носовой клапан. Из всего респираторного тракта эта область наиболее подвержена сужению. Данная структура медиально ограничена перегородкой, снизу — дном носовой полости и соединением между нижним головным латеральным и верхним хвостовым латеральным хрящами. При неправильно выполненной резекции латерального носового хряща в этом месте (например, после неудачно выполненной ринопластики) возникают резко выраженное затруднение носового дыхания и максимальная “заложенность”.

3. и 4. Верхняя и нижняя половины внутреннего носового преддверия. Любая из них может быть “закупорена” аномальным положением перегородки. 5. Хоаны, или задние ноздри. Затруднению дыхания здесь способствуют хоанальные полипы, аденоидные вегетации и врождённая атрезия хоан.

Основная патология, сопровождающаяся затруднением носового дыхания:



- травма носа;
- искривление носовой перегородки;
- гематома и абсцесс носовой перегородки;
- инородное тело полости носа;
- атрезии и синехии полости носа;
- хронический гипертрофический ринит;
- синуситы;
- аллергический ринит;
- полипоз носа;
- атрезия хоан;
- аденоидные вегетации;
- заглочный абсцесс;
- юношеская ангиофиброма носоглотки;
- доброкачественная опухоль носа;
- злокачественная опухоль носа;
- озена;
- дифтерия носа;
- сифилис носа;
- туберкулёз носа;
- склерома;
- ринолиты.

### ***РАССТРОЙСТВА ОБОНЯНИЯ (АНОСМИЯ, ГИПОСМИЯ, ГИПЕРОСМИЯ, ПАРОСМИЯ, КАКОСМИЯ)***

Функция обоняния может быть пониженной (гипосмия) или совершенно отсутствовать (аносмия). Аносмия может быть респираторной и эссенциальной.

*Респираторная anosmia* (или гипосмия) возникает в результате имеющихся изменений в полости носа (искривление носовой перегородки, полипы и опухоли носа, отечность слизистой оболочки средней и нижней раковин, атрезия хоан и т. д.), которые механически препятствуют попаданию струи воздуха, содержащей

сильно пахнущие вещества, в обонятельную область.

При эссенциальной аносмии разрушается концевой нервный аппарат— обонятельные клетки и концевые разветвления обонятельного нерва. Причиной чаще всего служит распространение воспаления слизистой оболочки носа на обонятельную область, что, как правило, наблюдается при озене. К потере обоняния ведут гнойные заболевания задних клеток решетчатого лабиринта и основной пазухи, сопровождающиеся истечением гноя через обонятельную щель, а также разрушения этой области при туберкулезе и сифилисе. Воспалительные заболевания обонятельного нерва (невриты) встречаются при отравлении никотином, морфином, атропином или после инфекционных заболеваний (дифтерии, иногда даже легких форм гриппа и т. д.).

Смазывание полости носа крепкими растворами нитрата серебра, сульфата цинка или квасцов также может повести к разрушению концевых разветвлений обонятельного нерва.

Аносмия может развиваться не только в результате поражения периферического воспринимающего аппарата, но и вследствие нарушения проводящих путей и центрального воспринимающего аппарата (центральная эссенциальная аносмия). Сюда могут быть отнесены травмы и переломы черепа в области решетчатой пластинки с разрывом обонятельных нитей и повреждением ствола обонятельного нерва, внутричерепные опухоли, абсцессы лобной доли мозга и другие заболевания. Изредка встречается врожденная аносмия вследствие недоразвития обонятельных нервов, тогда она сочетается с другими аномалиями развития скелета лица. У лиц преклонного возраста постепенно развивается атрофия обонятельных клеток.

Диагноз аносмии и гипосмии устанавливают исследованием обоняния с помощью набора сильно пахнущих

веществ или ольфактометром. При аносмии резко снижаются вкусовые ощущения, так как обоняние принимает большое участие в ощущении вкуса. Прогноз при респираторной аносмии благоприятный при условии устранения препятствия для дыхания. При аносмии центрального происхождения и эссенциальных формах прогноз зависит от основного заболевания и часто неблагоприятный. Лечение состоит в устранении причин, вызывающих аносмию, там, где это возможно, необходима санация носовой полости, лечение заболеваний придаточных пазух носа с восстановлением носового дыхания. При невритах обонятельного нерва применяют медикаменты, используемые в неврологической практике. При аносмии, обусловленной опухолью мозга, после тщательного неврологического обследования больного следует направить к нейрохирургу.

Гипосмия может встречаться при:

- искривлении носовой перегородки;
- полипозе носа;
- опухолях носа;
- отёчности слизистой оболочки средней и нижней носовых раковин;
- атрезии хоан.

### **Виды аносмий:**

*Аносмия эссенциальная*

- озена;
- этмоидит;
- сфеноидит;
- сифилис носа;
- туберкулёз носа;
- химические ожоги слизистой оболочки полости носа.

*Аносмия центральная эссенциальная*

- травмы и переломы черепа;

- абсцесс лобной доли мозга;
- внутричерепные опухоли.

*Аносмия респираторная*

- гипертрофический ринит;
- конхобуллёз;
- искривление носовой перегородки;
- доброкачественные и злокачественные опухоли носа.

*Аносмия врождённая*

- обычно сочетается с другими аномалиями развития скелета.

### **ГИПЕРОСМИЯ, ПАРОСМИЯ**

*Гиперосмия* - болезненное обостренное обоняние и *паросмия* - извращенное обоняние бывают центрального происхождения и наблюдаются обыкновенно у лиц, страдающих истерией, неврастенией, психическими болезнями, нередко у беременных, а также при органических заболеваниях центральной нервной системы (множественный склероз, опухоли и т. д.).

### **КАКОСМИЯ**

*Какосмия* — извращенное обоняние, когда больной воспринимает запахи, преимущественно неприятного свойства, при отсутствии адекватного раздражения со стороны соответствующих сильно пахнущих веществ (субъективная какосмия). Больные чувствуют неприятные запахи сероводорода, чеснока, гнили и пр.

Извращенные обонятельные ощущения, воспринимаемые иначе, чем здоровыми, относят к обонятельным галлюцинациям. Однако причиной какосмий могут быть воспалительные процессы (грипп) и повреждения обонятельного нерва, опухоли в области решетчатой пластинки

и выше по ходу обонятельных путей к коре головного мозга. Какосмия нередко наблюдается при психических расстройствах, неврастении, истерии, а также у беременных и у женщин в климактерический период.

Объективная какосмия наблюдается при заболеваниях придаточных пазух носа, иногда скрыто протекающих, когда запах зависит от гнилостного разложения имеющегося экссудата. Ощущения неприятного запаха могут наблюдаться при гнилостных процессах, развивающихся от присутствия инородных тел в носу, секвестров (сифилис и другие причины), от разложения гнойных пробок в миндалинах, от кариозных зубов и пр.

При установлении диагноза субъективной какосмии также необходимо тщательное исследование полости носа (рентгенография) и соседних с ним областей для исключения возможных объективных причин для воспринимаемого неприятного запаха. Лечение основного заболевания и устранение выявленных заболеваний при объективных формах какосмии.

#### **Какосмия субъективная:**

- воспалительные процессы (грипп);
- неврастения;
- истерия;
- опухоли в области решетчатой пластинки и выше, по ходу обонятельных путей к коре головного мозга.

#### **Какосмия объективная:**

- синусит;
- инородные тела полости носа;
- секвестры (при сифилисе) полости носа;
- хронический тонзиллит.

## ГНУСАВОСТЬ

*Гнусавость* (син.: ринолалия, ринофония) - изменения тембра голоса и искаженное произношение звуков, обусловленное нарушением резонаторной функции полости носа. К патологическому изменению тембра голоса-гнусавости (*rhinolalia*) и искаженному произнесению звуков речи приводят врожденные дефекты твердого неба, возникновение в полости носа и носоглотки патологических процессов (аденоиды, полипы, новообразования, отек слизистой оболочки, парезы и параличи мягкого неба и др.). Различают два вида гнусавости - открытую (*rhinolalia aperta*) и закрытую (*rhinolalia clausa*). При открытой гнусавости воздух проходит не только через полость рта и глотки, но и через нос. Речь приобретает "носовой" оттенок. Это бывает в тех случаях, когда носоглотка и ротоглотка полностью не разобщаются, и между ними образуется широкая щель, через которую основная струя воздуха направляется в полость носа. При этом нарушается тембр гласных, а в тяжелых случаях и согласных звуков. Открытая гнусавость наблюдается при врожденных незаращениях или дефектах твердого и мягкого неба, образующихся в результате распада сифилитической гуммы или травмы, при укорочении мягкого неба, параличах и парезах (центральных и периферических, например, после перенесенной дифтерии). Нередки случаи открытой гнусавости в отсутствие каких-либо анатомических дефектов; в таких случаях говорят о функциональной открытой гнусавости, как это бывает у глухих вследствие нарушения самоконтроля речи или после удаления препятствия нормальному функционированию мягкого неба (гипертрофированных небных миндалин, аденоидов или опухолей носоглотки).

При выключении носового резонанса развивается закрытая гнусавость, при которой голос звучит глухо, изменяется его тембр. Если препятствие для прохождения резонансной волны находится в задних отделах полости носа и носоглотке, то развивается задняя закрытая гнусавость. Она наблюдается при аденоидах, рубцовом сращении мягкого неба с задней стенкой глотки, новообразованиях носоглотки, хоанальных полипах и др. При наличии препятствия в передних отделах полости носа (искривление перегородки носа, полипы носа, набухание слизистой оболочки носа при насморке и др.) развивается передняя гнусавость, но резонанс при ней в той или иной мере сохраняется.

При закрытой гнусавости особенно выражено нарушение произнесения звуков "м" и "н". Вместо них больные произносят звуки "б" и "д". Закрытая гнусавость в ряде случаев носит функциональный характер. Как и открытая, она может наблюдаться у глухих из-за отсутствия слухового контроля над произношением.

Закрытая гнусавость может возникать при:

- заглоточном абсцессе;
- остром аденоидите;
- дифтерии глотки;
- юношеской ангиофибrome носоглотки;
- гипертрофическом рините;
- полипозном этмоидите;
- искривлении носовой перегородки;
- злокачественных новообразованиях носа и носоглотки.

Открытая гнусавость обусловлена:

- параличом мягкого нёба;
- расщелиной твёрдого и мягкого нёба.

## **БОЛЬ В ГОРЛЕ**

Одна из самых распространённых жалоб больных, страдающих не только ЛОР-патологией. Боль в горле может возникать вследствие функциональных и органических причин. Боли локализуются в самом горле, могут иррадиировать в шею, челюсть, плечо, за грудину, в эпигастральную область. Боли чаще всего связаны с приемом пищи, точнее возникают во время её приема и сопровождаются дисфагией. Функциональные расстройства обуславливают боли во время еды или при стрессовых ситуациях. Их необходимо дифференцировать прежде всего со стенокардией. Встречается при следующей патологии:

- острый фарингит;
- катаральная ангина;
- фолликулярная ангина;
- лакунарная ангина;
- язвенно-некротическая ангина;
- ангина язычной миндалины;
- ангина при агранулоцитозе;
- абсцесс корня языка;
- паратонзиллярный абсцесс;
- заглоточный абсцесс;
- острый аденоидит;
- парафарингеальный абсцесс;
- флегмонозный ларингит;
- травма гортани;
- хондроперихондрит гортани;
- химический ожог гортани;
- инородное тело глотки;
- инородное тело пищевода;
- варикозное расширение вен пищевода;



- туберкулез гортани;
- туберкулез глотки;
- дифтерия глотки;
- злокачественная опухоль глотки;
- злокачественная опухоль гортани;
- кандидамикоз глотки;
- опоясывающий лишай;
- скарлатина;
- шилоподъязычный синдром;
- невралгия верхнегортанного нерва;
- канцерофобия;
- остеохондроз шейного отдела позвоночника;
- туберкулёз шейных позвонков.

### **ДИСФАГИЯ**

Дисфагия - расстройство глотания вследствие морфологических, механических или функциональных нарушений в области рта, глотки, пищевода, головного мозга, черепно-мозговых нервов и затруднение акта глотания – прохождения твердых или жидких веществ изо рта в желудок.

Первыми этапами дифференциальной диагностики дисфагии являются сбор анамнеза и физикальное обследование (рис.8). Ориентировочно судить о функциональном или органическом генезе дисфагии можно, оценивая ее динамику в отношении приема жидкой и твердой пищи. При функциональной дисфагии затруднения возникают сразу после приема жидкой пищи, а твердая проглатывается хорошо. У больных с органическими поражениями пищевода вначале плохо проходит твердая пища, затем жидкая. Однако указанные различия не абсолютны, каждый случай дисфагии требует тщательного рентгенологического и эндоскопического исследования

пищевода. Прогрессирующее со временем затруднение глотания (сначала затруднено прохождение только жидкой, затем – твердой пищи) указывает на наличие прогрессирующего заболевания, например, рака пищевода. Если выраженность дисфагии на протяжении времени остается одинаковой, то можно предположить стабильную обструкцию, например, стриктуру пищевода. Если затруднено глотание как твердой, так и жидкой пищи, то причиной, скорее всего, является нарушение моторики пищевода. Пациент может локализовать уровень обструкции, точно указав, где он испытывает ощущение задержки пищевого комка. Икота, сопровождающая дисфагию, свидетельствует о поражении дистальных отделов пищевода. Дисфагия может сопровождаться болью при глотании – одинофагией. Одинофагия, как правило, наблюдается при заболеваниях ротовой полости – различных инфекциях и злокачественных опухолях. При одной лишь одинофагии затруднение глотания может быть обусловлено болью; однако при проглатывании пища легко проходит из ротоглотки в желудок. Наиболее частые причины одинофагии – герпетические или кандидозные стоматиты или эзофагиты. Реже причинами одинофагии являются абсцессы и злокачественные образования ротовой полости. Эндоскопия с биопсией – наиболее информативное исследование в плане обнаружения анатомических изменений и осложнений, связанных с нарушениями моторики (рис.8). Несмотря на это, обследование часто начинают с рентгенологического исследования с барием. Поскольку у пациента может быть затруднено глотание твердой пищи при нормальном прохождении жидкой, отсутствие изменений при исследовании с барием не означает отсутствия заболевания. Синдром Пламмера–Винсона (известный также как синдром Петерсена–Келли или сидерофагическая дисфагия) – редко встречающееся

## СИМПТОМАТИКА ПРИ РАЗЛИЧНЫХ ПОРАЖЕНИЯХ ОТДЕЛОВ ГЛОТКИ

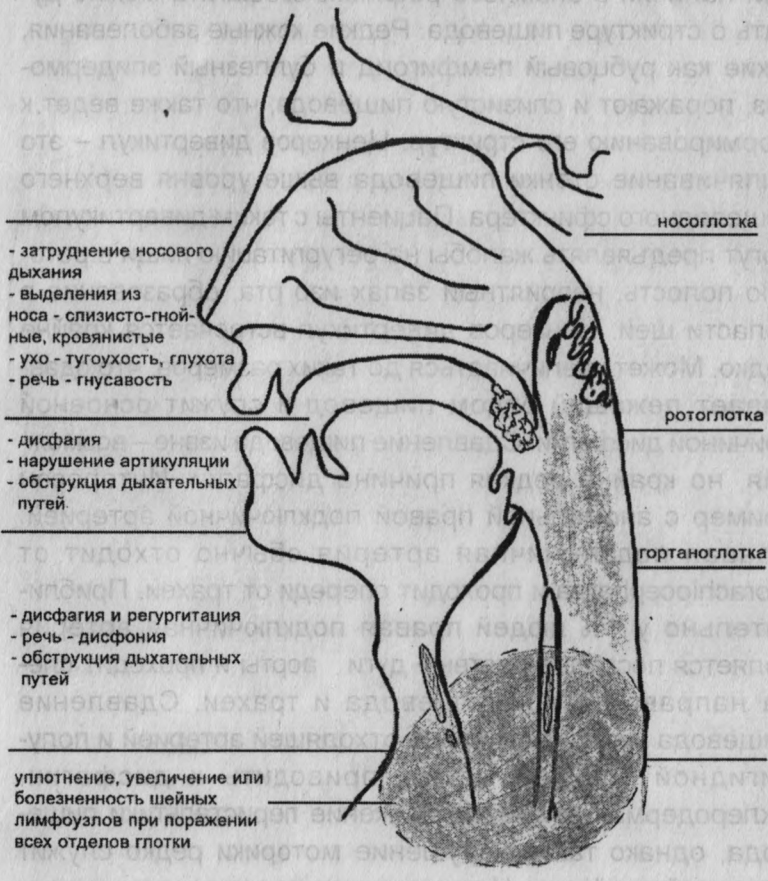


Рис.8

состояние, сопровождающее гипохромную анемию. Наблюдается у женщин. Дисфагия связана с пищеводной мембраной, которая является предраковым состоянием. При наличии в анамнезе рефлюкс-эзофагита можно думать о стриктуре пищевода. Редкие кожные заболевания, такие как рубцовый пемфигоид и буллезный эпидермолиз, поражают и слизистую пищевода, что также ведет к формированию его стриктур. Ценкеров дивертикул – это выпячивание стенки пищевода выше уровня верхнего пищеводного сфинктера. Пациенты с таким дивертикулом могут предъявлять жалобы на регургитацию пищи в ротовую полость, неприятный запах изо рта, образование в области шеи. Ценкеров дивертикул встречается крайне редко. Может увеличиваться до таких размеров, что сдавливает лежащий рядом пищевод и служит основной причиной дисфагии. Сдавление пищевода извне – возможная, но крайне редкая причина дисфагии. Интересен пример с аномальной правой подключичной артерией. Правая подключичная артерия обычно отходит от *a. brachiocephalica* и проходит спереди от трахеи. Приблизительно у 1% людей правая подключичная артерия является последней ветвью дуги аорты и проходит слева направо позади пищевода и трахеи. Сдавление пищевода между аномально отходящей артерией и полуригидной трахеей может приводить к дисфагии. Склеродермия вызывает снижение перистальтики пищевода, однако такое нарушение моторики редко служит причиной дисфагии. Нарушение глотания при склеродермии обычно является результатом формирования воспалительных стриктур пищевода вследствие желудочно-пищеводного рефлюкса. Нарушения моторики верхних отделов ЖКТ можно заподозрить по виду пищевода при эндоскопическом исследовании, рентгенокинематографии или рентгеноскопии. Для уточнения природы

моторных расстройств показана манометрия, с помощью которой оценивают внутрипищеводное давление в нескольких участках пищевода одновременно. Длинный катетер с расположенными через определенные интервалы прессорными датчиками вводится в просвет пищевода, после чего записываются показатели давления в его просвете. Нарушения моторики могут быть выявлены по таким критериям активности перистальтических сокращений, как их амплитуда, скорость и продолжительность. Несмотря на то, что склеродермическое поражение пищевода или желудочно-пищеводный рефлюкс можно выявить уже при эзофагоскопии, манометрия с целью подтверждения пищеводной дисмоторики и определения ее природы часто является следующим исследованием. Диффузный эзофагеальный спазм – одновременное сокращение мышц пищевода на всем его протяжении. Подтверждается манометрией. Ахалазия кардии – заболевание, при котором нарушается расслабление нижнего пищеводного сфинктера, что ведет к дилатации верхних отделов пищевода. Подозрение на ахалазию подтверждается манометрией, при которой выявляется отсутствие расслабления нижнего сфинктера пищевода и снижение (или отсутствие) перистальтики в дистальных его отделах. Globus hystericus – ощущение кома в гортани. Сопровождается ощущениями дисфагии, однако глотание в норме. Ощущение кома является следствием спазма верхнего пищеводного сфинктера. “Ком” при акте глотания временно исчезает. Прогноз благоприятный.

Основная патология, при которой встречается дисфагия:

- парафарингеальный абсцесс;
- паратонзиллярный абсцесс;
- заглоточный абсцесс;
- ангины;

- ангина при агранулоцитозе;
- инородное тело глотки;
- злокачественная опухоль глотки;
- паралич мягкого нёба;
- шилоподъязычный синдром;
- эпиглоттит;
- ларингоцеле;
- флегмонозный ларингит;
- травма глотки;
- травма гортани;
- туберкулёз гортани;
- сифилис гортани;
- злокачественные опухоли гортани;
- варикозное расширение вен пищевода;
- инородное тело пищевода;
- опухоль пищевода;
- рубцовые стриктуры пищевода;
- атония пищевода;
- синдром Россолимо-Бехтерева;
- эзофагит;
- периззофагит;
- аномалии развития пищевода и глотки;
- глоточные дивертикулы;
- аплазия пищевода;
- атрезия пищевода;
- врождённые стенозы пищевода;
- трахеопищеводные свищи;
- врождённые кисты пищевода;
- ботулизм.

С возрастом в развитии дисфагии наибольшее значение имеют:

1) приобретенные морфофункциональные и воспалительные изменения пищевода: послеоперационный стеноз, трахеопищеводные свищи, эзофагит;

2) изменения слизистой и мышечной оболочек пищевода при системных заболеваниях соединительной ткани - системной красной волчанке, системной склеродермии;

3) последствия ожога пищевода, особенно щелочными веществами;

4) воспалительные изменения органов ротоглотки: стоматит, гингивит, фарингит, перитонзиллярный абсцесс;

5) кардиоспазм, который вначале проявляется затруднением глотания твердой пищи, но затем постепенно усиливающийся и становящийся постоянным; при постоянном кардиоспазме наряду с дисфагией отмечается срыгивание только что съеденной пищей, ощущение сдавливания и дискомфорта в эпигастральной области;

6) травмы головного мозга, церебральный паралич, умственная отсталость (олигофрения);

7) врожденная миотония, псевдопаралитическая тяжелая миастения, мышечная форма гликогенной болезни и других заболеваний с синдромом генерализованной гипотонии мышечной системы, паралич глотки при полиомиелите, дифтерии (синдром Роллстона), бешенстве, опухлях мозга (в области варолиева моста);

8) отравление препаратами группы фенотиазина.

Основные синдромы, характеризующиеся наличием в своём симптомокомплексе жалоб на дисфагию.

*Синдром Людвига (ангина Людвига):* гнойно-некротическая флегмона полости рта и окологлоточного пространства, а также одонтогенные гнойные процессы крайне затрудняют глотание (оральная и одонтогенная дисфагия).

*Синдром Роллстона:* острый псевдомембранозный или язвенно-некротический эзофагит проксимальных сегментов пищевода при дифтерии.

*Синдром Захорского:* дисфагия и боль в горле с катаральной ангиной и герпетиформными высыпаниями на слизистой оболочке при инфекционном заболевании, выз-

ваным вирусом Коксаки.

*Синдром Барре-Льеу:* нейроваскулярный симптомокомплекс при патологических процессах (опухоли, воспаление, грыжи, ишемия) шейного отдела позвоночника, сопровождающийся высокой дисфагией.

*Синдром Берчи-Рошена:* дисфагия и другие проявления шейной мигрени при травмах и патологии верхних шейных позвонков (С I-III).

*Синдром Кертцнера-Маддена:* признаки механической задержки пищи вследствие локального сужения пищевода в местах прилегания к экзостозам позвоночника (чаще в шейном отделе).

*Синдром Маделунга:* нарушение глотания и дыхания, боли при механическом сдавлении шеи крупными воспалительными (панникулит) и невоспалительными (целульальгия) жировыми узлами (липоматоз). Чаще бывает у мужчин в возрасте 35-40 лет.

*Синдром Видемана-Беквита:* нарушение акта глотания вследствие пороков развития языка (макроглоссия) и сердца (кардиомегалия), сочетающихся с врожденным гигантизмом других органов (висцеромегалия).

*Синдром Цинзера-Коула-Энгмана:* дисфагия вследствие врожденной дистрофии слизистой оболочки пищевода (лейкоплакии) и кожи (гиперкератоза), сочетающихся с анемией и гипогенитализмом (нанизмом). Паранеопластический синдром.

*Синдром Клода-Гужеро:* нарушения акта глотания при сухости слизистых оболочек (*dysphagia sicca*) и кожи вследствие преждевременного ослабления функций желез внутренней секреции (*senilitas praesox pluriglandularis*).

*Синдром Петжа-Клежа:* редкая форма дерматомиозита. При прогрессирующем склеротическом поражении кожи и мышц шеи (*polikiloscleromyositis*) возникают расстройства глотания и дыхания.

*Синдром Монтандона:* прогрессирующая дисфагия мио-



генной природы без изменений слизистой оболочки полости рта и пищевода. Возникает обычно в возрасте 40-50 лет.

*Синдром Форестье:* дисфагия у больных шейным спондилезом или спондилоартрозом, болезнью Бехтерева-Мари-Штрюмпеля.

*Синдром Терракола:* дисфагия, осиплость голоса и боли в горле и за грудиной при шейном остеохондрозе. Один из вариантов синдрома шейной мигрени.

*Синдром Лермитта-Монье-Винара-Теоканакиса:* спастическая глоточнопищеводная дисфагия при раздражении n.vagus.

*Синдром Фарбера:* наследственный злокачественный липогранулематоз; сопровождается охрипльностью голоса, прогрессирующими одышкой и дисфагией. Заканчивается летально в течение первых 2 лет жизни.

*Синдром Тинни-Шмидта-Смита:* прогрессирующая болезненная дисфагия при митральном пороке сердца, симулирующая обтурацию пищевода опухолью на уровне левого предсердия. Дисфагия исчезает или резко ослабевает в стадии компенсации ревматического процесса.

*Синдром Бейфорда:* дисфагия, обусловленная сдавлением пищевода аномальной подключичной артерией (dysphagia lusoria).

*Синдром Баера-Левенберга:* дисфагия, боль за грудной, срыгивание кровью или кровавая пищеводная рвота вследствие аневризмы грудного отдела аорты.

*Синдром Муджия:* спазмы пищевода вплоть до тетании при нарушении кальциевого обмена (гипокальциевая дисфагия).

*Синдром Россолимо-Бехтерева:* дисфагия, жжение во рту и трещины в углах рта у больных с пониженной кислотностью желудочного сока вследствие нарушения всасывания витаминов группы В и анемии (dysphagia

amyotactica), умственная отсталость (олигофрения);

*Синдром Костена:* высокая дисфагия, боли в горле и языке и другие симптомы, вызванные неправильным прикусом.

*Синдром Хортон:* расстройства глотания и жевания с болями в висках, мышцах, ночной пот, субфебрильная температура, обусловленные артериитом каротидного бассейна (чаще височной артерии).

*Синдром Баршоня-Тешендорфа:* множественные сегментарные спазмы пищевода на различных уровнях (пищевод в виде жемчужного кольца), сопровождаемые приступами болезненной дисфагии, регургитацией пищи и загрудинной болью, чаще у людей пожилого возраста.

*Синдром Коде:* дисфагия, боль за грудиной в состоянии покоя и при глотании, незначительное расширение пищевода и задержка пищи над кардией, вызванные повышением тонуса гастроэзофагеального сфинктера (дисхалазия).

*Синдром Бейли:* дисфагия, умеренная боль при глотании и постепенное исхудание, вызываемые диффузно-неравномерной гипертрофией мышечного слоя (миоматоз пищевода).

### **НЕПРИЯТНЫЙ ЗАПАХ ИЗ НОСА**

Ощущается при проведении исследования носа врачом, чаще встречается при следующей патологии:

- инородное тело полости носа;
- хронический синусит;
- озена;
- склерома;
- сифилис носа;
- опухоли носа.

## **НЕПРИЯТНЫЙ ЗАПАХ ИЗО РТА**

Ощущается самим больным, окружающими его людьми или врачом при исследовании больного. Причиной неприятного запаха служат продукты жизнедеятельности бактериальной флоры, а также образование продуктов распада тканей (гниение) при язвенно-некротических процессах и злокачественных новообразованиях. Часто является характерным симптомом следующей патологии:

- язвенно- некротическая ангина;
- паратонзиллярный абсцесс;
- ангина при мононуклеозе;
- ангина при агранулоцитозе;
- ангина Людвига;
- дифтерия глотки;
- туберкулёз глотки;
- кариозные зубы;
- рак глотки;
- рак гортани;
- склерома;
- хронический тонзиллит.

## **СТРИДОР**

Наиболее часто встречается у детей как симптом заболевания дыхательных путей. Он представляет собой звуковой феномен турбулентного движения потока воздуха в гортани или трахее во время дыхания. Локализацию стеноза позволяют установить фаза дыхания, в которой возникает стридор, и его характер. Надгортанный стридор – инспираторный, гортанный или подгортанный – двухфазный,

трахеальный – экспираторный. Стридор необходимо отличать от храпа, который обусловлен обструкцией глотки.

*Анамнез.* При остром стенозе дыхательных путей сбор анамнеза у родителей проводят одновременно с осмотром и аускультацией ребенка. Исключают попадание инородных тел и отмечают все симптомы системной патологии. В менее острых ситуациях врач должен собрать полный педиатрический анамнез, одновременно наблюдая за дыханием ребенка. Важное значение имеет акушерский и перинатальный анамнез; так, недоношенным детям иногда проводят интубацию, при которой повреждаются дыхательные пути. Стридор с рождения может указывать на врожденное сужение дыхательных путей. При изменяющемся со временем нарушении (например, ларингомалации и параличе голосовых складок) стридор появляется в первые недели жизни; при гемангиомах дыхательных путей – не ранее 6 недели жизни ребенка. Прогрессирующий стридор характерен для гемангиомы дыхательных путей, но встречается и при сдавлении трахеи извне, например опухолью средостения. Отмечают охриплость голоса, кашель и эпизоды апноэ. У детей при хроническом стенозе дыхательных путей часто бывают нарушения глотания, в том числе срыгивание и аспирация. Нарушение проходимости дыхательных путей увеличивает нагрузку на дыхательную систему, что вкупе с нарушениями питания приводит к задержке развития ребенка. Большое значение имеют осмотр других органов и систем и тщательно собранный анамнез; например, при неврологических расстройствах, врожденных пороках сердца или после их хирургической коррекции может развиваться паралич голосовых складок.

*Осмотр.* Наряду с поиском причины дыхательных нарушений очень важно оценить их тяжесть. При прогрессировании дыхательной недостаточности появля-

ются нарастающие пульсация трахеи и западение межреберных промежутков. Цианоз развивается позже и в большей степени свидетельствует об истощении системы дыхания, чем о прогрессировании обструкции дыхательных путей. В критической ситуации, при тяжелой обструкции дыхательных путей, прежде чем продолжать обследование, надо обеспечить их проходимость.

*Методы обследования при хроническом стридоре.* “Золотым стандартом” обследования при хроническом стридоре являются микроларингоскопия и бронхоскопия под общей анестезией. В амбулаторных условиях для диагностики заболеваний гортанной и надгортанной области, особенно обратимых (например, ларингомалации и паралича голосовых складок) используют гибкий оптико-волоконный ларингоскоп. Однако даже после установления диагноза необходимо помнить, что в 5% случаев может встречаться комбинированная (двойная) патология дыхательных путей. Другие исследования включают рентгенографию грудной клетки для изучения контура гортани и трахеобронхиального дерева, бронхографию, видеофлюороскопию, КТ и МРТ дыхательных путей, эхокардиографию для оценки состояния сердца и крупных сосудов, ультразвуковое сканирование для определения подвижности голосовых складок. Необходимы также исследования, направленные на выявление желудочно-пищеводного рефлюкса. Основные причины стридора перечислены ниже:

- врожденный стридор гортани;
- ларингомалация;
- врожденная киста гортани;
- врожденная мембрана гортани;
- врожденное сужение трахеи;
- гипоплазия трахеи;

- трахеомалация;
- папилломатоз гортани;
- ларингоцеле;
- ларингоспазм;
- инородное тело гортани и трахеи;
- отечный ларингит;
- паралич возвратного нерва;
- заглоточный абсцесс;
- обструкция глотки органами полости рта;
- сдавление трахеи сосудистыми аномалиями;
- новообразования;
- увеличение органов средостения;
- лимфаденопатия средостения;
- неврогенный стридор.

### ***ХРАП ВО СНЕ (СИНДРОМ АПНОЭ)***

Обычно возникает в среднем и пожилом возрасте, чаще у мужчин. Явление это не безобидное, так как в последующем к его появлению присоединяются более или менее частые и длительные перерывы (остановки) дыхательного акта – апноэ (SAS – sleep apnea syndrome). Со временем такие перерывы увеличиваются – от нескольких секунд до полминуты и больше, что ведёт к вторичным отрицательным явлениям со стороны многих жизненно важных систем организма (нарушается реология крови, её клеточный состав, проницаемость биологических мембран и т.д.). Описаны случаи смерти во время храпа во сне. Патогенез этого заболевания до конца неясен (рис.9). В механизме храпения принимают участие надгортанник, корень языка, стенки глотки, гортани и трахеи. Однако известно, что основным механизмом храпения является мягкое нёбо, которое при этом часто увеличено – гипертрофировано или с потерей мышечного тонуса. Очень

## ПРИЧИНЫ ХРАПА

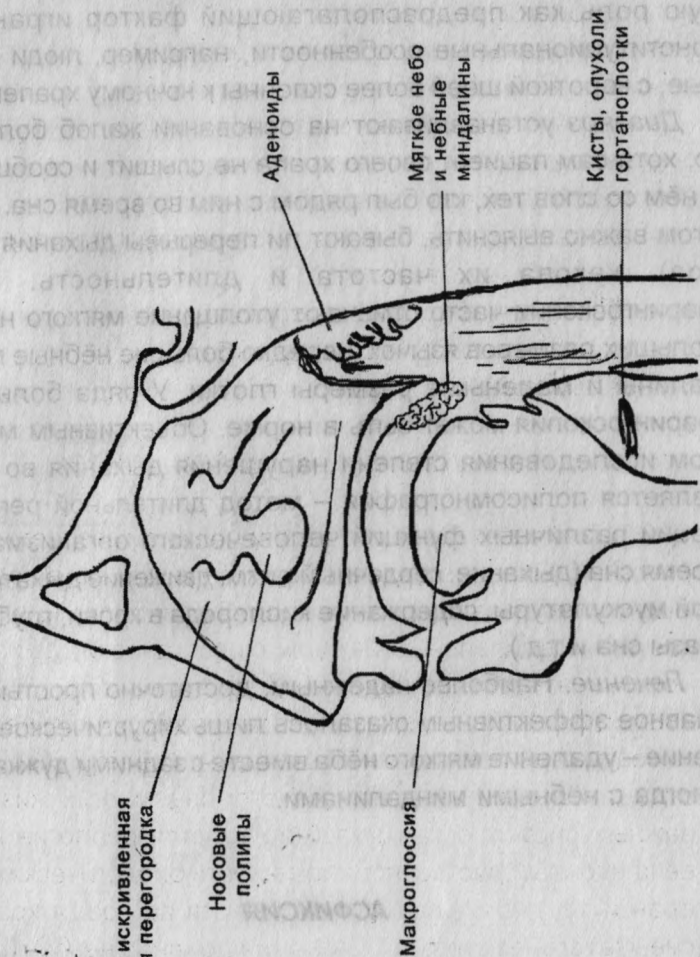


Рис.9

часто причиной храпа во сне становится нарушение дыхания через нос (гипертрофический ринит, искривление перегородки носа, полипоз носа и аденоиды). Немаловажную роль как предрасполагающий фактор играют и конституциональные особенности, например, люди полные, с короткой шеей более склонны к ночному храпению.

*Диагноз* устанавливают на основании жалоб больного, хотя сам пациент своего храпа не слышит и сообщает о нём со слов тех, кто был рядом с ним во время сна. При этом важно выяснить, бывают ли перерывы дыхания (апноэ), какова их частота и длительность. При фарингоскопии часто отмечают утолщение мягкого нёба, больших размеров язычок, нередко большие нёбные миндалины и маленькие размеры глотки. У ряда больных фарингоскопия может быть в норме. Объективным методом исследования степени нарушения дыхания во сне является полисомнография – метод длительной регистрации различных функций человеческого организма во время сна (дыхание, сердечный ритм, движение дыхательной мускулатуры, содержание кислорода в крови, глубина фазы сна и т.д.).

*Лечение.* Наиболее надёжным, достаточно простым, а главное эффективным оказалось лишь хирургическое лечение – удаление мягкого нёба вместе с задними дужками, иногда с нёбными миндалинами.

### **АСФИКСИЯ**

*Асфиксия* - остановка дыхания (удушьё), обусловленная кислородным голоданием и избытком углекислоты в крови и тканях. Может развиваться в результате механических нарушений проходимости дыхательных путей - механическая асфиксия, а также вследствие нарушения



функции (паралича) дыхательного центра – асфиксия центрального происхождения.

Механическая асфиксия возникает при попадании в дыхательные пути инородных тел: рвотных масс, тампонов, слизи, крови, зубных протезов и в случае западания языка. Необходимо срочно устранить препятствие, нарушающее проходимость дыхательных путей: удалить инородное тело, отсосать слизь, гной, кровь. В некоторых случаях для этого приходится прибегать к трахеостомии.

В качестве первой помощи спасительным средством при попадании в дыхательные каналы чужеродных тел является знаменитый прием Хаймлиха, названный так в честь его изобретателя, президента института в Цинциннати, доктора медицины Генри Хаймлиха. Имея в запасе три минуты и ни секунды не мешкая, с его помощью можно спасти человека от удушья. Прием Хаймлиха: встать за спиной пострадавшего (если он еще на ногах и не потерял сознания), обхватить его руками. Сжать одну руку в кулак и той стороной, где большой палец, положить на живот пострадавшего ниже грудной клетки, но выше пупка. Ладонь другой руки кладется поверх кулака, быстрым толчком вверх кулак вдавливаются в живот. Руки при этом надо резко согнуть в локтях, но грудную клетку пострадавшего не сдавливать. При необходимости прием повторить несколько раз, пока дыхательные пути не станут свободны или человек не потеряет сознание. Если дыхательные пути освободились, у пострадавшего восстановятся дыхание и нормальный цвет лица. (в случае асфиксии у женщины в позднем сроке беременности, кулаком следует надавливать на середину грудины, соблюдая осторожность.) Если сознание потерял ребенок, но признаков заболевания или травмы нет, “повинной” в этом может быть асфиксия. Прием Хаймлиха проводят,

держа ребенка на коленях или положив спиной на твердую поверхность ногами к себе. Средние и указательные пальцы обеих рук наложить на живот пострадавшего выше пупка, но ниже грудной клетки и сделать направленный вверх быстрый толчок. Прием повторять, пока чужеродное тело не освободит дыхательный канал. Разумеется, надо всячески оберегать ребенка от асфиксии: не оставлять предметов, которые он может взять в рот. Может случиться так, что при асфиксии около взрослого никого, кроме ребенка, нет. Наученный загодя приему Хаймлиха, он вполне может оказать помощь. Если человек лежит на спине, маленький спасатель должен сесть на него верхом и использовать собственный вес, чтобы сообщить толчку необходимую силу. Голова пострадавшего не должна быть повернута в сторону: в таком случае удалить из дыхательного канала чужеродное тело затруднительно. При асфиксии человек может помочь себе сам. Для этого нужно положить руки на живот так, будто ему оказывает помощь другой. Приложить к животу кулак ниже грудной клетки и выше пупка и сделать быстрый толчок внутрь и вверх, если нужно — повторить. Кроме кулака, можно воспользоваться краем стола, спинкой стула или перилами: нужным местом живота надавить на опору.

При западании языка нужно вставить воздуховод или выдвинуть нижнюю челюсть и правильно удерживать ее в течение всей реанимации. Если же язык запал, то его извлекают языкодержателем, а для удержания применяют воздуховоды. Для удержания челюсти рекомендуется пользоваться следующими приемами: став позади больного, большие пальцы обеих рук кладут на нижнюю челюсть по обе стороны от средней линии и оттягивают книзу до тех пор, пока резцы нижней челюсти не станут впереди резцов верхней челюсти. После этого указательными и средними пальцами рук, положенными на углы

нижней челюсти, выдвигают челюсть вперед и удерживают в таком положении. Пальцы должны упираться в сосцевидные отростки височной кости, но отнюдь не в мягкие ткани шеи во избежание сдавления яремной вены или лицевого нерва.

Признаки асфиксии: цианоз, расширение зрачков с потерей реакции на свет, прекращение дыхания; кровь из-за недостатка кислорода темнеет, но сердечная деятельность в течение некоторого времени еще сохраняется, и больной нуждается в срочной помощи. Прежде всего следует приступить к искусственному дыханию, обеспечив достаточный приток чистого воздуха и кислорода, а внутривенно ввести средства, возбуждающие дыхательный центр, и для поддержки сердечной деятельности. В настоящее время широкое распространение получило искусственное дыхание с активным вдохом. Наиболее простым методом является вдвухание воздуха в легкие больного. Этот метод, названный “рот в рот” и “рот в нос”, используют, как правило, при оказании первой помощи. При этом больного укладывают на спину с максимально запрокинутой назад головой и проводят 12 вдвуханий в минуту.

Активный вдох можно осуществить через специальные ротоглоточные трубки или посредством портативного дыхательного мешка типа “Амбу”.

Основная патология, при которой может возникнуть асфиксия:

- заглоточный абсцесс;
- паратонзиллярный абсцесс;
- парафарингеальный абсцесс;
- ангина Людвига;
- абсцесс корня языка;
- эпиглоттит;
- флегмонозный ларингит;

- инородное тело гортани;
- инородное тело трахеи;
- травма гортани;
- хондроперихондрит гортани;
- химический ожог гортани;
- отечный ларингит;
- острый подскладочный ларингит;
- острый фибринозно-пленчатый ларинготрахеобронхит;
- рожистое воспаление гортани;
- отечно-язвенная форма коревого ларингита;
- ларингоспазм;
- врожденные мембраны гортани;
- врожденная киста гортани;
- папилломатоз гортани;
- ларингоцеле;
- злокачественные опухоли гортани;
- дифтерия гортани;
- сифилис гортани;
- туберкулез гортани;
- склерома;
- паралич гортани.

### ***НАЛЕТЫ В РОТОГЛОТКЕ***

Налёты в ротоглотке встречаются при различной патологии и характеризуются местом расположения, распространённостью, границами, плотностью прилегания к поверхности слизистой ротоглотки (легко или трудно снимающиеся), цветом и консистенцией. Данные признаки имеют большое значение в описании заболеваний глотки, они позволяют провести дифференциальную диагностику между различной патологией:

- кандидамикоз глотки;
- фолликулярная ангина;

- лакунарная ангина;
- язвенно-некротическая ангина;
- ангина при мононуклеозе;
- ангина при агранулоцитозе;
- опоясывающий лишай;
- афтозный стоматит;
- скарлатина;
- дифтерия;
- туберкулёз глотки;
- сифилис глотки;
- реакция после гальванокаустики;
- послеоперационный налёт;
- реакция после криоаппликации.

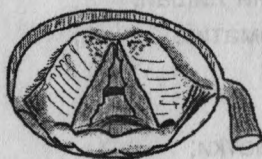
### **ДИСФОНИЯ**

*Дисфония* – термин, отображающий общее изменение качества голоса. Афония – отсутствие голоса, появляющееся при отсутствии или невозможности прохождения воздушного потока через голосовые складки или если не происходит сближения голосовых складок (рис.10).

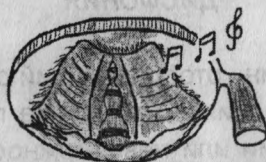И афония и дисфония могут быть обусловлены анатомическими и функциональными причинами:

- перенапряжением голоса;
- острым и хроническим синуситом;
- острым ларингитом;
- отечным ларингитом;
- инородными телами гортани;
- эпиглоттитом;
- односторонним параличом возвратного нерва;
- папилломатозом гортани;
- травмой гортани;
- хондроперихондритом гортани;
- рожистым воспалением гортани;

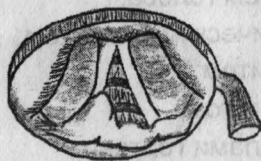## ПРИЧИНЫ ДИСФОНИИ



**Воспаление голосовых связок**



**Певческие узелки**



**Паралич возвратного нерва справа**

**Рис.10**

- врожденной мембраной гортани;
- злокачественными опухолями глотки;
- опухолью гортани;
- дифтерией гортани;
- сифилисом гортани;
- туберкулезом гортани;
- склеромой;
- коклюшем;
- гипотиреозом;
- врожденным пороком сердца.

Дисфония характеризуется грубым, глухим, сдавленным голосом при напряжении дыхательного аппарата, а также мышц глотки, гортани, шеи. Фонастения — нарушение функции голосообразования без видимых органических изменений в голосовом аппарате; характерны быстрая утомляемость и прерывание звучания голоса или некоторые изменения силы, высоты (затрудняют высокие звуки), тембра голоса — его охриплость. Все эти явления имеют преходящий, неустойчивый характер. Фонастения развивается чаще всего вследствие неправильного пользования голосом у людей, имеющих большую голосовую нагрузку. Она может возникать и у школьников при чрезмерном и частом напряжении голоса. Неправильное пользование голосом, однажды или многократно возникшее, закрепляется в виде патологического условного рефлекса, фиксации неправильных механизмов, что и будет служить основой для функциональных нарушений голоса. Необходимо помнить и о роли психических травм: сильные эмоции отражаются на дыхании и голосообразовании. Патологические механизмы особенно легко закрепляются у невротиков. Крайней формой функционального нарушения голоса является истерический мутизм — внезапная и полная потеря голо-

са и невозможность даже шепотной речи, что может быть связано с сильным испугом. Истерическая немота в дальнейшем часто переходит в заикание. При функциональной афонии наблюдается полное отсутствие голоса, больной говорит только шепотом, но при кашле слышен громкий звук голоса. Различают следующие виды функциональных афоний: а) паретическая афония, характеризующаяся внезапной потерей голоса, отмечается функциональная дряблость мышц гортани; б) спастическая афония — резкое перенапряжение всего голосового аппарата; в) паретикоспастическая афония — наблюдается повышенная деятельность ложных связок и пониженная деятельность истинных связок или наоборот.

Проявления неправильного звучания голоса гораздо разнообразнее, чем только его отсутствие и хриплый голос. Для характеристики уклоняющегося от нормы звучания голоса существует большое количество определений: слабый, форсированный, крикливый, визгливый, грубый, сиплый, хриплый, сдавленный, горловой, захлебывающийся, дрожащий, прерывистый, глухой, закрытый, носовой, гнусавый, монотонный и др. В основе каждого из указанных оттенков качества голоса лежит определенный, не свойственный нормальному звучанию голоса механизм, понимание которого может помочь исправить дефект.

Определения слабый, форсированный, крикливый, визгливый говорят об изменении силы голоса. Слабость голоса может зависеть или от слабости дыхательного аппарата, или от недостаточно энергичного смыкания голосовых связок; последнее чаще всего бывает при паретичности их (так называемая гипокинезия). Если смыкание замедленное, запаздывает, то происходит утечка воздуха до начала речи — получается голос с придыханием.

Форсированный, резкий звук говорит об излишнем на-



пряжении (гиперкинезии) голосовых связок или даже о настоящих гиперкинезах в области гортани; если напряжение падает на низкие тона, голос звучит крикливо, если же на высокие, то получается визгливый голос.

При сдавливании гортани наружными мышцами (что может быть связано с подъемом гортани, корня языка) или мышцами плечевого пояса (при переполнении легких воздухом), к чему иногда присоединяется пересмыкание голосовых связок, получается сдавленный горловой звук; длительное пользование им ведет обычно к утомлению голосовых связок, а иногда и к срыву голоса.

Определение прерывистый, дрожащий указывает на нарушение плавности звучания, причинами которого могут быть гиперкинезы, судороги в области мышц гортани или дыхательных мышц. Захлебывающийся голос обычно бывает при речи на вдохе, т. е. при дискоординации дыхания и голосообразования, что наблюдается при волнении, торопливости.

Приглушенно звучит голос, застревающий в задней части ротовой полости и потому быстро затухающий. В противоположность приглушенному голосу отличают звонкий, т. е. правильно направляемый в переднюю часть ротовой полости и там резонирующий. При речи со сжатой, малоподвижной артикуляцией, особенно губ и челюстей, получается закрытый звук голоса.

Так называемый белый звук является результатом постоянной, малоподвижной улыбки на лице говорящего. Трескучий голос зависит от сокращенного звучания гласных и утрирования согласных, что наблюдается у заикающихся и глухих.

Носовой, гнусавый оттенки голоса являются показателями попадания части воздушной струи в носоглотку. Гнусавый оттенок считается более значительной степенью носового звучания, притом большинства звуков. Он

наблюдается при расщелинах мягкого и твердого нёба, а также при параличах мягкого нёба после дифтерии, при псевдобульбарной и бульбарной дизартрии.

При раздражении и набухании как всей гортани, так и самих голосовых связок и даже только при скоплении слизи в гортани смыкание голосовых связок неполное, неплотное, через них прорывается так называемый дикий воздух, в результате голос звучит сипло. Сиплый голос наблюдается также в период мутации. Хриплый голос — следующая, более сильная степень сиплого голоса. Причинами его могут быть отеки, опухоли в гортани, папилломатоз, стеноз гортани, нарушения иннервации голосовых связок, т. е. парезы и параличи мышц гортани и голосовых связок. Иногда в случае затруднения колебания истинных голосовых связок появляется более грубое колебание ложных голосовых связок. Ложносвязочный голос характеризуется иногда как квакающий, наблюдается как при органических, так и при невротических нарушениях голоса. При сужении диапазона голоса как по силе, так и по высоте он делается монотонным.

### **УВЕЛИЧЕНИЕ ЛИМФАТИЧЕСКИХ УЗЛОВ ГОЛОВЫ И ШЕИ**

Увеличение лимфатических узлов головы и шеи бывает при поражении их опухолевым процессом, заболеваниях крови, лимфогранулематозе, воспалительных процессах в зонах притока соответствующих групп лимфатических узлов (выявляется после двух месяцев жизни ребенка).

При осмотре необходимо определять размер, плотность, форму и болезненность пальпируемых лимфатических узлов. Важно выяснить, являются ли узлы

подвижными, неподвижными или болезненными.

Известно 10 классических групп лимфатических узлов:

- 1) расположенные впереди ушной раковины (впередии-ушные);
- 2) расположенные позади ушной раковины (заушные);
- 3) затылочные; 4) тонзиллярные; 5) подчелюстные;
- 6) подбородочные; 7) верхнезатылочные; 8) заднешей-ная группа;
- 9) глубокие затылочные группы; 10) надключичные.

### **Область притока лимфатических узлов (по Г. Эвербеку)**

<b>Локализация л/у</b>	<b>Область притока л/у</b>
Верхние	Миндалины, околоушная железа, наружный слуховой проход, передние и боковые части шеи, затылок
Средние яремные	Глотка
Надключичные	Шея, средостение
Подбородочные	Средняя часть губ, дёсен, резцов, кончика языка
Подчелюстные	Носоглотка, полость рта, альвеолярная часть нижней челюсти
Затылочные	Глоточные миндалины, затылок
Заушные	Среднее ухо, задняя сторона ушной раковины, позадиушная часть головы
Впередииушные	Передняя поверхность ушных раковин, среднее ухо, височно-нижнечелюстное сочленение, нос

## ***КРОВОТЕЧЕНИЕ ИЗ УХА, НОСА, ГЛОТКИ И ГОРТАНИ***

Кровотечение из уха может быть при следующей патологии:

- разрыв барабанной перепонки;
- перелом основания черепа;
- острый гриппозный отит;
- хронический средний отит, осложнённый грануляциями, полипозом;
- злокачественная опухоль уха;
- дифтерия уха;
- туберкулёз уха;
- послеоперационные кровотечения.

Наиболее серьёзные кровотечения из уха наблюдаются при переломах костной части слухового прохода и одновременном разрыве барабанной перепонки, который сопровождается шумом, резкой болью в ухе, гиперемией барабанной перепонки с кровоизлияниями в её толщу. Форма разрывов барабанной перепонки бывает самая разнообразная. Истечение крови вместе с серозной жидкостью может возникнуть в результате перелома основания черепа с трещиной, проходящей через крышу барабанной полости, с одновременным разрывом твёрдой мозговой оболочки или при трещинах лабиринта, когда также наблюдается резкое снижение или полная потеря слуха, парез или паралич лицевого нерва, головокружение, тошнота, рвота, потеря равновесия, шум в ушах.

Кровянисто-серозные выделения из уха наблюдаются после парацентеза барабанной перепонки, вследствие ранения высоко расположенной и вдающейся в барабанную полость луковицы яремной вены или при спонтанной перфорации в начале острого отита; продолжаются в течение 2-3 дней. В ряде случаев можно наблюдать

кровотечение из раны после произведённой радикальной операции на ухе.

При хронических или затянувшихся острых гнойных средних отитах могут образовываться легко кровоточащие грануляционные полипы. Через перфорацию барабанной перепонки определяется тёмно-красного цвета образование (полип) с гладкой поверхностью, которое иногда obtурирует наружный слуховой проход; при дотрагивании зондиком полип кровоточит.

При злокачественных новообразованиях среднего уха и наружного слухового прохода, протекающих на фоне хронического гнойного отита, протирание слухового прохода обычно сопровождается обильным кровотечением, которое нередко требует тугой тампонады уха.

Дифтерия уха сопровождается образованием в слуховом проходе дифтеритических плёнок, после снятия которых остаётся кровоточащая поверхность, в результате деструктивного процесса также могут отсутствовать барабанная перепонка и элементы среднего уха.

При туберкулёзном поражении часто наблюдаются кровотечения, так как деструктивный процесс сопровождается образованием множественных перфораций барабанной перепонки, выделениями с резко гнилостным запахом, образованием в сосцевидной области поднадкостничного скопления гноя по типу холодного абсцесса.

Причинами кровотечения из носа и околоносовых пазух могут быть:

местные причины:

- атрофический ринит,
- ковыряние в носу,
- сплетение Киссельбаха,
- кровоточащий полип носа
- ангиофиброма перегородки носа,

- юношеская ангиофиброма носоглотки,
- злокачественная опухоль носа,
- дифтерия носа,
- туберкулёз носа,
- сифилис носа,
- травма носа,
- инородные тела полости носа,
- спонтанные идиопатические кровотечения.

*Общие причины:*

- заболевания крови (анемия, лейкозы, гемофилия, гипопротромбинемия, болезнь Верльгофа, лимфогранулематоз, геморрагические диатезы, болезнь Рандю-Ослера),
- инфекционные заболевания (грипп, скарлатина, корь, коклюш),
- артериальная гипертония,
- перелом основания черепа.

Носовые кровотечения занимают первое место среди спонтанных кровотечений из верхних дыхательных путей. Во многом это объясняется особенностями строения слизистой оболочки, богатым кровоснабжением носа. Однако не всякое кровотечение из наружных отверстий носа свидетельствует о носовом кровотечении. Это может быть кровотечение и из более глубоких дыхательных путей, пищевода или желудка. Вместе с тем у детей и у больных, ослабленных или находящихся в обморочном состоянии, носовые кровотечения могут оставаться незамеченными, если кровь через хоаны стекает в глотку, заглатывается или аспирируется.

Первое место среди местных причин носовых кровотечений занимают травматические повреждения носа. К лёгким травмам относятся царапины и ссадины, наносимые пальцами больного, при удалении плотно приставших

корок у входа в нос, которые обычно образуются при атрофическом рините (*rhinitis sicca anterior*). У передненижнего края перегородки носа располагается сплетение Киссельбаха с сетью анастомозирующих между собой артериол, при истончении стенок этих сосудов и их поверхностном расположении кровотечение может возникнуть в результате даже небольшого физического напряжения. Сильный кашель, сморкание и чиханье усиливают возможность носовых кровотечений, этому способствует наличие острых и хронических насморков, искривление носовой перегородки и аденоиды.

Инородные тела могут быть причиной кровотечения как в момент внедрения вследствие повреждения слизистой оболочки, так и после длительного пребывания их в полости носа, когда в результате продолжительного раздражения слизистой оболочки носа образуются грануляции, которые могут быть источниками кровотечения.

Хирургические вмешательства в полости носа почти всегда сопровождаются носовыми кровотечениями, которые в редких случаях могут быть очень обильными и даже угрожать жизни больного. Изъязвившиеся инфильтраты слизистой оболочки носа туберкулёзного или сифилитического характера обычно не дают обильных кровотечений. Они проявляются в виде небольшой примеси крови к выделениям из носа. Хотя, если дефекты слизистой выражены и сопровождаются образованием глубоких язв и вялых грануляций, кровотечения могут быть обильными.

Кровотечения из носа – частый спутник некоторых доброкачественных и злокачественных новообразований полости носа. Особенно часто кровотечением сопровождается полип перегородки носа или хоанальный полип, свисающий на ножке в носоглотку. При неосторожном

исследовании или зондировании полости носа кровотечениями могут сопровождаться и другие доброкачественные новообразования, такие как папиллома, лимфома, ангиома или кавернозная ангиома. Ангиофиброма перегородки образуется в передней трети перегородки носа, чаще у девочек. Форма опухоли округлая, мягкой консистенции багрового цвета с синюшным оттенком, кровотечение бывает обильным. Особое внимание следует уделить кровотечениям при юношеской ангиофиброме носоглотки, которая развивается у лиц мужского пола в возрасте от 12-13 до 25-26 лет и сопровождается выраженной кровоточивостью независимо от величины и места её расположения. Кровотечения возникают внезапно, иногда во время сна, и нередко являются первым клиническим признаком этого заболевания. Повторные кровотечения приводят к вторичной анемии. Больные имеют характерный вид: полуоткрытый рот, одутловатое лицо. Дыхание через нос затруднено. При пальпации носоглотки опухоль красного цвета с гладкой поверхностью, плотная, частично или полностью заполняет носоглотку.

Злокачественные новообразования чаще сопровождаются наличием крови в выделениях из носа, приобретающих сукровичный характер с неприятным запахом. Профузными кровотечения бывают редко, хотя могут быть и исключения, особенно при саркомах полости носа.

Нередки кровотечения из носа, причиной которых служат изменения в сосудистой системе и составе крови. Наиболее серьезными носовые кровотечения бывают при болезнях крови (гемофилия, болезнь Верльгофа, геморрагическая тромбастения, геморрагический васкулит, болезнь Рандю-Ослера). Особенно следует отметить семейный геморрагический ангиоматоз - болезнь Рандю-



Ослера, которая начинается чаще у взрослого и достигает наибольшей тяжести течения к 50-60 годам. Смерть от носовых кровотечений наступает у 10% больных. При артериальной гипертонии кровотечения чаще бывают повторными, иногда это первые признаки заболевания. Некоторые авторы необильные кровотечения на фоне гипертонии предлагают рассматривать как «саморегулирование» организмом артериального давления через как бы открывающийся предохранительный клапан. Носовые кровотечения бывают при заболеваниях и состояниях, сопровождающихся застойными явлениями в кровеносной системе, например, при беременности, декомпенсированном пороке сердца, эмфиземе лёгких, циррозе печени. Зстойные явления в области головы, сопровождающиеся носовыми кровотечениями, наблюдаются при опухолях на шее, частом кашле (коклюш). Заболевания органов кровотока (лейкоз, гемобластоз) нередко могут сопровождаться носовыми кровотечениями. Многие острые инфекционные заболевания, такие как брюшной и возвратный тифы, грипп, скарлатина, натуральная оспа, малярия, вследствие перегревания организма и наступающих сосудистых изменений также могут сопровождаться обильными кровотечениями.

В подростковом возрасте или у девушек при аменорее или гипоменструальном синдроме часто возникают так называемые викарные и конкомитирующие (сопровождающие) кровотечения, которые наступают взамен отсутствующих менструаций, либо сопровождают их.

Патология геморроидальных вен также может способствовать возникновению носовых кровотечений. Многие метеорологические факторы (изменение атмосферного давления, влажности, запылённость) имеют немаловажное значение в возникновении носовых кровотечений, особенно у лётчиков, водолазов и альпинистов.

Проявления носовых кровотечений бывают крайне разнообразными. В одних случаях они начинаются внезапно, без видимой причины, иногда во сне. В других случаях больные отмечают проромальные явления: головную боль, разбитость, головокружение или шум в ушах. Обычно источник кровотечения находится в одной половине носа, но затекающая в носоглотку кровь может вытекать и из другой половины. Кровь большей частью чистая, ярко-красного цвета. Кровотечение иногда останавливается самопроизвольно, но нередко продолжается в течение длительного времени, обескровливая больного, вызывая падение пульса, общую слабость, обморок. Обильные, часто повторяющиеся кровотечения могут вести к вторичной анемии. У больных, находящихся на постельном режиме или в бессознательном состоянии можно недооценить серьёзность кровопотери, так как вытекающую кровь они могут частично проглатывать, и лишь незначительная её часть может вытекать из носа. Поэтому во всех случаях носовых кровотечений необходима повторная фарингоскопия, пока не будет уверенности, что кровь не затекает в глотку.

Носовые кровотечения могут возникать из любых участков слизистой оболочки носа, но в 90-96% случаев они исходят из передненижней части носовой перегородки, примерно на 1 см отступая от внутреннего края входа в нос (зона Киссельбаха). Иногда очень трудно установить источник кровотечения. Чтобы определить, из какой половины носа происходит кровотечение, слегка наклоняют голову больного вперёд, кровь при этом больше выделяется из кровоточащей половины носа. Если в переднем отделе носовой перегородки источник кровотечения не обнаружен, то необходимо осторожной временной тампонадой (тампонами, смоченными в растворе перекиси водорода или адреналина)

приостановить или уменьшить кровотечение. Затем быстро, но осторожно, извлекая тампоны, стараются осмотреть и обнаружить кровоточащий участок в глубоких отделах полости носа.

Лечение носовых кровотечений заключается в различных способах остановки уже имеющегося кровотечения и устранении причины его возникновения. Самый простой способ остановки носового кровотечения – прижатие пальцем крыла носа к носовой перегородке. Если этого недостаточно, то в передний отдел носовой полости на 10-15 минут вводят шарик из ваты или марли, смоченный в растворе перекиси водорода. Небольшие кровотечения, таким образом, легко останавливаются. При неэффективности производят переднюю тампонаду. Заднюю тампонаду носа и хирургические способы (перевязка наружной и внутренней сонной, решётчатых и внутренней челюстной артерии, дермопластика по Саундерсу) применяют лишь в тех случаях, когда другие способы остановки кровотечения неэффективны.

Кровотечение из глотки может быть при следующей патологии:

- острый фарингит,
- дифтерия глотки,
- злокачественные новообразования глотки,
- язвенно-плёнчатая ангина,
- паратонзиллярный инфильтрат,
- заглоточный абсцесс,
- травма глотки,
- послеоперационные кровотечения.

Глоточные кровотечения встречаются реже, чем кровотечения из носа. Источником кровохарканья могут являться задняя стенка глотки, область миндалин (варикозные вены задних нёбных дужек), область язычной миндалины, на поверхности которой нередко располага-

ется много варикозно расширенных, узловатых вен. Причинами, способствующими кровотечениям из глотки, могут быть сильный кашель, сильное отхаркивание, физическое напряжение, особенно у лиц, страдающих болезнями крови, сердца и печени; травмы и язвенные процессы в глотке. При остром фарингите кровотечение бывает чаще из мелких сосудов, при дифтерии кровоточащая поверхность может оставаться после снятия с трудом грязно-серых плёнок, а при язвено-плёнчатой ангине кровоточащая поверхность образуется после удаления серовато-зелёного налёта с верхнего полюса одной миндалины, снимающегося легко. Паратонзиллярный инфильтрат с затяжным течением может сопровождаться кровотечением при его распространении на наружную сонную артерию или её ветви, а также на внутренние сонную артерию и яремную вену. Послеоперационные кровотечения чаще бывают в первые часы и дни, реже через 1,5-2 недели после аденотомии, тонзиллотомии или тонзиллэктомии.

Для глоточных кровотечений характерна слизисто-кровянистая мокрота, выделяемая без кашля, в то время как при лёгочных кровотечениях кровь светло-красного цвета имеет пенистый характер и выделяется большей частью при кашле. Кровь из лёгких долго не свёртывается.

Кровотечение из гортани может быть при следующей патологии:

- острый ларингит,
- коклюш,
- дифтерия гортани,
- сифилис гортани,
- злокачественные опухоли гортани,
- варикозное расширение вен гортани и корня языка,
- травма гортани,

- заболевания крови, послеоперационные кровотечения.

Спонтанные кровотечения из гортани наблюдаются редко, чаще приходится наблюдать небольшую примесь крови в мокроте при остром геморрагическом ларингите, нередко возникающем при гриппе. Разрывы слизистой оболочки гортани могут наблюдаться и при других воспалениях гортани, а также в результате функциональной травмы голосовых связок (внезапный крик, чрезмерное напряжение голосовых связок). Иногда гортанные кровохарканья происходят на фоне менструаций и беременности. Источниками гортанных или трахеальных кровотечений также могут стать расширенные варикозные вены трахеи и гортани в старческом возрасте и у больных с пороками сердца, заболеваниями лёгких, циррозом печени и хроническим нефритом. Диагностика основывается на сборе анамнеза (острый катар гортани): внезапная потеря голоса, которая связана с повышенным напряжением его, и выделение небольшого количества чистой крови. При помощи ларингоскопии в таких случаях устанавливают локализацию кровоизлияния (чаще в области голосовых складок).

## ДИФФЕРЕНЦИАЛЬНО-ДИАГНОСТИЧЕСКИЕ ПРИЗНАКИ, ДИАГНОСТИКА И ТАКТИКА ВОП ПРИ РАЗЛИЧНЫХ ЛОР-ЗАБОЛЕВАНИЯХ И БОЛЕЗНЯХ ДРУГИХ ОРГАНОВ И СИСТЕМ, СОПРОВОЖДАЮЩИХСЯ ПАТОЛОГИЧЕСКОЙ СИМПТОМАТИКОЙ СО СТОРОНЫ ЛОР-ОРГАНОВ

**Серная пробка:** скопление серы в наружном слуховом проходе, понижение слуха чаще всего наступает после попадания в слуховой проход воды; серная пробка может быть жёлтого, бурого или чёрного цвета, с неровной поверхностью, рыхлой или твёрдой консистенции.

### ***Диагностика:***

- жалобы на внезапное резкое понижение слуха, ощущение заложенности уха, иногда шум в ухе, аутофонию;
- при отоскопии определение наличия в слуховом проходе плотной массы желтоватого или тёмно-коричневого цвета;
- проведение дифференциальной диагностики с инородным телом слухового прохода (чаще всего горох, пуговицы; семечки, спички, вата, иногда живые инородные тела и т.д.).

### ***Тактика ВОП после обоснования диагноза:***

- при отсутствии перфорации и наличии мягкой серной пробки промывание наружного слухового прохода тёплой (37°C) водой или антисептическим раствором (фурацилин 1:5000, раствор калия перманганата) при помощи шприца Жанне, струю направляют по верхнезадней стенке слухового прохода, одновременно выпрямляя его оттягиванием ушной раковины кзади и кверху у взрослых и книзу у детей, после промывания удаление остатков воды турундами или сухой ватой, накрученной на ушной зонд с нарезкой, затем производится контрольный осмотр барабанной перепонки;

- при твёрдой пробке для её размягчения вливание капель содоглицеринового раствора или любого простерилизованного масла, подогретых до температуры тела, в ухо 3 раза в день на 10-15 минут, в течение 3-4 дней, а затем удаление пробки промыванием.

**Фурункул наружного слухового прохода:** боль интенсивная, усиливается ночью, при жевании, а также при надавливании на козелок, при потягивании ушной раковины; болезненность и припухание регионарных лимфоузлов. При отоскопии: наружный слуховой проход сужен, воспалительный инфильтрат в хрящевой части слухового прохода, количество гноя невелико, регионарный лимфаденит.

***Диагностика:***

- наличие характерных жалоб на боль в ухе, особенно выраженную при надавливании на козелок, оттягивании ушной раковины и жевании, понижение слуха в случае резкого сужения просвета слухового прохода;

- сбор анамнеза (частота возникновения, наличие сахарного диабета);

- при отоскопии определение конусовидной формы воспалительного инфильтрата, после выделения стержня – углубления, из которого выделяется гной;

- назначение общего анализа крови (ОАК), мочи (ОАМ), анализ крови на сахар;

- проведение дифференциальной диагностики с субпериостальным абсцессом при мастоидите (нет болезненности при надавливании на козелок, имеется изменение слуха, изменение структуры сосцевидного отростка на рентгенограмме).

***Тактика ВОП:***

- местное лечение – обработка антисептиками (спирто-

вый раствор хлорфиллипта, йод); в стадии инфильтрации и после вскрытия и опорожнения гнойника – физиопроцедуры; антибиотикотерапия по чувствительности к стафилококку, например, ампициллин, амоксиклав, рокситромицин, цедекс; дезинтоксикационная, иммуностимулирующая терапия (кальция глюконат, витаминотерапия – витамины группы В, А, С, Е);  
-при безуспешном лечении и наличии начинающихся осложнений – госпитализация в ЛОР-стационар.

**Наружный отит:** сужение, гиперемия, диффузная инфильтрация стенок наружного слухового прохода; количество гноя невелико.

***Диагностика:***

- выявление жалоб на боли в ухе, повышение температуры тела;
- при сборе анамнеза выявление соматических заболеваний (гиповитаминоз, аллергия, туберкулёз, диабет и др.) и установление причины заболевания;
- при отоскопии установление признаков заболевания (болезненность при надавливании на козелок, диффузная гиперемия слухового прохода, десквамация эпителия, сужение слухового прохода);
- назначение ОАК, ОАМ и микологического исследования выделений из уха;
- проведение дифференциальной диагностики с мастоидитом (отсутствие позадишной складки, безболезненность при дотрагивании до ушной раковины, при рентгенологическом исследовании – нарушение структуры сосцевидного отростка), отомикозом (проведение бактериомикологического исследования выделений с выявлением дрожжеподобных или плесневых грибов).

***Тактика ВОП после обоснования диагноза:***

- местно при наличии выделений назначают промы-



вание слухового прохода фурацилином (1:5000), затем тщательно его высушивают, в ухо капли полидекса (поли-мексин В+неомицин+дексаметазон) или отофа (рифампицин) по 5 капель 3 раза в день не более 5 дней, при зуде - 1% ментол в персиковом масле, 1-2% жёлтую ртутную мазь, 2-3% раствор ляписа или 1-2% спиртовой раствор бриллиантового зелёного, хорошим эффектом обладают преднизолоновая мазь, эмульсия гидрокортизона, сверху согревающий компресс;

- физиотерапия (УВЧ-терапия и УФО, лазеротерапия);
- при выраженном аллергическом компоненте – десенсибилизирующая терапия (димедрол, супрастин, тавегил, кларитин, телфаст, зиртек и др.);
- иммуностимулирующая и дезинтоксикационная терапия – иммуномодуляторы (иммуномодулин, тимоген, тималин), поливитамины (дуовит, олиговит, триовит и др.), питьё фруктовых соков и отвара шиповника;
- при неэффективности проведённого лечения консультация ЛОР-специалиста.

**Отомикоз:** наружный слуховой проход может быть сужен в просвете, больше в костном отделе, стенки от светло-розового до тёмно-розового цвета, имеются выделения различного характера: беловато-желтые, творожистые, в виде промокательной бумаги, бурого, бело-черного цвета, слизистые.

**Диагностика:**

- выявление характерных жалоб на зуд в слуховых проходах, чувство дискомфорта, повышенную чувствительность слухового прохода, ушной раковины к механическому воздействию, незначительно выраженный болевой синдром, шум в ушах, ощущение заложенности уха;
- при осмотре установление признаков заболевания:

слуховой проход изменён (сужение, налёты), гиперемия стенок, характерное отделяемое (грязно-серого цвета при поражении плесневыми грибами, белое крошковидное – при поражении дрожжевидными грибами и др.);

- выявление начала заболевания, провоцирующих моментов (применение антибиотиков, травма, вливание в ухо различных растворов, аллергия, эндокринные заболевания);

- назначение ОАК, ОАМ и микологического обследования выделений из уха;

- проведение дифференциальной диагностики с наружным и средним отитом другой этиологии (данные микологического исследования).

***Тактика ВОП: после обоснования диагноза лечение у ЛОР-специалиста.***

**Экзема наружного уха:** сильный зуд, кожа утолщена, шелушится; имеются корочки, расчёсы, трещины в окружности отверстия наружного слухового прохода.

***Диагностика:***

- выявление жалоб на зуд, мокнутие, шелушение кожи, преимущественно в области складки между ушной раковиной и сосцевидным отростком;

- при сборе анамнеза установление аллергической предрасположенности;

- при осмотре уха выявление в слуховом проходе серозно-гнойных выделений и корок, гиперемии, припухания кожи наружного слухового прохода, раковины, а часто и ближайших соседних участков, на мокнущей поверхности постоянное насыхание корок;

- ОАК (эозинофилия);

- проведение дифференциальной диагностики с рожистым воспалением и аллергической реакцией.

***Тактика ВОП: после обоснования диагноза лечение у ЛОР-специалиста совместно с дерматовенерологом.***

**Перихондрит ушной раковины:** гиперемия, припухлость и болезненность всей ушной раковины, кроме мочки, в различных участках хрящевой части пальпируются флюктуирующие образования.

***Диагностика:***

- выявление характерных жалоб на боли в ушной раковине (кроме мочки) с иррадиацией в голову и шею, припухлость и покраснение, повышение температуры;
- уточнение начала заболевания, выявление причины (травма, укус насекомого, фурункул наружного уха);
- при внешнем осмотре определение резкой гиперемии, утолщения, инфильтрации, деформации ушной раковины, болезненности при пальпации (кроме мочки), регионарного лимфаденита;
- назначение ОАК (повышение СОЭ, лейкоцитоз, сдвиг лейкоцитарной формулы влево) и ОАМ.

***Тактика ВОП: после обоснования диагноза организация лечения у ЛОР-специалиста.***

**Рожа наружного уха:** гиперемия и отёчность всей ушной раковины, включая мочку; при дотрагивании до ушной раковины болезненность усиливается; на различных участках ушной раковины могут быть пузырьки с серозным содержимым.

***Диагностика:***

- выявление характерных жалоб на болезненность ушной раковины, усиливающуюся при дотрагивании, высокую температуру;
- при сборе анамнеза уточнить характер начала заболевания;

- при объективном осмотре выявление резкой, чётко отграниченной гиперемии, припухлости и отёчности тканей наружного уха, образование пузырей с серозным содержимым, регионарный лимфаденит;

- проведение дифференциальной диагностики с хондроперихондритом ушной раковины (гиперемия и инфильтрация не выходит за пределы ушной раковины, мочка не поражается), гнойного среднего отита (распространение красноты и припухлости не выходит за пределы уха и сосцевидного отростка).

### **Тактика ВОП:**

- антибиотикотерапия (по чувствительности к стрептококку); витаминотерапия, кальция глюконат, местно – обработка ушной раковины антисептиками;

- при неэффективности проведённого лечения консультация ЛОР-специалиста и инфекциониста.

**Опоясывающий лишай (ушная форма герпес-зостер):** гиперемия ушной раковины; на коже ушной раковины, наружного слухового прохода и реже на барабанной перепонке имеются мелкие не сливающиеся пузырьки, которые в дальнейшем лопаются с образованием корочек; как осложнение иногда наблюдается парез лицевого или кохлеарной ветви слухового нерва, реже поражаются тройничный, языкоглоточный и блуждающий нервы. Сильная боль в ухе беспокоит перед высыпанием или во время него. Пузырьки лопаются через 7-10 дней и подсыхают с образованием корочек, которые в дальнейшем отпадают. Иногда могут увеличиться регионарные лимфатические узлы. На миндалинах, слизистой оболочке щёк, задней стенке глотки также могут образовываться множественные белые налёты круглой формы, не приподнимающиеся над поверхностью слизистой оболочки. Заболевание ча-

сто сопровождается повышением температуры тела, головной болью.

**Диагностика:**

- при опросе выявление жалоб на боли в ухе;
- при осмотре наличие на коже ушной раковины, наружного слухового прохода и режы на барабанной перепонке мелких не сливающихся пузырьков, в дальнейшем лопающихся с образованием корочек;
- проведение дифференциальной диагностики с другими заболеваниями, сопровождающимися болью в ухе и параличом лицевого нерва (паралич Белла – ишемический паралич лицевого нерва – нет пузырьков).

**Тактика ВОП: после обоснования диагноза лечение у ЛОР-специалиста.**

**Острый средний отит:** боль острая, усиливается при глотании, кашле, диффузная гиперемия, инфильтрация барабанной перепонки, сглаженность опознавательных пунктов, исчезновение светового рефлекса или точечная или щелевидная перфорация, выделения слизисто-гнойные, с пульсацией, могут быть обильные, понижение слуха.

**Диагностика:**

- выявление характерных жалоб на сильные боли пульсирующего характера в ухе, иррадиирующие в теменно-височную или затылочную область, иногда в зубы, понижение слуха, ощущение полноты и заложенности в ухе, шум в ухе, аутофонию, повышение температуры, головную боль;
- уточнение начала и течения заболевания, предшествующие заболевания (острый ринит, острый аденоидит, респираторно-вирусные заболевания, корь, скарлатина, грипп и т.д.);
- при отоскопии в зависимости от стадии воспалитель-

ного процесса обнаружение признаков втяжения барабанной перепонки (укорочение рукоятки молоточка и светового конуса) или в дальнейшем резкая гиперемия и инфильтрация её, резкое выпячивание, полное сглаживание контуров, возможная перфорация, иногда толчкообразное выделение гноя (пульсирующий световой рефлекс);

- ОАК (лейкоцитоз, повышение СОЭ), ОАМ (иногда белок, цилиндры, проходящая глюкозурия), рентгенография сосцевидных отростков по показаниям (в начале заболевания отмечается снижение прозрачности барабанной полости, которое в дальнейшем может перейти на антрум и клетки сосцевидного отростка - подозрение на осложнение);

- при камертональном исследовании латерализация звука в опыте Вебера в сторону больного уха, отрицательный опыт Ринне на стороне патологии, укорочение воздушной проводимости;

- проведение дифференциальной диагностики с острым наружным отитом (боль при оттягивании ушной раковины, жевательных движениях, слух почти не снижен, гноетечение может быть только при вскрытии фурункула, данные отоскопии), острым салпингоотитом (втянутость барабанной перепонки без резко выраженных признаков воспаления), обострением хронического гнойного среднего отита (длительность заболевания, с периодами обострения, перфорация барабанной перепонки, её размеры, края, вид барабанной перепонки).

### ***Тактика ВОП после обоснования диагноза:***

- назначение постельного режима;
- антибиотикотерапия 5-7 дней (аугментин или рулид, цедекс, цефазолин, амоксиклав, таваник);
- противовоспалительная, болеутоляющая, противоотёчная и жаропонижающая терапия (солпадеин, парацетамол, колдрекс, нурафен);

- сосудосуживающие, вяжущие (при обильной назальной секреции) капли в нос по 5 капель на стороне больного уха 4-5 раз в день, закапывать, запрокидывая голову и затем поворачивая её на больную сторону, чтобы препарат достиг глоточного устья слуховой трубы (отривин, нафтизин, галазолин, колларгол, протаргол и др.);

- в доперфоративной стадии установка эндоаурального микрокомпресса по Цитовичу: в наружный слуховой проход вводят марлевую или ватную турунду, смоченную осмотолом (смесь 70% этилового спирта и глицерина в равных частях с добавлением резорцина до 2% состава), и сверху obturirуют ватой, пропитанной вазелиновым маслом, на 24 часа – дегидратирующее, согревающее и болеутоляющее действие или накладывают обычный заушный (полуспиртовой, водочный) компресс на 6 часов, физиолечение (УВЧ-терапия на зачелюстную область и тубус-кварц на заднюю стенку глотки); в перфоративной стадии введение лекарственных средств транстимпанально: антибиотики широкого спектра действия, не обладающие свойством кристаллизации и не дающие ототоксический эффект (цефалоспорины, аугментин), димексид в 30% или 50% растворе (обладает хорошим антимикробным, анестезирующим и регенерирующим действием, сочетается с кортикостероидами и антибиотиками) в количестве 2 мл в тёплом виде вливают в слуховой проход и повторным прижатием козелка пальцем осторожно проталкивают внутрь в течение 5-10 с, при этом больной часто сообщает о появлении вкуса лекарства во рту;

- дезинтоксикационная, иммуностимулирующая терапия - иммуномодуляторы и витаминотерапия (поливитамины – дуовит, олиговит, триовит и др.), линекс, питьё соков, отвара шиповника;

- своевременное выявление начинающихся осложне-

ний (мастоидит, лабиринтит, внутричерепные отогенные осложнения и др.) и направление больного на лечение в ЛОР-стационар.

**Отит при дифтерии:** ухо поражается крайне редко. На ушной раковине и в наружном слуховом проходе определяются трудно снимаемые плёнки. При поражении среднего уха отмечаются серозные или серозно-кровянистые выделения. Возникает тотальный дефект барабанной перепонки в течение нескольких дней.

***Диагностика:***

- необходимость учёта эпидемиологической ситуации (контакт с больным или реконвалесцентом);
- при отоскопии на коже слухового прохода и барабанной перепонке и реже в барабанной полости с наличием перфорации определяются фибриновые плёнки;
- проведение бактериологического исследования выделений и плёнок из уха (забор материала осуществляют с помощью стерильных ватных сухих тампонов на палочках из дерева или нержавеющей стали: вращательными движениями выделения и плёнки берут из уха и в течение 2-3 часов доставляют в лабораторию).

***Тактика ВОП: после обоснования диагноза организация экстренной госпитализации в инфекционное отделение для проведения специфического лечения с консультацией ЛОР-специалиста.***

**Средний отит при скарлатине:** поражение уха при скарлатине, как правило, бывает двусторонним. Отмечаются сильные боли в ушах, гноетечение с характерным гангренозным запахом, распад барабанной перепонки. Перфорация барабанной перепонки обширная, вплоть до



полного её разрушения; перфорация может возникнуть в течение нескольких дней. В гнойном отделяемом из уха могут быть примесь крови, костные секвестры и даже кариезно изменённые косточки. Может развиться латентный мастоидит, что служит причиной лихорадочного состояния. Часто скарлатинозный отит переходит в хронический.

### **Диагностика:**

- необходимость учёта эпидемиологической ситуации (контакт с больным или реконвалесцентом);
- при осмотре выявление мелкоточечной сыпи на груди, животе, сгибательных поверхностях рук, внутренней поверхности бёдер, которая отсутствует в области носогубного треугольника, шейный лимфаденит, затем на 2-й неделе заболевания сыпь сменяется шелушением кожи: отрубевидным на теле, пластинчатым – на пальцах рук и ног;
- выявление жалоб на сильные боли в ушах;
- при отоскопии чаще двустороннее поражение, с обширной перфорацией барабанной перепонки, гной с гангренозным запахом;
- при стомофарингоскопии «малиновый язык», яркая гиперемия зева («пылающий зев») и наличие ангины - катаральной, фолликулярной, лакунарной или некротической;
- ОАК (лейкоцитоз с нейтрофилёзом и ядерным сдвигом влево, ускорение СОЭ, с 3-го дня - эозинофилия);
- проведение реакции Дика (внутрикожное введение 0,1 мл токсина Дика – гиперемия и инфильтрация кожи свидетельствуют о восприимчивости).

**Тактика лечения:** после обоснования диагноза организация лечения в инфекционном отделении с консультацией ЛОР-специалиста.

**Туберкулёз уха:** поражение уха выражается незначительными выделениями из барабанной полости, но с резким гнилостным запахом. Начало процесса безболезненное. Имеются множественные перфорации барабанной перепонки, которые в дальнейшем сливаются и приводят к полному её распаду. При дальнейшем развитии процесса возможно поднадкостничное скопление гноя в сосцевидной области.

***Диагностика:***

- при сборе анамнеза выявление наличия очагов туберкулёзной инфекции в организме и длительно текущего воспалительного процесса в ухе с безболезненным началом;

- при отоскопии чаще выявляются множественные перфорации, которые в последующем сливаются и вызывают быстрый распад барабанной перепонки, количество выделений из уха небольшое, с выраженным гнилостным запахом; при поражении сосцевидного отростка, особенно у детей, возможно разрушение коркового слоя и образование поднадкостничного скопления гноя по типу холодного абсцесса;

- при тяжёлом течении процесса наблюдается распространённый кариес кости, образование секвестров, которые легко определяются рентгенологически, и симптомы пареза или паралича лицевого нерва;

- назначение ОАК, ОАМ, рентгенографии грудной клетки, проведение пробы Манту.

***Тактика ВОП: после обоснования диагноза проведение специфического лечения у фтизиатра совместно с ЛОР-специалистом.***

**Сифилис уха:** врождённый сифилис внутреннего уха проявляется в возрасте от 6-8 до 16-20 лет, иногда стар-

ше; триада симптомов Гетчинсона: особая форма зубов, паренхиматозный кератит, неврит кохлеарной ветви VIII нерва. Тугоухость обычно двусторонняя (вначале заболевает одно ухо), положительный фистульный симптом при целой барабанной перепонке (симптом Амбера): компрессия с увеличением давления в наружном слуховом проходе вызывает нистагм, направленный в сторону противоположного уха, при разрежении воздуха в слуховом проходе – в сторону исследуемого уха. При приобретённом сифилисе розеола и папула могут обнаруживаться в наружном слуховом проходе.

***Диагностика:***

- при сборе анамнеза выявление контакта с больным сифилисом или наличия сифилиса у самого больного;
- исследование разговорной, шёпотной речью, камертональное исследование, аудиометрия (развитие внезапной глухоты с резким укорочением или потерей костной проводимости);
- наличие других проявлений сифилитической инфекции;
- выявление положительных серологических реакций;
- положительные симптомы Амбера и триада Гетчинсона.

***Тактика ВОП: после обоснования диагноза специфическое лечение у венеролога.***

**Сухой перфоративный отит:** перфорация различной формы, остатки барабанной перепонки рубцово изменены, серого цвета, патологических выделений нет.

***Диагностика:***

- при сборе анамнеза уточнить отсутствие обострения воспалительного процесса и гноетечения в ухе более чем 6 месяцев;
- при отоскопии отметить отсутствие признаков воспаления и наличие перфорации различной формы,

рубцово измененных остатков барабанной перепонки серого цвета;

- исследование функции евстахиевой трубы, снятие аудиограммы;
- назначение ОАК, ОАМ, рентгенологического исследования височных костей (с целью исключения скрытого деструктивного процесса в них).

### ***Тактика ВОП после обоснования диагноза:***

- при длительном отсутствии обострения (более года), и признаков деструктивных изменений на рентгенограммах и благоприятных местных условиях (нормальная функция слуховой трубы и др.) подготовка больного для проведения пластического закрытия перфорации барабанной перепонки (мирингопластика) в ЛОР-стационаре.

**Хронический гнойный средний отит:** гноеетечение из уха длительное; стойкая перфорация барабанной перепонки различной формы (овальной, круглой, полулунной, почкообразной) и локализации; может быть тотальный дефект барабанной перепонки.

### ***Диагностика:***

- выявление жалоб на периодическое гноеетечение из уха, снижение слуха, головную боль;
- определение продолжительности заболевания, частоты обострений, характера ранее проводимого лечения;
- выявление заболеваний, обуславливающих затяжное течение отита (рахит, экссудативный диатез, заболевания крови, специфические и неспецифические инфекции, патология верхних дыхательных путей – аденоидит, гипертрофический ринит, хронический синусит, искривление носовой перегородки и т.д.);
- отоскопия: при мезотимпаните – стойкая центральная перфорация барабанной перепонки в натянутой части,

не достигающая костного кольца, нередко слизисто-гнойное отделяемое, в основном без запаха, гиперемированная и утолщенная слизистая оболочка барабанной полости; при эпитимпаните – перфорация барабанной перепонки в расслабленной шрапнелевой части, достигает костного кольца, выделения слизисто-гнойные с запахом, холестеатомные чешуйки; в ряде случаев грануляции, полипы или их сочетания; при мезоэпитимпаните - субтотальный и тотальный дефект барабанной перепонки;

- назначение обследования: ОАК, рентгенография височных костей в проекциях Майера, Шюллера или Шумского; при мезотимпаните костная ткань не поражена, может отмечаться лишь её склероз (эбурнация) в сосцевидном отростке, при эпитимпаните на рентгенограммах по Шюллеру (косая проекция) и Майеру (продольная проекция) определяют деструкцию и кариозное изменение стенок барабанной полости, антрума, слуховых косточек, иногда секвестры, КТ, исследование проходимости слуховой трубы, исследование слуха: шёпотной и разговорной речью, камертоном и аудиометрически (нарушение звукопроводения);

- дифференциальная диагностика с острым средним отитом (анамнез, отоскопическая картина), наружным отитом (отсутствие боли при надавливании на козелок или потягивании за ушную раковину).

***Тактика ВОП после обоснования диагноза: лечение неосложнённой формы хронического гнойного среднего отита (мезотимпанита):***

- санация ВДП в период ремиссии (хирургическое лечение способствующих заболеваний: аденоиды, искривление носовой перегородки, носовые полипы и др.);

- при обострении взятие выделений из уха с целью определения этиологии и чувствительности к антимикробным средствам;

- ежедневная санация уха 3% перекисью водорода, раствором фурацилина (1:5000) или 3% раствором борной кислоты, тщательное высушивание и транстимпанальное нагнетание лекарственных средств: в наружный слуховой проход вливают 1,5-2 мл лекарства, затем пальцем прижимают козелок ко входу в слуховой проход и, слегка вдавливая и отпуская его, производят нагнетание в течение 10-15 с, ощущение раствора во рту указывает на проникновение лекарства из среднего уха через слуховую трубу в полость рта; микробы высокочувствительны к 0,1% хинозолу, 70 (90)% димексиду, отофе и антибиотикам с учётом результатов бактериологического исследования;
- антибиотикотерапия в период обострения при явлениях общей интоксикации с учётом проведенного бактериологического исследования выделений;
- физиотерапия – при отсутствии грануляций, полипов и после санации от гноя (УФ-облучение через тубус, УВЧ на область уха);
- иммуностимулирующая и общеукрепляющая терапия - иммуномодуляторы и поливитамины (дуовит, олиговит, триовит и др. );
- при отсутствии эффекта от проводимого консервативного лечения при эпитимпаните, наличии полипов, грануляций, образовании кариеза и холестеатомы височной кости, отогенных осложнений в виде мастоидита, лабиринтита, синустромбоза и др. необходима организация госпитализации больного в ЛОР-отделение для лечения у ЛОР-специалиста;
- при длительном отсутствии обострения (более года), без признаков деструктивных изменений на рентгенограммах и благоприятных местных условиях (нормальная функция слуховой трубы и др.) подготовка больного для проведения пластического закрытия перфорации барабанной перепонки (мирингопластика) в ЛОР-стационаре.

**Евстахиит:** тянущие боли в ухе, чувство закладывания ушей, аутофония; барабанная перепонка втянута, цвет её не изменён, короткий отросток молоточка выпячен вперёд, рукоятка молоточка кажется укороченной.

### ***Диагностика:***

- выявление характерных жалоб на стойкое или прогрессирующее снижение слуха, иногда шум в ушах, реже – головокружение, аутофонию;
- выявление наличия и частоты простудных заболеваний, аллергических реакций у больного;
- уточнение длительности заболевания, времени появления жалоб, частоты рецидивов, ранее проводимого лечения;
- выявление в анамнезе заболеваний, обуславливающих течение и обострение тубоотита (рахит, экссудативный диатез, патология верхних дыхательных путей – аденоидит, гипертрофический ринит, хронический тонзиллит, искривление носовой перегородки);
- при отоскопии обнаружение тусклой, утолщённой или атрофированной барабанной перепонки с тяжистым рисунком, втяжениями, с известковыми отложениями;
- назначение ОАК и ОАМ, эндоскопическое исследование носоглотки, рентгенологическое исследование придаточных пазух носа, височных костей;
- определение подвижности барабанной перепонки с помощью воронки Зигле;
- проведение пальцевого исследования носоглотки;
- исследование шёпотной и разговорной речью, камертональное исследование, аудиометрия.

***Тактика ВОП: после обоснования диагноза организация лечения у ЛОР-специалиста.***

**Тубоотит:** перфорация расположена в передненижнем

квадранте; обильное слизистое отделяемое, аутофония, ощущение переливания жидкости в ухе, втяжение барабанной перепонки, укорочение рукоятки молоточка и светового рефлекса; короткий отросток молоточка резко выдается вперед.

### ***Диагностика:***

- выявление характерных жалоб на стойкое или прогрессирующее снижение слуха, иногда шум в ушах, реже – головокружение и аутофонию;
- выявление наличия и частоты простудных заболеваний, аллергических реакций;
- уточнение длительности заболевания, времени появления жалоб, частоты рецидивов, ранее проводимого лечения;
- выявление в анамнезе заболеваний, обуславливающих течение и обострение отита (рахит, экссудативный диатез у детей, патология верхних дыхательных путей – аденоидит, гипертрофический ринит, хронический тонзиллит, искривление носовой перегородки);
- при отоскопии обнаружение тусклой, утолщенной барабанной перепонки с тяжистым рисунком и перфорацией, расположенной в передненижнем квадранте; обильное слизистое отделяемое из полости среднего уха;
- назначение ОАК, ОАМ, эндоскопическое исследование носоглотки, рентгенологическое исследование околоносовых пазух, височных костей;
- проведение исследования шёпотной и разговорной речью, камертоналичного исследования, аудиометрии.

***Тактика ВОП: после обоснования диагноза лечение у ЛОР-специалиста.***

**Секреторный средний отит:** чувство полноты и шум в ухе, аутофония, ощущение переливания жидкости в ухе



при наклоне головы; барабанная перепонка мутная, утолщенная, тугоподвижная. Адгезивный средний отит: утолщенная барабанная перепонка с тяжистым рисунком, втяжениями, отложениями извести, неподвижность барабанной перепонки.

### **Диагностика:**

- выявление характерных жалоб на стойкое или прогрессирующее снижение слуха, иногда шум в ушах, реже – головокружение, аутофонию;

- выявление наличия и частоты простудных заболеваний, аллергических реакций;

- уточнение длительности заболевания, времени появления жалоб, частоты рецидивов, ранее проводимого лечения;

- выявление в анамнезе заболеваний, обуславливающих течение и обострение отита (рахит, различные иммунодефициты на фоне хронических заболеваний различных органов и систем, патология верхних дыхательных путей – аденоидит, гипертрофический ринит, хронический тонзиллит, искривление носовой перегородки);

- при отоскопии обнаружение тусклой, утолщенной или атрофированной барабанной перепонки с тяжистым рисунком, втяжениями, с известковыми отложениями (при адгезивном отите), при экссудативном отите - мутной утолщенной барабанной перепонки, в зависимости от характера экссудата желтоватого, коричневого, лилового, синего цвета;

- назначение ОАК, ОАМ, исследование экссудата на эозинофилию, эндоскопическое исследование носоглотки, рентгенологическое исследование околоносовых пазух, височных костей;

- определение подвижности барабанной перепонки с помощью воронки Зигле (при адгезивном отите), проведение пальцевого исследования носоглотки, камертонального исследования, аудиометрия, исследо-

## ОСЛОЖНЕНИЯ СРЕДНЕГО ОТИТА

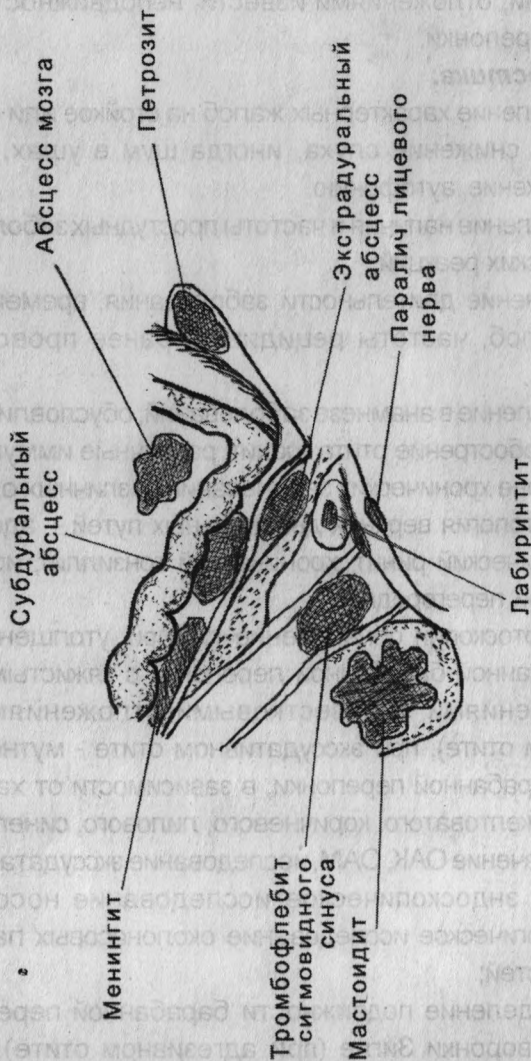


Рис. 11

вание шёпотной и разговорной речью;

- проведение дифференциальной диагностики между двумя патологиями.

***Тактика ВОП: после обоснования диагноза лечение у ЛОР-специалиста.***

**Мастоидит:** боли спонтанные, усиливаются при надавливании на верхушку сосцевидного отростка, ощущение пульсации в сосцевидном отростке; в слуховом проходе обильное гнойное отделяемое, барабанная перепонка багрового цвета, выбухание её верхнезаднего квадранта, провисание верхнезадней стенки слухового прохода, сглаженность кожной складки у места прикрепления ушной раковины (рис.11).

***Диагностика:***

- выявление жалоб на повышение температуры тела, боль в области уха, ощущение пульсации в глубине уха, головную боль, болезненную припухлость в заушной области, гноетечение из уха, снижение слуха;

- при опросе установление наличия воспалительных заболеваний уха, гноетечения, определение времени появления жалоб, ранее проводимого лечения;

- при внешнем осмотре выявление пастозности тканей в области сосцевидного отростка, болезненности в указанной области, сглаженности кожной складки у места прикрепления ушной раковины;

- при отоскопии установление сужения слухового прохода за счёт нависания мягких тканей задневерхней стенки костной части наружного слухового прохода, выявление гиперемии барабанной перепонки, её перфорации, профузного «сливкообразного» гноетечения с заполнением слухового прохода сразу после его очистки (симптом резервуара);

- назначение ОАК (умеренный лейкоцитоз, сдвиг формулы влево), рентгенография височной кости (понижение прозрачности антрума и клеток сосцевидного отростка с последующим гомогенным затемнением всего сосцевидного отростка, истончение межъячеечных перегородок, вплоть до полного их исчезновения, увеличение и деформация полости антрума, остеопороз пирамиды), исследование выделений из уха (флора), аудиометрическое исследование;

- проведение дифференциальной диагностики с фурункулом наружного слухового прохода (болезненность при надавливании на козелок и при жевании, припухлость больше под ушной раковиной, ушная складка хорошо выражена, слуховой проход сужен в хрящевом отделе), с воспалением заушных лимфатических узлов (болезненность при пальпации узлов, нормальная отоскопическая картина).

***Тактика ВОП: после обоснования диагноза госпитализация в ЛОР-стационар.***

**Травма среднего уха:** гиперемия барабанной перепонки, кровоизлияния в её толщу; форма и локализация разрывов самая разнообразная. Разрыв барабанной перепонки: шум, резкая боль в ухе, гиперемия барабанной перепонки с кровоизлияниями в её толщу; форма разрывов самая разнообразная. Контузия: полная двусторонняя глухота, чаще вместе с немотой, без морфологических изменений со стороны ушей; выраженные вегетативные нарушения. Разрыв мембраны круглого окна: может произойти при чрезмерном физическом напряжении или резком перепаде давления.

***Диагностика:***

- выявление жалоб на боль в ухе, кровотечение из уха,

понижение слуха, его отсутствие и невозможность говорить при контузии и сильную боль, снижение слуха, шум в ухе и головокружение при разрыве круглого окна;

- при сборе анамнеза уточнить характер травмы (ушиб, ожог, ранение и др.), появления жалоб после травмы головного мозга при контузии и после чрезмерного физического напряжения или резкого перепада давления при разрыве круглого окна;

- при осмотре выявление различных вегетативных нарушений: рвота, двигательное возбуждение или наоборот заторможенность, арефлексия, наличие нистагма и т.д.

- при отоскопии выявить повреждение среднего уха, разное в зависимости от повреждающего фактора, характера повреждения, глубину, место и размеры повреждения;

- назначение рентгенографии височных костей при подозрении на перелом височных костей.

**Тактика лечения:** после обоснования диагноза оказание неотложной помощи ЛОР-специалистом в стационаре совместно с травматологом и невропатологом.

**Перелом основания черепа:** резкое снижение или полная потеря слуха, парез или паралич лицевого нерва, головокружение, тошнота, рвота, потеря равновесия, шум в ушах, симптом очков – кровоподтёки в окологлазничную клетчатку; кровоподтёки в области век, в конъюнктиве; может быть и кровотечение из носа, если линия перелома проходит через решётчатую кость, с потерей обоняния, т.к. происходит повреждение области решётчатой пластинки с разрывом обонятельных путей и повреждением ствола обонятельного нерва.

### **Диагностика:**

- выявление жалоб на резкое снижение или полную потерю слуха, шум в ушах, тошноту, рвоту, головокружение, потерю равновесия;

- при сборе анамнеза выяснение наличия и характера травмы головы;

при осмотре выявление признаков пареза или паралича лицевого нерва, симптома очков - кровоподтёки в окологлазничную клетчатку; кровоподтёки в области век, в конъюнктиве; может быть и кровотечение из носа, если линия перелома проходит через решётчатую кость.

- назначение рентгенографии в проекции височных костей, носа и околоносовых пазух, КТ или ЯМР.

**Тактика ВОП:** после обоснования диагноза срочная госпитализация в нейрохирургическое отделение.

**Сиаладенит и абсцесс околоушной железы:** свищ на передней стенке наружного слухового прохода, на середине его длины; при надавливании на область околоушной железы из свищевого хода выделяется гной; количество гноя умеренное.

### **Диагностика:**

- жалобы на боль при глотании и в проекции околоушной железы, недомогание, повышение температуры;

- болезненность при пальпации области околоушной железы;

- при отоскопии наличие свища на середине передней стенки наружного слухового прохода, при надавливании на область околоушной железы выделение небольшого количества гноя, барабанная перепонка без особенностей;

- назначение ОАК (лейкоцитоз, повышение СОЭ);

- проведение дифференциальной диагностики с фу-

рункулом наружного слухового прохода, наружным диффузным отитом.

***Тактика лечения: после обоснования диагноза лечение у хирурга-стоматолога.***

### **Злокачественные новообразования уха:**

#### ***Диагностика:***

- выявление жалоб на наличие новообразования в области ушной раковины или слухового прохода, снижение слуха, периодические кровотечения из уха;
- установление продолжительности заболевания, предшествующего лечению;
- при осмотре ушной раковины, наружного слухового прохода и барабанной перепонки обнаружение бугристой, синюшного цвета опухоли, кровоточащей при прикосновении, или образования красного цвета с гладкой или изъязвленной поверхностью;
- назначение рентгенографии височных костей, камертонального и аудиометрического исследования слуха, вестибулометрии и биопсии.

***Тактика ВОП: после обоснования диагноза подготовка к хирургическому лечению у ЛОР-онколога.***

**Отосклероз:** понижение слуха по типу нарушения воздушной проводимости, латеропозиция звука в более пораженное ухо, отрицательные опыты Федеричи, Ринне и Желле, симптом паракузии, барабанная перепонка без особых изменений.

#### ***Диагностика:***

- выявление жалоб на снижение слуха и наличие шума в одном ухе с постепенным нарастанием симптомов и последующим развитием тех же жалоб в другом ухе;

- из анамнеза выявление усиления шума в ушах и снижение слуха во время беременности и после родов, длительного нахождения в шумной обстановке, при инфекционных заболеваниях, а также наличие родственников, страдающих тугоухостью;

- при осмотре обнаруживается в основном у женщин молодого возраста (30-40 лет), выявление положительного симптома *paracusis Willisii* (больные лучше слышат в шумной обстановке);

- при отоскопии широкие слуховые проходы с истонченными сухими стенками, легко ранимыми при дотрагивании, гипосекретия ушной серы, истончение барабанной перепонки с просвечиванием гиперемированного мыса барабанной полости (симптом Шварца);

- при камертональном исследовании опыты Желле, Ринне и Федеричи отрицательные, удлинённый опыт Швабаха, при опыте Вебера – латерализация в хуже слышащее ухо;

- снятие тональной пороговой аудиограммы: в начальной стадии ухудшение воздушной проводимости с нормальной костной проводимостью (костно-воздушный интервал 30-40 дБ), в дальнейшем ухудшение проводимости и по кости и по воздуху;

- проведение дифференциальной диагностики с кохлеарным невритом и невриномой слухового нерва.

***Тактика ВОП: после обоснования диагноза лечение у ЛОР-специалиста.***

**Лабиринтит:** сильное головокружение с атаксией, нарушением равновесия, тошнотой, рвотой, вегетативными сдвигами, спонтанным нистагмом в сторону больного уха и понижением слуха; явления раздражения лабиринта продолжаются не более 5—7 дней; на стороне пораже-



ния теряется слух и вестибулярная возбудимость.

**Диагностика:**

- выявление жалоб на температуру, одностороннюю головную боль, снижение слуха, гноетечение из уха, нистагм и головокружение;
- сбор анамнеза (давность заболевания, проводимое лечение);
- при осмотре определение нистагма, его направленности, головокружения, отсутствие или наличие статокINETических нарушений;
- при отоскопии наличие гнойных выделений в ухе при осложнении хронического гнойного отита лабиринтитом;
- назначение ОАК, ОАМ, коагулограммы, рентгенографии височных костей, вестибулометрии и КТ;
- проведение дифференциальной диагностики с поражением мозжечка (поза Ромберга, адиадохокИнез, пальценосовая проба и др.).

**Тактика ВОП: после обоснования диагноза срочная госпитализация в ЛОР-стационар.**

**Приобретенная атрезия наружного слухового прохода:** сужение округлой формы, просвет отсутствует, место просвета прикрыто рубцовой тканью; слух снижен по типу нарушения звукопроводения. Врожденная атрезия наружного слухового прохода: просвет отсутствует, место просвета прикрыто нормальной кожей; часто сочетается с недоразвитием ушной раковины. Аномалии развития уха: полное отсутствие наружного слухового прохода, ушной раковины; иногда вместо ушной раковины может быть рудимент. Недоразвитие среднего внутреннего уха.

**Диагностика:**

- выявление характерных жалоб на деформацию на-

ружного уха или наружного слухового прохода, снижение слуха;

- сбор анамнеза заболевания (начало – с рождения или после травмы, ожога и т.д.);

- при осмотре уточнение вида порока развития или деформации ушной раковины, среднего и внутреннего уха;

- назначение ОАК, ОАМ, рентгенографии височных костей (наличие изменения слуховых косточек, лабиринта и других элементов среднего и внутреннего уха);

- проведение отоскопии и зондирования, установление дефектов наружного и среднего уха.

**Тактика ВОП: после обоснования диагноза хирургическая коррекция косметических и функциональных дефектов у ЛОР-специалиста.**

**Кохлеарный неврит, нейросенсорная тугоухость:** шум в ушах, понижение слуха по типу нарушения звуковосприятия - укорочение костной проводимости, ухудшение восприятия высоких тонов. Барабанные перепонки без особенностей.

***Диагностика:***

- выявление жалоб на шум в ушах, понижение слуха, иногда головокружение;

- уточнение начала и развития заболевания, выявление перенесённых инфекционных заболеваний (скарлатина, корь, дифтерия, тифы, эпидемический паротит, грипп, цереброспинальный менингит), ранее проводимое лечение, применение ототоксических препаратов (салицилаты, хинин, антибиотики);

- проведение отоскопии и назначение камертонального, аудиометрического исследования, рентгенограммы по Стенверсу (при невриноме слухового нерва – расширение внутреннего слухового прохода на стороне опухоли);

- проведение дифференциальной диагностики с не-

вриномой VIII пары ЧМН (постепенное снижение слуха, данные рентгенограммы височных костей), отосклерозом (нарушение воздушной проводимости, симптом паракузии и др.);

***Тактика ВОП: после обоснования диагноза лечение у ЛОР-специалиста.***

**Болезнь Меньера:** односторонняя тугоухость, приступы лабиринтного головокружения, сопровождающиеся тошнотой и рвотой, спонтанным нистагмом; приступ возникает чаще ночью или утром, продолжается обычно недолго. Барабанные перепонки без видимых изменений.

***Диагностика:*** см. Головокружение.

***Тактика ВОП: после обоснования диагноза госпитализация и лечение в ЛОР-стационаре.***

**Сосудистые нарушения, тромбоз и эмболия внутренней слуховой артерии:** кровоизлияния во внутреннее ухо, ангиоспазм, артериит, тромбоз, эмболия: сильное головокружение с нистагмом, тошнотой и рвотой; понижение слуха, вплоть до полной глухоты, сильный шум в ухе; головокружение и другие симптомы постепенно ослабевают, но слуховая функция не восстанавливается, у детей встречается значительно реже, чем у взрослых. Кровоизлияние в лабиринт: при кровоизлиянии в преддверие лабиринта головокружение и нистагм возникают через несколько секунд после изменения положения головы в пространстве; нистагм направлен только в одну сторону, независимо от того, в какую сторону повернута голова. Отек лабиринта: может быть вирусного, аллергического, воспалительного происхождения.

***Диагностика:***

- выявление жалоб на сильное головокружение с ни-

стагмом, тошнотой и рвотой; понижение слуха, вплоть до полной глухоты, сильный шум в ухе;

- из анамнеза выяснение наличия у больного атеросклероза или гипертонической болезни;
- проведение реоэнцефалографии (ишемия в вертебробазилярном бассейне), ангиографии (выявление изменений в слуховой артерии – сужение, обтурация тромбом).

***Тактика ВОП: после обоснования диагноза срочная госпитализация в реанимационное отделение и коррекция сосудистых нарушений совместно с ЛОР-специалистом.***

**Кариес зубов:** самопроизвольные боли в области челюсти, усиливающиеся в ночное время; обнаруживают кариозную полость в зубе.

***Диагностика:***

- при нормальной отоскопической картине и отсутствии других признаков нарушения функции слухового анализатора выявление при проведении стомофарингоскопии кариозной полости в зубе.

***Тактика лечения: после обоснования диагноза лечение у стоматолога.***

**Гингивит:** гиперемия и отёк, кровоточивость дёсен, боль при приёме пищи, может быть язва на слизистой оболочке, издающая неприятный запах.

***Диагностика:***

- при нормальной отоскопической картине и отсутствии других признаков нарушения функции слухового анализатора выявление при проведении стомофарингоскопии гиперемии и отёка, кровоточивости дёсен, боли при приёме пищи.

**Тактика лечения:** после обоснования диагноза лечение у стоматолога.

**Затруднённое прорезывание зуба:** тризм, боли в челюсти и подчелюстной области, отёк и гиперемия слизистой оболочки дёсен; из десневого кармана выделяется гной.

**Диагностика:**

- при нормальной отоскопической картине и отсутствии других признаков нарушения функции слухового анализатора выявление при проведении стомофарингоскопии тризма, болей в челюсти и подчелюстной области, отёка и гиперемии слизистой оболочки дёсен; выделение из десневого кармана гноя.

**Тактика лечения:** после обоснования диагноза лечение у стоматолога.

**Артрит височно-нижнечелюстного сустава:** тризм, гиперемия и припухлость в области сустава, пальпация болезненна; боли усиливаются при надавливании на подбородок или угол челюсти; при жевании и разговоре.

**Диагностика:**

- при нормальной отоскопической картине и отсутствии других признаков нарушения функции слухового анализатора выявление при проведении стомофарингоскопии тризма, гиперемии и припухлости в области сустава;

- болезненная пальпация височно-нижнечелюстного сустава; боли усиливаются при надавливании на подбородок или угол челюсти; при жевании и разговоре.

**Тактика ВОП:** после обоснования диагноза лечение у хирурга-стоматолога.

**Шилоподъязычный синдром:** симптомокомплекс, связанный со всем подъязычным аппаратом, включая анатомические изменения шиловидного отростка, шилоподъязычной связки, подъязычной кости; отмечается дисфагия, боли при глотании и при повороте головы, иррадиирующие в ухо, пальпация подъязычной кости болезненна, удлинённый шиловидный отросток, иногда пальпирующийся через нёбную миндалину; уточняют диагноз рентгенологическим исследованием.

***Диагностика:***

- выявление нормальной отоскопической картины и отсутствия других признаков нарушения функции слухового анализатора;
- наличие дисфагии, болей при глотании и при повороте головы;
- болезненная пальпация подъязычной кости и пальпирование удлинённого шиловидного отростка через нёбную миндалину;
- рентгенологически определяется удлинённый шиловидный отросток, окостенение шилоподъязычной связки или увеличение рожков подъязычной кости.

***Тактика ВОП: после обоснования диагноза хирургическое лечение у ЛОР-врача.***

**Заболевания крови:**

- полицитемия - характеризуется повышенным содержанием эритроцитов в единице объёма крови;
- серповидноклеточная анемия - отмечается снижение содержания гемоглобина при одновременном уменьшении количества эритроцитов; в эритроцитах отмечается наличие патологического гемоглобина S; глухота при этих заболеваниях может наступить в результате кровоизлияния во внутреннее ухо.

• **Тактика ВОП:** после обоснования диагноза лечение у гематолога в стационаре совместно с ЛОР-специалистом.

**Функциональная перегрузка вестибулярного анализатора:** проявляется возникновением иллюзии движения собственного тела или вращения окружающих предметов, нарушением способности к сохранению равновесия; появляются двигательные (нистагм, отклонение головы и туловища) и вегетативные (бледность или гиперемия кожных покровов, усиление потоотделения, тошнота, рвота) реакции.

**Диагностика:** см. Головокружение.

**Тактика ВОП после обоснования диагноза:**

- проведение профилактики возникновения функциональной перегрузки вестибулярного анализатора (нормальный сон и отдых, правильное питание, исключение перегрузок умственной и физической работой);
- при неэффективности профилактических мероприятий – лечение у ЛОР-специалиста.

**Головокружения при поражении центральной нервной системы:** головокружения могут быть при поражении различных отделов центральной нервной системы (вестибулярные ядра, сетевидная субстанция, мозжечок, кора больших полушарий), нарушении мозгового кровообращения (тромбоз передненижней и задненижней мозжечковых артерий, аневризма мостомозжечкового угла), при опухолях мозжечка и IV желудочка.

**Диагностика:**

- проведение КТ, ЯМР, ангиографии сосудов головного мозга с выявлением очагов поражения.

**Тактика ВОП: после обоснования диагноза лечение у невролога совместно с ЛОР-специалистом.**

**Острый ринит:** часто причиной служит инфицирование при пониженной сопротивляемости организма или переохлаждение, ведущие к активизации микрофлоры полости носа. Различают три стадии (сухая стадия раздражения, стадия серозных выделений и стадия слизисто-гнойных выделений - разрешения). 1 стадия длится несколько часов, отмечаются сухость, напряжение и чувство жжения, царапания и щекотания в носу, чихание, нарастают симптомы затруднения дыхания через нос, недомогания, повышения температуры, ухудшения обоняния и вкуса; во 2 стадии возникают слёзотечение, слизистые обильные выделения из носа, резко нарушается дыхание через нос, чихание, беспокоит шум и покалывание в ушах; 3 стадия наступает на 4-5 день, появляются слизисто-гнойные выделения желтоватого или зеленоватого цвета, заложенность носа, симптомы исчезают к 8-14 дню от начала заболевания.

**Диагностика:**

- выявление жалоб в зависимости от стадии (см. выше);
- из анамнеза выяснение наличия связи начала заболевания с переохлаждением или общей ослабленностью организма;
- при общем осмотре выявление во 2 стадии течения острого ринита, конъюнктивита (инъекция склер сосудами), красноты и припухлости кожи у входа в нос и верхней губы;
- при передней риноскопии: 1 стадия характеризуется сухостью и гиперемией слизистой оболочки, имеющей блестящий и набухший вид; 2 стадия – краснота и припухлость кожи у входа в нос, в носовых ходах большое



количество слизи, носовые раковины гиперемированы, отёчны, почти полностью закрывают носовые ходы, дыхание через нос нарушено; 3 стадия – в носовых ходах имеются слизисто-гнойные выделения желтоватого или зеленоватого цвета, слизистая припухшая темно-розового цвета, дыхание затруднено, к 8-14 дню количество выделений уменьшается, слизистая принимает нормальную окраску, дыхание восстанавливается;

- проведение дифференциальной диагностики с аллергическим ринитом (приступы чиханья, выделение обильного прозрачного секрета, зуд в области носа, бледные отёчные и синюшные носовые раковины, слабое сокращение носовых раковин после анемизации); дифтерией носа (затруднение носового дыхания, типичное сопение, корочки, язвочки и серовато-белые налёты, спаянные со слизистой оболочкой, при удалении которых образуются кровоточащие участки); туберкулёзом носа (скопление в полости носа корок, при удалении которых в хрящевом отделе перегородки носа, передних концах нижних и средних носовых раковин обнаруживаются инфильтраты и язвы, представляющие собой поверхностные дефекты слизистой оболочки, на дне их расположены вялые грануляции, результат реакции Пирке); сифилисом носа (зловонный запах из носа, инфильтраты медно-красного цвета и глубокие язвы в костном отделе перегородки и на дне полости носа, боль в области носа, глазниц, результат серологической реакции Вассермана).

### ***Тактика ВОП после обоснования диагноза:***

- назначение сосудосуживающих и противомикробных препаратов – адреналин, эфедрин, отривин (5 капель 2-3 р/сут), санорин; 3-5 % раствор колларгола или протаргола до 10 дней, изофра (антибиотик фрамицин – по 5

капель в обе половины носа 4 раза в день 5-8 дней), полидекса (с фенилэфрином, полимиксином, неомицином и дексаметазоном – по 1-2 инстилляции 3 р/сут 5-7 дней);

- при появлении корок – орошение полости носа изотоническим раствором натрия хлорида 3-4 раза в день;

- при выраженной воспалительной реакции инсуффляции смеси нескольких сульфаниламидных препаратов или антибиотика или ингаляции биопарокса (местного ингаляционного антибиотика) 4 раза в день в течение 6-8 дней;

- физиотерапия – УФ, УВЧ, гелий-неоновый лазер эндоназально, микроволновое воздействие, местное тепло на область носа до 10 дней;

- общеукрепляющее и иммуностимулирующее лечение (ИРС-19 – по 1 дозе 5 раз/день у взрослых, 3 раза/день у детей – 2-5 дней, витаминотерапия, питьё отвара шиповника, иммуномодуляторы системного действия).

**Хронический катаральный ринит:** в этиологии большое значение имеют инфекционные и общие заболевания, аденоидные разрастания, повторные переохлаждения, наследственность и состояние иммунной системы; характерны затруднение носового дыхания с попеременным закладыванием то одной, то другой половины носа, при лежании на боку заложенность выражена больше в нижней половине носа, что объясняется заполнением кровью кавернозных сосудов нижележащих раковин, тонус которых ослаблен при хроническом рините, нарушение обоняния, обильные слизистые выделения.

***Диагностика:***

- выявление жалоб на наличие умеренного затруднения носового дыхания и выделений из носа (ринорея) слизистого характера, а в период обострения - обильного и гнойного, снижение ощущения запахов;

- при риноскопии определяют пастозность и отёч-

ность слизистой оболочки, нередко с цианотическим оттенком, и небольшое утолщение её в основном в области нижней раковины и переднего конца средней раковины, стенки полости носа покрыты слизью;

- проведение дифференциальной диагностики с гипертрофической формой хронического ринита – выполнение пробы с анемизацией – смазывание утолщенной слизистой сосудосуживающим средством (0,1% раствор адреналина), при этом значительное уменьшение припухлости слизистой свидетельствует об отсутствии истинной гипертрофии, проба Мука (проба с пуговчатым зондом) – если после проведения зондом по носовой раковине остаётся полоска от надавливания, это признак катаральной формы, если нет – гипертрофической;

- проведение ОАК, ОАМ, рентгенографии околоносовых пазух с целью исключения синусита.

#### ***Тактика ВОП после обоснования диагноза:***

- устранение способствующих факторов для развития ринита (переохлаждение, запылённость, загазованность, лечение хронических заболеваний – ожирения, болезней почек, сердца, крови и др.);

- назначение вяжущих средств: 3-5% раствор протаргола (колларгола) – по 5 капель в каждую половину носа 2 раза в день или протарголовая мазь 3 раза в день, смазывание слизистой ваткой, накрученной на зонд и смоченной 3-5% раствором ляписа, в течение 10 дней;

- физиотерапия на область носа – УВЧ, УФО, гелий-неоновый лазер эндоназально;

- в последующем чередование курсов вливания в нос капель пелоидина (вытяжка из лечебной грязи) и ингаляций бальзамических растворов (бальзам Шостаковского, разведенный в 5 раз растительным маслом, эвкалиптовый и др.);

- при образовании корок вливание в нос только изотонического раствора натрия хлорида с гидрокортизоном;
- периодическое пребывание в сухом тёплом климате.

**Хронический атрофический ринит:** атрофия и субатрофия слизистой носа возникают под воздействием термических (жаркий климат) или механических (травма, операция в полости носа, воздействие пыли, газа и пара) факторов, не исключается и наследственная предрасположенность, а также связь с нарушением витаминного баланса, гормональными сдвигами в период полового созревания; основными жалобами являются сухость в носу, глотке, затруднённое носовое дыхание и ослабление обоняния.

***Диагностика:***

- выявление жалоб на наличие скудных вязких слизистых или слизисто-гнойных выделений из носа, которые часто засыхают в носу и образуют корки, периодическое затруднение носового дыхания, сухость в носу и глотке, понижение ощущения запахов, иногда возникают небольшие кровотечения в связи с отторжением корок;
- при риноскопии видны более или менее расширенные носовые ходы, уменьшенные в объёме, носовые раковины, покрытые бледной, суховатой истончённой слизистой оболочкой, легко кровоточивой, на которой местами имеются корки или вязкая слизь;
- проведение дифференциальной диагностики с озенной (отсутствие неприятного запаха), туберкулёзным процессом (гранулирующая язва и перфорация, захватывающая только хрящевую часть перегородки носа) и сифилитическим процессом (поражает костную часть перегородки на границе с хрящевой).

### **Тактика ВОП после обоснования диагноза:**

- устранение способствующих развитию атрофического ринита факторов (сухой климат, запылённость, загазованность и др.);
- симптоматическое лечение – постоянное удаление скапливающихся в носу корок – 1-2 раза в день орошение слизистой носа при помощи пульверизатора изотоническим раствором натрия хлорида с добавлением в него йода (на 200 мл раствора 6-8 капель 10% йодной настойки);
- раздражающая терапия – смазывание слизистой носа йод-глицерином 1 раз в день в течение 10 дней, 30% раствор йодида калия по 8 капель 3 раза в день в течение 2-3 недель, вливание капель 1-2% масляного раствора цитраля, по 5 капель в каждую половину носа 2 раза в день в течение недели.

**Хронический гипертрофический ринит:** увеличение нижних носовых раковин, которые не сокращаются после анемизации.

### **Диагностика:**

- выявление жалоб на нарушение носового дыхания с попеременным закладыванием то одной, то другой половины носа, нарушение обоняния, выделения из носа;
- выявление причинной связи с воздействием пыли, паров и газов, метеорологических факторов; резкими колебаниями температуры, высокой или низкой влажностью вдыхаемого воздуха, с воздействием какого-либо аллергического фактора;
- определение времени начала заболевания, особенностей его протекания в разное время года;
- выявление наличия заболеваний ЛОР-органов в прошлом, установление эффективности ранее проводимого хирургического или медикаментозного лечения;
- выявление при риноскопии гиперемии и отечности

слизистой оболочки, особенно раковин, наличие слизистого или слизисто-гнойного отделяемого, затруднение носового дыхания, отсутствие сокращения раковин после проведения анемизации сосудосуживающими средствами;

- назначение ОАК, кожных аллергических проб, бактериологического исследования слизи из полости носа;
- выполнение зондирования полости носа, задней риноскопии;
- назначение рентгенологического исследования околоносовых пазух;
- проведение дифференциальной диагностики с аллергическим ринитом (выявление аллергена, положительные кожные аллергические пробы, сезонность и т.д.).

***Тактика ВОП: после обоснования диагноза госпитализация в ЛОР-стационар для проведения оперативного лечения (конхотомия).***

**Вазомоторный аллергический ринит:** при остром аллергическом рините наблюдается заложенность носа, серозное отделяемое в носовых ходах, синюшность и отёчность слизистой оболочки полости носа, при подостром и хроническом аллергическом рините отмечается обильное, прозрачное отделяемое из полости носа, зуд в области носа, приступы чихания, сопровождающиеся выделением обильного прозрачного секрета из носа, отёчность, синюшность нижних носовых раковин; остальная слизистая оболочка полости носа бледная, с голубоватым оттенком, после анемизации раковины сокращаются слабо.

***Диагностика:***

- выявление характерных жалоб на повышенную утомляемость, головную боль, пароксизмальное чихание,

сопровождающееся обильными водянистыми выделениями из носа и затруднением носового дыхания, зуд в области носа;

- сбор основных сведений из анамнеза жизни (особенности вскармливания, наличие аллергических реакций на пищевые продукты, медикаменты, наличие аллергических заболеваний у родственников: экзема, крапивница, мигрень, бронхиальная астма, отек Квинке);

- выявить причины развития заболевания (воздействие аллергического фактора, воспалительный процесс дыхательных путей; длительное, бесконтрольное местное применение сосудосуживающих средств, а также растворов антибиотиков, воздействие пищевых аллергенов: шоколад, какао, мед, рыба, цитрусовые плоды и др.);

- определение начала заболевания;

- выявление сопутствующих заболеваний, эффективности ранее проводимого лечения;

- при осмотре выявляется отек слизистой оболочки носа, преимущественно нижних носовых раковин, бледно-синюшная их окраска, слабое сокращение после смазывания сосудосуживающими средствами в период приступа заболевания и, напротив, пастозность, розовая окраска слизистой оболочки в межприступном периоде, снижение слуха, нарушение обоняния, наличие полипов в носовых ходах;

- назначение ОАК, выявление общей и местной эозинофилии, проведение кожных проб с бактериальными и бытовыми аллергенами, исследования носоглотки, рентгенологическое исследование околоносовых пазух;

- организация консультации аллерголога;

- проведение дифференциальной диагностики с гипертрофическим ринитом (постоянная отечность слизистой оболочки носовых раковин, отрицательная проба с адреналином).

***Тактика ВОП: после обоснования диагноза лечение у ЛОР-специалиста.***

**Травма носа:** резкая боль, носовое кровотечение, подкожная эмфизема, усиливающаяся при сморкании; при риноскопии определяются разрыв слизистой оболочки полости носа, нарушения других тканей.

***Диагностика:***

- выявление жалоб на головную боль, головокружение, боль в области носа, околоносовых пазух, носовое кровотечение, кровоизлияние в мягкие ткани лица, окологлазничную клетчатку, наличие раны в области наружного носа, околоносовых пазух, затруднение носового дыхания;
- выяснение обстоятельств и времени травмы, возможности попадания инородного тела;
- при осмотре обнаружение деформации наружного носа с нарушением (без нарушений) мягких тканей лица, повреждение околоносовых пазух, кровотечение из носа и раны, экхимозы;
- при риноскопии: выявление места кровотечения, оценка состояния носовой перегородки и латеральных стенок полости носа, определение размеров раны;
- назначение общего анализа крови, рентгенографии носа и околоносовых пазух, оценка носового дыхания;
- организация консультации окулиста, невропатолога, нейрохирурга (в зависимости от вида и объема травмы).

***Тактика ВОП: после обоснования диагноза оказание срочной помощи ЛОР-специалистом (рис.12).***

**Искривление перегородки носа:** риноскопически определяют самую разнообразную форму искривления -



одно- или двустороннее, с наличием шипов и гребней.

***Диагностика:***

- выявление жалоб на затрудненное носовое дыхание, насморк;
- установление начала и причины заболевания (травма и др.);
- выявление при наружном осмотре деформации носа;
- при передней риноскопии установление вида деформации перегородки носа.

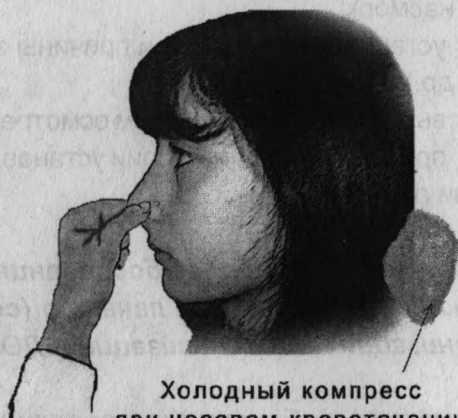***Тактика ВОП: после обоснования диагноза подготовка к оперативному лечению (септопластика) и организация госпитализации в ЛОР-стационар.***

**Гематома и абсцесс перегородки носа:** при риноскопии в передней части перегородки носа определяют с одной или обеих сторон припухлость тёмно-красного цвета; стенка припухлости мягкая и легко прогибается при дотрагивании зондиком.


***Диагностика:***

- выявление жалоб на затрудненное носовое дыхание, припухлость носа, пастозность век, боль в области носа;
- выявление причины заболевания (травма, синусит);
- при осмотре выявление припухлости с одной или с обеих сторон перегородки носа темно-багрового цвета;
- при зондировании определение мягкой консистенции выбухания на перегородке носа;
- при риноскопии выявление припухлости перегородки носа, при абсцедировании болезненной при дотрагивании;
- назначение ОАК (ускорение СОЭ, повышенное количество лейкоцитов);
- проведение дифференциальной диагностики с фурункулом носа (только одна ноздря закрыта, имеется

## ПОЛОЖЕНИЕ БОЛЬНОГО ПРИ НОСОВОМ КРОВОТЕЧЕНИИ



**Холодный компресс  
при носовом кровотечении**



**Рис.12**

инфильтрация верхней губы, зуд), с рожистым воспалением (нет затрудненного носового дыхания, характерные пузыри на слизистой оболочке носа).

### ***Тактика ВОП: лечение у ЛОР-специалиста.***

**Инородное тело полости носа:** обычно одностороннее затруднение носового дыхания, слизистые, слизисто-гнойные выделения, неприятный запах, периодические кровотечения из носа; при риноскопии определяют отёчную слизистую оболочку полости носа, после анемизации которой обнаруживают инородное тело.

#### ***Диагностика:***

- выявление жалоб на запах, обычно из одной половины носа (при длительном нахождении инородного тела), чихание, слезотечение, слизистые выделения из носа (односторонние), затрудненное носовое дыхание, обычно с одной стороны;
- при риноскопии выявление инородного тела, грануляций, отека слизистой оболочки носа;
- при зондировании определение наличия инородного тела;
- при подозрении на рентгеноконтрастное инородное тело производство рентгенографии носа и околоносовых пазух;
- проведение дифференциальной диагностики с опухолью носа (анамнез, биопсия, рентгенография).

#### ***Тактика ВОП после обоснования диагноза:***

- удалить инородное тело;
- при невозможности удаления инородного тела организовать госпитализацию в ЛОР-стационар.

**Атрезии и синехии полости носа:** при риноскопии определяют соединительнотканые, хрящевые или костные перемычки, сращения между стенками полости носа, которые в разной степени закрывают просвет носовых ходов. Атрезия хоан: чаще встречается у девочек; полная двусторонняя атрезия хоан диагностируется в первые часы жизни; выраженная одышка, цианоз губ и ногтей, густая тягучая слизь в полости носа, после удаления которой одышка не прекращается; при односторонней атрезии обнаруживают высокое, асимметричное нёбо, неправильный рост зубов на стороне поражения; задняя риноскопия помогает обнаружить плотную мембрану, закрывающую хоану; после закапывания в поражённую половину носа 1 % метиленовой сини раствор на задней стенке глотки не появляется.

***Диагностика:***

- выявление жалоб на деформацию наружного носа, затруднение или отсутствие носового дыхания, выделение густой тягучей слизи;
- установление сроков появления вышеуказанных жалоб;
- выявление особенностей протекания беременности и родов у матери, развития ребенка в первые недели, месяцы, годы жизни;
- выявление причины возникновения (родовая травма, неблагоприятная наследственность и др.);
- проведение зондирования носовых ходов;
- организация необходимых консультаций и дополнительных исследований для уточнения диагноза и определения показаний к оперативному лечению;

***Тактика ВОП: после обоснования диагноза госпитализация в ЛОР-стационар для проведения оперативного лечения.***

**Острый и хронический синусит:** при остром синусите боль появляется постепенно, прогрессирует, усиливается при надавливании в области внутреннего угла глаза, при чихании и кашле, в вечернее время гнойное отделяемое в среднем носовом ходе, отёчность, припухлость переднего конца средней носовой раковины, гнойные выделения из носа, гиперемия и отечность слизистой оболочки полости носа, слизисто-гнойное отделяемое в средних носовых ходах, грубый голос по утрам, который нормализуется после пробуждения. При хроническом синусите затрудненное носовое дыхание, гнойные выделения из носа, гиперемия и отек средних носовых раковин, полоска гноя в средних носовых ходах. Этмоидит: головная боль, давящая боль у корня носа и у внутреннего края глазницы, гиперемия и отёчность слизистой оболочки полости носа, наличие гнойного отделяемого в области верхнего носового хода. Сфеноидит: головная боль в области затылка, реже во лбу, темени или висках, гнойное отделяемое, стекающее поверх средней носовой раковины, определяемый при задней риноскопии гной в носоглотке.

***Диагностика при остром синусите:***

- выявление жалоб на недомогание, головную боль, повышение температуры тела, затруднение носового дыхания, боль в области околоносовых пазух, зубную боль, слизисто-гнойные выделения из носовой полости;
- установление причины заболевания, его продолжительности, проведенного лечения;
- при внешнем осмотре выявление пастозности лица, болезненности при надавливании в области проекции околоносовых пазух;
- при риноскопии гиперемия и отек слизистой оболочки носовых раковин, гнойное отделяемое в средних носовых ходах;

- при фарингоскопии, задней риноскопии определение наличия гноя в хоанах и на задней стенке глотки;
- назначение ОАК, обзорной и контрастной рентгенографии околоносовых пазух, исследование мазка из полости носа на флору и чувствительность ее к антибиотикам.

***Тактика ВОП: после обоснования диагноза лечение у ЛОР-специалиста.***

### ***Диагностика при хроническом синусите:***

- выявление характерных жалоб на недомогание, быструю утомляемость, периодическую головную боль, постоянный насморк, затрудненное носовое дыхание или полное его отсутствие, снижение обоняния;
- установление времени начала и причины заболевания, характера проводимого лечения, наличия сопутствующих заболеваний;
- при внешнем осмотре определение пастозности тканей на стороне поражения, болезненности в области проекций околоносовых пазух при пальпации;
- при риноскопии обнаружение гиперемии и отека слизистой оболочки носовых раковин, серозного, серозно-гнойного отделяемого в средних носовых ходах, полипов;
- при фарингоскопии и задней риноскопии установление наличия гноя в хоанах, глотке;
- назначение ОАК, рентгенографии околоносовых пазух (обзорная, контрастная), бактериологического исследования отделяемого из носа на флору и чувствительность к антибиотикам, определения количества эозинофилов;
- оценка носового дыхания, обоняния;
- производство диагностической пункции околоносовых пазух;

- проведение дифференциальной диагностики с опухолью (данные риноскопии, пункции), с кистой верхнечелюстной пазухи (характер содержимого, данные обзорной и контрастной рентгенографии).

**Тактика ВОП: после обоснования диагноза лечение у ЛОР-специалиста.**

**Полипозный риносинусит:** отмечается головная боль, носовой оттенок голоса, затруднение носового дыхания, является одним из осложнений аллергических ринитов и синуситов; полипы аллергического происхождения желтоватого цвета, прозрачны, объём их меняется в зависимости от влажности вдыхаемого воздуха; полипы воспалительного происхождения красноватого цвета, на ножке; полипы в той или иной степени обтурируют носовые ходы; хоанальные полипы обнаруживают при задней риноскопии, свисающие на ножке в носоглотку, они могут дать умеренное кровотечение.

**Доброкачественная опухоль носа:** в области преддверия носа: папилломы—образования серого цвета, напоминающие цветную капусту; фибромы - круглые, гладкие образования, различной величины и консистенции; остеомы - встречаются чаще у детей старшего возраста; отличаются медленным ростом; наблюдаются гипосмия, симптомы сдавления окружающих тканей; диагноз уточняют рентгенологическим исследованием; фиброзная дисплазия—асимметрия лица, головная боль, интенсивное затемнение верхнечелюстной пазухи, откуда исходит опухоль; ангиома - встречается чаще у девочек; опухоль округлой формы, мягкой консистенции, с неровной поверхностью, багрового цвета, локализуется в передних отделах перегородки носа.

**Злокачественная опухоль носа:** чаще встречается саркома носа; резкое затруднение носового дыхания, зловонные выделения из носа. асимметрия твёрдого нёба, деформация лицевого скелета, смещение глазного яблока.

***Диагностика:***

- выявление характерных жалоб на головную боль, затруднение носового дыхания, ощущение инородного тела в носовой полости, периодические носовые кровотечения (при кровоточащем полипе), нарушение обоняния, слизистые выделения из носа или выделения с неприятным запахом, головную боль, деформацию лица, экзофтальм;

- уточнение начала и развития заболевания, наличие аллергии, связь с аллергическими заболеваниями других органов и систем (бронхиальная астма, непереносимость аспирина и др.), хроническими заболеваниями околоносовых пазух, характер проводимого лечения;

- при внешнем осмотре обнаружение при новообразованиях деформации лица, экзофтальма, отсутствие носового дыхания;

- при риноскопии выявление образования в полости носа, с ровной поверхностью, реже дольчатое, красного цвета (кровоточащий полип) или желтоватого цвета на ножке или широком основании, опухоль, напоминающую цветную капусту (папиллома), розового цвета (аденома), плотную, с широким основанием (хондрома), плотную серовато-красного цвета, кровоточащую при дотрагивании (злокачественное новообразование); при задней риноскопии обнаруживают хоанальные полипы, свисающие на ножке в носоглотку, которые могут дать умеренное кровотечение;

- назначение ОАК, рентгенографии, томографии околоносовых пазух, производство биопсии, взятие мазка для цитологического исследования;



- проведение дифференциальной диагностики с инородным телом (анамнез, результат биопсии).

**Тактика ВОП: после обоснования диагноза подготовка и госпитализация в ЛОР-стационар для проведения оперативного лечения (полипотомия носа), при наличии новообразований – консультация и лечение ЛОР-онколога.**

**Озена:** зловонный запах, ощущаемый окружающими на расстоянии; сам больной запаха не ощущает ввиду атрофии обонятельного рецептора; на слизистой оболочке полости носа обильные серовато-зелёные корки, легко снимающиеся, с неприятным запахом, резкая атрофия слизистой оболочки, носовые ходы широкие, расширение просвета полости носа в результате уменьшения в объёме нижних носовых раковин, больной ощущает сухость в носу.

#### **Диагностика:**

- выявление жалоб на сухость в носу, снижение или отсутствие обоняния, затрудненное носовое дыхание, сухость в горле, охриплость, неприятный запах из носа;
- выявление причины возникновения заболевания, связь с возрастом и полом;
- определение особенностей начала заболевания;
- при риноскопии выявление корок в носу со специфическим запахом, резкой атрофии слизистой оболочки носа и костного скелета раковин, наличия густых выделений;
- выявление признаков субатрофического фарингита и ларинготрахеобронхита;
- назначение ОАК, бактериологического исследования отделяемого из носа, рентгенографии околоносовых пазух;

- выполнение зондирования полости носа;
- проведение дифференциальной диагностики с атрофическим ринитом (отсутствие характерного запаха из носа).

***Тактика ВОП: после обоснования диагноза лечение у ЛОР-специалиста.***

**Химические ожоги слизистой оболочки полости носа:** возникают при смазывании слизистой оболочки полости носа концентрированными растворами нитрата серебра, сульфата цинка или квасцов.

***Диагностика:***

- выявление жалоб на боль и жжение в носу, затруднение дыхания через нос;
- установление времени и обстоятельств ожога, характера вещества, вызвавшего ожог;
- при осторожном проведении риноскопии выявление следов ожога на слизистой носа, гиперемии и отёчности слизистой (степень ожога определяется так: 1 степень – гиперемия слизистой оболочки, 2 степень – отёк и фибринозный налёт, 3 степень – участки некроза);
- назначение ОАК, рентгенографии носа.

***Тактика лечения после обоснования диагноза:***

- местно: применение жидкостей, нейтрализующих химическое вещество, вызвавшее ожог;
- при необходимости провести противошоковые мероприятия и организовать госпитализацию в ЛОР-стационар.

**Дифтерия носа:** затруднение носового дыхания с характерным сопением, в области преддверия носа и верхней губы образование трещин, покрытых корками, корочки и язвочки на слизистой оболочке полости носа, серовато-бе-

лые налёты, спаянные со слизистой оболочкой; при попытке удалить налёты образуются кровоточащие участки.

**Диагностика:**

- необходимость учёта эпидемиологической ситуации (контакт с больным или реконвалесцентом);

- при риноскопии определение затруднения носового дыхания с характерным сопением, в области преддверия носа и верхней губы трещин, покрытых корками, корочек и язвочек на слизистой оболочке полости носа, серовато-белые налётов, спаянных со слизистой оболочкой; при попытке удаления налётов образование кровоточащих участков;

- проведение бактериологического исследования выделений и плёнок из носа (забор материала осуществляют с помощью стерильных ватных сухих тампонов на палочках из дерева или нержавеющей стали: вращательными движениями выделения и плёнки берут из носа и в течение 2-3 часов доставляют в лабораторию).

**Тактика ВОП: после обоснования диагноза организация экстренной госпитализации в инфекционное отделение для проведения специфического лечения с консультацией ЛОР-специалиста.**

**Сифилис носа:** боли в области носа, лба, глазниц (характерны для третичного периода сифилиса), зловонный запах из носа, инфильтраты медно-красного цвета или глубокие язвы с очерченными краями и сальным дном, локализующиеся в костном отделе перегородки носа и на дне полости носа, могут быть секвестры и дефекты в носовой перегородке и твёрдом нёбе; уточняют диагноз при помощи серологической реакции Вассермана. Секвестры: характерны для третичного периода сифилиса.

### ***Диагностика:***

- выявление жалоб на боли в области носа, глазниц, зловонный запах из носа;
- при сборе анамнеза выявление контакта с больным сифилисом или наличия сифилиса у самого больного;
- проведение риноскопии: наличие инфильтратов медно-красного цвета или глубоких язв с очерченными краями и сальным дном, локализующихся в костном отделе перегородки носа и на дне полости носа, могут быть секвестры и дефекты в носовой перегородке и твёрдом нёбе;
- наличие других проявлений сифилитической инфекции;
- выявление положительных серологических реакций;
- положительные симптомы Амбера и триада Гетчинсона.

***Тактика ВОП: после обоснования диагноза специфическое лечение у венеролога.***

**Туберкулёз носа:** скопление корок в полости носа, при удалении которых обнаруживаются инфильтраты в слизистой оболочке и язвы; туберкулёзные язвы представляют собой поверхностные дефекты слизистой оболочки, на дне которых расположены вялые грануляции; локализуются инфильтраты и язвы в хрящевом отделе перегородки носа, передних концах нижних и средних носовых раковин.

### ***Диагностика:***

- выявление жалоб на наличие заложенности носа, выделений из носа и образование корок;
- при сборе анамнеза выявление наличия очагов туберкулёзной инфекции в организме;
- при риноскопии чаще выявление туберкулёзных инфильтратов – дефекты слизистой оболочки с расположенными на их дне вялыми грануляциями;
- назначение ОАК, ОАМ, рентгенографии грудной клетки, проведение пробы Манту.

**Тактика ВОП: после обоснования диагноза проведение специфического лечения у фтизиатра совместно с ЛОР-специалистом.**

**Склерома:** сужение преддверия носа за счёт инфильтрации крыльев носа, твердых на ощупь и оттопыренных; инфильтраты могут располагаться в области носоглотки, хоан; уточняют диагноз при помощи реакции Борде-Жангу со склеромным антигеном.

**Диагностика:**

- выявление характерных жалоб на сухость в носу, глотке, гортани, затруднение дыхания, кашель с отхождением вязкой мокроты;

- при внешнем осмотре выявление возможных признаков стеноза дыхательных путей;

- при осмотре дыхательных путей обнаружение в местах естественных сужений (ноздри, преддверие носа, хоаны, голосовая щель) мягких или плотных инфильтратов (ограниченных или распространённых), рубцов (в зависимости от стадии заболевания), корок, имеющих ихорозный запах;

- назначение ОАК, крови на реакцию Вассермана, мокроту на БК, рентгенологическое исследование грудной клетки, гортани, биопсии;

- провести дифференциальную диагностику с подскладочным ларингитом (острое начало и течение, отсутствие инфильтратов и рубцов в полости носа и носоглотке), с инфекционными гранулёмами (результаты лабораторных исследований, биопсии).

**Тактика ВОП: после обоснования диагноза лечение у ЛОР-специалиста.**

**Расщелина твёрдого и мягкого нёба:** обычно врождённого характера, бывает полной и неполной. Лечение у хирурга-стоматолога.

Абсцесс лобной доли мозга: может быть как риногенного, так и иного происхождения.

***Диагностика:***

- выявление жалоб на головную боль, повышение температуры тела, бессонницу или сонливость, булимия;
- установление причины (воспаление околоносовых пазух), начала и развития заболевания, проводимого лечения;
- при осмотре выявление вялости, заторможенности, сонливости, наличие центральных параличей и парезов (парез зрения – «больной смотрит на очаг поражения», мимический парез лицевого нерва), гипокинеза, атаксии – снижение двигательной активности, невозможность стоять, ходить, отклонение в противоположную сторону, апраксии – незавершённость действий, моторная афазия, эпилептических припадков, агрессивности и кратковременных отключений сознания;
- при риноскопии выявление гиперемии и отёка слизистой оболочки носа, патологического отделяемого в носовых ходах, затруднения носового дыхания;
- организация консультаций окулиста, невропатолога, нейрохирурга и инфекциониста.

***Тактика ВОП после обоснования диагноза: организация срочной госпитализации в ЛОР-стационар.***

**Острый фарингит:** сухость, першение в горле, боли при глотании, резкая гиперемия слизистой оболочки задней стенки глотки, боковых валиков, язычка; на задней стенке глотки выступают отдельные фолликулы в виде красных зерен.

***Диагностика:***

- выявление жалоб на ощущение сухости, першения, боль в глотке, иррадиацию боли в ухо при глотании, кашель, повышение температуры тела;
- сбор основных сведений о причинах заболевания (охлаждение, воздействие резких колебаний температуры);
- определение наличия реакций со стороны лимфоидной ткани;
- при фарингоскопии определение наличия гиперемии и отечности задней стенки глотки, утолщения и гиперемии фолликулов, слизисто-гнойного отделяемого на задней стенке глотки;
- провести дифференциальную диагностику с острым аденоидитом.

***Тактика ВОП при обосновании диагноза:***

- полоскание горла дезинфицирующими растворами, травами (нейтральный анолит, йокс. отвары ромашки, шалфея и т.д.);
- местное применение аэрозолей (ингалипт, ИРС-19, имудон и др.);
- назначение постельного режима;
- антибактериальная терапия;
- гипосенсибилизирующая терапия;
- жаропонижающая терапия;
- дезинтоксикационная терапия;
- отвлекающая терапия;
- прием тёплой не раздражающей пищи.

**Хронический фарингит:** длительно текущее заболевание, проявляющееся саднением, парестезиями в глотке и кашлем; различают катаральную, гипертрофическую и атрофическую формы (рис.13).

***Диагностика:***

- выявление жалоб на наличие при простой и гипертрофической форме ощущения саднения, першения,

щекотания, повышенного слюноотделения, особенно по утрам; при атрофическом фарингите основной жалобой является ощущение сухости в глотке и неполного проглатывания слюны или пищи;

- фарингоскопическая картина при катаральной форме характеризуется гиперемией, некоторой отёчностью и утолщением слизистой глотки, местами задняя стенка покрыта прозрачной или мутноватой слизью; при гипертрофической гранулёзной форме отмечается интенсивная гиперемия и утолщение слизистой, припухлость язычка и мягкого нёба, видны поверхностные ветвящиеся вены, отёчность и слизь на задней стенке глотки, наличие округлых или продолговатых лимфаденоидных образований красного цвета размером от 1-2 до 3-5 мм или в виде почти одинаковых красных зёрен; при боковом гипертрофическом фарингите отмечается гипертрофия лимфаденоидной ткани, находящейся на боковых стенках глотки позади нёбных дужек и параллельно им; при атрофическом фарингите отмечается истончение и сухость слизистой глотки, она бледно-розовая, может быть блестящей и иметь лакированный вид, иногда она покрыта вязкой, гнойной слизью или корками.

### ***Тактика ВОП после обоснования диагноза:***

- прежде всего необходимо устранение местных и общих причин заболевания, таких как хронические гнойные процессы в носу и околоносовых пазухах, в миндалинах и т.д.; следует исключить воздействие возможных раздражающих факторов — курение, запыленность и загазованность, повышенную сухость воздуха, раздражающую пищу и т.д.;

- проведение соответствующего лечения общих хронических заболеваний (особенно желудочно-кишечных), способствующих развитию фарингита, целесообразно



# ПРИЧИНЫ ХРОНИЧЕСКОГО ФАРИНГИТА

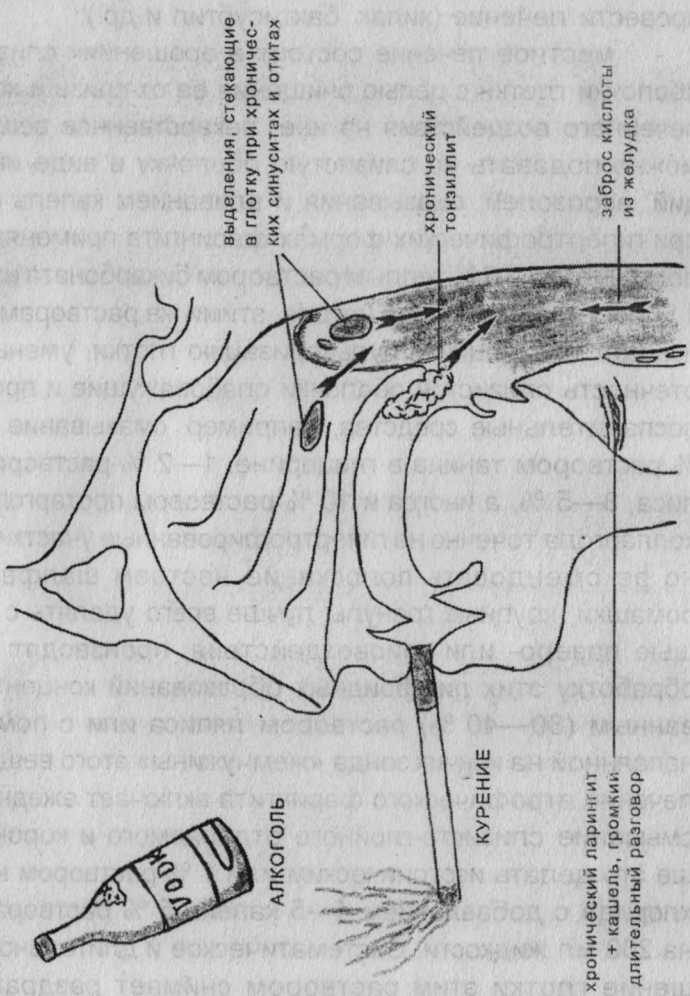


Рис.13

проверить микрофлору кишечника и при необходимости провести лечение (хилак, бактисубтил и др.);

- местное лечение состоит в орошениях слизистой оболочки глотки с целью очищения ее от слизи и корок и лечебного воздействия на нее, лекарственное вещество можно подавать на слизистую оболочку в виде ингаляций, аэрозолей, смазывания и вливанием капель в нос: при гипертрофических формах фарингита применяют полоскание 0,5—2 % теплым раствором бикарбоната натрия, 1 % раствором хлорида натрия, этими же растворами производят ингаляции и пульверизацию глотки, уменьшают отечность слизистой оболочки слабвяжущие и противовоспалительные средства, например, смазывание 5—10 % раствором танина в глицерине, 1—2 % раствором ляписа, 3—5 %, а иногда и 10 % раствором протаргола или колларгола точно на гипертрофированные участки; можно рекомендовать полоскание настоем шалфея или ромашки, крупные гранулы лучше всего удалять с помощью лазеро- или криовоздействия, производят также обработку этих лимфоидных образований концентрированным (30—40 %) раствором ляписа или с помощью напаянной на кончик зонда «жемчужины» этого вещества; лечение атрофического фарингита включает ежедневное смывание слизисто-гнойного отделяемого и корок. Лучше это делать изотоническим или 1 % раствором натрия хлорида с добавлением 4—5 капель 5 % раствора йода на 200 мл жидкости. Систематическое и длительное орошение глотки этим раствором снимает раздражение слизистой оболочки, смягчает тягостные симптомы фарингита, периодически проводятся курсы смазывания слизистой оболочки задней стенки глотки раствором Люголя, внутрь назначают 30 % раствор йодида калия по 8 капель 3 раза в день с водой, при этом необходимо проверить переносимость йода, хорошо действует прием

витамина А внутрь по 2 капли 2 раза в день в течение 2 нед., возможны и другие составы лекарственных препаратов для нанесения на слизистую оболочку глотки, однако при атрофическом фарингите нужно избегать высушивающих, угнетающих секрецию желез средств, в частности нецелесообразно длительное применение растворов гидрокарбоната натрия, поскольку он понижает активность секреции желез, эвкалиптового и облепихового масел, так как они обладают высушивающим свойством и т.д;

- выраженные тягостные ощущения при хроническом фарингите — парестезии, жжение, сухость и др. можно устранить с помощью новокаиновых блокад в боковые отделы задней стенки глотки, часто в сочетании с алоэ: берут 1 мл 2 % раствора новокаина и 1 мл алоэ в одном шприце и вводят подслизисто в боковую часть задней стенки среднего отдела глотки; таким же образом делают инъекцию и с другой стороны, курс лечения состоит из 8—10 процедур, инъекции производят с интервалом в 7 дней;

- повышение местного иммунитета — ИРС-19, имудон и др.

**Катаральная ангина:** боли при глотании, гипертермия, сухость во рту, гиперемия небных дужек, миндалин. Небные миндалины покрыты тонким слоем слизисто-гнойного отделяемого, воспалены, увеличены, регионарный лимфаденит. Фолликулярная ангина: гипертермия, боли при глотании, миндалины увеличены, гиперемированы, на выпуклых участках миндалин подслизисто расположены круглые, возвышающиеся желтоватые точки величиной с булавочную головку, небные дужки гиперемированы, отечны; регионарный лимфаденит. Лакунарная ангина: гипертермия, боли при глотании, миндалины увеличены, в устьях лакун расположены множественные светло-желтые

налеты, нередко сливающиеся, которые легко снимаются и не оставляют кровоточащей поверхности: налеты не выходят за пределы миндалин, небные дужки воспалены, регионарный лимфаденит. Язвенно-некротическая ангина (Симановского-Плаута-Венсана): обильная саливация, ощущение неловкости и инородного тела при глотании, неприятный гнилостный запах изо рта, при фарингоскопии серовато-желто-зеленый налет в области верхнего полюса миндалины с одной стороны; налет легко снимается и оставляет кровоточащую поверхность, которая в дальнейшем превращается в кратерообразную язву с неровными краями, обнаружение в свежем мазке большого количества веретенообразных палочек и спирохет.

#### ***Диагностика:***

- выявление жалоб на озноб, повышение температуры тела, недомогание, отсутствие аппетита, боль в горле, сухость во рту, явления интоксикации;
- установление причины заболевания (охлаждение, воздействие резких температурных колебаний, контакт с больными, аутоинфекция);
- определение особенностей начала заболевания (высокая температура, боль при глотании, интоксикация и т. д.);
- определение признаков интоксикации (заторможенность, рвота, реакция со стороны лимфатических узлов);
- выявление признаков поражения миндалин (резкая гиперемия слизистой оболочки миндалин, дужек, отек миндалин, наличие налётов на миндалинах в виде точек или в области лакун без чётких границ или кратерообразной язвы на одной миндалине);
- назначение ОАК, ОАМ, взятия мазка из ротоглотки на бактериологическое исследование;
- проведение дифференциальной диагностики со

скарлатиной («малиновый язык», некротический процесс); дифтерией (налеты плотные, серого цвета, со сладковато-гнилостным запахом, трудно снимаются, поверхность миндалин кровоточит, выраженный отек клетчатки шеи, в мазке палочки Леффлера); корью (пятна Филатова-Бельского на слизистой оболочке щек, сыпь на теле), инфекционным мононуклеозом (увеличение многих групп лимфатических узлов, увеличение печени и селезенки, мононуклеарные клетки в крови); с агранулоцитозом (некротические и язвенные поражения охватывают также полость рта, глотку, десну, гортань, регионарные лимфатические узлы не увеличены, резкое уменьшение количества лейкоцитов крови).

***Тактика ВОП при обосновании диагноза:***

- назначение постельного режима;
- прием тёплой нераздражающей пищи, обильное витаминизированное питьё;
- антибактериальная терапия: при катаральной ангине достаточно ингаляций биопарокса (основа - антибиотик фузафунжин, по 4 ингаляции через рот 4 раза в день 6-8 дней), аугментин, феноксиметилпенициллин, рулид, цедекс, ампициллин, оксациллин, ампиокс, цепарин, тетрациклин, олеандомицин, эритромицин 7-10 дней;
- гипосенсибилизирующая терапия (димедрол, супрастин, диазолин, кларитин);
- жаропонижающая, противовоспалительная терапия (парацетамол, колдрекс);
- полоскание горла тёплыми дезинфицирующими растворами, отварами трав (фурацилин, перманганат калия, отвары ромашки, шалфея и т.д.);
- местное применение аэрозолей (стрепсилс-плюс-спрей, ингалипт, камфомен, ИРС-19, имудон и др.);
- при появлении признаков осложнения (ретрофарингеальный, паратонзиллярный абсцесс и др.) и

неэффективности консервативного лечения организовать госпитализацию больного в ЛОР-стационар.

**Ангина язычной миндалины:** боли при глотании, гиперемия и припухлость язычной миндалины; поверхность ее покрыта желтоватым налетом, регионарный лимфаденит, гипертермия.

***Диагностика:***

- выявление жалоб на сильную боль при глотании, нарушение речеобразования;
- в анамнезе выявление связи с травмой во время приёма пищи;
- при осмотре высовывание языка и пальпация его корня резко болезненны; иногда появление спазма жевательной мускулатуры (тризм – судорожное сжатие челюстей), при осмотре при помощи гортанного зеркала отмечаются увеличение и гиперемия язычной миндалины, иногда образуются точечные налёты;
- назначение ОАК, ОАМ, взятия мазка из ротоглотки на бактериологическое исследование.

**Хронический тонзиллит:** неровность поверхности миндалин, расширенные, деструктивные лакуны, гиперемия и отёчность краёв передних нёбных дужек, сращения нёбных дужек с миндалинами, гнойно-казеозные пробки или жидкий гной в лакунах миндалин.

***Диагностика:***

- выявление характерных жалоб на рецидивирующие ангины, паратонзиллярные абсцессы, недомогание, субфебрильную температуру, боль в области сердца, суставов, почек;
- установление времени начала и причины заболевания, проведенного лечения, сопутствующих заболеваний;
- при обследовании определение увеличения и болез-

ненности лимфатических узлов (подчелюстных), разрыхленных небных миндалин, рубцовых спаек с небными дужками, отечности, гиперемии и уплотнения небных дужек, неровной бугристой поверхности миндалин, в лакунах гной;

- назначение ОАК, ОАМ, ЭКГ (при необходимости), интерпретация данных лабораторных исследований;

- консультация ревматолога для выявления кардиотонзиллогенной интоксикации;

- проведение дифференциальной диагностики между хроническим тонзиллитом и катаральной ангиной (высокая температура, острое начало), с хроническим фарингитом (изменения наблюдаются за пределами миндалин), с гиперплазией небных миндалин (отсутствуют проявления хронического тонзиллита), с туберкулезным поражением миндалин (наличие туберкулезного поражения легких, разной величины и плотности безболезненные лимфатические узлы, положительные туберкулиновые пробы).

### ***Тактика ВОП после обоснования диагноза:***

при хроническом тонзиллите I-II степени без токсико-аллергических явлений консервативное лечение:

- промывание, смазывание лакун миндалин, интратонзиллярное введение лекарств,

- ингаляции антибиотиков, фитонцидов,

- физиолечение (ультрафиолетовое облучение, УВЧ, ультразвук и пр.).

При токсико-аллергических явлениях II степени хронического тонзиллита (изменения со стороны сердечно-сосудистой системы, суставов и т. д.) и неэффективности консервативного лечения подготовка к оперативному лечению в ЛОР-стационаре (тонзиллэктомия).

**Паратонзиллярный абсцесс:** резкая, иррадиирующая

боль при глотании, чаще с одной стороны, с иррадиацией в ухо, тризм, припухлость и болезненность регионарных лимфоузлов на стороне поражения, вынужденное положение головы с наклоном в больную сторону, обильное скопление во рту, вязкость слизи, резкая гиперемия, отечность, припухлость мягкого неба и передней дужки с одной стороны, асимметрия в зеве; региональный лимфаденит.

***Диагностика:***

- выявление характерных жалоб (резкая боль при глотании и открывании рта, повышение температуры тела, слабость, нарушение аппетита);
- установление причины заболевания (охлаждение, травма, инородное тело, заболевание верхних дыхательных путей и др.);
- выявление при осмотре сглаженности подчелюстной области в проекции угла нижней челюсти, тризма, пальпаторно увеличения подчелюстных и тонзиллярных лимфатических узлов;
- при фарингоскопии выявление асимметрии и гиперемии небной миндалины, набухания, отечности и гиперемии небных дужек, чаще с одной стороны, наличия и места флюктуации;
- назначение ОАК, ОАМ;
- проведение пальпации места абсцесса, пункции в месте наибольшего выпячивания и флюктуации;
- при необходимости организация консультации инфекциониста и онколога;
- проведение дифференциальной диагностики с опухолью (отсутствие гноя при пункции, отсутствие изменений в анализе крови), моноцитарной ангиной (наличие воспаления небной миндалины, изменения в крови).

***Тактика ВОП: после обоснования диагноза лечение у ЛОР-специалиста.***



**Острый аденоидит:** нарушение носового дыхания, носовой оттенок голоса (гнусавость), гиперемия и отек аденоидной ткани, слизисто-гнойный секрет в носоглотке, стекающий по задней стенке гной.

***Диагностика:***

- выявление жалоб на недомогание, головную боль, повышение температуры, затрудненное носовое дыхание, слизисто-гнойные выделения из полости носа;
- установление причины заболевания, его продолжительности;
- при внешнем осмотре выявление пастозности лица, увеличения подчелюстных и шейных лимфатических узлов;
- обнаружение при осмотре полости носа гиперемии и отека слизистой оболочки носовых раковин, слизисто-гнойное отделяемое в носовых ходах, при задней риноскопии — гиперемии и отека слизистой оболочки глоточной миндалины;
- назначение ОАК, ОАМ, взятия мазка из носоглотки на бактериологический посев и чувствительность микрофлоры к антибиотикам.

***Тактика ВОП после обоснования диагноза:***

- промывание носоглотки методом перемещения антисептическими растворами;
- орошение миндалин растворами трав, прополиса;
- инсуффляция в полость носа порошкообразных лекарственных средств;
- сосудосуживающие средства в нос;
- назначение постельного режима;
- противовоспалительная терапия;
- десенсибилизирующая терапия;
- симптоматическая терапия;

- физиолечение;
- теплое питье.

**Аденоидные вегетации:** нарушение роста лицевого скелета: удлинённая верхняя челюсть, высокое и узкое нёбо; характерное выражение лица: полуоткрытый рот, отвисшая нижняя челюсть, сглаженность носогубных складок; уточняют диагноз пальцевым исследованием носоглотки.

***Диагностика:***

- выявление жалоб на затрудненное носовое дыхание, храп по ночам, снижение слуха, постоянные выделения из носа, нарушение сна, вялость;
- уточнение продолжительности заболевания, его развития, проводимого ранее лечения;
- обнаружение при внешнем осмотре аденоидного типа лица, при осмотре носоглотки и её пальцевом исследовании - гипертрофии носоглоточной миндалины;
- назначение ОАК, при необходимости рентгенографии носоглотки;
- проведение дифференциальной диагностики с хроническим аденоидитом (патологическое отделяемое на поверхности носоглоточной миндалины), хроническим гипертрофическим ринитом (отечность слизистой оболочки носовых раковин), ангиофибромой носоглотки (периодические кровотечения).

***Тактика ВОП: после обоснования диагноза подготовка и госпитализация в ЛОР-стационар для проведения оперативного лечения (аденотомия).***

**Юношеская ангиофиброма носоглотки:** наблюдается у мальчиков 10-15 лет; затруднение носового дыхания, слизисто-гнойные выделения, рот полуоткрыт, лицо одут-

ловатое; опухоль красного цвета, с гладкой поверхностью, плотная, частично или полностью заполняет носоглотку.

***Диагностика:***

- выявление жалоб на затруднение носового дыхания, першение в горле, изменение голоса (гнусавость), спонтанные обильные кровотечения, общую слабость;

- при осмотре аденоидный тип лица (отёчность, полуоткрытый рот), бледность кожи и слизистых (развитие вторичной постгеморрагической анемии);

- при передней и задней риноскопии видна округлая, гладкая или бугристая опухоль ярко-красного цвета, плотная при ощупывании зондом, заполняет всё носоглотку, а иногда свисает в средний отдел глотки, при пальпации опухоль обильно кровоточит, плотная, ножка начинается в верхнем отделе носоглотки;

- проведение эндоскопического, рентгенологического (в том числе и компьютерного), а в ряде случаев и ангиографического исследования (выявление структуры и границ опухоли);

- проведение дифференциальной диагностики с хоанальным полипом, аденоидами, папилломами, саркомой, раковой опухолью и аденомой (данные биопсии).

***Тактика ВОП: после обоснования диагноза подготовка больного и госпитализация в ЛОР-стационар для проведения оперативного лечения.***

**Абсцесс корня языка:** резкие боли при глотании, разговоре, разлитое, плотное припухание в середине подчелюстной области, гиперемия корня языка; язык распухший, отечный, не вмещается в полости рта.

***Диагностика:***

- при опросе выявление жалоб на резкие боли при

глотании, разговоре, высокую температуру тела до 38-39°C, слабость, разбитость, из анамнеза начало на фоне простуды или травмы глотки в области корня языка костью или другим инородным телом;

- при фарингоскопии виден распухший, отечный язык, который не вмещается в полости рта;
- при непрямой ларингоскопии в области корня языка определяется гиперемия, при формировании гнойника образование округлой припухлости, выступающей на поверхность языка, резко болезненной при дотрагивании;
- ОАК (нейтрофилёз, лейкоцитоз, увеличение СОЭ).

***Тактика ВОП: после обоснования диагноза госпитализация в стационар хирургической стоматологии.***

**Заглочный абсцесс:** наблюдается у детей до трёх лет; гипертермия, характерный храп при дыхании, дисфагия, отказ от еды, гнусавость, голова ребенка несколько запрокинута назад; нарушение носового дыхания вызывает абсцесс, расположенный в носоглотке; при фарингоскопии шпателем слегка приподнимают мягкое нёбо и определяют выпячивание на задней стенке глотки, которое оттесняет заднюю дужку и миндалину кпереди, мягкое на ощупь (флюктуация), гной при пункции.

***Диагностика:***

- выявление характерных жалоб на нарушение аппетита, изменение общего состояния, нарушение глотания, носового дыхания, дисфагию, кашель, рвоту;
- установление причины возникновения заболевания (охлаждение, предшествующее заболевание, травма, инородное тело в глотке и др.);
- выявление при объективном осмотре специфических признаков заболевания (беспокойное поведение ребенка, открытый рот, повышение температуры тела,

гноусавость, пальпаторно увеличение шейных и подчелюстных лимфатических узлов);

- при осмотре задней стенки глотки установление резкой гиперемии слизистой оболочки, ее выпячивание в верхних или нижних отделах глотки;

- проведение дифференциальной диагностики с холодным натежным абсцессом (развитие медленное, отсутствует гиперемия слизистой оболочки глотки, температура нормальная, боли в затылочной области, данные специфических реакций и рентгенографии), с аневризмой восходящей глоточной артерии (пульсация, данные пункции), с ложным крупом (соответствующие изменения в гортани, видимые при ларингоскопии).

**Тактика ВОП: после обоснования диагноза лечение у ЛОР-специалиста.**

**Парафарингеальный абсцесс:** резкая боль при глотании, голова наклонена в больную сторону; сглаженность подчелюстной области у угла нижней челюсти, выбухание и припухлость позади задней небной дужки, регионарный лимфаденит, гипертермия.

**Диагностика:**

- выявление жалоб на резкую боль при глотании, открывание рта с большим трудом;

- при сборе анамнеза определение связи с предшествующей ангиной или тонзиллэктомией, травматическим поражением слизистой глотки, с распространением гноя из сосцевидного отростка;

- при осмотре выявление вначале сглаженности подчелюстной области и в проекции угла нижней челюсти, где впоследствии появляется и увеличивается болезненный при пальпации инфильтрат, в ряде случаев при пальпации выявляется флюктуация;

- назначение ОАК (лейкоцитоз  $10,0-14,0 \times 10^9/\text{л}$ , СОЭ 45-50 мм/ч), ОАМ, компьютерной томографии.

**Тактика ВОП: после обоснования диагноза стационарное лечение у ЛОР-специалиста.**

**Туберкулез глотки:** резкая боль при приеме как твердой, так и жидкой пищи; туберкулезные язвы могут располагаться на небных дужках, миндалинах, задней стенке глотки, мягком небе; язвы имеют неровные, подрытые края, бледно-розовую окраску, поверхность их покрыта гнойным налетом, присоединение вторичной инфекции способствует появлению неприятного, гнилостного запаха изо рта.

**Диагностика:**

- выявление жалоб на наличие резкой боли при приеме твердой пищи и воды, чувство дискомфорта в горле и неприятный запах изо рта;
- из анамнеза выявление наличия у больного туберкулеза других органов;
- назначение ОАК, ОАМ, микроскопического исследования грануляций из области язвы, проведение пробы Манту, рентгенографии лёгких;
- проведение дифференциальной диагностики с сифилисом, раком и волчанкой.

**Тактика ВОП: лечение основного заболевания у фтизиатра.**

**Дифтерия глотки:** гнусавый голос, затрудненное дыхание, слюнотечение, гнилостный запах изо рта, грязно-серые налеты на миндалинах, небных дужках, мягком небе, которые снимаются с трудом, оставляя кровоточащую поверхность.

### **Диагностика:**

- выявление жалоб на гнусавый голос, затрудненное дыхание, слюнотечение, гнилостный запах изо рта;
- сбор эпидемиологического анамнеза (вспышка дифтерии);
- при фарингоскопии грязно-серые налеты на миндалинах, небных дужках, мягком небе, которые снимаются с трудом, оставляя кровоточащую поверхность;
- ОАК, ОАМ, проведение бактериологического исследования слизи и плёнок из глотки – выделение дифтерийного возбудителя (небольшую часть удалённой плёнки растирают между двумя стёклами и отправляют в лабораторию в течение 2-3 часов или проводят посев на месте в чашки Петри на элективную или транспортную среду и затем отправляют в лабораторию);
- проведение дифференциальной диагностики с банальными ангинами (для них характерны: более острое начало, высокая температура тела, при фарингоскопии налёты располагаются по ходу лакун или в области фолликулов, легко снимаются шпателем, нет кровоточивости), язвенно-некротической ангиной (общее состояние больного почти не изменено, при фарингоскопии одностороннее поражение миндалин с образованием кратерообразной язвы, покрытой творожистыми некротическими массами, гнилостный запах изо рта), инфекционным мононуклеозом (постепенное начало, увеличение лимфатических узлов, селезёнки, печени, в крови – большое количество лимфоцитов, атипичных мононуклеаров, выявление антител к М-антигену).

***Тактика ВОП: после установления диагноза срочная госпитализация в инфекционное отделение.***

**Сифилис глотки:** сифилис глотки выявляют во всех

стадиях, твёрдый шанкр может быть на губе, слизистой щеки, языка, мягком нёбе и нёбной миндалине и характеризуется односторонним поражением с односторонним лимфаденитом подчелюстных, шейных и затылочных лимфоузлов; вторичная стадия характеризуется полиаденитом, при фарингоскопии - разлитой припухлостью на фоне гиперемии медно-красного цвета, которая распространяется на нёбные дужки, слизистую мягкого и твёрдого нёба, или образованием папул в виде серовато-белых высыпаний округлой или овальной формы, возвышающихся над поверхностью и окружённых красной каймой.

***Диагностика:***

- выявление жалоб на чувство дискомфорта или саднения в горле, при глотании;
- из анамнеза выявление наличия у самого больного сифилиса или контакта с больным сифилисом;
- при осмотре выявление других признаков наличия сифилитической инфекции (высыпания, образование широких кондилом, поражение носа, уха и гортани, при врождённом сифилисе – триада Гетчинсона);
- проведение серологической реакции Вассермана (положительная реакция), обнаружение бледных трепонем в отделяемом язв и папул.

***Тактика ВОП: после обоснования диагноза лечение у венеролога.***

**Злокачественные опухоли глотки:** дисфагия, поперхивания пищей, нарушение голоса, запах изо рта (у детей чаще наблюдается лимфосаркома, исходящая из небных миндалин), увеличенные регионарные лимфоузлы.

***Диагностика:***

- выявление жалоб на затрудненное глотание, гнус-



вость, ощущение инородного тела в глотке;

- установление начала и развития заболевания, проводимого лечения;

- при осмотре обнаружение асимметрии лица, увеличения регионарных лимфатических узлов (в поздних стадиях);

- при фарингоскопии выявление наличия новообразования с ровной, неровной, изъязвленной поверхностью;

- назначение ОАК, коагулограммы, взятие биопсии и мазка на цитологическое исследование;

- организация консультации онколога.

***Тактика ВОП после обоснования диагноза: организация госпитализации в онкологический стационар.***

**Инородное тело глотки (рис.14):** усиленная саливация, рвотные движения, затруднение глотания, боль при глотании усиливается; задержаться инородное тело может в носоглотке, в области зева, в миндалинах, корне языка, в ямке между корнем языка и надгортанником, в грушевидных синусах.

***Диагностика:***

- выявление характерных жалоб на саливацию, боль в глотке, поперхивания;

- уточнение времени, обстоятельств попадания инородного тела, его характер, связь с приемом пищи;

- при осмотре носоглотки, гортаноглотки, носа определение локализации инородного тела, наличия травмы;

- провести дифференциальную диагностику с травмой глотки (анамнез, кровотечение, отек тканей);

- при необходимости пригласить специалистов для консультации, в зависимости от характера и локализации инородного тела (стоматолога, хирурга).

***Тактика ВОП после обоснования диагноза:***

- оказание срочной помощи (выполнение ревизии и удаления инородного тела);
- при невозможности удаления инородного тела или появлении признаков начинающегося осложнения (абсцедирование, кровотечение) организовать госпитализацию, определив профиль стационара.

**Кандидамикоз глотки:** сухость во рту, разлитая гиперемия слизистой оболочки полости рта; вначале на гиперемизированном фоне появляются ограниченные белые пятна, которые затем сливаются в большие пленки; они с трудом снимаются и локализируются на мягком небе, небных дужках, миндалинах, языке, внутренней поверхности щек.

***Диагностика:***

- выявление жалоб на дискомфорт в полости рта (сухость или зуд во рту), небольшое повышение температуры (37,5-37,9°C);
- из анамнеза выявление наличия дисбактериоза, нарушения питания, перенесённых инфекционных заболеваний;
- при фарингоскопии увеличение и небольшая гиперемия миндалин (иногда одной), ярко-белые, рыхлые, творожистого вида наложения в виде островков на миндалинах или на мягком небе, небных дужках, языке, внутренней поверхности щек, которые снимаются без повреждения подлежащей ткани;
- назначение ОАК, ОАМ, исследование соскобов со слизистой оболочки глотки (обнаружение скопления клеток дрожжеподобных грибов).

***Тактика ВОП после обоснования диагноза:***

- антигрибковая терапия (низорал 200 мг 2 раза в день, дифлюкан 100 мг 2 раза в день, леворин 500 000 ЕД 4 раза в день 2 недели);

## ИНОРОДНЫЕ ТЕЛА ГЛОТКИ, ГОРТАНИ И ПИЩЕВОДА

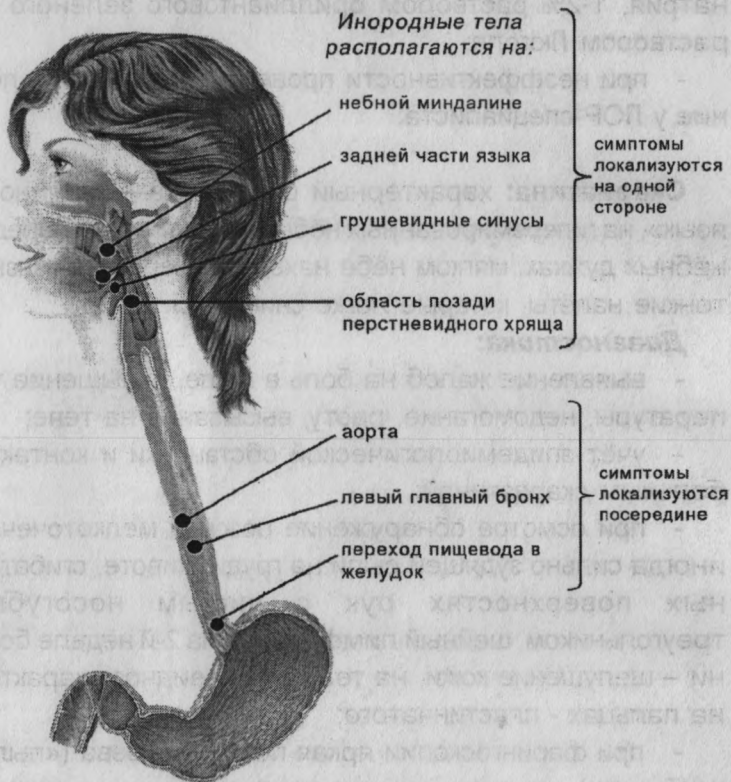


Рис. 14

- повышение общей сопротивляемости организма (витамины группы В, С, К), иммуномодуляторы;
- местно производят смазывание участков поражения 5-10 % раствором ляписа, 2-5% раствором бикарбоната натрия, 1-2% раствором бриллиантового зелёного или раствором Люголя;
- при неэффективности проведённого лечения лечение у ЛОР-специалиста;

**Скарлатина:** характерный цвет языка—«малиновый язык», на гиперемированных нёбных миндалинах, передних нёбных дужках, мягком нёбе находятся серовато-грязные, тонкие налёты, которые легко снимаются.

***Диагностика:***

- выявление жалоб на боль в горле, повышение температуры, недомогание, рвоту, высыпания на теле;
- учёт эпидемиологической обстановки и контакта с больным скарлатиной;
- при осмотре обнаружение розовой мелкоточечной, иногда сильно зудящей сыпи на груди, животе, сгибательных поверхностях рук с чистым носогубным треугольником, шейный лимфаденит, на 2-й неделе болезни – шелушение кожи, на теле отрубевидного характера, на пальцах - пластинчатого;
- при фарингоскопии яркая гиперемия зева («пылающий зев»), на гиперемированных нёбных миндалинах, передних нёбных дужках, мягком нёбе находятся серовато-грязные, тонкие налёты, которые легко снимаются, язык с выраженными сосочками (малиновый язык);
- назначение ОАК (лейкоцитоз с нейтрофилёзом и ядерным сдвигом влево, ускорение СОЭ, с 3-го дня - эозинофилия);
- взятие мазка из зева (выделение токсигенного гемолитического стрептококка), проведение реакции Дика

(внутрикожное введение 0,1 мл термолабильной фракции токсина Дика – появление покраснения и инфильтрации кожи в месте введения);

- проведение дифференциальной диагностики с ангинами при другой патологии, дифтерией, корью, краснухой и др.

***Тактика ВОП: после обоснования диагноза госпитализация в инфекционное отделение.***

**Паралич мягкого нёба:** может быть следствием перенесенной дифтерии, отмечается регургитация пищи через нос; при осмотре определяется свисание мягкого нёба; иногда может сочетаться с другими проявлениями неврита — параличом ресничной мышцы глаза.

***Тактика ВОП: после обоснования диагноза лечение у невропатолога.***

**Инородное тело пищевода:** могут быть мясные и рыбные кости, большие куски мяса, монеты, жетоны и т.д.; чаще инородное тело останавливается в начальной части пищевода; отмечается дисфагия, повышенное слюноотделение, срыгивание, затруднение дыхания, рот полуоткрыт; уточняют диагноз рентгенологическим методом исследования.

***Диагностика:***

- выявление жалоб на затруднённое глотание или его невозможность вообще, при попытке приёма пищи возникающие сильные боли, иррадиирующие в спину, лопатку, руку, отказ от приёма пищи;

- из анамнеза выявление связи появления жалоб после приёма пищи или попадания инородного тела, выяснение времени и, по возможности, характера и размеров;

- при осмотре могут быть выявлены усиленные глотательные или рвотные движения, слюноотделение; при застревании инородного тела в нижнем отделе пищевода больной старается избежать вертикального положения (из-за давления на соседние органы), наклоняется всем туловищем вниз, придерживаясь руками за живот или на подреберье, на стуле сидит согнувшись, лежать предпочитает в согнутом положении;

- проведение пробы с глотком воды – предлагают сделать глоток воды, при наличии инородного тела возникает болевая реакция, проявляющаяся гримасой и подергиванием плеч;

- назначение обзорной и контрастной рентгенографии пищевода (боковой снимок шеи по Земцову) или фронтальной томографии для выявления инородного тела, его месторасположения и исключения наличия перфорации (расширение ретротрахеального пространства - увеличение расстояния между тенью воздушного столба шейной части трахеи и позвоночником); при неконтрастных инородных телах эффективным методом диагностики и основным способом лечения является гипофарингоскопия, осуществляемая ЛОР-специалистом.

***Тактика ВОП: после обоснования диагноза организация оказания помощи ЛОР-специалистом или эндоскопистом.***

**Варикозное расширение вен пищевода:** тяжесть, жжение за грудиной, дисфагия, регургитация, боль при глотании; уточняют диагноз рентгенологическим исследованием.

***Диагностика:***

- выявление жалоб на тяжесть, жжение за грудиной, дисфагию, регургитацию, боль при глотании;

- из анамнеза выявление у больного заболеваний печени (хронический гепатит, цирроз печени);

- проведение УЗИ печени, венографии пищевода, рентгенографии и эндоскопии пищевода.

***Тактика ВОП: лечение основного заболевания у хирурга и терапевта (цирроз печени и др.).***

**Травма глотки:** повреждается поверхностный слой внутренней стенки глотки без поражения окружающих тканей; определяются ссадины слизистой оболочки, поверхностные ранения, уколы, разрывы мягкого нёба, дужек.

***Диагностика:***

- выявление характерных жалоб больного на кровотечение изо рта, боль в горле, затрудненное дыхание, глотание, саливацию;

- уточнение времени и обстоятельств травмы, возможности попадания инородного тела;

- при осмотре носа, носоглотки и гортаноглотки определение локализации и характера травмы, глубины поражения, возможности наличия инородного тела, кровотечения;

- назначение ОАК, определение группы крови, резус-фактора, рентгенологического исследования глотки;

- в зависимости от локализации травмы консультация хирурга, стоматолога.

***Тактика ВОП после обоснования диагноза:***

- оказание срочной помощи (остановка кровотечения, удаление инородного тела, проведение трахеостомии, обработка раны, наложение швов);

- назначение противовоспалительной, симптоматической и гипосенсибилизирующей терапии;

- при опасности развития осложнения (абсцедирование и др.) госпитализировать в ЛОР-отделение.

**Афтозный стоматит:** на слизистой оболочке полости рта маленькие круглые язвочки, на дне которых находятся зеленовато-жёлтые налёты.

***Диагностика:***

- выявление жалоб на чувство жжения, боль или дискомфорт в полости рта, усиливающиеся при приёме раздражающей пищи (кислого, солёного и др.);
- при стомофарингоскопии на слизистой оболочке полости рта маленькие круглые язвочки, на дне которых находятся зеленовато-жёлтые налёты, нёбные миндалины и задняя стенка глотки интактны;
- проведение бактериологического исследования налётов язвочек.

***Тактика ВОП: после обоснования диагноза лечение у стоматолога.***

**Ангина Людвига:** тризм, слюнотечение, зловонный запах изо рта, плотный болезненный инфильтрат дна полости рта и подчелюстной области. Это острый целлюлит в поднижнечелюстном треугольнике, распространяющийся до челюстно-подъязычной мышцы, обычно он обусловлен септическими процессами полости рта (в том числе зубов) или глотки, достигающими тканей шеи, вызванными чаще анаэробной инфекцией при сниженной функции иммунной системы. Инфекция ограничивается областью прикрепления глубокой фасции шеи к нижней челюсти и к подъязычной кости; в этой области возрастает давление и появляется выраженная болезненность. Инфекция распространяется взад в глубокие пространства шеи; может развиваться опасное осложнение – отёк гортани.

***Диагностика:***

- выявление жалоб на затруднённое открытие рта,



зловонный запах изо рта, боли под языком и в подчелюстной области, слюнотечение;

- при осмотре выявление выраженной общей интоксикации и недомогания, в поднижнечелюстном треугольнике выявляется плотный отёк, болезненный при пальпации, отёк также может распространяться на дно полости рта, смещая язык вверх;

- проведение дифференциальной диагностики с ангиной и абсцессом язычной миндалины (нет отёка в подчелюстной области, при непрямой ларингоскопии интактная язычная миндалина), новообразованием (постепенное начало, проведение биопсии).

***Тактика ВОП: после обоснования диагноза лечение у хирурга-стоматолога, при развитии отёка гортани – экстренная трахеотомия.***

**Опухоль пищевода:**

***Диагностика:***

- выявление жалоб на боли при глотании с иррадиацией в ухо, возможны изменения голоса, вплоть до афонии, затруднение глотания (особенно твёрдой пищи) и дыхания, исхудание и потеря аппетита;

- определение из анамнеза постепенного начала, отсутствия болей и повышенной температуры, при проводимом ранее хирургическом и медикаментозном лечении оценка их эффективности;

- назначение рентгенологического исследования, компьютерной томографии органов грудной клетки, пищевода (обнаружение новообразования).

***Тактика ВОП: после установления диагноза лечение у онколога.***

**Рубцовые стриктуры пищевода:** возникают в результате химических ожогов пищевода кислотами и щелочами, травм при ранении; диагноз ставят на основании анамнеза и по наличию рубцовых изменений в полости рта, глотке.

**Диагностика:**

- выявление жалоб на затруднение глотания, дыхания, наличие фарингостомы и гастростомы;
- при непрямой ларингоскопии обнаружение рубцово-измененного или деформированного надгортанника, грушевидных карманов и рта пищевода;
- из анамнеза уточнение сроков и причины заболевания (когда был ожог, травма и чем);
- при наличии стомы произвести ретроградный осмотр глотки; назначение ОАК, ОАМ, рентгенологического исследования пищевода с контрастированием или компьютерной томографии, ЯМР.

**Тактика ВОП:** на основании клинического обследования и специальных методов исследования установить уровень рубцовой деформации и провести консультацию хирурга, ЛОР-специалиста, при отсутствии осложнений (прогрессирующее сужение просвета пищевода, эзофагиты, периззофагиты):

- общеукрепляющее и рассасывающее лечение (алоэ, ФиБС, лидаза, эластаза);
  - физиотерапия;
  - профилактика заболеваний пищевода (правильный уход за гастро- и фарингостомой);
- своевременное выявление начинающихся осложнений и направление на лечение к хирургу.

**Атония пищевода:** наблюдается при поражении центральной (травма головы, полиомиелит) и периферической

нервной систем (поражение нервных сплетений пищевода); дисфагия выражена при глотании твердой пищи и в положении лежа; при рентгенологическом исследовании определяется расширение пищевода, длительная задержка бария в положении лежа, отсутствие перистальтики пищевода.

***Диагностика:***

- выявление жалоб на наличие затруднения глотания твердой пищи;
- из анамнеза выявление наличия у больного травмы головы, полиомиелита или другой неврологической патологии;
- проведение эндоскопического и рентгенологического исследования пищевода (определяется расширение пищевода, длительная задержка бария в положении лежа, отсутствие перистальтики пищевода).

***Тактика ВОП: после установления диагноза лечение у невропатолога совместно с хирургом.***

**Синдром Россолимо-Бехтерева:** явления фарингита, трофические изменения кожи, волос, ногтей, атрофический эзофагит; сочетается с желудочной ахилией и железододефицитной анемией.

***Дигностика:***

- выявление жалоб на чувство дискомфорта в горле, першение и сухость, выпадение волос, ломкость ногтей, плохой аппетит;
- при осмотре бледность кожных покровов и слизистых, ломкость ногтей, волос, их тусклость;
- при фарингоскопии бледная атрофичная слизистая оболочка задней стенки глотки;
- назначение ОАК (низкий уровень гемоглобина, пониженное количество эритроцитов);

- проведение эндоскопического исследования пищевода и желудка (выявление признаков атрофии);
- исследования желудочного сока (снижение его продукции с пониженной активностью).

**Тактика ВОП: после обоснования диагноза лечение у гастроэнтеролога.**

**Эзофагит:** боль, чувство саднения за грудиной, изжога и срыгивание, усиливающиеся в горизонтальном положении, при наклоне туловища вперед; иногда бывает кровавая рвота. **Периэзофагит:** сильная боль за грудиной, признаки септического состояния, часто бывает кровавая рвота.

**Диагностика:**

- выявление жалоб на боль за грудиной, изжогу, кровавую рвоту;
- выявление в анамнезе травматического поражения пищевода, удаления инородных тел, проведения эндоскопического исследования или ожога пищевода;
- при эзофагите проведение эндоскопического исследования (наличие воспалительных явлений слизистой пищевода, эрозий и гнойных наложений), при периэзофагите проведение рентгенологического исследования пищевода (сужение пищевода вследствие воспалительного отека, затекание контрастного вещества в средостение и в плевральную полость, признаки эмфиземы средостения).

**Тактика ВОП:** после обоснования диагноза при эзофагите госпитализация в терапевтический стационар для проведения консервативной терапии; при периэзофагите – срочная госпитализация в хирургический стационар для оказания экстренной помощи с целью предупреждения развития медиастинита.

### **Аномалии развития пищевода:**

- глоточные дивертикулы: образуются в наиболее слабом месте задней стенки глотки, который расположен над входом в пищевод; мышечная оболочка глотки здесь представлена слабыми параллельными пучками нижнего констриктора глотки; отверстие дивертикула широкое и является прямым продолжением глотки; вход в пищевод смещен вперед; мешок дивертикула не содержит мышечных волокон и не сращён с окружающими тканями;

- аплазия пищевода: характеризуется полным отсутствием пищевода; данное состояние несовместимо с жизнью; такие дети погибают в течение нескольких дней после рождения;

- атрезия пищевода: характеризуется отсутствием просвета пищевода на каком-либо участке; выявляется в первые часы жизни ребенка; наблюдается постоянное выделение слюны и слизи изо рта и носа; при попытке кормления возникает сильный кашель, одышка, цианоз; после первых глотков молоко срыгивается и попадает в рот нествороженным;

- врождённые стенозы пищевода: располагаются чаще всего в верхней трети пищевода, на уровне перстневидного хряща, реже на границе средней и нижней трети пищевода; протяжённость стенозированного участка может быть различной; отмечается обильное выделение пенистой слюны и слизи изо рта и носа ребенка, срыгивание нествороженным молоком; при легкой степени стеноза симптомы непроходимости пищевода могут появиться в возрасте 1 года и старше;

- трахеопищеводные свищи: во время кормления ребенка возникают приступы кашля и удушья; отмечается вздутие живота у ребенка в результате попадания воздуха в желудок во время дыхания и крика;

- врождённые кисты пищевода: кисты располагают-

ся в стенке пищевода или связаны с ней интимно; полость кисты содержит студнеобразную или сливкообразную жидкость; явления дисфагии возникают при достижении кистой значительных размеров.

**Диагностика:**

- большое значение в диагностике имеют эндоскопические и рентгеноконтрастные методы исследования пищевода, позволяющие определить отсутствие просвета, дефект наполнения пищевода или затекание контраста в трахею.

**Тактика ВОП:** при подтвержденной аномалии развития пищевода подготовка больного и госпитализация в хирургический стационар для проведения хирургической коррекции.

**Ботулизм:** дисфагия является ранним и резко выраженным симптомом ботулизма; одновременно наблюдается онемение языка, охриплость голоса и афония; в дальнейшем развивается полная афагия, присоединяются глазные симптомы: асимметричный птоз, диплопия, расстройство конвергенции.

**Диагностика:**

- выявление жалоб на затруднение глотания, охриплость голоса или его отсутствие, онемение языка, двоение в глазах, которые наступили беспричинно (нет травмы, повышения артериального давления и др.);

- ценный признак, помогающий установить правильный диагноз, – выявление из анамнеза факта употребления консервированных продуктов и колбасных изделий;

- при осмотре выявление общей слабости, заторможенности больного, асимметричного птоза, различных расстройств конвергенции, нарушения голосовой функции вплоть до афонии.

**Тактика ВОП:** после обоснования диагноза срочная

госпитализация в инфекционное отделение для оказания экстренной помощи (введение противоботулинистической сыворотки).

**Реакция после гальванокаустики:** белые налёты, расположенные на гиперемизованном основании; не снимаются.

**Послеоперационный налёт:** беловатый налёт, существенно не приподнимающийся над уровнем слизистой оболочки; не снимается; похож на налёт после гальванокаустики.

**Реакция после криоаппликации:** тонкий белый некротический налёт; граница крионекроза всегда чёткая.

***Диагностика:***

- большое значение имеет выявление в анамнезе проведённого оперативного вмешательства.

***Тактика ВОП: после обоснования диагноза наблюдение согласно тактике ведения послеоперационных больных.***

**Острый ларингит:** заболевание характеризуется внезапным появлением охриплости, першения, саднения и сухости в горле, появляется сначала сухой кашель, а затем с мокротой. Нарушается голосообразовательная функция в виде различной степени дисфонии вплоть до афонии (охриплость низкой или высокой тональности).

***Диагностика:***

- выявление жалоб на охриплость, першение, саднения и сухость в горле;

- из анамнеза выяснение появления жалоб после голосовых перегрузок, на фоне ОРВИ, общего или местного

переохлаждения, травмы, попадания инородного тела в гортань,

- при ларингоскопии определение припухлости и отёчности слизистой оболочки гортани, более выраженной в области голосовых складок, иногда с точечными кровоизлияниями в толщу слизистой, в дальнейшем появление слизи, которая превращается в корки, при кашле они могут отрываться с развитием быстро переходящего кровохарканья;

- проведение дифференциальной диагностики с дифтерией гортани (фибринозное воспаление с образованием грязно-серых плёнок, интимно связанных с подлежащими тканями), с начальной формой туберкулёза (определяется одностороннее поражение гортани+специфическое поражение лёгких), с сифилисом гортани – стадия эритемы (сифилитический процесс всегда распространяется на слизистую оболочку не только гортани, но и ротоглотки), с рожей гортани (чёткая очерченность границ и одновременное заболевание кожи лица и шеи).

#### ***Тактика ВОП после обоснования диагноза:***

- назначение голосового режима (режим молчания);
- прекращение приёма острой, холодной пищи, спиртных напитков и курения;
- согревающий компресс на область гортани;
- ингаляции биопарокса (4 ингаляции через рот каждые 4 часа 5-7 дней), растворов антибиотиков при их переносимости, например: 200000 ЕД пенициллина+250000 ЕД стрептомицина+ 5 мл изотонического раствора натрия хлорида+2 мл суспензии гидрокортизона или димексид 25 мл+физ.раствор 75 мл+линкомицина гидрохлорид 2 мл+суспензия гидрокортизона 2 мл+адреналина гидрохлорид 1 мл 1 раз в день 7-10 дней;
- противовоспалительная терапия – эреспал – по 1 т.



2-3 раза в день, при температуре – жаропонижающая терапия (парацетамол, колдрекс и др.);

- физиотерапия – фоноэлектрофорез на область гортани аугментина или преднизолона;

- при переходе заболевания в более тяжёлую форму или развитии приступов удушья необходима срочная госпитализация больного в ЛОР-стационар.

**Хронический ларингит:** различают хронический катаральный, гиперпластический и атрофический ларингиты. Способствующими факторами являются повторяющиеся воспаления слизистой гортани, переохлаждения организма, перегрузки голоса, запылённость и загазованность помещений, курение и алкоголь.

**Диагностика:**

- выявление жалоб на быструю утомляемость голоса, различную степень охриплости, ощущения сухости, першения, инородного тела;

- из анамнеза наличие вредных привычек (курение, употребление алкоголя), профессиональные вредности (постоянное голосовое перенапряжение, работа в сырых, загазованных или запылённых условиях);

- при непрямой ларингоскопии хронический катаральный ларингит характеризуется застойной гиперемией слизистой оболочки гортани, более выраженной в области обеих голосовых складок, слизистая может быть излишне увлажнена или суховата, слегка отёчна, местами видны расширенные кровеносные сосуды и скопления слизи; гиперпластический ларингит – гиперемия и гипертрофия слизистой оболочки, симметрично с обеих сторон гортани, в межчерпаловидном пространстве гипертрофия в виде поперечного валика с зазубренным краем, выступающего в просвет гортани (пахидермия), у певцов на свободных краях обеих голосовых складок на границе пе-

редней и средней трети симметрично могут образовываться один или два округлых выступа 1-2 мм (певческие узелки); атрофический ларингит – в начале процесса определяется гиперемия слизистой гортани, она выглядит блестящей, в дальнейшем гиперемия исчезает, появляются вязкий секрет, корки тёмно-зелёного цвета, слизистая оболочка гортани бледная, истончена, атрофична.

- проведение дифференциальной диагностики со злокачественными новообразованиями, сифилисом и туберкулёзом гортани (см. злокачественные новообразования гортани).

#### ***Тактика ВОП после обоснования диагноза:***

- устранение этиологического фактора, соблюдение голосового режима при всех видах хронического ларингита:

- при катаральном ларингите местно вливания в гортань раствора антибиотика с суспензией гидрокортизона (4 мл изотонического раствора натрия хлорида+150000 ЕД пенициллина+250000 ЕД стрептомицина+25 мг гидрокортизона в эмульсии, с целью разжижения слизи можно поменять гидрокортизон на химопсин 25 мг) по 1,5-2 мл 1-2 раза в день или ежедневные ингаляции данного раствора в течение 10 дней, назначение фоноэлектрофореза аугментина и преднизолона на область гортани, при необходимости после этого курса можно провести ингаляции 2% масляным раствором цитраля по 1-2 ингаляции ежедневно в течение 10 дней;

- при гиперпластическом ларингите в период обострения лечение, как и при катаральном ларингите, при значительной гиперплазии лечение у ЛОР-специалиста (туширование поражённых участков через день 1-2% раствором ляписа в течение 2 недель или лазерная деструкция гипертрофических участков, при наличии певческих узелков – их удаление с последующим

гистологическим исследованием и тушированием мест их прикрепления лазером);

- при атрофическом ларингите назначение средств, способствующих разжижению мокроты и её лёгкому отхаркиванию, – орошение глотки и ингаляции изотоническим раствором натрия хлорида (200 мл раствора+5 капель 10% настойки йода) по 2 раза в день (на 1 процедуру – 30-50 мл раствора) в течение 5-6 недель, больной эти процедуры может проводить самостоятельно; при наличии слизи и корок в течение 3-6 дней щёлочно-масляные ингаляции, периодически ингаляции 1-2% раствора ментола в масле, при сочетании с атрофией глотки – подслизистая инфильтрация в боковые отделы задней стенки глотки раствора алоэ и новокаина (2 мл 2 % раствора новокаина+2 мл алоэ), состав инъекцируют по 2 мл в каждую сторону, 1 раз в неделю, 8 инъекций, для усиления деятельности железистого аппарата слизистой гортани после выяснения переносимости йода назначают 30% раствор йодида калия по 8 капель 3 раза в день в течение 2 недель, внутрь аевит по 1 драже 2 раза в день в течение 2 недель.

**Эпиглоттит:** острое воспаление надгортанника наблюдается у детей раннего возраста; резкие боли при глотании, охриплость, рот широко открыт, голова запрокинута; гиперемия, инфильтрация, отек надгортанника. Угрожающее жизни состояние, обусловленное, главным образом, инфекцией *Haemophilus influenzae*. Отек надгортанника развивается быстро, и любые попытки осмотра горла могут привести к смертельному стенозу гортани. Развернутой клинической симптоматике могут предшествовать незначительная болезненность в горле и инфекция верхних дыхательных путей. Быстро появляются дисфагия и характерные изменения крика и голоса

ребенка. Стремительно развивается инспираторный стридор, который в отсутствие лечения за несколько часов приводит к смерти от обструкции дыхательных путей. Прямую ларингоскопию проводят только при наличии оборудования для интубации и трахеостомии. Так как острое воспаление продолжается всего несколько дней, интубация выглядит предпочтительнее, но в конечном итоге выбор метода лечения зависит от опыта и мастерства медперсонала и доступных методов анестезии. После восстановления проходимости дыхательных путей проводят медикаментозное лечение, включающее внутривенное введение жидкости и антибиотиков.

***Диагностика:***

- выявление жалоб на резкие боли при глотании, охриплость голоса;
- при осмотре рот широко открыт, голова запрокинута;
- при непрямой ларингоскопии гиперемия, инфильтрация, отек надгортанника;
- проведение дифференциальной диагностики с инородными телами, дифтерией, заглоточным абсцессом (сбор анамнеза, при дифтерии характерны сероватые трудно снимающиеся налёты, боковая рентгенография шеи).

***Тактика ВОП: после обоснования диагноза срочная госпитализация в ЛОР-стационар, при развитии асфиксии – крикоконикотомия, трахеотомия.***

**Флегмонозный ларингит:** затруднение дыхания, дисфония, дисфагия, резкая боль при глотании, диффузный отек слизистой оболочки гортани тускло-красного цвета, гнойный экссудат.

***Диагностика:***

- выявление жалоб на боль при глотании, ощущение инородного тела, охриплость, затруднение дыхания, ка-

шель, повышение температуры тела;

- выявление времени начала заболевания, предшествующих заболеваний, травм, ожогов;

- при осмотре выявление явлений интоксикации, одышки, ознобов, повышения температуры тела;

- при непрямой ларингоскопии установление признаков заболевания: ярко-красной слизистой оболочки гортани, сероватых островков некроза, слизисто-гнойных выделений, увеличение и ограничение подвижности надгортанника, инфильтрации черпало-надгортанных складок, черпаловидных хрящей и голосовых складок, ограничения подвижности голосовых складок и черпаловидных хрящей,

- определение степени сужения просвета гортани или подскладочного пространства;

- провести дифференциальную диагностику с перихондритом гортани (резкая болезненность при пальпации хрящей), с абсцессом гортани (локальный инфильтрат с гнойной точкой в центре);

#### ***Тактика ВОП при обосновании диагноза:***

- при необходимости самостоятельное производство трахеостомии;

- организация срочной госпитализации в ЛОР-стационар.

**Инородное тело гортани:** периодический судорожный кашель, охриплость, одышка, появившиеся на фоне полного благополучия. Инородное тело трахеи: судорожный кашель, внезапное затруднение дыхания, нередко характерный хлопающий шум, выявляемый при аускультации или пальпаторно в области яремной ямки.

#### ***Диагностика:***

- выявление характерных жалоб на приступы кашля, затрудненное дыхание, глотание, баллотирование ино-

родного тела, гиперсаливацию, боли при глотании;

- уточнение условий попадания инородного тела, его характера (из какого материала), размеров;
- при внешнем осмотре выявление признаков стеноза, симптома баллотирования, перкуторно и аускультативно уточнение признаков закрытия бронхов;
- при непрямой ларингоскопии обнаружение инородного тела;
- назначение рентгенографии гортани, органов грудной клетки, пищевода.

#### ***Тактика ВОП при обосновании диагноза:***

- организация экстренной помощи ЛОР-специалиста;
- при асфиксии произвести трахеостомию;
- определение профиля стационара (оториноларингологический, грудная хирургия, реанимация) и организация госпитализации.

**Травма гортани:** наружная: ушиб, сдавление, которые могут дать обширные кровоизлияния в слизистую оболочку гортани, затруднение дыхания, афония, боль при глотании; чаще встречается у детей старшего возраста; внутренняя (инструментальная): возникает при введении бронхоскопа во время интубации; симптоматика такая же, как и при подскладочном ларингите; в подскладочном пространстве определяется багрово-красная слизистая оболочка с элементами кровоизлияния: могут быть следы кровоизлияний и на других участках гортани, отмечается кашель, афония, дисфония, боль при глотании и фонации.

#### ***Диагностика:***

- выявление жалоб на резкую болезненность в области гортани, трахеи, изменение голоса, затруднение дыхания, кровотечение, повреждение кожных покровов

шеи;

- уточнение обстоятельства травмы;
- при внешнем осмотре обнаружение повреждений мягких тканей шеи, кровотечения, гематомы;
- при непрямой ларингоскопии обнаружение повреждения слизистой оболочки и сужения просвета гортани, смещения ее элементов, повреждения хрящей;
- назначение рентгенографии гортани, при необходимости — томографии, ОАК, ОАМ.

***Тактика ВОП при обосновании диагноза:***

- оказание неотложной помощи (остановка кровотечения, первичная обработка раны, репозиция хрящей гортани, при необходимости ввод желудочного зонда, при явлении стеноза производство трахеостомии - лучше в стационарных условиях);
- при наличии явлений нарастающего стеноза, кровотечения и обширных повреждений мягких тканей шеи срочная госпитализация в ЛОР-стационар);
- при отсутствии показаний для госпитализации назначить постельный режим, противовоспалительное, общеукрепляющее, гипосенсибилизирующее, противотечное, симптоматическое лечение;
- своевременное выявление начинающихся осложнений (шок, кровотечение, стеноз, хондроперихондрит) и организация госпитализации в ЛОР-стационар.

**Хондроперихондрит гортани:** охриплость, кашель, дисфония, дисфагия, сглаживание контуров гортани, увеличение объема шеи, утолщение хрящей, боль при пальпации, глотании; при поражении черпаловидного хряща отёчность черпалонадгортанной складки, сужение грушевидного синуса, неподвижность поражённой половины гортани, фиксация голосовой складки в срединном

положении; при поражении надгортанника – отёчность его гортанной поверхности, ригидность.

***Диагностика:***

- выявление характерных жалоб на затрудненное дыхание, наличие трахеостомы, охриплость;
- установление причины наложения стомы и проведения интубации (инфекционное заболевание, инородное тело дыхательных путей, интубационный наркоз и др.);
- при внешнем осмотре определение признаков стеноза, наличие трахеостомы;
- при непрямой ларингоскопии определение изменения цвета слизистой оболочки гортани, воспалительной инфильтрации, отёчности черпалонадгортанной складки, сужения грушевидного синуса, неподвижности поражённой половины гортани, фиксации голосовой складки в срединном положении; при поражении надгортанника – отёчности его гортанной поверхности и ригидности.
- назначение ОАК и ОАМ, рентгенологического исследования гортани и органов грудной клетки.

***Тактика ВОП после обоснования диагноза: лечение в ЛОР-стационаре.***

**Химический ожог гортани:** боль при глотании, гиперемия и отек слизистой оболочки полости рта, глотки, гортани, на отдельных участках слизистой оболочки определяется язвенная поверхность, покрытая серым налетом.

***Диагностика:***

- выявление жалоб на боли при глотании, затруднение при прохождении пищи, затруднение дыхания, боли при дыхании и кашле, изменение голоса;
- установление времени и обстоятельств ожога, характера вещества, вызвавшего ожог;



- при внешнем осмотре выявление следов ожога на коже вокруг рта, беловатых налетов на слизистой оболочке рта;
- при фарингоскопии, гипофарингоскопии, непрямой ларингоскопии обнаружение налетов и отека слизистой оболочки глотки, гортаноглотки, гортани.

### ***Тактика ВОП после обоснования диагноза:***

- оказание неотложной помощи: обработка слизистых оболочек полости рта, глотки, гортани, пищевода, промывание желудка нейтрализующими растворами, трахеостомия при асфиксии;
- организация госпитализации с учётом тяжести поражения и превалирования симптоматики по профилю стационара (реанимационное, оториноларингологическое, ожоговое, грудная хирургия).

**Острый подскладочный ларингит(ложный круп):** наблюдается у детей до 5—8 лет; приступ удушья, возникающий ночью, шумное дыхание, цианоз, лающий кашель, выделение вязкой мокроты, одышка инспираторная, с втягиванием межреберных промежутков; длительность приступа от нескольких минут до получаса; гиперемия слизистой оболочки гортани, под голосовыми складками определяются красного цвета валики. Острый фибринозно-пленчатый ларинготрахеобронхит: наблюдается у детей до 5—7 лет; острое начало, тяжелое течение, воспалительный отек подскладочного пространства, обильное количество слизисто-гнойного отделяемого; на надгортаннике, черпалонадгортанных складках, голосовых складках, в подскладочном пространстве определяются желтоватые или зеленоватые фибринозные пленки.

### ***Диагностика:***

- выявление жалоб на затрудненное дыхание, «лающий»

кашель, охриплость, повышение температуры тела, изменение общего состояния, внезапное начало (чаще ночью) и др.;

- установление возможных причин заболевания (переохлаждение, контакт с инфекционными заболеваниями, аллергические реакции);

- при внешнем осмотре установить стадию стеноза: 1-я— участие в акте дыхания крыльев носа, вспомогательной мускулатуры, дыхание глубокое, но реже обычного; 2-я—дыхание учащено, ребенок беспокоен. бледен, цианоз ногтевых фаланг; 3-я — прерывистое дыхание, втяжение межреберных промежутков, над- и подключичных ямок, землистый цвет лица, холодный пот, цианоз носогубного треугольника; 4-я—расстройство сердечно-сосудистой деятельности, падение артериального давления, остановка дыхания (асфиксия);

- при непрямой ларингоскопии установление признаков ларингита;

- назначение ОАК, ОАМ, рентгенологического исследования органов грудной клетки, посева мокроты на флору и антибиотикограмму;

- провести дифференциальную диагностику с инородным телом гортани.

### ***Тактика ВОП после обоснования диагноза:***

- при необходимости оказание неотложной помощи (стеноз 3—4 степени) – производство трахеостомии или интубации;

- организация госпитализации ребенка в ЛОР-стационар;

- при стенозе I степени назначение постельного режима, противовоспалительной, гипосенсибилизирующей, общеукрепляющей, противоотечной терапии, паровых ингаляций;

- своевременное выявление начинающегося ослож-

нения (прогрессирование стеноза);

- оценка динамики заболевания, при отсутствии эффекта от лечения направление ребенка в ЛОР-стационар.

**Рожистое воспаление гортани:** внезапное начало, озноб, дисфония, багрово-красный цвет и инфильтрация слизистой оболочки надгортанника, черпаловидных хрящей и черпалонадгортанных складок; обычно одновременно наблюдается рожистое воспаление кожи лица, головы и шеи.

***Диагностика:***

- выявление жалоб на озноб, охриплость голоса, появление болезненных, красного цвета участков на коже лица, шеи;

- при осмотре выявление на коже лица, шеи или головы багрово-красных участков с четко ограниченными границами в виде географической карты, болезненных при пальпации, и с повышенной температурой;

- при ларингоскопии багрово-красный цвет и инфильтрация слизистой оболочки надгортанника, черпаловидных хрящей и черпалонадгортанных складок.

***Тактика ВОП после обоснования диагноза: госпитализация в инфекционное отделение.***

**Отечно-язвенная форма коревого ларингита:** развивается на второй неделе течения кори; инфильтрация, изъязвление, багрово-красный цвет фолликулов лимфоидной ткани межчерпаловидного пространства, желудочковых складок, гортанных желудочков, которые окружены отечными валиками; при фонации голосовые складки расходятся не полностью.

***Диагностика:***

- выявление жалоб на охриплость, затруднённое дыхание;

- из анамнеза выявление наличия кори в течение 1-2 недель;
- при осмотре больного выявление других признаков коревой инфекции (сыпь пятнисто-папулёзного характера с переходом в пигментацию, отрубевидным шелушением на конечностях);
- учёт эпидемиологической ситуации;
- при ларингоскопии определение инфильтрации, изъязвления, багрово-красный цвет фолликулов лимфоидной ткани межчерпаловидного пространства, желудочковых складок, гортанных желудочков, которые окружены отечными валиками; при фонации голосовые складки расходятся неполностью.

***Тактика ВОП после обоснования диагноза: с целью предупреждения возникновения отёка гортани организация лечения в инфекционном отделении под контролем ЛОР-специалиста.***

**Ларингоспазм:** наблюдается у детей от трех месяцев до двух лет; возникает внезапно; шумный длительный вдох, который сменяется прерывистым поверхностным дыханием; голова запрокинута назад, напряжение мышц шеи; приступ длится 10—30 секунд; длительный хриплый вдох сменяется стонущим выдохом и дыхание восстанавливается; во время приступа при помощи прямой ларингоскопии определяют свернутый, сморщенный надгортанник, приведенные к средней линии черпалонадгортанные складки, сближенные и вывернутые черпаловидные хрящи.

***Диагностика:***

- выявление жалоб у матери на внезапное появление шумного длительного вдоха, сменяющегося прерывистым поверхностным дыханием с запрокинутой головой после кашля, смеха или испуга;

- выявление из анамнеза наличия рахита, искусственного вскармливания, водянки головного мозга;
- при осмотре выявление свистящего оттенка вдоха за счёт западения надгортанника и присасывания его (стридорозное дыхание), в далеко зашедших случаях наблюдается цианоз и остановка дыхания с появлением пены изо рта и судорог конечностей (вовлечение в процесс ЦНС), приступ длится 1-2 с, затем постепенно ликвидируется, в тяжёлых случаях может наступить смерть ребёнка;
- при ларингоскопии нет органических изменений.

#### ***Тактика ВОП после обоснования диагноза:***

- приступ может быть ликвидирован каким-либо сильным раздражением тройничного нерва (укол, щипок, пошлёпывание, вызов рвотного рефлекса, чиханья);
- нужно попросить больного дышать медленно и глубоко и в это время производить мягкое надавливание большими пальцами на глазные яблоки 2-3 с;
- организация осмотра невропатолога и психотерапевта;
- в угрожающих случаях производство коникотомии и трахеостомии.

**Врожденная мембрана гортани:** чаще всего располагается на уровне голосовых складок, но может быть и в подскладочном пространстве, у входа в гортань, в межчерпаловидном пространстве; по форме мембраны клинообразные, верхняя поверхность их плоская, нижняя - вогнутая; при фонации мембраны образуют складку выше или ниже голосовых складок; мембраны серо-белого цвета, блестящие.

**Врожденное сужение трахеи:** отмечается затруднение дыхания на вдохе и на выдохе, дыхание шумное,

цианоз; бронхоскопически выглядит в виде перетяжки или диафрагмы с центральным расположением просвета;

- над сужением отсутствуют воспалительные изменения слизистой оболочки; встречается крайне редко. Врожденная киста гортани: симптоматика появляется с 4-месячного возраста; свистящий шум при вдохе, киста расположена латерально, рядом с надгортанником, она раздваивает свободный край надгортанника, черпалонадгортанную складку, при каждом вдохе пролабирует в полость гортани, может располагаться в различных местах: в области валекул, желудочковых складок, гортанного желудочка, голосовых складок. В зависимости от размеров киста может прикрывать голосовую складку, часть голосовой щели и даже противоположную голосовую складку; в таких случаях может страдать как голосовая, так и дыхательная функции гортани. Врожденный стридор гортани: характеризуется аномалией наружного кольца гортани — мягкий, свернутый надгортанник, сближенные черпалонадгортаннные складки, которые присасываются при вдохе в полость гортани, атония мускулатуры гортани; клинически проявляется свистящим шумом при вдохе.

**Ларингомалация:** под этим термином понимают недоразвитие хрящевого скелета и мышечной системы гортани. Более чем две трети случаев врожденного стридора обусловлены ларингомалацией. При этом наблюдается классический инспираторный стридор, усиливающийся при активном поведении ребенка и уменьшающийся в горизонтальном положении. В течение первых месяцев жизни стридор прогрессирует, а затем постепенно проходит самостоятельно. Диагноз устанавливают с помощью эндоскопии при самостоятельном дыхании ребенка. Классическими признаками болезни являются: надгортанник в форме греческой буквы омега;

короткие черпало-надгортанные связки; рыхлая избыточная слизистая черпаловидных хрящей. При вдохе хрящи затягиваются внутрь и закрывают просвет гортани. Более чем в 90% случаев после установления диагноза в дальнейшем обследовании нет необходимости. Достаточно бывает успокоить родителей и проводить регулярный осмотр для контроля полного излечения. При тяжелой ларингомаляции стойкие нарушения дыхания и питания (вследствие желудочно-пищеводного рефлюкса) могут привести к задержке роста и развития ребенка. В настоящее время при лечении ларингомаляции вместо трахеостомии чаще проводят черпалонадгортанную пластику: разделение черпалонадгортанных связок и иссечение избыточной слизистой.

**Гипоплазия трахеи:** характеризуется общим недоразвитием трахеи, уменьшением всех размеров, сужением просвета и потерей эластичности.

**Трахеомаляция:** отмечается кашель, кровохарканье, шумное дыхание, одышка; кашель имеет вибрирующий характер; диаметр просвета трахеи значительно увеличен; при бронхоскопии определяют пролабирование задней стенки трахеи, широкое расстояние между хрящевыми кольцами, уменьшение ширины самих хрящевых колец.

**Ларингоцеле:** дисфагия, затруднение глотания, ощущение неловкости при повороте головы; при ларингоскопии определяется шарообразное образование, исходящее из гортанного желудочка и прикрывающее голосовую щель; при вдохе образование уменьшается, при фонации увеличивается.

**Сдавление трахеи сосудистыми аномалиями:** удвоение дуги аорты сопровождается стридором в первые 6 месяцев жизни ребенка; симптом стридора появляется в конце первого года жизни при правостороннем расположении дуги аорты с идущей влево артериальной связкой; трахея может сдавливаться также аномально расположенными сонной и подключичной артериями.

***Диагностика:***

- выявление характерных жалоб на нарушение дыхания, глотания, осиплость, афонию, наличие кашля, поперхивания, одышки, рвоты;
- выявление в анамнезе особенностей протекания беременности у матери, наличие аномалий развития у родственников;
- при объективном обследовании выявление изменений конфигурации гортани, наличия втяжения, уступчивости мест грудной клетки на вдохе, поперхивания во время приема жидкостей, синюшности кожных покровов и слизистых оболочек;
- назначение ОАК, ОАМ, рентгенографии гортани и шейного отдела трахеи, пищевода с контрастированием, органов грудной клетки.

***Тактика ВОП после обоснования диагноза:***

- с учётом степени нарушения дыхательной и пищеварительной функции организация госпитализации в оториноларингологический или хирургический стационар.

**Папилломатоз гортани:** наблюдается преимущественно у мальчиков;

- охриплость, шумное дыхание; при ларингоскопии определяются серые или бледно-розовые образования, напоминающие цветную капусту, которые расположены в



области передней комиссуры; реже они располагаются в области гортанных желудочков и на гортанной поверхности надгортанника.

**Диагностика:**

- выявление жалоб на охриплость голоса вплоть до его отсутствия и постепенное нарастание затруднения дыхания;

- при ларингоскопии определяются серые или бледно-розовые образования, напоминающие цветную капусту, которые расположены в области передней комиссуры; реже они располагаются в области гортанных желудочков и на гортанной поверхности надгортанника;

**Тактика ВОП после обоснования диагноза: направление на уточнение диагноза к ЛОР-специалисту (производство прямой ларингоскопии и взятие биопсии) с дальнейшим оперативным лечением.**

**Злокачественная опухоль гортани:** у мужчин возникает чаще (12,5:1) в возрасте 50-60 лет, особенно злокачественными с ранним метастазированием являются опухоли преддверия гортани, так как здесь хорошо развита лимфосистема. Опухоли могут иметь экзофитный и эндофитный рост. Проявляются охриплостью, утомляемостью голоса, болями при глотании, неприятным запахом изо рта, примесью крови в мокроте, увеличением и уплотнением регионарных лимфоузлов; опухоль может располагаться на надгортаннике, черпалонадгортанных складках, голосовых и желудочковых складках, в подскладочном пространстве.

**Диагностика:**

- выявление жалоб на охриплость, кашель, першение, запах изо рта, неприятные ощущения при глотании, кровь

в мокроте, усталость голоса, изменение его тембра, падение силы звучности и чистоты, дополнительные усилия при разговоре и позже – афония, наступившие изменения постоянны и нарастают, при локализации опухоли в верхних отделах гортани появляются симптомы нарушения глотания – ощущение комка в горле, слюнотечение, затруднение при проглатывании пищи и глотании, иногда возникает стреляющая боль в ушах, в поздних стадиях появление апатии и ухудшения аппетита – худение больных;

- из анамнеза выявление вредных привычек – употребление алкоголя и курение, работа с анилиновыми красками, хромовыми и радиоактивными веществами, профессионального длительного речевого перенапряжения;

- при наружном осмотре – болевые ощущения при пальпации гортани (вторичный перихондрит гортани), исчезновение определяемого в норме хруста хрящей гортани при смещении её в стороны, увеличение и подвижность регионарных лимфоузлов (шейные, подбородочные, надключичные);

- при ларингоскопии основным признаком является наличие на стенках гортани опухоли («плюс ткань»), величина и месторасположение которой могут быть различными, характерна бугристая поверхность, но она может быть и гладкой (при эндофитном росте); в более позднем периоде на поверхности опухоли могут быть изъязвления с белесоватым налётом, при фонации может определяться ограничение или полная неподвижность поражённой половины гортани (в III-IV стадиях) или ограничение подвижности голосовой складки.

- назначение контрастной рентгенографии и томографического исследования гортани для определения контуров опухоли и границы её распространения вглубь тканей;

- проведение дифференциальной диагностики с папилломатозом гортани (разрастается по поверхности без изъязвления и инфильтрации подлежащей ткани и имеет вид

сосочковой опухоли, напоминая цветную капусту), с гиперпластическим ларингитом (симметричное поражение обеих половин гортани), с пахидермией (разрастание и ороговение в межчерпаловидном пространстве с плоской поверхностью), с туберкулёзом и сифилисом гортани (необходим тщательно собранный анамнез и соответствующие лабораторные исследования), со склеромой (рубцовым изменениям подвержена значительная часть дыхательного пути – нос и глотка, процесс симметричный, не изъязвляется).

***Тактика ВОП после обоснования диагноза: уточнение диагноза (производство прямой ларингоскопии и взятие биопсии) у ЛОР-онколога с дальнейшим лечением.***

**Дифтерия гортани:** афония, кашель, поперхивания при приеме пищи; на голосовых складках обнаруживают плотно спаянные серые налеты; после удаления пленок слизистая оболочка кровоточит.

***Диагностика:***

- выявление жалоб на гнусавый, сиплый голос, затрудненное шумное стенотическое дыхание, слюнотечение, гнилостный запах изо рта;
- сбор эпидемиологического анамнеза (вспышка дифтерии);
- при ларингоскопии грязно-серые налеты на голосовых складках, которые снимаются с трудом, оставляя кровоточащую поверхность;
- ОАК, ОАМ, проведение бактериологического исследования слизи и плёнок из глотки – выделение дифтерийного возбудителя (небольшую часть удалённой плёнки растирают между двумя стёклами и отправляют в лабораторию в течение 2-3 часов или производят посев на месте в чашки Петри на элективную или транспортную среду и отправляют в лабораторию).

***Тактика ВОП: после установления диагноза срочная госпитализация в инфекционное отделение, при развитии асфиксии - коникотомия и трахеостомия.***

**Сифилис гортани:** охриплость, сифилитическая эритема слизистой оболочки гортани, папулы на голосовых, а также на желудочковых, черпалонадгортанных складках.

***Диагностика:***

- выявление жалоб на охриплость или полное отсутствие голоса, при третичной стадии затруднение дыхания;
- из анамнеза выявление наличия сифилиса у больного или полового контакта с больным сифилисом;
- при ларингоскопии вторичная стадия характеризуется разлитой сифилитической эритемой слизистой голосовых складок, черпаловидных хрящей и надгортанника, а также образованием папул на голосовых, вестибулярных, черпалонадгортанных складках и надгортаннике и широких кондилом; третичная стадия характеризуется образованием гуммы, чаще на надгортаннике, при распаде и проникновении вторичной инфекции образуется гуммозная язва, которая может осложниться и дать картину отёка, флегмоны, артрита или хондроперихондрита гортани, исход – образование – беловато-жёлтых звёздчатых рубцов вплоть до стеноза гортани (затруднение дыхания);
- назначение реакции Вассермана, гистологическое исследование кусочка ткани, взятого при биопсии поражённого участка, обследование больного на наличие туберкулёза (рентгенография лёгких, реакция Пирке);
- проведение дифференциальной диагностики со злокачественной опухолью и туберкулёзом гортани (см. злокачественные опухоли гортани).

***Тактика ВОП после обоснования диагноза: лечение у венеролога с консультативными осмотрами ЛОР-специалиста.***

**Туберкулез гортани:** дисфагия, нарушение дыхания, дисфония; боль при глотании наблюдается при расположении туберкулезных язв и инфильтратов в области надгортанника, задней поверхности черпаловидных хрящей и черпалонадгортанных складок. охриплость, кашель, туберкулезные инфильтраты в виде розового цвета небольшой припухлости, могут располагаться на голосовой складке с одной стороны, на надгортаннике, черпаловидных хрящах, черпалонадгортанной складке.

***Диагностика:***

- выявление жалоб на наличие боли при глотании, различные нарушения голоса (осиплость, охриплость или полное отсутствие голоса) и дыхания;
- из анамнеза выявление у больного наличия туберкулеза или контакта с туберкулезным больным;
- при ларингоскопии туберкулезный процесс чаще поражает межчерпаловидное пространство, черпаловидные хрящи и прилежащие к ним участки голосовых складок, как правило, это одностороннее поражение с образованием гиперемии, инфильтрации или язвы;
- назначение рентгенографии лёгких, ОАК, ОАМ, реакции Вассермана и пробы Манту;
- проведение дифференциальной диагностики с опухолевым процессом гортани и сифилисом, большую помощь при этом оказывает биопсия пораженного участка.

***Тактика ВОП после обоснования диагноза: лечение у фтизиатра.***

**Склерома:** сухость, изменение голоса, кашель, трудно отхаркиваемая мокрота; склеромные инфильтраты располагаются под голосовыми складками, на голосовых и желудочковых складках(чаще в местах физиологических сужений с последующим образованием здесь стенозирующих рубцов).

### ***Диагностика:***

- выявление жалоб на затруднение дыхания, кашель с трудно отхаркиваемой мокротой, при сопутствующем поражении носа – ощущение сухости, закладывание носа и затруднённое дыхание через него;

- при осмотре молодой возраст больного, из анамнеза выявление постепенного нарастания симптомов;

- при ларингоскопии наличие в подголосовом пространстве бугристых бледно-розовых инфильтратов, симметрично расположенных с обеих сторон, в области голосовых складок гомогенная инфильтрация без изъязвления с ограничением подвижности складок, при рубцевании образование сращений в виде диафрагм, при атрофической форме наличие корок и запаха, напоминающего запах гнилых фруктов;

- назначение контрастного рентгенологического исследования гортани, реакции Вассермана и связывания комплемента (со склеромным антигеном), биопсии с гистологическим исследованием инфильтрата (палочки Волковича-Фриша, клетки Микулича, русселевские тельца);

- проведение дифференциальной диагностики с опухолевым процессом гортани, туберкулёзом и сифилисом.

### ***Тактика ВОП после обоснования диагноза: лечение у ЛОР-специалиста.***

**Паралич гортани:** голосовые складки неподвижны при фонации и дыхании, находятся обычно в интермедианном положении. Паралич возвратного нерва: при одностороннем параличе голосовая складка находится в промежуточном положении; сопровождается охриплостью, легкой одышкой; при двустороннем параличе голосовые складки неподвижны при фонации и дыхании, находятся в интермедианном положении; дисфония, одышка при физи-

ческой нагрузке. Односторонний паралич возвратного нерва: голосовая складка находится в промежуточном или интермедианном (среднее между глубоким вдохом и фонацией) положении и неподвижна. Параличи голосовых складок остаются важной причиной стридора новорожденных. Двусторонний паралич голосовых складок обычно проявляется стридором, цианозом и апноэ, тогда как при одностороннем симптоматика более мягкая (дисфония). Односторонний паралич наблюдается реже, однако это может быть обусловлено трудностями его диагностики. Нарушения питания детей встречаются при обеих формах одинаково часто. Диагноз устанавливают с помощью эндоскопии, при которой отмечают фиксацию одной или обеих складок в срединном или парасрединном положении. Иногда встречается парадоксальное приведение складок па вдохе, этот феномен можно выявить, наблюдая за движениями диафрагмы и определяя фазы дыхательного цикла. При эндоскопии под общей анестезией с самостоятельным дыханием больного жесткий ларингоскоп предпочтительнее волоконно-оптического, так как позволяет пальпировать голосовые складки и отличать истинный паралич складок от анкилоза перстнечерпаловидного сустава. Причинами паралича голосовых складок у детей могут быть неврологические заболевания; менингомиелоцеле с мальформацией Арнольда-Чиари; гидроцефалия; родовая травма; хирургическая травма, особенно при устранении трахео-пищеводного свища и при коррекции врожденных пороков сердца. Центральные параличи чаще бывают двусторонними, а периферические — односторонними. По-видимому, приблизительно в одной трети случаев паралич голосовых складок у детей идиопатический; часто он сочетается с другими пороками развития, в основном — дыхательной и сердечно-сосудистой систем и пищевода. Спонтанное выздоровление

обычно наступает в течение первых 6 месяцев жизни ребенка. Описано и более позднее спонтанное выздоровление, однако в этих случаях наблюдаются различные осложнения: атрофия гортанных мышц, синкинезии и анкилоз перстнечерпаловидного сустава. Раннее выздоровление чаще наблюдается при приобретенном и одностороннем параличе.

***Диагностика:***

- выявление характерных жалоб на охриплость, быструю утомляемость голоса, затруднение дыхания;
- установление возможных причин заболевания (инфекционные заболевания, увеличение щитовидной железы, опухоли шеи или средостения, травмы шеи, гортани и др.);
- при внешнем осмотре отметить бледность кожных покровов, признаки стеноза гортани;
- установление признаков заболевания при непрямой ларингоскопии: ограничение подвижности одной или обеих половин гортани, узкая голосовая щель, неподвижность голосовых складок или одной из них;
- назначение ОАК, ОАМ, рентгенологического исследования органов грудной клетки и средостения, рентгенографии гортани;
- организация консультации невропатолога, эндокринолога, фониатра.

***Тактика ВОП после обоснования диагноза:*** лечение зависит от тяжести симптомов, этиологии и прогноза. При тяжелом и прогрессирующем течении для восстановления проходимости дыхательных путей требуется интубация или трахеостомия. Они бывают необходимы одной трети больных с односторонним и 75% пациентов с двусторонним параличом;

- в случае острого стеноза произвести трахеостомию, интубацию;



- при появлении признаков стеноза - направление ребенка в ЛОР-стационар.

**Коклюш:** охриплость, приступы кашля, гиперемия слизистой оболочки гортани; видны расширенные сосуды и следы кровоизлияний; гипертрофия лимфоидной ткани в области задней комиссуры и в подскладочном пространстве.

**Диагностика:**

- выявление жалоб на сухой приступообразный кашель;
- выяснение эпидемиологического анамнеза (контакт с больным или длительно кашляющим ребёнком);
- при осмотре кашель, состоящий из ряда коротких, быстро следующих друг за другом кашлевых толчков, сменяющихся свистящим судорожным вдохом, затем снова кашлевые толчки (репризы), приступы кашля сопровождаются выделением вязкой мокроты и нередко рвотой, лицо больного одутловато, иногда имеются кровоизлияния в кожу и склеры;
- при ларингоскопии гиперемия слизистой оболочки гортани; видны расширенные сосуды и следы кровоизлияний; гипертрофия лимфоидной ткани в области задней комиссуры и в подскладочном пространстве;
- назначение ОАК (лейкоцитоз, лимфоцитоз при нормальной или замедленной СОЭ);
- бактериологическое исследование методом «кашлевых пластинок» или с помощью ватного тампона.

**Тактика ВОП после обоснования диагноза: лечение у инфекциониста.**

**Обструкция глотки органами полости рта:** наблюдается у больных с кистой подъязычного протока, микрогнатией с птозом языка, макроглоссией, диафрагмальной грыжей.

Новообразования, увеличение органов средостения: опухоли щитовидной железы (тимома), лимфосаркома, увеличение лимфатических узлов при лейкозах, врожденный и приобретенный зоб, лимфогранулематоз, лимфаденопатия средостения при туберкулезе, саркоидозе.

**Неврогенный стридор:** возникает чаще у детей при неврозах.

**Перенапряжение голоса:** возникает при длительном пении, продолжительном громком крике.

**Гипотиреоз:** голос низкий, грубый, особенно выражен во время плача.

**Врожденный порок сердца:** грубый голос возникает во время лёгочной гипертензии, когда происходит сдавливание сосудами возвратного нерва.

## ПРАКТИЧЕСКИЕ НАВЫКИ ВОП ПРИ ПАТОЛОГИИ ЛОР-ОРГАНОВ

### *Туалет уха:*

Проводится двумя способами: влажным или сухим. Сухой способ туалета уха:

- на зонд (ватодержатель) туго намотайте вату таким образом, чтобы острый его конец был хорошо прикрыт ватой во избежание ранения кожи слухового прохода или барабанной перепонки;

- туалет уха во избежание повреждения барабанной перепонки производите осторожно, обязательно под контролем зрения, используя лобный рефлектор;

- зонд с накрученной на конце ватой осторожно введите в наружный слуховой проход на глубину до 2,5 см или до самой барабанной перепонки;

- легкими вращательными движениями зонда вытрите ухо;

- снимите использованную вату с ватодержателя при помощи чистой ваты;

- повторяйте эту манипуляцию до тех пор, пока вата, вынутая из уха, не будет сухой.

Влажный способ путем промывания уха с помощью ушного шприца Жанне и дезинфицирующих растворов:

- попросите больного держать под ухом почкообразный тазик;

- ухо осветите лобным рефлектором;

- левой рукой оттяните ушную раковину вверх и назад (у взрослых), в правой руке держите ушной шприц Жанне, наполненный теплой жидкостью (например, фурацилин 1:5000), близкой к температуре тела (в противном случае может иметь место раздражение вестибулярного аппарата, сопровожда-

ющеся головокружением, тошнотой, рвотой и т.д.);

- наконечник шприца установите в области задневерхней стенки перепончато-хрящевого отдела наружного слухового прохода, во избежание случайного ранения наконечником шприца стенок слухового прохода или даже барабанной перепонки левой рукой, оттягивая ушную раковину, создайте из пальцев опору для шприца, препятствующую внезапному проникновению наконечника в слуховой проход;

- создайте поршнем шприца струю умеренной силы для вымывания серной пробки или санации уха.

### **Введение ушных турунд (рис.15):**

- левой рукой оттяните ушную раковину кзади и кверху (у взрослых) для выпрямления наружного слухового прохода;

- захватив ушным пинцетом конец ушного тампона (узкая марлевая специально сложенная полоска длиной не более 5 см сухая или смоченная лекарственным веществом), осторожно продвиньте его вдоль слухового прохода на глубину до 2,5 см;

- вынув пинцет, опять захватите марлевый тампон, отступя на 1-1,5 см от его конца, и осторожно продвиньте его до соприкосновения с барабанной перепонкой.

### **Закапывание лекарств в уши:**

- проведите туалет уха;
- согрейте капли для закапывания до температуры тела, чтобы не вызвать раздражения вестибулярного аппарата (калорическая реакция);

- наклоните голову больного в противоположную сторону;
- оттянув левой рукой ушную раковину кзади и кверху, глазной пипеткой вкапайте 5-10 капель лекарства;

- после удерживания капель 10-15 минут в ухе поверните го-

лову в сторону большого уха с тем, чтобы капли из него вытекли;

- после этого высушите слуховой проход путем повторного протирания его ватой, навернутой на зонд.

### **Вдувание (инсуффляция) порошкообразных лекарственных веществ:**

Перед вдуванием порошка в ухо необходимо произвести тщательный туалет наружного слухового прохода. Вдувание производят различного рода порошковдувателями (инсуффляторами) или ушной воронкой:

- конец воронки погрузите в порошок, чтобы часть порошка попала в просвет воронки;
- конец воронки вставьте в ухо или нос и резиновым баллоном распылите порошок.

### **Транстимпанальное нагнетание лекарственных средств (рис. 16):**

- согрейте капли для закапывания до температуры тела, чтобы не вызвать раздражения вестибулярного аппарата (калорическая реакция);
- наклоните голову больного в противоположную сторону;
- лекарственный состав в количестве около 2 мл в тёплом виде влейте в слуховой проход через имеющуюся перфорацию барабанной перепонки;
- повторным прижатием козелка пальцем осторожно протолкните внутрь в течение 5-10 с, при этом больной часто сообщает о появлении вкуса лекарства во рту.

### **Туширование кровотоочивой зоны носа ляписом:**

- перед тушированием остановите или уменьшите кровотечение прижатием к кровоточащему участку ваты, смоченной перекисью водорода, затем обезбольте слизистую оболочку прикладыванием к ней турунды, смоченной 5% раствором кокаина или другим анестетиком;

**УСТАНОВКА ТУРУНД В НАРУЖНЫЙ СЛУХОВОЙ  
ПРОХОД ПРИ ЛЕЧЕНИИ ОСТРОГО НАРУЖНОГО ОТИТА**

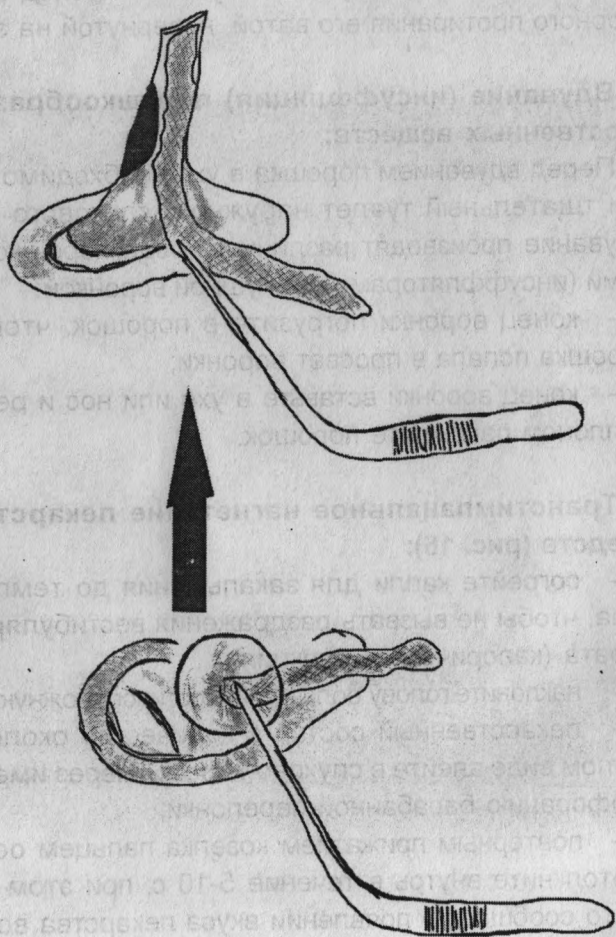


Рис. 15

- раскаленный на пламени спиртовки кончик металлического зонда опустите на 2-3 с в кристаллический порошок ляписа; при этом ляпис наплавляется на кончик в виде жемчужины и затем приложите на кровоточащий участок;

- избыточный ляпис на слизистой оболочке или коже нейтрализуйте изотоническим раствором хлорида натрия.

### **Передняя тампонада носа:**

- приготовьте стерильный марлевый тампон шириной 1-1,5 см, длиной 60-80 см, носовой корнцанг или коленчатый пинцет, носовое зеркало;

- предварительно с целью обезболивания произведите 2-3-кратное смазывание слизистой оболочки анестетиком (2% раствор дикаина и др.);

- турунду пропитайте гемостатическим составом и слегка отожмите, протягивая между сжатыми браншами пинцета;

- тампонирование производите упорядоченным укладыванием турунды на дно носа от его входа до хоан: захватывайте турунду коленчатым пинцетом или носовыми щипцами Гартмана, отступая 6-7 см от ее конца, и вводите по дну носа до хоан;


- каждый раз вынимайте пинцет из носа и вводите вновь без турунды для того, чтобы прижать уже уложенную петлю турунды ко дну носа, затем вводите новую петлю турунды и т.д.

### **Задняя тампонада носа:**

- приготовьте тампон в виде тюка размером примерно 3х2,5х2 см, перевяжите его крест-накрест двумя длинными (20 см) шелковыми нитками, одну нитку после перевязки отрежьте, а три оставьте;

- начните заднюю тампонаду с введения тонкого ре-

## ЛЕЧЕНИЕ ОСТРОГО СРЕДНЕГО ОТИТА



Трансмеатальное нагнетание  
лекарственных капель  
в полость среднего уха

Рис.16

## Закапывание лекарственных препаратов в нос

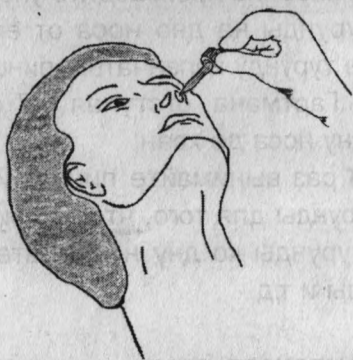


Рис.17



зинового катетера в кровоточащую половину носа, проводя его до выхода конца через носоглотку в средний отдел глотки;

- захватите катетер щипцами или пинцетом и выведите его через полость рта наружу;

- к концу катетера привяжите две нитки тампона и подтяните катетер за носовой конец вместе с привязанными к нему нитками, увлекая тампон через рот в носоглотку, при этом указательным пальцем правой руки (стоя справа от больного) проведите тампон за мягкое небо и плотно прижмите его к соответствующей хоане;

- выведенные через нос две нитки туго натяните, затем затампонируйте турундой эту половину носа и у входа в него нитки завяжите над марлевым валиком;

- оставленный во рту конец 3-ей нитки укрепите лейкопластырем на щеке (он предназначен для удаления тампона).

#### **Смазывание глотки:**

- производите процедуру обязательно под контролем зрения, для чего используйте шпатель и лобный рефлектор;

- на зонд намотайте кусочек ваты, смочите его в лекарственном растворе, налитом в мензурку или глазную ванночку;

- освещая ротовую полость рефлектором, введите зонд в зев до соприкосновения с задней стенкой глотки (язык предварительно отведите шпателем);

- быстрыми движениями смажьте заднюю стенку глотки и удалите смазыватель;

- производите 2-3-кратное смазывание слизистой оболочки, каждый раз смачивая в лекарственном растворе сухую ватную кисточку, намотанную на зонд.

### **Промывание лакун небных миндалин:**

- наберите лекарственное вещество (антисептические растворы, растворы антибиотиков и др.) в обычный 20-граммовый шприц;
- соедините его с металлической канюлей, конец которой закруглен и загнут под углом в 90°;
- попросите больного держать почкообразный лоток под подбородком для слива промывных вод;
- конец канюли под контролем зрения введите поочередно во все лакуны и под давлением влейте в них лекарственную жидкость, которая обратным током вымывает содержимое лакун.

Больной сплёвывает в почкообразный лоток. Процедура производится до чистых промывных вод.

### **Пальпация лимфоузлов:**

- указательным пальцем левой руки пропальпируйте регионарные лимфатические узлы правого уха спереди, снизу, сзади от наружного слухового прохода;
- указательным пальцем правой руки пропальпируйте таким же образом лимфатические узлы левого уха;
- при пальпации лимфатических узлов справа правую руку положите на темя исследуемого, а левой рукой производите массирующие движения с мягким глубоким погружением в ткань концами фаланг;
- при пальпации лимфатических узлов слева левая рука на темени, а правой производите пальпацию;
- подчелюстные лимфатические узлы пальпируйте при несколько наклоненной вперед голове исследуемого легкими массирующими движениями концами фаланг пальцев в подчелюстной области в направлении от середины к краю нижней челюсти;
- глубокие шейные лимфатические узлы пальпируйте сначала с одной, потом с другой стороны: голову

больного несколько наклоните вперед, при пальпации лимфатических узлов справа правую руку положите на темя исследуемого, а левой рукой производите массирующие движения с мягким глубоким погружением в ткань концами фаланг впереди переднего края грудиноключично-сосцевидной мышцы, при пальпации лимфатических узлов слева, левая рука на темени, а правой производится пальпация.

### **Обращение с трахеоканюлей:**

- для предотвращения коркообразования в трахее и канюле следует увлажнять воздух, которым дышит больной;

- с целью предупреждения мацерации кожи ватно-марлевую прокладку под щитком трахеотомической канюли меняйте по мере её намокания, а окружность трахеостомы смазывайте цинковой мазью или пастой Лассара;

- для профилактики коркообразования и с целью борьбы с инфекцией в начальный период после операции в трахеотомическую канюлю по 5-6 раз в сутки закапывайте 5 % раствор гидрокарбоната натрия, растворы противомикробных препаратов, например, неомицина (100000 ЕД на 10 мл физраствора), фурацилина (1:3000), 0,5% раствор диоксидина, применяют протеолитические ферменты (химотрипсин или химопсин по 25 мг на 40 мл физраствора); не следует злоупотреблять закапыванием в трахеостому масел (вазелинового, персикового, облепихового), хотя оно и допустимо;

- систематически проводите аспирации с соблюдением правил асептики, так как в канюле, трахее и бронхах постоянно скапливается слизь, мокрота, а сразу после операции и раневое отделяемое, которые больной не может откашлять;

- отсасывание производите осторожно, мягкими ре-

зиновыми или пластмассовыми катетерами с изгибом на конце и боковыми отверстиями с использованием тройника для регулирования режима отсасывания с наружным диаметром катетера не больше половины диаметра просвета трахеотомической трубки;

- перед сменой трубки осуществите анестезию трахеи, закапав в неё 1-2% раствор дикаина с адреналином, для уменьшения кашлевого рефлекса;

- в случае удаления трубки немедленно, желательно уже через несколько секунд, введите другую, заранее подготовленную, канюлю такого же размера;

при введении новой трубки пользуйтесь специальным проводником, роль которого может играть пищеводный буж или обычный мягкий резиновый катетер.

## **ПРОФИЛАКТИКА ЗАБОЛЕВАНИЙ ЛОР-ОРГАНОВ, РЕАБИЛИТАЦИЯ И ДИСПАНСЕРИЗАЦИЯ БОЛЬНЫХ**

ВОП осуществляет реабилитацию и диспансеризацию больных со следующими заболеваниями ЛОР-органов:

- 1) хронические тонзиллиты,
- 2) хронические отиты,
- 3) хронические ларингиты,
- 4) хронические риниты,
- 5) состояние после оперативных вмешательств.

Диспансеризация оториноларингологических больных.

При диспансеризации взрослых и детей с оториноларингологическими заболеваниями необходимо, проанализировав анамнестические данные, выявить «факторы риска»: ОРВИ, повторные острые заболевания верхних дыхательных путей и уха, сенсibilизация организма ребенка и его родителей, хронические заболевания родителей и близких родственников, в том числе вегетососудистая дистония, новообразования. Следует учитывать неблагоприятное течение беременности и родов, искусственное вскармливание и неполноценное питание, алкоголизм родителей, перенесенные ребенком травмы, иммунодефицитное состояние, отставание в физическом развитии, у взрослых - работа в запылённых, шумных и сырых помещениях.

### **Заболевания носа и околоносовых пазух.**

При диспансеризации больных с заболеваниями носа и пазух учитывают риниты и синуситы, в том числе и аллергические. Поскольку заболевания носа, особенно у детей и подростков, ведут к нарушениям носового дыхания, что влияет на физическое и умственное развитие и течение

заболеваний других органов и систем, необходимо предупредить возможные осложнения. Если острый ринит затянулся, чрезвычайно важно предупредить его переход в хроническую форму. Даже своевременное лечение ринита не будет полным, если не устранить причину заболевания. К основным факторам риска при хроническом рините следует отнести сенсбилизацию организма, хронический аденоидит, синусит, деформации перегородки и аномалии развития носа, особенно носовых раковин, а также хронический ринит у близких родственников. Основными факторами риска при хроническом синусите служат аномалии развития носа и околоносовых пазух, патология полости носа и носоглотки с нарушением носового дыхания, аденоидит, травмы носа и околоносовых пазух, хронический синусит у родственников, период выздоровления после лечения синусита. При диспансерном осмотре целесообразно рекомендовать упражнения.

Примерный комплекс упражнений при нарушении носового дыхания.

Во время занятия дышать только через нос.

1. Встать. Рот закрыть. Одну половину носа плотно зажать пальцем, дыхание производить поочередно (по 4—5 раз) через каждую половину носа.

2. Встать, поставить ноги на ширину плеч. Руки медленно поднять вперед и вверх ладонями внутрь — вдох, опустить руки вниз — выдох (до 5 раз).

3. Стоя, вдыхать через одну половину носа, а выдыхать через другую (5—6 раз через каждую половину носа).

4. Стоя, ноги поставить вместе, нос зажать пальцами. Не спеша, громко считать до 10, закрыть рот, сделать глубокий вдох и полный выдох (5—6 раз).

5. Закрыть рот, вдохнуть. На удлинённом выдохе медленно произносить звук «м-м-м» (до 8 раз).

6. Стоя, потянуться на носках — вдох, присесть — полный выдох.

7. Стоя, поднять руки вверх и отставить одну ногу назад — вдох, вернуться в исходное положение — полный выдох.

8. Ходьба в течение 2—3 мин. Постепенно удлинять фазу выдоха (на 2 счета вдох, на 3—4—5—6 выдох; на 2 счета вдох, на 5—6—7 выдох, 2—3 мин).

### **Заболевания глотки.**

Хронический тонзиллит—одна из самых распространенных патологий, больные которой подлежат диспансеризации. В настоящее время хронический тонзиллит считают инфекционно-аллергическим заболеванием, которое нередко приводит к тонзиллогенной интоксикации, изменению сердечно-сосудистой системы, почек и т. д. Основные факторы риска хронического тонзиллита: гипертрофия лимфаденоидной ткани, повторные ангины, хронический ринит, синусит, аденоидит, фарингит, хроническая пневмония, кариес зубов, стоматит, гастрит, гастродуоденит, дискинезия желчных путей, сенсбилизация организма, а также хронический тонзиллит у родственников; период выздоровления после тонзиллэктомии, консервативного лечения.

При постановке больного хроническим тонзиллитом на диспансерный учет составляют план его лечения и профилактики обострений заболевания. Курсы лечения проводят не менее 2 раз в год. Если в течение 2 лет обострения не повторяются, а клинические признаки хронического тонзиллита исчезают, то больного с компенсированной формой хронического тонзиллита можно снять с диспансерного учета.

При декомпенсированной форме хронического тонзиллита с часто повторяющимися (свыше 2 раз в год) ангинами прибегают к операции. Снимают с диспансерного учета не ранее чем через 6 мес после тонзиллэктомии. После опе-

рации по поводу декомпенсированного тонзиллита с явлениями общей интоксикации у 70—80% больных выздоровление наступает в ближайшие месяцы. Функциональные изменения в сердечно-сосудистой системе у 60—70% детей исчезают через 6—12 мес.

Важное место в профилактике обострений заболевания занимает пропаганда санитарно-гигиенических знаний, в том числе в семьях и детских учреждениях: медицинские работники детских садов, школ, яслей должны строго следить за соблюдением режима занятий, отдыха, питания и сна детей в своих учреждениях, проводить физическое закаливание.

К основным факторам риска развития хронического фарингита относят нарушение носового дыхания, гипертрофию лимфаденоидной ткани глотки, аденоидные вегетации, аденоидит, хронический ринит, синусит, тонзиллит, гнойный средний отит, а также стоматит, кариес зубов, хронический гастрит, гастродуоденит, дискинезию желчных путей, пневмонии, хронический фарингит и заболевания полости носа и носоглотки с нарушением носового дыхания у родственников; а также следует отнести состояние выздоровления после лечения хронического фарингита.

Основными факторами риска хронического аденоидита являются хронический ринит, синусит, фарингит, тонзиллит, деформация перегородки носа; период выздоровления после аденотомии.

В свою очередь назофарингит и аденоидит предрасполагают к неспецифическим воспалительным бронхолегочным заболеваниям и патологии среднего уха. Большая часть таких больных излечивается после аденотомии. Если операция не дала эффекта, больной подлежит диспансерному наблюдению и лечению от 2 до 4 раз в год.



### **Заболевания гортани.**

Диспансерное наблюдение осуществляют за больными с хроническим ларингитом, папилломами гортани, рубцовым стенозом и др. Нарушение голоса и дыхания у грудного ребенка требует специального осмотра гортани (прямая ларингоскопия).

Диспансерное наблюдение этих больных имеет большое значение, так как своевременное лечение может предотвратить опухолевый процесс, рецидивы и асфиксию.

К основным факторам риска хронического ларингита относят перенесенный острый ларингит или стенозирующий ларинготрахеит, стридор, хронический ринит, синусит, аденоидит, тонзиллит, фарингит, гнойный средний отит, кариес зубов, стоматит, хронический трахеобронхит, пневмонии, ремиссия после консервативного лечения ларингита, удаления папиллом, узелков гортани, иссечения врожденной мембраны гортани, а также наличие хронического ларингита у близких родственников.

Больные с вышеописанной патологией, так же как и с компенсированной формой стеноза, проходят осмотр у ВОП 1 раз в квартал. При субкомпенсированных формах стеноза у больного дыхание не всегда свободно, поэтому его осматривают 1 раз в месяц и при ухудшении дыхания срочно направляют на стационарное лечение. Снимать больного с диспансерного наблюдения рекомендуют через 2—3 года после полной и стойкой ремиссии (восстановление дыхательной и фонаторной функции гортани).

После деканюляции больной должен находиться под наблюдением ВОП 1—2 года до полного восстановления дыхания и голосовой функции.

### **Заболевания уха.**

Цель диспансеризации больных с данной патологией— своевременное предупреждение развития осложнений воспалительных заболеваний среднего уха (тугоухость, внутричерепные осложнения), а также их перехода в хроническую форму. На диспансерное наблюдение берут больных хроническим гнойным средним отитом, которому обычно предшествует рецидивирующий средний отит. К основным факторам риска при рецидивирующем среднем отите относят период ремиссии после лечения, перенесенный острый гнойный средний отит, а также аденоидные вегетации и аденоидит, хронический ринит, синусит, фарингит, тонзиллит, состояние после травмы уха и височной кости и, кроме того, хронический средний отит у близких родственников. Больного хроническим средним отитом осматривают 2 раза в год. Ежегодно производят аудиограмму и рентгенограмму височных костей. Обязателен контрольный осмотр после купального сезона. Снимать больного с диспансерного учета вскоре после прекращения отореи нецелесообразно, так как возможны рецидивы. Это можно делать лишь тогда, когда закрывается перфорация барабанной перепонки и восстанавливается слух.

Основными факторами риска возникновения негнойных заболеваний среднего уха являются перенесенный в текущем году острый средний отит, период ремиссии после лечения хронического среднего отита, хронический ринит, синусит, тонзиллит, аденоидит, деформация перегородки носа, а также негнойные заболевания среднего уха у родителей и близких родственников ребенка.

Систематическое наблюдение и лечение необходимо и в тех случаях, если после санирующей операции на ухе и тимпанопластики нагнаиваются трепанационные полости. После стихания воспалительного процесса в ухе этих

больных осматривают 2 раза в год, поскольку у них нередко развивается кондуктивная тугоухость. Основными факторами риска кондуктивной тугоухости считают аденоидные вегетации, перенесенный острый гнойный средний отит, хронический аденоидит, ринит, деформацию перегородки носа, а также период ремиссии после лечения рецидивирующего среднего отита и кондуктивную тугоухость у родственников.

Основными факторами риска при сенсоневральной тугоухости являются односторонняя сенсоневральная и кондуктивная тугоухость (или в анамнезе), хронический гнойный или негнойный средний отит, менингит, эпидемический паротит, вирусный гепатит, грипп, гемолитическая болезнь новорожденных, применение (в анамнезе) ототоксических препаратов, а также болезнь Реклингхаузена, родовая черепно-мозговая травма, баротравма, травма височной или сосцевидной области (в анамнезе). Фактором риска служит рождение от близкородственного брака, патология беременности и родов, пороки развития наружного уха, околоушные свищи и кисты и др. Фактором риска становится также сенсоневральная тугоухость у близких родственников. При сенсоневральной тугоухости проводят динамическое наблюдение, включая акуметрические и аудиометрические исследования, и консервативное лечение 1—2 раза в год.

### ***Ведение больных после оториноларингологических операций***

ВОП ведет больных после операций, выполненных как амбулаторно, так и в стационаре; осуществляет перевязки, проводит различные манипуляции. Эффективность лечебных процедур зависит от правильного их выполнения.

### **Заболевания носа и околоносовых пазух**

После конхотомии, иногда на 9—20 день, может быть кровотечение. После подслизистой резекции носовой перегородки заживление раны заканчивается в основном через 10—14 дней. Иногда на 4—5 день после операции может появиться гематома, а затем и абсцесс перегородки носа, затрудняется носовое дыхание, повышается температура тела. В этом случае больного госпитализируют.

С целью профилактики синехий, уменьшения образования корок и атрофии слизистой оболочки в полость носа в течение 10-14 дней ежедневно инстиллируют сосудосуживающие капли, закапывают масло. После удаления корок эрозированную оболочку носа смазывают мазями, содержащими антибиотики и кортикостероиды (флуцинар, лоринден и др.). После операции на 15-20 дней нужно исключить действие факторов, повышающих артериальное давление. Если появляется носовое кровотечение, срочно делают тампонаду полости носа и больного госпитализируют.

После операций на околоносовых пазухах (верхнечелюстной, решетчатой, лобной) в амбулаторных условиях их иногда промывают растворами лекарственных веществ. Для того, чтобы сохранить просвет вновь созданного соустья пазухи с полостью носа, слизистую оболочку носа, особенно в области соустья, в течение 2—3 нед. смазывают сосудосуживающими средствами. Если отек держится долго, или появляется уплотнение на щеках, необходимы согревающие компрессы, тепловые процедуры, либо УВЧ-терапия. При заращении сформированного соустья больной может нуждаться в повторной госпитализации в тот же стационар, где ему была сделана операция.

Иногда возникает необходимость в тампонаде. При не-

значительном кровотечении бывает достаточно лишь введения ватного тампона. Если открывается послеоперационное кровотечение, больного направляют в тот стационар, где он был оперирован, и желательнее к оперировавшему его врачу.

Воспаленные ткани острее, чем неизменные, реагируют на раздражение, поэтому правильное выполнение процедур и манипуляций в послеоперационном периоде важно для быстреего выздоровления и предупреждения осложнений.

**Очищение полости носа.** Обильные выделения из носа либо выдувают не очень энергичным сморканием, либо вытирают кусочком марли, ваты или очень мягкой ветоши. У новорожденных и детей раннего возраста прочищать и смазывать нос лучше жгутиком из ваты, удобнее всего вращательными движениями во входе в нос (для каждой половины носа используют новый жгутик). Надо помнить о том, что при выполнении процедур ребенок может вдохнуть кусочек ваты, марли, ветоши, что, безусловно, опасно. Не следует пользоваться очень маленькими жгутиками, так как, намокнув, они уменьшаются, становятся скользкими и могут быть аспирированы. По этой же причине их нельзя оставлять в носу даже на несколько секунд, особенно у новорожденных и детей раннего возраста. Нельзя также одновременно закладывать жгутики в обе половины носа.

Выделения из носа, особенно у новорожденных и детей раннего возраста, можно отсосать с помощью обыкновенного резинового баллона, а затем закапать капли. После удаления содержимого из носа лекарство входит в непосредственный контакт со слизистой оболочкой носа и действует более эффективно. Нос очищают с помощью зонда с накрученным на него кусочком ваты. Носовой зонд с нарезкой берут в правую руку. Между большим и указа-

тельными пальцами левой руки держат разрыхленный кусочек ваты, на середину которого укладывают конец зонда и фиксируют его большим и указательным пальцами левой руки. Правой рукой наматывают вату, чтобы кончик зонда был прикрыт разрыхленной ватой, хорошо очищающей слизистую оболочку.

При насыхании корок при озене, атрофическом рините и других заболеваниях применяют теплый (изотонический) раствор хлорида натрия, 1% раствор перманганата калия и др. Избегая сильного давления, жидкость вводят с помощью шприца слабой струей в более узкую половину носа, чтобы она, пройдя через нее, вытекала через другую, более широкую. Больной не должен производить глотательных движений, так как при этом открывается слуховая труба, он должен наклонить голову вперед и произносить звук «а—а». Струю нельзя направлять по нижнему или верхнему носовому ходу. Чтобы исключить попадание раствора в слуховую трубу и лобную пазуху, струю нужно вводить под острым углом к верхнему краю нижней носовой раковины. Больного предупреждают, чтобы он не сморкался в течение 20 мин после промывания, пока жидкость не вытечет.

Удаление вязкого секрета и корок ведет к улучшению носового дыхания и общего состояния больного.

При озене, атрофическом рините, сухом или вязком секрете, насыхании корок и других изменениях больным проводят носовую ванну с теплым солевым раствором (не более 1 десертной ложки хлорида натрия на 0,25 л воды) или другой жидкостью. Предварительно больной производит несколько глубоких дыханий, затем не дышит. Голову его слегка наклоняют назад, просят не глотать и в одну половину носа вливают раствор. Больной должен произносить звук «э-э» до тех пор, пока жидкость не вытечет из другого отверстия, после чего голову больного

наклоняют вперед. Аналогичным образом проводят ванну другой половины носа. Если одна половина носа сужена, носовую ванну делают только с этой стороны. После ванны не надо сразу сморкаться и охлаждаться. Перед закапыванием капель в нос их нужно слегка подогреть (на водяной бане или в теплой воде) и очистить полость носа с помощью сморкания или отсасывания баллоном. Сморкание с помощью носового платка, когда зажимают обе половины носа и после глубокого вдоха делают резкий выдох, опасно потому, что инфицированное содержимое обычно попадает в слуховую трубу. То же бывает, если зажать одну половину носа и дуть через другую. Лучше это делать при полуоткрытом рте. Если для закапывания пользуются пипеткой, а не ложечкой, то следят за тем, чтобы кончик ее не отломился. Капли можно закапывать поочередно в обе половины носа, при запрокинутой назад (и к плечу) голове. После того как они введены, надо сразу наклонить голову вниз и закрыть выход из носа, прижав крылья к носовой перегородке на 10—15 мин. Эта мера приведет к тому, что капли не будут проглочены, как это часто бывает, а окажут непосредственное действие на слизистую оболочку полости носа.

После закапывания больной должен полежать и не сморкаться. Капли, введенные в полость носа, довольно быстро всасываются в кровь и, кроме местного, оказывают общее действие. Поэтому в ряде случаев при введении капель (адреналин, эфедрин и др.) в нос могут наблюдаться общие реакции. Перед инсуффляцией порошка в нос нужно удалить содержимое из полости носа и тщательно измельчить сухой порошок. Наконечники инсуффляторов следует обрабатывать 70 % этиловым спиртом.

Иногда больной может сам втягивать (не очень энергично) порошок в нос. Чтобы вдывание было эффективно,

массу порошка нужно вводить целенаправленно. Так, например, при рините и синусите порошок инсуффлируют не по дну полости носа, в верх—к области естественных отверстий околоносовых пазух и обонятельной области, что целесообразно при нарушенном обонянии. Если при насморке имеются ушные осложнения, очень важно направить струю порошка к области слуховой трубы. Часто бывает необходимо инсуффлировать всю полость носа.

Для смазывания и массажа слизистой оболочки носа на конец носового зонда с нарезкой крепко наворачивают вату, пропитывают ее мазью и в течение нескольких секунд производят поглаживающие и поколачивающие движения в области нижней и средней носовых раковин или в других участках носовой полости. В ряде случаев предварительно делают местную анестезию. Если мазь вводят в нос на длинном тампоне, то его конец должен выступать из носа.

Для прижигания ткани используют раствор нитрата серебра (30-50%) либо «жемчужину», для чего кристаллический нитрат серебра расплавляют и опускают в него несколько раз конец носового зонда. Для предупреждения в последующем синехий процедуру выполняют осторожно, не прикасаясь к перегородке носа.

Если после лечения больной дышит не через нос, а по привычке через рот, ему рекомендуют дыхательные упражнения.

Спокойная ходьба с удлиненным вдохом и выдохом через нос.

Необходимо следить за полнотой выдоха.

2. Ходьба с дыханием через нос: вначале на один шаг — вдох, на два шага — выдох, затем на два шага — вдох, на три—четыре — выдох.

3. Бег на месте и приседание с глубоким дыханием через нос.

4. Бег трусцой: на два—три шага — вдох, на четыре шага — выдох.



5. Дыхание попеременно через правую и левую половину носа.

6. Рывки руками с поворотом корпуса в стороны, с плавным вдохом и резким выдохом через нос.

7. Движения руками по боковым поверхностям туловища с глубоким вдохом через нос и выдохом через рот.

8. Наклоны туловища в стороны с произнесением на выдохе звука «м» и «н».

9. Вдох и толчкообразный выдох через нос.

### **Заболевания глотки и гортани.**

Если в населенном пункте есть служба скорой или неотложной медицинской помощи, то через 2—3 ч после аденотомии при отсутствии кровотечения или других осложнений ребенка можно передать родителям. Для предупреждения кровотечения и других осложнений показаны постельный режим на сутки, ограничение физических нагрузок (подвижные игры, занятия физкультурой) в последующие 2—3 сут, исключение перегревания (общая ванна, баня). В течение 3—5 дней назначают сосудосуживающие капли (0,05% раствор нафтизина и др.), а также 2% раствор протаргола в нос 2—3 раза в день. В первые 2—3 дня пища должна быть не горячей, жидкой, следует избегать острых блюд. Близких следует предупредить, чтобы они следили за цветом слюны ребенка. Появление в ней прожилок или сгустков крови свидетельствует о кровотечении. При появлении кровотечения ребенок должен быть немедленно госпитализирован. Температурная реакция, слизисто-гнойные выделения из носа, боль в глотке могут быть признаком раневой инфекции и служат показанием к назначению антибиотиков.

При травме задней стенки глотки в ближайшие дни после операции может наблюдаться кривошея, обусловленная воспалительным отеком в области мышц

шеи. Внутримышечно или внутривенно коротким курсом (2—3 дня) вводят антибиотики, кортикостероиды, делают согревающий компресс на шею. В ряде случаев на 2—3 день после операции на задней стенке глотки появляется валикообразное выбухание, обусловленное скальпированием слизистой оболочки глотки. Никакого вмешательства при этом проводить не требуется, так как эти явления со временем исчезают сами. Открытую гнусавость, возникшую в результате недостаточного приспособления мягкого неба к большему просвету носоглотки, устраняет логопед. После операции многие дети продолжают дышать через рот, хотя препятствие для нормального носового дыхания устранено. Таким детям нужно назначать специальные дыхательные упражнения, способствующие укреплению дыхательных мышц, восстановлению правильного механизма внешнего дыхания и устранению привычки дышать через рот.

*Примерный комплекс упражнений.*

Принять такое исходное положение, чтобы грудь, шея и голова составляли прямую линию (живот и грудь выпячены). Правой рукой нащупать пульс на левой руке и выполнять упражнения, считая удары пульса.

1. Вдох через нос на 5—9 (постепенно увеличивая до 10—12) ударов пульса. Задержать воздух в легких на столько же ударов пульса и медленно выдохнуть через нос, отсчитав столько ударов пульса, на сколько было задержано дыхание. Необходимо пропустить столько ударов пульса, на сколько было задержано дыхание и начать следующий вдох. Повторить упражнение 4—5 раз и делать 4 раза в день, каждый раз заканчивая так называемым очищающим, вентилирующим и прочищающим легкие дыханием.

2. Вобрать воздух полным ртом, сложить губы, будто для свиста (не надувая щек), с силой выдохнуть немного

воздуха, остановиться и задержать выдох, затем понемногу выдыхать до тех пор, пока воздух не выйдет из лёгких. Дыхательную гимнастику не рекомендуется делать перед сном.

Восстановление носового дыхания после аденотомии необходимо и для исправления зубочелюстных аномалий, которые наблюдаются у 75—80% детей с аденоидными вегетациями. Лечение у специалиста-ортодонта продолжается в течение 2—3 лет и может быть начато через 7—10 дней после аденотомии. Результат зависит от того, насколько своевременно оно было начато. Ребенок может посещать детский сад или школу на 3—5-й день после аденотомии.

После тонзиллэктомии ребенка обычно выписывают на 5-6 день, если он проживает в том же населенном пункте, где находится стационар. Школу ребенок может посещать на 7-10 день, с освобождением от занятий физкультурой на 3-4 нед. Каждый раз после еды необходимо полоскать рот теплой водой. В ближайшие 10-12 дней нужно исключить перегревание, горячую, грубую и острую пищу, а также напитки, повышающие артериальное давление (кофе, крепкий чай). С 10 дня после операции разрешен общий стол. Иногда на 10—15 день после операции появляется кровотечение, в этом случае ребенка необходимо срочно госпитализировать. В послеоперационном периоде может обостриться любое имеющееся у ребенка заболевание, поэтому в течение 6 мес он должен оставаться на диспансерном наблюдении. Ингаляции проводят в физиотерапевтическом кабинете. После процедуры в холодное время года нельзя сразу выходить на улицу, есть или пить холодное.

Следует иметь в виду, что смазывание и массаж — очень резкое раздражение. Эти процедуры противопоказаны при остром воспалении, поскольку могут усилиться

воспалительные явления, появиться мелкие ссадины, и купирование болезненного процесса затянется, так как именно покой и отсутствие какого-либо раздражения является целебным. С этой точки зрения при воспалении наиболее целесообразна пульверизация, а при атрофии слизистой оболочки, озене — смазывание и массаж носоглотки либо спереди со стороны носа в виде толчкообразных движений зондом, с накрученным на него смоченной лекарством ватой, либо со стороны полости рта производят массирующие, по возможности быстрые движения в носоглотке. Эти движения могут быть вращательного характера, вправо и влево, взад и вперед.

При осложненном течении послеоперационного периода в ряде случаев показан согревающий компресс, лучше полуспиртовой, для скорейшего купирования воспалительного процесса и уменьшения боли.

Вощеная бумага должна на 1 см заходить за марлю, смоченную в разведенном спирте. В последнее время компресс фиксируют на шее с помощью эластичного сетчато-трубчатого бинта. Компресс накладывают на 2—3 ч, после чего делают 2—3-часовой перерыв и не оставляют на всю ночь. Компресс не должен быть слишком большим.

Для увлажнения и очищения слизистой оболочки глотки назначают полоскание полости рта и глотки. Берут в рот немного воды, слегка откидывают голову назад, а язык высовывают как можно больше вперед, чтобы жидкость стекла к задней стенке глотки. При полоскании следят за тем, чтобы раствор не попадал из глотки в уши, для чего надо избегать глотательных движений. Правильно полоскать горло могут лишь немногие дети даже старшего возраста, поскольку важно добиться соприкосновения жидкости с задней стенкой глотки. Тем не менее, данная процедура нередко целесообразна. Полоскание, кроме

того, действует на мышечный слой полости рта и глотки по принципу вибрационного массажа, усиливая отделение слизи. Если прижать язык ко дну ротовой полости, запрокинуть голову и осуществлять прерывистый kloкочущий выдох, то раствор хорошо омывает глотку и в ряде случаев даже нижние отделы носоглотки. Если голову запрокинуть сильно, раствор достигает передневерхней поверхности и края надгортанника, иногда в незначительном количестве проникает в гортань. Следовательно, в зависимости от характера поражения глотки может быть изменена и методика полоскания.

Для пульверизации глотки с помощью пульверизатора несколько раз в день распыляют лекарственный раствор или настой комнатной температуры. Больной должен широко раскрыть рот, высунуть язык и держать его плоско (т. е. не выпяченным), медленно дышать. Конец распылительной трубки пульверизатора устанавливают поближе к полости рта так, чтобы разбрызгиваемые капельки попадали на заднюю стенку глотки, а не скапливались на языке или губах.

Для прижигания туго накрученную на зонд вату умеренно смачивают 5% раствором нитрата серебра и осторожно прижигают участки гипертрофии (например, при хроническом гипертрофическом фарингите). После процедуры больному нельзя есть и пить по крайней мере 30 мин. Прижигание «жемчужиной» в глотке проводить опасно, поскольку возможна аспирация прижигающего вещества.

Отсасывание содержимого лакун небных миндалин выполняют с помощью простого устройства, похожего на молокоотсос, или резинового баллончика с удлиненной канюлей. Можно провести бактериологическое исследование содержимого на флору и чувствительность к антибиотикам. Отсасывание целесообразно сочетать с промыванием лакун, содержимого небных миндалин, ко-

торое проводят с помощью гортанного шприца, используя минеральную, щелочную воду, растворы хлорида йода (0,1%), пелоидина, интерферона, фурацилина (1 - 5000) с последующим тушированием лакун миндалин 3% спиртовым экстрактом прополиса. Канюли шприца под контролем зрения вводят поочередно во все видимые лакуны и направляют в них лекарственный раствор под некоторым давлением. Промывания проводят ежедневно или через день, по 8 - 10 процедур на курс, повторяя 2—3 раза в год.

Необходимо отметить, что отсасывание и промывание не лишены недостатков. Они не применимы у больных с выраженным глоточным рефлексом, при слабо развитых лакунах и, кроме того, оказывают кратковременное действие на флору лакун. Однако механическая очистка лакун весьма результативна, и при повторных курсах дает не только местный, но и общий эффект.

Для вливания лекарственных веществ в гортань используют гортанный шприц со сменным металлическим наконечником. При повышенном глоточном рефлексе перед процедурой производят анемизацию слизистой оболочки глотки раствором кокаина.

### **Заболевания уха.**

После операции на среднем ухе необходимо беречь ухо от попадания влаги, воды, пыли. После каждого мытья головы рекомендуют осушить наружный слуховой проход. Целесообразно в течение 2 мес. 1 раз в неделю очищать послеоперационную полость сухими стерильными ватными турундами и затем инсуффлировать порошки (йодоформ, фурацилин, преднизолон, левомецетин и др.). Если из операционной полости появляются выделения при неполной эпидермизации и росте грануляций, необходимо удалить грануляции острой ушной ложкой после

местной анестезии 5% раствором кокаина, а остатки их тушировать 15—20% раствором нитрата серебра. Иногда требуется повторное удаление.

Если после операции на ухе заушный рубец инфильтрируется, утолщается, то назначают рассасывающее лечение, местные тепловые процедуры, УВЧ-терапию, инъекции лидазы и др. Скопление серы и эпидермальных масс из послеоперационной полости уха необходимо удалять не реже 1—2 раз в год. После операций на ухе у больного могут возникать головокружение, тошнота, рвота, асимметрия лица. В этом случае необходимо исключить внутричерепные осложнения, парез лицевого нерва. Диспансерное наблюдение должно продолжаться не менее 2 лет с обязательным проведением аудиометрии, по показаниям — продувания слуховых труб и т. д. Продувание проводят с помощью резинового баллона, соединенного с резиновой трубкой, на конце которой имеется стеклянная олива. Оливу вводят в одну из ноздрей, чтобы обеспечить герметичность пальцами левой руки прижимают оба крыла носа. Больной произносит слова «пароход», «ку-ку» или «раз-два». При этом происходит разобщение носоглотки от ротоглотки, правой рукой сжимают продувающий баллон. Если процедура выполнена правильно, больной ощущает дующий шум в ушах. Затем, не разжимая баллона (чтобы не втянуть в него отделяемое из носа), оливу вынимают из носа. Если применяют при продувании ушей глотание жидкости, то самопродувание следует производить в тот момент, когда гортань поднимается вверх. Самопродувание можно провести в домашних условиях: больной зажимает вход в нос и надувается. При насморке, синусите, гриппе, ОРВИ, а также при выделениях из носа самопродувание не рекомендуют, чтобы избежать распространения инфекции. Для очищения уха от слущивающегося эпителия, серы,

гнойных выделений применяют сухой и влажный способы. Очищение уха от содержимого у новорожденных и детей грудного возраста связано не только с техническими сложностями, но и с другими затруднениями. Вату плотно наворачивают на зонд с нарезкой так, чтобы ватный комочек был не слишком велик и мог легко проникать в слуховой проход, не соскакивая при манипуляции. Кончик зонда не должен выступать над комочком ваты, чтобы не нанести травму. Если ватный комочек провести над пламенем горелки и сразу же потушить резким встряхиванием в воздухе, то он будет стерильным. Чтобы выпрямить слуховой проход, ушную раковину оттягивают назад и вверх. Ушную воронку нужного размера неглубоко вводят в слуховой проход нежными вращательными движениями. Скопившееся отделяемое удаляют осторожно, чтобы не травмировать ранимый измененный эпидермис. Гной удаляют легкими вращательными движениями зонда, что способствует лучшему впитыванию ватой отделяемого. Пропитывающуюся гноем вату заменяют чистой. Гной исследуют на запах (кариес). Нельзя пользоваться пуговчатым зондом, поскольку намокшую вату очень трудно удалять с зонда. Гной удаляют из слухового прохода вплоть до барабанной перепонки, которую после очистки прохода удастся осмотреть. После туалета уха кожу слухового прохода с целью профилактики целесообразно обработать дезинфицирующим раствором.

При обильных гнойных выделениях ухо промывают дезинфицирующими растворами при помощи ушного шприца. Под ухом больного держат почкообразный тазик, но не прижимают его слишком плотно к ушной раковине, поскольку сдавливается слуховой проход и жидкость в него не проходит. По окончании процедуры слуховой проход высушивают кусочком ваты (особенно спереди и внизу),



намотанным на ушной зонд, затем не туго вводят марлевую турунду, которую заменяют по мере пропитывания гноем. Так же вымывают и холестеатому, следя за тем, чтобы в шприце не было воздуха. Прежде чем вылить промывную жидкость, ее тщательно осматривают на предмет чешуек холестеатомы, сгустков гноя, примеси крови, мелких кусочков кости на дне тазика и т. д.

Согревающий компресс, обычно «полуспиртовый», чаще ставят на ночь. Трех-шестислойную марлю, разрезанную в виде «штанишек», смачивают водой, затем—этиловым спиртом и «надевают» на ушную раковину. Второй, третий и последующие слои марли должны быть больше первого. Сверху кладут вощеную бумагу, затем—слой ваты и, наконец, бинт, делая фиксирующий тур вокруг головы ребенка. Ушная раковина остается открытой. Следует иметь в виду, что кожа новорожденных, особенно недоношенных, и детей раннего возраста быстро раздражается и мацерируется от согревающего компресса, поэтому им компресс лучше делать не «полуспиртовый», а с камфорным маслом и держать недолго. Через несколько часов, когда компресс становится холодным, его ставят заново. Компресс приносит облегчение, способствует рассасыванию инфильтрата.

Закапывание капель в ухо. Если в наружном слуховом проходе есть гной, его удаляют, 5—8 капель лекарства, подогретого до температуры тела, вводят в слуховой проход с помощью пипетки, наклонив голову больного в сторону, противоположную больному уху, и оттянув ушную раковину. У новорожденных, грудных и недоношенных детей слуховой проход очищают от гнойного содержимого нежными касательными движениями зонда с накрученной на винтообразном конце ватой или очень осторожно производят отсасывание баллончиком. Нельзя очищать ухо многократно и энергичными движениями.

Кожа наружных слуховых проходов у ослабленных инфекцией грудных детей нежная и малоустойчивая к раздражениям, вследствие чего может развиваться наружный отит. После очищения уха в него вливают 5—6 капель лекарственного вещества. 40° этиловый спирт предварительно слегка подогревают, опустив флакон в нагретую воду. Контролируют его температуру, капая на тыльную поверхность кисти— при этом не должно быть ощущения холода или тепла. Капли для вливания должны быть комнатной температуры. Ребенка кладут на сторону здорового уха, лекарственное вещество осторожно вливают в слуховой проход, чтобы оно попало на барабанную перепонку, легко надавливают на козелок или подергивают за мочку ушной раковины. В таком положении ребенку следует лежать 5—10 мин. При любой форме среднего отита при сильных болях не рекомендуют закапывать в ухо камфорное масло, которым так часто пользуются. Оно нередко вызывает гиперемиию, отечность барабанной перепонки и наружного слухового прохода, что чревато присоединением наружного отита и затруднением постановки диагноза. Нередко подобная картина наблюдается у больных и при вливании в ухо карболглицериновых капель.

Турунду в слуховой проход лучше ввести вначале на 0,5 см, а затем, вынув пинцет и захватив турунду на 1,5 см от конца, продвинуть глубже к барабанной перепонке. В таком случае слуховой проход выполняется турундой рыхло, что не вызывает задержку гноя в его глубоких отделах.

Для смазывания мазью наружного слухового прохода и ушной раковины пользуются ушным зондом с навернутой на его конец ватой. Мазь наносят тонким слоем, не закупоривая полностью слуховой проход.

## СИТУАЦИОННЫЕ ЗАДАЧИ

### 1. Тема: АСФИКСИЯ

Варианты ответов:

- 1) флегмонозный ларингит,
- 2) хондроперихондрит гортани,
- 3) ангина Людвига,
- 4) злокачественное новообразование гортани,
- 5) острый подскладочный ларингит,
- 6) инородное тело трахеи,
- 7) нижняя трахеотомия,
- 8) верхняя трахеотомия,
- 9) острый стенозирующий ларинготрахеит,
- 10) острый фиброзно-плёнчатый ларинготрахеобронхит,
- 11) рожистое воспаление гортани,
- 12) эпиглоттит.

**Вводный вопрос:** Для каждого больного с асфиксией подберите наиболее вероятный диагноз.

**Задача №1.** Врач вызван к больному ребёнку 3-х лет. Со слов родителей ребёнок заболел остро, появился насморк, температура поднялась до 38°C, капризничает, при плаче начинает шумно дышать, появляются признаки удушья (асфиксии), голос не изменён. Из анамнеза известно, что ребёнок страдает респираторным аллергозом, имеет частые простудные заболевания, посещает ясли, где за последние два дня ОРВИ заболели много детей. Поставьте диагноз.

*Ответ:* 5.

**Задача №2.** В детском отделении медсестра дала ребёнку таблетку глюконата кальция 0,5 г, ребёнок

закапризничал и аспирировал таблетку, в результате чего наступила асфиксия. В ЛОР-отделении дежурным врачом была произведена срочная трахеотомия. Какой вид трахеотомии был проведён?

*Ответ: 7.*

**Задача №3.** В хирургическом отделении в момент раздачи пищи у больного при употреблении внутрь яблока начался приступ кашля, остановилось дыхание, наступила асфиксия – посинели губы, больной потерял сознание и упал на пол. Что могло произойти с больным?

*Ответ: 6.*

**Задача №4.** В приёмное отделение в порядке неотложной помощи доставлен больной К., 2,5 года. Состояние тяжёлое, кожные покровы бледные, инспираторная одышка, шумное дыхание. Из анамнеза известно, что болеет респираторной инфекцией в течение последних 6 дней, со вчерашнего дня появился приступообразный «лающий» кашель, ночью отмечалось затруднение дыхания. При осмотре кожные покровы бледные, лицо покрыто потом, температура тела 37,3°C. При вздохе втягиваются межрёберные пространства, яремная ямка и эпигастральная область, частота дыхания до 60 в минуту. Поставьте диагноз.

*Ответ: 9.*

**Задача №5.** Больной П., 53 лет, обратился с жалобами на осиплость голоса, затруднение дыхания. Из анамнеза: осиплость голоса беспокоит в течение 1 года, затруднение дыхания появилось около месяца назад, состояние продолжает ухудшаться. Общее состояние больного средней тяжести, кожные покровы бледной окраски. Ларингоскопия: голосовая щель сужена, на передних 2/3

правой голосовой складки имеется образование на широком основании, бледно-розового цвета, по внешнему виду напоминающее цветную капусту. Поставьте диагноз.

*Ответ: 4.*

**Задача №6.** Больной Б., 43 года, обратился к врачу-оториноларингологу с жалобами на резкую боль у корня языка при глотании и повороте шеи, затруднение дыхания, повышение температуры тела до 38°C. Болен 4-й день. Общее состояние средней тяжести. Отмечает болезненность при пальпации шеи в проекции подъязычной кости и верхнего края щитовидного хряща. При проведении непрямой ларингоскопии отмечается гиперемия, инфильтрация и отёк надгортанника, на резко утолщенном свободном крае которого видны нагноившиеся фолликулы. Голосовые складки и щель не видны, дыхание резко затруднено. Поставьте диагноз.

*Ответ: 12.*

**Задача №7.** Больной Х., 29 лет, обратился к ЛОР-врачу в порядке неотложной помощи с жалобами на резкую боль при глотании, затруднение дыхания, повышение температуры тела до 39°C. Общее состояние тяжёлое, отмечается болезненность при пальпации шеи в проекции гортани, регионарные лимфоузлы увеличены, болезненны. При проведении непрямой ларингоскопии выявляется диффузный отёк слизистой оболочки гортани тускло-красного цвета, голосовая щель резко сужена, голосовые складки отёчные и гиперемированы, слизистая покрыта гнойным экссудатом. Поставьте диагноз.

*Ответ: 1.*

## 2. Тема: БОЛЬ В ГОРЛЕ.

Варианты ответов:

- 1) кандидоз глотки,
- 2) острый фарингит,
- 3) заглоточный абсцесс,
- 4) ангина Симановского-Венсана,
- 5) туберкулёз нёбной миндалины,
- 6) хронический тонзиллит,
- 7) ангина при агранулоцитозе,
- 8) сифилис глотки,
- 9) паратонзиллярный абсцесс,
- 10) рак нёбной миндалины.

**Вводный вопрос:** Для каждого больного с болью в горле подберите наиболее вероятный диагноз.

**Задача №1.** Больной 26 лет обратился к врачу общей практики с жалобами на слабость, быструю утомляемость, снижение работоспособности, периодическую боль в области сердца, повышение температуры тела до 37,1-37,3°C без видимой причины. Постоянно ощущает в горле боль, першение, неприятный запах изо рта, отхаркивает «гнойные пробки». Ежегодно болеет ангинами. При пальпации подчелюстной области с обеих сторон пальпируются эластичные безболезненные лимфатические узлы диаметром до 8 см, при фарингоскопии нёбные миндалины атрофичные, спаяны с дужками, лакуны широкие, содержат гнойные пробки, имеется застойная гиперемия передних нёбных дужек. Поставьте диагноз.

*Ответ:* 6.

**Задача №2.** Врач общей практики вызван на дом к больной 42 лет, которая жалуется на недомогание, боль и

першение в горле, особенно при глотании. Больна 2 день, заболевание связывает с простудой. Температура тела 37,8°C. При фарингоскопии отмечается гиперемия слизистой оболочки глотки, преимущественно задней стенки, на которой имеются 2 нагноившихся фолликула, слизисто-гнойный налёт, регионарные лимфоузлы не пальпируются. Поставьте диагноз.

*Ответ: 2.*

**Задача №3.** Больной 30 лет обратился к ЛОР-специалисту с жалобами на сильную боль в горле справа, не только при глотании, но и в покое, на боль в подчелюстной области справа, общую слабость, недомогание, жидкая пища при глотании попадает в нос, рот широко не открывается, температура 38,6°C. Болен 6 день, ранее лечился у врача общей практики по поводу острой ангины, состояние ухудшилось со вчерашнего дня. При фарингоскопии: тризм, гиперемия и инфильтрация правой половины мягкого нёба, правая нёбная миндалина гиперемирована, инфильтрирована и смещена к средней линии глотки, Регионарные лимфоузлы увеличены, болезненны. Ваш диагноз.

*Ответ: 9.*

**Задача №4.** Больная Н., 21 год, жалуется на появление сыпи на теле, недомогание, боли в горле. Больна несколько дней, связывает заболевание с простудой. Температура тела 37°C. При осмотре на коже тела и конечностей отмечается пятнисто-розеолёзная сыпь, пальпируются умеренно болезненные шейные, затылочные, подмышечные лимфатические узлы диаметром 8-10 мм. При фарингоскопии наблюдается ярко-красная гиперемия и инфильтрация слизистой оболочки нёбных миндалин, дужек, мягкого и твёрдого нёба. На фоне гиперемированной слизистой оболочки в области нёбных

дужек и мягкого нёба определяются серо-белые высыпания округлой формы, окружённые по краю красной каймой. Ваш диагноз.

*Ответ: 8.*

**Задача №5.** Больной 52 лет обратился к оториноларингологу с жалобами на недомогание, ощущение неловкости в горле при глотании, повышение слюноотделения, неприятный запах изо рта. Болен около 1 месяца, к врачу не обращался. Страдает часто обостряющимся хроническим бронхитом. При осмотре состояние удовлетворительное, температура тела нормальная, кожные покровы бледные. При фарингоскопии на верхнем полюсе левой нёбной миндалины определяется изъязвление тканей с неровными краями, на дне серо-белый налёт, после снятия которого видна кровоточащая поверхность. Ваш диагноз.

*Ответ: 5.*

**Задача №6.** Больной 24 лет обратился к врачу общей практики с жалобами на недомогание, отсутствие аппетита, наличие припухлости на боковой поверхности шеи с правой стороны, периодические боли в горле при глотании, неприятные ощущения в глотке, что связывает с курением, похудел за месяц на 5 кг. При объективном осмотре на боковой поверхности шеи справа под грудиноключично-сосцевидной мышцей в средней трети при пальпации определяется конгломерат спаянных между собой лимфатических узлов, плотных, умеренно болезненных. При фарингоскопии определяется небольшая язва в области верхнего полюса правой нёбной миндалины, покрытая грязно-серым налётом, слизистая миндалины гиперемирована, на ощупь плотная. В полости рта справа имеются кариозные зубы. Ваш диагноз.

*Ответ: 10.*



### 3. Тема: ОСИПЛОСТЬ ГОЛОСА.

Варианты ответов:

- 1) подскладочный ларингит,
- 2) хронический гиперпластический ларингит,
- 3) гортанная ангина,
- 4) фиброма гортани,
- 5) туберкулёз гортани,
- 6) склерома гортани,
- 7) киста желудочковой складки,
- 8) сифилис гортани,
- 9) рак гортани,
- 10) папилломатоз гортани,
- 11) хронический атрофический ларингит,
- 12) острый катаральный ларингит.

**Вводный вопрос:** Для каждого больного с осиплостью голоса подберите наиболее вероятный диагноз.

**Задача №1.** Больной 37 лет обратился к врачу с жалобами на охриплость голоса и периодически даже полное его исчезновение. Болен около 6 месяцев, начало заболевания ни с чем не связывает. Состояние больного удовлетворительное, температура тела в норме. При наружном осмотре гортань не изменена, пальпация безболезненна. При непрямой ларингоскопии на правой голосовой складке в средней трети определяется опухолевидное образование серого цвета с гладкой ровной поверхностью на ножке, размером 4-5 мм. Остальные элементы гортани не изменены. Ваш диагноз.

*Ответ:* 4.

**Задача №2.** Больной 38 лет обратился к ЛОР-врачу с жалобами на охриплость голоса, сухость, неприятные ощущения при глотании, некоторое затруднение при ды-

хании. Больным себя считает около 3 лет. Объективно: при непрямой ларингоскопии видны бледно-розовые бугристые инфильтраты, расположенные симметрично с обеих сторон в области подскладочного пространства, суживающие просвет гортани. При гистологическом исследовании в фиброзной соединительной ткани видны большие клетки Микулича, а вакуолях этих клеток нередко обнаруживаются капсульные бактерии Фриша-Волковича. Поставьте диагноз.

*Ответ: 6.*

**Задача №3.** Больной 48 лет обратился к ЛОР-врачу с жалобами на чувство неловкости в горле, осиплость голоса около 3 месяцев. При ларингоскопии в области черпаловидного хряща выявлен инфильтрат, переходящий на черпало-надгортанную и желудочковую складки справа. Голосовая складка справа не видна из-за отёка и инфильтрата, в центре её кратерообразная язва. Правая половина гортани ограничена в подвижности, лимфоузлы не пальпируются. Реакция Вассермана ++++. Поставьте диагноз.

*Ответ: 8.*

**Задача №4.** Больной 53 лет обратился к ЛОР-врачу с жалобами на осиплость голоса, затруднение дыхания при физической нагрузке и во время сна. Из анамнеза выяснено, что около года назад больной перенёс катар верхних дыхательных путей и с этого времени появилась незначительная осиплость голоса, которая постепенно усиливалась. Затруднение дыхания появилось около месяца назад и также постепенно усиливается. Общее состояние больного хорошее, кожные покровы обычной окраски. Ларингоскопия: обе половины гортани симметрично подвижны, в правой голосовой складке опухолевое

образование на широком основании, бледно-розового цвета, напоминающее цветную капусту, голосовая щель достаточна для дыхания в спокойном состоянии. Поставьте предварительный диагноз.

*Ответ: 10.*

**Задача №5.** Больная 32 лет обратилась к ЛОР-врачу с жалобами на сухость, першение в горле, ощущение постороннего предмета, осиплость голоса, постоянное покашливание. Больна в течение 7 лет, периодически получает амбулаторное лечение. Последние 10 лет работает аккумуляторщицей. При наружном осмотре гортань не изменена, пальпация безболезненна, регионарные лимфатические узлы не пальпируются. При непрямой ларингоскопии слизистая оболочка гортани ярко-розовая, блестящая, хорошо видны инъецированные сосуды, головчатые и желудочковые складки истончены. На голосовой складке и в межчерпаловидном пространстве вязкий секрет, корки. При фонации голосовые складки смыкаются не полностью. Поставьте диагноз.

*Ответ: 11.*

**Задача №6.** Больной 52 лет обратился к ЛОР-врачу с жалобами на охриплость голоса, першение, периодический кашель, болен около 5 лет, лечился амбулаторно, нерегулярно. Работает на цементном заводе, курит. Состояние больного удовлетворительное, температура тела в норме, гортань при пальпации безболезненна, регионарные лимфоузлы не увеличены. При непрямой ларингоскопии гиперемия слизистой оболочки гортани, инфильтрация и утолщение желудочковых и головчатых складок, головчатые складки розового цвета с неровным свободным краем, имеется складчатость слизистой оболочки в межчерпаловидном пространстве. При фонации

обе половины гортани симметрично подвижны, голосовые складки смыкаются полностью. Поставьте диагноз.

*Ответ: 2.*

**Задача №7.** Больной 46 лет обратился к врачу общей практики с жалобами на недомогание, охриплость голоса, жжение и неприятные ощущения в горле, сухой кашель, болен 3 день, что связывает с простудой. При осмотре состояние больного удовлетворительное, температура тела 37,6°C, в легких везикулярное дыхание с жестковатым оттенком, сухие хрипы в межлопаточном пространстве. При ларингоскопии определяется умеренная гиперемия слизистой оболочки гортани, голосовые складки утолщены, розового цвета, симметрично подвижны. Поставьте диагноз.

*Ответ: 12.*

#### **4. Тема: БОЛЬ В УХЕ.**

Варианты ответов:

- 1) обострение правостороннего хронического гнойного эпимезотимпанита, отогенный абсцесс мозжечка,
- 2) обострение правостороннего хронического эпитимпанита, абсцесс височной доли мозга,
- 3) острый диффузный наружный отит,
- 4) обострение правостороннего хронического гнойного среднего отита, отогенный менингит,
- 5) невралгия тройничного нерва,
- 6) острый гнойный средний отит, мастоидит,
- 7) фурункул наружного слухового прохода справа,
- 8) обострение правостороннего хронического эпитимпанита, лабиринтит,
- 9) острый гнойный средний отит,
- 10) острый средний отит (эпитимпанит),

11) острый катаральный средний отит,

12) острый средний отит I стадии.

**Вводный вопрос:** Для каждого больного с болью в ухе подберите наиболее вероятный диагноз.

**Задача №1.** Больная 54 лет обратилась к ЛОР-врачу с жалобами на боль в ухе слева, припухлость ушной раковины и гнойные выделения из левого уха. Больна 3 день, начало связывает с переохлаждением. Состояние больной удовлетворительное, температура тела 37,3°C. Отмечается сглаженность заушной складки, болезненность при пальпации ушной раковины и козелка, пальпация сосцевидного отростка безболезненна. При отоскопии отмечается гиперемия и инфильтрация кожи слухового прохода, который сужен в перепончато-хрящевой части. Барабанная перепонка гиперемирована. В слуховом проходе имеется гнойное отделяемое, слущенный эпидермис. Другие ЛОР-органы без изменений, слух: восприятие АД – 5 м, AS – 4 м. Ваш диагноз.

*Ответ:* 3.

**Задача №2.** Больной 15 лет обратился к ЛОР-врачу с жалобами на пульсирующую боль в левом ухе, головную боль, гнойные выделения из уха, снижение слуха, недомогание. Ухо болит около 1 месяца, не лечился. 2 дня назад появилась боль и припухлость левой заушной области, температура тела 37,5-37,8°C. При осмотре ушная раковина левого уха оттопырена кпереди, отмечается выраженная инфильтрация и болезненность тканей заушной области. В слуховом проходе обильное слизисто-гнойное отделяемое, определяется гиперемия и нависание задневерхней стенки слухового прохода в костном отделе. Барабанная перепонка гиперемирована, видна точечная перфорация в задненижнем квадранте и пульсирующий

рефлекс отделяемого из барабанной полости. Другие ЛОР-органы без изменений. Ваш диагноз.

*Ответ: 6.*

**Задача №3.** Больной Н., 30 лет, обратился к ЛОР-врачу с жалобами на боль в правом ухе, снижение слуха и гнойные выделения из него. Болен 6 день, начало связывает с переохлаждением. Боль в ухе беспокоила 4 дня, на 5 день появились гнойные выделения из уха, боль уменьшилась, не лечился. При осмотре состояние больного удовлетворительное, температура тела 37,2°C, заушная область не изменена, отмечается умеренная болезненность при пальпации сосцевидного отростка справа. При отоскопии правого уха – в слуховом проходе гнойное отделяемое, барабанная перепонка гиперемирована, инфильтрирована, опознавательные пункты не видны, отмечается пульсирующий световой рефлекс экссудата на барабанной перепонке. Поставьте диагноз.

*Ответ: 9.*

**Задача №4.** Ребёнок 10 лет обратился к врачу общей практики с жалобами на боль в правом ухе, головную боль, понижение слуха, недомогание. Со слов матери мальчик болен второй день, ночью практически не спал из-за сильных болей в ухе. Температура тела утром 38°C. При осмотре заушная область не изменена, при пальпации безболезненна, слух понижен, в слуховом проходе выделений нет. Чувствительность правой ушной раковины повышена. Поставьте предварительный диагноз.

*Ответ: 12.*

**Задача №5.** Больной 22 лет обратился к ЛОР-врачу с жалобами на боль в правом ухе, усиливающуюся при жевании. Слух не нарушен. Болен 3 дня. Состояние больного

удовлетворительное, температура тела 37,5°C, при оттягивании правой ушной раковины и пальпации козелка отмечается выраженная болезненность, пальпация заушной области безболезненна. При отоскопии правого уха в наружном слуховом проходе на передней стенке в хрящевом отделе определяется гиперемия и инфильтрация кожи в виде конуса с гнойной корочкой, суживающей просвет слухового прохода. Осмотреть барабанную перепонку не удаётся. Левое ухо без изменений. Поставьте диагноз.

*Ответ: 7.*

**Задача №6.** Больной 16 лет обратился к врачу общей практики с жалобами на сильную головную боль, боль в правом ухе и гноетечение из него, озноб, рвоту. Из анамнеза установлено, что описанные симптомы появились 2 дня назад и быстро нарастали. Ранее периодически отмечались гнойные выделения из правого уха и снижение слуховой функции правого уха. При осмотре состояние больного тяжёлое, температура тела 39,3°C. Сознание спутанное, кожные покровы бледные, положение тела – ноги подтянуты к животу, голова запрокинута, выявляется ригидность затылочных мышц и положительный симптом Кернига с обеих сторон. Из слухового прохода правого уха выделяются гнойно-сукровичные выделения, пальпация сосцевидного отростка безболезненна. Поставьте предварительный диагноз.

*Ответ: 4.*

**Задача №7.** Больной 20 лет обратился к врачу общей практики с жалобами на сильную головную боль, преимущественно в области затылка, тошноту, рвоту, головокружение, боль в правом ухе и гноетечение. Из анамнеза гноетечение из уха отмечается периодически с 10-летнего возраста. Две недели назад после переохлаждения

дения появилась боль в правом ухе и гноетечение, температура тела повысилась до 38°C. Через несколько дней головная боль усилилась, появились головокружение, тошнота и рвота. Из-за тяжёлого состояния больной направлен в ЛОР-клинику. При поступлении состояние больного тяжёлое: он резко заторможен, сонлив, в контакт вступает с трудом, голова запрокинута, кожные покровы бледные, температура тела 38,2°C, пульс 72 удара в минуту. Имеется выраженная ригидность затылочных мышц и положительный симптом Кернига, больше справа, атаксия, нарушение координации в конечностях и мышечного тонуса с правой стороны, крупноразмашистый спонтанный горизонтальный нистагм. При осмотре пальпация сосцевидного отростка умеренно болезненна, при отоскопии в слуховом проходе обильное гнойное отделяемое с неприятным запахом. Барабанная перепонка гиперемирована, в задневерхнем квадранте обширный краевой дефект, грануляции и гной. Другие ЛОР-органы без изменений. Поставьте предварительный диагноз.

*Ответ: 1.*

### **5. Тема: ШУМ В УШАХ.**

Варианты ответов:

- 1) разрыв барабанной перепонки,
- 2) сальпингоотит,
- 3) острый средний отит,
- 4) хронический средний отит,
- 5) болезнь Меньера,
- 6) отосклероз,
- 7) правосторонний экссудативный отит,
- 8) кохлеарный неврит,
- 9) хронический адгезивный средний отит,
- 10) невринома слухового нерва,



- 11) перелом основания черепа,
- 12) серая пробка справа,
- 13) инородное тело правого уха.

**Вводный вопрос:** Для каждого больного с шумом в ушах подберите наиболее вероятный диагноз.

**Задача №1.** Больной 20 лет жалуется на понижение слуха и периодический шум в правом ухе. Понижение слуха наступило постепенно, 3 года назад у больного несколько дней болело и было заложено правое ухо, к врачу не обращался и не лечился. При осмотре правая заушная область не изменена, пальпация сосцевидного отростка безболезненна. При отоскопии слуховой проход широкий, свободный, барабанная перепонка серого цвета, мутная, втянута, в задних отделах имеются петрификаты. Короткий отросток молоточка сильно выступает, световой конус укорочен. При проведении пневматических проб барабанная перепонка неподвижна. При риноскопии выявляется искривление носовой перегородки вправо с нарушением дыхания через правую половину носа. Слух: восприятие шёпотной речи АД – 2 м AS – 6 м, при аудиометрическом исследовании выявляется поражение звукопроводящего аппарата правого уха. Поставьте диагноз.

*Ответ: 2.*

**Задача №2.** Больная 28 лет жалуется на шум в правом ухе, головокружение, потерю равновесия, тошноту. Заболела несколько часов назад, утром внезапно появился шум в ухе, головокружение, резкая слабость, однократная рвота, через 2 часа состояние улучшилось, но сохранилась слабость, чувство заложенности правого уха, звон в ухе, лёгкое головокружение при повороте головы и перемене положения тела. Подобные, но менее интен-

сивные приступы длительностью 30-60 минут повторялись несколько раз на протяжении полугода. Состояние удовлетворительное, температура тела нормальная, пульс 80 ударов в 1 минуту, АД 120/80 мм рт.ст., спонтанный нистагм отсутствует. Слух: восприятие шёпотной речи АД – 2 м, AS – 6 м. Поставьте диагноз.

*Ответ: 5.*

**Задача №3.** Больной С., 35 лет, жалуется на незначительную боль в правом ухе, присутствие инородного тела и очень сильный шум в ухе. Из анамнеза выяснено, что больной проснулся ночью от боли в правом ухе, больному казалось, что кто-то двигается в ухе. Он закапал несколько капель камфорного масла, после чего ему показалось, что боль и неприятные ощущения в ухе уменьшились. Проснувшись утром, больной обратил внимание на понижение слуха в правом ухе и чувство инородного тела. Отоскопия: АД – в слуховом проходе имеется маслянистая жидкость, в глубине на уровне перешейка определяется коричневое образование с прозрачными плёнками. Поставьте диагноз.

*Ответ: 13.*

**Задача №4.** Больной 27 лет жалуется на понижение слуха в правом ухе, неприятные ощущения, которые усиливаются при перемене положения головы, и субъективный шум в правом ухе. Из анамнеза известно, что 10 дней назад больной ездил на рыбалку и переохладился, появился насморк, но больной продолжал работать. По производственной необходимости больному пришлось лететь на самолёте, при полёте он испытывал резкую заложенность в ушах, на протяжении последних 4-5 дней отмечается резкое ухудшение слуха на правое ухо. Отоскопия: АД – слуховой проход чистый,

барабанная перепонка втянута, световой конус отсутствует, по ходу рукоятки молоточка видны инъецированные сосуды. Через барабанную перепонку просматривается горизонтальный уровень жидкости, который остаётся при перемене положения головы. Поставьте диагноз.

*Ответ: 7.*

**Задача №5.** Больная 24 лет жалуется на снижение слуха, шум в обоих ушах, ощущение заложенности и «потрескивания» во время жевания. Из анамнеза известно, что все эти явления начались после купания в бассейне 4 месяца назад, слух по-прежнему остаётся пониженным, обратилась в поликлинику, было назначено лечение: капли в нос, а затем и продувание ушей. После лечения больная заметила, что слух на короткое время улучшился. В тишине шум в ушах становится особенно мучительным и очень беспокоит больную. Отоскопия: наружные слуховые проходы свободные, барабанные перепонки резко втянуты, утолщены, световой конус отсутствует, короткий отросток молоточка выступает. Риноскопия: гипертрофия задних концов нижних носовых раковин. Поставьте диагноз.

*Ответ: 9.*

#### **6. Тема: ЗАТРУДНЕНИЕ НОСОВОГО ДЫХАНИЯ.**

Варианты ответов:

- 1) перелом носовых костей с распространением на стенки верхней челюсти, гематома носовой перегородки,
- 2) травматическое искривление носовой перегородки,
- 3) гематома носовой перегородки,
- 4) хронический гипертрофический ринит,
- 5) правосторонний гнойно-полипозный риносинусит,
- 6) аллергический ринит,

- 7) левосторонний полипозно-гнойный гемисинуит,
- 8) ангиофиброма носоглотки,
- 9) кровоточащий полип носовой перегородки,
- 10) атрофический ринит.

**Вводный вопрос:** Для каждого больного с затруднением носового дыхания подберите наиболее вероятный диагноз.

**Задача №1.** Больной 45 лет упал, поскользнувшись, на улице, после чего появились затруднение носового дыхания, головные боли. При осмотре обнаружена деформация наружного носа. Риноскопия: носовая перегородка подушкообразно утолщена, а на рентгенограмме тотальное затемнение левой околоносовой пазухи. Поставьте диагноз.

*Ответ: 1.*

**Задача №2.** Больной 20 лет жалуется на постоянное затруднение носового дыхания, головные боли. В детстве перенёс травму носа. При осмотре спинка носа слегка смещена влево. При передней риноскопии определяется искривление перегородки носа вправо, слева нижняя носовая раковина компенсаторно гипертрофирована, слизистая оболочка розовая, влажная. Пальпация в проекции околоносовых пазух безболезненна. Поставьте диагноз.

*Ответ: 2.*

**Задача №3.** Во время соревнований по боксу спортсмен 20 лет получил травму носа. На следующий день появилось затруднение носового дыхания, головные боли. При риноскопии обнаружена подушкообразная припухлость в области носовой перегородки с обеих сторон, слизистая оболочка розовая, влажная, общий носовой ход резко сужен. Поставьте диагноз.

*Ответ: 3.*

**Задача №4.** Больной 42 лет жалуется на затруднение носового дыхания, слизистые выделения из носа, расстройство обоняния. Болеет в течение 4 лет, постоянно ощущает затруднение носового дыхания. При риноскопии слизистая оболочка полости носа набухшая, гиперемирована, нижние и средние носовые раковины увеличены. Просвет носовых ходов сужен, в нижнем носовом ходе имеется скопление слизи белого цвета. После смазывания раствором адреналина слизистая оболочка полости носа становится бледной, но заметного уменьшения носовых раковин не определяется. Пальпация придаточных пазух безболезненна. Поставьте диагноз.

*Ответ: 4.*

**Задача №5.** Больной жалуется на частый насморк с более сильными выделениями из правой половины носа и почти постоянное плохое дыхание через правую половину носа, больного также беспокоят головные боли. Болен около 4 лет. При риноскопии слизистая оболочка полости носа умеренно гиперемирована, инфильтрирована. Правая половина заполнена отёчными образованиями овальной формы, исходящими из средних и верхних носовых ходов. При пальпации определяется болезненность правой верхнечелюстной пазухи. Носовое дыхание справа резко затруднено. Поставьте диагноз.

*Ответ: 5.*

**Задача №6.** Больной жалуется на периодическую заложенность носа, водянистые выделения из носовых ходов, чихание, затруднение носового дыхания. Данные симптомы усиливаются во время уборки квартиры. В носовом секрете и в периферической крови отмечается повышенное содержание эозинофилов. Поставьте диагноз.

*Ответ: 6.*

**Задача №7.** Больной Н., 31 год, жалуется на насморк с густыми выделениями из левой половины носа, затруднение носового дыхания, головную боль, тяжесть в области лба, повышение температуры тела.

*Ответ:* 7.

### **7. Тема: НАЛ"ТЫ В РОТОГЛОТКЕ.**

- 1) опухоль нёбной миндалины,
- 2) сифилис глотки,
- 3) ангина Симановского-Венсана,
- 4) химический ожог глотки,
- 5) лакунарная ангина,
- 6) ангина при мононуклеозе,
- 7) кандидамикоз глотки,
- 8) дифтерия,
- 9) туберкулёз глотки,
- 10) ангина при агранулоцитозе.

**Задача №1.** Больной Н., 24 лет, обратился к ВОП с жалобами на припухлость на боковой поверхности шеи с правой стороны, периодические боли в горле при глотании, неприятные ощущения в глотке, что он сам связывает с курением, отсутствие аппетита. В течение последнего месяца постоянно испытывает недомогание, слабость, похудел на 5 кг. При фарингоскопии отмечается небольшая язва в области верхнего полюса правой нёбной миндалины, покрытая серо-белым налётом. Миндалина гиперемирована, плотная. На правой боковой поверхности шеи при пальпации определяется конгломерат фиксированных лимфатических узлов, умеренно болезненных. Ваш предварительный диагноз?

*Ответ:* 1.

**Задача №2.** Больная Р., 21 год, обратилась к ВОП с жалобами на появление сыпи на теле, недомогание, неприятные ощущения в глотке.

Больна несколько недель, сама связывает заболевание с простудой. Температура тела 37°C. При осмотре на коже туловища, конечностей отмечается розеолезная сыпь, пальпируются умеренно болезненные шейные, затылочные, подмышечные лимфатические узлы. При фарингоскопии наблюдается медно-красная гиперемия и инфильтрация слизистой оболочки нёбной миндалины. На фоне гиперемии слизистой оболочки в области передних нёбных дужек и мягкого нёба определяются серо-белые высыпания округлой формы, возвышающиеся над поверхностью и окружённые красной каймой. Ваш предварительный диагноз?

*Ответ: 2.*

**Задача №3.** Больной А., 52 года, обратился к ЛОР-врачу с жалобами на недомогание, ощущение неловкости в горле при глотании, неприятный запах изо рта. Болен более месяца, видимой причины заболевания не отмечает. Температура тела нормальная. При фарингоскопии на верхнем полюсе левой нёбной миндалины определяется изъязвление тканей с неровными краями, на дне серо-белый налёт, после снятия которого видна кровоточащая поверхность. Регионарные лимфатические узлы увеличены на стороне поражения. Ваш предварительный диагноз?

*Ответ: 9.*

**Задача №4.** Больной Л., 46 лет, обратился к ВОП с жалобами на боль в горле, особенно при глотании, головную боль, слюнотечение и слабость. Вечером в состоянии алкогольного опьянения выпил какую-то жидкость, после чего наблюдалась рвота, пил воду, остальное не помнит. Утром почувствовал себя очень плохо, не мог из-за болей в гор-

ле пить даже воду. При осмотре кожные покровы бледные, температура тела 37,2°C. При фарингоскопии отмечается гиперемия и отёчность слизистой оболочки глотки, обширные, плотные серо-жёлтые налёты на нёбных миндалинах, языке, задней стенке глотки, после снятия которых видна эрозивная, кровоточащая поверхность. Ваш предварительный диагноз?

*Ответ: 4.*

**Задача №5.** Больной А., 14 лет, обратился к ВОП с жалобами на боли в горле, общую слабость, недомогание, запах изо рта, повышение температуры до 39°C. Болен в течение двух дней и связывает заболевание с охлаждением ног. При фарингоскопии выраженная гиперемия и отёк слизистой оболочки зева, нёбные миндалины сочные, отёчные, устья лакун покрыты фибринозно-некротическим налётом, который не выходит за пределы дужек. Ваш предварительный диагноз?

*Ответ: 5.*

**Задача №6.** На консультацию к ВОП обратился больной М., 15 лет, с жалобами на боль в горле, общую слабость, недомогание, снижение аппетита, нарушение сна. Со слов матери у мальчика в это время появилось резкое увеличение всех групп лимфатических узлов. Объективно: общее состояние больного удовлетворительное, отмечается значительное увеличение подчелюстных, над- и подключичных, подмышечных и паховых лимфатических узлов, увеличение селезёнки. При фарингоскопии выявлена выраженная гиперемия и отёк зева, дужек и мягкого нёба, покрытых грязным налётом. Анализ крови: Hb – 11,3г%, эр. –  $4,8 \cdot 10^{12}$ , л. –  $18000 \cdot 10^9$ , э. – 1%, мон. – 70%, с/я – 17%, лимф. – 12%, СОЭ – 15 мм/ч. Ваш предварительный диагноз?

*Ответ: 6.*



## РЕЦЕПТЫ

1. Rp.: Garazon 5 ml  
D.S. На турунде в наружный слуховой проход 2-3 раза в день, сверху на область уха полуспиртовой компресс.
2. Rp.: Sol. Bivacini 10% – 15ml  
D.S. На турунде в наружный слуховой проход 2-3 раза в день.
3. Rp.: Ung. Нусамусин-Тева (или Sol. – 5ml)  
D.S. Смазывание стенок наружного слухового прохода 1-2 раза в день.
4. Rp.: Sofradex 5 ml  
D.S. По 1-2 капли 2-3 раза в день или на турунде в наружный слуховой проход.
5. Rp.: Otirax 16 ml  
D.S. На турунде в наружный слуховой проход 2-3 раза в день.
6. Rp.: Otinum 10 ml  
D.S. На турунде в наружный слуховой проход 2-3 раза в день.
7. Rp.: Tab. Suprastin 0,025  
D.t.d.N.30  
S. По 1 таблетке 2-3 раза в день.
8. Rp.: Sol. Calcii chloridi 10% - 200 ml  
D.S. По 1 ст. ложке 3 раза в день.

9. Rp.: Sol. Calcii chloridi 10% - 10 ml  
D.t.d. N.10 in amp.  
S. Внутривенно медленно.
10. Rp.: Ung. Oxycorti 10,0  
D.S. Для смазывания стенок наружного слухового прохода.
11. Rp.: Tab. Nistatini 250000 ЕД  
D.t.d.N.30  
S. По 1-2 таблетке 4 раза в день.
12. Rp.: Tab. Pimafucini  
D.t.d.N.20  
S. По 1 таблетке 2 раза в день.
13. Rp.: Tab. Levorini 500 000 ED  
D.t.d.N.30  
S. По 1 таблетке внутрь 2-3 раза в день.
14. Rp.: Ung. Pimafucorti 15,0  
D.S. Для смазывания стенок наружного слухового прохода 1-2 раза в день.
15. Rp.: Ung. Pimofucini 30,0 (20,0)  
D.S. Для смазывания стенок наружного слухового прохода 1-2 раза в день.
16. Rp.: Nitrofungin 25 ml  
D.S. Для смазывания стенок наружного слухового прохода 1-2 раза в день.
17. Rp.: Susp. Augmentin 100 ml  
D.S. По 1 чайной ложке 3 раза в день после еды  
( 5 мл – 0,25 г амоксициллина).

## РЕЦЕПТЫ

1. Rp.: Garazon 5 ml  
D.S. На турунде в наружный слуховой проход 2-3 раза в день, сверху на область уха полуспиртовый компресс.
2. Rp.: Sol. Bivacini 10% – 15ml  
D.S. На турунде в наружный слуховой проход 2-3 раза в день.
3. Rp.: Ung. Нусамусин-Тева (или Sol. – 5ml)  
D.S. Смазывание стенок наружного слухового прохода 1-2 раза в день.
4. Rp.: Sofradex 5 ml  
D.S. По 1-2 капли 2-3 раза в день или на турунде в наружный слуховой проход.
5. Rp.: Otirax 16 ml  
D.S. На турунде в наружный слуховой проход 2-3 раза в день.
6. Rp.: Otinum 10 ml  
D.S. На турунде в наружный слуховой проход 2-3 раза в день.
7. Rp.: Tab. Suprastin 0,025  
D.t.d.N.30  
S. По 1 таблетке 2-3 раза в день.
8. Rp.: Sol. Calcii chloridi 10% - 200 ml  
D.S. По 1 ст. ложке 3 раза в день.

9. Rp.: Sol. Calcii chloridi 10% - 10 ml  
D.t.d. N.10 in amp.  
S. Внутривенно медленно.
10. Rp.: Ung. Охусорти 10,0  
D.S. Для смазывания стенок наружного слухового прохода.
11. Rp.: Tab. Nistatini 250000 ЕД  
D.t.d. N.30  
S. По 1-2 таблетке 4 раза в день.
12. Rp.: Tab. Pimafucini  
D.t.d. N.20  
S. По 1 таблетке 2 раза в день.
13. Rp.: Tab. Levorini 500 000 ЕД  
D.t.d. N.30  
S. По 1 таблетке внутрь 2-3 раза в день.
14. Rp.: Ung. Pimafucorti 15,0  
D.S. Для смазывания стенок наружного слухового прохода 1-2 раза в день.
15. Rp.: Ung. Pimofucini 30,0 (20,0)  
D.S. Для смазывания стенок наружного слухового прохода 1-2 раза в день.
16. Rp.: Nitrofungin 25 ml  
D.S. Для смазывания стенок наружного слухового прохода 1-2 раза в день.
17. Rp.: Susp. Augmentin 100 ml  
D.S. По 1 чайной ложке 3 раза в день после еды  
( 5 мл – 0,25 г амоксициллина).

18. Rp.: Tab. Sulfadimezini 0,5  
D.t.d. N.20  
S. По 1-2 таблетке 4-6 раз в день.
19. Rp.: Sol. Spiritae camphoratae 40 ml  
D.S. На турунде в наружный слуховой проход  
2-3 раза в день.
20. Rp.: Ung. Furacilini 0,2% - 25,0  
D.S. Для смазывания стенок наружного слухового  
прохода 1-2 раза в день.
21. Rp.: Sol. Sulfacylum –natrii 10% - 10 ml  
D.S. По 2-3 капли 2-3 раза в день в ухо.
22. Rp.: Sol. Clindamycini 15 % - 2 ml  
Sol. Natrii chloridi isotonicae – 20 ml  
M.D.S. По 5-6 капель 3 раза в день в наружный  
слуховой проход.
23. Rp.: Chymotrypsini cryst. 0,005 (0,01)  
D.t.d.N.5 in amp.  
S. 1 ампула + 10 мл физ. раствора в наружный  
слуховой проход на 30-40 минут.
24. Rp.: Susp. Hydrocortisoni acetatis 2,5% - 5,0  
D.S. На турунде в ухо 3 раза в день после санации.
25. Rp.: Ung. Huoxysoni 10,0  
D.S. Для смазывания стенок наружного слухового  
прохода 1-2 раза в день.

26. Rp.: Interferoni 2 ml  
D.t.d. N.5 in amp.  
S. В 2 мл дистилл. воды растворить содержимое ампулы, по 5 капель в каждый носовой ход каждые 3-4 часа.
27. Rp.: Tab. Remantadini 0,05  
D.t.d.N.30  
S.По 2 таб. 3 раза в сутки.
28. Rp.: Sol.Naphthyzini 0,1% - 10 ml  
D.S.По 2-3 капли в каждый носовой ход 2-3 раза в день.
29. Rp.:“Adrianol” 10 ml  
D.S.По 2-3 капли в каждый носовой ход 2-3 раза в день.
30. Rp.: Pinosoli 10 ml  
D.S.По 2-3 капли в каждый носовой ход 2-3 раза в день.
31. Rp.: Aeros. “IRS 19”  
D.S.По 2-5 доз/день в носовые ходы 5-10 дней.
32. Rp.: Aeros. “Camphomenum” 45 ml  
D.S.Для распыления в глотку во время вдоха 3-4 раза 1-3 раза в день.
33. Rp.:Aeros. “Nexoral” 40 ml  
D.S. Для распыления в глотку 1-2 раза в день после еды.

34. Rp.: Gumisoli 2,0  
D.t.d. N.30 in ampullis  
S. В/м по 1 мл в течение 10 дней.
35. Rp.: Erythromycini 0,1  
D.t.d.N.20 in tab.  
S. По 1-2 таблетки каждые 4-6 часов.
36. Rp.: Benzylpenicillinum-natrii 1000000 ED  
D.t.d. N.10 in flac.  
S. По 500 000 ED 4 раза в сутки внутримышечно  
вместе с 10 мл 0,5% р-ра новокаина после пробы.
37. Rp.: Tab.Septolete N15  
D.S.По 1 таблетке 4-6 раз в день.
38. Rp.: Sol.Kalii permanganatis 1% - 20 ml  
D.S.По 30-40 капель на стакан воды  
для полосканий.
39. №1 паста  
Rp.: Neomycini sulfatis 2000000 ED  
Prednisoloni 0,2  
Sovcaini 0,2  
Paraffini 10,0  
Vinilini 10,0  
M.D.S. Заполнение лакун после промывания  
миндалин.
40. №2 паста  
Rp.: Chinosoli 0,2  
Prednisoloni 0,2  
Sovcaini 0,2  
Paraffini 10,0  
Vinilini 10,0  
M.D.S. Заполнение лакун после промывания  
миндалин.

41. №3 паста  
Rp.: Unq. Oxycorti 10,0  
Oxytetracyclini 700000 ED  
Sovcaini 0,2  
Paraffini 10,0  
M.D.S. Заполнение лакун после промывания миндалин.
42. Rp.: Succı Aloes 100 ml  
D.S. Для промывания миндалин по 5 мл.
43. Rp.: Dragee Vit. A 3300 ME  
D.t.d.N.50  
S. По 1 драже 1-2 раза в сутки.
44. Rp.: Tocopheroli acetatis (Vit. E) 0,05  
D.t.d.N.50 in caps.  
S. По 1 капсуле 1-2 раза в сутки.
45. Rp.: Tab. Acidi ascorbinici (Vit. C) 0,1  
D.t.d.N.30  
S. По 1 таблетке 3 раза в сутки.
46. Rp.: Sol. Collargoli 2% - 10 ml  
D.S. Для внутригортанных вливаний.
47. Rp.: Sol. Protargoli 2% - 10 ml  
D.S. По 2-3 капли в каждую половину носа  
2-3 раза в день.
48. Rp.: Zinci sulfatis 0,25  
Aq. destill. 50 ml  
M.D.S. Для ингаляций по 5 мл.



49. Rp.: Zinci oxydi 25,0  
Glycerini 25,0  
Mentholi 1,0  
Aq. destill. 500 ml  
M.D.S.Для ингаляций по 5 мл. \
50. Rp.: Tab. Calcii gluconati 0,5  
D.t.d. N.30  
S. По 1 таблетке 3 раза в день после еды.
51. Rp.: Tab. Amoxicillini 0,25 (0,5)  
D.t.d. N. 30  
S. По 1 таблетке 3 раза в день.
52. Rp.: Tab. Siflox 0,25 (0,5)  
D.t.d. N. 20  
S. По 1 таблетке 2 раза в день.
53. Rp.: Tab. Dimedroli 0,05  
D.t.d. N.20  
S. По 1 таблетке 2-3 раза в день.
54. Rp.: Tab. Ampicillini 0,25 (0,5)  
D.t.d.N.30  
S. По 1 таблетке 3-4 раза в день.
55. Rp.: Tab. Tarivid 0,2  
D.t.d.N.20  
S. По 1 таблетке 2 раза в день.
56. Rp.: Sol. Dimedroli 1% - 1 ml  
D.t.d. N.10 in amp.  
S. По 1 мл внутримышечно.
57. Rp.: Sol. Lincomycini hydrochloridi 30% - 1ml  
D.t.d.N.10 in amp.  
S. По 1 мл внутримышечно 3 раза в день.

58. Rp.: Claforan - 1,0  
D.t.d. N.10 in flac.  
S. По 1 г внутримышечно в 2 мл воды для инъекций 2 раза в день.
59. Rp.: Kefzol - 0,25 (0,5;1,0;2,0;4,0)  
D.t.d.N.10 in flac.  
S. По 1 г внутримышечно в 2 мл воды для инъекций 2 раза в день.
60. Rp.: Cefalexini - 0,25 (0,5)  
D.t.d.N.10 in caps.  
S. По 1 капсуле 2 раза в день.
61. Rp.: Cefobid - 1,0  
D.t.d.N.10 in flac.  
S.По 1 г внутримышечно в 2 мл воды для инъекций 2 раза в день.
62. Rp.: Cefuroxim - 0,75  
D.t.d. N.10 in flac.  
S.По 1 г внутримышечно в 2 мл воды для инъекций 2 раза в день.
63. Rp.: Fortum - 0,5(1,0;2,0)  
D.t.d.N.10 in flac.  
S. По 1 г внутримышечно в 2 мл воды для инъекций 2 раза в день.
64. Rp.: Cefpirom - 2,0  
D.t.d.N.10 in flac.  
S.По 2 г внутримышечно в 2 мл воды для инъекций 2 раза в день.

Угьржэе лэсэеэ

Анжэеэ Гэеэеэеэеэеэеэеэеэ  
Күдүэ Асэеэеэеэеэеэеэеэеэ

Прэеэеэеэеэеэеэеэеэеэеэеэ

Эвэеэеэеэеэеэеэеэеэеэеэ

Пэеэеэеэеэеэеэеэеэеэеэ  
Фэеэеэеэеэеэеэеэеэеэеэ  
Тэеэеэеэеэеэеэеэеэеэеэ

Опэеэеэеэеэеэеэеэеэеэеэ  
«Оэеэеэеэеэеэеэеэеэеэеэ»  
Тэеэеэеэеэеэеэеэеэеэеэ

Аэеэеэеэеэеэеэеэеэеэеэ  
Кэеэеэеэеэеэеэеэеэеэеэ

**Учебное пособие**

**Кундуз Асадуллаевна Ходжаева  
Анжела Геннадиевна Воробьева**

**Практическая оториноларингология**

**Зав. редакцией: Козлова О. А.**

**Подписано в печать 23.05.2005 г.  
Объем 21, 75 п.л. Формат 84x100/ 1/16.  
Тираж 1000 экз. Заказ №37.**

**Отпечатано в типографии  
ООО «Сано-Стандарт»  
г. Ташкент, улица Ширак, 100.**

**Авторы выражают благодарность издательству  
«Zar qalam» за оказанную спонсорскую помощь.**